



HAL
open science

Le prolapsus total du rectum: quel traitement à l'aube du XXIème siècle

Christophe Duchamp

► **To cite this version:**

Christophe Duchamp. Le prolapsus total du rectum: quel traitement à l'aube du XXIème siècle. Sciences du Vivant [q-bio]. 2003. hal-01732695

HAL Id: hal-01732695

<https://hal.univ-lorraine.fr/hal-01732695>

Submitted on 14 Mar 2018

HAL is a multi-disciplinary open access archive for the deposit and dissemination of scientific research documents, whether they are published or not. The documents may come from teaching and research institutions in France or abroad, or from public or private research centers.

L'archive ouverte pluridisciplinaire **HAL**, est destinée au dépôt et à la diffusion de documents scientifiques de niveau recherche, publiés ou non, émanant des établissements d'enseignement et de recherche français ou étrangers, des laboratoires publics ou privés.



AVERTISSEMENT

Ce document est le fruit d'un long travail approuvé par le jury de soutenance et mis à disposition de l'ensemble de la communauté universitaire élargie.

Il est soumis à la propriété intellectuelle de l'auteur. Ceci implique une obligation de citation et de référencement lors de l'utilisation de ce document.

D'autre part, toute contrefaçon, plagiat, reproduction illicite encourt une poursuite pénale.

Contact : ddoc-theses-contact@univ-lorraine.fr

LIENS

Code de la Propriété Intellectuelle. articles L 122. 4

Code de la Propriété Intellectuelle. articles L 335.2- L 335.10

http://www.cfcopies.com/V2/leg/leg_droi.php

<http://www.culture.gouv.fr/culture/infos-pratiques/droits/protection.htm>

Double.

UNIVERSITE HENRI POINCARÉ, NANCY 1
2003

FACULTE DE MEDECINE DE NANCY

N° 126 .

166023



THESE

Pour obtenir le grade de

DOCTEUR EN MEDECINE

Présentée et soutenue publiquement
dans le cadre du troisième cycle de Médecine Spécialisée

par

Christophe DUCHAMP

Le 10 octobre 2003

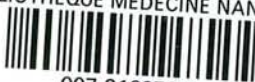LE PROLAPSUS TOTAL DU RECTUM

Quel traitement à l'aube du XXI^{ème} siècle ?

Examineurs de la thèse :

M. P. BOISSEL	Professeur	}	Président
M. G. GROSDIDIER	Professeur	}	Juge
M. L. BRESLER	Professeur	}	Juge
M. F. MARCHAL	Docteur en Médecine	}	Juge

BIBLIOTHEQUE MEDECINE NANCY 1



D

007 216979 8



THESE

Pour obtenir le grade de

DOCTEUR EN MEDECINE

Présentée et soutenue publiquement
dans le cadre du troisième cycle de Médecine Spécialisée

par

Christophe DUCHAMP

Le 10 octobre 2003

LE PROLAPSUS TOTAL DU RECTUM Quel traitement à l'aube du XXI^{ème} siècle ?

Examineurs de la thèse :

M. P. BOISSEL	Professeur	}	Président
M. G. GROSDIDIER	Professeur	}	Juge
M. L. BRESLER	Professeur	}	Juge
M. F. MARCHAL	Docteur en Médecine	}	Juge

FACULTÉ DE MÉDECINE DE NANCY

Président de l'Université : Professeur Claude BURLET

Doyen de la Faculté de Médecine : Professeur Patrick NETTER

Vice-Doyen de la Faculté de Médecine : Professeur Henry COUDANE

Assesseurs

du 1^{er} Cycle :

du 2^{ème} Cycle :

du 3^{ème} Cycle :

de la Vie Facultaire :

Mme le Docteur Chantal KOHLER

Mr le Professeur Jean-Pierre BRONOWICKI

Mr le Professeur Hervé VESPIGNANI

Mr le Professeur Bruno LEHEUP

DOYENS HONORAIRES

Professeur Adrien DUPREZ – Professeur Jean-Bernard DUREUX

Professeur Georges GRIGNON – Professeur Jacques ROLAND

PROFESSEURS HONORAIRES

Louis PIERQUIN – Etienne LEGAIT – Jean LOCHARD – René HERBEUVAL – Gabriel FAIVRE – Jean-Marie FOLIGUET

Guy RAUBER – Paul SADOUL – Raoul SENAULT – Marcel RIBON

Jacques LACOSTE – Jean BEUREY – Jean SOMMELET – Pierre HARTEMANN – Emile de LAVERGNE

Augusta TREHEUX – Michel MANCIAUX – Paul GUILLEMIN – Pierre PAYSANT

Jean-Claude BURDIN – Claude CHARDOT – Jean-Bernard DUREUX – Jean DUHEILLE – Jean-Pierre GRILLIAT

Pierre LAMY – Jean-Marie GILGENKRANTZ – Simone GILGENKRANTZ

Pierre ALEXANDRE – Robert FRISCH – Michel PIERSON – Jacques ROBERT

Gérard DEBRY – Georges GRIGNON – Pierre TRIDON – Michel WAYOFF – François CHERRIER – Oliéro GUERCI

Gilbert PERCEBOIS – Claude PERRIN – Jean PREVOT – Jean FLOQUET

Alain GAUCHER – Michel LAXENAIRE – Michel BOULANGE – Michel DUC – Claude HURIET – Pierre LANDES

Alain LARCAN – Gérard VAILLANT – Daniel ANTHOINE – Pierre GAUCHER – René-Jean ROYER

Hubert UFFHOLTZ – Jacques LECLERE – Francine NABET – Jacques BORRELLY

Michel RENARD – Jean-Pierre DESCHAMPS – Pierre NABET – Marie-Claire LAXENAIRE – Adrien DUPREZ – Paul VERT

Philippe CANTON – Henri HEPNER – Jean-Claude HOEFFEL – Bernard LEGRAS – Pierre MATHIEU – Jean-Marie POLU

Antoine RASPILLER – Gilbert THIBAUT – Michel WEBER

=====

**PROFESSEURS DES UNIVERSITÉS -
PRATICIENS HOSPITALIERS**

(Disciplines du Conseil National des Universités)

42^{ème} Section : MORPHOLOGIE ET MORPHOGENÈSE

1^{ère} sous-section : (Anatomie)

Professeur Jacques ROLAND – Professeur Gilles GROSDIDIER

Professeur Pierre LASCOMBES – Professeur Marc BRAUN

2^{ème} sous-section : (Cytologie et histologie)

Professeur Bernard FOLIGUET

3^{ème} sous-section : (Anatomie et cytologie pathologiques)

Professeur François PLENAT - Professeur Jean-Michel VIGNAUD – Professeur Eric LABOUYRIE

43^{ème} Section : BIOPHYSIQUE ET IMAGERIE MÉDICALE

1^{ère} sous-section : (Biophysique et médecine nucléaire)

Professeur Alain BERTRAND – Professeur Gilles KARCHER – Professeur Pierre-Yves MARIE

2^{ème} sous-section : (Radiologie et imagerie médicale)

Professeur Luc PICARD – Professeur Denis REGENT - Professeur Michel CLAUDON

Professeur Serge BRACARD – Professeur Alain BLUM - Professeur Jacques FELBLINGER

44^{ème} Section : BIOCHIMIE, BIOLOGIE CELLULAIRE ET MOLÉCULAIRE, PHYSIOLOGIE ET NUTRITION

1^{ère} sous-section : (Biochimie et biologie moléculaire)

Professeur Jean-Pierre NICOLAS

Professeur Jean-Louis GUÉANT – Professeur Jean-Luc OLIVIER

2^{ème} sous-section : (Physiologie)

Professeur Jean-Pierre CRANCE – Professeur Jean-Pierre MALLIE

Professeur François MARCHAL – Professeur Philippe HAOUZI

3^{ème} sous-section : (Biologie cellulaire)

Professeur Claude BURLET

4^{ème} sous-section : (Nutrition)

Professeur Olivier ZIEGLER

45^{ème} Section : MICROBIOLOGIE, MALADIES TRANSMISSIBLES ET HYGIÈNE

1^{ère} sous-section : (Bactériologie – virologie ; hygiène hospitalière)

Professeur Alain LE FAOU – Professeur Alain LOZNIEWSKI

2^{ème} sous-section : (Parasitologie et mycologie)

Professeur Bernard FORTIER

3^{ème} sous-section : (Maladies infectieuses ; maladies tropicales)

Professeur Thierry MAY – Professeur Christian RABAUD

46^{ème} Section : SANTÉ PUBLIQUE, ENVIRONNEMENT ET SOCIÉTÉ

1^{ère} sous-section : (Épidémiologie, économie de la santé et prévention)

Professeur Philippe HARTEMANN – Professeur Serge BRIANÇON

Professeur Francis GUILLEMIN – Professeur Denis ZMIROU

2^{ème} sous-section : (Médecine et santé au travail)

Professeur Guy PETIET – Professeur Christophe PARIS

3^{ème} sous-section : (Médecine légale et droit de la santé)

Professeur Henry COUDANE

4^{ème} sous-section : (Biostatistiques, informatique médicale et technologies de communication)

Professeur François KOHLER – Professeur Éliane ALBUISSON

47^{ème} Section : CANCÉROLOGIE, GÉNÉTIQUE, HÉMATOLOGIE, IMMUNOLOGIE

1^{ère} sous-section : (Hématologie ; transfusion)

Professeur Christian JANOT – Professeur Thomas LECOMTE – Professeur Pierre BORDIGONI

Professeur Pierre LEDERLIN – Professeur Jean-François STOLTZ

2^{ème} sous-section : (Cancérologie ; radiothérapie)

Professeur François GUILLEMIN – Professeur Thierry CONROY

Professeur Pierre BEY – Professeur Didier PEIFFERT

3^{ème} sous-section : (Immunologie)

Professeur Gilbert FAURE – Professeur Marie-Christine BENE

4^{ème} sous-section : (Génétique)

Professeur Philippe JONVEAUX – Professeur Bruno LEHEUP

**48^{ème} Section : ANESTHÉSIOLOGIE, RÉANIMATION, MÉDECINE D'URGENCE,
PHARMACOLOGIE ET THÉRAPEUTIQUE**

1^{ère} sous-section : (Anesthésiologie et réanimation chirurgicale)

Professeur Claude MEISTELMAN – Professeur Dan LONGROIS - Professeur Hervé BOUAZIZ

Professeur Paul-Michel MERTES

2^{ème} sous-section : (Réanimation médicale)

Professeur Henri LAMBERT – Professeur Alain GERARD

Professeur Pierre-Edouard BOLLAERT – Professeur Bruno LÉVY

3^{ème} sous-section : (Pharmacologie fondamentale ; pharmacologie clinique)

Professeur Patrick NETTER – Professeur Pierre GILLET

4^{ème} sous-section : (Thérapeutique)

Professeur François PAILLE – Professeur Gérard GAY – Professeur Faiez ZANNAD

49^{ème} Section : PATHOLOGIE NERVEUSE ET MUSCULAIRE, PATHOLOGIE MENTALE, HANDICAP et RÉÉDUCATION

1^{ère} sous-section : (Neurologie)

Professeur Gérard BARROCHE – Professeur Hervé VESPIGNANI

Professeur Xavier DUCROCQ

2^{ème} sous-section : (Neurochirurgie)

Professeur Jean-Claude MARCHAL – Professeur Jean AUQUE

Professeur Thierry CIVIT

3^{ème} sous-section : (Psychiatrie d'adultes)

Professeur Jean-Pierre KAHN

4^{ème} sous-section : (Pédopsychiatrie)

Professeur Colette VIDAILHET – Professeur Daniel SIBERTIN-BLANC

5^{ème} sous-section : (Médecine physique et de réadaptation)

Professeur Jean-Marie ANDRE

50^{ème} Section : PATHOLOGIE OSTÉO-ARTICULAIRE, DERMATOLOGIE et CHIRURGIE PLASTIQUE

1^{ère} sous-section : (Rhumatologie)

Professeur Jacques POUREL – Professeur Isabelle VALCKENAERE

2^{ème} sous-section : (Chirurgie orthopédique et traumatologique)

Professeur Daniel SCHMITT – Professeur Jean-Pierre DELAGOUTTE – Professeur Daniel MOLE

Professeur Didier MAINARD

3^{ème} sous-section : (Dermato-vénéréologie)

Professeur Jean-Luc SCHMUTZ – Professeur Annick BARBAUD

4^{ème} sous-section : (Chirurgie plastique, reconstructrice et esthétique)

Professeur François DAP

51^{ème} Section : PATHOLOGIE CARDIORESPIRATOIRE et VASCULAIRE

1^{ère} sous-section : (Pneumologie)

Professeur Yves MARTINET - Professeur Jean-François CHABOT

2^{ème} sous-section : (Cardiologie)

Professeur Etienne ALIOT – Professeur Yves JUILLIERE – Professeur Nicolas SADOUL –

Professeur Christian de CHILLOU

3^{ème} sous-section : (Chirurgie thoracique et cardiovasculaire)

Professeur Jean-Pierre VILLEMOT

Professeur Jean-Pierre CARTEAUX – Professeur Loïc MACE

4^{ème} sous-section : (Chirurgie vasculaire ; médecine vasculaire)

Professeur Gérard FIEVE

52^{ème} Section : MALADIES DES APPAREILS DIGESTIF et URINAIRE

1^{ère} sous-section : (Gastroentérologie ; hépatologie)

Professeur Marc-André BIGARD

Professeur Jean-Pierre BRONOWICKI

2^{ème} sous-section : (Chirurgie digestive)

3^{ème} sous-section : (Néphrologie)

Professeur Michèle KESSLER – Professeur Dominique HESTIN (Mme)

4^{ème} sous-section : (Urologie)

Professeur Philippe MANGIN – Professeur Jacques HUBERT – Professeur Luc CORMIER

53^{ème} Section : MÉDECINE INTERNE, GÉRIATRIE et CHIRURGIE GÉNÉRALE

1^{ère} sous-section : (Médecine interne)

Professeur Francis PENIN – Professeur Denise MONERET-VAUTRIN – Professeur Denis WAHL

Professeur Jean-Dominique DE KORWIN – Professeur Pierre KAMINSKY

Professeur Athanase BENETOS - Professeur Gisèle KANNY

2^{ème} sous-section : (Chirurgie générale)

Professeur Patrick BOISSEL – Professeur Laurent BRESLER

**54^{ème} Section : DÉVELOPPEMENT ET PATHOLOGIE DE L'ENFANT, GYNÉCOLOGIE-OBSTÉTRIQUE,
ENDOCRINOLOGIE ET REPRODUCTION**

1^{ère} sous-section : (Pédiatrie)

Professeur Danièle SOMMELET – Professeur Michel VIDAILHET – Professeur Pierre MONIN
Professeur Jean-Michel HASCOET – Professeur Pascal CHASTAGNER – Professeur François FEILLET

2^{ème} sous-section : (Chirurgie infantile)

Professeur Michel SCHMITT – Professeur Gilles DAUTEL – Professeur Pierre JOURNEAU

3^{ème} sous-section : (Gynécologie-obstétrique ; gynécologie médicale)

Professeur Michel SCHWEITZER – Professeur Jean-Louis BOUTROY

Professeur Philippe JUDLIN – Professeur Patricia BARBARINO

4^{ème} sous-section : (Endocrinologie et maladies métaboliques)

Professeur Georges WERYHA – Professeur Marc KLEIN – Professeur Bruno GUERCI

5^{ème} sous-section : (Biologie et médecine du développement et de la reproduction)

Professeur Hubert GERARD

55^{ème} Section : PATHOLOGIE DE LA TÊTE ET DU COU

1^{ère} sous-section : (Oto-rhino-laryngologie)

Professeur Claude SIMON – Professeur Roger JANKOWSKI

2^{ème} sous-section : (Ophtalmologie)

Professeur Jean-Luc GEORGE – Professeur Jean-Paul BERROD – Professeur Karine ANGIOI-DUPREZ

3^{ème} sous-section : (Chirurgie maxillo-faciale et stomatologie)

Professeur Michel STRICKER – Professeur Jean-François CHASSAGNE

=====

PROFESSEURS DES UNIVERSITÉS

64^{ème} Section : BIOCHIMIE ET BIOLOGIE MOLÉCULAIRE

Professeur Daniel BURNEL

=====

MAÎTRES DE CONFÉRENCES DES UNIVERSITÉS - PRATICIENS HOSPITALIERS

42^{ème} Section : MORPHOLOGIE ET MORPHOGENÈSE

1^{ère} sous-section : (Anatomie)

Docteur Bruno GRIGNON – Docteur Jean-Pascal FYAD

2^{ème} sous-section : (Cytologie et histologie)

Docteur Edouard BARRAT – Docteur Jean-Claude GUEDENET

Docteur Françoise TOUATI – Docteur Chantal KOHLER

3^{ème} sous-section : (Anatomie et cytologie pathologiques)

Docteur Yves GRIGNON – Docteur Béatrice MARIE

Docteur Laurent ANTUNES

43^{ème} Section : BIOPHYSIQUE ET IMAGERIE MÉDICALE

1^{ère} sous-section : (Biophysique et médecine nucléaire)

Docteur Marie-Hélène LAURENS – Docteur Jean-Claude MAYER

Docteur Pierre THOUVENOT – Docteur Jean-Marie ESCANYE – Docteur Amar NAOUN

44^{ème} Section : BIOCHIMIE, BIOLOGIE CELLULAIRE ET MOLÉCULAIRE, PHYSIOLOGIE ET NUTRITION

1^{ère} sous-section : (Biochimie et biologie moléculaire)

Docteur Xavier HERBEUVAL – Docteur Jean STRACZEK – Docteur Sophie FREMONT

Docteur Isabelle GASTIN – Docteur Bernard NAMOUR – Docteur Marc MERTEN

2^{ème} sous-section : (Physiologie)

Docteur Gérard ETHEVENOT – Docteur Nicole LEMAU de TALANCE – Docteur Christian BEYAERT

4^{ème} sous-section : (Nutrition)

Docteur Didier QUILLIOT

45^{ème} Section : MICROBIOLOGIE, MALADIES TRANSMISSIBLES ET HYGIÈNE

1^{ère} sous-section : (Bactériologie – Virologie ; hygiène hospitalière)

Docteur Francine MORY – Docteur Michèle WEBER – Docteur Christine LION

Docteur Michèle DAILLOUX – Docteur Véronique VENARD

2^{ème} sous-section : (Parasitologie et mycologie)

Docteur Marie-France BIAVA – Docteur Nelly CONTET-AUDONNEAU

46^{ème} Section : SANTÉ PUBLIQUE, ENVIRONNEMENT ET SOCIÉTÉ

1^{ère} sous-section : (Epidémiologie, économie de la santé et prévention)

Docteur François ALLA

4^{ème} sous-section : (Biostatistiques, informatique médicale et technologies de communication (type biologique))

Docteur Pierre GILLOIS

47^{ème} Section : CANCÉROLOGIE, GÉNÉTIQUE, HÉMATOLOGIE, IMMUNOLOGIE

1^{ère} sous-section : (Hématologie ; transfusion)

Docteur François SCHOONEMAN

3^{ème} sous-section : (Immunologie)

Docteur Marie-Nathalie SARDA

4^{ème} sous-section : (Génétique)

Docteur Christophe PHILIPPE

**48^{ème} Section : ANESTHÉSIOLOGIE, RÉANIMATION, MÉDECINE D'URGENCE,
PHARMACOLOGIE ET THÉRAPEUTIQUE**

1^{ère} sous-section : (Anesthésiologie et réanimation chirurgicale)

Docteur Jacqueline HELMER – Docteur Gérard AUDIBERT

3^{ème} sous-section : (Pharmacologie fondamentale ; pharmacologie clinique)

Docteur Françoise LAPICQUE – Docteur Marie-José ROYER-MORROT

Docteur Damien LOEUILLE

**54^{ème} Section : DÉVELOPPEMENT ET PATHOLOGIE DE L'ENFANT, GYNÉCOLOGIE-OBSTÉTRIQUE,
ENDOCRINOLOGIE ET REPRODUCTION**

5^{ème} sous-section : (Biologie et médecine du développement et de la reproduction)

Docteur Jean-Louis CORDONNIER

=====

MAÎTRES DE CONFÉRENCES

19^{ème} section : SOCIOLOGIE, DÉMOGRAPHIE

Madame Michèle BAUMANN

32^{ème} section : CHIMIE ORGANIQUE, MINÉRALE, INDUSTRIELLE

Monsieur Jean-Claude RAFT

40^{ème} section : SCIENCES DU MÉDICAMENT
Monsieur Jean-Yves JOUZEAU

60^{ème} section : MÉCANIQUE, GÉNIE MÉCANIQUE ET GÉNIE CIVILE
Monsieur Alain DURAND

64^{ème} section : BIOCHIMIE ET BIOLOGIE MOLÉCULAIRE
Madame Marie-Odile PERRIN – Mademoiselle Marie-Claire LANHERS

65^{ème} section : BIOLOGIE CELLULAIRE
Mademoiselle Françoise DREYFUSS – Monsieur Jean-Louis GELLY – Madame Anne GERARD
Madame Ketsia HESS – Monsieur Pierre TANKOSIC – Monsieur Hervé MEMBRE

67^{ème} section : BIOLOGIE DES POPULATIONS ET ÉCOLOGIE
Madame Nadine MUSSE

68^{ème} section : BIOLOGIE DES ORGANISMES
Madame Tao XU-JIANG

=====

MAÎTRES DE CONFÉRENCES ASSOCIÉS

Médecine Générale

Docteur Alain AUBREGE

Docteur Francis RAPHAEL

=====

PROFESSEURS ÉMÉRITES

Professeur Georges GRIGNON – Professeur Michel PIERSON - Professeur Michel BOULANGE

Professeur Alain LARCAN - Professeur Michel WAYOFF – Professeur Daniel ANTHOINE

Professeur Hubert UFFHOLTZ – Professeur Pierre GAUCHER – Professeur Claude CHARDOT

Professeur Adrien DUPREZ - Professeur Paul VERT – Professeur Jean PREVOT – Professeur Jean-Pierre GRILLIAT

Professeur Philippe CANTON – Professeur Henri HEPNER – Professeur Pierre MATHIEU – Professeur Gilbert THIBAUT

=====

DOCTEURS HONORIS CAUSA

Professeur Norman SHUMWAY (1972)
Université de Stanford, Californie (U.S.A)

Professeur Paul MICHIELSEN (1979)
Université Catholique, Louvain (Belgique)

Professeur Charles A. BERRY (1982)
Centre de Médecine Préventive, Houston (U.S.A)

Professeur Pierre-Marie GALETTI (1982)
Brown University, Providence (U.S.A)

Professeur Mamish Nisbet MUNRO (1982)
Massachusetts Institute of Technology (U.S.A)

Professeur Mildred T. STAHLMAN (1982)
Wanderbilt University, Nashville (U.S.A)

Harry J. BUNCKE (1989)
Université de Californie, San Francisco (U.S.A)

Professeur Théodore H. SCHIEBLER (1989)
Institut d'Anatomie de Würzburg (R.F.A)

Professeur Maria DELIVORIA-PAPADOPOULOS (1996)
Université de Pennsylvanie (U.S.A)

Professeur Mashaki KASHIWARA (1996)
Research Institute for Mathematical Sciences de Kyoto (JAPON)

Professeur Ralph GRÄSBECK (1996)
Université d'Helsinki (FINLANDE)

Professeur James STEICHEN (1997)
Université d'Indianapolis (U.S.A)

Professeur Duong Quang TRUNG (1997)
Centre Universitaire de Formation et de Perfectionnement des Professionnels de Santé d'Hô Chi Minh-Ville (VIËTNAM)

A notre Maître et Président de thèse,

Monsieur le Professeur P. BOISSEL

*Professeur de Chirurgie Générale
Officier dans l'ordre des palmes académiques*

Vous nous avez fait l'honneur d'accepter la présidence de ce travail et nous vous en remercions.

Les stages passés à vos côtés nous ont permis d'acquérir nos connaissances dans tous les domaines de la chirurgie Digestive et Générale.

Nous avons la chance de profiter de l'étendue de vos connaissances ainsi que de votre grande expérience et souhaitons nous montrer digne de la confiance que vous nous accordez.

Que ce travail soit le reflet de notre reconnaissance et de notre attachement.

A notre Maître et Juge,

Monsieur le Professeur G. GROSDIDIER

Professeur d'anatomie

Nous vous remercions d'avoir accepté de juger notre travail.

Nous avons apprécié votre expérience, votre disponibilité et vos qualités humaines. Votre grand savoir chirurgical et votre connaissance de l'Anatomie forcent notre admiration.

Nous sommes impatients de travailler à vos côtés.

Veillez trouver ici le témoignage de notre profond respect et de notre gratitude.

A notre Maître et Juge,

Monsieur le Professeur L. BRESLER

Professeur de Chirurgie Générale

Nous vous remercions d'avoir accepté de diriger et juger ce travail.

Nous avons apprécié tout au long de notre internat, votre esprit critique, votre rigueur intellectuelle et la justesse de vos jugements.

Nous vous remercions pour votre patience lorsque votre main nous guide dans l'apprentissage de la chirurgie.

Nous vous témoignons par ce travail, notre profond respect et toute notre gratitude.

A notre Maître et Juge,

Monsieur le Docteur F. Marchal

Docteur en Médecine

Nous vous remercions d'avoir accepté de juger ce travail.

Vous avez témoigné beaucoup d'intérêt à la réalisation de cette thèse et votre participation a été très précieuse.

Nous apprécions votre compétence et vos conseils toujours éclairés.

Vous représentez un exemple pour nous et nous vous exprimons toute notre gratitude.

A nos Maîtres de l'internat

Monsieur le Professeur J.L. BOUTROY
Monsieur le Professeur J. HUBERT
Monsieur le Professeur P. JUDLIN
Monsieur le Professeur P. LASCOMBE
Monsieur le Professeur P. MANGIN
Monsieur le Professeur P. MATHIEU
Monsieur le Docteur M. RAVEY
Monsieur le Professeur M. SCHMITT
Monsieur le Professeur M. SCHWEITZER
Monsieur le Professeur J.P. VILLEMOT

Aux Praticiens Hospitaliers et Chefs de Clinique qui ont contribué à notre formation

Madame le Docteur AMREIN
Monsieur le Docteur AYAV
Monsieur le Docteur BARBARINO
Monsieur le Docteur BISCHOFF
Monsieur le Docteur BRUNAUD
Monsieur le Docteur BURLET
Monsieur le Docteur CORMIER
Madame le Docteur DELAPORTE
Monsieur le Docteur DE MISCAULT
Madame le Docteur FONTAINE
Monsieur le Docteur GAUCHER
Monsieur le Docteur HAUMONT
Monsieur le Docteur HENRY
Monsieur le Docteur JOURNEAU
Monsieur le Docteur KAMDEM-SIMO
Monsieur le Docteur KOEBELE
Monsieur le Docteur LEMELLE
Monsieur le Docteur MAJIDI-HADI
Monsieur le Docteur MAUCOUR
Monsieur le Docteur METAIZEAU
Monsieur le Docteur MITON
Madame le Docteur PEREZ
Madame le Docteur PILLOT-SIMON
Monsieur le Docteur POISSON
Madame le Docteur RANKE
Monsieur le Docteur REIBEL
Monsieur le Docteur SEBBAG
Monsieur le Docteur TORTUYAUX
Monsieur le Docteur SCHJÖTH
Monsieur le Docteur SCHLOSSER
Monsieur le Docteur VERDIER
Madame le Docteur ZACCABRI

A ma femme,

Tu m'as soutenu, encouragé et aidé tout au long de ce travail.
Tu illumines ma vie chaque jour davantage.
Je t'aime plus que tout.

A mes parents,

Vous m'avez toujours soutenu et donné tout votre amour.
Je vous en serai éternellement reconnaissant.
Je vous aime.

A mes beaux parents,

Vous m'avez accueilli chaleureusement.
Vos attentions journalières me touchent beaucoup.
Je vous aime.

A mes oncles et tantes, mes cousins et cousines,

Je vous aime.

A mes beaux frères,

Cyril, Julien et Matthieu.

A mes amis,

Alexandre, Angélique, Bénédicte, Bruno, Caroline, Charlotte, Emmanuel, Florence,
Franck, Géraldine, Laurent, Patrice, Pascal, Sylvain.

A mes collègues d'internat.

Je vous dédie cette thèse.

Nous tenons particulièrement à remercier

Monsieur le Docteur L. BRUNAUD.
Monsieur le Docteur A. AYAV.

Pour l'aide qu'ils nous ont apportée tout long de ce travail.

Mesdames PINHO, VON-BUREN, FOLLIET et LACROIX

Pour leur participation à la recherche des dossiers.

SERMENT

"Au moment d'être admis à exercer la médecine, je promets et je jure d'être fidèle aux lois de l'honneur et de la probité. Mon premier souci sera de rétablir, de préserver ou de promouvoir la santé dans tous ses éléments, physiques et mentaux, individuels et sociaux. Je respecterai toutes les personnes, leur autonomie et leur volonté, sans aucune discrimination selon leur état ou leurs convictions. J'interviendrai pour les protéger si elles sont affaiblies, vulnérables ou menacées dans leur intégrité ou leur dignité. Même sous la contrainte, je ne ferai pas usage de mes connaissances contre les lois de l'humanité. J'informerai les patients des décisions envisagées, de leurs raisons et de leurs conséquences. Je ne tromperai jamais leur confiance et n'exploiterai pas le pouvoir hérité des circonstances pour forcer les consciences. Je donnerai mes soins à l'indigent et à quiconque me les demandera. Je ne me laisserai pas influencer par la soif du gain ou la recherche de la gloire.

Admis dans l'intimité des personnes, je tairai les secrets qui me sont confiés. Reçu à l'intérieur des maisons, je respecterai les secrets des foyers et ma conduite ne servira pas à corrompre les mœurs. Je ferai tout pour soulager les souffrances. Je ne prolongerai pas abusivement les agonies. Je ne provoquerai jamais la mort délibérément.

Je préserverai l'indépendance nécessaire à l'accomplissement de ma mission. Je n'entreprendrai rien qui dépasse mes compétences. Je les entretiendrai et les perfectionnerai pour assurer au mieux les services qui me seront demandés.

J'apporterai mon aide à mes confrères ainsi qu'à leurs familles dans l'adversité.

Que les hommes et mes confrères m'accordent leur estime si je suis fidèle à mes promesses ; que je sois déshonoré et méprisé si j'y manque".

TABLES DES MATIERES

1. INTRODUCTION	19
2. PHYSIOPATHOLOGIE.....	22
2.1. Données anatomiques	22
2.1.1. Rectum et canal anal	22
2.1.2. Moyens de suspension du rectum.....	25
2.1.3. Moyens de soutien du rectum.....	29
2.2. Cadres nosologiques	32
2.2.1. Prolapsus rectal.....	32
2.2.2. Le prolapsus muqueux ano-rectal.....	33
2.2.3. La procidence rectale	33
2.2.4. La rectocèle	33
2.2.5. Périnée descendant.....	33
2.2.6. L'ulcère solitaire	34
2.2.7. Elyrocèle, entéroçèle, sigmoïdocèle.....	34
2.3. Physiopathologie	35
2.3.1. Rôle des moyens de suspension.....	35
2.3.2. Rôle des moyens de soutien	37
2.3.3. Pression abdominale	38
2.3.3.1. La constipation	38
2.3.3.2. Autres circonstances pathologiques.....	39
2.3.4. Synthèse.....	41
3. LES EXAMENS COMPLEMENTAIRES.....	44
3.1. La défécographie	44
3.2. La manométrie anorectale	46
3.3. L'électrophysiologie.....	47
3.4. Le temps de transit aux marqueurs radio-opaques.....	48
3.5. Echographie endoanale	50
3.6. L'imagerie par résonance magnétique.....	50
3.7. Le lavement baryté	51
3.8. La coloscopie et la rectoscopie	51
3.9. La place des examens complémentaires	52
4. LES TECHNIQUES CHIRURGICALES	55
4.1. Les rectopexies par voie abdominale.....	55
4.1.2. Les rectopexies directes	59
4.1.3. Les rectopexies indirectes	60

4.1.3.1.	<i>La rectopexie selon Orr-Loygue</i>	60
4.1.3.2.	<i>La rectopexie selon Ripstein</i>	64
4.1.3.3.	<i>La rectopexie selon Wells</i>	65
4.1.3.4.	<i>Les autres rectopexies</i>	68
4.1.3.4.1.	<i>Rectopexie postérieure au promontoire de Kuijpers</i>	68
4.1.3.4.2.	<i>Rectopexie antérieure et postérieure de Nicholls</i>	69
4.1.3.4.3.	<i>Rectopexie abdominale élargie de Mann et Hoffman</i>	69
4.1.3.4.4.	<i>Rectopexie postérieure au plancher pelvien</i>	70
4.1.4.	<i>La résection colorectale</i>	71
4.1.5.	<i>Les résections-rectopexies</i>	71
4.2.	Interventions par voie périnéale	79
4.2.1.	<i>Points communs aux deux interventions</i>	79
4.2.2.	<i>Rectosigmoïdectomie périnéale dite « Opération d'Altemeier »</i>	80
4.2.3.	<i>Opération de Delorme</i>	82
5.	NOTRE SERIE	88
5.1.	Patients et méthodes	88
5.2.	Résultats	88
5.2.1.	<i>Série des patients de 1996-2002</i>	88
5.2.1.1.	<i>Groupe Delorme</i>	89
5.2.1.2.	<i>Groupe Orr-Loygue</i>	91
5.2.1.3.	<i>Groupe Frykman-Goldberg</i>	94
5.2.1.4.	<i>Analyse statistique</i>	97
5.2.2.	<i>Résultats de l'étude 1978-1993</i>	98
5.3.	Discussion	99
5.3.1.	<i>Analyses comparatives des résultats</i>	99
5.3.1.1.	<i>Entre les périodes 1978-1993 et 1996-2002</i>	99
5.3.1.2.	<i>Entre les techniques chirurgicales durant la période 1996-2002</i>	102
5.3.2.	<i>Analyse de la littérature</i>	103
5.3.2.1.	<i>La rectoplastie de Delorme</i>	104
5.3.2.2.	<i>La rectopexie d'Orr-Loygue</i>	105
5.3.2.3.	<i>L'intervention de Frykman-Goldberg</i>	108
5.3.2.4.	<i>La chirurgie laparoscopique</i>	109
5.3.2.5.	<i>La chirurgie sous assistance robotisée</i>	110
6.	CONCLUSION	113
7.	BIBLIOGRAPHIE	118

INTRODUCTION

1. Introduction

Le prolapsus total du rectum se définit comme l'intussusception de toute l'épaisseur de la paroi rectale (muqueuse, musculuse et parfois séreuse), retournée en doigt de gant et extériorisée à travers l'anus. Il peut être intermittent, ne survenant qu'au moment de l'exonération et se réduisant après l'effort de poussée, ou bien permanent. Il s'accompagne de troubles du transit (constipation), d'incontinence et de difficulté d'exonération (dyschésie). D'autres symptômes peuvent être associés au prolapsus comme des rectorragies, des pertes glaireuses et des douleurs périnéales. Souvent ignoré au début de l'évolution par le patient, il peut s'accompagner d'une hédrocèle qui, elle même, peut se compliquer d'un étranglement de l'intestin grêle engageant alors le pronostic vital. Le plus souvent, il s'agit d'une pathologie fonctionnelle qui altère les relations sociales des patients, les obligeant progressivement à rester chez eux.

Le prolapsus total du rectum est connu depuis l'Antiquité. Hippocrate conseillait de pendre les malades par les pieds pour réduire le prolapsus. Il s'agissait vraisemblablement de prolapsus engoués ou étranglés. Aujourd'hui, le traitement du prolapsus total du rectum est chirurgical uniquement. L'intervention idéale qui réduirait le prolapsus et corrigerait les troubles du transit et de la continence sans récurrence et avec une efficacité de 100% n'existe pas. Il est, en effet, difficile de choisir parmi la multitude des techniques et variantes décrites et les examens complémentaires n'aident pas au choix. Guérif en 1981 dénombre 80 procédés¹, Alexander-Williams en 1989 en dénombre 100², et Kuijpers en 1992, en dénombre 200³.

L'intérêt actuel pour une pathologie jusque-là ignorée ou négligée, est dû à la connaissance récente de la physiologie ano-rectale et de sa physiopathologie. Depuis trente ans, les bases de la physiologie ano-rectale ont été posées par l'étude électro-physiologique et histologique des troubles du plancher pelvien. Les chirurgiens du St Mark's Hospital de

Londres, ont été au premier rang de cette recherche et c'est à l'un des plus illustres d'entre eux, Allan Parks que revient le mérite d'en avoir tiré les premières applications cliniques^{4,5}.

L'expérience de notre service a déjà fait l'objet d'un travail en 1995⁶. Nous nous appuierons sur les travaux de Marchal⁶ qui décrivait de façon exhaustive l'anatomie, la physiopathologie et les différents examens complémentaires et techniques chirurgicales pour le prolapsus total du rectum. Ce travail n'a pas pour but de reprendre l'ensemble de ces données mais de décrire les évolutions apparues dans chacun de ces domaines. Nous ne ferons qu'un rappel succinct des principaux moyens diagnostiques et thérapeutiques, en précisant les nouveaux arguments apportés par la littérature depuis 1995, et en renvoyant le lecteur au travail de Marchal⁶ pour plus d'informations. Un second travail, paru l'année dernière à l'initiative de l'Association Française de Chirurgie, et rédigé par Gallot et Lehur⁷, sera utilisé pour faire le point sur ces évolutions.

Après ces quelques rappels, nous décrirons notre série qui inclut les patients opérés entre le premier janvier 1996 et le 31 décembre 2002, dans le service de Chirurgie Digestive et Viscérale du CHU des hôpitaux de Brabois. Nous dégagerons les évolutions acquises dans le service, en comparant cette série avec la série de Marchal⁶, et discuterons de la place des examens complémentaires, ainsi que des nouvelles voies d'abord. Nous élaborerons un arbre décisionnel permettant de guider le clinicien dans le choix des examens complémentaires et de la technique chirurgicale les plus adaptés à son patient au jour de nos résultats et des éléments de la littérature.

PHYSIOPATHOLOGIE

2. Physiopathologie

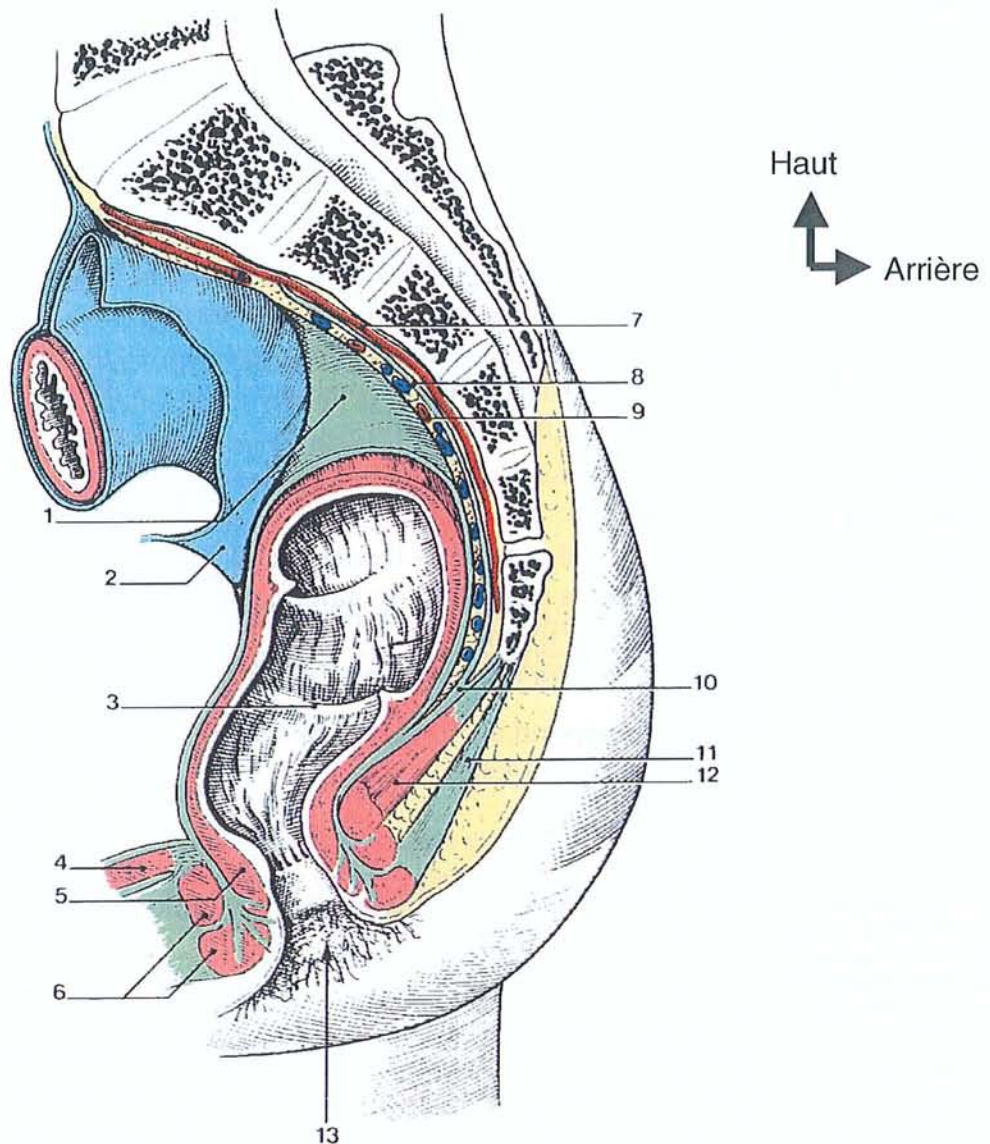
2.1. Données anatomiques

2.1.1. Rectum et canal anal

L'architecture du pelvis est commune à ses deux étages antérieur et postérieur. La cavité pelvienne communique vers le haut avec l'abdomen par une large ouverture. L'ensemble du contenu du pelvis est ainsi directement soumis à la pression abdominale et à la gravité en position debout. Latéralement et en arrière, le pelvis est limité par une enceinte osseuse et musculo-aponévrotique, rigide, arrondie, recevant dans sa concavité les organes pelviens. En bas, le diaphragme pelvien, paroi abdominale à part entière, ferme le pelvis. Il constitue le plancher pelvien, appellation imaginée qui en définit bien la fonction. Egalement appelé périnée profond, ce plan musculaire est formé par le muscle élévateur (releveur ou, selon la dénomination internationale, *m. levator ani*) de l'anus⁷ (*Figures 1 et 2*).

Le rectum occupe l'espace pelvi-rectal postérieur, entouré par un croissant postéro-latéral de tissu cellulo-graisseux, le mésorectum, dans lequel descendent ses vaisseaux et ses nerfs. Comme tout l'ensemble viscéral pelvien, le rectum est « tassé » sur le plancher pelvien et décrit des angulations dont le rôle physiologique est important. L'ampoule rectale débute devant la vertèbre sacrée S3 et suit la concavité du sacrum, recouverte de péritoine sur la face antérieure de son tiers supérieur. Le cul-de-sac de Douglas, dont le fond est normalement situé à 6 ou 7 cm de la marge anale, est un diverticule de la cavité péritonéale, dont la profondeur est en fait très variable. Il ouvre le pelvis aux anses grêles, au colon sigmoïde ainsi que, parfois, au grand épiploon, à un utérus rétroversé ou à la vessie après hystérectomie⁷ (*Figures 1 et 2*).

Figure 1
 Coupe sagittale du rectum et du canal anal *in Kamina*

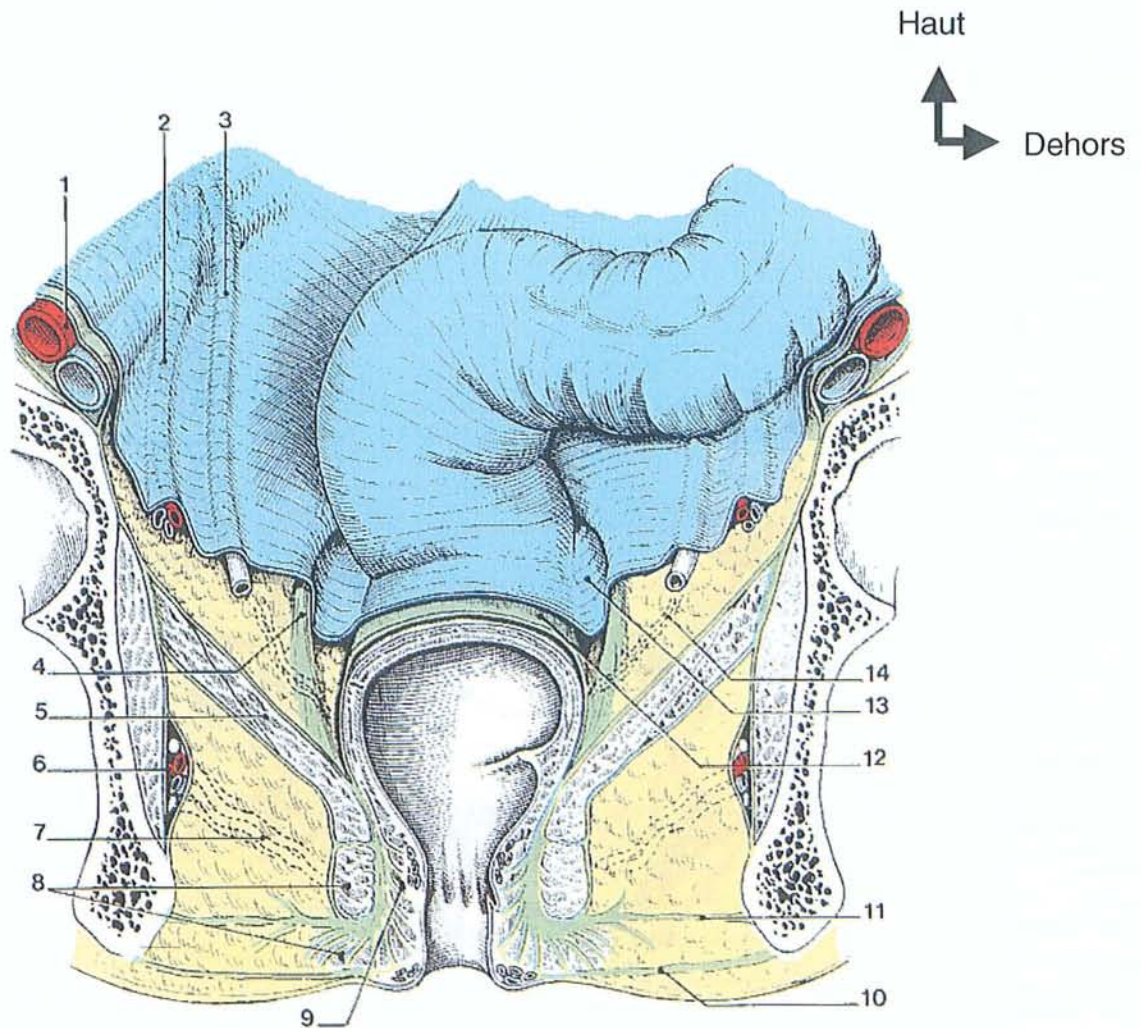


Légendes

- | | |
|-------------------------------|-----------------------------|
| 1 – fascia rectal | 8 – fascia présacral |
| 2 – péritoine | 9 – espace rétro-rectal |
| 3 – pli transversal de rectum | 10 – fascia pelvien |
| 4 – diaphragme uro-génital | 11 – ligament ano-coccygien |
| 5 – m. sphincter interne | 12 – m. élévateur de l’anus |
| 6 – m. sphincter externe | 13 – anus |
| 7 – a. sacrale médiane | |

Figure 2

Coupe frontale du rectum et du canal anal *in Kamina*



Légendes

- | | |
|---|---|
| 1 – a. et v. iliaques externes | 8 – m.sphincter externe de l'an |
| 2 – vaisseaux ovariens ou testiculaires | 9 – m.sphincter interne de l'an |
| 3 – uretère | 10 – fascia périnéal superficiel |
| 4 – lig. utéro-sacral ou génito-sacral | 11 – tractus fibreux de la fosse ischio-rectale |
| 5 – m.élévateur de l'an | 12 – fascia rectal |
| 6 – pédicule honteux dans le canal honteux | 13 – fosse para-rectale |
| 7 – a. et v. rectales inf. (espace ischio-rectal) | 14 – a. et v. rectales moyennes (espace para-recta) |

Au dessus du plancher pelvien, l'ampoule rectale est orientée selon un axe oblique en bas et en avant. Elle décrit un coude à angle droit avec le canal anal sous-jacent. Cette angulation de la jonction ano-rectale, séparant le rectum pelvien du rectum périnéal, ou canal anal, forme le cap anal. Son occlusion varie en fonction de la traction qu'exerce vers l'avant la sangle pubo-rectale formée par les deux faisceaux pubo-rectaux, symétriques, des muscles élévateurs de l'anus (*Figure 3*). L'axe du canal anal est oblique en bas et en arrière. Il est séparé du vagin par le centre tendineux du périnée. Le raccourcissement de la distance ano-vulvaire chez la femme multipare témoigne des altérations traumatiques du périnée, notamment obstétricales⁷.

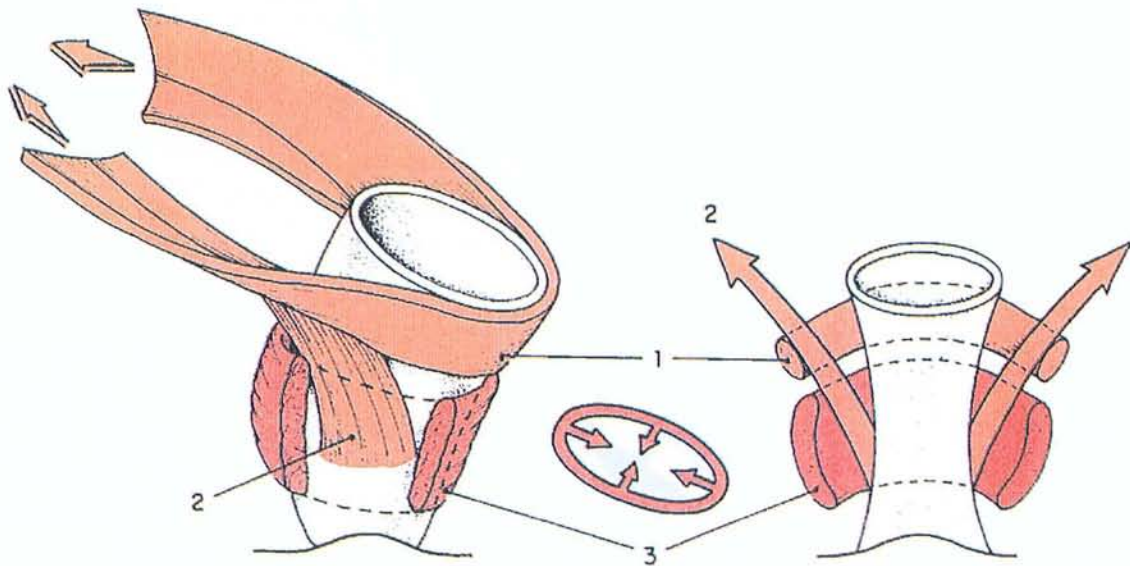
Rectum et canal anal constituent une entité fonctionnelle unique. Elle assure deux fonctions complémentaires : la continence fécale et la défécation, c'est-à-dire l'évacuation contrôlée intestinale (selles solides, selles liquides et/ou gaz). Une part très significative du confort digestif et de la vie sociale dépend du fonctionnement harmonieux de cet ensemble que permettent les conditions anatomiques particulières présentées ici⁷.

2.1.2. Moyens de suspension du rectum

Le rectum est maintenu dans le pelvis par des moyens de suspension ligamentaires, surtout postérieurs, qui assurent son positionnement et une dynamique fonctionnelle harmonieuse. L'espace pelvien postérieur est cloisonné par un véritable système de « haubanage » formé de structures conjonctives denses qui délimitent une loge viscérale contenant le rectum⁸. La notion classique d'ailerons rectaux accompagnants à destinée viscérale est actuellement abandonnée. Le cloisonnement viscéral est à repenser à partir de la compréhension de l'anatomie des espaces cellulaires sous-péritonéaux apportée par la récente évolution de la chirurgie carcinologique⁷.

Figure 3

**Fonctions des muscles pubo-rectal et sphincter externe de l'anus
*in Kamina***



Légendes

- 1 – faisceau rétro-rectal*
- 2 – faisceau latéro-rectal*
- 3 – m. sphincter externe de l'anus*

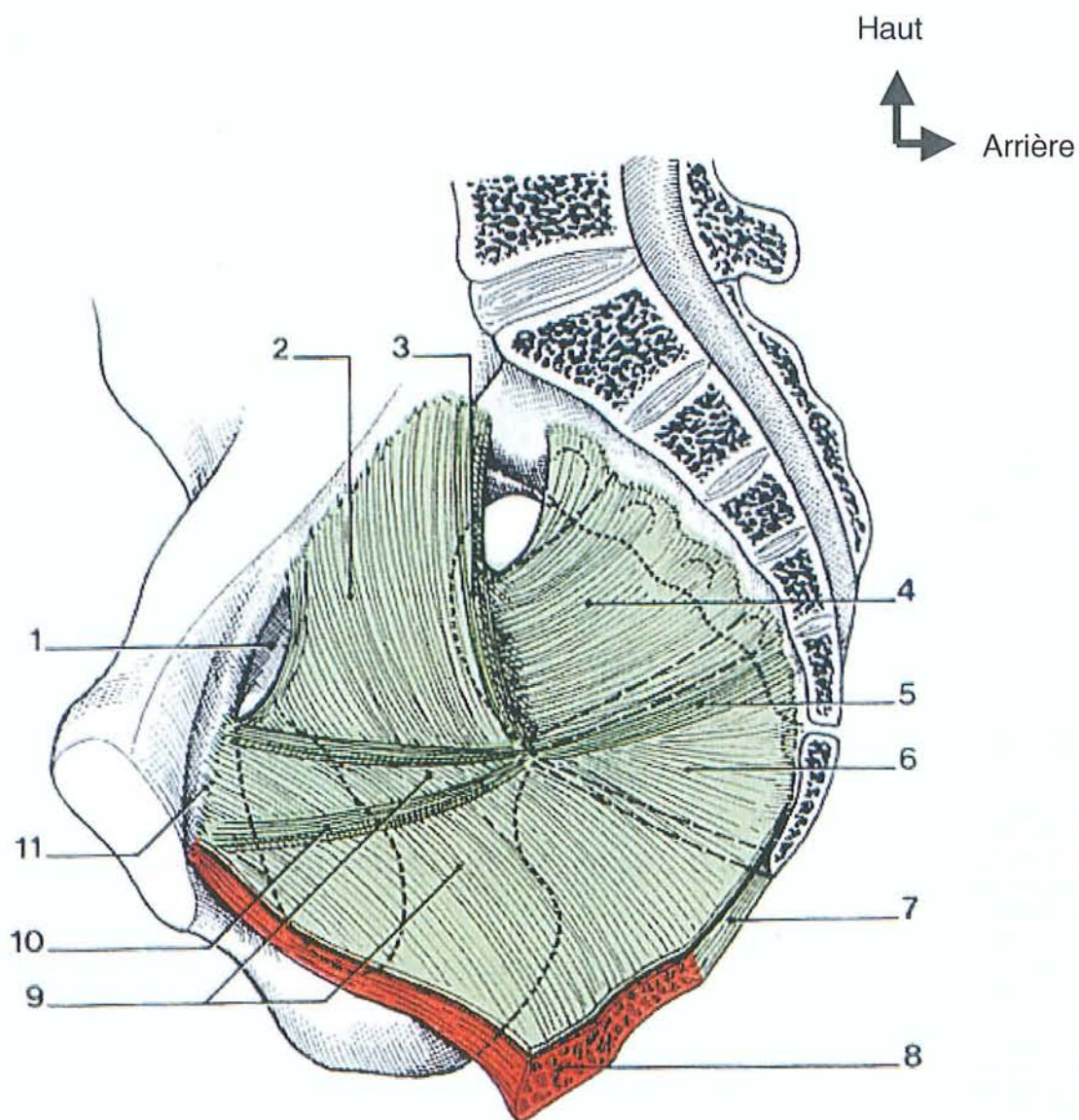
Les moyens de suspension du rectum reposent sur la gaine rectale (*fascia recti*) dont l'importance a été rappelée récemment⁹. Le rectum et son méso, prolongeant vers le bas le mésosigmoïde autour des artères rectales supérieures (le mésorectum), sont entourés par cette structure fibreuse fine, mais dense et continue qui en avant du sacrum, limite la loge viscérale rectale. La gaine rectale s'appuie, en arrière, sur l'aponévrose présacrée et, latéralement, sur les lames sacro-recto-génito-pubiennes qui contiennent la portion ventrale des plexus hypogastriques. Ces lames participent également au cloisonnement sagittal de l'espace sous-péritonéal. On y distingue, chez la femme, deux segments différents. En arrière, ce sont les ligaments utéro-sacrés, venant de la face antérieure du sacrum, en dedans des trous sacrés, en dessous de la troisième pièce sacrée, qui croisent les faces latérales du rectum au fond du cul-de-sac de Douglas et s'épanouissent sur la face supérieure du col utérin et du dôme vaginal. En avant, ce sont les ligaments pubo-vésico-utérins. Ces éléments solidarisent en avant le rectum, par l'intermédiaire de sa gaine, avec les autres organes pelviens. Le segment sous-péritonéal du rectum se trouve ainsi solidaire du vagin auquel les lames recto-vaginales et la fusion des gaines génitale et rectale l'amarrent⁷ (*Figure 4*).

En bas et en avant, la cloison recto-vaginale forme la paroi antérieure de la loge rectale. Attachée en haut au cul-de-sac de Douglas, elle s'appuie en bas sur le centre tendineux du périnée et le sphincter strié de l'anus. C'est une zone de faiblesse aux structures conjonctives peu denses et souvent fragilisées par les accouchements⁹. Elle est constituée par le fascia ou septum recto-vaginal (équivalent de l'aponévrose de Denonvilliers chez l'homme) qui, en bas, ferme en avant et latéralement la loge rectale⁷.

La faiblesse relative des moyens de suspension antérieurs expose à l'affaissement de la paroi antérieure de l'ampoule, directement exposée aux augmentations de pression intra-abdominale, d'autant que certaines circonstances (chirurgie gynécologique) contribuent à l'ouverture du cul-de-sac de Douglas et à la fragilisation de ses moyens de suspension⁷.

Figure 4

Vue médiale du fascia pelvien pariétal in Kamina



Légendes

- | | |
|-------------------------------------|--|
| 1 – canal du foramen obturé | 7 – lig. ano-coccygien |
| 2 – fascia du m. obturateur interne | 8 – m. élévateur de l'anus |
| 3 – bandelette ischiatique | 9 – fascia du m. élévateur de l'anus |
| 4 – fascia du m. piriforme | 10 – arcade tendineuse du fascia palvien |
| 5 – lig. spino-sacral | 11 – arcade tendineuse du m. élévateur de l'anus |
| 6 – fascia du m. coccygien | |

2.1.3. Moyens de soutien du rectum

Le muscle élévateur de l'anus, pair et symétrique, est la principale structure de soutien du rectum. Schématiquement, ce muscle, essentiel à la statique et à la dynamique pelvi-périnéale, se compose de deux structures fonctionnellement distinctes (*Figure 5*) :

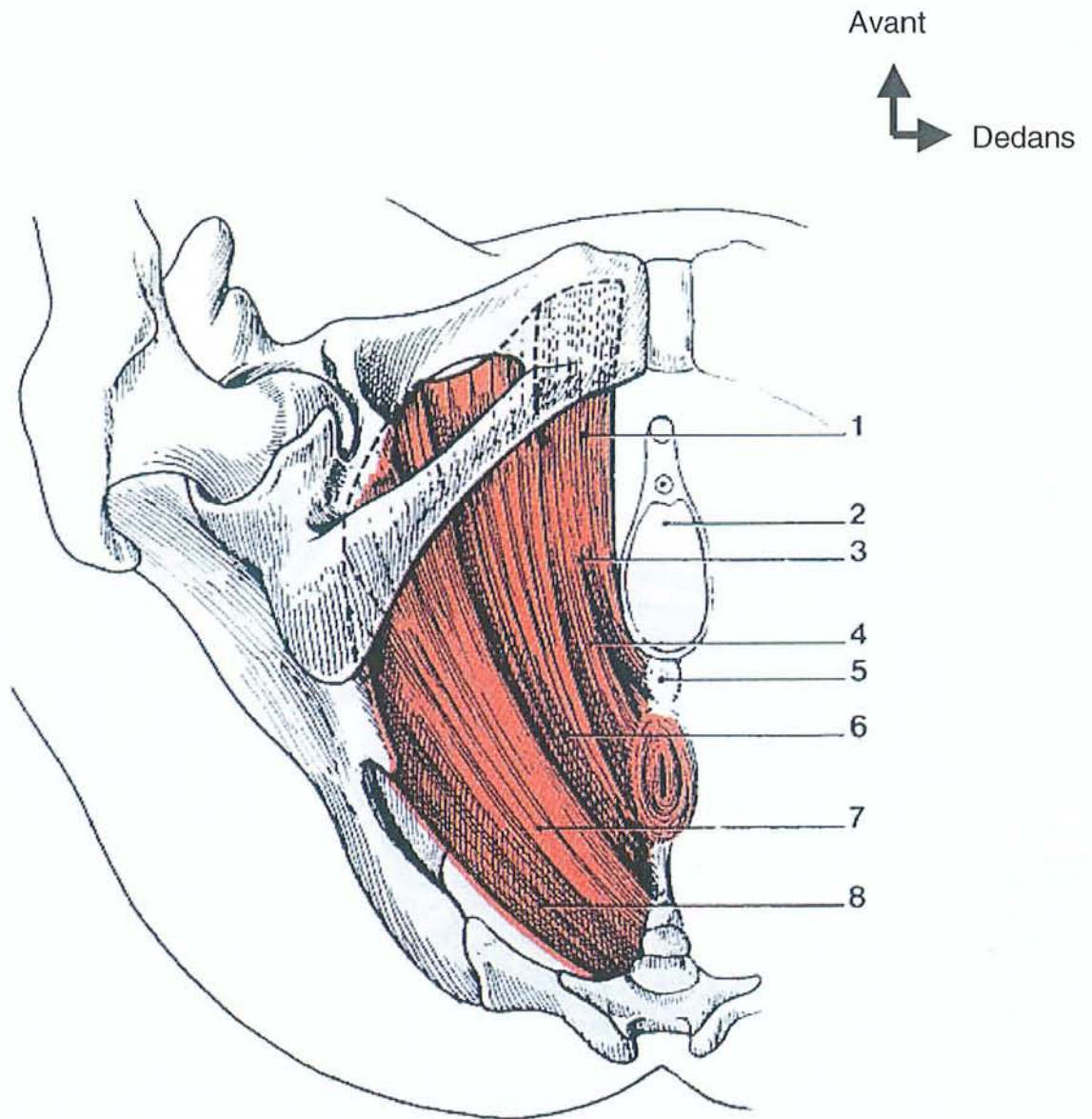
- latéralement, les faisceaux pubo-coccygien et ilio-coccygien de l'élévateur s'insèrent sur les faces latérales du bassin osseux, du pubis à l'épine sciatique, pour se terminer sur le raphé ano-coccygien et le coccyx. Mince et étalé, cet ensemble est fait de fibres radiées qui convergent du pourtour de l'orifice pelvien inférieur vers un orifice médian allongé d'avant en arrière, l'hiatus levatorien. Cet éventail musculaire joue le rôle de diaphragme. Fortement oblique en bas, en dedans et en avant, il a la forme d'une « carène de bateau ». L'aponévrose pelvienne profonde, qui solidarise les différents faisceaux musculaires et comble les espaces qui les séparent, le recouvre. Le bord interne du muscle élévateur et des fibres conjonctives de l'aponévrose pelvienne s'attachent aux organes qui traversent l'hiatus levatorien : urètre et vagin en avant, canal anal en arrière. Ces deux faisceaux du muscle élévateur de l'anus jouent ainsi un rôle de stabilisateur du canal anal lors des efforts de défécation ;
- En dedans et en dessous des faisceaux précédents, se positionne le faisceau pubo-rectal. Il prend son origine sur la surface angulaire du pubis, en avant. Il se dirige vers l'arrière dans un plan sagittal en longeant latéralement la fente uro-génitale. Il se termine en donnant des fibres qui s'implantent successivement sur le centre tendineux du périnée, les faces antérieure et latérale du sphincter strié de l'anus, et sur le ligament ano-coccygien. Cette configuration anatomique, en fronde, crée une sangle musculaire qui cravate en arrière la jonction ano-rectale. Sa contraction, en accentuant l'angle ano-rectal, ferme activement l'intestin terminal en l'attirant en haut et en avant. Ce muscle procure également un appui solide aux cols utérin et

vésical en réponse à un effort de poussée abdominale. Le muscle pubo-rectal a une activité tonique permanente. Celle-ci est à l'origine de l'angulation ano-rectale dont l'ouverture, par le relâchement musculaire, à la fois réflexe et volontaire, est nécessaire à une exonération physiologique normale, facile et complète. Le muscle pubo-rectal forme une entité fonctionnelle avec le sphincter externe de l'anus qui, entourant le canal anal, est situé au centre du périnée postérieur⁷ (*Figure 3*).

L'innervation de ces muscles striés est assurée par le nerf pudendal (honteux interne), branche terminale du nerf anal, issu des racines sacrées S3 et S4. Il a un trajet anatomique particulier. Il quitte le petit bassin pour la région profonde de la fesse, puis revient dans le pelvis après avoir contourné l'épine sciatique. Il longe alors la paroi latérale de la fosse ischio-rectale dans un dédoublement de l'aponévrose obturatrice (canal d'Alcock) avant de distribuer d'arrière en avant ses branches terminales motrices et sensibles. Ce trajet l'expose à des traumatismes par étirement de sa portion distale, à partir du point fixe qu'est le contournement de l'épine sciatique⁷.

Figure 5

Vue inférieure du muscle élévateur de l'anus in Kamina



Légendes

1 – partie interne

2 – vagin

3 – m. pubo-vaginal

4 – m. pubo-rectal

5 – centre tendineux du périnée

6 – m. pubo-coccygien

7 – m. ilio-coccygien

8 – m. coccygien

2.2. Cadres nosologiques

Les troubles de la statique rectale regroupent, sous une même entité, de nombreux aspects pathologiques dont l'identification a été progressive et récente pour certains. De ce fait, de nombreuses dénominations ont été données pour les décrire et ont rendu la littérature confuse. Il est maintenant possible de proposer une terminologie précise pour la majorité des troubles de la statique rectale.

2.2.1. *Prolapsus rectal*

Le prolapsus rectal extériorisé (*external rectal prolapse*) a été pendant longtemps la seule entité parmi les troubles de la statique rectale. Différents termes ont servi à le définir et restent encore de nos jours employés dans la littérature. Le terme de prolapsus est malheureusement source de confusion, car il recouvre des entités aux significations différentes. Ainsi, le prolapsus peut être seulement muqueux et l'on parle de prolapsus muqueux ano-rectal, lui-même différent du prolapsus muco-hémorroïdaire. Il peut au contraire intéresser toutes les tuniques de la paroi rectale (*full thickness rectal prolapse*), en particulier la musculature rectale. Il est alors beaucoup plus épais que le prolapsus muqueux ano-rectal. Cette distinction est bien faite en défécographie, ces deux prolapsus ayant une épaisseur différente (inférieure ou supérieure à 3 mm)^{10,11}. Pour indiquer que le prolapsus rectal extériorisé intéresse toutes les tuniques du rectum, on parle de prolapsus complet, mais ce qualificatif concerne également les prolapsus non extériorisés. Dans un effort de simplification, la dénomination « prolapsus rectal ou du rectum » est proposée pour définir cette entité⁷. Dans ce travail, nous ne traiterons que du prolapsus total extériorisé ou total, que nous désignerons par « prolapsus total du rectum » ou PTR.

Nous rappellerons succinctement les autres troubles de la statique rectale avec lesquels il ne faut pas confondre le PTR :

2.2.2. Le prolapsus muqueux ano-rectal

Prolapsus intéressant uniquement la muqueuse rectale.

2.2.3. La procidence rectale

Ou prolapsus rectal non extériorisé intéressant toutes les tuniques de la paroi rectale.

Aucun travail n'a démontré que le prolapsus muqueux ano-rectal, la procidence rectale et le PTR, correspondent à un stade différent d'une même maladie, même si les concepts physiologiques ou des observations longitudinales anecdotiques peuvent le suggérer^{12,13,14,15,7}.

2.2.4. La rectocèle

Elle représente une hernie de la paroi antérieure du rectum refoulant la paroi postérieure du vagin pour pénétrer dans la lumière vaginale¹⁰. On estime que pour avoir une signification pathologique, la rectocèle radiologique doit avoir une taille minimale de 2 cm. En dessous de cette limite, la présence d'une rectocèle, fréquente chez les femmes nullipares et asymptomatiques, âgées de moins de 35 ans, est à considérer comme physiologique¹⁶. Le défaut de vidange de la rectocèle en rectographie dynamique, alors que l'ampoule rectale se vide (rectocèle diverticulaire) a également une signification pathologique^{17,7}.

2.2.5. Périnée descendant

Le syndrome du périnée descendant a été décrit en 1966 chez des patients se plaignant de difficultés d'exonération parfois accompagnées de douleurs périméales¹⁸. Des manœuvres

digitales y étaient souvent associées. Une présentation répétée aux toilettes était fréquemment nécessaire pour obtenir une sensation de vidange rectale complète. Aucun de ces symptômes n'est spécifique de ce syndrome clinique et les données radiologiques, manométriques puis électromyographiques ultérieures ont montré que chez les patients présentant ces symptômes, la descente périnéale était très souvent associée à une procidence, à un prolapsus rectal ou à une contracture paradoxale des muscles du périnée (anisme)¹⁹. Il est très probable que, dans la grande majorité des cas, le syndrome du périnée descendant ne soit pas la cause initiale des symptômes et que ceux-ci soient en fait secondaires aux troubles associés, procidence interne, rectocèle ou anisme²⁰. En 2003, longtemps après la description du syndrome du périnée descendant, il faut accepter l'idée que les liens entre ce syndrome et les différents troubles de la statique rectale restent incomplètement élucidés. Chercher à savoir ce qui est la cause ou la conséquence n'apporte pas d'aide à la décision devant un malade donné, mais il semble surtout prudent, au moment du choix de l'indication opératoire et de la technique chirurgicale, de faire une analyse exhaustive des différents composants de la statique pelvi-rectale^{15,7}.

2.2.6. L'ulcère solitaire

C'est une ulcération rectale chronique, située le plus souvent entre 4 et 10 cm de la marge anale, une fois sur deux sur la face antérieure du rectum²¹. Son association à un trouble de la statique rectale est fréquente, bien que non systématique¹⁵.

2.2.7. Elytrocèle, entéroccèle, sigmoïdocèle

Ces anomalies de la statique pelvi-périnéale ne font pas partie des troubles de la statique rectale, mais leur association très fréquente doit être rappelée. L'entéroccèle est la présence d'anses grêles dans un cul-de-sac de Douglas profond et prolabé. Cette hernie non

habitée du cul-de-sac de Douglas est appelée élyrocèle. La hernie du cul-de-sac de Douglas, alors prolabée entre les parois du prolapsus, est appelée hédrocèle. Dans une série de plus de 2000 rectographies, une entéroécèle était associée respectivement à une rectocèle, à une procidence rectale et à un PTR dans 10, 25 et 50 % des cas¹⁰. La sigmoïdocèle est d'identification plus récente et se définit comme une anse sigmoïde longue et prolabée dans le cul-de-sac de Douglas. Les conséquences fonctionnelles de la sigmoïdocèle restent très controversées^{22,7}.

2.3. Physiopathologie

Les moyens de suspension et de soutien du rectum, décrits précédemment, s'opposent en permanence au poids des viscères, lié à la force de gravité en position debout. L'augmentation de la pression abdominale, quelle que soit sa cause, est un facteur essentiel favorisant la survenue d'un prolapsus total du rectum⁷. Il n'est toutefois pas le seul facteur.

2.3.1. *Rôle des moyens de suspension*

Le rôle des moyens de suspension a été excellemment synthétisé dans un travail gynécologique récent²³. L'étude comparée des tissus conjonctifs de soutien chez le babouin et le chimpanzé montre, chez ce dernier, un renforcement de ce tissu qui contribue à s'opposer au poids exercé par les viscères du fait des forces de gravité. Le tissu conjonctif, dans sa fonction de suspension, soulage ainsi le diaphragme musculaire pelvien dans sa fonction de soutien. La théorie du « bateau en cale sèche » permet une approche explicative des liens unissant les tissus de soutien (c'est-à-dire le plancher pelvien) et les moyens de suspension (c'est-à-dire les ligaments et les fascias pelviens)²⁴. Lorsque « la cale est pleine », le bateau est supporté par l'eau (le plancher pelvien) et maintenu en place par ses amarres (les ligaments et les fascias pelviens). Si « la cale est asséchée », le bateau s'enfonce et les

amarres sont soudain soumises à de puissantes forces de traction. De la même manière, une diminution du tonus des muscles du plancher pelvien (par exemple, en cas de neuropathie) ou l'abaissement répété du plancher pelvien par des efforts de poussée abdominale étire les ligaments et les fascias pelviens, provoquant des lésions des moyens de suspension et aggravant la descente des organes. Inversement, on observe en pratique des prolapsus totaux du rectum malgré une musculature périnéale en bon état et en dépit de l'absence des facteurs de risque classiques (accouchement, dyschésie, maladies neurologiques). Il est alors raisonnable d'évoquer une altération du tissu conjonctif des moyens de suspension pour expliquer ces troubles de la statique rectale. Malheureusement, en dépit des progrès des connaissances concernant les constituants du tissu conjonctif, aucune donnée scientifique actuelle n'apporte de réponse sur les altérations probables du tissu conjonctif, des ligaments et des fascias pelviens au cours des troubles de la statique rectale. Les études des ligaments et fascias pelviens dans le prolapsus urogénital en sont encore à leurs débuts^{24,25}. Des carences nutritionnelles ou un déficit oestrogénique contribuent probablement à l'altération de structure des moyens de suspension pelviens^{26,27}. Il est tentant de penser, d'une part, qu'il existe une prédisposition à la survenue de trouble de la statique rectale car, à facteur de risque équivalents, tout le monde n'a pas un prolapsus et, d'autre part, qu'une altération du tissu conjonctif de soutien pourrait contribuer à cette prédisposition. Une telle altération des moyens de soutien pourrait expliquer les prolapsus rectaux des sujets jeunes qui s'extériorisent de façon intermittente, sont spontanément et facilement réductibles et ne s'accompagnent ni de signe de dyschésie, ni d'altération de la musculature périnéale. On doit donc évoquer le rôle des ligaments et fascias pelviens, mais on ne peut que constater, à ce jour, le manque de données établies à leur sujet. L'hétérogénéité des prolapsus rectaux observés en clinique apparaît néanmoins certaine⁷.

2.3.2. *Rôle des moyens de soutien*

Les moyens de soutien sont représentés avant tout par le diaphragme pelvien. La conformation du rectum, qui lui permet de reposer sur la concavité sacrée, diminue l'intensité des forces qui appuient sur le périnée. Le rôle de soutien des muscles périnéaux explique que ces muscles aient ainsi une activité contractile permanente, se traduisant par une activité électromyographique tonique sur laquelle s'inscrit une activité phasique lors de leur contraction. On peut penser que toute atteinte de la qualité de cette musculature pourrait contribuer à favoriser un trouble de la statique, qu'il s'agisse d'une lésion musculaire primitive (accouchement) ou d'une lésion secondaire à une neuropathie⁵. Des études histochimiques et électromyographiques ont démontré l'existence d'une dénervation partielle chez des patients incontinents et/ou souffrant de prolapsus rectal²⁸. Les études complémentaires ont confirmé une corrélation entre la dénervation partielle et une diminution de la contraction volontaire anale et du tonus sphinctérien. Le rôle de cette dénervation dans le mécanisme de l'incontinence anale est généralement accepté. Mais il n'est pas démontré que celle du plancher pelvien joue un rôle dans la genèse d'un prolapsus total du rectum. On peut penser, au contraire, qu'elle serait secondaire à la souffrance des troncs nerveux, elle-même en rapport avec l'étirement engendré par le PTR, selon le mécanisme démontré dans le syndrome du périnée descendant¹⁸. Cela ne signifie pas qu'il faut négliger une neuropathie chez un patient porteur de trouble de la statique rectale, car elle peut contribuer à une incontinence associée. Il s'agit de rappeler que la neuropathie est plus vraisemblablement la conséquence que la cause d'un PTR. Les atteintes musculaires primitives pourraient également contribuer, en théorie, à diminuer l'efficacité du diaphragme pelvien dans son rôle de soutien. Il n'y a pas, à notre connaissance, de données publiées ayant étudié systématiquement ce lien éventuel. Des observations le font évoquer lorsqu'un prolapsus est observé chez un patient souffrant de myopathie, mais ces cas sont anecdotiques et ne permettent aucune conclusion. L'observation (non rare) de prolapsus chez des patientes

anorexiques a amené à discuter une diminution de l'efficacité de la musculature périnéale en raison de la dénutrition, mais sans preuve à l'appui dans les publications médicales. On peut rapprocher de ces observations les cas de prolapsus rectal observés chez des patients atteints de sclérodermie qui amènent à discuter l'hypotonie anale, en rapport avec l'atteinte du sphincter lisse de l'anus, à l'origine du prolapsus. Cependant chez ces patients, l'hypotonie anale ne s'accompagne pas toujours de prolapsus rectal ²⁹ et les résultats des explorations réalisées chez eux ne permettent pas d'établir un lien de cause à effet entre la connectivite et le trouble de la statique rectale³⁰. Bien entendu, l'absence de preuves établies d'un lien entre la survenue d'un trouble de la statique rectale et une atteinte de la musculature striée du périnée ne permet pas d'éliminer une relation causale⁷.

2.3.3. Pression abdominale

Les augmentation de pression abdominale sont induites par des circonstances pathologiques très diverses.

2.3.3.1. La constipation

La constipation sera considérée en premier lieu car elle peut être le motif de consultation qui amène à découvrir un prolapsus total du rectum, sa cause ou sa conséquence. Il y a donc, entre constipation et PTR, un lien difficile à établir et qui doit être réenvisagé chez chaque nouveau malade. On oppose classiquement la constipation de transit et la constipation terminale ou distale.

La constipation de transit se traduit par une raréfaction des besoins exonérateurs (moins de 3 par semaine), avec un ralentissement objectif du transit portant exclusivement sur les côlons droit et gauche. Elle conduit parfois certains sujets à un comportement particulier, les amenant à effectuer des efforts majeurs de poussée abdominale en l'absence de besoin

dans l'espoir d'obtenir une exonération qui réduirait leur inconfort abdominal. Ce type de comportement s'observe presque toujours dans un contexte psychiatrique. Ces efforts de poussée jouent sans doute un rôle dans la survenue d'un prolapsus total du rectum si l'on en juge par la fréquence des récidives postopératoires, quelle que soit la technique chirurgicale employée. Ce premier type de trouble du comportement est très rare, mais il est à connaître pour éviter de se heurter aux difficultés de prise en charge⁷.

La constipation terminale, ou dyschésie, se traduit par un besoin exonérateur de fréquence normale, le plus souvent quotidien, impossible à satisfaire en l'absence de poussées abdominales très intenses (*straining*). Seuls les examens complémentaires permettent de s'orienter entre cause et conséquence. Une contraction paradoxale des muscles du périnée (ou hypertonie paradoxale des releveurs, ou anisme), démontrée par une exonération ralentie avec empreinte persistante du muscle pubo-rectal à la défécographie et/ou un renforcement de l'électromyographie et/ou une augmentation de la pression intra-anales lors des efforts de poussée, doit être systématiquement recherchée^{26,31}. La présence de l'une de ces anomalies démontrant la contraction paradoxale des muscles du périnée, ne suffit pas pour conclure qu'un PTR est la conséquence des efforts de poussée. Mais elle doit faire évoquer cette hypothèse et il faut essayer de corriger l'anisme par les techniques de rééducation par *biofeedback*. Si celle-ci disparaît et que le symptôme s'efface avec le temps, on pourra conclure que le PTR était secondaire aux efforts de poussée. A l'inverse, si l'anisme disparaît mais que le symptôme persiste, on pourra penser que le PTR est la cause de la dyschésie^{26,7}.

2.3.3.2. *Autres circonstances pathologiques*

D'autres circonstances pathologiques sont responsables d'une augmentation chronique de la pression abdominale. Les poussées mictionnelles répétées jouent un rôle comparable aux poussées exonératrices et pourraient expliquer la fréquence relative des patients ayant des antécédents de syndrome de la queue de cheval ou de pathologie neurologique centrale

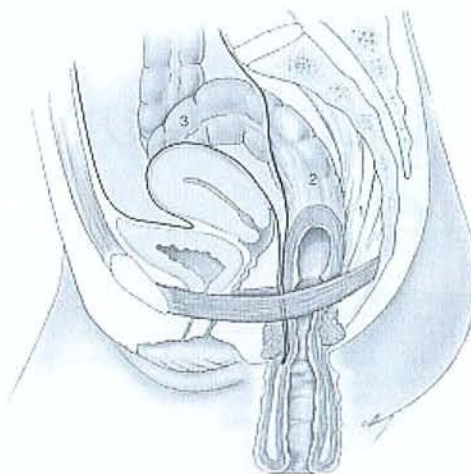
(sclérose en plaque, par exemple) parmi ceux ayant un prolapsus rectal (de 1 à 3 %) ³². Sans qu'il soit possible de fournir une démonstration rigoureuse, le suivi régulier de patients présentant des troubles mictionnels à la suite d'un syndrome de la queue de cheval montre qu'ils développent une procidence rectale puis un vrai PTR. Ces observations, non publiées, suggèrent à la fois le rôle de l'augmentation chronique de la pression abdominale et la succession d'une procidence rectale et d'un PTR dans ce contexte clinique. Il a été également rapporté 7 cas de PTR chez des patientes souffrant de boulimie. Le rôle des efforts de vomissement répétés à l'origine du prolapsus a été évoqué ²⁷. Bien que portant sur un petit nombre de malade, ce travail suggère l'intérêt de porter attention aux troubles du comportement alimentaire associés aux troubles de la statique rectale. Le rôle des accouchements est toujours évoqué comme facteur de risque des troubles de la statique rectale. Une étude, excellente sur le plan méthodologique, a démontré, chez 144 femmes étudiées à la période de la ménopause, une corrélation entre la parité et la descente périnéale au repos et en poussée, et le temps de latence du nerf pudendal ³³. Comme on l'a vu, il est tentant de spéculer sur le fait que la neuropathie et la descente périnéale sont des facteurs de risque d'un trouble de la statique rectale, ce lien n'est pas formellement établi. On ne peut donc affirmer le rôle de la parité dans la genèse d'un prolapsus total du rectum au vu des résultats de l'étude citée, d'autant plus que deux autres études ont constaté une prévalence plus grande des nullipares dans une cohorte de femmes avec prolapsus rectal que parmi celles n'ayant pas de prolapsus rectal ^{34,35}. Cela suggère que si la parité joue un rôle, il n'est pas déterminant. Le rôle de certaines anomalies de l'appareil génital chez la femme a été évalué. On a ainsi évoqué celui de la rétroversion utérine à l'origine de poussées abdominales intenses chez des patientes consultant pour des difficultés d'exonération et chez qui on retrouvait, au toucher rectal, un effet de compression rectale par l'utérus ³⁶. L'hystérectomie, que l'on rend responsable de l'apparition ou l'aggravation de trouble de la défécation, semble surtout associée à la présence d'une entéroccèle et d'une descente du plancher pelvien ^{34,37,7}.

2.3.4. Synthèse

En schématisant, on peut retenir deux situations physiopathologiques opposées, avec tous les degrés intermédiaires entre ces deux situations.

Premièrement, le prolapsus total du rectum de l'homme ou de la femme nullipare, quelque soit l'âge. Ce dernier serait dû à une augmentation de pression intra abdominale (constipation) entraînant une mise en tension excessive des fascia et ligaments rectaux. Le plancher pelvien retiendrait l'ampoule rectale mais pas l'atteinte du nerf pudendal. Avec l'affaissement du plancher, apparaît le PTR (*Figure 6*). Ce prolapsus est le plus souvent intermittent et ne s'extériorise qu'au moment des efforts d'exonération. A cette situation particulière, on peut proposer des techniques chirurgicales qui améliorent la constipation (Fryckman-Goldberg, ou colectomie sub-totale) en fonction de son caractère terminale ou total. L'interrogatoire recherchera la notion d'une constipation ou dyschésie ancienne et surtout antérieure au PTR.

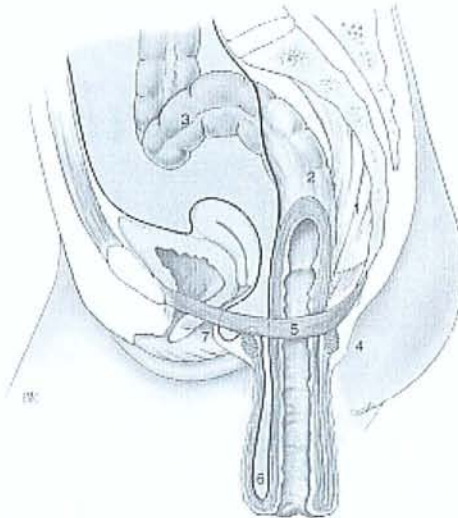
Figure 6 in EMC⁸⁰ :
Prolapsus de force de l'homme et de la femme nullipare. 1 = ligaments et fascia du rectum.
2 : Rectum.
3 : boucle sigmoïdienne redondante.



A cette première catégorie, on oppose le prolapsus total du rectum survenant chez une femme multipare. Dans ce groupe de patientes, la lésion du plancher pelvien est le premier traumatisme et survient au cours d'un accouchement (épisiotomie, gros poids de naissance). Le rectum est alors soutenu principalement par les fascia et ligaments rectaux. Ces derniers étant sollicités de façon plus intense, vont être lésés, et entraîner un PTR (*Figure7*). Chez ces

patientes, l'interrogatoire ne recherche pas une constipation ancienne mais la notion d'un traumatisme périnéal qui peut avoir été oublié. Ce prolapsus est volontiers permanent. Dans cette situation, on peut réaliser une rectopexie indirecte ainsi qu'une correction d'un trouble de la statique pelvienne antérieure fréquemment associé.

*Figure 7 in EMC⁸⁰ :
Prolapsus de faiblesse de
la femme multipare.
1 Ligaments et fascia du
rectum.
2 Rectum.
3 Boucle sigmoïdienne.
4 Sphincter anal.
5 Plancher pelvien.
6 Elythrocele.
7 Prolapsus génital
associé.*



En conclusion, le PTR résulte d'un déséquilibre entre les forces de suspension et les forces de soutien. Il manque probablement un troisième facteur qui n'a pas encore été mis en évidence. En effet, si la constipation et les accouchements traumatiques peuvent être le primum movens d'un PTR, tous les patients qui ont une constipation ou les patientes qui ont un accouchement traumatique, ne verront pas apparaître un PTR. L'intérêt de cette classification est très schématique, et propose une conduite à tenir différente quant aux examens complémentaires à réaliser et aux techniques chirurgicales utilisables.

LES EXAMENS COMPLEMENTAIRES

3. Les examens complémentaires

3.1. La défécographie

C'est l'étude radiologique de la dynamique d'évacuation rectale. Cet examen donne des renseignements sur la morphologie à la fois statique et dynamique du rectum¹⁰ et sur la qualité de l'évacuation rectale volontaire. Les premières publications datent du début des années 1960 avec les études en cinéradiographie de Burhenne, Kerremans et, surtout, de Broden et Snellman en 1968³⁸. C'est Mathieu³⁹ qui a fixé les modalités techniques d'un examen « standardisé » et en a défini les normes.

La réalisation de l'examen et les critères de normalité ont déjà été décrits dans le travail de Marchal en 1995⁶. Nous rappellerons rapidement les anomalies rencontrées au cours des troubles de la statique rectale. Ces anomalies peuvent être isolées ou associées.

La rectocèle :

Son diagnostic est clinique et rectographique. Elle se définit comme une hernie de la paroi antérieure du rectum apparaissant en cours d'évacuation. Elle est significative lorsqu'elle a moins de 2 cm de profondeur, sa mesure se faisant au bord antérieur du canal anal à son point le plus antérieur. L'absence d'évacuation de produit de contraste « piégé » définit la rectocèle diverticulaire. La rectocèle postérieure n'existe pas, à l'exception de très rares hernies périnéales postérieures observées chez l'homme^{40,41,42,43,7}.

La procidence interne :

Son diagnostic est endoscopique et rectographique. Il ne s'agit pas de prolapsus vrai, et il n'y a pas de filiation entre la procidence interne et le prolapsus rectal complet. Mellgren *et al.* montrent que sur 79 patients présentant une procidence interne sur la défécographie,

seulement 2 patients ont développé un PTR sur 5,6 ans en moyenne (1,1 – 19,5)⁴⁴. Elle se définit comme une invagination recto-rectale induite par l'effort de poussée, et elle est considérée comme pathologique lorsqu'elle dépasse la ligne pectinée, atteignant la marge anale. Enfin, Mellgren *et al.* remarquent que chez 8 patients sur 79, la procidence interne a disparu au cours de second examen⁴⁴.

Le périnée descendant :

La descente du plancher pelvien est visualisée par la position de la jonction anorectale et celle du repère cutané (éventuellement une chaînette métallique). Le périnée descend de façon anormale lorsque la jonction ano-rectale s'abaisse de plus de 4 cm en dessous de la ligne pubo-coccygienne lors d'un effort de poussée. On parle alors de périnée descendant. Si le périnée est anormalement abaissé en position de repos, on parle de périnée descendu. La signification précise d'une descente périnéale excessive est incertaine^{45,46,47,7}.

Elytrocèle, entéroçèle, sigmoïdocèle :

L'élargissement de l'espace recto-vaginal lors de la poussée peut témoigner d'une hernie du cul de sac de Douglas (elytrocèle) (*Figure 7*). Cette hernie peut être habitée par de l'intestin grêle. Cette dernière est associée au prolapsus rectal extériorisé dans 44% des cas, d'après Mellgren *et al.*¹⁰. Le dépistage préopératoire d'une telle anomalie est surtout intéressant lorsqu'on choisit de réaliser la cure du PTR par voie basse. Elle peut pousser l'opérateur à réaliser une dougласsectomie et une périnéorrhaphie antérieure voir postérieure. Le rectographie est un examen essentiel à la compréhension des troubles de la statique rectale. Son interprétation doit être prudente et toujours confrontée aux données de la clinique et des autres investigations complémentaires. Il ne faut pas donner trop de crédit à des mesures excessivement précises (angle ano-rectal ou descente périnéale), mais intégrer les données de cet examen dans l'ensemble des informations recueillies au cours du bilan d'un trouble de la statique rectale⁷.

3.2. La manométrie anorectale

Cet examen a pour but de mesurer objectivement et quantitativement la fonction sphinctérienne, la sensibilité du rectum et sa fonction de réservoir, ainsi que le réflexe recto-anal. L'examen est bien standardisé. Il comporte six mesures différentes.

La mesure de la pression de repos, comporte les mesures de la pression du sphincter interne (30 à 105 cm H₂O) et externe (10 à 80 cm H₂O). Elles sont habituellement plus faibles chez la femme que chez l'homme et diminuent avec l'âge. Elles sont abaissées en cas de prolapsus rectal, mais n'apporte pas d'élément prédictif sur les capacités de récupération de la fonction sphinctérienne après la correction chirurgicale.

La mesure de la contraction volontaire est aussi diminuée en cas de prolapsus rectal, mais sans valeur prédictive sur les capacités de récupération post opératoire de la fonction sphinctérienne.

La réponse à la distension de l'ampoule rectale et la contraction anale réflexe. L'ouverture du sphincter interne (réflexe recto-anal inhibiteur, RRAI) est obtenue normalement en réponse à une distension de l'ampoule rectale de moins de 20 ml. L'amplitude et la durée de l'inhibition réflexe sont modulées et corrélées aux volumes de distension rectale. Cette inhibition réflexe s'observe sur le tracé proximal recueilli en regard du sphincter interne. La contraction anale réflexe survient pour une distension rectale inférieure à 20 ml, et s'observe sur le tracé distal, recueilli en regard du sphincter externe. Ces réflexes sont altérés par une diminution de la compliance rectale dans le prolapsus du rectum.

Etude de la synergie abdomino-pelvienne. Dans les conditions normales, le sphincter externe et le muscle pubo-rectal se relâchent lors de l'effort d'exonération : la pression anale diminue, tandis que la pression intrarectale augmente. Une contraction paradoxale du muscle pubo-rectal lors de l'exonération définit l'anisme.

Etude de la compliance rectale. Différentes mesures rendent compte de la fonction de réservoir de l'ampoule rectale. La possibilité de recueillir une courbe pression-volume permet de distinguer les troubles de la sensibilité des troubles de la compliance. Les seuils de perception s'élèvent avec l'âge. Le volume déclenchant le besoin est toujours augmenté en cas de constipation. On peut associer à ces mesures un test de continence par instillation rectale à débit constant. Il donne des indications sur l'ensemble des facteurs de continence, anaux, rectaux et coliques gauches. Le test est surtout utile avant un geste de réparation sphinctérienne ou avant chirurgie de résection rectale, mais peu utile pour évaluer les capacités de récupération sphinctérienne après chirurgie correctrice pour un prolapsus total du rectum. Le test d'expulsion d'un ballon est peu utilisé, ses modalités sont variables, et son interprétation aléatoire.

3.3. L'électrophysiologie

Cet examen est fondé sur deux explorations complémentaires spécialisées, la mesure du temps de latence distale du nerf pudendal et l'électromyographie.

La mesure du temps de latence distale du nerf pudendal (TLDNP) apprécie la valeur fonctionnelle de la branche anale du nerf pudendal (honteux interne). Les modalités de réalisation sont décrites dans le travail de Marchal⁶. Dans les travaux publiés, la neuropathie pudendale, notamment postobstétricale, est fréquemment unilatérale, et il existe une corrélation linéaire entre le degré de descente périnéale et l'allongement du TLDNP. Toutefois, il n'y a pas de corrélation entre la mesure du TLDNP et l'incontinence anale, la

constipation ou la descente périnéale. Probable facteur de mauvais pronostic dans le résultat postopératoire d'une incontinence anale traitée chirurgicalement, cette mesure n'est pas pour le moment, en pratique, un élément décisionnel essentiel⁷.

L'électromyographie conventionnelle enregistre l'activité électrique des différents muscles striés (sphincter externe et/ou faisceau pubo-rectal de l'élévateur de l'anus) au repos ou en réponse à un stimulus. C'est un examen invasif et douloureux qui est réservé à des centres de référence ayant l'expertise de ces bilans. Elle permet de reconnaître la topographie précise d'un éventuel défaut. Cette évaluation est faite aujourd'hui de façon tout aussi précise, mais moins agressive, par l'échographie endoanale⁷.

3.4. Le temps de transit aux marqueurs radio-opaques

La constipation est un trouble fonctionnel très fréquemment associé aux troubles de la statique rectale et au prolapsus total du rectum. Elle est à dépister et à évaluer car les résultats de cet examen simple et non invasif influent sur la décision chirurgicale. C'est en pratique le moyen le plus simple pour évaluer de façon objective un éventuel ralentissement du transit colique, pour tenter d'en apprécier l'importance, d'en comprendre les mécanismes et de choisir la technique chirurgicale la plus appropriée pour la correction d'un prolapsus total du rectum.

La technique initiale proposée par Arhan⁴⁸, astreignante pour le patient, et imposant une irradiation relativement importante a été modifiée en limitant l'exploration dans le temps. De nombreuses études ont établi les valeurs normales chez des sujets sains. Seules des valeurs supérieures à 2 déviations standards doivent être considérées comme pathologiques (*Tableau 1*)⁷.

Tableau 1 : Limites supérieures (médiane + 2 déviations standards) des temps de transit colique, en heures, chez des sujets non constipés (d'après Villet⁴⁹)

Auteurs	Côlon droit	Côlon gauche	Recto-sigmoïde	Temps total
Chaussade <i>et al.</i> ⁵⁰	24	30	4	67
Ahran <i>et al.</i> ⁴⁸	38	37	34	93
Ducrotte <i>et al.</i> ⁵¹	22	21	27	54
Metcaff <i>et al.</i> ⁵²	14	15	15	66

On reconnaît ainsi trois populations chez lesquelles la thérapeutique utilisée pour la cure du prolapsus rectal complet sera différente :

- des sujets ayant une constipation de transit avec un ralentissement global de la progression des marqueurs dans l'ensemble du cadre colique ;
- des sujets ayant une constipation terminale, avec un ralentissement et une accumulation des marqueurs dans le recto-sigmoïde ;
- des sujets ayant un TTC global et des TTC segmentaires normaux, alors qu'ils se plaignent de constipation.

Le TTC présente toutefois des marges importantes d'erreurs et d'incertitudes. La reproductibilité interindividuelle et intra-individuelle des résultats est imparfaite. La définition des sujets « normaux » est parfois discutée, la sectorisation en 3 zones peut ne pas correspondre à l'anatomie et, enfin, les habitudes alimentaires différentes d'un pays à l'autre rendent les comparaisons difficiles⁷. Malgré ses imperfections, la mesure du TTC est en pratique très utile pour l'analyse d'un trouble de statique rectale, tout spécialement lorsqu'une rectopexie par voie abdominale est envisagée. Dans le groupe de patients présentant une constipation terminale, une intervention de Frykman-Goldberg est préférable. En effet dans ce cadre particulier, des études ont montré que la pratique d'une rectopexie sans résection aggravait la constipation après l'intervention, et qu'une rectopexie associée à la résection du sigmoïde, le plus souvent redondant, améliorait significativement le transit des patients.

3.5. Echographie endoanale

Examen fiable et peu coûteux, son intérêt repose avant tout sur l'analyse morphologique qu'elle fait de l'appareil sphinctérien chez les patients incontinents. L'échographie endoanale permet d'évaluer les différentes structures de l'appareil sphinctérien anal qui sont :

- la sangle pubo-rectale ;
- le sphincter externe ;
- le sphincter interne.

Cet examen permet de rechercher un défaut sphinctérien dans le cadre d'une incontinence anale fréquemment rencontrée chez les patients présentant un prolapsus total du rectum. La présence d'une rupture sphinctérienne présage d'une aggravation de l'incontinence après la chirurgie correctrice, et nécessite un geste secondaire comme un *post anal repair* ou une sphincteromyoplastie⁵³. Cet examen peut aussi modifier la thérapeutique mise en œuvre pour corriger le prolapsus et faire préférer une rectopexie à une rectoplastie selon Delorme dont on sait qu'elle aggrave l'incontinence.

3.6. L'imagerie par résonance magnétique

L'IRM pourrait apporter des informations intéressantes, en particulier dans certaines circonstances comme l'utilisation d'antenne endocanalaire⁵⁴. La possibilité de réaliser des coupes dans les trois plans de l'espace, les reconstructions et l'excellente résolution des images au niveau des tissus mous, lui donnent un intérêt dans les bilans des troubles de la statique rectale. Elle est moins dépendante de l'opérateur que l'échographie et évite aussi une irradiation pelvienne. Plusieurs études ont montré qu'elle permettait, sans préparation, ni opacification, une bonne étude dynamique du plancher pelvien, la mesure de l'angle ano-rectal et de ses variations^{55,56,57,58}. Cet examen est aussi intéressant pour l'exploration des

sujets incontinents qui ne peuvent pas retenir le produit de contraste nécessaire à la défécographie. Il s'agit toutefois d'un examen coûteux et long. Malgré cela, une étude comparative avec la colpocystorectographie suggère que l'IRM est moins performante pour le diagnostic des troubles des étages antérieur et moyen ⁵⁹. De même, une autre étude récente conclut que procidences et sigmoïdocèles seraient mieux mises en évidence par la rectographie « classique » ⁶⁰.

3.7. Le lavement baryté

Cet examen simple et rapide est utile pour mettre en évidence un sigmoïde redondant. La présence d'une telle anomalie permet de choisir une rectopexie associée à une résection et d'informer le patient des modalités de l'intervention.

3.8. La coloscopie et la rectoscopie

Ces deux examens n'apportent pas d'éléments pour le diagnostic positif du prolapsus total du rectum qui reste un diagnostic clinique. Ils n'apportent pas d'éléments permettant d'aider le chirurgien pour choisir une thérapeutique précise. La recherche d'une cause organique a longtemps été conseillée lors de la découverte d'un PTR, mais l'ensemble des séries de la littérature ne mentionnent pas d'association entre PTR et cancer. Cet examen est réalisé dans le service pour rechercher une lésion organique mitotique du colon lorsqu'il y a des signes cliniques d'appel ou chez un patient à risque.

3.9. La place des examens complémentaires

Lorsque le diagnostic de prolapsus total du rectum est établi, la question posée est alors de savoir si les examens complémentaires sont utiles pour choisir le traitement le plus adapté. La réponse à cette question dépend de la nature des troubles à prendre en charge. Le temps de transit aux marqueurs radio-opaques (TTMO) et une défécographie contribuent au choix de la technique chirurgicale.

Le TTMO permet de mesurer le temps de transit colique. Bien qu'il n'existe pas de preuves scientifiques justifiant l'utilisation de cet examen de façon systématique, la survenue de constipation particulièrement difficile à traiter après rectopexie suggère de le faire avant d'intervenir, afin d'informer au mieux les patients du risque de constipation postopératoire. Une durée de transit allongée (en l'absence d'une valeur scientifiquement établie, on peut retenir un temps de transit colique des marqueurs supérieur à 90 heures) doit faire craindre une constipation préoccupante après rectopexie. Ce peut être un argument, non scientifiquement établi, pour choisir un autre type d'intervention, mais il n'est pas encore en particulier démontré qu'une colectomie segmentaire (Frykman-Goldberg) associée à la rectopexie prévienne totalement le risque d'aggravation postopératoire de la constipation. En tout état de cause, il semble au minimum prudent d'informer le patient de la possibilité d'un inconfort postopératoire, sans que le risque de survenue de celui-ci ni sa gravité puissent être précisés.

La défécographie n'est pas utile au diagnostic de prolapsus rectal. Par contre, elle paraît indispensable, jointe à une opacification de l'intestin grêle, pour rechercher une élytrocèle ou une entérocele, dont l'association est fréquente.

Un enregistrement de la motricité colique de 24 heures, manométrique ou électromyographique, n'est pas justifié de façon systématique et cet examen n'est pas de pratique courante. L'exploration manométrique ou électromyographique de la motricité colique devrait se discuter chez des patients porteurs d'un prolapsus rectal et souffrant de

constipation majeure, se traduisant par une fréquence des selles très diminuée malgré un traitement laxatif bien conduit et confirmée par un TTMO très allongé. En effet, en cas d'inertie colique démontrée par un enregistrement de 24 heures de la motricité colique, il est reconnu qu'une colectomie segmentaire gauche associée à une rectopexie est inefficace sur la constipation. Face à ce type de patient, la décision exceptionnelle d'une résection associée doit être prise, en tenant compte, d'une part, du risque documenté de constipation intractable après rectopexie et, d'autre part, du risque d'incontinence anale en cas de colectomie étendue, voire totale⁵³.

La manométrie n'a pas de valeur pronostique pour prédire la continence post-opératoire après la cure d'un prolapsus total du rectum^{61,62}. Toutefois, elle doit être réalisée si l'on soupçonne une dyschésie par anisme, car ce trouble devra être corrigé avant la cure du prolapsus⁶³.

Si le TTMO montre l'existence d'une constipation terminale, avec un dolichosigmoïde au lavement opaque, il existe probablement une indication de colectomie segmentaire associée à la rectopexie dont on a vu l'efficacité.

Enfin, l'échographie endoanale est utile chez les patients présentant une incontinence anale associée au prolapsus total du rectum ou avec la notion d'antécédent traumatique du périnée. Elle recherche une rupture sphinctérienne qui peut aggraver l'incontinence après la cure du prolapsus et nécessiter un geste complémentaire comme un *post anal repair* ou une sphinctéromyoplastie⁵³.

LES TECHNIQUES CHIRURGICALES

4. Les techniques chirurgicales

Un grand nombre (environ 200) de techniques chirurgicales et variantes ont été proposées pour le traitement du prolapsus total du rectum et nous ne décrivons pas de façon exhaustive l'ensemble de ces procédures dont certaines appartiennent à l'histoire. Ceci a déjà été réalisé et nous renvoyons le lecteur au travail complet de Marchal⁶. Nous rappellerons seulement celles qui sont encore utilisées de nos jours en décrivant leurs principaux aspects et leurs résultats. Les interventions par voie haute (ou abdominale) peuvent être regroupées en trois types qui comportent de nombreuses variantes. Les rectopexies directes et indirectes, les résections coliques, et les résection-rectopexies. Ces différentes interventions sont possibles par abord laparoscopique et dans notre expérience sous assistance robotisée.

4.1. Les rectopexies par voie abdominale

Toutes les techniques de rectopexie comportent un temps de mobilisation plus ou moins large du rectum, suivi d'un temps de fixation aux structures fixes, ostéo-fibreuses postérieures. De très nombreux procédés de fixation du rectum ont été décrits. Ils relèvent globalement de deux modalités selon que la fixation se fait de façon directe ou par l'intermédiaire d'une prothèse.

4.1.1. La mobilisation du rectum

Le temps de mobilisation du rectum, commun à l'ensemble de ces fixations, commence par l'ouverture du péritoine en regard du promontoire (*Figure 8*). L'incision se poursuit sur la ligne de réflexion du péritoine rectal à droite en direction du cul-de-sac de Douglas (*Figure 9*). L'uretère droit est alors repéré et la dissection se poursuit en arrière dans le plan du mésorectum, préservant l'innervation hypogastrique⁸. Cette dissection est

poursuivie jusqu'au plancher pelvien matérialisé par les muscles releveurs de l'anus (*Figure 11*). Le péritoine latéral à gauche du rectum est alors incisé et la dissection rejoint le plan précédent, en repérant l'uretère gauche (*Figure 10*). L'intervention se porte alors en avant réalisant une incision qui ouvre le cul-de-sac de Douglas. La dissection se poursuit vers le bas jusqu'au plancher pelvien dans l'espace de la cloison rectovaginale chez la femme et en arrière de l'aponévrose de Denonvilliers chez l'homme (*Figure 12*). On individualise latéralement les « ailerons » du rectum, support du plexus hypogastrique à destinée rectale. Ces derniers sont respectés comme le conseillent Mollen *et al*⁶⁴. lorsque la voie d'abord réalisée est une laparotomie. Si l'intervention est réalisée sous laparoscopie, les « ailerons » sont sacrifiés pour faciliter la mobilisation du rectum. Dans son étude prospective randomisée, 10 patients avaient eu une section des « ailerons » et chez 8 autres, ces derniers étaient préservés. Les temps de transit total et segmentaire étaient augmentés (multiplié par 2) de façon significative ($p=0.05$), mais l'auteur ne pouvait pas dire, au vue des résultats des autres examens réalisés durant cette étude, s'il fallait conserver ou sectionner les « ailerons ». Nous préservons ces derniers quand l'exposition le permet en sachant que leur rôle dans la motilité colique semble limité comme le souligne l'auteur⁶⁴. Le rectum est alors complètement mobilisé permettant ainsi de réaliser soit une rectopexie directe, qui peut être isolée ou associée à une résection segmentaire, ou bien indirecte par l'intermédiaire d'une prothèse (*Figure 13*).

Figure 8 : Mobilisation du rectum. Ouverture du péritoine en regard du promontoire à droite du sigmoïde.

*U = utérus,
O = ovaires,
S = sigmoïde,
P = péritoine.*

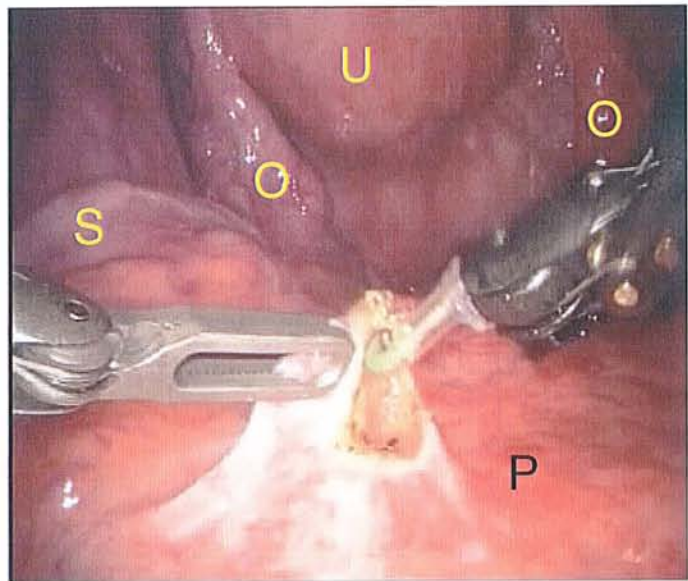


Figure 9 : Mobilisation du rectum. Ouverture du péritoine latéro-rectal droit.

*R = Rectum,
C = cul-de-sac de Douglas*

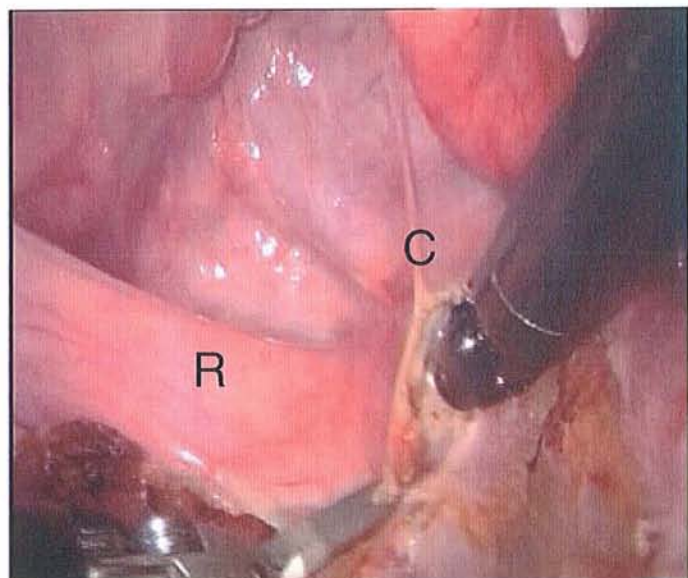


Figure 10 : Mobilisation du rectum. Ouverture du péritoine latéro-rectal gauche.

*Pr = promontoire,
VI = vaisseaux iliaques
gauches,
R = rectum.*

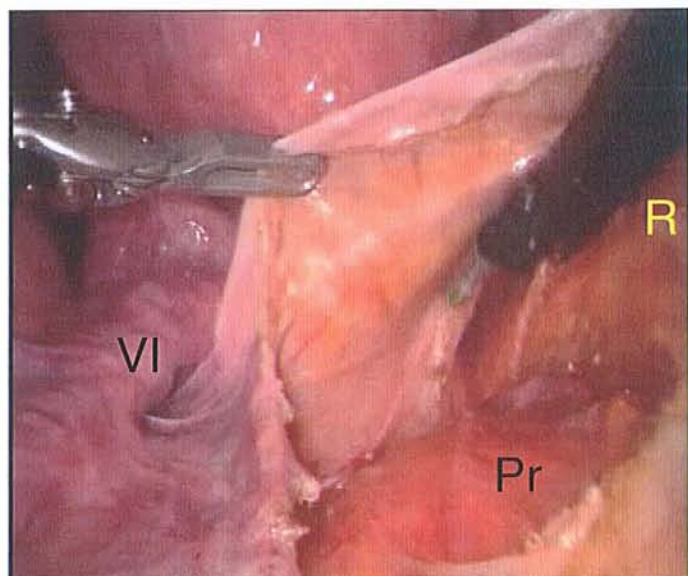


Figure 11 : Mobilisation du rectum. Libération complète du rectum en arrière jusqu'au plan des muscles releveurs de l'anus. R = Rectum, Re = releveurs de l'anus, Cs = Concavité sacrée

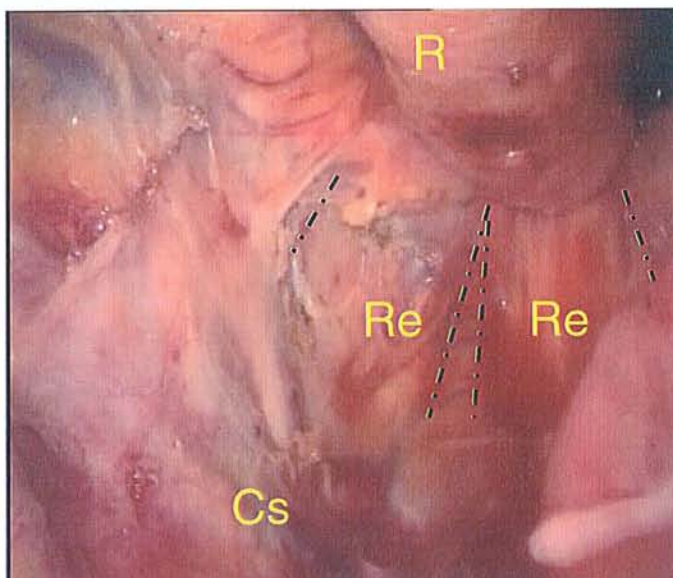


Figure 12 : Mobilisation du rectum. Ouverture du péritoine en avant du cul-de-sac de Douglas pour amorcer la libération antérieure.

R = rectum,

C = cul-de-sac de Douglas,

Vp = paroi postérieure du vagin.

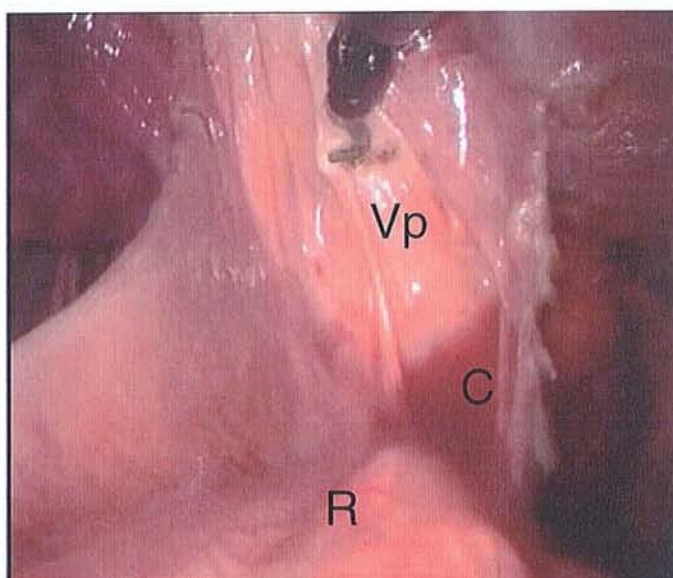
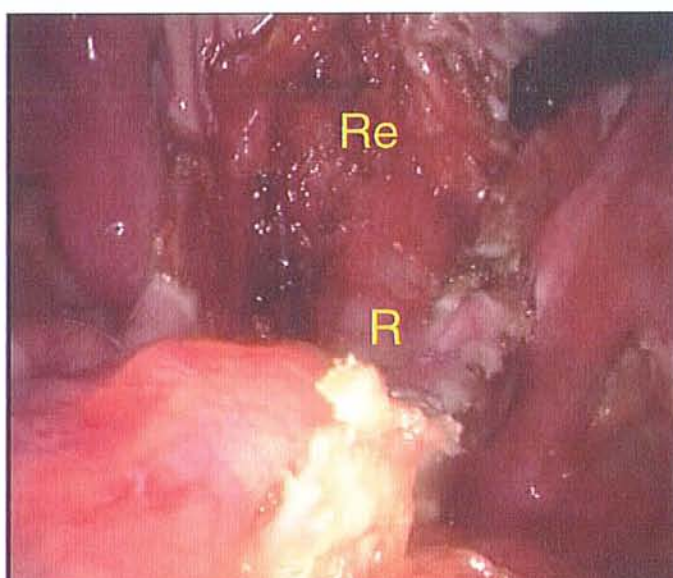


Figure 13: Mobilisation du rectum. Libération complète du rectum avant jusqu'au plan des muscles releveurs de l'anus.

R = Rectum,

Re = releveurs de l'anus.



4.1.2. Les rectopexies directes

La rectopexie directe a été proposée pour la première fois en 1959 (Cutait). Depuis, peu de séries de rectopexies directes isolées ont été publiées, l'intervention étant le plus souvent associée à une résection colique. Une seule série, ancienne et dont le suivi est indéterminé, rapporte un nombre très important de cas⁶⁵.

Le rectum mobilisé est fixé directement par des points de fil fin, non résorbable, au tissu fibreux présacrée. La solidité de la fixation rectale dans la rectopexie directe repose sur la structure fibreuse et conjonctive du *fascia recti*, clairement identifiée sur le plan anatomique⁸. Le succès de ce type de montage dépend de la fibrose qui fixe le rectum repositionné dans la concavité sacrée, justifiant l'utilisation de sutures résorbables avec lesquelles de bons résultats ont été obtenus⁶⁶. L'importance de la fibrose créée par la dissection rectale est en fait très variable d'un patient à l'autre et l'on a pu constater, lors de réintervention pour d'autres motifs qu'une récurrence du prolapsus, qu'il y avait peu de fibrose après rectopexie directe⁶⁷. L'utilisation actuelle, plus fréquente qu'auparavant, de la rectopexie directe en association avec une résection colique incite à mieux préciser les modalités de fixation du rectum au cours de cette intervention, à la lumière des conceptions anatomiques les plus récentes. La notion d' « ailerons » ou de « ligaments » latéraux du rectum considérés comme des artéfacts de dissection est abandonnée⁶⁸. On redécouvre au contraire l'importance de la dissection postérieure et la mise en évidence du *fascia recti* par l'intermédiaire duquel il est possible de fixer solidement le rectum, avec des points transfixiant⁸. Cette fixation laisse au rectum une certaine mobilité au sein de l'espace cellulo-graisseux qui l'entoure : son bénéfice fonctionnel éventuel n'est pas évalué.

La rectopexie directe a une morbidité très faible, inférieure à 10 % dans toutes les séries. On la considèrerait comme présentant un risque de récurrence important, mais ce fait n'apparaît pas dans les séries dont le suivi est cependant court pour la plupart d'entre elles.

Les rectopexies directes isolées, par laparotomie, sont pratiquement abandonnées à l'heure actuelle. Elles sont le plus souvent associées à une résection colique ou colo-rectale⁷.

Tableau 2 : Résultats des rectopexies directe dans la littérature.

<i>Auteurs, année de publication</i>	<i>Nombre</i>	<i>Décès (%)</i>	<i>Récidive(%)</i>	<i>Suivi (ans)</i>
<i>Aminev et al.⁶⁵, 1964</i>	1029	1,26	12,3	?
<i>Carter et al., 1983</i>	32	0,0	3,0	5
<i>Goligher et al.⁶⁹, 1984</i>	42	0,0	0,0	3
<i>Graham et al., 1984</i>	23	4,0	0,0	1-6
<i>Blatchford et al.⁷⁰, 1989</i>	42	0,0	2,0	2

4.1.3. Les rectopexies indirectes

Dans les modalités de ces techniques, la fixation du rectum est assurée par l'intermédiaire d'un matériel prothétique dont la nature est très variable d'une étude à l'autre. Trois interventions types sont encore utilisées de façons régulière : l'intervention d'Orr-Loygue, la rectopexie de Ripstein, et la rectopexie de Wells. Elles diffèrent dans leurs principes et dans leurs modalités de fixation, avec pour conséquences des difficultés à comparer leurs résultats à partir des données publiées en l'absence d'études randomisées. Nous décrivons plus particulièrement la rectopexie selon Orr-Loygue qui est utilisée dans notre service, pour les autres techniques, nous rappellerons les grandes lignes et les résultats de la littérature.

4.1.3.1. La rectopexie selon Orr-Loygue

Cette rectopexie indirecte a été décrite par Orr en 1947 et modifiée par Loygue en 1957⁷¹. C'est la rectopexie indirecte la plus utilisée en France. Elle comporte une mobilisation complète du rectum comme nous l'avons déjà décrite, respectant son innervation, et suivie de sa fixation au promontoire par 2 bandelettes antéro-latérales, initialement de *fascia lata* et aujourd'hui synthétiques.

La dissection rectale débute en arrière, dans le plan du *fascia recti*, après ouverture du péritoine pelvien et repérage des uretères. La mobilisation postérieure doit être complète jusqu'aux releveurs. Elle est pratiquement exsangue et respecte l'innervation sympathique et parasympathique à destinée viscérale. Ce plan postérieur correspond à celui de la dissection « carcinologique » du rectum. Comme lui, il respecte le mésorectum et les plexus pelviens latéraux. Latéralement, le péritoine des gouttières latéro-rectales est simplement incisé, sans approfondir la dissection à ce niveau. Cette incision se poursuit en avant, au fond du cul-de-sac de Douglas, au contact de la paroi rectale. La dissection des berges péritonéales latérales se limite à ce qui est nécessaire pour refermer le péritoine au dessus des bandelettes de fixation. En avant, la dissection du rectum sous péritonéal se fait au contact de la paroi rectale. Elle dégage la face antérieure du rectum d'une fréquente condensation cellulo-graisseuse présente sous le fond du cul-de-sac de Douglas et qui gêne la dissection. Elle est menée aussi bas que possible pour mettre en évidence l'allongement du rectum sous péritonéal et la partie antérieure des releveurs. Cette dissection peut être rendu difficile du fait des remaniements fibreux dus au prolapsus et une lame intra vaginale peut aider ce temps de clivage de la paroi recto-vaginale. Une fois disséqué, le rectum est positionné, sans tension ni traction dans la concavité sacrée. Deux bandelettes de Crinoruban® sont fixées sur ces faces antéro-latérales par 4 points de fil fin non résorbable, non transfixiants, passés le plus bas possible après avoir exposé la musculature rectale (*Figure 14*). Ces bandelettes seront ensuite amarrées en haut, au niveau du promontoire. L'exposition du surtout fibreux prévertébral doit éviter de léser les branches du plexus hypogastrique. La fixation des bandelettes se fait latéralement, à coté ou de part et d'autre de l'origine du pédicule présacré. L'aiguille charge solidement le plan fibreux sans le dépasser en profondeur. Ce geste est plus difficile lors des abords cœlioscopiques (*Figure 15*). Le passage d'une bandelette (la gauche) à travers un aileron du rectum a été proposé dans les abords laparoscopiques⁷². Préconisé dans certaines variantes par laparotomie, le passage d'une bandelette à travers un aileron du rectum est à éviter pour supprimer tout risque de lésion nerveuse. L'intervention est terminée par une péritonisation

isolant ainsi les bandelettes de la cavité abdominale. Elle efface le cul-de-sac de Douglas. La résection du péritoine en excès (douglassectomie) facilite une péritonisation haute.

Bien que cette intervention soit largement utilisée en France, peu de publications ont rapporté ses résultats. La morbidité postopératoire incluant les complications générales non spécifiques varie entre 3,5 et 12%^{73,63,74}. Les autres résultats sont rapportés dans le tableau 3.

Tableau 3 : Résultats de la rectopexie d'Orr-Loygue dans la littérature.

<i>Auteurs, années de publication.</i>	<i>Nombre</i>	<i>Décès(%)</i>	<i>Récidive(%)</i>	<i>Suivi(ans)</i>
Loygue <i>et al</i> ⁷⁵ , 1984	257	0,1	4,0	7,0
Detry <i>et al.</i> , 1984	20	0,0	0,0	2,0
Sielzeneff <i>et al</i> ⁶ , 1995	53	0,0	3,4	1,4
Kouadio <i>et al.</i> , 1998	28	0,0	0,0	2,0
Douard <i>et al</i> ³ , 1999	31	0,0	0,0	3,0
Gallot <i>et al</i> ⁶³ , 2000	55	0,0	7,0	5,5

Figure 14 : Intervention d'Orr-Loygue. Fixation des bandelettes sur les faces antérolatérales à la partie basse du rectum sous-péritonéal.

R = rectum,

B = bandelette,

P = péritoine pariétal.

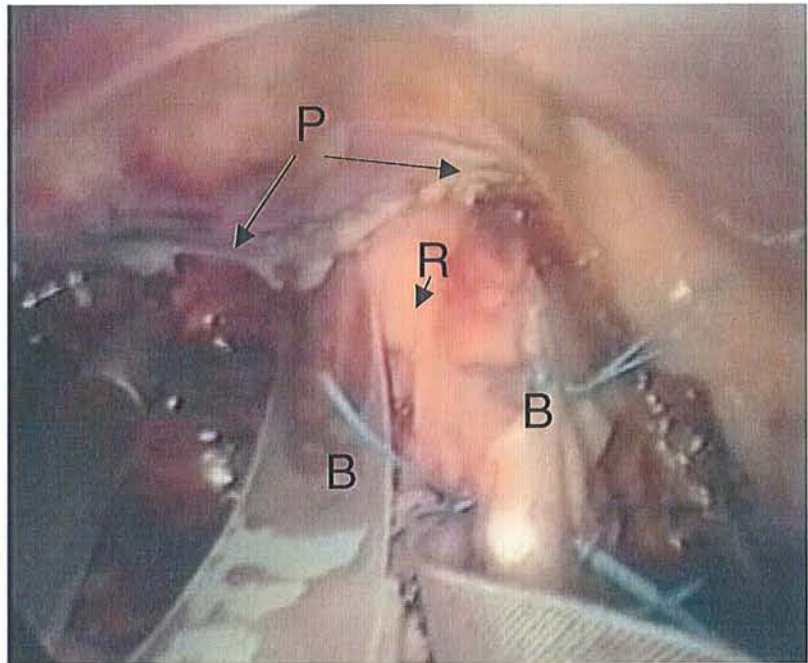
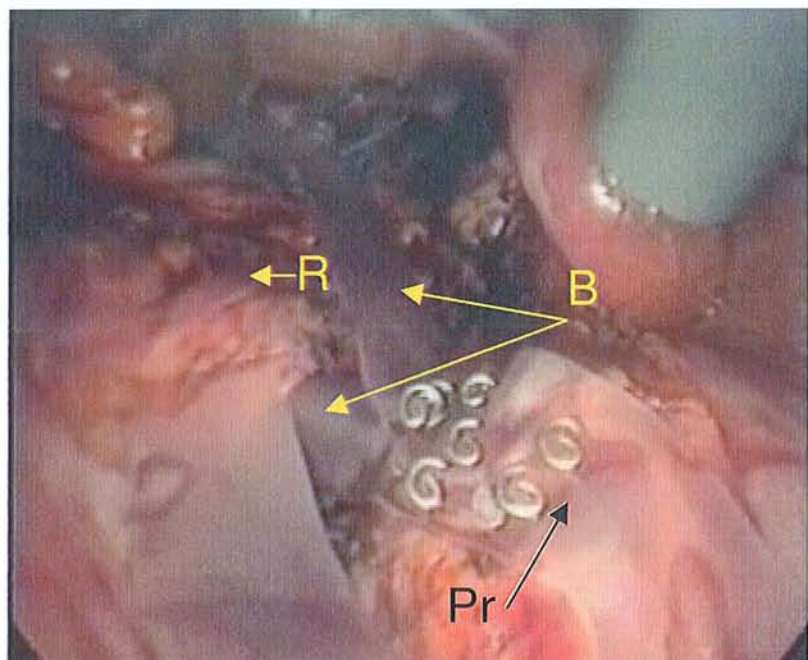


Figure 15 : Intervention d'Orr-Loygue. Fixation des bandelette, sans tension, au fascia prépromontorien.

R = rectum,

B = bandelette,

Pr = promontoire.



4.1.3.2. *La rectopexie selon Ripstein*

Cette technique a été décrite par Ripstein en 1952⁷⁷ et visait à traiter le prolapsus comme une hernie par glissement du cul-de-sac de Douglas. Elle y associait l'exérèse du sac herniaire, une plicature des releveurs et la suspension du rectum par une greffe de *fascia lata*. Quelques années plus tard, le promoteur de cette technique a abandonné le concept d'un renforcement du plancher pelvien pour ne garder que le principe de suspension rectale et il a remplacé le *fascia lata* par une bandelette prothétique⁷⁸. Le rectum est mobilisé comme dans la technique d'Orr-Loygue et les ailerons étaient initialement sectionnés. La prothèse rectangulaire, large de 5 cm, est suturée sur les parois antéro-latérales du haut rectum et cravate cette zone pour être fixée en arrière, sur le tissu fibreux présacré, de part et d'autre de la ligne médiane. Un espace de deux à trois travers de doigt est ménagé entre le rectum et la concavité sacrée en arrière pour éviter toute sténose. La péritonisation termine l'intervention en effaçant le cul-de-sac de Douglas (*Figure 16*).

Cette technique a été, jusqu'à une date récente très largement utilisée aux Etats-Unis. Les publications qui la concernent sont relativement nombreuses, mais beaucoup n'ont que peu de cas et/ou un suivi insuffisant. Si son promoteur fait personnellement état d'une expérience de 1500 cas, ses observations n'ont jamais été publiées. L'opération de Ripstein donne globalement de bons résultats anatomiques et un taux faible de récurrence. Des complications à type de troubles sévères de l'évacuation rectale et la survenue de fécalomes ont été rapportées avec une fréquence élevée dans certaines séries. Ripstein a renoncé depuis à la fronde circulaire au profit d'une rectopexie postérieure⁷⁹.

Tableau 4 : Résultats de l'intervention de Ripstein dans la littérature, d'après Gallot et Lehur⁷.

<i>Auteurs, année de publication.</i>	<i>Nombre</i>	<i>Décès(%)</i>	<i>Récidive(%)</i>	<i>Suivi (ans)</i>
Jurgeleit <i>et al.</i> ,1975	55	0,0	7,5	3,8
Gordon <i>et al.</i> ,1978	1111	?	2,3	?
Romero-Torres <i>et al.</i> ,1979	24	4,0	0,0	10,0
Failes <i>et al.</i> ,1979	53	?	6,0	>2,0
Holmstrom <i>et al.</i> ,1979	59	5,0	5,4	4,5
Morgan <i>et al.</i> , 1980	64	2,0	2,0	6,0
Lautner <i>et al.</i> ,1982	54	0,0	12,2	5,3
Roberts <i>et al.</i> , 1988	135	0,7	9,6	3,4
Leenen <i>et al.</i> , 1989	64	0,0	0,0	2,5
Ripstein <i>et al.</i> , 1972	289	0,3	0,3	?
Olauner <i>et al.</i> , 1982	54	?	13,0	?
Holmstrom <i>et al.</i> , 1986	108	2,8	4,1	6,5
Winde <i>et al.</i> , 1993	63	1,6	4,4	4,5
Tjandra <i>et al.</i> , 1993	134	0,6	8,0	4,2
Schultz <i>et al.</i> , 2000	76	0,0	16,0	7,0

4.1.3.3. La rectopexie selon Wells

Cette rectopexie a été décrite par Wells en 1959, et est l'intervention de référence au Royaume-Uni. La prothèse d'Ivalon[®], initialement utilisée, responsable de complications infectieuses importantes, a été remplacée par une prothèse de Marlex[®] ou de Mersylène[®]. La pièce prothétique, rectangulaire, de 15 cm × 10 cm, est fixée à l'aponévrose présacrée, sur la ligne médiane, le plus bas possible, par une rangée de cinq à six sutures au fil non résorbable. Le rectum est remis en place dans la concavité sacrée, entouré par la prothèse sur ses deux tiers postérieurs, et fixé à la paroi rectale par ses extrémités, laissant libre le tiers antérieur (*Figure 17*). Comme dans toute rectopexie postérieure, le risque hémorragique doit être connu, il semblerait réduit par l'agrafage automatique⁸⁰. Les séries publiées sont importantes et l'analyse de leurs résultats en fonction du délai d'observation postopératoire montre un accroissement du taux de récurrence avec le temps^{81,7}.

Tableau 5 : Résultats de l'intervention de Wells dans la littérature d'après Gallot et Lehur⁷.

<i>Auteurs, année de publication.</i>	<i>Nombre</i>	<i>Décès(%)</i>	<i>Récidive(%)</i>	<i>Suivi (ans)</i>
Penfold <i>et al.</i> , 1972	101	0,0	3,0	6,0
Stewart <i>et al.</i> , 1972	41	0,0	7,0	5,5
Morgan <i>et al.</i> , 1972	150	3,0	3,0	?
Keighley <i>et al.</i> , 1983	100	0,0	0,0	>2,0
Anderson <i>et al.</i> , 1984	42	0,0	2,0	4,0
Atkinson <i>et al.</i> , 1984	40	0,0	10,0	2,5
Boulos <i>et al.</i> , 1984	25	0,0	20,0	11,0
Ardnt <i>et al.</i> , 1988	64	0,0	6,4	>2,0
Yoshioka <i>et al.</i> , 1989	135	0,0	1,5	3,0
McCue <i>et al.</i> ⁸² , 1991	53	0,0	3,8	3,5
Aitola <i>et al.</i> , 1999	78	1,0	6,0	5,2

Figure 16 in EMC ⁸⁰:
Opération de Ripstein.

Fronde circulaire périrectale par une prothèse rectangulaire fixée par ses bords latéraux au périoste du sacrum de part et d'autre de la ligne médiane, à 5 cm au dessous du promontoire.

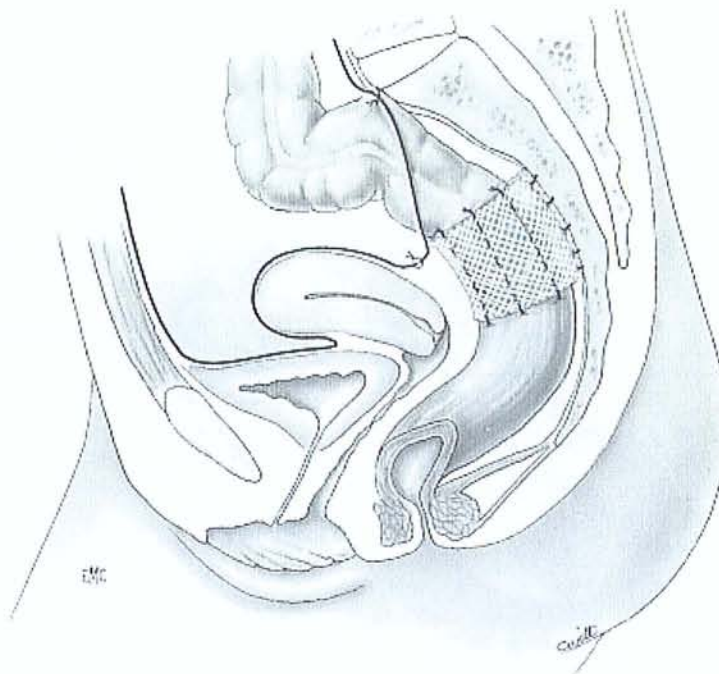
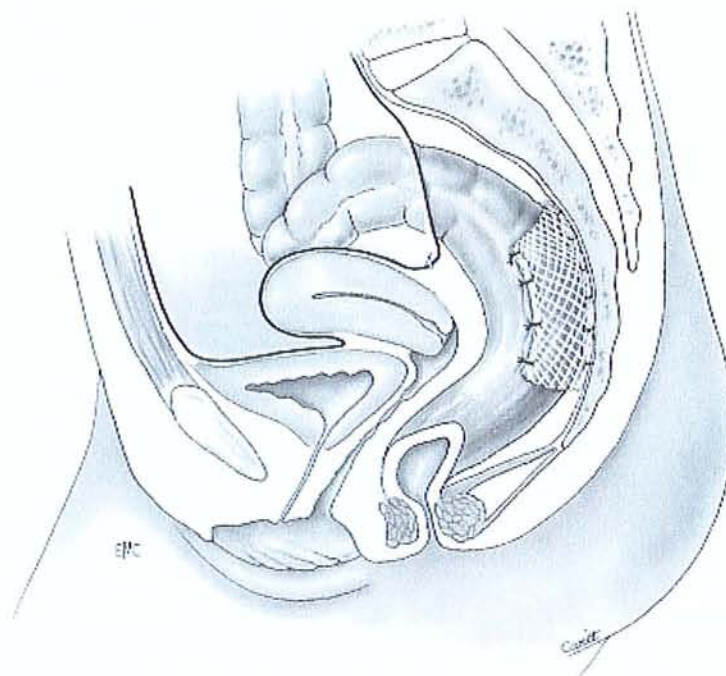


Figure 17 in EMC ⁸⁰:
Opération de Wells.

Rectopexie par prothèse fixée à l'aponévrose présacrée laissant libre le tiers antérieur de la paroi rectale.

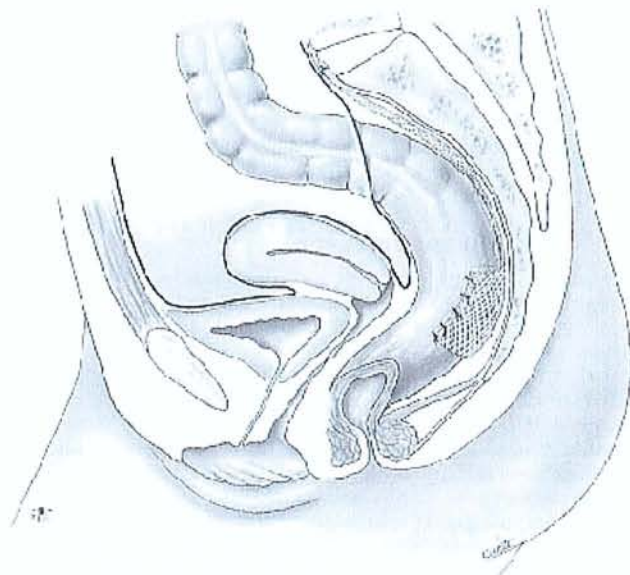


4.1.3.4. Les autres rectopexies

4.1.3.4.1. Rectopexie postérieure au promontoire de Kuijpers

Préconisée pour obtenir le meilleur résultat anatomique et fonctionnel, cette technique comporte une dissection latérale respectant les ailerons, et postérieure jusqu'à la pointe du coccyx sans aucune dissection antérieure. La prothèse est une pièce de Téflon[®] de 7 cm × 15 cm, en forme de T, dont la partie verticale est amarrée au promontoire par trois points, et la partie transversale entoure la face postérieure du rectum, suturée le plus bas possible à la paroi rectale par ses extrémités, en laissant libre une partie de la face antérieure (*figure 18*). Cette technique permettrait de « corriger l'invagination et le dysfonctionnement du rectum sans induire de nouveaux désordres anatomiques ou fonctionnels »⁸⁰. Cette technique est peu utilisée.

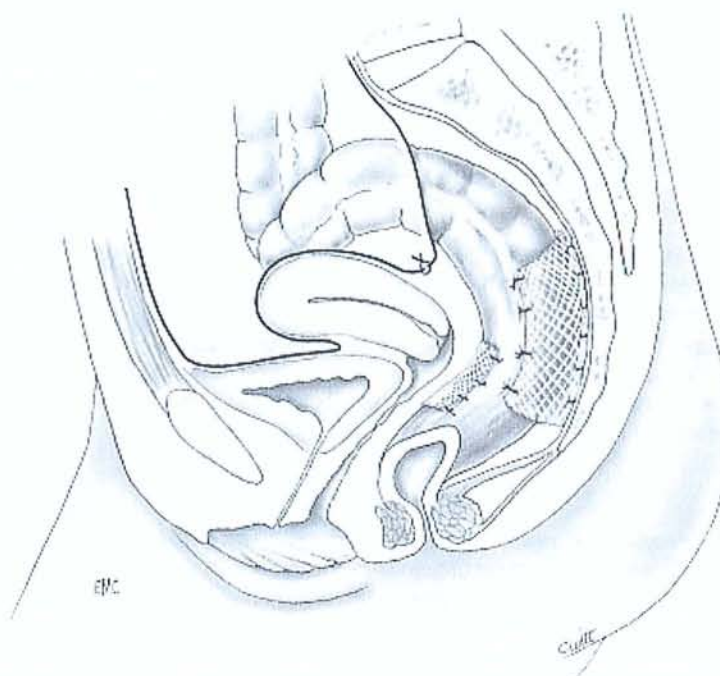
Figure 18 in EMC⁸⁰ :
Rectopexie postérieure
par une prothèse de
Téflon[®] en T sans
ouverture de l'espace
antérieur.



4.1.3.4.2. Rectopexie antérieure et postérieure de Nicholls

Elle a été décrite pour le traitement de l'ulcère solitaire du rectum sans prolapsus extériorisé. Duthie⁸³ et Costalat⁸⁴ l'ont appliquée au traitement du prolapsus complet. La technique associe une rectopexie postérieure présacrée par prothèse et une rectopexie antérieure par fixation à la paroi rectale d'une pièce prothétique de 5 cm × 2 cm, le plus bas possible en arrière du vagin (*Figure 19*). L'intérêt serait de respecter au mieux la fonction rectale⁸⁰.

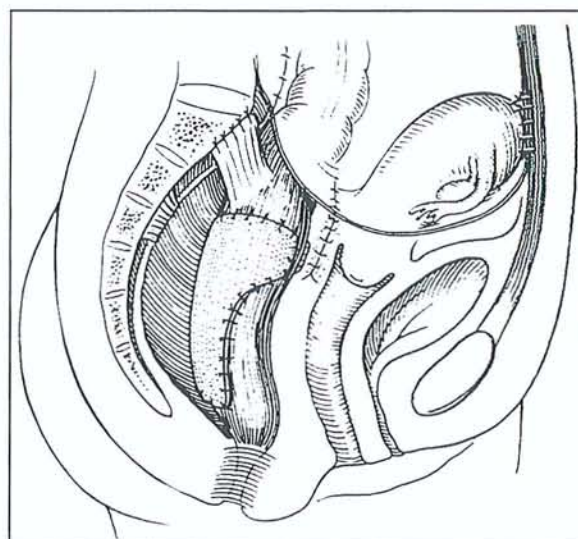
Figure 19 in EMC⁸⁰ :
Rectopexie antérieure et
postérieure selon
Nicholls.



4.1.3.4.3. Rectopexie abdominale élargie de Mann et Hoffman

L'objectif est de corriger le plus grand nombre possible d'anomalies anatomiques. La technique associe, après dissection complète du rectum avec section des ailerons latéraux, une rectopexie au promontoire par suture et au sacrum par prothèse, une réfection de la cloison rectovaginale par suture ou par prothèse, une résection du cul-de-sac de Douglas et une hystéropexie à la paroi abdominale antérieure (*Figure 20*). Cette hypercorrection, efficace sur le plan anatomique, est responsable d'une incidence élevée de troubles fonctionnels⁸⁰.

Figure 20 d'après Mann et Hoffman.
Rectopexie antérieure et postérieure
selon Mann-Hoffman.



4.1.3.4.4. *Rectopexie postérieure au plancher pelvien*

Cette technique est originale par le lieu d'implantation de la prothèse, sur le plancher pelvien, le lieu de fixation postérieure du rectum au niveau de la réflexion péritonéale, site de l'invagination, et par l'association à une myorrhaphie des releveurs. C'est donc une stabilisation courte favorisant l'angulation anorectale, toujours associée par l'auteur à une résection sigmoïdienne. La technique comporte une dissection complète postérieure, une dissection antérieure limitée sur environ 2 ou 3 cm, le respect des ailerons et l'implantation d'une prothèse de polyester (Parietex[®]), en forme de T, fixée sur la ligne médiane par des points non résorbables aux muscles releveurs préalablement remis en tension par plicature, depuis la jonction anorectale jusqu'aux ligaments sacrococcygiens. La partie transversale du T, large de 7 cm, entoure la face postérieure du rectum, fixée à la paroi rectale par ses extrémités, laissant libre la face antérieure. La partie verticale de la prothèse est apposée sans fixation dans la concavité sacrée, afin de favoriser la rectopexie spontanée. La myorrhaphie rétroanale des releveurs par voie abdominale, utilisée dans cette technique, l'est également par

d'autres auteurs. Elle contribue au résultat anatomique en supprimant le diastasis. Elle aurait également un effet bénéfique sur la continence.

4.1.4. La résection colorectale

La résection du rectum a longtemps été l'intervention de routine de la Mayo Clinic^{85,86,87}. La technique comporte une mobilisation complète du rectum puis la résection d'une « vingtaine de centimètre de rectum et de sigmoïde en excès ». Aucun détail technique n'est donné dans les différentes publications qui décrivent le geste comme la résection « standard » dont sont « familiers » les chirurgiens colorectaux. Il y a peu d'études publiées, et elles sont relativement anciennes. Dans un travail portant sur 113 patients, le taux de complications a été de 29% avec un décès. Le taux de complication dépendait du niveau de l'anastomose : 19% pour les anastomoses hautes contre 52% pour les anastomoses basses⁸⁶. Pour beaucoup d'auteurs, ces différents risques sont excessifs pour la prise en charge d'une pathologie fonctionnelle de nature bénigne et condamnent cette technique^{88,83,7}.

4.1.5. Les résections-rectopexies

Il s'agit d'une rectopexie directe associée à la résection d'un segment colique plus ou moins étendue. Frykman et Goldberg, promoteurs de l'association rectopexie et résection sigmoïdienne en 1969, indiquaient dans leur article que « de toute les faiblesses et anomalies observées dans les prolapsus rectaux, la seule que l'on puisse réellement corriger est l'excès de longueur de l'intestin »⁸⁹. L'intervention comporte une mobilisation complète du rectum en respectant les ailerons suivi d'une rectopexie directe comme nous les avons déjà décrites. Le geste est complété par une résection sigmoïdienne de l'anse colique flottante, sans ouvrir le fascia de Toldt. Cette résection supprime ainsi le sigmoïde redondant qui forme un clapet gênant l'évacuation colique. L'anastomose doit porter sur le sigmoïde distal, juste au dessus

du promontoire, en conservant intacte la jonction recto-sigmoïdienne. Des résections plus étendues peuvent être discutées en cas de constipation de transit^{90,53}. Enfin, la rectopexie peut être indirecte et postérieure⁹¹, et même antérieure selon Orr-Loygue. Leur réalisation implique une péritonisation soigneuse au-dessus de la rectopexie.

Le risque infectieux spécifique a été évalué dans plusieurs études comparatives, en particulier pour les rectopexies prothétiques associées. Dans un travail comparant 145 patients traités par résection-rectopexie à 77 patients traités par rectopexie selon Wells, aucune complication septique n'a été reportée avec des prothèses en Vicryl® et en Gore-Tex®. Néanmoins, les auteurs reconnaissent l'existence d'un risque infectieux « théorique » plus élevé en cas de résection-rectopexie⁹². Le risque infectieux postopératoire spécifique aux résections-rectopexies n'est pas aujourd'hui réellement évalué, tout particulièrement pour la technique d'Orr-Loygue, d'autant qu'il est discutable d'extrapoler les résultats d'une technique de rectopexie à l'autre. Plusieurs études comparatives récentes ont rapporté les résultats des résections-rectopexies. Un travail prospectif non randomisé a comparé 13 résections-rectopexies à 16 rectopexies directes. Aucune différence n'a été notée en terme de morbidité et contrôle anatomique du prolapsus⁹³. Une autre étude prospective et randomisée a comparé 2 groupes de 15 patients traités soit par rectopexie postérieure de type Wells, soit par résection-rectopexie directe. Aucune différence statistiquement significative n'a été mise en évidence pour les risques de complications postopératoires (environ 10%) ou de récurrence⁹⁴.

Tableau 6 : Résultats des résections-rectopexies d'après Gallot et Lehur⁷.

<i>Auteurs, année de publication.</i>	<i>Nombre</i>	<i>Décès(%)</i>	<i>Récidive(%)</i>	<i>Suivi (ans)</i>
Kubchandani <i>et al.</i> ,1965	29	0,0	0,0	2,0-14,0
Watts <i>et al.</i> ,1985	102	0,0	1,9	>4,0
Husa <i>et al.</i> ,1988	48	2,1	9,0	4,3
Solla <i>et al.</i> ,1989	102	0,0	1,9	4,0
Madoff <i>et al.</i> ,1992	47	0,0	6,0	?
Huber <i>et al.</i> ,1995	42	0,0	0,0	4,5
Athanasiadis <i>et al.</i> ,1982	145	0,0	1,9	?
Lehur <i>et al.</i> ,1996	20	0,0	0,0	2,8
Lechaux <i>et al.</i> ,1998	20	0,0	0,0	2,5
Kim <i>et al.</i> ,1999	161	0,0	5,0	8,0

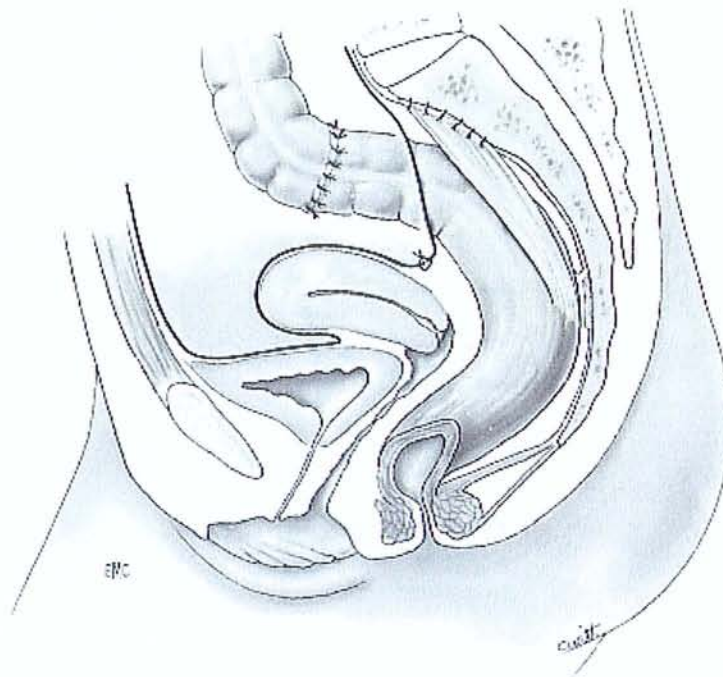


Figure 21 in EMC⁸⁰ : Opération de Frykman-Goldberg.

Après mobilisation complète du rectum, les ailerons latéraux conservés sont fixés à l'aponévrose présacrée, au niveau du promontoire. La résection sigmoïdienne doit être suffisante pour supprimer toute flexuosité depuis le rectum jusqu'à l'angle splénique, et permettre une anastomose sans tension.

4.1.6. La laparoscopie

Les principales rectopexies et résections-rectopexies peuvent être réalisées par voie laparoscopique (*Tableau 7*). Le développement de la chirurgie mini invasive permet de réduire la morbidité des interventions sans altérer leurs résultats fonctionnels. Ces gestes, réalisés par de petites incisions, réduisent les douleurs post opératoires, la durée d'hospitalisation, la morbidité pariétale (infectieuse et mécanique) ainsi que la morbidité pulmonaire (respect de l'intégrité de la paroi abdominale). Dans notre expérience, nous réalisons la rectopexie d'Orr-Loygue et l'intervention de Frykman-Goldberg, mais d'autres auteurs ont montré que cette voie d'abord était sûre et fiable pour les autres types de rectopexie. La rectopexie et la résection-rectopexie laparoscopique sont des gestes difficiles, mais cet abord a néanmoins l'avantage d'un excellent jour ainsi que d'une vue magnifiée par l'optique permettant une dissection plus précise.

Tableau 7 : Résultats des cures de prolapsus total du rectum par voie laparoscopique dans la littérature.

Auteurs	Année	technique	n	Durée opératoire (min)	Conversion (%)	Morbidité (%)	Mortalité (%)	Durée de séjour (jours)	Suivi (mois)	Récidive (%)
Cuschieri et al. ⁹⁵	1994	Rectopexie postérieure indirecte	5	180 (120-270)	0	1 (20%)	0	?	13,4 (4-27)	0
Ratelle et al. ⁹⁶	1994	Orr-Loygue	12	130 (80-200)	1 (8,3%)	4 (33%)	0	5	12,6±19	0
Darzi et al. ⁹⁷	1995	Rectopexie postérieure indirecte	29	95 (50-190)	1 (3,5%)	3 (10%)	0	5 (4-15)	8	0
Poen et al. ⁹⁸	1996	Rectopexie postérieure indirecte	12	195 (130-270)	0	1 (8,3%)	0	10 (6-11)	18 (4-24)	0
Solomon et al. ⁹⁹	1996	Wells	21	198 (90-280)	3 (14,2%)	4 (19%)	0	6,3 (4-12)	?	0
Stevenson et al. ¹⁰⁰	1998	30 FG* 4 R**	34	185 (135-270)	0	4 (13%)	1	5 (3-66)	18 (6-53)	0
Kessler et al. ¹⁰¹	1999	28 RD*** 4 FG	32	150 (90-300)	2 (6,2%)	3 (9%)	0	5 (2-20)	33 (3-78)	2 (6%)
Caronia et al. ¹⁰²	1999	Orr-Loygue	12	?	2 (16,7%)	?	0	?	25 (10-36)	0
Himpens et al. ¹⁰³	1999	Wells	37	130 (80-200)	1 (2,7%)	2 (5%)	0	7 (4-21)	32 (6-48)	0
Boccasanta et al. ¹⁰⁴	1999	7 RP**** 3 FG	10	?	?	1 (10%)	0	?	38,8 (6-54)	1 (10%)
Kellokumpu et al. ¹⁰⁵	2000	17 FG 17 RD	34	255 (180-270)	?	24%	0	5 (3-15)	24 (12-60)	2 (7%)
Heah et al. ¹⁰⁶	2000	RD	25	96 (50-150)	4 (16%)	5 (20%)	0	7 (3-23)	26 (1-41)	0
Kairaluoma et al. ¹⁰⁷	2003	26 RD 27 FG	53	127,5 (70-295) 210 (120-360)	0	12 (23%)	0	4,5 (2-15) 5 (3-28)	12 (12-48)	3 (6%)

* FG = Frykman-Goldberg

** R = Rectopexie indirecte

*** RD = Rectopexie directe

**** RP = Rectopexie postérieure

Le patient est installé en décubitus dorsal, les membres inférieurs écartés et légèrement fléchis. Les bras sont positionnés le long du corps évitant la survenue d'une lésion du plexus brachial au cours d'une intervention où la position de Trendelenburg peut être importante et prolongée. Le trocart optique est sous ombilical, et deux trocarts opérateurs sont positionnés dans les flancs, à hauteur de l'ombilic. Un quatrième trocart est utilisé pour l'exposition, dans l'hypochondre gauche dans notre expérience ou sus pubien pour d'autres auteurs comme Dulucq⁷².

La position de Trendelenburg permet de refouler les anses intestinales hors du pelvis et de les maintenir dans cette position pendant l'intervention. La suspension utérine à la paroi par un fil transfixiant assure une bonne exposition du rectum et du cul-de-sac de Douglas. La dissection est initiée par l'ouverture du péritoine pariétal postérieur latéro-rectal droit au

contact du mésorectum et du rectum. Cette ouverture se poursuit de la droite vers la gauche. Chez la femme, une valve intravaginale expose mieux le décollement interrectovaginal. L'ouverture du péritoine se poursuit à droite vers le cul-de-sac de Douglas. On repère l'uretère droit puis l'uretère gauche. On réalise alors la dissection présacrée en mobilisant l'ensemble du mésorectum postérieur jusqu'au plans des releveurs de l'anus. En avant, le clivage est mené avec prudence, au contact du rectum jusqu'au plan des releveurs de l'anus. Latéralement, les « ailerons » du rectum sont respectés à l'exclusion des éléments fibreux de leurs parties supérieures. Deux bandelettes prothétiques (Crinoruban[®]) sont introduites et fixées sur les faces antérolatérales droite et gauche aux fils non résorbables. Les bandelettes sont ensuite amarrées au promontoire par des agrafes ou du fil non résorbable. La bandelette gauche passe sous le mésorectum pour venir s'amarrer sur le promontoire. L'intervention se termine par la péritonisation et la douglasséctomie.

Les difficultés de la technique résident dans la dissection antérieure, le bon positionnement et la bonne tension des bandelettes, les sutures sur le promontoire. L'obésité, des antécédents de Delorme et des adhérences intra-abdominales séquellaires augmentent les difficultés de cette opération. La dissection de la région présacrée est plus facile que par voie ouverte surtout dans sa partie profonde chez des patients au pelvis étroit.

4.1.7. La chirurgie sous assistance robotisée

Le développement de la chirurgie mini-invasive a permis de réduire la morbidité des interventions. Leur réalisation par des incisions de petite taille et l'utilisation de trocars réduisent le taux d'infections post-opératoires, les besoins en antalgiques et facilitent le retour à une activité normale¹⁰⁷. Un des désavantages de la chirurgie laparoscopique conventionnelle vient du fait que les instruments sont longs, traumatiques, car manipulés à travers des orifices fixes entraînant une liberté de mouvement réduite. De plus, le champ opératoire est visualisé par un écran vidéo qui donne une image en deux dimensions, relativement immobile, et pas

toujours dans l'axe de travail. La technologie de la robotique a récemment été introduite dans la chirurgie digestive laparoscopique afin de faciliter la façon de réaliser la chirurgie endoscopique^{108,109,110}. Toutefois peu d'articles ont été publiés concernant les résultats de cette nouvelle approche^{111,112,113}.

En septembre 2000, nous avons fait l'acquisition du système robotique Da Vinci® (Intuitive Surgical Inc, Sunnyvale, Calif)(*Figure 22 à 24*). Ce dernier facilite la façon de réaliser la chirurgie laparoscopique. Le système est composé de deux éléments : (1) la console du chirurgien équipée d'un système optique tridimensionnel et de deux manettes pour manipuler les instruments, et (2) le chariot mobile sur lequel sont positionnés trois bras robotisés et articulés. Même si le chirurgien est toujours présent dans la salle opératoire, ce dernier n'a plus de contact direct avec le patient, et son assistant reste habillé sur le site opératoire. L'équipe chirurgicale (assistant et infirmière) participe et suit l'intervention par l'intermédiaire d'un écran vidéo alors que l'opérateur est confortablement installé à sa console et réalise l'intervention en actionnant les manettes. Le système transmet avec une grande précision les mouvements du chirurgien au bras du robot qui sont équipés d'instruments chirurgicaux spécifiques. De plus, les outils (crochet, ciseaux, forceps, et pince à préhension) sont multiarticulés offrant ainsi une très grande liberté de mouvement.

Après avoir utilisé le système Da Vinci™ pour réaliser des cholecystectomies, des cures de reflux gastro-oesophagien, des surrénalectomies et des myotomies de Heller ; c'est pour la cure du prolapsus total du rectum, que le bénéfice nous semble le plus important par rapport à la laparoscopie conventionnelle.

Figure 22 : Console du système robotisé Da Vinci™

Le chirurgien est confortablement installé et manipule les bras du robot par l'intermédiaire des manettes. Le système optique offre une vision tridimensionnelle.

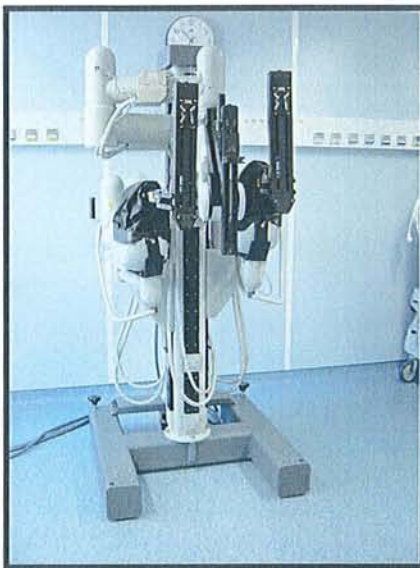
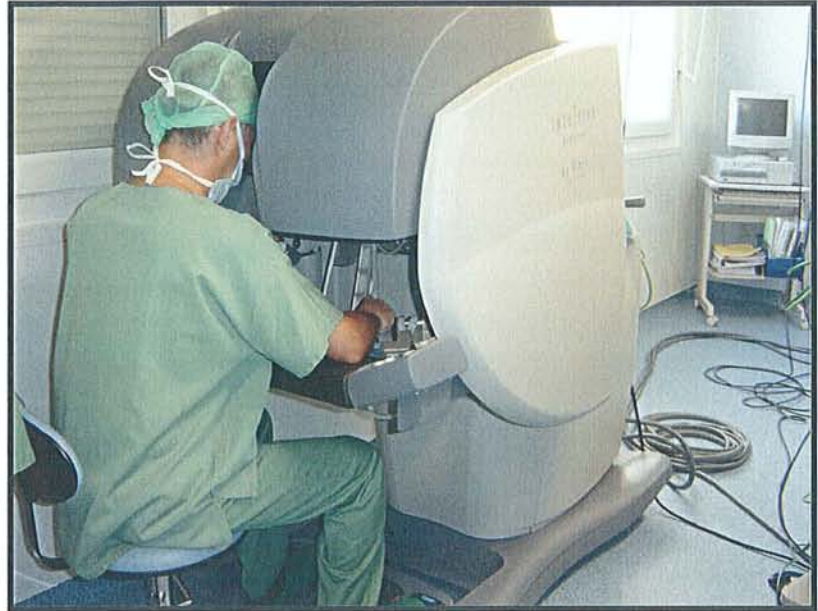
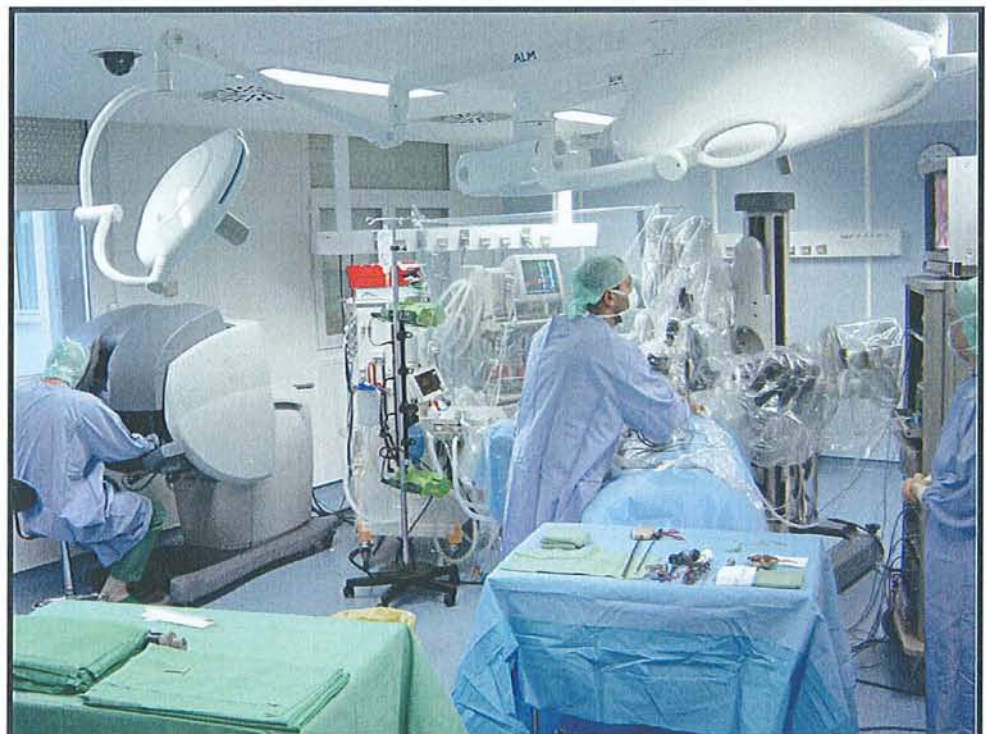Figure 23 : Chariot mobile portant les bras articulés du robot, sur lesquels se fixent les instruments.



Figure 24 : Salle dédiée au système Da Vinci™. L'assistant et l'infirmière sont à côté du patient, le chirurgien travaille sur la console.



4.2. Interventions par voie périnéale

Deux interventions décrites depuis plus d'un siècle, la rectosigmoïdectomie par Mikulicz en 1889 et la résection muqueuse rectale par Delorme en 1900, longtemps oubliées, ont été réhabilitées du fait de leur efficacité, de leur simplicité d'exécution et de leur bénignité. Ces techniques sont réalisables sous anesthésie locorégionale et accessibles à tout patient, même à haut risque opératoire. Des modifications leur ont été apportées pour en faire de véritables périnéorraphies postérieures. Pour certains auteurs, ces techniques sont devenues électives. Elles seront seules décrites. En revanche, d'autres interventions ne méritent que l'oubli ou de n'être que citées, faute d'efficacité tel le cerclage de l'anus de Thiersch et ses avatars modernes, faute de simplicité d'exécution et de bénignité telle la technique de fixation-suspension transsacrée de Thomas, enfin, faute de recul et d'évaluation suffisants telle la rectopexie avec prothèse par voie intersphinctérienne de Wyatt et de Rogers⁸⁰.

4.2.1. Points communs aux deux interventions

La position du patient est celle de « la taille ». Le décubitus ventral avec cuisses fléchies et écartées, utilisé par certains pour l'opération de Delorme, offre une exposition confortable dans le prolapsus extériorisé, notamment pour l'abord de la face postérieure du rectum où la dissection est le plus souvent difficile. Le sondage vésical à demeure est fonction des écoles. Il est de 48 h de façon systématique pour Lechaux⁸⁰, alors que le plus souvent, nous retirons la sonde en fin d'intervention dans notre expérience. Le premier temps de l'intervention est une extériorisation complète du prolapsus, parfois facilitée par un doigt vaginal, à l'aide de quatre pinces de Babcock, jusqu'à son sommet. Dans cette position, un lavage abondant avec Bétadine[®] diluée est effectué. Tous les temps de dissection ou de section de la paroi rectale sont réalisés par électrocoagulation monopolaire. Le seul élément matériel spécifique qui permet d'améliorer l'exposition est l'écarteur autostatique Lone-Star[®],

qui a transformé la réalisation des anastomoses pour Lechaux⁸⁰. Cet écarteur ne nous semble pas particulièrement utile pour l'intervention de Delorme.

4.2.2. Rectosigmoïdectomie périnéale dite « Opération d'Altemeier »

Elle réalise une amputation du rectum et une résection colique gauche avec anastomose coloanale. Une incision circonférentielle de toute l'épaisseur de la paroi rectale est effectuée à environ 15 mm de la ligne pectinée (*Figure 25*). En avant, le péritoine du cul-de-sac de Douglas est ouvert. À la faveur de cette ouverture, tout le rectum intrapéritonéal mobile et le côlon en amont sont extériorisés au maximum de leur longueur (*Figure 26*). En arrière, le mésorectum puis le mésocôlon sont sectionnés entre ligatures, à proximité du bord intestinal, jusqu'à l'endroit choisi pour la section colique, qui doit dépasser la marge anale d'environ 2 cm. Le péritoine est refermé par suture au Vicryl[®]. Une myorraphie pré- et rétroanale est ensuite effectuée. En avant, dans l'espace sous-péritonéal, à l'aide d'écarteurs de Farabeuf, les muscles releveurs, identifiés au doigt, sont rapprochés par un ou deux points de fil non résorbable (Mersuture[®]). En arrière, on pénètre, sur la ligne médiane, dans l'espace présacré en soulevant, à l'aide d'une valve étroite, le rectosigmoïde. Les muscles, identifiés de chaque côté sur la paroi pelvienne, sont rapprochés par deux à quatre points de Mersuture[®]. Plus superficiellement, une myorraphie du sphincter externe est réalisée par adossement à points séparés de Vicryl[®] (*Figure 27*). Le côlon abaissé est alors sectionné progressivement. L'anastomose coloanale, débutée par les points cardinaux mis en tension sur l'écarteur, est complétée à points séparés de Vicryl[®] 2/0. Aucun drainage n'est justifié⁸⁰ (*Figure 28*).

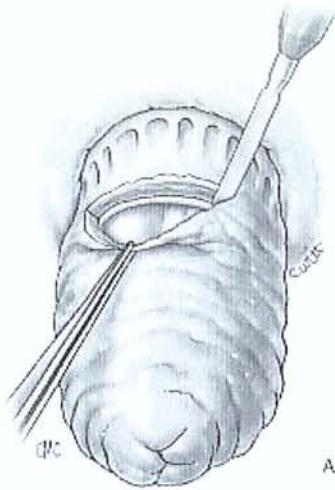


Figure 25 : Incision circonférentielle au bistouri électrique de la totalité de la paroi rectale à 15 mm de la ligne pectinée.



Figure 26 : Ouverture du péritoine et extériorisation du rectum et du sigmoïde.

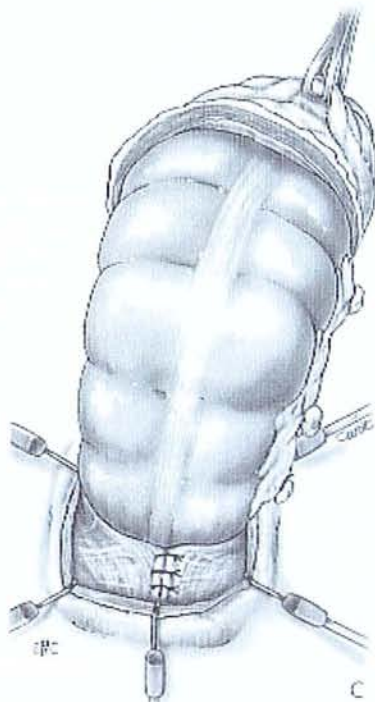

Figure 27 : Ligature progressive du méso et myorrhaphie postérieure des releveurs.

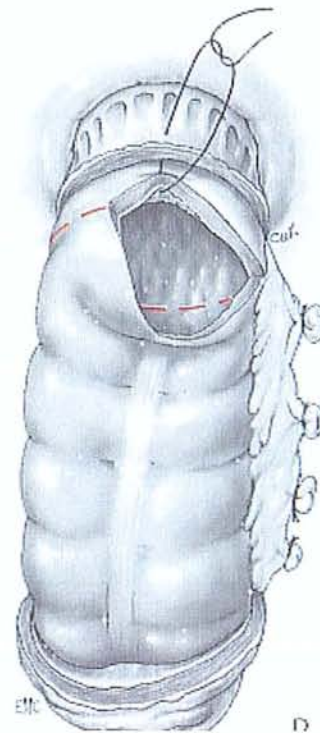

Figure 28 : Section progressive du colon et anastomose colo-anale par des points séparés.

Variantes

L'anastomose coloanale peut être réalisée par agrafage automatique circulaire, ce qui nécessite la conservation d'un moignon rectal d'environ 3 cm⁵³. Prasad a le premier réalisé avec succès une myorraphie pré- et rétroanale associée à la rectosigmoïdectomie. Il ajoute à la procédure une colopexie par suture postérieure au fascia précoccygien au dessus du plancher pelvien⁸⁰.

4.2.3. Opération de Delorme

Elle consiste en une mucosectomie du rectum prolabé, associée à une plicature de la musculuse. Il s'agit donc plus d'une rectoplastie que d'une rectopexie. Une incision circonférentielle de la muqueuse rectale est effectuée par électrocoagulation à environ 15 mm de la ligne pectinée (*Figure 30*). L'infiltration sous-muqueuse, dans un but hémostatique ou pour faciliter la dissection, n'est pas nécessaire. L'incision de la muqueuse fait apparaître la musculuse circulaire de couleur pâle qui constitue à ce niveau le sphincter interne. Le clivage sous-muqueux est effectué de façon circulaire par électrocoagulation avec hémostase ponctuelle. Dès que possible, une pince de Duval étroite saisit le bord libre de la muqueuse, tenue par la main gauche de l'opérateur, en traction douce, tandis que l'index gauche introduit dans la lumière rectale facilite la mise en évidence du plan de dissection (*Figure 31*). Au-delà du sommet du prolapsus, le clivage est poursuivi sur le cylindre interne en associant à la traction muqueuse la rétraction de la musculuse par la main de l'aide (*Figure 32*). La muqueuse initialement fragile et inflammatoire, parfois parcourue de volumineuses veines, devient plus résistante et de calibre plus étroit. La dissection est suffisante (*Figure 33*):

- lorsqu'elle est parvenue, sur le cylindre interne, au niveau de l'incision initiale sur le cylindre externe ;
- lorsque la traction sur la muqueuse n'entraîne plus aucun abaissement de la musculuse ;

– lorsque la longueur du cylindre muqueux est au moins égale au double de la longueur du prolapsus.

Cependant, un diamètre devenant très étroit, exposant à la sténose, doit inciter à limiter l'étendue de la dissection. La réintégration de la musculature dénudée et sa contention au-dessus du canal anal sont faites par plicature longitudinale à l'aide de huit à 12 points de Vicryl® 2/0, serrés après réduction pour Lechaux⁸⁰ et avant dans notre expérience (*Figure 34*). Sur des prolapsus volumineux, à musculature épaisse déchirant sur les fils, l'invagination progressive par sutures concentriques, à partir du sommet, est préférable. Le cylindre muqueux est progressivement sectionné en ne conservant qu'une courte collerette bien vascularisée. Le rétablissement de la continuité entre les deux extrémités muqueuses commence par quatre points cardinaux, passés avant section complète. Des points intermédiaires de Vicryl® 3/0 complètent la suture⁸⁰ (*Figure 35*).

Variantes

Des modifications comparables à celles de la rectosigmoïdectomie ont été apportées, dans le même but d'amélioration des résultats anatomiques et fonctionnels¹¹⁴. En effet, l'opération de Delorme ne corrige efficacement que l'excès de longueur, n'agit qu'indirectement sur la hernie du cul-de-sac de Douglas, et laisse persister le diastasis pelvien. L'opération de Delorme « élargie »¹¹⁴ associe à la technique précédente une douglassectomie périnéale et une myorrhaphie des releveurs.

La douglassectomie périnéale est réalisée par une incision transversale de la musculature antérieure à sa partie moyenne. Le cul-de-sac de Douglas qui descend, en général, jusqu'au sommet du prolapsus, est ouvert et saisi par des pinces. Le péritoine est disséqué comme un sac de hernie en le clivant, à la compresse, des éléments vasculaires, en remontant le plus haut possible à l'aide d'écarteurs de Farabeuf. Il est incisé au niveau de son insertion rectale médiane, excisé en deux lambeaux latéraux, puis refermé par deux bourses de Vicryl®.

La myorrhaphie antérieure est faite dans l'espace sous-péritonéal après la douglasectomie. Les releveurs, identifiés au doigt et présentés par des écarteurs de Farabeuf, sont rapprochés par un ou deux points de fil non résorbable. L'incision de la musculature est ensuite refermée. La myorrhaphie postérieure est faite par voie intersphinctérienne. L'espace est découvert aisée, sur la ligne médiane, au pôle postérieur, en ouvrant aux ciseaux le sillon entre la musculature dénudée en avant, représentant le sphincter interne et le sphincter externe en arrière, revêtu de la muqueuse canalaire. L'espace avasculaire s'ouvre à la pointe des ciseaux et, au-delà du fascia fibreux de Waldeyer, se poursuit en arrière du rectum. Celui-ci est récliné vers l'avant par une valve étroite. Latéralement, on voit le relief des muscles sur la paroi pelvienne. Ils sont rapprochés par deux ou trois sutures de fil non résorbable (Mersuture®). Plus superficiellement, le sphincter externe est remis en tension par adossement au pôle postérieur par des points de Vicryl® 2/0. Dans l'espace présacré, une mèche hémostatique résorbable a été mise en place afin de favoriser l'accolement postérieur. La myorrhaphie antérieure et postérieure réalise un diaphragme musculaire étroit, au-dessus duquel on réintègre la musculature plicaturée. Le résultat est un allongement et un rétrécissement du canal anal et une reconstitution de l'angulation anorectale^{114,80}.

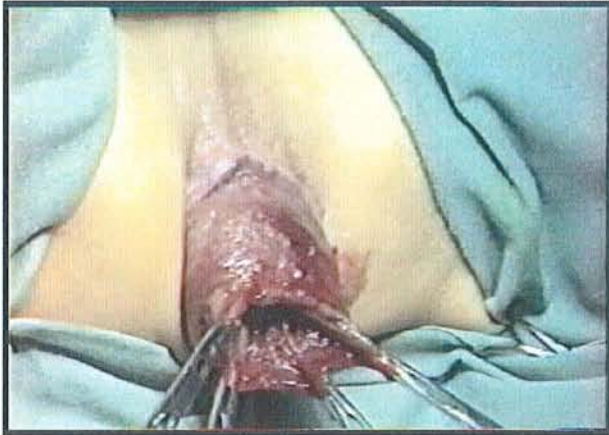

Figure 29 : *Opération de Delorme.*
Extériorisation du prolapsus par traction sur des pinces de Babcock.

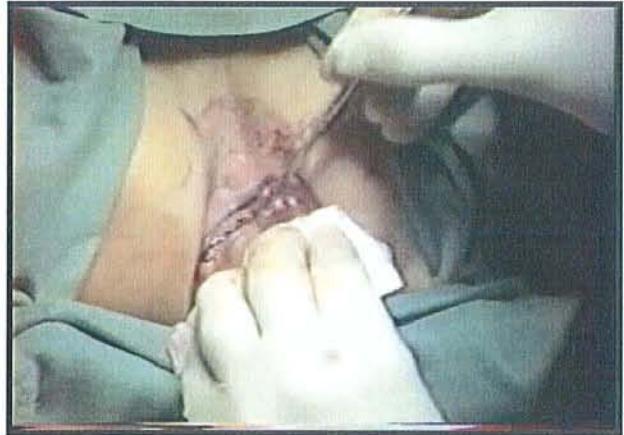

Figure 30 : *Opération de Delorme.*
Incision circonférentielle de la muqueuse rectale à 15 mm au dessus de la ligne pectinée.

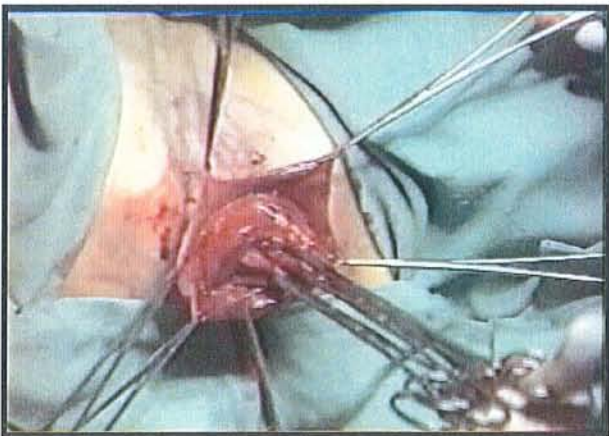


Figure 31 : *Opération de Delorme.*
Le clivage sous-muqueux est effectué de façon circulaire, isolant progressivement le cylindre externe.

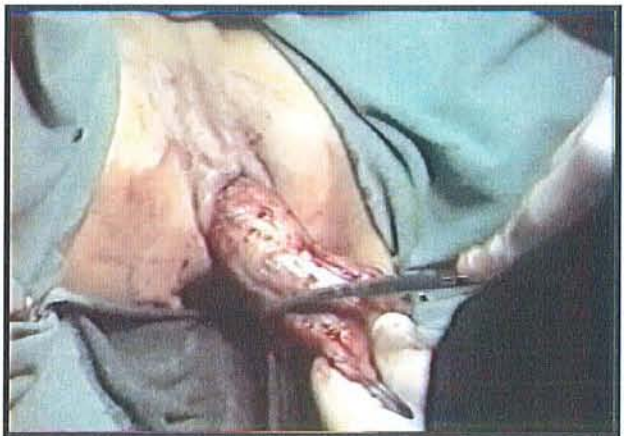

Figure 32 : *Opération de Delorme.*
Au-delà du sommet du prolapsus, le clivage se poursuit sur le cylindre interne.

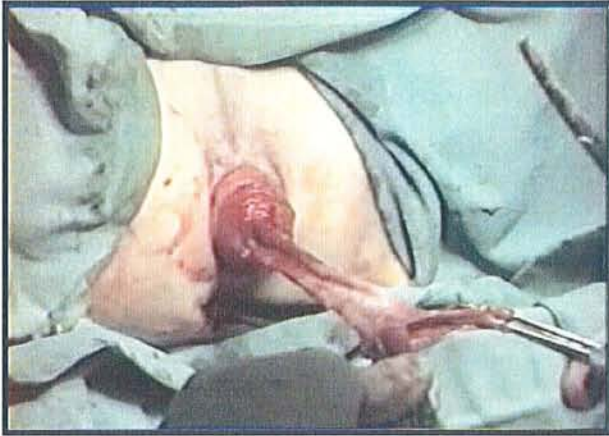


Figure 33 : Opération de Delorme.

La dissection est suffisante lorsque :

- elle est parvenue, sur le cylindre interne, au niveau de l'incision initiale sur le cylindre externe.
- la traction de la muqueuse n'entraîne plus aucun abaissement de la musculature.
- la longueur du cylindre muqueux est au moins égale au double de la taille du prolapsus.

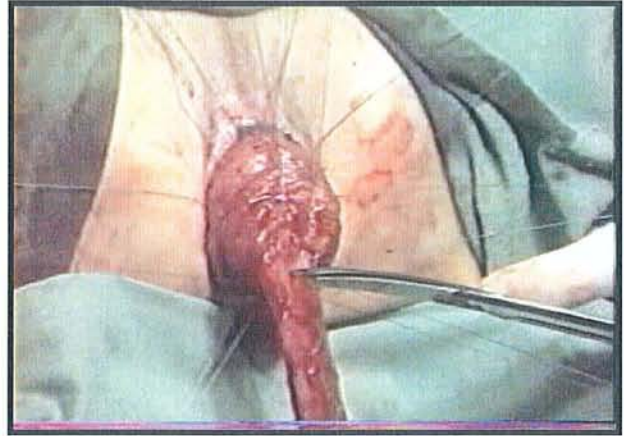


Figure 34 : Opération de Delorme.

Plicature longitudinale de la musculature par huit à douze points. Le cylindre muqueux est ensuite progressivement sectionné en conservant une courte collerette bien vascularisée.

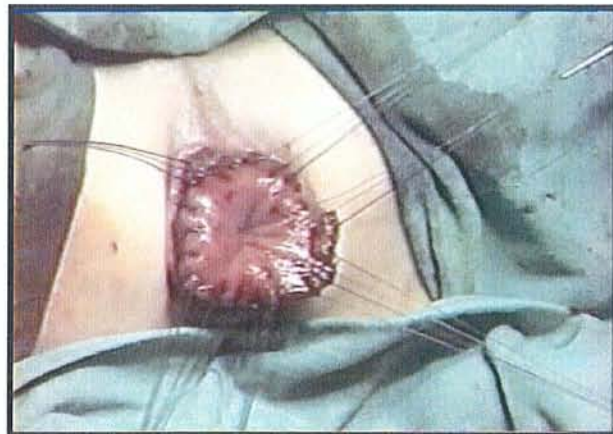

Figure 35 : Opération de Delorme.

Rétablissement de la continuité muqueuse par une anastomose muco-muqueuse à points séparés de fils résorbables.

NOTRE SERIE

5. Notre série

5.1. Patients et méthodes

Nous avons inclus dans notre série tous les patients opérés dans le service de Chirurgie Digestive et Générale entre le 1^{er} janvier 1996 et le 31 décembre 2002. Les antécédents, la symptomatologie préopératoire, les examens complémentaires, la technique opératoire ainsi que les suites postopératoires immédiates ont été recueillis de façon rétrospective. Tous les patients ont été contactés par téléphone, et nous avons essayé de déterminer s'il y avait eu une complication tardive, la présence d'une récurrence, la notion d'une constipation résiduelle ou aggravée, l'état de continence anale, la satisfaction du patient par rapport à l'intervention qui avait été réalisée. Ces données ont ensuite été comparées à la première série issue de la période 1978-1993 et analyse des résultats de la thèse de Marchal⁶.

5.2. Résultats

5.2.1. *Série des patients de 1996-2002*

Nous avons inclus 67 patients. Il y avait 58 femmes (87%) et 9 hommes (13%). L'âge moyen de cette population était de 62,4 ans (21-93), la médiane était de 69,2 ans et l'écart-type était de 20,6.

Trente-cinq patients ont bénéficié d'une intervention de Delorme, soit 52 %. Nous avons réalisé 21 Orr-Loygue, et 11 Frykman-Goldberg, soit respectivement 32 % et 16 %.

5.2.1.1. Groupe Delorme

Nous avons opéré 35 patients selon la technique de Delorme. La moyenne d'âge était de 75,6 ans (21-93). La médiane de l'âge des patients était de 77,9 ans et l'écart-type était de 13,7 ans. Il y avait 28 femmes (80%) et 7 hommes (20%). Le score ASA moyen était de 2,46 (1-4) pour cette population.

Treize patients présentaient une constipation préopératoire, et 18 une incontinence. On retrouvait une dyschésie chez 17 patients, des douleurs périnéales chez 9 patients. Treize patients présentaient des pertes glaireuses et des rectorragies chez 14 patients. Une cystocèle était retrouvée chez 4 patientes et une incontinence urinaire d'effort chez 2 patientes. La durée d'évolution moyenne des symptômes était de 5,5 ans (1 à 20 ans).

La parité moyenne chez les patientes de ce groupe était de 2,3 enfants par femme (1-9), et le taux d'accouchement traumatique était de 25% (7). On retrouvait dans les antécédents une cure de prolapsus génitale dans 28,7% (8), et 5 patients avaient déjà eu une cure de prolapsus rectal. Quatre patients avaient eu une intervention de Delorme (dont une patiente qui avait eu 2 cures selon la technique de Delorme), mais aussi une intervention d'Orr-Loygue pour un patient et une intervention de Thiersch pour une patiente. Treize patients présentaient des antécédents neurologiques et 2 patients avaient des antécédents psychiatriques. Des antécédents vasculaires étaient retrouvés chez 20 patients, des antécédents pulmonaires chez 6 patients et des antécédents cardiaques chez 17 patients. Ce groupe présentait une co-morbidité élevée.

Le bilan préthérapeutique réalisé pour ces patients comportait une manométrie anorectale pour 2 patients, une défécographie pour 4 patients, une électromyographie pour 2 patients, un lavement baryté pour 2 patients, une coloscopie chez 10 patients et une rectoscopie chez 3 patients. Nous n'avons pas réalisé d'examen complémentaires lorsque les patientes présentaient un prolapsus génital associé au PTR (4) au moment de la consultation.

Un scanner abdomino-pelvien a été demandé 2 fois et un patient a eu une échographie endoanale pour le bilan de son incontinence associée au PTR.

La durée opératoire moyenne était de 98 minutes (50-170) et 77,1% (27) des gestes ont été réalisés sous anesthésie générale. Il y a eu 2 incidents opératoires ; une dissection hémorragique chez un patient, et une brèche du cul-de-sac de Douglas chez une autre patiente qui avait déjà eu une intervention de Delorme. La dissection a été jugée difficile chez 4 patients (tous avaient déjà eu une cure de prolapsus dans leurs antécédents).

Durant la période postopératoire, la sonde vésicale a été retirée à 1,8 jours (j0 - j8), et la reprise du transit s'est faite vers 2,6 jours postopératoires en moyenne (j0 – j12). Une patiente est décédée d'une péritonite stercorale à J2 ; il s'agissait de la patiente chez qui au cours de l'intervention, une brèche du cul-de-sac de Douglas avait été réalisée. La morbidité postopératoire précoce comportait 3 infections urinaires, une pneumopathie toutes traitées par antibiothérapie et d'évolution favorable, ainsi que des épisodes de rectorragies chez 4 patients qui se sont résolus spontanément sans signes de déglobulisation. Une sténose anale traitée par dilatation représentait la morbidité tardive.

Le suivi moyen était de 27 mois (2 mois – 85 mois), deux patients ont été perdus de vue, et 12 patients sont décédés avant le contact téléphonique. Nous avons constaté 14 récurrences soit 40%. Parmi ces patients, 4 avaient déjà été opérés dans leurs antécédents selon une technique de Delorme. Si on calcule le taux de récurrence en retirant ces patients du groupe, on retrouve un taux de 28%. L'intervalle libre entre la chirurgie et la récurrence était de 12,7 mois en moyenne (2 à 36 mois).

Sur le plan fonctionnel, 20 patients estimaient leur transit normal lorsque nous les avons contactés pour le suivi. Pour le symptôme constipation, 7 estimaient leur constipation améliorée, 6 l'estimaient aggravée, et aucun patient n'a eu une constipation *de novo* après la chirurgie. Sur le plan de la continence, 11 patients estimaient leur continence améliorée et normale. Cinq patients disaient avoir constaté une aggravation de leur constipation, alors que 2 estimaient leur état d'incontinence inchangé. Enfin, 6 patients ont déclaré avoir une

incontinence apparue après l'intervention. Au total, 37 % des patients de ce groupe ont eu une aggravation ou bien une apparition d'une incontinence fécale. Dix sept (autant qu'en préopératoire) patients déclaraient devoir pousser pour obtenir une selle. Deux patients se plaignaient de douleurs périnéales résiduelles. Enfin, 22 patients ont répondu être satisfaits de l'intervention chirurgicale, dont certains qui présentaient seulement une petite récurrence. De plus nous avons compté comme « satisfait » les patients décédés sans récurrence ni incontinence (renseignements recueillis auprès de la famille ou du médecin traitant). L'ensemble de ces résultats est rapporté dans le tableau 8.

5.2.1.2. *Groupe Orr-Loygue*

Nous avons traité 21 patients selon la technique d'Orr-Loygue. Il y avait 20 femmes et un homme, d'âge moyen 55,1 ans (26-77). Le score ASA de ce groupe était en moyenne de 1,67 (1-3).

Quinze patients présentaient une constipation préopératoire et 15 signalaient une incontinence. Une dyschésie était retrouvée chez 10 patients, des douleurs périnéales chez 3 patients et des douleurs abdominales chez 1 patient. Des rectorragies étaient présentes chez 7 patients. Des pertes glaireuses étaient retrouvées chez 7 patients. Une incontinence urinaire d'effort était présente chez 3 patientes et une cystocèle était retrouvée à l'examen clinique chez 10 patientes. La durée d'évolution des symptômes était de 3,8 ans (6 mois à 21 ans).

Dans les antécédents, la parité moyenne était de 2,1 enfants par femme (0 - 7) et le taux d'accouchement traumatique était de 28,5% (4 patientes sur 14 multipares). Un antécédent de cure de prolapsus génital était retrouvé chez 3 patientes et un antécédent de cure de prolapsus rectal était présent chez 4 patients. Un patient avait un antécédent d'imperforation anale traité à la naissance par une intervention de Peña, un autre patient avait un antécédent d'Orr-Loygue, et 3 patients avaient déjà bénéficié d'un Delorme, dont une patiente qui avait déjà eu 3 cures de prolapsus rectal par cette technique. Deux patients

présentaient des antécédents neurologiques et 4 présentaient des antécédents psychiatriques. Cinq patients présentaient des antécédents vasculaires, 5 présentaient des antécédents cardiaques et 8 présentaient des antécédents pulmonaires.

Le bilan préopératoire comprenait une manométrie anorectale pour 4 patients, une défécographie pour 7 patients, et une électromyographie pour 1 patient. Un lavement baryté a été demandé 4 fois, un TTMO 4 fois, une coloscopie 4 fois, et nous avons réalisé une rectoscopie. Huit cystomanométries avec débimétries urinaires ont été demandées chez les patientes qui présentaient un prolapsus génital associé. Un scanner abdomino-pelvien a été réalisé chez un patient et une échographie endoanale a été demandée 3 fois pour le bilan d'une incontinence anale associée au PTR. Une échographie pelvienne pour rechercher un utérus fibromateux a été demandée chez 3 patientes.

Nous avons réalisé cette technique par une laparotomie chez 17 patients, par voie laparoscopique chez 2 patients et sous assistance robotisée chez 2 patients. Les durées opératoires moyennes étaient respectivement pour la chirurgie ouverte, la laparoscopie et la chirurgie sous assistance robotisée, de 147 minutes (105 – 195), 235 minutes (200 – 270), et de 325 minutes (310 – 340). Il y a eu une conversion dans le groupe cœlioscopie. Il s'agissait d'un jeune patient qui présentait une fibrose retro-rectale intense. Un geste associé a été réalisé 12 fois (8 Scali, 3 Burch et 1 hystérectomie). Il n'y a pas eu de mortalité. Il y a eu 4 incidents peropératoires. Deux plaies du rectum, une chez une patiente opérée sous laparoscopie et une chez une patiente opérée sous assistance robotisée. La première a été suturée et la seconde a été suturée et une colostomie de protection a été réalisée. L'évolution a été favorable dans les deux cas. Une patiente a présenté une hypercapnie durant l'intervention sous assistance robotisée et nous avons dû renoncer à réaliser l'intervention de Scali qui était initialement prévue avec la cure du prolapsus. L'évolution a été favorable. Chez une patiente opérée par laparotomie, une brèche vésicale a été simplement suturée. L'évolution a été favorable. La dissection a été jugée difficile chez 9 patients dont une chez qui il existait des adhérences importantes sur un sigmoïde diverticulaire. Un cul-de-sac de Douglas profond

était retrouvé chez 8 patients et un dolicho-sigmoïde chez 6 patients. Les « ailerons » du rectum étaient préservés chez 20 patients.

En postopératoire, la sonde urinaire a été conservée 4,8 jours en moyenne (j2 – j11), et la reprise du transit a été constatée au 5^{ème} jour postopératoire en moyenne (j2 – j10). Le nombre de drain en moyenne était de 1,4 (0 – 3) et la durée moyenne de drainage était de 3,7 jours (j2 – j9). Il y a eu 3 infections urinaires, 2 pneumopathies et un abcès de paroi (chirurgie ouverte). On notait aussi une patiente qui présentait une monoplégie postopératoire due à un étirement du plexus brachial. Ceci est dû à l'installation des patients les bras en croix, au cours d'intervention qui peuvent être longue (340 min). Depuis cet accident survenu au début de notre expérience coelioscopique, nous préférons mettre les bras le long du corps. La patiente a récupéré toute la motricité et la sensibilité de son bras, mais garde encore des douleurs résiduelles importantes à deux ans de l'intervention. Une patiente a présenté une lymphangite du membre supérieur gauche, et une autre a présenté une colite pseudomembraneuse dans les suites du traitement d'une pneumopathie postopératoire. Nous avons aussi noté une rétention aigüe d'urine à J5 chez une patiente opérée d'un prolapsus rectal et génital, et pour qui nous avons réalisé dans le même temps opératoire une intervention d'Orr-Loygue, un Scali et une cervicocystopexie selon Burch. L'évolution de ces complications a été favorable.

Le suivi moyen était de 40 mois (3 à 81 mois), sans aucune récurrence. Le transit intestinal est jugé normal par 12 patients interrogés. Onze patients ont été améliorés sur le plan de la constipation. Quatre patients ont été aggravés et 3 patients ont vu apparaître une constipation *de novo* en postopératoire. Sur le plan de la continence, 10 patients ont été améliorés, 2 ont été aggravés et 3 n'ont pas remarqué de changement de leur état d'incontinence. Une dyschésie était retrouvée chez 10 patients. Le taux de satisfaction est de 90,5% soit 19 patients. Une patiente a été perdue de vue durant l'étude. L'ensemble de ces résultats est rapporté dans le tableau 8.

5.2.1.3. Groupe Frykman-Goldberg

Nous avons traité 11 patients selon la technique Fryckman-Goldberg. Il y avait 10 femmes et un homme, d'âge moyen 34,3 ans (24-54). Le score ASA de ce groupe était en moyenne de 1,36 (1-3).

Dix patients présentaient une constipation préopératoire et 4 étaient incontinents. Une dyschésie était retrouvée chez 10 patients, des douleurs périnéales chez 1 patient et des douleurs abdominales chez 3 patients. Des rectorragies étaient présentes chez 3 patients. Des pertes glaireuses étaient retrouvées chez 5 patients. Une incontinence urinaire d'effort était présente chez 1 patiente et une cystocèle était retrouvée à l'examen clinique chez 2 patientes. La durée d'évolution des symptômes était de 1,4 ans (6 mois à 3 ans).

Dans les antécédents, la parité moyenne était de 0,7 enfants par femme (0 - 7) et le taux d'accouchement traumatique était de 50% (2 patientes sur 4 multipares). Il n'y avait pas d'antécédent de cure de prolapsus génital et un antécédent de cure de prolapsus rectal était présent chez 2 patients. Ils avaient un antécédent d'Orr-Loygue, dont une patiente qui avait déjà eu 2 cures de prolapsus rectal par cette technique. Cinq patients présentaient des antécédents psychiatriques. Un patient présentait des antécédents cardiaques et 4 présentaient des antécédents pulmonaires.

Le bilan préopératoire comprenait, 2 manométries anorectales, une défécographie pour 3 patients, et une électromyographie pour 2 patients. Un lavement baryté a été demandé 7 fois, un TTMO 7 fois, une coloscopie 2 fois, et nous avons réalisé une rectoscopie. Deux cystomanométries avec débimétries urinaires ont été demandées chez les patientes qui présentaient un prolapsus génital associé. Une échographie endoanale a été demandée pour le bilan d'une incontinence anale associée au PTR. Une échographie pelvienne pour rechercher un utérus fibromateux a été demandée chez 2 patientes.

Nous avons réalisé cette technique par une laparotomie chez 7 patients, par voie laparoscopique chez 1 patient et sous assistance robotisée chez 3 patients. Les durées opératoires moyennes étaient respectivement pour la chirurgie ouverte, la laparoscopie et la chirurgie sous assistance robotisée, de 142 minutes (85 – 250), 335 minutes, et de 226 minutes (180 – 265). Il y a eu une conversion dans le groupe assistance robotisée pour une hémorragie à la suite d'une blessure d'une veine sacrée. Un geste associé a été réalisé 4 fois (2 Scali, 1 Burch et 1 hystérectomie). Il n'y a pas eu de mortalité. Il y a eu 2 incidents peropératoires (une hypothermie dans le groupe laparoscopie et une plaie vaginale suturée dans le groupe laparotomie) dont l'évolution a été favorable. La dissection a été jugée difficile chez 4 patients. Un cul-de-sac de Douglas profond était retrouvé chez 6 patients et un dolichosigmoïde chez 9 patients. Les « ailerons » du rectum étaient préservés chez 9 patients.

En postopératoire, la sonde urinaire a été conservée 4,1 jours en moyenne (j2 – j7), et la reprise du transit a été constatée au 4^{ème} jour postopératoire en moyenne (j2 – j8). Le nombre de drain en moyenne était de 1,6 (0 – 3) et la durée moyenne de drainage était de 3,5 jours (j2 – j5). Il y a eu 1 infection urinaire et un abcès de paroi (chirurgie ouverte).

Le suivi moyen était de 30 mois (2 à 78 mois), sans aucune récurrence. Le transit intestinal est jugé normal par 6 patients interrogés. Sept patients ont été améliorés sur le plan de la constipation. Un patient a été aggravé et 2 patients gardaient une constipation inchangée. Sur le plan de la continence, tous les patients ont été améliorés avec disparition de l'incontinence, et une continence normale. Une dyschésie était retrouvée chez 6 patients. Le taux de satisfaction est de 81,8% soit 9 patients. Deux patients ont été perdus de vue durant l'étude. L'ensemble de ces résultats est rapporté dans le tableau 8.

Tableau 8 : Résumé des résultats pour les patients des groupes Delorme, Orr-Loygue et Frykman-Goldberg

Critères de comparaison	Gruppe Delorme	Gruppe Orr-Loygue	Gruppe Frykman-Goldberg
Nombre de patients	35	21	11
Age moyen	75,6 ans (21 – 93)	55,1 ans (26 – 77)	34,3 ans (24 – 54)
Rapport hommes/femmes	7/28	1/20	1/10
Score ASA moyen	2,46	1,67	1,36
Parité	2,3 (1 – 9)	2,1 (1 – 7)	0,7 (1 – 4)
Taux d'accouchements traumatiques	25% (7)	28,5% (4/14)	50% (2/4)
ATCD prolapsus génital	28% (8)	15% (3)	0
ATCD prolapsus rectal	17% (5)	24% (5)	18% (2)
Taux de constipation préopératoire	37% (13)	71% (15)	91% (10)
Taux d'incontinence préopératoire	51% (18)	71% (15)	36% (4)
Dyschésie préopératoire	48% (17)	47% (10)	91% (10)
Rectorragies	40% (14)	33% (7)	27% (3)
Manométrie	5,7% (2)	19% (4)	18,2% (2)
Défécographie	11% (4)	33% (7)	27% (3)
TTMO	0	19% (4)	63,6% (7)
Lavement baryté	5,7% (2)	19% (4)	63,6% (7)
Electromyographie	5,7% (2)	4,8% (1)	18,2% (2)
Durée moyenne opératoire	98 min (50 – 170)	172 min (105 – 340)	183 min (85 – 335)
Suivi moyen	27 mois (2 – 85)	40 mois (3 – 81)	30 mois (2 – 78)
Morbidité	26% (9)	48% (10)	18% (2)
Mortalité	3% (1)	0	0
Séjour moyen	9,4 jours (3 – 27)	10,9 jours (5 – 18)	10,7 jours (7 – 20)
Constipation améliorée	54% (7)	73% (11)	70% (7)
Constipation aggravée	46% (6)	27% (4)	10% (1)
Constipation inchangée	0	0	20% (2)
Constipation <i>de novo</i>	0	14,3% (3)	0
Incontinence améliorée	61% (11)	67% (10)	100% (4)
Incontinence aggravée	28% (5)	13% (2)	0
Incontinence inchangée	11% (2)	20% (3)	0
Incontinence <i>de novo</i>	35% (6)	0	0
Dyschésie postopératoire	48% (17)	48% (10)	54,5% (6)
Patients satisfaits	63% (22)	91% (19)	82% (9)

5.2.1.4. Analyse statistique

Nous avons comparé les résultats entre les groupes « voie périnéale »(VP) et « voie haute »(VH) d'une part (*tableau 9*), et les groupes Orr-Loygue (OL) et Frykman-Goldberg (FG) d'autre part (*tableau 10*). Les critères qui ont été comparés étaient : l'âge, le poids, la taille, le score ASA, le taux de constipation préopératoire, le taux d'incontinence préopératoire, l'apparition ou l'aggravation d'une constipation ou de la continence après la chirurgie, le taux de morbidité, la durée de séjour, le taux de satisfaction des patients et le taux de récurrence. Les valeurs numériques ont été traitées par un test de Mann-Whitney et les valeurs non numériques ont été traitées par un test de Fisher. L'ensemble de ces résultats est rapporté dans les tableaux 9 et 10.

Tableau 9 : Comparaison des groupes « Voie haute »(VH) et « Voie périnéale »(VP).

Critères	Groupe « Voie haute »	Groupe « Voie périnéale »	Résultats des tests statistiques
Nombre de patients	32	35	
Age (moyenne)	48 ans (24 – 77)	76 ans (21 – 93)	p<0,001
Poids (moyenne)	55 Kg (39 – 80)	57 Kg (36 – 98)	Ns
Taille (moyenne)	160 cm (150 – 179)	158 cm (145 – 182)	Ns
Score ASA (moyenne)	1,6	2,5	p<0,001
Taux de constipation préopératoire	75% (24)	37% (13)	p<0,05
Taux d'incontinence préopératoire	53% (17)	54% (19)	Ns
Taux des patients qui ont vu apparaître ou s'aggraver une constipation	25% (8)	17% (6)	Ns
Taux des patients qui ont vu apparaître ou s'aggraver une incontinence	6% (2)	31% (11)	p<0,05
Morbidité	37% (12)	25% (9)	Ns
Durée d'hospitalisation moyenne	10,8 jours (5 – 20)	9,4 jours (3 – 27)	p<0,05
Taux de patients satisfaits	87,5% (28)	63% (22)	Ns
Taux de récurrence	0	40% (14)	p<0,001

Tableau 10 : Comparaison statistique des groupes Orr-Loygue et Frykman-Goldberg.

Critères	Groupe Orr-Loygue	Groupe Frykman-Goldberg	Résultats des tests statistiques
Nombre de patients	21	11	
Age (moyenne)	55,1 ans (26 – 77)	34,3 ans (24 – 54)	p<0,001
Poids (moyenne)	58 Kg (40 – 80)	51 Kg (39 – 69)	Ns
Taille (moyenne)	159 cm (150 – 179)	162 cm (156 – 173)	Ns
Score ASA (moyenne)	1,7	1,4	Ns
Taux de constipation préopératoire	67% (14)	91% (10)	Ns
Taux d'incontinence préopératoire	62% (13)	36% (4)	Ns
Taux des patients qui ont vu apparaître ou s'aggraver une constipation	33% (7)	9% (1)	Ns
Taux des patients qui ont vu apparaître ou s'aggraver une incontinence	9,5% (2)	0	Ns
Morbidité	48% (10)	18% (2)	Ns
Durée d'hospitalisation moyenne	10,9 jours (5 – 18)	10,7 jours (7 – 20)	Ns
Taux de patients satisfaits	91% (19)	82% (9)	Ns
Taux de récurrence	0	0	Ns

5.2.2. Résultats de l'étude 1978-1993

Ces données sont issues du travail de Marchal⁶.

Entre 1978 et 1993, 54 patients ont été opérés pour un PTR. Il s'agissait de 42 femmes et 12 hommes. L'âge moyen était de 60 ans (20-94). Nous avons réalisé 24 interventions de Delorme (44%) et 30 interventions de Orr-Loygue (56%). Toutes les promontofixations ont été réalisées par laparotomie.

Dans le groupe « Delorme » de cette période, l'âge moyen était de 63 ans (20-94). Il y avait 23 femmes et un homme. Deux patients présentaient un antécédent de prolapsus du rectum. Une incontinence était retrouvée chez 13 patients (55%), et une constipation chez 8 patients (33%). Le taux de mortalité était de 8,3% (2). La morbidité était de 4,2%. Le séjour

moyen était de 5,5 jours (1 à 15). Le taux de récurrence était de 25% (6). En post-opératoire, une amélioration de l'incontinence était retrouvée chez 7 patients sur les 13 (54%) incontinents avant l'intervention. Une amélioration de la constipation après l'intervention était retrouvée chez 3 sur 8 patients constipés en préopératoire, soit 37%. Le suivi moyen était de 4,6 ans.

Dans le groupe Orr-Loygue de cette période, 30 patients, 19 femmes et 11 hommes, d'âge moyen 55,8 ans (20-86) ont été opérés. Sept présentaient un antécédent de prolapsus rectal. Douze patients (40%) étaient incontinents avant l'intervention, et 4 patients (13%) étaient constipés. La mortalité dans ce groupe a été nulle. La morbidité était de 13%. Le séjour moyen était de 12,4 jours (5-19). Le taux de récurrence était de 6,7% (2). Enfin, 10 patients sur 12 (83,3%) présentaient une amélioration de leur incontinence, et 1 sur 4 (25%) présentait une amélioration de sa constipation. Le suivi moyen était de 4,6 ans.

5.3. Discussion

5.3.1. Analyses comparatives des résultats

5.3.1.1. Entre les périodes 1978-1993 et 1996-2002

Nous n'avons pas pu réaliser de tests statistiques entre les deux périodes car les populations étaient trop différentes.

Durant la deuxième période, nous avons réalisé moins d'intervention d'Orr-Loygue (probablement au profit de l'intervention de Frykman-Goldberg et une durée d'étude plus courte), et plus de Delorme (vieillesse de la population). La seconde période de l'étude est deux fois plus courte que la première (15 vs 6 ans). L'âge moyen des patients sur les deux périodes montre que l'intervention de Delorme est réservée aux sujets âgés, et que nous avons, influencés par les résultats de la littérature de l'époque, utilisé cette technique chez des patients plus jeunes durant la première période (63 vs 75,6 ans). Enfin, le rapport

femme/homme est toujours sensiblement identique, sauf au cours de la première période (1978-1993) où onze hommes avaient bénéficié d'une intervention d'Orr-Loygue.

Les récidives de prolapsus total du rectum étaient le plus souvent traitées par une rectopexie au début de notre expérience alors que la rectoplastie a été préférée durant la seconde période de l'étude. Le taux de constipation préopératoire ainsi que le taux d'incontinence semble identique dans le groupe « Delorme » sur les deux périodes. Ce n'est pas le cas, dans le groupe « Orr-Loygue », où les patients constipés sont plus importants durant la seconde période. En effet, durant le début de cette période, la rectopexie d'Orr-Loygue avait déjà montré sa supériorité en terme de récurrence par rapport à la rectoplastie de Delorme, et les résections-rectopexies étaient encore peu utilisées dans notre expérience. Le critère constipation, n'était donc pas un facteur discriminant au moment du choix thérapeutique comme il l'est devenu aujourd'hui.

La mortalité a été plus faible sur la seconde période de l'étude dans le groupe « Delorme », et nulle sur les deux périodes de l'étude dans le groupe « Orr-Loygue ». Cette différence, entre les groupes « voie haute » et « voie périnéale », s'explique par le fait que nous réalisons une rectoplastie chez les patients les plus fragiles, avec des tares associées importantes, pour lesquels nous avons estimé qu'une voie abdominale engendrerait un trop gros risque. Bien que supérieure au groupe abdominal, cette mortalité aurait peut être été plus importante si nous avions réalisé une rectopexie chez ces patients fragiles. La morbidité a augmenté dans les deux groupes durant la seconde période de l'étude. Il s'agit probablement d'un biais de recueil des données.

Le taux de récurrence a évolué durant cette étude. Nous avons vu que l'intervention de Delorme expose à un taux de récurrence supérieur par rapport aux techniques de rectopexie par voie abdominale. Ceci est particulièrement vrai lorsqu'il s'agit de réaliser la cure d'une récurrence du prolapsus. En effet, parmi les récurrences de prolapsus dans le groupe « Delorme » de la seconde période, 4 d'entre eux étaient déjà des récurrences (soit 66,7% des récurrences traitées). Si on retire ses 4 patients de l'étude, le taux de récurrence des patients opérés par une

technique de Delorme tombe à 28,5%. Ce taux se rapproche plus des résultats de la littérature. Au cours de la première période, la majorité des récidives étaient opérées avec une technique d'Orr-Loygue. Ceci a été inversé durant la deuxième période, au cours de laquelle, l'intervention de Delorme a été préférée pour traiter ces patients. Les résultats montrent que 66,7 % des ces patients récidivent dans un délai précoce de 12 mois en moyenne. Il semblerait que l'intervention de Delorme ne soit pas une bonne technique pour opérer les récidives de prolapsus du rectum, ce d'autant plus que dans le groupe « Orr-Loygue » de la seconde période, aucune récidive n'a été rapportée alors que 5 patients sur les 21, avaient déjà été opérés d'un prolapsus du rectum. Toutefois, les patients opérés de nouveau par une intervention de Delorme, ne pouvaient pas subir de voie haute, et il n'existe pas d'alternative à cette intervention pour cette population.

Enfin, les résultats semblent identiques quant aux critères d'amélioration de la continence et de la constipation dans les groupes « Delorme ». Si l'incontinence, dans le groupe « Orr-Loygue », semble moins bien corrigée durant la deuxième période de l'étude, l'amélioration de la constipation semble plus spectaculaire.

Tableau 11 : Résultats des interventions réalisées par voie périnéale et abdominale des périodes 1978 – 1993 et 1996 – 2002.

	<i>Delorme 1978-1993⁶</i>	<i>Delorme 1996-2002</i>	<i>Orr-Loygue 1978-1993⁶</i>	<i>Orr-Loygue 1996-2002</i>
n	24	35	30	21
age	63 (20-94)	75,6 (21-93)	55,8 (20-86)	55,1 (26-77)
femme / homme	23 / 1	28 / 7	19 / 11	20 / 1
ATCD prolapsus	2	5	7	5
Incontinence	13 (55%)	18 (51,4%)	12 (40%)	15 (71,4%)
Constipation	8 (33%)	13 (37,1)	4 (13%)	15 (71,4%)
Mortalité	2 (8,3%)	1 (2,9%)	0	0
Morbidité	4,2%	26 % (9)	13%	48 % (10)
Séjour Moyen	5,5 (1 à 15)	9,4 (3 à 27)	12,4 j (5-19)	10,9 (5-18)
Récidive	6 (25%)	14 (40%)	2 (6,7%)	0 (0,0%)
Amélioration Incontinence	7/13 (54%)	11/18 (61,1%)	10/12 (83,3%)	10/15 (66,7%)
Amélioration Constipation	3/8 (37%)	7/13 (53,8%)	1/4 (25%)	11/15 (73,3%)
Suivi moyen	4,6 ans	2,25 ans	4,6 ans	3,3 ans

5.3.1.2. *Entre les techniques chirurgicales durant la période 1996-2002*

Le nombre de patients est sensiblement identique entre les groupes voie périnéale et voie haute (35 vs 32). Nous avons réalisé moins de résections-rectopexies que de rectopexie indirecte (11 vs 21). Ceci s'explique par le fait que la technique de Frykman-Goldberg a été utilisée tardivement dans notre expérience. La technique de Delorme a été utilisée pour les patients les plus âgés (76 vs 48 ans ; $p < 0,001$) et les plus fragiles (score ASA moyen de 2,5 vs 1,6 ; $p < 0,001$). Le taux d'incontinence était identique dans les deux groupes (53% vs 54% ; Ns) alors que les patients constipés étaient le plus souvent opérés par voies abdominale (75% vs 34% ; $p < 0,05$) par une résection-rectopexie. La morbidité semblait plus importante dans le groupe voie haute comme le suggère la littérature (35% vs 25% ; Ns). La durée d'hospitalisation était plus courte chez les patients ayant eu une intervention de Delorme (9,4

jours vs 10,8 ; $p < 0,05$). Les patients semblaient plus satisfaits des interventions par voie haute (87,5% vs 63% ; Ns). La continence semble mieux améliorée par voie haute (73% vs 61% ; non testé) ainsi que la constipation (72% vs 54% ; non testé). Alors que l'intervention de Delorme semble entraîner moins d'aggravation ou d'apparition d'une constipation (17% vs 25% ; Ns), elle entraîne chez un nombre plus important de patients, une aggravation ou une apparition d'une incontinence (31% vs 6% ; $p < 0,05$). Le taux de récurrence est significativement plus important dans le groupe Delorme comme le montre les résultats de la littérature (40% vs 0% ; $p < 0,001$).

Les patients des groupes Orr-Loygue et Frykman-Goldberg ne diffèrent que par l'âge. Ils sont plus jeunes dans le groupe des résections-rectopexies (34,3 vs 55,1 ; $p < 0,001$). Il n'y avait pas de différence significative pour le taux de morbidité, les suites fonctionnelles et le taux de récurrence (nul). Ces techniques sont efficaces mais associées à une morbidité plus importante, expliquant le choix des patients jeunes qui peuvent supporter ce surcoût de complications postopératoires.

5.3.2. Analyse de la littérature

L'analyse non exhaustive de la littérature, qui a déjà été réalisée dans un travail antérieur⁶, permet de comparer des études récentes à nos résultats.

5.3.2.1. La rectoplastie de Delorme

Tableau 12 : Mortalité, morbidité, taux de récurrence, suivi et résultats sur la continence de l'intervention de Delorme d'après les données de la littérature et notre expérience.

<i>Auteurs</i>	<i>Année</i>	<i>n</i>	<i>Décès %</i>	<i>Morbidité%</i>	<i>Récurrence%</i>	<i>Suivi (mois)</i>	<i>Continence améliorée %</i>
Tobin et al¹¹⁵.	1994	49	0%	8%	22%	20	80%
Lechaux et al¹¹⁴.	1995	85	1%	14%	13,5%	33	69%
Notre série 1*	1995	24	8,3%	4,2%	25%	55	54%
Watts et al¹¹⁶.	2000	101	4%	5%	30%	36	89%
Notre série 2**	2003	35	2,9%	14%	40%	27	61%

* période 1978-1993 & ** période 1996-2002

La rectoplastie de Delorme, acte chirurgical d'un état pathologique fonctionnel, a dans la littérature et nos deux séries, une mortalité non négligeable pour ce type de pathologie bénigne. Ceci est dû au fait que ce geste, dans nos deux séries particulièrement, s'adresse aux patients les plus fragiles. En effet, il est difficile de proposer une technique qui comporte entre 13,5 et 40% de récurrence à un adulte jeune, et nous préférons utiliser cette technique lorsque la voie abdominale nous semble impossible. Le suivi reste court pour évaluer une technique dont les résultats semblent se dégrader avec le temps, mais ceci s'explique par le fait qu'il s'agit de patients âgés, qui forment un groupe dans lequel le taux de mortalité (vieillesse et maladie) est plus important. Ceci réduit d'autant plus les possibilités d'obtenir un suivi long. Enfin, l'amélioration de la continence n'est pas excellente après ce type d'intervention puisque 20 à 40% des patients restent incontinents. Ceci est un facteur très péjoratif sur la qualité de vie et les relations sociales. L'intervention de Delorme, n'est sûrement pas l'intervention idéale pour traiter un prolapsus total du rectum, et elle n'est peut-être pas non plus, une technique qu'il faut choisir en première intention. En effet, chaque fois que cela est possible, et que le patient peut supporter un abord abdominal, il faut lui préférer une rectopexie, qui a un taux de récurrence faible voir nul, et de meilleurs résultats sur la continence post opératoire, au prix toutefois d'un surcoût de morbidité. Cette intervention n'est pas à rejeter complètement car

chez des patients grabataires, souffrants d'un prolapsus extériorisé en permanence et parfois hémorragique, cette intervention courte, peut améliorer la qualité de vie du patient. Même si les récurrences se voient dans les 12 mois en moyenne qui suivent l'intervention, elles sont souvent moins importantes que le prolapsus initial.

5.3.2.2. *La rectopexie d'Orr-Loygue*

Parmi les nombreux traitements chirurgicaux qui ont été proposés, les techniques utilisant une voie d'abord abdominale ont démontré leur supériorité. L'intervention d'Orr-Loygue représente la technique de référence dans notre expérience. Au delà d'une affaire d'école, elle assure une correction durable sans récurrence avec une morbidité acceptable (4 à 13% dans la littérature, 13 à 48% dans nos séries). Les différences importantes entre ces résultats sont dus à un biais qui vient du fait que certains auteurs ne rapportent que la morbidité spécifiques, alors que nos résultats incluent la morbidité générale. Ainsi, dans notre étude, deux incidents postopératoires peuvent être considérés comme spécifiques à la technique : une rétention aigue d'urines après un geste associant une rectopexie avec un Scali et une cervicocystopexie, et une élévation du plexus brachial chez une patiente opérée par voie laparoscopique et installée les bras en croix (9%). Le reste de la morbidité de notre dernière série est composé d'infections urinaires, d'une pneumopathie, d'une colite pseudomembraneuse et d'une lymphangite du bras sur un cathéter veineux périphérique. De même, Sielezneff *et al.*⁷⁶ rapportait un taux de complications non spécifiques de l'ordre de 29%. Les techniques de Ripstein et Wells donnent respectivement 0 à 16% et 0 à 20% de récurrence dans la littérature⁷. Le taux de mortalité de la technique d'Orr-Loygue est très faible⁷⁵ voir nul^{76,73,63}. Ceci en fait une technique de choix pour une pathologie fonctionnelle. Ce taux est dans la littérature de 0 à 5 % pour l'intervention de Ripstein et de 0 à 3% pour celle de Wells⁷ (Tableau 13).

La rectopexie peut induire ou aggraver une constipation postopératoire (*tableau 14*). Plusieurs hypothèses ont été proposées pour expliquer ce phénomène. La diminution de la compliance rectale serait due à la fibrose périrectale induite par la mobilisation mais surtout par le matériel prothétique mis en place. La dénervation du rectum par la section complète ou incomplète des ailerons rectaux entraînerait non seulement une diminution de la motilité rectale mais aussi sigmoïdienne. Enfin une tension trop importante des bandelettes prothétiques entraînerait une verticalisation du rectum et ainsi une diminution de la compliance rectale. Une constipation d'origine sigmoïdienne peut être due à un colon sigmoïde redondant faisant un clapet au dessus de la charnière rectosigmoïdienne. Cette dernière serait présente en préopératoire et dépister par un lavement baryté et un temps de transit aux marqueurs radio-opaque. Il en va de même pour l'inertie colique. Une constipation aggravée ou induite après une intervention d'Orr-Loygue a été retrouvée chez 25% de nos patients, 22% pour Gallot⁶³ et 47% pour Douard⁷³. Mais faute d'une méthodologie commune, les valeurs chiffrées du taux de constipation postopératoire donne une valeur imprécise. La prévalence de la constipation postopératoire varie de 17 à 71%. Il n'a pas été démontré, dans la littérature, de différence entre les rectopexies indirectes antérieures et postérieures en terme de constipation de transit ni de dyschésie. Enfin, on soulignera le caractère imprévisible de la constipation *de novo* postopératoire⁷.

L'incontinence anale est d'intensité variable et parfois mal appréciée en raison de la constipation qui peut lui être associée. Ceci expliquerait les taux très variables, entre 20 et 70% d'incontinence préopératoire. Elle est, dans la plupart des cas, responsable d'un handicap socioprofessionnel, et peut être responsable d'un syndrome dépressif souvent associé. Les résultats à court et moyen termes des séries publiées montrent tous, et quelle que soit la technique utilisée, une amélioration de la continence postopératoire chez plus de 50% des patients (67 à 83% pour nos deux séries)(*Tableau 14*). Après la réparation chirurgicale du prolapsus, on assiste à une normalisation et à une élévation significative des pressions de repos au niveau du canal anal⁷⁶. Cette élévation des pressions contribuerait au retour à la

normale de la continence anale. Cette amélioration s'observe avec un délai variable, habituellement de 6 à 12 mois. La rééducation par *biofeedback* en postopératoire peut compléter l'effet bénéfique de la chirurgie pour restaurer une continence satisfaisante⁷. Duthie *et al.* ont montré une amélioration pour l'ensemble des rectopexies (directe, indirecte antérieure et postérieure, résection-rectopexie) avec une moins bonne efficacité pour la rectopexie de Wells. L'auteur conclut que l'amélioration de la continence est notée dans toutes les rectopexies, avec un résultat supérieur pour les techniques de rectopexie directes⁸³. Des facteurs prédictifs de la persistance de l'incontinence postopératoire ont été recherchés, mais aucun n'est réellement fiable⁷. On retiendra qu'un âge avancé, le sexe féminin, la multiparité, l'ouverture de l'angle anorectal mais surtout des pressions anales basales et volontaires très basses en préopératoire seraient des facteurs péjoratifs quant à la récupération d'une continence normale après la chirurgie. Toutefois, ces facteurs ne permettent pas de prédire quelle rectopexie est la plus adaptée.

Tableau 13 : Mortalité, morbidité, taux de récurrence et suivi de l'intervention d'Orr-Loygue dans la littérature et notre expérience.

<i>Auteurs</i>	<i>Année</i>	<i>n</i>	<i>Décès %</i>	<i>Morbidité %</i>	<i>Récurrence %</i>	<i>Suivi (ans)</i>
Loygue et al. ⁷⁵	1984	257	0,1	4%	4,0	7,0
Notre série 1	1995	30	0,0	13%	6,7	4,6
Douard et al. ⁷³	1999	31	0,0	?	0,0	3,0
Gallot et al. ⁶³	2000	55	0,0	12%	7,0	5,5
Notre série 2	2003	21	0,0	28%	0,0	3,3

Tableau 14 : Résultats fonctionnels de l'intervention d'Orr-Loygue dans la littérature et notre expérience.

<i>Auteurs</i>	<i>Année</i>	<i>Incontinence préopératoire</i>	<i>Amélioration incontinence</i>	<i>Constipation préopératoire</i>	<i>Amélioration constipation</i>
Loygue et al. ⁷⁵	1984	53	84	?	?
Notre série 1	1995	40%	83%	13%	25%
Douard et al. ⁷³	1999	?	?	61%	42%
Gallot et al. ⁶³	2000	45%	80%	47%	38%
Notre série 2	2003	72%	67%	72%	73%

5.3.2.3. L'intervention de Frykman-Goldberg

L'intervention de Frykman-Goldberg a été décrite en 1969. Peu populaire lors de sa parution, certains auteurs revoient leur jugement sur une technique qui semble pourvoir traiter l'un des facteurs favorisant l'apparition ou l'aggravation de la constipation après une rectopexie. Les travaux rapportés ci-dessous concernent des rectopexies (directe ou indirecte) associée à une résection sigmoïdienne (*Tableau 15*).

La mortalité de ces techniques est nulle dans la littérature et dans notre série. Le taux de morbidité est faible, et il n'y pas de morbidité liée à l'anastomose, bien que ce risque théorique existe. Le taux de récurrence est très faible, voir nul. L'amélioration de la continence est bonne ainsi que la suppression de la constipation. Enfin, la rectopexie peut être indirecte comme dans la série de Lechaux¹¹⁷, bien que certaines équipes pensent qu'il est dangereux d'associer une rectopexie indirecte avec une anastomose colique. Les études qui rapportent cette technique n'ont pas de morbidité liée à la suture digestive mais n'écartent pas ce risque théorique.

Cette technique reste encore mal évaluée dans la littérature. Nous l'avons utilisé dans la deuxième période de l'étude, et les résultats sont au moins aussi bons qu'avec la technique d'Orr-Loygue (*Tableau 10*). Nous pensons que c'est l'intervention de choix chez les patients jeunes présentant une constipation terminale, même si, pour le moment, il n'y a pas de différence significative entre cette technique et la rectopexie d'Orr-Loygue (effectifs insuffisants) (*tableau 10*).

Tableau 15 : Mortalité, morbidité, taux de récurrence, suivi et résultats fonctionnels des résections-rectopexies selon Frykman-Goldberg d'après les données de la littérature

<i>Auteurs</i>	<i>Année</i>	<i>N</i>	<i>Décès (%)</i>	<i>Morbidité (%)</i>	<i>Récurrence (%)</i>	<i>Amélioration continence</i>	<i>Amélioration constipation</i>	<i>Suivi (ans)</i>
Lehur¹¹⁸ et al.	1996	20	0,0	35%	0,0	50%	?	2,8
Lechaux¹¹⁷ et al.	1998	20	0,0	5%	0,0	61%	86%	2,5
Kim⁹¹ et al.	1999	161	0,0	20%	5,0	55%	43%	8,0
Notre série	2003	11	0,0	18%	0,0	100%	70%	2,5

5.3.2.4. La chirurgie laparoscopique

Berman a décrit en 1992, la première cure laparoscopique d'un prolapsus total du rectum¹¹⁹. Depuis, plusieurs études ont montré la faisabilité de l'ensemble des rectopexies par voie cette voie d'abord (*Tableau 7*), mais aussi l'absence de modification des résultats fonctionnels en terme de constipation, continence et taux de récurrence par rapport à la chirurgie ouverte. La morbidité de la laparoscopie est plus faible que la chirurgie à ciel ouvert, notamment en terme de douleurs postopératoire⁹⁹, morbidité pulmonaire, et pariétale. Dans une étude cas-témoins prospective récente, l'auteur met en évidence une différence significative de la durée d'hospitalisation qui est plus faible par voie laparoscopique. Il ne retrouve pas de différence significative pour les critères morbidité et mortalité¹⁰⁷.

Les contre-indications de la chirurgie laparoscopique dans la littérature sont, des antécédents d'adhérences intra abdominales, l'obésité (mais très peu de patients présentant un PTR sont obèses), les patients récusés pour un geste abdominale, et les déformations importantes du rachis.

Les bénéfices de cette voie d'abord sont un retour plus rapide du transit intestinal, moins de douleur postopératoire, un meilleur résultat esthétique, une durée d'hospitalisation plus courte. Ceci au prix d'une durée opératoire plus longue, mais qui diminue avec l'expérience de l'opérateur. Une résection associée à la rectopexie est possible sous laparoscopie, elle augmente de 30 min en moyenne la durée opératoire, et donne des résultats fonctionnels identiques que par voie ouverte¹⁰⁰. Enfin pour certains auteurs, la chirurgie laparoscopique est réalisable même chez les patients âgés^{105,106}.

En conclusion, la chirurgie du prolapsus total du rectum par voie laparoscopique est faisable, sûre, et diminue les douleurs postopératoires et la durée du séjour. Les résultats fonctionnels des rectopexies et résections-rectopexies sont identiques que par voie ouverte. La

laparoscopie est donc, en l'absence de contre-indications, une bonne alternative à la voie ouverte.

5.3.2.5. *La chirurgie sous assistance robotisée*

Les patients opérés par cette technique ont été sélectionnés selon les critères retenus pour la chirurgie laparoscopique. Tous les patients sont clairement informés des risques, bénéfices et alternatives à la chirurgie robotisée. Nous insistons fortement sur le caractère nouveau du système et toutes les interventions sont réalisées après l'obtention du consentement éclairé du patient.

Entre septembre 2001 et septembre 2002, nous avons opéré 5 femmes qui présentaient un prolapsus total du rectum. Nous avons réalisé 2 interventions d'Orr-Loygue et 3 Frykman-Goldberg. Ces dernières avaient des antécédents de constipation associés au PTR.

La mobilisation du rectum est conduite comme pour la voie laparoscopique. La fixation du rectum est identique aussi. La résection était réalisée par une courte contre-incision sus pubienne ou dans la fosse iliaque gauche. La moyenne d'âge des patientes était de 46 ans (31 – 71). Nous avons eu une complication peropératoire. Il s'agissait d'un saignement en regard du sacrum qui a nécessité une conversion en laparotomie. Le temps opératoire moyen était de 266 min (180 – 240) mais le temps de dissection moyen était de 175 min (48 – 270). Il n'y a pas eu de complications postopératoires et la durée d'hospitalisation était de 7,8 jours (4 -13).

A notre connaissance, nous rapportons ici les premiers cas de cure chirurgicale de prolapsus total du rectum sous assistance robotisée. L'utilisation de la vision tridimensionnelle et des instruments multiarticulés, qui peuvent effectuer des rotation de 360° sur leurs axes, permettent une dissection très fine du rectum jusqu'au plancher pelvien. Cette dissection semble plus facile et plus sûre sous assistance robotisée que par laparoscopie conventionnelle. L'assistance robotisée permet la réalisation de nœuds sûrs dans des espaces

étroits, spécialement lors de la suture des bandelettes sur le rectum, alors que le chirurgien est confortablement assis à sa console. Même si nous avons dû réaliser une conversion par laparotomie pour une hémorragie sacrée, nous ne pensons pas que cet incident est imputable à la chirurgie sous assistance robotisée. Il n'a pas été démontré de bénéfice supérieur à la laparoscopie pour le patient en terme de morbidité et résultats fonctionnels. Par contre, l'ergonomie de travail du chirurgien est supérieure par cette technique qu'avec l'utilisation de la laparoscopie. Parmi les autres indications pour lesquelles le système Da Vinci a été utilisé, nous pensons actuellement que c'est pour la chirurgie du prolapsus qu'il offre le plus d'avantages par rapport à la laparoscopie conventionnelle.

CONCLUSION

6. Conclusion

Dans notre expérience, l'intervention de Delorme est associée à un taux de mortalité de 3 à 8% et une morbidité de 4 à 28%. Le taux de récurrence est élevé de l'ordre de 25 à 40%. Influencés par la littérature au cours de la première période de l'étude, nous avons utilisé cette intervention chez des patients jeunes car elle n'entraînait pas d'impuissance. Depuis les récentes données apportées par l'évolution de la chirurgie carcinologique⁸, notamment le respect des plexus hypogastriques, le choix d'une technique qui donne autant de récurrence n'est plus acceptable chez les sujets opérables par voie haute. Cette intervention doit être réservée aux patients âgés et récusés pour la voie abdominale. Toute la difficulté est d'apprécier si les patients peuvent ou non subir une telle voie d'abord. Nous avons ainsi récemment opéré dans le service une patiente (qui n'est pas incluse dans cette étude) qui avait déjà été traitée par un Delorme. Dans les suites de l'intervention (une nouvelle intervention de Delorme), la patiente a éviscéré par voie périnéale. Elle a été reprise par voie abdominale et nous avons réalisé une intervention de Hartmann. Quelques semaines plus tard, la patiente a été réhospitalisée pour une occlusion sur bride et nous avons réalisé une viscérolyse par une laparotomie. Cette patiente est parfaitement le contre exemple puisque récusée deux fois pour une voie haute, elle a eu dans les suites deux laparotomies. En terme de résultats fonctionnels, l'intervention de Delorme laisse persister une incontinence chez 31% des patients et induit ou aggrave une constipation dans 17% des cas de notre dernière série. Elle ne représente pas l'intervention idéale, mais chez les patients sélectionnés pour ce type d'intervention, il n'existe pas d'alternative donnant de meilleurs résultats. Ainsi, lorsqu'il s'agit d'une récurrence, nous avons vu que l'intervention de Delorme avait une morbidité et une mortalité plus importante, ainsi qu'un taux de récurrence encore augmenté. Certains auteurs préfèrent l'intervention d'Altemeier, mais au prix d'un taux d'incontinence plus important. Si la myorrhaphie des muscles releveurs de l'anus peut réduire ce taux d'incontinence postopératoire, elle ne restaure pas la sensibilité rectale disparue avec l'ablation du réservoir. Une défécographie

préopératoire peut influencer le geste chirurgicale. La présence d'une élytrocèle ou d'une hédrocèle peut faire pratiquer une intervention de Delorme élargi selon Lechaux^{114,80}, car une telle anomalie serait un facteur de récurrence.

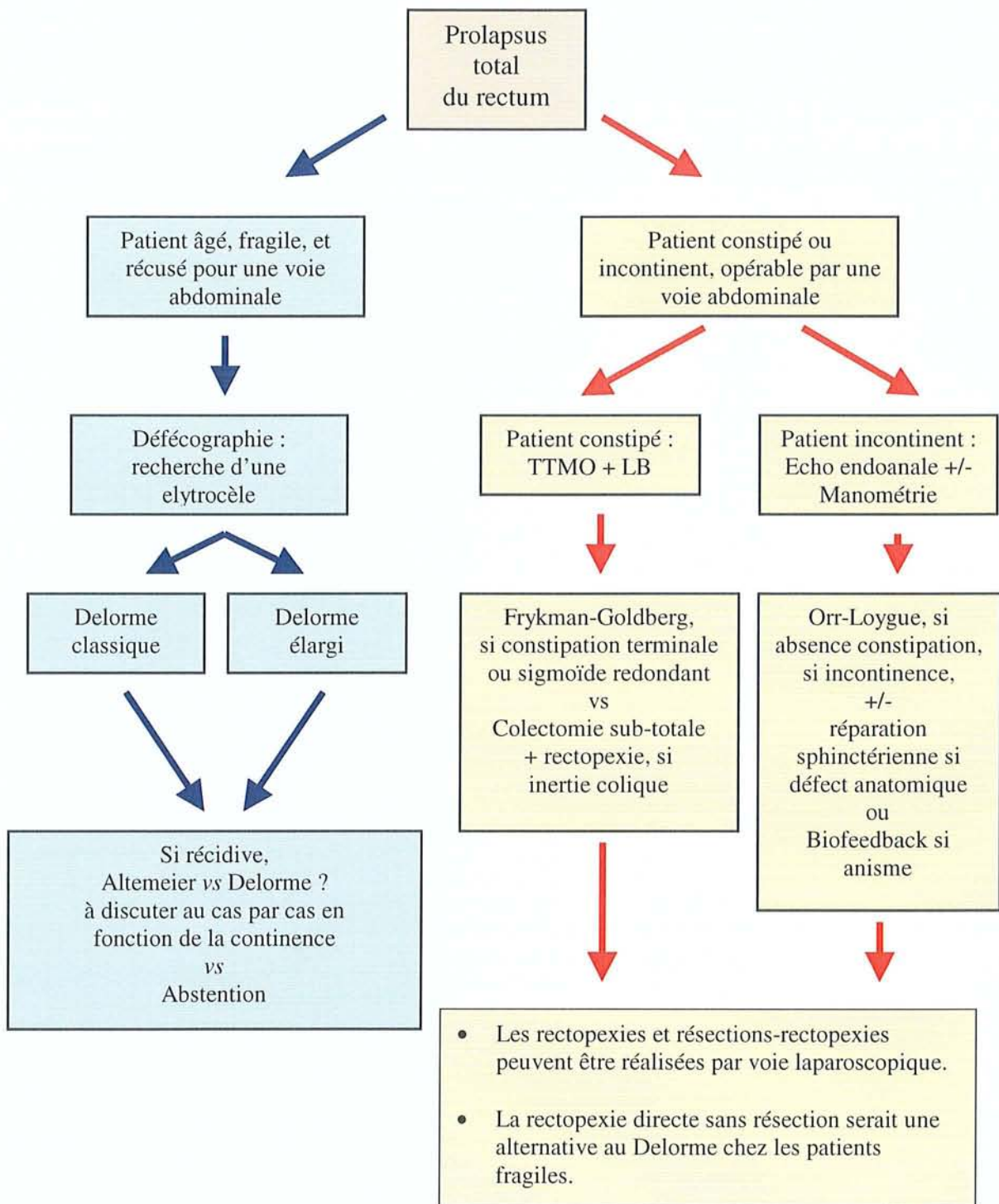
L'intervention d'Orr-Loygue a une mortalité nulle et une morbidité de 13 à 48%. Son taux de récurrence est nul dans notre expérience et de 0 à 7% dans la littérature. Elle induit ou aggrave une constipation chez 33% des patients dans notre série. Cette altération du transit intestinal serait due à la fibrose périrectale induite par le matériel prothétique. Elle fût l'intervention exclusive réalisée par voie haute durant la première période. Depuis, ses résultats fonctionnels, surtout en terme de constipation, ont réduit ses indications. Elle trouve encore sa place chez les patients incontinents car elle améliore la continence avec un résultat durable en terme de récurrence. L'intervention est réalisable par voie laparoscopique ou sous assistance robotisée, diminuant ainsi la morbidité postopératoire. La manométrie anorectale préopératoire n'a pas de valeur pronostic sur l'évolution de la continence après l'intervention^{61,62}, mais elle peut être utile pour affirmer un anisme. Ce trouble est facteur de récurrence qui pourra être pris en charge tôt par une rééducation par biofeedback après le geste chirurgical. Un TTMO permet d'exclure une constipation terminale qui peut être suspectée sur une dyschésie préopératoire.

L'intervention de Frykman-Goldberg a une mortalité nulle et la morbidité la plus faible dans notre expérience (18%). Elle donne des résultats comparables à l'intervention d'Orr-Loygue en terme de récurrence. Dans notre expérience, elle a améliorée l'incontinence dans 100% des cas. Enfin, elle induit ou aggrave une constipation dans 9% des cas (9 vs 33% ; différence non significative car les effectifs des groupes comparés sont trop faibles). Watts *et al.*⁵³ retrouve ce même taux de constipation induite ou aggravée dans une série de 102 Frykman-Goldberg. La suppression d'un sigmoïde redondant faisant clapet sur la charnière rectosigmoïdienne et une plus faible fibrose périrectale expliquerait la différence

des résultats fonctionnels. Enfin certains auteurs proposent une rectopexie directe sans résection comme alternative à l'intervention de Delorme chez les sujets fragiles. Cette technique donnerait les mêmes résultats en terme de récurrence et fonctionnels avec une morbidité plus faible (études rétrospectives peu nombreuses). L'indication de l'intervention de Frykman-Goldberg est le patient présentant une constipation terminale et/ou un sigmoïde redondant confirmé par un TTMO et lavement baryté. Pour certains auteurs, la résection sub-totale du colon associée à la rectopexie directe est une indication chez les patients qui présentent une inertie colique prouvée. L'indication d'une résection du sigmoïde pour une diverticulose a été recommandée par quelques auteurs. Cette attitude n'a pas prouvé sa supériorité. L'intervention de Frykman-Goldberg est réalisable par voie laparoscopique et sous assistance robotisée.

Pour conclure, la physiopathologie du prolapsus total du rectum n'est toujours pas totalement élucidé et les choix thérapeutiques restent encore difficiles de nos jours bien que de nombreux progrès ont été réalisés. Si l'intervention de Delorme reste l'alternative chez les patients récusés pour la voie abdominale, le choix de la rectopexie, associée ou non à une résection est toujours sujet à controverse...

Figure 36 : Algorithme des choix des examens complémentaires et thérapeutique pour un patient souffrant d'un prolapsus total du rectum.



BIBLIOGRAPHIE

7. Bibliographie

1. Barth W, Guerif G, Padet JM, Chabanon J, and Lombart-Platet R. Prolapsus rectal et incontinence anale associée. *L C* 1985 ; 81 : 245-248
2. Say Fan J and Alexander-Williams J. Rectal prolapse. Surgical treatment and functional outcome. *Coloproctology* 1989 ; 11 : 358-363
3. Kuijpers JC. Treatment of complete rectal prolapse : to narrow, to wrap, to suspend, to encircle, to plicate or to resect ? *World J Surg* 1992 ; 16 : 826-830
4. Parks AG. Anorectal incontinence. *Proc of the Roy Soc Med* 1975 ; 68 : 681-690
5. Parks AG, Swash M, and Urich H. Sphincter denervation in ano-rectal incontinence and rectal prolapse. *Gut* 1977 ; 18 : 656-665
6. Marchal F. Trouble de la statique rectale ; Etude d'une série chirurgicale, Thèse de la Faculté de Médecine de Nancy, Université Henri POINCARÉ 1995 ; 101-170
7. Gallot D and Lehur PA. Troubles de la statique rectale de l'adulte : Rapport présenté au 104e Congrès français de chirurgie. Paris, 3-5 octobre 2002, Monographie de l'Association Française de Chirurgie, Paris : Arnette 2002 ; 188 p
8. Chapuis P, Bokey L, Fahrer M, Sinclair G, and Bogduk N. Mobilization of the rectum : anatomic concepts and the bookshelf revisited. *Dis Colon Rectum* 2002 ; 45 : 1-9
9. Richardson AC. The rectovaginal septum revisited : its relationship to rectocele and its importance in rectocele repair. *Clin Obstet Gynecol* 1993 ; 36 : 976-983
10. Mellgren A, Bremner S, Johansson C, Dolk A, Uden R, Ahlback SO, *et al.* Defecography. Results of investigation in 2816 patients. *Dis Colon Rectum* 1994 ; 37 : 1133-1141
11. Stoker J, Halligan S, and Bartam CI. Pelvic floor imaging. *Radiology* 2001 ; 218 : 621-641
12. Fleshman JW, Kodner IJ, and Fry RD. Internal intussusception of the rectum : a changing perspective. *Neth J Surg* 1989 ; 41 : 145-148
13. Lazorthes F, Liagre A, and Iovino F. Prolapsus rectal. *J Chir* 2000 ; 137 : 76-81
14. Van Tets WF and Kuijpers JH. Internal intussusception, fact and fancy ? *Dis Colon Rectum*. 1995 ; 38 : 1080-1083
15. Mackle EJ and Parks TG. Solitary rectal ulcer syndrome : etiology, investigation and management. *Dig Dis* 1990 ; 8 : 294-304
16. Shorvon PJ, McHugh S, Diamant NE, Somers S, and Stevenson GW. Defecography in normal volunteers : results and implications. *Gut* 1989 ; 30 : 1737-1749
17. Agachan F, Pfeifer J, and Wexner SD. Defecography and proctography. Results of 744 patients. *Dis Colon Rectum* 1996 ; 39 : 899-905

18. Parks AG, Porter NH, and Hardcastle J. The syndrome of descending perineum. *Proc of the Roy Soc Med* 1966 ; 59 : 477-482
19. Bartolo DCC, Roe AM, Virjee J, Mortensen NJ, and Locke-Edmunds JC. An analysis of rectal morphology in obstructed defecation. *Int J Colorectal Dis* 1988 ; 3 : 17-22
20. Ihre T. Intussusception of the rectum and the solitary ulcer syndrome. *Ann Med* 1990 ; 22 : 419-423
21. Rutter KR and Riddell RH. The solitary ulcer syndrome of the rectum. *Clin Gastroenterol* 1975 ; 4 : 505-530
22. Fenner DE. Diagnosis and assessment of sigmoidoceles. *Am J Obstet Gynecol* 1996 ; 175 : 1438-1441
23. Smith AR. Role of connective tissue and muscle in pelvic floor dysfunction .*Curr Opin Obstet Gynecol* 1994 ; 6 : 317-319
24. Norton PA. Pelvic floors disorders : the role of fascia and ligaments. *Clin Obstet Gynecol* 1993 ; 36 : 926-938
25. Myllyharju J and Kivirikko KI. Collagens and collagen-related diseases. *Ann Med* 2001 ; 343 : 7-21
26. Halligan S, Nicholls RJ, and Bartam CI. Evacuation proctography in patients with solitary rectal ulcer syndrome : anatomic abnormalities and frequency of impaired emptying and prolapse. *Am J Roentgenol* 1995 ; 164 : 91-95
27. Malik M, Stratton J, and Sweeney WB. Rectal prolapse associated with bulimia nervosa : report of seven cases. *Dis Colon Rectum* 1997 ; 40 : 1382-1385
28. Beersiek F, Parks AG, and Swash M. Pathogenesis of ano-rectal incontinence. A histometric study of the anal sphincter musculature. *J Neurol Sci* 1979 ; 42 : 111-127
29. Hamel-Roy J, Devroede G, Archan P, Tetreault L, Duranceau A, and Menard HA. Comparative esophageal and anorectal motility in scleroderma. *Gastroenterology* 1985 ; 88 : 1-7
30. Leighton JA, Valdovinos MA, Pemberton JH, Rath DM, and Camilleri M. Anorectal dysfunction and rectal prolapse in progressive systemic sclerosis. *Dis Colon Rectum* 1993 ; 36 : 182-185
31. Johansson C, Nilsson BY, Holmstrom B, Dolk A, and Mellgren A. Association between rectocele and paradoxical sphincter response. *Dis Colon Rectum* 1992 ; 35 : 503-509
32. Mackle EJ and Parks TG. The pathogenesis and pathophysiology of rectal prolapse and solitary ulcer syndrome. *Clin Gastroenterol* 1986 ; 15 : 985-1002
33. Ryhammer AM, Laurberg S, and Hermann AP. Long-term effect of the vaginal deliveries on ano-rectal function in normal perimenopausal women. *Dis Colon Rectum* 1996 ; 39 : 852-859

34. Karasick S and Spettell CM. The role of parity and hysterectomy on the development of pelvic floor abnormalities revealed by defecography. *Am J Roentgenol* 1997 ; 169 : 1555-1558
35. Karasick S and Spettell CM. Defecography : does parity play a role in the development of rectal prolapse ? *Eur J Radiol* 1999 ; 9 : 450-453
36. Hudson CN. Female genital prolapse and pelvic floor deficiency. *Int J Colorectal Dis* 1988 ; 3 : 181-185
37. Van Dam JH, Gosselink MJ, Drogendijk AC, Hop WC, and Schouten WR. Changes in bowel function after hysterectomy. *Dis Colon Rectum* 1997 ; 40 : 1342-1347
38. Broden B and Snellman B. Procidentia of the rectum studied with cineradiography : a contribution of causative mechanism. *Dis Colon Rectum* 1968 ; 11 : 330-347
39. Mathieu PH, Pringot J, and Bodart P. Defecography : description of a new procedure and results in normal patients. *Gastrointest Radiol* 1984 ; 9 : 247-251
40. Poon FW, Lauder JC, and Finlay IG. Technical report : evacuating proctography : a simplified technique. *Clin Radiol* 1991 ; 44 : 113-116
41. Poon FW, Lauder JC, and Finlay IG. Perineal herniation. *Clin Radiol* 1993 ; 47 : 49-51
42. Kasbool MA, Hauge C, and Nielsen MB. Impaired restal emptying because of a perineal herniation of the rectum. *Br J Radiol* 1993 ; 66 : 171-172
43. Bartholo DCC, Read NW, Jarrat JA, Read MC, Donnelly TC, and Johnson AG. Differences in anal sphincter function and clinical presentation in patients with pelvic floor descent. *Gastroenterology* 1983 ; 85 : 68-75
44. Mellgren A, Schultz I, Johansson C, and Dolk A. Internal rectal intussusception seldom develops into total rectal prolapse. *Dis Colon Rectum* 1997 ; 40 : 817-820
45. Pinho M, Yoshioka K, Ortiz J, Oya M, and Keighley MB. The effect of age on pelvic floor dynamic. *Int J Colorectal Dis* 1990 ; 5 : 207-208
46. Skomorowska E, Hegedus V, and Christiansen J. Evaluation of perineal descent by defecography. *Int J Colorectal Dis* 1988 ; 3 : 191-194
47. Jorge JM, Wexner SD, Geer GC, Salanga VD, Nogueras JJ, and Jugelman DG. Cinedefecography and electromyography in the diagnosis of nonrelaxing puborectalis syndrome. *Dis Colon Rectum* 1993 ; 36 : 668-676
48. Ahran P, Devroede G, Jehannin B, Lanza M, Faverdin C, Dornic C, *et al.* Segmental colonic transit time. *Dis Colon Rectum* 1981 ; 24 : 625-629
49. Villet R, Buzelin JM, and Lazorthes F. Villet R. Explorations fonctionnelles. In : *Les troubles de la statique pelvi-périnéale de la femme*, Paris : Vigot 1995 ; 57-97
50. Chaussade S, Gosselin A, Hostein J, Leman M, and Ponsot T. Détermination du temps de transit colique global et segmentaire dans une population de 96 volontaires sains. *Gastroenterol Clin Biol* 1990 ; 14 : 95-97

51. Ducrotte P, Rodomanska B, and Weber J. Colonic transit time of radio-opaque markers and rectoanal manometry in patients complaining with constipation. *Dis Colon Rectum* 1986 ; 29 : 630-634
52. Metcalf AM, Philipps SF, Zinsmeister AM, McCarty KE, Beart RW, and Wolf BG. Simplified assessment of colonic transit time. *Gastroenterology* 1987 ; 92 : 40-47
53. Watts JD, Rothenberger DA, Buls GJ, and Goldberg SM. The management of procidentia : 30 years experience. *Dis Colon Rectum* 1985 ; 28 : 96-102
54. Kmiot WA, De Souza NM, and Zbar AP. Endorectal magnetic imaging In: Nicholls RJ, Dozois RR (eds). *Surgery of the colon and rectum*, New York : Churchill Livingstone 1997 ; 135-139
55. Yang A, Mostwin JL, Rozensh NB, and Zerhouni EA. Pelvic floor descent in women : dynamic evaluation with fast MR imaging. *Radiology* 1991 ; 179 : 25-33
56. Kruyt RH, Delemare JBVM, Doombos J, and Vogel HJ. Normal anorectum : dynamic MR imaging anatomy. *Radiology* 1991 ; 179 : 159-163
57. Delemare JBVM, Kruyt RH, Doombos J, Buyze-Westerweel M, and Trimbos JB. Anterior rectocele : assessment with radiographic defecography, dynamic magnetic resonance imaging and physical examination. *Dis Colon Rectum* 1994 ; 37 : 249-259
58. Lienemann A, Anthuber A, Baro A, Kohz P, and Reiser M. Colpocystorectography assessing pelvic floor descent. *Eur J Radiol* 1997 ; 7 : 1309-1317
59. Vanbeckevoort D, Van Hoe L, Oyen R, Ponette E, de Ridder D, and Deprest J. Pelvic floor descent in females : comparative study of colposytodefecography and dynamic fast MR imaging. *J Magn Reson Imaging* 1999 ; 9 : 373-377
60. Kaufman HS, Buller JL, Thompson JR, Pannu HK, de Meester SL, Genadry RR, *et al.* Dynamic pelvic magnetic resonance imaging and colpocystoproctography after surgical management of pelvic floor disorders. *Dis Colon Rectum* 2001 ; 44 : 1575-1584
61. Keighley MR and Fielding JW. Management of fecal incontinence and results of surgical treatment. *Br J Surg* 1983 ; 70 : 463-468
62. Keighley MR and Matheson DM. Results of treatment of rectal prolapse and fecal incontinence. *Dis Colon Rectum* 1981 ; 24 : 449-453
63. Gallot D, Martel P, Honigman I, Chenard X, Sezeur A, and Malafosse M. Rectopexie selon Orr-Loygue dans le prolapsus total du rectum. *Ann Chir* 2000 ; 125 : 40-44
64. Mollen RM, Kuijpers JH, and Van Hoek F. Effect of lateral mobilization and lateral ligament division on colonic and anorectal function. *Dis Colon Rectum* 2000 ; 43 : 1283-1287
65. Aminev AM and Malyshev II. Rectal prolapse. *Am J Proctol* 1964 ; 15 : 355-358
66. Briel JW, Schouten WR, and Boerma MO. Long-term results of suture rectopexy in patients with fecal incontinence associated with incomplete rectal prolapse. *Dis Colon Rectum* 1997 ; 40 : 1228-1232

67. Husa A, Sainio P, and Von Smitten K. Abdominal rectopexy and sigmoid resection (Fryckman-Goldberg operation) for rectal prolapse. *Acta Chir Scand* 1988 ; 154 : 221-224
68. Jones OM, Smeulders N, Wiseman O, and Miller R. Lateral ligaments of the rectum : an anatomical study. *Br J Surg* 1999 ; 86 : 487-489
69. Küpfer CA and Goligher JC. One hundred consecutive cases of complete rectal prolapse of the rectum treated by operation. *Br J Surg* 1970 ; 57 : 481-487
70. Blatchford GJ, Perry RE, Thorson AG, and Christensen MA. Rectopexy without resection for rectal prolapse, *Am J Surg* 1989 ; 158 : 574-576
71. Loygue J and Cerbonnet G. Traitement chirurgical du prolapsus total du rectum par rectopexie selon le procédé d'Orr. *Mem Acad Chir* 1957 ; 83 : 325-329
72. Dulucq JL. Traitement des prolapsus du rectum par laparoscopie. *Encycl Med Chir, Techniques chirurgicales - Appareil digestif*. 1998 ; 40-771 : 6p
73. Douard R and Parc R. Etude des résultats fonctionnels après intervention d'Orr-Loygue pour prolapsus total du rectum. Communication au 101e Congrès français de Chirurgie, octobre 1999 Paris, 1999 ;
74. Loygue J, Huguier M, Malafosse M, and Bitois H. Complete rectal prolapse of the rectum. A report of 140 cases treated by rectopexy. *Br J Surg* 1971 ; 58 : 847-848
75. Loygue J, Nordlinger B, Cunci O, Malafosse M, Huguet C, and Parc R. Rectopexy to the promontory for the treatment of rectal prolapse. Report of 257 cases. *Dis Colon Rectum* 1984 ; 27 : 356-359
76. Sielezneff I, Bulgare JC, Sastre B, and Sarles JC. Résultats du traitement chirurgical du prolapsus rectal extériorisé de l'adulte. Une expérience de 21 ans. *Ann Chir* 1995 ; 49 : 396-402
77. Ripstein CB. Treatment of massive rectal prolapse. *Am J Surg* 1952 ; 83 : 68-70
78. Ripstein CB. Surgical care of massive rectal prolapse. *Dis Colon Rectum* 1965 ; 8 : 34-38
79. McMahan JD and Ripstein CB. Rectal prolapse : an update on the rectal sling procedure. *Am Surg* 1987 ; 53 : 37-40
80. Lechaux JP. Traitement du prolapsus rectal complet de l'adulte. *Encycl Med Chir, Techniques chirurgicales - Appareil digestif*. 2002 ; 40-710 : 12p
81. Aitola PT, Hiltunen KM, and Matikainen MJ. Functional results of operative treatment of rectal prolapse over an 11-year period : emphasis on transabdominal approach. *Dis Colon Rectum* 1999 ; 42 : 655-660
82. McCue JL and Thomson JPS. Clinical and functional results of abdominal rectopexy for complete rectal prolapse. *Br J Surg* 1991 ; 78 : 921-923
83. Duthie GS and Bartolo DCC. Abdominal rectopexy for rectal prolapse : a comparison of techniques. *Br J Surg* 1992 ; 79 : 107-113

84. Costalat G, Garrigues JM, Dravet F, Noël P, Lopez P, Veyrac M, *et al.* Rectopexie antéropostérieure pour troubles de la statique rectale. Résultats cliniques et radiologiques. Intérêt de la rectographie dynamique numérisée. A propos de trente cas. *Ann Chir* 1989 ; 43 : 733-743
85. Theuerkauf RJ, Beahrs O.H., and Hill J.R. Rectal prolapse : causation and surgical treatment. *Ann Surg* 1970 ; 171 : 819-823
86. Schlinkert RT, Beart RW, Wolff BG, and Pemberton JH. Anterior resection for complete rectal prolapse. *Dis Colon Rectum* 1985 ; 28 : 409-412
87. Cirocco W and Brown AC. Anterior resection for the treatment of rectal prolapse : a 20 year experience. *Am Surg* 1993 ; 59 : 265-269
88. Nicholls RJ and Banerjee A. Rectal prolapse and the solitary ulcer syndrome. In : Nicholls RJ, Dozois RR (eds). *Surgery of the colon and rectum*. New York : Churchill Livingstone 1997 ; 709-738
89. Frykman HM and Goldberg SM. The surgical treatment of rectal procidentia. *Surg Gynecol Obstet* 1969 ; 129 : 1225-1230
90. Madoff RD, Williams JG, Wong WD, Rothenberger DA, and Goldberg SM. Long-term functional results of colon resection and rectopexy for overt rectal prolapse. *Am J Gastroenterol* 1992 ; 57 : 101-104
91. Kim DS, Tsang CB, Wong WD, Lowry AC, Goldberg SM, and Madoff RD. Complete rectal prolapse : evolution of management and results. *Dis Colon Rectum* 1999 ; 42 : 460-466
92. Athanasiadas S, Weygand J, Heiligers I, Heumuller L, and Barthelmes L. The risk of infection of three synthetic materials used in rectopexy with or without colonic resection for rectal prolapse. *Int J Colorectal Dis* 1996 ; 11 : 42-44
93. Say Fan J, Pinho M, Alexander-Williams J, and Keighley MR. Sutured posterior abdominal rectopexy with sigmoidectomy compared with Marlex rectopexy for rectal prolapse. *Br J Surg* 1990 ; 77 : 143-145
94. Luukkonen P, Mikkonen U, and Jarvinen H. Abdominal rectopexy with sigmoidectomy versus rectopexy alone for rectal prolapse : a prospective randomized study. *Int J Colorectal Dis* 1992 ; 7 : 219-222
95. Cuschieri A, Shimi SM, Vander Velpen G, Banting S, and Wood RAB. Laparoscopic prosthesis fixation rectopexy for complete rectal prolapse. *Br J Surg* 1994 ; 81 : 138-139
96. Ratelle R, Vollant S, Péloquin AB, and Gravel D. La rectopexie au promontoire (Orr-Loygue) dans le prolapsus rectal : approche coelioscopique ou chirurgie conventionnelle. *Ann Chir* 1994 ; 48 : 679-684
97. Darzi A, Henry MM, Guillou PJ, Shorvon P, and Monson JR. Stapled laparoscopic rectopexy for rectal prolapse. *Surg Endosc* 1995 ; 9 : 301-303
98. Poen AC, De Brauw M, Felt-Bersma RJF, De Jong D, and Cuesta MA. Laparoscopic rectopexy for complete rectal prolapse : clinical outcome and anorectal function tests. *Surg Endosc* 1996 ; 10 : 904-908

99. Solomon MJ and Eyers AA. Laparoscopic rectopexy using mesh fixation with a spiked chromium staple. *Dis Colon Rectum* 1996 ; 39 : 279-284
100. Stevenson ARL, Russel WS, and Lumley JW. Laparoscopic-assisted resection-rectopexy for rectal prolapse : Early and medium follow-up. *Dis Colon Rectum* 1998 ; 41 : 46-54
101. Kessler H, Jerby BL, and Milsom JW. Successful treatment of rectal prolapse by laparoscopic suture rectopexy. *Surg Endosc* 1999 ; 13 : 858-861
102. Caronia FP, Cortese E, and Mosnier H. Laparoscopic rectopexy : our experience in the treatment of complete rectal prolapse. *G Chir* 1999 ; 20 : 311-313
103. Himpens J, Cadière GB, Bruyns J, and Vertruyen M. Laparoscopic rectopexy according to Wells. *Surg Endosc* 1999 ; 13 : 139-141
104. Boccasanta P, Rosati R, Venturi M, Cioffi U, De Simone M, Montorsi M, and Peracchia A. Surgical treatment of complete rectal prolapse : results of abdominal and perineal approaches. *J Laparoendosc Adv Surg Tech* 1999 ; 9 : 235-238
105. Kellokumpu IH, Vironen J, and Scheinin T. Laparoscopic repair of rectal prolapse : a prospective study evaluating surgical outcome and changes in symptoms and bowel function. *Surg Endosc* 2000 ; 14 : 634-640
106. Heah SM, Hartley JE, Hurley J, Duthie GS, and Monson RT. Laparoscopic suture rectopexy without resection is effective treatment for full-thickness rectal prolapse. *Dis Colon Rectum* 2000 ; 43 : 638-643
107. Kairaluoma MV, Viljakka MT, and Kellokumpu IH. Open vs laparoscopic surgery for rectal prolapse : a case-controlled study assessing short-term outcome. *Dis Colon Rectum* 2003 ; 46 : 353-360
108. Ballantyne GH. Robotic surgery, telerobotic surgery, telepresence, and telemonitoring. *Surg Endosc* 2002 ; 25 : 1389-1402
109. Cadière GB, Himpens J, Gernay O, *et al.* Feasibility of robotic laparoscopic surgery : 146 cases. *World J Surg* 2001 ; 25 : 1467-1477
110. Horgan S and Vanuno D. Robots in laparoscopic surgery. *J Laparoendosc Adv Surg Tech* 2001 ; 11 : 415-419
111. Hashizume M, Shimada M, Tomikawa M, *et al.* Early experiences of endoscopic procedures in general surgery assisted by a computer-enhanced surgical system. *Surg Endosc* 2002 ; 16 : 1187-1191
112. Talamani M, Campbell K, and Stanfield C. Robotic gastrointestinal surgery : early experience and system description. *J Laparoendosc Adv Surg Tech* 2002 ; 12 : 225-232
113. Melvin WS, Needleman BJ, Krause KR, *et al.* Computer-enhanced robotic telesurgery. An initial experience in foregut surgery. *Surg Endosc* 2002 ; 16 : 1790-1792
114. Lechaux JP, Lechaux D, and Perez M. Result's of Delorme's procedure for rectal prolapse. Advantages of a modified technique. *Dis Colon Rectum* 1995 ; 38 : 301-307

115. Tobin SA and Scott IH. Delorme opération for rectal prolapse. Br J Surg 1994 ; 81 : 1681-1684
116. Watts AMI and Thompson MR. Evaluation of Delorme's procedure as a treatment for full thickness rectal prolapse. Br J Surg 2000 ; 87 : 218-222
117. Lechaux JP, Atienza P, Husson E, Lechaux D, and Bars I. Traitement du prolapsus rectal complet par rectopexie au plancher pelvien avec prothèse et résection du sigmoïde. Résultats anatomo-cliniques d'une étude prospective. Chirurgie 1998 ; 123 : 351-357
118. Lehur PA, Guiberteau-Canfrere V, Bruley des Varannes S, Moyon J, and Le Borgne J. Rectopexie sacrée - sigmoïdectomie dans le traitement du syndrome du prolapsus rectal. Gastroenterol Clin Biol 1996 ; 20 : 172-177
119. Berman IR. Sutureless laparoscopic rectopexy for procidentia. Dis Colon Rectum 1992 ; 35 : 689-693



VU

NANCY,
Le Président de Thèse

NANCY, le 11 SEPTEMBRE 2003
Le Doyen de la Faculté de Médecine

Professeur P. BOISSEL

Professeur P. NETTER

AUTORISE À SOUTENIR ET À IMPRIMER LA THÈSE

NANCY, le 14 SEPTEMBRE 2003

LE PRÉSIDENT DE L'UNIVERSITÉ DE NANCY 1



Professeur C. BURLET

RESUME DE LA THESE:**LE PROLAPSUS TOTAL DU RECTUM, QUEL TRAITEMENT A L'AUBE DU XXI^{ème} SIECLE ?**

INTRODUCTION : Le but de cette étude rétrospective est de montrer l'évolution du traitement du prolapsus total du rectum (PTR) sur deux périodes différentes. **PATIENTS ET METHODES :** Nous avons inclus et comparé les résultats de tous les patients opérés dans le service pour un PTR entre le 1^{er} janvier 1978 et le 31 décembre 1993 et entre le 1^{er} janvier 1995 et le 31 décembre 2002. **RESULTATS :** Cinquante quatre patients ont été opérés d'un PTR durant la première période; 42 femmes et 12 hommes, d'âge moyen 60 ans (20-94). Nous avons réalisé 24 Delorme et 30 Orr-Loygue. Soixante sept patients ont été opérés d'un PTR, 52 femmes et 9 hommes durant la seconde période, d'âge moyen était de 62 ans (21-93). Nous avons réalisé 35 Delorme, 21 Orr-Loygue, et 11 Frykman-Goldberg. La mortalité dans le groupe Delorme était respectivement de 8% (2) et 3% (1). La mortalité était nulle pour les groupes Orr-Loygue et Frykman-Goldberg. La Morbidité était respectivement de 4% (1) et 26% (9) dans le groupe Delorme, de 13% (4) et de 48% (10) dans le groupe Orr-Loygue, et de 18% (2) dans le groupe Frykman-Goldberg. Aucun patient sur les deux périodes de l'étude dans le groupe Delorme ne présentait l'apparition ou l'aggravation d'une constipation. Dans le groupe Orr-Loygue, ces chiffres étaient respectivement de 10% (3) et 33% (6), et de 9% après un Frykman-Golberg. Le taux de récurrence était respectivement de 25% (6) et 40% (14) dans le groupe Delorme, de 10% (3) et nul dans le groupe Orr-Loygue, et nul dans le groupe Frykman-Goldberg. **CONCLUSION :** L'intervention de Delorme doit être réservée aux sujets récusés pour une voie abdominale. Si le patient est incontinent et opérable par voie haute, nous choisissons une intervention d'Orr-Loygue. S'il est constipé, nous préférons réaliser une intervention de Frykman-Goldberg. Ces deux dernières techniques sont réalisables par laparoscopie et sous assistance robotisée.

TITRE EN ANGLAIS : TOTAL RECTAL PROLAPSE, WHICH TREATMENT AT THE DAWN OF THE XXIth CENTURY ?

THESE : MEDECINE SPECIALISEE – ANNEE 2003

MOTS CLEFS : PROLAPSUS – RECTAL – RECTOPEXIE – RESECTION-RECTOPEXIE – LAPAROSCOPIE – DELORME – ORR-LOYGUE – FRYKMAN-GOLDBERG.

INTITULE ET ADRESSE DE L'U.F.R. :

Faculté de Médecine de Nancy
9, avenue de la Forêt de Haye
54505 VANDŒUVRE LES NANCY Cédex
