



**HAL**  
open science

# La myocardite idiopathique à cellules géantes: à propos d'une observation

Grégoire Perard Fenot

► **To cite this version:**

Grégoire Perard Fenot. La myocardite idiopathique à cellules géantes: à propos d'une observation. Sciences du Vivant [q-bio]. 2003. hal-01732706

**HAL Id: hal-01732706**

**<https://hal.univ-lorraine.fr/hal-01732706>**

Submitted on 14 Mar 2018

**HAL** is a multi-disciplinary open access archive for the deposit and dissemination of scientific research documents, whether they are published or not. The documents may come from teaching and research institutions in France or abroad, or from public or private research centers.

L'archive ouverte pluridisciplinaire **HAL**, est destinée au dépôt et à la diffusion de documents scientifiques de niveau recherche, publiés ou non, émanant des établissements d'enseignement et de recherche français ou étrangers, des laboratoires publics ou privés.



## AVERTISSEMENT

Ce document est le fruit d'un long travail approuvé par le jury de soutenance et mis à disposition de l'ensemble de la communauté universitaire élargie.

Il est soumis à la propriété intellectuelle de l'auteur. Ceci implique une obligation de citation et de référencement lors de l'utilisation de ce document.

D'autre part, toute contrefaçon, plagiat, reproduction illicite encourt une poursuite pénale.

Contact : [ddoc-theses-contact@univ-lorraine.fr](mailto:ddoc-theses-contact@univ-lorraine.fr)

## LIENS

Code de la Propriété Intellectuelle. articles L 122. 4

Code de la Propriété Intellectuelle. articles L 335.2- L 335.10

[http://www.cfcopies.com/V2/leg/leg\\_droi.php](http://www.cfcopies.com/V2/leg/leg_droi.php)

<http://www.culture.gouv.fr/culture/infos-pratiques/droits/protection.htm>



**THESE**  
pour obtenir le grade de  
**DOCTEUR EN MEDECINE**

Présentée et soutenue publiquement  
dans le cadre du troisième cycle de Médecine Générale

par  
**Grégoire PERARD épouse FENOT**

le  
5 mai 2003

**LA MYOCARDITE IDIOPATHIQUE A CELLULES GEANTES**  
**A PROPOS D'UNE OBSERVATION**

Examineurs de la thèse :

M. C. DE CHILLOU	Professeur	Président
M. Y. JUILLIERE	Professeur	}
M. E. LABOUYRIE	Professeur	} Juges
M. M. BOURSIER	Docteur en Médecine	}





**THESE**

pour obtenir le grade de

**DOCTEUR EN MEDECINE**

Présentée et soutenue publiquement

dans le cadre du troisième cycle de Médecine Générale

par

**Grégorie PERARD épouse FENOT**

le

5 mai 2003

**LA MYOCARDITE IDIOPATHIQUE A CELLULES GEANTES**

**A PROPOS D'UNE OBSERVATION**

Examineurs de la thèse :

M. C. DE CHILLOU	Professeur	Président
M. Y. JUILLIERE	Professeur	}
M. E. LABOUYRIE	Professeur	} Juges
M. M. BOURSIER	Docteur en Médecine	}

UNIVERSITÉ HENRI POINCARÉ, NANCY I

**FACULTÉ DE MÉDECINE DE NANCY**

-----  
**Président de l'Université : Professeur Claude BURLET**

**Doyen de la Faculté de Médecine : Professeur Jacques ROLAND**

**Vice-Doyen de la Faculté de Médecine : Professeur Hervé VESPIGNANI**

**Assesseurs**

du 1<sup>er</sup> Cycle :

du 2<sup>ème</sup> Cycle :

du 3<sup>ème</sup> Cycle :

de la Vie Facultaire :

**Mme le Docteur Chantal KOHLER**

**Mr le Professeur Jean-Pierre BRONOWICKI**

**Mr le Professeur Henry COUDANE**

**Mr le Professeur Bruno LEHEUP**

**DOYENS HONORAIRES**

Professeur Adrien DUPREZ – Professeur Jean-Bernard DUREUX

Professeur Georges GRIGNON

**PROFESSEURS HONORAIRES**

Louis PIERQUIN – Etienne LEGAIT – Jean LOCHARD – René HERBEUVAL – Gabriel FAIVRE – Jean-Marie FOLIGUET  
Guy RAUBER – Paul SADOUL – Raoul SENAULT – Roger BENICHOUX – Marcel RIBON  
Jacques LACOSTE – Jean BEUREY – Jean SOMMELET – Pierre HARTEMANN – Emile de LAVERGNE  
Augusta TREHEUX – Michel MANCIAUX – Paul GUILLEMIN – Pierre PAYSANT  
Jean-Claude BURDIN – Claude CHARDOT – Jean-Bernard DUREUX – Jean DUHEILLE – Jean-Pierre GRILLIAT  
Pierre LAMY – Jean-Marie GILGENKRANTZ – Simone GILGENKRANTZ  
Pierre ALEXANDRE – Robert FRISCH – Michel PIERSON – Jacques ROBERT  
Gérard DEBRY – Georges GRIGNON – Pierre TRIDON – Michel WAYOFF – François CHERRIER – Oliéro GUERCI  
Gilbert PERCEBOIS – Claude PERRIN – Jean PREVOT – Pierre BERNADAC – Jean FLOQUET  
Alain GAUCHER – Michel LAXENAIRE – Michel BOULANGE – Michel DUC – Claude HURIET – Pierre LANDES  
Alain LARCAN – Gérard VAILLANT – Daniel ANTHOINE – Pierre GAUCHER – René-Jean ROYER  
Hubert UFFHOLTZ – Jacques LECLERE – Francine NABET – Jacques BORRELLY  
Michel RENARD – Jean-Pierre DESCHAMPS – Pierre NABET – Marie-Claire LAXENAIRE – Adrien DUPREZ – Paul VERT

=====  
**PROFESSEURS DES UNIVERSITÉS -  
PRATICIENS HOSPITALIERS**

(Disciplines du Conseil National des Universités)

-----  
**42<sup>ème</sup> Section : MORPHOLOGIE ET MORPHOGENÈSE**

**1<sup>ère</sup> sous-section : (Anatomie)**

Professeur Jacques ROLAND – Professeur Gilles GROSDIDIER

Professeur Pierre LASCOMBES – Professeur Marc BRAUN

**2<sup>ème</sup> sous-section : (Cytologie et histologie)**

Professeur Bernard FOLIGUET

**3<sup>ème</sup> sous-section : (Anatomie et cytologie pathologiques)**

Professeur François PLENAT - Professeur Jean-Michel VIGNAUD – Professeur Eric LABOUYRIE

-----  
**43<sup>ème</sup> Section : BIOPHYSIQUE ET IMAGERIE MÉDICALE**

**1<sup>ère</sup> sous-section : (Biophysique et médecine nucléaire)**

Professeur Alain BERTRAND – Professeur Gilles KARCHER – Professeur Pierre-Yves MARIE

**2<sup>ème</sup> sous-section : (Radiologie et imagerie médicale)**

Professeur Jean-Claude HOEFFEL – Professeur Luc PICARD – Professeur Denis REGENT

Professeur Michel CLAUDON – Professeur Serge BRACARD – Professeur Alain BLUM

Professeur Jacques FELBLINGER

44<sup>ème</sup> Section : BIOCHIMIE, BIOLOGIE CELLULAIRE ET MOLÉCULAIRE, PHYSIOLOGIE ET NUTRITION

1<sup>ère</sup> sous-section : (*Biochimie et biologie moléculaire*)

Professeur Jean-Pierre NICOLAS

Professeur Jean-Louis GUÉANT – Professeur Jean-Luc OLIVIER

2<sup>ème</sup> sous-section : (*Physiologie*)

Professeur Jean-Pierre CRANCE – Professeur Jean-Pierre MALLIE

Professeur François MARCHAL – Professeur Philippe HAOUZI

3<sup>ème</sup> sous-section : (*Biologie cellulaire*)

Professeur Claude BURLET

4<sup>ème</sup> sous-section : (*Nutrition*)

Professeur Olivier ZIEGLER

-----

45<sup>ème</sup> Section : MICROBIOLOGIE, MALADIES TRANSMISSIBLES ET HYGIÈNE

1<sup>ère</sup> sous-section : (*Bactériologie – virologie ; hygiène hospitalière*)

Professeur Alain LE FAOU

2<sup>ème</sup> sous-section : (*Parasitologie et mycologie*)

Professeur Bernard FORTIER

3<sup>ème</sup> sous-section : (*Maladies infectieuses ; maladies tropicales*)

Professeur Philippe CANTON – Professeur Thierry MAY – Professeur Christian RABAUD

-----

46<sup>ème</sup> Section : SANTÉ PUBLIQUE, ENVIRONNEMENT ET SOCIÉTÉ

1<sup>ère</sup> sous-section : (*Épidémiologie, économie de la santé et prévention*)

Professeur Philippe HARTEMANN – Professeur Serge BRIANÇON

Professeur Francis GUILLEMIN – Professeur Denis ZMIROU

2<sup>ème</sup> sous-section : (*Médecine et santé au travail*)

Professeur Guy PETIET

3<sup>ème</sup> sous-section : (*Médecine légale et droit de la santé*)

Professeur Henry COUDANE

4<sup>ème</sup> sous-section : (*Biostatistiques, informatique médicale et technologies de communication*)

Professeur Bernard LEGRAS – Professeur François KOHLER

-----

47<sup>ème</sup> Section : CANCÉROLOGIE, GÉNÉTIQUE, HÉMATOLOGIE, IMMUNOLOGIE

1<sup>ère</sup> sous-section : (*Hématologie ; transfusion*)

Professeur Christian JANOT – Professeur Thomas LECOMPTE – Professeur Pierre BORDIGONI

Professeur Pierre LEDERLIN – Professeur Jean-François STOLTZ

2<sup>ème</sup> sous-section : (*Cancérologie ; radiothérapie*)

Professeur François GUILLEMIN – Professeur Thierry CONROY

Professeur Pierre BEY – Professeur Didier PEIFFERT

3<sup>ème</sup> sous-section : (*Immunologie*)

Professeur Gilbert FAURE – Professeur Marie-Christine BENE

4<sup>ème</sup> sous-section : (*Génétique*)

Professeur Philippe JONVEAUX – Professeur Bruno LEHEUP

-----

48<sup>ème</sup> Section : ANESTHÉSIOLOGIE, RÉANIMATION, MÉDECINE D'URGENCE,  
PHARMACOLOGIE ET THÉRAPEUTIQUE

1<sup>ère</sup> sous-section : (*Anesthésiologie et réanimation chirurgicale*)

Professeur Claude MEISTELMAN – Professeur Dan LONGROIS - Professeur Hervé BOUAZIZ

Professeur Paul-Michel MERTES

2<sup>ème</sup> sous-section : (*Réanimation médicale*)

Professeur Henri LAMBERT – Professeur Alain GERARD

Professeur Pierre-Edouard BOLLAERT – Professeur Bruno LÉVY

3<sup>ème</sup> sous-section : (*Pharmacologie fondamentale ; pharmacologie clinique*)

Professeur Patrick NETTER – Professeur Pierre GILLET

4<sup>ème</sup> sous-section : (*Thérapeutique*)

Professeur François PAILLE – Professeur Gérard GAY – Professeur Faiez ZANNAD

-----

**49<sup>ème</sup> Section : PATHOLOGIE NERVEUSE ET MUSCULAIRE, PATHOLOGIE MENTALE, HANDICAP et RÉÉDUCATION**

**1<sup>ère</sup> sous-section : (Neurologie)**

Professeur Michel WEBER – Professeur Gérard BARROCHE – Professeur Hervé VESPIGNANI

Professeur Xavier DUCROCQ

**2<sup>ème</sup> sous-section : (Neurochirurgie)**

Professeur Henri HEPNER – Professeur Jean-Claude MARCHAL – Professeur Jean AUQUE

Professeur Thierry CIVIT

**3<sup>ème</sup> sous-section : (Psychiatrie d'adultes)**

Professeur Jean-Pierre KAHN

**4<sup>ème</sup> sous-section : (Pédopsychiatrie)**

Professeur Colette VIDAILHET – Professeur Daniel SIBERTIN-BLANC

**5<sup>ème</sup> sous-section : (Médecine physique et de réadaptation)**

Professeur Jean-Marie ANDRE

-----

**50<sup>ème</sup> Section : PATHOLOGIE OSTÉO-ARTICULAIRE, DERMATOLOGIE et CHIRURGIE PLASTIQUE**

**1<sup>ère</sup> sous-section : (Rhumatologie)**

Professeur Jacques POUREL – Professeur Isabelle VALCKENAERE

**2<sup>ème</sup> sous-section : (Chirurgie orthopédique et traumatologique)**

Professeur Daniel SCHMITT – Professeur Jean-Pierre DELAGOUTTE – Professeur Daniel MOLE

Professeur Didier MAINARD

**3<sup>ème</sup> sous-section : (Dermato-vénéréologie)**

Professeur Jean-Luc SCHMUTZ – Professeur Annick BARBAUD

**4<sup>ème</sup> sous-section : (Chirurgie plastique, reconstructrice et esthétique)**

Professeur François DAP

-----

**51<sup>ème</sup> Section : PATHOLOGIE CARDIORESPIRATOIRE et VASCULAIRE**

**1<sup>ère</sup> sous-section : (Pneumologie)**

Professeur Jean-Marie POLU - Professeur Yves MARTINET

Professeur Jean-François CHABOT

**2<sup>ème</sup> sous-section : (Cardiologie)**

Professeur Etienne ALIOT – Professeur Yves JUILLIERE – Professeur Nicolas SADOUL –

Professeur Christian de CHILLOU de CHURET

**3<sup>ème</sup> sous-section : (Chirurgie thoracique et cardiovasculaire)**

Professeur Pierre MATHIEU – Professeur Jean-Pierre VILLEMOT

Professeur Jean-Pierre CARTEAUX – Professeur Loïc MACE

**4<sup>ème</sup> sous-section : (Chirurgie vasculaire ; médecine vasculaire)**

Professeur Gérard FIEVE

-----

**52<sup>ème</sup> Section : MALADIES DES APPAREILS DIGESTIF et URINAIRE**

**1<sup>ère</sup> sous-section : (Gastroentérologie ; hépatologie)**

Professeur Marc-André BIGARD

Professeur Jean-Pierre BRONOWICKI

**2<sup>ème</sup> sous-section : (Chirurgie digestive)**

**3<sup>ème</sup> sous-section : (Néphrologie)**

Professeur Michèle KESSLER – Professeur Dominique HESTIN (Mme)

**4<sup>ème</sup> sous-section : (Urologie)**

Professeur Philippe MANGIN – Professeur Jacques HUBERT

-----

**53<sup>ème</sup> Section : MÉDECINE INTERNE, GÉRIATRIE et CHIRURGIE GÉNÉRALE**

**1<sup>ère</sup> sous-section : (Médecine interne)**

Professeur Gilbert THIBAUT – Professeur Francis PENIN

Professeur Denise MONERET-VAUTRIN – Professeur Denis WAHL

Professeur Jean DE KORWIN KROKOWSKI – Professeur Pierre KAMINSKY

Professeur Athanase BENETOS - Professeur Gisèle KANNY

**2<sup>ème</sup> sous-section : (Chirurgie générale)**

Professeur Patrick BOISSEL – Professeur Laurent BRESLER

-----



**54<sup>ème</sup> Section : DÉVELOPPEMENT ET PATHOLOGIE DE L'ENFANT, GYNÉCOLOGIE-OBSTÉTRIQUE,  
ENDOCRINOLOGIE ET REPRODUCTION**

**1<sup>ère</sup> sous-section : (Pédiatrie)**

Professeur Danièle SOMMELET – Professeur Michel VIDAILHET  
Professeur Pierre MONIN – Professeur Jean-Michel HASCOET – Professeur Pascal CHASTAGNER

**2<sup>ème</sup> sous-section : (Chirurgie infantile)**

Professeur Michel SCHMITT – Professeur Gilles DAUTEL

**3<sup>ème</sup> sous-section : (Gynécologie-obstétrique ; gynécologie médicale)**

Professeur Michel SCHWEITZER – Professeur Jean-Louis BOUTROY

Professeur Philippe JUDLIN – Professeur Patricia BARBARINO

**4<sup>ème</sup> sous-section : (Endocrinologie et maladies métaboliques)**

Professeur Georges WERYHA – Professeur Marc KLEIN

**5<sup>ème</sup> sous-section : (Biologie et médecine du développement et de la reproduction)**

Professeur Hubert GERARD

-----

**55<sup>ème</sup> Section : PATHOLOGIE DE LA TÊTE ET DU COU**

**1<sup>ère</sup> sous-section : (Oto-rhino-laryngologie)**

Professeur Claude SIMON – Professeur Roger JANKOWSKI

**2<sup>ème</sup> sous-section : (Ophtalmologie)**

Professeur Antoine RASPILLER – Professeur Jean-Luc GEORGE – Professeur Jean-Paul BERROD

**3<sup>ème</sup> sous-section : (Chirurgie maxillo-faciale et stomatologie)**

Professeur Michel STRICKER – Professeur Jean-François CHASSAGNE

=====

**PROFESSEURS DES UNIVERSITÉS**

-----

**27<sup>ème</sup> section : INFORMATIQUE**

Professeur Jean-Pierre MUSSE

-----

**64<sup>ème</sup> Section : BIOCHIMIE ET BIOLOGIE MOLÉCULAIRE**

Professeur Daniel BURNEL

=====

**PROFESSEUR ASSOCIÉ**

**Épidémiologie, économie de la santé et prévention**

Professeur Tan XIAODONG

=====

**MAÎTRES DE CONFÉRENCES DES UNIVERSITÉS - PRATICIENS HOSPITALIERS**

**42<sup>ème</sup> Section : MORPHOLOGIE ET MORPHOGENÈSE**

**1<sup>ère</sup> sous-section : (Anatomie)**

Docteur Bruno GRIGNON – Docteur Jean-Pascal FYAD

**2<sup>ème</sup> sous-section : (Cytologie et histologie)**

Docteur Edouard BARRAT – Docteur Jean-Claude GUEDENET

Docteur Françoise TOUATI – Docteur Chantal KOHLER

**3<sup>ème</sup> sous-section : (Anatomie et cytologie pathologiques)**

Docteur Yves GRIGNON – Docteur Béatrice MARIE

Docteur Laurent ANTUNES

-----

**43<sup>ème</sup> Section : BIOPHYSIQUE ET IMAGERIE MÉDICALE**

1<sup>ère</sup> sous-section : (*Biophysique et médecine nucléaire*)

Docteur Marie-Hélène LAURENS – Docteur Jean-Claude MAYER

Docteur Pierre THOUVENOT – Docteur Jean-Marie ESCANYE – Docteur Amar NAOUN

-----

**44<sup>ème</sup> Section : BIOCHIMIE, BIOLOGIE CELLULAIRE ET MOLÉCULAIRE, PHYSIOLOGIE ET NUTRITION**

1<sup>ère</sup> sous-section : (*Biochimie et biologie moléculaire*)

Docteur Xavier HERBEUVAL – Docteur Jean STRACZEK

Docteur Sophie FREMONT – Docteur Isabelle GASTIN – Dr Bernard NAMOUR

2<sup>ème</sup> sous-section : (*Physiologie*)

Docteur Gérard ETHEVENOT – Docteur Nicole LEMAU de TALANCE – Christian BEYAERT

-----

**45<sup>ème</sup> Section : MICROBIOLOGIE, MALADIES TRANSMISSIBLES ET HYGIÈNE**

1<sup>ère</sup> sous-section : (*Bactériologie – Virologie ; hygiène hospitalière*)

Docteur Francine MORY – Docteur Michèle WEBER – Docteur Christine LION

Docteur Michèle DAILLOUX – Docteur Alain LOZNIIEWSKI – Docteur Véronique VENARD

2<sup>ème</sup> sous-section : (*Parasitologie et mycologie*)

Docteur Marie-France BIAVA – Docteur Nelly CONTET-AUDONNEAU

-----

**46<sup>ème</sup> Section : SANTÉ PUBLIQUE, ENVIRONNEMENT ET SOCIÉTÉ**

1<sup>ère</sup> sous-section : (*Epidémiologie, économie de la santé et prévention*)

Docteur Mickaël KRAMER – Docteur François ALLA

4<sup>ème</sup> sous-section : (*Biostatistiques, informatique médicale et technologies de communication (type biologique)*)

Docteur Pierre GILLOIS

-----

**47<sup>ème</sup> Section : CANCÉROLOGIE, GÉNÉTIQUE, HÉMATOLOGIE, IMMUNOLOGIE**

1<sup>ère</sup> sous-section : (*Hématologie ; transfusion*)

Docteur Jean-Claude HUMBERT – Docteur François SCHOONEMAN

3<sup>ème</sup> sous-section : (*Immunologie*)

Docteur Marie-Nathalie SARDA

4<sup>ème</sup> sous-section : (*Génétiq*

Docteur Christophe PHILIPPE

-----

**48<sup>ème</sup> Section : ANESTHÉSIOLOGIE, RÉANIMATION, MÉDECINE D'URGENCE,  
PHARMACOLOGIE ET THÉRAPEUTIQUE**

1<sup>ère</sup> sous-section : (*Anesthésiologie et réanimation chirurgicale*)

Docteur Jacqueline HELMER – Docteur Gérard AUDIBERT

3<sup>ème</sup> sous-section : (*Pharmacologie fondamentale ; pharmacologie clinique*)

Docteur Françoise LAPICQUE – Docteur Marie-José ROYER-MORROT

Docteur Damien LOEUILLE

-----

**54<sup>ème</sup> Section : DÉVELOPPEMENT ET PATHOLOGIE DE L'ENFANT, GYNÉCOLOGIE-OBSTÉTRIQUE,  
ENDOCRINOLOGIE ET REPRODUCTION**

5<sup>ème</sup> sous-section : (*Biologie et médecine du développement et de la reproduction*)

Docteur Jean-Louis CORDONNIER

=====

**MAÎTRES DE CONFÉRENCES**

-----

**19<sup>ème</sup> section : SOCIOLOGIE, DÉMOGRAPHIE**

Madame Michèle BAUMANN

-----

**32<sup>ème</sup> section : CHIMIE ORGANIQUE, MINÉRALE, INDUSTRIELLE**

Monsieur Jean-Claude RAFT

-----

40<sup>ème</sup> section : SCIENCES DU MÉDICAMENT  
Monsieur Jean-Yves JOUZEAU

-----

60<sup>ème</sup> section : MÉCANIQUE, GÉNIE MÉCANIQUE ET GÉNIE CIVILE  
Monsieur Alain DURAND

-----

64<sup>ème</sup> section : BIOCHIMIE ET BIOLOGIE MOLÉCULAIRE  
Madame Marie-Odile PERRIN – Mademoiselle Marie-Claire LANHERS

-----

65<sup>ème</sup> section : BIOLOGIE CELLULAIRE  
Mademoiselle Françoise DREYFUSS – Monsieur Jean-Louis GELLY – Madame Anne GERARD  
Madame Ketsia HESS – Monsieur Pierre TANKOSIC – Monsieur Hervé MEMBRE

-----

67<sup>ème</sup> section : BIOLOGIE DES POPULATIONS ET ÉCOLOGIE  
Madame Nadine MUSSE

-----

68<sup>ème</sup> section : BIOLOGIE DES ORGANISMES  
Madame Tao XU-JIANG

=====

#### MAÎTRES DE CONFÉRENCES ASSOCIÉS

Médecine Générale  
Docteur Alain AUBREGE  
Docteur Louis FRANCO

=====

#### PROFESSEURS ÉMÉRITES

Professeur Georges GRIGNON – Professeur Michel PIERSON  
Professeur Michel BOULANGE – Professeur Alain LARCAN  
Professeur Michel WAYOFF – Professeur Daniel ANTHOINE – Professeur Claude HURIET  
Professeur Hubert UFFHOLTZ – Professeur René-Jean ROYER  
Professeur Pierre GAUCHER – Professeur Claude CHARDOT – Professeur Adrien DUPREZ  
Professeur Paul VERT – Professeur Jean PREVOT

=====

#### DOCTEURS HONORIS CAUSA

Professeur Norman SHUMWAY (1972)  
*Université de Stanford, Californie (U.S.A)*  
Professeur Paul MICHIELSEN (1979)  
*Université Catholique, Louvain (Belgique)*  
Professeur Charles A. BERRY (1982)  
*Centre de Médecine Préventive, Houston (U.S.A)*  
Professeur Pierre-Marie GALETTI (1982)  
*Brown University, Providence (U.S.A)*  
Professeur Mamish Nisbet MUNRO (1982)  
*Massachusetts Institute of Technology (U.S.A)*  
Professeur Mildred T. STAHLMAN (1982)  
*Wanderbilt University, Nashville (U.S.A)*  
Professeur Harry J. BUNCKE (1989)  
*Université de Californie, San Francisco (U.S.A)*  
Professeur Théodore H. SCHIEBLER (1989)  
*Institut d'Anatomie de Würzburg (R.F.A)*  
Professeur Maria DELIVORIA-PAPADOPOULOS (1996)  
*Université de Pennsylvanie (U.S.A)*

Professeur Mashaki KASHIWARA (1996)  
*Research Institute for Mathematical Sciences de Kyoto (JAPON)*  
Professeur Ralph GRÄSBECK (1996)  
*Université d'Helsinki (FINLANDE)*  
Professeur James STEICHEN (1997)  
*Université d'Indianapolis (U.S.A)*  
Professeur Duong Quang TRUNG (1997)  
*Centre Universitaire de Formation et de Perfectionnement des  
Professionnels de Santé d'Hô Chi Minh-Ville (VIËTNAM)*



## SERMENT

"Au moment d'être admise à exercer la médecine, je promets et je jure d'être fidèle aux lois de l'honneur et de la probité. Mon premier souci sera de rétablir, de préserver ou de promouvoir la santé dans tous ses éléments, physiques et mentaux, individuels et sociaux. Je respecterai toutes les personnes, leur autonomie et leur volonté, sans aucune discrimination selon leur état ou leurs convictions. J'interviendrai pour les protéger si elles sont affaiblies, vulnérables ou menacées dans leur intégrité ou leur dignité. Même sous la contrainte, je ne ferai pas usage de mes connaissances contre les lois de l'humanité. J'informerai les patients des décisions envisagées, de leurs raisons et de leurs conséquences. Je ne tromperai jamais leur confiance et n'exploiterai pas le pouvoir hérité des circonstances pour forcer les consciences. Je donnerai mes soins à l'indigent et à quiconque me les demandera. Je ne me laisserai pas influencer par la soif du gain ou la recherche de la gloire.

Admise dans l'intimité des personnes, je tairai les secrets qui me sont confiés. Reçue à l'intérieur des maisons, je respecterai les secrets des foyers et ma conduite ne servira pas à corrompre les mœurs. Je ferai tout pour soulager les souffrances. Je ne prolongerai pas abusivement les agonies. Je ne provoquerai jamais la mort délibérément.

Je préserverai l'indépendance nécessaire à l'accomplissement de ma mission. Je n'entreprendrai rien qui dépasse mes compétences. Je les entretiendrai et les perfectionnerai pour assurer au mieux les services qui me seront demandés.

J'apporterai mon aide à mes confrères ainsi qu'à leurs familles dans l'adversité.

Que les hommes et mes confrères m'accordent leur estime si je suis fidèle à mes promesses ; que je sois déshonorée et méprisée si j'y manque".

**A NOTRE MAITRE ET PRESIDENT DE THESE**

**Monsieur le Professeur C. DE CHILLOU**

**Professeur de Cardiologie et Maladies Vasculaires**

Vous nous faites l'honneur d'accepter la présidence de ce jury.

Que ce travail soit le témoignage de notre très grande gratitude et de notre profond respect.

**A NOTRE MAITRE ET JUGE**

**Monsieur le Professeur Y. JUILLIERE**

**Professeur de Cardiologie et Maladies Vasculaires**

**Président du groupe "Insuffisance Cardiaque et Cardiomyopathies" de la Société**

**Française de Cardiologie**

Nous avons eu la chance de bénéficier de vos enseignements.

Vous nous avez fait l'honneur de juger cette thèse.

Veillez trouver ici l'expression de nos remerciements les plus chaleureux.

**A NOTRE MAITRE ET JUGE**

**Monsieur le Professeur E. LABOUYRIE**

**Professeur d'Anatomie et de cytologie pathologiques**

Vous nous faites l'honneur d'accepter de juger notre travail.

Veillez trouver ici l'expression de notre respect et de nos remerciements les plus sincères.

**A NOTRE JUGE**

**Monsieur le Docteur M. BOURSIER**

**Praticien hospitalier**

Vous nous avez confié le sujet de cette thèse et avez dirigé notre travail.

Vous nous faites l'honneur d'accepter de juger notre travail.

Que ce travail soit le témoignage de notre très grande gratitude et de notre profond respect.



**A TOUS NOS MAITRES SUCCESSIFS D'INTERNAT**

Monsieur le Docteur LEVEAU

Monsieur le Docteur CLERC

Monsieur le Docteur SCHWARTZ

Monsieur le Docteur MIGNOT

Madame le Docteur JONVEAUX

A la mémoire de Monsieur le Professeur DROUIN

Nous remercions Docteur D.MENZIES pour son aide et ses compétences.

A Remi, qui partage ma vie avec tout mon amour.

A Nathan, notre fils.

A mes parents, qui m'ont aidée et soutenue pendant ces études de Médecine. Qu'ils trouvent ici le témoignage de mon amour et de ma reconnaissance.

A mes grands-parents.

A Renée et Jean-Luc, qu'ils trouvent ici l'expression de ma profonde affection.

A toute ma famille et ma belle-famille.

A tous mes amis sincères.

A tous ceux qui m'ont aidé à la réalisation de ce travail.

A la mémoire de Georges PERARD, mon grand-père.

# *Table des matières*

<b>Table des matières</b>	<b>14</b>
<b>Introduction</b>	<b>17</b>
<b>Généralités</b>	<b>19</b>
<b>Définition</b>	<b>20</b>
<b>Historique</b>	<b>22</b>
Myocardite isolée	22
Myocardite pernicieuse chronique	22
Myocardite aiguë, subaiguë et chronique	23
Myocardite à cellules géantes ou granulomateuse	23
<b>Epidémiologie</b>	<b>24</b>
Les myocardites :	24
La myocardite de Fiedler ou myocardite idiopathique à cellules géantes :	25
<b>Circonstances de découverte</b>	<b>26</b>
Clinique	26
Les myocardites	26
La myocardite idiopathique à cellules géantes	27
Para-clinique	28
Electrocardiogramme	28
Biologie	28
Radiographie thoracique	29
Echocardiographie	29
Scintigraphie myocardique	29
Imagerie par résonance magnétique	30
Angioscopie percutanée	30
Biopsie endomyocardique	31
<b>Classifications</b>	<b>32</b>
Classification de « Dallas »	32
Classification de Fenoglio	33
Classification de Lieberman	33
<b>Observation</b>	<b>35</b>
Antécédents	36
Histoire de la maladie	36
Examen clinique	37
Electro-cardiogramme	37
Biologie	37
Echographie cardiaque trans-thoracique	38
Echographie abdominale :	41
Enregistrement endocavitaire	41
Au total	41
Evolution	41
Bilan toxicologique	42
Bilan infectieux	42
Examen anapathomologique (autopsie)	42

Examen macroscopique (Photographie 1)	42
Examen microscopique (Photographies 2 et 3)	43
<b>Discussion</b>	<b>46</b>
<b>Discussion diagnostique</b>	<b>47</b>
Myocardites virales	47
Myocardites bactériennes et à micro-organismes apparentés	49
Diphthérie	49
Salmonelloses	49
Tuberculose	49
Rhumatisme articulaire aigu	50
Brucellose	50
Pyogènes	50
Choléra	50
Gangrène gazeuse	50
Maladie des légionnaires	50
Borréliose et leptospirose	51
Autres germes	51
Myocardites fongiques	51
Myocardites parasitaires	52
Myocardites toxiques	52
Myocardites d'hypersensibilité	53
Myocardites au cours des connectivites et angéites nécrosantes	54
<b>Discussion sur l'origine</b>	<b>54</b>
Origine des cellules géantes	54
Origine de la maladie	55
<b>Prise en charge</b>	<b>56</b>
Traitement symptomatique	57
Traitement immunosuppresseur	57
Prise en charge chirurgicale	58
Assistance circulatoire	58
Transplantation cardiaque	58
Pronostic	58
<b>Conclusion</b>	<b>60</b>
<b>Bibliographie</b>	<b>62</b>

# *Introduction*

La myocardite idiopathique à cellules géantes, anciennement appelée myocardite de Fiedler est une maladie rare et le plus souvent fatale.

Après la description d'un cas clinique concret, notre travail va consister en une revue de la littérature à propos de la myocardite idiopathique à cellules géantes, de son diagnostic différentiel, de l'origine supposée de la maladie et de son traitement.

A la lumière d'une observation d'un cas exceptionnel, nous nous sommes proposé d'étudier les myocardites idiopathiques à cellules géantes considérées, à juste titre comme rarissimes.

Les myocardites en général sont sous-estimées comme nous le montrent les études de fréquence. Les signes cliniques évoquant une myocardite sont peu spécifiques et variés ; si certaines sont pauci-symptomatiques passant même inaperçues, d'autres, comme le cas exposé dans ce travail , s'expriment de façon bruyante avec troubles majeurs du rythme cardiaque et choc cardiogénique.

Le diagnostic positif est exclusivement histologique, même si un faisceau d'arguments paracliniques peut faire évoquer le diagnostic. Une fois la preuve anatomopathologique apportée, le traitement adapté peut alors être entrepris.

Actuellement, compte tenu du faible nombre de cas, le traitement n'est pas codifié mais il apparaît que le recours aux immunosuppresseurs à fortes doses s'impose et qu'une transplantation cardiaque est parfois nécessaire.

Notre travail va exposer outre le cas clinique à l'origine de ce travail, une revue de la littérature concernant les myocardites idiopathiques à cellules géantes et discuter des diagnostics différentiels, des étiologies de la maladie et de son traitement.

# *Généralités*



## **Définition**

Le terme de myocardite définit une atteinte inflammatoire du myocarde [1].

L'inflammation peut toucher les myocytes, l'interstitium, les éléments vasculaires et/ou péricarditiques [2]. Les myocardites aiguës ou subaiguës sont des maladies myocardiques inflammatoires s'accompagnant d'une dysfonction ventriculaire, à l'exclusion des cardiopathies ischémiques secondaires aux sténoses ou obstructions des artères coronaires, le plus souvent d'origine athéroscléreuse [3,4]. Elles représentent un sous-groupe des cardiomyopathies qui réunissent l'ensemble des maladies du myocarde associées à une dysfonction du myocarde (figure 1).

La myocardite de Fiedler ou myocardite idiopathique à cellules géantes est une maladie rare d'étiologie inconnue caractérisée par la présence de cellules géantes multinucléées dans le myocarde. Elle peut également être appelée myocardite granulomateuse ; cette maladie est classiquement rapidement fatale et se rencontre chez l'adulte jeune ou d'âge moyen.

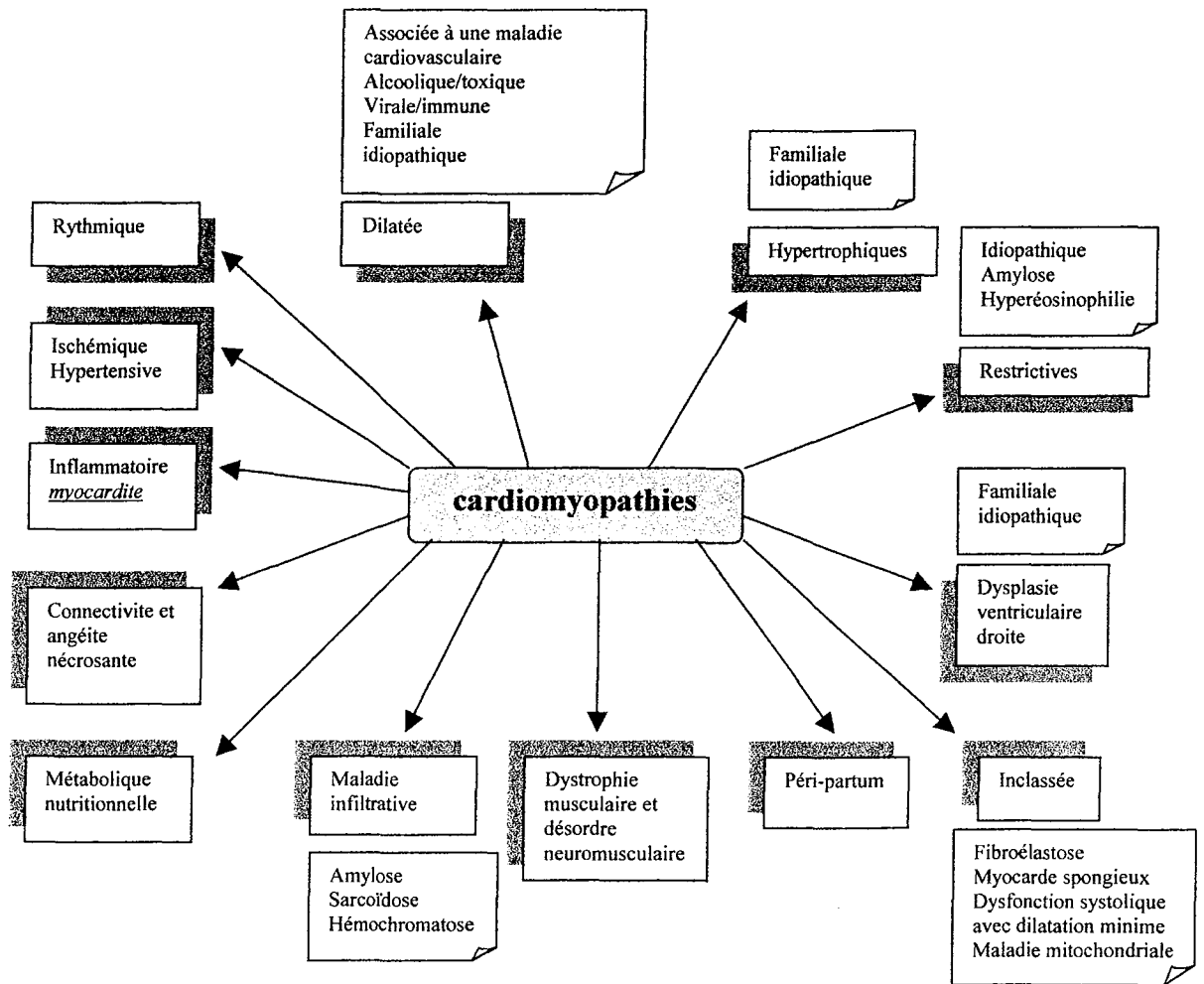


Figure 1 : place des myocardites dans l'ensemble des cardiomyopathies

## ***Historique***

Dans son appellation originale, le terme de myocardite fut appliqué à toute lésion dégénérative ou inflammatoire du myocarde en dehors des altérations secondaires à une maladie des artères coronaires.

C'est Sobernheim en 1837 qui utilisa le premier le terme de myocardite [5,6,7].

L'association d'une myocardite avec une fièvre typhoïde et une scarlatine a été décrite par Romberg en 1891. [7]

En 1899 Fiedler individualisa une myocardite interstitielle aiguë isolée d'étiologie inconnue et dont l'examen histologique fait par Schmorl [8] révélait l'existence de cellules géantes. Fiedler distingua cette myocardite isolée de la tuberculose du myocarde et en fit une entité anatomopathologique [9].

Selon les auteurs, cette pathologie fut ensuite décrite sous différents noms en fonction de l'intérêt qu'ils lui portaient.

### ***Myocardite isolée***

Ce terme est utilisé par Sellentin en 1904 [10], Scott et Saphir en 1929 [11], Hansmann et Schenken en 1938 [12], Covey en 1942 [13], Biggert en 1950 [14], Blanshardt en 1953 [15], De La Chapelle et Kossmann en 1954 [16], Nikkila en 1959 [17], Friedberg en 1966 [18], Lorentz en 1971 [19], Davies, Pomerance et Teare en 1975 [20].

Ceux-ci insistèrent sur une atteinte myocardique sans aucune lésion extra-cardiaque.

### ***Myocardite pernicieuse chronique***

cette appellation est utilisée par Boikan en 1931 [21], Kline et Saphir en 1960 [22].

Ils soulignaient le caractère irréversible de la défaillance myocardique par une fibrose chronique du myocarde et son issue fatale.

### ***Myocardite aiguë, subaiguë et chronique***

Scott et Saphir en 1929 [11], Simon et Wolpaw en 1935 [23], Smith et Stephens en 1938 [24] préfèrent cette dénomination, ils mirent en évidence au sein d'un même cœur l'existence de différentes lésions, les unes caractérisées uniquement par des infiltrations de cellules inflammatoires et les autres résultant avant tout de l'association à des degrés variables de cellules inflammatoires et de fibrose.

### ***Myocardite à cellules géantes ou granulomateuse***

Saltykov en 1905 [25], Kean et Hoekenga en 1952 [26], Goldberg en 1955 [27], Arcadio, Loire et Vivani en 1967 [28], Legiewski en 1972 [29], Boesen et Hansen en 1981 [30], Datta et al en 1981 [31] distinguèrent cette dénomination.

Les cellules géantes qui caractérisent la myocardite giganto-cellulaire peuvent se rencontrer dans certaines affections granulomateuses inflammatoires touchant le myocarde telles que la tuberculose, la sarcoïdose, la syphilis, certaines mycoses et beaucoup plus rarement une granulomatose de Wegener.

Ces affections sont à exclure du cadre des myocardites giganto-cellulaires idiopathiques qui constituent une entité pathologique distincte.

En Russie, le nom de Fiedler fut associé à celui d'Abramov qui en 1897 avait décrit d'une manière détaillée la première myocardite interstitielle d'étiologie non élucidée.

Manifestement les termes sont souvent descriptifs et donnent l'impression d'un groupe avec une grande variété histologique. Cette situation s'est compliquée lors de la tentative de différencier plusieurs types :

Le type granulomateux est formé de granulomes ressemblant à ceux rencontrés dans la sarcoïdose ou la tuberculose alors que le type diffus est constitué d'infiltrats inflammatoires, de quelques cellules géantes et de fibrose dans le tissu interstitiel principalement et dans le parenchyme du myocarde (Saphir en 1942 [32], Wagner en 1939 [33]).

Le type interstitiel et le type parenchymateux se succèdent en fonction de l'évolution de la maladie lors du développement des lésions de la myocardite de Fiedler (Saphir et Cohen en 1957 [34], Saphir en 1960 [35], Arena, Constantini et Rastelli en 1971 [36] ).

Enfin nombreux furent les auteurs cherchant à connaître l'origine de cellules géantes et l'étiopathogénie exacte de la myocardite de Fiedler.

Concernant les cellules géantes, deux courants se distinguent :

- ✓ Celui admettant une origine myogénique unique et ayant pour représentants Saltykow en 1905 [25], Pyun et al en 1970 [37] et Datta et al en 1983 [31].
- ✓ Le second courant admettant une origine mixte, à savoir myogénique et réticulocytaire : Fruhling et al en 1956 [38], Corny en 1960 [39] ,Preda et Manulescu en 1964 [40] ,Loire, Arcadio , Perrin et Tabib en 1968 [41].

Quant à l'étiologie, elle demeure inconnue malgré les nombreuses hypothèses exposées.

## ***Epidémiologie***

L'incidence des myocardites est très difficile à estimer car les critères cliniques, électrocardiographiques et échocardiographiques ne sont pas spécifiques.

En dehors d'un contexte infectieux ou toxiallergique très précis, le diagnostic de certitude ne peut être acquis qu'à l'examen anatomopathologique par biopsie endomyocardique ou à l'autopsie dans les formes mortelles.

### ***Les myocardites :***

Sur un total de 634 440 autopsies au Japon entre 1958 et 1984, 929 myocardites non spécifiques ont été observées, soit une prévalence de 0,15 % [42].

Il est intéressant de noter que le mode d'examen histologique joue un rôle important dans les résultats statistiques. Ainsi, dans une série rétrospective de 17 612 rapports d'autopsie

de routine en Italie entre 1985 et 1994, Passarino et al [43] ont trouvé 91 myocardites (0,53%) tandis que dans une étude prospective sur 605 autopsies durant la même période avec des échantillons myocardiques standardisés, la prévalence des myocardites atteint 5,1%. La maladie est plus fréquente chez l'adulte entre 30 et 49 ans, dans le sexe féminin (7,4 contre 4%) et chez les sujets décédés de cancer.

Les biopsies endomyocardiques (BEM) sont le plus souvent réalisées dans les insuffisances cardiaques de début récent.

A l'université de Pavie [44], 601 patients ont eu une biopsie endomyocardique entre 1985 et 1995, conduisant au diagnostic de myocardite chez 26 patientes (4,3 %).

Dans une étude multicentrique française similaire réalisée entre 1984 et 1986, chez 91 patients dont l'insuffisance cardiaque avait débuté moins de 1 an auparavant, seulement quatre myocardites aiguës ont été diagnostiquées, soit 4,4 % [45].

Des chiffres atteignant 14 % sont en revanche retrouvés à Baltimore dans l'évaluation de 1757 patients se présentant comme une cardiomyopathie dilatée inexplicée [46].

### ***La myocardite de Fiedler ou myocardite idiopathique à cellules géantes :***

Cette forme particulière de myocardite est très rare, seulement une centaine de cas a été répertoriée dans la littérature.

En analysant 40 000 autopsies de soldats décédés pendant la seconde guerre mondiale, Moritz et Zamschek (1946) retrouvent 0.035% de cas étiquetés « myocardite isolée », sans hypertrophie cardiaque mais avec dilatation du ventricule gauche, associée à une infiltration de cellules inflammatoires de degré variable [47].

Au Japon, de 1980 à 1990, 3000 autopsies de patients âgés de plus de 60 ans ont été analysées, les myocardites représentent 0.4% des cas et aucun cas de myocardite de Fiedler n'a été rapporté [48].

Dans l'étude des causes de cardiomyopathies dilatées de Mac Carthy et al en 2000, 3 cas de myocardites à cellules géantes ont été retrouvés soit 0.17 % [46].

Un registre des myocardites à cellules géantes a été entrepris par Cooper et al en 1997; il réunit différents centres cardiaques à travers plusieurs pays et a permis d'affiner les connaissances sur la myocardite à cellules géantes. 63 patients ont été atteints : 33 femmes et 30 hommes, la moyenne d'âge est de 42.6 ans, les âges allant de 16 à 69 ans [49].

Ce même registre a été complété au fur et à mesure des années. Okura et al en janvier 2003 ont des résultats plus récents en comparant la myocardite idiopathique à cellules géantes (avec 73 cas) et la sarcoïdose cardiaque. Concernant la myocardite à cellules géantes, la moyenne d'âge est de 42.5 ans ( $\pm$  13.2), la prédominance est masculine avec 52% d'hommes et au niveau ethnique, l'étude retrouve 75% de blancs, 4% de noirs, 7% d'asiatiques, autres 6% et ethnicité inconnue 8% [50].

## ***Circonstances de découverte***

### **Clinique**

#### ***Les myocardites***

Les circonstances cliniques qui font évoquer une myocardite sont :

- ✓ Une insuffisance cardiaque aiguë fébrile chez un sujet jeune, mais ce tableau est rarement présent et l'on rencontre plus fréquemment des formes plus torpides avec une asthénie, une dyspnée, des palpitations, des nausées évoluant vers un tableau d'insuffisance cardiaque congestive orientant vers une cardiomyopathie dilatée d'apparition récente. Parfois le début peut-être marqué par un choc cardiogénique réalisant une forme fulminante.
- ✓ Une péricardo-myocardite avec douleur thoracique constrictive simulant l'infarctus du myocarde, obligeant à recourir à la réalisation d'une coronarographie.
- ✓ Des troubles du rythme et de la conduction : palpitations, tachycardie supra-ventriculaire et pour les formes les plus graves, arythmies ventriculaires et bloc auriculo-ventriculaires.

- ✓ Une mort subite.
- ✓ Une embolie artérielle par migration d'un thrombus mural.

### ***La myocardite idiopathique à cellules géantes***

Davidoff et al [51] ont pu comparer la présentation clinique de myocardites idiopathiques à cellules géantes (10 cas, 1<sup>er</sup> groupe) et celle des myocardites lymphocytaires (36 cas, 2<sup>ème</sup> groupe) et ont mis en évidence :

- ✓ Une tachycardie ventriculaire est présente dans 90% des cas du premier groupe et dans 25% du deuxième groupe.
- ✓ Le bloc auriculo-ventriculaire nécessitant la pose d'un stimulateur cardiaque définitif est plus souvent rencontré dans les cas de myocardites à cellules géantes : 60% contre 8.3%.
- ✓ La fraction d'éjection du ventricule gauche est moins diminuée dans le premier groupe : 43% contre 33%.
- ✓ Les décès ou la nécessité d'une transplantation cardiaque : 7/10 pour les myocardites à cellules géantes (70%) et 11/36 pour les myocardites lymphocytaires (31%).
- ✓ La survie à quatre ans est évaluée à 50% pour le groupe 1 et à 62% pour le groupe 2.

Le groupe d'étude multicentrique sur les myocardites idiopathiques à cellules géantes dirigé par Cooper a pu mettre en évidence pour sa part [49] :

- ✓ Une insuffisance cardiaque congestive dans 75% des cas avec dyspnée d'effort, orthopnée, oedèmes périphériques.
- ✓ La présence d'une tachycardie ventriculaire chez 14% des patients avec des symptômes comme des palpitations, une syncope voire une mort subite ; par contre, au cours de l'évolution de la maladie, la moitié des patients ont présenté une tachycardie ventriculaire.
- ✓ Des précordialgies et des signes électrocardiographiques d'infarctus du myocarde (6% des patients).
- ✓ Un choc cardiogénique (5% des patients).



## Para-clinique

### *Electrocardiogramme*

Les anomalies de la repolarisation sont diffuses et quasi constantes au cours des myocardites. Si elles sont assez spécifiques chez le sujet jeune [52], elles peuvent être difficiles à différencier de l'ischémie-lésion myocardique.

Les arythmies supra-ventriculaires (fibrillation, flutter) sont rares.

Les arythmies ventriculaires comme les extrasystoles monomorphes ou polymorphes et les tachycardies ventriculaires soutenues ou non sont plus fréquentes.

Les troubles de la conduction intra-ventriculaire (bloc de branche, héli-bloc de branche gauche) peuvent être rencontrés ainsi que les troubles de la conduction auriculo-ventriculaire de tous degrés.

### *Biologie*

Un syndrome inflammatoire est habituel à la phase aiguë avec accélération de la vitesse de sédimentation, augmentation de la fibrinémie, des alpha-2 globulines, de la protéine C réactive. Des complexes immuns circulants sont présents chez 72.7% des myocardites à la phase aiguë [53].

L'élévation du taux sérique de créatine phosphokinase et particulièrement sa fraction iso-enzyme MB (CPK-MB) est un marqueur de nécrose myocytaire de la myocardite (comme pour l'infarctus du myocarde).

Smith et al ont démontré la supériorité du dosage de la troponine I pour la détection des myocardites [54]. Chez 88 patients présentant un tableau clinique évocateur de myocardite, 53 sont confirmés histologiquement par biopsie endomyocardique. Sur ces 53, 38% présentent une élévation du taux de troponine I contre 5.7% pour la CPK-MB.

Les auto-anticorps spécifiques du cœur sont retrouvés dans 59 % des cas de péricardo-myocardites et cardiomyopathies congestives par Maisch et al [53] : anticorps anti-sarcolemme (45%), anticorps anti-myolemmes (39%), anti-fibrillaires(32%). Une autre étude dirigée par Caforio [55] retrouve des auto-anticorps spécifiques du cœur dans 45% des cas de myocardites, la recherche d'anticorps cardiaques dans les deux cas de myocardites à cellules géantes s'est avérée positive.

### ***Radiographie thoracique***

La silhouette cardiaque peut être augmentée de volume par dilatation ventriculaire ou épanchement péricardique associé. Des images d'œdème pulmonaire et d'épanchements pleuraux peuvent s'y associer.

### ***Echocardiographie***

L'échocardiographie trans-thoracique est l'examen clé pour affirmer la présence d'une dysfonction ventriculaire : le ventricule gauche est habituellement dilaté et sa fraction d'éjection dégradée. L'hypokinésie est classiquement diffuse mais elle peut être segmentaire comme dans une cardiopathie ischémique. Les parois ventriculaires peuvent être épaissies de façon globale ou localisée. Une thrombose murale s'observe dans 15% des cas de myocardite. Un épanchement péricardique peut être associé à la dysfonction ventriculaire [56].

### ***Scintigraphie myocardique***

La scintigraphie au Gallium 67 est un marqueur des exsudats inflammatoires. Le Gallium se fixe sur la transferrine et sur les membranes des leucocytes polynucléaires, des lymphocytes et des monocytes. Cet examen pratiqué chez des patients en insuffisance cardiaque primitive d'apparition récente est positif dans 14 à 20% des cas sans corrélation avec les résultats de la biopsie endomyocardique [46,57] . Sa réalisation est difficilement praticable du fait de l'irradiation importante lors de cet examen.

La scintigraphie myocardique aux anticorps antimyosine marqués à l'Indium 111 est un marqueur de la nécrose myocytaire.

Matsumori et al ont mis en évidence au stade aigu de la myocardite une positivité de la scintigraphie aux anticorps antimyosine chez trois patients sur trois, un sur sept au stade chronique et sept sur dix au stade de cardiomyopathie dilatée [58].

Kühl et al ont comparé les résultats de la scintigraphie aux anticorps antimyosine à ceux de la biopsie endomyocardique chez 65 patients [59] : 36 ont une scintigraphie positive alors que 6 ont une myocardite à l'examen anapathomologique. Si l'analyse histologique est complétée par une analyse immunohistologique, la corrélation est meilleure : 31 des 36 patients (86%). La sensibilité pour la détection de myocardite est de 66% et sa spécificité de 71%.

### ***Imagerie par résonance magnétique***

Lors d'une myocardite, les réactions inflammatoires induisent une intensité anormale du signal en mode T2 [60] .

A la phase aiguë de la myocardite, dans les deux premières semaines, il existe un hypersignal en mode T2 lié à la présence d'œdème [61] .

### ***Angioscopie percutanée***

Uchida et al [62] ont observé directement l'endocarde du ventricule gauche par fibre optique à l'aide d'un cathéter-guide dans 4 cas de myocardites aiguës. A la deuxième semaine, l'endocarde est de couleur brune avec des plages rouges. Entre 3 et 8 semaines, il redevient rose avec des zones rouges ou brun-rouges et dans un cas, une thrombose pariétale est observée. Cette technique permettrait de guider la biopsie endomyocardique et de confronter les données macro et microscopiques.

## ***Biopsie endomyocardique***

Elle représente actuellement l'examen de référence dans le diagnostic de myocardite. Elle permet le diagnostic positif histologique.

Depuis son introduction en 1963, la technique a été développée en routine avec des prélèvements biventriculaires. Dans le même temps, les études se sont affinées grâce aux avancées en immunohistochimie et en biologie moléculaire [63] .

Ses indications habituelles sont la recherche d'un rejet après transplantation cardiaque, le diagnostic de myocardites, de cardiomyopathies, de toxicité médicamenteuse, les arythmies , une localisation cardiaque de maladies de système ou de pathologie cancéreuse [64] .

La biopsie est réalisée par ponction percutanée de la veine fémorale ou jugulaire interne, plus rarement par voie artérielle rétrograde. Au moins cinq fragments myocardiques sont recommandés ; les biopsies de petite taille sont effectuées dans la paroi septale du ventricule droit ou plus rarement du ventricule gauche. Un fragment non fixé doit être adressé au laboratoire de virologie, un fragment peut être fixé dans la glutaraldéhyde pour une étude ultrastructurale et un autre fragment congelé pour une étude en immunohistochimie, en hybridation in situ et/ou en biologie moléculaire [65] .

Cette technique invasive a pour principal risque la perforation ventriculaire.

On peut lui opposer une grande variabilité, en fonction des différentes classifications comme nous le verrons plus tard, en fonction de la population de patients étudiés et en fonction du délai entre le début de la symptomatologie et la réalisation de la biopsie. Les critères de Dallas essaient de répondre en permettant une standardisation [1].

Shields et al ont particulièrement étudié le rôle de la biopsie endomyocardique dans les myocardites idiopathiques à cellules géantes [66]. 30 patients (sur 62) issus de l'étude multicentrique sur les myocardites à cellules géantes ont eu à la fois une étude par biopsie endomyocardique et une étude histologique du cœur (autopsie, cœur explanté et examen de la tranche du myocarde lors de la pose de l'assistance cardiaque). La sensibilité de la biopsie myocardique pour la myocardite idiopathique à cellules géantes est de 80%, la valeur prédictive positive de 71%.

## **Classifications**

Elles reposent sur l'examen histologique, soit par biopsie endomyocardique, soit par étude d'une pièce autopsique.

### **Classification de « Dallas »**

En 1984, se sont réunis à Dallas les experts en histologie myocardique. Cette classification est basée sur l'examen en microscopie optique d'au moins trois fragments myocardiques [67]. Il s'agit de la classification la plus reconnue.

- ✓ A la première biopsie, le diagnostic de myocardite « active » est retenu s'il existe un infiltrat inflammatoire associé à une nécrose ou à une vacuolisation des myocytes adjacents avec irrégularité des contours ou ruptures cellulaires. Il s'y associe ou non une fibrose interstitielle. La myocardite est dite « borderline » ou « frontière » lorsque l'infiltrat est épars et sans dégénérescence myocytaire. Ce diagnostic est provisoire et nécessite un examen plus approfondi ou une nouvelle biopsie [68].
- ✓ Les biopsies ultérieures jugent l'évolution des lésions. La myocardite est dite évolutive ou persistante, avec ou sans fibrose si les lésions restent superposables. La myocardite est dite « en voie de résolution » si l'infiltrat inflammatoire diminue. Enfin, le terme de myocardite « guérie », avec ou sans fibrose, est utilisé si l'infiltrat cellulaire a totalement disparu.

Dans le cas d'une myocardite de Fiedler ou myocardite idiopathique à cellules géantes, on observe un infiltrat inflammatoire constitué de cellules géantes multinuclées associées à des lymphocytes, à des polynucléaires éosinophiles, des macrophages et de rares plasmocytes [65]. Des cardiomyocytes sont nécrosés. A un stade plus tardif, il apparaît un tissu de granulation riche en fibres de collagène [69]. La plupart des cellules géantes observées expriment l'antigène CD68 et les lymphocytes sont surtout CD8 positifs [69].

Le principal diagnostic différentiel est celui de sarcoïdose cardiaque [69]. On note alors des granulomes avec des cellules épithélioïdes et des cellules géantes CD68 positifs associées à des lymphocytes et surtout à une fibrose [69,70]. Les images de nécrose myocytaire et les polynucléaires éosinophiles sont absents [49,71].

### **Classification de Fenoglio**

En 1983, Fenoglio et al [72] ont proposé une classification anatomoclinique basée sur l'étude de 34 patients ayant une insuffisance cardiaque inexplicée. Ils distinguent trois formes :

- ✓ La myocardite aiguë (21%) caractérisée par un infiltrat cellulaire et une dégénérescence myocytaire étendus, survenant chez des sujets âgés de 20 ans en moyenne, ayant une fraction d'éjection du ventricule gauche autour de 22 %. 5 patients sur 7 sont décédés après une durée moyenne de 8 semaines.
- ✓ La myocardite rapidement progressive (53 %) caractérisée par une fibrose interstitielle associée à un infiltrat cellulaire et une dégénérescence myocytaire aiguë ou en voie de résolution. Elle touche des sujets plus âgés, autour de 35 ans, avec une fraction d'éjection du ventricule gauche moyenne à 19 %. 17 patients sur 18 meurent après une durée moyenne de 23 mois.
- ✓ La myocardite chronique (26 %), similaire à la cardiomyopathie dilatée, avec des infiltrats cellulaires focaux et une dégénérescence myocytaire disséminée. L'âge moyen de survenue est de 31 ans, la fraction d'éjection du ventricule gauche est en moyenne moins altérée et le pronostic est bon, tous les patients étant vivants avec un recul de 39 mois.

### **Classification de Lieberman**

Lieberman propose en 1991 [73], une classification qui s'inspire de celle des hépatites virales et distingue quatre formes anatomocliniques :

- ✓ La myocardite « fulminante » (11%) qui se révèle brutalement par un choc cardiogénique ou une mort subite par fibrillation ventriculaire. A

la biopsie endomyocardique initiale, on retrouve des foyers multiples de myocardite active. Cette forme immédiatement gravissime est susceptible de guérison complète en quelques semaines avec une résolution complète de la myocardite active.

- ✓ La myocardite aiguë « classique », la plus fréquente (74 %), qui a un début volontiers insidieux, se manifestant par une dyspnée d'effort ou une asthénie conduisant au diagnostic d'insuffisance cardiaque. A la biopsie endomyocardique, les lésions sont celles d'une myocardite active ou d'une forme frontière. L'évolution se fait souvent vers la cardiomyopathie dilatée avec une fibrose myocardique interstitielle sans infiltrat cellulaire.
- ✓ La myocardite « chronique active » (9%), évoluant insidieusement vers l'insuffisance cardiaque lentement progressive. L'aspect histologique à la biopsie initiale est celui d'une myocardite active ou d'une forme frontière. L'évolution se fait vers la cardiomyopathie dilatée avec des lésions histologiques de myocardite évolutive ou en voie de guérison, avec de la fibrose disséminée et parfois des cellules géantes.
- ✓ La myocardite « chronique persistante » (6%) correspond à la découverte histologique d'infiltrats cellulaires associés à une discrète dégénérescence myocardique chez les sujets se plaignant de palpitations ou de douleurs thoraciques, révélant des arythmies ventriculaires inexplicées ou de discrètes dysfonctions ventriculaires à l'échocardiographie.

La myocardite idiopathique à cellules géantes est une forme histologique rare pour Lieberman et al [73]. C'est une entité à part entière, classiquement d'évolution fatale dans les 18 mois suivant le diagnostic. Elle peut se présenter sous forme fulminante et évoluer vers une forme chronique active ; ce qui permet de penser qu'il s'agit d'une maladie chronique progressive.

# *Observation*



Madame L. âgée de 56 ans est adressée au service des urgences par son médecin traitant pour asthénie et altération de l'état général.

La patiente est rapidement orientée vers le service de soins intensifs cardiologiques pour état de choc cardiogénique et rythme idioventriculaire accéléré.

### **Antécédents**

Ils sont marqués par la notion de prurit avec poussées d'urticaire géant nécessitant une corticothérapie par voie générale (CORTANCYL® 10 mg/jour), antihistaminique H1 (CLARITYNE® 10mg/jour) et anxiolytique (ATARAX®). Cette symptomatologie a débuté trois ans auparavant, après un choc affectif (maladie de son époux) et un nouveau travail dans une boulangerie. Les bilans allergologique et parasitologique se sont révélés négatifs. Le dermatologue alors consulté n'a ni modifié le traitement, ni pratiqué de bilan complémentaire devant l'amendement de la symptomatologie sous traitement.

Cette patiente est active et ne présente pas de facteur de risque cardio-vasculaire.

### **Histoire de la maladie**

Vingt jours avant son admission, madame L. a consulté un cardiologue pour précordialgies à la montée d'escaliers et tachycardie nocturne. L'examen clinique alors effectué est normal avec une tension artérielle notée à 110/70 mm de mercure. L'électrocardiogramme montre un rythme sinusal régulier à 85 par minute, des complexes QRS fins et une négativation des ondes T dans le territoire apico-latéral. L'échographie trans-thoracique met en évidence un décollement péricardique postérieur systolique banal.

Madame L. aurait présenté un épisode infectieux bronchique accompagné de diarrhée la semaine précédent son admission.

## **Examen clinique**

A son entrée dans le service de soins intensifs cardiologiques, madame L. présente une altération de l'état général avec asthénie et anorexie. L'examen des téguments retrouve une pâleur cutanéomuqueuse. L'examen du système cardio-vasculaire est en faveur d'une insuffisance cardiaque droite avec turgescence jugulaire, hépatomégalie et reflux hépatojugulaire ; la tension artérielle est notée à 85/60 mm de mercure.

## **Electro-cardiogramme**

Il inscrit un rythme régulier à 100 cycles par minute sans onde p visible avec des complexes QRS élargis, un axe hyper droit évoquant une tachycardie ventriculaire. Au cours de l'évolution, on observe une modification progressive des tracés.

L'électrocardiogramme d'admission (*Figure 2*) inscrivant une tachycardie régulière à 100 battements/min avec des QRS mesurant 120ms, un aspect de bloc de branche droit incomplet, un axe hyperdroit, un sus-décalage du segment ST limité aux dérivations DIII, aVR et V1, une ischémie-lésion sous-endocardique en DI, DII, aVL et de V3 à V6.

L'électrocardiogramme 20 heures après l'admission (*Figure 3*) montre une tachycardie irrégulière à 120 battements/min avec élargissement important des QRS mesurant 160 ms. L'axe est orienté à gauche avec la persistance du bloc de branche droit.

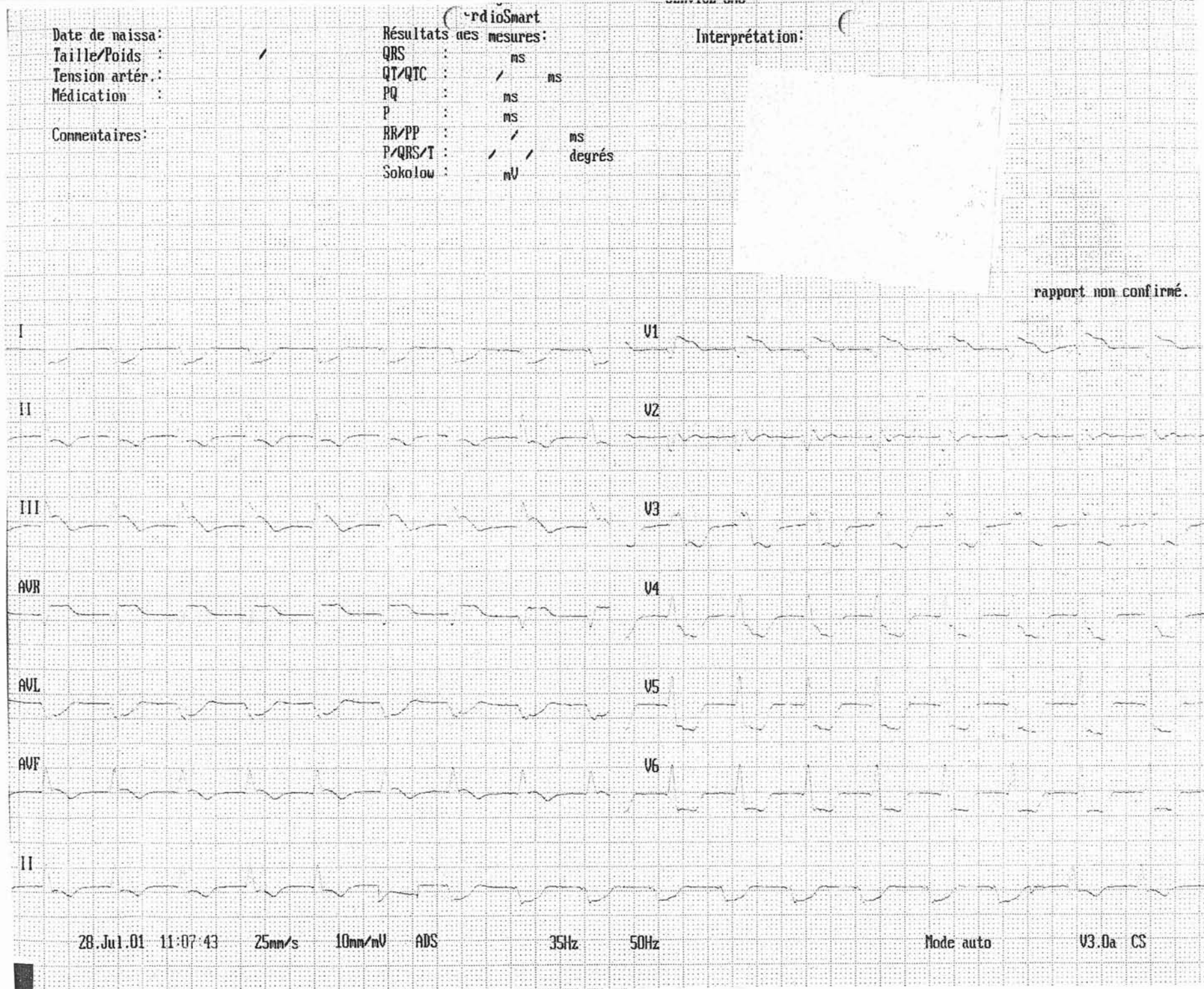## **Biologie**

Elle objective une insuffisance rénale (créatinine à 25.5mg/l avec urée à 1.59g/l) et une insuffisance hépato-cellulaire avec cytolysé hépatique (TQ à 43%, SGOT à 95 u/l et SGPT à 92 u/l). Les CPK totales sont à 272u/l. La protéine C réactive est à 126 mg/l.

## **Echographie cardiaque trans-thoracique**

Elle retrouve un aspect hyper réfringent des parois myocardiques avec dilatation majeure du ventricule droit et défaut de coaptation des valves tricuspides (fuite 4/4) ; une hypokinésie globale du ventricule gauche dilaté avec fuite mitrale fonctionnelle stade 2/4, septum paradoxal et aspect de surcharge myocardique. La fraction d'éjection du ventricule gauche est évaluée à 40%. Par ailleurs, on note la présence d'un épanchement péricardique modéré estimé à 50-100cc.


Figure 2



FC: 118/min

No pat. :  
Né :  
Age :  
Sexe :  
Taille : cm  
Poids : kg  
PA : mmHg  
Med. :  
Rem. :

Di 29. JUL. 01 07:49:48



0 mm/mV 25 mm/s 0.12-35 Hz F50 SSF SB5 10 mm/mV C5100 S 4.29 USCI \* CHR \* METZ

Figure 3

### **Echographie abdominale :**

Elle met en évidence un foie cardiaque avec une ascite minime.

### **Enregistrement endocavitaire**

Il confirme l'existence d'une tachycardie ventriculaire lente avec paralysie auriculaire complète (l'oreillette droite n'est ni détectable ni stimulable). Les tentatives de réduction de l'arythmie ventriculaire par overdrive ont échoué, le ventricule droit ne répondant pas aux stimulations endocavitaires.

### **Au total**

L'ensemble du tableau oriente vers une atteinte myocardique sévère avec choc cardiogénique, insuffisance hépato-cellulaire et rénale associées.

La prise en charge initiale a consisté en une correction des désordres hydro-électrolytiques et un traitement par hydrocortisone dans l'éventualité d'une insuffisance surrénalienne aiguë associée.

### **Evolution**

Elle est marquée par des changements permanents de morphologie de la tachycardie ventriculaire.

Les mesures symptomatiques ont permis une stabilisation hémodynamique précaire avec reprise de la diurèse.

Puis l'accélération persistante de la fréquence cardiaque avec incompetence hémodynamique a conduit à l'instauration d'une assistance ventilatoire et la réalisation de trois chocs électriques externes qui n'ont pas permis la réduction de la tachycardie ventriculaire.

Le traitement anti-arythmique n'a permis qu'un ralentissement de la tachycardie malgré l'utilisation de sulfate de magnésium puis de CORDARONE®.

Le statut hémodynamique s'est dégradé malgré une réhydratation hydro-électrolytique intensive avec remplissage de macro-molécules puis utilisation d'adrénaline.

Madame L. est décédée vingt deux heures après son entrée dans le service de soins intensifs cardiologiques.

### **Bilan toxicologique**

- ✓ DEPAKINE®
- ✓ DIGOXINE®
- ✓ Théophylline
- ✓ Antidépresseur tri cyclique
- ✓ Carbamazépine
- ✓ Phénylhydantoïne

Sont tous revenus négatifs

### **Bilan infectieux**

Les recherches de :

- Adénovirus
- Entérovirus
- Echovirus
- Légionellose
- Coxsachies A et B

Sont restées négatives.

### **Examen anapathomologique (autopsie)**

#### ***Examen macroscopique (Photographie 1)***

Il met en évidence une cardiomégalie avec une masse de 650 grammes. On découvre des lésions de myomalacie intéressant la totalité de ventricule gauche et du septum interventriculaire correspondant à une nécrose myocardique étendue sans thrombose ou sténose des artères coronaires.

Le foie a un aspect muscade en rapport avec une stase sanguine chronique.

L'examen de l'appareil respiratoire révèle une pneumopathie oedémateuse et congestive.

### ***Examen microscopique (Photographies 2 et 3)***

L'ensemble des tuniques cardiaques est remanié par un intense infiltrat inflammatoire granulomateux. Ce dernier est constitué de cellules géantes disposées en éléments isolés ou petits amas, mêlés à de nombreux macrophages, à des lymphocytes, à de nombreux polynucléaires neutrophiles et éosinophiles. Cet infiltrat inflammatoire est associé à des territoires de nécrose des cardiomyocytes. Par contre, il n'est pas noté de nécrose caséuse. Sur l'ensemble des prélèvements examinés, il n'est pas observé de lésion de vascularite.

Ces lésions de myocardite granulomateuse intéressent la totalité du muscle cardiaque.

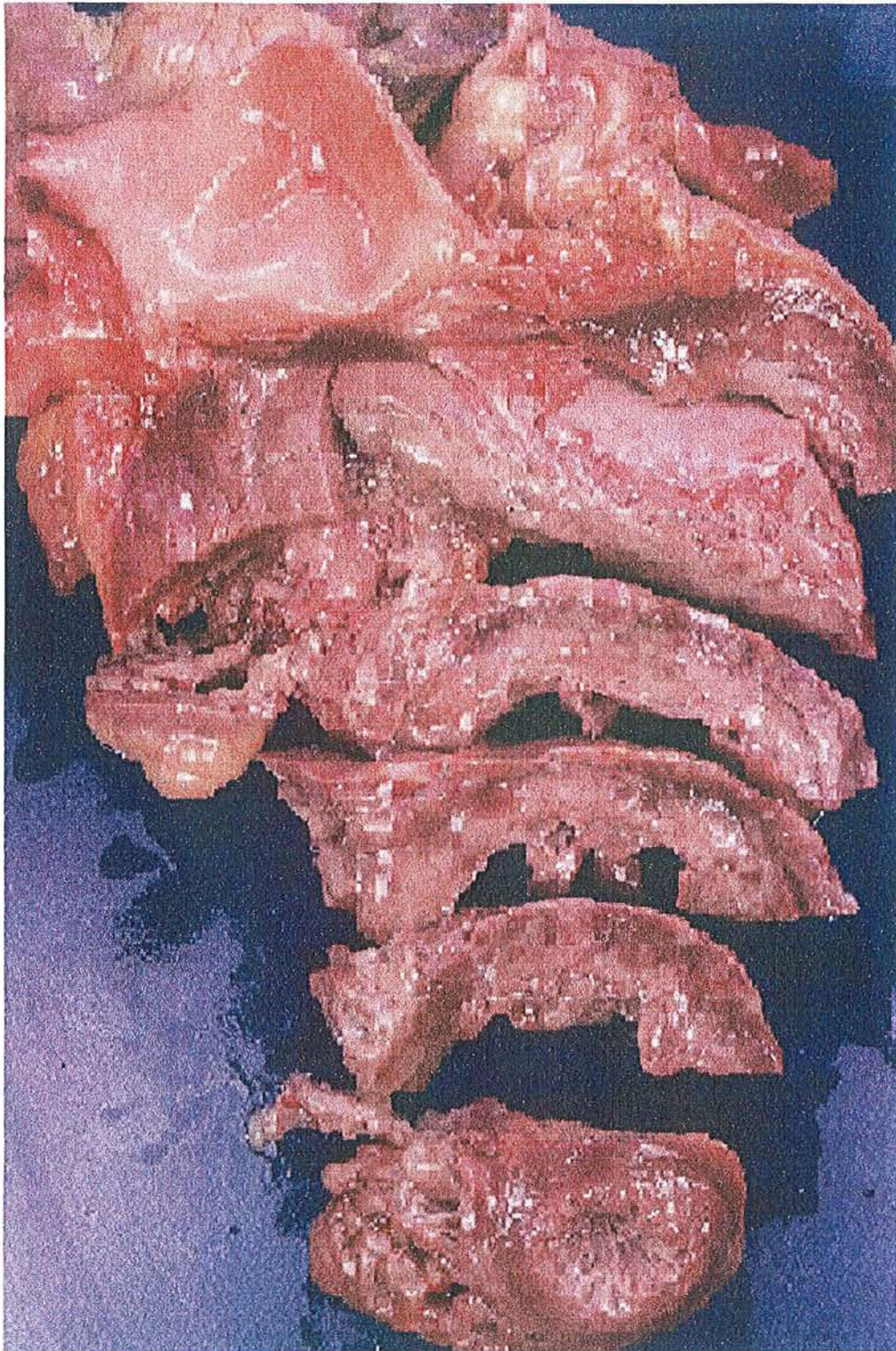Les colorations du Ziehl et PAS n'ont pas mis en évidence d'agent pathogène.

Les investigations immuno-histochimiques confirment l'existence au sein de l'infiltrat inflammatoire d'une importante population macrophagique et giganto-cellulaire, exprimant fortement le KP1 (CD68).

La majorité des lymphocytes observés sont de phénotype T, marqués avec l'anticorps anti-cd3. Par ailleurs, ces lymphocytes sont principalement CD8 positifs.

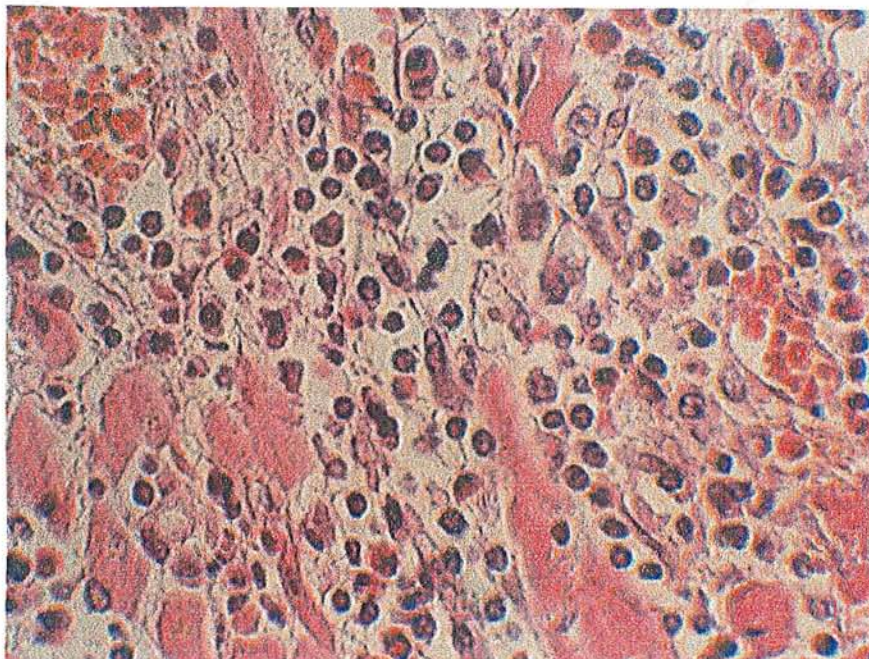
Au total, il s'agit d'une myocardite granulomateuse riche en macrophages et cellules géantes. Le diagnostic anapathomologique est celui de myocardite idiopathique à cellules géantes ou myocardite de Fiedler.



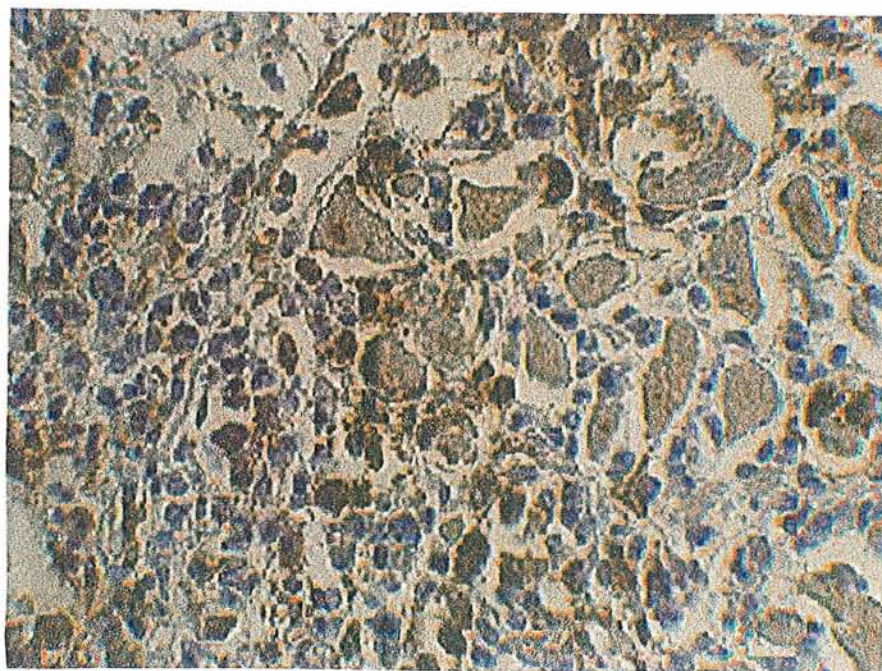


**Photographie 1 :** Examen macroscopique de tranche de cœur





**Photographie 2 :** Examen microscopique montrant un infiltrat granulomateux constitué de cellules géantes, présence de nombreux lymphocytes au sein du parenchyme myocardique.



**Photographie 3 :** Etude immunohistochimique avec infiltrat inflammatoire exprimant fortement le KP1.

# *Discussion*

## ***Discussion diagnostique***

L'observation précédemment décrite met en relief des problèmes diagnostiques et thérapeutiques devant une défaillance cardiaque d'installation rapide avec arythmie ventriculaire chez une personne d'âge moyen.

En l'absence d'atteinte congénitale, d'anomalie valvulaire ou coronarienne, le diagnostic de myocardite a rapidement été envisagé. Par contre, le diagnostic de maladie de Fiedler ou myocardite idiopathique à cellules géantes n'a été posé qu'à l'examen anapathomologique, lors de l'autopsie.

Les différents diagnostics différentiels sont ceux de myocardites virales, bactériennes ou à micro-organismes apparentés, myocardites fongiques, parasitaires, myocardites toxiques, d'hypersensibilité et myocardites au cours de connectivites et d'angéites nécrosantes.

### **Myocardites virales**

En faveur de ce diagnostic, les antécédents récents d'infection bronchique avec épisode diarrhéique ainsi que le syndrome inflammatoire biologique.

Le diagnostic de myocardite virale repose sur des examens complémentaires : sérologies, cultures, biologie moléculaire et aspect histologique du myocarde.

Le plus souvent, il s'agit d'une myocardite lymphocytaire et l'enquête étiologique est difficile et complexe, nécessitant la recherche de séquence d'ADN ou d'ARN viraux dans les fragments de biopsie endomyocardique.

Les virus les plus souvent rencontrés au cours des myocardites sont décrits dans le tableau 1 [74].

<b>Famille</b>	<b>Virus</b>	<b>Maladie infectieuse habituelle</b>
<b>Virus à ADN</b> <i>Adenoviridae</i> <i>Hepadnaviridae</i> <i>Herpesviridae</i>	Adénovirus Virus hépatite B Herpes simplex Virus zona-varicelle Cytomégalovirus Virus Ebstein Barr	Herpès  Mononucléose infectieuse
<i>Poxviridae</i>	Orthopoxvirus	Vaccine, variole
<b>Virus à ARN</b> <i>Picornaviridae</i>	Coxsackie A, B Poliovirus Echovirus Virus de l'hépatite A	Poliomyélite antérieure aiguë
<i>Orthomyxoviridae</i>	Virus influenza A, B, C	Grippe
<i>Paramyxoviridae</i>	Virus para-influenza Virus de la rougeole Virus des oreillons Virus respiratoire syncytial	
<i>Flaviviridae</i>	Virus amaril Arbovirus, groupe B Virus de l'hépatite C	Fièvre jaune Dengue
<i>Rhabdoviridae</i>	Virus de la rage	
<i>Retroviridae</i>	Virus de l'immunodéficience humaine 1 et 2	Sida

Tableau 1 – Classification des myocardites virales [74]

En terme de fréquence, les virus les plus fréquemment rencontrés dans les myocardites sont les picornavirus et plus particulièrement le Coxsackie B.

Dans les études expérimentales, l'atteinte myocardique est principalement provoquée par cytotoxicité d'origine immunologique à la phase virémique initiale [75, 76].

Les modèles animaux ont cependant montré sur des études histologiques successives que l'infiltrat lymphocytaire initial peut être remplacé dans les semaines qui suivent l'inoculation du virus par une fibrose extensive [77].

L'hypothèse de la médiation immunologique cytotoxique de l'atteinte virale est renforcée par les similitudes histologiques retrouvées entre l'aspect de la myocardite lymphocytaire après inoculation virale et l'aspect de rejet de greffe après transplantation cardiaque [78].

Lors d'un rejet de greffe, les cytokines notamment l'Interleukine II sont secrétées par les lymphocytes T activés. Quand l'Interleukine II est injectée à l'animal par voie intraveineuse, elle provoque les mêmes lésions que la myocardite [79].

L'hypothèse d'une myocardite virale était possible chez cette patiente devant le mode évolutif rapide, l'âge moyen et la notion d'infection bronchique avec épisode diarrhéique récent.

### **Myocardites bactériennes et à micro-organismes apparentés**

#### ***Diphthérie***

La myocardite diphtérique est responsable d'un tableau de troubles graves de la conduction intraventriculaire et atrioventriculaire et est précédée d'une angine grave ou maligne dans les 5 à 12 jours. Si les signes cliniques peuvent correspondre, en revanche l'anamnèse révoque cette hypothèse.

Cette myocardite serait liée à l'imprégnation de la toxine du bacille avec des lésions histologiques essentiellement dégénératives suivies d'un infiltrat inflammatoire à prédominance histiocytaire [80].

#### ***Salmonelloses***

Lors d'une atteinte myocardique liée à l'endotoxine, le tableau rencontré est un choc circulatoire périphérique avec troubles de la repolarisation à l'électrocardiogramme. Si la patiente a présenté un épisode diarrhéique d'allure banale, le tableau clinique rencontré ne correspond pas à cette forme de myocardite.

#### ***Tuberculose***

Ni l'anamnèse, ni la radiographie pulmonaire ne permettent d'évoquer une myocardite tuberculeuse qui se rencontre plus volontiers chez des patients immunodéprimés. A l'étude anapathomologique, il s'agit également d'une forme granulomateuse mais la lésion

histologique élémentaire est un tubercule formé par une nécrose centrale contenant parfois des bacilles de Koch, entourée d'une couronne lymphocytaire et de quelques cellules géantes.

### ***Rhumatisme articulaire aigu***

La myocardite rhumatismale est le plus souvent infra clinique, secondaire à une angine à streptocoque bêta-hémolytique du groupe A, souvent limitée à un simple allongement du segment PR et fréquemment associée à une atteinte des deux autres tuniques du cœur, l'endocarde et le péricarde. Ni l'âge avancé, ni la présentation n'ont fait évoquer ce diagnostic.

### ***Brucellose***

L'anamnèse ne retrouve pas de notion de contamination animale (bovine, porcine ou ovine) et l'atteinte myocardique se traduit par un allongement de la conduction auriculo-ventriculaire et des anomalies de l'onde T [81].

### ***Pyogènes***

L'anamnèse est beaucoup plus parlante, l'atteinte myocardique suivant une septicémie ou une endocardite. Les germes rencontrés sont les streptocoques, les staphylocoques, les pneumocoques, les méningocoques et d'autres bactéries plus exceptionnellement. La lésion élémentaire histologique est un micro abcès au sein d'un amas de polynucléaires. A l'échocardiographie notamment par voie transoesophagienne, de véritables poches abcédées peuvent s'observer.

### ***Choléra***

Il fait partie des diagnostics différentiels, l'atteinte myocardique est secondaire à la toxine du vibron cholérique et a été observée au Mexique [82].

### ***Gangrène gazeuse***

Le *Clostridium perfringens* peut être responsable de myocardite avec abcès perforés.

### ***Maladie des légionnaires***

L'atteinte cardiaque secondaire à *Legionella pneumophila* est rare et le tableau est dominé par l'atteinte respiratoire et neurologique.

### ***Borréliose et leptospirose***

Après une piqûre de tique et contraction de la maladie de Lyme, une atteinte myocardique peut être observée, se manifestant par une syncope sur trouble de la conduction auriculoventriculaire, une insuffisance cardiaque congestive.

### ***Autres germes***

*Chlamydia psittaci*, *Chlamydia trachomatis*, *Rickettsia burnetii*, *Mycoplasma pneumoniae* et les actinomycoses ont pu être rapportés dans des atteintes myocardiques qui sont secondaires à l'infection bactérienne.

### **Myocardites fongiques**

Les myocardites dues à des mycoses se rencontrent essentiellement chez des patients immunodéprimés. Les facteurs de risque reconnus sont l'infection par le virus de l'immunodéficience humaine, l'administration d'antibiotique à large spectre, de corticostéroïdes et d'agents cytotoxiques, les explorations médicales invasives [83].

Madame L. était sous corticothérapie au long cours, sous 5 à 10 mg de CORTANCYL® en fonction de sa symptomatologie prurigineuse, le diagnostic de myocardite fongique était donc à envisager.

Les mycoses rencontrées (tableau 2) sont souvent responsables d'une atteinte multiviscérale et l'atteinte myocardique est plus volontiers focale [84,85].

<b>Famille</b>	<b>Genre</b>
Candida	Candida albicans Candida glabrata
Cryptococcoses	Cryptococcus neoformans
aspergillose	Aspergillus fumigatus

Tableau 2 : mycoses responsables de myocardite



### **Myocardites parasitaires**

L'anamnèse ne retrouvant pas de notion de voyage en zone endémique et l'âge moyen de la patiente ont permis d'écarter certaines atteintes myocardiques parasitaires :

- ✓ Trypanosomiasés dont la maladie de Chagas , liée à trypanosomiasés cruzii dont la zone d'endémie s'étend d'Amérique centrale en Amérique du Sud ; les trypanosomiasés africaines avec la maladie du sommeil
- ✓ Paludisme (plasmodium falciparum).
- ✓ Echinococcose, endémique en Amérique du Sud, Nouvelle-Zélande, pourtour méditerranéen. Le kyste hydatique atteint le cœur dans 0.5 à 2% des cas.
- ✓ Bilharziose, due à schistosoma haematobium, se rencontre en Afrique et en Orient.
- ✓ Larva migrans viscérale transmis par le chien et le chat à de jeunes enfants.
- ✓ Trichinose ; trichinella spiralis est responsable de l'helminthiase humaine par consommation de viande contaminée mal cuite.

Par contre, la toxoplasmose aiguë peut se compliquer de myocardite [86]. Une immunodépression peut réactiver une toxoplasmose jusque là latente et réaliser un tableau de myocardite fulminante, cette hypothèse diagnostique aurait donc pu être retenue.

### **Myocardites toxiques**

L'anamnèse n'a pas retrouvé de notion d'absorption de produits cardiotoxiques pouvant entraîner une nécrose myocytaire avec tableau de myocardite aiguë voire fulminante (tableau 3).

<b>Nécrose avec réaction inflammatoire</b>	<b>Nécrose sans réaction inflammatoire</b>
Amphétamines	Anthracyclines
Arsenicaux	5-fluorouracile
Catécholamines	Antidépresseurs tricycliques
Cyclophosphamide	Chloroquine
Emétine	Sels de quinidine
Interleukine II	Disopyramide
Interféron alpha	Cobalt, plomb, mercure
Lithium	Oxyde de carbone
Paracétamol	Cocaïne
Venins	Hypo et hyperthermie
	Radiations ionisantes

Tableau 3 : principaux agents associés à une myocardite toxique [87,2]

### **Myocardites d'hypersensibilité**

Il s'agit de myocardites rencontrées lors d'un accident allergique avec des manifestations générales diverses : éruption cutanée urticarienne, malaise, fièvre, œdème.

L'anamnèse de la patiente ne retrouve pas de nouvelle prise médicamenteuse récente et sa réaction urticarienne a un caractère chronique même s'il est resté inexplicé avec notamment absence d'hyperéosinophilie.

Les substances rencontrées dans les myocardites d'hypersensibilité sont [2] :

- ✓ Des antibiotiques : amphotéricine B, ampicilline, chloramphénicol, minocycline, pénicilline, sulfadiazine tétracycline, isoniazide
- ✓ Des anticoagulants : phénindione
- ✓ Des anticonvulsivants : phénitoïne, carbamazépine, phénobarbital
- ✓ Des anti-inflammatoires : indométacine, phénylbutazone
- ✓ Des diurétiques : acétazolamide, chlortalidone, hydrochlorothiazide
- ✓ Des drogues inotropes : dobutamine
- ✓ Des neuroleptiques : clozapine
- ✓ Méthyl dopa, amitryptiline, sérum antitétanique, éphédrine.

## **Myocardites au cours des connectivites et angéites nécrosantes**

Dans le cas de notre patiente, l'antécédent dermatologique avec urticaire et prurit cortico-dépendant et évoluant depuis trois ans peut évoquer l'existence d'une maladie générale mais l'absence d'atteinte d'un autre organe, la normalité des examens biologiques antérieurs réfutent l'hypothèse d'une connectivite ou d'une angéite nécrosantes.

Les atteintes myocardiques peuvent se rencontrer au cours de lupus érythémateux disséminé, de syndrome des antiphospholipides, de sclérodermie, de dermatomyosite, d'angéite de Churg et Strauss, de périartérite noueuse, de polyarthrite rhumatoïde, de granulomatose de Wegener, de syndrome de Gougerot-Sjögren, de polychondrite atrophiante, de syndrome de Sharp.

## ***Discussion sur l'origine***

### **Origine des cellules géantes**

L'origine des cellules géantes est discutée et controversée. Certains auteurs pensent que la cellule géante est une altération dégénérative du myocyte [88,20,30] .

En 1965, Parrish décrit des images de fibres musculaires dans les cellules géantes [89].

Cette hypothèse est corroborée par les études en microscopie électronique qui montrent que les cellules géantes ont un contact direct avec les myocytes et qu'elles contiennent des myofibrilles et des granulomes de lipofucine dans leur cytoplasme [88,30,37].

Des études histochimiques ont par ailleurs montré que la myoglobine pouvait être identifiée dans le cytoplasme de certaines cellules géantes [88,30] .

Des études plus récentes ne confirment cependant pas l'origine myocytaire des cellules géantes [51, 90, 91, 92] .

L'autre hypothèse est celle de l'origine macrophagique des cellules géantes[91,92]. Cette hypothèse repose essentiellement sur des études utilisant des sondes intracellulaires et des marqueurs immunohistochimiques avec des anticorps spécifiques des macrophages [91] . En plus des marqueurs habituels MAC-387 et anti-liposome [94] les cellules géantes peuvent fixer d'autres marqueurs macrophagiques tels que EMB 11 et KB 90 [91] .

La cellule géante pourrait même avoir en fait l'une ou l'autre origine en fonction du stade précoce ou tardif de la maladie [94, 95, 96] .

Une autre explication qui aurait le mérite de conforter les deux hypothèses serait l'origine macrophagique avec dans certains cas l'existence de constituants myocytaires intracellulaires par phagocytose du myocyte par le macrophage [97] .

Par contre, une observation récente a montré une association entre une infection virale par Coxsackie B2 et cellules géantes. L'hypothèse est qu'une réaction initiatrice, virale, peut entraîner une réponse auto-immune au niveau des cardiomyocytes [98].

### **Origine de la maladie**

Quelle que soit l'origine des cellules géantes, la nature auto-immune est communément admise.

Un faisceau d'arguments plaide en faveur d'une dysfonction des lymphocytes T CD4 positifs. Une myocardite à cellules géantes expérimentale peut être provoquée chez le rat Lewis par injection de myosine [71, 99] .

Des études expérimentales ont montré une capacité de prévention de sa survenue par administration d'immunosuppresseurs (cyclosporine et anticorps anti-lymphocyte T) [79, 100] . La corticothérapie seule ne semble pas influencer sur le cours de la maladie expérimentale.

Chez l'homme, la myocardite idiopathique à cellules géantes a été décrite en association avec d'autres affections auto-immunes telles que la granulomatose de Wegener [101], l'anémie pernicieuse [102], le thymome [103], la myasthénie [104], la recto-colite ulcéro-hémorragique [105], la maladie de Crohn [106], la maladie de Whipple [51].

Un cas de myocardite à cellules géantes a été décrit après greffe de moelle et traitement immunomodulateur par Interleukine 2 qui est initiateur d'une activation

préférentielle des lymphocytes T helper entraînant une manifestation auto-immune isolée avec myocardite à cellules géantes [107].

Devant le manque de connaissance sur l'étiologie, l'histoire naturelle et le traitement de cette maladie rare, un registre des myocardites à cellules géantes s'est constitué en 1995 sous l'égide de L.T. Cooper et R. Shabetai à l'université de San Diego en Californie [49].

Un appel à transmission des informations sur ces patients a été lancé dans les congrès et les revues cardiologiques, cardio-chirurgicales et anathomopathologiques anglophones [108].

Les cas de myocardites à cellules géantes ont été retenus après accord sur le diagnostic. Les examens des biopsies myocardiques ou des pièces anatomiques ont été revus et les granulomes de type sarcoïdose exclus.

La survie médiane des myocardites à cellules géantes est de 5.5 mois à partir du début des symptômes. Il y a une différence de durée de survie (ou de retard à la transplantation) en fonction du traitement entre ceux qui ne reçoivent pas d'immunosuppresseurs (3 mois), ceux qui reçoivent une corticothérapie seule (3.8 mois) et ceux qui reçoivent une association d'immunosuppresseurs (plus de 11 mois) [49].

Il faut noter que la récurrence de la maladie survient avec un délai de trois ans après la transplantation cardiaque mais ce délai est très variable, entre 3 semaines et 9 ans.

Ces résultats renforcent la thèse de la nature auto-immune de cette maladie.

## ***Prise en charge***

Devant un tableau de myocardite, le traitement doit tout d'abord être symptomatique, quelle que soit la nature histologique de cette myocardite.

Ensuite, le traitement doit être étiologique d'où l'intérêt d'une biopsie endomyocardique rapide avec analyse anatomopathologique. Il faut y recourir devant une insuffisance cardiaque d'apparition récente, après avoir éliminé une origine ischémique ou valvulaire, résistante au traitement symptomatique, surtout s'il existe une hyperexcitabilité ventriculaire.

Dans le cas d'une myocardite de Fiedler ou myocardite idiopathique à cellules géantes, le traitement immunosuppresseur par association médicamenteuse s'impose immédiatement et la transplantation cardiaque doit être envisagée à court terme [109].

## **Traitement symptomatique**

La myocardite idiopathique à cellules géantes est souvent rapidement progressive et requiert la prise en charge de l'insuffisance cardiaque, des troubles du rythme et des troubles de la conduction [110].

L'insuffisance cardiaque congestive est traitée par une association médicamenteuse comportant un inhibiteur de l'enzyme de conversion, un bêta-bloquant comme le carvedilol et un traitement diurétique [110]. Un digitalique peut être utilisé et les agents inotropes positifs sont réservés aux patients chez lesquels l'état hémodynamique le nécessite [110].

Les troubles conductifs peuvent obliger à recourir à une stimulation par pacemaker temporaire ou permanent.

La tachycardie ventriculaire peut être traitée par un traitement anti-arythmique comme l'amiodarone. Si elle se poursuit dans le temps, le recours à la pose d'un défibrillateur implantable peut être nécessaire [110].

## **Traitement immunosuppresseur**

Le traitement immunosuppresseur communément admis actuellement comporte une corticothérapie associée à de l'azathioprine, cyclosporine et parfois muromonab-CD3. Les résultats sont hautement variables avec des cas de rémission complète [111,106] et plus souvent des échecs. Les comparaisons entre les différents traitements immunosuppresseurs n'existent pas. Aucune étude prospective comparant les différents types de traitement n'a été réalisée [111]. Par contre la médiane de survie en fonction du type de traitement immunosuppresseur est connue, comme nous le verrons par la suite.

Le renforcement de l'immunodépression des lymphocytes T fait courir le risque infectieux et tumoral d'une surimmunosuppression.

## **Prise en charge chirurgicale**

### ***Assistance circulatoire***

Lorsque l'état clinique ne permet pas d'attendre la transplantation cardiaque, force est de recourir à la mise en place d'une assistance circulatoire. Contrairement à la myocardite aiguë virale ou lymphocytaire, il est illusoire de compter sur une amélioration clinique permettant un retrait ultérieur du matériel. L'assistance circulatoire est donc implantée jusqu'à la transplantation cardiaque.

Davies et al ont recensé 7 patients atteints de myocardites à cellules géantes ayant nécessité une transplantation cardiaque ; 4 ont eu besoin d'une assistance circulatoire : 2 par assistance ventriculaire gauche et 2 par cœur artificiel [112].

### ***Transplantation cardiaque***

Dans l'étude multicentrique en 1997, Cooper et al ont recensé 34 patients sur 66 soit 52% ayant nécessité un recours à la transplantation cardiaque [49].

Plus récemment, en 2003, Okura et al retrouvent 62% (soit 45 sur 73) des patients présentant une myocardite idiopathique à cellules géantes ayant bénéficié d'une transplantation cardiaque [50].

Mais la transplantation cardiaque reste grevée dans cette indication d'un risque de récurrence de myocardite à cellules géantes sur le greffon qui survient dans 26% des cas d'après le registre multicentrique [49] (9 patients sur 34 dont 6 de façon asymptomatique). Cette récurrence impose un renforcement du traitement à visée immunosuppressive et une évaluation histologique régulière par biopsie endomyocardique.

La mortalité post-opératoire à 30 jours s'élève à 15%. La mortalité post-transplantation à 3 ans est évaluée à 15% [49].

## **Pronostic**

Le pourcentage de décès ou de transplantation cardiaque est approximativement de 70% à 1 an [109].

Dans l'étude multicentrique, les chiffres sont plus précis : le pourcentage de décès ou de transplantation cardiaque s'élève à 89% à 1 an avec une médiane de survie de 5.5 mois

entre le début des symptômes et le décès ou la transplantation [49]. Dans cette même étude, les auteurs ont différencié la durée entre le début des symptômes et le décès ou la transplantation cardiaque en fonction du traitement immunosuppresseur : la médiane de survie est de 3 mois en l'absence d'agent immunosuppresseur, de 3.8 mois pour la corticothérapie seule, de 11.5 mois pour corticothérapie et aziathropine et de 12.6 mois lorsque les agents immunosuppresseurs étaient associés à de la cyclosporine [49].

Dans une étude plus récente, datant de janvier 2003, la survie à 5 ans après diagnostic histologique de myocardite à cellules géantes est évaluée à 21.9% tout traitement confondu et à 10% en l'absence de transplantation cardiaque [50].



# *Conclusion*

Cette observation d'un cas de myocardite idiopathique à cellules géantes est remarquable par son caractère exceptionnel. Elle nous permet de soulever plusieurs problèmes.

Tout d'abord le diagnostic : une myocardite doit être suspectée devant une insuffisance cardiaque rapidement progressive, après avoir éliminé une cause ischémique ou valvulaire, résistante au traitement standard bien conduit et accompagnée de troubles du rythme et de la conduction auriculo-ventriculaire.

Une fois la myocardite suspectée, elle doit être confirmée histologiquement soit par biopsie endomyocardique, soit par analyse de tout ou partie du cœur lorsqu'une assistance ventriculaire ou une transplantation cardiaque sont nécessaires.

Se pose ensuite le problème du traitement, dans le cas de cette patiente, l'évolution a été fulgurante et le traitement symptomatique n'a pas permis de combattre les troubles du rythme ni de ralentir l'évolution de son insuffisance cardiaque congestive. Seule une assistance circulatoire aurait peut être pu permettre de temporiser en vue d'une transplantation cardiaque.

Même avec un traitement optimal, le pronostic reste sombre, la survie à 5 ans est de 21.9% tout traitement confondu.



# ***Bibliographie***

1. Waller B., Slack J., Orr C., Adlam J., Bournique M.  
"Flamming," "Smoldering" and "burned out": The Fireside Saga of Myocarditis.  
J Am Coll Cardiol 1991; 18 : 1627-1630.
  
2. Wynne J, Braunwald E.  
The cardiomyopathies and myocarditis. In: Braunwald E. ed, Heart Disease.  
A textbook of cardiovascular medicine, Philadelphia: WB Saunders 1997 ; 41 : 1953-2036.
  
3. Bouhour JB, Desnos M, Komajda M, Sacrez A.  
Définitions et classification des cardiomyopathies.  
Arch Mal Cœur 1996 ; 89 : 815-816.
  
4. Report of the 1994 WHO/ISFDT task force on definition and classification of  
Cardiomyopathies.  
Circulation 1996 ; 93 : 841-842.
  
5. Sobernheim JF.  
Diagnostik der inneren Krankheiten mit vorzuegeleicher Ruecksiehl auf pathologische  
Anatomie.  
Berlin. 1837; Hirschwald. 1-43.
  
6. Mattingly TW.  
Changing concepts of myocardial disease.  
JAMA 1965; 191 : 33-36.
  
7. Marboe CC, Fenoglio JJ.  
Biopsy diagnosis of myocarditis. In: Waller BF éd. Contemporary Issues in Cardiovascular  
Pathology.  
Philadelphia: FA Davis 1988; 137-154.
  
8. Schmorl L.  
In discussion of Aschoff, L. : Verhandl D Deutsch Path Gessellsch. 1904; 8: 46.
  
9. Fiedler A.  
Ueber akute interstitielle Myokarditis. In;  
Festschrift des Stadtkrankenhauses. Dresden-Friedrichsstadt. 1899; 1-10.
  
10. Sellentin L.  
Acute isolated interstitielle myocarditis.  
Ztschr Für Klin Med. 1904; 54 : 298.
  
11. Scoot RW, Saphir O.  
Acute isolated myocarditis.  
Am Heart J. 1929; 5 : 129.
  
12. Hansmann GH, Schenken JR.  
Acute isolated myocarditis. Report of a case with a study of the development of the lesion.  
Am Heart J. 1938; 15 : 749-756.

13. Covey GW.  
Acute isolated myocarditis (Fiedler's myocarditis).  
Am J Clin Pathol. 1942; 12 : 160-165.
  
14. Biggert JM.  
Isolated Fiedler's myocarditis.  
Ulster Med J. 1950; 19 : 59-67.
  
15. Blanshardt TP.  
Isolated diffuse myocarditis.  
Br Heart J. 1953; 15 : 453-455.
  
16. De La Chapelle CE, Kossman C.  
Myocarditis.  
Circulation. 1954 ; 10 : 747-765.
  
17. Nikkilia EA, Pelkonen R.  
Isolated (Fiedler's) myocarditis and idiopathic cardiac hypertrophy.  
Act Med Scand. 1959; 165 : 421.
  
18. Friedberg CK.  
Acute isolated myocarditis. In :  
Diseases of the heart. 3th ed Saunders publ. 1966; 25 : 989-992.
  
19. LorentzG.  
Herzmuskelverkalkungen bei isolierter (Fiedlerscher) myocarditis im kindesalter.  
Arc Kind. 1971; 183 : 154-163.
  
20. Davies BN, Pomerance A, Teare RD.  
Idiopathic giant cell myocarditis, a distinctive clinico-pathological entity.  
Br Heart J 1975; 37 : 192-195.
  
21. Boikan WS.  
Myocarditis Perniciosa.  
Virch Arch J Pathol Anat. 1931; 282 : 46.
  
22. Kline IK, Saphir O.  
Chronic pernicious myocarditis.  
Am Heart J. 1960; 59 : 681-697.
  
23. Simon MA, Wolpaw S.  
Acute, subacute and chronic isolated myocarditis : report of a case.  
Arch Int Med. 1935; 56 : 1136.
  
24. Smith J, Furth J.  
Fibrosis of the endocardium and the myocardium with mural thrombosis (notes on its relation to isolated Fiedler's myocarditis and to Beri Beri).  
Heart Arch Int Med. 1943; 71 : 602.

25. Saltykow S.  
Ueber diffuse myocarditis.  
Virsc Arch für Path Anat. 1905; 182 : 1-39.
  
26. Kean BH, Hoekenga MT.  
Giant cell myocarditis.  
Am J Pathol. 1952; 28 : 1095-1101.
  
27. Goldberg GM.  
Myocarditis of giant cell type in a infant.  
Am J Clin Pathol. 1955; 25 : 510-513.
  
28. Arcadio F, Loire R, Vitani C.  
Mort subite par myocardite à cellules géantes.  
Soc Med Leg Crim Fr. 1967 : 120-123.
  
29. Legiewski A, Papierz W.  
Myocarditis granulosa giganto cellularis.  
Path Pol. 1972; 23 : 477-479.
  
30. Boesen K, Hansen BF.  
A case of giant cell myocarditis.  
Act Med Scand. 1981; 210 : 521-522.
  
31. Datta BN, Sharma BK, Khattri HN, Wahi PL.  
Isolated giant cell myocarditis. Report of three autopsies.  
Ind J Chest Dis All Sci. 1982; 24 : 50-53.
  
32. Saphir O.  
Myocarditis, a general review with an analysis of 240 cases.  
Arch Pathol. 1942;32:1000-1051.
  
33. Magner D.  
A case of fatal subacute myocarditis of unknow etiology.  
AM J Med Sci. 1939; 198 : 246-252.
  
34. Saphir O, Cohen NA.  
Myocarditis in infancy.  
Arch Pathol. 1957; 64 : 446.
  
35. Saphir O.  
Myocarditis.  
Bul Soc Int Chir. 1960 ; 19 : 463
  
36. Arena G, Constantini G, Rastelli G.  
Study of Fiedler's primary interstitial myocarditis (report of 2 cases).  
Ped (Napoli). 1971; 79 : 366-376.

37. Pyun S, Kim H, Katzenstein E, Nikkawa Y.  
Giant cell myocarditis, light and electron microscopic study.  
Arch Pathol. 1970; 90 : 181-188.
  
38. Fruhling L, Batzenschlager A, Philippe E, Weil-Bousson M.  
La myocardite chronique nodulaire à cellules géantes (myocardite de Fiedler).  
Arch Anat Pathol. 1956 ; 32 : 1495-1499.
  
39. Collyns JAH.  
Isolated granulomatous myocarditis.  
Am Heart J. 1959; 58 : 630-636.
  
40. Preda I, Manolescu A.  
Myocardite à cellules géantes.  
Arch Anat Pathol. 1964 ; 12 : 25-28.
  
41. Loire R, Arcadio F, Tabib A, Perrin A.  
La myocardite nodulaire à cellules géantes. A propos d'une observation.  
Lyon Med. 1968 ; 23 : 1931-1945.
  
42. Okada R, Kawai S, Kosyuya H.  
Non specific myocarditis: a statistical and clinicopathological study of autopsy cases.  
Jpn Circulation 1989; 53 : 40-44.
  
43. Passarino G, Burlo P, Ciccone G, Comino A, Cravello M, Ianicelli P et al.  
Prevalence of myocarditis at autopsy in Turin, Italy.  
Arc Pathol Lab Med 1997; 121 : 619-622.
  
44. Arbustini E, Gavazzi A, Dal Bello B, Morlini P, Campana C, Diegoli M et al.  
Ten-year experience with endomyocardial biopsy in myocarditis presenting congestive heart failure : frequency, pathologic characteristics, treatment and follow-up.  
G Ital Cardiol 1997; 27 : 209-223.
  
45. Bouhour JB, Helias J, De Lajartre AY, Petitier H, Komajda M, Leger A et al.  
Detection of myocarditis during the first year after discovery of a dilated cardiomyopathy by endomyocardial biopsy and Gallium -67 myocardial scintigraphy : prospective multicenter French study of 91 patients.  
Eur Heart J 1988; 9 : 520-528.
  
46. Mc Carthy RE, Boehmer JP, Hruban RH, Hutchins GM, Kasper EK, Hare JM et al.  
Long-term outcome of fulminant myocarditis as compared with acute (non fulminant) myocarditis.  
N Engl J Med 2000; 342 : 690-695.
  
47. Moritz AR, Zamcheck N.  
Sudden and unexpected deaths of young soldiers; diseases responsible for such deaths during World Ware II.  
Arch Pathol 1946; 42 : 459-494.

48. Chida K, Okhawa SI, Esaki Y.  
Clinicopathologic characteristics of elderly patients with persistent ST segment elevation and inverted T waves : evidence of insidious or healed myocarditis.  
J Am Coll Cardiol 1995; 25 : 1641-1949.
49. Cooper LT, Berry GJ, Shabetai R.  
Idiopathic giant cell myocarditis – natural history and treatment. Multicenter giant cell myocarditis study group investigators.  
N Engl J Med 1997; 336 : 1860-1866.
50. Okura Y, Dec W, Hare J, Kodama M et al.  
A clinical and histopathologic comparison of cardiac sarcoidosis and idiopathic giant cell myocarditis.  
J Am Coll Cardiol 2003; 41 : 322-328.
51. Davidoff R, Palacio I, Southern J, Fallon JT, Newell J, Dec W.  
Giant cell versus lymphatic myocarditis. A comparison of their clinical features and long-term outcomes.  
Circulation 1991; 83 : 953-961.
52. Karjalainen J, Heikkilä J.  
Incidence of three presentations of acute myocarditis in young men in military service. A 20 years experience.  
Eur Heart J 1999; 20 : 1120-1125.
53. Maisch B, Kochsiek K.  
Diagnostic and pathogenic relevance of antimyocardial antibodies and circulating immune complexes in perimyocarditis and congestive cardiomyopathy. In: Myocarditis cardiomyopathy.  
Berlin : Springer-Verlag, 1993: 71-79.
54. Smith SC, Ladenson JH, Mason JW, Jaffe AS.  
Elevations of cardiac troponin I associated with myocarditis experimental and clinical correlates.  
Circulation 1997; 95 : 163-168.
55. Caforio AL, Bauce B, Boffa GM, De Cian F, Angellini A.  
Autoimmunity in myocarditis and dilated cardiomyopathy: cardiac autoantibodies frequency and clinical correlates in patients series from Italy.  
G Ital Cardiol 1997; 27 : 106-112.
56. Pinamonti B, Alberti E, Cigalotto A, Dreas L, Salvi A, Silvestri F et al.  
Echographic findings in myocarditis.  
Am J Cardiol 1988; 62 : 285-291.
57. O'Connell JB, Henkin RE, Robinson JA, Subramanian R, Scanlon PJ, Gunnar RM.  
Gallium-67 imaging in patients with dilated cardiomyopathy and biopsy-proven myocarditis.  
Circulation 1984; 70 : 58-62.




58. Matsumori A, Yamada T, Sasayama S.  
Antimyosin antibody imaging in clinical myocarditis and cardiomyopathy : principle and application.  
Int J Cardiol 1996; 54 : 183-190.
59. Kühl U, Lauer B, Souvatzoglu M, Vosberg H, Schultheiss HP.  
Antimyosin scintigraphy and immunohistologic analysis of endomyocardial biopsy in patients with clinically suspected myocarditis. Evidence of myocardial cell damage and inflammation in the absence of histologic signs of myocarditis.  
J Am Coll Cardiol 1998; 32 : 1371-1376.
60. Gagliardi MG, Bevilacqua M, Di Renzi P, Picardo S, Passariello R, Marcelletti C.  
Usefulness of magnetic resonance imaging for diagnosis of acute myocarditis in infants and children and comparison with endomyocardial biopsy.  
Am J Cardiol 1991; 68 : 1089-1091.
61. Di Cesare E.  
MRI of the cardiomyopathy.  
Eur J Radiol 2001; 38 : 179-184.
62. Uchida Y, Nakamura F, Oshima M, Fujimori Y, Hirose J.  
Percutaneous fibroptic angiography of the left ventricle in patients with dilated cardiomyopathy and myocarditis.  
Am Heart J 1990; 120 : 677-687.
63. Frustaci A, Pieroni M, Chimenti C.  
The role of endomyocardial biopsy in the diagnosis of cardiomyopathies.  
Ital Heart J 2002; 3 : 348-353.
64. Veinot JP.  
Diagnostic endomyocardial biopsy-general biopsy considerations and its use for myocarditis and cardiomyopathy: a review.  
Can J Cardiol 2002; 18 : 55-65.
65. Hofman P.  
Diagnostic positif et étiologique des myocardites.  
Ann Pathol 1999 ; 19 : 238-246.
66. Schields RC, Tazelaar HD, Berry GJ, Cooper LT.  
The role of right ventricular endomyocardial biopsy for idiopathic giant cell myocarditis.  
J Card Fail 2002; 8 : 74-78.
67. Aretz HAT.  
Myocarditis: the dallas criteria.  
Hum Pathol 1987 ; 18 : 619-624.
68. Dec GW, Fallon JT, Southern JF, Palacios I.  
« Borderline »myocarditis : an indication for repeat endomyocardial biopsy.  
J Am Coll Cardiol 1990; 152 : 283-289.

69. Litovsky SH.  
Giant cell myocarditis: an entity distinct from sarcoidosis characterized by multiphasic myocyte destruction by cytotoxic T cells and histiocytic giant cells.  
*Mod Pathol* 1996; 9 : 1126-1134.
70. Saeki M, Kitazawa H, Kodama M, Izyumi T, Shibata A, Kido S.  
Cardiac sarcoidosis. 67 Ga imaging and histology.  
*Circulation* 1995; 91 : 2797-2499.
71. Kodama M, Matsumoto Y, Fujiwara M, Masani F, Izimu T, Shibata A.  
A novel experimental model of giant cell myocarditis induced in rats by immunization with cardiac myosin fraction.  
*Clin Immunol Immunopath* 1990; 57 : 250-262.
72. Fenoglio JJ, Ursell PC, Kellogg CF, Drusin RE, Weiss MB.  
Diagnosis and classification of myocarditis by endomyocardial biopsy.  
*N Engl J Med* 1983; 308 : 12-18.
73. Lieberman EB, Hutchins GM, Herskowitz A, Rose NR, Baughman KL.  
Clinicopathologic description of myocarditis.  
*Am Coll Cardiol* 1991; 18 : 1617-1626.
74. Miller MJ.  
Viral taxonomy.  
*Clin Infect Dis* 1999; 29 : 731-733.
75. Schwimmbeck PL, Badorff C, Schultheiss P, Strauer BE.  
Transfer of human myocarditis into severe combined immunodeficiency mice.  
*Circ Res* 1994; 75 : 156-164.
76. Kishimoto C, Abelman WH.  
In vivo significance of T cells in the development of coxsackie virus B3 myocarditis in mice. Immature but antigen-specific T cells aggravate cardiac injury.  
*Circ Res* 1990; 67 : 589-598.
77. Martino TA, Liu P, Sole MJ.  
Viral infection and the pathogenesis of dilated cardiomyopathy.  
*Circ Res* 1994; 74 : 182-188.
78. Ratliff NB, Myles JL, Mc Mahon JT et al.  
Myocyte injury in acute cardiac transplant rejection and in lymphocytic myocarditis is similar and reversible.  
*Transplant Proc* 1987; 14 : 2568-2572.
79. Zhang J, Yu ZX, Hilbert SL et al.  
Cardiotoxicity of human recombinant interleukin 2 in rats: a morphological study.  
*Circulation* 1993; 87 : 1340-1353.

80. Horeau J, Robin C, Nicolas G, Bouhour JB.  
Les troubles de la conduction au cours des myocardites diphtériques. A propos de 50 cas d'angine diphtérique.  
*Actual Cardiol Angéol* 1965 ; 14 : 109-117.
81. Jubber AS, Gunawardana DR, Lulu AR.  
Acute pulmonary edema in Brucella myocarditis and interstitial pneumonitis.  
*Chest* 1990; 97 : 1008.
82. Leon F, Badui E, Campos A, Enciso R et al.  
Cholera and myocarditis. A case report.  
*Angiology* 1997; 48 : 545-549.
83. Nosanchuck JD.  
Fungal myocarditis.  
*Front Biosci* 2002; 7 : d 1423-1438.
84. Einarsdottir HM, Danielsen R, Gottfredsson M.  
Successful treatment of candida glabrata myocarditis with voriconazole.  
*Scand J Infect Dis* 2002; 34 : 778-780.
85. Carrascosa Porras M, Herreras martinez R, Corral Mones J et al.  
Fatal aspergillus myocarditis following short-term corticosteroid therapy for chronic obstructive pulmonary disease.  
*Scand J Infect Dis* 2002; 34 : 224-227.
86. Chandenier J, Jarry G, Nassif D, Douadi Chandenier J, Jarry G, Nassif D, Douadi Y et al.  
Congestive heart failure and myocarditis after seroconversion for toxoplasmosis in two immunocompetent patients.  
*Eur J Clin Microbiol Infect Dis* 2000; 19 : 375-379.
87. Arbustini E, Gavazzi A, Dal Bello B, Morlini P et al.  
Ten-year experience with endomyocardial biopsy in myocarditis presenting congestive heart failure : frequency, pathologic characteristics, treatment and follow-up.  
*G Ital Cardiol* 1997; 27 : 209-223.
88. Tubbs RD, Sheibani K.  
Giant cell myocarditis.  
*Arch Pathol Lab Med* 1980; 104 : 245-246.
89. Parrish JA.  
Fiedler's myocarditis.  
*Brit Heart J* 1965; 27 : 458-461.
90. Palmer HP, Michael IE.  
Giant cell myocarditis with multiple organ involvement.  
*Arch Intern Med* 1965; 116 : 444-447.

91. Theaker JM, Gatter KC, Brown DC, Heryet A, Davies MJ.  
An investigation into the nature of giant cells in cardiac and skeletal muscle.  
Hum Pathol 1988; 19 : 974-979.
92. Ishii Y, Takami T, Yuasa H, Takei T, Kikuchi K.  
Two distinct antigen systems in human B lymphocytes: identification of cell surface and intracellular antigens using monoclonal antibodies.  
Clin Exp Immunol 1984; 58 : 183-192.
93. Klein BR, Hedges TR, Dayal Y, Adelman LS.  
Orbital myositis and giant cell myocarditis .  
Neurology 1989; 39 : 988-990.
94. Agosti SJ, Espinosa CG, Ramirez G.  
Granulomatous myocarditis with unusual histologic features.  
South Med J 1989; 82 : 1180-1183.
95. Fukuhura T, Morino M, Sakoda S, Bito F et al.  
Myocarditis with multinucleated giant cells detected in biopsy specimens.  
Clin Cardiol 1988; 11 : 341-344.
96. Mc Keon J, Haagsma B, Bett JHN, Boyle CM.  
Fatal giant cell myocarditis after colectomy for ulcerative colitis.  
Am Heart J 1986; 111 : 1208-1209.
97. Mason JW.  
Distinct form of myocarditis.  
Circulation 1991; 83 : 1110-1111.
98. Meyer T, Grumbach IM, Kreuzer H, Morguet AJ.  
Giant cell myocarditis due to coxsackie B2 virus infection.  
Cardiology 1997; 88 : 296-299.
99. Kodama M, Hanawa J, Sacki M et al.  
Rat dilated cardiomyopathy after autoimmune giant cell myocarditis.  
Circ Res 1994; 75 : 278-284.
100. Hanawa H, Kodama M, Inomata T et al.  
Anti-alpha beta T cell receptor antibody prevents the progression of experimental autoimmune myocarditis.  
Clin Exp Immunol 1994; 96 : 470-475.
101. Weidhase A, Gröne HJ, Unterberg C, Schuff-Werner P, Wiegand V.  
Severe granulomatous giant cell myocarditis in Wegener's granulomatosis.  
Klin Wochenschr 1990; 68 : 880-885.
102. Kloin JE.  
Pernicious anemia and giant cell myocarditis.  
Am J Med 1985; 78: 355-360.



103. Waller JV, Shapiro M, Paltauf R.  
Congestive heart failure in postmenopausal muscular dystrophy: myositis, myocarditis, thymoma.  
Am Heart J 1957; 53 : 479-484.
104. Burke JS, Medline NM, Katz A.  
Giant cell myocarditis and myositis associated with thymoma and myasthenia gravis.  
Arch Pathol 1969; 88 : 367-373.
105. Miller WV, Senshauser DA, Martt JM.  
An inquiry into the nature of myocardial giant cells.  
Mo Med 1966; 63 : 811-815.
106. Desjardins V, Pelletier G, Leung TK, Waters D.  
Successful treatment of severe heart failure caused by idiopathic giant cell myocarditis.  
Can J Cardiol 1992; 8 : 788-792.
107. Truica CI, Hansen CH, Garvin DF, Meehan KR.  
Idiopathic giant cell myocarditis after autologous hematopoietic stem transplantation and interleukine-2 immunotherapy: a case report.  
Cancer 1998; 83 : 1231-1236.
108. Cooper LT, Shabetai R.  
Announcement of multicenter giant cell myocarditis study.  
Am J Cardiol 1995; 76 : 640.
109. Cooper LT.  
Giant cell myocarditis: diagnosis and treatment.  
Herz 2000; 25 : 291-298.
110. Cooper LT, Okura Y.  
Idiopathic giant cell myocarditis.  
1092-8464 2001 3; 463-467.
111. Menghini VV, Savcenko V, Olson LJ, Tazelaar HD et al.  
Combined immunosuppression for the treatment of idiopathic giant cell myocarditis.  
Mayo Clin Proc 1999; 74 : 1221-1226.
112. Davies RA, Veinot JP, Smith S, Struthers C et al.  
Giant cell myocarditis: clinical presentation, bridge to transplantation with mechanical circulatory support and long term outcome.  
J Heart Transplant 2002; 21 : 674-679.



VU

NANCY, le 11 mars 2003

Le Président de Thèse

Professeur Ch. DE CHILLOU

NANCY, le 3 avril 2003

Le Doyen de la Faculté de Médecine

Par délégation

Professeur J.P. CRANCE

AUTORISE À SOUTENIR ET À IMPRIMER LA THÈSE

NANCY, le 14 Avril 2003

LE PRÉSIDENT DE L'UNIVERSITÉ DE NANCY 1

Professeur C. BURLET

---

## RESUME DE LA THESE

La myocardite idiopathique à cellules géantes, anciennement nommée myocardite de Fiedler est une maladie rare d'évolution souvent fatale.

Après un rappel sur la définition, l'historique de la maladie, l'épidémiologie, les circonstances de découverte et les classifications, ce travail présente le cas d'une femme âgée de 56 ans et qui présente un état de choc cardiogénique avec insuffisance cardiaque congestive, troubles du rythme ventriculaire, insuffisance hépato-cellulaire et insuffisance rénale. Malgré un traitement symptomatique adapté, elle décède 22 heures après son admission. L'examen anatomopathologique réalisé lors de l'autopsie révèle une myocardite à cellules géantes ou myocardite de Fiedler.

L'origine suspectée de la maladie est une origine auto-immune, la myocardite à cellules géantes peut être provoquée expérimentalement chez le rat Lewis après injection de myosine. La myocardite à cellules géantes est un diagnostic histologique nécessitant outre le traitement symptomatique, une tri- voire quadri-thérapie d'agents immunosuppresseurs et bien souvent, le recours à la transplantation cardiaque.

Même si ce diagnostic de myocardite à cellules géantes est exceptionnel, il ne peut être basé que sur une preuve histologique. L'intérêt d'une biopsie endomyocardique de réalisation rapide est de mettre en route au plus vite un traitement adapté.

Le pronostic reste sombre avec une survie à 5 ans actuellement évaluée à 21.9%.

---

## TITRE EN ANGLAIS

**Idiopathic giant cell myocarditis : one case**

---

## THESE

**Médecine générale-année 2003**

---

## MOTS CLEFS

**Myocardite idiopathique à cellules géantes, Myocardite de Fiedler, Biopsie endomyocardique**

---

## INTITULE ET ADRESSE DE L'UFR

Faculté de médecine de Nancy

9, avenue de la Forêt de Haye

54505 VANDOEUVRE LES NANCY CEDEX