HAL
open science

Ventriculomégalies cérébrales foetales : les recommandations HAS sont-elles respectées ? Etude bicentrique rétrospective sur 319 cas

Clémence Françoise Bernard

▶ **To cite this version:**

Clémence Françoise Bernard. Ventriculomégalies cérébrales foetales : les recommandations HAS sont-elles respectées ? Etude bicentrique rétrospective sur 319 cas. Sciences du Vivant [q-bio]. 2014. hal-01732712

HAL Id: hal-01732712

https://hal.univ-lorraine.fr/hal-01732712v1

Submitted on 14 Mar 2018

HAL is a multi-disciplinary open access archive for the deposit and dissemination of scientific research documents, whether they are published or not. The documents may come from teaching and research institutions in France or abroad, or from public or private research centers.

L'archive ouverte pluridisciplinaire **HAL**, est destinée au dépôt et à la diffusion de documents scientifiques de niveau recherche, publiés ou non, émanant des établissements d'enseignement et de recherche français ou étrangers, des laboratoires publics ou privés.

UNIVERSITÉ DE LORRAINE

AVERTISSEMENT

Ce document est le fruit d'un long travail approuvé par le jury de soutenance et mis à disposition de l'ensemble de la communauté universitaire élargie.

Il est soumis à la propriété intellectuelle de l'auteur. Ceci implique une obligation de citation et de référencement lors de l'utilisation de ce document.

D'autre part, toute contrefaçon, plagiat, reproduction illicite encourt une poursuite pénale.

Contact : ddoc-thesesexercice-contact@univ-lorraine.fr

LIENS

Code de la Propriété Intellectuelle. articles L 122. 4
Code de la Propriété Intellectuelle. articles L 335.2- L 335.10
http://www.cfcopies.com/V2/leg/leg_droi.php
http://www.culture.gouv.fr/culture/infos-pratiques/droits/protection.htm

UNIVERSITE DE LORRAINE FACULTE DE MEDECINE DE NANCY
2014

THESE

pour obtenir de grade de

DOCTEUR EN MEDECINE

Présentée et soutenue publiquement
Dans le cadre du troisième cycle de Médecine Spécialisée

par

Clémence BERNARD

le 26 Juin 2014

Ventriculomégalies cérébrales fœtales :

les recommandations HAS sont-elles respectées ?

Etude bicentrique rétrospective sur 319 cas

Examinateurs de la thèse :

M. Professeur Olivier MOREL Président
M. Professeur Philippe JUDLIN
M. Professeur Christo CHRISTOV
M. Docteur Gilles GRANGE
M. Docteur Jean-Pierre MASUTTI Juges

Président de l'Université de Lorraine : Professeur Pierre MUTZENHARDT

Doyen de la Faculté de Médecine : Professeur Henry COUDANE

Vice-Doyen « Finances »	:	**Professeur Marc BRAUN**
Vice-Doyen « Formation permanente »	:	**Professeur Hervé VESPIGNANI**
Vice-Doyen « Vie étudiante »	:	**M. Pierre-Olivier BRICE**
Assesseurs	:	

- 1er Cycle et délégué FMN Paces :	**Docteur Mathias POUSSEL**
-2 ème Cycle :	**Mme la Professeure Marie-Reine LOSSER**

-3 ème Cycle :
  « *DES Spécialités Médicales, Chirurgicales et Biologiques* »
  « *DES Spécialité Médecine Générale* »
  « Gestion DU – DIU »
	Professeur Marc DEBOUVERIE
	Professeur Associé Paolo DI PATRIZIO
	Mme la Professeure I. CHARY-VALKENAERE

- Plan campus :	**Professeur Bruno LEHEUP**
- Ecole de chirurgie et nouvelles pédagogies :	**Professeur Laurent BRESLER**
- Recherche :	**Professeur Didier MAINARD**
- Relations Internationales :	**Professeur Jacques HUBERT**
- Mono appartenants, filières professionnalisantes :	**Docteur Christophe NEMOS**
- Vie Universitaire et Commission vie Facultaire :	**Docteur Stéphane ZUILY**
- Affaires juridiques, modernisation et gestions partenaires externes:	**Mme la Docteure Frédérique CLAUDOT**
- Réingénierie professions paramédicales :	**Mme la Professeure Annick BARBAUD**

DOYENS HONORAIRES

Professeur Jean-Bernard DUREUX - Professeur Jacques ROLAND - Professeur Patrick NETTER

==========

PROFESSEURS HONORAIRES

Jean-Marie ANDRE - Daniel ANTHOINE - Alain AUBREGE - Gérard BARROCHE - Alain BERTRAND - Pierre BEY
Marc-André BIGARD - Patrick BOISSEL – Pierre BORDIGONI - Jacques BORRELLY - Michel BOULANGE
Jean-Louis BOUTROY - Jean-Claude BURDIN - Claude BURLET - Daniel BURNEL - Claude CHARDOT - François CHERRIER
Jean-Pierre CRANCE - Gérard DEBRY - Jean-Pierre DELAGOUTTE - Emile de LAVERGNE - Jean-Pierre DESCHAMPS
Jean DUHEILLE - Jean-Bernard DUREUX - Gérard FIEVE - Jean FLOQUET - Robert FRISCH
Alain GAUCHER - Pierre GAUCHER - Hubert GERARD - Jean-Marie GILGENKRANTZ - Simone GILGENKRANTZ
Oliéro GUERCI - Pierre HARTEMANN - Claude HURIET - Christian JANOT - Michèle KESSLER - Jacques LACOSTE
Henri LAMBERT - Pierre LANDES - Marie-Claire LAXENAIRE - Michel LAXENAIRE - Jacques LECLERE - Pierre LEDERLIN
Bernard LEGRAS - Jean-Pierre MALLIÉ - Michel MANCIAUX - Philippe MANGIN - Pierre MATHIEU - Michel MERLE
Denise MONERET-VAUTRIN - Pierre MONIN - Pierre NABET - Jean-Pierre NICOLAS - Pierre PAYSANT - Francis PENIN
Gilbert PERCEBOIS - Claude PERRIN - Guy PETIET - Luc PICARD - Michel PIERSON - Jean-Marie POLU - Jacques POUREL
Jean PREVOT - Francis RAPHAEL - Antoine RASPILLER – Denis REGENT - Michel RENARD - Jacques ROLAND
René-Jean ROYER - Daniel SCHMITT - Michel SCHMITT - Michel SCHWEITZER - Claude SIMON - Danièle SOMMELET
Jean-François STOLTZ - Michel STRICKER - Gilbert THIBAUT- Augusta TREHEUX - Hubert UFFHOLTZ - Gérard VAILLANT
Paul VERT - Colette VIDAILHET - Michel VIDAILHET - Michel WAYOFF - Michel WEBER

==========

PROFESSEURS ÉMÉRITES

Professeur Daniel ANTHOINE - Professeur Gérard BARROCHE Professeur Pierre BEY - Professeur Patrick BOISSEL
Professeur Michel BOULANGE – Professeur Jean-Louis BOUTROY - Professeur Jean-Pierre CRANCE
Professeur Jean-Pierre DELAGOUTTE - Professeur Jean-Marie GILGENKRANTZ - Professeure Simone GILGENKRANTZ
Professeure Michèle KESSLER - Professeur Pierre MONIN - Professeur Jean-Pierre NICOLAS - Professeur Luc PICARD
Professeur Michel PIERSON - Professeur Michel SCHMITT - Professeur Jean-François STOLTZ - Professeur Michel STRICKER
Professeur Hubert UFFHOLTZ - Professeur Paul VERT - Professeure Colette VIDAILHET - Professeur Michel VIDAILHET
Professeur Michel WAYOFF

==========

PROFESSEURS DES UNIVERSITÉS - PRATICIENS HOSPITALIERS

(Disciplines du Conseil National des Universités)

42 ème Section : MORPHOLOGIE ET MORPHOGENÈSE

1 ère sous-section : *(Anatomie)*
Professeur Gilles GROSDIDIER - Professeur Marc BRAUN
2 ème sous-section : *(Cytologie et histologie)*
Professeur Bernard FOLIGUET – Professeur Christo CHRISTOV
3 ème sous-section : *(Anatomie et cytologie pathologiques)*
Professeur François PLENAT – Professeur Jean-Michel VIGNAUD

43 ème Section : BIOPHYSIQUE ET IMAGERIE MÉDECINE

1 ère sous-section : *(Biophysique et médecine nucléaire)*
Professeur Gilles KARCHER – Professeur Pierre-Yves MARIE – Professeur Pierre OLIVIER
2 ème sous-section : *(Radiologie et imagerie médecine)*
Professeur Michel CLAUDON – Professeure Valérie CROISÉ-LAURENT
Professeur Serge BRACARD – Professeur Alain BLUM – Professeur Jacques FELBLINGER - Professeur René ANXIONNAT

44 ème Section : BIOCHIMIE, BIOLOGIE CELLULAIRE ET MOLÉCULAIRE, PHYSIOLOGIE ET NUTRITION

1 ère sous-section : *(Biochimie et biologie moléculaire)*
Professeur Jean-Louis GUÉANT – Professeur Jean-Luc OLIVIER – Professeur Bernard NAMOUR
2 ème sous-section : *(Physiologie)*
Professeur François MARCHAL – Professeur Bruno CHENUEL – Professeur Christian BEYAERT
3 ème sous-section : *(Biologie Cellulaire)*
Professeur Ali DALLOUL
4 ème sous-section : *(Nutrition)*
Professeur Olivier ZIEGLER – Professeur Didier QUILLIOT - Professeure Rosa-Maria RODRIGUEZ-GUEANT

45 ème Section : MICROBIOLOGIE, MALADIES TRANSMISSIBLES ET HYGIÈNE

1 ère sous-section : *(Bactériologie – virologie ; hygiène hospitalière)*
Professeur Alain LE FAOU - Professeur Alain LOZNIEWSKI – Professeure Evelyne SCHVOERER
2 ème sous-section : *(Parasitologie et Mycologie)*
Professeure Marie MACHOUART
3 ème sous-section : *(Maladies infectieuses ; maladies tropicales)*
Professeur Thierry MAY – Professeur Christian RABAUD

46 ème Section : SANTÉ PUBLIQUE, ENVIRONNEMENT ET SOCIÉTÉ

1 ère sous-section : *(Épidémiologie, économie de la santé et prévention)*
Professeur Philippe HARTEMANN – Professeur Serge BRIANÇON - Professeur Francis GUILLEMIN
Professeur Denis ZMIROU-NAVIER – Professeur François ALLA
2 ème sous-section : *(Médecine et santé au travail)*
Professeur Christophe PARIS
3 ème sous-section : *(Médecine légale et droit de la santé)*
Professeur Henry COUDANE
4 ème sous-section : *(Biostatistiques, informatique médicale et technologies de communication)*
Professeur François KOHLER – Professeure Eliane ALBUISSON

47 ème Section : CANCÉROLOGIE, GÉNÉTIQUE, HÉMATOLOGIE, IMMUNOLOGIE

1 ère sous-section : *(Hématologie ; transfusion)*
Professeur Pierre FEUGIER
2 ème sous-section : *(Cancérologie ; radiothérapie)*
Professeur François GUILLEMIN – Professeur Thierry CONROY - Professeur Didier PEIFFERT
Professeur Frédéric MARCHAL
3 ème sous-section : *(Immunologie)*
Professeur Gilbert FAURE – Professeur Marcelo DE CARVALHO-BITTENCOURT
4 ème sous-section : *(Génétique)*
Professeur Philippe JONVEAUX – Professeur Bruno LEHEUP

48 ème Section : ANESTHÉSIOLOGIE, RÉANIMATION, MÉDECINE D'URGENCE, PHARMACOLOGIE ET THÉRAPEUTIQUE

1 ère sous-section : *(Anesthésiologie - réanimation ; médecine d'urgence)*
Professeur Claude MEISTELMAN – Professeur Hervé BOUAZIZ - Professeur Gérard AUDIBERT
Professeur Thomas FUCHS-BUDER – Professeure Marie-Reine LOSSER
2 ème sous-section : *(Réanimation ; médecine d'urgence)*
Professeur Alain GERARD - Professeur Pierre-Édouard BOLLAERT - Professeur Bruno LÉVY – Professeur Sébastien GIBOT
3 ème sous-section : *(Pharmacologie fondamentale ; pharmacologie clinique ; addictologie)*
Professeur Patrick NETTER – Professeur Pierre GILLET
4 ème sous-section : *(Thérapeutique ; médecine d'urgence ; addictologie)*
Professeur François PAILLE – Professeur Faiez ZANNAD - Professeur Patrick ROSSIGNOL

49 ème Section : PATHOLOGIE NERVEUSE ET MUSCULAIRE, PATHOLOGIE MENTALE, HANDICAP ET RÉÉDUCATION

1 ère sous-section : *(Neurologie)*
Professeur Hervé VESPIGNANI - Professeur Xavier DUCROCQ – Professeur Marc DEBOUVERIE
Professeur Luc TAILLANDIER - Professeur Louis MAILLARD
2 ème sous-section : *(Neurochirurgie)*
Professeur Jean-Claude MARCHAL – Professeur Jean AUQUE – Professeur Olivier KLEIN
Professeur Thierry CIVIT - Professeure Sophie COLNAT-COULBOIS
3 ème sous-section : *(Psychiatrie d'adultes ; addictologie)*
Professeur Jean-Pierre KAHN – Professeur Raymund SCHWAN
4 ème sous-section : *(Pédopsychiatrie ; addictologie)*
Professeur Daniel SIBERTIN-BLANC – Professeur Bernard KABUTH
5 ème sous-section : *(Médecine physique et de réadaptation)*
Professeur Jean PAYSANT

50 ème Section : PATHOLOGIE OSTÉO-ARTICULAIRE, DERMATOLOGIE ET CHIRURGIE PLASTIQUE

1 ère sous-section : *(Rhumatologie)*
Professeure Isabelle CHARY-VALCKENAERE – Professeur Damien LOEUILLE
2 ème sous-section : *(Chirurgie orthopédique et traumatologique)*
Professeur Daniel MOLE - Professeur Didier MAINARD - Professeur François SIRVEAUX – Professeur Laurent GALOIS
3 ème sous-section : *(Dermato-vénéréologie)*
Professeur Jean-Luc SCHMUTZ – Professeure Annick BARBAUD
4 ème sous-section : *(Chirurgie plastique, reconstructrice et esthétique ; brûlologie)*
Professeur François DAP - Professeur Gilles DAUTEL - Professeur Etienne SIMON

51 ème Section : PATHOLOGIE CARDIO-RESPIRATOIRE ET VASCULAIRE

1 ère sous-section : *(Pneumologie ; addictologie)*
Professeur Yves MARTINET – Professeur Jean-François CHABOT – Professeur Ari CHAOUAT
2 ème sous-section : *(Cardiologie)*
Professeur Etienne ALIOT – Professeur Yves JUILLIERE
Professeur Nicolas SADOUL - Professeur Christian de CHILLOU DE CHURET
3 ème sous-section : *(Chirurgie thoracique et cardiovasculaire)*
Professeur Jean-Pierre VILLEMOT – Professeur Thierry FOLLIGUET
4 ème sous-section : *(Chirurgie vasculaire ; médecine vasculaire)*
Professeur Denis WAHL – Professeur Sergueï MALIKOV

52 ème Section : MALADIES DES APPAREILS DIGESTIF ET URINAIRE

1 ère sous-section : *(Gastroentérologie ; hépatologie ; addictologie)*
Professeur Jean-Pierre BRONOWICKI – Professeur Laurent PEYRIN-BIROULET
3 ème sous-section : *(Néphrologie)*
Professeure Dominique HESTIN – Professeur Luc FRIMAT
4 ème sous-section : *(Urologie)*
Professeur Jacques HUBERT – Professeur Pascal ESCHWEGE

53 ème Section : MÉDECINE INTERNE, GÉRIATRIE ET CHIRURGIE GÉNÉRALE

1 ère sous-section : *(Médecine interne ; gériatrie et biologie du vieillissement ; médecine générale ; addictologie)*
Professeur Jean-Dominique DE KORWIN – Professeur Pierre KAMINSKY - Professeur Athanase BENETOS
Professeure Gisèle KANNY – Professeure Christine PERRET-GUILLAUME
2 ème sous-section : *(Chirurgie générale)*
Professeur Laurent BRESLER - Professeur Laurent BRUNAUD – Professeur Ahmet AYAV

54 ème Section : DÉVELOPPEMENT ET PATHOLOGIE DE L'ENFANT, GYNÉCOLOGIE-OBSTÉTRIQUE, ENDOCRINOLOGIE ET REPRODUCTION

1 ère sous-section : *(Pédiatrie)*
Professeur Jean-Michel HASCOET - Professeur Pascal CHASTAGNER - Professeur François FEILLET
Professeur Cyril SCHWEITZER – Professeur Emmanuel RAFFO – Professeure Rachel VIEUX
2 ème sous-section : *(Chirurgie infantile)*
Professeur Pierre JOURNEAU – Professeur Jean-Louis LEMELLE
3 ème sous-section : *(Gynécologie-obstétrique ; gynécologie médicale)*
Professeur Philippe JUDLIN – Professeur Olivier MOREL
4 ème sous-section : *(Endocrinologie, diabète et maladies métaboliques ; gynécologie médicale)*
Professeur Georges WERYHA – Professeur Marc KLEIN – Professeur Bruno GUERCI

55 ème Section : PATHOLOGIE DE LA TÊTE ET DU COU

1 ère sous-section : *(Oto-rhino-laryngologie)*
Professeur Roger JANKOWSKI – Professeure Cécile PARIETTI-WINKLER
2 ème sous-section : *(Ophtalmologie)*
Professeur Jean-Luc GEORGE – Professeur Jean-Paul BERROD – Professeure Karine ANGIOI

3 ème sous-section : *(Chirurgie maxillo-faciale et stomatologie)*
Professeur Jean-François CHASSAGNE – Professeure Muriel BRIX
==========

PROFESSEURS DES UNIVERSITÉS

61 ème Section : GÉNIE INFORMATIQUE, AUTOMATIQUE ET TRAITEMENT DU SIGNAL
Professeur Walter BLONDEL

64 ème Section : BIOCHIMIE ET BIOLOGIE MOLÉCULAIRE
Professeure Sandrine BOSCHI-MULLER

==========

PROFESSEURS DES UNIVERSITÉS DE MÉDECINE GÉNÉRALE
Professeur Jean-Marc BOIVIN

PROFESSEUR ASSOCIÉ DE MÉDECINE GÉNÉRALE
Professeur associé Paolo DI PATRIZIO

==========

MAÎTRES DE CONFÉRENCES DES UNIVERSITÉS - PRATICIENS HOSPITALIERS

42 ème Section : MORPHOLOGIE ET MORPHOGENÈSE
1 ère sous-section : *(Anatomie)*
Docteur Bruno GRIGNON – Docteure Manuela PEREZ
2 ème sous-section : *(Cytologie et histologie)*
Docteur Edouard BARRAT - Docteure Françoise TOUATI – Docteure Chantal KOHLER
3 ème sous-section : *(Anatomie et cytologie pathologiques)*
Docteure Aude MARCHAL – Docteur Guillaume GAUCHOTTE

43 ème Section : BIOPHYSIQUE ET IMAGERIE MÉDECINE
1 ère sous-section : *(Biophysique et médecine nucléaire)*
Docteur Jean-Claude MAYER - Docteur Jean-Marie ESCANYE
2 ème sous-section : (Radiologie et imagerie médecine)
Docteur Damien MANDRY

44 ème Section : BIOCHIMIE, BIOLOGIE CELLULAIRE ET MOLÉCULAIRE, PHYSIOLOGIE ET NUTRITION
1 ère sous-section : *(Biochimie et biologie moléculaire)*
Docteure Sophie FREMONT - Docteure Isabelle GASTIN – Docteur Marc MERTEN
Docteure Catherine MALAPLATE-ARMAND - Docteure Shyue-Fang BATTAGLIA
2 ème sous-section : ***(Physiologie)***
Docteur Mathias POUSSEL – Docteure Silvia VARECHOVA
3 ème sous-section : ***(Biologie Cellulaire)***
Docteure Véronique DECOT-MAILLERET

45 ème Section : MICROBIOLOGIE, MALADIES TRANSMISSIBLES ET HYGIÈNE
1 ère sous-section : *(Bactériologie – Virologie ; hygiène hospitalière)*
Docteure Véronique VENARD – Docteure Hélène JEULIN – Docteure Corentine ALAUZET
3 ème sous-section : *(Maladies Infectieuses ; Maladies Tropicales)*
Docteure Sandrine HENARD

46 ème Section : SANTÉ PUBLIQUE, ENVIRONNEMENT ET SOCIÉTÉ
1 ère sous-section : *(Epidémiologie, économie de la santé et prévention)*
Docteur Alexis HAUTEMANIÈRE – Docteure Frédérique CLAUDOT – Docteur Cédric BAUMANN
2 ème sous-section *(Médecine et Santé au Travail)*
Docteure Isabelle THAON
3 ème sous-section *(Médecine légale et droit de la santé)*
Docteur Laurent MARTRILLE
4 ère sous-section : *(Biostatistiques, informatique médicale et technologies de communication*
Docteur Nicolas JAY

47 ème Section : CANCÉROLOGIE, GÉNÉTIQUE, HÉMATOLOGIE, IMMUNOLOGIE
2 ème sous-section : *(Cancérologie ; radiothérapie : cancérologie (type mixte : biologique)*
Docteure Lina BOLOTINE
4 ème sous-section : *(Génétique)*
Docteur Christophe PHILIPPE – Docteure Céline BONNET

48 ème Section : ANESTHÉSIOLOGIE, RÉANIMATION, MÉDECINE D'URGENCE, PHARMACOLOGIE ET THÉRAPEUTIQUE
3 ème sous-section : *(Pharmacologie fondamentale ; pharmacologie clinique)*
Docteure Françoise LAPICQUE – Docteur Nicolas GAMBIER – Docteur Julien SCALA-BERTOLA

50 ème Section : PATHOLOGIE OSTÉO-

ARTICULAIRE, DERMATOLOGIE ET CHIRURGIE PLASTIQUE
1 ère sous-section : ***(Rhumatologie)***
Docteure Anne-Christine RAT
3 ème sous-section : *(Dermato-vénéréologie)*
Docteure Anne-Claire BURSZTEJN
4 ème sous-section : ***(Chirurgie plastique, reconstructrice et esthétique ; brûlologie)***
Docteure Laetitia GOFFINET-PLEUTRET

51 ème Section : PATHOLOGIE CARDIO-RESPIRATOIRE ET VASCULAIRE
3 ème sous-section : *(Chirurgie thoracique et cardio-vasculaire)*
Docteur Fabrice VANHUYSE
4 ème sous-section : ***(Chirurgie vasculaire ; médecine vasculaire)***
Docteur Stéphane ZUILY

53 ème Section : MÉDECINE INTERNE, GÉRIATRIE et CHIRURGIE GÉNÉRALE
1 ère sous-
section : *(Médecine interne ; gériatrie et biologie du vieillissement ; médecine générale ; addictologie)*
Docteure Laure JOLY

54 ème Section : DÉVELOPPEMENT ET PATHOLOGIE DE L'ENFANT, GYNÉCOLOGIE-

OBSTÉTRIQUE,
ENDOCRINOLOGIE ET REPRODUCTION
5 ème sous-
section : *(Biologie et médecine du développement et de la reproduction ; gynécologie médicale)*
Docteur Jean-Louis CORDONNIER

==========

MAÎTRE DE CONFÉRENCE DES UNIVERSITÉS DE MÉDECINE GÉNÉRALE
Docteure Elisabeth STEYER

==========

MAÎTRES DE CONFÉRENCES

5 ème Section : SCIENCES ÉCONOMIQUES
Monsieur Vincent LHUILLIER

19 ème Section : SOCIOLOGIE, DÉMOGRAPHIE
Madame Joëlle KIVITS

60 ème Section : MÉCANIQUE, GÉNIE MÉCANIQUE, GÉNIE CIVIL
Monsieur Alain DURAND

61 ème Section : GÉNIE INFORMATIQUE, AUTOMATIQUE ET TRAITEMENT DU SIGNAL
Monsieur Jean REBSTOCK

64 ème Section : BIOCHIMIE ET BIOLOGIE MOLÉCULAIRE
Madame Marie-Claire LANHERS – Monsieur Pascal REBOUL – Monsieur Nick RAMALANJAONA

65 ème Section : BIOLOGIE CELLULAIRE
Monsieur Jean-Louis GELLY - Madame Ketsia HESS – Monsieur Hervé MEMBRE
Monsieur Christophe NEMOS - Madame Natalia DE ISLA - Madame Nathalie MERCIER – Madame Céline HUSELSTEIN

66 ème Section : PHYSIOLOGIE
Monsieur Nguyen TRAN

==========

MAÎTRES DE CONFÉRENCES ASSOCIÉS

Médecine Générale

Docteure Sophie SIEGRIST - Docteur Arnaud MASSON - Docteur Pascal BOUCHE

==========

DOCTEURS HONORIS CAUSA

Professeur Charles A. BERRY (1982)
Centre de Médecine Préventive, Houston (U.S.A)
Professeur Pierre-Marie GALETTI (1982)
Brown University, Providence (U.S.A)
Professeure Mildred T. STAHLMAN (1982)
Vanderbilt University, Nashville (U.S.A)
Professeur Théodore H. SCHIEBLER (1989)
Institut d'Anatomie de Würtzburg (R.F.A)
Université de Pennsylvanie (U.S.A)
Professeur Mashaki KASHIWARA (1996)
Research Institute for Mathematical Sciences de Kyoto (JAPON)
Professeure Maria DELIVORIA-PAPADOPOULOS (1996)
Professeur Ralph GRÄSBECK (1996)
Université d'Helsinki (FINLANDE)
Professeur James STEICHEN (1997)
Université d'Indianapolis (U.S.A)
Professeur Duong Quang TRUNG (1997)
Université d'Hô Chi Minh-Ville (VIÊTNAM)
Professeur Daniel G. BICHET (2001)
Université de Montréal (Canada)
Professeur Marc LEVENSTON (2005)
Institute of Technology, Atlanta (USA)
Professeur Brian BURCHELL (2007)
Université de Dundee (Royaume-Uni)
Professeur Yunfeng ZHOU (2009)
Université de Wuhan (CHINE)
Professeur David ALPERS (2011)
Université de Washington (U.S.A)
Professeur Martin EXNER (2012)
Université de Bonn (ALLEMAGNE)

Remerciements

A notre Maître et Président de thèse

Monsieur le Professeur Olivier MOREL

Professeur de Gynécologie-Obstétrique

Nous vous sommes reconnaissantes d'avoir accepté la présidence de cette thèse.
Veuillez trouvez ici le témoignage de toute mon admiration et ma gratitude pour votre écoute attentive et la justesse de vos conseils, toujours donnés à point, tout au long de mon internat.

A notre Maître et Juge

Monsieur le Professeur Philippe JUDLIN

Professeur de gynécologie-obstétrique

Pour l'honneur que vous nous faites en siégeant dans le jury de cette thèse, veuillez trouver ici l'expression de notre sincère reconnaissance et de notre profond respect.

A notre Maître et Juge

Monsieur le Professeur Christo CHRISTOV

Professeur d'anatomopathologie

Vous nous faites l'honneur de nous accorder votre attention en acceptant de juger notre travail. Recevez ici le témoignage de notre profond respect et de toute notre reconnaissance.

A notre Juge

Monsieur le Docteur Jean-Pierre MASUTTI

Anatomopathologiste

Nous vous remercions beaucoup d'avoir accepté de juger cette thèse. Nous vous remercions pour votre soutien dans ce travail par votre enthousiasme qui aplanit tous les obstacles et clarifie les problèmes les plus sombres.

A notre Juge et Directeur de Thèse

Monsieur le Docteur Gilles GRANGE

Gynéco-obstétricien au CPDPN de Cochin-Saint Vincent de Paul, Maternité Port-Royal

Nous vous remercions vivement d'avoir accepté de prendre la direction de cette thèse. Vous avez guidé, corrigé, relu, recorrigé ce travail pour en exprimer au mieux ce qu'il vaut. Merci pour votre soutien, vos encouragements répétés, pour le temps que vous m'avez consacré, pour la confiance que vous m'avez accordée et pour vos conseils qui ouvrent de belles perspectives bien au-delà de cette thèse.
Recevez ici l'expression de notre sincère gratitude et de notre profond respect.

A notre Maître Monsieur le Professeur François GOFFINET pour son accueil au sein de son équipe, pour ces 6 mois pleins d'enseignements, alliant exigence et bienveillance, et pour son soutien encourageant.

A notre Maître Monsieur le Professeur Vassilis TSATSARIS pour sa patience, son écoute attentive, sa disponibilité rassurante même au milieu d'une consultation débordante de cas de maladies rares les plus complexes.

A notre Maître Monsieur le Professeur Jacques LEPERCQ dont la justesse et la rapidité des jugements médicaux et méthodologiques m'ont impressionnée, tout comme ses remarques parfois directes.

A Monsieur le Professeur Philippe SOCKEEL pour l'humanité dont il fait preuve vis-à-vis de toute son équipe et pour son savoir-faire chirurgical qu'il aime à transmettre.

A Monsieur le Professeur Fabrice CHRETIEN pour l'accès aux données de neuropathologie de Ste Anne, préparées avec exhaustivité et rapidité.

A Charlotte pour ses petits plats incomparables, et surtout son travail de relecture et ses corrections de forme améliorant la lisibilité du travail.

Au Dr Nelio FERDILUS pour ses encouragements codés et la confiance qu'il a bien voulu m'accorder dans mes débuts d'internat.

Au Dr Marie-Laure ESZTO pour son enthousiasme fou à travailler, à transmettre, à encourager ses internes et les contaminer du virus de l'échographie.

A mes chefs de clinique qui ont su porter les exigences du service avec maîtrise et compétence d'une main et accompagner avec bienveillance chacun de leurs internes dans leur apprentissage de l'autre main : Joël, Charlotte, Aurélie, Charlotte, Julie, Chama.

A Madame le Professeur Flore ROZENBERG pour son temps et son aide dans la transmission de données de virologie.

Au Dr Patricia HORNOY pour son temps, ses explications et l'accès aux données de radiologie de Cochin.

Au Dr Marie-Laure MOUTARD pour son temps et son aide efficace pour la réalisation de ce travail par la transmission de données.

Au Dr Aurélie COUSSEMENT pour son accueil simple et instructif, pour son soutien, son aide et ses corrections, pour l'accès aux données de cytogénétique de Port-Royal.

Au Dr Céline BONNET pour son temps et la transmission des données de cytogénétique de Nancy.

Au Dr DELEZOIDE pour l'accès aux données de fœtopathologie de Port-Royal.

Au Dr HAMON, pour son sympathique accueil et l'accès aux données de fœtopathologie de son cabinet, préparées avec exhaustivité et rapidité.

A tous les médecins gynécologues qui ont accepté de prendre de leur temps pour participer directement à cette étude, merci pour votre aide et vos sympathiques messages !
Dr Jabour (Verdun), Dr Virevialle (Metz), Dr Zimbris (Epinal), Dr M'Hamdi (Verdun), Dr Rivelois-Lefevre (Clouange), Dr Van Wymersch (Luxembourg), Dr Oliéric (Thionville), Dr Dahloff (Metz), Dr Eszto (Metz), Dr Asnard et son remplaçant (Remiremont), Dr Cencig (Yutz), Dr Maget (Luneville), Dr Michaux (Mont Saint Martin), Dr Leboeuf (Nancy), Dr Thisse (Metz), Dr Balay-Viullaume (Metz), Dr Bohl (Hagondange), Dr Tenenbaum (Nancy), Dr Tourpe (Bruley), Dr Vibert (Metz), Dr Chammas (Remiremont), Dr Massehian et Dr Cledat (Nancy), Dr Kaiser (Luxembourg), Dr Bouschbacher (Marly), Dr Grosjean-Goichon (Nancy), Dr Owadenko (Verdun), Dr Heid-Normand (Saint Dié des Vosges), Dr Benneton (Saint Avold), Dr Merdassi (Metz), Dr Bock-Kremer (Toul), Dr Pierre (Nancy), Dr Goudot (Saint Max), Dr Tisserand (Remiremont), Dr Rochefort (Luneville), Dr Morineaux (Nancy), Dr Joly-Hermenier (Tremblay), Dr Aiguillon (Evry), Dr Fremin-Batteux (Lagny), Dr Leboeuf (Le Blanc-Mesnil), Dr Grynbaum (Tremblay en France), Dr Monier-Negret (Trappes), Dr Lalau (Souilly), à l'équipe de gynéco-obstétrique de Montargis.

A Hervé et Kevin, archivistes à Nancy et à Port-Royal, efficaces et accueillants, pour leur aide incontournable dans le jeu de piste des dossiers.

Aux secrétaires de cytogénétique, de foetopathologie, de neuropathologie, de virologie qui m'ont toutes réservé un bon accueil et m'ont permis d'accéder à de nombreuses données, avec rapidité et exhaustivité.

A tous les gens qui m'ont fait respirer et m'ont soutenue par leur amitié et leur fidélité tout au long des ces 5 années d'internat : Tanguy, Papa et Maman, Papilou et Mamilou, Papinou et Maminou, les grands chéris Muriel, François et Armand, les grandes chéries Pétronille et Anastasia, Madeleine pour la sagesse de ses conseils et la chaleur de son accueil, Solène pour sa patience, sa confiance et sa virtuosité au violon, Angéline, Côme, Solène, Anne-Laure, Marie d'Aurillac, Anne-Mathilde, KB et Jack.

Et puis Amélie et Olivier, Richard, Fred, Gaittha et Alexandre pour ces chouettes moments à Lobau et au Diamand, François pour les moments musicaux chant-orgue-accordéon-saxo-flûte-cornemuse, Mathilde, Emilie, Ronan, Ludivine, François, Sarah, Claire-Marie et tous mes co-internes de Thionville, Arnaud, Quentin, Claire, Rabia, Marie, Charline, Mariam, Laure, Diane, Anne-Charlotte, Aude et tous mes co-internes avec qui on a ri ou maugréé selon les jours.

Serment

« Au moment d'être admise à exercer la médecine,

je promets et je jure d'être fidèle aux lois de l'honneur et de la probité. Mon premier souci sera de rétablir, de préserver ou de promouvoir la santé dans tous ses éléments, physiques et mentaux, individuels et sociaux. Je respecterai toutes les personnes, leur autonomie et leur volonté, sans aucune discrimination selon leur état ou leurs convictions. J'interviendrai pour les protéger si elles sont affaiblies, vulnérables ou menacées dans leur intégrité ou leur dignité. Même sous la contrainte, je ne ferai pas usage de mes connaissances contre les lois de l'humanité. J'informerai les patients des décisions envisagées, de leurs raisons et de leurs conséquences. Je ne tromperai jamais leur confiance et n'exploiterai pas le pouvoir hérité des circonstances pour forcer les consciences. Je donnerai mes soins à l'indigent et à quiconque me les demandera. Je ne me laisserai pas influencer par la soif du gain ou la recherche de la gloire.

Admise dans l'intimité des personnes, je tairai les secrets qui me sont confiés. Reçue à l'intérieur des maisons, je respecterai les secrets des foyers et ma conduite ne servira pas à corrompre les mœurs. Je ferai tout pour soulager les souffrances. Je ne prolongerai pas abusivement les agonies. Je ne provoquerai jamais la mort délibérément.

Je préserverai l'indépendance nécessaire à l'accomplissement de ma mission. Je n'entreprendrai rien qui dépasse mes compétences. Je les entretiendrai et les perfectionnerai pour assurer au mieux les services qui me seront demandés.

J'apporterai mon aide à mes confrères ainsi qu'à leurs familles dans l'adversité.

Que les hommes et mes confrères m'accordent leur estime si je suis fidèle à mes promesses ; que je sois déshonorée et méprisée si j'y manque ».

Table des matières

Remerciements **8**

Serment **16**

I. Introduction **18**

II. Matériels et Méthodes **20**
- **A. Type d'étude** **20**
- **B. Sélection des dossiers** **20**
- **C. Données recueillies** **21**

III. Résultats **24**
- **A. Inclusion des dossiers** **24**
- **B. Les VMG** **25**
  - 1. Terme de diagnostic 25
  - 2. Grossesses gémellaires 25
  - 3. Types de VMG 25
- **C. Interrogatoire des patientes** **29**
  - 1. Antécédents 29
  - 2. Déroulement de la grossesse 29
- **D. Echographies répétées** **30**
- **E. Bilan infectieux** **30**
  - 1. Toxoplasmose 30
  - 2. Cytomégalovirus (CMV) 31
- **F. Caryotype** **31**
- **G. Consultation auprès d'un neuropédiatre ou neurochirurgien** **33**
- **H. Imagerie par Résonnance Magnétique (IRM)** **33**
- **I. Issue de grossesse et examen fœtopathologique** **35**
  - 1. Naissances 35
  - 2. Interruptions médicales de grossesse 36
  - 3. Examen fœtopathologique 37
- **J. Pronostic en fonction du terme de diagnostic** **40**

IV. Discussion **41**
- **A. Recommandations HAS** **41**
  - 1. Pourquoi faire les examens recommandés par l'HAS ? 41
  - 2. VMG et infections 41
  - 3. VMG et caryotype 42
- **B. Particularités des 2 centres** **42**
- **C. VMG et IRM** **43**
  - 1. Mesure des ventricules à l'IRM 43
  - 2. Changement de prise en charge selon le type de VMG 43
  - 3. Changement de prise en charge selon les types d'anomalies 45
- **D. Terme de diagnostic et pronostic** **46**
- **E. Conclusion** **46**

V. Annexes **48**
- **A. Annexe 1 : comparatif écho-IRM** **48**
- **B. Annexe 2 : Evolution des enfants nés avec une VMG diagnostiquée en ante-natal** **53**
- **C. Annexe 3 : changement de l'issue de grossesse par l'IRM : fœtopathologie** **55**

VI. Bibliographie **57**

I. Introduction

La ventriculomégalie (VMG) est un des principaux signes d'appel cérébraux fœtaux. Sa prévalence est d'environ 1 pour 1000 naissances vivantes [1]. La Haute Autorité de Santé (HAS) a proposé des Recommandations pour la prise en charge des couples concernés en 2004 [2].

La VMG cérébrale anténatale est définie par une dilatation des ventricules cérébraux latéraux supérieure à 10mm. Entre 10 et 12mm, elle est dite de forme mineure, voire une variante de la normale. Au delà de 12mm et jusqu'à 15mm on parle de forme modérée, au delà de 15mm on parle de forme sévère [3].

La VMG peut être uni- ou bilatérale, symétrique ou non, isolée ou associée à d'autres anomalies dépistées à l'imagerie ou par le bilan étiologique. Les étiologies des VMG sont variées :
- malformations du système nerveux central : défaut de fermeture du tube neural, anomalies de la fosse postérieure, les anomalies de la ligne médiane telle que l'agénésie du corps calleux, les anomalies des hémisphères telles que les anomalies de la gyration
- phénomènes clastiques par ischémie : schizencéphalie ou porencéphalie
- hémorragie intra-ventriculaire et sous-épendymaire
- infection : principalement toxoplasmose ou CMV
- processus expansifs
- syndromes malformatifs
- maladies génétiques : anomalies chromosomiques très diverses [2].

La HAS insiste sur le rôle déterminant auprès des parents de l'échographiste qui dépiste et annonce la VMG. Il doit les informer quant à la démarche à suivre pour préciser le diagnostic et le pronostic et s'assurer de la mise en place du suivi. Une échographie morphologique complète de dépistage puis de diagnostic doit être réalisée. Ensuite, des tests maternels sont préconisés selon le contexte : hémostase, virologie, parasitologie. Enfin, le prélèvement de tissus fœtaux pour un caryotype et un bilan infectieux doit être discuté avec les parents. Eventuellement d'autres examens d'imagerie fœtale et parentale sont préconisés en fonction du contexte.
La réalisation d'une consultation auprès d'un neuropédiatre est recommandée dans tous les cas. La réalisation d'une IRM cérébrale fœtale au 3ème trimestre est préconisée pour les VMG supérieures à 12mm afin de rechercher des malformations cérébrales associées, en cas de doute sur l'étiologie ou en cas d'évolutivité. L'intérêt de l'IRM dans le diagnostic d'une VMG varie selon les caractéristiques initiales de la VMG et selon les auteurs, dont certains ne lui trouvent pas de supériorité par rapport à l'échographie [4].
En cas d'Interruption Médicale de Grossesse (IMG), la réalisation d'un examen fœtopathologique est vivement recommandée. Elle ne permet pas de confirmer la ventriculomégalie dans la moitié des cas à cause de déplacements de fluides après la mort fœtale et avant toute procédure fœtopathologique [5], mais elle permet de compléter les données de l'imagerie ante-natale à condition d'une fixation cérébrale

adéquate [6]. L'HAS ne retient pas terme de diagnostic comme critère pronostique. Cependant, certains auteurs défendent l'idée qu'une malformation sévère serait dépistée plus tôt [7].
La normalité des investigations recommandées par l'HAS (échographie par un référent, sérologies, caryotype et virologie dans le liquide amniotique, IRM) ne permet pas pour autant de rassurer les parents sur le développement psychomoteur ultérieur de l'enfant [8].

L'objectif principal de ce travail a été de déterminer si les recommandations de l'HAS étaient respectées. Notre hypothèse est que 10 ans après la publication de ces recommandations, un réajustement serait possible.

Les objectifs secondaires ont été :

- de relever les particularités de chaque centre. Nous n'avions pas d'argument en faveur d'une éventuelle hétérogénéité des pratiques sur ce sujet en France.
- d'évaluer l'apport de l'IRM par rapport à l'échographie. Notre hypothèse était que l'IRM était plus performante que l'échographie pour dépister les anomalies associées.
- d'évaluer le pronostic d'une VMG en fonction de son terme de diagnostic. Notre hypothèse était qu'une VMG précoce serait de pronostic moins favorable.

Pour cela, un recueil observationnel bicentrique de la prise en charge des VMG sur 8 ans par les Centres Pluridisciplinaires de Diagnostic Pré-Natal (CPDPN) de Nancy et Cochin-Saint Vincent de Paul a été réalisé.

II. Matériels et Méthodes

A. Type d'étude

Cette étude était observationnelle rétrospective bicentrique sur 8 ans. Les informations ont été recueillies à partir des dossiers médicaux des patientes suivies pour VMG fœtale au CPDPN de Cochin-Saint Vincent de Paul (Port-Royal) et Nancy entre le 1er Janvier 2005 et le 31 Décembre 2012. Après le recueil des informations, les dossiers ont été rendus anonymes pour le traitement des données.

B. Sélection des dossiers

A Nancy, la recherche a été faite à partir des programmes des réunions de CPDPN où ont été listés les dossiers discutés.
A Cochin-Saint Vincent de Paul, les dossiers ont été sélectionnés à partir de la base de données informatique des comptes-rendus d'échographie du service d'imagerie rattaché au CPDPN.
Les mots-clés permettant la sélection des dossiers ont été :
- ventriculomégalie
- dilatation ventriculaire
- hydrocéphalie
- hydranencéphalie
- spina bifida ou anomalie de fermeture du tube neural ou myéloméningocèle
- agénésie du corps calleux
- porencéphalie
- anévrysme de la veine de Galien
- hémorragie intra-ventriculaire

Les critères d'exclusion ont été les suivants :
- absence de VMG,
- pas de mesure précisée des ventricules latéraux,
- date de diagnostic avant le 1er Janvier 2005 ou après le 31 Décembre 2012,
- diagnostic posé avant 18 semaines d'aménorrhée (SA).

Une période de 8 ans a été choisie pour recruter suffisamment de cas tout en maintenant une certaine homogénéité des pratiques.
Le terme limite de 18 SA a été choisi pour 2 raisons : la première est qu'avant ce terme le manteau cérébral est trop fin pour pouvoir parler de VMG et la deuxième est que les VMG diagnostiquées précocement sont majoritairement des malformations de pronostic péjoratif, ce qui diminue l'enjeu de la démarche diagnostique.
L'étude a été bicentrique afin de mettre en évidence les particularités de chaque centre et d'avoir un aperçu plus représentatif du respect des recommandations de l'HAS par les CPDPN.

C. Données recueillies

Les données recueillies pour chaque dossier ont concerné :

- la VMG :
  - date au moment du diagnostic constaté par un échographiste référent

  - terme du diagnostic. La datation de la grossesse a été définie selon une échographie précoce, avec correction du terme théorique (date des dernières règles) en cas d'intervalle entre le terme théorique et le terme échographique supérieur à 5 jours. Trois périodes de diagnostic ont été arbitrairement définies : de 18SA à 23SA et 6jours, de 24SA à 29SA et 6jours et de 30SA au terme de la grossesse.

  - types de VMG :

    - mesure permettant de différencier les formes mineures (10-12mm), modérées (12,1-15mm) et sévères (plus de 15mm) [2]. La mesure de la largeur du carrefour a été faite sur un plan axial passant par les cornes frontales, le cavum du septum lucidum et l'atrium, perpendiculairement à la paroi ventriculaire, tangentiellement au plexus choroïde avant 2009 et au niveau du sillon pariéto-occipital interne après 2009. Un score de qualité de la coupe et de la mesure a été proposé par Guibaud [9], permettant une standardisation de la méthode de mesure (Figure 1). Les mesures échographiques ont été rendues en millimètres car l'utilisation de 10e de millimètre a été considéré comme un non-sens biophysique à cause des limites de la résolution axiale inhérentes à la longueur d'onde [10].

    - uni- ou bilatérale

    - isolées (définie par absence de malformation associée à l'échographie au moment du diagnostic) ou associée

    - malformations associées, neurologiques ou extra-neurologiques

    - gravité : une VMG dite grave a été définie comme pouvant relever d'une IMG en cas de demande parentale, ou associée à une interruption de grossesse spontanée, ou associée à un décès infantile en cas d'information supplémentaire sur l'évolution du nouveau-né.

- la patiente :
  - antécédents familiaux
  - âge
  - consanguinité dans le couple
  - diabète maternel
  - prise de toxiques ou de médicaments
  - déroulement de la grossesse

- prise en charge du couple, investigations réalisées :
  - échographies répétées ou non

- bilan infectieux. Il comprend la sérologie de la toxoplasmose. La sérologie du CMV voire le parvovirus B19 ont parfois été mentionnées mais avec une réserve sur l'exhaustivité de ces données. La recherche de CMV et de toxoplasmose par PCR dans le liquide amniotique a été précisée.
- caryotype. Il a été réalisé sur un prélèvement effectué soit dans l'enquête étiologique de la VMG (par amniocentèse), soit au cours du geste fœticide (par ponction de sang fœtal principalement) en cas d'anomalies échographiques majeures conduisant à l'IMG indépendamment du résultat du caryotype.
- consultation auprès d'un neuropédiatre
- IRM cérébrale fœtale. Elles ont été recherchées dans la base de données informatique du service de radiologie où les patientes ont été exclusivement adressées ou dans leur dossier médical papier.

- l'issue de la grossesse :
  - IMG ou poursuite de la grossesse
  - poids de naissance et périmètre céphalique. Ils ont été rendus en percentiles selon les courbes Audipog spécifiques au sexe fœtal. Ils ont été considérés comme normaux entre le 3ème et le 97ème percentile.
  - Apgar à 1 et 5 minutes, évolution ultérieure de l'enfant si elle était renseignée dans le dossier de la patiente.
  - examen fœtopathologique. Les comptes-rendus ont été recherchés dans la base des données des services de fœtopathologie et neuropathologie auxquels les fœtus morts-nés ont été adressés en cas d'IMG réalisée par l'équipe du CPDPN.

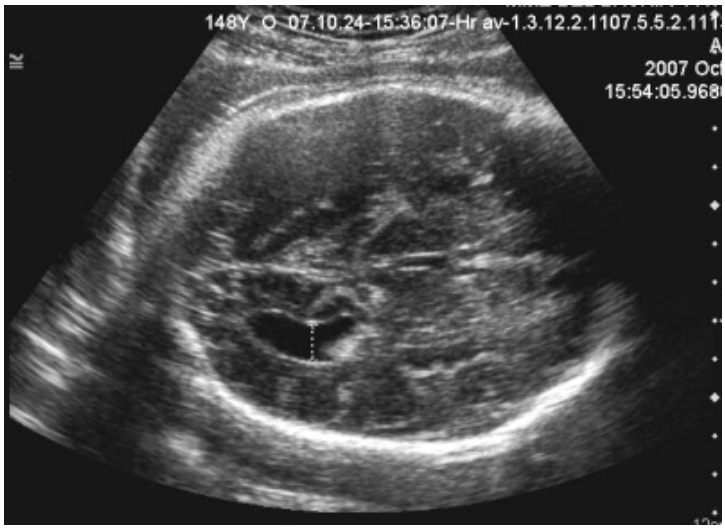

Figure 1 : Image avec les éléments anatomiques et techniques requis selon les critères de L.Guibaud. Plan axial strict passant par le cavum du septum pellucidum en avant et la citerne ambiante en forme de V en arrière, mesure de l'atrium en regard du sillon pariéto-occipital interne, perpendiculairement aux bords du ventricule, callipers « on to on », zoom suffisant. (9)

En cas de dossier non classé, le recueil des données a été réalisé à partir des fiches de CPDPN sur lesquelles ont été retranscrits les comptes-rendus d'imagerie, le résultat du caryotype s'il est réalisé et parfois les sérologies.

Les données manquant après la consultation des dossiers et des fiches ont été recherchées auprès du médecin ayant adressé la patiente concernée, par courrier postal.

Les données recueillies ont été analysées selon les questions suivantes :
- quelle a été la répartition des types de VMG ? Quelles ont été les malformations associées pour les VMG unilatérales et celles bilatérales, et quelle a été leur gravité?
- dans combien de cas ont été réalisés chacun des examens recommandés par l'HAS (interrogatoire des patientes, répétition de l'échographie, sérologies, caryotype, IRM, consultation auprès d'un neuropédiatre, examen fœtopathologique en cas d'interruption de grossesse), dans quelle proportion ont-ils été anormaux ? Les chiffres rapportés ont concerné toutes les patientes, puis séparément celles de Nancy et de Cochin-Port-Royal.
- est-ce que l'IRM a modifié la prise en charge par rapport à l'échographie, quel a été l'apport de l'examen fœtopathologique par rapport à l'imagerie antepartum ?
- quelle a été la gravité des VMG en fonction du terme de diagnostic ?

III. Résultats

A. Inclusion des dossiers

A Nancy, 247 dossiers ont été initialement sélectionnés d'après les mots-clés cités ci-dessus, dans la période donnée et avec un terme de présentation au CPDPN supérieur à 18SA. Il est resté 191 dossiers après exclusion de 56 dossiers : 23 pour absence de ventriculomégalie, 25 pour absence de mesure précisée des ventricules latéraux, 2 pour une date de diagnostic en dehors de la période d'inclusion, 6 pour un terme de diagnostic avant 18SA.
A Cochin-Saint Vincent de Paul, 170 dossiers ont été initialement sélectionnés. Il est resté 128 dossiers après exclusion de 42 dossiers : 19 pour absence de ventriculomégalie, 8 pour absence de mesure précisée des ventricules latéraux, 8 pour date de diagnostic en dehors de la période d'inclusion et 7 pour diagnostic avant 18SA.
Au total, 313 dossiers ont été inclus (Figure 2).

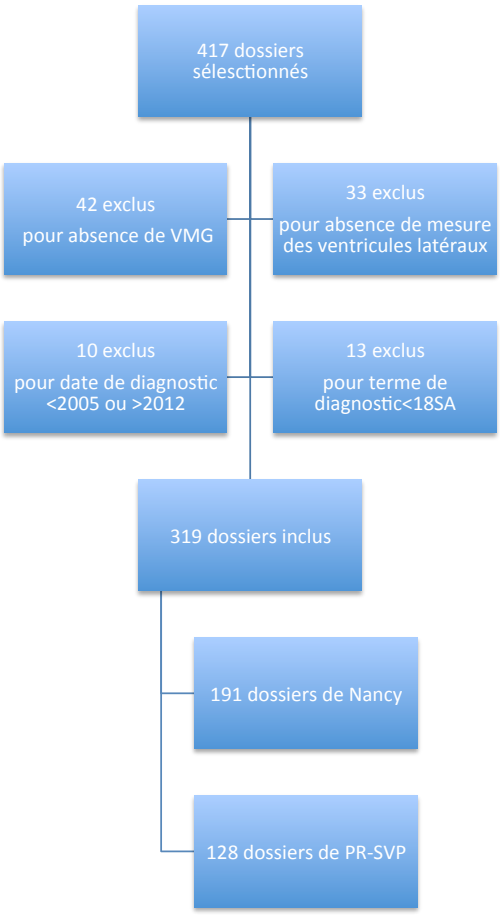

Figure 2 : Description de l'inclusion des dossiers à partir des dossiers sélectionnés : Flow Chart

B. Les VMG

1. Terme de diagnostic

Le terme moyen du diagnostic était de 26,3SA. Ce chiffre était le même pour les VMG supérieures ou inférieures à 15mm.

2. Grossesses gémellaires

Vingt fœtus appartenaient à une grossesse multiple : 13 BCBA (bichoriales biamniotiques), 5 MCMA (monochoriales biamniotiques), 1 trichoriale triamniotique et une quadruple réduite à une BCBA.

3. Types de VMG

Sur les 319 cas de VMG, 89 étaient unilatérales et 230 bilatérales. Lors du diagnostic, 84 (26%) VMG étaient isolées et 235 (74%) étaient associées à une malformation neurologique ou extra-neurologique (Tableau 1). La répartition des VMG selon leur sévérité a été décrite en figure 3.

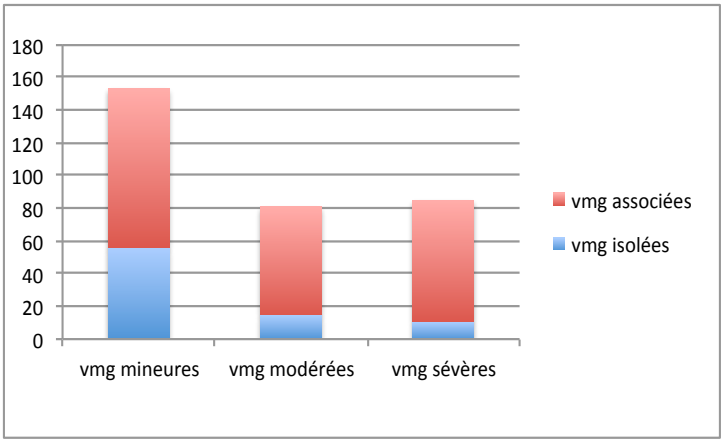

Figure 3 : Répartition des VMG selon leur sévérité et leur caractère associé ou isolé

Tableau 1: Répartition des ventriculomégalies selon leur type et leur centre de provenance, nombre de cas (% de cas du centre d'origine)

Ventriculomégalies		Isolées	Associées
Mineures	**total**	58	95
	Nancy	24 (12,5%)	52 (27,2%)
	Cochin-Port Royal	34 (26,5%)	43 (33,5%)
Modérées	**total**	15	66
	Nancy	12 (6,2%)	45 (23,5%)
	Cochin-Port Royal	3 (2,3%)	21 (16,4%)
Sévères	**total**	11	74
	Nancy	10 (5,2%)	48 (25,1%)
	Cochin-Port Royal	3 (2,3%)	26 (20,3%)

Les malformations associées ont été analysées selon que la VMG était uni- ou bilatérale. Elles ont été décrites dans les tableaux 2a, 2b, 2c pour les VMG unilatérales et 2d, 2e, 2f pour les VMG bilatérales.

2a.

	Dignostic principal (P+N)	Nombre	Etiologie	Type de VMG lors diagnostic	IMG
		total=38		*27min, 9mod, 2sev*	*tot=15, soit39%*
Neurologiques	anomalie de la fosse postérieure	6	1 T18	4min, 1mod, 1sev	4
	anomalie ou agénésie corps calleux	5		4min, 1sev	2 *(+1PdV)*
	hémorragie intra-ventriculaire	5		4min, 1mod	2 *(+2PdV)*
	anomalie de la substance blanche	5	2 CMV	4min, 1mod	4
	anomalie paroi ventriculaire	2		1min, 1mod	0
	anomalie fermeture tube neural	1		1min	1
	dilatation 3e ventricule	1		1mod	
Extra-neurologiques	pieds varus	2		2min	0
	cardiopathie	2	1 T18	1min, 1mod	1
	pyélectasie	2		1min, 1mod	0
	macrosomie	2		2min	0
	syndactylie	1	Sd d'Apert	mod	1
	kyste pelvien	1		min	0
	hyperéchogénicité intestinale	1		min	0
	hydramnios	1		min	*1PdV*
	RCIU	1		mod	0

2b.

	Dignostic principal (N)	Nombre	Etiologie	Type de VMG lors diagnostic	IMG
		total=11		*4min, 6mod, 1sev*	*tot=5, soit 45%*
Neuro	anomalie de la fosse postérieure	3		1min, 1mod, 1sev	3
	anomalie ou agénésie corps calleux	1		1min	1
	anomalie fermeture tube neural	1		1min	1
	dilatation 3e ventricule	1		1mod	0
	hémorragie intra-ventriculaire	1		1mod	1PdV
	anomalie paroi ventriculaire	1		1mod	0
E-neuro	pieds varus	1		1min	0
	RCIU	1		1mod	0
	pyélectasie	1		1mod	0

2c.

	Dignostic principal (P)	Nombre	Etiologie	Type de VMG lors diagnostic	IMG
		total=27		*23min, 3mod, 1sev*	*tot=10, soit 37%*
Neuro	anomalie de la substance blanche	5	2 CMV	4min, 1mod	4
	hémorragie intra-ventriculaire	4		4min	2 *(+1PdV)*
	anomalie ou agénésie corps calleux	4		3min, 1sev	1 *(+1PdV)*
	anomalie de la fosse postérieure	3	1 T18	3min	1
	anomalie paroi ventriculaire	1		1min	0
Extra-neuro	cardiopathie	2	1 T18	1min, 1mod	1
	macrosomie	2		2min	0
	pyélectasie	1		1min	0
	kyste pelvien	1		min	0
	hyperéchogénicité intestinale	1		min	0
	syndactylie	1	Sd d'Apert	mod	1
	hydramnios	1		min	*1PdV*
	pieds varus	1		min	0

<u>Tableaux 2a, b, c</u> : Malformations associées aux VMG unilatérales sur l'ensemble des cas (1a), sur les cas de Nancy (1b), sur les cas de Cochin (1c). tot: total, min : mineure, mod : modérée, sev : sévère, PdV : perdu de vue, neuro : neurologiques, e-neuro : extra-neurologiques.

2d.

	Dignostic principal (N+P)	Nombre	Etiologie	Type de VMG lors diagnostic	IMG
		total=197		*69min, 56mod, 72sev*	*142 IMG, 6 décès périnataux soit 75% de VMG graves*
Neurologiques	anomalies du corps calleux	50	duplication bras long chrom6	20min, 21mod, 9sev	36, 1MFIU, 1 décès à J21 *(+3PdV)*
	anomalie de fermeture du tube neural	54	46XX, inv(9)(p11q13), 1 T18	15min, 21mod, 18sev	47 *(+4PdV)*
	anomalie de la ligne médiane	18	1 T13, 46XX add(11), 1 T21	7min, 4mod, 7sev	12, 1MFIU *(+1PdV)*
	anomalie de la fosse postérieure	16	69XXX	6min, 2mod, 8sev	10, 1MFIU, 1décès à J2
	anomalie de la substance blanche	10		2min, 1mod,7sev	9 *(+1PdV)*
	anomalie des parois ventriculaires	6		2min, 2mod, 2sev	3 *(+1PdV)*
	dilatation tri-ventriculaire	9		1min, 1mod, 7sev	8, 1décès à H2
	hémorragie intra-ventriculaire	7	1 allo-immunisation HPA	1min, 1mod, 5sev	5
	kystes des plexus choroïdes	1		1min	0
	retard de giration, lissencéphalie	10		3min, 1mod, 6sev	7 *(+3PdV)*
Extra-neurologiques	RCIU	5	2MCBA, 1T18	3min, 1mod, 1sev	1, 1MFIU
	grêle hyperéchogène	2		2min	*2PdV*
	œdème pré-frontal	2		1min, 1mod	1
	hydramnios	1		1min	0
	chevauchement des doigts	1		1sev	1
	hypertrophie ventricule droit	1	1 T21	1min	1
	dysmorphie faciale	1	46XY,add(8)(p23)	1min	1
	AOU	1		1min	0
	épanchement péricardique	1		1sev	0
	tératome sacro-coccygien	1		1min	décès à J34

2e.

	Dignostic principal (N)	Nombre	Etiologie	Type de VMG lors diagnostic	IMG
		total=134		*48min, 39mod, 47sev*	*96 IMG, 3 décès périnataux soit 74% de VMG graves*
Neurologiques	anomalie de fermeture du tube neural	43	1 T18	13min, 14mod, 16sev	37 *(+3PdV)*
	anomalies du corps calleux	34		15min, 15mod, 4sev	23, 1MFIU, 1 décès J21 *(+2PdV)*
	anomalie de la ligne médiane	10	46XX add(11), 1 T21	5min, 3mod, 2sev	7 *(+1PdV)*
	retard de giration, lissencéphalie	9		2min, 1mod, 6sev	6 *(+3PdV)*
	anomalie de la fosse postérieure	9	69XXX	4min, 2mod, 3sev	4, 1décès à J2
	dilatation tri-ventriculaire	7		1min, 1mod, 5sev	7
	anomalie de la substance blanche	5		1min, 4sev	4 *(+1PdV)*
	hémorragie intra-ventriculaire	5	1 allo-immunisation HPA	1mod, 4sev	4
	anomalie des parois ventriculaires	3		1min, 1mod, 1sev	2 *(+1PdV)*
E-neurologiques	grêle hyperéchogène	2		2min	*2PdV*
	RCIU	2	MCBA	1min, 1mod	1MFIU
	hydramnios	1		1min	0
	chevauchement des doigts	1		1sev	1
	hypertrophie ventricule droit	1	1 T21	1min	1
	épanchement péricardique	1		1sev	0
	tératome sacro-coccygien	1		1min	décès à J34

2f.

	Dignostic principal (P)	Nombre	Etiologie	Type de VMG lors diagnostic	IMG
		total=63		*21min, 17mod, 25sev*	*46 IMG, 3décès périnataux soit 77% de VMG graves*
Neurologiques	anomalies du corps calleux	16	duplication bras long chrom6	5min, 6mod, 5sev	13 *(+1PdV)*
	anomalie de fermeture du tube neural	11	46XX, inv(9)(p11q13)	2min, 7mod, 2sev	10 *(+1PdV)*
	anomalie de la ligne médiane	8	1 T13	2min, 1mod, 5sev	5, 1MFIU
	anomalie de la fosse postérieure	7		2min, 5sev	6, 1MFIU
	anomalie de la substance blanche	5		1min, 1mod,3sev	5
	anomalie des parois ventriculaires	3		1min, 1mod, 1sev	1
	dilatation tri-ventriculaire	2		2sev	1, 1décès à H2
	hémorragie intra-ventriculaire	2		1min, 1sev	1
	kystes des plexus choroïdes	1		1min	0
	retard de giration, lissencéphalie	1		1min	1
E-Neuro	RCIU	3	1MCBA, 1T18	2min, 1sev	1
	œdème pré-frontal	2		1min, 1mod	1
	dysmorphie faciale	1	46XY,add(8)(p23)	1min	1
	AOU	1		1min	0

Tableaux 2d, e, f: Malformations associées aux VMG bilatérales sur l'ensemble des cas (1a), sur les cas de Nancy (1b), sur les cas de Port-Royal (1c). min : mineure, mod : modérée, sev : sévère, PdV : perdu de vue, MFIU : mort fœtale in utero, T13 : trisomie 13, T21 :trisomie 21, RCIU : retard de croissance in utero, AOU : artère ombilicale unique, MCBA : grossesse gémellaire monochoriale biamniotique, e-neuro : extra-neurologiques.

Sur les 319 cas, 180 cas étaient graves (IMG ou mort fœtale in utero (MFIU) ou décès périnatal).
Les anomalies du corps calleux ont regroupé les agénésies complètes ou partielles, les dysgénésies et les aspects atypiques.
Les anomalies de la substance blanche ont regroupé les encéphalomalacies, les porencéphalies, les hémorragies intra-craniennes, les échogénicités para-ventriculaires, une tumeur frontale, les parenchymes cérébraux laminés.
Les anomalies des parois ventriculaires ont regroupé les kystes sous-épendymaires ou para-ventriculaires, les parois ventriculaires échogènes.
Les anomalies de la fosse postérieure ont regroupé les hypoplasies cérébelleuses, les sténoses de l'aqueduc de Sylvius, les méga grandes citernes.
Les kystes du septum pellucidum étant une variante de la normale, les 3 cas de VMG associées à cette particularité ont été considérés comme VMG isolée.
En cas de malformations associées entre elles, celle rapportée sur le tableau 2 était la cause initiale ou la plus grave.

C. Interrogatoire des patientes

1. Antécédents

a. Familiaux

Un antécédent familial de VMG a été retrouvé pour 7 patientes ; dans 3 cas il s'agissait d'un 1er enfant avec une VMG. Une déficience intellectuelle ou pathologie neurologique a été relevée dans la famille de 7 patientes.

b. Personnels

L'âge moyen de l'ensemble des patientes était de 30 ans. L'âge moyen des patientes concernées par une VMG dite grave était de 29,6 ans et celui des patientes dont la grossesse a été poursuivie était de 30,6 ans.
Une consanguinité a été retrouvée pour 11 couples, dont 3 étaient concernés par une VMG dite grave.
Un diabète maternel (pré-existant ou gestationnel) a été retrouvé pour 17 patientes, dont 7 étaient concernées par une VMG dite grave. Parmi les 17 patientes, 3 étaient concernées par une anomalie de la ligne médiane (18% versus 29% parmi les patientes non diabétiques).
Une thrombophilie a été retrouvée pour 2 patientes. Il s'agissait d'un déficit en protéine C et un déficit en protéine S.
Un antécédent personnel d'IMG pour anomalie neurologique a été retrouvé pour 5 patientes.
Une prise de toxiques ou de médicaments a été retrouvée pour 37 patientes. Parmi elles, 22 étaient tabagiques dont 18 avaient une VMG associée. Dans au moins un cas, l'imputabilité du médicament sur la survenue d'une VMG a été fortement suspectée : il s'agissait d'une prise de Mifegyne et Cytotec en début de grossesse. Une patiente consommait de la cocaïne, elle n'était pas concernée par une anomalie de la ligne médiane.

2. Déroulement de la grossesse

Six patientes ont subi un événement :

- cas N183 : accident vasculaire cérébral (AVC) à 20SA puis diagnostic de VMG associée à un spina bifida à 33SA avec IMG,
- cas P127 : choc septique à 22SA avec choc électrique externe pour arrêt cardio-respiratoire chez une patiente tabagique sous chlorpromazine (Largactil®), clomipramine (Anafranil®), chlorazepate (Tranxene®), paroxétine (Déroxat®), bromazepam (Lexomil®) puis diagnostic à 24SA d'une VMG mineure bilatérale évolutive par probable AVC fœtal, IMG,
- cas N049 : accident de la voie publique (AVP) à 9SA puis diagnostic à 33SA d'une VMG mineure bilatérale associée à des lacunes du corps calleux, diagnostic d'une incompatibilité HPA-1 et d'une thrombopénie fœtale à 30G/L lors d'une IMG à 36SA,

- cas N068 : AVP au 5e mois de grossesse puis diagnostic à 35SA d'une VMG modérée isolée unilatérale, césarienne à 38SA sans information sur l'état néo-natal

- cas N044 : AVP en début de grossesse puis diagnostic à 26SA d'une VMG mineure isolée unilatérale, patiente perdue de vue.

- cas P088 : péritonite appendiculaire opérée à 29SA puis diagnostic à 30SA d'une VMG mineure associée à une hémorragie intra-ventriculaire (HIV) bilatérale de grade 2 et 3 et augmentation de la vitesse maximale dans l'artère cérébrale moyenne, accouchement à 30SA et 2 jours, examen neurologique normal et substance blanche d'aspect normal à l'échographie trans-fontanellaire à J3.

D. Echographies répétées

Les échographies ont été répétées 2 à 9 fois dans 132 cas (41%) : 38% des patientes de Nancy, 47% des patientes de Cochin. La progression des VMG a été décrite dans la figure 4a, la proportion de VMG graves selon que l'échographie a été répétée ou non a été décrite dans la figure 4b.

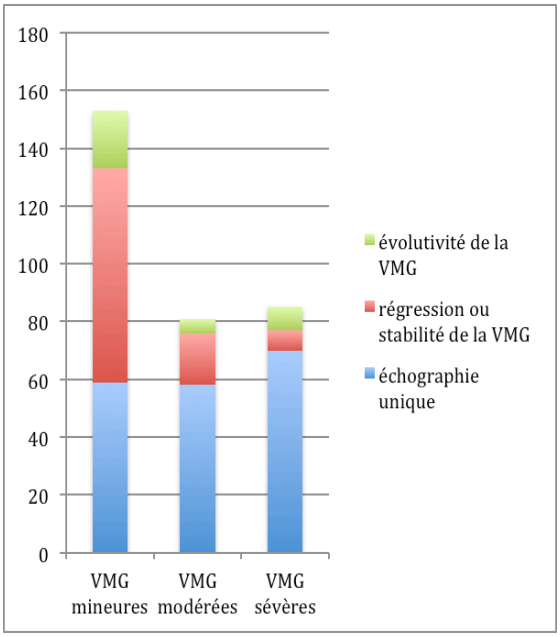

Figure 4a : Progression des VMG en fonction de leur sévérité au moment du diagnostic.

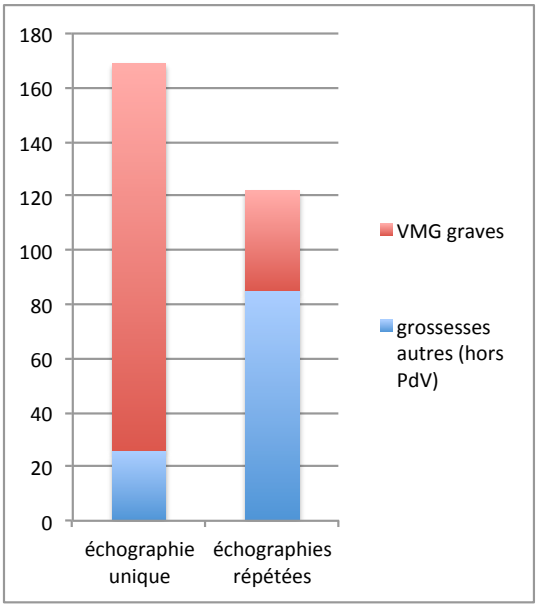

Figure 4b : Proportion de VMG graves au sein des groupes échographie unique ou échographies répétées. PdV : perdues de vue

E. Bilan infectieux

1. Toxoplasmose

Une sérologie toxoplasmose a été rapportée pour 230 (72%) des patientes : 73% des patientes de Cochin et 71% des patientes de Nancy. Parmi les patientes concernées par

une VMG mineure ou modérée (234 patientes), la sérologie toxoplasmose a été renseignée pour 74% d'entre elles.
Un cas de séroconversion toxoplasmose a été relevé. Elle a eu lieu à 7SA, elle était connue avant le diagnostic de VMG mineure isolée à 28SA et le lien de causalité n'a pas été établi.

2. Cytomégalovirus (CMV)

Une sérologie CMV a été renseignée pour 90 (28%) patientes : 16% des patientes de Cochin et 36% des patientes de Nancy.
Une recherche de CMV par culture ou PCR a été réalisée dans le liquide amniotique pour 40 patientes, dont 23 étaient concernées par une VMG mineure.
Quatre séroconversions CMV ont été relevées :

- cas P016 : VMG mineure unilatérale associée à des images échogènes en candélabre diagnostiquée à 29SA, évolutive. Grossesse poursuivie et accouchement, sans information sur l'état néo-natal.
- cas P090 : VMG mineure unilatérale isolée diagnostiquée à 23SA, stable. Accouchement à terme, bon état néonatal, virémie fortement positive, échographie transfontanellaire (ETF) et potentiels évoqués auditifs (PEA) normaux.
- cas P128 : VMG mineure unilatérale associée à des calcifications intra-parenchymateuses et de la zone germinative diagnostiquée à 23SA, IMG à 25SA.
- cas N065 : VMG mineure unilatérale diagnostiquée à 22SA associée à une hyperéchogénicité cérébelleuse, des calcification hépatiques et une ascite, PCR dans liquide amniotique négative à 18SA mais sérologie positive ancienne (faible taux d'IgM), IgG avec faible avidité à 8 et 11SA, IMG à 23,4SA et confirmation diagnostique sur la fœtopathologie.

F. Caryotype

Il a été proposé pour 221 cas et réalisé pour 211 (66%) cas : 65% des patientes de Cochin et 66% des patientes de Nancy. Le résultat a été renseigné pour 205 patientes.
Il était anormal dans 21 cas (9,9%) : 6 cas de VMG isolée et 15 cas de VMG associée. La répartition des caryotypes réalisés a été rapportée dans la figure 5, les types d'anomalies ont été décrits dans le tableau 3.

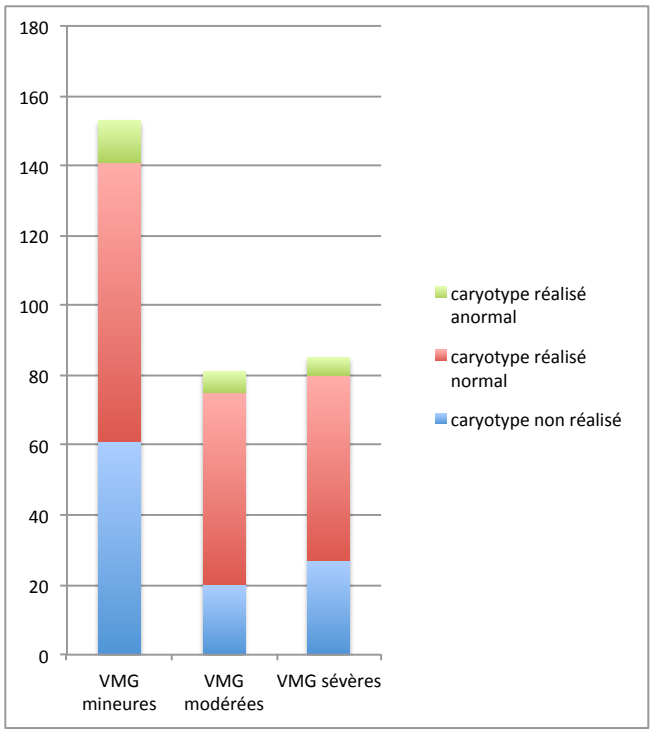

Figure 5 : Réalisation et anomalies des caryotypes en fonction de la sévérité des VMG

Tableau 3 : Anomalies du caryotype en fonction du type de ventriculomégalie

	VMG mineures *total=11*	VMG modérées *total=6*	VMG sévères *total=4*
VMG isolées *total=6*	- 46,XX,dup(9)(q31q33) - 47,XX+21	- 46,XY, inv(9)(p11q12)	- 47,XY,+der(22)t(11 ;22)(q23.3 ;q11.2)pat.ishder (22t(11 ;22)(q23.3 ;q11.2)(wcp22+,wcp11+)[15](tel11q+,tel22q-)[12] - 46,XX,arr 7q22.11 (77,945,553-78,179,948)x1 - mos47,XY,der(2),+r(2)(14)/ 48,XY,der(2),+r(2)x2(2)
VMG associées *total=15*	- **x3:** 47,XY+18 - 47,YX+21 - 47,XY+13 - 46,XX, inv(9)(p11q13) - 46,XX avec inversion péricentrique du bras long du chromosome 9 (non précisée) - 46,XY,add(8)(p23) - 46,XX,add(11)	- 47,XY+21 - 69,XXX - trisomie 8 en mosaïque - (mutation FGFR2, Sd Apert) - 46,XY, t(11;16)(p15.4;q13)mat, pas en rapport avec VMG	- 47,XX+18

VMG : ventriculomégalie

G. Consultation auprès d'un neuropédiatre ou neurochirurgien

Elle a été proposée à 138 (43%) patientes : 29% des patientes de Cochin et 52% des patientes de Nancy, principalement en cas de VMG associée (Tableau 4). Elle a été acceptée par 125 patientes pour lesquelles la grossesse s'est déroulée vers :
- une IMG pour 74 d'entre elles
- un accouchement pour 41 d'entre elles

Dix patientes ont été perdues de vue.
Par ailleurs, 9 patientes ont rencontré un pédiatre.

Tableau 4 : Répartition des 136 VMG pour lesquelles une consultation neuropédiatrique a été proposée

	VMG min nb de cas (% du type de VMG du centre) *total=54*	VMG mod nb de cas (% du type de VMG du centre) *total=43*	VMG sev nb de cas (% du type de VMG du centre) *total=39*
VMG isolées *total=27*	14 N: 9 (38%) C: 5 (15%)	6 N: 4 (33%) C: 2 (67%)	7 N: 6 (60%) C: 1 (33%)
VMG associées *total=109*	40 N: 28 (54%) C: 12 (28%)	37 N: 26 (58%) C: 11(52%)	32 N: 25 (52%) C: 7 (27%)

VMG : ventriculomégalies, min : mineures, mod : modérées, sev : sévères, N: Nancy, C: Cochin

H. Imagerie par Résonnance Magnétique (IRM)

Une IRM a été faite pour 122 patientes : 27% des patientes de Cochin-Port Royal et 45% des patientes de Nancy. Deux comptes-rendus n'ont pas été renseignés.
Le terme moyen de réalisation de l'IRM a été 32SA.
Les types de VMG pour lesquelles une IRM a été demandée ont été celles de moins de 15mm (81% des IRM) et celles associées (64% des IRM) (Tableau 5a). Sur les 26 cas de VMG isolées modérées ou sévères, 73% ont eu une IRM. Sur les 13 cas de VMG modérées ou sévères évolutives, 54% ont eu une IRM.
Les malformations échographiques associées à la réalisation d'une IRM ont été décrites dans le tableau 5b.

Tableau 5a : Répartition des 122 VMG pour lesquelles une IRM a été réalisée

	VMG min nb de cas (% du type de VMG du centre) *total=60*	VMG mod nb de cas (% du type de VMG du centre) *total=39*	VMG sev nb de cas (% du type de VMG du centre) *total=23*
VMG isolées *total=44*	25 N: 14 (58%) C: 11 (32%)	11 N: 10 (83%) C: 1 (33%)	8 N: 7 (70%) C: 1 (33%)
VMG associées *total=78*	35 N: 22 (42%) C: 13 (30%)	28 N: 22 (49%) C: 6 (29%)	15 N: 12 (25%) C: 3 (12%)

IRM: imagerie par résonnance magnétique, min: mineures, mod: modérées, sev: sévères, VMG: ventriculomégalies, N: Nancy, C: Cochin

Tableau 5b : Malformations échographiques associées à la réalisation d'une IRM

	Nancy	Port-Royal	Changements de PEC
Anomalie du corps calleux	25	6	5
Hémorragie intra-ventriculaire	5	3	1
Anomalie des parois ventriculaires	4	3	2
Anomalie de la ligne médiane	3	3	-
Anomalie de la fosse postérieure	6	1	1
Anomalie de la substance blanche	2	2	-
Anomalie de fermeture du tube neural	3	-	-
Retard de giration	1	-	-
Dilatation tri-ventriculaire	3	-	-
Malformations extra-neurologiques	4	4	1

IRM: Imagerie par résonnance magnétique, PEC : prise en charge

Sur les 10 cas de VMG associée pour lesquels l'IRM a pu modifier la prise en charge, il s'agissait de 9 IMG et d'une poursuite de la grossesse.

L'ensemble des cas pour lesquels l'IRM a été réalisée (VMG isolées et associées) est décrit dans le tableau 5c (Annexe 1), comparatif entre les données échographiques et les données de l'IRM.

Sur les 120 IRM pour lesquelles un compte-rendu était disponible, on retrouve 12,5% de changements de prise en charge. Ce taux était similaire pour les patientes de Port-Royal (11%) et pour celles de Nancy (13%) ; la répartition de ces examens selon le type de VMG a été décrite dans le tableau 5d.

Tableau 5d : Répartition des 15 VMG pour lesquelles l'IRM a changé la prise en charge (% du nombre d'IRM réalisées pour chaque type de VMG)

	VMG min *total=7*	VMG mod *total=4*	VMG sev *total=4*
VMG isolées *total=5*	1 (4%) N: 1	2 (18%) N: 2	2 (25%) N: 2
VMG associées *total=10*	6 (17%) N: 4 C: 2	2 (7%) N: 1 C: 1	2 (13%) N: 1 C: 1

IRM: imagerie par résonnance magnétique, min: mineures, mod: modérées, sev: sévères, VMG: ventriculomégalies, N: Nancy, C: Cochin

Sur les IRM pour lesquelles une mesure numérique des ventricules était donnée, 52 ont été effectuées à moins d'une semaine de l'échographie. La mesure IRM était supérieure à celle échographique dans 63% des cas et elle lui était inférieure dans 13% des cas. La différence moyenne était de 2mm. Le coefficient de corrélation sur ces données quantitatives était de 0,91.

I. Issue de grossesse et examen fœtopathologique

Sur l'ensemble des patientes prises en charge, 115 ont accouché d'un enfant vivant (29% des patientes de Nancy, 47% des patientes de Port-Royal), 172 ont eu une IMG (54%), 4 ont eu une interruption spontanée de grossesse, 28 ont été perdues de vue.

1. Naissances

La répartition des types de VMG associées à un accouchement a été décrite dans le tableau 6.

Tableau 6 : Répartition des VMG associées à un accouchement

	VMG min nb de cas (% du type de VMG du centre) *total=84*	VMG mod nb de cas (% du type de VMG du centre) *total=22*	VMG sev nb de cas (% du type de VMG du centre) *total=9*
VMG isolées *total=60*	47 N: 18 (75%) C: 29 (85%)	9 N: 7 (58%) C: 2 (66%)	4 N: 3 (30%) C: 1 (33%)
VMG associées *total=55*	37 N: 14 (27%) C: 23 (53%)	13 N: 9 (20%) C: 4 (19%)	5 N: 4 (8%) C: 1 (4%)

VMG: ventriculomégalies, min: mineures, mod: modérées, sev: sévères, N: Nancy, C: Cochin

Les données sur l'accouchement sont manquantes pour 14 patientes. Le terme moyen d'accouchement a été 38SA, à Cochin Port-Royal et à Nancy. Il s'agissait de 64 accouchements par voie basse et 42 césariennes : 7 pour malformation (spina bifida, tératome saccro-coccygien, fosse postérieure liquidienne, macrocrânie), 6 pour anomalie du rythme cardiaque fœtal, le reste pour indication obstétricale.
Le périmètre céphalique et poids de naissance ont été décrits dans la figure 6. Il a été observé 7% (sur 100) de nouveaux-nés (NN) avec un poids de naissance inférieur au 3ème percentile et 14% (sur 74) de NN avec un périmètre céphalique supérieur au 97ème percentile.
Sur les 115 NN, le score d'Apgar à 5 minutes était supérieur à 7 pour 67% et inférieur ou égal à 7 pour 11%.

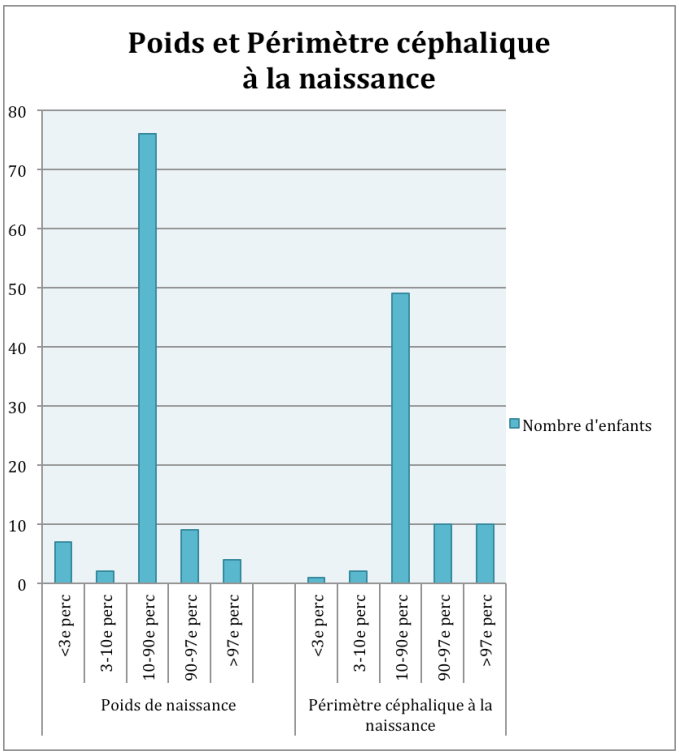

Figure 6 : Répartition des nouveaux-nés selon leur poids de naissance et selon leur périmètre céphalique.

Pour 41 enfants, des données sur l'évolution précoce ont pu être récupérées. Ces données ont été présentées dans les tableaux 7a, b, c (Annexe 2) en fonction du type de VMG et de l'imagerie ante-natale.
On a observé 4 décès néo-nataux.

2. Interruptions médicales de grossesse

Sur l'ensemble des patientes, 172 soit 54% ont eu une IMG : 60% des patientes de Nancy et 45% des patientes de Port-Royal. Pour 28 patientes, l'issue de grossesse n'était pas connue (20 patientes de Nancy et 8 de Port-Royal).
La répartition des VMG pour lesquelles une IMG a eu lieu est décrite dans le tableau 8.
Le terme moyen de l'IMG était de 28SA (29SA à Nancy et 27SA à Port-Royal).
Les délais entre le diagnostic et l'IMG étaient similaires dans les 2 centres (Figure 7).

Tableau 8 : Répartition des VMG associées à une IMG

	VMG min nb de cas (% du type de VMG du centre) *total=49*	VMG mod nb de cas (% du type de VMG du centre) *total=52*	VMG sev nb de cas (% du type de VMG du centre) *total=71*
VMG isolées *total=15*	3 N: 2 (8%) C: 1 (3%)	5 N: 4 (33%) C: 1 (33%)	7 N: 7 (70%) C: 0
VMG associées *total=157*	46 N: 29 (56%) C: 17 (40%)	47 N: 31 (69%) C: 16 (76%)	64 N: 41 (85%) C: 23 (88%)

VMG: ventriculomégalies, min: mineures, mod: modérées, sev: sévères, N: Nancy, C: Cochin

7a

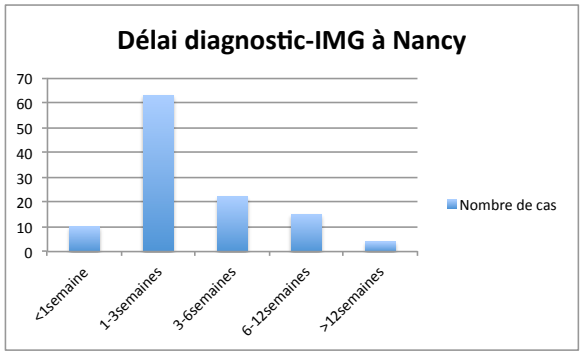

7b

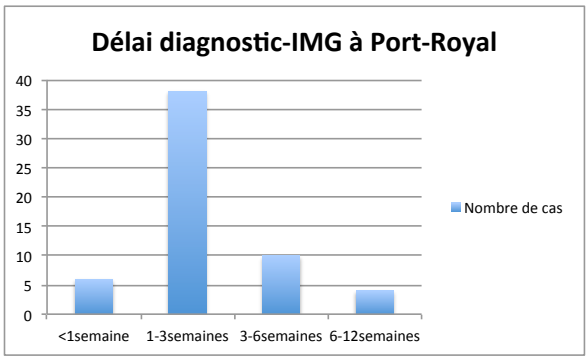

7c

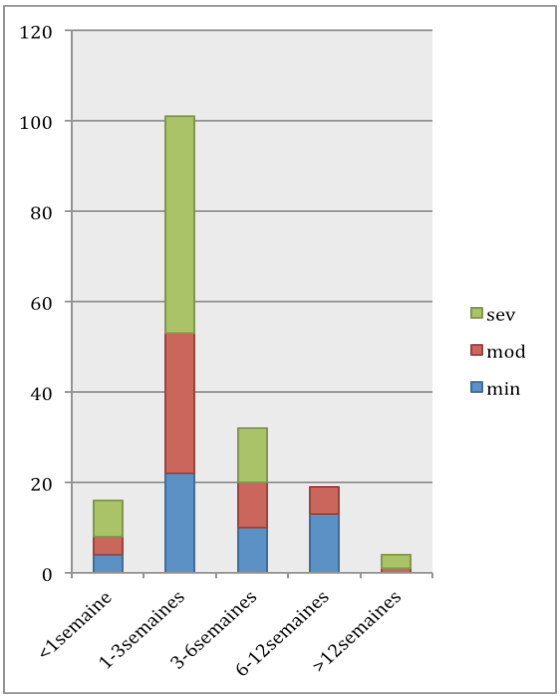

Figure 7 : Délai entre le diagnostic et l'IMG dans chacun des centres (a,b) et répartition des VMG en fonction des délais

Parmi les 4 patientes ayant eu une IMG plus de 12 semaines après le diagnostic, 3 avaient une grossesse gémellaire (une monochoriale biamniotique et 2 bichoriales biamniotiques).

3. Examen fœtopathologique

Sur les 172 IMG, l'examen fœtopathologique a été récupéré pour 141 fœtus (refus d'autopsie par 13 couples) : 82% des patientes ayant eu une IMG à Nancy et 83% des patientes ayant eu une IMG à Cochin. Dans 14 cas, l'examen neuropathologique n'a pas été réalisé. Sur les 15 cas dans lesquels l'IRM a modifié la prise en charge, l'examen fœtopathologique a été réalisé pour 13 cas (Tableau 8d).

La conclusion était cohérente avec l'échographie dans 41 cas (29%) et avec l'IRM dans 14 cas (32%). Les malformations dépistées en ante-natal non vues sur la fœtopathologie et celles non dépistées en ante-natal vues sur la fœtopathologie ont été décrites dans le tableau 8a,b.

Tableau 8a: Cohérence et différences entre foetopathologie et échographie

	Cohérence foetopathologie-échographie	41 cas
	Malformations foetopathologiques non vue à l'écho	**Nombre de diagnostics**
Neurologiques	Anomalies gyration	13
	Anomalies corps calleux	10
	Anomalies fosse post	10
	Hétérotopies	7
	Anomalies substance blanche	7
	Anomalies noyaux gris, thalami	5
	Atrésie aqueduc Sylvius	5
	HIV	3
	Anomalies de fermeture du tube neural	2
	Arhinencéphalie	1
Extra-neurologiques	Dysmorphie faciale	14
	Anomalies membres (pieds bots, pouce adductus, syndactylie, hexadactylie)	11
	Anomalies rénales et surrénales	8
	Artère ombilicale unique	7
	Cardiopathie	4
	Anomalies vertébrale	2
	Hernie diaphragmatique	1
	RCIU	1
	Situs invertus	1
	Malformations échographiques non vue à la foetopathologie	
Neurologiques	Anomalies fosse postérieure	4
	Anomalies gyration	4
	Anomalies corps calleux	4
	Holoprosencéphalie, anomalie ligne médiane	3
	Anomalies substance blanche	2
	Hétérotopies	2
	HIV	1
E-Neuro	Cardiopathie	2
	Anchypodie	1

Echo: échogrpahie, HIV: hémorragie intra-ventriculaire, RCIU: retard de croissance intra-utérin, IRM: imagerie par résonnance magnétique

Les anomalies cérébrales échographiques non retrouvées à la fœtopathologie concernaient 19 fœtus, dont tous avaient une autre malformation associée en plus de la VMG.

Tableau 8b: Cohérence et différences entre foetopathologie et IRM

Cohérence foetopathologie-IRM	14 cas
Malformations foetopathologiques non vue à l'IRM	**Nombre de diagnostics**
Atrésie aqueduc Sylvius	2
Hétérotopies	2
Anomalies substance blanche	2
Anomalies corps calleux	1
HIV	1
Anomalies noyaux gris	1
Anomalies gyration	1
Malformations IRM non vue à la foetopathologie	
Anomalies gyration	8
Agénésie septale	4
Anomalies fosse postérieure	3
Anomalies substance blanche	2
Obstacle aqueduc Sylvius	2
Anomalies corps calleux	1

Tableau 8c: Détail des diagnostics cohérents entre imagerie ante-natale et la foetopathologie

	Malformations foetopathologiques dépistées en antenatal	Par échographie Nombre de diagnostics	Par IRM Nombre de diagnostics
Neurologiques	Anomalies de fermeture du tube neural (AFTN)	38	1
	Anomalies corps calleux	22	18
	Anomalies fosse postérieure +Chiari	14+21	2
	Anomalies gyration	2	4
	Anomalies substance blanche	5	4
	Hémorragie intra-ventriculaire	5	2
	Hétérotopies	1	2
	Anomalies parois ventriculaires	2	
	Dilatation triventriculaire	6	
	Pas d'anomalie cérébrale associée	3	
	Anomalie ligne médiane	4	
Extra-neurologiques	Anomalies membres (pieds bots, pouce adductus, syndactylie, hexadactylie)	8	
	Anomalies rénales et surrénales	4	
	Artère ombilicale unique	4	
	Dysmorphie faciale	4	
	RCIU	4	
	Cardiopathie	1	
	Anomalies vertébrale	1	
	Hernie diaphragmatique	1	
	Anasarque	1	
	Omphalocèle	1	

Sur les 4 MFIU, 3 compte-rendus de fœtopathologie ont été récupérés :

- MFIU à 36SA dans un contexte de grossesse gémellaire monochoriale biamniotique, VMG à 24SA, modérée bilatérale évolutive associée à un retard de croissance. Autopsie : hypotrophie, pâleur cutanéo-muqueuse, hypertrophie ventriculaire cardiaque droite.
- MFIU à 36SA dans un contexte de grossesse gémellaire bichoriale, VMG à 25SA, mineure bilatérale associée à une agénésie du corps calleux. Autopsie : agénésie du corps calleux (ACC), hypoplasie cérébelleuse, microcéphalie.
- MFIU à 35SA, VMG sévère bilatérale associée à une holoprosencéphalie lobaire, un RCIU, une cardiopathie, une anomalie des membres, grossesse de suivi sporadique avec notion d'échographie anormale à 18SA. Pas de compte-rendu d'autopsie disponible.

- MFIU à 32SA, VMG sévère bilatérale associée une hypoplasie de la fosse postérieure, un anasarque. Autopsie en faveur d'une malformation vasculaire rompue.

J. Pronostic en fonction du terme de diagnostic

Le terme de diagnostic des VMG a été divisé en 3 périodes : 18-23SA+6jours, 24-29SA+6jours et 30-39SA.

Les VMG dites « graves » ont été celles pour qui la grossesse a été interrompue spontanément (4 cas) ou médicalement (172 cas), ou pour lesquelles est survenu un décès infantile (4 cas).

80 VMG graves ont été dénombrées lors d'un diagnostic entre 18 et 24SA non inclus (sur 116 VMG dont 6 perdues de vue), 64 lors d'un diagnostic entre 24 et 30SA non inclus (sur 120 VMG dont 16 perdues de vue) et 36 lors d'un diagnostic entre 30SA et la fin de la grossesse (sur 83 VMG dont 9 perdues de vue) (Figure 8).

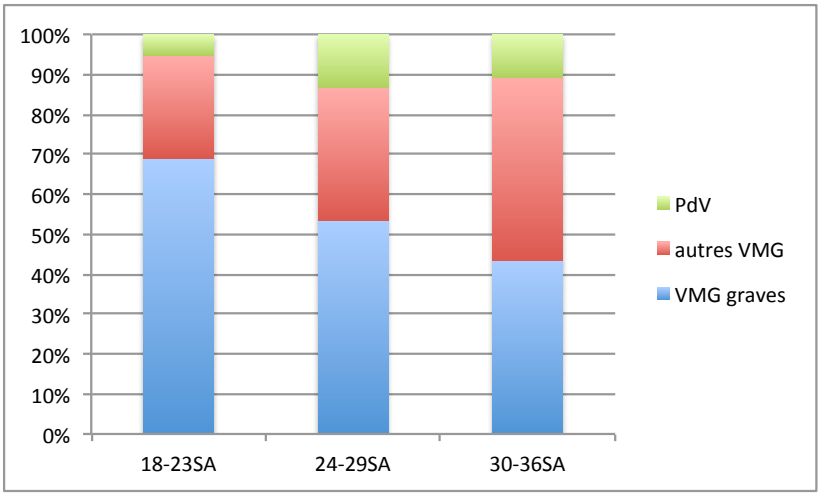

Figure 8 : proportion de ventriculomégalies dites graves en fonction du terme de diagnostic.

IV. Discussion

Ce travail a permis de valider et de discuter les recommandations de l'HAS.
Il a permis de mettre en évidence :

- des différences de recrutement entre les 2 CPDPN.
- la complémentarité entre l'IRM et l'échographie.
- davantage de VMG dites graves en cas de diagnostic précoce.

A. Recommandations HAS

Les recommandations de l'HAS n'ont pas été systématiquement respectées. A cause du mode de sélection des patientes de cette série, toutes ont eu une échographie par un référent en lien avec un CPDPN. La consultation auprès d'un neuropédiatre n'a pas été retrouvée de façon systématique (43% des cas), ni la réalisation d'une IRM cérébrale fœtale en cas de VMG de plus de 12mm isolée (73% des cas) ou évolutive.

1. Pourquoi faire les examens recommandés par l'HAS ?

Le pronostic d'une VMG est lié à la pathologie sous-jacente : obstruction à l'écoulement du LCR (liquide céphalo-rachidien), atrophie cérébrale ou anomalie associée, ce qui implique un diagnostic exhaustif [11]. Le risque de diagnostiquer une anomalie associée augmente avec la taille de la VMG, passant dans cette série (pour les anomalies échographiques uniquement) de 62% des VMG mineures, à 82% des VMG modérées puis à 87% des VMG sévères. Ces chiffres sont plus élevés que ceux retrouvés dans la littérature : 40% pour les VMG mineures ou modérées et >60% pour les VMG sévères [11] [12] [13].
Concernant le pronostic des VMG isolées (après échographie, caryotype et sérologies), l'augmentation de la mesure de l'atrium pourrait être corrélée à un moindre taux de survie et à un moindre taux de développement neurologique normal sur les nouveau-nés vivants à 2 ans (93% pour les VMG mineures, 73% pour les VMG modérées, 62,5% pour les VMG sévères) [13] quoique la différence ne soit pas toujours retrouvée significative [14]. Cette constatation est cependant discutée, du moins sur les fonctions cognitives et d'adaptation [15].

2. VMG et infections

Le taux de VMG associée à une infection était de 1,5% dans notre série, dont 4 sur 5 était à CMV ; dans une précédente série germanique de 118 cas, ce taux était de 5% (7 cas dont 5 cas d'infection toxoplasmique) [16].
La VMG est un des principaux signes d'appel échographiques d'une infection à CMV [17]. Dans notre série, les signes associés étaient une échogénicité périventriculaire, parenchymateuse ou cérebelleuse. Ces types d'anomalies ont été rapportés dans tous les cas d'une série de 8 patientes [17], dans 3 cas sur 14 et 13 cas sur 27 dans deux autres séries [18] [19]. L'échogenicité périventriculaire serait due à de l'œdème ou des calcifications [20]. L'échogénicité cérébelleuse associée à une infection CMV a été décrite

[17], [21] et serait due à une infection avant 18SA, ce qui est cohérent avec le cas de notre série. Des cas de VMG isolées ont aussi été décrits dans ce contexte [18][22], comme l'un des 4 cas de notre série. Dans un cas de notre série, les IgM étaient faiblement positifs à 7 et 11SA ; des cas d'infection à CMV avec une sérologie négative ont été décrits [21] et amènent les auteurs à conseiller un prélèvement fœtal en cas de forte suspicion échographique, même en cas de sérologie négative.

3. VMG et caryotype

Sur les 21 anomalies chromosomiques retrouvées dans cette série, 20 avaient un lien possible avec la VMG, soit 9,5% des caryotypes réalisés. Les inversions péricentriques du chromosome 9 y ont été incluses, car bien qu'elles soient généralement considérées comme des variants chromosomiques, leur innocuité est controversée [23]. Dans un de ces cas, le père du fœtus était porteur d'une inversion péricentrique du chromosome 9 et était atteint d'une ventriculomégalie chronique sans hypertension-intracranienne. Dans une série de 176 cas de VMG, le taux d'anomalies chromosomiques était de 6% [13] et dans une autre série de 140 cas de VMG, le taux d'anomalies chromosomiques était de 5%, concernant principalement les VMG sévères (6,8% versus 4,2% pour les VMG modérées et mineures) et les VMG isolées (8,6% versus 3,8% pour les VMG associées) [24]. Dans notre série, les 19 anomalies chromosomiques en lien possible avec la VMG concernaient davantage les VMG modérées ou mineures (7,1% versus 1,9% pour les VMG sévères) et les VMG associées (6,6% versus 2,3% pour les VMG isolées). Dans une étude rapportant 5 séries de VMG mineures et modérées sans anomalie neurologique associée, le taux d'anomalies caryotypiques était de 12%, alors que 3,3% ont été retrouvés dans notre série [25]. Les anomalies les plus fréquemment rapportées sont les trisomies 18 et 21 et en moindre fréquence la trisomie 13 et la trisomie 8 en mosaïque [13] [25], ce qui correspond aux anomalies les plus fréquentes de notre série. Le caryotype doit être proposé aux parents quelque soit le type de VMG.

B. Particularités des 2 centres

Les recommandations HAS ont été respectées à des taux similaires à Nancy et Cochin pour la réalisation d'une sérologie toxoplasmose, d'un caryotype et d'un examen fœtopathologique en cas de grossesse arrêtée.

Les différences de prise en charge entre les centres ont été retrouvées pour :

- la répétition de l'échographie. Sur les 187 cas pour lesquels l'échographie n'a pas été répétée, 64% étaient à Nancy. Le taux d'IMG réalisées moins de 3 semaines après cette échographie unique était de 36% à Nancy et 22% à Cochin. Cette différence peut aussi être expliquée par un biais de recueil car les contrôles échographiques des VMG mineures et isolées ont pu être réalisés à proximité du domicile des patientes de Lorraine.

- la réalisation d'une sérologie CMV avec cependant 3 des 4 séroconversions CMV dans le centre au plus bas taux de dépistage CMV. Un biais de recueil est probable car cette sérologie est censée être systématiquement demandée au sein du centre en cas de diagnostic de VMG.

- la réalisation d'une consultation auprès d'un neuropédiatre au dépend de Cochin (29% versus 52% des cas à Nancy), bien que cette consultation soit recommandée par l'HAS indépendamment du contexte. Cette consultation a été proposée majoritairement en cas de VMG associées, qui étaient plus fréquentes à Nancy.

- la réalisation d'une IRM cérébrale fœtale (27% à Cochin, 45% à Nancy) avec un taux similaire d'IRM entraînant une modification de prise en charge de la grossesse.

- l'issue de grossesse avec un taux d'accouchement plus élevé à Cochin. Il peut être mis en parallèle avec la répartition des types de VMG qui a différé entre les 2 centres : Cochin était associé à un taux plus important de VMG mineures (60% des patientes de Cochin versus 39,7% des patientes de Nancy) qui sont décrites pour avoir un meilleur pronostic. De même, le taux de VMG associées était de 70% à Cochin versus 76% à Nancy, alors que le caractère associé d'une VMG péjore son pronostic. Cette différence de types de VMG entre Cochin et Nancy peut être expliquée par le fait que la distance domicile-Nancy serait en Lorraine un facteur limitant la consultation au CPDPN des patientes concernées par les VMG les moins graves : mineures et isolées.

C. VMG et IRM

1. Mesure des ventricules à l'IRM

Bien que la concordance entre les mesures IRM et échographiques ait été satisfaisante dans notre série, une surestimation de la mesure IRM par rapport à l'échographie a été observée dans 63% des cas.

De même, une étude prospective sur 106 fœtus a permis de constater que la mesure échographique était sous-estimée par rapport à l'IRM pour les ventriculomégalies et qu'inversement elle était sur-estimée pour les ventricules de moins de 10mm. Les mesures étaient prises sur un plan coronal, à 32SA, le même jour pour les 2 types d'imagerie [26].

2. Changement de prise en charge selon le type de VMG

Sur les 120 IRM documentées de notre série, 12,5% ont modifié la prise en charge. Ce chiffre a été retrouvé à 11,5% dans une autre série de 26 cas de VMG, tous types confondus .

Ce chiffre a aussi été retrouvé dans une série portant sur tous types d'anomalies du système nerveux central (SNC) (13%) [27] et dans une autre portant sur tous type d'anomalies du SNC ou antécédents familiaux (13,5%) (9% pour le sous-groupe des VMG) [28]. Les auteurs de ces séries ont conclu à l'intérêt de l'IRM pour préciser l'étiologie d'une anomalie du SNC [29] [30]. Dans une autre série, les auteurs ont comparé les résultats de l'IRM (réalisée en moyenne à 30SA) et ceux de neuro-échographies dédiées, les 2 examens suivant un protocole précis (plans de coupes, liste des structures à identifier) ; ils ne retrouvent pas de supériorité de l'IRM par rapport à l'échographie et retrouvent une supériorité de ces 2 examens (sensibilité, spécificité, valeurs prédictives) par rapport à l'échographie de référence initiale[4].

a. VMG isolées

Sur les 44 VMG isolées, l'IRM a permis de changer la prise en charge dans 5 cas (11%).

Sur les 25 VMG minimes et isolées lors du diagnostic initial de cette série, l'IRM a changé la prise en charge d'un cas par le diagnostic de parois ventriculaires irrégulières (hétérotopies évoquées à la 2ème échographie) et d'anomalie de la gyration. La foetopathologie a confirmé les hétérotopies. L'intérêt de l'IRM pour ce type de VMG semble faible, ce qui est confirmé par les études publiées sur ce sujet :

- une série de 179 cas de VMG minimes isolées a permis de rapporter un possible changement de prise en charge suite à l'IRM dans 2 cas (1 cas de schizencéphalie avec agénésie septale et 1 cas d'agénésie septale isolée). Le terme moyen de réalisation de l'IRM était de 26 SA ; un diagnostic d'hétérotopies a été fait en post-natal [31].
- dans une autre série de 185 VMG isolées mineures à l'échographie, un changement de prise en charge avec interruption médicale de grossesse a eu lieu après l'IRM (réalisée à 33SA en moyenne) dans 6 cas. Dans 4 de ces cas, la mesure de la VMG à l'IRM était supérieure à 12mm et il s'agissait d'une anomalie de la substance blanche, d'une anomalie du corps calleux, d'hétérotopies et d'une anomalie de la gyration. Dans les 2 autres cas, la mesure lors de l'IRM confirmait la mesure échographique et les anomalies étaient une anomalie de la substance blanche et une méningocèle occipitale avec agénésie vermienne. Toutes les anomalies ont été confirmées par l'examen foetopathologique [3].
- une série de 36 cas a concerné les VMG mineures et modérées isolées à l'échographie, sans anomalie caryotypique ni sérologique. L'IRM cérébrale fœtale à 27SA en moyenne a permis de diagnostiquer 3 anomalies, dont une a entraîné un changement de prise en charge. La première était une VMG grave (18mm) associée à une anomalie de la gyration chez une patiente obèse (naissance d'un enfant avec épilepsie, développant un retard psycho-moteur) ; les 2 autres étaient des hémorragies de la zone germinative dont la grossesse a été médicalement interrompue pour l'une et poursuivie avec naissance d'un enfant bien portant pour l'autre [32].

Concernant les 11 VMG modérées isolées de notre série, la prise en charge a été modifiée suite à l'IRM pour 2 cas : un retard de gyration et des parois ventriculaires irrégulières évoquant des hétérotopies. Ces 2 anomalies n'ont pas été retrouvées à l'examen foetopathologique.

Pour les VMG de moins de 15mm isolées, le taux d'anomalies pouvant changer la prise en charge de la grossesse était de 44% dans une série de 18 patientes utilisant la base de données d'une autre étude sur le même thème, de 1999 à 2003. Les anomalies diagnostiquées à l'IRM étaient : 1 agénésie du corps calleux (ACC), 3 hémorragies de la zone germinative, 1 anévrysme de la veine de Galien, 1 sténose de l'aqueduc et une hémimégalencéphalie locale. L'issue de grossesse n'a pas été rapportée [33].

Concernant les 8 VMG sévères isolées pour lesquelles une IRM a été réalisée dans notre série, l'IRM a permis de diagnostiquer une ACC dans un cas et une ACC avec agénésie

septale et retard de gyration dans un autre cas. Seules les ACC ont été confirmées sur la fœtopathologie.

b. VMG associées

Sur les 78 VMG associées pour lesquelles l'IRM a été réalisée, elle a permis de changer la prise en charge dans 10 cas (13%). Une série de 26 cas de VMG dont 12 associées rapporte l'intérêt supérieur de l'IRM en cas de VMG associée [34] par rapport aux VMG isolées.

3. Changement de prise en charge selon les types d'anomalies

Dans les cas pour lesquels l'IRM a changé la prise en charge, les anomalies diagnostiquées seulement par l'IRM et confirmées par la fœtopathologie étaient : anomalies de la substance blanche (n=2), confirmation d'hétérotopies suspectées à l'échographie (n=1), anomalie de la gyration (n=1).
Les 4 cas d'anomalie du corps calleux du sous-groupe des VMG associées étaient diagnostiqués à l'échographie (dont 2 dysplasies à l'échographie, diagnostiquées comme agénésies à l'IRM et confirmées comme agénésies à la fœtopathologie).

a. Anomalies mieux vue à l'IRM qu'à l'échographie

Les troubles de la migration neuronale (dont les anomalies de la gyration) sont parmi les anomalies mieux dépistées par l'IRM par rapport à l'échographie d'après plusieurs travaux [35] [36] [37]. Auparavant, ce diagnostic était exclusivement vu à l'IRM mais l'échographie permet maintenant de l'évoquer [34] [38], comme notre série a permis de le constater.

Sur une série de 11 cas d'hétérotopies nodulaires périventriculaires diagnostiqués à l'IRM et confirmés en post-natal ou post-mortem, 7 cas avaient été diagnostiqués par échographie, puis 2 cas supplémentaires après que le diagnostic IRM ait été posé. Elles étaient associées à une VMG (n=6) ou une ACC (n=4). Les signes échographiques des hétérotopies visibles sont : protrusion de nodules de tailles et de nombres variables dans la lumière ventriculaire, bords ventriculaires irréguliers, bande échogène périventriculaire. A noter que ces lésions classiquement hyperéchogènes étaient d'échogénicité intermédaire dans cette série [39]. Une autre série de 23 fœtus portant sur les anomalies de migration neuronale rapporte les mêmes malformations les plus fréquemment associées (VMG et ACC)[38].
Les autres anomalies mieux dépistées par l'IRM que par l'échographie sont les anomalies du corps calleux et leurs caractéristiques [40][41] et les anomalies de la fosse postérieure [37][42], ce qui a été retrouvé dans notre série.

b. Particularité sur l'IRM dans cette série

La discordance de diagnostic d'anomalie de gyration entre l'IRM et la fœtopathologie dans cette série peut être expliquée soit par des faux positifs de l'IRM (avec en conséquence un risque de réaliser des IMG sur fœtus sains), soit par des faux négatifs de l'examen fœtopathologique. Des faux positifs de l'IRM ont déjà été décrits pour des

anomalies de la substance blanche [4] et pour des anomalies de la fosse postérieure (hypoplasie vermienne) [43] ce qui a aussi été retrouvé dans notre série. Un diagnostic faussement positif d'anomalie de la gyration en échographie a été rapporté [38]. Concernant les anomalies de la gyration type retard, il est peu probable que l'examen fœtopathologique ne permette pas de les diagnostiquer car on repère les sulci en pathologie en moyenne 2 semaines avant l'IRM [44]. Une autre possibilité serait que l'état du cerveau ne permettait pas une analyse assez détaillée pour diagnostiquer de fines anomalies de la gyration. En cas de doute sur la gyration, il est conseillé de répéter l'IRM 4 à 6 semaines plus tard [44]. L'étude du cerveau fœtal par une échographie 3D semblerait avoir des résultats comparables à l'IRM pour le dépistage d'anomalies de la gyration selon une série de 23 fœtus sur lesquels des anomalies corticales étaient suspectées [45].

D. Terme de diagnostic et pronostic

Les recommandations HAS ne retiennent pas le terme de diagnostic parmi les critères pronostiques. Dans cette série, les VMG dites graves étaient moins fréquentes avec l'avancée du terme de diagnostic. Si on qualifie la gravité de la VMG par une IMG et que les praticiens ont la notion que les VMG précoces sont plus graves, cela expliquerait le surnombre de VMG graves lors de diagnostics précoces. Des auteurs ont constaté aussi davantage d'IMG en cas de diagnostic précoce de VMG et l'ont expliqué par le fait que les VMG sévères peuvent être détectées plus tôt dans la grossesse, par rapport aux VMG de moins de 15mm [7]. Cette différence n'a pas été retrouvée dans notre série. Une étude observationnelle récente sur le développement psychomoteur des enfants nés avec VMG n'a pas permis d'objectiver une corrélation entre le terme de diagnostic et le développement à 2 ans (88 enfants évalués sur les 154 cas de VMG inclus) [46]. Une autre étude sur 101 fœtus (dont 9 perdus de vue) porteurs d'une VMG isolée (après caryotype, IRM et sérologies) n'a pas non plus permis de retrouver de corrélation après un suivi moyen de 2,5 ans [14].

E. Conclusion

Pour conclure, notre objectif principal était de rechercher si les recommandations HAS ont été respectées par les deux équipes de CPDPN.
Elles n'ont pas été systématiquement respectées. Or, les taux d'anomalies dépistées de cette série ont été du même ordre que ceux de la littérature. Nous pensons que la prise en charge des couples a donc été correctement adaptée à chaque cas. Les recommandations pourraient être considérées comme un simple guide au service des cliniciens, avec un caractère opposable.
Notre travail permet de compléter ces recommandations en montrant d'une part que le caryotype devrait être proposé aux parents quelque soit le type de VMG et d'autre part qu'une sérologie CMV négative ne doit pas faire exclure une infection en cas de forte suspicion échographique.

Le premier objectif secondaire était d'évaluer l'homogénéité des pratiques entre les 2 CPDPN.

Les différences de pratiques entre les 2 centres sont souvent expliquées par la répartition des VMG qui sont plus fréquemment mineures et isolées à Cochin.

Le deuxième objectif secondaire était d'évaluer la place de l'IRM.
L'IRM a permis de modifier l'issue de grossesse dans 12,5% des cas, mais les anomalies dépistées n'ont pas toutes été retrouvées sur l'examen fœtopathologique. Il existe donc des faux positifs de l'IRM. Les examens d'imagerie doivent être utilisés de façon complémentaire afin de diminuer les faux positifs de chacun risquant de conduire à des IMG non justifiées : anomalies de la fosse postérieure, de la gyration et du corps calleux à l'échographie et anomalies de la gyration et agénésie septale à l'IRM.

Le troisième objectif secondaire était d'évaluer la valeur pronostique du terme de diagnostic.
Ce travail n'a pas permis de retenir le terme de diagnostic parmi les facteurs pronostiques. Dans cette série, les VMG dites graves ont été plus fréquentes lorsque le diagnostic était précoce. Ces VMG conduisaient majoritairement à une IMG, dont l'avis favorable a été donné par des praticiens ayant pu inclure le terme de diagnostic dans leur décision. Cependant, l'évolution post-natale à 2 ans ne semble pas modifiée par le terme de diagnostic d'après différentes études. Un travail auprès des membres de CPDPN sur les critères pris en compte pour évaluer le pronostic d'une VMG pourrait éclaircir ce paradoxe.

V. Annexes

A. Annexe 1 : comparatif écho-IRM

Tableau 5c : Comparatif des données échographiques et des données de l'IRM et place de l'IRM dans la prise en charge

Cas	Mesure écho initiale	Termes écho répétées et mesures	Malformations neurologiques associées	Terme IRM	Résultats IRM	Chgt de PEC par IRM
N002	17mm	33	épaississement global des parois ventriculaires	33,1	VMG sévère, 19mm à Dte et à G. Paroi du ventricule irrégulière, signal hémorragique intense avec éléments récents et anciens. Gyration extrêmement rudimentaire pour l'âge. biométrie de la fosse postérieure en deçà des valeurs attendues.	pour IMG
N003	15mm	34	dilatation 3e ventricule de 6mm, corps calleux épais sans visibilité du bec	34,3	agénésie partielle du corps calleux, VMG sévère, dilatation du 3e ventricule	pas de chgt
N004	17mm	21, 24(20mm), 30(25mm), 33	rupture septale, dilatation 3ème ventricule, atresie aqueduc Sylvius évoquée, puis 30SA:agénésie septale antérieure, atypie de la fosse postérieure	30	hydrocéphalie triventriculaire compatible avec agénésie aqueduc mésencéphale, associée à insertion ectopique tente du cervelet, présomption d'agénésie septale	pas de chgt
N007	15mm à G	23,5	piqueté échogène sur le plancher du carrefour G. en regard du dos du carrefour, on note des images nodulaires péri-ventriculaires en cocarde millimétriques. Séquelles d'hémorragie? Hétérotopies.	25	VL G=15mm, VMG G associée à des hétérotopies nodulaires de la substance blanche péri-ventriculaire fronto-pariétale G.	pas de chgt
N008	17 et 18mm	22, 24(18mm), 37(30mm)	rien puis 24SA: PC 10e perc, retard gyration, probable rupture septale, fosse post avec image liquidienne sous-vermienne atypique	31,5	VMG bilat majeure, présomption de rupture septale, aspect compatible avec agénésie vermienne partielle, tente du cervelet légèrement ascensionnée évoquant Sd Dandy-Walker, dicrète asymétrie des hémisphères cérébelleux, gyration non correctement évaluable car MAF+	pas de chgt
N014	10mm	28, 33(11mm)	présomption d'agénésie septale	32,5	agénésie septale partielle, VMG G 11mm, carrefour D non mesurable	pas de chgt
N015	13mm à Dte	23, 27,1(13mm), 31,4, 34(10mm)	rien	31,4	VMG modérée unilatérale d'allure isolée	pas de chgt
N021	12mm	30,33(13mm)	ACC partielle	32	VL=14mm D et G, ACC complète, gyration normale	pas de chgt
N022	13mm	22, 24(10,8), 28,5(8,4), 31, 34(8,2), 38(4mmG, 7mmDt)	rien	34	VL D=13mm, VL G=7mm, septum lucidum encore liquidien, reste des structures cérébrales sans particularité	pas de chgt
N023	11mm	25, 34(16-17mm), 36,5(22mmD, 13mmG)	ACC	37,2	ACC asociée à VMG de 25mm à Dte et 14mm à G, asymétrie des hémisphères cérébraux au profit de l'hémisphère D, atypies au niveau de la gyration	pas de chgt
N024	10mm à G	30, 33(10-11mmDt), 38(9 et 8mm)	rien	33,2	venricuolmégalie mineure à 11mm unilatérale Dte isolée	pas de chgt
N026	12mm	24, 29(13-14mm)	rien puis à 29SA: kyste inter-hémisphérique postérieur, dysplasie operculaire	29	VMG symétrique à 15mm, retard de la gyration d'environ 3 semaines	pas de chgt
N028	15mm	31, 32,3(15-16mm)	présomption ACC	32,3	ACC, VMG 15-16mm bilatérale, gyration normale	pas de chgt
N031	13mm	28,3	presomption d'ACC,(ascension du V3 et pseudo-kyste inter-hémisphérique), atypie de la allée sylvienne, hypoplasie du cervelet	28,4	VMG bilatérale de 14mm, gyration très immature (2semaines de retard), corps calleux fin, scissure hémisphérique très accentuée, vermis cérébelleux non identifié, fosse postérieure compatible avec rhombencéphalosynapsis	pas de chgt
N033	15mm	25	rien	27,1	VMG bilatérale symétrique, gyration relativement simple pour l'âge gestationnel (retard de 2 semaines), microcéphalie relative	pour IMG
N036	13mm	21, 25(15mm), 26,4(13-14mm), 28,3(14mm à Dte, 15mm à G)	dilatation limite du 3e ventricule puis à 28,3SA: pas de dilatation du 3e ventricule	26,4	VMG bilatérale modérée relativement symétrique (15mm), d'allure isolée. V3 bien visible non dilaté.	pas de chgt
N039	20mm	26,2	dilatation triventriculaire	27,2	VMG à 22mm bilatérale, dilatation triventriculaire, agénésie septale, hypodysplasie du corps calleux	pas de chgt
N040	12mm	32,2, 35	ACC complète isolée	33,3	ACC complète, nodules intra-frontaux G faisant suspecter une hétérotopie de substance grise associée, gyration normale	pas de chgt
N043	12-13mm	23	ACC	28,5	VMG bilatérale discrètement asymétrique avec mesure atriale de 18mm à Dte et 16mm à G, operculation vallée sylvienne conforme à l'âge, dysplasie fronto-éthmoïdale, fente labio-narinaire G	pas de chgt
N044	10mm à Dte	26, 30,3(stable)	rien, puis à 30,3SA: paroi ventriculaire hétérogène	34	ventricules 9mm à G, 6mm à Dte, pas d'anomalie cérébrale	pas de chgt

N045	10mm à Dte	32,5	rien	34,3	VMG Dte isolée unilatérale à 12mm	pas de chgt
N046	15mm	26	rien	30	VMG bilatérale à 16mm, 3ème ventricule 7mm, pas d'anomalie associée	pas de chgt
N048	13mmG, 10mmDte	27, 34(12 et 9mm)	rien	34,4	VMG bilatérale à paroi irrégulière dont l'aspect nodulaire évoque des hétérotopies	pour IMG
N049	10mm à Dte	33, 34	lacunes anéchogènes partie antérieure du corps calleux	34,2	distension modérée du ventricule D, aspect d'infarcissement ischémo-hémorragique étendu des lobes fronto-pariétaux gauches associé à une atrophie du parenchyme cérébral en regard avec épaississement cortical et anomalie de la gyration, absence du genou du corps calleux	pour IMG
N051	11mm à Dte	27, 30, 35(10mm)	rien	32	VL D=11mm, G=9mm, gyration semble normale, structures médianes non vues	pas de chgt
N052	14mm	28,5	anomalies de la gyration	28,5	VMG sévère bilatérale (15mm à G, 13mm à Dte) dans un contexte de gyration immature	pas de chgt
N055	20mm	33, 34,5, 38	rien	34,5	agénésie septale compliquée d'une VMG bilatérale majeure de 20mm, CC présent, gyration conforme, fosse postérieure de morphologie normale	pas de chgt
N056	12-13mm à G	31,5, 32,5(12mm)	rien	32,5	VMG unilatérale G de 14mm, sans atypie associée	pas de chgt
N058	13mm	34	ACC	35,5	ACC complète, colpocéphalie à 13mm, gyration sans atypie	pas de chgt
N059	11mm	28, 30(10-11mm), 32	diamètre transverse cervelet 3-5e percentiles, citerne postérieure vaste, puis à 30SA: parois irrégulières compatibles avec nodules d'hétérotopie sous épendymaires	28, 32	28SA: biométrie cérébelleuse au 3e percentile affectant uniquement les hémisphères cérébelleux, sans anomalie morphologique visible, 32SA: asymétrie des hémisphères cérébelleux avec méga-grand citerne, hétérotopies nodulaires sous-épendymaires avec présomption de vallée sylvienne Dte dysplasique	pour IMG
N061	12mm à Dte	23, 30(17mm), 31(20mm)	rien	31,1, 32	VMG unilatérale Dte avec doute sur présence d'un kyste inter-hémisphérique postérieur G (peu probablement en cause de la VMG), puis à 32SA: VMG bilatérale asymétrique 20mm G, 14mm à Dte isolée	pas de chgt
N062	13mm	22	hypodysplasie calleuse	22	VMG bilatérale (13 et 14mm) associée à ACC et atypie de la gyration difficile à typer en raison du jeune âge du fœtus, présomption d'hypoplasie vermienne.	pour IMG
N064	15mm à G, 18mm à Dte	34, 35(18mm à Dte)	HIV grade 3 (à Dte: caillots à contours hyperéchogènes et centre hypoéchogène circonscrivant l'ensemble du plexus choroïde et petit caillot frontal, à G: hyperéchogénicité des contours du ventricule latéral), dilatation 3e ventricule, puis à 35SA: grade 4	34,5	atteinte ischémo-hémorragique des structures cérébrales sus-tentorielles sous forme d'HIV de grade 3 à Dte et de grade 4 à G, associée à des signes ischémiques diffus de la substance blanche de l'hémisphère cérébral G.	pas de chgt
N067	10mm à Dte	33, 36,4(7mm à Dte, 14mm à G)	kyste du septum pellucidum, puis à 36,4SA: macrocranie et évocation d'hétérotopies péri-ventriculaires	37,1	VMG unilatérale G 15mm à paroi ventriculaire irrégulière, kyste du septum lucidum, aspect inhabituel de la vallée sylvienne Dte sous réserve des limites de l'examen compte-tenu des mouvements fœtaux.	pour IMG
N068	12-13mm à G	35	rien	37	VMG évolutive, espaces péri-cérébraux très larges avec cerveau flottant	pas de chgt
N069	16mm	30	ACC	30	ACC associée à colpoéphalie bilatérale de 18mm à Dte, 16mm à G	pas de chgt
N073	10mm à Dte, 22mm à G	32	kyste du septum	34,6	VMG bialtérale asymétrique majeure à G (28mm). L'aspect évoque une lésion ischémique parenchymateuse séquellaire dans le territoire postérieur G.	pas de chgt
N074	11mm à G	26, 30(13-14mm bilat), 35(13mm G, 11mm Dte)	rien puis à 30SA: CC mince, cavité septale hypoplasique, veine ombilicale atypique sur son trajet intra-hépatique, puis à 35SA: hypoplasie calleuse	31,6	colpocéphalie bilatérale 12mm à Dte, 13mm à G, associée à une mauvaise visibilité de la partie postérieure du corps calleux sans signe direct d'agénésie	pas de chgt
N075	10mm	22,5	ACC	27,6	ACC isolée	pas de chgt
N080	14mm à G	34, 35(14mm G, 10mm Dte), 36 (15mm G)	rien	34	VMG G 15mm, isolée	pas de chgt
N083	22mm à Dte, 17mm à G	35	rien	36	ACC, colpocéphalie 15mm et 22mm, gyration normale	pour IMG
N085	10mm	32,4, 35,4(12mm à G, 9mm à Dte)	rien	36,4	VMG mineure isolée, gyration conforme à l'âge gestationnel	pas de chgt
N087	10-11mm	35, 38,3(14mm)	méga grande citerne puis à 38,3SA: VMG en rapport avec compression de la citerne sur aqueduc de Sylvius	35,6	morphologie normale du cervelet, grande citerne mesurée à 16mm dans le plan de la tente du cervelet, insertion et obliquité normales de la tente du cervelet et du torcular, VMG mineure unilatérale et bonne visibilité du 3e ventricule à surveiller	pas de chgt
N088	17mm à Dte	23, 25 (17mm à Dte et 10mm à G)	disproportion mineure des structures de la fosse postérieure (diamètre transverse du cervelet en deçà des valeurs attendues au sein d'une grande citerne vaste)	25,3	hypoplasie hémisphérique cérébelleuse G, VMG bilatérale prédominant nettement à Dte à paroi très irrégulière associée à une atteinte du parenchyme occipital D pouvant évoquer des atteintes clastiques d'origine ischémique. pas de signe d'HIV récente. corps calleux de petite taille	pas de chgt
N090	12mm	23, 28(17mm), 30(18mm)	ACC post	30	ACC, VMG 16 et 18mm, gyration normale, pas d'anomalie de la fosse postérieure	pas de chgt
N094	15mm à G	36	dilatation 3e ventricule 5mm, hyperéchogénicité des thalami	37	VMG unilatérale G 16mm, V3 bien visible 5mm, pas d'autre anomalie visualisée, pas possible de confirmer ou non la présence d'anomalie des noyaux gris centraux sur cet examen	pas de chgt
N096	15mm	29, 33,1(18mm)	ACC, puis à 33SA: grande citerne vaste	33	ACC, formation liquidienne de la fosse postérieure: méga grande citerne? Kyste arachnoïdien? Asymétrie des bulbes et des sillons olfactifs (présomption d'unilatéralité Dte)	pas de chgt

N098	15-16mm	22, 25(17mm), 30(18mm), 34(21mm)	rien puis 25SA: operculation immature de la vallée sylvienne, puis à 30SA : rupture septale partielle antérieure, aspect de sténose de l'acqueduc de Sylvius	34	hydrocéphalie triventriculaire associée à rupture septale, pas d'anomalie de la gyration, compatible avec obstacle aqueduc du mésencéphale	pas de chgt
N110	10mm	28, 31, 33(9mm G, 12-13mm Dte)	rien, puis à 33SA: corps calleux d'aspect normal	31	VMG bilatérale symétrique modérée (VL à 13mm), associée à dysgénésie calleuse avec CC fin dans la région du splénium. gyration conforme à 30SA	pas de chgt
N111	13mm	32	présomption ACC	33	VMG bilatérale à 13mm, agénésie partielle postérieure du corps calleux d'allure isolée	pas de chgt
N112	15mm à G, 13mm à Dte	34, 35(13-14mm), 36(18 et 19mm)	2 petits kystes para-ventriculaires	35	VL D=18mm, VL G=19mm, aspect de kystes de germinolyse qui semblent inclus aux cornes frontales	pas de chgt
N113	12mm	26, 29(14 et 12mm)	paroi des ventricules latéraux régulière, doublée extérieurement par un liseré hyperéchogène homogène d'environ 5mm d'épaisseur, puis à 29SA: parois ventriculaires régulières	29,4	VMG majeure d'évolution péjorative prédominant au ventricule latéral G (VL G=20mm, VL D=15mm), avec aspect évocateur de nécrose du parenchyme cérébral en regard de la corne occipitale G. Amincissement du parenchyme cérébral en regard de la région occipitale Dte. Net retard de gyration. larges espaces péri-cérébraux témoignant d'un retard de croissance du parenchyme cérébral	pour IMG
N115	11mm à G	26, 31,5(13mm), 34(12mm)	rien	34	VMG unilatérale entre 14 et 15mm d'allure isolée	pas de chgt
N117	10mm	25, 34	aspect grêle du corps calleux	29	VMG bilatérale à 12 et 14mm, cavité du septum mal visible et cornes frontales des VL apparaissent arrondies	pas de chgt
N119	27mm à G	32, 34	rien	34	VMG sévère unilatérale G de 28mm sans altération du parenchyme cérébral homolatéral visible, sans signe de résorption trans-épendymaire évident.	pas de chgt
N121	10mm	25, 28(12mm), 32(11mm)	myéloméningocèle kystique dont le niveau lésionnel osseux supérieur est en S2, comme le cône médullaire, cervelet concave en avant	31,6	spina bifida sacré associé à une méningocèle sans extériorisation du cône médullaire. Retentissement cérébral modéré. Absence de lésion encéphalique associée.	pas de chgt
N124	11-12mm	31	hypoplasie septale sans ACC	33	VMG 14mm à G et 15mm à Dte associée à une ligne médiane atypique (corps calleux fin, cavité septale repérée de très petite taille), gyration conforme au terme	pas de chgt
N133	24 à 27mm	32	rien	33	VMG sévère bilatérale de 27mm à Dte, 29mm à G, bombement du plancher du V3 sur les coupes sagittales compatible avec obstacle incomplet de l'aqueduc, parois ventriculaires fines et régulières, pas de signe de saignement récent intra-cranien, ACC, gyration atypique pour le terme (sillons peu profonds et mal orientés) manteau cortical fin, espaces péri-cérébraux bien visibles.	pas de chgt
N136	13-15mm	24	structure kystique inter-hémisphérique sagittale G paraissant en communication avec le VL G (kyste diencéphalique?), anomalie de la gyration avec retard d'operculisation de la vallée sylvienne, ACC compliquée évoquée. Diamètre transverse du cervelet en decà des valeur attendues pour le terme	26	anomalie de la ligne médiane associant un kyste diencéphalique à l'ACC et une anomalie de la fosse postérieure à type d'hypoplasie cérebelleuse, retard de gyration sévère.	pas de chgt
N137	20mm	32,3, 35(23mm)	ACC	35	colpocéphalie bilatérale, ACC associée à une partie dysgénétique antérieure et des éléments lipomateux, pas d'atypie d'operculation de la vallée sylvienne	pas de chgt
N138	11mm	22,30(15-16mm)	ACC	26	ACC, colpocéphalie mineure 11mm	pas de chgt
N139	11-12mm	31	anomalie de la ligne médiane évoquant une ACC au moins partielle	31,5	présomption d'ACC quasi-complète associée à une agénésie septale, VMG avec carrefours à 10mm à Dte et 13mm à G	pas de chgt
N142	17mm à G, 12mm à Dte	35	épaississement et aspect irrégulier des parois ventriculaires en faveur d'une HIV de grade III	35,4	VMG bilatérale prédominant à G mesurée entre 14 et 15mm sans analyse de la substance blanche péri-ventriculaire	pas de chgt
N144	14mm bilat	23	myéloméningocèle lombo-sacrée débutant en L2, Arnold ChiariII, rupture septale	23	AFTN débutant en L2-L3, important retentissement encéphalique associant une VMG et un Arnold Chiari II	pas de chgt
N145	25mm	37	paroi ventriculaire irrégulière, parenchyme cérébral périventriculaire laminé	36,6	VMG bilatérale symétrique majeure (25mm) responsable d'un effet de masse sur le corps calleux avec splénium mal visible, et d'un aspect laminé du parenchyme cérébral, pas de signe de résorption transépendymaire. Pas de signe de saignement sur les coupes. bulbe olfactif non vu.	pas de chgt
N147	17-18mm	37, 39(19mm)	HIV grade 2 à Dte, 3 à G. PC conservé	37,3	VMG bilatérale asymétrique 18mm à G, 14,5mm à Dte, hémorragie intra-ventriculaire de grade 3, biométrie céphalique conservée	pas de chgt
N149	11mm à Dte	32, 34,5(10-11mm)	rien	33,5	VMG Dte 12mm, isolée.	pas de chgt
N156	11mm	26,4, 31(13mm)	ACC, retard d'operculation de la vallée sylvienne, puis à 31SA: ACC partielle, dysgénésie de la ligne médiane	29,4	colpocéphalie mineure bilatérale à 11-13mm, gyration conforme au terme, operculation postérieure de la vallée sylvienne, dysplasie calleuse sans lésion associée en particulier clastique	pas de chgt
N158	10mm	25,4	ACC	28,5	ACC et hypoplasie du cervelet	pas de chgt

N160	14mm	23, 28(15mm)	rien, puis à 28SA: retard operculation vallée sylvienne	26, 28	VMG 16mm à G et 17 mm à Dte, aspect immature de la scissure sylvienne et agyrie, puis à 28:progression de la gyration mais persistance d'un retard de 15 jours, VMG stable	pas de chgt
N162	10mm	22, 23,5, 26,3(13mm), 27(10mm)	rien	27	VMG min 11-12mm bilat, isolée	pas de chgt
N163	10mm	24	dysgénésie du corps calleux	28,2	VL D=13mm, VL G=14mm, ACC complète, agénésie septale associée, gyration immature de 26SA, kyste plexus choroïde	pour IMG
N168	10mm	29, 31,5(6mm), 35	aspect de micro-kystes en chapelet au contact des cornes frontales, puis à 35SA: stabilité des kystes para-frontaux	32	VL G=13mm, VL D=12mm, kystes de germinolyse en chapelets para-frontaux bilatéraux, associés à un micro-kyste thalamo-caudé unilatéral G évoquant une hémorragie sous-épendymaire G, aspect kystique des plexus choroïdes, gyration normale.	pas de chgt
N169	13mm à G	29,5	saignement intra-ventriculaire bilatéral	29,5	hémorragie intra-ventriculaire bialtérale associée à une dilatation modérée du ventricule latéral G	pas de chgt
N170	12mm à Dte, 10mm à G	28, 31(11mm à Dte, 8mm à G), 33,5(11mm à Dte, 6mm à G)	corps calleux épais	31	VMG mineure 12mm à Dte, 10mm à G, gyration conforme au terme	pas de chgt
N171	17mm	23	rien	23	VL D=17mm, VL G=15mm, ACC, agénésie septale, défaut de formation de la fissure sylvienne	pour IMG
N172	13mm	27, 29 (pas de mesure des VL)	ACC	29	confirmation de l'ACC	pas de chgt
N174	10mm à G	23,26,30(15mm), 35(12mm bilatérale)	rien	32,4	VL G=14mm, VL D=5mm, pas d'anomalie asso de la fosse postérieure ni de l'espace sus-tentoriel, morphologie normale de la ligne médiane, gyration conforme au terme	pas de chgt
N175	13mm	31, 35,3, 38 (10mm)	grande citerne rétrocérebelleuse 15-20mm, puis à 38SA: persistance d'une plage liquidienne d'allure kystique rétro-cérebelleuse de 12mm de hauteur, sans repli arachnoïdien au sein de cette plage	31,3	méga grande citerne mesurée à 12mm, VMG bilatérale mineure 13mm, gyration normale	pas de chgt
N176	12mm à G	27	rien	30,5	VMG G associée à des espaces péri-cérébraux avec rapport BIP osseux/BIP cérébral=1,2. gyration et biométrie conforme à l'âge gestationnel.	pas de chgt
N178	13mm	27	spina bifida avec défect rachidien de L3 à S2, microcéphalie	27	colpocéphalie de 10-12mm, distorsion au niveau des fissures sylviennes, malformation de Chiari avec engagement important des amygdales cérébelleuses responsables d'une compression bulbo-protubaire ancienne et d'une compression de la moelle cervicale, déformation des contours de la voûte crânienne.	pas de chgt
N182	13mm	23,5	ACC, kyste de la poche de Blake	24	ACC, VMG bilatérale mesurée à 14mm à Dte, 11mm à G, retard de gyration, poche de Blake kystique	pas de chgt
N184	24mm	38	hydrocéphalie quadri-ventriculaire en rapport avec hémorragie intra-ventriculaire, macrocranie	38,2	V4 et espace rétro-cérébelleux agrandi, HIV de grade3 à Dte, dilatation tri-ventriculaire sans lésion ischémo-hémorragique intra-cérébrale, macrocranie secondaire	pas de chgt
N190	12-13mm à G	35	rien	35	VMG asymétrique avec VL G à 15mm isolée	pas de chgt
N191	12mm	21, 28(20mm), 32(28mm), 35	3è ventricule 6mm compatible avec agénésie de l'aqueduc du mésencéphale, agénésie vermienne, malformation de Chiari, encéphalocèle, macrocéphalie	30	fosse postérieure étroite, compression du tronc cérébral par hémisphères cérébelleux, malformation de Chiari II, méningocèle occipitale, diastématomyélie, manteau cérébral aminci, dilatation tri-ventriculaire G=28mm, Dt=24mm, gyration non analysable.	pas de chgt
P007	22 et 25mm	26	holoprosencéphalie semi-lobaire, ACC partielle	26,5	agénésie septale primitive, pas d'holoprosencéphalie, suspicion d'hypoplasie pontocérébelleuse, VL 25mm	pas de chgt
P011	11mm	33, 34,4, 35, 39	rien	35	VMG unilatérale G de 13mm isolée	pas de chgt
P015	11mm unilatérale	31, 33	rien	33,4	VMG bilatérale de 13mm	pas de chgt
P017	14 et 20mm	33	aspect hyperéchogène des parois ventriculaires	33,5	dilatation biventriculaire asymétrique, ACC partielle	pas de chgt
P027	12mm à G, 6mm à Dte	25	image échogène cérébrale, localisation étendue aux noyaux gris centraux, doute sur hémorragie intra-cranienne	25	volumineux hématome G associé à une souffrance parenchymateuse G. Dilatation ventriculaire G modérée (11mm). Les diagnostics évoqués sont soit une accident ischémo-hémorragique (par une thrombose veineuse?) soit un accident hémorragique pur.	pas de chgt
P029	11mm	34	rien	35,5	VMG symétrique de 14mm isolée	pas de chgt
P031	13mm à G, 15mm à Dte	24	ACC partielle	25,3	18mm, sténose aqueduc Sylvius, ACC partielle, destruction septale	pour IMG
P032	10mm à G	27, 29, 31, 33	rien puis à 29SA: rupture pilier du septum à Dte, communication entre septum et corne antérieure du VL D, image hypoéchogène 15mm bilatérale en postérieur des noyaux caudés	31	kystes sous-épendymaires bilatéraux, fusion partielle des thalami	pas de chgt
P034	15mm	22	aspect irrégulier des plexus choroides, présomption d'agénésie septale	23	17mm, agénésie septale, doute sur sténose de l'aqueduc	pas de chgt
P050	11mm à Dte	21	schizencéphalie occipitale Dte	21,4	porencéphalie, schizencéphalie postérieure Dte, doute sur intégrité du vermis cérébelleux	pas de chgt
P058	12-15mm à Dte	32,2	aspect hyperéchogène de la paroi ventriculaire, porencéphalie fœtale	33	en faveur d'un AVC ischémique avec cavité porencéphalique	pas de chgt
P059	24mm à G	34	rien	35,5	12mmG, porencéphalie de 25mm de diamètre, atrophie hémisphère G, AVC?	pas de chgt

P062	12mm à Dte	23, 27,3(11mmD), 35(7 et 3mm)	rien	29,4	pas de VMG	pas de chgt
P064	10mm	18, 20,22, 24,5, 26,5, 27, 28,5, 29,4, 30,4, 32,4,	rien puis à 30SA: kyste du septum de 6x9mm avec un cervelet au 3è percentile	31,6	pas de VMG	pour poursuite grossesse
P066	10mm à G, 11mm à Dte	24, 29, 34, 36	rien	35,1	VMG de 13mm isolée	pas de chgt
P068	11mm à Dte	24, 26	hémorragie intra-ventriculaire	26,1	pas de VMG, HIV1 D	pas de chgt
P070	10mm à Dte	32, 33, 38	rien	32,4	VMG Dte de 11mm isolée	pas de chgt
P073	11mm à G	31, 35,5	Grande citerne un peu large	32,4	pas de VMG	pas de chgt
P081	13 et 15mm	25	ACC complète	27,30,	ACC complète, polymicrogyrie	pas de chgt
P082	11mm à G	32	rien	33,2	pas de VMG	pas de chgt
P083	12mm	22, 24, 29	parois ventriculaires échogènes	33,1	VMG de 15mm isolée	pas de chgt
P084	12mm à Dte	28, 32	HIV de grade 2 (caillot)	28,34	11mmD, anomalie gyration lobes frontaux, pas d'holoprosencéphalie, dysplasie corticale frontale?	pour IMG
P088	12mm	30 (acct à 30,2)	HIV3G, HIV2D, 3e ventricule siège d'une hyperéchogénicité en continuité avec celle des ventricules, le septum pellucidum est mal visible donnant à sa partie médiane une fusion des images hyperéchogènes, le septume vergae paraît plus volumineux, CC complet, parenchyme d'aspect normal, Vmax augmentée à 80cm/s	30,3	HIV3 bilat	pas de chgt
P090	11mm à Dte	23, 24, 28, 29, 31, 35	rien	32,5	VMG Dte de 12,6mm isolée	pas de chgt
P091	14mm à Dte	27,2, 28,5	rien	27,5	grande citerne un peu large, pas de VMG	pas de chgt
P093	13mm à Dte, 10mm à G	33	corps calleux fin	33	dilatation ventriculaire, dysmorphie de la tête du corps calleux et des cornes frontales	pas de chgt
P094	11mm à G	23	ACC cplte	32	19mm, ACC	pas de chgt
P097	11mm	33, 35	piliers septum non visualisés	34	12mm, agénésie septale, anomalie gyration, fusion thalami?	pas de chgt
P100	12mm unilatérale	32, 35	rien	34,5	VMG G de 14mm isolé	pas de chgt
P102	10mm à G, 15mm à Dte	32, 35:14D, 9G	rien	33	VMG Dte de 17mm isolée	pas de chgt
P103	12mm	23	rien	31,6	VMG de 11mm et 8mm, isolée	pas de chgt
P115	17mm à Dte	23	doute sur l'intégrité du corps calleux	26	VMG Dte de 15mm, polymicrogyrie, hémimegalencéphalie Dte, corps calleux présent	pour IMG
P117	12mm	32,5	rien	33,4	VMG de 14mm, kyste Blake	pas de chgt
P118	11mm à Dte, 11mm à G	22	microcéphalie, ACC, hypoplasie cérébelleuse	24	VMG bilatérale de 13mm, microcéphalie, parenchyme cérébrale réduit, ACC, lissencéphalie, hypoplasie ponto-cérébelleuse	pas de chgt
P126	12mm à Dte	27, 31:10mmD	rien	31,2	VMG unilatérale de 11mm, isolée	pas de chgt

VMG : ventriculomégalie, chgt : changement, PEC : prise en charge, IRM : imagerie par résonnance magnétique, VL : ventricule latéral, D : droit, G : gauche, SA : semaines d'aménorrhée, ACC : agénésie du corps calleux, HIV : hémorragie intra-ventriculaire, AVC : accident vasculaire cérébral. Les changements de prise en charge ont concerné uniquement l'issue de grossesse (poursuite ou IMG). En cas d'absence de changement, l'issue de grossesse aurait été très probablement la même si l'IRM n'avait pas eu lieu.

B. Annexe 2 : Evolution des enfants nés avec une VMG diagnostiquée en ante-natal

Tableau 7a : Evolution des enfants nés avec diagnostic initial de ventriculomégalie mineure

	Cas	Malformations neuro écho	Malformations neuro IRM	Evolution
Unilatérales	N024	rien	venricuolmégalie mineure à 11mm unilatérale Dte isolée	bon comportement neuro à J3
	N041	rien	pas d'IRM	ETF J3 : discrète asymétrie aux dépends du ventricule droit, ETF normale par ailleurs
	N074	rien puis à 30SA: corps calleux mince, cavité septale hypoplasique, veine ombilicale atypique sur son trajet intra-hépatique, à 35SA: hypoplasie calleuse, gabarit proche 10e percentile	colpocéphalie bilatérale 12mm à Dte, 13mm à G, associée à une mauvaise visibilité de la partie postérieure du corps calleux sans signe direct d'agénésie	ETF J3 : ventriculomégalie bilatéral, ACC partielle. Bon comportement clinique à J3. A 2,5ans: Sd de Parinaud posé, marche autonome depuis 2 ans, pas de langage.
	N109	rien	pas d'IRM	ETF J3 : dilatation ventriculaire G
	N149	rien	VMG Dte 12mm, isolée.	ETF J3: normale
	N176	rien	VMG G associée à des espaces péri-cérébraux avec rapport BIP osseux/BIP cérébral=1,2. gyration et biométrie conforme à l'âge gestationnel.	bonne adaptation néo-natale
	N181	rien	pas d'IRM	évolution clinique favorable
	P008	grande citerne augmentée	pas d'IRM	évolution précoce du nouveau-né normale
	P013	rien	pas d'IRM	examen clinique normal à J3
	P015	rien	VMG bilatérale de 13mm	ETF normale
	P022	rien	pas d'IRM	examen clinique normal à J3
	P032	rien puis à 29SA:rupture pilier du septum à Dte, communication entre septum et corne ant du VLDt, en post des nx caudés image hypoéchogène 15mm bilat	kystes sous-épendymaires bilatéraux, fusion partielle des thalami	ETF J3: kystes des plexus choroïdes associés HIV modérée, à 18mois : examen neuro normal, IRM cérébrale : pas de lésion cérébrale surajoutée, lésions anténatales confirmées
	P052	rien	pas d'IRM	dysmorphie faciale
	P062	rien	pas de VMG	contrôle cytogénétique normal à 1an
	P090	rien	VMG Dte de 12,6mm isolée	à la naissance: virémie fortement positive, bilan biologique normal, ETF normale, PEA normaux, traité par Ganciclovir pendant 48h puis arrêt après avis auprès des pédiatres de Trousseau, suivi auditif et neuro organisé
	P094	ACC cplte	19mm, ACC	à 3,5mois: IRM confirmant ACC isolée (colpocéphalie, dilatation triventriculaire, aspect radiaire des sillons); à 4 ans: examen somatique, croissance, développement neurologique et psychomoteur, bilan auditif tonal et vocal, vision: normaux.
	P100	rien	VMG G de 14mm isolé	à 2 mois: persistance asymétrie ventriculaire.
	P111	rien	pas d'IRM	évolution précoce du nouveau-né normale

Tableau 7b : Evolution des enfants nés avec diagnostic initial de ventriculomégalie modérée

		Cas	Malformations neuro écho	Malformations neuro IRM	Evolution
VMG modérées	Unilatérales	N015	rien	VMG modérée unilatérale d'allure isolée	examen neuro normal à J3, suivi oculaire
		N056	rien	VMG unilatérale G de 14mm, sans atypie associée	ETF: VMG G sans saignement intra-cranien, EEG compatible avec le terme, légèrement désorganisé, retrour à domicile à J15 de vie
		N080	rien	VMG G 15mm, isolée	très bon éveil à 1an
		N094	dilatation 3e ventricule 5mm, hyperéchogénicité des thalami (diltation 3e ventricule)	VMG unilatérale G 16mm, V3 bien visible 5mm, pas d'autre anomalie visualisée, pas possible de confirmer ou non la présence d'anomalie des noyaux gris centraux sur cet examen	évaluation neuro-comportementale normale à 2 mois
	Bilatérales	N022	rien	VL D=13mm, VL G=7mm, septum lucidum encore liquidien, reste des structures cérébrales sans particularité	bonne évolution clinique, quelques particularités phénotypiques donc consultation génétique prévue, ETF J1 normale, EEG J2 normale.
		N140	présomption d'ACC, séquence de Dandy-Walker avec agénésie vermienne	pas d'IRM	enfant décédé à 3 semaines de vie des suites de la malformation (Dandy-Walker avec atrophie cérébrale) et d'état de mal épileptique
		N175	grande citerne rétrocérebelleuse 15-20mm, puis à 38: persistance d'une plage liquidienne d'allure kystique rétro-cérebelleuse de 12mm de hauteur, sans repli arachnoïdien au sein de cette plage	méga grande citerne mesurée à 12mm, VMG bilatérale mineure 13mm, gyration normale	ETF J1 : stabilité de la discrète VMG bilatérale et symétrique à 11,5mm, grande citerne 8mm
		N177	rien	pas d'IRM	évolution favorable à 5mois

VMG: ventriculomégalie, HIV: hémorragie intra-ventriculaire, G: gauche, Dt: droite, Sd: syndrome, neuro: neurologique, ETF: échographie trans-fontanellaire, EEG: électro-encéphalogramme, IRM: imagerie par résonnance magnétique, ACC: agénésie du corps calleux

Tableau 7c : Evolution des enfants nés avec diagnostic initial de ventriculomégalie sévère

		Cas	Malformations neuro écho	Malformations neuro IRM	Evolution
VMG sévères	Bilatérales	N055	rien	agénésie septale compliquée d'une VMG bilatérale majeure de 20mm, CC présent, gyration conforme, fosse postérieure de morphologie normale	Sd polymalformatif (VMG et agénésie septale), sténose pulmonaire modérée, hypotonie globale avec EEG immature pour le terme, discrets éléments dysmorphiques
		N073	rien	VMG bialtérale asymétrique majeure à G (28mm). L'aspect évoque une lésion ischémique parenchymateuse séquellaire dans le territoire postérieur G.	hypotonique et hyporéactif à la naissance puis récupération d'un bon tonus axial et des membres et comportement neuro normal à J10 de vie
		N147	HIV grade 2 à Dte, 3 à G. périmètre cranien conservé	VMG bilatérale asymétrique 18mm à G, 14,5mm à Dte, hémorragie intra-ventriculaire de grade 3, biométrie céphalique conservée	plaquettes normales à la naissance. ETF J3: séquelle hémorragique intraventriculaire G kystisée inchangée, majoration de la VMG Dte, ETF à 1 et 2,5 mois: images stables, développement neuro normal à 2,5mois.
		P112	dilatation triventriculaire, rupture septale	pas d'IRM	décès néo-natal à 2h30 de vie, soins palliatifs, à la nsce: 46XY

VMG: ventriculomégalie, HIV: hémorragie intra-ventriculaire, G: gauche, Dt: droite, Sd: syndrome, neuro: neurologique, ETF: échographie trans-fontanellaire, EEG: électro-encéphalogramme, IRM: imagerie par résonnance magnétique, ACC: agénésie du corps calleux

Tableau 8d: Cohérence foetopathologie et IRM en cas de changement de prise en charge après IRM.

Cas	Taille VMG	Termes écho (SA)	VMG uni- ou bi latéra-les	Anomalies écho neurologiques	Anomalies écho extra-neuro	Terme IRM (SA)	Résultats IRM	Résultats foetopathologie	Foetopathologie par rapport à IRM
N002	sev	33	bilat	épaississement global des parois ventriculaires	oligoamnios, RCIU, hépatomégalie	33,1	VMG sévère. Paroi du ventricule irrégulière, signal hémorragique. Retard de gyration. Anomalie fosse postérieure	pas de foetopathologie	
N033	mod	25	bilat	rien	rien	27,1	VMG bilatérale symétrique, retard de gyration, microcéphalie relative	Masculin, AOU droite pas d'autre anomalie type malformatif, cerveau : giration conforme au terme, discrète dilatation des cornes occipitales sans anomalie corticale	Ne confirme pas anomalie gyration
N048	mod	27, 34 (12 et 9mm)	bilat	rien	rien	34,4	VMG bilatérale à paroi irrégulière évoquant des hétérotopies	Masculin, cerveau: pas d'anomalie significative de la cytoarchitecture du cervelet, les parois ventriculaires sont respectées, au niveau d'une des recoupes de la zone occipitale on note une petite zone de désorganisation neuronale qui pourrait s'apparenter à un équivalent d'hétérotopie locale.	Ne confirme pas hétérotopies des parois ventriculaires, mais hétérotopie locale occipitale
N049	min	33, 34	unilat	lacunes anéchogènes partie antérieure du corps calleux	rien	34,2	VMG droite, anomalie de la substance blanche, anomalie de la giration, absence du genou du corps calleux	Féminin, aspect très pathologique de la région fronto-pariétale gauche avec atrophie et coloration verdâtre du cortex, histo : lésions étendues d'infarcissement ischémo-hémorragique observées au niveau de la région frontopariétale gauche avec atrophie marquée voire nécrose complète du cortex frontal adjacent. distension ventriculaire fronto-temporale gauche avec abondant matériel fibrino-hémorragique. corps calleux non visualisé dans sa portion antérieure (nécrose?). Importants remaniements congestifs et inflammatoires résorptifs du tissu méningé au contact. Hémorragie intra-ventriculaire associée. Discrète distension du ventriculaire latéral droit. Pas d'autre lésion d'allure thrombotique ou ischémique retrouvée à l'échelon thoraco-abdominal	Confirme anomalie substance blanche et anomalie corps calleux Ne confirme pas anomalie gyration
N059	min	28, 30 (10-11mm), 32	bilat	diamètre transverse cervelet 3-5e perc, citerne postérieure vaste, puis à 30SA:parois irrégulières compatibles avec nodules d'hétérotopie sous épendymaire	rien	28, 32	Biométrie cérébelleuse au 3e perc affectant uniquement les hémisphères cérébelleux, sans anomalie morphologique visible, 32SA: asymétrie des hémisphères cérébelleux avec méga-grand citerne, persistance des hétérotopies nodulaires sous-épendymaires avec présomption de vallée sylvienne droite dysplasique	Féminin, cerveau : densité périventriculaire accentuée, gyration normale, hétérotopies périventriculaires, distension des cornes occipitales	Confirme hétérotopies Ne confirme pas anomalie gyration
N062	mod	22	bilat	hypodysplasie calleuse	pouces adductus	22	VMG bilatérale (13 et 14mm) associée à ACC et atypie de la giration difficile à typer en raison du jeune âge du fœtus, présomption d'hypoplasie vermienne.	Dolicocéphalie, pouce adductus, ventriculomégalie et hypodysplasie calleuse	Confirme dysplasie calleuse Ne confirme pas anomalie gyration ni anomalie fosse postérieure
N067	min	33, 36,4 (7mmDt, 14mmG)	unilat	rien, puis macrocranie et évocation d'hétérotopies péri-ventriculaires	rien	37,1	VMG gauche 15mm à paroi irrégulière, kyste du septum lucidum, aspect inhabituel de la vallée sylvienne droite sous réserve des limites de l'examen	Masculin, macrocranie, VMG unilatérale G associée à des modifications du revêtement épendymaire, une gliose diffuse de la SB hémisphérique, possiblement en rapport avec une obstruction du trou de Monro G.	Confirme anomalie des parois ventriculaires Ne confirme pas anomalie gyration
N083	sev	35	bilat	rien	rien	36	ACC, colpocéphalie 15mm et 22mm, gyration normale	Féminin, trouble de la gyration cérébrale, ACC complète, dilatation de la corne occipitale	Confirme ACC Ajoute anomalie gyration

IRM: imagerie par résonnance magnétique, SA: semaines d'aménorrhée, RCIU: retard de croissance intra-utérin, VMG: ventriculomégalie, AOU: artère ombilicale unique, unilat: unilatérale, bilat: bilatérale, ACC: agénésie du corps calleux, SB: substance blanche, VL: ventricule latéral, Dt: droit, G: gauche, HIV: hémorragie intra-ventriculaire

(Suite tableau 8d)

Cas	Taille VMG	Termes écho (SA)	VMG uni- ou bi latéra-les	Anomalies écho neurologiques	Anomalies écho extra-neuro	Terme IRM (SA)	Résultats IRM	Résultats foetopathologie	Foetopathologie par rapport à IRM
N113	min	26, 29 (14 et 12mm)	bilat	paroi ventriculaire régulière, doublée extérieurement par un liseré hyperéchogène homogène de 5mm, à 29SA: isolée	rien	29,4	VMG majeure d'évolution péjorative prédominant au ventricule latéral gauche (VL G=20mm, VL D=15mm), avec aspect évocateur de nécrose du parenchyme cérébral en regard de la corne occipitale gauche. Amincissement du parenchyme cérébral en regard de la région occipitale droite. Net retard de gyration. larges espaces péri-cérébraux témoignant d'un retard de croissance du parenchyme cérébral.	Masculin, cerveau : maturation incomplète, distension biventriculaire asymétrique prédominant à gauche dans la région occipitale, phénomènes clastiques cérébraux postérieurs prédominant dans le territoire de l'artère cérébrale postérieure, expliquant les phénomènes de distension ventriculaire asymétrique prédominant à gauche	Confirme anomalie substance blanche et anomalie gyration
N163	min	24	bilat	dysgénésie du corps calleux	rien	28,2	VL Dt=13mm, VL G=14mm, ACC complète, agénésie septale associée, gyration immature de 26SA, kyste plexus choroïde	Masculin, cerveau: agénésie isolée du corps calleux complète d'origine vasculaire (anomalie de la cérébrale antérieure)	Confirme ACC Ne confirme pas agénésie septale ni anomalie de la gyration
N171	sev	23	bilat	rien	rien	23	VL D=17mm, VL G=15mm, ACC, agénésie septale, défaut de formation de la fissure sylvienne	Féminin, ACC, pas de circonvolution péricalleuse, septum présent, distension ventriculaire modérée, petite zone de cytolyse neuronale paraventriculaire G pouvant évoquer un phénomène clastique, pas de critère inflammatoire	Confirme ACC Ne confirme pas agénésie septale ni retard gyration
P031	mod	24	bilat	ACC partielle	rien	25,3	18mm, sténose aqueduc Sylvius, ACC partielle, destruction septale	Masculin, ACC partielle, aqueduc Sylvius taille normale	Confirme ACC Ne confirme pas agénésie septale ni sténose aqueduc Sylvius
P064	min	18, 20, 22, 24,5, 26,5, 27, 28,5, 29,4, 30,4, 32,4	bilat	rien puis à 30SA: cervelet au 3e perc	AOU, RCIU	31,6	Pas de VMG	Poursuite grossesse	
P084	min	28, 32	unilat	HIV de grade 2 (caillot)	rien	28,34	11mmD, anomalie gyration lobes frontaux, dysplasie corticale frontale?	Masculin macrosome, quelques éléments dysmorphiques, cardiomégalie, splénomégalie. Cerveau: mégalencéphalie avec un aspect évocateur de leucoencéphalopathie diffuse avec ébauche de cavitation au niveau des pôles frontaux et temporaux ainsi que dans les régions pariétales, avec hypoplasie de la voie cortico-spinale et du corps calleux, sans anomalie significative du cortex, évoquant en 1er lieu une leucoencéphalopathie mégalencéphalique avec kystes sous-corticaux (LLC) justifiant étude du gène MLC1.Sd von der Knappe	Confirme anomalie substance blanche Ne confirme pas anomalie gyration
P115	sev	23	unilat	doute intégrité CC	rien	26	15mmD, polymicrogyrie, hémimegalencéphalie D, CC présent	Pas de foetopathologie	

IRM: imagerie par résonnance magnétique, SA: semaines d'aménorrhée, RCIU: retard de croissance intra-utérin, VMG: ventriculomégalie, AOU: artère ombilicale unique, unilat: unilatérale, bilat: bilatérale, ACC: agénésie du corps calleux, SB: substance blanche, VL: ventricule latéral, Dt: droit, G: gauche, HIV: hémorragie intra-ventriculaire

VI. Bibliographie

[1] J. Ouahba, D. Luton, E. Vuillard, C. Garel, P. Gressens, N. Blanc, M. Elmaleh, P. Evrard, and J. F. Oury, "Prenatal isolated mild ventriculomegaly: outcome in 167 cases," *BJOG Int. J. Obstet. Gynaecol.*, vol. 113, no. 9, pp. 1072–1079, Sep. 2006.

[2] HAS, "Conduite à tenir lors de la découverte anténatale d'une ventriculomégalie cérébrale, Recommendations pour la pratique clinique." 2004.

[3] L. J. Salomon, J. Ouahba, A.-L. Delezoide, E. Vuillard, J.-F. Oury, G. Sebag, and C. Garel, "Third-trimester fetal MRI in isolated 10- to 12-mm ventriculomegaly: is it worth it?," *BJOG Int. J. Obstet. Gynaecol.*, vol. 113, no. 8, pp. 942–947, Aug. 2006.

[4] G. Malinger, L. Ben-Sira, D. Lev, Z. Ben-Aroya, D. Kidron, and T. Lerman-Sagie, "Fetal brain imaging: a comparison between magnetic resonance imaging and dedicated neurosonography," *Ultrasound Obstet. Gynecol. Off. J. Int. Soc. Ultrasound Obstet. Gynecol.*, vol. 23, no. 4, pp. 333–340, Apr. 2004.

[5] N. J. Sebire, S. Miller, T. S. Jacques, A. M. Taylor, J. M. Rennie, G. Kendall, and L. S. Chitty, "Post-mortem apparent resolution of fetal ventriculomegaly: evidence from magnetic resonance imaging," *Prenat. Diagn.*, vol. 33, no. 4, pp. 360–364, Apr. 2013.

[6] P. Antonsson, A. Sundberg, M. Kublickas, C. Pilo, S. Ghazi, M. Westgren, and N. Papadogiannakis, "Correlation between ultrasound and autopsy findings after 2nd trimester terminations of pregnancy," *J. Perinat. Med.*, vol. 36, no. 1, pp. 59–69, 2008.

[7] C. Wilhelm, C. Keck, S. Hess, R. Korinthenberg, and M. Breckwoldt, "Ventriculomegaly diagnosed by prenatal ultrasound and mental development of the children," *Fetal Diagn. Ther.*, vol. 13, no. 3, pp. 162–166, Jun. 1998.

[8] G. Pagani, B. Thilaganathan, and F. Prefumo, "Neurodevelopmental outcome in isolated mild fetal ventriculomegaly: systematic review and meta-analysis," *Ultrasound Obstet. Gynecol. Off. J. Int. Soc. Ultrasound Obstet. Gynecol.*, Mar. 2014.

[9] L. Guibaud, "Fetal cerebral ventricular measurement and ventriculomegaly: time for procedure standardization," *Ultrasound Obstet. Gynecol. Off. J. Int. Soc. Ultrasound Obstet. Gynecol.*, vol. 34, no. 2, pp. 127–130, Aug. 2009.

[10] G. Grangé, *Guide pratique de l'échorpahie obstétricale et gynécologique*. Elsevier Masson, 2012.

[11] T. Hannon, P. W. G. Tennant, J. Rankin, and S. C. Robson, "Epidemiology, natural history, progression, and postnatal outcome of severe fetal ventriculomegaly," *Obstet. Gynecol.*, vol. 120, no. 6, pp. 1345–1353, Dec. 2012.

[12] V. D'Addario and A. C. Rossi, "Neuroimaging of ventriculomegaly in the fetal period," *Semin. Fetal. Neonatal Med.*, vol. 17, no. 6, pp. 310–318, Dec. 2012.

[13] P. Gaglioti, D. Danelon, S. Bontempo, M. Mombrò, S. Cardaropoli, and T. Todros, "Fetal cerebral ventriculomegaly: outcome in 176 cases," *Ultrasound Obstet. Gynecol. Off. J. Int. Soc. Ultrasound Obstet. Gynecol.*, vol. 25, no. 4, pp. 372–377, Apr. 2005.

[14] C. Falip, N. Blanc, E. Maes, I. Zaccaria, J. F. Oury, G. Sebag, and C. Garel, "Postnatal clinical and imaging follow-up of infants with prenatal isolated mild ventriculomegaly: a series of 101 cases," *Pediatr. Radiol.*, vol. 37, no. 10, pp. 981–989, Oct. 2007.

[15] M. Beeghly, J. Ware, J. Soul, A. du Plessis, O. Khwaja, G. M. Senapati, C. D. Robson, R. L. Robertson, T. Y. Poussaint, C. E. Barnewolt, H. A. Feldman, J. A. Estroff, and D. Levine, "Neurodevelopmental outcome of fetuses referred for ventriculomegaly," *Ultrasound Obstet. Gynecol. Off. J. Int. Soc. Ultrasound Obstet. Gynecol.*, vol. 35, no. 4, pp. 405–416, Apr. 2010.

[16] W. Holzgreve, R. Feil, F. Louwen, and P. Miny, "Prenatal diagnosis and management of fetal hydrocephaly and lissencephaly," *Childs Nerv. Syst. ChNS Off. J. Int. Soc. Pediatr. Neurosurg.*, vol. 9, no. 7, pp. 408–412, Nov. 1993.
[17] G. Malinger, D. Lev, N. Zahalka, Z. Ben Aroia, N. Watemberg, D. Kidron, L. B. Sira, and T. Lerman-Sagie, "Fetal cytomegalovirus infection of the brain: the spectrum of sonographic findings," *AJNR Am. J. Neuroradiol.*, vol. 24, no. 1, pp. 28–32, Jan. 2003.
[18] O. Picone, I. Simon, A. Benachi, F. Brunelle, and P. Sonigo, "Comparison between ultrasound and magnetic resonance imaging in assessment of fetal cytomegalovirus infection," *Prenat. Diagn.*, vol. 28, no. 8, pp. 753–758, Aug. 2008.
[19] G. Benoist, L. J. Salomon, F. Jacquemard, F. Daffos, and Y. Ville, "The prognostic value of ultrasound abnormalities and biological parameters in blood of fetuses infected with cytomegalovirus," *BJOG Int. J. Obstet. Gynaecol.*, vol. 115, no. 7, pp. 823–829, Jun. 2008.
[20] A. Daneman, E. Lobo, and M. Mosskin, "Periventricular band of increased echogenicity: edema or calcification?," *Pediatr. Radiol.*, vol. 28, no. 2, pp. 83–85, Feb. 1998.
[21] Y. Dogan, A. Yuksel, I. H. Kalelioglu, R. Has, B. Tatli, and A. Yildirim, "Intracranial ultrasound abnormalities and fetal cytomegalovirus infection: report of 8 cases and review of the literature," *Fetal Diagn. Ther.*, vol. 30, no. 2, pp. 141–149, 2011.
[22] B. Guerra, G. Simonazzi, C. Puccetti, M. Lanari, A. Farina, T. Lazzarotto, and N. Rizzo, "Ultrasound prediction of symptomatic congenital cytomegalovirus infection," *Am. J. Obstet. Gynecol.*, vol. 198, no. 4, pp. 380.e1–7, Apr. 2008.
[23] J. L. Betz, A. S. Behairy, P. Rabionet, B. Tirtorahardjo, M. W. Moore, and P. D. Cotter, "Acquired inv(9): what is its significance?," *Cancer Genet. Cytogenet.*, vol. 160, no. 1, pp. 76–78, Jul. 2005.
[24] C. Gezer, A. Ekin, M. Ozeren, C. E. Taner, O. Ozer, A. Koc, M. Bilgin, and N. S. Gezer, "Chromosome abnormality incidence in fetuses with cerebral ventriculomegaly," *J. Obstet. Gynaecol. J. Inst. Obstet. Gynaecol.*, Mar. 2014.
[25] R. Achiron, M. Schimmel, A. Achiron, and S. Mashiach, "Fetal mild idiopathic lateral ventriculomegaly: is there a correlation with fetal trisomy?," *Ultrasound Obstet. Gynecol. Off. J. Int. Soc. Ultrasound Obstet. Gynecol.*, vol. 3, no. 2, pp. 89–92, Mar. 1993.
[26] C. Garel and C. Alberti, "Coronal measurement of the fetal lateral ventricles: comparison between ultrasonography and magnetic resonance imaging," *Ultrasound Obstet. Gynecol. Off. J. Int. Soc. Ultrasound Obstet. Gynecol.*, vol. 27, no. 1, pp. 23–27, Jan. 2006.
[27] C. F. Hagmann, N. J. Robertson, W. C. Leung, K. W. Chong, and L. S. Chitty, "Foetal brain imaging: ultrasound or MRI. A comparison between magnetic resonance imaging and a dedicated multidisciplinary neurosonographic opinion," *Acta Paediatr. Oslo Nor. 1992*, vol. 97, no. 4, pp. 414–419, Apr. 2008.
[28] D. Levine, P. D. Barnes, R. R. Robertson, G. Wong, and T. S. Mehta, "Fast MR imaging of fetal central nervous system abnormalities," *Radiology*, vol. 229, no. 1, pp. 51–61, Oct. 2003.
[29] L. Manganaro, S. Savelli, A. Francioso, M. Di Maurizio, F. Coratella, G. Vilella, G. Noia, A. Giancotti, A. Tomei, F. Fierro, and L. Ballesio, "Role of fetal MRI in the diagnosis of cerebral ventriculomegaly assessed by ultrasonography," *Radiol. Med. (Torino)*, vol. 114, no. 7, pp. 1013–1023, Oct. 2009.
[30] P. Peruzzi, R. J. Corbitt, and C. Raffel, "Magnetic resonance imaging versus ultrasonography for the in utero evaluation of central nervous system anomalies," *J. Neurosurg. Pediatr.*, vol. 6, no. 4, pp. 340–345, Oct. 2010.

[31] C. Parazzini, A. Righini, C. Doneda, F. Arrigoni, M. Rustico, M. Lanna, and F. Triulzi, "Is fetal magnetic resonance imaging indicated when ultrasound isolated mild ventriculomegaly is present in pregnancies with no risk factors?," *Prenat. Diagn.*, vol. 32, no. 8, pp. 752–757, Aug. 2012.

[32] D. V. Valsky, L. Ben-Sira, S. Porat, N. Yanai, A. Lewin, M. Nadjari, J. M. Gomori, and S. Yagel, "The role of magnetic resonance imaging in the evaluation of isolated mild ventriculomegaly," *J. Ultrasound Med. Off. J. Am. Inst. Ultrasound Med.*, vol. 23, no. 4, pp. 519–523; quiz 525–526, Apr. 2004.

[33] J. E. Morris, S. Rickard, M. N. J. Paley, P. D. Griffiths, A. Rigby, and E. H. Whitby, "The value of in-utero magnetic resonance imaging in ultrasound diagnosed foetal isolated cerebral ventriculomegaly," *Clin. Radiol.*, vol. 62, no. 2, pp. 140–144, Feb. 2007.

[34] B. R. Benacerraf, T. D. Shipp, B. Bromley, and D. Levine, "What does magnetic resonance imaging add to the prenatal sonographic diagnosis of ventriculomegaly?," *J. Ultrasound Med. Off. J. Am. Inst. Ultrasound Med.*, vol. 26, no. 11, pp. 1513–1522, Nov. 2007.

[35] O. A. Glenn, R. B. Goldstein, K. C. Li, S. J. Young, M. E. Norton, R. F. Busse, J. D. Goldberg, and A. J. Barkovich, "Fetal magnetic resonance imaging in the evaluation of fetuses referred for sonographically suspected abnormalities of the corpus callosum," *J. Ultrasound Med. Off. J. Am. Inst. Ultrasound Med.*, vol. 24, no. 6, pp. 791–804, Jun. 2005.

[36] J. Garcia-Flores, M. Recio, M. Uriel, M. Cañamares, M. Cruceyra, I. Tamarit, J. Carrascoso, M. Espada, and R. Sáinz de la Cuesta, "Fetal magnetic resonance imaging and neurosonography in congenital neurological anomalies: supplementary diagnostic and postnatal prognostic value," *J. Matern.-Fetal Neonatal Med. Off. J. Eur. Assoc. Perinat. Med. Fed. Asia Ocean. Perinat. Soc. Int. Soc. Perinat. Obstet.*, vol. 26, no. 15, pp. 1517–1523, Oct. 2013.

[37] P. Sonigo, "[Contribution of MRI in the evaluation of fetal malformations]," *J. Gynécologie Obstétrique Biol. Reprod.*, vol. 29, no. 3, pp. 269–271, May 2000.

[38] G. Malinger, D. Kidron, L. Schreiber, L. Ben-Sira, C. Hoffmann, D. Lev, and T. Lerman-Sagie, "Prenatal diagnosis of malformations of cortical development by dedicated neurosonography," *Ultrasound Obstet. Gynecol. Off. J. Int. Soc. Ultrasound Obstet. Gynecol.*, vol. 29, no. 2, pp. 178–191, Feb. 2007.

[39] E. Blondiaux, C. Sileo, C. Nahama-Allouche, M. L. Moutard, A. Gelot, J. M. Jouannic, H. Ducou le Pointe, and C. Garel, "Periventricular nodular heterotopia on prenatal ultrasound and magnetic resonance imaging," *Ultrasound Obstet. Gynecol. Off. J. Int. Soc. Ultrasound Obstet. Gynecol.*, vol. 42, no. 2, pp. 149–155, Aug. 2013.

[40] A. Sotiriadis and G. Makrydimas, "Neurodevelopment after prenatal diagnosis of isolated agenesis of the corpus callosum: an integrative review," *Am. J. Obstet. Gynecol.*, vol. 206, no. 4, pp. 337.e1–5, Apr. 2012.

[41] S. Santo, F. D'Antonio, T. Homfray, P. Rich, G. Pilu, A. Bhide, B. Thilaganathan, and A. T. Papageorghiou, "Counseling in fetal medicine: agenesis of the corpus callosum," *Ultrasound Obstet. Gynecol. Off. J. Int. Soc. Ultrasound Obstet. Gynecol.*, vol. 40, no. 5, pp. 513–521, Nov. 2012.

[42] E. M. Simon, R. B. Goldstein, F. V. Coakley, R. A. Filly, K. C. Broderick, T. J. Musci, and A. J. Barkovich, "Fast MR imaging of fetal CNS anomalies in utero," *AJNR Am. J. Neuroradiol.*, vol. 21, no. 9, pp. 1688–1698, Oct. 2000.

[43] B. Tilea, A. L. Delezoide, S. Khung-Savatovski, F. Guimiot, E. Vuillard, J. F. Oury, and C. Garel, "Comparison between magnetic resonance imaging and fetopathology in the evaluation of fetal posterior fossa non-cystic abnormalities," *Ultrasound Obstet.*

Gynecol. Off. J. Int. Soc. Ultrasound Obstet. Gynecol., vol. 29, no. 6, pp. 651–659, Jun. 2007.

[44] R. P. Jokhi and E. H. Whitby, "Magnetic resonance imaging of the fetus," *Dev. Med. Child Neurol.*, vol. 53, no. 1, pp. 18–28, Jan. 2011.

[45] L. C. Rolo, E. Araujo Júnior, E. Araujo Jr, L. M. M. Nardozza, P. S. de Oliveira, S. A. Ajzen, and A. F. Moron, "Development of fetal brain sulci and gyri: assessment through two and three-dimensional ultrasound and magnetic resonance imaging," *Arch. Gynecol. Obstet.*, vol. 283, no. 2, pp. 149–158, Feb. 2011.

[46] M. Yamasaki, M. Nonaka, Y. Bamba, C. Teramoto, C. Ban, and R. K. Pooh, "Diagnosis, treatment, and long-term outcomes of fetal hydrocephalus," *Semin. Fetal. Neonatal Med.*, vol. 17, no. 6, pp. 330–335, Dec. 2012.

Permis d’imprimer

RESUME DE LA THESE

Objectif : évaluer l'application des recommandations HAS sur la prise en charge des ventriculomégalies (VMG) cérébrales fœtales 10 ans après leur parution

Matériels et Méthodes : étude rétrospective de 2005 à 2012 sur 2 centres pluridisciplinaires de diagnostic prénatal de France avec relevé des informations sur les VMG, les investigations réalisées, leurs résultats et les issues de grossesse.

Résultats : 319 cas de VMG fœtale ont été inclus, dont 74% concernaient des VMG associées. Les VMG dites graves étaient plus fréquentes en cas de VMG associées bilatérales. L'échographie a été répétée dans 41% des cas, une sérologie toxoplasmose était renseignée pour 72% des cas, une sérologie CMV était renseignée pour 28% des cas (4 séroconversions CMV), le caryotype est renseigné pour 66% des cas (anormal dans 21 cas), une consultation auprès d'un neuropédiatre a eu lieu dans 43% des cas, une IRM cérébrale fœtale a été faite pour 122 cas (73% des VMG isolées modérées ou sévères) et a modifié la prise en charge pour 15 cas. L'issue de grossesse a été une interruption médicale de grossesse pour 54% des patientes, un accouchement pour 36%.

Conclusion : Les recommandations HAS ne sont pas respectées. Cependant, le taux et le type d'anomalies dépistées en antenatal sont comparables aux autres séries publiées portant sur la prise en charge des VMG. La prise en charge des couples a été donc adaptée à chaque cas.

TITRE EN ANGLAIS

Fetal cerebral ventriculomegaly : are the french guidelines applicated ?
Retrospective bicentric study on 319 cases.

THESE

Médecine spécialisée. Année 2014

MOTS CLES :

Ventriculomégalie, prénatal, sérologie, caryotype, IRM, fœtopathologie

INTITULE ET ADRESSE DE L'UFR :

UNIVERSITE DE LORRAINE
Faculté de Médecine de Nancy
9 avenue de la Forêt de Haye
54505 VANDOEUVRE LES NANCY Cedex