



HAL
open science

La réhabilitation vocale selon Pearson. A propos de 49 cas. Evolution et perspectives de la chirurgie carcinologique pharyngo-laryngée

Jérôme Raft

► To cite this version:

Jérôme Raft. La réhabilitation vocale selon Pearson. A propos de 49 cas. Evolution et perspectives de la chirurgie carcinologique pharyngo-laryngée. Sciences du Vivant [q-bio]. 2001. hal-01732755

HAL Id: hal-01732755

<https://hal.univ-lorraine.fr/hal-01732755v1>

Submitted on 14 Mar 2018

HAL is a multi-disciplinary open access archive for the deposit and dissemination of scientific research documents, whether they are published or not. The documents may come from teaching and research institutions in France or abroad, or from public or private research centers.

L'archive ouverte pluridisciplinaire **HAL**, est destinée au dépôt et à la diffusion de documents scientifiques de niveau recherche, publiés ou non, émanant des établissements d'enseignement et de recherche français ou étrangers, des laboratoires publics ou privés.



AVERTISSEMENT

Ce document est le fruit d'un long travail approuvé par le jury de soutenance et mis à disposition de l'ensemble de la communauté universitaire élargie.

Il est soumis à la propriété intellectuelle de l'auteur. Ceci implique une obligation de citation et de référencement lors de l'utilisation de ce document.

D'autre part, toute contrefaçon, plagiat, reproduction illicite encourt une poursuite pénale.

Contact : ddoc-theses-contact@univ-lorraine.fr

LIENS

Code de la Propriété Intellectuelle. articles L 122. 4

Code de la Propriété Intellectuelle. articles L 335.2- L 335.10

http://www.cfcopies.com/V2/leg/leg_droi.php

<http://www.culture.gouv.fr/culture/infos-pratiques/droits/protection.htm>

DOUBLE

UNIVERSITÉ HENRI POINCARÉ, NANCY 1
2001

FACULTÉ DE MÉDECINE DE NANCY
N° 92

THÈSE

pour obtenir le grade de

DOCTEUR EN MÉDECINE

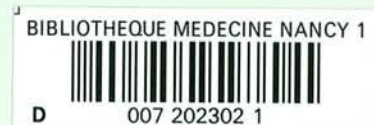Présentée et soutenue publiquement
dans le cadre du troisième cycle de Médecine Spécialisée
le 5 octobre 2001

par

RAFT Jérôme
né le 20.04.1973 à Nancy

**LA RÉHABILITATION VOCALE SELON PEARSON
A PROPOS DE 49 CAS.**

**EVOLUTION ET PERSPECTIVES DE LA
CHIRURGIE CARCINOLOGIQUE PHARYNGO-LARYNGÉE**



Examineurs de la thèse :

M. C. SIMON
M. D. BURNEL
M. R. JANKOWSKI
M. G. DOLIVET
M. B. TOUSSAINT

Professeur
Professeur
Professeur
Docteur en Médecine
Docteur en Médecine

Président

Assesseurs

THÈSE

pour obtenir le grade de

DOCTEUR EN MÉDECINE

Présentée et soutenue publiquement
dans le cadre du troisième cycle de Médecine Spécialisée
le 5 octobre 2001

par

RAFT Jérôme
né le 20.04.1973 à Nancy

**LA RÉHABILITATION VOCALE SELON PEARSON
A PROPOS DE 49 CAS.**

**EVOLUTION ET PERSPECTIVES DE LA
CHIRURGIE CARCINOLOGIQUE PHARYNGO-LARYNGÉE**

Examineurs de la thèse :

M. C. SIMON
M. D. BURNEL
M. R. JANKOWSKI
M. G. DOLIVET
M. B. TOUSSAINT

Professeur
Professeur
Professeur
Docteur en Médecine
Docteur en Médecine

Président

Asseseurs



FACULTÉ DE MÉDECINE DE NANCY

Président de l'Université : Professeur Claude BURLET

Doyen de la Faculté de Médecine : Professeur Jacques ROLAND

Vice-Doyen de la Faculté de Médecine : Professeur Hervé VESPIGNANI

Assesseurs

du 1er Cycle :

du 2ème Cycle :

du 3ème Cycle :

de la Vie Facultaire :

Mme le Docteur Chantal KOHLER

Mme le Professeur Michèle KESSLER

Mr le Professeur Jacques POUREL

Mr le Professeur Philippe HARTEMANN

DOYENS HONORAIRES

Professeur Adrien DUPREZ - Professeur Jean-Bernard DUREUX

Professeur Georges GRIGNON - Professeur François STREIFF

PROFESSEURS HONORAIRES

Louis PIERQUIN - Etienne LEGAIT - Jean LOCHARD - René HERBEUVAL - Gabriel FAIVRE - Jean-Marie FOLIGUET

Guy RAUBER - Paul SADOUL - Raoul SENAULT - Pierre ARNOULD - Roger BENICHOUX - Marcel RIBON

Jacques LACOSTE - Jean BEUREY - Jean SOMMELET - Pierre HARTEMANN - Emile de LAVERGNE

Augusta TREHEUX - Michel MANCIAUX - Paul GUILLEMIN - Pierre PAYSANT

Jean-Claude BURDIN - Claude CHARDOT - Jean-Bernard DUREUX - Jean DUHEILLE - Jean-Pierre GRILLIAT

Pierre LAMY - François STREIFF - Jean-Marie GILGENKRANTZ - Simone GILGENKRANTZ

Pierre ALEXANDRE - Robert FRISCH - Jean GROSDIDIER - Michel PIERSON - Jacques ROBERT

Gérard DEBRY - Georges GRIGNON - Pierre TRIDON - Michel WAYOFF - François CHERRIER - Oliéro GUERCI

Gilbert PERCEBOIS - Claude PERRIN - Jean PREVOT - Pierre BERNADAC - Jean FLOQUET

Alain GAUCHER - Michel LAXENAIRE - Michel BOULANGE - Michel DUC - Claude HURIET - Pierre LANDES

Alain LARCAN - Gérard VAILLANT - Max WEBER

=====
**PROFESSEURS DES UNIVERSITÉS -
PRATICIENS HOSPITALIERS**

(Disciplines du Conseil National des Universités)

42ème Section : SCIENCES MORPHOLOGIQUES

1ère sous-section : (Anatomie)

Professeur Michel RENARD - Professeur Jacques ROLAND - Professeur Gilles GROSDIDIER

Professeur Pierre LASCOMBES - Professeur Marc BRAUN

2ème sous-section : (Histologie, Embryologie, Cytogénétique)

Professeur Hubert GERARD - Professeur Bernard FOLIGUET - Professeur Bruno LEHEUP

3ème sous-section : (Anatomie et cytologie pathologiques)

Professeur Adrien DUPREZ - Professeur François PLENAT

Professeur Jean-Michel VIGNAUD - Professeur Eric LABOUYRIE

43ème Section : BIOPHYSIQUE ET IMAGERIE MÉDICALE

1ère sous-section : (Biophysique et traitement de l'image)

Professeur Alain BERTRAND - Professeur Gilles KARCHER - Professeur Pierre-Yves MARIE

2ème sous-section : (Radiologie et imagerie médicale)

Professeur Jean-Claude HOFFFEL - Professeur Luc PICARD - Professeur Denis REGENT

Professeur Michel CLAUDON - Professeur Serge BRACARD - Professeur Alain BLUM

44ème Section : BIOCHIMIE, BIOLOGIE CELLULAIRE ET MOLÉCULAIRE, PHYSIOLOGIE ET NUTRITION

1ère sous-section : (Biochimie et Biologie Moléculaire)

Professeur Pierre NABET - Professeur Jean-Pierre NICOLAS - Professeur Francine NABET

Professeur Jean-Louis GUEANT

2ème sous-section : (Physiologie)

Professeur Jean-Pierre CRANCE - Professeur Jean-Pierre MALLIE

Professeur Hubert UFFHOLTZ - Professeur François MARCHAL - Professeur Philippe HAOUZI

3ème sous-section : (Biologie cellulaire)

Professeur Claude BURLET

4ème sous-section : (Nutrition)

Professeur Olivier ZIEGLER

45ème Section : MICROBIOLOGIE ET MALADIES TRANSMISSIBLES

1ère sous-section : (Bactériologie, Virologie-Hygiène)

Professeur Alain LE FAOU

2ème sous-section : (Parasitologie et mycologie)

Professeur Bernard FORTIER

3ème sous-section : (Maladies infectieuses - maladies tropicales)

Professeur Philippe CANTON - Professeur Alain GERARD - Professeur Thierry MAY

46ème Section : SANTÉ PUBLIQUE

1ère sous-section : (Epidémiologie, économie de la santé et prévention)

Professeur Jean-Pierre DESCHAMPS - Professeur Philippe HARTEMANN

Professeur Serge BRIANÇON - Professeur Francis GUILLEMIN

2ème sous-section : (Médecine du travail et des risques professionnels)

Professeur Guy PETIET

3ème sous-section : (Médecine légale)

Professeur Henry COUDANE

4ème sous-section (Biostatistiques et informatique médicale)

Professeur Bernard LEGRAS - Professeur François KOHLER

47ème Section : HÉMATOLOGIE, IMMUNOLOGIE, TRANSFUSION, CANCÉROLOGIE ET GÉNÉTIQUE

1ère sous-section : (Hématologie)

Professeur Christian JANOT - Professeur Thomas LECOMTE - Professeur Pierre BORDIGONI -

Professeur Pierre LEDERLIN

(Génie biologique et médical)

Professeur J.François STOLTZ

2ème sous-section : (Cancérologie)

Professeur François GUILLEMIN - Professeur Thierry CONROY

(Radiothérapie)

Professeur Pierre BEY

3ème sous-section : (Immunologie)

Professeur Gilbert FAURE - Professeur Marie-Christine BENE

4ème sous-section : (génétiq ue)

Professeur Philippe JONVEAUX

48ème Section : ANESTHÉSIOLOGIE, PHARMACOLOGIE, RÉANIMATION ET THÉRAPEUTIQUE

1ère sous-section : (Anesthésiologie et réanimation chirurgicale)

Professeur Marie-Claire LAXENAIRE - Professeur Claude MEISTELMAN - Professeur Dan LONGROIS

2ème sous-section : (Réanimation médicale)

Professeur Alain LARCAN - Professeur Henri LAMBERT - Professeur Nicolas DELORME

Professeur Pierre-Edouard BOLLAERT

3ème sous-section : (Pharmacologie fondamentale, Pharmacologie clinique)

Professeur René-Jean ROYER - Professeur Patrick NETTER - Professeur Pierre GILLET

4ème sous-section : (Thérapeutique)

Professeur François PAILLE - Professeur Gérard GAY - Professeur Faiez ZANNAD

49ème Section : PATHOLOGIE NERVEUSE, PATHOLOGIE MENTALE et RÉÉDUCATION

1ère sous-section : (*Neurologie*)

Professeur Michel WEBER - Professeur Gérard BARROCHE - Professeur Hervé VESPIGNANI

2ème sous-section : (*Neurochirurgie*)

Professeur Henri HEPNER - Professeur Jean-Claude MARCHAL - Professeur Jean AUQUE

3ème sous-section : (*Psychiatrie d'adultes*)

Professeur Jean-Pierre KAHN

4ème sous-section : (*Pédopsychiatrie*)

Professeur Colette VIDAILHET - Professeur Daniel SIBERTIN-BLANC

5ème sous-section : (*Médecine physique et de réadaptation*)

Professeur Jean-Marie ANDRE

50ème Section : PATHOLOGIE OSTÉO-ARTICULAIRE, DERMATOLOGIE et CHIRURGIE PLASTIQUE

1ère sous-section : (*Rhumatologie*)

Professeur Jacques POUREL - Professeur Isabelle VALCKENAERE

2ème sous-section : (*Chirurgie orthopédique et traumatologique*)

Professeur Daniel SCHMITT - Professeur Jean-Pierre DELAGOUTTE - Professeur Daniel MOLE

Professeur Didier MAINARD

3ème sous-section : (*Dermato-vénérologie*)

Professeur Jean-Luc SCHMUTZ

4ème sous-section : (*Chirurgie plastique, reconstructrice et esthétique*)

Professeur Michel MERLE - Professeur François DAP

51ème Section : PATHOLOGIE CARDIO-PULMONAIRE et VASCULAIRE

1ère sous-section : (*Pneumologie*)

Professeur Daniel ANTHOINE - Professeur Jean-Marie POLU - Professeur Yves MARTINET

Professeur Jean-François CHABOT

2ème sous-section : (*Cardiologie et maladies vasculaires*)

Professeur Etienne ALIOT - Professeur Nicolas DANCHIN - Professeur Yves JUILLIERE - Professeur Nicolas SADOUL

3ème sous-section : (*Chirurgie thoracique et cardio-vasculaire*)

Professeur Pierre MATHIEU - Professeur Jacques BORRELLY - Professeur Jean-Pierre VILLEMOT

Professeur Jean-Pierre CARTEAUX

4ème sous-section : (*Chirurgie vasculaire*)

Professeur Gérard FIEVE

52ème Section : MALADIES DES APPAREILS DIGESTIF et URINAIRE

1ère sous-section : (*Hépatologie, gastro-entérologie*)

Professeur Pierre GAUCHER - Professeur Marc-André BIGARD

Professeur Jean-Pierre BRONOWICKI

2ème sous-section : (*Chirurgie digestive*)

3ème sous-section : (*Néphrologie*)

Professeur Michèle KESSLER - Professeur Dominique HESTIN (Mme)

4ème sous-section : (*Urologie*)

Professeur Philippe MANGIN - Professeur Jacques HUBERT

**53ème Section : MÉDECINE INTERNE et CHIRURGIE GÉNÉRALE
MÉDECINE ET CHIRURGIE EXPÉRIMENTALE**

1ère sous-section : (*Médecine interne*)

Professeur Gilbert THIBAUT - Professeur Francis PENIN

Professeur Denise MONERET-VAUTRIN

Professeur Jean DE KORWIN KROKOWSKI - Professeur Pierre KAMINSKY

2ème sous-section : (*Chirurgie générale*)

Professeur Patrick BOISSEL - Professeur Laurent BRESLER

**54ème Section : PATHOLOGIE DE L'ENFANT, OBSTÉTRIQUE, SYSTÈME ENDOCRINIEN
REPRODUCTION ET DÉVELOPPEMENT**

1ère sous-section : (*Pédiatrie*)

Professeur Paul VERT - Professeur Danièle SOMMELET - Professeur Michel VIDAILHET - Professeur Pierre MONIN
Professeur Jean-Michel HASCOET - Professeur Pascal CHASTAGNER

2ème sous-section : (*Chirurgie infantile*)

Professeur Michel SCHMITT - Professeur Gilles DAUTEL

3ème sous-section : (*Gynécologie et obstétrique*)

Professeur Michel SCHWEITZER - Professeur Jean-Louis BOUTROY

Professeur Philippe JUDLIN - Professeur Patricia BARBARINO

4ème sous-section : (*Endocrinologie et maladies métaboliques*)

Professeur Jacques LECLERE - Professeur Pierre DROUIN - Professeur Georges WERYHA

5ème sous-section : (*Biologie du développement et de la reproduction*)

55ème Section : SPÉCIALITÉS MÉDICO-CHIRURGICALES

1ère sous-section : (*Oto-rhino-laryngologie*)

Professeur Claude SIMON - Professeur Roger JANKOWSKI

2ème sous-section : (*Ophthalmologie*)

Professeur Antoine RASPILLER - Professeur Jean-Luc GEORGE - Professeur Jean-Paul BERROD

3ème sous-section : (*Stomatologie et chirurgie maxillo-faciale*)

Professeur Michel STRICKER - Professeur Jean-François CHASSAGNE

=====

PROFESSEURS DES UNIVERSITÉS

27ème section : INFORMATIQUE

Professeur Jean-Pierre MUSSE

64ème Section : BIOCHIMIE ET BIOLOGIE MOLÉCULAIRE

Professeur Daniel BURNEL

=====

PROFESSEUR ASSOCIÉ

Hygiène et santé publique

Professeur Roland SCHULZE-ROBBECKE

=====

MAÎTRES DE CONFÉRENCES DES UNIVERSITÉS - PRATICIENS HOSPITALIERS

42ème Section : SCIENCES MORPHOLOGIQUES

1ère sous-section : (*Anatomie*)

Docteur Bruno GRIGNON

2ème sous-section : (*Histologie, Embryologie, cytogénétique*)

Docteur Jean-Louis CORDONNIER - Docteur Edouard BARRAT - Docteur Jean-Claude GUEDENET

Docteur Françoise TOUATI - Docteur Chantal KOHLER

3ème sous-section : (*Anatomie et cytologie pathologiques*)

Docteur Yves GRIGNON - Docteur Béatrice MARIE

43ème Section : BIOPHYSIQUE ET IMAGERIE MÉDICALE

1ère sous-section : (*Biophysique et traitement de l'image*)

Docteur Marie-Hélène LAURENS - Docteur Jean-Claude MAYER

Docteur Pierre THOUVENOT - Docteur Jean-Marie ESCANYE - Docteur Amar NAOUN

44ème Section : BIOCHIMIE, BIOLOGIE CELLULAIRE ET MOLÉCULAIRE, PHYSIOLOGIE ET NUTRITION

1ère sous-section : (*Biochimie et biologie moléculaire*)

Docteur Marie-André GELOT - Docteur Xavier HERBEUVAL - Docteur Jean STRACZEK

Docteur Sophie FREMONT - Docteur Isabelle GASTIN - Dr Bernard NAMOUR

2ème sous-section : (*Physiologie*)

Docteur Gérard ETHEVENOT - Docteur Nicole LEMAU de TALANCE - Christian BEYAERT

45ème Section : MICROBIOLOGIE ET MALADIES TRANSMISSIBLES

1ère sous-section : (*Bactériologie, Virologie-Hygiène*)

Docteur Francine MORY - Docteur Michèle WEBER - Docteur Christine LION

Docteur Michèle DAILLOUX

2ème sous-section : (*Parasitologie et mycologie*)

Docteur Marie-France BIAVA - Docteur Nelly CONTET-AUDONNEAU

46ème Section : SANTÉ PUBLIQUE

1ère sous-section : (*Epidémiologie, économie de la santé et prévention*)

47ème Section : HÉMATOLOGIE, CANCÉROLOGIE, IMMUNOLOGIE ET GÉNÉTIQUE

1ère sous-section : (*Hématologie*)

Docteur Jean-Claude HUMBERT - Docteur François SCHOONEMAN

3ème sous-section : (*Immunologie*)

Docteur Marie-Nathalie SARDA

4ème sous-section : (*Génétique*)

48ème Section : ANESTHÉSIOLOGIE, PHARMACOLOGIE, RÉANIMATION ET THÉRAPEUTIQUE

1ère sous-section : (*Anesthésiologie et réanimation chirurgicale*)

Docteur Jacqueline HELMER - Docteur Gérard AUDIBERT

3ème sous-section : (*Pharmacologie fondamentale - Pharmacologie clinique*)

Docteur Françoise LAPICQUE - Docteur Marie-José ROYER-MORROT

Docteur Damien LOEUILLE

=====

MAÎTRES DE CONFÉRENCES

19ème section : SOCIOLOGIE, DÉMOGRAPHIE

Madame Michèle BAUMANN .

32ème section : CHIMIE ORGANIQUE, MINÉRALE, INDUSTRIELLE

Monsieur Jean-Claude RAFT

40ème section : SCIENCES DU MÉDICAMENT

Monsieur Jean-Yves JOUZEAU

60ème section : MÉCANIQUE, GÉNIE MÉCANIQUE ET GÉNIE CIVILE
Monsieur Alain DURAND

64ème section : BIOCHIMIE ET BIOLOGIE MOLÉCULAIRE
Madame Marie-Odile PERRIN - Mademoiselle Marie-Claire LANHERS

65ème section : BIOLOGIE CELLULAIRE
Mademoiselle Françoise DREYFUSS - Monsieur Jean-Louis GELLY - Madame Anne GERARD
Madame Ketsia HESS - Monsieur Pierre TANKOSIC - Monsieur Hervé MEMBRE

67ème section : BIOLOGIE DES POPULATIONS ET ÉCOLOGIE
Madame Nadine MUSSE

68ème section : BIOLOGIE DES ORGANISMES
Madame Tao XU-JIANG

=====

MAÎTRES DE CONFÉRENCES ASSOCIÉS

Médecine Générale

Docteur Gilbert ALIN
Docteur Louis FRANCO

=====

PROFESSEURS ÉMÉRITES

Professeur Georges GRIGNON - Professeur Claude PERRIN
Professeur Jean PREVOT - Professeur Michel MANCIAUX - Professeur Jean-Pierre GRILLIAT
Professeur Michel PIERSON – Professeur Alain GAUCHER – Professeur Michel BOULANGE
Professeur Alain LARCAN - Professeur Michel DUC – Professeur Michel WAYOFF

=====

DOCTEURS HONORIS CAUSA

Professeur Norman SHUMWAY (1972)
Université de Stanford, Californie (U.S.A)
Professeur Paul MICHIELSEN (1979)
Université Catholique, Louvain (Belgique)
Professeur Charles A. BERRY (1982)
Centre de Médecine Préventive, Houston (U.S.A)
Professeur Pierre-Marie GALETTI (1982)
Brown University, Providence (U.S.A)
Professeur Mamish Nisbet MUNRO (1982)
Massachusetts Institute of Technology (U.S.A)
Professeur Mildred T. STAHLMAN (1982)
Wanderbilt University, Nashville (U.S.A)
Professeur Harry J. BUNCKE (1989)
Université de Californie, San Francisco (U.S.A)
Professeur Théodore H. SCHIEBLER (1989)
Institut d'Anatomie de Würzburg (R.F.A)
Professeur Maria DELIVORIA-PAPADOPOULOS (1996)
Université de Pennsylvanie (U.S.A)

Professeur Mashaki KASHIWARA (1996)
Research Institute for Mathematical Sciences de Kyoto (JAPON)
Professeur Ralph GRÄSBECK (1996)
Université d'Helsinki (FINLANDE)
Professeur James STEICHEN (1997)
Université d'Indianapolis (U.S.A)
Professeur Duong Quang TRUNG (1997)
*Centre Universitaire de Formation et de Perfectionnement des
Professionnels de Santé d'Hô Chi Minh-Ville (VIËTNAM)*

à notre maître et président de thèse,

*Monsieur le Professeur Claude SIMON,
Professeur d'Oto-Rhino-Laryngologie,
Chef de service au C.H.U. de Nancy.*

*Vous avez bien voulu nous faire l'honneur d'accepter la présidence de ce travail.
L'enseignement distribué dans votre service est riche et varié
et les frontières de notre spécialité semblent aisées entre vos mains,
nous voulons parler de l'oto-neurochirurgie.*

à notre maître,

*Monsieur le Professeur Daniel BURNEL,
Professeur de Biochimie et de Biologie appliquée,
Chevalier dans l'Ordre des Palmes Académiques,
Chef de service à la Faculté de Médecine de Nancy.*

*Nous vous remercions d'avoir accepté de juger ce travail.
C'est un honneur que de compter un grand scientifique dans notre jury.
Les qualités pédagogiques de votre enseignement,
forcent notre admiration.
Soyez assuré de notre profonde estime et sincère gratitude.*

à notre maître,

*Monsieur le Professeur Roger JANKOWSKI,
Professeur d'Oto-Rhino-Laryngologie.*

*Vos qualités humaines et votre clarté de jugement
nous ont beaucoup impressionnés.
Nous avons pu apprécier vos connaissances scientifiques
et votre rigueur.*

à notre maître,

*Monsieur le Docteur Gilles DOLIVET,
Médecin spécialiste de Centre de Lutte Contre le Cancer,
Responsable de l'Unité d'ORL et de Chirurgie Cervico-Faciale du Centre A. Vautrin.*

*Nous sommes très touchés de la confiance
que tu nous as témoigné en nous confiant ce sujet de thèse.*

*Tu as su éveiller en nous un vif intérêt pour ce travail
mais en nous laissant toujours libre concernant son exécution.
Nous avons été conquis à la fois par ta sérénité et ton enthousiasme.*

à notre maître,

*Monsieur le Docteur Bruno TOUSSAINT,
Praticien Hospitalier, C.H.U. de Nancy.*

*Tu nous as inculqué avec un grand sens pédagogique
les principes de la carcinologie O.R.L.
Tes compétences et ta disponibilité sont en permanence au service
des patients et de tes élèves.*

à nos seniors :

Dr Montinet, Dr Besombes,
Dr Coffinet, Dr Pigret, Dr Pialoux, Dr Koch, Dr Da Silva,

Pr Garabédian, Pr Stricker

aux membres de l'Institut Gustave Roussy :

Dr Janot, Dr Marandas, Dr Schwaab
Pr Luboinski

aux orthophonistes :

Madame Bretagne
Madame Lacave
Madame Betz

au statisticien :

Dr Ambroise

à Anne, mon épouse, pour son aide, sa compréhension et sa complicité durant ce travail. Tu as su guider mes premiers pas en informatique tout en sachant que cela deviendrait une passion. Trouve ici le témoignage de toute ma gratitude.

à mes parents, pour leur présence et soutien au cours de toute mon enfance. Je les remercie d'avoir bâti pour leurs trois garçons un cadre propice aux études. Papa, ta conception du travail professionnel sera pour moi un exemple.

cette thèse est aussi dédiée

*à mes frères et grands-parents
à mes beaux-parents*

à mes compagnons Internes

*à tout le personnel du service d'ORL et
Chirurgie Cervico-Faciale
de l'hôpital Central de Nancy*

l'impression de cette thèse a été réalisée grâce au laboratoire Janssen-Cilag

SERMENT

"Au moment d'être admis à exercer la médecine, je promets et je jure d'être fidèle aux lois de l'honneur et de la probité. Mon premier souci sera de rétablir, de préserver ou de promouvoir la santé dans tous ses éléments, physiques et mentaux, individuels et sociaux. Je respecterai toutes les personnes, leur autonomie et leur volonté, sans aucune discrimination selon leur état ou leurs convictions. J'interviendrai pour les protéger si elles sont affaiblies, vulnérables ou menacées dans leur intégrité ou leur dignité. Même sous la contrainte, je ne ferai pas usage de mes connaissances contre les lois de l'humanité. J'informerai les patients des décisions envisagées, de leurs raisons et de leurs conséquences. Je ne tromperai jamais leur confiance et n'exploiterai pas le pouvoir hérité des circonstances pour forcer les consciences. Je donnerai mes soins à l'indigent et à quiconque me les demandera. Je ne me laisserai pas influencer par la soif du gain ou la recherche de la gloire.

Admis dans l'intimité des personnes, je tairai les secrets qui me sont confiés. Reçu à l'intérieur des maisons, je respecterai les secrets des foyers et ma conduite ne servira pas à corrompre les mœurs. Je ferai tout pour soulager les souffrances. Je ne prolongerai pas abusivement les agonies. Je ne provoquerai jamais la mort délibérément.

Je préserverai l'indépendance nécessaire à l'accomplissement de ma mission. Je n'entreprendrai rien qui dépasse mes compétences. Je les entretiendrai et les perfectionnerai pour assurer au mieux les services qui me seront demandés.

J'apporterai mon aide à mes confrères ainsi qu'à leurs familles dans l'adversité.

Que les hommes et mes confrères m'accordent leur estime si je suis fidèle à mes promesses ; que je sois déshonoré et méprisé si j'y manque".

SOMMAIRE

PARTIE I : Notions fondamentales destinées à l'étude de l'extension tumorale

PARTIE II : Historique et description des différents types de traitements chirurgicaux validés avec leurs indications

PARTIE III : Réhabilitation vocale selon B.W. Pearson

- I. Méthodes de réhabilitation vocale après laryngectomies totale et quasi-totale
 - A. Premiers essais historiques de prothèses laryngées
 - B. Laryngophones ou électrolarynx
 - C. Valves phonatoires
 - D. Shunts internes chirurgicaux tissulaires sans matériau étranger (Pearson : page 134)
- II. Revue de la littérature à propos du shunt de B.W. Pearson
- III. Etude à propos de 49 cas selon B.W. Pearson
- IV. Discussion sur le Pearson
 - A. Résultats carcinologiques et indications
 - B. Résultats fonctionnels
 - C. La réhabilitation vocale selon Pearson et les autres techniques chirurgicales

PARTIE IV : Perspectives de reconstruction laryngée

- I. Techniques classiques
 - A. Reconstruction après laryngectomies partielles
 1. Restauration glottique
 2. Restauration du boîtier laryngé
 - B. Reconstruction laryngée après laryngectomies sub-totales type CHP, CHEP
- II. Autres techniques illustrant l'évolution du concept
 - A. Rappel historique
 - B. Reconstruction du boîtier laryngé par lambeau libre
 1. Techniques n'incluant pas une résection d'un hemi-cricoïde
 2. Techniques incluant une résection d'un hemi-cricoïde
 3. Résultats
 - C. Reconstruction du boîtier laryngé incluant la TRACHEE
 1. Reconstruction du boîtier laryngé par auto-transplantation trachéale avec lambeau libre antébrachial (dit Chinois), équipe de DELAERE
 2. Trachéoplastie
 - D. Autres procédés de reconstruction
- III. Discussion sur l'évolution du concept



INTRODUCTION



Les cancers du larynx et de l'hypopharynx représentent en France respectivement 25 % et 15 % des cancers des voies aéro-digestives supérieures [82]. Ce qui correspond d'après B. Luboinski à 10900 décès par an en France. (6700 pour l'hypopharynx et 4200 pour le larynx). La France est ainsi située au premier rang mondial en nombre de cancer de la région hypopharyngo-laryngée.

Les progrès de la réhabilitation chirurgicale des fonctions laryngées ont surtout été orientés vers la phonation. Nous évaluerons, sur 49 patients, la technique de B.W. Pearson, décrite il y a 20 ans.

La conservation de la fonction respiratoire physiologique nécessite, elle, la reconstruction d'un boîtier laryngé.

Dans la première partie, nous verrons les notions fondamentales destinées à l'étude de l'extension tumorale. Cette dernière est la clef des indications de résection.

La 2^{ème} partie exposera les différents traitements chirurgicaux validés des cancers du larynx et de l'hypopharynx, en vue de situer la place de la "(pharyngo-)laryngectomie quasi-totale de Pearson."

La 3^{ème} partie est le corps de notre thèse. Elle est centrée sur la réhabilitation vocale. L'intervention de B.W. Pearson est décrite avec ses indications et ses résultats retrouvés dans la littérature. L'ensemble de notre étude à propos de 49 cas est exposée.

Enfin, la 4^{ème} partie décrira les perspectives de reconstruction laryngée.

**NOTIONS FONDAMENTALES
DESTINÉES À L'ETUDE DE L'EXTENSION TUMORALE**



Marcel Proust
Culver Pictures, Inc.

"Les jours sont peut-être égaux pour une horloge, mais pas pour un homme."

Proust (Marcel), *Chroniques*, Vacances de Pâques.
[Paru dans *le Figaro*, 25 mars 1913.]

Plan détaillé

- I. Embryologie
- II. Anatomie
- III. Barrières anatomiques et points de faiblesse vis-à-vis de l'extension tumorale
- IV. Classification TNM
- V. Anatomopathologie

Le propos d'une thèse est d'être compréhensible par sa seule lecture. Nous vous proposons alors ici les notions de science fondamentale, de façon à ne pas avoir à vous reporter à un autre ouvrage, pour comprendre les chapitres qui vont suivre.

Ainsi, nous verrons en premier l'embryologie et l'anatomie pour étudier les modalités de l'extension tumorale, en particulier les aspects de barrières anatomiques et points de faiblesses.

Dans un second temps, nous rapporterons la nouvelle classification TNM - 1997 de l'Union Internationale Contre le Cancer. Puis nous finirons par un bref rappel anatomopathologique.

I. EMBRYOLOGIE [32, 57, 81] selon les conceptions actuelles

Le propos de ce chapitre n'est pas de tout vous résumer, mais de vous rapporter notre "expérience" de cette étude embryologique en vous fournissant des notions pratiques.

Nous allons aborder l'embryologie suivant deux axes :

- l'un expliquant la justification de la laryngectomie partielle
- l'autre, didactique, mettant en place les rapports entre les différents termes spécifiques à l'embryologie.

La justification anatomo-clinique de la chirurgie partielle **horizontale** laryngée repose sur la notion d'étages laryngés sus et sous-glottiques séparés par une "barrière glottique" au drainage lymphatique faible. Les étages sus et sous-glottiques ont une origine embryologique différente. En effet, l'étage *sus-glottique* (épiglotte et cartilage thyroïde) vient du 4^{ème} arc branchial, alors que l'étage *sous-glottique* (cricoïde) vient du 5^{ème} arc branchial.

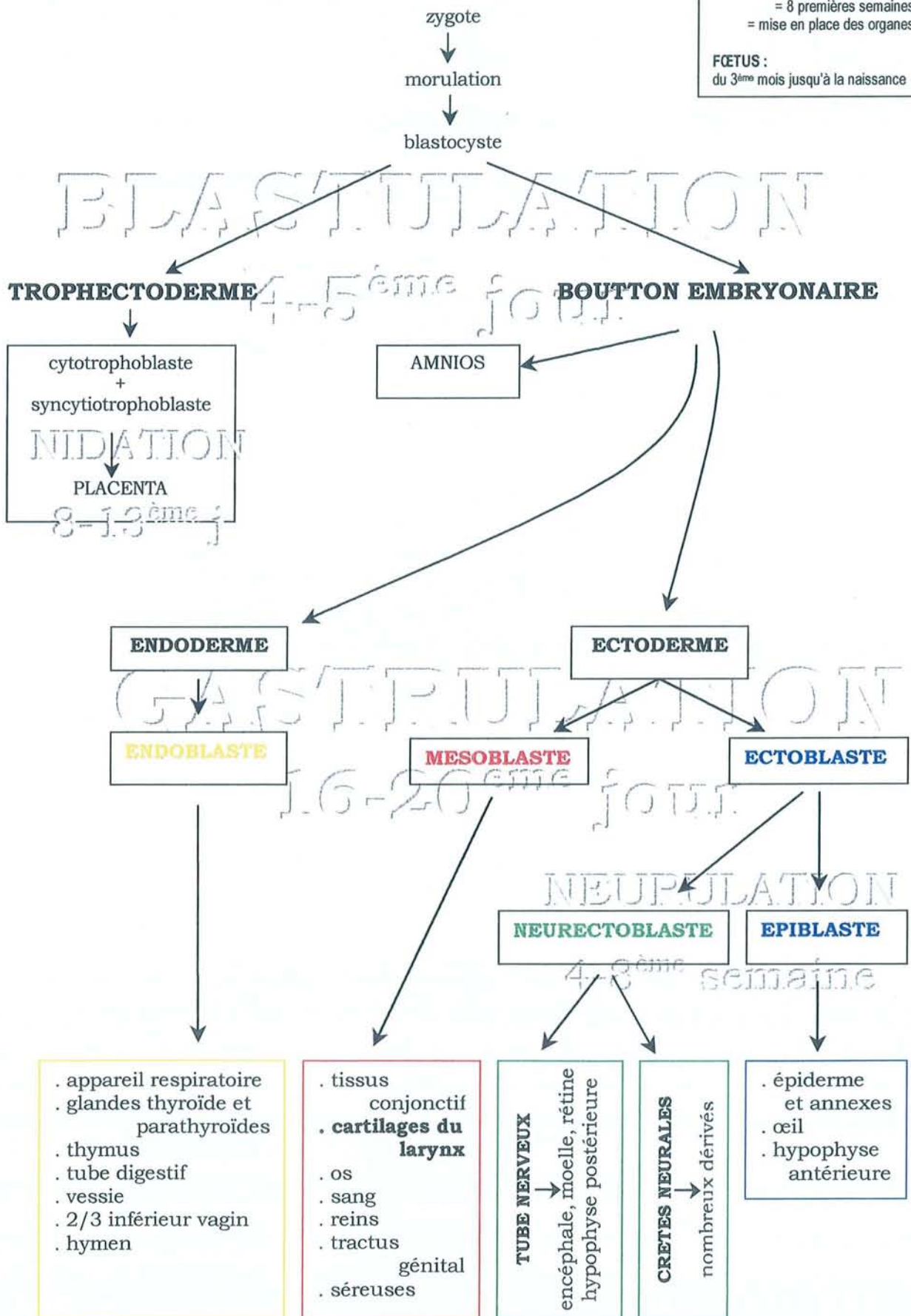
La chirurgie partielle **verticale** laryngée repose, pour sa part, sur la notion de séparation verticale droite-gauche. Les différentes structures du larynx sont d'origines branchiales paires et symétriques. Seule la commissure antérieure des cordes vocales correspond à une zone, mésenchymateuse impaire et médiane, de chondrification plus tardive.

Les principales étapes du développement du larynx s'étalent de la troisième à la sixième semaine in-utéro. Le larynx est d'origine double, **endoblastique** pour le tube laryngé et **mésoblastique** pour les éléments de soutien (muscles et cartilage).

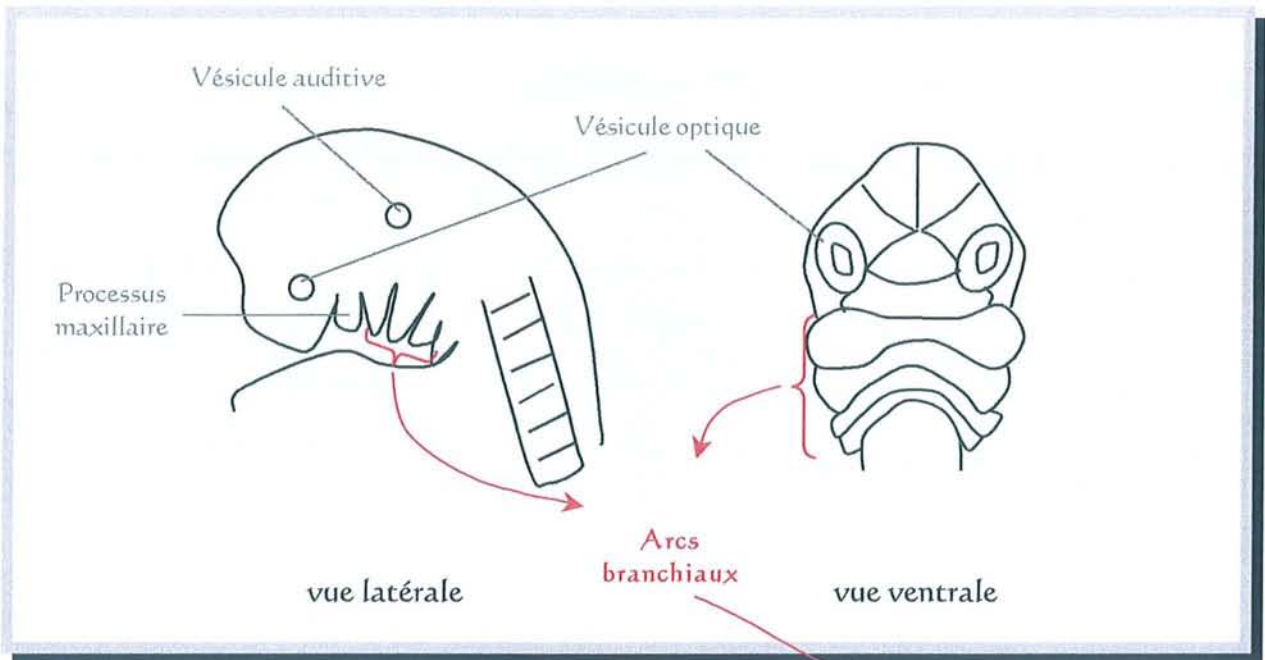
Voici un arbre dichotomique mettant en place les rapports entre les différents termes spécifiques à l'embryologie :

EMBRYON
 = 2 premiers mois
 = 8 premières semaines
 = mise en place des organes

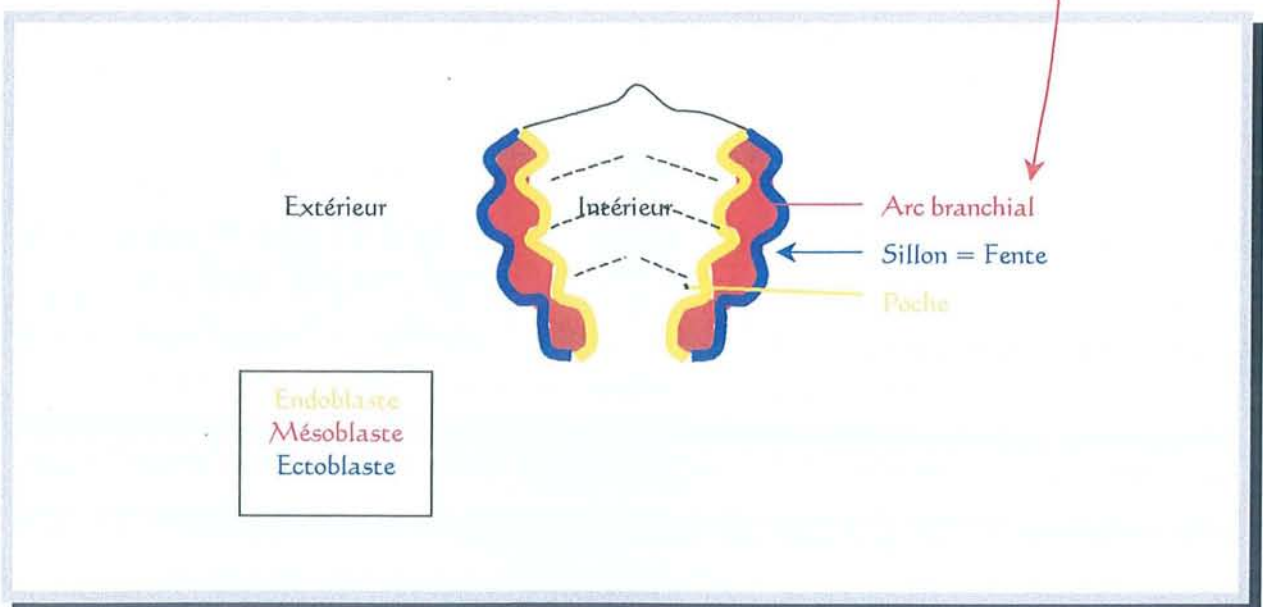
FŒTUS :
 du 3^{ème} mois jusqu'à la naissance



Le développement des structures endoblastiques et mésoblastiques est concomitant.



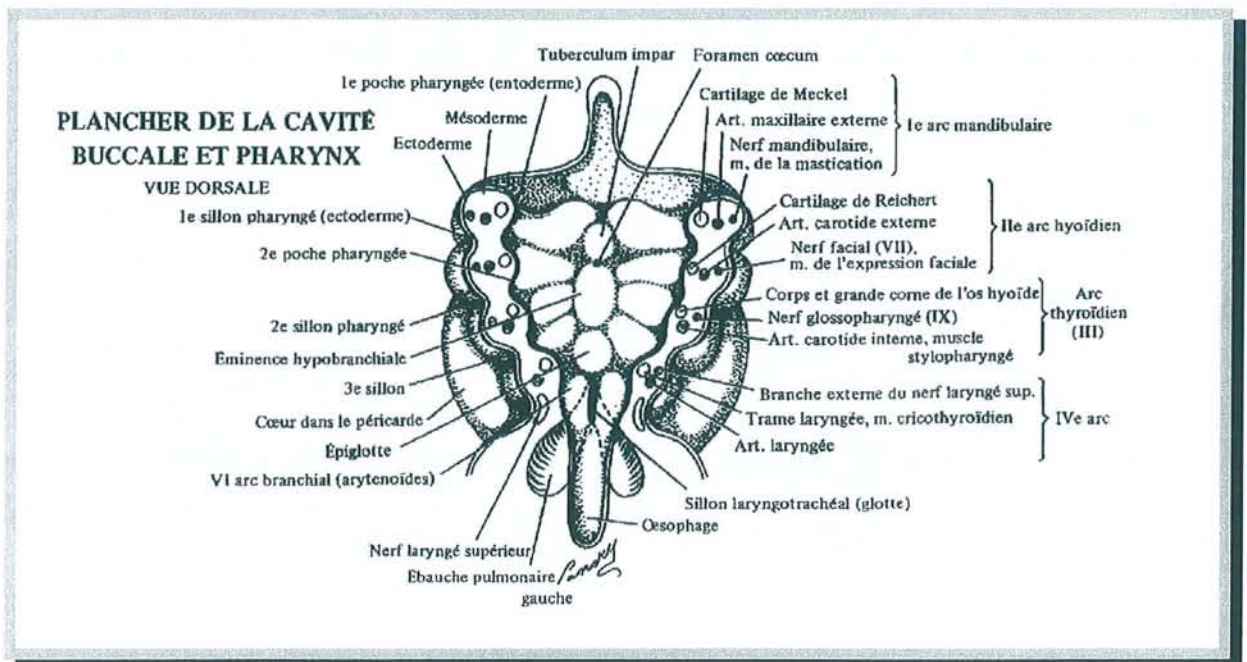
EMBRYON DE 30 JOURS



VUE DORSO-SUPERIEURE D'UN EMBRYON

Cinq paires d'arcs branchiaux apparaissent de chaque côté de l'intestin pharyngien à partir du 22^{ème} jour. Chaque arc a un revêtement extérieur d'ectoblaste, un revêtement intérieur d'endoblaste ainsi qu'un axe mésenchymateux (le mésoblaste).

Chaque arc contient un support cartilagineux, un arc artériel aortique et un nerf crânien. Les arcs sont séparés extérieurement par les sillons ou fentes ectoblastiques et intérieurement par les poches endoblastiques.

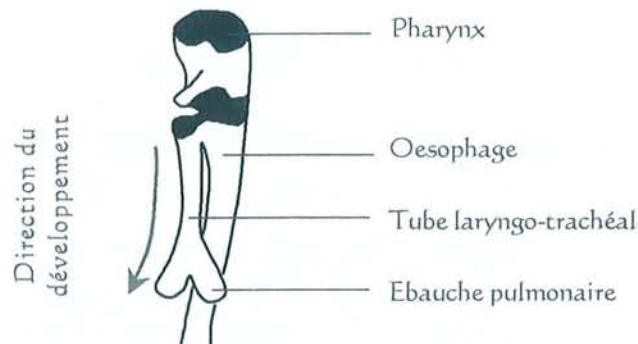


d'après DOLLANDER A, FENART R. Embryologie générale comparée et humaine. Ed. Paris- Flammarion. 1979

VUE DORSO-SUPERIEURE D'UN EMBRYON

Le sillon laryngo-trachéal apparaît à la fin de la troisième semaine. Il se creuse à l'extrémité caudale de l'intestin primitif. Puis, un septum trachéo-pharyngien va progressivement séparer le tube digestif du tractus respiratoire. L'ouverture de ce tractus respiratoire va progressivement prendre la forme d'un "T" délimitant ainsi trois saillies vers la 5^{ème} semaine. Les deux saillies latérales donneront les aryténoïdes et la saillie qui se trouve du côté céphalique donnera l'épiglotte. La bordure **ectoblastique** de la gouttière laryngo-trachéale forme l'épithélium et les glandes du larynx, de

la trachée et des bronches. La gouttière laryngo-trachéale devient progressivement plus profonde pour donner l'ébauche du poumon.



La reperméabilisation du diverticule laryngo-trachéal se fait
de haut en bas
d'arrière en avant

Les quatrième et cinquième arcs contribuent à la formation du larynx suivant le tableau récapitulatif de la page suivante.

Modèle de mise en place des cartilages laryngés à partir du mésoblaste :

- l'os hyoïde est initialement en position ventrale par rapport aux autres cartilages laryngés proprement dit. Plus tard, le boîtier laryngé migrera vers le pôle caudal pour prendre sa place sous-hyoïdienne définitive.
- le cartilage thyroïde correspond à la fusion, sur la ligne médiane, de deux lames quadrilatères symétriques venant des quatrième arcs. La fusion sur la ligne médiane en avant circonscrit une zone mésenchymateuse impaire et médiane de chondrification. Elle est plus tardive et correspond à la future commissure antérieure des cordes vocales.
- le cartilage cricoïde correspond à la fusion de deux masses latérales, en anneau fermé, venant des cinquièmes arcs.
- les aryténoïdes, pairs et symétriques, ainsi que l'épiglotte, impaire et médiane, ne vont s'individualiser que plus tardivement.

		1 ^{er}	2 ^{ème}	3 ^{ème}	4 ^{ème}	5 ^{ème}
Ectoblaste : fentes = sillons		conduit auditif externe	sinus cervical (structure qui disparaîtra)			<i>il n'existe pas de 5ème fente</i>
	Mésoblaste : arcs	Cartilages	mandibule, ménisque articulation temporo-mandibulaire, marteau	moitié supérieure de l'os hyoïde et petites cornes, étrier	moitié inférieure de l'os hyoïde et grandes cornes	épiglotte, thyroïde
	Muscles	muscles masticateurs	muscles de l'expression faciale	muscle stylo-pharyngien	constricteur inférieur du pharynx	muscles intrinsèques du larynx
	Artères	artère maxillaire interne		carotide commune	crosse de l'aorte, sous-clavière droite	artères pulmonaires
	Nerfs	V	VII	IX	laryngé supérieur	laryngé inférieur
Endoblaste : peches		récessus tubotympanique (paroi interne tympan, caisse tympan, trompe d'Eustache)	fossette amygdalienne	glandes parathyroïdes inférieures, thymus	glandes parathyroïdes supérieures	<i>il n'existe pas de 5ème poche</i>

DEVENIR DES STRUCTURES BRANCHIALES

II. ANATOMIE [61, 68]

Plutôt que de décrire l'anatomie cervicale, dont nous avons besoin, par de longues phrases rébarbatives, nous vous proposons des planches anatomiques. Elles nous ont enthousiasmés, tout d'abord, par leur beauté puis par leur contenu didactique.

Nous y avons ajouté des photographies de dissections de cadavres et nos propres coupes horizontales schématiques du cou au niveau médial et latéral.

Nous incluons un développement sur le faible drainage lymphatique de la barrière glottique.

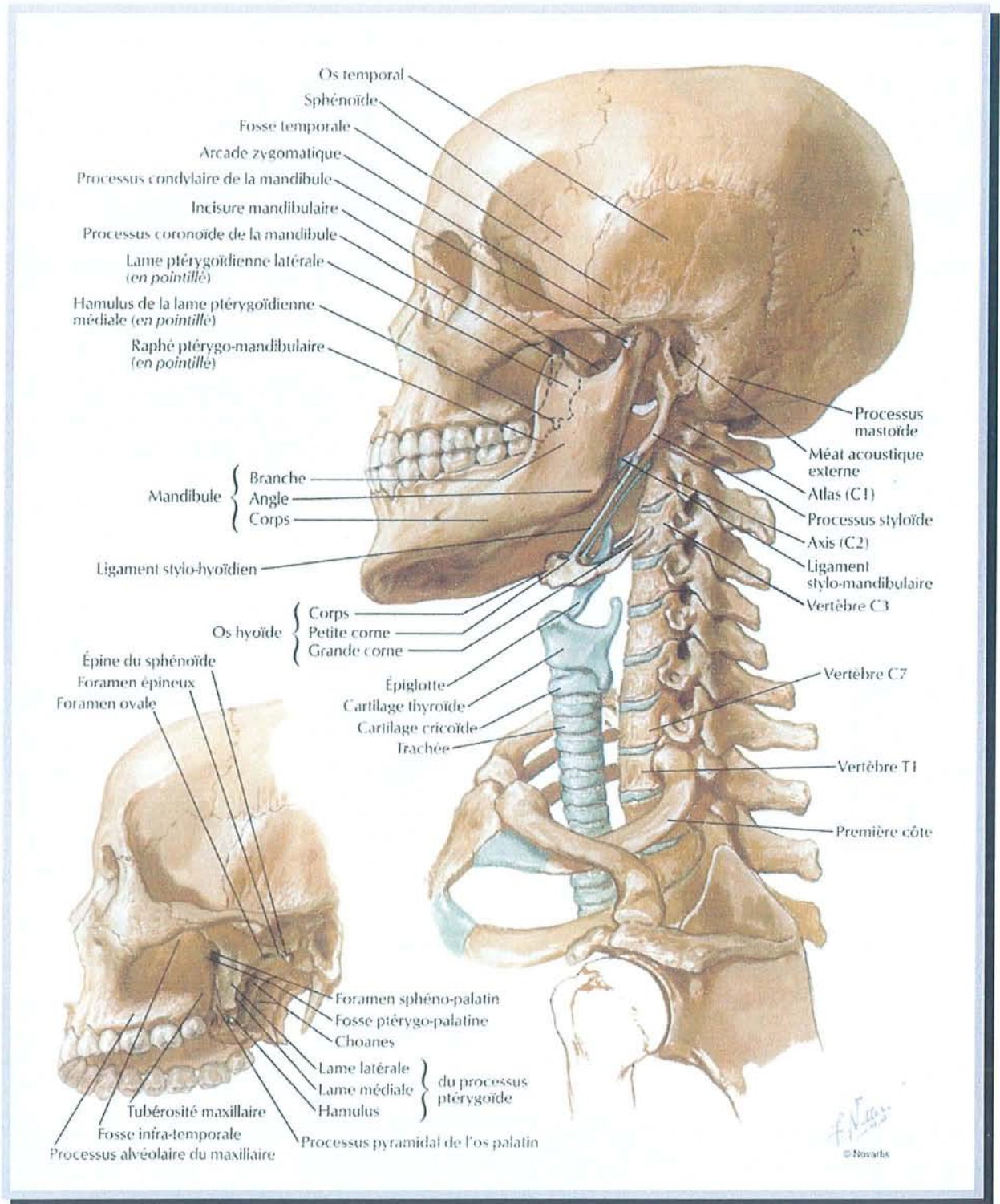
Enfin, nous vous présenterons nos plans de coupe personnels qui seront utilisés lorsque nous verrons les indications des interventions chirurgicales de la partie :

"Historique et description des différents types de traitements chirurgicaux validés avec leurs indications".

Signalons simplement que le larynx est impair et médian, situé dans la partie antérieure du cou en avant de l'hypopharynx. Ces fonctions sont nombreuses :

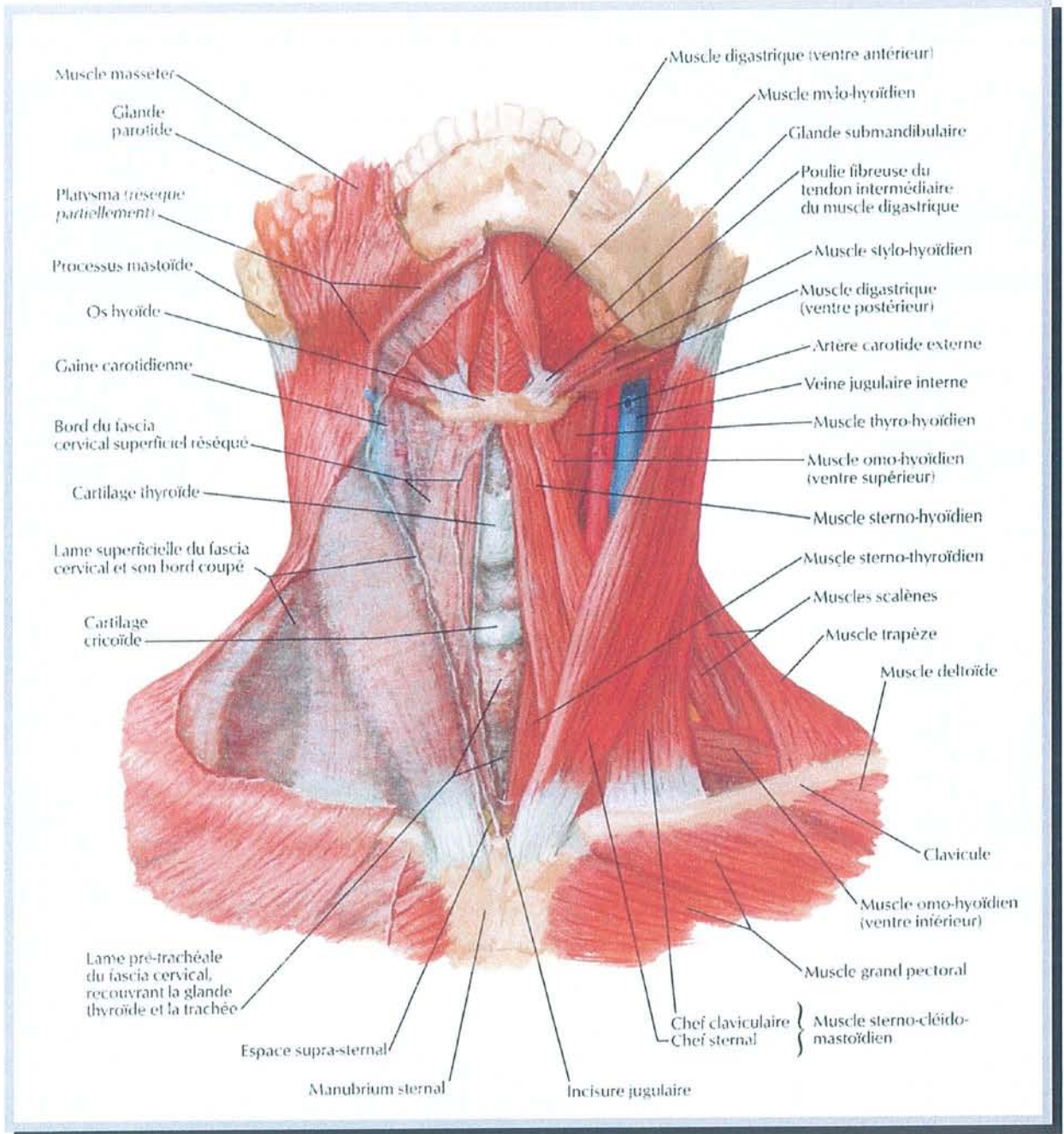
- émission de vibrations pour la phonation
- passage de l'air pour la respiration
- protection des voies respiratoires basses par fermeture et ascension lors de la déglutition.

Nous définirons le plan des cordes vocales comme l'étage glottique, individualisant ainsi au-dessus l'étage sus-glottique et en-dessous l'étage sous-glottique. Ces termes seront largement utilisés lors de la description de la chirurgie pharyngo-laryngée.



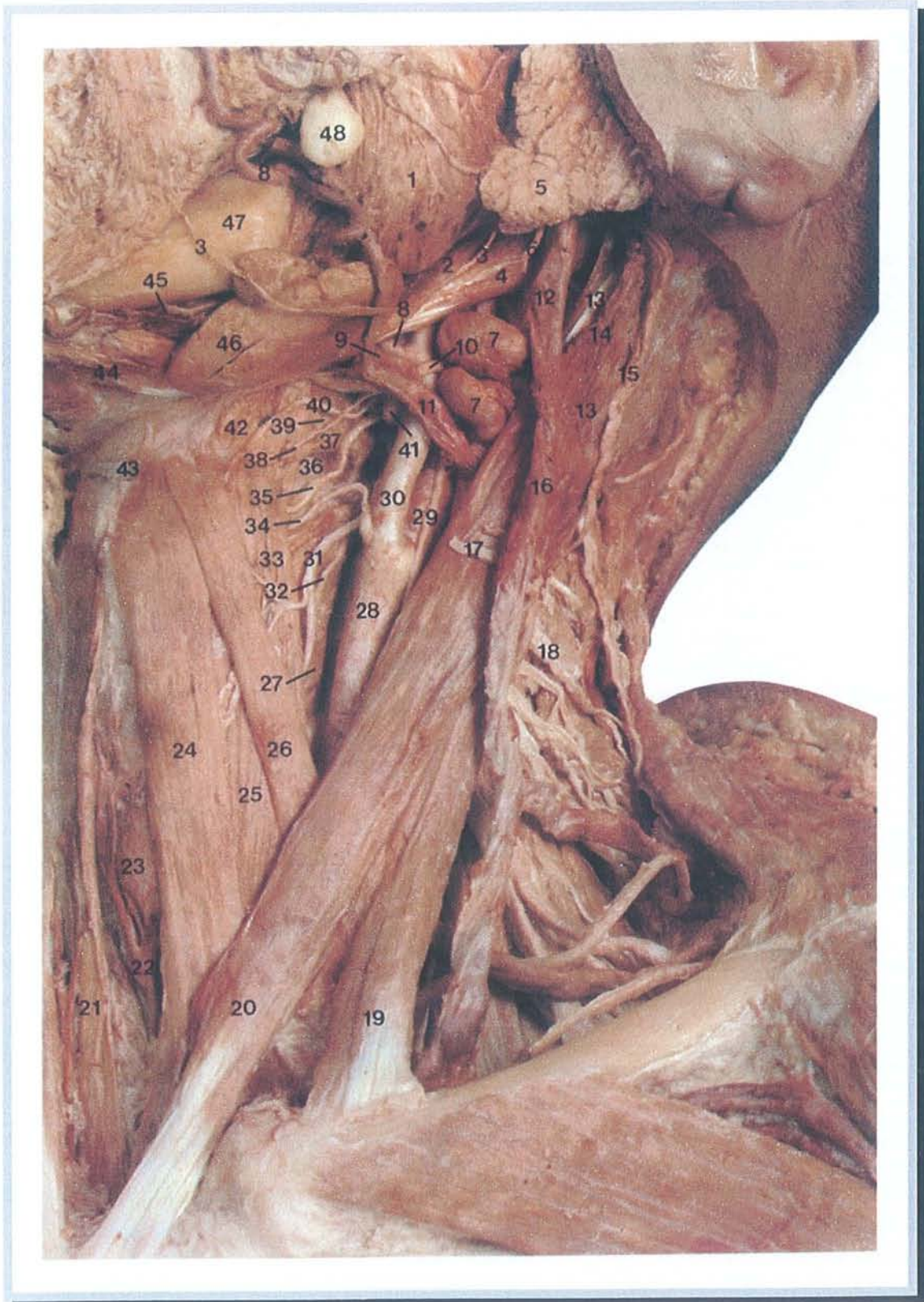
d'après NETTER. Atlas d'anatomie humaine. Ed. Novartis. 1997

SITUATION DU LARYNX VIS A VIS DU SQUELETTE



d'après NETTER. Atlas d'anatomie humaine. Ed. Novartis. 1997

VUE ANTERIEURE DES MUSCLES SUPERFICIELS DU COU

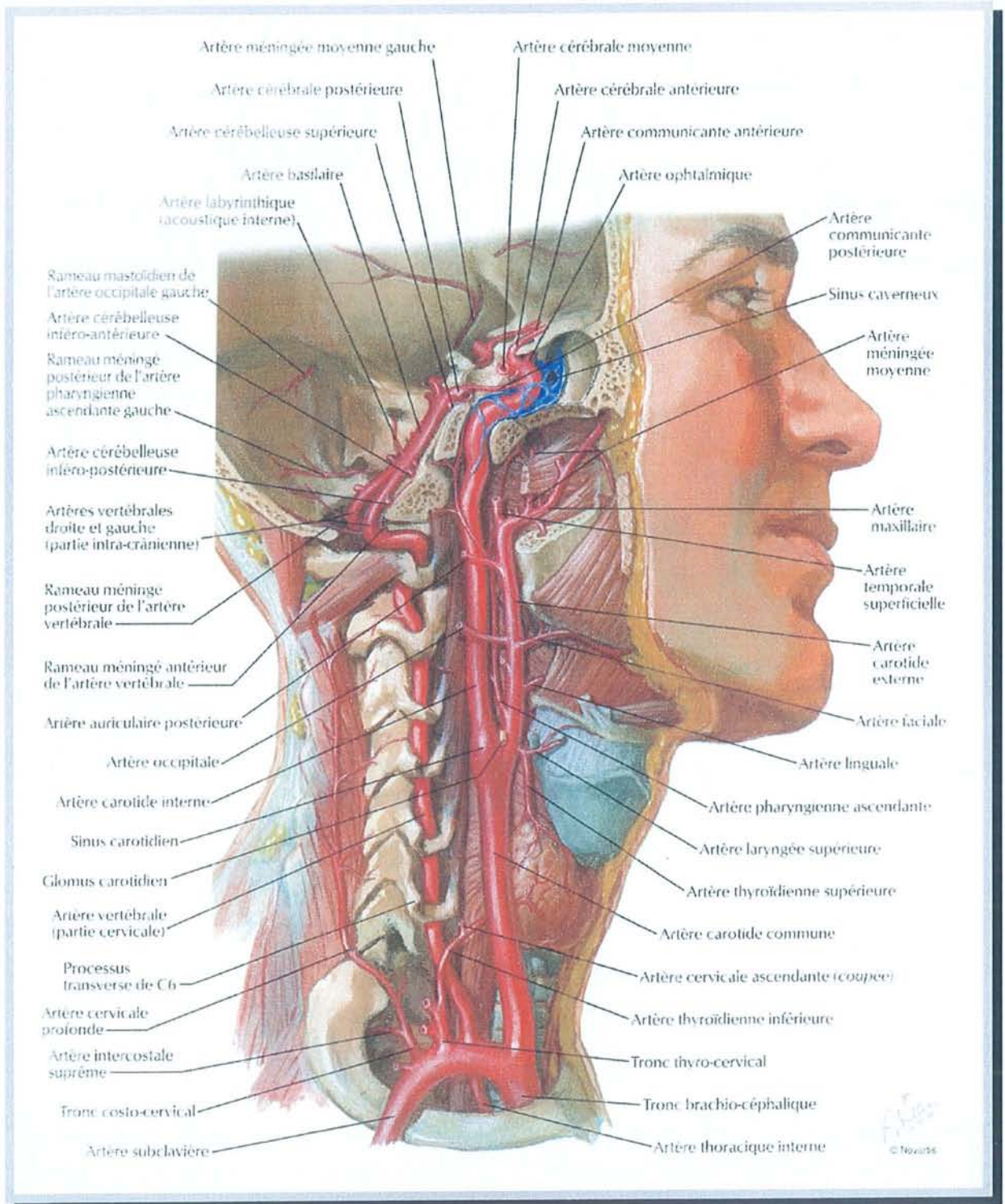


d'après MAC MINN. A colour atlas of head and neck anatomy

DISSECTION ANATOMIQUE – PLAN SUPERFICIEL DU COU

Légende de la "dissection anatomique – plan superficiel du cou" :

- | | |
|---|--|
| 1. masséter | 26. portion supérieure de l'omo-
hyoïdien |
| 2. ligament stylo-hyoïdien | 27. constricteur inférieur du pharynx |
| 3. branche du nerf facial | 28. artère carotide primitive |
| 4. ventre postérieur du digastrique | 29. artère carotide interne |
| 5. glande parotide | 30. artère carotide externe |
| 6. branche inférieur du nerf facial | 31. artère thyroïdienne supérieure |
| 7. adénopathies sous-digastriques | 32. branche externe du nerf laryngé
supérieur |
| 8. artère faciale | 33. muscle thyro-hyoïdien |
| 9. veine linguale | 34. artère laryngée supérieure |
| 10. XIIème nerf crânien | 35. branche interne du nerf laryngé
supérieur |
| 11. veine faciale | 36. membrane thyro-hyoïdienne |
| 12. veine rétromandibulaire | 37. grande corne de l'os hyoïde |
| 13. muscle sterno-cleïdo-mastoïdien | 38. nerf du muscle thyro-hyoïdien |
| 14. veine auriculaire postérieure | 39. muscle hyo-glosse |
| 15. branche nerveuse auriculaire | 40. artère supra-hyoïdienne |
| 16. veine jugulaire externe | 41. artère linguale |
| 17. nerf cervical transverse | 42. muscle mylo-hyoïdien |
| 18. nerf accessoire du sterno-cleïdo-
mastoïdien | 43. corps de l'os hyoïde |
| 19. chef claviculaire du sterno-cleïdo-
mastoïdien | 44. ventre antérieur du muscle
digastrique |
| 20. chef sternal du sterno-cleïdo-
mastoïdien | 45. artère et veine sous-mentales |
| 21. veine jugulaire antérieure | 46. glande sous-maxillaire |
| 22. veine thyroïdienne inférieure | 47. mandibule |
| 23. glande thyroïde | 48. boule graisseuse de Bichat |
| 24. muscle sterno-hyoïdien | |
| 25. muscle sterno-thyroïdien | |



d'après NETTER. Atlas d'anatomie humaine. Ed. Novartis. 1997

ARTERES DU COU

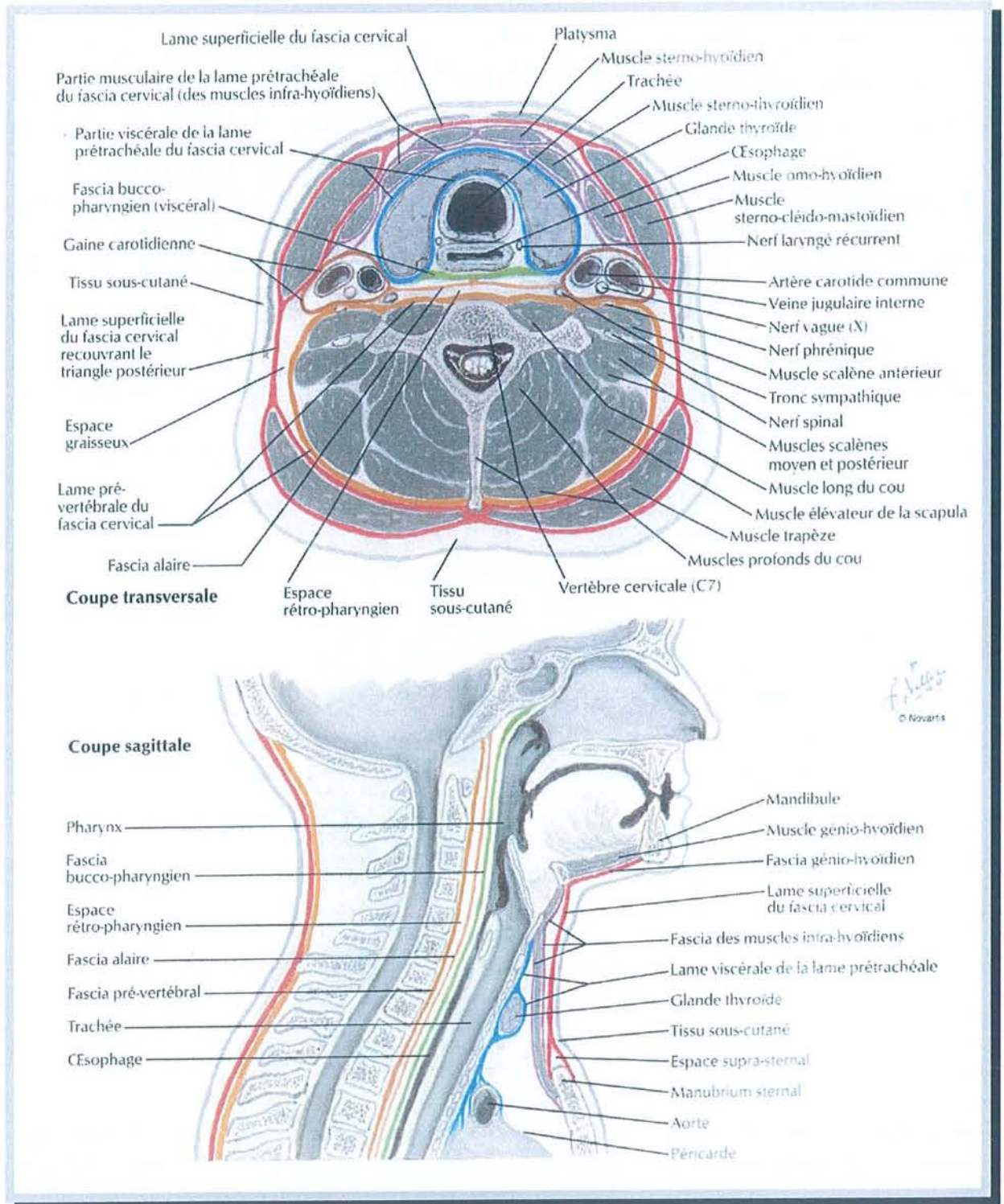
La carotide primitive occupe la partie interne du paquet vasculo-nerveux. Elle monte obliquement vers le haut et le dehors.

La bifurcation de la carotide primitive se situe un centimètre au-dessus du bord supérieur du cartilage thyroïde.

Les carotides externe et interne sont placées l'une devant l'autre. De bas en haut, la carotide externe est d'abord située en avant et en dedans de la carotide interne. Puis, à un ou deux centimètres de son origine elle la croise en avant pour se diriger vers le haut et le dehors.

Les collatérales de la carotide externe sont les suivantes :

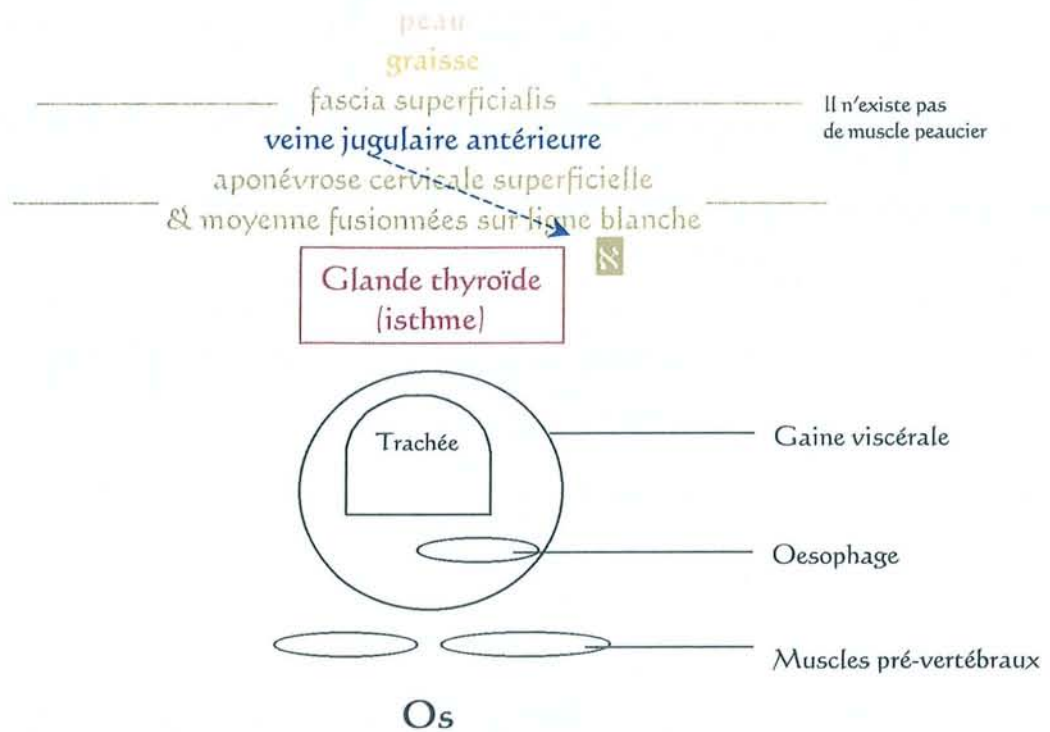
- l'artère thyroïdienne supérieure naît très près de l'origine de la carotide externe,
- l'artère linguale se détache à deux centimètres au-dessus de l'origine de la carotide externe,
- l'artère faciale naît cinq millimètres au dessus de l'artère linguale,
- l'artère occipitale naît, aussi, cinq millimètres au dessus de l'artère linguale,
- l'artère auriculaire postérieure se détache à une hauteur variable au-dessus de l'artère occipitale.



d'après NETTER. Atlas d'anatomie humaine. Ed. Novartis. 1997

FASCIAS DU COU

SUPERFICIE



PROFONDEUR

Légende :

veine jugulaire antérieure : sa position entre le fascia superficialis et l'aponévrose cervicale superficielle.

→ : le trajet de la veine jugulaire antérieure, matérialisé en pointillés, passe vers le bas dans l'espace cellulo-graisseux sus-sternal

Z : *sur la ligne médiane : les aponévroses cervicales superficielle & moyenne sont fusionnées sauf :*

du niveau de la moitié inférieure de la glande thyroïde jusqu'au sternum.

= espace sus-sternal : tissu cellulo-graisseux

(la veine jugulaire antérieure va dans cet espace)

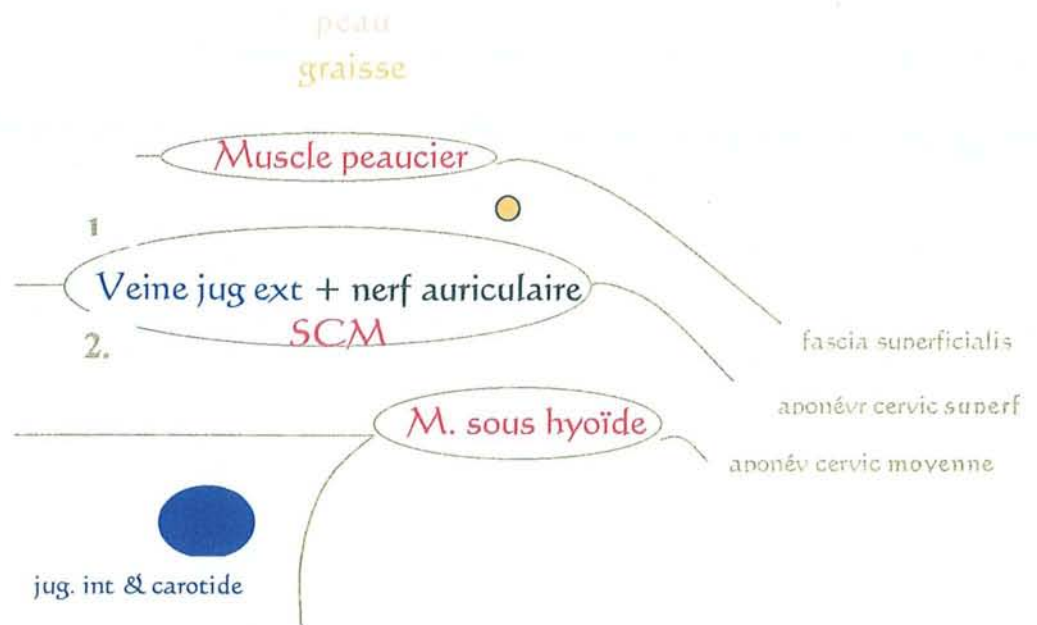
Os : plan osseux vertébral

COUPE HORIZONTALE SCHEMATIQUE DU COU – VUE INFÉRIEURE

Niveau médian

au-dessus de la moitié supérieure de la glande thyroïde

SUPERFICIE



PROFONDEUR

Légende :

aponév cervic superf : aponévrose cervicale superficielle

aponév cervic moyenne : aponévrose cervicale moyenne

1 : couche épaisse 2 : couche fine de l'aponévrose cervicale superficielle

veine jug. ext. : veine jugulaire externe

jug. int & carotide : veine jugulaire interne et artère carotide

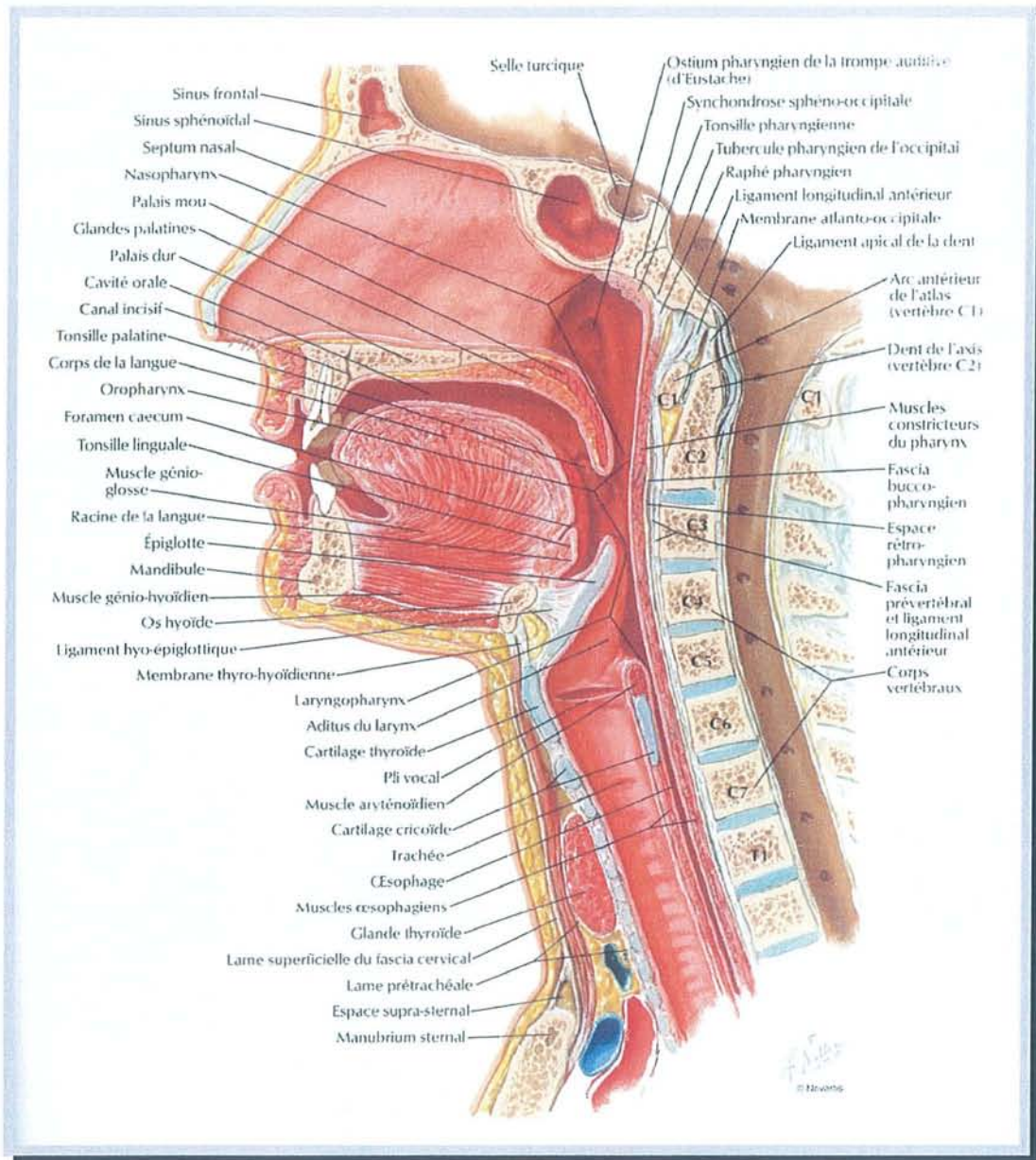
SCM : muscle sterno-cléïdo-mastoïdien

M. sous hyoïde : groupe des muscles sous-hyoïdiens

● : plan du rameau mentonnier du nerf facial

COUPE HORIZONTALE SCHEMATIQUE DU COU – VUE INFÉRIEURE

Niveau latéral



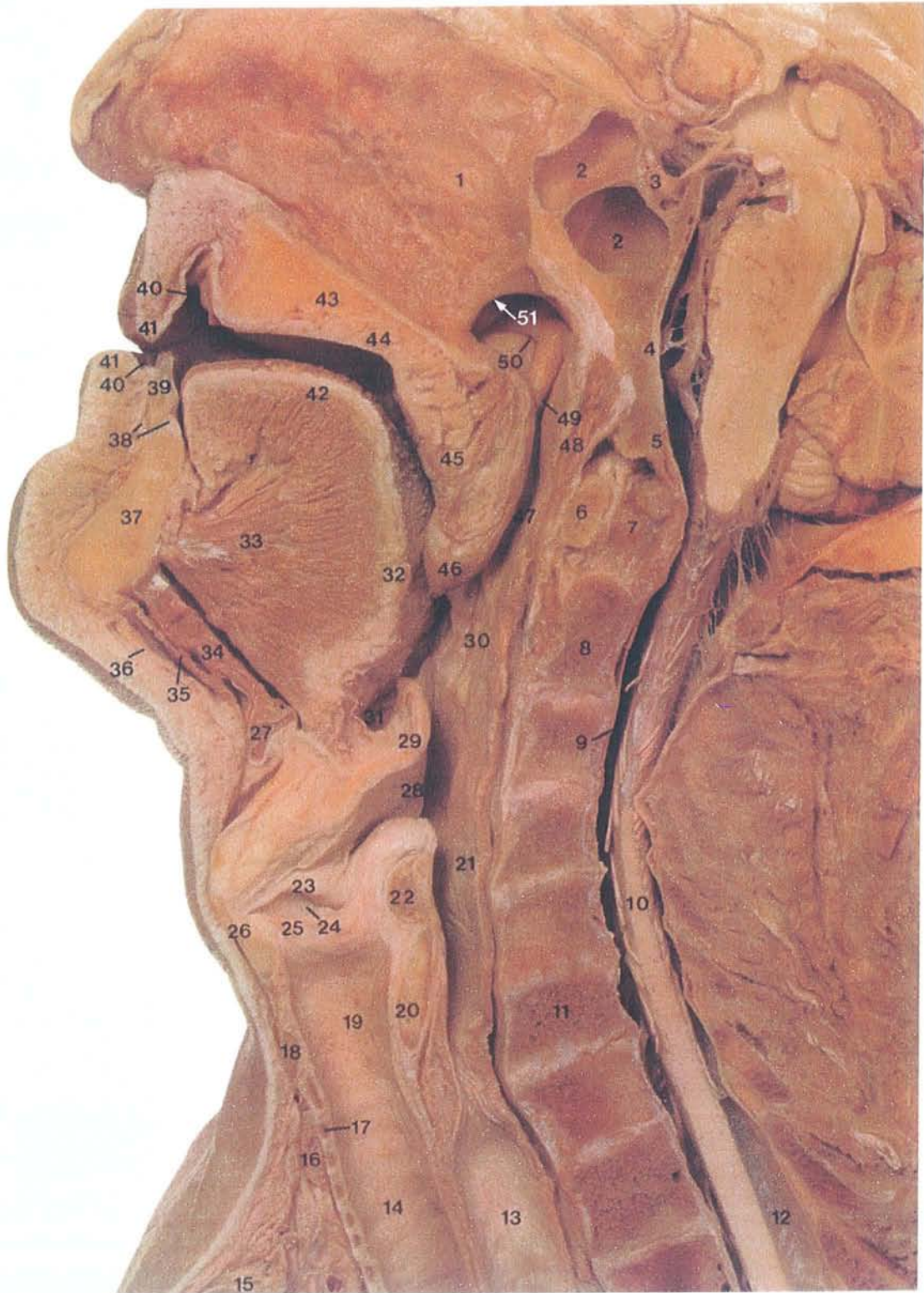d'après NETTER. Atlas d'anatomie humaine. Ed. Novartis. 1997

COUPE SAGITTALE MEDIANE DU COU

Les cavités que le son laryngé traverse de l'intérieur vers l'extérieur du corps humain sont nommées "les résonateurs".

Les résonateurs comprennent le pharynx, la cavité buccale avec la langue et les fosses nasales. Ils amplifient, filtrent et modifient les caractéristiques du son laryngien. Le pharynx et la cavité buccale ont des parois molles et peuvent ainsi changer de forme et de volume.

Les plis vocaux servent de vibrateur alors que les "résonateurs" servent à l'élocution.

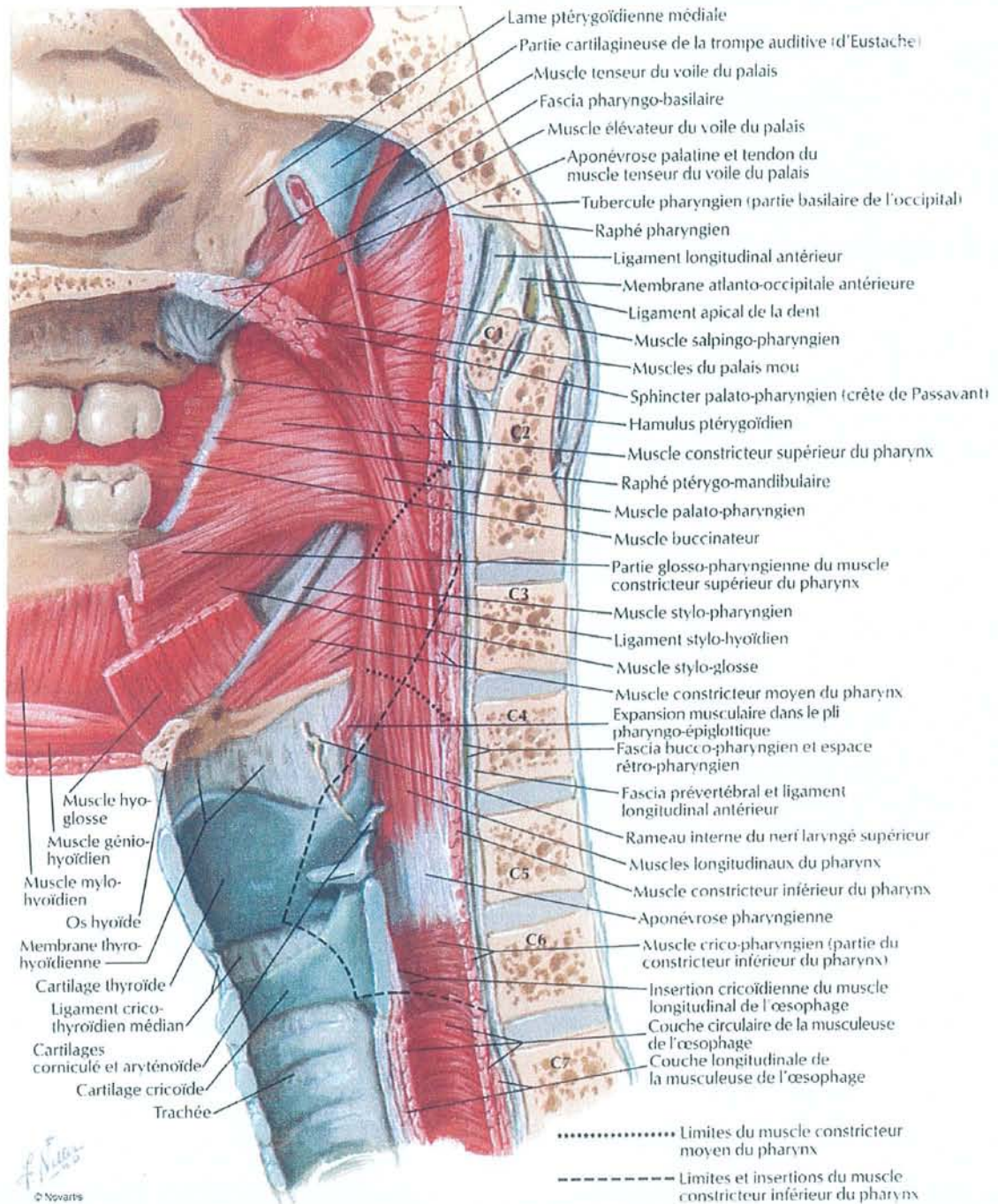


d'après MAC MINN. A colour atlas of head and neck anatomy

DISSECTION ANATOMIQUE – COUPE SAGITTALE MEDIANE DU COU

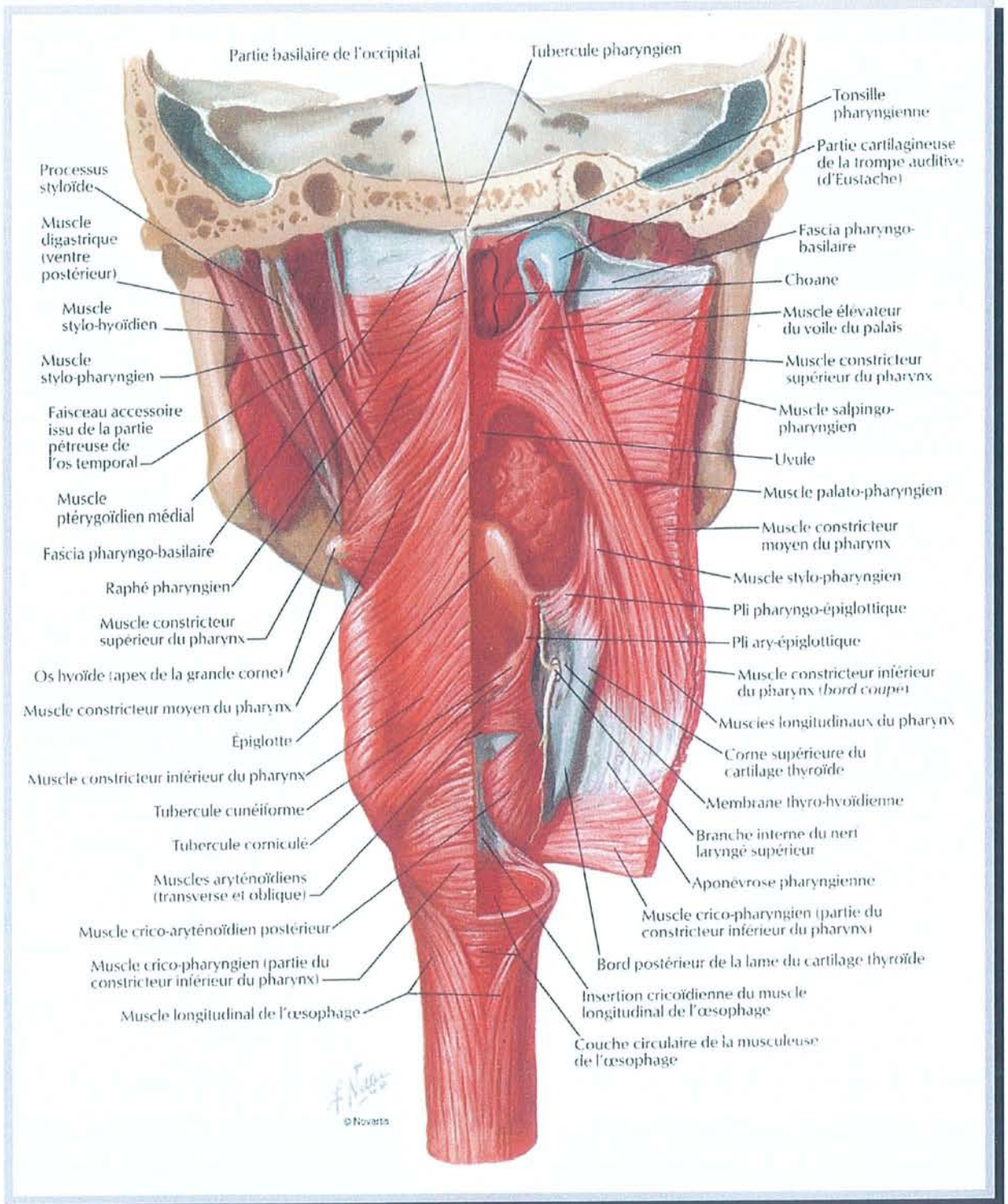
Légende de la "dissection anatomique – coupe sagittale médiane du cou" :

1. septum nasal
2. sinus sphénoïdal
3. selle turcique
4. clivius
5. foramen magnum, bord antérieur
6. C1 atlas
7. dent de C2 axis
8. corps de C2 axis
9. espace sous arachnoïdien
(Liquide Céphalo Rachidien)
10. moelle épinière
11. corps de C6
12. arachnoïde
13. œsophage
14. trachée
15. sternum
16. isthme de la glande thyroïde
17. deuxième anneau trachéal
18. cartilage cricoïde
19. étage sous glottique du larynx
20. cartilage cricoïde
21. hypopharynx
22. muscle inter aryténoïdien
23. vestibule laryngé
24. ventricule
25. corde vocale
26. cartilage thyroïde
27. corps de l'os hyoïde
28. zone ary-épiglottique
29. épiglotte
30. oropharynx
31. vallécule
32. base de langue
33. muscle génio-glosse
34. muscle génio-hyoïdien
35. muscle mylo-hyoïdien
36. muscle paucier (platysma)
37. corps de la mandibule
38. gencive
39. incisive
40. vestibule de la cavité buccale
41. lèvre
42. langue mobile
43. palais dur
44. muqueuse de palais
45. voile du palais
46. luette
47. rhinopharynx
48. végétation adénoïdes
49. bourrelet tubaire
50. ouverture de la trompe d'eustache
51. choane



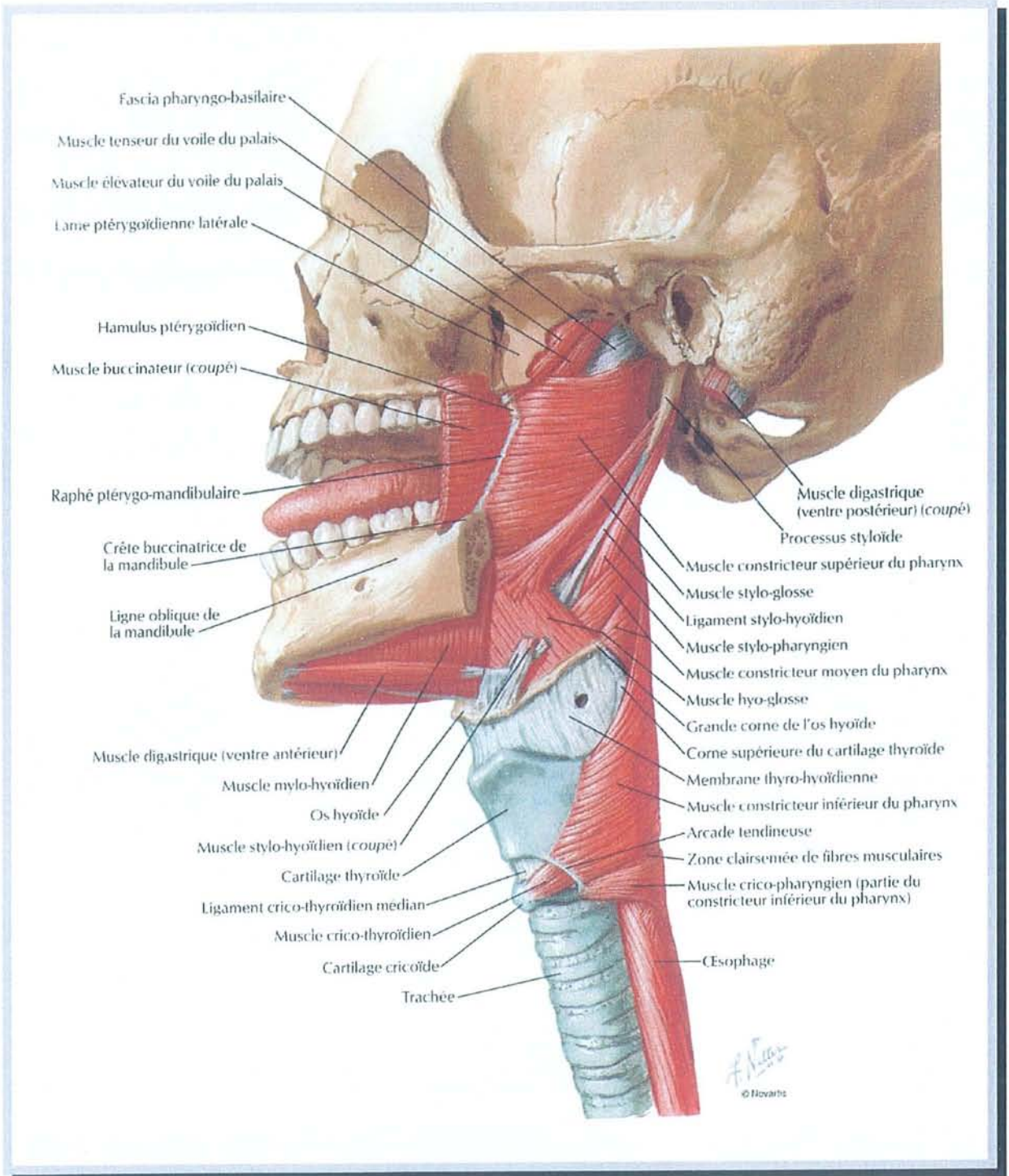
d'après NETTER. Atlas d'anatomie humaine. Ed. Novartis. 1997

MUSCLES DU PHARYNX (vue latérale interne)



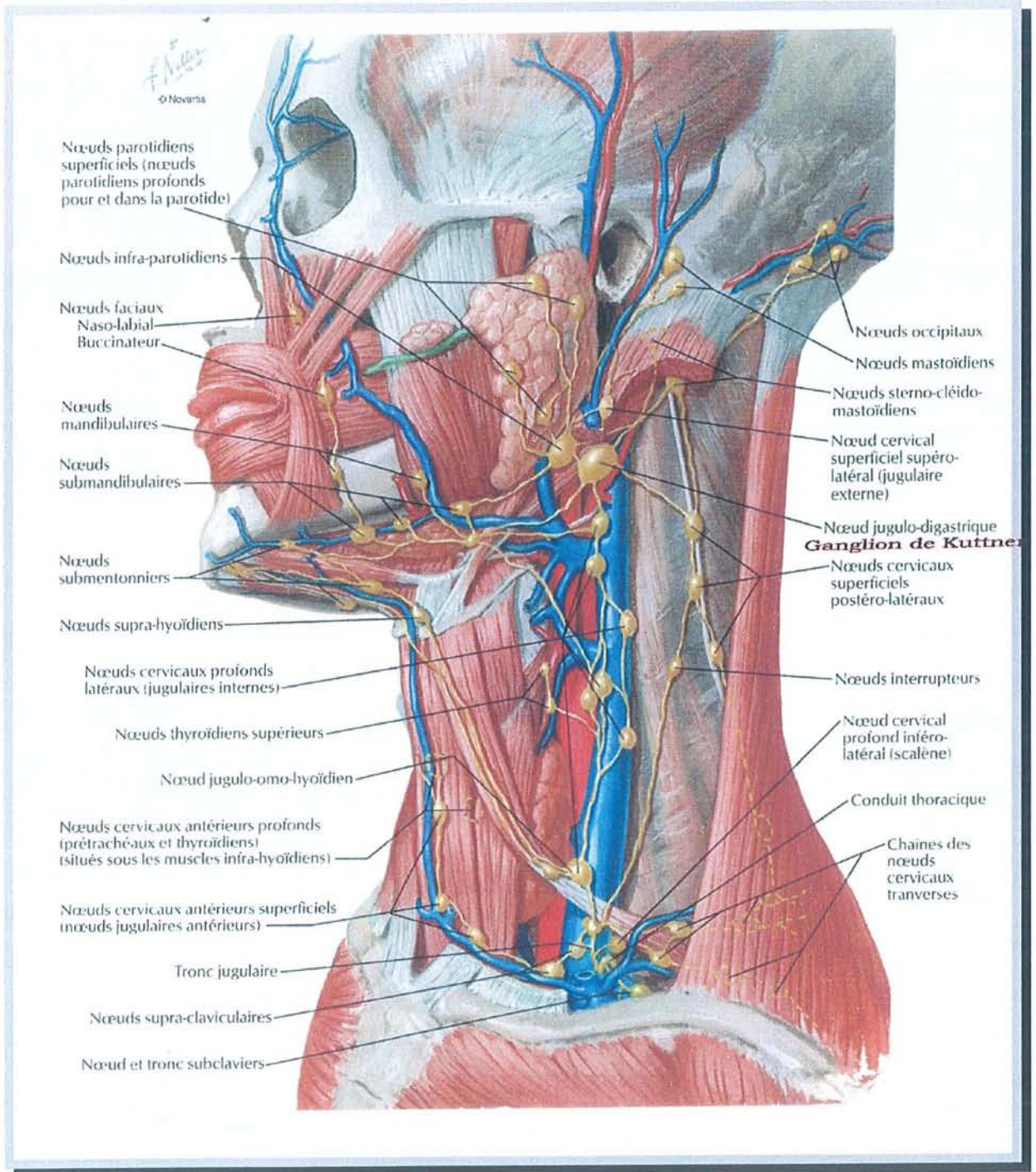
d'après NETTER. Atlas d'anatomie humaine. Ed. Novartis. 1997

MUSCLES DU PHARYNX (vue postérieure)



d'après NETTER. Atlas d'anatomie humaine. Ed. Novartis. 1997

MUSCLES DU PHARYNX



d'après NETTER. Atlas d'anatomie humaine. Ed. Novartis. 1997

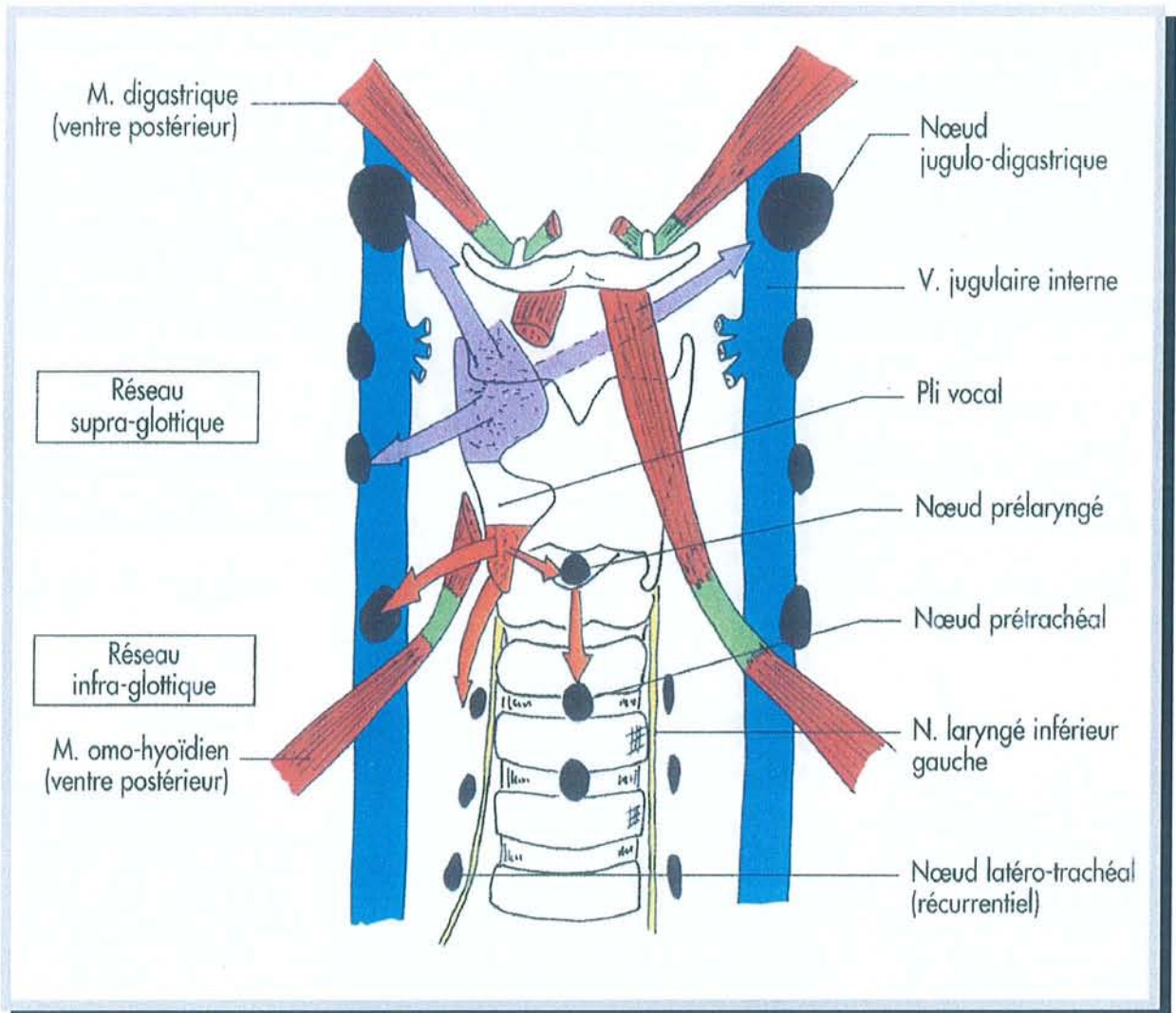
NŒUDS LYMPHATIQUES DU COU

Une "barrière glottique" au drainage lymphatique faible :

La chirurgie partielle du larynx prend une place de plus en plus importante dans la chirurgie des cancers du larynx. La justification anatomo-clinique de cette chirurgie repose sur la notion d'étages laryngés sus et sous-glottiques, d'origine embryologique différente, séparés par une "barrière glottique" au drainage lymphatique faible [9].

Le réseau lymphatique de la muqueuse laryngée est très riche sauf au niveau du bord libre des plis vocaux (cordes vocales). Le drainage lymphatique laryngé est bilatéral. Il existe trois pédicules de drainage :

- un pédicule supérieur, drainant le réseau sus-glottique, se terminant dans les ganglions sous-digastriques (groupe II) et les ganglions sus-omo-hyoïdiens (groupe III),
- un pédicule antérieur, drainant le réseau sous-glottique se terminant dans les ganglions sus-omo-hyoïdiens (groupe III) et les ganglions pré-trachéaux,
- un pédicule postérieur, drainant le réseau sous-glottique se terminant dans les ganglions latéro-trachéaux (les ganglions récurrentiels).



d'après BONFILS, CHEVALLIER. Anatomie ORL. Médecine-Science Flammarion. 1998

DRAINAGE LYMPHATIQUE DE LA MUQUEUSE LARYNGÉE

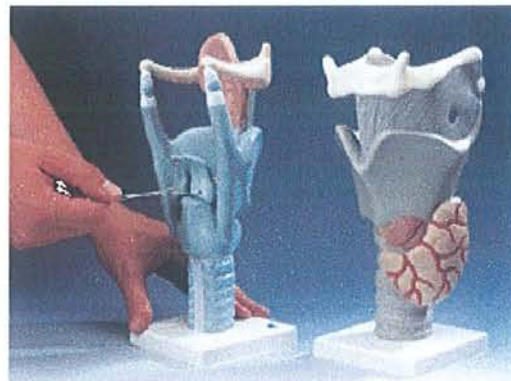
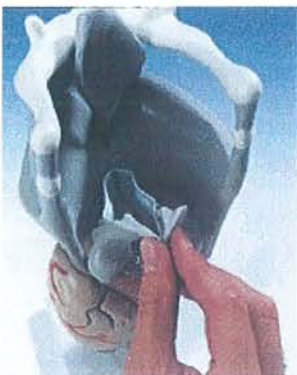Les conséquences sur le traitement des cancers laryngés est l'absence de dissémination métastatique ganglionnaire pour les T1 des plis vocaux. Ceci signifie qu'aucun évidement ganglionnaire n'est nécessaire pour des T1 des plis vocaux. En cas d'envahissement tumoral sous-glottique, il convient de traiter les chaînes ganglionnaires latéro-trachéales.

L'hypopharynx a aussi un réseau lymphatique très riche. Le drainage lymphatique hypopharyngé est homolatéral pour les récessus piriformes mais bilatéral pour la partie médiane de l'hypopharynx. Il existe deux pédicules de drainage :

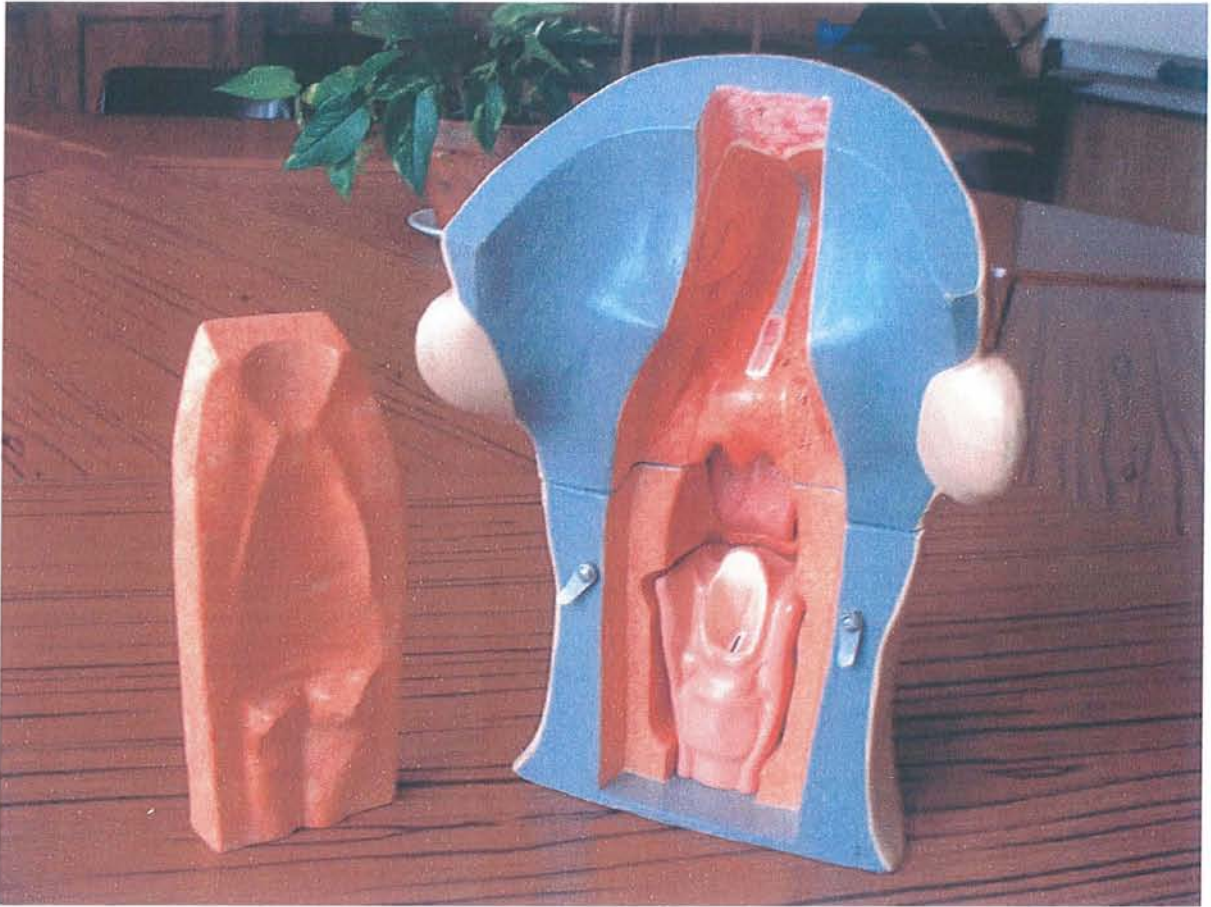
- un pédicule supérieur se terminant dans les ganglions sous-digastriques (groupe II) et les ganglions sus-omo-hyoïdiens (groupe III),
- un pédicule postéro-inférieur se terminant dans les ganglions latéro-trachéaux (les ganglions récurrentiels).

Les conséquences sur le traitement des cancers de l'hypopharynx sont :

- un curage ganglionnaire homolatéral à la lésion pour une lésion du récessus piriforme,
- un curage ganglionnaire bilatéral systématique [9] pour une lésion de la paroi postérieure de l'hypopharynx ou une lésion de la région rétro-crico-aryténoïdienne.

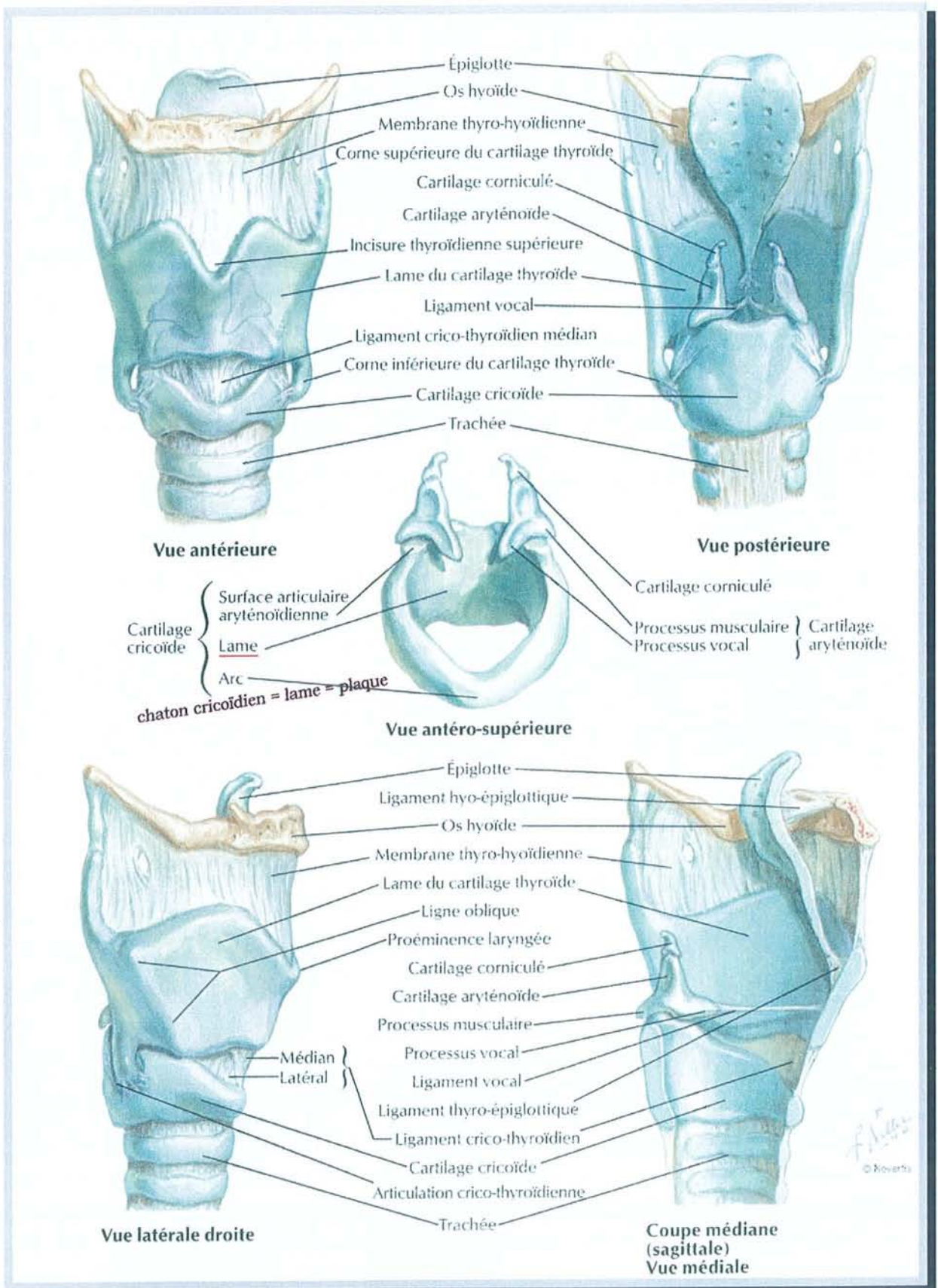


RELIEFS DU LARYNX SUR MAQUETTES (1)



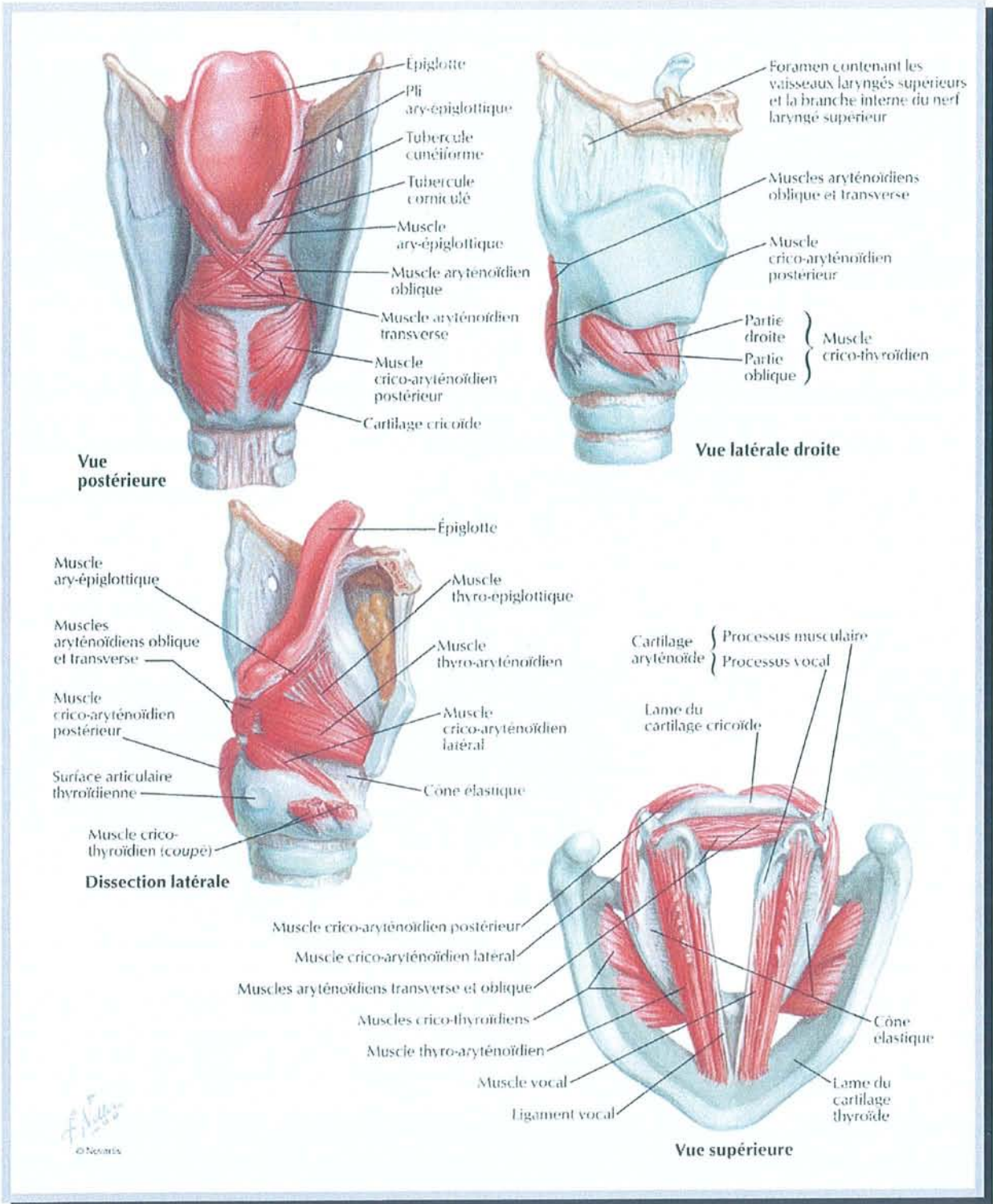
Photographies personnelles

RELIEFS DU LARYNX SUR MAQUETTES (2)



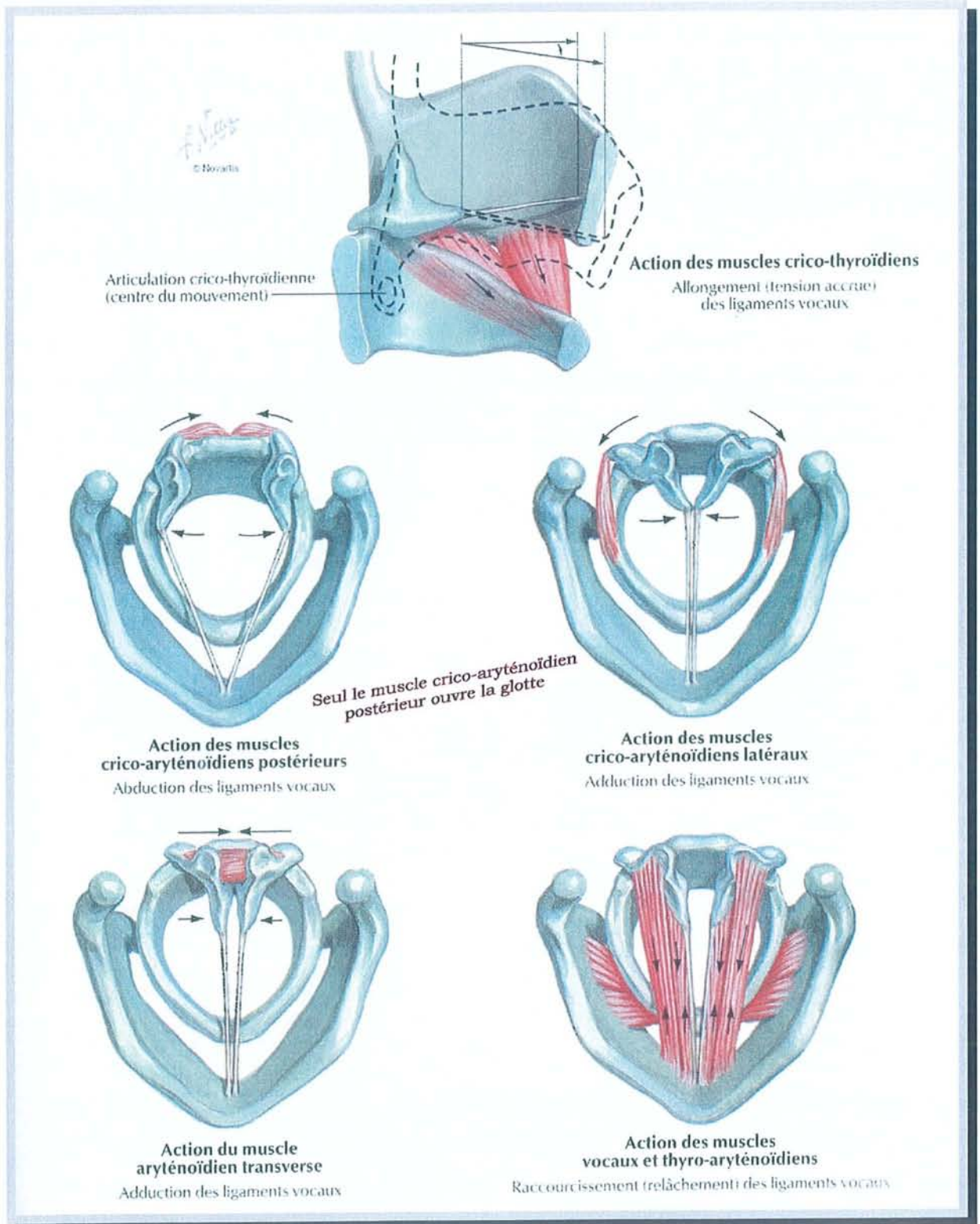
d'après NETTER. Atlas d'anatomie humaine. Ed. Novartis. 1997

CARTILAGES DU LARYNX



d'après NETTER. Atlas d'anatomie humaine. Ed. Novartis. 1997

MUSCLES INTRINSEQUES DU LARYNX

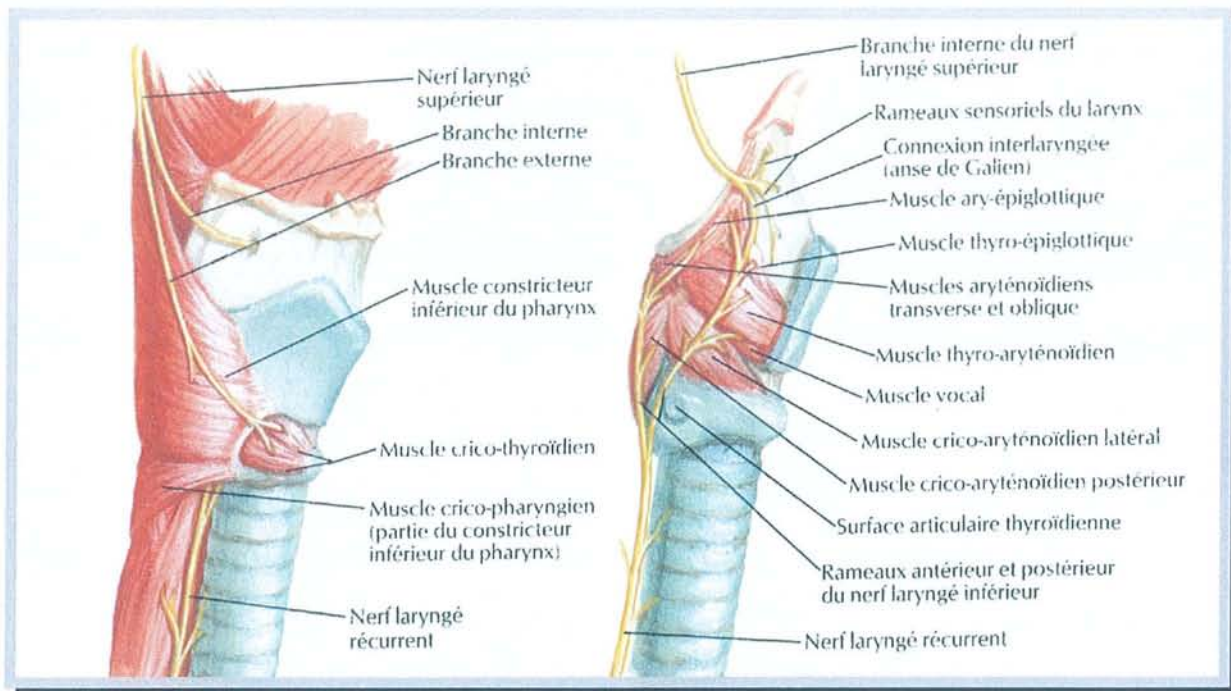


d'après NETTER. Atlas d'anatomie humaine. Ed. Novartis. 1997

ACTION DES MUSCLES INTRINSEQUES DU LARYNX

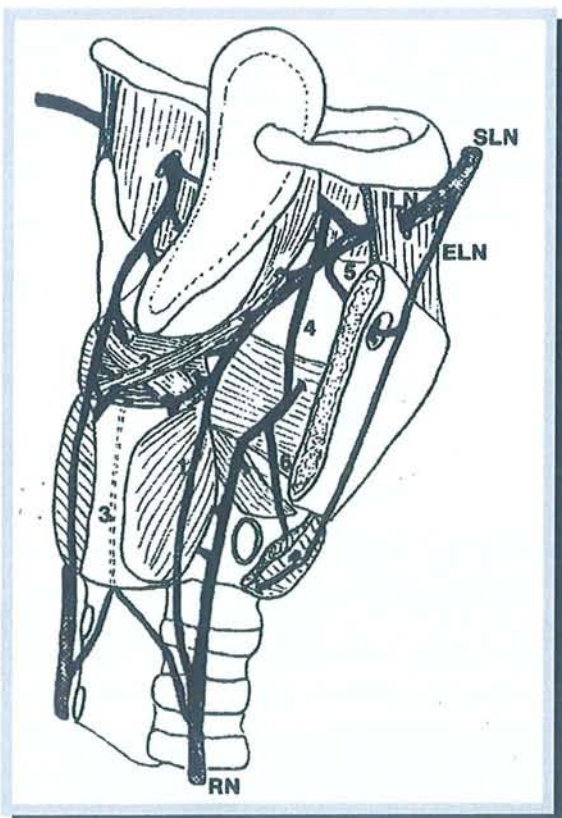
La fonction phonatoire du larynx n'a toujours pas d'explication unanimement reconnue [7]. Six théories existent :

- La "théorie myo-élastique" d'EWALD (1898) où la vibration des plis vocaux est considérée comme passive. Les caractéristiques du son émis dépendraient de la pression sous-glottique et de la tension des plis vocaux.
- La "théorie neuro-chronaxique" de HUSSON (1950) où les plis vocaux jouent un rôle actif induit par les nerfs moteurs récurrents laryngés.
- La "théorie muco-ondulatoire" de PERELLO et "myo-élastique complétées" de van den BERG et VALLENCIEN où la muqueuse laryngée prend une place importante.
- La "théorie impulsionnelle" de CORNUT et LAFON (1952) où le son laryngé est constitué d'une série de bolus d'air sortant de la glotte de façon rythmique.
- La "théorie neuro-oscillatoire" de Mac LEOLD et SYLVESTRE (1968) où, reprenant celle d'HUSSON, la vibration du pli vocal résulte directement de l'activité du muscle vocal.
- La "théorie oscillo-impédancielle" de DEJONCKERE (1981) où, reprenant celle d'EWALD et celle de CORNUT et LAFON, le larynx est analysé comme un oscillateur complexe à faible amortissement.



d'après NETTER. Atlas d'anatomie humaine. Ed. Novartis. 1997

NERFS DU LARYNX



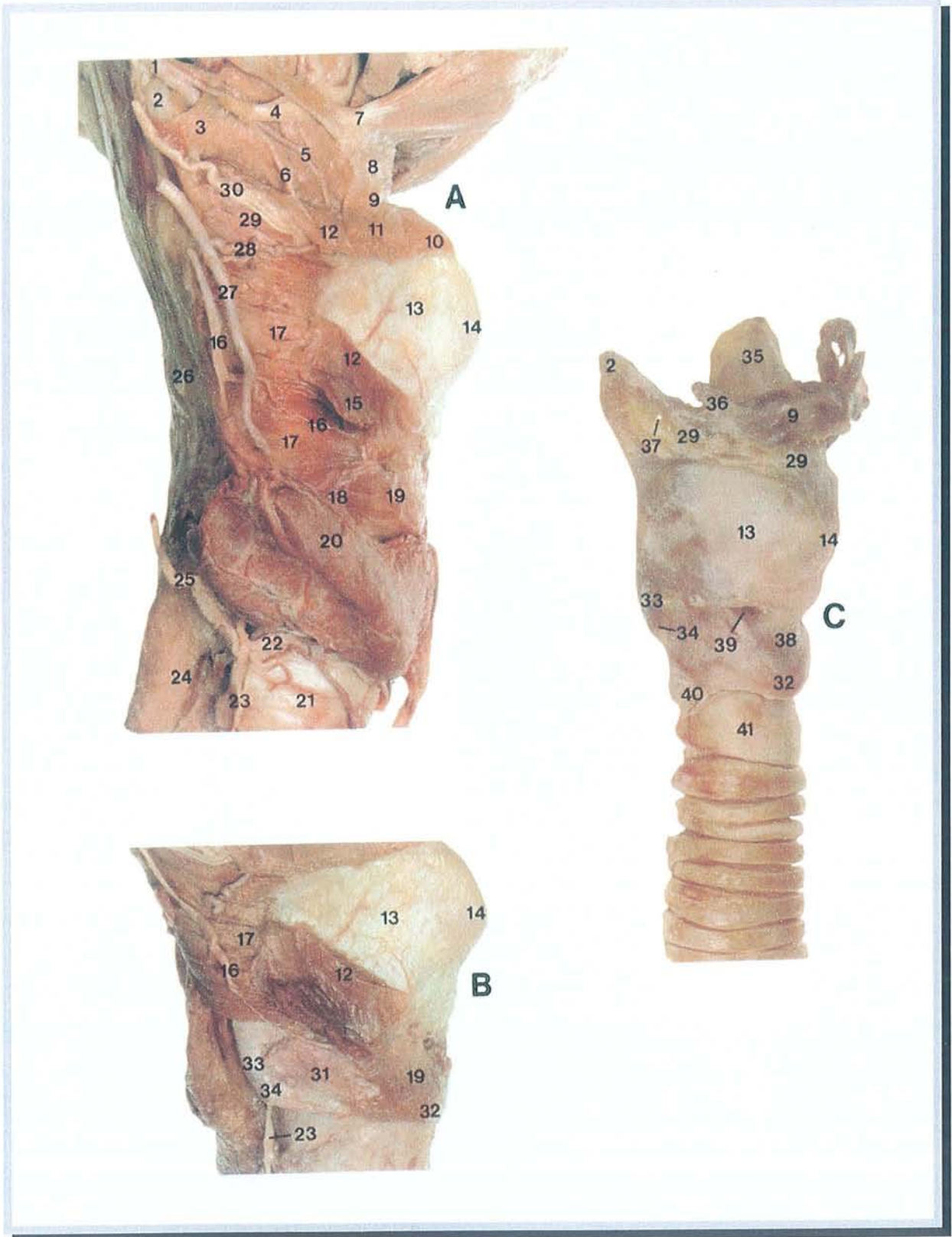
Légende :

- SLN : Superior Laryngeal Nerve
= nerf laryngé supérieur
- ILN : Internal Laryngeal Nerve
= branche interne du nerf laryngé supérieur
- ELN : External Laryngeal Nerve
= branche externe du nerf laryngé supérieur
- RN : Recurrent Nerve
= nerf récurrent = nerf laryngé inférieur

1. Anastomose de Galen
2. Plexus aryténoïd profond
3. Anastomose cricoïdienne
4. Anastomose thyro-aryténoïdienne
5. Anastomose thyroïdienne
6. Anastomose crico-thyroïdienne

d'après [85] SANUDO. Laryngoscope 1999;109:984

ANASTOMOSES NERVEUSES DU LARYNX



d'après MAC MINN. A colour atlas of head and neck anatomy

DISSECTION ANATOMIQUE – LARYNX 1

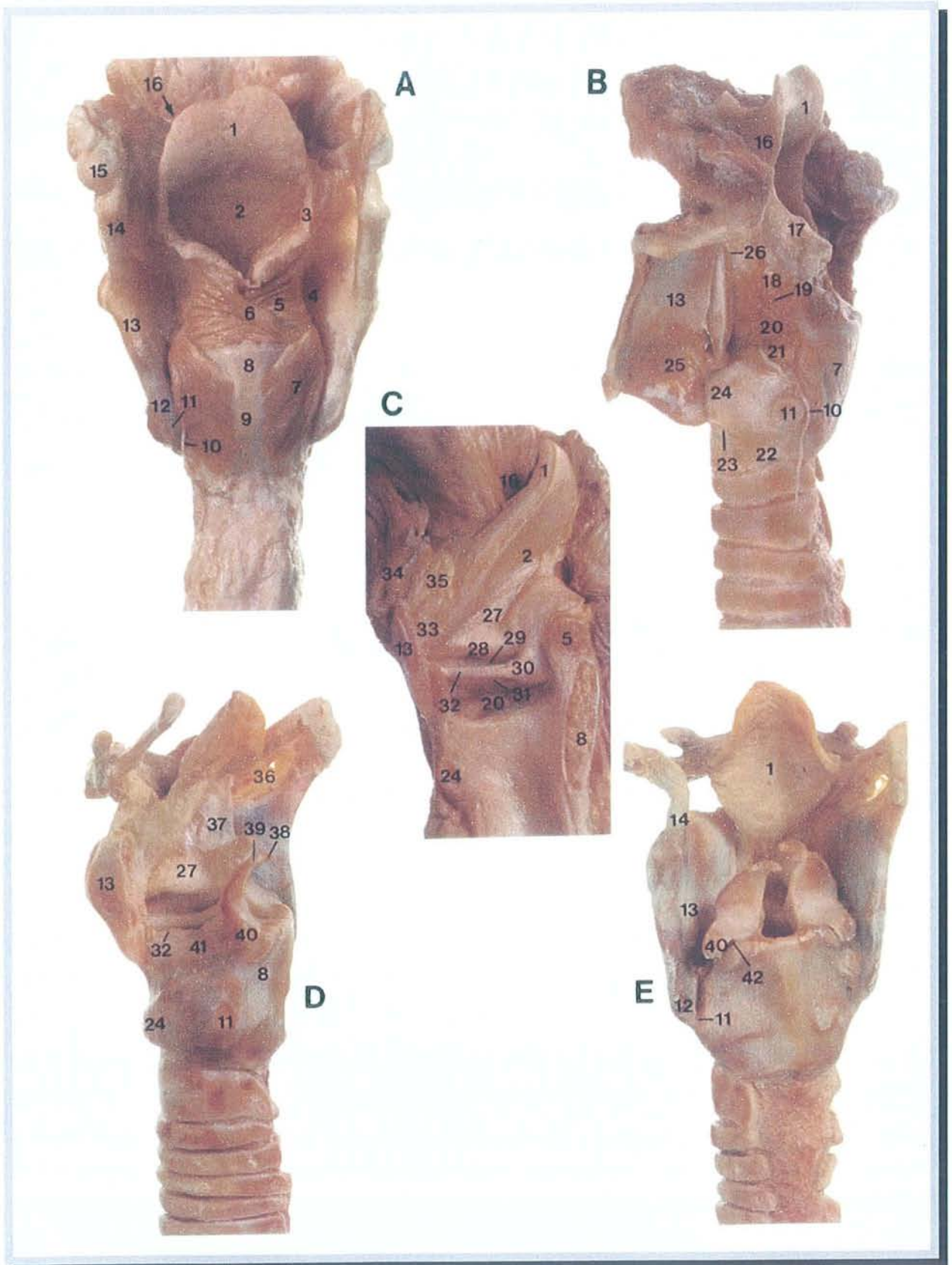
Légende de la "dissection anatomique – larynx 1" :

A : vue latérale droite avec lobe thyroïdien en place

B : vue latérale droite après ablation du lobe thyroïdien

C : vue antero-latérale après ablation des muscles

- | | |
|---|---|
| 1. artère linguale | 23. nerf récurrent |
| 2. grande corne de l'os hyoïde | 24. œsophage |
| 3. muscle hyo-glosse | 25. artère thyroïdienne inférieure |
| 4. XIIème nerf crânien | 26. mur pharyngé postérieur |
| 5. artère supra-hyoïdienne | 27. artère thyroïdienne supérieure |
| 6. rameau nerveux | 28. artère laryngée supérieure |
| 7. tendon intermédiaire du digastrique | 29. membrane thyro-hyoïdienne |
| 8. insertion du tendon du digastrique | 30. branche interne du nerf laryngé supérieur |
| 9. corps de l'os hyoïde | 31. muscle crico-thyroïdien |
| 10. muscle sterno-hyoïdien | 32. cartilage cricoïde |
| 11. partie supérieure du muscle omo-hyoïdien | 33. corne inférieure du cartilage thyroïde |
| 12. muscle thyro-hyoïdien | 34. articulation crico-thyroïdienne |
| 13. aile du cartilage thyroïde | 35. épiglotte |
| 14. proéminence laryngée | 36. petite corne de l'os hyoïde |
| 15. muscle sterno-thyroïdien | 37. orifice de l'artère laryngée supérieure |
| 16. branche externe du nerf laryngé supérieur | 38. partie centrale de la membrane crico-thyroïdienne |
| 17. constricteur inférieur du pharynx | 39. partie latérale de la membrane crico-thyroïdienne |
| 18. bande tendineuse | 40. ligament crico-trachéal |
| 19. muscle crico-thyroïdien | 41. premier anneau trachéal (anormalement large ici) |
| 20. glande thyroïde | |
| 21. trachée | |
| 22. artère laryngée inférieure | |



d'après MAC MINN. A colour atlas of head and neck anatomy

DISSECTION ANATOMIQUE – LARYNX 2

Légende de la "dissection anatomique – larynx 2" :

A : vue postérieure

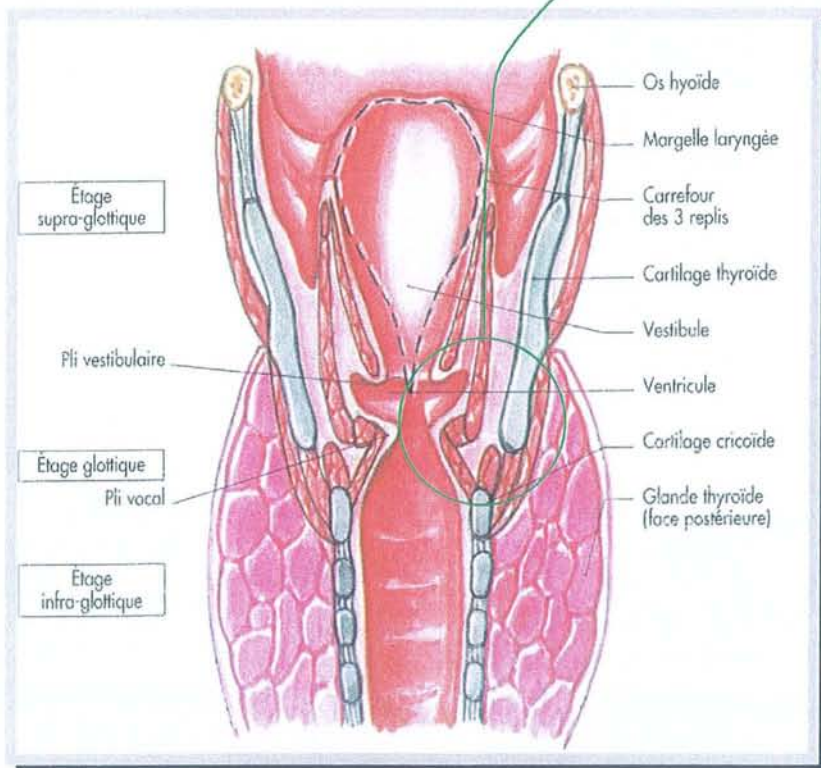
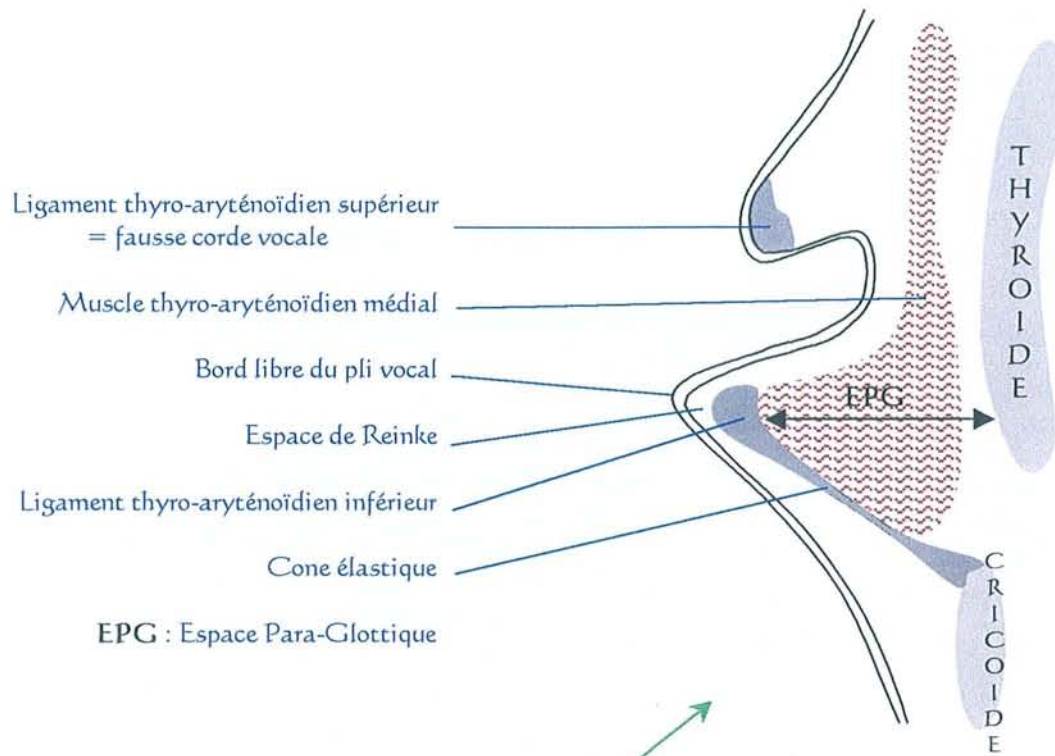
B : vue latérale gauche

C : vue interne de la moitié droite

D : vue latérale gauche après résection de l'aile thyroïdienne gauche

E : vue postérieure après ablation des muscles

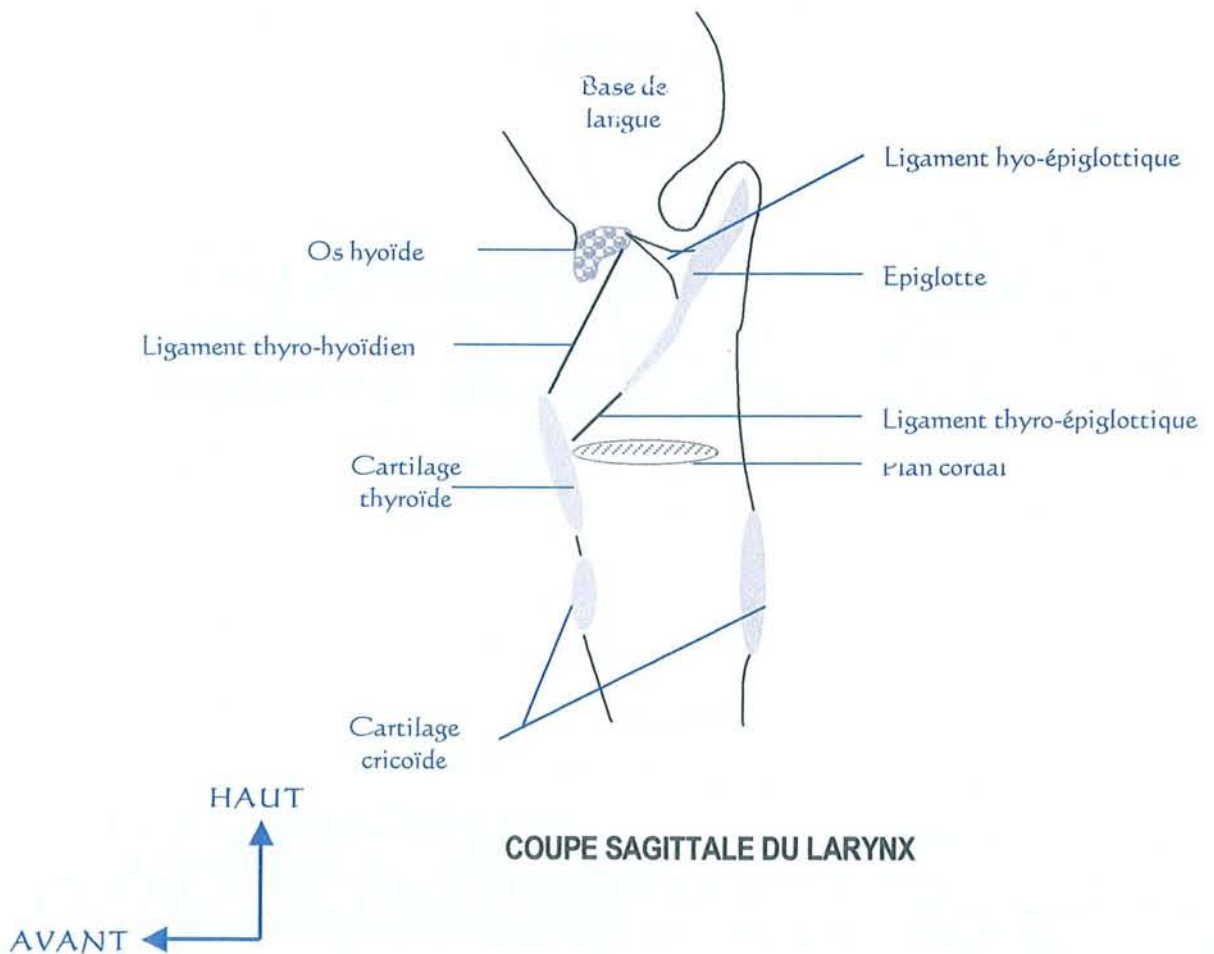
- | | |
|--|---|
| 1. épiglote | 21. muscle crico-aryténoïdien latéral |
| 2. vestibule laryngé | 22. premier anneau trachéal |
| 3. repli ary-épiglottique | 23. ligament crico-trachéal |
| 4. sinus piriforme | 24. cartilage cricoïde |
| 5. muscle aryténoïdien transverse | 25. muscle crico-thyroïde |
| 6. muscle aryténoïdien oblique | 26. branche externe du nerf laryngé supérieur |
| 7. muscle crico-aryténoïdien postérieur | 27. vestibule |
| 8. cartilage cricoïde | 28. bande ventriculaire |
| 9. zone d'attache du tendon oesophagien | 29. ventricule |
| 10. nerf récurrent | 30. apophyse vocale du cartilage aryténoïde |
| 11. articulation crico-thyroïdienne | 31. muscle thyro-aryténoïdien |
| 12. corne inférieure du cartilage thyroïde | 32. ligament vocal |
| 13. aile thyroïdienne | 33. ligament thyro-épiglottique |
| 14. corne supérieure du cartilage thyroïde | 34. corps de l'os hyoïde |
| 15. grande corne de l'os hyoïde | 35. ligament hyo-épiglottique |
| 16. vallécule | 36. membrane thyro-hyoïdienne |
| 17. muscle ary-épiglottique | 37. membrane quadrangulaire |
| 18. muscle thyro-épiglottique | 38. cartilage cunéiforme |
| 19. muscle thyro-aryténoïdien supérieur | 39. cartilage corniculé |
| 20. muscle thyro-aryténoïdien | 40. apophyse musculaire du cartilage aryténoïde |
| | 41. ligament crico-thyroïdien |
| | 42. articulation crico-aryténoïdienne |




d'après BONFILS, CHEVALLIER. Anatomie ORL. Médecine-Science Flammarion. 1998

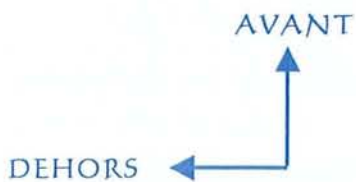

COUPE FRONTALE DU LARYNX

Nous vous présentons maintenant nos plans de coupes personnels que nous utiliserons lorsque nous verrons les indications des interventions chirurgicales de la partie : *"Historique et description des différents types de traitements chirurgicaux validés avec leurs indications"*.

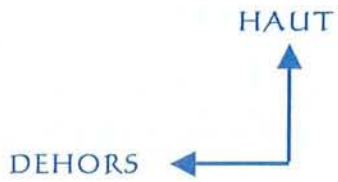
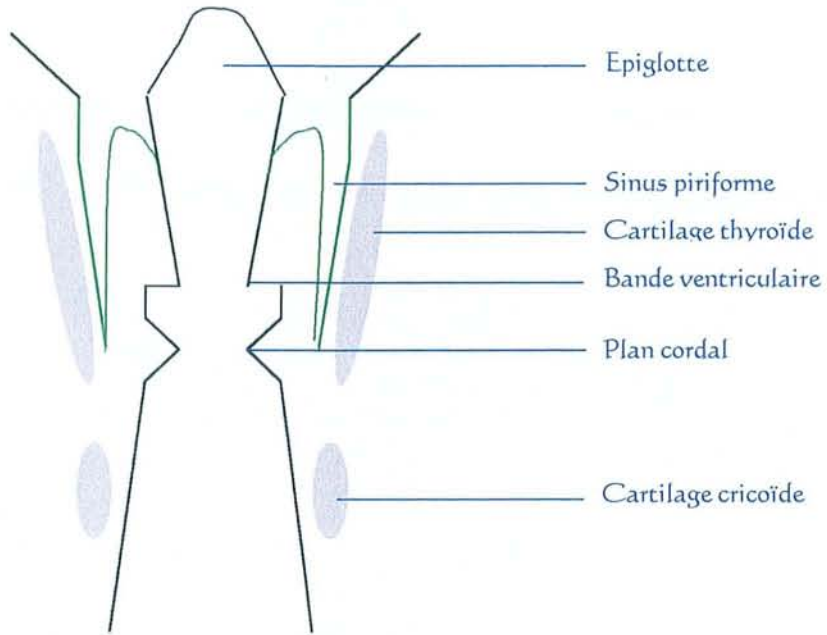




VUE SUPERIEURE DU LARYNX



COUPE HORIZONTALE PASSANT PAR LES SINUS PIRIFORMES



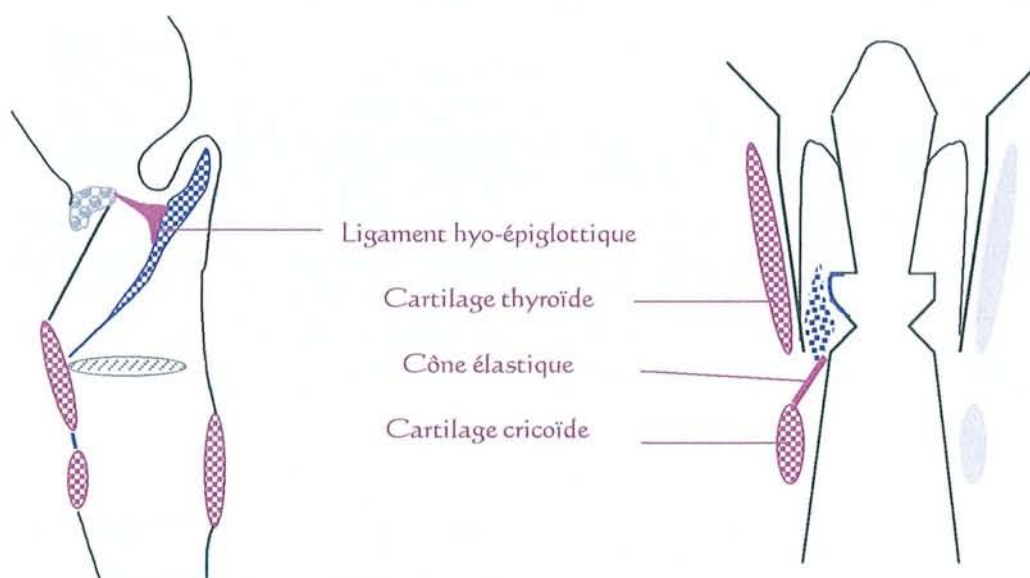
COUPE FRONTALE DE L'HYPOPHARYNGO-LARYNX

III. BARRIÈRES ANATOMIQUES ET POINTS DE FAIBLESSE VIS-À-VIS DE L'EXTENSION TUMORALE

Les barrières anatomiques et les points de faiblesses sont étudiés par l'examen clinique en consultation, la pan-endoscopie et les examens radiologiques TDM, IRM.

Les indications thérapeutiques découlent des points de force et de faiblesse à l'extension tumorale. Il faut considérer l'extension extra et intra-laryngée.

1. Barrières anatomiques (représentées en bordeaux)



1.1. Extension extra-laryngée

- les cartilages thyroïde et cricoïde constituent une barrière anatomique efficace à l'extension extra-laryngée. Par contre, une transformation osseuse du cartilage a lieu en vieillissant. C'est la perméabilité vasculaire de ce nouvel os qui est une zone de faiblesse. Les zones les plus fréquemment concernées par cette transformation sont : la

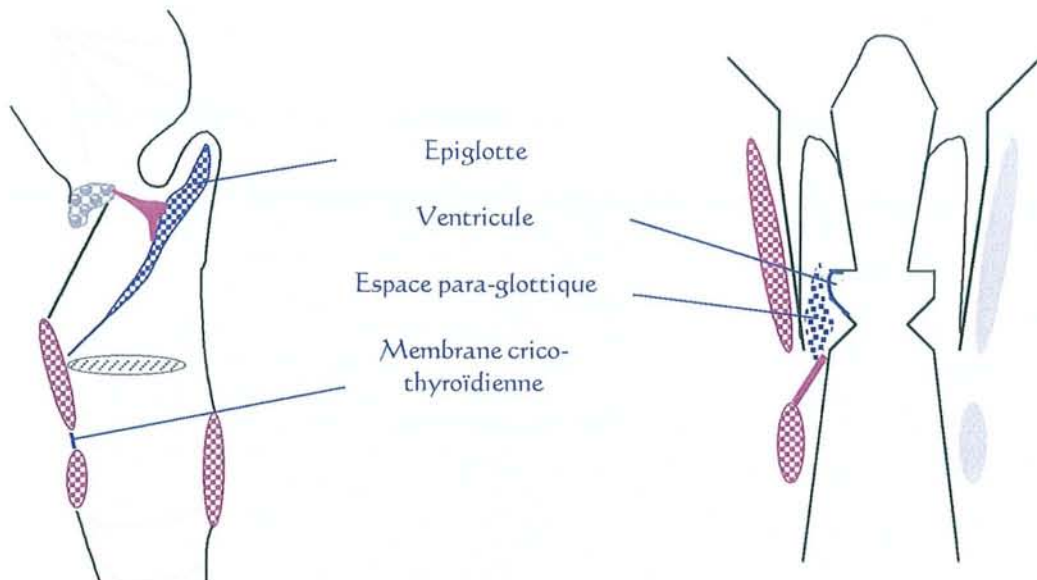
commissure antérieure, les ventricules et le bord inférieur du cartilage thyroïde.

- la membrane hyo-épiglottique qui correspond au toit de la loge Hyo-Thyro-Epiglottique (loge HTE) limite l'extension venant ou partant vers les vallécules. Une tumeur de la vallécule s'étendra donc en superficie au début de son évolution.

1.2. Extension intra-laryngée

Seule la membrane crico-vocale, appelée **cône élastique**, est une barrière anatomique vers l'étage sous-glottique. Cette structure part du bord inférieur du ligament vocal et s'insère à la partie supérieure du cartilage cricoïde.

2. Points de faiblesse (représentés en violet)



2.1. Extension extra-laryngée

- la membrane crico-thyroïdienne est fragile et, de plus, traversée par le pédicule laryngé antéro-inférieur,
- la commissure antérieure car il n'y a pas de périchondre interne, de plus la métaplasie osseuse est fréquente,
- le ventricule.

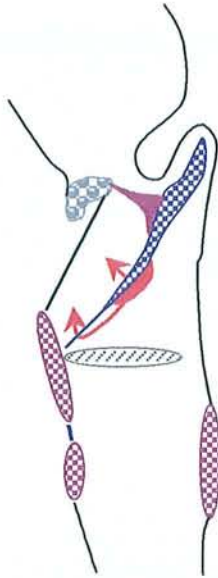2.2. Extension intra-laryngée

- l'épiglotte (par des orifices cribriformes) vers la loge HTE,
- l'espace paraglottique est une véritable voie d'extension vers le bas des cancers sus-glottiques,
- le ligament thyro-épiglottique : du pied épiglotte vers la loge HTE,
- l'existence d'une laryngocèle est, non seulement, un point de faiblesse mais aussi une localisation cachée de développement tumoral.

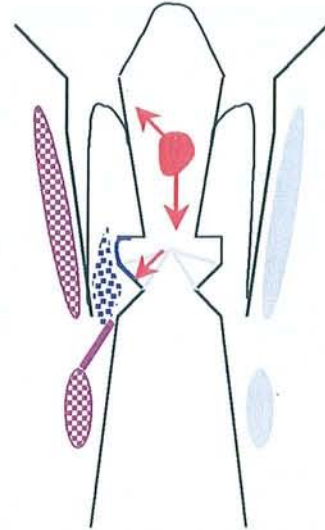
3. Extension tumorale en fonction du point de départ

3.1. Point de départ **vestibulaire**

- Epiglote sous-hyoïdienne :



- . en surface :
 - > bande ventriculaire
 - > repli ary-épiglottique
- . en profondeur à la loge HTE :
 - > par transfixation de l'épiglote
 - > par désinsertion en bas du ligament thyro-épiglottique



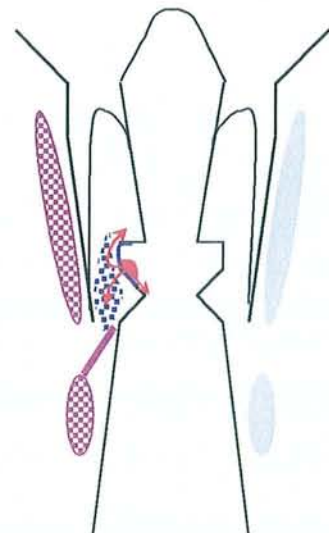
- Bande ventriculaire

C'est une localisation rarement isolée. L'extension se fait en surface vers l'épiglotte.

- Plancher du ventricule de Morgani

- . Extension vers le haut :
 - > en suivant le trajet du ventricule +/- laryngocèle
 - > en profondeur (diagnostique tardif)

- . Extension vers le bas :
 - > en superficie
 - > en profondeur par l'espace para-glottique



3.2. Point de départ **glottique**

- Bord libre de la corde vocale

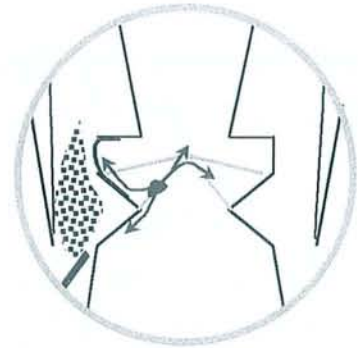
. Extension en superficie :

---> avant, tournant ou non sur la corde vocale opposée sans envahir en profondeur la commissure antérieure

---> arrière touchant l'apophyse vocale. Le cartilage aryénoïde est rarement envahi

---> haut sur le plancher du ventricule

---> bas en surface seulement car le cône élastique est une barrière efficace en profondeur



. Extension en profondeur vers l'espace para-glottique :

- par destruction du ligament vocal
- par infiltration du plancher ventriculaire
- par infiltration de la région sous-glottique après envahissement du cône élastique

Un envahissement du cartilage thyroïde peut exister sans infiltration importante de l'espace para-glottique et donc sans fixation cordale. Ceci est expliqué par la présence de faisceaux de collagène tendus entre le muscle vocal et le péri-chondre thyroïdien interne. YEAGER [111] et HARRISON [44] ont montré la possibilité d'extension tumorale le long de ces faisceaux de collagène.

▪ Cancers nés de la commissure antérieure

La commissure antérieure est un carrefour à la jonction des trois étages laryngés et des deux hémilarynx. L'extension est donc grave et possible dans toutes les directions.

. Extension en superficie :

Elle se fait classiquement vers le bas ou le haut.

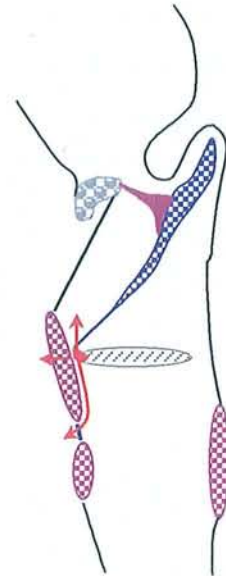
. Extension en profondeur :

---> avant, transfixiant le cartilage thyroïde fragilisé par la métaplasie osseuse

---> haut dans la loge HTE

---> bas à travers de la membrane crico-thyroïdienne

--> latéralement dans l'espace paraglottique



3.3. Point de départ **sous-glottique**

Ce cas de figure est rare et défavorable, l'extension se fait en sous-muqueux vers la trachée.

3.4. Point de départ de la **margelle laryngée**

- Epiglotte sus-hyoïdienne

Dans 2/3 des cas l'extension se fait vers le bas.

Dans 1/3 des cas l'extension se fait à travers le cartilage épiglottique (face endolaryngée --- > face linguale)

- Margelle latérale

L'extension superficielle peut se faire dans toutes les directions y compris vers le repli pharyngo-épiglottique jusqu'au pilier postérieur amygdalien.

L'extension profonde au niveau des trois replis va aboutir à un envahissement du mur pharyngo-laryngé et de l'espace paraglottique.

- Margelle postérieure (sommet des aryténoïdes)

L'extension superficielle peut se faire vers l'avant sur le repli ary-épiglottique, vers la région rétro-crico-aryténoïdienne ou vers la paroi interne du sinus piriforme.

L'extension profonde peut envahir le cartilage arytenoïdien lui-même. L'atteinte de l'articulation crico-aryténoïdienne entraîne une arthrite néoplasique crico-aryténoïdienne.

IV. CLASSIFICATION "TNM" DES CARCINOMES [45]

La dernière version de la classification TNM selon l'U.I.C.C. (Union Internationale Contre le Cancer) date de 1997.

Cette classification, qui vise à décrire l'extension du cancer, est basée sur trois éléments :

- T : la tumeur primitive
- N : statut ganglionnaire métastatique régional
- M : statut de métastase à distance

Le but de cette classification est de quantifier une atteinte cancéreuse, de pouvoir comparer des patients entre eux et de savoir de quoi l'on parle.

Il convient de définir le système TNM en tenant compte des éléments cliniques et radiologiques, notamment scannographiques. En ajoutant un "p" devant la lettre clef, on précise que le résultat anatomopathologique a été pris en compte (pT, pN, pM).

Les auteurs publiant aux USA se réfèrent souvent à la classification TNM de l'A.J.C. (American Joint Committee for Cancer). Celle-ci est identique à celle de l'U.I.C.C. en ce qui concerne le "T" mais pas pour le "N". Elle introduit surtout la notion de "stades" qui est pronostique.

Nous ne définirons pas ces "stades" car nous ne les utilisons pas dans cette thèse.

La classification TNM est la suivante. (Les grands changements de la version TNM U.I.C.C. 1997 sont notés en bleu) :

HYPOPHARYNX	
T1	une seule sous-localisation de l'hypopharynx envahie (région rétro-crico-aryténoïdienne, sinus piriforme, paroi postérieure) et ≤ 2 cm dans sa plus grande dimension et sans fixation de l'hémilarynx
T2	plus d'une sous-localisation de l'hypopharynx envahie ou sites adjacents envahis (larynx, oropharynx, bouche œsophage) ou dimension la plus grande : $2\text{ cm} \leq T \leq 4\text{ cm}$ et sans fixation de l'hémilarynx
T3	dimension la plus grande $> 4\text{ cm}$ ou hémilarynx fixé
T4	structures voisines envahies (cartilage, tissus mou du cou)

LARYNX SUS-GLOTTIQUE	
T1	une seule sous-localisation de l'étage sus-glottique envahie (épiglotte sus-hyoïdienne, repli ary-épiglottique, cartilage aryténoïde, bandes ventriculaires, cavités ventriculaires) et mobilité normale des cordes vocales
T2	plus d'une sous-localisation de l'étage sus-glottique envahie ou envahissement de l'étage glottique ou envahissement d'un site adjacent : muqueuse base de langue, vallécule ou paroi médiane d'un sinus piriforme et absence de fixation de l'hémilarynx (une hypo-mobilité est tolérée)
T3	une corde vocale fixée ou sites adjacents envahis (rétrocricoïde, préépiglottique)
T4	envahissement du cartilage thyroïde ou envahissement des parties molles du cou ou la glande thyroïde ou l'œsophage

LARYNX GLOTTIQUE	
T1	tumeur limitée à une ou deux cordes vocales (pouvant envahir la commissure antérieure ou postérieure) et mobilité normale des cordes vocales
T1a	tumeur limitée à une corde vocale
T1b	tumeur envahissant les deux cordes vocales
T2	tumeur étendue à l'étage sus-glottique ou tumeur étendue à l'étage sous-glottique ou mobilité diminuée de la corde vocale
T3	une corde vocale fixée
T4	envahissement du cartilage thyroïde ou cricoïde ou envahissement des structures extra-laryngées (parties molles du cou ou la glande thyroïde ou l'œsophage ou le pharynx)

LARYNX SOUS-GLOTTIQUE	
T1	tumeur limitée à l'étage sous-glottique
T2	tumeur étendue au plan glottique avec mobilité normale ou diminuée
T3	tumeur limitée au larynx avec fixation d'une corde vocale
T4	envahissement du cartilage thyroïde ou cricoïde ou envahissement des structures extra-laryngées (parties molles du cou ou la glande thyroïde ou l'œsophage ou le pharynx)

ADENOPATHIES	
<i>celles situées sur la ligne médiane sont considérées comme homolatérales</i>	
N0	pas d'adénopathies régionales
N1	unique unilatérale du côté tumoral et ≤ 3 cm dans sa plus grande dimension
N2a	unique homolatérale
N2b	3 cm < grand diamètre ≤ 6 cm multiples homolatérales
N2c	bilatérales ou controlatérales
N3	> 6 cm dans la plus grande dimension

Autres abréviations :

Tx : renseignements insuffisants pour classer la tumeur primitive

T0 : pas de tumeur primitive

Tis : carcinome non invasif (= in situ)

Nx : les adénopathies régionales ne peuvent être évaluées

V. ANATOMOPATHOLOGIE [58]

1. Carcinomes épidermoïdes invasifs

Cette classe correspond à la très grande majorité (90 %) des cancers des régions hypopharyngo-laryngées. Ils sont aussi appelés carcinomes malpighiens. La majorité est bien ou peu différenciée.

2. Carcinomes verruqueux

Leur localisation la plus fréquente est la glotte. Ils représentent 2 % des cancers des régions hypopharyngo-laryngées. Macroscopiquement, ces lésions sont extensives. Les biopsies doivent être profondes pour emporter la base de la lésion, sinon le diagnostic sera faussement rassurant (épithélium d'aspect bénin avec aspect de kératose et de papillomatose). Le carcinome laryngé verruqueux ne donnerait pas de métastases sauf après radiothérapie. Son traitement est chirurgical. Attention, un carcinome verruqueux peut se transformer en carcinome squameux et donc donner des métastases.

3. Carcinomes à cellules fusiformes

Ces tumeurs sont polypoïdes dans la grande majorité des cas. Elles siègent à 72 % au niveau de la glotte, à 12 % au niveau de la région sus-glottique et à 14 % dans l'hypopharynx. Les cellules fusiformes sont des cellules épithéliales malignes modifiées.

4. Tumeurs glandulaires


Cette catégorie est très peu représentée. Les différents types sont : les adénocarcinomes, les carcinomes adénoïdes kystiques, les tumeurs mucoépidermoïdes et les adénomes pléomorphes. Les adénocarcinomes sont le groupe le plus représenté et ils concernent moins de 1 % de toutes les tumeurs malignes du larynx.

5. Pour mémoire : les cancers très rares

- carcinomes à cellules géantes
- carcinomes à cellules claires
- fibrosarcomes
- sarcomes ostéogéniques
- tumeurs cartilagineuses
- tumeurs du tissu adipeux
- tumeurs musculaires
- tumeurs vasculaires
- histiocytofibromes malins
- lymphomes
- tumeurs neuroendocrines avec transformation maligne en tumeurs carcinoïdes et en carcinomes anaplasiques à petites cellules
- plasmocytomes (atteignant surtout l'épiglotte)
- métastases d'adénocarcinomes rénaux et de mélanomes cutanés ...

Nous allons maintenant aborder la deuxième partie de la thèse en exposant les nombreux traitements chirurgicaux validés des cancers du larynx et de l'hypopharynx. Nous verrons leurs indications et vous montrerons par nos "schémas types" le tracé des exérèses chirurgicales.

**HISTORIQUE ET DESCRIPTION
DES DIFFERENTS TYPES DE TRAITEMENTS
CHIRURGICAUX VALIDÉS
AVEC LEURS INDICATIONS**



Georges Clemenceau
Library of Congress

"Ce que nous dénommons vérité n'est qu'une élimination d'erreurs."

Clemenceau (Georges), *Aux embuscades de la vie* (Fasquelle)

Plan détaillé

I. Historique

II. Différents types de traitements chirurgicaux valides avec leurs indications

A. Raisonnement global

B. Chirurgie totale de l'hypopharynx et du larynx

1. Pharyngo-laryngectomie totale
2. Pharyngo-laryngectomie totale circulaire
3. Laryngectomie totale à champ étroit
4. Laryngectomie totale élargie

C. Chirurgie partielle

1. Chirurgie partielle hypopharyngo-laryngée

- 1.1. Pharyngectomie partielle verticale par voie latérale : TROTTER
- 1.2. Hémi-laryngo-pharyngectomie supra-cricoïdienne : PAUL ANDRE
- 1.3. Hémi-laryngo-pharyngectomie sus-glottique : ALONSO
- 1.4. Hyo-subglosso-épiglottectomie

2. Chirurgie partielle des cancers de l'endolarynx

2.1. Etage glottique

- 2.1.1. Cordectomie chirurgicale par voie externe
- 2.1.2. Cordectomie bilatérale ou glottectomie extracartilagineuse
- 2.1.3. Laryngectomie fronto-latérale : LEROUX ROBERT
- 2.1.4. Laryngectomie frontale : TUCKER
- 2.1.5. Hémi-glottectomie de GUERRIER ...

2.2. Etage sus-glottique

D. Laryngectomies sub-totales :

Laryngectomies sus-cricoïdiennes + procédé de reconstruction laryngé (C.H.P ; C.H.E.P)

E. Laryngectomie quasi-totale de B.W. PEARSON

F. Traitement endoscopique au laser CO₂ des cancers du larynx

Pour comprendre l'évolution du raisonnement des chirurgiens en fonction des époques, nous allons étudier l'historique et la description des différents types de traitements chirurgicaux validés avec leurs indications. Nous insisterons sur les moyens et les efforts de reconstruction et de réhabilitation vocale.

I. HISTORIQUE [1, 5, 17, 40, 53]

Nous ne développerons pas l'historique avant le XIXème siècle, le cancéreux était considéré comme contagieux.

Dès le milieu du XIXème siècle, deux concepts s'affrontent : la laryngectomie totale et la laryngectomie partielle type cordectomie. Les défenseurs de la cordectomie mettent en avant la morbidité et la mortalité post-opératoire très élevée de la laryngectomie totale. Mais les premiers résultats cancérologiques à moyen terme des laryngectomies partielles sont catastrophiques.

Nous avons relevé quelques dates clefs concernant la laryngectomie totale.

1810, Pierre J. DESSAULT : première description de la laryngectomie totale.

1873 (décembre), Albert BILLROTH : première laryngectomie totale.

1885, Léon LABBE : première laryngectomie totale en France.

G. Schwaab [88] rappelle aux plus jeunes d'entre nous que jusque 1950 ces interventions sont le plus souvent effectuées sous anesthésie locale et que le facteur Rhésus, indispensable pour transfuser, n'est connu qu'en 1940. Ainsi, les saignements et les surinfections sont un grand frein au progrès chirurgical. La laryngectomie totale était réalisée en 3 temps opératoires séparés de 2 à 3 semaines : trachéotomie, exérèse laryngée et création d'un pharyngostome, fermeture du pharyngostome. Ce n'est qu'à la fin des années 40 que certains opérateurs audacieux pratiquent la laryngectomie totale en deux puis un temps.

Les travaux, sur les laryngectomies partielles, des différents auteurs iront tous dans le même sens : pratiquer des exérèses toujours plus larges en préservant les fonctions laryngées. Puis, la nécessité d'un temps de reconstruction, après l'exérèse tumorale, est apparue.

1833, BOWES : première chirurgie d'exérèse d'un cancer du larynx.

Cordectomie par laryngotomie.

1878, BILLROTH : première hémilaryngectomie

1895, MOURE : trachéotomie première suivie d'une thyrotomie (France)

1904, QUENU et SEBILEAU : description de la voie d'abord latérale du pharynx ou pharyngotomie latérale rétro-thyroïdienne

1919, Sir SAINT CLAIR THOMSON : thyrotomie élargie

1922, CHEVALIER-JACKSON : 45 cas de cordectomie avec 80 % de guérison

- 1926, Sir SAINT CLAIR THOMSON : 70 cas de cordectomie avec 75 % de guérison
- 1930, HAUTANT : hémilaryngectomie de Hautant [70]
- 1938, HUET : première laryngectomie partielle horizontale (hyo-thyro-épiglottectomie)
- 1946, ALONSO : laryngectomie horizontale sus-glottique d'Alonso
- 1948, LEROUX ROBERT : laryngectomie fronto-latérale (le cricoïde est totalement laissé en place)
- 1970, J. LABAYLE : crico-hyoïdopexie
- 1974, J. PIQUET : crico-hyoïdo-épiglottopexie
- 1979, Harvey M. TUCKER : laryngectomie frontale antérieure reconstructive. (utilisation d'une épiglottoplastie de glissement)
- 1980, Bruce W. PEARSON : laryngectomie quasi-totale de Pearson [74]

De très nombreux types de résections tumorales ont ainsi été décrits. Les variantes sont innombrables. Les indications et contre-indications de chacune d'entre elles n'ont été précisées que très progressivement en fonction des échecs thérapeutiques cancérologiques. En effet, la validité d'une technique chirurgicale n'est admise qu'au vu de ses résultats au long terme avec des indications et des contre-indications clairement définies.

Une nouvelle technique chirurgicale cherche souvent à décrire un intermédiaire entre deux autres techniques antérieurement validées. Les innombrables échecs du passé doivent nous inciter à une grande prudence dans la validation de nouveaux protocoles.

II. DIFFERENTS TYPES DE TRAITEMENTS CHIRURGICAUX VALIDÉS AVEC LEURS INDICATIONS

A. Raisonnement global classique

- Un T1 de l'étage glottique peut se traiter soit par cordectomie (chirurgicale par voie externe ou par laser endoscopique), soit par radiothérapie externe exclusive.

- Un T2 du larynx ou de l'hypopharynx est à traiter par chirurgie partielle quand c'est possible.

Il ne convient pas de réaliser alors un traitement chimio-radiothérapeutique dans le but de préserver l'organe.

Concernant la fonction respiratoire, la trachéotomie réalisée ne sera maintenue que de façon temporaire. Elle est indispensable le temps que l'œdème post-opératoire se résorbe. Cette trachéotomie provisoire sera maintenue une semaine environ.

Concernant le devenir fonctionnel après une (pharyngo-)laryngectomie partielle, la rééducation de la déglutition est à poursuivre pendant 3 à 5 semaines. La réalisation d'une laryngectomie totale sera nécessaire en cas de persistance de troubles sévères de la déglutition avec fausses routes alimentaires exposant à des pneumopathies de déglutition itératives. Cette totalisation de l'acte chirurgical sera dite d'indication fonctionnelle. elle est nécessaire dans moins de 8 % des cas de chirurgie partielle.

- un T3 du larynx laisse souvent le choix entre un traitement chirurgical suivi de radiothérapie et un traitement conservateur par chimio-radiothérapie.

- un T4 du larynx n'est pas une indication de préservation laryngée à l'Institut Gustave Roussy.

- un T4 de l'hypopharynx peut faire l'objet d'une préservation d'organe.

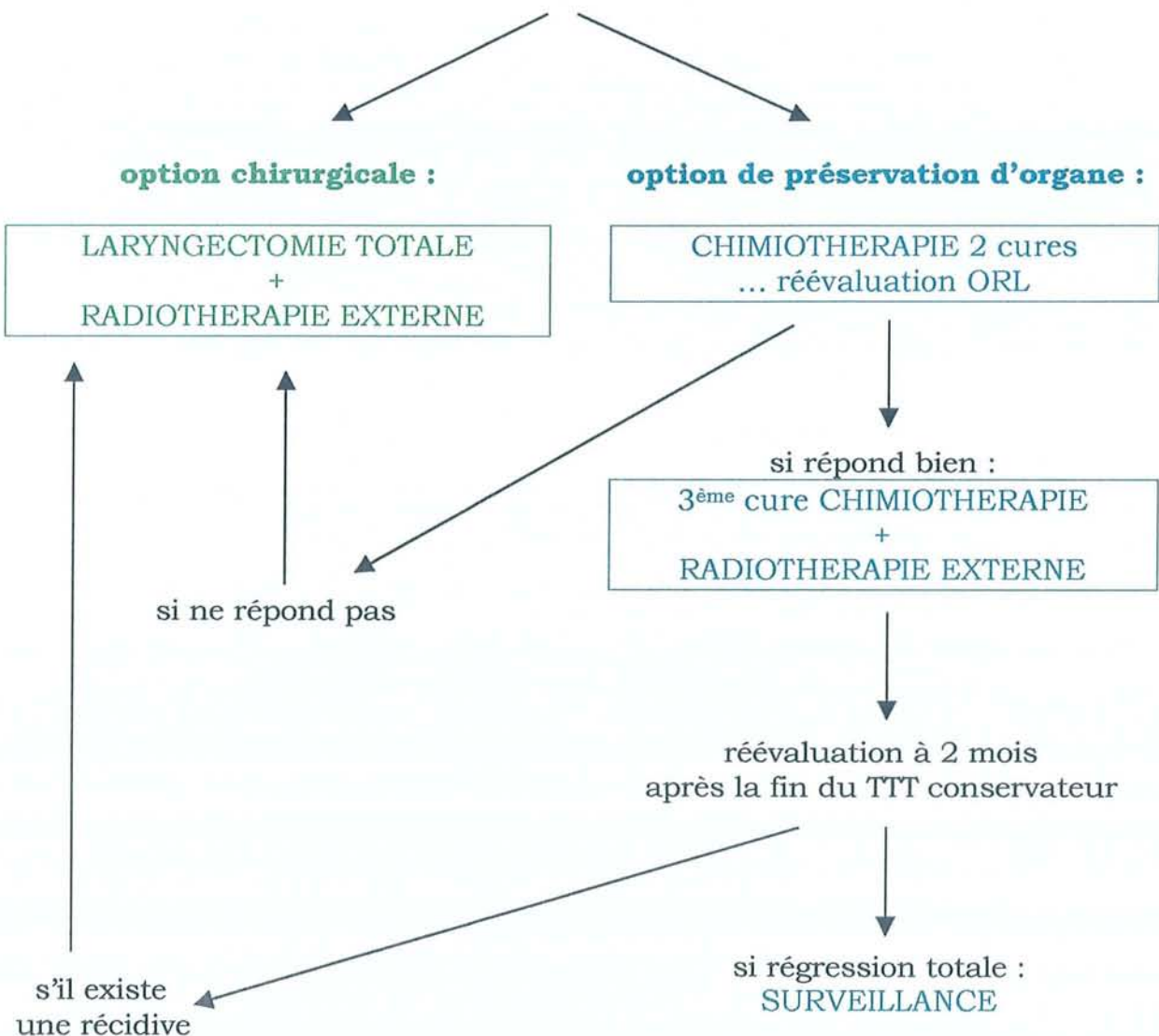
- Pour une atteinte du sinus piriforme, nous parlerons de pharyngo-laryngectomie partielle ou totale.

- Une atteinte bourgeonnante non infiltrante classée T1-T2 de l'hypopharynx laisse la possibilité d'un traitement par radiothérapie externe.

Une laryngectomie totale est classiquement nécessaire dès :

- qu'un hémilarynx est fixé,
- ou que l'envahissement sous-glottique dépasse cinq millimètres,
- ou que la loge Hyo-Thyro-Epiglottique est massivement envahie.

**CHOIX THERAPEUTIQUES pour un CARCINOME T3 LARYNGÉ
ou des T3 et T4 HYPOPHARYNGÉS**



B. Chirurgie totale de l'hypopharynx et du larynx

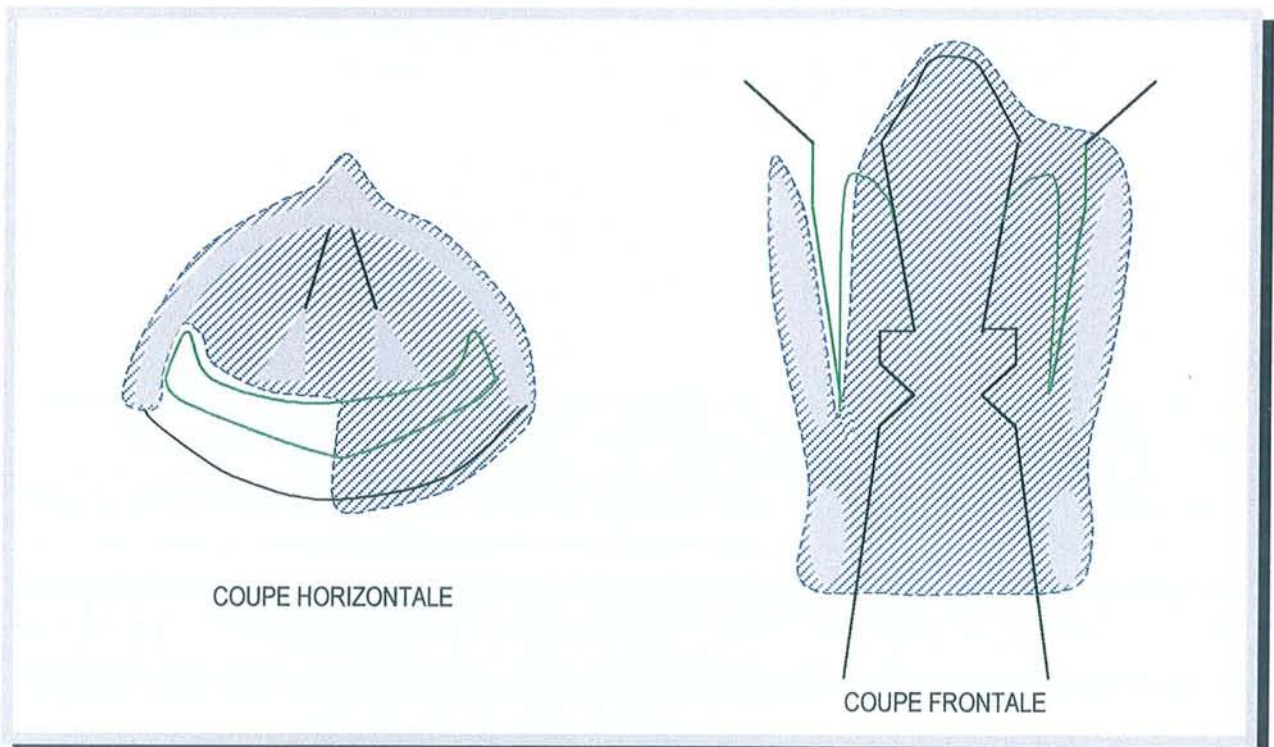
Nous avons supprimé de cette thèse, après les avoir pourtant rédigées, les descriptions techniques des différentes interventions "totales". Ceci afin de ne pas surcharger le travail par des gestes chirurgicaux mis en pratique régulièrement par la plupart des lecteurs.

Nous vous donnons ici juste les indications et les tracés de résection chirurgicales pour pouvoir mieux comparer avec les laryngectomies partielles et les laryngectomies quasi-totales.

1. Pharyngo-laryngectomie totale [39]

Il s'agit en fait d'une "pharyngectomie partielle avec laryngectomie totale". Elle laisse en place la paroi postérieure du pharynx, le sinus piriforme controlatéral et la bouche oesophagienne. La résection peut être étendue aux vallécules, à la base de langue et à la région amygdalienne.

Cette intervention s'adresse à des lésions du sinus piriforme n'atteignant pas la bouche oesophagienne, des lésions de l'angle antérieur du sinus piriforme et à une atteinte du mur pharyngo-laryngé.



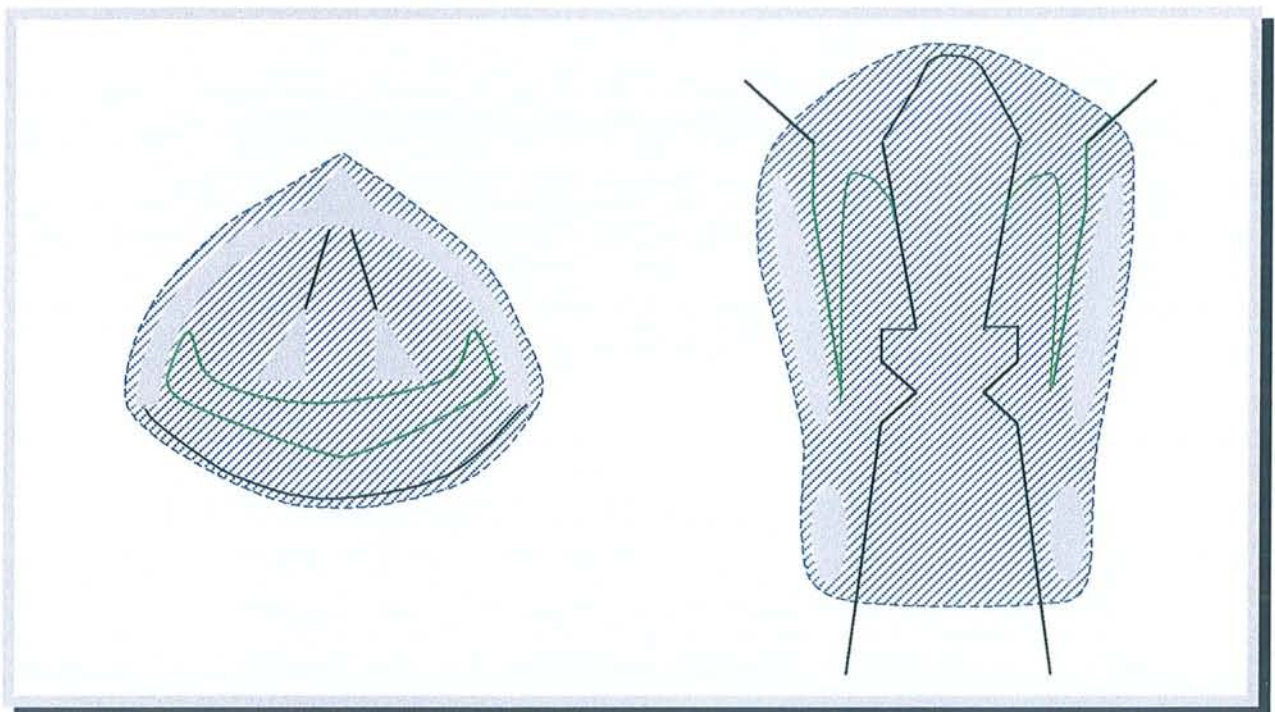
PHARYNGO-LARYGECTOMIE TOTALE (en hachures : la résection chirurgicale)

2. Pharyngo-laryngectomie totale circulaire

Les indications de la pharyngo-laryngectomie totale circulaire sont devenues fréquentes grâce au développement des techniques de reconstruction par lambeaux libres micro-anastomosés.

Les indications sont :

- une atteinte de la bouche oesophagienne,
- une atteinte large de la paroi postérieure de l'hypopharynx,
- une lésion rétrocricoïdienne étendue aux deux sinus piriformes et jouxtant la bouche oesophagienne.

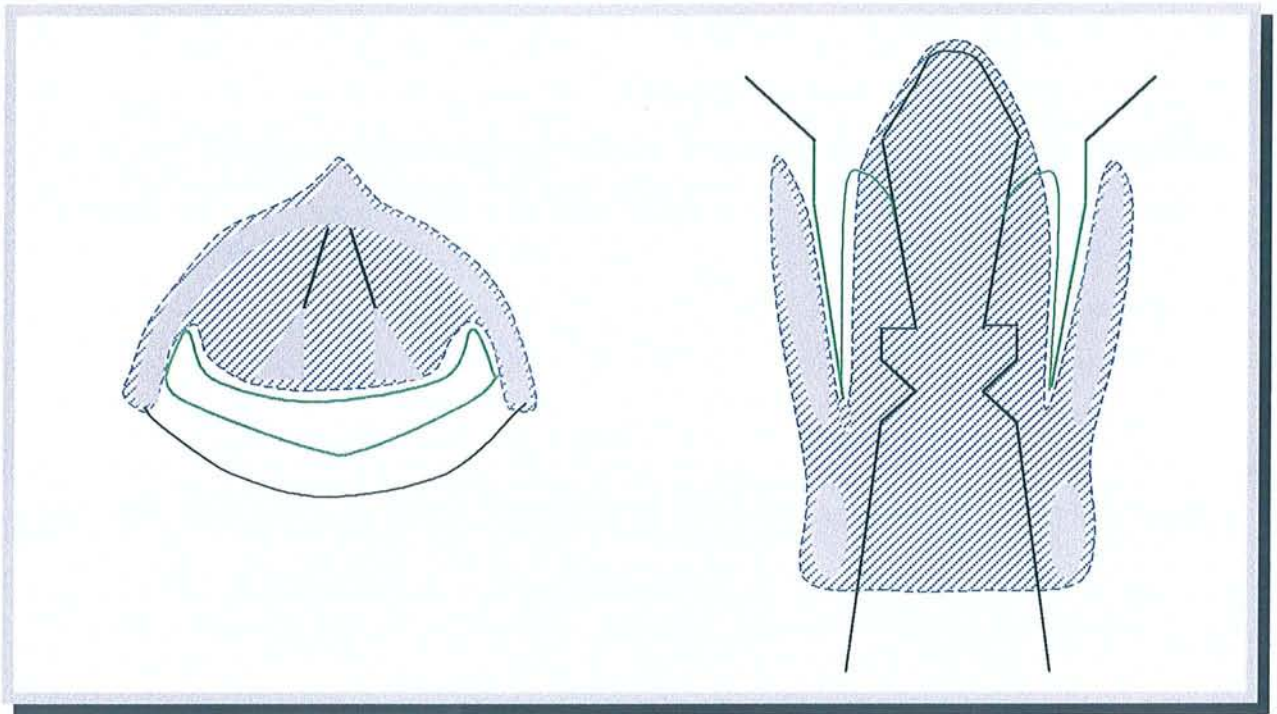


PHARYNGO-LARYGECTOMIE TOTALE CIRCULAIRE

en hachures : la résection chirurgicale

3. Laryngectomie totale à champ étroit

Cette intervention s'adresse, classiquement, à des lésions glottiques fixant la corde vocale et/ou extension glottique de plus de cinq millimètres. Une lésion du vestibule ou de la commissure antérieure implique la réalisation d'une laryngectomie totale élargie.



LARYNGECTOMIE TOTALE

en hachures : la résection chirurgicale

4. Laryngectomies totales élargies

La laryngectomie totale peut être élargie à la demande à :

- la loge Hyo-Thyro-Epiglottique en cas de tumeur vestibulaire l'infiltrant,
- à la base de langue en cas de tumeur vestibulo-épiglottique débordant sur le tiers inférieur de la base de la langue,
- à un lobe de la glande thyroïde et à la loge HTE en cas de tumeur envahissant les trois étages et fixant un hémilarynx,
- au plan cutané en cas de doute de perméation antérieure des cartilages laryngés. Cette intervention est aussi appelé laryngectomie carrée.

C. Chirurgie partielle

La chirurgie partielle du larynx prend une place de plus en plus importante dans la chirurgie des cancers du larynx. La justification anatomo-clinique de cette chirurgie repose sur la notion d'étages laryngés sus et sous-glottiques, d'origine embryologique différente, séparés par une "barrière glottique" au drainage lymphatique faible [9]. Embryologiquement, l'étage sus-glottique a une origine digestive alors que l'étage glotto-sous-glottique possède une origine respiratoire.

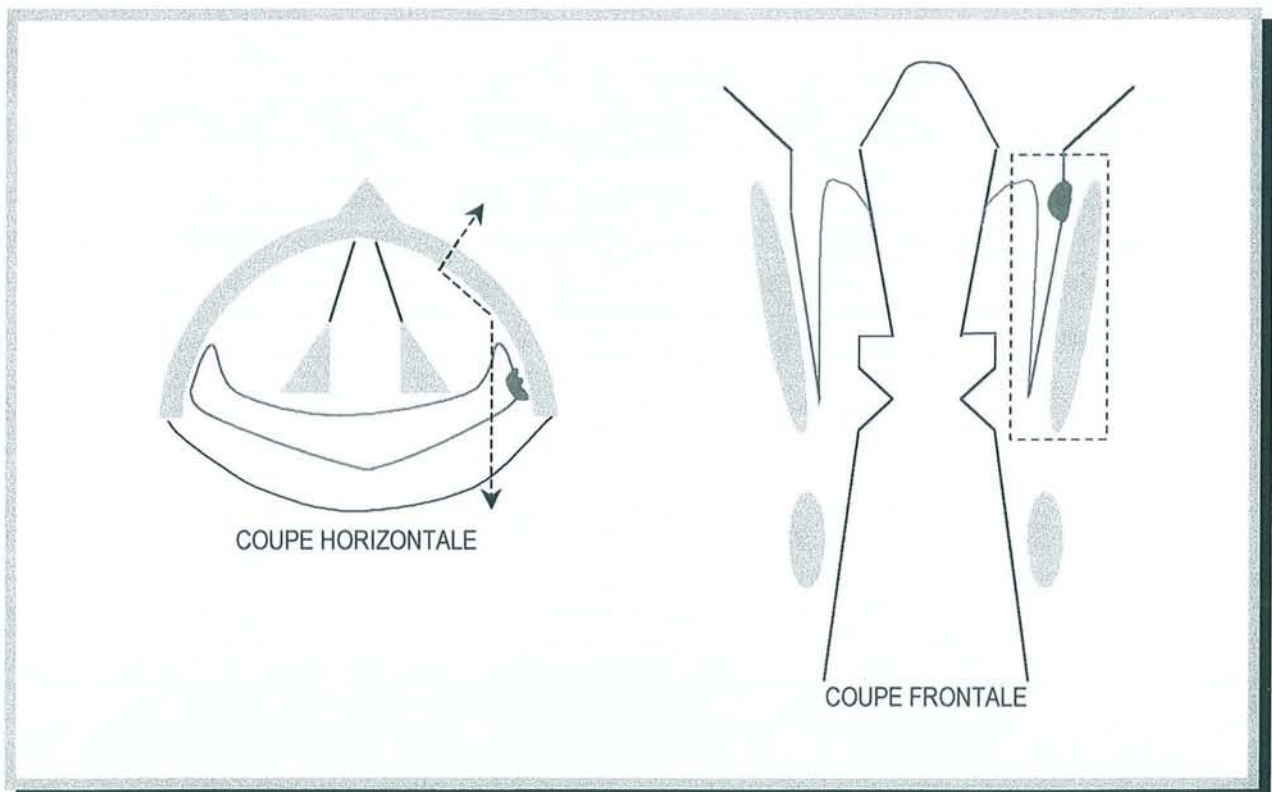
Nous avons déjà décrit le réseau de drainage lymphatique avec ses implications thérapeutiques dans la partie "*Notions fondamentales à l'étude de l'extension tumorale*".

1. Chirurgie partielle hypopharyngo-laryngée

1.1. Pharyngectomie partielle verticale par voie latérale : TROTTER

- Indications : elles sont limitées. [38, 39]

Cette intervention s'adresse à une lésion de petite taille, T1 n'excédant pas un centimètre de diamètre, de la paroi latérale du sinus piriforme membraneux. La lésion doit être à distance de l'angle antérieur (1 à 1,5 cm) et à distance du fond du sinus piriforme ainsi que de la paroi postérieure de l'hypopharynx.



PHARYNGECTOMIE PARTIELLE VERTICALE PAR VOIE LATÉRALE : TROTTER

en rouge : la lésion tumorale
 en pointillé : la résection chirurgicale

- Technique :

Une trachéotomie première est conseillée par sécurité même si elle n'est théoriquement pas nécessaire. Celle-ci sera provisoire. En effet, cette pharyngectomie partielle ne touche pas à la margelle laryngée.

L'évidement ganglionnaire, uni ou bilatéral, est adapté en fonction du nombre et du volume des adénopathies.

Cette intervention consiste en l'ablation en monobloc de la paroi externe et de l'angle antérieur du sinus piriforme avec la grande corne de l'os hyoïde et l'aile thyroïdienne. Le pharynx sera immédiatement reconstruit.

L'aile thyroïdienne, homolatérale à la lésion, est exposée après avoir récliné les muscles sous-hyoïdiens vers le bas. Un lambeau péri-chondral à charnière antérieure est réalisé. Puis, la grande corne de l'os hyoïde est libérée.

Les points importants sont :

- la conservation la plus totale possible du nerf laryngé supérieur,
- la conservation stricte du nerf récurrent,
- la résection ostéo-cartilagineuse économe en fonction de la lésion.

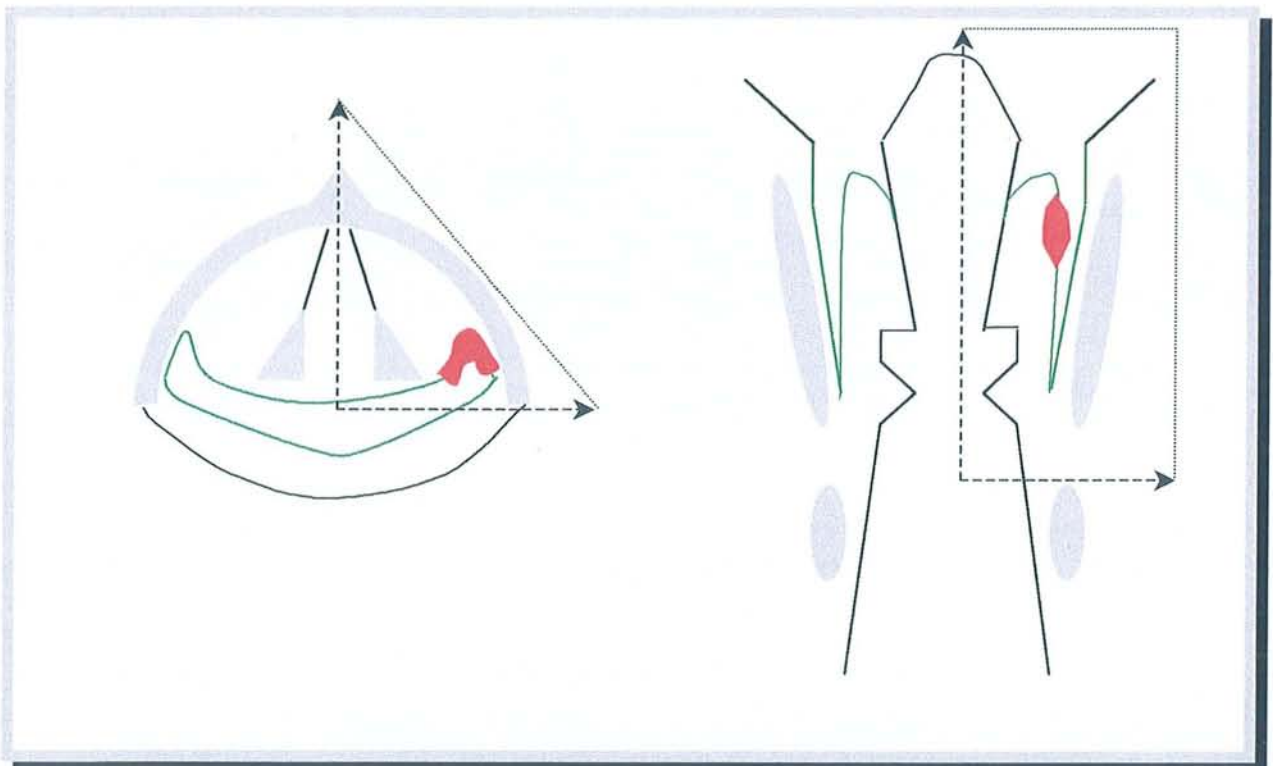
Pour finir, précisons que l'histoire classique est la découverte panendoscopique d'une petite lésion tumorale au cours de la recherche étiologique d'une volumineuse adénopathie latéro-cervicale. Pour Guerrier [38], le statut ganglionnaire ne modifie pas l'indication du geste sur la lésion primitive.

1.2. Hémiaryngo-pharyngectomie supra-cricoïdienne : PAUL ANDRE

- Indications :

Cette intervention s'adresse à des lésions du versant laryngé et de l'angle antérieur du sinus piriforme. La paroi externe de ce sinus peut être ou non envahie. La mobilité des deux cordes vocales doit être conservée, ce qui correspond à des lésions classées T2.

La lésion doit être strictement latérale, en particulier au niveau de la margelle postérieure.



HEMILARYNGO-PHARYNGECTOMIE SUPRA-CRICOÏDIENNE : PAUL ANDRE

en rouge : la lésion tumorale
 en pointillé : la résection chirurgicale

- Technique :

Une trachéotomie première, transitoire, est indispensable.

L'évidement ganglionnaire, uni ou bilatéral, est adapté en fonction du nombre et du volume des adénopathies.

Cette intervention consiste en l'ablation en monobloc d'un hémipharynx et d'un hémilarynx.

Un lambeau musculo-périchondral est ruginé d'arrière en avant jusqu'à la ligne médiane.

En cas d'extension tumorale au repli pharyngo-épiglottique, l'exérèse de la grande corne de l'os hyoïde est réalisée. La membrane crico-thyroïdienne est incisée verticalement, la cisaille crantée est introduite de bas en haut et sectionne franchement le cartilage thyroïde sur la ligne médiane.

L'ablation des lésions se fait sous contrôle de la vue en maintenant les deux hémilarynx par des crochets.

1.3. Hémiaryngo-pharyngectomie sus-glottique : ALONSO

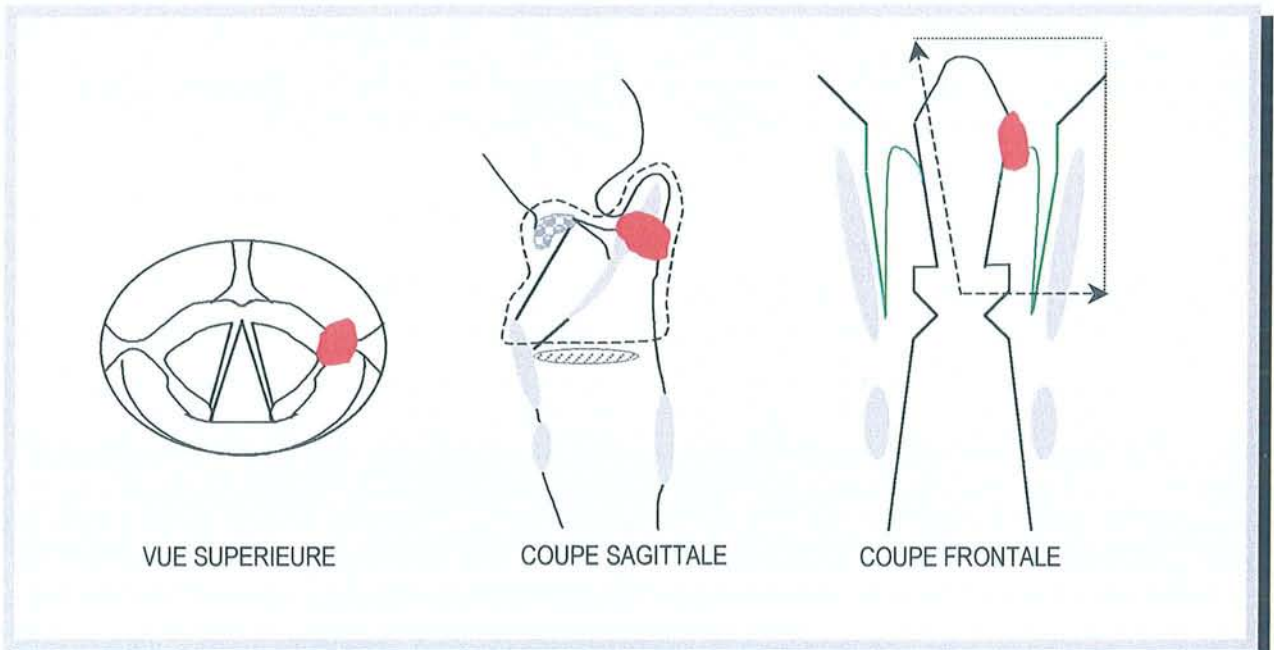
- Indications :

Cette intervention, d'indication fréquente, s'adresse à des lésions de l'angle antérieur du sinus piriforme, du carrefour des trois replis, et par extension, à la margelle laryngée latérale et antérieure.

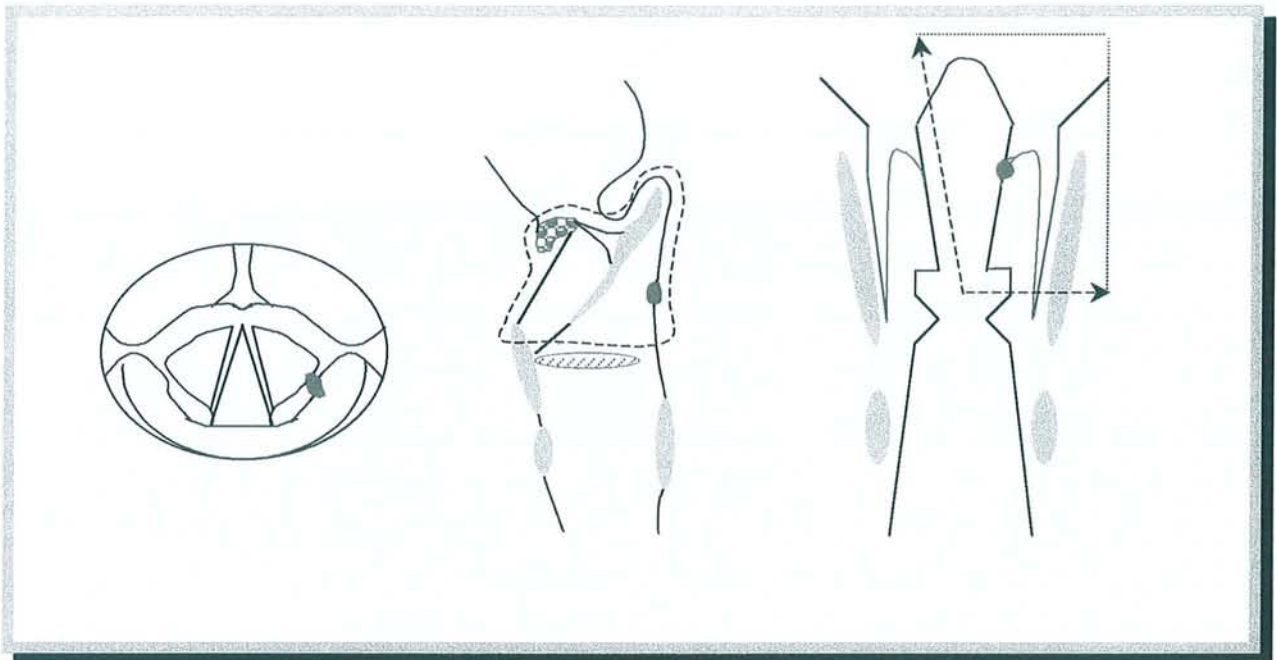
La mobilité des deux cordes vocales doit être conservée, ce qui correspond à des lésions classées T2.

Un T3 par envahissement des tissus pré-épiglottiques et à mobilité cordale normale peut être accepté.

Une atteinte rétro-cricoïdienne muqueuse ou une extension vers le fond du sinus piriforme sont des contre-indications formelles.



en rouge : tumeur du carrefour des trois replis
 en pointillé : la résection chirurgicale



HEMILARYNGO-PHARYNGECTOMIE SUS-GLOTTIQUE : ALONSO

en rouge : tumeur du repli ary-épiglottique
 en pointillé : la résection chirurgicale

- Technique :

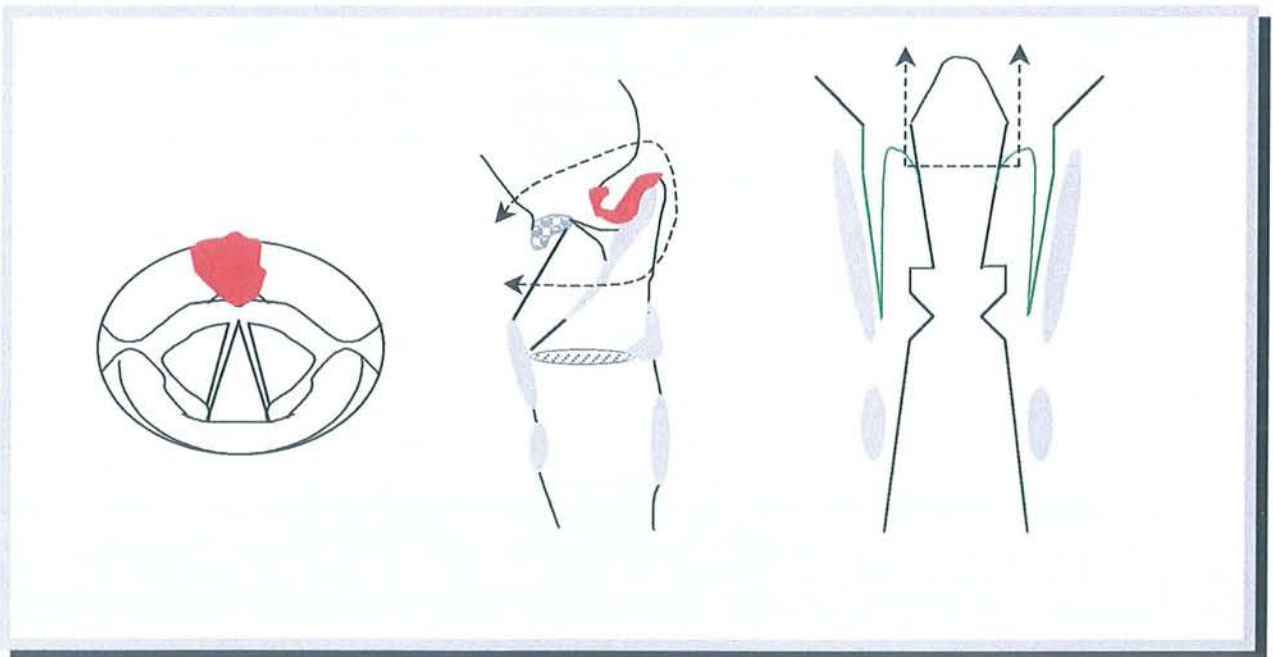
Le principe de cette intervention est le même que pour l'hémilaryngo-pharyngectomie supra-cricoïdienne (Paul Andre), sauf qu'elle conserve l'étage glottique. L'exérèse cartilagineuse est limitée à la moitié supérieure de l'aile thyroïdienne homolatérale. L'abord du larynx se fait par la région valléculaire avec traction épiglottique pour l'exposition.

1.4. Hyo-subglosso-épiglottectomie

- Indications :

Cette intervention s'adresse à une lésion, classée T2, de la face linguale de l'épiglotte et/ou de la vallécule respectant la loge Hyo-Thyro-Epiglottique.

Attention, l'infiltration de la base de langue doit être inférieure à un tiers de cette dernière. En effet, la résection étant toujours plus large, une amputation de plus de la moitié de la base de langue conduirait à réaliser une sub-glosso pharyngo-laryngectomie totale pour cause de troubles très importants de déglutition avec fausses routes alimentaires inévitables et pneumopathies de déglutition. Il ne s'agirait plus d'une chirurgie partielle, mais d'une chirurgie totale de justification fonctionnelle.



HYO-SUBGLOSSO-EPIGLOTTECTOMIE

en rouge : tumeur
 en pointillé : la résection chirurgicale

- Technique :

Une trachéotomie première, transitoire, est indispensable.

L'évidement ganglionnaire bilatéral, est adapté en fonction du nombre et du volume des adénopathies.

Les muscles sus et sous-hyoïdiens sont détachés de l'os hyoïde. Le pédicule vasculo-nerveux laryngé supérieur est conservé. La membrane thyro-hyoïdienne est ouverte horizontalement. Le larynx est ouvert à la partie moyenne de l'épiglotte. Cette dernière est tractée vers le haut. L'os hyoïde doit être totalement libéré. La lésion est soigneusement palpée, sans oublier la base de langue qui doit être profondément réséquée.

La fermeture se fait par rapprochement de l'épiglotte restante vers la base de langue par des points séparés.

2. Chirurgie partielle des cancers de l'endolarynx [79]

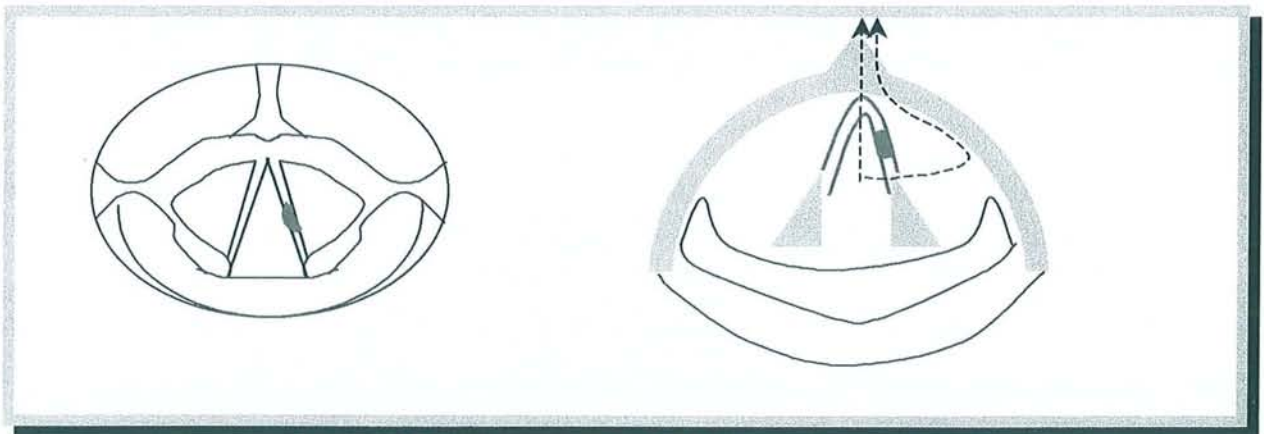
2.1. Etage glottique

Le plan glottique étant très peu lymphophile, l'évidement ganglionnaire n'est pas systématique.

2.1.1. Cordectomie chirurgicale par voie externe

- Indication :

Cette intervention s'adresse à une petite lésion, classée T1, strictement limitée au tiers moyen de la corde vocale. Cette dernière doit être parfaitement mobile. Ni la commissure antérieure, ni l'apophyse vocale ne doivent être atteints. La lésion ne doit pas atteindre, latéralement, le plancher du ventricule.



CORDECTOMIE CHIRURGICALE PAR VOIE EXTERNE

en rouge : la lésion tumorale
 en pointillé : la résection chirurgicale

- Technique :

Une trachéotomie transitoire n'est pas nécessaire dans la grande majorité des cas. Aucun curage ganglionnaire n'est indiqué.

L'incision cutanée est réalisée juste sous la proéminence laryngée (la pomme d'Adam), centrée sur la membrane thyro-cricoïdienne. Elle est le plus souvent horizontale, mais elle peut être verticale selon les équipes. Il ne faut pas décoller le muscle peaucier. Incision de la membrane thyro-cricoïdienne, puis l'abord cartilagineux se fait par thyrotomie médiane. Elle peut être réalisée à la scie électrique ou bien manuellement à la cisaille de Moure. Il faut entrer la pince de bas en haut, soulever puis fermer en une fois. Un écarteur autostatique est mis en place pour écarter les deux ailes thyroïdiennes.

La corpectomie est réalisée en passant en dehors du périchondre interne. Il faut emporter la totalité du plan glottique jusqu'à l'apophyse vocale de l'aryténoïde. L'exérèse correspond à la corde vocale muqueuse, membraneuse et musculaire. Des recoupes sont très rarement réalisées pour un examen extemporané. Il n'est pas nécessaire de reconstruire la corde vocale car une néocorde fibreuse se reconstitue en quelques mois.

La fermeture cartilagineuse est réalisée par deux points transfixiants au fil résorbable, en perçant les trous de fermeture dans le cartilage thyroïde avec une pince à champ par exemple. Il convient de passer les fils de fermeture en réamarrant le pied de l'épiglotte pour éviter une sténose laryngée. La fermeture cutanée ne doit pas être étanche pour éviter un emphysème sous-cutané.

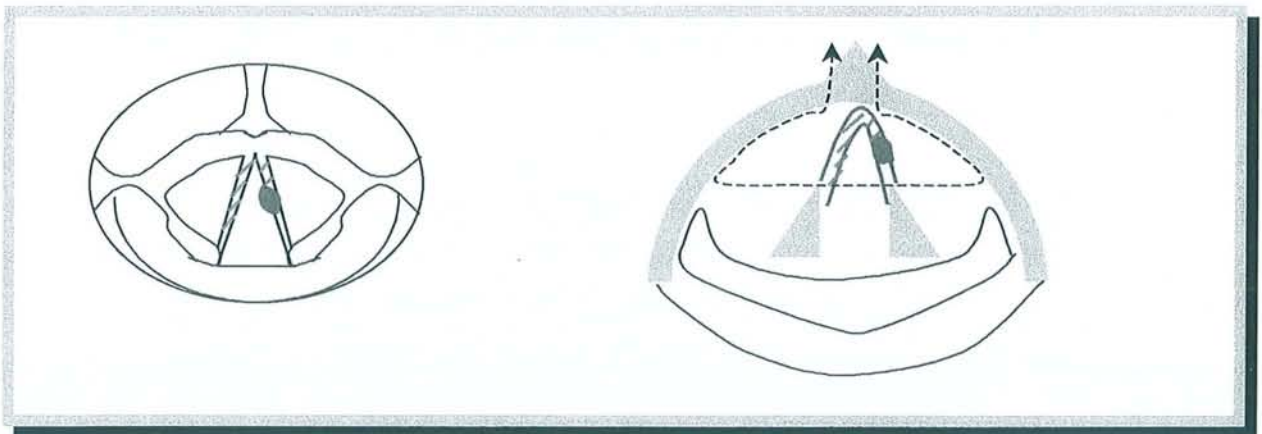
Les séquelles phonatoires sont habituellement minimales. L'hospitalisation ne dépasse pas cinq jours.

2.1.2. Cordectomie bilatérale ou glottectomie extracartilagineuse

- Indication :

L'indication est peu fréquente, elle concerne le même type de lésion que pour une cordectomie unilatérale. Mais la lésion est développée sur une laryngite chronique avec dysplasie atteignant l'autre corde vocale. Nous rappelons que la lésion doit être classée T1, être strictement limitée au tiers moyen de la corde vocale. Cette dernière doit être parfaitement mobile, ni la commissure antérieure ni l'apophyse vocale ne doivent être atteints. La lésion ne doit pas atteindre le plancher du ventricule latéralement.

*Cette indication est maintenant remplacée par
la laryngectomie fronto-latérale
ou
la laryngectomie frontale antérieure reconstructive type Tucker .*



CORDECTOMIE BILATERALE PAR VOIE EXTERNE

en rouge : la lésion tumorale
en hachures oranges : les lésion dysplasique
en pointillé : la résection chirurgicale

- Technique :

Une trachéotomie transitoire est nécessaire. L'évidement ganglionnaire cervical n'est pas systématique.

L'abord des tissus mous et du cartilage thyroïde est le même que pour une cordectomie unilatérale. Il convient de réaliser en plus une section de la membrane thyro-hyoïdienne, du bord supérieur du cartilage thyroïde, jusqu'aux cornes supérieures.

Les deux cordes vocales sont réséquées en bloc, en continuité avec la commissure antérieure.

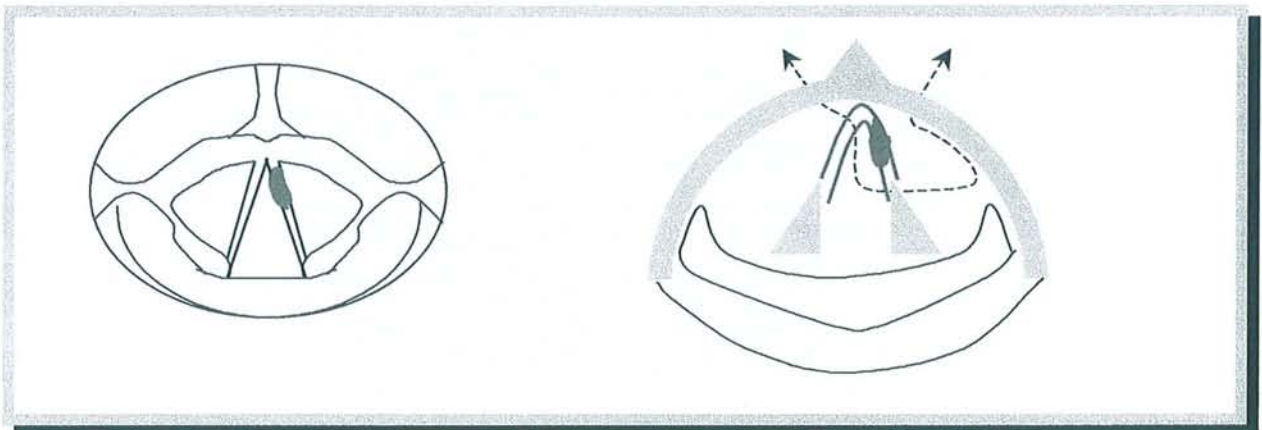
La fermeture se fait par suture de la muqueuse du ventricule à la muqueuse de la sous-glotte. Les bandes ventriculaires ont été, au préalable, libérées par rugination des ailes thyroïdiennes.

2.1.3. Laryngectomie fronto-latérale : LEROUX ROBERT (1948)

- Indications :

Cette intervention s'adresse à des lésions des deux tiers antérieurs d'une corde vocale arrivant au voisinage de la commissure antérieure sans l'envahir. L'apophyse vocale ne doit pas être atteinte et la lésion ne doit pas atteindre le plancher du ventricule latéralement.

La mobilité cordale doit être intacte. Il ne doit pas y avoir d'envahissement sus-glottique, seul un envahissement sous glottique de cinq millimètres maximum peut être autorisé.



LARYNGECTOMIE FRONTO-LATERALE

en rouge : la lésion tumorale
 en pointillé : la résection chirurgicale

- Technique :

Une trachéotomie transitoire est nécessaire. L'évidement ganglionnaire cervical n'est pas systématique.

L'abord des tissus mous est le même que pour une cordectomie unilatérale. Incision inférieure horizontale de la membrane crico-thyroïdienne au bord supérieur du cartilage cricoïde. Incision verticale médiane du périchondre de la face externe du cartilage thyroïde. Rugination-décollement

des deux lambeaux périchondraux vers l'extérieur. Introduction d'une rugine courbe sous le périchondre interne de l'aile thyroïdienne par le bord inférieur du cartilage thyroïde. Création par ce moyen de deux tunnels obliques vers le haut et le dedans. Ces deux tunnels se rejoignent au niveau de l'échancrure thyroïdienne supérieure.

Section des ailes du cartilage thyroïde de façon à libérer un triangle antérieur à sommet supérieur. Il convient de rester en extra-muqueux pour décoller le périchondre interne. A ce stade de l'intervention, le larynx n'est toujours pas ouvert.

Ouverture du larynx du côté sain. La résection de la pièce opératoire emporte la commissure antérieure solidaire du triangle cartilagineux, la totalité de la corde vocale malade et de la sous-glotte correspondante, le tiers antérieur de la corde vocale contro-latérale. La section postérieure ampute l'apophyse vocale du cartilage aryténoïde. Le cartilage cricoïde est totalement laissé en place.

La corde vocale du côté sain doit être refixée à l'aile thyroïdienne par des points transfixiants. Les ailes thyroïdiennes sont rapprochées en avant après fixation antérieure du pied de l'épiglotte.

2.1.4. Laryngectomie frontale antérieure reconstructive par épiglottoplastie de glissement : TUCKER


Cette intervention a été décrite en 1979 par Tucker. C'est Pech qui la rapporte en 1980 en France [77, 106].

- Indications :

Cette intervention s'adresse à des lésions limitées au plan glottique, classées T1b et T2. Par contre le vrai T3 avec corde vocale fixée par envahissement de l'espace para-glottique doit être exclu de cette indication. Les lésions peuvent être unilatérales, atteignant la commissure antérieure ou bien en miroir sur les deux cordes vocales en respectant un aryténoïde (T1b). Les cordes vocales doivent être mobiles, l'épiglotte saine. L'extension sous-glottique antérieure tolérée doit être inférieure à cinq millimètres et le plancher du ventricule ainsi que l'espace para-glottique en arrière doivent être sains.

Un aryténoïde peut être réséqué en monobloc avec la pièce opératoire pour plus de sécurité.

Cette laryngectomie frontale antérieure reconstructive par épiglottoplastie de glissement peut être, à la limite, considérée comme une laryngectomie sub-totale reconstructive. Mais elle ne concerne pas les T3. Ses indications se situent entre la laryngectomie partielle fronto-latérale et la laryngectomie sub-totale avec crico-hyoïdo-épiglottopexie.



LARYNGECTOMIE FRONTALE ANTERIEURE RECONSTRUCTIVE : TUCKER

en rouge : la lésion tumorale
en pointillé : la résection chirurgicale

- Technique :

Une trachéotomie transitoire est nécessaire. L'évidement ganglionnaire cervical n'est pas systématique.

L'abord des tissus mous est le même que pour une cordectomie unilatérale. Incision inférieure horizontale de la membrane crico-thyroïdienne au bord supérieur du cartilage cricoïde. Incision supérieure horizontale de la membrane thyro-hyoïdienne sur toute sa longueur. Incision verticale médiane du périchondre de la face externe du cartilage thyroïde. Rugination-décollement des deux lambeaux périchondraux vers l'extérieur. Section verticale des ailes du cartilage thyroïde, sur toute leur hauteur, de façon à libérer un quadrilatère plus ou moins symétrique par rapport à la ligne médiane. La limite de section du cartilage se situe à l'union du 1/3 externe et des 2/3 internes de chaque côté, à environ deux centimètres de la ligne médiane.

L'ouverture du larynx est réalisée du côté sain. Le pied de l'épiglotte est sectionné juste au-dessus des bandes ventriculaires.

La résection de la pièce opératoire est réalisée à la vue. Elle emporte les éléments suivants solidaires du quadrilatère cartilagineux :

- . les deux cordes vocales avec la commissure antérieure
- . les deux ventricules et bandes ventriculaires
- . le pied de l'épiglotte


Le cartilage cricoïde est totalement laissé en place.

La fermeture du boîtier laryngé est assurée par la descente de l'épiglotte. Une translation est réalisée vers le bas. Cela correspond à l'épiglottoplastie de glissement. L'épiglotte est suturée latéralement aux ailes thyroïdiennes et en bas au cartilage cricoïde.

2.1.5. Hémi-glottectomie de GUERRIER

Cette intervention est beaucoup moins utilisée qu'autrefois du fait de l'apparition des laryngectomies sub-totales.

Cette intervention s'adresse à une lésion de la totalité de la corde vocale avec atteinte de l'apophyse vocale du cartilage aryténoïde. Mais la commissure antérieure doit être respectée. Les deux cordes vocales doivent être bien mobiles. Il ne doit pas y avoir d'envahissement sous-glottique.



HEMI-GLOTTECTOMIE DE GUERRIER

en rouge : la lésion tumorale
 en pointillé : la résection chirurgicale

2.1.6. Hémilaryngectomie de BILLER

Cette intervention enlève la moitié supérieure de l'anneau cricoïdien en plus de l'aile thyroïdienne.

2.1.7. pour mémoire : Hémilaryngectomie de HAUTANT [70]

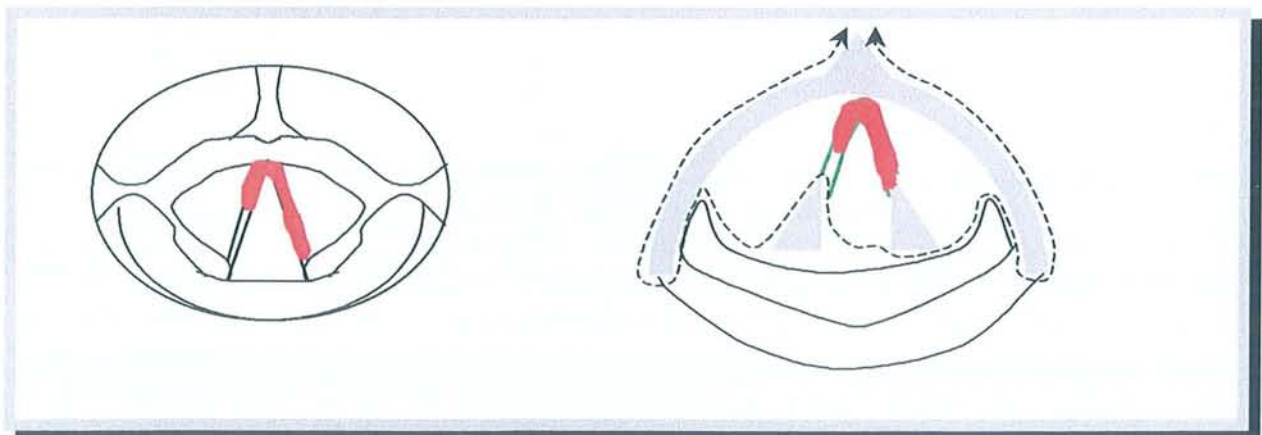
Pour des lésions limitées glottiques et sous-glottique situées sur la paroi latérale et n'atteignant pas le 1/3 postérieur de la corde [105]

Cette intervention enlève la moitié du cartilage cricoïde et de ce fait entraîne des sténoses. Elle n'est plus utilisée.

2.1.8. Glottectomie horizontale de CALEARO et TEATINI

Cette intervention s'adresse à des lésions glottiques bilatérales. Les deux cordes vocales doivent toujours être mobiles.

L'exérèse chirurgicale comprend les deux cordes vocales en monobloc avec une tranche horizontale de cartilage thyroïde en regard de ces cordes et d'un aryténoïde. La fermeture du boîtier laryngé se fait par suture cartilagineuse horizontale crico-thyroïdienne.



GLOTTECTOMIE HORIZONTALE DE CALEARO

en rouge : la lésion tumorale
en pointillé : la résection chirurgicale

2.2. Etage sus-glottique

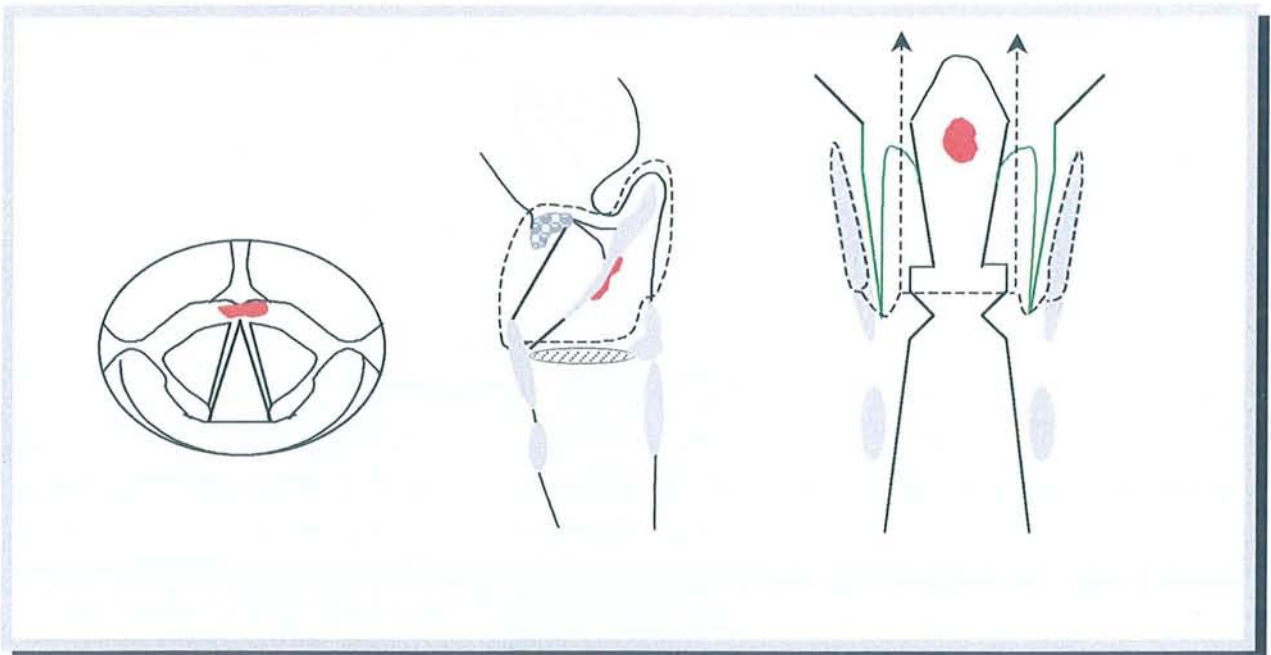
Les particularités de l'étage sus-glottique sont :

- . une extension glottique tardive,
- . une multifocalité des foyers néoplasiques nécessitant l'exérèse complète du vestibule,
- . une extension fréquente de la loge Hyo-Thyro-Epiglottique,
- . des métastases régionales ganglionnaires très fréquentes,
- . une atteinte cartilagineuse thyroïde très fréquente pour les cancers du ventricule.

2.2.1. Laryngectomie horizontale sus-glottique

- Indications :

Cette intervention s'adresse à de nombreuses lésions comme celle du vestibule laryngé, de la face laryngée de l'épiglotte ou des bandes ventriculaires avec atteinte du pied de l'épiglotte. Les deux cordes vocales ainsi que les deux aryténoïdes doivent être libres et mobiles, la commissure antérieure et le plancher des ventricules doivent être sains.



LARYNGECTOMIE HORIZONTALE SUS-GLOTTIQUE

en rouge : tumeur
en pointillé : la résection chirurgicale

- Technique :

Une trachéotomie transitoire est nécessaire. L'évidement ganglionnaire cervical n'est pas systématique.

Section du périchondre externe du cartilage thyroïde. Libération des muscles constricteurs. Rugination du périchondre en arrière de la crête oblique, libération du sinus piriforme en décollant la muqueuse de la face interne de l'aile thyroïdienne.

Résection du corps de l'os hyoïde. Section du cartilage thyroïde à l'union du tiers supérieur et des deux tiers inférieurs.

Ablation des lésions en ouvrant les vallécules au-dessus de l'os hyoïde. Vérification que l'intervention prévue est possible. Section des replis ary-épiglottiques.

La fermeture est réalisée par suture du cartilage thyroïde à la base de langue, après vérification de l'intégrité des sinus piriformes.

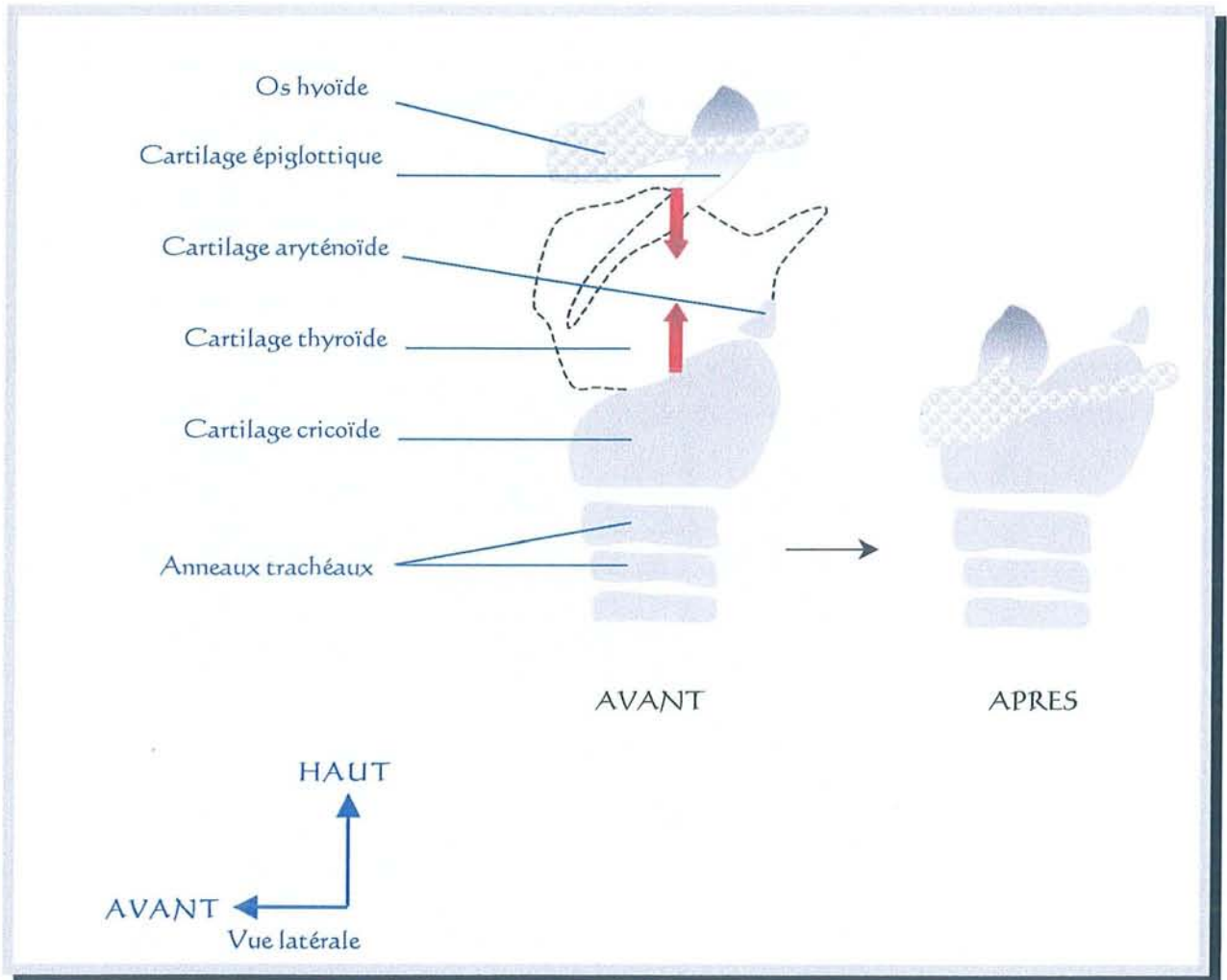
2.2.2. Laryngectomies horizontales sus-glottiques élargies

L'intervention chirurgicale type décrite précédemment peut être élargie au besoin vers le haut, latéralement ou à une corde vocale.

La laryngectomie horizontale sus-glottique élargie à une corde vocale est aussi appelée "laryngectomie des trois-quarts", utilisée lorsqu'un aryténoïde est atteint.

D. Laryngectomies sub-totales :

Laryngectomies sus-cricoïdiennes + procédé de reconstruction laryngé



DESSIN GÉNÉRAL DU PROCÉDÉ DE RECONSTRUCTION

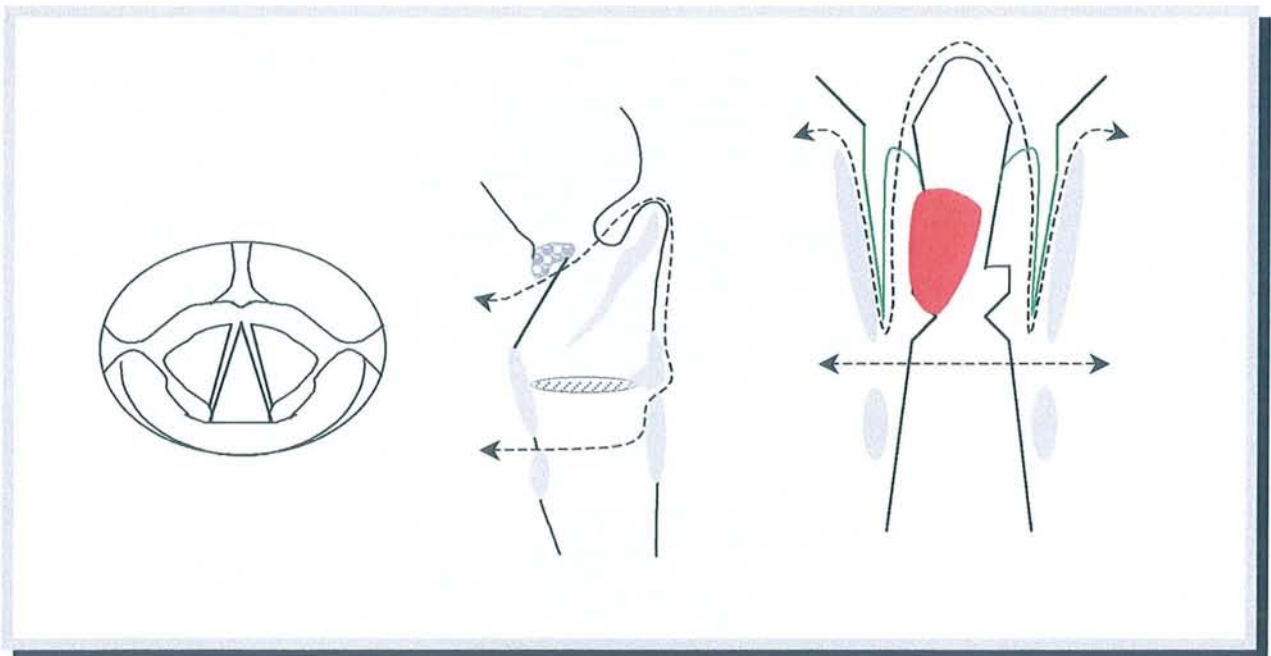
par Crico-Hyoïdopexie (C.H.P.) l'épiglotte n'est pas conservée
 par Crico-Hyoïdo-Épiglottopexie (C.H.E.P.) l'épiglotte est conservée

1. Crico-hyoïdopexie (C.H.P.)

Labayle décrit la C.H.P en 1970.

- Indications :

Cette intervention s'adresse à des lésions sus-glottiques avec extension au plan glottique : cancers du vestibule laryngé étendu vers un aryténoïde, cancers infiltrant le pied de l'épiglotte et la bande ventriculaire. La commissure antérieure peut être atteinte. Il ne doit pas y avoir d'atteinte cartilagineuse.



CRICO-HYOÏDOPEXIE (C.H.P.)

en rouge : tumeur
en pointillé : la résection chirurgicale

- Technique :

Une trachéotomie première, transitoire, est indispensable.

L'évidement ganglionnaire bilatéral, est adapté en fonction du nombre et du volume des adénopathies.

Cette intervention ne laisse en place que l'os hyoïde, le cricoïde et un ou deux aryténoïdes.

Le larynx est libéré latéralement. Les sinus piriformes sont ruginés pour être conservés. Incision de la membrane crico-thyroïdienne au bord supérieur du cartilage cricoïde. Le larynx est ouvert au niveau de la vallécule. L'épiglotte est tractée vers l'avant. La muqueuse est sectionnée le long des replis ary-épiglottiques. Il convient de conserver le plus possible les nerfs laryngés supérieurs et surtout le nerf récurrent du côté de l'aryténoïde conservé.

Du côté atteint, la section passe en arrière de l'aryténoïde. Du côté non atteint, la section passe en avant de l'apophyse vocale de l'aryténoïde.

L'exérèse en monobloc comprend le cartilage thyroïde, l'épiglotte, la loge Hyo-Thyro-Epiglottique (HTE), les deux bandes ventriculaires, les deux cordes vocales plus ou moins un aryténoïde.

La fermeture se fait par trois points séparés, tendus en même temps, rapprochant l'os hyoïde du cricoïde. Ces points de suture doivent englober totalement l'os hyoïde et le cricoïde.

Si le rapprochement n'est pas possible, nous pouvons sectionner les muscles génio-glosse et stylo-hyoïdien pour mobiliser l'os hyoïde vers le bas. Il est aussi possible de libérer le pôle inférieur des lobes thyroïdiens et sectionner la lame thyro-péricardique pour mobiliser le cricoïde vers le haut.

La laryngectomie sus-cricoïdienne avec reconstruction par crico-hyoïdopexie (C.H.P.) est l'intervention la plus large ne nécessitant pas de trachéostome.

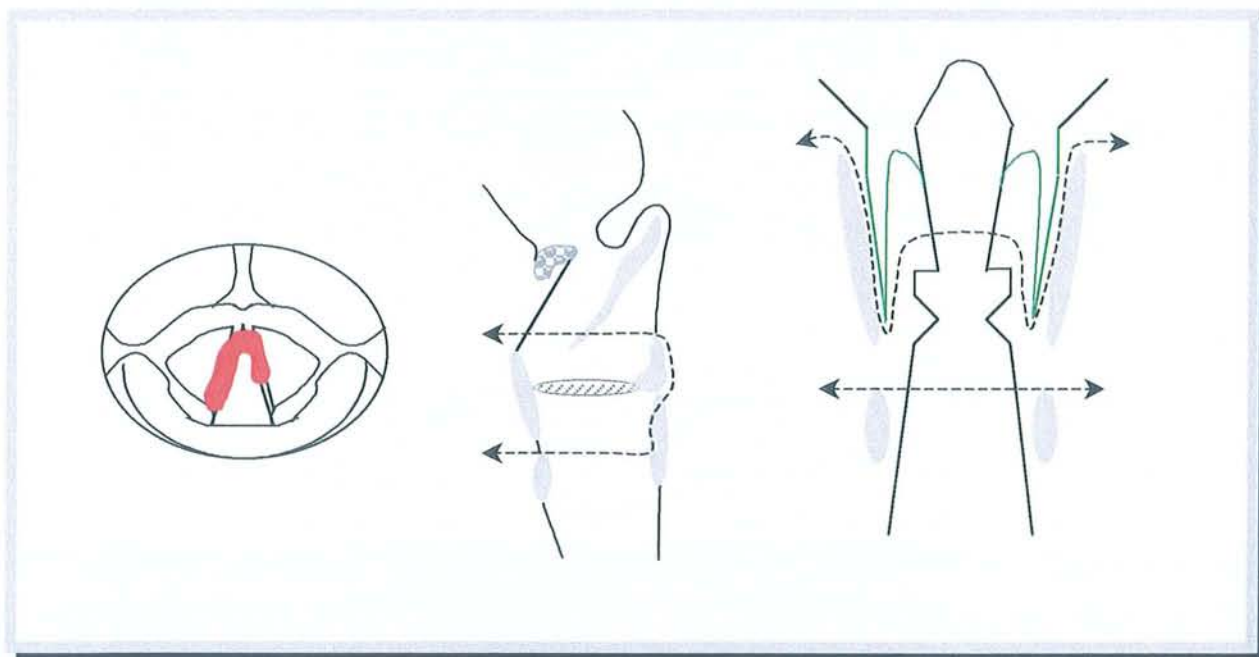
2. Crico-hyoïdo-épiglottopexie (C.H.E.P.)

Piquet décrit la C.H.E.P. en 1974 en s'inspirant de Majer (1959)

- Indications :

Cette intervention s'adresse à des lésions glottiques bilatérales avec diminution de la mobilité sans extension sous-glottique et avec extension sus-glottique minimale (contre-indication pour Piquet).

Ce procédé de reconstruction laryngé dérive de l'intervention de Labayle (C.H.P.), il conserve ici les deux tiers supérieurs de l'épiglotte pour diminuer considérablement le nombre de fausses routes de déglutition alimentaires. Les suites opératoires sont donc plus simples.



CRICO-HYOÏDO-EPIGLOTTOPEXIE (C.H.E.P.)

en rouge : tumeur
 en pointillé : la résection chirurgicale

- Technique :

Une trachéotomie première, transitoire, est indispensable.

L'évidement ganglionnaire bilatéral, est adapté en fonction du nombre et du volume des adénopathies.

Cette intervention ne laisse en place que l'os hyoïde, le cricoïde, un ou deux aryténoïdes et les deux tiers supérieurs de l'épiglotte.

Le larynx est libéré latéralement. Les sinus piriformes sont ruginés pour être conservés. Incision de la membrane crico-thyroïdienne au bord supérieur du cartilage cricoïde. Ouverture du larynx au niveau de l'incisure thyroïdienne pour aborder le pied de l'épiglotte qui est sectionné assez bas. Le larynx est basculé en avant pour procéder à l'exérèse tumorale d'avant en arrière. Il faut au moins conserver un aryténoïde (du côté sain). L'exérèse est poursuivie vers le bas en suivant le bord supérieur du cartilage cricoïde qui est conservé.

Suture du pied de l'épiglotte à l'os hyoïde pour éviter sa bascule horizontale.

Le principe de fermeture est le même que pour une C.H.P.

Les suites fonctionnelles sont plus simples, en particulier le réapprentissage de la déglutition, lorsque les deux aryténoïdes ont pu être laissés en place.

La variante de B. Guerrier est la conservation de la partie postérieure des ailes thyroïdiennes.

Actuellement, lorsque l'on réalise une laryngectomie partielle, il faut toujours conserver l'os hyoïde. Ceci contrairement aux premières descriptions historiques, pour pouvoir convertir l'intervention partielle en sub-totale si nécessaire.

E. Laryngectomie quasi-totale de B.W. PEARSON [74]

Nous abordons ici une toute autre façon de penser. Il s'agit d'un chapitre beaucoup plus récent de la laryngologie. C'est en 1980 que Bruce W. Pearson a décrit cette technique.

La validité de cette intervention est en réévaluation par le G.E.T.T.E.C. (le Groupe d'Etude des Tumeurs de la Tête Et du Cou). Une étude est en cours. Notre travail y contribue.

Le raisonnement chirurgical est tout autre car, contrairement à toutes les interventions partielles et sub-totales décrites auparavant, la laryngectomie quasi-totale de Pearson ne respecte pas le cartilage cricoïde. De plus, le patient sera porteur d'une trachéostomie à vie au lieu d'une trachéotomie transitoire.

Sa dénomination ne fait pas l'unanimité et elle a beaucoup de synonymes : laryngectomie sub-totale, quasi-totale, presque-totale, near-total. C'est en fait l'équivalent d'une laryngectomie totale avec valve phonatoire mais la résection carcinologique ne peut être aussi étendue.

Cette intervention s'adresse à des lésions classées T3 et T4. Sa réalisation technique sera décrite dans la prochaine partie :

"Réhabilitation vocale selon B.W. PEARSON"

F. Traitement endoscopique au laser CO₂ des cancers du larynx

Ce nouveau procédé d'exérèse est surtout utilisé en France pour des carcinomes du plan glottique avec mobilité cordale conservée. certaines équipes commencent à préciser des indications plus larges pour des T2 sus-glottiques, notamment en Allemagne.

P.R. Moreau [66] de Liège-Luik (Belgique) fait le point sur cette nouvelle technique dans le numéro de juin 2000 de *"The Laryngoscope"*.

Dans la partie suivante nous verrons en détail l'état actuel des connaissances à propos de la réhabilitation vocale par shunt trachéo-laryngo-pharyngée de Pearson. C'est la partie centrale de notre thèse.



RÉHABILITATION VOCALE SELON B.W. PEARSON



Hector Berlioz
Roger-Viollet

"Le temps est un grand maître, dit-on. Le malheur est qu'il tue ses élèves."

Berlioz (Hector), *Almanach des Lettres françaises et étrangères*.

Plan détaillé

- I. Méthodes de réhabilitation vocale après laryngectomies totale et quasi-totale
 - A. Premiers essais historiques de prothèses laryngées
 - B. Laryngophones ou électrolarynx
 - C. Valves phonatoires
 - D. Shunts internes chirurgicaux tissulaires sans matériau étranger
 - 1. Technique d'Asaï
 - 2. Technique de Staffieri
 - 3. Technique de Strome
 - 4. Technique de B.W. Pearson page 134
 - E. Conclusion sur les méthodes de réhabilitation vocale
- II. Revue de la littérature à propos du shunt de B.W. Pearson
 - A. Résultats carcinologiques et fonctionnels de la littérature
 - B. Prise en charge fonctionnelle
- III. Etude à propos de 49 cas selon B.W. Pearson
 - A. Matériel et méthode
 - B. Etude de la population
 - C. Suites fonctionnelles post-opératoires
 - D. Résultats carcinologiques
- IV. Discussion sur le Pearson
 - A. Résultats carcinologiques et indications
 - B. Résultats fonctionnels
 - C. La réhabilitation vocale selon Pearson par rapport aux autres techniques chirurgicales
- V. Conclusion
- VI. Résumé

Après avoir décrit les différents traitements chirurgicaux validés avec leurs indications, nous allons développer la laryngectomie quasi-totale de Pearson pour préciser sa place exacte. Notre étude sur 49 patients opérés par cette technique de B.W. Pearson, entre dans le cadre d'un travail entrepris par le G.E.T.T.E.C. : le "Groupe d'Etude des Tumeurs de la Tête Et du Cou".

Le but de la technique de Pearson est la réhabilitation vocale. Pour comprendre son intérêt par rapport aux autres méthodes, nous allons voir dans un premier temps les différentes méthodes de réhabilitation vocale après laryngectomie totale ou quasi-totale. Dans un deuxième temps nous ferons la revue de la littérature à propos du shunt de Pearson. Puis nous exposerons notre étude à propos de 49 cas de Pearson et nous finirons enfin par la discussion.

I. MÉTHODES DE RÉHABILITATION VOCALE APRÈS LARYNGECTOMIES TOTALE ET QUASI-TOTALE

Les méthodes décrites ci-dessous doivent toujours être proposées au patient en complément de la rééducation vocale par voix oesophagienne. Il faut bien expliquer au patient l'intérêt de pouvoir s'exprimer par différents moyens, d'autant plus que la voix oesophagienne est un mode de communication toujours disponible en cas de défaillance des artifices prothétiques ou chirurgicaux proposés. De plus la voix oesophagienne ne nécessite pas d'obstruer le trachéostome pour parler.

Il est vrai que l'apprentissage de cette voix oesophagienne est souvent long, progressif et nécessite une pratique régulière pour éviter une diminution du nombre de syllabes produites. Mais son acquis est primordial pour la vie de relation future du patient.

Nous allons voir les différents appareillages et shunts phonatoires utilisés lors de la réhabilitation vocale après laryngectomie totale ou quasi-totale.

Nous allons aborder successivement la description :

- des premiers essais historiques de prothèses laryngées
- des laryngophones ou électrolarynx
- des valves phonatoires

et nous développerons de façon beaucoup plus détaillée :

- les shunts internes chirurgicaux tissulaires sans matériau étranger.

Dans un but d'homogénéité de description et pour une comparaison plus aisée, les créations chirurgicales de shunts internes seront décrites ensemble. Ces shunts internes sont aussi appelés fistules trachéo-pharyngées.

En effet le shunt interne de B.W. Pearson est difficile à classer : c'est une laryngectomie sub-totale mais elle est très différente des reconstructions par C.H.P ou C.H.E.P (Crico-Hyoïdo-Epiglotto-Pexie). A l'Institut Gustave Roussy de Villejuif-Paris (IGR), l'intervention de Pearson a été baptisée "laryngectomie presque totale".

A. Premiers essais historiques de prothèses laryngées [40, 103]

1. Prothèses laryngées internes

Czerny (1870) réalisa la première prothèse laryngée interne. Elle était destinée à un chien qui avait survécu à un essai de laryngectomie totale. En fait dans cette ébauche technique de laryngectomie, le pharyngostome n'était pas refermé et la prothèse de Czerny était placée dans cette vaste communication entre le pharynx et la trachée.

Il en est de même pour Güssenbauer (1874) qui appareilla de façon similaire le premier patient, laryngectomisé par Billroth, 21 jours après l'intervention. La prothèse reliait la partie supérieure de la trachée à l'hypopharynx.

Peu après Von Bruns et Wolf (1893) améliorèrent cette prothèse. Mathieu construisit pour Péan un larynx artificiel avec une canule trachéale double, percée d'un orifice sur sa convexité.

Ces différentes prothèses laryngées internes n'eurent pas un succès important car les mucosités trachéo-pharyngées s'y accumulaient rapidement. De plus la déglutition devenait difficile.

2. Prothèses laryngées externes

La seconde période commence avec l'apparition des prothèses laryngées externes. Elles étaient formées par un tube de caoutchouc allant du trachéostome vers la cavité buccale ou la cavité nasale. Le tube contenait une anche mise en vibration par l'air expiré.



d'après GUERRIER, MOUNIER-KUHN. *Histoire des Maladies de l'Oreille, du Nez et de la Gorge*

PROTHÈSE LARYNGÉE EXTERNE DE GLÜCK

Différents modèles ont été créés :

- . Solis-Cohen (1892)
- . Glük et Soerensen (1894)
- . Gottstein (1899) mis au point une prothèse métallique reliant la canule trachéale à la cavité buccale. Le tuyau arrivait jusque derrière la dernière molaire inférieure gauche.
- . Taptas (1900), Delair-Sebileau (1901), G. Brown (1923), J. Snidecor (1930) inventèrent des appareillages divers.

. Casadesus a réalisé une prothèse allant du trachéostome vers un amplificateur à anche qui se portait sur la poitrine avant de rejoindre la bouche.

B. Laryngophones ou électrolarynx

Il s'agit d'appareils électriques générant une vibration. Le patient l'applique fermement sous son menton ou contre sa joue en actionnant le déclencheur de vibration. Puis il modèle les sons avec sa cavité buccale (langue, joues, lèvres).

Ces laryngophones sont utilisés en cas d'échec de la rééducation vocale oesophagienne, d'échec des valves phonatoires et chez les malades peu toniques.

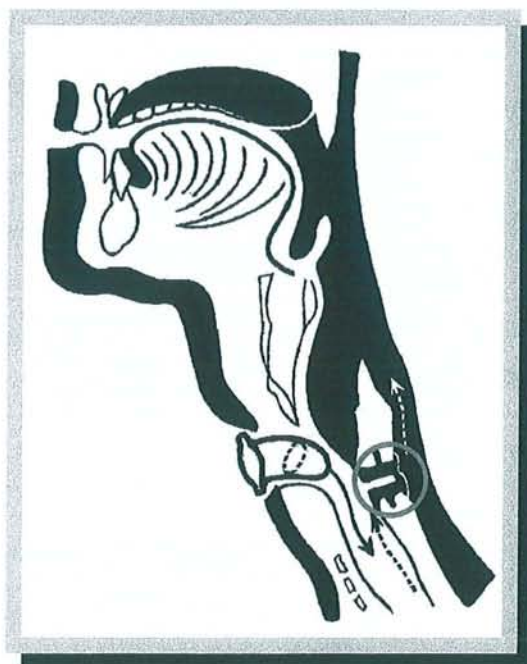- . 1957 : la pipe parlante de Ticchioni. Le laryngophone communique avec la cavité buccale par un embout, le tout étant camouflé dans une pipe.
- . 1959 : le Vibrolarynx. Il est volumineux et ne vibre pas assez vite.
- . 1963 : le Servox (un des laryngophones les plus utilisés).



Le "Servox Inton" actuel

C. Valves phonatoires [21, 23, 87 90, 110]

Il s'agit d'un tube ou d'un bouton phonatoire mis en place par puncture trachéo-oesophagienne entre la paroi postérieure de la trachée et la paroi antérieure du bas de l'hypopharynx. Le but est de créer un shunt sécurisant entre ces deux conduits pour permettre à l'air venant des poumons de passer vers l'hypopharynx lors de la phonation et éviter que les aliments ou la salive n'aillent dans la trachée. Une valve prothétique unidirectionnelle est donc posée.



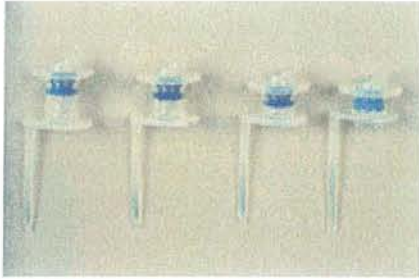
d'après GUERRIER, MOUNIER-KUHN. Histoire des Maladies de l'Oreille, du Nez et de la Gorge

VALVE PHONATOIRE

Il existe deux variétés de valves phonatoires :

- . Les valves amovibles : type Blom-Singer (avec un modèle à pression normal et un modèle à basse pression)
- . Les valves posées à demeure : type Traissac, Groningen, Herrmann, Provox

Ces valves phonatoires peuvent être posées en per-opératoire à la fin du temps de la laryngectomie totale et avant la fermeture du pharynx, ou bien dans un deuxième temps à distance de la laryngectomie totale.



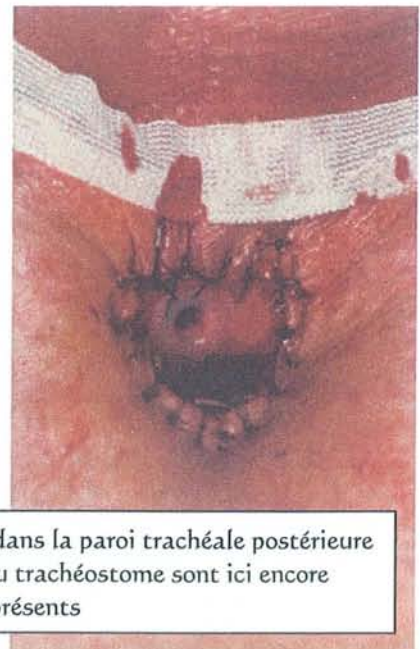Différentes tailles de valves phonatoires type PROVOX II®

Les contraintes de maintenance sont importantes. Le patient devra être éduqué à nettoyer quotidiennement en douceur sa valve. La durée de vie de la valve phonatoire varie de 6 à 18 mois suivant les marques et le change est obligatoirement réalisé par le médecin spécialiste ORL.

Le patient doit dans la grande majorité des cas obstruer son trachéostome avec son pouce lorsqu'il souhaite parler. Il existe maintenant des obturateurs de trachéostome à clapet automatique.

Les complications sont :

- . la fuite salivaire,
- . la chute de la valve dans les bronches,
- . l'obstruction de la valve,
- . la surinfection mycosique très fréquente.



Valve phonatoire en place dans la paroi trachéale postérieure
Les fils de confection du trachéostome sont ici encore présents

D. Shunts internes chirurgicaux tissulaires sans matériau étranger

Contrairement aux valves phonatoires qui sont un matériau étranger au corps humain, les techniques de réhabilitation vocale que nous allons décrire maintenant font uniquement appel à la plasticité tissulaire du corps du patient. Il n'est donc pas nécessaire de changer le dispositif, celui-ci ne risque pas de tomber dans les bronches et il n'y aura pas de surinfection.

Par contre le principe de fonctionnement est le même que pour les valves phonatoires. Une communication est créée entre les voies respiratoire et digestive. Le but est de pouvoir parler avec toute la capacité aérienne des poumons qui est beaucoup plus importante que celle de l'estomac. La capacité aérienne de l'estomac sert pour s'exprimer en voix oesophagienne sans avoir besoin d'obturer le trachéostome. Nous rappelons que les deux moyens d'expression doivent être maintenu actifs pour plus de sécurité.

La réussite de ces montages chirurgicaux s'étudie en terme de qualité vocale mais aussi en terme de continence salivaire. Il faut réduire au maximum les fausses routes alimentaires et salivaires pour protéger le poumon contre les inhalations qui provoqueraient des pneumopathies. [2, 8, 13, 20, 92].

Nous avons choisi de décrire en détail quatre techniques chirurgicales bien différentes. Chronologiquement les chirurgiens s'étant intéressés à ces procédés de réhabilitation vocale sont :

. Guttman (1935). Il observa un patient laryngectomisé qui, par désespoir, s'était enfoncé un pique à glace dans son trachéostome jusqu'à l'œsophage. Celui-ci retrouva une voix pendant quelques jours. Guttman obtient un résultat temporaire similaire dans deux autres cas par réalisation au thermo-cauter d'une plaie trachéo-oesophagienne.

. Asai (1960) créa un shunt trachéo-pharyngé

. Staffieri (1969-72)

- . Singer et Blom (1979)
- . Pearson (1980)
- . Panje (1981)
- . Traissac relance les shunts en France en 1982
- . Strome (1986)

1. Technique d'Asaï [3, 39]

C'est la première description chronologique de ces shunts internes tissulaires. Il s'agit de créer un shunt trachéo-pharyngé réalisé par l'intermédiaire d'un pertuis cutané. Asaï effectuait cette plastie deux à trois semaines après la laryngectomie totale. Mais il est possible selon Putney et Bagley de réaliser cette technique immédiatement après l'ablation du larynx. C'est cette technique modifiée que nous allons voir.

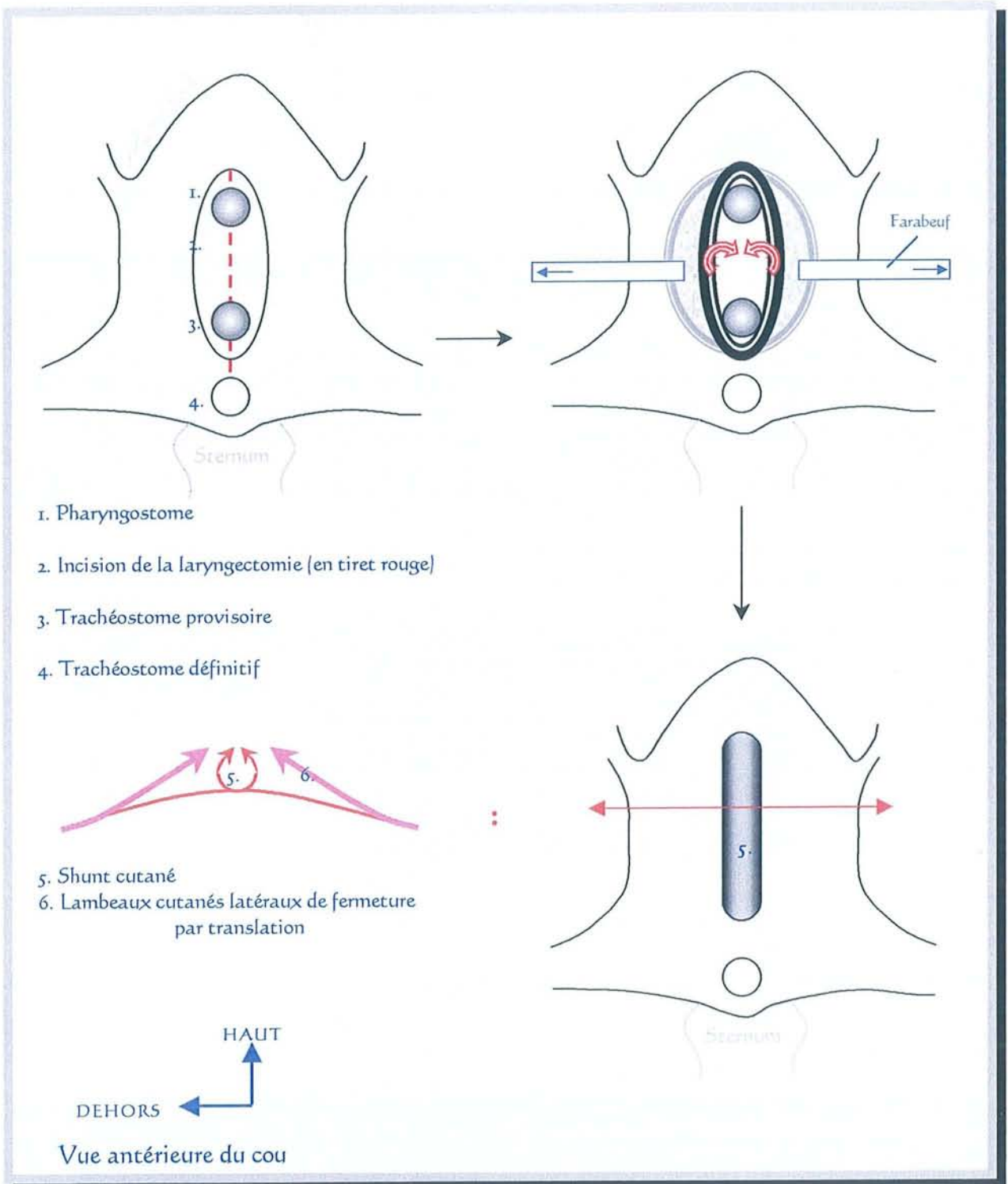
Le principe est de créer une communication entre la trachée et le pharynx via un tunnel réalisé en retournant la peau.

La réalisation de ce shunt se déroule en trois temps :

- la réparation muqueuse,
- la mise en place d'un tube tuteur,
- le temps cutané

La réparation muqueuse consiste en une suture incomplète, du pharynx, de façon à conserver une ouverture supérieure communiquant avec la peau. Un petit trachéostome d'un centimètre de diamètre est ensuite réalisé le plus près possible du pharyngostome. Le vrai trachéostome, servant à la respiration, est réalisé plus bas vers le 4^{ème} ou 5^{ème} anneau trachéal.

Le temps de calibrage s'effectue par une sonde en plastique, type sonde gastrique, qui est mise par voie naso-pharyngée.



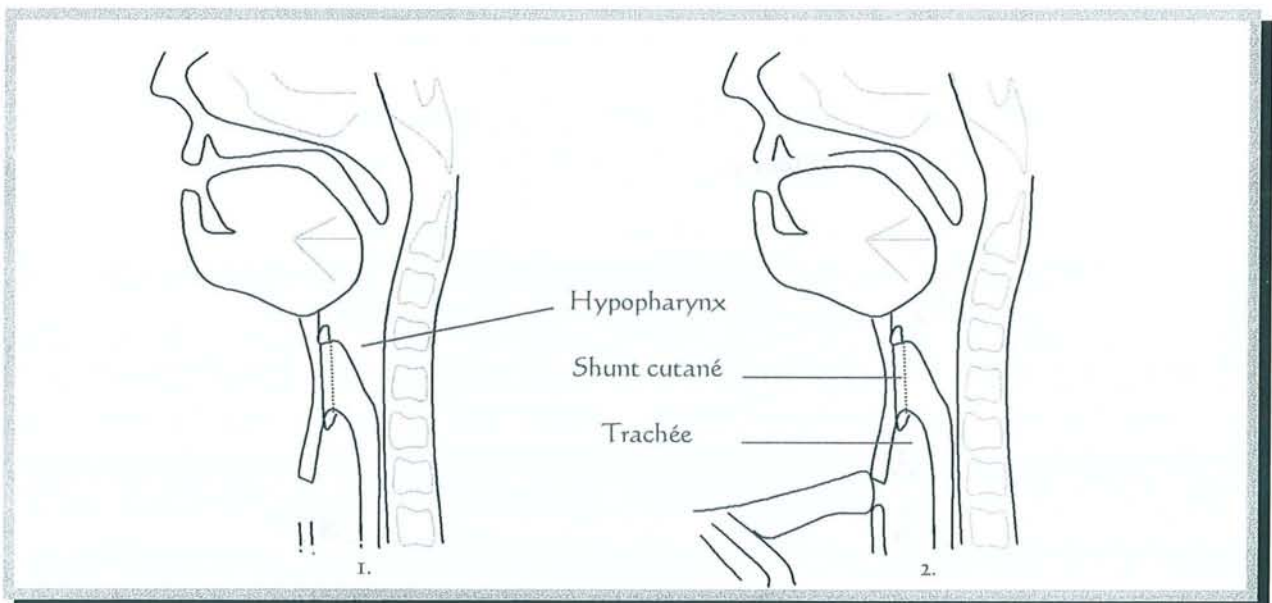
SHUNT CUTANÉ SELON ASAÏ

L'épiderme est tourné du côté endoluminal du shunt.
Le plan profond cutané est tourné vers l'extérieur

Le temps cutané est réalisé en deux plans différents :

- un plan profond, correspondant à la création du shunt trachéo-pharyngé, est réalisé par retournement et tubulisation des deux lambeaux cutanés cervicaux médians. (Flèches rouges sur le dessin). Le but est de créer un shunt de 0,5 centimètre de diamètre autour de la sonde de calibration. Chacun de ces deux lambeaux mesure 2 centimètres de large. Ils sont situés de part et d'autre de l'incision verticale de la laryngectomie totale.
- un plan superficiel de fermeture est effectué par translation simple horizontale de deux lambeaux cutanés latéraux. Ils sont extérieurs et de chaque côté de la zone d'emprunt des lambeaux de retournement du plan profond. (Flèches roses sur le dessin).

En fin d'intervention, il ne reste qu'un seul orifice cutané visible : celui de la trachéostomie définitive. La sonde de calibrage est à laisser en place 15 jours. L'avantage majeur de cette intervention est la réalisation d'une laryngectomie totale vraie sans aucune économie tissulaire pour créer le shunt.

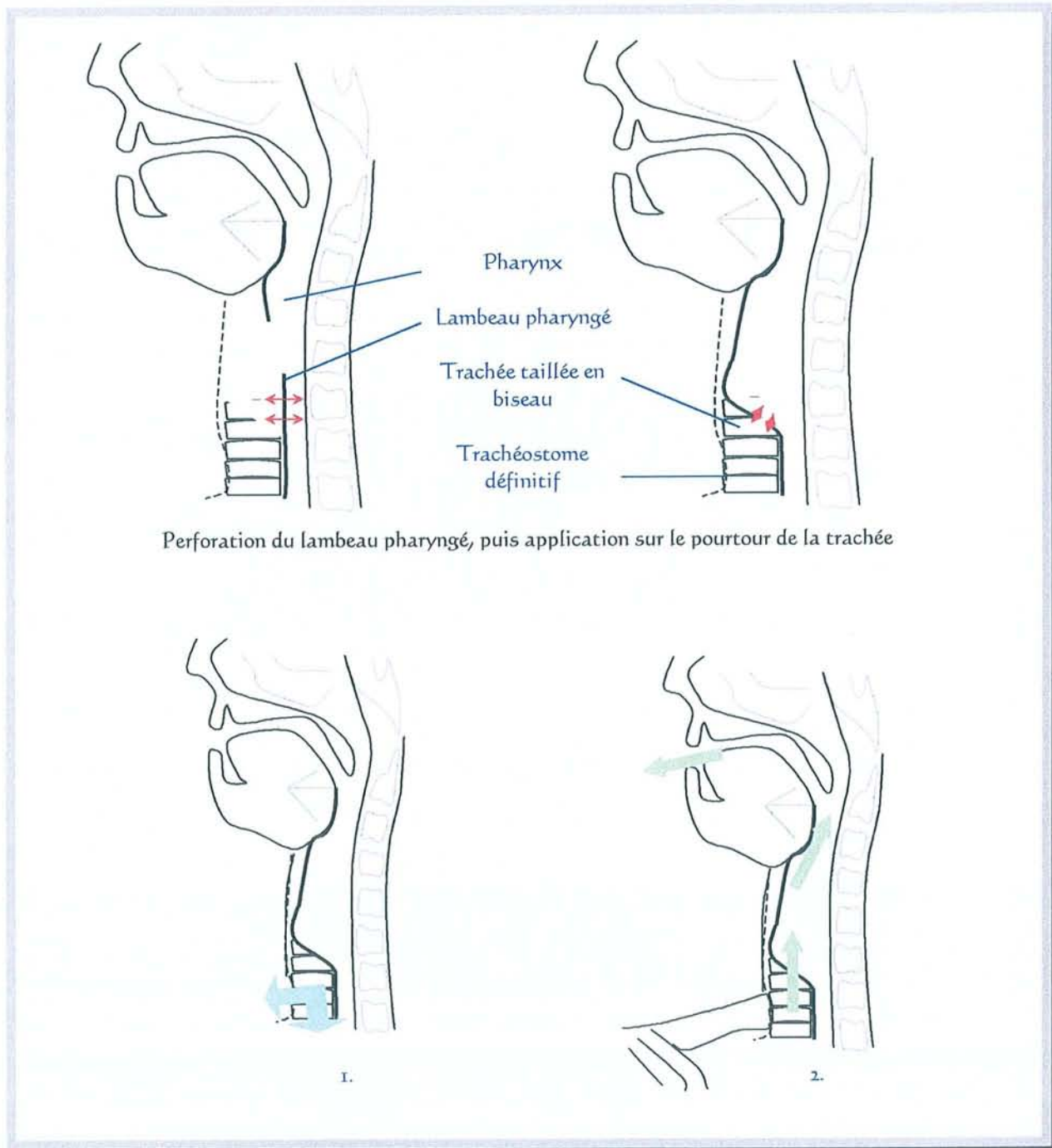


SHUNT CUTANÉ SELON ASAÏ (coupe de profil)

1. en respiration ; 2. en phonation

2. Technique de Staffieri [39]

Staffieri mit au point en 1969-1972, c'est-à-dire dix ans après Asai, un shunt trachéo-pharyngé.



Perforation du lambeau pharyngé, puis application sur le pourtour de la trachée

SHUNT SELON STAFFIERI (coupe de profil)

1. en respiration ; 2. en phonation

La portion trachéale qui se trouve sous l'ancien cricoïde et au-dessus du trachéostome a été conservée. Elle est taillée en biseau aux dépens de sa face postérieure.

Le shunt trachéo-pharyngé est créé par perforation du lambeau muqueux hypopharyngé. L'incision est réalisée à hauteur du premier anneau trachéal. La muqueuse pharyngée est éversée par environ cinq points de suture sur la fibreuse péri-pharyngée et sur le muscle trachéal. La paroi pharyngée, située sous le pharyngostome et contenant l'ouverture créée précédemment, est appliquée sur le pourtour du biseau trachéal. Elle est ensuite suturée.

Le pharyngostome puis la cervicotomie sont refermés de façon habituelle.

Particularités techniques à respecter lors de la laryngectomie totale :

- les résections pharyngée et trachéale ne doivent pas avoir été trop étendues,
- un fragment de trachée bien vascularisé doit être laissé au dessus du trachéostome.

Ainsi un cancer sous-glottique est une contre-indication.

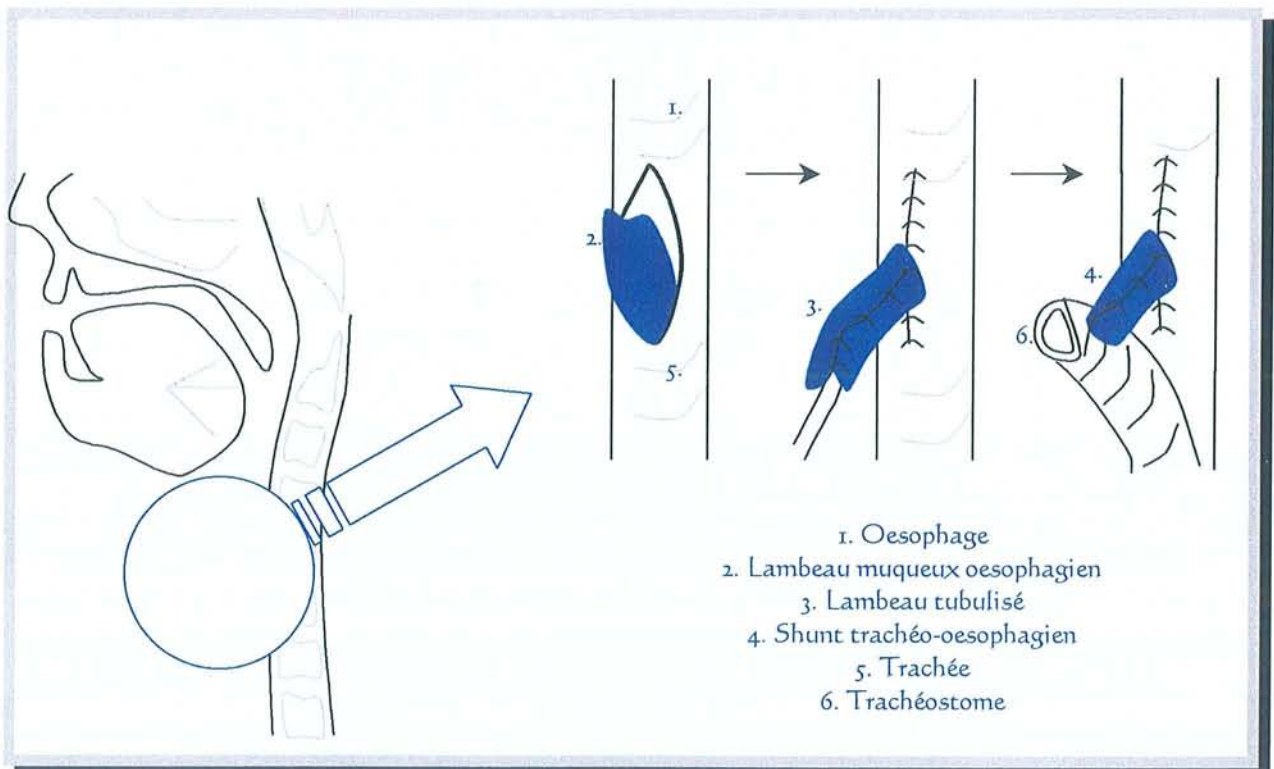
3. Technique de Strome [11, 48, 51, 52, 96, 97]

Un petit conduit muqueux est taillé aux dépens de la muqueuse oesophagienne. Celui-ci est abouché à la paroi postérieure de la trachée. Cette technique peut être réalisée quelle que soit l'exérèse et ne présente donc pas de limite carcinologique. Ce montage comporte un sphincter musculaire à l'extrémité oesophagienne du shunt pour éviter les fausses routes alimentaires.

Une sonde d'intubation est placée dans l'œsophage. Son ballonnet est gonflé en regard du futur lambeau pour distendre la paroi oesophagienne.

L'espace intertrachéo-oesophagien est décollé sur un centimètre afin d'exposer la paroi postérieure de la trachée.

La confection du lambeau muqueux oesophagien peut être réalisée avec un pédicule supérieur ou un pédicule inférieur. Un lambeau à pédicule inférieur peut être préférable. Celui-ci doit mesurer 2 cm sur 2 cm.



SHUNT TRACHEO-OESOPHAGIEN SELON STROME

Le lambeau muqueux est suturé sur lui-même autour d'un tuteur de façon à créer un tube. Un sphincter musculaire est créé à l'extrémité oesophagienne du shunt en faisant passer le lambeau tubulé au travers de la musculature oesophagienne.

Puis l'œsophage est fermé en deux plans.

L'ouverture trachéale est réalisée sur la face postérieure à un centimètre de la tranche de section trachéale. Cette ouverture doit mesurer 0,5 centimètre de diamètre.

Le lambeau de muqueuse oesophagienne forme maintenant un tube. Il est attiré à travers l'orifice circulaire trachéal. Le shunt trachéo-oesophagien est ainsi créé et suturé en place.

Des points de capitonnage sont nécessaires pour rapprocher la trachée de l'œsophage afin de diminuer les tensions.

Le trachéostome définitif est confectionné.

Le pharyngostome puis la cervicotomie sont refermés de façon habituelle.

La sonde de calibrage est fixée au trachéostome . L'autre extrémité est amarrée à l'orifice narinaire après être remontée dans la fosse nasale. Ce calibrage est maintenu environ 10 jours.

Le mécanisme actif proposé par Strome peut être décevant [103] car les fibres musculaires de l'œsophage à ce niveau sont destinées à se relâcher au moment du passage du bol alimentaire, et non se contracter, afin de faciliter le transit du bolus vers l'estomac.

4. Technique de B.W. Pearson

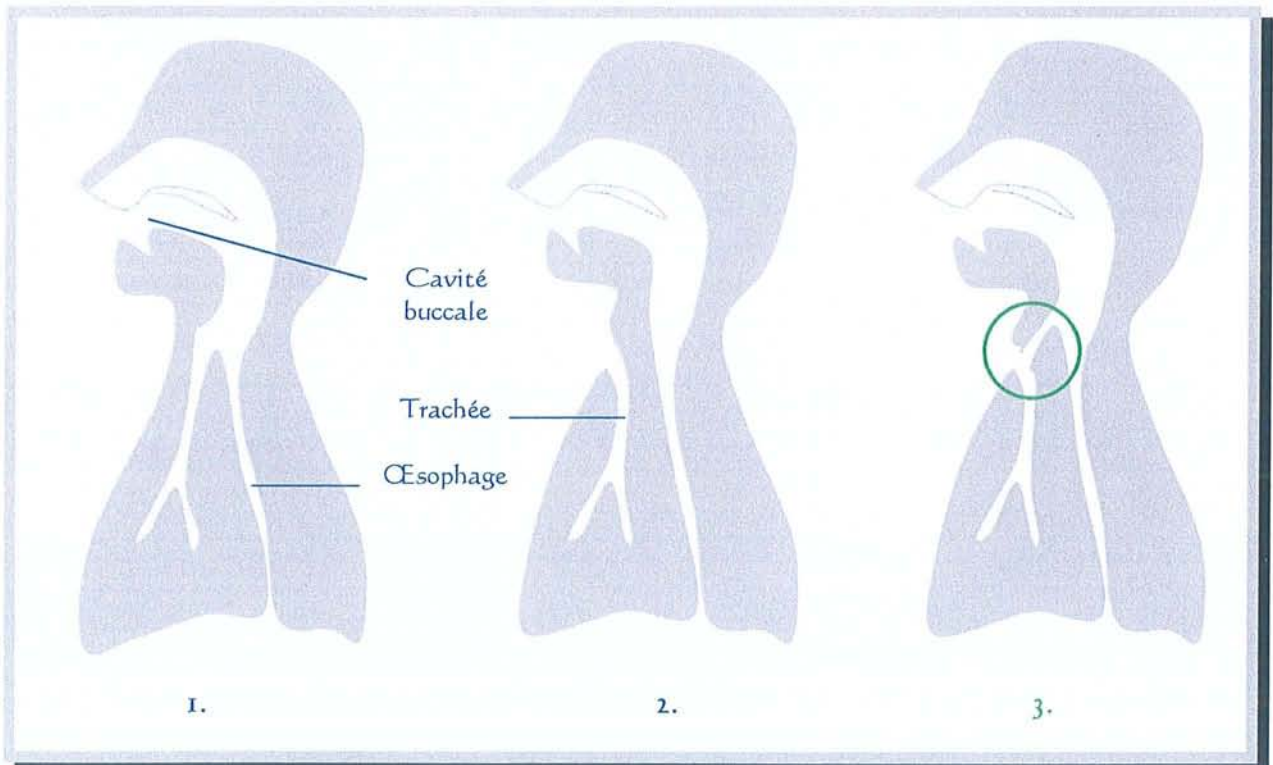
4.1. Introduction [71, 74]

Cette technique fut décrite en 1980 par Bruce W. Pearson venant de la "Mayo Clinic" de Rochester (Minnesota-USA) puis exerçant à la "Mayo Clinic" de Jacksonville (Floride-USA). Contrairement aux shunts de Strome, de Staffieri ou d'Asaï, précédemment décrits, toutes les structures laryngées ne sont pas réséquées. Ses indications doivent donc être bien posées.

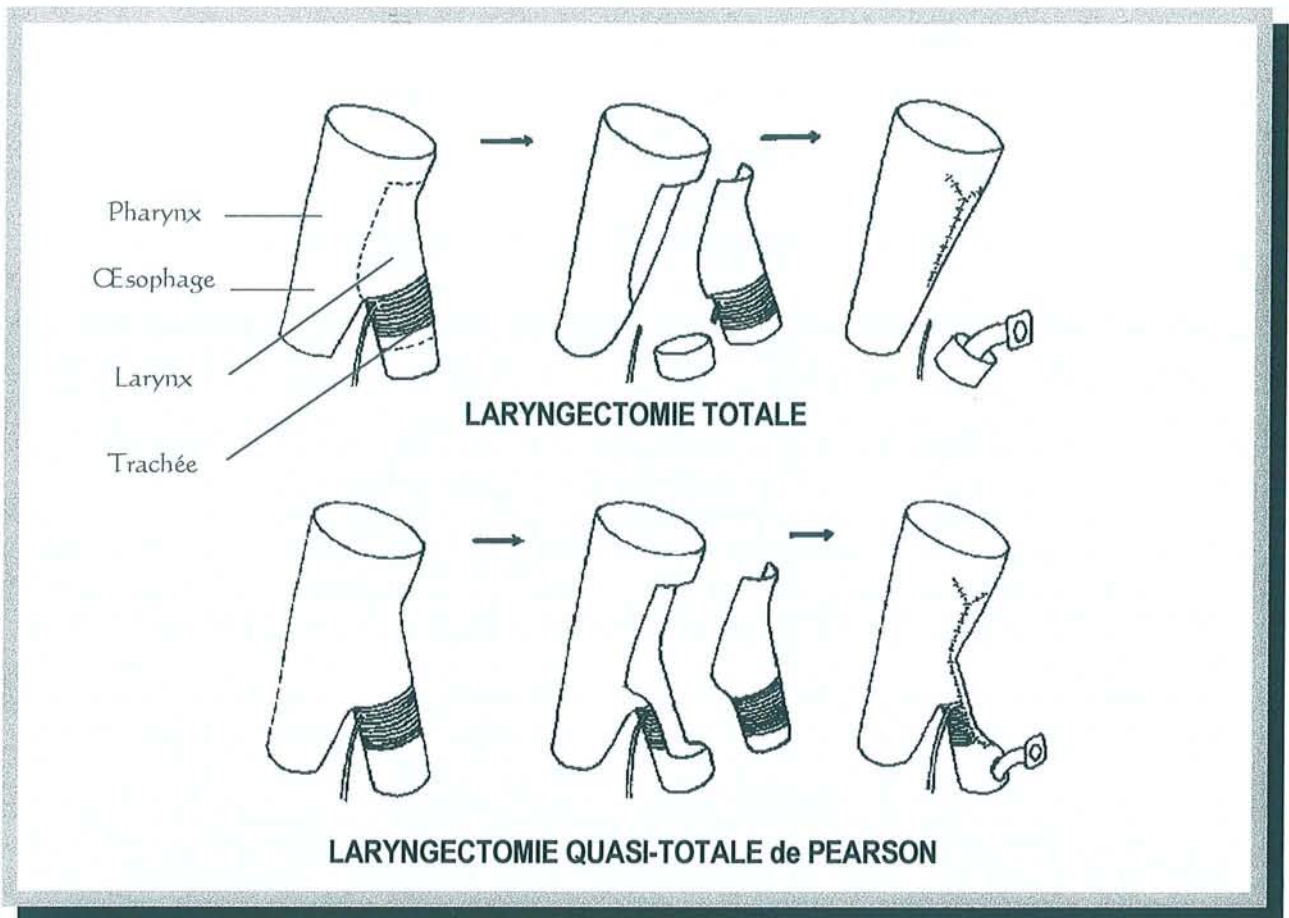
La laryngectomie quasi-totale peut être proposée :

- après échec des traitements de préservation laryngée,
- d'emblée.

C'est une chirurgie radicale donc seuls les stades T3 et T4 sont concernés. Un T2 de l'hypopharynx ou du larynx est à traiter par chirurgie partielle.



**COMPARAISON ENTRE UN PATIENT NON OPÉRÉ (1.)
UNE LARYNGECTOMIE TOTALE SANS VALVE PHONATOIRE (2.)
ET UNE LARYNGECTOMIE QUASI-TOTALE AVEC RECONSTRUCTION DE PEARSON (3.)**



d'après Pearson. *Laryngoscope*, 1981;91:1904-1912

L'exérèse nécessaire à la confection d'un shunt de Pearson est considérée comme radicale car le patient ne pourra plus respirer par le nez ni par la bouche. Le trachéostome confectionné est définitif du fait de la résection quasi-totale du cartilage cricoïde.

B.W. Pearson a successivement dénommé son intervention par les appellations :

- "extended hemilaryngectomy" en 1980 [74]
- "subtotal laryngectomy" en 1981 [71]
- "near-total laryngectomy" en 1984 [33]

En France son appellation la plus correcte serait donc "laryngectomie quasi-totale".

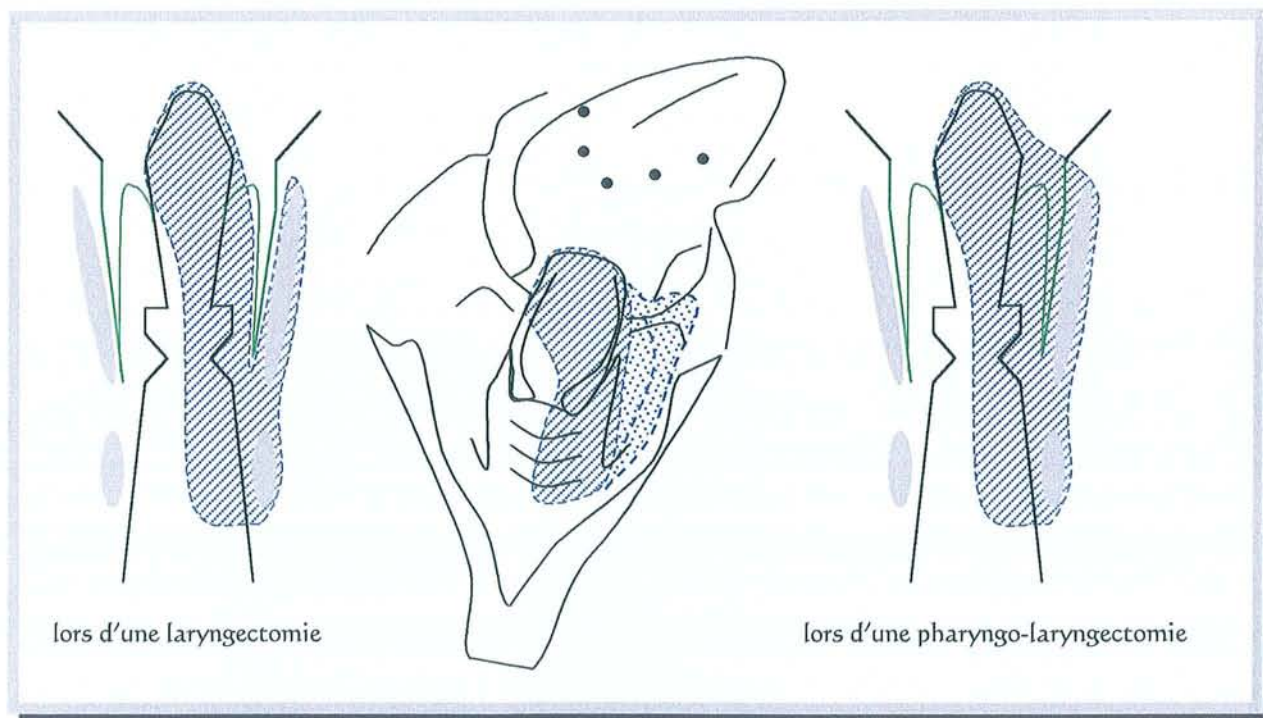
4.2. Indications

Les indications se superposent à celles des pharyngo-laryngectomies totales si on peut carcinologiquement conserver les structures nécessaires à la réalisation du shunt.

Ces structures à conserver du côté sain sont :

- le mur pharyngo-laryngé,
- le cartilage aryténoïde,
- les 2/3 postérieurs des bandes ventriculaires,
- le 1/3 du plan glottique total et le vestibule laryngé sus-jacent,
- le 1/3 externe du cartilage thyroïde,
- la 1/2 du cartilage cricoïde,
- le nerf laryngé inférieur est indispensable pour la motricité,
le nerf laryngé supérieur est utile pour la sensibilité.

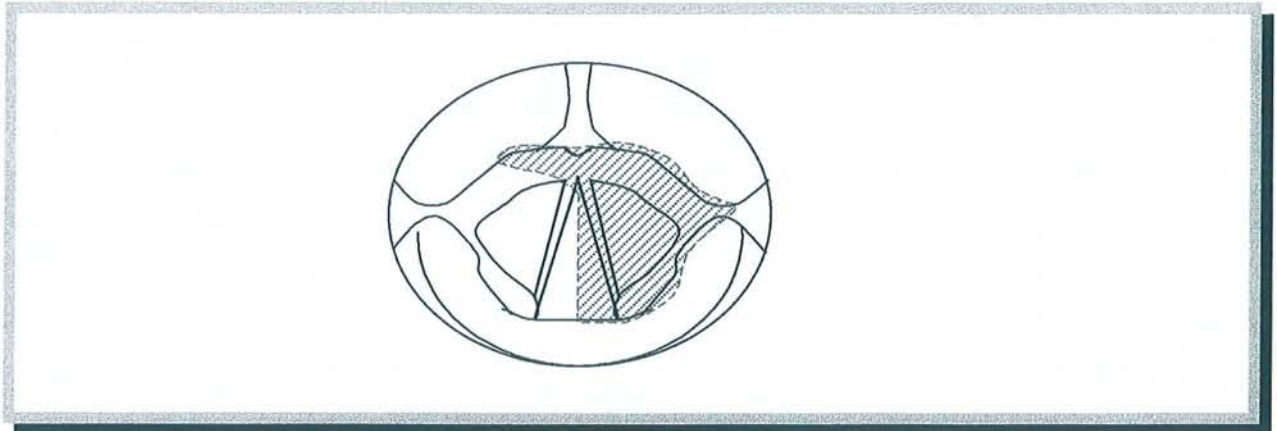
Pour résumer : un côté du larynx peut être atteint sans être un T2.



POSSIBILITES D'EXERESES PHARYNGO-LARYNGEES SELON PEARSON (vue postérieure)

Un envahissement rétro-laryngé partiel peut être toléré s'il ne dépasse pas la ligne médiane.

Si la ligne médiane est atteinte ou si la muqueuse du cartilage aryténoïde controlatéral à la lésion est atteinte : il faut faire une plastie de recouvrement avec la muqueuse pharyngée controlatérale. (La condition impérative étant la non atteinte du plan musculaire sous-jacent.)



EXERESE LARYNGEE SELON PEARSON (vue supérieure)

en hachures : la résection chirurgicale

Certaines atteintes ne sont **pas** des contre-indications :

- une atteinte du fond du sinus piriforme,
- une fixité cordale du côté tumoral,
- une fixité aryténoïdienne du côté tumoral,
- une extension sous-glottique atteignant le bord supérieur du cartilage cricoïde.

4.3. Contre-indications

Il est contre-indiqué de réaliser une laryngectomie quasi-totale selon Pearson lorsque plus d'un héli-larynx est envahi par la tumeur, lorsque la région rétro-cricoïdienne est atteinte ou lorsque la moitié des cartilages est atteinte.

Ainsi, sont une contre-indication :

- une tumeur de l'endolarynx jouxtant la ligne médiane,
- une tumeur du sinus piriforme étendue en rétrocricoïde,
- une tumeur lysant plus de la moitié du cartilage thyroïde ou du cricoïde.

Les séquelles post-radiques majeures sont une contre-indication relative.

Un état général ou intellectuel incompatible avec une rééducation efficace constituent une contre-indication absolue.

4.4. Technique chirurgicale [72, 74]

L'évidement ganglionnaire, uni ou bilatéral, est adapté en fonction du nombre et du volume des adénopathies.

La réalisation de la laryngectomie quasi-totale et la confection du shunt contractile trachéo-laryngo-pharyngé se font en un seul temps opératoire.

- Ablation carcinologique de la pièce opératoire :

. Indication typique d'un carcinome T3 ou T4 de l'angle antérieur du sinus piriforme :

Incision des muscles sus-hyoïdiens qui sont sectionnés au contact de l'os hyoïde. La résection éventuelle de la totalité de l'os hyoïde et des muscles sous-hyoïdiens se fait en fonction de la localisation tumorale.

Incision sur la ligne médiane du périchondre externe des cartilages thyroïde et cricoïde. Rugination d'avant en arrière pour réaliser le lambeau musculo-périchondral du côté sain. Incision des cartilages eux-même en laissant intact le périchondre interne. Décollement du périchondre interne. La résection tumorale est réalisée de bas en haut et emporte toute la moitié laryngée verticale homolatérale à la lésion.

L'autre moitié laryngée, controlatérale à la lésion, est trop encombrante pour réaliser le shunt qui serait trop large et laisserait couler de la salive vers les poumons. Il convient donc de ronger le cartilage en excès jusqu'à ne laisser qu'un cinquième du cartilage thyroïde. Le cricoïde est lui rongé jusqu'à l'aplomb de l'apophyse vocale de l'aryténoïde. L'articulation crico-aryténoïdienne doit être respectée.

. En cas d'indication pour une tumeur endolaryngée, la résection sera d'emblée maximale et il n'y aura pas de cartilage en excès pour confectionner le shunt.

- Recoupe des berges d'exérèse pour examen anatomopathologique extemporané afin de confirmer l'ablation de la pièce opératoire avec des marges saines. Il est indispensable d'avoir un laboratoire fiable à proximité du lieu opératoire.

- Création du shunt phonatoire trachéo-laryngo-pharyngé contractile de Pearson :

Débuter la tubulisation par le bas, autour d'une sonde de calibrage, de façon à créer un petit conduit de 5 millimètres de diamètre. Nous pouvons utiliser une sonde de Foley 12 F, une sonde nasogastrique 12 F ou bien une sonde d'aspiration trachéale.

Capitonnage des différentes sutures avec le lambeau myo-périchondral qui avait été préservé. La sonde de calibrage peut être enlevée en fin d'intervention ou bien laissée en place 10-15 jours.

- Réalisation de la trachéostomie définitive.

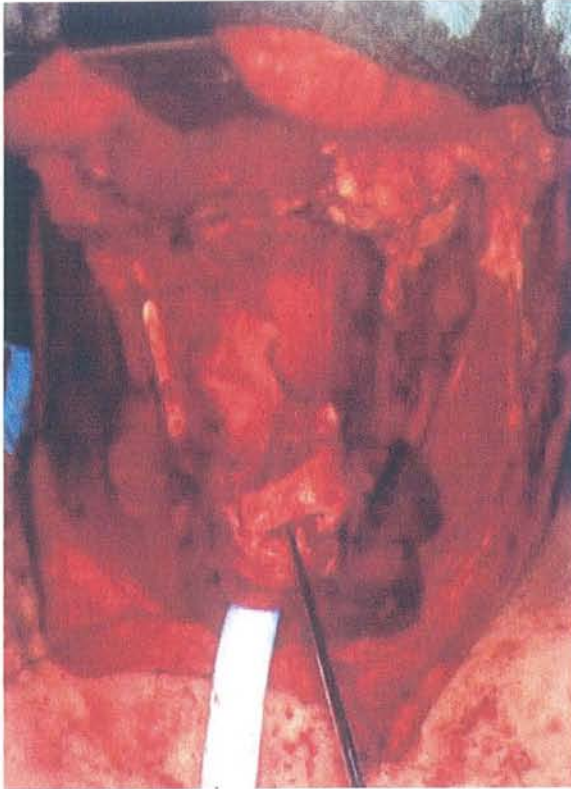- Il est possible d'augmenter le diamètre et la capacité à se déformer du shunt par l'incorporation d'un lambeau muqueux venant de l'hypopharynx.

Discussion sur les variations techniques de réalisation du shunt de Pearson :

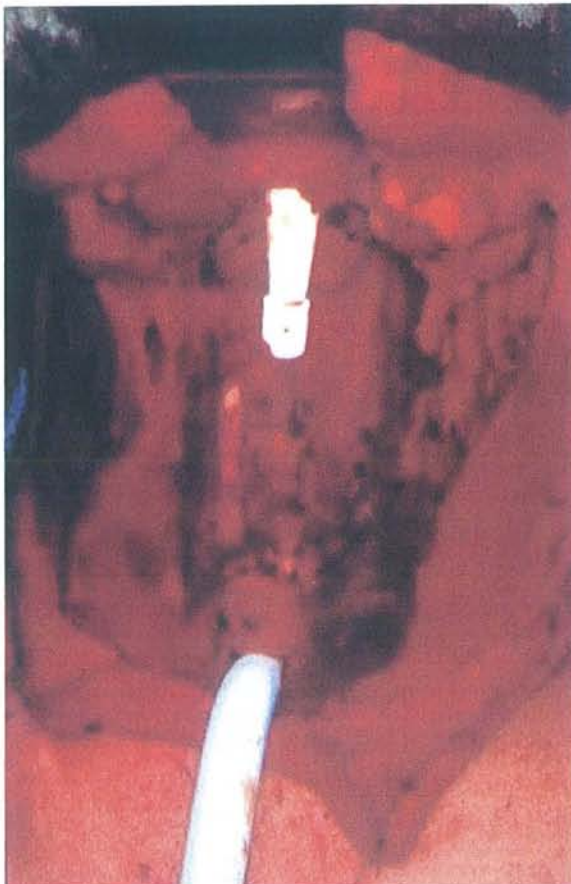- Réalisation d'un lambeau d'agrandissement du shunt prélevé aux dépens de la paroi pharyngée latérale [71, 74]. C'est utilisé pour les cancers endolaryngés dont l'exérèse est étendue à plus de la moitié du plan glottique et de l'espace para-glottique contro-latéral.

- Réalisation d'une plastie en V ouvert vers le haut sur les deux premiers anneaux trachéaux pour faciliter la tubulisation (vu à l'IGR).

- La trachéostomie peut être faite très basse en réséquant une partie des 5 et 6^{ème} anneaux trachéaux. Il faut alors laisser deux anneaux trachéaux (3 et 4^{ème}) intacts entre le bas du shunt phonatoire et le trachéostome. Ceci est contre-indiqué chez les patients obèses au cou court.

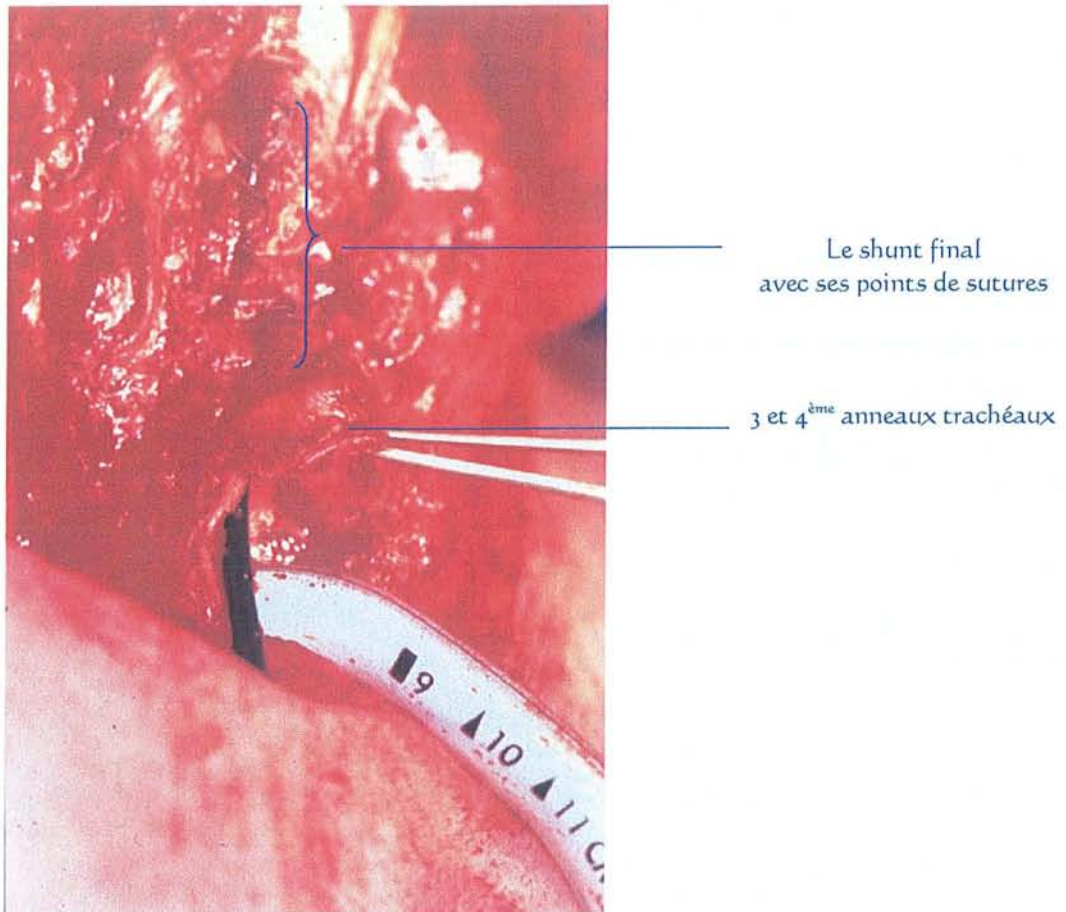


Les structures laryngées
restantes après ablation totale de
la tumeur :
1/3 externe cartilage thyroïde,
1/2 cartilage cricoïde

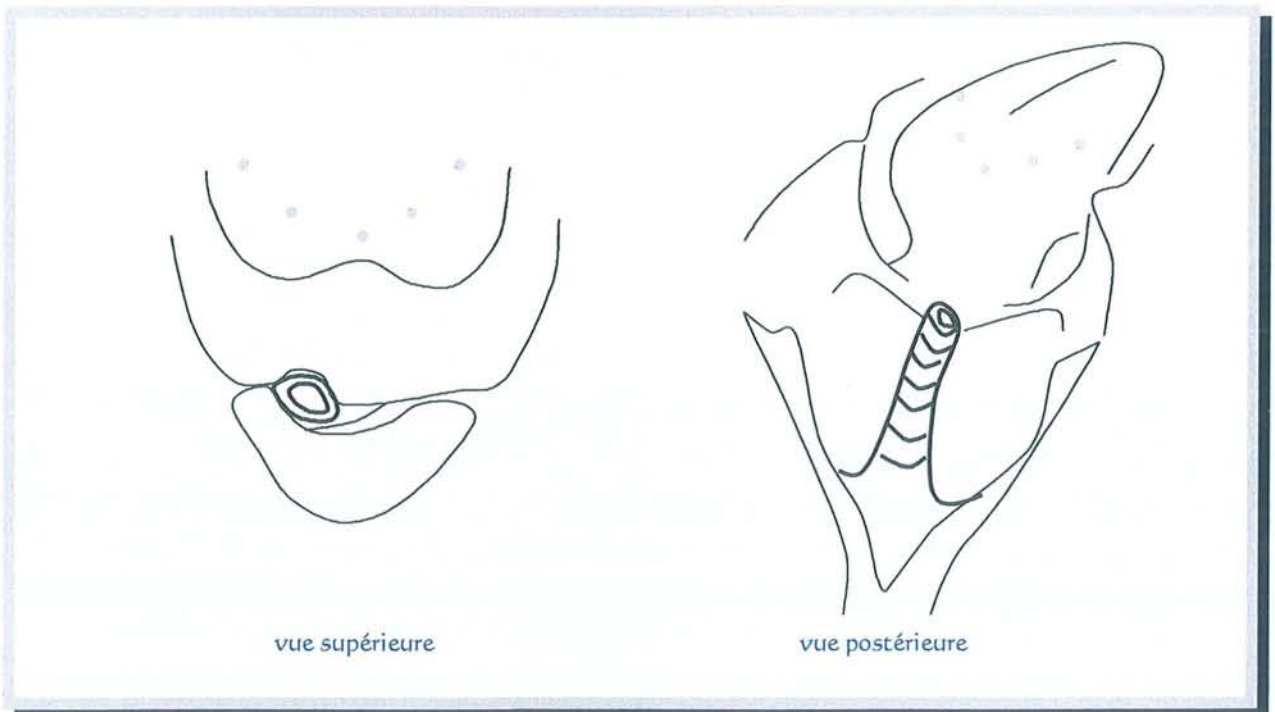


Les structures restantes sont
suturées autour d'une sonde de
5 mm de diamètre qui sera
enlevée avant la fermeture.

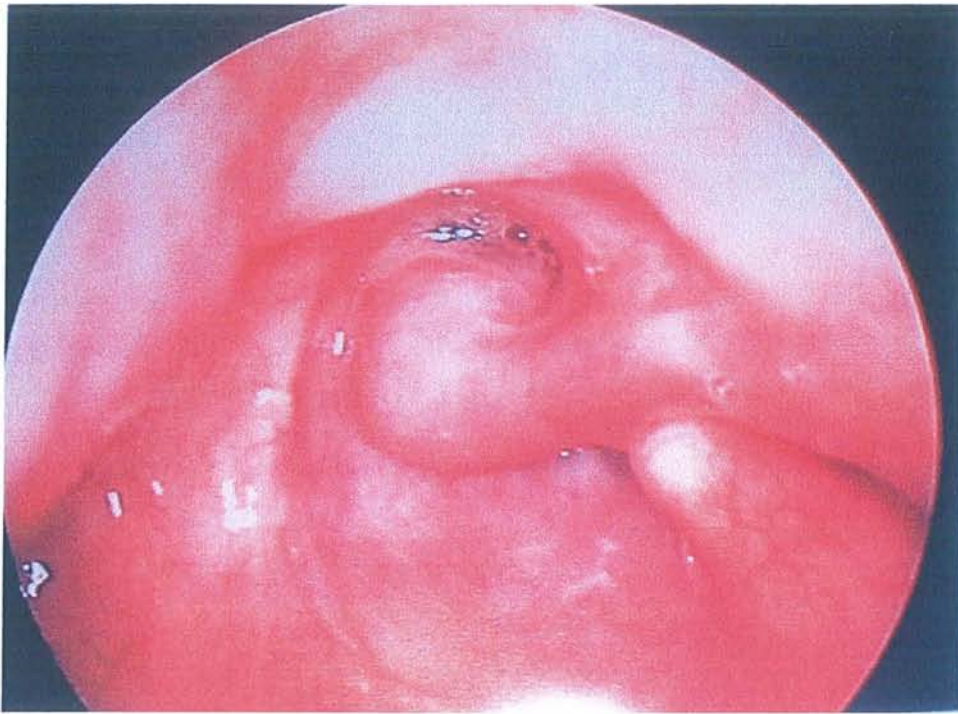Photographies du Centre Alexis Vautrin (Dr Dolivet)



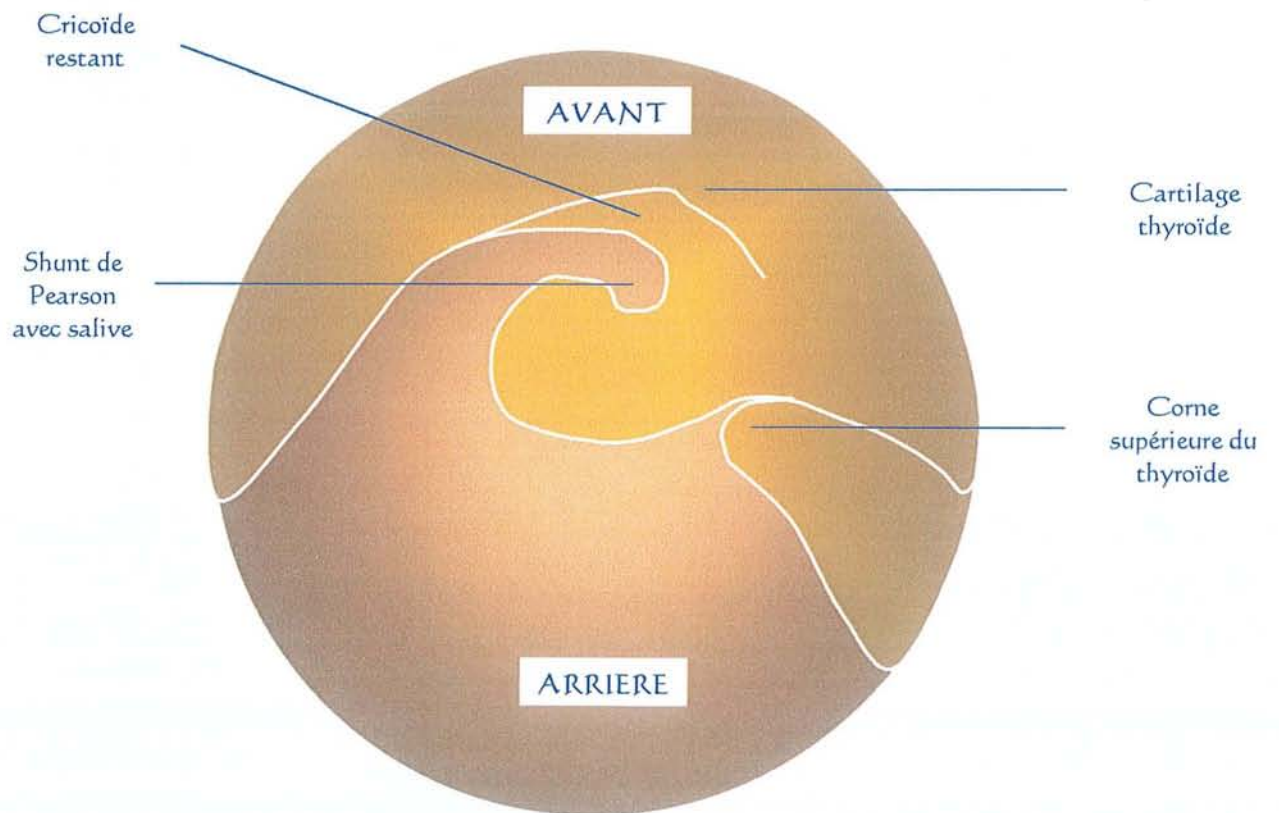
Photographie de l'Institut Gustave Roussy (Dr Marandas)

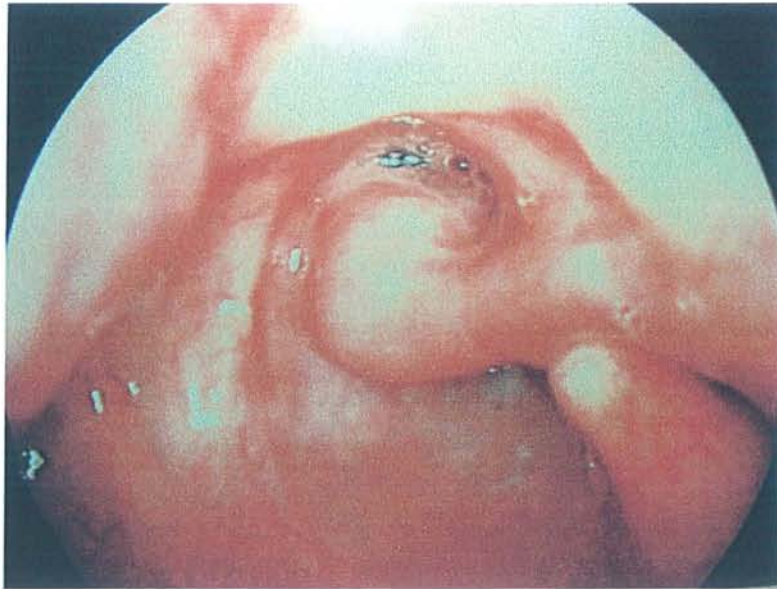


SHUNT DE PEARSON EN PLACE



Photographie de l'Institut Gustave Roussy





Photographie de l'Institut Gustave Roussy

L'ablation de la sonde de calibrage du shunt peut être réalisée :

- au 10^{ème} jour post-opératoire à l'IGR et chez O. Laccourreye,
- en post-opératoire immédiat pour B.W. Pearson et G. Dolivet.

L'ablation de la sonde naso-gastrique est généralement réalisée vers le 12^{ème} jour après épreuve au bleu de méthylène.

4.5. Conclusion sur le shunt contractile de Pearson

Le shunt trachéo-laryngo-pharyngé se comporte comme une néo-glotte en expiration. Il est innervé par le nerf récurrent préservé du côté sain : une constriction a lieu pendant la déglutition, ce qui empêche les fausses routes alimentaires.

Le diamètre de 5 millimètres de ce shunt aux parois molles n'est pas suffisant pour permettre une fonction respiratoire.

La réalisation d'un shunt de Pearson est une technique simple qui ne rallonge pas l'intervention pour G. Dolivet ou bien seulement de 30 minutes pour D.J. Terris [102] de Stanford (Californie-USA).

Ce shunt n'a pas les contraintes de changements itératifs des valves phonatoires. C'est primordial aux USA où les patients habitent souvent très loin des services spécialisés.

Mais il faut rester pour l'instant très prudent, il existe peu de séries importantes et aucun standard.

E. Conclusion sur les techniques de réhabilitation vocale

Les techniques chirurgicales de réhabilitation vocale par shunt interne tissulaire sans matériau étranger sont à proposer seulement chez des sujets motivés avec des tissus de bonne qualité et ayant un bon état pulmonaire sous-jacent. Un état général ou intellectuel incompatible avec une rééducation efficace constituent une contre-indication absolue.

Deux particularités techniques sont à rappeler :

- la possibilité de positionnement d'une valve phonatoire dans un véritable shunt tissulaire. (Procédé différent d'une simple puncture trachéo-oesophagienne.)
- la possibilité de myotomie des constricteurs pharyngés. En effet un tonus trop important gêne la rééducation orthophonique. Cette myotomie peut être réalisée soit lors de la laryngectomie totale soit secondairement.

Le succès des différentes techniques a le plus souvent été éphémère. La raison en est leur caractère mal reproductible et leur manque de fiabilité.

En pratique seule l'intervention de Pearson et la pose d'une valve phonatoire sont actuellement proposées en France. Le laryngophone est réservé aux échecs complets.

Il ne faut jamais promettre au patient la réalisation assurée d'une réhabilitation vocale per-opératoire. De plus, le patient retrouvera au mieux "UNE" voix mais elle ne sera jamais "SA" voix. Le premier impératif en chirurgie carcinologique est de passer au large des lésions afin de retirer la totalité du tissu tumoral.

II. REVUE DE LA LITTÉRATURE À PROPOS DU SHUNT DE B.W. PEARSON

Nous verrons dans un premier temps, sous forme d'un tableau comparatif, les résultats carcinologiques et les résultats fonctionnels retrouvés dans la littérature. Puis un relevé des localisations tumorales incluses dans les séries sera effectué avec notification des complications opératoires lorsqu'elles sont précisées.

Enfin, nous réaliserons une revue de la littérature sur la prise en charge fonctionnelle.

A. Résultats carcinologiques et fonctionnels de la littérature - Relevé des inclusions

En France, cette chirurgie est réalisée, essentiellement, au Centre Alexis Vautrin de Vandoeuvre-lès-Nancy (54), à l'Institut Gustave Roussy de Villejuif (94-Paris), au Centre Anticancéreux François Baclesse de Caen (14) et à l'hôpital Laënnec (75).

Dans le monde, la plupart des équipes chirurgicales sont aux USA. Mais il en existe aussi en Grande-Bretagne, en Espagne, à Taiwan, au Brésil et en Inde.

Auteurs	Année	Réf.	Nombre patients	SUIVI		SUITES CARCINOLOGIQUES			SUITES FONCTIONNELLES						
				Extrêmes	Moyen en mois	Récidives locales	Récidives régionales	Métastases	Voix bonne (%)	Sténose du shunt	Déglutition				
											(1)	(2)	(3)	(4)	
Pearson	1981	[71]	16	6-74 mois	18,2	0	2/16 12,5 %	?	100	0	10/16 62,5%	4* 2**	6/16 37,5 %	0	
Singh	1985	[93]	4	4-16 mois	7,5	0	0	0	100	0	4/4 100 %	0	0	0	
De Santo	1989	[24]	39	2 à 7 ans	?	4/39 10,3 %	3/39 7,7 %	7/39 17,9 %	74,4	4/39 10,2%	33/39 84,6 %	3** 3***	3/39 7,7 %	3/39 7,7%	
Chandrachud	1989	[14]	11	1 à 4,5 ans	?	0	1/11 9,1 %	?	90,9	1/11 9 %	10/11 90,9 %	?	1/11 9 %	0	
Su	1993	[100]	21	13-59 mois	30,1	1/21 4,8 %	3/21 14,3 %	?	85,7	?	21/21 100 %	0	0	0	
Levine	1994	[59]	11	?	25	1/11 9 %	?	?	82	0	7/11 63,6 %	5*	3/11 27,3 %	2/11 18,2%	
Gavilan	1996	[36]	49	2-28 mois	12	5/49 10,2 %	4/49 8,2 %	2/49 4,1 %	79,6	?	39/49 79,6 %	5* 5***	9/49 18,4 %	1/49 2 %	
Terris	1996	[102]	22	4-109 mois	26,5	2/22 9,1 %	2/22 9,1 %	2/22 9,1 %	90,9	?	20/22 90,9 %	2***	0/22	4/22 18,2%	
Suits	1996	[101]	39	4-107 mois	36	4/39 10,3 %	3/39 7,7 %	8/39 20,5 %	76	29 %	30/39 76,9 %	8*** 21%	1/39 2,6 %	4/39 10,2	
Laccourreye	1996	[55]	9	6-13 mois	?	0	2/9 22,2 %	2/9 22,2 %	100	1/9 11,1%	9/9 100 %	3**	3/9 33,3 %	0	
Lima	1997	[60]	28	?	?	0	4/28 14,3 %	?	92,6	1/28 3,6%	19/28 67,8 %	5** 4***	5/28 17,8 %	1/28 3,6%	
Shenoy	1997	[91]	30	18-44 mois	22,2	0	6/30 20 %	1/30 3,3 %	79,3	4/30 13,3%	28/29 96,5 %	1*	1/30 3,3 %	0	
Thèse N. Hacquart (Brasnu)	1998	[41]	27	8-45 mois	24	4/27 14,8 %	6/27 22,2	7/27 25,9%	93	5/27 18,5%	24/27 88,8 %	3***	0/27	1/27 3,7%	
Pearson	1998	[73]	225	5 ans min	?	8/225 3,5 %	7/225 3,1 %	?	85	?	205/225 91,1 %	(20)	10/225 4,4 %	<10 4,4%	
Dolivet	1999	[31]	9	7-24 mois	16,7	1/9 11,1 %	2/9 22,2 %	1/9 11,1 %	88,9	2/9 22,2 %	8/9 88,8 %	1*	1/9 11,1 %	0	
Thèse J. Raft CAV-IGR	2001		49	2-46 mois	18,1	7/49 14,3 %	7/49 14,3 %	8/49 16,3 %	85,7	4/49 8 %	36/49 73,5 %	2* 4** 7***	10/49 20,4 %	3/49 6,1%	

RESULTATS APRES LARYNGECTOMIE QUASI-TOTALE AVEC SHUNT PHONATOIRE SELON LA TECHNIQUE DE "PEARSON" RAPPORTÉS DANS LA LITTÉRATURE

Légende de la quantification des troubles de déglutition selon Pearson :

- * : salive présente dans le shunt
- ** : fuites lors déglutition sans incidence clinique
- *** : fuites constantes
- **** : complications pulmonaires

Auteurs	Année	Nombre patients	"T" de la TNM	Base de langue	Sinus piriforme	Hypopharynx sans précision	Plan glottique	Transglottique	Glotto-susglottique	Sus-glottique	Sous-glottique	Complications
Pearson	1981	16	T3		3		6	3	2		2	.1 abcès .1 hématome .1 pharyngostome .1 granulation peristomiale .1 accident ischémique transitoire cérébral
Singh	1985	4	T3		1		1	2				0
De Santo	1989	39	1 T1 18 T2 14 T3 7 T4			8				28		
Chandrachud	1989	11	T3				3	5		3		
Su	1993	21	?	1	13		2			5		
Levine	1994	11	?									
Gavilan	1996	49	2 T1 10 T2 14 T3 5 T4	1		8	11	5		23		23 pharyngostomes /49
Terris	1996	22		2		6	5			9		
Suits	1996	39										
Laccourreye	1996	9	5 T3 4 T4	4	4							.2 abcès cervicaux .1 nécrose cutanée péristomiale .3 sténoses du trachéostome
Lima	1997	28	25 T3 3 T4				10	16		2		10 pharyngostomes
Shenoy	1997	30				19	11					5 pharyngostomes 4 abcès
Thèse Hacquart	1998	27										
Pearson	1998	225	56 T2 157 T3 32 T4		75		44	28	50	24	2	
Dolivet	1999	9	4 T3 5 T4		5	1			3			1 abcès local 1 hématome 2 nécroses cutanées
Thèse J. Raft CAV-IGR	2001	49		3			17		7			cf. résultats de l'étude
							21					

COMPARAISON DES TUMEURS INCLUSES DANS LES SERIES DE LA LITTERATURE AVEC LES COMPLICATIONS

Nous remarquons que le nombre de patients inclus dans les séries publiées reste encore faible mis à part celle de l'auteur de la technique. En effet, seul Pearson a publié des séries de plus de 60 patients. La dernière, avec 225 patients suivis 5 ans, se détache très nettement des autres séries. Mais pour valider cette technique de réhabilitation vocale, il faut que les résultats soient reproductibles hors de la Mayo Clinic.

Ces dernières années, le nombre de publications sur le sujet a fortement augmenté. Plus de la moitié datent des 5 dernières années alors que la technique a été décrite il y a 21 ans.

La durée de suivi des patients va de 7,5 mois à 5 ans, avec une majorité d'études au recul carcinologique faible de moins de 2 ans.

Nous avons relevé à la fois les suites carcinologiques et les suites fonctionnelles. La discussion sur les différents taux de récurrences sera réalisée après la présentation de notre étude personnelle de 49 cas.

Si les bons résultats vocaux sont tous compris entre 74 et 100 %, peu d'auteurs indiquent à quelle période post-opératoire a lieu l'évaluation. J. Gavilan de Madrid (Espagne) précise qu'il obtient 79,6 % de réponse vocale par le shunt après 40 jours et 89,6 % après 6 mois.

Les patients inclus dans ces séries de la littérature sont loin d'être comparables :

- Le stade tumoral est très différent. Nous retrouvons ainsi aussi bien des T1 que des T4.
- De plus il existe une majorité de tumeur endolaryngée ou du sinus piriforme suivant les séries. Or on connaît le mauvais pronostic des tumeurs du sinus piriforme.
- Peu d'évidements ganglionnaires ont été nécessaires aux USA.

Les résultats carcinologiques ne seront donc pas à interpréter sur le même plan.

Cette étude de la littérature nous a montré combien il est difficile de comparer des séries de patients dont les inclusions, les traitements et l'exploitation des résultats sont différents.

Les séries de laryngectomies quasi-totales comportent un faible nombre de patients. Les interprétations statistiques sont donc peu significatives.

B. Revue de la littérature concernant la prise en charge fonctionnelle

La prise en charge fonctionnelle regroupe la rééducation de la voix mais aussi la correction des fuites salivaires éventuelles par le shunt et le traitement des sténoses.

1. Solution en cas de sténose

La seule solution retrouvée est la dilatation du shunt par cathétérisme. Mais nous ne savons pas si ce geste reste efficace dans le temps. C-H. Su [100] propose, avec succès, une évaluation de la sténose par imagerie TDM en 3 dimensions.

2. Solutions en cas de fuites salivaires par le shunt

- la rééducation orthophonique [60]
- la mise en place d'un obturateur gonflable par le bas [19]
- des injections de graisse autologue autour du shunt [41]
- des injections de collagène autour du shunt [19]

- des injections de Téflon dans les parois du shunt [19, 60, 101]
- une révision chirurgicale du shunt visant à le rétrécir [36]
- une couverture par lambeau musculaire de grand pectoral
- une totalisation de la laryngectomie [24, 36, 41, 59, 60, 71, 101, 102]

La totalisation de la laryngectomie en cas de fausses routes salivaires importantes avec retentissement clinique est la solution la plus couramment retrouvée dans la littérature. Pearson [73] précise que dans ce cas de figure les shunts étaient fonctionnellement adynamiques.

3. Rôle de l'orthophoniste sur la respiration, la déglutition et la voix - Résultats vocaux

Trois mémoires d'orthophonie [7, 34, 86], soutenus à l'U.F.R. Pitié-Salpêtrière-Paris VI en 1996, 1997 et 1998, ont été consacrés à la rééducation vocale après laryngectomie quasi-totale selon Pearson. Il s'agit de patients opérés dans le service du Pr Brasnu (hôpital Laënnec).

Nous vous en rapportons ici brièvement les conclusions. Mesdames M.-L. Lacave (Centre Alexis Vautrin) et E. Bretagne (Institut Gustave Roussy) toutes deux orthophonistes nous ont de plus guidés.

3.1. En post-opératoire immédiat, durant l'hospitalisation

L'orthophoniste, avec l'équipe soignante, fait prendre conscience au patient que la respiration se fait à travers le trachéostome définitif. En complément du travail du kinésithérapeute, l'utilisation de la ceinture musculaire abdominale est enseignée pour faciliter la remontée des glaires.

Une première prise de conscience de la respiration costo-diaphragmatique et de la relaxation zone cervico-scapulaire est effectuée. Celle-ci sera utilisée pour la parole plus tard. Pour l'instant il faut

encourager le patient à articuler lentement et à n'utiliser l'écrit qu'en cas d'incompréhension totale.

Pour que la reprise alimentaire soit plus efficace et pour assouplir toute la région cervico-faciale, l'orthophoniste débute entre le 4^{ème} et le 7^{ème} jour post-opératoire des exercices de praxies bucco-faciales et des mouvements de déglutition à vide. Ces dernières facilitent le premier temps buccal de la déglutition, rendent l'élocution plus facile et la voix plus fluide. Ainsi vers le 12^{ème} jour post-opératoire la déglutition sera plus aisée à l'ablation de la sonde naso-gastrique.

- Langue :

- . la sortir et la rentrer
- . la mettre à droite et à gauche
- . la mettre en haut et en bas
- . réaliser un "clac" avec la langue en avant et sur le côté
- . mettre la pointe de la langue sur le palais et balayer d'arrière en avant et vice-versa
- . suivre le contour des lèvres avec la langue
- . bruit du galop

- Lèvres :

- . faire le bruit du baiser
- . réaliser un claquement de lèvres
- . bruit d'appel du chat
- . faire i/u rapidement

- Mâchoire :

- . réaliser des mouvements de latéralité droite / gauche avec la mâchoire
- . ouvrir et fermer la bouche
- . réaliser une protraction du maxillaire inférieur (mâchoire en avant / en arrière)

- Joues :

- . gonfler les joues
- . rentrer les joues
- . gonfler la joue droite puis la gauche

FEUILLE D'EXERCICES DE PRAXIES BUCCO-FACIALES

3.2. Après la sortie de l'hôpital

Pour l'I.G.R., la prise en charge orthophonique en externe est réalisée, lorsque le patient n'habite pas trop loin, dans le centre de chirurgie par une orthophoniste spécialisée dans ce problème.

Pour le C.A.V., la prise en charge orthophonique en externe est toujours réalisée par des orthophonistes libérales. Une nouvelle consultation est réalisée au C.A.V. après la radiothérapie.

Il est proposé au conjoint d'assister aux séances de rééducation pour comprendre les difficultés rencontrées.

L'orthophoniste s'assure que le patient et sa famille ont bien compris les remaniements chirurgicaux survenus pour intégrer les cheminements de l'alimentation, de la respiration et de la parole.

L'orthophoniste aide à l'acceptation de la nouvelle identité vocale.

Une mise en relation avec les associations de laryngectomisés est possible :

Union des Associations Françaises des Laryngectomisés et des Mutilés de la Voix. 10 rue Portalis 75000 PARIS tél : 01 42 93 75 05
--

Les Mutilés de la Voix de Lorraine. Service ORL, hôpital Central CHU Nancy 54037 NANCY tél : 03 83 85 13 98
--

Il convient bien de préciser au patient que la laryngectomie quasi-totale de Pearson est une nouvelle chirurgie en France et qu'il rencontrera essentiellement des patients qui n'ont pas le même mode de réhabilitation vocale que lui.

L'association pourra conseiller le patient pour qu'il se procure des filtres respiratoires, des foulards, des écouvillons, un sifflet, une pince, des adaptateurs en tout genre pour lui permettre de prendre une douche, de parler sans avoir à boucher son trachéostome ...

L'orthophoniste veillera, en parallèle de l'équipe soignante, à l'hygiène du trachéostome et du pouce servant à l'obturer. Une autonomisation rapide du patient est souhaitable concernant les 2 à 3 séances quotidiennes de nettoyage devant un miroir bien éclairé. Le déroulement de la séance de rééducation est détaillé ci-dessous.

3.3. Déroulement d'une séance de rééducation orthophonique

Quatre points sont essentiellement abordés :

- la détente des régions cervico-scapulaires car la présence de tensions empêche la vibration à l'intérieur de shunt. Le patient réalise des mouvements d'assouplissement lui même et on peut y associer des massages du muscle peaucier du cou.
- les praxies bucco-faciales,
- le travail de la respiration,
- le travail de la voix.

Le travail de la respiration va comporter une prise d'air efficace à l'inspiration et une gestion du souffle expiratoire. De ces 2 paramètres va dépendre la voix. La respiration costo-diaphragmatique est enseignée.

Le travail de la voix mobilisant l'air des poumons vers le shunt nécessite une obturation complète du trachéostome. C'est l'une des premières choses à apprendre au patient. La voix oesophagienne classique utilisée par les laryngectomisés totaux est aussi enseignée quand le patient utilise spontanément et correctement sa voix de Pearson. Cette dernière a pour avantage de pouvoir s'exprimer sans obturer le trachéostome lorsque le

patient a les mains occupées. Dans tous les cas 2 modes d'expression sont une sécurité pour l'avenir. Il faut encourager les patients à continuer à utiliser la voix oesophagienne en plus du shunt de Pearson sinon les progrès orthophoniques seront rapidement réversibles.

Le nombre de syllabes sera graduellement augmenté en fonction des progrès. La tendance du patient à segmenter les mots en syllabes est corrigée.

La durée des productions sonores est progressivement allongée.

La hauteur, principal composant de la mélodie de la parole, est à faire travailler. La conservation d'une unité crico-aryténoïdienne lors de l'intervention permet une certaine variation de hauteur de la voix.

La maîtrise de l'intensité sonore passe par une éducation du souffle.

L'amélioration du timbre passe par la décontraction cervico-scapulaire. Ceci permet d'éviter une voix "trop serrée".

Le premier mémoire d'orthophonie (1996) inspiré à Laënnec a pour but de proposer un protocole de rééducation [7].

Le second mémoire d'orthophonie (1997) inspiré à Laënnec a pour but de préciser l'apport de la rééducation en groupe. La conclusion est sans appel : *"le groupe est ainsi un lieu d'échanges privilégié qui motive, stimule, encourage les patients et facilite leur réinsertion sociale."* [34].

3.4. Analyse des paramètres vocaux dans les suites d'une laryngectomie quasi-totale de Pearson

M. Hanamitsu et coll. [43] du Japon ont montré, en 1999, qu'il n'y a pas de différence significative entre la voix de 11 patients ayant bénéficié d'une laryngectomie quasi-totale selon Pearson et 18 patients présentant une laryngectomie partielle fronto-latérale étendue. L'analyse a été effectuée grâce au "*Acoustic Analyzer model SH-10, Rion Co. Ltd., Tokyo, Japan*". De plus leur examen fibroscopique montre que le site de vibration se trouve à la partie supérieure du shunt.

D.K. Hoasjoe et coll. [47] du Canada ont montré, en 1992, qu'il existe une variation autant inter qu'intra-individuelle dans les mesures acoustiques chez les patients ayant subi une laryngectomie quasi-totale. Ces patients présentent une restriction générale dans la fréquence fondamentale, une intensité diminuée et une limitation dans la durée de la phonation lorsqu'on les compare aux personnes utilisant une voix laryngée normale. 11 patients ayant bénéficié d'une laryngectomie quasi-totale ont été comparés à 11 sujets avec une voix laryngée normale d'âge comparable. L'analyse des données a été informatisée.

Les shunts chirurgicaux de type Pearson sont constitués par les structures anatomiques restantes après l'exérèse de la tumeur. Ils peuvent donc être très différents les uns des autres et ne fonctionneront pas tous de la même façon [49]. De plus, les logiciels d'analyse vocale ont été conçu pour des voix de personnes possédant un larynx non opéré.

Il est donc très difficile de comparer les résultats des publications sur l'analyse vocale informatisée des patients opérés.

La solution la plus simple reste la comparaison d'un patient par rapport à lui-même avant l'opération et à différents temps post-opératoires.

C'est ce que proposent O. Laccourreye et coll. [56] de l'hôpital Laënnec-Paris en 1998.

Le troisième mémoire d'orthophonie [86] (1998), toujours inspiré à Laënnec, propose l'évaluation par l'oreille humaine d'un "jury d'écoute" composé d'ORL-phoniatres et d'orthophonistes sans le recours à l'analyse informatique. Cette étude a montré que si les 10 patients ayant bénéficié d'une laryngectomie quasi-totale de Pearson ont une bonne intelligibilité, leur timbre reste rauque avec un comportement vocal serré. La mélodie est insuffisamment présente, les pauses sont longues et peu nombreuses et le débit parfois ralenti.

Cette voix se rapprocherait plus de celle suite à une laryngectomie partielle type C.H.E.P. que d'une voix trachéo-oesophagienne avec implant phonatoire. Mais la sonorité est tout de même plus importante qu'avec une C.H.E.P.

La voix trachéo-oesophagienne avec implant phonatoire permet par ailleurs des performances vocales supérieures à la voix oesophagienne en terme d'intensité et de longueur de production vocale [22, 64].

III. ETUDE À PROPOS DE 49 CAS SELON B.W. PEARSON

Cette technique chirurgicale est en cours de réévaluation et fait l'objet d'un enregistrement prospectif auprès du G.E.T.T.E.C. (le Groupe d'Etude des Tumeurs de la Tête Et du Cou). Cette fiche d'enregistrement vous est présentée plus loin.

L'idée est d'éviter une laryngectomie totale quand une laryngectomie partielle n'est pas réalisable.

Les objectifs de cette étude sont les suivants :

- **Analyser le bénéfice fonctionnel du shunt de Pearson.**
- **Vérifier que les résultats carcinologiques ne sont pas moins bons que ceux des (pharyngo)-laryngectomies totales.**
- **Préciser les indications exactes de cette intervention.**

Nous avons à notre disposition une des plus grandes séries mondiales, malgré tout, compte tenu du petit nombre de malades (49) et du faible recul pour certains patients, peu de tests statistiques comparatifs ont été réalisés.

A. Matériel et méthode

1. inclusions

Nous avons réalisé une étude rétrospective dans deux Centres Anti-Cancéreux de juin 1997 à décembre 2000.

Les deux Centres Anti-Cancéreux choisis ont été le Centre Alexis Vautrin de Vandoeuvre-lès-Nancy et l'Institut Gustave Roussy de Villejuif (Paris). Ce fut un choix d'accessibilité. En effet, nous avons été en stage dans ces deux centres en temps qu'Interne des Hôpitaux. Le sujet de cette thèse m'a été inspiré par le Docteur G. Dolivet du Centre Alexis Vautrin.

Les premières réhabilitations vocales de type Pearson après laryngectomie quasi-totale ont été retrouvées dans des comptes-rendus opératoires datant de juin 1997. Ce fut donc la date de début d'inclusion dans notre étude. Nous avons arrêté les inclusions en décembre 2000 pour évaluer les résultats avec un recul post-opératoire d'au moins six mois. Le plus long suivi est donc de quatre ans et le plus court de six mois.

Sept chirurgiens différents ont opéré les patients dont deux ayant réalisés les 2 tiers des interventions.

2. Fiche d'enregistrement

ETUDE pour le G.E.T.T.E.C., 2000
LARYNGECTOMIE QUASI-TOTALE de PEARSON
 (shunt trachéo-laryngo-pharyngé contractile)

Nom : _____
 Prénom : _____
 Sexe : H ; F
 Date de naissance : _____
 Adresse : _____

Tél : _____

Centre de Chirurgie cervico-facial et n° dossier: _____

Médecin traitant :
 Nom : _____
 Adresse : _____

Tél : _____
 Spécialiste ORL :
 Nom : _____
 Adresse : _____

Tél : _____

ATCD de cancer dans la famille :

ATCD personnels :
 . Médicaux :

. Chirurgicaux :

Habitudes de vie :
 . Tabagisme : PA
 durée de l'arrêt du tabagisme à ce jour : ... mois
 . Quantité d'alcool régulièrement consommée :

Profession et exposition à des toxiques :

Date et âge lors 1^{ère} Cs pour la pathologie en question : ; ans

Date découverte de la maladie :

Date et âge lors dernière Cs : ; ans

Evolution :
 rémission clinique complète le
 en réévolution tumorale le
 décédé le cause :
 perdu de vue

✓ **TUMEUR :**

Premiers symptômes :
 . Nature :

. Durée :
 Evolution clinique :

Localisation de la tumeur :

TNM :
 Dessin : (T + N)
 TDM : (structures atteintes)
 cartilage cricoïde
 cartilage thyroïde
 loge HTE
 adénopathies : loca, nbr :
 Passage ligne médiane : Oui ; Non
 Mobilité cordale :

✓ **TRAITEMENT et SUITES :**

▪ Intervention : - date :
 - type d'intervention :
 - type de reconstruction :
 - lambeau :
 - niveau de la trachéostomie :
 - plastie trachéale supérieure : Oui ; Non
 - calibre du shunt phonatoire :
 ▪ Durée hospitalisation post opératoire: jours
 ▪ Autre TTT en post op: radiothérapie ; autre
 TTT en pré op : chimio ; radiothérapie
 ▪ Complications dans les suites de l'opération :
 abcès local
 fistule salivaire
 fuite d'air par le shunt
 autres :
 ▪ Voie d'alimentation :
 Date d'ablation de la SNG :
 Déglutition avant chir :
 à la sortie :
 ▪ Temps de cicatrisation du shunt : jours.
 ▪ Temps de calibre du trachéostome
 Obturation possible au doigt du trachéostome
 pour obtenir un son (Ø OK ou trop gros)
 Oui ; Non
 Emission d'un son avant la sortie
 par le shunt prothétique ou contractile :
 possible ; impossible
 Résultats vocaux : utilisation réelle (cf. orthophonie)

Les paramètres étudiés dans notre étude sont les suivants :

- l'intoxication éthylo-tabagique et professionnelle,
- l'âge lors de la première consultation pour la pathologie en question. Nous n'avons pas choisi l'âge de la première consultation dans le centre car certains patients avaient déjà consulté auparavant pour d'autres lésions cancéreuses. Nous n'avons pas choisi non plus la date opératoire car de nombreux patients n'ont pas été orientés d'emblée vers une exérèse chirurgicale.
- la date de la dernière consultation pour évaluer les résultats,
- l'évolution carcinologique,
- la topographie de la tumeur,
- l'atteinte scannographique des cartilages et de la loge HTE,
- le dépassement de la ligne médiane,
- la mobilité cordale homo et contro-latérale à la tumeur,
- le type exact de l'intervention,
- la durée d'hospitalisation post-opératoire,
- la notion d'autres traitements pré ou post-opératoires,
- les complications dans les suites de l'intervention,
- les résultats orthophoniques.

3. Population

Nous avons retrouvé 49 patients ayant eu une indication chirurgicale de réhabilitation vocale selon Pearson. 46 hommes et 3 femmes. L'âge moyen lors de la première consultation pour ce problème est 56,6 ans.

. 57 ans pour les hommes, avec des extrêmes allant de 41 à 80 ans,

. 50,6 ans pour les femmes, avec des extrêmes allant de 44 à 57 ans.

L'intoxication éthylo-tabagique habituelle est fortement présente. Elle est majeure chez 22 patients sur 49 (45 %). 10 patients (20 %) ont surtout

une intoxication tabagique et un patient a été exposé à des vapeurs de chrome pendant 5 ans en plus d'une intoxication éthylo-tabagique majeure.

4. Préservation au préalable de l'organe laryngé

Un premier groupe a bénéficié d'une indication opératoire d'emblée (31 patients sur 49 soit 63,2 %) et un second groupe a été opéré après un échec de préservation d'organe par chimio-radiothérapie ou radiothérapie seule (18 patients sur 49 soit 36,7 %).

A noter que parmi les 31 patients ayant bénéficiés d'un traitement sans essai de conservation d'organe, 4 ont eu une chimiothérapie néo-adjuvante.

5. Tableau récapitulatif

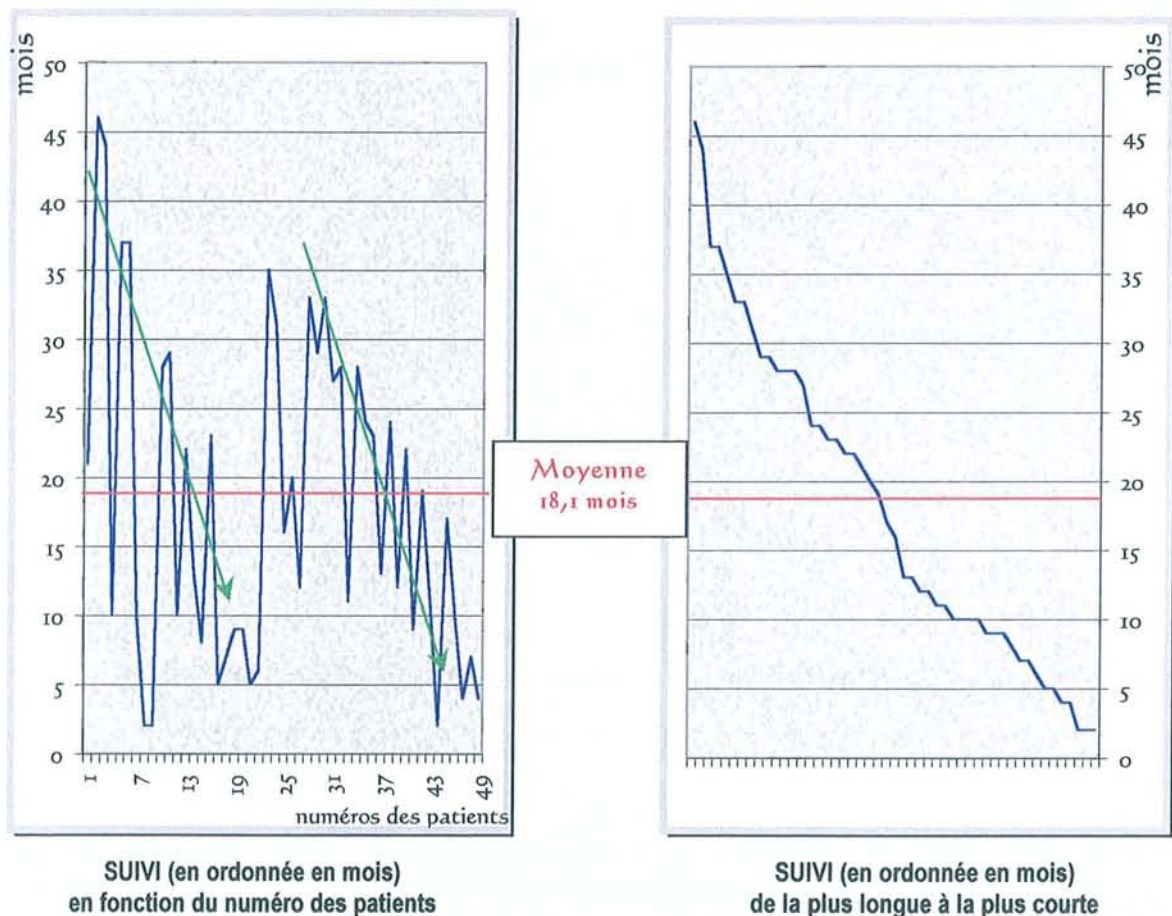
dates d'inclusions	juin 1997 à décembre 2000
le plus long suivi	46 mois
le plus court suivi	2 mois
durée moyenne de suivi	18,1 mois
nombre d'interventions par chirurgien (7 chirurgiens)	chir n°1 : 22 chir n°2 : 11 chir n°3 : 5 chir n°4 : 4 chir n°5 : 3 chir n°6 : 3 chir n°7 : 1
49 patients	46 hommes 3 femmes
moyenne d'âge	56,6 ans
essai de préservation d'organe	18 patients (36,7 %)
SANS essai de préservation d'organe :	31 patients (63,2 %)
. chirurgie première	27
. chimiothérapie néo-adjuvante	4
intervention à visée fonctionnelle	3 patients dont 1 après laryngectomie partielle

B. Etude de la population

1. Durées de suivi des patients depuis la chirurgie de Pearson

Les premières interventions chirurgicales de type Pearson datent de juin 1997 et nous avons arrêté le relevé le 31 décembre 2000.

Le recul le plus long est de 48 mois et le plus court de 6 mois.



Globalement nous pouvons individualiser sur le graphique de gauche les deux populations correspondant à celles des deux Centres Anti-cancéreux. Nous avons simplement numéroté les patients par dates chronologiques d'intervention dans un Centre après l'autre.

Pour l'instant le suivi moyen n'est que de 18,1 mois mais lorsque nous aurons un recul de 5 ans nous pourrions obtenir des conclusions ayant un poids supérieur.

2. Description des lésions cancéreuses

Les localisations tumorales sont les suivantes :

- 17 sinus piriformes
- 07 endolarynx
- 21 mixtes (larynx et hypopharynx), dont 4 sans atteinte du sinus piriforme
- 03 bases de langue
- 01 indication fonctionnelle pure à cause de fausses routes après chirurgie partielle pour un T1N0 du repli ary-épiglottique.

Les stades tumoraux sont les suivants :

- 22 T3
- 23 T4

Dans le tableau suivant, les patients qui sont classés en chirurgie de rattrapage après échec de préservation laryngée sont surlignés en **jaune**. Ils sont au nombre de 18 sur 49 (36,7 %).

Quatre patients sur 49 (8,2 %) sont surlignés en **gris**. Ils ont eu une chimiothérapie première sans finalité de préservation laryngée (protocole RIXE : 5 Fluoro-Uracile + Cisplatine).

n° des patients	TNM (tous les patients sont M0)	Localisations cancéreuses
n° 1	T3N1	sinus piriforme droit
n° 2	T4N0	sinus piriforme droit
n° 3	T4N2	mixte : vallécule pharyngo-larynx droit
n° 4	T4N2b	sinus piriforme gauche, 3 replis gauche
n° 5	T4N2a	mixte : 1/2 larynx droit + sinus piriforme droit
n° 6	T3N2b	sinus piriforme gauche
n° 7	T4N2c	sinus piriforme droit
n° 8	T3N2b	bande ventriculaire G laryngée -> face laryngée d'épiglotte
n° 9	T4N2c	1/3 antérieur du plan glotto-susglottique
n° 10	T3N0	1/2 larynx droit
n° 11	T4N1	mixte : sinus piriforme droit + hémilarynx droit
n° 12	T3N0	larynx 3 étages gauche
n° 13	T4N2b	sinus piriforme droit
n° 14	T4N3	sinus piriforme gauche
n° 15	T3N1	mixte : mur pharyngo-laryngé gauche + hémilarynx gauche 3 étages
n° 16	T1N0 sur territoire irradié	sinus piriforme droit
n° 17	T4 langue	totolangue, larynx indemne
n° 18	T3N0	sinus piriforme gauche
n° 19	T3N1	bande ventriculaire G laryngée->face laryngée d'épiglotte
n° 20	T3N0	mixte: mur pharyngo-laryngé dans sa partie post.
n° 21	T3N0	1/2 larynx droit, 3 étages
n° 22	T3N2c	mixte: épiglotte transfixiée, s'étendant vers vestibule D
n° 23	T4N1	mixte : 3 replis gauche, pilier postérieur gauche
n° 24	T4N2b	sinus piriforme gauche
n° 25	T4N2a	sinus piriforme gauche, amygdale gauche touchée
n° 26	T3N2a	mixte : sinus piriforme, bande ventriculaire gauche
n° 27	T4N1	sinus piriforme droit
n° 28	T4N2b	sinus piriforme gauche
n° 29	T3N2a	sinus piriforme gauche
n° 30	T4N2c	mixte : vallécule gauche, carrefour des 3 replis G + D
n° 31	T1N0 ayant récidivé en sept 1998	2/3 antérieurs corde vocale droite
n° 32	T3N2a + T4 plancher bouche	2 lésions : mur pharyngo-laryngé gauche + pelvi-linguale 2/3 ant
n° 33	T4N2a	mixte : Sinus piriforme droit, aryténoïde droit
n° 34	T3N1	mixte : récidive mur pharyngo-laryngé droit
n° 35	T3N1	mixte : repli ary-épiglottique droit, sinus piriforme D
n° 36	T4Nx	mixte : carrefour pharyngo-laryngé droit, amygdale D
n° 37	T3N2b	mixte : mur pharyngo-laryngé gauche
n° 38	T4N1	mixte : base langue -- > épiglotte
n° 39	T3Nx	mixte : carrefour pharyngo-laryngé droit
n° 40	T3N1	sinus piriforme droit, remonte sur l'amygdale D
n° 41	T3N0	mixte : récidive partie basse sillon glosso-amygdalien et du carrefour gauche
n° 42	T4N2b	base de langue, amygdale droite
n° 43	T4N0	mixte : base langue -- > épiglotte
n° 44	T3N3	sinus piriforme droit
n° 45	T4N1	mixte : base langue -- > bande ventriculaire
n° 46	T4N2a	sinus piriforme droit
n° 47	T4N0	hémibase droite langue -- > vallécule droite
n° 48	T3N2b	mixte : ventricule laryngé droit, sinus piriforme droit
n° 49	T1N0	indication fonctionnelle après laryngectomie partielle

STADES ET LOCALISATIONS TUMORALES DE TOUS LES PATIENTS

n° des patients	TNM	Mobilité des cordes vocales		Atteinte scannographique			Passage clinique de la ligne médiane
		Homolatérale	Controlatérale	Thyroïde	Cricoïde	HTE	
n° 1	T3N1	IMMOBILE	ok	non	non	non	non
n° 2	T4N0	altération mobilité aryénoïde D	ok	OUI	non	non	non
n° 3	T4N2	hypomobile	ok	non	non	non	OUI
n° 4	T4N2b	IMMOBILE	ok	non	non	OUI	non
n° 5	T4N2a	hypomobile	ok	non	non	OUI	OUI
n° 6	T3N2b	IMMOBILE	ok	non	non	non	non
n° 7	T4N2c	?	?	OUI	non	non	non
n° 8	T3N2b	ok	ok	non	non	OUI	OUI
n° 9	T4N2c	ok	ok	non	non	OUI	OUI
n° 10	T3N0	ok	ok	OUI	non	non	OUI
n° 11	T4N1	ok	ok	non	non	non	OUI
n° 12	T3N0	IMMOBILE	ok	non	non	non	non
n° 13	T4N2b	IMMOBILE	ok	OUI	non	OUI	OUI
n° 14	T4N3	hypomobile	ok	OUI	non	non	non
n° 15	T3N1	?	?	non	non	OUI	non
n° 16	T1N0 sur territoire irradié	ok	ok	non	non	non	non
n° 17	T4 langue	ok	ok	non	non	non	OUI
n° 18	T3N0	ok	ok	non	non	OUI	non
n° 19	T3N1	ok	ok	non	non	OUI	OUI
n° 20	T3N0	IMMOBILE	ok	non	non	non	non
n° 21	T3N0	IMMOBILE	ok	non	non	OUI	OUI
n° 22	T3N2c	ok	ok	non	non	OUI	OUI
n° 23	T4N1	ok	ok	non	non	non	non
n° 24	T4N2b	IMMOBILE	ok	non	non	OUI	OUI
n° 25	T4N2a	hypomobile	ok	OUI	non	non	non
n° 26	T3N2a	IMMOBILE	ok	?	non	OUI	non
n° 27	T4N1	IMMOBILE	ok	non	non	OUI	non
n° 28	T4N2b	IMMOBILE	ok	OUI	non	OUI	non
n° 29	T3N2a	IMMOBILE	ok	non	non	?	non
n° 30	T4N2c	ok ?	ok	non	non	OUI	OUI
n° 31	T1N0 ayant récidivé en sept 1998	ok	ok	non	non	non	non
n° 32	T3 N2a	IMMOBILE	ok	OUI	non	?	non
n° 33	T4N2a	hypomobile	ok	doute	non	?	jouxte
n° 34	T3N1	Hypomobilité post chimio-radiothérapie		non	non	non	non
n° 35	T3N1	IMMOBILE	ok	non	non	OUI	non
n° 36	T4Nx	ok	ok	non	non	non	OUI
n° 37	T3N2b	IMMOBILE	ok	non	non	OUI	non
n° 38	T4N1	ok	ok	non	non	OUI	OUI
n° 39	T3Nx	?	ok	?	non	?	non
n° 40	T3N1	ok	ok	non	non	non	?
n° 41	T3N0	ok	ok	non	non	non	non
n° 42	T4N2b	ok	ok	non	non	OUI	non
n° 43	T4N0	ok	ok	non	non	OUI	OUI
n° 44	T3N3	ok	ok	OUI	non	non	non
n° 45	T4N1	ok	ok	non	non	OUI	OUI
n° 46	T4N2a	IMMOBILE	ok	OUI	non	OUI	non
n° 47	T4N0	ok	ok	non	non	non	OUI
n° 48	T3N2b	IMMOBILE	ok	non	non	OUI	non
n° 49	T1N0	ok	ok	non	non	OUI	non

CARACTERISTIQUES D'ENVAHISSEMENT

. Concernant la mobilité des cordes vocales :

. Toutes les cordes vocales controlatérales à la tumeur sont mobiles.

. Les cordes vocales homolatérales à la tumeur sont :

- immobiles dans 17 cas sur 45 (37,8 %),
- hypomobiles dans 6 cas sur 45 (13,3 %),
- de mobilité normale dans 22 cas sur 45 (48,9 %).

. Concernant les atteintes scannographiques :

- le cartilage thyroïde est atteint dans 10 cas sur 47 (21,3 %),
- le cartilage cricoïde n'a jamais été atteint,
- la loge Hyo-Tyro-Epiglottique est atteinte dans 24 cas sur 45 (53,3 %).

. Concernant le dépassement clinique de la ligne médiane :

dans 18 cas sur 48 (37,5 %) la ligne médiane est franchie.

3. Interventions chirurgicales réalisées

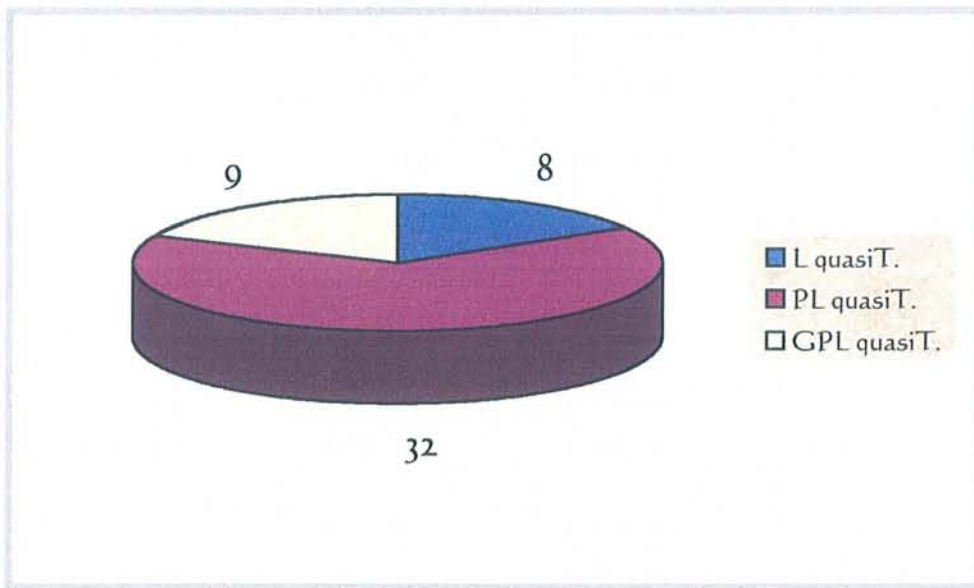
n° des patients	Date opératoire	Chirurgie réalisée	Lambeau
n° 1	26.06.1997	PL quasiT.	non
n° 2	8.07.1997	PL quasiT.	non
n° 3	15.07.1997	PL quasiT.	non
n° 4	23.09.1997	PL quasiT.	non
n° 5	24.09.1997	PL quasiT.	non
n° 6	11.12.1997	PL quasiT.	non
n° 7	07.04.1998	PL quasiT.	grand pectoral
n° 8	09.07.1998	L quasiT.	grand pectoral
n° 9	08.09.1998	L quasiT.	non
n° 10	10.11.1998	L quasiT.	grand pectoral
n° 11	03.12.1998	PL quasiT.	non
n° 12	11.02.1999	L quasiT.	non
n° 13	27.07.1999	PL quasiT.	grand pectoral
n° 14	01.04.1999	PL quasiT.	non
n° 15	04.05.1999	PL quasiT.	non
n° 16	17.06.1999	PL quasiT.	grand pectoral
n° 17	29.02.2000	Glossectomie totale, PL quasiT.	grand pectoral
n° 18	5.09.2000	PL quasiT.	infra-hyoïdien
n° 19	29.08.2000	L quasiT.	non
n° 20	21.09.2000	PL quasiT.	infra-hyoïdien
n° 21	29.11.2000	PL quasiT.	non
n° 22	19.12.2000	PL quasiT.	infra-hyoïdien
n° 23	31.10.1997	PL quasiT.	non
n° 24	10.11.1997	PL quasiT.	non
n° 25	10.02.1998	PL quasiT.	non
n° 26	4.02.1998	PL quasiT.	non
n° 27	24.02.1998	PL quasiT.	non
n° 28	10.04.1998	PL quasiT.	non
n° 29	29.09.1998	PL quasiT.	non
n° 30	1.10.1998	subglosso PL quasiT.	non
n° 31	6.10.1998	L quasiT.	non
n° 32	9.10.1998	PL quasiT + glosso-pelvi-mandibulectomie non interruptrice	Grand pectoral
n° 33	26.11.1998	PL quasiT.	non
n° 34	29.01.1999	PL quasiT.	Grand pectoral
n° 35	2.03.1999	L quasiT.	non
n° 36	26.03.1999	subglosso PL quasiT.	Grand pectoral
n° 37	23.12.1999	PL quasiT.	non
n° 38	30.07.1999	subglosso PL quasiT.	non
n° 39	12.05.1999	PL quasiT.	Grand pectoral
n° 40	11.03.1999	PL quasiT.	non
n° 41	9.03.1999	PL quasiT.	Grand pectoral
n° 42	14.09.1999	Subglosso-oro PL quasiT.	non
n° 43	16.12.1999	subglosso PL quasiT.	non
n° 44	27.09.1999	PL quasiT.	non
n° 45	22.07.1999	subglosso PL quasiT.	Grand pectoral
n° 46	21.08.2000	PL quasiT.	non
n° 47	15.09.2000	subglosso PL quasiT.	non
n° 48	17.05.2000	PL quasiT.	non
n° 49	chir partielle le 25.02.1999 Pearson le 14.12.2000	. Hémi-pharyngo-laryngectomie sus-cicoïdienne G 25.02.1999 . L quasiT. 14.12.2000	non

Légende :

- L quasiT. : laryngectomie quasi-totale
- PL quasiT. : pharyngo-laryngectomie quasi-totale
- GPL quasiT. : glosso-paharyngo-laryngectomie quasi-totale

Nombre de cas selon l'exérèse :

- laryngectomie quasi-totale : 8 sur 49 (16,3)
- pharyngo-laryngectomie quasi-totale : 32 sur 49 (65,3 %)
- glosso-pharyngo-laryngectomie quasi-totale : 9 sur 49 (18,4%)



Nombre de cas selon le lambeau musculaire pédiculé utilisé :

- grand pectoral : 12 sur 49 (24,5 %)
- infra-hyoïdien : 3 sur 49 (6,1 %)
- aucun : 34 sur 49 (69,4 %)

4. Autres traitements post-opératoires

Seuls 5 patients n'ont pas eu de radiothérapie post-opératoire. Parmi eux 4 patients avaient déjà été irradiés avant l'intervention de Pearson.

C. Suites fonctionnelles post-opératoires

1. Respiration, déglutition, durée d'hospitalisation

Les fausses routes alimentaires à type de fuites salivaires par le shunt ont été retrouvées chez 13 patients sur 49 (26,5 %) dont la moitié chez les deux chirurgiens ayant réalisés les 2 tiers des interventions. Leur quantification est la suivante :

- minimales : patients n° 17 et 35
- moyennes : patients n° 18, 20, 22 et 25
- majeures : patients n° 11, 29, 31, 38, 41, 44 et 49

En l'absence de bénéfice de la rééducation orthophonique, des injections de collagène ont été tentées pour réduire le diamètre du shunt.

Il a été nécessaire de supprimer chirurgicalement le shunt chez 3 patients (n° 29, 31 et 49). Cela correspond à une totalisation de la laryngectomie. Le patient n° 49 avait déjà été laryngectomisé de façon quasi-totale suite à une laryngectomie partielle occasionnant des fausses routes importantes.

Une sténose du shunt est survenue chez 4 patients sur 49 (8 %). Elle fut légère pour le patient n° 32 et sévère pour les patients n° 1, 3 et 45.

La durée moyenne d'hospitalisation a été de 26,5 jours avec des extrêmes allant de 13 à 70 jours.

Une seule complication respiratoire est survenue : Le patient n°45 a subi un arrêt respiratoire, sans arrêt cardiaque, suite à l'obstruction de la canule du trachéostome. C'est survenu au 17^{ème} jour post-opératoire et a nécessité une hospitalisation en réanimation.

2. Autres complications

7 pharyngostomes sont survenus (patients n° 26, 36, 44, 45, 46, 47 et 49) dont un ayant nécessité une reprise chirurgicale avec confection d'un lambeau musculaire de grand pectoral au 13^{ème} jour post-opératoire (patient n° 47).

9 infections locales sont survenues sans pharyngostome (patients n° 6, 14, 21, 23, 32, 38, 40, 42 et 48).

5 hématomes (patients n° 6, 14, 40, 47 et 48). Seul le patient n° 47 a nécessité une reprise chirurgicale au 4^{ème} jour post-opératoire.

3 nécroses cutanées (patients n° 7, 9 et 40).

1 emphysème sous-cutané massif (patient n° 12).

1 fuite d'air du shunt sous le lambeau du muscle peaucier (patient n° 46).

2 lymphorrhées (patients n° 12 et 26). Le patient n° 26 a nécessité une reprise chirurgicale au 2^{ème} jour post-opératoire avec confection d'un lambeau musculaire de grand pectoral.

2 nécroses d'un anneau trachéal (patients n° 30 et 44).

1 nécrose d'une hémi-langue (patient n° 43) en rapport avec la ligature des 2 pédicules linguaux per-opératoire. Une exérèse chirurgicale a été nécessaire au 10^{ème} jour post-opératoire.

3. Evaluation orthophonique de la voix

L'évaluation orthophonique rétrospective a été réalisée selon 2 critères retrouvés dans les dossiers et est en accord avec les 2 orthophonistes des Centres Anti-cancéreux.

Le *premier critère* est la possibilité ou non d'émettre un son avant la sortie par le shunt phonatoire de Pearson.

Le *deuxième critère* est la qualité vocale mentionnée dans les dossiers à la fin de notre étude en juillet 2001. Les résultats furent codifiés comme suit :

- 0 : mauvais
- * : moyen
- ** : bon
- *** : excellent

Evaluation à la sortie :

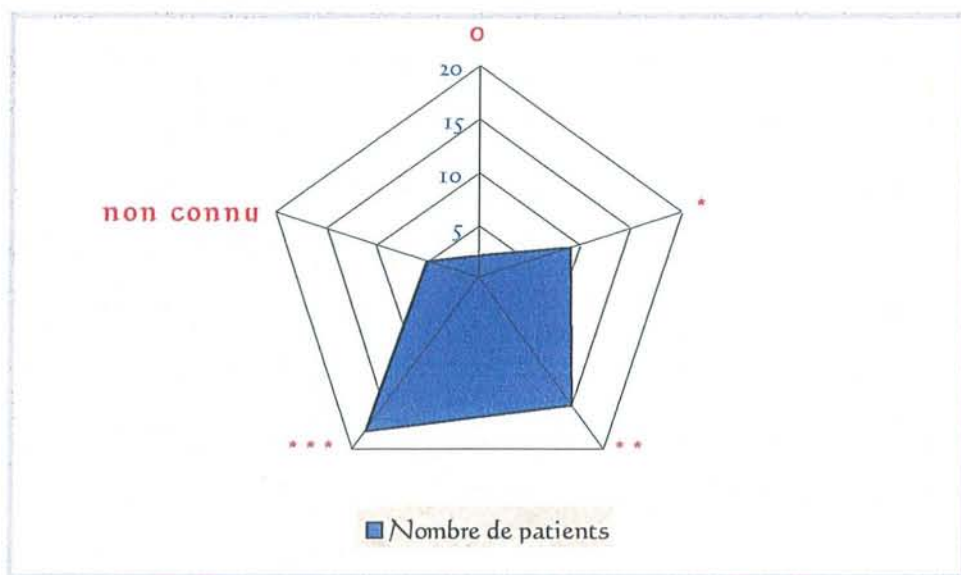
36 patients sur 49 (73,5 %) ont pu émettre un son par le shunt.

7 patients sur 49 (14,3 %) n'ont pas pu émettre un son.

L'information n'a pas été retrouvée chez 6 patients (12,2 %).

Evaluation en fin d'étude :

Qualité vocale	Nombre de patients	Proportion
0	2 /49	4,1 %
*	9 /49	18,4 %
**	15 /49	30,6 %
***	18 /49	36,7 %
non connu	5 /49	10,2 %



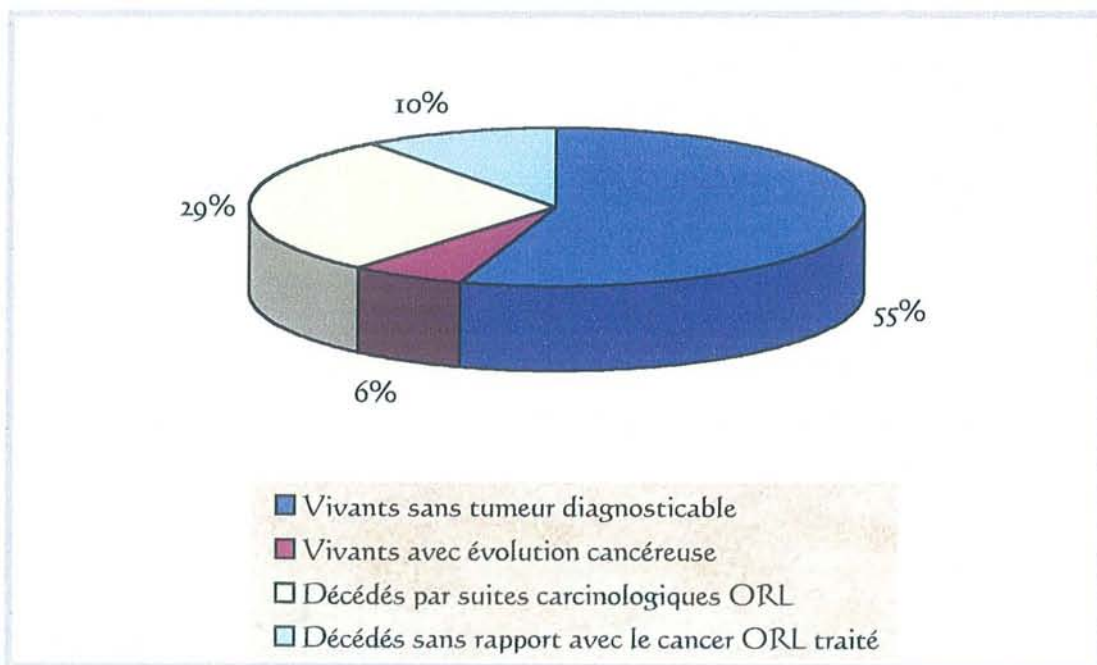
Il est à noter qu'il existe d'excellents résultats à distance (***) chez des patients qui ne pouvaient initialement pas émettre de son par le shunt. Les patients n° 28 et 45 ont du attendre respectivement 4 et 20 mois.

D. Résultats carcinologiques

1. Nous avons déjà relevé des résultats en fonction de l'état vivant ou décédé des patients

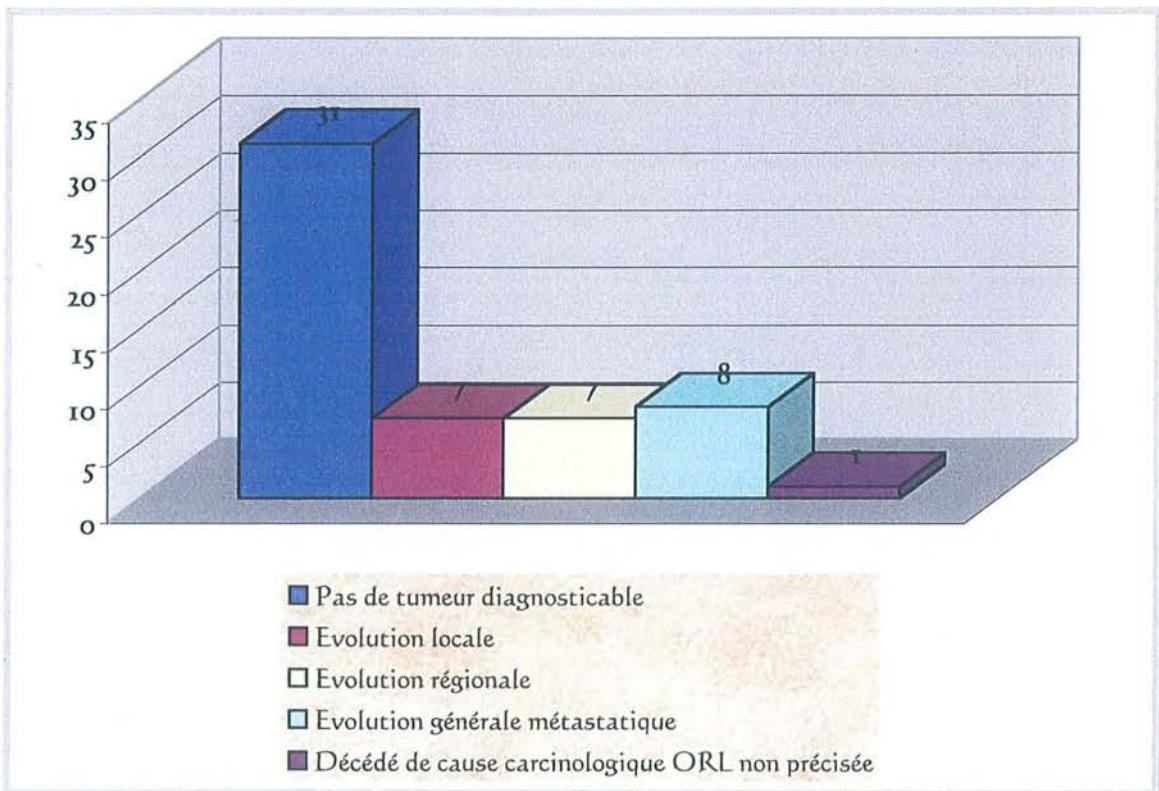
- Patients vivants sans tumeur diagnosticable (27)
- Patients vivants avec évolution cancéreuse (3)
- Patients décédés par suites carcinologiques ORL (14)
- Patients décédés sans rapport avec le cancer ORL traité (5)

Les patients décédés par suite carcinologiques ORL regroupent à la fois les patients en récurrence locale et /ou régionale et /ou générale.



2. Puis nous avons relevé les résultats suivant l'évolution cancérologique des patients

- Pas de tumeur diagnosticable : 31 patients sur 49
- Evolution locale : 7 patients sur 49
- Evolution régionale : 7 patients sur 49
- Evolution générale métastatique : 8 patients sur 49
 - . 3 métastases osseuses
 - . 6 métastases pulmonaires
- Décédé de cause carcinologique ORL non précisée : 1 patient sur 49



Nous n'avons dans notre série aucun patient perdu de vu.

Attention, la somme des différentes évolutions est supérieure à 100 % car certains patients se retrouvent dans 2 ou 3 classes évolutives (par exemple, une évolution locale, régionale et métastatique).

3. Nous allons maintenant étudier les récurrences locales et les bons résultats cancérologique en fonction de différents paramètres

- Résultats en fonction de la présence ou non d'un traitement chimio ou radiothérapeutique avant la chirurgie :

	1 ^{ère} main chirurgicale	Patients ayant déjà subi une chimiothérapie ou une radiothérapie
Patients sans tumeur diagnosticable	21 / 31 67,7 %	10 / 18 55,5 %
Patients en récurrence locale	3 / 31 9,6 %	4 / 18 22,2 %

Intuitivement les résultats de la première colonne sont meilleurs. Mais il n'y a **pas** de différence significative selon le test du "CHI-2". Donc ceci est un argument pour ne pas contre-indiquer un échec de tentative de préservation laryngé par chimio-radiothérapie.

L'ensemble des calculs de test de "CHI-2" sont donnés dans la partie "Annexes".

Nous avons étudié le paramètre de la récurrence locale selon le CHI-2 avec le tableau suivant :

	1 ^{ère} main chirurgicale	Patients ayant déjà subi une chimiothérapie ou une radiothérapie	Totaux
Patients sans récurrence locale	28	14	42
Patients en récurrence locale	3	4	7
Totaux	31	18	49

Le "Degré De Liberté" = (nombre colonnes - 1) x (nombre de ligne - 1) = (2-1)(2-1) = 1

Le "CHI-2 théorique" = 3,841. Il est donné par une table en fonction du "Degré De Liberté" et de "p = 0,05".

Le "CHI-2 calculé" = 1,4513

L'hypothèse Ho est que les réponses obtenues sont indépendantes.

comme le "**CHI-2 calculé**" est inférieur au "**CHI-2 théorique**", on accepte Ho.
Ce qui signifie qu'il n'y a **pas** de différence significative entre les 2 traitements.

Les évolutions ne sont **pas** différentes.

- Résultats en fonction de la localisation tumorale :

	Endolaryngée	Mixte	Hypopharynx
Patients sans tumeur diagnosticable	4 / 7 57,1 %	13 / 21 61,9 %	11 / 17 64,7 %
Patients en récurrence locale	0 / 7 0 %	5 / 21 23,8 %	2 / 17 11,8 %

Aucune localisation cancéreuse endolaryngée n'a donné lieu à une récurrence locale. Par contre 11,8 % des tumeurs hypopharyngées et 23,8 % des tumeurs de localisation mixte ont eu une récurrence locale.

Ces résultats confirment le meilleur pronostic des tumeurs enfermées dans le boîtier laryngé.

- Résultats en fonction de l'anatomopathologie des marges d'exérèse :

	Marges d'exérèse saines	Marges d'exérèse non saines
Patients sans tumeur diagnosticable	28	2
Patients en récurrence locale	4	3

Nous notons que 2 patients (n° 37 et 47) n'ayant actuellement pas de récurrence tumorale diagnosticable avaient présenté des marges d'exérèse en tissu tumoral lors de l'examen anatomopathologique définitif. Ce bon résultat a sûrement été possible grâce à la radiothérapie complémentaire.

Par contre parmi les récurrences locales, 4 patients sur 7 (57,1 %) avaient des marges de résection saines (patients n° 26, 30, 33 et 34). Ce point sera repris dans la discussion.

Les patients ayant une récurrence locale avec des marges d'exérèse tumorales sont les n° 7, 39 et 44. La récurrence locale chez le patient n° 7 était due à des "emboles tumorales vasculaires et péri-nerveux".

- Résultats en fonction du nombre d'intervention par chirurgien :

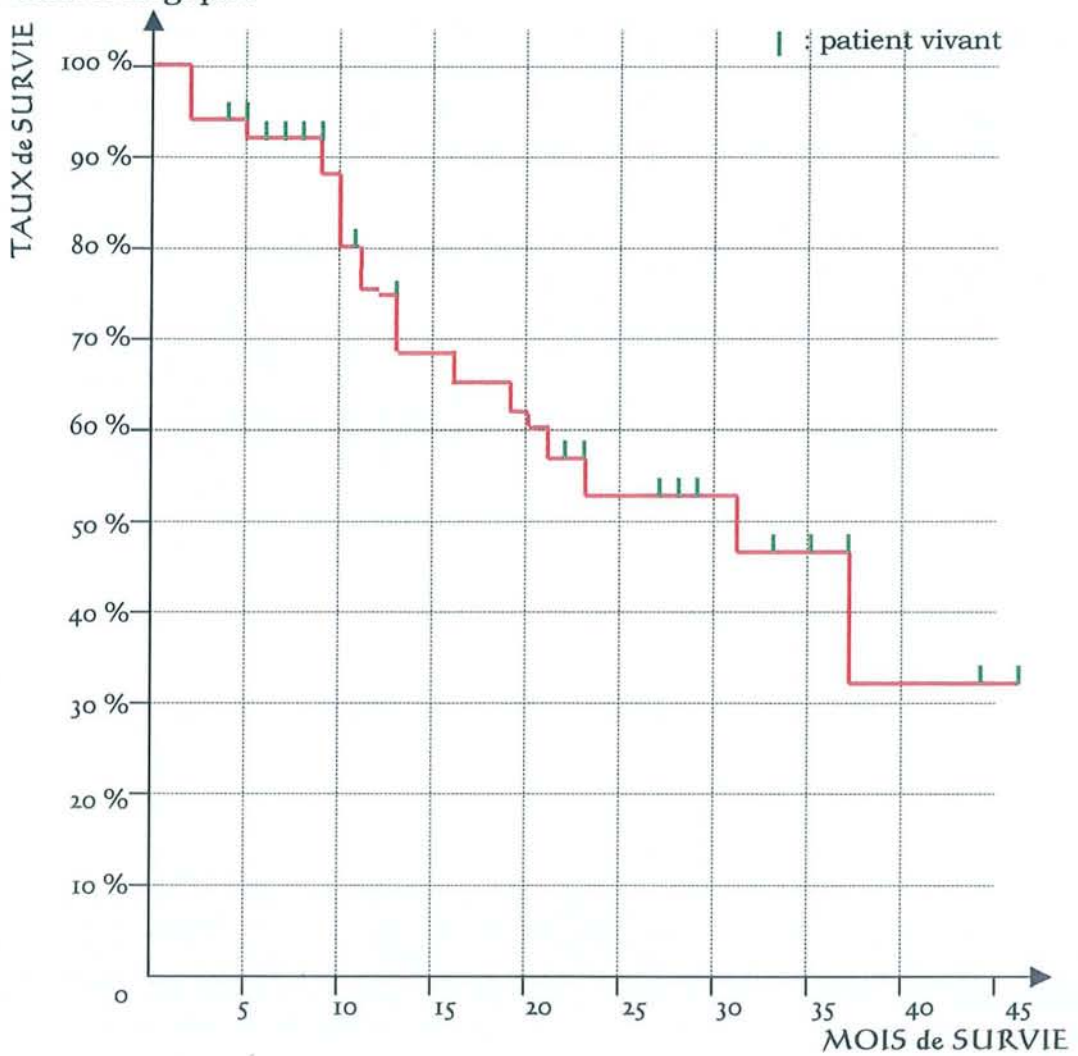
Chirurgiens n°	n° 1	n° 2	n° 3	n° 4	n° 5	n° 6	n° 7
Patients sans tumeur diagnosticable	14 / 22 63,6 %	8 / 11 72,7 %	4 / 5 80 %	1 / 5 20 %	2 / 3 66,6 %	1 / 3 33,3 %	1 / 1 100 %
Patients en récurrence locale	1 / 22 04,5 %	3 / 11 27,3 %	0 / 5 0 %	1 / 5 20 %	1 / 3 33,3 %	1 / 3 33,3 %	0 / 1 0 %

Notons que le chirurgien n° 1, ayant opéré le plus grand nombre de patients, présente une seule récurrence locale sur 22 patients opérés. De plus, cette récurrence locale était due à des "emboles tumorales vasculaires et péri-nerveux". Ceci illustre que les résultats sont meilleurs lorsque le chirurgien a déjà réalisé plusieurs fois l'intervention. Mais est-ce l'habitude de la résection ou plutôt la justesse des indications ?

4. Courbe de survie

La méthode de Kaplan-Meier a été choisie car elle convient pour un petit nombre de patient. Elle décrit tout évènement par évènement et les calculs peuvent être réalisés simplement à la main comme nous le montre l'exemple placé dans la partie "Annexes".

La durée de suivi (en mois) a été calculée à partir du jour de la laryngectomie quasi-totale jusqu'à la dernière date où le patient a été évalué selon la variable "vivant ou décédé". Nous ne prenons ici pas en compte le devenir cancérologique.



TAUX DE SURVIE DES 49 PATIENTS SELON KAPLAN-MEIER

A 3 ans la survie est de 32 %.

IV. DISCUSSION SUR LE PEARSON

A. Résultats carcinologiques et indications

1. Résultats

1.1. Comparaison des résultats de notre étude par rapport à ceux des autres équipes

Les moyennes des résultats cancérologiques de la littérature rapportés dans le tableau du chapitre *II.A.* sont :

- 5,5 % de récidives locales avec des extrêmes allant de 0 à 14,8 %,
- 12,3 % de récidives régionales ganglionnaires avec des extrêmes allant de 0 à 22,2 %,
- 14,3 % de récidives générales métastatiques avec des extrêmes allant de 4,1 à 25,6 %.

Nos résultats sont respectivement de 14,3 %, 14,3 % et 16,3 % pour les récidives locales, régionales et générales. Ils sont donc globalement dans la norme.

1.2. Comparaison aux résultats des (pharyngo)-laryngectomies **totales**

Concernant les cancers du sinus piriforme traités par pharyngo-laryngectomie totale, les taux de survie à 3 ans retrouvés dans la littérature sont de :

- 34 % pour O. Laccourreye [54]
- 40,5 % pour J-J. Piquet [79]

Les résultats de notre étude, sur les interventions quasi-totales, avec 32 % de survie à 3 ans sont comparables à ceux des interventions totales.

Nous avons dans notre étude une très grande majorité de cancers envahissant l'hypopharynx avec seulement 7 cancers (14,3 %) confinés à l'endolarynx.

Pour information, les cancers endolaryngés traités par laryngectomie totale ont un taux de survie dans la littérature de :

- 58 % à 3 ans selon une étude du Centre Oscar-Lambert (1990) de Lille rapporté par A. Galez dans sa thèse.
- 53 % à 5 ans selon le rapport de 1980 de la Société d'ORL et de pathologie cervico-faciale (Ed. Arnette) [78].

2. Indications

2.1. Corrélation entre les indications théoriques de laryngectomie quasi-totale et l'étude anatomopathologique de pièce opératoire

Une étude menée par P.S. Dumich et B.W. Pearson [33], publiée en 1984, a montré la corrélation entre les indications de laryngectomie quasi-totale et la faisabilité prouvée par l'étude anatomopathologique post-opératoire des pièces de laryngectomie totale. Les indications de laryngectomie quasi-totale avaient juste été théoriques pour prédire intellectuellement si l'exérèse de la tumeur passerait "en quasi-totale" mais une (pharyngo-)laryngectomie totale avait été réalisée dans tous les cas.

Vingt patients ont été étudiés. La corrélation a été bonne dans 18 cas sur 20, ce qui correspond à 90 %.

Seuls deux patients ont nécessité une exérèse totale alors qu'une indication d'exérèse quasi-totale avait été posée (mais heureusement non réalisée).

La première erreur d'indication théorique était due à la présence d'un carcinome in-situ, non visible en endoscopie, sur la corde vocale contro-latérale.

La deuxième erreur d'indication théorique était due à la présence d'une extension au sinus piriforme contro-latéral.

Cette série de vingt patients comportait 80 % de fixation cordale, 55 % d'invasion cartilagineuse laryngée et 80 % d'atteinte du sinus piriforme.

Ces constatations ont été confirmées par K.T. Robbins et coll. [83] en 1985.

2.2. Récidive locale en fonction d'un traitement premier par radiothérapie

Pearson et coll. [73] ont étudié le taux de récurrence locale dans le shunt en fonction de la présence ou non d'un traitement premier par radiothérapie.

Les localisations carcinomateuses étaient glotto-sus-glottiques ou dans le sinus piriforme.

Lorsqu'il s'agit d'une chirurgie de rattrapage après échec d'un traitement conservateur par radiothérapie, le taux de récurrence locale est de 20 %.

Lorsqu'il n'y a **pas** eu de radiothérapie avant la chirurgie, ce taux est seulement de 2,4 %.

Pearson conclut que c'est un argument pour réserver la laryngectomie quasi-totale à des patients n'ayant pas eu de radiothérapie externe. Ce n'est pour lui pas une opération de rattrapage.

En France la situation est différente puisque le protocole de préservation laryngée comprend déjà deux cures de chimiothérapie avant la radiothérapie. La décision de rattrapage chirurgical est prise après ces deux premières cures de chimiothérapie seule.

Chandrachud et coll. [14] ont publié en 1989, de la même façon, leurs résultats en fonction de la présence ou non de radiothérapie avant la chirurgie. Contrairement à B.W. Pearson, ils n'ont pas retrouvé de différence significative. La radiothérapie première n'est donc pas une contre-indication pour eux.

2.3. Indications par rapport à l'évidement ganglionnaire cervical

Nous avons relevé un très faible nombre d'évidement ganglionnaire cervical dans les premières séries publiées. Celles-ci concernaient surtout des tumeurs endolaryngées d'où un excellent pronostic.

Pearson - 1981 12 évidements ganglionnaires / 16 seulement dont 5 N+
Singh - 1985 3 NO / 4 patients
Chandrachud - 1989 10 NO / 11 patients dont 1 évidement réalisé seulement

2.4. Notre étude montre :

Qu'il n'y a pas de différence statistiquement significative d'un point de vue des "échecs locaux" entre les patients en échec de tentative de préservation laryngée et ceux qui sont opérés d'emblée. Un échec de tentative de préservation laryngé par chimio-radiothérapie ne semble pas être une contre-indication à la réalisation d'une laryngectomie quasi-totale.

D'autre part l'étude des récurrences locales en fonction des localisations, confirme le meilleur pronostic des tumeurs enfermées dans le boîtier laryngé.

Enfin le relevé anonyme des échecs locaux par chirurgien illustre que l'expérience, d'une intervention réalisée de nombreuses fois, donne de meilleurs résultats. Mais est-ce dû à l'habitude de la résection ou plutôt à la justesse des indications ?

3. Limites

Parmi les récidives locales de notre étude, 4 patients sur 7 (57,1 %) avaient des marges de résection saines (patients n° 26, 30, 33 et 34). Ce point illustre la difficulté d'un examen anatomo-pathologique liée à l'orientation de la pièce opératoire et aux limites profondes comme en base de langue. Le risque d'erreur est d'autant plus élevé lors de l'examen extemporané en cours d'intervention et impose donc une équipe anatomo-pathologique entraînée et disponible.

De plus, suite à un traitement par chimiothérapie, la régression tumorale ne se fait pas de façon homogène. Il reste souvent des îlots tumoraux en périphérie de la tumeur principale. Pour cette raison, l'exérèse chirurgicale doit toujours tenir compte du volume tumoral initial et non du volume tumoral après chimiothérapie.

C'est une règle générale admise par tous et il ne faut pas proposer une intervention plus conservatrice qu'elle ne devrait au patient.

B. Résultats fonctionnels

Comparons les résultats de notre étude à ceux des autres équipes. Les moyennes des résultats fonctionnels de la littérature rapportés dans le tableau du chapitre II.A. sont :

- 87,8 % de bonne qualité vocale avec des extrêmes allant de 74,4 à 100 %,
- 10,6 % de sténoses avec des extrêmes allant de 0 à 22,2 %,

- 84,7 % sans fausses routes d'emblée avec des extrêmes allant de 62,5 à 100 %,
- 11,5 % de fausses routes transitoires avec des extrêmes allant de 0 à 37.5 %,
- 4,5 % de totalisations de laryngectomie avec des extrêmes allant de 0 à 18,2 %.

Nos résultats sont respectivement de 85,7 %, 8 %, 73,5 %, 20,4 % et 6,1 %. Ils sont donc globalement dans la norme.

Gavilan et coll. [36] puis Hacquart [41] suggèrent que l'apparition ou la dégradation de signes fonctionnels doivent faire rechercher un échec local.

Une critique classique du shunt phonatoire de Pearson est sa possible sténose suite à la radiothérapie complémentaire post-opératoire. Avec la série de patients de la Mayo Clinic [24] il était difficile de répondre car seulement 15,4 % des patients avaient bénéficié d'une radiothérapie complémentaire. Par contre dans la série de D.J. Terris [102] de Stanford (Californie-USA), 95,5 % des patients ont reçu de la radiothérapie. Là, les résultats en terme de réussite fonctionnelle sont bons. 90,9 % des patients ont une bonne production vocale.

Concernant la déglutition, un shunt trop large induisant de fausses routes alimentaires nécessite un rétrécissement ou une totalisation de la laryngectomie. Il s'agit de la complication la plus redoutée des chirurgiens n'ayant pas l'expérience de la réhabilitation vocale de Pearson. Les shunts trop larges sont alors souvent confectionnés chez les premiers patients des séries (De Santos [24]).

Les indications purement fonctionnelles de la (pharyngo-) laryngectomie quasi-totale sont très intéressantes car il n'y a alors pas de risque carcinologique possible. Ces cas de figure concernent des patients ayant bénéficiés d'une laryngectomie partielle mais présentant dans les

suites des troubles de la déglutition très importants. En dernier recours, ce problème est réglé habituellement par totalisation de la laryngectomie. C'est ici que la laryngectomie quasi-totale de Pearson est une alternative intéressante. Nous proposons de réaliser, après la laryngectomie partielle, une intervention de Pearson au lieu d'une laryngectomie totale.

C. La réhabilitation vocale selon Pearson par rapport aux autres techniques chirurgicales internes

1. Par rapport aux valves phonatoires

Contrairement à la réhabilitation vocale par valve phonatoire, Pearson [73] montre qu'avec son shunt, la charge d'air pulmonaire passe directement dans le pharynx sans stagner dans l'œsophage. Pour cette raison, la capacité vocale est indépendante des variations de tension crico-pharyngée.

De plus, le shunt de Pearson ne présente pas les inconvénients de l'implantation d'un matériau étranger dans le corps humain : Il n'est donc pas nécessaire de changer le dispositif, celui-ci ne risque pas de tomber dans les bronches ou de provoquer une surinfection.

2. Par rapport aux autres shunts tissulaires d'Asai, de Staffieri et de Strome

Nous avons réalisé une comparaison des quatre techniques précédemment décrites.

	Ablation totale du larynx	Contre-indication pour une tumeur sous-glottique	Respect de l'œsophage	Allongement de la durée de l'intervention	Utilisation actuelle
PEARSON	NON	non	oui	non	oui
ASAI	oui	non	oui	OUI	très peu
STAFFIERI	oui	OUI	oui	non	très peu
STROME	oui	non	NON	OUI	oui

Seule la technique de réhabilitation vocale de Pearson ne permet pas l'ablation de la totalité du larynx. C'est cette limite qui lui donne des indications particulières et fait que beaucoup de chirurgiens ORL hésitent à l'appliquer n'ayant pas leur propre expérience.

Par contre, une tumeur sous-glottique atteignant la trachée ne contre-indique pas la réalisation du shunt phonatoire de Pearson à condition que la tumeur envahisse moins de la moitié circonférentielle du cartilage cricoïde.

V. CONCLUSION

La (pharyngo-)laryngectomie quasi-totale de Pearson doit être assimilée à une variante améliorée de la (pharyngo-)laryngectomie totale classique. Une approche multidisciplinaire avec "Commission de Proposition Thérapeutique" est dans tous les cas indispensable.

L'intervention de Pearson ne peut en aucun cas remplacer un traitement alternatif de préservation d'organe par chimio-radiothérapie, par contre elle en permet le rattrapage en cas d'échec.

Les résultats fonctionnels du shunt contractile de Pearson sont très bons et les résultats carcinologiques semblent comparables à ceux des interventions "d'exérèses totales". L'intervention de Pearson est donc, à priori, à retenir dans nos possibilités thérapeutiques. Mais pour valider des conclusions définitives, il faut attendre la fin de l'étude du G.E.T.T.E.C. dont notre travail fait partie.

Pour interpréter ces résultats, il faut rappeler que les cancers traités sont de taille et/ou d'extension avancés. Il s'agit de stades T3 et T4 d'après la classification TNM.

Les indications fonctionnelles de la (pharyngo-)laryngectomie quasi-totale sont aussi très intéressantes car il n'y a alors pas de risque de récurrence carcinologique possible.

VI. RÉSUMÉ

La réhabilitation vocale selon Pearson consiste en la création d'un shunt tissulaire trachéo-laryngo-pharyngé pour permettre au patient de parler avec sa capacité aérienne pulmonaire.

Le shunt est réalisé suite à l'ablation quasi-totale du pharyngo-larynx pour raison cancérologique.

Les indications se superposent à celles des pharyngo-laryngectomies totales si on peut, carcinologiquement, conserver les structures nécessaires à la réalisation du shunt.

Ces structures à conserver du côté sain sont :

- le mur pharyngo-laryngé,
- le cartilage aryténoïde,
- les 2/3 postérieurs des bandes ventriculaires,
- le 1/3 du plan glottique total et le vestibule laryngé sus-jacent,
- le 1/3 externe du cartilage thyroïde,
- la 1/2 du cartilage cricoïde,
- le nerf laryngé inférieur est indispensable pour la motricité,
le nerf laryngé supérieur est utile pour la sensibilité.

Pour résumer : un côté du larynx peut être atteint sans être un T2.

La survie à 3 ans est comparable aux (pharyngo-)laryngectomies totales. Les suites fonctionnelles sont satisfaisantes mais peuvent présenter des sténoses et /ou des fausses routes alimentaires.

Le résultat vocal se rapprocherait plus de celui suite à une laryngectomie partielle type C.H.E.P. que d'une voix trachéo-oesophagienne avec implant phonatoire. Mais la sonorité est tout de même plus importante qu'avec une C.H.E.P.

Nous allons maintenant aborder la quatrième partie de la thèse exposant les différentes perspectives de reconstruction du boîtier laryngé. L'intervention de B.W. Pearson n'est qu'une étape dans l'évolution du concept de réhabilitation des fonctions laryngées.



PERSPECTIVES DE RECONSTRUCTION LARYNGÉE



Oscar Wilde
Culver Pictures, Inc.

"L'expérience est le nom que chacun donne à ses erreurs."
(Experience is the name everyone gives to their mistakes.)

Wilde (Oscar Fingal O'Flahertie Wills), *L'Éventail de Lady Windermere*
(*Lady Windermere's Fan*)

Plan détaillé

I. Techniques classiques

A. Reconstruction après laryngectomies partielles

1. Restauration glottique
2. Restauration du boîtier laryngé
 - 2.1. Après cordectomie
 - 2.2. Après laryngectomie partielle horizontale
 - 2.3. Lors d'une laryngectomie partielle de Tucker
 - 2.4. Lors d'une laryngectomie partielle fronto-latérale
 - 2.5. Restauration du boîtier laryngé par épiglottoplastie après héli-laryngectomie sus-cricoïdienne
 - 2.6. Restauration du boîtier laryngé par lambeau musculaire sous-hyoïdien bipédiculé après laryngectomie partielle verticale

B. Reconstruction laryngée après laryngectomies sub-totales type CHP, CHEP

II. Autres techniques illustrant l'évolution du concept

A. Rappel historique des implantations de larynx artificiels et des deux essais de transplantation laryngée

B. Reconstruction du boîtier laryngé par lambeau libre

1. Techniques n'incluant pas une résection d'un héli-cricoïde
2. Techniques incluant une résection d'un héli-cricoïde
3. Résultats

C. Reconstruction du boîtier laryngé incluant la TRACHÉE

1. Reconstruction du boîtier laryngé par auto-transplantation trachéale avec lambeau libre antébrachial (dit Chinois), équipe de Delaere
2. Trachéoplastie
 - 2.1. Trachéopexie
 - 2.2. Apport des traitements de sténoses de la jonction laryngo-trachéale
 - 2.2.1. F.G. Pearson
 - 2.2.2. Lambeau myo-périosté de sterno-cleïdo-mastoïdien

D. Autres procédés de reconstruction

III. Discussion sur l'évolution du concept

Nous allons faire une revue de la littérature concernant la restauration chirurgicale des fonctions de l'organe laryngé, à savoir la phonation, la respiration et la continence contre les inhalations alimentaires.

Nous verrons déjà les techniques classiques datant généralement des années 1965-1985. Puis nous exposerons plus longuement celles datant des dernières années et visant à supprimer le trachéostome.

I. TECHNIQUES CLASSIQUES

A. Reconstruction après laryngectomies partielles

1. Restauration glottique [39]

Avant de penser à reconstruire le boîtier laryngé, de nombreux auteurs ont tenté de réduire la dysphonie résultant d'une laryngectomie partielle.

Les techniques sont nombreuses mais peu efficaces et sont discutées dans leur principe même. Ces plasties laryngées vont gêner la surveillance cancérologique de la zone opérée.

Les plasties après cordectomie sont inutiles.

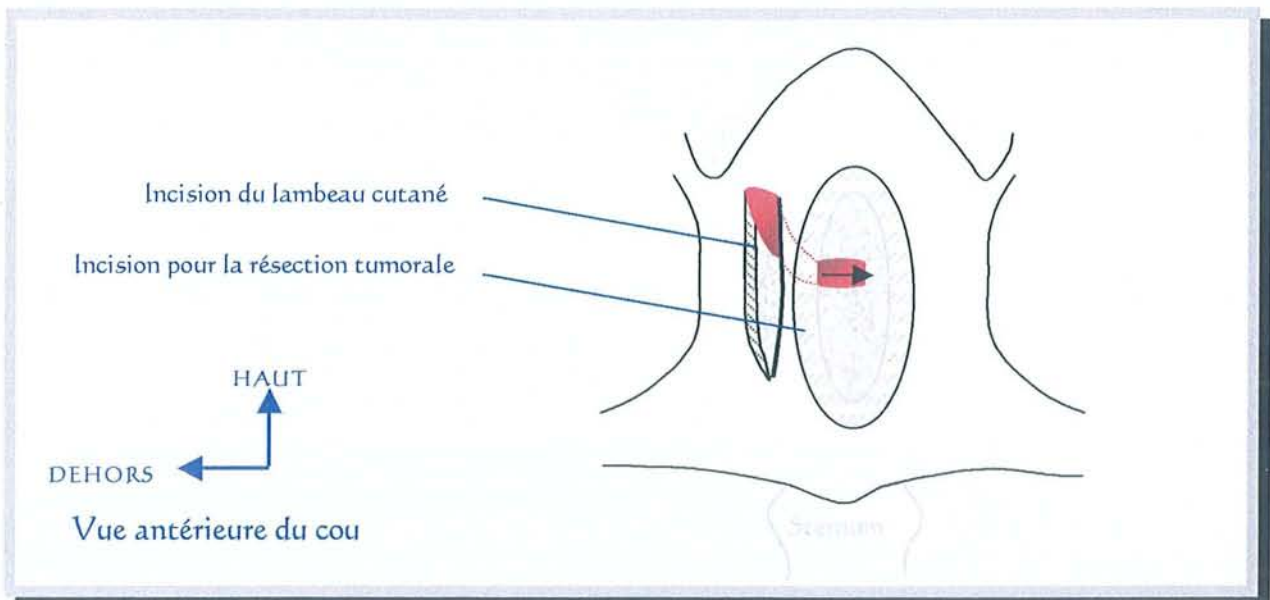
Nous pouvons réaliser des plasties cutanées ou des plasties composées.

1.1. **Plasties cutanées** pour restauration glottique

Les greffes simples de peau mince ou épaisse sont à proscrire d'après Y. Guerrier. La zone de prélèvement doit être glabre ou desépidermisée.

Notons la technique de Sénéchal décrite en 1975 pour réaliser une restauration glottique suite à une cordectomie bilatérale. Rappelons que cette indication est maintenant remplacée par la laryngectomie fronto-latérale ou la laryngectomie frontale antérieure reconstructive type Tucker. Sénéchal utilisait une greffe de peau prise à la racine de l'hélix.

Conley et Réthi ont décrit des plasties pédiculisées à partir de la peau cervicale. Conley utilise un lambeau horizontal alors que Réthi utilise un lambeau vertical. Le principe est de tubuliser cette languette cutanée pour former le volume d'une nouvelle corde vocale et de la passer dans un tunnel sous-cutané vers le larynx.



LAMBEAU CUTANE CERVICAL SELON RETHI

Restauration glottique
en rouge : le lambeau pédiculé

Les critiques sont les suivantes :

- L'incision cutanée de l'abord chirurgical est perturbée et ne pourra pas contenir celle d'un éventuel évidement ganglionnaire.
- Un deuxième temps opératoire est nécessaire après 4 semaines pour sectionner le pédicule du lambeau.

1.2. **Plasties composées** pour restauration glottique

- Epiglottoplastie :

L'épiglotte a été utilisée en greffe libre, après l'avoir totalement désinsérée, par Bouche et Frèche [10]. Cette technique peut être utilisée après une cordectomie large ou une laryngectomie partielle fronto-latérale. Le désavantage est le sacrifice même de l'épiglotte qui aggrave les fausses routes alimentaires.

- Autres :

Différents lambeaux libres ou pédiculés ont été décrits. Une bandelette muqueuse est associée à d'autres structures comme :

- . le tendon du muscle omohyoïdien ou du digastrique,
- . le muscle sterno-hyoïdien,
- . le tiers postérieur d'une aile thyroïdienne elle-même pédiculée au muscle constricteur inférieur. H.F. Biller [6] a décrit ce procédé en 1984, suite à la réalisation de laryngectomies des trois-quarts.

La bande ventriculaire peut aussi être simplement descendue en position glottique.

2. Restauration du boîtier laryngé

Différents exemples de restauration du boîtier laryngé après laryngectomie partielle ont été relevés.

2.1. Fermeture du cartilage thyroïde **après cordectomie**

Après cordectomie chirurgicale par voie externe, la section verticale médiane du cartilage thyroïde doit être refermée par réamarrage des deux ailes thyroïdiennes entre elles.

Cette fermeture cartilagineuse est réalisée par deux points transfixiants au fil résorbable en perçant, par exemple les trous de fermeture dans le cartilage thyroïde avec une pince à champ. Il convient de passer les fils de fermeture en réamarrant le pied de l'épiglotte pour éviter une sténose laryngée.

2.2. Après **laryngectomie partielle horizontale**

La fermeture pharyngo-laryngée après laryngectomie partielle horizontale peut se faire de deux façons différentes : soit en rapprochant le larynx restant vers la base de langue, soit en rapprochant la base de langue vers le larynx.

Si nous préférons rapprocher le larynx restant vers la base de langue, nous sectionnerons la membrane thyro-péricardique ainsi que les veines qui y sont contenues.

Si nous préférons rapprocher la base de langue vers le larynx, nous libérerons toutes les attaches hyoïdiennes. L'ablation totale de l'os hyoïde est souvent réalisée. Si cela ne suffit pas, nous pouvons sectionner les deux piliers musculaires antérieurs (arc palato-glosse).

Concernant la laryngectomie partielle horizontale sus-glottique, R.J. Giacchi et M.D. DeLacure [37] rapportent, en juin 2000, l'utilisation de petits dispositifs en nickel-titane pour encrage cartilagineux ("*cartilage-anchored suture carrier devices*"). Ces dispositifs empruntés à la chirurgie orthopédique sont conçus pour fixer des tissus mous à une structure rigide osseuse ou cartilagineuse. Leur utilisation serait plus simple qu'une suture au fil et apporterait une amélioration quand à la répartition des forces de traction du larynx vers le haut et l'avant en position sous basi-linguale.

Attention nous rappelons qu'il est maintenant préférable de conserver l'os hyoïde pour pouvoir éventuellement réaliser une laryngectomie sub-totale type C.H.P. en cas de résection tumorale insuffisante, sans avoir à totaliser d'emblée la laryngectomie.

2.3. Lors d'une **laryngectomie partielle type Tucker**

Cette laryngectomie partielle frontale antérieure reconstructive par épiglottoplastie de glissement peut être, à la limite, considérée comme une laryngectomie sub-totale reconstructive. Mais elle ne concerne pas les tumeurs T3. Ses indications se situent entre la laryngectomie partielle fronto-latérale et la laryngectomie sub-totale avec crico-hyoïdo-épiglottopexie.

La fermeture du boîtier laryngé est assurée par la descente de l'épiglotte. Une translation est réalisée vers le bas. Cela correspond à l'épiglottoplastie de glissement. L'épiglotte est suturée latéralement aux ailes thyroïdiennes et en bas au cartilage cricoïde.

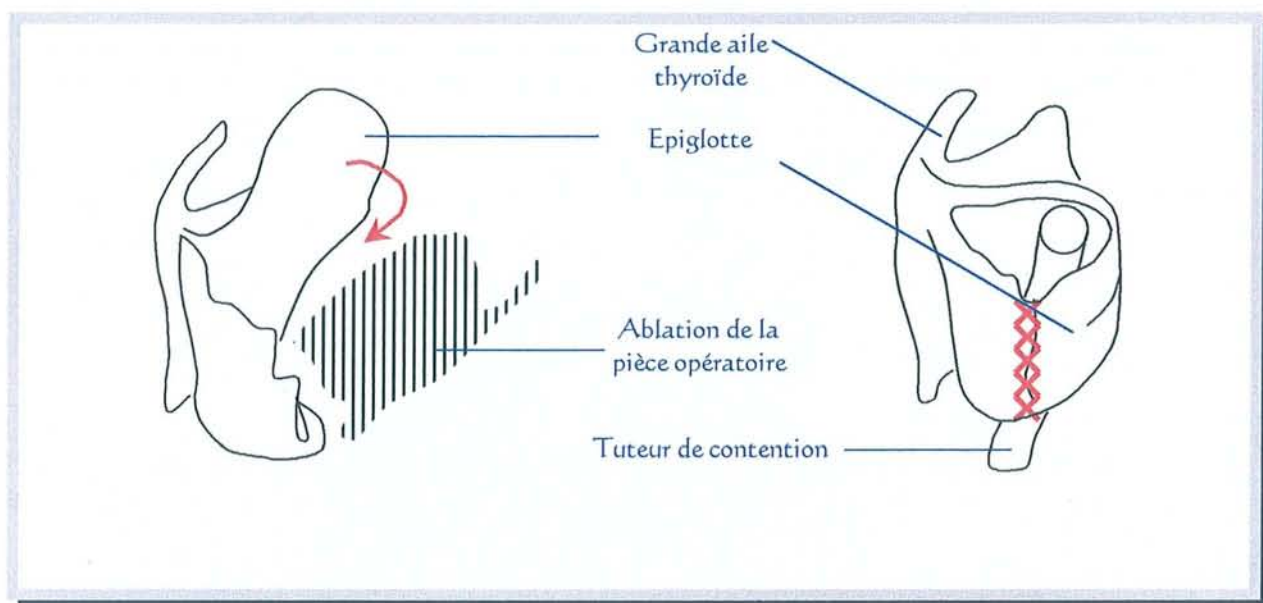
2.4. Lors d'une **laryngectomie partielle fronto-latérale**

Les ailes thyroïdiennes sont rapprochées en avant après fixation antérieure du pied de l'épiglotte.

De part la voie d'accès, un large lambeau conjonctivo-aponévrotique peut être individualisé. Il sera rabattu dans le larynx restant où un conformateur est placé provisoirement. Les berges du lambeau sont fixées à la muqueuse du larynx par des points séparés. Le conformateur sera retiré vers le 10^{ème} jour post-opératoire grâce à un fil de rappel fixé sur la columelle nasale.

2.5. Restauration du boîtier laryngé par épiglottoplastie après hémilaryngectomie sus-cricoïdienne

Lorsque le cartilage épiglottique a pu être totalement conservé et que l'anneau cricoïdien est quasiment respecté en totalité, Bouche et Frèche [10] utilisent l'épiglotte sous forme de lambeau pédiculé pour recréer le boîtier laryngé.



ÉPIGLOTTOPLASTIE APRES HEMILARYNGECTOMIE SUS-GLOTTIQUE

Les croix rouges correspondent à la suture de l'épiglotte
Épiglottoplastie d'après Bouche et Frèche

L'épiglotte est débridée par la section du repli pharyngo-épiglottique sain. Elle peut ainsi basculer sur l'axe de son pied et s'horizontaliser suivant un plan sagittal. Le bord libre de l'épiglotte qui était initialement supérieur peut donc être suturé à la tranche de section du boîtier laryngé.

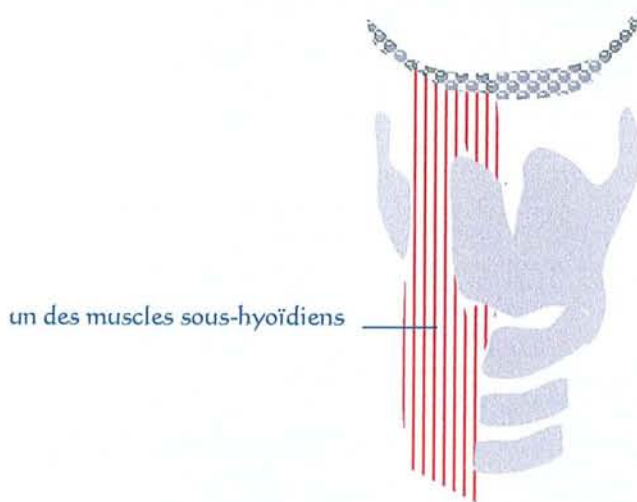
Le bord latéral de l'épiglotte qui était du côté tumoral est suturé au cricoïde.

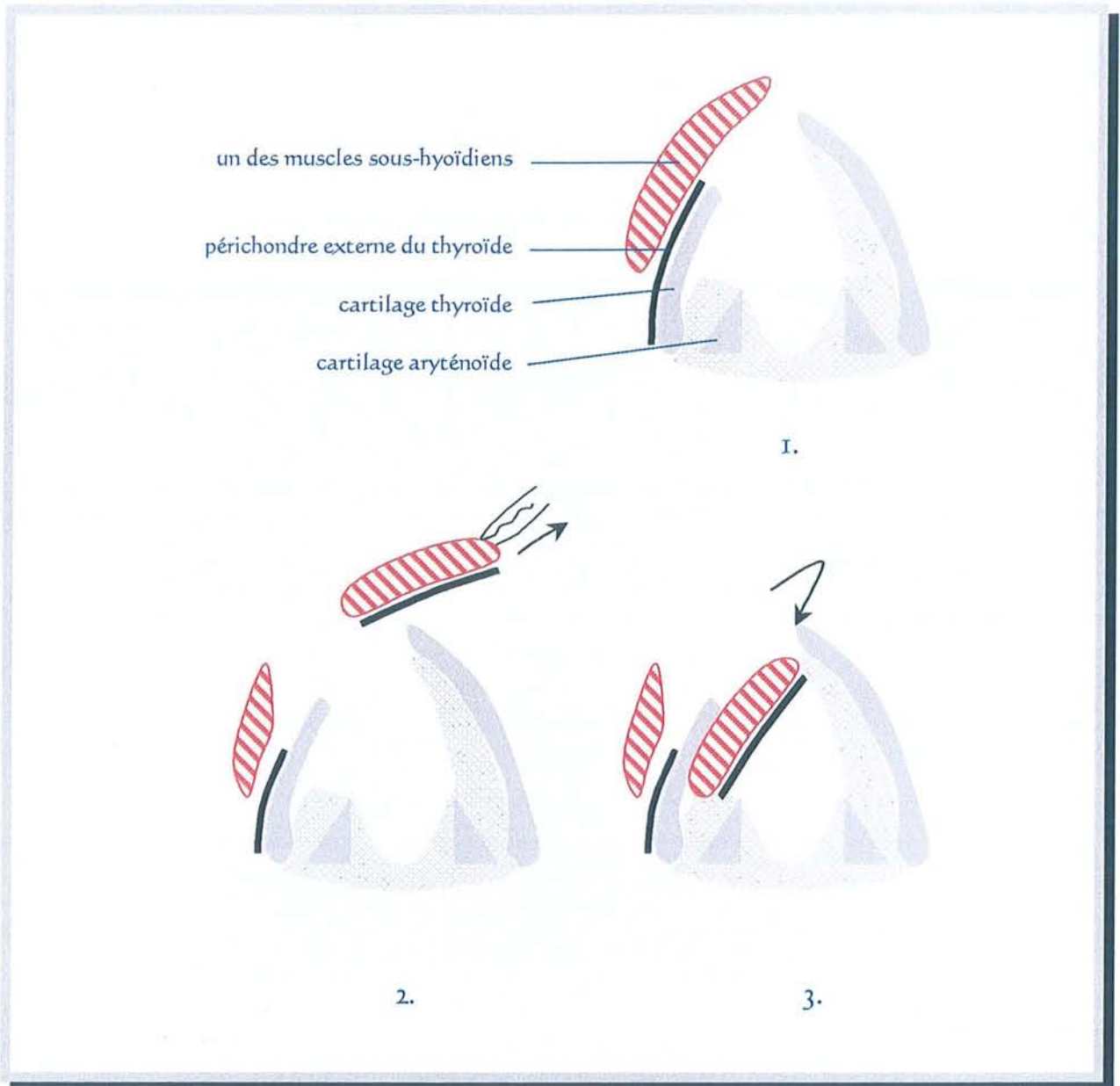
Un tuteur de contention est placé provisoirement, dans le nouveau larynx pour maintenir son volume interne. Ce tuteur sera retiré, grâce à un fil de rappel, vers le 10^{ème} jour post-opératoire.

2.6. Restauration du boîtier laryngé **par lambeau musculaire sous-hyoïdien bipédiculé après laryngectomie partielle verticale**

A. Maran [63] a décrit ce lambeau musculaire sous-hyoïdien bipédiculé, en 1968, sur le chien qui présente un larynx très proche de celui de l'Homme.

B.J. Bailey [4] a publié en 1975 une série de 50 patients traités par laryngectomie partielle verticale et dont la restauration de la glotte et du boîtier laryngé fut obtenue par un lambeau musculaire sous-hyoïdien bipédiculé.



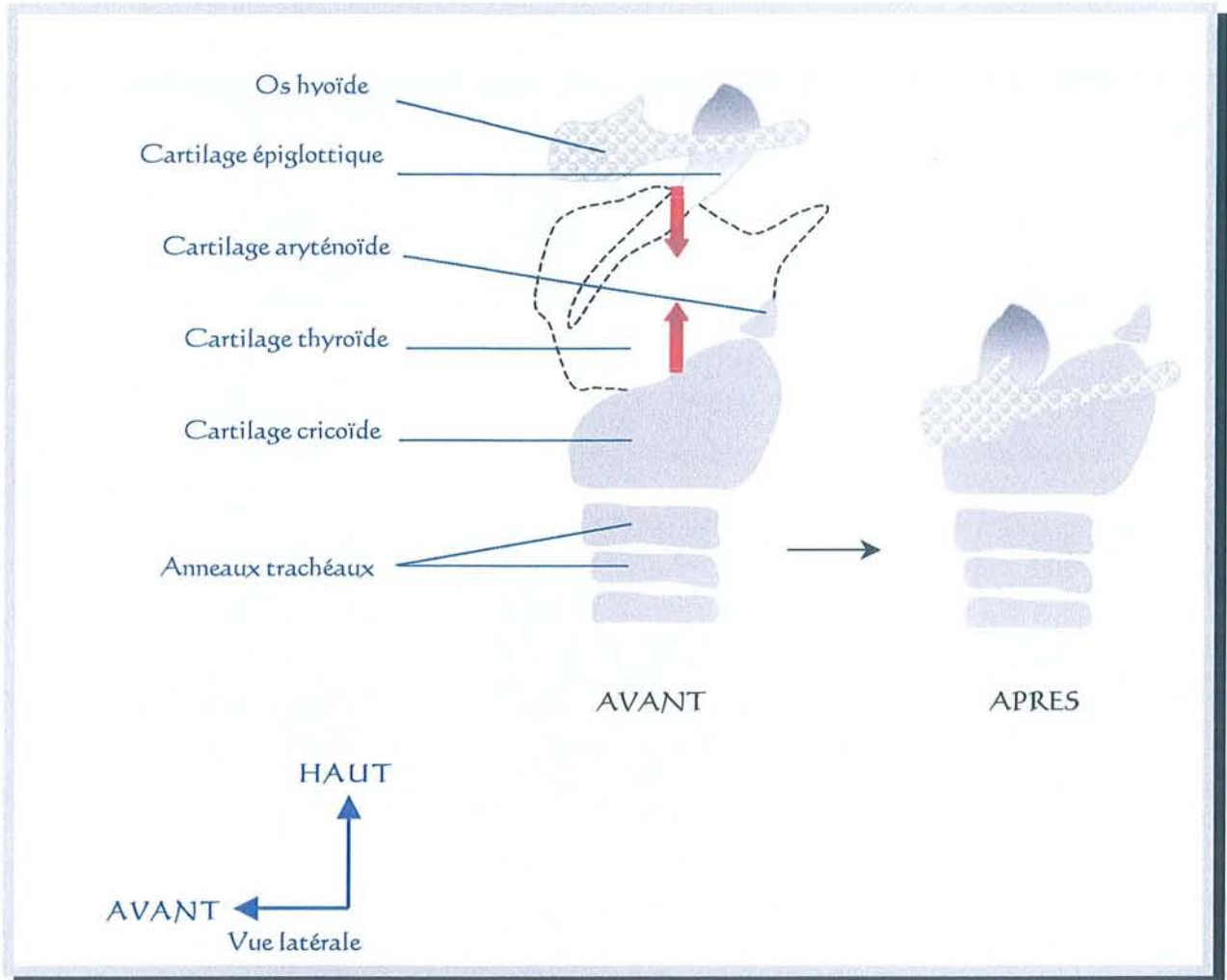


LAMBEAU MUSCULAIRE SOUS-HYOÏDIEN BIPÉDICULÉ d'après Bailey

Une bandelette musculaire avec le périchondre externe thyroïdien est passée en intra-laryngé

De nombreuses variantes ont été réalisées. L.P. Burgess [12] reprend dans un article, publié en 1993, tous ces procédés de restauration après laryngectomie partielle verticale.

B. Reconstruction laryngée après laryngectomies sub-totales type C.H.P., C.H.E.P.



DESSIN GÉNÉRAL DU PROCÉDÉ DE RECONSTRUCTION

par Crico-Hyoïdo-Pexie (C.H.P.) l'épiglotte n'est pas conservée
 par Crico-Hyoïdo-Epiglotto-Pexie (C.H.E.P.) l'épiglotte est conservée

Suite à une laryngectomie horizontale sus-cricoïdienne, le principe de reconstruction laryngée est le même qu'il se fasse par Crico-Hyoïdo-Pexie (C.H.P.) ou Crico-Hyoïdo-Epiglotto-Pexie (C.H.E.P.) où l'épiglotte est conservée. La fermeture se fait par trois points séparés, tendus en même temps, rapprochant l'os hyoïde du cricoïde. Ces points de suture doivent englober totalement l'os hyoïde et le cricoïde. Si le rapprochement n'est pas

possible, nous pouvons sectionner les muscles génio-glosse et stylo-hyoïdien pour mobiliser l'os hyoïde vers le bas ou bien libérer le pôle inférieur des lobes thyroïdiens et sectionner la lame thyro-péricardique pour mobiliser le cricoïde vers le haut.

Lorsque l'épiglotte est conservée, il convient de la suturer à l'os hyoïde pour éviter sa bascule horizontale.

L'ensemble de ces techniques, ainsi que la résection tumorale, ont déjà été décrites dans la partie : *"Historique et description des différents types de traitements chirurgicaux validés avec leurs indications"*.

II. AUTRES TECHNIQUES ILLUSTRANT L'ÉVOLUTION DU CONCEPT

A. Rappel historique des implantations de larynx artificiels et les deux essais de transplantation laryngée [40, 103]

. Hofmann-Saguez (1954) avait rétabli la continuité du segment pharyngo-trachéal en positionnant une prothèse provisoire en plastique à l'intérieur du périchondre laryngé. Ce fut un échec.

Les transplantations de larynx ont fait l'objet de nombreuses études sur l'animal :

- . 1965 : Work et Boles
- . 1967 : Ogura
- . 1968 : Mounier-Kuhn et Haguenauer ont étudié la revascularisation
- . 1970 : Tucker et Harvey ont étudié la réinnervation
- . 1971 : Serafini et Pialoux
- . 1992 et 94 : Strome [98, 99]

Le premier cas de transplantation de larynx publié chez l'homme date du 10 février 1969. Elle fut réalisée par P. Kluyskens [50] de Gand-Gent (Belgique). La transplantation eu lieu après laryngectomie totale chez un receveur ayant un carcinome du plan glottique total. Le donneur était en état de décérébration suite à un traumatisme crânien. Il n'y a pas eu de micro-anastomoses nerveuses.

Deux mois après la transplantation, un début de rejet apparut. Celui-ci fut contrôlé par des immunosuppresseurs à forte dose.

Trois mois après la transplantation, le patient put retourner à domicile toujours avec son traitement immunosuppresseur.

Huit mois après la transplantation, une récurrence tumorale apparut. Kluyskens précise que les marges d'exérèse étaient toutes saines lors de l'ablation de la première tumeur avant transplantation. La récurrence a imposé l'arrêt du traitement immunosuppresseur avec mise en route d'un traitement radio-chimiothérapeutique. Finalement une ablation totale du transplant fut nécessaire.

Kluyskens pense que l'immunosuppression artificielle a favorisé la carcinogénèse. De plus il soulève le problème éthique sur le fait que contrairement au cœur ou au rein, le larynx n'est pas un organe vital. Est-il acceptable de faire courir au patient un risque de rejet gravissime sachant que de toute façon la transplantation de larynx ne supprime pas le trachéostome pour permettre au patient d'expectorer ?

Le deuxième cas de transplantation laryngée est beaucoup plus récent et n'a pas été réalisé pour traiter une maladie cancéreuse. Le 4 janvier 1998, M. Strome [69, 95] de Cleveland (Ohio-USA) réalise cette nouvelle transplantation chez un homme de 40 ans ayant subi 20 ans auparavant un écrasement sévère de son larynx lors d'un accident de la voie publique. Une sténose complète post-traumatique était présente.

Contrairement au cas de Kluyskens, un donneur HLA compatible a pu être trouvé car il n'y avait pas d'urgence. Le donneur est un patient du même âge et même sexe décédé d'une rupture d'anévrisme cérébral. Kluyskens avait conservé le péri-chondre du receveur pour vasculariser le transplant. Strome a réalisé une exérèse beaucoup plus large puisqu'il transplante en bloc la totalité du larynx, 70 % du pharynx, 5 anneaux trachéaux, la glande thyroïde ainsi que les glandes parathyroïdes. L'intervention a duré 12 heures.

Dès le 3^{ème} jour post-opératoire, le patient a prononcé ses premières paroles. La voix s'est progressivement améliorée pour devenir quasi-normale à 16 mois.

Un début de rejet est survenu au 15^{ème} mois post-opératoire. Un traitement adéquat efficace a pu être instauré grâce à un diagnostic précoce basé sur le changement de la voix.

Le recul est maintenant de 3 ans.

M. Strome suggère de proposer une transplantation de larynx aux patients **aphones** suite à :

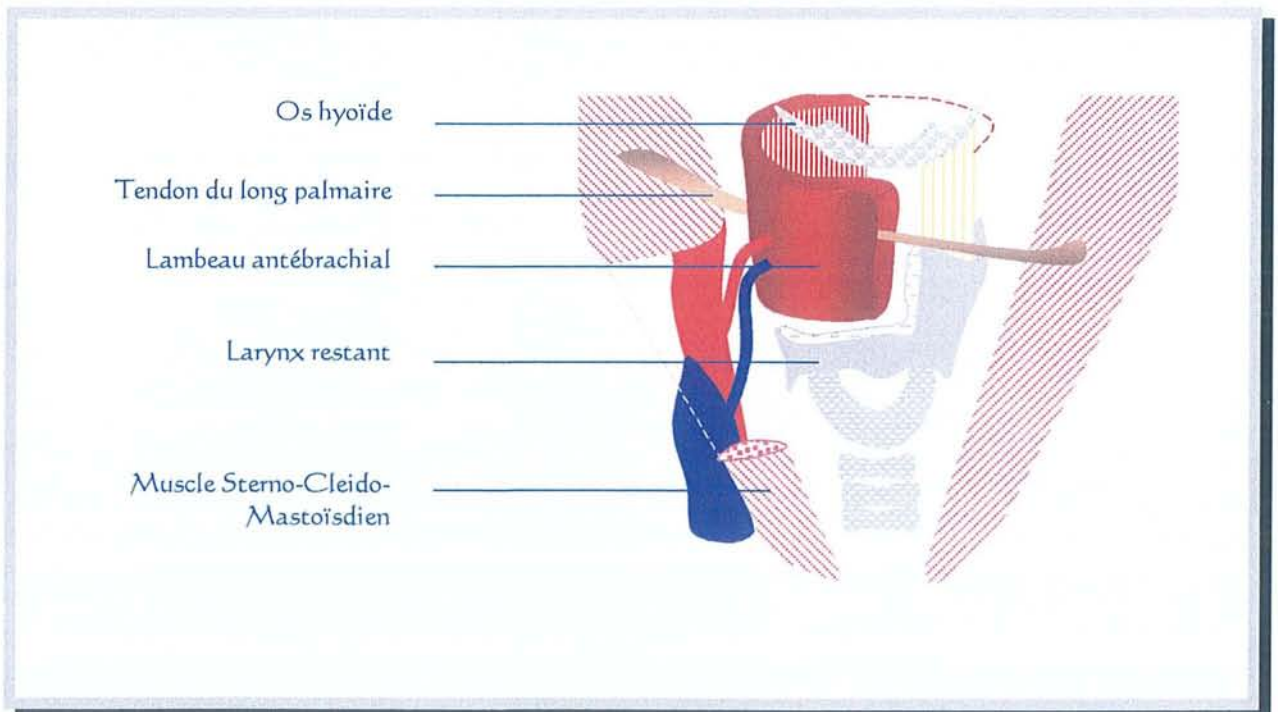
- un traumatisme du larynx,
- une tumeur bénigne nécessitant une laryngectomie totale,
- une rémission supérieure à 5 ans chez les patients laryngectomisés totaux pour une tumeur maligne.

B. Reconstruction du boîtier laryngé par lambeau libre

1. Techniques n'incluant pas une résection d'un hemi-cricoïde

1.1. Hamoir et coll. [42]

M. Hamoir et coll. de Bruxelles-Brussel (Belgique) ont, en 1999, publié sur l'utilisation d'un lambeau libre antébrachial-chinois incluant le tendon "long palmaire" pour reconstruire le boîtier laryngé. Leur résection chirurgicale est une laryngo-pharyngectomie sus-glottique qui emporte un sinus piriforme et la paroi postérieure (en partie ou en totalité) de l'hypopharynx. Le tendon long palmaire, traversant physiologiquement le lambeau libre, est fixé entre les 2 muscles sterno-cléido-mastoïdiens. Leurs patients étaient tous en échec de traitement par radiothérapie externe pour des tumeurs T2 du sinus piriforme.



LAMBEAU ANTEBRACHIAL INCLUANT LE TENDON LONG PALMAIRE d'après Hamoir

1.2. Chantrain et coll. [15, 16]

G. Chantrain et coll. de Bruxelles-Brussel (Belgique) ont, en 1991, proposé l'utilisation d'un lambeau libre antébrachial-chinois incluant le tendon "long palmaire" pour reconstruire l'exérèse d'une hémipharyngo-laryngectomie verticale plus ou moins élargie à la paroi postérieure de l'hypopharynx. Ce tendon est fixé aux cartilages thyroïde et cricoïde à travers des trous forés au préalable de façon à créer une nouvelle corde vocale.

A noter que ce tendon long palmaire est physiologiquement absent chez 13 % des individus.

2. Techniques incluant une résection d'un hemi-cricoïde

2.1. K. Naghama et coll. [67]

K. Naghama et coll. de Kyoto (Japon) ont publié en 1976 deux cas de reconstruction laryngée par lambeau cutané libre. Les sites donneurs ont été le pli inguinal et la région delto-pectorale.

2.2. Urken et coll. [107, 108, 109]

M.L. Urken et coll. de New-York (USA) ont proposé, en 1997, une reconstruction du pharyngo-larynx après résection de tumeurs développées dans le sinus piriforme. L'apex de ce dernier ainsi que la moitié des cartilages thyroïde et cricoïde avaient été enlevés.

Les moyens de reconstruction sont :

- un lambeau libre antébrachial dit "chinois" seul pour les 2 premiers patients de la série,
- un lambeau libre antébrachial dit "chinois" associé à un greffon de cartilage costal, servant à maintenir le diamètre antéro-postérieur de l'endolarynx, pour tous les patients suivants.

A noter qu'il existe à chaque fois une tentative de micro-anastomose nerveuse du lambeau sur le nerf laryngé supérieur.

Le trachéostome a été provisoire chez 5 patients sur 6 (83,3 %).

2.3. Delaere et coll.

Cette récente technique est très différente. Aussi fera-t-elle l'objet d'un chapitre entier (C.1).

Le lambeau antébrachial sert ici à vasculariser et à renforcer une reconstruction par cartilage trachéal. La technique est dénommée "*auto-transplantation trachéale avec lambeau libre antébrachial*".

2.4. Mayot et coll. [65]

D. Mayot et coll. ont proposé en 1994 de reconstruire le cartilage cricoïde par un lambeau libre osseux scapulaire.

Cette technique n'eut pas de suite. Le lambeau libre scapulaire est maintenant utilisé au niveau du tiers moyen de la face et de la base du crâne [18].

3. Résultats

Auteurs	Année	Réf.	Nombre patients	Type de lambeau libre	Suivi Moyen en mois	SUITES CARCINOLOGIQUES			SUITES FONCTIONNELLES					
						Récidives locales	Récidives régionales	Métastases	Voix bonne	Sténose laryngée	Déglutition			
											(1)	(2)	(3)	(4)
Naghama	1976	[67]	2	1 inguinal 1 delto-pectoral	?	?	?	?	100 %	0	?	?	?	?
Chantrain	1991	[15]	4	antébrachial + tendon long palmaire	6,5	0	?	?	?	?	?	?	?	?
Mayot	1994	[65]	3	os scapulaire	14	0	0	0	2/3 66,6%	0	3/3 100 %	0	0	0
Urken	1997	[107]	6	antébrachial + greffe costale	23	1/6 16,7 %	1/6 16,7 %	1/6 16,7 %	6/6 100 %	0	6/6 100 %	0	0	0
Hamoir	1999	[42]	3	antébrachial + tendon long palmaire	15,3	0	?	1/3 33.3 %	3/3 100 %	0	?	?	?	0
Delaere	2000	[30]	26	antébrachial + trachée	19	5/26 19,2 %	?	?	22/26 84,6%	1	22/25 88 %	2** 1***	2	1

RESULTATS DES RECONSTRUCTIONS PAR LAMBEAU LIBRE D'HEMI (PHARYNGO-)LARYNGECTOMIE

Nous pouvons regretter l'absence fréquente de description des suites fonctionnelles, en particulier de la déglutition.

C. Reconstruction du boîtier laryngé incluant la TRACHEE

1. Reconstruction du boîtier laryngé par auto-transplantation trachéale avec lambeau libre antébrachial (dit Chinois) [25, 26, 27, 28, 29, 30]

L'équipe de Pierre R. Delaere de Louvain-Leuven (Belgique) rapporte 28 cas de reconstruction du boîtier laryngé avec un segment trachéal vascularisé par un lambeau libre antébrachial. L'étude s'est déroulée sur 3,5 ans, de septembre 1996 à janvier 2000.

Matériel :

	ENDOLARYNX	HYPO-PHARYNX
Sexe	23 hommes 3 femmes	2 hommes
Catégorie "T"	6 T2 ; 20 T3	2 T2
	6 T2NO glottiques 17 T3NO glottiques 1 T3NO transglottique 1 T3N2 transglottique	1 T2N2
Nature	25 carcinomes épidermoïdes 1 chondro-sarcome	1 carcinome épidermoïde (T2N2) 1 synovialo-sarcome
Radiothérapie Pre-opératoire	21 patients (carcinomes épidermoïdes)	0

Méthode :

Première étape :

- Evidement ganglionnaire et hémithyroïdectomie homolatérale à la tumeur.
- Mobilisation de 4 centimètres de trachée cervicale drapés par un lambeau libre antébrachial. Le temps d'anastomose micro-chirurgicale des vaisseaux radiaux avec les vaisseaux thyroïdiens supérieurs est donc réalisé lors de cette première étape.
- Le lambeau libre mesure 4 centimètres sur 8.

Deuxième étape : 14 jours après

- Réalisation de la résection tumorale par hemicricohemilaryngectomie. Vérification, par examen anatomopathologique extemporané, que les marges d'exérèse sont saines.

- La trachée cervicale, enveloppée dans son lambeau libre, est ensuite totalement isolée des voies respiratoires et reste amarrée au cou uniquement par son nouveau pédicule vasculaire nourricier. Cette portion trachéale est ouverte longitudinalement, avec ablation de sa partie musculaire postérieure non cartilagineuse, pour la transformer en "patch".

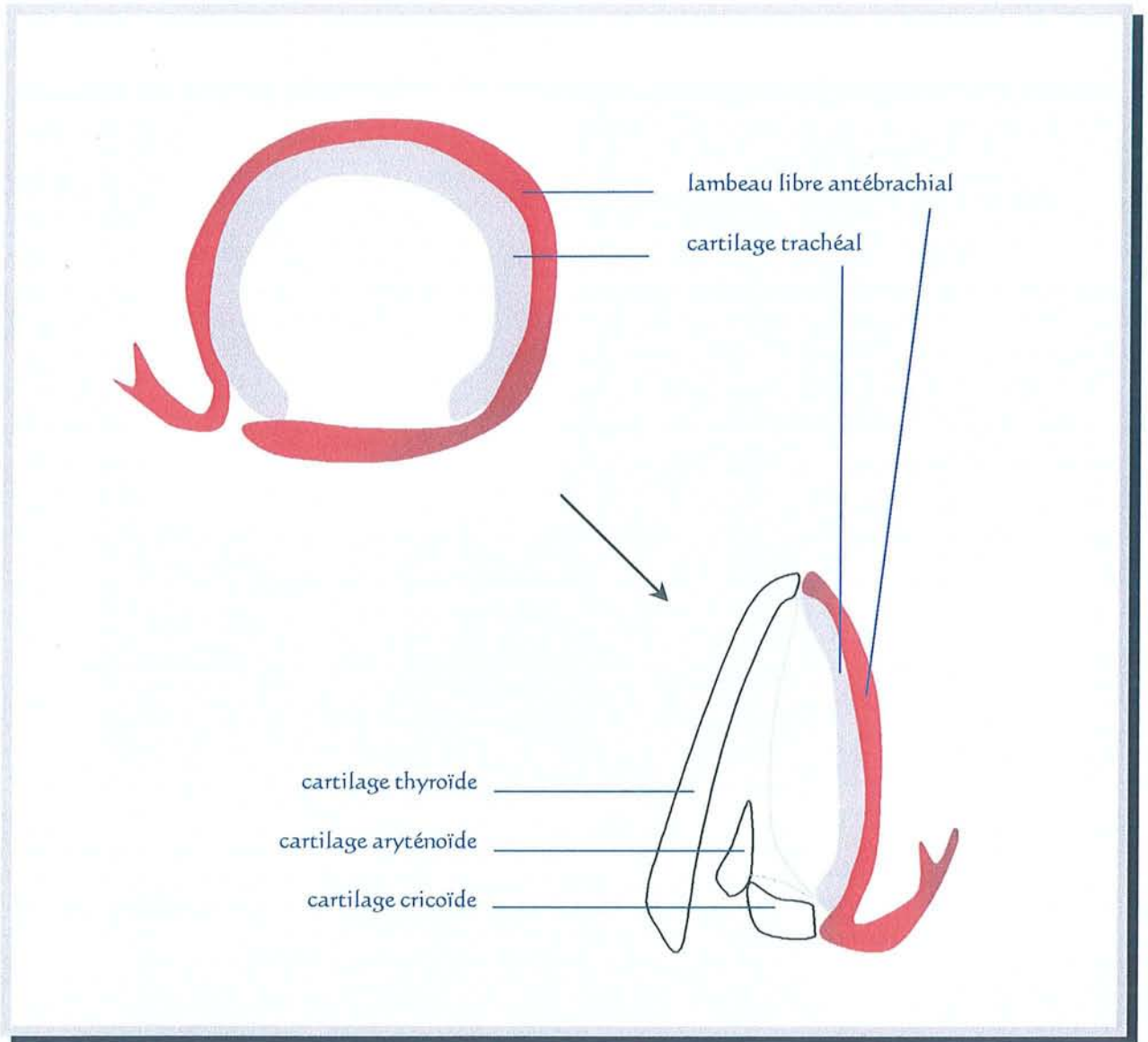
- Puis cette surface plane trachéale (le patch), vascularisée par le lambeau libre, est translatée vers le haut et suturée à la place de la pièce d'exérèse laryngée afin de reconstituer un boîtier laryngé.

- Au niveau glottique, il convient d'obtenir une coaptation équivalente à une paralysie récurrentielle unilatérale en position médiane.

La continuité des voies aériennes est enfin rétablie par suture termino-terminale de la trachée médiastinale (toujours sous forme de tube) à la base du larynx reconstruit.

Attention, la confection d'un trachéostome provisoire est indispensable par suture de la peau à la trachée. La décanulation a lieu au 5^{ème} jour post-

opératoire et ce trachéostome se sténosera progressivement pour finalement être fermé sous anesthésie locale quelques semaines après.



AUTOTRANSPLANTATION TRACHEALE AVEC LAMBEAU LIBRE ANTEBRACHIAL d'après Delaere

Résultats fonctionnels :

Fermeture du trachéostome (fonction respiratoire) :

24 patients sur 28 (85,7 %) ont eu une fermeture de leur trachéostome. Elle fut réalisée en moyenne au 62^{ème} jour post-opératoire avec des extrêmes allant de 28 à 140 jours.

Un patient a présenté une nécrose du lambeau libre au 2^{ème} jour post-opératoire de l'ablation tumorale. Ce lambeau libre fut remplacé par un lambeau pédiculé de grand pectoral dans l'espoir de sauver le "patch" trachéal. Ce fut un échec. Une sténose laryngée est survenue et le patient s'est retrouvé dans la situation d'une laryngectomie quasi-totale avec un shunt phonatoire efficace mais ne permettant pas la respiration. Son trachéostome fut donc définitif.

Deux patients ont eu une laryngectomie totale lors du 2^{ème} temps opératoire du fait de marges positives en examen extemporané.

Un patient a eu une laryngectomie totale dans un troisième temps suite à des troubles importants de la déglutition.

Déglutition :

Au 2^{ème} mois post-opératoire, une déglutition normale est obtenue chez 22 patients sur 25 (88 %).

2 patients ont eu de bons résultats après reprise chirurgicale pour médialiser la laryngoplastie.

Un seul patient (déjà mentionné plus haut) a subi une totalisation de sa laryngectomie.

Voix :

La reprise vocale fut initialement quasi-inexistante chez 4 patients dont les 3 ayant des troubles de la déglutition. La raison était à chaque fois une position trop latérale du "patch" trachéal. Les reprises chirurgicales pour médialisation de la laryngoplastie furent aussi efficaces sur la voix.

Résultats carcinologiques :

Suivi moyen	19 mois
Patients sans tumeur visible	23 /28 82,1 %
Récidives locales	5 /28 17,8 %

Parmi les récurrences locales 2 patients ont été contrôlés par une totalisation de la laryngectomie.

Au final : 19 patients sur 28 (67,8 %) ont bénéficié de ce nouveau procédé de reconstruction du boîtier laryngé à 19 mois. Le recul est encore faible. Il faut noter que 21 patients sur 28 (75 %) ont été opérés en terrain irradié. P.R. Delaere précise que ce n'est pas un obstacle puisque le lambeau libre apporte des tissus parfaitement sains.

2. Trachéoplastie

2.1. Trachéopexie

A l'Institut Gustave Roussy, nous avons rencontré un cas de reconstruction par trachéo-thyro-hyoïdopexie réalisé pour fermer une résection héli-pharyngo-laryngée ayant emporté la moitié du cricoïde. Cette reconstruction est inspirée des travaux de Delaere [30].

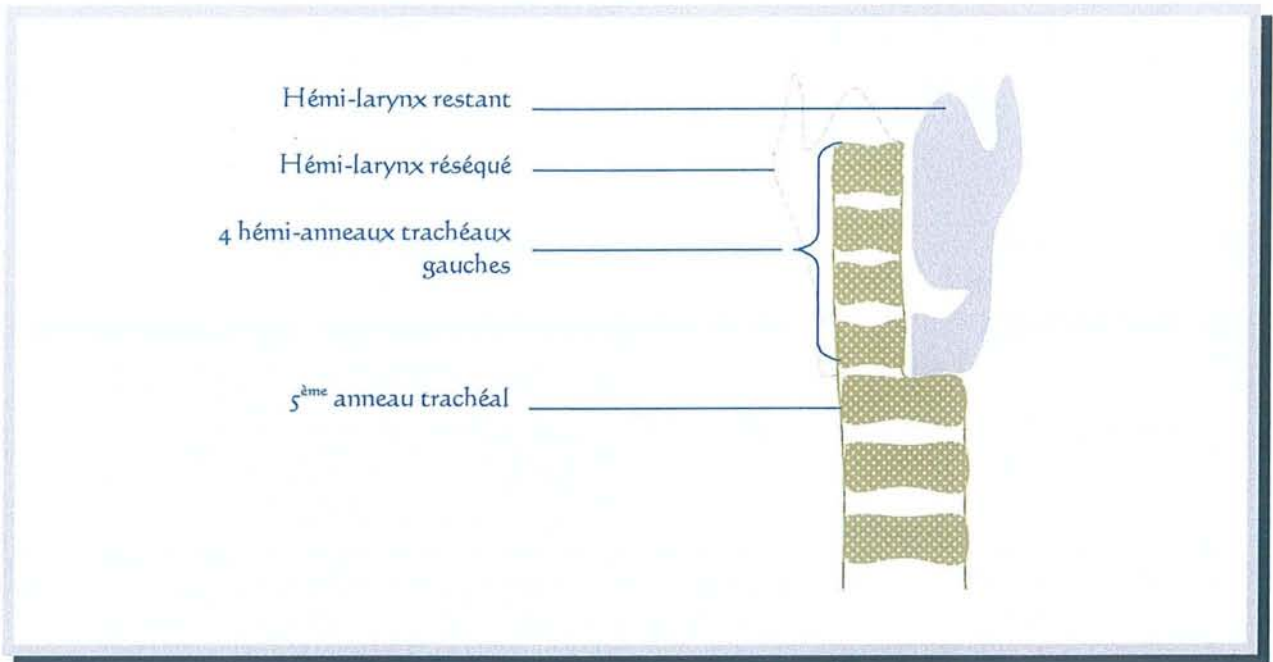
Le patient est un homme de 48 ans qui présente une volumineuse lésion bourgeonnante se développant au niveau du sinus piriforme droit. C'est un carcinome épidermoïde classé T3N1.

Les cartilages thyroïde et cricoïde ne sont pas envahis. La loge Hyo-Thyro-Epiglottique est atteinte scannographiquement. La corde vocale homolatérale à la lésion est fixée alors que la mobilité contro-latérale est conservée.

Après échec d'un traitement conservateur, un rattrapage chirurgical est décidé. Le patient avait reçu 3 cures de 5 Fluoro-Uracil et de Cisplatine. A l'issu, l'héli-larynx était toujours fixé.

L'intervention chirurgicale a consisté en une héli-pharyngo-laryngectomie complète, cricoïde inclus, suivi d'une reconstruction par trachéo-thyro-hyoïdopexie.

L'héli-larynx droit a été reconstitué à l'aide des 4 premiers héli-anneaux trachéaux droits. L'héli-cricoïde restant est séparé de la trachée sous-jacente. Les 4 héli-anneaux trachéaux gauches sont réséqués. Une pexie est ensuite réalisée entre le 5^{ème} anneau trachéal et l'héli-cricoïde restant. La muqueuse trachéale postérieure et les 4 héli-anneaux trachéaux droits permettent de reconstruire la filière respiratoire. Les héli-anneaux trachéaux sont suturés au cartilage thyroïde restant.



PROPOSITION DE TRACHEO-THYRO-HYOÏDOPEXIE

La partie supérieure de l'hémi-aile supérieure gauche est réséquée de façon à remettre l'aile thyroïdienne et les cartilages trachéaux au même niveau. Une pexie haute est réalisée à la base de la langue et à l'os hyoïde.

Le montage est ensuite colmaté par un lambeau pédiculé musculaire pur de grand pectoral prélevé du côté droit. A noter que l'ensemble de ces gestes a été effectué après la réalisation d'une trachéotomie entre le 6^{ème} et le 7^{ème} anneau trachéal.

Un examen extemporané de la pièce opératoire confirme que les limites d'exérèse sont saines.

La durée d'hospitalisation post-opératoire a été de 31 jours. Le patient a bénéficié d'une radiothérapie post-opératoire.

Les suites opératoires ont surtout été marquées par des fausses routes alimentaires importantes.

Le patient a pu émettre des sons avant la sortie. Par contre, aucune reprise de la déglutition n'a été possible. Une gastrostomie sous scanner est réalisée 5 semaines après l'intervention. En naso-pharyngofibroscopie, la néo-filière respiratoire est suffisamment large. L'aryténoïde laissé en place est bien mobile. En revanche l'arc postérieur se dégage mal de la paroi

postérieure. Une IRM dynamique est demandée pour comprendre le mécanisme des fausses routes alimentaires très importantes. Voici le compte-rendu : *"le patient fait des mouvements de langue mais il n'y a pas de réels mouvements de déglutition et la base de langue ne s'impacte pas contre le larynx restant."*

Au 8^{ème} mois post-opératoire, le patient ne présente aucun signe de récurrence. Par contre, le chirurgien considère que c'est un échec d'un point de vue fonctionnel.

2.2. Apport des traitements de sténoses de la jonction laryngo-trachéale

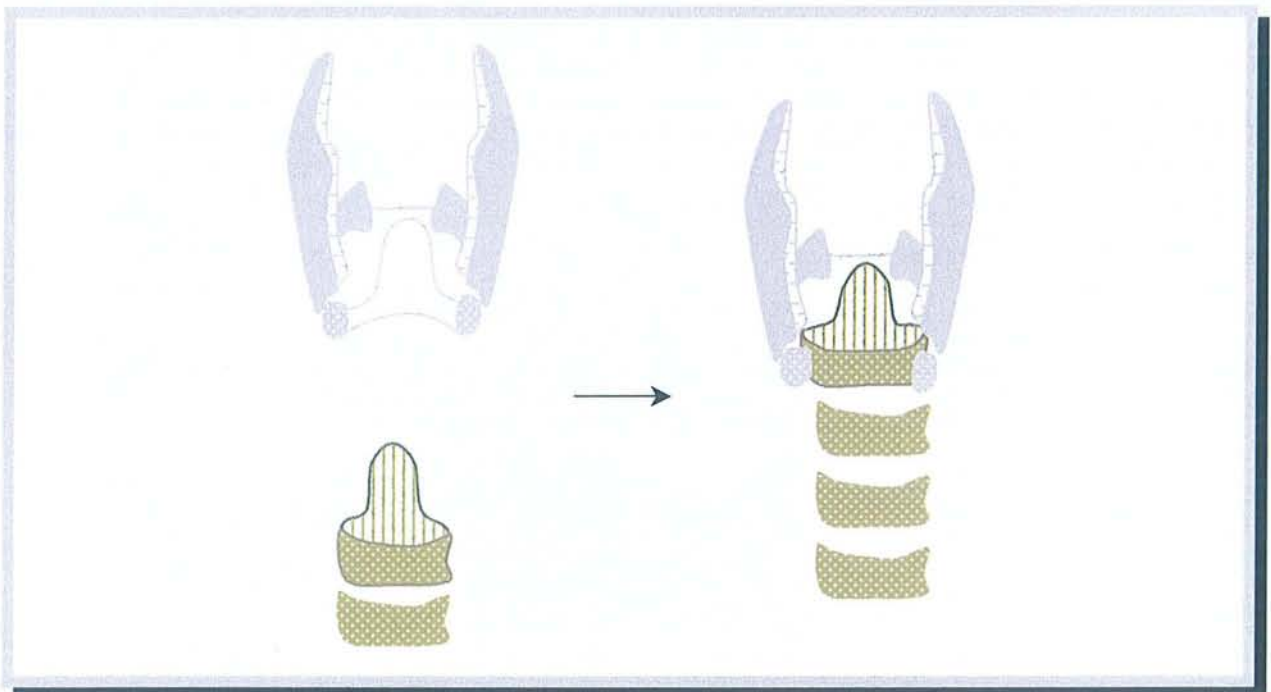
J. Salmeron, C.M. Shaari et coll. [84, 89] de New-York (USA) ont étudié la perfusion artérielle de la trachée dans le but d'une transplantation trachéale pour sténose étendue à cet endroit. Leurs conclusions sont les suivantes :

- L'artère thyroïdienne supérieure vascularise 1,7 +/- 0,5 cm de trachée soient 2 à 5 anneaux trachéaux.
- L'artère thyroïdienne inférieure vascularise 6,5 +/- 1,1 cm de trachée soient 9 à 13 anneaux.

C'est donc l'artère thyroïdienne inférieure qui est retenue pour réaliser la micro-anastomose du versant donneur.

2.2.1. Anastomose thyro-trachéale et résection cricoïdienne partielle selon F.G. Pearson [46, 62, 75, 76, 94, 104]

Un autre chirurgien nommé Pearson mais n'ayant pas les mêmes prénoms et exerçant, lui, à Toronto (Ontario-Canada), s'est intéressé au traitement des sténoses de la jonction laryngo-trachéale : F. Griffith. Pearson



ANASTOMOSE THYRO-TRACHEALE d'après F.G. Pearson

Vue antérieure après thyrotomie médiane et résection de la sténose.
larynx en gris, trachée en couleur

Après ablation circonférentielle de la sténose laryngo-trachéale, incluant l'arc cricoïdien (antérieur) et la muqueuse inter-aryténoïdienne, un pédicule postérieur de muqueuse trachéale est confectionné par résection du 1^{er} ou des 2 premiers anneaux trachéaux.

La conservation de l'assise des articulations crico-aryténoïdiennes permet de protéger les nerfs récurrents Le principe de base est de réséquer l'arc cricoïdien et sa jonction avec le chaton selon une ligne oblique en bas et en arrière, sous-jacente à l'articulation thyro-cricoïdienne. Puis il s'agit de

compléter en sous-périchondrale, donc sans risque pour le nerf récurrent, l'exérèse du chaton.

Nous rappelons, comme nous l'avons exposé dans la première partie sur l'anatomie, que le chaton cricoïdien correspond à la "lame" nommée aussi "plaque". C'est la partie postérieure du cricoïde.

La thyrotomie médiane est refermée après l'anastomose thyro-trachéale.

Les indications de F.G. Pearson sont :

- les sténoses laryngo-trachéales fixées, à larynx mobile,
- certaines lésions traumatiques,
- certaines lésions tumorales.

Les contre-indications sont :

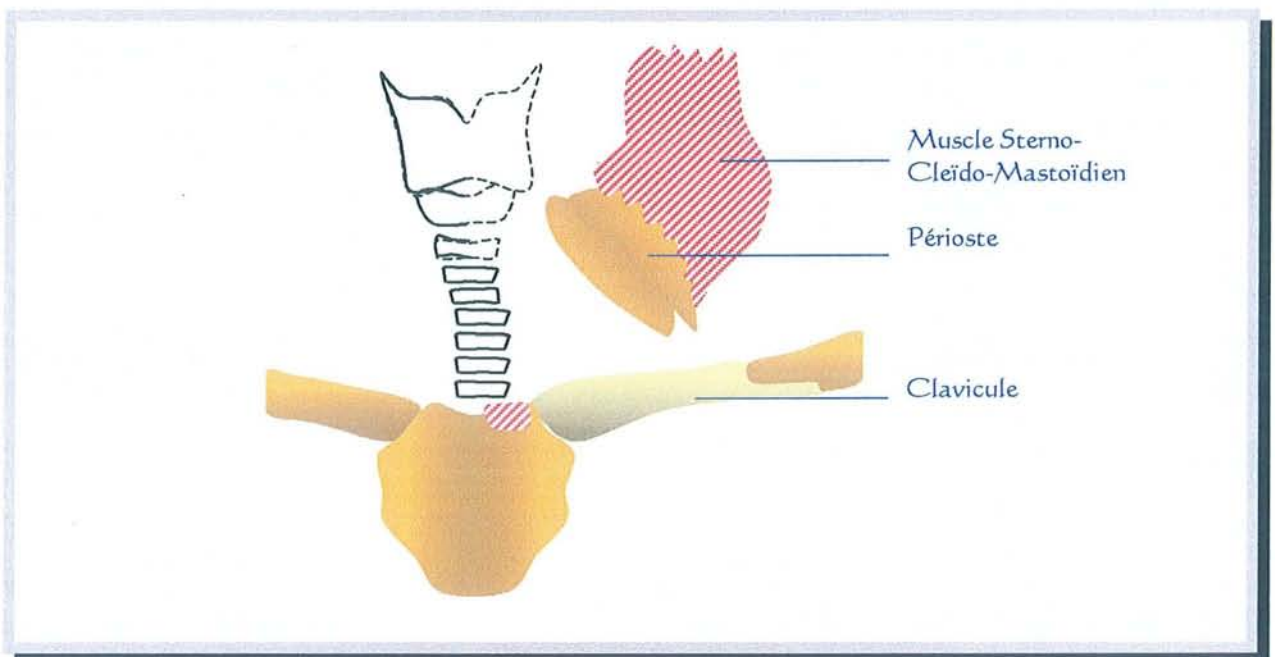
- les sténoses évolutives,
- les états d'agitation.

C'est la possibilité de résection sous-glottique conservant les nerfs récurrents qui est utile pour l'élaboration de techniques de reconstruction du boîtier laryngé.

2.2.2. Reconstruction par lambeau myo-périosté de sterno-cleïdo-mastoïdien

M. Friedman et coll. [35] de Chicago (Illinois-USA) ont publié en 1992 leur série de 26 reconstructions sous-glottiques ou trachéales.

Le principe est de réaliser un lambeau musculaire de muscle sterno-cleïdo-mastoïdien à charnière supérieure. Ils incluent l'attache périostée claviculaire du sterno-cleïdo-mastoïdien dans la partie inférieure du lambeau. Cette surface de périoste est utilisée pour élargir ou combler une perte de substance laryngo-trachéale.



LAMBEAU MYO-PERIOSTE DE STERNO-CLEIDO-MASTOÏDIEN d'après Friedman

Technique :

- . Le muscle grand pectoral est détaché de la clavicule afin d'exposer le périoste claviculaire.
- . Le chef sternal du sterno-cleïdo-mastoïdien est sectionné sans emporter le périoste du sternum.
- . Par contre, le périoste de la clavicule est incisé et relevé de façon à le détacher en bloc avec le chef claviculaire du sterno-cleïdo-mastoïdien.

. Enfin, ce périoste est suturé directement aux cartilages trachéaux et laryngés.

La série publiée comporte 26 cas. 100 % des patients ont pu être décanulés. Les pertes de substance ou sténoses mesuraient de 2 à 6 centimètres et correspondaient à des traumatismes, des sténoses sous-glottiques ou des carcinomes thyroïdiens s'étendant au larynx voire à la trachée.

L'intérêt de cette publication est de nous faire penser à un nouveau matériau de reconstruction (le périoste claviculaire).

D. Autres procédés de reconstruction

Dans les cas où il est possible carcinologiquement de réaliser une exérèse tumorale large en toute sécurité et en conservant l'armature du boîtier laryngé (cartilages thyroïde et cricoïde), il faut apporter du tissu sain vascularisé à l'intérieur de ce dernier. En effet, le cartilage laryngé mis à nu risque fortement de se nécroser. Ce tissu peut être un lambeau libre très fin ou bien un lambeau pédiculé local comme le lambeau sous-hyoïdien qui est de réalisation beaucoup plus rapide tout en restant fiable dans des mains entraînées.

Ce type de reconstruction commence à être mis en place au Centre Alexis Vautrin de Vandoeuvre-lès-Nancy mais il est encore tôt pour en rapporter les résultats. Un 1^{er} abstract a été publié par l'équipe de G. Dolivet dans *"European Journal of Surgical Oncology, vol 26, n°3, april 2000, abstract 185, p297"*.

III. DISCUSSION SUR L'EVOLUTION DU CONCEPT

Le traitement chirurgical des cancers hypopharyngo-laryngés a longtemps consisté en une ablation entière de l'organe. La chirurgie laryngée partielle avec des indications précises ne s'est développée qu'après 1960. Les protocoles de traitement chimio-radiothérapeutique pour préservation laryngée datent de 1990.

Le développement de la laryngectomie quasi-totale par Pearson s'est fait aux USA où la chirurgie partielle laryngée était beaucoup moins répandue qu'en France et en Italie. Ceci explique les inclusions initiales de patients seulement porteur de tumeur T2 [71] alors qu'actuellement les indications concernent partout dans le monde des T3 et des T4. Ce type de laryngectomie n'est qu'une étape dans l'évolution du concept concernant la réhabilitation des fonctions laryngées.

En parallèle, le développement des valves phonatoires a eu lieu avec succès mais cela reste un matériau étranger avec toutes ses contraintes.

Actuellement certains chirurgiens cervico-faciaux en sont à reconstruire une exérèse de la moitié verticale du larynx, cricoïde compris, par lambeau libre antébrachial (Chinois). Ils y associent, suivant les besoins, une trachéopexie.

Les perspectives d'avenir pour les tumeurs T3-T4 sont :

- L'ablation de la tumeur et non pas de l'organe car la reconstruction micro-chirurgicale est possible en 2001.
- Pour un T3 endolaryngé qui est totalement enfermé comme dans une boîte mais sans en atteindre les parois, l'ablation monobloc des structures **endolaryngées** semble possible avec conservation de cette boîte. Un recouvrement de la face interne des cartilages thyroïde et cricoïde par un petit lambeau

pédiculé, type infra-hyoïdien, est indispensable afin de les protéger. Bien sûr un contrôle anatomopathologique per-opératoire est indispensable pour s'assurer de l'exérèse totale de la tumeur.

Mais l'accroissement de nos possibilités thérapeutiques, toujours avec des indications strictement posées, se fait au dépend des suites opératoires. Ces dernières deviennent généralement plus complexes à gérer pour le patient ainsi que pour l'équipe soignante.

En effet, nos patients sont, le plus souvent, en mauvais état général suite à leur intoxication éthylo-tabagique excessive qui est responsable de la cancérogenèse elle-même.

IV. CONCLUSION

L'objectif de notre thèse n'est pas d'influencer ni d'appuyer un courant chirurgical quelconque et encore moins de faire la promotion d'une technique chirurgicale particulière. Au contraire, nous nous sommes efforcés de décrire de façon objective ce qui se faisait en ce début de troisième millénaire en citant à chaque fois nos références.

Différentes équipes chirurgicales existent en France et dans le monde. Chacune est bien sûre persuadée d'avoir raison.

Il ne faut pas oublier qu'il est impératif de s'adapter au patient : autant à son état physiologique qu'à son degré de compréhension de la situation. En effet le patient type de nos consultations de dépistage de "lésion suspecte" présente une intoxication éthylo-tabagique excessive. Chez un patient en mauvais état général et vivant seul, n'est-il pas préférable de

réaliser une "bonne vieille" laryngectomie totale aux suites simples qu'une reconstruction qui est bien souvent de mise en œuvre beaucoup plus complexe ?

Nos réflexions sur "les perspectives de reconstruction laryngée" sont les suivantes :

- Il ne faut pas rester dans une prise en charge dictée par les habitudes et confortables certitudes.
- La fermeture de la boîte est techniquement possible par lambeau libre en micro-chirurgie.
- Ceci change nos possibilités de résection tissulaire.
- Mais les patients sont souvent fragiles.
- Et les traitements complémentaires par radiothérapie ou radio-chimiothérapie peuvent aussi être toxiques pour la reconstruction.

Encore une fois nous ne prenons pas parti. Nous ne réaliserons pas personnellement cette chirurgie de reconstruction laryngée. Mais il nous avait paru intéressant de rapporter ce qui se fait dans d'autres équipes chirurgicales afin d'étendre notre connaissance du sujet.

V. RÉSUMÉ

La restauration chirurgicale des fonctions laryngées a largement été étudiée dans les années 1965-1985. Mais elle avait surtout consisté en la restauration de la phonation et en la continence contre les inhalations alimentaires.

La suppression du trachéostome afin de retrouver une respiration physiologique est beaucoup plus audacieuse et date seulement des dernières années.

Trois axes de recherche existent :

- La transplantation laryngée : une seule réussite mais ne supprimant pas le trachéostome.
- La fermeture de la boîte laryngée par lambeau libre micro-anastomosé.
- L'utilisation de la trachée.

Les techniques publiées et n'ayant pas été abandonnées sont celles de:

- Chantrain [15], 1991, lambeau libre antébrachial avec tendon du long palmaire. Ce dernier sert à reformer une néo-corde vocale. (4 patients).
- Urken [107], 1997, lambeau libre antébrachial avec greffe costale (6 patients).
- Hamoir [42], 1999, lambeau libre antébrachial avec tendon du long palmaire. Ce dernier sert à amarrer le lambeau libre aux 2 muscles stérno-cleïdo-mastoïdiens. (3 patients).
- Delaere [30], 2000, lambeau libre antébrachial avec trachée (26 patients).

Les lambeaux libres inguinaux, delto-pectoraux et scapulaires ne sont plus utilisés pour reconstruire le boîtier laryngé.



CONCLUSION

La laryngologie a bien progressé depuis 1887 où Mac Kenzie disait "*la laryngectomie totale est une intervention dangereuse, mutilante, inutile qui n'a aucun avenir*".

En effet, de nombreuses techniques chirurgicales de laryngectomie se sont développées au cours des 130 dernières années.

La (pharyngo-)laryngectomie quasi-totale de Pearson, décrite en 1980, doit être assimilée à une variante améliorée de la (pharyngo-)laryngectomie totale classique. Elle ne peut en aucun cas remplacer un traitement alternatif de préservation d'organe par chimio-radiothérapie, par contre elle en permet le rattrapage en cas d'échec.

Les résultats fonctionnels du shunt contractile de Pearson sont très bons et les premiers résultats carcinologiques semblent comparables à ceux des interventions "d'exérèse totale". L'intervention de Pearson est donc, à priori, à retenir dans nos possibilités thérapeutiques. Mais il faut attendre la fin de l'étude du G.E.T.T.E.C., dont notre travail fait parti, pour obtenir les conclusions définitives.

L'indication fonctionnelle d'une chirurgie de type Pearson, visant à supprimer des fausses routes importantes, est aussi très intéressante car elle permet de transformer une laryngectomie partielle en laryngectomie quasi-totale. La conservation d'un shunt phonatoire permet d'éviter l'ablation totale de l'organe laryngé.


Les progrès en chirurgie carcinologique sont liés à une compréhension globale de la maladie qui inclue la biologie et l'histopathologie. Celle-ci implique une formation trans-disciplinaire du chirurgien et une décision thérapeutique multi-disciplinaire. Dans l'état de nos conceptions actuelles, une radiothérapie post-opératoire est toujours nécessaire.

Nous avons présenté les possibilités passées, présentes et futures de reconstruction du boîtier laryngé. Des techniques chirurgicales existent mais il faut encore affiner leurs indications.

Pour notre part, nous nous situons simplement en spectateur averti de l'évolution de la laryngologie. Les recherches réalisées pour la rédaction de ce travail ont été pour nous une source de motivation et de remise en question. Notre sentiment final est qu'il faut absolument peser le pour et le contre entre les bénéfices d'une reconstruction, l'état général et la compréhension du patient.

BIBLIOGRAPHIE

*Cette bibliographie est présentée par ordre alphabétique.
J'en tiens tous les articles à la disposition des lecteurs.*



"Il y a des gens qui ont une bibliothèque comme les eunuques ont un harem."
Hugo (Victor), *Fragments*

1. ALBERTI P.W. The historical development of laryngectomy. *Laryngoscope*, 1975;85:288-298
2. AMATSU M. A one stage surgical technique for postlaryngectomy voice rehabilitation. *Laryngoscope*, 1980;90:1378-1386
3. ASAI R. Laryngoplasty after total laryngectomy. *Arch. Otolaryngol. Head Neck Surg.*, 1972;95:114-119
4. BAILEY B.J. Glottic reconstruction after hemilaryngectomy : bipedicle muscle flap laryngoplasty. *Laryngoscope*, 1975;85:960-977
5. BILLER H.F. The Joseph H. Ogura memorial lecture : conservation surgery past, present and future. *Laryngoscope*, 1987;97:38-41
6. BILLER H.F., LAWSON W. Partial laryngectomy for transglottic cancers. *Ann. Otol. Rhinol. Laryngol.*, 1984;93:297-300
7. BLANCHARD S., PANCIN A. La voix et la parole après pharyngo-laryngectomie avec shunt trachéo-laryngo-pharyngé selon la technique de Pearson. *Mémoire pour le C.C.O, Académie de Paris, Université Paris VI, U.F.R Pitié-Salpêtrière, année 1995-1996, 72p*
8. BLOM E.D., SINGER M.I., HAMAKER R.C. A prospective study of tracheoesophageal speech. *Arch. Otolaryngol. Head Neck Surg.*, 1986;112:440-447
9. BONFILS B., CHEVALIER J-M. Anatomie ORL. Paris : Ed. Médecine-Sciences Flammarion, 1998:402p
10. BOUCHE J., FRECHE Ch. Les épiglottoplasties. 61^{ème} Congrès de la Société Française d'Otorhinolaryngologie (comptes rendus de 1964). Paris : Ed. Arnette, 1965:109-110
11. BRANU D., STROME M., MENARD M., JANOT F., FABRE A., LACCOURREYE H. Réhabilitation vocale après laryngectomie totale par fistule trachéo-oesophagienne musculo-muqueuse. *Ann. Oto-Laryngol. Chir. Cervicofac. (Paris)*, 1988;105:449-452
12. BURGESS L.P.A. Laryngeal reconstruction following vertical partial laryngectomy. *Laryngoscope*, 1993;103:109-132

13. CALCATERRA T.C., JAFEK B.W. Tracheo-esophageal shunt for speech rehabilitation after total laryngectomy. *Arch. Otolaryngol.*, 1971;94:124-128
14. CHANDRACHUD H.R., CHAURASIA M.K., SINHA K.P. Subtotal laryngectomy with myomucosal shunt. *J. Laryngol. Otol.*, 1989;103:504-507
15. CHANTRAIN G., DERAEMAECCKER R., ANDRY G., DOR P. Wide vertical hemipharyngolaryngectomy with immediate glottique and pharyngeal reconstruction using a radial forearm free flap : preliminary results. *Laryngoscope*, 1991;101:869-875
16. CHANTRAIN G., DERAEMAECCKER R., ANDRY G., THILL M.P., GREANT Ph. Vertical hemipharyngolaryngectomy : reconstruction with the radial forearm free flap. *Eur. J. Surg. Oncol.*, 1989;15:564-567
17. COFFINET L. Carcinome laryngé de l'enfant, à propos d'un cas . Revue de la littérature. *Thèse de médecine-Nancy I*, 1994;n°82:313p
18. COLEMAN S.C., BURKEY B.B., DAY T.A., RESSER J.R., NETTERVILLE J.L., DAUER E., SUTINIS E. Increasing use of the scapula osteocutaneous free flap. *Laryngoscope*, 2000;110:1419-1424
19. CONIGLIO J.U., WINKLE M.R., BENNETT G.H., MARTIN B., PACELLA S.J. Myomucosal shunt plugging to prevent aspiration after near-total laryngectomy. *Laryngoscope*, 1999;109:1167-1169
20. CONLEY J.J., DEAMESTI F., PIERCE M.K. A new surgical technique for the vocal rehabilitation of the laryngectomized patient. *Ann. Otol. Rhinol. Laryngol.*, 1958;67:655-664
21. COUDRAY C., DILEM D., LIENHARDT P.Y., RENAUX A., BILLET F., VELCHE B., COLAS J.Y. L'implant phonatoire de Traissac. A propos d'une expérience de 9 ans. *Rev. Laryngol. Otol. Rhinol. (Bord.)*, 1998;119:291-296
22. CREVIER-BUCHMAN L., PFAUWADEL M.-C., CHABARDES E., LACCOURREYE O. et coll. Etude comparative des paramètres temporels des voix sans larynx oesophagiennes et trachéo-oesophagiennes. *Ann. Otolaryngol. Chir. Cervicofac. (Paris)*, 1991;108:261-265

23. DE RAUCOURT D., RAME J.P., DALIPHARD F., LE PENNEC D., BEQUIGNON A., LUQUET A. Réhabilitation vocale par implant phonatoire. Etude de 62 patients ayant 5 ans de recul. *Rev. Laryngol. Otol. Rhinol. (Bord.)*, 1998;119:297-300
24. DE SANTO L.W., PEARSON B.W., OLSEN K.D. Utility of near-total laryngectomy for supraglottic, pharyngeal, base of tongue and other cancers. *Ann. Otol. Rhinol. Laryngol.*, 1989;98:2-7
25. DELAERE P.R. From concept to clinical reality : implementing tracheal autotransplantation in conservation laryngectomy. *Acta. Oto-rhino-laryngol. Belg.*, 1999;53:41-47
26. DELAERE P.R., POORTEN V.V., GOELEVELN A., FERON M., HERMANS R. Tracheal autotransplantation : a reliable reconstructive technique for extended hemilaryngectoy defects. *Laryngoscope*, 1998;108:929-934
27. DELAERE P.R., VAN DAMME B., FEENSTRA L. Vascularized fascia as a transferable bed for experimental laryngeal reconstruction. *Ann. Otol. Rhinol. Laryngol.*, 1994;103:215-221
28. DELAERE P.R., VANDER POORTEN V., GUELINCKX P., VAN DEN HOF B., HERMANS R. Progress in larynx-sparing surgery for glottic cancer through tracheal transplantation. *Plast. Reconstr. Surg.*, 1999;104:1635-1641
29. DELAERE P.R., VANDER POORTEN V., HERMANS R. Autotransplantation of the trachea : experimental evaluation of a reconstructive technique for extented hemilaryngectomy. *Ann. Otol. Rhinol. Laryngol.*, 1999;108:143-146
30. DELAERE P.R., VANDER POORTEN V., VANCLOOSTER C., GOELEVELN A., HERMANS R. Results of larynx preservation surgery for advanced laryngeal cancer through tracheal autotransplantation. *Arch. Otolaryngol. Head Neck Surg.*, 2000;126:1207-1215
31. DOLIVET G., LACAVE M.L., LAPEYRE M., GEOFFROIS L., BLUM J., GUILLEMIN F. Les laryngectomies subtotaales de Pearson. *Ann. Médic. Nancy & Lorraine*, 1999;38:157-161
32. DOLLANDER A., FENART R. et Al. Embryologie générale comparée et humaine. *Paris : Ed. Flammarion*, 1979:394p

33. DUMICH P.S., PEARSON B.W. Suitability of near-total laryngopharyngectomy in piriform carcinoma. *Arch. Otolaryngol. Head Neck Surg.*, 1984;110:664-669
34. FAVIER M., LAGARDE A. Apport de la rééducation orthophonique en groupe dans la prise en charge réhabilitative des patients ayant bénéficié d'une laryngectomie presque-totale de type Pearson. *Mémoire pour le C.C.O., Académie de Paris, Université Paris VI, U.F.R Pitié-Salpêtrière, année 1996-1997:91p*
35. FRIEDMAN M., MAYER A.D. Laryngotracheal reconstruction in adults with the sternocleidomastoid myoperiosteal flap. *Ann. Otol. Rhinol. Laryngol.*, 1992;101:897-907
36. GAVILAN J., PRIM P., HERRANZ J., RABANAL I. Speech results and complications of near-total laryngectomy. *Ann. Otol. Rhinol. Laryngol.*, 1996;105:729-733
37. GIACCHI R.J., KURIAKOSE A., KAUFMAN D., DELACURE M.D. A nouvelle approche to laryngeal suspension after partial laryngectomy. *Laryngoscope*, 2000;110:938-941
38. GUERRIER B., BARAZER M., MAURICE N. Pharyngectomies et pharyngolaryngectomies. *Ed. Techniques-Ency. Méd. Chir. (Paris-France), Techniques chirurgicales - Tête et cou*, 1993;46-280
39. GUERRIER Y. traité de technique chirurgicale ORL et cervico-faciale. Pharynx et larynx. *Paris : Ed. Masson., 1987;Tome3:544p*
40. GUERRIER Y., MOUNIER-KHUN P. Histoire des maladies de l'oreille, du nez et de la gorge. Les grandes étapes de l'Oto-Rhino-Laryngologie. *Paris : Ed. Dacosta, 1980:492p*
41. HACQUART N., BRANUS D. Laryngectomie et pharyngo-laryngectomie avec shunt trachéo-laryngo-pharyngé type "Pearson". Technique, résultats préliminaires et indications à propos de 29 cas. *Thèse de Médecine Paris VI, 1998*
42. HAMOIR M., LENGELE B., EL-DIN A.B., EL FOULY P. Stretched radial forearm flap for reconstruction of the laryngopharynx : an alternative conservation procedure for radiation-failure carcinoma of the pyriform sinus. *Laryngoscope*, 1999;109:1339-1343
43. HANAMITSU M., KATAOKA H., TAKEUCHI E., KITAJIMA K. Comparative study of vocal function after near-total laryngectomy. *Laryngoscope*, 1999;109:1320-1323

44. HARRISON D.F. Significance and means by which laryngeal cancer invades thyroid cartilage. *Ann. Oto.Rhino. Laryngol.*, 1984;93:293-296
45. HERMANECK P., HUTTER R.V.P., SOBIN L.H. et al. TNM Atlas, Guide illustré de la classification TNM / pTNM des tumeurs malignes. Paris : Ed. Springer. 1997:371p
46. HERRIDGE M.S., PEARSON F.G., DOWNEY G.P. Subglottic stenosis complicating Wegener's granulomatosis : surgical repair as a viable treatment option. *J. Thoracic. Cardiovasc. Surg.*, 1996;111:961-966
47. HOASJOE D.K., MARTIN G.F., DOYLE P.C., WONG F.S. A comparative acoustic analysis of voice production by near-total laryngectomy and normal laryngeal speakers. *J. Otolaryngol.*, 1992;21:39-43
48. JULIEN N., EL-BEZ M., ANGELARD B., AYACHE D., FICHAUX P., LACAU ST GUILY J. La restauration vocale par procédé de fistule trachéo-oesophagienne. Bilan de 5 années de pratique. *Ann. Oto-Laryng. (Paris)*, 1991;108:164-168
49. KEITH R.L., LEEPER H.A., DOYLE P.C. Microanalytic acoustical voice characteristics of near-total laryngectomy. *Otolaryngol. Head Neck Surg.*, 1995;113:689-694
50. KLUYSKENS P., RINGOIR S. Follow-up of a human larynx transplantation. *Laryngoscope*, 1970;80:1244-1250
51. LACAU ST GUILY J. Techniques chirurgicales de réhabilitation vocale après laryngectomie totale. Ed. *Techniques. Encycl. Méd. Chir. (Paris-France). Techniques chirurgicales tête et cou*, 1993;46-370
52. LACAU ST GUILY J., DE STABENRATH A., BARIL Ph., JULIEN N., EL-BEZ M. Restauration vocale après laryngectomie totale par fistule trachéo-oesophagienne. *Ann. Oto-Laryng. Chir. Cervicofac. (Paris)*, 1989;106:360-363
53. LACCOURREYE H. Traitement chirurgical du cancer du larynx au cours du XX^{ème} siècle. *Ann. Otolaryngol. Chir. Cervicofac. (Paris)*, 2000;117:237-247
54. LACCOURREYE H., BRASNU D., MENARD M. et al. Epithéliomas du sinus piriforme. Orientation thérapeutique. A propos de 642 malades. *Ann. Otolaryngol. Chir. Cervicofac. (Paris)*, 1986;103:91-103

55. LACCOURREYE O., CREVIER-BUCHMAN L., HACQUART N., NAUDO Ph., MUSCATELLO L., BRASNU D. Laryngectomies et pharyngo-laryngectomies avec shunt trachéo-laryngo-pharyngé de type "Pearson". *Ann. Otolaryngol. Chir. Cervicofac. (Paris)*, 1996;113:261-268
56. LACCOURREYE O., HANS S., CREVIER-BUCHMAN L., MENARD M., MUSCATELLO L., BRASNU D. Speech and voice characteristics after near-total laryngectomy. *Ann. Otol. Rhinol. Laryngol.*, 1998;107:1061-1065
57. LARSEN W.J. Embryologie humaine. Bruxelles : *Ed. de Boeck Université*, 1996:479p
58. LEFEBVRE J-L., PIGNAT J-C., CHEVALIER D. Cancer du larynx. *Ed. Techniques - Encycl. Méd. Chir. (Paris-France), Oto-rhino-laryngologie*, 1993;20-710-A-10
59. LEVINE P.A., DEBO R.F., REIBEL J.F. Pearson near-total laryngectomy : a reproducible shunt. *Head Neck*, 1994;16:323-325
60. LIMA R.A., FREITAS E.Q. et al. Near-total laryngectomy for treatment of advanced laryngeal cancer. *Am. J. Surg.*, 1997;174:490-491
61. MAC MINN R.M.H., HUTCHINGS R.T., LOGAN B.M. A color atlas of head and neck anatomy. London : *Ed. Wolfe Medical Publ.*, 1981:240p
62. MADDAUS M.A., TOTH J.L.R., GULLANE P.J., PEARSON F.G. Subglottic tracheal resection and synchronous laryngeal reconstruction. *J. Thoracic. Cardiovasc. Surg.*, 1992;104:1443-1450
63. MARAN A. Reconstructive surgery for improved glottic closure and voice following partial laryngectomy. *Laryngoscope*, 1968;78:1916-1936
64. MAX L., STEURS W., DE BRUYN W. Vocal capacities in esophageal and tracheoesophageal speakers. *Laryngoscope*, 1996;106:93-96
65. MAYOT D., WIDMER S., BICHET G., BRAUN M., LINDAS P., PERRIN C. Use of a scapular free flap for reconstruction of the cricoïd cartilage in pharyngolaryngeal oncology. *Arch Otolaryngol. Head Neck Surg.*, 1994;120:662-667
66. MOREAU P.R. Treatment of laryngeal carcinomas by laser endoscopic microsurgery. *Laryngoscope*, 2000;110:1000-1006

67. NAGAHARA K., HIROSE A., IWAI H. Laryngeal reconstruction by free flap transfer. *Plast. Reconstr. Surg.*, 1976;57:604-610
68. NETTER F.H. Atlas d'anatomie humaine. *East Hanover* : Ed. Novartis, 1997:525p
69. NGUYEN V. Première greffe du larynx : en trois ans, le patient a retrouvé une voix normale. *Le Quotidien du Médecin*, 2001; n°6927 du 31.05.2001:8
70. OMBREDANNE O. Traitement du cancer endolaryngé – l'hémilaryngectomie, technique A. Hautant. *Paris* : Ed. Masson, 1930:134p
71. PEARSON B.W. Subtotal laryngectomy. *Laryngoscope*, 1981;91:1904-1912
72. PEARSON B.W. The theory and technique of near-total laryngectomy. dans : BAILEY B., BILLER H. *Surgery of the larynx*. Ed. Philadelphia, Pa:WB Saunders, 1985:333-346
73. PEARSON B.W., OLSEN K.D., DE SANTOS L.W., SALASSA J.R. Results of near-total laryngectomy. *Ann. Otol. Rhinol. Laryngol.*, 1998;107:820-825
74. PEARSON B.W., WOODS R.D., HARTMAN D.E. Extended hemilaryngectomy for T3 glottic carcinoma with preservation of speech and swallowing. *Laryngoscope*, 1980;90:1950-1961
75. PEARSON F.G., BRITO-FILOMENO L., COOPER J.D. Experience with partial cricoïd resection and thyrotracheal anastomosis. *Ann. Otol. Rhinol. Laryngol.*, 1986;95:582-585
76. PEARSON F.G., COOPER J.D., NELEMS J.M., VAN NOSTRAND A.W.P. Primary tracheal anastomosis after resection of the cricoïd cartilage with preservation of recurrent laryngeal nerves. *J. Thoracic. Cardiovasc. Surg.*, 1975;70:806-815
77. PECH A., CANNONI M., ABDUL S., ZANARET M., THOMASSIN J.M., GOUBERT J.L. La laryngectomie frontale antérieure reconstructive. *Ann. Otolaryngol. Chir. Cervicofac. (Paris)*, 1982;99:141-146
78. PINEL J., CACHIN Y., LACCOURREYE H., PIQUET J.J., RICHARD J. et al. Cancer du larynx. Indications thérapeutiques et résultats. *Rapport de la société d'ORL et de pathologie cervico-faciale*. Paris : Ed. Arnette, 1980;258p

79. PIQUET J-J. Laryngectomies partielles, subtotaux et totales. *Ed. Techniques - Ency. Méd. Chir. (Paris-France), Techniques chirurgicales - Tête et cou, 1993;46-360*
80. PIQUET J-J., PIEDOR P., DELMOTTE J.J., CHEVALIER D., DARRAS J.A. Résultat du traitement des cancers du sinus piriforme par association radio-chirurgicale. *Cah. ORL, 1988;XXIII:190-193*
81. POIRIER J., POIRIER I., BAUDET J. Embryologie humaine. Paris : *Ed. Maloine, 1993:302p*
82. POISSONET G., DASSONVILLE O., PIVOT X., DEMARD F. Les cancers du larynx et de l'hypopharynx. *Bull. Cancer, supplément FMC n°5, 2000:27-38*
83. ROBBINS K.T., MICHAELS L. Feasibility of subtotal laryngectomy based on whole organ examination. *Arch. Otolaryngol. Head Neck surg., 1985;111:356-360*
84. SALMERON J., GANNON P.J., BLACKWELL K.E., SHAARI C.M., URKEN M.L. Tracheal transplantation : superior and inferior thyroïd artery perfusion territory. *Laryngoscope, 1998;108:849-853*
85. SANUDO J-R., MARANILLO E., LEON X., MIRAPEIX R-M., ORUS C., QUER M. An anatomical study of anastomoses between the laryngeal nerves. *Laryngoscope 1999;109:983-987*
86. SAUVINET A. Analyse des paramètres temporels chez les patients ayant bénéficié d'une laryngectomie presque-totale de type Pearson. *Mémoire pour le C.C.O., Académie de Paris, Université Paris VI, U.F.R Pitié-Salpêtrière, année 1997-1998,88p*
87. SCHMERBER S., CUISNIER O., RIGHINI Ch., BLANCHET C., LEYMARIE A., REYT E. Réhabilitation vocale après laryngectomie totale : 9 ans d'expérience avec l'implant phonatoire. *J. F. ORL., 1999 ;48:171-175*
88. SCHWAAB G., BRUGERE J. Un siècle de cancérologie ORL. *Ann. Otolaryngol. Chir. Cervicofac. (Paris), 2000;117:248-253*
89. SHAARI C.M., GANNON P.J., SALMERON J., SANDERS I., URKEN M.L. Tracheal transplantation ; defining the vascular territory of the canine cranial thyroïd artery. *Otolaryngol. Head Neck Surg., 1999;120:180-183*

90. SHAW G.Y., SEARL J.P. Secondary tracheoesophageal puncture using a KTP laser. *Laryngoscope*, 2000;110:1574-1577
91. SHENOY A.M., PLINKERT P.K., NANJUNDAPPA N., PREMALATA S., ARUNODHAY G.R. functional utility and oncologic safety of near-total laryngectomy with tracheopharyngeal speech shunt in a third world oncologic center. *Eur. Arch. Otorhinolaryngol*, 1997;254:128-132
92. SINGER M.I., BLOM E.D., HAMAKER R.C. Applications of the voice prosthesis during laryngectomy. *Ann. Otol. Rhinol. Laryngol*, 1989;98:921-925
93. SINGH W., HARDCASTLE P. Near-total laryngectomy with myo-mucosal valved neoglottis. *J. Laryngol. Otol*, 1985;99:581-588
94. STOLL D., CALAS V., CHAMBRIN H., DARROUZET V. Traitement des sténoses sous-glottiques par l'opération de Pearson : à propos de trois cas. *Rev. laryngol*, 1990;111:267-270
95. STROME M. Human laryngeal transplantation : considerations and implications. *Microsurgery*, 2000;20:372-374
96. STROME M., BRANUS D., LACCOURREYE H. Further experience with the myomucosal tracheoesophageal shunt. *Arch. Otolaryngol. Head Neck Surg.*, 1988;114:1303-1306
97. STROME M., MUSTOE T.A., KELLY J.H. Voice rehabilitation following laryngectomy : myomucosal tracheoesophageal shunt. *Arch. Otolaryngol. Head Neck Surg.*, 1986;112, 1168-1171
98. STROME M., WU J., STROME S., BRODSKY G.A. Comparison of preservation techniques in a vascularized rat laryngeal transplant model. *Laryngoscope*, 1994;104:666-668
99. STROME S., SLOMAN-MOLL E., SAMONTE B., WU J., STROME M. A rat model for a vascularized laryngeal allograft. *Ann. Otol. Rhinol. Laryngol*, 1992;101:950-953
100. SU C.Y., HWANG C.F. Near-total laryngopharyngectomy with pectoralis major myocutaneous flap in advanced pyriform carcinoma. *J. Laryngol. Otol*, 1993;107:817-820

101. SUITS G.W., COHEN J.I., EVERTS E.C. Near-total laryngectomy. *Arch. Otolaryngol. Head Neck surg.*, 1996;112:473-475
102. TERRIS D.J., FEE W.E., GOFFINET D.R. Potential success of near-total laryngectomy despite postoperative radiation therapy. *Laryngoscope*, 1996;106:1152-1156
103. TRAISSAC L. Réhabilitation de la voix et de la déglutition après chirurgie partielle ou totale du larynx. Rapport de la Société Française d'Oto-rhino-laryngologie et de Pathologie Cervico-faciale. Paris : Ed. Arnette, 1992,370p
104. TRIGLIA J.-M., NICOLLAS R., ROMAN S., PECH C. La résection crico-trachéale chez l'enfant. *Ann. Otolaryngol. Chir. Cervicofac. (Paris)*, 2000;117:155-160
105. TRUFFERT P. Oto-Rhino-Laryngologie. Paris : Ed. Médicales Flammarion, 1948:1004p
106. TUCKER H.M., WOOD B.G., LEVINE H., KATZ R. Glottic reconstruction after near total laryngectomy. *Laryngoscope*, 1979;89:609-617
107. URKEN M.L., BLACKWELL K., BILLER H.F. Reconstruction of the laryngopharynx after hemicricoid/hemithyroid cartilage resection. *Arch. Otolaryngol. Head Neck Surg.*, 1997;123:1213-1222
108. URKEN M.L., FUTRAN N., MOSCOSO J.F., BILLER H.F. A modified design of the buried radial forearm free flap for use in oral cavity and pharyngeal reconstruction. *Arch. Otolaryngol. Head Neck Surg.*, 1994;120:1233-1239
109. URKEN M.L., WEINBERG H., BUCHBINDER D. et al. Microvascular free flaps in head and neck reconstruction. *Arch. Otolaryngol. Head Neck Surg.*, 1994;120:633-640
110. WONG CHUNG R.P., PATEL P., TER KEURS M., VAN LITH BIJL J.T., MAHIEU H.F. In vitro and in vivo comparaison of the low-resistance Groningen and the Provox tracheoesophageal voice protheses. *Rev. Laryngol. Otol. Rhinol.*, 1998;119:301-306
111. YEAGER V.L., ARCHER C.R. Anatomical routes for cancer invasion of laryngeal cartilages. *Laryngoscope*, 1982;92:449-452



ANNEXES

I. EXPLICATIONS THEORIQUE DU CALCUL DE COURBES DE SURVIE SELON KAPLAN ET MEIER

1. Tableau des données

<i>EXEMPLE THEORIQUE</i>		
Numéro des patients	Durée de survie (en mois)	Etat en fin d'étude (vivant ou décédé)
n° 1	18	vivant
n° 2	09	décédé
n° 3	16	décédé
n° 4	06	vivant
n° 5	06	décédé
n° 6	22	vivant
n° 7	20	décédé
n° 8	24	vivant mais arrêt de l'étude

2. Trier par ordre croissant de délais

S'il y a des ex aequos, mettre les patients décédés d'abord.

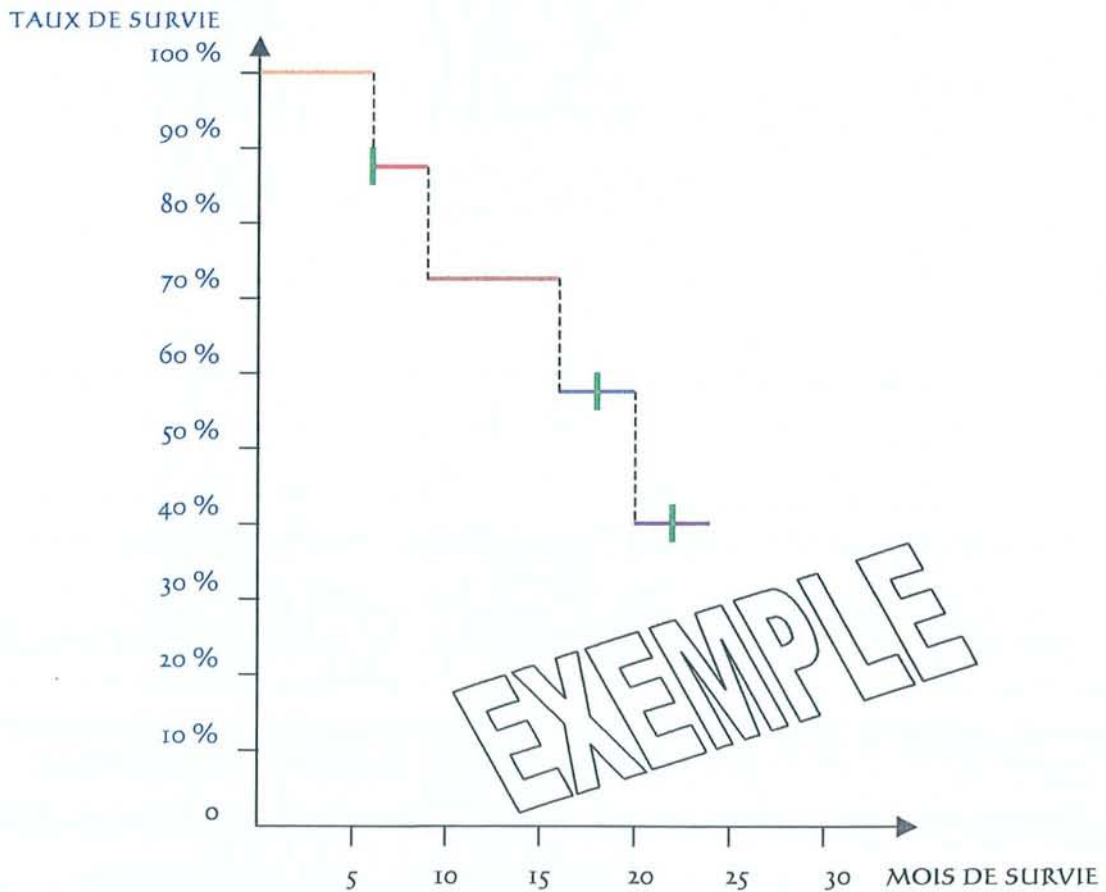
Puis numéroter en partant du bas.

Enfin calculer les taux de survie :

Au premier décès : $n-1$ malades en vie sur n à risque -- $> (n-1)/n$,
 puis repartir de ce taux et procéder de façon récurrente.

Durée de survie (en mois)	Etat en fin d'étude	Numéro des patients (rappel)	Numéroter en partant du bas	Calculer les taux de survie
06	décédé	n° 5	8	$7/8 = 0,875$
06	vivant	n° 4	7	-
09	décédé	n° 2	6	$0,875 \times 5/6 = 0,729$
16	décédé	n° 3	5	$0,729 \times 4/5 = 0,583$
18	vivant	n° 1	4	-
20	décédé	n° 7	3	$0,583 \times 2/3 = 0,389$
22	vivant	n° 6	2	-
24	vivant	n° 8	1	-

3. Tracer la courbe de survie par la méthode de Kaplan et Meier



Légende des couleurs pour comprendre la façon de tracer cette courbe :

Patients	Durée de survie (en mois)	Etat en fin d'étude (vivant ou décédé)
n° 1	18	vivant
n° 2	09	décédé
n° 3	16	décédé
n° 4	06	vivant
n° 5	06	décédé
n° 6	22	vivant
n° 7	20	décédé
n° 8	24	vivant mais arrêt de l'étude

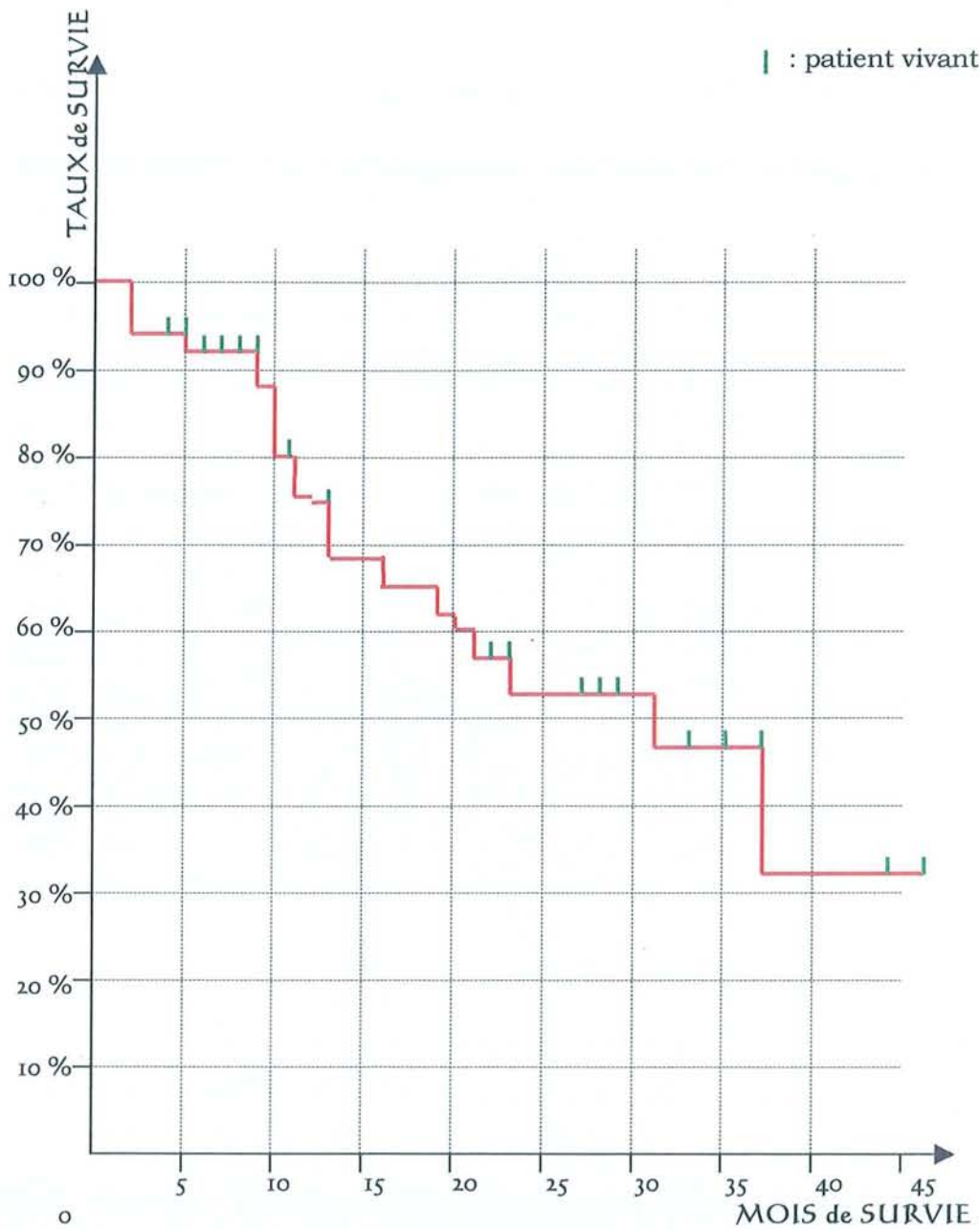
Les patients vivants sont représentés par un trait vertical vert.

Courbe de survie de notre étude

La méthode de Kaplan-Meier a été choisie car elle convient pour un petit nombre de patient. Elle décrit tout évènement par évènement et les calculs peuvent être réalisés simplement à la main comme nous le montre l'exemple placé dans la partie "*Annexes*".

La durée de suivi (en mois) a été calculée à partir du jour de la laryngectomie quasi-totale jusqu'à la dernière date où le patient a été évalué selon la variable "vivant ou décédé". Nous ne prenons ici pas en compte le devenir cancérologique.

N° dans l'étude	ETAT	SUIVI	N° d'ordre décroissant		
8	décédé	2	49	48/49	0,979
9	décédé	2	48	x 47/48	0,959
44	décédé	2	47	x 46/47	0,938
49	Vivant	4	46		
47	Vivant	4	45		
21	Vivant	5	44		
17	décédé	5	43	x 42/43	0,917
22	Vivant	6	42		
48	Vivant	7	41		
18	Vivant	7	40		
15	Vivant	8	39		
19	Vivant	9	38		
20	Vivant	9	37		
41	décédé	9	36	x 35/36	0,891
4	décédé	10	35	x 34/35	0,866
12	décédé	10	34	x 33/34	0,84
7	décédé	10	33	x 32/33	0,815
46	décédé	10	32	x 31/32	0,789
43	Vivant	11	31		
33	décédé	11	30	x 29/30	0,763
27	décédé	12	29	x 28/29	0,737
39	décédé	12	28	x 27/28	0,71
37	Vivant	13	27		
14	décédé	13	26	x 25/26	0,683
25	décédé	16	25	x 24/25	0,656
45	Vivant	17	24		
42	décédé	19	23	x 22/23	0,627
26	décédé	20	22	x 21/22	0,599
1	décédé	21	21	x 20/21	0,57
13	Vivant	22	20		
40	Vivant	22	19		
36	Vivant	23	18		
16	décédé	23	17	x 16/17	0,537
35	Vivant	24	16		
38	Vivant	24	15		
31	Vivant	27	14		
32	Vivant	28	13		
10	Vivant	28	12		
34	Vivant	28	11		
11	Vivant	29	10		
29	Vivant	29	9		
24	décédé	31	8	x 7/8	0,47
28	Vivant	33	7		
30	Vivant	33	6		
23	Vivant	35	5		
6	Vivant	37	4		
4	décédé	37	3	x 2/3	0,313
3	Vivant	44	2		
2	Vivant mais arrêt de l'étude	46	1		



TAUX DE SURVIE DES 49 PATIENTS SELON KAPLAN-MEIER

La survie à 3 ans est de 32 %

II. TEST D'INDEPENDANCE DU CHI-2

Le but de ce test est de vérifier si une différence de résultats, pour des variables qualitatives, est statistiquement significative.

Attention, c'est différent du test de conformité du CHI-2.

Nous avons étudié le paramètre de la récurrence locale selon le CHI-2 avec le tableau suivant :

	1 ^{ère} main chirurgicale	Patients ayant déjà subi une chimiothérapie ou une radiothérapie	Totaux
Patients sans récurrence locale	28	14	42
Patients en récurrence locale	3	4	7
Totaux	31	18	49

. Calcul des "effectifs théoriques" = (total ligne x total colonne) / total tableau

	1 ^{ère} main chirurgicale	Patients ayant déjà subi une chimiothérapie ou une radiothérapie
Patients sans récurrence locale	26,57	15,43
Patients en récurrence locale	4,43	2,57

. Le "Degré De Liberté" = (nombre colonnes - 1) x (nombre de lignes - 1)
 = (2-1)(2-1)
 = 1

. Le "CHI-2 théorique" = 3,841

Il est donné par une table en fonction du "Degré De Liberté" et de "p = 0,05".

. Le "CHI-2 calculé"

$$= \sum (\text{effectif réel} - \text{effectif théorique})^2 / \text{effectif théorique}$$

Attention comme certains "effectifs théoriques" sont inférieurs à 5, il faut rassembler. En cas d'impossibilité de rassemblement, il convient de réaliser une correction de Yates :

$$\begin{aligned}
 \text{CHI-2 calculé} &= \Sigma (\text{effectif réel} - \text{effectif théorique} - 0,5)^2 / \text{effectif théorique} \\
 &= (28 - 26,57 - 0,5)^2 / 26,57 \\
 &\quad + (14 - 15,43 - 0,5)^2 / 15,43 \\
 &\quad + (3 - 4,43 - 0,5)^2 / 4,43 \\
 &\quad + (4 - 2,57 - 0,5)^2 / 2,57 \\
 &= 1,4513
 \end{aligned}$$

. L'hypothèse Ho est que les réponses obtenues sont indépendantes.

si le "**CHI-2 calculé**" est inférieur au "**CHI-2 théorique**", on accepte Ho.

Ce qui signifie qu'il n'y a **pas** de différence significative.

Les évolutions ne sont **pas** différentes.

Pour notre étude :

"CHI-2 calculé" = 1,4513

"CHI-2 théorique" = 3,841

Les résultats en fonction des traitements ne sont pas statistiquement différents.





TABLE DES MATIÈRES

"Une accumulation de faits n'est pas plus une science
qu'un tas de pierres n'est une maison."

Poincaré (Henri), *La Science et l'hypothèse* (Flammarion)

PARTIE I : Notions fondamentales à l'étude de l'extension tumorale	p. 20
I. Embryologie	p. 24
II. Anatomie	p. 30
III. Barrières anatomiques et points de faiblesse vis-à-vis de l'extension tumorale	p. 64
IV. Classification TNM	p. 71
V. Anatomopathologie	p. 74

PARTIE II : Historique et description des différents types de traitements chirurgicaux validés avec leurs indications

p. 77

I. Historique	p. 80
II. Différents types de traitements chirurgicaux validés avec leurs indications	p. 83
A. Raisonnement global	p. 83
B. Chirurgie totale	p. 85
C. Chirurgie partielle	
1. Chirurgie partielle hypopharyngo-laryngée	p. 89
1.1. Pharyngectomie partielle verticale par voie latérale : TROTTER	
1.2. Hémi-laryngo-pharyngectomie supra-cricoïdienne : PAUL ANDRE	
1.3. Hémi-laryngo-pharyngectomie sus-glottique : ALONSO	
1.4. Hyo-subglosso-épiglottectomie	
2. Chirurgie partielle des cancers de l'endolarynx	
2.1. Etage glottique	p. 97
2.1.1. Cordectomie chirurgicale par voie externe	
2.1.2. Cordectomie bilatérale ou glottectomie extracartilagineuse	
2.1.3. Laryngectomie fronto-latérale : LEROUX ROBERT	
2.1.4. Laryngectomie frontale : TUCKER	
2.1.5. Hémi-glottectomie de GUERRIER ...	
2.2. Etage sus-glottique	p. 107
D. Laryngectomies sub-totales : Laryngectomies sus-cricoïdiennes + procédé de reconstruction laryngé (C.H.P ; C.H.E.P)	p. 109
E. Laryngectomie quasi-totale de B.W. PEARSON	p. 114
F. Traitement endoscopique au laser CO ₂ des cancers du larynx	p. 114

PARTIE III : Réhabilitation vocale selon B.W. Pearson	p. 116
I. Méthodes de réhabilitation vocale après laryngectomies totale et quasi-totale	
A. Premiers essais historiques de prothèses laryngées	p. 121
B. Laryngophones ou électrolarynx	p. 123
C. Valves phonatoires	p. 124
D. Shunts internes chirurgicaux tissulaires sans matériau étranger	p. 126
1. Technique d'Asaï	
2. Technique de Staffieri	
3. Technique de Strome	
4. Technique de B.W. Pearson	p. 134
E. Conclusion sur les méthodes de réhabilitation vocale	p. 146
II. Revue de la littérature à propos du shunt de B.W. Pearson	p. 147
A. Résultats carcinologiques et fonctionnels de la littérature	p. 147
B. Prise en charge fonctionnelle	p. 151
III. Etude à propos de 49 cas selon B.W. Pearson	p. 159
A. Matériel et méthode	p. 160
B. Etude de la population	p. 164
C. Suites fonctionnelles post-opératoires	p. 171
D. Résultats carcinologiques	p. 175
IV. Discussion sur le Pearson	p. 181
A. Résultats carcinologiques et indications	p. 181
1. Résultats	p. 181
1.1. Comparaison des résultats de notre étude par rapport à ceux des autres équipes	p. 181
1.2. Comparaison aux résultats des (pharyngo)-laryngectomies totales	p. 182
2. Indications	p. 183
B. Résultats fonctionnels	p. 186
C. La réhabilitation vocale selon Pearson par rapport aux autres techniques chirurgicales	p. 188
V. Conclusion	p. 190
VI. Résumé	p. 191

PARTIE IV : Perspectives de reconstruction laryngée	p. 193
I. Techniques classiques	p. 196
A. Reconstruction après laryngectomies partielles	p. 196
1. Restauration glottique	p. 196
2. Restauration du boîtier laryngé	p. 199
2.1. Après cordectomie	p. 199
2.2. Après laryngectomie partielle horizontale	p. 199
2.3. Lors d'une laryngectomie partielle de Tucker	p. 200
2.4. Lors d'une laryngectomie partielle fronto-latérale	p. 201
2.5. Restauration du boîtier laryngé par épiglottoplastie après hémi-laryngectomie sus-cricoïdienne	p. 202
2.6. Restauration du boîtier laryngé par lambeau musculaire sous-hyoïdien bipédiculé après laryngectomie partielle verticale	p. 203
B. Reconstruction laryngée après laryngectomies sub-totales de type CHP, CHEP	p. 205
II. Autres techniques illustrant l'évolution du concept	p. 207
A. Rappel historique des implantations de larynx artificiels et des deux essais de transplantation laryngée	p. 207
B. Reconstruction du boîtier laryngé par lambeau libre	p. 210
1. Techniques n'incluant <u>pas</u> une résection d'un hémicricoïde	
2. Techniques incluant une résection d'un hémicricoïde	
3. Résultats	
C. Reconstruction du boîtier laryngé incluant la TRACHEE	p. 214
1. Reconstruction du boîtier laryngé par auto-transplantation trachéale avec lambeau libre antébrachial (dit Chinois), équipe de Delaere	p. 214
2. Trachéoplastie	p. 219
2.1. Trachéopexie	p. 219
2.2. Apport des traitements de sténoses de la jonction laryngo- trachéale	p. 221
2.2.1. F.G. Pearson	
2.2.2. Lambeau myo-périosté de sterno-cleïdo-mastoïdien	
D. Autres procédés de reconstruction	p. 225
III. Discussion sur l'évolution du concept	p. 226
IV. Conclusion	p. 227
V. Résumé	p. 229

CONCLUSION	p. 230
BIBLIOGRAPHIE	p. 232
ANNEXES	p. 244
TABLE DES MATIÈRES	p. 252
RÉSUMÉ DE LA THÈSE EN FRANÇAIS	p. 257
PERMIS D'IMPRIMER	p. 258
RÉSUMÉ DE LA THÈSE EN ANGLAIS	Dos de thèse



RÉSUMÉ DE LA THÈSE EN FRANCAIS

Le corps de ce travail concerne la réhabilitation vocale de 49 patients selon la technique de B.W. Pearson, décrite il y a 20 ans. L'intervention est rapportée avec ses indications et ses résultats retrouvés dans la littérature. Elle entre dans le cadre d'un travail entrepris par le G.E.T.T.E.C. : le "Groupe d'Etude des Tumeurs de la Tête Et du Cou".

La dernière partie décrira les perspectives de reconstruction laryngée retrouvées dans la littérature.

La réhabilitation vocale selon Pearson consiste en la création d'un shunt tissulaire trachéo-laryngo-pharyngé pour permettre au patient de parler avec sa capacité aérienne pulmonaire.

Le shunt est réalisé suite à l'ablation quasi-totale du pharyngo-larynx pour raison cancérologique.

Les indications se superposent à celles des pharyngo-laryngectomies totales si on peut carcinologiquement conserver les structures nécessaires à la réalisation du shunt.

La survie à 3 ans est comparable au (pharyngo-)laryngectomie totale. Les suites fonctionnelles sont satisfaisantes mais peuvent présenter des sténoses et /ou des fausses routes alimentaires.

La (pharyngo-)laryngectomie quasi-totale de Pearson doit être assimilée à une variante améliorée de la (pharyngo-)laryngectomie totale classique. L'intervention de Pearson ne peut en aucun cas remplacer un traitement alternatif de préservation d'organe par chimio-radiothérapie, par contre elle en permet le rattrapage en cas d'échec.

La restauration chirurgicale des fonctions laryngées a largement été étudiée dans les années 1965-1985. Mais elle avait surtout consisté en la restauration de la phonation et en la continence contre les inhalations alimentaires.

La suppression du trachéostome, afin de retrouver une respiration physiologique, est beaucoup plus audacieuse et date seulement des dernières années.

VU

NANCY, le 29 mai 2001

Le Président de Thèse

NANCY, le 11 septembre 2001

Le Doyen de la Faculté de Médecine

Professeur C. SIMON

Professeur J. ROLAND

AUTORISE À SOUTENIR ET À IMPRIMER LA THÈSE

NANCY, le 17 septembre 2001

LE PRÉSIDENT DE L'UNIVERSITÉ DE NANCY I

Professeur C. BURLET

TITRE EN ANGLAIS :

**Voice rehabilitation according to Pearson's near total laryngectomy procedure,
concerning 49 patients. Evaluation and perspectives in carcinologic
pharyngo-laryngeal surgery**

RESUMÉ DE LA THÈSE :

(version française page 257)

This work mainly consisted in rehabilitating 49 patients, following Pearson's near total laryngectomy procedure. That surgical act was described 20 years ago. It is reported with indications and results from literature. This work was decided with the G.E.T.T.E.C. : le "Groupe d'Etude des Tumeurs de la Tête Et du Cou".

The last part describes perspectives of laryngeal rebuilding as they appear in literature.

Voice rehabilitation according to Pearson consists in creating a tissue tracheo-laryngo-pharyngeal shunt, so that the patient can speak with his own lung air capacity.

This shunt is created after nearly total laryngectomy, due to cancer.

Indications are the same as in case of pharyngo-laryngectomies if structures can be preserved so as to build the shunt.

Survival after 3 years is similar to total (pharyngo-)laryngectomy. Functional results are satisfactory but may show stenosis and /or swallowing impaires.

Near-total (pharyngo-)laryngectomy according to Pearson appears as an improved alternative to traditional total (pharyngo-)laryngectomy. Still, Pearson's procedure cannot be an alternative process to chimio-radiotherapy. But it allows correction in case of failure.

Surgical restoration of laryngeal functions was extensively studied in 1965-85. But it mainly consisted in restoring phonation and continence against food inhalations.

Suppressing tracheostoma is much more daring and a state of the art technique in order to restore physiological breathing.

THÈSE :

MÉDECINE SPÉCIALISÉE - ANNÉE 2001

MOTS CLEFS FRANÇAIS :

**cancer, chirurgie, larynx, hypopharynx, laryngectomie subtotale, Pearson,
reconstruction laryngée**

INTITULÉ ET ADRESSE DE L'U.F.R. :

Faculté de Médecine de Nancy
9, avenue de la Forêt de Haye
54505 – VANDOEUVRE-LES-NANCY Cedex
FRANCE