



HAL
open science

Les néoplasies intraépithéliales vulvaires : à propos d'une série de cinquante et une patientes

Léa Leufflen

► **To cite this version:**

Léa Leufflen. Les néoplasies intraépithéliales vulvaires : à propos d'une série de cinquante et une patientes. Sciences du Vivant [q-bio]. 2011. hal-01732763

HAL Id: hal-01732763

<https://hal.univ-lorraine.fr/hal-01732763v1>

Submitted on 14 Mar 2018

HAL is a multi-disciplinary open access archive for the deposit and dissemination of scientific research documents, whether they are published or not. The documents may come from teaching and research institutions in France or abroad, or from public or private research centers.

L'archive ouverte pluridisciplinaire **HAL**, est destinée au dépôt et à la diffusion de documents scientifiques de niveau recherche, publiés ou non, émanant des établissements d'enseignement et de recherche français ou étrangers, des laboratoires publics ou privés.



AVERTISSEMENT

Ce document est le fruit d'un long travail approuvé par le jury de soutenance et mis à disposition de l'ensemble de la communauté universitaire élargie.

Il est soumis à la propriété intellectuelle de l'auteur. Ceci implique une obligation de citation et de référencement lors de l'utilisation de ce document.

D'autre part, toute contrefaçon, plagiat, reproduction illicite encourt une poursuite pénale.

Contact : ddoc-theses-contact@univ-lorraine.fr

LIENS

Code de la Propriété Intellectuelle. articles L 122. 4

Code de la Propriété Intellectuelle. articles L 335.2- L 335.10

http://www.cfcopies.com/V2/leg/leg_droi.php

<http://www.culture.gouv.fr/culture/infos-pratiques/droits/protection.htm>

THÈSE

pour obtenir le grade de

DOCTEUR EN MÉDECINE

Présentée et soutenue publiquement
dans le cadre du troisième cycle de Médecine Spécialisée

par

Léa Leufflen

Le 08 Avril 2011

LES NÉOPLASIES INTRAÉPITHÉLIALES VULVAIRES À PROPOS D'UNE SÉRIE DE CINQUANTE ET UNE PATIENTES.

Examineurs de la thèse :

Président : Monsieur le Professeur François GUILLEMIN

Assesseurs : Monsieur le Professeur Jean-Luc SCHMUTZ
Monsieur le Professeur Philippe JUDLIN
Monsieur le Professeur Frédéric MARCHAL
Monsieur le Docteur Thierry ROUTIOT

Directeur de thèse : Monsieur le Professeur Frédéric MARCHAL

THÈSE

pour obtenir le grade de

DOCTEUR EN MÉDECINE

Présentée et soutenue publiquement
dans le cadre du troisième cycle de Médecine Spécialisée

par

Léa Leufflen

Le 08 Avril 2011

LES NÉOPLASIES INTRAÉPITHÉLIALES VULVAIRES À PROPOS D'UNE SÉRIE DE CINQUANTE ET UNE PATIENTES.

Examineurs de la thèse :

Président : Monsieur le Professeur François GUILLEMIN

Assesseurs : Monsieur le Professeur Jean-Luc SCHMUTZ
Monsieur le Professeur Philippe JUDLIN
Monsieur le Professeur Frédéric MARCHAL
Monsieur le Docteur Thierry ROUTIOT

Directeur de thèse : Monsieur le Professeur Frédéric MARCHAL

UNIVERSITÉ HENRI POINCARÉ, NANCY 1

FACULTÉ DE MÉDECINE DE NANCY

Président de l'Université : Professeur Jean-Pierre FINANCE

Doyen de la Faculté de Médecine : Professeur Henry COUDANE

Vice Doyen Mission « sillon lorrain » : Professeur Annick BARBAUD

Vice Doyen Mission « Campus » : Professeur Marie-Christine BÉNÉ

Vice Doyen Mission « Finances » : Professeur Marc BRAUN

Vice Doyen Mission « Recherche » : Professeur Jean-Louis GUÉANT

Assesseurs :

- Pédagogie :
- 1er Cycle :
- « Première année commune aux études de santé (PACES) et
universitarisation études para-médicales »
- 2ème Cycle :
- 3ème Cycle :
- « DES Spécialités Médicales, Chirurgicales et Biologiques »
- « DES Spécialité Médecine Générale »
- Filières professionnalisées :
- Formation Continue :
- Commission de Prospective :
- Recherche :
- Développement Professionnel Continu :

Professeur Karine ANGIOÏ-DUPREZ

Professeur Bernard FOLIGUET

M. Christophe NÉMOS

Professeur Marc DEBOUVERIE

Professeur Jean-Pierre BRONOWICKI

Professeur Francis RAPHAËL

M. Walter BLONDEL

Professeur Hervé VESPIGNANI

Professeur Pierre-Edouard BOLLAERT

Professeur Didier MAINARD

Professeur Jean-Dominique DE KORWIN

DOYENS HONORAIRES

Professeur Adrien DUPREZ – Professeur Jean-Bernard DUREUX

Professeur Jacques ROLAND – Professeur Patrick NETTER

=====

PROFESSEURS HONORAIRES

Pierre ALEXANDRE – Jean-Marie ANDRE - Daniel ANTHOINE - Alain BERTRAND - Pierre BEY - Jacques BORRELLY
Michel BOULANGE - Jean-Claude BURDIN - Claude BURLET - Daniel BURNEL - Claude CHARDOT Jean-Pierre CRANCE -
Gérard DEBRY - Jean-Pierre DELAGOUTTE - Emile de LAVERGNE - Jean-Pierre DESCHAMPS
Michel DUC - Jean DUHEILLE - Adrien DUPREZ - Jean-Bernard DUREUX - Gérard FIEVE - Jean FLOQUET - Robert FRISCH
Alain GAUCHER - Pierre GAUCHER - Hubert GERARD - Jean-Marie GILGENKRANTZ - Simone GILGENKRANTZ
Oliéro GUERCI - Pierre HARTEMANN - Claude HURIET - Christian JANOT - Jacques LACOSTE - Henri LAMBERT
Pierre LANDES - Alain LARCAN - Marie-Claire LAXENAIRE - Michel LAXENAIRE - Jacques LECLERE - Pierre LEDERLIN
Bernard LEGRAS - Michel MANCIAUX - Jean-Pierre MALLIÉ – Philippe MANGIN - Pierre MATHIEU
Denise MONERET-VAUTRIN - Pierre NABET - Jean-Pierre NICOLAS - Pierre PAYSANT - Francis PENIN Gilbert PERCEBOIS
Claude PERRIN - Guy PETIET - Luc PICARD - Michel PIERSON - Jean-Marie POLU – Jacques POUREL Jean PREVOT
Antoine RASPILLER - Michel RENARD - Jacques ROLAND - René-Jean ROYER - Paul SADOUL - Daniel SCHMITT
Michel SCHWEITZER - Jean SOMMELET - Danièle SOMMELET - Michel STRICKER - Gilbert THIBAUT Augusta TREHEUX
Hubert UFFHOLTZ - Gérard VAILLANT - Paul VERT - Colette VIDAILHET - Michel VIDAILHET - Michel WAYOFF
Michel WEBER

=====

PROFESSEURS DES UNIVERSITÉS PRATICIENS HOSPITALIERS

(Disciplines du Conseil National des Universités)

42^{ème} Section : MORPHOLOGIE ET MORPHOGENÈSE

1^{ère} sous-section : (Anatomie)

Professeur Gilles GROSDIDIER

Professeur Pierre LASCOMBES – Professeur Marc BRAUN

2^{ème} sous-section : (Cytologie et histologie)

Professeur Bernard FOLIGUET

3^{ème} sous-section : (Anatomie et cytologie pathologiques)

Professeur François PLENAT – Professeur Jean-Michel VIGNAUD

43^{ème} Section : BIOPHYSIQUE ET IMAGERIE MÉDICALE

1^{ère} sous-section : (Biophysique et médecine nucléaire)

Professeur Gilles KARCHER – Professeur Pierre-Yves MARIE – Professeur Pierre OLIVIER

2^{ème} sous-section : (Radiologie et imagerie médicale)

Professeur Denis REGENT – Professeur Michel CLAUDON

Professeur Serge BRACARD – Professeur Alain BLUM – Professeur Jacques FELBLINGER

Professeur René ANXIONNAT

44^{ème} Section : BIOCHIMIE, BIOLOGIE CELLULAIRE ET MOLÉCULAIRE, PHYSIOLOGIE ET NUTRITION

1^{ère} sous-section : (Biochimie et biologie moléculaire)

Professeur Jean-Louis GUÉANT – Professeur Jean-Luc OLIVIER – Professeur Bernard NAMOUR

2^{ème} sous-section : (Physiologie)

Professeur François MARCHAL – Professeur Bruno CHENUÉL – Professeur Christian BEYAERT

3^{ème} sous-section : (Biologie Cellulaire)

Professeur Ali DALLOUL

4^{ème} sous-section : (Nutrition)

Professeur Olivier ZIEGLER – Professeur Didier QUILLIOT

45^{ème} Section : MICROBIOLOGIE, MALADIES TRANSMISSIBLES ET HYGIÈNE

1^{ère} sous-section : (Bactériologie – virologie ; hygiène hospitalière)

Professeur Alain LE FAOU - Professeur Alain LOZNIÉWSKI

3^{ème} sous-section : (Maladies infectieuses ; maladies tropicales)

Professeur Thierry MAY – Professeur Christian RABAUD

46^{ème} Section : SANTÉ PUBLIQUE, ENVIRONNEMENT ET SOCIÉTÉ

1^{ère} sous-section : (Épidémiologie, économie de la santé et prévention)

Professeur Philippe HARTEMANN – Professeur Serge BRIANÇON - Professeur Francis GUILLEMIN

Professeur Denis ZMIROU-NAVIER – Professeur François ALLA

2^{ème} sous-section : (Médecine et santé au travail)

Professeur Christophe PARIS

3^{ème} sous-section : (Médecine légale et droit de la santé)

Professeur Henry COUDANE

4^{ème} sous-section : (Biostatistiques, informatique médicale et technologies de communication)

Professeur François KOHLER – Professeur Éliane ALBUISSON

47^{ème} Section : CANCÉROLOGIE, GÉNÉTIQUE, HÉMATOLOGIE, IMMUNOLOGIE

1^{ère} sous-section : (Hématologie ; transfusion)

Professeur Thomas LECOMPTE – Professeur Pierre BORDIGONI

Professeur Jean-François STOLTZ – Professeur Pierre FEUGIER

2^{ème} sous-section : (Cancérologie ; radiothérapie)

Professeur François GUILLEMIN – Professeur Thierry CONROY

Professeur Didier PEIFFERT – Professeur Frédéric MARCHAL

3^{ème} sous-section : (Immunologie)

Professeur Gilbert FAURE – Professeur Marie-Christine BENE

4^{ème} sous-section : (Génétique)

Professeur Philippe JONVEAUX – Professeur Bruno LEHEUP

48^{ème} Section : ANESTHÉSIOLOGIE, RÉANIMATION, MÉDECINE D'URGENCE, PHARMACOLOGIE ET THÉRAPEUTIQUE

1^{ère} sous-section : (Anesthésiologie et réanimation chirurgicale ; médecine d'urgence)

Professeur Claude MEISTELMAN – Professeur Hervé BOUAZIZ

Professeur Paul-Michel MERTES – Professeur Gérard AUDIBERT

2^{ème} sous-section : (Réanimation médicale ; médecine d'urgence)

Professeur Alain GERARD - Professeur Pierre-Édouard BOLLAERT

Professeur Bruno LÉVY – Professeur Sébastien GIBOT

3^{ème} sous-section : (Pharmacologie fondamentale ; pharmacologie clinique ; addictologie)

Professeur Patrick NETTER – Professeur Pierre GILLET

4^{ème} sous-section : (Thérapeutique ; médecine d'urgence ; addictologie)

Professeur François PAILLE – Professeur Gérard GAY – Professeur Faiez ZANNAD - Professeur Patrick ROSSIGNOL

49^{ème} Section : PATHOLOGIE NERVEUSE ET MUSCULAIRE, PATHOLOGIE MENTALE, HANDICAP et RÉÉDUCATION

1^{ère} sous-section : (Neurologie)

Professeur Gérard BARROCHE – Professeur Hervé VESPIGNANI
Professeur Xavier DUCROCQ – Professeur Marc DEBOUVERIE

2^{ème} sous-section : (Neurochirurgie)

Professeur Jean-Claude MARCHAL – Professeur Jean AUQUE
Professeur Thierry CIVIT

3^{ème} sous-section : (Psychiatrie d'adultes ; addictologie)

Professeur Jean-Pierre KAHN – Professeur Raymund SCHWAN

4^{ème} sous-section : (Pédopsychiatrie ; addictologie)

Professeur Daniel SIBERTIN-BLANC – Professeur Bernard KABUTH

5^{ème} sous-section : (Médecine physique et de réadaptation)

Professeur Jean PAYSANT

50^{ème} Section : PATHOLOGIE OSTÉO-ARTICULAIRE, DERMATOLOGIE et CHIRURGIE PLASTIQUE

1^{ère} sous-section : (Rhumatologie)

Professeur Isabelle CHARY-VALCKENAERE – Professeur Damien LOEUILLE

2^{ème} sous-section : (Chirurgie orthopédique et traumatologique)

Professeur Daniel MOLE - Professeur Didier MAINARD

Professeur François SIRVEAUX – Professeur Laurent GALOIS

3^{ème} sous-section : (Dermato-vénéréologie)

Professeur Jean-Luc SCHMUTZ – Professeur Annick BARBAUD

4^{ème} sous-section : (Chirurgie plastique, reconstructrice et esthétique ; brûlologie)

Professeur François DAP – Professeur Gilles DAUTEL

51^{ème} Section : PATHOLOGIE CARDIORESPIRATOIRE et VASCULAIRE

1^{ère} sous-section : (Pneumologie ; addictologie)

Professeur Yves MARTINET – Professeur Jean-François CHABOT – Professeur Ari CHAOUAT

2^{ème} sous-section : (Cardiologie)

Professeur Etienne ALIOT – Professeur Yves JUILLIERE – Professeur Nicolas SADOUL

Professeur Christian de CHILLOU

3^{ème} sous-section : (Chirurgie thoracique et cardiovasculaire)

Professeur Jean-Pierre VILLEMOT - Professeur Jean-Pierre CARTEAUX

4^{ème} sous-section : (Chirurgie vasculaire ; médecine vasculaire)

Professeur Denis WAHL – Professeur Sergueï MALIKOV

52^{ème} Section : MALADIES DES APPAREILS DIGESTIF et URINAIRE

1^{ère} sous-section : (Gastroentérologie ; hépatologie ; addictologie)

Professeur Marc-André BIGARD - Professeur Jean-Pierre BRONOWICKI – Professeur Laurent PEYRIN-BIROULET

2^{ème} sous-section : (Chirurgie digestive)

3^{ème} sous-section : (Néphrologie)

Professeur Michèle KESSLER – Professeur Dominique HESTIN – Professeur Luc FRIMAT

4^{ème} sous-section : (Urologie)

Professeur Jacques HUBERT – Professeur Pascal ESCHWEGE

53^{ème} Section : MÉDECINE INTERNE, GÉRIATRIE et CHIRURGIE GÉNÉRALE

1^{ère} sous-section : (Médecine interne ; gériatrie et biologie du vieillissement ; médecine générale ; addictologie)

Professeur Jean-Dominique DE KORWIN – Professeur Pierre KAMINSKY

Professeur Athanase BENETOS - Professeur Gisèle KANNY – Professeur Christine PERRET-GUILLAUME

2^{ème} sous-section : (Chirurgie générale)

Professeur Patrick BOISSEL – Professeur Laurent BRESLER

Professeur Laurent BRUNAUD – Professeur Ahmet AYAV

54^{ème} Section : DÉVELOPPEMENT ET PATHOLOGIE DE L'ENFANT, GYNÉCOLOGIE-OBSTÉTRIQUE, ENDOCRINOLOGIE ET REPRODUCTION

1^{ère} sous-section : (Pédiatrie)

Professeur Pierre MONIN - Professeur Jean-Michel HASCOET - Professeur Pascal CHASTAGNER
Professeur François FEILLET - Professeur Cyril SCHWEITZER

2^{ème} sous-section : (Chirurgie infantile)

Professeur Michel SCHMITT – Professeur Pierre JOURNEAU – Professeur Jean-Louis LEMELLE

3^{ème} sous-section : (Gynécologie-obstétrique ; gynécologie médicale)

Professeur Jean-Louis BOUTROY - Professeur Philippe JUDLIN – Professeur Patricia BARBARINO

4^{ème} sous-section : (Endocrinologie, diabète et maladies métaboliques ; gynécologie médicale)

Professeur Georges WERYHA – Professeur Marc KLEIN – Professeur Bruno GUERCI

55^{ème} Section : PATHOLOGIE DE LA TÊTE ET DU COU

1^{ère} sous-section : (Oto-rhino-laryngologie)

Professeur Claude SIMON – Professeur Roger JANKOWSKI – Professeur Cécile PARIETTI-WINKLER

2^{ème} sous-section : (Ophtalmologie)

Professeur Jean-Luc GEORGE – Professeur Jean-Paul BERROD – Professeur Karine ANGIOI-DUPREZ

3^{ème} sous-section : (Chirurgie maxillo-faciale et stomatologie)

Professeur Jean-François CHASSAGNE – Professeur Etienne SIMON

=====

PROFESSEURS DES UNIVERSITÉS

64^{ème} Section : BIOCHIMIE ET BIOLOGIE MOLÉCULAIRE

Professeur Sandrine BOSCHI-MULLER

=====

MAÎTRES DE CONFÉRENCES DES UNIVERSITÉS - PRATICIENS HOSPITALIERS

42^{ème} Section : MORPHOLOGIE ET MORPHOGENÈSE

1^{ère} sous-section : (Anatomie)

Docteur Bruno GRIGNON – Docteur Thierry HAUMONT – Docteur Manuela PEREZ

2^{ème} sous-section : (Cytologie et histologie)

Docteur Edouard BARRAT - Docteur Françoise TOUATI – Docteur Chantal KOHLER

3^{ème} sous-section : (Anatomie et cytologie pathologiques)

Docteur Aude BRESSENOT

43^{ème} Section : BIOPHYSIQUE ET IMAGERIE MÉDICALE

1^{ère} sous-section : (Biophysique et médecine nucléaire)

Docteur Marie-Hélène LAURENS – Docteur Jean-Claude MAYER

Docteur Pierre THOUVENOT – Docteur Jean-Marie ESCANYE

2^{ème} sous-section : (Radiologie et imagerie médicale)

Docteur Damien MANDRY

44^{ème} Section : BIOCHIMIE, BIOLOGIE CELLULAIRE ET MOLÉCULAIRE, PHYSIOLOGIE ET NUTRITION

1^{ère} sous-section : (Biochimie et biologie moléculaire)

Docteur Jean STRACZEK – Docteur Sophie FREMONT

Docteur Isabelle GASTIN – Docteur Marc MERTEN – Docteur Catherine MALAPLATE-ARMAND

Docteur Shyue-Fang BATTAGLIA

3^{ème} sous-section : (Biologie Cellulaire)

Docteur Véronique DECOT-MAILLERET

4^{ème} sous-section : (Nutrition)

Docteur Rosa-Maria RODRIGUEZ-GUEANT

45^{ème} Section : MICROBIOLOGIE, MALADIES TRANSMISSIBLES ET HYGIÈNE

1^{ère} sous-section : (Bactériologie – Virologie ; hygiène hospitalière)

Docteur Francine MORY – Docteur Véronique VENARD

2^{ème} sous-section : (Parasitologie et mycologie)

Docteur Nelly CONTET-AUDONNEAU – Madame Marie MACHOUART

46^{ème} Section : SANTÉ PUBLIQUE, ENVIRONNEMENT ET SOCIÉTÉ

1^{ère} sous-section : (Epidémiologie, économie de la santé et prévention)

Docteur Alexis HAUTEMANIERE – Docteur Frédérique CLAUDOT

3^{ème} sous-section (Médecine légale et droit de la santé)

Docteur Laurent MARTRILLE

4^{ème} sous-section : (Biostatistiques, informatique médicale et technologies de communication)

Docteur Nicolas JAY

47^{ème} Section : CANCÉROLOGIE, GÉNÉTIQUE, HÉMATOLOGIE, IMMUNOLOGIE

2^{ème} sous-section : (Cancérologie ; radiothérapie : cancérologie (type mixte : biologique))

Docteur Lina BOLOTINE

3^{ème} sous-section : (Immunologie)

Docteur Marcelo DE CARVALHO BITTENCOURT

4^{ème} sous-section : (Génétique)

Docteur Christophe PHILIPPE – Docteur Céline BONNET

**48^{ème} Section : ANESTHÉSIOLOGIE, RÉANIMATION, MÉDECINE D'URGENCE,
PHARMACOLOGIE ET THÉRAPEUTIQUE**

3^{ème} sous-section : (Pharmacologie fondamentale ; pharmacologie clinique)

Docteur Françoise LAPICQUE – Docteur Marie-José ROYER-MORROT – Docteur Nicolas GAMBIER

50^{ème} Section : RHUMATOLOGIE

1^{ère} sous-section : (Rhumatologie)

Docteur Anne-Christine RAT

3^{ème} sous-section : (Dermato-vénérologie)

Docteur Anne-Claire BURSZTEJN

**54^{ème} Section : DÉVELOPPEMENT ET PATHOLOGIE DE L'ENFANT, GYNÉCOLOGIE-OBSTÉTRIQUE,
ENDOCRINOLOGIE ET REPRODUCTION**

3^{ème} sous-section :

Docteur Olivier MOREL

5^{ème} sous-section : (Biologie et médecine du développement et de la reproduction ; gynécologie médicale)

Docteur Jean-Louis CORDONNIER

=====

MAÎTRES DE CONFÉRENCES

5^{ème} section : SCIENCE ÉCONOMIE GÉNÉRALE

Monsieur Vincent LHUILLIER

40^{ème} section : SCIENCES DU MÉDICAMENT

Monsieur Jean-François COLLIN

60^{ème} section : MÉCANIQUE, GÉNIE MÉCANIQUE ET GÉNIE CIVILE

Monsieur Alain DURAND

61^{ème} section : GÉNIE INFORMATIQUE, AUTOMATIQUE ET TRAITEMENT DU SIGNAL

Monsieur Jean REBSTOCK – Monsieur Walter BLONDEL

64^{ème} section : BIOCHIMIE ET BIOLOGIE MOLÉCULAIRE
Mademoiselle Marie-Claire LANHERS – Monsieur Pascal REBOUL – Mr Nick RAMALANJAONA

65^{ème} section : BIOLOGIE CELLULAIRE
Mademoiselle Françoise DREYFUSS – Monsieur Jean-Louis GELLY
Madame Ketsia HESS – Monsieur Hervé MEMBRE – Monsieur Christophe NEMOS - Madame Natalia DE ISLA
Madame Nathalie MERCIER

66^{ème} section : PHYSIOLOGIE
Monsieur Nguyen TRAN

67^{ème} section : BIOLOGIE DES POPULATIONS ET ÉCOLOGIE
Madame Nadine MUSSE

=====

PROFESSEURS ASSOCIÉS

Médecine Générale

Professeur associé Alain AUBREGE
Professeur associé Francis RAPHAEL

MAÎTRES DE CONFÉRENCES ASSOCIÉS

Médecine Générale

Docteur Jean-Marc BOIVIN
Docteur Jean-Louis ADAM
Docteur Elisabeth STEYER
Docteur Paolo DI PATRIZIO
Docteur Sophie SIEGRIST

=====

PROFESSEURS ÉMÉRITES

Professeur Jean-Marie ANDRÉ - Professeur Daniel ANTHOINE - Professeur Pierre BEY - Professeur Michel BOULANGÉ
Professeur Jean-Pierre CRANCE – Professeur Jean-Pierre DELAGOUTTE - Professeur Jean-Marie GILGENKRANTZ
Professeur Simone GILGENKRANTZ - Professeur Henri LAMBERT - Professeur Alain LARCAN
Professeur Denise MONERET-VAUTRIN - Professeur Jean-Pierre NICOLAS - Professeur Luc PICARD
Professeur Michel PIERSON - Professeur Jacques POUREL - Professeur Jacques ROLAND – Professeur Michel STRICKER
Professeur Gilbert THIBAUT - Professeur Hubert UFFHOLTZ - Professeur Paul VERT - Professeur Colette VIDAILHET
Professeur Michel VIDAILHET

=====

DOCTEURS HONORIS CAUSA

Professeur Norman SHUMWAY (1972) <i>Université de Stanford, Californie (U.S.A)</i>	Professeur Théodore H. SCHIEBLER (1989) <i>Institut d'Anatomie de Würzburg (R.F.A)</i>
Professeur Paul MICHIELSEN (1979) <i>Université Catholique, Louvain (Belgique)</i>	Professeur Maria DELIVORIA-PAPADOPOULOS (1996) <i>Université de Pennsylvanie (U.S.A)</i>
Professeur Charles A. BERRY (1982) <i>Centre de Médecine Préventive, Houston (U.S.A)</i>	Professeur Mashaki KASHIWARA (1996) <i>Research Institute for Mathematical Sciences de Kyoto (JAPON)</i>
Professeur Pierre-Marie GALETTI (1982) <i>Brown University, Providence (U.S.A)</i>	Professeur Ralph GRÄSBECK (1996) <i>Université d'Helsinki (FINLANDE)</i>
Professeur Mamish Nisbet MUNRO (1982) <i>Massachusetts Institute of Technology (U.S.A)</i>	Professeur James STEICHEN (1997) <i>Université d'Indianapolis (U.S.A)</i>
Professeur Mildred T. STAHLMAN (1982) <i>Vanderbilt University, Nashville (U.S.A)</i>	Professeur Duong Quang TRUNG (1997) <i>Centre Universitaire de Formation et de Perfectionnement des Professionnels de Santé d'Hô Chi Minh-Ville (VIËTNAM)</i>
Harry J. BUNCKE (1989) <i>Université de Californie, San Francisco (U.S.A)</i>	
Professeur Daniel G. BICHET (2001) <i>Université de Montréal (Canada)</i>	Professeur Marc LEVENSTON (2005) <i>Institute of Technology, Atlanta (USA)</i>
Professeur Brian BURCHELL (2007) <i>Université de Dundee (Royaume Uni)</i>	

A notre Maître et Président de thèse,

Monsieur le Professeur François GUILLEMIN

Professeur de Cancérologie (option clinique)

Vous nous faites l'honneur de présider le jury de notre thèse et de juger notre travail. Vous avez su nous inculquer les principes du raisonnement en cancérologie et la rigueur du geste chirurgical. Votre empathie à l'égard des patients et vos prouesses opératoires font notre admiration. Nous vous remercions pour la bienveillance dont vous avez toujours fait preuve à notre égard. Veuillez trouver ici l'expression de notre gratitude et de notre profond respect.

A notre Maître et juge,

Monsieur le Professeur Jean-Luc SCHMUTZ

Professeur de Dermato-Vénérologie

Vous nous avez fait l'honneur d'accepter de juger notre travail. Veuillez trouver ici l'expression de notre reconnaissance et de notre vive gratitude.

A notre Maître et juge,

Monsieur le Professeur Philippe JUDLIN,

Professeur de Gynécologie-Obstétrique

Nous vous remercions de l'honneur que vous nous faites en acceptant de juger notre travail. Vos enseignements et la bienveillance dont vous avez toujours fait preuve à notre égard ont marqué notre parcours. Que notre thèse soit le reflet de notre profond respect et de notre gratitude.

A notre Maître, directeur de thèse et juge,

Monsieur le professeur Frédéric MARCHAL

Professeur de Cancérologie ; Radiothérapie

Option cancérologie (type mixte : clinique)

Vous nous faites l'honneur de diriger et de juger cette thèse. Nous avons eu le privilège de bénéficier de vos précieux enseignements et de votre expérience durant cet internat. Nous vous remercions de votre soutien, écoute attentive et grande disponibilité sans lesquels ce travail n'aurait pas vu le jour. Merci d'accepter le témoignage de notre profond respect et de notre reconnaissance pour la confiance que vous nous témoignez.

Monsieur le Docteur Thierry ROUTIOT

Docteur en Gynécologie-Obstétrique

Merci d'avoir accepté de juger notre travail. Durant ces années d'internat vous nous avez toujours soutenue dans réalisation de nos projets professionnels. Que notre thèse soit la marque de notre profond respect et de notre gratitude.

Monsieur le Docteur JF Betala

Ton analyse statistique, m'a été précieuse. Je te remercie vivement de ton implication dans ce projet.

MERCI

*Aux professeurs Madjar et Pujol, vos épreuves m'ont valu quelques heures de
labeur...largement récompensées.*

A NOS MAITRES D'INTERNAT,

Professeur Guillemin,

Professeur Judlin,

Professeur Marchal,

Docteur Verhaeghe,

Docteur Rauch,

Docteur Johann, votre confiance a été inestimable

*Aux docteurs Abel-Decollogne, Dandachi-Moulin, Delaporte, Eszto-Cambon,
Gallon, Masias et Zaccabri pour leur bienveillance à mon égard,*

A Elise

*Aline, Amandine, Catherine, Laurent, Mathieu, Nélío, Nicolas, Ouarda
pour leur patience.*

Aux services de Gynécologie et d'Obstétrique de la Maternité Régionale de Nancy : vous avez su me guider et me former tout au long de mon internat, j'espère avoir été à la hauteur de votre confiance.

Au service de Gynécologie-Obstétrique du CHR de Verdun : Dr Pannequin, Dr Jabour et toute l'équipe de sages-femmes et d'infirmières ; vous avez été là pour me guider à mes tous débuts. Souvenir ému.

Au service de chirurgie C, du CHR Metz Bon-Secours : Dr Johann et toute l'équipe, votre travail acharné au service des patients force le respect.

Au service de Gynécologie-Obstétrique du CHR de Metz-Thionville : Dr Welter, Dr Collin, Dr Ferdilus, Dr Moza et toute l'équipe; encore jeune interne vous m'avez aidée à m'affirmer, merci.

Au département de chirurgie du Centre Alexis Vautrin : Dr Verhaeghe, Pr Guillemin, Pr Marchal, Dr Rauch et à l'ensemble de l'équipe médicale et para-médicale vous m'avez appris à marier rigueur professionnelle et empathie envers les patients.

Au service de Gynécologie-Obstétrique du CHR de Metz-Thionville : Dr Manini, Dr Eszto, Dr Gallon, Dr Rieger, Dr Ragage et toute l'équipe ; pour votre implication dans ma formation, merci.

Au service de Radiothérapie et de Curiothérapie du Centre Alexis Vautrin : Pr Peiffert, Dr Charra-Brunaud, Dr Tournier-Rangard et toute l'équipe, rien ne vous fait peur, pas même de former une interne de gynécologie obstétrique, chapeau.

Aux patients, pour leurs leçons d'humilité...

A mes parents et à mon frère

*Pour avoir toujours été là pour moi,
Pour leur patience et leur soutien indéfectible,
Ce travail vous est dédié.*

A mes grands-parents,

A mes amis,

*Allan, Marie
Anne-Gaëlle, Bérengère,
Aurélie, Cathy, Emilie, Laetitia, Laure,
Ro, Zouz and Co...*

*Mes deux coloc de cœur : Anne-Agathe et Marie
Et aussi Claire et Charlène*

*Estelle, ma co-interne de toujours,
Mais aussi Alain, Amor, Emilie, Imene, Séverine, Shagha, Anne-Claire, Kim et Pauline...*

A tous mes co-internes de gynéco-obstétrique, d'anesthésie-réanimation, de chirurgie et de radiothérapie.

Serment

« Au moment d'être admise à exercer la médecine, je promets et je jure d'être fidèle aux lois de l'honneur et de la probité. Mon premier souci sera de rétablir, de préserver ou de promouvoir la santé dans tous ses éléments, physiques et mentaux, individuels et sociaux. Je respecterai toutes les personnes, leur autonomie et leur volonté, sans aucune discrimination selon leur état ou leurs convictions. J'interviendrai pour les protéger si elles sont affaiblies, vulnérables ou menacées dans leur intégrité ou leur dignité. Même sous la contrainte, je ne ferai pas usage de mes connaissances contre les lois de l'humanité. J'informerai les patients des décisions envisagées, de leurs raisons et de leurs conséquences. Je ne tromperai jamais leur confiance et n'exploiterai pas le pouvoir hérité des circonstances pour forcer les consciences. Je donnerai mes soins à l'indigent et à quiconque me les demandera. Je ne me laisserai pas influencer par la soif du gain ou la recherche de la gloire.

Admise dans l'intimité des personnes, je tairai les secrets qui me sont confiés. Reçue à l'intérieur des maisons, je respecterai les secrets des foyers et ma conduite ne servira pas à corrompre les mœurs. Je ferai tout pour soulager les souffrances. Je ne prolongerai pas abusivement les agonies. Je ne provoquerai jamais la mort délibérément.

Je préserverai l'indépendance nécessaire à l'accomplissement de ma mission. Je n'entreprendrai rien qui dépasse mes compétences. Je les entretiendrai et les perfectionnerai pour assurer au mieux les services qui me seront demandés.

J'apporterai mon aide à mes confrères ainsi qu'à leurs familles dans l'adversité. Que les hommes et mes confrères m'accordent leur estime si je suis fidèle à mes à mes promesses ; que je sois déshonorée et méprisée si j'y manque ».

TABLE DES MATIERES

I. Introduction.....	28
1. Epidémiologie	28
2. Des lésions pré-cancéreuses au cancer vulvaire.....	30
1. Carcinome épidermoïde différencié mature	30
2. Carcinome épidermoïde HPV induit.....	30
3. Classification des VIN	32
1. Classification de l'ISSVD	32
2. Classification de Bethesda.....	34
3. Biologie moléculaire	34
4. Diagnostic.....	35
1. Circonstances de diagnostic	35
2. Examen clinique	35
3. Cytologie	38
4. Biopsie	39
II. VIN classique.....	41
1. Epidémiologie	41
2. Etiologie	42
3. Présentation clinique	46
1. La maladie de Bowen	46
2. La papulose bowénoïde.....	47
3. Les VIN3 confluentes.....	48
4. Lésions associées : caractère multicentrique.....	48
4. Histologie	49
5. Diagnostic différentiel (histologique).....	50
6. Pronostic.....	50
III. VIN différenciée.....	52
1. Epidémiologie :	52
2. Etiologie	52
3. Présentation clinique	55
4. Histologie	55
5. Diagnostic différentiel	56
6. Pronostic.....	56
IV. TRAITEMENT	58
1. Introduction	58

2.	Traitement non chirurgical	59
1.	Prérequis	59
2.	Imiquimod	59
3.	Laser CO2	64
4.	Thérapie photodynamique	66
5.	Cryothérapie	68
6.	Autres	68
7.	Sujet immunodéprimé	70
8.	Grossesse	70
3.	Traitement chirurgical	72
1.	Vulvectomie totale simple	72
2.	Vulvectomie partielle ou exérèse large	74
3.	Comblement de la perte de substance cutanée	75
4.	Vaccination anti-HPV	83
V.	Vécu des patientes	86
VI.	Etude	91
1.	Matériel et méthode	91
2.	Résultats	94
1.	Caractéristiques de la population	94
2.	Caractéristiques des VIN	96
3.	Modalités thérapeutiques	99
4.	Suivi et devenir des patientes	103
3.	Discussion	108
1.	Une population de plus en plus jeune	108
2.	Entre abstention thérapeutique et risque évolutif	109
3.	Stratégie thérapeutique	110
4.	Les facteurs de risques de récurrence	117
5.	Préventions des VIN	119
VII.	CONCLUSION	120

LISTE DES ABREVIATIONS

5-ALA	5-Acide amino-levulinique
5-FU	5 Fluorouracil
ADN	Acide désoxyribonucléique
ADICAP	Association pour le Développement de l'Informatique en Cytologie et Anatomopathologie
AMM	Autorisation de mise sur le marché
AIN	<i>Anal intraepithelial neoplasia</i>
ARN	Acide ribonucléique
CAV	Centre Alexis Vautrin
CE	Carcinome épidermoïde
CIN	<i>Cervical intraepithelial neoplasia</i>
CRAT	Centre de Référence des Agents Tératogènes
DIM	Département de l'Information Médicale
HAS	Haute Autorité de Santé
HPV	<i>Human papilloma virus</i>
I3C	Indole-3-carbinol
ISSVD	<i>International Society for the Study of Vulvo-vaginal Disease</i>
IST	Infection sexuellement transmissible
LSV	Lichen scléreux vulvaire
LM	Lésion multifocale
LU	Lésion unifocale
MRAP	Maternité Régionale Adolphe Pinard
NS	Non significatif
OMS	Organisation Mondiale de la Santé
PMSI	Programme de médicalisation des systèmes d'information
PDT	<i>Photodynamic therapy</i>
PpIX	Protoporphyrine IX
pRB	Protéine de susceptibilité au rétinoblastome
RC	Réponse complète
RP	Réponse partielle
AR	Absence de réponse
SICM	Système immunitaire commun des muqueuses

VAC	<i>Vacuum Assisted Closure</i>
VaIN	<i>Vaginal intraepithelial neoplasia</i>
VIN	<i>Vulvar intraepithelial neoplasia</i>
VIH	Virus de l'immunodéficience humaine
VP	Vulvectomy partielle
VT	Vulvectomy totale

LISTE DES TABLEAUX ET FIGURES

Tableaux :

- Tableau 1 : Evolution de la terminologie histologique des néoplasies intraépithéliales vulvaires (VIN)
- Tableau 2 : Taux de réponse au traitement par imiquimod des VIN viro-induites.
- Tableau 3 : Taux de récurrence des VIN en fonction des différents traitements conservateurs utilisés.
- Tableau 4 : Caractéristiques des patientes porteuses de VIN.
- Tableau 5 : Caractéristiques des VIN
- Tableau 6 : Etude du mode de distribution des lésions (uni versus multifocale) en fonction des caractéristiques des patientes, des VIN et des modalités thérapeutiques.
- Tableau 7 : Etude bivariée du profil des patientes en fonction du choix thérapeutique.
- Tableau 8: Etude de la population des patientes porteuses d'une VIN en fonction de leur évolution.
- Tableau 9 : Caractéristiques des onze patientes en récurrence (VIN ou carcinome épidermoïde).

Figures :

- Figure 1 : *Punch Biopsy* : a) et b) différents modèles et tailles proposés, c) mode d'emploi.
- Figure 2: Lambeau d'avancement vaginal postérieur.
- Figure 3 : Lambeau d'échange LLL.
- Figure 4: Lambeau de translation
- Figure 5 : Répartition des patientes par tranche d'âge selon la distribution des lésions unifocales versus multifocales.
- Figure 6 : Choix thérapeutiques en fonction du lieu de prise en charge.
- Figure 7 : Type de traitement pour chaque catégorie de VIN

Figure 8 : Survie sans récurrence en fonction de la stratégie thérapeutique (Test de Log rank).

Figure 9: Proposition d'arbre décisionnel.

I. INTRODUCTION

1. Epidémiologie

Le cancer de la vulve est le plus rare des cancers gynécologiques chez la femme. Toutefois, l'Institut National du Cancer aux Etats Unis a identifié le cancer de la vulve (cancer invasif et in situ) comme un des douze cancers dont l'incidence était en augmentation ces trente dernières années dans les pays développés [2]. Actuellement en France, son incidence est estimée à 2/100.000 [3]. Le carcinome épidermoïde (CE) de la vulve est le plus fréquent soit 90% des cancers de la vulve devant le mélanome vulvaire et la maladie de Paget vulvaire. Il représente 1 % des cancers chez la femme et 3 à 5 % des cancers gynécologiques. Son augmentation est attendue proportionnellement au vieillissement de la population [4].

Les VIN (*Vulvar intraepithelial neoplasia*) représentent 57 % des néoplasies vulvaires, elles sont plus fréquentes que les carcinomes invasifs. Dans la série américaine de Judson et al [5], sur 13176 patientes suivies entre 1973 et 2000, l'incidence des VIN 3 a augmenté de 411% durant cette période. Dans l'étude de Rémy et al, portant sur l'ensemble des séjours hospitaliers pour cancer ou dysplasie vulvaire en France en 2006, 1237 patientes étaient hospitalisées pour prise en charge d'un cancer vulvaire contre 623 pour une VIN (VIN1 à 3) et 244 pour une VaIN (*Vaginal intraepithelial neoplasia*). Soixante quatre pour cent des séjours hospitaliers pour VIN étaient réalisés dans le secteur public. Les VIN de bas grade (VIN1) étaient responsables de 10 % de l'ensemble des séjours, contre 90% pour les VIN de haut grade (VIN 2 et 3). L'examen détaillé de la distribution de l'âge des patientes atteintes d'une VIN de bas grade, révèle une prévalence maximale pour la tranche d'âge 30-39 ans. Pour les VIN de haut grade, le pic de prévalence a été observé entre 40 et 49 ans. Parallèlement à l'augmentation des infections génitales au papillomavirus humain (HPV) oncogène, l'incidence des VIN augmentent en moyenne de 2.4 % par an, et ce essentiellement chez les femmes jeunes [5,6].

Dans une récente méta-analyse [7], la prévalence du papillomavirus était de 36 % dans le cancer vulvaire, de 76 % dans les VIN, de 72 % dans le cancer vaginal, et de

93 % dans les VaIN. On pensait que l'incidence des cancers invasifs augmenterait parallèlement à celle des VIN quand ces femmes seraient plus âgées. Cette augmentation n'a jamais été réellement observée tout du moins chez les femmes âgées. L'une des hypothèses est que l'amélioration du dépistage et du traitement des VIN a permis d'anticiper les cas de cancer. L'autre explication est que le risque de dégénérescence des VIN HPV induites soit plus faible et que la majorité des cancers de la vulve ait une autre origine que l'HPV. Selon Van de Nieuwenhof et al, les VIN différenciées seraient les grandes pourvoyeuses du cancer de la vulve. Elles-mêmes, développées sur des lésions de lichen scléreux vulvaire (LSV) atrophique. Les VIN différenciées semblent être une phase relativement brève dans le développement de la lésion intraépithéliale. Le rôle du lichen scléreux vulvaire dans le carcinome épidermoïde de la vulve ainsi que ses connections avec les VIN différenciées restent à préciser [4].

Ainsi, l'incidence des VIN a fortement augmenté depuis une trentaine d'années parallèlement à l'infection par le papillomavirus humain. En comparaison, l'augmentation du nombre de cancers vulvaires est plus discrète.

2. Des lésions pré-cancéreuses au cancer vulvaire

On distingue deux types principaux de cancer vulvaire correspondant chacun à un type de VIN :

1. Carcinome épidermoïde différencié mature

Il est le plus fréquent. Par rapport aux autres formes histologiques, il atteint des femmes plus âgées et plutôt d'origine caucasienne. Ulcéro-infiltrant ou exophytique au plan macroscopique, il réalise histologiquement une prolifération malpighienne atypique invasive faite d'amas de taille variable, arrondis ou étirés, plus ou moins confluents, constitués de cellules malpighiennes à grand cytoplasme éosinophile parfois dyskératosique avec des noyaux irréguliers et mitotiques. Les cellules peuvent être claires (formes à cellules claires) ou présenter une acantholyse marquée (formes acantholytiques). Une composante fusocellulaire peut être observée. Le stroma renferme souvent un infiltrat lymphocytaire réactionnel d'intensité variable. Sur le plan immunohistochimique, dans les formes habituelles, la tumeur exprime les cytokératines, pancytokératines (AE1/AE3, KL1), sans exprimer de marqueurs conjonctifs (vimentine, desmine). L'examen de la muqueuse adjacente au cancer met fréquemment en évidence un lichen scléreux vulvaire qui peut être associé à une hyperplasie épithéliale régulière ou à une VIN différenciée. Le rôle oncogène du lichen scléreux vulvaire dans le carcinome épidermoïde de la vulve ainsi que ses connections avec les VIN différenciées ne sont pas connus. On constate qu'il n'y a pas d'association avec le papillomavirus.

2. Carcinome épidermoïde HPV induit

Les auteurs anglo-saxons en distinguent deux types, basaloïde (*basaloid carcinoma*), et verrucoïde ou condylomateux (*warty carcinoma*). Ils atteignent préférentiellement des femmes plus jeunes et le plus souvent non caucasiennes aux États-Unis. L'association à des VIN HPV induites est retrouvée approximativement dans 30% des carcinomes épidermoïdes vulvaires.

Carcinome basaloïde :

Macroscopiquement non exophytique, plan, souvent ulcéré, il est formé de cellules malpighiennes basaloïdes peu matures avec peu ou pas de kératinisation. Leur cytoplasme est peu abondant, avec un rapport nucléocytoplasmique élevé, des noyaux hyperchromatiques et un nombre modéré de mitoses. En périphérie du carcinome invasif, il existe souvent une VIN de haut grade (VIN 3) indifférenciée, le plus souvent basaloïde.

Carcinome verrucoïde (*warty*) ou condylomateux :

Macroscopiquement, c'est une tumeur papillomateuse exophytique hyperkératosique comportant des projections papillaires centrées par des axes fibrovasculaires. Ce carcinome était autrefois volontiers confondu avec les carcinomes verruqueux. À l'examen au microscope, il se compose d'amas irréguliers de cellules malpighiennes très atypiques avec des figures de dyskératose, des globes cornés, un pléiomorphisme nucléaire intense (noyaux volumineux hyperchromatiques parfois bourgeonnants ou multiples avec assez peu de mitoses) et de nombreuses cellules vacuolisées d'aspect koïlocytaire témoignant de l'infection HPV. Le carcinome est le plus souvent associé, dans la muqueuse adjacente, à des lésions de VIN de haut grade indifférenciées de type verrucoïde (*warty*) [4,8].

3. Classification des VIN

1. Classification de l'ISSVD

En 1976, l'ISSVD (*International Society for the Study of Vulvo-vaginal Disease*) regroupe sous le terme de VIN le carcinome in situ et les atypies vulvaires [9]. Par analogie avec les CIN (*cervical intraepithelial neoplasia*), les néoplasies intraépithéliales vulvaires et vaginales ont été subdivisées en VIN ou VaIN 1, 2 ou 3 selon l'épaisseur des anomalies cellulaires dans l'épithélium. Les anomalies cytologiques et architecturales sont limitées au tiers inférieur de l'épithélium dans les VIN 1, à sa moitié inférieure pour les VIN 2 et enfin, à ses deux tiers inférieurs ou sur toute sa hauteur pour les VIN 3 [10]. Or, le suivi évolutif à long terme de ces lésions a montré qu'il n'existait pas de continuum entre VIN 1 et cancer invasif. Aussi, l'ISSVD a décidé en 2005 que les lésions VIN 1, n'évoluant pas vers le cancer, ne méritaient plus cette appellation. Au final, seules les anciennes VIN 2 et 3 résument désormais les néoplasies intraépithéliales vulvaires [11,12]. Pendant longtemps, parmi les différentes VIN3, l'ISSVD a distingué les VIN3 indifférenciées, ou dysplasies sévères étagées, des VIN3 différenciées, en général associées à un lichen scléreux vulvaire. Les VIN3 indifférenciées sont classiquement décrites comme HPV induites, contrairement aux VIN3 différenciées. Très récemment, la nomenclature des VIN a de nouveau été modifiée par l'ISSVD [11]. Il ne subsiste plus que deux catégories de néoplasies intraépithéliales de la vulve de haut grade rassemblées dorénavant sous le terme de VIN : les VIN classiques et les VIN différenciées (Tableau1).

Tableau 1: Evolution de la terminologie histologique des néoplasies intraépithéliales vulvaires (VIN) [11].

ISSVD 2005	VIN classique <i>VIN Usual Type</i>	VIN différenciée <i>Differentiated VIN</i>
ISSVD 2002	VIN indifférenciée	VIN différenciée
Années 1990	VIN 1, 2, 3	VIN 3 différenciée

VIN classique

Le terme de VIN classique a remplacé celui de VIN indifférenciée ou commune. Il correspond à trois entités cliniques différentes, mais sur le plan histologique, les lésions observées sont identiques:

- La maladie de Bowen de la vulve
- La papulose bowénoïde
- Les VIN 3 confluentes

Les VIN classiques plus fréquentes que les VIN différenciées ont une incidence, comme toutes les pathologies gynécologiques liées à l'HPV, en augmentation depuis 20 ans. L'HPV est retrouvé dans 90 % des VIN classiques, il s'agit du type 16 dans 80 % des cas [13].

Les VIN HPV induites, comme la papulose bowénoïde et les VIN3 confluentes, touchent les femmes jeunes. Les facteurs de risque de VIN classique rapportés, outre l'âge, sont : les partenaires sexuels multiples, un antécédent de condylomes ou de néoplasie cervicale de haut grade, un tabagisme et un déficit immunitaire [4]. Une patiente séropositive pour le VIH a quatre fois plus de risque d'être infectée par l'HPV et la prévalence des VIN peut atteindre 37% [14]. Ces cofacteurs sont significativement plus fréquents chez les patientes de moins de 50 ans.

VIN différenciée

Les VIN différenciées sont moins fréquentes que les VIN classiques. Les anomalies histologiques siègent dans les couches basales uniquement et sont localisées au tiers inférieur de l'épithélium. Le terme d'hyperplasie épithéliale avec atypies des couches basales leur a aussi été attribué [15]. Ces VIN non HPV induites surviennent sur des affections dermatologiques d'évolution chronique atteignant préférentiellement les organes génitaux externes. Il s'agit essentiellement du lichen scléreux vulvaire (LSV), dans sa forme atrophique ou hyperplasique. Macroscopiquement, les VIN différenciées se présentent sous la forme d'une lésion leucoplasique résistante au traitement du lichen scléreux vulvaire.

Histologiquement, elles se caractérisent par des atypies cellulaires limitées aux couches basales associées à un épithélium différencié. Les kératinocytes sont très différenciés avec de grands noyaux et un nucléole prédominant. Le faible degré de différenciation et l'absence d'anomalie architecturale font toute la difficulté diagnostique et les VIN différenciées sont aisément confondues avec des lésions bénignes.

2. Classification de Bethesda

Par analogie avec les lésions CIN, des gynécologues et anatomopathologistes ont proposé de diviser les lésions de la vulve en bas et haut grade. Medeiros et al. ont proposé une classification se calquant sur le modèle de la classification de Bethesda avec des lésions vulvaires de bas grade (LGVILs : *low-grade vulvar intraepithelial lesion*) et des lésions de haut grade (HGVILs : *high-grade vulvar intraepithelial lesion*) [16]. L'utilisation de cette nouvelle classification a conduit à classer des lésions condyломateuses, pourtant à risque nul de cancer, dans les LGVILs. En outre, certains auteurs jugent cette classification insuffisante puisqu'elle ne fait pas la distinction entre les VIN classiques et les VIN différenciés [4].

3. Biologie moléculaire

L'inactivation ou la mutation de la p53 joue un rôle important dans le mécanisme de la cancérogénèse. L'expression de la p53 et son taux de mutation sont selon Hantschmann (p53 expression in vulvar carcinoma 2005)) corrélés à la gravité des lésions vulvaires. Ainsi l'expression faible de la p53 était significativement retrouvée chez la femme jeune de moins de 50 ans, pour des VIN bowénoïdes ou des condylomes. De même, il semble que l'augmentation du taux de lymphocytes T CD8 soit un marqueur de lésions VIN de bas grade. Les lymphocytes T CD8 pourraient jouer un rôle protecteur empêchant le développement d'un cancer invasif (GUL 2004 CD4 CD8).

4. Diagnostic

1. Circonstances de diagnostic

Selon la revue de la littérature de Van Seters et al. 64 % des patientes présentant une VIN 3 étaient symptomatiques contre 50% dans l'étude de Burchim et al. [17,18]. Une proportion non négligeable de patientes sont asymptomatiques et font la découverte de lésions vulvaires à l'auto-examen [18,19]. Les troubles fonctionnels classiques comme le prurit, les brûlures vulvaires ou les douleurs à caractère lancinant parfois responsables de dyspareunies ou de dysurie sont souvent d'apparition tardive et même parfois absents. Par ailleurs, il n'existe pas de corrélation entre les symptômes et la gravité des lésions.

La vulve doit donc être systématiquement examinée avec soin chez les patientes à risque de VIN :

1. Dans le bilan d'une lésion HPV actuelle ou ancienne mais aussi au cours du bilan d'une CIN, VaIN ou AIN (*Anal intraepithelial neoplasia*)
2. Au cours de la surveillance d'un lichen scléreux vulvaire
3. Chez les patientes immunodéprimées : séropositives ou sous traitement immunosuppresseur.

2. Examen clinique

1. Principe

La majorité des lésions est repérée à l'examen visuel standard. L'examen clinique préalable à toute biopsie doit comporter une observation minutieuse de la vulve, du vagin, du col et de la région péri-anales. Une cartographie détaillée ainsi que des photos des lésions seront réalisées. Le frottis du col doit être systématique si ce n'est déjà fait. A cette occasion, au retrait du spéculum on s'attachera à explorer l'intégralité des parois vaginales à la recherche de lésions évocatrices de VaIN. En cas de confirmation d'une VIN étendue, ou devant des lésions péri-anales, un frottis anal et un complément d'examen par anoscopie seront effectués [20].

2. Aides au diagnostic

Le repérage précis des contours de la lésion reste un problème. En cas de difficulté, certains s'aident du test de Collins ou de l'acide acétique :

1) Le test de Collins

Ce test a été utilisé dans le but d'orienter les biopsies lorsque la lésion était difficilement visible à l'œil nu. Ce test consiste en l'application de bleu de toluidine à 1% sur la vulve. Après imprégnation de 3 à 5 minutes, la vulve est rincée avec de l'acide acétique à 1%. Malheureusement, ce test est peu spécifique et ne doit pour certains plus être réalisé [15]. En comparaison, il est beaucoup moins spécifique que le test de Schiller utilisé au niveau du col.

2) La vulvoscopie après application d'acide acétique 5 %

La vulvoscopie consiste en l'observation attentive sous colposcope de la totalité de la surface vulvaire après application d'acide acétique 5%. Le but est de repérer des lésions infracliniques ou de préciser la distribution de lésions cliniquement évidentes. L'application d'acide acétique met en évidence des zones acidophiles de l'épithélium, parfois une vascularisation suspecte en mosaïque ou punctiforme. Cependant, les réactions acidophiles, témoin de zones inflammatoires, n'ont aucune spécificité.

Le moyen grossissement permet pour certains un repérage plus précis et une analyse plus fine de la lésion. De même, une loupe d'examen de dix dioptries incorporée dans une lampe fluorescente permet un éclairage type lumière du jour nécessaire à l'identification des nuances de couleur [15].

3) L'imagerie par fluorescence induite à visée diagnostique

Plusieurs spécialités médico-chirurgicales ont recours aux techniques d'imagerie par fluorescence induite pour le diagnostic de lésions cancéreuses ou pré-cancéreuses. La fluorescence est l'émission d'énergie sous forme lumineuse par une molécule lors de son retour à un état basal après excitation. L'application locale d'un précurseur

exogène : 5-acide amino-levulinique (5-ALA) induit la formation d'un photosensibilisant endogène : la protoporphyrine IX (PpIX). La détection d'une lésion dysplasique infra-clinique par fluorescence est basée sur l'existence d'un contraste entre un tissu pathologique (fluorescent) et un tissu sain (non fluorescent). Il existe une corrélation entre le degré de dysplasie tissulaire et l'intensité de la fluorescence. L'administration du précurseur exogène (5-ALA) peut se faire sous forme topique, instillation ou spray. L'utilisation d'une lumière bleue est la plus rentable en termes de détection par fluorescence. L'excitation de PpIX entre 390-440 nm entraîne une fluorescence rouge des tissus riches en PpIX (tissu cancéreux) contrastant avec le tissu normal [21]. Akoel et al. ont publié une étude sur une série de 107 patientes présentant des lésions de VIN1 à 3 ayant bénéficié de la fluorescence avec application vulvaire de 5-ALA comme aide au diagnostic. Après 180-360 min, ils ont trouvé une sensibilité de 93.3%, une spécificité de 93.7%, une valeur prédictive positive de 93.3% et une valeur prédictive négative de 93.7% dans la détection de VIN de grade 2. Ces résultats étaient sensiblement équivalents pour les VIN de grade 3 et les cancers vulvaires [22].

Si malgré tous ces moyens mis en œuvre, aucune lésion n'est détectée devant un prurit isolé inexpliqué, des biopsies multiples et une cartographie détaillée seront réalisées.

3. Différentes présentations cliniques

Il existe une grande diversité de présentations cliniques pour une même entité histologique:

1. Un aspect clinique monomorphe ou polymorphe :
 - Une macule : tâche sans relief rose, rouge ou pigmentée;
 - Une érythroplasie : plaque rouge, surélevée, bien limitée;
 - Une leucoplasie : plaque blanche en relief qui résiste au frottement avec une compresse;
 - Une plaque érythroleucoplasique ;
 - Une papule : plaque surélevée rouge ou pigmentée;
 - Une plaque à surface irrégulière, dite verruqueuse, parfois acuminée dite végétante ;

2. Un caractère uni ou multi-focal, parfois confluent ;
3. Une topographie vulvaire localisée plus ou moins diffuse avec éventuellement extension périnéale ;
4. Une atteinte des orifices : anus ou urètre ;
5. Les signes cliniques de gravité sont :
 - Un aspect érosif, ulcéré ;
 - Une lésion étendue confluyente ;
 - Un aspect inflammatoire avec une résistance à la corticothérapie locale ;
 - Une infiltration.

Une biopsie devra être effectuée sur toute zone anormale. Dans la nouvelle nosologie, les lésions condylomateuses acuminées, verruqueuses ou plus rarement planes n'ont plus de place parmi les lésions à risque oncogène. Leroy et al rappellent cependant que certaines VIN ont un aspect morphologique proche des condylomes acuminés et qu'il peut être indiqué de réaliser la biopsie d'une verrue génitale à l'aspect atypique [15]. Par ailleurs, la présence d'une infection à HPV, doit systématiquement faire proposer à la patiente un bilan de maladies sexuellement transmissibles. Son conjoint doit également être examiné pour dépister et traiter d'éventuelles lésions condylomateuses.

3. Cytologie

Il n'existe pas de recherche cytologique performante dans le dépistage de lésions de la vulve comme c'est le cas pour la recherche de néoplasies cervicales ou anales [20]. Du fait du caractère kératinisant de l'épithélium, l'examen cytologique (frottis) n'a pas de valeur au niveau de la vulve.

4. Biopsie

La biopsie vulvaire est la seule méthode permettant un diagnostic anatomopathologique devant une lésion vulvaire indéterminée ou en présence de symptômes vulvaires persistants. Deux méthodes sont possibles : la biopsie par carottage et l'exérèse-biopsie.

La biopsie vulvaire dite *punch biopsy* (de 5 à 6 mm de diamètre) est pratiquée, après désinfection, sur la ou les zones les plus épaisses en allant en profondeur jusqu'à l'hypoderme (Figure 1). Ainsi même si l'échantillon est de petite taille, toute l'épaisseur de l'épithélium sera analysée. Différents dispositifs de *punch biopsy* sont disponibles, une taille minimale de biopsie de 4 mm de diamètre est nécessaire pour faire un diagnostic certain [4]. Elle doit être réalisée de manière franche si besoin sous anesthésie topique par application d'Emla® en spray ou en crème ou sous anesthésie locale par injection de lidocaine 1% (avec ou sans adrénaline). Une ou plusieurs biopsies pourront être faites en fonction de l'étendue et du nombre de lésions. Afin de faciliter le travail de l'anatomopathologiste, la biopsie doit être réalisée en bordure de lésion et ainsi emporter un échantillon de tissu d'aspect normal. Un prélèvement à la pince cervicale n'est pas conseillé, il risque de plier le spécimen et de rendre son interprétation difficile. Elle sera envoyée fraîche au laboratoire d'anatomopathologie si ce dernier est sur place sinon la pièce sera fixée dans du formol.

Une biopsie-exérèse peut également être proposée. En cas de suspicion de malignité, elle emportera l'ensemble des lésions suspectes. Lorsque la biopsie initiale n'est pas concluante, une biopsie exérèse peut être utile surtout en cas de lésion unique. La pièce d'exérèse orientée avec schéma à l'appui est envoyée au laboratoire d'anatomopathologie.

Toute biopsie est accompagnée d'une photographie de la lésion avant tout prélèvement ou à défaut d'un schéma daté orienté indiquant la localisation et la taille de la ou des lésions et le lieu de réalisation de la ou des biopsies. Une copie du

schéma sera adressée au médecin anatomo-pathologiste. Elle aidera au suivi de la lésion en cas traitement conservateur.




Figure 1 : Modalités de réalisation d'une biopsie vulvaire (*Punch Biopsy*)

II. VIN CLASSIQUE

1. Epidémiologie

L'incidence des VIN classiques ne cesse de progresser et est approximativement de 5 pour 100 000 femmes par an [14,23]. Dans la plupart des pays, l'incidence ajustée à l'âge dépasse l'incidence des cancers de la vulve. Les VIN classiques touchent préférentiellement la femme jeune, très souvent aux alentours de 30 - 40 ans [24-26]. Un tabagisme actif est retrouvé dans 60 à 80 % des cas [4,18]. Un antécédent de condylome, d'herpès génital ou d'infection à HIV est particulièrement fréquent. Les patientes sous traitement immunosuppresseur, greffées ou atteintes d'une maladie chronique, ont également plus de risque de développer une VIN classique.

L'augmentation de l'incidence des VIN classiques correspond à une augmentation de la prévalence des infections à papillomavirus humain. Cependant, cette augmentation n'a pas eu la répercussion attendue sur l'incidence des cancers de la vulve [4,14]. La situation est différente chez la femme jeune, Jones et al. ont montré que l'augmentation inquiétante des VIN classiques était associée à celles des cancers vulvaires chez la femme jeune. Dans une première étude conduite de 1965 à 1974, seules 2 % des patientes avaient moins de 50 ans au moment du diagnostic de cancer vulvaire. De 1990 à 1994, 21% des patientes ont moins de 50 ans et 14 % moins de 40 ans [25]. Ces données ont été confirmées en 2000 par une étude de Joura et al. incluant 366 patientes [14]. Le nombre de VIN a triplé entre 1985 et 1997 alors que le taux de cancer est resté relativement stable. Chez les patientes de moins de 50 ans, une augmentation de 300% du taux de VIN et de 150% des cancers vulvaires étaient enregistrées pour cette même période. La proportion de cancer touchant la femme jeune est ainsi passée de 5 à 16 % ($p < 0.01$). Cette augmentation pourrait s'expliquer par la précocité des rapports sexuels et l'augmentation du nombre d'infections à HPV. [4,27]. L'essor du dépistage des néoplasies cervicales a par ailleurs peut-être permis le diagnostic de VIN antérieurement négligées [28].

2. Etiologie

L'infection à papillomavirus humain :

Les papillomavirus humains (HPV) sont des virus nus à ADN circulaire double brin qui possèdent un tropisme particulier pour les épithéliums malpighiens. L'infection est généralement localisée et ne se dissémine pas dans la circulation générale. Les papillomavirus humains du genre alpha infectent préférentiellement les muqueuses. Parmi la quarantaine d'HPV infectant la sphère génitale, on différencie les virus dits « à bas risque » (génotype 6, 11, 42-44,55) à l'origine des lésions condylomateuses et les virus « à haut risque » (génotype 16, 18, 31 et 33) associés aux cancers et aux dysplasies ou néoplasies intraépithéliales, principalement du col, de la vulve, du vagin, de l'anus et de l'oropharynx. Ils jouent un rôle majeur dans le développement des cancers ano-génitaux. La majorité des cancers sont de type épidermoïde et environ 15 % sont de type glandulaire. Si les papillomavirus humains 16 et 18 prédominent dans les cancers épidermoïdes, l'HPV 18 est fortement représenté dans les adénocarcinomes [20].

L'infection génitale par les papillomavirus humains représente l'infection sexuellement transmissible la plus fréquente chez la femme avec environ 300 millions de femmes au monde infectées par les HPV à haut risque dont 100 millions infectées par les HPV 16 et 18 [29]. L'estimation de la prévalence de l'infection dans le monde varie de 2 à 44 % en fonction de l'origine géographique [30,31]. On estime globalement que plus de 50% de la population sexuellement active a été infectée par un ou plusieurs types d'HPV [32]. Ainsi 7 femmes sur 10 seront en contact avec au moins un papillomavirus à tropisme génital au cours de leur vie sexuelle. La majorité des femmes ayant eu plus de 5 partenaires aura été exposée au virus HPV 16. La contamination par le papillomavirus suit habituellement de trois ans les premiers rapports sexuels et décroît ensuite avec l'âge [33]. L'élimination spontanée du virus dans l'année suivant sa rencontre est l'évolution habituelle. Dans la majorité des cas l'infection à papillomavirus régresse sans qu'aucune lésion ne se développe. Dans une étude prospective d'étudiantes en Amérique du Nord, 70% n'avaient plus d'ADN viral détectable dans les 12 mois suivant l'infection initiale et après 18 mois, 80%

n'étaient plus infectées [27]. Les papillomavirus à haut risque (16, 18, 31 et 33) dont semblent avoir une clairance plus longue que les autres génotypes, de 18.3 mois en moyenne pour l'HPV 16 dans l'étude de Richardson contre 8 mois pour les HPV 6 ou 11 [34].

L'hôte naturel des papillomavirus humains est la cellule de l'épithélium différencié cutanéomuqueux. Le cycle de réplication est initialisé lorsque les particules infectieuses atteignent les cellules souches de la couche basale de l'épithélium.

Dans un premier temps, le génome viral se réplique dans les cellules basales et parabasales au rythme des divisions cellulaires jusqu'à un nombre de cent copies environ. Au cours de cette phase, les protéines E1 et E2 agissent en synergie pour activer la réplication. Par ailleurs, la protéine E2 par son action transinhibitrice limite l'expression des protéines E6 et E7 qui sont nécessaires au maintien des cellules en cycle. On estime que dans les stades de persistance virale, le système immunitaire maintient l'infection à ce niveau.

Puis, dans un second temps, une fois les cellules basales poussées vers le niveau supra-basal, elles perdent leur capacité de division et c'est à cet instant que débute l'amplification de l'ADN virale. Au cours de cette phase, les protéines L1 et L2 sont exprimées et permettent la formation de virions complets. Le virus profite alors du turn-over cellulaire naturel de l'épithélium pour être libéré dans l'environnement. L'infection est alors très contagieuse et peut se propager à un (des) partenaire(s) [33,35].

Il existe de nombreux mécanismes d'échappement des HPV à la réponse immunitaire :

- La muqueuse anogénitale est un mauvais site inducteur et effecteur de réponse immune car elle n'est pas clairement rattachée au système immunitaire commun des muqueuses (SICM), ensemble de tissus lymphoïdes diffus regroupant l'ensemble des territoires immuns muqueux de l'organisme ;
- La barrière épithéliale au niveau du vagin, du col et surtout de la jonction pavimento-cylindrique est une zone de fragilité du fait de l'absence de nodules et de follicules lymphoïdes au niveau de la muqueuse, ainsi que la présence d'un très faible nombre de plasmocytes ;
- Il existe au niveau de la muqueuse génitale un faible taux d'IgA sécrétoires jouant pourtant un rôle fondamental dans la neutralisation virale ;

- Au niveau du vagin et de l'exocol, les cellules présentatrices d'antigène habituellement présentes sont absentes. Les cellules de Langerhans, les kératinocytes et les macrophages assurent alors ce rôle mais de manière moins efficace ;
- Les kératinocytes sont à la fois la cellule cible du papillomavirus mais également la principale source de cytokines dans l'épithélium. Les HPV seraient capables de moduler la sécrétion des cytokines kératinocytaires ;
- La diversité interindividuelle du complexe majeur d'histocompatibilité et la pluralité des types HPV expliqueraient la variabilité interindividuelle [33].

Mécanisme de la carcinogénèse

Dans 10 à 20 % des cas, l'infection virale persiste et peut conduire au développement de lésions précancéreuses. La persistance de papillomavirus à haut risque, s'accompagne d'une surexpression des protéines virales oncogènes E6 et E7.

La protéine E6 lie avec une très forte affinité la protéine « gardien du génome » p53, favorise sa dégradation et entraîne une perte de contrôle du cycle cellulaire et de l'apoptose. Elle induit également une diminution de l'expression de l'interféron bêta et facilite l'échappement de la cellule infectée au contrôle immunitaire.

La protéine E7 a une très forte affinité pour une autre protéine suppresseur de tumeur, la protéine de susceptibilité au rétinoblastome pRB. Il s'ensuit une libération et une activation des facteurs de transcription pour des protéines nécessaires à la réplication de l'ADN. La protéine E7 en coopérant avec la protéine E6 induit des erreurs de duplication des centrosomes, responsables d'anomalies de ségrégation des chromosomes, conduisant à l'apparition de cellules aneuploïdes. Il en résulte alors une instabilité génomique qui reflète la croissance tumorale. Cette instabilité génétique favorise également l'intégration virale.

HPV et VIN

Les VIN classiques ou communes sont associées à une infection à papillomavirus humain dans plus de 70% des cas [4,12,36]. Garland et al. ont répertorié 14 types papillomavirus humain (6/11/16/18/31/33/35/39/45/51/52/56/58/59) chez des patientes atteintes d'une VIN. L'HPV 16 était observé dans 6.5 % des VIN1 et dans 64.1 % des VIN 2 et 3. A l'inverse, les HPV 6 et 11 étaient retrouvés dans 64.5% des VIN 1 et dans 29% des VIN 2 et 3. L'intervalle libre entre l'infection à papillomavirus humain et le développement d'une lésion VIN 1 à 3 était de 18.5 mois (intervalle de confiance de 95 %, 13.4-23.6) [37]. Ces résultats sont confortés par une méta-analyse récente de De Vuyst où l'infection à papillomavirus humain est présente dans 85.3% des VIN 2 et 3 et dans 40,4 % des cancers de la vulve. Toujours selon la même étude, l'HPV le plus courant dans les VIN 2 et 3 et dans le cancer de la vulve était le 16 (avec des taux respectivement de 71.9% et 32.2 %) [7]. Le système immunitaire semble jouer un rôle important dans la clairance ou la persistance de l'infection à papillomavirus humain et in fine le développement de lésions VIN classiques. Les patientes infectées par le HIV, ont 4 fois plus de risque d'être porteuses d'HPV. La prévalence d'une VIN classique chez les patientes VIH est de 0.5 à 37% [4,38]. Un bilan à la recherche d'une infection sexuellement transmissible (sérologie VIH1/VIH2, VDRL/TPHA...) sera systématiquement proposé à la patiente.

Traduction histologique

L'aspect histologique évocateur d'infection à papillomavirus se caractérise par un épithélium malpighien acanthosique, parfois papillomateux avec des cellules dyskératosiques et des koilocytes (cellules dystrophiques parfois binuclées avec des noyaux entourés d'un halo clair, hyperchromatiques mais sans nucléole visible et un cytoplasme clarifié et hétérogène).

3. Présentation clinique

La présentation clinique des VIN dites classiques ou communes est très variable. Les principales caractéristiques sont une lésion surélevée, bien délimitée et asymétrique. Elle peut être blanche, érythémateuse parfois même pigmentée. Les sites les plus fréquemment affectés sont la petite et la grande lèvre ou la fourchette postérieure. Le clitoris, le mont de vénus et la zone péri-anale sont les sites les moins touchés [19]. Les VIN auront un développement multicentrique dans plus de 40% des cas [4,18]. Devant l'association fréquente VIN – CIN, un frottis cervico-vaginal devra être systématiquement.

1. La maladie de Bowen

La maladie de Bowen ou basaloïde survient essentiellement chez la femme ménopausée, âgée de plus de 50 ans. Elle se manifeste cliniquement comme une lésion unique fixe blanche (leucoplasique dans 56% des cas) ou rouge (érythroplasique dans 15%), bien délimitée en périphérie [8]. L'aspect érythroplasique était appelé autrefois érythroplasie de Queyrat. Plus rarement, la lésion peut prendre un aspect de plaque pigmentée (photo n°1) ou bigarrée. Elle s'étend progressivement de façon centrifuge avec un tropisme particulier pour le

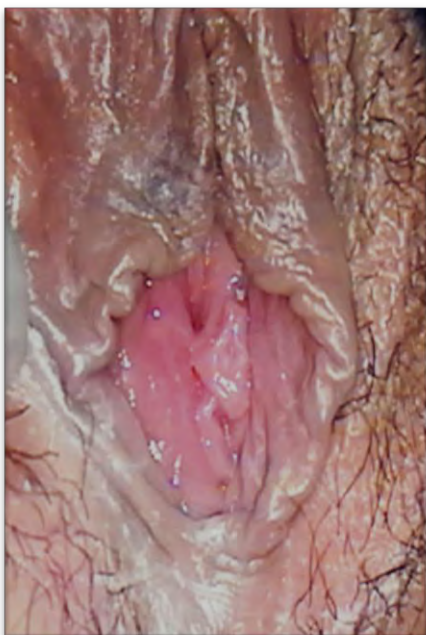

Photo n 1: Lésion pigmentée de la grande lèvre droite correspondant à une VIN classique

vestibule postérieur. En l'absence de traitement spécifique, elle évolue lentement mais inexorablement vers un carcinome épidermoïde vulvaire invasif [26]. Le diagnostic d'une maladie de Bowen nécessite une biopsie, si possible sur la zone la plus épaisse ou verruqueuse, et doit faire pratiquer un bilan d'extension de l'infection à HPV sur le col, le vagin et de l'anus, à la recherche de lésions du même type. La recherche du papillomavirus au sein de la lésion n'a pas d'intérêt pour la prise en charge de cette affection.

2. La papulose bowénoïde

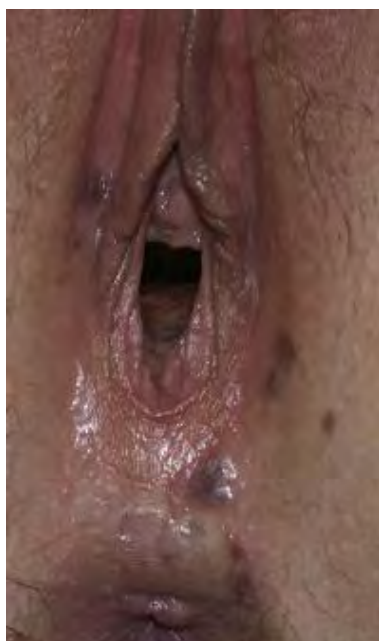

Photo n°2: Papulose bowénoïde (localisations vulvaire et péri-anales)

La papulose bowénoïde ou papulose condylomateuse (photo n°2) est une entité qui a été décrite par Wade et Kopf en 1978 chez des sujets jeunes [39]. Elle est caractérisée par des lésions cliniques et évolutives proches des condylomes, avec au plan histologique une image de VIN3 comparable à celle de la maladie de Bowen (d'où le nom de « papulose bowénoïde »). L'augmentation de la fréquence des VIN3 HPV induites de la femme jeune est probablement due en partie à une meilleure reconnaissance de ces papuloses bowénoïdes. Les facteurs de risque de développer une papulose bowénoïde sont :

la multiplicité des partenaires sexuels, les antécédents de condylome, le tabagisme et la présence d'une immunodépression sous-jacente. Les lésions sont polymorphes, multiples, à type de macules ou de papules à surface plane ou verruqueuse, de couleur rose, blanche ou brune, plus ou moins disséminées sur la vulve. Elles sont souvent multifocales, s'étendant sur la région périnéale et péri-anales [8]. Cependant, malgré l'image clinique inquiétante, l'évolution de ces lésions est essentiellement bénigne, avec des régressions spontanées possibles. Une transformation en carcinome invasif est cependant à craindre quand ces lésions surviennent sur un terrain immunodéprimé ou persistent au-delà de la ménopause. Certains aspects cliniques, réalisant des nappes verruqueuses extensives et confluentes, doivent plus particulièrement faire craindre une évolution invasive. Actuellement, la fréquence de cette transformation est évaluée à environ 10 % des cas [19]. Dans 25 à 60 % des cas, ces lésions vulvaires s'associent à une CIN, VaIN, et/ou une AIN [19]. On est alors en présence d'une infection de l'ensemble du tractus anogénital par un HPV oncogène. Comme pour la maladie de Bowen, le diagnostic de papulose bowénoïde repose sur l'examen histologique, et un bilan d'extension de l'infection à HPV s'impose, associé à un bilan d'infection sexuellement transmissible étant donné le jeune âge des patientes.

3. Les VIN3 confluentes

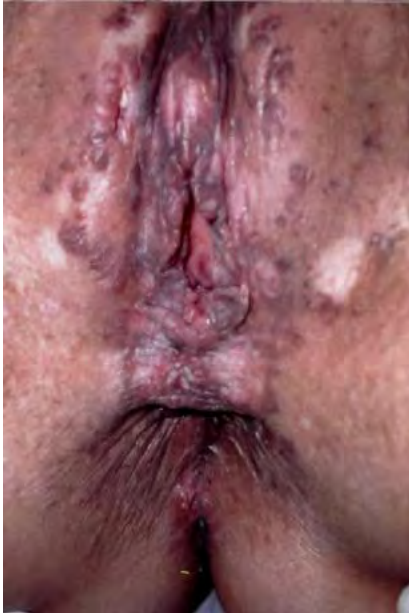

Photo n°3 : papulose confluyente

Elles représentent une forme extensive, floride de la papulose bowénoïde. Elles surviennent sur un terrain d'immunodéprimé et leur pouvoir invasif est plus important. Elle s'observe chez des patientes un peu moins jeunes que dans la papulose bowénoïde classique, entre 18 et 65 ans, avec une médiane de 35 ans. Un déficit immunitaire est souvent présent : maladie de Hodgkin, lymphome, leucémie, traitement immunosuppresseur pour maladie auto-immune ou transplantation d'organe, polyarthrite rhumatoïde, lupus, thrombopénie auto-immune, lymphopénie CD4 idiopathique, infection à VIH. Les lésions sont très prurigineuses, voire douloureuses et fissuraires. Les placards

papuleux ont des aspects verrucoïdes, érythroleucoplasiques et pigmentés, à contours polylobés (photo n°3), envahissant la muqueuse vulvaire, débordant sur le versant cutané, le périnée, la région péri-anale. L'existence de zones ulcérées, infiltrées, indurées doit faire redouter une lésion invasive et doit faire pratiquer des biopsies multiples. Elles sont très fréquemment associées à d'autres dysplasies (CIN, VaIN, AIN...). Il n'existe aucune tendance spontanée à la régression et l'évolution est dominée par le risque d'apparition d'un ou de plusieurs foyers de carcinome invasif.

4. Lésions associées : caractère multicentrique

Le caractère multicentrique des lésions VIN est fréquent. Parmi les néoplasies intraépithéliales périnéales, les lésions cervicales (CIN) sont souvent les premières à apparaître. Les épithéliums, vaginal et vulvaire, offrent une résistance à l'infection HPV plus importante qu'au niveau du col. Ainsi, selon l'étude rétrospective de Menguellet et al. sur 998 patientes atteintes d'un CIN seulement 4.4 % avaient des

lésions multacentriques VaIN et/ou VIN [40]. A l'inverse, dans 25 à 66 % des cas, les néoplasies intraépithéliales vulvaires s'associent à une CIN3, une VaIN3, et/ou une AIN3 (photo n°4). C'est une pathologie de l'ensemble du tractus ano-génital, souvent associée à un papillomavirus oncogène (HPV16 +++) [17,36]. Cinquante neuf pour cent des lésions sont multacentriques chez les patientes de 20 à 34 ans contre 10 % après 50 ans [17].

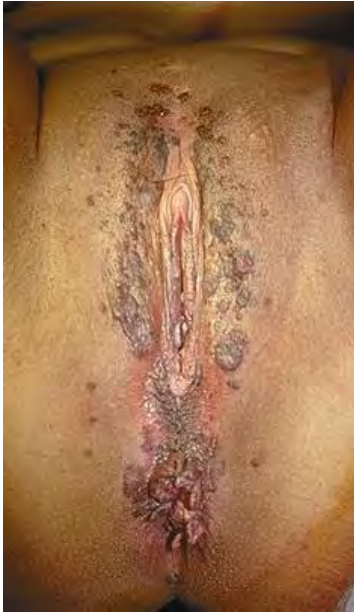

Photo n°4 : atteinte de tout le tractus ano-génital

4. Histologie

Sur le plan histologique, l'épithélium est le siège d'un désordre architectural. Il est basophile car les noyaux des kératinocytes sont à la fois plus nombreux, plus tassés et plus volumineux. Il existe le plus souvent une épaisse parakératose. Les VIN classiques sont caractérisées par des anomalies nucléaires des cellules basales de l'épithélium malpighien de la vulve. Les anomalies comprennent une perte de la polarité, un pléomorphisme, une augmentation du rapport nucléo-cytoplasmique, une chromatine mottée et des mitoses anormales, elles remontent plus ou moins haut au niveau de l'épithélium malpighien. Les follicules pileux et les glandes sébacées sont également souvent impliqués par ces anomalies dans leur tiers supérieur. Les anomalies descendent rarement au-delà de 2 mm de profondeur et respectent toujours la lame basale. Les lésions VIN ne sont actuellement et selon les dernières recommandations de l'ISSVD plus classées en fonction du degré d'atteinte de l'épithélium en hauteur. Les VIN classiques présentent des anomalies nucléaires et des mitoses anormales sur la moitié ou plus de l'épithélium malpighien. Sur le plan cytologique, l'effet cytopathogène d'une infection à papillomavirus peut être encore visible au niveau des cellules superficielles matures qui se manifestent par des koïlocytes (type condylomateux). Parfois, l'épithélium ne contient plus que des cellules basales anormales (type basaloïde) [12] [5].

5. Diagnostic différentiel (histologique)

Le principal diagnostic différentiel est celui de condylome. Il comporte le plus souvent des koïlocytes, témoins de l'infection virale ; les couches basales sont actives et mitotiques sans atypies ni mitoses étagées. Il existe parfois une difficulté diagnostique entre condylome atypique et VIN classique. Par ailleurs, dans certaines lésions, des foyers de condylome jouxtent des zones caractéristiques de VIN classique [41]. La réalisation d'une nouvelle biopsie ou d'une biopsie-exérèse permet souvent de lever cette ambiguïté.

La maladie de Paget, autre diagnostic différentiel, sera éliminée par un immunomarquage de la cytokératine 7, positive dans presque la totalité des cas. Sur les zones cutanées de la vulve, un carcinome basocellulaire superficiel se différenciera aisément d'une VIN classique.

6. Pronostic

La régression spontanée des VIN classiques est possible. Dans une étude rétrospective de 1962 à 2003 incluant 405 patientes suivies pour VIN classique, Jones et Rowan ont rapportés 47 cas (11.6%) de régression spontanée chez des femmes jeunes (âge moyen 24.6 ans), avec un délai moyen de 9.5 mois [13]. Toutes les lésions étaient de petites tailles, papuleuses, multifocales et pigmentées avec fréquemment une atteinte périnéale. La moitié des patientes étaient asymptomatiques. Il s'agissait de lésions typiques de papulose bowénoïde. Van Seters et al. rapportent un taux plus faible de 1.2% de régression spontanée en l'absence de traitement chez des femmes jeunes atteintes d'une VIN 3, le plus souvent dans les 10 mois suivant le diagnostic (41% des patientes étaient enceintes) [17]. Cependant, la papulose bowénoïde ne doit pas être différenciée des autres VIN classiques. Elle se traite et se surveille selon les mêmes modalités [6].

Toujours selon la revue de la littérature de Van Seters et al. regroupant 3322 cas, l'évolution spontanée des VIN classiques non traitées se fait dans 9 % des cas vers un carcinome invasif de la vulve dans un délai de 12 à 96 mois. Dans la même étude, le taux de cancer invasif survenu sur une VIN classique traitée est de 3.8%

[17]. Il n'existerait par ailleurs pas de différence dans le pouvoir évolutif des VIN multifocales et multicentriques [13,17]. Plusieurs études ont montré que la multifocalité et le caractère multicentrique étaient un élément pronostique ultérieur de récurrence [24,42]. La difficulté de traiter l'ensemble de ces lésions diffuses cliniques et infra-cliniques pourrait expliquer le risque non négligeable de récurrence. Ce sujet reste dans la littérature controversé [19].

Soixante dix pour cent des cancers invasifs ont concernés des patientes de moins de 50 ans. Quatre-vingt-dix pour cent étaient FIGO I. Dans la littérature, ce taux est variable, entre 3 et 7% [14,17,24,26].

Résumé :

Les VIN classiques représentent 90% de l'ensemble des VIN (5/100 000 par an). Elles touchent la femme jeune souvent entre 30 et 40 ans. Les facteurs de risque les plus fréquents sont : l'infection à papillomavirus, le tabagisme et un terrain d'immunodépression. Une association VIN classique / HPV 16 et 18 existe dans plus de 70% des cas. L'atteinte du reste de la sphère anogénitale est possible chez 25 à 66% des patientes. Il existe trois formes cliniques qui correspondent à la même entité anatomopathologique : la maladie de Bowen, la papulose bowénoïde et les VIN confluentes. En l'absence de traitement, le risque de cancer invasif est estimé à 9% contre 3.8% pour les VIN traitées. La maladie de Bowen est la VIN classique de moins bon pronostic.

III. VIN DIFFERENCIEE

1. Epidémiologie :

La lésion intra-épithéliale vulvaire différenciée a été décrite pour la première fois dans les années 1960 par Abell comme une forme différenciée d'un cancer vulvaire in situ [4]. En comparaison aux VIN classiques, les VIN différenciées constituent une partie infime de l'ensemble des VIN (2 à 5%) [9]. Les difficultés diagnostiques, cliniques et histologiques tendent probablement à sous évaluer l'incidence de cette pathologie. Les VIN différenciées touchent principalement la patiente ménopausée (âge moyen de 67ans). Une lésion de VIN différenciée est rarement diagnostiquée seule, elle est très souvent accompagnée d'un carcinome invasif, ou d'un lichen scléreux vulvaire (LSV). Le diagnostic de VIN différenciée doit ainsi faire craindre une évolution vers un carcinome invasif [43].

2. Etiologie

L'étiologie des VIN différenciées reste à découvrir. Le papillomavirus humain est rarement associé à une VIN différenciée. Il ne semble pas jouer un rôle pathogène particulier dans la genèse d'une lésion de VIN différenciée. Le lichen scléreux vulvaire est la dermatose la plus fréquemment associée au carcinome épidermoïde. Dans 62 % des cas de carcinome épidermoïde vulvaire, un lichen scléreux vulvaire était retrouvé dans une zone adjacente [44]. La VIN différenciée se développe dans un contexte d'inflammation chronique, d'hyperplasie épithéliale et forme la lésion précancéreuse. Mais le mécanisme de dégénérescence est encore inexpliqué.

Neuf pour cent des patientes avec un lichen scléreux vulvaire symptomatique développeront une VIN différenciée d'après Carlson et al [45]. Dans une revue de la littérature regroupant 11 études et 794 patientes, les auteurs rapportent un taux de VIN différenciée adjacente au cancer de 20% en moyenne. Un LSV est diagnostiqué dans 33% des cas. Leibowitch et al. retrouvent un taux de VIN différenciée dans les carcinomes vulvaires associés au lichen scléreux vulvaire de 50%. Le cancer associé aux VIN différenciées est dans 98% des cas un carcinome épidermoïde kératinisé bien différencié. Il semble que la région clitoridienne soit préférentiellement atteinte lorsque le carcinome est associé au LSV [6,45].

Lichen scléreux vulvaire

Hallopeau décrit en 1887 cette dermatose comme une forme atrophique du lichen plan. En 1986, l'ISSVD retient le terme actuel de lichen scléreux [46]. Le lichen scléreux vulvaire a un tropisme particulier pour les muqueuses génitales externes, en particulier chez la femme. Dermatose courante, il s'observe surtout à la ménopause avec un pic de fréquence entre 50 et 70 ans, mais peut aussi toucher l'enfant. L'incidence réelle du lichen scléreux vulvaire est difficile à établir en raison de la diversité des intervenants potentiels: médecin généraliste, dermatologue, gynécologue, urologue, gériatre. Aucune étude récente n'a évalué l'incidence du LSV dans la population générale. Sept à 13% des patientes présentant une symptomatologie vulvaire chronique seraient atteintes de lichen scléreux vulvaire [47]. Une seule étude suggère qu'une personne âgée sur 30 serait touchée par cette dermatose [48]. Il n'y a pas de facteur de risque connu ni d'étiologie spécifique. Néanmoins, une association forte est retrouvée dans la littérature entre maladie auto-immune et lichen scléreux vulvaire puisque 1/3 des patientes atteintes de LSV ont une maladie auto-immune préexistante [4]. L'association à un authentique vitiligo ou à une thyroïdite de Hashimoto n'est pas rare. Le lichen scléreux vulvaire se manifeste dans plus de 70% des cas par un prurit vulvaire chronique. Il est intermittent ou à recrudescence nocturne, il peut être accompagné de dyspareunies orificielles dues soit à une sténose globale de l'orifice vulvo-vaginal soit à une bride vestibulaire postérieure. La sécheresse vulvaire est quasi constante, des brûlures sont possibles lorsqu'il y a des ulcérations. Il n'existe pas de corrélation entre la symptomatologie et l'étendue des lésions. A côté de la localisation génitale du lichen scléreux vulvaire, 11 à 20% des patients auront une manifestation extra-génitale au niveau : du tronc, du cou, des jambes, des poignets, du cuir chevelu. Dans plus de 15 à 30% des cas, le lichen scléreux vulvaire reste asymptomatique ne permettant pas un diagnostic précoce, d'où l'intérêt d'un examen systématique de la vulve lors de tout examen gynécologique quel que soit l'âge de la patiente [49]. Le caractère asymptomatique n'est pas la seule explication au retard fréquent de diagnostic. Certaines patientes pudiques sont effrayées à l'idée de consulter pour ce type de lésion et reportent la consultation.

Le lichen scléreux vulvaire revêt des aspects cliniques très variés. La muqueuse prend une coloration typique blanche et nacrée. Il peut toucher toute la vulve, ou rester localisé, se présentant comme une lésion blanche « leucoplasie » ou grise parfois rouge à surface rugueuse. Des modifications du relief anatomique sont possibles dans un tiers des cas : encapuchonnement du clitoris, atrophie des petites lèvres, brides ou sténoses orificielles. Toute lésion vulvaire faisant évoquer un LSV impose une biopsie pour confirmer le diagnostic.

L'examen histologique se traduit classiquement par un amincissement de l'épithélium avec une hyperkératose de surface, la basale est rectiligne et les bourgeons inter papillaires. L'altération caractéristique du LSV se situe dans le chorion qui est occupé par un œdème intense parcouru par de rares fibres de collagène hyalinisées avec une raréfaction voire une disparition du tissu élastique. Une hyperplasie épithéliale est fréquente, elle peut comporter ou non des atypies basales, premier signe d'une transformation maligne. Ces zones suspectes cliniquement et histologiquement doivent faire l'objet d'une exérèse avec contrôle histologique.

Le traitement du lichen scléreux vulvaire repose sur la corticothérapie par dermocorticoïde de grade I à raison d'une application par jour en traitement d'attaque puis de 2 à 3 fois par semaine pendant 6 semaines à 3 mois. Il permet généralement une amélioration rapide des symptômes. Une réévaluation clinique doit être systématique à la fin du traitement. En cas de non-réponse à un traitement dermocorticoïde local puissant en 4 à 6 semaines, les zones leucoplasiques rebelles doivent être biopsiées de même que les zones ulcérées fixes ou infiltrées à la palpation. Devant toute modification de l'aspect clinique du lichen scléreux vulvaire traité, une dégénérescence invasive doit être à craindre (de l'ordre de 40 à 50%) imposant la réalisation d'une exérèse chirurgicale [6,50]. Les traitements hormonaux œstrogéniques et progestatifs n'ont jamais fait la preuve de leur efficacité dans le traitement du LSV.

Les complications du lichen scléreux vulvaire sont outre les VIN de haut grade et le carcinome épidermoïde : la surinfection, les fissures et érosions, la sténose périorificielle, l'encapuchonnement du clitoris. Classiquement, on retient habituellement un risque de l'ordre de 5 % de dégénérescence en carcinome épidermoïde. Ce mécanisme de dégénérescence reste par contre inexplicé [6] [50].

Un suivi régulier annuel est recommandé. Certains conseillent aux patientes ayant un LSV l'auto-examen avec inspection de la vulve à l'aide d'un miroir [51]. Cette pratique semble peu adaptée aux patientes d'un âge avancé. Quoiqu'il en soit, il faut encourager la consultation annuelle des patientes notamment institutionnalisées.

3. Présentation clinique

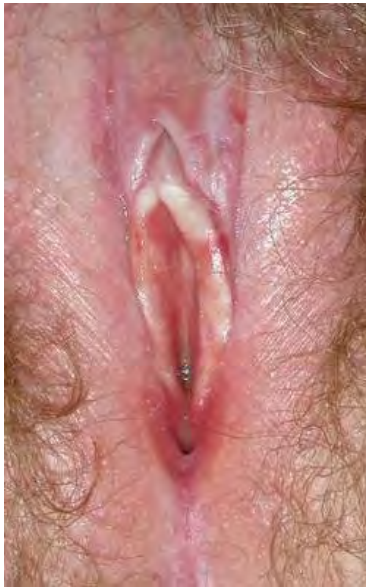

Photo n°5: VIN différenciée sur lichen scléreux vulvaire

Une VIN différenciée est rarement présente de manière isolée (photo n°5). Elle est très souvent associée au lichen scléreux vulvaire et/ou au carcinome épidermoïde de la vulve. La présentation clinique est hétérogène avec des aspects en plaque, ulcération ou papule à surface sèche, rugueuse de couleur grisâtre mais parfois rouge. Il est difficile de la distinguer d'un lichen scléreux vulvaire. Elle sera envisagée devant toute leucoplasie qui ne régresse pas après un mois de traitement intensif par dermocorticoïde mais aussi devant toute lésion rouge et/ou érosive associée [15].

4. Histologie

Macroscopiquement, les VIN différenciées se présentent sous la forme d'une lésion leucoplasique fixée, infiltrée ou ulcérée. L'épithélium est le plus souvent épaissi, hyperortho et/ou parakératosique. Bien qu'apparemment correctement ordonné, l'épithélium est composé de cellules malpighiennes anormales avec atypies cellulaires limitées aux couches basales et localisées au tiers inférieur de l'épithélium différencié. Les cellules des couches basales sont plus ou moins orientées en tous sens et pléomorphes tandis que celles du corps muqueux sont de taille supérieure à la normale, avec un noyau volumineux contenant de gros nucléoles et un abondant cytoplasme éosinophile, traduisant une maturation kératosique excessive et prématurée [12]. Ces anomalies ne s'apprécient bien qu'en comparaison avec un épithélium adjacent normal. La subtilité du diagnostic et la rareté de l'affection font que cette variété de VIN est probablement sous-diagnostiquée. Certains préconisent un immunomarquage par la p53 [52]. Du point de vue anatomopathologique, le terme

« différencié » n'est pas parfaitement adéquat : en effet, les cellules suprabasales ne sont pas normales, même si leur maturation kératosique, signe de différenciation, est importante ; de plus, ce terme est histologiquement rassurant alors que cette VIN a un potentiel évolutif supérieur à celui des VIN classiques[41].

5. Diagnostic différentiel

Ce sont essentiellement les hyperplasies épithéliales bénignes : lichénification, lichen scléreux hyperplasique, hyperplasie épithéliale réactionnelle à une lésion préexistante ou sous-jacente comme une tumeur à cellules granulomateuses.

Parmi les formes anatomopathologiques de carcinome épidermoïde vulvaire, une mention spéciale doit être réservée au carcinome verruqueux. Il s'agit d'une forme très différenciée, d'évolution lente, qui semble survenir dans un contexte de lichen scléreux. En 2004, Nascimento et al. ont décrit, en périphérie des carcinomes verruqueux, des anomalies qu'ils nomment « acanthose à différenciation altérée » [53]. Cette entité pourrait représenter, à côté des VIN classiques et différenciées, une autre variété de lésion préneoplasique vulvaire. Il s'agit d'une importante hyperplasie épithéliale hyperkératosique, à surface verruqueuse, non ou peu atypique, renfermant quelques éléments dyskératosiques isolés. Le degré d'atypie cellulaire minimale ne la fait pas classer dans les VIN [41].

6. Pronostic

Si le lichen scléreux vulvaire est diagnostiqué et traité correctement le risque de transformation maligne est de 5 % environ [4,45,50]. Le potentiel carcinologique des VIN différenciées semble plus élevé [4]. La VIN différenciée correspond à la lésion précurseur de 70% des cancers malpighiens de la vulve [12]. Le traitement préventif repose sur le traitement précoce et au long cours du lichen scléreux vulvaire sous-jacent. Une surveillance simple des lésions VIN différenciées ne peut pas s'envisager en raison du potentiel évolutif important. Par ailleurs, la régression spontanée d'une VIN différenciée n'a jamais été publiée [26]. Les lésions VIN différenciées doivent être traitées chirurgicalement et soumises à un examen anatomopathologique pour éliminer un carcinome épidermoïde et vérifier le caractère

complet de l'exérèse. Une surveillance prolongée s'impose, avec biopsie en cas de doute sur une récurrence.

Résumé :

Les VIN différenciés sont rares et représentent environ 2 à 5 % des VIN. Elles apparaissent chez la patiente ménopausée et sont souvent associées à un lichen scléreux vulvaire. Une cortico-résistance d'un lichen scléreux vulvaire doit faire rechercher une VIN différenciée. Sur le plan histologique, elle se caractérise par des atypies cellulaires limitées aux couches basales de l'épithélium. En l'absence de traitement, l'évolution se fait presque toujours vers un carcinome épidermoïde. Lorsque la VIN et le lichen scléreux vulvaire sont traités, ce risque est estimé à 5 %.

IV. TRAITEMENT

1. Introduction

Le traitement des lésions intraépithéliales vulvaires doit à la fois soulager la patiente des symptômes (prurit, brûlures, etc.) souvent anciens, traiter la lésion précancéreuse avant qu'elle n'ait dégénéré, et enfin entraîner le minimum de séquelles locales et psychologiques.

Trois principes doivent être respectés:

1. Exclure toute lésion invasive
2. Eradiquer l'infection à HPV
3. Economiser du tissu vulvaire sain

Ceci doit permettre :

- une amélioration des symptômes
- de restaurer un épithélium vulvaire d'architecture normale
- de réduire le risque de développement vers une lésion invasive
- de prolonger la rémission

Les VIN sont à haut risque de récurrences imposant parfois des traitements répétés. Une chirurgie peut être particulièrement mutilante surtout si les lésions sont étendues et ainsi affecter profondément la patiente tant sur le plan sexuel que psychologique [54]. Le traitement doit être un maximum conservateur. Il convient de minimiser les séquelles anatomiques.

2. Traitement non chirurgical

1. Prérequis

Même si plusieurs études [55-60] n'ont pas retrouvées d'évolution des VIN vers un cancer vulvaire, Baulon et al [33]; insistent sur l'obligation d'obtenir un résultat histologique par des biopsies avant ce type de traitement. Des lésions invasives méconnues peuvent exister ; une étude américaine retrouvait un cancer invasif chez deux des 13 patientes n'ayant pas répondu au traitement [56]. Mc Fadden et al. relèvent dans la littérature des taux de 19-22% de cancer invasif de découverte fortuite à l'examen anatomopathologique de la pièce d'exérèse dont la biopsie initiale concluait à une VIN [61].

2. Imiquimod

Les immunomodulateurs ont fait récemment leur apparition en pratique courante en gynécologie. L'action principale est de stimuler la réponse immunitaire existant normalement dans l'organisme pour en augmenter l'efficacité. L'utilisation en gynécologie porte essentiellement sur les lésions génitales induites par les papillomavirus humains.

1) Principe :

Parmi les immunomodulateurs, seul l'imiquimod à 5% a montré une réelle efficacité dans le traitement des VIN communes et plus généralement dans le traitement des lésions HPV induites par les papillomavirus humains (condylomes acuminés, dysplasies cervicales). L'imiquimod (Aldara[®] ; 3M Pharmaceuticals[™], St. Paul, MN, EU) est une imidazoquinoline, son utilisation a été approuvée en 1997 par l'*US Food and Drug Administration* dans le traitement des lésions du tractus génital liées HPV. En France, l'Imiquimod a obtenu l'autorisation de mise sur le marché (AMM) en 1998 dans l'indication « traitement local des verrues génitales et périanales externes (condylomes acuminés) ». Mais il n'a pas à ce jour d'AMM dans les VIN.

Sa forme commerciale se présente en sachet unidose de 0.25 g de crème à 5% de principe actif. La crème s'applique en couche mince sur la zone lésée préalablement nettoyée. Un massage doit être réalisé pour permettre une pénétration complète. Elle est laissée en place 6 à 10h avant rinçage. Des précautions sont à prendre en cas d'utilisation de préservatifs ou de diaphragmes, fragilisés par l'Aldara®. Il n'existe pas de contre-indication à l'imiquimod hormis l'hypersensibilité à l'un des constituants. L'originalité de son mode d'action réside dans sa capacité à induire la synthèse endogène d'interféron α , de TNF α et d'autres cytokines, notamment les IL6, 8, 10 et 12 [33]. Celles-ci sont impliquées dans l'activation d'une réponse immunitaire locale physiologique de type Th1 qui augmente l'élimination des cellules infectées par le papillomavirus humain [62]. Il n'y a pas d'inhibition directe de la réplication virale.

2) Efficacité :

Plusieurs essais prospectifs (tableau 2) ont prouvé l'efficacité de l'imiquimod dans cette indication avec des taux de réponse de 58 à 100% et des taux de rémission complète de 20 à 100% [43,56,57,60,63]. L'étude randomisée de Mathiesen et al., a confirmé l'intérêt de ce médicament dans le traitement des VIN2 et 3 avec un taux de réponse complète de 81% [60]. Selon Le T et al. [56] il n'y a pas de corrélation entre le caractère uni ou plurifocal et la qualité de la réponse au traitement par imiquimod. De plus, ce topique serait capable d'induire une réaction immunitaire dans les zones adjacentes aux lésions VIN. Ainsi, l'application est aisée, car il n'y a pas nécessité de suivre exactement les pourtours de la ou des lésions.

Il n'existe pas de protocole standardisé pour le traitement des VIN. Les modalités optimales d'utilisation du traitement par imiquimod (fréquence d'administration et durée du traitement) semblent être proches de celles connues dans le traitement des condylomes. Une réponse est obtenue dans les VIN, aux environs de la 6-7^{ième} semaine de traitement [56,57,64] parfois au-delà du 7^{ième} mois [59]. L'imiquimod a été utilisé dans certaines études en 2^{ième}, 3^{ième} ou 4^{ième} ligne de traitement [43]. La taille de la lésion était en moyenne de 5 cm² dans l'étude de Van Seters [43], d'autres se sont limités à des lésions de moins de 2 cm de diamètre [57]

Un contrôle des lésions une fois par mois pendant toute la durée du traitement est indispensable pour s'assurer de la régression des lésions et de la bonne observance des patientes. Une biopsie sera effectuée en cas de progression des lésions et

l'indication du traitement reconsidérée. Certains conseillent de réaliser une deuxième biopsie sur le site initial de la première 4 à 8 semaines après l'arrêt du traitement. Ils recommandent également de repérer le site de la biopsie initiale à l'aide de photos [43,60].

Tableau 2 :Taux de réponse au traitement par imiquimod des VIN viro-induites :

	Année	Type d'étude	n=	Lésion	Schéma thérapeutique	Durée (semaines)	Taux de réponse	RC	RP	Récidives	Surveillance (mois)
Davis [65]	2000	Etude de cas	4	VIN 3	3x /s	<16	100%	4	0		12
Diaz-Arrastia [66]	2001	Rétrospective	8	VIN, VaIN, CIN	3x /s	6-16	75%	4 (50%)	2 (25%)	3/8	30
Jayne [55]	2002	Rétrospective	13	VIN	3x /s	4-32	92%	8 (62%)	4 (31%)	NR	5
Todd [58]	2002	Prospective	13	VIN	1-3x /s	> 16	31%	4 (31%)	0	4/13	9
Van Seters [64]	2002	Prospective	15	VIN	1-3x /s	6-34	87%	4 (27%)	9 (60%)	0 (-)	18
Marchitelli [67]	2004	Prospective	8	VIN 2-3	3x /s	> 16	100%	6 (75%)	2 (25%)	0 (-)	22
Wendling [59]	2004	Prospective	12	VIN 2-3	3x /s	4-28	58%	3 (25%)	4 (33%)	0 (-)	10
Haidopoulos [68]	2005	Rétrospective	7	VAIN	3 x /s	8	100%	6 (86%)	1 (14%)	2/7	18
Le T [56]	2006	Prospective	17	VIN 2-3	1x /s pendant 2 s puis 2x /s pendant 2 s puis 3x /s	16	82%	9 (53%)	5 (29%)	NR	NR
Le T [57]	2007	Prospective	33	VIN 2-3	1x /s pendant 2 s puis 2x/s pendant 2 s puis 3x /s	16	91%	21 (64%)	9 (27%)	5/21	16
Mathiesen [60]	2007	Prospective	21	VIN 3	1x /s pendant 2 s puis 2x /s pendant 2 s puis 3x /s	16	90%	17 (81%)	2 (9%)	NR	12
Van Seters [43]	2008	Prospective	52	VIN 2-3	1 à 2x /s	16	81%	15 (58%)			12

s : Semaine

RC : réponse complète avec disparition de toute lésion visible

RP : réponse partielle avec régression de plus de 50% des lésions visibles ou biopsies VIN1 (au lieu de VIN3 initialement)

AR: absence de réponse avec régression de moins de 50% des lésions

Récurrence/ Récidive : toute lésion ayant progressée sous traitement, ou ayant réapparu pendant la durée du suivi.

3) Tolérance :

L'estimation selon la Haute Autorité de Santé (HAS) du nombre de patients exposés à l'Aldara® dans le monde entre Mai 1998 et Février 2004 était de 84 millions de patients-jours. Pendant cette période, un total de 1001 notifications a été enregistré dont 142 graves. Les principaux effets secondaires sont une irritation locale avec couramment une sensation de brûlure et une sécheresse vulvaire plus rarement un œdème, un prurit, une ulcération, quelques cas d'hypo ou hyperpigmentation. Les effets secondaires systémiques sont extrêmement rares. Dans l'ensemble, l'imiquimod est un traitement sûr. Cependant, sa tolérance reste le facteur limitant une utilisation optimale [56,58]. Dans l'étude de Mathiesen et al. , 67% des patientes ont dû réduire la fréquence des applications (généralement à deux fois par semaine) ou raccourcir la durée du traitement (huit semaines) du fait d'une mauvaise tolérance au traitement [60]. Selon le même schéma de traitement, Le T et al. obtiennent des résultats relativement similaires avec 8 % d'abandon et 45% de patientes qui ont dû diminuer la fréquence ou la durée du traitement. Toujours selon Le T et al. [56,57], l'intensité des effets secondaires serait corrélée à un taux de réponse complète plus élevé. Ainsi, plus la réaction cutanée à l'application locale d'imiquimod est forte plus la probabilité de guérison des VIN et des VaIN est importante [63]. Il convient donc d'encourager les patientes aux symptômes locaux aigus à poursuivre leur traitement. Pour améliorer la tolérance, Winters et al. préconisent d'introduire l'Aldara® de manière progressive avec une application la première semaine puis deux applications la deuxième semaine enfin trois applications les six semaines suivantes [69]. D'autres proposent un schéma encore plus progressif avec une application par semaine les deux premières semaines puis deux par semaine les deux semaines suivantes puis trois par semaine [57,60]. Une surveillance rapprochée permet outre d'évaluer l'évolution des lésions, de motiver et de rassurer les patientes. Ainsi le taux d'observance passe à 85 % dans la deuxième étude de Le T et al. [57]

3. Laser CO2

Utilisé en médecine depuis 30 ans, le laser CO2 est devenu un outil indispensable dans le traitement des dysplasies et des condylomes de la vulve, du vagin et du col.

1) Principe

Son milieu actif est constitué d'un mélange de CO₂, d'azote et d'hélium-néon. Il a une longueur d'onde de 10600 nm et est invisible à l'œil nu. Sa profondeur de pénétration est faible (0.1 à 2 mm) et permet l'hémostase des vaisseaux sanguins de moins de 0.5 mm. Son rayonnement est fortement absorbé par l'eau et donc efficace sur les tissus cibles qui en sont riches. Son faisceau est focalisé donnant un impact de surface réduit. L'élévation de la température (>100°C) est telle qu'il se produit une vaporisation des liquides intra et extra-cellulaires. Le laser CO₂ (classe 4) constitue un danger pour l'œil et la peau et nécessite des précautions d'utilisation particulières comme la suppression des surfaces réfléchissantes.

2) La vaporisation au laser

La vaporisation au laser est un traitement destructeur qui vise à éradiquer les lésions en minimisant les séquelles anatomiques. Toutefois, aucune histologie ne sera obtenue ; il est donc nécessaire que le diagnostic soit documenté par des biopsies multiples [9]. Le laser couplé au colposcope permet par vaporisation une destruction précise des zones pathologiques. La profondeur d'action du laser est fonction des couches anatomiques en présence. Sur la muqueuse, la vaporisation doit se limiter à 1 mm, c'est-à-dire à l'épithélium. Cette profondeur est atteinte dès l'apparition d'une surface rosée témoignant de la vascularisation choriale. En revanche, les zones cutanées doivent être traitées plus profondément, l'épithélium malpighien comprenant ici un épiderme composé entre autre d'une couche cornée d'épaisseur variable, de glandes sébacées et de bulbes pileux. La vaporisation vulvaire se fait sous anesthésie locale en externe lorsque la lésion n'est pas trop étendue sinon sous anesthésie locorégionale ou générale. Classiquement une puissance de 10 à 15 Watts est utilisée. Sous anesthésie générale, la puissance du laser peut atteindre 20 Watts. Le geste pourra être réalisé en ambulatoire. La zone à vaporiser est

délimitée en cernant la lésion d'une marge de tissu sain de 3 à 5 mm. L'extension en profondeur des VIN 2 et 3 est d'environ 0.21 à 2.59 mm dans les régions pileuses [70]. Dans les zones glabres au contraire le développement des lésions est plus superficiel, à au maximum 0.98 mm de profondeur. La destruction au laser ne doit pas excéder une profondeur de 2 mm sur le versant cutané et de 1 mm sur le versant muqueux, au risque d'obtenir une cicatrisation épaissie. Dans les zones cutanées surtout pileuses ce traitement est trop superficiel pour une efficacité optimale. Il n'est donc pas recommandé pour ce type de surface. La guérison se fait en laissant peu de cicatrice. Cependant, l'excellent résultat cosmétique et thérapeutique du traitement demande une bonne expertise de la part de l'opérateur.

3) L'excision au laser

Cette méthode est apparue dans les années 80. Toujours en raison du faible effet thermique sur les tissus sains, l'excision au laser semble être une technique adaptée à la vulve [9,71]. Elle combine les avantages de l'exérèse chirurgicale (diagnostic anatomopathologique et taux de guérison élevé) et ceux de la vaporisation au laser (résultat fonctionnel et esthétique satisfaisants).

4) Tolérance

La destruction par laser CO₂ est suivie d'une réaction inflammatoire, exsudative, œdémateuse 12 h après le traitement. La douleur dont l'importance varie selon l'étendue de la vaporisation est maximale après 48 à 72 heures. Un traitement antalgique de classe 1 ou 2 est nécessaire. Il est rare que des synéchies surviennent, source de dyspareunies, il est néanmoins conseillé à la patiente de mobiliser ses tissus. Des soins quotidiens à l'éosine peuvent être prescrits. Certains proposent des bains de sièges, l'application de sachets de thé humidifiés ou d'un mélange de vaseline Auréomycine[®]. La réépithélisation spontanée prend 4 à 6 semaines avec un respect des reliefs vulvaires.

5) Efficacité

Le taux de réponse complète est compris dans la littérature entre 45 et 77% après traitement par laser par vaporisation [18,26,72-74]. Le taux de récurrence entre 23 et 70 % [18,72]. Selon la revue de la littérature de Jones et al. [26] sur 405 patientes, après traitement par vaporisation ou exérèse au laser, 50% d'entre-elles ont nécessité un traitement complémentaire dans les quatorze années suivantes. En cas de lésions étendues, plusieurs séquences successives peuvent être nécessaires pour traiter rapidement toute lésion résiduelle ou récursive précoce.

4. Thérapie photodynamique

La thérapie photodynamique (*Photodynamic therapy PDT*) consiste à sensibiliser électivement une lésion par l'administration d'un agent photosensibilisateur dans le but de produire par irradiation lumineuse des molécules cytotoxiques responsables de la mort des cellules cancéreuses. Les principes biophysiques de la PDT ont été établis par Raab O. et Tappeiner HV. au début du XX^{ème} siècle. La première application clinique en 1930 concernait le traitement d'un cancer cutané après application locale d'éosine et exposition à la lumière blanche. Depuis sa réactualisation dans les années 1960 par les chirurgiens R.L. Lipson et S. Schwartz dans le traitement du cancer bronchique, la PDT a vu son champ d'application s'élargir à l'urologie, la gastroentérologie, la dermatologie, l'ORL et depuis les années 90 à la gynécologie [75].

Le photosensibilisateur, à l'état fondamental, possède une énergie d'équilibre minimale. Soumise à une excitation lumineuse, il peut être porté à un niveau d'excitation supérieur instable (états singulets S₁, S₂...). Cependant, seuls certains photons de longueur d'onde spécifique sont absorbés : à chaque molécule correspond son spectre d'absorption. A l'état excité S₁, le photosensibilisateur possède un excès d'énergie qu'il va perdre selon trois processus :

- Restitution de l'énergie sous forme de chaleur ;
- Emission de fluorescence (photodiagnostic : principe abordé dans le chapitre précédent diagnostic/ examen clinique) ;
- Passage à un état intermédiaire dit triplet.

A l'état triplet, le photosensibilisateur excité peut transférer son énergie à l'oxygène, qui est naturellement à l'état triplet. L'oxygène se désactive en passant à l'état singulet et est ainsi un puissant oxydant. Il conduit à la production d'espèces radicalaires toxiques. Le stress oxydatif engendré par la PDT entraîne la destruction tumorale [76].

La protoporphyrine IX (PpIX) est un photosensibilisateur endogène couramment utilisé pour la PDT en gynécologie. L'administration exogène d'un précurseur de la PpIX, le 5-acide amino-lévulinique (5-ALA), induit une accumulation de PpIX de manière prépondérante dans les tissus néoplasiques, à l'origine du caractère sélectif de l'effet photodynamique. L'excitation de la PpIX par une lumière rouge de type laser à 630 nm entraîne une réponse tissulaire qui se traduit par une nécrose des tissus néoplasiques. L'application topique de 5-ALA (10ml à 20% de 5-ALA) sur les lésions néoplasiques se fait par gel ou par patch pendant 2 à 4h. Les lésions sont ensuite exposées à une lumière d'onde adéquate vers 635nm (à 80-125 J/cm² limitée à 150W/cm²) [21,42,77]. L'avantage de cette méthode est une bonne tolérance immédiate locale. Elle s'effectue sous anesthésie locale type Emla[®], voire sans anesthésie mais elle nécessite alors des pauses dans le traitement qui peut être douloureux.

Akoel et al. avaient une sensibilité de 93.3% et une spécificité de 93.7% dans la détection de VIN de grade 2 et 3 par PDT [22]. Dans l'étude de Fehr, 22 patientes présentant des VIN 2 ou 3 ont été traitées par PDT [77]. Le taux de guérison était de 57 % plus faible lorsque la lésion VIN était hyperkératosique. Dans une étude rétrospective concernant 93 patientes porteuses de VIN, Hillemans et al. retrouvent 48% de récurrences dans le groupe PDT avec un suivi moyen de 53 mois, sans différence significative avec le groupe laser et le groupe chirurgie [42]. La PDT procure au minimum une amélioration rapide des symptômes. La cicatrisation est beaucoup plus rapide qu'après une chirurgie ou vaporisation au laser et ne laisse pratiquement aucune trace. Cette méthode n'est durablement curative que dans 50 à 60% des cas car elle est souvent appliquée à des lésions multifocales [42,77]. Winters et al [69] l'associent à un traitement par imiquimod avec un intervalle libre de 1 mois entre les deux avec un taux de guérison de 55% avec un suivi d'un an.

5. Cryothérapie

Utilisée dans le traitement des verrues, la cryothérapie a été appliquée à la destruction des VIN. Elle se pratique sous anesthésie locale par application au coton-tige® ou par pulvérisation. Elle réalise une brûlure du 2^{ième} degré. Au vu du taux élevé de récurrence après traitement (environ de 56%), la cryothérapie est peu utilisée dans cette indication [17].

6. Autres

1) 5 fluorouracil

Il s'agit d'un inhibiteur de la synthèse d'ADN et de l'activité de l'acide ribonucléique (ARN). Il est commercialisé en crème dermique de 5% de fluorouracil (5-FU). Dans le traitement des VaIN, en application biquotidienne pendant 5 jours, il permet 80% de guérison. Mais ce produit est responsable d'une forte réaction inflammatoire locale avec douleur, ulcération et adénose vaginale. La mauvaise tolérance locale au traitement nécessite souvent de réduire les doses à une application par jour le taux d'échec est alors proche de 60% [9]. Pour ces raisons, le 5-FU n'est pas utilisé dans le traitement des VIN.

2) Cidofovir

Le cidofovir (désoxycytidine monophosphate analogue) est un agent inhibant la réplication virale. Il induit l'apoptose chez les cellules infectées par l'HPV. Il a été utilisé avec succès pour traiter certaines papillomatoses laryngées et condylomes génitaux profus chez des patients VIH positifs. Une étude pilote de 12 patientes présentant une VIN 3 classique a été conduite par Tristram et al. Les patientes recevaient une application locale de cidofovir 1 % un jour sur deux pendant 16 semaines. Quatre patientes ont montré une réponse complète, 3 une réponse partielle. Une patiente a eu un carcinome infiltrant après une réponse partielle au traitement [78]. Des études contrôlées sont nécessaires pour déterminer l'intérêt du cidofovir dans le traitement des VIN.

3) *Acide trichloroacétique*

En application locale, utilisé des concentrations de 50, 60 ou 80%, une à deux fois par semaine, il est classiquement utilisé dans le traitement des lésions condylomateuses vulvaires et vaginales. Il existe peu d'études ayant évalué ce traitement dans les VIN. Le taux d'échec ou de récurrences semble être de 30 à 40%. Dans l'étude de Lin et al., sur 17 patientes hystérectomisées présentant une VaIN de haut grade, le taux de rémission a été de 53% [79]. Les effets secondaires immédiats (douleur, œdème, inflammation) sont fréquents au niveau des muqueuses ce qui en limite son usage. L'acide trichloroacétique est le traitement topique de choix de la femme enceinte [79].

4) *Interféron*

L'action de l'interféron est antivirale et antiproliférative. De nombreuses publications font état de son utilisation dans deux affections virales à développement local et à caractère récidivant : l'herpès génital et l'infection à papillomavirus humain. Deux études ont rapporté les effets de l'interféron- α dans les VIN classiques ($n=23$). Neuf réponses ont été complètes, huit ont été partielles. Deux récurrences dans les 12 mois dans chacune des deux études et ont été relevées [80]. En raison de l'effet limité et du coût élevé, l'interféron- α n'est pas un traitement classique des VIN.

5) *Indole-3-carbinol*

L'indole-3carbinol (I3C) est un composé actif issu du glucosinolate glucobrassicain, produit naturellement contenu dans les légumes de la famille des crucifères (chou et brocoli). Il est connu pour ses propriétés antioxydantes et chémoprotectrices. L'I3C induit au niveau hépatique, la monooxygénase P4501A1 et produit ainsi la 2-hydroxylation des œstrogènes, augmentant le taux de 2-hydroxystérone moins cancérigène que le métabolite 16- α -hydroxystérone. Naik et al. ont évalué en phase II le traitement des VIN par I3C. Les patientes ont pris 200 ou 400 mg/j d'I3C. La symptomatologie et la taille des lésions ont significativement été réduites par le traitement par I3C. Malheureusement, il n'y a pas eu de différence significative en terme de grade histologique des VIN avant et après traitement [81].

Les traitements par bléomycine, dinitrochlorobenzène n'ont pas fait leur preuve dans le traitement des VIN.

Tableau 3 : Taux de récurrence des VIN en fonction des différents traitements conservateurs utilisés :

	Taux de récurrence %
Imiquimod	20-50
Laser CO2	30-55
Photothérapie dynamique	40-50
Cryothérapie	>50
5 Fluroruracil	>50

7. Sujet immunodéprimé

Chez les sujets transplantés sous traitement immunosuppresseur, l'imiquimod a été peu évalué. Dans le traitement lésions cutanées variées (carcinome basocellulaire, maladie de Bowen, condylome acuminés), il donne des taux de guérison comparable à ceux obtenus chez les patients immunocompétents. La réponse immunitaire ne semble pas bloquée.

En revanche, chez les patients HIV positifs, l'efficacité de l'imiquimod est corrélée au degré d'immunité. Les résultats sont décevants lorsque le taux de lymphocytes est faible alors que lorsque l'immunité est restaurée, l'imiquimod permet la guérison des condylomes là où les traitements classiques étaient inefficaces [82]. L'imiquimod dans le traitement des VIN n'a pas encore été évalué chez les sujets immunodéficients spécifiquement.

8. Grossesse

Il existe peu de publication sur la grossesse et les VIN. Il semblerait que la grossesse soit un facteur de régression spontanée de VIN [17]. De même, peu de publications font état de l'utilisation de l'imiquimod pendant la grossesse. Les études sur l'animal n'ont pas mis en évidence d'effet tératogène, mutagène ou carcinogène. Un cas

clinique rapporte son utilisation pendant 4 à 16 semaines d'aménorrhées (SA) chez une jeune femme de 20 ans présentant une forme extensive de condylomes acuminés vulvaires [83]. La réduction des lésions a été presque complète et l'enfant ne présentait pas d'anomalie à la naissance. Le manque de recul actuel invite à la prudence. Selon le Centre de Référence des Agents Tératogènes (CRAT), le passage systémique de l'imiquimod en application locale est faible (environ 5% sur peau lésée). Aucun élément inquiétant n'a été signalé à ce jour. Le CRAT recommande : « Pour les condylomes acuminés, chez la femme enceinte d'utiliser un traitement physique (vaporisation au laser CO₂, cryothérapie, chirurgie...) ou de l'acide trichloroacétique, quel que soit le terme de la grossesse. Si cette option n'est pas adaptée ou s'il s'agit d'un carcinome basocellulaire superficiel, l'utilisation d'imiquimod est possible de préférence après le 1^o trimestre de grossesse ». Etant donné la tératogénicité de certains traitements, l'utilisation de l'imiquimod pendant la grossesse pourrait représenter une alternative thérapeutique dans les années à venir.

En résumé :

Les principaux traitements conservateurs des VIN sont la vaporisation au laser CO₂, l'imiquimod et la photothérapie dynamique. Les taux de réponse complète et de récurrence ne sont pas significativement différents selon le traitement.

L'imiquimod est peut être la méthode la plus douloureuse. L'observance des patientes conditionne son efficacité. Mais ce traitement a l'avantage d'être antiviral et antitumoral.

La vaporisation au laser CO₂ permet un traitement ciblé de lésions parfois étendues même si des séances itératives sont souvent nécessaires. Passés les premiers jours qui suivent le traitement, la tolérance est bonne et les séquelles anatomiques minimales.

La thérapie photodynamique est bien tolérée et ne donne pas de séquelle. Le taux de réponse avoisine les 50%. Son application dans le traitement des VIN est encore confidentielle.

3. Traitement chirurgical

1. Vulvectomy totale simple

Le traitement chirurgical des VIN diffère de celui proposé dans le cancer vulvaire, à savoir : la vulvectomy totale radicale. En l'absence de toute invasion, les techniques chirurgicales tendent à être moins agressives et mutilantes dans une approche plus conservatrice de l'organe et de la fonction sexuelle sans pour autant compromettre le pronostic. L'exérèse chirurgicale est pratiquée essentiellement dans deux indications : la VIN différenciée et la maladie de Bowen en raison du risque évolutif. L'exérèse chirurgicale est réalisée sous anesthésie générale, la patiente placée en position gynécologique.

Incision :

Devant des lésions VIN de haut grade, l'exérèse doit être étendue en surface, le trait de section passant au large des lésions macroscopiques en tissu sain. Certains s'aident par un tracé de l'incision au crayon dermographique. En revanche, elle n'a pas besoin d'être profonde, la dissection se faisant dans le tissu cellulaire sous-cutané puisque, par définition, les lésions n'ont pas franchi la lame basale. Elle emporte ainsi la peau et les 5 premiers mm de graisse sous-cutanée (*skinning vulvectomy* des Anglo-Saxons). L'incision externe passe à au moins 5 mm en dehors des lésions visibles [84] et idéalement à 1 cm [85]. On ne doit pas se préoccuper des difficultés de réparation ultérieure liée à la perte de substance. L'incision doit traverser un épithélium parfaitement sain.

Le tracé de l'incision périphérique ou externe part, en avant, de la commissure antérieure de la vulve qui dessine une arcade au pied du Mont de Vénus, puis progresse sur la face externe convexe de la grande lèvre près de son bord libre ou à proximité du sillon génito-crural. En arrière, il rejoint la commissure postérieure ou fourchette; dans d'autres cas, il traverse le périnée à mi-distance de la vulve et de l'anus, ou encore longe la marge anale. De l'autre côté, bien que les lésions y soient parfois moins étendues, le tracé est poursuivi de façon symétrique ou presque, dans

la perspective d'une réparation équilibrée [1]. En dedans, le tracé de l'incision centrale ou interne est inscrit dans le précédent. Il est vestibulo-vaginal. Il traverse ou évite la gouttière vestibulaire, contourne le méat urétral, l'enclavant si possible dans un îlot muqueux suffisant pour faciliter la réparation. Cependant, la papille urétrale sera réséquée en cas d'atteinte. Le tracé descend ensuite sur la face latérale du vagin, généralement en arrière de l'hymen ou de ses vestiges. Cette technique a l'avantage de respecter le relief des grandes lèvres, en conservant le tissu cellulaire sous-cutané. Le geste peut s'étendre au tiers inférieur du vagin si nécessaire, et inclure ou non le clitoris en fonction de l'extension des lésions.

Dissection :

La vulvectomy totale superficielle ne va guère au-delà du plan sous-cutané, seuls l'épiderme et le derme doivent être enlevés. La dissection commence à la périphérie et se fait dans un plan relativement avasculaire, à la face profonde du derme, dans le tissu cellulaire sous-cutané. L'aspect blanchâtre luisant, de la face profonde de la couverture tégumentaire indique que l'on est dans le bon plan chirurgical. Le capuchon clitoridien, ce manchon cutané en héli-cône, peut être enlevé, laissant en place le ligament suspenseur, le coude et le corps du clitoris. La réépithélisation seconde se fera sans perte de la sensibilité. Les bulbes vestibulaires, autres organes érectiles vulvaires sont également préservés. La glande de Bartholin reste en place mais son canal excréteur est sectionné lors de la dissection. Chez la femme encore jeune la survenue d'un kyste ou d'un abcès est possible. L'incision interne contournera lorsque c'est possible l'orifice vestibulaire du canal. La dissection postérieure périnéale est habituellement réalisée en dernier. Dans cette zone, en effet, il est difficile d'établir un bon plan de dissection [1,86].

Hémostase :

L'hémostase est réalisée avec soin au voisinage du clitoris, à proximité du bulbe et surtout dans la région périnéale où de nombreux petits vaisseaux sont rencontrés.

Fermeture :

La vulvectomy superficielle totale laisse un sous-sol souple bien vascularisé et relativement uniforme. On effectue une suture simple en un ou deux plans au fil

résorbable lent. Il est parfois nécessaire de mobiliser les berges en sous-cutané. Cette exérèse permet avant tout un examen histologique complet de toute la lésion et de ses berges afin de ne pas méconnaître une lésion invasive débutante qui nécessiterait un traitement complémentaire. Dans tous les cas, la pièce opératoire correctement orientée est confiée sans délais à l'anatomopathologiste.

La vulvectomy totale superficielle est entachée de séquelles locales, à retentissement psychologique et sexuel parfois important, en particulier chez les patientes jeunes. On la réserve donc aux patientes plus âgées. La vulvectomy totale ne met pas non plus complètement à l'abri d'une récurrence de l'ordre de 19 % [17]. La VIN est parfois plus étendue dans sa réalité histologique que dans son aspect clinique. La lésion visible peut être entourée de téguments apparemment sains, mais siège d'atypies épithéliales. L'évidement inguinal est inutile, car le risque d'essaimage à distance est nul.

2. Vulvectomy partielle ou exérèse large

La chirurgie des VIN de haut grade doit être limitée à la zone pathologique pour éviter les mutilations inutiles. Il faut trouver un point d'équilibre entre la sécurité carcinologique et le respect esthétique du schéma corporel. Sur le même principe de radicalité que la vulvectomy totale, on réalise une exérèse à au moins 5 mm de la lésion et sur 5 mm de tissu sous-cutané. La pièce opératoire correctement orientée est confiée à l'anatomopathologiste. Les suites post-opératoires sont généralement plus simples. Si l'exérèse au bistouri froid est le standard, certains ont proposé la résection à l'anse diathermique qui associe à l'excision des lésions, la possibilité de fulguration des berges, souvent porteuses de lésions infracliniques. Citons également le protocole qui consiste en l'application préopératoire d'imiquimod dans le but de diminuer l'étendue des lésions et permet de réaliser des exérèses plus limitées.

Une surveillance gynécologique annuelle est conseillée durant toute la vie, l'exérèse de la lésion n'étant pas synonyme de disparition de l'HPV des muqueuses génitales. Sa persistance est en effet à l'origine de récurrence.

3. Comblement de la perte de substance cutanée

Le recouvrement tégumentaire de la perte de substance chirurgicale peut se faire de trois manières : suture primitive, autoplasties locales, greffe cutanée.

1) Suture primitive

La suture primitive représente la solution la plus simple pour rétablir la continuité du revêtement cutané-muqueux. La peau périphérique saine est largement décollée puis déployée et appliquée sur la perte de substance. Le rapprochement des berges doit être effectué sans tension. La peau est suturée aux muqueuses vaginales, péri-uréthrales et vestibulaires à l'aide de points séparés de fils non résorbables ou à résorption lente, puis les berges cutanées sont réunies entre elles, soit par des points séparés, soit par un surjet simple ou en U. L'application de colle biologique sur la suture en assurera l'étanchéité et la protégera au maximum des souillures. La ligne de suture dessine ainsi une raquette, comme dans la vulvectomie totale radicale, mais le relief des grandes lèvres est préservé. La guérison se fait habituellement en une dizaine de jours et n'exige pas d'immobilisation prolongée. Dans la partie postérieure de la vulve et surtout à hauteur du périnée, la suture immédiate est souvent sous tension avec risque de désunion.

En cas d'exérèse étendue, une greffe de peau peut s'avérer utile pour couvrir la perte de substance. Le prélèvement se fait généralement sur la face interne et haute de la cuisse, préparée à cet effet. On utilise un dermatome manuel ou mieux, pneumatique, qui permet un prélèvement très régulier. Le site donneur est ensuite recouvert d'un pansement gras qui ne se trouve à l'air que vers le 7^{ième}-8^{ième} jour. La greffe est d'autant plus fiable qu'elle est épaisse, la cicatrisation du site donneur est d'autant plus esthétique que le prélèvement a été fin. On préfère à ce niveau une greffe semi épaisse (0.3 et 0.4mm), qui réalise le meilleur compromis. Le site récepteur doit être exsangue et plat. Une hémostase soigneuse, sélective est effectuée avant de corriger les irrégularités de surface et les anfractuosités. En

fonction de la superficie à couvrir, la greffe est soit posée directement sur la zone désépidermée, soit transformée en filet, par un appareil type « Meshgraft ». Le greffon cutané est appliqué face profonde en regard du lit récepteur au niveau de la perte de substance en laissant largement ses bords dépasser sur la peau jugée saine. La greffe est fixée en périphérie soit par des points séparés non résorbables tous les deux à trois centimètres (l'un des chefs est gardé long, il servira ultérieurement à fixer le bourdonnet), soit par un surjet périphérique. Enfin, des points séparés, prenant le greffon et la graisse sous-jacente, permettent de bien appliquer la greffe sur son sous-sol et d'assurer un contact parfait là où il y a une dépression. L'aiguille transfixe toujours le greffon en premier puis le tissu sur lequel il est appliqué. La greffe doit être soumise à une pression régulière, égale et continue par la mise en place au choix :

- d'un bourdonnet (rembourrage de compresses humides et de tulle gras)
 - d'une colle biologique pour assurer l'adhérence au plan profond
 - d'un système d'aide à la cicatrisation par pression négative (système VAC®)
- dans le but de préparer le sous-sol en vue d'une greffe de peau secondaire.

Des soins post-opératoires attentifs sont essentiels pour éviter deux complications :

- l'hématome qui décolle la greffe
- la macération qui la lyse

Il est indispensable avant la quarante-huitième heure de vérifier la greffe et d'évacuer un éventuel épanchement en réalisant des mouchetures, délais au-delà duquel la greffe ne prendra plus. Des soins pluri-quotidiens sont nécessaires la première semaine pour éviter la macération : nettoyage doux et séchage de la greffe puis pansement se limitant à une feuille de biogaze recouverte de quelques compresses sèches pour éviter le contact entre les faces internes des lèvres. Les soins sphinctériens sont toujours attentifs afin d'éviter la souillure des plaies. Au huitième jour, on peut estimer que la prise de greffe est suffisante pour autoriser le lever. La sonde est enlevée. Le transit reprend et après ablation des fils, la sortie peut se faire au dixième jour en moyenne.

Lors de la sortie, la patiente est informée de la nécessité de garder une compresse sèche appliquée sur les greffes jusqu'à ce que la guérison soit complète. La greffe de peau évolue en quelques mois en un tégument ayant une consistance et une apparence voisines de celles de la muqueuse.

Les avantages de cette technique sont doubles.

- Elle autorise une exérèse étendue avec une marge de sécurité suffisante.
- Elle procure des résultats esthétiques et fonctionnels satisfaisants. Une vie sexuelle normale est possible.

L'inconvénient de la greffe cutanée est le risque d'échec. Il s'agit d'une zone délicate à greffer où l'immobilisation est difficile et la macération fréquente. Le taux d'échec est plus élevé si la zone à couvrir est large et inclut les sphincters [1,86]. Pour cette raison, la greffe de peau est une technique de recours rarement utilisée.

2) Reconstruction par lambeau

La reconstruction vulvopérinéale par lambeau est rarement utilisée dans le traitement des VIN de haut grade mais lorsque la chirurgie doit être élargie ou répétée, elle peut s'avérer nécessaire. Dès lors les modifications anatomiques devront être bien repérées pour permettre une surveillance ultérieure précise. La technique de reconstruction vulvopérinéale doit être fiable, reproductible sans morbidité excessive, peu invasive avec un résultat anatomique et fonctionnel satisfaisant. L'utilisation de lambeaux doit permettre un recouvrement adéquat sans tension et en un seul temps de la région d'exérèse avec la conservation d'une vascularisation correcte.

Une règle d'or : ne pas dépasser la ligne médiane avec un lambeau : chaque défaut latéral sera traité séparément par un lambeau homolatéral.

On distingue deux types de lambeau :

Les lambeaux de resurfaçage (lambeau cutané ou fascio-cutané) où l'apport de tissu cutané est en général suffisant, correspondant à une surface de recouvrement limitée inférieure à 20 cm² ;

Les lambeaux de recouvrement (lambeau musculo-cutané) où l'apport de tissu vascularisé est indispensable, correspondant à une surface de recouvrement supérieure à 20-25 cm².

Les lambeaux de recouvrement ne seront pas abordés, le recours à ces techniques chirurgicales est exceptionnel dans le traitement des VIN.

1. Lambeau cutané (lambeau de resurfaçage)

En cas de cancer intra-épithélial localisé à la fourchette et/ou au périnée, on peut avoir recours à un lambeau d'avancement ou à un lambeau d'échange.

Lambeau d'avancement vaginal : vulvo-périnéoplastie

Le procédé (figure 2) permet de recouvrir d'une étoffe vaginale la perte de substance périnéale postérieure. Le lambeau vaginal postérieur largement disséqué est abaissé jusqu'à la marge de l'anus. La réduction importante du relief du noyau fibreux central du périnée le permet aisément. De plus, elle agrandit l'orifice vaginal

et prévient ainsi un éventuel rétrécissement secondaire. Les suites opératoires sont habituellement simples et brèves. Le résultat fonctionnel est excellent, en revanche le résultat esthétique est moins satisfaisant.

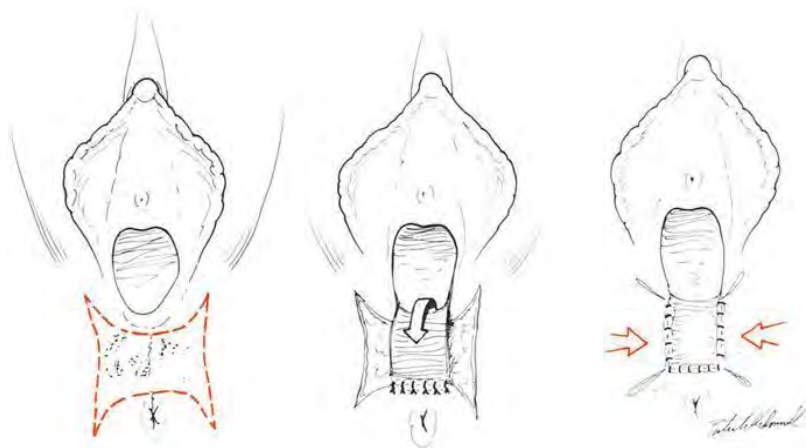


Figure 2: Lambeau d'avancement vaginal postérieur [1].

Lambeau d'échange : L.L.L. ou lambeau en L pour losange

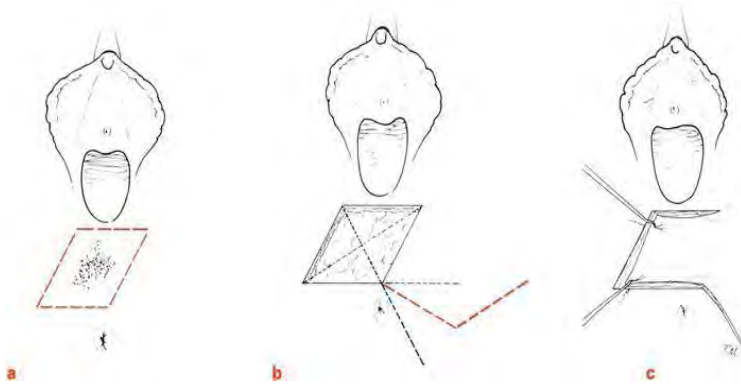


Figure 3 : Lambeau d'échange LLL [1]

Le L.L.L., ainsi baptisé par Dufourmentel, ou lambeau rhomboïde (figure 3.), est une autre variété d'autoplastie de voisinage dans laquelle un petit lambeau de rotation angulaire est taillé et vient combler une perte de substance périnéale de forme losangique. La taille du

lambeau ne doit pas excéder 4 x 4 cm sous peine de rencontrer des difficultés à la fermeture de la zone donneuse. Une première ligne d'incision est tracée à partir de l'angle où l'on a décidé de tailler le lambeau. Sa longueur est égale à celle de l'un quelconque des côtés du losange. Sa direction emprunte la bissectrice de l'angle formé par le prolongement de l'un des côtés du losange et par le prolongement de la petite diagonale de celui-ci. La deuxième ligne d'incision qui va délimiter le lambeau en L, est tracée à partir de l'extrémité de cette première ligne. Sa longueur est, là encore, égale à celle de l'un quelconque des côtés du losange. Elle est parallèle à la grande diagonale de ce dernier. Suivant ces deux lignes, la peau est incisée sur une profondeur de 0,6 à 1,2 cm, puis la face profonde du lambeau est disséquée au bistouri. Le lambeau complètement libéré est alors aisément mobilisé, il vient s'encaster dans la perte de substance losangique tandis que sa bascule entraîne déjà la fermeture de la plaie d'emprunt. L'avantage de ce procédé est la congruence parfaite existant entre les diverses lignes d'incision qui bordent d'une part la perte de substance à combler et d'autre part le lambeau réparateur. En effet, les berges à suturer ont toutes la même longueur. Par ailleurs, la tension est répartie dans les deux axes du plan, il y a aussi beaucoup moins de déformations tégumentaires [1].

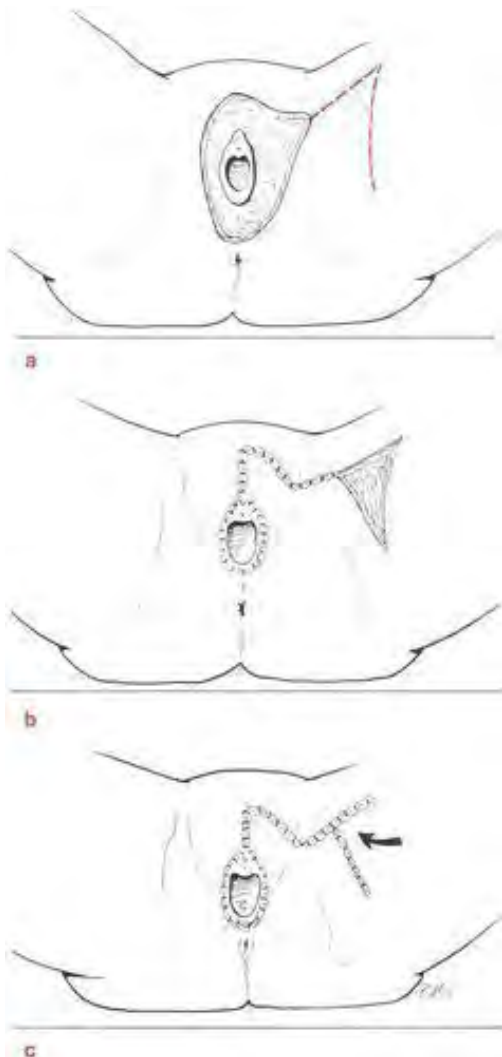
Lambeau de translation

Le lambeau de translation (figure 4) permet de recouvrir une perte de substance plus ou moins triangulaire. De forme quadrilatère, Il est tracé sur les téguments sains et bien vascularisés situés au voisinage immédiat de la plaie opératoire :

la longueur est celle de la perte de substance,

la largeur est supérieure à la moitié de la longueur pour ne pas compromettre la vascularisation,

le pied se trouve dans une zone de laxité cutanée pour faciliter sa migration.



Les lambeaux à pédicule postérieur ischio-fessier sont plus fiables. Après incision cutanée, dissection profonde et hémostase, le lambeau est basculé sur la perte de substance. La rotation du pédicule est discrète, elle se fait suivant un angle fermé évitant ainsi toute distorsion du lambeau et toute perturbation de sa vascularisation. Pour éviter les espaces morts, le transplant est fixé au tissu cellulaire sous-cutané et un drainage aspiratif est mis en place. La perte de substance née du prélèvement est fermée par un simple VY (figure 4) si elle est relativement petite ou recouverte d'une greffe si elle est importante [1].

Figure 4 : Lambeau de translation [1]

2. Incisions de décharge

Elles sont à rapprocher des lambeaux de translation. Pour faciliter la suture d'une perte de substance vulvaire elliptique, deux incisions parallèles sont tracées de part et d'autre de cette dernière, près du sillon génitocrural. La largeur du lambeau ainsi délimité doit être supérieure à la moitié de sa hauteur pour assurer largement sa vascularisation.

3) *Thérapie par pression négative ou Vacuum assisted closure*

La cicatrisation d'une vulvectomie totale constitue un défi thérapeutique, particulièrement chez les patientes dénutries dont les réserves physiologiques sont diminuées par le geste opératoire lui-même, par l'étendue de l'exérèse et par une éventuelle infection. Le *Vacuum-assisted closure*[®] est un dispositif non invasif utilisant la pression négative (sous-atmosphérique) afin d'accélérer la cicatrisation des plaies. Ce dispositif fut introduit par Argenta et Morykwas en 1997 pour le traitement des ulcères de décubitus et d'autres plaies chroniques en chirurgie plastique [87]. Plus récemment, le traitement par pression négative s'est imposé dans le traitement des plaies post-opératoires complexes du périnée avec perte substance. Il agit au niveau de la plaie par l'application d'une dépression qui favorise la mobilisation du liquide interstitiel (décompression tissulaire), en réduisant précocement l'œdème local. Ce drainage des sérosités permet une réduction de la charge bactérienne et crée un milieu favorable à la croissance et à la défense tissulaire. Il améliore la circulation sanguine, la perfusion de la cicatrice et le processus de néoangiogénèse. Tous ces facteurs favorisent la formation du tissu de granulation. Ce système entraîne aussi une réduction de la surface de la plaie. Il exerce une contrainte mécanique centripète et ainsi attire les berges de la plaie l'une vers l'autre. Le réglage de la pression varie en entre 20 et 200 mm Hg, la cicatrice de vulvectomie est généralement douloureuse et il est habituel de commencer avec des pressions inférieures à 150 mm Hg. Le mode peut être continu ou discontinu. Un changement systématique du pansement est effectué tous les 2 à 3 jours. Pour permettre un drainage correct des sécrétions vaginales un dispositif de tuteur est mise en place au niveau de l'orifice vaginal empêchant ce dernier de se sténoser.

Les contre-indications à la thérapie par pression négative sont : tissu cancéreux laissé en place, ostéomyélite non traitée, fistules non explorées, tissu nécrotique, absence de débridement chirurgical, vaisseaux sanguins ou organes à nu.

Les complications rapportées en cours de traitement par pression négative sont : l'hématome, l'abcès et la nécrose cutanée.

Le dispositif peut être appliqué avant la réalisation d'une greffe cutanée. Il s'agit d'une option sûre et efficace pour accélérer la cicatrisation et obtenir une guérison complète en moins d'un mois. Pour le patient, le VAC apporte une nette amélioration de la qualité de vie et pour le personnel infirmier, il simplifie considérablement les soins. La durée d'hospitalisation est diminuée permettant ainsi une réduction des coûts [88].

4. Chirurgie des complications

La chirurgie large, surtout lorsqu'elle est répétée, ou la pathologie associée à la VIN (en particulier le lichen scléreux) peuvent désorganiser l'anatomie locale et gêner la vie des patientes. Quelques gestes peuvent pallier ces effets secondaires.

La plastie d'élargissement de l'orifice vulvaire consiste à inciser longitudinalement la peau de la fourchette, qui est suturée transversalement en un plan élargissant ainsi l'orifice d'entrée. Les brides latérales peuvent être libérées par des plasties en Z.

La libération d'un clitoris enfoui s'effectue par la résection triangulaire de la sclérose en excès sur le capuchon. Sa suture à la peau saine expose de nouveau l'extrémité clitoridienne.

En résumé :

Lorsqu'un traitement chirurgical s'avère nécessaire, une vulvectomie partielle sera privilégiée. La réalisation d'une vulvectomie totale superficielle est exceptionnelle de même que le recours à une greffe ou à des techniques de reconstructions.

4. Vaccination anti-HPV

Il existe deux vaccins disponibles contre le papillomavirus. Le premier, Gardasil® (Sanofi-Pasteur MSD) est dirigé contre les papillomavirus humains 6, 11, 16 et 18. Le deuxième, Cervarix® (GlaxoSmithKline) est spécifique des types 16 et 18. Cette vaccination constitue la première méthode efficace de prévention primaire.

Recommandation du Collège de la Haute Autorité de Santé (HAS)

S'agissant de Gardasil®, premier vaccin recombinant quadrivalent indiqué dans la prévention des dysplasies de haut grade du col de l'utérus (CIN 2/3), des cancers du col de l'utérus, des dysplasies de haut grade de la vulve (VIN 2/3) et des verrues génitales externes (condylomes acuminés) dus aux papillomavirus humains de types 6, 11, 16 et 18, la Commission de la Transparence de l'HAS a, dans son avis daté du 18 avril 2007, considéré que le service médical rendu par ce vaccin était important (niveau III).

L'avis concernant le vaccin Cervarix® indiqué dans la prévention des dysplasies de haut grade et des cancers du col, en date du 5 mars 2008, attribue également un niveau de service médical rendu important dans l'indication de l'AMM mais conclut à l'absence d'amélioration du service médical rendu (niveau V).

Principe

La stratégie choisie par les industriels pour le développement de vaccins prophylactiques anti-HPV a été d'utiliser des particules virales vides recombinantes. Ces vaccins sont constitués de la protéine majeure de la capsid des papillomavirus (L1). Les protéines L1 sont assemblées sous forme de pseudocapsides virales, structures antigéniques responsables de la production d'anticorps neutralisants protecteurs. Le but des vaccins est d'induire des anticorps capables d'empêcher le virus d'atteindre sa cible, c'est-à-dire les cellules épithéliales de la couche basale de l'épithélium.

Indications : recommandations HAS 2008

En France, les recommandations actuelles préconisent de vacciner les jeunes filles de 14 ans avec un rattrapage chez les jeunes filles et les jeunes femmes de 15 à 23 ans qui n'auraient pas eu de rapports sexuels, ou au plus tard dans l'année suivant le début de la vie sexuelle.

Modalités d'administration

Le vaccin doit être injecté par voie intramusculaire avec un schéma de primovaccination comportant 3 doses de 0,5 ml administrées selon le schéma suivant : 0, 2, 6 mois.

Effets secondaires

Les deux vaccins anti-HPV sont bien tolérés. La grande majorité des effets indésirables sont une douleur, un œdème ou une rougeur au point d'injection. On note une augmentation de 10 à 30% de ces effets chez les sujets vaccinés par rapport aux sujets recevant le placebo. Les effets systémiques rapportés sont équivalents chez les vaccinés et les témoins. L'effet indésirable le plus fréquent est une élévation de la température au-dessus de 38°C pour 11 à 13 % des sujets. Il n'existe pas encore de données sur la survenue de maladies auto-immunes ou de malformations congénitales chez les enfants de femmes vaccinées par erreur pendant la grossesse.

Efficacité

L'immunogénicité des vaccins contre l'HPV est très bonne puisque plus de 99 % des sujets vaccinés contre les types 16 et 18 développent des anticorps après la troisième injection. Les titres d'anticorps anti-HPV16 observés sont 66 à 148 fois plus élevés après vaccination qu'après une infection naturelle, et 19 à 129 fois pour le type 18. À 3 ans, les titres sont toujours 2 à 20 fois supérieurs à ceux qui sont observés à la suite d'une infection naturelle. Ces anticorps persistent pendant au moins 5 ans à un titre supérieur à celui qui est observé lors d'une infection naturelle.

Du fait du nombre limité d'études réalisées et du faible nombre de sujets infectés après vaccination, il n'a pas pour l'instant été possible de déterminer s'il existait un titre seuil d'anticorps neutralisants protecteur.

Chez les sujets vaccinés, il existe aussi une réponse immune de type cellulaire, caractérisée par une augmentation de la prolifération des cellules T et par la production de cytokines [35].

Les résultats des essais cliniques les plus récents indiquent une efficacité suivant les études de 91 à 100 % contre les lésions de haut grade associées aux papillomavirus 16 et/ou 18 pour l'ensemble des sujets non infectés lors de la première injection de vaccin. [89,90]. Cette efficacité élevée des vaccins anti-HPV est observée quel que soit le type de d'HPV (6, 11, 16 ou 18). En revanche, aucune efficacité n'est observée pour les sujets déjà exposés au papillomavirus humain [90].

Chacun des 2 vaccins présente des caractéristiques qui lui sont propres. Le vaccin Gardasil® prévient à la fois de l'apparition du cancer du col utérin (VLP de types 16 et 18) et des condylomes (VLP de type 6 et 11). Le vaccin Cervarix® contient les VLP de type 16 et 18 pour assurer une protection contre les HPV 16 et 18 associés au cancer du col de l'utérus. Il présente l'avantage, sans doute lié à l'utilisation de l'adjuvant ASO4, d'une plus grande persistance des anticorps contre l'HPV. Mais, l'HAS n'a pas retenu, en raison des données actuelles trop limitées, de différence entre les profils d'efficacité de ces deux vaccins en prévention des dysplasies de haut grade du col de l'utérus et du cancer du col.

La vaccination à visée thérapeutique

Le développement des vaccins Gardasil® (Sanofi-Pasteur MSD) et Cervarix® (GlaxoSmithKline) repose sur la découverte du phénomène d'autoassemblage spontané de la protéine majeure de la capsid L1. Ainsi, cette protéine peut être produite afin de générer des particules (*virus particule like*) rappelant le virus. Celles-ci sont non infectieuses mais induisent une réponse immunitaire avec production d'anticorps chez les hôtes. Les protéines de la capsid s'exprimant tardivement dans les couches superficielles de l'épithélium, les vaccins préventifs ciblant L1 sont peu susceptibles d'avoir un effet curatif.

V. VECU DES PATIENTES

Peu d'études se sont intéressées aux conséquences psychosexuelles des néoplasies intraépithéliales de la vulve et de leur prise en charge chirurgicale. L'équipe américaine d'Anderson est la première en 1983 à s'intéresser aux perturbations majeures du fonctionnement sexuel et de l'image corporelle après traitement d'un cancer invasif de la vulve [91].

Le vécu des patientes vis-à-vis des VIN est toujours complexe et tient selon Collier et al. à l'intrication de plusieurs facteurs [54]:

- Il s'agit d'une maladie précancéreuse, susceptible de devenir cancéreuse;
- Elle est sexuellement transmissible et fait donc engager une sorte de responsabilité au-delà de soi-même ;
- La peau est un organe de communication dont l'atteinte peut avoir des conséquences relationnelles. Ici, il s'agit de muqueuses avec lesquelles il est question d'une communication bien particulière, la sexualité.

Vous avez dit « VIN » ?

Parce qu'elle a à voir avec le cancer, cette maladie peut perturber le sentiment de soi, l'identité au quotidien, la vie personnelle, relationnelle et sociale. Tout va dépendre de la personnalité de la femme, de la représentation qu'elle se fait de la maladie et de la symbolique qu'elle donne à la vulve, mais aussi de son histoire, de ses expériences et de la période de vie qu'elle traverse.

Beaucoup culpabilisent, d'abord parce que, le cancer est souvent lié à de mauvaises habitudes de vie, tabac, alcool, etc...Il doit bien y avoir ici aussi, au mieux quelque chose de bien qu'elles n'ont pas fait, au pire quelque chose de mal qu'elles ont trop fait. Ensuite, ce quelque chose est sexuel et la découverte d'une VIN vient donc réactiver les vieux tabous socioéducatifs. La lésion à cet endroit est alors une punition presque logique, inéluctable, qui vient véritablement sanctionner un comportement, un écart, une faute. La patiente culpabilise ou parfois se révolte « quand même, je ne mérite pas ça ». Ces mécanismes sont bien réels, et c'est

selon Collier et al. en les faisant verbaliser que nous pouvons espérer qu'elle y échappe et revienne dans une logique plus positive. La culpabilité ou faire culpabiliser n'ont jamais constitué un atout thérapeutique [54].

L'entité VIN est parfois difficile à saisir pour les patientes, « ce n'est pas vraiment un cancer mais quand même... ». Cet état intermédiaire est difficile à comprendre et fait forcément naître une angoisse particulière. Le discours du médecin sur les hypothèses étiologiques ou les options thérapeutiques, laisse peu de place à une représentation simple et rassurante dans l'esprit de la patiente. Elle-même parfois sera amenée à fournir des explications à ses proches, situation souvent confuse qui pourra aggraver son désarroi face à la maladie.

C'est contagieux docteur?

Il ne s'agit pas seulement ici de stade pré-cancéreux, mais aussi de maladie sexuellement transmissible. Le retentissement psychologique est toujours très intense en générant des sentiments de gêne, de culpabilité, de honte. Les maladies contagieuses surtout de la peau provoquent dans l'entourage des réactions de rejet et d'exclusion. Au total, la blessure narcissique est souvent importante. L'image que la patiente a d'elle-même et qu'elle offre aux autres est perçue comme abîmée, dégradée. Lorsque l'option chirurgicale est proposée, cette image va encore être malmenée. « Mais je vais être défigurée » est une expression fréquemment entendue dans la bouche des patientes à qui l'on explique l'intérêt de la chirurgie.

Une localisation très particulière...

La vulve est certainement un des organes les plus méconnus et négligés. Les femmes ne la connaissent souvent pas du tout. Selon Collier et al., le terme défiguré quoique surprenant n'est pas choisi au hasard. Il explique que la « figure » est la première image que l'on présente pour établir une communication avec l'autre. Sans parler de communication sexuelle, la vulve reste une sorte de laissez-passer qui autorise ou non la poursuite du dialogue. La vulve serait donc devenue ici tellement méconnaissable qu'elle ne permettrait plus d'entrer en contact avec l'autre dans des conditions acceptables.

Comment évaluer les dysfonctions sexuelles féminines ?

Dans la pratique, la fonction sexuelle féminine s'évalue lors d'entretiens ouverts ou structurés. Certains outils sont à la disposition du praticien pour guider l'interrogatoire. Le plus utilisé des questionnaires est l'Indice de la Fonction Sexuelle Féminine (*FSFI Femal Sexual Function Index- Annexe*). Il s'agit d'un auto-questionnaire mis au point en 2000, permettant l'évaluation de la réponse sexuelle féminine dans ses différentes phases : désir sexuel, excitation sexuelle, lubrification vaginale, orgasme, satisfaction sexuelle et douleur [92]. Ce n'est qu'en 2006 que l'auto-questionnaire FSFI sera utilisé pour la première fois chez des patientes ayant eu une exérèse vulvaire [93].

Modification anatomique : principal facteur de perturbation de la fonction sexuelle ?

L'étude de Likes et al. ayant utilisé le FSFI retrouve une altération statistiquement significative de la fonction sexuelle et de la qualité de la vie, dans le groupe des 43 patientes opérées d'une VIN comparé au groupe témoin du même âge[93]. Des études plus anciennes avaient déjà laissées entrevoir ces résultats. Plus de la moitié des patientes après vulvectomy, présente des troubles sexuels et des problèmes psychologiques.

En ce qui concerne les conséquences des chirurgies plus limitées, une série américaine de 42 patientes opérées d'un cancer in situ, montre que si les habitudes sexuelles et le désir sont le plus souvent maintenus, il existe en revanche une importante perturbation de l'excitation et de l'orgasme. Les dysfonctions sexuelles sont deux à trois fois plus fréquentes que dans le groupe témoin et une femme sur trois est même sexuellement inactive. Ces dysfonctions semblent corrélées à l'étendue de l'exérèse. Thuesen et al. dans leur étude sont moins pessimistes, sur leurs 18 patientes (de moins de 60 ans) ayant bénéficié d'une exérèse vulvaire localisée pour un cancer épithélial, moins d'une sur trois a présenté des problèmes sexuels ou psychosomatiques [94].

L'exérèse chirurgicale, seule responsable des troubles sexuels et psychologiques ?

Pour l'équipe Danoise de Andreasson [95], la principale cause serait en réalité le défaut d'information des couples aussi bien avant qu'après la chirurgie. Selon le

travail hollandais de l'équipe de W.C. Weijmar Schultz [96], leurs patientes ont retrouvé deux ans après l'intervention, un degré de satisfaction comparable à ce qu'il était avant la chirurgie et ce en dépit du dommage physique. Le degré de satisfaction semble donc d'avantage lié au bon vécu de l'intimité qu'aux aspects physiologiques de la réponse sexuelle.

Un problème de couple...

Les maris ne décrivent pas de troubles sexuels, mais plus de la moitié se plaint de troubles psychologiques. La survenue d'une infection sexuellement transmissible entraîne plus ou moins une « rupture du contrat ». Les répercussions sexuelles et conjugales seront d'autant plus aiguës que le couple est fragile. L'attitude du médecin est à ce sujet déterminante. S'il sait se montrer tolérant, compréhensif et ouvert au dialogue, il ne pourra que favoriser une attitude semblable de la part du partenaire.

La femme âgée, même si elle ne le dit pas, a parfois une sexualité active et pas seulement passée. Le praticien doit en tenir compte et ce d'autant plus que toute difficulté médicale pourra rapidement entraîner une résignation définitive. Indépendamment de l'activité sexuelle du sujet, le schéma corporel sera profondément et définitivement perturbé.

Quelle attitude adopter pour le médecin ?

Il faut lever les tabous liés à cette maladie et à son impact sur la sexualité, ne pas attendre que la patiente aborde le sujet. Elle ne le fera souvent pas. L'essentiel est que son médecin qu'il soit gynécologue, chirurgien, dermatologue, sexologue... prenne l'initiative d'aborder le sujet avec elle dans un souci constant d'empathie. Que la patiente adhère à une prise en charge sur le plan psychosexologique immédiatement ou qu'elle ne réagisse qu'à long terme importe peu, du moment qu'elle sait que sa plainte sera prise en compte par son praticien.

La prise en charge comprend l'examen clinique, pour faire le point, rassurer, expliquer la présence de certains symptômes ou au contraire préciser le caractère non organique d'autres symptômes. La restructuration de l'image corporelle

commence par des exercices locaux d'application de crème, pommade, complétés par de la rééducation musculaire périnéale. En parallèle, une psychothérapie de soutien peut être proposée à la patiente.

Il est par ailleurs important de rencontrer le partenaire, quand c'est faisable pour expliquer la pathologie vulvaire et connaître ses propres difficultés. Cette approche psychosomatique a pour but de prévenir les problèmes sexologiques à long terme : dyspareunies, vulvodynies, vaginisme.

En définitive, quel que soit l'âge de la patiente, sa situation maritale, les choix thérapeutiques, il n'est pas superflu, dans la démarche thérapeutique d'intégrer les conséquences psychosexuelles de l'annonce et du traitement d'une telle maladie et de proposer un accompagnement psychologique.

VI. ETUDE

1. Matériel et méthode

Il s'agit d'une étude rétrospective multicentrique réalisée au Centre de Cancérologie Alexis Vautrin et à la Maternité Régionale Universitaire Adolphe Pinard de Nancy de Janvier 1995 à Mars 2010.

Conformément à la classification de 2005 de l'ISSVD [11], seules les patientes présentant une VIN de haut grade (2 ou 3) classique ou différenciée à l'examen histologique définitif ont été incluses dans l'étude. Les patientes ayant une VIN de grade 1 ou un cancer invasif de la vulve associé au moment du diagnostic en ont été exclues.

L'étude avait pour objectif d'analyser les principales caractéristiques cliniques d'une population de patientes présentant une VIN de haut grade et de les évaluer en fonction du caractère uni ou multifocal de la lésion. Un second objectif était d'évaluer les modalités thérapeutiques utilisées: vaporisation-laser versus chirurgie d'exérèse. Enfin nous avons recherché des facteurs de risque de récurrence après traitement.

A partir de la base de données du Département d'Informatique Médicale (DIM), nous avons repris les dossiers des patientes pour lesquels les variables « VIN classique », « VIN différenciée », « VIN 2 » et « VIN3 » étaient codées selon le PMSI (programme de médicalisation des systèmes d'information). Une recherche complémentaire a été menée à partir du code anatomopathologique ADICAP (« E5S0 : néoplasie intraépithéliale », « E5S2 : néoplasie intraépithéliale grade 2 », « E5S3 : néoplasie intraépithéliale grade 3 »).

Pour chaque patiente, les éléments suivants ont été recueillis :

- l'âge et le statut ménopausique de la patiente au moment diagnostic
- les antécédents de lésion liée au papillomavirus humain (HPV) :
 - condylomes vulvaires

- CIN, VIN, VaIN, AIN
- un tabagisme actif
- une immunodépression acquise (VIH, traitement immunosuppresseur, grossesse)
- une dysthyroïdie, un diabète, un antécédent personnel de cancer, de radiothérapie pelvienne.

Les caractéristiques des VIN retenues sont:

- le caractère symptomatique des lésions (douleur, prurit, brûlure)
- le stade de la classification ISSVD
- le stade de la classification OMS
- l'existence d'une infection à HPV
- le caractère multifocal
- le caractère multicentrique
- l'association au lichen scléreux vulvaire

L'infection HPV était fortement suspectée en présence de koïlocytes au niveau cytologique, une recherche de la molécule P16 pouvait être réalisée, associée ensuite à une technique d'Hybrid Capture®. Une lésion était considérée comme multifocale s'il existait plusieurs lésions VIN distinctes ou une lésion bilatérale. Le caractère multicentrique était défini par l'existence de néoplasies intraépithéliales sur deux ou trois sites (cervical, vaginal vulvaire et anal).

Les modalités et conséquences thérapeutiques ont été examinées :

- le délai de prise en charge entre la date de la biopsie et celle du traitement
- le type de traitement :
 - chirurgie d'exérèse (vulvectomie partielle, vulvectomie totale)
 - Statut des berges
 - vaporisation au laser
 - imiquimod
- les effets secondaires immédiats et tardifs
- le délai de récurrence
- le nombre de récurrences par patiente
- la qualité et la durée du suivi

Lorsque la vulvectomie partielle ou totale était réalisée au laser ou lorsqu'un traitement par laser sur les berges d'exérèse était associé au traitement chirurgical, les patientes ont été incluses dans le groupe traitement chirurgical.

Toute nouvelle lésion VIN classique ou différenciée (anciennement VIN 2 ou 3) apparaissant après la première année était considérée comme une récurrence.

Le suivi des patientes était organisé en alternance entre son médecin traitant et son gynécologue. Lorsque les données sur le suivi gynécologique n'étaient pas consignées dans le dossier médical de la patiente, un appel téléphonique à son médecin traitant, à son gynécologue et/ou à la patiente permettait de les reconstituer.

Pour l'analyse statistique, nos données descriptives sont présentées en pourcentage de la modalité pour les paramètres catégoriels et en moyenne +/- écart type pour les paramètres quantitatifs. Dans l'analyse bivariée, tous les paramètres candidats à l'explication de l'apparition d'une récurrence ont été initialement testés un à un avec cette dernière. Le test utilisé était un test de Student en cas de paramètre quantitatif. Lorsque le paramètre était catégoriel, nous avons utilisé le test du Chi-deux de Pearson. Si les conditions d'application du test du Chi-deux n'étaient pas remplies (en particulier l'existence d'une cellule comportant moins de cinq individus), un test exact de Fisher était alors utilisé. Le test du Logrank a permis de comparer les strates d'un paramètre catégoriel sur les courbes de survie (Type de traitement). Les courbes de survie ont été présentées selon la méthode de Kaplan et Meier. Tous les paramètres candidats de l'étape d'analyse bivariée ayant une valeur du p de probabilité inférieure à 0.20 ont été retenus pour l'analyse multivariée. Celle-ci a consisté en une régression de Cox. L'hypothèse de log-linéarité a été testée préalablement pour chaque paramètre quantitatif. Quand cette hypothèse n'était pas remplie, des paramètres muets ont été créés. La sélection des paramètres dans le modèle final a été faite par une sélection pas à pas descendante. Le seuil de la significativité étant fixé à 0.05. Aucun paramètre n'a été forcé dans le modèle final. Toutes ces analyses ont été faites à l'aide du logiciel d'analyses statistiques SAS (Statistical Analysis Systems) software, version 9.2.

2. Résultats

Cinquante et une patientes ont été incluses dans notre étude pour la période considérée.

1. Caractéristiques de la population

Tableau 4 : Caractéristiques des patientes porteuses de VIN (n=51)

	n=	(%)
Centres		
CAV	33	(64.7)
MRAP	18	(35.3)
Age (Années)	47.5 +/-	18.1
Ménopause	21	(41.2)
Tabagisme actif	29	(56.9)
Antécédents de lésions HPV	22	(43.1)
-Lésions condylomateuses	12	(23.5)
-Lésions néoplasiques intraépithéliales	16	(31.4)
CIN	8	
VIN	5	
VaIN	2	
AIN	1	
Immunosuppression acquise	5	(9.8)
Médicamenteuse	2	
VIH positif	1	
Grossesse	2	
Symptômes		
Ø	31	(60.8)
Douleur	7	(13.7)
Prurit	12	(23.5)
Brûlure	7	(13.7)

La moyenne d'âge des patientes dans notre étude était de 47.5 +/- 18.1 ans. Elle était de 41.7 +/- 14.2 ans pour les VIN classiques et de 71.1 +/- 11.8 ans pour les VIN différenciées ($p < 0.0001$). Nous avons étudié la distribution en fonction de l'âge des patientes selon le caractère multi ou unifocal des lésions (Figure 2). Il n'existait pas dans notre étude de différence significative entre les moyennes d'âge des sujets atteints de VIN uni ou multifocales ($p=0.62$).

Dans le groupe VIN classique, le caractère multifocal est plus fréquent chez la femme jeune. Parmi les patientes porteuses d'une VIN classique multifocale au moment du diagnostic, un quart a moins de 30 ans et plus de la moitié moins de 40 ans ($n=15/26$; 57.7%).

A l'inverse pour les VIN différenciées, toutes les patientes ont plus de 50 ans au moment du diagnostic. Le caractère multifocal des VIN différenciées semble être surtout présent à des âges tardifs (≥ 70 ans).

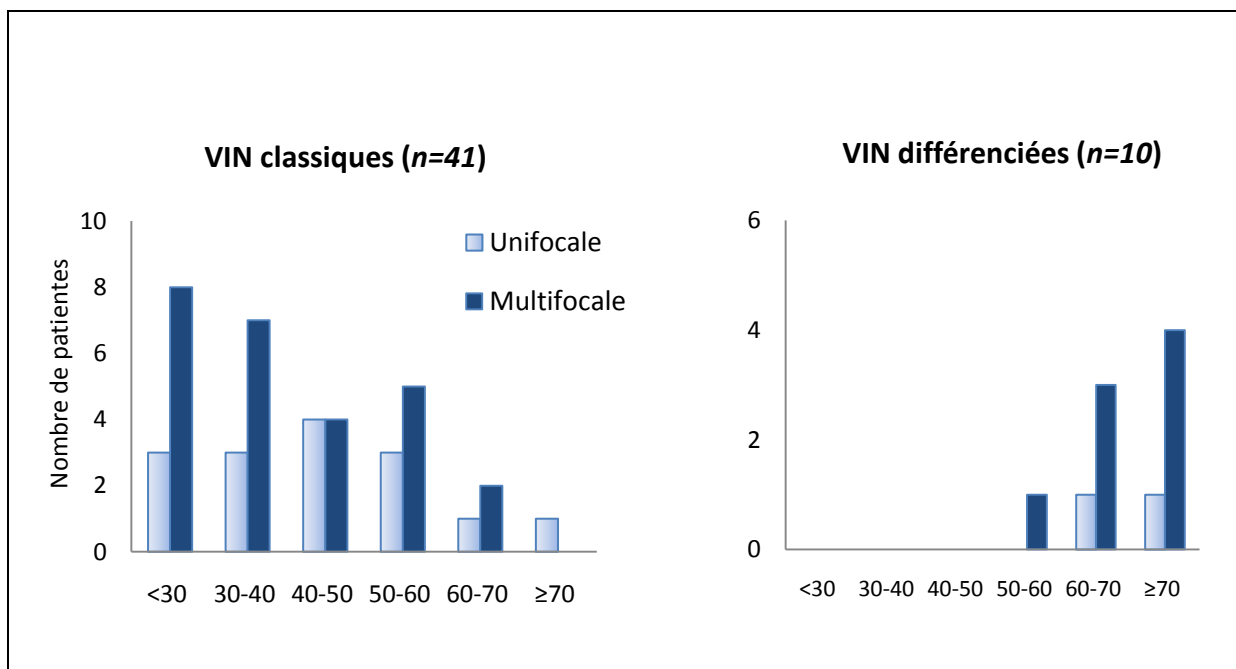


Figure 5: Répartition des patientes par tranche d'âge selon la distribution des lésions unifocales versus multifocales.

Cinq patientes présentaient un contexte d'immunosuppression (9.8%) : deux étaient sous corticothérapie au long cours, une atteinte du VIH et enfin deux enceintes. Parmi ces patientes, quatre avaient des lésions multifocales (80%). Parmi elles une était enceinte.

Vingt-deux patientes signalaient un antécédent de lésions HPV induites (n= 22/51 ; 43.1%) dont 12 un antécédent de condylomes génitaux (n= 12/51 ; 23.5%) et 16 des lésions de dysplasie liées au papillomavirus (n=16/51 ; 31.4%). Les antécédents de néoplasies intraépithéliales étaient majoritairement des néoplasies cervicales.

Trente et une patientes (60.8%) étaient asymptomatiques. Les trois symptômes les plus fréquemment impliqués dans le mode de révélation de la lésion étaient : le prurit (23.5%), la douleur (13.7%) et la brûlure (13.7%).

2. Caractéristiques des VIN

Les caractéristiques des VIN sont récapitulées dans le tableau 5. La découverte d'une VIN a eu lieu pour l'essentiel lors d'une consultation gynécologique (84%). Les autres intervenants possibles étaient : le dermatologue, le médecin traitant, le gastro-entérologue. Une biopsie a été effectuée dans la majorité des cas (90.2%).

Dans le groupe VIN différenciée (tableau n°5), 7 patientes étaient suivies pour un lichen scléreux vulvaire au moment du diagnostic (n=7/10 ; 70%) parmi elles certaines avaient bénéficié d'un traitement d'épreuve par dermocorticoïde. Aucune des VIN différenciées n'était HPV induite.

Les VIN étaient essentiellement des VIN classiques (n=41/51 : 80.4%). Soixante cinq pour cent des patientes ont eu une recherche positive d'HPV au diagnostic. Dans le groupe VIN classique, le taux d'HPV positif était de 80.5%.

Le caractère multicentrique de la pathologie c'est-à-dire la présence d'une atteinte concomitante de la vulve et d'au moins un site parmi : le col, le vagin et l'anus était

présent chez 13 patientes (25.5%) avec une localisation préférentielle au niveau du col.

Tableau 5 : caractéristiques des lésions VIN

	n=51 (%)
Biopsie	46 (90.2)
Classification OMS	
VIN 2	12 (23.5)
VIN 3	39 (76.5)
Classification ISSVD 2005	
VIN classique	41 (80.4)
VIN différenciée	10 (19.6)
Lésion Unifocale	
Multifocale	34 (66.7)
Caractère multicentrique	
CIN	11 (21.6)
VaIN	3 (5.9)
AIN	3 (5.9)
HPV +	33 (64.7)
LSV	7 (13.7)

Trente quatre patientes (n=34/51 ; 66.7%) ont eu une atteinte multifocale. Nous avons évalué les principales caractéristiques des VIN en fonction du caractère multifocal (tableau n°6). L'âge des patientes, le statut ménopausique, le caractère symptomatique et le type de VIN classique ou différenciée n'étaient pas différents selon la distribution des lésions. Par contre l'incidence des lésions multicentriques était plus fréquente en cas d'atteinte multifocale (29.4% versus 17.6%, $p=0.05$). De même, le tabagisme était plus souvent retrouvé chez les patientes porteuses de lésions multifocales (61.8% versus 47.0% ; NS). Le choix thérapeutique a été conditionné par la distribution des lésions. Les VIN multifocales étaient

préférentiellement traitées par vaporisation laser (61.8% versus 29.5% ; $p = 0.012$). Les deux groupes VIN unifocale / VIN multifocale ne peuvent pas être comparés en raison de modalités thérapeutiques différentes.

Tableau 6 : Etude du mode de distribution des lésions (uni versus multifocale) en fonction des caractéristiques des patientes, des VIN et des modalités thérapeutiques.

	Unifocale n = 17	Multifocale n = 34	$p =$
Age	49.2 +/-18.4	46.6 +/- 18.1	0.62
Ménopause	7 (41.2)	14 (41.2)	0.6 *
Tabagisme	8 (47.0)	21 (61.8)	0.9 *
Symptomatique	5 (29.4)	10 (29.4)	0.2 *
Lésion multicentrique	3 (17.6)	10 (29.4)	0.05*
VIN Classique	15 (88.2)	26 (76.5)	0.9 *
Différenciée	2 (11.8)	8 (23.5)	
Traitement			
Chirurgie	12 (70.5)	12 (35.2)	0.012
Vaporisation-laser	5 (29.5)	21 (61.8)	

* Test exact de Fisher

3. Modalités thérapeutiques

Le délai de prise en charge entre la date de la biopsie initiale et le traitement était de 2.6 +/- 1.9 mois avec des extrêmes allant de 0 à 10 mois (Délai expliqué par la réticence d'une des patientes à se faire traiter). Par ailleurs, une patiente âgée de 87 ans, atteinte d'une VIN différenciée associée à un lichen scléreux vulvaire (cas n°44/ tableau 9) a refusé toute prise en charge médicale.

Vingt quatre patientes (tableau 7) ont bénéficié d'une prise en charge chirurgicale (n=24/50 ; 48%). La moyenne d'âge des patientes était de 54.9 +/- 16.4 ans significativement plus élevée (p=0.0008) que celle des patientes traitées par laser. Parmi elles, deux ont eu une vulvectomy totale, 22 une vulvectomy partielle (n=22/50 ; 44%) dont 4 par laser CO2. En présence d'une lésion unique, 70.4 % des cas ont fait l'objet d'une exérèse. Dix-sept patientes touchées par une VIN classique ont été traitées chirurgicalement soit 41.5% des VIN classiques. Les VIN différenciées ont bénéficié majoritairement d'une exérèse chirurgicale avec pour deux d'entre elles une vulvectomy totale. Une patiente de 70 ans atteinte d'une VIN différenciée a bénéficié d'un traitement par vaporisation-laser après mise à plat et biopsie exérèse d'un abcès vulvaire atypique. La majorité des lésions accompagnées d'un lichen scléreux vulvaire (n=5/7 ; 71.4%) était traitée par exérèse chirurgicale.

La vaporisation au laser CO2 a été utilisée seule dans 26 cas (n=26/50 ; 52%). La puissance du laser était comprise entre 10 et 20 Watts. Le taux de réponse complète après une séance était de 73.1%. Sept patientes (26.9%) ont dû bénéficier de plusieurs séances au cours de la première année de traitement (jusqu'à 4 séances). Cette option thérapeutique était principalement réservée aux patientes jeunes (p=0.0008), aux VIN classiques (n=24/41 ; 58.5%) et dans 63.6% des cas aux lésions multifocales (p=0.012). Onze patientes aux lésions multacentriques ont eu du laser versus 2 une exérèse chirurgicale (p=0.009). Les résultats sont détaillés dans le tableau n°7.

Le choix thérapeutique vaporisation-laser versus chirurgie en fonction du type de VIN classique ou différenciée est illustré par la figure 7.

Deux patientes ont eu un traitement complémentaire par imiquimod à raison de 3 applications par semaine pendant 8 semaines. L'une avait eu une vulvectomie partielle première, l'autre, 3 séances de vaporisation au laser CO2. L'observance d'une des deux patientes n'a pas été optimale à cause d'une mauvaise tolérance. L'imiquimod n'a pas été évalué dans notre étude, en raison du faible nombre de patientes traitées.

Le choix thérapeutique en fonction du lieu de prise en charge est illustré par la figure 6. La vaporisation-laser était préférentiellement réalisée au Centre Alexis Vautrin alors que la vulvectomie partielle était le traitement de choix des VIN à la Maternité Régionale Universitaire Adolphe Pinard. On note ainsi une variabilité dans la stratégie thérapeutique en fonction du lieu de prise en charge, facteur de confusion dans l'étude. Cela peut s'expliquer par le fait que les deux populations en fonction du site de prise en charge n'étaient pas comparables. Elles étaient identiques pour le critère de multifocalité mais un tiers des patientes du Centre Alexis Vautrin avaient des lésions multicentriques contre 11% à la Maternité Régionale de Nancy. Or, nous avons vu que les lésions multifocales et multicentriques étaient majoritairement traitées par vaporisation-laser ($p = 0.012$), tableau 6 et 7. Ainsi, le choix préférentiel de la vaporisation-laser au Centre Alexis Vautrin peut en partie s'expliquer par le recrutement d'un plus grand nombre de lésions multicentriques.

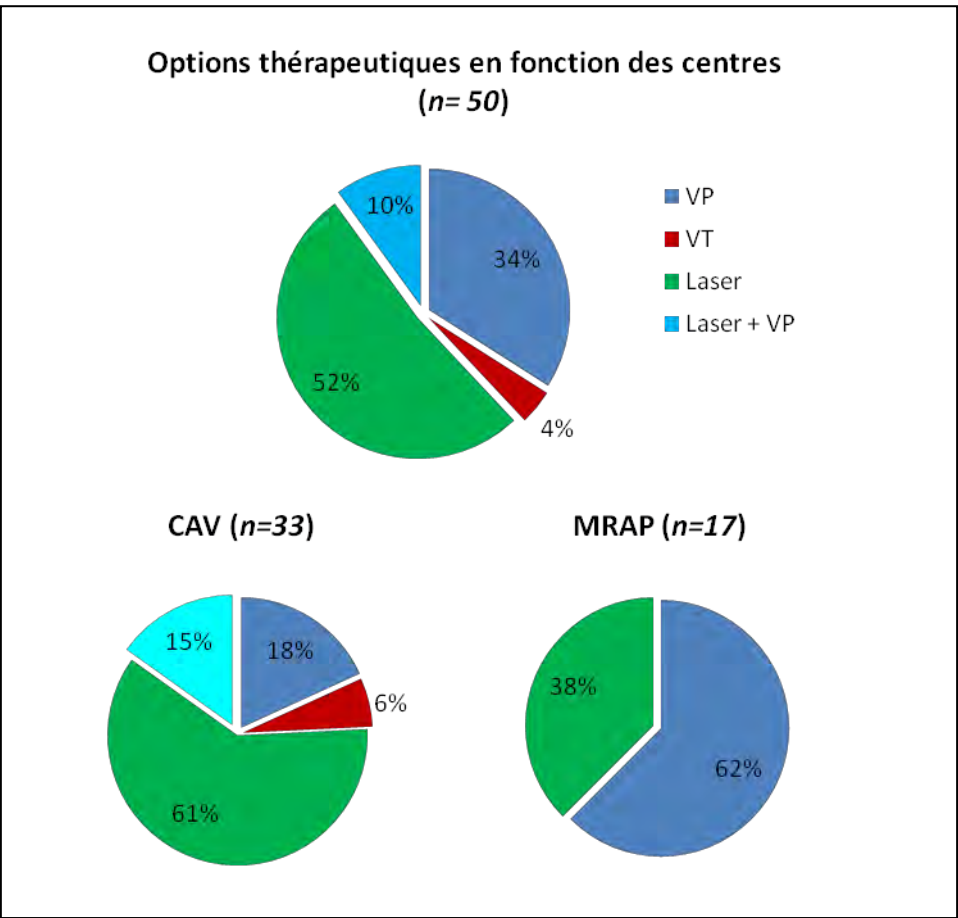


Figure 6 : Choix thérapeutiques en fonction du lieu de prise en charge.
 (CAV : Centre Alexis Vautrin, MRAP Maternité Régionale A.Pinard, VP : vulvectomie partielle, VT : vulvectomie totale)

Tableau 7 : Etude bivariée du profil des patientes en fonction du choix thérapeutique.

	Chirurgie n=24	Laser n=26	p=
âge	54.9 +/- 16.4	39.1 +/- 14.7	0.0008
VIN classique	17 (41.5)	24 (58.5)	0.07*
VIN différenciée	7 (77,8)	2 (22.2)	
LSV	5 (71.4)	2 (28.6)	0.24
Pas de LSV	19 (44.2)	24 (55.8)	
Unicentrique	22 (59.4)	15 (40.5)	
Multicentrique	2 (15.4)	11 (84.6)	0.009*
Unifocale	12 (70.6)	5 (29.4)	
Multifocale	12 (36.4)	21 (63.6)	0,012

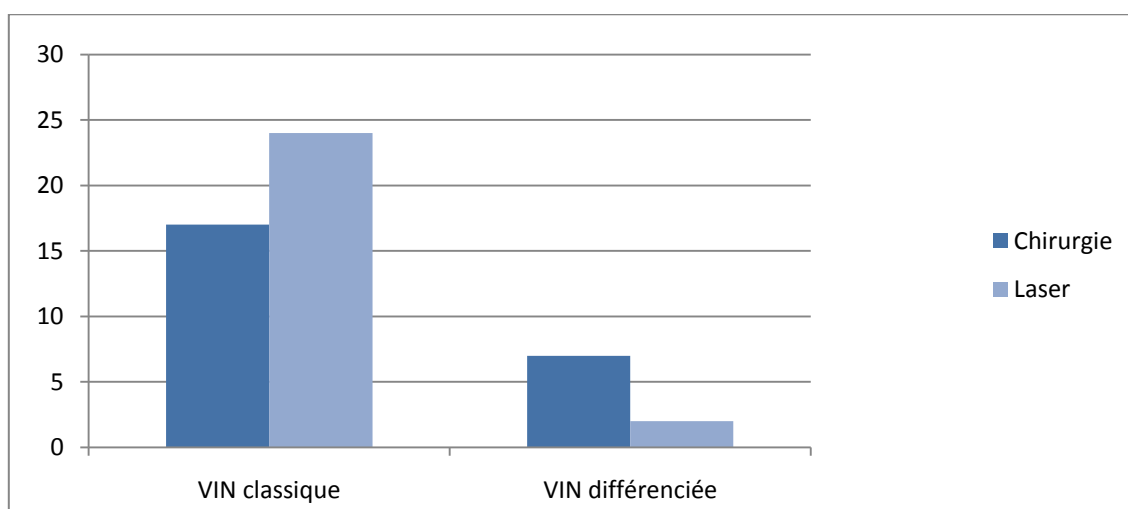


Figure 7 : Type de traitement pour chaque catégorie de VIN

Les effets secondaires post-opératoires ou après traitement par vaporisation-laser n'ont pu être recueillis rétrospectivement de manière fiable, le suivi des patientes étant organisé en alternance entre le médecin traitant, le gynécologue habituel et le médecin ayant effectué le traitement de la VIN.

4. Suivi et devenir des patientes

Le suivi moyen des patientes était de 73.4 mois, organisé entre les différents acteurs de la prise en charge de la maladie, à raison d'environ une consultation par an. Le suivi dans la structure initiale de la prise en charge spécifique était de 22.6 mois. Les patientes nécessitant des traitements itératifs ou ayant récidivé ont bénéficié d'un suivi prolongé et rapproché d'environ en moyenne 70.7 mois en milieu spécialisé.

Il a eu 5 perdues de vue dans l'étude (9.8%) après 1 à 3 ans de suivi.

Au sujet de la survie globale, trois patientes sur 51 sont décédées au cours du suivi. Deux des trois décès n'étaient pas imputables à l'évolution d'une VIN en carcinome épidermoïde de la vulve. Seule une patiente (cas n°44/ Tableau 9) de 87 ans est décédée d'un carcinome épidermoïde développé 24 mois après avoir refusé le traitement d'une VIN différenciée.

La survie sans récurrence en fonction du type de traitement est représentée par la figure 5. La moyenne du nombre de récurrences dans l'étude était de 0.6 (0-10). Tout traitement confondu, le taux de rechute était dans notre étude de 20%.

Une patiente avait récidivé dans le groupe chirurgie après une vulvectomie partielle (n=1/24 ;4.2%) versus 9 après vaporisation-laser (n=9/26 ; 34.6%). Le taux de récurrence après vaporisation-laser (n= 9/26 ; 34.6 %) était significativement plus élevé qu'après chirurgie ($p=0.037$) avec en moyenne 4.7 séances (2 - 10) de vaporisation-laser nécessaires (figure 8). Rappelons cependant qu'il existait un biais initial dans la sélection des patientes. L'indication de vaporisation-laser était majoritairement réservée aux patientes touchées par des lésions multifocales donc à haut risque de récurrence. Neuf patientes tabagiques ont récidivées (n=9/29 ; 31.0%) contre 2 dans le groupe non tabagique (n=2/22 ; 9.1%). La différence était à la limite de la significativité, $p=0.087$. Deux patientes immunodéprimées ont récidivé (n=2/5 ; 40%) contre 9 chez les patientes sans antécédent d'immunosuppression (n=9/37 ; 19.6%), sans différence significative.

Le taux de récurrence en fonction de l'âge, du statut ménopausique, d'un antécédent de VIN, CIN, VaIN ou AIN, du caractère symptomatique, du statut HPV, du caractère multifocal et multicentrique n'était pas significativement différent. Le tableau 8 résume les principaux facteurs pouvant influencer l'évolution des VIN.

Tableau 8: Etude de la population des patientes porteuses d'une VIN en fonction de leur évolution.

	Récidive		p =
	Non (%) n = 40	Ouï (%) n = 11	
Age (années)	49.5 +/-17.6	40.0 +/-18.6	0.12**
Centre			
CAV	27 (67.5)	6 (54.5)	0.49*
MRAP	13 (32.5)	5 (45.5)	
Ménopausée	18 (45.0)	3 (27.3)	0.49*
Antécédents de lésions VIN, CIN, VaIN	9 (22.5)	3 (27.3)	1.0*
Antécédents de lésions condylomateuses	9 (22.5)	5 (45.5)	0.13*
Tabagisme actif	20 (50.0)	9 (81.8)	0.087
Immunosuppression	3 (7.5)	2 (18.1)	0.60*
Symptômes	15 (37.5)	5 (45.5)	0.63
ISSVD 2005			
Classique	31 (77.5)	10 (90.9)	0.43*
Différenciée	9 (22.5)	1 (9.0)	
Statut HPV	24 (60.0)	9 (81.8)	0.29
Lésion multifocale	25 (62.5)	9 (81.8))	0.29
Lésion multicentrique	9 (22.5)	4 (20.5)	0.44*
Traitement initial			
Chirurgie (VP-VT)	23 (57.5)	1 (9.0)	0.037*
-VT	2	0	
-VP	21	1	
Vaporisation-Laser	17 (42.5)	9 (81.8)	

* Test exact de Fisher, ** test de Student

Dans notre étude, l'existence de berges positives était présente dans un tiers des cas (n= 9/24 ; 37.5%) Sur les 9 patientes, 4 ont reçu un complément de laser CO2 sur les berges. Aucune patiente n'a récidivé qu'elles aient eu ou non du laser. Les berges positives n'étaient dans notre étude ni un critère de reprise chirurgicale, ni un facteur de risque de récurrence.

Probablement en raison du faible effectif de l'étude, l'analyse multivariée n'a pas pu mettre en évidence de facteur de risque de manière significative.

Le détail des 11 cas (n=11/51 ; 21.6%) ayant récidivé en VIN ou en carcinome vulvaire est exposé dans le tableau 9.

Deux patientes (n=2/51 ; 3.9%) ont développé un carcinome épidermoïde de la vulve :

-Le cas n°44 est une patiente, âgée de 87 ans atteinte d'une VIN différenciée. Elle a refusé toute prise en charge médicale et développé 24 mois après le diagnostic un carcinome épidermoïde vulvaire.

-Le cas n°49, patiente de 57 ans, tabagique, sans antécédent particulier, ni terrain d'immunodépression présentait une VIN classique multifocale traitée par laser CO2. A 30 mois du traitement initial, la patiente a développé un carcinome épidermoïde traité par vulvectomie radicale et curage inguinal bilatéral.

Le taux d'évolution en carcinome vulvaire dans notre étude est de 2.4% pour les VIN classiques après traitement et de 10 % pour les VIN différenciées.

Parmi les patientes ayant récidivé en VIN, neuf (n=9/41 ; 21.9%) avaient initialement une VIN classique, aucune patiente n'avait de VIN différenciée. Toutes avaient un statut HPV positif. La moitié seulement des patientes en rechute était symptomatique, d'où l'importance d'un suivi spécialisé rapproché et prolongé car le délai moyen de récurrence était de 21.8 mois (de 13 à 40 mois).

Tableau 9 : Caractéristiques des onze patientes en récurrence (VIN ou carcinome épidermoïde).

LU : Lésion Unique, LM : Lésion Multifocale

N°	Age	Tabac	ATCDS lésions HPV	OMS	HPV	ISSVD 2005	Lésion associée	LU=1, LM=2	Traitement	Délai (mois)	Nb récurrence	Histologie
4	35	1		3	1	Classique	CIN3, AIN	2	Laser	15	1	VIN
6	41	1		3	1	Classique		2	Laser	14	5	VIN
15	27	1	CIN3	3	1	Classique		2	Laser	13	10	VIN
20	45	1	Condylome	3	1	Classique	CIN3	2	Laser	24	5	VIN
21	24	1	Condylome	3	1	Classique		1	VP	15	1	VIN
24	39	1	CIN	3	1	Classique	AIN	1	Laser	40	1	VIN
44	87	0		3	0	Différenciée	LSV	2	Laser	24	1	CE
46	22	0	Condylome	3	1	Classique	CIN	2	Laser	22	2	VIN
48	27	1	VIN3	3	1	Classique		2	Laser	13	1	VIN
49	57	1		3	1	Classique		2	Laser	30	2	CE
50	36	1	CIN3	3	0	Classique		2	Laser	30	1	VIN

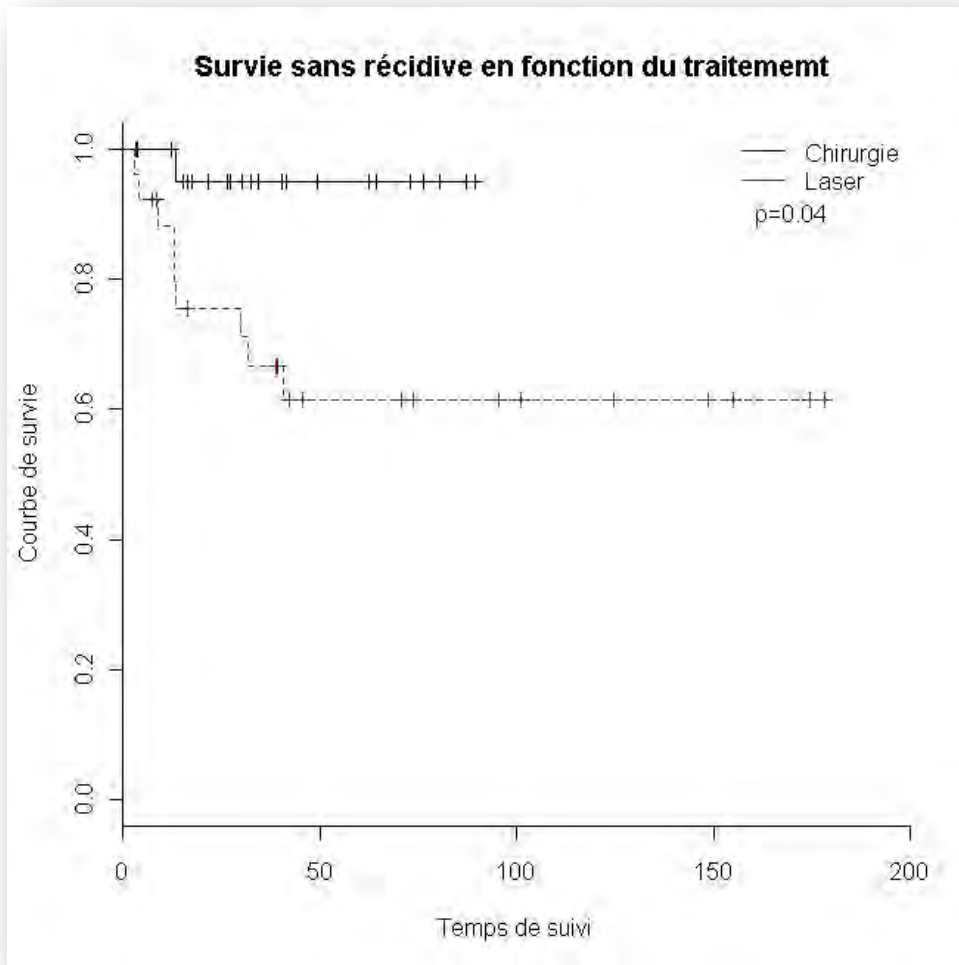


Figure 8 : Survie sans récurrence en fonction de la stratégie thérapeutique (Test de Log rank)

3. Discussion

Le caractère dichotomique des néoplasies intraépithéliales vulvaires, illustré par la classification de l'ISSVD de 2005, conditionne les modalités de leur prise en charge [11]. Les enjeux diagnostiques et thérapeutiques sont d'autant plus importants qu'une progression de 411% de l'incidence des VIN est notée depuis 30 ans [5], avec une atteinte préférentielle des patientes jeunes [25].

1. Une population de plus en plus jeune

L'âge moyen au diagnostic des VIN classiques ou communes est actuellement inférieur à 40 ans [17,25,26]. Dans notre étude, les patientes atteintes de VIN classique étaient significativement plus jeunes que celles touchées par une VIN différenciée ($p < 0.0001$). L'âge au diagnostic de VIN multifocale était également inférieur à celui de VIN unifocale comme le confirme Deruelle et al dans son étude sur 56 VIN de grade 3 dont 26 multifocales [24]. Plusieurs hypothèses peuvent être avancées pour expliquer cette tendance au rajeunissement : la précocité des rapports sexuels et la multiplicité des partenaires [27], l'augmentation de la prévalence de l'infection par papillomavirus humain [31], l'association fréquente à un tabagisme actif et un terrain d'immunodépression [17,32,33].

Soixante pour cent des patientes étaient asymptomatiques dans notre étude pour un taux inférieur à 50% dans la littérature [17,18]. Le caractère rétrospectif de l'étude et donc un recueil de données moins précis qu'une étude prospective explique cet écart de résultats. Selon la revue de la littérature de Van Seters et al., 36 % des patientes avec une VIN 3 étaient asymptomatiques [17].

Le caractère asymptomatique et les aspects cliniques polymorphes parfois trompeurs des VIN expliquent en partie le retard au diagnostic. Le délai de consultation varie aussi en fonction de l'âge. Pour des raisons socio-culturelles, le déni de la maladie serait plus important chez les personnes âgées [50]. Le retard au diagnostic est indéniablement plus important pour les VIN différenciées. Enfin, le dépistage des lésions cervicales liées à une infection papillomavirus et le suivi rapproché des patientes aux antécédents de CIN permettent dans certains cas un diagnostic

précoce des VIN classiques. Seule l'attention portée par le clinicien aux patientes à haut risque de VIN permet le diagnostic de lésions fortuites.

La localisation précise de la ou des lésions de VIN reste un réel challenge. L'examen clinique est parfois difficile tant la présentation clinique des VIN peut être variée et les lésions infra-cliniques nombreuses. Du fait du caractère kératinisant de l'épithélium vulvaire, les classiques aides au diagnostic à savoir l'acide acétique et le test de Collins sont peu spécifiques et ne doivent pour certains plus être utilisés [15]. La thérapie photodynamique à visée diagnostique semble prometteuse. Akoel et al. ont publié une série intéressante de 107 patientes avec VIN1-3 ayant bénéficié de la fluorescence après application locale de 5-ALA comme aide au diagnostic. Ils ont trouvé une sensibilité et une spécificité de 93% et des valeurs prédictives positives et négatives de 93% dans la détection de VIN de grade 2. Ces résultats étaient sensiblement équivalents pour les VIN de grade 3 et les cancers vulvaires [22].

2. Entre abstention thérapeutique et risque évolutif

Seules les VIN classiques sont susceptibles de régresser. Dans l'étude de Jones et Rowan., le taux de régression spontanée est 11.6% dans un délai de 9.5 mois (3 – 30 mois) [13,26]. Les lésions étaient de petite taille, les patientes jeunes (âges moyen de 24.6 ans) et asymptomatiques [13]. Dans la revue de la littérature de Van Seters et al. une régression spontanée et complète d'une VIN a été observée dans 1,2% des cas, dans un délai de 10 mois. Presque la moitié des patientes dont les lésions ont régressé étaient enceintes [17]. L'abstention thérapeutique jusqu'au post-partum semble donc possible chez les femmes enceintes atteintes d'une VIN classique isolée, de petite taille sans critère de gravité. Une surveillance mensuelle doit être systématique jusqu'à l'accouchement, une biopsie et traitement entrepris devant tout doute évolutif.

Il n'existe pas actuellement de critères pronostiques permettant de prédire une régression spontanée ou a contrario une évolution vers un cancer invasif. Dans la littérature, le potentiel évolutif des VIN classiques quel que soit le traitement délivré aux patientes est compris entre 1.4 et 20 % [4,19,26,42]. Selon Van Seters et al le potentiel invasif des VIN classiques est de 9% en l'absence de traitement [17]. Jones

et al. décrivent un taux d'évolution vers le cancer invasif de VIN classiques non traitées de 15.8% (n= 10/63) [26]. Ainsi comme Jones, certains auteurs ne recommandent pas l'abstention thérapeutique. Ils rappellent qu'il existe un risque potentiel invasif chez toutes patientes atteintes de VIN, et mettent en garde contre l'abstention thérapeutique, choix faussement rassurant pour les patientes.

Par ailleurs, les VIN différenciées doivent obligatoirement bénéficier d'une prise en charge radicale. Aucun cas de régression n'a été décrit dans la littérature. Il existe une relation étroite entre VIN différenciées et carcinome épidermoïde vulvaire. Yang et al. décrivent 4 évolutions invasives chez 12 patientes atteintes initialement d'une VIN différenciée [52].

3. Stratégie thérapeutique

Les traitements chirurgicaux :

Actuellement, il n'existe pas d'attitude consensuelle concernant les modalités thérapeutiques des VIN.

Les traitements chirurgicaux permettent un contrôle de la maladie en termes de récurrence ainsi qu'une analyse histologique complète, à la recherche d'un carcinome invasif et d'une éventuelle atteinte des berges. Dans l'étude rétrospective de Hillemanns et al sur 93 patientes avec VIN, le taux de récurrence était nul après vulvectomie totale et de 41.7% après vulvectomie partielle pour un suivi moyen de 53.7 mois [42]. Dans l'étude de Zhang et al. le taux de récurrence des VIN 3 était de 11.8% après traitement chirurgical pour un suivi médian de 66 mois [97]. Dans la méta analyse de Van Seters et al. le taux de récurrence après vulvectomie partielle ou excision locale était compris entre 18 et 22%, équivalent à celui d'un traitement par vulvectomie totale [17]. Parmi les 51 patientes de notre étude, une patiente (4,55%) a récidivé après vulvectomie partielle et aucune après vulvectomie totale (Tableau 8). Ce faible taux de récurrence dans le groupe chirurgie, s'explique par le fait que les patientes ayant bénéficié d'une vulvectomie totale ou partielle présentaient dans 70.5% des cas une lésion unique contre 29.5% pour celles traitées par vaporisation-laser (p=0.012). De plus seulement deux patientes traitées par chirurgie avaient une lésion multicentrique contre 13 dans le groupe vaporisation-laser

($p=0.0009$). Or dans la littérature, le principal facteur de risque de récurrence suite à une exérèse incomplète identifié est le caractère multifocal de la lésion initiale [84,98]. Ainsi indépendamment du traitement, le groupe chirurgie semblait initialement à bas risque de récurrence. Dans la littérature, la chirurgie offre un traitement efficace avec des taux de récurrence bas ($< 25\%$). Cependant, une VIN classique de la femme jeune, peu symptomatique, à faible risque de carcinome épidermoïde ne justifie pas une mutilation chirurgicale parfois lourde de conséquence sur la vie sexuelle et l'équilibre psychologique.

Statut des berges et récurrences :

Le rôle de l'atteinte des berges d'exérèse dans la récurrence d'une VIN reste controversé. Le statut des berges dans notre étude n'était pas un facteur de risque de récurrence. Dans la littérature, il existe pour certains auteurs un risque augmenté de récurrence en cas de berges positives [17,26,84,99] d'autres à l'inverse n'ont pas confirmé la relation entre le statut des berges et la survenue d'une récurrence [19]. Dans l'étude de Jones et al., la récurrence était fréquente et dépendante du statut des berges. La récurrence était de 15% dans les 5 ans en cas de berges saines contre 50% en cas de berges positives [26]. Van Seters et al. confirment ce résultat ; le taux de récurrence était significativement plus bas en cas de berges négatives (17% $n=291$ versus 47%, $n=189$, $p<0.001$) [17]. Si l'exérèse au bistouri froid est le standard, certains ont proposé la résection à l'anse diathermique qui associe à l'excision des lésions la possibilité de fulguration des berges, souvent encore porteuses de lésions infra-cliniques. D'autres préfèrent traiter les berges au laser après réalisation d'une vulvectomie partielle par exemple [72]. Quelle que soit la méthode utilisée, le statut des berges ne modifie pas le risque de carcinome épidermoïde [17,84]. La récurrence ne se fera que rarement sur un mode invasif dans ce contexte (de l'ordre de 3 à 4%) [17] [26]. Une berge positive ne justifie donc pas pour la plupart des auteurs une reprise chirurgicale. Néanmoins, la surveillance clinique doit être renforcée.

La vaporisation au laser CO2

Dans notre étude, sur les 26 patientes traitées par vaporisation-laser, 9 (34.6%) avaient récidivé. Le risque de persistance d'une lésion ou de récurrence après traitement était significativement plus important après vaporisation-laser qu'après exérèse chirurgicale ($p=0.037$). L'évolution vers un carcinome invasif était en revanche indépendante du choix thérapeutique. Les patientes sélectionnées pour un traitement par laser présentaient significativement plus de VIN classiques, multifocales et multicentriques.

Le taux de réponse partielle après traitement par vaporisation-laser était dans notre étude de 26.9%. Les sept patientes ayant bénéficié de séances itératives de laser présentaient toutes des lésions multifocales avec en moyenne 2.71 séances (2 à 4) nécessaires. Des résultats similaires sont retrouvés dans l'étude de Sideri et al. : sur 14 patientes traitées par vaporisation-laser, 3 (25%) ont nécessité des séances itératives [71]. Dans la littérature, le taux de réponse complète est compris entre 40 et 77% après traitement par vaporisation-laser [18,42,73,74]. Le taux de récurrence de notre étude était de 34.6%, celui de la littérature est entre 23 et 70 % [17,18,72]. Jones et al. rapportent à propos de 405 patientes traitées par vaporisation ou exérèse au laser, que 50% d'entre-elles ont nécessité un traitement complémentaire dans les quatorze années suivantes [26]. Pour Rodolakis et al. 79% des patientes ont récidivé après 10 ans de suivi [100]. Il n'y a pas, selon Van Seters et al. de différence significative en terme de récurrence entre le traitement par vulvectomie totale, partielle ou la vaporisation au laser CO2 [17]. Le traitement par vaporisation-laser dont l'action est à environ 2 mm de profondeur, est particulièrement adapté dans les zones non pileuses comme à la face interne des grandes lèvres. Seulement 12.8% des patientes auront après traitement par vaporisation-laser une cicatrice ou une altération du relief vulvaire [42]. L'excellent résultat cosmétique fait préférer ce traitement chez les femmes jeunes aux lésions multiples et étendues. Cependant, la vaporisation-laser demande une bonne expertise de la part de l'opérateur. Il existe par ailleurs toujours un risque de méconnaître un cancer invasif.

La thérapie par immuno-modulation

L'imiquimod est une option thérapeutique récente qui n'a pas été retenue dans notre série en raison du très faible nombre de patientes traitées. Les résultats dans la littérature sont encourageants mais portent sur de petites séries avec un suivi généralement de quelques mois. Plusieurs essais prospectifs rapportent des taux de réponse de 58 à 100% et de rémission complète de 20 à 100% [43,56,57,60,63]. Les biopsies avant et après traitement par imiquimod montrent dans 70% des cas une diminution du stade initial de VIN 2-3 à un stade de lésion bénigne (anciennement VIN1) [43]. C'est également le seul traitement qui permet la disparition de l'HPV, principal facteur de risque de récurrence [43]. La grande disparité des résultats de la littérature s'explique par une observance très aléatoire des patientes due à une relative mauvaise tolérance au traitement. Plus de la moitié des patientes diminueront la fréquence ou la durée d'administration du traitement [60]. Sur le plan clinique, après une période d'exacerbation des symptômes en début de traitement, une amélioration significative de ces derniers par rapport à un placebo est à noter, à la 20^{ième} semaine après le début du traitement [43]. Ces effets sont à expliquer aux patientes. Un schéma thérapeutique avec une augmentation progressive de la posologie doit être proposé [57]. Selon Le T et al. [56] il n'y a pas de corrélation entre le caractère uni ou plurifocal et la qualité de la réponse au traitement par imiquimod. Ainsi les lésions multifocales seraient également accessibles au traitement par imiquimod en particulier la papulose bowénoïde. Sous réserve d'une bonne tolérance à l'initiation du traitement, une lésion multifocale imposant classiquement une vulvectomie totale serait après traitement par imiquimod en cas de réponse incomplète accessible à une vaporisation-laser localisée ou à une exérèse moins étendue. L'imiquimod n'a pas à ce jour, d'indication prophylactique chez les patientes aux antécédents de VIN classique.

La thérapie photodynamique

Elle n'a pas été utilisée dans notre étude dans cette indication. L'efficacité et l'innocuité de la thérapie photodynamique dans le traitement des VIN classiques sont encore peu évaluées. Son application à visée diagnostique semble prometteuse avec une sensibilité et une spécificité de plus de 90% [22]. Sur le plan thérapeutique, le taux de réponse complète avoisine 40 à 52% [77,101,102]. Les lésions les moins sensibles à la PDT sont les lésions hyperpigmentées et fortement kératinisées probablement à cause d'une moins bonne absorption de 5-ALA [61,101]. La PDT en comparaison à la chirurgie d'exérèse et à la vaporisation-laser offre le même résultat thérapeutique [77]. Le taux de récurrence est compris entre 40.4 et 50% sans différence significative avec la vaporisation-laser et la vulvectomie partielle [42,101]. Il n'y a pas de cicatrice vulvaire après PDT, contre 12.8% après vaporisation-laser et 41.6% après vulvectomie partielle [42]. La thérapie photodynamique est le traitement conservateur qui semble avoir le moins d'effets secondaires [77]. Toutefois l'illumination peut être douloureuse. Environ 60% des patientes pourront être traitées sans anesthésie mais avec interruption de l'illumination [103]. Les autres patientes seront traitées sous anesthésie locale. La PDT avec application de 5-ALA dans le traitement des VIN donnent des résultats similaires aux traitements conventionnels tout en permettant une cicatrisation sans séquelle, et un traitement simultané des lésions infra-cliniques associées. Des études complémentaires sont nécessaires.

Actuellement, il n'existe pas d'attitude consensuelle concernant les modalités thérapeutiques des VIN. Cependant beaucoup d'auteurs s'accordent à dire que la VIN différenciée relève d'une exérèse chirurgicale en raison de la nécessité de contrôler les berges de l'exérèse et d'un potentiel évolutif élevé. Selon le même principe, la maladie de Bowen doit être pour certains auteurs préférentiellement traitée chirurgicalement (Figure 9). Le traitement des VIN classiques (à l'exception de la maladie de Bowen) essaie dans la mesure du possible de préserver l'intégrité anatomique et fonctionnelle de la vulve. Le traitement conservateur de référence est le laser CO₂. Il est le traitement de choix des lésions multifocales et multicentriques. L'imiquimod est une alternative possible. La motivation et la tolérance de la patiente

vont conditionner son succès. Son mode d'action laisse espérer moins de récive sans rançon esthétique.

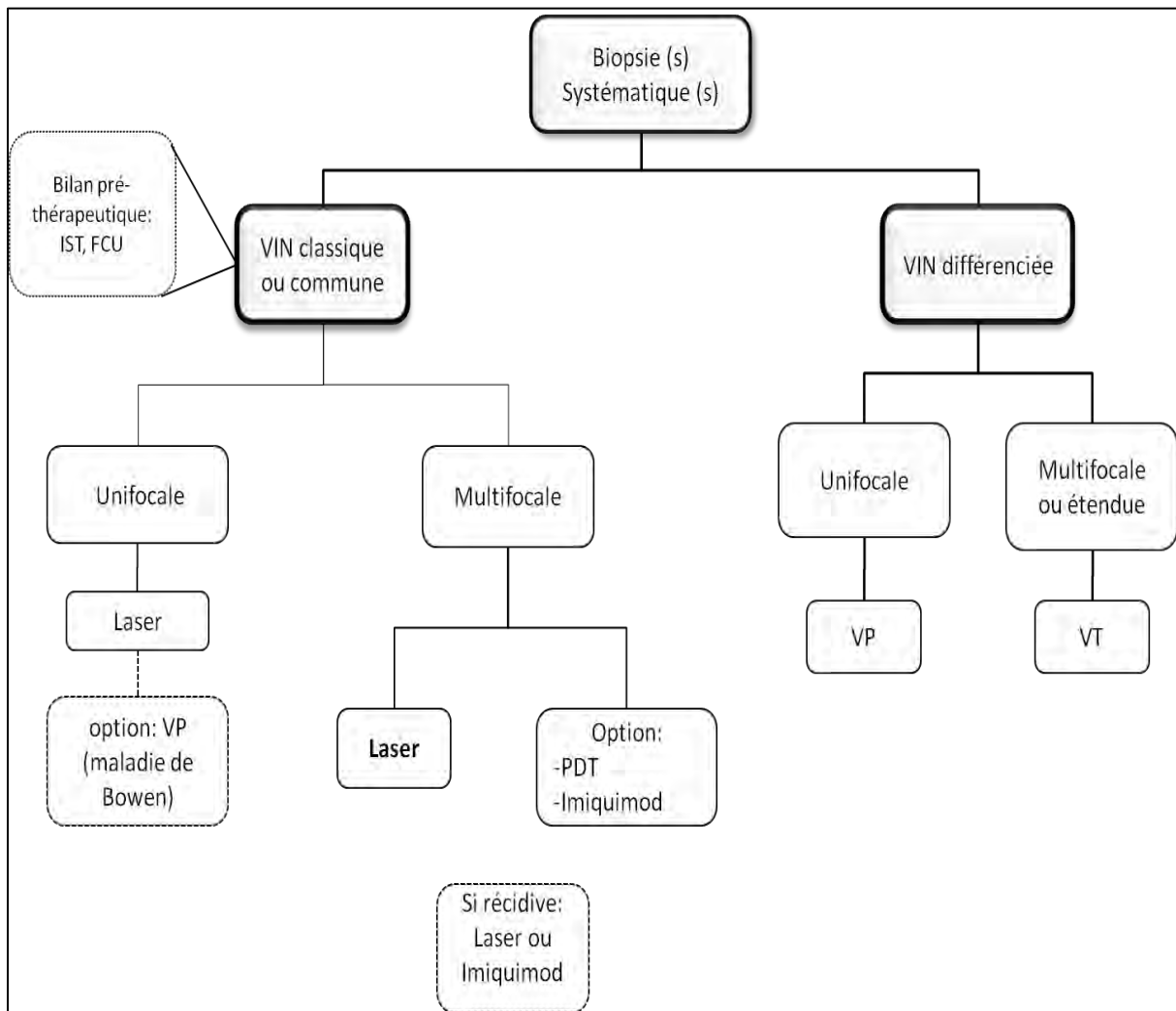


Figure 9: Proposition d'arbre décisionnel

IST : Infection sexuellement transmissible, FCU : Frottis Cervico-utérin, PDT : Photodynamic Therapy, VP : vulvectomie partielle, VT : vulvectomie totale

Carcinome épidermoïde vulvaire occulte :

Quelque soit la méthode conservatrice utilisée, des lésions invasives méconnues peuvent exister. Polterauer et al. ont évalué le risque de méconnaître un carcinome épidermoïde sur la biopsie initiale. Sur 186 patientes initialement diagnostiquées VIN 2 et 3 sur la biopsie, 118 (88.1%) sont correctement diagnostiquées, 16 (11.9%) sous-diagnostiquées avec dans 2 cas un cancer épidermoïde vulvaire retrouvé sur la

pièce d'exérèse [98]. Dans l'étude de Le T et al. deux patientes sur 13 (15.3%) présentaient un cancer invasif occulte [56]. Dans l'étude de Sideri et al. 12% des patientes traitées par exérèse au laser avaient un cancer invasif méconnu [71]. Brown et al. ne retrouvent cependant pas de cancer invasif chez leurs 33 patientes traitées par exérèse chirurgicale [72]. Dans la méta-analyse de Van Seters et al., le taux de cancer vulvaire méconnu à la biopsie initiale est de 3.2%. La moyenne d'âge est de 52 ans (21 à 87 ans) [17]. En fonction des données de la littérature, le taux de cancer invasif de découverte fortuite à l'examen anatomopathologique de la pièce d'exérèse varie de 0 à 22% [17,57,61,71,72].

Tous traitements confondus, le risque de récurrence au-delà de un an était dans notre étude de 21.6%, le risque d'évolution vers un carcinome épidermoïde de 3.9%. Selon Van Seters et al le potentiel invasif des VIN classiques est de 3.3% (n=108/3322) après traitement [17].

4. Les facteurs de risques de récurrence.

La récurrence dans notre série était plus fréquemment retrouvée chez les patientes tabagiques ($p=0.087$) et chez celles traitées par vaporisation-laser ($p=0.037$). A l'inverse, les facteurs de risque de VIN classiques rapportés par la littérature comme l'antécédent de néoplasies intraépithéliales HPV induites, l'antécédent de condylomes vulvaires, le tabagisme, le terrain d'immunodépression, le caractère multifocal et multicentrique, la positivité pour l'HPV, le statut positif des berges, n'influençaient pas l'évolution dans notre série. Bien que réalisée sur une période de 15 ans, l'effectif faible de notre étude rend l'analyse des sous-groupes limitée.

Dans la littérature, l'association entre les VIN classiques et le papillomavirus humain est maintenant bien établie. Le papillomavirus est identifié dans environ 70% à 100% des VIN en fonction des études [4,12,36,42]. C'est le principal facteur de risque de récurrence de VIN. En revanche, le cancer invasif vulvaire et le virus sont moins liés. A la différence du cancer du col utérin, l'HPV n'est présent que dans 30 à 40% des cancers vulvaires [6,7].

Le système immunitaire joue un rôle important dans la clairance du papillomavirus humain. Une patiente séropositive a quatre fois plus de risque d'être infectée par l'HPV et la prévalence des VIN peut atteindre 37% [4,14,38]. De même, les patientes transplantées sous traitement immunosuppresseur ont un risque de VIN multiplié par 10-30 [4]. Le délai nécessaire à la disparition de l'infection à papillomavirus est rallongé chez les patientes immunodéprimées favorisant le risque de récurrence.

Le tabagisme est un des facteurs de risque de survenue de VIN avec un risque relatif compris entre 2 et 8 en fonction des études [104]. Il augmente la prévalence de l'infection HPV, sa persistance et son risque de récurrence indépendamment de l'âge des patientes et du nombre de partenaires sexuels [105].

Le taux de lésions multicentriques dans notre étude est de 25.5 % proche de celui de la littérature compris entre 25 et 66% [4,9,17,36]. Ces lésions semblent être à haut risque de récurrence par rapport aux VIN unicentriques. Dans l'étude de Menguellat

et al. sur 44 lésions intraépithéliales multicentriques, le taux de récurrence était de 43%. Plusieurs auteurs ont identifiés le caractère multicentrique comme un facteur de risque de récurrence [4,9,40,42]. Le rôle de l'HPV est maintenant établi dans la genèse des lésions intraépithéliales périnéales, qu'elles soient cervicales, vulvaires, vaginales ou anales. Les premières lésions à apparaître sont d'origine cervicale. A la différence des VIN, seulement 4.4% des CIN s'inscrivent dans une maladie multicentrique. L'une des hypothèses avancées dans la littérature réside dans l'apparition plus tardive des lésions VIN en raison d'un degré de résistance plus important de l'épithélium vaginale et vulvaire à l'infection à papillomavirus humain [40].

L'infection à papillomavirus donne également volontiers des lésions multifocales ou multi foculaires. Le caractère multifocal était retrouvé dans 66.7% des cas dans notre étude contre 50% dans la littérature avec une distribution en fonction des âges largement prédominante chez les moins de 40 ans [17,24]. La progression des lésions multifocales s'explique par la contamination HPV à un âge de plus en plus jeune. Elle est favorisée par le tabagisme, la multiplicité des partenaires et la survenue précoce du premier rapport sexuel. Une meilleure connaissance et compréhension de la physiopathologie des VIN viro-induites et un examen clinique attentif ont peut être permis de diagnostiquer plus de lésions multifocales. Le taux de récurrence est supérieur pour les VIN multifocales par rapport aux unifocales [24,26,42]. Dans l'étude de Jones et Rowan, le taux de récurrence était de 42% pour les VIN multifocales versus 31% pour les unifocales [26]. Les lésions multicentriques et multifocales sont particulièrement difficiles à traiter dans leur intégralité. Ce que certains considèrent comme une récurrence peut en réalité être une des lésions initiales passée inaperçue et donc non ou sous-traitée, raison pour laquelle le contrôle précoce est indispensable (4 à 6 semaines).

5. Préventions des VIN

La prévalence des papillomavirus 16 et 18 est de plus de 80% dans les VIN classiques [6]. En prévention primaire, la vaccination anti-HPV apporte une protection de plus de 90% contre les infections HPV 16 et 18. Ainsi, elle devrait permettre à terme, si elle se généralise de diminuer l'incidence des néoplasies malpighiennes intraépithéliales cervicales mais aussi vulvaires. Concernant les affections HPV induites de la sphère anogénitale externe, Villa et al. ont montré, dans une méta-analyse portant sur trois études internationales que le vaccin tétravalent Gardasil® préviendrait l'apparition de plus de 99% des condylomes, CIN, VIN, VaIN, AIN chez de jeunes patientes [106].

La prévention primaire et secondaire doit comporter une consultation anti-tabac. Comme dans beaucoup de transformations néoplasiques, l'apparition des VIN est favorisée par le tabagisme.

VII. CONCLUSION

Des progrès dans la compréhension de la physiopathologie des VIN ont été réalisés ces dix dernières années. Récemment, de nouveaux modes de diagnostic prometteurs mais encore peu évalués comme le photodiagnostic se sont développés. Sur le plan thérapeutique, certaines indications sont inchangées. La chirurgie demeure le traitement de référence des VIN différenciées. Cependant, le rajeunissement de la population des patientes atteintes de VIN commune ou classique a fait préférer des thérapeutiques conservatrices comme la vaporisation-laser. A côté de la chirurgie qui se veut de moins en moins mutilante d'autres méthodes moins agressives et plus spécifiques ont vu le jour comme l'immuno-modulation locale et la thérapie photodynamique. Les résultats de notre étude correspondent aux données de la littérature et rappellent l'intérêt d'une surveillance régulière, rapprochée et prolongée quel que soit l'âge de la patiente, l'aspect clinique, le type de lésion ou le traitement adopté.

Bibliographie

1. Paniel BJ, Truc JB, de Margerie V, et al. [Vulvo-perineal surgery]. *J Gynecol Obstet Biol Reprod (Paris)* 1984;13(1):91-100.
2. Howe HL, Wingo PA, Thun MJ, et al. Annual report to the nation on the status of cancer (1973 through 1998), featuring cancers with recent increasing trends. *J Natl Cancer Inst* 2001;93(11):824-842.
3. Cancer incidence in five continents. Volume VIII. *IARC Sci Publ* 2002(155):1-781.
4. van de Nieuwenhof HP, van der Avoort IA, de Hullu JA. Review of squamous premalignant vulvar lesions. *Crit Rev Oncol Hematol* 2008;68(2):131-156.
5. Judson PL, Habermann EB, Baxter NN, et al. Trends in the incidence of invasive and in situ vulvar carcinoma. *Obstet Gynecol* 2006;107(5):1018-1022.
6. Akerman G, Dussour C, Haddad B, et al. [Epidemiology of vulvar intra-epithelial neoplasias]. *Gynecol Obstet Fertil* 2007;35(12):1251-1256.
7. De Vuyst H, Clifford GM, Nascimento MC, et al. Prevalence and type distribution of human papillomavirus in carcinoma and intraepithelial neoplasia of the vulva, vagina and anus: a meta-analysis. *Int J Cancer* 2009;124(7):1626-1636.
8. Renaud-Vilmer C, Cavelier-Balloy B, Petit T. [Vulvar intra-epithelial neoplasias]. *Ann Dermatol Venereol* 2005;132(6-7 Pt 1):576-583.
9. Preti M, Van Seters M, Sideri M, et al. Squamous vulvar intraepithelial neoplasia. *Clin Obstet Gynecol* 2005;48(4):845-861.
10. Burdick B. Clarifying the "Report of the ISSVD Terminology Committee". *J Reprod Med* 1988;33(7):97-98.
11. Sideri M, Jones RW, Wilkinson EJ, et al. Squamous vulvar intraepithelial neoplasia: 2004 modified terminology, ISSVD Vulvar Oncology Subcommittee. *J Reprod Med* 2005;50(11):807-810.
12. Bergeron C. [New histological terminology of vulvar intraepithelial neoplasia]. *Gynecol Obstet Fertil* 2008;36(1):74-78.
13. Jones RW, Rowan DM. Spontaneous regression of vulvar intraepithelial neoplasia 2-3. *Obstet Gynecol* 2000;96(3):470-472.
14. Joura EA, Losch A, Haider-Angeler MG, et al. Trends in vulvar neoplasia. Increasing incidence of vulvar intraepithelial neoplasia and squamous cell carcinoma of the vulva in young women. *J Reprod Med* 2000;45(8):613-615.
15. Leroy JL, Vinatier D, Collier F, et al. [Diagnosis of vulvar intraepithelial neoplasias (VIN)]. *Gynecol Obstet Fertil* 2008;36(2):190-199.
16. Medeiros F, Nascimento AF, Crum CP. Early vulvar squamous neoplasia: advances in classification, diagnosis, and differential diagnosis. *Adv Anat Pathol* 2005;12(1):20-26.
17. van Seters M, van Beurden M, de Craen AJ. Is the assumed natural history of vulvar intraepithelial neoplasia III based on enough evidence? A systematic review of 3322 published patients. *Gynecol Oncol* 2005;97(2):645-651.
18. Bruchim I, Gotlieb WH, Mahmud S, et al. HPV-related vulvar intraepithelial neoplasia: outcome of different management modalities. *Int J Gynaecol Obstet* 2007;99(1):23-27.
19. McNally OM, Mulvany NJ, Pagano R, et al. VIN 3: a clinicopathologic review. *Int J Gynecol Cancer* 2002;12(5):490-495.
20. Etienney I, Bauer P. [Prevention of anal lesions due to human papillomavirus at the time of screening and vaccination]. *Gastroenterol Clin Biol* 2008;32(11):942-945.
21. Sabban F, Collinet P, Cosson M, et al. [Fluorescence imaging technique: diagnostic and therapeutic interest in gynecology]. *J Gynecol Obstet Biol Reprod (Paris)* 2004;33(8):734-738.

22. Akoel KM, Welfel J, Gottwald L, et al. [Photodynamic diagnosis of vulvar precancerous conditions and invasive cancers using 5-aminolevulinic acid]. *Ginekol Pol* 2003;74(9):662-665.
23. Joura EA. Epidemiology, diagnosis and treatment of vulvar intraepithelial neoplasia. *Curr Opin Obstet Gynecol* 2002;14(1):39-43.
24. Deruelle P, Deruelle-Khazaal R, Collinet P, et al. [Clinical study and prognosis of 56 cases of vulvar intraepithelial neoplasia]. *Gynecol Obstet Fertil* 2005;33(10):755-761.
25. Jones RW, Baranyai J, Stables S. Trends in squamous cell carcinoma of the vulva: the influence of vulvar intraepithelial neoplasia. *Obstet Gynecol* 1997;90(3):448-452.
26. Jones RW, Rowan DM, Stewart AW. Vulvar intraepithelial neoplasia: aspects of the natural history and outcome in 405 women. *Obstet Gynecol* 2005;106(6):1319-1326.
27. Ho GY, Bierman R, Beardsley L, et al. Natural history of cervicovaginal papillomavirus infection in young women. *N Engl J Med* 1998;338(7):423-428.
28. Kaufman RH. Intraepithelial neoplasia of the vulva. *Gynecol Oncol* 1995;56(1):8-21.
29. de Sanjose S, Diaz M, Castellsague X, et al. Worldwide prevalence and genotype distribution of cervical human papillomavirus DNA in women with normal cytology: a meta-analysis. *Lancet Infect Dis* 2007;7(7):453-459.
30. Burchell AN, Winer RL, de Sanjose S, et al. Chapter 6: Epidemiology and transmission dynamics of genital HPV infection. *Vaccine* 2006;24 Suppl 3:S3/52-61.
31. Boulanger JC, Sevestre H, Bauville E, et al. [Epidemiology of HPV infection]. *Gynecol Obstet Fertil* 2004;32(3):218-223.
32. Baseman JG, Koutsky LA. The epidemiology of human papillomavirus infections. *J Clin Virol* 2005;32 Suppl 1:S16-24.
33. Baulon E, Vautravers A, Rodriguez B, et al. [Imiquimod and immune response modifiers in gynaecology]. *Gynecol Obstet Fertil* 2007;35(2):149-157.
34. Richardson H, Kelsall G, Tellier P, et al. The natural history of type-specific human papillomavirus infections in female university students. *Cancer Epidemiol Biomarkers Prev* 2003;12(6):485-490.
35. Mouglin C, Bourgault-Villada I, Coursaget P. [HPV immunization for the prevention of cervical cancer]. *Presse Med* 2009;38(12):1750-1768.
36. Hampl M, Sarajuuri H, Wentzensen N, et al. Effect of human papillomavirus vaccines on vulvar, vaginal, and anal intraepithelial lesions and vulvar cancer. *Obstet Gynecol* 2006;108(6):1361-1368.
37. Garland SM, Insinga RP, Sings HL, et al. Human papillomavirus infections and vulvar disease development. *Cancer Epidemiol Biomarkers Prev* 2009;18(6):1777-1784.
38. Kuhn L, Sun XW, Wright TC, Jr. Human immunodeficiency virus infection and female lower genital tract malignancy. *Curr Opin Obstet Gynecol* 1999;11(1):35-39.
39. Wade TR, Kopf AW, Ackerman AB. Bowenoid papulosis of the penis. *Cancer* 1978;42(4):1890-1903.
40. Ait Menguellat S, Collinet P, Debarge VH, et al. Management of multicentric lesions of the lower genital tract. *Eur J Obstet Gynecol Reprod Biol* 2007;132(1):116-120.
41. Plantier F, Moyal-Barracco M. [Understanding vulvar intraepithelial neoplasia]. *Ann Dermatol Venereol* 2009;136(2):145-151.
42. Hillemanns P, Wang X, Staehle S, et al. Evaluation of different treatment modalities for vulvar intraepithelial neoplasia (VIN): CO(2) laser vaporization, photodynamic therapy, excision and vulvectomy. *Gynecol Oncol* 2006;100(2):271-275.
43. van Seters M, van Beurden M, ten Kate FJ, et al. Treatment of vulvar intraepithelial neoplasia with topical imiquimod. *N Engl J Med* 2008;358(14):1465-1473.
44. Leibowitch M, Neill S, Pelisse M, et al. The epithelial changes associated with squamous cell carcinoma of the vulva: a review of the clinical, histological and viral findings in 78 women. *Br J Obstet Gynaecol* 1990;97(12):1135-1139.
45. Carlson JA, Ambros R, Malfetano J, et al. Vulvar lichen sclerosus and squamous cell carcinoma: a cohort, case control, and investigational study with historical perspective;

- implications for chronic inflammation and sclerosis in the development of neoplasia. *Hum Pathol* 1998;29(9):932-948.
46. Ridley CM, Frankman O, Jones IS, et al. New nomenclature for vulvar disease: International Society for the Study of Vulvar Disease. *Hum Pathol* 1989;20(5):495-496.
 47. Fischer G, Spurrett B, Fischer A. The chronically symptomatic vulva: aetiology and management. *Br J Obstet Gynaecol* 1995;102(10):773-779.
 48. Leibovitz A, Kaplun VV, Saposhnicov N, et al. Vulvovaginal examinations in elderly nursing home women residents. *Arch Gerontol Geriatr* 2000;31(1):1-4.
 49. Goldstein AT, Marinoff SC, Christopher K, et al. Prevalence of vulvar lichen sclerosus in a general gynecology practice. *J Reprod Med* 2005;50(7):477-480.
 50. Jones RW, Scurry J, Neill S, et al. Guidelines for the follow-up of women with vulvar lichen sclerosus in specialist clinics. *Am J Obstet Gynecol* 2008;198(5):496 e491-493.
 51. Neill SM, Tatnall FM, Cox NH. Guidelines for the management of lichen sclerosus. *Br J Dermatol* 2002;147(4):640-649.
 52. Yang B, Hart WR. Vulvar intraepithelial neoplasia of the simplex (differentiated) type: a clinicopathologic study including analysis of HPV and p53 expression. *Am J Surg Pathol* 2000;24(3):429-441.
 53. Nascimento AF, Granter SR, Cviko A, et al. Vulvar acanthosis with altered differentiation: a precursor to verrucous carcinoma? *Am J Surg Pathol* 2004;28(5):638-643.
 54. Collier F. [Vulvar intraepithelial neoplasias (VINs): patients' experience]. *Gynecol Obstet Fertil* 2008;36(3):306-310.
 55. Jayne CJ, Kaufman RH. Treatment of vulvar intraepithelial neoplasia 2/3 with imiquimod. *J Reprod Med* 2002;47(5):395-398.
 56. Le T, Hicks W, Menard C, et al. Preliminary results of 5% imiquimod cream in the primary treatment of vulva intraepithelial neoplasia grade 2/3. *Am J Obstet Gynecol* 2006;194(2):377-380.
 57. Le T, Menard C, Hicks-Boucher W, et al. Final results of a phase 2 study using continuous 5% Imiquimod cream application in the primary treatment of high-grade vulva intraepithelial neoplasia. *Gynecol Oncol* 2007;106(3):579-584.
 58. Todd RW, Etherington IJ, Luesley DM. The effects of 5% imiquimod cream on high-grade vulval intraepithelial neoplasia. *Gynecol Oncol* 2002;85(1):67-70.
 59. Wendling J, Saiag P, Berville-Levy S, et al. Treatment of undifferentiated vulvar intraepithelial neoplasia with 5% imiquimod cream: a prospective study of 12 cases. *Arch Dermatol* 2004;140(10):1220-1224.
 60. Mathiesen O, Buus SK, Cramers M. Topical imiquimod can reverse vulvar intraepithelial neoplasia: a randomised, double-blinded study. *Gynecol Oncol* 2007;107(2):219-222.
 61. McFadden KM, Sharp L, Cruickshank ME. The prospective management of women with newly diagnosed vulval intraepithelial neoplasia: clinical outcome and quality of life. *J Obstet Gynaecol* 2009;29(8):749-753.
 62. Hober D, Ajram L, Chehadeh W, et al. [Mechanisms of imiquimod indirect antiviral activity]. *Ann Biol Clin (Paris)* 2005;63(2):155-163.
 63. Iavazzo C, Pitsouni E, Athanasiou S, et al. Imiquimod for treatment of vulvar and vaginal intraepithelial neoplasia. *Int J Gynaecol Obstet* 2008;101(1):3-10.
 64. van Seters M, Fons G, van Beurden M. Imiquimod in the treatment of multifocal vulvar intraepithelial neoplasia 2/3. Results of a pilot study. *J Reprod Med* 2002;47(9):701-705.
 65. Davis G, Wentworth J, Richard J. Self-administered topical imiquimod treatment of vulvar intraepithelial neoplasia. A report of four cases. *J Reprod Med* 2000;45(8):619-623.
 66. Diaz-Arrastia C, Arany I, Robazetti SC, et al. Clinical and molecular responses in high-grade intraepithelial neoplasia treated with topical imiquimod 5%. *Clin Cancer Res* 2001;7(10):3031-3033.
 67. Marchitelli C, Secco G, Perrotta M, et al. Treatment of bowenoid and basaloid vulvar intraepithelial neoplasia 2/3 with imiquimod 5% cream. *J Reprod Med* 2004;49(11):876-882.

68. Haidopoulos D, Diakomanolis E, Rodolakis A, et al. Can local application of imiquimod cream be an alternative mode of therapy for patients with high-grade intraepithelial lesions of the vagina? *Int J Gynecol Cancer* 2005;15(5):898-902.
69. Winters U, Daayana S, Lear JT, et al. Clinical and immunologic results of a phase II trial of sequential imiquimod and photodynamic therapy for vulvar intraepithelial neoplasia. *Clin Cancer Res* 2008;14(16):5292-5299.
70. Shatz P, Bergeron C, Wilkinson EJ, et al. Vulvar intraepithelial neoplasia and skin appendage involvement. *Obstet Gynecol* 1989;74(5):769-774.
71. Sideri M, Spinaci L, Spolti N, et al. Evaluation of CO₂ laser excision or vaporization for the treatment of vulvar intraepithelial neoplasia. *Gynecol Oncol* 1999;75(2):277-281.
72. Brown JV, 3rd, Goldstein BH, Rettenmaier MA, et al. Laser ablation of surgical margins after excisional partial vulvectomy for VIN: Effect on recurrence. *J Reprod Med* 2005;50(5):345-350.
73. Penna C, Fallani MG, Fambrini M, et al. CO₂ laser surgery for vulvar intraepithelial neoplasia. Excisional, destructive and combined techniques. *J Reprod Med* 2002;47(11):913-918.
74. Wright VC, Davies E. Laser surgery for vulvar intraepithelial neoplasia: principles and results. *Am J Obstet Gynecol* 1987;156(2):374-378.
75. Dougherty TJ, Gomer CJ, Henderson BW, et al. Photodynamic therapy. *J Natl Cancer Inst* 1998;90(12):889-905.
76. Ascencio M, Collinet P, Cosson M, et al. [The place of photodynamic therapy in gynecology]. *Gynecol Obstet Fertil* 2007;35(11):1155-1165.
77. Fehr MK, Hornung R, Degen A, et al. Photodynamic therapy of vulvar and vaginal condyloma and intraepithelial neoplasia using topically applied 5-aminolevulinic acid. *Lasers Surg Med* 2002;30(4):273-279.
78. Tristram A, Fiander A. Clinical responses to Cidofovir applied topically to women with high grade vulvar intraepithelial neoplasia. *Gynecol Oncol* 2005;99(3):652-655.
79. Lin H, Huang EY, Chang HY, et al. Therapeutic effect of topical applications of trichloroacetic acid for vaginal intraepithelial neoplasia after hysterectomy. *Jpn J Clin Oncol* 2005;35(11):651-654.
80. Vilmer C, Havard S, Cavelier-Balloy B, et al. Failure of isotretinoin and interferon-alpha combination therapy for HPV-linked severe vulvar dysplasia. A report of two cases. *J Reprod Med* 1998;43(8):693-695.
81. Naik R, Nixon S, Lopes A, et al. A randomized phase II trial of indole-3-carbinol in the treatment of vulvar intraepithelial neoplasia. *Int J Gynecol Cancer* 2006;16(2):786-790.
82. Pelletier F, Drobacheff-Thiebaut C, Aubin F, et al. [Effects of imiquimod on latent human papillomavirus anal infection in HIV-infected patients]. *Ann Dermatol Venereol* 2004;131(11):947-951.
83. Maw RD. Treatment of external genital warts with 5% imiquimod cream during pregnancy: a case report. *BJOG* 2004;111(12):1475.
84. Ahr A, Rody A, Kissler S, et al. [Risk factors for recurrence of vulvar intraepithelial neoplasia III (VIN III)]. *Zentralbl Gynakol* 2006;128(6):347-351.
85. DeSimone CP, Crisp MP, Ueland FR, et al. Concordance of gross surgical and final fixed margins in vulvar intraepithelial neoplasia 3 and vulvar cancer. *J Reprod Med* 2006;51(8):617-620.
86. Rouzier R, Haddad B, Atallah D, et al. Surgery for vulvar cancer. *Clin Obstet Gynecol* 2005;48(4):869-878.
87. Argenta LC, Morykwas MJ. Vacuum-assisted closure: a new method for wound control and treatment: clinical experience. *Ann Plast Surg* 1997;38(6):563-576; discussion 577.
88. Durmishi Y, Gervaz P, Buhler L, et al. [Vacuum-assisted abdominal closure: its role in the treatment of complex abdominal and perineal wounds. Experience in 48 patients]. *J Chir (Paris)* 2007;144(3):209-213.

89. Quadrivalent vaccine against human papillomavirus to prevent high-grade cervical lesions. *N Engl J Med* 2007;356(19):1915-1927.
90. Paavonen J, Jenkins D, Bosch FX, et al. Efficacy of a prophylactic adjuvanted bivalent L1 virus-like-particle vaccine against infection with human papillomavirus types 16 and 18 in young women: an interim analysis of a phase III double-blind, randomised controlled trial. *Lancet* 2007;369(9580):2161-2170.
91. Andersen BL, Hacker NF. Psychosexual adjustment after vulvar surgery. *Obstet Gynecol* 1983;62(4):457-462.
92. Rosen R, Brown C, Heiman J, et al. The Female Sexual Function Index (FSFI): a multidimensional self-report instrument for the assessment of female sexual function. *J Sex Marital Ther* 2000;26(2):191-208.
93. Likes WM, Stegbauer C, Hathaway D, et al. Use of the female sexual function index in women with vulvar intraepithelial neoplasia. *J Sex Marital Ther* 2006;32(3):255-266.
94. Thuesen B, Andreasson B, Bock JE. Sexual function and somatopsychic reactions after local excision of vulvar intra-epithelial neoplasia. *Acta Obstet Gynecol Scand* 1992;71(2):126-128.
95. Andreasson B, Moth I, Jensen SB, et al. Sexual function and somatopsychic reactions in vulvectomy-operated women and their partners. *Acta Obstet Gynecol Scand* 1986;65(1):7-10.
96. Weijmar Schultz WC, van de Wiel HB, Bouma J, et al. Psychosexual functioning after the treatment of cancer of the vulva. A longitudinal study. *Cancer* 1990;66(2):402-407.
97. Zhang GY, Wu LY, Li B, et al. [Clinical analysis of 35 cases of vulvar intraepithelial neoplasia grade III]. *Zhonghua Fu Chan Ke Za Zhi* 2009;44(3):163-166.
98. Polterauer S, Catharina Dressler A, Grimm C, et al. Accuracy of preoperative vulva biopsy and the outcome of surgery in vulvar intraepithelial neoplasia 2 and 3. *Int J Gynecol Pathol* 2009;28(6):559-562.
99. Modesitt SC, Waters AB, Walton L, et al. Vulvar intraepithelial neoplasia III: occult cancer and the impact of margin status on recurrence. *Obstet Gynecol* 1998;92(6):962-966.
100. Rodolakis A, Diakomanolis E, Vlachos G, et al. Vulvar intraepithelial neoplasia (VIN)--diagnostic and therapeutic challenges. *Eur J Gynaecol Oncol* 2003;24(3-4):317-322.
101. Hillemanns P, Untch M, Dannecker C, et al. Photodynamic therapy of vulvar intraepithelial neoplasia using 5-aminolevulinic acid. *Int J Cancer* 2000;85(5):649-653.
102. Martin-Hirsch PL, Whitehurst C, Buckley CH, et al. Photodynamic treatment for lower genital tract intraepithelial neoplasia. *Lancet* 1998;351(9113):1403.
103. Soergel P, Loning M, Staboulidou I, et al. Photodynamic diagnosis and therapy in gynecology. *J Environ Pathol Toxicol Oncol* 2008;27(4):307-320.
104. Goffin F, Mayrand MH, Gauthier P, et al. High-risk human papillomavirus infection of the genital tract of women with a previous history or current high-grade vulvar intraepithelial neoplasia. *J Med Virol* 2006;78(6):814-819.
105. Vaccarella S, Herrero R, Snijders PJ, et al. Smoking and human papillomavirus infection: pooled analysis of the International Agency for Research on Cancer HPV Prevalence Surveys. *Int J Epidemiol* 2008;37(3):536-546.
106. Villa LL, Costa RL, Petta CA, et al. High sustained efficacy of a prophylactic quadrivalent human papillomavirus types 6/11/16/18 L1 virus-like particle vaccine through 5 years of follow-up. *Br J Cancer* 2006;95(11):1459-1466.

ANNEXES

Index de la fonction sexuelle féminine

Instructions : Ces questions concernent votre sexualité, tant vos sensations que vos réponses à la stimulation sexuelle, au cours des 4 dernières semaines. Répondez-y aussi honnêtement et clairement que possible. Vos réponses resteront confidentielles. Pour répondre à ces questions, tenez compte des définitions suivantes :

- **Activité sexuelle** : Peut inclure les caresses, les préliminaires, la masturbation et le rapport sexuel vaginal
- **Rapport sexuel** : Il est défini par la pénétration du pénis dans le vagin.
- **Stimulation sexuelle** : Il s'agit des situations qui provoquent habituellement une excitation sexuelle, comme les préliminaires avec un partenaire, l'auto-stimulation (masturbation) ou les fantasmes sexuels.

Cochez une seule case par question.

Le désir, ou intérêt sexuel, correspond au fait de souhaiter avoir une expérience/activité sexuelle, de se sentir réceptive à un comportement d'initiation sexuelle par un partenaire, et/ou de penser à la sexualité, ou de fantasmer à son propos.

1. Au cours des 4 dernières semaines, avec quelle fréquence avez-vous ressenti un désir ou un intérêt sexuel ?

- Presque tout le temps ou tout le temps
- La plupart du temps (plus que la moitié du temps)
- Quelquefois (environ la moitié du temps)
- Rarement (moins que la moitié du temps)
- Presque jamais ou jamais

2. Au cours des 4 dernières semaines, comment estimeriez-vous le degré de votre désir ou de votre intérêt sexuel ?

- Très important
- Important
- Modéré
- Faible
- Très faible ou nul

L'excitation sexuelle inclut à la fois des phénomènes physiques et des phénomènes mentaux. Ceci peut inclure des sensations de chaleur ou de picotement dans les organes génitaux, une sensation de lubrification (d'être mouillée) ou des contractions musculaires.

3. Au cours des 4 dernières semaines, avec quelle fréquence vous êtes-vous sentie excitée sexuellement au cours d'une activité sexuelle ou d'un rapport sexuel ?

- Je n'ai pas eu d'activité sexuelle
- Presque tout le temps ou tout le temps
- La plupart du temps (plus que la moitié du temps)
- Quelquefois (environ la moitié du temps)
- Rarement (moins que la moitié du temps)
- Presque jamais ou jamais

4. Au cours des 4 dernières semaines, comment évalueriez-vous l'intensité de votre excitation sexuelle pendant une activité sexuelle ou un rapport ?

- Je n'ai pas eu d'activité sexuelle
- Très importante
- Importante
- Modérée
- Faible
- Très faible ou nulle

5. Au cours des 4 dernières semaines, à quel point étiez-vous sûre du fait que vous alliez être excitée sexuellement pendant une activité sexuelle ou un rapport ?

- Je n'ai pas eu d'activité sexuelle
- Très sûre
- Sûre
- Moyennement sûre
- Pas très sûre
- Pas sûre du tout

6. Au cours des 4 dernières semaines, avec quelle fréquence avez-vous été satisfaite de votre excitation sexuelle durant une activité sexuelle ou un rapport ?

- Je n'ai pas eu d'activité sexuelle
- Presque tout le temps ou tout le temps
- La plupart du temps (plus que la moitié du temps)
- Quelquefois (environ la moitié du temps)

- Rarement (moins que la moitié du temps)
- Presque jamais ou jamais

7. Au cours des 4 dernières semaines, avec quelle fréquence avez-vous été lubrifiée (« mouillée ») durant une activité sexuelle ou un rapport ?

- Je n'ai pas eu d'activité sexuelle
- Presque tout le temps ou tout le temps
- La plupart du temps (plus que la moitié du temps)
- Quelquefois (environ la moitié du temps)
- Rarement (moins que la moitié du temps)
- Presque jamais ou jamais

8. Au cours des 4 dernières semaines, à quel point vous a-t-il été difficile de lubrifier (« mouiller ») durant une activité sexuelle ou un rapport ?

- Je n'ai pas eu d'activité sexuelle
- Extrêmement difficile ou impossible
- Très difficile
- Difficile
- Un peu difficile
- Pas difficile

9. Au cours des 4 dernières semaines, avec quelle fréquence avez-vous pu rester lubrifiée (« mouillée ») jusqu'à la fin de l'activité sexuelle ou du rapport ?

- Je n'ai pas eu d'activité sexuelle
- Presque tout le temps ou tout le temps
- La plupart du temps (plus que la moitié du temps)
- Quelquefois (environ la moitié du temps)
- Rarement (moins que la moitié du temps)
- Presque jamais ou jamais

10. *Au cours des 4 dernières semaines, à quel point vous a-t-il été difficile de rester lubrifiée (« mouillée ») jusqu'à la fin de l'activité sexuelle ou du rapport ?*

- Je n'ai pas eu d'activité sexuelle
- Extrêmement difficile ou impossible
- Très difficile
- Difficile
- Un peu difficile
- Pas difficile

11. *Au cours des 4 dernières semaines, lorsque vous avez eu une stimulation sexuelle ou un rapport, avec quelle fréquence avez-vous pu atteindre l'orgasme (« jouissance ») ?*

- Je n'ai pas eu d'activité sexuelle
- Presque tout le temps ou tout le temps
- La plupart du temps (plus que la moitié du temps)
- Quelquefois (environ la moitié du temps)
- Rarement (moins que la moitié du temps)
- Presque jamais ou jamais

12. *Au cours des 4 dernières semaines, lorsque vous avez eu une stimulation sexuelle ou un rapport, à quel point vous a-t-il été difficile d'atteindre l'orgasme (« jouissance ») ?*

- Je n'ai pas eu d'activité sexuelle
- Extrêmement difficile ou impossible
- Très difficile
- Difficile
- Un peu difficile
- Pas difficile

13. *Au cours des 4 dernières semaines, quel a été votre degré de satisfaction de votre capacité à atteindre l'orgasme (« jouissance ») pendant l'activité sexuelle ou le rapport ?*

- Je n'ai pas eu d'activité sexuelle
- Très satisfaite
- Modérément satisfaite
- A peu près autant satisfaite que non satisfaite
- Modérément insatisfaite
- Très insatisfaite

14. *Au cours des 4 dernières semaines, quel a été votre degré de satisfaction en ce qui concerne le degré de communication émotionnelle pendant l'activité sexuelle entre vous-même et votre partenaire ?*

- Je n'ai pas eu d'activité sexuelle
- Très satisfaite
- Modérément satisfaite
- A peu près autant satisfaite que non satisfaite
- Modérément insatisfaite
- Très insatisfaite

15. *Au cours des 4 dernières semaines, à quel degré avez-vous été satisfaite de votre relation sexuelle avec votre partenaire ?*

- Je n'ai pas eu d'activité sexuelle
- Très satisfaite
- Modérément satisfaite
- A peu près autant satisfaite que non satisfaite
- Modérément insatisfaite
- Très insatisfaite

16. *Au cours des 4 dernières semaines, à quel point avez-vous été satisfaite de votre vie sexuelle dans son ensemble ?*

- Je n'ai pas eu d'activité sexuelle
- Très satisfaite
- Modérément satisfaite

- A peu près autant satisfaite que non satisfaite
- Modérément insatisfaite
- Très insatisfaite

17. Au cours des 4 dernières semaines, avec quelle fréquence avez-vous ressenti des sensations désagréables ou des douleurs pendant la pénétration vaginale ?

- Je n'ai pas essayé d'avoir un rapport sexuel
- Presque tout le temps ou tout le temps
- La plupart du temps (plus que la moitié du temps)
- Quelquefois (environ la moitié du temps)
- Rarement (moins que la moitié du temps)
- Presque jamais ou jamais

18. Au cours des 4 dernières semaines, à quel point avez-vous ressenti des sensations désagréables ou des douleurs après la pénétration vaginale ?

- Je n'ai pas eu d'activité sexuelle
- Presque tout le temps ou tout le temps
- La plupart du temps (plus que la moitié du temps)
- Quelquefois (environ la moitié du temps)
- Rarement (moins que la moitié du temps)
- Presque jamais ou jamais

19. Au cours des 4 dernières semaines, comment évalueriez-vous l'intensité des sensations désagréables ou des douleurs pendant ou après la pénétration vaginale ?

- Je n'ai pas eu d'activité sexuelle
- Très importante
- Importante
- Modérée
- Faible
- Très faible ou nulle

Age : ans

VU

NANCY, le 7 mars 2011

Le Président de Thèse

NANCY, le 8 mars 2011

Le Doyen de la Faculté de Médecine

Professeur François GUILLEMIN

Professeur H. COUDANE

AUTORISE À SOUTENIR ET À IMPRIMER LA THÈSE/ 3558

NANCY, le 11 mars 2011

LE PRÉSIDENT DE L'UNIVERSITÉ DE NANCY 1

Par délégation

Madame C. CAPDEVILLE-ATKINSON

ABSTRACT

Objective: Vulvar intraepithelial neoplasia (VIN) are the main precursors of squamous cell carcinoma of the vulva. Diagnosis and appropriate management of VIN is a real medical issue. This study aimed to evaluate treatment modalities and risk factors for recurrent VIN.

Methods: Fifty-one patients with usual (grade 2 or 3) or differentiated VIN were included in retrospective multicentric study conducted at the Centre Alexis Vautrin and Regional University A. Nancy Pinard Maternity between January 1995 and March 2010.

Results: Usual VIN is a pathology of young women, HPV-induced, multifocal and multicentric with a low malignant potential. In our study, usual VIN preferentially are treated by laser vaporization in order to minimize anatomical injury. Imiquimod and photodynamic therapy, are other possible treatments for this condition. The differentiated VIN is often associated with vulvar lichen sclerosis. The treatment is surgical due to a risk of progression. Risk of recurrence was significantly higher in CO₂ laser group without difference in progression to squamous cell carcinoma.

Conclusion: Our results are consistent with literature data. They recall risk of VIN recurrence and interest to regular monitoring, close and extended.

RÉSUMÉ DE LA THÈSE

Objectif: Les néoplasies intraépithéliales vulvaires (VIN) sont les principaux précurseurs du carcinome épidermoïde de la vulve. Le diagnostic et la prise en charge adéquate des VIN constituent un véritable enjeu médical. Cette étude avait pour but d'évaluer les modalités thérapeutiques et les facteurs de risque de récurrence des VIN.

Matériel et méthode : Cinquante et une patientes avec une VIN classique (de grade 2 ou 3) ou différenciée ont été incluses dans cette étude rétrospective multicentrique réalisée au Centre Alexis Vautrin et à la Maternité Régionale Universitaire A. Pinard de Nancy entre janvier 1995 et mars 2010.

Résultats : La VIN classique, pathologie de la femme jeune, induite par le papillomavirus, volontiers multifocale et multicentrique au pouvoir évolutif faible a été traitée dans notre étude préférentiellement par vaporisation-laser dans le but de minimiser les séquelles anatomiques. L'imiquimod et la thérapie photodynamique, sont d'autres traitements possibles dans cette indication. Les VIN différenciées souvent accompagnées d'un lichen scléreux vulvaire ont fait l'objet d'une prise en charge chirurgicale en raison d'un risque d'évolution vers le carcinome épidermoïde vulvaire. Le risque de récurrence était significativement plus élevé dans le groupe laser CO2 sans différence quant à l'évolution vers le carcinome invasif.

Conclusion : Nos résultats correspondent aux données de la littérature et rappellent compte tenu du risque de récurrence des VIN l'intérêt d'une surveillance régulière, rapprochée et prolongée.

TITRE EN ANGLAIS

Vulvar intraepithelial neoplasia: a case series of fifty one patients

Thèse de médecine spécialisée – année 2011

Mots clés : Néoplasie intraépithéliale vulvaire (VIN), classique, différenciée, vulvectomie, laser CO2, imiquimod, thérapie photodynamique

UNIVERSITÉ HENRI POINCARÉ, NANCY-1

Faculté de Médecine de Nancy

9, avenue de la Forêt de Haye

54505 VANDOEUVRE LES NANCY Cedex

