



HAL
open science

Révision des prothèses d'épaule inversées : à propos de 115 cas

Grégory Navez

► **To cite this version:**

Grégory Navez. Révision des prothèses d'épaule inversées : à propos de 115 cas. Sciences du Vivant [q-bio]. 2005. hal-01732785

HAL Id: hal-01732785

<https://hal.univ-lorraine.fr/hal-01732785>

Submitted on 14 Mar 2018

HAL is a multi-disciplinary open access archive for the deposit and dissemination of scientific research documents, whether they are published or not. The documents may come from teaching and research institutions in France or abroad, or from public or private research centers.

L'archive ouverte pluridisciplinaire **HAL**, est destinée au dépôt et à la diffusion de documents scientifiques de niveau recherche, publiés ou non, émanant des établissements d'enseignement et de recherche français ou étrangers, des laboratoires publics ou privés.



AVERTISSEMENT

Ce document est le fruit d'un long travail approuvé par le jury de soutenance et mis à disposition de l'ensemble de la communauté universitaire élargie.

Il est soumis à la propriété intellectuelle de l'auteur. Ceci implique une obligation de citation et de référencement lors de l'utilisation de ce document.

D'autre part, toute contrefaçon, plagiat, reproduction illicite encourt une poursuite pénale.

Contact : ddoc-theses-contact@univ-lorraine.fr

LIENS

Code de la Propriété Intellectuelle. articles L 122. 4

Code de la Propriété Intellectuelle. articles L 335.2- L 335.10

http://www.cfcopies.com/V2/leg/leg_droi.php

<http://www.culture.gouv.fr/culture/infos-pratiques/droits/protection.htm>



THESE

Pour obtenir le grade de

DOCTEUR EN MEDECINE

Présentée et soutenue publiquement
Dans le cadre du troisième cycle de Médecine Spécialisée

Le 21 octobre 2005
par

Grégory NAVEZ

Révision des prothèses d'épaule inversées A propos de 115 cas

Examineurs de thèse :

M. MOLE	Professeur	Président
M. COUDANE	Professeur	Juge
M. SIRVEAUX	Professeur	Juge
M. ROCHE	Docteur	Juge
M. RIO	Docteur	Juge

UNIVERSITÉ HENRI POINCARÉ, NANCY 1

FACULTÉ DE MÉDECINE DE NANCY

Président de l'Université : Professeur Jean-Pierre FINANCE

Doyen de la Faculté de Médecine : Professeur Patrick NETTER

Vice-Doyen de la Faculté de Médecine : Professeur Henry COUDANE

Assesseurs

du 1^{er} Cycle :

du 2^{ème} Cycle :

du 3^{ème} Cycle :

de la Vie Facultaire :

Mme le Docteur Chantal KOHLER

Mr le Professeur Jean-Pierre BRONOWICKI

Mr le Professeur Hervé VESPIGNANI

Mr le Professeur Bruno LEHEUP

DOYENS HONORAIRES

Professeur Adrien DUPREZ – Professeur Jean-Bernard DUREUX

Professeur Jacques ROLAND

=====
PROFESSEURS HONORAIRES

Louis PIERQUIN – Etienne LEGAIT – Jean LOCHARD – René HERBEUVAL – Gabriel FAIVRE – Jean-Marie FOLIGUET

Guy RAUBER – Paul SADOUL – Raoul SENAULT – Marcel RIBON

Jacques LACOSTE – Jean BEUREY – Jean SOMMELET – Pierre HARTEMANN – Emile de LAVERGNE

Augusta TREHEUX – Michel MANCIAUX – Paul GUILLEMIN – Pierre PAYSANT

Jean-Claude BURDIN – Claude CHARDOT – Jean-Bernard DUREUX – Jean DUHEILLE – Jean-Pierre GRILLIAT

Pierre LAMY – Jean-Marie GILGENKRANTZ – Simone GILGENKRANTZ

Pierre ALEXANDRE – Robert FRISCH – Michel PIERSON – Jacques ROBERT

Gérard DEBRY – Pierre TRIDON – Michel WAYOFF – François CHERRIER – Oliéro GUERCI

Gilbert PERCEBOIS – Claude PERRIN – Jean PREVOT – Jean FLOQUET

Alain GAUCHER – Michel LAXENAIRE – Michel BOULANGE – Michel DUC – Claude HURIET – Pierre LANDES

Alain LARCAN – Gérard VAILLANT – Daniel ANTHOINE – Pierre GAUCHER – René-Jean ROYER

Hubert UFFHOLTZ – Jacques LECLERE – Francine NABET – Jacques BORRELLY

Michel RENARD – Jean-Pierre DESCHAMPS – Pierre NABET – Marie-Claire LAXENAIRE – Adrien DUPREZ – Paul VERT

Philippe CANTON – Bernard LEGRAS – Pierre MATHIEU – Jean-Marie POLU – Antoine RASPILLER – Gilbert THIBAUT

Michel WEBER – Gérard FIEVE – Daniel SCHMITT – Colette VIDAILHET – Alain BERTRAND – Jean-Pierre NICOLAS –

Francis PENIN – Michel STRICKER – Daniel BURNEL – Michel VIDAILHET – Francis PENIN

=====
**PROFESSEURS DES UNIVERSITÉS -
PRATICIENS HOSPITALIERS**

(Disciplines du Conseil National des Universités)

42^{ème} Section : MORPHOLOGIE ET MORPHOGENÈSE

1^{ère} sous-section : (Anatomie)

Professeur Jacques ROLAND – Professeur Gilles GROSDIDIER

Professeur Pierre LASCOMBES – Professeur Marc BRAUN

2^{ème} sous-section : (Cytologie et histologie)

Professeur Bernard FOLIGUET

3^{ème} sous-section : (Anatomie et cytologie pathologiques)

Professeur François PLENAT – Professeur Jean-Michel VIGNAUD

43^{ème} Section : BIOPHYSIQUE ET IMAGERIE MÉDICALE

1^{ère} sous-section : (Biophysique et médecine nucléaire)

Professeur Gilles KARCHER – Professeur Pierre-Yves MARIE – Professeur Pierre OLIVIER

2^{ème} sous-section : (Radiologie et imagerie médicale)

Professeur Luc PICARD – Professeur Denis REGENT – Professeur Michel CLAUDON

Professeur Serge BRACARD – Professeur Alain BLUM – Professeur Jacques FELBLINGER

Professeur René ANXIONNAT

44^{ème} Section : BIOCHIMIE, BIOLOGIE CELLULAIRE ET MOLÉCULAIRE, PHYSIOLOGIE ET NUTRITION

1^{ère} sous-section : (Biochimie et biologie moléculaire)

Professeur Jean-Louis GUÉANT – Professeur Jean-Luc OLIVIER

2^{ème} sous-section : (Physiologie)

Professeur Jean-Pierre CRANCE – Professeur Jean-Pierre MALLIE

Professeur François MARCHAL – Professeur Philippe HAOUZI

3^{ème} sous-section : (Biologie cellulaire)

Professeur Claude BURLET

4^{ème} sous-section : (Nutrition)

Professeur Olivier ZIEGLER

45^{ème} Section : MICROBIOLOGIE, MALADIES TRANSMISSIBLES ET HYGIÈNE

1^{ère} sous-section : (Bactériologie – virologie ; hygiène hospitalière)

Professeur Alain LOZNIEWSKI

2^{ème} sous-section : (Parasitologie et mycologie)

Professeur Bernard FORTIER

3^{ème} sous-section : (Maladies infectieuses ; maladies tropicales)

Professeur Thierry MAY – Professeur Christian RABAUD

46^{ème} Section : SANTÉ PUBLIQUE, ENVIRONNEMENT ET SOCIÉTÉ

1^{ère} sous-section : (Épidémiologie, économie de la santé et prévention)

Professeur Philippe HARTEMANN – Professeur Serge BRIANÇON

Professeur Francis GUILLEMIN – Professeur Denis ZMIROU-NAVIER

2^{ème} sous-section : (Médecine et santé au travail)

Professeur Guy PETIET – Professeur Christophe PARIS

3^{ème} sous-section : (Médecine légale et droit de la santé)

Professeur Henry COUDANE

4^{ème} sous-section : (Biostatistiques, informatique médicale et technologies de communication)

Professeur François KOHLER – Professeur Éliane ALBUISSON

47^{ème} Section : CANCÉROLOGIE, GÉNÉTIQUE, HÉMATOLOGIE, IMMUNOLOGIE

1^{ère} sous-section : (Hématologie ; transfusion)

Professeur Christian JANOT – Professeur Thomas LECOMPTE – Professeur Pierre BORDIGONI

Professeur Pierre LEDERLIN – Professeur Jean-François STOLTZ

2^{ème} sous-section : (Cancérologie ; radiothérapie)

Professeur François GUILLEMIN – Professeur Thierry CONROY

Professeur Pierre BEY – Professeur Didier PEIFFERT

3^{ème} sous-section : (Immunologie)

Professeur Gilbert FAURE – Professeur Marie-Christine BENE

4^{ème} sous-section : (Génétique)

Professeur Philippe JONVEAUX – Professeur Bruno LEHEUP

**48^{ème} Section : ANESTHÉSIOLOGIE, RÉANIMATION, MÉDECINE D'URGENCE,
PHARMACOLOGIE ET THÉRAPEUTIQUE**

1^{ère} sous-section : (Anesthésiologie et réanimation chirurgicale)

Professeur Claude MEISTELMAN – Professeur Dan LONGROIS - Professeur Hervé BOUAZIZ

Professeur Paul-Michel MERTES

2^{ème} sous-section : (Réanimation médicale)

Professeur Henri LAMBERT – Professeur Alain GERARD

Professeur Pierre-Edouard BOLLAERT – Professeur Bruno LÉVY

3^{ème} sous-section : (Pharmacologie fondamentale ; pharmacologie clinique)

Professeur Patrick NETTER – Professeur Pierre GILLET

4^{ème} sous-section : (Thérapeutique)

Professeur François PAILLE – Professeur Gérard GAY – Professeur Faiez ZANNAD

**49^{ème} Section : PATHOLOGIE NERVEUSE ET MUSCULAIRE, PATHOLOGIE MENTALE,
HANDICAP et RÉÉDUCATION**

1^{ère} sous-section : (Neurologie)

Professeur Gérard BARROCHE – Professeur Hervé VESPIGNANI

Professeur Xavier DUCROCQ

2^{ème} sous-section : (Neurochirurgie)

Professeur Jean-Claude MARCHAL – Professeur Jean AUQUE

Professeur Thierry CIVIT

3^{ème} sous-section : (Psychiatrie d'adultes)

Professeur Jean-Pierre KAHN

4^{ème} sous-section : (Pédopsychiatrie)

Professeur Daniel SIBERTIN-BLANC

5^{ème} sous-section : (Médecine physique et de réadaptation)

Professeur Jean-Marie ANDRE

50^{ème} Section : PATHOLOGIE OSTÉO-ARTICULAIRE, DERMATOLOGIE et CHIRURGIE PLASTIQUE

1^{ère} sous-section : (Rhumatologie)

Professeur Jacques POUREL – Professeur Isabelle VALCKENAERE – Professeur Damien LOEUILLE

2^{ème} sous-section : (Chirurgie orthopédique et traumatologique)

Professeur Jean-Pierre DELAGOUTTE – Professeur Daniel MOLE

Professeur Didier MAINARD – Professeur François SIRVEAUX

3^{ème} sous-section : (Dermato-vénérologie)

Professeur Jean-Luc SCHMUTZ – Professeur Annick BARBAUD

4^{ème} sous-section : (Chirurgie plastique, reconstructrice et esthétique)

Professeur François DAP

51^{ème} Section : PATHOLOGIE CARDIORESPIRATOIRE et VASCULAIRE

1^{ère} sous-section : (Pneumologie)

Professeur Yves MARTINET - Professeur Jean-François CHABOT

2^{ème} sous-section : (Cardiologie)

Professeur Etienne ALIOT – Professeur Yves JUILLIERE – Professeur Nicolas SADOUL –

Professeur Christian de CHILLOU

3^{ème} sous-section : (Chirurgie thoracique et cardiovasculaire)

Professeur Jean-Pierre VILLEMOT

Professeur Jean-Pierre CARTEAUX – Professeur Loïc MACE

4^{ème} sous-section : (Chirurgie vasculaire ; médecine vasculaire)

52^{ème} Section : MALADIES DES APPAREILS DIGESTIF et URINAIRE

1^{ère} sous-section : (Gastroentérologie ; hépatologie)

Professeur Marc-André BIGARD

Professeur Jean-Pierre BRONOWICKI

2^{ème} sous-section : (Chirurgie digestive)

3^{ème} sous-section : (Néphrologie)

Professeur Michèle KESSLER – Professeur Dominique HESTIN (Mme) – Professeur Luc FRIMAT

4^{ème} sous-section : (Urologie)

Professeur Philippe MANGIN – Professeur Jacques HUBERT – Professeur Luc CORMIER

53^{ème} Section : MÉDECINE INTERNE, GÉRIATRIE et CHIRURGIE GÉNÉRALE

1^{ère} sous-section : (Médecine interne)

Professeur Denise MONERET-VAUTRIN – Professeur Denis WAHL

Professeur Jean-Dominique DE KORWIN – Professeur Pierre KAMINSKY

Professeur Athanase BENETOS - Professeur Gisèle KANNY – Professeur Abdelouahab BELLOU

2^{ème} sous-section : (Chirurgie générale)

Professeur Patrick BOISSEL – Professeur Laurent BRESLER

Professeur Laurent BRUNAUD

54^{ème} Section : DÉVELOPPEMENT ET PATHOLOGIE DE L'ENFANT, GYNÉCOLOGIE-OBSTÉTRIQUE, ENDOCRINOLOGIE ET REPRODUCTION

1^{ère} sous-section : (Pédiatrie)

Professeur Danièle SOMMELET – Professeur Pierre MONIN

Professeur Jean-Michel HASCOET – Professeur Pascal CHASTAGNER – Professeur François FEILLET

2^{ème} sous-section : (Chirurgie infantile)

Professeur Michel SCHMITT – Professeur Gilles DAUTEL – Professeur Pierre JOURNEAU

3^{ème} sous-section : (Gynécologie-obstétrique ; gynécologie médicale)

Professeur Michel SCHWEITZER – Professeur Jean-Louis BOUTROY

Professeur Philippe JUDLIN – Professeur Patricia BARBARINO – Professeur Bruno DEVAL

4^{ème} sous-section : (Endocrinologie et maladies métaboliques)

Professeur Georges WERYHA – Professeur Marc KLEIN – Professeur Bruno GUERCI

5^{ème} sous-section : (Biologie et médecine du développement et de la reproduction)

Professeur Hubert GERARD

55^{ème} Section : PATHOLOGIE DE LA TÊTE ET DU COU

1^{ère} sous-section : (Oto-rhino-laryngologie)

Professeur Claude SIMON – Professeur Roger JANKOWSKI

2^{ème} sous-section : (Ophtalmologie)

Professeur Jean-Luc GEORGE – Professeur Jean-Paul BERROD – Professeur Karine ANGIOI-DUPREZ

3^{ème} sous-section : (Chirurgie maxillo-faciale et stomatologie)

Professeur Jean-François CHASSAGNE

=====

PROFESSEURS DES UNIVERSITÉS

64^{ème} Section : BIOCHIMIE ET BIOLOGIE MOLÉCULAIRE

Professeur Sandrine BOSCHI-MULLER

Professeur Franck DALIGAULT

=====

MAÎTRES DE CONFÉRENCES DES UNIVERSITÉS - PRATICIENS HOSPITALIERS

42^{ème} Section : MORPHOLOGIE ET MORPHOGENÈSE

1^{ère} sous-section : (Anatomie)

Docteur Bruno GRIGNON

2^{ème} sous-section : (Cytologie et histologie)

Docteur Edouard BARRAT

Docteur Françoise TOUATI – Docteur Chantal KOHLER

3^{ème} sous-section : (Anatomie et cytologie pathologiques)

Docteur Béatrice MARIE

Docteur Laurent ANTUNES

43^{ème} Section : BIOPHYSIQUE ET IMAGERIE MÉDICALE

1^{ère} sous-section : (Biophysique et médecine nucléaire)

Docteur Marie-Hélène LAURENS – Docteur Jean-Claude MAYER

Docteur Pierre THOUVENOT – Docteur Jean-Marie ESCANYE – Docteur Amar NAOUN

44^{ème} Section : BIOCHIMIE, BIOLOGIE CELLULAIRE ET MOLÉCULAIRE, PHYSIOLOGIE ET NUTRITION

1^{ère} sous-section : (Biochimie et biologie moléculaire)

Docteur Jean STRACZEK – Docteur Sophie FREMONT

Docteur Isabelle GASTIN – Docteur Bernard NAMOUR – Docteur Marc MERTEN

2^{ème} sous-section : (Physiologie)

Docteur Gérard ETHEVENOT – Docteur Nicole LEMAU de TALANCE – Docteur Christian BEYAERT

Docteur Bruno CHENUJEL

4^{ème} sous-section : (Nutrition)

Docteur Didier QUILLIOT

45^{ème} Section : MICROBIOLOGIE, MALADIES TRANSMISSIBLES ET HYGIÈNE

1^{ère} sous-section : (Bactériologie – Virologie ; hygiène hospitalière)

Docteur Francine MORY – Docteur Christine LION

Docteur Michèle DAILLOUX – Docteur Véronique VENARD

2^{ème} sous-section : (Parasitologie et mycologie)

Docteur Marie-France BIAVA – Docteur Nelly CONTET-AUDONNEAU

46^{ème} Section : SANTÉ PUBLIQUE, ENVIRONNEMENT ET SOCIÉTÉ

1^{ère} sous-section : (*Epidémiologie, économie de la santé et prévention*)

Docteur François ALLA

4^{ème} sous-section : (*Biostatistiques, informatique médicale et technologies de communication*)

Docteur Pierre GILLOIS

47^{ème} Section : CANCÉROLOGIE, GÉNÉTIQUE, HÉMATOLOGIE, IMMUNOLOGIE

1^{ère} sous-section : (*Hématologie ; transfusion*)

Docteur François SCHOONEMAN

3^{ème} sous-section : (*Immunologie*)

Docteur Anne KENNEL

4^{ème} sous-section : (*Génétique*)

Docteur Christophe PHILIPPE

**48^{ème} Section : ANESTHÉSIOLOGIE, RÉANIMATION, MÉDECINE D'URGENCE,
PHARMACOLOGIE ET THÉRAPEUTIQUE**

1^{ère} sous-section : (*Anesthésiologie et réanimation chirurgicale*)

Docteur Jacqueline HELMER – Docteur Gérard AUDIBERT

3^{ème} sous-section : (*Pharmacologie fondamentale ; pharmacologie clinique*)

Docteur Françoise LAPICQUE – Docteur Marie-José ROYER-MORROT

**49^{ème} Section : PATHOLOGIE NERVEUSE ET MUSCULAIRE, PATHOLOGIE MENTALE, HANDICAP ET
RÉÉDUCATION**

5^{ème} sous-section : (*Médecine physique et de réadaptation*)

Docteur Jean PAYSANT

**54^{ème} Section : DÉVELOPPEMENT ET PATHOLOGIE DE L'ENFANT, GYNÉCOLOGIE-OBSTÉTRIQUE,
ENDOCRINOLOGIE ET REPRODUCTION**

5^{ème} sous-section : (*Biologie et médecine du développement et de la reproduction*)

Docteur Jean-Louis CORDONNIER

=====

MAÎTRES DE CONFÉRENCES

05^{ème} section : SCIENCE ÉCONOMIE GÉNÉRALE

Monsieur Vincent LHUILLIER

32^{ème} section : CHIMIE ORGANIQUE, MINÉRALE, INDUSTRIELLE

Monsieur Jean-Claude RAFT

40^{ème} section : SCIENCES DU MÉDICAMENT

Monsieur Jean-François COLLIN

60^{ème} section : MÉCANIQUE, GÉNIE MÉCANIQUE ET GÉNIE CIVILE

Monsieur Alain DURAND

61^{ème} section : GÉNIE INFORMATIQUE, AUTOMATIQUE ET TRAITEMENT DU SIGNAL

Monsieur Jean REBSTOCK – Monsieur Walter BLONDEL

64^{ème} section : BIOCHIMIE ET BIOLOGIE MOLÉCULAIRE

Mademoiselle Marie-Claire LANHERS

65^{ème} section : BIOLOGIE CELLULAIRE

Mademoiselle Françoise DREYFUSS – Monsieur Jean-Louis GELLY

Madame Ketsia HESS – Monsieur Pierre TANKOSIC – Monsieur Hervé MEMBRE

67^{ème} section : BIOLOGIE DES POPULATIONS ET ÉCOLOGIE
Madame Nadine MUSSE

68^{ème} section : BIOLOGIE DES ORGANISMES
Madame Tao XU-JIANG

=====

MAÎTRES DE CONFÉRENCES ASSOCIÉS

Médecine Générale

Docteur Alain AUBREGE
Docteur Francis RAPHAEL
Docteur Jean-Marc BOIVIN

=====

PROFESSEURS ÉMÉRITES

Professeur Michel BOULANGE - Professeur Alain LARCAN - Professeur Michel WAYOFF Professeur Daniel ANTHOINE -
Professeur Hubert UFFHOLTZ – Professeur Adrien DUPREZ - Professeur Paul VERT
Professeur Jean PREVOT – Professeur Jean-Pierre GRILLIAT - Professeur Philippe CANTON – Professeur Pierre MATHIEU
Professeur Gilbert THIBAUT - Professeur Daniel SCHMITT – Mme le Professeur Colette VIDAILHET –
Professeur Jean FLOQUET – Professeur Claude CHARDOT – Professeur Michel PIERSON – Professeur Alain BERTRAND –
Professeur Daniel BURNEL – Professeur Jean-Pierre NICOLAS – Professeur Michel VIDAILHET

=====

DOCTEURS HONORIS CAUSA

Professeur Norman SHUMWAY (1972)
Université de Stanford, Californie (U.S.A)
Professeur Paul MICHIELSEN (1979)
Université Catholique, Louvain (Belgique)
Professeur Charles A. BERRY (1982)
Centre de Médecine Préventive, Houston (U.S.A)
Professeur Pierre-Marie GALETTI (1982)
Brown University, Providence (U.S.A)
Professeur Mamish Nisbet MUNRO (1982)
Massachusetts Institute of Technology (U.S.A)
Professeur Mildred T. STAHLMAN (1982)
Wanderbilt University, Nashville (U.S.A)
Harry J. BUNCKE (1989)
Université de Californie, San Francisco (U.S.A)

Professeur Théodore H. SCHIEBLER (1989)
Institut d'Anatomie de Würzburg (R.F.A)
Professeur Maria DELIVORIA-PAPADOPOULOS (1996)
Université de Pennsylvanie (U.S.A)
Professeur Mashaki KASHIWARA (1996)
Research Institute for Mathematical Sciences de Kyoto (JAPON)
Professeur Ralph GRÄSBECK (1996)
Université d'Helsinki (FINLANDE)
Professeur James STEICHEN (1997)
Université d'Indianapolis (U.S.A)
Professeur Duong Quang TRUNG (1997)
*Centre Universitaire de Formation et de Perfectionnement des
Professionnels de Santé d'Hô Chi Minh-Ville (VIÊTNAM)*

A notre Maître et Président de Thèse,

Monsieur le Professeur D. MOLE

Professeur de Chirurgie Orthopédique et Traumatologique

Nous avons effectué la plus grande partie de notre formation orthopédique dans votre service.

La rigueur de votre raisonnement, l'étendue de vos connaissances et votre habilité technique sont chaque jour un exemple pour nous.

Vous nous avez accordé votre confiance et nous sommes très honoré que vous ayez accepté de présider cette thèse.

Que ce travail soit le témoignage de notre profond respect.

A notre Maître et Juge,

Monsieur le Professeur H. COUDANE

Professeur de Médecine Légale (Option clinique)

Chevalier dans l'Ordre des Palmes Académiques

Votre expérience et votre humilité forcent le respect.

Merci de nous avoir guidé lors du semestre passé à vos côtés.

Nous vous sommes reconnaissant d'avoir accepté de juger ce travail, et vous assurons notre profonde estime.

A notre Maître et Juge,

Monsieur le Professeur F. SIRVEAUX

Professeur de Chirurgie Orthopédique et Traumatologique

Nous vous sommes reconnaissant d'avoir accepté
d'encadrer ce travail.

Votre aide et votre connaissance sur la pathologie de
l'épaule nous ont été d'une aide précieuse.

Que ce travail soit le témoignage de toute notre gratitude.

A notre Maître et Juge,

Monsieur le Docteur O. ROCHE

Docteur en médecine

Vous avez eu la gentillesse d'accepter de juger ce travail, et nous vous en remercions.

Votre rigueur professionnelle, votre dextérité technique et vos qualités humaines forcent le respect. Vous avez toujours été disponible pour nous.

Que ce travail vous témoigne toute notre reconnaissance et notre admiration.

A notre Maître et Juge,

Monsieur le Docteur B. RIO

Docteur en médecine

Nous sommes sensible à l'honneur que vous nous faites en jugeant ce travail et nous vous en remercions.

Bien que n'ayant pas eu le plaisir de travailler à vos cotés, nous mesurons l'étendue de votre connaissance et de votre compétence dans la chirurgie de l'épaule.

A Stéphanie,

Pour tout ce que tu m'as apporté et « au grand bonheur » qui nous attend.

A mes parents,

Vous m'avez toujours encouragé dans ma vie, autant personnelle que professionnelle.

Je vous dédie ce travail.

A Benoît, mon frère et à Ariane,

Ne t'inquiète pas ! Ça va le faire !

A mes grands-parents et toute ma famille,

A ma belle-famille,

A tous mes amis présents aujourd'hui et à ceux qui n'ont pas pu venir,

Je vous dédie ce travail.

Nous tenons à remercier :

Madame le Docteur DE GASPERI

Pour sa patience et sa compétence « statistiquement significatives ».

**L'ensemble du personnel de la clinique de traumatologie de
Nancy**

SERMENT

"Au moment d'être admis à exercer la médecine, je promets et je jure d'être fidèle aux lois de l'honneur et de la probité. Mon premier souci sera de rétablir, de préserver ou de promouvoir la santé dans tous ses éléments, physiques et mentaux, individuels et sociaux. Je respecterai toutes les personnes, leur autonomie et leur volonté, sans aucune discrimination selon leur état ou leurs convictions. J'interviendrai pour les protéger si elles sont affaiblies, vulnérables ou menacées dans leur intégrité ou leur dignité. Même sous la contrainte, je ne ferai pas usage de mes connaissances contre les lois de l'humanité. J'informerai les patients des décisions envisagées, de leurs raisons et de leurs conséquences. Je ne tromperai jamais leur confiance et n'exploiterai pas le pouvoir hérité des circonstances pour forcer les consciences. Je donnerai mes soins à l'indigent et à quiconque me les demandera. Je ne me laisserai pas influencer par la soif du gain ou la recherche de la gloire.

Admis dans l'intimité des personnes, je tairai les secrets qui me sont confiés. Reçu à l'intérieur des maisons, je respecterai les secrets des foyers et ma conduite ne servira pas à corrompre les mœurs. Je ferai tout pour soulager les souffrances. Je ne prolongerai pas abusivement les agonies. Je ne provoquerai jamais la mort délibérément.

Je préserverai l'indépendance nécessaire à l'accomplissement de ma mission. Je n'entreprendrai rien qui dépasse mes compétences. Je les entretiendrai et les perfectionnerai pour assurer au mieux les services qui me seront demandés.

J'apporterai mon aide à mes confrères ainsi qu'à leurs familles dans l'adversité.

Que les hommes et mes confrères m'accordent leur estime si je suis fidèle à mes promesses ; que je sois déshonoré et méprisé si j'y manque".


Table des matières




Table des matières.....	16
I. Introduction	19
II. Biomécanique	21
A. <i>Rôle de la coiffe des rotateurs</i>	<i>21</i>
B. <i>Les prothèses totales anatomiques.....</i>	<i>21</i>
C. <i>Prothèses semi-contraintes anatomiques.....</i>	<i>22</i>
D. <i>Les hémiarthroplasties.....</i>	<i>23</i>
E. <i>Les prothèses à disposition inversées</i>	<i>25</i>
III. La prothèse Delta III de Grammont.....	27
A. <i>Approches biomécaniques</i>	<i>27</i>
1. <i>Centre intermédiaire de rotation</i>	<i>27</i>
2. <i>Rôle moteur et stabilisateur du deltoïde en l'absence de coiffe postéro-supérieure</i>	<i>29</i>
3. <i>Evolution de la platine et de la glénosphère</i>	<i>30</i>
B. <i>Implants.....</i>	<i>31</i>
1. <i>Implant glénoïdien</i>	<i>31</i>
2. <i>Tige et métaphyse humérale</i>	<i>34</i>
3. <i>Cupule humérale</i>	<i>35</i>
IV. Autres prothèses	36
A. <i>Aequalis Reversed.....</i>	<i>36</i>
B. <i>Duocentric.....</i>	<i>38</i>
C. <i>Prothèse ARROWS.....</i>	<i>40</i>
D. <i>Prothèse Lima LTO.....</i>	<i>43</i>
E. <i>Prothèse Reverse Shoulder Prosthesis.....</i>	<i>45</i>
V. Techniques opératoires.....	49
A. <i>Installation</i>	<i>49</i>
B. <i>Voie d'abord</i>	<i>50</i>
1. <i>Voie trans-acromiale</i>	<i>50</i>
2. <i>Voie supéro-externe</i>	<i>51</i>
3. <i>Voie delto-pectorale.....</i>	<i>52</i>
C. <i>Préparation de la glène</i>	<i>53</i>
1. <i>Repérage</i>	<i>53</i>
2. <i>Préparation de la glène et positionnement de la métaglène</i>	<i>54</i>
3. <i>Métaglène définitive</i>	<i>56</i>
4. <i>Perte de substance de la glène.....</i>	<i>58</i>
5. <i>Nouvelles recommandations.....</i>	<i>58</i>

D.	<i>Préparation humérale</i>	59
E.	<i>Essai de réduction de l'implant définitif</i>	61
F.	<i>Fermeture</i>	62
VI.	Patients et méthodes	63
A.	<i>Patients</i>	63
B.	<i>Méthodes</i>	63
1.	Recueil des données.....	63
2.	Données administratives et antécédents du patient.....	64
3.	Clinique.....	64
4.	Imagerie préopératoire.....	66
5.	Implants.....	68
6.	Post-opératoire clinique, radiographique et complications.....	68
7.	Les groupes.....	69
a.	Les fractures de moins de trois semaines.....	69
b.	Les séquelles de fractures.....	71
c.	Les CTA.....	74
d.	Les ruptures massives.....	74
e.	Les omarthroses primitives vraies.....	76
f.	Les polyarthrites rhumatoïdes.....	76
g.	Les tumeurs.....	78
h.	Les reprises par prothèses inversées.....	78
C.	<i>Etude statistique</i>	80
VII.	Résultats	81
A.	<i>Généralités</i>	81
B.	<i>Caractéristiques de la population</i>	81
C.	<i>Bilan préopératoire</i>	83
1.	Bilan clinique.....	83
2.	Bilan radiologique.....	85
D.	<i>Intervention chirurgicale</i>	86
1.	Généralités.....	86
2.	Le temps huméral.....	87
3.	Le temps glénoïdien.....	89
4.	Les gestes associés.....	90
5.	Le bilan des lésions.....	91
E.	<i>Les suites opératoires</i>	92
F.	<i>Les complications</i>	93
1.	Les complications précoces (avant 3 mois).....	93
2.	Les complications retardées (de 3 mois à un an).....	94
3.	Les complications tardives (après un an).....	95
G.	<i>La révision</i>	96
1.	Examen clinique.....	96
a.	Révision à un an.....	96
b.	Dernière révision.....	97

2. Données radiologiques.....	98
a. Révision à un an.....	98
b. Dernière révision.....	100
H. <i>Récapitulatif par rapport au recul</i>	102
I. <i>Les autres étiologies</i>	103
1. Omarthrose primitive vraie.....	103
2. Tumeur.....	104
3. Echec d'instabilité.....	105
4. Luxation antérieure invétérée.....	106
5. Ostéonécrose.....	107
6. Omarthrose pseudo-centrée.....	107
VIII. Discussion	108
A. <i>Résultats fonctionnels</i>	108
1. Amélioration de la fonction.....	108
a. Amélioration du Constant global.....	108
b. Amélioration de la douleur.....	109
c. Amélioration de la force.....	110
2. Amélioration de la mobilité.....	110
a. Amélioration de l'élévation antérieure active.....	110
b. Amélioration de la rotation externe active.....	111
c. Amélioration de la rotation interne.....	112
3. Tableau récapitulatif des principales données de la littérature.....	113
B. <i>Les complications</i>	113
1. Les hématomes.....	114
2. Les infections.....	114
3. Les luxations.....	115
4. Les dévissages de glénosphères.....	116
5. Les fractures.....	116
C. <i>Les prothèses d'épaule inversées et les prothèses anatomiques dans les ruptures de coiffe</i>	117
D. <i>Les problèmes qui subsistent</i>	119
1. Les encoches.....	119
2. Le déficit de rotation externe.....	121
3. Les liserés huméraux.....	122
IX. Conclusion	125
X. Bibliographie	126
XI. Annexes	131





I. Introduction

Durant ces quarante dernières années, des chirurgiens ont développé de nombreuses prothèses d'épaule pour tenter de remplacer, de façon satisfaisante, l'articulation gléno-humérale, quelle que soit l'étiologie de ces lésions. Ce développement a été long et souvent périlleux, conduisant au début à de nombreux échecs, probablement dus à la mauvaise connaissance de la pathologie gléno-humérale et de son environnement musculo-tendineux. Actuellement, la biomécanique de l'épaule est mieux connue, permettant de développer des implants prothétiques spécifiques à chaque étiologie.

Le problème de la pathologie de l'épaule avec coiffe des rotateurs détruite ou inefficace reste difficile à résoudre. On distingue quatre étiologies principales.

- la pathologie arthrosique à coiffe déficiente, que l'omarthrose soit excentrée ou restée centrée malgré la rupture de la coiffe : ostéo-arthrite primaire, Rotator Cuff Tear Arthropathy.
- les atteintes inflammatoires de l'épaule avec destruction globale osseuse et musculo-tendineuse : rhumatisme articulaire, épaule sénile hémorragique.
- les séquelles de fracture de l'épaule, que le traitement initial ait été orthopédique ou chirurgical.
- les révisions de prothèses d'épaule totales et des héli-arthroplasties, quelle que soit l'étiologie initiale.
- les fractures récentes.

Les propositions thérapeutiques dans la pathologie de l'épaule à coiffe des rotateurs détruite restent limitées. Le traitement médical et le traitement chirurgical (arthroscopique ou prothèse anatomique) ont souvent une efficacité sur la douleur mais nullement sur la mobilité.

Grammont(1), en 1985, qui développa un implant original : une prothèse inversée d'épaule, «véritable prothèse musculaire de coiffe». Ce concept n'était pas nouveau mais Grammont(1) a compris deux principes fondamentaux : la médialisation et l'abaissement du centre de rotation, permettant une stabilité optimale et une mobilité de l'épaule avec le seul muscle deltoïde. Initialement, cet implant était réservé aux Cuff Tear Arthropathy, actuellement les indications ont été élargies à d'autres étiologies.

Notre expérience à la Clinique de Traumatologie et d'Orthopédie de NANCY a débuté en 1994. Le but de cette étude rétrospective était de réévaluer sur le plan clinique et radiologique tous les patients (115 épaules) opérés avant le 31 décembre 2003, pour nous permettre de connaître l'évolution fonctionnelle et radiographique de cet implant en fonction de l'étiologie initiale. Nous essayerons de distinguer à la fin de ce travail quelles sont les indications pour lesquelles la prothèse d'épaule inversée donne les meilleurs résultats.

II. Biomécanique

L'omarthrose excentrée représente 8% des arthroplasties d'épaule revues par Apoil et coll (2) pour le symposium de la SOFCOT en 1995. Les auteurs ont proposé différentes solutions qui rendent compte de la grande difficulté de l'indication thérapeutique. Le problème posé par ces omarthroses à coiffe détruite ne réside pas dans l'altération de la surface articulaire, mais dans l'altération irréparable de la coiffe des rotateurs, facteur essentiel du pronostic fonctionnel [Neer (3), Wirth et Rockwood (4)].

A. Rôle de la coiffe des rotateurs

Forts de l'expérience des différents auteurs qui ont voulu apporter une solution aux problèmes d'arthroplasties d'épaule sur coiffe détruite, Grammont et son équipe ont cherché à comprendre le rôle de la coiffe des rotateurs dans la mobilité de l'épaule, pour tenter de mieux la suppléer. La coiffe des rotateurs, avec ou sans prothèse d'épaule anatomique, est un centreur actif et contrôle l'action luxante du deltoïde dans toutes les positions du bras. Elle permet de transformer cette force luxante centrifuge, en force centripète de centrage huméral sur la glène. Comme l'avait montré Brems (5), l'épaule saine entraîne lors de sa mobilisation des contraintes qui sont un facteur d'auto-stabilité. En l'absence de coiffe des rotateurs, ces contraintes deviennent obliques et décentrées sur la glène, induisant une augmentation des forces excentriques et une migration supérieure.

B. Les prothèses totales anatomiques

Plusieurs solutions ont déjà été proposées pour répondre aux problèmes des omarthroses à coiffe détruite.

L'utilisation d'une prothèse d'épaule totale anatomique avec glène rétentive ou non, aboutissait à des échecs avec des descellements fréquents. Dans le cas d'une glène non rétentive, on observait une persistance de l'ascension de la tête humérale. Celle-ci venait se

bloquer sous le hauban acromio-coracoïdien en donnant une bonne stabilité mais une mobilité très limitée [Engelbrecht (6) et Kolbel (7)]. Un descellement de la glène apparaissait précocement, dû au phénomène de «*rocking horse glenoid*» décrit par Frankin et Matsen(8). En effet, en début d'élévation, la prothèse est en appui au pôle inférieur de la glène. Entre 30 et 60°, il se produit un déplacement de l'appui du pôle inférieur vers le pôle supérieur entraînant une force excentrique sur la glène. Au-delà de 60°, il réapparaît une force en compression au pôle inférieur de la glène. La répétition de ce mouvement entraîne un descellement de l'implant.

C. Prothèses semi-contraintes anatomiques

Des prothèses semi-contraintes avec des dessins d'implants glénoïdiens plus couvrants donc plus contraints, ont permis de trouver un appui acromio-coracoïdien, visant à augmenter la stabilité de l'implant glénoïdien.

Apoil (2) a conçu une prothèse à appui acromio-coracoïdien rétentive à appui antéro-supérieur scellé au niveau de la glène et sous la face inférieure de l'acromion.

Mazas et De la Cafinière (9) ont dessiné une prothèse avec une voûte destinée à un appui acromial. En fait, cela permettait de limiter la migration supérieure de la tête en la couvrant. Mazas, dans sa série de 38 cas, déplorait néanmoins neuf luxations antéro-supérieures. Dans ces cas, la coiffe était toujours rompue et n'avait pas été réparée. Cet auteur avait constaté de façon stéréotypée, que la luxation se produisait en haut et en avant à chaque contraction deltoïdienne, avec l'absence ou l'insuffisance de la partie antéro-supérieure de la coiffe des rotateurs comme dénominateur commun. Mazas en avait donc conclu que sa prothèse était réservée aux patients avec coiffe intacte.

Amstutz (10) et Neer (3) ont apporté une modification à leur prothèse avec un dessin de glène visant à encapuchonner la partie supérieure de la tête humérale («*hooded*» de 200% et 600%), le but étant de limiter la migration supérieure plutôt que de renforcer le mode de fixation de la glène. Ces auteurs se sont confrontés à deux problèmes : la limitation de l'abduction et l'excès de contrainte, procurés par l'appui acromial avec plusieurs fractures de l'acromion.

D. Les hémiarthroplasties

L'hémiarthroplastie d'épaule donnait de bons résultats sur les douleurs, avec des mobilités qui restaient limitées compte tenu de l'absence de coiffe. L'évolution était marquée par un taux important de glénoïdites douloureuses et invalidantes après plusieurs années.

Neer(3) évoquait le « limited goal rehabilitation » lors de la mise en place d'hémiarthroplastie dans les omarthroses excentrées. Dans cette catégorie, Neer(3) admettait que l'objectif post-opératoire se limitait à une régression des douleurs et un objectif fonctionnel limité à 90° d'abduction maximum et 20° de rotation externe.

La condition indispensable, lors de la mise en place d'une hémiarthroplastie, est l'intégrité de la voûte acromio-coracoïdienne. Elle représente l'élément stabilisateur de ce type d'arthroplastie et évite toute luxation antéro-supérieure. Cette luxation est responsable de la moitié des échecs [Field (11)]. Si cette arche est respectée, deux techniques chirurgicales s'affrontent. Certains auteurs sont partisans de l'utilisation d'une tête de petit diamètre associée à une réparation de la coiffe des rotateurs si elle est possible. D'autres préconisent l'utilisation d'une hémiarthroplastie à grosse tête, sans réparation de la coiffe des rotateurs.

Pollock (12) a comparé une série de prothèses totales avec une série d'hémiarthroplasties avec réparation de coiffe ou, si cela était impossible, une couverture au maximum de la prothèse avec la coiffe restante. Le résultat obtenu était en faveur des hémiarthroplasties avec une meilleure efficacité sur la douleur et sur le résultat fonctionnel.

Cantrell (13) conclut lui aussi dans son expérience, à la supériorité de l'hémiarthroplastie de petite tête associée à la réparation de coiffe par rapport aux arthroplasties totales, aux prothèses bipolaires et aux hémiarthroplasties avec lambeau musculaire.

Les auteurs partisans de l'hémiarthroplastie sans réparation de coiffe ont bien compris la nécessité absolue du respect de la voûte acromio-coracoïdienne, et donc l'effet néfaste d'une acromioplastie dans cette indication. Ils proposent une technique de réfection de cette voûte pour limiter les échecs d'une hémiarthroplastie à coiffe détruite [Wiley (14)].

En effet, Dines (11) avait mis en place 16 hémiarthroplasties avec six échecs précoces dont quatre chez des patients aux antécédents d'acromioplastie.

Dans leurs séries, Williams (15) et Arntz (16) obtenaient de bons résultats avec cette indication. Ils retrouvaient 85% d'épaules indolores, une mobilité active en élévation antérieure à 110°, avec 86% de patients satisfaits. Les principales complications des prothèses anatomiques sans réparation de coiffe dans ces indications restent la fracture de stress de l'acromion [Fenlin (17)] et la glénoïdite, avec une réapparition des douleurs et une limitation fonctionnelle.

Sanchez-Sotelo (18) retrouvait, dans sa série de 33 patients, 16 usures acromiales et huit glénoïdites associées à des ascensions de la tête humérale. Engelbrecht (6) proposait de mettre en place un greffon osseux sous-acromial pris au dépend de la tête humérale.

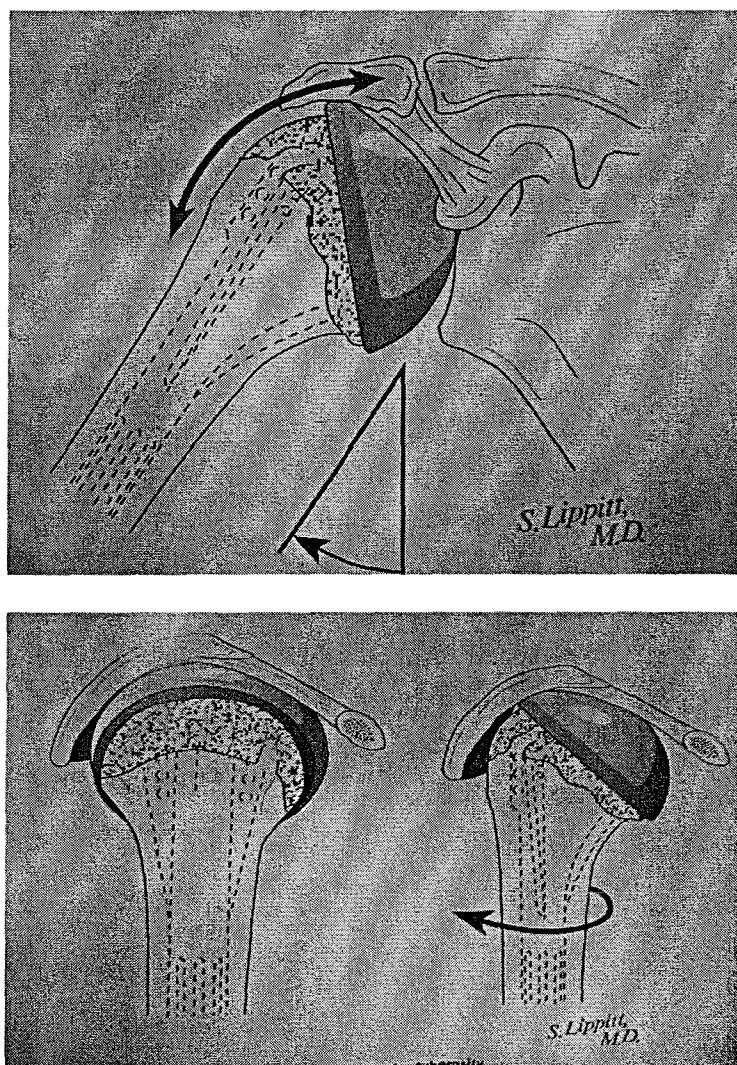


Figure n°1 : Appui sous acromial d'une hémiarthroplastie sous la voûte acromio-coracoïdienne

La prothèse Bipolar conçue par Worland (19) en 1990, s'appuyant sur les travaux de Swanson (20), était composée d'une tige humérale avec une tête s'articulant dans une cupule blindée : c'est le principe de double mobilité. Worland (19) retrouvait de bons résultats sur la douleur tandis que la fonction restait limitée (gain en élévation antérieure active de 28°).

Duranthon (21) tempérerait ces résultats, car dans sa série de 13 patients, le gain de mobilité était faible.

E. Les prothèses à disposition inversées

Le développement de plusieurs prothèses a été nécessaire pour tenter de résoudre le problème de la pathologie dégénérative ou traumatique de l'épaule avec coiffe détruite. Plusieurs auteurs ont développé des prothèses contraintes inversées : Bayley et Kessel (22), Gerard et coll (23), Kolbel (7)

En 1970, Neer et Avrill (3) ont été les premiers à développer une prothèse à disposition inversée. Ils ont imaginé trois modèles, dont le dernier, la prothèse Mach III, se compose d'un système d'ancrage dans la scapula et d'une tige humérale métallique mobile dans un fourreau de polyéthylène ancré dans la diaphyse. Neer a été confronté à des échecs précoces dus à des descellements. Il a définitivement abandonné cette conception en 1974.

La prothèse inversée de Kolbel (7) se composait d'une fixation glénoïdienne non cimentée associée à deux volumineuses pattes de fixation qui s'appuyaient sur l'épine de la scapula. La prothèse conservait un centre de rotation très latéralisé sous la face inférieure de l'acromion, ce qui diminuait le mouvement d'abduction du deltoïde moyen. Cela engendrait une mobilité moindre et, secondairement, des échecs dus au descellement.

En analysant les échecs antérieurs, Kessel (24) a développé une prothèse inversée avec implant glénoïdien formé d'une platine munie d'une volumineuse vis centrale qui était vissée directement dans la scapula. La tige humérale était en polyéthylène et cimentée dans le fût. Une série de 23 prothèses a pu être suivie. Des liserés glénoïdiens étaient retrouvés dans tous les cas à un an, avec nécessité de trois réinterventions pour dépose de prothèses. On ne notait qu'un seul descellement huméral à un an. Sur le plan fonctionnel, compte tenu d'une

latéralisation toujours importante du centre de rotation, le gain en élévation active antérieure et latérale, était en moyenne de 5°.

Fenlin (25) a imaginé en 1975 une prothèse inversée utilisant une sphère en polyéthylène et une cupule métallique. L'ancrage glénoïdien était assuré par un plot dirigé vers le pied de la coracoïde, deux lames descendaient dans le pilier, le tout étant cimenté. Dans cette conception, Fenlin avait dessiné cette prothèse en ayant compris qu'elle pourrait fonctionner avec le seul deltoïde sans avoir recours à la coiffe des rotateurs. Il décidait d'utiliser une sphère de gros diamètre, gage d'une meilleure mobilité et stabilité. Malgré des résultats initiaux satisfaisants, l'évolution fut grevée de nombreux échecs avec un taux élevé de descellements, de ruptures du matériel et des problèmes de stabilité.

En 1972, Gérard (26) et son équipe avaient déjà développé une prothèse inversée avec un versant glénoïdien formé d'une sphère de 20 mm de diamètre, fixée sur un socle métallique maintenu par deux vis à prise glénoïdienne et une vis centrale dans le prolongement de la sphère. Le composant huméral comportait une tige diaphysaire métallique cimentée, surmontée d'une cupule en polyéthylène semi-rétentive. Vingt-deux implants ont été utilisés sur différentes étiologies (tumeur, fracture fraîche, polyarthrite rhumatoïde). On notait un taux élevé de complications: trois luxations, quatre fractures de l'axe de la bille et deux infections qui ont conduit, dans cinq cas, à la dépose du matériel. Sur le plan fonctionnel, la mobilité active restait limitée, même si on notait un bon résultat sur la douleur.

III. La prothèse Delta III de Grammont

A. Approches biomécaniques

Le premier problème est le **maintien de la stabilité** : le système doit être auto-stable lors de l'élévation du bras. Reprenant le modèle des articulations porteuses, l'élément porteur est ici convexe : la glène est l'élément porté, l'humérus est concave. Cette disposition permet une médialisation du centre de rotation et diminue les contraintes en arrachement de la partie glénoïdienne.

Le deuxième problème est la **mobilité**, également favorisée par la médialisation et l'abaissement du centre de rotation, ce qui permet d'augmenter le bras de levier deltoïdien, compensant ainsi l'absence de coiffe.

Le troisième point est le **respect de la fonctionnalité du deltoïde**, car la force musculaire est corrélée à la seule action deltoïdienne.

1. Centre intermédiaire de rotation

Grammont (1) avait compris qu'il ne fallait pas appliquer "les recettes de la hanche à l'épaule" car, au niveau du tronc, le membre supérieur est l'élément porté. Il lui paraissait donc logique d'inverser l'articulation en développant une prothèse qui fonctionnerait avec le seul deltoïde. Il a d'abord fallu résoudre le problème du centre de rotation. Les travaux de Fischer, Carret, Gonon, Dimnet (27) montrent que le mouvement d'élévation de l'épaule se réalise successivement sur deux centres de rotation. Jusqu'à 60°, la tête tourne sur le centre C1; à 60°, la tête glisse sur la glène pour rejoindre le centre C2 où l'élévation se poursuit au-delà de 60°. Cette interprétation explique la difficulté du passage des 60° de certaines épaules. Ce centre intermédiaire de glissement représente le centre de rotation proche de la glène.

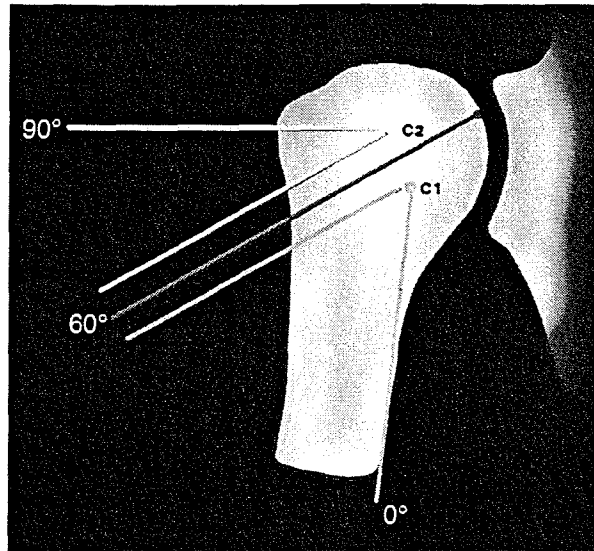


Figure n°2 : Modification du centre de rotation lors de l'abduction

L'équipe de Grammont a cherché à développer un mécanisme de prothèse à roulement, où le centre instantané de rotation serait au contact de la glène et non pas au centre de la tête humérale. Le but était d'augmenter le bras de levier du deltoïde moyen et donc sa composante abductrice. Les auteurs ont donc dessiné une glène en médialisant le centre de la sphère de 10 mm, ce qui augmentait la force du deltoïde moyen de 20% à 60° d'abduction et en abaissant de 10 mm vers le bas le centre de cette sphère, permettant d'augmenter la force du deltoïde moyen à 60° d'élévation antérieure. En effet, l'abaissement du centre de rotation permet une remise en tension du deltoïde par l'intermédiaire de la descente de l'humérus.

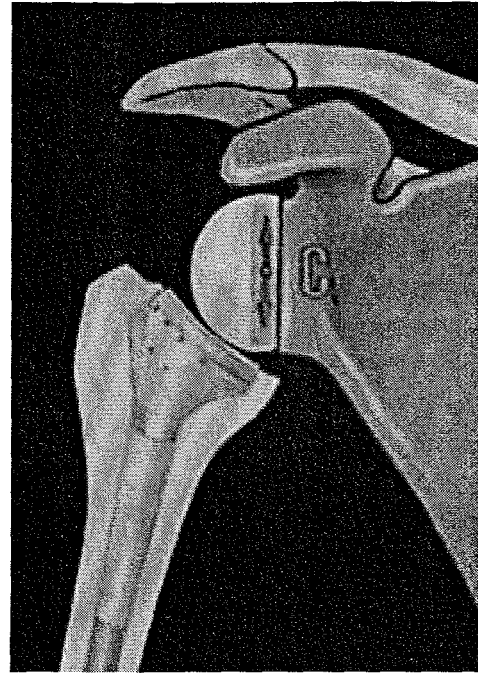
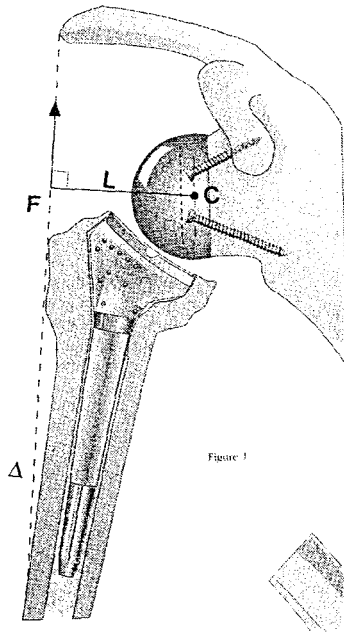


Figure n°3 : Abaissement et latéralisation de l'humérus

2. Rôle moteur et stabilisateur du deltoïde en l'absence de coiffe postéro-supérieure

Les fibres musculaires du deltoïde antérieur et du deltoïde postérieur ont des moments de force opposés, qui jouent un rôle de stabilisation de la prothèse et permettent l'augmentation du moment de force du deltoïde moyen. Le deltoïde postérieur a un rôle stabilisateur mais perd, du fait de la médialisation, sa fonction de rotateur externe de l'épaule. Il compense mal l'absence fréquente des rotateurs externes de la coiffe (*infra-spinatus* et *teres-minor*). Malgré la position basse de l'humérus qui permet une mise en tension des fibres deltoïdiennes, la direction du mouvement de force des deltoïdes antérieur et postérieur a une direction beaucoup plus verticale. Cela les rend moins efficaces pour leur activité de mobilisation, mais ils conservent une bonne activité stabilisatrice [Boileau (28)]. Nous pouvons déjà noter le facteur pronostic majeur permettant la rotation externe d'une prothèse d'épaule inversée: la présence du muscle *teres-minor*. Il est nécessaire que son tendon ne soit pas rompu et que la dégénérescence graisseuse de son corps musculaire ne soit pas supérieure au stade III.

Cet implant va permettre de transformer les moments de force, normalement centrifuges sur une épaule saine, en force centripète stabilisatrice.




Figure n°4 : Moments de force du deltoïde

3. Evolution de la platine et de la glénosphère

La première prothèse d'épaule inversée développée par Grammont en 1985 était composée d'une glénosphère directement scellée sur la glène. Les premiers résultats de cette nouvelle prothèse, parus en 1987 (1), montraient un taux de descellement glénoïdien proche de 40%. La glénosphère utilisée représentait 2/3 de sphère avec deux modèles employés : une sphère céramique d'alumine ou une sphère métallique en acier inox. Devant l'importance du taux de descellement, Grammont apporta quelques modifications au dessin de sa prothèse, il décida de changer l'implant glénoïdien en un système non cimenté, en se rapportant aux travaux de Fukuda (29) et de Cofield (30). Ils démontraient l'intérêt du métal back, qui procurait une excellente qualité de fixation, et l'importance de la préparation de l'os sous-chondral, avec la réalisation d'une abrasion économique, pour permettre une bonne ostéo-intégration secondaire du métal back. Ces glènes non cimentées nécessitaient une fixation primaire par vissage. Par la suite, la réhabilitation des surfaces poreuses de revêtement rendront ces mêmes vis sans utilité. Afin de permettre une stabilité primaire à sa platine glénoïdienne non cimentée, Grammont a dessiné une glène avec un plot central de 29 mm et quatre trous permettant la mise en place de quatre vis divergentes de diamètre 3.5 mm ou 4.5 mm. Ces vis étaient initialement non bloquées dans la platine glénoïdienne. Elles permettaient un vissage

triangulaire avec une vis supérieure à la base de la coracoïde et une vis inférieure sur le pilier de l'omoplate. Ce vissage triangulaire et divergent permettait de contrer les forces ascensionnelles exercées par l'humérus sur la gléno-sphère lors de l'abduction initiale.

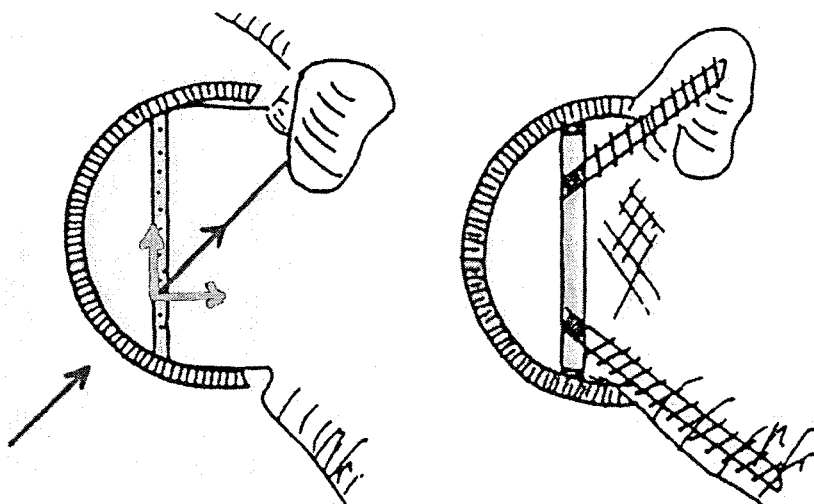


Figure n°5 : Intérêt d'un vissage divergent triangulaire

Le deuxième modèle était implanté en 1991 avec un métal back recouvert d'hydroxyapatite pour permettre l'ostéo-intégration. Sur ce métal back se fixait une gléno-sphère à vissage périphérique. Mais il exista de nombreux dévissages de cette gléno-sphère obligeant, en 1996, à mettre au point un implant avec cône morse et une vis centrale de fixation.

B. Implants

1. Implant glénoïdien

La platine est disponible en trois diamètres de 36.1, 36.2 et 42 mm avec un offset de 19 mm.

Actuellement, la fixation du métal back est réalisée par des vis de diamètre 3.5 avec une vis supérieure et inférieure bloquées dans la plaque du métal back. Ce montage triangulaire divergent a pour but d'assurer une stabilité primaire et une bonne résistance aux forces d'arrachement appliquées par l'implant huméral.

Dans notre étude, nous avons utilisé deux types de prothèses d'épaule inversées fabriquées par deux laboratoires :

- la prothèse Delta III, des laboratoires Dupuy, dessinée par le Pr Grammont, qui fut la première prothèse d'épaule inversée disponible.
- la prothèse inversée Aequalis Reversed, développée en 2002 par le laboratoire Tornier, qui reprenait le concept de Grammont en apportant quelques évolutions.




Figure n°6 : Prothèse Delta III

Nous allons voir la particularité des implants de la prothèse Delta III, afin de comprendre son évolution et sa spécificité.

i. Métaglène

Au niveau de la glène, il y a deux éléments principaux : une platine glénoïdienne appelée métaglène, représentant un disque de taille standard 36 mm de diamètre et composé de deux surfaces.

- L'une est recouverte d'hydroxy-apatite avec un plot central pour une ostéo-intégration secondaire avec la glène spongieuse du patient.
- L'autre représente la zone d'appui de la glénosphère.

La métaglène est percée de quatre orifices aux quatre points équatoriaux (supérieur, inférieur, antérieur et postérieur) pour permettre une fixation complémentaire par vis. Les vis sont de diamètre 4,5 mm pour les deux implants (les vis de diamètre 3.5 mm dans la prothèse

Delta ne sont actuellement plus utilisées). Les vis antérieure et postérieure ne sont pas bloquées sur la platine glénoïdienne. Les orifices supérieur et inférieur sont filetés permettant l'utilisation de vis sans tête avec filetage, cela permet leur blocage sur la platine en augmentant la résistance aux contraintes [travaux de Harman (31)].

La platine de la prothèse Delta III ne permet qu'un vissage unidirectionnel à 130° de divergence entre les vis supérieure et inférieure pour permettre une fixation en haut dans le pied de la coracoïde et en bas dans le pilier de l'omoplate.

Pour la prothèse Delta III, il n'existe qu'un seul type de vis, sans tête fileté, pour les quatre orifices.

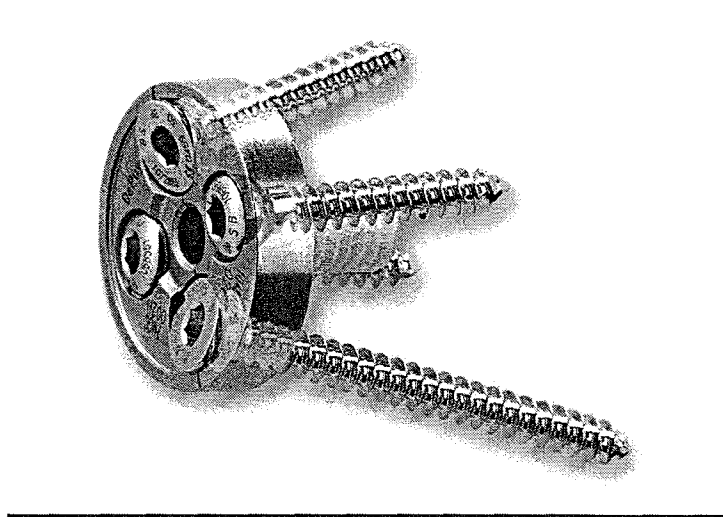


Figure n°7 : Métaglène de la prothèse Delta III

Le laboratoire Dupuy a développé une métaglène de reprise comportant une plaque en quatre trous vissée à la partie antérieure de la platine, cela permet d'avoir un vissage antéro-postérieur, de renforcer la fixation de la glène friable, procéder à la consolidation d'une glène fracturée en per-opératoire.

Il n'existe que des métaglènes sans ciment avec une couverture d'hydroxy-apatite permettant une ostéo-intégration secondaire ; la fixation primaire doit donc être assurée par le plot central et l'adjonction de quatre vis, dont deux bloquées sur la plaque. La direction des vis supérieure et inférieure, venant chercher une bonne fixation dans l'omoplate, est le garant d'une stabilité de l'implant et d'une résistance à l'arrachement lors de l'abduction du bras [Baulot (32)].

ii. Glénosphère

La glénosphère représente une moitié de sphère de 36 ou 42 mm de diamètre. Avant 1996, la glénosphère était vissée dans la périphérie de la métaglène dans les prothèses Delta III. Cela a occasionné un certain nombre de complications à type de dévissage nécessitant des reprises chirurgicales pour re-vissage ou pour dépose-repose des composants métaglène-glénosphère. Le laboratoire Depuy a développé un système anti-dévissage, malheureusement cette évolution s'est avérée inefficace. Ces complications ont conduit à une modification de l'implant en 1996, avec le développement de cône morse pour la fixation de la glénosphère associé à un vissage par vis centrale complémentaire.

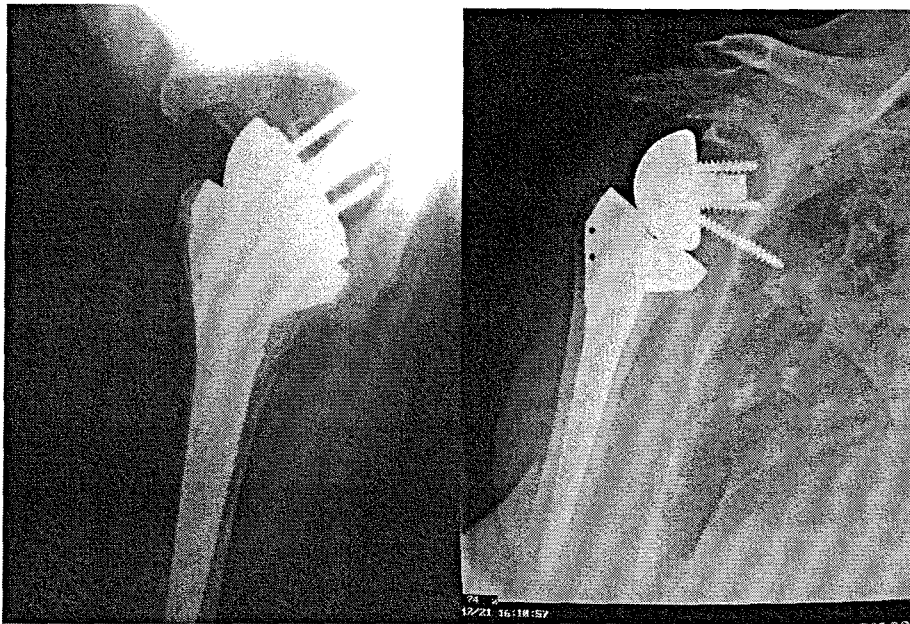


Figure n°8 : Dévissage de la glénosphère / A gauche, impaction normale

2. Tige et métaphyse humérale

La partie humérale, modulaire, est composée de trois pièces principales : la tige diaphysaire, l'épiphyse et la cupule. Il existe deux types de tige et d'épiphyse humérale : sans ciment et à cimenter.

Il existe de multiples combinaisons possibles au niveau du diamètre et de la longueur de la tige : la longueur standard est de 100 mm. Il existe quatre diamètres de tiges cimentées (6.5 mm = taille 1 Delta, 9 mm = taille 2 Delta, 12mm = taille 3 Delta, 15 mm = taille 4 Delta).

Les tiges humérales sont disponibles dans les mêmes diamètres sans ciment, Delta a développé une tige de taille 0 uniquement sans ciment.

Les tiges diaphysaires de longueur 180 mm sont souvent utilisées dans deux étiologies particulières que sont les reprises de prothèses d'épaules (anatomique ou inversée) et les tumeurs de l'extrémité supérieure de l'humérus avec nécessité de reconstruction par allogreffe osseuse. Tous ces implants sont disponibles en version avec ou sans ciment.

Ce système modulaire permet la fixation sur cet implant diaphysaire d'une métaphyse humérale soit à cimenter, soit sans ciment, en revêtement hydroxy-apatite. Pour la prothèse Delta III, les trois épiphyses sont disponibles avec des diamètres de 36,1, 36,2 et 42,2. Les métaphyses Aequalis Reversed sont disponibles avec deux diamètres de 36 mm et 42 mm.

3. Cupule humérale

Le troisième composant de cette pièce humérale est l'insert en polyéthylène fixé sur l'épiphyse et entrant en contact avec la glénosphère. Il est disponible dans les deux diamètres de 36 et 42 mm. Il est fixé sur l'épiphyse par un phénomène d'encliquetage. Pour la prothèse Delta III, il existe quatre sous-groupes disponibles dans les deux diamètres (36 et 42 mm) :

- standard (+ 0 mm)
- standard rétentif (+ 0 mm)
- latéralisé (+ 6 mm)
- latéralisé rétentif (+ 6 mm)

Devant la nécessité d'augmenter la tension deltoïdienne, il existe des rehausseurs de tiges humérales disponibles dans les deux diamètres, ces entretoises permettent d'augmenter la hauteur humérale de 9 mm.

Les spécificités de la prothèse Delta III reposent sur la possibilité de transformer cet implant semi-contraint inversé en une prothèse anatomique. Il existe des têtes humérales qui se fixent sur l'épiphyse, disponibles dans les deux diamètres de 36 et 42 avec des hauteurs de + 0 mm et + 4 mm. Cela permet en cas de complications (descellement glénoïdien avec perte de substance osseuse majeure) de pouvoir retirer les deux pièces glénoïdiennes et de laisser l'épaule avec une prothèse anatomique non contrainte.

IV. Autres prothèses

Ces dernières années, les laboratoires fabriquant des implants prothétiques ont développé des prothèses d'épaule inversées avec des innovations par rapport à la prothèse de référence Delta III. Nous allons voir les différents modèles actuellement disponibles, les concepteurs ont tenté de résoudre les problèmes rencontrés avec les deux implants cités ci-dessus.

A. Aequalis Reversed




Figure n°9 : Prothèse Aequalis Reversed et sa métaglène

Les ingénieurs de la prothèse Aequalis Reversed ont développé une platine avec deux orifices supérieur et inférieur composés d'une bague fileté permettant une orientation multidirectionnelle des vis avec un blocage sur la platine. Grâce à cette évolution, les vis peuvent prendre une direction variable de 15° par rapport à la perpendiculaire de la platine, cela permet d'adapter la direction de la vis par rapport au stock osseux et donc de rechercher la meilleure prise possible. Pour la prothèse Aequalis Reversed, il existe des vis sans tête

filetée pour les orifices supérieur et inférieur et des vis avec tête pour les orifices antérieur et postérieur.

Le principe du vissage central pour la fixation de la glénosphère sur la métaglène a été repris pour la fixation de la glénosphère Aequalis Reversed avec deux tailles de 36 et 42 mm. Quel que soit le diamètre de la glénosphère, la platine glénoïdienne reste de taille unique et standard : 36 mm.

Une métaglène de reprise est disponible, permettant une stabilité accrue par vissage complémentaire. Elle peut être utilisée dans les cas de destructions majeures de glènes.

Il existe quatre diamètres de tiges cimentées (6,5 mm = taille 1 Delta III, 9 mm = taille 2 Delta III, 12mm = taille 3 Delta III, 15 mm = taille 4 Delta III). Les tiges humérales sont disponibles dans les mêmes diamètres sans ciment, Aequalis n'a pas développé de tige de taille 0.

Aequalis a développé des longueurs de tiges intermédiaires de 150, 180 et 210 mm pour permettre une meilleure adaptation aux nécessités de reconstruction (non disponible en diamètre 15 mm). Tous ces implants sont disponibles pour une fixation sans ciment.

Les inserts Aequalis Reversed sont disponibles dans les deux diamètres avec des inserts huméraux latéralisés : + 6 mm, + 9 mm, et +12 mm.

B. Duocentric

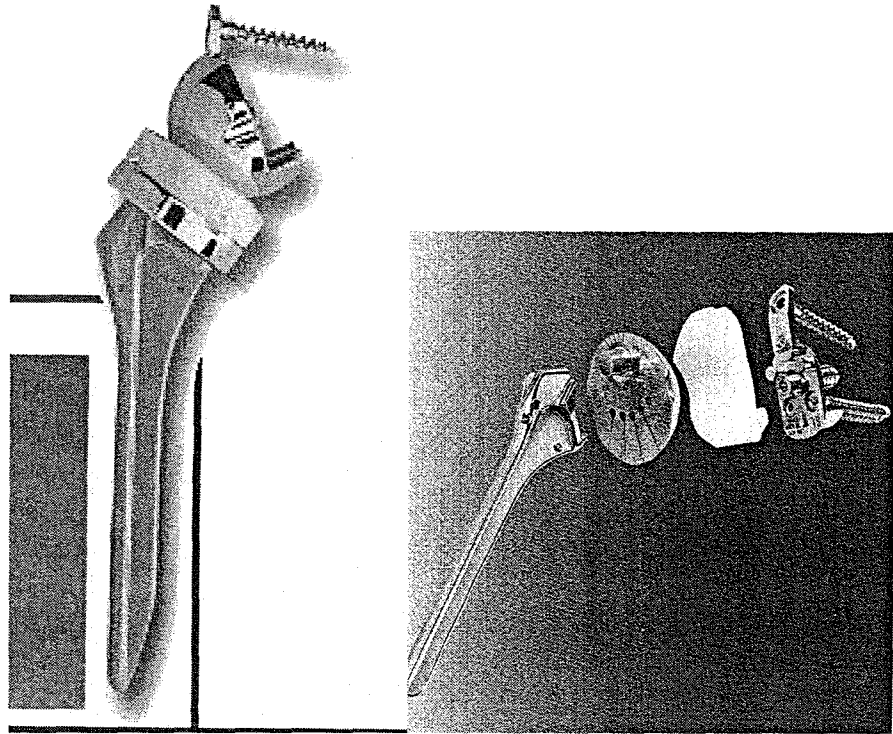


Figure n°10 : Prothèse Duocentric

Le laboratoire Aston Médical a développé une prothèse d'épaule inversée nommée Duocentric en apportant trois modifications principales.

- Il existe deux modèles de tige humérale, pour une implantation cimentée ou non cimentée; toutes sont disponibles en quatre diamètres : taille 1 à taille 4 (équivalent prothèse Delta). Ces tiges ont une section en T et sont pourvues d'ailettes latérales, réalisant l'effet anti-rotatoire. Des orifices internes et externes sont prévus pour la réinsertion du trochin et du trochiter en cas de fracture. Cette tige impose une coupe du col à 125°, il est possible de transformer cet implant en version anatomique en fixant sur la tige une entretoise 125°/140°, ramenant l'angle cervico-diaphysaire à 140°.
- La platine humérale recevant l'insert huméral est conçue pour s'adapter au « médial offset » du patient : combinaison de la position de la tête humérale en regard de l'antéversion ou de la rétroversion du col de glène.

- La fixation glénoïdienne se fait par l'intermédiaire d'un métal back avec une face recouverte d'hydroxy-apatite. La stabilité primaire est assurée par un plot central expansible (diamètre 7.5 mm) décalé dans le cadran antérieur pour permettre un appui dans la zone dense du col de la glène; cela impose un ancrage anatomique droit ou gauche. De plus, il existe une mise en tension de la platine dans l'axe supéro-inférieur entre une lame inférieure (qui vient se positionner dans le pilier de l'omoplate après réalisation des recoupes grâce à l'ancillaire) et une vis d'ancrage (orientée dans la coracoïde passant par l'orifice de diamètre 5 mm à la partie supérieure du métal back).




Figure n° 11 : Fixation des implants glénoïdiens Duocentric

- La duoglène, fixée sur le métal back, représente 2/3 de sphère à débord inférieur. Cela a pour but de diminuer le risque d'encoche au pilier de l'omoplate et d'augmenter les possibilités d'abduction par glissement de la pièce humérale sous la duo-glène. De plus, l'axe de rotation normalement situé au centre de la glène va être projeté dans le cadran postéro-inférieur. Cela aura pour deuxième conséquence d'augmenter les possibilités d'abduction, tout en diminuant les risques de conflit sous-acromial.

La platine humérale de la duoglène et les inserts huméraux existent en deux diamètres de 36 mm (taille S) et de 40 mm (taille M). L'insert huméral existe en taille + 4, + 9 et + 12

mm. Il est noter que la voie d'abord pour la mise en place de cette prothèse dépendra de l'habitude du chirurgien. Le concepteur préconise néanmoins la voie supéro-externe pour l'implant inversé et la voie delto-pectorale pour la mise en place d'un implant anatomique.

C. Prothèse ARROWS

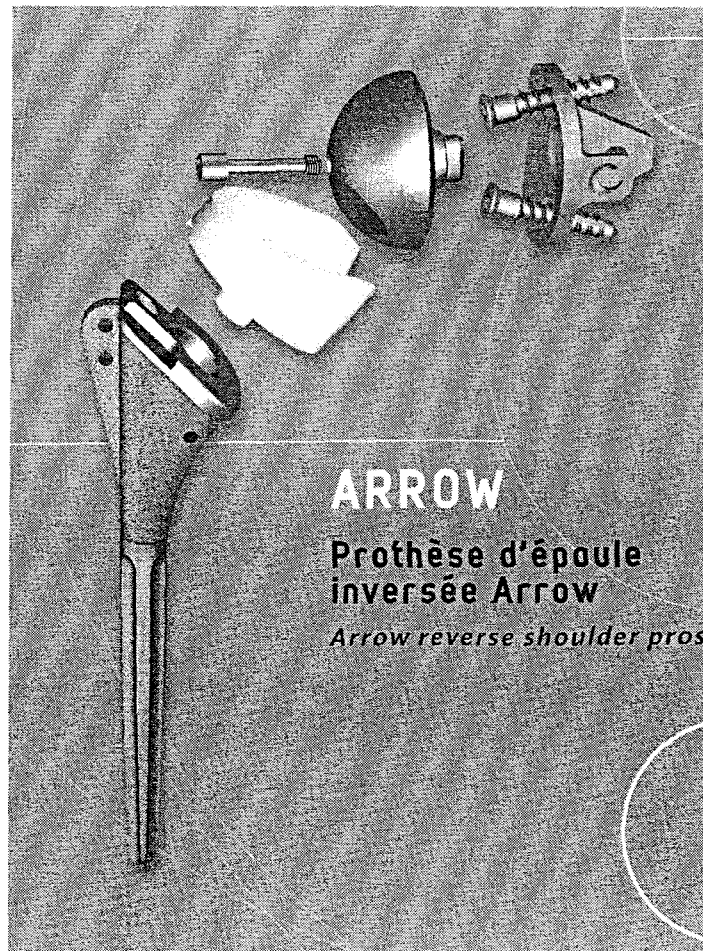


Figure n°12 : Prothèse Arrow

Le laboratoire Implants Industrie Arrow a développé un système d'épaule avec quelques points communs à la prothèse Duocentric. La tige humérale et le métal back glénoïdien recouverts d'hydroxy-apatite sont identiques, que l'on pose une prothèse anatomique ou

inversée. Le laboratoire préconise une installation en beach-chair pour la réalisation d'une voie supéro-externe.

La tige humérale est en titane, lisse au niveau diaphysaire et corindonnée au niveau métaphysaire sans couverture d'hydroxy-apatite. Cette tige est la même pour une fixation avec ou sans ciment. Les diamètres de la tige sont de 8 à 14 mm en augmentant de 2 mm en 2 mm. Les longueurs disponibles sont 120 mm à 135 mm (de 5 en 5). Cette longueur minimum de 120 mm (100 mm pour les autres implants) permet de prévenir les malpositions en varus ou en valgus. L'ancillaire permet une coupe au col avec un angle de 135°, commun pour la version anatomique ou inversée. Dans le cas des fractures, la fixation et la consolidation des tubérosités sont assurées par des perforations médiales et latérales permettant une ostéo-suture.

Le métal back est formé d'un plot conique central recouvert d'hydroxy-apatite impacté en press-fit après préparation de la quille centrale. La stabilité primaire est renforcée par deux vis, supérieure et inférieure, de diamètre 5,5 permettant un vissage triangulaire non bloqué dans la platine. La direction de la vis n'est pas imposée par l'orifice de la platine, cela permet de diriger le perçage vers un stock osseux glénoïdien satisfaisant. Enfin, il existe une lame à la partie antérieure du métal back permettant la mise en place d'une vis dans le plan antéropostérieur. Cette vis complémentaire n'est préconisée que pour les reprises de descellements glénoïdiens et elle ne peut être introduite que par voie delto-pectorale.

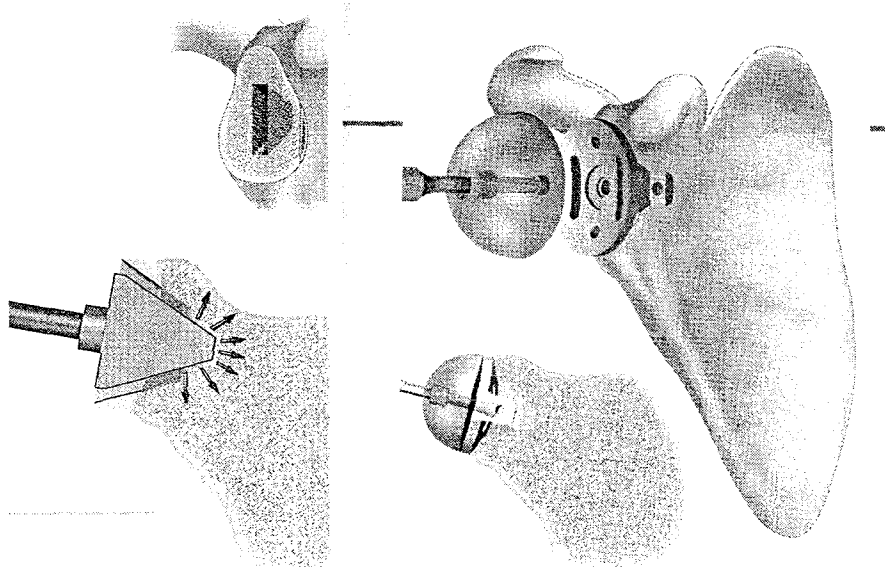


Figure n°13 : Préparation glénoïdienne avec quille centrale

Cette embase de glène existe en trois tailles 44, 46 et 48 pour améliorer la couverture glénoïdienne. La glénosphère fixée sur cette embase de diamètre 36 ou 39 est impactée puis vissée par une vis centrale complémentaire. L'insert huméral est congruent pour augmenter la stabilité, il est incliné à 155° et son rebord est évidé au bord inférieur pour diminuer le risque de conflit interne avec le pilier de l'omoplate. Les concepteurs pensent que l'apparition d'encoches est due au phénomène mécanique, et qu'en limitant le contact mécanique pilier-insert, on verra disparaître les encoches. Le blocage de la cupule est assuré par impaction du cône morse et adaptation de sa face profonde à la platine humérale (surfaces complémentaires).

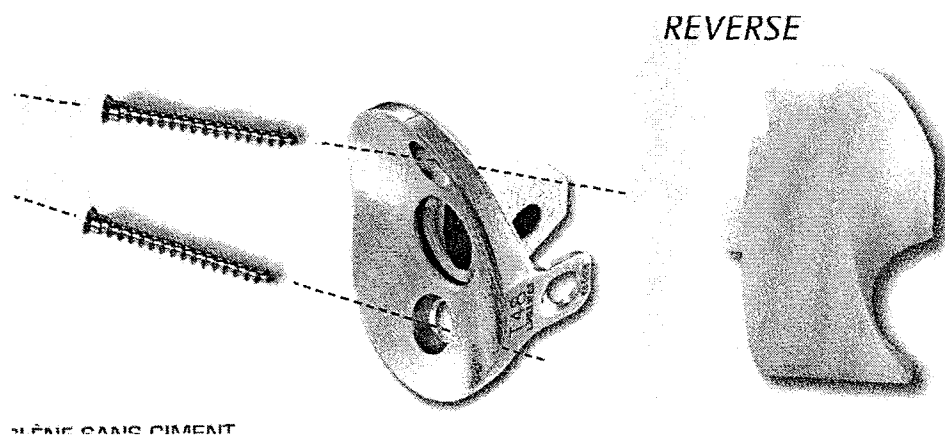


Figure n°14 : Implants glénoïdiens de la prothèse Arrow

Dans les suites post-opératoires, la rééducation est débutée immédiatement : élévation passive dans le plan de l'omoplate avec contraction isométrique du deltoïde en élévation du bras, élévation active assistée dès la quatrième semaine. Le laboratoire conseille une hospitalisation de 5 jours associée à une immobilisation par une écharpe simple pendant 8 jours.

D. Prothèse Lima LTO

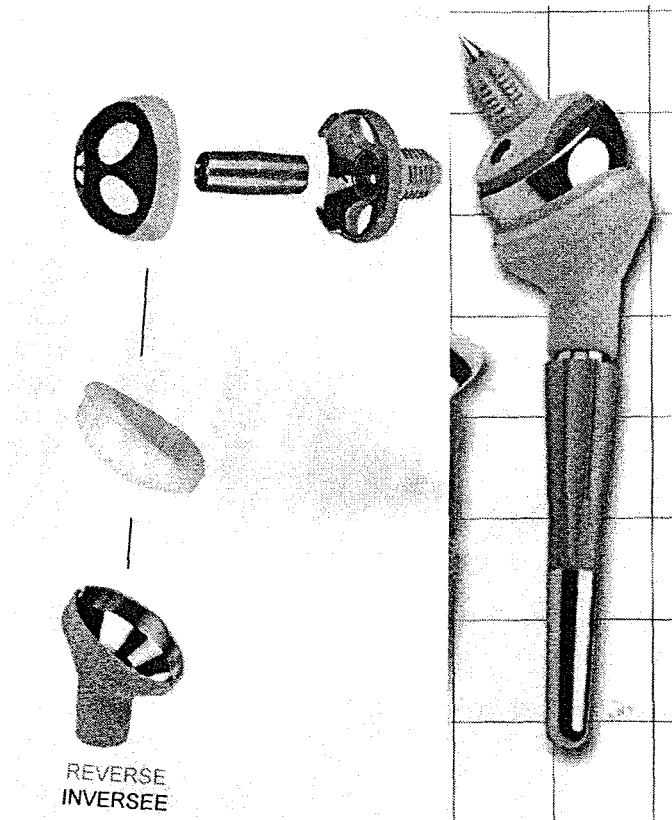



Figure n°15 : Prothèse Lima LTO

La prothèse Lima LTO des laboratoires Medical Systems utilise le concept d'une tige humérale et d'une platine commune pour les prothèses anatomiques et inversées. Les ingénieurs ont développé une large gamme pour répondre aux indications de révisions et de chirurgie tumorale.

Il existe cinq types de tiges humérales : trois cimentées et deux non cimentées. Elles sont toutes en titane Ti6Al4V :

- Les tiges à forme conique sans ciment sont maintenues par effet press-fit dans la diaphyse humérale. Les diamètres de tiges sont disponibles tous les mm de 14 à 24 mm. La longueur de ces tiges est de 80 mm.
- Les tiges humérales coniques sans ciment sont vissées dans la diaphyse humérale pour assurer la stabilité primaire. Ces tiges sont disponibles dans les mêmes diamètres et la même longueur que l'élément précédent.
- Les tiges humérales coniques à cimenter sont disponibles en longueur 80 mm avec cinq diamètres disponibles (12mm à 20mm disponible tous les 2 mm).

- Les tiges de révision à cimenter avec des longueurs de 200 mm, 240 mm et 280 mm sont disponibles dans les diamètres 7 mm et 10 mm.
- Les tiges de révision humérale sans ciment avec des longueurs de 150 mm et 180 mm sont disponibles en diamètre 13, 14, 15 et 16 mm.



FIRST IMPLANT

Figure n°16 : La métaphyse humérale Lima LTO

La métaphyse humérale inversée, de taille unique standard, se fixe sur la tige avec une vis métaphyso-diaphysaire centrale. Elle est recouverte d'hydroxy-apatite.

L'insert huméral inversé en polyéthylène à un diamètre unique de 36 mm, il existe trois épaisseurs : standard (0mm), + 3 mm, + 6mm.

Dans le but de s'adapter au mieux aux grandes reconstructions dans la chirurgie de reprise et tumorale, Medical System a développé des entretoises modulaires permettant de combler l'espace de perte osseuse. Ces entretoises sont disponibles en longueur 40, 60, 90 et 120 mm, il est possible d'y adjoindre une entretoise additionnelle de longueur 40 mm. Les entretoises de métaphyse humérale sont communes aux tiges humérales cimentées ou non cimentées.

L'implant glénoïdien, en titane, est composé d'une embase glénoïdienne sur laquelle vient se fixer la glénosphère. Le métal back, disponible en taille petite et standard, est non cimenté. Sa surface, au contact de la glène, est recouverte d'hydroxy-apatite. La stabilité

primaire est assurée par un plot central cylindrique auquel est ajouté un vissage supérieur et inférieur par deux vis spongieuses à filetage long non directionnel de diamètre 6.5 mm.

La glénosphère, en métal CoCroMo, est disponible en un seul diamètre de 36 mm. Elle est fixée sur le métal back par un vissage central complémentaire après impaction sur le cône morse.

Afin de limiter l'évolution d'une encoche au pilier de l'omoplate, des ingénieurs ont effacé le rebord inférieur de l'insert inversé huméral en polyéthylène afin de limiter les conflits avec le bord inférieur de l'omoplate.

L'intérêt de cette prothèse repose sur la grande modularité de ces tiges humérales, permettant de s'adapter à toutes les formes de destruction de l'extrémité supérieure de l'humérus.

E. Prothèse Reverse Shoulder Prosthesis

Le laboratoire Encore Medical Corp a développé la Reverse Shoulder Prosthesis (R.S.P.). Cet implant n'est disponible sur le marché que depuis quelques mois. Le Dr Mark Frankle a repris le concept de Grammont en apportant quelques modifications.

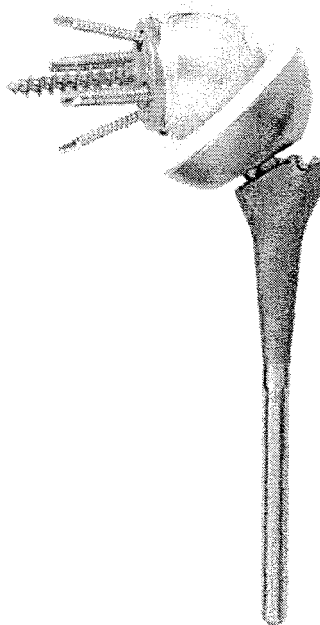


Figure n°17 : Reverse Shoulder Prosthesis

Le laboratoire ne retient comme seule indication que l'omarthrose excentrée avec rupture de coiffe.

Cette prothèse est composée de seulement quatre éléments, l'épiphyse humérale et la cupule polyéthylène ne formant plus qu'une pièce épiphysaire.

La tige humérale est fabriquée en titane, elle n'est disponible que pour une utilisation cimentée. Elle est formée d'une partie proximale anatomique pour s'adapter au mieux à l'épiphyse ; sa partie distale est cylindrique, cimentée dans la diaphyse humérale. L'angle entre tête et col est de 150°, donc plus verticale que les autres modèles afin d'éviter théoriquement les conflits avec le pilier de l'omoplate. Cette tige est disponible en cinq tailles pour le modèle standard : 6x101 (diamètre x longueur en mm) / 7x105 / 8x109 / 10x116 / 12x124.

Il existe une gamme de révision en longueur unique de 175 mm avec des diamètres de 6 / 8 / 10 / 12 mm.

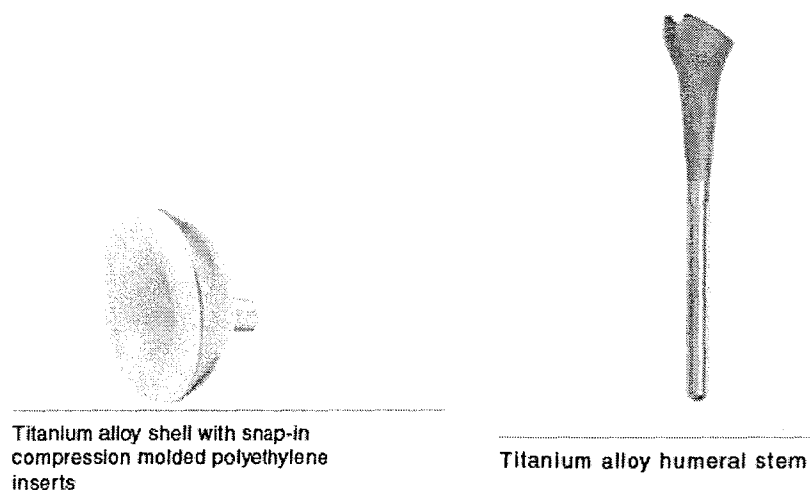
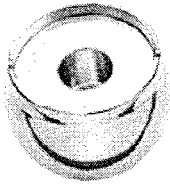



Figure n°18 : Métaphyse et tige humérale R.S.P.

Le composant épiphysaire unique est disponible en deux tailles de latéralisation : + 4mm et + 8mm. On retrouve trois diamètres différents (un de plus que les autres prothèses) : 32 mm / 36mm / 40mm.

La glénosphère est fabriquée en chrome cobalt, elle est formée d'un cône morse inversé. La sphère vient donc s'impacter sur la platine, ce qui simplifierait la mise en place. Elle est disponible en trois diamètres pour s'adapter à l'épiphyse. On peut aussi régler la latéralisation avec des glénosphères de taille neutre et - 4 mm.



Wrought cobalt chrome
articulating glenoid head



Titanium alloy glenoid baseplate

Figure n°19 : Métaglène et glénosphère R.S.P.

La platine glénoïdienne est fabriquée en titane avec une surface recouverte d'hydroxyapatite appliquée par Laser. La fixation primaire est assurée par une vis centrale fixée à la platine de diamètre 6.5 mm, en complément on peut adjoindre quatre vis. Ces vis sont disponibles en deux diamètres :

- vis de 5 mm de diamètre, bloquée sur la plaque avec une direction perpendiculaire à la plaque non modifiable.
- vis de 3.5 mm de diamètre, non bloquée sur la plaque mais permettant de diriger la vis d'un angle variant de 12° par rapport à la perpendiculaire de la platine.

Une étude récente, réalisée *in vitro* par Harman (31) comparait une fixation du métal back d'une prothèse Delta III avec la Reverse Shoulder prosthesis (R.S.P.) du laboratoire Encore Medical Corp. Ces deux métal back étaient non cimentés. La R.S.P. pouvait être fixée par quatre vis de diamètre 3.5 ou 5 mm avec une possibilité de blocage ou non des vis de diamètre 5 mm. La R.S.P. utilisait un offset de 21 ou 27 mm, cet offset est de 19 mm pour la prothèse Delta III. Pour cette étude, on mesurait la mobilité de l'implant glénoïdien par rapport à la glène factice faite en polyuréthane (composant le plus proche des cellules osseuses humaines). Cette étude permet de tirer plusieurs conclusions pour la prothèse R.S.P.

- Pour une même taille de vis, plus d'offset est important, plus le mouvement de la platine glénoïdien est important lors de l'élévation antérieure du bras.
- Ce mouvement de métal back diminue quand le diamètre des vis de fixation augmente, ceci d'autant plus qu'elles sont bloquées sur la platine.

Lors de la comparaison des prothèses Delta III et de la prothèse R.S.P., on retrouve des mobilités de l'implant glénoïdien autour de 100 µm uniquement lorsque la R.S.P. est fixée par des vis de diamètre 5 mm bloquées. Cette étude tend à prouver que la latéralisation des glénosphères de + 8mm (19 mm Delta / 27 mm R.S.P.) augmente les contraintes sur le métal back. Cette mobilisation de l'implant reste inférieure à 150 µm, limite acceptable pour permettre l'ostéo-intégration sans risque de descellement [Jasty (33)]. Dans cette étude, les mesures restent théoriques et nous disposons d'un trop faible recul pour affirmer que ces mesures réalisées sur des modèles expérimentaux seront superposables aux modèles *in vivo*.

Frankle(34) a publié en août 2005 un article à propos de 60 CTA, avec un recul moyen de 33 mois. Les résultats sont similaires à ceux de la prothèse Delta III sur le plan clinique avec une élévation antérieure active progressant de 55° à 105°, une rotation externe active progressant de 12° à 41°. L'auteur ne déplore que huit reprises chirurgicales pour descellement de glène, dont six ont été repris avec la même prothèse, avec un résultat satisfaisant.

Au dernier contrôle radiographique, il ne retrouve aucune encoche sur la glène, et aucun liseré huméral évolutif.

V. Techniques opératoires

Les étapes importantes dans la mise en place d'une prothèse d'épaule inversée vont être développées. Les différentes techniques existantes seront détaillées et nous insisterons plus sur celles utilisées dans notre centre.

A. Installation

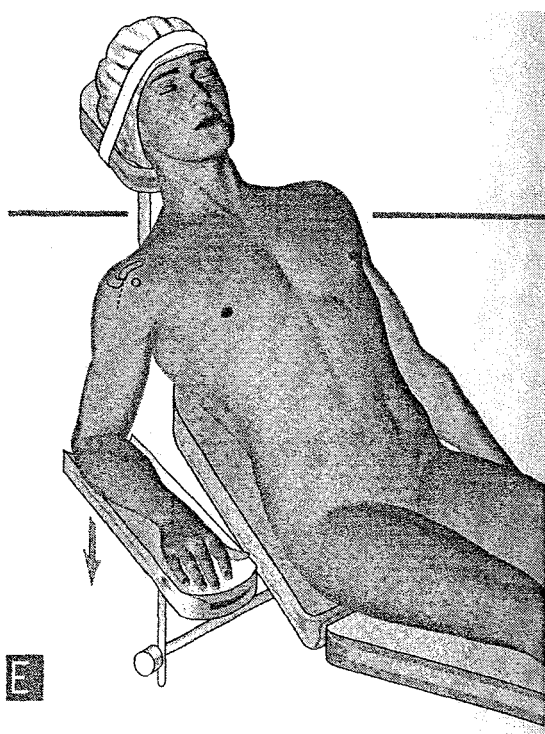


Figure n°20 : Installation Beach-chair

Nous pouvons utiliser deux installations différentes du patient au bloc opératoire. Grammont installait les patients en décubitus latéral pour réaliser les voies trans-acromiales lors de la mise en place de ses premières prothèses d'épaule inversées. Cette installation a laissé place à une position en beach-chair permettant d'opérer le patient bras pendant. On obtient une meilleure exposition de la glène et de l'humérus notamment dans les voies supéro-externes.

B. Voie d'abord

Trois voies d'abord sont possibles pour la mise en place de ces prothèses d'épaule inversées. Ces voies doivent permettre de travailler la glène dans un plan parfaitement perpendiculaire à son orientation antéropostérieure, afin d'optimiser la stabilité primaire de l'implant glénoïdien. Ces trois voies sont :

- la voie trans-acromiale
- la voie supéro-externe
- la voie delto-pectorale

1. Voie trans-acromiale

La voie trans-acromiale utilisée par Grammont pour la mise en place de ses prothèses d'épaule inversées était réalisée chez un patient installé en décubitus latéral. Le chirurgien réalisait une incision cutanée supéro-externe, type «Saber-cut» de Codman (35) puis une ostéotomie de l'acromion, oblique, perpendiculaire à l'épine. Cela permettait un abord direct de l'espace sous acromial sans désinsérer les deltoïdes antérieur et moyen de l'acromion.

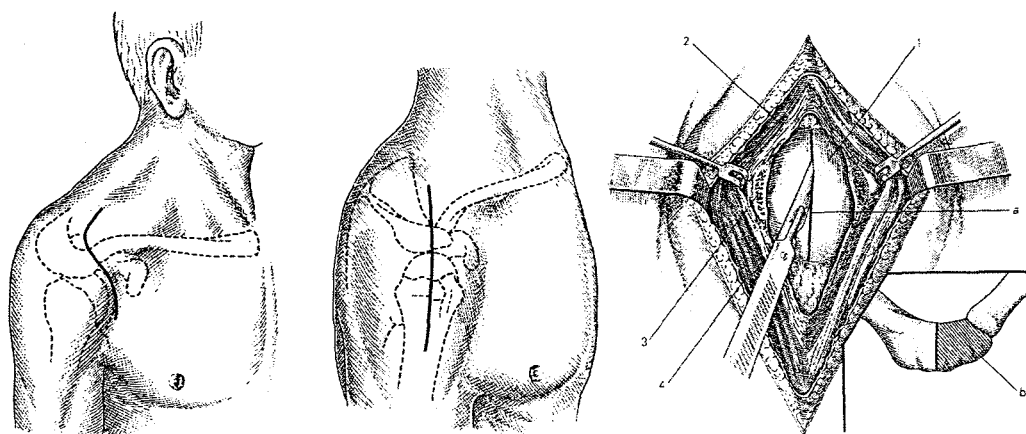


Figure n°21 : Voie trans-acromiale avec incision droite ou en S « Saber-Cut »

Après mise en place des implants inversés, l'ostéosynthèse acromiale était réalisée par une vissée armée de deux crochets de fixation complémentaires (plaque de P. Miramont et P. Mayeur) ou de façon moins fréquente par la réalisation d'une ostéosynthèse par brochage haubanage.

Lors de la publication de ces premiers résultats, Grammont (1) avait utilisé sept fois cette voie d'abord avec ostéotomie de l'acromion. L'ostéosynthèse avait été réalisée six fois avec la plaque à crochets, une fois avec des vis simples. Trois reprises ont été nécessaires, deux fois pour refixer la plaque, une fois pour la remplacer par un haubanage. En effet, cette voie pose de nombreux problèmes liés à une ostéosynthèse difficile, nous retrouvons de nombreux cas de pseudarthrose et de migration du matériel. Lorsque la consolidation est acquise, la présence de matériel sous cutané est souvent gênante pour le patient, entraînant des réactions inflammatoires locales.

Huguet (36), dans sa révision de 17 cas, avait réalisé huit voies trans-acromiales ; dans deux cas, il avait constaté un démontage de l'ostéosynthèse nécessitant une reprise.

Compte tenu des complications qu'il a rencontrées avec l'ostéotomie sagittale de l'acromion, Baulot(32) réserve cet abord aux patients de sexe masculin présentant un acromion épais et vierge de toute chirurgie.

Actuellement, Baulot et Grammont (32) n'utilisent que des voies supéro-externes. Ces auteurs réalisent actuellement une voie d'abord de type Debeyre avec ostéotomie acromiale dans le plan frontal où la voie de Gschwend en particulier chez les patients de sexe féminin.

2. Voie supéro-externe

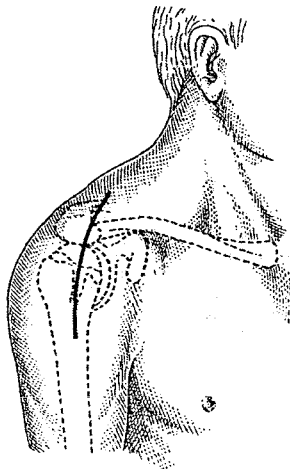


Figure n°22 : Voie supéro-externe

Cette voie est actuellement la plus utilisée. L'ostéotomie acromiale n'est plus réalisée et le deltoïde est libéré sur le bord antérieur de l'acromion.

Pour notre part, nous réalisons une incision cutanée antéro-externe s'étendant à l'articulation acromio-claviculaire passant en pont sur le bord antérieur de l'acromion et s'étendant de 3 cm sur le bord externe de l'acromion.

Cette voie supéro-externe permet la désinsertion des fibres antérieures du deltoïde au bord antérieur de l'acromion sur deux à trois centimètres. Nous réalisons ensuite une discision verticale des fibres musculaires du deltoïde moyen, ne dépassant pas trois travers de doigts sous le bord externe de l'acromion. Cela permet un abord direct de l'espace sous-acromial et gléno-huméral, la coiffe étant le plus souvent détruite dans ces indications. Lors de la fermeture, nous réalisons une fixation de la lame tendineuse du deltoïde antérieur sur l'acromion, par points trans-osseux au fil non résorbable. Nous suturons la discision verticale du deltoïde moyen par des points de Vicryl. Cette voie a l'avantage de ne pas désinsérer le sous-scapulaire en avant, par contre certains chirurgiens craignent l'atteinte du deltoïde.

3. Voie delto-pectorale

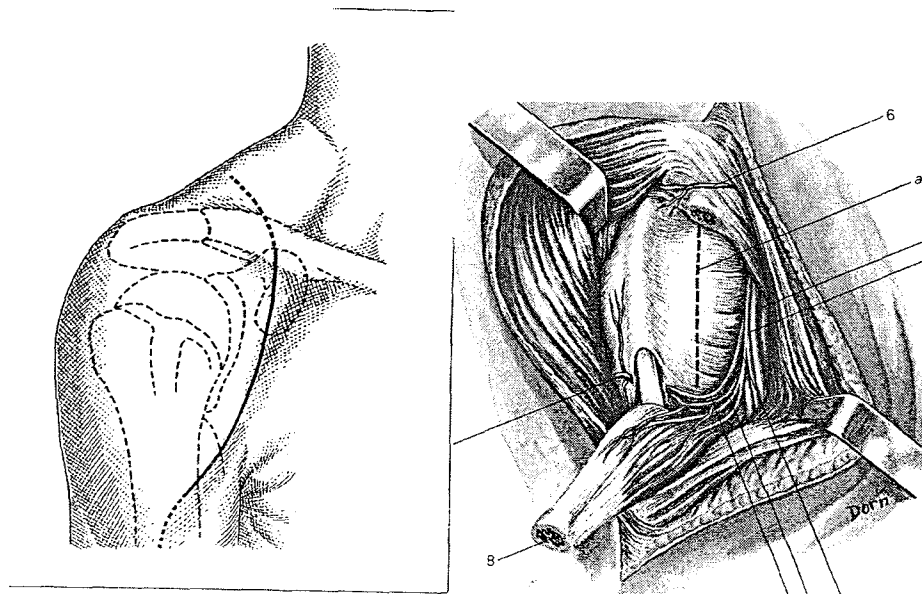


Figure n°23 : Voie delto-pectorale

Nous pouvons utiliser la voie delto-pectorale avec un abord antérieur de l'articulation gléno-humérale. Le passage dans le sillon delto-pectoral permet le respect de tous les

faisceaux du muscle deltoïde, qui est le muscle moteur le plus important dans ces indications de prothèses d'épaule inversées. Cet abord nécessite la désinsertion du sous-scapulaire de la berge interne de la gouttière bicipitale. Sa réinsertion est souvent difficile compte tenu de son aspect dégénératif. De plus, le sous-scapulaire joue un rôle important dans la stabilité de la prothèse et dans la mobilité en rotation interne.

On observe un taux plus important d'instabilité par voie delto-pectorale, ceci est probablement dû à la désinsertion du sous-scapulaire. Sirveaux(37) préconise cet abord en cas de raideur préopératoire et la nécessité de réaliser un release inférieur.

C. Préparation de la glène

1. Repérage

Le temps glénoïdien nécessite une bonne exposition des pièces osseuses afin de pouvoir bien positionner la platine glénoïdienne et les quatre vis. L'exposition est d'autant plus difficile que l'épaule opérée est raide avec des mobilités pré-opératoires limitées en passif. Cela nécessite donc dans un premier temps de réaliser une capsulotomie la plus complète possible avec l'ablation des reliquats de bourrelet. Il faudra réséquer les ostéophytes sur le pourtour de la glène et réaliser un release capsulaire antérieur et postérieur pour bien délimiter les bords de la glène anatomique. Pendant cette préparation, le bras est laissé pendant coude au corps en rotation neutre. Il faut placer un écarteur pointu de type Homann aux bords antérieur et postérieur de la glène, positionner un écarteur fourche bifide au pôle inférieur de la glène sur le pilier externe de l'omoplate. Ce dernier écarteur va s'appuyer sur l'épiphyse humérale, pour placer l'extrémité supérieure de l'humérus en dessous de la glène.

Si l'opérateur a réalisé une voie delto-pectorale, l'exposition de la glène est plus difficile, il faudra à l'aide d'un écarteur maintenir l'épiphyse humérale en bas et en arrière pour permettre le passage des fraises sur la glène.

2. Préparation de la glène et positionnement de la métaglène

Après avoir réséqué la couronne ostéophytique, deux lignes sont tracées : une ligne verticale du pôle supérieur vers le pôle inférieur de la glène et une ligne horizontale perpendiculaire à la première matérialisant l'équateur. Baulot (32) préconise, dans la technique de mise en place de la prothèse Delta III, de réaliser un forage pour le plot central de la future métaglène au bord antéro-supérieur du cadran postéro-inférieur. Cet emplacement du métal-back de la prothèse Delta III est important, car l'orientation des vis supérieure et inférieure est automatiquement déterminée par les pas de vis correspondants des trous supérieur et inférieur de la métaglène.

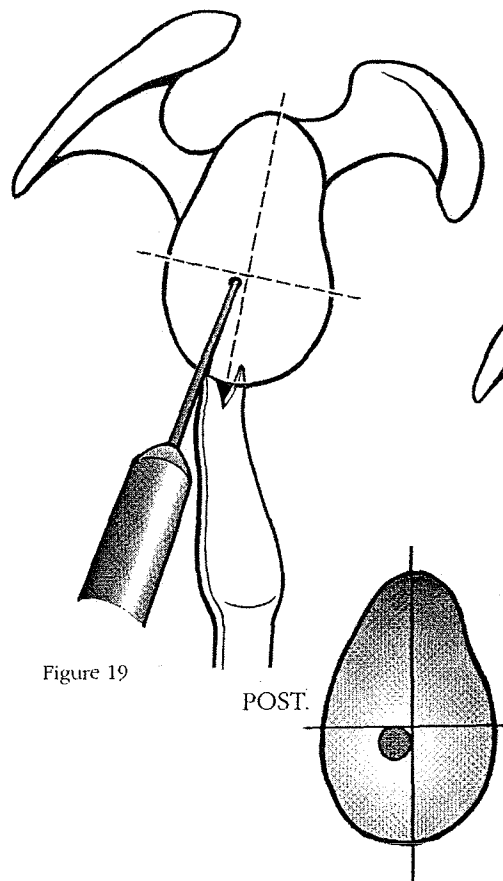


Figure n°24 : Le repérage du plot central

En effet, la vis supérieure, pour une tenue optimale, doit être dirigée dans le pied de l'apophyse coracoïde, soit une orientation de 20° en haut et en avant. La vis inférieure se dirige dans le pilier externe de l'omoplate, soit une orientation de 30° en bas et 10°

postérieure. Toute erreur de positionnement initial de la métaglène entraîne un défaut de positionnement des vis supérieure et inférieure qui peut nuire à sa stabilité primaire. Les vis antérieure et postérieure ne sont pas bloquées à la platine glénoïdienne, elles peuvent être orientées dans différentes directions à la recherche d'une prise osseuse la plus correcte possible.

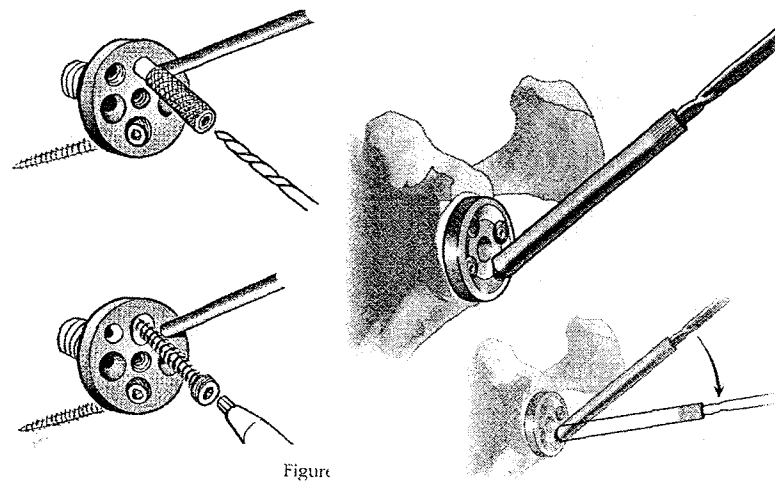


Figure n°25 : Fixation de la métaglène Delta III (à gauche) et Aequalis Reversed (à droite) avec viseur vissé sur la métaglène

L'ancillaire Aequalis Reversed comporte un guide centreur ovale permettant de recréer l'encombrement de la métaglène et ainsi de nous orienter pour la réalisation du plot central.

L'orifice central réalisé va permettre le fraisage de la glène. Cet avivement de la surface glénoïdienne doit être réalisé avec la fraise surfacage puis la fraise à rainurer. Pour la prothèse Delta III, l'utilisation de la fraise à rainurer au diamètre de la métaglène désirée permet de créer une rainure de 2 à 3 mm en périphérie de la glène permettant une meilleure impaction du métal back. Dans la prothèse Aequalis Reversed, il n'y a qu'une seule fraise qui permette cette préparation. La taille 36 mm ou 42 mm est à définir en fonction de la glénosphère programmée. Cette abrasion doit être économique afin d'obtenir une surface sous-chondrale plane et saignante. En effet, la congruence entre la surface réhabilitable de la métaglène et l'os

sous-chondral doit être parfaite, afin d'obtenir une répartition plus favorable des contraintes (38).

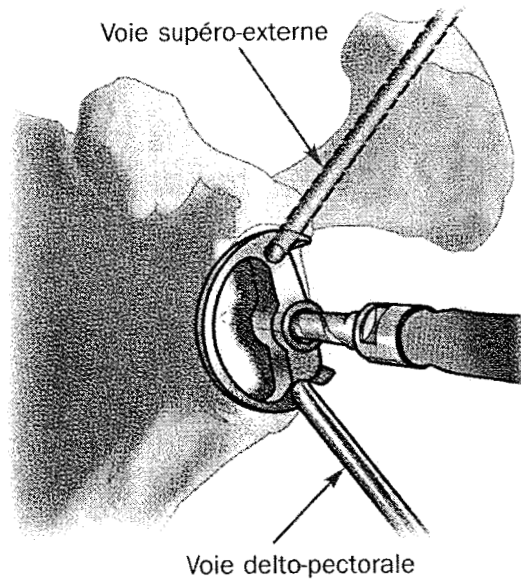


Figure n°26 : Guide de centrage de métaglène

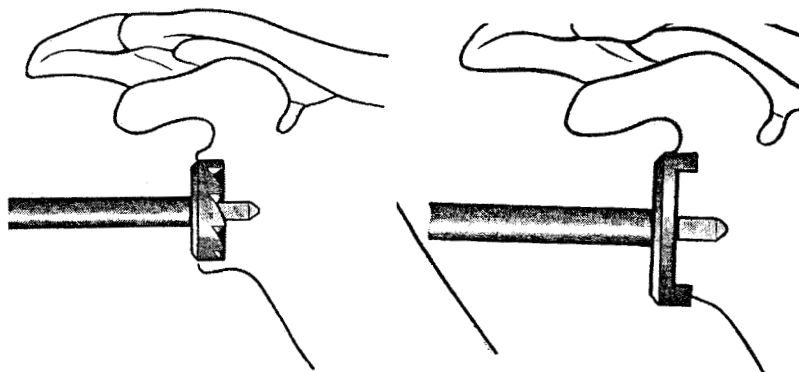


Figure n°27 : Fraisage : ancillaire Delta III

3. Métaglène définitive

Une métaglène d'essai est disponible dans l'ancillaire afin de réaliser un test de réduction et de stabilité de la prothèse. La plupart des chirurgiens mettent la métaglène

définitive impactée par l'intermédiaire de son plot central. On obtient une tenue primaire qui stabilise la métaglène sur la glène.

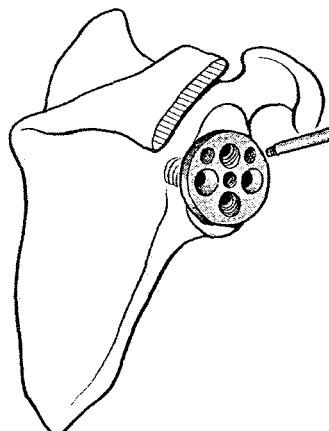


Figure n°28 : Fixation de la métaglène définitive

La fixation complémentaire par quatre vis, Baulot et Grammont (32) préconisent de débiter par la vis inférieure. Les vis supérieure et inférieure, divergentes à 130°, sont bloquées sur la métaglène Delta III ; elles sont multidirectionnelles dans la prothèse Aequalis Reversed. Ces vis sont disponibles en diamètre 3,5 ou 4,5 en fonction de la disponibilité osseuse, seul le diamètre 4,5 est disponible pour la prothèse Aequalis Reversed.

Les vis antérieure et postérieure assurent un complément de stabilité primaire, leur tenue osseuse n'est pas toujours bonne, du fait de leur situation périphérique sur une glène en forme de « poire ». Les vis antérieures et postérieures permettent une compression de la platine sur la glène.

La glénosphère définitive est fixée par un vissage central. Une glénosphère d'essai est disponible mais rarement utilisée.

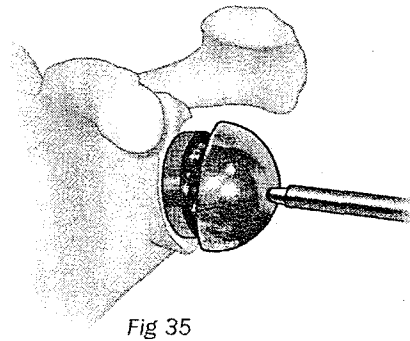


Figure n°29 : Glénosphère définitive

4. Perte de substance de la glène

En cas de perte de substance glénoïdienne, plusieurs options sont possibles(Neyton(39)) :

- En cas d'atteinte centrale isolée (stade1), on réalise une greffe simple.
- En cas d'atteinte intermédiaire (stade2) avec perte de substance centrale et corticale périphérique discontinue, on réalise une greffe cortico-spongieuse maintenue en place par le vissage de la métaglène.
- En cas d'atteinte majeure (stade3), il faut préférer une réalisation en deux temps, avec greffe première puis mise en place de la métaglène au cours d'une deuxième intervention.

5. Nouvelles recommandations

Actuellement, certaines équipes préconisent de réaliser un plot central décalé vers le bas de la glène et de percer le trou central avec une direction oblique en haut et en dedans pour que la platine glénoïdienne et la glénosphère regardent vers le bas (tilt inférieur). Ces deux modifications permettraient à la glénosphère de mieux couvrir le pilier externe de l'omoplate donc de réduire l'apparition d'encoche. Nous reviendrons ultérieurement sur cet élément important.

Dans chaque ancillaire et dans chaque technique, nous retrouvons des aides précieuses afin de placer au mieux la platine glénoïdienne, néanmoins l'analyse précise du bilan radiographique standard et scannographique permet de quantifier le stock osseux glénoïdien. En fonction des déformations de la glène (classification de Favard 0 à 4 dans le plan frontal et A1 à C dans le plan sagittal), le chirurgien pourra modifier la position du plot central afin de venir chercher un appui satisfaisant pour le plot central et les ses quatre vis.

D. Préparation humérale

Le temps huméral débute par une luxation de l'extrémité supérieure de l'humérus en avant par un mouvement de rotation externe et de rétro-pulsion du coude. Une capsulectomie large associée à une résection des ostéophytes permet de décrire les limites anatomiques de la tête humérale. Une coupe guidée par l'ancillaire permet une orientation entre 10 et 20° de rétroversion.

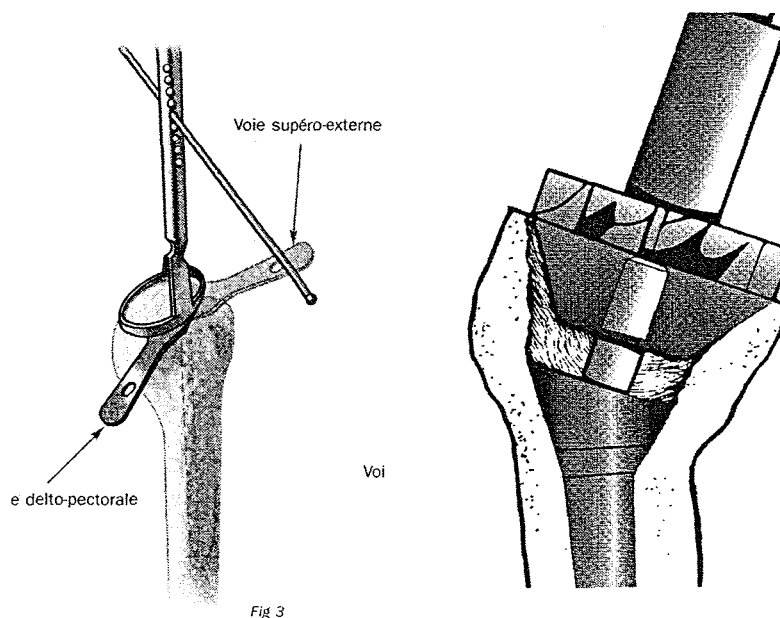


Figure n°30 : Alésage huméral de la prothèse Delta III

La préparation humérale pour la prothèse Delta III comporte deux séquences. Un premier alésage diaphysaire est effectué en utilisant un alésoir à segment conique proximal afin de préparer l'espace métaphysaire. Un guide fraisage métaphyso-épiphysaire est alors introduit sur la diaphyse humérale laissée en place, ce qui permet l'alésage proximal

tronconique complémentaire. Cet alésage proximal est fait avec une inclinaison de 25° par rapport à l'axe diaphysaire, cet angle est donné automatiquement par le guide de fraisage.

Lors de l'utilisation de la prothèse Aequalis Reversed, la préparation débute par un alésage métaphyso-épiphyse à l'aide d'une fraise hémisphérique. Ensuite, le temps diaphysaire est réalisé avec passage de râpes cylindriques de tailles croissantes puis de fraises diaphysaires avec une partie proximale conique pour élargir la jonction métaphyso-diaphysaire. Pour la prothèse Aequalis Reversed, il existe un alésoir spécifique à la préparation métaphysaire et un autre à la préparation diaphysaire, alors que le même alésoir permet la préparation métaphyso-diaphysaire de la prothèse Delta III. Il est conseillé de monter l'alésoir sur la poignée américaine pour l'alésage métaphysaire et de limiter l'usage du moteur.

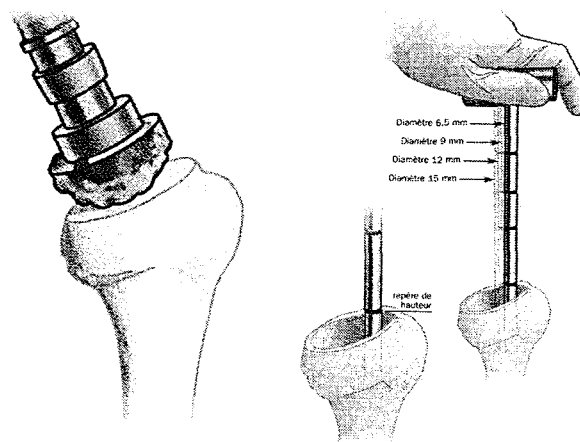


Figure n°31 : Préparation humérale de la prothèse Aequalis Reversed

Lors de la mise en place des implants d'essai, il faut veiller à régler à degré de rétroversion de l'implant huméral à l'aide d'une broche fixée sur le porte-tige. Le repère de rétroversion se fera par rapport à l'axe de l'avant-bras.

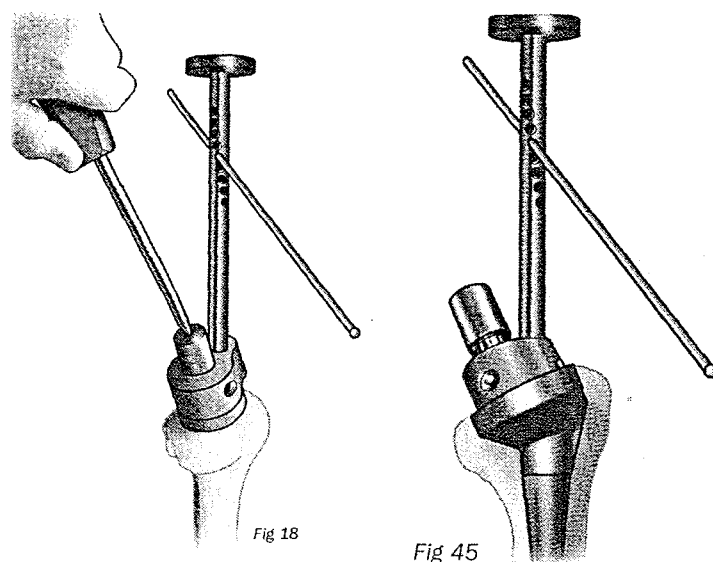


Figure n°32 : Orientation de la rétroversion de la tige humérale

Pour Sirveaux (40), la rétroversion du composant huméral doit être différente en fonction de la voie d'abord. Pour une voie delto-pectorale, on préférera 20° de rétroversion afin de favoriser la stabilité. Pour une voie supéro-externe, où le risque d'instabilité est moins important, on préférera 0° de rétroversion et on favorisera ainsi la rotation interne. L'implant huméral d'essai est laissé en place. Cela permet, lors de l'exposition glénoïdienne, d'appuyer les écarteurs sur l'extrémité supérieure de l'humérus en limitant les risques de fracture du rebord épiphysaire.

E. Essai de réduction de l'implant définitif

Avant de décider du scellement définitif de l'implant huméral, il faudra réaliser une réduction de l'articulation gléno-humérale afin de décider de l'épaisseur du polyéthylène. Nous contrôlons la tension du deltoïde, nous surveillons la tension du tendon conjoint qui reste un bon critère pour évaluer l'épaisseur épiphysaire.

Nous réalisons des essais de mobilisation de l'épaule en per-opératoire. Si lors de l'adduction, nous constatons un tilt de polyéthylène sur la métaphyse humérale, cela signifie qu'il existe une tension trop importante avec en conséquence un insert de polyéthylène trop

épais. Nous testons également les mobilités d'élévation antérieure, latérale et en rotation externe afin d'évaluer la stabilité de la prothèse. Ce temps est primordial pour les suites post-opératoires car nous allons en déduire le type d'immobilisation post-opératoire et le délai de reprise de la rééducation.

La dernière étape consiste en la mise en place des implants définitifs, l'implant huméral pourra être de type cimenté ou non cimenté en fonction des habitudes du chirurgien. Il est possible de mettre en place un bouchon centro-médullaire afin de limiter les migrations du ciment dans le fût diaphysaire. Néanmoins, cette interface entre diaphyse cimentée et non cimentée crée une zone de fragilité qui peut être source de fracture sur un os cortical souvent ostéoporotique.

F. Fermeture

Si la voie supéro-externe a été utilisée, la réinsertion du deltoïde antérieur à l'acromion se fait par suture trans-osseuse non résorbable. Un drainage sous cutané sera placé au contact de la prothèse, la fermeture de la peau s'effectuant le plus souvent avec des agrafes. Dans le cas d'une voie delto-pectorale, il faudra tenter de réinsérer, même de façon partielle, le sous scapulaire afin d'améliorer les résultats cliniques de cet implant. Dans le cas de la réalisation d'une voie trans-acromiale, comme le préconisaient Baulot et Grammont(41) au début de leur expérience, il faudra réaliser une synthèse de l'acromion, par plaque vissée le plus souvent.

Avant la sortie du patient de salle, le bras sera immobilisé au minimum dans une attelle coude au corps en rotation interne. Suivant les impressions per-opératoires du chirurgien (persistance d'une instabilité après la fermeture, prothèse sur fracture, complication per-opératoire...), on pourra mettre en place une attelle d'abduction qui accentue la congruence gléno-humérale et permet de diminuer la tension sur les fibres deltoïdiennes.

VI. Patients et méthodes

A. Patients

Nous avons réalisé, dans la période du 1^{er} janvier 1994 au 31 décembre 2003, 115 prothèses d'épaules inversées chez 106 patients. Il y avait 18 cas de prothèses bilatérales. Notre population se composait de 95 femmes et de 11 hommes, l'âge moyen était de 74,3 (30.8-91.2). Il s'agissait dans 75 cas du membre supérieur droit et dans 40 cas du membre supérieur gauche. Dans 95% des cas, les patients étaient droitiers.

Ces patients étaient opérés dans un même centre, à la Clinique de Traumatologie et d'Orthopédie, par différents chirurgiens durant cet intervalle de temps. Cette étude rétrospective recueillait les données pré, per, et post opératoires ainsi que celles du suivi des patients avec une période de recul allant jusqu'en fin 2004 voire juillet 2005 pour les derniers patients opérés. Nous avons eu quatre patients perdus de vue, malgré les recherches par le biais des autres membres de leur famille et des médecins traitants. Nous avons recensé 20 patients décédés, tous avaient leur prothèse en place au moment du décès, et nous avons dans 18 cas un recul clinique et radiographique de plus de deux ans, nous permettant d'intégrer ces dossiers à notre série.

B. Méthodes

1. Recueil des données

Nous avons étudié les prothèses d'épaules inversées toutes étiologiques confondues entre janvier 1994 et décembre 2003. Les données étaient colligées dans des fiches de révision avec 19 sous fiches, huit communes pour toutes les prothèses d'épaules inversées, 11 spécifiques à chaque étiologie.

La révision des patients a été réalisée pendant la période de mai 2004 à janvier 2005. Pour les patients opérés en 2003, nous avons étendu la période de suivi jusqu'en juillet 2005 pour permettre un recul d'une année supplémentaire.

Certains patients n'ont pu être revus en 2004 (9 cas revus en 2002, 7 cas revus en 2003), en raison de leur mauvais état général. Néanmoins, leur dernière révision avait un recul suffisant par rapport à la date opératoire pour nous permettre de les intégrer dans notre étude avec des résultats intéressants.

2. Données administratives et antécédents du patient

Le recueil préopératoire (fiches 1 et 2) contenait les données administratives. Nous avons essayé d'évaluer l'état général du patient en notant le niveau d'activité du membre supérieur opéré, sa coopération générale, ses antécédents médicaux ayant pu interférer avec le résultat de cette prothèse (diabète, cancer du sein avec radiothérapie), ses antécédents médicaux orthopédiques à la recherche d'un problème articulaire homolatéral et l'utilisation d'aides à la marche (cannes, fauteuil roulant).

3. Clinique

Nous avons enfin relevé, dans le dossier d'anesthésie, le score ASA du patient, quantifié de 1 à 4, et donnant une évaluation de l'état général global préopératoire.

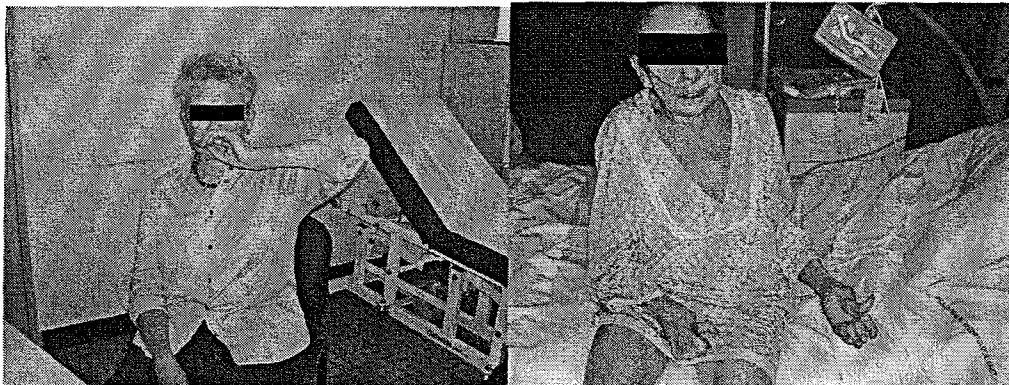Enfin, nous avons noté l'état de l'épaule controlatérale en évaluant son score fonctionnel et la présence d'une éventuelle pathologie chirurgicale.

Cette première fiche regroupait toutes les étiologies que nous avons rencontrées dans cette série. Pour chaque étiologie une sous fiche complémentaire permettait de mieux renseigner les données cliniques et radiographiques préopératoires de chaque patient.

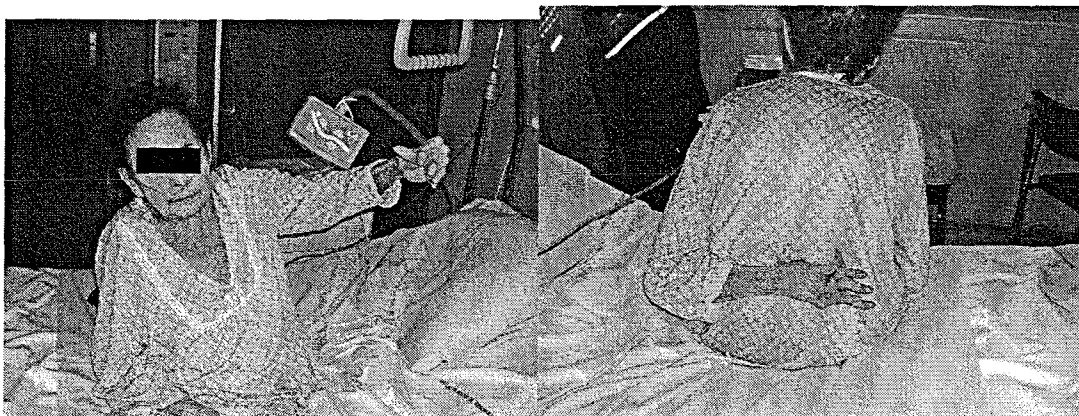La fiche n°2 contenait les données préopératoires cliniques et paracliniques spécifiques de l'épaule opérée. Sur le plan clinique, nous avons utilisé le score de Constant qui était réalisé de façon systématique en préopératoire. Cet examen est par la suite facilement

reproductible pour le suivi des patients et permet donc de suivre l'évolution du résultat au cours des années. Cette échelle prend en compte la douleur, la répercussion du handicap de cette épaule dans la vie quotidienne de façon subjective, enfin, un contrôle objectif avec la mesure des mobilités et de la force musculaire.

Nous avons noté les mobilités passives et actives en élévation antérieure en rotation externe coude au corps (RE1), en rotation externe bras à 90° d'abduction (RE2), en rotation interne (RI) et en rotation interne bras à 90° d'abduction (RI2) (cf figures n° 33 à 35). Nous avons noté le testing des muscles et des tendons rotateurs externes (petit rond et sous-épineux) à l'aide du test du signe du Clairon (cf figure n°32) et des rotateurs internes (sous-scapulaire), par le Bellypress-test. Ces deux derniers tests actifs ont été recueillis de manière inégale aussi bien dans les données préopératoires que lors du suivi clinique.



Figures n°33 et 34 : signe du Clairon et rotation RE1



Figures n°35 et 36 : rotation RE2 et rotation interne

4. Imagerie préopératoire

La deuxième partie de cette sous fiche n°2 était réservée aux données de l'imagerie préopératoire. Le bilan d'imagerie disponible comportait dans tous les cas un bilan standard radiographique avec une face et un profil d'épaule.

L'imagerie complémentaire disponible comprenait :

- un arthroscanner dans 29% des cas,
- un scanner seul dans 15% des cas lorsqu'il s'agissait de bilanter une fracture de l'extrémité supérieure de l'humérus,
- une IRM dans 15% des cas,
- un arthro-IRM dans 1% des cas.

Ce bilan permettait l'analyse préopératoire des pièces osseuses en notant la distance acromio-humérale, l'aspect de l'acromion, l'existence d'une fracture à la jonction épine-acromion. Nous avons noté l'état de l'extrémité supérieure de l'humérus en évaluant le taux de nécrose de la tête humérale et l'aspect des tubérosités.

Le bilan standard permettait l'analyse de la glène dans le plan horizontal (classement de A1 à C, cf figure n°22) et de glène dans le plan vertical (de E0 à E3, classification de Favard). Lorsqu'un bilan scannographique ou IRM était disponible, nous pouvions étudier l'infiltration graisseuse du muscle infra-épineux et sous-scapulaire. Nous avons utilisé la classification de Bernageau pour quantifier la dégénérescence graisseuse musculaire (stades radiographiques de 1 à 4). Nous avons noté la trophicité du petit rond et l'état de la longue portion du biceps.

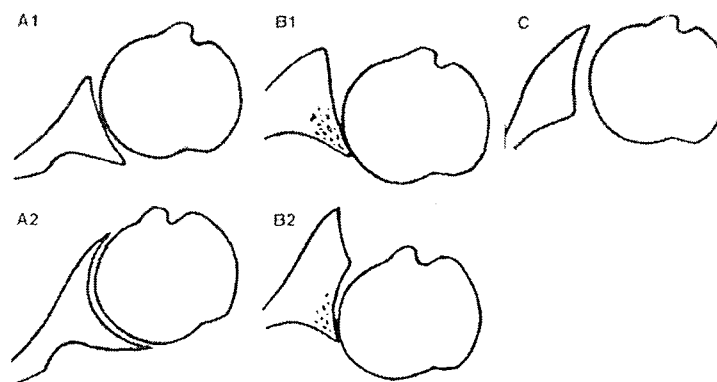


Figure n°37 : classification de l'usure de glène dans le plan horizontal

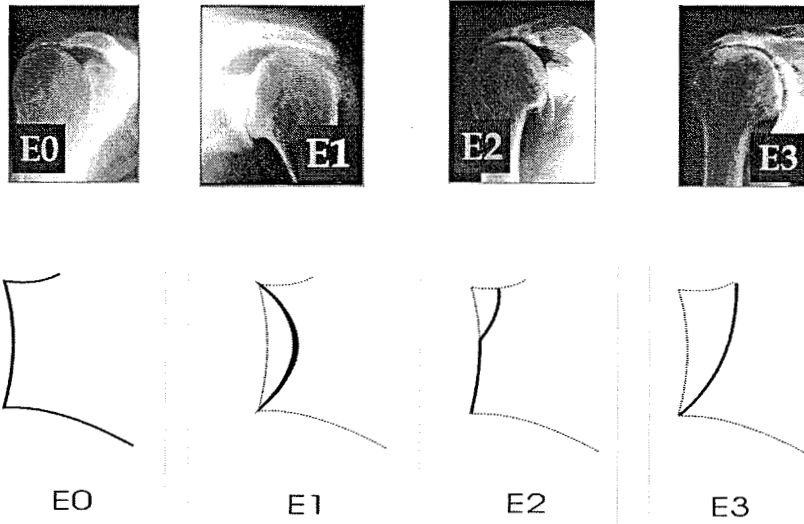


Figure n°38 : classification de Favard pour l'usure de glène dans le plan frontal

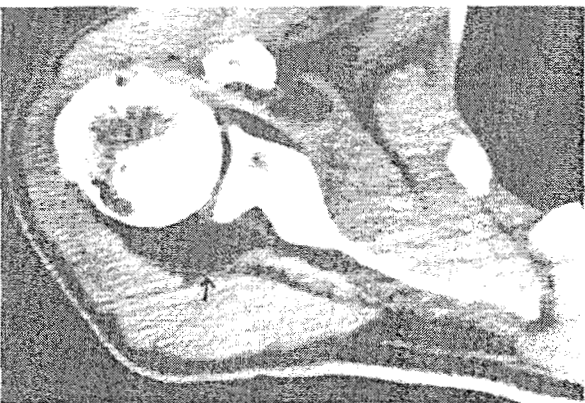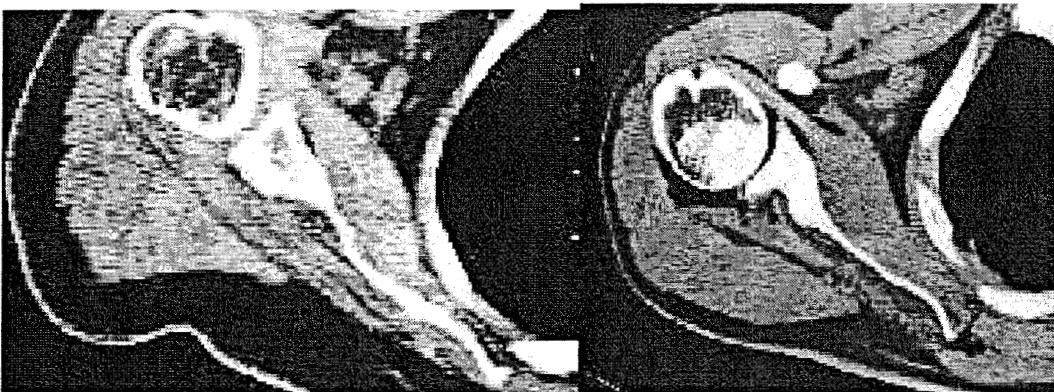


Figure n°39 : Coupe horizontale I.R.M.

- en haut à gauche : Atrophie sous scapulaire stade 1 et atrophie sous épineux stade 2
- en haut à droite : Atrophie sous scapulaire stade 2 et atrophie sous épineux stade 3
- en bas : Atrophie sous scapulaire stade 2 et atrophie sous épineux stade 4

5. Implants

Nous avons noté sur la fiche n°3 les données per-opératoires, ce recueil se décompose en deux parties :

- le démembrement précis des implants utilisés au niveau huméral et glénoïdien.
- les constatations et les impressions du chirurgien en per-opératoire (voie d'abord utilisée, bilan des lésions tendineuses et osseuses, complications per-opératoires, gestes associés).

6. Post-opératoire clinique, radiographique et complications

Dans le relevé du suivi post-opératoire (fiche 4 à 8), nous avons relevé d'une part les complications, et d'autre part, le suivi clinique et radiographique au cours des différentes révisions. Nous avons distingué, dans l'étude des complications, trois grandes périodes : moins de 3 mois, de 3 mois à 1 an et durée supérieure à un an. Dans chaque sous-groupe ont été notées les éventuelles complications, leur nature, la date d'apparition, la nécessité d'une reprise chirurgicale et le type de cette intervention.

Dans les suites de l'hospitalisation initiale, nous avons recueilli les caractéristiques de l'immobilisation (simple écharpe à l'attelle d'abduction), le début précoce ou non de la rééducation, le lieu de cette rééducation : à domicile ou en centre.

La deuxième partie de ce suivi comportait l'évaluation clinique et radiographique à moins de trois mois, puis tous les ans jusqu'au dernier recul. Sur le plan clinique, nous avons repris les mêmes mesures que l'évaluation préopératoire. Nous allons donc pouvoir comparer l'état clinique pré et post-opératoire ainsi que son évolution dans le temps. A chaque date de révision clinique correspond une révision radiographique. Sur cette fiche de recueil radiographique, nous avons noté plusieurs éléments :

- l'existence d'encoches du pilier de l'omoplate sur la radiographie de face, notée du stade 0 à 4 (classification de Sirveaux(38), cf figure n°24), la présence d'un éperon osseux notée du stade 0 à 2 en fonction de leur importance.
- l'étude de l'implant glénoïdien à la recherche d'une migration de l'embase, du devenir des vis et du plot central (liseré et fracture)
- l'étude de la pièce humérale avec recherche de liseré dans les différentes zones, notée de 1 à 7, présence de la collerette osseuse médiale et des tubérosités.

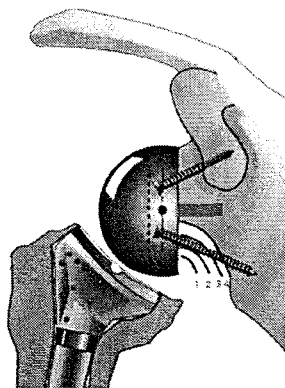


Figure n°40 :Classification de Sirveaux (quatre stades)

7. Les groupes

Nous avons élaboré onze fiches venant en complément des huit fiches communes de révision. Elles permettaient de détailler les neuf étiologies les plus courantes nécessitant la mise en place d'une prothèse d'épaule inversée.

a. Les fractures de moins de trois semaines

La fiche n°9 décrivait les fractures de moins de trois semaines.

Elle permettait de détailler le traumatisme :

- date du traumatisme
- lésions traumatiques associées au niveau des membres supérieurs homolatéral et controlatéral
- lésions du membre inférieur et du rachis.

Nous avons noté les caractéristiques de la fracture :

- complications initiales de la fracture : fracture ouverte, fracture de glène, lésion neurologique (notamment du nerf axillaire)
- type de fracture selon la classification de NEER (cf classification et schéma)
Nous avons noté 13 fractures quatre parts (type G) déplacées et deux fractures-luxations quatre parts (type J).
- aspect radiologique des tubercules majeur et mineur : déplacé, non déplacé, comminutif.

**FRACTURES OF THE PROXIMAL HUMERUS:
NEER CLASSIFICATION**


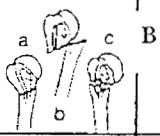

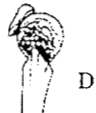













	2-part	3-part	4-part	Articular Surface
Anatomical Neck				
Surgical Neck				
Greater Tuberosity				
Lesser Tuberosity				
Fracture-Dislocation	Anterior 			
	Posterior 			
Head-Splitting				

Figure n°41: Classification de NEER

Enfin, nous avons noté les données peropératoires :

- excision du *supra spinatus*,
- excision ou ostéosuture des tubercules majeur et mineur.

Dans tous les cas, nous avons excisé le *supra spinatus* s'il était encore présent (92%) et ostéosuré le trochiter et le trochin.

Le tableau ci-dessous résume les données radiographiques pré-opératoires des tubercules et les gestes chirurgicaux réalisés.

		Tubercule majeur	Tubercule mineur	<i>Supraspinatus</i>
Radio préop	<i>déplacée</i>	15 (100%)	14 (93%)	
	<i>comminutif</i>	3 (21%)	1 (7%)	
Geste chirurgical	<i>excision</i>	0	0	15 (100%)
	<i>ostéosuture</i>	15 (100%)	15 (100%)	0

b. Les séquelles de fractures

La fiche n°10 était attribuée aux séquelles de fractures.

Elle permettait de détailler le traumatisme :

- date du traumatisme
- lésions traumatiques associées au niveau des membres supérieurs homolatéral et controlatéral
- lésions du membre inférieur et du rachis.
- complications initiales de la fracture : fracture ouverte, fracture de glène, lésion neurologique (notamment du nerf axillaire)

Nous avons sept épaules dans ce groupe. Le délai opératoire entre le traumatisme et la mise en place de la méthode était de 149,6 mois (3,8 à 556,2 mois).

Nous avons noté les données radiologiques préopératoires :

- aspect radiologique des tubercules majeur et mineur : déplacé, non déplacé, comminutif. Aspect comminutif du tubercule majeur (deux cas 28%) et du tubercule mineur (1 cas 14%) .
- présence d'arthrose gléno-humérale
- présence d'une luxation gléno-humérale antérieure invétérée avec ou sans fracture
- classification de Neer, si nous avons les radiographies datant du traumatisme initial (six cas, 86 %) :
 - deux fractures 3-parts avec tubercule majeur déplacé type D
 - deux fractures 4-parts type G
 - deux fractures-luxation type J
- classification de Boileau (cf schéma).
 - Type de séquelles (Classification de P.Boileau)
 - Type 1A Nécrose ou collapsus huméral avec impaction en valgus
 - Type 1B Nécrose ou collapsus huméral avec impaction en varus
 - Type 2A Luxation invétérée postérieure
 - Type 2B Fracture luxation invétérée postérieure
 - Type 3A Pseudarthrose du col chirurgical après fracture 2 part
 - Type 3B Pseudarthrose du col chirurgical après fracture 3 ou 4 part
 - Type 4 Cal vicieux ou pseudarthrose des tubérosités avec tête non impactée

D'après la classification de Boileau, dans notre étude, on dénombre :

- un type 1A (16%)
- deux types 1B (28%)
- deux types 3B (28%)
- deux types 4 (28%)

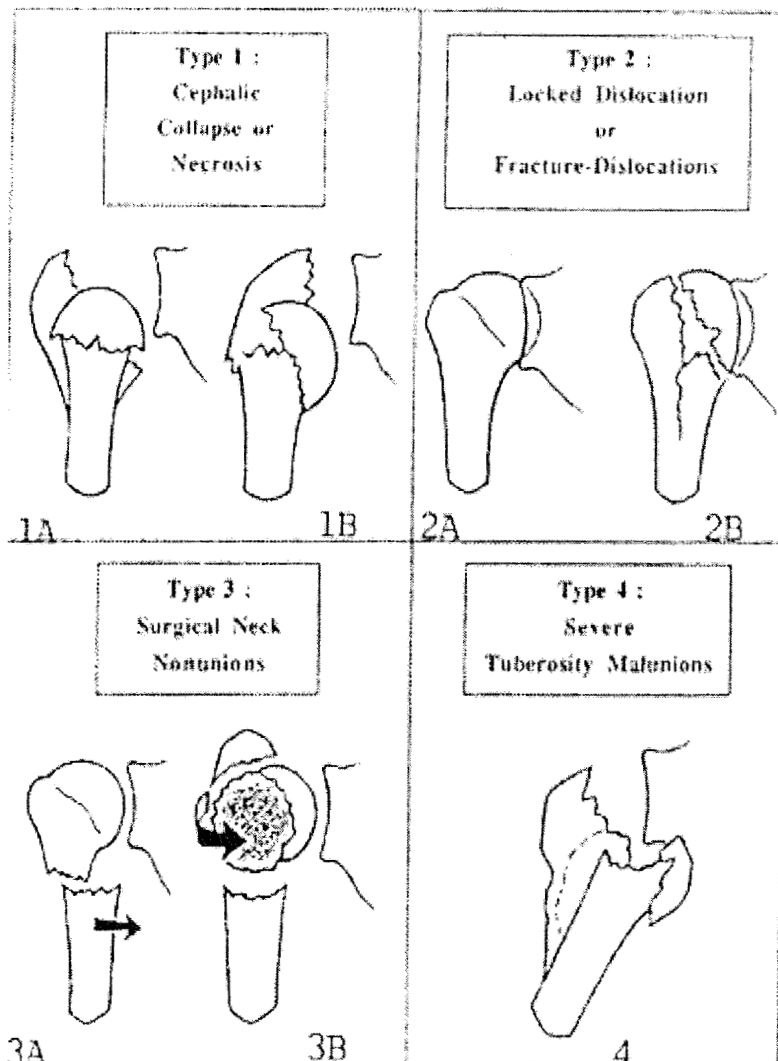


Figure n° 42: Type de séquelles de fracture selon classification de Boileau

Nous avons recueilli les données du traitement initial. Dans quatre cas (57%), le traitement avait été orthopédique et dans trois cas (43%) chirurgical avec ostéosynthèse.

En cas de traitement chirurgical, nous avons détaillé :

- le nombre total d'intervention : 1.3 (1 à 2)
- la date de la dernière intervention avec un intervalle de 18.1 mois entre la première intervention et la reprise chirurgicale.
- le type d'ostéosynthèse :
 - embrochage fasciculé de Hacketal en per-cutané
 - enclouage per-cutané par clou Télégraphe

- vissage et ostéosuture par voie delto-pectorale

Nous décrivons dans le tableau ci-dessous le devenir du tubercule majeur et mineur en per-opératoire (prothèse inversée).

		Tubercule majeur	Tubercule mineur
Geste chirurgical	excision	3 (45%)	0
	ostéotomie-refixation	0	2 (28%)
	aucun	3 (45%)	4 (57%)
	NSP	1 (15%)	1 (15%)

c. Les CTA

La fiche n°11 était spécifique des CTA, équivalentes aux stades 4 et 5 de Hamada.

Nous avons noté les particularités radiologiques préopératoires :

- aspect de la glène dans le plan vertical: stade E0 à E3
- stade de la classification de Hamada : hauteur acromiohumérale, existence d'une arthrose glénohumérale associée :
 - 4 cas de stade 4A (9,5%)
 - 24 cas de stade 4B (58,5%)
 - 13 cas de stade 5 (32%)
- aspect des tubérosités
- direction de l'excentration horizontale : antéro-supérieure dans 76% des cas.

Nous avons noté les données peropératoires :

- état du tendon du petit rond
- état du tendon du sous scapulaire

d. Les ruptures massives

La fiche n°12 étudiait les ruptures massives, équivalentes aux stades 1, 2 et 3 de Hamada. Nous avons 24 épaules dans ce groupe.

Nous avons relevé les données radiologiques préopératoires :

- classification de Hamada
 - 8 cas de stade 1 (33%)
 - 13 cas de stade 2 (45%)
 - 5 cas de stade 3 (22%)
- direction de l'excentration horizontale
- aspect des tubérosités.

Nous avons noté les données peropératoires :

- état du tendon du petit rond
- état du tendon du sous scapulaire
- présence d'un épanchement liquidien
- présence d'un kyste acromio-coracoïdien

Figure n°43: Classification de Hamada(13)

1 : RC massive et AH > 6mm

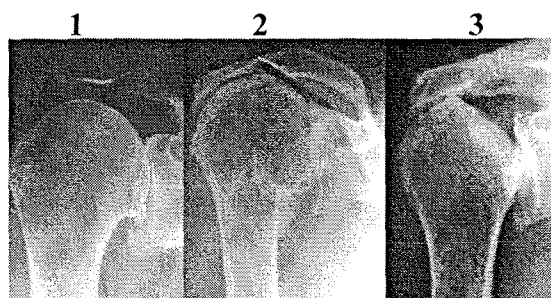
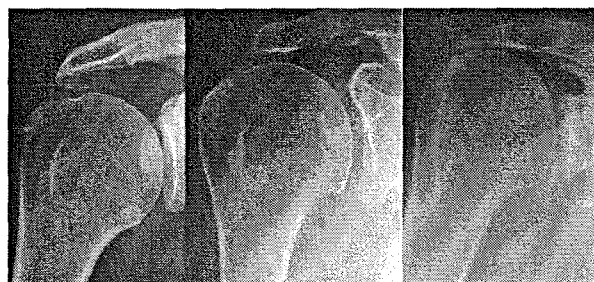2 : RC massive et AH < 6mm

3 : RC massive et AH < 6mm avec acétabulisation de la face inf. de l'acromion

4A : AH < 6mm et pincement GH sans acétabulisation

4B : AH < 6mm et pincement GH avec acétabulisation

5 : AH < 6mm et nécrose massive de la tête



4A

4B

5

e. Les omarthroses primitives vraies

Les données sur l'omarthrose primitive vraie étaient regroupées sur la fiche n°13.

Nous avons noté les données peropératoires :

- état des tendons de la coiffe des rotateurs : supra épineux, sous scapulaire, infra épineux
- réalisation d'une excision du *supra spinatus*

f. Les polyarthrites rhumatoïdes

Les données sur la polyarthrite rhumatoïde vraie étaient regroupées sur la fiche n°14.

Nous avons noté les données cliniques préopératoires :

- années de début de symptômes au niveau de l'épaule
- année du diagnostic de PR
- nombres d'infiltrations
- nombre de synoviorthèses
- intensité du handicap lié au coude ou à la main homolatéraux

Nous avons cinq patients dans ce groupe, dont quatre ont un handicap sévère lié au coude ou à la main homolatéraux.

Nous avons classé l'arthrite gléno-humérale en fonction de l'état radiologique (cf schéma). Le bilan radiologique préopératoire nous a permis de les classer selon l'importance de la destruction préopératoire :

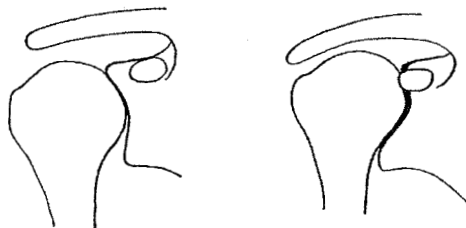- 4 épaules (80%) type ascendante Stade 2
- 1 épaule (20%) type ascendante Stade 1.

Figure n°44 : Classification stade radiographique polyarthrite rhumatoïde

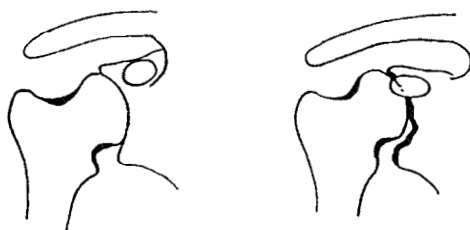
Concentrique stade 1 (peu ou pas d'érosion glénoïdienne)
Concentrique stade 2 (érosion glénoïdienne)



Ascendante stade 1
Ascendante stade 2



Destructive stade 1
Destructive stade 2



Inclassable stade 1 (sans érosion glénoïdienne)
Inclassable stade 2 (avec érosion glénoïdienne)

g. Les tumeurs

La fiche n°15 regroupait les étiologies tumorales avec les données préopératoires :

- type de tumeur : primitive ou métastatique
- extension osseuse à l'humérus.

h. Les reprises par prothèses inversées

i. fiches de recueil

Les fiches 16 à 19 regroupaient les données spécifiques aux reprises des prothèses d'épaule. Les fiches 16 et 17 étaient spécifiques des prothèses d'épaule de tout type, reprises par une prothèse inversée, les fiches 18 et 19 s'intéressaient aux prothèses d'épaule inversées reprises par un autre moyen.

La 1^{ère} fiche comportait les caractéristiques de la prothèse en place :

- date de la pose
- type et nom de prothèse en place
- fixation cimentée ou non de la glène
- fixation cimentée ou non de l'humérus
- étiologie initiale.

Nous avons noté également :

- les plaintes fonctionnelles du patient,
- le type de complication initiale,
- le caractère précoce ou tardif d'une éventuelle infection,
- les caractéristiques des éventuelles reprises pour infection : un temps, deux temps, spacer.

La 2^{ème} se consacrait aux données peropératoires :

- voie d'abord initiale

- détails du temps huméral :
 - ablation du matériel en place
 - ablation du ciment
 - artifices nécessaires
 - état du stock osseux avant la repose
- détails du temps glénoïdien :
 - ablation du matériel en place
 - ablation du ciment
 - artifices nécessaires
 - état du stock osseux avant la repose

Nous avons 14 patients dans ce groupe.

ii. Données préopératoires

Trois types de prothèses étaient en place :

- neuf héli-arthroplasties (64%)
- quatre prothèses inversées (30%).
- une prothèse totale (7%)

Nous avons mis en place une prothèse inversée pour reprise d'une héli-arthroplastie. Cette prothèse inversée s'est secondairement infectée, nous obligeant à une dépose-repose en deux temps avec spacer.

Les épaules avaient été opérées en moyenne 1.8 fois (1 à 6) avant la reprise par prothèse inversée.

La voie d'abord initiale était delto-pectorale dans 12 cas (85%) et antéro-supérieure dans deux cas (15%).

Tous les implants huméraux étaient cimentés.

Sur le plan subjectif, les patients se plaignaient d'une épaule raide et douloureuse (85%) ou d'une épaule pseudo-paralytique (15%).

Sur le plan objectif, nous avons constaté cinq ruptures de coiffe (35%), deux instabilités (14%), deux descellements (14%) et quatre infections (28%), toutes reprises en deux temps avec spacer.

iii. Données peropératoires

Lors des reprises, nous avons réalisé dix fois une voie deltopectorale (71%) et quatre fois une voie antéro-supérieure (28%).

Une humérectomie transversale pour l'ablation de la tige a du être réalisée une fois (7%).

L'ablation du ciment au niveau huméral était complète dans quatre cas (28%) et partielle dans deux cas (14%).

L'état de l'humérus avant reprise était intact dans trois cas (22%), on notait une perte de substance épiphysaire dans cinq cas (35%) et une perte de substance plus étendue dans sept cas (43%).

Dans les cinq cas de prothèses bipolaires, nous avons une glène avant repose intacte ou avec une perte de substance limitée dans quatre cas (80%).

C. Etude statistique

Nous avons effectué une étude statistique en recueillant l'ensemble des informations sur tableur Excel®. Nous avons mené l'étude en utilisant le logiciel de traitement Stview®.

Cinq tests statistiques ont été réalisés :

- Le test du Chi 2 a permis de comparer les variables quantitatives.
- Nous avons utilisé des tests de régression simple, de Fischer, de Student et de Bartlett pour comparer les variables quantitatives et qualitatives.
- Les tests non paramétriques de Kruskal et Wallis ont été utilisés lorsque les variances des sous groupes n'étaient pas égales ou lorsque les distributions n'étaient pas gaussiennes.

Enfin, le taux de significativité minimal retenu a été de 5% ($p < 0,005$).

VII. Résultats

A. Généralités

Dans cette étude, 115 prothèses inversées ont été étudiées, représentant 105 patients, neuf d'entre eux ayant été opéré des deux épaules. Vingt patients sont décédés avant la dernière révision, 14 n'ont eu qu'une révision avec questionnaire téléphonique et un bilan radiographique de moins de deux ans.

On met en évidence six étiologies principales :

- 41 cuff tear arthropathy (35,6%) : CTA
- 24 ruptures massives (20,8%) : RM
- 15 fractures (13%) : FR
- 14 révisions (12,2%) : REV
- 7 séquelles de fracture (6,1%) : SF
- 5 polyarthrites rhumatoïdes (4 %) : PR

Les autres étiologies sont diverses : une omarthrose primitive, une luxation antérieure invétérée, trois échecs d'instabilité opérée, deux tumeurs (une primitive, une métastatique)

Les résultats sont présentés pour la série globale (SG), et aussi en fonction de l'étiologie initiale.

B. Caractéristiques de la population

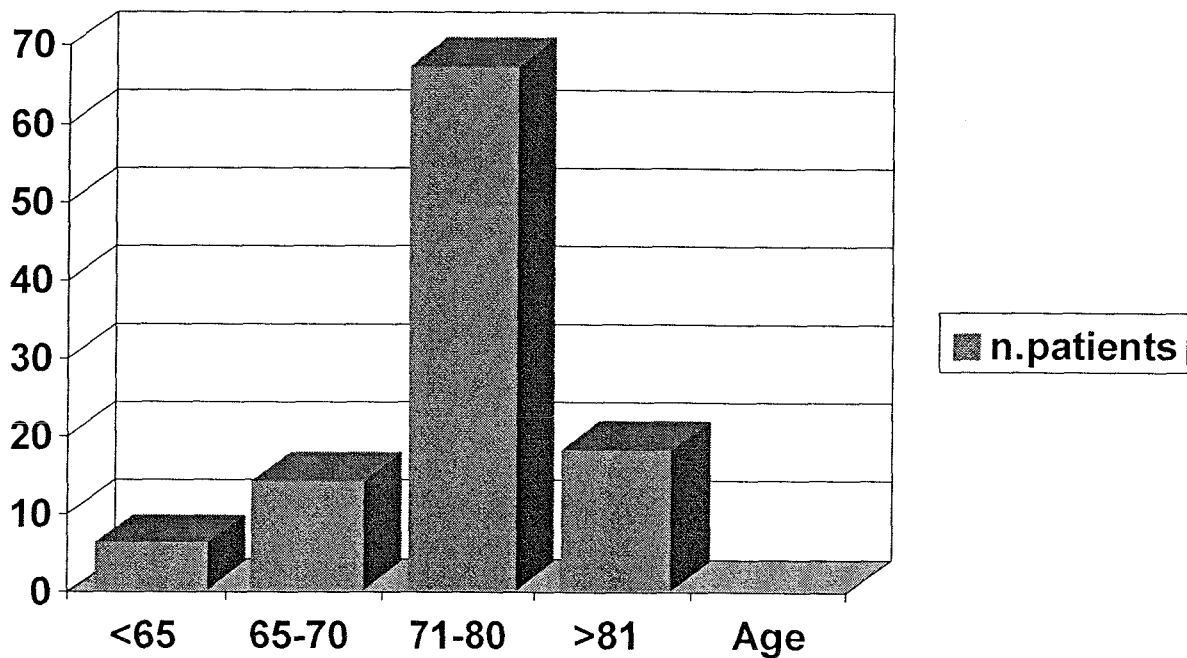
Sur les 115 patients, 70% sont des retraités peu actifs ou inactifs et 32% sont des retraités actifs. La population est composée de 13 hommes et 102 femmes.

Le tableau ci-dessous récapitule les caractéristiques globales des patients dans la série globale et par étiologie

		CTA	RM	FR	SF	PR	REV	SG
Sex ratio	H	5 (12.2%)	4 (16.5%)	0	0	0	1 (7%)	13 (12%)
	F	36 (87.8%)	20 (84.5%)	15 (100%)	7 (100%)	5 (100%)	13 (93%)	102 (88%)
Côté opéré	Dt	31 (75.6%)	15 (62.5%)	10 (66.5%)	1 (14%)	3 (60%)	9 (64%)	75 (65%)
	Gche	10 (24.4%)	9 (37.5%)	5 (33.5%)	6 (86%)	2 (40%)	5 (36%)	40 (35%)
Latéralisation	Dt	40 (97.5%)	21 (87.5%)	14 (93.3%)	7 (100%)	4 (80%)	14 (100%)	109 (95%)
	Gche	1 (2.4 %)	3 (12.5%)	1 (6.7%)	0	1 (20%)	0	6 (5%)
Age		77	74	78.5	74	71.5	68	74.3 (30.8/91.2)
Atcd rhumatologiques		4 (9.7%)	2 (8.5%)	1 (6.7%)	1 (14%)	4 (80%)	3 (21%)	13 (11%)

Le groupe FR est significativement plus âgé ($p < 0.05$) que les groupes PR, REV et RM.
Le groupe CTA est significativement plus âgé ($p < 0.05$) que les groupes PR, REV et RM.

Le diagramme ci- dessous montre la répartition des patients en fonction de leur âge.



Dans notre série, trois patients avaient moins de 50 ans lors de l'intervention :

- une patiente de 35 ans opérée pour reprise d'hémi-arthroplastie sur fracture .
- une patiente de 47 ans présentant un chondrosarcome de l'extrémité supérieure de l'humérus.
- un patient de 53 ans opérée initialement d'une butée glenoïdienne.

Principaux antécédents chirurgicaux :

	SG	CTA	RM	FR	SF	PR	REV
Acromioplastie	12(10%)	2(4.9%)	6(25%)	0	0	0	2(14%)
Résection AC	1(0.8%)	0	1(4%)	0	0	0	0
Ténotomie LB	7(6%)	1(2.5%)	4(16.5%)	0	0	0	1(7%)
Réparation coiffe	4(3.5%)	1(2.5%)	1(4%)	0	0	0	1(7%)
Lambeau deltoïde	1(0.8%)	0	1(4%)	0	0	0	0
Désinsertion deltoïde	0	0	0	0	0	0	0
Chir pour instabilité	3(2.5%)	0	0	0	0	0	0

Dans le groupe séquelles de fracture, nous distinguons traitement médical et chirurgical :

- quatre patients ont été traités orthopédiquement pour leur fracture initiale.
- trois patient ont été opérés:
 - une fracture ostéo-synthésée par enclouage centro-médullaire
 - deux fractures traitées par vissage cerclage aux fils.

C. Bilan préopératoire

1. Bilan clinique

Le score de Constant pré-opératoire moyen dans la série globale est de 21.6 (0/59.9)

Dans les 15 cas de fractures, le bilan clinique préopératoire n'a pu être réalisé. Le tableau suivant résume les constatations cliniques préopératoires dans la série globale et par étiologie.

	SG	CTA	RM	SF	PR	REV
Constant	21.5 (0/59.9)	20.5	29	1	21	15.1
Constant pondéré	31.8 (2.8/84.2)	30.5	41.7	22	30.3	22.4
Douleur	2.6 (0/10)	2.4	2.5	2.1	4	2.5
Force	0.9 (0/12)	1	1.8	0	0.4	0
RI	3.4 (0/10)	3.1	5	2.2	3.4	2.1
EAA°	56.9 (0/170)	58	80	38	46	37.5
EAP°	105.5 (20/180)	102.5	138	90	108.0	78.5
RE1A°	10.4 (-30/80)	8	15	1.4	2.5	9.5
RE2A°	17.1 (-20/90)	18	25	8	0.2	0.2
Clairon +	14 (13.5%)	5 (12.2%)	3 (12.5%)	nsp	1 (20%)	4 (28%)

La rotation interne est mesurée selon la position de la main dans le dos par rapport à différents rapport anatomiques (cf score de Constant en annexe). Cette valeur est comprise entre 0 (aucune rotation interne) et 10 (rotation interne avec main à hauteur de D7). Nous avons établi une moyenne des résultats pour rendre compte des caractéristiques de la population.

Le score de Constant et le Constant Pondéré sont significativement supérieurs dans le groupe CTA et RM par rapport aux groupes SF et REV ($p < 0.05$). Il en va de même pour la rotation interne ($p < 0.05$). L'élévation antérieure est significativement supérieure dans le groupe CTA et RM par rapport aux groupes SF et REV ($p < 0.05$). On retrouve une mobilité passive significativement supérieure dans le groupe RM par rapport à tous les autres groupes, avec une élévation antérieure passive en moyenne supérieure de 42.5°.

La rotation interne est supérieure dans le groupe RM par rapport aux autres groupes ($p < 0.05$).

2. Bilan radiologique

Le tableau suivant résume les constatations radiologiques préopératoires dans la série globale et par étiologie.

Pour le groupe fracture, la distance acromio-humérale n'a pu être mesurée.

		SG	RM	FR	SF	PR	CTA	REV
Distance acromiohumérale		3.3 (0/20)	4.25	0	6	0.8	1.75	3.5
Acromion	<i>Normale</i>	42 (37%)	11 (45%)	12 (80%)	6 (85%)	1 (20%)	3 (7.5%)	5 (35%)
	<i>Anormale</i>	72 (63%)	13 (55%)	3 (20%)	1 (15%)	4 (80%)	37 (90%)	9 (65%)
Tête humérale	<i>Normale</i>	35 (39%)	16 (66.5%)	12 (80%)	3 (50%)	1 (20%)	7 (18%)	
	<i>Nécrosée</i>	51 (56.5%)	7 (29%)	3 (20%)	3 (50%)	4 (80%)	32 (82%)	
Infiltr. graisseuse infra n=68	<i>G < M</i>	18 (26%)	4	4	2	nsp	3	2
	<i>G ≥ M</i>	40 (74%)	8	2	1	4	15	4
Infiltr. graisseuse sous scap n=58	<i>G < M</i>	33 (57%)	8	7	1	1	3	2
	<i>G ≥ M</i>	25 (43%)	4	0	2	2	7	4
Petit rond n=59	<i>Normal</i>	31 (52%)	9	5	2	1	8	1
	<i>Anormal</i>	28 (48%)	6	0	2	2	10	4

NB : n représente le nombre de patients disposant d'une imagerie complémentaire permettant l'analyse de la dégénérescence graisseuse des muscles de la coiffe des rotateurs

Le tableau ci-dessous détaille l'état de la glène dans le plan vertical en fonction des différentes étiologies.

	SG	CTA	RM	FR	SF	PR	REV
E0 : pas d'usure	33 (31%)	0	9 (39%)	13 (86%)	5 (72%)	1 (20%)	1 (7%)
E1 : usure centrée	31 (29%)	12 (30%)	8 (35%)	2 (14%)	1 (14%)	1 (20%)	5 (35%)
E2 : usure biconcave >	12 (11.5%)	11 (28%)	0	0	0	1 (20%)	2 (14%)
E3 : usure >	24 (22.5%)	16 (40%)	3 (13%)	0	0	2 (40%)	1 (7%)
E4 : usure <	5 (4.5%)	0	2 (8.5%)	0	1 (14%)	0	1 (7%)
NSP	10 (9.5%)	2 (2%)	1 (4.5%)	0	0	0	5 (35%)

D. Intervention chirurgicale

1. Généralités

Les voies d'abord et les implants utilisés sont résumés ci-dessous dans la série globale et par étiologie.

Nous avons utilisé une majorité d'implants Delta III car l'étude regroupe des patients opérés entre 1994 et décembre 2003, or la prothèse Aequalis reversed n'est disponible que depuis 2002.

		SG	CTA	RM	FR	SF	PR	REV
Voie d'abord	Delto-pectorale	24 (21%)	1 (2.5%)	1 (4%)	6 (40%)	0	2 (40%)	10 (72%)
	Supéro-externe	91 (79%)	40 (97.5%)	23 (96%)	9 (60%)	7 (100%)	3 (60%)	4 (28%)
Implant	Delta	91 (79%)	31 (75.5%)	19 (79%)	15 (100%)	3 (43%)	5 (100%)	13 (93%)
	Aequalis	24 (21%)	10 (24.5%)	5 (20.8%)	0	4 (57%)	0	1 (7%)

La voie d'abord delto-pectorale a été significativement plus réalisée dans le groupe révision par rapport aux autres groupes ($p < 0.05$)

2. Le temps huméral

Les implants huméraux utilisés sont tous modulaires (sauf un) et tous cimentés (sauf un). Le tableau ci-dessous résume les caractéristiques des implants huméraux utilisés dans la série globale et par étiologie.

		SG	CTA	RM	FR	SF	PR	REV
Rétroversion		18.8° (0/30)	18.5°	17.8°	20°	17.8°	20°	21.4°
Tige	0	4 (3.5%)	1 (2.5%)	0	1 (6.5%)	2 (29%)	0	0
	1	52 (45.5%)	11 (27%)	9 (37.5%)	11 (73.5%)	5 (71%)	1 (20%)	11 (78%)
	2	30 (26.5%)	18 (44%)	5 (21%)	2 (13.5%)	0	2 (40%)	2 (14%)
	3	26 (23%)	9 (22%)	10 (42%)	1 (6.5%)	0	2 (40%)	1 (7%)
	4	2 (1.5%)	2 (4.5%)	0	0	0	0	0
Longueur	100	106 (91.5%)	41 (100%)	24 (100%)	15 (100%)	7 (100%)	5 (100%)	7 (50%)
	150	7 (6%)	0	0	0	0	0	6 (43%)
	180	2 (2.5%)	0	0	0	0	0	1 (7%)
Taille	36-1	100 (84%)	36 (90%)	19 (79%)	15 (100%)	7 (100%)	5 (100%)	11 (79%)
	36-2	9 (10%)	1 (2%)	3 (12.5%)	0	0	0	2 (14%)
	42-2	6 (6%)	4 (8%)	2 (8.5%)	0	0	0	1 (7%)
Utilisation rehausseur		5 (4.5%)	0	0	1 (6.5%)	0	0	3 (21%)
Insert	Standard	22 (19%)	10 (20.5%)	6 (25%)	1 (6.5%)	1 (14%)	1 (20%)	3 (21%)
	+ 6	83 (72%)	27 (70%)	14 (58.5%)	14 (93.5%)	6 (86%)	4 (80%)	10 (70%)
	+ 9	9 (8%)	4 (9.5%)	3 (12.5%)	0	0	0	1 (7%)
	+ 12	1 (1%)	0	1 (4%)	0	0	0	0

Les diamètres de tiges humérales les plus utilisées sont les tailles 1,2 et 3. Le diamètre 0 n'est plus disponible dans la gamme Aequalis et Duocentric compte tenu de sa faible utilisation. Dans la gamme Arrow, le plus petit diamètre disponible est de 8mm, pour la tige RSP, il est de 6mm. A partir de ce diamètre inférieur, toutes les marques ont 4 ou 5 tailles supérieures, qui augmentent de deux mm environ.

La longueur 100 mm a été utilisée dans 106 cas. Les tiges humérales 150 et 180 mm sont utilisées principalement dans le groupe REV car il existe fréquemment une perte de substance épiphyso-métaphysaire après l'ablation de la tige en place.

La longueur 150 mm a été utilisée dans six cas de révisions et un cas de tumeur avec résection massive de l'extrémité supérieure de l'humérus. Deux tiges de 180 mm ont été utilisées dans un cas de tumeur et dans une révision de prothèse.

Nous avons utilisé un rehausseur dans cinq cas (trois cas de révision de prothèse, une SF et une ostéonécrose) pour obtenir une longueur suffisante et ainsi permettre une stabilité per-opératoire, lorsqu'il existait une destruction épiphyso-métaphysaire importante.

L'insert rétentif a été utilisé trois fois dans les étiologies de fracture. Il a été utilisé une fois dans une révision, car il persistait une instabilité post réduction, non corrigible par l'utilisation d'un insert latéralisé ou d'un rehausseur.

Dans le groupe REV, nous avons quatre complications sur le temps huméral :

- une fracture diaphysaire lors de l'ablation de la tige, nécessitant une ostéosynthèse par cerclage autour du nouvel implant huméral,
- une fracture du tubercule mineur nous obligeant à réaliser une ostéosuture,
- deux fausses-routes lors du bilan radiographiques post-opératoire, avec la présence de ciment en dehors du fût diaphysaire ; mais les tiges humérales étaient bien en place.

3. Le temps glénoïdien

		SG	CTA	RM	FR	SF	PR	REV
Implant	Vissé	5 (4%)	2 (5%)	1 (4%)	0	0	2 (40%)	0
	Morse	109 (95%)	39 (95%)	23 (96%)	14 (93.5%)	7 (100%)	3 (60%)	14 (100%)
	Reprise	1 (1%)	0	0	1 (6.5%)	0	0	0
Press fit	Bon	97 (85%)	37 (90%)	21 (87.5%)	15 (100%)	5 (71%)	3 (60%)	8 (57%)
	Moyen	18 (16%)	4 (10%)	1 (4%)	0	2 (29%)	2 (40%)	6 (43%)
Tenue vis	Bonne	93 (81%)	37 (88%)	21 (87.5%)	11 (73.5%)	5 (71%)	4 (80%)	8 (57%)
	Moyenne	22 (19%)	5 (12%)	3 (12.5%)	4 (26.5%)	2 (29%)	1 (20%)	6 (43%)
Nombre vis	4	111 (96%)	39 (93%)	22 (91.5%)	15 (100%)	7 (100%)	5 (100%)	14 (100%)
	3	4 (3.5%)	2 (7%)	2 (8.5%)	0	0	0	0
Greffe glène	Oui	5 (4%)	0	2 (8.5%)	1 (6.5%)	0	0	1 (7%)
	Non	111 (96.%)	41 (100%)	22 (92.5%)	14 (93.5%)	7 (100%)	5 (100%)	13 (93%)

Nous avons utilisé une métaglène de reprise associée à une greffe de spongieux chez une patiente présentant une fracture 4-Part selon Neer associée à une fracture du bord antérieur de glène.

Dans le groupe REV, nous avons réalisé une greffe de spongieux au niveau de la glène, car l'ablation du composant huméral d'une prothèse totale avait laissé un défaut osseux important.

Dans la série PR nous avons eu une fracture du bord antérieur de glène qui était stable après avoir vissé la métaglène. Il n'a pas été nécessaire d'utiliser d'autres moyens d'ostéosynthèse.

4. Les gestes associés

Tous les patients ont bénéficié d'un release des capsules antérieure et postérieure. Les autres gestes associés sont indiqués ci-dessous dans la série globale et par étiologie.

		SG	CTA	RM	FR	SF	PR	RE
Acromioplastie		22 (19%)	13 (30%)	3 (13%)	1 (7%)	3 (43%)	0	1 (7%)
Sous scapulaire	<i>Aucun</i>	94 (81%)	34 (85%)	22 (92%)	nsp	5 (72%)	4 (80%)	12 (86%)
	<i>Section réinsertion</i>	11 (10%)	4 (10%)	1 (4%)	nsp	1 (14%)	0	2 (14%)
	<i>Section pas réinsertion</i>	10 (9%)	2 (5%)	1 (4%)	nsp	1 (14%)	1 (20%)	0
Long biceps	<i>Aucun</i>	73 (63%)	27 (65%)	17 (70%)	1 (7%)	3 (42%)	4 (80%)	14 (100%)
	<i>Ténotomie</i>	30 (26%)	12 (29%)	6 (25%)	6 (40%)	3 (42%)	1 (20%)	0
	<i>Ténodèse</i>	12 (11%)	2 (6%)	1 (5%)	8 (53%)	1 (16%)	0	0

Dans le groupe fracture, nous avons toujours réalisé une ostéosuture du trochin et du trochiter autour de la tige humérale, après excision du *supra-spinatus* s'il était encore présent.

5. Le bilan des lésions

Le tableau ci-dessous résume le bilan des lésions musculaires constatées en peropératoire dans la série globale et par étiologies.

		SG	CTA	RM	FR	SF	PR	REV
Sous scapulaire	<i>Normale</i>	53 (46%)	17 (41%)	12 (50%)	15 (100%)	5 (72%)	3 (60%)	0
	<i>Rupture partielle</i>	44 (38%)	20 (49%)	8 (33%)	0	2 (28%)	2 (40%)	8 (57%)
	<i>Rupture complète</i>	17 (15%)	4 (10%)	4 (17%)	0	0	0	5 (35%)
Sous épineux	<i>Normale</i>	20 (17%)	1 (3%)	2 (8%)	12 (80%)	4 (57%)	0	0
	<i>Rupture partielle</i>	16 (14%)	4 (88%)	17 (71%)	1 (6.5%)	0	4 (80%)	2 (14%)
	<i>Rupture complète</i>	77 (67%)	36 (87%)	5 (21%)	1 (6.5%)	3 (43%)	1 (20%)	12 (86%)
Petit rond	<i>Normal</i>	55 (48%)	14 (34%)	14 (58%)	14 (93%)	4 (57%)	3 (60%)	2 (14%)
	<i>Rupture partielle</i>	26 (23%)	13 (31%)	5 (20%)	1 (7%)	1 (14%)	1 (20%)	5 (35%)
	<i>Rupture complète</i>	24 (21%)	12 (29%)	3 (12%)	0	1 (14%)	0	5 (35%)

E. Les suites opératoires

Le tableau suivant résume les caractéristiques de l'immobilisation et de la rééducation proposées aux patients dans la série globale et par étiologie.

		SG	CTA	RM	FR	SF	PR	REV
Immo- bilisation	<i>Echarpe</i>	102 (89%)	40 (97%)	22 (92%)	14 (93%)	6 (85%)	3 (60%)	10 (72%)
	<i>Coude au corps</i>	7 (6%)	g	1 (4%)	0	0	2 (40%)	2 (14%)
	<i>Attelle d'abduction</i>	6 (5%)	1 (2.5%)	1 (4%)	1 (7%)	1 (15%)	0	2 (14%)
Durée immobilisation (jours)		21.3	19.6	20.7	25	22.8	19.2	24.7
Rééduca- tion	<i>A domicile</i>	65 (57%)	25 (61%)	15 (63%)	7 (48%)	5 (72%)	1 (20%)	5 (35%)
	<i>En centre</i>	44 (38%)	14 (34%)	8 (33%)	8 (53%)	2 (28%)	4 (80%)	8 (57%)
Durée rééducation (jours)		45.8	36.8	47.22	50.1	50.5	40.3	33.2

Dans les ruptures massives, nous avons constaté deux instabilités post-réductionnelles per-opératoires. Cela n'a pas changé les suites opératoires habituelles. Le score de Constant à la dernière révision pour ces deux épaules était dans la moyenne.

Dans le groupe PR, nous utilisons plus souvent une immobilisation coude au corps compte-tenu de la fragilité osseuse inhérente à cette pathologie. Cette contention est maintenue en place une dizaine de jours.

Dans le groupe REV, nous avons utilisé deux immobilisations coude au corps et deux attelles d'abduction : soit un geste de refixation trochitérienne avait été fait (deux cas), soit il existait une tendance à la luxation en position coude au corps (deux cas).

F. Les complications

1. Les complications précoces (avant 3 mois)

Nous avons 6.6% de complication avant 3 mois toutes étiologies confondues. Le taux de révision est de 4.3% toutes étiologies confondues.

		SG	CTA	RM	FR	SF	PR	RE
Hématome	<i>Repris</i>	3 (2.5%)	0	0	0	0	0	3 (21%)
	<i>Non repris</i>	0	0	0	0	0	0	0
Infection		3 (2.5%)	0	0	0	0	0	3(21%)
Luxation		1 (1%)	0	0	0	0	0	0
Dévisage		1 (1%)	0	0	0	0	1 (20%)	0
Révision		3.4%	0	0	21%	0	14%	21%

Nous avons constaté une complication neurologique (2.5 %) dans le groupe CTA, à type de paresthésie cubitale spontanément résolutive en 1 an.

Dans le groupe PR, une patiente a présenté un dévissage de la glénosphère sur une prothèse mise en place avant 1994. Nous avons procédé à un changement partiel avec mise en place d'une nouvelle glénosphère vissée. Celle-ci s'est compliquée de la surinfection d'un hématome vieilli à trois mois.

Dans le groupe RE, nous avons constaté 4 complications:

- trois hématomes, dont deux surinfectés. Tous ont été repris en un temps avec évacuation-lavage sans changement des implants. Dans un cas, nous avons retrouvé un arrachement du trochiter, à l'origine de l'hématome, que nous avons ostéosuré.
- une infection diagnostiquée cliniquement et biologiquement, qui a spontanément régressée en quelques jours sans traitement, avant de réapparaître au quatrième mois.

2. Les complications retardées (de 3 mois à un an)

Le taux de complications entre 3 mois et 1 an est de 6.5% dans la série globale. Le taux de révision toutes étiologies confondues est de 3.4%.

		SG	CTA	RM	FR	SF	PR	REV
Dévisage		1(1%)	1(2.5%)	0	0	0	0	0
Infection	<i>Repris</i>	2(1.5%)	0	0	0	0	1(20%)	1(7%)
	<i>Non repris</i>	0	0	0	0	0	0	0
Fracture acromion		2(1.5%)	0	0	0	0	1(20%)	0
Révision		3.4%	2.4%	0	0	0	25%	7%

Dans le groupe CTA, une patiente a présenté des douleurs avec limitation des mobilités dans un intervalle de 3 mois à 1 an. Un bilan complet biologique et scintigraphique a été réalisé afin d'éliminer un problème septique. Nous avons vu une amélioration spontanée avec un score de Constant passant de 31 à la révision à 1 an, à 51 au dernier recul.

Dans le groupe PR, nous avons constaté une infection avec fistule cutanée. Lors de la reprise opératoire, nous avons retrouvé un hématome vieilli surinfecté. Après cette reprise et une antibiothérapie adaptée, l'évolution s'est faite vers une fistulisation chronique malgré les reprises opératoires pour excision locale. L'état général précaire de la patiente ne nous autorisait pas à une dépose complète des implants prothétiques.

La deuxième complication était une fracture de l'acromion sans véritable traumatisme précurseur. Nous avons réalisé une ostéosynthèse par brochages et haubanage.

Une autre fracture d'acromion a été constatée chez une patiente opérée pour reprise d'instabilité. Le traitement a été orthopédique, avec un mauvais résultat au dernier recul (score de Constant à 27).

Dans le groupe REV, nous avons constaté un cas d'infection, que nous avons traité par une dépose-repose en deux temps, avec spacer, associé à une bi-antibiothérapie.

3. Les complications tardives (après un an)

Dans la série globale, nous avons constaté quatre complications à plus de un an (3.5%) : deux infections (1.5%) et deux raideurs (1.5%). Le taux de révision toutes étiologies confondues est de 2.6% (15% dans les révisions et 14% dans les séquelles de fracture).

Nous ne retrouvons aucune complication dans les groupes CTA, RM, et fracture.

Nous avons constaté une complication dans le groupe « séquelle de fracture », ayant nécessité une reprise chirurgicale sans changement de prothèse. Il s'agissait d'une raideur douloureuse, nous avons réalisé une arthrolyse arthroscopique .

Dans le groupe PR, nous n'avons à déplorer qu'une infection chronique.

Dans le groupe REV, on note une reprise chirurgicale à 3 mois pour hématome surinfecté avec arrachement du trochiter. Ce patient a présenté une nouvelle évolution septique avec descellement septique bi-polaire à plus d'un an. Nous avons effectué une dépose-repose en deux temps avec spacer de cette prothèse inversée : actuellement, le résultat clinique et radiographique est satisfaisant.

Enfin une patiente a présenté des douleurs importantes associées à une raideur. Bien que les bilans biologique (CRP) et radiographique (scanner, scintigraphie) soient normaux, une exploration sous arthroscopie a été réalisée et n'a retrouvé aucune anomalie.

G. La révision

1. Examen clinique

a. Révision à un an

Le tableau ci-dessous résume les données cliniques retrouvées lors de la révision à un an.

	SG (74 cas)	CTA (25 cas)	RM (20 cas)	FR (7 cas)	SF (6 cas)	PR (4 cas)	REV (11 cas)
Constant	55.3 (23/82)	58.3	60.25	50.5	44.6	56.7	45.8
Constant Pondéré	79.8 (32.8/120.2)	75.2	86.6	75.2	66.2	81.9	62.4
Douleur	11.9 (0/15)	12.5	12.7	11.8	9.1	12.5	10.5
Force	4.9 (0/12)	5.6	5.9	4.3	3.3	4.2	3.3
EAA°	120.3 (70/170)	122.6	133	115.7	101.6	112.5	113.3
RE1A°	14.1 (-30/60)	13.2	15.2	18.5	18.3	25	6.6
RE2A°	32.4 (0/90)	27.5	44.3	27.5	35	45	9.2
RIA	4.4	5	5.2	3.4	3.8	5	2.2
Clairon +	37 (50%)	13 (56.5%)	6 (26%)	3 (37.5%)	3 (50%)	2 (50%)	7 (64%)
Satisfaction	64 (86%)	22 (91.6%)	19 (95%)	6 (85%)	3 (50%)	3 (75%)	9 (82%)

A un an de recul, on retrouve de façon significative de meilleurs résultats dans le groupe RM par rapport aux groupes REV (+14.5 points au score de Constant, $p < 0.05$) et SF (+15.5 points au score de Constant, $p < 0.05$). On retrouve les mêmes résultats en comparant le groupe CTA au groupe REV (+12.5 points, $p < 0.05$) et au groupe SF (+9.8 points, $p < 0.05$).

La force est significativement supérieure dans le groupe RM et CTA par rapport aux groupes REV et SF avec un gain moyen de 1.7 kg ($p < 0.05$).

L'élevation antérieure active est significativement supérieure dans les groupes CTA et RM par rapport aux groupes SF (gain moyen de 26.3°, $p < 0.05$) et REV (gain moyen de 12°, $p < 0.05$).

La rotation externe active RE1 ou RE2 est supérieure à un an dans les PR par rapport aux autres groupes, sans être significatif. Par contre, avec le recul, cette supériorité disparaît, pour voir une meilleure rotation dans les RM. Les révisions ont une rotation externe RE1 et RE2 inférieures aux groupes FR, SF, RM et PR ($p < 0.05$).

b. Dernière révision

Le tableau ci-dessous résume les données cliniques retrouvées lors de la dernière révision.

	SG	CTA (36 cas)	RM (23 cas)	FR (12 cas)	SF (7 cas)	PR (5 cas)	REV (13 cas)
Constant	57.6 (18/87)	60.9	63.5	58.3	45.2	51.2	45.2
Constant Pondéré	83.8 (25/128)	89.8	91.5	88.3	66.6	73.9	65.3
Douleur	12.4 (5/15)	13.3	13	12.9	10	11.1	10.7
Force	5.3 (0/14)	5.75	6	5.2	4	4.0	3.8
EAA°	118.9 (10/170)	122.8	132.6	114.1	101.4	102.0	105.7
RE1A°	16.2 (-20/60)	13.6	19.7	16.6	12.8	13.1	15.3
RE2A°	34.9 (0/95)	32.4	44.7	28.5	24.3	27.5	26.3
RIA	4.8 (0/10)	5.5	5.6	5.4	4	5.2	2.4
Clairon +	48 (46%)	17 (48.5%)	6 (26%)	4 (33.5%)	3 (43%)	3 (60%)	10 (78%)
Satisfaction	94 (91%)	34 (86%)	21 (95%)	12 (100%)	5 (72%)	4 (80%)	11 (84%)

Au dernier recul, le score de Constant est significativement supérieur dans les groupes CTA et RM par rapport aux groupes REV (gain moyen 17 points, $p < 0.05$) et SF (gain moyen 16.9 points, $p < 0.05$).

La douleur est significativement améliorée dans le groupe CTA par rapport aux groupes REV (+2.5 points, $p < 0.05$) et SF (+3.3 points, $p < 0.05$).

La force était améliorée dans les groupes RM et CTA par rapport au groupe REV (gain moyen de 0.95 kg, $p < 0.05$).

L'élévation antérieure active est supérieure dans les groupes RM et CTA par rapport aux groupes PR, REV et SF avec un gain moyen de 24.6° (p<0.05).

La rotation externe active RE1 et RE2 est significativement supérieure dans le groupe RM par rapport aux autres étiologies (p<0.05).

La rotation interne active est similaire dans tous les groupes, seul le groupe révision a un résultat significativement inférieur (p<0.05).

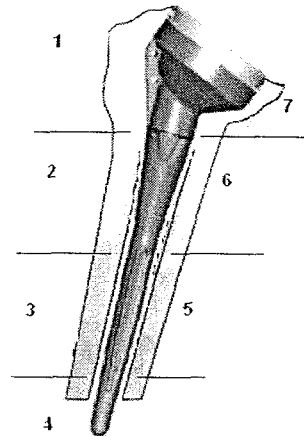
2. Données radiologiques

a. Révision à un an

Le tableau ci-dessous résume les données radiologiques retrouvées lors du bilan radiologique de contrôle à un an.

		SG 69 cas	CTA 21 cas	RM 20 cas	FR 6 cas	SF 6 cas	PR 2 cas	REV 8 cas
Encoche	<i>0</i>	36 (52%)	9 (43%)	12 (60%)	4 (66%)	3 (50%)	0	4 (50%)
	<i>1</i>	23 (34%)	7 (33%)	6 (30%)	2 (34%)	3 (50%)	1 (50%)	3 (37.5%)
	<i>≥ 2</i>	10 (14%)	5 (24%)	2 (10%)	0	0	1 (50%)	1 (12.5%)
Eperon	<i>0</i>	31 (45%)	7 (33%)	12 (60%)	4 (60%)	3 (50%)	2 (100%)	2 (25%)
	<i>≥ 1</i>	38 (55%)	14 (67%)	8 (40%)	3 (40%)	3 (50%)	0	6 (75%)
Liseré vis		2 (3%)	0	1 (5%)	0	0	0	0
Ossif omo-humérale		31 (45%)	13 (62%)	8 (40%)	2 (30%)	2 (33%)	0	4 (50%)
Colerette médiane conservée		35 (51%)	13 (62%)	15 (75%)	2 (30%)	0	0	2 (25%)
Tubérosités	<i>Présentes</i>	57 (84%)	21 (100%)	20 (100%)	4 (70%)	1 (16%)	2 (100%)	4 (50%)
	<i>Disparues</i>	12 (16%)	0	0	3 (30%)	5 (84%)	0	4 (50%)

0=Non,
 1=<2mm,
 2=>2mm,
 3=ostéolyse ou perte substance



Zone 1 = épiphyso-métaphysaire médial
 Zone 2 = épiphyso-métaphysaire latéral

Figure n°45 : Liserés huméraux et leur épaisseur

Le tableau ci dessous récapitule les principales constatations radiographiques sur l'analyse des liserés huméraux.

Epaisseur	SG			CTA			RM		
	0	1	>1	0	1	>1	0	1	>1
Zone 1	58	3	8	20	1	0	19	1	0
Zone 2	63	4	2	21	0	0	20	0	0
Zone 3	67	2	0	21	0	0	20	0	0
Zone 4	69	0	0	21	0	0	20	0	0
Zone 5	68	1	0	20	1	0	20	0	0
Zone 6	64	4	1	20	1	0	20	0	0
Zone 7	56	5	8	17	2	2	19	1	0

Dans la **série globale**, nous constatons 12% de liserés, en zone métaphyso-épiphysaire latérale et médiale, de plus de deux millimètres, sans aucun descellement. Nous n'avons pas constaté de liserés en zone diaphysaire à un an de recul.

Dans les **CTA**, nous retrouvons des liserés en zone métaphyso-épiphysaire médiale dans 20% des cas, dont 10% de plus de deux millimètres.

Dans les **ruptures massives**, nous constatons seulement 5% de liserés au bord médial et latéral, tous sont inférieurs à deux millimètres.

b. Dernière révision

Le tableau ci-dessous résume les données radiologiques retrouvées lors du bilan radiologique effectué lors de la dernière révision.

		SG 98 cas	CTA 34 cas	RM 22 cas	FR 11 cas	SF 6 cas	PR 5 cas	REV 11 cas
Encoche	<i>0</i>	33 (26%)	12 (46%)	8 (37%)	7 (64%)	3 (55%)	1 (20%)	5 (44%)
	<i>1</i>	26 (34%)	7 (21%)	2 (9%)	2 (18%)	2 (30%)	1 (20%)	3 (26%)
	≥ 2	39 (40%)	15 (33%)	12 (54%)	2 (18%)	1 (15%)	3 (60%)	3 (30%)
Eperon	<i>0</i>	32 (33%)	8 (24%)	9 (40%)	3 (27%)	4 (67%)	1 (20%)	3 (27%)
	≥ 1	66 (67%)	26 (76%)	13 (60%)	8 (63%)	2 (33%)	4 (80%)	8 (63%)
Liseré vis		17 (16%)	4 (12%)	8 (36.5%)	1 (9%)	1 (16%)	2 (40%)	0
Ossif omo-humérale		45 (43%)	20 (60%)	10 (45%)	2 (18%)	2 (32%)	2 (40%)	2 (18%)
Colerette médiane conservée		53 (55%)	26 (76.5%)	15 (68%)	4 (36.5%)	2 (32%)	2 (40%)	2 (18%)
Tubérosités	<i>Présentes</i>	80 (83%)	33 (97%)	20 (95%)	8 (72.7%)	2 (32%)	5 (100%)	5 (45%)
	<i>Disparues</i>	17 (18%)	1 (3%)	1 (5%)	3 (27.3%)	4 (68%)	0	6 (55%)

Les encoches de stade supérieures ou égales à deux, sans être significatif, prédominent dans les groupes RM et PR (54% et 60%).

Dans tous les groupes les encoches ont évoluées entre un an et le dernier recul ($p < 0.05$).

Les éperons osseux ont progressé entre un an et le dernier recul mais sans être significatif.

Par contre, les liserés autour des vis, prédominant à la vis inférieure, ont évolué de manière importante entre un an et la dernière révision ($p < 0.05$).

La présence des tubérosités n'a pas été modifiée dans le temps, en effet on note une disparition de 16% à un an et 20% à la dernière révision ($p < 0.05$).

Aucune relation significative n'a été mise en évidence entre l'évolution de l'encoche avec le recul et le score de Constant quelle que soit l'étiologie et quel que soit le stade de l'encoche ($p>0.05$).

Nous n'avons pas retrouvé d'influence de la rétroversion sur l'apparition de l'encoche. Par contre, l'utilisation d'un implant latéralisé +6mm ou +9mm tend à diminuer l'apparition et l'évolution des encoches de façon significative ($p<0.05$).

En effet, on constate 64% d'encoches de stade inférieur à 2 au dernier recul si l'insert est + 6 mm, et 71% d'encoches de stade inférieur à 2 si l'insert est +9mm. Les inserts standards aggravent l'évolution de l'encoche, avec seulement 40% de stade inférieur à 2 ($p<0.05$).

Le tableau ci-dessous résume les données radiologiques constatées au niveau de la tige humérale au dernier recul.

Epaisseur	SG			CTA			RM		
	0	1	>1	0	1	>1	0	1	>1
Zone 1	70	13	15	28	5	1	17	5	0
Zone 2	84	10	4	30	4	0	22	0	0
Zone 3	93	5	0	32	2	0	22	0	0
Zone 4	98	0	0	34	0	0	22	0	0
Zone 5	95	2	1	33	1	0	21	1	0
Zone 6	86	10	2	30	4	0	22	0	0
Zone 7	70	16	12	25	6	3	18	4	0

Dans la SG, nous retrouvons 7% de liserés diaphysaires, dont 2% sont supérieurs à deux millimètres. Au niveau épiphyso-métaphysaire médial et latéral, nous constatons la présence d'un liseré dans 12% des cas.

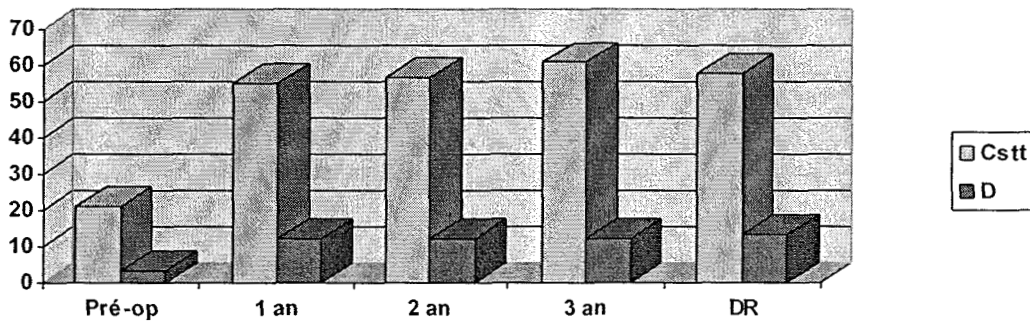
Pour les CTA, un liseré de moins de deux millimètres est retrouvé dans 12% des cas au niveau diaphysaire, aucun de plus de deux millimètres. Dans la zone 1 latérale, il apparaît 20% de liserés d'au moins deux millimètres, dont 10% de plus de deux millimètres. En médial, nous retrouvons 17% de liserés de moins de deux millimètres et 9% de plus de deux millimètres.

Nous n'avons pas constaté de liseré diaphysaire dans les **ruptures massives** au dernier recul. Par contre, un liseré épiphyso-métaphysaire latéral et médial, toujours inférieur à deux millimètres, apparaît dans 20% des cas.

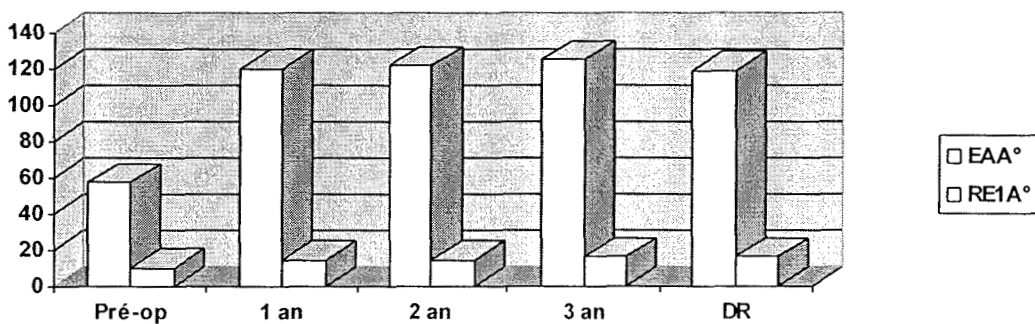
L'encoche au pilier de l'omoplate est significativement plus évoluée lorsqu'il existe un liseré huméral important en zone épiphysaire médiale ($p < 0.05$). En effet, dans 83% des cas on ne retrouve pas de liseré huméral lorsque l'encoche est de stade 0 ou 1. Par contre, on constate **une encoche de stade supérieur ou égal à 2 dans respectivement 67% de liserés < 2 mm et 68% de liserés > 2 mm en zone 7.**

H. Récapitulatif par rapport au recul

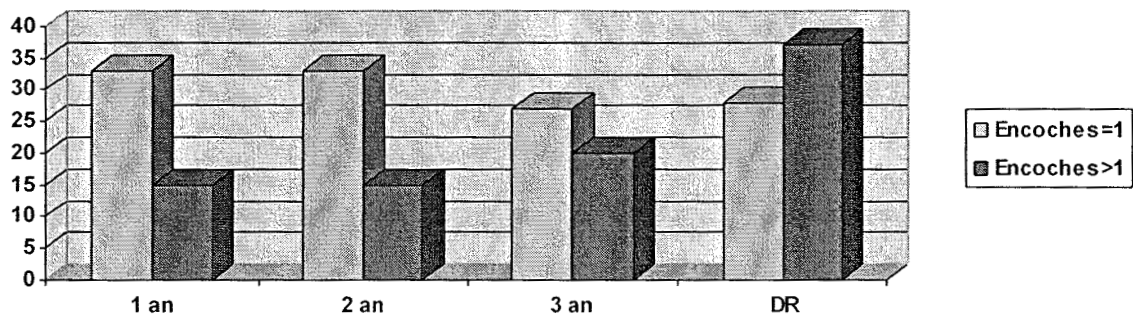
Evolution du score de constant en fonction du recul



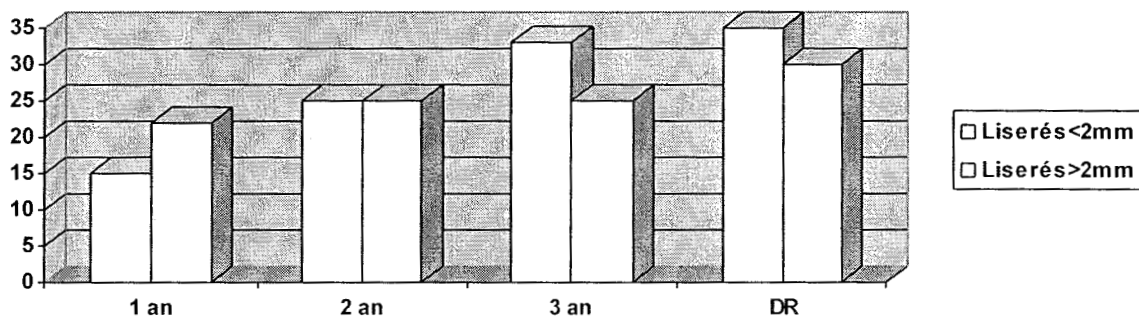
Evolution de la mobilité en fonction du recul



Evolution radiographique des encoches en fonction du recul



Evolution radiographique des liserés en fonction du recul



I. Les autres étiologies

Nous avons dans notre étude neuf prothèses d'épaules inversées mises en place dans des étiologies plus rares et qui ne peuvent donner lieu à une autre analyse statique par groupe.

1. Omarthrose primitive vraie

Un patient, âgé de 71 ans lors de l'intervention, présentait une épaule gauche pré-opératoire douloureuse (5/15 au score douleur de Constant) et pseudo-paralytique (EAA à 80° et RE1A à 10°). Ce patient avait des antécédents de réparation de la coiffe des rotateurs à ciel ouvert 22 ans auparavant.

En per-opératoire, on retrouvait une rupture partielle de tous les tendons, associée à une destruction osseuse modérée.

L'intervention n'a pas posé de problème particulier, nous avons mis en place des implants standard et nous n'avons pas constaté de complication post-opératoire particulière.

Au dernier recul, le score de Constant est à 58, avec douleur à 10/15, une EAA à 140° et une RE1A à 20°.

Le bilan radiographique au dernier recul était sans particularité, similaire à celui du troisième mois.

2. Tumeur

Nous avons deux patients présentant une tumeur de l'extrémité supérieure de l'humérus pour qui une exérèse, associée à une reconstruction sur prothèse d'épaule inversée, a été réalisée. Les principales constatations de notre étude sont résumées dans le tableau ci-dessous.

		Métastase prostate	Chondro- sarcome
Pré-opératoire	Constant	30	36
	Douleur	5	5
	EAA°	80°	0°
	RE1A°	10°	20°
Per-opératoire	longueur tige	180	150
	insert	+6	+6
	complication	0	luxation à 1 mois
Post-opératoire clinique	Constant	77	54
	Douleur	15	15
	EAA°	160°	90°
	RE1A°	60°	-10°
Post-opératoire radiographique	liseré	0	0
	encoche	stade 1	0

Un patient, âgé de 78 ans lors de l'intervention, présentait des métastases osseuses d'un cancer prostatique avec extension céphalique, métaphysaire et diaphysaire au niveau de l'humérus gauche.

Une patiente, âgée de 44 ans lors de l'intervention, présentait un chondrosarcome primitif à extension céphalique et métaphysaire de l'extrémité de l'humérus droit.

Les deux patients sont toujours vivants, sans récurrence locale.

3. Echec d'instabilité

Nous avons dû réopérer trois patients qui présentaient une épaule douloureuse et pseudo paralytique dans les suites d'une intervention de stabilisation de l'épaule. Pour les trois patients, une butée antérieure vissée a été mise en place par voie delto-pectorale.

Dans tous les cas, le bilan scannographique pré-opératoire retrouvait une dégénérescence graisseuse importante au sein des muscles sous-scapulaire et infra-épineux, avec une rupture au moins partielle des tendons de la coiffe des rotateurs.

Les constatations pré, per et post opératoires sont résumées dans les tableaux suivants.

Données pré et per-opératoires

	50 ans / Droit	75 ans / Droit	67 ans / Droit
Constant	12	26	36
Douleur	5	5	5
EAA	30°	60°	80°
RE1A	10°	20°	70°
RIA	2	7	4
Voie d'abord	Delto-pectorale	Supéro-externe	Delto-pectorale
Insert	+6	+6	+6
Sous Scapulaire	rupture partielle	rupture complète	rupture complète

Données post-opératoires au dernier recul (trois ans post-opératoire)

	50 ans / Droit	75 ans / Droit	67 ans / Droit
Constant	56	58	27
Douleur	10	15	5
EAA	110°	90°	140°
RE1A	0°	30°	20°
RIA	2	6	2
Complication	0	0	Fracture acromion à 3 mois
Encoche	2	0	3
Liseré	0	0	oui

4. Luxation antérieure invétérée

Une patiente, âgée de 71 ans lors de l'intervention, présentait une luxation antérieure invétérée depuis plusieurs mois. Cliniquement, on notait un score de Constant à 4 avec douleur à 0 et les mobilités suivantes : EAA à 10°, RE1A à 0° et RIA à 2.

La patiente a été opérée par voie delto-pectorale. En pré-opératoire, aucun tendon de la coiffe n'était rompu et nous avons utilisé des implants standard.

Nous avons constaté un effet came à la réduction, sans tension importante du deltoïde. Nous avons préféré mettre en place une immobilisation coude au corps 30 jours dans les suites.

Au dernier recul, en l'absence de complication, le Constant est à 56, avec douleur à 5 et les mobilités suivantes: EAA à 110°, RE1A à 10° et RIA à 6.

Le bilan radiographique était sans particularité au dernier recul et la patiente était satisfaite du résultat.

5. Ostéonécrose

Une patiente, âgée de 71 ans lors de l'intervention, présentait une ostéonécrose primitive de la tête humérale gauche avec vaste rupture de la coiffe à l'imagerie, confirmée en per-opératoire (rupture partielle du petit rond).

Le Constant pré-opératoire était à 14 avec douleur à 0 et les mobilités suivantes: EAA à 50° et RE1A à -10°.

Nous avons utilisé une prothèse inversée avec des implants standard par voie supéro-externe. Aucune complication dans les suites opératoire n'était à déplorer.

Le résultat au dernier recul :

- Clinique : Constant = 69, Douleur = 15, EAA = 140°, RE1A = 50°
- Radiographique : une encoche stade 2, aucun liseré huméral.

6. Omarthrose pseudo-centrée

Une patiente présentait une omarthrose d'allure centrée avec une glène de type E4 dans le plan vertical avec une nécrose massive de la tête humérale et une vaste rupture de coiffe en per-opératoire (petit rond normal).

L'existence d'un épanchement articulaire majeur, découvert en per-opératoire, permettait de conserver un espace sous-acromial à plus de 20 mm.

Le score de Constant pré-opératoire était à 16 avec douleur à 0. Nous avons mis en place des implants standard par voie supéro-externe, il n'y a pas eu de complication dans les suites.

A plus de deux ans de recul, le score de Constant est à 89 avec douleur à 10, le bilan radiographique retrouve une encoche de face (stade 2) et de profil, mais il n'existe pas de liseré huméral.

VIII. Discussion

A. Résultats fonctionnels

1. Amélioration de la fonction

Dans notre étude, nous avons **une amélioration significative du score de Constant et de la mobilité active entre le préopératoire et le post-opératoire à un an et au dernier recul**, sur la série globale et pour chaque étiologie ($p < 0.05$).

a. Amélioration du Constant global

Nous avons constaté **une amélioration significative du score de Constant dans la série globale entre le pré-opératoire et les résultats à un an et au dernier recul** ($p < 0.05$).

En moyenne, dans la série globale, le **score de Constant** est de 21.6 en préopératoire, de 55.3 à un an et de 57.5 au dernier recul. Ces résultats concordent avec la littérature. Boileau(42), en 2005, trouvait une amélioration de 17 à 59 en post-opératoire ; De Buttet(43), 8 ans plus tôt, retrouvait les mêmes résultats dans une série de 71 CTA (avec un Constant passant de 19.4 à 59.9). Sirveaux(37), en 2001, à propos de 80 patients avec CTA, trouvait une amélioration de 22.6 à 65.6.

Les groupes CTA et RM ont une amélioration significative du score de Constant entre le pré-opératoire et le dernier recul ($p < 0.05$).

Le Constant final est moins élevé dans les étiologies de SF (Constant passant de 15.3 à 45.2), **de PR** (Constant passant de 21.2 à 57.2) **et de révisions** (Constant passant de 15.1 à 45.2)($p < 0.05$).

De façon significative, on retrouve **à un an** des scores de Constant meilleurs dans les CTA et les RM que dans les REV et les SF ($p < 0.05$).

Le score de Constant est significativement meilleur dans les CTA et les RM par rapport aux groupes REV et SF à la dernière révision. Le score de Constant à la dernière révision dans les CTA est supérieur de 15.7 points à celui obtenu dans les révisions ($p = 0.02$),

et de 15.7 points à celui obtenu dans les SF ($p=0.06$). Enfin, le score de Constant à la dernière révision dans les ruptures massives est supérieur de 18.3 points à celui obtenu dans les révisions ($p=0.01$), et de 18.2 points à celui obtenu dans les SF ($p=0.013$).

Dans son étude, **Boileau** (28) retrouvait de façon significative ce résultat, avec un **Constant dans les révisions inférieur à celui des CTA**. Delloye (44), en 2002, sur l'étude de cinq révisions de prothèses d'épaule (dont 4 hémi) retrouvait une évolution du Constant de 21.6 (+/- 10) à 41 (+/- 8). De Wilde (45) en 2001, dans la même indication, trouvait un Constant pondéré augmentant de 14% à 60% en post-opératoire, et une EAA augmentant de 45% (30-60°) à 95% (80-180°). Werner (46), en 2005, à propos de 58 patients, retrouvait une amélioration du Constant pondéré de 35 à 72% pour les CTA, et une progression inférieure dans les révisions (25% à 55%). Dans les révisions, on ne retrouve pas de corrélation entre le type d'implant en place avant la reprise et le score de Constant à la dernière révision, même si cet implant a une influence sur l'apparition de l'encoche au dernier recul.

Le score de Constant pondéré est significativement supérieur dans les CTA et les PR par rapport aux autres étiologies ($p<0.05$).

Les patients présentant une CTA sont plus âgés, ce qui explique l'amélioration de ce score par le biais des scores de Constant théoriques liés à l'âge.

En comparant le score de Constant pondéré dans la série globale, on note que le score est d'autant meilleur que les patient sont âgés ($p = 0.023$). En effet, le score de Constant pondéré des groupes « 80-84 ans » (102) et « plus de 85 ans » (98) est significativement supérieur à celui des groupes « 65-69 ans » (67.2), « 70-74 ans » (85.7) et « 75-79 ans » (82).

b. Amélioration de la douleur

Dans notre étude, **la douleur est significativement améliorée dans la série globale** (2.6 à 12.4). En fonction des étiologies, la douleur préopératoire est comprise entre 2.1 et 2.4, sauf pour les PR avec une douleur à 4. Les patients atteints de PR avec souvent d'autres atteintes articulaires majeures, ont un vécu douloureux de leur épaule moins important, expliquant ce score préopératoire supérieur.

Le Constant douleur à la dernière révision dans les CTA est meilleur que celui obtenu dans les révisions (13.3 contre 10.7, $p=0.013$) et dans les séquelles de fractures (13.3 contre 10, $p=0.0134$). Ces résultats sont corrélés à ceux de la littérature : De Buttet (43) retrouvait un score douloureux passant de 5 en préopératoire à 12 en post-opératoire chez 70 patients atteints de CTA, Sirveaux (37) retrouvait une amélioration du score de 2.3 à 13.3.

c. Amélioration de la force

Les résultats sont significativement meilleurs dans les CTA et les RM. Le Constant force à la dernière révision est supérieur de 1.75 kg dans les CTA par rapport aux révisions ($p=0.05$), il est supérieur de 2.2 kg dans les RM par rapport aux révisions ($p=0.04$).

D'une manière générale, les résultats les moins bons se retrouvent dans les SF (4), les PR (4) et les révisions (3.5)($p<0.05$).

2. Amélioration de la mobilité

Nous avons suivi l'évolution de la mobilité par l'analyse des mouvements actifs en EA, RE1, RE2 et RI.

a. Amélioration de l'élévation antérieure active

Dans notre étude, l'EAA est significativement améliorée en postopératoire, passant de 56.9° à 118.9° pour la série globale ($p<0.05$).

Les meilleures EAA sont retrouvées dans les groupes CTA et RM par rapport aux groupes SF ,PR et REV ($p<0.05$).

Ces résultats sont conformes à la littérature. Boileau (42) retrouvait en 2005 une amélioration de 65° (55 à 120°) sur un groupe de CTA. Delloye (44) en 2002, dans une série de révisions de prothèses, retrouvait une EAA à la révision de 72°. Enfin, Werner (46), en 2005, notait une progression de 78° (42 à 100°) dans un groupe de 60 CTA.

b. Amélioration de la rotation externe active

La rotation externe active (RE1, RE2 et clairon) est améliorée en post-opératoire ($p < 0.05$) dans la série globale et quelle que soit l'étiologie.

Dans la série globale, la RE1A évolue de 10.4° à 16.2° . Ce gain, dans la série globale, est faible, ce qui est probablement expliqué par une atteinte sévère de la coiffe des rotateurs (notamment sous-épineux et petit rond).

La meilleure progression est obtenue dans les SF et les PR, avec un gain moyen de 11.4° et 11.6° . La RE2A progresse de 17.8° en postopératoire dans la série globale au dernier recul. Dans le groupe PR, on note une amélioration importante en RE1A et RE2A à un an (25° et 45°), puis les patients perdent en mobilité avec le recul (13° et 27.5°). Le groupe REV a de moins bons résultats à un an par rapport aux groupes FR, PR et CTA ($p < 0.05$).

Le groupe RM est le seul à avoir une amélioration significative de la RE1A et RE2A par rapport aux autres groupes ($p < 0.05$). Le groupe RM a une destruction articulaire et tendineuse pré-opératoire moins évoluée que les autres. La coiffe postérieure relativement préservée permet une RE1A et une RE2A supérieures. Compte tenu de ces résultats, nous pensons que l'amélioration de la rotation est plus liée à la préservation de la coiffe postérieure plutôt qu'au dessin de la prothèse comme l'avait montré Grammont. En effet l'abaissement huméral permettrait au deltoïde postérieur de jouer un rôle de rotateur externe qui devrait théoriquement être efficace dans tous les groupes.

Tous ces résultats concordent avec ceux de la littérature : Boileau (28) retrouvait une progression de RE1A de 7° à 11° , Delloye (44) une amélioration de 15° (-2° à 13°).

Nous avons retrouvé un **signe du clairon** positif en préopératoire dans 13.5% des cas sur la série globale, avec un petit rond présentant une rupture complète dans 21% des cas, et une rupture partielle dans 23% des cas. Au dernier recul, on obtient un signe du clairon positif dans 46% des cas. **S'il existe une rupture complète du petit rond, nous avons toujours un signe du clairon positif à un an, et dans 94% des cas au dernier recul**, ce qui est statistiquement significatif ($p = 0.036$). Si le petit rond est normal en peropératoire, le signe du clairon était absent dans 66% des cas. Lorsque le signe du clairon est présent au dernier

recul, on constate en peropératoire une rupture complète du petit rond dans 37% des cas et une rupture partielle dans 23% des cas.

La rotation externe active (RE1 et RE2) est significativement inférieure si le petit rond est complètement rompu (écart moyen de RE2A de 22.2° avec $p = 0.006$ pour les ruptures complètes par rapport à l'absence de rupture).

Nous n'avons pas retrouvé de relation significative entre le petit rond et le score de Constant.

Dans son étude, Boileau (42) retrouvait des résultats similaires, avec une RE1A moyenne à 0° si le *teres minor* est absent, et à 15° si le *teres minor* est présent.

Sirveaux (37) retrouvait un score de Constant est à 68 si le *teres minor* était intègre, et un score de Constant à 57 (avec un signe du clairon positif) s'il était rompu, ce qui était statistiquement significatif. Il n'existait pas la même relation avec le sous scapulaire.

c. Amélioration de la rotation interne

La rotation interne, mesurée par la hauteur vertébrale atteinte, est de 3.4 en préopératoire (sacrum) pour la série globale (de 2.1 dans les révisions à 5.1 dans les RM).

A un an, la RI dans la série globale a progressé de façon significative, atteignant 4.8, et cette progression est retrouvée quelle que soit l'étiologie sauf le groupe REV ($p < 0.05$).

La rotation interne ne progresse pas avec le recul, quelle que soit l'étiologie.

Le groupe REV a une RIA significativement inférieure aux autres groupes à un an et au dernier recul ($p < 0.05$). Dans ce groupe, une raideur pré-opératoire significativement supérieure ($p < 0.05$) peut probablement expliquer une RIA inférieure en post-opératoire.

Le tendon du sous scapulaire est retrouvé complètement rompu en peropératoire dans 15% des cas. **La mobilité en RIA est inférieure** de 1.4 en moyenne lorsque le sous scapulaire est rompu par rapport à un tendon normal ($p = 0.05$).

Boileau (28) ne retrouvait pas d'amélioration de la rotation interne au dernier recul.

3. Tableau récapitulatif des principales données de la littérature

auteur	année	nombre patients	étiologie	recul (mois)	EAA préop /postop	Constant preop/postop	reprise (%)
Grammont(1)	1987	16	CTA	27	NA	14/69	13
De Buttet(43)	1997	71	CTA	24	NA/120	19.5/60	4
De Wilde(45)	2001	5	Révision	30	NA	14/62	20
Rittmeister(47)	2001	8	PR	54	NA	17/63	37.5
Sirveaux(37)	2001	80	CTA	44	73/138	22/66	5
Valenti(48)	2001	39	CTA	84	60/120	21/63	15
Delloye(44)	2002	5	Révision	81	NA/72	NA/40	60
De Wilde(49)	2002	6	Tumors	12	NA/106	NA	0
Boileau(42)	2004	45	CTA/SF Révision	40	55/121	17/59	13
Katzer(50)	2004	21	Révisions	24	40/85	34/58	9.5
Werner(46)	2005	17	CTA	33	43/103	29/64	18%
		21	Révisions	33	30/96	25/55	38%
		20	Antécédents	33	44/97	27/61	40%
Frankle(34)	2005	35	CTA	33	41/102	34/68	20%

B. Les complications

Nous avons un taux de complications, toutes étiologies confondues, de 13.6% et un taux de reprises de 10.4%.

1. Les hématomes

Nous avons répertorié trois hématomes (2.6%) dans les trois premiers mois postopératoires, tous dans le groupe des révisions. Tous ont été repris par évacuation et lavage, deux étaient surinfectés.

Dans son étude, Werner (46) retrouvait 12 hématomes (19%), dont trois (4.5%) dans le groupe des révisions et six (9.5%) dans le groupe avec antécédents chirurgicaux. Sur ces 12 hématomes, seulement sept ont été drainés chirurgicalement. Werner (46) n'utilisait que des voies delto-pectorales pour la mise en place de ses prothèses d'épaule inversées. Il faut noter, même si ce n'est pas significatif, que **les trois hématomes de notre série compliquaient une voie d'abord delto-pectorale.**

Dans les trois cas d'hématomes, le score de Constant à la dernière révision (34 en moyenne) est inférieur au score de Constant de la série globale (58.1 en moyenne), et au score de Constant du groupe des révisions (45.2 en moyenne) ($p = 0.02$ et 0.04).

Werner (46) évoquait l'implication de l'espace mort péri-prothétique avec les prothèses Delta III. Cet espace mort articulaire est pour Boileau (42) un facteur d'instabilité prothétique, mais aussi le point de départ probable d'hématomes grevant le pronostic fonctionnel de l'épaule.

2. Les infections

Nous avons constaté dans notre étude quatre évolutions septiques (3.5%), dont trois sont apparues moins de trois mois après l'intervention. Toutes ces complications infectieuses sont survenues sur des terrains particuliers (trois révisions, une PR). Dans trois cas, elles ont compliqué un hématome : deux hématomes récents, et un hématome vieilli. Nous avons réalisé deux déposes-reposes en deux temps avec spacer. Trois patients sont satisfaits, malgré un score de Constant moyen à 45 (29 à 59). La dégradation du Constant après infection n'est pas significative par rapport aux résultats de la série globale.

Dans la littérature, Valenti (48) en 2001 retrouvait deux infections (5%) traitées par dépose-repose en un temps, avec une bonne évolution par la suite. Boileau (42), en 2005, dans sa série de 45 prothèses Delta III, retrouvait trois descellements huméraux septiques (5.5%).

Werner(46), en 2005, déplorait une infection sur 58 prothèses (1.5%), ayant occasionné une dépose-repose en deux temps avec un résultat satisfaisant au final. Il notait cinq infections pré-existantes à la mise en place de la RSP ; dans un cas, une récurrence infectieuse a nécessité une dépose-repose en deux temps.

3. Les luxations

Nous avons dans notre étude une luxation antérieure (1%) à un mois, chez une patiente avec un chondrosarcome de l'extrémité supérieure de l'humérus, opérée par voie delto-pectorale. Nous avons réduit cette luxation sous anesthésie générale, puis mis en place une immobilisation sur coussin d'abduction pendant un mois. Au final, le résultat fonctionnel est satisfaisant, avec un Constant à 54 lors de la révision.

Dans la littérature, Katzer (50) dans son étude sur 21 patients retrouvait une luxation antérieure précoce, reprise chirurgicalement pour la mise en place d'un rehausseur.

Werner (46), en 2005, déplorait quatre luxations (7.3%), dont trois ont été reprises avec mise en place d'un rehausseur, avec un bon résultat.

Boileau (42) constatait trois instabilités postopératoires (7%) entre le 1^{er} et le 3^{ème} mois. Les trois ont été repris : dans deux cas, un rehausseur a été mis en place, dans le dernier cas le polyéthylène abîmé a été changé. Boileau (42) pense que ces instabilités sont probablement dues à la réalisation d'une voie delto-pectorale, qui lèse le sous scapulaire (barrière antérieure) et à l'hématome dans l'espace mort créé par le dessin de la prothèse. Cette chambre voit son volume augmenté par le mécanisme de piston lors de l'abduction, et favorise la coaptation de la glénosphère et du polyéthylène. Boileau (42) proposait la mise en place systématique d'un drain intra articulaire et d'une attelle d'abduction à 60° pendant trois semaines, sur les voies delto-pectorales.

4. Les dévissages de glénosphères

Nous avons deux cas de dévissage de glénosphère chez des patients opérés avant 1994 d'une prothèse d'épaule avec glénosphère vissée. Dans les deux cas, nous avons remplacé la glénosphère et l'insert de polyéthylène, en laissant un système vissé. De Buttet (43;51) dans sa série en 1997, retrouvait trois dévissages (4.2%) sur 71 patients. Sirveaux (37), en 2001, retrouvait sept dévissages sur 19 CTA opérées avant 1994.

Ce problème de dévissage est actuellement réglé avec le changement de la platine glénoïdienne et l'utilisation d'une fixation par cône morse et vissage central complémentaire.

5. Les fractures

Nous avons dénombré deux fractures d'acromion à trois mois (1.5%) : l'une pour une reprise d'échec d'instabilité, l'autre pour une PR. Dans les deux cas, il n'y a pas eu de reprise. Dans le cas de la reprise d'échec d'instabilité, le résultat est décevant, avec un Constant à 27 et une EAA à 70°. Dans l'autre cas, le Constant au dernier recul est à 51, avec une EAA à 100°.

Les complications liées à l'acromion sont peu fréquentes dans notre étude, car nous n'utilisons plus de voie trans-acromiale, mais une voie supéro-externe sans ostéotomie.

Huguet (36) sur une étude de 17 patients dont huit opérés par voie trans-acromiale, retrouvait deux démontages d'ostéosynthèse (25%) nécessitant une reprise chirurgicale.

Rittmeister (47) retrouvait lui aussi deux démontages d'ostéosynthèse chez huit patients, dans des étiologies de PR. Le résultat final était satisfaisant.

C. Les prothèses d'épaule inversées et les prothèses anatomiques dans les ruptures de coiffe

La pathologie d'épaule à coiffe rompue a vu le développement de nombreux implants prothétiques, contraints ou non, afin d'améliorer les résultats cliniques. Malheureusement, les implants ont été confrontés à de nombreux problèmes, notamment les descellements glénoïdiens. Neer (52) en concluait en 1983 que le meilleur traitement de l'omarthrose à coiffe détruite est l'hémiarthroplastie, avec un objectif limité de réhabilitation (« limited goal rehabilitation »). Avant la commercialisation de la prothèse Delta III, la tendance était à la réalisation d'arthroplastie humérale simple modulaire ou bipolaire, qui recherchait un appui sur la moitié supérieure de la glène et se calait sous la face inférieure de l'arche acromio-coracoïdienne.

Les résultats avec les hémiarthroplasties étaient moins prévisibles sur la mobilité et le gain antalgique à long terme. En effet, les résultats sur la douleur sont souvent initialement très bons ; en revanche, le gain fonctionnel est faible.

Pollock (12) en 1992, comparait hémiarthroplastie et prothèse totale, et ne retrouvait pas de différence sur la douleur et la satisfaction du patient. Par contre, l'EAA était significativement meilleure dans les hémiarthroplasties (de 52° en préopératoire à 112° en post-opératoire) par rapport aux prothèses totales (de 62° en préopératoire à 82° en post-opératoire).

Arntz (16) en 1993 a rapporté un gain moyen de 43° (66° à 109°) avec des hémiarthroplasties à grosse tête, sur une série de 18 épaules. Sept patients conservent des douleurs en post-opératoire.

Rockwood (53;54) en 1996, à propos de 21 hémiarthroplasties sur ruptures de coiffe, retrouvait un gain de mobilité de 50° (de 70° à 120°) et un bon résultat sur la douleur chez 86% des patients.

Dans notre étude, le gain de mobilité avec prothèse inversée est de 60° dans la série globale (58.2 à 118.2) et le Constant douleur progresse de 2.4 à 12.6.

Favard (55) en 2001 comparait le résultat de 80 prothèses d'épaule inversées avec 62 prothèses non contraintes, avec un recul moyen de 44 mois. Il retrouvait un score de Constant supérieur dans le groupe des prothèses inversées (46.1 [13 à 73] à 66.5 [34 à 85]). Par contre, le gain en mobilité externe était significativement supérieure dans le groupe hémiarthroplastie

Aequalis (11°) par rapport au groupe prothèse inversée(3°). Sur le plan radiographique, il y avait une altération osseuse dans les deux groupes : l'arche acromio-coracoïdienne dans les hémiarthroplasties et le pilier de l'omoplate dans les prothèses d'épaule inversées.

Plus récemment, Sanchez Sotelo (18), dans une série de 33 hémiarthroplasties sur omarthrose excentrée, retrouvait un bon résultat sur la douleur dans 73% des cas mais un gain de mobilité modeste (19° en moyenne), et par conséquent seulement 67% de bons résultats globaux. Il retrouvait sept cas d'instabilité antéro-supérieure (22%), huit cas d'usure de glène (25%) et 16 cas d'usure de l'acromion (50%). Les auteurs arrivaient aux mêmes conclusions que Sirveaux, qui déconseillait les hémiarthroplasties chez les patients avec omarthrose excentrée ou antécédent de décompression sous acromiale.

Au final, Sirveaux (37) recommandait d'utiliser la prothèse inversée chez des patients âgés de plus de 70 ans, car le résultat était plus prévisible, et les patients retrouvaient une mobilité satisfaisante plus rapidement. Par contre, le problème d'encoche de l'omoplate est rencontré, avec des risques de descellement de glène à long terme. En effet, les principaux avantages de l'hémiarthroplastie sont le gain supérieur en RE1A, le risque inférieur de descellement et la moindre importance des problèmes mécaniques. Ainsi, les hémiarthroplasties doivent être préférées chez les patients jeunes.

Dans les années 70, Swanson (56) avait développé le concept de la prothèse humérale surdimensionnée, qui limiterait le conflit acromial, et avait introduit l'arthroplastie bipolaire en 1975. Les premiers résultats en 1989 étaient très satisfaisants sur la douleur (89% de patients satisfaits, mais une mobilité limitée avec une EAA à 79° (43° en préopératoire), et une RE1A à 23°.

Worland (19) avait conçu en 1990 la prothèse Bipolar, en réalisant une coupe au col un peu plus oblique. Ses résultats étaient satisfaisants dans 95% des cas, avec une mobilité finale en EAA à 100° à deux ans de recul moyen.

Plus récemment, Duranthon (21) était moins optimiste, avec trois usures glénoïdiennes importantes (23%) à 28 mois de recul. Il notait de bons résultats sur la douleur, mais des résultats moyens sur la mobilité.

Watson (57) et l'école de Nottingham en 1999 retrouvaient eux aussi des résultats décevants, surtout sur la mobilité.

Au final, Worland (19) réservait cet implant aux patients de moins de 65 ans ou avec usure asymétrique de la glène.

D. Les problèmes qui subsistent

1. Les encoches

Le problème principal des prothèses d'épaule inversées (Delta III et Aequalis Reversed) est **l'encoche au pilier de l'omoplate**. Plusieurs facteurs peuvent être à l'origine de ce phénomène, sans aucune certitude encore actuellement.

Pour Boileau (42) il existe une action mécanique au contact du bord interne de la cupule humérale en polyéthylène et du pilier de l'omoplate au début du mouvement d'abduction. Cela engendre une usure du polyéthylène, et provoque l'apparition de granulomes de résorption qui aggravent la lyse osseuse au pilier de l'omoplate.

Nyffeler (58) a montré, à propos d'une analyse *post mortem* d'un patient porteur d'une prothèse d'épaule inversée depuis un mois, qu'il existait cette double étiologie des encoches. En effet, du point de vue macroscopique, il retrouvait une perte de substance et une usure du polyéthylène en miroir. L'analyse histologique du liquide articulaire et de la synoviale retrouvait une réaction à corps étranger identique à celle retrouvée dans les prothèses de hanche descellées.

Delloye (44) retrouvait systématiquement dans son étude une encoche, de plus celle-ci était évolutive. Pour cet auteur, cette encoche n'est liée qu'au phénomène mécanique, car elle est systématiquement située au même endroit (le pilier), ce qui écarterait une ostéolyse réactionnelle, qui serait alors diffuse.

Nous avons retrouvé une relation significative entre liseré huméral et encoche du pilier.

Lorsque l'encoche est absente ou de stade 1, nous ne retrouvons pas de liseré épiphysaire médial dans plus de 80% des cas. Les liserés sont d'autant plus importants que l'encoche est évoluée ($p < 0.05$).

Dans notre étude, on constate une relation significative entre les encoches de stade ≥ 2 et la présence d'un liseré huméral en zone épiphysaire médiale. En effet, lorsque l'encoche est absente ou de stade 1, dans 70 % des cas il n'y a pas de liseré huméral médial. De plus, on retrouve une encoche ≥ 2 dans 67% des liserés de moins de 2 mm et dans 68% des liserés de plus de 2 mm ($p < 0.05$). En zone épiphysaire latérale (trochiter), on ne met en évidence une

encoche ≥ 2 que dans 60% des liserés de moins de 2 mm et dans 40% des liserés de plus de 2 mm. Ces résultats sont plus en faveur d'une action mécanique dans la formation de l'encoche, avec le contact épiphyse médiale contre le pilier de l'omoplate. L'absence de liseré en zone épiphysaire latérale écarte le rôle de l'ostéolyse diffuse réactionnelle.

Afin d'éviter ce phénomène mécanique responsable de l'encoche, Boileau (42) conseille de positionner la métaglène le plus bas possible avec un débord inférieur sur la glène, et de préparer la glène en orientant la fraise avec un tilt de 15° oblique en bas et en dehors. On peut aussi diminuer l'angle de rétroversion de la tige humérale, mais on s'expose aux risques d'instabilité.

L'encoche est d'autant plus évoluée que l'espace sous acromial est réduit.

Nous avons établi un rapport statistiquement significatif entre encoche et espace sous acromial. Si la hauteur sous acromiale est inférieure ou égale à trois, nous avons dans 50% des cas une encoche supérieure ou égale à deux. De plus, si l'encoche est supérieure ou égale à deux, l'espace sous acromial est inférieur ou égal à 3 mm dans 76% des cas. Lorsque l'espace sous acromial est de moins de 3 mm, il existe une rétraction capsulo-tendineuse qui peut expliquer en post-opératoire une ascension excessive de l'humérus. La persistance de cette rétraction accentuerait le contact de l'humérus contre pilier de l'omoplate.

L'insert en polyéthylène influe de façon significative sur l'évolution des encoches ($p < 0.05$). Nous constatons que lors de l'utilisation d'un insert de +6mm ou +9mm, les encoches ont un stade < 2 dans respectivement 64% et 71% des cas au dernier recul.

Les encoches sont d'autant moins évoluées que l'insert polyéthylène est latéralisé ($p < 0.05$). L'utilisation d'un implant latéralisé pourrait diminuer le contact de l'humérus contre le pilier de l'omoplate, écartant par le fait la théorie de l'ostéolyse du pilier par résorption de polyéthylène.

Nous avons constaté de façon significative, dans **les révisions**, que **nous retrouvons systématiquement une encoche de stade ≥ 2** , lorsqu'il persistait une perte de substance corticale glénoïdienne après l'ablation de la prothèse révisée. Par contre, la perte de substance centrale provoquait une encoche ≤ 2 dans la moitié des cas. On retrouve une influence de la prothèse en place avant la reprise. En effet, si une hémiarthroplastie est présente, on obtient au dernier recul une encoche < 2 dans 87% des cas. Par contre, si une prothèse inversée est révisée, on obtient dans 86% des cas une encoche ≥ 2 .

Dans les ruptures massives, 60% des épaules classées stade 2 de Hamada évoluent vers une encoche supérieure ou égale à 2. Par contre, on ne retrouve pas de corrélation entre le Constant et le stade initial.

Sirveaux (37) retrouvait **63% d'encoches**, dont 14% de stade 3 ou 4. Il a montré qu'une encoche ≥ 3 retentissait sur le score de Constant final de façon significative. Par contre, si l'encoche était inférieure à trois, elle n'avait aucun effet sur le Constant. De plus, il retrouvait une relation significative entre l'usure verticale de la glène en pré-opératoire et l'encoche. En effet, pour une glène stade E2 ou E3, l'apparition d'une encoche supérieure ou égale à deux était de 62%. Nous n'avons pas pu mettre en évidence cette relation dans notre étude.

Werner (46) retrouvait **96% d'encoches**, dont 46% de stade 3 et 4. Il n'avait pas mis en évidence de corrélation entre encoche et score de Constant. Dans 50% des cas, l'encoche était apparue dans les premiers mois, puis était stable dans le temps. Seulement 16% des patients avaient des encoches évolutives.

Boileau avait **74% d'encoches inférieures**, dont 33% de stade 3. Il avait mis en évidence des encoches supérieures, 15 inférieures à 2 mm et non évolutives, une seule supérieure à 2 mm, sans corrélation clinique avec le Constant.

Frankle (34) ne retrouve aucune encoche à 33 mois, sur 60 cas de RSP. Par contre, il constatait 13% de descellements, nécessitant une révision, soit par nouvelle RSP, soit par ablation de glène et hémiarthroplastie. Ces résultats semblent être prometteurs, car il obtient des résultats cliniques similaires, voir supérieurs : la rotation externe est meilleure que dans les autres séries de prothèses d'épaule inversée, et il y a une diminution significative de l'apparition d'encoches. Par contre, il existe un taux de descellement supérieur de la glène, dû aux contraintes augmentées sur le centre de rotation qui est latéralisé. Ce problème avait déjà été rencontré lors des premiers développements de prothèses d'épaule inversées.

Nous n'avons pas retrouvé de relation significative entre aspect vertical de la glène pré-opératoire et évolution de l'encoche, ni entre rétroversion et encoche.

2. Le déficit de rotation externe

Le déficit en rotation externe est retrouvé dans les résultats de toutes les séries. Boileau(42) émet plusieurs hypothèses pour expliquer cette faiblesse :

- l'offset latéral faible de la prothèse, qui diminue les possibilités de rotation de la prothèse sur la cupule humérale.
- la médialisation et l'abaissement du deltoïde, qui provoque une diminution de la tension du deltoïde et des rotateurs externes (*teres minor*, *supra spinatus*), qui deviennent obliques au lieu d'être horizontaux.
- l'atteinte musculaire (dégénérescence graisseuse) ou tendineuse (rupture) du *teres minor*.
- l'atteinte du nerf supra scapulaire par la vis postérieure glénoïdienne, souvent remarqué sur les dissections cadavériques.

Grammont (41) avait proposé plusieurs solutions au problème du déficit de rotation externe et de l'instabilité réactionnelle :

- transfert du V deltoïdien
- ostéotomie de dérotation sous le V deltoïdien
- diminution de la rétroversion de l'implant prothétique
- transfert de *teres minor* ou du grand dorsal.

Ces gestes chirurgicaux de compensation avaient tendance à diminuer la rotation interne.

3. Les liserés huméraux

Dans **la série globale**, le taux de liserés de plus de deux millimètres, situés dans la région métaphyso-épiphyssaire latérale, augmentent entre la révision à un an et le dernier recul (12% à 15%). Par contre, au niveau médial, les liserés restent identiques à un an et au dernier recul ($p < 0.05$)

Dans les **CTA**, nous constatons une apparition de liserés diaphysaires au dernier recul, alors que ceux-ci sont inexistant à un an. Ces liserés sont tous inférieurs à deux millimètres et présents dans 12% des épaules revues.

Au niveau épiphyso-métaphysaire latéral, on note une aggravation des liserés, avec 10% de liserés inférieurs à deux millimètres et 10% supérieurs à deux millimètres ($p < 0.05$).

En médial, à un an nous ne constatons que 10 % de liserés. Au dernier recul, on note une évolution majeure avec 17% de liserés inférieurs à deux millimètres et 9% supérieurs à deux millimètres. ($p < 0.05$).

Dans les **ruptures massives**, il n'y a aucune apparition de liserés diaphysaires. **Au niveau latéral**, il existe **une aggravation des liserés** de moins de deux millimètres qui progressent de 5 à 12%.

En médial, on constate la même aggravation, avec une progression de **13 % sur les liserés de moins de deux millimètres** (de 12 à 25%). Dans les deux derniers cas, nous n'avons pas retrouvé de stade de plus de deux millimètres ($p < 0.05$).

Nous n'avons constaté, dans notre série, qu'un seul descellement de tige humérale dans un contexte septique. Nous avons réalisé une dépose-repose en deux temps avec spacer, avec de bon résultat au dernier recul.

Dans la littérature, les auteurs se sont beaucoup intéressés aux problèmes liés à l'encoche mais peu aux liserés huméraux.

Dans sa série, Boileau (28) retrouvait 21 liserés huméraux (47%) dont quatre étaient supérieurs à deux millimètres. Il n'avait pas noté de conséquence sur les résultats cliniques. Par contre, une dégradation du résultat clinique était notée dans les cinq cas de descellements huméraux : une fracture, trois septiques et un aseptique.

Werner(46) retrouvait 8 liserés sur 58 tiges humérales(14%), dans 7 cas il s'agissait d'une tige cimentée. Il ne constatait qu'un seul descellement huméral sur une tige non cimentée qui a été reprise en un temps par tige cimentée. Werner (46) ne retrouvait pas de conséquence des liserés sur le score de Constant au dernier recul, sauf pour le cas de descellement.

Boileau (28) retrouve comme facteurs favorisant les descellements huméraux :

- une tige ronde qui offre moins de résistance aux contraintes en rotation,
- une absence de zone épiphyso-métaphysaire (fracture, révision),
- une corticale amincie (séquelle de fracture, révision),
- une infection.

Pour limiter les liserés et les descellements huméraux, Boileau conseille d'utiliser des tiges cimentées avec épiphyse sans ciment. Dans les étiologies de révisions et de séquelles de

fracture, il serait préférable d'utiliser une tige longue cimentée pour une fixation diaphysaire plus importante. Dans le cas des infections, une intervention en deux temps avec spacer est préférable.

IX. Conclusion



La prothèse d'épaule inversée donne de bons résultats chez les patients pour lesquels une prothèse anatomique donnerait un résultat limité. La médialisation et la fixité du centre de rotation permettent de restaurer un bras de levier deltoïdien permettant une élévation antérieure active supérieure à 90°. Globalement, les patients sont satisfaits, même si la rotation externe active reste limitée. Les résultats semblent plus prévisibles avec cet implant qu'avec une prothèse anatomique, avec une meilleure efficacité sur la disparition de la douleur.

Nos résultats dépendent des indications, les groupes CTA et RM donnent les meilleurs résultats avec une nette amélioration du score de Constant en post-opératoire. La prothèse d'épaule inversée dans les groupes SF, REV et PR représente plus une solution de sauvetage. En effet, les autres traitements donnent souvent des résultats décevants. L'intérêt de la prothèse inversée dans les fractures récentes reste encore à évaluer par rapport aux traitements par prothèse anatomique.


Nous n'avons pas constaté de descellement glénoïdien mais nous avons un recul encore insuffisant pour affirmer cette stabilité. Il ne faut pas ignorer les complications précoces (hématome, infection, instabilité) qui peuvent compromettre le résultat final.

A plus long terme, nous devons rester attentifs aux problèmes des encoches au pilier de l'omoplate. Leur extension peut être expliquée par un phénomène mécanique associé à une ostéolyse de résorption des fragments de polyéthylène. Leur fréquence et leur extension s'accroissent avec le temps, sans, pour l'instant, constater un taux important de descellements glénoïdiens.

Devant ces problèmes, il faut adapter sa technique chirurgicale pour éviter ces complications (Tilt inférieur, position basse de la platine glénoïdienne sur la glène).

Une analyse des résultats à plus long terme nous permettra probablement de trouver des solutions aux problèmes actuels. De nouvelles prothèses inversées ont été dessinées pour tenter de résoudre les problèmes actuels, il faudra attendre les résultats des prochaines révisions.

X. Bibliographie



Reference List

1. Grammont, P. M.; Trouilloud, P.; Laffay JP; Deries X. Etude et réalisation d'une nouvelle prothèse d'épaule. 39 ed.1987. pp.407-18.
2. Apoil, A., Koechlin, P., Augereau, B., and Honiger, J. [Total Prosthesis of the Shoulder With Acromio-Coracoidian Anchorage. Humeral Resection Prosthesis. Preliminary Study]. Acta Orthop.Belg. 1983;49(5):571-8.
3. Neer, C. S. Replacement Arthroplasty for Glenohumeral Osteoarthritis. J.Bone Joint Surg.Am. 1974;56(1):1-13.
4. Wirth, M. A. and Rockwood, C. A., Jr. Complications of Total Shoulder-Replacement Arthroplasty. J.Bone Joint Surg.Am. 1996;78(4):603-16.
5. Brems, J. J. Rehabilitation Following Total Shoulder Arthroplasty. Clin.Orthop.Relat Res. 1994;(307):70-85.
6. Engelbrecht, E., Siegel, A., Rottger, J., and Heinert, K. [Experiences With the Use of Shoulder Joint Endoprosthesis]. Chirurg 1980;51(12):794-800.
7. Kolbel, R., Rohlmann, A., Bergmann, G., and Friedebold, G. [Shoulder Joint Replacement-Using the Kolbel-Friedebold Method]. Aktuelle Probl.Chir Orthop. 1977;1:50-63.
8. Franklin, J. L., Barrett, W. P., Jackins, S. E., and Matsen, F. A., III. Glenoid Loosening in Total Shoulder Arthroplasty. Association With Rotator Cuff Deficiency. J.Arthroplasty 1988;3(1):39-46.
9. Mazas, F. and de la Caffiniere, J. Y. [Total Shoulder Replacement by an Unconstrained Prosthesis. Report of 38 Cases (Author's Transl)]. Rev.Chir Orthop.Reparatrice Appar.Mot. 1982;68(3):161-70.
10. Amstutz, H. C., Thomas, B. J., Kabo, J. M., Jinnah, R. H., and Dorey, F. J. The Dana Total Shoulder Arthroplasty. J.Bone Joint Surg.Am. 1988;70(8):1174-82.
11. Field, L. D., Dines, D. M., Zabinski, S. J., and Warren, R. F. Hemiarthroplasty of the Shoulder for Rotator Cuff Arthropathy. J.Shoulder.Elbow.Surg. 1997;6(1):18-23.
12. Pollock R, Deliz E, McLLeven S, Flatow E, and Bigliani L. Prosthetic Replacement in Rotator Cuff-Deficient Shoulders. J Shoulde Elbow Surg. 1992;173-86.
13. Cantrell J; Itamura J; Burkhead W. Rotator cuff tear arthropathy. Warner J, Iannotti, J. P., and Gerber, C. Complex and revision problems in shoulder surgery. Philadelphia: Lippincott-Raven; 1997.

14. Wiley, A. M. Superior Humeral Dislocation. A Complication Following Decompression and Debridement for Rotator Cuff Tears. *Clin.Orthop.Relat Res.* 1991;(263):135-41.
15. Williams, G. R., Jr. and Rockwood, C. A., Jr. Hemiarthroplasty in Rotator Cuff-Deficient Shoulders. *J.Shoulder.Elbow.Surg.* 1996;5(5):362-7.
16. Arntz, C. T., Jackins, S., and Matsen, F. A., III. Prosthetic Replacement of the Shoulder for the Treatment of Defects in the Rotator Cuff and the Surface of the Glenohumeral Joint. *J.Bone Joint Surg.Am.* 1993;75(4):485-91.
17. Fenlin, J. M., Jr., Ramsey, M. L., Allardyce, T. J., and Frieman, B. G. Modular Total Shoulder Replacement. Design Rationale, Indications, and Results. *Clin.Orthop.Relat Res.* 1994;(307):37-46.
18. Sanchez-Sotelo, J., Cofield, R. H., and Rowland, C. M. Shoulder Hemiarthroplasty for Glenohumeral Arthritis Associated With Severe Rotator Cuff Deficiency. *J.Bone Joint Surg.Am.* 2001;83-A(12):1814-22.
19. Worland, R. L. and Arredondo, J. Bipolar Shoulder Arthroplasty for Painful Conditions of the Shoulder. *J.Arthroplasty* 1998;13(6):631-7.
20. Swanson, A. B., de Groot, Swanson G., Sattel, A. B., Cendo, R. D., Hynes, D., and Jar-Ning, W. Bipolar Implant Shoulder Arthroplasty. Long-Term Results. *Clin.Orthop.Relat Res.* 1989;(249):227-47.
21. Duranthon, L. D., Augereau, B., Thomazeau, H., Vandebussche, E., Guillo, S., and Langlais, F. [Bipolar Arthroplasty in Rotator Cuff Arthropathy: 13 Cases]. *Rev.Chir Orthop.Reparatrice Appar.Mot.* 2002;88(1):28-34.
22. Bayley, I.; Kessel, L. The Kessel total shoulder replacement. *Shoulder Surgery.* 1982. pp.160-4.
23. Gerard, Y. [Is a Retentive Total Shoulder Prosthesis Possible?]. *Acta Orthop.Belg.* 1985;51(4):616-24.
24. Kessel, L. and Bayley, I. Prosthetic Replacement of Shoulder Joint: Preliminary Communication. *J.R.Soc.Med.* 1979;72(10):748-52.
25. Fenlin, J. M., Jr. Total Glenohumeral Joint Replacement. *Orthop.Clin.North Am.* 1975;6(2):565-83.
26. Gerard, Y., Leblanc, J. P., and Rousseau, B. [A Complete Shoulder Prosthesis]. *Chirurgie* 10-10-1973;99(9):655-63.
27. Fischer J.P., Carret J.P., Gonon G.P., and Dimnet J. Etude Cinématique Des Mouvements De L'Articulation Scapulo-Humérale. *Revue de Chirurgie Orthopédique* 1977;63:108-12.
28. Boileau, P., Watkinson, D. J., Hatzidakis, A. M., and Balg, F. Grammont Reverse Prosthesis: Design, Rationale, and Biomechanics. *J.Shoulder.Elbow.Surg.* 2005;14(1 Suppl S):147S-61S.

29. Fukuda, K., Chen, C. M., Cofield, R. H., and Chao, E. Y. Biomechanical Analysis of Stability and Fixation Strength of Total Shoulder Prostheses. *Orthopedics* 1988;11(1):141-9.
30. Cofield, R. H. Total Joint Arthroplasty. *The Shoulder*. Mayo Clin.Proc. 1979;54(8):500-6.
31. Harman, M., Frankle, M., Vasey, M., and Banks, S. Initial Glenoid Component Fixation in "Reverse" Total Shoulder Arthroplasty: a Biomechanical Evaluation. *J.Shoulder.Elbow.Surg.* 2005;14(1 Suppl S):162S-7S.
32. Baulot, E., Chabernaud, D., and Grammont, P. M. [Results of Grammont's Inverted Prosthesis in Omarthritis Associated With Major Cuff Destruction. Apropos of 16 Cases]. *Acta Orthop.Belg.* 1995;61 Suppl 1:112-9.
33. Jasty M, Bragdon C, Burke D, and et al. In Vivo Skeletal Responses to Porous-Surfaced Implants Subjected to Small Induced Motions. *J Bone Joint Surg Am* 1997;79:707-14.
34. Frankle, M., Siegal, S., Pupello, D., Saleem, A., Mighell, M., and Vasey, M. The Reverse Shoulder Prosthesis for Glenohumeral Arthritis Associated With Severe Rotator Cuff Deficiency. A Minimum Two-Year Follow-Up Study of Sixty Patients. *J Bone Joint Surg Am* 2005;87(8):1697-705.
35. Codman EA. *The Shoulder*. 1934.
36. Huguet D, Gruber P, Paumier S, and Letenneur J. Reversed Schoulder Arthroplasties Clinical and Radiological Analysis of 17 Cases With a 31-Months Follow-Up. *Ann.Orthop.Ouest* 2002;34:93-8.
37. Sirveaux, F., Favard, L., Oudet, D., Huquet, D., Walch, G., and Mole, D. Grammont Inverted Total Shoulder Arthroplasty in the Treatment of Glenohumeral Osteoarthritis With Massive Rupture of the Cuff. Results of a Multicentre Study of 80 Shoulders. *J.Bone Joint Surg.Br.* 2004;86(3):388-95.
38. Sirveaux, F. La prothèse inversée de Grammont dans le traitement des arthropathies de l'épaule à coiffe détruite. A propos d'une série multicentrique de 42 cas. 23-10-1997.
39. Neyton, L., Sirveaux, F., Roche, O., Mole, D., Boileau, P., and Walch, G. [Results of Revision Surgery for Glenoid Loosening: a Multicentric Series of 37 Shoulder Prosthesis]. *Rev.Chir Orthop.Reparatrice Appar.Mot.* 2004;90(2):111-21.
40. Sirveaux, F. *The Reversed Prosthesis*. Mole, D. and Boileau, P.2005.
41. Grammont, P. M. and Baulot, E. Delta Shoulder Prosthesis for Rotator Cuff Rupture. *Orthopedics* 1993;16(1):65-8.
42. Boileau, P., Watkinson, D. J., Hatzidakis, A. M., and Balg, F. Grammont Reverse Prosthesis: Design, Rationale, and Biomechanics. *J Shoulder Elbow Surg* 2005;14(1 Suppl S):147S-61S.

43. M De Buttet, Y Bouchon, D Capon, and J Delfosse. Grammont Shoulder Arthroplasty for Osteoarthritis With Massive Rotator Cuff Tears-Report of 71 Cases. *J Shoulde Elbow Surg.* 1997;6 Number2.
44. Delloye, C., Joris, D., Colette, A., Eudier, A., and Dubuc, J. E. [Mechanical Complications of Total Shoulder Inverted Prosthesis]. *Rev.Chir Orthop.Reparatrice Appar.Mot.* 2002;88(4):410-4.
45. De Wilde, L., Mombert, M., Van Petegem, P., and Verdonk, R. Revision of Shoulder Replacement With a Reversed Shoulder Prosthesis (Delta III): Report of Five Cases. *Acta Orthop.Belg.* 2001;67(4):348-53.
46. Werner, C. M., Steinmann, P. A., Gilbert, M., and Gerber, C. Treatment of Painful Pseudoparesis Due to Irreparable Rotator Cuff Dysfunction With the Delta III Reverse-Ball-and-Socket Total Shoulder Prosthesis. *J.Bone Joint Surg.Am.* 2005;87(7):1476-86.
47. Rittmeister, M. and Kerschbaumer, F. Grammont Reverse Total Shoulder Arthroplasty in Patients With Rheumatoid Arthritis and Nonreconstructible Rotator Cuff Lesions. *J.Shoulder.Elbow.Surg.* 2001;10(1):17-22.
48. Valenti P; Boutens D; Nerot C. Delta III reverse shoulder prosthesis for arthritis with massive rotator cuff tear ,long term results. *Sauramps Medical ed.*2001. pp.253-9.
49. De Wilde, L. F., Van Ovost, E., Uyttendaele, D., and Verdonk, R. [Results of an Inverted Shoulder Prosthesis After Resection for Tumor of the Proximal Humerus]. *Rev.Chir Orthop.Reparatrice Appar.Mot.* 2002;88(4):373-8.
50. Katzer, A., Sickelmann, F., Seemann, K., and Loehr, J. F. Two-Year Results After Exchange Shoulder Arthroplasty Using Inverse Implants. *Orthopedics* 2004;27(11):1165-7.
51. Boileau, P., Krishnan, S. G., Tinsi, L., Walch, G., Coste, J. S., and Mole, D. Tuberosity Malposition and Migration: Reasons for Poor Outcomes After Hemiarthroplasty for Displaced Fractures of the Proximal Humerus. *J.Shoulder.Elbow.Surg.* 2002;11(5):401-12.
52. Neer, C. S., Watson, K. C., and Stanton, F. J. Recent Experience in Total Shoulder Replacement. *J.Bone Joint Surg.Am.* 1982;64(3):319-37.
53. Rockwood, C. A., Jr. The Shoulder: Facts, Confusions and Myths. *Int.Orthop.* 1991;15(4):401-5.
54. Rockwood, C. A., Jr. Shoulder Arthroplasty Without a Rotator Cuff. *Orthopedics* 2003;26(9):893-4.
55. Favard L; Lautmann S; Sirveaux F; et al. Hemi-arthroplasty versus reverse arthroplasty in the treatment of massive rotator cuff tear. *Sauramps Medical ed.*2001. pp.2-18.

56. Swanson, A. B., de Groot, Swanson G., Maupin, B. K., Wei, J. N., and Khalil, M. A. Bipolar Implant Shoulder Arthroplasty. Orthopedics 1986;9(3):343-51.
57. Watson, M. Bipolar Salvage Shoulder Arthroplasty. Follow-Up in 14 Patients. J.Bone Joint Surg.Br. 1996;78(1):124-7.
58. Nyffeler, R. W., Werner, C. M., Simmen, B. R., and Gerber, C. Analysis of a Retrieved Delta III Total Shoulder Prosthesis. J.Bone Joint Surg.Br. 2004;86(8):1187-91.



Opérateur (initiales)

Sexe


Homme

Femme

Nom (3 premières lettres)

Prénom (3 premières lettres)

Date de naissance (jj/mm/aaaa)



Coté dominant

 Droit
 Gauche
 Ambidextre

Epaule contro latérale

 Saine
 Pathol. Opérée
 Pathol. à Opérer
 Pathol. Non Chir.

Coté atteint

 Droit
 Gauche

Epaule contro latérale

 Incluse pour la révision Nice 2006
 Non incluse

Niveau d'activité du membre sup.

Etiologie

 Inactif
 Retraité peu actif
 Retraité actif
 Travail non manuel
 Travail manuel léger
 Travail manuel lourd

 Fracture
 Séquelles post traumatiques
 CTA (Stade 4 et 5 de Hamada)
 Rupture massive (Stade 1, 2 et 3 de Hamada)
 Omarthrose primitive vraie
 PR
 Tumeur
 Luxations invétérées
 Echec d'instabilité opérée
 Autres →

 Révision hémi par inversée
 Révison totale par inversée
 Révision inversée par inversée
 Révision inversée par autre moyen

Antécédents (Cocher la case si la réponse est oui)

Chirurgicaux

 Acromioplastie
 Résection AC
 Ténotomie LB
 Réparation de coiffe
 Lambeau deltoïdien
 Désinsertion du deltoïde ?
 Chirurgie pour instabilité

Médicaux non orthop.

 Diabète
 K sein avec radiothérapie

Coopération

 Bonne
 Moyenne
 Mauvaise

Médicaux orthop.

 Algodystrophie
 Pb coude même côté
 Pb main même côté
 Fauteil roulant
 Une canne en permanence
 Deux cannes en permanence
 Pb rachis cervical

ITCD particuliers

Score ASA

* cellules calculées à partir des paramètres composants

Constant

Douleur / 15

Activité / 20

Handicap profess. ou occupationnel (0-4)

Handicap dans activités de loisirs (0-4)

Gêne dans le sommeil (Nulle=2, Moy.=1, Imp.=0)

Niveau de travail possible avec la main (0-10)

Mobilités actives / 40

Elévation antérieure

0-30°=0, 31-60°=2, 61-90°=4, 91-120°=6, 121-150°=8, >150°=10

Abduction

0-30°=0, 31-60°=2, 61-90°=4, 91-120°=6, 121-150°=8, >150°=10

Rotation externe

Main tête coude en avant=2

Main tête coude en arrière=2

Main nuque coude en avant=2

Main nuque coude en arrière=2

Elévation complète=2

Rotation interne

Troch.=0, Fesse=2, Sacrum=4, L3=6, D12=8, D7=10

Force / 25

Constant

Constant pondéré (Non obligatoire.

Sera calculé à postériori)

Mobilité (en degrés)

Elévation antérieure *Passive*

RE1 passive

RE2 passive

RI2 passive

Elévation antérieure *Active*

RE1 active

RE2 active

RI2 active

Testing

Signe du clairon

Oui

Non

Ne sait pas

Belly press test

Irréalizable

Impotence

Normale

Ne sait pas

Biceps

Rupture

Oui

Non

Ne sait pas

Imagerie disponible

Bilan standard

Arthrographie

Arthroscanner

Scanner seul

IRM

A° IRM

Aucune

Distance acromio humérale (en mm)

Aspect de l'acromion

Normal

Aminci

Fracturé ou lysé

Hypertrophique

Ne sait pas

Fracture jonction épine-acromion

Oui

Non

Ne sait pas

Tête humérale

Pas de nécrose

Nécrose partielle

Nécrose massive

Ne sait pas

Tubérosités

Erodées *

Normales

Ne sait pas

*(tête sphérique)

Infiltration graisseuse

Infra

Sous Scap.

Pas de graisse

Peu de graisse

Moins de graisse que de muscle

Graisse = muscle

Plus de grasisse que de muscle

Ne sait pas

Petit Rond

Absent

Atrophique

Normal

Hypertrophique

Ne sait pas

LB dans la gouttière

Présent

Luxé

Non vu

Ne sait pas

Glène dans le plan horizontal

A1

A2

B1

B2

C

Ne sait pas

Glène dans le plan vertical

E0 (pas d'usure)

E1 (usure centrée)

E2 (usure biconcave >)

E3 (usure sup.)

E4 (usure inf.)

Ne sait pas

Date de l'Intervention (jj/mm/aaaa)

Voie d'abord		Type d'implant	
Deltopectorale	<input type="checkbox"/>	Delta	<input type="checkbox"/>
Supéro-Externe	<input type="checkbox"/>	Aequalis	<input type="checkbox"/>
Trans-acromiale	<input type="checkbox"/>		

Bilan des lésions					
	Sous Scap	Sus Ep	Sous Ep	Pt Rond	LB
Normal	<input type="checkbox"/>	<input type="checkbox"/>	<input type="checkbox"/>	<input type="checkbox"/>	Normal <input type="checkbox"/>
Rupture partielle	<input type="checkbox"/>	<input type="checkbox"/>	<input type="checkbox"/>	<input type="checkbox"/>	Pathol. <input type="checkbox"/>
Rupture complète	<input type="checkbox"/>	<input type="checkbox"/>	<input type="checkbox"/>	<input type="checkbox"/>	Absent <input type="checkbox"/>
Ne sait pas	<input type="checkbox"/>	<input type="checkbox"/>	<input type="checkbox"/>	<input type="checkbox"/>	Ne sait pas <input type="checkbox"/>
Epanchement		Kyste AC			
Abondant	<input type="checkbox"/>	Oui	<input type="checkbox"/>		
Moyen	<input type="checkbox"/>	Non	<input type="checkbox"/>		
Non	<input type="checkbox"/>	Ne sait pas	<input type="checkbox"/>		
Ne sait pas	<input type="checkbox"/>				

Temps huméral	
Rétroversion non évaluée	<input type="checkbox"/>
Rétroversion (en °)	<input type="text"/>
Implant Huméral	
Cimenté	<input type="checkbox"/>
Non cimenté	<input type="checkbox"/>
Hybride	<input type="checkbox"/>
Monobloc	<input type="checkbox"/>
Modulaire	<input type="checkbox"/>

Tige	Longueur	Obtuteur
0(6,5)	100	Oui <input type="checkbox"/>
1(9)	150	Non <input type="checkbox"/>
2(12)	180	
3		
4		

Taille Epiphyse	Réhausseur
36-1	Oui <input type="checkbox"/>
36-2	Non <input type="checkbox"/>
42-2	

Insert	Rétentif
Standard	Oui <input type="checkbox"/>
Latéralisé + 6	Non <input type="checkbox"/>
Latéralisé + 9	
Latéralisé + 12	

Complications		
Fracture	Fausse route	Ostéosynthèse
Diaphyse <input type="checkbox"/>	Oui <input type="checkbox"/>	Plaque <input type="checkbox"/>
Tubérosité <input type="checkbox"/>	Non <input type="checkbox"/>	Cerclage <input type="checkbox"/>
Non <input type="checkbox"/>		

Temps glénoïdien		
Implant Glénoïdien		
Vissé	<input type="checkbox"/>	36 <input type="checkbox"/>
Cone morse	<input type="checkbox"/>	42 <input type="checkbox"/>
Reprise	<input type="checkbox"/>	
Press fit initial	Tenue des vis	Nbre de vis
Bon <input type="checkbox"/>	Excellente <input type="checkbox"/>	<input type="text"/>
Moyen <input type="checkbox"/>	Bonne <input type="checkbox"/>	
Mauvais <input type="checkbox"/>	Moyenne <input type="checkbox"/>	
Ne sait pas <input type="checkbox"/>	Ne sait pas <input type="checkbox"/>	
Grefe de la glène	Vis pilotis	
Non <input type="checkbox"/>	Oui <input type="checkbox"/>	
Spongieuse <input type="checkbox"/>	Non <input type="checkbox"/>	
Cortico-spongieuse <input type="checkbox"/>		

Complications		
Fracture	Effet Came <	Instabilité post-réduc.
Partielle <input type="checkbox"/>	Oui <input type="checkbox"/>	Oui <input type="checkbox"/>
Complète <input type="checkbox"/>	Non <input type="checkbox"/>	Non <input type="checkbox"/>
Non <input type="checkbox"/>		

Gestes associés				
Acromioplastie	Release caps. Ant.	Release caps. Post.	Sous scap	LB
Oui <input type="checkbox"/>	Oui <input type="checkbox"/>	Oui <input type="checkbox"/>	Aucun <input type="checkbox"/>	Aucun <input type="checkbox"/>
Non <input type="checkbox"/>	Non <input type="checkbox"/>	Non <input type="checkbox"/>	Section réinsertion <input type="checkbox"/>	Ténotomie <input type="checkbox"/>
	Ne sait pas <input type="checkbox"/>	Ne sait pas <input type="checkbox"/>	Section pas réinsertion <input type="checkbox"/>	Ténodèse <input type="checkbox"/>

Caractéristiques de l'immobilisation

Immobilisation immédiate sans rééducation	<input type="checkbox"/>
Position de maintien avec rééducation immédiate	<input type="checkbox"/>
Pas d'immobilisation ni maintien	<input type="checkbox"/>

Position d'immobilisation ou de maintien

Pas d'immobilisation	<input type="checkbox"/>
Simple écharpe	<input type="checkbox"/>
Coude au corps	<input type="checkbox"/>
Attelle d'abduction	<input type="checkbox"/>
Attelle en rotation neutre	<input type="checkbox"/>
Non précisé	<input type="checkbox"/>

Rééducation

Pas de rééducation	<input type="checkbox"/>
Rééducation à domicile	<input type="checkbox"/>
Rééducation en centre	<input type="checkbox"/>
Non précisé	<input type="checkbox"/>

Durée de l'immobilisation ou du maintien (en jours)

Durée de la rééducation en centre (en jours)

Complications < 3 mois

Date de découverte de la complication (jj/mm/aaaa)

Oui
Non

En rapport avec l'épaule

Hématome	<input type="checkbox"/>
Infection	<input type="checkbox"/>
Luxation	<input type="checkbox"/>
Paralysie axillaire	<input type="checkbox"/>
Autres complications neurologiques	<input type="checkbox"/>
Fracture de l'acromion	<input type="checkbox"/>
Fracture de l'épine	<input type="checkbox"/>

En rapport avec le patient

Agitation, troubles du comportement	<input type="checkbox"/>
Intolérance à l'immobilisation	<input type="checkbox"/>
Dégradation de l'état général	<input type="checkbox"/>
Décompensation d'une tare	<input type="checkbox"/>
Décès (dans les 3 mois post op)	<input type="checkbox"/>

En rapport avec la prothèse

Dévisage de la glénosphère	<input type="checkbox"/>
Désassemblage composant huméral	<input type="checkbox"/>
Désassemblage glène	<input type="checkbox"/>
Descellement glénoïdien	<input type="checkbox"/>
Descellement huméral	<input type="checkbox"/>
Fracture humérale	<input type="checkbox"/>
Fracture glénoïdienne	<input type="checkbox"/>
Autres	<input type="checkbox"/>

Reprise chirurgicale

Pas de reprise	<input type="checkbox"/>
Reprise sans changement de la prothèse	<input type="checkbox"/>
Reprise avec changement complet de la prothèse	<input type="checkbox"/>
Reprise avec changement partiel de la prothèse	<input type="checkbox"/>

Détail de la reprise

Commentaires

Date (jj/mm/aaaa)

Fiche Complications Tardives

Ident.: -

5

Complications 3 mois à 1 an

Date de découverte de la complication (jj/mm/aaaa)

Oui
Non

En rapport avec l'épaule

Infection
Luxation
Fracture de l'acromion

En rapport avec le patient

Agitation, troubles du comportement
Intolérance à l'immobilisation
Dégradation de l'état général
Décompensation d'une tare
Décès

En rapport avec la prothèse

Dévisage de la glénosphère
Désassemblage composant huméral
Désassemblage glène
Descellement glénoïdien
Descellement huméral
Fracture humérale
Fracture glénoïdienne
Autres

Reprise chirurgicale

Pas de reprise
Reprise sans changement de la prothèse
Reprise avec changement complet de la prothèse
Reprise avec changement partiel de la prothèse

Détail de la reprise

Commentaires

Date (jj/mm/aaaa)

Complications > 1 an

Date de découverte de la complication (jj/mm/aaaa)

Oui
Non

En rapport avec l'épaule

Infection
Luxation
Fracture de l'acromion

En rapport avec le patient

Agitation, troubles du comportement
Intolérance à l'immobilisation
Dégradation de l'état général
Décompensation d'une tare
Décès

En rapport avec la prothèse

Dévisage de la glénosphère
Désassemblage composant huméral
Désassemblage glène
Descellement glénoïdien
Descellement huméral
Fracture humérale
Fracture glénoïdienne
Autres

Reprise chirurgicale

Pas de reprise
Reprise sans changement de la prothèse
Reprise avec changement complet de la prothèse
Reprise avec changement partiel de la prothèse

Détail de la reprise

Commentaires

Date (jj/mm/aaaa)

Statut de la révision

- Revu pour Nice 2006
- Questionnaire seul
- Questionnaire + radio
- Introuvable
- Décédé

Patient inclus pour ses deux épaules



2 fiches

Pour les patients décédés

Date du décès (jj/mm/aaaa)

Si seuls les mois et année du décès sont connus, on fixera arbitrairement le décès au 1er jour du mois.

Prothèse en place

- Oui
- Non
- Ne sait pas

Satisfaction avant décès

- Satisfait
- Moyen
- Déçu

Date dernière révision (jj/mm/aaaa)

(Remplir la feuille commune de révision)

Fiche commune de suivi (2)

Ident.: -

7

Date	jj/mm/aaaa	< 3 mois	Environ 1 an	Environ 2 ans	Environ 3 ans	Dernier recul
------	------------	----------	--------------	---------------	---------------	---------------

Constant * cellules calculées à partir des paramètres composants

Douleur / 15						
Activité / 20		*	*	*	*	
Handicap profess. ou occupationnel (0-4)						
Handicap dans activités de loisirs (0-4)						
Gêne dans le sommeil (Nulle=2, Moy.=1, Imp.=0)						
Niveau de travail possible avec la main (0-10)						
Mobilités actives / 40		*	*	*	*	
<i>Elévation antérieure</i>						
0-30°=0, 31-60°=2, 61-90°=4, 91-120°=6, 121-150°=8, >150°=10						
<i>Abduction</i>						
0-30°=0, 31-60°=2, 61-90°=4, 91-120°=6, 121-150°=8, >150°=10						
<i>Rotation externe</i>						
Main tête coude en avant=2						
Main tête coude en arrière=2						
Main nuque coude en avant=2						
Main nuque coude en arrière=2						
Elévation complète=2						
<i>Rotation interne</i>						
Troch.=0, Fesse=2, Sacrum=4, L3=6, D12=8, D7=10						
Force / 25						
Constant		*	*	*	*	
Constant pondéré (Non obligatoire.)						
Sera calculé à postériori)						

Mobilité (en degrés)		< 3 mois	Environ 1 an	Environ 2 ans	Environ 3 ans	Dernier recul
<i>Elévation antérieure Passive</i>						
RE1 passive						
RE2 passive						
RI2 passive						
<i>Elévation antérieure Active</i>						
RE1 active						
RE2 active						
RI2 active						

Testing		< 3 mois	Environ 1 an	Environ 2 ans	Environ 3 ans	Dernier recul
Signe du clairon	Oui					
	Non					
Belly press test	Irréalizable					
	Impotence					
	Normale					

Résultat subjectif		< 3 mois	Environ 1 an	Environ 2 ans	Environ 3 ans	Dernier recul
Très satisfait						
Satisfait						
Déçu						
Mécontent						

Fiche commune de suivi radiologique

Ident.: -

8

< 45 jours Environ 1 an Environ 2 ans Environ 3 ans Dernier recul

Date →

Face enfilant strictement la glène	Oui	<input type="checkbox"/>	Oui	<input type="checkbox"/>	Oui	<input type="checkbox"/>	Oui	<input type="checkbox"/>	Oui	<input type="checkbox"/>
	Non	<input type="checkbox"/>	Non	<input type="checkbox"/>	Non	<input type="checkbox"/>	Non	<input type="checkbox"/>	Non	<input type="checkbox"/>
Profil enfilant strictement la glène	Oui	<input type="checkbox"/>	Oui	<input type="checkbox"/>	Oui	<input type="checkbox"/>	Oui	<input type="checkbox"/>	Oui	<input type="checkbox"/>
	Non	<input type="checkbox"/>	Non	<input type="checkbox"/>	Non	<input type="checkbox"/>	Non	<input type="checkbox"/>	Non	<input type="checkbox"/>

Encoche Face (Stade 0 à 4)

Encoche Profil (0=non, 1=oui)

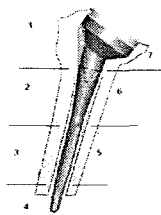
Eperon osseux (Stade 0 à 2)

0= Pas d'éperon, 1= petit éperon, 2=éperon conséquent

Désassemblage Sphère/Embase	Oui	<input type="checkbox"/>	Oui	<input type="checkbox"/>	Oui	<input type="checkbox"/>	Oui	<input type="checkbox"/>	Oui	<input type="checkbox"/>
	Non	<input type="checkbox"/>	Non	<input type="checkbox"/>	Non	<input type="checkbox"/>	Non	<input type="checkbox"/>	Non	<input type="checkbox"/>
Liseré plot central	Oui	<input type="checkbox"/>	Oui	<input type="checkbox"/>	Oui	<input type="checkbox"/>	Oui	<input type="checkbox"/>	Oui	<input type="checkbox"/>
	Non	<input type="checkbox"/>	Non	<input type="checkbox"/>	Non	<input type="checkbox"/>	Non	<input type="checkbox"/>	Non	<input type="checkbox"/>
Liseré vis (quelque soit la vis)	Oui	<input type="checkbox"/>	Oui	<input type="checkbox"/>	Oui	<input type="checkbox"/>	Oui	<input type="checkbox"/>	Oui	<input type="checkbox"/>
	Non	<input type="checkbox"/>	Non	<input type="checkbox"/>	Non	<input type="checkbox"/>	Non	<input type="checkbox"/>	Non	<input type="checkbox"/>
Fracture de vis	Oui	<input type="checkbox"/>	Oui	<input type="checkbox"/>	Oui	<input type="checkbox"/>	Oui	<input type="checkbox"/>	Oui	<input type="checkbox"/>
	Non	<input type="checkbox"/>	Non	<input type="checkbox"/>	Non	<input type="checkbox"/>	Non	<input type="checkbox"/>	Non	<input type="checkbox"/>
Migration embase	Oui	<input type="checkbox"/>	Oui	<input type="checkbox"/>	Oui	<input type="checkbox"/>	Oui	<input type="checkbox"/>	Oui	<input type="checkbox"/>
	Non	<input type="checkbox"/>	Non	<input type="checkbox"/>	Non	<input type="checkbox"/>	Non	<input type="checkbox"/>	Non	<input type="checkbox"/>

Ossif. espace acromio huméral	Oui	<input type="checkbox"/>	Oui	<input type="checkbox"/>	Oui	<input type="checkbox"/>	Oui	<input type="checkbox"/>	Oui	<input type="checkbox"/>
	Non	<input type="checkbox"/>	Non	<input type="checkbox"/>	Non	<input type="checkbox"/>	Non	<input type="checkbox"/>	Non	<input type="checkbox"/>
Ossif. Omo humérales	Oui	<input type="checkbox"/>	Oui	<input type="checkbox"/>	Oui	<input type="checkbox"/>	Oui	<input type="checkbox"/>	Oui	<input type="checkbox"/>
	Non	<input type="checkbox"/>	Non	<input type="checkbox"/>	Non	<input type="checkbox"/>	Non	<input type="checkbox"/>	Non	<input type="checkbox"/>

Liseré Huméral
0=Non, 1=<2mm, 2=>2mm, 3=ostéolyse ou perte substance



Zone 1	<input type="checkbox"/>	<input type="checkbox"/>	<input type="checkbox"/>	<input type="checkbox"/>	<input type="checkbox"/>
Zone 2	<input type="checkbox"/>	<input type="checkbox"/>	<input type="checkbox"/>	<input type="checkbox"/>	<input type="checkbox"/>
Zone 3	<input type="checkbox"/>	<input type="checkbox"/>	<input type="checkbox"/>	<input type="checkbox"/>	<input type="checkbox"/>
Zone 4	<input type="checkbox"/>	<input type="checkbox"/>	<input type="checkbox"/>	<input type="checkbox"/>	<input type="checkbox"/>
Zone 5	<input type="checkbox"/>	<input type="checkbox"/>	<input type="checkbox"/>	<input type="checkbox"/>	<input type="checkbox"/>
Zone 6	<input type="checkbox"/>	<input type="checkbox"/>	<input type="checkbox"/>	<input type="checkbox"/>	<input type="checkbox"/>
Zone 7	<input type="checkbox"/>	<input type="checkbox"/>	<input type="checkbox"/>	<input type="checkbox"/>	<input type="checkbox"/>

Colerette osseuse médiale conservée	Oui	<input type="checkbox"/>	Oui	<input type="checkbox"/>	Oui	<input type="checkbox"/>	Oui	<input type="checkbox"/>	Oui	<input type="checkbox"/>
	Non	<input type="checkbox"/>	Non	<input type="checkbox"/>	Non	<input type="checkbox"/>	Non	<input type="checkbox"/>	Non	<input type="checkbox"/>
Migration	Oui	<input type="checkbox"/>	Oui	<input type="checkbox"/>	Oui	<input type="checkbox"/>	Oui	<input type="checkbox"/>	Oui	<input type="checkbox"/>
	Non	<input type="checkbox"/>	Non	<input type="checkbox"/>	Non	<input type="checkbox"/>	Non	<input type="checkbox"/>	Non	<input type="checkbox"/>
Désassemblage métaphyse	Oui	<input type="checkbox"/>	Oui	<input type="checkbox"/>	Oui	<input type="checkbox"/>	Oui	<input type="checkbox"/>	Oui	<input type="checkbox"/>
	Non	<input type="checkbox"/>	Non	<input type="checkbox"/>	Non	<input type="checkbox"/>	Non	<input type="checkbox"/>	Non	<input type="checkbox"/>
Fracture Acromion	Oui	<input type="checkbox"/>	Oui	<input type="checkbox"/>	Oui	<input type="checkbox"/>	Oui	<input type="checkbox"/>	Oui	<input type="checkbox"/>
	Non	<input type="checkbox"/>	Non	<input type="checkbox"/>	Non	<input type="checkbox"/>	Non	<input type="checkbox"/>	Non	<input type="checkbox"/>
Tubérosités	Présentes	<input type="checkbox"/>	Présentes	<input type="checkbox"/>	Présentes	<input type="checkbox"/>	Présentes	<input type="checkbox"/>	Présentes	<input type="checkbox"/>
	Disparues	<input type="checkbox"/>	Disparues	<input type="checkbox"/>	Disparues	<input type="checkbox"/>	Disparues	<input type="checkbox"/>	Disparues	<input type="checkbox"/>

Date du traumatisme (jj/mm/aaaa)

Lésion traumatiques associées

Fr. du membre sup homolat.

Fr. du membre sup controlat.

Fr. d'un membre inf.

Fr. du rachis

Ne sait pas

Complications initiales de la fracture

Fracture ouverte

Lésion du nerf axillaire

Autres lésions neurologiques

Fracture de glène

Ostéoporose

Evidente Traitée

Ne sait pas Ne sait pas

Amyotrophie du deltoïde

Non

Légère

Importante

Ne sait pas

Tubercule majeur

Déplacé Comminutif

Ne sait pas Ne sait pas

Tubercule mineur

Déplacé Comminutif

Ne sait pas Ne sait pas

Données per opératoires

Supraspinatus

Excisé

Ne sait pas

Tubercule majeur

Excision

Ostéosuture

Rien

Ne sait pas

Tubercule mineur

Excision

Ostéosuture

Rien

Ne sait pas

Type de fracture selon NEER

(Mettre la lettre correspondante)

FRACTURES OF THE PROXIMAL HUMERUS: NEER CLASSIFICATION

	2-part	3-part	4-part	Articular Surface
Anatomical Neck				
Surgical Neck				
Greater Tuberosity				
Lesser Tuberosity				
Fracture-Dislocation	Anterior			
	Posterior			
Head-Splitting				

Date du traumatisme (jj/mm/aaaa)

Lésion traumatiques associées

Fr. du membre sup homolat.	<input type="checkbox"/>
Fr. du membre sup controlat.	<input type="checkbox"/>
Fr. d'un membre inf.	<input type="checkbox"/>
Fr. du rachis	<input type="checkbox"/>
Ne sait pas	<input type="checkbox"/>

Complications initiales de la fracture

Fracture ouverte	<input type="checkbox"/>
Lésion du nerf axillaire	<input type="checkbox"/>
Autres lésions neurologiques	<input type="checkbox"/>
Fracture de glène	<input type="checkbox"/>

Ostéoporose

Evidente	<input type="checkbox"/>	Traitée	<input type="checkbox"/>
Ne sait pas	<input type="checkbox"/>	Ne sait pas	<input type="checkbox"/>

Arthrose gléno-humérale

Oui	<input type="checkbox"/>
Non	<input type="checkbox"/>

Luxation gléno humérale

Pas de luxation	<input type="checkbox"/>
Luxation antér. invétérée sans fracture	<input type="checkbox"/>
Luxation antér. invétérée avec fracture	<input type="checkbox"/>

Tubercule majeur

Déplacé	<input type="checkbox"/>	Comminutif	<input type="checkbox"/>
Ne sait pas	<input type="checkbox"/>	Ne sait pas	<input type="checkbox"/>

Type de fracture selon NEER

(Mettre la lettre correspondante)

cf. tableau Feuille 9

Tubercule mineur

Déplacé	<input type="checkbox"/>	Comminutif	<input type="checkbox"/>
Ne sait pas	<input type="checkbox"/>	Ne sait pas	<input type="checkbox"/>

Type de séquelles selon P. Boileau

Type de séquelles (Classification de P.Boileau)

- Type 1A Nécrose ou collapsus huméral avec impaction en valgus
- Type 1B Nécrose ou collapsus huméral avec impaction en varus
- Type 2A Luxation invétérée postérieure
- Type 2B Fracture luxation invétérée postérieure
- Type 3A Pseudarthrose du col chirurgical après fracture 2 part
- Type 3B Pseudarthrose du col chirurgical après fracture 3 ou 4 part
- Type 4 Cal vicieux ou pseudarthrose des tubérosités avec tête non impactée

Traitement initial

Orthopédique	<input type="checkbox"/>
Chirurgie ouverte	<input type="checkbox"/>
Chirurgie per cutanée	<input type="checkbox"/>
Chirurgie ouverte et per cutanée	<input type="checkbox"/>
Non connu	<input type="checkbox"/>

Voie d'abord du ttt initial

Dalto pectorale	<input type="checkbox"/>
Supéro externe	<input type="checkbox"/>
Autre	<input type="checkbox"/>

Nombre d'interventions réalisées

Date de la dernière intervention (jj/mm/aaaa)

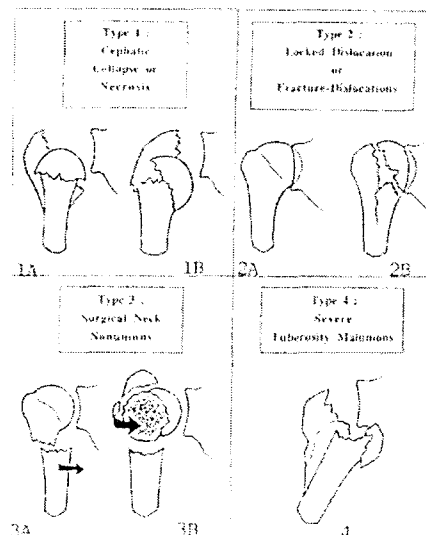
Données per opératoires

Tubercule majeur

Pas d'ostéotomie	<input type="checkbox"/>
Ostéotomie-refixation	<input type="checkbox"/>
Réséction	<input type="checkbox"/>
Ne sait pas	<input type="checkbox"/>

Tubercule mineur

Pas d'ostéotomie	<input type="checkbox"/>
Ostéotomie-refixation	<input type="checkbox"/>
Réséction	<input type="checkbox"/>
Ne sait pas	<input type="checkbox"/>



Données cliniques

Maladies métaboliques
(Arthropathie microcristalline....)

Connue	<input type="checkbox"/>
Peut être	<input type="checkbox"/>
Ne sait pas	<input type="checkbox"/>

Tubérosités

Erodées (tête sphérique)

Normales

Ne sait pas

<input type="checkbox"/>
<input type="checkbox"/>
<input type="checkbox"/>

Aspect de la glène

E0

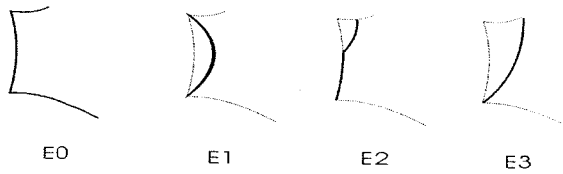

E1

E2

E3

Ne sait pas

<input type="checkbox"/>
<input type="checkbox"/>
<input type="checkbox"/>
<input type="checkbox"/>
<input type="checkbox"/>



Stade de Hamada

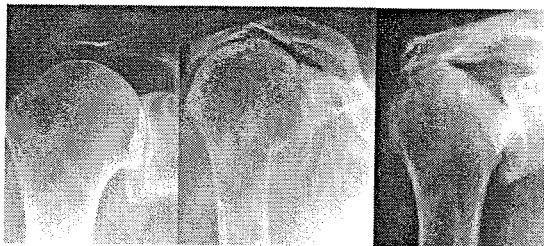
4A

4B

5

Ne sait pas

<input type="checkbox"/>
<input type="checkbox"/>
<input type="checkbox"/>
<input type="checkbox"/>



4A

4B

5

4A : AH < 6mm et pincement GH sans acétabulisation

4B : AH < 6mm et pincement GH avec acétabulisation

5 : AH < 6mm et nécrose massive de la tête

Excentration horizontale

Antéro supérieure

Postéro sup.

Supérieure pure

Ne sait pas

<input type="checkbox"/>
<input type="checkbox"/>
<input type="checkbox"/>
<input type="checkbox"/>

Données per opératoires

Épanchement liquidien

Abondant

Modéré

Ne sait pas

<input type="checkbox"/>
<input type="checkbox"/>
<input type="checkbox"/>

Petit rond

Présent

Absent

Ne sait pas

<input type="checkbox"/>
<input type="checkbox"/>
<input type="checkbox"/>

Sous scapulaire

Intact

Rupture moitié sup.

Rupture complète

Ne sait pas

<input type="checkbox"/>
<input type="checkbox"/>
<input type="checkbox"/>
<input type="checkbox"/>

Données cliniques

Maladies métaboliques
(Arthropathie microcristalline....)

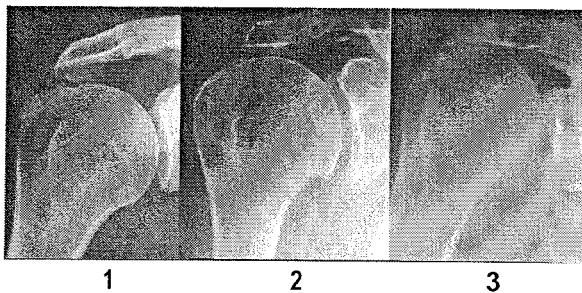
Connue	<input type="checkbox"/>
Peut être	<input type="checkbox"/>
Ne sait pas	<input type="checkbox"/>

Tubérosités

Erodées (tête sphérique)	<input type="checkbox"/>
Normales	<input type="checkbox"/>
Ne sait pas	<input type="checkbox"/>

Stade de Hamada

1	<input type="checkbox"/>
2	<input type="checkbox"/>
3	<input type="checkbox"/>
Ne sait pas	<input type="checkbox"/>



1 : RC massive et AH > 6mm
 2 : RC massive et AH < 6mm
 3 : RC massive et AH < 6mm avec
 acetabulisation de la face inf. de
 l'acromion

Excentration horizontale

Antéro supérieure	<input type="checkbox"/>
Postéro sup.	<input type="checkbox"/>
Supérieure pure	<input type="checkbox"/>
Ne sait pas	<input type="checkbox"/>

Données per opératoires

Epanchement liquidien

Abondant	<input type="checkbox"/>
Modéré	<input type="checkbox"/>
Ne sait pas	<input type="checkbox"/>

Petit rond

Présent	<input type="checkbox"/>
Absent	<input type="checkbox"/>
Ne sait pas	<input type="checkbox"/>

Sous scapulaire

Intact	<input type="checkbox"/>
Rupture moitié sup.	<input type="checkbox"/>
Rupture complète	<input type="checkbox"/>
Ne sait pas	<input type="checkbox"/>

Kyste AC

Oui	<input type="checkbox"/>
Non	<input type="checkbox"/>

Etat de la coiffe

Supra épineux

Intact	<input type="checkbox"/>
Rompu	<input type="checkbox"/>
Ne sait pas	<input type="checkbox"/>

Sous scapulaire

Intact	<input type="checkbox"/>
Rompu 1/3 sup.	<input type="checkbox"/>
Rompu 2/3 sup	<input type="checkbox"/>
Rupture complète	<input type="checkbox"/>
Ne sait pas	<input type="checkbox"/>

Infra épineux

Intact	<input type="checkbox"/>
Rompu	<input type="checkbox"/>
Ne sait pas	<input type="checkbox"/>

Données per opératoires

Supraspinatus

Excisé	<input type="checkbox"/>
Ne sait pas	<input type="checkbox"/>

Clinique pré op

Année de début des symptômes de l'épaule
 Année du diagnostic de la PR
 Nombre d'infiltrations
 Nombre de synoviorthèse

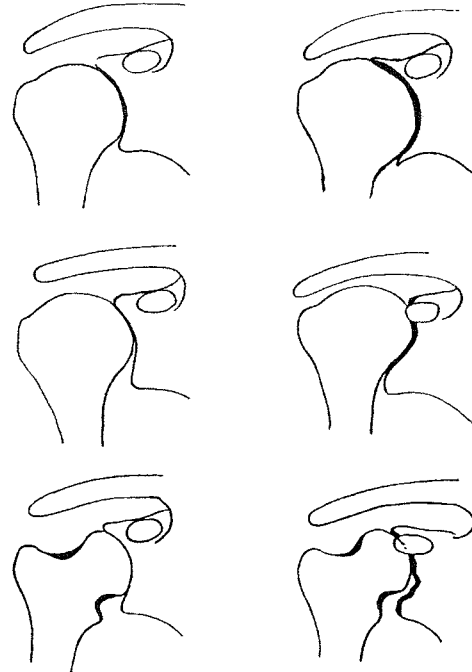
	*
	*

Handicap lié au coude ou à la main du même côté

Non	
Modéré	
Sévère	
Ne sait pas	

Radiographie pré opératoire

Concentrique stade 1 (peu ou pas d'érosion glénoïdienne)
 Concentrique stade 2 (érosion glénoïdienne)
 Ascendante stade 1
 Ascendante stade 2
 Destructive stade 1
 Destructive stade 2
 Inclassable stade 1 (sans érosion glénoïdienne)
 Inclassable stade 2 (avec érosion glénoïdienne)



Données per opératoires

Synovectomie

Non	
Etendue	
Ne sait pas	

* les années doivent être saisies à 4 chiffres

Données pré opératoires

Type de tumeur

Métastase → Néo primitif (en toutes lettres)
Primitif → Diagnostic (en toutes lettres)

Extension

Céphalique
Céphalique et métaphyse
Céphalique, métaphyse et diaphyse

Date 1ère prothèse (jj/mm/aaaa)

Etiologie de départ	
Fracture	
Séquelles post traumatiques	
CTA stade 4 et 5	
RC massive stade 1, 2 et 3	
Omarthrose primitive vraie	
PR	
Tumeur	
Luxations invétérées	
Echec d'instabilité opérée	

Type de prothèse en place	
Hémiarthroplastie	
Prothèse fracture	
Prothèse totale	
Prothèse inversée	
Ne sait pas	

Humérus	
Cimenté	
Non cimenté	
Ne sait pas	

Nom de la prothèse (en clair)

Glène	
Cimenté	
Non cimenté	
Ne sait pas	

Nombre d'interventions avant reprise

Voie d'abord initiale	
Delto-pectorale	
Antéro-supérieure	
Transacromiale	
Autres	

Type de complications	
Rupture de coiffe	
Instabilité antérieure	
Instabilité postérieure	
Infection précoce	
Infection tardive	
Usure géloïdienne	
Descellement glénoïdien	
Descellement huméral	
Cal vicieux des tubérosités	
Pseudarthrose des tubérosités	
Lyse des tubérosités	
Ossifications	
Dévisage de sphère	
Autre (préciser dessous)	

Reprise pour infection	
En un temps	
En 2 temps avec spacer	
En 2 temps sans spacer	
Sans objet	

Motif de consultation	
Epaule raide	
Epaule douloureuse	
Epaule raide et douloureuse	
Epaule pseudo paralytique	
Autre (préciser dessous)	

Données imagerie pré opératoires

Remplir la fiche commune pré op (clinique et radio)

Etat de tendons (imagerie ou per op)

	Supra	Infra	Sous Scap.	Pt Rond
Normal				
Aminci				
Rupture partielle				
Rupture totale				

Données per opératoires

Chirurgien

Poseur de la 1ère prothèse	<input type="checkbox"/>
Autre	<input type="checkbox"/>

Voie d'abord

Delto pectorale	<input type="checkbox"/>
Antéro supérieure	<input type="checkbox"/>
Transacromiale	<input type="checkbox"/>
Autre	<input type="checkbox"/>

Temps huméral

Ablation de la tige en place	
Oui	<input type="checkbox"/>
Non	<input type="checkbox"/>

Ablation du ciment	
Oui	<input type="checkbox"/>
Partiel	<input type="checkbox"/>
Complet	<input type="checkbox"/>
Sans objet	<input type="checkbox"/>

Humérotomie longitudinale	
Oui	<input type="checkbox"/>
Non	<input type="checkbox"/>
Sans objet	<input type="checkbox"/>

Humérotomie transversale	
Oui	<input type="checkbox"/>
Non	<input type="checkbox"/>
Sans objet	<input type="checkbox"/>

Etat de l'humérus avant la repose	
Intact	<input type="checkbox"/>
Fausse route	<input type="checkbox"/>
Fracture	<input type="checkbox"/>
Perte de substance épiphysaire	<input type="checkbox"/>
Perte de substance épiphyso-métaphysaire	<input type="checkbox"/>
Perte de substance proximale étendue	<input type="checkbox"/>

Temps glénodien

Ablation de la glène prothétique	
Oui	<input type="checkbox"/>
Non	<input type="checkbox"/>

Ablation du ciment	
Oui	<input type="checkbox"/>
Partiel	<input type="checkbox"/>
Complet	<input type="checkbox"/>
Sans objet	<input type="checkbox"/>

Fraisage	
Oui	<input type="checkbox"/>
Non	<input type="checkbox"/>
Sans objet	<input type="checkbox"/>

Etat de de la glène avant la repose	
Intacte	<input type="checkbox"/>
Perte de substance centrale limitée	<input type="checkbox"/>
Perte de substance centrale étendue	<input type="checkbox"/>
Perte de substance corticale	<input type="checkbox"/>

- Complications per opératoires → remplir fiche commune
- Détail des implants utilisés → remplir fiche commune
- Gestes associés sur les parties molles → remplir fiche commune
- Suivi → remplir fiche commune

Date 1ère prothèse (jj/mm/aaaa)

Etiologie de départ

Fracture	<input type="checkbox"/>
Séquelles post traumatiques	<input type="checkbox"/>
CTA stade 4 et 5	<input type="checkbox"/>
RC massive stade 1, 2 et 3	<input type="checkbox"/>
Omarthrose primitive vraie	<input type="checkbox"/>
PR	<input type="checkbox"/>
Tumeur	<input type="checkbox"/>

Nom de la prothèse (en clair)

Humérus

Cimenté	<input type="checkbox"/>
Non cimenté	<input type="checkbox"/>
Ne sait pas	<input type="checkbox"/>

Nombre d'interventions avant reprise

Voie d'abord initiale

Delfo-pectorale	<input type="checkbox"/>
Antéro-supérieure	<input type="checkbox"/>
Transacromiale	<input type="checkbox"/>
Autres	<input type="checkbox"/>

Type de complications

Instabilité antérieure	<input type="checkbox"/>
Instabilité postérieure	<input type="checkbox"/>
Infection précoce	<input type="checkbox"/>
Infection tardive	<input type="checkbox"/>
Usure géloïdienne	<input type="checkbox"/>
Descellement glénoïdien	<input type="checkbox"/>
Descellement huméral	<input type="checkbox"/>
Cal vicieux des tubérosités	<input type="checkbox"/>
Pseudarthrose des tubérosités	<input type="checkbox"/>
Lyse des tubérosités	<input type="checkbox"/>
Ossifications	<input type="checkbox"/>
Dévisage de sphère	<input type="checkbox"/>
Autres	<input type="checkbox"/>

Motif de consultation

Épaule raide	<input type="checkbox"/>
Épaule douloureuse	<input type="checkbox"/>
Épaule raide et douloureuse	<input type="checkbox"/>
Épaule pseudo paralytique	<input type="checkbox"/>
Autre	<input type="checkbox"/>

Reprise pour infection

En un temps	<input type="checkbox"/>
En 2 temps avec spacer	<input type="checkbox"/>
En 2 temps sans spacer	<input type="checkbox"/>
Sans objet	<input type="checkbox"/>

Données per opératoires

Chirurgien	
Opérateur de la 1ère prothèse	<input type="text"/>
Autre	<input type="text"/>

Voie d'abord	
Delfto pectorale	<input type="text"/>
Antéro supérieure	<input type="text"/>
Transacromiale	<input type="text"/>
Autre	<input type="text"/>



Temps huméral

Ablation de la tige en place

Oui	<input type="text"/>
Non	<input type="text"/>

Ablation du ciment

Oui	<input type="text"/>
Partiel	<input type="text"/>
Complet	<input type="text"/>
Sans objet	<input type="text"/>

Humérotomie longitudinale

Oui	<input type="text"/>
Non	<input type="text"/>
Sans objet	<input type="text"/>

Humérotomie transversale

Oui	<input type="text"/>
Non	<input type="text"/>
Sans objet	<input type="text"/>

Etat de l'humérus avant la repose

Intact	<input type="text"/>
Perdue route	<input type="text"/>
Fracture	<input type="text"/>
Perte de substance épiphysaire	<input type="text"/>
Perte de substance épiphyso-métaphysaire	<input type="text"/>
Perte de substance proximale étendue	<input type="text"/>

Implant utilisé

Implant anatomique	<input type="text"/>
Reprise inversée (anat)	<input type="text"/>
Polaire	<input type="text"/>
Acier	<input type="text"/>
Autre (résection tête col)	<input type="text"/>

Temps glénoïdien

Ablation de la glène prothétique

Oui	<input type="text"/>
Non	<input type="text"/>

Ablation

Non	<input type="text"/>
Facile	<input type="text"/>
Difficile	<input type="text"/>
Sans objet	<input type="text"/>

Fraisage

Oui	<input type="text"/>
Non	<input type="text"/>
Sans objet	<input type="text"/>

Etat de de la glène avant la repose

Intacte	<input type="text"/>
Perte de substance centrale limitée	<input type="text"/>
Perte de substance centrale étendue	<input type="text"/>
Perte de substance corticale	<input type="text"/>

Implant utilisé

Implant anatomique	<input type="text"/>
Resurfaçage biologique	<input type="text"/>
Sans objet	<input type="text"/>

Cerclage	Grefe	Plaque	Vis pilotis
Oui	Spongieuse	Oui	Oui
Non	Corticale	Non	Non
	Non		

- complications per opératoires *remplir fiche commune*
- détail des implants utilisés *remplir fiche commune*
- tests associés sur les parties molles *remplir fiche commune*
- suivi *remplir fiche commune*

VU

NANCY, le 2 septembre 2005

Le Président de Thèse

Professeur D. MOLÉ

NANCY, le 22 septembre 2005

Le Doyen de la Faculté de Médecine

Par délégation

Professeur J.F. STOLTZ

AUTORISE À SOUTENIR ET À IMPRIMER LA THÈSE

NANCY, le 27 septembre 2005

LE PRÉSIDENT DE L'UNIVERSITÉ DE NANCY 1

Professeur J.P. FINANCE

RESUME DE LA THESE :

Nous avons réalisé une étude rétrospective à propos de 115 prothèses d'épaule inversées mises en place entre 1994 et 2003. Nous avons effectué une révision clinique et radiographique avec un recul moyen de 38.5 mois.

Notre étude regroupe plusieurs étiologies : Cuff Tear Arthropathy, Rupture Massive, Fracture, Séquelle de Fracture, Polyarthrite Rhumatoïde, Révision. Nous avons deux groupes majeurs : les CTA (41 cas) et les Ruptures Massives (24 cas), qui sont actuellement les indications les plus communes de cet implant inversé.

En effet, on constatait de mauvais résultats avec des implants anatomiques dans les pathologies d'épaule à coiffe détruite. Grammont a développé un nouveau concept avec une prothèse inversée qui fonctionnait avec le deltoïde seul.

Notre étude retrouve des bons résultats cliniques, notamment une diminution importante de la douleur et un bon résultat fonctionnel à court terme.

Les complications restent assez rares et elles apparaissent surtout dans les indications difficiles : révisions, séquelles de fracture.

Actuellement, il existe deux problèmes majeurs : les encoches au pilier de l'omoplate et le déficit de rotation externe ou interne. Nous retrouvons un taux important d'encoches au bord inférieur de la glénosphère, faisant craindre des descellements glénoïdiens à long terme. Le mécanisme d'apparition est encore discuté, et des solutions pour diminuer son incidence sont recherchées.

TITRE EN ANGLAIS

Revision of 115 reverse shoulder prosthesis: clinical and radiographical result at more than two years follow-up.

THESE: MEDECINE SPECIALISEE-ANNEE 2005

MOTS CLES

- prothèse articulaire
- étude rétrospective

INTITULE ET ADRESSE DE L'U.F.R.

Faculté de Médecine de Nancy
Université Henri Poincaré, Nancy 1
9, avenue de la Forêt de Haye
BP.184
54505 VANDOEUVRE LES NANCY Cedex