



**HAL**  
open science

## La chirurgie parodontale mini-invasive

Alizée Ancel

► **To cite this version:**

| Alizée Ancel. La chirurgie parodontale mini-invasive. Sciences du Vivant [q-bio]. 2013. hal-01732797

**HAL Id: hal-01732797**

**<https://hal.univ-lorraine.fr/hal-01732797v1>**

Submitted on 14 Mar 2018

**HAL** is a multi-disciplinary open access archive for the deposit and dissemination of scientific research documents, whether they are published or not. The documents may come from teaching and research institutions in France or abroad, or from public or private research centers.

L'archive ouverte pluridisciplinaire **HAL**, est destinée au dépôt et à la diffusion de documents scientifiques de niveau recherche, publiés ou non, émanant des établissements d'enseignement et de recherche français ou étrangers, des laboratoires publics ou privés.



## AVERTISSEMENT

Ce document est le fruit d'un long travail approuvé par le jury de soutenance et mis à disposition de l'ensemble de la communauté universitaire élargie.

Il est soumis à la propriété intellectuelle de l'auteur. Ceci implique une obligation de citation et de référencement lors de l'utilisation de ce document.

D'autre part, toute contrefaçon, plagiat, reproduction illicite encourt une poursuite pénale.

Contact : [ddoc-thesesexercice-contact@univ-lorraine.fr](mailto:ddoc-thesesexercice-contact@univ-lorraine.fr)

## LIENS

Code de la Propriété Intellectuelle. articles L 122. 4

Code de la Propriété Intellectuelle. articles L 335.2- L 335.10

[http://www.cfcopies.com/V2/leg/leg\\_droi.php](http://www.cfcopies.com/V2/leg/leg_droi.php)

<http://www.culture.gouv.fr/culture/infos-pratiques/droits/protection.htm>

**ACADEMIE DE NANCY-METZ**

---

**UNIVERSITE DE LORRAINE  
FACULTE DE CHIRURGIE DENTAIRE**

**Année 2013**

**N° :6579**

---

**THESE**

Pour le

**DIPLOME D'ETAT DE DOCTEUR EN CHIRURGIE DENTAIRE**

Par

**Alizée ANCEL**

Née le 2 octobre 1989 à Laxou

**LA CHIRURGIE PARODONTALE MINI-INVASIVE**

**Présentée et soutenue publiquement le 24 octobre 2013**

**Examineurs de la thèse :**

<b>Pr P. AMBROSINI</b>	<b>Professeur des Universités</b>	<b>Président et directeur de thèse</b>
<b>DR N. MILLER</b>	<b>Maître de Conférences</b>	<b>juge</b>
<b>DR J. GUILLET-THIBAUT</b>	<b>Maître de Conférences</b>	<b>juge</b>
<b>DR D. JOSEPH</b>	<b>Docteur en Chirurgie Dentaire</b>	<b>juge</b>

Vice-Doyens : Pr Pascal AMBROSINI – Pr Francis JANOT - Dr Céline CLEMENT

Membres Honoraires : Dr L. BABEL – Pr. S. DURIVAUX – Pr A. FONTAINE – Pr G. JACQUART – Pr D. ROZENCWEIG - Pr M. VIVIER

Doyen Honoraire : Pr J. VADOT

<b>Sous-section 56-01</b> Odontologie pédiatrique	Mme M. Mlle Mme Mlle	<b><u>DROZ Dominique (Desprez)</u></b> PREVOST Jacques JAGER Stéphanie JULHIEN-COSTER Charlotte LUCAS Cécile	Maître de Conférences* Maître de Conférences Assistante* Assistante Assistante
<b>Sous-section 56-02</b> Orthopédie Dento-Faciale	Mme M. Mlle M.	<b><u>FILLEUL Marie Pierryle</u></b> GEORGE Olivier BLAISE Claire EGLOFF Benoît	Professeur des Universités* Maître de Conf. Associé Assistante Assistant
<b>Sous-section 56-03</b> Prévention, Epidémiologie, Economie de la Santé, Odontologie légale	Mme M. M.	<b><u>CLEMENT Céline</u></b> JANOT Francis CAMELOT Frédéric	Maître de Conférences* Professeur Contractuel Assistant
<b>Sous-section 57-01</b> Parodontologie	M. Mme M. M. Mlle M.	<b><u>AMBROSINI Pascal</u></b> BISSON Catherine MILLER Neal PENAUD Jacques BÖLÖNI Eszter JOSEPH David	Professeur des Universités* Maître de Conférences* Maître de Conférences Maître de Conférences Assistante Assistant
<b>Sous-section 57-02</b> Chirurgie Buccale, Pathologie et Thérapeutique Anesthésiologie et Réanimation	M. M. M. M. M. M. Mme M.	<b><u>BRAVETTI Pierre</u></b> ARTIS Jean-Paul VIENNET Daniel WANG Christian BAPTISTA Augusto-André CURIEN Rémi GUILLET-THIBAUT Julie MASCHINO François	Maître de Conférences Professeur 1er grade Maître de Conférences Maître de Conférences* Assistant Assistant Assistante* Assistant
<b>Sous-section 57-03</b> Sciences Biologiques (Biochimie, Immunologie, Histologie, Embryologie, génétique, Anatomie pathologique, Bactériologie, Pharmacologie)	M. M. M.	<b><u>WESTPHAL Alain</u></b> MARTRETTE Jean-Marc YASUKAWA Kazutoyo	Maître de Conférences* Professeur des Universités* Assistant Associé
<b>Sous-section 58-01</b> Odontologie Conservatrice, Endodontie	M. M. M. M. Mlle M.	<b><u>ENGELS-DEUTSCH Marc</u></b> AMORY Christophe MORTIER Eric BALHAZARD Rémy PECHOUX Sophie VINCENT Marin	Maître de Conférences Maître de Conférences Maître de Conférences Assistant* Assistante Assistant
<b>Sous-section 58-02</b> Prothèses (Prothèse conjointe, Prothèse adjointe partielle, Prothèse complète, Prothèse maxillo-faciale)	M. M. M. M. Mlle Mlle M. M. M. Mme	<b><u>DE MARCH Pascal</u></b> LOUIS Jean-Paul ARCHIEN Claude SCHOUVER Jacques CORNE Pascale CORROY Anne-Sophie LACZNY Sébastien MAGNIN Gilles RIFFAULT-EGUETHER Amélie	Maître de Conférences Professeur des Universités* Maître de Conférences* Maître de Conférences Assistante Assistante Assistant Assistant Assistante
<b>Sous-section 58-03</b> Sciences Anatomiques et Physiologiques Occlusodontiques, Biomatériaux, Biophysique, Radiologie	Mlle M. Mme M. M.	<b><u>STRAZIELLE Catherine</u></b> RAPIN Christophe (Sect. 33) MOBY Vanessa (Stutzmann) SALOMON Jean-Pierre HARLE Guillaume	Professeur des Universités* Professeur des Universités* Maître de Conférences* Maître de Conférences Assistant Associé

*Par délibération en date du 11 décembre 1972,  
la Faculté de Chirurgie Dentaire a arrêté que  
les opinions émises dans les dissertations  
qui lui seront présentées  
doivent être considérées comme propres à  
leurs auteurs et qu'elle n'entend leur donner  
aucune approbation ni improbation.*

## **A notre président et directeur de thèse**

### **Monsieur le Professeur Pascal AMBROSINI**

Docteur en Chirurgie Dentaire  
Docteur de l'Université Henri Poincaré, Nancy-I  
Vice-Doyen au budget et aux affaires hospitalières  
Habilitation à diriger des Recherches  
Professeur des Universités-Praticien Hospitalier  
Responsable de la sous-section : Parodontologie

Nous vous remercions du grand honneur que vous nous faites en acceptant de diriger cette thèse. Je vous remercie de m'avoir confié ce travail.

Tout au long de notre cursus universitaire, nous avons eu le privilège de recevoir la richesse de vos enseignements. Et vous remercions de l'honneur que vous nous faites en acceptant la présidence de cette thèse.

Soyez assuré de notre reconnaissance et de notre profond respect.

**A notre juge**

**Monsieur Neal MILLER Maître de Conférences**

Chevalier des Palmes Académiques

Docteur en Chirurgie Dentaire

Docteur en Sciences Odontologiques

Docteur d'Etat en odontologie

Maître de Conférences des Universités-Praticien Hospitalier

Sous-section : Parodontologie

C'est un grand honneur que vous nous faites de juger ce travail, et nous vous remercions de la qualité de votre enseignement tout au long de ces études.

Soyez assuré de notre reconnaissance et de notre profond respect.

**A notre juge**

**Madame GUILLET-THIBAUT Julie Maître de Conférences**

Docteur en Chirurgie Dentaire

Maître de Conférence des Universités - Praticien Hospitalier

Ancien Interne

Ancien Assistant Hospitalo-Universitaire

Nous vous remercions d'avoir accepté de juger cette thèse.  
J'aimerais adresser un remerciement particulier pour vos conseils, et  
votre gentillesse au cours de ces années d'études.

Soyez assuré de notre reconnaissance et de notre profond respect.



**A notre juge**

**Monsieur le Docteur JOSEPH David**

Docteur en Chirurgie Dentaire  
Attaché Hospitalier  
Ancien Assistant Hospitalo-Universitaire

Nous vous remercions d'honorer notre travail de votre attention en acceptant de participer à ce jury de thèse. Nous n'oublierons jamais vos qualités humaines et pédagogiques.

Soyez assuré de notre reconnaissance et de notre profond respect.

**A mes parents,** Vous m'avez accompagné tout au long de mon cursus, toujours en m'encourageant. Votre soutien et votre amour m'ont permis d'être là aujourd'hui devant vous. Je vous remercie pour toutes ces belles années passées ensemble.

**A mon grand frère Vincent,** merci pour ces interminables corrections et lectures de ma thèse. Maintenant, plus besoin de rester plusieurs heures devant ma thèse avant de jouer aux Magic.

**A Jean-baptiste,** merci pour ton aide et ton amour sans faille. Tu as su être à mes côtés, même dans les moments difficiles.

**A Candice,** ces remerciements ne seraient pas complets sans une pensée pour une amie de longue date. Merci de m'avoir aidée et encouragée, et pour m'avoir changée les idées quand j'en avais besoin.

**A mes amis,** Merci à tous pour votre bonne humeur, pour toutes ces séances de rires, de sourires et surtout... de sport !! Ainsi que pour toutes nos discussions autour d'un bon repas.

## Table des matières

<b>INTRODUCTION.....</b>	<b>2</b>
<b>I-PREPARATION A LA CHIRURGIE MINI-INVASIVE : .....</b>	<b>4</b>
1- Le traitement initial.....	5
1.1 Examen parodontal.....	6
1.2 Diagnostic.....	6
1.3 Traitement.....	6
1.3.1 Enseignement à l'hygiène.....	6
1.3.2 Détartrage/Surfaçage radiculaire.....	6
2- La révision thérapeutique .....	7
2.1 Hygiène.....	7
2.2 Tartre .....	7
2.3 Gencive .....	7
2.4 Profondeur de poche.....	7
2.5 Mobilité .....	7
2.6 La santé générale .....	8
2.7 Comportement psychologique.....	8
<b>II-LA CHIRURGIE MINI-INVASIVE : .....</b>	<b>9</b>
1- Définition .....	10
2- Critères à prendre en considération lors du choix de la technique chirurgicale mini-invasive.....	11
2.1 Approche chirurgicale.....	11
2.1.1 Indication du traitement des défauts intra-osseux.....	11
2.1.2 Indication dans la gestion des tissus mous (récessions gingivales et perte de papilles)...	11
2.1.3 Facteurs dépendants du praticien .....	12
2.2 Approche comportementale/Profil psychologique du patient .....	12
2.2.1 Le patient face à l'hygiène .....	12
2.2.2 La volonté du patient.....	13
2.3 Bilan médical général.....	14
2.3.1 Contre - indications .....	14
Contre - indications absolues : .....	14
Contre - indications relatives : .....	15
2.3.2 Facteurs liés à l'âge.....	15
3- Préparation.....	16
3.1 Prémédication .....	16
3.2 Asepsie.....	16
3.2.1 Table de chirurgie.....	16
3.2.2 Praticien .....	16
3.2.3 Patient.....	16
3.3 Anesthésie.....	17
4- Les instruments spécifiques .....	18
4.1 Instruments microchirurgicaux .....	20
4.2 Matériel de suture .....	21
4.3 Microscopes .....	25
4.4 Loupes binoculaires.....	27
4.5 Eclairage .....	28
4.6 Apprentissage de l'opérateur .....	28
5- Techniques d'incisions en MIS (accès aux défauts osseux) .....	30
5.1 Techniques d'incisions par Harrel .....	30
5.1.1 Elévation du lambeau.....	32
5.1.1.1 Sharp dissection.....	32
5.1.1.2 Blunt dissection.....	32
5.1.2 Visibilité .....	32
5.1.3 Débridement .....	33
5.1.4 Placement du matériau.....	33
5.1.5 Sutures .....	33
5.1.6 Post-opératoire .....	34

5.2	Technique de préservation papillaire par Cortellini .....	34
5.2.1	Modified Papilla Preservation Technique .....	35
5.2.2	Simplified Papilla Preservation Technique .....	35
5.2.3	Technique d'élevation papillaire sans dent adjacente .....	36
5.3	La technique Trombelli .....	36
6-	Modification de la technique MIS .....	38
7-	Techniques d'incisions en MIS (récessions) .....	40
7.1	Technique de tunnélisation modifiée ou MTT .....	41
	La technique : .....	41
	Avantages : .....	41
<b>III- ANALYSE DES ETUDES CLINIQUES, COMPARAISONS AUX TECHNIQUES</b>		
<b>TRADITIONNELLES .....</b>		<b>45</b>
1-	Différentes études réalisées : .....	46
1.1	Série de cas (CORTELLINI P, TONETTI MS 2009) .....	46
1.1.1	Population traitée par la M-MIST : .....	47
1.1.2	Population traitée par la MIST .....	48
1.2	Série de cas (CORTELLINI P, TONETTI MS 2007) .....	51
1.3	Etude rétrospective (HARREL SK 1999 et 2005) .....	54
1.3.1	Les méthodes .....	54
1.3.2	Analyse statistique .....	56
1.3.3	Résultats : .....	56
1.3.4	Limites de l'étude : .....	58
2-	Avantages .....	60
2.1	Paramètres cliniques .....	60
2.1.1	Gain d'attache, profondeur de poche et récession post-opératoire .....	60
2.1.2	Fermeture primaire de la plaie .....	60
2.2	Pour le patient .....	61
2.2.1	Temps au fauteuil .....	61
2.2.2	Suites post-opératoire .....	61
2.3	Résultat esthétique .....	62
2.4	Résultat à long terme .....	62
2.5	Comparaison aux lambeaux traditionnels .....	62
3 -	Inconvénients .....	63
4 -	Limites .....	63
<b>CONCLUSION.....</b>		<b>64</b>
<b>REFERENCES BIBLIOGRAPHIQUES.....</b>		<b>66</b>
<b>ICONOGRAPHIES.....</b>		<b>70</b>

# **LA CHIRURGIE PARODONTALE MINI-INVASIVE**

## INTRODUCTION

Les parodontites sont des maladies infectieuses et inflammatoires, liées à la présence de germes, inclus dans le biofilm dentaire, sous la dépendance de facteurs de risque.

Elles provoquent la destruction des tissus parodontaux par agression bactérienne (toxines, enzymes) due à une réaction inflammatoire vasculaire et tissulaire. De nombreux germes sont identifiés (*Aa* : *Actinomyces actinomycetemcomitans* ; *Pg* : *Porphyromonas gingivalis*; *Pi* : *Prevotella intermedia*; *Fn* : *Fusobacterium nucleatum*)

La parodontite entraîne la formation de poches parodontales, on dénombre trois types de poches :

- **Poches gingivales ou fausses poches :**  
Augmentation de la profondeur du sillon par hypertrophie de la gencive sans migration de l'attache épithéliale.
- **Poches supra-osseuses :**  
Augmentation de la profondeur du sillon avec migration apicale de l'attache, la crête osseuse est plus apicale que le fond de sillon.
- **Poches infra-osseuses :**  
Augmentation de la profondeur de sondage avec migration de l'attache apicalement à la crête osseuse.

La thérapeutique parodontale a donc pour but la suppression de l'inflammation et de l'activité des poches.

Traitement de base et chirurgie sont deux étapes importantes de la thérapeutique parodontale. Si la première est indispensable, la chirurgie quant à elle, s'avère nécessaire dans certains cas. L'engagement du patient doit être total. Son assiduité dans le traitement sera un gage de réussite pour la chirurgie.

Le terme chirurgie parodontale désigne l'acte et l'art de traiter les lésions et les maladies par opération manuelle.

Son objectif est de rendre possible une voie d'accès pour réaliser un détartrage et un surfaçage, ainsi que de faciliter la suppression de la plaque bactérienne par le patient.

Cela aura pour conséquence la régénération des tissus parodontaux qui permet d'obtenir une nouvelle attache ou « réattache ».

La chirurgie parodontale ne cesse d'évoluer au cours des décennies. De l'acte le plus ancien, qui était la gingivectomie, vers la chirurgie mini-invasive aujourd'hui, la chirurgie parodontale a franchi de nombreuses étapes telles que la chirurgie plastique, osseuse, interceptrice ou encore celle des poches, freins ou du vestibule.

Depuis Robiesseek en 1884, pionnier de la gingivectomie, de nombreux praticiens se sont impliqués dans cette branche. On peut citer : Miller, Goldman, Widman, Grupe et Waren.

Comme dit précédemment, l'évolution de la chirurgie se tourne vers des interventions plus minimalistes que l'on nomme chirurgie mini-invasive. Celle-ci a été développée par Harrel, Fitzpatric et Whickham, pour être ensuite actualisée par Cortellini et Tonetti qui ont introduit des techniques de régénération parodontale.

Afin de traiter la chirurgie mini-invasive dans sa globalité, nous verrons dans un premier temps le traitement initial, pour ensuite aborder les techniques et l'instrumentation.

Pour finir nous réaliserons un comparatif entre techniques mini-invasives et chirurgies traditionnelles.

## **I-PREPARATION A LA CHIRURGIE MINI-INVASIVE :**



## **I-PREPARATION A LA CHIRURGIE MINI-INVASIVE**

La thérapeutique parodontale suit un plan de traitement précis et commun avant toute chirurgie. En effet, quel que soit l'âge du patient, le type de problème parodontal, la thérapeutique parodontale commence toujours par la même chose : le traitement initial.

Le traitement initial consiste en une remise en état bucco-dentaire et parodontale avant de prendre la décision d'une suite chirurgicale.

Après le traitement initial, une révision thérapeutique est mise en place pour suivre l'évolution du patient (changement de ses habitudes face à l'hygiène) et de l'inflammation.

### **1- Le traitement initial**

Il consiste à restaurer la fonction et la santé du parodonte. Ce traitement se base sur la motivation à l'hygiène bucco-dentaire, la restauration de l'occlusion et sur une action ciblée des lésions osseuses ou tissulaires.

Le détartrage et le surfaçage font partie intégrante du traitement initial (selon les cas).

Le véritable objectif du traitement initial est de faire diminuer l'œdème, l'inflammation et le saignement. Pour cela il faut désorganiser le biofilm à l'aide de moyens mécaniques (tel que les curettes ou instruments ultra-soniques), éliminer les bactéries (action des antiseptiques) et conserver les tissus (gencive et cément).

Le traitement initial élimine les causes directes (plaque et tarte) et indirectes (restaurations anciennes, occlusion, zones de rétention) de l'inflammation.

Il faut pour cela une bonne coopération du patient, de la patience et de la pédagogie. Car montrer au patient les bonnes méthodes ne suffit pas, le but est de rendre actif le patient et de lui faire comprendre le rôle que peut avoir la plaque sur le parodonte.

Les procédés de motivation à l'hygiène se font par actions mécaniques : la brosse à dent, le fil dentaire et les brossettes interdentaires.

### ***1.1 Examen parodontal***

L'examen clinique se fait à l'aide d'une sonde par la recherche d'indices de l'inflammation comme un saignement au sondage, la présence de fluide gingival ou de suppuration.

On recherche par la suite la présence de poches (évaluation de la distance allant du rebord gingival au fond de la poche). Il faut également mesurer :

- le niveau d'attache (ainsi que la gencive attachée pour repérer d'éventuelles récessions),
- les atteintes de furcation (et les classer selon leur type : I, II, III),
- les mobilités.

Une fois l'état parodontal évalué, il faut s'intéresser aux facteurs indirects de l'inflammation tels que les restaurations, caries, prothèses et occlusion.

### ***1.2 Diagnostic***

Les différents éléments réunis lors de l'examen clinique permettent de poser un diagnostic et de proposer un plan de traitement adapté au patient.

### ***1.3 Traitement***

#### ***1.3.1 Enseignement à l'hygiène***

C'est l'étape primordiale du traitement initial, elle consiste à apprendre au patient les techniques de brossage et à prescrire les instruments indispensables pour la réussite du traitement : une brosse à dent adaptée (souple 20/100), des brossettes interdentaires et du fil dentaire.

Le but est de contrôler la plaque et de la désorganiser.

#### ***1.3.2 Détartrage/Surfaçage radiculaire***

Ils consistent en un traitement soigneux de la surface radiculaire pour éliminer la totalité du tartre et de la plaque. Ils permettent de lisser la surface des racines.

Ils ont également pour but de faire diminuer le saignement et l'inflammation des gencives. Ce type de traitement peut-être suffisant pour avoir une stabilité de l'état parodontal dans des formes précoces.

## **2- La révision thérapeutique**

La révision thérapeutique permet de déterminer la nécessité d'une intervention chirurgicale (inutile en cas d'absence de poches et d'inflammation) ainsi que de refaire régulièrement une motivation à l'hygiène.

Cette révision thérapeutique se base sur différents critères qui sont :

### ***2.1 Hygiène***

Il faut évaluer régulièrement la motivation du patient et son efficacité à l'hygiène (ne pas hésiter à corriger sa technique ainsi qu'à répéter et réexpliquer).

### ***2.2 Tartre***

Il convient de vérifier son élimination totale et d'établir la vitesse d'apposition : si elle est élevée, faire une maintenance en cours de traitement.

### ***2.3 Gencive***

La gencive est un indicateur de l'inflammation. Une gencive saine est une gencive rose, pâle, piquetée qui vient mourir en lame de couteau sur la dent.

En cas d'inflammation, celle-ci devient rouge, luisante, oedematiée et perd son piquetée.

Il faut ainsi rechercher les signes d'inflammation, suite à quoi s'offre plusieurs possibilités :

- une santé retrouvée,
- une inflammation persistante,
- des problèmes muco-gingivaux,
- des défauts osseux à combler.

### ***2.4 Profondeur de poche***

Il faut réaliser un sondage pour voir l'évolution des poches suite au traitement initial puisqu'une gencive gonflée peut « fausser » le sondage initial.

### ***2.5 Mobilité***

Il convient d'évaluer la mobilité des dents concernées suite à la diminution d'inflammation. En effet l'inflammation facilite la mobilité et rend les fibres plus lâches.

Il faut faire le point concernant :

- la suppression des traumatismes,
- la suppression des interférences et prématurités,
- le port de la gouttière,
- la rééducation linguale,
- la diminution de l'inflammation.

### ***2.6 La santé générale***

Il faut prendre connaissance de l'état de santé en réalisant une anamnèse et un interrogatoire médical approfondi. En cas de doutes sur certains traitements ou posologies, il sera nécessaire de contacter le médecin traitant. Cf Chapitre II- 2.3

### ***2.7 Comportement psychologique***

Il est nécessaire d'évaluer :

- la coopération (il faut que le patient adhère à la totalité du traitement),
- l'anxiété,
- l'endurance (bouche ouverte)
- la constance.

Une fois tous ces facteurs pris en compte, vient la décision de réaliser une chirurgie ou non. Cette chirurgie dépend de tous les facteurs évoqués ci-dessus, car l'utilisation de la « Minimally invasive surgery » demande au patient une hygiène irréprochable.

Cette indication de chirurgie se pose également en rapport avec la santé générale du patient et l'approche chirurgicale (défaut osseux ou récession). Cf Chapitre II-2.1.

## **II-LA CHIRURGIE MINI-INVASIVE :**

## II-LA CHIRURGIE MINI-INVASIVE

### 1- Définition

La chirurgie mini-invasive, également appelée « minimally invasive surgery » (MIS), permet de traiter chirurgicalement des déficits tissulaires (récessions gingivales) ou des lésions osseuses parodontales par de fines incisions et une élévation à minima du lambeau (HARREL SK 1999).

Les buts sont :

- une économie tissulaire par l'élévation de lambeaux à minima. Ces derniers résultent d'un tracé d'incisions spécifiques,
- l'optimisation de l'instrumentation (éclairage, grossissement et micro-instrument),
- l'optimisation de la mobilité du lambeau afin d'obtenir :
  - une fermeture primaire de la plaie,
  - le maintien de l'architecture gingivale préopératoire.
- Le rapprochement complet des deux berges lors de la suture qui entraîne une plaie chirurgicale minimale,
- la manipulation douce des tissus durs comme des mous,
- la diminution des douleurs post-opératoires.

(WILSON TG Net NUNN 2010; CORTELLINI P TONETTI MS 2001)

## **2- Critères à prendre en considération lors du choix de la technique chirurgicale mini-invasive**

Chaque acte chirurgical nécessite une analyse rigoureuse de la situation du patient tant dans le domaine médical que comportemental.

### ***2.1 Approche chirurgicale***

L'approche chirurgicale est influencée par des éléments primordiaux :

- Localisation de la zone : amplitude et situation en bouche.
- Les repères anatomiques.
- Le type de chirurgie.

Concernant ce dernier point, seules les indications de la chirurgie mini-invasive vont être abordées. Celles ci concernent principalement le traitement des défauts intra-osseux et la gestion des récessions gingivales.

#### ***2.1.1 Indication du traitement des défauts intra-osseux***

Ce sujet a été abordé essentiellement par un auteur, Harrel, qui développe : « an ideal site for bone grafting using MIS is an isolated, usually interproximal, defect that does not extend to an other ».

Ainsi, pour l'abord des défauts intra-osseux associé à une technique d'approche chirurgicale à minima, les indications idéales se situent principalement sur des défauts inter-proximaux isolés (ne s'étendant pas plus qu'une zone inter-proximale) et en bordure d'édentement. (HARREL SK 1999) (CORTELLINI P TONETTI MS 2001).

#### ***2.1.2 Indication dans la gestion des tissus mous (récessions gingivales et perte de papilles)***

L'esthétique est l'indication primordiale. L'apparition de la chirurgie mini-invasive a mis en lumière ce critère. Jusqu'alors, la chirurgie traditionnelle qui traitait ces défauts était mutilante, et la cicatrisation qui en résulte demeurait imprévisible.

Pour illustrer ces propos, voici une des incisions utilisées fréquemment dans la chirurgie traditionnelle : l'incision de décharge. L'utilité de cette incision est indiscutable car elle améliore la visibilité du site. Mais son principal risque est de couper la vascularisation, notamment dans la papille interdentaire, ceci entraînant par la suite une nécrose.

C'est pourquoi la chirurgie mini-invasive trouve son application dans la gestion des tissus mous, dans la mesure où la cicatrisation est rapide grâce à une fermeture primaire du site. Elle permet le maintien de l'architecture tissulaire initiale. (NORDLAND WP et SANDHU HS 2008)

Néanmoins des contre-indications sont citées et ce, en particulier, par HARREL.

Contre-indications thérapeutiques selon Harrel: (HARREL SK 1999) :

- Défauts osseux multiples liés qui impliquent des incisions interconnectées.
- Parodontite chronique qui correspond à une perte osseuse généralisée.

En présence de ces deux cas, la chirurgie parodontale traditionnelle est préconisée.

Pour poser l'indication de la chirurgie mini-invasive, il faut des défauts inter-proximaux non liés entre eux. Si le défaut s'étend à deux parois, cela sera moins favorable.

### 2.1.3 Facteurs dépendants du praticien

Le choix de la technique se fera en fonction des connaissances et compétences (dextérité) de l'opérateur.

## **2.2 Approche comportementale/Profil psychologique du patient**

### 2.2.1 Le patient face à l'hygiène

L'hygiène bucco dentaire de nos patients est indispensable pour obtenir le succès thérapeutique lors d'une chirurgie. Une bonne hygiène passe par le contrôle permanent et régulier de la plaque.

Du chemin reste à faire dans ce domaine, ni la technologie, ni les conseils du praticien ne peuvent remplacer l'assiduité du patient.



Divers facteurs sont à prendre en compte si l'on souhaite modifier l'hygiène de notre patient :

- Le mode de vie (consommation de tabac et/ou alcool),  
les patients fumeurs et/ou alcooliques peuvent présenter des problèmes de cicatrisation et conduire à un risque d'échec chirurgical.
  
- La dextérité (habileté manuelle),  
notre rôle est d'informer le patient de l'existence des différents outils mis à sa disposition (fil dentaire, brossettes interdentaires), et d'en expliquer l'usage. Cet enseignement se réalise au fauteuil à l'aide d'un miroir pour le patient.
  
- les facteurs émotionnels : la motivation. Seule l'intensification de la motivation permet d'influencer la conscience du patient.

### 2.2.2 La volonté du patient

L'analyse du profil psychologique du patient est une étape déterminante du bilan thérapeutique. Il est important d'évaluer :

- Le souhait du patient (purement fonctionnel ou/et esthétique).
- La demande esthétique (réalisable par le praticien ou non).
- La motivation du patient (respect des rendez-vous et capacité d'hygiène).

Les troubles psychologiques sont parfois difficiles à diagnostiquer. Certaines pathologies psychiatriques peuvent être considérées comme des contre-indications potentielles à la chirurgie.

Parmi elles, on peut citer : les syndromes psychotiques (schizophrénie paranoïa), dysmorphophobies (troubles de l'image corporelle), syndromes de dégénérescence cérébrale ou sénile, pharmacodépendance (drogue, alcool).

Cependant le praticien devra toujours les mettre en balance avec le bénéfice psychologique que la chirurgie peut apporter en terme d'intégrité physique de l'individu.

La réussite du traitement parodontal dépend de l'enseignement et de l'application des mesures d'hygiène bucco-dentaire. Le but est de convaincre le patient du rôle que joue la plaque bactérienne dans l'étiopathogénie des maladies parodontales et de l'importance de son élimination. D'où l'importance d'évaluer le profil psychologique et la motivation du patient.

## ***2.3 Bilan médical général***

Le questionnaire médical permet d'évaluer l'état général du patient, il précise l'existence du risque médical. Peu de pathologies constituent une contre-indication formelle à la chirurgie parodontale. Cependant les situations à risques sont nombreuses et doivent être évaluées dans chaque cas.

### *2.3.1 Contre – indications*

*Contre – indications absolues :*

- *coopération du malade :*

Un patient non coopérant ou non motivé peut compromettre l'ensemble de la thérapeutique parodontale quelque soit son stade.

- *cardiopathie à risque vital :*
  - Prothèse valvulaire.
  - Les patients porteurs de pacemaker.
  - L'endocardite ou cardiopathie congénitale.

Les cardiopathies à risque vital, citées ci-dessus, contre-indiquent la réalisation de chirurgie parodontale, car dans ces cas spécifiques, les recommandations indiquent l'extraction des dents mobiles avec atteintes inter-radiculaires, sous antibioprofylaxie faite au préalable.

- *Les troubles hématologiques :*

Leucémie aigüe, agranulocytose, lymphogranulocytose, hémophilie, purpura thrombocytaire.

- *La radiothérapie :*

Patient irradié dans la sphère cervico-faciale.

- *Les déficits immunitaires :*

Sida et neutropénie cyclique.

*Contre – indications relatives :*

- Troubles hormonaux : exemple : diabète.
- Handicapés mentaux et physiques.
- Maladies psychiatriques et forte angoisse.
- Grossesse : première et troisième période d'aménorrhée.
- Pathologie cardiovasculaire (HTA, angine de poitrine ou infarctus).

Dans ces cas, il faut demander l'avis du médecin traitant en cas de manque d'informations lors du questionnaire médical, et travailler sous couverture antibiotique.

Pour la femme enceinte, il s'agira de reporter l'acte chirurgical après la fin de la grossesse s'il n'y a pas d'urgence.

En cas de diabète, il faut absolument qu'il soit équilibré pour permettre une bonne cicatrisation. En effet, le glucose en excès dans le sang va peu à peu attaquer les parois des petites artères du corps qu'on appelle les artérioles, ainsi la cicatrisation peut être altérée.

### 2.3.2 Facteurs liés à l'âge

Si le patient est jeune le tissu à potentiel réparateur est plus élevé.

Plus le patient est âgé plus le résultat est moins satisfaisant.

### **3- Préparation**

#### ***3.1 Prémédication***

En fonction du cas, (Cf Chapitre II-2.3) c'est à dire des différentes pathologies du patient, une prémédication antibiotique à large spectre peut être réalisée.

#### ***3.2 Asepsie***

##### ***3.2.1 Table de chirurgie***

La zone d'intervention se compose d'un champ à usage unique qui isole le patient du champ opératoire et protège également ses vêtements de toutes projections.

Il convient ensuite de disposer d'une table de chirurgie qui contient un champ stérile, et sur ce champ : les instruments nécessaires stériles également sous emballages.

Des gaines stériles pour l'aspiration et le scialytique sont également installées.

##### ***3.2.2 Praticien***

La tenue de travail du praticien consiste à se revêtir d'une tenue aseptique qui se compose d'une sur-blouse, de masque, de lunettes, de gants stériles et d'une charlotte. Avant de mettre les gants stériles, un lavage antiseptique des mains est réalisé. Il se fait avec un savon antiseptique en distributeur pendant 30 secondes sur les mains et avant-bras nus, suivi d'un rinçage abondant. Les mains sont séchées soigneusement à l'aide d'une serviette en papier stérile, enfin les gants sont mis.

##### ***3.2.3 Patient***

*Désinfection endo-buccale :*

Le patient réalise un bain de bouche à la Chlorhexidine pendant 3 minutes avant l'intervention. Cela permet une désinfection rapide de la bouche grâce à son action bactéricide. Des sur-chaussures lui sont fournies avant d'entrer dans la salle d'intervention.

Une fois le chirurgien dentiste prêt, il installe le patient au fauteuil et le recouvre du champ opératoire stérile en laissant seulement la bouche visible ainsi les cheveux et le corps du patient sont cachés.

*Désinfection péribuccale :*

Elle se réalise avec une compresse imbibée de Bétadine ou de Chlorhexidine autour de la bouche du patient.

### ***3.3 Anesthésie***

L'anesthésie est locale et réalisée avec des carpules d'anesthésiques de 1/100 000 avec adrénaline.

#### 4- Les instruments spécifiques

L'instrumentation chirurgicale parodontale comprend dans un plateau standard :

précelle, miroir, sonde, sonde parodontale, seringue à anesthésie, canule d'aspiration.

Auxquels on ajoute les instruments chirurgicaux :

- Bistouri : On distingue deux types :
  - Manuels : avec différents types de lames (11, 12, 15).
  - Electriques : pour plastie gingivale.
- Détartreurs.
- Curettes :
  - Goldman Fox et Gracey.
- Instruments de la résection osseuse :

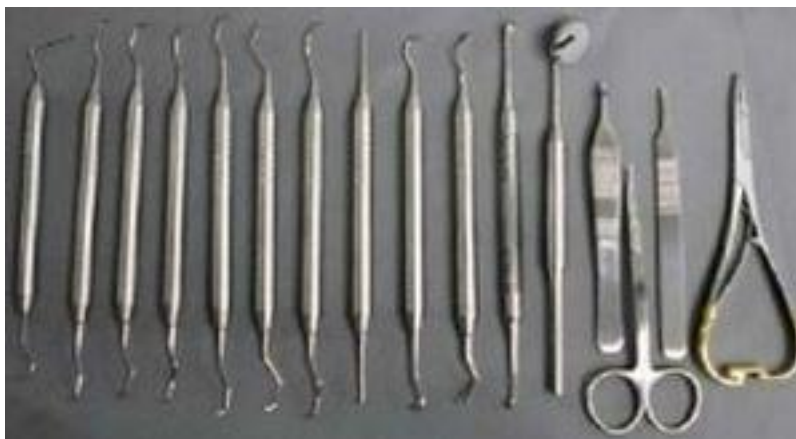Pince gouge, ciseaux à os, fraise chirurgicale (en acier ou diamantée), lime, turbine ou contre angle (sous irrigation abondante).

- Instruments de manipulation des lambeaux :

Décolleur, écarteur, précelle chirurgicale, pince hémostatique, pince porte aiguille, ciseaux gingivaux et ciseaux à suture.

- Fil de suture.

Image 1: Kit de parodontologie



La chirurgie parodontale mini-invasive est rendue possible grâce à un équipement plus spécifique qui comprend : (HARREL SK 1999 ; WILSON TG Net NUNN 2010)

- Des instruments microchirurgicaux.
- Des microscopes.
- Des loupes.
- Un éclairage.

Mais l'assimilation de ce type d'instrumentation demande beaucoup de temps. Une longue période d'apprentissage et d'entraînement est indispensable pour obtenir les résultats souhaités. (R BURKHARDT 2010)

Belcher et coll ont déterminé une triade faisant partie intégrante de la MIS :

Le grossissement, l'éclairage et les compétences chirurgicales.

La parodontologie microchirurgicale a été décrite par Tibbets et Shanelec.

#### ***4.1 Instruments microchirurgicaux***

(TIBBETS LS et SHANELEC DA 2007)

L'instrumentation microchirurgicale a permis de réaliser des incisions plus fines et plus précises. Attention, la chirurgie n'est pas définie comme mini-invasive par l'utilisation de micro-instruments mais par la réalisation de lambeaux à minima et d'incisions plus fines.

Pour réaliser ces tracés d'incisions spécifiques, une instrumentation particulière est requise. Ces instruments sont aussi utilisés en chirurgie vasculaire ou nerveuse, ils trouvent également leur adaptation dans la chirurgie parodontale.

Comme les instruments sont principalement manipulés par le pouce, l'index et le majeur, ils sont ronds pour permettre une exécution parfaite des mouvements en rotation de petite amplitude. La longueur maximale est de 18cm, on trouve une moyenne de 16cm de longueur, ce qui permet de placer l'instrument entre le pouce et l'index du praticien, sur la selle. Ces instruments sont légers, ils pèsent au maximum 15-20g pour éviter une fatigue ou tension musculaire du bras et de la main. Ils sont fabriqués en titane mais devrait être en couleur pour éviter un éblouissement dû à l'éclairage de l'opérateur.

Le poids de l'instrument a son importance, d'autant plus dans les porte-fils. En effet, la force de verrouillage nécessaire doit être d'environ 50g, car une force trop élevée entraîne des tremblements et une force trop faible diminue la proprioception du mouvement.

#### Image 2 :

Voici des lames de bistouri pour la MIS comparées à des lames 15 traditionnelles :



Le coût de ses instruments est plus élevé que le coût des instruments traditionnels et ils sont plus fragiles.



#### **4.2 Matériel de suture**


(TIBBETS LS et SHANELEC DA 2007) (R BURKHARDT 2010)

Il est nécessaire que l'aiguille et l'ensemble du matériel de suture soient de la même grandeur. Pour la technique MIS, le but est d'obtenir une fermeture de la plaie serrée (berge à berge), ce qui réduit le risque de complications post-opératoires et permet une fermeture primaire de la plaie. Ainsi le diamètre et la longueur de l'aiguille doivent être le plus petit possible pour provoquer un moindre traumatisme. La longueur atteint 5-13 mm selon le domaine.

#### Image 3 : Fils de suture

En partant du haut vers le bas :

- 4-0 Vicryl
- 6-0 Polypropylène
- 7-0 PDS-II
- 8-0 Nylon
- 10-0 Nylon



Mais il n'y a pas que la taille de l'aiguille qui compte, car une aiguille est composée de :

- sa pointe,
- son chât,
- son fil.

Image 4 : Fils de suture



Et selon la spécialité chirurgicale, les aiguilles ont des morphologies très différentes.

Par exemple, on utilisera plutôt des profils d'aiguilles à corps ronds en chirurgie vasculaire (texture plus molle des tissus tels que le foie, reins, rate).

Pour ce qui est de la MIS, il sera préférable d'utiliser des aiguilles à pointe de précision coupante ou en forme de spatule à micro-pointe. La gencive possède une structure ferme, il faut donc une structure rigide pour la traverser.

Concernant la forme de l'aiguille, les aiguilles avec une courbure de 3/8 de cercle ont fait leurs preuves en MIS. Il est important que la section du corps soit plate pour permettre un maintien facile et stable dans le porte-aiguille (éviter les rotations).

A noter qu'il existe du fil résorbable et non résorbable; dans chacune de ces sections on distingue les poly-fils et les mono-fils. La préférence sera donnée au Vicryl dans la catégorie résorbable, car garni d'un revêtement de surface, il rend plus facile le glissement dans la gencive.

A propos des non résorbables, le matériau de choix se trouve être le Polypropylène. L'Ethilon peut constituer une bonne alternative.


Image 5 :

**Recommandations pour le fil de suture en microchirurgie**

<b>Résorbable</b>	<b>Calibre de fil</b>	<b>Suture du fil</b>	<b>Aiguille</b>
Vicryl Polyglactine 910	7 – 0 (50 – 59 um)	Poly-fil tressé	GS-9 6,6 mm Aiguille en spatule à micro-pointe
Vicryl Polyglactine 910	8 – 0 (40 – 49 um)	Poly-fil tressé	GS-9 6,6 mm Aiguille en spatule à micro-pointe
Vicryl Polyglactine 910	9 – 0 (30 – 39 um)	Mono-fil	GS-9 6,6 mm Aiguille en spatule à micro-pointe
Vicryl Polyglactine 910	10 – 0 (20 – 29 um)	Mono-fil	UCS-35 6,2 mm Aiguille en spatule à micro-pointe
<b>Non Résorbable</b>	<b>Calibre de fil</b>	<b>Suture du fil</b>	<b>Aiguille</b>
Ethilon Polyamide	7 – 0 (50 – 59 um)	Mono-fil	P-1 11,2 mm Coupante avec pointe de précision
Prolène Polypropylène	7 – 0 (50 – 59 um)	Mono-fil	P-6 7,6 mm Coupante avec pointe de précision
Ethilon Polyamide	9 – 0 (30 – 39 um)	Mono-fil	CS-35-C 6,2mm aiguille spatule, micro-pointe
Ethilon Polyamide	10 – 0 (20 – 29 um)	Mono-fil	GS-12 6,6mm Aiguille spatule, micro-pointe

La couleur du fil de suture est également très importante et les fils de couleurs sombres ont démontré leur efficacité dans ce type de chirurgie.

Image 6 : Types de fils



De droite à gauche :

- 8-0 Nylon
- 7-0 Polypropylène
- 6-0 Polypropylène
- 4-0 Vicryl

### 4.3 Microscopes

(R BURKHARDT 2010) (SHANELEC DA 2003)

Le microscope donne une vision binoculaire et en relief (stéréoscopique) à l'aide d'un système de lentilles.

Un microscope opératoire est composé de:

- un changeur de grossissement,
- un objectif,
- un système d'éclairage,
- un tube binoculaire,
- un oculaire.

Image 7 : le microscope chirurgical



Le grossissement est d'environ x4 à x40, mais en chirurgie parodontale il est plutôt de l'ordre de x4 à x16.

Un support peut y être adapté, sous la forme d'un trépied, d'un statif mural ou d'un plafonnier.

Le principal avantage du microscope chirurgical est de réduire la fatigue visuelle car les deux rayons principaux arrivent parallèlement sur la rétine de l'opérateur (ceci évite la convergence des yeux). Ainsi les muscles de l'œil sont moins sollicités.

Il permet un travail d'incision plus précis, ce qui réduit les traumatismes au niveau des tissus. Le travail à l'aide d'un microscope est plus ergonomique, il permet une position de travail adéquate.

En contrepartie,

- La zone de travail est délimitée.
- Il est difficile de déplacer le microscope pour avoir accès à d'autres angles du site.
- Il nécessite un entraînement de l'opérateur, car le sens visuel est augmenté et le sens tactile perd son influence. Il survient alors un tremblement physiologique qui doit être maîtrisé par des mouvements précis et fins.
- Lorsque le grossissement augmente, cela provoque une perte de la profondeur de champ.
- L'investissement est beaucoup plus onéreux.

Quand l'utilisation du microscope est optimale, elle permet :

- Une bonne posture qui évite les douleurs musculaires au niveau du cou et de la colonne, ainsi que la fatigue visuelle car on travaille à la même distance de la zone à chaque instant.
- Le microscope peut être adapté à la vue de l'opérateur.
- Un gage de qualité : amélioration dans les traitements et les résultats cliniques, moins de douleurs post-opératoires.
- Une traçabilité : à l'aide de photos ou vidéos pouvant être prises par une caméra.

#### **4.4 Loupes binoculaires**

La loupe binoculaire grossit l'image sur la rétine. On en distingue deux types :

- Les loupes de Galilée :
  - C'est un assemblage de lentilles de diffusion. Elles offrent un meilleur détail pour un grossissement égal par rapport aux loupes à prismes. Le grossissement est de x2 à x3,5.
- Les loupes à prismes :
  - C'est un assemblage de plusieurs lentilles convergentes, le grossissement est d'environ x3 à x8. Ces loupes possèdent un angle de convergence qui permet une vision en relief relaxée.  
Ces loupes donnent un bon rapport entre la profondeur de champ et le grossissement.

Il conviendra d'effectuer les bons réglages ; car un excès de fatigue des muscles oculaires peut se répercuter au niveau des épaules et du cou, douleurs déjà provoquées par une mauvaise position assise au fauteuil.

Les loupes offrent un bon compromis car elles sont peu onéreuses et faciles d'utilisation.

Image 8 : Les loupes



#### ***4.5 Eclairage***

Il est indispensable, c'est l'avantage du microscope opératoire. L'éclairage est ajusté à l'axe de visée optique de façon parallèle. La lumière produite est uniforme et sans ombre.

Il existe également des lumières frontales adaptables sur une structure entourant la tête de l'opérateur. Il peut s'agir d'halogène de haute intensité ou LED. Comme la source est unique, il peut y avoir des zones d'ombres. Ces systèmes sont peu onéreux et améliorent la visibilité clinique, mais ils alourdissent le poids de la loupe déjà présente sur la tête du praticien.



Image 9 : Eclairage pour les loupes

#### ***4.6 Apprentissage de l'opérateur***

Un apprentissage spécifique est indispensable pour maîtriser les rudiments de la microchirurgie et donc de la MIS.

Car lors d'un travail sous microscope chirurgical le champ visuel est limité, et tout tremblement du bras ou de la main peut rendre l'acte impossible.

La condition physique et le mode de vie du praticien sont alors des éléments fondamentaux dans le contrôle de la dextérité. Le manque de sommeil, le tabac, l'alcool, la caféine, les émotions diverses peuvent avoir un impact sur les tremblements de la main.

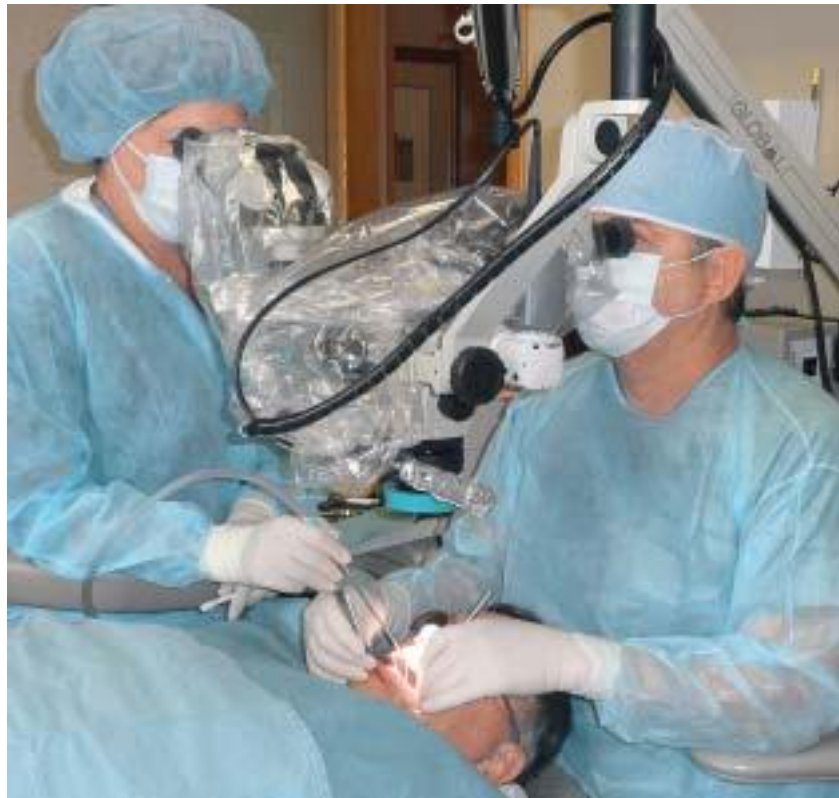De la pratique s'avère donc nécessaire, elle est réalisée sur des modèles à une fréquence d'environ 1 à 2 heures par semaine pendant trois mois. Ainsi la précision motrice de la musculature de la main peut passer de 1mm à 10 um.

Ces exercices comportent la réalisation de nœuds, la manipulation d'instruments et le gain d'automatismes.

La position du praticien doit être parfaitement symétrique et le poids du corps doit être réparti équitablement, bras et mains doivent bénéficier de points d'appuis solides et confortables.



Image 10 : Posture ergonomique d'un praticien utilisant le microscope avec des supports pour les bras.



## 5- Techniques d'incisions en MIS (accès aux défauts osseux)

La chirurgie traditionnelle utilise des lambeaux de large étendue. Elle est donc utilisée pour les patients présentant des maladies parodontales généralisées, présentant plusieurs défauts osseux interconnectés ou non. Dans la littérature, ce type de chirurgie fût appelé « quadrant surgery » car il est courant de réaliser ces chirurgies par quadrant. Les incisions sont de grandes étendues et beaucoup de tissus mous peuvent être perdus.

A l'arrivée de la MIS, décrite par Wickham et Fitzpatric en 1990, avec la réalisation d'incisions plus petites, les tissus mous sont préservés au maximum.

Le concept de la MIS a été redéfini par la suite par Hunter et Sackier qui ont décrit cette approche chirurgicale comme « the ability to miniaturize our eyes and extend our hands ».

Plusieurs techniques différentes ont été décrites par différents auteurs dans la littérature notamment : Harrel, Trombelli, Cortellini.

### 5.1 Techniques d'incisions par Harrel

Les incisions dans la MIS sont faites pour conserver le plus possible de tissus mous et rendre plus confortable l'acte en post-opératoire. Dans les images 11 et 12, on peut remarquer les incisions utilisées pour le traitement d'un défaut inter-proximal au maxillaire antérieur.

(HARREL SK 1999) (TROMBELLI et coll 2009)

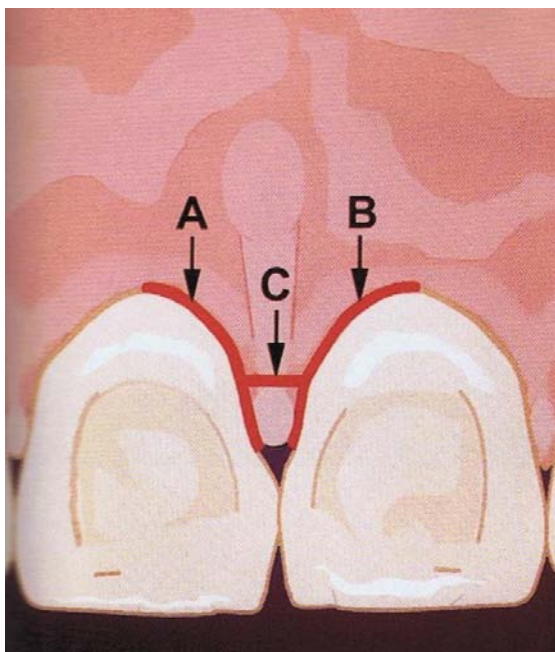


Image 11 : Technique d'incisions inter-proximales

Les incisions intra-sulculaires utilisées pour la MIS se retrouvent en position A et B. Celles-ci sont séparées et se retrouvent connectées avec l'incision C dans un troisième temps.

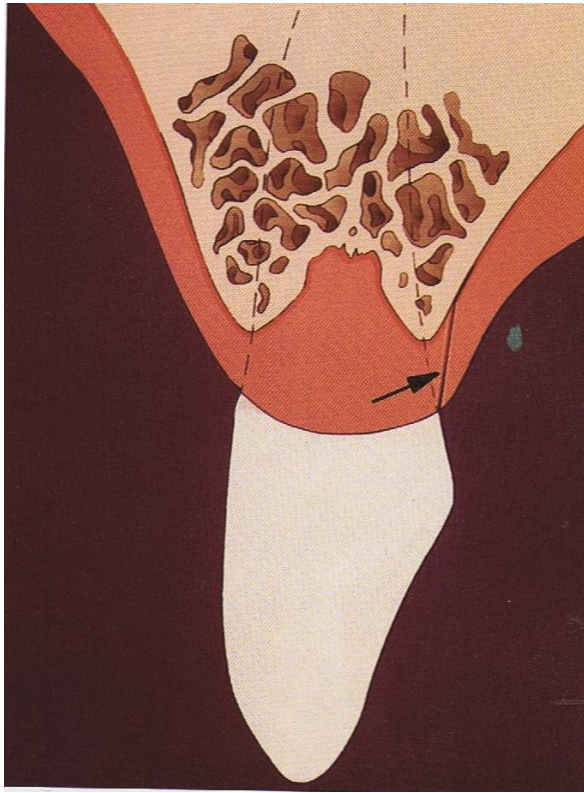

Image 12 : Vue proximale de la technique d'incisions

Vue de profil des incisions de l'image 11. Noter la position de l'incision C de connexion à distance du sommet de la papille. (Flèche)

Les incisions A et B sont faites sur les dents adjacentes au défaut. Il est très important que ces incisions soient faites séparément (de manière discontinue) pour conserver un maximum de tissus en inter-proximal et en hauteur au niveau papillaire.

Dans un troisième temps, l'incision C est réalisée,

- En palatin en cas d'intervention esthétique, exemple au maxillaire antérieur.
- En vestibulaire, lingual ou palatin selon le cas pour permettre un parfait recouvrement de la zone traitée.

Cette incision se situe à 2-3 mm du sommet de la papille.

### 5.1.1 Elévation du lambeau

(HARREL SK 1999) (TROMBELLI L et coll 2009)

La « sharp dissection » est utilisée, mais lorsqu'elle est utilisée seule, on observe souvent une plus grande perte de tissus mous.

C'est pourquoi la combinaison « sharp dissection » et « blunt dissection » est utilisée.

#### *5.1.1.1 Sharp dissection*

Elle est réalisée à l'aide d'un « orbanknife » diminué de 1/3 à 1/4 de la taille originale de base. Du fait de sa taille réduite, il est possible de le placer dans l'incision intra-sulculaire pour faire une réflexion et amincir (2-3mm) le lambeau. L'extrémité de l'« orbanknife » doit être dirigée vers le centre papillaire ce qui permet de repousser le lambeau. Attention à l'utilisation de cet instrument, qui peut pénétrer le lambeau en cas de mauvaise utilisation.

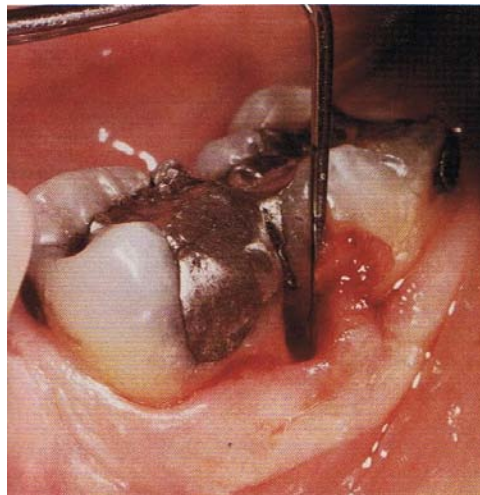


Image 13 : Sharp dissection

#### *5.1.1.2 Blunt dissection*

Elle est utilisée pour une dissection en épaisseur partielle qui concernera seulement la partie apicale du lambeau et pour le replacer et le suturer sans tensions.

### 5.1.2 Visibilité

(HARREL SK 1999)

Durant une MIS, il est important de disposer des bons outils de visualisation comme décrit dans le Chapitre II-4.

### 5.1.3 Débridement

(CORTELLINI P et TONETTI MS 2009)

Lors du débridement, l'instrumentation peut être limitée par la petite ouverture du site. En effet, les instruments traditionnels sont utilisés lors de lambeaux de grande étendue. Il est donc important de posséder une instrumentation spéciale et plus petite pour ce type de chirurgie.

Le tissu de granulation doit être entièrement retiré à l'aide de curettes. Attention l'utilisation des curettes lors de la MIS est différente d'une chirurgie traditionnelle.

Le manche doit être parallèle à l'axe de la dent et l'extrémité mise en place de manière verticale dans le défaut osseux (et non de manière horizontale).

Pour peaufiner le débridement un insert ultrasonique est passé ; les curettes sont les mêmes que lors d'un surfaçage (Gracey). Un ultime passage peut être fait à la fraise.

Lors de la procédure de débridement le risque est de traumatiser le lambeau, pour cela il faut l'irriguer avec une solution saline et le protéger par une rugine.

### 5.1.4 Placement du matériau

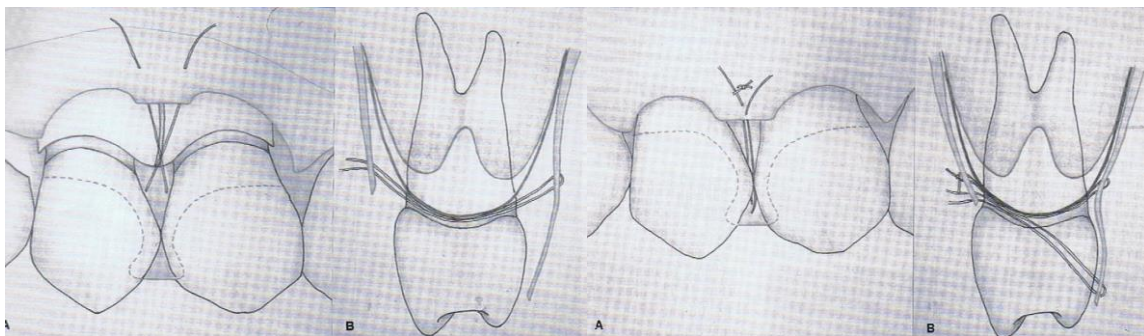
Si besoin un matériau de comblement est mis en place, il peut s'agir d'une xéno greffe bovine ou de dérivés de la matrice amélaire (EMD ou « Enamel Matrix Derivative »).

### 5.1.5 Sutures

(HARREL SK 1999) (ROSEN PS et coll 2000)

Un matelassier vertical à la base de la papille est utilisé pour fermer les sites inter-proximaux. Une pression au doigt est appliquée de chaque côté du lambeau pour obtenir un fin caillot sanguin sous le lambeau.

Image 14 : Technique de suture



### 5.1.6 Post-opératoire

(BOKAN I et coll 2006) (CORTELLINI P et coll 2008, CORTELLINI P et TONETTI MS 2001 / 2007b/ 2011)

Une prescription post-opératoire doit être réalisée après une MIS pour contrôler la contamination bactérienne :

- Des antibiotiques à larges spectres peuvent être prescrits selon le cas pendant 7 jours.
- Des antalgiques de palier I : Paracétamol 3g/j pendant 2 jours ou Ibuprofène (400mg) pendant 2 jours.
- Des bains de bouche à la chlorhexidine à 0,12% ou 0,2% après chaque brossage pendant 4 semaines.

La levée des fils est très différée et se fait 2 semaines après chirurgie. En cas de placement de membranes non résorbables, celles-ci sont retirées 4-6 semaines après l'intervention en fonction de la cicatrisation.

Une maintenance est mise en place après la chirurgie à une fréquence de tous les mois ou tous les 3 mois selon les patients, pour des contrôles de plaque, une motivation à l'hygiène et un détartrage.

### **5.2 Technique de préservation papillaire par Cortellini**

La technique de préservation papillaire a été décrite par Cortellini et a subi plusieurs modifications selon les cas. Ceci dépend du type de défauts osseux (localisation et taille). (CORTELLINI P et TONETTI MS 2001)

On distingue deux types de techniques :

- « Modified papilla preservation technique » ou technique de préservation papillaire modifiée.
- « Simplified papilla preservation technique » ou technique de préservation papillaire simplifiée.

### 5.2.1 Modified Papilla Preservation Technique

Elle consiste à accéder à un défaut inter-proximal par une incision horizontale dans la gencive attachée (à la base de la papille), connectée avec les incisions intra-sulculaires.

Le lambeau est élevé en épaisseur totale en vestibulaire et également en palatin/lingual. La papille est donc élevée et permet de révéler le défaut intra-osseux.

(CORTELLINI P et TONETTI MS 2000)

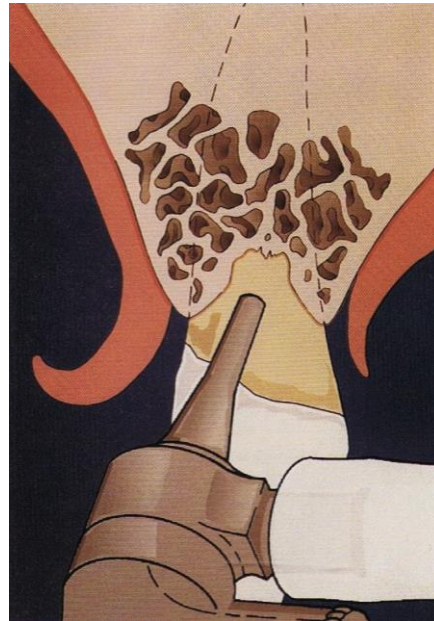

Image 15 : Vue proximale de l'élévation du lambeau

Cette technique peut donc être utilisée dans le cas d'espace assez large et plutôt en antérieur permettant d'élever la papille en entier.

### 5.2.2 Simplified Papilla Preservation Technique

La MPPT a ainsi été modifiée pour les cas d'espaces interdentaires trop étroits ou des zones postérieures difficiles d'accès ne permettant pas l'élévation de la papille.

La première incision réalisée est différente, en effet elle traverse la papille, c'est à dire qu'elle démarre à l'angle de la dent présentant le défaut et se finit sous le point de contact de la dent voisine au milieu de la papille.

L'incision intra-sulculaire est prolongée au côté vestibulaire de la dent voisine au défaut. Les incisions verticales peuvent être faites pour permettre une laxité du lambeau mais doivent impérativement se situer dans la gencive kératinisée (on évitera au maximum de les réaliser).

L'élévation du lambeau est réalisée en vestibulaire et lingual/palatin pour permettre l'accès au défaut osseux. (CORTELLINI P et TONETTI MS 2001)

### 5.2.3 Technique d'élévation papillaire sans dent adjacente

Dans ce cas l'incision se situe au niveau de la crête, elle se situe à 3mm du défaut.

### **5.3 La technique Trombelli**

- Ou encore Single Flap Approach (TROMBELLI et al. 2009).

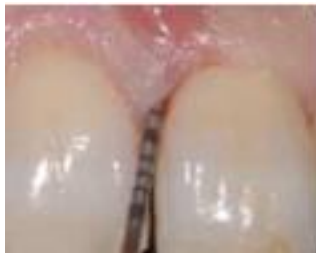Cette technique est caractérisée par une élévation du lambeau d'un seul côté seulement (vestibulaire ou palatin/lingual) pour accéder au défaut osseux. Elle peut être utilisée seule ou en association à des membranes, greffes ou comblements osseux.

Ainsi le côté opposé au lambeau reste indemne.

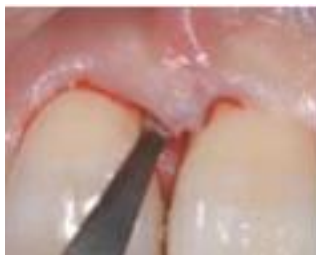On réalise donc des incisions intra-sulculaires du côté indiqué puis une incision oblique au niveau de la papille tout en restant supra-crestale (ce qui favorise la vascularisation de l'espace interdentaire). Le but étant de recouvrir totalement le défaut osseux lors du repositionnement du lambeau et que celui-ci reste stable. Ainsi le restant de la papille non détaché bien soutenu par l'os permettra une bonne stabilité du lambeau lors des sutures.

Cette technique est avantageuse car elle permet une bonne stabilité et un bon repositionnement du lambeau, tout en facilitant la fermeture primaire de la plaie et en conservant l'esthétique préopératoire (cicatrice minimale).

Images 16 : Exemple de la « single flap approach » :

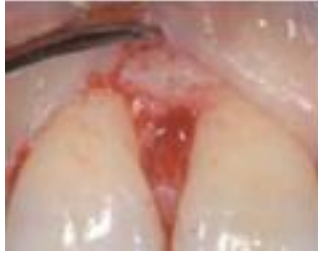

Sondage de la zone pour connaître l'anatomie du défaut osseux.

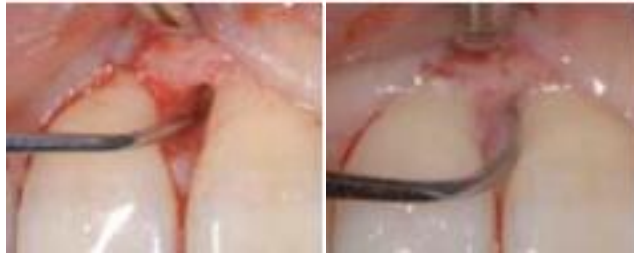

Incision intra-sulculaire seulement en vestibulaire au niveau des deux dents à l'aide d'un instrument spécifique mini-invasif.

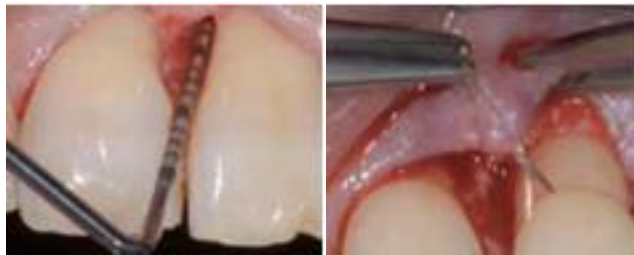



Décollement et élévation du lambeau vestibulaire.



Eviction du tissu de granulation à l'aide d'une curette Hirschfeld et passage d'un insert à ultrason.



Comblement du défaut osseux et sutures.

## 6- Modification de la technique MIS

(CORTELLINI P et coll 2008, CORTELLINI P et TONETTI 2001 / 2007b / 2011)

(RIBEIRO FV et coll. 2010 / 2011)

Avec les recherches de tous ces auteurs et la création des différentes techniques citées ci-dessus, est arrivée la M-MIST « modified minimally invasive surgery technique ».

La M-MIST permet de réaliser des tracés d'incisions spécifiques localisés uniquement autour du ou des défauts osseux à traiter (ce qui dépend du nombre de parois et de la profondeur). Elle permet de limiter l'extension mésio-distale en réalisant des incisions intra-sulculaires permettant l'élévation d'une seule papille, ainsi toute la largeur de gencive est conservée mais également toute la hauteur, puisque la levée du lambeau en épaisseur totale ne se fera que sur 1 à 2 mm maximum de la crête osseuse.

Les incisions verticales sont contre-indiquées et le but de cette technique consiste en l'élévation d'une seule papille recouvrant le défaut osseux.

Pour illustrer cette technique M-MIST, voici le dessin idéal de plusieurs cas de défauts osseux :




Image 17 : Tracé idéal d'un défaut osseux à trois parois :

- a. Dessin idéal d'un lambeau permettant l'accès à un défaut osseux à trois parois. Les incisions sont uniquement intra-sulculaires pour conserver la hauteur et la largeur de gencive puisqu'elles sont limitées au maximum de part et d'autre. Seule une papille sera élevée pour accéder au défaut.

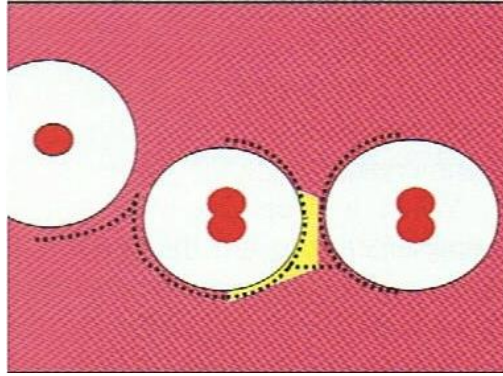


Image 18 : Tracé idéal d'un défaut osseux à deux parois :

- b. Cas d'un défaut osseux à deux parois. Ici l'extension mésio-distale est étendue à la dent voisine et l'extension corono-apicale sera étendue au niveau de la paroi manquante.

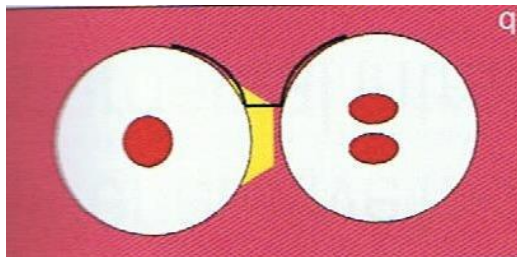


Image 19 : Tracé idéal pour limiter le lambeau à une seule papille

- d. Cas idéal où l'élévation du lambeau se limite à une seule papille qui recouvre le défaut osseux.

Dans les cas de défauts osseux à une paroi, le lambeau doit être élevé de manière à voir le défaut osseux, c'est à dire qu'il pourra très bien être élevé autant linguale qu'en vestibulaire ainsi qu'en mésial ou distal.

La technique M-MIST s'applique également aux défauts osseux multiples. Ce type d'approche fut décrit par Cortellini (CORTELLINI P et coll. 2008). Le but est donc de réussir à atteindre tous les défauts osseux d'une même zone lors de la même séance chirurgicale.

Il faut donc respecter les principes qui comprennent ; une extension mésio-distale minimum, c'est à dire limitée aux papilles du site à traiter.

## **7- Techniques d'incisions en MIS (récessions)**

Les récessions se définissent comme une exposition de la racine suite à la migration de la gencive marginale apicalement. Leur prévalence augmente avec l'âge : 8% chez les enfants et pratiquement 100% chez les adultes de 50 ans et plus (KASSAB et COHEN 2003 ; WOOFTER 1969)

La chirurgie parodontale propose plusieurs techniques pour traiter ou éviter ces récessions parodontales :

- Les lambeaux déplacés coronairement (LDC).
- Les greffes de tissu conjonctif (GTC).
- La régénération tissulaire guidée (RTG).

Pour prétendre à être « utile », les objectifs de recouvrement radiculaire des récessions sont d'obtenir un recouvrement complet de la racine avec un tissu kératinisé d'au moins 2mm de largeur (pour permettre une stabilité du résultat obtenu ce qui définit le passage du biotype fin à l'épais), une profondeur au sondage de 3mm avec absence de saignement et un résultat esthétique ainsi que fonctionnel. (WENNSTRÖM 1990)

Ainsi les pourcentages de recouvrement sont supérieurs avec les GTC contrairement au RTG. Par ailleurs, la LDC associé aux GTC ou aux dérivés de la matrice amélaire (DMA) améliore les résultats de recouvrement. (CAIRO et coll. 2008)

Pour le traitement des récessions multiples et de classe III de Miller, peu de données sont à notre disposition. Les LDC ont subi des modifications et de nouveaux tracés d'incisions ont vu le jour. Mais avec la naissance des techniques telles que la MIS, le but est d'obtenir des résultats plus esthétiques et donc de procéder à des techniques sans incisions (notamment verticales).

La technique MTT « modified tunnel technique » ou technique de tunnélisation modifiée a fait son apparition. (AZZI et ETIENNE 1998 ; ZABALEGUI et coll. 1999)

## ***7.1 Technique de tunnélisation modifiée ou MTT***

### *La technique :*

La technique modifiée comprend le tracé de base décrit dans son protocole par Allen (ALLEN 1994) qui prévoit la préparation d'un lambeau supra-périosté réalisé par des incisions dans le sulcus. La gencive marginale est par conséquent mobile, et cela forme une « poche ». Les papilles interdentaires sont ensuite tunnélisées pour relier toutes les « poches » entre elles et créer un tunnel muco-gingival. Dans le tunnel, on glisse la greffe de tissu conjonctif.

C'est là qu'intervient la modification de la tunnélisation. En effet, la greffe est mise en place puis suturée dans cette position mais la prédictibilité de cette technique dépend :

- De la taille de la greffe.
- De la nécrose des parties exposées de la greffe.

Pour éviter ces problèmes, (AZZI et ETIENNE 1998) Azzi et Etienne ont proposé de déplacer coronairement « la poche formée » et le tunnel. Pour ce faire, la dissection muco-périostée doit se faire sous chaque papille interdentaire et au delà de la ligne muco-gingivale.

Il existe également une approche microchirurgicale à l'aide de lames et de sutures microchirurgicales qui permettent de limiter le traumatisme tissulaire. (ZUHR et coll. 2007) (CORTELLINI P et TONETTI MS 2001).

Par la suite, des instruments spécifiques ont été créés par certaines marques telles que HU-Friedy comme le « tunneling-knife ». C'est une gamme d'élévateurs courbés pour permettre une préparation supra-périostée plus facile du tunnel et éviter les problèmes de perforation.

### *Avantages :*

Contrairement au LDC associé à la GTC, la MTT permet d'éviter les incisions de décharge. La vascularisation du lambeau et la continuité papillaire sont préservées. De plus, le tissu proximal se retrouve soutenu par la greffe sous-jacente.

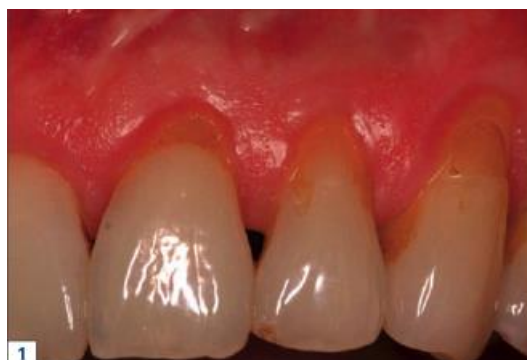Cette technique offre la possibilité d'obtenir un épaissement de la gencive, objectif important dans le cas d'un établissement de tissu parodontal et/ou péri-implantaire stable.

Indications :

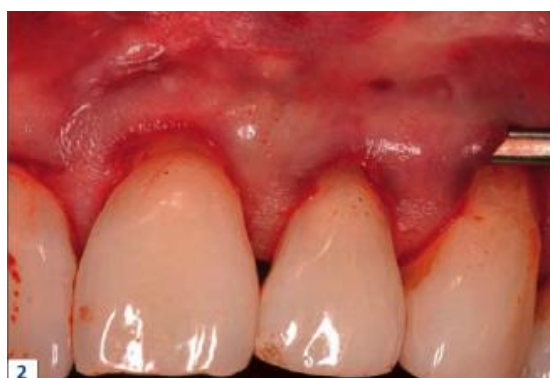Image 20 : Tableau montrant les différences entre les techniques de base et la MTT

	<b>Technique de l'enveloppe (RAETZKE et coll. 1985)</b>	<b>Technique de tunnélisation d'origine (ALLEN 1994)</b>	<b>Technique de tunnélisation modifiée (AZZI et ETIENNE 1998)</b>
<b>Indications unitaires ou multiples</b>	Récessions unitaires	Récessions multiples	Récessions adjacentes
<b>Extension horizontale du lambeau muqueux</b>	Une dent	Dents adjacentes multiples	Dents adjacentes multiples
<b>Mobilisation des papilles adjacentes</b>	Non	Non	Oui
<b>Déplacement coronaire du lambeau muqueux</b>	Non	Non	Oui

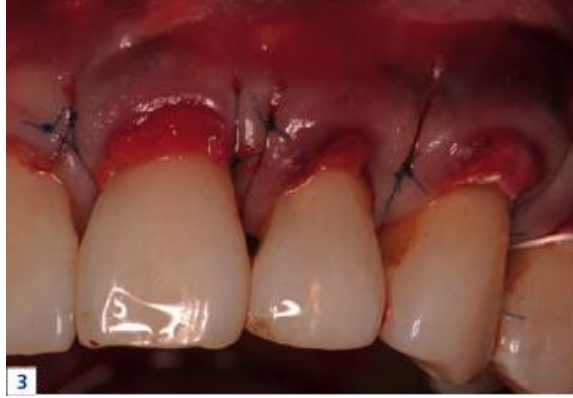Images 21 : Technique de tunnélisation modifiée :



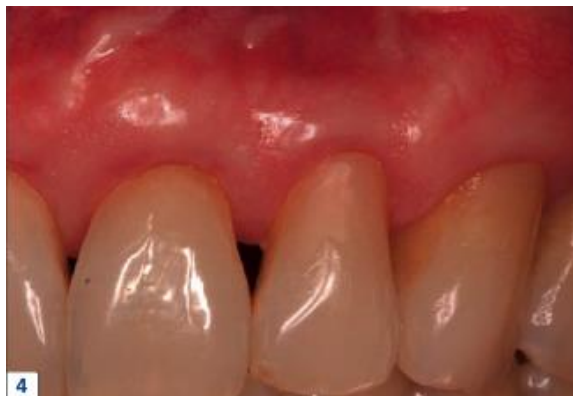Vue pré-opératoire



Incisions intra-sulculaires et préparation du lambeau muqueux supra-périosté et déplacement en direction coronaire du lambeau tunnélisé.



Insertion de la greffe de tissu conjonctif et fixation à l'aide de sutures en point matelassier verticales externes.



Résultat de la cicatrisation à 3 mois.

Cette méthode est très peu invasive car elle se fait sans incisions. Cela permet une conservation de l'apport vasculaire et un recouvrement maximal de la greffe par rapport aux autres techniques.

Mais attention, elle présente certaines limites et contre-indications.

En effet chez les patients qui présentent des récessions gingivales profondes (c'est à dire > 4mm) et une absence de gencive kératinisée au niveau apical et latéral de la récession, il sera mieux indiqué de réaliser une greffe gingivale libre plutôt que la MTT. Cette situation se retrouve fréquemment en cas de vestibule peu profond à la mandibule associé à des récessions multiples.

De plus, la santé et les modes de vie du patient influent énormément sur la cicatrisation. Pour les patients fumeurs, il existe un risque de nécrose du greffon et d'infection, ce qui réduit les chances de recouvrement. (MARTINS et al. 2004) (CHAMBRONE et al. 2009)

Il faut savoir que la MTT est une technique très délicate et demande une certaine dextérité de l'opérateur pour ne pas traumatiser le lambeau (BURKHARDT et al 2005) ou créer des tensions (PINI-PRATO et al. 2000).

La préparation du lambeau doit être très soignée notamment chez les patients qui présentent un biotype fin, pour éviter tout risque de perforation ou de déchirement.

Ainsi la technique de tunnélisation modifiée doit tenir compte de :

- La taille des récessions.
- La profondeur du vestibule.
- La quantité de tissu kératinisé.
- L'expérience du praticien.
- La santé et les modes de vie du patient.



**III- ANALYSE DES ETUDES CLINIQUES,  
COMPARAISONS AUX TECHNIQUES  
TRADITIONNELLES :**

### **III – ANALYSE DES ETUDES CLINIQUES, COMPARAISONS AUX TECHNIQUES TRADITIONNELLES**

#### **1- Différentes études réalisées :**

Dans chacune de ces études, les critères de sélection des patients sont évidemment liés à leur mode de vie (non fumeur, santé) mais aussi à leur hygiène bucco-dentaire. Pour ceci, il faut mesurer le FMPS (full mouth plaque score) et le FMBS (full mouth bleeding score). Ce qui signifie :

- pour le FMPS (l'indice de plaque),
- pour le FMBS (l'indice de saignement).

Trois études vont être présentées dans cette partie pour ensuite mieux comprendre les avantages et inconvénients de la technique mini-invasive.

#### ***1.1 Série de cas (CORTELLINI P, TONETTI MS 2009)***

Cette étude compte 20 patients.

Parmi ces 20 patients seulement 5 ont été traités avec la MIST (pour des raisons d'accessibilité aux défauts osseux), les 15 autres avec la M-MIST. Les critères de comparaison concernent :

- Le PPD ou profondeur de poche.
- Le CAL ou niveau d'attache clinique.

L'âge des patients se situe à 48 +/- 10 ans (entre 31 et 65ans)

Il y a 12 femmes et 8 hommes, tous non fumeurs.

Les 15 patients candidats à la M-MIST se composent de :

- 9 femmes.
- 5 hommes.
- Age compris entre 31 et 65 ans.

Les 5 patients candidats à la MIST se composent de :

- 3 femmes.
- 2 hommes.
- Age compris entre 44 et 64 ans.

La décision de réaliser une MIST plutôt qu'une M-MIST a été décidée pendant l'intervention après avoir retiré le tissu de granulation sous la papille. En effet, l'intervention nécessitait une élévation de la papille interdentaire pour réaliser un débridement adéquat du défaut osseux.

### 1.1.1 Population traitée par la M-MIST :

#### Données de départ :

##### Caractéristiques des patients :

- FMPS 13,1 +/- 4,7 % (mini 6 maxi 19).
- FMBS 5,8 +/- 3 % (mini 3 maxi 12).

##### Caractéristiques des défauts osseux :

- CAL 9,7 +/- 1,8.
- PPD 7,7 +/- 1,5 mm.
- Distance amélo-cémentaire – fond du défaut osseux (CEJ-BD) 11,1 +/- 2,3 mm.
- La composante infra-osseuse (INFRA) 6 +/- 1,5 mm.

La SPPT (Simplified Papilla Preservation Technique) a été utilisée pour les 15 défauts osseux et dans tous ces cas, l'incision s'est limitée au défaut associé à la papille. Le temps moyen au fauteuil a été de 56,5 +/- 8,6 min (43-69min).

Dans tous les sites traités, une fermeture primaire de la plaie fût observée.

Pas d'œdèmes, ni aucun hématomes n'ont été notés. Dans les deux premiers jours, seulement trois patients ont rapporté quelques légères sensations d'inconfort. 14 patients sur 15 disent n'avoir ressenti aucune sensation gênante après le deuxième jour qui a suivi l'intervention et dans la semaine qui a suivi.

### Données à un an :

Les 15 patients se sont présentés.

#### Caractéristiques des patients :

- FMPS 13,1 +/- 4,7 % (mini 6 maxi 19).
- FMBS 5,8 +/- 3 % (mini 3 maxi 12).

Le FMBS et FMPS sont inchangés.

#### Caractéristiques des défauts osseux :

- CAL 5,1 +/- 1,1 mm.

Le gain d'attache clinique est de 4,5 +/- 1,4 mm (entre 3 et 9 mm).

Il y a une différence significative entre le niveau d'attache clinique au départ et celui un an après. Le gain est de 75% +/- 10% (entre 62,5 et 100%)

- PPD 3,1 +/- 0,6 mm.

On a donc une réduction de profondeur de poche de 4,6 +/- 1,5 mm.

On obtient une différence significative entre la profondeur de poche de départ et celle un an plus tard. Seulement 4 sites montrent une PPD de 4 mm, tous les autres sites montrent une PPD un an après de 3 mm ou moins.

Une différence minime se fait voir au niveau de la position de la gencive marginale entre la position de base et celle un an après : 0,07 +/- 0,3 mm.

### 1.1.2 Population traitée par la MIST

#### Données de départ :

#### Caractéristiques des patients :

- FMPS 9,6 +/- 4 %.
- FMBS 4,4 +/- 2,9 %.

#### Caractéristiques des défauts osseux :

- CAL 10 +/- 2,9 mm.
- PPD 8 +/- 1,9 mm.
- Distance amélo-cémentaire – fond du défaut osseux (CEJ-BD) 11,2 +/- 2,8 mm.
- La composante infra-osseuse (INFRA) 6 +/- 1,9 mm.

La SPPT a été utilisée sur 3 sites des 5 traités.

Le temps chirurgical au fauteuil moyen est de 64,8 +/- 4,6 min (entre 59 et 70 min).

La fermeture primaire de la plaie a été obtenue dans tous les sites. Aucun patient ne s'est plaint de douleurs ou de sensations d'inconfort à la suite de la chirurgie. Aucun œdèmes, ni hématomes n'ont été notés. Seulement un patient a ressenti de l'inconfort et quelques sensations douloureuses à trois jours post-opératoire.

#### Données à un an :

Les 5 patients se sont présentés.

#### Caractéristiques des patients :

Le FMBS et FMPS sont inchangés.

#### Caractéristiques des défauts osseux :

- CAL 5,2 +/- 0,8 mm.

Le gain d'attache clinique est de 4,8 +/- 2,4 mm.

Il y a une différence significative entre le niveau d'attache clinique au départ et celui un an après. Le gain est de 75% +/- 10% (entre 63 et 100%).

- PPD 3 +/- 0,7 mm.

On a donc une réduction de profondeur de poche de 5 +/- 2,4 mm.

Cette étude clinique a été réalisée dans le but de connaître la perception du patient ayant subi une M-MIST ou MIST. La population choisie pour cette étude ne présentait que des patients ayant des défauts osseux avec une composante interdentaire.

La M-MIST a été applicable pour 15 patients. 5 sites ont eu recours à la MIST conventionnelle.

D'après les résultats obtenus, la chirurgie mini-invasive permet une réduction de poche importante avec une récession post-opératoire minimale.

Cela confirme l'hypothèse de l'influence positive d'un tracé d'incision spécifique pour aborder un défaut osseux.

Mais il ne faut pas tirer des conclusions hâtives, cette technique doit être comparée dans des études plus larges avec d'autres techniques traditionnelles.

## ***1.2 Série de cas (CORTELLINI P, TONETTI MS 2007)***

Cette étude est réalisée sur 13 défauts osseux concernant 13 patients.

Les comparaisons seront réalisées avec les mesures de base et les mesures un an plus tard concernant : le CAL, le PPD et la position de la gencive marginale.

L'âge moyen est de 43,1 +/- 9,8 ans (entre 34 et 63 ans) comprenant 9 femmes, 4 hommes tous non fumeurs.

### Données de départ :

#### Caractéristiques du patient :

- FMPS 11 +/- 3,4 % (mini 6 maxi 19) ;
- FMBS 6,8 +/- 2,9 % (mini 3 maxi 12).

#### Caractéristiques des défauts osseux :

- CAL 8,7 +/- 2,7mm.
- PPD 7,7 +/- 1,8 mm.
- CEJ-BD 11,1 +/- 2,3 mm.
- INFRA 6 +/- 1,5 mm.

La SPPT a été utilisée dans 6 sites et la MPPT dans 7 sites (en combinaison avec de l'EMD) :

- Dans 4 cas l'incision a été limitée au défaut osseux associé à la papille avec un défaut à 3 parois ;
- Dans 9 cas le lambeau a été étendu en lingual/palatin avec un défaut présentant un ou deux murs osseux.

Le temps d'intervention moyen a été de 55,4 +/- 6,5 min (entre 45 et 66 minutes)

Dans tous les sites traités, la fermeture primaire de la plaie a été observée. Au bout d'une semaine, à la levée des fils de suture, un site ayant été traité par la SPPT présentait un petit écart entre les deux bords de la papille. Mais cette papille trouvée ouverte à la semaine n°1 fût fermée à la semaine n°2. Tous les autres sites sont restés fermés durant la période de cicatrisation.

Aucun œdèmes ni hématomes n'ont été observés.

3 patients ont rapporté des sensations d'inconfort durant les deux premiers jours post-opératoire.

10 des 13 patients n'ont signalé aucun événement particulier après les deux premiers jours post-opératoire. Ils n'ont pas eu la sensation d'avoir eu une chirurgie.

#### Données à un an :

##### Caractéristiques du patient :

- FMPS 6,9 +/- 2,5 % (entre 2,3 et 11).
- FMBS 4,3 +/- 2,4 % (entre 2,3 et 7).

Il y a une différence significative, l'indice de plaque est meilleur et il y a moins de saignement.

##### Caractéristiques des défauts osseux :

- CAL 3,8 +/- 2,2 mm.

Le gain d'attache est de 4,8 +/- 1,9 mm (entre 3 et 8 mm).

On obtient alors un gain d'attache d'environ 88,7 +/- 20,7 % (entre 50 et 114,3%). Le CAL est de 100% pour 7 sites traités.

La profondeur de poche résiduelle est de 2,9 +/- 0,8 mm avec une réduction de poche de 4,8 +/- 1,8 mm. La différence au bout d'un an est très importante.

- Seulement 3 sites montrent des poches résiduelles à 4 mm.
- Tous les autres sites montrent des poches résiduelles à 3 mm ou moins.

Une différence minime de la position de la gencive marginale s'observe, il s'agit de 0,1 +/- 0,9 mm entre avant et un an après.

Les résultats de cette étude illustrent parfaitement le potentiel de la technique mini-invasive avec comme vu précédemment une réduction de poches conséquentes et des récessions post-opératoires minimales.

La perception du patient per et post-opératoire est très bonne. En effet, seulement 3 sujets se sont plaints de sensations d'inconfort dans les deux jours qui ont suivi la chirurgie.



La majorité des patients n'a rapporté aucun événement désagréable au point même d'avoir oublié la chirurgie. Cette perception très positive est sûrement due au temps d'intervention au fauteuil assez court et à la réalisation d'une chirurgie atraumatique pour les tissus.

N'oublions pas que ce type de chirurgie requiert une expérience importante en la matière, ainsi que des outils spécialisés tels que des microscopes et micro instruments de chirurgie.

### ***1.3 Etude rétrospective (HARREL SK 1999 et 2005)***

#### ***1.3.1 Les méthodes***

Cette étude est la seule qui évalue des résultats à la suite d'une MIS sur le long terme (6ans). La population choisie concerne des patients soignés dans un cabinet libéral classique.

Les données de cette étude ont été obtenues à partir de patients qui avaient été placés dans un traitement parodontal de soutien régulier (supportive periodontal therapy ou SPT). Pour être inclu dans l'étude, le patient a dû être vu à un intervalle de rendez-vous SPT régulier et a dû avoir eu une greffe osseuse effectuée en utilisant une approche MIS.

De l'os lyophilisé et déminéralisé ainsi qu'une membrane ont été utilisés dans tous les cas de MIS avec greffe osseuse. Si un défaut de furcation était présent au moment de la chirurgie, il a été traité avec une greffe osseuse dans le cadre du défaut parodontal.

En obtenant des données de patients réguliers, les données n'ont pas été influencées par la collecte de données à partir d'un groupe spécialement sélectionné de patients.

Les données recueillies proviennent d'une population de patient qui est régulièrement vue dans un environnement de pratique privée. En outre, les patients devaient être examinés pour leur SPT régulier pendant une période de 6 mois spécifiée. Ces patients sont non fumeurs et n'ont aucun problème de santé particulier. L'hygiène bucco-dentaire des patients de l'étude était très satisfaisante.

Les patients qui répondaient à ces critères sont devenus participants à cette étude, tous les participants ont donné la permission pour la collecte et la présentation des données utilisées dans cette étude.

Les données préopératoires ont été enregistrées par un seul évaluateur au rendez-vous d'examen initial du patient et elles ont été vérifiées à un rendez-vous de réévaluation 3 à 6 semaines après la fin du traitement non chirurgical.

Les traitements non chirurgicaux pour les patients, incluent l'instruction à l'hygiène buccale et la préparation de la racine. L'ajustement occlusal a été effectué suite à un écart qui a été constaté lors de la relation centrée ou si il y a un fremitus cliniquement détectable.

Les données enregistrées avant chirurgie concernent :

- la profondeur de sondage mesurée au point de la zone à greffer,
- l'évaluation de la furcation avec une sonde de Nabers,
- la mobilité.

Un pronostic initial basé sur le résultat du traitement attendu a été attribué à chaque dent au moment de l'examen initial.

- Un pronostic de bon à passable a été donné aux dents qui ont été projetées pour être retenues comme unités fonctionnelles après l'intervention; cela signifie en post-opératoire une profondeur de sondage de 2 à 4 mm.
- Un pronostic mauvais a été affecté aux dents non fonctionnelles après traitement chirurgical; ce qui correspond à une profondeur de sondage post-chirurgicale  $> 5$  mm.

Les données post-opératoires ont été obtenues au cours de la nomination SPT qui a eu lieu dans le délai de 6 mois de l'étude. Les données post-opératoires consistaient à prendre la profondeur de sondage mesurée au point le plus profond au sein du site de la greffe, les niveaux d'attache, l'atteinte de furcation en utilisant une sonde de Nabers et la mobilité.

Les mesures post-opératoires ont été réalisées indépendamment par deux évaluateurs. Les évaluateurs ont utilisé la même sonde pour les mesures, et les données ont été enregistrées de façon indépendante. S'il y avait des divergences entre les mesures obtenues par les deux évaluateurs, le patient a été examiné par deux évaluateurs en même temps qui se mettaient d'un commun accord sur la mesure à enregistrer. Toutes les mesures ont été enregistrées au nombre entier le plus proche.

Un pronostic post-opératoire a été attribué à chaque dent au moment de la collecte des données.

Les mêmes critères utilisés pour le pronostic initial ont été utilisés pour prédire la fonctionnalité à long terme de la dent et la profondeur de sondage prévue à long terme. Le pronostic post-opératoire a été affecté par le même évaluateur qui a attribué le pronostic initial.

### 1.3.2 Analyse statistique

Pour chaque site traité avec la MIS, on analyse la profondeur de sondage (PD), le changement dans le niveau d'attache clinique (CAL) et les pronostics qui ont été calculés. Étant donné que certains patients avaient de multiples sites où la MIS a été effectuée, les moyennes des patients pour le changement en profondeur de sondage et les changements dans le niveau d'attache clinique ont été calculés pour une analyse statistique.

Définition des tests de Wilcoxon : test d'hypothèse statistique non paramétrique utilisé pour comparer deux échantillons liés, des échantillons appariés, ou des mesures répétées sur un seul échantillon.

Des tests de Wilcoxon ont été menés sur les changements en profondeur au sondage et le changement de niveau d'attache clinique pour toutes les dents, par type de dent, par pronostic initial, et par le temps de post-opératoire suivi (9-24 mois ou  $\geq 24$  mois) afin de déterminer si des changements étaient significativement différents de zéro.

Des tests de Wilcoxon ont également été menés sur les changements dans la PD pour toutes les dents et par type de dent pour tester si les changements de PD et CAL étaient de valeur significativement supérieur à 3.

### 1.3.3 Résultats :

Au cours d'un laps de temps de 6 mois de l'étude, un total de 87 patients correspond aux critères d'inclusion. Ces patients avaient un total de 194 sites (113 molaires, 31 prémolaires et 50 dents antérieures) où une approche mini-invasive pour une greffe osseuse a été utilisée. Il y avait 44 femmes avec un âge moyen de 54,9 ans.

La quantité moyenne de temps après la chirurgie pour la collecte des données était 21,7 mois (extrêmes: 9-54 mois, médiane: 19 mois).

La variation moyenne en profondeur de sondage et du niveau d'attache clinique a été calculée par patient. La nouvelle profondeur de poche (PD) était disponible pour les 87 patients de l'étude, et de CAL pour 23 patients.

Afin de déterminer si celles-ci reflètent les changements cliniquement significatifs ( $> 3$  mm), des tests de Wilcoxon ont été effectués pour toutes les dents et pour le type de dent. Les résultats ont montré des changements dans PD et CAL qui étaient tous deux sensiblement supérieures à 3 mm ( $P < 0,02$ ).

Les changements dans la profondeur de sondage et les changements de niveau d'attache clinique ont également été évalués en fonction du pronostic initial de la dent. Des tests de Wilcoxon, menés sur l'évolution moyenne des patients en PD et en CAL ont montré que ces changements étaient significativement différents de 0 ( $P < 0,001$ ).

Il a été décidé d'analyser ces changements en temps depuis la chirurgie: de 9 à 24 mois plus tôt et 24 mois ou plus.

Des gains similaires dans le niveau d'attache et des réductions de la profondeur de sondage ont été observés pour les deux périodes. Par conséquent, il est évident que les gains précoces du niveau d'attache clinique et des réductions de la profondeur au sondage se maintiennent au fil du temps.

Un autre critère à ce type de chirurgie est le rapprochement des tissus mous à la CEJ (Cemento-Enamel Junction). Afin d'évaluer la façon dont les tissus mous approchaient la CEJ après la chirurgie, la différence entre le CAL final et le final PD a été calculée pour chaque dent. Pour les tissus mous, rapprochant la jonction émail-cément, cette valeur doit être inférieure ou égale à 0.

Ces résultats sont basés sur 193 des 194 dents de l'étude, parce que le niveau d'attache clinique final a été manquant pour une prémolaire.

- 46 des 193 dents soit 24% des tissus mous se rapprochent de la CEJ.
- Il y avait encore 56 dents à moins de 1 mm de la CEJ, et 53% des dents avaient les tissus mous à 1 mm de la CEJ.

### 6 ans plus tard :

Après l'intervention les patients ont été placés en maintenance parodontale. Une réévaluation a été réalisée au bout de quelques mois puis au bout de 6 ans par le même examinateur.

Les résultats cliniques montrent à 6 ans post-opératoire que les résultats sont favorables et similaires qu'à 11 mois post-opératoire.

En effet, le PD mesuré :

- à 11 mois est de 3,09 +/- 0,72 mm,
- alors que le PD mesuré à 6 ans est de 3,06 +/- 0,78 mm.

En ce qui concerne le CAL,

- à 11 mois on a 4,14 +/-1,31 mm,
- et au bout de 6 ans on a 4,12 +/- 1,33 mm.

Il n'y a donc pas de différences significatives à noter entre les mesures à 11 mois et à 6 ans. Les mêmes comparaisons ont été réalisées et s'avèrent similaires pour les récessions. Ces résultats montrent que les résultats favorables obtenus à 11 mois restent stables au bout de 6 ans.

### 1.3.4 Limites de l'étude :

Une des principales limites de cette étude est qu'elle est constituée d'une approche unique (MIS) à une greffe osseuse. Idéalement, l'efficacité d'un traitement particulier est testé grâce à un essai clinique randomisé et contrôlé, où les patients répondant aux critères d'inclusion sont randomisés pour recevoir soit un traitement conventionnel ou le nouveau traitement proposé.

Dans cette étude, le clinicien utilise uniquement le nouveau traitement.

Toutefois, les résultats de cette étude nous montrent que les gains des niveaux d'attache clinique et la réduction des profondeurs de sondage ont été soutenus au fil du temps. Par conséquent, il est clair que l'approche MIS est efficace dans la réduction des profondeurs de sondage et l'augmentation des niveaux d'attache clinique.

La vraie question est de savoir si l'approche MIS est aussi efficace que la thérapie conventionnelle. Les résultats des études précédentes indiquent que la MIS peut être aussi efficace, mais sans un essai clinique randomisé et contrôlé, ce ne sont que des spéculations basées sur les résultats obtenus ici. Il convient de souligner que l'on n'a généralement pas procédé à un essai clinique randomisé et contrôlé pour tester une nouvelle procédure sans quelques informations rétrospectives sur les résultats cliniques de cette nouvelle procédure.

Ainsi, cette étude rétrospective devrait fournir une base pour de futures recherches dans la MIS et éventuellement fournir suffisamment de preuves de la valeur de la MIS, afin qu'un essai clinique contrôlé randomisé puisse être mené pour tester véritablement l'efficacité de la MIS par rapport aux méthodes établies.

Un critère qui donne à cette étude plus de crédibilité que les séries de cas similaires, concerne le fait qu'un grand nombre de cas ont été inclus, et ces patients sont revenus pour un rappel régulier, au moins 6 ans post-opératoire. Par conséquent, on obtient un bon échantillon représentatif de cas réalisés au fil du temps.

## 2- Avantages

### 2.1 Paramètres cliniques

#### 2.1.1 Gain d'attache, profondeur de poche et récession post-opératoire

Dans les techniques MIST, on observe une diminution importante des poches et les gains d'attache sont significativement améliorés.

En effet, lors des essais cliniques les résultats sont très favorables comme vu précédemment : (CORTELLINI et coll. 1999; 2008) (HARREL SK 1999; 2005)

- Diminution des poches de 4,6 à 5,2 mm.
- Gain d'attache de 4,4 à 4,6 mm.
- Récessions post-opératoires très faibles de 0,1 à 0,4 mm.

Ces résultats reposent sur une technique de chirurgie minimaliste, limitant les incisions à la zone traitée. Ce qui permet d'éviter une perturbation du système vasculaire.

Ainsi on obtient une fermeture primaire de la plaie grâce au rapprochement correcte des berges à l'aide de sutures sans tension.

#### 2.1.2 Fermeture primaire de la plaie

(TROMBELLI L 2009)

Elle s'observe après l'intervention pendant les semaines à venir, c'est à dire durant toute la période de cicatrisation. Elle dépend de la localisation de la zone traitée, effectivement la fermeture sera plus facile en vestibulaire que dans la zone interdentaire.

Elle s'observe par deux critères :

- L'aspect de la plaie : fermé ou non.
- La qualité de la cicatrisation :
  - Nécrose totale, partielle, absente,
  - Fibrine et/ou caillot.

(CORTELLINI P 2001, 2007, 2008, 2009, 2011)

D'après les différentes études réalisées, on obtient entre 89% et 100% une fermeture primaire de la plaie.



Mais cette fermeture doit ensuite être stabilisée, il se trouve qu'en présence d'une membrane on obtient un maintien de cette fermeture que dans 50% à 100% des cas contre 95% sans membrane.

## ***2.2 Pour le patient***

### *2.2.1 Temps au fauteuil*

(CORTELLINI P, TONETTI MS 2009 et 2011)

Une étude randomisée comparant trois techniques a été réalisée :

- MIST.
- MIST associé à l'EMD (Enamel Matrix Derivative) sous forme de gel appliqué sur la surface radiculaire.
- MIST associé à l'EMD et une xénogreffe d'origine bovine.

Respectivement le temps chirurgical est de 53 minutes pour la technique MIST seule contre 54 et 59 minutes pour les deux autres.

Le temps d'intervention dépend donc de la technique utilisée mais également des compétences du praticien. (TONETTI M.S 2004)

(CORTELLINI P, TONETTI MS 2007 et 2011)

De plus, pour une technique chirurgicale traditionnelle, le temps d'intervention est de 80 minutes en moyenne.

La différence n'est pas négligeable car ceci influe sur la perception post-opératoire du patient. Avec un temps d'intervention plus court le patient a un meilleur ressenti général et accepte mieux le traitement.

### *2.2.2 Suites post-opératoire*

(TONETTI M.S 2004)

Peu de sensibilités sont décrites après une MIS. En général on ne trouve ni hématomes, ni suppurations, ni déhiscences des lambeaux.

Sur un panel de 40 patients, seulement 30% ont ressenti des sensibilités après l'intervention, la durée de ces douleurs ne dépasse pas 20 à 36 heures en général.

### ***2.3 Résultat esthétique***

Il n'y a pas d'étude concrète dans la littérature sur la qualité du résultat esthétique suite à ce type d'intervention.

Mais les résultats des études portant sur les niveaux gingivaux, la conservation de la papille interdentaire, la fermeture primaire de la plaie sont en faveur de la technique mini-invasive.

### ***2.4 Résultat à long terme***

La seule étude comportant un suivi à long terme est celle de HARREL réalisée en 2005 et dont les résultats sont revus 6 après. (HARREL SK 2005)

La réussite d'une chirurgie parodontale s'évalue par différentes caractéristiques cliniques telles que :

- Le niveau d'attache.
- La profondeur de poche.
- Le saignement au sondage.
- Les récessions post-opératoires.

Mais un critère additionnel vient s'ajouter lorsqu'on pratique ce type de technique, il s'agit bien évidemment de l'esthétique qui est subjectif mais qui peut se mesurer par la taille de la récession.

Les résultats en terme de gain d'attache et de profondeur de poche restent inchangés entre 11 mois et 6 ans plus tard. Ces résultats sont très favorables car il n'y a pas eu de retour de la maladie parodontale, ni de perte d'attache ou d'augmentation au sondage.

### ***2.5 Comparaison aux lambeaux traditionnels***

Lors de la réalisation d'un lambeau traditionnel (exemple du lambeau de Widman modifié), on observe des récessions gingivales de 1,2 mm à 1,8 mm sur des poches parodontales de 6-7 mm ou plus.

Ce qui est largement supérieur aux différentes mesures obtenues avec la MIST ou la MIS. Selon HARREL les récessions enregistrées sont de l'ordre de 0,01 à 0,05mm avec la technique MIS contre 0,07mm à 0,7 mm avec la MIST.

La différence réside dans le fait que la MIST utilise des petits lambeaux de pleine épaisseur pour exposer 2mm de crête osseuse. De plus, les incisions réalisées sont en général plus étendues que pour la technique MIS.

Il est vrai qu'en MIS on réalise plutôt des lambeaux d'épaisseur partielle et les lambeaux de pleine épaisseur sont à éviter car ils entraînent des récessions plus importantes.

Les récessions gingivales associées à la chirurgie mini-invasive restent inférieures à celles obtenues lors d'une chirurgie traditionnelle. Ceci s'explique par une manipulation atraumatique des tissus rendus possible par une instrumentation spécifique.

### **3 - Inconvénients**

La pratique de la chirurgie mini-invasive demande un apprentissage long en ce qui concerne l'instrumentation (microscope, lame de bistouri, éclairage), et l'équipement pour réaliser ce type de technique est très onéreux.

Il est important de ne pas oublier que ce type d'intervention ne s'applique pas à tous les patients comme vu précédemment, la sélection des cas prend ici toute son importance.

### **4 - Limites**

Attention car les données disponibles méritent d'être confirmées dans des études cliniques prospectives, contrôlées et randomisées pour prouver leurs avantages par rapport aux lambeaux traditionnels.

En général, les études cliniques sont faites dans des cabinets privés. Il n'y a pas d'évaluateur, ni de cas témoins non traités. Elles ne sont donc pas randomisées et il n'y a pas de procédure en double aveugle.

Plusieurs études doivent encore être réalisées avec un échantillon plus important pour permettre de prouver la suprématie de la technique mini-invasive sur les techniques traditionnelles.

## CONCLUSION

La chirurgie mini-invasive a donc permis une avancée dans le domaine de la parodontologie mais son exigence est grande tant du côté praticien, que du cabinet et de son équipement, ainsi que du patient.

Le praticien doit avoir une grande exigence personnelle, sa formation doit être intense. Son entraînement, sa position et son maintien, la connaissance des tracés d'incision sont autant d'éléments qui lui permettront de mettre en pratique cette chirurgie.

Le cabinet doit être doté d'instrumentation micro chirurgicale, de loupes et ou de microscopes ainsi que d'un éclairage adapté. Ce matériel est coûteux, fragile notamment les instruments en titane type lame de bistouri.

Le patient doit avoir connaissance de la réalité et des possibilités qu'offre cette chirurgie, tout n'est pas envisageable. Il doit également avoir conscience de son rôle dans la réussite du traitement. Hygiène, mode de vie et motivation sont des éléments indépendants de la volonté du praticien, seul le patient pourra agir sur ces facteurs.

Les antécédents, l'état général, l'âge seront des critères de sélection pour être candidat à la chirurgie mini-invasive.

Toutes ces exigences ont des conséquences positives sur le résultat de la chirurgie.

Ceci est visible dès la cicatrisation notamment avec une fermeture primaire de la plaie rendue possible par l'élévation d'un lambeau à minima et le rapprochement parfait des berges lors de la suture. Ainsi l'architecture gingivale préopératoire est maintenue. On obtient même une diminution des poches ainsi qu'un gain d'attache. Tout ceci joue en faveur de l'aspect esthétique.

Ceci est résumé par le principe de base de la chirurgie mini-invasive qui est l'économie tissulaire.

La douleur ressentie par le patient va également être minimisée voir nulle, dans la plupart des cas aucune complication n'a été recensée type hématome ou suppuration.

La contribution de la bonne hygiène et la guérison de première intention permettent l'obtention de récessions post-opératoires très faibles

Le gain de temps au fauteuil est également une résultante de la chirurgie mini-invasive, en découle une meilleure acception du plan de traitement par le patient.

Pour conclure il est bon de rappeler que la chirurgie mini-invasive ne se cantonne pas à une seule technique mais bien à une succession d'évolutions impliquant plusieurs auteurs qui ont chacun apporté leur technique et leur savoir.

## REFERENCES BIBLIOGRAPHIQUES

- Allen AI. Use of the suprapariosteal envelope in soft tissue grafting for root coverage. I. Rationale and technique. *Int J Periodontics Restorative Dent.* 1994;14:216-227.
- Azzi R, Etienne D. recouvrement radiculaire et reconstruction papillaire par greffon conjonctif enfoui sous un lambeau vestibulaire tunnelisé et tracté coronairement. *J. Parodontol. Implant. Orale.* 1998 ;17 :71-77.
- Burkhardt R, Lang NP. Coverage of localized gingival recessions : comparison of micro- and microsurgical techniques. *J. Clin. Periodontol.* 2005;32:287-293.
- Cairo F, Pagliaro U, Nieri M. Treatment of gingival recession with coronally advanced flap procedures : a systematic review. *J. Clin. Periodontol.* 2008;35:136-162.
- Calura G. Single Flap Approach with Buccal Access in Periodontal Reconstructive Procedures. A case series. *J. Periodontol.* 2009;80:353-360.
- Chambrone L, Chambrone D, Pustiglioni FE, Chambrone LA, Lima LA. The influence of tobacco smoking on the outcomes achieved by root-coverage procedures : a systematic review. *J Am Dent Assoc.* 2009 ;140 :294-306.
- Cortellini P, Nieri, Pini Prato G, Tonetti MS. Single minimally invasive surgical technique and an enamel matrix derivative to treat multiple adjacent intra-bony defects. I Clinical outcomes and morbidity. *J. Clin. Periodontol.* 2008; 35: 605-613.
- Cortellini P, Pini prato G, Tonetti MS. The modified papilla preservation technique. A new surgical approach for interproximal regenerative procedures. *J. Periodontol.* 1995 ; 66 (4) :261-266.
- Cortellini P, Pini prato G, Tonetti MS. The simplified papilla preservation flap. A novel surgical approach for the management of the soft tissues in regenerative procedures. *Int J Perio Resto Dent.* 1999 ; 19 [6]:589-99.
- Cortellini P, Tonetti MS. Microsurgical approach to periodontal regeneration. Initial evaluation in a case cohort. *J. Periodontol.* 2001 ;72(4) :559-569.
- Cortellini P, Tonetti M.S. Improved wound stability with a modified minimally invasive surgical technique in the regenerative treatment of isolated interdental intrabony defects. *J. Clin. Periodontol.* 2009; 36[2]: 157-163.
- Cortellini P, Tonetti M.S. A minimally invasive surgical technique and enamel matrix derivative in the regenerative treatment of intra-bony defects: a novel approach to limit morbidity. *J. Clin. Periodontol.* 2007; 34: 87-93.
- Cortellini P, Tonetti MS. Clinical and radiographic outcomes of the modified minimally invasive surgical technique with and without regenerative materials : a randomized-controlled trial in intra-bony defects. *J. Clin. Periodontol.* 2011 ;38(4) :365-373.
- Dannan A. Minimally invasive periodontal therapy. *J Indian Soc Periodontol.* 2011;15(4):338-43.

- F Mora, B Brochery, S Kerner, S Korngold, D Etienne, P Bouchard. La régénération parodontale défis et perspectives. *J. Parodontol. Implantol. Orale*. 2010;29 :7-21.
- F Mora, B Brochery. Assainissement parodontal mini-invasif à visée esthétique : innovation et performance. *Inf. Dent*. 2010;92 :25-29.
- Gardella JP, Monnet-Corti V, Glise JM. La chirurgie muco-gingivale. *Réal. Clin*. 1997 ;8 :41-59.
- Guida L, Annunziata M, Belardo S, Farina R, Scabbia A, Trombelli L. Effect of autogenous cortical bone particulate in conjunction with enamel matrix derivative in the treatment of periodontal intraosseous defects. *J. Periodontol*. 2007;78(2):231-8.
- Harrel S.K. A minimally invasive surgical approach for periodontal regeneration: surgical technique and observations. *J. Periodontol*. 1999; 70 [12] : 1547-57.
- Harrel SK, Wilson TG, Nunn ME. Prospective assessment of the use of enamel matrix proteins with minimally invasive surgery. *J. Periodontol*. 2005 ; 76 [3] : 380-4
- Harrel SK, Rees TD. Granulation tissue removal in routine and minimally invasive surgical procedures. *Comp. Cont. Educ. Dent*. 1995; 16: 960-967.
- Kassab MM, Cohen RE. The etiology and prevalence of gingival recessions. *J. Clin. Periodontol*. 2003 ;134 :220-225
- Leonard S, Tibbetts. DDS1, MSD. Dennis Shanelec, DDS2. Principles and practice of periodontal microsurgery. *Int. J. Microdent*. 2009;1:13-24
- Martins AG, Andia DC, Sallum AW, Sallum EA, Casati MZ, Nociti Junior FH. Smoking may affect root coverage outcome : a prospective clinical study in humans. *J. Periodontol*. 2004 ;75 :586-591
- Mombelli A, Décaillot F, Almaghlouth A, Wick P, Cionca N. [Efficient, minimally invasive periodontal therapy. An evidence based treatment concept]. *Schweiz Monatsschr Zahnmed*. 2011;121(2):145-57.
- Michael P. Rethman and Stephen K. Harrel. Minimally invasive periodontal therapy : will periodontal therapy remain a technologic laggard ? *J. Periodontol*. 2010;81:1390-1395.
- Minenna L, Herrero F, Sanz M, Trombelli L. Adjunctive effect of a polylactide/ polyglycolide copolymer in the treatment of deep periodontal intra-osseous defects: a randomized clinical trial. *J. Clin. Periodontol*. 2005;32(5):456-61.
- Park JB. Treatment of multiple gingival recessions using subepithelial connective tissue grafting with a single incision technique. *J. Oral. Sci*. 2009;51(2):317-21.
- Pini-Prato G, Pagliaro U, Baldi C, Nieri M, Saletta D, Cairo F et al. Coronally advanced flap procedure for root coverage. Flap with tension versus flap without tension : a randomized controlled clinical study. *J. Periodontol*. 2007 ;71 :188-201.

Polimeni G, Xiropaidis AV, Wikesjö UM. Biology and principles of periodontal wound healing/regeneration. *Periodontol 2000* 2006; 41: 30-47.

Prasanth T. Management of localized gingival recession by two-stage surgical procedure – double pedicle flap with CTG and coronally advanced flap : A novel technique. *J Indian Soc Periodontol*. 2009;13(1):44-7.

Raetzke PB. Covering localized areas of root exposure employing the « envelope » technique. *J Periodontol* 1985 ;56 :397-402.

R Burkhardt. Orientations nouvelles en chirurgie plastique parodontale : Aspects des techniques microchirurgicales. *Rev. Mens. Suisse Odontostomatol*, 1999 ;109 :650-655.

Ribeiro FV, Nociti Júnior FH, Sallum EA, Sallum AW, Casati MZ. Use of enamel matrix protein derivative with minimally invasive surgical approach in intrabony periodontal defects clinical and patient-centered outcomes. *Braz Dent J*. 2010;21(1):60-7.

Satyanarayana D. Vikram Reddy G. Raja Babu P. Periodontal microsurgery : a changing perspective. *Indian J Dent Adv* 2011; 3(4): 698-704

Schröen O, Sahrman P, Roos M, Attin T, Schmidlin PR. A survey on regenerative surgery performed by Swiss specialists in periodontology with special emphasis on the application of enamel matrix derivatives in infrabony defects. *Schweiz Monatsschr Zahnmed*. 2011;121(2):136-42.

Tonetti M.S, Fourmoussis I, Suvan J, Cortellini P, Bragger U, Lang NP. Healing, post-operative mobility and patient perception of outcomes following regenerative therapy of deep intrabony defects. *J Clin Periodontol* 2004; 31: 1092-1098.

Tözüm TF. A promising periodontal procedure for the treatment of adjacent gingival recession defects. *Can Dent Assoc*. 2003; 69 (3):155-9.

Tatakis DN, Trombelli L. Gingival recession- on treatment: guided tissue regeneration with bioabsorbable membrane versus connective tissue graft. *J. Periodontol*. 2000;71(2):299-307.

Tatiana Miranda Deliberador. Felipe Rychuv Santos. Alvaro Francisco Bosco. Flavia Aparecida Chaves Furlaneto. Michel Reis Messoria. Allan Fernando Giovanini. Maria Jose Hitomi Nagata. Simultaneous application of combination of three surgical techniques for treatment of gingival recession. A case report. *Bull Tokyo Dent Coll*. 2010 ;51(4) :201-205.

Trombelli L. Periodontal regeneration ingingival recession defects. *Periodontology* 2000. 1999;19:138-50.

Trombelli, L., Kim, C.K., Zimmerman, G.J., Wikesjo, U.M. Retrospective analysis of factors related to clinical outcome of guided tissue regeneration procedures in intrabony defects. *J. Clin. Periodontol*. 1997;24:366-371.

Trombelli L, Annunziata M, Belardo S, Fari- na R, Scabbia A, Guida L. Autogenous bone graft in conjunction with enamel matrix derivative in the treatment of deep periodontal intrabony defects: a report of 13 consecutively treated patients. *J. Clin. Periodontol*. 2006;33(1):69-75.



- Trombelli L, Farina R, Franceschetti G et coll. Single-flap approach with buccal access in periodontal reconstructive procedures. *J periodontol* 2009 ;80(2) :353-360.
- Trombelli L. Which reconstructive procedures are effective for treating the periodontal intraosseous defect? *Periodontology* 2000. 2005;37:88-105.
- Trombelli L, Minenna L, Farina R, Scabbia A. Guided tissue regeneration in human gingival recessions. A 10-year follow-up study. *J. Clin. Periodontol.* 2005;32(1):16-20.
- Trombelli L, Heitz-Mayfield LJ, Needleman I, Moles D, Scabbia A. A systematic review of graft materials and biological agents for periodontal intraosseous defects. *J. Clin. Periodontol.* 2002;29 Suppl 3:117-35; discussion 160-2.
- Trombelli L, Bottega S, Zucchelli G. Supracrestal soft tissue preservation with enamel matrix proteins in treatment of deep intrabony defects. *J. Clin. Periodontol.* 2002;29:433-439.
- Wennström JL. The significance of the width and thickness of the gingiva in orthodontic treatment. *Dtsch Zahnarzt Z.* 1990 ;45 :136-141.
- Wennström JL. Mucogingival therapy. *Ann. Periodontol.* 1996 ;1 :671-701
- Wickham J, Fitzpatrick J.M. Minimally invasive surgery (editorial). *Br J Surg.* 1990 ; 77 : 721.
- Wickham J. Minimally invasive surgery : futur developments. *BMJ*1994;308:193-6.
- Zabalegui I, Sicilia A, Cambra J, Gil J, Sanz M. Treatment of multiple adjacent gingival recessions with the tunnel subepithelial connective tissue graft : a clinical report. *Int J Periodontics Restorative Dent.* 1999 ;19 :199-206.
- Zucchelli G, De Sanctis M. treatment of multiple recession-type defects in patients with esthetic demands. *J. Periodontol.* 2007 ;71 :1506-1514.
- Zuhr O, Fickl S, Wachtel H, Bolz W, Hürzeler MB. Covering of gingival recessions with a modified microsurgical tunnel technique :case report. *Int J Periodontics Restorative Dent.* 2007 ;27 :457-463.

## ICONOGRAPHIES

### Image 1 : Kit de parodontologie

Kits d'instruments de parodontologie [en ligne]. Disponible sur : <http://www.medicalexpo.fr/prod/dentalaire/kits-instruments-veterinaires-chirurgie-dentaire-78984-490692.html> (consulté le 12 septembre)

### Image 2 : Des lames de bistouri pour la MIS comparées à des lames 15 traditionnelles

TIBBETS LS ET SHANELEC DA.

Principle and practice of periodontal microsurgery.

Tex Dent J 2007 ;**124**(2) :188-204.

### Image 3 : Fils de suture

TIBBETS LS ET SHANELEC DA.

Principle and practice of periodontal microsurgery.

Tex Dent J 2007 ;**124**(2) :188-204.

### Image 4 : Fils de suture

TIBBETS LS ET SHANELEC DA.

Principle and practice of periodontal microsurgery.

Tex Dent J 2007 ;**124**(2) :188-204.

### Image 5 : Recommandations pour le fil de suture en microchirurgie

TIBBETS LS ET SHANELEC DA.

Principle and practice of periodontal microsurgery.

Tex Dent J 2007 ;**124**(2) :188-204.

### Image 6 : Types de fils

TIBBETS LS ET SHANELEC DA.

Principle and practice of periodontal microsurgery.

Tex Dent J 2007 ;**124**(2) :188-204.

Image 7 : le microscope chirurgical

Microscope chirurgical de Zeiss OPMI Magis [en ligne]. Disponible sur : <http://french.alibaba.com/product-free/zeiss-opmi-magis-surgical-microscope-106223889.html> (consulté le 12 septembre 2013)

Image 8 : Les loupes

Loupes binoculaires Zeiss EyeMag à usage médical [en ligne]. Disponible sur : <http://ryfag.ch/fr/nos-produits/articles-epuises/loupes-binoculaires-zeiss-eyemag-usage-medical> (consulté le 12 septembre 2013)

Image 9 : Eclairage pour les loupes

Loupes médicales. EyeMag Light - Illumination excellente du champ de vision [en ligne]. Disponible sur : <http://www.meditec.zeiss.fr/C12568E8002537EC/Contents-Frame/152A5C1D5B78E57BC12575EC002868C6> (consulté le 12 septembre 2013)

Image 10 : Posture ergonomique d'un praticien utilisant le microscope avec des supports pour les bras.

TIBBETS LS ET SHANELEC DA.

Principle and practice of periodontal microsurgery.

Tex Dent J 2007;**124**(2) :188-204.

Image 11 : Technique d'incisions inter-proximales

Harrel S.K. A minimally invasive surgical approach for periodontal regeneration: surgical technique and observations. J Periodontol 1999; 70 [12] : 1547-57.

Image 12 : Vue proximale de la technique d'incisions

Harrel S.K. A minimally invasive surgical approach for periodontal regeneration: surgical technique and observations. J Periodontol 1999; 70 [12] : 1547-57.

Image 13 : Sharp dissection

Harrel S.K. A minimally invasive surgical approach for periodontal regeneration: surgical technique and observations. J Periodontol 1999; 70 [12] : 1547-57.

Image 14 : Technique de suture

Cortellini P, Pini prato G, Tonetti MS. The modified papilla preservation technique. A new surgical approach for interproximal regenerative procedures. J Periodontol 1995 ; 66 (4) :261-266.

Image 15 : Vue proximale de l'élévation du lambeau

Harrel S.K. A minimally invasive surgical approach for periodontal regeneration: surgical technique and observations. J Periodontol 1999; 70 [12] : 1547-57.

Images 16 : Exemple de la « single flap approach » :

Kit for MINIMALLY INVASIVE PERIODONTAL SURGERY for soft and hard tissue reconstruction according to Prof. Leonardo Trombelli In collaboration with Dott. Giovanni Franceschetti

Image 17 : Tracé idéal d'un défaut osseux à trois parois.

Cortellini P, Tonetti M.S. A minimally invasive surgical technique and enamel matrix derivative in the regenerative treatment of intra-bony defects: a novel approach to limit morbidity. J Clin Periodontol 2007; 34: 87-93

Image 18 : Tracé idéal d'un défaut osseux à deux parois

Cortellini P, Tonetti M.S. A minimally invasive surgical technique and enamel matrix derivative in the regenerative treatment of intra-bony defects: a novel approach to limit morbidity. J Clin Periodontol 2007; 34: 87-93

Image 19 : Tracé idéal pour limiter le lambeau à une seule papille

Cortellini P, Tonetti M.S. Improved wound stability with a modified minimally invasive surgical technique in the regenerative treatment of isolated interdental intrabony defects. J Clin Periodontol 2009; 36[2]: 157-163.

Image 20 : Tableau montrant les différences entre les techniques de base et la MTT

Jamal M. STEAIN et Christian HAMMACHER. Technique de tunnélisation modifiée : options et indications en chirurgie muco-gingivale. J. Parodontol. Implantol. Orale. 2012 ;3 :19-31.

Image 21 : Technique de tunnélisation modifiée

Jamal M. STEAIN et Christian HAMMACHER. Technique de tunnélisation modifiée : options et indications en chirurgie muco-gingivale. J. Parodontol. Implantol. Orale. 2012 ;3 :19-31.

Jury : Président : P.AMBROSINI – Professeur des Universités  
Juges : N.MILLER – Maître des Conférences des Universités  
D.JOSEPH – Assistant Hospitalier Universitaire  
J.GUILLET-THIBAUT – Assistante Hospitalier Universitaire

Thèse pour obtenir le diplôme D'Etat de Docteur en Chirurgie Dentaire

Présentée par: Mademoiselle ANCEL Alizée, Jade

né(e) à: LAXOU (Meurthe-et-Moselle)

le 2 octobre 1989


et ayant pour titre : « La chirurgie parodontale mini-invasive. »

Le Président du jury



P.AMBROSINI

Le Doyen  
de la Faculté d'Odontologie  
FACULTÉ D'ODONTOLOGIE  
UNIVERSITÉ DE LORRAINE  
J.M. MARTRE DITE



Autorise à soutenir et imprimer la thèse 6879.

NANCY, le

Le Président de l'Université de Lorraine

  
P. MUTZENHARDT

Le Président et par délégation  
Le Vice-Président

  
Martial DELIGNON

**ANCEL Alizée : LA CHIRURGIE PARODONTALE MINI-INVASIVE**

Nancy : 2013 - 73 pages - 21 figures - 55 références

Th. Chir.-Dent. : 2013

**Mots clés :**

- minimally invasive surgery, microsurgery, gingival recession, osseous defect

**ANCEL Alizée : LA CHIRURGIE PARODONTALE MINI-INVASIVE**

Nancy 2013

**Résumé :**

La chirurgie parodontale mini-invasive découle d'une suite d'évolutions et d'innovations.

Pour mener à bien cette présentation, nous allons aborder trois grandes parties.

Dans un premier temps : la préparation à la chirurgie. Elle présentera les phases du traitement initial et de la maintenance thérapeutique.

Ensuite sera abordé la chirurgie mini-invasive avec ses indications, sa préparation, l'instrumentation et les différentes techniques. En effet, une sélection rigoureuse des patients est nécessaire, elle demande au patient d'être irréprochable en ce qui concerne l'hygiène et le mode de vie.

De plus, cette chirurgie est rendue possible grâce à un équipement plus spécialisé qui comprend : des loupes, des microscopes, des instruments microchirurgicaux et un éclairage spécifique.

Une longue période d'apprentissage et d'entraînement est indispensable pour obtenir les résultats souhaités.

L'instrumentation microchirurgicale a permis de réaliser des incisions plus précises. Cette chirurgie n'est pas définie comme mini-invasive par l'utilisation de micro-instruments mais par la réalisation de lambeaux à minima et d'incisions plus fines.

Pour finir, une comparaison de la chirurgie mini-invasive avec les techniques traditionnelles sera présentée. Elle s'appuie sur des séries de cas et une étude rétrospective.

Ceci permettra de décrire les avantages et inconvénients de cette chirurgie novatrice. Les résultats sont en faveur de la chirurgie mini-invasive, on y observe une fermeture primaire de la plaie dans la plupart des cas, et les valeurs de profondeur de poche ainsi que de récessions gingivales sont plus faibles. Mais d'autres études comparatives doivent être réalisées pour démontrer la supériorité de cette technique.

**Jury :****Pr P. AMBROSINI****Professeur des Universités****Président et directeur  
de thèse****DR N. MILLER****Maître de Conférences****judge****DR J. GUILLET-THIBAUT****Maître de Conférences****judge****DR D. JOSEPH****Docteur en Chirurgie Dentaire****judge****Adresse de l'auteur :**

Alizée ANCEL  
22 boulevard recteur senn  
54000 NANCY