



HAL
open science

Arthroplasties de poignet : revue de la littérature et premiers résultats de la prothèse UTW-KMI[copyright]

Pierre Métais

► **To cite this version:**

Pierre Métais. Arthroplasties de poignet : revue de la littérature et premiers résultats de la prothèse UTW-KMI[copyright]. Sciences du Vivant [q-bio]. 2002. hal-01732839

HAL Id: hal-01732839

<https://hal.univ-lorraine.fr/hal-01732839>

Submitted on 14 Mar 2018

HAL is a multi-disciplinary open access archive for the deposit and dissemination of scientific research documents, whether they are published or not. The documents may come from teaching and research institutions in France or abroad, or from public or private research centers.

L'archive ouverte pluridisciplinaire **HAL**, est destinée au dépôt et à la diffusion de documents scientifiques de niveau recherche, publiés ou non, émanant des établissements d'enseignement et de recherche français ou étrangers, des laboratoires publics ou privés.



AVERTISSEMENT

Ce document est le fruit d'un long travail approuvé par le jury de soutenance et mis à disposition de l'ensemble de la communauté universitaire élargie.

Il est soumis à la propriété intellectuelle de l'auteur. Ceci implique une obligation de citation et de référencement lors de l'utilisation de ce document.

D'autre part, toute contrefaçon, plagiat, reproduction illicite encourt une poursuite pénale.

Contact : ddoc-theses-contact@univ-lorraine.fr

LIENS

Code de la Propriété Intellectuelle. articles L 122. 4

Code de la Propriété Intellectuelle. articles L 335.2- L 335.10

http://www.cfcopies.com/V2/leg/leg_droi.php

<http://www.culture.gouv.fr/culture/infos-pratiques/droits/protection.htm>

DOUBLE

160674

UNIVERSITÉ HENRI POINCARÉ, NANCY I
2002

FACULTÉ DE MÉDECINE DE NANCY
N° 90.



THÈSE
pour obtenir le grade de
DOCTEUR EN MÉDECINE
présentée et soutenue publiquement
dans le cadre du troisième cycle de Médecine Spécialisée

par

MÉTAIS PIERRE

le 25 septembre 2002

ARTHROPLASTIES DE POIGNET :
REVUE DE LA LITTÉRATURE ET PREMIERS RESULTATS
DE LA PROTHESE UTW-KMI©

Examineurs de la thèse :

Mr. G. DAUTEL
Mr. D. MOLÉ
Mr. F. DAP
Mr. D. PETRY

Professeur
Professeur
Professeur
Docteur en Médecine

Président
Juge
Juge
Juge

UNIVERSITÉ HENRI POINCARÉ, NANCY I
2002

FACULTÉ DE MÉDECINE DE NANCY
N°



THÈSE
pour obtenir le grade de
DOCTEUR EN MÉDECINE
présentée et soutenue publiquement
dans le cadre du troisième cycle de Médecine Spécialisée

par

MÉTAIS PIERRE

le 25 septembre 2002

ARTHROPLASTIES DE POIGNET :
REVUE DE LA LITTÉRATURE ET PREMIERS RESULTATS
DE LA PROTHESE UTW-KMI

Examineurs de la thèse :

Mr. G. DAUTEL
Mr. D. MOLÉ
Mr. F. DAP
Mr. D. PETRY

Professeur
Professeur
Professeur
Docteur en Médecine

Président
Juge
Juge
Juge

BIBLIOTHEQUE MEDECINE NANCY 1



D 007 209952 1

UNIVERSITÉ HENRI POINCARÉ, NANCY I

FACULTÉ DE MÉDECINE DE NANCY

Président de l'Université : Professeur Claude BURLET

Doyen de la Faculté de Médecine : Professeur Jacques ROLAND

Vice-Doyen de la Faculté de Médecine : Professeur Hervé VESPIGNANI

Assesseurs

du 1^{er} Cycle :

du 2^{ème} Cycle :

du 3^{ème} Cycle :

de la Vie Facultaire :

Mme le Docteur Chantal KOHLER

Mr le Professeur Jean-Pierre BRONOWICKI

Mr le Professeur Henry COUDANE

Mr le Professeur Bruno LEHEUP

DOYENS HONORAIRES

Professeur Adrien DUPREZ – Professeur Jean-Bernard DUREUX

Professeur Georges GRIGNON – Professeur François STREIFF

PROFESSEURS HONORAIRES

Louis PIERQUIN – Etienne LEGAIT – Jean LOCHARD – René HERBEUVAL – Gabriel FAIVRE – Jean-Marie FOLIGUET
Guy RAUBER – Paul SADOUL – Raoul SENAULT – Pierre ARNOULD – Roger BENICHOUX – Marcel RIBON
Jacques LACOSTE – Jean BEUREY – Jean SOMMELET – Pierre HARTEMANN – Emile de LAVERGNE
Augusta TREHEUX – Michel MANCIAUX – Paul GUILLEMIN – Pierre PAYSANT
Jean-Claude BURDIN – Claude CHARDOT – Jean-Bernard DUREUX – Jean DUHEILLE – Jean-Pierre GRILLIAT
Pierre LAMY – François STREIFF – Jean-Marie GILGENKRANTZ – Simone GILGENKRANTZ
Pierre ALEXANDRE – Robert FRISCH – Michel PIERSON – Jacques ROBERT
Gérard DEBRY – Georges GRIGNON – Pierre TRIDON – Michel WAYOFF – François CHERRIER – Oliéro GUERCI
Gilbert PERCEBOIS – Claude PERRIN – Jean PREVOT – Pierre BERNADAC – Jean FLOQUET
Alain GAUCHER – Michel LAXENAIRE – Michel BOULANGE – Michel DUC – Claude HURIET – Pierre LANDES
Alain LARCAN – Gérard VAILLANT – Daniel ANTHOINE – Pierre GAUCHER – René-Jean ROYER
Hubert UFFHOLTZ – Jacques LECLERE – Francine NABET – Jacques BORRELLY
Michel RENARD – Jean-Pierre DESCHAMPS – Pierre NABET

=====

**PROFESSEURS DES UNIVERSITÉS -
PRATICIENS HOSPITALIERS**

(Disciplines du Conseil National des Universités)

42^{ème} Section : MORPHOLOGIE ET MORPHOGENÈSE

1^{ère} sous-section (Anatomie)

Professeur Jacques ROLAND – Professeur Gilles GROSDIDIER

Professeur Pierre LASCOMBES – Professeur Marc BRAUN

2^{ème} sous-section (Cytologie et histologie)

Professeur Bernard FOLIGUET

3^{ème} sous-section (Anatomie et cytologie pathologiques)

Professeur Adrien DUPREZ – Professeur François PLENAT

Professeur Jean-Michel VIGNAUD – Professeur Eric LABOUYRIE

43^{ème} Section : BIOPHYSIQUE ET IMAGERIE MÉDICALE

1^{ère} sous-section (Biophysique et médecine nucléaire)

Professeur Alain BERTRAND – Professeur Gilles KARCHER – Professeur Pierre-Yves MARIE

2^{ème} sous-section (Radiologie et imagerie médicale)

Professeur Jean-Claude HOEFFEL – Professeur Luc PICARD – Professeur Denis REGENT

Professeur Michel CLAUDON – Professeur Serge BRACARD – Professeur Alain BLUM

Professeur Jacques FELBLINGER

44^{ème} Section : BIOCHIMIE, BIOLOGIE CELLULAIRE ET MOLÉCULAIRE, PHYSIOLOGIE ET NUTRITION

1^{ère} sous-section (*Biochimie et biologie moléculaire*)

Professeur Jean-Pierre NICOLAS

Professeur Jean-Louis GUÉANT – Professeur Jean-Luc OLIVIER

2^{ème} sous-section (*Physiologie*)

Professeur Jean-Pierre CRANCE – Professeur Jean-Pierre MALLIE

Professeur François MARCHAL – Professeur Philippe HAOUZI

3^{ème} sous-section (*Biologie cellulaire*)

Professeur Claude BURLET

4^{ème} sous-section (*Nutrition*)

Professeur Olivier ZIEGLER

45^{ème} Section : MICROBIOLOGIE, MALADIES TRANSMISSIBLES ET HYGIÈNE

1^{ère} sous-section (*Bactériologie – virologie ; hygiène hospitalière*)

Professeur Alain LE FAOU

2^{ème} sous-section (*Parasitologie et mycologie*)

Professeur Bernard FORTIER

3^{ème} sous-section (*Maladies infectieuses ; maladies tropicales*)

Professeur Philippe CANTON – Professeur Thierry MAY – Professeur Christian RABAUD

46^{ème} Section : SANTÉ PUBLIQUE, ENVIRONNEMENT ET SOCIÉTÉ

1^{ère} sous-section (*Épidémiologie, économie de la santé et prévention*)

Professeur Philippe HARTEMANN – Professeur Serge BRIANÇON

Professeur Francis GUILLEMIN – Professeur Denis ZMIROU

2^{ème} sous-section (*Médecine et santé au travail*)

Professeur Guy PETIET

3^{ème} sous-section (*Médecine légale et droit de la santé*)

Professeur Henry COUDANE

4^{ème} sous-section (*Épi-statistiques, informatique médicale et technologies de communication*)

Professeur Bernard LEGRAS – Professeur François KOHLER

47^{ème} Section : CANCÉROLOGIE, GÉNÉTIQUE, HÉMATOLOGIE, IMMUNOLOGIE

1^{ère} sous-section (*Hématologie ; transfusion*)

Professeur Christian JANOT – Professeur Thomas LECOMPTE – Professeur Pierre BORDIGONI

Professeur Pierre LEDERLIN – Professeur Jean-François STOLTZ

2^{ème} sous-section (*Cancérologie ; radiothérapie*)

Professeur François GUILLEMIN – Professeur Thierry CONROY

Professeur Pierre BEY – Professeur Didier PEIFFERT

3^{ème} sous-section (*Immunologie*)

Professeur Gilbert FAURE – Professeur Marie-Christine BENE

4^{ème} sous-section (*Génétique*)

Professeur Philippe JONVEAUX – Professeur Bruno LEHEUP

48^{ème} Section : ANESTHÉSIOLOGIE, RÉANIMATION, MÉDECINE D'URGENCE,
PHARMACOLOGIE ET THÉRAPEUTIQUE

1^{ère} sous-section (*Anesthésiologie et réanimation chirurgicale*)

Professeur Marie-Claire LAXENAIRE – Professeur Claude MEISTELMAN – Professeur Dan LONGROIS

Professeur Hervé BOUAZIZ

2^{ème} sous-section (*Réanimation médicale*)

Professeur Henri LAMBERT – Professeur Alain GERARD

Professeur Pierre-Edouard BOLLAERT

3^{ème} sous-section (*Pharmacologie fondamentale ; pharmacologie clinique*)

Professeur Patrick NETTER – Professeur Pierre GILLET

4^{ème} sous-section (*Thérapeutique*)

Professeur François PAILLE – Professeur Gérard GAY – Professeur Faiez ZANNAD

49^{ème} Section : PATHOLOGIE NERVEUSE ET MUSCULAIRE, PATHOLOGIE MENTALE, HANDICAP et RÉÉDUCATION

1^{ère} sous-section (Neurologie)

Professeur Michel WEBER – Professeur Gérard BARROCHE – Professeur Hervé VESPIGNANI
Professeur Xavier DUCROCQ

2^{ème} sous-section (Neurochirurgie)

Professeur Henri HEPNER – Professeur Jean-Claude MARCHAL – Professeur Jean AUQUE
Professeur Thierry CIVIT

3^{ème} sous-section (Psychiatrie d'adultes)

Professeur Jean-Pierre KAHN

4^{ème} sous-section (Pédopsychiatrie)

Professeur Colette VIDAILHET – Professeur Daniel SIBERTIN-BLANC

5^{ème} sous-section (Médecine physique et de réadaptation)

Professeur Jean-Marie ANDRE

50^{ème} Section : PATHOLOGIE OSTÉO-ARTICULAIRE, DERMATOLOGIE et CHIRURGIE PLASTIQUE

1^{ère} sous-section (Rhumatologie)

Professeur Jacques POUREL – Professeur Isabelle VALCKENAERE

2^{ème} sous-section (Chirurgie orthopédique et traumatologique)

Professeur Daniel SCHMITT – Professeur Jean-Pierre DELAGOUTTE – Professeur Daniel MOLE
Professeur Didier MAINARD

3^{ème} sous-section (Dermato-vénérologie)

Professeur Jean-Luc SCHMUTZ – Professeur Annick BARBAUD

4^{ème} sous-section (Chirurgie plastique, reconstructrice et esthétique)

Professeur François DAP

51^{ème} Section : PATHOLOGIE CARDIORESPIRATOIRE et VASCULAIRE

1^{ère} sous-section (Pneumologie)

Professeur Jean-Marie POLU - Professeur Yves MARTINET

Professeur Jean-François CHABOT

2^{ème} sous-section (Cardiologie)

Professeur Etienne ALIOT – Professeur Yves JUILLIERE – Professeur Nicolas SADOUL

3^{ème} sous-section (Chirurgie thoracique et cardiovasculaire)

Professeur Pierre MATHIEU – Professeur Jean-Pierre VILLEMOT

Professeur Jean-Pierre CARTEAUX – Professeur Loïc MACE

4^{ème} sous-section (Chirurgie vasculaire ; médecine vasculaire)

Professeur Gérard FIEVE

52^{ème} Section : MALADIES DES APPAREILS DIGESTIF et URINAIRE

1^{ère} sous-section (Gastroentérologie ; hépatologie)

Professeur Marc-André BIGARD

Professeur Jean-Pierre BRONOWICKI

2^{ème} sous-section (Chirurgie digestive)

3^{ème} sous-section (Néphrologie)

Professeur Michèle KESSLER – Professeur Dominique HESTIN (Mme)

4^{ème} sous-section (Urologie)

Professeur Philippe MANGIN – Professeur Jacques HUBERT

53^{ème} Section : MÉDECINE INTERNE, GÉRIATRIE et CHIRURGIE GÉNÉRALE

1^{ère} sous-section (Médecine interne)

Professeur Gilbert THIBAUT – Professeur Francis PENIN

Professeur Denise MONERET-VAUTRIN – Professeur Denis WAHL

Professeur Jean DE KORWIN KROKOWSKI – Professeur Pierre KAMINSKY

2^{ème} sous-section (Chirurgie générale)

Professeur Patrick BOISSEL – Professeur Laurent BRESLER

54^{ème} Section : DÉVELOPPEMENT ET PATHOLOGIE DE L'ENFANT, GYNÉCOLOGIE-OBSTÉTRIQUE, ENDOCRINOLOGIE ET REPRODUCTION

1^{ère} sous-section (*Pédiatrie*)

Professeur Paul VERT – Professeur Danièle SOMMELET – Professeur Michel VIDAILHET
Professeur Pierre MONIN – Professeur Jean-Michel HASCOET – Professeur Pascal CHASTAGNER

2^{ème} sous-section (*Chirurgie infantile*)

Professeur Michel SCHMITT – Professeur Gilles DAUTEL

3^{ème} sous-section (*Gynécologie-obstétrique ; gynécologie médicale*)

Professeur Michel SCHWEITZER – Professeur Jean-Louis BOUTROY

Professeur Philippe JUDLIN – Professeur Patricia BARBARINO

4^{ème} sous-section (*Endocrinologie et maladies métaboliques*)

Professeur Pierre DROUIN – Professeur Georges WERYHA – Professeur Marc KLEIN

5^{ème} sous-section (*Biologie et médecine du développement et de la reproduction*)

Professeur Hubert GERARD

55^{ème} Section : PATHOLOGIE DE LA TÊTE ET DU COU

1^{ère} sous-section (*Oto-rhino-laryngologie*)

Professeur Claude SIMON – Professeur Roger JANKOWSKI

2^{ème} sous-section (*Ophthalmologie*)

Professeur Antoine RASPILLER – Professeur Jean-Luc GEORGE – Professeur Jean-Paul BERROD

3^{ème} sous-section (*Chirurgie maxillo-faciale et stomatologie*)

Professeur Michel STRICKER – Professeur Jean-François CHASSAGNE

=====

PROFESSEURS DES UNIVERSITÉS

27^{ème} section : INFORMATIQUE

Professeur Jean-Pierre MUSSE

64^{ème} Section : BIOCHIMIE ET BIOLOGIE MOLÉCULAIRE

Professeur Daniel BURNEL

=====

PROFESSEUR ASSOCIÉ

Épidémiologie, économie de la santé et prévention

Professeur Tan XIAODONG

=====

MAÎTRES DE CONFÉRENCES DES UNIVERSITÉS - PRATICIENS HOSPITALIERS

42^{ème} Section : MORPHOLOGIE ET MORPHOGENÈSE

1^{ère} sous-section (*Anatomie*)

Docteur Bruno GRIGNON – Docteur Jean-Pascal FYAD

2^{ème} sous-section (*Cytologie et histologie*)

Docteur Edouard BARRAT – Docteur Jean-Claude GUEDENET

Docteur Françoise TOUATI – Docteur Chantal KOHLER

3^{ème} sous-section (*Anatomie et cytologie pathologiques*)

Docteur Yves GRIGNON – Docteur Béatrice MARIE

Docteur Laurent ANTUNES

43^{ème} Section : BIOPHYSIQUE ET IMAGERIE MÉDICALE

1^{ère} sous-section(*Biophysique et médecine nucléaire*)

Docteur Marie-Hélène LAURENS – Docteur Jean-Claude MAYER

Docteur Pierre THOUVENOT – Docteur Jean-Marie ESCANYE – Docteur Amar NAOUN

44^{ème} Section : BIOCHIMIE, BIOLOGIE CELLULAIRE ET MOLÉCULAIRE, PHYSIOLOGIE ET NUTRITION

1^{ère} sous-section(*Biochimie et biologie moléculaire*)

Docteur Xavier HERBEUVAL – Docteur Jean STRACZEK

Docteur Sophie FREMONT – Docteur Isabelle GASTIN – Dr Bernard NAMOUR

2^{ème} sous-section(*Physiologie*)

Docteur Gérard ETHEVENOT – Docteur Nicole LEMAU de TALANCE – Christian BEYAERT

45^{ème} Section : MICROBIOLOGIE, MALADIES TRANSMISSIBLES ET HYGIÈNE

1^{ère} sous-section(*Bactériologie – Virologie ; hygiène hospitalière*)

Docteur Francine MORY – Docteur Michèle WEBER – Docteur Christine LION

Docteur Michèle DAILLOUX – Docteur Alain LOZNIEMSKI – Docteur Véronique VENARD

2^{ème} sous-section(*Parasitologie et mycologie*)

Docteur Marie-France BIAVA – Docteur Nelly CONTET-AUDONNEAU

46^{ème} Section : SANTÉ PUBLIQUE, ENVIRONNEMENT ET SOCIÉTÉ

1^{ère} sous-section(*Epidémiologie, économie de la santé et prévention*)

Docteur Mickaël KRAMER

47^{ème} Section : CANCÉROLOGIE, GÉNÉTIQUE, HÉMATOLOGIE, IMMUNOLOGIE

1^{ère} sous-section(*Hématologie ; transfusion*)

Docteur Jean-Claude HUMBERT – Docteur François SCHOONEMAN

3^{ème} sous-section(*Immunologie*)

Docteur Marie-Nathalie SARDA

4^{ème} sous-section(*Génétique*)

Docteur Christophe PHILIPPE

**48^{ème} Section : ANESTHÉSIOLOGIE, RÉANIMATION, MÉDECINE D'URGENCE,
PHARMACOLOGIE ET THÉRAPEUTIQUE**

1^{ère} sous-section(*Anesthésiologie et réanimation chirurgicale*)

Docteur Jacqueline HELMER – Docteur Gérard AUDIBERT

3^{ème} sous-section(*Pharmacologie fondamentale ; pharmacologie clinique*)

Docteur Françoise LAPICQUE – Docteur Marie-José ROYER-MORROT

Docteur Damien LOEUILLE

**54^{ème} Section : DÉVELOPPEMENT ET PATHOLOGIE DE L'ENFANT, GYNÉCOLOGIE-OBSTÉTRIQUE,
ENDOCRINOLOGIE ET REPRODUCTION**

5^{ème} sous-section(*Biologie et médecine du développement et de la reproduction*)

Docteur Jean-Louis CORDONNIER

=====

MAÎTRES DE CONFÉRENCES

19^{ème} section : SOCIOLOGIE, DÉMOGRAPHIE

Madame Michèle BAUMANN

32^{ème} section : CHIMIE ORGANIQUE, MINÉRALE, INDUSTRIELLE

Monsieur Jean-Claude RAFT

40^{ème} section : SCIENCES DU MÉDICAMENT

Monsieur Jean-Yves JOUZEAU

60^{ème} section : MÉCANIQUE, GÉNIE MÉCANIQUE ET GÉNIE CIVILE

Monsieur Alain DURAND

64^{ème} section : BIOCHIMIE ET BIOLOGIE MOLÉCULAIRE

Madame Marie-Odile PERRIN – Mademoiselle Marie-Claire LANHERS

65^{ème} section : BIOLOGIE CELLULAIRE

Mademoiselle Françoise DREYFUSS – Monsieur Jean-Louis GELLY – Madame Anne GERARD
Madame Ketsia HESS – Monsieur Pierre TANKOSIC – Monsieur Hervé MEMBRE

67^{ème} section : BIOLOGIE DES POPULATIONS ET ÉCOLOGIE

Madame Nadine MUSSE

68^{ème} section : BIOLOGIE DES ORGANISMES

Madame Tao XU-JIANG

=====

MAÎTRES DE CONFÉRENCES ASSOCIÉS

Médecine Générale

Docteur Alain AUBREGE

Docteur Louis FRANCO

=====

PROFESSEURS ÉMÉRITES

Professeur Georges GRIGNON – Professeur Michel PIERSON
Professeur Michel BOULANGE – Professeur Alain LARCAN – Professeur Michel DUC
Professeur Michel WAYOFF – Professeur Daniel ANTHOINE – Professeur Claude HURIET
Professeur Hubert UFFHOLTZ – Professeur René-Jean ROYER
Professeur Pierre GAUCHER – Professeur Claude CHARDOT

=====

DOCTEURS HONORIS CAUSA

Professeur Norman SHUMWAY (1972) <i>Université de Stanford, Californie (U.S.A)</i>	Professeur Mashaki KASHIWARA (1996) <i>Research Institute for Mathematical Sciences de Kyoto (JAPON)</i>
Professeur Paul MICHIELSEN (1979) <i>Université Catholique, Louvain (Belgique)</i>	Professeur Ralph GRÄSBECK (1996) <i>Université d'Helsinki (FINLANDE)</i>
Professeur Charles A. BERRY (1982) <i>Centre de Médecine Préventive, Houston (U.S.A)</i>	Professeur James STEICHEN (1997) <i>Université d'Indianapolis (U.S.A)</i>
Professeur Pierre-Marie GALETTI (1982) <i>Rhode Island University, Providence (U.S.A)</i>	Professeur Duong Quang TRUNG (1997) <i>Centre Universitaire de Formation et de Perfectionnement des Professionnels de Santé d'Hô Chi Minh-Ville (VIËTNAM)</i>
Professeur Mamish Nisbet MUNRO (1982) <i>Massachusetts Institute of Technology (U.S.A)</i>	
Professeur Mildred T. STAHLMAN (1982) <i>Vanderbilt University, Nashville (U.S.A)</i>	
Professeur Harry J. BUNCKE (1989) <i>Université de Californie, San Francisco (U.S.A)</i>	
Professeur Théodore H. SCHIEBLER (1989) <i>Titulaire d'Anatomie de Würtzburg (R.F.A)</i>	
Professeur Maria DELIVORIA-PAPADOPOULOS (1996) <i>Université de Pennsylvanie (U.S.A)</i>	

A notre Maître et Président de Thèse,

Monsieur le Professeur G. DAUTEL

Professeur de chirurgie plastique, reconstructrice et esthétique

Vous nous faites l'extrême honneur de présider cette thèse.

Votre capacité de travail, votre dynamisme intellectuel resteront pour nous des modèles à approcher.

Vous faites notoriété en chirurgie reconstructrice, en microchirurgie et votre réputation est désormais internationale.

Nous sommes heureux de faire partie de l'Ecole de Chirurgie de la Main dont vous êtes le garant.

Soyez assuré de notre profond attachement.

A notre Maître et Juge,

Monsieur le Professeur D. MOLÉ

Professeur de chirurgie orthopédique

Vous nous faites l'extrême honneur de bien vouloir juger ce travail.

Vos connaissances scientifiques, la justesse de vos indications opératoires et la sûreté de votre geste font de vous un exemple pour notre pratique future.

Jamais pris en défaut quelle que soit la situation rencontrée, nous avons pu mesurer la qualité de votre formation et l'étendue de vos connaissances techniques.

Nous sommes conscient d'avoir tant à apprendre à votre contact et nous vous renouvelons l'expression de toute notre considération.

A notre Maître et Juge,

Monsieur le Professeur F. DAP

Professeur de chirurgie plastique, reconstructrice et esthétique

Vous nous faites l'honneur de juger ce travail.

Votre rigueur diagnostic, votre sûreté d'indication et votre maîtrise de l'acte opératoire ont toujours été pour nous source d'une grande admiration.

Nous sommes conscients de l'excellence de vos connaissances et considérons comme un grand honneur que vous acceptiez d'être le juge de ce travail.

A notre Maître et Juge,

Monsieur le Docteur D. PETRY

Docteur en médecine physique et réadaptation

Vous nous faites l'honneur de juger ce travail.

Nous avons la possibilité de bénéficier de votre enseignement.

Nous apprécions vos qualités humaines et votre grande disponibilité.

Aux chefs de clinique-assistants du service de chirurgie plastique et reconstructrice de l'appareil locomoteur,

Docteur P.Y. DURAND
Docteur P. FAIVRE
Docteur B. FERREIRA
Docteur P. PASQUIER
Docteur J. VIALANEIX

Nous vous remercions pour la formation que vous nous avez apportée en travaillant à vos côtés et pour nous avoir offerts votre confiance et votre temps.

Au Docteur M. DE GASPERI.

pour son soutien, sa disponibilité, ses compétences, son amitié et nos passions communes.

A nos Maîtres de stage,

Professeur J.P. VILLEMOT
Professeur J.L. BOUTROY
Professeur P. BOISSEL
Docteur P. DUVAL
Professeur D. SCHMITT
Docteur C. CUNY
Professeur H. COUDANE
Professeur P. LASCOMBES

qui ont été nos guides pendant ces stages hospitaliers.

A nos aînés, chefs de clinique-assistants, praticiens hospitaliers,

Professeur J.P. CARTEAUX
Docteur N. BISCHOFF
Docteur B. SCHJOTH
Professeur L. BRESLER
Docteur H. SEBBAG
Docteur L. BRUNAUD
Docteur B. FONTAINE
Docteur M.O. DELAPORTE
Docteur N. BODARD
Docteur F. SIRVEAUX
Docteur O. ROCHE
Docteur X. LESEUR
Docteur N. HUMMER
Docteur C. HERBEUVAL
Docteur E. PENETRAT
Docteur L. VAUGE
Docteur H. DELASELLE
Docteur J.P. FYAD

dont l'aide a été précieuse au cours de notre formation.

A mon épouse,

toujours à mes côtés, me comprenant à demi-mots, m'épaulant au quotidien, elle est toute ma vie,

Je t'aime.

A l'enfant qu'elle porte,

A mes parents, à ma sœur,

à qui je dédie ce travail. Ils ont toujours su m'apporter du réconfort et canaliser en moi ce qu'il faut pour réussir.

Je vous en remercie mille fois.

A mes grands-parents,

que j'aurais tant aimé avoir à mes côtés aujourd'hui.

SERMENT

"Au moment d'être admis à exercer la médecine, je promets et je jure d'être fidèle aux lois de l'honneur et de la probité. Mon premier souci sera de rétablir, de préserver ou de promouvoir la santé dans tous ses éléments, physiques et mentaux, individuels et sociaux. Je respecterai toutes les personnes, leur autonomie et leur volonté, sans aucune discrimination selon leur état ou leurs convictions. J'interviendrai pour les protéger si elles sont affaiblies, vulnérables ou menacées dans leur intégrité ou leur dignité. Même sous la contrainte, je ne ferai pas usage de mes connaissances contre les lois de l'humanité. J'informerai les patients des décisions envisagées, de leurs raisons et de leurs conséquences. Je ne tromperai jamais leur confiance et n'exploiterai pas le pouvoir hérité des circonstances pour forcer les consciences. Je donnerai mes soins à l'indigent et à quiconque me les demandera. Je ne me laisserai pas influencer par la soif du gain ou la recherche de la gloire.

Admis dans l'intimité des personnes, je tairai les secrets qui me sont confiés. Reçu à l'intérieur des maisons, je respecterai les secrets des foyers et ma conduite ne servira pas à corrompre les mœurs. Je ferai tout pour soulager les souffrances. Je ne prolongerai pas abusivement les agonies. Je ne provoquerai jamais la mort délibérément.

Je préserverai l'indépendance nécessaire à l'accomplissement de ma mission. Je n'entreprendrai rien qui dépasse mes compétences. Je les entretiendrai et les perfectionnerai pour assurer au mieux les services qui me seront demandés.

J'apporterai mon aide à mes confrères ainsi qu'à leurs familles dans l'adversité.

Que les hommes et mes confrères m'accordent leur estime si je suis fidèle à mes promesses ; que je sois déshonoré et méprisé si j'y manque".

Table des matières



<u>Introduction</u>	p.27
<u>Partie 1 : Généralités</u>	p.31
I. Anatomie du poignet	p.32
1. Anatomie osseuse	p.32
2. Anatomie articulaire	p.33
2.1. Articulation radio-carpienne	p.34
2.2. Articulation radio-ulnaire distale et articulation ulno-carpienne	p.34
2.3. Articulation intra-carpienne	p.35
2.4. Articulation médio-carpienne	p.35
2.5. Articulations carpo-métacarpiennes	p.36
3. Anatomie ligamentaire	p.36
3.1. Les ligaments palmaires	p.37
3.2. Les ligaments dorsaux	p.38
3.3. Les ligaments latéraux	p.38
4. Anatomie musculo-tendineuse	p.39
4.1. Les muscles et tendons extenseurs	p.40
4.2. Les muscles et tendons fléchisseurs	p.40
II. La fonction	p.40
1. Fonction du poignet	p.41
2. Position de fonction	p.42
3. Mobilités du poignet	p.42
3.1. la flexion-extension	p.42
3.2. l'inclinaison latérale et médiale	p.43
3.3. la prono-supination	p.43
3.4. la rotation radio-métacarpienne	p.44

III. La conception des prothèses	p.45
1. Biomécanique du poignet	p.46
1.1. La cinétique articulaire	p.47
1.1.1. Les travaux de Youm, McMurtry, Flatt	p.47
1.1.2. Les travaux de Lanoy et Mazas	p.49
1.1.3. Complément de données	p.51
1.1.4. La répartition des forces et des contraintes	p.52
1.2. Etude des articulations	p.53
1.2.1. L'articulation radio-ulnaire distale	p.53
1.2.1.1. L'anatomie	p.53
1.2.1.2. La cinématique	p.54
1.2.1.3. La stabilité ulnaire distale	p.54
1.2.2. Les articulations intra-carpiennes	p.55
1.2.3. Les articulations carpo-métacarpiennes	p.55
2. Application à la conception des prothèses radio-carpiennes	p.56
2.1. Le tore	p.56
2.2. Le centre de rotation	p.57
2.3. Les contraintes mécaniques	p.59
3. La balance capsulaire, ligamentaire et tendineuse	p.60
3.1. Les éléments de la stabilité	p.60
3.1.1. La capsule articulaire, les ligaments	p.60
3.1.2. Les formations musculo-tendineuses	p.61
3.1.3. La tête ulnaire	p.62
3.2. L'équilibre de la balance	p.62
4. Les qualités d'une prothèse totale de poignet selon Kapandji A.I.	p.64
IV. Les indications :	p.65
1. L'arthrose de poignet	p.66
1.1. Le SLAC wrist ou arthrose péri-scapho-lunaire	p.66
1.2. L'arthrose radio-lunaire dans la maladie de Kienböck	p.68
1.3. L'arthrose post-traumatique	p.68
1.3.1. Les fractures du radius	p.68
1.3.2. Les fractures du scaphoïde	p.69
2. Les arthropathies microcristallines	p.69
2.1. La goutte	p.69
2.2. La chondrocalcinose articulaire	p.70

3. Le poignet rhumatoïde	p.70
3.1. Description clinique	p.70
3.2. Les déformations du carpe : physiologie	p.70
3.2.1. Les déformations de type ulnaire	p.71
3.2.2. Les déformations de type central	p.71
3.2.3. Les déformations de type radial	p.72
3.3. Traitement chirurgical du poignet rhumatoïde	p.72
3.3.1. La synovectomie	p.72
3.3.2. Les interventions sur les tissus mous	p.73
3.3.3. Les interventions osseuses	p.73
3.4. Intérêt de la prothèse totale de poignet	p.74
V. Les autres solutions thérapeutiques	p.75
1. L'arthrodèse totale de poignet	p.75
1.1. définition, technique	p.75
1.2. résultats, conclusion	p.78
2. La résection de la première rangée des os du carpe	p.80
2.1. définition, description	p.80
2.2. résultats, conclusion	p.80
3. L'interposition arthroplastie	p.81
3.1. définition, description	p.81
3.2. résultats, conclusion	p.82
4. La prothèse médio-carpienne de Taleisnik	p.83
4.1. définition, description	p.83
4.2. résultats, conclusion	p.84
5. La prothèse APHIS	p.84
5.1. définition, description	p.84
5.2. résultats, conclusion	p.85
6. L'arthroplastie par transfert en îlot de l'articulation radio-ulnaire distale	p.85
6.1. définition, description	p.85
6.2. résultats, conclusion	p.86
VI. Les contre-indications à l'arthroplastie prothétique	p.87
1. Revêtement cutané	p.87
2. Stock osseux	p.87
3. Sepsis	p.88
4. Insuffisance musculo-tendineuse	p.88
5. Le patient	p.88

<u>Partie 2 : Les prothèses totales de poignet</u>	p.90
I. L'implant en silicone de Swanson	p.92
1. présentation	p.92
2. caractéristiques	p.94
II. Les premières prothèses totales	p.95
1. Prothèse Volz (AMC : Arizona Medical Center)	p.95
1.1. présentation	p.95
1.2. caractéristiques	p.96
2. Prothèse de Meuli	p.97
2.1. présentation	p.97
2.2. caractéristiques	p.98
3. Prothèse TRISPHERICAL	p.99
3.1. présentation	p.99
3.2. caractéristiques	p.99
4. Prothèse GUEPAR	p.100
4.1. présentation	p.100
4.2. caractéristiques	p.101
III. Les prothèses totales de dernière génération	p.102
1. Prothèse CFV	p.103
1.1. présentation	p.103
1.2. caractéristiques	p.103
2. Prothèse MWP III	p.104
2.1. présentation	p.104
2.2. caractéristiques	p.104
3. Prothèse BIAX	p.105
3.1. présentation	p.105
3.2. caractéristiques	p.106
3.3. la prothèse BIAX pour reprise	p.107

IV. Les prothèses totales « particulières »	p.108
1. Introduction	p.108
2. Prothèse de Hamas	p.108
2.1. présentation	p.108
2.2. caractéristiques	p.109
3. Prothèse de Gschwend	p.110
3.1. présentation	p.110
3.2. caractéristiques	p.110
4. Prothèse de Radmer	p.111
4.1. présentation	p.111
4.2. caractéristiques	p.111
5. Prothèse de Brånemark	p.112
5.1. présentation	p.112
5.2. caractéristiques	p.112
6. Prothèse de Kapandji	p.113
6.1. présentation	p.113
6.2. caractéristiques	p.114
7. Prothèse de Youm et Flatt	p.115
8. Prothèse LODA	p.116
9. Autres prothèses	p.116
V. La révision des arthroplasties du poignet dans la littérature	p.117
V.1. Les résultats des arthroplasties dans le détail	p.117
1. L’implant de Swanson	p.118
1.1. Analyse des séries publiées	p.118
1.2. Résultats sur la douleur, les mobilités et le confort du patient	p.119
1.3. Les complications	p.120
1.3.1. Les fractures	p.122
1.3.2. La résorption osseuse	p.123
1.3.3. Les déviations et déformations	p.124
1.3.4. La synovite	p.124
1.4. La durée de vie moyenne de l’implant	p.125

2. Prothèse Volz (AMC : Arizona Medical Center)	p.127
2.1. Analyse des séries publiées	p.127
2.2. Résultats sur la douleur, les mobilités et le confort du patient	p.128
2.2.1. Les premières 100 prothèses	p.128
2.2.2. Les prothèses Arizona	p.128
2.3. Les complications	p.129
2.3.1. Les premières 100 prothèses	p.129
2.3.2. Les prothèses Arizona	p.130
2.4. La durée de vie moyenne de l'implant	p.132
3. Prothèse de Meuli	p.133
3.1. Analyse des séries publiées	p.133
3.2. Résultats sur la douleur, les mobilités et le confort du patient	p.133
3.3. Les complications	p.134
3.4. La durée de vie moyenne de l'implant	p.135
4. Prothèse TRISPHERICAL	p.136
4.1. Analyse des séries publiées	p.136
4.2. Résultats sur la douleur, les mobilités et le confort du patient	p.137
4.3. Les complications	p.137
4.4. La durée de vie moyenne de l'implant	p.140
5. Prothèse GUEPAR	p.140
5.1. Analyse des séries publiées	p.140
5.2. Résultats sur la douleur, les mobilités et le confort du patient	p.141
5.3. Les complications	p.142
5.4. La durée de vie moyenne de l'implant	p.143
6. Prothèse CFV	p.144
6.1. Analyse des séries publiées	p.144
6.2. Résultats sur la douleur, les mobilités et le confort du patient	p.144
6.3. Les complications	p.144
6.4. La durée de vie moyenne de l'implant	p.145
7. Prothèse MWP III	p.146
7.1. Analyse des séries publiées	p.146
7.2. Résultats sur la douleur, les mobilités et le confort du patient	p.146
7.3. Les complications	p.147
7.4. Remarque	p.148
8. Prothèse BIAX	p.149
8.1. Analyse des séries publiées	p.149
8.2. Résultats sur la douleur, les mobilités et le confort du patient	p.150
8.3. Les complications	p.151
8.4. La durée de vie moyenne de l'implant	p.153
8.5. La prothèse pour reprise	p.154
8.6. La prothèse de reprise : "Biaxial long-stemmed multipronged distal components"	p.155
9. Prothèse de Hamas	p.156
9.1. Analyse des séries publiées	p.156
9.2. Résultats sur la douleur, les mobilités et le confort du patient	p.156
9.3. Les complications	p.156
9.4. La durée de vie moyenne de l'implant	p.157

10. Prothèse de Brånemark-Lundborg	p.157
10.1. Analyse des séries publiées	p.157
10.2. Résultats sur la douleur, les mobilités et le confort du patient	p.158
10.3. Les complications	p.158
11. Prothèse de Radmer	p.158
11.1. Analyse des séries publiées	p.158
11.2. Résultats sur la douleur, les mobilités et le confort du patient	p.159
11.3. Les complications	p.159
11.4. La durée de vie moyenne de l'implant	p.159
V.2. Les résultats des arthroplasties : Synthèse	p.160
1. Analyse des séries publiées	p.160
2. Les mobilités	p.162
3. Résultats objectifs et subjectifs	p.164
3.1. Satisfaction du patient	p.165
3.2. Résultats fonctionnels	p.165
3.3. Douleurs	p.167
4. Les échecs des arthroplasties	p.167
4.1. La siliconite, la synovite	p.168
4.2. Les ruptures tendineuses	p.169
4.3. Les calcifications	p.169
4.4. L'infection	p.169
4.5. Les complications mécaniques	p.170
4.5.1. La résorption osseuse	p.171
4.5.2. Les liserés péri-prothétiques	p.172
4.5.3. Les effractions ou fractures du 3 ^{ème} métacarpe	p.172
4.5.4. Le descellement aseptique	p.173
4.5.5. Les déformations	p.174
4.5.6. Les fractures des implants ou prothèses	p.175
4.5.7. Les luxations	p.176
4.5.8. Les défauts de balance et leurs conséquences	p.177
4.6. Prise en charge des échecs	p.179
4.6.1. L'abstention	p.179
4.6.2. La dépose-repose	p.180
4.6.3. L'arthrodèse	p.180
4.6.4. La résection arthroplastie d'interposition	p.182
4.6.5. La réparation des lésions tissulaires	p.182
5. Durée de vie des prothèses	p.183
6. Conclusions	p.184

<u>Partie 3 : La prothèse UTW-KMI</u>	p.187
I. Présentation de la prothèse UTW-KMI	p.188
1. Généralités	p.188
2. Cahier des charges	p.189
II. La technique opératoire	p.190
1. La préparation, l'installation	p.190
2. Incision cutanée et exposition	p.190
3. Résection de la tête ulnaire (intervention de Darrach)	p.191
4. Coupe radiale	p.192
5. Coupe carpienne	p.192
6. Préparation du carpe	p.193
7. Préparation du radius	p.194
8. Essai de la prothèse	p.194
9. Implantation des composants radial et carpien	p.195
10. Mise en place de la pièce de polyéthylène	p.196
11. Fermeture	p.197
12. Soins postopératoires	p.197
13. Les erreurs techniques	p.198
13.1. Le défaut de centrage	p.198
13.2. Les coupes osseuses	p.198
13.2.1. L'ulna	p.198
13.2.2. Le radius	p.199
13.2.3. Le carpe	p.199
13.3. Mauvais scellement des implants	p.200
13.4. Les tissus péri-articulaires	p.200



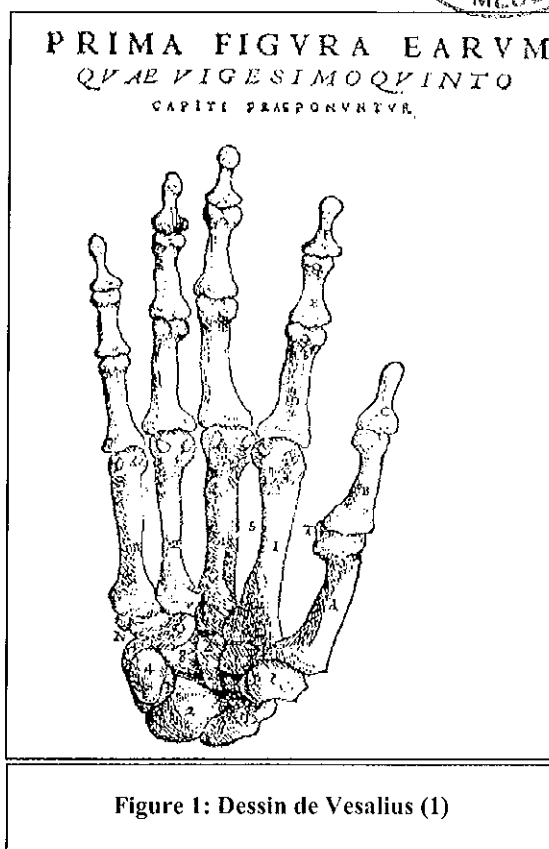
III. Originalités de la prothèse UTW-KMI	p.201
1. L'économie osseuse	p.201
2. La fixation carpienne	p.201
IV. Etudes préliminaires	p.202
1. Analyse des études déjà publiées	p.202
1.1. Les séries	p.202
1.2. Les résultats	p.203
1.3. Les complications	p.205
1.4. Comparaison des résultats avec les autres prothèses	p.206
1.4.1. Mobilités	p.207
1.4.2. Douleur et Satisfaction	p.207
1.4.3. Complications	p.208
1.4.3.1. Résorption osseuse et descellement	p.209
1.4.3.2. Liseré peri-prothétique	p.209
1.4.3.3. Déformations	p.209
1.4.3.4. Instabilité et luxation	p.209
1.4.4. Durée de vie des prothèses	p.210
1.4.5. Synthèse	p.211
2. Notre série	p.212
2.1. Les patients	p.212
2.2. Cas cliniques	p.212
2.3. Les résultats	p.224
2.4. Les complications	p.225
3. Conclusion	p.225
<u>Partie 4 : Conclusion</u>	p.226
I. Avantages et inconvénients des arthroplasties : essai de synthèse	p.227
1. Les avantages d'une arthroplastie de poignet :	p.227
2. Les inconvénients :	p.227
II. Quelles solutions ?	p.228
<u>Bibliographie</u>	p.232

Introduction

La structure osseuse anatomique est connue des médecins et chirurgiens depuis Vesalius, qui en a décrit et dessiné la structure en 1543. Il ébauchera la première description des ligaments du poignet (1). Les ligaments et tendons du poignet, qui en permettent la cohésion, ont été décrits par les anatomistes et retranscrits dans les manuels d'anatomie. Si ces descriptions analytiques ont été faites très tôt dans l'histoire de la médecine, ce n'est que récemment que la fonction du poignet a été étudiée.

Il s'agit d'une des articulations les plus complexes de l'organisme humain, alliant stabilité et mobilité. Les mouvements de la main se font dans tous les plans de l'espace, se combinent entre eux et gardent toujours un support rigide pour la préhension.

Sir Charles Bell (2) définissait le carpe en une phrase: "In the human hand, the bones of the wrist (carpus) are eight in number; they are so closely connected that they form a sort of ball which moves on the end of the radius."



Le professeur de chirurgie de l'école de Berlin, Themistocles Gluck (1853-1942) fut le premier, 70 ans avant Charnley, à implanter une prothèse articulaire. Après de nombreux essais de biocompatibilité des matériaux (Aluminium, Bois, Verre, ...) il utilisa l'ivoire qui présentait selon lui le moins de réaction inflammatoire. Il fut le premier à utiliser du ciment fait d'un mélange de cuivre, de poussière de pierre (gypse ou pierre ponce), de plâtre de Paris pour fixer efficacement la prothèse. Le 20 mai 1890, il effectuait la première arthroplastie de genou par une prothèse articulaire cimentée en ivoire. Le 9 juin 1890, il réalisait la 2^{ème} arthroplastie totale en ivoire : un poignet.

« Un patient mâle de 19 ans, nommé Franz, avait une tuberculose osseuse de son poignet droit d'origine probablement traumatique, évoluant depuis 21 mois. Il avait une perte progressive de la fonction et une atrophie de la main. Le 9 Juin 1890, une intervention a été réalisée. Une incision dorso-radiale à la manière de Von Langenbeck a été utilisée ; la résection osseuse des articulations emportant la base des métacarpes, les deux rangées des os du carpe et l'extrémité distale du radius et de l'ulna a été effectuée. Après avoir nettoyé la plaie et réséqué la capsule, un dispositif fait d'ivoire a été placé, une articulation tête et cupule avec des fourches aux bouts fins, conçues de telle façon qu'une fourche s'adapte au radius et à l'ulna et l'autre aux canaux médullaires métacarpiens. La fixation

définitive est réalisée, la plaie opératoire est refermée. Ce jour le dispositif est parfaitement incorporé, la main n'est pas raccourci et il n'y a pas de douleurs. » C'est à peu près ce qui a été présenté au Congrès de la Société de Médecine de Berlin, le 02 Juillet 1890, par le Pr. T. Gluck.

Pendant un an cette prothèse permet au patient de conserver une mobilité avec de bonnes amplitudes mais la résurgence du sepsis avec fistulisation à la peau a motivé sa dépose (3). Aucun dessin ne reste de cette prothèse.

En 1940, Swanson débute le développement des implants en silicone pour une arthroplastie interphalangienne. En 1967, il applique cette idée d'interposition arthroplastie par implant en silicone au poignet.

En 1969, en Allemagne la première prothèse radio-carpienne moderne est posée : la prothèse GSB (4;5). C'est le renouveau des prothèses totales de poignet, avec la mise sur le marché de la prothèse de Meuli et de la prothèse de Volz.

Le poignet est la clef de voûte de la main. L'importance de la stabilité, l'absence de douleurs, la mobilité et l'absence de désaxation sont primordiales pour la fonction de la main. Ses fonctions sont le résultat d'une intrication complexe d'articulations, de tendons, de ligaments, de muscles, et dont la synchronisation avec les articulations du coude et de l'épaule est essentielle.

Le poignet est le support fonctionnel de la main. Il la place dans l'espace, la stabilise et lui confère la force nécessaire à la préhension.

Une main fonctionnelle nécessite un poignet indolore, stable et mobile. L'arthrodèse de poignet apporte stabilité et antalgie mais ne peut pas être considérée comme la solution idéale au traitement des poignets dégénératifs, surtout d'étiologie rhumatoïde. L'arthrodèse devient handicapante lorsque les atteintes sont poly-articulaires et/ou bilatérales. Les prothèses totales de poignet sont à même de répondre à ce besoin de mobilités.

Les prothèses de poignet non-contraintes doivent situer leur centre mécanique sur le centre mécanique de rotation du poignet. Seul le respect des balances tendineuses permet de réduire les contraintes et d'éviter la faillite de la prothèse.

L'implant en silicone n'est pas à considérer comme une prothèse. Il est à mi-chemin entre la résection arthroplastie d'interposition et la prothèse totale de poignet.

Quand la dégradation de l'articulation se traduit par la déformation, la désaxation, les douleurs, la raideur, plusieurs techniques sont à la disposition du praticien :

- La synovectomie ;
- L'arthrodèse ;
- La résection arthroplastie d'interposition ;
- La résection de la première rangée des os du carpe ;
- Les prothèses d'espacement en silicone ;
- Les prothèses totales de poignet.

Au poignet, l'intervention qui fait référence dans la prise en charge des destructions articulaires est l'arthrodèse du poignet, amenant stabilité et indolence, au détriment des mobilités. Les atteintes poly-articulaires posent un réel problème de fonction et d'autonomie.

La prothèse de poignet apporte l'indolence, la stabilité, la mobilité, mais doit convaincre de ces capacités à satisfaire le patient et le chirurgien.

Nos objectifs sont de faire le point sur les publications de séries de prothèses de poignet, de préciser la place des prothèses par rapport aux interventions « concurrentes » et de rapporter nos premiers résultats avec l'implant UTW-KMI

Partie 1

Généralités

I. Anatomie du poignet

1. Anatomie osseuse

Le poignet est une entité fonctionnelle complexe qui enferme une multitude de « sous-articulations » par l'implication conjointe des os de l'avant-bras, du carpe, et de la main. Le radius et l'ulna constituent la partie la plus proximale de cette articulation. Le carpe s'organise en deux rangées et est formé de 8 os. La rangée proximale ou première rangée est constituée du scaphoïde, du lunatum et du triquetrum. La rangée distale ou deuxième rangée se compose du trapèze, du trapézoïde, du capitatum et de l'hamatum. Les articulations carpo-métacarpiennes sont la limite anatomique distale du poignet.

Vu de face, et en faisant abstraction de la main, le carpe dessine une hémi-ellipse à base distale. Cette « simplification » anatomique est à la base des conceptions de prothèses totales.

Le poignet est constitué de 8 os, qui peuvent être classés soit en rangée proximale (scaphoïde, lunatum, triquetrum) et rangée distale (trapèze, trapézoïde, capitatum, hamatum), soit en colonnes avec une colonne latérale (trapèze, trapézoïde et scaphoïde), une colonne centrale (capitatum, lunatum) et une colonne médiale (hamatum, triquetrum). L'organisation du carpe peut-être assimilée à un anneau dont les deux moitiés s'articulent entre elles et avec les os de l'avant-bras.

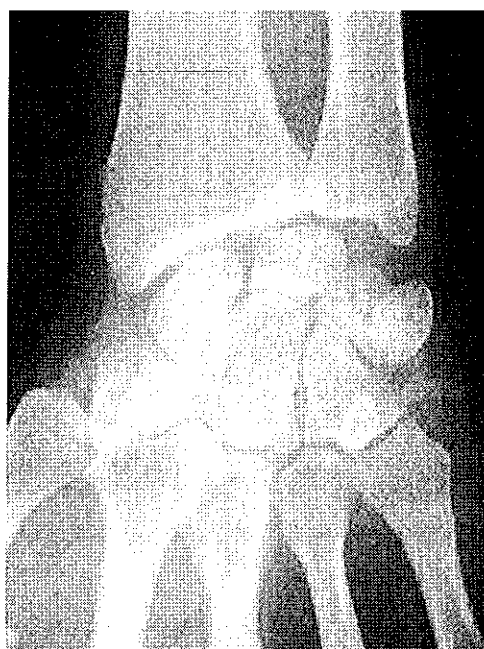


Figure 2: Radiographie du poignet de face

Ces classements en colonnes ou en rangées sont l'application de théorie mécaniste de fonctionnement des articulations intra-carpiennes. La théorie de Taleisnik repose sur 3 colonnes verticales (6) et celle de Kuhlman sur les deux rangées (7).

La surface articulaire radiale est une articulation concave à double obliquité dans les plans sagittal et frontal. La surface condylienne (condylienne) que représente le carpe est convexe, congruente, mais son rayon de courbure moindre que celui de la glène radiale en fait une articulation à la stabilité précaire, maintenue par l'ensemble capsulo-ligamentaire. Le condyle carpien convexe dans le plan frontal et le plan sagittal est constitué des 3 os de la première rangée. Ils sont reliés entre eux par de puissants ligaments inter-osseux dont la face supérieure est recouverte d'un tissu fibro-cartilagineux ce qui donne un aspect régulier et harmonieux.

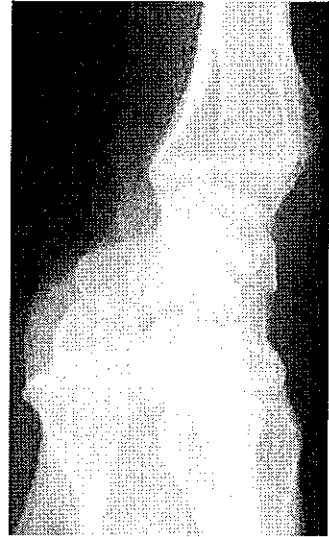


Figure 3: Radiographie du poignet de profil

2. Anatomie articulaire (8;9)

Le poignet est constitué d'une intrication d'articulations : articulation radio-carpienne, articulation radio-ulnaire distale, articulation intra-carpienne et articulation carpo-métacarpienne.

Deux articulations principales s'en détachent : l'articulation radio-carpienne (surface articulaire distale radiale, 1^{ère} rangée des os du carpe, complexe fibro-cartilagineux triangulaire), et l'articulation médio-carpienne (articulation des deux rangées).

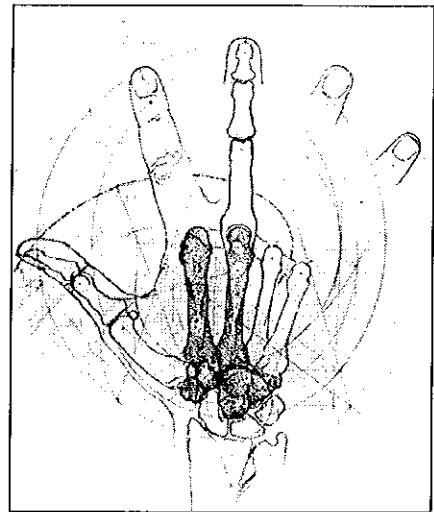


Figure 4: Dessin de Littler

Au sein du poignet, les éléments anatomiques n'ont pas tous les mêmes degrés de libertés (Littler 1960) :

Les éléments fixes sont la 2^{ème} rangée du carpe et les 2^{ème} et 3^{ème} métacarpes, mais cette rigidité n'est pas absolue. Les quelques degrés de mobilité autorisés n'en compromettent pas la stabilité.

Les éléments mobiles sont constitués de la 1^{ère} rangée des os du carpe, des 1^{er}, 4^{ème} et 5^{ème} métacarpes et des phalanges.

La première rangée s'articule avec le radius et avec la 2^{ème} rangée des os du carpe.

2.1. Articulation radio-carpienne

Seul le radius, à contrario de l'ulna, s'articule vraiment avec les os du carpe.

L'articulation radio-carpienne est formée par la surface articulaire du radius et la première rangée des os du carpe. Il s'agit d'une articulation de type condylienne ou condyloïde à deux degrés de liberté et à deux axes (emboîtement convexe-concave dans deux plans perpendiculaires, frontal et sagittal, avec 2 rayons de courbure différents). Cette articulation ne peut permettre de mouvements que dans deux plans : sagittal pour les mouvements de flexion-extension et frontal pour les mouvements d'inclinaison (adduction-abduction).

La glène radiale est biconcave orientée en dedans et en avant. L'inclinaison moyenne est dans le plan frontal de 25°-30° et dans le plan sagittal de 10°-15°. Elle fait face au condyle carpien qui forme une surface cartilagineuse convexe.

L'articulation radio-carpienne est à 2 plans de liberté : sagittal en flexion extension et frontal en inclinaison radiale ou ulnaire. Les mouvements de rotation à l'origine de la pronation et de la supination se font dans les articulations radio-ulnaires distale et proximale.

2.2. Articulation radio-ulnaire distale et articulation ulno-carpienne

Cette articulation ne fait pas partie du poignet au sens strict anatomique, mais sa fonction de prono-supination en est indissociable.

Il s'agit d'une articulation trochoïde de type cylindrique n'autorisant qu'un seul degré de liberté : la rotation. Tous les mouvements de prono-supination du poignet et de la main sur l'avant-bras passent par cette articulation.

Le terme de complexe fibro-cartilagineux triangulaire a été introduit par Palmer et Werner (10) pour décrire la structure cartilagineuse et ligamentaire unissant le carpe, le radius et l'ulna. Ce complexe comprend les ligaments radio-ulnaires palmaire et dorsal, le ligament collatéral ulnaire (ligament latéral interne ulno-triquetral), le ménisque homologue, le disque articulaire, une partie de l'insertion distale du tendon du muscle flexor carpi ulnaris. La tête ulnaire joue également un rôle de stabilisation (11;12).

L'articulation de la tête ulnaire avec le carpe se fait par l'intermédiaire du complexe fibro-cartilagineux triangulaire. Il subit conjointement avec le radius la transmission des contraintes de la main à l'avant - bras.

2.3. Articulation intra-carpienne

La première rangée n'est pas monolithique, le jeu de chacun des os la constituant doit être pris en compte ; en plus de s'articuler avec le radius ou les métacarpes, les os du carpe s'articulent entre eux.

La congruence scapho-lunaire est indispensable à la mobilité du poignet. Ce complexe scapho-lunaire subit le passage des contraintes de la main et du poignet à l'avant-bras. C'est l'articulation intra-carpienne essentielle dont les lésions ont une répercussion sur la mécanique du poignet et en accélèrent la dégradation.

2.4. Articulation médio-carpienne

Il s'agit d'une articulation de type condylarthrose :

- Condylienne en dedans, entre la tête du capitatum et l'hamatum, s'articulant avec la première rangée des os du carpe.
- Arthroïde en dehors, entre le trapèze et le trapézoïde, s'articulant avec le scaphoïde.

Il existe dans l'articulation médio-carpienne et à l'opposé de l'articulation radio-carpienne une grande capacité d'adaptation lors de l'amortissement des forces de compression.

Dans les principes des arthroplasties totales du poignet, l'articulation médio-carpienne est sacrifiée.

2.5. Articulations carpo-métacarpiennes

Les quatre derniers métacarpes forment une articulation « commune » carpo-métacarpienne avec la deuxième rangée des os du carpe. Les articulations concernant les 1^{er}, 4^{ème} et 5^{ème} métacarpes gardent une mobilité. Les mobilités des articulations des 2^{ème} et 3^{ème} métacarpes seraient pour certains inexistantes.

A.E. Flatt retrouve dans une étude fondamentale sur les mécanismes du mouvement du poignet des amplitudes entre trapézoïde et 2^{ème} métacarpe, et entre capitatum et 3^{ème} métacarpe de 2 degrés, lors de la mobilisation active du poignet; ces amplitudes sont augmentées jusqu'à 5 degrés, par déformation des tissus péri-articulaires, lors de la mobilisation passive.

Les amplitudes moyennes du 4^{ème} rayon sont de 15 degrés et du 5^{ème} rayon de 30 degrés. (13;14)

3. Anatomie ligamentaire (6;15-19)

La sangle active tendineuse et la sangle passive capsulo-ligamentaire résistent essentiellement à une poussée antérieure et interne : la stabilité du condyle carpien dépendra surtout en avant et en dedans de la résistance du squelette fibreux. Les éléments dorsaux sont plus facilement distendus ou lésés ; leur action est renforcée par le puissant ligament annulaire dorsal qui s'enroule autour du triquetrum.

Le carpe est plus stable en flexion qu'en extension. La stabilité du carpe n'est pas tant due à l'emboîtement des différentes pièces du squelette mais essentiellement à la solidité des diverses formations capsulaires et ligamentaires.

La stabilité des os du carpe se fait principalement par l'action des éléments capsulaires et ligamentaires palmaires et dorsaux. Deux types principaux s'en détachent : les ligaments extrinsèques radio-carpiens et carpo-métacarpiens et les ligaments intrinsèques courts, intermédiaires ou longs dont les insertions se limitent au carpe. La stabilité du poignet est assurée, avec pour renfort de structure la capsule et les tendons des muscles extenseurs ou fléchisseurs du poignet et des doigts.

3.1. Les ligaments palmaires

Deux types de structure sont individualisables : le ligament antérieur qui peut être assimilé à un épaissement de la capsule articulaire palmaire et le plan fibreux pré-capsulaire.

Le ligament antérieur ou ligament capsulaire est constitué de deux faisceaux individualisables : le faisceau radio-carpien et le faisceau ulno-carpien.

- le faisceau radio-carpien : naît du bord antérieur de la styloïde radiale et de la surface articulaire du radius ; se dirige vers le lunatum, le triquetrum et le capitatum en formant un éventail.
- le faisceau ulno-carpien : naît du bord antérieur du complexe fibro-cartilagineux triangulaire et de la base de la styloïde ulnaire ; se dirige vers le lunatum, le triquetrum et le capitatum.

Les ligaments palmaires superficiels radio-carpiens décrivent deux V, l'un dit V proximal, l'autre dit V distal. Ils ont pour sommet le lunatum et le capitatum ; leurs branches allant sur le radius et l'ulna.

Les ligaments radio-lunaire long et court et le ligament ulno-lunaire forment le V proximal. Les ligaments radio-scapho-capital, ulno-triquetral et triquetro-capital forment le V distal.

Les ligaments radio-carpiens palmaires profonds se composent du ligament radio-capital et du ligament radio-lunaire. Il existe un troisième ligament plus profond et plus interne dont la description anatomique est inconstante : le ligament radio-scapho-lunaire.

Le plan fibreux pré-capsulaire est indissociable de la capsule et de la partie profonde de la gaine des fléchisseurs.

Ces faisceaux puissants et denses assurent la cohésion du carpe et bien que difficilement individualisables sont fonctionnellement de véritables ligaments. La face palmaire est très résistante.

La transmission du couple de torsion au carpe entraînerait sa dislocation et celle des articulations radio- et médio-carpiennes si les tendons et ligaments n'intervenaient pas.

3.2. Les ligaments dorsaux

Les ligaments dorsaux sont individualisables en ligaments radio-carpiens (ulno-carpien et radio-carpien) et ligaments intra-carpiens.

Les ligaments dorsaux sont moins solides que les ligaments palmaires mais sont renforcés par le retinaculum des extenseurs. Le ligament dorsal radio-carpien prend son origine sur le radius et donne deux faisceaux s'attachant respectivement sur le lunatum et le triquetrum.

Le ligament principal en est le ligament radio-triquetral. Il naît de la berge dorsale de la glène radiale et s'étend jusqu'au triquetrum. Tous les ligaments dorsaux s'orientent vers le triquetrum. La cohésion des deux rangées des os du carpe mais aussi l'opposition à la déviation ulnaire sont garanties par la fronde radio-carpienne de Kuhlmann (ou ligament intercarpien dorsal ou système ligamentaire scapho-trapézo-trapézoïdo-triquetral).

3.3. Les ligaments latéraux

Le ligament latéral interne s'oppose à l'inclinaison latérale du carpe par deux faisceaux dont l'origine commune est la styloïde ulnaire et dont l'insertion distale se fait soit sur le triquetrum soit sur le pisiforme.

Le ligament latéral externe serait plus palmaire que latéral (17). Il a son origine sur le bord palmaire de la styloïde radiale et se dirige en avant pour s'insérer sur le scaphoïde et sur les bords du compartiment du muscle flexor carpi radialis.

4. Anatomie musculo-tendineuse

Le poignet est motorisé à sa périphérie par 10 tendons qui correspondent aux muscles de l'inclinaison radio-ulnaire et de la flexion-extension, mais aussi de la rotation de la main par rapport à l'avant-bras lors de la prono-supination. Ces muscles sont un renfort actif des éléments capsulo-ligamentaires, dont les principaux sont :

- Le muscle extensor carpi radialis longus,
- Le muscle extensor carpi radialis brevis,
- Le muscle extensor carpi ulnaris,
- Le muscle flexor carpi radialis,
- Le muscle flexor carpi ulnaris.

4.1. Les muscles et tendons extenseurs

L'extensor carpi radialis longus : inclinateur radial du carpe (abducteur), il n'est extenseur du poignet que lors des mouvements contre résistance. Il s'insère distalement sur la base du 2^{ème} métacarpe.

L'extensor carpi radialis brevis : extenseur du carpe. Il est suppléé par l'extensor carpi ulnaris. Il devient inclinateur radial dans les inclinaisons contre résistance. Il s'insère sur la base du 3^{ème} métacarpe.

L'extensor digitorum communis : extenseur du carpe accessoire. Il l'est si les articulations interphalangiennes sont en extension ou si les muscles fléchisseurs sont en action. Les insertions des tendons s'étagent sur les phalanges.

L'extensor carpi ulnaris : inclinateur ulnaire du carpe (adducteur) et extenseur selon la rotation de la main. En pronation, il est inclinateur ulnaire pur. En supination, il est inclinateur et extenseur. Il participe également à la stabilité de l'articulation ulnaire distale. Il s'insère sur la base du 5^{ème} métacarpe.

Les extensor pollicis brevis et abductor pollicis longus : inclinateurs radiaux du carpe. Ils s'insèrent sur la 1^{ère} phalange du pouce.

Les muscles extenseurs les plus puissants du poignet sont l'extensor carpi ulnaris, l'extensor carpi radialis longus et l'extensor carpi radialis brevis.

4.2. les muscles et tendons fléchisseurs

Le flexor carpi radialis : fléchisseur du carpe et peu inclinateur radial. Il s'insère sur le 2^{ème} métacarpe, reste en avant et en dehors du nerf médian.

Le palmaris longus : fléchisseur. Il s'épanouit en éventail en avant du retinaculum des fléchisseurs (ligament annulaire du carpe), pour finir en aponévrose palmaire.

Le flexor carpi ulnaris : fléchisseur et inclinateur ulnaire. Il s'insère sur le pisiforme.

Les flexor digitorum superficialis et profundus : fléchisseurs accessoires. Ils s'insèrent respectivement sur les phalanges de chaque doigt.

Les muscles les plus puissants sont le flexor carpi ulnaris et le flexor carpi radialis.

II. La fonction

1. Fonction du poignet

« Le poignet est l'articulation clé de la main » (Bunnel). Le poignet permet le geste fin et la prise de force en assurant conjointement mobilité et stabilité. Anatomiquement et fonctionnellement, il est une des articulations les plus complexes du corps humain (20;21).

Cette complexité s'explique par :

1° : Les multiples articulations tant entre les os du carpe qu'avec le radius, le complexe fibro-cartilagineux triangulaire, l'ulna ou les métacarpes.

2° : Les nombreux tissus intra-articulaires allant du cartilage au complexe triangulaire fibro-cartilagineux.

3° : Les nombreux ligaments intra-capsulaires, intra-articulaires, extrinsèques et intrinsèques, deux ligaments extra-capsulaires.

4° : Les forces musculaires qui s'expriment au travers des articulations ; la transmission des forces de la main à l'avant-bras et inversement.

5° : Les positions et mobilités extrêmement variables.

6° : Les interactions entre les mobilités et les forces au poignet, et celles du coude et de l'épaule.

Au – delà de l'importance mécanique du poignet, il existe une dimension psychologique et sociale très importante. La main est à la jonction de l'objet et du corps. Elle est l'organe de la préhension et de du toucher. Le poignet de part sa mobilité permet d'appréhender le monde extérieur.

2. Position de fonction

La main est souvent utilisée dans une position fixe alors qu'elle est manœuvrée par le membre supérieur. Le poignet est en extension d'environ 20° et en légère inclinaison ulnaire, de sorte que le 2^{ème} métacarpe soit dans l'axe de l'avant-bras. Cette position de fonction est indifférente selon les positions de pronation et de supination.

Le poignet « fixé » dans sa position de fonction est mobilisable par le membre supérieur, épaule et coude, et par la prono-supination de l'avant-bras. La main se place dans l'espace par les articulations sus-jacentes, principalement l'épaule.

Les prises de force sont effectuées par la moitié ulnaire de la main et les prises fines par la moitié radiale (22).

3. Mobilités du poignet

Les mobilités du poignet se font dans les 3 plans de l'espace :

- Plan frontal : Inclinaison radiale (abduction), inclinaison ulnaire (adduction)
- Plan sagittal : Flexion, extension
- Plan coronal : Pronation, supination

Les amplitudes des différentes mobilités du poignet sont sujettes à variations dans la littérature en fonction notamment du mode d'analyse et des modèles utilisés (21). Il se dégage malgré quelques faibles différences des valeurs moyennes de mobilité articulaire dans les trois plans de l'espace et les mobilités utiles pour l'accomplissement de tâches de la vie quotidiennes (ouvrir une porte, faire des lacets, utiliser un couteau, boutonner un vêtement, faire sa toilette,...) (23-25). Les chiffres attribués à ces amplitudes moyennes utiles sont à considérer comme des minima pour avoir un poignet à la fonction acceptable.

3.1. la flexion-extension (24)

Les mouvements de flexion-extension autorisent un arc de mobilité d'au moins 70° dans chaque déplacement. Au niveau du carpe, il se produit une rotation et une bascule simultanées. Les mouvements de bascule du lunatum entraînent une participation équivalente de l'articulation radio- et médio-carpienne. Le déplacement du scaphoïde se limite à la médio-carpienne par le verrouillage du trapèze en extension, compensé par une rotation accrue dans la radio-carpienne. Il existe un allongement de l'espace représenté par le couple scaphoïde-lunatum lors de la flexion et un raccourcissement lors de l'extension.

La flexion est en moyenne de 85°- 90° avec 50° (soit 65%) de mobilité dans l'articulation radio-carpienne ; les 35% restants se font dans l'articulation médio-carpienne. L'extension moyenne de 80°- 85° se décompose en 35° dans l'articulation radio-carpienne et 50° dans l'articulation médio-carpienne.

La flexion moyenne utile est de 20°, l'extension moyenne utile est de 15°.

Dans leur étude sur la mobilité du poignet normal, Brumfield et coll. consacrent une partie de leur article aux amplitudes des prothèses radio-carpiennes (Volz, Biax): elles possèdent toutes un arc de mobilité flexion-extension suffisant, sensiblement identique entre elles (23).

3.2. l'inclinaison latérale et médiale (24)

Au repos le poignet se place physiologiquement en inclinaison ulnaire. L'axe des mouvements d'inclinaison se situe au niveau du capitatum, autour duquel s'effectue un mouvement de rotation et de glissement du carpe sous l'auvent radial.

Les amplitudes sont de 15° en latéral, 35° en médial. 55 à 60 % de l'inclinaison ulnaire se fait dans la radio-carpienne, 60 à 65 % de l'inclinaison radiale dans la médio-carpienne (Kaplan 1975). L'extension facilite le déplacement en dehors ; la flexion, le déplacement en dedans. Lors de la déviation radiale, la première rangée glisse vers l'ulna alors que la deuxième rangée se dirige vers le radius, et inversement. Ces mouvements conjoints mais « dissociés » permettent de conserver un axe poignet avant-bras.

L'inclinaison radiale ou latérale moyenne utile est de 10°, l'inclinaison ulnaire ou médiale est de 15°.

3.3. la prono-supination (12;24)

La prono-supination est le mouvement de rotation de l'avant-bras sur son axe longitudinal : ces mouvements de prono-supination du radius par rapport à l'ulna sont en fait des mouvements de la main par rapport à son axe longitudinal. Ils se distinguent de la rotation de l'ensemble du membre supérieur.

Le radius est un os mobile lors de la rotation de la main, qui va entraîner dans le mouvement de prono-supination l'ensemble du massif carpo-métacarpié auquel il est solidarisé par de puissants ligaments.

La prono-supination est indispensable au contrôle d'aptitude de la main. Elle est fonctionnellement couplée à l'articulation radio-ulnaire distale et mécaniquement à l'articulation

radio-ulnaire proximale (Il s'agit de 2 articulations co-congruentes). La cohésion de l'articulation radio-ulnaire est assurée par le ligament annulaire, la membrane interosseuse et le complexe triangulaire fibro-cartilagineux.

La position zéro ou position de référence se définit par le plan de la main sagittal, la paume regardant en dedans et le pouce dirigé vers le haut. Le radius décrit une rotation de près de 180°, le cubitus subit une translation sur un arc de cercle :

La pronation fait regarder la paume de la main vers le bas et dirige le pouce en dedans ; l'amplitude moyenne est de 80°.

La supination fait regarder la paume de la main vers le haut et dirige le pouce en dehors ; l'amplitude moyenne est de 90°.

Le mouvement de pronation de l'avant-bras peut se prolonger par une pronation active du poignet due à la combinaison d'une adduction à une extension et à une pseudo-pronation de la main par antépulsion du pouce. Mais ce complément de mobilité n'a pas d'incidence réelle sur la fonction du poignet et sur la conception d'une prothèse de poignet.

Le poignet est une articulation à deux axes et à deux degrés de liberté, l'axe de rotation passe dans les articulations radio-ulnaires proximale et distale. (14;26)

3.4. la rotation radio-métacarpienne (27)

La rotation passive de l'ensemble carpe-métacarpes se traduit au niveau de l'articulation radio-carpienne par un mouvement de même nature et dont l'amplitude peut atteindre 25°. Les possibilités d'induire une telle rotation, qui n'est d'ailleurs pas couplée à la prono-supination, n'existent que sur un poignet détendu, insuffisamment verrouillé. Les prises d'objet bloquent et limitent de façon très importante ces mouvements de torsion.

III. La conception des prothèses

La conception d'une prothèse de poignet est un défi difficile. Dans la littérature, on peut trouver au moins dix-huit prothèses différentes, dont certaines ne sont que des évolutions, mais dont peu ont connu un réel succès médical et commercial. Les échecs importants des premières prothèses, posées dans l'euphorie d'une nouvelle chirurgie, ont découragé les chirurgiens.

La liste est malgré tout longue. On peut estimer à un tiers la proportion de celles qui ont dépassées le stade de l'expérimentation et des études préliminaires. (cf. *)

Prothèse de Gluck

Prothèse de Swanson*

Prothèse Volz (AMC)*

Prothèse CFV

Prothèse de Meuli*

Prothèse MWP III*

Prothèse TRISPHERICAL*

Prothèse BIAX*

Prothèse GUEPAR*

Prothèse de Hamas

Prothèse de Gschwend

Prothèse de Radmer

Prothèse de Youm & Flatt

Prothèse de Kapandji

Prothèse de Brånemark

Prothèse de Menon : UTW – KMI*

Prothèse LODA

Prothèse de Weber

Prothèse de Giachino

Prothèse de Stellbrink

Prothèse de Attenborough

Prothèse de Greenwald

Prothèse de Lennox

Prothèse de Lupino

Le concept d'une prothèse cimentée selon Charnley a été la base du développement des prothèses articulaires de poignet. Les premières prothèses, aux échecs importants, ont servi de modèle à l'élaboration de prothèses toujours plus proches du modèle anatomique.

Le but de l'arthroplastie dans sa conception est d'avoir in vivo la longévité la plus grande possible, les meilleures performances cliniques et offrir le meilleur confort au patient. Pour cela, il est essentiel de connaître la biomécanique du poignet. L'apparition d'études importantes date de 1978 avec les travaux de Youm et McMurtry qui définissent les bases de la cinétique articulaire (14;28). Il faut bien sûr connaître ce que l'on remplace : les pièces osseuses, leur mécanique articulaire, les moteurs et les stabilisateurs.

1. Biomécanique du poignet

La connaissance de l'anatomie et de la biomécanique d'un poignet sain est indissociable de la conception d'une prothèse totale. Le succès et la longévité d'un implant dépendent de la restauration de la hauteur du carpe et de l'équilibre capsulo-ligamentaire et tendineux par le centrage de l'implant sur le centre de rotation du poignet. C'est la prise en compte de ces éléments qui permet la diminution des contraintes mécaniques appliquées tant à la prothèse qu'aux pièces osseuses.

Il paraît désormais évident que le positionnement correct du centre mécanique de la prothèse, et par voie de conséquence le réglage de la balance capsulo-ligamentaire, conditionnent les résultats fonctionnels, la durée de vie de la prothèse et préviennent les déformations.

1.1. La cinétique articulaire

1.1.1. Les travaux de Youm, McMurtry, Flatt (13;14;28)

Dans leur article sur la cinématique du poignet, par une étude expérimentale sur la déviation radio-ulnaire et la flexion extension du poignet, Youm, McMurtry, Flatt et Gillespie ont apporté des connaissances d'intérêt capital sur le poignet :

Modalités de l'étude : la cinématique du poignet est étudiée pour des mobilités en déviation ulnaire et radiale ou lors de la flexion-extension. 6 poignets de cadavres frais ont été utilisés avec un avant-bras bloqué en pronation, chaque mouvement est restreint à un plan de l'espace, des marqueurs sont fixés sur les métacarpiens des 5 doigts, sur le radius et sur les os du carpe, à l'exception du pisiforme. Les mouvements de flexion-extension et de déviation radio-ulnaire sont étudiés par radiographies et étude cinétique du mouvement en utilisant des diodes luminescents. Parallèlement, est effectuée une étude radiographique similaire sur des volontaires sains (100 poignets).

1. Au cours de chaque mouvement du poignet, il s'exécute une rotation autour d'un axe fixe localisé à la tête du capitatum. Quelques soient le mouvement et l'amplitude, ce centre de rotation reste

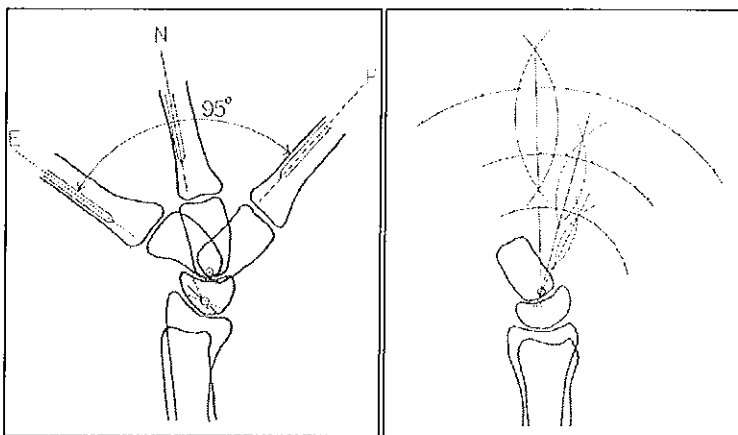


Figure 5: Centre de rotation selon Youm et Mc Murtry

inchangé. Lors des mouvements de déviation, le centre de rotation se localise sur le versant ulnaire de l'axe longitudinal du capitatum à la jonction du $\frac{1}{4}$ proximal et $\frac{3}{4}$ distaux. Lors des mouvements de flexion-extension, le centre de rotation se localise sur l'axe longitudinal du

capitatum, distalement par rapport la corticale proximale. Le centre mécanique du poignet est son centre de rotation.

2. La hauteur du carpe (désigne une distance métrique entre la base du 3^{ème} métacarpe et la surface articulaire radiale) mesurée le long de l'axe passant par la diaphyse du 3^{ème} métacarpe, sur les clichés radiographiques de face, est constante lors de mouvements de déviation radiale ou ulnaire. Cette quantification se fait par un rapport mathématique de la hauteur du carpe divisée par la longueur du 3^{ème} métacarpe dont le résultat est de 0,54 avec une déviation standard de $\pm 0,03$. La hauteur du carpe est ainsi rapportée à la taille de la main prenant en compte chaque individu, mais aussi un éventuel agrandissement radiographique. Cet index permet de définir l'importance de collapsus du carpe qui en est la perte de hauteur.

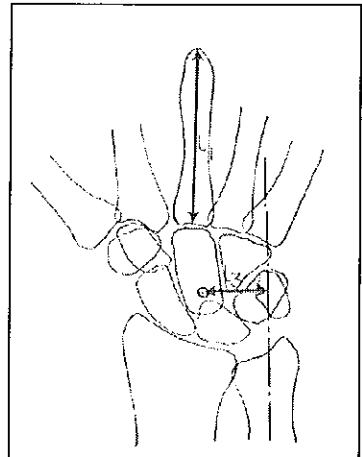


Figure 6 : Index de Youm et McMurtry; Translation

3. La distance ulno-carpienne est définie, sur un cliché de face, par la distance de la perpendiculaire allant du centre de rotation à la projection de l'axe ulnaire. Cette distance est constante lors des mouvements de déviations radiale ou ulnaire et le rapport de cette distance sur la longueur du 3^{ème} métacarpe est égal à $0,30 \pm 0,03$. Ce rapport permet d'évaluer la translation du carpe.

4. Les mesures de l'axe de rotation se font à partir de l'axe longitudinal du capitatum et non de l'axe du 3^{ème} métacarpe, qui lui est utilisé pour la mesure de la hauteur du carpe car : les axes longitudinaux des 3^{ème} métacarpe et capitatum sont non parallèles, avec entre ses 2 axes un angle de $170^\circ \pm 5^\circ$.

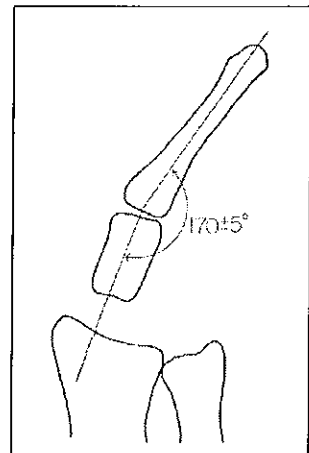


Figure 7: Angle capitatum-3ème

5. Dans les mouvements de déviation radiale ou ulnaire, l'articulation entre le capitatum et le 3^{ème} métacarpe n'a que 2° d'amplitude maximale, ce qui confirme la notion d'unité articulaire rigide capitatum-3^{ème} métacarpe. Seuls les mouvements passifs forcés peuvent augmenter cette mobilité jusqu'à $4,5^\circ$. L'articulation trapèze-trapézoïde-2^{ème} métacarpien a les mêmes caractéristiques.

6. La déviation radiale dépend de l'articulation médio-carpienne, la déviation ulnaire par contre dépend des articulations médio-carpienne et radio-carpienne. Les mouvements de flexion-extension se font dans les articulations radio et médio-carpiennes.

Youm et McMurtry montrent notamment que les mouvements du poignet sont des mouvements de rotation autour du centre mécanique du poignet. Il n'y a pas de mouvement de translation comme cela existe dans l'articulation fémoro-tibiale où il y a rotation et translation.

Le centre de rotation du poignet est ulnaire par rapport à l'axe diaphysaire du 3^{ème} métacarpe (3,1 à 3,4 mm), et palmaire par rapport à l'axe diaphysaire du 3^{ème} métacarpe (9,0 à 9,8 mm) (14;29).

Toutes ces notions nouvelles en 1978, ont considérablement modifié la conception des prothèses, et entraîné la modification des prothèses déjà existantes. Ces travaux ont permis de créer des prothèses plus anatomiques et dont la survie a pu être prolongée par la diminution des contraintes et le respect de l'équilibre capsulo-ligamentaire.

1.1.2. Les travaux de Lanoy et Mazas (30)

Lanoy et Mazas rapportent des résultats différents des études de Youm et McMurtry sur le centre du poignet. Pour eux, la situation « géographique » du centre de rotation du poignet n'est pas aussi univoque. Ils retrouvent pour un même poignet un centre unique lors des mouvements de flexion-extension ou d'inclinaison radio-ulnaire. D'un individu à l'autre, d'un poignet à l'autre, ce centre se « déplace ». Le jeu des articulations intra-carpiennes en explique les variations. De plus, Youm et McMurtry ont basé leurs travaux sur le centre mécanique du poignet en utilisant des cadavres qui rapportent difficilement la complexité des mouvements du poignet.

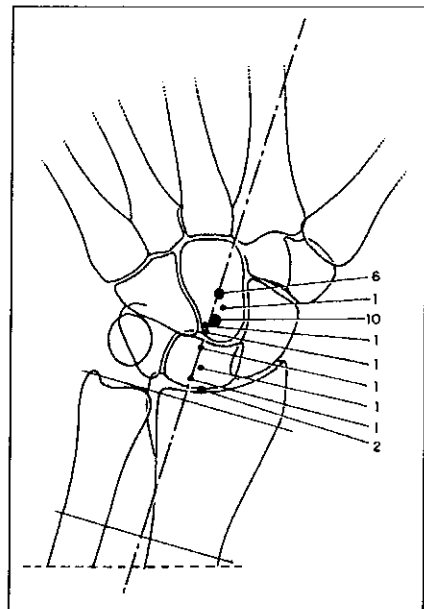


Figure 8: Centre de rotation selon Lanoy-Mazas

La tête du capitatum n'est plus la référence absolue du centre mécanique du poignet.

Dans le plan frontal, le centre de rotation se place sur une ligne virtuelle dans l'axe du 3^{ème} métacarpe, entre les corticales latérales du radius et médiale de l'ulna. L'ensemble des points se projette entre l'interligne articulaire radio-carpienne et la moitié du capitatum.

Les centres du poignet s'agencent sur une ligne équidistante entre la corticale externe du radius et la corticale interne de l'ulna. Cet axe du ¼ inférieur de l'avant-bras passe à mi-chemin entre les extenseurs radiaux et ulnaires du carpe et se positionne au plus près des fléchisseurs.

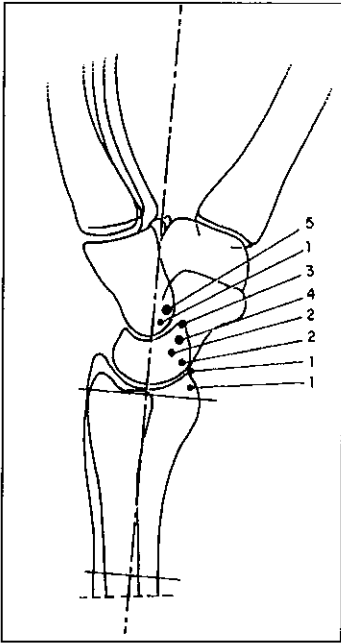


Figure 9: Centres de rotations selon Lanoy-Mazas

Cet axe est parallèle à l'axe du radius. Le centre du poignet est ainsi excentré en ulnaire par rapport à l'axe du radius de 5 à 10 mm pour les petits poignets et de 8 à 12 mm pour les gros poignets.

Dans le plan sagittal, le centre se trouve toujours nettement en avant de l'axe osseux de l'avant-bras, très près des fléchisseurs lorsque le poignet est en position de fonction (extension de 20°).

L'originalité de cette étude est de situer le centre de rotation non pas par rapport au capitatum, mais par rapport aux axes de l'avant-bras et aux tendons moteurs du poignet.

Ces centres sont uniques pour chaque poignet et chaque plan de mobilité. Chaque poignet est monocentrique : le centre dans le plan sagittal assure la stabilité lors des efforts de préhension et le centre frontal dont l'importance est capitale dans la conception et la pose des arthroplasties.

Il faut cependant noter que 19 des 26 poignets étudiés avaient un centre de rotation placé au niveau de la tête ou du col du capitatum.

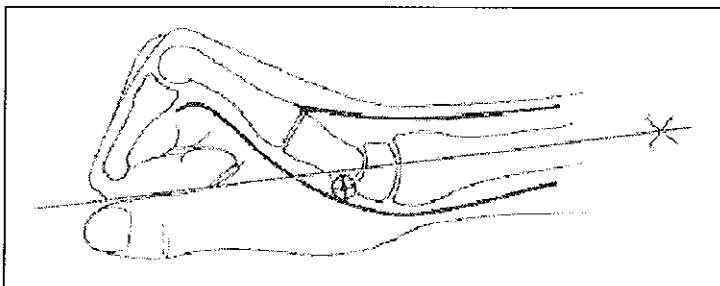


Figure 10: Centre de rotation et axe de l'avant-bras selon Lanoy-Mazas

1.1.3. Complément de données

Est-ce que ces travaux, mais aussi ceux de Hamas (29), ont inspirés Youm et McMurtry ? En 1984, 2 ans après la publication de l'étude de Lanoy et Mazas et 1 an après celle de Hamas, Youm et McMurtry (26), dans l'article « Kinematics aspect of the normal wrist joint », complètent leur étude de 1978 (14) de données arithmétiques sur le centre du poignet, répondant ainsi aux reproches de Hamas et de Lanoy-Mazas.

L'axe de l'avant-bras est la bissectrice du bord radial du radius et du bord ulnaire de l'ulna.

Dans le plan frontal, la position neutre du poignet est définie par l'alignement des axes des 3^{ème} métacarpe et de l'axe de l'avant – bras.

Dans le plan sagittal, la position neutre du poignet est définie par l'alignement des axes du 3^{ème} métacarpe et de l'axe de l'avant-bras représenté (bissectrice du radius)

Dans le plan frontal, le centre de rotation est situé radialement à un douzième de la distance entre axe du radius et axe de l'ulna, ce qui correspond à une situation ulnaire par rapport à l'axe du radius de un dixième de la longueur du 3^{ème} métacarpe.

Dans le plan sagittal, le centre est en avant de l'axe du radius (axe de l'avant-bras) à une distance de un centième de longueur du 3^{ème} métacarpe.

La distance palmaire entre centre de rotation et axe du radius, divisée par la longueur du 3^{ème} métacarpe est égale à 0,1.

1.1.4. La répartition des forces et des contraintes

La distribution des forces au niveau du poignet a été étudiée par de nombreux auteurs. Les résultats lors de la simulation de la préhension (par une charge appliquée sur les métacarpes) et de l'analyse de la répartition des forces laissent apparaître que quelle que soit la position du poignet (déviation radiale ou ulnaire, flexion ou extension, position neutre) cette répartition se fait entre 70% à 85% sur le radius, et 15% à 35% sur l'ulna via le TFCC (10).

Les mesures traduisant les plus fortes charges sur l'ulna sont retrouvées lors des mouvements d'inclinaison ulnaire (31) et les plus faibles lors de la flexion (ici arbitrairement à 5°) et en position neutre (12;32).

La transmission des forces du poignet à l'avant-bras se fait par l'intermédiaire des articulations radio-carpiennes et du TFCC, avec une répartition approximative de 82% sur le radius et 18% sur l'ulna et TFCC ; en l'absence de TFCC, la répartition est de respectivement de 94% et 6%, et si la tête ulnaire est réséquée 100% de la charge s'applique au radius (10). Les charges radiales augmentent considérablement, sans compensation physiologique envisageable.

La distribution des charges au niveau du poignet se fait au niveau de 3 articulations qui sont l'articulation ulno-lunaire, l'articulation radio-lunaire et l'articulation radio-scaphoïdienne. L'atteinte du TFCC est responsable d'une augmentation des contraintes radio-lunaires au dépend des articulations radio-scaphoïdienne et ulno-lunaire. Le raccourcissement ulnaire induit une surcharge de l'articulation radio-lunaire et dans une moindre mesure de l'articulation radio-scaphoïdienne. Dans tous les cas de figures où il existe des lésions du TFCC et un ulna court, les contraintes vont s'appliquer sur l'articulation radio-lunaire. Un poignet au TFCC intact et à la variance ulnaire nulle favorise les contraintes sur l'articulation radio-scaphoïdienne et radio-lunaire de manière approximativement égale (33).

1.2. Etude des articulations

1.2.1.L'articulation radio-ulnaire distale

L'articulation radio-ulnaire distale est importante à connaître du fait de la part prise par cette articulation dans le bon fonctionnement du poignet (12). Des charges et contraintes mécaniques importantes sont transmises à l'avant-bras via le complexe fibro-cartilagineux triangulaire. L'évolution première du primate à l'homme s'est manifestée par la disparition de l'articulation entre ulna - pisiforme - triquetrum permettant un gain d'adduction et par l'apparition de l'articulation radio-ulnaire distale dont la mobilité s'exprime dans la prono-supination (34).

1.2.1.1. L'anatomie

La styloïde radiale et la tête ulnaire sont couvertes de cartilage pour former l'articulation sigmoïde radio-ulnaire distale. La face distale carpienne de l'ulna est protégée par le complexe triangulaire fibro-cartilagineux (TFCC).

Le terme de complexe fibro-cartilagineux triangulaire est introduit par Palmer et Werner pour décrire la structure cartilagineuse et ligamentaire située au versant ulnaire du carpe et tendue entre les styloïdes radiales et ulnaires.

Le TFCC inclus les ligaments radio-ulnaires dorsal et palmaire, et le ligament ulnaire collatéral, le ménisque homologue, une partie du tendon de l'extensor carpi ulnaris.

Ce complexe est, au niveau carpien, en parfaite continuité avec le cartilage articulaire de la glène radiale. Cet aspect continu et global de l'ensemble radius-TFCC est bien visible en arthroscopie. Le TFCC s'insère en proximal au bord de la fossette lunarienne du radius, de la base de la styloïde ulnaire, de la tête de l'ulna, et en distal sur le triquetrum, l'hamatum et la base du 5^{ème} métacarpe. Les épaisissements dorsaux et palmaires du TFCC sont les ligaments radio-ulnaires distaux palmaires et dorsaux. A sa face postérieure, le complexe TFCC inclus l'extensor carpi ulnaris. A sa face antérieure, il est fortement attaché au ligament interosseux luno-triquetral et au triquetrum (le ligament ulno-triquetral), avec en plus des insertions inconstantes sur l'hamatum, le lunatum (ligament ulno-lunaire), et sur la base du 5^{ème} métacarpe (10).

1.2.1.2. La cinématique

Le radius tourne autour de la tête ulnaire lors des mouvements de rotation de l'avant-bras, en même temps que l'axe de l'avant-bras se déporte latéralement. La tête de l'ulna par l'intermédiaire de l'articulation sigmoïde radio-ulnaire va, lors des mouvements allant de la pronation maximale à la supination maximale, passer d'une position postérieure à une position antérieure. De plus, la tête « descend » en pronation et « monte » en supination (33).

1.2.1.3. La stabilité ulnaire distale

Avec certitude, le muscle pronator quadratus, la forme sigmoïde de l'articulation radio-ulnaire distale, le retinaculum des extenseurs participent à la stabilité de l'articulation. Les ligaments radio-ulnaires distaux dorsaux et palmaires, le fibrocartilage triangulaire, le ligament collatéral ulnaire participeraient également à cette stabilité.

Les déplacements dans le plan sagittal (en avant ou en arrière) de la tête de l'ulna lors des mouvements de prono-supination ne sont que très peu affectés par la section du muscle pronator quadratus et de la capsule articulaire radio-ulnaire. La section du TFCC entraîne une instabilité importante. La seule exception est l'absence de déplacement antérieure lors de la pronation maximale.

Les déplacements dans le plan frontal (latéral ou médial) sont peu marqués par la section du TFCC, de la capsule dans les différentes amplitudes de prono-supination. La section du muscle pronator quadratus induit un déplacement important lors des mouvements de supination maximale. La section de la membrane interosseuse entraîne un déplacement dans la position neutre et dans les mouvements de pronation.

Le TFCC fait partie du système de stabilisation sagittale de l'articulation radio-ulnaire distale (12).

L'articulation radio-ulnaire ne fait actuellement pas partie des modèles de conception des prothèses totales de poignet. Une intervention de résection de la tête ulnaire (Darrach) est actuellement systématiquement associée à la pose de la prothèse. La principale raison en est le traitement d'une dégradation de cette articulation dans le cadre d'une maladie rhumatoïde. Faut-il sacrifier une articulation radio-ulnaire saine pour poser une prothèse ? La réponse actuelle est oui. Pour s'aligner sur le centre de rotation, la méta-glène radiale doit être déportée en médiale. Un conflit entre l'ulna et la prothèse est envisageable en cas de conservation de la tête de l'ulna.

1.2.2. Les articulations intra-carpiennes

Les articulations intra-carpiennes n'ont dans le concept de prothèses radio-carpiennes que peu de conséquences. Les prothèses totales vont nécessiter une résection de la première rangée des os du carpe et de la tête du capitatum. L'ancrage dans les 2^{ème} et 3^{ème} métacarpes en passant par les os de la 2^{ème} rangée réalise des arthrodèses carpo-métacarpiennes et des arthrodèses inter-carpiennes par stabilisation des os. Toutes les amplitudes articulaires vont passer dès lors dans la prothèse, par la reproduction arthroplastique de l'articulation radio-carpienne.

1.2.3. Les articulations carpo-métacarpiennes

L'existence d'un bloc monolithique entre les 2^{ème}, 3^{ème} métacarpes et le trapézoïde, le capitatum a été vérifiée. Cependant il a pu être mesuré des mobilités minimales de 2 degrés en actif et de 5 degrés en passif (13;14).

Cette mobilité de faible amplitude est sans conséquence sur la mobilité des articulations carpo-métacarpiennes d'un poignet normal. Elle prend une dimension beaucoup plus importante dans le contexte d'une arthroplastie totale du poignet dont l'ancrage se fait au travers de ces articulations dans les diaphyses métacarpiennes. Ces « micromouvements » qui devraient disparaître si le forage des articulations carpo-métacarpiennes a permis l'arthrodèse spontanée de cette articulation, sont apparemment le siège de pseudarthrodèse dont les mobilités résiduelles peuvent entraîner un descellement et un affaissement du carpe, comme l'évoque Alnot à propos des échecs de la prothèse GUEPAR (35-37).

Le 3^{ème} métacarpe et le capitatum représentent l'axe fixe sur lequel la pièce carpo-métacarpienne doit se positionner pour être au plus près du centre mécanique du poignet.

2. Application à la conception des prothèses radio-carpiennes

Les prothèses répondent à différents types de sollicitation et sont à fonctionnement variable :

Prothèses condyliennes (par exemple : AMC, GUEPAR, ...)

Prothèses « rotules » (Meuli)

Prothèses sellaires (Kapandji : PMP {prothèse modulaire de poignet})

Une prothèse à faible emboîtement de type condylien ne peut transmettre qu'une partie des forces de rotation de la prono-supination. Sa stabilité dépend du tonus musculaire des moteurs du poignet et des doigts. De plus, seul le positionnement anatomique permettra de réduire les contraintes et stabilisera l'articulation par une correcte répartition des forces.

2.1. Le tore (38)

Le tore est la représentation mathématique des articulations condyliennes mais aussi sellaires : géométrie des articulations à deux axes et deux degrés de liberté.

Les deux articulations de type condylien et sellaire sont semblables, comme deux sœurs, mais elles ne sont pas jumelles. Elles appartiennent à la même famille, car leur surface est "découpée" pour les deux sur une surface torique : un tore est une surface engendrée par la rotation d'un cercle autour d'un axe non confondu avec l'un de ses diamètres. Si l'axe de rotation du cercle est situé en dehors du cercle, la surface torique, très semblable à une chambre à air de pneumatique, a la forme d'un anneau, avec un

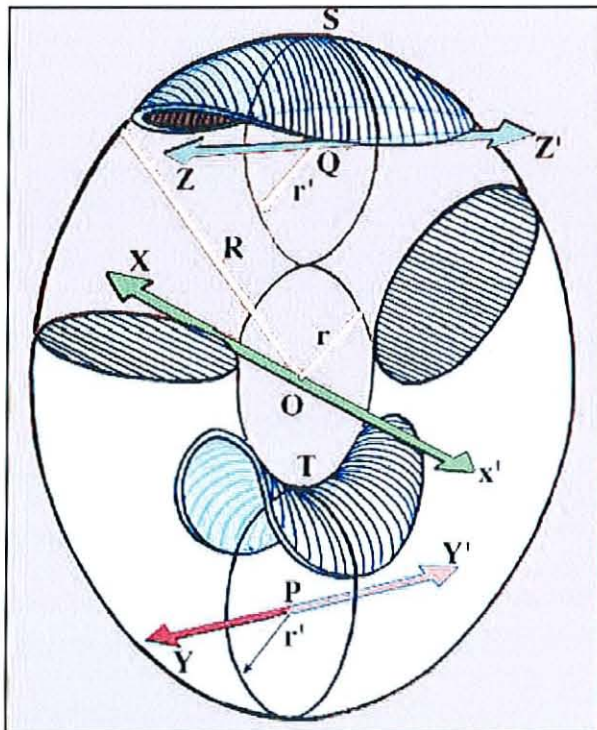


Figure 11: Le tore d'après A.I. Kapandji

"trou" au milieu. Cette chambre à air, ce pneu, comporte donc une partie périphérique et une partie centrale qui bordent le "trou".

En regardant le dessin ci-joint, on peut facilement constater que la surface supérieure, découpée sur la périphérie du pneu, est convexe dans les deux sens : convexe-convexe, mais les rayons de courbure sont inégaux (dans le cas contraire, il s'agirait d'une sphère). C'est la surface d'un condyle.

Sur la partie centrale du pneu est découpée une surface concave-convexe, ayant la forme d'une selle; les rayons de courbures peuvent être égaux ou inégaux, cela reste une selle. Les articulations possédant cette surface selle étaient appelées par nos anciens anatomistes "par emboîtement réciproque", ce qui est le cas de toute articulation, et ne veut donc rien dire. Il vaut mieux les appeler "sellaires" (en forme de selle de cheval).

Ces deux articulations peuvent être modélisées par un "cardan", articulation mécanique à deux axes perpendiculaires qu'on trouve en application partout dans la mécanique industrielle: transmission des axes aux roues avant des "deux chevaux", jonction des commandes des stores, etc.... Les américains appellent ce type d'articulation "Universal Joint", ce qui ne veut pas dire plus que "emboîtement réciproque".

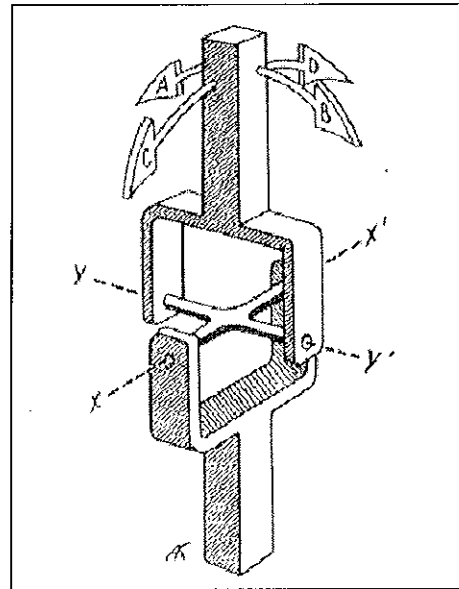


Figure 12: Cardan d'après A.I. Kapandji

2.2. Le centre de rotation

Le centrage de la prothèse nécessite dans la conception des implants et la technique chirurgicale une attention particulière. Les contraintes exercées sur l'implant et notamment les contraintes sur les pièces osseuses modifient de façon conséquente la survie de la prothèse et la survenue des complications.

Un centre mécanique de prothèse calqué sur le centre mécanique du poignet est capital (39). Il faut rapprocher le centre géométrique de la prothèse de l'axe de l'avant-bras et du 3^{ème} métacarpe.

Dans les chapitres précédents rapportant les travaux de Youm-McMurtry et ceux de Lanoy-Mazas, le centre mécanique de rotation du poignet n'a pas la même définition. Le repère anatomique absolu décrit à l'origine par Youm et McMurtry n'a pas de réalité pour l'ensemble des poignets à traiter. Chaque poignet est donc unique biomécaniquement. Le centre géographique se superpose sur le centre mécanique si les bons repères osseux voire tendineux sont pris en compte.

Ces différences de situation ne concernent le positionnement du centre de rotation que dans le plan frontal. Dans le plan sagittal, les auteurs sont d'accord pour situer le centre de rotation des mouvements de flexion-extension en avant du capitatum sur le trajet des fléchisseurs dans le prolongement de la corticale antérieure du radius.

Sur les bases des travaux de Youm et McMurtry, a été conçue la grande majorité des prothèses totales de poignet, avec pour repère la tête du capitatum. Les ancillaires de ces prothèses ont pour jalons le radius et son canal médullaire, le carpe et le 3^{ème} métacarpe. Les implants carpiens alignent le 3^{ème} métacarpe à l'axe de l'avant – bras.

Pour cela, les rapports entre la tige de fixation radiale et la platine articulaire radiale sont tels que cette dernière doit être décalée en médial (ulnaire) et en avant (palmaire) : elle se rapproche ainsi de l'axe de l'avant-bras et du centre du centre de rotation du poignet.

Une console radiale interne et antérieure et une pièce carpienne centrée sur le 3^{ème} métacarpe permettent au centre de la prothèse de se rapprocher du centre de rotation d'un poignet normal. La prothèse s'articule spontanément au centre du poignet tant dans le plan antéropostérieur que le plan radio-ulnaire.

Conception d'une arthroplastie totale de poignet anatomique :

- La projection du centre de la surface articulaire la pièce radiale : doit se placer sur l'axe « global » de l'avant-bras dans le plan frontal et en avant de cet axe dans le plan sagittal. La surface articulaire prothétique est déportée en interne et alignée sur la projection de la corticale antérieure du radius.
- La pièce carpienne doit être axée sur le 3^{ème} métacarpe et le capitatum. Ainsi, on réalise l'alignement de l'axe de l'avant-bras sur l'axe du 3^{ème} métacarpe en passant par le centre de rotation.

2.3. Les contraintes mécaniques

Parce que le centre de rotation du poignet est situé sur un axe passant par le 3^{ème} métacarpe , les composants prothétiques ont tendance à augmenter le bras de levier des extenseurs et du fléchisseur ulnaires, et à diminuer ceux des fléchisseurs et extenseurs radiaux du poignet. Cette asymétrie de contraintes est équilibrée par des forces musculaires compensatrices.

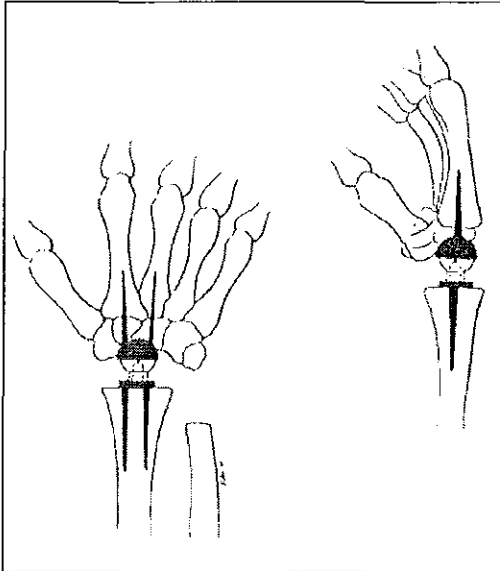


Figure 13: Prothèse de Meuli de première génération d'après Hamas

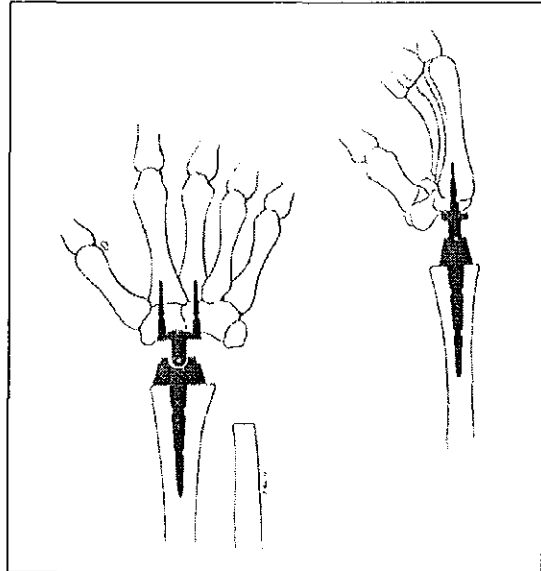


Figure 14: Prothèse de Volz première génération d'après Hamas

Les premières prothèses qui se référaient au 2^{ème} métacarpe pour axe de rotation, ont abouti à des dégradations rapides par déviation ulnaire quasi-systématique. Les déformations répondent aux sollicitations mécaniques non équilibrées.

Les prothèses anatomiques du poignet sont des prothèses non-contraintes qui, conçues comme des articulations « souples », autorisent des mobilités fonctionnelles tout en réduisant les charges mécaniques à l'interface prothèse-os.

Deux forces s'appliquent au poignet : la compression et la distraction. Les forces de distraction se manifestent lorsque le poignet est utilisé tel un crochet, pour les mouvements de traction. En dehors de ces actions, il s'applique des forces de compression par les ligaments et les tendons des muscles moteurs de la main et des doigts. Des forces externes peuvent également s'ajouter (26).

L'interface os-ciment est le site des descellements ; il faut une force 2,5 fois plus importante à l'interface métal-os pour en fracturer le ciment (40).

La prothèse de poignet doit être « stabilisée » dans le plan sagittal, et « équilibrée » dans le plan frontal. Son ancrage osseux doit être capable de supporter les forces de distraction et de pression. Les ciments utilisés (méthyl-métacrylate) en contiennent les contraintes.

3. La balance capsulaire, ligamentaire et tendineuse

3.1. Les éléments de la stabilité

3.1.1. La capsule articulaire, les ligaments

Les éléments de la stabilité sont les ligaments inter-osseux, la capsule articulaire, les ligaments carpiens.

Les ligaments inter-osseux stabilisent les os du carpe entre eux. Ces ligaments peuvent être recouverts d'une fine couche cartilagineuse, ce qui peut macroscopiquement faire disparaître les interlignes articulaires. Un diastasis ne peut être la conséquence que d'une lésion ligamentaire sévère. Ils n'interviennent pas dans la conception ou la stabilisation des prothèses.

Les capsules sont composées de fibres courtes transversales confondues avec les ligaments carpiens. Les trois ligaments importants pour leur fonction de stabilisation, à la face palmaire, sont : le ligament collatéral radial, le ligament radio-carpien antérieure, le ligament collatéral ulnaire. Les tendons fléchisseurs participent également à la stabilisation du poignet, plus spécialement le tendon du flexor carpi ulnaris.

La capsule articulaire dorsale est une capsule fine renforcée par des ligaments carpiens mais dont l'efficacité mécanique est moindre qu'à la face palmaire. Les tendons extenseurs et le retinaculum apportent un renfort important.

Le condyle carpien possède un rayon de courbure inférieur à celui de la glène radiale. Sa stabilité en est fragilisée ; elle va dépendre de la capsule (en avant et en dedans), des ligaments du poignet avec des renforts tels que le tendon de l'extensor carpi ulnaris, de la partie postérieure du ligament annulaire postérieur du carpe (retinaculum des extenseurs qui s'enroule autour du bord ulnaire du carpe et du tendon de l'extensor carpi ulnaris puis s'insère sur le pisiforme constituant ainsi une fronde extra-articulaire).

3.1.2. Les formations musculo-tendineuses (8)

Les muscles et tendons moteurs principaux du poignet sont :

- Muscles extenseurs : extensor carpi ulnaris, extensor carpi radialis longus, extensor carpi radialis brevis
- Muscles fléchisseurs : flexor carpi ulnaris, flexor carpi radialis

Ces muscles et tendons règlent l'équilibre du poignet et le positionnement du centre mécanique.

Le centre de rotation se situe à mi-distance entre l'extensor carpi ulnaris et l'extensor carpi radialis longus (30).

Les fléchisseurs du poignet et les fléchisseurs des doigts sont, lorsque le poignet est en position de fonction extrêmement près du centre de rotation. Les extenseurs au contraire en sont éloignés. Ainsi la puissance supérieure des fléchisseurs est équilibrée par une course de mouvement et un bras de levier moindre par rapport aux extenseurs. Ce décalage permet d'équilibrer le poignet. Le centre d'une prothèse doit s'éloigner des extenseurs et se positionner au plus près de l'axe passant par la corticale antérieure du radius.

Dans le plan frontal, les fléchisseurs des doigts et du poignet n'ont pas d'influence sur les mouvements d'inclinaison. L'équilibre frontal se fera entre l'extensor carpi ulnaris et l'extensor carpi radialis longus. Leur force et leur course sont équivalentes physiologiquement. L'axe équidistant entre les 2 formations tendineuses est l'axe de l'avant-bras passant à mi-distance entre la corticale latérale du radius et la corticale médiale de l'ulna.

3.1.3. La tête ulnaire

La tête de l'ulna occupe un rôle important dans la stabilité du carpe dans le plan frontal. De part sa seule position anatomique et son intégration dans le complexe triangulaire fibro-cartilagineux, elle sert de butoir au glissement ulnaire du carpe ; notamment dans la maladie rhumatoïde.

Par analogie avec l'épaule, la tête ulnaire va mécaniquement imiter sans l'égaliser l'acromion qui participant au système suspenseur de l'épaule freine l'ascension de la tête humérale.

La subluxation passive de la tête ulnaire laisse ainsi glisser le carpe sous l'action des contraintes extrinsèques. La résection de la tête de l'ulna favorise à court terme le glissement ulnaire du carpe. A long terme, il n'existe plus de différence que la tête ait été réséquée ou pas (41;42).

La technique de pose des prothèses totales de poignet qui associe systématiquement une résection de la tête ulnaire (intervention de Darrach), est à même de déséquilibrer la prothèse dans le plan frontal. La conception des prothèses totales devrait en tenir compte.

Pour cela des prothèses non-contraintes possèdent un débord ulnaire pour limiter le glissement.

3.2. L'équilibre de la balance

La stabilisation passive de la prothèse par les éléments capsulo-ligamentaires passifs remis en tension par la récupération de la hauteur du carpe est efficace sur la prévention de l'instabilité articulaire. Le plan capsulaire antérieur est le plus solide et est essentiel dans cette stabilisation, d'autant plus que la méta-glène radiale est orientée, donnant la possibilité à la prothèse de se luxer en avant.

Les mouvements du poignet dépendent de la balance existante entre tendons extenseurs et tendons fléchisseurs : ils doivent se contrebalancer pour préserver une orientation et une fonction normales.

Il y aurait un double équilibre à restaurer :

L'équilibre de la balance tendineuse des tendons extenseurs radiaux et ulnaires : balance frontale.

L'équilibre entre les tendons extenseurs et fléchisseurs : balance sagittale.

Le déséquilibre frontal est source de déformations en inclinaison ulnaire ou radiale, alors que le déséquilibre frontal se manifestera par une instabilité avec possible luxation ou une attitude en flessum.

En l'absence de défaut de balance avant la chirurgie prothétique, le risque de survenue d'une déformation à long terme est moindre.

Les 3 fléchisseurs et les 3 extenseurs du poignet, ne sont pas égaux : le flexor carpi ulnaris est le plus puissant des moteurs du poignet, l'extensor carpi ulnaris est le plus faible.

Le défaut de balance est principalement créé par les ruptures des tendons extenseurs dans le cadre d'une ténosynovite lors d'une maladie rhumatoïde évolutive (43).

L'alignement et la balance « prothétique » adéquats sont jugés par la position de repos prise spontanément par la main et le poignet quand l'avant-bras est placé indifféremment en pronation, supination, flexion, extension.

Le centre de rotation de la prothèse doit correspondre à celui du poignet (44;45).

L'équilibre frontal du poignet est assuré par les tendons des long et court extenseurs radiaux du carpe (extensor carpi radialis longus et extensor carpi radialis brevis), et de l'extenseur ulnaire du carpe (extensor carpi ulnaris).

Dans le plan sagittal, le maintien du carpe se fait grâce au complexe capsulo-ligamentaire antérieure et interne.

Figgie (46) utilise pour mettre au point le positionnement de sa prothèse les analyses statistiques des résultats fonctionnels de ces premières implantations. La prothèse est en position neutre si la hauteur du carpe est de 40 à 60% la hauteur du 3^{ème} métacarpe (cf. index de Youm et McMurtry), si son centre est au moins 2 mm en avant et 2 mm en ulnaire par rapport à l'axe médullaire du radius. Si ces critères sont respectés il n'y a moins de descellements, de déformations, ... Ce sont les critères de « neutral range ». Les prothèses incluses dans ce groupe ont un score moyen de 94 points, et une mobilité en flexion-extension de 68° (40°- 85°). Celles présentant un défaut « d'alignement » ont un score moyen de 87 points, et une mobilité moyenne en flexion-extension de 28° (10°- 60°).

4. Les qualités d'une prothèse totale de poignet selon Kapandji A.I. (47)

Kapandji revoit les arthroplasties de poignet et leur mode de fonctionnement. Une prothèse de poignet doit faire preuve de 10 qualités :

- I. Respecter le principe mécanique du cardan : elle sera donc soit sellaire soit condylienne
- II. Etre d'un volume minimum, compte tenu de la taille du poignet
- III. Etre isométrique
- IV. Respecter les muscles et les tendons : c'est « l'encagement musculo-tendineux » qui fait la stabilité de la prothèse
- V. Faire coïncider ses axes avec ceux du poignet
- VI. Conserver l'alignement de la main par rapport à l'avant-bras
- VII. Etre fixé par des moyens mécaniques, le scellement étant exclu
- VIII. Ne pas subir de raccourcissement au cours du temps (usure des pièces prothétiques, résorption osseuse)
- IX. Présenter de la souplesse dans le jeu mécanique des pièces, qui est un facteur d'adaptabilité, mais aussi d'usure
- X. Offrir les possibilités d'un changement des pièces prothétiques et au pire une intervention salvatrice

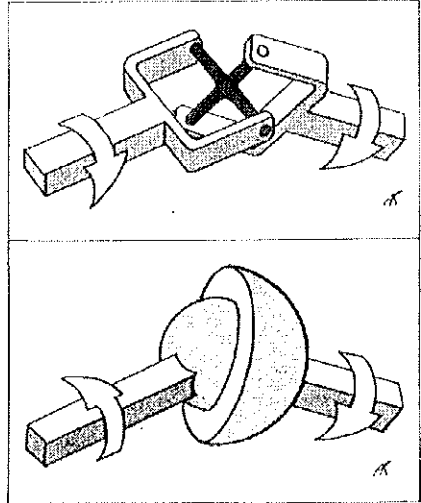


Figure 15: Dessin de A.I. Kapandji

Ces critères doivent être laissés à l'appréciation de chacun. Quelques points sont contestables :

La mécanique du cardan n'a pas d'utilité particulière au niveau du poignet puisque le poignet n'a que deux axes de mobilités ; la prono-supination se faisant dans les articulations radio-ulnaires proximales et distales.

Le scellement a montré dans différentes arthroplasties sa fiabilité. L'ancrage par effet press-fit, a également ses échecs.

IV. Les indications :

Les critères d'indication d'une arthroplastie ne sont pas seulement en relation avec la pathologie du poignet (43), il faut une main motorisée ayant un potentiel de récupération et une grande motivation de la part du patient.

Les indications, bien qu'elles ne soient pas encore clairement définies, dépendent en partie de l'expérience du chirurgien. Elles se limitent, dans les meilleurs cas, aux patients à faible demande fonctionnelle, aux maladies rhumatoïdes dont l'atteinte poly-articulaire peut être bilatérale, aux poignets mobiles et correctement alignés (48).

Les poignets déformés (parfois détruits et disloqués, non seulement dans le plan frontal mais aussi dans le plan sagittal), les lésions tendineuses sans rupture, les poignets arthrosiques (pour lesquels les patients ont une importante demande fonctionnelle), ont de moins bons résultats.

Les patients qui bénéficient des arthroplasties tant au poignet qu'aux articulations des doigts, ont des douleurs intenses chroniques mal maîtrisées par les antalgiques, des déformations, des instabilités, des raideurs articulaires.

Par ordre de fréquence, la polyarthrite rhumatoïde puis les ostéoarthrites primaires et enfin les arthroses post-traumatiques sont les principales étiologies des destructions articulaires pour lesquelles sont proposées la chirurgie prothétique (49).

Les atteintes conjointes de l'épaule et/ou du coude, au même titre que les atteintes bilatérales des poignets, sont les indications idéales de l'arthroplastie de poignet. Le patient doit obtenir un poignet indolore et fonctionnel pour suppléer à la perte d'autonomie.

La stabilité du poignet est indispensable à la bonne transmission des forces de l'avant-bras aux doigts. La mobilité du poignet est indispensable pour le positionnement dans l'espace et la prise des objets, la réalisation de tâches journalières. Ces deux actions s'opposent mécaniquement. Les exemples de cette dualité sont fréquents en chirurgie du poignet : l'arthrodèse du poignet satisfera le travailleur manuel qui cherche à conserver de la poigne au détriment de la précision, à contrario

l'arthroplastie de poignet laissera au patient de la finesse dans ses gestes mais l'expose au risque de luxation ou de descellements en cas d'utilisation intensive.

Les contre-indications, développées dans un autre chapitre, sont principalement l'infection, la rupture des tendons des muscles moteurs du poignet, l'instabilité sévère, le stock osseux raréfié, la demande fonctionnelle trop importante (50).

1. L'arthrose de poignet

1.1. Le SLAC wrist ou arthrose péri-scapho-lunaire

Le SLAC wrist (Scapho Lunate Advanced Collapse) a été étudié et décrit par Watson (51). C'est une lésion ayant pour principale origine un traumatisme avec entorse grave, subluxation, luxation, ou pseudarthrose du scaphoïde. Les lésions siègent initialement au niveau de l'espace radio-scaphoïdien puis vont s'étendre aux articulations radio- et médio-carpiennes.

La lésion initiale peut-être une atteinte du ligament scapho-lunaire. L'incompétence mécanique du couple scapho-lunaire rompu va aboutir à une modification de la cinématique du carpe, à une modification de la répartition des contraintes par défaut de la colonne externe.

La dissociation scapho-lunaire ou la pseudarthrose du scaphoïde précède le SLAC wrist.

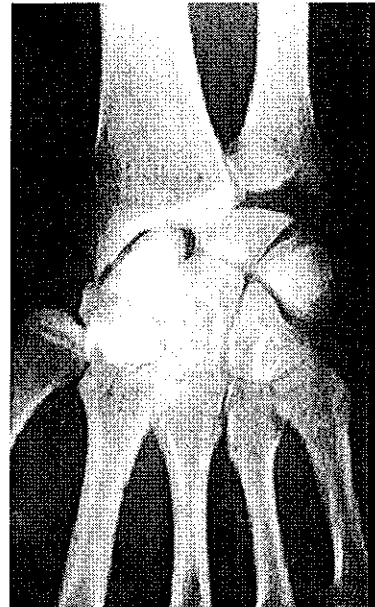


Figure 16: Poignet SLAC

Plusieurs stades sont décrits par Watson :

- Stade 1 : arthrose radio-scaphoïdienne isolée
- Stade 2 : arthrose radio-scaphoïdienne et scapho-trapézo-trapézoïdienne
- Stade 3 : arthrose radio-scaphoïdienne, scapho-trapézo-trapézoïdienne et capito-lunaire
- Stade 4 : arthrose radio-scaphoïdienne, scapho-trapézo-trapézoïdienne, capito-lunaire et radio-lunaire

Les traitements, à proposer, dépendent du stade lésionnel, avec si possible au stade le plus précoce post-traumatique la réparation ligamentaire ou une ligamentoplastie (52). A un stade où la réparation est impossible une arthrodèse partielle carpienne est indiquée (53-55).

Les stades 1 ou 2 feront l'objet d'arthrodèses partielles. Les prothèses sont indiquées dans les stades arthrosiques 3 ou 4, en concurrence avec l'arthrodèse de poignet.

Le poignet SLAC est principalement une lésion post – traumatique. D'autres étiologies sont décrites : la chondrocalcinose, la maladie rhumatoïde, les neuropathies, les dépôts de bêta 2-microglobuline et d'amylose (56;57).

Le schéma de dégradation du poignet SLAC rend compte de l'extrême majorité des cas d'arthrose non rhumatoïde.

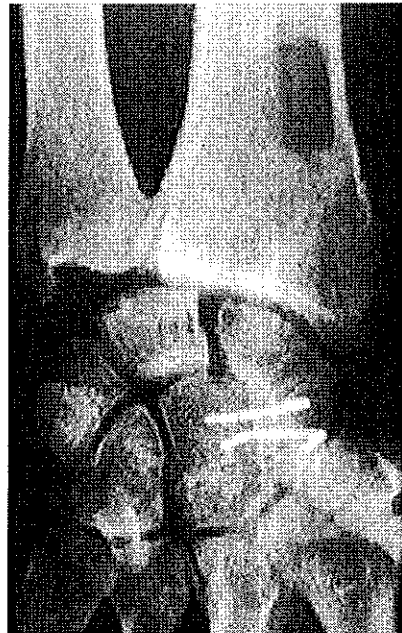


Figure 17: Arthrodèse scapho-capitale

1.2. L'arthrose radio-lunaire dans la maladie de Kienböck

L'ostéonécrose aseptique du lunatum ou maladie de Kienböck a, à un stade avancé, des altérations structurales osseuses. La fragmentation et la fracture frontale détachant la corne antérieure et la corne postérieure ont une répercussion sur la statique carpienne : collapsus carpien, horizontalisation du scaphoïde.

La dégradation arthrosique débute par une arthrose radio-scaphoïdienne.

La maladie de Kienböck s'associe fréquemment à des lésions du ligament scapho-lunaire (58).

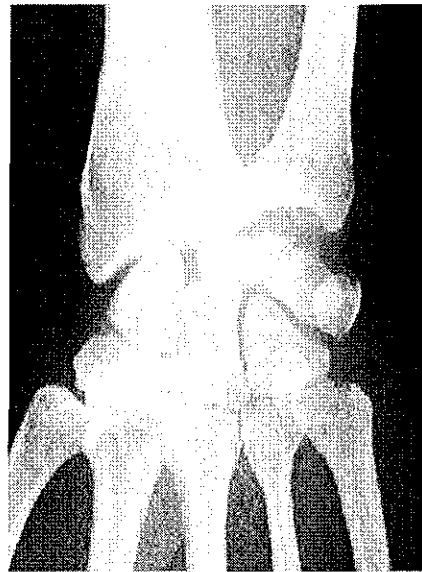


Figure 18: Maladie de Kienböck

1.3. L'arthrose post – traumatique

1.3.1. Les fractures du radius

Les fractures articulaires du radius vont, en présence d'un défaut de réduction laissant persister un écart et/ou une marche inter-fragmentaire, aboutir à l'usure prématurée de l'articulation radio-scaphoïdienne et radio-lunaire. Le traumatisme initial peut léser les cartilages du radius et des os du carpe.

Les cals vicieux articulaires modifient la congruence articulaire et la répartition des charges. Le cartilage s'use asymétriquement, précocement.

1.3.2. Les fractures du scaphoïde

Les fractures déplacées sont à l'origine d'arthrose radio-scaphoïdienne par lésions chondrales initiales ou secondaires.

Les défauts de réduction, les pseudarthroses du scaphoïde sont susceptibles d'entraîner des lésions chroniques du carpe avec apparition de lésions chondrales étagées : le poignet SNAC (Scaphoid Nonunion Advanced Collapse) qui reprend le cheminement pathogénique du poignet SLAC.

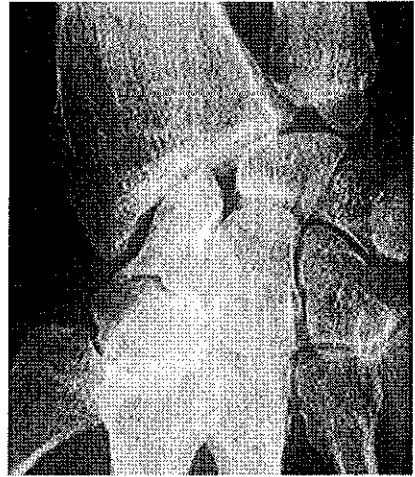


Figure 19: Poignet SNAC

2. Les arthropathies microcristallines

2.1. La goutte

L'arthropathie par dépôt d'urate au niveau du poignet reste rare. Les dépôts cristallins sont à l'origine de la dégradation arthrosique du poignet. Le traitement est médical. Seules les formes historiques dont l'atteinte est majeure et évolutive feront l'objet d'un traitement chirurgical.

2.2. La chondrocalcinose articulaire

Des cristaux de pyrophosphate de calcium se déposent dans les structures articulaires. L'atteinte de la main et du poignet vient en terme de fréquence après l'atteinte du genou, de la symphyse pubienne et des articulations métacarpo-phalangiennes. Le tableau clinique est variable et peut dérouter (pseudo-goutte, aspect de polyarthrite rhumatoïde, arthropathie neurogène, syndrome inflammatoire).

Les premiers signes radiologiques sont l'apparition de calcification du ligament triangulaire. Dans les formes évoluées, on trouve une arthrose radio-scaphoïdienne et une arthrose trapézo-trapézoïdienne sans lésions de l'articulation trapézo-métacarpienne.

Le traitement est d'abord médical. Seules les lésions évoluées sont chirurgicales.

3. Le poignet rhumatoïde

3.1. Description clinique

En terme de fréquence, la majorité des patients ayant une destruction des poignets prise en charge par une arthroplastie est, dans l'état actuel des indications, atteinte de polyarthrite rhumatoïde.

La polyarthrite rhumatoïde touche 1% à 3% de la population. 85% ont une atteinte bilatérale des poignets et des mains.

Les lésions sont fréquemment étagées aux autres articulations, atteignant ainsi simultanément épaule, coude et poignet, souvent de façon bilatérale. Leur demande fonctionnelle est faible mais la mobilité du poignet est indispensable car il n'y a que peu de compensation fonctionnelle à attendre du coude et de l'épaule.

La destruction du carpe s'accompagne souvent d'une désaxation du poignet, facteur primordial de déstabilisation et de déformation de la main (59).

La polyarthrite pose un double problème de prise en charge pour le chirurgien : une destruction active et progressive du poignet et une instabilité toujours plus importante. Cette instabilité et ces déformations du poignet sont dues à deux facteurs principaux : la destruction progressive des ligaments articulaires et le déséquilibre entre les tendons des muscles moteurs extenseurs du poignet.

Toutes les polyarthrites rhumatoïdes ne se manifestent pas par des déformations, il existe également des formes ankylosantes, déstabilisatrices ou arthrosiques.

3.2. Les déformations du carpe : physiologie

La surface articulaire radiale est une articulation concave à double obliquité dans les plans sagittal et frontal. La surface condylienne que représente le carpe est convexe, congruente mais son rayon de courbure moindre que celui de la glène radiale en fait une articulation à la stabilité précaire maintenue par l'ensemble capsulo-ligamentaire. Dans le cadre d'une polyarthrite rhumatoïde le carpe glisse en

dedans et en avant. Le TFCC détruit, la tête ulnaire se subluxe en arrière et ne permet plus l'arrêt du glissement. Le collapsus carpien associé en augmente les effets par déséquilibre des forces musculaires.

Le glissement ulnaire du carpe est une composante habituelle du poignet rhumatoïde. La dégradation radiographique conjugue glissement ulnaire, glissement palmaire, diminution de la hauteur du carpe, diminution de la mobilité, essentiellement par l'atteinte de l'articulation radio-carpienne.

La polyarthrite rhumatoïde peut quelquefois prendre une forme clinique spontanément stabilisatrice par enraidissement ostéo-fibreux.

L'attitude en inclinaison ulnaire ne permet pas d'augmenter les amplitudes de l'inclinaison ulnaire, et présente de façon conjointe une perte proportionnelle de l'inclinaison radiale (60).

La chirurgie arthroplastique doit plus que jamais être une chirurgie de reconstruction. Si la déformation du poignet n'est pas prise en charge avant celle des doigts, la déviation ulnaire de ces derniers s'accroît avec un échec des implants digitaux.

3.2.1. Les déformations de type ulnaire (61;62)

Les lésions carpiennes d'une polyarthrite rhumatoïde débutent habituellement par le versant ulnaire, avec lésions par la synovite de la gaine de l'extensor carpi ulnaris, de l'articulation radio-ulnaire distale et du complexe triangulaire fibro-cartilagineux ulnaire. L'articulation radio-ulnaire distale va se disloquer (subluxation postérieure de la tête ulnaire), la colonne interne du carpe glisse en avant (rotation en supination du carpe). Le tendon de l'extensor carpi ulnaris, en passant en avant de l'ulna, va devenir fléchisseur du poignet et ainsi entraîner le carpe en avant. La subluxation de la tête ulnaire laisse le carpe glissé. L'extensor carpi radialis longus, qui n'a plus en opposition l'extensor carpi ulnaris, va attirer le carpe et les métacarpes en inclinaison radiale. Les déformations osseuses aggravent les distensions et ruptures tendineuses.

3.2.2. Les déformations de type central (61;62)

Les destructions concernent les ligaments radio-scapho-lunaires puis du ligament inter-osseux scapho-lunaire. Les déformations concernent la colonne centrale, avec atteinte prépondérante de l'articulation radio-carpienne, et une articulation médio-carpienne lésée plus tardivement. Le lunatum et le capitatum vont alors se déplacer en opposition l'un par rapport à l'autre, en se pliant. La

déformation se fait en « VISI » (Volarflexed Intercalary Segment Instability). Le carpe va présenter également un collapsus par destruction articulaire et une plicature de l'articulation capito-lunaire. Les déformations frontales ne sont pas retrouvées dans les déformations de type central « pur ».

3.2.3. Les déformations de type radial (61;62)

Les lésions siègent préférentiellement au niveau de l'articulation radio-scaphoïdienne. La destruction de support ligamentaire palmaire du scaphoïde entraîne sa bascule palmaire. L'érosion de l'apophyse styloïde radiale entraîne la destruction du carrefour fibreux antéro-externe et par voie de conséquence la déstabilisation du carpe. Le carpe va glisser en avant, attiré par les fléchisseurs.

3.3. Traitement chirurgical du poignet rhumatoïde(63-67)

Une chirurgie globale du poignet dorsal (Allieu 1977) s'impose dans la prise en charge des poignets rhumatoïdes. Elle s'est imposée comme le traitement de référence des maladies rhumatoïdes débutantes.

Cette technique de prise en charge chirurgicale comporte deux parties aussi importantes l'une que l'autre : l'ablation de la synoviale articulaire et péri-tendineuse et la stabilisation du poignet. Ce temps opératoire permet d'établir les atteintes chondrales carpiennes.

3.3.1. les synovectomies

Les synovectomies sont recommandées de façon précoce ; elles ont une action sur les douleurs et sur les dégradations articulaires et tendineuses.

Cette synovectomie dorsale est une téno-synovectomie des extenseurs. Sont également effectués la dénervation postérieure par électrocoagulation du nerf interosseux postérieur et l'ostéotomie du tubercule de Lister pour éviter la rupture de l'extensor pollicis longus.

La synovectomie articulaire concerne l'articulation radio-carpienne et intra-carpienne : le pannus est retiré, les géodes osseuses sont curetées

La synovectomie radio-ulnaire distale peut s'associer à un geste de résection de la tête de l'ulna, permettant d'avoir une meilleure vision de la synoviale articulaire mais aussi de traiter les douleurs mécaniques de pronosupination par dégradation de l'articulation radio-ulnaire distale. La résection ulnaire peut « laisser » glisser le carpe mais la cause essentielle en est la synovite chronique.

3.3.2.les interventions sur les tissus mous visant à restaurer l'équilibre de la balance articulaire

La stabilisation est indispensable en permettant de préserver un poignet axé. Les synovectomies sans stabilisation se compliquent de dislocations.

La balance des tissus mous et l'alignement du poignet sont à prendre en grande considération dans la maladie rhumatoïde. La balance tissulaire est capitale pour la préservation de l'axe. Le collapsus carpien peut être rapproché d'un « zigzag » avec une déviation ulnaire du carpe et radiale des métacarpes, entraînant la déviation ulnaire des doigts.

- suture de la capsule du poignet : plicature et suture de la capsule au tubercule de lister en position de réduction.
- stabilisation de l'ulna et reconstruction des formations capsulo-ligamentaires ulnaires.
- renforcement de la capsule par la portion transverse du retinaculum extensorum sous les tendons extenseurs.
- dorsalisation de l'extensor carpi ulnaris ; une plastic du retinaculum dorsal qui re-dorsalise le tendon de l'extensor carpi ulnaris.
- transfert du tendon de l'extensor carpi radialis longus sur l'extensor carpi ulnaris.
- réparation des tendons extenseurs.

La correction seule du déséquilibre tendineux n'est pas suffisante pour stabiliser le poignet. (6;63;68)

3.3.3.les interventions osseuses

Les interventions sur la tête de l'ulna permettent de traiter la dégradation de l'articulation radio-lunaire. Diverses modalités chirurgicales existent (69):

- la résection de la tête ulnaire (Darrach),
- l'arthrodèse radio-ulnaire distale avec pseudarthrose intentionnelle sus-jacente (Sauvé-Kapandji),
- la résection partielle oblique de la tête de l'ulna avec préservation de la styloïde (Bowers).

Les arthrodèses partielles du poignet (arthrodèse radio-lunaire et arthrodèse radio-scapho-lunaire) sont efficaces sur la réaxation et la stabilisation. Des mobilités sont conservées si l'articulation médio-carpienne est préservée.

Une arthrodèse radio-lunaire est indiquée chaque fois que le poignet présente une instabilité radio-carpienne : le lunatum n'est plus à sa place sous le radius.

Une arthrodèse radio-scapho-lunaire est indiquée chaque fois que l'articulation radio-carpienne est dégradée mais que l'articulation médio-carpienne est respectée, notamment au niveau du pôle du grand os.

L'arthrodèse totale de poignet est indiquée pour les poignets douloureux, faibles et peu mobiles, très déformés avec subluxation palmaire et/ou une évolution rapide vers la destruction. L'ankylose fixée en mauvaise position, la rupture des extenseurs du poignet ou l'existence de douleurs lors de l'utilisation des cannes sont également des indications potentielles.

3.4. Intérêt de la prothèse totale de poignet

Il existe un intérêt majeur à redonner au carpe une hauteur normale ou proche de la normale afin de restaurer l'entière fonction des chaînes digitales, en conservant leurs axes (l'atteinte des doigts n'a pas pour seule origine la déformation du poignet).

Chez les patients atteints de polyarthrite rhumatoïde, l'arthrodèse de poignet peut donner de bons résultats sur les douleurs et une fonction satisfaisante.

La réduction de la mobilité du poignet, avec l'atteinte synchrone des articulations du membre supérieur (épaule, coude, doigts), n'apporte pas une solution idéale à des patients en manque d'autonomie.

L'arthroplastie (49) du poignet rhumatoïde a pour but idéal l'obtention d'un poignet indolore, stable, axé et mobile, dont la hauteur est restaurée. Les mouvements du poignet permettent par ailleurs une meilleure fonction des chaînes digitales par effet ténodèse des tendons extenseurs et fléchisseurs.

La prothèse radio-carpienne est indiquée pour restaurer une mobilité de l'articulation radio-carpienne, avoir un poignet réaxé et stabilisé. Elle est en concurrence avec les arthrodèses totales de poignet. Les arthrodèses partielles radio-lunaire et radio-scapho-lunaire gardent aujourd'hui pour certains chirurgiens un intérêt en permettant de repousser l'échéance d'une arthrodèse totale ou d'une prothèse totale. La prothèse totale de poignet deviendra, sans aucun doute, dans les prochaines années, une solution thérapeutique incontournable à envisager dès « le stade des arthrodèses partielles ».

V. Les autres solutions thérapeutiques

1. L'arthrodèse totale de poignet

1.1. définition, technique

L'arthrodèse de poignet est l'intervention de référence dans la prise en charge chirurgicale du poignet douloureux arthrosique ou arthritique.

Les principes de l'arthrodèse du poignet sont :

- La position de fusion (23) en légère extension de 10° ou même en extension flexion nulles (le maximum d'efficacité et de fonctionnalités résiduelles était présent si le poignet était bloqué à 10° d'extension);
- L'ostéosynthèse fiable (embrochage ou enclouage, plaque) ; l'effet de compression ;
- Un contact osseux avec au besoin une greffe osseuse de crête iliaque ;
- Restaurer ou préserver la pronation-supination de la main.

La disparition de l'effet ténodèse a d'importantes conséquences sur le fonctionnement de la main. La force musculaire et la capacité de prise ou de lâchage de prise aidé par les mouvements du poignet en sont diminuées. Il est préférable de proposer au patient une simulation afin qu'il puisse se rendre compte des conséquences d'une telle intervention. La substitution de la flexion-extension du poignet doit se faire par la prono-supination, et par la mobilisation du coude et de l'épaule (70).

Il est préférable de proposer l'arthrodèse au côté non dominant, et l'arthroplastie au côté dominant afin de privilégier les mouvements fins, la précision et l'autonomie des patients notamment dans les atteintes poly-articulaires (49).

L'arthrodèse en position idéale (0° ou 10° d'extension) est primordiale afin de ne pas perturber les balances tissulaires des doigts et de permettre un bon placement de ceux-ci dans l'espace pour assurer la prise des objets.

C'est dans la polyarthrite rhumatoïde une intervention gratifiante : disparition des douleurs, réalignement en position neutre de la main sur l'avant-bras. L'excision de la tête de l'ulna est réalisée dans le même temps sans supprimer la possibilité d'une prono-supination : intervention de « Darrach ». Cette résection systématique n'a pas d'indication pour les poignets dont l'articulation radio-ulnaire est saine.

L'arthrodèse de poignet est une intervention qui actuellement s'impose chez le patient présentant une destruction unilatérale du poignet, dans un contexte post-traumatique et à la demande fonctionnelle importante (71).

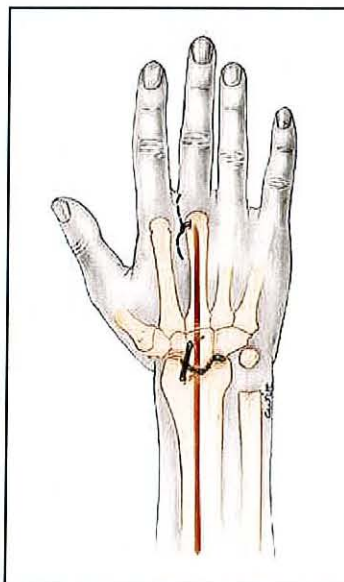


Figure 20: Technique de Mannerfelt

Les indications de l'arthrodèse totale de poignet sont (72) :

- La destruction post-traumatique du poignet (dominant) d'un travailleur manuel ;
- L'échec d'une prothèse de poignet ;
- La chirurgie tumorale ;
- La paralysie ;
- Les neuropathies spastiques ;
- Les maladies arthritiques (maladie rhumatoïde, ...) ;
- La perte de l'extension active du poignet par défauts des tendons extenseurs ;
- Les arthrites septiques.

Allieu, dans son article sur 26 ans de prise en charge du poignet rhumatoïde de 1968 à 1994, s'oppose à l'arthroplastie de Swanson aux échecs importants, et ne souhaite pas poser de prothèse totale pour des raisons similaires. Ainsi dans le poignet rhumatoïde à un stade « avancé » il préconise la réalisation d'arthrodèse de poignet soit radio-carpienne soit radio-lunaire (73).

Les techniques d'arthrodèses sont variables selon les auteurs avec utilisation de clous type Steinmann ou Rush, d'agrafes, de broches, de plaques, de fixateurs externes. Les broches ou agrafes viennent souvent en complément de l'ostéosynthèse par clou. L'ostéosynthèse par clou intramédullaire reste la plus utilisée chez les patients atteints de polyarthrite rhumatoïde dont le radius et les métacarpes sont ostéopéniques et la peau souvent extrêmement fragile : technique de Mannerfelt (74-76) ; l'ostéosynthèse est obtenue par enclouage du 3^{ème} métacarpe en continuité avec le radius. Les plaques ont l'avantage d'être « anatomiques » amenant ainsi le poignet dans une position idéale d'extension (10°) et d'inclinaison ulnaire (5°) (77;78). Les auto-greffes osseuses sont souvent utilisées, provenant de la crête iliaque ou de l'extrémité distale du radius (77);(79). Une immobilisation complémentaire est mise en place pour plusieurs semaines (environ 8).

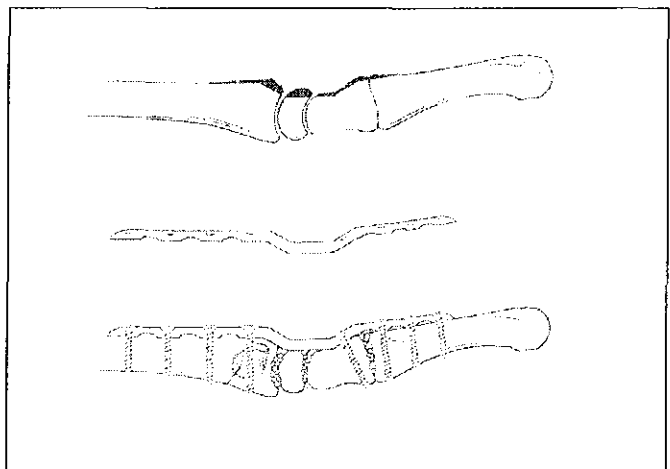


Figure 21: Arthrodèse par plaque AO

Certains auteurs préconisent de compléter l'arthrodèse radio-carpienne par une arthrodèse carpo-métacarpienne des 2^{ème} et 3^{ème} métacarpes (80-82) avec pour principal argument l'absence de douleurs

résiduelles. D'autres ont montré que ces articulations libres non arthrodésées n'ont pas de lien avec une éventuelle pseudarthrose et ne sont que rarement à l'origine des douleurs (72;83-87).

1.2. résultats, conclusion

L'utilisation de plaque AO ou la technique de Mannerfelt donnent de bons résultats. La fusion est obtenue très souvent dans près de 100% des cas (76;77;88).

Mannerfelt rapporte son expérience de l'arthrodèse par enclouage dans plus de 300 cas. Dans les cas les plus sévères, la consolidation est obtenue en 2 à 4 mois. Les complications sont des défauts de cicatrisation (4 cas nécessitant un lambeau local), des syndromes du canal carpien (2 cas), des fractures du clou de Rush (2 cas dans un contexte traumatique) (89).

Clendenin et Green (90) rapportent une série de 31 patients dont l'arthrodèse de poignet a été exécutée selon trois techniques, en mettant l'accent sur la morbidité post-opératoire et les complications. Les complications principales sont : la pseudarthrose (6 patients), le sepsis (1 patient), le névrome (1 patient), la fracture du foyer de pseudarthrose (2 patients) et le conflit avec l'articulation métacarpo-phalangienne par intrusion du clou de Steinman (1 patient). Les complications moindres (13 patients) sont représentées par des lésions nerveuses par compression spontanément réversibles (4 patients) et la nécrose cutanée superficielle (5 patients). Les patients présentant une pseudarthrose ont tous nécessité une nouvelle arthrodèse avec utilisation soit d'un greffon ulnaire soit iliaque.

Peu d'études sur les arthrodèses font état des difficultés fonctionnelles que peuvent avoir les patients : toilette, alimentation, laçage des chaussures, boutonnage des vêtements, dextérité, ramassage de petits objets, maniement d'un tournevis ou d'une truelle,..., mais aussi de la perte de force musculaire. Le déficit partiel de fonction des doigts est dû à la perte de l'effet ténodèse lors des mouvements de flexion-extension du poignet.

Dap et Gaisne rapportent les résultats de 36 arthrodèses post – traumatiques (91;92). Les patients ont été revus à 4 ans. La prono-supination est en moyenne de 70° / 74°. La force musculaire est diminuée constamment : 41% pour la pince pouce-index et 42% pour la prise globale de la main. Le poignet douloureux en pré-opératoire, même si il n'y a pas de gain de force musculaire, devient fonctionnel, au moins par la diminution des douleurs. Ces douleurs moindres après l'intervention restent cependant problématiques ; elles sont présentes chez 28 patients soit seulement 25% de poignet arthrodésé indolore (continues chez 8, épisodiques chez 4, à l'effort chez 9, au froid chez 7).

L'utilisation de la main dans la vie quotidienne « sans y penser » est possible chez 24 patients et ce dans un délai de 8 mois. D'un point de vue subjectif, les patients ont estimé le résultat très bon ou bon dans 21 cas, médiocre ou mauvais dans 15 cas. La préhension est globalement modifiée et diminuée chez 2 patients sur 3 (préhension en force, préhension fine, préhension complexe). Sur ces 36 arthrodèses, 3 non pas fusionnées.

De nombreux patients qui ont du être opérés des 2 poignets avec arthroplastie et arthrodèse controlatérale préfèrent l'arthroplastie (43;93;94). Les patients étaient quasi-exclusivement atteints de polyarthrite rhumatoïde. Leur demande fonctionnelle reste faible, mais les mobilités apportées par les prothèses améliorent leur qualité de vie.

L'arthrodèse est sans aucun doute dans les détériorations de l'articulation radio-carpienne ou du poignet l'intervention de référence, grâce au résultat quasi-constant dont elle fait bénéficier les patients. La fusion permet de diminuer les douleurs, de réaxer le poignet, avec une stabilité acquise pour le très long terme.

Son défaut majeur est le blocage définitif de la flexion-extension, des déviations ulnaire et radiale, ce qui par voie de conséquence se répercutent sur la fonction des doigts avec la perte de l'effet ténodèse des tendons extenseurs et fléchisseurs. Les patients dont les 2 poignets sont arthrodésés, ne sont pas réellement gênés par la perte des mobilités des poignets. 75% des patients sont satisfaits et s'estiment améliorés. La perte des mobilités du poignet est compensée par les mouvements du coude et de l'épaule. La perte de force musculaire n'est pas considérée comme un handicap (95).

Plus les douleurs et plus l'impotence sont sévères, plus le résultat sera satisfaisant. L'arthrodèse du poignet est techniquement exigeante car l'incidence de complications post-opératoires n'est pas nulle. L'arthrodèse définitive est une solution chirurgicale inéluctable en fin de parcours thérapeutique. L'arthrodèse radio-carpienne peut toujours être proposée d'emblée, en particulier, chez un travailleur manuel porteur d'une arthrose sévère, avec une articulation douloureuse, sans force, aux amplitudes très limitées ; l'arthrodèse lui procure un résultat stable dans le temps, lui permettant d'envisager son avenir professionnel.

Le résultat fonctionnel de l'arthrodèse dépend du nombre d'intervention subit précédemment par le poignet : des douleurs chroniques s'installent, le geste chirurgical se complique.

L'arthrodèse dans les échecs d'arthroplastie est un chapitre à part entière qui est traité ultérieurement.

2. La résection de la première rangée des os du carpe

2.1. définition, description

La résection de la première rangée des os du carpe a été décrite pour la première fois par Crabbe en 1964 (96). Elle est une des solutions thérapeutiques pour un poignet dégénératif à la seule condition que le cartilage de la tête du capitatum et de la fossette lunarienne du radius soit sain.

On crée une néo-articulation entre le radius et la 2^{ème} rangée des os du carpe.

Cette intervention a une mauvaise réputation, car agressive dans sa réalisation. Elle reste cependant une intervention de sauvetage (97).

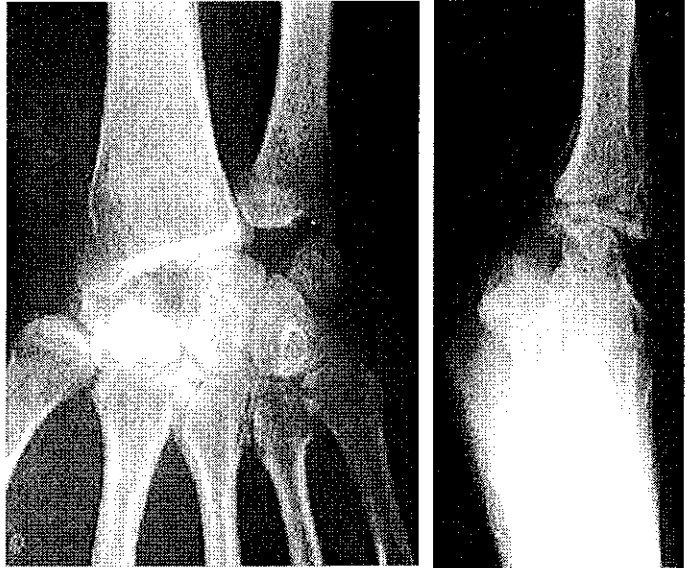


Figure 22: Résection de la 1ère rangée des os du carpe

La résection se fait par voie dorsale et si possible la première rangée est retirée en mono – bloc. Une fixation temporaire entre le capitatum et la fossette lunarienne du radius est laissée pendant 4 à 6 semaines, avec une immobilisation complémentaire.

2.2. résultats, conclusion

Crabbe rapporte une série de 20 patients dont 16 ont vu leur douleur disparaître et garder des amplitudes articulaires fonctionnelles (96).

Une étude multicentrique (98) de 143 cas de résection de la première rangée (dont 128 cas de poignet arthrosique post-traumatique) a permis de mettre en évidence l'amélioration de la force de préhension de 80% par rapport à l'état pré – opératoire ; la mobilité n'est pas améliorée. Les résultats sur la douleur sont considérés comme bons.

Aucun facteur pronostic n'a été révélé ; l'état pré-opératoire ne présage pas du résultat. (97;98).

La résection de la première rangée des os du carpe trouve des indications dans la maladie rhumatoïde mais aussi dans les poignets arthrosiques. La nécessité d'avoir une tête de capitatum et une fossette lunaire saines en réduisent le nombre d'indications. Le raccourcissement induit est source d'instabilité. L'effet ténodèse bien que conservé est diminué et la perte de tensions des structures myotendineuses diminue la force musculaire. L'attente fonctionnelle du patient doit être modeste.

3. L'interposition arthroplastie

3.1. définition, description

Les arthroplasties d'interposition visent à redonner la mobilité radio-carpienne par interposition fibreuse : capsule, ligament annulaire dorsal, tissu conjonctif fibreux d'une pseudarthrodèse ou en interposant une feuille de silicone. Les résultats variables et imprévisibles en font une intervention rarement indiquée. Les complications principales en sont la déstabilisation du poignet et la lyse osseuse (73).

La base technique est exposée par Albright et Chase (99). Le radius distal est l'objet d'une résection minimale et la capsule dorsale est interposée dans l'articulation, suturée à la capsule palmaire.

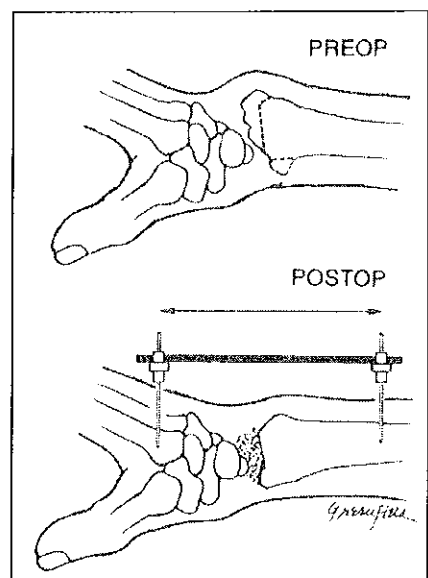


Figure 23: Résection arthroplastie selon Skoff

3.2. résultats, conclusion

Skoff a rapporté une série de 14 arthroplasties résection-interposition. Les patients n'ont pas eu de ré-intervention et les résultats sont considérés par les auteurs comme bons. La préférence des patients va à l'arthroplastie interposition dans les cas où ils avaient une arthrodèse controlatérale (100).

Tillmann a revu 31 patients pour 37 poignets atteints de polyarthrite rhumatoïde, ayant bénéficié d'une résection arthroplastique, avec un recul moyen de 11,3 ans (de 7 à 16 ans). La première constatation qu'il fait est la dégradation importante des autres articulations diminuant l'autonomie du patient (56% d'aide à la marche), et le nombre important de ruptures tendineuses nécessitant réparation (58%). Les douleurs du poignet opéré sont absentes au repos, mais des douleurs minimales peuvent réapparaître lors des mouvements. Les mobilités avant et après

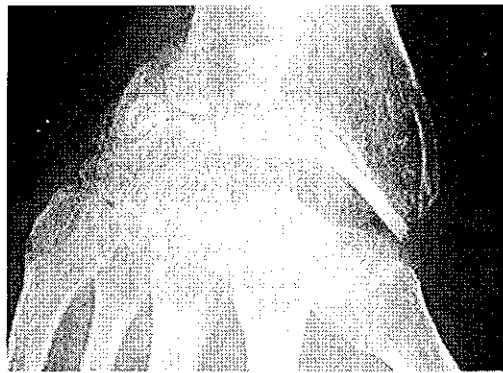


Figure 24: Athroplastie d'interposition par une plaque de silastic

l'intervention ne sont pas améliorées voire légèrement diminuées. La stabilité du poignet augmente au fil du temps. En contraste avec la dégradation générale des articulations atteintes, le poignet opéré voit sa force de prise augmentée. Les complications en sont la nécrose cutanée (3 cas), la luxation (1 cas), la raideur (1 cas) (101).

Fitzgerald (102) a réalisé une étude comparative entre arthroplastie d'interposition (11 cas) et résection de la première rangée des os du carpe (9 cas). Les arthroplasties d'interposition ont été revues en moyenne à 34 mois et les résections de la première rangée ont été revues à en moyenne 22 mois :

- 3 patients ayant eu une arthroplastie interposition et 1 une résection de la première rangée ont un mauvais résultat.
- Les résultats de la résection arthroplastique : 70° de flexion-extension, 35° d'inclinaison radio-ulnaire, force de préhension de 15 kg (56% du côté opposé).
- Les résultats de la résection de la première rangée : 55° de flexion-extension, 24° d'inclinaison radio-ulnaire, force de préhension de 25 kg (64% du côté opposé).

Les résultats de la résection arthroplastie semblent meilleurs en terme de mobilité, mais les effectifs sont faibles, le recul peu important et les chiffres ne laissent pas entrevoir de différence significative.

Si l'arthroplastie interposition est choisie : il faut assurer une distraction d'au moins 2 cm. Cette technique est pour les auteurs une alternative à l'arthrodèse et surtout à la résection de la première rangée du carpe. Le problème en est l'incertitude de résultats, avec notamment la poursuite ou l'apparition des déviations du carpe (100). L'arthroplastie interposition a pour conséquence une détérioration légère des mobilités, une réduction légère de la déviation ulnaire, mais une amélioration importante de la douleur (sauf dans le travail où l'amélioration n'est que modeste), de la stabilité, de la luxation ou subluxation palmaire, de la poigne.

Une indication reste peut-être particulière à l'interposition arthroplastie : la destruction septique du carpe. L'interposition de capsule articulaire minimiserait la résurgence de l'infection. Elle peut être proposée dans les reprises de sepsis sur prothèses.

4. La prothèse médio-carpienne de Taleisnik (103)

4.1. définition, description

La prothèse de Taleisnik ou prothèse S.C.N. est une prothèse « originale » médio-carpienne. Taleisnik propose une intervention combinée : une arthrodèse radio-scaphoïdienne et une arthroplastie médio-carpienne capito-lunaire, avec pour indication le traitement des poignets dégénératifs rhumatoïdes.

Cet implant médio-carpien reste, malgré des études récentes, discret dans les publications.

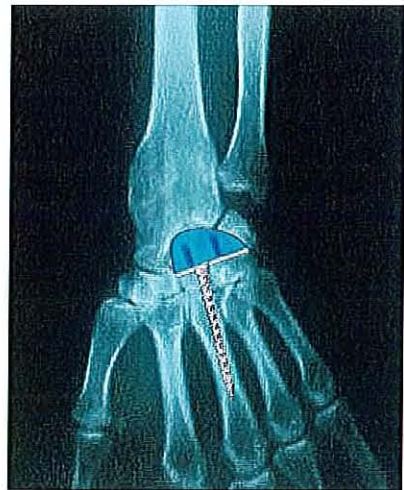

Figure 25: Prothèse médio-carpienne Merle-Pasquier

Des évolutions en sont recherchées (104) : une arthrodèse radio-scapho-lunaire et associée dans le même temps opératoire à l'implantation d'un bouton en silicone dans le capitatum après résection de la tête du capitatum et de l'hamatum.

4.2. résultats, conclusion

Taleisnik implante cette prothèse chez 12 femmes (14 poignets) entre 1982 et 1985. Le recul maximal est relativement faible (maximum 39 mois). Cette arthroplastie induit une diminution de la mobilité. Le rapport entre les amplitudes pré-opératoires et post-opératoires fait état d'une perte moyenne de 18%. La perte de flexion est de 38%, d'inclinaison ulnaire de 5%. Il n'y a pas de modification de l'extension. Le seul gain d'amplitude concerne l'inclinaison radiale. La force musculaire ou la prono-supination n'a pas été mesurée.

D'un point de vue subjectif, tous les résultats sont jugés excellents.

La nature de l'implant laisse entrevoir les complications habituelles du silicone : rupture de l'implant, siliconite, ostéolyse.

5. La prothèse de poignet APHIS

5.1. définition, description

La prothèse de poignet APHIS est une prothèse de resurfaçage de la tête du capitatum, conçue par le Dr. Isselin.

Ses indications restent limitées par rapport aux prothèses radio-carpiennes :

Arthrose dégénérative du poignet en alternative avec une arthrodèse totale ;

Cal vicieux de la fossette lunarienne du radius ;

Reprise de résection arthroplastique de la 1^{ère} rangée du carpe.

Son principe associe une résection de la première rangée des os du carpe à une arthroplastie radio-capitale.

5.2. résultats, conclusion

Cette prothèse conçue et posée depuis 5 ans n'a pas encore fait l'objet d'un article mais de plusieurs communications. Sa commercialisation s'est intensifiée depuis peu.



Figure 26: Prothèse APHIS

6. L'arthroplastie par transfert en îlot de l'articulation radio-ulnaire distale (105)

6.1. définition, description

L'arthroplastie du poignet par transfert en îlot de l'articulation radio-ulnaire distale n'a été rapporté dans la littérature qu'une seule fois en 1996. L'ambition de cette intervention est de solutionner le traitement chirurgical des arthroses radio- et médio-carpiennes, faisant reculer les indications d'arthrodèse et de prothèses de poignet.

Elle préserve la mobilité du poignet et se base sur les bons résultats de la résection de la première rangée des os du carpe. Il s'agit de prélever l'articulation radio-ulnaire distale en bloc et de la faire pivoter de 90° de manière à placer l'interligne articulaire en radio-carpien tout en conservant sa

vascularisation sur le pédicule interosseux antérieur. Il faut réséquer la première rangée carpienne et de la tête du capitatum.

Le problème principal est la stabilité de cette arthroplastie due à l'absence de structures

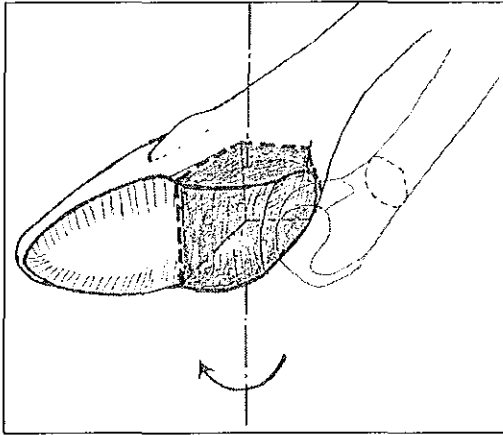


Figure 27: Articulatio radio-ulnaris distalis

capsulo-ligamentaires extrinsèques de l'articulation radio-ulnaire distale, une fois transposée et malgré la conservation des ligaments radio-ulnaires et triangulaire. Il est impératif de préserver les ligaments radio-carpiens externes, notamment radio-scapho-capitiaux, et d'assurer le centrage par rapport aux tendons qui entourent le carpe.

Cette intervention a des indications limitées aux arthroses diffuses et sévères radio- et médio-carpiennes avec une articulation radio-ulnaire préservée.

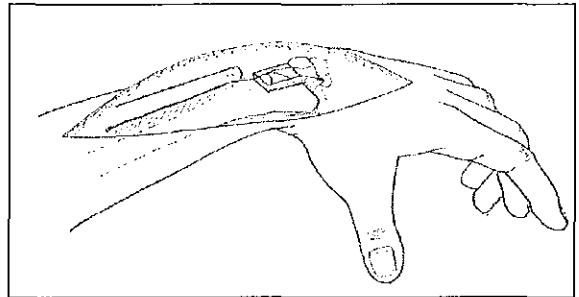
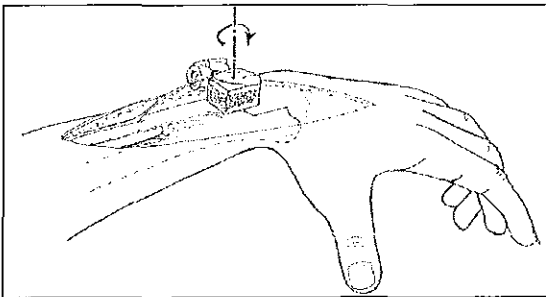


Figure 28: Transposition des articularis vascularisati

6.2. résultats, conclusion

Aucun résultat clinique de cette unique intervention, alternative non prothétique à l'arthrodèse, n'a été rapporté.

VI. Les contre-indications à l'arthroplastie prothétique

1. Revêtement cutané

Un revêtement cutané fragile est source de difficultés de couverture et de cicatrisation. 90% à 100% des prothèses de poignet sont implantées chez des patients atteints de polyarthrite rhumatoïde : la maladie et les traitements immunosuppresseurs en sont à l'origine.

Même en respectant cette contre-indication, le taux de défaut de cicatrisation sans geste complémentaire de couverture mais nécessitant simplement une prolongation de la prise en charge peut atteindre 35% des poignets opérés (106).

Les sepsis compliquant les arthroplasties ont souvent pour origine ces difficultés de cicatrisation et les traitements immuno –suppresseurs.

2. Stock osseux

Le descellement, l'affaissement du carpe sous la platine carpienne, la migration des prothèses avec effraction des corticales sont des complications habituelles aggravées par l'ostéopénie et l'ostéoporose.

Le risque per-opératoire de faire une fracture ou une « fausse route » doit être pris en compte.

Un stock osseux trop faible contre-indique l'implantation de prothèse.

3. Sepsis

Comme lors de toute implantation de matériel, les antécédents de sepsis articulaire ou péri – articulaire exposent au risque de résurgence de l’infection et de sepsis sur prothèse.

4. Insuffisance musculo-tendineuse

La disparition des muscles moteurs extenseurs radiaux contre-indique l’arthroplastie.

L’impossibilité pour le patient d’avoir une extension active dépassant la position neutre est le signe clinique révélateur (dans le cadre d’une maladie rhumatoïde) d’une rupture des extenseurs radiaux du carpe.

Seul l’absence de l’extensor carpi radialis brevis contre-indique formellement la pose d’une prothèse (107-109). Celui-ci peut être reconstruit par une greffe au dépend de l’extensor carpi radialis longus, mais aucun résultat clinique n’en a été rapporté.

5. Le patient

La motivation du patient est primordiale. La prise en charge post-opératoire peut être longue.

Le patient doit comprendre que la prothèse de poignet ne peut lui apporter que des mobilités « utiles » (de rares cas possèdent des amplitudes sub-normales), et que la force musculaire est rarement améliorée.

Les possibilités de travail manuel ou de pratique sportive doivent être précisées et limitées. Les prothèses dont l’indication est l’arthrose post-traumatique semblent, sur l’ensemble des études

cliniques, avoir une longévité faible. Ces patients, contrairement aux patients « rhumatoïdes », sollicitent amplement leur poignet. La prothèse de poignet doit être mise en concurrence avec l'arthrodèse.

Les patients atteints de polyarthrite rhumatoïde ont besoin de la moindre possibilité de mobilité compte tenu des atteintes bilatérales et poly-articulaires.

Partie 2

Les prothèses totales de poignet

Les arthroplasties, au sens le plus strict du terme, répondent à 3 concepts : la résection arthroplastie, la résection arthroplastie avec implant, le remplacement articulaire.

La résection arthroplastie a été la première intervention de plastie articulaire proposée dans le traitement des dégradations articulaires. La résection arthroplastie avec implant en est pour son promoteur une amélioration (Swanson). Les prothèses totales de poignet anatomiques « modernes » prennent leur inspiration des premières prothèses anatomiques (Charnley).

Dans le tableau ci-dessous apparaissent les prothèses qui ont pu bénéficier d'une revue de la littérature, soit 13 prothèses (Nous avons pu en dénombrier l'existence de 24 ; certaines ne sont que vaguement citées dans la littérature à titre d'exemple).

Année de mise sur le marché	Prothèse	Concepteur (s)
1967	Swanson (silicone implant)	Swanson
1969	GSB	Gschwend
1969	Brånemark	Brånemark-Lundborg
1971	Meuli	Meuli
1974	AMC (Arizona Medical Center)	Volz
1977	Hamas	Hamas
1977	Trispherical	Figgie
1979	GUEPAR	Alnot (GUEPAR)
1982	PMP	Kapandji
1983	BIAX	Cobb-Beckenbaugh
1984	Youm & Flatt	Youm & Flatt
1986	MWP III	Meuli
1988	CFV	Volz-Clayton-Ferlic
1996	Radmer	Radmer

La prothèse UTW-KMI fait l'objet d'un chapitre à part entière.

I. L'implant en silicone de Swanson

L'implant de Swanson (110-112) est une « Arthroplastie de poignet intercalaire en caoutchouc de silicone de Swanson » (« Swanson silicone rubber interpositional wrist arthroplasty »).

Année	Conception et évolution
1967	Mise sur le marché
1974	Silicone haute performance
1980	Tige distale courte
1986	Charnière large
1986	HP-100 silicone
1986	« Grommets » en titane

NB : Les grommets sont des pièces « métalliques » rapportées sur les tiges de silicone (radiale et métacarpienne) pour les protéger de l'érosion par le contact avec les arêtes osseuses.

1. présentation

Les recherches et les premières utilisations d'implant articulaire en silicone ont débuté en 1962, avec pour promoteur A.B. Swanson.

En 1967, A.B. Swanson développe une arthroplastie de poignet utilisant un implant articulé flexible en silicone.

L'idée est de réaliser en plus de la résection arthroplastie,

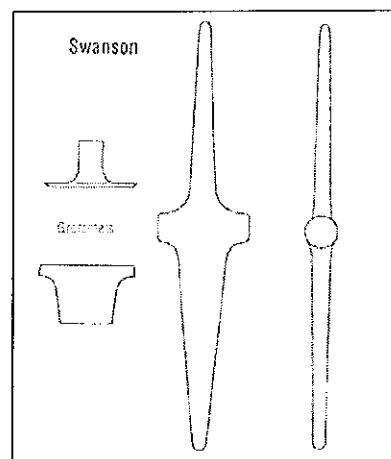


Figure 29: Dessin de la prothèse de Swanson

une interposition de cet implant flexible, afin de préserver l'espace radio-carpien et les mobilités du poignet. Cet espaceur ou spacer en silicone flexible donne à la résection arthroplastie des résultats plus fiables. Les arthroplasties résections avec implant flexible (appellation générique donnée par Swanson) ont de multiples applications : les articulations métacarpo-phalangiennes, interphalangiennes, radio-carpienne, trapézo-métacarpienne. Elles peuvent remplacer la tête ulnaire, le scaphoïde, le lunatum, le trapèze.

Différentes modifications sont apportés à la prothèse avec notamment le changement du silicone pour en augmenter la résistance mécanique et la tolérance biologique. La pose de grommets en titane protégerait le silicone des agressions osseuses et ainsi éviterait les ruptures de l'implant. Ces améliorations essaient de répondre aux complications des implants de Swanson. Brase et Cooney n'y trouvent pas de progrès notables (39;113). Kozin (50) rapporte une amélioration de la résistance de l'implant.

Cette « prothèse » aide à maintenir un espace radio-carpien et l'alignement radio-carpien, pendant que s'organise un néo-système capsulo-ligamentaire. L'implant en lui-même apporte peu à la fonction du poignet. C'est l'ensemble implant et formation d'une néo-capsule qui est censé apporter stabilité, mobilité, longévité, et tolérance biologique. La mobilité est due à la forme de l'implant et à l'élasticité du matériau, mais aussi au pistonage de la prothèse. Seuls les mouvements de flexion-extension passent dans la prothèse. Les mouvements d'inclinaison sont dus au pistonage dans le radius et le 3^{ème} métacarpe.

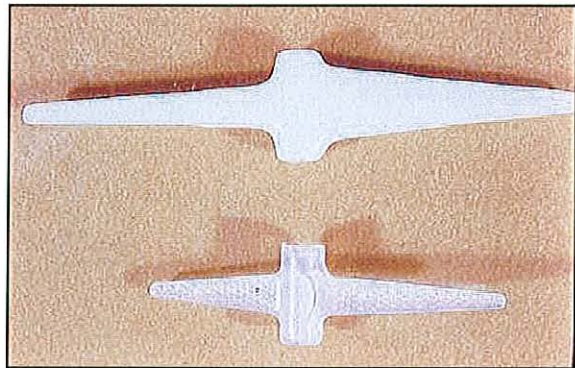


Figure 30: Prothèses radio-carpienne et digitale

L'avantage d'avoir un implant flexible, souple, est la possibilité de répartir les contraintes le long de l'implant, ce qui épargnerait des déformations par défaut de positionnement. L'implant en silicone s'oppose dans sa conception aux prothèses à centre de rotation fixe (111).

2. caractéristiques

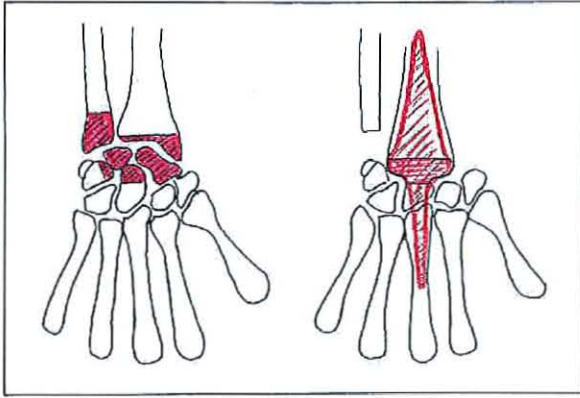


Figure 31: Résection osseuse et prothèse in situ

La coupe osseuse carpienne emporte la première rangée des os du carpe (la partie proximale du scaphoïde, le lunatum, la partie proximale du triquetrum) et la tête du capitatum. La coupe osseuse radiale emporte la glène, avec un trait de coupe perpendiculaire à l'axe du radius.

L'implant est constitué de 2 tiges effilées, qui sont glissées dans les canaux médullaires du radius et du 3^{ème} métacarpe. Différentes tailles sont disponibles pour répondre au

mieux au diamètre des canaux médullaires. Ces 2 appendices sont réunis par un cylindre, refendu à sa partie palmaire, transversal et débordant des 2 tiges en silicones. L'intérêt est double : l'augmentation des capacités de flexion de l'implant, mais aussi l'impossibilité de migration de l'implant. L'usage des grommets en titane est conseillé. Le grommet distal est placé en arrière et le proximal en avant. La restauration des plans capsulaires est capitale, mais aussi l'ajustement des tendons. Le tendon extensor carpi radialis longus peut être suturé au tendon de l'extensor carpi radialis brevis (114).

La mobilité à rechercher doit être en deçà de 30° d'extension et 30° de flexion. Le patient récupère un poignet fonctionnel en 10 à 12 semaines. Il doit savoir qu'une activité excessive lui est interdite (114).

II. Les premières prothèses totales

Les « premières prothèses totales » regroupent les prothèses de première génération, dont le centre de rotation ne respecte pas la physiologie du poignet et les prothèses de deuxième génération qui reprennent exactement le dessin et l'idée des prothèses de première génération mais resituent le centre mécanique.

1. Prothèse Volz (AMC : Arizona Medical Center)

1.1. présentation (115;116)

La prothèse de Volz est, avec les prothèses de Meuli et de Gschwend (GSB), une des premières prothèses modernes conçues. Elle est créée en 1973 par Volz et Hart ; les premières implantations datent de 1974.

C'est une prothèse anatomique, mais l'absence de connaissance sur la biomécanique va être à l'origine de nombreux échecs. En 1977, cette prothèse va progresser : elle est redessinée afin d'amener le centre de rotation de la prothèse en position anatomique. Le nom qu'il lui est attribué est celui de la prothèse Arizona ou AMC (Arizona Medical Center)

La première grande série date de 1979. Volz (117) y rapporte son expérience sur 100 prothèses implantées entre 1974 et 1976 : 100 prothèses posées en seulement 2 ans !

1.2. caractéristiques

C'est une prothèse anatomique cimentée semi-contrainte à deux degrés de liberté et deux axes de mobilité. Elle est constituée d'un alliage métallique de chrome-cobalt. L'interface articulaire est un couple métal-polyéthylène.

Le composant radial est constitué d'une tige assez large avec à sa partie distale la méta-glène qui se compose d'une surface elliptique concave échancrée en avant et en arrière pour faciliter la flexion-extension, recouverte de polyéthylène. Le composant carpien dans sa première conception est muni de 2 tiges se fichant dans les 2^{ème} et 3^{ème} métacarpes, sa surface articulaire convexe ressemble grossièrement à un patin.

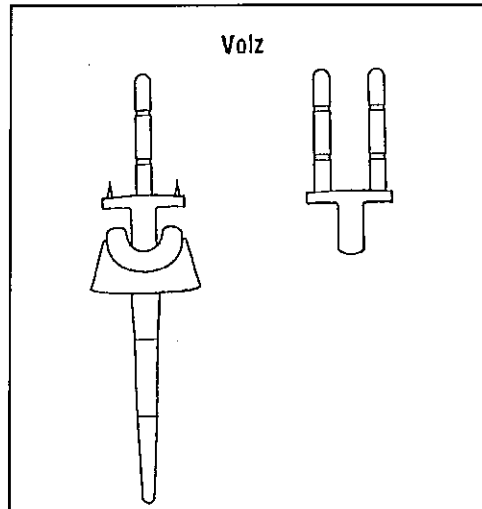


Figure 32: Dessin d'une prothèse de Volz. Modèle à doubles plots et à simple plot (AMC)

La surface articulaire radiale a une inclinaison palmaire de 12°.




Figure 33: Prothèse ARIZONA

Le centre de rotation était décalé de 4 à 5 mm en radial par rapport au centre théorique du poignet. Ce déport augmente le bras de levier et donc « la force » des muscles ulnaires à l'origine des déformations. Les premières solutions apportées ont été de supprimer l'un des 2 plots pour l'implanter plus médialement, ou de faire une ténotomie et un allongement des tendons flexor carpi ulnaris et palmaris longus et de la capsule ulnaire.

Le second modèle (modèle Arizona) resitue le centre de rotation de la prothèse sur le centre de rotation du poignet, par le décalage des surfaces articulaires prothétiques par rapport aux axes du radius et du 3^{ème} métacarpe. De plus, les 2 tiges d'implantation métacarpienne sont remplacées par une seule grande fichée dans le 3^{ème} métacarpe et 2 nettement plus petites « anti-rotatoires » qui s'enfoncent dans la 2^{ème} rangée des os du carpe.

Les possibilités de mobilité annoncées sont en flexion-extension de 90° et en inclinaison de 50°. L'articulation des deux pièces carpienne et radiale se fait selon le principe de la tête et cupule avec dans ce cas un dispositif « anti-luxation » par rétention de la tête dans la cupule. Il n'y a pas de transmission d'un éventuel couple de rotation.

2. Prothèse de Meuli

2.1. présentation

La prothèse de Meuli est inventée en 1970. Il s'agit d'une prothèse sphérique à trois degrés de liberté : prothèse « triaxiale ». L'exploitation clinique date de 1971 et la première publication de 1972 (118). Meuli se serait inspiré de la tête du capitatum pour créer cette prothèse.

De nombreuses modifications sont apportées à la toute première génération de prothèse : les tiges radiales et métacarpiennes sont affinées, l'unique tige radiale est remplacée par 2 tiges. La bille articulaire initialement en polyester entraînant de nombreuses réactions inflammatoires a été remplacée par une bille en polyéthylène. Gshwend rapporte l'utilisation dans quelques cas de céramique (5;119)

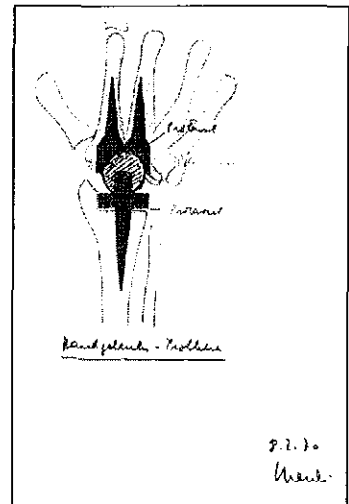


Figure 34: Dessin original de Meuli

En 1978, la prothèse à un positionnement correct du centre de rotation (119). En effet les premiers implants alignaient les composants radiaux et métacarpiens, décalant le centre mécanique, avec les mêmes effets et les mêmes conséquences que la prothèse de Volz à ses débuts.

L'absence de contrainte au niveau de l'articulation prothétique, limite les contraintes à l'interface os-ciment, mais devient synonyme d'instabilité et de luxations.

2.2. caractéristiques

La prothèse faite d'un alliage de métaux (Protasul-10) ; matériau malléable permettant d'adapter la prothèse à l'anatomie du patient (utilisation des fers à contourner ou à cintrer sur les tiges d'ancrage radiales ou métacarpiennes). L'ancrage se fait par du ciment acrylique. A l'étage carpien il est injecté dans le trapèze, le capitatum, et le 2^{ème} et 3^{ème} métacarpiens. Une sphère en polyéthylène s'interpose entre les composants métalliques radiaux et métacarpiens après être fixée sur le cône morse de la platine radiale.

La résection osseuse emporte le scaphoïde, le lunatum, la moitié proximale du capitatum, l'hamatum, l'extrémité distale du radius, et l'extrémité distale de l'ulna qui n'est qu'exceptionnellement conservée.

Les tiges métacarpiennes excentrent l'articulation prothétique de l'axe du 3^{ème} métacarpe médialement, afin de restituer le centre du mouvement (119). Le praticien a la possibilité de faire correspondre la prothèse à l'anatomie du patient. Des corrections sont donc à planifier. L'ancrage de la partie porteuse du pivot dans le radius ne pose pas de problème particulier ; l'ancrage de la partie carpienne dans le carpe et les métarpes est plus délicat, notamment dans les polyarthrites rhumatoïdes avec des destructions osseuses souvent importantes. Le ciment doit être mis avec d'autant plus de précaution (120;121).

C'est une prothèse non – contrainte laissant la possibilité de mouvement dans les trois plans de l'espace. La diminution des contraintes en augmenterait la durée de vie, mais expose au risque de luxation. Pour en diminuer la fréquence, Meuli attire l'attention sur la nécessité d'un positionnement et une fixation correcte de la prothèse et sur l'importance des muscles péri-articulaires qui contrôlent la stabilité et les mobilités (37).

Il n'y a aucun effet came possible. Cette articulation sphérique permet la prono-supination sans en diminuer les capacités.

Pour Meuli, la conception sphérique neutralise les défauts de rotation lors de la pose, et reproduit la notion de centre de rotation du poignet.

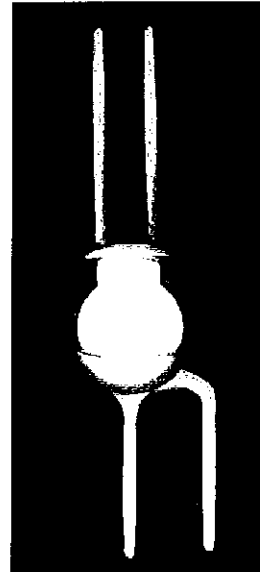


Figure 35: Prothèse de Meuli

Ce concept s'oppose radicalement aux idées de Kapandji, qui estime que la transmission du couple de pronosupination ne peut se faire que par une prothèse de type cardan, qu'elle soit sellaire ou condylienne (47).

3. Prothèse TRISPHERICAL

3.1. présentation

La prothèse TRISPHERICAL(46;94;122-124) est conçue dans la fin des années 70 (premières poses en 1977). Les premières études sont publiées en 1982. M.P. Figgie et C.S. Ranawat apparaissent comme les concepteurs de cet implant ; ils sont à l'origine de la majorité des études cliniques de cette prothèse.

Cette prothèse a été modifiée : la tige métacarpienne légèrement raccourcie permettrait un meilleur cimentage et ainsi éviterait les descellements. La réalisation de cette tige en matériaux ostéostimulant pour une implantation sans ciment a été évoquée.

Elle reprend le schéma habituel de la prothèse tête-cupule, et s'inspire fortement du cardan.

3.2. caractéristiques

Les matériaux qui la composent sont un alliage de métaux à base de titane et une interface articulaire en polyéthylène de haut poids moléculaire. Elle est cimentée.

Il s'agit d'une prothèse semi-contrainte, à deux degrés de liberté, composée de 3 parties :

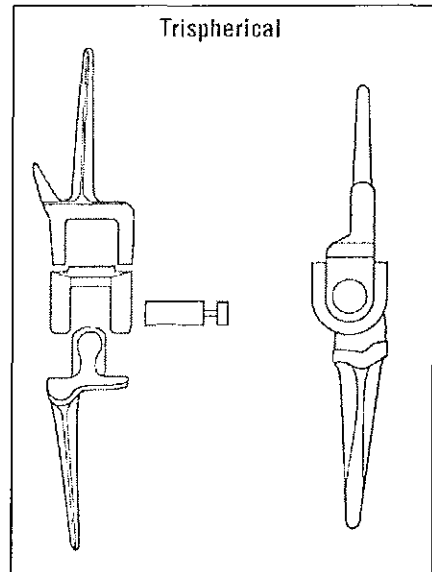


Figure 36: Dessin de la prothèse TRISPHERICAL

Une tige d'implantation carpo-métacarpienne qui se fiche dans le canal médullaire du 3^{ème} métacarpe avec en plus une ailette se fixant jusque dans le scaphoïde, et le 2^{ème} métacarpe.

Une tige d'implantation radiale dont le composant articulaire se déporte « naturellement » en ulnaire et en palmaire (12°) ; ce décalage palmaire permet non seulement le rapprochement du centre de rotation mais augmente également le bras de levier des tendons extenseurs.

Ces 2 tiges sont solidarisées par une articulation de type cardan en polyéthylène (enchâssée sur le composant carpien). Un axe transversal les unit de façon non rigide, laissant ainsi des libertés de mouvement dans deux plans de l'espace.

Cet axe métallique qui réunit sans les contraindre complètement les composants prothétiques supprime l'instabilité et les risques de luxation. Il n'y a pas d'entrave aux mouvements d'inclinaison radiale et ulnaire.

Cette prothèse offre la possibilité d'une flexion de 90°, d'une extension de 80°, d'une inclinaison radiale de 15°, et d'une inclinaison ulnaire de 15°.

Cette prothèse est toujours commercialisée.

4. Prothèse GUEPAR

4.1. présentation

Alnot et le groupe GUEPAR (Groupe pour l'Utilisation et l'Etude des Prothèses Articulaires) ont mis au point une prothèse anatomique de poignet en 1979 : prothèse métal-polyéthylène : pièce radiale en polyéthylène cimentée, pièce carpienne métallique fixée par vis dans les 2^{ème} et 3^{ème} métacarpes (37).

Dans un des premiers articles, Alnot (36) préconise une mise en place précise de la vis dans le 2^{ème} métacarpe, laquelle doit être « parfaitement verticale représentant l'axe de la prothèse ». Cette notion

est à la source des échecs de toutes les prothèses de première génération. Le groupe GUEPAR modifie en 1988 la prothèse et la technique chirurgicale en insistant sur l'axe du 3^{ème} métacarpe. (35-37;106)

La prothèse est identique pour les côtés droit et gauche.

Alnot conseille d'améliorer l'équilibre articulaire par transfert de l'ECU sur la base du 4^{ème} métacarpien ; « geste chirurgical à faire de routine dans les prothèses de poignet » (35).

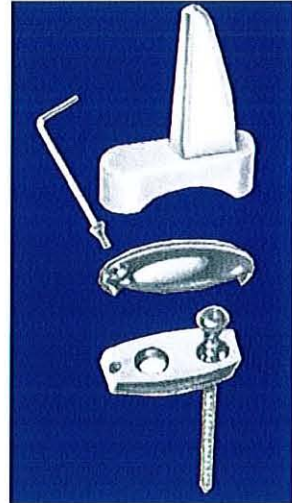

Figure 37:
Représentation d'une
prothèse GUEPAR

4.2. caractéristiques

C'est une prothèse à glissement métal-polyéthylène dont la pièce radiale, en polyéthylène, est cimentée dans le radius, et la pièce carpienne vissée dans les 2^{ème} et 3^{ème} métacarpes.

La résection osseuse est classique par rapport aux autres prothèses et se fait pour le carpe à hauteur du col du capitatum.

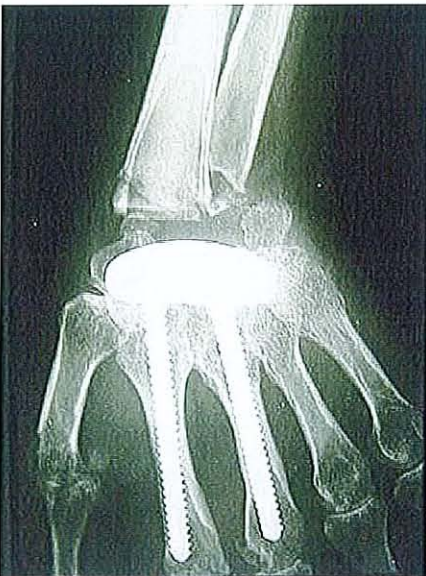

Figure 38: Prothèse GUEPAR

Sur la pièce radiale, la queue intra-médullaire est décalée en dehors du centre du mouvement articulaire et présente une console articulaire interne. La pièce carpienne est faite d'une embase pré-percée pour les vis et d'un « couvercle » convexe fixé par des crochets et une mini-vis autobloquante interne. Les têtes de vis sont donc cachées par la pièce carpienne. Les vis doivent atteindre la partie moyenne des métacarpes pour avoir une bonne prise osseuse. Mais il faut garder la possibilité de mettre ultérieurement des arthroplasties des articulations métacarpo-phalangiennes.

Le positionnement de la vis interne dans le 3^{ème} métacarpe doit être parfait pour respecter l'axe de la prothèse.

Dans les cas où les vis ont une prise modeste ou lorsque

le stock osseux paraît faible, il faut combler les diaphyses des 2^{ème} et 3^{ème} métacarpes par de l'os spongieux issu des coupes osseuses. Ce geste complémentaire peut être fait à titre systématique.

La rééducation des doigts est débutée immédiatement, celle du poignet est débutée au 8^{ème} jour avec conservation d'une attelle nocturne. Toute orthèse est retirée après la 3^{ème} semaine.

Cette prothèse n'est plus commercialisée.

III. Les prothèses totales de dernière génération

Les prothèses de 3^{ème} génération sont des prothèses anatomiques.

Elles sont toutes anatomiques, si l'on considère le fait que leur centre de rotation va être au plus près du centre mécanique du poignet. Leur dessin ne respecte toutefois pas systématiquement la représentation anatomique d'une articulation radio-carpienne.

Deux de ces prothèses sont des évolutions des prothèses de première génération : la CFV est l'évolution de la « Volz », et la MWP III de la « Meuli ». Les prothèses BIAX et UTW sont des prothèses originales.

Le dernier chapitre est consacré exclusivement à la prothèse UTW-KMI

1. Prothèse CFV

1.1. présentation (125)

La prothèse CFV est étudiée et développée par Ferlic et Clayton en 1988, avec pour base la prothèse de Volz (la CFV se veut l'évolution de la Volz même si elle n'en reprend pas le dessin). Leurs recherches vont vers une prothèse plus anatomique pour réduire le déséquilibre capsulo-tendineux et la résorption osseuse.

Son concept doit reproduire au mieux la configuration mécanique de la première rangée des os du carpe. Pour calquer le mouvement du poignet et pour absorber l'énergie des structures ligamentocapsulaires, la flexion-extension et la prono-supination sont limitées par le dessin de la prothèse.

Les premières implantations se font entre 1988 et 1993 par une courte série de 15 prothèses (125).

1.2. caractéristiques

C'est une prothèse « inversée », non – cimentée, avec effet press-fit tant au niveau carpien que radial. Elle est en alliage de Titane-Aluminium-Vanadium, recouverte d'une surface granuleuse pouvant permettre l'ostéo-intégration.

Le composant radial est double avec une embase creuse pour l'encrage épiphysaire de la tige de fixation et une surface articulaire métallique convexe et elliptique. La surface articulaire est décalée en dedans par rapport à la tige radiale et à l'axe du radius.

La pièce carpienne comprend une surface articulaire creuse en polyéthylène sur une tige de fixation métallique destinée au 3^{ème} métacarpe et un aileron anti-rotatoire. La surface articulaire est centrée sur la tige métacarpienne.




Figure 39:
Prothèse CFV

En mai 1993, la société BIOMET a décidé d'arrêter la production de la prothèse CFV, n'ayant pas atteint les objectifs commerciaux escomptés et en raison d'un marché potentiel qui leur paraît être trop limité.

2. Prothèse MWP III

2.1. présentation

La MWP III a été introduite sur le marché en 1986. Elle est l'évolution par Meuli de sa prothèse sphérique ; il en garde le dessin et fait évoluer les matériaux et la mécanique.

Une nouvelle théorie apparaît : la mobilité du système est assurée par le mouvement libre de la bille au niveau de la néo-articulation en position médio-carpienne. Les mouvements de rotation de la bille reproduisent les mouvements de rotation globale inter-carpienne, résultats des mouvements de la rangée proximale du carpe (126) dans un poignet normal.

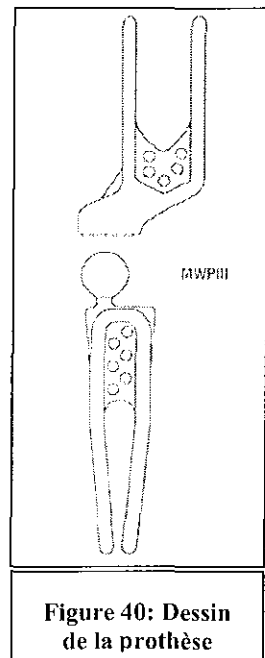


Figure 40: Dessin de la prothèse

2.2. caractéristiques

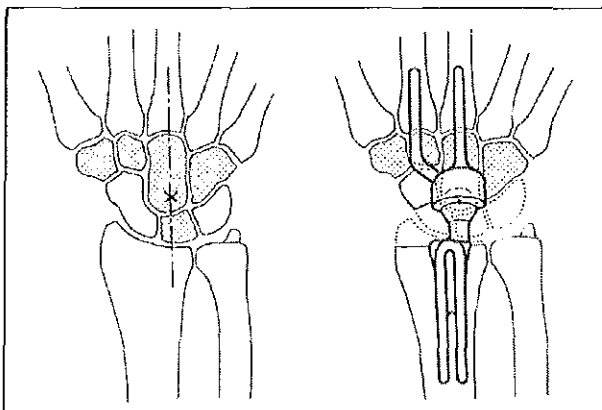


Figure 41: Positionnement de la prothèse MWP III

La MWP III est semi-contrainte, à surface réhabitable. Elle est en alliage de Titane-Aluminium-Niobium (Protasul 100®), la tête est recouverte de titane-nitride (alliage très dur) et la cupule est en UHMW-polyéthylène Chirulen®.

Elle est faite de deux éléments :

Un élément radial composé d'une sphère

métallique surmontant deux tiges. La sphère est alignée sur la tige la plus médiale, ce qui déporte en dedans le centre du mouvement par rapport à l'axe du radius.

Un élément carpien composé d'une cupule métallique alignée sur le 3^{ème} métacarpe et s'implantant par 2 tiges réhabilitables dans les 2^{ème} et 3^{ème} métacarpes. Du polyéthylène coiffe cette cupule (126-128).

Les mobilités possibles sont de 50° de flexion, 80° d'extension, 70° d'inclinaison radiale et 70° d'inclinaison ulnaire.

Meuli prévoit 2 semaines d'immobilisation et une orthèse de protection nocturne pour 6 mois.

Cette prothèse est toujours commercialisée.

3. Prothèse BIAx

3.1. présentation

La prothèse BIAx est, la création de T.K. Cobb et R.D. Beckenbaugh, qui ont travaillé sur ce projet de 1978 à 1982. Ils se sont inspirés des prothèses de première génération de Volz et Meuli. (44;49) .

Les premières prothèses posées l'ont été en 1983 à la Mayo Clinic. L'étude (129) la plus importante est celle de Cobb et Beckenbaugh. Cette étude porte sur 57 prothèses avec un recul minimum de 5 ans. (Cf. Chapitre). Cette prothèse est toujours commercialisée.

Dans la littérature il s'agit de la seule prothèse utilisée pour les reprises d'échecs d'arthroplastie ayant fait l'objet d'une publication particulière. Cobb et Beckenbaugh ont créé sur la base le prothèse BIAx standard, une prothèse de poignet de reprise.

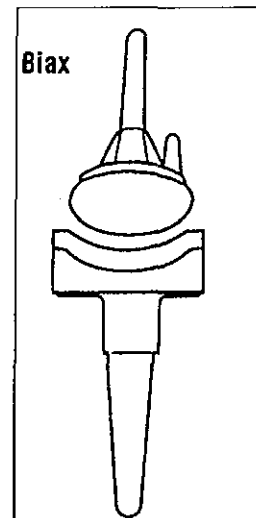


Figure 42: Dessin de la prothèse

3.2. caractéristiques

La prothèse BIAx est une prothèse non contrainte, dont le dessin elliptique convexe-concave reprend le dessin anatomique du poignet (129).

Le composant radial métallique (chrome-cobalt) est concave, conçu pour recevoir une méta-glène en polyéthylène.

La coupe osseuse est faite après planification pré-opératoire en s'aidant de calques. La hauteur de coupe osseuse doit être d'au moins 2,5 centimètres. Il est conseillé de mettre au fond du canal médullaire un bouchon d'os spongieux.

Le composant métacarpien métallique est fait d'une tige principale qui se fiche dans le corps du capitatum et la diaphyse du 3^{ème} métacarpe, et d'une ailette anti-rotatoire placée dans le trapézoïde. La forme du composant distal est elliptique, convexe.



Figure 43:
Photographie de la
prothèse BIAx

Cette prothèse est revêtue de « Porocoat », substance permettant une ostéo-intégration, et peut ainsi être posée sans ciment. L'utilisation du ciment n'est cependant pas proscrite, notamment chez les patients à l'ostéoporose importante ou lors de chirurgie de reprise par dépose-repose (130).

L'implant carpien est « pré-centré » : la méta-glène radiale se rapproche de l'axe de l'avant-bras lorsque la tige de l'implant radial est fichée dans le canal médullaire du radius ; la surface articulaire en polyéthylène, par l'intermédiaire du métal-back de l'implant radial, se déporte en palmaire et en ulnaire par rapport à l'axe de la tige radiale. De plus, la tige métacarpienne placée dans le 3^{ème} métacarpe ajuste le centre de la prothèse sur le centre de rotation du poignet.

Les mobilités annoncées sont de 40° d'extension et 40° de flexion, 10° d'inclinaison radiale et 10° d'inclinaison ulnaire.

Il est conseillé de prescrire une immobilisation du poignet d'autant plus longue que le patient recherche une stabilité importante et ce au détriment de la mobilité.

Cette prothèse est toujours ommercialisée.

3.3. la prothèse BIAX pour reprise

Le modèle « standard » a été utilisé pour la reprise des échecs d'arthroplasties que ce soient des implants en silicones de Swanson ou des prothèses totales radio-carpiennes (60) .

Cobb et Beckenbaugh ont créé un modèle de prothèse spécialement pour la reprise : « *Biax multipronged revision total wrist arthroplasty system* » (130).

Les premières utilisations datent de 1989. Sa création fut motivée par les échecs de l'ancrage des prothèses dans le 3^{ème} métacarpe. Les déposes-reposes par la prothèse BIAX standard comportaient d'importantes difficultés opératoires notamment lorsqu'il s'agissait d'une reprise de descellement et d'effraction corticale métacarpienne.

La mise en place d'une tige courte, même cimentée dans un 3^{ème} métacarpe déjà lésé paraît être une solution peu viable.

La partie radiale de la prothèse est inchangée. Les modifications portent sur l'implant carpien et seulement sur son mode de fixation. La tige centrale et l'ailette sont remplacées par des tiges longues allant jusqu'au col métacarpiens, plus fines, s'implantant dans les 2^{ème} et 3^{ème} métocarpes et même si nécessaire dans le 4^{ème} métacarpe par une 3^{ème} tige. L'ancrage se fait par du ciment.

Cobb et Beckenbaugh ont proposé cet implant également dans un cas de maladie rhumatoïde au stock osseux extrêmement faible.

IV. Les prothèses totales « particulières »

1. Introduction

Qu'ont-t'-elles de particulier pour être mises à part ?

Ce sont des prothèses dont le destin médical et commercial fut sombre. De ces prothèses, il n'existe en général pas plus d'une série de quelques cas, que des essais sur cadavres, voir qu'un dessin. Certaines sont encore plus anecdotiques car juste citées dans un article et décrites en quelques lignes.

Elles répondent toutes aux mêmes exigences de conception, recherchant avec de nombreux arguments la prothèse parfaite.

2. Prothèse de Hamas (29)

2.1. présentation

Les échecs majeurs des prothèses alors à disposition sur le marché dans la fin des années 1970, prothèses de Meuli ou de Volz, sont dus au défaut de centrage de la prothèse ne reproduisant pas le modèle anatomique. Hamas expose donc sa conception d'une nouvelle prothèse « pré-centrée ». Cette terminologie apporte, en 1979, un élément nouveau dans la conception des prothèses et met cette prothèse en opposition directe avec les prothèses de Volz et de Meuli de première génération.

Dans la maladie rhumatoïde, le carpe est affaissé, subluxé en avant, translaté en ulnaire, anéantissant tout repère du centre mécanique du poignet, représenté par la tête du capitatum.

Le manque de directive objective oblige le chirurgien a posé la prothèse subjectivement par rapport aux axes du mouvement. Il estime l'équilibre bon ou pas.

Hamas dans cet article cherche une méthode « mathématique » permettant de situer avec le plus d'exactitude possible les implants carpiens et radiaux après que les coupes osseuses soient faites.

« Ces travaux viennent en complément de ceux de Youm et McMurtry ». La méthode de mise en place de la prothèse se veut parfaite, avec positionnement de broches et clips métalliques repères, calculs de distances après radiographies faites en salle : « méthode quantitative radiographique » pour la localisation des axes de mobilité de la prothèse.

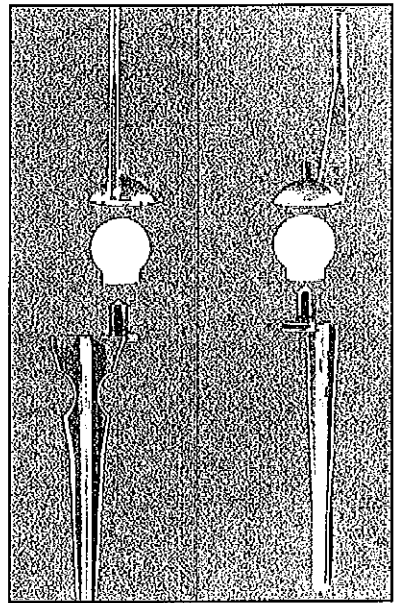


Figure 44: Photographie de Hamas

2.2. caractéristiques

Un composant radial, un composant métacarpien, une interface en polyéthylène. Le composant radial est fiché après résection de l'épiphyse radiale dans le canal médullaire où il est cimenté. Il possède une articulation décalée en ulnaire et en palmaire par l'intermédiaire d'un tenon autour duquel se situe une sphère de polyéthylène. La partie métacarpienne en forme de cupule reçoit cette sphère. Elle est cimentée dans le 3^{ème} métacarpe. Il s'agit d'une prothèse non contrainte.

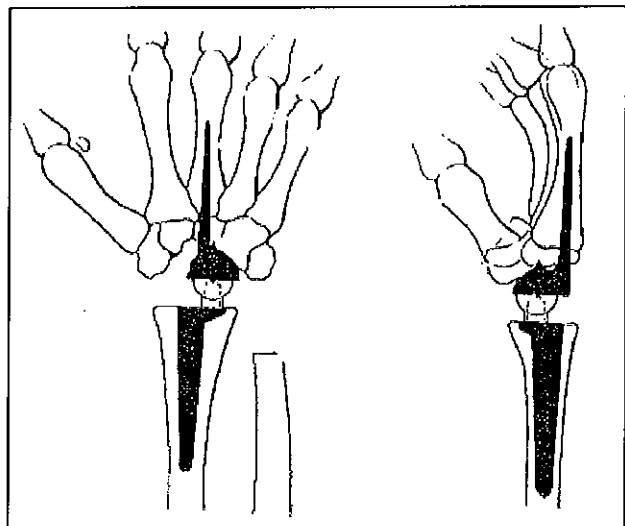


Figure 45: Dessin de la prothèse de Hamas

La méthodologie, employée par Hamas n'est pas à reproduire lors de l'implantation de prothèse : « La prothèse pré-centrée simplifie la technique chirurgicale. »

3. Prothèse de Gschwend (5;131)

3.1. présentation

La prothèse (3;4) est conçue par des chirurgiens suisses (Gschwend – Scheier – Bahler) ; ses premières implantations débutent entre 1969 et 1972. Il s'agit d'une prothèse métallique, en alliage, en 2 parties.

Elle serait la première prothèse totale radio-carpienne à avoir été implantée (1969).

3.2. caractéristiques

L'articulation prothétique se fait par un couple métal-métal. C'est une prothèse semi-contrainte dont l'articulation se fait selon le principe tête-cupule, mais dont la cupule est rétentive. Une seule série est brièvement exposée par Gschwend (5). Les résultats précoces furent bons voire excellents mais « un ancrage insuffisant » a entraîné des déplacements secondaires avec effraction de la corticale métacarpienne.

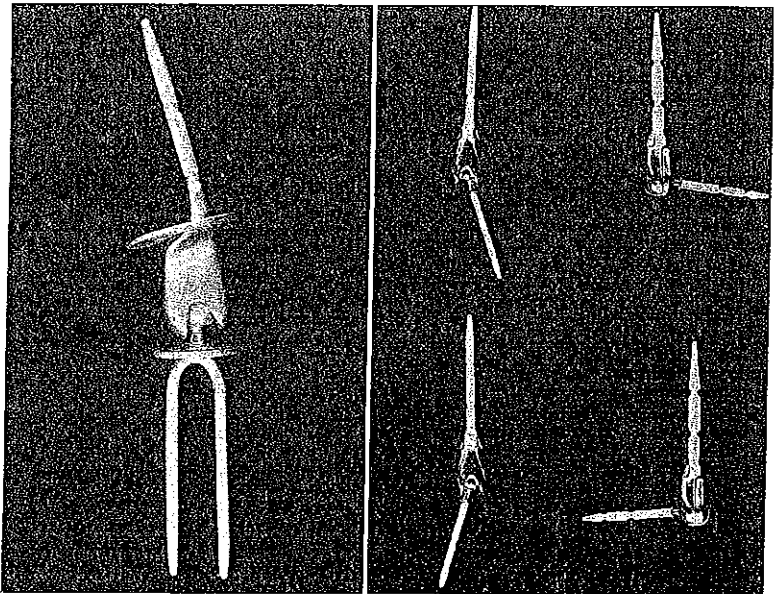


Figure 46: Les deux types de prothèse GSB

Deux types existent : la prothèse à double implantation métacarpienne dans les 2^{ème} et 3^{ème} métacarpe et celle ne s'implantant que dans le 3^{ème} métacarpe qui en est l'évolution.

Cette prothèse était disponible de 1973 à 1980 (37).

4. Prothèse de Radmer (132)

Avertissement au lecteur : Cette prothèse prend dans notre travail le nom de Sebastian RADMER, chirurgien allemand au « Immanuel Hospital » de Berlin. Il est le seul auteur à avoir relaté une expérience de cet implant, sans en préciser éventuellement un nom propre ou le nom de son concepteur. Ce n'est donc que pour en faciliter la description qu'arbitrairement nous lui avons attribué son nom, sans en connaître la paternité.

4.1. présentation

Il s'agit d'une prothèse « anatomique et physiologique », à résection osseuse faible, non cimentée.

La résection est peut-être une des plus économiques. La coupe osseuse carpienne consiste en l'ablation du lunatum et la résection des parties proximales du scaphoïde et du triquetrum. Il n'y aucune coupe radiale mais seulement l'exérèse des ostéophytes et la préparation du « lit de la prothèse » par passage des râpes dans le canal médullaire.

Radmer et Al. rapportent une série de 30 patients opérés pour une destruction du poignet dans le cadre d'une maladie rhumatoïde et dont ils ont pu estimer l'évolution de la prothèse à en moyenne 18 mois (132).




Figure 47: Prothèse de Radmer

4.2. caractéristiques

La prothèse est composée de 2 éléments : un composant radial fait d'une tige relativement large et d'une méta-glène. Le composant carpien est tel un trident avec une tige centrale large s'implantant dans l'épiphyse et la métaphyse proximale du 3^{ème} métacarpe et deux ailettes situées de part et d'autre qui s'implantent dans la 2^{ème} rangée du carpe et les bases métacarpiennes. Elle est faite de chrome-cobalt recouvert d'hydroxyapatite. Ses surfaces articulaires sont en titane.

La surface articulaire radiale est orientée de 10° en ulnaire. La surface articulaire carpienne se déporte de 10° en radial. Ces pré-orientations articulaires sont censées restituer au mieux la physiologie articulaire et permettre une meilleure mobilité. Les composants de cette prothèse sont larges par rapport aux autres prothèses, recherchant ainsi un meilleur effet press-fit.

5. Prothèse de Brånemark (133)

5.1. présentation

Cette prothèse est décrite pour la première fois dans la littérature en 1997 par Lundborg et Brånemark. Ils souhaitent apporter « plus une solution à l'ancrage des prothèses radio-carpiennes » qu'une nouvelle prothèse. L'ostéo-intégration du titane a été étudiée et déjà exploitée par Lundborg et Brånemark (134-136).

Cette étude amène une réponse aux possibilités d'ancrage des prothèses radio-carpiennes par ostéo-intégration de vis en titane.

5.2. caractéristiques

Le mécanisme articulaire est un concept « ball and socket joint ». Une sphère en titane s'articule avec une cupule en polyéthylène de haute densité. La conception offre une possibilité de flexion- extension de 60° et d'inclinaison radiale et ulnaire de 20° chacun. Au niveau radial et carpien, des plateaux en titane sont le support des surfaces articulaires. Ils sont fixés par des vis en titane.

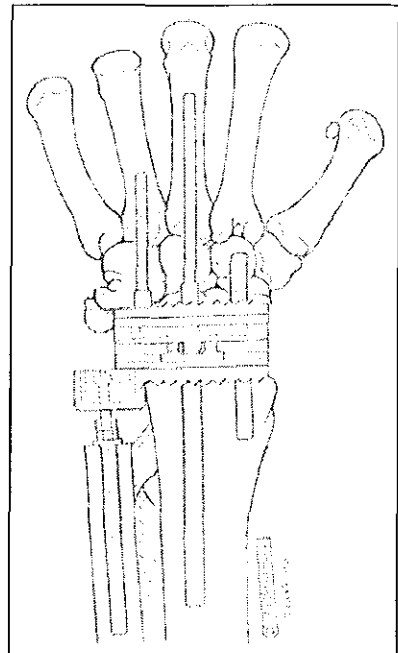


Figure 48: Dessin de la prothèse de Branemark

Les premières prothèses (3) avaient une interface silicone-silicone qui ont toutes échouées et ont été remplacées par le mécanisme articulaire tête-cupule. Un système original de fixation de l'ulna a été appliqué à 3 arthroplasties : le plateau radial est prolongé en regard de l'ulna, avec à l'intérieur de ce prolongement en forme de petite cupule du polyéthylène ; une vis en titane est introduite dans l'ulna ; l'articulation entre la vis et le plateau se fait par l'intermédiaire d'une tige avec à son extrémité un cylindre. L'ulna est stabilisé et les mouvements ne sont à priori pas entravés.

La résection osseuse radiale en emporte toute la styloïde, avec pour limite proximale le tubercule de Lister. La résection carpienne emporte le scaphoïde, plus de la moitié du capitatum et la partie proximale de l'hamatum. C'est probablement la prothèse la moins économe en capital osseux.

La fixation carpienne se fait par un triple vissage : une vis centrale dans le 3^{ème} métacarpien au-delà de la moitié de la diaphyse, une vis latérale dans le trapézoïde et une vis médiale dans la base du 4^{ème} métacarpe. La fixation au niveau radial se fait par deux vis dans l'axe de la diaphyse (une longue, une courte).

Chaque fois des greffes d'os spongieux de crête iliaque ont été impactées dans le radius et les métacarpes.

6. Prothèse de Kapandji (38)

6.1. présentation

Les travaux de recherche de Kapandji reposent sur un concept original : la transmission du couple de pronation-supination de l'avant-bras à la main se fait par le poignet. Les prothèses déjà existantes n'ont pas de stabilité rotatoire (Volz, Meuli, GSB) (5;117;137) ou peu (GUEPAR) (35). Soit elles offrent trois degrés de liberté ne laissant ainsi pas de possibilités de transmission des forces, soit elles en ont les capacités mais leur faible degré de coaptation en limite la propagation.

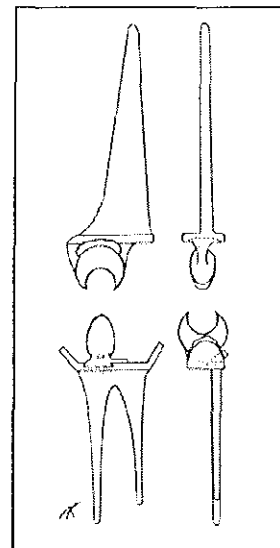


Figure 49: Prothèse de Kapandji

La solution mécanique est le cardan, articulation à deux axes et à deux degrés de liberté. Le cardan permet la flexion-extension et les inclinaisons tout en transmettant la pronosupination. Les articulations condyliennes ou sellaires jouent le même rôle mécanique puisqu'elles sont toutes deux des équivalents de cardan.

6.2. caractéristiques

Kapandji propose deux prothèses sellaires : une prothèse mono-articulaire radio-carpienne, une prothèse bi-articulaire remplaçant l'articulation radio-carpienne et l'articulation radio-ulnaire distale par l'ajout d'une prothèse à un seul degré de liberté.

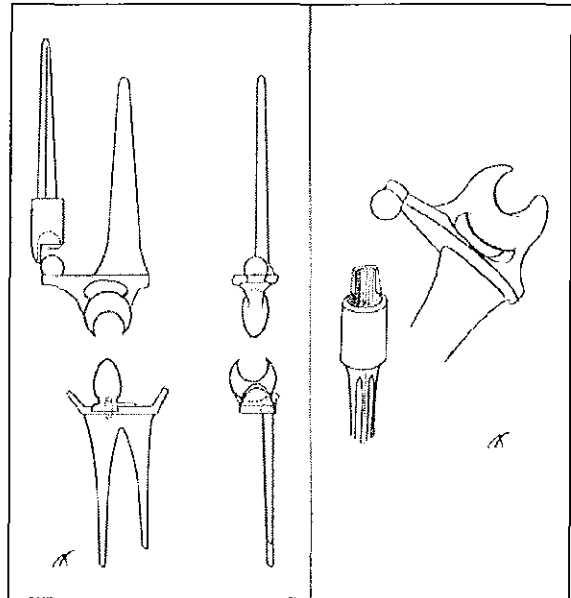


Figure 50: Prothèse de Kapandji avec articulation ulno-carpienne

Elle est composée de 3 parties : la pièce radiale monobloc ; le support carpien qui est fixé dans les 3^{ème} et 4^{ème} métacarpes, avec pour argument le parallélisme de ces 2 métacarpes ; la pièce articulaire distale ou carpienne excentrée, se calquant sur le centre mécanique, fixée au dernier moment permettant le réglage des tensions musculaires.

Les mobilités théoriques sont de 90° de flexion et d'extension, de 15° d'inclinaison radiale et de 35° d'inclinaison ulnaire.

L'articulation radio-ulnaire est recrée par prolongement de la platine radiale, avec à sa face supérieure une sphère qui reçoit en couverture la « tête ulnaire » cylindrique et munie de butée limitant la pronosupination. Les amplitudes de pronosupination sont de 90°-90°.

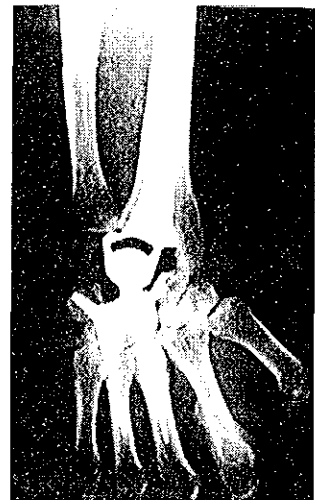


Figure 51: Prothèse in situ

La résection osseuse épargne la tête ulnaire, en l'absence de lésions dégénératives radio-ulnaires, et la styloïde radiale. La moitié proximale du capitatum est réséquée. Les parties distales du scaphoïde et du triquetrum sont préservées. Ces deux pièces osseuses vont servir de butée aux ailettes latérales de la pièce carpienne.

La résection de la tête ulnaire se fait 12 mm au dessus de la coupe radiale. Le temps ulnaire de mise en place du composant précèdera le temps radial.

Cette prothèse n'a jamais connu de commercialisation.

7. Prothèse de Youm et Flatt (26)

La prothèse est faite d'une partie proximale s'implantant dans le radius par une tige intramédullaire. Le dessin de l'articulation est une articulation sellaire, reprenant l'image d'un cardan. Un composant carpien est fixé dans les 2^{ème} et 3^{ème} métacarpes. Une pièce intermédiaire cubique est à l'articulation des pièces radiale et carpienne. On a donc 2 héli-cupules se croisant et un cube articulaire ; ce cube est fixé dans ses emplacements radial et carpien par des « pins ». C'est une prothèse à charnière.

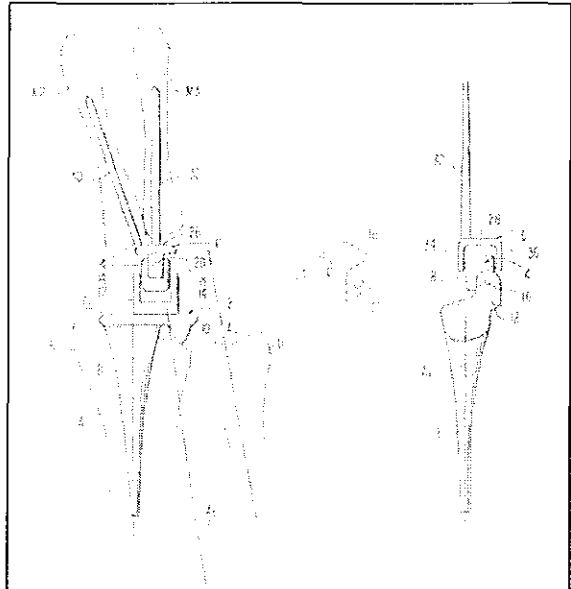


Figure 52: Prothèse de Youm et Flatt

Cette prothèse a été testée sur cadavre. Les mobilités retrouvées sont bonnes. Elle est considérée comme stable et capable de répondre aux exigences des fonctions du poignet. Il faut noter qu'aucune contrainte en rotation n'a été prise en compte.

Il n'y a pas de recoupe radiale, mais la coupe osseuse carpienne est importante, emportant une grande partie du capitatum. La tête ulnaire, en l'absence de lésions articulaires radio-ulnaires distales est respectée.

8. Prothèse LODA (26)

Il s'agit d'une prothèse radio-carpienne, conçue en Argentine, dont l'usage et la connaissance sont restés anecdotiques.

Elle est composée de 3 parties : une partie radiale, cimentée, dont l'axe articulaire est excentré par rapport à l'axe du radius ; une partie carpienne monobloc, avec de part et d'autre des appendices anti-rotatoires, et une sphère à son extrémité proximale dont l'ancrage se fait dans le 3^{ème} métacarpe. La jonction des 2 pièces se fait par un cylindre en polyéthylène, vissé sur le plateau radial et dont la partie distale est en forme de cupule rétentive. La sphère carpienne se fiche à l'intérieur.

Expérimentée par Youm et Flatt, le défaut majeur est un effet came qui luxé la prothèse lors des mouvements d'inclinaison aux amplitudes extrêmes.

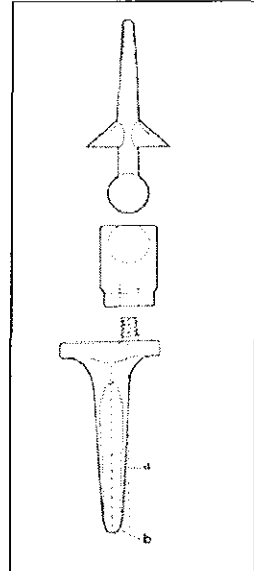


Figure 53: Dessin de la prothèse de

9. Autres prothèses

D'autres arthroplasties totales de poignet ont été proposées mais elles sont restées confidentielles (121). Elles ont toutes dépassé le stade de conception et ont été posées chez des patients. Aucune série n'a été publiée.

- La prothèse de Stellbrink (elle reprend le concept de l'implant de Swanson)
- La prothèse de Attenborough
- La prothèse de Greenwald
- La prothèse de Lennox
- La prothèse de Lupino
- La prothèse de Giachino

V. La révision des arthroplasties dans la littérature

V.1. Les résultats des arthroplasties dans le détail

L'utilisation par les auteurs de critères cliniques différents rend difficile la comparaison des différentes études sur l'évolution des prothèses. Certains occultent les complications en ne considérant comme des échecs que les prothèses ayant nécessité une chirurgie de reprise.

La douleur et la satisfaction du patient sont de bons critères du succès précoce de la prothèse.

La performance intrinsèque de la prothèse peut être évaluée sur les fractures soit de l'implant soit de l'os, la fonction, les douleurs, la reprise chirurgicale.

Les suites à moyen et long terme dépendent du positionnement de la prothèse, de la balance « des tissus mous » et de la rééducation post-opératoire (138).

Dans la polyarthrite rhumatoïde, la demande fonctionnelle des patients est faible, et les résultats peuvent être faussement rassurants par rapport à ce qu'ils seraient s'il s'agissait d'une arthroplastie chez un patient actif dont le poignet est atteint d'une arthrose post-traumatique.

Pour certains, les mesures d'amplitudes et/ou de force sont rendues impossibles du fait d'une maladie rhumatoïde conjointe de l'épaule et du coude. L'accent est mis sur les résultats fonctionnels globaux et notamment sur la satisfaction du patient.

Les complications majeures et principales surviendraient dans la 1^{ère} année (126), au moins doit-on voir apparaître les prémisses des échecs et savoir extrapoler les résultats des séries pour y diagnostiquer les défauts de ces échecs et leurs fréquences.

1. L'implant de Swanson

1.1. Analyse des séries publiées

Swanson a publié de nombreuses études cliniques sur les implants en silicone. Dans un article de 1984 (110), il revoit 170 implants (pour 181 posés) chez 129 patients. Le recul moyen n'est que de 4 ans (de 6 mois à 10 ans).

Les indications sont très variées :

- 150 cas de maladie rhumatoïde,
- 14 cas d'arthroses post-traumatiques,
- 6 cas d'arthroses après ostéo – arthrite,
- 4 cas de rhumatisme psoriasique,
- 3 cas de maladies de Kienböck,
- 2 cas de sclérodermie,
- 1 cas de séquelles de poliomyélite,
- 1 cas d'arthrogrypose,
- 3 échecs de prothèses radio-carpiennes,
- 1 échec d'implant lunarien,
- 1 échec d'implant scaphoïdien.

Les résultats sont identiques à quelques cas près entre les différentes études (21;70;73;93;110;113;114;139-146) et quelque soit le recul ou même l'auteur.

La prothèse de Swanson n'offre pas la possibilité d'un gain d'amplitude mais, au même titre que l'ensemble des arthroplasties, celle d'obtenir un poignet plus fonctionnel et indolore.

Le secteur de mobilité se déplace en dorsal, améliorant ainsi la fonction.

1.2. Résultats sur la douleur, les mobilités et le confort du patient

L'absence de douleur est retrouvée chez 90% des patients ; les douleurs restent faibles chez 7%, modérées chez 3%. Aucun patient n'a de douleurs sévères.

Flexion : 34°, extension : 26°

Inclinaison radiale : 10°, inclinaison ulnaire : 18°

Pronation : 84°, supination : 74°

La force musculaire n'a été étudiée que par quelques-uns (93;143;147). Le gain est faible. Vicar (93) rapporte pour valeur absolue à 4 ans une force de poigne moyenne de 5,1 kg (0-16). Capone (147) retrouve une force à 50% par rapport au côté opposé, dans les premiers mois post-opératoire. A 2,5 ans, cette force n'est plus que de 10%.

L'articulation radio-ulnaire distale a été « reconstruite » par des implants de tête ulnaire. Les échecs majeurs de cet implant en ont arrêté l'utilisation (143).

64% des poignets (110) ont nécessité le traitement de lésions des tendons extenseurs en per-opératoire ou en post-opératoire.

Dans une étude multicentrique complémentaire rapportée par Swanson (110) portant sur 306 implants sans notion de délai de révision, il est fait état des résultats suivants :

La douleur est absente 91%, mineure 6%, modérée 1%, constante 2% ;

La stabilité est bonne 92%, moyenne 4%, mauvaise 2%, inexistante 2% ;

La mobilité est bonne 60%, moyenne 31%, mauvaise 7%, inexistante 2% ;

L'amélioration significative est ressentie par les patients pour la coiffure, douche, toilette, hygiène. Par contre, des actions qui nécessitent plus de force ne sont pas améliorées : ouvrir une boîte, serrer un écrou, porter une valise (70).

Comstock retrouve 60% de patients « rhumatoïdes » satisfaits, alors qu'ils ne sont que 40% dans un contexte d'arthrose post-traumatique (144).
--

1.3. Les complications

Swanson ne trouve aucun sepsis et seulement 2% de défaut de cicatrisation sur 181 implants revus.

25 prothèses (près de 15%) ont nécessité une reprise chirurgicale pour 32 complications :

- 9 fractures de l'implant,
- 4 défauts de balance ligamentaire,
- 5 défauts de balance ligamentaire associée à une résurgence de la synovite du poignet,
- 7 patients ont également bénéficié d'une reprise à l'occasion d'un geste sur la main homolatérale,
- 3 synovites,
- 4 raréfactions osseuses.

90% des reprises ont bénéficié d'une dépose-repose et 10% d'arthrodèse.

Tous les patients n'ont pas le même silicone : les implants en silicone « standard » sont fracturés dans 16% des cas ; l'implant en silicone de haute performance ne subit que 4% de fractures.

Swanson retrouve, dans la majorité des cas, une réorganisation favorable du stock osseux à la faveur du canal médullaire. Il n'y a pas de signes d'intolérance osseuse au silicone.

2 cas (1,2%) ont montré une résorption osseuse importante mais due à la récurrence de la synovite et 2 autres (1,2%) ont présenté un défaut de positionnement de la tige métacarpienne sans conséquence clinique. 1 poignet s'est arthrodésé spontanément.

Le taux des complications selon Swanson paraît faible, mais le recul est court : en moyenne 4 ans (de 6 mois à 10 ans).

Les différents auteurs qui ont adhéré à l'enthousiasme général des arthroplasties en silicone sont moins unanimes sur les bons résultats de l'implant de Swanson.

Les complications que Swanson rapporte ne correspondent pas à ce que d'autres auteurs (21;70;73;93;110;113;114;139-146) retrouvent.

Les sepsis et les défauts de cicatrisation ont des taux semblables dans les différentes études.

Les douleurs, les déformations, les pertes de mobilité sont synchrones de la détérioration de la prothèse. La douleur est la motivation essentielle de la reprise chirurgicale. La résurgence des symptômes survient entre 3 et 66 mois (113).

Les luxations : 23% pour Fatti (142;145), 4,5% pour Capone (147).

Etudes	Fracture	Résorption osseuse		Déviation radiale Déviation ulnaire	Synovite
		radiale	carpienne		
Vicar (93)	8%		5,4%		5%
Allieu(139)	5%			25%	
Allieu(73)	41%	3%			
Capone(147)	5%				
Schernberg(146)	5%	100% (12mm dès le 2 ^e mois)		3,5%	
Haloua(143)	23%				29%
Rossello(140)		20%		6%	
Jolly(141)	52%	86%	82%		30%
Simmen(114)	19%	100%			
Swanson(110)	5%	2,50%		5%	2%
Comstock (144)	65%	100%		20%	
Fatti(145)	36%			56% (28% sévères)	26%
Davis(70)	4%			8%	
Brase(113)	20%			5,50%	

Tableau 1: Complications des prothèses de Swanson

1.3.1. Les fractures

Les fractures de l'implant en silicone surviennent fréquemment : entre 5% et 65%. Sa fréquence varie en fonction de la qualité du silicone. Comstock retrouve 65% de fractures de l'implant en silicone avec un recul de 3 à 9 ans ; à cela s'associent les déformations dans le plan frontal (21%).

La fracture de l'implant en silicone survient habituellement à la jonction de la tige distale et du cylindre transversal. La ré-intervention n'est pas systématique : Fatti ne réopère que 9 des 14 implants cassés (145). Si l'encapsulation est suffisante et les mobilités « moyennes », l'implant cassé peut être bien toléré.

Ces fractures de l'implant surviennent chez des patients qui avaient en moyenne, avant cet incident, un arc de mobilité de 68,3°, alors qu'il n'est que de 48,9° pour les patients sans fracture de prothèse (113).

Les patients atteints de polyarthrite rhumatoïde ont généralement une atteinte polyarticulaire avec lésions tant au niveau des membres supérieurs que des membres inférieurs. Leur mobilité réduite nécessite l'usage de cannes et d'appui important sur les mains pour se déplacer, se lever d'un fauteuil. Les poignets sont très sollicités en extension, d'où les ruptures fréquentes.

Quels sont les facteurs favorisant l'échec :

- a. Les contraintes excessives, dans le cadre des loisirs ou professionnels ;
- b. L'excès de mobilité est à l'origine de ces fractures avec une valeur cible de l'arc de mobilité en flexion-extension de 75°. Seules 10% des prothèses non fracturées ont un tel arc de mobilité ; le but en terme de mobilité doit être de 35°- 40°.
- c. La période d'immobilisation post-opératoire influence indirectement le taux de fractures de l'implant par enraidissement relatif du poignet lors des immobilisations prolongées au-delà de la 3^{ème} semaine ;
- d. La balance tendineuse : la subluxation ou rupture de l'extensor carpi ulnaris est associée à l'échec. En cas de rupture, l'extensor carpi radialis longus a été transféré afin d'équilibrer le poignet : aucune réussite du transfert tendineux pour rééquilibrer le poignet n'a été relatée.

L'examen clinique permet d'évoquer la fracture de l'implant en silicone. Une instabilité antéropostérieure spontanée ou provoquée est retrouvée ainsi qu'une douleur modérée à importante. L'arc de mobilité en flexion-extension est supérieur à 100°. De plus, il présente des déviations et déformations palmaire et/ou ulnaire. Cependant, cette déformation peut être absente ou être en

inclinaison radiale. L'évolution des déformations conduit souvent à la reprise chirurgicale à un délai moyen de 51 mois.

Le site habituel des ruptures de l'implant silicone de Swanson, à la jonction tige distale - barre médiane transversale, est l'indicateur d'une zone de contrainte mécanique, tout du moins pour l'implant en silicone de Swanson et son mode de fonctionnement mixte. Le point de rupture se situe au centre mécanique du poignet. La prothèse ne possède qu'une capacité réduite de flexion-extension. De plus l'érosion, in vivo, du matériau en favorise l'usure (138).

1.3.2. La résorption osseuse

Le stock osseux faible est un facteur favorisant du collapsus carpien.

La résorption osseuse est systématique : le carpe s'affaisse. Allieu (139) rapporte une diminution de l'index de Youm et McMurtry passant de 0,35 à 0,27 ; alors que cet index n'avait pas progressé en post-opératoire immédiat.

La perte de capital osseux dans les arthroplasties de type Swanson a plusieurs étiologies :

- l'effet de piston qui par friction mécanique aboutit à une érosion, et l'abrasion du silicone à l'origine de la libération de particules et de synovite réactionnelle à cellules géantes ;
- les contraintes mécaniques par des déformations d'origine tendino-musculaire ;
- la progression de la maladie rhumatoïde ;
- les effets secondaires du traitement (114).

L'incidence du collapsus carpien associée à une baisse de fonction devient évidente après 5 à 6 ans ; cependant dans tous les cas une diminution faible de cette hauteur carpienne n'a un impact que modéré sur la fonction, si la balance du poignet est respectée (140).

La résorption osseuse proximale est retrouvée dans 77% des cas et la résorption distale dans 82% des cas à en moyenne 6 mois (141).

Dès 2,5 ans, la hauteur du carpe s'est affaïssée en moyenne de 7 mm (114).

1.3.3. Les déviations et déformations

Fatti (145) a étudié l'apparition et l'aggravation des déformations. Après un délai moyen de 5,8 ans (minimum de 3 ans), il retrouve 28% de déviation légère, 28% de déviation sévère et 44% de poignets alignés ; alors que 77% des poignets étaient alignés en post – opératoire et qu'aucun n'avait de déviation sévère.

Radiographiquement l'existence d'une déviation ulnaire post-opératoire est le signe prédictateur d'une déformation du poignet et d'un échec de l'arthroplastie. En cas de rupture de l'implant il se produit un glissement ulnaire du carpe sous le radius et un collapsus du carpe. La translocation est telle que la tige métacarpienne n'est plus alignée avec la tige radiale.

1.3.4. La synovite

Les concepteurs du silicone pensaient que le matériau était parfaitement inerte. Certes le silicone est biocompatible mais il diffuse des particules, par phénomène d'usure. Ces particules peuvent induire des réactions inflammatoires intenses et prolongées(148). Elles sont retrouvées dans le tissu synovial, les cellules géantes, le tissu fibreux. Ces particules sont phagocytées et peuvent être transportées dans la circulation générale (des lymphadénopathies axillaires ont été rapportées). Malgré cette diffusion loco – régionale, il n'a jamais été montré lors d'études avec pour modèle expérimental le chien, de métastases à distance dans d'autres organes, des particules de silicone (149;150).

Haloua retrouve près de 30% de synovite réactionnelle au silicone avec un recul moyen de 5 ans (de 2 à 9 ans), mais seulement 21% ont des signes radiologiques réactionnelles: géodes multiples, lyse osseuse, érosion corticale. Jolly retrouve la même proportion (141).

Le poignet d'une synovite à silicone est douloureux, une impotence fonctionnelle s'installe, avec gonflement des tissus. Ces réactions à corps étranger se présentent sous la forme de synovite à cellules géantes (151). Des défauts osseux corticaux sont retrouvés à la radiographie.

Le traitement en est l'ablation du matériel, la synovectomie. Malheureusement ce traitement ne guérit pas ; les lésions dues à la siliconite se poursuivent : l'innombrable quantité de particules microscopiques disséminées dans l'articulation dépasse les possibilités d'exérèse exhaustive.

Devant ces problèmes d'usure, de rupture et de disséminations de particules de silicone, 2 solutions ont été apportées : un silicone de meilleure qualité chimique et mécanique ; l'ajout de pièces métalliques : les grommets à la jonction implant-os. Une série est rapportée par Capone (147) avec à 5

ans et avec l'usage des grommets, l'absence de réaction inflammatoire synoviale, et l'absence de rupture de l'implant. Ces résultats encourageants laissent malgré tout douter de l'intérêt de ces artifices dans la réduction des complications et dans l'amélioration de la survie à plus long terme de l'implant.

Ces ruptures de matériels sont une caractéristique des implants de Swanson, en comparaison aux autres arthroplasties. Le site de fracture du matériel est à la jonction de la tige métacarpienne et de la partie intermédiaire transversale. Cette zone est le siège de contraintes mécaniques dues à la mobilité du poignet, mais aussi à l'usure par frottement direct os-silicone. C'est ce frottement qui est à l'origine du relargage des particules de silicone. Les fissuration, fragmentation et ensemencement local de silicone après arthroplastie carpienne ou radio-carpienne semblent affiliés à la déformation progressive de l'implant qui est le résultat de la charge mécanique et du cisaillement compressifs répétés appliqués à l'implant (143;152).

Smith (153) a étudié la synovite réactionnelle au silicone dans les implants de poignet. L'analyse microscopique de la synoviale a retrouvé l'hyperplasie et les centaines de fragments de débris particulaires de silicone dans tout le tissu péri-prothétique. Les débris de silicone sont entourés par les cellules géantes à corps étranger. La synovite développée par ces patients est induite par la présence intra-articulaire des implants en silicone :

- La synovite trouvée n'était pas présente avant chirurgie (exception faite pour les patients atteints d'arthrite rhumatoïde);
- La synovite a diminué après que les implants aient été retirés ;
- La synovite a été retrouvée histologiquement avec des débris de silicone et a semblé directement associée à l'ensemencement de silicone.

Le traitement de la synovite doit répondre aux doléances du patient : reprise chirurgicale, synovectomie, arthrodèse. Murray (148) a de bons résultats à 7,5 ans avec une immobilisation du poignet et une surveillance médicale.

1.4. La durée de vie moyenne de l'implant

Les échecs sont souvent le fait d'un défaut du matériel et du matériau, du défaut de conception, des déformations qui à la prise en charge sont déjà très évoluées, de la charge de travail excessive et de la progression inexorable de la maladie rhumatoïde. Il n'y pas de facteur plus influent qu'un autre.

Il est désormais clairement établi que les performances de cet implant se dégradent considérablement dans le temps. Il est à réserver aux patients ayant une très faible demande fonctionnelle, un poignet encore axé et un bon capital osseux (21).

Comstock (144) réduit les indications des arthroplasties de Swanson : cette solution chirurgicale ne sera que transitoire dans la prise en charge globale de la maladie. En accord avec Brase et Millender, il réserve la prothèse de Swanson aux patients à très faible demande fonctionnelle.

Jolly (141) ne retrouve que 42% de prothèses fonctionnelles au-delà du 77^{ème} mois (près de 6,5 ans). Les complications majeures sont la synovite et la fracture de l'implant. Les résultats sont moyens ou mauvais dans 52% des cas. Les résultats de cet implant sont bons initialement, mais au-delà de 55 mois la dégradation des résultats est importante : rupture de l'implant, reprise chirurgicale (138).

Allieu conclue que l'utilisation des grommets n'a amené aucune amélioration. Seuls les patients aux mobilités réduites présentent peu de complications. Seuls les patients ne sollicitant que peu leur prothèse sont satisfaits. Les douleurs sont diminuées en partie par la dénervation qui est associée à l'arthroplastie (73).

Les résultats ne sont pas influencés par le sexe, l'âge, la dominance, la prise de corticoïdes, le nombre d'interventions chirurgicales, la durée d'immobilisation post-opératoire.

Est influent l'origine arthrosique ou rhumatoïde de la dégradation du poignet. La maladie rhumatoïde et son évolution chronique donnent de moins bons résultats (145).

Le risque de développer une siliconite reste toujours vrai et doit porter à réflexion.

En 1984, Swanson (112) a écrit : « L'arthroplastie idéale reste encore à découvrir ».

Alors même que cet implant est toujours commercialisé, qu'il s'agit de la prothèse de poignet qui a été la plus posée, nous en avons totalement exclu l'usage, au vu de ses médiocres résultats et de ses complications.

2. Prothèse de Volz (AMC : Arizona Medical Center)

2.1. Analyse des séries publiées

Il faut rappeler que la prothèse de Volz prend plusieurs noms dans la littérature. La première génération à double tiges métacarpiennes prend le nom de prothèse de Volz. La prothèse qui lui succède est appelée prothèse AMC ou Arizona.

Les premières séries sur les premières prothèses sont signées de Volz (45;115;117). De 1974 à 1976, 100 prothèses ont été implantées.

Ont suivi les études sur les prothèses Arizona : Volz (43), Lamberta (108), Menon (109), Cooney (39), Gellman (154), Bosco (155), Dennis (107).

VOLZ	Type	Nombre de prothèses	Recul moyen (an)
Volz, 1976 (115)	Volz	17	1
Volz, 1977 (45)	Volz	50	0,5 à 2,8
Volz, 1979 (117)	Volz	100	2,5
Lamberta, 1980 (108)	Arizona	21	1,5
Volz, 1984 (43)	Arizona	25	3 (0,5 à 6,5)
Dennis, 1986 (107)	Volz et Arizona	30	5,75 (36 à 106)
Menon, 1987 (109)	Arizona	18	3,33 (24 à 66)
Gellman, 1997 (154)	Arizona	14	6,5 (3,5-11,5)
Bosco, 1994 (155)	Arizona	18	8,6

Tableau 2: Matériels des séries de la prothèse de Volz et de la prothèse Arizona

2.2. Résultats sur la douleur, les mobilités et le confort du patient

2.2.1. Les premières 100 prothèses (45;115;117)

Elles ont des mobilités correctes et permettent « d'augmenter la fonction de la main ». Le recul est en moyenne de 30,8 mois, avec pour certaines prothèses plus de 3 ans.

Les douleurs qui étaient classées modérées à sévères en pré-opératoire, deviennent minimales. Les mobilités sont bonnes, mais se dégradent un peu dans le temps :

Flexion-extension : 51° ;

Inclinaison radiale et ulnaire : 25,5° ;

Prono-supination : 146°.

Les patients « arthrosiques » obtiennent un meilleur score fonctionnel que les patients « rhumatoïdes ».

2.2.2. Les prothèses Arizona (39;43;107-109;154;155)

Elles ont été revues par différents chirurgiens avec pour chacun des effectifs allant de 15 à 25 prothèses et avec un recul moyen de 6 ans (de 3 à 9 ans).

Les mobilités ne présentent pas d'une étude à l'autre de différence importante :

Flexion 45°, extension 26° ;

Inclinaison radiale 44°, inclinaison ulnaire 16° ;

Pronation 51°, supination 58°.

Ces « bons » résultats sont très variables : 20% des patients ont perdu de la mobilité en flexion-extension, 30% ont perdu en prono-supination, 12% ont perdu en inclinaison.

A contrario, 12% ont un arc de flexion-extension de 90° (43).

La répartition correcte des amplitudes entre la flexion et l'extension est tout aussi importante. Menon ne retrouve que 55% de répartition correcte (109).

L'équilibre dans le plan frontal est respecté dans 60% des cas (109).

Dennis retrouve 60% d'excellents et très bons résultats, 27% de moyens, 13% de pauvres. Les résultats sont d'autant plus mauvais qu'il s'agit de prothèse de première génération, à double plot métacarpien. La principale cause en est la déviation ulnaire.

Gellman retrouve 70% de bons résultats, 15% de moyens et 15% de pauvres (154).

Les patients sont satisfaits dans 86% des cas.

86,2% ont pas ou peu de douleurs. 13,8 % ont des douleurs modérées qui interfèrent dans la vie quotidienne.

86,2% estiment leur poignet micux ou bien mieux ; 10,4% sont inchangés, 3,4% aggravés (107)

Si l'on tient compte des descellements, des déformations, de la mobilité et de la force , on ne retrouve que 60% d'excellents ou bons résultats et 13% de mauvais (107).

Les mobilités, la douleur et la force restent similaires entre les prothèses de première génération à deux tiges métacarpiennes ou à tige simple. Globalement, les résultats sont considérés comme excellents ou très bons chez 47,1% des « doubles tiges » pour 76,9% des « simples tiges ».

2.3. Les complications

2.3.1. Les premières 100 prothèses

Volz (45) a rapporté, dans 3 études, les suites de ses 100 premières prothèses à double ancrage métacarpien (92 revues, 8 perdues de vue). Le défaut de centrage en a très nettement précipité le déclin.

Les suites opératoires se sont compliquées de 4,5% de défauts de cicatrisation

Il a recensé 3,5% de luxation post – opératoire précocce et 4% de luxation ancienne.

Le nombre de descellements reste faible : 3,5%.

Dès la 3^{ème} année, 22% des patients ont présenté des défauts de balance ligamentaire dont 13% une déformation fixée en déviation ulnaire.

2.3.2. Les prothèses Arizona

Dennis (107) a détaillé les complications de la prothèse de Volz avec un recul moyen de 5 ans et 9 mois, en analysant 30 prothèses implantées. Lamberta (108) a les mêmes conclusions.

Les signes radiologiques spécifiques de la dégradation de la prothèse sont les pertes de stock osseux sous les implants radiaux avec un affaissement des implants (79% des cas). La résorption osseuse moyenne radiale sous l'implant est de 3,7 mm (de 2 à 5) avec un maximum relevé à 29 mm ; une seule fois il existe un descellement radiographique associé. Ces patients restent peu symptomatiques.

La résorption osseuse concerne aussi les composants métacarpiens (34%) avec une apparition quasi-constante après 6 ans.

Les descellements s'associent à un déplacement dans 24 % des cas.

Dennis compare dans son article les prothèses à double et simple plot. Il compare également les prothèses dont le recul est de 18 mois à celles dont le recul est de 87 mois.

La dégradation des résultats des prothèses à double plot reflète les déséquilibres de la prothèse dans le plan frontal : 56,3% de prothèses à double plot équilibrées contre 92,3% de prothèses à simple plot.

Les prothèses se dégradent dans le temps ; 92,3% d'excellents et bons résultats à 18 mois contre 50% à 87 mois. La dégradation de l'équilibre articulaire prothétique est responsable des déformations frontales et sagittales. La satisfaction et les douleurs se dégradent.

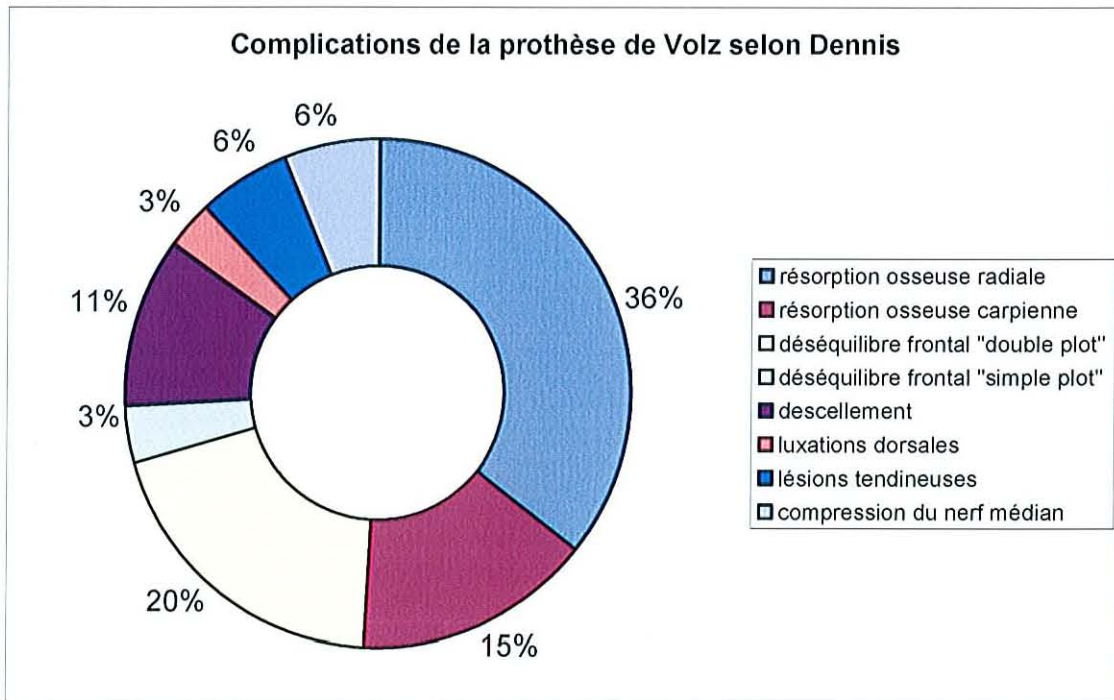
Les complications concernent 12 poignets (40%) mais seulement 3 sont fortement affectés :

- 6,6% des prothèses ont un défaut de cicatrisation.
- 6,6% luxations dorsales ; une a été réduite et plâtrée, la seconde a bénéficié d'une arthrodèse temporaire de 2 semaines.
- 3,3% patient a eu des luxations traumatiques bilatérales 7 ans après ; réduction par manœuvre externe avec des suites simples après immobilisation.
- 6,6% cas de ruptures des extenseurs.
- 13,3% syndromes du canal carpien.
- 6,6% ruptures de tendons fléchisseurs profonds des doigts.

28% des patients présentaient un défaut de balance avec une répercussion radiographique et fonctionnel.

2 erreurs techniques chirurgicales per-opératoires sont dénombrées :

- 1 fracture non déplacée du 3^{ème} métacarpe, a consolidé sans avoir d'incidence sur la prothèse.
- Le positionnement du plot unique dans le 4^{ème} métacarpe, à l'origine du seul descellement des prothèses à un plot. L'ancrage dans le 4^{ème} métacarpien nuit à la prothèse car la mobilité augmente le descellement et les phénomènes de résorption osseuse. Ce poignet est douloureux et le résultat pauvre mais la patiente ne souhaite pas de ré-intervention.



Le peu de symptomatologie clinique, alors que les « lésions évolutives » radiographiques sont nombreuses, s'explique par le peu de charges que supporte la prothèse, à la différence du membre inférieur.

Bosco (155) trouve après 8,6 ans de recul moyen un taux de 28% de complications et l'analyse radiographique met en évidence 24% de perte de hauteur du carpe.

Gellman (154), à 6,5 ans, dénombre 14% de migration du composant radial et 35% de migration du composant carpien. Un liseré clair radiographique péri-prothétique radial est présent chez 21%, carpo-métacarpien chez 14%, aux deux niveaux chez 14%.

Le taux de luxation est de 14%.

Il ne trouve aucune différence significative entre les mobilités pré- et post- opératoires.

Volz (43) retrouve sur un recul de 3 ans et 2 mois un seul échec par raideur.

Menon (109) attribue à la prothèse de Volz un taux d'échec à 3 ans et demi de 33%. Les étiologies sont identiques à celles décrites par Dennis (107), dans les mêmes proportions. 1/3 des prothèses ont dû être réopérées.

Dans la littérature, a été rapporté un cas de luxation bilatérale post-traumatique, 7 ans après la pose des prothèses. La réduction par manœuvre externe et l'immobilisation ont été suffisantes. Il n'y a eu ni descellement, ni fracture (156).

2.4. La durée de vie moyenne de l'implant

La prothèse de Volz garde la préférence de plusieurs auteurs (44;49);(108;138).

La prothèse de Volz aurait moins de complications et par voie de conséquence un meilleur taux de survie.

Le taux de ré-intervention se calque sur celui des complications et est estimé à 40% à 5 ans.

3. Prothèse de Meuli

3.1. Analyse des séries publiées

La prothèse de Meuli a été étudiée par Meuli (119;120;137;157), Beckenbaugh (44;158) et Cooney (39). Ces différents auteurs font partie d'une même équipe chirurgicale.

Toutes ces séries reflètent le résultat de la première génération de prothèse de Meuli et englobent ainsi les toutes premières prothèses avec leur défaut de centrage et les prothèses « modifiées » respectant davantage la physiologie du poignet.

L'analyse de 140 prothèses de Meuli a mis en évidence de nombreuses complications et un taux de reprise chirurgicale important (39).

3.2. Résultats sur la douleur, les mobilités et le confort du patient

La prothèse de Meuli donne de bons résultats fonctionnels avec la disparition quasi-totale des douleurs chez 90% des patients.

Les mobilités sont de :

35° d'extension, 30° de flexion ;

15° d'inclinaison ulnaire, 5° d'inclinaison radiale

L'inclinaison radiale fait défaut pour que cette prothèse atteigne les minima fonctionnels.

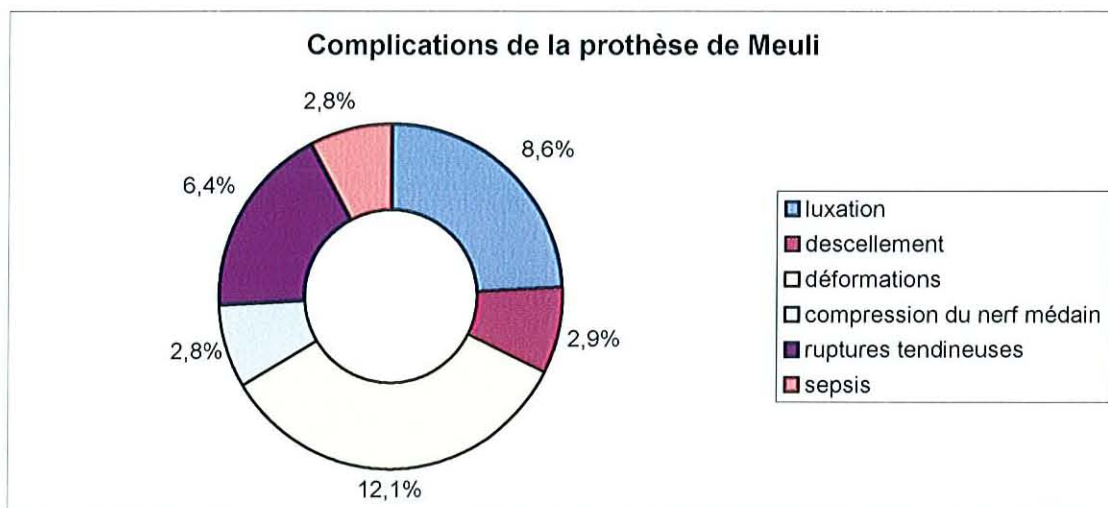
95% des patients sont satisfaits.

3.3. Les complications

140 prothèses de Meuli ont nécessité 33% de ré-interventions pour des complications majeures, à 40 mois en moyenne. Le taux de ré-interventions serait de 35% pour les toutes premières prothèses et de 20% pour les prothèses modifiées.

Les complications de la prothèse de Meuli sont :

- 8,6% de luxations;
- 2,9% de descellement;
- 12,1% de déformations ou contractures (8 déviations radiales, 1 déviation ulnaire, 8 flessum) ;
- 2,8% de compression du nerf médian ;
- 6,4% de ruptures tendineuses;
- 2,8% de sepsis.



Les premières prothèses, dont la tête était composée de polyester, ont déclenché de nombreuses réactions inflammatoires synoviales. Le polyéthylène a remplacé le polyester.

Tous ces problèmes ou complications ont nécessité une 2^{ème} intervention.

75% des prothèses posées ont nécessité un second geste après la 3^{ème} année. La fréquence des reprises augmente avec le temps.

Une relation étiopathogénique existe entre les compressions du nerf médian au canal carpien ou les ruptures tendineuses : chez les patients dont les tiges distales se descellent, il y a par voie de conséquence un déplacement antérieur de la pièce carpienne de la prothèse. Les amplitudes augmentent en extension entraînant une compression et une irritation des tendons fléchisseurs et du nerf médian.

La solution chirurgicale préconisée est le changement de la prothèse ou des pièces prothétiques. Ainsi 14 patients ont eu un changement du composant carpien, 2 du composant radial et pour 5 patients la dépose-repose a été effectuée : le remplacement s'est fait par une nouvelle prothèse de Meuli ou une prothèse AMC ou une prothèse de Swanson.

La dépose-repose est une solution qui est proposée pour les descellements mais aussi pour les déformations, dans la mesure où le positionnement du centre de rotation de la prothèse peut être amélioré.

L'arthrodèse n'a été réalisée que pour le traitement des sepsis. Dans un cas, il a été réalisé une résection arthroplastie, et dans un autre un lavage drainant.

Des gestes symptomatiques ont été réalisés comme l'ouverture du canal carpien, la réparation des tendons, les transferts tendineux de rééquilibrage.

Chez 5 patients, des ré-interventions bilatérales ont été nécessaires pour correction de balance tissulaire, luxation précoce, descellement.

3.4. La durée de vie moyenne de l'implant

La prothèse de Meuli présente un fort taux de révision (au-delà de 30%) principalement par défaut de positionnement du centre de la prothèse aboutissant aux déformations et aux descellements (138).

Il faut retenir que 75% des prothèses de première génération ont dû être réopérées après la 4^{ème} année.

4. Prothèse TRISPHERICAL

4.1. Analyse des séries publiées

Les études de Figgie (46;94;124), celles de Kraay (123) mais aussi celles de Lorei (122) renvoient les mêmes patients, à intervalle régulier, complétées de nouveaux cas.

Articles	Nombre de prothèses posées	Nombre de prothèses revues	Année	Recul moyen (an)
Figgie, 1986 (46) Figgie, 1988 (124) Figgie, 1990 (94)	44	35	1977-1983	9 (5 à 11)
Kraay, 1995 (123)	67	47		9
Lorei, 1997 (122)	87	87	1977-1992	5,5 (2 à 12)

Tableau 3: Matériels des séries de la prothèse TRISPHERICAL

Nous étudierons les articles de Figgie et Kraay que nous compléterons par d'éventuelles remarques apportées par Lorei (122) qui a ciblé son article sur l'analyse des échecs.

Dans les séries de Figgie et Kraay, 15 poignets présentaient des ruptures préopératoires des tendons extenseurs dont 6 concernaient les extensor carpi radialis longus et brevis.

4.2. Résultats sur la douleur, les mobilités et le confort du patient

Kraay a revu 47 prothèses. Les mobilités rapportées restent identiques quelles que soient les études. 20 prothèses sont perdues de vue et échappent à l'analyse.

L'arc moyen de flexion-extension passe de 35° à 50°,

L'inclinaison radiale est à 10° et l'inclinaison ulnaire à 10°.

Les douleurs sont estimées dans la globalité de l'analyse par un score ; celui-ci rapporte pour la moyenne des patients l'absence ou la très faible fréquence de douleurs ; aucun n'a de douleurs sévères ou modérées. 41 des 44 prothèses revues n'ont pas ou très peu de douleurs (93%).

Tous les poignets sont stables.

4 patients ayant une arthrodèse controlatérale préfèrent le côté « prothèse » ; l'un d'eux aurait même changé de latéralisation.

Tous peuvent effectuer les tâches de la vie courante nécessitant de la dextérité : hygiène, maquillage, écriture, laçage.

Au total : 80% de très bons ou bons résultats, 8,5% de résultats moyens, 11,5% de mauvais résultats.

4.3. Les complications

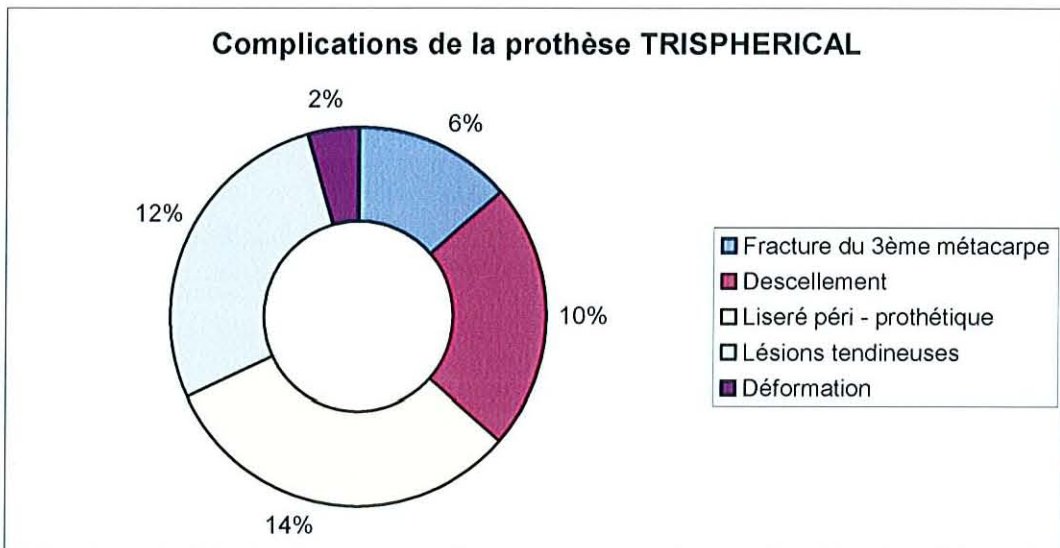
Les complications sont :

- 1 fracture du 3^{ème} métacarpe, traité orthopédiquement ;
- 1 descellement radial à 8 ans dans un contexte de ruptures tendineuses et de transferts tendineux pour tenter de retrouver un équilibre articulaire ;
- 1 descellement combiné métacarpien et radial ;
- 1 cas de douleurs persistantes avec déformation du poignet ;
- 3 lésions tendineuses secondaires nécessitant un geste chirurgical secondaire ;

- 3 lésions tendineuses pour lesquelles il n'existait ni déstabilisation, ni douleur et aucun souhait de ré-intervention de la part des patients. Les résultats fonctionnels se sont cependant détériorés ;
- 7 liserés radiographiques au métacarpe et 1 au radius qui existaient dès la radiographie post-opératoire. Ce liseré semble peu progressif au fil des années ;
- 3 migrations de la tige métacarpienne, avec effraction corticale dans 2 cas. Les patients ont des mobilités indolores mais limitées. Leurs résultats sont considérés comme pauvres ou mauvais. Les patients n'ont pas souhaité de ré-intervention ;
- 2 prothèses ont nécessité un geste de reprise : 1 descellement (douloureux) et 1 cas de douleurs persistantes ; les 2 ont bénéficié d'une dépose et d'une arthrodèse. L'étiologie en est un défaut de positionnement de la prothèse par rapport au centre théorique de rotation du poignet. Un liseré était constamment présent.

Pas de sepsis, de luxation.

Il y a 5 ré-interventions (11%), mais apparemment certains patients nécessiteraient une reprise chirurgicale qu'ils refusent.



Le taux global de complications est de 35% (les défauts de cimentage sans descellement associé (8 cas) n'ont pas été pris en compte).

Lorei (122) a revu les patients des précédentes études en y associant de nouveaux cas. Le recul de sa série est de 5,5 ans (2 – 12). Sur 88 prothèses, seules 9 (10%) ont nécessité une reprise chirurgicale à en moyenne 8,7 ans (3 à 18 ans). Les complications sont du même type puisque reprenant les mêmes effectifs.

Cette étude reste toujours dirigée par Figgie et Ranawat : de juin 1977 à décembre 1992, 87 prothèses de type Trispherical ont été posées pour des poignets atteints de polyarthrite rhumatoïde.

Les effractions corticales du 3^{ème} métacarpe sont souvent liées au déplacement de la prothèse. Elles peuvent avoir pour origine un défaut d'ancrage par le ciment. La solution chirurgicale la plus fréquente est l'arthrodèse.

Un vissage ostéo-inducteur dans la diaphyse du 3^{ème} métacarpe au lieu de la tige habituellement cimentée a occasionné un amincissement global des corticales métacarpiennes.

Les poignets ayant une perte d'extension avec enraidissement articulaire ont bénéficié d'une dépose et arthrodèse.

Les défauts de positionnement de l'implant radial sont une source d'échec par fragilisation de la corticale.

Un cas particulier est rapporté par O'Flynn (159) : une patiente atteinte de polyarthrite rhumatoïde ayant bénéficié d'arthroplasties des poignets par prothèse TRISPHERICAL, avec 1 an d'intervalle entre les 2 interventions.

8 ans après, la prothèse droite présentait au niveau du composant métacarpien un descellement et une perforation de la corticale du 3^{ème} métacarpe. La patiente était réopérée pour réalisation d'une arthrodèse.

Puis, la prothèse gauche devait être reprise pour une luxation avec désarticulation des composants, fixant le poignet en subluxation palmaire et à l'origine d'une compression du nerf médian. Le poignet était le siège d'une synovite réactionnelle aux particules de titane et polyéthylène.

L'interprétation des radiographies n'a pas retrouvé, hormis la luxation prothétique, de descellement ou de liseré clair.

En per-opératoire il a été constaté, un descellement de la pièce métacarpienne. Le remplacement du composant métacarpien a été effectué et la prothèse réintégrée.

4.4. La durée de vie moyenne de l'implant

La survie de la prothèse Trispherical est estimée à 97% à 5ans, 93% à 10 et 12 ans. La survie maximale est de 13,4 ans (123).

Que retenir de cette étude : peu d'éléments objectifs. Des patients aux signes avant-coureurs d'échecs présents dans les premières études, disparaissent des séries suivantes. Les auteurs sont rassurants sur la survie de cet implant avec notamment de rares complications mécaniques.

5. Prothèse GUEPAR

5.1. Analyse des séries publiées

Le groupe GUEPAR, après avoir mis au point sa prothèse de poignet, en a relaté les suites cliniques dans 2 articles.

Article	Nombre de prothèses revues	Nombre de patients	Années	Recul
Alnot (36)	32	28	1979-1986	2 (1-7,5 ans)
Fourastier (106)	72	64	1979-1991	4 (1-11 ans)

Tableau 4: Matériels des séries de la prothèse GUEPAR

Ces deux séries ont en commun leurs chirurgiens et une partie de l'effectif des prothèses revues. Il s'agit de la seule prothèse dont l'implant radial est en polyéthylène cimenté et dont l'implant carpien est non cimenté vissé dans les 2^{ème} et 3^{ème} métacarpiens.

Nous étudierons principalement l'article de Fourastier (106) dont l'effectif et le recul sont plus importants, en y apportant les remarques de Alnot.

5.2. Résultats sur la douleur, les mobilités et le confort du patient

La douleur : 75% des patients n'ont plus de douleurs, 25% n'ont que des douleurs épisodiques (14 cas).

La force musculaire du côté opéré est peu modifiée par la prothèse. Il n'y a pas de différence notable avec le poignet controlatéral (arthrodésé ou non) : la force moyenne de prise est de 8,2 kg pour le poignet – prothèse et de 9,2 kg pour le poignet controlatéral.

La flexion est de 20°, l'extension est 19° ;

L'inclinaison ulnaire est de 20°, l'inclinaison radiale de 5° ;

La pronation est de 79°, la supination de 86°.

La fonction : la toilette et l'habillage, activités considérées comme adéquates en préopératoire dans 17% des cas passent à 96% en post-opératoire. Les travaux ménagers ou le bricolage sont également améliorés : l'estimation subjective de faisabilité passe de 4% à 79%.

Aucune récurrence de la synovite dorsale en post-opératoire n'est diagnostiquée.

Les patients sont satisfaits dans 70% des cas, restent sans opinion dans 12% des cas ; 18% sont mécontents ou déçus.

L'analyse des radiographies a permis de constater en post-opératoire une restitution de la hauteur du carpe en moyenne de 2 mm ; l'index de Youm et McMurtry passe de 0,36 à 0,39.

L'inclinaison ulnaire de la pièce métacarpienne est en moyenne de 0,5° avec un écart-type de 4,2° et des extrêmes en radiale et ulnaire de 10°. Le centre de rotation se projette en moyenne à 1,8 mm de l'axe radial, avec un écart-type de 3,8 mm.

5.3. Les complications

Les complications sont nombreuses :

Sur les clichés post – opératoires, le scellement de la pièce radiale est correct dans 80% des cas, défectueuse dans 20% des cas. Le descellement de la pièce radiale apparaît à la révision dans 11 cas (15%), avec un liseré supérieur ou égal à 2 mm ; 9 cas (12,5%) ont été réopérés.

La résorption du carpe sous l'implant est une notion nouvelle qui apparaît dans cette étude : en moyenne le carpe s'est affaissé de 2 mm à 2 ans, et de 4 mm à 4 ans.

100% des prothèses présentent cette résorption osseuse sous la platine carpienne : il s'agit d'un enfoncement au sein des os du carpe.

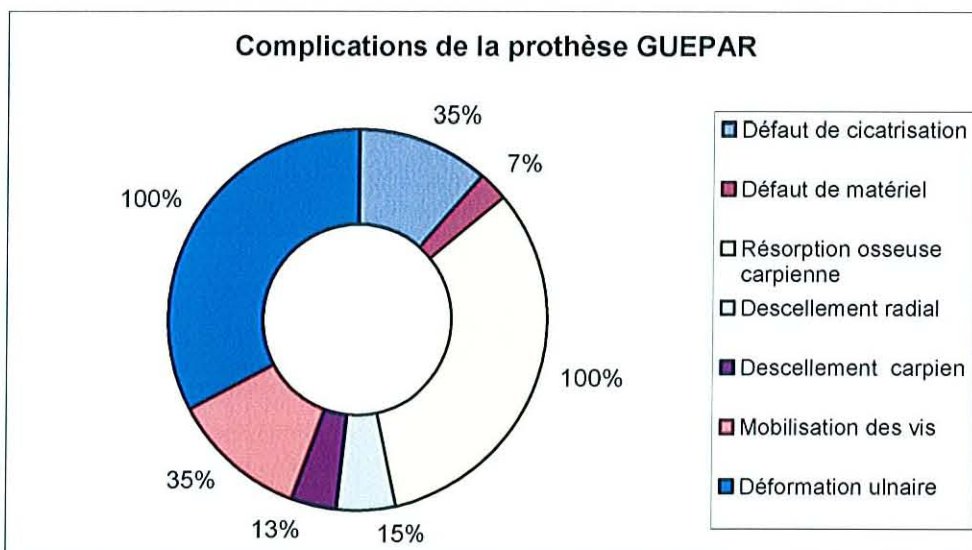
La migration des vis métacarpiennes est quasi – constante et s'aggrave dans le temps :

A 2 ans, 15 prothèses sur 68;

A 4 ans, 25 prothèses sur 55 (45%) ; 25 prothèses ont un affaissement moyen du carpe de 6 mm.

100% des prothèses évoluent dans le temps vers une déviation ulnaire plus ou moins rapide et invalidante. La pièce carpienne bascule en ulnaire, en moyenne de 3° à 2 ans et de 6° à 4 ans.

Aucune luxation n'est à déplorer.



Alnot retrouvait également une effraction corticale et une fracture métacarpienne associées au descellement de la pièce carpienne, et la présence de liseré péri-prothétique sans traduction clinique 3 fois au radius, 7 fois aux métacarpes.

17 prothèses (24%) sont reprises :

- 4 (5%) précocement pour des défauts de cicatrisation (3 aux suites favorables, 1 nécrose cutanée nécessitant retrait de la prothèse et arthrodèse) ;
- 13 (18%) plus tardivement pour :

2 cas de douleurs résiduelles au bord ulnaire dont le traitement est 1 résection du pisiforme et 1 résection du triquetrum ;

5 changements d'une ou des 2 pièces prothétiques, nécessités par le dévissage de la micro-vis;

9 descellements de la pièce carpienne (dont 3 présentaient un dévissage de la micro-vis) ont conduit à 5 changements de prothèse et 4 arthrodèses ;

2 résorptions osseuses carpiennes majeures, dont le traitement a été la dépose et l'arthrodèse.

Alnot (36) présente pour bilan de 32 prothèses : 20 bons ou assez bons résultats, 9 résultats moyens dont 5 enraidis et 3 échecs.

5.4. La durée de vie moyenne de l'implant

Le descellement radial peut être du à l'ostéolyse péri-prothétique réactionnelle aux relarguages de particules de polyéthylène lorsque la micro-vis se dévisse.

L'ancrage carpien est sans doute à l'origine de la destruction progressive de l'os sous-prothétique : les micromouvements entre l'embase carpienne et le carpe en seraient l'origine. Ces micromouvements sont dus aux mobilités existantes dans les articulations métacarpo-phalangiennes : moins de 5° d'amplitude compromettent l'ancrage de l'implant carpo-métacarpien (106).

Fourastier évoque une hypothétique solution de « rattrapage », par un implant carpien monobloc avec une tige principale fichée dans le 3ème métacarpe et un accessoire anti-rotatoire fiché dans le 2ème métacarpe (36;106).

L'évolution à court terme (4 ans) de cet implant laisse présager des complications à long terme : la résorption quasi-constante de la base osseuse carpienne évolue vers la déformation en inclinaison ulnaire et vers le descellement.

6. Prothèse CFV

6.1. Analyse des séries publiées

Une courte série de 15 prothèses implantées par Ferlic et Clayton (125) reste la première et seule série publiée sur cette prothèse CFV.

L'auteur précise que le choix de l'intervention (arthrodèse ou arthroplastie) a été laissé au patient. Les complications potentielles et le risque d'une ré-intervention pour une arthrodèse avec greffon iliaque ont été évoqués : la majorité des patients a préféré l'arthrodèse.

Le recul moyen est de 28,5 mois (2,4 ans).

6.2. Résultats sur la douleur, les mobilités et le confort du patient

Les poignets sans complications (seulement 7 soit 54%), ont des résultats favorables avec l'absence quasi-totale des douleurs et un bon niveau de fonction. Les patients sont satisfaits de la prothèse.

Le délai de révision de ce groupe aux résultats favorables va de 6 mois à 4,3 ans.

Il n'y a pas de mesures chiffrées des mobilités.

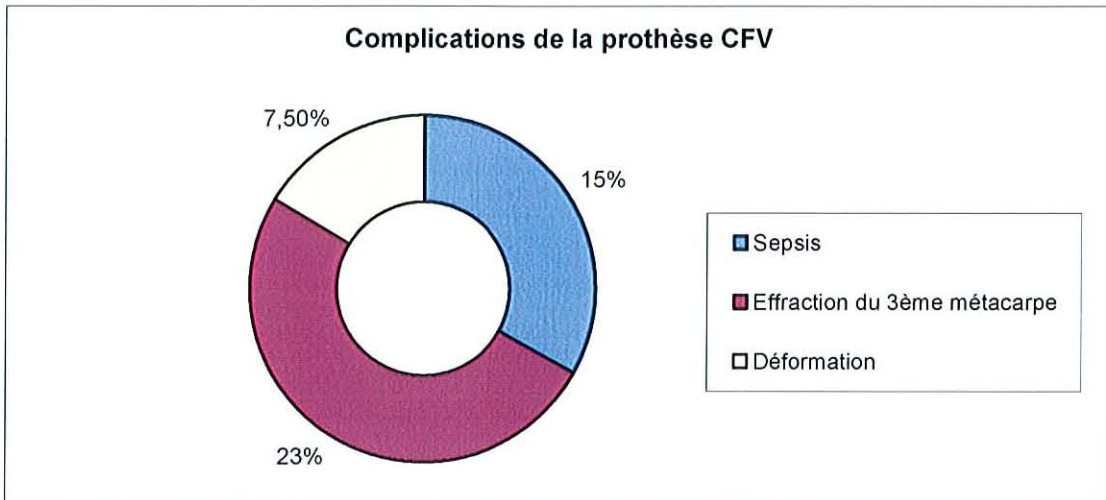
6.3. Les complications

Les complications semblent être précoces.

2 sepsis (15%) dont le traitement par dépose, lavage et arthrodèse a été bénéfique.

Les effractions corticales du 3^{ème} métacarpe sont au nombre de 3 (23%) et apparaissent précocement (1,3 ans ; 3ans et 4 ans). Le déplacement du composant carpien y est constamment associé.

1 cas (7,5%) de déformation dans le plan frontal a bénéficié de transfert tendineux, mais sans succès.



Tous ces poignets compliqués (6 soit 46%) ont bénéficié d'une arthrodèse.

6.4. La durée de vie moyenne de l'implant

Cette nouvelle prothèse n'a pas de bons résultats. L'équilibre de la prothèse et son ancrage métacarpien sont sans doute en cause. Cette étude en montre l'échec, en sachant qu'il est difficile de juger une prothèse sur une série de 13 cas.

L'effraction corticale métacarpienne atteint 23% à 2,8 ans et le taux de complications global est de 46%.

La commercialisation de cette prothèse a été arrêtée.

7. Prothèse MWP III

7.1. Analyse des séries publiées

Meuli a publié 2 fois des résultats sur sa prothèse de dernière génération sans ciment la MWP III.

Article	Nombre de prothèses	Nombre de patients	Polyarthrite rhumatoïde	Arthrose (traumatique)	Années	Recul (années)
Meuli 1995 (128)	49	45	33	12	1986-1991	4,5 (2-6)
Meuli 1997 (126)	38	35	30	5	1986 -1993	5,5 (3-9,5)

Tableau 5: Matériels des séries de la prothèse MWP III

L'analyse et les résultats qu'il rapporte ne concernent que les prothèses qu'il a pu revoir. Or, plus l'étude prend du recul et plus le nombre de prothèses diminue : 12 prothèses perdues en 2 ans.

Les résultats exposés sont une moyenne des 2 études de Meuli.

7.2. Résultats sur la douleur, les mobilités et le confort du patient

Les douleurs résiduelles sont présentes chez 22,5% des patients. Dans 8 cas, elles sont en rapport avec une malposition du composant carpien qui dans 3 cas est à l'origine d'une irritation du nerf médian.

Les mobilités sont mesurées sur 33 prothèses (126) ou 41 prothèses (128) :

Flexion 30°, Extension 40°,

Inclinaison radiale 10°, Inclinaison ulnaire 10°,

Pronation 85°, Supination 80°.

La force musculaire est estimée différemment s'il s'agit d'un patient « rhumatoïde » ou d'un patient « arthrosique ». La force musculaire moyenne dans le cadre d'une polyarthrite rhumatoïde est en moyenne 5 kg, alors qu'elle est de 25 kg en moyenne pour les patients arthrosiques.

La force musculaire des patients arthrosiques diminue avec le temps. Les 12 patients arthrosiques de la série de 1995 ont une force moyenne de 25 kg. En 1997, l'effectif n'est plus que de 5 patients et leur force moyenne n'est plus que de 15 kg.

Dans la population des patients rhumatoïdes, 20% ont perdu en force musculaire.

Ces 2 études dont l'effectif est commun montrent que :

82,5% de patients sont améliorés dans la vie de tous les jours, 6% n'ont pas de changement, et 11,5% sont aggravés.

70% sont très satisfaits, 15% satisfaits, 15% non satisfaits

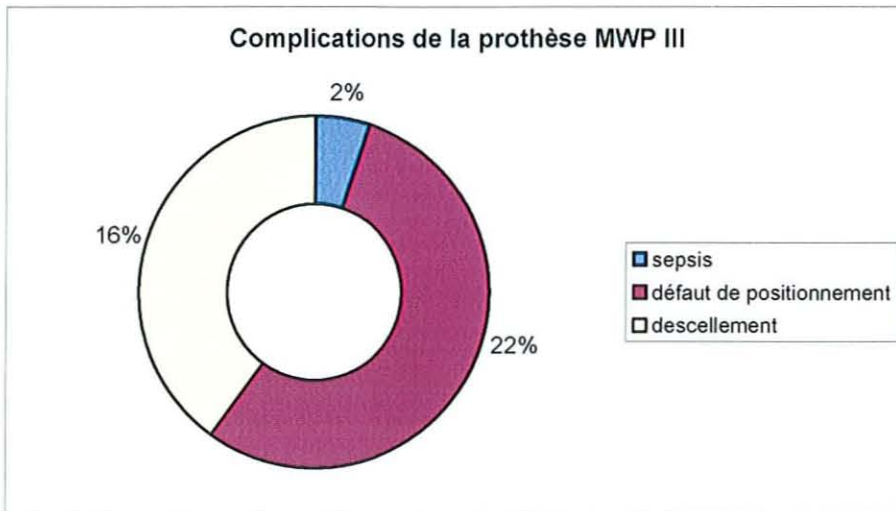
Les résultats « objectifs » des 2 séries ne sont pas significativement différents. Le nombre de ré-intervention chirurgicale est identique. Il n'y a aucune différence significative dans l'évaluation des résultats.

7.3. Les complications

Les 2 séries partagent l'effectif et donc les complications. Les différences de recul ou de nombre de prothèses n'ont pas d'influence sur les résultats.

Sur 49 prothèses (128), on dénombre:

- 1 sepsis ;
- 11 cas (22%) de défaut de position de la prothèse, avec dans 8 cas un descellement. Seuls les descellements ont été réopérés ;
- 2 (4%) avaient des signes de descellement de la pièce carpo-métacarpienne, avec dans 1 cas la fracture d'une tige distale à la jonction carpo-métacarpienne ;
- côté radius, 2 prothèses ont montré des signes de descellement et d'instabilité.



Les 8 descellements de prothèses (16%) à l'étage métacarpien ont été réopérés avec pour solution chirurgicale : 4 arthrodèses, 4 déposes reposes.

7.4. Remarque

De toute évidence dans ces études, des prothèses ont été occultées. Les patients aux antécédents d'arthrose, nombreux (12 soit 27%) dans la première étude voient leur nombre passé à 5 (14%) dans la deuxième étude. Aucune explication n'est donnée.

8. Prothèse BIAX

8.1. Analyse des séries publiées

Il existe 3 séries d'étude clinique sur la prothèse BIAX en utilisation de première intention et 2 séries sur la prothèse de reprise, dont les résultats sont exposés à part.

- ✓ De 1983 à 1988, 57 prothèses revues avec un recul moyen de 78 mois et minimum de 60 mois par Cobb et Beckenbaugh (129).
- ✓ De 1990 à 1996, 26 prothèses revues avec un recul moyen de 33,6 mois (24-62) par Courtman (160).
- ✓ De 1987 à 1989, 15 prothèses revues avec un recul moyen de 54 mois (48-68) par Lirette (161).

BIAX	Nbre de prothèses	Recul moyen (an)
Lirette 1995, (161)	15	4,5
Cobb 1996, (129)	46	6,5 (min. 5)
Courtman 1999, (160)	26	2,8

Tableau 6: Matériels des séries de la prothèse BIAX

L'étude de Cobb est l'une des études cliniques de contrôle de prothèse de poignet la plus complète. C'est cette étude que nous décrivons en y adjoignant les constatations de Courtman et Lirette.

Cette prothèse est prévue pour une utilisation avec ou sans ciment mais seules 6 prothèses n'ont pas été cimentées.

8.2. Résultats sur la douleur, les mobilités et le confort du patient

La douleur à la révision est absente pour 81% des prothèses, légère pour 16%, modérée pour 4%.

L'évaluation est très satisfaisante pour 62%, satisfaisante pour 30% des patients, 8% sont déçus.

La flexion est de 29°, l'extension 36° ;

L'inclinaison radiale est de 10°, l'inclinaison ulnaire de 20° ;

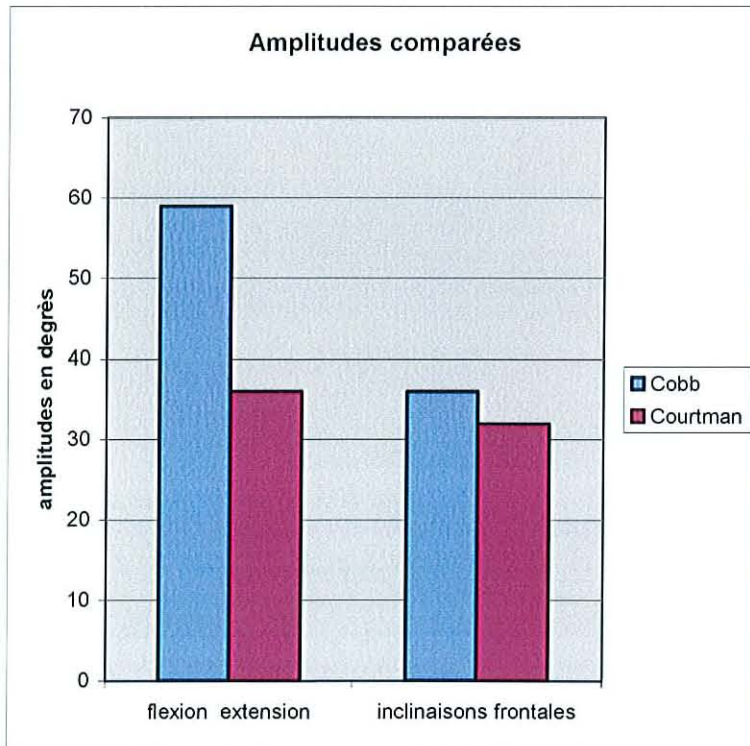
La pronation est de 73°, la supination de 68°

La force de prise est de 5,9 Kg.

Les résultats de Courtman rejoignent ceux de Cobb sur la douleur et la « qualité » du résultat mais les patients ont une perte importante de l'amplitude. Seuls 50% d'entre eux ont une mobilité globale utile. L'immobilisation post-opératoire de 8 semaines en est très certainement la cause.

La flexion-extension passe de 50° en pré-opératoire à 36° en post-opératoire ;

Les inclinaisons passent de 17° en pré-opératoire à 32° en post-opératoire.



Le confort du patient est amélioré nettement dans 40% des cas mais dégradé dans 4%.

Les résultats de Lirette se calquent sur ceux de Cobb en terme de mobilité, de douleur et de satisfaction des patients.

8.3. Les complications

11 prothèses ont présenté des échecs nécessitant une ré-intervention chirurgicale :

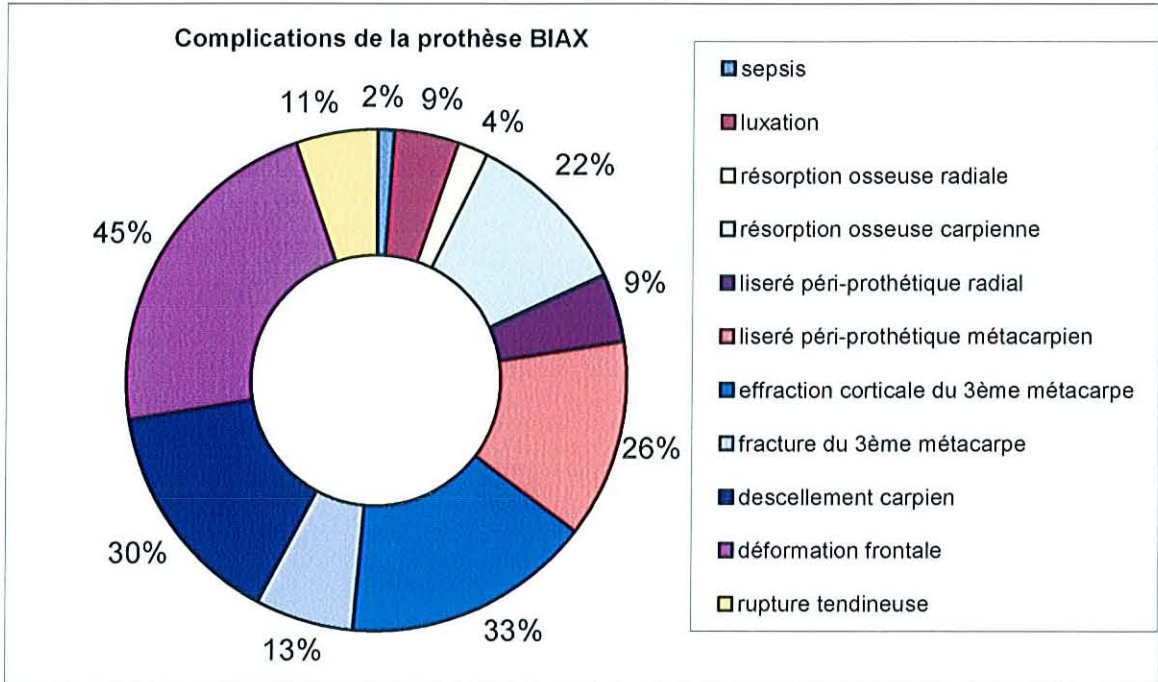
- 1 infection d'origine hémotogène,
- 1 luxation ayant nécessité une réduction chirurgicale,
- 1 déformation progressive,
- 8 descellements métacarpiens.

Cobb et Beckenbaugh ne comptent pas dans les échecs les complications ne nécessitant pas de nouvelle intervention chirurgicale. Avec un recul minimum de 5 ans, la totalité des complications est la suivante :

- 12 cas de poignet en déviation ulnaire, 8 cas de poignet en déviation radiale, 1 cas de poignet fixé en flossum,
- 6 cas de fracture du ciment autour du composant métacarpien,
- 9 cas de résorption osseuse corticale du 3^{ème} métacarpe, 1 cas localisé au radius, et 1 cas d'atteinte conjointe radius-métacarpe,
- 7 cas d'effraction partielle du 3^{ème} métacarpe, 8 cas d'effraction totale (3 sont survenues en per-opératoire),
- 12 cas de liseré radiographique autour de la tige métacarpienne (dont 7 descellements avérés), 4 cas de liseré autour de la tige radiale (sans descellement),
- 14 cas de descellement radiographique avec pour tous un enfoncement supérieur à 3 mm, avec pour 8 une érosion de la corticale du 3^{ème} métacarpe et pour 7 une progression d'un liseré péri-prothétique. De ces 14 descellements, 8 ont nécessité une ré-intervention,
- 20 cas d'enfoncement de l'implant carpo-métacarpien (en moyenne 7 mm (1 à 20) ; dont 14 supérieur à 3 mm parmi lesquels 8 sont réopérés), 5 cas d'enfoncement de l'implant radial (moyenne de 3 mm (1 à 4)),
- 4 cas de luxation (3 réductions orthopédiques, 1 chirurgicale),
- 4 cas de rupture de tendon extenseur, 1 cas de rupture de tendons fléchisseurs

L'intervention chirurgicale a présenté 5 fois des difficultés techniques :

- 4 perforations palmaires du composant métacarpien dont 2 évolueront vers le descellement ;
- 3 déviations ulnaires non corrigées en per-opératoire, dont 2 s'aggraveront rapidement.



A 5 ans, 25% ($\pm 5\%$) des prothèses présentent une ou des complications. Le taux moyen de prothèse nécessitant une reprise chirurgicale est de 20%.

Seules 19,5% des complications nécessitent une ré-intervention chirurgicale. Ces ré-interventions concernent :

- 24,5% des descellements. Sur 28% de liseré péri-prothétique, seuls 44% sont descellés,
- 35% des enfoncements de prothèse (24,5% d'enfoncement supérieur à 3 mm),
- 26% des effractions corticales ou des amincissements importants de la corticale métacarpienne,
- 33% des poignets avec une déviation dans le plan frontal,
- 7% des luxations.

Dans l'étude de Courtman, le recul moindre (maximum 5 ans) minimise les complications.

Sont retrouvées les complications précoces :

- 1 fracture du radius (4%), et 1 fracture du 3^{ème} métacarpe,
- 1 luxation post-opératoire
- 1 cas de déviation radial.
- Pas de descellement avéré, mais des liserés péri-prothétiques évocateurs d'un descellement futur sont apparus au radius (8%) et au métacape (12%).

Dans l'étude de Lirette, avec un recul maximum de 5an ½, on ne retrouve que :

- 1 luxation post-opératoire (7%)
- 4 liserés péri-prothétiques (27%), sans descellement.

8.4. La durée de vie moyenne de l'implant

Des critères de surveillance de la prothèse sont étudiés. Sont significatifs à 1 an, pour une reprise chirurgicale après 5 ans, les liserés clairs péri-prothétiques, l'enfoncement de la prothèse, la zone de descellement, les déformations.

- ✦ Les liserés clairs péri-prothétiques apparaissant autour de la partie distale de la tige sont de mauvais pronostic.
- ✦ L'enfoncement présent chez 4 patients dès 1 an nécessitera 3 reprises chirurgicales.
Un enfoncement d'au-moins 3 mm : survie de 53% à 5 ans,
Un enfoncement nul : survie de 97% à 5 ans.
- ✦ Les liserés clairs péri-prothétiques moyens de 0,3 mm à 1 an ont un meilleur pronostic que ceux ayant un liseré moyen à 1 mm.
- ✦ La zone de descellement à 1 an a une valeur pronostique sur la survie de la prothèse : c'est le descellement de l'extrémité distale de la tige métacarpienne qui a le pronostic le plus sombre.
- ✦ En présence d'une déviation radiale, la probabilité est de 25% de survie à 5 ans ; si elle est absente, la survie est de 87%. En présence d'une déviation ulnaire, la probabilité de survie est de 88%, à 5 ans ; si elle est absente, la survie est de 82%.

En résumé :

Un liseré péri-prothétique supérieur ou égal à 1 mm, à 1 an, ou un enfoncement de la pièce métacarpienne, est annonciateur d'une révision chirurgicale ;

Pour ce qui est des déformations en déviation radiale ou ulnaire du poignet, il ressort que 75% des poignets étant en déviation radiale sont réopérés à 5 ans. La déviation ulnaire n'interviendrait pas dans la survie de la prothèse puisqu' en présence ou en absence de cette déformation le taux de survie est respectivement de 88% ou 82%.

Seules les anomalies de fixation osseuse de la zone située en regard de la queue de la tige métacarpienne ont un mauvais pronostic.

L'enfoncement paraît être le signe le plus précoce et le plus fiable d'un échec et donc d'une reprise.

Compte tenu de tout cela et ne considérant comme « échec » que les prothèses réopérées, la survie à 6 ans est de 80% !

Les études de Courtman et Lirette conduisent à 2 remarques : la quasi-absence de complications avant la 5^{ème} année ; les luxations ont une fréquence légèrement supérieure à 5% et peuvent être traitées orthopédiquement.

L'immobilisation trop prolongée ne réduit que peu la fréquence des luxations et est délétère sur les mobilités.

8.5. La prothèse pour reprise

Rettig (60) a revu 13 prothèses, avec un recul moyen de 2,6 ans (de 1 à 5 ans).

Il met l'accent sur les difficultés opératoires importantes de la dépose-repose des prothèses cimentées. En effet, en per-opératoire, ont été dénombrées 3 fractures du 3^{ème} métacarpe, 1 fracture longitudinale et 1 fracture circulaire basse du radius. Cette fracture circulaire a bénéficié d'une prothèse mais ne consolidera pas, imposant une arthrodèse secondaire.

Dans les complications secondaires sont retrouvés 2 descellements prothétiques à 2 ans et à 5 ans après des reprises de prothèse de Swanson. Le descellement le plus précoce a bénéficié d'une 3^{ème} prothèse qui échouera également et le poignet sera finalement arthrodésé.

3 poignets ont conservé une attitude en déviation ulnaire.

Au final, 8 des 13 prothèses (62%) étaient fonctionnelles à 2,6 ans

Les 5 échecs ne concernaient que des patients atteints de polyarthrite rhumatoïde ; dans 3 cas l'étiologie à la prise en charge initiale était une arthrose post-traumatique, avec pour ces poignets de bons résultats en terme de survie après la pose de la 2^{ème} prothèse.

8.6. La prothèse de reprise: “ Biaxial long-stemmed multipronged distal components”

Une étude (130) sur 10 patients a été rapportée, avec un recul minimal de 3 ans (de 3 ans à 4,8 ans).

Dans 7 cas, il s'agissait de l'échec d'une prothèse BIAX, dans 1 cas d'une prothèse de Volz et dans 1 cas d'une prothèse de Swanson.

Une patiente à l'ostéoporose extrêmement sévère a bénéficié en premier temps de cette prothèse.

Deux échecs sont notés : 1 fracture péri-prothétique et 1 descellement, à respectivement 1an et 3,5 ans.

Sur les 8 patients revus à 3,8 ans, 2 poignets étaient déviés en ulnaire, une tige métacarpienne avait passé la corticale du 3^{ème} métacarpe, et dans 3 cas on retrouvait un liseré péri-prothétique sans descellement patent.

Pour ses promoteurs, cette prothèse a un taux d'échec (ré-interventions) de 20% à 3,8 ans. Ces performances (survie de 80% à presque 4 ans) sont estimées supérieures à la BIAX standard utilisée dans les reprises.
--

Son usage est également préconisé dans les poignets au stock osseux médiocre ou très faible.

9. Prothèse de Hamas

9.1. Analyse des séries publiées

Hamas propose sa prothèse « pré-centrée » dans une série de 10 arthroplasties.

Le positionnement adéquat de la prothèse n'a pas nécessité de geste complémentaire de ténotomie ou de transfert tendineux.

Un recul court de 6 à 24 mois.

9.2. Résultats sur la douleur, les mobilités et le confort du patient

Tous les patients sont satisfaits, ils n'ont plus de douleur et ont un gain de force musculaire et de dextérité.

Il n'y a pas de défaut de balance tendineuse. Les mobilités sont bonnes.

La flexion est de 40°, l'extension de 48,5° ;

L'inclinaison radiale de 21° et l'inclinaison ulnaire de 34,5°.

9.3. Les complications

La cupule métacarpienne a une lèvre palmaire « tranchante » qui si elle est débordante, peut lors des mouvements d'extension ou lors de subluxations voire luxations de la prothèse, léser les éléments nobles palmaires : des lésions de multiples tendons fléchisseurs pouvant aller jusqu'à la rupture complète et des lésions du nerf médian ont été rapportés (162).

Un cas particulier certes mais envisageable pour un certain nombre de prothèses radio-carpiennes dont la mécanique non contrainte ou semi-contrainte laisse la possibilité à l'implant de se sub-luxer et ainsi d'irriter les éléments nobles péri-articulaires.

Le dessin de la pièce métacarpienne de la prothèse de Hamas a été modifié pour limiter les lésions ayant pour origine cette lèvre aiguë et débordante.

9.4. La durée de vie moyenne de l'implant

Cette étude préliminaire et celle sur la complication particulière liée au dessin de la cupule resteront les seules.

Hamas compare ses résultats avec ceux de ces confrères Meuli et Volz, dont les prothèses de première génération absolument non centrées avaient d'importants déboires, et conclut à la supériorité de sa prothèse.

10. Prothèse de Brånemark-Lundborg

10.1. Analyse des séries publiées (133)

5 patients âgés de 28 à 64 ans, souffrant tous de polyarthrite rhumatoïde, ont bénéficié de l'implantation de la prothèse de Brånemark-Lundborg.

Le recul est de 4 à 6,5 ans.

Il n'y a pas de liseré autour des vis sauf en des zones très circonscrites et sans aggravation dans le temps. L'ostéo-intégration est considérée comme totale. L'os a une bonne apparence et une densité normale.

Cette prothèse a été posée chez des patients jeunes (28, 33, 34, 37, 60 ans). Un cas de reprise de prothèse de Swanson par cette prothèse est également exposé.

10.2. Résultats sur la douleur, les mobilités et le confort du patient

Un seul patient a des douleurs modérées lors d'activités.

Les mobilités moyennes sont estimées sur seulement 5 poignets dont un n'a pas d'extension et un autre n'a pas de flexion :

La flexion et l'extension moyennes sont respectivement de 25°,

La prono-supination est conservée.

10.3. Les complications

Les 3 premières prothèses au mécanisme en silicone ont présenté assez rapidement une fracture du silicone. Ces prothèses ont bénéficié d'un changement des surfaces articulaires par le mécanisme de cupule-tête.

Les vis de maintien de l'ulna ont cassé dans 2 cas sur 3. Une vis du 3^{ème} métacarpe s'est également fracturée.

Un cas de luxation traité orthopédiquement a été révélé.

11. Prothèse de Radmer

11.1. Analyse des séries publiées

Une seule série apparaît dans la littérature (132) et concerne la pose de 30 prothèses pour des destructions dans le cadre de maladie rhumatoïde. Tous les patients avaient un poignet peu fonctionnel et douloureux en préopératoire.

Les patients sont revus en moyenne à 18 mois.

11.2. Résultats sur la douleur, les mobilités et le confort du patient

La prothèse a permis de restaurer la hauteur du carpe avec un index de Youm et McMurtry passant de 0,31 à 0,52.

La douleur est améliorée chez tous les patients, avec 87% de patients sans douleur et 13% avec une douleur modérée. Les patients sont satisfaits dans 87% des cas, peu satisfaits dans 13%. La persistance de douleur même moindre en est la principale raison.

A posteriori, 25 patients (83%) choisiraient la prothèse de poignet.

92% des patients ont des amplitudes articulaires et une force considérées comme bonnes, répondant au minimum fonctionnel.

La flexion est de 35°, l'extension de 33° ;

L'inclinaison ulnaire est de 16°, l'inclinaison radiale de 7° ;

La pronation est de 57°, la supination de 84°.

11.3. Les complications

4 (15%) prothèses se sont compliquées avec en détail : 2 cicatrisations difficiles, 1 luxation à 4 mois, 1 sepsis à 7 mois après une morsure.

Aucun descellement n'est à déplorer.

11.4. La durée de vie moyenne de l'implant

Il n'y a que cette série et malheureusement un recul faible de 1,5 ans. On ne peut établir de taux de survie de cette prothèse.

V.2. Les résultats des arthroplasties : Synthèse

1. Analyse des séries publiées

La comparaison des prothèses est sujette à de nombreux biais :

- Le chirurgien concepteur et examinateur ;
- Le décalage entre des séries de 15 prothèses et d'autres de 100 ;
- Le « mélange » de différentes conceptions de prothèses dans la même étude ;
- Le partage de mêmes effectifs dans plusieurs articles écrits par une même équipe chirurgicale;
- Le recul qui peut varier de quelques mois à plusieurs années ; la moyenne reste autour de 4 à 5 ans ;
- Une prothèse revue à intervalle régulier mais qui échoue est parfois exclue de l'effectif à la révision ; les complications à l'origine de l'échec ne sont pas mentionnées ; les patients perdus de vue sont quelquefois nombreux ;
- Les critères de révision peuvent être exposés dans le détail ou par l'intermédiaire de scores. Les mobilités ne sont pas toujours rapportées, plus rarement encore l'évolution pré- et post - opératoire et la force musculaire.

Notre base de travail est exposé dans le chapitre précédent et récapitulé dans le tableau ci-dessous.

Nous ne rapportons et comparons que les prothèses ayant fait l'objet de plusieurs publications et/ou de nombreuses poses.

Prothèses	Etudes	Nombre de prothèses	Recul moyen en années (extrêmes)
AMC	(107-109;154)	14 à 30	4,3 (2 à 11,5)
MEULI	(39;158)	117	2 (3 mois à 4 ans)
GUEPAR	(106)	72	4 (1-11 ans)
TRISPHERICAL	(122;123)	47 à 87	5,5 (9 à 12)
BIAX	(129)	46	6,5 (minimum 5 ans)
MWP III	(128)	49	4,5 (2-6)

Tableau 7: Matériels utilisés pour l'étude comparative des différentes prothèses

Les patients qui bénéficient d'une arthroplastie sont, dans près de 95% des cas, atteints de polyarthrite rhumatoïde. Leur maladie évolue depuis de nombreuses années, leur perte de fonction globale est souvent importante. Leur demande va principalement vers la diminution des douleurs et la conservation d'une fonction minimale.

Cet essai de synthèse a pour but de donner au lecteur une vue générale des arthroplasties de poignet, de leurs qualités et de leurs défauts.

2. Les mobilités

Le minimum fonctionnel (23;24) qui doit être obtenu est de :

Flexion 20°, extension 15°

Inclinaison radiale 10°, inclinaison ulnaire 15°

Il faut obtenir ces minima, en sachant que l'excès de mobilité peut être synonyme d'instabilité ou d'une majoration des contraintes. L'ensemble des prothèses offre la possibilité d'obtenir ces mobilités utiles.

	AMC	MEULI	GUEPAR	TRISPHERICAL	BIAX	MWP III	Nécessaire
Flexion-extension	43°	66°	39°	50°	65°	70°	30°
Inclinaison ulnaire-radiale	37°	20°	25°	20°	30°	20°	25°

Tableau 8: Mobilités en fonction des prothèses

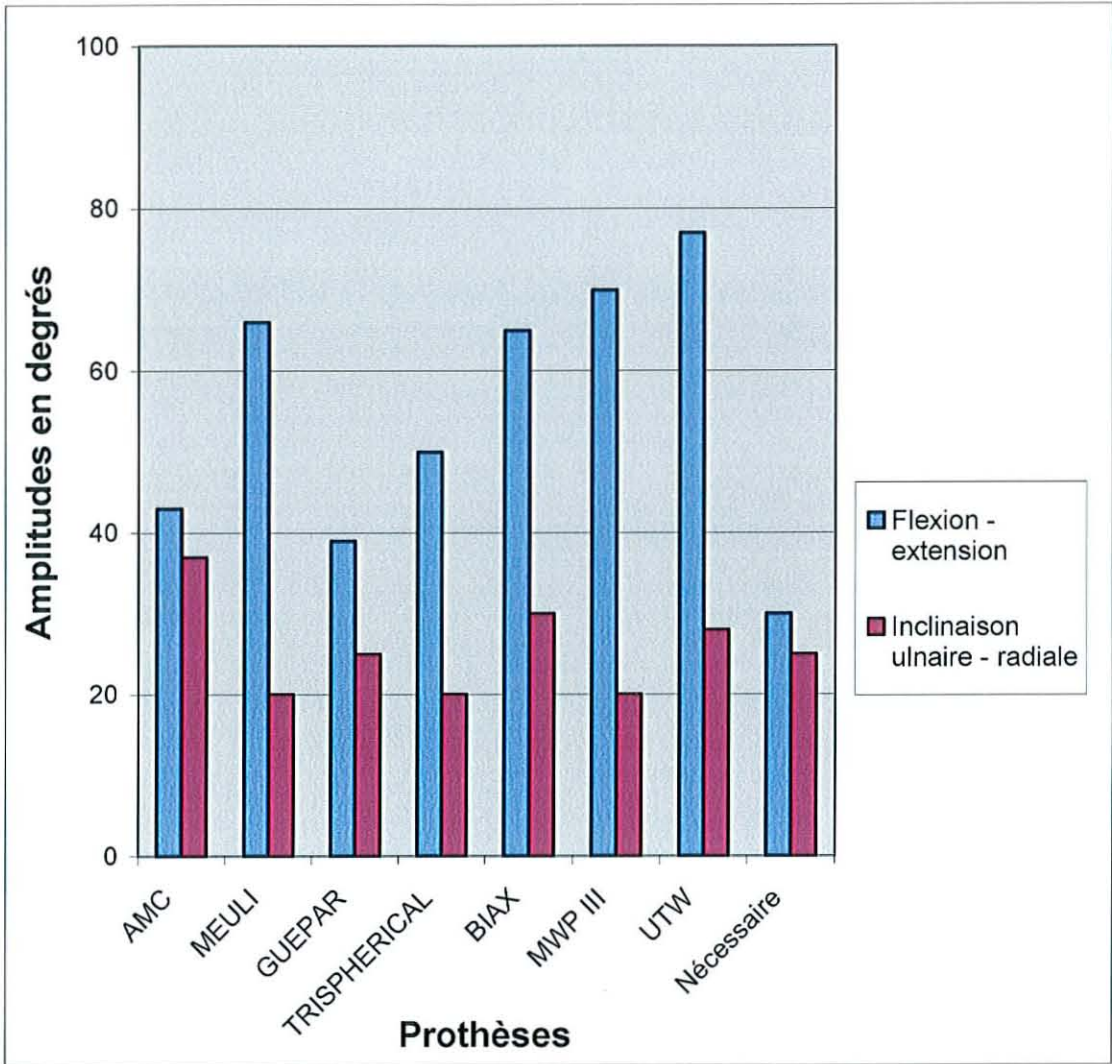


Tableau 9: Mobilités des prothèses correspondant au tableau 8

Aucune des prothèses analysées n'affirme sa supériorité en termes de mobilité.

Le défaut d'amplitudes en inclinaison est souvent retrouvé. Il est la conséquence des attitudes en inclinaison des maladies rhumatoïdes qui font perdre une partie de l'inclinaison radiale, sans augmenter l'inclinaison ulnaire(39).

La bonne répartition des amplitudes entre l'extension et la flexion est importante. Menon ne retrouve que 55% de répartition correcte pour la prothèse de Volz (109).

Les amplitudes articulaires sont améliorées dans la majorité des cas mais ce gain n'est pas forcément significatif (107;109;123;129;154).

La prothèse BIAX (160) dont l'immobilisation stricte du poignet a été de 2 mois est la seule série de patients ayant une perte des amplitudes en flexion-extension (perte de 25°).

Il y a toujours quelques poignets dont les amplitudes se calquent presque sur les mobilités d'un poignet normal et d'autres qui seront raides malgré la rééducation (43).

3. Résultats objectifs et subjectifs

Prothèse	Satisfaction			Douleur		Résultat objectif		
	satisfait	médiocre	déçu	indolores, minimales	douleur	très bon, bon	médiocre	mauvais
AMC	71%	27%	2%	90%	10%	65%	21%	14%
MEULI	95%			90%	10%			
GUEPAR	70%	12%	18%	69%	31%			
TRISPHERICAL			2%	93%	7%	80%	9%	12%
BIAX				80%	20%	96%	4%	
MWP III	87%		13%	77%	23%	73%	10%	17%

Tableau 10: Résultats objectifs et subjectifs en fonction des prothèses

3.1. Satisfaction du patient (cf. Tableau 9)

Les patients sont satisfaits de la prothèse de poignet dans 70% à 95% des cas.

Les taux « faibles » concernent la prothèse GUEPAR dont les échecs sont nombreux et la prothèse de Volz (AMC) dont les séries regroupent les toutes premières prothèses et les prothèses de conception plus récente.

On peut considérer que plus des trois quarts des patients sont satisfaits de cette intervention.

La fonction quotidienne de la main est rétablie (106) : la toilette et l'habillage, activités considérées comme adéquates en préopératoire dans 17% des cas passent à 96% en post-opératoire. Les travaux ménagers ou le bricolage sont également améliorés et passent de 4% à 79%.

3.2. Résultats fonctionnels (cf. Tableau 9)

Les résultats fonctionnels sont estimés par un score fonctionnel global. Le score le plus utilisé a été établi par Lamberta puis modifié par Menon (108;109). Il a été créé pour l'évaluation des prothèses.

Les résultats sont estimés comme bons ou très bons dans 65% à 96% des cas.

Les conclusions que l'on peut apporter sont identiques à celles concernant la satisfaction des patients : le mélange de différentes prothèses au sein d'une même série et les écarts de recul ne permettent pas de conclure à la supériorité d'un implant.

Tous les chirurgiens n'utilisent pas de score fonctionnel et ont une appréciation globale de la qualité des résultats.

EVALUATION SHEET FOR TOTAL WRIST ARTHROPLASTY

	Score (Points)
Balance (maximum, 30 points)	
Active flexion-extension (maximum, 15 points)	
Excellent (0-20 degrees)	15
Good (21-30 degrees)	10
Fair (31-40 degrees)	5
Poor (>40 degrees)	0
Active radial-ulnar deviation (maximum, 15 points)	
Excellent (20-30 degrees)	15
Good (0-19 degrees)	10
Fair (31-40 degrees)	5
Poor (>40 degrees)	0
Motion (sum of flexion and extension) (maximum, 25 points)	
Excellent (70-90 degrees)	25
Good (50-69 degrees)	20
Fair (15-49 degrees)	15
Poor (<15 degrees)	0
Relief of pain (maximum, 35 points)	
No pain	35
Mild pain	30
Moderate pain	7
Severe pain	0
Percentage of gain in grip strength (maximum, 10 points)	
75	10
50-74	6
5-49	3
<5	0

Le score maximal est de 100 points,
Si la force n'est pas testée ce qui est souvent le cas, il ne sera que de 90.

Figure 54: Score fonctionnel de Lamberta et Menon

3.3. Douleurs (cf. Tableau 9)

La douleur est constamment améliorée et rares sont les patients qui ont le même niveau de douleur avant et après l'intervention.

Sont considérés comme n'ayant plus de douleurs ou des douleurs minimales (épisodiques à l'occasion de travaux manuels) 69% à 93% des patients.

Les douleurs persistantes ou récurrentes gênent le patient et sont souvent dues aux complications de la prothèse (compression du nerf médian, lésions tendineuses, effractions corticales).

La siliconite compliquant les prothèses de Swanson est souvent à l'origine de la résurgence des douleurs.

4. Les échecs des arthroplasties

Bien que les prothèses totales de poignet continuent de s'améliorer, le déséquilibre, les descellements et les luxations se produisent toujours (39).

Si l'on veut être aussi exhaustif que O'Flynn (159), les complications sont nombreuses :

- La synovite,
- Le sepsis,
- La désunion ou les défauts de cicatrisation,
- Les défauts de balance articulaire,
- Les défauts de tissus capsulo-ligamentaire et tendineux,
- Le défaut de fixation, les descellements,
- Le défaut de matériel, le défaut de centrage de la prothèse,
- La luxation de la prothèse, l'instabilité,
- La fracture péri-prothétique, les effractions corticales,
- Les résorptions osseuses,
- Les raideurs,
- La progression inexorable de la maladie rhumatoïde.

Les complications des arthroplasties de poignet sont corrélées aux défauts de centrage et aux détériorations de la fixation osseuse (le plus fréquemment il s'agit d'une fixation par ciment), aux déformations secondaires, à l'atteinte par la maladie rhumatoïde des tissus mous péri-articulaires (21;122).

Les patients aux antécédents traumatiques ou d'ostéoarthrite ont de plus mauvais résultats : leur demande fonctionnelle est en règle générale trop importante ; les contraintes excessives pour le matériel sont à l'origine des échecs (144;155;157).

4.1. La siliconite, la synovite

La siliconite est la complication type des implants de Swanson. La mise sur le marché d'un nouveau silicone et de protections en titane (grommets) est pour Swanson une réponse adéquate à l'usure et à la libération de particules par les frottements os-implant (147). Ces modifications n'ont pas convaincu tous les chirurgiens (73).

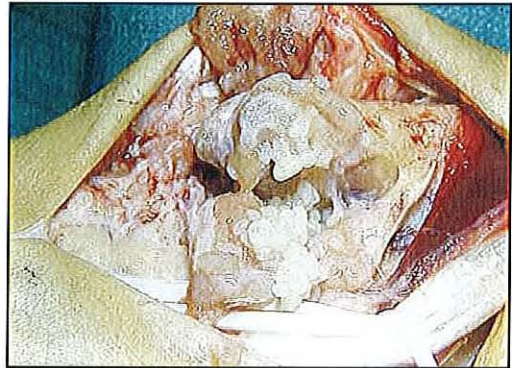


Figure 55: Synovite radio-carpienne

Les contraintes mécaniques absorbées par l'os et la prothèse usent les matériaux et par effet de friction favorisent le relarguage de particules. Haloua (143) et Jolly (141) retrouvent près de 30% de synovite réactionnelle au silicone avec un recul moyen de 5 ans

(de 2 à 9 ans), mais seulement 21% ont des signes radiologiques réactionnels: géodes multiples, lyse osseuse, érosion corticale.

Les particules libérées par les prothèses ne sont pas l'apanage des implants en silicone (147;163). En effet, les particules de métaux, de titane, de polyéthylène, de ciment peuvent induire des réactions immunologiques locales.

La prothèse de Meuli (39) a connu également d'importantes réactions inflammatoires synoviales causées par une bille en polyester .

4.2. Les ruptures tendineuses

Certaines complications ne sont pas systématiquement imputables à un défaut de la prothèse ; ces pathologies existent « normalement » dans les maladies rhumatoïdes (canal carpien, ruptures tendineuses). Le débord palmaire du composant radial peut les potentialiser. Le débord du composant radial par inadéquation de taille entre le radius et la prothèse peut être à l'origine de syndrome du canal carpien, de ténosynovite, de ruptures tendineuses (107).

Les luxations de prothèse mais aussi les instabilités avec subluxation palmaire peuvent léser les tendons fléchisseurs mais aussi le nerf médian.

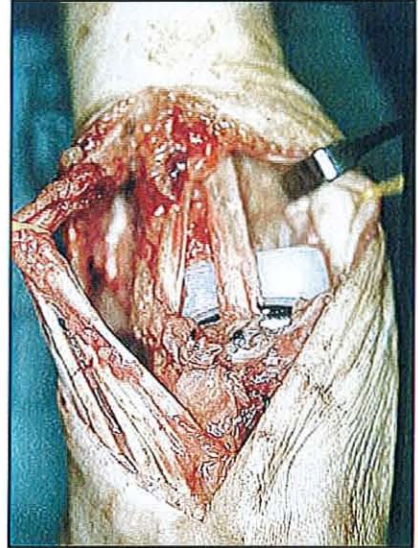


Figure 56: Lésions des tendons extenseurs

Hamas (162) a dû modifier le dessin de sa cupule radiale, dont la lèvre palmaire blessait le contenu du canal carpien. Le centre de rotation du poignet dans le plan sagittal passe dans le plan des fléchisseurs. La prothèse doit se rapprocher de ce centre et peut entrer en conflit avec les tendons fléchisseurs et le nerf médian.

4.3. Les calcifications

Seul Jolly (141) a mentionné des ossifications péri-prothétiques ou péri-articulaire susceptibles de gêner les mobilités du poignet.

4.4. L'infection

Les sepsis sont retrouvés à la fréquence moyenne de 5%. Ils sont en général précoces et leurs fréquences sont sans rapport avec le type de prothèses.

L'état cutané et la fragilité physiologique d'un patient sous corticothérapie et immunosuppresseurs en sont la cause.

Sa prise en charge chirurgicale en est primordiale. La prothèse ne peut être conservée et il faut privilégier des solutions palliatives type arthrodèse avec ou sans spacer aux antibiotiques, ou arthroplastie-interposition.

4.5. Les complications mécaniques

Le taux des différentes complications mécaniques dépend de nombreux facteurs :

- La prothèse, son dessin ;
- La technique de pose ;
- Le recul moyen;
- Le nombre de prothèses, le nombre d'études ;
- La méthode d'appréciation des complications par les différentes équipes.

Prothèse	résorption osseuse		liseré péri-prothétique		Effraction ou fracture du 3 ^o m.	descellement		déformation		
	radius	carpe	radial	carpe		radius	carpe	radial	ulnaire	palmaire
AMC	70%	30%	40%			30%		15%		11%
MEULI						3%		6%	0,7%	6%
GUEPAR		100%				15%	13%		100%	
TRISPHERICAL				3%	7%	2%	4%	2%		
BIAX	4%	22%	9%	26%	46%		30%	17%	28%	2%
MWP III						4%	4%	22%		

Tableau 11: Complications en fonction des différentes prothèses,

avec un recul moyen estimé à 5 ans.

(Nombre de complications / nombre de prothèses posées)

Ce tableau représente certaines complications mécaniques des prothèses. Les 5 chapitres suivants s'y réfèrent.

4.5.1. la résorption osseuse (cf. Tableau 10)

La résorption osseuse carpienne n'est décrite comme constante que pour un seul type de prothèse : la prothèse GUEPAR. Cette prothèse, à la différence de toutes les autres, s'ancre dans les métacarpes par vissage pur.

Cette résorption est à l'origine d'un enfoncement de la prothèse dans le carpe. Le collapsus carpien (mesurable par l'index de Youm et McMurtry) est associé aux descellements et aux déformations dans le plan frontal.

Le défaut d'ancrage en est certainement la cause (106). Les mobilités même infimes que l'on retrouve le long des vis mais aussi au travers des articulations métacarpo-phalangiennes en seraient l'origine.

La prothèse TRISPHERICAL (122) a bénéficié d'un essai d'ancrage métacarpien non cimenté par vis qui en raison de son échec reste un cas particulier dans les bilans de cette prothèse. Ce vissage a entraîné l'amincissement global des corticales du 3^{ème} métacarpe.

Pour Cobb (129) et la prothèse BIAX, un enfoncement d'au-moins 3 mm n' a une espérance de survie que de 53% à 5 ans, alors qu'un enfoncement nul offre une chance de survie de 97% à 5 ans. La pièce carpienne de la prothèse BIAX a un dessin conique qui facilite sans doute la descente chronique de la prothèse dans le carpe et l'usure osseuse carpienne. Elle manque d'appuis.

Brånemark (164) a pour sa prothèse dont la fixation se fait par ostéo-intégration de trois vis (carpiennes et métacarpiennes) associé systématiquement une greffe d'os spongieux.

Les patients atteints de maladie rhumatoïde représentent plus de 90% des porteurs de prothèse de poignet. Leur stock osseux est souvent faible. Il continue de s'affaiblir dans le temps et favorise la résorption osseuse.

La résorption osseuse qui est diagnostiquée au radius, principalement au niveau de la styloïde radiale, serait principalement le fait du « stress-shielding »(107). Le stress-shielding est une ostéopénie réactionnelle à une diminution des contraintes appliquées à l'os.

La résorption osseuse du carpe semble dépendre du mode de fixation de la prothèse et de la forme de la prothèse.

L'enfoncement paraît être le signe le plus précoce et le plus fiable d'un échec et donc d'une reprise (129).

4.5.2. les liserés péri-prothétiques (cf. Tableau 10)

Les liserés qui sont souvent retrouvés dès les radiographies post-opératoires et qui restent sans évolution aux différents contrôles, sont le signe d'un défaut de cimentage qui peut rester sans conséquence.

Les liserés d'apparition secondaire sont le signe précoce d'un descellement.

Cobb (129) est le seul auteur à avoir étudié l'évolution des liserés péri-prothétiques et à avoir établi les signes annonciateurs d'un échec :

Les liserés clairs péri-prothétiques apparaissant autour de la partie distale de la tige métacarpienne sont de mauvais pronostics ;

Les liserés clairs péri-prothétiques moyens de 0,3 mm à 1 an ont un meilleur pronostic que ceux ayant un liseré moyen à 1 mm. Un liseré péri-prothétique moyen supérieur ou égal à 1 mm, à 1 an, est le signe annonciateur d'une révision chirurgicale.

4.5.3. les effractions ou fractures du 3^{ème} métacarpe (cf. Tableau 10)

Les effractions corticales du 3^{ème} métacarpe ne sont pas rares. Le bras de levier d'une longue tige dans la diaphyse du 3^{ème} métacarpe applique d'importantes contraintes sur sa corticale dorsale.

L'effraction corticale peut ne pas être traitée, mais seulement surveillée. La fracture devra au minimum être immobilisée, sinon une dépose de la prothèse est indiquée.

Ces effractions n'imposent pas systématiquement une reprise chirurgicale. Leur taux est très variable allant jusqu'à 23% pour la prothèse CFV (125), et 33% pour la prothèse BIAX (129).

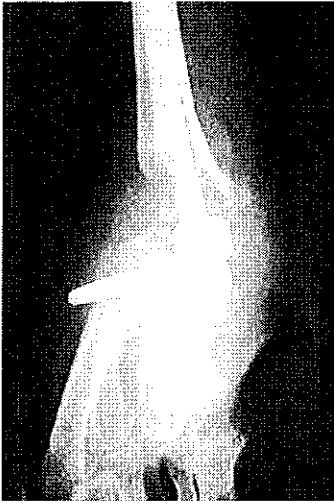


Figure 57: Radiographie d'une effraction corticale métacarpienne (prothèse BIAX)

Si on y associe les fractures du 3^{ème} métacarpe, le taux de lésions osseuses atteint 46% des prothèses BIAX posées.

La qualité de l'os est un facteur favorisant.

Peu de fractures per-opératoires sont relatées. Une des conditions les plus défavorables est la dépose-repose pouvant occasionner des « fausses routes » (130). Ces fractures per-opératoires ont été, dans de rares cas, à l'origine de l'échec de la prothèse.

En cas de défaut de centrage dans la diaphyse métacarpienne, la tige distale se trouve en appui sur la corticale.

L'angle entre l'axe du troisième métacarpe et l'axe du capitatum qui est de $170^\circ \pm 5^\circ$ ne facilite pas le positionnement de la tige métacarpienne (38).

4.5.4. le descellement aseptique (cf. Tableau 10)

Le descellement aseptique de la prothèse grève le résultat fonctionnel et est synonyme de reprise chirurgicale. C'est une complication habituelle de la pièce carpienne. Le descellement de la pièce radiale est moins fréquent et les raisons et traitements en sont moins détaillés (122;130).

Au radius, le taux de descellements va de 2% à 15%. La prothèse GUEPAR (106) est celle dont le taux de descellement de la pièce radiale est le plus important. Elle est la seule prothèse à avoir une pièce radiale tout en polyéthylène cimentée. Cette prothèse a eu d'importants déboires mécaniques : le collapsus du carpe, les déformations, les migrations des implants carpiens ont très certainement pour répercussion le descellement de la pièce radiale.

Le descellement carpien est plus fréquent : l'os est y plus fragile qu'au radius et les contraintes mécaniques plus fortes. Sa proportion va de 4% à 30% selon les prothèses. Il est intimement lié à la résorption osseuse et aux déformations. Sa valeur pronostic est importante.

La zone carpienne de descellement, à 1 an, a une valeur pronostique sur la survie de la prothèse : le descellement de l'extrémité distale de la tige métacarpienne a le pronostic le plus sombre (129).

Le descellement des pièces carpo-métacarpiennes et les effractions osseuses ont 3 étiologies :

- la persistance ou l'existence d'une articulation entre capitatum et 3^{ème} métacarpe qui apporte une mobilité anormale au travers de la tige par l'intermédiaire de cette articulation ;
- une tige métacarpienne courte s'arrêtant au 1/3 proximal, créant un bras de levier important ;
- le manque de ciment (122).

4.5.5. les déformations (cf. Tableau 10)

Les déformations sont la réponse à l'absence d'équilibre dans le plan frontal d'une prothèse totale.

L'attitude en inclinaison ulnaire habituellement retrouvée dans les maladies rhumatoïdes peut être présente en per-opératoire auquel cas la prothèse est à même de la corriger, ou au contraire apparaître secondairement en tant que complication de la prothèse.

Toutes les prothèses GUEPAR ont une déformation en inclinaison ulnaire ; elles ont également toutes une résorption osseuse carpienne. Les contraintes mécaniques ont détruit le carpe et déformé le poignet. Le dessin de cette prothèse ne semble pourtant pas présenter une mauvaise position de son centre.

2% à 28% des prothèses présentent une déviation ulnaire. Les prothèses de dernière génération BIAX (129) et MWP III (128) ont respectivement 28% et 22% d'attitude en inclinaison ulnaire. Il s'agit pourtant des dernières innovations censées répondre au mieux aux exigences biomécaniques du poignet. Il faut également remarquer que 17% des prothèses BIAX ont une attitude en inclinaison radiale.

Cobb (129) a trouvé une valeur pronostic à ces déformations :

Les prothèses dont la déformation dans le plan frontal est en déviation radiale ont une probabilité de 25% de survie à 5ans. S' il s'agit d'une déviation ulnaire, la probabilité de survie est de 82% à 5 ans alors qu'en l'absence de déviation ulnaire la survie est de 88% (129).

L'attitude en inclinaison ulnaire ne permet pas d'augmenter les amplitudes de l'inclinaison ulnaire et présente de façon conjointe une perte proportionnelle de l'inclinaison radiale (130).

Ces déformations sont un sujet important de discussion dans les suites d'une prothèse quelque soit la série. La grande majorité des patients ont une polyarthrite rhumatoïde et leurs poignets ont une tendance naturelle à la déformation.

Les résultats des prothèses « récentes » sont décevants en comparaison avec des prothèses plus anciennes. Il semble que les prothèses soient réservées à des cas « avancés » de destruction articulaire avec pour seule restriction les déformations fixées et les ruptures des extenseurs radiaux du carpe. L'obtention d'un équilibre et son maintien sont certainement plus difficiles.

Meuli et Volz ont, au début de leur « activité de prothèse », posé respectivement 100 prothèses en 2 ans. L'équipe de Meuli n'a posé que 49 MWP III en 5 ans, et celle de Volz que 15 CFV en 7 ans.

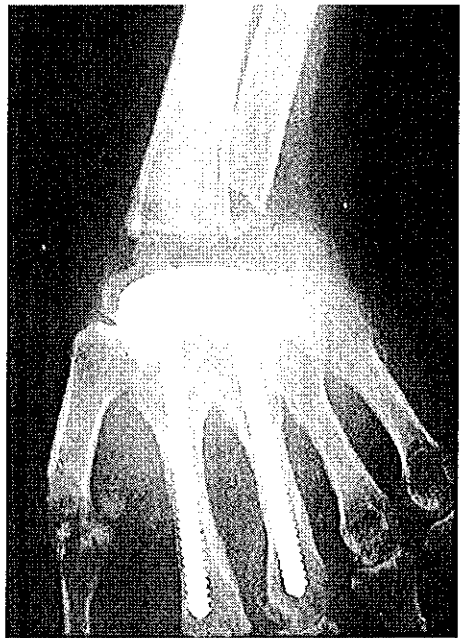


Figure 58: Déviation ulnaire (prothèse GUEPAR)

Les traitements médicaux ont progressé et les prothèses sont sans aucun doute implantées dans des poignets plus complexes. Les résultats des arthroplasties peuvent en patir.

4.5.6. Les fractures des implants ou prothèses (cf. Tableau 10)

Une fois de plus l'implant de Swanson a une particularité peu enviable : la fracture de l'implant. Ce dernier se fracture avec une fréquence quasi-constante et croissante dans le temps. Son taux est variable selon les études, en fonction du recul moyen, allant de 5% pour Swanson (110) à 65% pour Comstock (144).

Le site habituel des ruptures de l'implant silicone de Swanson est à la jonction tige distale / barre médiane transversale.

Cette fracture est l'indicateur d'une zone de contrainte mécanique que la prothèse ne peut absorber sans détérioration. Une partie des mobilités se fait au sein de ces implants flexibles semi-rigides. Les frottements, les torsions finissent par affaiblir le matériau.

D'autres prothèses ont présenté des défaillances, mais elles sont plus anecdotiques :

5 fois la mini-vis maintenant le condyle métallique carpien de la prothèse GUEPAR (106) s'est dévissée et a endommagé l'ensemble de l'articulation prothétique

1 tige métacarpienne d'une prothèse MWP III (128) s'est cassée, sans conséquence notable.

4.5.7. Les luxations

PROTHESE	Taux de luxation
AMC	10%
MEULI	8,60%
GUEPAR	0%
TRISPHERICAL	0%
BIAX	9%
MWP III	0%

Tableau 12: Taux de luxation selon la prothèse

Les prothèses radio-carpiennes sont des prothèses majoritairement non-contraintes. Le risque de descellement est réduit mais l'absence d'union entre la pièce radiale et la pièce carpienne expose la prothèse à l'instabilité et à la luxation.

Ces luxations au taux variable allant de 0% à 10% sont souvent décrites comme des luxations spontanées : pas de notion de traumatisme ; découvertes fortuites lors d'une radiographie de contrôle dans le 1^{er} mois post-opératoire. Claquement et craquement peuvent évoquer le diagnostic de l'échec de la prothèse et notamment son instabilité. Des luxations traumatiques pures, sans fracture ont été mentionnées.

Le traitement orthopédique par immobilisation stricte pour 1 mois est souvent suffisant. L'enraidissement du poignet bloqué temporairement doit apporter la stabilité.

Le chirurgien peut recourir à une réduction « à ciel ouvert ». La prothèse et la capsule articulaire sont examinées. Les défaillances capsulaires sont suturées, les rétractions libérées. Les éléments de la prothèse peuvent être changés, avec au besoin mise en place d'une pièce intermédiaire plus haute qui retend la capsule et augmente la stabilité articulaire.

Dans les cas où l'instabilité est persistante avec la possibilité d'une récurrence de la luxation, une arthrodèse doit être proposée.

Il est conseillé par les concepteurs de la prothèse BIAx d'immobiliser le poignet pendant 2 mois si lors de l'appréciation des mobilités per-opératoires l'arc de flexion-extension est supérieur ou égal à 60°.

La stabilité de la prothèse s'oppose mécaniquement aux amplitudes articulaires.

4.5.8. Les défauts de balance et leurs conséquences

Les premières générations de prothèses type Meuli (118;165-167) ou Volz (43;116;117) amenaient le centre du mouvement radialement et dorsalement par rapport au centre mécanique du poignet dans le plan frontal et le plan sagittal. Le défaut de balance capsulo-ligamentaire et la déviation ulnaire surviennent systématiquement (50).

Dennis (107) compare les prothèses de Volz dont le premier dessin comportait deux plots distaux non centrés à la prothèse pré-centrée à un seul plot. Seulement 56% des prothèses à double plots ont un poignet équilibré, contre 92% pour les prothèses à simple plot, à un recul moyen de 5,5 ans.

Ces prothèses avaient également un défaut dans la répartition des mobilités au profit de l'extension et de l'inclinaison radiale (44;45;115;168;169).

Les prothèses de 2^{ème} génération (Volz et Meuli) sont l'amélioration des toutes premières prothèses. Le centre de la prothèse s'aligne sur le centre du poignet par l'excentration de la surface articulaire de la méta-glène radiale et par l'alignement de la pièce carpienne sur l'axe diaphysaire du 3^{ème} métacarpe.

La meilleure répartition des forces permet de respecter l'équilibre articulaire dans le plan frontal. La balance tissulaire capsulaire se règle en per-opératoire et se doit de diminuer l'instabilité et le risque de luxation (138).

Malgré cela les complications des prothèses ne s'arrêtent pas aux défauts de balance.

Les prothèses de 3^{ème} génération apportent principalement des améliorations dans les modes de fixation et les matériaux (138). C'est l'avènement des prothèses non cimentées ou mixtes : CFV (125), MWP III (126), BIAX (129).

Les défauts d'équilibre dans le plan frontal ou le plan sagittal d'une arthroplastie de poignet ne s'arrêtent pas à un défaut de conception de la prothèse. Même les prothèses de dernière génération qui restituent au mieux le centre mécanique du poignet peuvent en pâtir.

La subluxation ou luxation des tendons, leurs ruptures (spécialement les extenseurs radiaux du poignet), la contracture palmaire de la capsule ou sa défaillance, le collapsus du carpe déplacent le centre mécanique de rotation et contribuent à l'instabilité de la prothèse (luxations prothétiques), aux déformations.

Des transferts tendineux, des réparations voire des ténolyses de l'appareil extenseur sont nécessaires pour ajuster l'équilibre et la stabilité articulaire (39).

Les réparations secondaires de l'appareil extenseur avec transferts pour modifier les contraintes afin d'éviter l'attitude en inclinaison ulnaire n'ont pas de résultats favorables (109;125). Les tendons sont simplement suturés en cas de rupture. Des transferts de contraintes peuvent être proposés en les déplaçant du bord ulnaire sur le bord radial.

Les défauts d'orientation des pièces prothétiques sont sans appel. La pose de l'implant doit être techniquement parfaite. Les déformations, souvent avancées, du poignet modifient facilement les repères anatomiques et compliquent très nettement la chirurgie prothétique du poignet.

4.6. Prise en charge des échecs

L'échec des arthroplasties de poignet peut être solutionné par différentes approches :

- L'abstention
- Le rééquilibrage de la balance tissulaire
- La dépose-repose
- L'arthrodèse
- La résection arthroplastie

Les indications des reprises sont principalement la douleur, l'instabilité, la résurgence des déformations et le descellement.

Que choisir en cas d'échec ?

Chaque cas est particulier, encore plus dans la chirurgie de reprise d'un échec d'arthroplastie. Il faut étudier la balance capsulo-ligamentaire, le capital osseux, et surtout savoir si la révision de la prothèse apportera un bénéfice. Le choix reste difficile (39).

Les luxations et les descellements ne laissent pas de choix sur la nécessité d'une reprise chirurgicale si ce n'est le mode de reprise (39).

Dans la littérature, les interventions les plus fréquemment proposées sont l'arthrodèse, puis la dépose-repose de la prothèse, mais d'autres solutions existent.

4.6.1. Le traitement orthopédique ou l'abstention avec surveillance sont à proposer chaque fois que les complications ou l'échec de la prothèse n'ont pas de répercussion sur le bien-être du patient.

Les patients, en très grande majorité atteints de polyarthrite rhumatoïde, ont une demande fonctionnelle faible. Ces patients ne souhaitent que rarement une nouvelle intervention ; la dégradation des fonctions de leur prothèse étant rarement sévère.

Murray (148) a de bons résultats en traitant les siliconites par une immobilisation du poignet et une surveillance médicale simple. Il faut 7,5 ans de recul pour qu'il n'y ait pas de différence significative entre le traitement orthopédique et le traitement chirurgical.

4.6.2. La dépose-repose (43;109;170) peut être proposée en l'absence de lésions osseuses sévères, de déformations fixées, de sepsis ou de rupture de l'extensor carpi radialis brevis. Dans un contexte de maladie rhumatoïde aux atteintes poly-articulaires, la dépose-repose offre la possibilité au patient d'une meilleure autonomie.

Elle peut être également proposée pour ponter une fracture diaphysaire du 3^{ème} métacarpe ou du ¼ distal du radius qui sera fixée par le ciment et la prothèse.

La dépose-repose de prothèse ne doit être proposée qu'en l'absence d'échec majeur de la prothèse initiale, de ruptures tendineuses et de déformations fixées peu ou pas réductibles.

Certains auteurs ont proposé la reprise de prothèse en silicone par un nouvel implant en silicone (93;110;145;171), mais le résultat reste modeste (113;141;142;144) avec le plus souvent la fracture du nouvel implant dans un délai bref.

Une seule prothèse de reprise existe : « la prothèse BIAx à multiples tiges distales longues ». Elle permettrait de pallier les défauts de stock osseux rencontrés après la dépose d'une prothèse cimentée. Son taux de complications est de 37,5% à 3,8 ans.

Un poignet dont la prothèse s'est dégradée et qui a nécessité une reprise chirurgicale, n'a que peu de chance de retrouver une seconde prothèse à la longévité correcte par une dépose-repose.

Les indications d'une nouvelle arthroplastie semblent très restreintes : les déformations sont difficilement corrigibles et le stock osseux affaibli n'offre qu'une faible qualité d'ancrage.

4.6.3. L'arthrodèse (49;172) est l'indication de tous les échecs de prothèse. Le choix de cette intervention permet d'obtenir, avec un maximum de chance, stabilité et indolence. Elle peut être proposée dans les sepsis avec ou sans mise en place première d'un spacer aux antibiotiques puis du greffon osseux. La perte de fonction qu'elle entraîne peut constituer un réel handicap.

Dans le cadre d'une reprise de prothèse, une greffe osseuse pour combler le défaut osseux radio-carpien est nécessaire. Les principes techniques ne changent pas: arthrodèse selon la technique AO (greffe osseuse et plaque (77)), ou brochage axial (technique de Mannerfelt (74)) par clou de Rush ou Steinman plus ou moins complété par des broches.

L'ostéosynthèse par clou intra-médullaire reste la plus utilisée chez les patients atteints de polyarthrite rhumatoïde dont le radius et les métacarpes sont ostéopéniques et la peau souvent extrêmement fragile.

Ces arthrodèses peuvent se compliquer dans 20% à 40% de pseudarthrose, dans 20% à 50% de défaut du matériel d'ostéosynthèse(173).

Il n'existe pas de différence de résultats de l'arthrodèse en fonction du type de prothèse, de la présence de ciment ou des symptômes pré-opératoires. L'utilisation de ciment complique la chirurgie de reprise notamment par arthrodèse, nécessitant l'apport d'os en quantité.

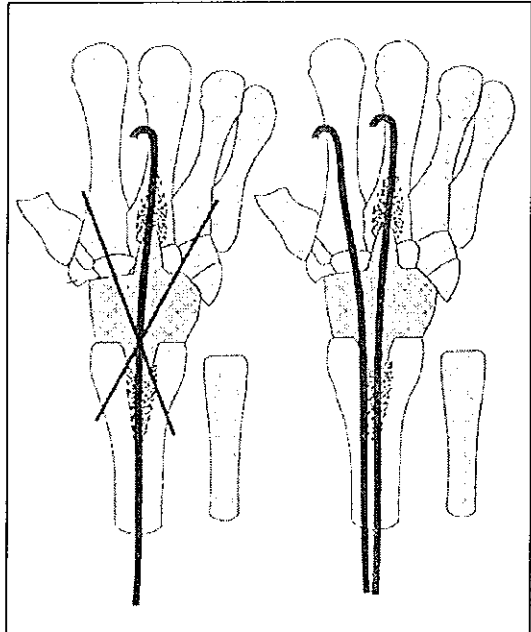


Figure 59: Arthrodèse selon le principe de Mannerfelt avec interposition d'un greffon

C'est probablement le traitement chirurgical qui, dans le cadre d'une reprise chirurgicale, amène le plus de sécurité: poignet stable et indolore à long terme. L'arthrodèse (86;124;171;173) est l'intervention qui serait à proposer en 1^{ère} intention d'une reprise de prothèse de poignet. Les bons résultats notamment sur la douleur et la stabilité en sont connus. L'arthroplastie de reprise peut compliquer l'arthrodèse et les bons résultats en sont diminués.

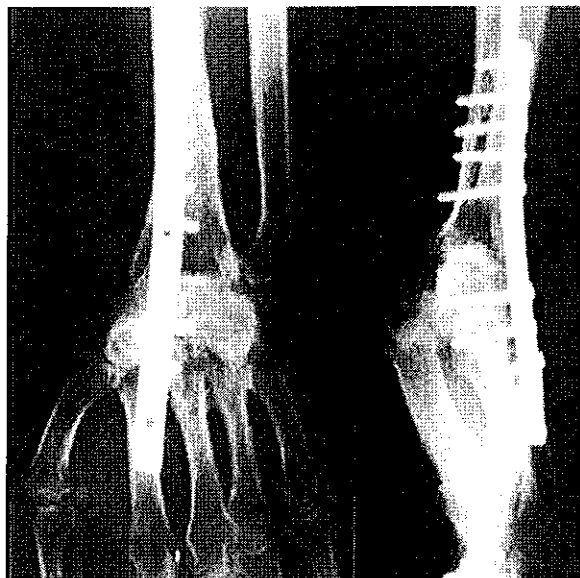


Figure 60: Arthrodèse par plaque

4.6.4. L'arthroplastie par résection interposition peut être proposée en 1^{ère} ou 2^{ème} intention pour traiter un échec d'arthroplastie principalement dans le traitement des sepsis, en concurrence avec la mise en place de spacer aux antibiotiques (171).

Les résultats (43) sont superposables aux interventions de première intention avec notamment les problèmes de stabilité et de perte de force musculaire.

Les mobilités moyennes sont de 50° de flexion et de 30° d'extension.

Dans une étude sur 166 prothèses posées, 30% des patients ont du être réopérés pour des « défauts » importants avec dans le cadre des reprises seulement 2 résections arthroplasties (43).

4.6.5. La réparation de la balance tendineuse du poignet n'a pas d'indication. Les lésions tendineuses des doigts longs, la synovite ou la subluxation palmaire du tendon de l'extensor carpi ulnaris peuvent et doivent être réparés.

Le problème majeur des arthroplasties de poignet est la balance tissulaire : l'équilibre dans le plan frontal de l'action des muscles extenseurs radiaux et ulnaire.

La prothèse peut apporter une nouvelle stabilité articulaire et un nouvel équilibre, mais l'évolution de la maladie rhumatoïde ou le défaut de positionnement du centre de la prothèse va inexorablement entraîner des déformations du poignet.

Des coupes osseuses trop généreuses vont aboutir à une instabilité et au déséquilibre.

Des techniques chirurgicales de transferts tendineux sont proposées pour rééquilibrer la balance dans le plan frontal, pour lutter contre la déviation ulnaire et la subluxation palmaire :

- Extensor carpi ulnaris ou flexor carpi ulnaris sur l'extensor carpi radialis brevis pour Clayton (175);
- Ténotomie du flexor carpi ulnaris et du palmaris longus et release des tissus mous ulnaires pour Menon (112) ;
- Transfert de l'extensor carpi ulnaris sur la base du 4^{ème} métacarpe pour Swanson (115) ;
- Transfert de l'extensor carpi ulnaris sur la base du 3^{ème} ou 4^{ème} métacarpe pour Hamas (33)
- Transfert du tendon de l'extensor carpi ulnaris sur l'extensor carpi radialis longus ou du flexor carpi ulnaris sur l'extensor carpi radialis brevis pour Cooney (43).

Aucun résultat favorable du réajustement des tissus mous n'a été rapporté (112).

Les tendons extenseurs radiaux doivent être sains (au moins l'extensor carpi radialis brevis) pour espérer obtenir une prothèse fonctionnelle. **La rupture du tendon carpi radialis brevis est une contre-indication à la chirurgie arthroplastique (110).**

5. Durée de vie des prothèses

Prothèses	Prothèses fonctionnelles	Délai moyen en années
Swanson	42%	6,5
AMC	66%	3,5
MEULI	66%	3,5
GUEPAR	75%	2
TRISPHERICAL	97%	5
BIAX	80%	6
MWP III	80%	4,5

Tableau 13: Survie des différentes prothèses, dans le temps

La durée de vie de l'implant est une notion importante dans l'analyse des résultats d'une prothèse. Cette durée est estimée par le praticien qui étudie la série.

La survie n'est pas synonyme de complications mais de reprise chirurgicale.

La prothèse de Swanson (142) est citée à titre d'exemple. L'échec de cet implant est constant dans le temps et doit être réservé aux patients à la demande fonctionnelle faible.

Les prothèses de première génération AMC (112) et MEULI (43;139) ont toutes deux la même espérance de survie mais le délai avant révision est court et s'arrête en moyenne à 3,5 ans.

La prothèse GUEPAR (40) n'a que 25% de reprise chirurgicale dans les deux premières années mais la constance des signes de dégradation laisse percevoir l'échec de toutes les prothèses à moyenne échéance.

Les prothèses BIAX (131) et MWP III (130) ont un taux de survie similaire mais à des échéances différentes laissant ainsi l'avantage à la prothèse BIAX. Il faut préciser que les articles (128;130) concernant la prothèse MWP III manquent singulièrement de clarté sur le suivi des patients.

La prothèse TRISPHERICAL (125) a la plus grande espérance de vie avec 97% à 5 ans, 93% à 10 ans. La survie maximale serait de 13,4 ans. Une autre étude (124) retrouve 9% de reprise en moyenne à 5,5 ans (entre 2 et 12 ans).

La prothèse TRISPHERICAL serait donc la meilleure prothèse de poignet. Il faut signaler que le taux de patients perdus de vue est de 30%.

6. Conclusions

Les patients sont améliorés dans 75% à 90% des cas durant les cinq premières années. Les douleurs s'amendent chez 90% des patients.

La 5^{ème} année est une date charnière pour une arthroplastie de poignet.

L'analyse des prothèses de poignet dans la littérature nous permet d'apporter des réponses à des questions de fond sur la conception des prothèses :

Le respect de la physiologie articulaire :

Les prothèses de première génération qui n'alignaient pas leur centre sur celui du poignet ont systématiquement présenté des échecs. Le défaut de balance entre les extenseurs radiaux et les extenseurs ulnaires a contribué à la déformation du poignet principalement en inclinaison ulnaire. Les complications mécaniques se succèdent par modifications des sollicitations mécaniques sur l'implant.

On peut affirmer que le centrage de la prothèse est capital. La conception actuelle d'une prothèse doit permettre un « précentrage » de l'implant faisant coïncider son centre avec celui du poignet.

La résection osseuse :

Toutes les prothèses ont des niveaux de résection osseuse similaires. Il faut un certain volume utilisable pour mettre la prothèse dans le poignet. Toutes ont en commun la résection de la première rangée des os du carpe en quasi-totalité.

La prothèse de Radmer est un exemple de la place nécessaire à l'implantation de la prothèse. Il n'y a pas de résection radiale mais la résection carpienne est la plus importante.

La quantité d'os réséqué ne semble pas avoir d'influence sur la survie des prothèses. Néanmoins, l'importance de cette résection initiale, combinée à celle de l'ostéolyse péri-prothétique lorsqu'elle survient, augmente les gestes de reprise.

L'ancrage métacarpien :

Toutes les prothèses ont un ancrage métacarpien dans le 3^{ème} métacarpe et pour certaines dans les 2^{ème} et 3^{ème} métarpes. Les prothèses les plus anciennes avaient deux tiges, les plus récentes n'en ont qu'une.

Ce type d'ancrage expose au risque de lésions osseuses des métarpes. Il est techniquement difficile de centrer parfaitement la tige dans la diaphyse ; le bras de levier important augmente les contraintes en bout de tige.

L'ancrage métacarpien semble compromettre la durée de vie de la prothèse. Aucune des prothèses analysées ne dispose d'un ancrage carpien exclusif.

Ciment versus sans ciment :

La prothèse GUEPAR est la seule prothèse non cimentée dont l'appui dans les métacarpes se fait par vissage. L'échec est constant : les vis se déplacent, il n'y a pas d'ostéointégration.

Les patients atteints de polyarthrite rhumatoïde ont un faible capital osseux, défavorable aux prothèses non cimentées.

Brånemark et Lundborg ont également proposé des prothèses non cimentées, vissées. Chaque fois, ils associent d'importantes greffes osseuses qui permettent de stabiliser la prothèse.

Les séries des prothèses BIAX ou MWP III montrent que plus de 90% de ces prothèses sont scellées. Les auteurs ne précisent pas les résultats des quelques prothèses utilisées sans ciment.

Le ciment offre la possibilité d'un ancrage immédiat fiable à long terme.

Le dessin de la prothèse :

Le dessin de la pièce carpienne doit permettre un appui sur l'ensemble du carpe. A titre de contre exemple, la prothèse BIAX se présente comme un cône qui de toute évidence s'enfonce dans le carpe.

Les prothèses contraintes et semi-contraintes :

Il n'existe pas de prothèses de poignet contraintes de type prothèse à charnière.

Les prothèses TRISPHERICAL et MWPIII sont des prothèses semi-contraintes. Leur taux de luxation est nul et leur taux de descellement reste en deçà de certaines prothèses non contraintes.

Les prothèses semi-contraintes présenteraient de meilleurs résultats.

Partie 3

La prothèse

UTW-KMI

I. Présentation de la prothèse UTW-KMI

1. Généralités

L'avantage des implants de type prothèses totales cimentées ou non, est l'apport d'une correction des déviations, d'un effet de distraction alors que le poignet présentait un collapsus, d'une certaine rigidité et stabilité (52).

La prothèse « Universal Total Wrist – Kinetikos Medical Incorporated ® » a été conçue en 1987 par Menon dont elle prend quelque fois le nom.

La prothèse UTW est une prothèse non contrainte. Ses composants métalliques sont en titane. La surface articulaire de la pièce radiale est orientée, comme la glène radiale, de 20° en avant. La concavité de cette méta-glène est suffisante pour une bonne stabilité si la tension des tissus péri-articulaires est « normale ». La pièce carpienne a une platine de forme ovoïde et s'applique sur la tranche de section des os du carpe. Cette platine se fixe par un plot central cimenté dans le capitatum et par 2 vis : l'une radiale, l'autre ulnaire situées de part et d'autre du plot central. Ces vis plaquent la platine en s'ancrant respectivement dans la base du scaphoïde, du trapézoïde et dans la base du triquetrum et de l'hamatum. La vis radiale peut franchir de quelques millimètres l'interligne carpo-métacarpienne, alors que la vis ulnaire ne doit théoriquement pas atteindre l'interligne articulaire. Il s'agit donc d'une prothèse à ancrage carpien exclusif. La platine est recouverte d'une pièce bi-convexe en polyéthylène. La prothèse reproduit ainsi l'articulation radio-scapho-lunaire.

Menon (176) rapporte une évolution de la prothèse UTW dont la pièce carpienne est cimentée vissée. Dans son nouveau dessin, la platine carpienne est purement vissée. Le plot central est remplacé par une vis spongieuse de 6,5 mm de diamètre et de 35 mm de longueur qui se fiche dans le capitatum. Aucun résultat clinique n'en a encore été rapporté.

La prothèse existe en trois tailles.

2. Cahier des charges

Menon (177) a établi les caractéristiques de sa prothèse en s'inspirant des échecs et des erreurs passés :

- a. L'orientation de la méta-glène radiale dans le plan frontal est de 20°, identique à l'articulation du radius. Cette orientation permet une meilleure balance articulaire ;
- b. L'obliquité de la coupe osseuse du radius permet de ne résequer que l'os sous-chondral. La coupe osseuse radiale est minimale ;
- c. La platine carpienne couvre la totalité du carpe, s'opposant ainsi à une éventuelle ascension des 1^{er} et 5^{ème} rayon avec leurs colonnes correspondantes ;
- d. La hauteur du carpe peut être restaurée par la prothèse mais aussi par l'impaction d'une greffe osseuse cortico-spongieuse sous la platine carpienne ;
- e. Les articulations intra-carpiennes (entre les os de la base de la première rangée et de la deuxième rangée) sont arthrodésées. Le support d'ancrage carpien est ainsi solidifié. Le risque de descellement est diminué ;
- f. La taille du condyle en polyéthylène règle la balance tissulaire ;
- g. Le stock osseux doit être suffisant.

Plusieurs objectifs du cahier des charges que nous avons recensé lors de notre revue de la littérature semblent donc atteints par cet implant.

Cette analyse nous a donc conduit à reprendre notre expérience d'arthroplasties de poignet, expérience interrompue il y a plus de quinze ans devant les échecs rencontrés avec des prothèses de conception plus ancienne (Swanson, GUEPAR, ...).

II. La technique opératoire

1. La préparation, l'installation :

La taille appropriée de l'implant est estimée lors de la planification préopératoire en utilisant les calques et radiographies. L'intervention est exécutée sous anesthésie générale ou préférentiellement dans le service sous anesthésie locorégionale, en décubitus dorsal. Un garrot pneumatique est placé à la racine du bras et doit être gonflé au dernier moment.

2. Incision cutanée et exposition :

Une incision longitudinale dorsale est faite dans l'alignement du 3^{ème} métacarpe. La peau et le tissu sous-cutané, ainsi incisés et disséqués du plan profond, sont écartés et laissent apparaître le retinaculum des extenseurs. Le retinaculum des extenseurs et les tendons extenseurs sont levés en masse par dissection de l'espace entre la capsule articulaire et le plan des extenseurs. Cette dissection débute dans le 6^{ème} compartiment (tendon du muscle extensor carpi ulnaris) et se poursuit latéralement.

En association au geste chirurgical, il faut réaliser une synovectomie des extenseurs lorsque la maladie rhumatoïde est à l'origine d'une hypertrophie synoviale.

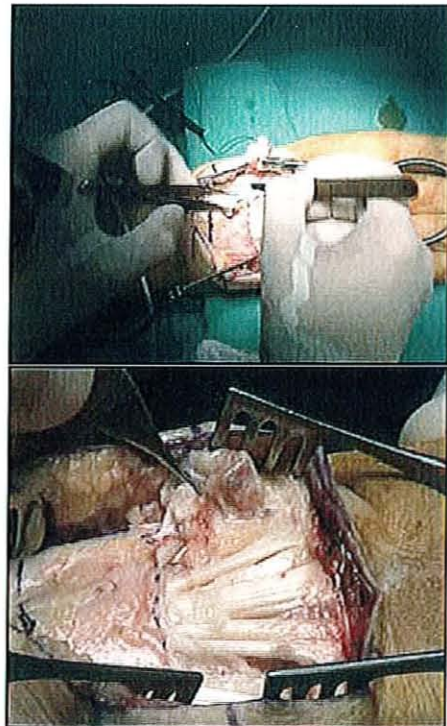


Figure 61: Ouverture du retinaculum des extenseurs

Les tendons extenseurs des doigts (extensor communis digitorum) sont réaxés et réparés si besoin par suture ou greffe. La rupture des extenseurs des 4^{ème} et 5^{ème} doigts n'est pas une contre-indication.

La rupture des tendons radiaux (extensor carpi radialis brevis et longus) en est théoriquement une, sauf s'il est possible de réaliser une greffe tendineuse de retournement utilisant l'extensor carpi radialis longus pour prolonger l'extensor carpi radialis brevis.

L'extensor carpi ulnaris, souvent luxé en avant, est remplacé. Son compartiment est réparé.

3. Résection de la tête ulnaire (intervention de Darrach) :

L'abord de la tête ulnaire est postéro – interne. La capsule articulaire est ouverte dans le 6^{ème} compartiment des extenseurs. Le cubitus distal peut être réséqué après avoir été ruginé. Les éléments vasculaires et tendineux sont protégés. Seule la partie en regard de la zone sigmoïde doit être enlevée (approximativement 1 cm). L'os est conservé pour greffe lors d'un temps ultérieur.

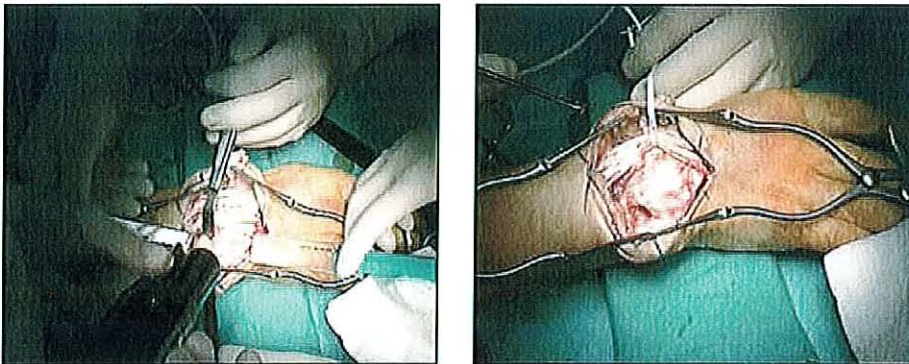


Figure 62: Résection de la tête de l'ulna

4. Coupe radiale :

Un lambeau capsulaire à base distale est constitué. Les côtés de ce lambeau sont limités par les reliefs osseux radiaux et ulnaires du poignet. L'ouverture de la capsule proximale peut être augmentée par décollement sous-périosté sur approximativement 1 cm. Le poignet est fléchi et des écarteurs sont placés de chaque côté du radius pour exposer l'articulation radio-carpienne. Le guide radial de coupe est appliqué sur la corticale postérieure et aligné avec les reliefs osseux. En utilisant une petite scie oscillante, seule la lèvre dorsale et la surface articulaire radiale sont réséquées. Une recoupe osseuse d'ajustement sera réalisée plus tard, au besoin.

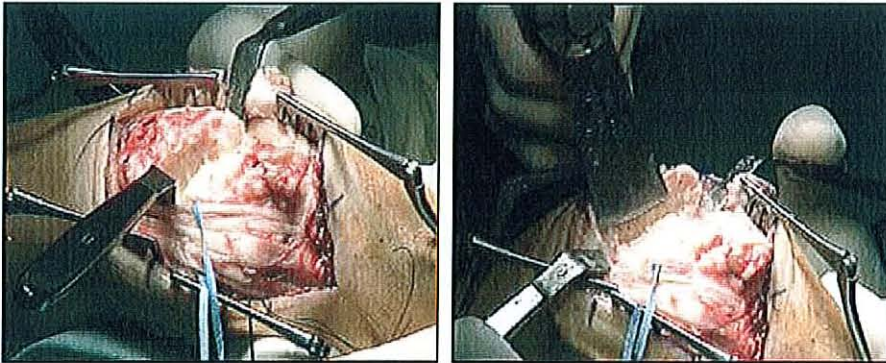


Figure 63: Coupe radiale

5. Coupe carpienne :

L'ostéotomie du carpe est faite avec une scie oscillante. La ligne d'ostéotomie traverse la tête du capitatum. Si le carpe est subluxé en palmaire, une traction est appliquée à la main pour exposer les os du carpe. Il est impératif d'identifier clairement le capitatum avant la résection. Le plan de l'ostéotomie est perpendiculaire au capitatum et au troisième métacarpien dans les plans sagittal et coronal. Une partie du scaphoïde, du triquetrum et les os de la deuxième rangée demeurent intacts. Quand il existe une dislocation ou des défauts de position des os

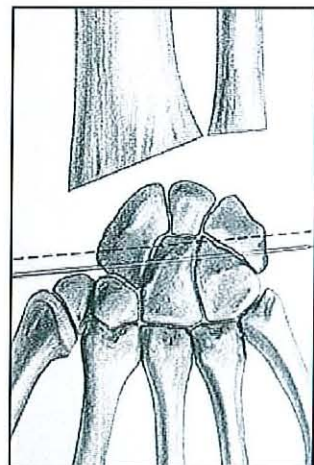


Figure 64: Fixation temporaire du carpe

du carpe, le scaphoïde et le triquetrum peuvent être stabilisés temporairement au capitatum et aux autres os de la 2^{ème} rangée par une ou des broches horizontales ; ce brochage peut être laissé en place jusqu'à ce que soient posés les composants définitifs. Les broches sont placées au ras de la corticale postérieure pour ne pas gêner le passage des vis de la prothèse.

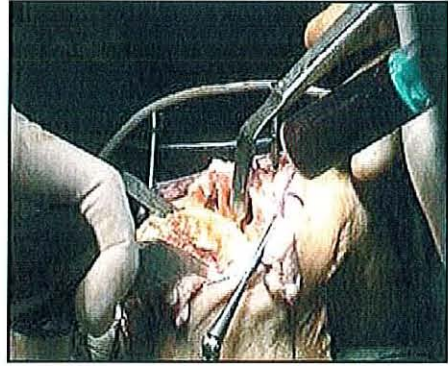


Figure 65: Coupe carpienne

6. Préparation du carpe :

Une broche guide pour une mèche canulée de 3,2 mm est insérée dans le capitatum. La broche doit se superposer à l'axe du capitatum dans les plans coronal et sagittal. Elle est ensuite avancée dans la base du troisième métacarpien et sa position est contrôlée à l'amplificateur de brillance. Le méchage s'arrête à la marque repère du foret. Le point d'entrée dans le capitatum peut être agrandi par une mèche de 3,5 mm sur quelques millimètres pour faciliter l'introduction de la tige. Les composants d'essai sont insérés pour déterminer la taille correcte de l'implant. Le plateau carpien doit couvrir le carpe mais ne pas dépasser de plus de 2 mm les reliefs osseux.

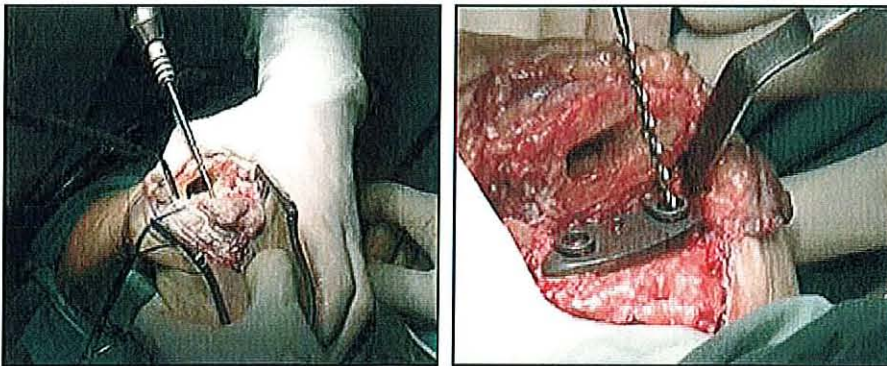


Figure 66: Préparation de la fixation carpienne

7. Préparation du radius :

Le canal médullaire du radius est identifié avec une curette et sa position confirmée en utilisant un amplificateur de brillance. Le canal est alésé avec la râpe de « démarrage » puis progressivement de taille en taille. Le chirurgien doit déterminer la taille de l'implant en se basant sur le meilleur ajustement global des composants radial et carpien. Les râpes sont introduites parallèlement à la corticale palmaire du radius pour éviter un défaut de rotation et avec une légère inclinaison radiale pour réduire la tendance à la déviation ulnaire. Il faut éviter en outre d'incliner la râpe en palmaire, pour ne pas déstabiliser la prothèse. La position finale de la râpe est contrôlée à l'amplificateur de brillance. Le deuxième guide de coupe radiale est placé au-dessus la râpe et le radius recoupé à la demande.

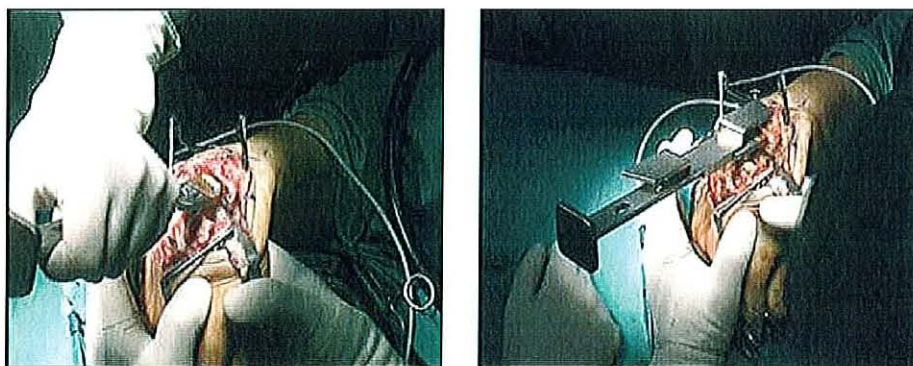


Figure 67: Alésage du radius et contrôle de la coupe osseuse

8. Essai de la prothèse :

Il s'agit d'un temps opératoire essentiel pour lequel l'expérience du chirurgien compte. L'ajustement des pièces et l'épaisseur du polyéthylène sont appréciés par le chirurgien, par la mobilisation passive du poignet et par des mouvements de traction. On teste la stabilité de la prothèse et sa tendance à la luxation. Le plan capsulaire palmaire doit être juste tendu lorsque l'extension atteint 20°-30°. La voie d'abord dorsale ne permet que d'estimer la stabilité de la prothèse lors de la flexion.

La taille du polyéthylène, la coupe osseuse et l'immobilisation post-opératoire sont choisies pour obtenir le meilleur compromis entre stabilité et mobilité.

La taille choisie, la tige du composant carpien d'essai est insérée dans le capitatum. L'orifice radial du plateau carpien est mis à profit pour mécher le scaphoïde, le trapèze et la base du deuxième métacarpien en utilisant un foret de 2,5 millimètres. La position du foret est contrôlée avec l'amplificateur de brillance. Une vis auto-taraudeuse de 4,5mm est insérée. La vis croisera l'articulation carpo-métacarpienne et se fichera dans la base du deuxième métacarpien pour augmenter la force de fixation. La vis ulnaire est insérée d'une façon semblable. La vis doit s'engager dans une partie du triquetrum et de l'hamatum mais ne croise pas les quatrième ou cinquième articulations carpo-métacarpiennes à moins que cela ne soit nécessaire pour une meilleure stabilité. Les positions et les longueurs de vis sont

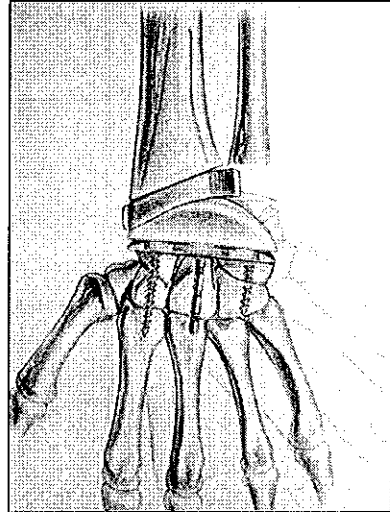


Figure 68: Essai de la prothèse

contrôlées à l'amplificateur de brillance. Si le canal médullaire n'a pas été bouché spontanément par les râpes, il faut y insérer un bouchon médullaire osseux issu des différentes résections osseuses. La luxation de l'articulation est réduite après mise en place des éléments radial, carpien et intermédiaire. Le poignet doit se placer en position neutre et être équilibré. Si l'articulation est trop serrée, une recoupe osseuse radiale est effectuée. Des allongements de tendon, particulièrement le tendon du muscle flexor carpi ulnaris, peuvent être nécessaires pour équilibrer l'articulation. Une articulation lâche et instable doit être évitée. Les brèches de la capsule articulaire palmaire sont réparées. Des pièces prothétiques intermédiaires de plus grandes épaisseurs peuvent être essayées pour améliorer la stabilité de l'articulation.

9. Implantation des composants radial et carpien :

Après lavage et séchage, du ciment est injecté dans l'orifice d'alésage du capitatum à l'aide d'une seringue 12cc (dont l'orifice aura été élargi). La tige du plateau carpien est enfoncée et l'implant appuyé doit affleurer les os carpiens. Le ciment excessif, particulièrement dans les espaces inter-

carpiens, est enlevé. Les vis carpiennes radiales et ulnaires sont insérées. Le ciment est ensuite injecté dans le canal médullaire du radius. L'implant radial est placé dans le canal et le ciment en excès est enlevé. L'orientation de l'implant radial doit être respectée. Il faut éviter toute inclinaison frontale, malrotation et inclinaison palmaire de l'implant. La pièce intermédiaire d'essai est glissée sur le plateau carpien. L'articulation est réduite. Une pression dans l'axe est appliquée jusqu'à ce que le ciment soit sec.

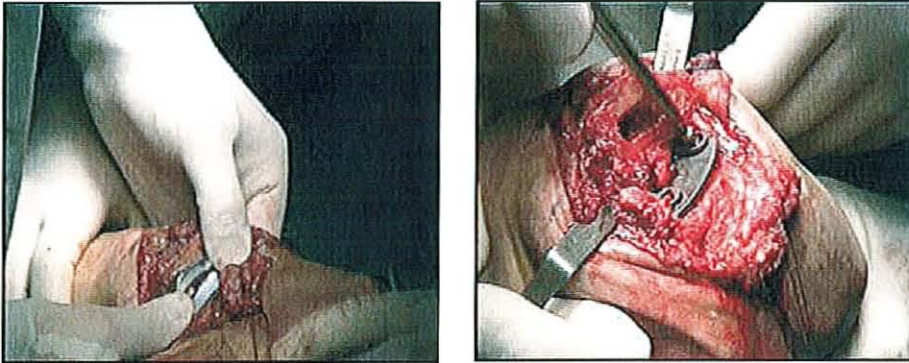


Figure 69: Cimentage de la pièce radiale, vissage de la pièce carpienne

10. Mise en place de la pièce de polyéthylène :

L'épaisseur finale de la pièce intermédiaire est déterminée pour optimiser les amplitudes articulaires et la stabilité. Le composant intermédiaire définitif en polyéthylène est placé sur le plateau carpien au doigt puis clipsé par l'instrumentation adaptée.

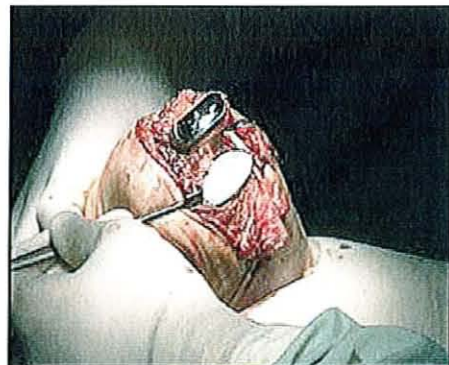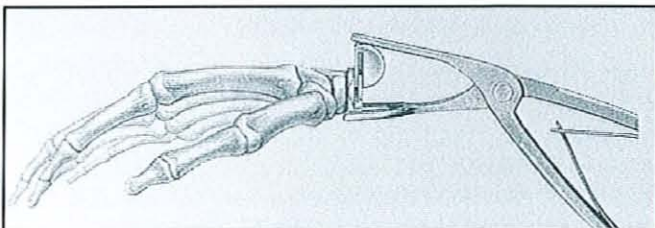


Figure 70: La pièce de polyéthylène est clipsée

11.Fermeture :

La capsule articulaire ulnaire est fermée étroitement pour stabiliser le cubitus distal. La capsule dorsale radio-carpienne est rattachée à la berge du radius par des points trans-osseux dont les fils auront été placés avant le scellement de la prothèse. Si la capsule est déficiente, le retinaculum des extenseurs est divisé transversalement en deux dans le sens de ses fibres. Une moitié est placée sous les tendons à la manière d'une néo-capsule. La fermeture méticuleuse de la capsule est capitale pour assurer la stabilité de l'articulation. La capsule est fermée solidement avec le poignet en flexion-extension neutre, coude à 90° et avant-bras en supination.

Le retinaculum restant est réparé au-dessus des tendons extenseurs pour empêcher l'effet d'arc.

Le poignet est immobilisé dans une attelle brachio-antébrachio-palmaire en supination et légère extension.

12.Soins postopératoires :

Les sutures sont retirées après 10 jours. Une immobilisation brachio-antébrachio-palmaire, avant-bras en supination est laissée pendant 3 à 4 semaines supplémentaires. Des contrôles radiographiques sont réalisés en post-opératoire puis à distance. La réutilisation de la main se fait progressivement sur 2 semaines avec utilisation d'une orthèse amovible.

L'immobilisation a une durée variable selon les équipes chirurgicales. Elle devrait dépendre des constatations opératoires de stabilité articulaire de la prothèse, de l'ancrage osseux et de l'état tendineux, ligamentaire, capsulaire. La résection de la tête ulnaire nécessite deux semaines d'immobilisation prenant le coude et le poignet en supination.

En cas de prothèse « serrée » l'immobilisation complémentaire n'est pas utile et la mobilisation protégée peut être débutée dès la 2^{ème} semaine. Si la prothèse est instable, une immobilisation de 6 semaines est instituée, puis une rééducation progressive protégée pendant 3 mois avec une limitation

de flexion-extension de 20° à 30° par secteur de mobilité. Dans la situation intermédiaire, la rééducation peut être débutée 1 mois après l'intervention, le patient ayant eu pour la 2^{ème} quinzaine une immobilisation par orthèse de poignet (178). Des restrictions sont données aux patients : pas de port de charge de plus de 5 kg, limitation des activités répétitives et arrêt des sports. La mobilisation précoce protégée permet de diminuer les contractures, l'atrophie, les enraidissements et l'ostéopénie (179).

13. Les erreurs techniques :

Les erreurs techniques opératoires peuvent être lourdes de conséquences pour des prothèses radio-carpiennes dont l'équilibre et le scellement sont à l'origine de leurs longévités.

13.1. Le défaut de centrage

Le défaut de centrage d'une prothèse pré-centrée est à l'origine de toutes les complications mécaniques d'une prothèse radio-carpienne. Les contraintes sont modifiées, la prothèse se descelle, le poignet se déforme.

C'est le résultat d'une somme de « fautes » ou « difficultés » lors de la pose. Deux exemples très marquants sont rapportés par Dennis (110) : la pièce métacarpienne à double plots d'une prothèse de Volz a été placée dans les 3^{ème} et 4^{ème} métacarpes, et l'unique plot d'une prothèse AMC a été cimentée dans le 4^{ème} métacarpe. Ces prothèses n'ont qu'une longévité courte.

13.2. Les coupes osseuses

13.2.1. L'ulna

La coupe osseuse de l'ulna doit être suffisante pour ne pas entrer en conflit avec la pièce radiale. La majorité des méta – glènes radiales déborde médialement vers l'ulna, pour :

- Se rapprocher du centre mécanique du poignet,
- Obtenir une surface articulaire suffisante pour ne pas avoir de risque de luxation ulnaire lors de l'inclinaison radiale.

Une coupe osseuse trop importante laissera une instabilité du moignon distal ulnaire qui fait saillie sous la peau et dont la majorité des patients sont mécontents.

13.2.2. Le radius

La coupe osseuse radiale doit s'ajuster à l'implant et est guidée par l'ancillaire. La taille de la coupe doit s'ajuster au poignet mais aussi à la prothèse. De l'accord de ces 3 éléments : taille du poignet, taille des coupes osseuses et taille de la prothèse (polyéthylène) dépendra la « souplesse » ou la raideur.

L'alésage du fût radial par le passage successif de râpes doit être minutieux. En dehors des risques de fausses routes et de fractures du radius, la difficulté est de placer les râpes parfaitement dans l'axe du radius. Les méta-glènes radiales sont pré-orientées et leur centre est déporté médialement par rapport à la tige de la pièce radiale. Le défaut va se répercuter sur l'orientation de la glène : le centre mécanique de la prothèse n'est plus celui du poignet. Il faut veiller à s'aligner sur l'axe du radius dans le plan frontal et dans le plan sagittal.

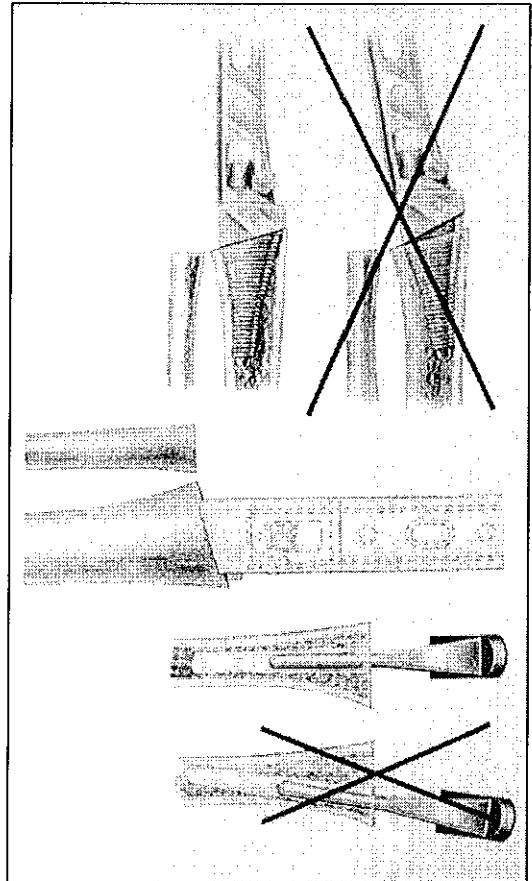


Figure 71: Erreurs lors de la préparation du radius

Au même titre que les coupes osseuses radiales, les coupes osseuses carpiennes doivent répondre aux exigences de volume et de taille.

Sur le carpe, la platine ne s'appuie correctement que si la coupe est parfaitement perpendiculaire à l'axe du 3^{ème} métacarpe. Les déformations de la polyarthrite rhumatoïde compliquent le repérage des os du carpe et des axes.

Le positionnement de l'implant carpo-métacarpien ne doit pas transmettre de tendance à la déviation en se plaçant face au radius.

13.3. Mauvais scellement des implants

Le scellement par ciment peut présenter des défauts. Les liserés clairs péri-prothétiques sont souvent signalés comme non progressifs. Le descellement des prothèses en reste malgré tout favorisé.

L'injection de ciment dans les métacarpes reste techniquement difficile et aléatoire.

13.4. Les tissus péri-articulaires

Les tissus péri-articulaires nécessitent des gestes chirurgicaux complémentaires. Les tendons extenseurs doivent bénéficier d'une synovectomie et de réparation « à la demande ».

La capsule articulaire palmaire doit permettre la mise en place de la prothèse, sans contrainte. Elle doit être réparée ou libérée si elle est rétractée. Si cette libération n'est pas faite, la tension importante antérieure de la capsule va expulser la prothèse en arrière et être la cause de luxations. A contrario si la capsule est distendue, c'est une instabilité de la prothèse qui prédominera avec douleurs et perte de fonction.

III. Originalités de la prothèse UTW-KMI

1. L'économie osseuse

La prothèse UTW-KMI nécessite pour sa pose une résection osseuse minimale (177;180).

Cette résection reste un sujet important dans la conception des prothèses. La préservation du capital osseux en vue d'une reprise ultérieure par dépose-repose ou arthrodeèse est primordiale(173).

Toutes les prothèses ont à peu de choses près les mêmes niveaux de coupe osseuse radiale et carpienne, seule la prothèse UTW limite la résection du carpe à une partie de la première rangée. La tête du capitatum est réséquée et les bases du scaphoïde et du triquetrum sont préservées.

2. La fixation carpienne

La fixation carpienne est une autre originalité de la prothèse UTW.

La pièce carpienne est vissée et cimentée. Les appuis s'arrêtent aux bases des 2^{ème} et 3^{ème} métacarpes pour la vis radiale et le plot central. La vis ulnaire ne traverse pas la corticale distale de l'hamatum.

Cet ancrage carpien est double : scellement et vissage. Les vis en titane laissent la possibilité d'une ostéo-intégration (134;135;181).

La fusion de la deuxième rangée du carpe par arthrodèse per-opératoire stabilise l'implantation carpienne de la prothèse.

L'ancrage de la pièce carpienne par 3 éléments permet de répartir les contraintes. Si un de ces éléments ne remplit pas parfaitement son rôle, les deux autres prennent le relais.

IV. Etudes préliminaires

1. Analyse des études déjà publiées

1.1. Les séries

Menon (177) rapporte les premiers résultats cliniques de la prothèse UTW dans un article publié en 1998 dans « The Journal of Arthroplasty » portant sur 37 prothèses. Une deuxième série étoffée de 20 prothèses est publiée quelques années plus tard (176).

De l'article dont l'effectif est de 37 prothèses et de celui en comportant 57, nous avons choisi de ne considérer que le premier car il apporte des critères de révision chiffrés. Il n'y a pas de différence notable dans la répartition des résultats et complications.

37 prothèses ont été posées chez 31 patients dont les âges allaient de 21 à 81 ans. Le choix leur a été laissé entre une arthrodèse ou une prothèse.

Les patients avaient des mobilités présentes dans les plans sagittal et frontal. Ont été contre-indiqué les patients n'ayant pas d'extension active du poignet ou plus de 2 tendons extenseurs digitaux rompus.

Le recul moyen est de 6,7 ans (48 à 120 mois).

Une troisième série a été revue par Divelbiss (182). Il rapporte les résultats de 22 prothèses (8 revues à 2 ans et 14 à 1 an). Ces constatations et conclusions se calquent sur celles de Menon (177).

1.2. Les résultats

Dans l'étude de Menon (177), 88% de patients n'ont plus de douleurs, 12% doivent prendre des antalgiques occasionnellement.

Tous les patients sont satisfaits car leurs douleurs ont diminuées ou disparues.

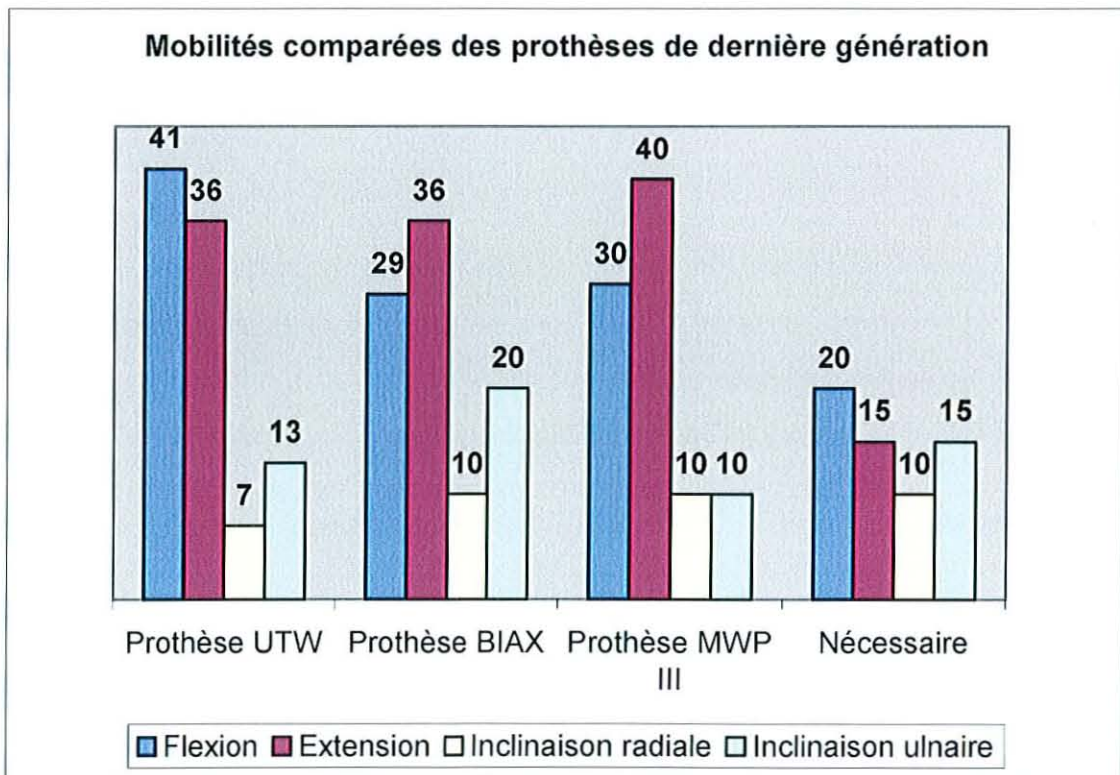
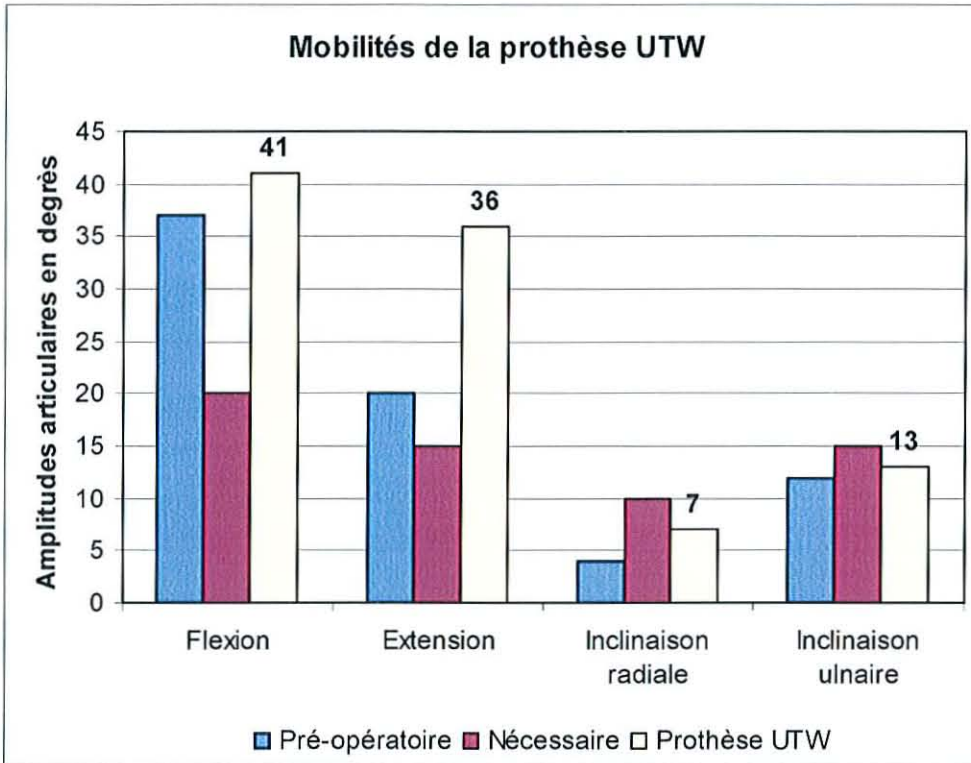
Les mobilités avec prothèse :

La flexion est de 20°, l'extension de 36° ;

L'inclinaison radiale est de 7°, l'inclinaison ulnaire de 13°.

Les gains d'extension et d'inclinaison radiale sont significatifs ($p < 0,01$).

Dans sa série, Divelbiss (182) constate que les mobilités sont améliorées et les patients sont satisfaits.



1.3. Les complications

La complication la plus fréquente est la luxation. Elle est retrouvée dans 15% (112) à 25% (182) des cas. Il s'agit le plus souvent de luxations spontanées.

La défaillance du plan capsulaire antérieure laisse échapper la prothèse lors des mouvements d'extension. Les luxations ont toujours été palmaires.

Les reprises chirurgicales sont réalisées s'il existe une notion d'instabilité antérieure à l'épisode de luxation ou si la luxation récidive après un traitement orthopédique par immobilisation. Ces reprises consistent en un changement de l'implant en polyéthylène et une réparation de la capsule articulaire palmaire.

La hauteur du polyéthylène permet de régler la tension capsulaire et ainsi de diminuer la raideur ou l'instabilité.

Les luxations dont la réduction a dû être chirurgicale, bénéficient d'une stabilisation par fixateur externe pendant 6 semaines.

14% des prothèses sont instables. Cela correspond à 3 prothèses dont la maladie rhumatoïde est active et la laxité du poignet sévère.

Seuls 2 descellements des implants radiaux ont été diagnostiqués par Menon (176;177) chaque fois dans le cas d'une implantation non cimentée de la pièce radiale : le traitement a consisté en une reprise chirurgicale pour déposer de l'implant radial puis ce même implant a été de nouveau cimenté, sans complications ultérieures.

D'autres « complications » sont remarquées par Divelbiss (182) mais sans qu'elles aient de conséquences sur la prothèse. Il s'agit plus de particularités radiographiques nécessitant une surveillance radiologique et clinique renforcée :

- absence de fusion intra-carpienne, sans descellement ou migration de la pièce carpienne : 4,5% ;
- défaut de ciment autour de la pièce radiale, sans évolution : 4,5% ;
- liseré autour de la tige centrale à hauteur de l'articulation : 4,5% ; il serait dû aux mobilités de l'articulation métacarpo-phalangienne ;

- affaïssement du composant radial à 1 an, non progressif : 4,5% ;
- liserés clairs autour de la vis radiale : 13,5% ; liserés clairs autour de la vis ulnaire : 13,5% ;
- résorption osseuse de la styloïde radiale en rapport avec un stress-shielding : 13,5%

Aucune prothèse n'a associé de « résorption osseuse » autour de tous les éléments de fixation. Un seul sur les trois est concerné, sans descellement de la pièce carpienne.

Le taux moyen de 10% de sepsis (légèrement supérieur aux autres prothèses), est souvent lié à l'état général du patient et à la prise d'immunosuppresseurs et de corticoïdes.

Les déformations à type de déviation ulnaire ne sont apparues que chez 1 patient (4,5%) : 15° d'attitude en inclinaison ulnaire ; le défaut principal retrouvé est une malposition de l'implant radial. Le patient estime que cette déviation n'a pas eu de répercussion majeure sur la fonction.

Un patient avec un flessum gênant a bénéficié d'une dépose et arthrodèse.

Menon estime le taux global des complications à 32%. Le taux de luxation est compris entre 15% et 25%.

25% des prothèses ont du être « reprises » pour instabilité, sepsis, flessum par une arthrodèse.

1.4. Comparaison des résultats avec les autres prothèses

La prothèse UTW-KMI a fait l'objet de 3 séries. Le nombre de prothèses est conséquent. Au total, le suivi de 79 prothèses a déjà été publié. Le recul (176) est conséquent avec pour certaines prothèses un délai de plus de 10 ans depuis la pose.

Les séries que nous utilisons sont celles de Menon (177) et Divelbiss (182).

La comparaison avec les autres prothèses radio-carpiennes est possible.

Prothèses	Etudes	Nombre de prothèses	Recul moyen en années (extrêmes)
AMC	(110-112;155)	14 à 30	4,3 (2 à 11,5)
MEULI	(43;159)	117	2 (3 mois à 4 ans)
GUEPAR	(109)	72	4 (1 à 11)
TRISPHERICAL	(124;125)	47 à 87	5,5 (9 à 12)
BIAX	(131)	46	6,5 (min. 5)
MWP III	(130)	49	4,5 (2 à 6)
UTW-KMI	(177)	37	6,5 (4 à 10)

Tableau 14: Différentes prothèses - Différentes séries

1.4.1. Les mobilités (cf. Tableau 14)

Les mobilités des prothèses de poignet se valent. Les performances de la prothèse UTW-KMI s'inscrivent dans la moyenne.

Il faut noter un déficit en inclinaison radiale pour obtenir le minimum fonctionnel de 10°, même si les patients sont améliorés par la prothèse. Il ne semble pas y avoir de réelle gêne.

L'inclinaison radiale est le secteur de mobilité qui semble le plus difficile à restituer quelque soit la prothèse. Le sacrifice de l'articulation médio-carpienne au profit de la seule articulation radio-carpienne en est l'origine.

1.4.2. La douleur, la satisfaction des patients (cf. Tableau 14)

Les patients revus par Menon sont tous satisfaits de leur prothèse. La douleur, ayant disparu ou au moins diminué d'intensité, en est la principale raison.

La prothèse UTW-KMI n'a pas de supériorité dans l'atténuation des douleurs ou la satisfaction des patients par rapport aux autres prothèses.

Il n'y a aucune notion de résultats objectifs ou de scores fonctionnels dans les différentes séries.

Prothèse	Satisfaction			Douleur		Résultat objectif		
	satisfait	médiocre	déçu	indolores, minimales	douleur	très bon, bon	médiocre	mauvais
AMC	71%	27%	2%	90%	10%	65%	21%	14%
MEULI	95%			90%	10%			
GUEPAR	70%	12%	18%	69%	31%			
TRISPHERICAL			2%	93%	7%	80%	9%	12%
BIAX				80%	20%	96%	4%	
MWP III	87%		13%	77%	23%	73%	10%	17%
UTW-KMI	100%			88%	12%			

Tableau 15: Résultats des différentes prothèses

1.4.3. Les complications (cf. Tableau 15)

Les complications post-opératoires (sepsis, défaut de cicatrisation) ont quelque soit la prothèse utilisée les mêmes taux.

Les complications mécaniques diffèrent selon la prothèse.

Prothèse	résorption osseuse		liseré péri-prothétique		Taux de luxation	descellement		déformation		
	radius	carpe	radial	carpe		radius	carpe	radiale	ulnaire	palmaire
AMC	70%	30%	40%		10%	30%		15%		11%
MEULI					8,6%	3%		6%	0,7%	6%
GUEPAR		100%			0%	15%	13%		100%	
TRISPHERICAL				3%	0%	2%	4%	2%		
BIAX	4%	22%	9%	26%	9%		30%	17%	28%	2%
MWP III					0%	4%	4%	22%		
UTW-KMI	13,5%	4,5%		13,5%	15% à 25%	0%	0%		4,5%	4,5%

Tableau 16: Complications mécaniques des prothèses en comparaison à la prothèse UTW-KMI

1.4.3.1. Résorption osseuse et descellement :

La prothèse UTW-KMI a un taux de résorption osseuse radiale estimé à 13,5%. Cette perte de densité osseuse par stress-shielding n'a pas de répercussion sur la survie de la prothèse et n'est pas synonyme d'un descellement de la pièce radiale. Seules les séries concernant les prothèses AMC et BIAx relatent également cet appauvrissement de la trame osseuse.

L'enfoncement de la pièce carpienne n'est pas retrouvé. Les auteurs des différentes séries ne calculent pas systématiquement la hauteur carpienne et associent peut-être les descellements des pièces carpo-métacarpiennes aux résorptions osseuses carpiennes.

Il n'y a pas eu de cas de descellement de la prothèse. Les autres types de prothèse peuvent présenter même à des reculs moindres des taux de descellements allant de 3% à 30%.

1.4.3.2. Liserés péri-prothétiques :

L'analyse des liserés péri-prothétiques carpiens de la prothèse UTW-KMI s'intègre mal dans un tableau comparatif (cf. Tableau 15, car elle est la seule à avoir un triple ancrage carpien. Les liserés carpiens sont estimés à 13,5% : 13,5% des prothèses présentent des liserés clairs autour d'un des éléments d'ancrage carpien. Il n'y a pas d'atteinte conjointe de plusieurs éléments. La stabilité et l'ancrage ne sont pas compromis.

Il n'existe pas de liserés péri-prothétiques radiaux évolutifs et des défauts de cimentage n'ont été retrouvés que dans 4,5% des prothèses.

1.4.3.3. Déformations :

Les déformations sont peu fréquentes et restent dans les taux les plus bas. Le seul cas (4,5%) d'attitude en inclinaison ulnaire est dû à une erreur de pose de la pièce radiale. Le cas de flectum ne semble pas lié à une erreur technique et a été traité par une arthrolyse.

1.4.3.4. Instabilité et luxation :

L'instabilité et la luxation de la prothèse UTW-KMI sont des défauts majeurs et fréquents. Les prothèses qui ne se luxent pas sont les prothèses semi-contraintes (TRISPHERICAL et MWP III) et la prothèse GUEPAR.

Cette instabilité est la principale voire la seule cause de l'échec de la prothèse. Elle nécessite fréquemment une reprise chirurgicale : réduction de la luxation ; immobilisation par fixateur externe préconisée par Menon ; dépose et arthrolyse.

1.4.4. Durée de vie de la prothèse (cf. Tableau 16)

Prothèses	Prothèses fonctionnelles	Délai moyen en années
Swanson	42%	6,5
AMC	66%	3,5
MEULI	66%	3,5
GUEPAR	75%	2
TRISPHERICAL	97%	5
BIAX	80%	6
MWP III	80%	4,5
UTW-KMI	75%	6,5

Tableau 17: Comparaison des durées de vie des différentes prothèses

La prothèse UTW-KMI est une des prothèses dont la durée de vie est parmi les meilleures si l'on prend en compte le recul.

Le motif principal est l'instabilité de la prothèse. Divelbiss (182) précise que la prothèse UTW a de bons résultats en l'absence de laxité articulaire pré-opératoire.

Si l'instabilité potentielle est prévenue dès la prise en charge du patient, notamment par une réparation chirurgicale du plan capsulaire palmaire, par la mise en place d'implants suffisants grands pour retendre la capsule et par une immobilisation post-opératoire prolongée, le risque de reprise chirurgicale devrait être inférieur à celui de n'importe quelle autre prothèse.

1.4.5.Synthèse :

En terme de satisfaction, de douleurs et de mobilités, les résultats de la prothèse UTW-KMI sont superposables à ceux des autres prothèses de dernières générations.

Le taux d'instabilité et de luxation spontanée est le taux le plus important de la littérature. Le traitement orthopédique semble peu efficace et des solutions chirurgicales sont à envisager.

Les descellements de prothèse, les déplacements secondaires de la platine carpienne et les déformations sont moins fréquents. Les lésions osseuses sont incixistantes. Le triple ancrage joue parfaitement son rôle.

Il n'est pas noté d'affaissement carpien. L'appauvrissement du radius peut être préoccupant et doit évoquer le risque de descellement à long terme.

Cette prothèse apporte une solution fiable d'ancrage de la pièce carpienne. Il s'agit très certainement de la meilleure solution technique. Son défaut majeur est l'instabilité : elle est la seule prothèse dont la méta-glène radiale regarde en avant de 20°. Nous pensons que cette orientation favorise l'instabilité et qu'elle est peut-être à l'origine d'un effet came.

2. Notre série

Au vu des résultats de cette analyse critique de la littérature nous avons débuté notre expérience avec l'implant UTW-KMI.

2.1. Les patients

6 prothèses radio-carpiennes UTW-KMI ont été implantées par 4 chirurgiens (Pr. Dautel, Pr. Le Viet, Dr. Hamend, Dr. Vialancix) .

L'âge moyen est de 63 ans avec des extrêmes allant de 52 à 74 ans.

Les indications sont :

- ✓ 1 maladie de Kienböck ;
- ✓ 1 destruction articulaire par synovite au silicone sur un implant de scaphoïde, puis dégradation inexorable malgré une arthrodèse des quatre os ;
- ✓ 4 polyarthrites rhumatoïdes.

Le recul moyen est de 4,5 mois (de 2 à 9 mois) ; tous les patients ont été revus.

2.2. Cas cliniques

Trois cas cliniques types de prothèse radio-carpienne UTW sont présentés :

- I. Patient de 55 ans dont les deux poignets sont des poignets aux lésions post-traumatiques. Son poignet droit est le siège d'une dégradation chronique articulaire dans les suites d'une siliconite.
- II. Patient de 64 ans atteint de polyarthrite rhumatoïde depuis plusieurs années. Il souffre également de goutte. Les lésions articulaires sont bilatérales. Le recul est le plus important.
- III. Patiente de 54 ans souffrant de polyarthrite rhumatoïde, avec des lésions bilatérales.

I. Mr M., est un patient âgé de 55 ans. Il y a 20 ans un implant de scaphoïde en silicone est implanté dans son poignet droit. Les dégradations de ce poignet sont extrêmement importantes avec synovite et destruction osseuse. L'implant est retiré et une arthrodèse des quatre os est réalisée. Inexorablement son poignet s'est dégradé avec arthrose évoluée radio-carpienne. Son poignet controlatéral est le siège d'une pseudarthrose du scaphoïde opérée.

Les lésions bilatérales et le souhait de conserver une mobilité ont motivé l'intervention.

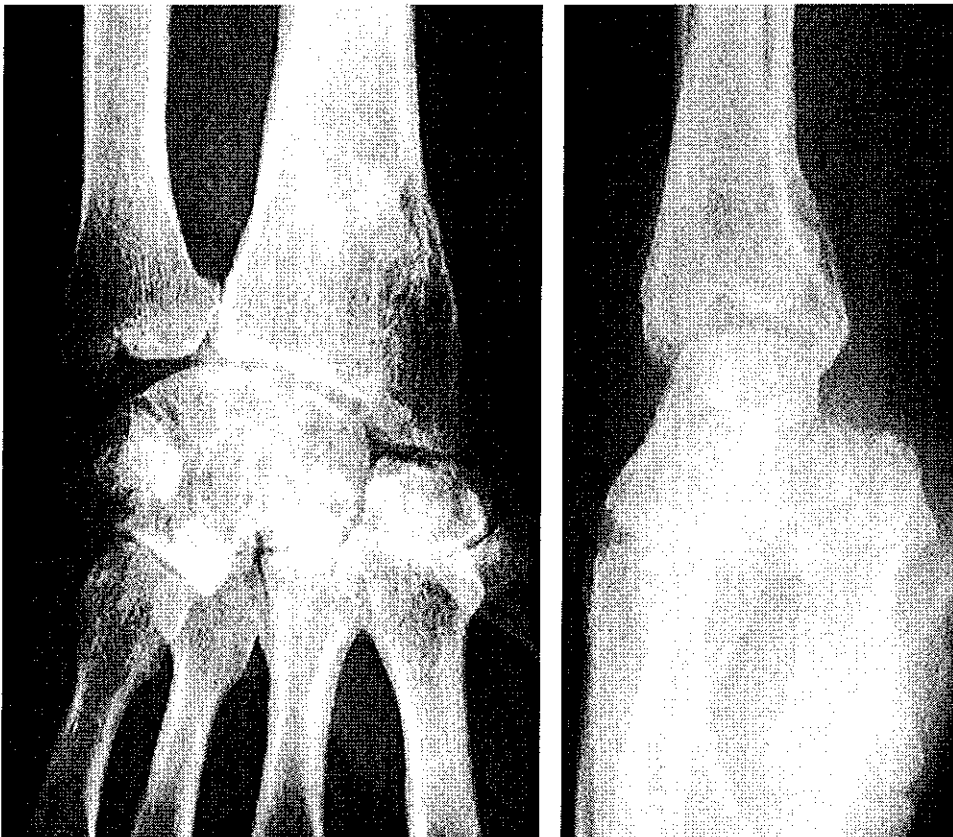


Figure 72: Radiographies pré-opératoires

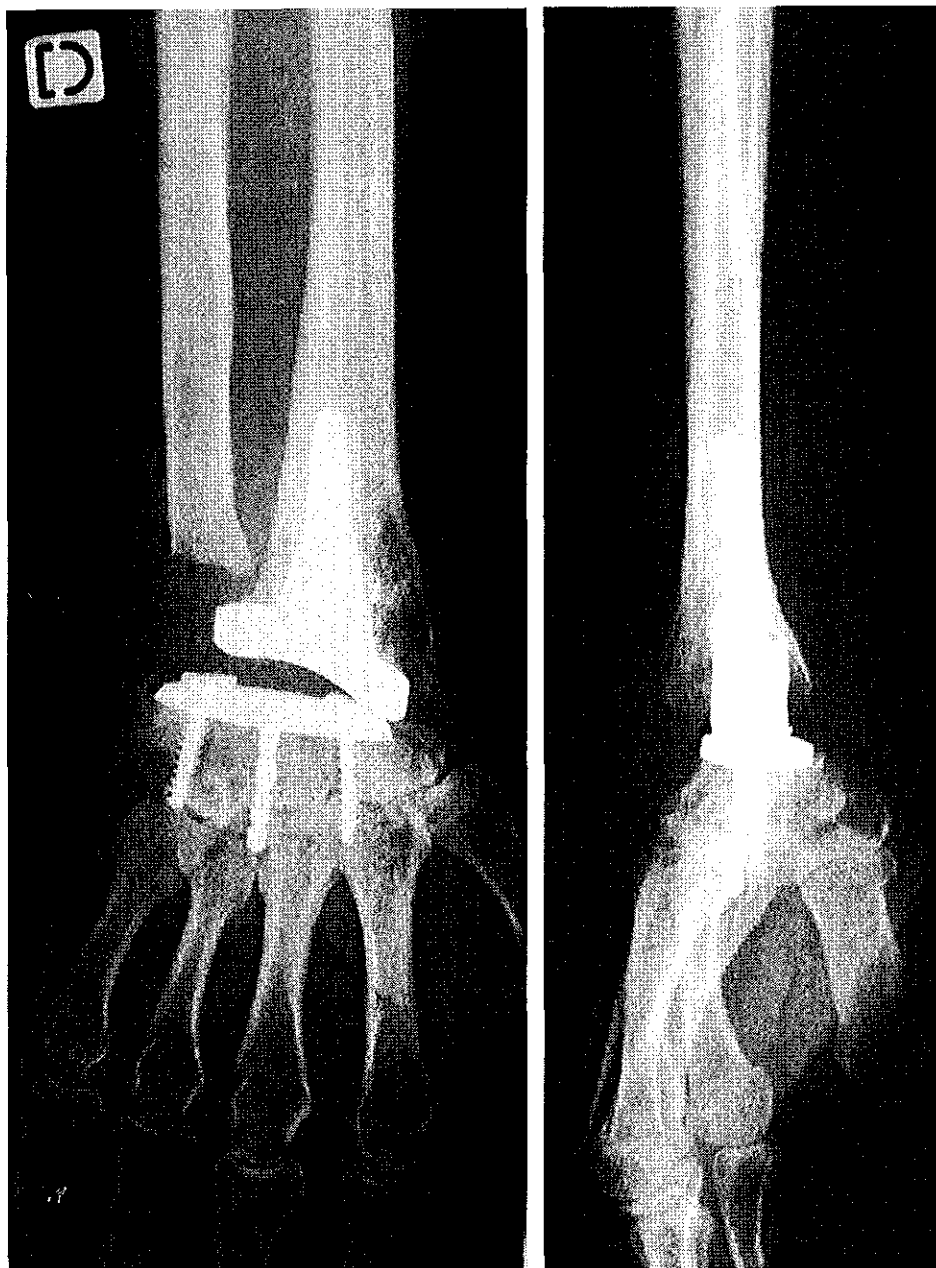


Figure 73: Radiographies post-opératoires précoces

Une reprise chirurgicale a été nécessaire à 3 mois, pour raccourcir un moignon ulnaire à l'origine de ressauts douloureux lors des mouvements de rotation.

La pièce radiale est en inclinaison palmaire de 3° ; son débord ulnaire est correct. La pièce carpienne couvre correctement le carpe ; elle est décalée en ulnaire avec un plot central qui est entre les bases des 3^{ème} et 4^{ème} métacarpes. La vis radiale est courte. Il n'y a pas de liseré péri-prothétique.

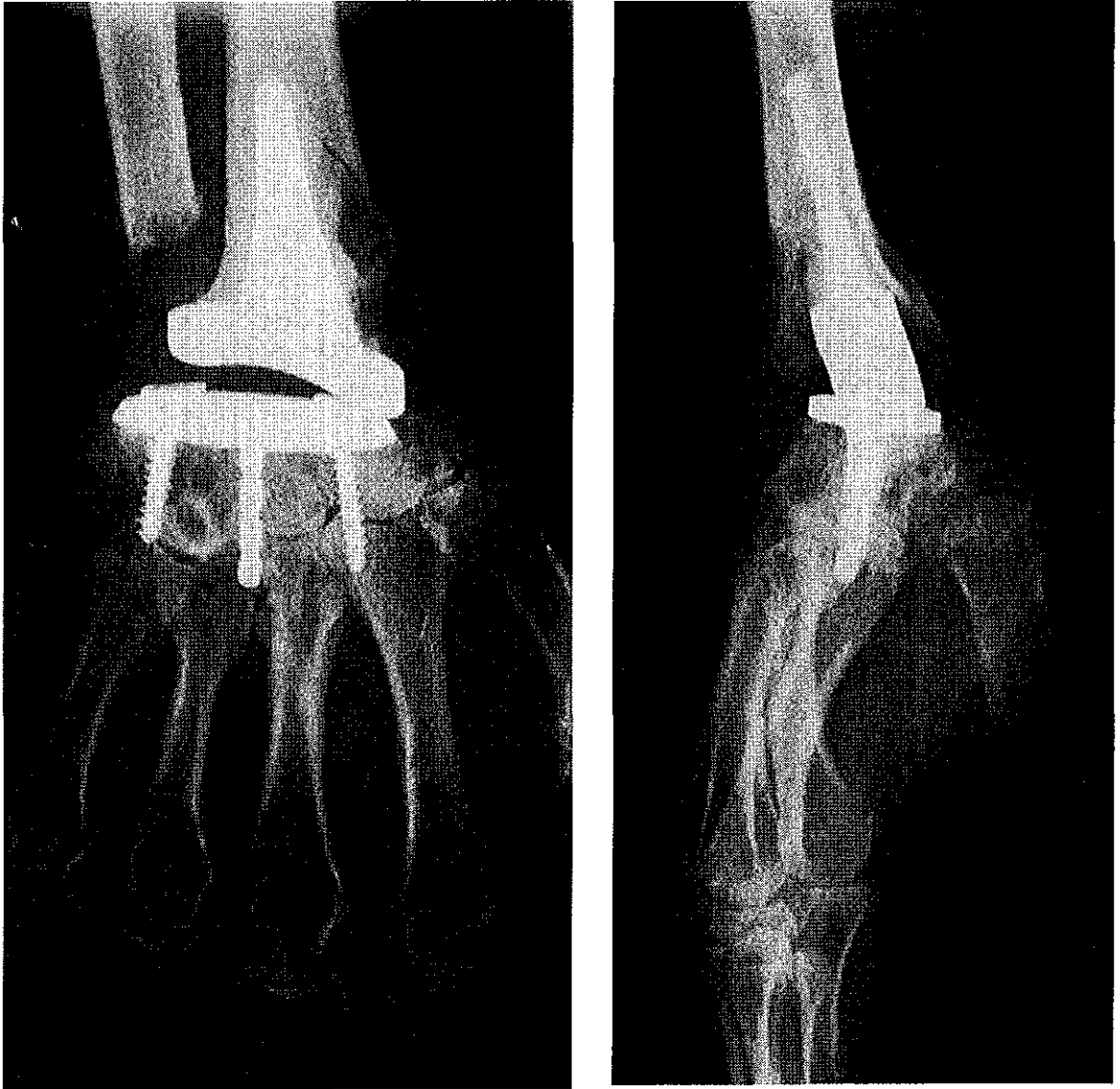


Figure 74: Radiographies à 6 mois de recul

Interprétation :

Pas de luxation ;
Pas de descellements radio-carpiens ;
Pas de déformations ;

Stress-shielding de la styloïde radiale avec fracture de la corticale latérale non déplacée.

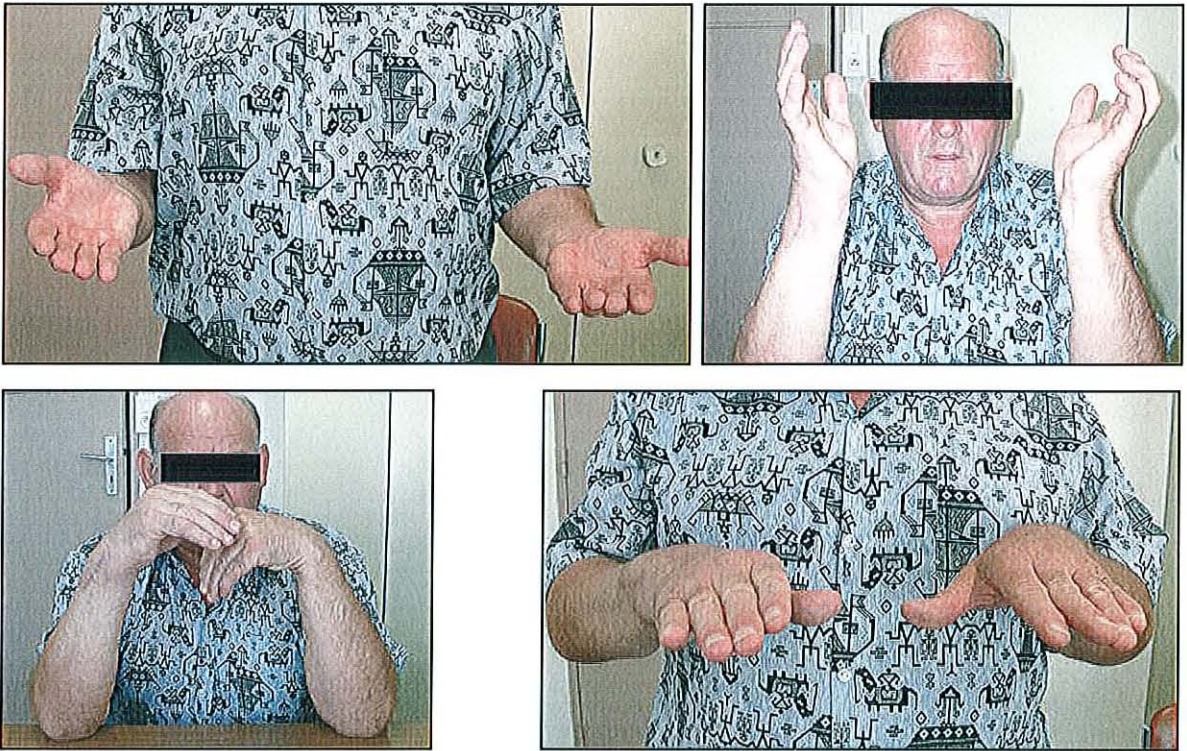


Figure 75: Mobilités comparées des deux poignets

A 6 mois de recul :

Flexion 30°, extension 30°

Inclinaison radiale 5°, inclinaison ulnaire 15°

Prono-supination normale

Force musculaire estimée par le Jamar : 55 kg à gauche 55 et 22 kg à droite.

Le patient n'a pas de doléances.

II. Mr. W. est un patient âgé de 64 ans. Il souffre depuis plus de 20 ans de polyarthrite et de goutte. Les dégradations de son poignet droit chez un droitier travailleur manuel étaient à l'origine d'une perte de fonction et de douleurs. Les lésions articulaires sont bilatérales. Le patient a souhaité conserver les mobilités de son poignet.

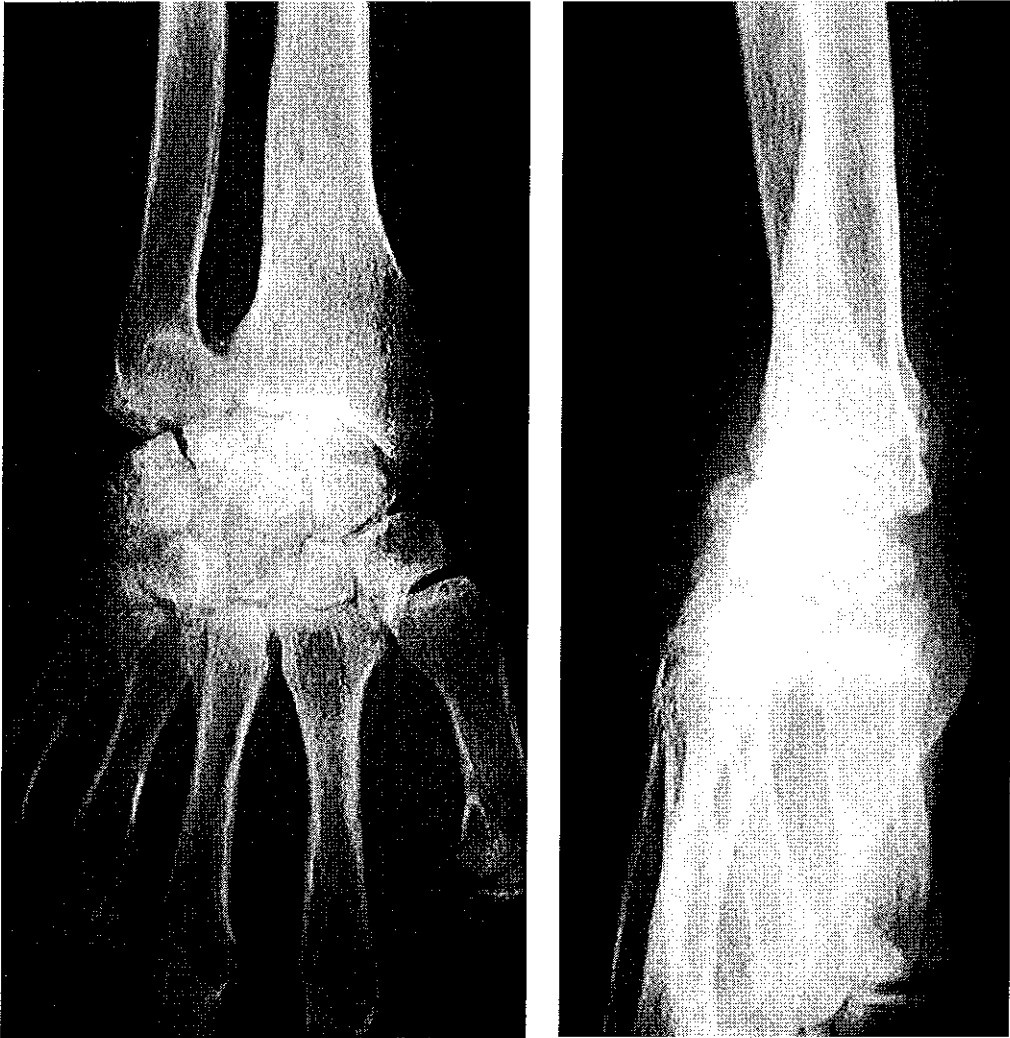

Figure 76: Radiographies pré-opératoires

L'examen anatomopathologique de la synoviale conclue à la présence de dépôts de cristaux d'urate.

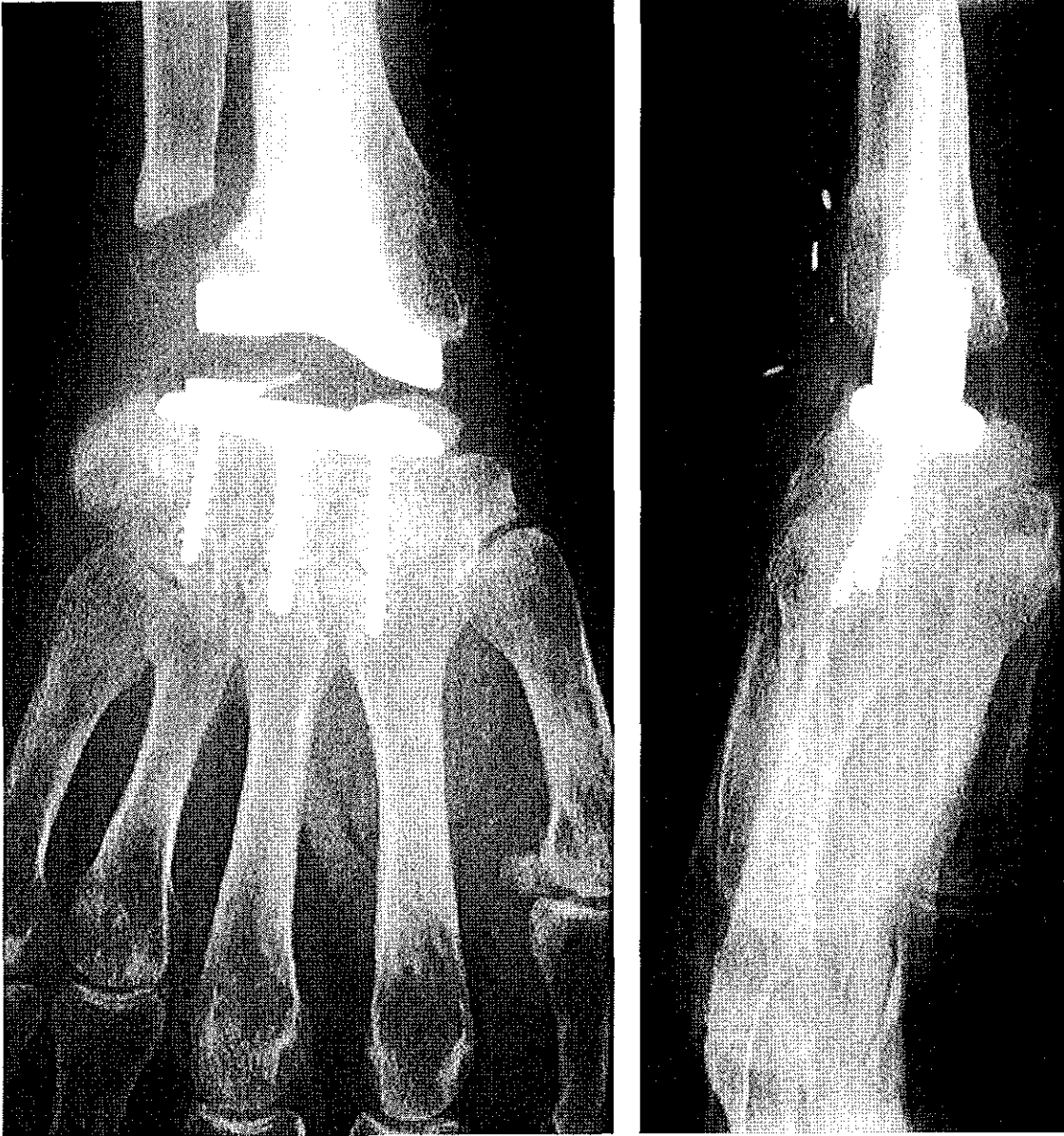


Figure 77: Radiographies à 9 mois

Interprétation :

Pas de luxation ;
Pas de descellements radio-carpieus ;
Pas de déformations ;
Pas de résorption osseuse radiale ou carpienne ;
Les pièces radiale et carpienne sont correctement positionnées ; les vis sont de bonnes longueurs ;
Présence d'un liseré clair autour du plot central.

A 9 mois de recul :

Seulement 20 séances de rééducation, mais avec une activité quotidienne manuelle qui peut être considérée comme lourde.

Les douleurs ont disparu.

Il existe seulement un ressaut qu'il décrit comme désagréable, du à la mobilité du moignon de l'ulna.

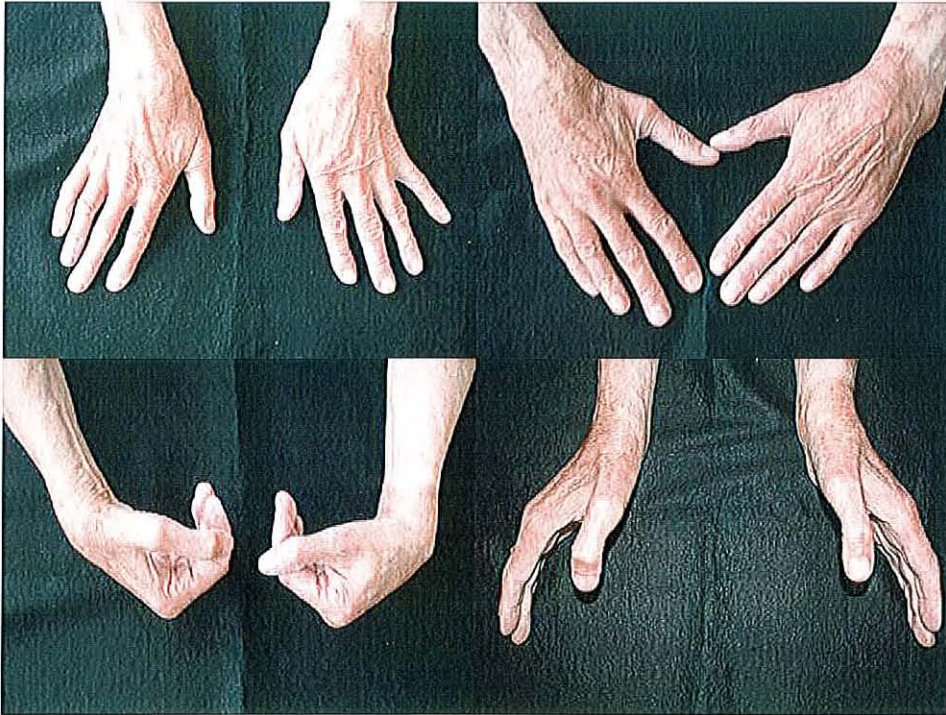


Figure 78: Mobilités comparées des deux poignets

Flexion : 30°, extension : 40°

Inclinaison radiale : 0°, inclinaison ulnaire : 30°

Pronation : 90°, supination : 45°

Force musculaire : 25 kg à droite ; 35 kg à gauche

III. Mme M., âgée de 54 ans aux antécédents de polyarthrite rhumatoïde atteignant notamment les deux poignets. Elle a bénéficié d'une prothèse à son poignet gauche.

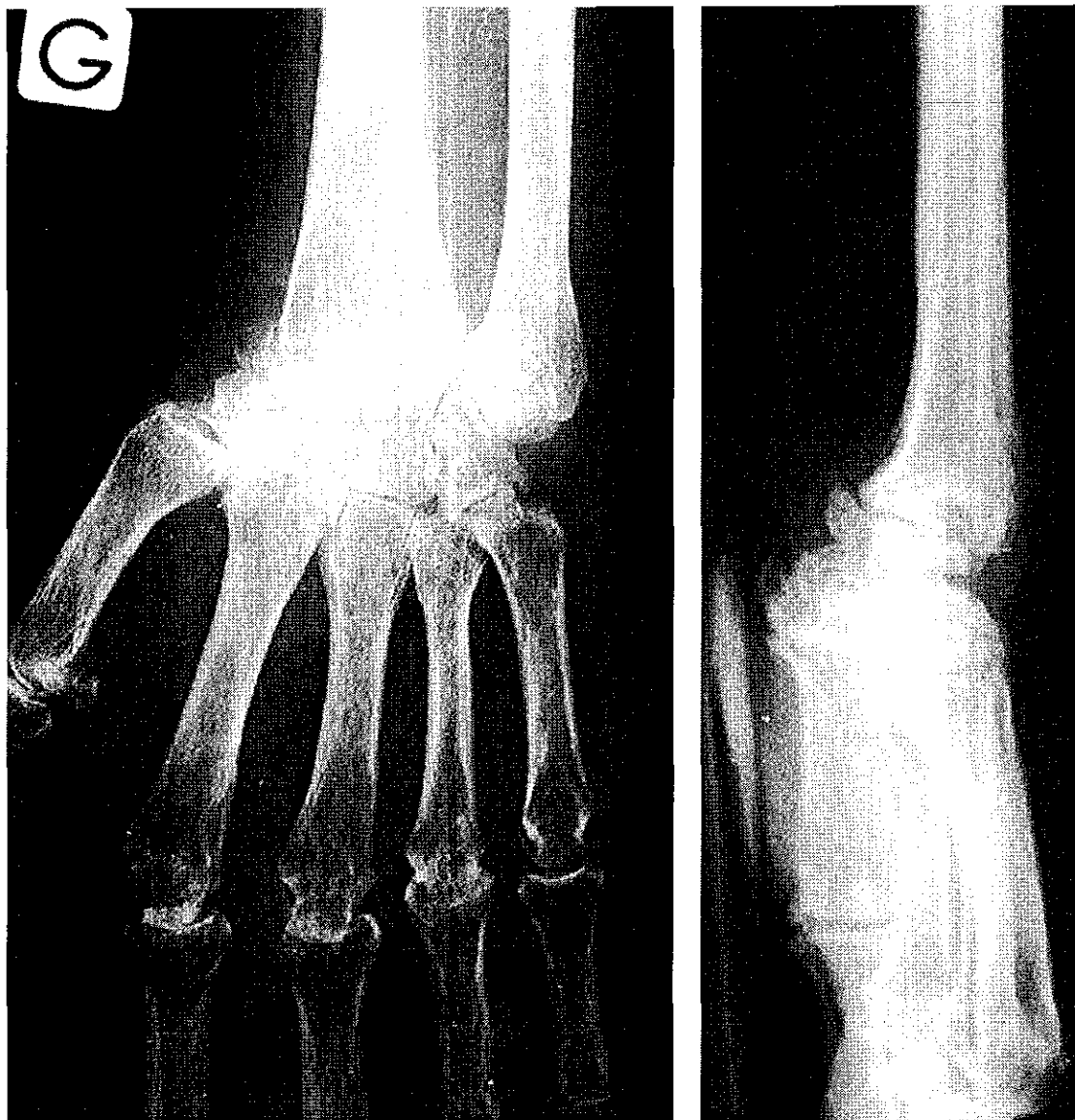


Figure 79: Radiographies pré-opératoires

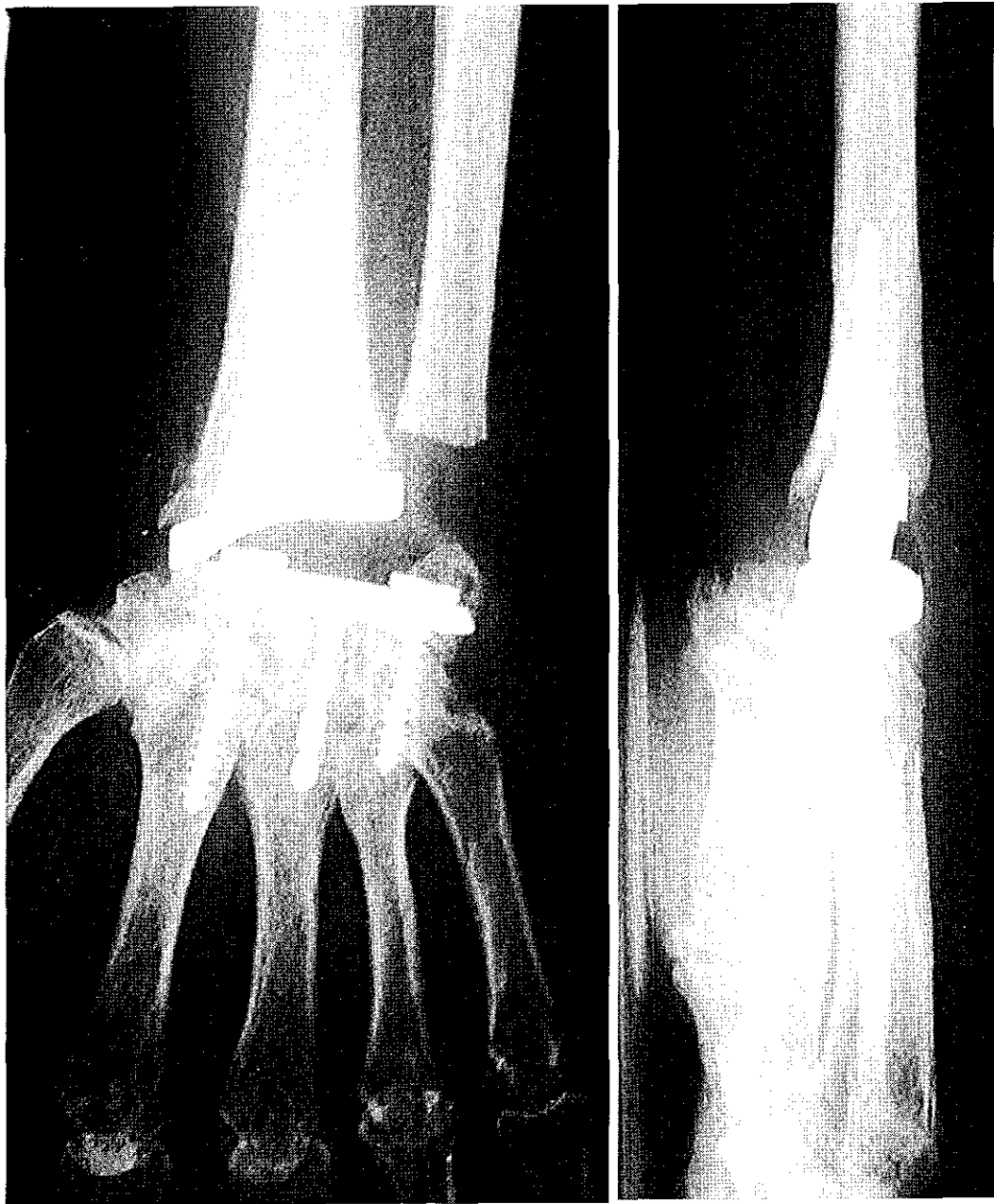


Figure 80: Radiographies à 2 mois

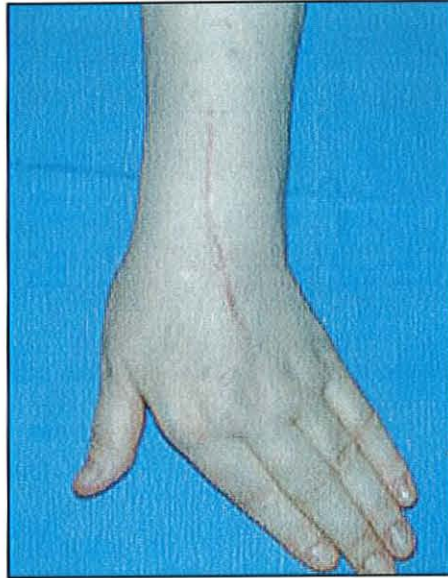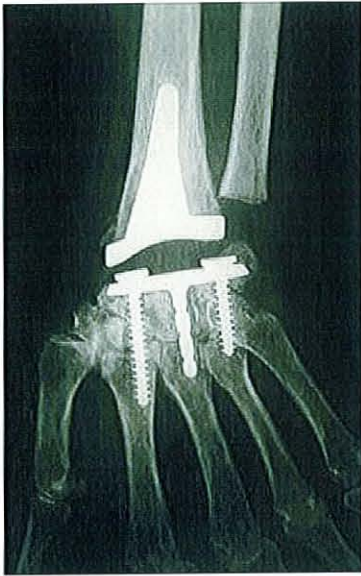Interprétation :

- Pas de luxation ;
- Pas de descellements radio-carpiens ;
- Pas de déformations ;
- Pas de résorption osseuse radiale ou carpienne

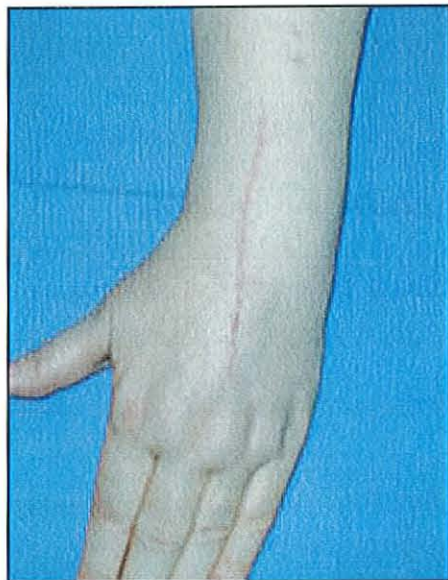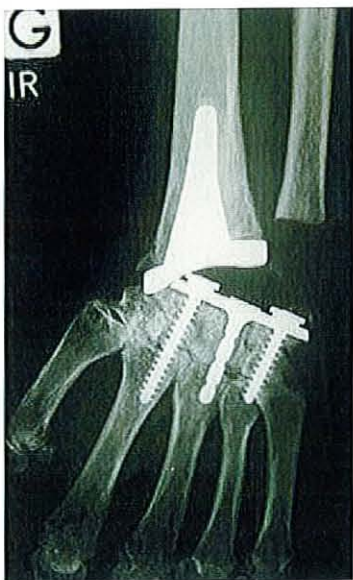La pièce radiale est correctement centrée. La pièce carpienne est légèrement décalée en ulnaire. La vis ulnaire est longue, franchissant l'articulation carpo-métacarpienne. Il n'y a pas de liseré péri-prothétique.

La patiente n'a aucune douleur.

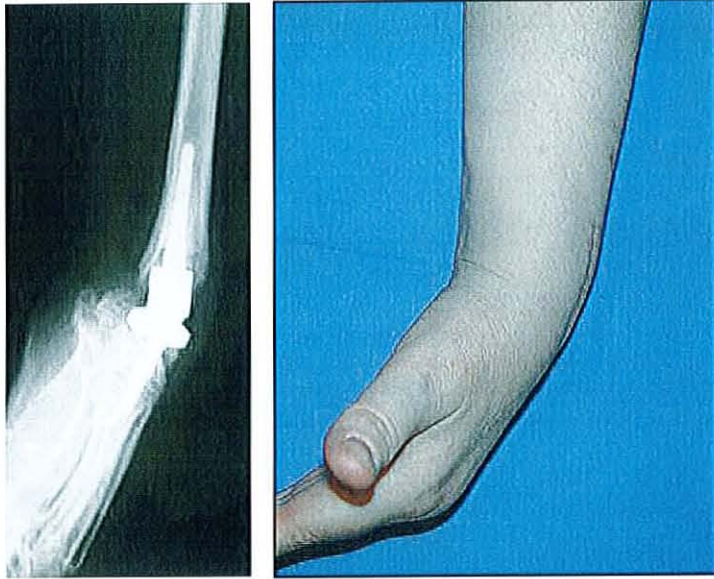Les mobilités du poignet sont corrélées à des radiographies dynamiques, à un recul de 2 mois.



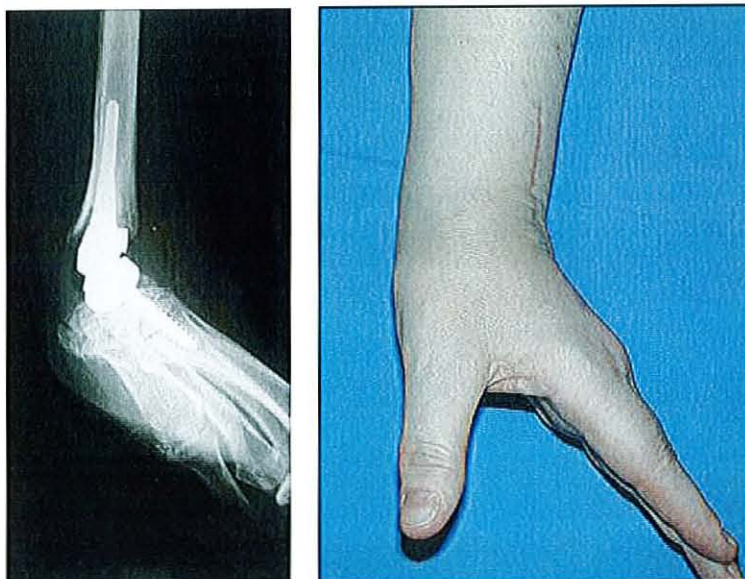
Inclinaison ulnaire : 25°



Inclinaison radiale : 10°



Flexion : 25°



Extension : 45°

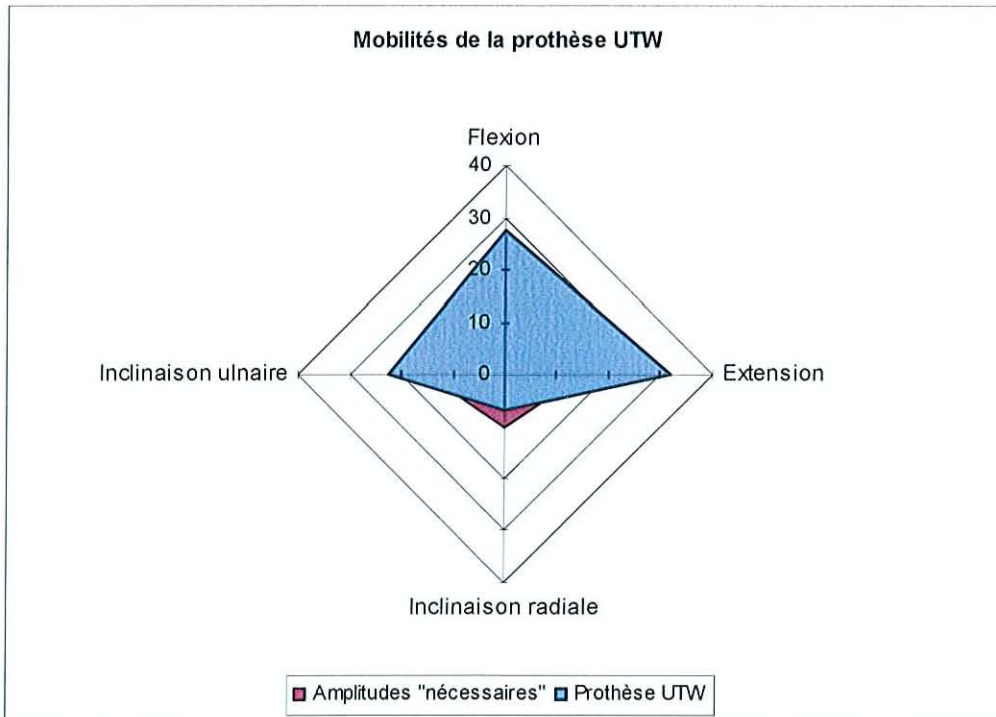
2.3. Les résultats

Les douleurs sont chaque fois diminuées mais leurs disparitions totales semblent moins évidentes. Des douleurs minimales, sans gêne associée, sont le cas le plus fréquent.

Les mobilités sont considérées comme normale pour les mouvements de pronosupination.

	Prothèse UTW	Amplitudes "nécessaires"
Flexion	27,5°	20°
Extension	32°	15°
Inclinaison radiale	7°	10°
Inclinaison ulnaire	22,5°	15°

Tableau 18: Répartition des amplitudes articulaires



2.4. Les complications

Cette étude est une étude préliminaire correspondant aux 6 premières prothèses UTW implantées en France. Les complications devraient être des complications précoces, mais il n'y a eu à ce jour aucun problème de cicatrisation cutanée, aucun sepsis.

Aucune luxation n'est à déplorer.

Les complications sont :

- un conflit entre l'ulna et la prothèse à 3 mois (un complément de résection de l'ulna, pour un ressaut douloureux lors des mouvements de prono-supination a été réalisé permettant de traiter le conflit).
- un cas de résorption osseuse de la styloïde radiale par stress-shielding, avec fracture partielle non déplacée d'une corticale de la styloïde.

3. Conclusion

Notre étude pêche par son effectif et son recul, mais les résultats précoces sont satisfaisants et nous permettent d'espérer une évolution favorable de ces prothèses.

Les complications précoces ont été évitées. Il n'existe aucun cas de luxation prothétique, ni de sepsis ou de défaut de cicatrisation.

Tous les patients sont satisfaits de cette intervention, notamment grâce à la diminution des douleurs et à la fonction retrouvée.

La pose des prothèses doit se faire dans le respect de la technique et avec le souci d'assurer une bonne stabilité et un centrage correct.

Stabilité sagittale, Équilibre frontal, Ancrage

Partie 4

Conclusion

I. Avantages et inconvénients des arthroplasties radio-carpiennes : essai de synthèse

1. Les avantages d'une arthroplastie de poignet

- I. La disparition ou la diminution des douleurs. Ces poignets détruits par l'arthrose ou la maladie rhumatoïde sont douloureux ; les antalgiques et orthèses de maintien n'ont plus d'effet bénéfique. Le premier soulagement pour le patient est la diminution du niveau de douleurs qui est retrouvé dans presque 90 % des cas quelque soit le type de prothèse en dehors de la résurgence de complications.
- II. La fonction du membre supérieur est améliorée. Les mobilités du poignet complètent et compensent une partie des mobilités perdues dans le coude et l'épaule, dans le cas d'une maladie rhumatoïde. Les gestes fins et la fonction globale des chaînes digitales sont améliorés grâce à la conservation de l'effet ténodèse.
- III. La qualité de vie des patients est rendue meilleure par une restauration ou une préservation de l'autonomie (soins d'hygiène, l'alimentation, les tâches de la vie quotidienne). Les patients sont satisfaits de cette intervention.

2. Les inconvénients d'une arthroplastie de poignet

Les inconvénients sont encore à considérer comme étant à la hauteur des bénéfices. Il n'est pas possible à ce jour de proposer une prothèse de poignet sans avoir évoqué une arthrodèse totale de poignet. Les inconvénients sont synonymes de complications mais pas forcément de reprise

chirurgicale. D'ailleurs certains chirurgiens concepteurs font la part entre ré-intervention et complications « banales » permettant ainsi d'améliorer les compétences de leur prothèse.

Le taux de prothèses encore fonctionnelles qui n'ont donc pas été réopérées pour un changement ou une arthrodèse, est à interpréter en fonction du recul. En extrapolant ces résultats, certaines prothèses aux bons résultats précoces laissent entrevoir des échecs à plus long terme.

Il faut lors de la pose d'une prothèse de poignet penser à la reprise ultérieure par une dépose-repose ou une arthrodèse. Le patient doit être averti de cette échéance.

Aujourd'hui, les seules prothèses encore commercialisées sont les prothèses Swanson, TRISPHERICAL, BIAX, MWP III, UTW-KMI. Pourtant distribuer en Europe, la prothèse UTW-KMI n'avait fait, avant cette étude, l'objet d'aucune implantation en France.

II. Quelles solutions ?

De toute évidence les prothèses de dernière génération n'ont pas encore trouvé toutes les solutions.

Deux pathologies sont à prendre en charge conjointement :

La destruction du poignet dont il faut comprendre la mécanique. La reconstruction chirurgicale arthroplastique doit restaurer la fonction.

La polyarthrite rhumatoïde dont les conséquences majeures modifient l'approche chirurgicale du poignet : lésions tendineuses, déséquilibre, instabilité, collapsus du carpe, ostéopénie.

Que peut on déduire et proposer :

- Une prothèse pré-centrée dont la pose chirurgicale doit être simplifiée par un ancillaire performant calqué sur les ancillaires des prothèses de genou avec une gestion pré et per-opératoire du varus et du valgus. L'utilisation d'une assistance informatique à la pose de la prothèse pourrait être envisagée. L'équilibre frontal et la stabilité sagittale doivent être au centre des préoccupations des concepteurs et des chirurgiens. Un ancillaire adapté doit aider la pose de la prothèse. Chaque poignet a un centre de rotation qui lui est propre, or actuellement chaque prothèse a son centre de rotation. Il existe une adaptation entre taille de prothèse et positionnement de son centre mais ce ne sont que des estimations sans mesure réelle. Le centre de rotation du poignet peut être déterminé par les repères osseux radiaux, ulnaires, métacarpiens. La longueur du 3^{ème} métacarpe est à mesurer et devrait servir de référence pour la restauration de la hauteur du carpe. L'ancillaire « classique » (en attendant l'aide de l'informatique) doit progresser. A titre d'exemple celui de la prothèse UTW-KMI ne dispose d'aucune aide à la réalisation de la coupe carpienne.
- Le composant radial « médialise » son centre articulaire par rapport à l'axe de sa tige se fixant dans le canal médullaire radial. Cette excentration expose au risque de conflit entre la prothèse et la tête de l'ulna. La maladie rhumatoïde s'accompagne d'une destruction de l'articulation radio-ulnaire distale dont le traitement sera une intervention de Darrach. Les arthroses post-traumatiques n'ont pas de destruction systématique de l'articulation radio-ulnaire distale, qui sera pourtant sacrifiée. Il n'existe plus que le radius pour amortir les charges entre l'avant-bras et la main. On retrouve la conception simplifiée de Sir Charles Bell (7) : "In the human hand, the bones of the wrist (carpus) are eight in number; they are so closely connected that they form a sort of ball which moves on the end of the radius."
- La résection de la tête ulnaire est-elle susceptible de déstabiliser l'extensor carpi ulnaris qui joue un rôle fondamental dans l'équilibre frontal ? Les patients sont gênés par un moignon ulnaire mobile sous la peau et quelque fois douloureux ; Ne pourrait-on pas se contenter d'une intervention de Bowers qui laisse la styloïde intacte ou faut-il concevoir une prothèse permettant la conservation complète de l'ulna ?

- Les 2 prothèses (Kapandji (42) et Brånemark (134)) qui ont proposées une arthroplastie totale vraie en créant une néo-articulation entre l'ulna et le carpe se sont grevées d'échecs. Les contraintes sont certainement bien plus importantes qu'il n'y paraît et les mobilités ne se réduisent pas à une simple rotation.
- La fixation par effet press-fit chez des patients souffrant d'ostéopénie dans un contexte de maladie rhumatoïde n'est pas convaincante. La seule série (134) qui a un bon résultat d'ostéo-intégration a nécessité des greffes osseuses d'os spongieux avec pour site donneur la crête iliaque. Le ciment est une bonne solution. L'ostéointégration peut être un complément de fixation pour un composant métacarpien « hybride » et semble plus indiqué pour les patients au bon stock osseux.
- L'ancrage dans le 3^{ème} métacarpe est utilisé par tous, en dehors de la prothèse UTW-KMI. Il est difficile d'aligner parfaitement la tige prothétique dans la diaphyse métacarpienne et d'éviter tout contact avec la corticale. L'injection homogène de ciment aussi loin dans un os de petit diamètre et qui plus est en passant au travers du capitatum n'est pas parfaite. L'angulation carpo-métacarpienne doit être prise en compte. Les mobilités résiduelles de quelques degrés sont délétères. Un ancrage carpien pur est une solution technique préférable. L'implant UTW-KMI a fait la preuve que ce type d'ancrage suffisait.
- La prothèse doit être non-contrainte ou semi-contrainte. Les descellements, les résorptions osseuses sont fréquents ; une prothèse contrainte en aggraverait la fréquence. L'instabilité de la prothèse doit être gérée par la réparation per-opératoire des tissus capsulo-ligamentaires et par l'ajustement des coupes osseuses et de la taille de la prothèse. Dans cet esprit, l'aide ancillaire à la coupe osseuse doit progresser.
- La résection osseuse doit être minimale pour ménager une éventuelle reprise chirurgicale.

La prothèse (25) doit remplacer une articulation détruite et en reproduire les mobilités. Idéalement, elle est le reflet d'un compromis entre anatomie, biomécanique, souhait du patient, conception et commercialisation. Il faut :

1. Être au plus près de l'anatomie et de la cinétique d'un poignet normal.
2. Une distribution des forces et contraintes similaires au poignet normal.
3. Que la taille de la prothèse permette la préservation ou la restauration d'une hauteur du carpe normale dont l'intérêt est primordial dans les collapsus carpien de la maladie rhumatoïde.
4. La prothèse ne doit pas présenter de risque d'érosions des tendons extenseurs ou de compression du nerf médian, ni de tendance à la luxation prothétique.
5. Les matériaux doivent être biocompatibles et durables.
6. La fabrication doit être industriellement et commercialement faisable.
7. L'implantation et l'éventuelle révision doivent être aisées.
8. La prothèse doit restituer la stabilité et la mobilité du poignet.

L'alignement sur l'axe du 3^{ème} métacarpe et la position de l'implant radial sur le centre de rotation, la restauration de la hauteur du carpe influencent significativement les mobilités, le descellement, le déplacement des composants, le score fonctionnel.

N'ont pas d'influence l'âge, le sexe, les traitements médicaux, les transferts tendineux correctifs, le côté dominant ou pas (49).

L'arthroplastie reste préférée à l'arthrodèse par les patients (96;172;183).

La prothèse UTW-KMI a notre préférence car sa conception originale d'ancrage carpien exclusif en améliore la longévité. Elle nous paraît à ce jour être la prothèse la plus performante parmi les implants disponibles. Elle doit cependant progresser dans la qualité de son ancillaire.

BIBLIOGRAPHIE



- (1) Gschwend N. Le poignet rhumatismal ou les implants articulaires dans le poignet et la main rhumatismale. In: Expansion Scientifique Française, editor. Cahiers d'enseignement de la SOFCOT. Paris: 1979: 13-26.
- (2) Gschwend N, Scheier H. The GSB (Gschwend-Scheier-Bahler) wrist-joint arthroplasty. *Aktuelle Probl Chir Orthop* 1977; 2:58-65.
- (3) Volz RG. Total wrist arthroplasty: a new approach to wrist disability. *Clin Orthop* 1977;(128):180-189.
- (4) Volz RG. The development of a total wrist arthroplasty. *Clin Orthop* 1976;(116):209-214.
- (5) Volz RG. Total wrist arthroplasty: A review of 100 patients. *Orthop Trans* 1979; 3:268.
- (6) Vesalius A. *De humani corporis fabrica*. Libri 7, Basle 1543;115.
- (7) Bell SC. *The hand: its mechanism and vital endowments as evincing design*. William Pickering : London 1833.
- (8) Ritt MJ, Stuart PR, Naggar L, Beckenbaugh RD. The early history of arthroplasty of the wrist. From amputation to total wrist implant. *J Hand Surg [Br]* 1994; 19(6):778-782.
- (9) Gschwend N, Scheier H. Die GSB-Handgelenksprothese. *Orthopade* 1973; 2:46-47.
- (10) Taleisnik J. *The wrist*. New York: 1985.
- (11) Kuhlman JN, Tubiana R. Mécanisme du poignet normal. *Monographies du Groupe d'Etude de la Main Expansion Scientifique Française* 1983; *Le poignet*(12):62-71.
- (12) Rouvière H. *Anatomie humaine descriptive et topographique*. 12 ed. Paris: 1984.
- (13) Bonnel F, Allieu Y. Les articulations radio-cubito-carpienne et médio -carpienne. Organisation anatomique et bases biomécaniques. *Ann Chir Main* 1984; 3(4):287-296.
- (14) Palmer AK, Werner FW. The triangular fibrocartilage complex of the wrist- Anatomy and function. *J Hand Surg [Am]* 1981; 6:153.
- (15) Kapandji IA. The lower radio-ulnar joint from the point of view of pronation-supination (author's transl). *Ann Chir* 1977; 31(12):1031-1039.
- (16) Palmer AK, Werner FW, Mech M. Biomechanics of the distal radioulnar joint. *Clin Orthop* 1984; 187:26-35.
- (17) Flatt AE. Les mécanismes des mouvements du poignet humain. *Monographies du Groupe d'Etude de la Main Expansion Scientifique Française* 1983; *Le poignet*(12):53-61.

- (18) Youm Y, McMurtry RY, Flatt AE, Gillespie TE. Kinematics of the wrist. I: an experimental study of radial-ulnar deviation and flexion-extension. *J Bone Joint Surg Am* 1978; 60(4):423-431.
- (19) Rongières M. Anatomie et biomécanique des ligaments du carpe. Application à la classification des instabilités. *Cahier d'enseignement de la société française de chirurgie de la main* 1997; 9:1-16.
- (20) Sennwald G, Segmuller G. Anatomic basis of a new concept of stability of the carpus. *Int Orthop* 1986; 10(1):25-30.
- (21) Taleisnik J. Les ligaments du carpe. *Monographies du Groupe d'Etude de la Main Expansion Scientifique Française* 1983; Le poignet(12):25-34.
- (22) Tubiana R, Fahrer M. The role of the retinaculum extensorum in the stability of the wrist (author's transl). *Rev Chir Orthop Reparatrice Appar Mot* 1981; 67(3):231-234.
- (23) Taleisnik J. The ligament of the wrist. *J Hand Surg* 1976; 1:110-118.
- (24) Fisk GR. The wrist. *J Bone Joint Surg Br* 1984; 66(3):396-407.
- (25) Lewis G. The total wrist joint arthroplasty: biomechanical considerations and research directions. *Semin Arthroplasty* 1995; 6(1):3-12.
- (26) Napier JR. The prehensile movement of the human hand. *J Bone Joint Surg Br* 1956; 38(4):902.
- (27) Brumfield RH, Champoux JA. A biomechanical study of normal functional wrist motion. *Clin Orthop* 1984;(187):23-25.
- (28) Palmer AK, Werner FW. Functional wrist motion: a biomechanical study. *J Hand Surg [Am]* 1985; 10(1):39-46.
- (29) Ryu J, Cooney WP, III, Askew LJ. Functional ranges of motion of the wrist joint. *J Hand Surg [Am]* 1991; 16:409-419.
- (30) Youm Y, Flatt AE. Design of a total wrist prosthesis. *Ann Biomed Eng* 1984; 12(3):247-262.
- (31) Roux JL. La rotation longitudinale radio-métacarpienne (étude biomécanique et applications cliniques). *CHRU Montpellier*, 1992.
- (32) McMurtry RY, Youm Y, Flatt AE, Gillespie TE. Kinematics of the wrist. II: clinical applications. *J Bone Joint Surg Am* 1978; 60(7):955-961.
- (33) Hamas RS. A quantitative approach to total wrist arthroplasty: Development of a "pre-centered" total wrist prosthesis. *Orthopedics* 1979; 2:245-255.
- (34) Lanoy JF, Mazas Y, Mazas F, Rengeval JP. A radiological study of the wrist centers of rotation. *Ann Chir Main* 1982; 1(3):227-232.

- (35) Short WH, Werner FW, Fortino MD, Palmer AK. Distribution of pressures and forces on the wrist after simulated intercarpal fusion and Kienbock's disease. *J Hand Surg [Am]* 1992; 17(3):443-449.
- (36) Lewis G, Vannappagari SR. Finite element stress analysis of the wrist joint without and with an endoprosthesis. *Semin Arthroplasty* 1995; 6(1):20-29.
- (37) Palmer AK, Glisson RR, Werner FW. Ulnar variance determination. *J Hand Surg [Am]* 1982; 7:376.
- (38) Lewis OJ. Evolutionary changes in the primate wrist and the inferior radioulnar joints. *Anat Rec* 1965; 151:275.
- (39) Alnot JY, Aubriot JH, Condamine JL, Feron F, Langlais F, Miladi M et al. Total Guepar arthroplasty of the wrist in rheumatoid polyarthritis. *Rev Chir Orthop Reparatrice Appar Mot* 1988; 74 Suppl 2:340-345.
- (40) Alnot JY. Guepar's total arthroplasty of the wrist in rheumatoid polyarthritis. *Acta Orthop Belg* 1988; 54(2):178-184.
- (41) Alnot JY. Wrist arthroplasty (author's transl). *Ann Radiol (Paris)* 1982; 25(4):288-292.
- (42) Kapandji IA. Principles and experimentation of wrist prostheses of the universal joint type. *Ann Chir Main* 1982; 1(2):155-167.
- (43) Cooney WP, III, Beckenbaugh RD, Linscheid RL. Total wrist arthroplasty. Problems with implant failures. *Clin Orthop* 1984;(187):121-128.
- (44) Jobbins B, Flowers M, Reeves VF. Fixation of orthopaedic implants under tensile loading. *Biomed Eng* 1973; 8:380-383.
- (45) Simmen BR, Huber H. The wrist joint in chronic polyarthritis-a new classification based on the type of destruction in relation to the natural course and the consequences for surgical therapy. *Handchir Mikrochir Plast Chir* 1994; 26(4):182-189.
- (46) Simmen BR. Surgical therapy of chronic polyarthritis of the hand. *Orthopade* 1986; 15(4):318-329.
- (47) Volz RG. Total wrist arthroplasty. A clinical review. *Clin Orthop* 1984;(187):112-120.
- (48) Beckenbaugh RD, Linscheid RL. Total wrist arthroplasty: a preliminary report. *J Hand Surg [Am]* 1977; 2(5):337-344.
- (49) Figgie HE, III, Inglis AE, Straub LR, Ranawat CS. A critical analysis of alignment factors influencing functional results following trispherical total wrist arthroplasty. *J Arthroplasty* 1986; 1(3):149-156.
- (50) Kapandji AI. Considérations biomécaniques sur les prothèses de poignet. *Ann Chir Main* 1992; 11(4):302-306.

- (51) Carlson JR, Simmons BP. Total wrist arthroplasty. *J Am Acad Orthop Surg* 1998; 6(5):308-315.
- (52) Beckenbaugh RD. Implant arthroplasty in the rheumatoid hand and wrist: current state of the art in the United States. *J Hand Surg [Am]* 1983; 8(5 Pt 2):675-678.
- (53) Kozin SH. Arthroplasty of the hand and wrist: surgeon's perspective. *J Hand Ther* 1999; 12(2):123-132.
- (54) Watson HK, Ballet FL. The SLAC wrist: scapholunate advanced collapse pattern of degenerative arthritis. *J Hand Surg [Am]* 1984; 9(3):358-365.
- (55) Weiss AP. Scapholunate ligament reconstruction using a bone-retinaculum-bone autograft. *J Hand Surg [Am]* 1998; 23(2):205-215.
- (56) Alnot JY, de Cheveigne C, Bleton R. Chronic, post-traumatic scaphoid-lunate instability treated by scaphoid-lunate arthrodesis. *Ann Chir Main Memb Super* 1992; 11(2):107-118.
- (57) Kadji O, Duteille F, Dautel G, Merle M. Four bone versus capito-lunate limited carpal fusion. Report of 40 cases. *Chir Main* 2002; 21(1):5-12.
- (58) Kleinman WB, Carroll C. Scapho-trapezio-trapezoid arthrodesis for treatment of chronic static and dynamic scapho-lunate instability: a 10-year perspective on pitfalls and complications. *J Hand Surg [Am]* 1990; 15(3):408-414.
- (59) Stabler A, Glaser C, Reiser M, Resnick D. Symptomatic fibrous lunato-triquetral coalition. *Eur Radiol* 1999; 9(8):1643-1646.
- (60) Stabler A, Baumeister RG, Berger H. Carpal instability and secondary degenerative changes in lesions of the radio-carpal ligaments with various etiology. *Handchir Mikrochir Plast Chir* 1990; 22(6):289-295.
- (61) Watanabe K. NRIT. Arthroscopic assessment of Kienböck's disease. *Arthroscopy* 1995; 11(3):257-262.
- (62) Shapiro JS. A new factor in the etiology of ulnar drift. *Clin Orthop* 1970; 68:32-43.
- (63) Lichtman DM, Ganocy TK, Kim DC. The indications for and techniques and outcomes of ablative procedures of the distal ulna. The Darrach resection, hemiresection, matched resection, and Sauve-Kapandji procedure. *Hand Clin* 1998; 14(2):265-277.
- (64) Rettig ME, Beckenbaugh RD. Revision total wrist arthroplasty. *J Hand Surg [Am]* 1993; 18(5):798-804.
- (65) Tubiana R. Rheumatic lesions of the carpus. *Orthopade* 1986; 15(2):135-149.
- (66) Tubiana R, Toth B. Rheumatoid arthritis: clinical types of deformities and management. *Clin Rheum Dis* 1984; 10(3):521-548.

- (67) Alnot JY, Fauroux L. Synovectomy in the realignment-stabilization of the rheumatoid wrist. Apropos of a series of 104 cases with average follow-up of 5 years. *Rev Rhum Mal Osteoartic* 1992; 59(3):196-206.
- (68) Alnot JY. Apropos of ... ulnar translocation of the carpus after surgery of the rheumatoid wrist. Review of 54 cases. *Rev Chir Orthop Reparatrice Appar Mot* 1992; 78(7):491-492.
- (69) Alnot JY. Surgery of rheumatoid polyarthritis of the upper limb in adults. Review of current data. *Chirurgie* 1990; 116(2):194-200.
- (70) Foucher G, Da Silva JB. Denervation of the wrist. *Ann Chir Main Memb Super* 1992; 11(4):292-295.
- (71) Foucher G, Long PP, Erhard L. Joint denervation, a simple response to complex problems in hand surgery. *Chirurgie* 1998; 123(2):183-188.
- (72) Fourastier J, Le Breton L, Alnot Y, Langlais F, Condamine JL, Pidhorz L. Guepar's total radio-carpal prosthesis in the surgery of the rheumatoid wrist. Apropos of 72 cases reviewed. *Rev Chir Orthop Reparatrice Appar Mot* 1996; 82(2):108-115.
- (73) Davis RF, Weiland AJ, Dowling SV. Swanson implant arthroplasty of the wrist in rheumatoid arthritis. *Clin Orthop* 1982;(166):132-137.
- (74) Clayton ML, Ferlic DC. Arthrodesis of the arthritic wrist. *Clin Orthop* 1984;(187):89-93.
- (75) Millender LH, Nalebuff EA. Arthrodesis of the rheumatoid wrist. An evaluation of sixty patients and a description of a different surgical technique. *J Bone Joint Surg Am* 1973; 55(5):1026-1034.
- (76) Allieu Y. Development of surgical indications in the treatment of rheumatoid wrist. Report on experience based on 603 surgical cases, 1968-1994. *Ann Chir Main Memb Super* 1997; 16(3):179-197.
- (77) Mannerfelt L. New technique for arthrodesis of the wrist in the treatment of rheumatoid arthritis. Technic not requiring external immobilization. *Rev Chir Orthop Reparatrice Appar Mot* 1972; 58(5):471-480.
- (78) Mannerfelt L, Malmsten M. Arthrodesis of the wrist in rheumatoid arthritis. A technique without external fixation. *Scand J Plast Reconstr Surg* 1971; 5(2):124-130.
- (79) Millender LH, Nalebuff EA. Arthrodesis of the rheumatoid wrist. An evaluation of sixty patients and a description of a different surgical technique. *J Bone Joint Surg Am* 1973; 55(5):1026-1034.
- (80) Weiss AP, Hastings H. Wrist arthrodesis for traumatic conditions: a study of plate and local bone graft application. *J Hand Surg [Am]* 1995; 20(1):50-56.
- (81) Richterman I, Weiss AP. Wrist fusion. *Hand Clin* 1997; 13(4):681-687.

- (82) Wood MB. Wrist arthrodesis using dorsal radial bone graft. *J Hand Surg [Am]* 1987; 12(2):208-212.
- (83) Benkeddache Y, Gottesman H, Fourrier P. Multiple stapling for wrist arthrodesis in the nonrheumatoid patient. *J Hand Surg [Am]* 1984; 9(2):256-260.
- (84) Bolano LE, Green DP. Wrist arthrodesis in post-traumatic arthritis: a comparison of two methods. *J Hand Surg [Am]* 1993; 18(5):786-791.
- (85) Carroll RE, Dick HM. Arthrodesis of the wrist for rheumatoid arthritis. *J Bone Joint Surg Am* 1971; 53(7):1365-1369.
- (86) Kobus RJ, Turner RH. Wrist arthrodesis for treatment of rheumatoid arthritis. *J Hand Surg [Am]* 1990; 15(4):541-546.
- (87) Lenoble E, Ovadia H, Goutallier D. Wrist arthrodesis using an embedded iliac crest bone graft. *J Hand Surg [Br]* 1993; 18(5):595-600.
- (88) Nalebuff EA, Garrod KJ. Present approach to the severely involved rheumatoid wrist. *Orthop Clin North Am* 1984; 15(2):369-380.
- (89) Papaioannou T, Dickson RA. Arthrodesis of the wrist in rheumatoid disease. *Hand* 1982; 14(1):12-16.
- (90) Rayan GM. Wrist arthrodesis. *J Hand Surg [Am]* 1986; 11(3):356-364.
- (91) Sorial R, Tonkin MA, Gschwind C. Wrist arthrodesis using a sliding radial graft and plate fixation. *J Hand Surg [Br]* 1994; 19(2):217-220.
- (92) Mannerfelt L. Total arthrodesis of the wrist. In: Simmen BR, Hagena FW, editors. *The wrist in rheumatoid arthritis*. Basel: 1992: 116-121.
- (93) Clendenin MB, Green DP. Arthrodesis of the wrist--complications and their management. *J Hand Surg [Am]* 1981; 6(3):253-257.
- (94) Dap F. [Wrist arthrodesis: alternative to resection of the proximal carpal bones?]. *Ann Chir Main Memb Super* 1992; 11(4):285-291.
- (95) Gaisne E, Dap F, Bour C, Merle M. Arthrodesis of the wrist in manual workers. Apropos of 36 cases. *Rev Chir Orthop Reparatrice Appar Mot* 1991; 77(8):537-544.
- (96) Vicar AJ, Burton RI. Surgical management of the rheumatoid wrist--fusion or arthroplasty. *J Hand Surg [Am]* 1986; 11(6):790-797.
- (97) Figgie MP, Ranawat CS, Inglis AE, Sobel M, Figgie HE, III. Trispherical total wrist arthroplasty in rheumatoid arthritis. *J Hand Surg [Am]* 1990; 15(2):217-223.
- (98) Rayan GM, Brentlinger A, Purnell D, Garcia-Moral CA. Functional assessment of bilateral wrist arthrodeses. *J Hand Surg [Am]* 1987; 12(6):1020-1024.
- (99) Crabbe WA. Excision of the proximal row of the carpus. *J Bone Joint Surg Br* 1964; 46:708-711.

- (100) Schernberg F. Operative technique of arthroplastic resection of the three proximal bones. *Ann Chir Main Memb Super* 1992; 11(4):264-268.
- (101) Legre R, Sassoon D. Multicentric study of 143 cases of resection of the proximal carpal bones. *Ann Chir Main Memb Super* 1992; 11(4):257-263.
- (102) Albright JA, Chase RA. Palmar-shelf arthroplasty of the wrist in rheumatoid arthritis. A report of nine cases. *J Bone Joint Surg Am* 1970; 52(5):896-906.
- (103) Skoff H. Palmar shelf arthroplasty, the next generation: distraction/interposition for rheumatoid arthritis of the wrist. *Plast Reconstr Surg* 1999; 104(7):2068-2072.
- (104) Tillmann K, Hansens C. Resection interposition arthroplasty of the wrist in rheumatoid arthritis. In: Simmen BR, Hagen FW, editors. *The wrist in rheumatoid arthritis*. Basel: 1992: 214-215.
- (105) Fitzgerald JP, Peim CA, Smith RJ. Distraction resection arthroplasty of the wrist. *J Hand Surg [Am]* 1989; 14(5):774-781.
- (106) Taleisnik J. Combined radiocarpal arthrodesis and midcarpal (lunocapitate) arthroplasty for treatment of rheumatoid arthritis of the wrist. *J Hand Surg [Am]* 1987; 12(1):1-8.
- (107) Pasquier P. Etude anatomique et biomécanique d'un nouvel implant de l'articulation médio-carpienne du poignet. *Faculté de médecine de Nancy*, 2000.
- (108) Roux JL, Mouzayek H, Allieu Y. Arthroplasty of the wrist by island transfer of the inferior radio-ulnar joint. *Ann Chir Main Memb Super* 1996; 15(3):121-131.
- (109) Fourastier J, Le Breton L, Alnot Y, Langlais F, Condamine JL, Pidhorz L. Guepar's total radio-carpal prosthesis in the surgery of the rheumatoid wrist. Apropos of 72 cases reviewed. *Rev Chir Orthop Reparatrice Appar Mot* 1996; 82(2):108-115.
- (110) Dennis DA, Ferlic DC, Clayton ML. Volz total wrist arthroplasty in rheumatoid arthritis: a long-term review. *J Hand Surg [Am]* 1986; 11(4):483-490.
- (111) Lamberta FJ, Ferlic DC, Clayton ML. Volz total wrist arthroplasty in rheumatoid arthritis: a preliminary report. *J Hand Surg [Am]* 1980; 5(3):245-252.
- (112) Menon J. Total wrist replacement using the modified Volz prosthesis. *J Bone Joint Surg Am* 1987; 69(7):998-1006.
- (113) Clayton ML, Ferlic DC. Tendon transfer for radial rotation of the wrist in rheumatoid arthritis. *Clin Orthop* 1974; 100(0):176-185.
- (114) Swanson AB, de Groot SG, Maupin BK. Flexible implant arthroplasty of the radiocarpal joint. Surgical technique and long-term study. *Clin Orthop* 1984;(187):94-106.
- (115) Swanson AB, de Groot SG. Flexible implant resection arthroplasty for the rheumatoid hand and wrist. *Ann Chir Gynaecol Suppl* 1985; 198:54-69.

- (116) Swanson AB, de Groot SG. Implant arthroplasty in the hand and wrist. An update. *Ann Chir Main* 1984; 3(1):43-57.
- (117) Brase DW, Millender LH. Failure of silicone rubber wrist arthroplasty in rheumatoid arthritis. *J Hand Surg [Am]* 1986; 11(2):175-183.
- (118) Simmen BR, Gschwend N. Swanson silicone rubber interpositional arthroplasty of the wrist and of the metacarpophalangeal joints in rheumatoid arthritis. *Acta Orthop Belg* 1988; 54(2):196-209.
- (119) Volz RG. Clinical experiences with a new total wrist prosthesis (author's transl). *Arch Orthop Unfallchir* 1976; 85(2):205-209.
- (120) Meuli HC. Reconstructive surgery of the wrist joint. *Hand* 1972; 4(1):88-90.
- (121) Meuli HC. Meuli total wrist arthroplasty. *Clin Orthop* 1984;(187):107-111.
- (122) Meuli HC. Arthroplastie du poignet par prothèse. In: Tubiana R, editor. *Traité de chirurgie de la main*. Paris: Masson, 1980: 520-531.
- (123) Meuli HC. Les prothèses totales du poignet. In: Razemon JP, Fisk GR, editors. *Le poignet*. Paris: Expansion scientifique française, 1983: 244-250.
- (124) Lorei MP, Figgie MP, Ranawat CS, Inglis AE. Failed total wrist arthroplasty. Analysis of failures and results of operative management. *Clin Orthop* 1997;(342):84-93.
- (125) Kraay MJ, Figgie MP. Wrist arthroplasty with the trispherical total wrist prosthesis. *Semin Arthroplasty* 1995; 6(1):37-43.
- (126) Figgie HE, III, Ranawat CS, Inglis AE, Straub LR, Mow C. Preliminary results of total wrist arthroplasty in rheumatoid arthritis using the Trispherical total wrist arthroplasty. *J Arthroplasty* 1988; 3(1):9-15.
- (127) Ferlic DC, Clayton ML. Results of CFV total wrist arthroplasty: review and early report. *Orthopedics* 1995; 18(12):1167-1171.
- (128) Meuli HC. Total wrist arthroplasty. Experience with a noncemented wrist prosthesis. *Clin Orthop* 1997;(342):77-83.
- (129) Meuli HC. Recent literature on total wrist replacement not carefully reviewed. *J Hand Surg [Br]* 1999; 24(5):635.
- (130) Meuli HC, Fernandez DL. Uncemented total wrist arthroplasty. *J Hand Surg [Am]* 1995; 20(1):115-122.
- (131) Cobb TK, Beckenbaugh RD. Biaxial total-wrist arthroplasty. *J Hand Surg [Am]* 1996; 21(6):1011-1021.
- (132) Cobb TK, Beckenbaugh RD. Biaxial long-stemmed multipronged distal components for revision/bone deficit total-wrist arthroplasty. *J Hand Surg [Am]* 1996; 21(5):764-770.

- (133) Radmer S, Andresen R, Sparmann M. Wrist arthroplasty with a new generation of prostheses in patients with rheumatoid arthritis. *J Hand Surg [Am]* 1999; 24(5):935-943.
- (134) Lundborg G, Branemark PI. Anchorage of wrist joint prostheses to bone using the osseointegration principle. *J Hand Surg [Br]* 1997; 22(1):84-89.
- (135) Branemark PI, Albrektsson T. Titanium implants permanently penetrating human skin. *Scand J Plast Reconstr Surg* 1982; 16(1):17-21.
- (136) Lundborg G, Branemark PI, Carlsson I. Metacarpophalangeal joint arthroplasty based on the osseointegration concept. *J Hand Surg [Br]* 1993; 18(6):693-703.
- (137) Lundborg G, Branemark PI. Osseointegrated proximal interphalangeal joint prostheses with a replaceable flexible joint spacer--long-term results. *Scand J Plast Reconstr Surg Hand Surg* 2000; 34(4):345-353.
- (138) Meuli HC. Arthroplasty of the wrist. *Ann Chir* 1973; 27(5):527-530.
- (139) Costi J, Krishnan J, Percy M. Total wrist arthroplasty: a quantitative review of the last 30 years. *J Rheumatol* 1998; 25(3):451-458.
- (140) Allieu Y, Asencio G, Brahin B, Gomis R, Bahri H. First results of arthroplasty of the wrist by Swanson's implant. Twenty- five cases. *Ann Chir Main* 1982; 1(4):307-318.
- (141) Rossello MI, Costa M, Pizzorno V. Experience of total wrist arthroplasty with silastic implants plus grommets. *Clin Orthop* 1997;(342):64-70.
- (142) Jolly SL, Ferlic DC, Clayton ML, Dennis DA, Stringer EA. Swanson silicone arthroplasty of the wrist in rheumatoid arthritis: a long-term follow-up. *J Hand Surg [Am]* 1992; 17(1):142-149.
- (143) Fatti JF, Palmer AK, Greenky S, Mosher JF. Long-term results of Swanson interpositional wrist arthroplasty: Part II. *J Hand Surg [Am]* 1991; 16(3):432-437.
- (144) Haloua JP, Collin JP, Schernberg F, Sandre J. Arthroplasty of the rheumatoid wrist with Swanson implant. Long-term results and complications. *Ann Chir Main* 1989; 8(2):124-134.
- (145) Comstock CP, Louis DS, Eckenrode JF. Silicone wrist implant: long-term follow-up study. *J Hand Surg [Am]* 1988; 13(2):201-205.
- (146) Fatti JF, Palmer AK, Mosher JF. The long-term results of Swanson silicone rubber interpositional wrist arthroplasty. *J Hand Surg [Am]* 1986; 11(2):166-175.
- (147) Schernberg F, Collin JP. Personal experience with the Swanson implant in the wrist. Apropos of 60 cases. *Acta Orthop Belg* 1985; 51(4):666-678.
- (148) Capone RA, Jr. The titanium grommet in flexible implant arthroplasty of the radiocarpal joint: a long-term review of 44 cases. *Plast Reconstr Surg* 1995; 96(3):667-672.

- (149) Murray PM, Wood MB. The results of treatment of synovitis of the wrist induced by particles of silicone debris. *J Bone Joint Surg Am* 1998; 80(3):397-406.
- (150) Bernstein SA, Strickland RW, Lazarus E. Axillary lymphadenopathy due to Swanson implants. *J Rheumatol* 1993; 20(6):1066-1069.
- (151) Foliart DE. Swanson silicone finger joint implants: a review of the literature regarding long-term complications. *J Hand Surg [Am]* 1995; 20(3):445-449.
- (152) The Lancet. Silicone arthroplasty in the carpus. *Lancet* 1985; 2(8451):368.
- (153) Gordon M, Bullough PG. Synovial and osseous inflammation in failed silicone-rubber prostheses. *J Bone Joint Surg Am* 1982; 64(4):574-580.
- (154) Smith RJ, Atkinson RE, Jupiter JB. Silicone synovitis of the wrist. *J Hand Surg [Am]* 1985; 10(1):47-60.
- (155) Gellman H, Hontas R, Brumfield RH, Jr., Tozzi J, Conaty JP. Total wrist arthroplasty in rheumatoid arthritis. A long-term clinical review. *Clin Orthop* 1997;(342):71-76.
- (156) Bosco JA, III, Bynum DK, Bowers WH. Long-term outcome of Volz total wrist arthroplasties. *J Arthroplasty* 1994; 9(1):25-31.
- (157) Dennis DA, Clayton ML, Ferlic DC, Patchett CE. Bilateral traumatic dislocations of Volz total wrist arthroplasties: a case report. *J Hand Surg [Am]* 1985; 10(4):503-504.
- (158) Meuli HC. Arthroplasty of the wrist. *Clin Orthop* 1980;(149):118-125.
- (159) Beckenbaugh RD. Total joint arthroplasty. The wrist. *Mayo Clin Proc* 1979; 54(8):513-515.
- (160) O'Flynn HM, Rosen A, Weiland AJ. Failure of the hinge mechanism of a trispherical total wrist arthroplasty: a case report and review of the literature. *J Hand Surg [Am]* 1999; 24(1):156-160.
- (161) Courtman NH, Sochart DH, Trail IA, Stanley JK. Biaxial wrist replacement. Initial results in the rheumatoid patient. *J Hand Surg [Br]* 1999; 24(1):32-34.
- (162) Lirette R, Kinnard P. Biaxial total wrist arthroplasty in rheumatoid arthritis. *Can J Surg* 1995; 38(1):51-53.
- (163) Siemionow M, Lister GD. Tendon ruptures and median nerve damage after Hamas total wrist arthroplasty. *J Hand Surg [Am]* 1987; 12(3):374-377.
- (164) Davidson JA, Poggie RA, Mishra AK. Abrasive wear of ceramic, metal, and UHMWPE bearing surfaces from third- body bone, PMMA bone cement, and titanium debris. *Biomed Mater Eng* 1994; 4(3):213-229.
- (165) Lundborg G, Branemark PI. Anchorage of wrist joint prostheses to bone using the osseointegration principle. *J Hand Surg [Br]* 1997; 22(1):84-89.



- (166) Meuli HC. Total replacement of the wrist joint. *Ther Umsch* 1978; 35(5):366-371.
- (167) Meuli HC. Arthroplasty of the wrist. *Clin Orthop* 1980;(149):118-125.
- (168) Meuli HC. Alloarthroplasty of the wrist joint. *Z Orthop Ihre Grenzgeb* 1975; 113(4):476-478.
- (169) Volz RG. Clinical experiences with a new total wrist prosthesis (author's transl). *Arch Orthop Unfallchir* 1976; 85(2):205-209.
- (170) Linscheid RL, Beckenbaugh RD. Total arthroplasty of the wrist to relieve pain and increase motion. *Geriatrics* 1976; 31(4):48-52.
- (171) Ferlic DC, Jolly SN, Clayton ML. Salvage for failed implant arthroplasty of the wrist. *J Hand Surg [Am]* 1992; 17(5):917-923.
- (172) Goodman MJ, Millender LH, Nalebuff ED, Phillips CA. Arthroplasty of the rheumatoid wrist with silicone rubber: an early evaluation. *J Hand Surg [Am]* 1980; 5(2):114-121.
- (173) Beer TA, Turner RH. Wrist arthrodesis for failed wrist implant arthroplasty. *J Hand Surg [Am]* 1997; 22(4):685-693.
- (174) Carlson JR, Simmons BP. Wrist arthrodesis after failed wrist implant arthroplasty. *J Hand Surg [Am]* 1998; 23(5):893-898.
- (175) Clayton ML. Total wrist arthroplasty. *J Hand Surg [Am]* 1980; 5(5):515.
- (176) Menon J. Total wrist arthroplasty for rheumatoid arthritis. In: Saffar P, Amadio P, Foucher G, editors. *Current practice in hand surgery*. London: Martin Dunitz, 1997: 209-214.
- (177) Menon J. Universal Total Wrist Implant: experience with a carpal component fixed with three screws. *J Arthroplasty* 1998; 13(5):515-523.
- (178) Kirkpatrick WH, Kozin SH, Uhl RL. Early motion after arthroplasty. *Hand Clin* 1996; 12(1):73-86.
- (179) Freeland AE, Jabaley ME, Hughes JL. The AO / ASIF principles: fracture (cast) disease. In: Springer-Verlag, editor. *Stable fixation of the hand and wrist*. New York: 1986: 11-17.
- (180) Carlson JR, Simmons BP. Total wrist arthroplasty. *J Am Acad Orthop Surg* 1998; 6(5):308-315.
- (181) Lundborg G, Branemark PI, Carlsson I. Metacarpophalangeal joint arthroplasty based on the osseointegration concept. *J Hand Surg [Br]* 1993; 18(6):693-703.
- (182) Divelbiss BJ, Sollerman C, Adams BD. Early results of the Universal total wrist arthroplasty in rheumatoid arthritis. *J Hand Surg [Am]* 2002; 27(2):195-204.
- (183) Nylen S, Sollerman C, Haffajee D, Ekelund L. Swanson implant arthroplasty of the wrist in rheumatoid arthritis. *J Hand Surg [Br]* 1984; 9(3):295-299.

VU

NANCY, le 30 août 2002

Le Président de Thèse

Professeur G. DAUTEL

NANCY, le 4 septembre 2002

Le Doyen de la Faculté de Médecine
Par délégation

Professeur M. BRAUN

AUTORISE À SOUTENIR ET À IMPRIMER LA THÈSE

NANCY, le 9 septembre 2002

LE PRÉSIDENT DE L'UNIVERSITÉ DE NANCY 1

Professeur C. BURLET

RÉSUMÉ DE LA THÈSE :

Les prothèses radio-carpiennes existent depuis 30 ans avec toujours la réputation de défaillances et de reprises chirurgicales difficiles.

Le but de ce travail est par l'analyse de la littérature de déterminer les raisons des succès et des échecs des prothèses et de présenter une nouvelle prothèse radio-carpienne : la prothèse UTW-KMI®.

L'auteur débute par des rappels anatomiques et physiologiques. Les différentes prothèses radio-carpiennes ayant faits l'objet de publications sont étudiées. Nous précisons la place de l'arthroplastie de poignet dans l'arsenal thérapeutique chirurgical.

Nous concluons sur l'étude de la prothèse UTW-KMI® et par la présentation de notre série préliminaire.

TITRE EN ANGLAIS :

Wrist arthroplasties: Review of the literature and initial results with the UTW-KMI® prosthesis

THÈSE: Médecine spécialisée – Année 2002

MOTS CLEFS:

Amplitudes Mouvements Articulaires; Arthrite; Arthroplastie; Poignet Chirurgie ; Prothèse Implant.

INTITULÉ ET ADRESSE DE L'U.F.R. :

Faculté de Médecine de Nancy
9, avenue de la Forêt de Haye
54505 VANDŒUVRE LES NANCY Cedex