



HAL
open science

Dermatomyosite avec nécrose cutanée digitale extensive et pneumopathie interstitielle diffuse associée aux anticorps anti-MDA-5

Laurent Charbit

► **To cite this version:**

Laurent Charbit. Dermatomyosite avec nécrose cutanée digitale extensive et pneumopathie interstitielle diffuse associée aux anticorps anti-MDA-5. Sciences du Vivant [q-bio]. 2015. hal-01732847

HAL Id: hal-01732847

<https://hal.univ-lorraine.fr/hal-01732847>

Submitted on 14 Mar 2018

HAL is a multi-disciplinary open access archive for the deposit and dissemination of scientific research documents, whether they are published or not. The documents may come from teaching and research institutions in France or abroad, or from public or private research centers.

L'archive ouverte pluridisciplinaire **HAL**, est destinée au dépôt et à la diffusion de documents scientifiques de niveau recherche, publiés ou non, émanant des établissements d'enseignement et de recherche français ou étrangers, des laboratoires publics ou privés.



AVERTISSEMENT

Ce document est le fruit d'un long travail approuvé par le jury de soutenance et mis à disposition de l'ensemble de la communauté universitaire élargie.

Il est soumis à la propriété intellectuelle de l'auteur. Ceci implique une obligation de citation et de référencement lors de l'utilisation de ce document.

D'autre part, toute contrefaçon, plagiat, reproduction illicite encourt une poursuite pénale.

Contact : ddoc-thesesexercice-contact@univ-lorraine.fr

LIENS

Code de la Propriété Intellectuelle. articles L 122. 4

Code de la Propriété Intellectuelle. articles L 335.2- L 335.10

http://www.cfcopies.com/V2/leg/leg_droi.php

<http://www.culture.gouv.fr/culture/infos-pratiques/droits/protection.htm>

UNIVERSITE DE LORRAINE

FACULTE DE MEDECINE DE NANCY

N°

THESE

Pour obtenir le grade de

DOCTEUR EN MEDECINE

Présentée et soutenue publiquement

Dans le cadre du troisième cycle de Médecine Spécialisée

Par

Laurent CHARBIT

Le 24 juin 2015

**Dermatomyosite avec nécrose cutanée digitale extensive et
pneumopathie interstitielle diffuse associée aux anticorps anti-MDA-5**

Examineurs de la thèse :

M. le Professeur Jean-Luc SCHMUTZ

Président

Mme le Professeur Annick BARBAUD

Juge

Mme le Docteur Anne-Claire BURSZTEJN

Juge

Mme le Docteur Joëlle DEIBENER-KAMINSKY

Juge



UNIVERSITÉ
DE LORRAINE



Président de l'Université de Lorraine
Professeur Pierre MUTZENHARDT

Doyen de la Faculté de Médecine
Professeur Marc BRAUN

Vice-doyens

Pr Karine ANGIOI-DUPREZ, Vice-Doyen

Pr Marc DEBOUVERIE, Vice-Doyen

Assesseurs :

Premier cycle : Dr Guillaume GAUCHOTTE

Deuxième cycle : Pr Marie-Reine LOSSER

Troisième cycle : Pr Marc DEBOUVERIE

Innovations pédagogiques : Pr Bruno CHENUÉL

Formation à la recherche : Dr Nelly AGRINIER

Animation de la recherche clinique : Pr François ALLA

Affaires juridiques et Relations extérieures : Dr Frédérique CLAUDOT

Vie Facultaire et SIDES : Dr Laure JOLY

Relations Grande Région : Pr Thomas FUCHS-BUDER

Etudiant : M. Lucas SALVATI

Chargés de mission

Bureau de docimologie : Dr Guillaume GAUCHOTTE

Commission de prospective facultaire : Pr Pierre-Edouard BOLLAERT

Universitarisation des professions paramédicales : Pr Annick BARBAUD

Orthophonie : Pr Cécile PARIETTI-WINKLER

PACES : Dr Chantal KOHLER

Plan Campus : Pr Bruno LEHEUP

International : Pr Jacques HUBERT

=====

DOYENS HONORAIRES

Professeur Jean-Bernard DUREUX - Professeur Jacques ROLAND - Professeur Patrick NETTER

Professeur Henry COUDANE

=====

PROFESSEURS HONORAIRES

Jean-Marie ANDRE - Daniel ANTHOINE - Alain AUBREGE - Gérard BARROCHE - Alain BERTRAND - Pierre BEY

Marc-André BIGARD - Patrick BOISSEL - Pierre BORDIGONI - Jacques BORRELLY - Michel BOULANGE

Jean-Louis BOUTROY - Jean-Claude BURDIN - Claude BURLET - Daniel BURNEL - Claude CHARDOT -

François CHERRIER - Jean-Pierre CRANCE - Gérard DEBRY - Jean-Pierre DELAGOUTTE - Emile de LAVÉRGNE - Jean-Pierre DESCHAMPS

Jean-Bernard DUREUX - Gérard FIEVE - Jean FLOQUET - Robert FRISCH - Alain GAUCHER - Pierre GAUCHER

Hubert GERARD - Jean-Marie GILGENKRANTZ - Simone GILGENKRANTZ - Oliéro GUERCI - Claude HURIET

Christian JANOT - Michèle KESSLER - François KOHLER - Jacques LACOSTE - Henri LAMBERT - Pierre LANDES

Marie-Claire LAXENAIRE - Michel LAXENAIRE - Jacques LECLERE - Pierre LEDERLIN - Bernard LEGRAS

Jean-Pierre MALLIÉ - Michel MANCIAUX - Philippe MANGIN - Pierre MATHIEU - Michel MERLE - Denise

MONERET-VAUTRIN - Pierre MONIN - Pierre NABET - Jean-Pierre NICOLAS - Pierre PAYSANT - Francis PENIN - Gilbert PERCEBOIS

Claude PERRIN - Guy PETIET - Luc PICARD - Michel PIERSON - François PLENAT - Jean-Marie POLU -

Jacques POUREL - Jean PREVOT - Francis RAPHAEL - Antoine RASPILLER - Denis REGENT - Michel RENARD - Jacques ROLAND

René-Jean ROYER - Daniel SCHMITT - Michel SCHMITT - Michel SCHWEITZER - Daniel SIBERTIN-BLANC -

Claude SIMON - Danièle SOMMELET - Jean-François STOLTZ - Michel STRICKER - Gilbert THIBAUT - Augusta

TREHEUX - Hubert UFFHOLTZ - Gérard VAILLANT - Paul VERT - Colette VIDAILHET - Michel VIDAILHET -

Jean-Pierre VILLEMOT - Michel WAYOFF

Michel WEBER

PROFESSEURS ÉMÉRITES

Professeur Gérard BARROCHE – Professeur Pierre BEY - Professeur Marc-André BIGARD – Professeur Jean-Pierre CRANCE Professeur Jean-Pierre DELAGOUTTE – Professeure Michèle KESSLER - Professeur Jacques LECLERE

Professeur Pierre MONIN - Professeur Jean-Pierre NICOLAS - Professeur Luc PICARD – Professeur François PLENAT Professeur Jacques POUREL - Professeur Michel SCHMITT – Professeur Daniel SIBERTIN-BLANC Professeur Hubert UFFHOLTZ - Professeur Paul VERT - Professeure Colette VIDAILHET - Professeur Michel VIDAILHET Professeur Michel WAYOFF

PROFESSEURS DES UNIVERSITÉS - PRATICIENS HOSPITALIERS

(Disciplines du Conseil National des Universités)

42^{ème} Section : MORPHOLOGIE ET MORPHOGENÈSE

1^{ère} sous-section : (*Anatomie*)

Professeur Gilles GROSDIDIER - Professeur Marc BRAUN

2^{ème} sous-section : (*Cytologie et histologie*)

Professeur Bernard FOLIGUET – Professeur Christo CHRISTOV

3^{ème} sous-section : (*Anatomie et cytologie pathologiques*)

Professeur Jean-Michel VIGNAUD

43^{ème} Section : BIOPHYSIQUE ET IMAGERIE MÉDECINE

1^{ère} sous-section : (*Biophysique et médecine nucléaire*)

Professeur Gilles KARCHER – Professeur Pierre-Yves MARIE – Professeur Pierre OLIVIER

2^{ème} sous-section : (*Radiologie et imagerie médecine*)

Professeur Michel CLAUDON – Professeure Valérie CROISÉ-LAURENT

Professeur Serge BRACARD – Professeur Alain BLUM – Professeur Jacques FELBLINGER - Professeur René ANXIONNAT

44^{ème} Section : BIOCHIMIE, BIOLOGIE CELLULAIRE ET MOLÉCULAIRE, PHYSIOLOGIE ET NUTRITION

1^{ère} sous-section : (*Biochimie et biologie moléculaire*)

Professeur Jean-Louis GUÉANT – Professeur Jean-Luc OLIVIER – Professeur Bernard NAMOUR

2^{ème} sous-section : (*Physiologie*)

Professeur François MARCHAL – Professeur Bruno CHENUÉL – Professeur Christian BEYAERT

3^{ème} sous-section : (*Biologie Cellulaire*)

Professeur Ali DALLOUL

4^{ème} sous-section : (*Nutrition*)

Professeur Olivier ZIEGLER – Professeur Didier QUILLIOT - Professeure Rosa-Maria RODRIGUEZ-GUEANT

45^{ème} Section : MICROBIOLOGIE, MALADIES TRANSMISSIBLES ET HYGIÈNE

1^{ère} sous-section : (*Bactériologie – virologie ; hygiène hospitalière*)

Professeur Alain LE FAOU - Professeur Alain LOZNIÉWSKI – Professeure Evelyne SCHVOERER

2^{ème} sous-section : (*Parasitologie et Mycologie*)

Professeure Marie MACHOUART

3^{ème} sous-section : (*Maladies infectieuses ; maladies tropicales*)

Professeur Thierry MAY – Professeur Christian RABAUD – Professeure Céline PULCINI

46^{ème} Section : SANTÉ PUBLIQUE, ENVIRONNEMENT ET SOCIÉTÉ

1^{ère} sous-section : (*Épidémiologie, économie de la santé et prévention*)

Professeur Philippe HARTEMANN – Professeur Serge BRIANÇON - Professeur Francis GUILLEMIN

Professeur Denis ZMIROU-NAVIER – Professeur François ALLA

2^{ème} sous-section : (*Médecine et santé au travail*)

Professeur Christophe PARIS

3^{ème} sous-section : (*Médecine légale et droit de la santé*)

Professeur Henry COUDANE

4^{ème} sous-section : (*Biostatistiques, informatique médicale et technologies de communication*)

Professeure Eliane ALBUISSON – Professeur Nicolas JAY

47^{ème} Section : CANCÉROLOGIE, GÉNÉTIQUE, HÉMATOLOGIE, IMMUNOLOGIE

1^{ère} sous-section : (*Hématologie ; transfusion*)

Professeur Pierre FEUGIER

2^{ème} sous-section : (*Cancérologie ; radiothérapie*)

Professeur François GUILLEMIN – Professeur Thierry CONROY - Professeur Didier PEIFFERT

Professeur Frédéric MARCHAL

3^{ème} sous-section : (*Immunologie*)

Professeur Gilbert FAURE – Professeur Marcelo DE CARVALHO-BITTENCOURT

4^{ème} sous-section : (Génétique)

Professeur Philippe JONVEAUX – Professeur Bruno LEHEUP

48^{ème} Section : ANESTHÉSIOLOGIE, RÉANIMATION, MÉDECINE D'URGENCE, PHARMACOLOGIE ET THÉRAPEUTIQUE

1^{ère} sous-section : (Anesthésiologie - réanimation ; médecine d'urgence)

Professeur Claude MEISTELMAN – Professeur Hervé BOUAZIZ - Professeur Gérard AUDIBERT
Professeur Thomas FUCHS-BUDER – Professeure Marie-Reine LOSSER

2^{ème} sous-section : (Réanimation ; médecine d'urgence)

Professeur Alain GERARD - Professeur Pierre-Édouard BOLLAERT - Professeur Bruno LÉVY – Professeur Sébastien GIBOT

3^{ème} sous-section : (Pharmacologie fondamentale ; pharmacologie clinique ; addictologie)

Professeur Patrick NETTER – Professeur Pierre GILLET – Professeur J.Y. JOUZEAU (*pharmacien*)

4^{ème} sous-section : (Thérapeutique ; médecine d'urgence ; addictologie)

Professeur François PAILLE – Professeur Faiez ZANNAD - Professeur Patrick ROSSIGNOL

49^{ème} Section : PATHOLOGIE NERVEUSE ET MUSCULAIRE, PATHOLOGIE MENTALE, HANDICAP ET RÉÉDUCATION

1^{ère} sous-section : (Neurologie)

Professeur Hervé VESPIGNANI - Professeur Xavier DUCROCQ – Professeur Marc DEBOUVERIE
Professeur Luc TAILLANDIER - Professeur Louis MAILLARD – Professeure Louise TYVAERT

2^{ème} sous-section : (Neurochirurgie)

Professeur Jean-Claude MARCHAL – Professeur Jean AUQUE – Professeur Olivier KLEIN
Professeur Thierry CIVIT - Professeure Sophie COLNAT-COULBOIS

3^{ème} sous-section : (Psychiatrie d'adultes ; addictologie)

Professeur Jean-Pierre KAHN – Professeur Raymund SCHWAN

4^{ème} sous-section : (Pédopsychiatrie ; addictologie)

Professeur Bernard KABUTH

5^{ème} sous-section : (Médecine physique et de réadaptation)

Professeur Jean PAYSANT

50^{ème} Section : PATHOLOGIE OSTÉO-ARTICULAIRE, DERMATOLOGIE ET CHIRURGIE PLASTIQUE

1^{ère} sous-section : (Rhumatologie)

Professeure Isabelle CHARY-VALCKENAERE – Professeur Damien LOEUILLE

2^{ème} sous-section : (Chirurgie orthopédique et traumatologique)

Professeur Daniel MOLE - Professeur Didier MAINARD - Professeur François SIRVEAUX – Professeur Laurent GALOIS

3^{ème} sous-section : (Dermato-vénéréologie)

Professeur Jean-Luc SCHMUTZ – Professeure Annick BARBAUD

4^{ème} sous-section : (Chirurgie plastique, reconstructrice et esthétique ; brûlologie)

Professeur François DAP - Professeur Gilles DAUTEL - Professeur Etienne SIMON

51^{ème} Section : PATHOLOGIE CARDIO-RESPIRATOIRE ET VASCULAIRE

1^{ère} sous-section : (Pneumologie ; addictologie)

Professeur Yves MARTINET – Professeur Jean-François CHABOT – Professeur Ari CHAOUAT

2^{ème} sous-section : (Cardiologie)

Professeur Etienne ALIOT – Professeur Yves JUILLIERE
Professeur Nicolas SADOUL - Professeur Christian de CHILLOU DE CHURET

3^{ème} sous-section : (Chirurgie thoracique et cardiovasculaire)

Professeur Thierry FOLLIGUET

4^{ème} sous-section : (Chirurgie vasculaire ; médecine vasculaire)

Professeur Denis WAHL – Professeur Sergueï MALIKOV

52^{ème} Section : MALADIES DES APPAREILS DIGESTIF ET URINAIRE

1^{ère} sous-section : (Gastroentérologie ; hépatologie ; addictologie)

Professeur Jean-Pierre BRONOWICKI – Professeur Laurent PEYRIN-BIROULET

3^{ème} sous-section : (Néphrologie)

Professeure Dominique HESTIN – Professeur Luc FRIMAT

4^{ème} sous-section : (Urologie)

Professeur Jacques HUBERT – Professeur Pascal ESCHWEGE

53^{ème} Section : MÉDECINE INTERNE, GÉRIATRIE ET CHIRURGIE GÉNÉRALE

1^{ère} sous-section : (Médecine interne ; gériatrie et biologie du vieillissement ; médecine générale ; addictologie)

Professeur Jean-Dominique DE KORWIN – Professeur Pierre KAMINSKY - Professeur Athanase BENETOS
Professeure Gisèle KANNY – Professeure Christine PERRET-GUILLAUME

2^{ème} sous-section : (Chirurgie générale)

Professeur Laurent BRESLER - Professeur Laurent BRUNAUD – Professeur Ahmet AYAV

54^{ème} Section : DÉVELOPPEMENT ET PATHOLOGIE DE L'ENFANT, GYNÉCOLOGIE-OBSTÉTRIQUE, ENDOCRINOLOGIE ET REPRODUCTION

1^{ère} sous-section : (Pédiatrie)

Professeur Jean-Michel HASCOET - Professeur Pascal CHASTAGNER - Professeur François FEILLET
Professeur Cyril SCHWEITZER – Professeur Emmanuel RAFFO – Professeure Rachel VIEUX

2^{ème} sous-section : (Chirurgie infantile)

Professeur Pierre JOURNEAU – Professeur Jean-Louis LEMELLE

3^{ème} sous-section : (Gynécologie-obstétrique ; gynécologie médicale)

Professeur Philippe JUDLIN – Professeur Olivier MOREL

4^{ème} sous-section : (Endocrinologie, diabète et maladies métaboliques ; gynécologie médicale)

Professeur Georges WERYHA – Professeur Marc KLEIN – Professeur Bruno GUERCI

55^{ème} Section : PATHOLOGIE DE LA TÊTE ET DU COU

1^{ère} sous-section : (Oto-rhino-laryngologie)

Professeur Roger JANKOWSKI – Professeure Cécile PARIETTI-WINKLER

2^{ème} sous-section : (Ophtalmologie)

Professeur Jean-Luc GEORGE – Professeur Jean-Paul BERROD – Professeure Karine ANGIOI

3^{ème} sous-section : (Chirurgie maxillo-faciale et stomatologie)

Professeur Jean-François CHASSAGNE – Professeure Muriel BRIX

=====

PROFESSEURS DES UNIVERSITÉS

61^{ème} Section : GÉNIE INFORMATIQUE, AUTOMATIQUE ET TRAITEMENT DU SIGNAL

Professeur Walter BLONDEL

64^{ème} Section : BIOCHIMIE ET BIOLOGIE MOLÉCULAIRE

Professeure Sandrine BOSCHI-MULLER

=====

PROFESSEURS DES UNIVERSITÉS DE MÉDECINE GÉNÉRALE

Professeur Jean-Marc BOIVIN

PROFESSEUR ASSOCIÉ DE MÉDECINE GÉNÉRALE

Professeur associé Paolo DI PATRIZIO

=====

MAÎTRES DE CONFÉRENCES DES UNIVERSITÉS - PRATICIENS HOSPITALIERS

42^{ème} Section : MORPHOLOGIE ET MORPHOGENÈSE

1^{ère} sous-section : (Anatomie)

Docteur Bruno GRIGNON – Docteure Manuela PEREZ

2^{ème} sous-section : (Cytologie et histologie)

Docteur Edouard BARRAT - Docteure Françoise TOUATI – Docteure Chantal KOHLER

3^{ème} sous-section : (Anatomie et cytologie pathologiques)

Docteure Aude MARCHAL – Docteur Guillaume GAUCHOTTE

43^{ème} Section : BIOPHYSIQUE ET IMAGERIE MÉDECINE

1^{ère} sous-section : (Biophysique et médecine nucléaire)

Docteur Jean-Claude MAYER - Docteur Jean-Marie ESCANYE

2^{ème} sous-section : (Radiologie et imagerie médecine)

Docteur Damien MANDRY – Docteur Pedro TEIXEIRA (stagiaire)

44^{ème} Section : BIOCHIMIE, BIOLOGIE CELLULAIRE ET MOLÉCULAIRE, PHYSIOLOGIE ET NUTRITION

1^{ère} sous-section : (Biochimie et biologie moléculaire)

Docteure Sophie FREMONT - Docteure Isabelle GASTIN – Docteur Marc MERTEN

Docteure Catherine MALAPLATE-ARMAND - Docteure Shyue-Fang BATTAGLIA – Docteur Abderrahim OUSSALAH (stagiaire)

2^{ème} sous-section : (Physiologie)

Docteur Mathias POUSSEL – Docteure Silvia VARECHOVA

3^{ème} sous-section : (Biologie Cellulaire)

Docteure Véronique DECOT-MAILLERET

45^{ème} Section : MICROBIOLOGIE, MALADIES TRANSMISSIBLES ET HYGIÈNE

1^{ère} sous-section : (Bactériologie – Virologie ; hygiène hospitalière)

Docteure Véronique VENARD – Docteure Hélène JEULIN – Docteure Corentine ALAUZET

2^{ème} sous-section : (Parasitologie et mycologie (type mixte : biologique)

Docteure Anne DEBOURGOGNE (*sciences*)

3^{ème} sous-section : (Maladies Infectieuses ; Maladies Tropicales)

Docteure Sandrine HENARD

46^{ème} Section : SANTÉ PUBLIQUE, ENVIRONNEMENT ET SOCIÉTÉ

1^{ère} sous-section : (Epidémiologie, économie de la santé et prévention)

Docteur Alexis HAUTEMANIÈRE – Docteure Frédérique CLAUDOT – Docteur Cédric BAUMANN –

Docteure Nelly AGRINIER (*stagiaire*)

2^{ème} sous-section (Médecine et Santé au Travail)

Docteure Isabelle THAON

3^{ème} sous-section (Médecine légale et droit de la santé)

Docteur Laurent MARTRILLE

47^{ème} Section : CANCÉROLOGIE, GÉNÉTIQUE, HÉMATOLOGIE, IMMUNOLOGIE

1^{ère} sous-section : (Hématologie ; transfusion : option hématologique (type mixte : clinique)

Docteur Aurore PERROT (*stagiaire*)

2^{ème} sous-section : (Cancérologie ; radiothérapie : oncologie (type mixte : biologique)

Docteure Lina BOLOTINE

4^{ème} sous-section : (Génétique)

Docteur Christophe PHILIPPE – Docteure Céline BONNET

48^{ème} Section : ANESTHÉSIOLOGIE, RÉANIMATION, MÉDECINE D'URGENCE, PHARMACOLOGIE ET THÉRAPEUTIQUE

3^{ème} sous-section : (Pharmacologie fondamentale ; pharmacologie clinique)

Docteure Françoise LAPICQUE – Docteur Nicolas GAMBIER – Docteur Julien SCALA-BERTOLA

50^{ème} Section : PATHOLOGIE OSTÉO-ARTICULAIRE, DERMATOLOGIE ET CHIRURGIE PLASTIQUE

1^{ère} sous-section : (Rhumatologie)

Docteure Anne-Christine RAT

3^{ème} sous-section : (Dermato-vénéréologie)

Docteure Anne-Claire BURSZTEJN

4^{ème} sous-section : (Chirurgie plastique, reconstructrice et esthétique ; brûlologie)

Docteure Laetitia GOFFINET-PLEUTRET

51^{ème} Section : PATHOLOGIE CARDIO-RESPIRATOIRE ET VASCULAIRE

3^{ème} sous-section : (Chirurgie thoracique et cardio-vasculaire)

Docteur Fabrice VANHUYSE

4^{ème} sous-section : (Chirurgie vasculaire ; médecine vasculaire)

Docteur Stéphane ZUILY

52^{ème} Section : MALADIES DES APPAREILS DIGESTIF ET URINAIRE

1^{ère} sous-section : (Gastroentérologie ; hépatologie ; addictologie)

Docteur Jean-Baptiste CHEVAUX (*stagiaire*)

53^{ème} Section : MÉDECINE INTERNE, GÉRIATRIE et CHIRURGIE GÉNÉRALE

1^{ère} sous-section : (Médecine interne ; gériatrie et biologie du vieillissement ; médecine générale ; addictologie)

Docteure Laure JOLY

=====

MAÎTRE DE CONFÉRENCE DES UNIVERSITÉS DE MÉDECINE GÉNÉRALE

Docteure Elisabeth STEYER

=====

MAÎTRES DE CONFÉRENCES

5^{ème} Section : SCIENCES ÉCONOMIQUES

Monsieur Vincent LHUILLIER

19^{ème} Section : SOCIOLOGIE, DÉMOGRAPHIE

Madame Joëlle KIVITS

60^{ème} Section : MÉCANIQUE, GÉNIE MÉCANIQUE, GÉNIE CIVIL

Monsieur Alain DURAND

61^{ème} Section : GÉNIE INFORMATIQUE, AUTOMATIQUE ET TRAITEMENT DU SIGNAL

Monsieur Jean REBSTOCK

64^{ème} Section : BIOCHIMIE ET BIOLOGIE MOLÉCULAIRE

Madame Marie-Claire LANHERS – Monsieur Pascal REBOUL – Monsieur Nick RAMALANJAONA

65^{ème} Section : BIOLOGIE CELLULAIRE

Monsieur Jean-Louis GELLY - Madame Ketsia HESS – Monsieur Hervé MEMBRE

Monsieur Christophe NEMOS - Madame Natalia DE ISLA - Madame Nathalie MERCIER – Madame Céline HUSELSTEIN

66^{ème} Section : PHYSIOLOGIE

Monsieur Nguyen TRAN

=====

MAÎTRES DE CONFÉRENCES ASSOCIÉS

Médecine Générale

Docteure Sophie SIEGRIST - Docteur Arnaud MASSON - Docteur Pascal BOUCHE

=====

DOCTEURS HONORIS CAUSA

Professeur Charles A. BERRY (1982)
Centre de Médecine Préventive, Houston (U.S.A)
Professeur Pierre-Marie GALETTI (1982)
Brown University, Providence (U.S.A)
Professeure Mildred T. STAHLMAN (1982)
Vanderbilt University, Nashville (U.S.A)
Professeur Théodore H. SCHIEBLER (1989)
Institut d'Anatomie de Würzburg (R.F.A)
Université de Pennsylvanie (U.S.A)
Professeur Mashaki KASHIWARA (1996)
Research Institute for Mathematical Sciences de Kyoto (JAPON)
Professeure Maria DELIVORIA-PAPADOPOULOS (1996)
Professeur Ralph GRÄSBECK (1996)
Université d'Helsinki (FINLANDE)

Professeur James STEICHEN (1997)
Université d'Indianapolis (U.S.A)
Professeur Duong Quang TRUNG (1997)
Université d'Hô Chi Minh-Ville (VIËTNAM)
Professeur Daniel G. BICHET (2001)
Université de Montréal (Canada)
Professeur Marc LEVENSTON (2005)
Institute of Technology, Atlanta (USA)
Professeur Brian BURCHELL (2007)
Université de Dundee (Royaume-Uni)
Professeur Yunfeng ZHOU (2009)
Université de Wuhan (CHINE)
Professeur David ALPERS (2011)
Université de Washington (U.S.A)
Professeur Martin EXNER (2012)
Université de Bonn (ALLEMAGNE)

REMERCIEMENTS

A NOTRE MAITRE ET PRESIDENT DE THESE

Monsieur le Professeur Jean-Luc SCHMUTZ

Professeur de Dermatologie et Vénérologie, CHU Nancy

Vous nous faites l'honneur de juger et présider cette thèse.

Vous nous avez accueillis dans votre spécialité et transmis vos connaissances et votre passion pour la dermatologie.

Vous nous avez encouragés avec bienveillance tout au long de notre cursus.

Nous vous en sommes infiniment reconnaissants.

Veillez trouver dans ce travail l'expression de notre admiration et de notre profond respect.

A NOTRE MAITRE ET JUGE

Madame le Professeur Annick BARBAUD

Professeur de Dermatologie et Vénérologie, CHU Nancy

Chevalier de l'Ordre des Palmes Académiques

Chevalier de l'Ordre national de la légion d'honneur

Nous vous remercions de l'honneur que vous nous faites en acceptant de juger ce travail.

Nous vous sommes reconnaissants de nous avoir fait partager votre passion, vos connaissances et votre expérience en dermatologie et en allergologie.

Nous vous remercions pour votre soutien tout au long de notre cursus et de votre encadrement plus particulièrement lors de ces 6 mois passés en allergologie.

Veillez trouver dans cette thèse l'expression de notre plus grand respect, de notre sincère admiration et de notre gratitude.

A NOTRE JUGE

Madame le Docteur Anne-Claire BURSZTEJN

Maître de conférences des universités- Praticien Hospitalier de Dermatologie et
Vénérologie, CHU Nancy

Nous vous remercions de l'honneur que vous nous faites en acceptant de juger ce travail.
Merci de nous avoir toujours aidés, soutenus et conseillés tout au long de ces quatre
années d'internat.

Merci de nous avoir transmis votre passion pour notre spécialité.

Veillez trouver dans cette thèse l'expression de notre plus grand respect, de notre
sincère admiration et de notre gratitude.

A NOTRE JUGE

Madame le Docteur Joëlle DEIBENER-KAMINSKI

Praticien Hospitalier, CHU Nancy

Nous vous remercions de l'honneur que vous nous faites en acceptant de juger ce travail.

Merci de nous avoir accueillis dans votre spécialité avec bienveillance.

Nous vous remercions de votre enseignement.

Veillez trouver dans ce travail l'expression de notre plus grand respect, de notre sincère admiration et de notre gratitude.

A ma famille extraordinaire

A mes parents qui m'ont toujours soutenu, encouragé, aidé et bien plus que tout ça.

Merci, merci pour tout. Je vous aime.

A mes deux frères Guillaume et Mathieu qui ont toujours été présents et m'ont toujours soutenu.

A mes grands-parents qui ne sont qu'amour.

A Arnaud, ma plus belle rencontre Lorraine.

A mes deux belles belles-sœurs Caroline et Margot.

Aux Tomi : Sylvie, Michel, Seb, Ju (spécialement pour cette D4 affreuse, mais on s'en est sorti !!!) Marion, Elodie et aux petites dernières Zoé et Louise.

Aux Molina pour votre gentillesse à toute épreuve.

A ma famille d'Israël et mes deux cousines Orith et Rarel.

Aux médecins qui ont participé à ma formation

Au Dr Jean-François Cuny: merci d'avoir toujours été présent pour nous aider et nous stimuler intellectuellement. Merci de m'avoir fait aimer la dermatologie.

Au Dr François Truchetet : merci pour le stage de Thionville, pour votre gentillesse, votre disponibilité et de nous avoir fait partager vos connaissances et votre dévouement pour les patients.

Au Dr Claire Poreaux : merci pour ton aide et de nous faire partager tes connaissances depuis nos tout débuts d'interne.

Au Dr Julie Watton : merci pour ta disponibilité, ton aide, ta bonne humeur et les staffs allergo/thé/gouter.

Au Dr Florence Granel : merci pour ta disponibilité, ta gentillesse et toute ton aide pour la cancérologie dermatologique.

Au Dr Fadia Doumat-Batch : merci pour ton aide en dermatologie et ta disponibilité.

Au Dr Anne-Lise Pinault: merci pour ton aide en dermatologie.

A mes amis, mes co-internes et chefs de clinique

A Laura pour avoir toujours été là et me suivre de San Francisco entourée de Choux.

A mes amis Niçois avec qui on a surmontés l'externat et l'ECN (difficilement) : Manuel (heureusement que tu étais là... flaque), ma douce Roro, Solène, Julie, Célia, Jeanne, Faustine/Angélique.

A mes amis hors médecine : Marine, Géraldine, Jérôme, Vivi, Arnaud, Julien, Niahm, Paul.

A mes compagnones de voyage Chloé et Marion : vivement nos prochaines aventures.

A mes nouveau amis Lorrain :

Jean-Lisa, ma toute 1^{ère} rencontre dans cette jungle lorraine sans qui j'aurai fini dépressif et obèse et au Dr Selton et son obsession pour les Kippas...

A mes amis de neurologie (et pièces rapportées) : Chichi, Rémi, Maud et Lavinia.

A mes rencontres en mal inf : Maman Sandrine, Dame Eliette, Fatouuuuuu (et nos blagues affreuses), Benji, Julien.

A la médecine interne : Shirine (à qui je ne peux plus parler sans accent du sud), Sabine (dite Mufassa) que je compte bien faire grossir à coup de cookies ses 2 prochaines années, Fifounette, Corrigermoi, Thomas (Mégacapillaire) et Mathieu Cabonne.

A mes pneumologues d'adoption : ma frisée Laure-Aléa (libéréééé, délivréé), Julien (viens on refait la tour de la terreur), Morgane, Margot, Matthieu.

A mes co-internes de dermatologie :

Celles de mon année (ça y est on a fini !!!!) : Marie (à titre compassionnel ne met plus de collant chair et reste à Nancy), Axelle Bonhomme (comme un bonhomme) et ses oranges, et l'étrangère Sandra (plus si étrangère maintenant).

Les plus jeunes, courage !! : Fagny, à ton pantalon rouge, tes cheveux gras, nos six mois en allergo remplis de musiques Disney (dans 18 années exactement...) et à

Samantha, Tannevir et ses pétages de plomb mémorables (jusqu'au trou de ..), l'exceptionnelle Zizi qui réfléchit beaucoup, Olivia qui est «not such a baie range but a little», Barbie nuage et ses coussins, Gaby qui ne manque jamais de paillettes, Sophie et son ostéoporose ;) , Marie et les petites nouvelles, Julie et son rire contagieux, Hélène chatounette poppins et Anne (on devra ce soutenir les 6 prochain mois).

A celles qui ont déjà fini : Aude de l'Aude merci pour tout, Estelle : ça y est je vais être ton nouveau boulet pendant 1 an, Anne-Laure pour ta bonne humeur contagieuse, Axelle de Vitry pour ta gentillesse.

A Anne-Claire Fougerousse : Merci pour ta bonne humeur et cinq pour toi Larziz !

A Amélie: Merci pour le stage à Thionville, c'était le paradis (on a tous pris 4 kg mais bon...).

A Cécile et Clotilde : Merci pour votre bonne humeur et votre humour à toute épreuve.

A Marie R et Bérangère: merci pour nous avoir supporté à l'approche de la thèse, pour votre aide et votre gentillesse.

A mes anciennes chefs de clinique : Maud Bollaert, Marie Weinborn : Merci pour votre aide et gentillesse à mes débuts en dermatologie.

Aux équipes paramédicales,

Aux infirmières qui m'ont particulièrement sauvé la mise plusieurs fois tout au long de ses années.

Aux secrétaires qui supportent mes dictées rapides et inaudibles.

A Helene qui n'a jamais réussi à faire maigrir Mme M...

A tous ceux que j'ai oubliés et qui me sont chers.

Pour Sophie

SERMENT

« **A**u moment d'être admis à exercer la médecine, je promets et je jure d'être fidèle aux lois de l'honneur et de la probité. Mon premier souci sera de rétablir, de préserver ou de promouvoir la santé dans tous ses éléments, physiques et mentaux, individuels et sociaux. Je respecterai toutes les personnes, leur autonomie et leur volonté, sans aucune discrimination selon leur état ou leurs convictions. J'interviendrai pour les protéger si elles sont affaiblies, vulnérables ou menacées dans leur intégrité ou leur dignité. Même sous la contrainte, je ne ferai pas usage de mes connaissances contre les lois de l'humanité. J'informerai les patients des décisions envisagées, de leurs raisons et de leurs conséquences. Je ne tromperai jamais leur confiance et n'exploiterai pas le pouvoir hérité des circonstances pour forcer les consciences. Je donnerai mes soins à l'indigent et à quiconque me les demandera. Je ne me laisserai pas influencer par la soif du gain ou la recherche de la gloire.

Admis dans l'intimité des personnes, je tairai les secrets qui me sont confiés. Reçu à l'intérieur des maisons, je respecterai les secrets des foyers et ma conduite ne servira pas à corrompre les mœurs. Je ferai tout pour soulager les souffrances. Je ne prolongerai pas abusivement les agonies. Je ne provoquerai jamais la mort délibérément.

Je préserverai l'indépendance nécessaire à l'accomplissement de ma mission. Je n'entreprendrai rien qui dépasse mes compétences. Je les entretiendrai et les perfectionnerai pour assurer au mieux les services qui me seront demandés.

J'apporterai mon aide à mes confrères ainsi qu'à leurs familles dans l'adversité.

Que les hommes et mes confrères m'accordent leur estime si je suis fidèle à mes promesses ; que je sois déshonoré et méprisé si j'y manque ».

SOMMAIRE

DERMATOMYOSITE AVEC NECROSE CUTANEE DIGITALE EXTENSIVE ET PNEUMOPATHIE INTERSTITIELLE DIFFUSE ASSOCIEE AUX ANTICORPS ANTI-MDA5

Résumé	21
Introduction	23
Observation	24
Discussion	27
Conclusion	32
Références	33
Figures	37

Dermatomyosite avec nécrose cutanée digitale extensive et pneumopathie interstitielle diffuse associée aux anticorps anti-MDA-5

Dermatomyositis and extensive digital necrosis with interstitial lung disease associated with MDA-5 antibodies

L. Charbit¹, A-C. Bursztejn¹, S. Mohamed², P. Kaminsky², B. Lerondeau¹, A. Barbaud¹, J. Deibener-Kaminsky², J-L. Schmutz¹

1 Département de Dermatologie et Allergologie, CHU Nancy, rue du Morvan, 54500 Vandoeuvre-lès-Nancy, France

2 Département de médecine interne, CHU Nancy, rue du Morvan, 54500 Vandoeuvre-lès-Nancy, France

Correspondance:

Laurent Charbit, Département de Dermatologie et Allergologie, CHU Nancy, rue du Morvan, 54500 Vandoeuvre-lès-Nancy, France.

Tel: +33 3 83 15 71 00

Fax: +33 3 83 15 70 12

E-mail: l.charbit@chu-nancy.fr

Mots clés: anticorps anti MDA-5, nécrose digitale, dermatomyosite, pneumopathie interstitielle diffuse.

Keywords: anti MDA-5 antibody, digital necrosis, dermatomyositis, interstitial lung disease.

Conflit d'intérêts : aucun

Résumé

Introduction. Les dermatomyosites (DM) sont des myopathies inflammatoires associées à des anticorps (Ac) dans 50 à 70% des cas. Les Ac anti-MDA-5 semblent associer un phénotype particulier de DM avec une atteinte pulmonaire interstitielle sévère et une atteinte musculaire peu intense. Nous rapportons une observation de DM avec présence d'Ac anti-MDA-5 compliquée d'une pneumopathie interstitielle et de nécrose cutanée digitale rapidement extensive.

Observation. Un homme de 28 ans était hospitalisé pour altération de l'état général avec des myalgies, une dyspnée d'effort ainsi qu'un œdème et des lésions purpuriques et cyanotiques de tous les doigts avec des papules érythémateuses des hélix, des coudes ainsi que des papules de Gottron. Un traitement par corticothérapie générale a été débuté. Le bilan immunologique mettait en évidence la présence d'Ac anti-MDA-5. Malgré la corticothérapie, l'évolution a été défavorable avec l'apparition de nécrose digitale rapidement progressive et une dégradation de l'état pulmonaire nécessitant des traitements successifs par cyclophosphamide, cures d'immunoglobuline, augmentation de la corticothérapie puis ajout de ciclosporine ayant stabilisé la maladie.

Discussion. Les Ac anti-MDA-5 sont spécifiques des DM et sont un facteur de risque d'atteinte pulmonaire interstitielle sévère (70% des cas) conditionnant le pronostic avec une mortalité de 40%. L'atteinte cutanée est spécifique avec des papules palmaires et des ulcérations cutanéomuqueuses. L'apparition de nécrose digitale rapidement extensive n'a pas été rapportée.

Conclusion. Nous rapportons un cas de DM associée aux anticorps anti-MDA-5 avec des nécroses digitales rapidement extensives d'une particulière sévérité. Devant des signes cliniques évocateurs et les risques pulmonaires le dosage des MDA-5 devrait être réalisé.

Summary

Introduction. Dermatomyositis (DM) is an inflammatory disease associated with auto-antibodies in 50 to 70% of cases. A new antibody anti MDA-5 has been described in association with a specific type of DM with a rapidly interstitial lung disease and minimal muscle disease. We report the first case of DM with MDA-5 antibodies with interstitial lung disease and a massive digital necrosis.

Observation. A 28 years old male was hospitalized for asthenia, myalgia and subacute dyspnea. Examination demonstrated skin lesion with edema of every digit associated with purpurique and cyanotic lesion. Were also noticed erythematous papules of helix, elbow and Gottron's papules. A steroid therapy was initiated. The immunoprecipitation results indicated the presence of anti MDA-5 antibodies. Despite the corticosteroid, the respiratory status gradually deteriorated towards a pulmonary fibrosis and a rapidly extensive necrosis appears on every fingers and toes. Theses affects were resistant to cyclophosphamide, immunoglobulin and get stabilized by ciclosporin.

Discussion. Antibody anti MDA-5 are specific of DM and are a risk factor of interstitial lung disease (70% of cases) with a higher risk of mortality (40%). The cutaneous presentation of this DM is specific with palmar papules and mucocutaneous ulceration. Rapidly digital necrosis have not been previously reported. None of treatments has shown superiority.

Conclusion. We report the first case of DM with MDA-5 antibodies with interstitial lung disease and a massive digital necrosis. Because of the pulmonary risk and in front of clinical lesions of MDA-5 DM, those antibodies should be looked for.

Introduction

Les dermatomyosites (DM) sont des myopathies inflammatoires primitives des muscles striés qui peuvent se présenter cliniquement sous différentes formes et dont l'étiologie est inconnue. Ce sont des maladies avec atteinte systémique pouvant toucher tous les organes mais avec une atteinte préférentielle pour la peau et les muscles. Elles ont une incidence de 5 à 10 cas par million d'habitants. Si le diagnostic porte essentiellement sur des critères cliniques, de nombreux anticorps y sont associés et sont présents dans 50 à 70% des DM (1). Les anticorps anti melanoma differentiation associated gene 5 (anti-MDA-5) ont été décrits pour la 1ere fois en 2005 par Sato *et al.* (2) avec des atteintes cutanées et muqueuses spécifiques et un risque de développer une pneumopathie interstitielle diffuse plus important. Nous rapportons l'observation d'un patient atteint d'une DM avec une atteinte musculaire pauci-symptomatique et la présence d'anticorps anti MDA-5, compliquée d'une nécrose extensive des extrémités, d'une atteinte pulmonaire interstitielle rapidement évolutive, ainsi que d'une atteinte cardiaque et muqueuse.

Observation

Un homme de 28 ans d'origine sénégalaise sans antécédent, ne signalant ni prise de toxique ni traitement au long cours, était hospitalisé pour une éruption cutanée associée à une asthénie, des arthralgies et des myalgies diffuses accompagnées de pics fébriles. Il signalait une dyspnée au moindre effort, ainsi qu'un amaigrissement et un syndrome de Raynaud évoluant depuis 2 mois. L'examen clinique était marqué par des myalgies avec un discret signe du tabouret. L'examen cutané trouvait des œdèmes et des lésions purpuriques et cyanotiques de tous les doigts, des papules érythémateuses des hélix, des coudes, et du dos des 2^{ème} et 3^{ème} métacarpo-phalangiennes (MCP) gauche et droite correspondant à des papules de Gottron. Les pouls périphériques étaient perçus.

Le bilan biologique initial mettait en évidence une anémie microcytaire arégénérative, un discret syndrome inflammatoire avec une protéine C réactive (CRP) à 11mg/ml, un bilan rénal normal, un bilan hépatique montrant une élévation isolée des aspartate amino transférases (ASAT) à 4 fois la normale ainsi qu'une élévation des créatine phosphokinases (CPK) à 2310 UI/l et une protéinurie à 0,99g/24h. Il existait des anticorps anti-nucléaires positifs à un taux de 2048 sur cellules HEP2 ainsi que des anticorps anti-RNP. Les anticorps anti-DNA natifs, anti-centromères, ANCA, anti-Sm, anti-SSA, anti-SSB, anti-Scl70, anti-JO1 et anti PM-Scl n'étaient pas identifiés. La recherche de cryoglobulines et d'agglutinines froides était négative. La recherche d'anticoagulant circulant était négative de même que les anticorps anti β 2 GPI, les anticorps anti cardiolipide étaient initialement positifs et contrôlés négatifs. Le complément total CH50 et les fractions C3 et C4 du complément étaient normaux. Les sérologies du virus d'immunodéficience humaine, des hépatite B et C étaient négatives. Les EFR réalisées trouvaient un syndrome restrictif associé à une diminution de la

valeur absolue du transfert du CO. Devant l'aspect cyanotique des extrémités, une échographie doppler des membres supérieurs était réalisée et était normale. Le scanner thoraco-abdomino-pelvien initial montrait un syndrome interstitiel sous pleural bilatéral prédominant aux bases, ainsi qu'un épanchement péricardique. Il n'y avait aucun argument pour une néoplasie sous jacente.

Devant la suspicion initiale de connectivite mixte, un traitement par prednisone à 0,5mg/kg/j et hydroxychloroquine 400 mg était introduit avec un traitement par inhibiteur calcique pour le syndrome de Raynaud. Une amélioration des myalgies et des arthralgies avec normalisation des CPK était constatée en quelques jours. Cependant on observait une absence d'amélioration du syndrome de Raynaud avec un aspect purpurique constant des extrémités associé à l'apparition d'ulcérations pulpaire, puis l'apparition d'ulcérations sur le dos des 2^{ème} et 3^{ème} MCP gauche et droite et de la 3^{ème} inter-phalangienne proximale (IPP) droite (Fig. 1).

Devant cette évolution clinique défavorable, la corticothérapie était majorée à 1mg/kg/j avec ajout d'aspirine à dose anti-agrégante en raison de l'aspect purpurique des extrémités. Malgré ces thérapeutiques, l'évolution était toujours défavorable. Le patient présentait une nécrose pulpaire de tous les doigts et des orteils avec un pourtour inflammatoire et douloureux et l'apparition de nouvelles ulcérations des coudes, du pavillon des oreilles de façon bilatérale ainsi que de papules légèrement hyperkeratosiques de la paume droite (Fig. 2, 3, 4). La pression d'oxygène transcutanée (TcPO₂) était en faveur d'une ischémie critique justifiant la mise en place de cures d'iloprost et d'une anti coagulation curative par héparine ainsi que la réalisation d'un premier bolus de cyclophosphamide 500mg. Un nouveau bilan immunologique mettait en évidence la présence d'anticorps anti-MDA-5 fortement positifs ainsi que des

anticorps anti Mi-2 positifs permettant de poser le diagnostic de dermatomyosite à anticorps anti-MDA-5.

Parallèlement à l'atteinte cutanée, le patient avait présenté un passage en ACFA secondaire à une péricardite, réduite sous cordarone, ainsi qu'une aggravation brutale de sa dyspnée justifiant un scanner thoracique en urgence. Celui-ci mettait en évidence un pneumomédiastin sur ulcérations muqueuses œsophagiennes associé à une aggravation du syndrome interstitiel pulmonaire (Fig. 5). Le patient présentait ensuite un sepsis sévère et des ostéites à staphylococcus aureus des MCP gauches sur les ulcérations cutanées qui ont été résolutive sous antibiothérapie.

Devant l'extension rapide de la nécrose digitale, avec une nécrose sèche des dernières et de la moitié des secondes phalanges de tous les doigts des mains ainsi que des premières phalanges de tous les orteils et les complications cardiaques, pulmonaires, rénales, infectieuses et médiastinales le traitement était intensifié. Le patient était traité successivement par de nouveaux bolus de cyclophosphamide 1g (6 cures) associés à des bolus de solumedrol, puis par des cures d'immunoglobulines (2 cures de 6 jours) et enfin l'ajout de ciclosporine. Suite à l'introduction de ciclosporine, la pathologie s'était stabilisée avec un arrêt de la progression de la nécrose, une régression du pneumomédiastin, de la péricardite et une stabilisation de l'atteinte pulmonaire qui avait évolué vers une atteinte fibrosante en quelques mois (Fig. 6). Cette stabilisation avait permis une diminution progressive de la corticothérapie et une réautonomisation par kinésithérapie.

Discussion

Nous rapportons un cas de dermatomyosite à anticorps anti MDA-5 compliquée d'une pneumopathie interstitielle diffuse (PID) et d'une atteinte cutanée d'une particulière sévérité.

Le diagnostic de DM à anticorps anti MDA-5 a été posé devant une faible atteinte musculaire, la présence de papules palmaires, des l'hélix, des coudes, des papules de Gottron, des ulcérations digitales évoluant vers une nécrose, des ulcérations muqueuses de l'œsophage ayant entraîné un pneumomédiastin, l'apparition précoce d'une atteinte pulmonaire à type de PID ayant rapidement évolué vers une fibrose et la présence d'anticorps anti Mi-2 et anti MDA-5. Le diagnostic de lupus avait été exclu ([tableau 1](#)) devant l'absence d'atteinte cutanée spécifique, l'absence d'anticorps anti DNA natifs, anti-Sm ou anti-phospholipides et l'absence de consommation du complément. De même, si la présence initiale d'un syndrome de Raynaud, d'ulcérations digitales et d'atteinte pulmonaire interstitielle pouvait faire évoquer une sclérodermie, l'absence de sclérose cutanée, de sclérodactylie, d'anticorps anti centromère et anti Scl-70 n'ont pas permis de retenir ce diagnostic. Enfin, le diagnostic de connectivite mixte avait été exclu malgré la présence d'un syndrome de Raynaud, d'une atteinte musculaire discrète, d'arthralgies, de péricardite et la présence d'anticorps anti RNP. En effet, les anticorps anti RNP sont présents dans 100% des connectivites mixtes, mais peuvent être présents dans 10 à 15% des DM. Par contre, les anticorps anti MDA-5 sont, eux, spécifiques des DM et ne sont pas observés dans d'autres pathologies. L'atteinte pulmonaire de la connectivite mixte se caractérise par la présence d'une alvéolite et d'une hypertension artérielle pulmonaire, différente de l'atteinte interstitielle diffuse constatée au cours de l'observation présentée et qui est caractéristique des DM. De plus, le diagnostic de

connectivite mixte est exclu s'il existe assez de critères pour porter le diagnostic d'une autre maladie auto immune.

Le cas présenté ici est particulier de par l'atteinte cutanée sévère avec nécrose digitale extensive. En effet le patient a présenté en quelques semaines, l'aggravation d'une nécrose initialement pulpaire, jusqu'à la moitié de la seconde phalange de tous les doigts et secondairement des orteils. Cette nécrose était très douloureuse et présentait, à la phase aiguë, un pourtour inflammatoire. Cette douleur était résistante aux antalgiques de pallier III et seul le contrôle de la maladie avec les traitements immunosuppresseurs a permis de soulager ces douleurs. Ces nécroses sont rarement rapportées dans la littérature dans le cadre de DM à anticorps anti-MDA5. Clottu *et al.* (3) ont décrit le cas d'une patiente de 68 ans ayant présenté une DM à anticorps anti MDA-5 avec une atteinte pulmonaire interstitielle et une nécrose digitale de la pulpe de l'index gauche. Cette nécrose était survenue 7 mois après le début des signes cliniques et avait évolué favorablement sous iloprost. L'analyse histologique des biopsies cutanées trouvait une dermite d'interface associée à une occlusion vasculaire due à une myofibrose sans vasculite. Pau-Charles *et al.* (4) rapportent l'observation d'un patient de 55 ans présentant une DM à anticorps anti MDA-5 avec atteinte pulmonaire et cardiaque. Le patient présentait un aspect livédoïde des extrémités associé à des plages de nécrose des pulpes. L'évolution était rapidement défavorable avec un décès du patient par arrêt cardio respiratoire. Les nécroses cutanées digitales sont dues, dans les DM, à une vasculite entraînant une occlusion vasculaire des petits vaisseaux et donc une nécrose. Toutefois, une nécrose cutanée aussi sévère et rapide associée à la DM à anticorps anti MDA-5 n'a jamais été, à notre connaissance, décrite dans la littérature.

L'apparition d'une nécrose cutanée dans le cadre d'une DM « classique » signerait un risque plus élevé d'association à une néoplasie, (5,6). Il est cependant important de noter que la DM à MDA-5 ne semble pas être associée aux cancers (7). Dans le cas présenté ici, malgré la présence de nécrose extensive, aucune néoplasie n'a été détectée après un an de recul.

La présentation clinique habituelle des DM comprend une atteinte musculaire avec un déficit proximal, des myalgies, associées à des atteintes cutanées à type d'érythème lilacé des paupières, de papules de Gottron, du signe de la manucure, du signe du châte, d'érythème photo-exposé ou encore d'une atteinte poïkilodermique (8). A cette présentation « classique » s'opposent des DM associées à des anticorps spécifiques et des signes cliniques distinctifs. Ainsi, le syndrome des anti synthétases (avec présence d'anticorps anti Jo-1 ou PL-7 et PL-12) associe un aspect cutané en « main de mécanicien », une atteinte articulaire, une atteinte musculaire moindre mais surtout un risque de pneumopathie interstitielle majoré (8). Au cours de la DM associée aux anticorps anti MDA-5 des atteintes cutanées spécifiques ont été décrites (9-11). Des papules palmaires érythémateuses, douloureuses avec une coloration ivoire centrale, disposées en regard des plis des articulations métacarpo-phalangiennes et en regard des articulations inter-phalangiennes, en feuillets de livre ont ainsi été décrites (9). La présence d'ulcérations cutanées pulpaire, sur les faces latérales des bords péri-unguéaux, et de façon plus rare sur les coudes, les genoux, les hélix est également rapportée (9,10). Des ulcérations secondaires peuvent survenir sur les papules palmaires ou sur les papules de Gottron, avec une possibilité d'évolution vers une nécrose digitale. Les ulcérations muqueuses sont aussi plus fréquentes, de même que la présence de panniculite (7). Chez le patient présenté ici, la présence de papules

palmaires, les ulcérations digitales, les papules de Gottron, de l'hélix et des coudes ainsi que les ulcérations muqueuses du palais mou et de l'œsophage ayant entraîné un pneumomédiastin sont similaires à celles décrites dans la littérature.

La DM à anticorps anti-MDA5 est marquée par l'absence ou la faible atteinte musculaire, mais surtout par une atteinte pulmonaire agressive. En effet, ce type de DM associe un risque 20 fois plus important de développer une pneumopathie interstitielle diffuse (PID) que dans les formes de DM « classique » (11) et que dans le syndrome des anti synthétases. Cette atteinte est présente dans 70% des cas (12) et conditionne le pronostic. En effet la PID se présente sous forme de dyspnée rapidement progressive, hypoxiémiante aboutissant à une insuffisance respiratoire sévère et au décès du patient dans environ 20 à 35% des cas (13,14). De plus ces PID semblent être plus résistantes aux traitements immunosuppresseurs (15,16). Dans le cas présenté ici, le patient présentait une atteinte musculaire minime mais signalait une dyspnée au moindre effort dès le début de sa maladie avec, au scanner thoracique initial, des images de syndrome interstitiel en faveur d'une PID, évoluant en quelques mois, vers une fibrose pulmonaire prédominant aux bases. Cette atteinte était corticorésistante et ne s'était stabilisée qu'après plusieurs traitements immunosuppresseurs. Au vu de la gravité de ce type d'atteinte Zou *et al.* (17) et Tamai *et al.* (15) préconisent la réalisation d'un scanner thoracique dès le diagnostic afin de repérer et traiter l'atteinte pulmonaire au plus tôt.

Les anticorps anti MDA-5 (anciennement CADM-140) ont été décrits pour la 1^{ère} fois en 2005 en Asie. Ces anticorps sont spécifiques des DM et ne sont jamais présents au cours des polymyosites (18, 19), du lupus et des sclérodermies (20). Ils sont présents dans 13 à 35 % des DM de l'adulte (9, 19, 21). Chez l'adulte, le taux d'anticorps anti

MDA-5 semble être corrélé à l'activité et à la gravité de la maladie (4), alors que chez l'enfant, leur présence serait un facteur de bon pronostic (21). Ainsi, chez l'adulte, ce taux décroît avec l'efficacité du traitement (11, 22). Il pourrait donc être utilisé pour juger de l'efficacité du traitement et de la gravité de la maladie (10). Par ailleurs, les taux de ferritine supérieur à 1000ug/l, et une élévation des gamma-glutamyl-transférases (GGT) semblent aussi être des facteurs biologiques de l'activité de la maladie (13, 17, 23).

Le traitement des DM associées aux anticorps anti MDA-5 est mal codifié et il n'existe pas de recommandation dans la littérature. Néanmoins, il semble reposer comme pour les DM « classiques » sur la corticothérapie générale associée à des immunosuppresseurs en fonction de la réponse initiale. L'atteinte pulmonaire conditionne le pronostic et justifie à elle seule l'instauration d'un traitement systémique avec un risque de corticorésistance important (24). Dans le cas présenté, la ciclosporine a stoppé la progression de la maladie. Dans la littérature, seul un cas rapporte cette même efficacité (25). D'autres observations de la littérature décrivent une efficacité aléatoire, en monothérapie ou en association, de la cyclophosphamide (12), des immunoglobulines, du rituximab (3), du méthotrexate, de l'azathioprine (21) et du mycophénolate mofétil (6). Les données de la littérature sont donc insuffisantes pour juger de l'efficacité et pour recommander un immunosuppresseur spécifique. De même devant l'absence d'autre cas similaire de nécrose digitale extensive atteignant tous les doigts aucun traitement ne peut être privilégié.

Conclusion :

Nous présentons un cas original de nécrose digitale extensive touchant tous les doigts et les orteils, non rapporté dans la littérature, dans le cadre de la dermatomyosite à anticorps anti MDA-5. Etant donné l'atteinte pulmonaire fréquente et sévère et le taux de mortalité important, il est important de reconnaître ce type de DM. Ainsi, l'apparition de papules palmaires en feuillets de livre, d'ulcérations cutanées multiples (pulpaires, péri-unguéales, coudes, genoux, hélix), d'ulcérations muqueuses, de panniculite ou de nécrose cutanée associées à une atteinte pulmonaire et une atteinte musculaire infraclinique doit faire rechercher la présence d'anticorps anti MDA-5. Un scanner thoracique dès le début de maladie permettrait de diagnostiquer l'atteinte pulmonaire au plus tôt et de la traiter plus rapidement. Les dosages des anticorps anti MDA-5, des GGT, et de la ferritine pourraient permettre le suivi du patient puisque leurs taux semblent corrélés à l'activité de la maladie.

Références :

1. Gunawardena H, Betteridge Z, McHugh N. Myositis specific autoanti-bodies: their clinical and pathogenic significance in disease expression. *Rheumatology* 2009;48:607-12.
2. Sato S, Hirakata M, Kuwana M, Suwa A, Inada S, Mimori T et al. Autoantibodies to a 140-kd polypeptide, CADM-140, in Japanese patients with clinically amyopathic dermatomyositis. *Arthritis Rheum* 2005;52:1571-6.
3. Clottu A, Laffitte E, Prins C, Chizzolini C. Response of Mucocutaneous Lesions to Rituximab in a Case of Melanoma Differentiation Antigen 5-Related Dermatomyositis. *Dermatology* 2012;225:376-80.
4. Pau-Charles I, Moreno PJ, Ortiz-Ibanez K, Lucero MC, Garcia-Herrera A, Espinosa G *et al.* AntiMDA5 positive clinically amyopathic dermatomyositis presenting with severe cardiomyopathy. *J Eur Acad Dermatol Venereol* 2014;28:1097-1102.
5. Wang J, Guo G, Chen G, Wu B, Lu L, Bao L. Meta-analysis of the association of dermatomyositis and polymyositis with cancer. *Br J Dermatol* 2013;169:838-47.
6. Burnouf M, Mahé E, Verpillat P, Descamps V, Lebrun-Vignes B, Picard-Dahan C *et al.* Cutaneous necrosis is predictive of cancer in adult dermatomyositis. *Ann Dermatol Venereol* 2003;130:313-6.
7. Labrador-Horrillo M, Martinez MA, Selva-O'Callaghan A, Trallero-Araguas E, Balada E, Vilardell-Tarres M. Anti-MDA5 antibodies in a large Mediterranean population of adults with dermatomyositis. *J Immunol Res* 2014;2014:290797.
8. Girard C, Vincent T, Bessis D. Dermatomyositis and acute interstitial lung disease associated with MDA-5 antibodies: an atypical case. *Ann Dermatol Venereol.* 2013;140:628-34.

9. Fiorentino D, Chung L, Zwerner J, Rosen A, Casciola-Rosen L. The mucocutaneous and systemic phenotype of dermatomyositis patient with antibodies to MDA5 (CADM-140): A retrospective study. *J Am Acad Dermatol* 2011;65:25-34.
10. Cao H, Pan M, Kang Y, Xia Q, Li X, Zhao X *et al*. Clinical Manifestations of Dermatomyositis and Clinically Amyopathic Dermatomyositis Patients With Positive Expression of Anti-Melanoma Differentiation-Associated Gene 5 Antibody. *Arthritis Care Res* 2012;64:1602-10.
11. Chen Z, Cao M, Plana MN, Liang J, Cai H, Kuwana M, Sun L. Utility of anti-melanoma differentiation-associated gene 5 antibody measurement in identifying patients with dermatomyositis and a high risk for developing rapidly progressive interstitial lung disease: a review of the literature and a meta-analysis. *Arthritis Care Res* 2013;65:1316-24.
12. Miyake M, Sakai A, Nishijima C, Kita T, Nitta E, Kawashima A *et al*. Detection of anti-CADM-140/MDA5 antibodies in a patient with classic dermatomyositis developing rapidly progressive interstitial lung disease. *J Dermatol* 2014;41:664-5.
13. Gerfaud-Valentin M, Ahmad K, Piegay F, Fabien N, Raphanel B, Cordier J.F *et al*. Interstitial lung disease-associated with amyopathic dermatomyositis and anti-MDA5 autoantibodies. *Rev Mal Respir* 2014;31:849-53.
14. Suda T, Fujisawa T, Enomoto N, Nakamura Y, Inui N, Naito T *et al*. Interstitial lung diseases associated with amyopathic dermatomyositis. *Eur Respir J* 2006;28:1005-12.
15. Tamai K, Tachikawa R, Otsuka K, Ueda H, Hosono Y, Tomii K. Early Pulmonary Involvement of Anti-CADM-140 Autoantibody-positive Rapidly Progressive Interstitial Lung Disease Preceding Typical Cutaneous Symptoms. *Intern Med* 2014;53:2515-9.

16. Mimori T, Nakashima R, Hosono Y. Interstitial lung disease in myositis: clinical subsets, biomarkers, and treatment. *Curr Rheumatol Rep* 2012;14:264-74.
17. Zou J, Guo Q, Chi J, Wu H, Bao C. HRCT score and serum ferritin level are factors associated to the 1-year mortality of acute interstitial lung disease in clinically amyopathic dermatomyositis patients. *Clin Rheumatol* 2015;34:707-14.
18. Chen F, Wang D, Shu X, Nakashima R, Wang G. AntiMDA5 antibody is associated with A/SIP and decreased T cells in peripheral blood and predicts poor prognosis of ILD in Chinese patients with dermatomyositis. *Rheumatol Int* 2012;32:3909-15.
19. Chen Z, Cao M, Plana MN, Liang J, Cai H, Kuwana M *et al.* Utility of anti-melanoma differentiation-associated gene 5 antibody measurement in identifying patients with dermatomyositis and a high risk for developing rapidly progressive interstitial lung disease: a review of the literature and a meta-analysis. *Arthritis Care Res* 2013;65:1316-24.
20. Hamaguchi Y, Kuwana M, Hoshino K, Hasegawa M, Kaji K, Matsushita T *et al.* Clinical correlations with dermatomyositis-specific autoantibodies in adult Japanese patients with dermatomyositis: a multicenter cross-sectional study. *Arch Dermatol* 2011;147:391-8.
21. Tansley SL, Betteridge ZE, Gunawardena H, Jacques TS, Owens CM, Pilkington C *et al.* Anti-MDA5 autoantibodies in juvenile dermatomyositis identify a distinct clinical phenotype: a prospective cohort study. *Arthritis Res Ther* 2014;16:R138.
22. Muro Y, Sugiura K, Akiyama M. Limitations of a single-point evaluation of anti-MDA5 antibody, ferritin, and IL-18 in predicting the prognosis of interstitial lung disease with anti-MDA5 antibody-positive dermatomyositis. *Clin Rheumatol* 2013;32:395-8.

23. Sun Y, Liu Y, Yan B, Shi G. Interstitial lung disease in clinically amyopathic dermatomyositis (CADM) patients: a retrospective study of 41 Chinese Han patients. *Rheumatol Int* 2013;33:1295-302.
24. Mukae H, Ishimoto H, Sakamoto N, Hara S, Kakugawa T, Nakayama S *et al*. Clinical differences between interstitial lung disease associated with clinically amyopathic dermatomyositis and classic dermatomyositis. *Chest* 2009;136:1341-7.
25. Shimojima Y, Ishii W, Kato T, Hoshi K, Matsuda M, Hashimoto T *et al*. Intractable skin necrosis and interstitial pneumonia in amyopathic dermatomyositis, successfully treated with cyclosporin A. *Intern Med* 2003;42:1253-8.

Figures:

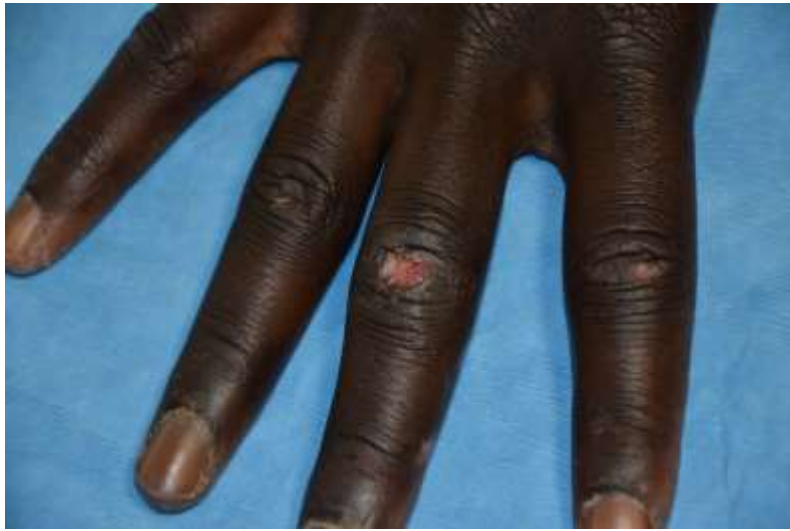

Figure 1 Ulcération en regard de la 3ème IPP de la main droite

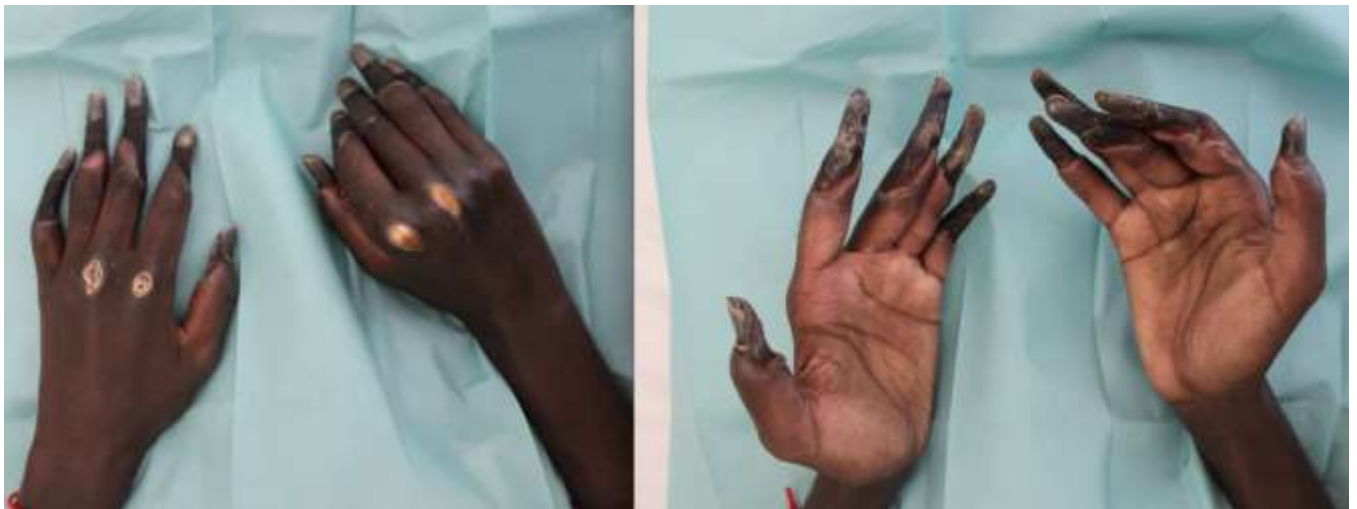

Figure 2 Nécrose digitale sèche de tous les doigts avec ulcération des 2ème et 3ème MCP bilatérales

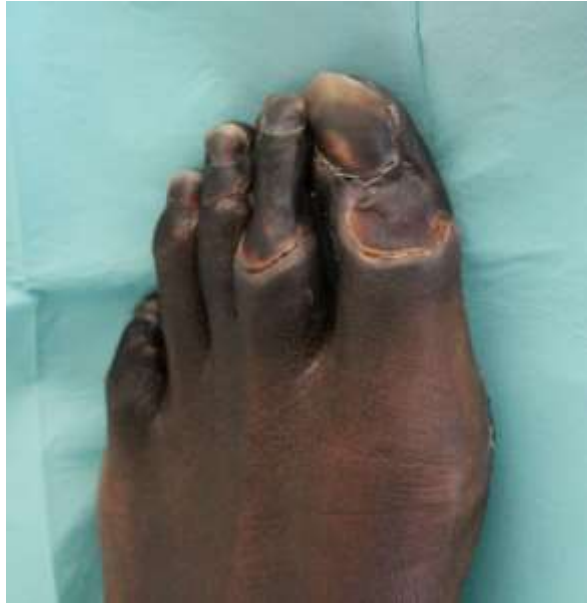

Figure 3 Nécrose sèche des orteils.

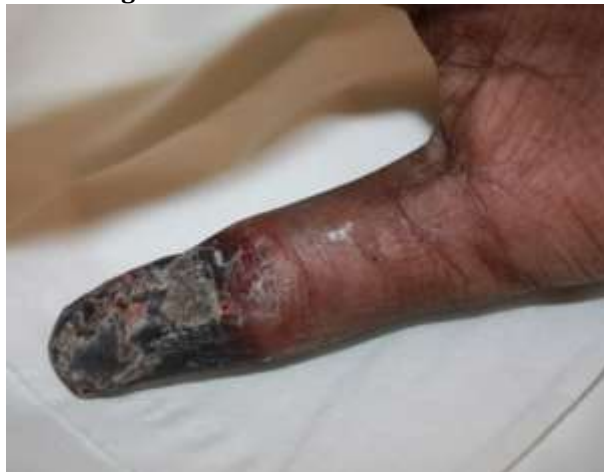

Figure 4 Nécrose sèche du pouce gauche avec pourtour inflammatoire

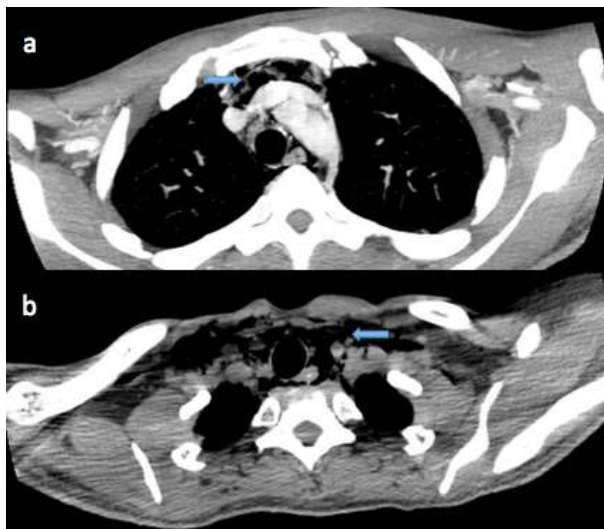


Figure 5 a. Pneumomédiastin initial avec extension vers l'apex sur l'image b. et comblement des creux sus-claviculaires

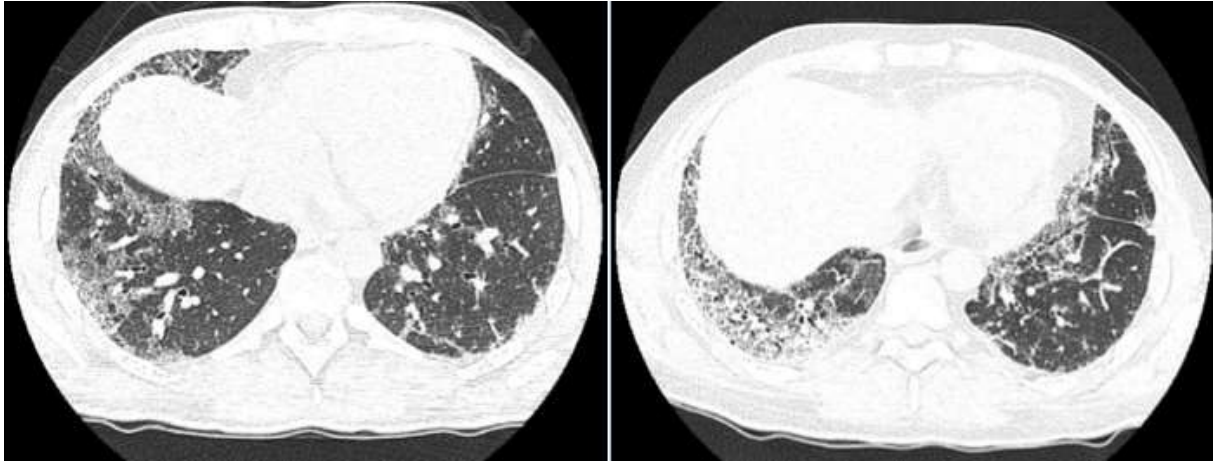


Figure 6 Tomodensitométrie thoracique injectée. A gauche: scanner initial de pneumopathie interstitielle prédominant aux bases. A droite: évolution en quelques mois vers une fibrose pulmonaire constituée.

		Sclérodermie	Lupus	Connectivite mixte	Dermatomyosite à anticorps anti MDA-5
Critères positifs	Clinique	-Ulcération digitale -Fibrose pulmonaire -Syndrome de Raynaud -Nécrose digitale	-Ulcération muqueuse -Péricardite -Atteinte rénale -Arthralgie	-Ulcération cutanéomuqueuse -Péricardite -Nécrose digitale -Arthralgie	-Ulcération cutanéomuqueuse -Papules palmaires -Pneumopathie interstitielle -Péricardite -Nécrose digitale -Arthralgie
	Biologique	-Ac anti nucléaire	-Ac anti nucléaire -Ac anti RNP	-Ac anti RNP -Ac anti nucléaire	-Ac anti MDA-5 -Ac anti RNP -Ac anti nucléaire -Ac anti Mi-2
Critères négatifs	Clinique	-Absence de sclérose cutanée ou de sclérodactylie	-Absence d'éruption malaire, de photosensibilité		
	Biologique	-Absence d'Ac anti Scl-70 et anti centromère -Ac anti MDA-5	-Absence d'Ac anti DNA, Sm, phospholipides, de consommation du complément -Ac anti MDA-5	-Ac anti MDA-5	

Tableau 1 Diagnostics différentiels de la dermatomyosite à anticorps (Ac) anti-MDA-5

RÉSUMÉ DE LA THÈSE

Introduction : Les dermatomyosites (DM) sont des myopathies inflammatoires associées à des anticorps (Ac) dans 50 à 70% des cas. Les Ac anti-MDA-5 décrits récemment semblent associer un phénotype particulier de DM avec une atteinte pulmonaire interstitielle sévère et une atteinte musculaire peu intense. Nous rapportons une observation de DM avec présence d'Ac anti-MDA-5 compliquée de pneumopathie interstitielle et de nécroses cutanées digitales rapidement extensives.

Observation : Un homme de 28 ans était hospitalisé pour altération de l'état général avec des myalgies, une dyspnée d'effort ainsi qu'un œdème et des lésions purpuriques et cyanotiques de tous les doigts avec des papules érythémateuses des hélix, des coudes ainsi que des papules de Gottron. Un traitement par corticothérapie générale a été débuté. Le bilan immunologique mettait en évidence la présence d'Ac anti-MDA-5. Malgré la corticothérapie, l'évolution a été défavorable avec l'apparition de nécroses digitales rapidement progressives et une dégradation de l'état pulmonaire nécessitant des traitements successifs par cyclophosphamide, cures d'immunoglobuline, augmentation de la corticothérapie puis ajout de ciclosporine ayant stabilisé la maladie.

Discussion : Les Ac anti-MDA-5 sont spécifiques des DM et sont un facteur de risque d'atteinte pulmonaire interstitielle sévère (70% des cas) conditionnant le pronostic avec une mortalité de 40%. L'atteinte cutanée est spécifique avec des papules palmaires et des ulcérations cutanéomuqueuses. L'apparition de nécroses digitales rapidement extensives n'a pas été rapportée.

Conclusion : Nous rapportons un cas de DM associée aux anticorps anti-MDA-5 avec des nécroses digitales rapidement extensives d'une particulière sévérité. Devant signes cliniques évocateurs et les risques pulmonaires le dosage des MDA-5 devrait être réalisé.

TITRE EN ANGLAIS

Dermatomyositis and extensive digital necrosis with interstitial lung disease associated with MDA-5 antibodies

THÈSE : MÉDECINE SPÉCIALISÉE – ANNÉE 2015

MOTS CLEFS : anticorps anti MDA-5, Nécrose digitale, dermatomyosite, pneumopathie interstitielle diffuse.

INTITULÉ ET ADRESSE :

UNIVERSITÉ DE LORRAINE

Faculté de Médecine de Nancy

9, avenue de la Forêt de Haye

54505 VANDOEUVRE LES NANCY Cedex
