



**HAL**  
open science

# La dysplasie fibreuse des maxillaires: à propos de cas cliniques

Emilie Bontems-Perrin

► **To cite this version:**

Emilie Bontems-Perrin. La dysplasie fibreuse des maxillaires: à propos de cas cliniques. Sciences du Vivant [q-bio]. 2006. hal-01732879

**HAL Id: hal-01732879**

**<https://hal.univ-lorraine.fr/hal-01732879v1>**

Submitted on 14 Mar 2018

**HAL** is a multi-disciplinary open access archive for the deposit and dissemination of scientific research documents, whether they are published or not. The documents may come from teaching and research institutions in France or abroad, or from public or private research centers.

L'archive ouverte pluridisciplinaire **HAL**, est destinée au dépôt et à la diffusion de documents scientifiques de niveau recherche, publiés ou non, émanant des établissements d'enseignement et de recherche français ou étrangers, des laboratoires publics ou privés.



## AVERTISSEMENT

Ce document est le fruit d'un long travail approuvé par le jury de soutenance et mis à disposition de l'ensemble de la communauté universitaire élargie.

Il est soumis à la propriété intellectuelle de l'auteur. Ceci implique une obligation de citation et de référencement lors de l'utilisation de ce document.

D'autre part, toute contrefaçon, plagiat, reproduction illicite encourt une poursuite pénale.

Contact : [ddoc-theses-contact@univ-lorraine.fr](mailto:ddoc-theses-contact@univ-lorraine.fr)

## LIENS

Code de la Propriété Intellectuelle. articles L 122. 4

Code de la Propriété Intellectuelle. articles L 335.2- L 335.10

[http://www.cfcopies.com/V2/leg/leg\\_droi.php](http://www.cfcopies.com/V2/leg/leg_droi.php)

<http://www.culture.gouv.fr/culture/infos-pratiques/droits/protection.htm>

ACADEMIE DE NANCY-METZ

UNIVERSITE HENRI POINCARÉ NANCY 1  
FACULTE DE CHIRURGIE DENTAIRE

Année 2006

N° 3306

THESE

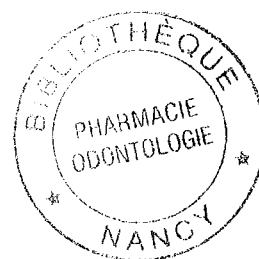
**DOUBLE**

pour le

DIPLOME D'ETAT DE DOCTEUR  
EN CHIRURGIE DENTAIRE

par

Emilie BONTEMS-PERRIN  
Née le 28 septembre 1979 à Metz (57)



**LA DYSPLASIE FIBREUSE DES MAXILLAIRES :  
A PROPOS DE CAS CLINIQUES**

Présentée et soutenue publiquement le 19 juin 2006

Examineurs de la thèse :

Mlle C.STRAZIELLE  
M. P.BRAVETTI  
M. E.GERARD  
Mlle. A.LE  
M. G.PERROT

Professeur des Universités  
Maître de conférences  
Odontologiste des Hôpitaux  
Assistant hospitalier universitaire  
Assistant hospitalier universitaire

Président  
Juge  
Juge  
Juge  
Juge

BU PHARMA-ODONTOL



D

104 073175 1

PPN 113334714  
bib 182579

**ACADEMIE DE NANCY-METZ**

**UNIVERSITE HENRI POINCARÉ NANCY 1  
FACULTE DE CHIRURGIE DENTAIRE**

**Année 2006**

**N°**

**THESE**

**pour le**

**DIPLOME D'ETAT DE DOCTEUR  
EN CHIRURGIE DENTAIRE**

**par**

**Emilie BONTEMS-PERRIN  
Née le 28 septembre 1979 à Metz (57)**



**LA DYSPLASIE FIBREUSE DES MAXILLAIRES :  
A PROPOS DE CAS CLINIQUES**

**Présentée et soutenue publiquement le 19 juin 2006**

**Examineurs de la thèse :**

**Mlle C.STRAZIELLE  
M. P.BRAVETTI  
M. E.GERARD  
Mlle. A.LE  
M. G.PERROT**

**Professeur des Universités  
Maître de conférences  
Odontologue des Hôpitaux  
Assistant hospitalier universitaire  
Assistant hospitalier universitaire**

**Président  
Juge  
Juge  
Juge  
Juge**

Vice-Doyens : Dr. Pascal AMBROSINI - Dr. Jean-Marc MARTRETTE - Dr Jacques PREVOST  
Membres Honoraires : Pr. F. ABT - Dr. L. BABEL - Pr. S. DURIVAUX - Pr. G. JACQUART - Pr. D. ROZENCWEIG -  
Pr. M. VIVIER  
Doyen Honoraire : Pr. J. VADOT

Sous-section 56-01 Pédodontie	Mme <u>DROZ Dominique (Desprez)</u> M. PREVOST** Jacques Mme HELFER Violaine (Minaud) Mlle MARCHETTI Nancy Mlle MEDERLE Angélique	Maître de Conférences Maître de Conférences Assistant Assistant Assistant
Sous-section 56-02 Orthopédie Dento-Faciale	Mme <u>FILLEUL Marie Pierryle</u> Vacant au 01/11/2006 Mlle BRAVETTI Morgane M. GEORGE Olivier	Professeur des Universités* MCUPH Assistant Assistant
Sous-section 56-03 Prévention, Epidémiologie, Economie de la Santé, Odontologie légale	M. <u>WEISSENBACH Michel</u> M. ARTIS Olivier Mlle CLEMENT Céline	Maître de Conférences* Assistant Assistant
Sous-section 57-01 Parodontologie	M. <u>MILLER** Neal</u> M. AMBROSINI Pascal M. PENAUD Jacques Mme BACHERT Martine M. PONGAS Dimitrios	Maître de Conférences Maître de Conférences Maître de Conférences Assistant Assistant
Sous-section 57-02 Chirurgie Buccale, Pathologie et Thérapeutique Anesthésiologie et Réanimation	M. <u>BRAVETTI Pierre</u> M. ARTIS Jean-Paul M. VIENNET Daniel M. WANG Christian Mlle LE Audrey M. PERROT Ghislain	Maître de Conférences Professeur 1er grade Maître de Conférences Maître de Conférences* Assistant Assistant
Sous-section 57-03 Sciences Biologiques (Biochimie, Immunologie, Histologie, Embryologie, Génétique, Anatomie pathologique, Bactériologie, Pharmacologie)	M. <u>WESTPHAL** Alain</u> M. MARTRETTE Jean-Marc Mme MOBY Vanessa (Stutzmann)	Maître de Conférences * Maître de Conférences Assistant
Sous-section 58-01 Odontologie Conservatrice, Endodontie	M. <u>AMORY** Christophe</u> M. PANIGHI Marc M. FONTAINE Alain M. BONNIN Jean-Jacques M. CLAUDON Olivier M. ENGELS DEUTSCH** Marc M. SIMON Yorick	Maître de Conférences Professeur des Universités* Professeur 1 <sup>er</sup> grade* Maître de Conférences Assistant Assistant Assistant
Sous-section 58-02 Prothèses (Prothèse conjointe, Prothèse adjointe partielle, Prothèse complète, Prothèse maxillo-faciale)	M. <u>SCHOVER Jacques</u> M. LOUIS** Jean-Paul M. ARCHIEN Claude M. LAUNOIS** Claude M. KAMAGATE Sinan M. HELFER Maxime M. JHUGROO Khoondial M. SEURET Olivier M. WEILER Bernard	Maître de Conférences Professeur des Universités* Maître de Conférences * Maître de Conférences Assistant associé au 1/10/05 Assistant Assistant Assistant Assistant
Sous-section 58-03 Sciences Anatomiques et Physiologiques Occlusodontiques, Biomatériaux, Biophysique, Radiologie	Mlle <u>STRAZIELLE** Catherine</u> Vacant au 01/09/2005 M. AREND Christophe	Professeur des Universités* Maître de Conférences Assistant

*italique* : responsable de la sous-section

\* temps plein - \*\* responsable TP

Nancy, le 01.01.2006

*Par délibération en date du 11 décembre 1972,  
la Faculté de Chirurgie Dentaire a arrêté que  
les opinions émises dans les dissertations  
qui lui seront présentées  
doivent être considérées comme propres à  
leurs auteurs et qu'elle n'entend leur donner  
aucune approbation ni improbation.*

## **A NOTRE PRESIDENT DE THESE**

**Mademoiselle le Professeur Catherine STRAZIELLE**

Docteur en Chirurgie Dentaire

Professeur des Universités

Habilitée à diriger des Recherches par l'Université Henri Poincaré, Nancy-1

Responsable de la Sous-Section : Sciences Anatomiques et Physiologiques,  
Occlusodontiques, Biomatériaux, Biophysique, Radiologie

Nous vous remercions sincèrement de bien avoir voulu accepter la présidence de notre jury. Vous nous avez fait bénéficier durant nos études de votre savoir et de votre expérience.

Veillez trouver ici l'expression de notre respectueuse gratitude et de toute notre estime.



## **A NOTRE JUGE ET DIRECTEUR DE THESE**

**Monsieur le Docteur Pierre BRAVETTI**

Doyen de la Faculté de Chirurgie Dentaire de l'Université Henri Poincaré,  
Nancy 1

Docteur en Chirurgie Dentaire

Docteur de l'Université Henri Descartes de Paris V

Maître de Conférences des Universités

Responsable de la sous-section : Chirurgie Buccale, Pathologie et  
Thérapeutique, Anesthésiologie et Réanimation

Vous avez accepté de diriger notre travail. Votre soutien ainsi que vos précieux conseils nous ont guidé tout au long de nos études. Pour votre compétence, et votre gentillesse, veuillez trouver ici l'expression de notre très vive reconnaissance et de notre sincère estime.

## **A NOTRE JUGE**

**Monsieur le Docteur Eric GERARD**

Docteur en Chirurgie Dentaire

Docteur de l'Université Henri Poincaré, Nancy-1

Odontologiste des Hôpitaux

Chef du département d'Odontologie CHR de Metz-Thionville

La qualité de l'enseignement et de la formation dont vous nous avez fait bénéficier durant tout notre stage est d'une très grande valeur et nous vous en remercions. Veuillez trouver ici l'expression de notre profonde admiration et de notre sincère sympathie.

## **A NOTRE JUGE**

**Mademoiselle le Docteur Audrey LE,**

Docteur en chirurgie dentaire

Assistant hospitalier universitaire

Vous avez accepté de faire partie de notre jury et nous vous en sommes très reconnaissants. Votre compétence, votre gentillesse et votre humilité suscitent toute notre admiration.

## **A NOTRE JUGE**

**Monsieur le Docteur Ghislain PERROT**

Docteur en Chirurgie Dentaire

Assistant hospitalier universitaire

Vous avez accepté avec gentillesse et spontanéité de siéger parmi les membres de notre jury. Veuillez trouver ici l'expression de nos remerciements ainsi que d'un profond respect.

**A MES PARENTS**

**A ELEONORE ET YANNICK**

**A MON FRERE, JEAN-PHILIPPE**

**A MA GRAND-MERE**

**A TOUTE MA FAMILLE**

**A LA FAMILLE DE YANNICK**

**A MES AMIS,**

**AUDREY ET PASCAL,**

**DELPHINE ET JULIEN,**

**EDWIGE ET VINCENT,**

**ELODIE ET DAVID,**

**EMILIE ET RAPHAEL,**

**HELENE ET ANTOINE.**

# Sommaire

## **Introduction**

### **Chapitre 1 : Eléments fondamentaux des syndromes dysplasiques**

#### **1. DEFINITION ET GENERALITES**

- 1.1. Définition**
- 1.2. Les différents types de dysplasie fibreuse**
- 1.3. Classification**
- 1.4. Données épidémiologiques**

#### **2. ETIOLOGIE**

- 2.1. La protéine G $\alpha$**
- 2.2. Le cycle normal**
- 2.3. La mutation génétique et ses conséquences**
- 2.4. Etiologie en fonction du type d'atteinte dysplasique**

#### **3. LOCALISATIONS SQUELETTIQUE ET MAXILLAIRE**

### **Chapitre 2 : Approche clinique et thérapeutique des dysplasies**

#### **1. DIAGNOSTIC**

- 1.1. Diagnostic clinique**
- 1.2. Examens complémentaires**
- 1.3. Diagnostic différentiel**

#### **2. EVOLUTION**

- 2.1. Evolution classique**
- 2.2. Complications**
- 2.3. Pronostic**

#### **3. TRAITEMENT**

- 3.1. L'abstention thérapeutique**
- 3.2. Le traitement médical**
- 3.3. Le traitement chirurgical**

### **Chapitre 3 : Cas cliniques**

## **Conclusion**

## **Bibliographie**

## **Table des matières**



# Introduction





La dysplasie fibreuse est une pathologie non exceptionnelle au niveau maxillaire, si bien qu'un chirurgien-dentiste peut y être confronté au cours de son exercice. Cette affection est souvent asymptomatique, son évolution est la plupart du temps favorable ; la dégénérescence sarcomateuse reste possible même si elle est exceptionnelle, les complications neurologiques avec compression du nerf ophtalmique pouvant entraîner la cécité imposent précision et précocité du diagnostic.

Dans un premier chapitre, nous présenterons les caractéristiques générales de la dysplasie fibreuse, son étiologie, sa localisation.

Un deuxième chapitre détaillera le diagnostic clinique et différentiel de la maladie ainsi que son évolution et son traitement.

Enfin, le dernier chapitre sera consacré à la présentation de cas cliniques de la littérature et du département d'odontologie du CHR de Metz-Thionville, ceci afin d'illustrer notre propos.

# **Chapitre 1**

## **Eléments fondamentaux des syndromes dysplasiques**

# 1. DEFINITION ET GENERALITES (28)

## 1.1. Définition

La dysplasie fibreuse est une ostéopathie à caractère polymorphe dans ses expressions cliniques comme dans son évolution (29). Elle se caractérise par la présence de lésions fibro-osseuses (53). Ces lésions ont toutes en commun le remplacement d'un tissu osseux normal par un tissu composé de fibres de collagène et de fibroblastes, contenant une quantité variable de substance minéralisée (1).

En 1891, Von Recklinghausen présenta trois groupes de maladies osseuses dont un comprenait des cas de dysplasie fibreuse polyostotique.

En 1937, Albright rapporta des cas de dysplasie fibreuse avec des lésions osseuses à localisations multiples, une pigmentation de la peau et une préférence pour le sexe féminin.

En 1938, Lichtenstein décrivit huit cas de lésions ostéofibreuses sans manifestations extrasquelettiques et il dénomma cette pathologie dysplasie fibreuse polyostotique.

En 1942, Lichtenstein et Jaffe ont reconnu la dysplasie fibreuse comme une pathologie à part entière et ont mis en évidence la forme monostotique de la maladie. C'est suite à ces travaux que la dysplasie fibreuse est souvent dénommée maladie de Jaffe Lichtenstein.

Pritchard passa en revue 256 cas de dysplasie fibreuse publiés entre 1929 et 1949 et nota une distribution égale entre les sexes.

Depuis, l'étude de nombreux cas a permis de redéfinir des critères cliniques, radiologiques et histologiques précis. (66)

La plupart des auteurs considèrent que cette maladie correspond à une prolifération hamartomateuse de tissu fibreux au sein de la médullaire osseuse avec une métaplasie osseuse secondaire produisant un os néoformé faiblement calcifié. (27)

## 1.2. Les différents types de dysplasie fibreuse

La dysplasie fibreuse peut affecter un seul os : dysplasie fibreuse monostotique ou plusieurs os : dysplasie fibreuse polyostotique, et peut être associée à des endocrinopathies. (1)

La dysplasie fibreuse dans sa forme polyostotique peut se rencontrer dans le syndrome de McCune-Albright, une maladie rare qui a tout d'abord été décrite

comme l'association d'une puberté précoce, de taches café au lait et d'une dysplasie fibreuse. (1)

Aujourd'hui ce syndrome correspond à l'association :

- D'une dysplasie fibreuse ;
- De troubles endocriniens ;
- De taches café au lait dont les bords sont irréguliers. Ces taches sont souvent étendues et prédominent habituellement en regard des atteintes osseuses. Elles ne sont plus considérées comme indispensables pour l'intégration dans le syndrome. (27)

Les troubles endocriniens rencontrés sont :

- La puberté précoce, anomalie la plus fréquente, rencontrée dans 65 % des formes polyostotiques ;
- L'hyperthyroïdie (30 %) ;
- L'acromégalie ;
- L'hyperprolactinémie ;
- Le syndrome de Cushing ;
- L'hyperparathyroïdie. (27)

Le syndrome représente 3 % des atteintes par la dysplasie fibreuse. (53)

Une autre forme polyostotique, dite dysplasie fibreuse craniofaciale est caractérisée par l'absence de lésions en dehors des os du crâne et de la face. Elle représente 10 % de la forme polyostotique. (53)

## **1.3. Classification**

Il existe différentes classifications parmi lesquelles on retrouve la dysplasie fibreuse des maxillaires, ce qui souligne la difficulté de classer cette pathologie au sein des autres lésions du maxillaire.

### **1.2.1. Classification de Waldron (1993) (76)**

Waldron a différencié trois types de lésions fibro-osseuses en tenant compte des caractéristiques cliniques, radiologiques et histologiques.

- |      |                                                                                                                                                                                                                                                                                                                       |
|------|-----------------------------------------------------------------------------------------------------------------------------------------------------------------------------------------------------------------------------------------------------------------------------------------------------------------------|
| I.   | Dysplasie fibreuse.                                                                                                                                                                                                                                                                                                   |
| II.  | Lésions dysplasiques survenant dans la région dentaire. Elles ont pour origine présumée le desmodonte. Elles sont divisées en trois groupes en fonction de leurs caractéristiques radiologiques:<br>Dysplasie cémento-osseuse périapicale.<br>Dysplasie cémento-osseuse focale.<br>Dysplasie cémento-osseuse floride. |
| III. | Néoplasmes fibro-osseux.<br>Fibrome cémentifiant, fibrome ossifiant ou fibrome cémento-ossifiant.                                                                                                                                                                                                                     |

Figure 1- Classification des lésions fibro-osseuses. (76)

L'inconvénient de cette classification est qu'elle ne permet de situer la dysplasie fibreuse que parmi les lésions fibro-osseuses.

### 1.2.2. Classification de Slootweg (1996) (72)

Cette classification s'inspire de celle de Waldron.

- |                                           |
|-------------------------------------------|
| <b>1- Dysplasie fibreuse</b>              |
| Polyostotique                             |
| Monostotique                              |
| <b>2- Fibrome ossifiant</b>               |
| Conventionnel                             |
| Psammomateux                              |
| Juvénile                                  |
| <b>3- Dysplasie cémentaire périapiale</b> |
| Focale                                    |
| Floride                                   |

Figure 2-Classification des lésions fibro-osseuses maxilo-faciales (modifiée). (72)

### 1.2.3. Les classifications de l’OMS (54)

- **Classification internationale des maladies révisée en 2003 :**

La dysplasie fibreuse des maxillaires est répertoriée dans le chapitre XI, qui regroupe les maladies de l’appareil digestif, et dans la section K00-K14 intitulée maladies de la cavité buccale, des glandes salivaires et des maxillaires.

Toutes les affections de la cavité buccale ou ayant des répercussions sur celle-ci sont répertoriées.

La dysplasie fibreuse monostotique fait partie de la section K10-8 : les autres maladies des mâchoires.

Diseases of the digestive system ( <u>K00-K93</u> )	
<u>K00-K14</u>	Diseases of oral cavity, salivary glands and jaws
<u>K20-K31</u>	Diseases of oesophagus, stomach and duodenum
<u>K35-K38</u>	Diseases of appendix
<u>K40-K46</u>	Hernia
<u>K50-K52</u>	Noninfective enteritis and colitis
<u>K55-K63</u>	Other diseases of intestines
<u>K65-K67</u>	Diseases of peritoneum
<u>K70-K77</u>	Diseases of liver
<u>K80-K87</u>	Disorders of gallbladder, biliary tract and pancreas
<u>K90-K93</u>	Other diseases of the digestive system

Figure 3-*Classification de l’OMS chap XI. (54)*

<b>K10.8</b>	<b>Other specified diseases of jaws</b>
	Cherubism
	Exostosis
	Fibrous dysplasia
	Unilateral condylar:
	· hyperplasia
	· hypoplasia

} of jaw

Figure 4- *Classification de l’OMS. Maladies spécifiques des maxillaires. (54)*

A noter que la forme polyostotique de la maladie n’est pas codée par K10-8 mais par Q78-1 car elle est considérée comme faisant partie des malformations congénitales et anomalies chromosomiques. Lorsque cette forme présente des manifestations buccales, son code est complété par un X et devient donc Q78-1X.

- **Classification internationale histologique des tumeurs odontogènes de l'OMS (43, 53)**

Ici, le classement est envisagé sous un angle histologique.

<p><b>1- Néoformations et autres tumeurs en rapport avec l'appareil odontogène</b></p> <p>1.1- Bénignes 1.2- Malignes</p> <p><b>2- Néoformations et autres tumeurs en rapport avec l'os</b></p> <p>2.1- Néoplasie ostéogène 2.1.1- Fibrome cémento-ossifiant (fibrome cimentifiant, fibrome ossifiant)</p> <p>2.2- Lésions osseuses non néoplasiques 2.2.1- Dysplasie fibreuse des mâchoires 2.2.2- Dysplasie cémento-osseuse 2.2.3- Chérubisme 2.2.4- Granulome central à cellules géantes 2.2.5- Kyste osseux anévrisimal 2.2.6- Kyste osseux essentiel</p> <p>2.3- Autres tumeurs</p> <p><b>3- Kystes épithéliaux</b></p> <p>3.1- Kystes liés au développement 3.2- Kystes inflammatoires</p>
--------------------------------------------------------------------------------------------------------------------------------------------------------------------------------------------------------------------------------------------------------------------------------------------------------------------------------------------------------------------------------------------------------------------------------------------------------------------------------------------------------------------------------------------------------------------------------------------------------------------------------------------------------------------------------------------------------------------------------------

Figure 5- Extrait de la classification histologique des tumeurs odontogènes de l'OMS (53)

Pour l'OMS, la dysplasie fibreuse est classée comme une lésion non néoplasique c'est-à-dire non tumorale.

Tous les auteurs classent la dysplasie fibreuse comme une lésion non tumorale et fibro-osseuse.

Les classifications de l'OMS ont l'avantage de situer la dysplasie fibreuse par rapport à l'ensemble des pathologies existantes et donc de faciliter le diagnostic différentiel.

## 1.4. Données épidémiologiques

### 1.3.1. Fréquence

La dysplasie fibreuse peut être considérée comme une maladie rare. En effet, sa fréquence est faible : 0,8% de l'ensemble des tumeurs (27), 2,5% des pathologies osseuses. Cependant elle représente 5 à 7% des tumeurs osseuses bénignes. (28)

Selon une étude d'Eversole, la proportion entre dysplasie fibreuse monostotique, dysplasie fibreuse polyostotique et dysplasie fibreuse craniofaciale est répartie comme suit :

- 74% dysplasie fibreuse monostotique
- 13% dysplasie fibreuse polyostotique
- 13% dysplasie fibreuse craniofaciale

La forme monostotique est donc la plus fréquente. (66)

Des lésions craniofaciales sont présentes chez 50% des patients atteints par la forme polyostotique et chez 10% des patients atteints par la forme monostotique. (30)

### 1.3.2. Répartition selon l'âge

La dysplasie fibreuse peut se rencontrer à tout âge, mais 75% des patients ont moins de 30 ans lorsque la maladie est découverte (27). Elle apparaît habituellement dans l'enfance et progresse pendant la puberté et l'adolescence. Dans la plupart des cas, la progression s'arrête après l'adolescence (56).

La date de début de la maladie est souvent difficile à établir à cause de l'absence de symptomatologie clinique et les études de répartition selon l'âge s'appuient donc plutôt sur l'âge de découverte de la maladie. (66)

D'après une étude de Mc Donald-Jankowski sur trois variantes de la maladie, l'âge moyen au moment du diagnostic était de 25, 27 et 28 ans selon la variante. (66)

Selon Eversole et al., l'âge moyen pour la dysplasie fibreuse monostotique est de 25 ans, 23 ans pour la dysplasie fibreuse polyostotique et 21 ans pour la dysplasie fibreuse craniofaciale. (66)

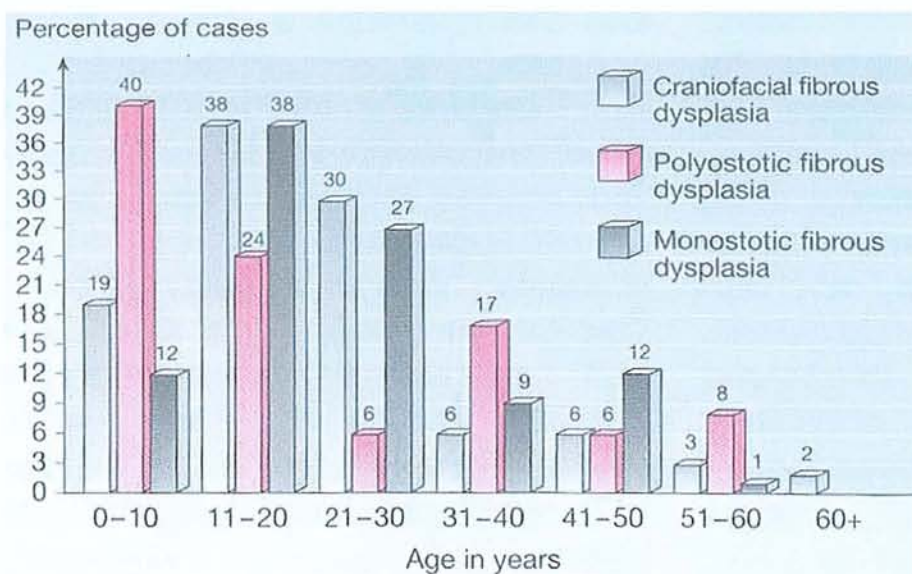


Figure 6- Dysplasie fibreuse: distribution selon l'âge. (66)



Ces données sur l'âge moyen de découverte de la maladie semblent être similaires pour les différents groupes ethniques.

L'âge de début de la maladie est le plus étendu pour la forme polyostotique. (66)

Dans certaines conditions particulières, comme la grossesse, la dysplasie fibreuse peut être réactivée. (66)

### 1.3.3. Répartition selon le sexe

Selon la plupart des auteurs, il n'existe pas de différence significative quant à la fréquence de la maladie pour les hommes et pour les femmes. (28)

Dans l'étude menée par Eversole, le ratio homme/femme était de 1,6 :

- 1 pour la dysplasie fibreuse monostotique;
- 1,2 pour la dysplasie fibreuse polyostotique;
- 9,4 pour la dysplasie fibreuse craniofaciale (66).

Selon Mc Donald-Jankowski, le ratio serait de 1,3 avec une étude sur 41 hommes et 51 femmes. (66)

Dans le cas du syndrome de McCune Albright, l'atteinte est quasi exclusivement féminine. (53)

## 2. ETIOLOGIE

La dysplasie fibreuse a longtemps été considérée comme une maladie d'étiologie indéterminée (27). De nombreuses hypothèses avaient alors été émises concernant les causes de la maladie : traumatisme local, inflammation locale, réponse osseuse à des désordres endocriniens, hamartome osseux non néoplasique (53). On sait maintenant, grâce au développement de la génétique moléculaire, qu'une mutation sur le gène qui code la sous-unité  $\alpha$  d'une protéine G stimulatrice est à l'origine de la dysplasie fibreuse monostotique, polyostotique, du syndrome de McCune Albright et de l'Adénome Pituitaire. (66)

Afin de mieux comprendre le mécanisme génétique et moléculaire qui conduit à l'apparition des lésions dysplasiques de la maladie, nous allons présenter la famille des protéines G, les récepteurs couplés aux protéines G, le cycle entre forme active et inactive de cette protéine. (21)

## 2.1. La protéine G $\alpha$

Les protéines G (guanine nucleotide protein) sont une famille de molécules composées de trois chaînes protéiques ou sous-unités nommées de la plus grande à la plus petite  $\alpha$ ,  $\beta$  et  $\gamma$ . La fonction et la spécificité de chaque protéine G est déterminée par la sous-unité  $\alpha$ , qui est unique pour chaque type. Les sous-unités  $\beta$  et  $\gamma$  semblent plus homogènes. (21)

Les protéines G participent à la transmission transmembranaire des informations (27) : transmission intracellulaire du signal hormonal (53). La forme inactive de G $\alpha$  contient GDP (guanosine diphosphate).

Les protéines G sont couplées à des récepteurs transmembranaires. Les récepteurs couplés aux protéines G ont sept domaines transmembranaires hydrophobes, une région terminale amine extracellulaire et une région terminale carboxy intracellulaire. La boucle intracellulaire entre le cinquième et le sixième domaine transmembranaire et le segment terminal carboxy intracellulaire sont tous les deux importants pour l'interaction avec la protéine G. (21)

La fixation d'un ligand au récepteur, comme un facteur de croissance ou une hormone, active la protéine G et génère un signal intracellulaire.

## 2.2. Le cycle normal

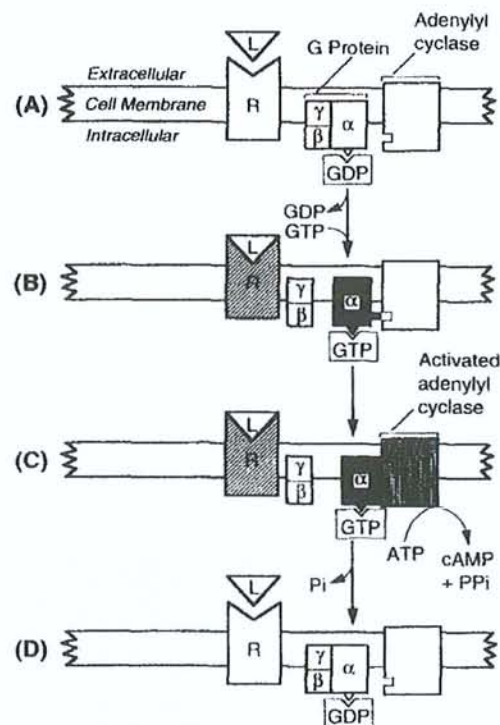


Figure 7- Cycle normal d'activation de la protéine G. (L=ligand ; R=recepteur) (21)

Dans un cycle normal, la fixation du ligand produit un changement de la conformation du récepteur et le GDP est transformé en GTP (guanosine triphosphate), ce qui provoque la dissociation de la sous-unité  $\alpha$  qui devient alors active. Elle se fixe à l'adénylcyclase et active cette enzyme provoquant la transformation de l'ATP en AMPc (adénosine monophosphate cyclique). Parallèlement, le GTP est hydrolysé en GDP, ce qui est catalysé par la GTPase intrinsèque de la G $\alpha$ . La sous-unité  $\alpha$  se dissocie alors de l'adénylcyclase et se refixe aux sous-unités  $\beta$  et  $\gamma$ . On obtient ainsi de nouveau la forme inactive.

### 2.3. La mutation génétique et ses conséquences (4, 59)

C'est un dysfonctionnement de la protéine G stimulatrice G $\alpha$ , dû à une mutation du gène codant pour cette protéine, qui est à l'origine de la dysplasie fibreuse.

Le gène codant pour la sous-unité  $\alpha$  de la protéine G est GNAS1 (guanine nucleotide-binding protein,  $\alpha$ -stimulating activity polypeptid 1) (21). Il est situé sur le chromosome 20q13.2 (21).

La plupart des mutations du gène GNAS1 sont le remplacement de l'arginine, soit par l'histidine, soit par la cystéine au niveau du codon 201, mais d'autres mutations ont également été identifiées. (1, 21)

Disorder	Exon	Nucleotide change	Amino acid substitution
McCune-Albright syndrome	8	C→T	Arg201Cys
	8	G→A	Arg201His
Polyostotic fibrous dysplasia	8	C→T	Arg201Cys
	8	C→T	Arg201Cys
Monostotic fibrous dysplasia	8	C→T	Arg201Cys
	8	G→A	Arg201His
Panostotic fibrous dysplasia	8	C→A	Arg201Ser
Isolated pituitary adenoma	8	C→T	Arg201Cys
	8	G→A	Arg201His
	8	C→A	Arg201Ser
	9	A→G	Gln227Arg
	9	G→T	Gln227His

Based on WEINSTEIN et al., 1991<sup>34</sup>, SCHWINDINGER et al., 1992<sup>25</sup>, SIENKER et al., 1993<sup>29</sup>, 1994<sup>28</sup>, 1995<sup>27</sup>, CANDELIERE et al., 1995<sup>4</sup>, LANDIS et al., 1989<sup>14</sup>, MALCHOFF et al., 1994<sup>16</sup>, WILLIAMSON et al., 1995<sup>35</sup>, CANDELIERE et al., 1997<sup>3</sup>.

Figure 8- Mutations du gène GNAS1. (1)

La sous-unité  $\alpha$  mutée est appelée oncogène gsp (G stimulatory protein) (53). Ces mutations affectent le bon fonctionnement du cycle de la protéine G entre forme active et inactive.

Les mutations sont localisées près du site qui interagit avec le  $\gamma$ -phosphate du GTP, lequel interfère dans l'hydrolyse du GTP en GDP.

Gs $\alpha$  ne peut se dissocier de l'adénylcyclase et se fixer au G $\beta\gamma$ . Le fonctionnement de deux voies en aval est modifié par cette mutation :

- La voie PKC (protéine kinase C) est suractivée par la sous-unité  $\beta\gamma$ . Ainsi la phospholipase C (PLC) clive le phosphatidylinositol bisphosphate (PIP<sub>2</sub>) en deux messagers intracellulaires : le diacylglycérol (DAG) et l'inositol trisphosphate (IP<sub>3</sub>). IP<sub>3</sub> déclenche le largage d'ions Ca<sup>2+</sup>, lesquels avec DAG activent PKC.

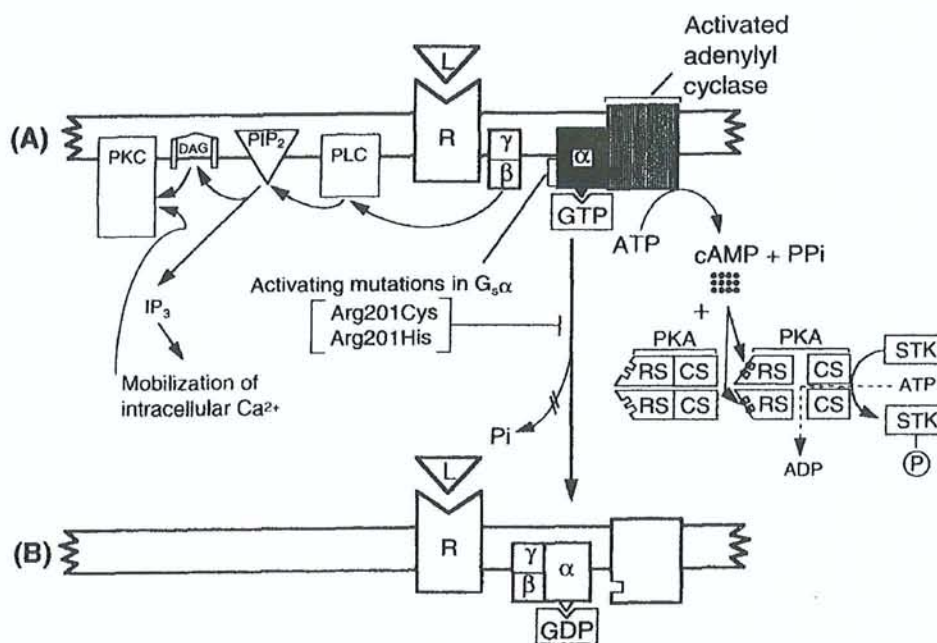


Figure 9- Cycle de l'AMPc après la mutation : voie de la PKC (partie gauche du schéma) et voie de la PKA (partie droite du schéma). (21)

- Comme la sous-unité  $\alpha$  ne peut pas se dissocier de l'adénylcyclase, l'AMPc est surproduit. Son accumulation active la protéine kinase A qui module l'état de phosphorylation de facteurs de transcription : response-element-binding-protein (CREB). (28)

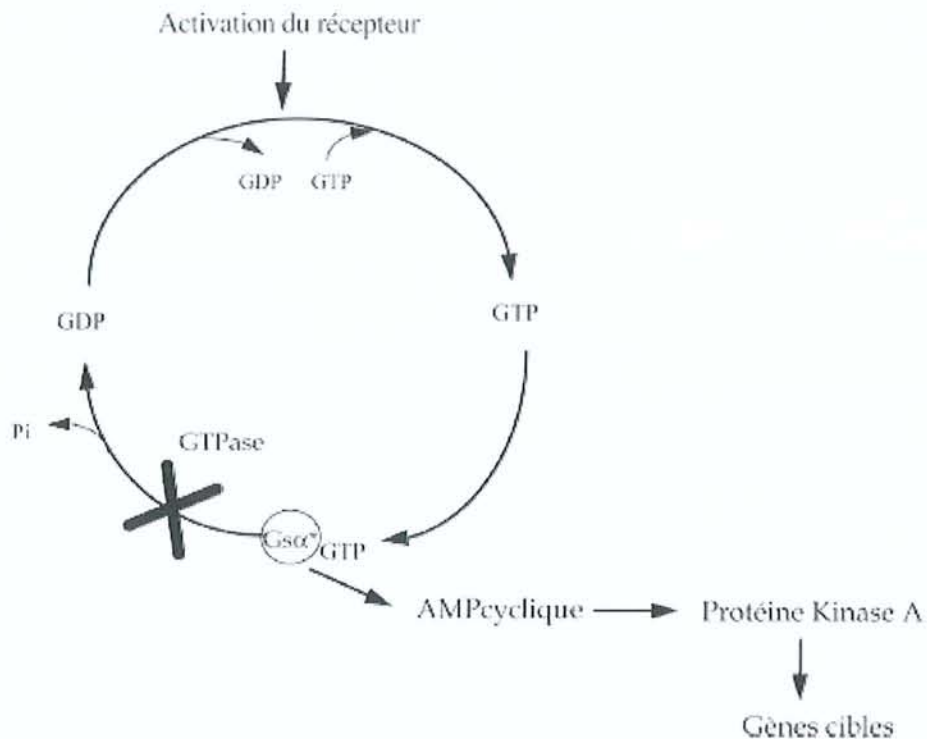
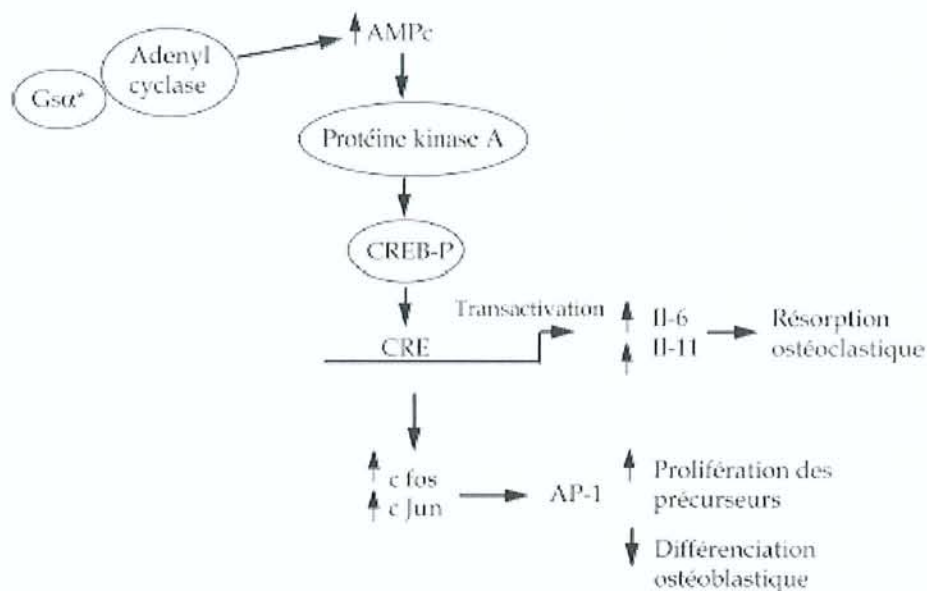


Figure 10- Effets des mutations de la Gsα sur l'activité de l'adénylyclase. (50)

Ces protéines phosphorylées se lient à des éléments de réponse à l'AMPc (ou CRE) dans le promoteur des gènes cibles. Dans les cellules osseuses, l'élévation des taux d'AMPc affecte les gènes cibles dont les promoteurs présentent des éléments de réponse à l'AMPc. C'est le cas de l'ostéopontine dont l'expression est diminuée dans la dysplasie fibreuse. C'est également le cas du proto-oncogène c-fos dont le promoteur contient un élément de réponse à CREB. Dans l'os dysplasique, les mutations de la Gsα altèrent également l'expression c-jun et Jun B, protéines formant, avec c-fos, le facteur de transcription AP-1 qui régule l'expression de nombreux gènes. AP-1 est un important régulateur des gènes de différenciation ostéoblastique. En effet, au cours de la différenciation normale de l'ostéoblaste, c-fos est impliqué dans la phase précoce de prolifération cellulaire, et sa suppression au cours de la différenciation ostéoblastique permet l'expression du marqueur tardif, l'ostéocalcine. Une surexpression de la protéine c-fos a été observée dans les lésions osseuses dysplasiques in vivo et in vitro. Cet effet pourrait expliquer en partie l'augmentation de la prolifération cellulaire et l'inhibition de la différenciation ostéoblastique dans la dysplasie fibreuse. (50)

Ainsi, les anomalies de prolifération et de différenciation des cellules ostéoprogénitrices dans la dysplasie fibreuse pourraient résulter de l'augmentation des taux d'AMPc par les mutations activatrices de la Gsα, induisant l'expression de c-fos et d'autres protéines de la famille AP-1 qui contrôlent le phénotype cellulaire. (50)

Les lésions lytiques et l'hyperrésorption osseuse de la dysplasie fibreuse résultent également de l'augmentation des taux d'AMPc dans les cellules dysplasiques induites par les mutations de la Gs $\alpha$ . En effet, l'interleukine-6 (IL6), puissant activateur du recrutement des ostéoclastes, est surexprimée par les cellules dysplasiques dans les lésions osseuses, un effet qui est reproduit par une augmentation de l'AMPc ou par la transfection de la protéine Gs $\alpha$  mutée dans des cellules ostéoblastiques. L'augmentation de l'expression de l'IL-6 dans les cellules dysplasiques pourrait être expliquée par le fait que le promoteur de l'IL-6 présente un élément de réponse à l'AMPc et des sites de liaison AP-1. L'hyper-résorption osseuse dans la dysplasie fibreuse résulte en partie de la surexpression locale d'IL-6. Cependant une augmentation de la production d'IL-11 par les cellules dysplasiques pourrait également contribuer à la lyse osseuse induite par les mutations de la Gs $\alpha$  dans la dysplasie fibreuse. (50)



**Figure 11- Mécanismes moléculaires impliqués dans la dysplasie fibreuse.** Les mutations de la Gs $\alpha$  (Gs $\alpha$ \*) dans le syndrome de McCune-Albright induisent une augmentation des taux intracellulaires d'AMPc qui active la protéine kinase A, permettant la phosphorylation de protéines CREB et la transactivation de gènes dont le promoteur contient un élément de réponse à l'AMPc (CRE). Les mutations de la Gs $\alpha$  dans les cellules dysplasiques induisent ainsi l'expression de c-fos et de c-jun, partenaires du complexe AP-1, ce qui active la prolifération des cellules ostéogéniques et inhibe leur différenciation. Ces mutations induisent également l'expression d'IL-6 et IL-11 qui stimulent la résorption ostéoclastique. Ces altérations conduisent à la formation d'os immature et de zones lytiques caractéristiques de l'os dysplasique. (50)

## 2.4. Etiologie en fonction du type d'atteinte dysplasique

Les mêmes deux mutations du gène GNAS1 apparaissent dans le syndrome de McCune Albright, la dysplasie fibreuse polyostotique, la dysplasie fibreuse

monostotique et l'adénome pituitaire. La mutation survient à un stade post-zygotique.

L'expression clinique de la dysplasie fibreuse varie en fonction de l'endroit et de la masse cellulaire où la mutation est localisée et de la taille de cette masse cellulaire pendant la période de l'embryogenèse où la mutation apparaît.

Une dysplasie fibreuse sévère pourrait être associée à une mutation précoce qui conduirait à un plus grand nombre et une plus large distribution de cellules mutées. (28)

Toutes les cellules ostéoprogénitrices du stroma médullaire présentes dans les lésions osseuses n'expriment pas la mutation, ce qui permet la survie cellulaire, car la mutation est létale. Ces mutations sont bien à l'origine des lésions osseuses, car lorsque les cellules dysplasiques sont implantées chez la souris immunodéficiente, elles induisent des lésions osseuses similaires à celles observées in vivo. Cependant, du fait de la létalité de la mutation, les cellules mutées ne sont ostéogéniques que si elles sont associées aux cellules non mutées. (50)

La découverte de cette étiologie moléculaire ouvre des perspectives thérapeutiques nouvelles : création d'un agoniste inhibiteur ou activation d'un gène inhibiteur de ces mutations.

### **3. LOCALISATIONS SQUELETTIQUE ET MAXILLAIRE**

La maladie peut toucher tous les os.

Les localisations les plus fréquentes sont le fémur (36 %), le tibia (19 %), le crâne (17 %) et les côtes (10 %) (27). Une des particularités de la dysplasie fibreuse est d'avoir une répartition unilatérale avec pour le crâne un respect très strict de la ligne médiane. (27)

Généralement, le maxillaire est affecté plus souvent que la mandibule. Sur 92 cas étudiés par Mc Donald-Jankowski, 66 % concernaient le maxillaire et 34% la mandibule. (66, 75)

Au niveau maxillaire, le procès alvéolaire est touché de façon plus ou moins étendue (66). Le site de prédilection d'atteinte dysplasique au niveau maxillaire est la région postérieure du maxillaire : région juxta-molaire, paroi du sinus maxillaire et région para-orbitaire (20). Des foyers sont souvent localisés au niveau de la fosse canine et peuvent impliquer les os zygomatiques, provoquant ainsi une asymétrie faciale. (66)

A la mandibule, l'angle est la zone la plus souvent touchée (39). Le corps de la mandibule est plus souvent impliqué que le ramus ou l'articulation temporomandibulaire. (66)

Les lésions maxillaires peuvent impliquer de façon continue un groupe d'os séparés par des sutures (par exemple maxillaire, os zygomatique, sphénoïde, occiput) et ne sont donc pas strictement monostotiques (66, 75). La dénomination dysplasie fibreuse craniofaciale a été suggérée pour de tels cas (66).

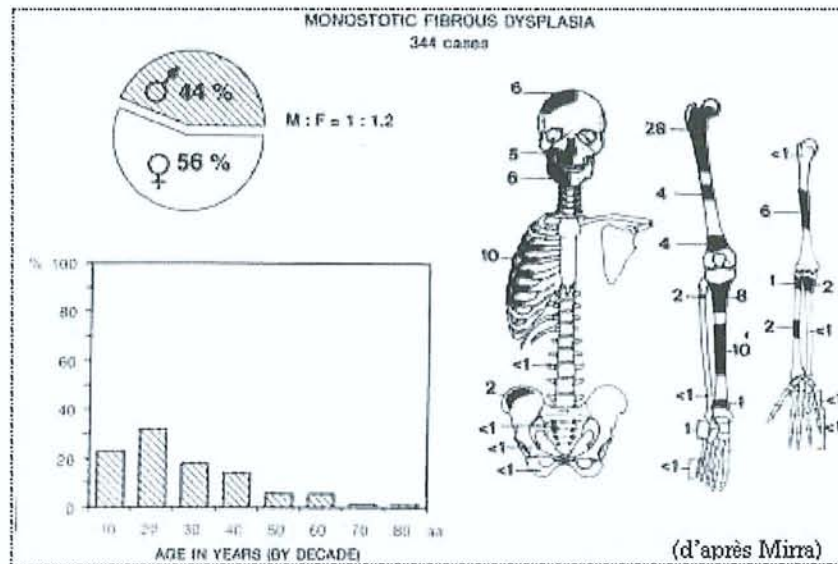


Figure 12- Données épidémiologiques. (27)

Pour la forme polyostotique, les localisations les plus rencontrées sont les mêmes que pour la forme monostotique avec une affection possible des os adjacents. (27)

La dysplasie fibreuse polyostotique intéresse les os du massif facial et du crâne dans 50 % des cas. (30)



# **Chapitre 2**

## **Approche clinique et thérapeutique des dysplasies**

## 1. DIAGNOSTIC (28)

Le diagnostic sera fondé sur les constatations cliniques, radiologiques et histologiques. Les symptômes cliniques ne sont pas spécifiques et le diagnostic sera évoqué chez les patients ayant un aspect radiologique compatible. On pensera à la dysplasie fibreuse même chez les sujets asymptomatiques. Dans les formes polyostotiques, l'aspect radiologique est généralement suffisant pour poser le diagnostic, alors que dans les formes monostotiques, l'aspect radiologique ne suffit parfois pas et le recours à la biopsie osseuse est plus fréquent de façon à éliminer les diagnostics différentiels. La biopsie pouvant entraîner une fracture, l'indication devra en être bien posé. (14)

### 1.1. Diagnostic clinique

Les manifestations cliniques de la dysplasie fibreuse des maxillaires ne sont pas constantes, ce qui augmente la difficulté du dépistage de cette maladie. En effet, elle est souvent diagnostiquée fortuitement lors d'un examen radiologique de routine (75).

#### 1.1.1. Examen clinique exobuccal

Le tableau clinique correspond à une déformation faciale indolore (76). Les douleurs spontanées sont rares et doivent faire rechercher une fracture osseuse éventuelle ou une compression nerveuse (nerf alvéolaire inférieur ; nerf infraorbitaire ; nerf grand palatin) (27). Les douleurs sont plus fréquentes quand les os longs (des bras ou des jambes) ou les os plats (côtes et pelvis) sont touchés (32). L'installation étant lente, les premiers signes cliniques sont souvent détectés longtemps après l'apparition des lésions. En effet d'après Waldron, les lésions apparaissent généralement dans les dix ou vingt premières années de vie alors qu'elles sont détectées beaucoup plus tard (76).

La déformation faciale est asymétrique. Suivant sa localisation, elle peut entraîner un comblement du sillon nasogénien (53).

- **Au niveau cutané :**

Le tissu cutané est d'aspect sain, sans manifestation inflammatoire c'est-à-dire sans rougeur ni chaleur. La présence de taches café au lait doit faire suspecter un syndrome de McCune Albright. Ces taches pigmentaires présentent des bords irréguliers déchiquetés et sont souvent étendues, régionales et prédominent habituellement en regard des atteintes osseuses (27).

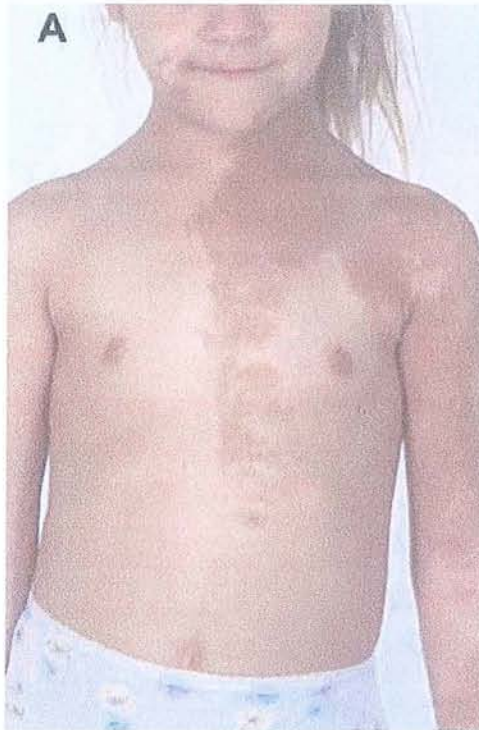

Figure 13- Pigmentation café au lait. On note la tendance à respecter la ligne médiane. (22)

- **Au niveau osseux :**

Au maxillaire la lésion dysplasique peut entraîner de façon homolatérale un comblement sinusien, un envahissement de la fosse nasale et une propagation au niveau du plancher de l'orbite provoquant des troubles fonctionnels au niveau ophtalmique, nasal, otologique et nerveux (20, 36).

Dans les cas de localisation mandibulaire, on rencontre souvent une voussure latérale asymétrique.

- **Signes généraux :**

Selon une étude d'Akintoye et al., malgré les envahissements importants de la mandibule dans certains cas, les patients ne présentent tout de même pas de paresthésie ou de dysesthésie (1).

On ne retrouve pas de signes généraux dans ce tableau clinique : pas de saignement, pas de fièvre, pas d'adénopathie cervicofaciale. Si l'atteinte osseuse est associée à des troubles endocriniens tels que puberté précoce, hyperthyroïdisme, excès d'hormones de croissance, on doit alors penser à un syndrome de McCune Albright.

En fonction de l'extension des lésions, des troubles fonctionnels peuvent apparaître.

## 1.1.2. Examen endobuccal

- **Au niveau osseux :**

Quand l'os alvéolaire est touché, l'examen endobuccal peut révéler un os soufflé latéralement au niveau vestibulaire ou palatin, ce qui provoque souvent une asymétrie palatine (1).

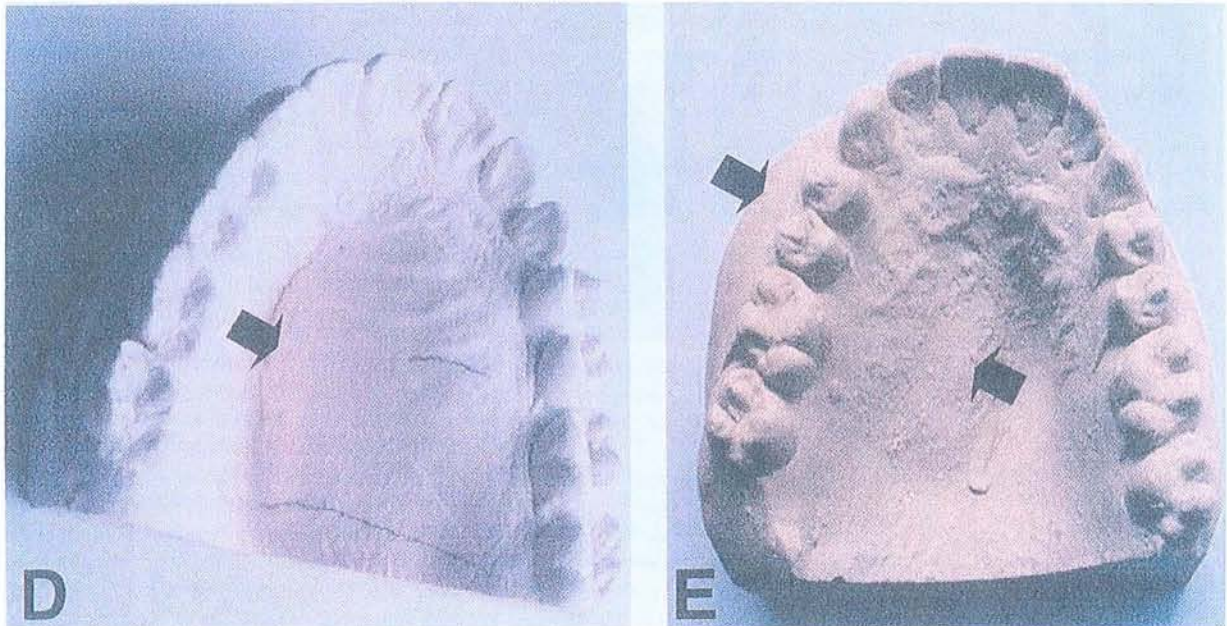


Figure 14- Malgré l'expansion du maxillaire et du palais du à la dysplasie fibreuse la courbe normale de l'arcade maxillaire est préservée chez deux patients distincts (D et E). (1)

Cette tuméfaction est le plus souvent unilatérale et sa taille varie de quelques millimètres à plusieurs centimètres jusqu'à une possible atteinte complète d'un maxillaire (27). A la palpation, la lésion n'est pas douloureuse et présente une consistance dure et ferme (66).

- **Au niveau muqueux :**

La muqueuse est d'aspect normal.

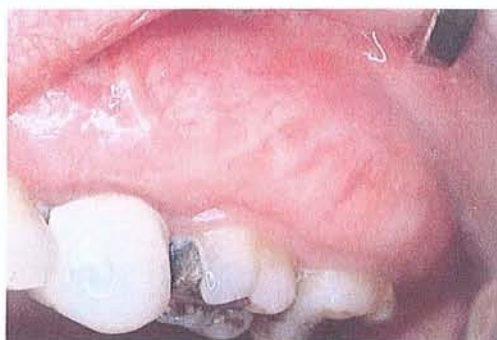

Figure 15- Photographie montrant le maxillaire gauche d'une femme de 66 ans. Le procès alvéolaire est volumineux et la muqueuse buccale le recouvrant est normale. (66)

On observe rarement des pigmentations café au lait au niveau de la muqueuse buccale (1)

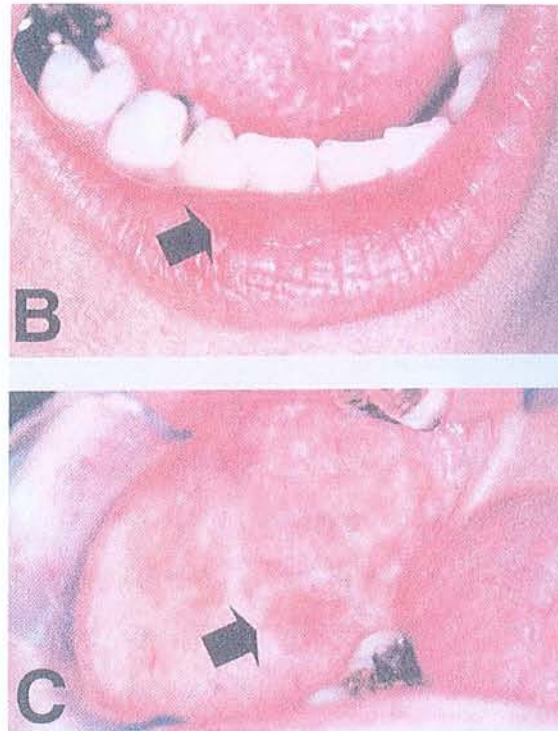


Figure 16- B : Pigmentation café au lait de la lèvre inférieure. C : pigmentation de la muqueuse buccale. (1)

Les tissus muqueux peuvent être épaissis et présenter une hypervascularisation (53).

- **Au niveau dentaire :**

L'augmentation de la taille des lésions peut provoquer:

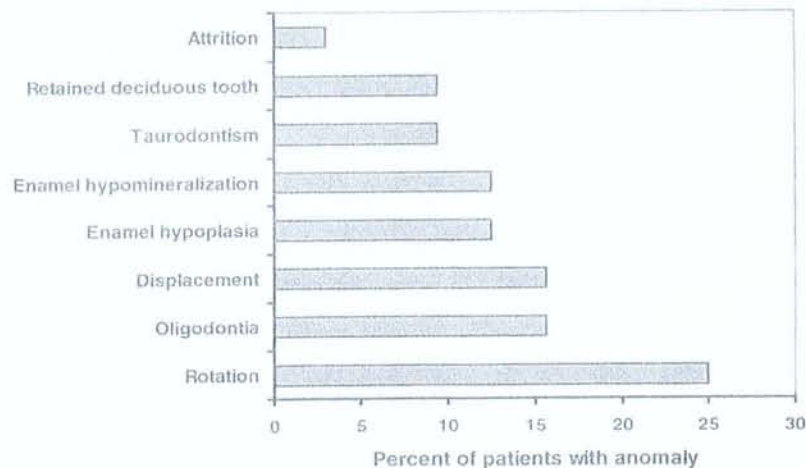
- Mobilités dentaires;
- Déplacements dentaires;
- Rotation;
- Expulsion;
- Rhizalyse;
- Inclusions.

Variables	Age groups (years)		Totals
	4-17	18-50	
Endocrine dysfunction (no.; %)			
Precocious puberty	11; 55	7; 58	18; 56
Hyperthyroidism	8; 40	5; 42	13; 41
Phosphaturia	9; 45	4; 33	13; 41
GH excess	5; 25	1; 8	6; 19
Hyperparathyroidism	0	1; 8	1; 3
FD in maxilla or mandible (no.; %)	17; 85	10; 83	27; 84
FD in maxilla and mandible (no.; %)	6; 30	4; 33	10; 31
Malocclusion (no.; %)	15; 75	11; 92	26; 81
Jaw asymmetry	14; 70	10; 83	24; 75
Palatal asymmetry	12; 60	7; 58	19; 59
Tooth anomalies	10; 50	3; 25	13; 41
Tooth anomaly in bone with FD	5; 25	4; 33	9; 28
Abnormal TMJ ROM	8; 40	8; 67	16; 50
DFT index scores <sup>b</sup>	2.9	9.6	N/A

M, Male; F, female; GH, growth hormone; FD, fibrous dysplasia; TMJ ROM, temporomandibular joint range of motion; DFT, decay and filled teeth; N/A, not applicable.

<sup>b</sup>Calculated on permanent teeth only.

**Figure 17-** Statistiques à partir de données cliniques chez les patients atteints de dysplasie fibreuse. (1)



**Figure 18-** Graphique montrant des anomalies dentaires identifiées chez les patients atteints de dysplasie fibreuse maxillo-mandibulaire. (1)

Ces manifestations dentaires peuvent également concerner les dents temporaires. Elles ont pour conséquence une modification de l'occlusion avec une fréquente malocclusion (1, 14, 20, 35).

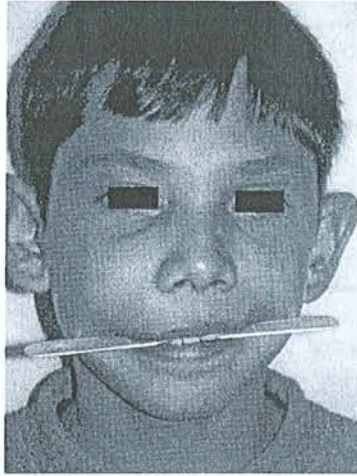

Figure 19- Patient vu de face;  
perturbation du plan occlusal. (48)

L'indice carieux est plus élevé chez les patients atteints de dysplasie fibreuse des maxillaires (1). Il est possible que ceci soit dû à la prévalence de l'émail hypominéralisé et à l'hypoplasie observée ou ceci peut être le résultat d'habitudes d'hygiène non optimales à cause des déformations maxillaires, mandibulaires et palatines (1).

- **Au niveau fonctionnel :**

La croissance des lésions peut entraîner un envahissement du palais au maxillaire et du plancher buccal à la mandibule, ce qui peut refouler la langue. (36)

Le volume de la lésion est responsable de troubles de la déglutition, des fonctions masticatoire, phonatoire, et respiratoire avec, pour les cas les plus graves, obstruction de l'oropharynx, rendant l'alimentation et la respiration impossible et nécessitant la mise en place d'une sonde gastrique et la réalisation d'une trachéotomie. (53)

La cinétique mandibulaire peut être limitée et perturbée. Des douleurs et des claquements dans les mouvements dynamiques existent. Les latérodéviation et la perte de l'ouverture maximale ainsi que la diminution de la vitesse d'ouverture/fermeture sont des désordres possibles. (29)

## 1.2. Examens complémentaires

Des examens complémentaires sont toujours nécessaires pour permettre de réaliser un diagnostic différentiel et de poser le diagnostic définitif de dysplasie fibreuse.

## 1.2.1. Examens radiologiques (63)

Les examens radiologiques nous renseignent sur la localisation anatomique de la lésion, sa forme et sa taille, son caractère et les dommages causés, la définition de ses bords et les anomalies concomitantes des tissus mous. (49)

Les radiographies standards du crâne et des sinus permettent de reconnaître sans difficulté près de la moitié des dysplasies fibreuses craniofaciales.

Des radiographies sous diverses incidences peuvent être réalisées :

- Orthopantomogramme ;
  - Crâne de face ;
  - Crâne de profil ;
  - Incidence de Blondeau ;
  - Incidence de Hirtz. (29)
- } Permettent d'évaluer  
l'envahissement des sinus.

### 1.2.1.1. La radiologie conventionnelle

Elle consiste en la réalisation d'un OPT dont l'avantage est qu'il permet de visualiser l'ensemble des maxillaires et donc de localiser la lésion dysplasique.

Une étude d'Akintoye et al. (2004) a pour but de répertorier les différents aspects radiographiques de la dysplasie fibreuse des maxillaires au moyen de clichés panoramiques. (2)

Il a été reporté que l'image radiologique des maxillaires atteints de dysplasie fibreuse peut varier d'un aspect de verre dépoli à un aspect mixte radio-clair et radio-opaque avec un épaississement de la corticale osseuse.

Les hypothèses avancées étaient que l'apparence radiologique des lésions dysplasiques pouvait changer en fonction de différentes variables :

- Le stade d'évolution de la lésion;
- L'âge des personnes atteintes;
- Les dysfonctions endocriniennes dans le cas où la dysplasie fibreuse des maxillaires fait partie d'un syndrome de McCune Albright.

Ainsi les OPT de 43 patients atteints de dysplasie fibreuse craniofaciale ont été étudiés:

- 38 cas concernaient le maxillaire;
- 33 la mandibule;
- 28 les deux maxillaires.

A noter que la dysplasie fibreuse craniofaciale étant associée à une macrocéphalie et une asymétrie des maxillaires, il peut être difficile de placer le



patient de façon correcte pour réaliser un OPT. Ceci peut affecter l'image radiographique et son interprétation.

Les figures observées sur les radiographies étaient classées comme suit:

- (1) normal;
- (2) en verre dépoli : trabécules condensées/granuleuses. C'est la description historique classique de l'aspect radiologique de la dysplasie fibreuse;

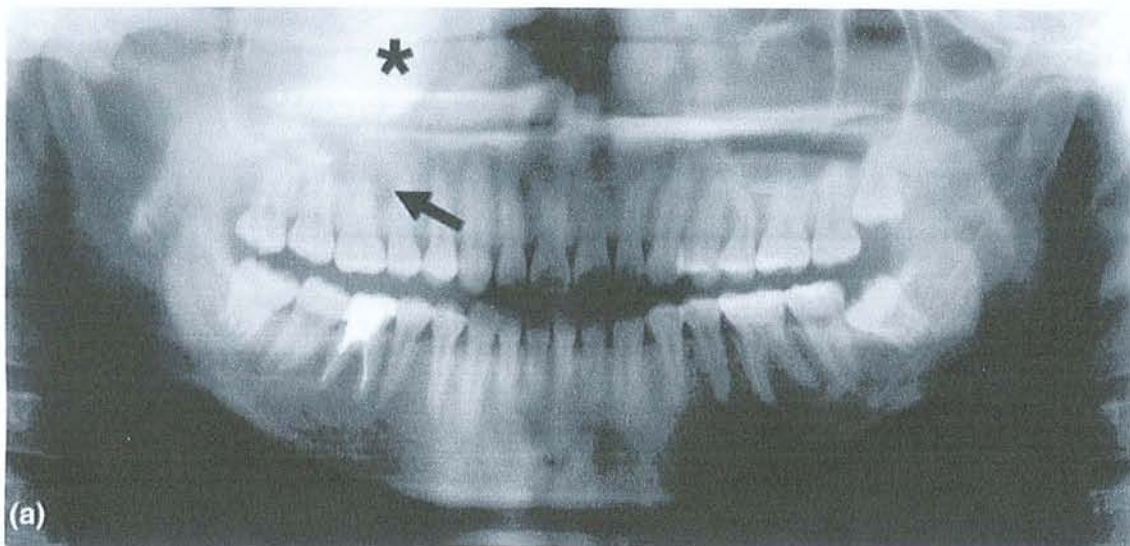


Figure 20- Dysplasie fibreuse du maxillaire droit chez une femme de 20 ans. La radio panoramique montre un aspect en verre dépoli du maxillaire droit (flèche) et une opacification du sinus maxillaire (étoile). (2)

- (3) radio-claire = lytique : aspect d'une lacune osseuse bien limitée par un liseré d'ostéocondensation avec une augmentation du volume de l'os. La densité tissulaire est de 40 à 60 unités Hounsfield (UH) (27);

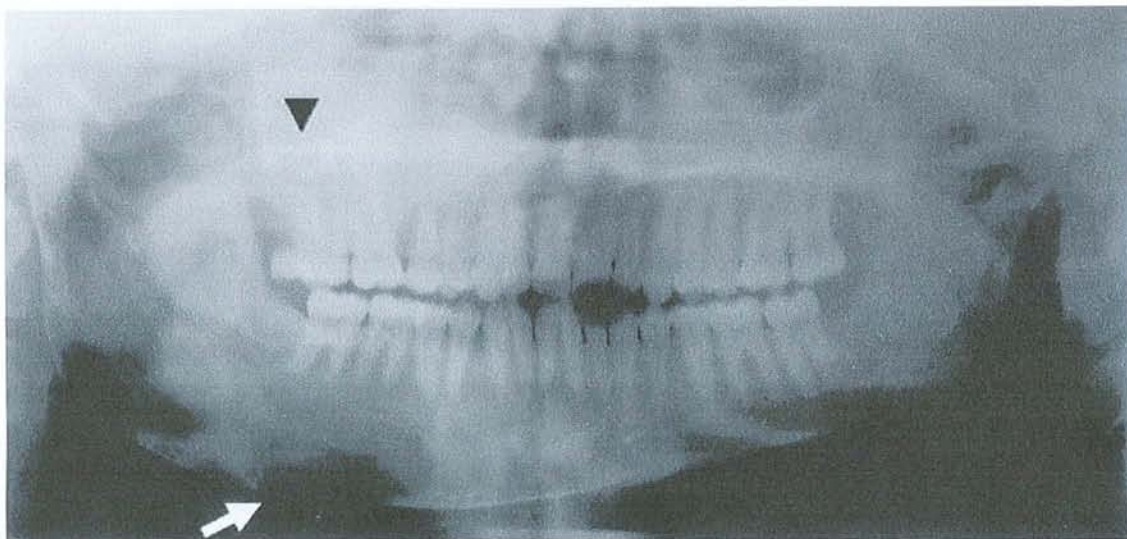


Figure 21- Dysplasie fibreuse du maxillaire et de la mandibule droite chez une adolescente de 15 ans. La radiographie panoramique montre une asymétrie des mâchoires causée par la dysplasie fibreuse. La dysplasie fibreuse mandibulaire est radio-claire (flèche blanche) et s'étend du condyle droit à la symphyse alors que la dysplasie fibreuse maxillaire est radio-opaque (triangle noir) et masque complètement le contour du sinus maxillaire. (2)

- (4) mixte radio-claire/radio-opaque (densité mixte) : l'os est épaissi et contient en proportion variable des zones ossifiées radio-denses, des zones lytiques radio-claires et des zones d'os néoformé de densité inférieure à l'os compact (250 à 600 UH) (27);

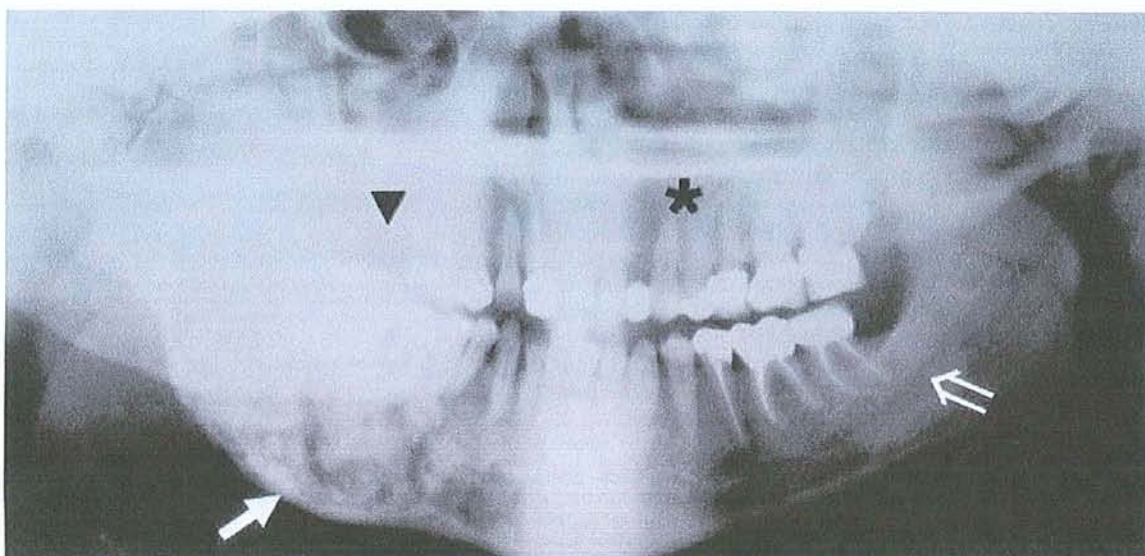


Figure 22- Dysplasie fibreuse du maxillaire et de la mandibule chez une femme de 53 ans. La radio panoramique montre une forme mixte radio-transparente/radio-opaque de la lésion dysplasique de la mandibule droite masquant le contour du canal mandibulaire droit (flèche pleine) contrairement au gauche (flèche ouverte). La dysplasie fibreuse maxillaire est radioopaque à droite (triangle) et en verre dépoli à gauche (étoile). (2)

- (5) radio-opaque = sclérotique : l'os présente une sclérose et un épaississement. La densité de l'os est très élevée mais peut être hétérogène (27).

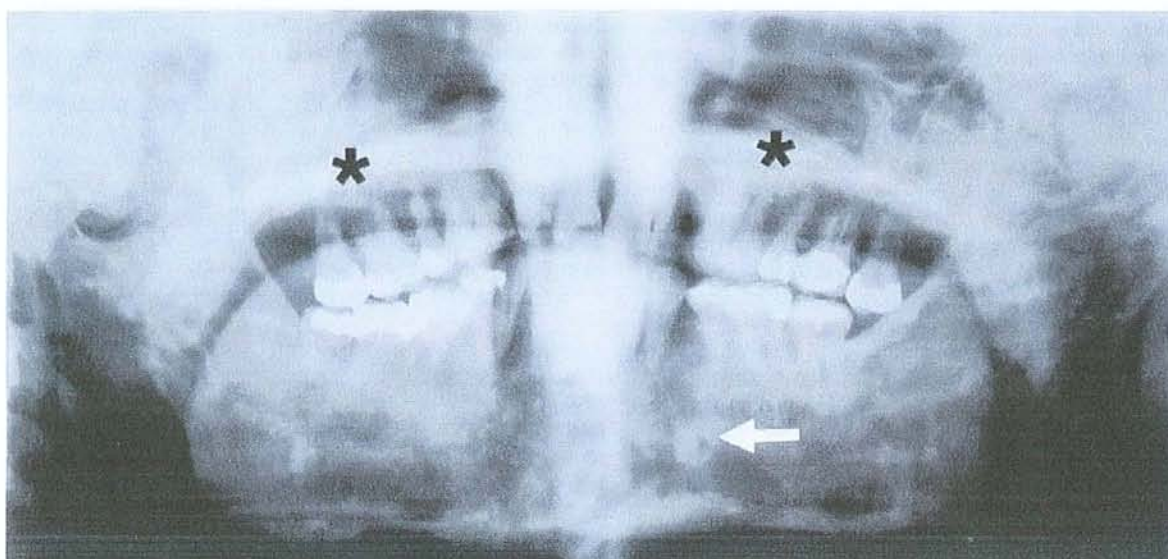


Figure 23- Dysplasie fibreuse du maxillaire et de la mandibule chez une femme de 31 ans. La radio panoramique montre une apparence radio-opaque (sclérotique). (2)

L'étude observe également l'impact des lésions dysplasiques sur le sinus maxillaire et le canal mandibulaire.

Les patients sont répartis en trois groupes en fonction de leur âge:

- < 13 ans : dentition lactéale ou mixte;
- 14 - 21 ans : éruption complète de la majorité des dents permanentes;
- > 21 ans : dentition adulte complète.

On remarque que les bords de la lésion sont difficiles à démarquer par rapport aux tissus normaux dans les figures en verre dépoli et radio-opaque. Ce qui n'est pas le cas pour les lésions radio-claires et mixtes.

Les auteurs n'ont trouvé aucune association significative entre les données radiologiques et l'âge ainsi que les endocrinopathies.

Comme la dysplasie fibreuse peut se développer à des âges différents, et que son aspect peut changer au cours du temps, il est possible que cet aspect soit associé à l'âge de la lésion plutôt qu'à l'âge du patient. Cependant cette hypothèse se doit d'être testée par une étude longitudinale sur ce groupe de patients.

Selon les auteurs, plusieurs médicaments utilisés pour traiter la dysplasie fibreuse parmi lesquels les bisphosphonates, pourraient influencer l'aspect radiologique des lésions.

L'étude n'a pas révélé d'association statistiquement significative entre l'âge, les endocrinopathies et l'impact sur les structures anatomiques vitales (sinus maxillaire et canal mandibulaire).

Histologiquement, la richesse en trabéculations et vascularisation du maxillaire comparativement à la mandibule plus compacte peut donner une image de la dysplasie fibreuse différente chez un même individu.

En conclusion, quand un clinicien observe une lésion sur un OPT, il est important qu'il n'exclue pas la possibilité d'une dysplasie fibreuse en l'absence d'aspect typique en verre dépoli. Il doit prendre en compte les différents aspects radiologiques possibles.

Pour confirmer les images révélées par l'OPT, on utilisera le scanner.

### **1.2.1.2. L'imagerie complémentaire: scanner, scintigraphie, IRM**

L'imagerie complémentaire permet d'apprécier l'extension exacte des lésions.

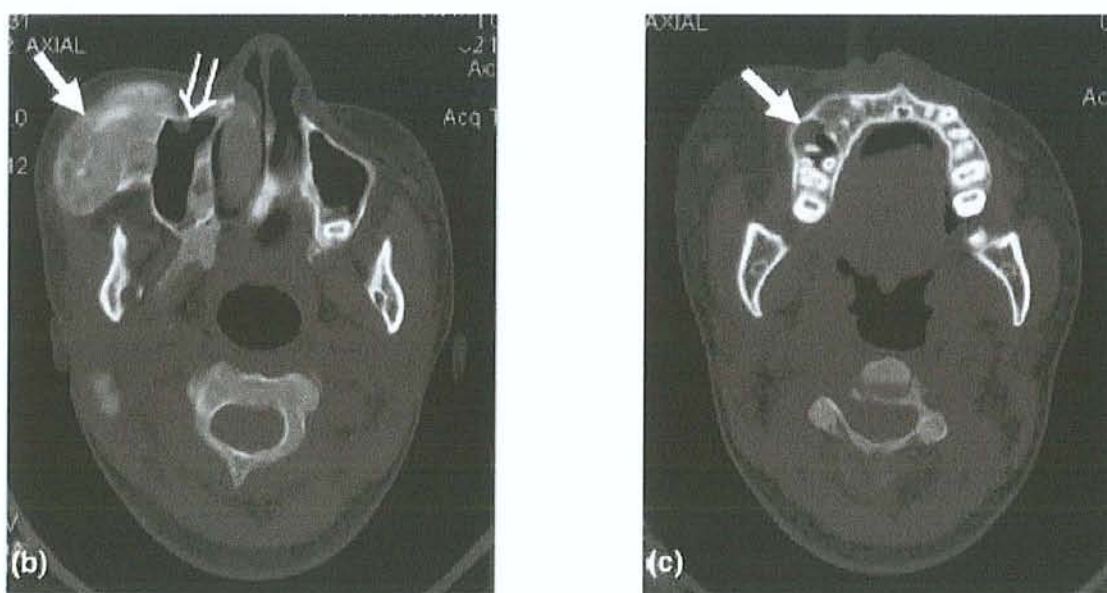
Cette appréciation est particulièrement utile en cas d'atteinte craniofaciale. Le scanner représente l'imagerie de première intention, l'IRM étant réservée à l'étude du retentissement des lésions sur les tissus mous adjacents. (24)

L'imagerie complémentaire est essentiellement à visée préopératoire.

- **Scanner-TDM**

Pour Lustig et col., le scanner est l'examen de choix en raison de la qualité d'enregistrement des détails osseux et de la précision d'évaluation des limites de la lésion dans les trois plans de l'espace. (53)

Comme pour les clichés radiographiques, l'aspect TDM des lésions varie selon le siège de la lésion, son étendue et son contenu anatomopathologique. Le scanner est cependant l'imagerie de choix en cas de doute diagnostique lorsqu'il permet d'objectiver l'aspect en « verre dépoli » des lésions (densité comprise entre 70 et 130 UH). Le contour des lésions est net, parfois bordé d'un liseré d'ostéocondensation particulièrement caractéristique lorsqu'il est épais. Dans les formes étendues, il existe un amincissement cortical et parfois une expansion de l'os. Des trabéculations et des calcifications ou ossifications intralésionnelles peuvent être responsables d'un aspect un peu hétérogène de la lésion. La visualisation de calcifications intralésionnelles de type cartilagineux ne doit cependant pas égarer. (24)



**Figure 24- Coupes scanner. Femme de vingt ans atteinte de dysplasie fibreuse au niveau du maxillaire droit. : (b) : expansion latérale du maxillaire (flèche blanche pleine), le sinus est comprimé mais intact (flèche blanche ouverte). (c) : expansion du sinus entre les racines des dents 13 et 14. (2)**

L'intérêt du scanner est de pouvoir cibler ses recherches sur une localisation anatomique précise et, par la réalisation de coupes axiales et coronales, d'effectuer une reconstruction tridimensionnelle, permettant de visualiser les asymétries faciales. De plus, ces coupes sont à l'échelle 1, ce qui permet au praticien d'évaluer les rapports anatomiques de la lésion et les risques éventuels en cas de résection chirurgicale.

Les images en trois dimensions fournissent au chirurgien des informations pertinentes concernant la technique à utiliser avec, en particulier, une précision de l'aspect postopératoire obtenu grâce à la reconstruction d'images. Le volume des excisions osseuses et des greffons osseux sont ainsi facilement déterminés en phase préopératoire.

Enfin la tomодensitométrie permet le guidage de gestes biopsiques dans le cas de suspicion de transformations malignes. (29, 30)

- ***La scintigraphie*** (34, 51)

La scintigraphie osseuse est un examen non invasif, rapide et de dosimétrie peu élevée par rapport aux clichés radiographiques équivalents (51).

Cette technique d'imagerie permet un examen radioisotopique qui utilise des traceurs : les pyrophosphates marqués au technétium 99m, choisis pour leur stabilité, leur forte fixation osseuse et l'élimination urinaire rapide du produit non fixé. Les traceurs sont administrés par voie intraveineuse (34).

Leur fixation osseuse est fonction du débit sanguin local et de l'activité ostéoblastique locale. C'est ainsi que toute réaction osseuse à une agression se traduit par un foyer d'hyperfixation (34). Ceci se matérialise sur les images scintigraphiques par une ou plusieurs "zones chaudes".

La scintigraphie est ainsi l'outil le plus sensible pour détecter la présence de lésions dysplasiques (22). La scintigraphie osseuse corps entier est fréquemment utilisée, spécialement pour une évaluation initiale de la maladie afin de déterminer les extensions possibles (22). En effet, la découverte d'une lésion au niveau maxillaire doit faire rechercher d'autres localisations éventuelles afin de déterminer si la dysplasie fibreuse est monostotique ou polyostotique (51).

De plus, elle permet de distinguer avec précision les limites de l'affection. La lésion apparaît en scintigraphie souvent plus étendue que ne le laissaient prévoir les radiographies dont la sensibilité est moindre. Cependant, les lésions évoluées donnent des images radiographiques et scintigraphiques comparables. (51)

Le diagnostic positif ne peut cependant être affirmé par la seule scintigraphie car cet examen manque de spécificité (34). En effet l'os dysplasique possède dans 80% des cas une cinétique scintigraphique commune avec les ostéites, les granulomes éosinophiles et les ostéomes ostéoïdes. Celle-ci se caractérise par quatre points:

- absence d'hypervascularisation ;
- fixation osseuse précoce ;
- fixation rapidement croissante ;
- intensité extrême rapidement atteinte. (51)

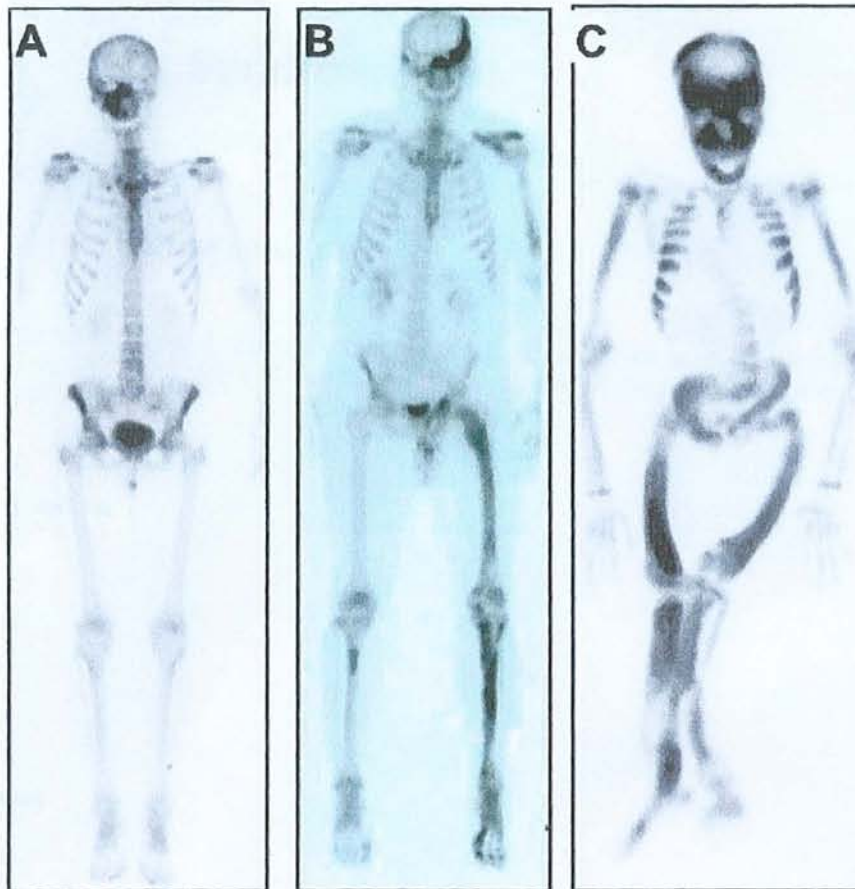


Figure 25- Scintigraphies osseuses de patients atteints de dysplasie fibreuse. Les traceurs mettent en évidence les sites squelettiques atteints. A : femme de 50 ans avec une dysplasie fibreuse monostotique des os de la région craniofaciale. B : femme de 40 ans avec dysplasie fibreuse polyostotique impliquant la base du crâne et le fémur proximal ; on note la tendance unilatérale. C : garçon de 16 ans avec un syndrome de McCune-Albright. (22)

- **IRM** (25, 52, 66, 71)

Le signal IRM des lésions de dysplasie fibreuse est hautement variable car il dépend de l'abondance de tissu fibreux et de sa cellularité, de la présence de travées osseuses et de remaniement hémorragique ou kystique (24).

On observe un signal hétérogène en T1 et T2, T1 correspondant à une mesure réalisée dans l'axe longitudinal et T2 à une mesure dans le plan transversal.

En T1 le signal est hypointense et homogène (24). Cela correspond à du tissu fibreux abondant non calcifié (25, 29).

En T2, le signal est variable : hypointense (38%) ou hyperintense (2%) du fait de la complexité de l'histologie de la dysplasie fibreuse (24, 25, 71).

Le signal hypointense correspond à du tissu fibreux non calcifié.

Le signal hyperintense, dans la majorité des cas, correspond à des lésions à prédominance kystique (avec un hyposignal en T1) ou à des lésions métaboliquement actives (avec un signal intermédiaire en T1).

Après injection de produit de contraste (gadolinium), on observe un rehaussement d'intensité de la matrice et il existe parfois un rehaussement périphérique (27).

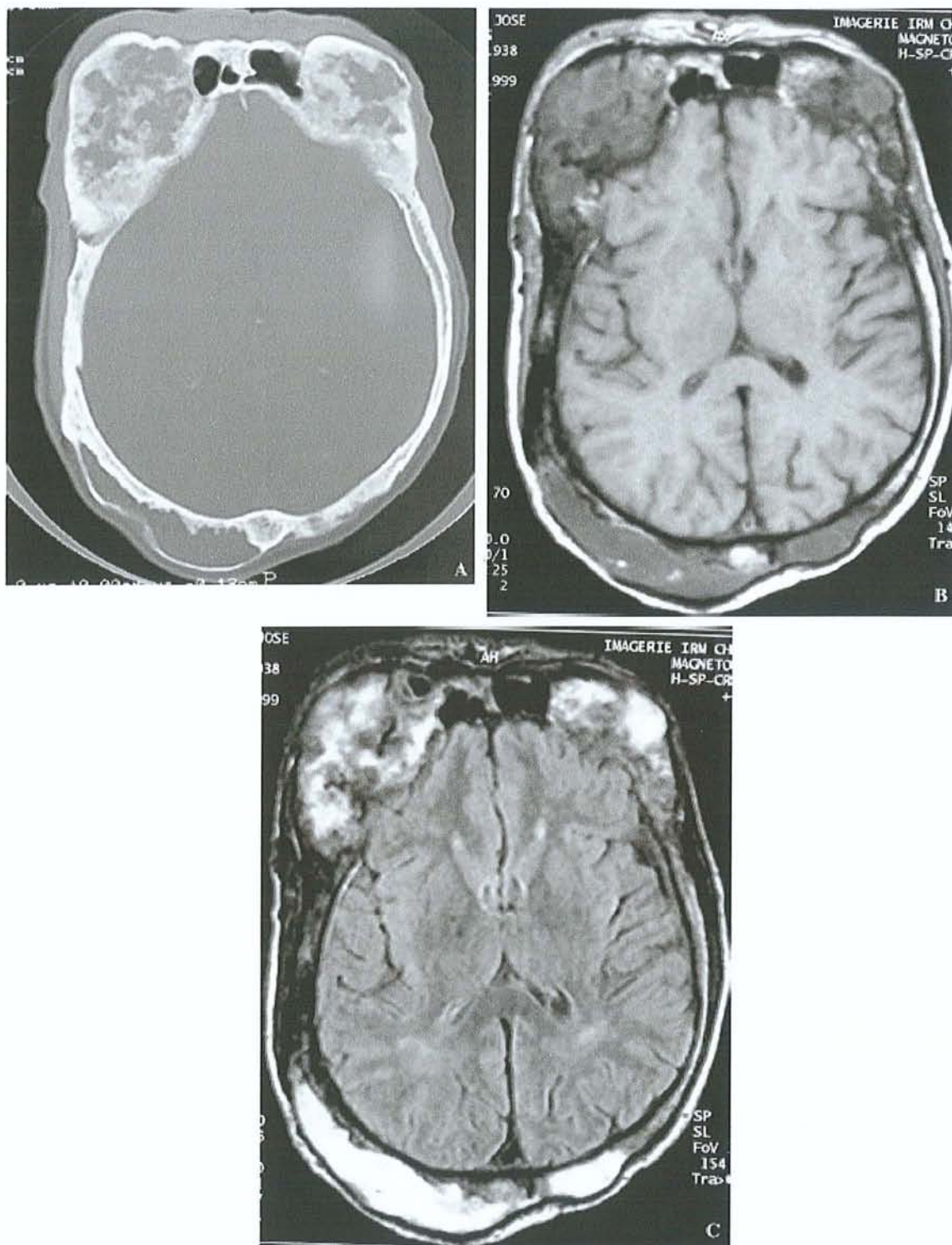


Figure 26- Dysplasie fibreuse de la voûte du crâne. On note l'expansion de la table externe de la région temporo-occipitale droite sur la coupe TDM (A). En IRM, les lésions sont en hyposignal T1 (B) et hypersignal T2 (71).

L'IRM offre une qualité de définition importante au niveau des tissus mous. Elle permet d'évaluer de façon plus précise la taille de la lésion et ses rapports avec le globe oculaire et les structures neurovasculaires adjacentes (30, 71).

L'IRM permet de suivre l'évolution de la lésion dysplasique comme sa transformation kystique ou sa transformation maligne avec envahissement des tissus mous adjacents : les composants kystiques apparaissent hypointenses en T1, hyperintenses en T2, sans rehaussement après injection de produit de contraste.

La transformation maligne par dégénérescence sarcomateuse est rare. Elle concerne 0,4 à 1% des cas. Il s'agit essentiellement d'ostéosarcomes et de fibrosarcomes dont le bilan d'extension repose sur l'IRM. Une infiltration de la moelle osseuse adjacente à la dysplasie fibreuse doit la faire évoquer. (24)

L'IRM permet la recherche de myxomes.

Un ou plusieurs myxomes intramusculaires peuvent être associés à une dysplasie fibreuse. Il s'agit du syndrome de Mazabraud. Ces hamartomes siègent habituellement dans les muscles adjacents à la dysplasie fibreuse, notamment dans la cuisse. Ils sont particulièrement bien analysés en IRM et présentent le plus souvent un hyposignal en T1 et un hypersignal en T2 susceptibles de mimer une lésion liquidienne. Cependant, après injection de gadolinium, il existe un rehaussement homogène ou hétérogène de la lésion selon l'importance en tissu myxoïde et en septa fibreux. Un rehaussement périphérique en anneau est fréquent. (24)

En conclusion, les principaux examens demandés seront:

- Les radiographies standards pour reconnaître le type de lésion, sa localisation et ses limites ;
- Un examen scintigraphique ensuite dont le but principal est d'éliminer une atteinte polyostotique. Il permet aussi d'évaluer les limites de l'affection et d'affiner le diagnostic positif et différentiel ;
- Un examen tomodensitométrique, enfin, pour obtenir des renseignements quantitatifs (importance de l'hypertélorisme, importance de l'exophtalmie, de l'envahissement du sinus maxillaire...), et qualitatifs (hétérogénéité des lésions, mise en évidence d'une atteinte osseuse pure sans diagnostic positif) et d'apporter une plus grande précision en cas de difficultés chirurgicales ;
- L'IRM quant à elle est surtout consacrée à l'exploration des tissus mous adjacents.



## 1.2.2. Examen biologique

La numération formule sanguine (NFS) est normale ainsi que le bilan phosphocalcique.

Les phosphatases alcalines sont élevées (27). Cette élévation n'est pas spécifique ni de la maladie ni de son évolutivité (29). Ce dosage est également élevé dans les ostéopathies telles que la maladie de Paget (53).

Pourtant, il existerait un rapport entre ce marqueur biologique et la maladie : le taux est différent avant et après intervention chirurgicale (29).

Si l'élévation des phosphatases alcalines est très importante, il faut rechercher une hyperparathyroïdie associée (27).

Chaque endocrinopathie associée dans le cas d'un syndrome de McCune Albright est susceptible d'induire des troubles biologiques spécifiques (27).

Ainsi, le bilan biologique ne permet pas d'établir un diagnostic positif de la dysplasie fibreuse.

## 1.2.3. Examen histologique (8, 19, 20, 22, 23, 50)

- **Biopsie :**

La biopsie des lésions dysplasiques permet de confirmer le diagnostic de dysplasie fibreuse si des doutes subsistent après l'étude des radiographies (22).

- **Histologie et physiologie de l'os normal :**

Le squelette cervicofacial, comme tous les os, conserve une morphologie normale grâce à un équilibre entre construction et destruction osseuse.

- *Histologie*

Le squelette cervicofacial présente la structure d'un os plat de membrane. C'est-à-dire qu'il est formé par une ossification membranaire contrairement aux os longs et du squelette axial qui sont formés par ossification enchondrale (19).

Les os maxillaires présentent de la périphérie vers le centre:

- Un périoste avec des cellules d'aspect fibroblastiques. C'est une membrane fibreuse conjonctivoélastique constituée d'une couche externe fibreuse et d'une couche interne ostéogénique.
- Une corticale d'os compacte constituée:

- Des ostéons : l'ostéon est l'unité histo-physiologique constituée par un canalicule vasculaire (canal de Havers central hébergeant vaisseaux et ostéoblastes) et par les lamelles osseuses concentriques qui l'entourent.
- Des lamelles arciformes s'interposant entre les ostéons; ce sont les lamelles circonférentielles externes, internes et interstitielles.
- Une zone spongieuse, constituée de travées ou trabécules osseuses épaisses de 0,1 à 0,5 mm, et de directions variées, délimitant de larges espaces médullaires (40)

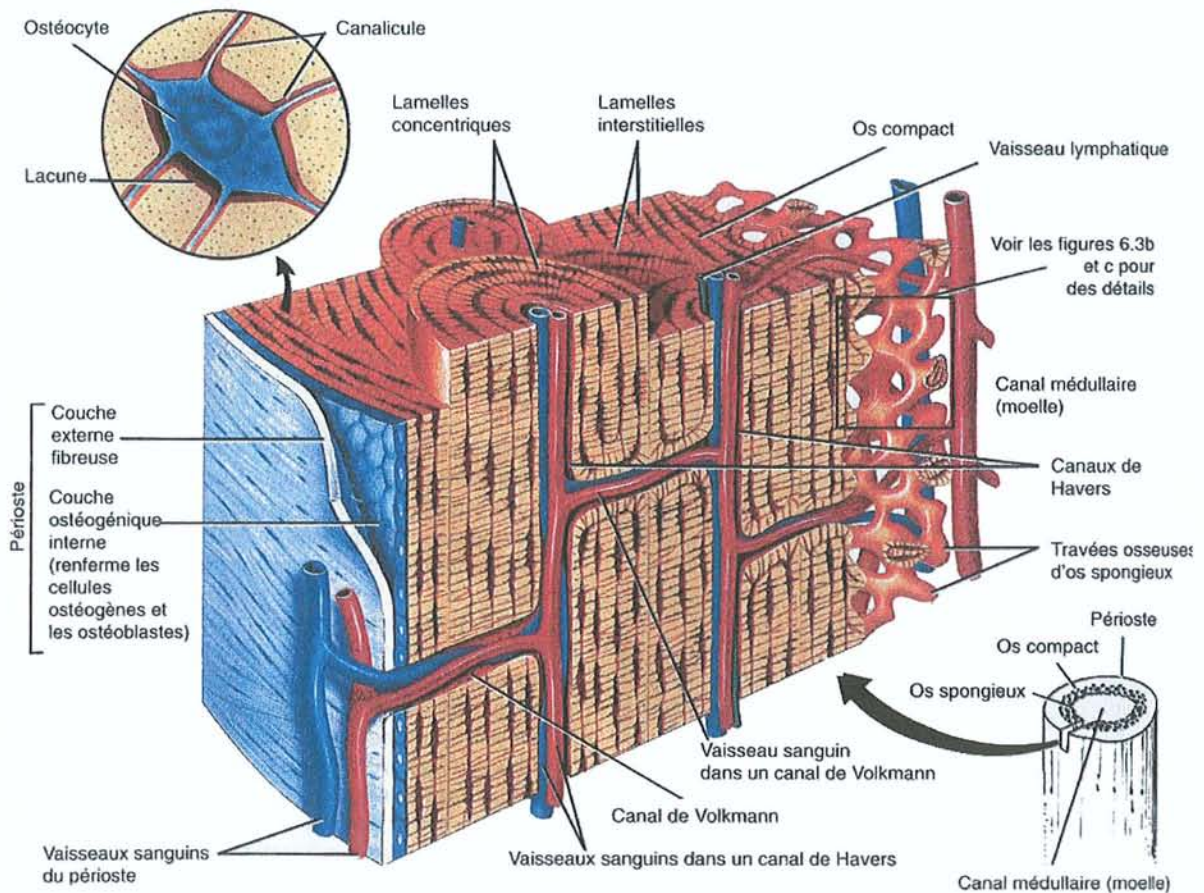


Figure 27- Agrandissement de plusieurs ostéons (système de Havers) de l'os compact. (18)

### ○ *Physiologie :*

#### *L'ostéogénèse :*

L'ossification est permise par les ostéoblastes, qui ont pour origine une cellule mésenchymateuse présente chez l'adulte essentiellement dans le stroma médullaire (37). Les ostéoblastes matures synthétisent la matrice osseuse collagénique et participent à la minéralisation de celle-ci (37). Leur membrane est riche en une enzyme : la phosphatase alcaline. Cette enzyme passe dans le sang circulant et peut être dosée. Ceci est un indice de la formation osseuse (37).

L'ossification périostique consiste en l'apposition permanente à partir des ostéoblastes situés profondément dans la gaine périostique d'une matrice osseuse protéique secondairement minéralisée.

Celle-ci sera ultérieurement remodelée par pénétration de vaisseaux au sein de cet os compact et par formation ainsi de lacunes conjonctivo-vasculaires au sein des ostéons.

L'ostéogenèse endostale consiste dans l'apposition, à partir d'ostéoblastes inclus dans ces lacunes, de nouvelles lamelles osseuses concentriques. Cette ossification se poursuit à un degré moindre dans la partie centrale spongieuse de la pièce osseuse.

*L'ostéolyse :*

L'ostéolyse, débutante dans la corticale, majeure dans la spongieuse, s'effectue par l'intermédiaire d'ostéoclastes multinucléés souvent inclus dans des encoches des travées osseuses (lacunes de Howship). Elle peut s'effectuer aussi de façon indirecte (résorption lisse) sans mécanisme cellulaire apparent, voire à l'intérieur de la travée sous l'action des ostéocytes eux-mêmes. (19)

- **Histopathologie** (39, 50, 67)

- *Sur le plan macroscopique* (50, 67)

L'aspect macroscopique de la dysplasie fibreuse dépend de la quantité d'os fibreux produit par les ostéoblastes des lésions, du degré de dégénérescence kystique, et de l'extension de la lésion dans l'os.

En général, les lésions dysplasiques sont composées d'un tissu fibreux dense. Cependant il existe des variations considérables.

Le tissu est ferme, blanc et rugueux. La consistance du tissu est granuleuse. Cette granulosité est due aux trabécules osseux et ostéoïdes contenus dans le tissu fibreux. La granulosité varie selon la quantité et le niveau de maturation des trabécules. (64)

- *Sur le plan microscopique* (50, 67)

La dysplasie fibreuse présente des aspects histologiques variables. (50) D'après une étude de Riminucci et col. réalisée à l'aide d'un microscope confocal il est possible de distinguer trois formes histologiques de lésions osseuses associées à des sites anatomiques différents.

1) *La dysplasie fibreuse à « caractère chinois »*, observée dans des lésions des os des membres et du squelette axial à l'exception des os craniofaciaux est caractérisée par la formation d'os immature fibreux (50).

L'os trabéculaire est fin et les travées sont non connectées. Les formations osseuses sont dépourvues à la fois de bordures cellulaires ostéoblastiques et d'ostéocytes centraux. (20)

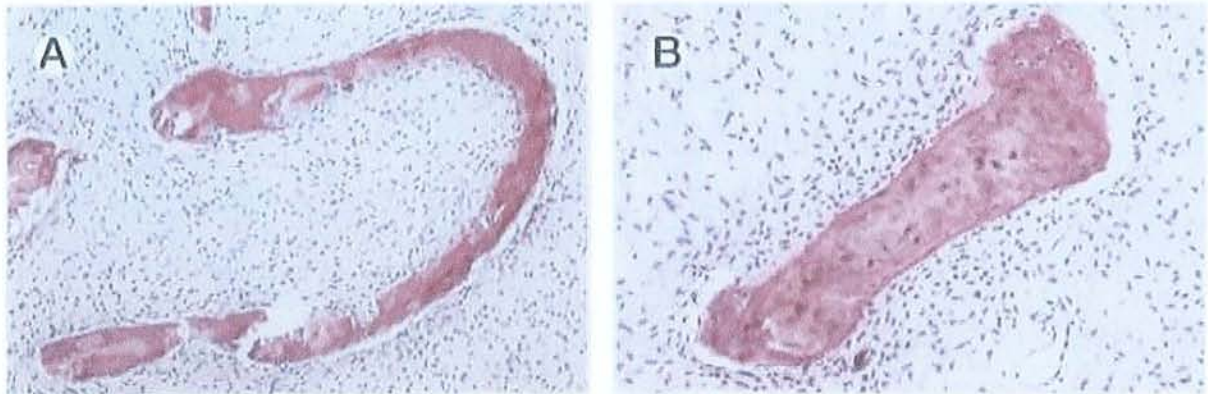
La résorption active de l'os est montrée par la présence d'ostéoclastes.

Les tissus fibreux séparant les trabécules osseuses sont lâches à la proximité des surfaces osseuses et denses vers le centre des espaces intratrabéculaires.

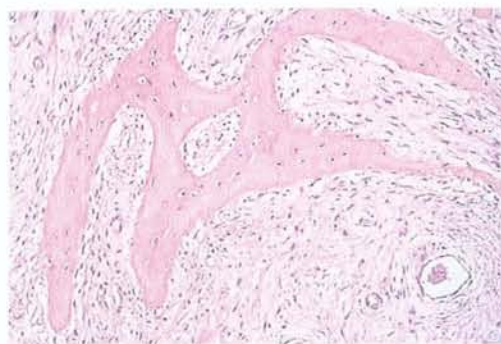
La plupart de l'os trabéculaire a une texture non lamellaire, ce qui est révélé par le microscope à lumière polarisée.

Un nombre important de fibres de Sharpey est observé sur les trabécules.

Les cellules ostogènes associées aux surfaces trabéculaires sont atypiques ; beaucoup sont comparables à des fibroblastes, flexueuses ou allongées. (20, 67)



**Figure 28- Dysplasie fibreuse. A : Travées osseuses fines et courbes et prolifération de cellules pseudofibroblastiques. B : Les travées osseuses ne sont pas bordées d'ostéoblastes. (69)**



**Figure 29- Dysplasie fibreuse à caractère chinois. (66)**

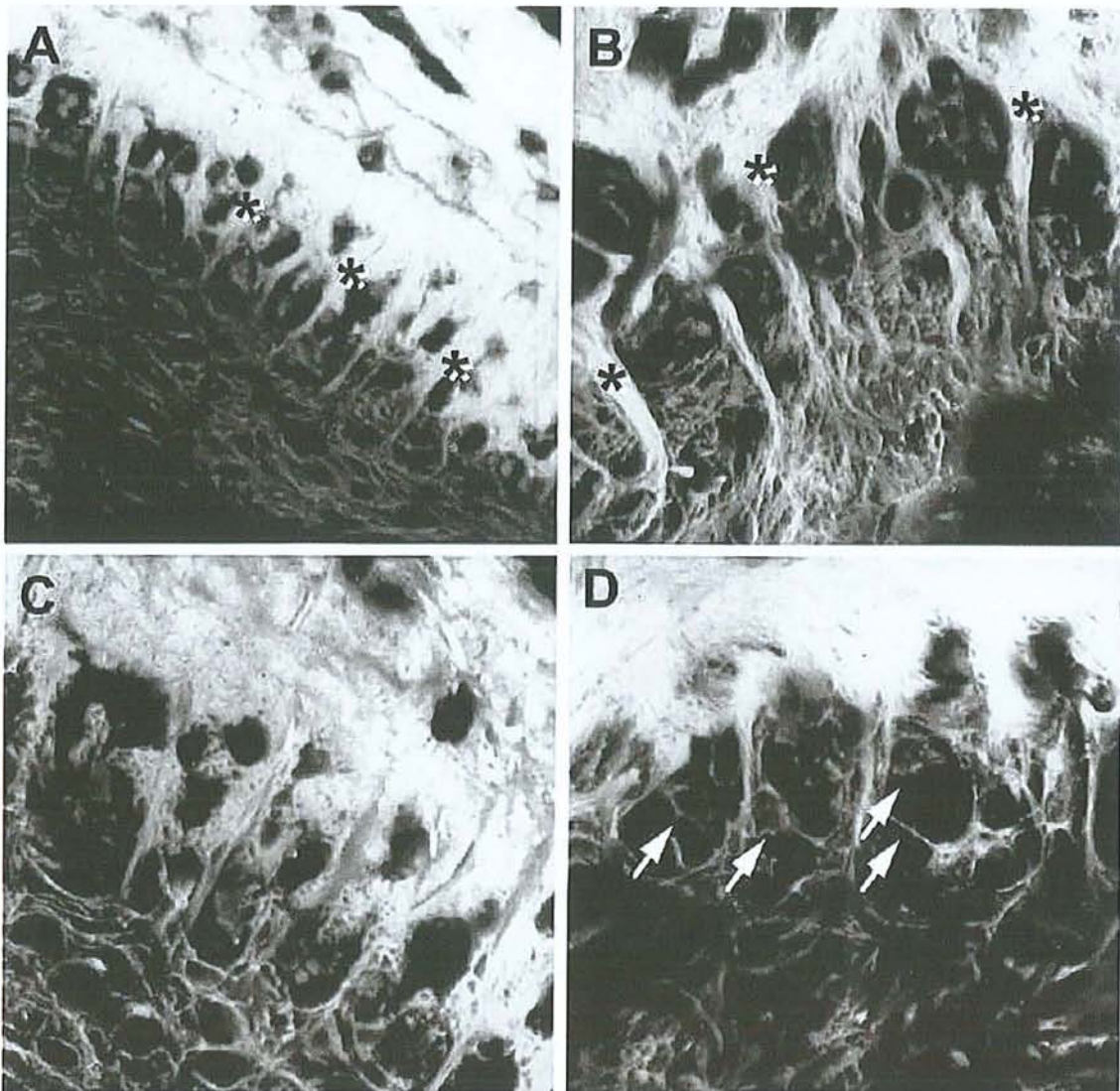


Figure 30- Détails de la dysplasie fibreuse à caractère chinois avec un microscope confocal à fluorescence. Rangées régulières de fibres de Sharpey abondantes (faisceau de collagène orienté perpendiculairement à la surface osseuse). (A et B, astérisque). Cellules ostéoblastiques associées à ce système. (D, flèche). (67)

Les lésions développées au niveau des os craniofaciaux sont à peine compatibles avec cette description conventionnelle de dysplasie fibreuse à caractère chinois. Malgré le fait que l'on sache depuis longtemps que les os atteints de dysplasie fibreuse craniofaciale produisent des lésions qui sont radiologiquement hyperdenses, une comparaison soignée de l'histologie de ces lésions avec celles ayant d'autres localisations n'a jamais été réalisée avant cette étude.

Riminucci et col. ont identifié et caractérisé deux variantes histologiques distinctes, associées l'une aux os crâniens excepté les maxillaires et l'autre aux os maxillaires.

Les deux variantes divergent considérablement dans les détails histologiques et sont distinguables l'une de l'autre et de la forme typique « à caractère chinois » qui est la description conventionnelle de la dysplasie fibreuse.

2) *La variante pagétoïde* correspond à des lésions denses et très remaniées (50). Elle est nommée comme telle en raison de la ressemblance des images histologiques avec l'os pagétique et de la présence d'un système de stries ressemblant à une mosaïque.

Cette forme histologique est observée dans les cas de dysplasie fibreuse des os du crâne. En plus des trabécules fins, non connectés occupant une faible partie d'une matrice principalement fibreuse, des travées osseuses denses et sclérotiques sont observées.

Les travées osseuses forment un réseau ininterrompu traçant le contour d'aires fibreuses. Le système des fibres de Sharpey et des ostéoblastes atypiques est facilement visible le long des surfaces trabéculaires. La texture collagénique des travées osseuses est non lamellaire partout.

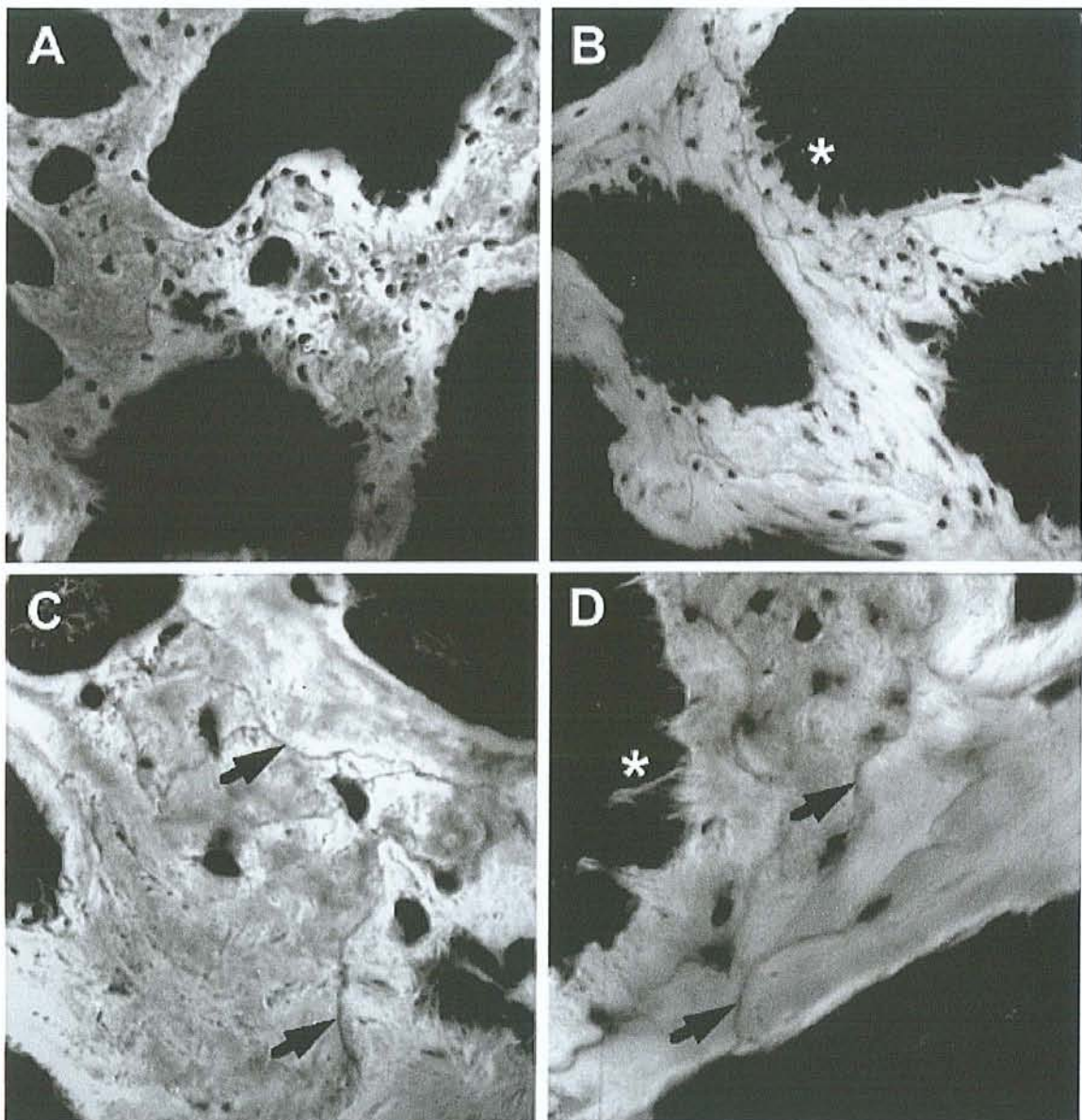
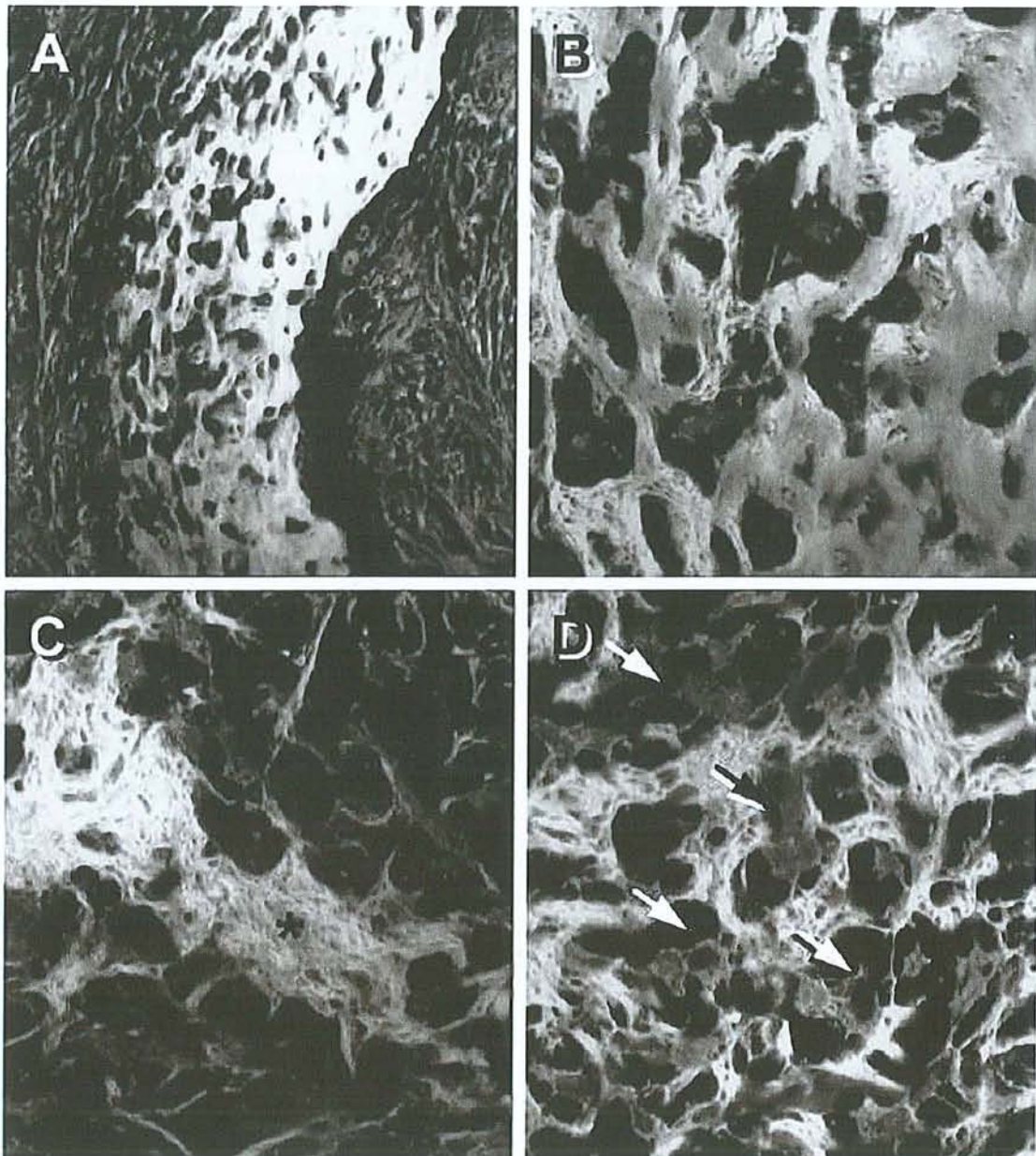


Figure 31- Image au microscope confocal de la variante pagétoïde de la dysplasie fibreuse. Système complexe de lignes d'arrêts (C et D, flèche). Les fibres de Sharpey donnent un profil flou aux surfaces trabéculaires (B et D, astérisque). (67)

3) *La variante hypercellulaire* correspond à des travées osseuses larges et à un os hypercellulaire (50).



**Figure 32-** *Dysplasie fibreuse hypercellulaire. A et B : Os trabéculaire. On note les systèmes complexes d'espaces lacunaires interconnectés abritant de multiples cellules ressemblant à des ostéocytes et leur polarisation sur un côté de l'os trabéculaire. C et D : formation d'os membraneux initial. C : tissu ostéoïde dans lequel on distingue des faisceaux de collagène (astérisque). D : Cellules ostéoblastiques associées au tissu ostéoïde et de forme atypique. (67)*

Cette deuxième variante est présente de façon caractéristique dans les os maxillaires. Elle présente une extrême abondance de cellules ostéoblastiques contrairement à la pénurie observée dans la forme histologique classique.

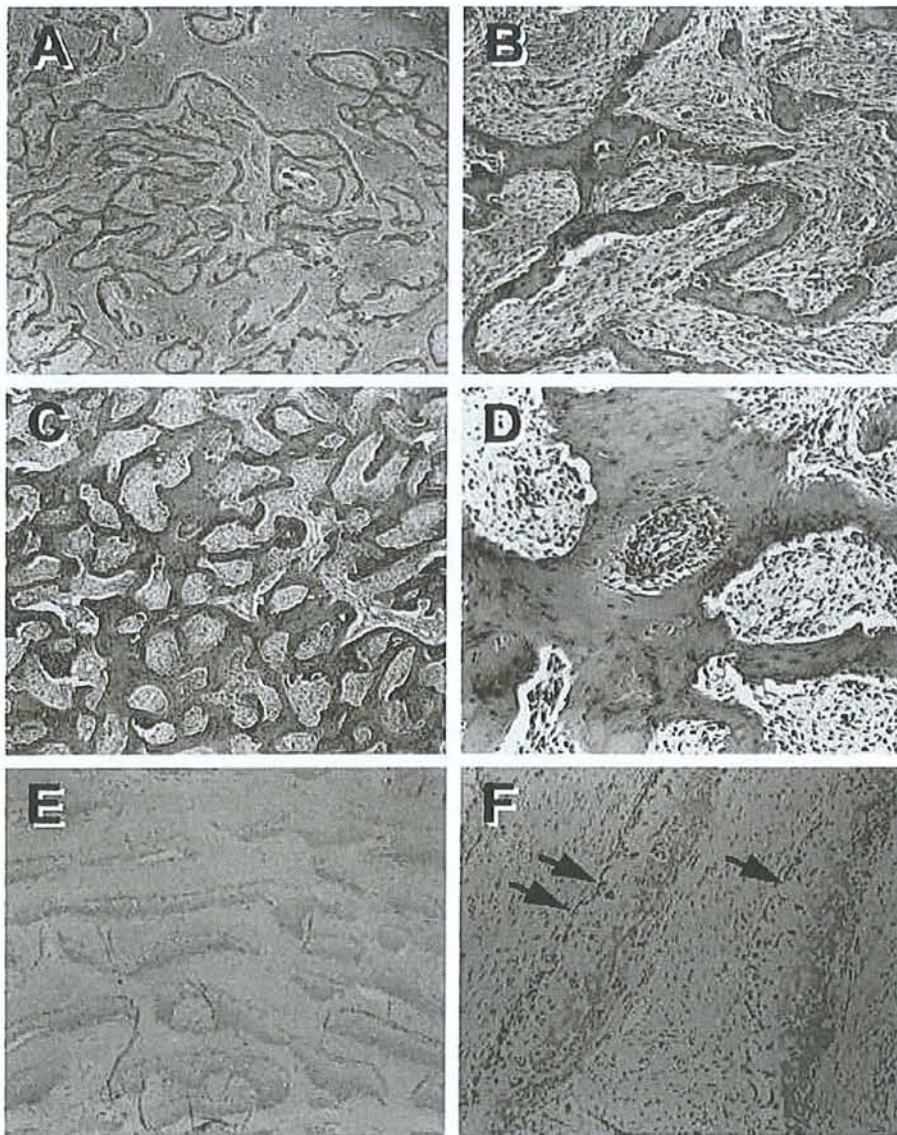
L'arrangement mutuel de ces cellules et leur position qui respecte la géométrie trabéculaire sont des éléments supplémentaires de la singularité de cette forme.

Les trabécules osseux sont discontinus et distribués de façon remarquablement ordonnée, souvent parallèle.

Un côté de chaque travée est associé à des ostéoblastes facilement reconnaissables, quelquefois arrangés en couches multiples.

L'activité ostéoblastique est polarisée d'un côté de chaque travée et sur les côtés homologues des travées parallèles. Au fond de la couche ostéoblastique, on voit de grandes fissures contenant de nombreux ostéocytes en développement. La structure collagénique est tissée tout au long des travées. Les tissus mous adjacents aux travées osseuses sont lâches et consistent en ostéoblastes atypiques connus pour leurs prolongements cytoplasmiques.

Les fibres de Sharpey et les ostéoblastes rétractés sont présents sur les sites de formation osseuse précoce.



**Figure 33-** *A et B : Dysplasie fibreuse à caractère chinois. Le tissu fibreux prédomine par rapport aux trabécules fines irrégulières et déconnectées. C et D : Dysplasie fibreuse pagétoïde, les travées sont épaisses et connectées, et l'os prédomine par rapport au tissu fibreux. E et F : Dysplasie fibreuse hypercellulaire, des quantités substantielles d'os sont arrangées en travées remarquables de par leur arrangement parallèle, des couches évidentes d'ostéoblastes et de par leur nombre inhabituel d'ostéocytes. Les couches ostéoblastiques des différentes travées sont polarisées du même côté. (67)*



Ainsi, d'après Riminucci et col. la dysplasie fibreuse au niveau histologique consiste plus en un spectre de lésions osseuses qu'en une forme histopathologique uniforme.

Ces différences histologiques majeures paraissent être le reflet de la diversité histologique des os dans lesquels sont localisées les lésions. Par exemple la forme sclérotique des lésions craniofaciales peut être le reflet du ratio élevé d'os compact par rapport à l'os spongieux, alors qu'au niveau de la métaphyse du fémur ou des vertèbres, l'os spongieux domine.

On pourrait ainsi supposer que l'environnement local pourrait conditionner l'expression des mutations  $G\alpha$  agissant sur les lignées cellulaires ostéogéniques ou alors que les origines embryonnaires différentes des os craniofaciaux (neuroectoderme plutôt que mésoderme) peuvent être évoquées comme un déterminant de la diversité histologique.

La connaissance de cette diversité histologique est essentielle à la compréhension, la classification, et sans doute au traitement de la dysplasie fibreuse des os.

○ *Le rôle de la mutation  $G\alpha$  dans l'histopathologie de la dysplasie fibreuse :*

La présence des fibres de Sharpey associées à l'os et la rétraction des ostéoblastes représentent un dénominateur commun des différentes expressions histologiques de la mutation  $G\alpha$ .

Les fibres de Sharpey sont normalement présentes au niveau des sites d'insertion des tendons et des ligaments et au niveau des sutures crâniennes c'est-à-dire dans les sites où des tensions sont exercées sur des surfaces osseuses.

Dans la dysplasie fibreuse, les ostéoblastes atypiques, ramifiés sont régulièrement associés aux fibres de Sharpey.

In vitro, l'excès d'AMPc exogène induit une rétraction cellulaire comparable des cellules de type ostéoblastique.

Il a été suggéré que des hauts niveaux d'AMPc endogène générés par hyperstimulation de l'adénylcyclase par le  $G\alpha$  muté sont les principaux déterminants de la forme atypique des ostéoblastes dans la dysplasie fibreuse.

Dans l'étude, la microscopie confocale démontre les contacts directs entre les procès des cellules ostéoblastiques et les fibres de collagène (Sharpey) croissantes sur les sites de formation osseuse.

Ceci suggère que l'excès d'AMPc endogène peut orienter la déposition de collagène anormal (fibres de Sharpey) sur une surface osseuse en formation via l'induction de la rétraction ostéoblastique et la génération de microtensions locales.

Dans tous les cas, les lésions osseuses ont un aspect fibreux avec des travées irrégulières non connectées et faiblement minéralisées qui remplacent l'os lamellaire normal. Les lésions récentes sont formées exclusivement d'os fibreux, alors que les lésions plus anciennes sont caractérisées par une matrice osseuse fibreuse désorganisée apposée sur de l'os ancien lamellaire. Le manque d'organisation et de connectivité de l'os néoformé induit une diminution de la résistance mécanique de l'os qui contribue à l'apparition de déformations et de fractures dans ce syndrome.

L'analyse histologique des lésions osseuses dans la dysplasie fibreuse a montré que la formation anormale de tissu osseux fibreux provient d'anomalies de la lignée ostéoblastique. En effet le nombre d'ostéoblastes matures est très diminué alors que le stroma médullaire est envahi par des cellules fibroblastiques exprimant la phosphatase alcaline. Ceci reflète une augmentation de la population pré-ostéoblastique et une diminution de leur différenciation en ostéoblastes matures. Les ostéocytes issus des ostéoblastes sont nombreux et présentent des lacunes élargies caractéristiques de l'os immature. On note également des anomalies d'organisation des fibres de collagène qui sont orientées perpendiculairement à la surface osseuse, évoquant une structure en peigne, au lieu d'être organisées en lamelles parallèles. La synthèse des protéines associées au collagène est également perturbée : l'expression de l'ostéonectine est augmentée, celle de l'ostéopontine et de la sialoprotéine osseuse est diminuée, ce qui reflète les caractéristiques d'un os immature. Ce dépôt de matrice osseuse immature pourrait perturber l'orientation des rares ostéoblastes adhérant à la matrice, ce qui pourrait expliquer la rétraction des cellules osseuses le long de la matrice. Enfin, on note la présence de zones d'hyperrésorption caractérisées par des ostéoclastes résorbant activement l'os minéralisé. Les ostéoclastes ont un nombre élevé de noyaux et résorbent l'os endocortical, ce qui contribue à l'amincissement du cortex. (50)

#### **1.2.4. Les caractéristiques dentaires associées à la dysplasie fibreuse et les réactions de la dysplasie fibreuse maxillaire aux traitements dentaires de routine (1, 77)**

Des changements dysplasiques au niveau de la dentine ont été reportés chez un patient atteint de dysplasie fibreuse polyostotique avec localisation maxillaire par Wannfors et al..

La dentine affectée est caractérisée par des tubules dentinaires irréguliers arrangés en faisceaux. Selon l'auteur, cette dysplasie dentinaire, très rare, n'est pas obligatoirement corrélée à la dysplasie fibreuse.

Il décrit la dysplasie dentinaire type I ou radiculaire qui affecte la dentine des racines. Les racines sont alors plus courtes et il y a une prédisposition à la formation d'abcès et de kystes sans un facteur initial évident.

Le type II ou coronaire affecte la dentine des couronnes alors que les racines sont normales. La chambre pulpaire est presque complètement oblitérée avec des pulpolithes dans la pulpe.

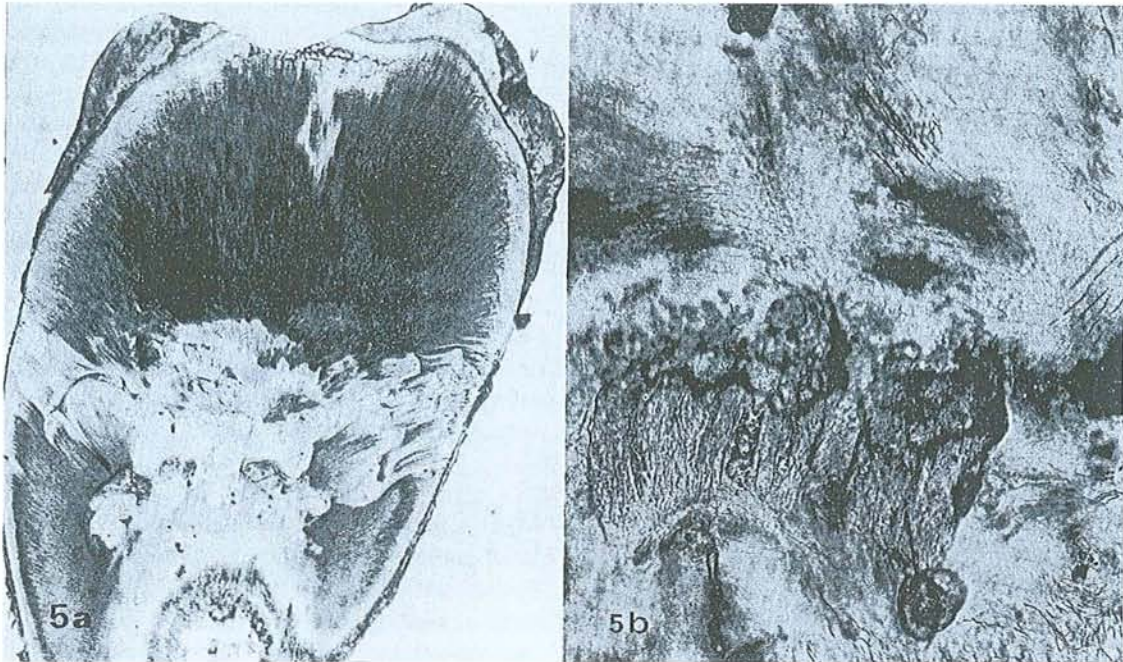


Figure 34- a : Coupe de première molaire mandibulaire. On note la forme irrégulière de la dentine de la racine: les tubuli dentinaires sont arrangés en faisceaux. b : Détail de "a" montrant une dentine dysplasique avec des tubuli dentinaires irrégulièrement distribués. (77)

### 1.3. Diagnostic différentiel (3, 8, 19, 20, 27, 43, 49, 53, 57, 62, 65, 66, 70, 75, 76)

Du fait des incidences thérapeutiques qui en découlent, la distinction entre la dysplasie fibreuse et les autres lésions fibro-osseuses ou non de la face et des maxillaires est importante. Souvent difficile, elle nécessite une confrontation étroite entre données cliniques, radiologiques et histopathologiques.

Dans la littérature, les lésions citées le plus souvent sont :

- Fibrome ossifiant;
- Dysplasie cémento-osseuse floride;
- Chérubisme;
- Maladie de Paget;
- Sarcomes : ostéosarcome, chondrosarcome, fibrosarcome.

C'est essentiellement la radiologie qui permet de réaliser un diagnostic différentiel entre la dysplasie fibreuse et les autres lésions fibro-osseuses de la face et des maxillaires. (49)

### 1.3.1. Fibromes ossifiants et fibromes cémento-ossifiants (20, 27, 53, 65, 66, 72, 75)

Ces deux termes désignent un seul type de lésion. (53)

C'est l'une des lésions les plus difficiles à différencier de la dysplasie fibreuse car elle est très proche sur le plan radiologique et anatomopathologique. (27, 64)

Il existe deux formes très différentes:

- La localisation faciale, qui est la plus fréquente et touche les maxillaires chez des adultes jeunes entre 20 et 40 ans. (27)
- La localisation au niveau des os longs, plus rare, touche souvent le tibia et le péroné chez des petits enfants avant 10 ans. (27)

Au niveau des maxillaires, l'atteinte est majoritairement mandibulaire (70 à 80%) surtout au niveau des secteurs latéraux. Les lésions intéressent généralement la portion dentée. Toutefois des extensions au niveau de l'angle et de la branche montante de la mandibule peuvent exister. (75)

Le fibrome ossifiant des maxillaires est une lésion très proche de la dysplasie fibreuse mais mieux limitée et moins infiltrante (27). En effet, la radiographie de cette lésion montre une zone d'ostéolyse ronde ou ovale bien définie (49) par un liseré radio-claire qui borde la lésion ; cette zone peut contenir des calcifications de forme sphérique (75).

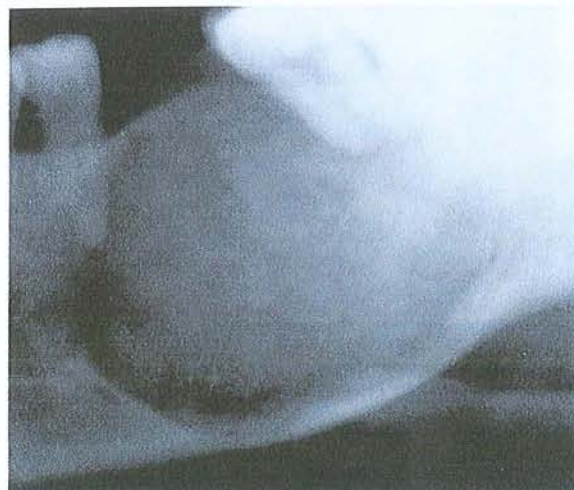

Figure 35- Partie d'un OPT montrant un fibrome cémento-ossifiant. On note un déplacement des dents adjacentes et du canal dentaire inférieur. (49)

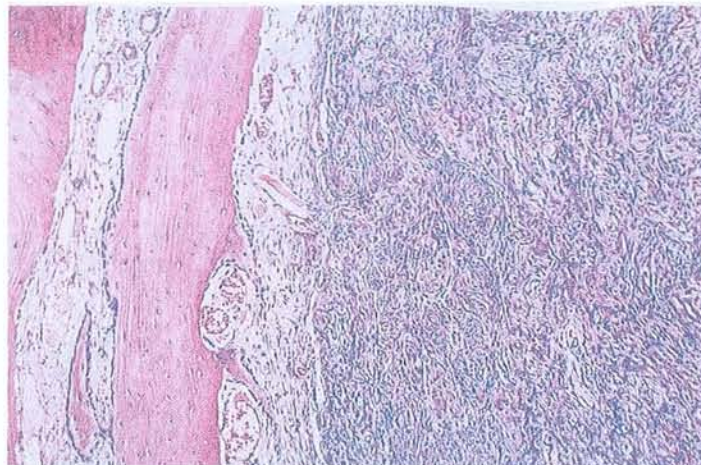
Le tableau clinique est assez semblable à celui de la dysplasie fibreuse. En effet, le fibrome cémento-ossifiant évolue lentement et est décelé lorsque, la lésion ayant atteint un certain volume, on observe une tuméfaction indolore qui peut conduire à une déformation faciale. (53)

Les dents adjacentes ou en rapport avec la lésion peuvent être déplacées mais restent vitales. (75)

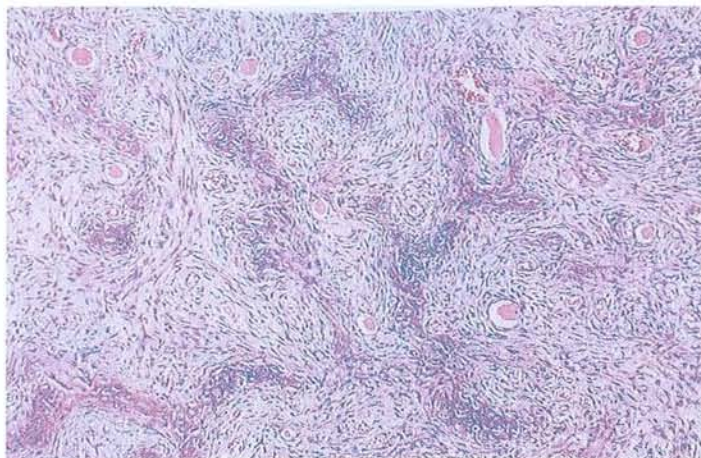
Le fibrome cémento-ossifiant, étant donné la nature des cellules qui le composent et l'activité métabolique de celles-ci, représente bien un authentique processus tumoral. Aux côtés de fibroblastes actifs et d'ostéoblastes jeunes, il est essentiellement constitué de cellules très différenciées édifiant à leur contact la trame osseuse selon un mécanisme d'ossification normale.

Au contraire, les foyers de dysplasie fibreuse hébergent des cellules en majorité dysplasiques : fibroblastes avec anomalies fonctionnelles (collagène intracellulaire) ou altérations nécrobiotiques ; cellules ostéoformatrices mal différenciées à ergastoplasme peu développé. L'ossification, ici, s'effectue selon un mécanisme anormal. (20)

Ainsi, pour écarter histologiquement la dysplasie fibreuse, on doit retrouver à l'examen histologique une lésion fibreuse contenant un os de structure lamellaire bordée par des ostéoblastes de morphologie normale (38) et du ciment.



**Figure 36- Fibrome cémento-ossifiant. Démarcation entre la lésion et l'os normal. (43)**



**Figure 37- Fibrome cémento-ossifiant. Os typiquement métaplasique. (43)**

Le fibrome cémento-ossifiant est énucléé par chirurgie et est relativement facile à cliver de l'os normal (75) ; il ne récidive pas (49).

### **Une forme particulière du fibrome cémento-ossifiant : le fibrome ossifiant juvénile.**

C'est une forme plus agressive qui survient chez le sujet jeune de moins de quinze ans (49). Contrairement au fibrome cémento-ossifiant elle évolue rapidement et à tendance à récidiver (49).

La lésion est cependant bien définie et ne présente pas de différence radiologique avec le fibrome cémento-ossifiant (53).

Histologiquement, la lésion est plus riche en cellules et celles-ci produisent relativement peu de collagène. (75)

## **1.3.2. La dysplasie cémento-osseuse floride et les dysplasies cémento-osseuses (43, 49, 53, 75, 76)**

Les lésions de dysplasie cémento-osseuse sont caractérisées histologiquement par la présence de tissu d'aspect cémentaire, mais qui, contrairement au fibrome cémento-ossifiant, apparaît comme étant plus dysplasique que néoplasique. (43)

Ces dysplasies cémento-osseuses présentent des formes cliniques et histopathologiques différentes. (43)

La classification de l'OMS de 1992 distingue trois entités différentes de dysplasie cémento-osseuse :

- La dysplasie cémentaire apicale ;
- La dysplasie cémento-osseuse floride ;
- Les autres dysplasies cémento-osseuses. (43)

### **1.3.2.1. La dysplasie cémentaire apicale (43)**

Il s'agit d'une lésion fibro-osseuse non néoplasique affectant les tissus périapicaux d'une ou plusieurs dents. (52)

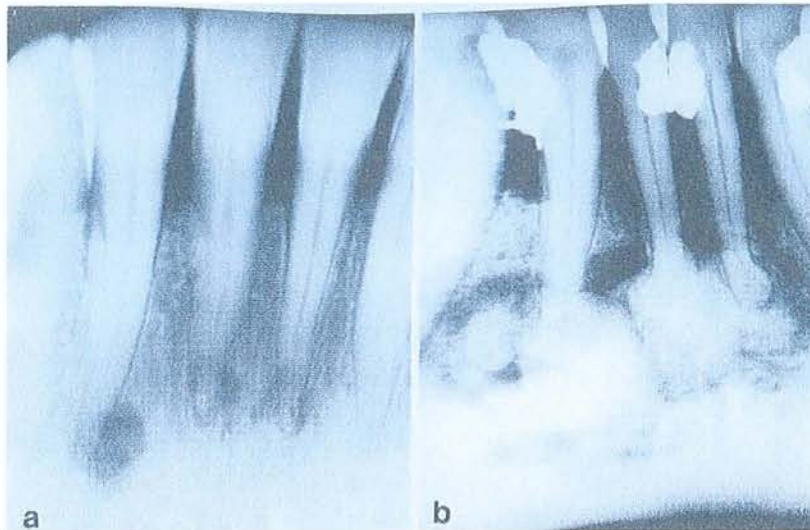
Cette affection touche principalement les femmes noires d'âge moyen à avancé (49). La lésion est le plus souvent localisée au niveau de la zone apicale des incisives mandibulaires (43, 75). Elle est plus facilement reconnaissable quand elle affecte plusieurs dents, adjacentes ou non.

Son étiologie est inconnue.

La dysplasie cémentaire apicale est asymptomatique et presque toujours détectée lors d'un examen radiologique de routine (75). En effet, les dents sont vitales et la muqueuse est saine.

Radiologiquement, la lésion apparaît initialement comme une zone radio-claire bien circonscrite au niveau de l'apex d'une dent. Il est donc difficile à ce stade de la différencier radiographiquement d'une inflammation périapicale (75). Un aspect mixte, radio-claire et radio-opaque caractérise le stade intermédiaire montrant une zone opaque, soit mal limitée en périphérie, soit entourée d'une zone radio-claire soulignée en périphérie d'un liseré dense.

A un stade plus évolué, la lésion est principalement radio-opaque, mal limitée en périphérie. (52, 75)



**Figure 38- Dysplasie cémentaire périapicale. a : Lésion radioclaire aux apex de trois incisives mandibulaires. b : Masse minéralisée aux apex d'incisives mandibulaires. (43)**

Les caractéristiques histologiques sont similaires à celles du groupe des fibromes cémento-ossifiants, mais sans un bord net (43). A un stade précoce, la lésion est principalement fibroblastique, puis il y a un dépôt progressif d'os métaplasique, de particules cémentaires ou des deux. (43)

Chaque lésion périapicale est bien délimitée et excède rarement 1 cm de diamètre. (43)

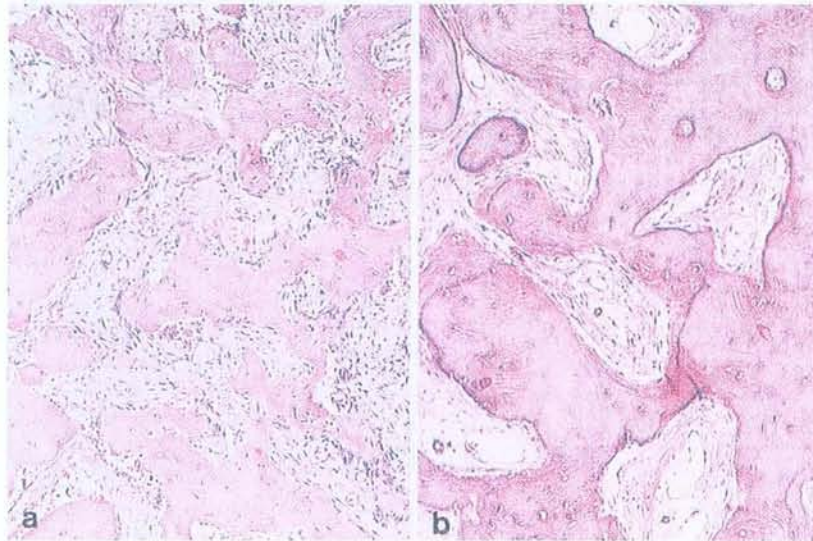


Figure 39- Dysplasie cémentaire périapicale. a : Os métaplasique. b: Tissu d'aspect cémentaire. (43)

La dysplasie cémentaire apicale ne nécessite aucun traitement. (49)

### 1.3.2.2. La dysplasie cémento-osseuse floride

Elle a de nombreux points communs avec la dysplasie cémentaire apicale:

- La même épidémiologie : elle touche préférentiellement les femmes noires d'âge moyen ;
- Son étiologie est inconnue ;
- Asymptomatique dans la majorité des cas (76) ;
- Les dents en rapport avec la lésion sont vivantes (53) ;
- La muqueuse en regard de la lésion est saine (53).

Les lésions sont souvent bilatérales, parfois symétriques et localisées dans la région prémolaire et molaire à la mandibule. On constate parfois une atteinte bilatérale ou unilatérale au niveau postérieur du maxillaire. (75)

Quand la lésion est importante, les corticales osseuses peuvent être refoulées en vestibulaire et en lingual (53).

Suite à l'exposition de la lésion au milieu buccal lors d'une extraction ou d'un traumatisme causé par une prothèse amovible, l'affection peut devenir symptomatique (76). On notera alors une douleur sourde associée ou non à un œdème, une fistulisation avec suppuration, la formation d'un séquestre, une sinusite. (53) La dysplasie cémento-osseuse floride évolue alors vers une ostéomyélite chronique sclérosante.



Radiologiquement, la lésion est d'aspect sclérotique avec des masses radio-opaques de densité variable donnant un aspect ouaté en verre dépoli. (53)

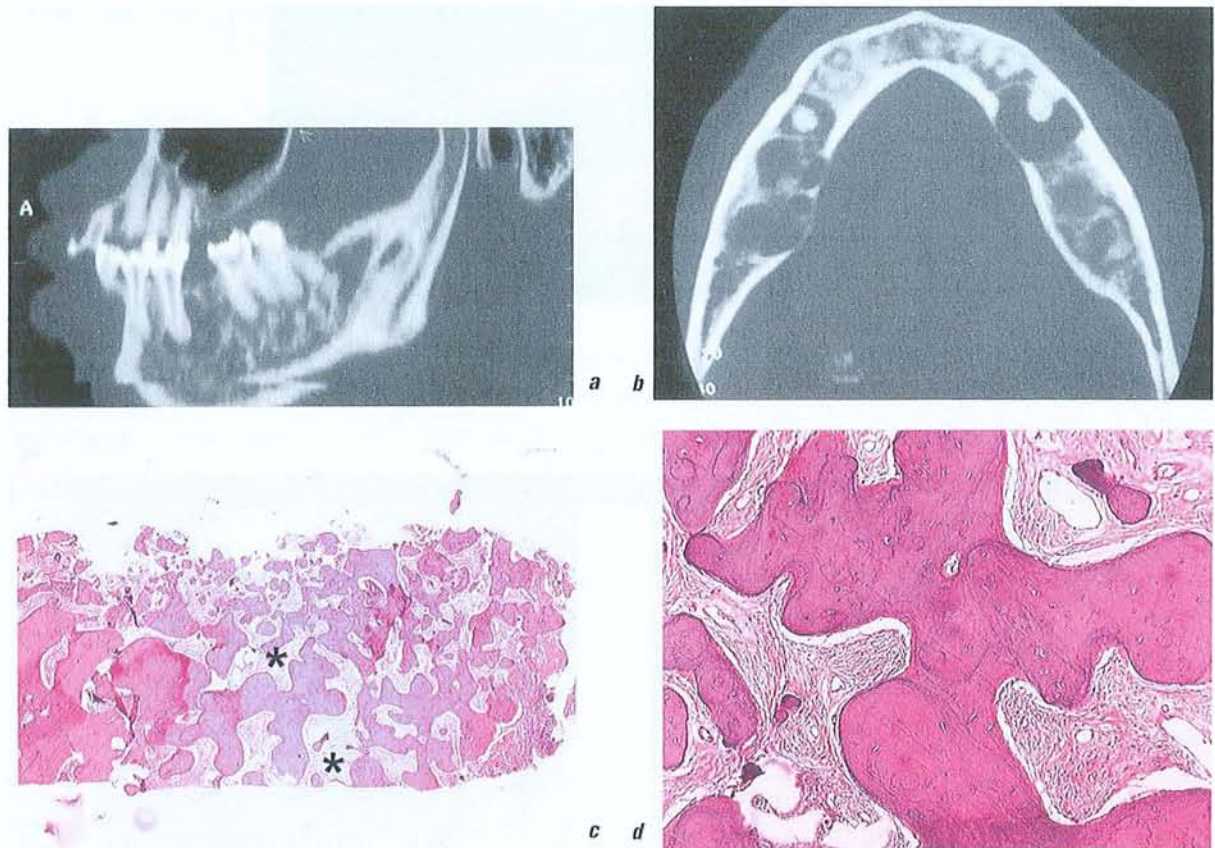


Figure 40- *a et b*: Coupes scanner en reconstruction dentaire (*a*) et en coupe axiale (*b*) : Lésions multiples, bien limitées et finement cerclées à composante radio-claire appendues aux racines dentaires. *c et d*: Coupes histologiques : *c* ( $G \times 2,5$ ) Aspect d'ensemble. Mottes de ciment de taille variable, confluant le plus souvent en masses anastomosées; espaces clairs constitués de tissu conjonctif pauvre en cellules (\*), *d* ( $G \times 10$ ) : Détail des structures cémentaires et conjonctives. (52)

Histologiquement, il n'existe pas de clivage entre la lésion et l'os environnant. Le stroma est un tissu fibroblastique dans lequel on retrouve des travées d'os immature et des particules de substance pseudocémentaire qui peuvent fusionner et donner des masses radio-opaques. (53)

La dysplasie cémento-osseuse floride ne requiert pas de traitement, en revanche, un suivi clinique et radiologique doit être instauré afin d'éviter les extractions dentaires. Le diagnostic ne doit pas faire appel à la biopsie puisqu'elle représente un risque lors de l'exposition de la lésion au sein de la cavité buccale. (53)

### **1.3.2.3. Les autres dysplasies cémento-osseuses**

L'OMS classe dans cette catégorie, les lésions ayant des caractéristiques communes avec la dysplasie cémentaire apicale et/ou la dysplasie cémento-osseuse floride, mais n'ayant pas de caractéristiques clinicopathologiques propres. (43)

Dans cette catégorie, on retrouve la dysplasie cémento-osseuse focale, qui est une lésion unique (49) indistinguishable histologiquement des lésions individuelles de dysplasie cémento-osseuse floride. Cette lésion est prédominante chez les femmes noires comme la dysplasie cémentaire apicale et la dysplasie cémento-osseuse floride. (49)

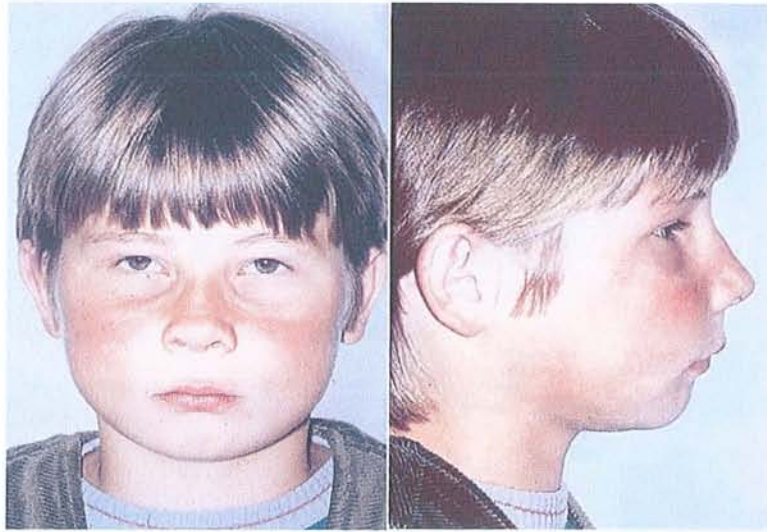### **1.3.3. Chérubisme (19, 43, 53)**

Le chérubisme est une lésion fibro-osseuse bénigne avec plusieurs caractéristiques qui la distinguent de la dysplasie fibreuse. Le chérubisme est une affection héréditaire autosomique dominante (62), mais des formes non familiales existent (52).

Cette affection survient chez l'enfant, généralement entre l'âge de deux et cinq ans (62). La lésion progresse jusqu'à la puberté et régresse spontanément le plus souvent (62).

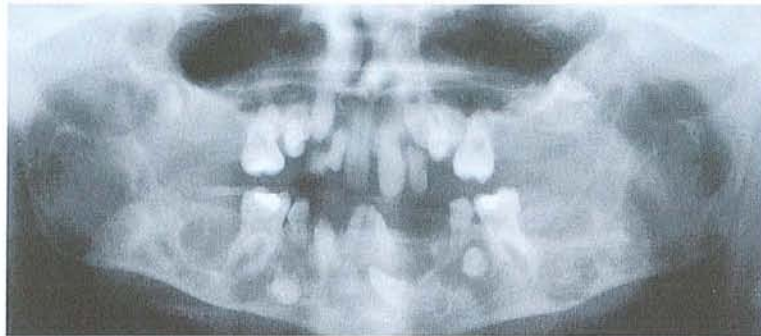
Le chérubisme peut toucher l'un ou les quatre quadrans maxillaires (43). La mandibule est plus souvent touchée que le maxillaire, ce qui se caractérise par une pseudohypertrophie des deux angles mandibulaires (19, 53)

Cliniquement, on note une tuméfaction bilatérale symétrique et non douloureuse donnant au visage un aspect joufflu (53). Ceci s'accompagne d'une élévation oculaire avec dégagement inférieur d'un croissant sclérotique inter-iridopalpebral. La dentition est anormale au niveau des sites concernés : agénésies dentaires, retard d'éruption, dents incluses, rhizalyses et malocclusions importantes. (52)



**Figure 41- Garçon de onze ans avec gonflement bilatéral des joues dû au chérubisme. (66)**

La radiographie montre une résorption osseuse tantôt diffuse, tantôt microgéoïdique. (19)

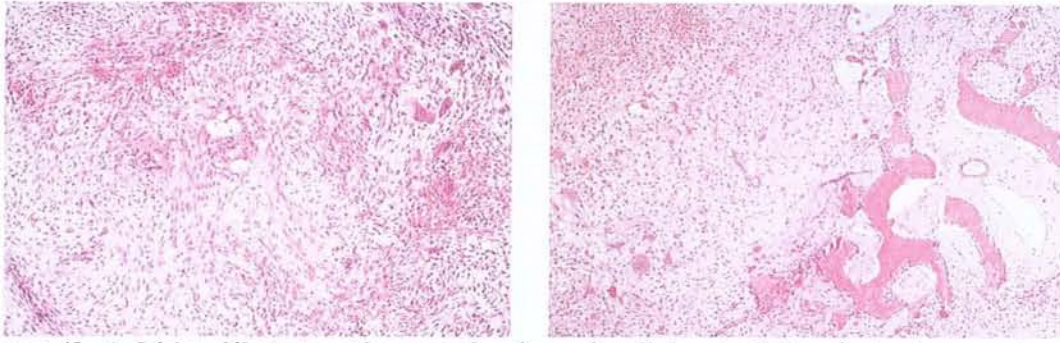


**Figure 42- OPT du même patient de onze ans : multiple lésions kystiques de la mandibule avec déplacement de plusieurs dents permanentes. le maxillaire est aussi impliqué. (66)**

Les lésions apparaissent comme des images radio-claires pseudo-polykystiques soufflantes, refoulant les corticales qui sont très amincies, parfois absentes. La tomodynamométrie est essentielle pour faire le bilan de ces lésions multiples qui, quelque soit leur degré d'extension restent strictement limitées au maxillaire. En IRM les lésions apparaissent bien limitées. (52)

Histologiquement, le tissu lésionnel consiste en un tissu fibreux vasculaire contenant un nombre variable de cellules géantes multinucléées de type ostéoclastique. (43, 52)

Le nombre de cellules géantes varie en fonction du stade de la lésion. Lorsque l'activité de la lésion diminue, le tissu devient plus fibreux et le nombre de cellules géantes diminue. (43)



**Figure 43-** *A: Lésion débutante active avec abondance de cellules et cellules géantes dans un stroma vasculaire fibreux. B: Lésion plus mature avec formation de nouvelles travées osseuses. (66)*

Un traitement chirurgical ne sera nécessaire qu'en cas de compression nerveuse ou pour une raison esthétique (asymétrie faciale) puisque les lésions régressent spontanément à la puberté (53).

### **1.3.4. Maladie de Paget (3)**

C'est une affection monostotique ou polyostotique survenant surtout chez le sujet âgé (19) et qui augmente en fréquence avec l'âge (52).

La dysplasie fibreuse s'installe pendant les deux premières décennies, alors que la maladie de Paget survient après cinquante ans (27). Cependant une lésion de dysplasie fibreuse méconnue peut être découverte tardivement.

On note une nette prédominance masculine. (52)

La maladie, outre ses localisations dans les os longs, affecte très souvent le crâne et la face (jusqu'à 70% des cas). (19, 52)

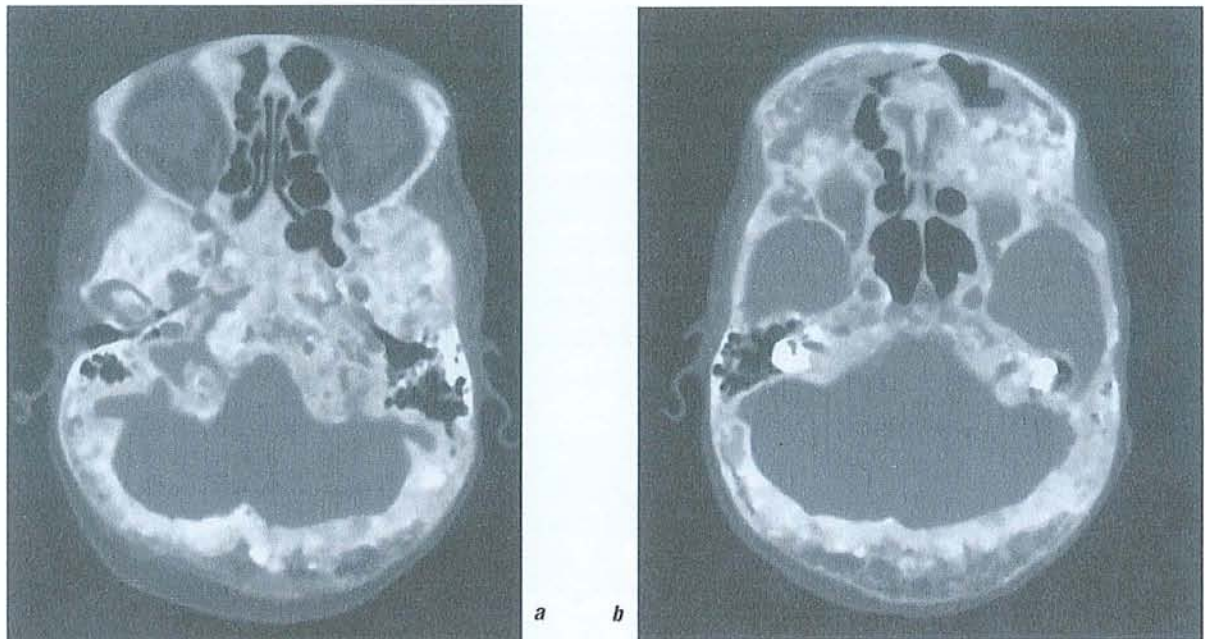
L'étiologie de cette affection reste inconnue ; il existe clairement une prédisposition génétique. Cependant, récemment, un paramyxovirus a été incriminé comme agent causal ; la combinaison d'une infection chronique touchant les précurseurs des ostéoclastes à une prédisposition génétique pourrait être nécessaire pour exprimer le phénotype pagétique dans les cellules de la lignée ostéoclastique. (52)

La maladie de Paget reste souvent silencieuse cliniquement (3). Elle provoque parfois, par compression nerveuse, cécité, surdité et paralysie faciale (19).

Le diagnostic est habituellement fait à l'occasion d'un examen radiologique lors de l'exploration d'une autre pathologie.

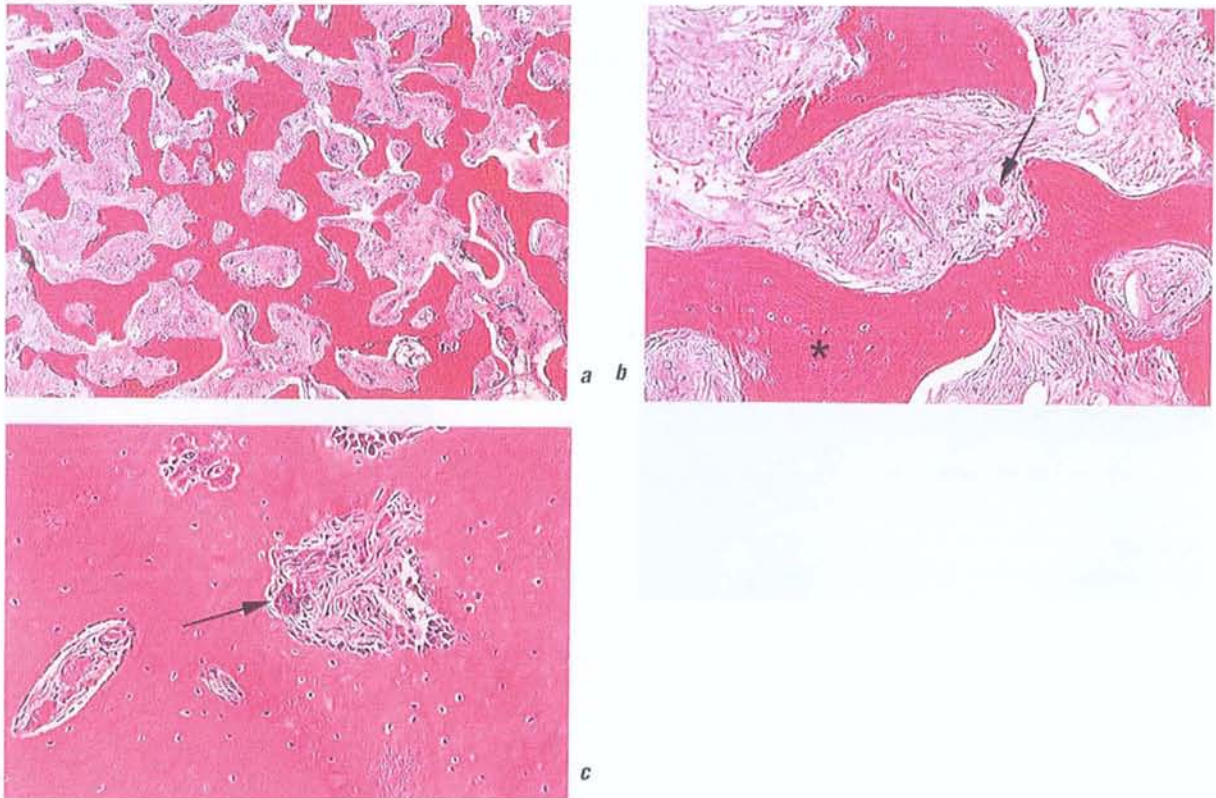
Radiologiquement, la lésion est caractérisée par une hypercondensation radiologique de densité irrégulière (aspect moucheté). (19)

Sur les clichés standards, les lésions sont bien connues, ostéolytiques à la phase initiale d'intense activité ostéoclastique, puis mixtes ostéolytiques et ostéoscléreuses, avant la phase d'ostéosclérose diffuse. Un aspect caractéristique de la maladie est la possibilité de survenue simultanée de ces trois phases dans le même os, des zones de sclérose pouvant ainsi se superposer à des zones d'ostéolyse. La tomодensitométrie montre l'épaississement des tables osseuses (alors qu'elles sont généralement fines dans la dysplasie fibreuse), plus marqué au niveau de la table interne. La présence de larges zones de sclérose, cernées de zones de déminéralisation réalise l'aspect cotonneux caractéristique. Par contre, l'aspect en verre dépoli très classique dans la dysplasie fibreuse n'est pas visible dans la maladie de Paget.



**Figure 44-Coupes TDM axiales : très important épaississement de la voûte. Aspect un peu hétérogène à prédominance dense avec persistance de quelques zones plus lytiques externes. Atteinte associée de la région sphénoïdale et des sinus frontaux. (52)**

La maladie de Paget est caractérisée par un remodelage excessif et anormal de l'os. A la phase initiale active se produit une intense activité ostéoclastique suivie par une activité ostéoblastique réalisant une très intense résorption osseuse suivie d'une néoformation excessive et désorganisée. Cet os néoformé présente une architecture anormale (aspect typique en mosaïque). Puis survient un épaississement des travées osseuses initialement résorbées et le processus de résorption et de formation d'os néoformé se poursuit simultanément. Plus tard, la composante hématopoïétique médullaire devient hypervasculaire et est remplacée par un tissu conjonctif fibreux. A la phase tardive, l'activité ostéoclastique diminue avec une réduction progressive de la formation osseuse. A la phase inactive ou quiescente la médullaire revient à un stade plus normal avec disparition de son hypervasularisation excessive et du tissu conjonctif fibreux. (52)



**Figure 45-** *a : Vue d'ensemble (G×2,5) : Travées osseuses épaissies et densifiées avec absence de logettes ostéocytaires ; Moelle fibreuse. b (G×10) : Détail des travées osseuses avec lignes d'apposition irrégulières (\*). Moelle osseuse fibreuse avec quelques ostéoclastes (flèche). c (G×20) : Lacunes de Havers avec quelques ostéoclastes (flèche). (52)*

Dans la maladie de Paget, le tissu osseux normal adulte est progressivement remplacé par un tissu anormal sous la dépendance d'ostéoclastes anormaux alors que dans la dysplasie fibreuse, on observe un développement anarchique du tissu fibreux à l'intérieur du tissu osseux en croissance. (3)

La maladie de Paget est une affection lentement évolutive.

### 1.3.5. Les sarcomes (52, 53, 68)

Les plus fréquents sont les ostéosarcomes, puis les chondrosarcomes et les fibrosarcomes. Ils peuvent être secondaires à une dysplasie fibreuse ou primitifs.

Les ostéosarcomes et les chondrosarcomes surviennent principalement entre 30 et 40 ans. Il existe une petite prédominance masculine.

Les fibrosarcomes prédominent chez l'adulte (5<sup>ème</sup> et 6<sup>ème</sup> décennies), mais l'enfant peut être atteint. Les femmes et les hommes sont également touchés.

Les ostéosarcomes siègent principalement à la mandibule avec une prédominance pour la symphyse et la branche horizontale alors que les chondrosarcomes siègent principalement au maxillaire et les fibrosarcomes au niveau des fosses nasales et des sinus.

Caractéristiques cliniques :

Le processus est lent et continu entraînant l'apparition d'une tuméfaction ferme.

Les principaux signes sont:

- Une douleur plus ou moins importante;
- Des symptômes dentaires (mobilité, douleur, chutes dentaires) ;
- L'apparition de paresthésies ;
- Des signes ophtalmologiques (exophtalmie) ;
- Des troubles nasaux et sinusiens (obstruction, épistaxis).

La caractéristique radiologique constante des sarcomes est l'expansion de la lésion à travers le cortex dans les tissus mous environnants. L'IRM est l'examen non invasif le plus approprié à une détection précoce des sarcomes.

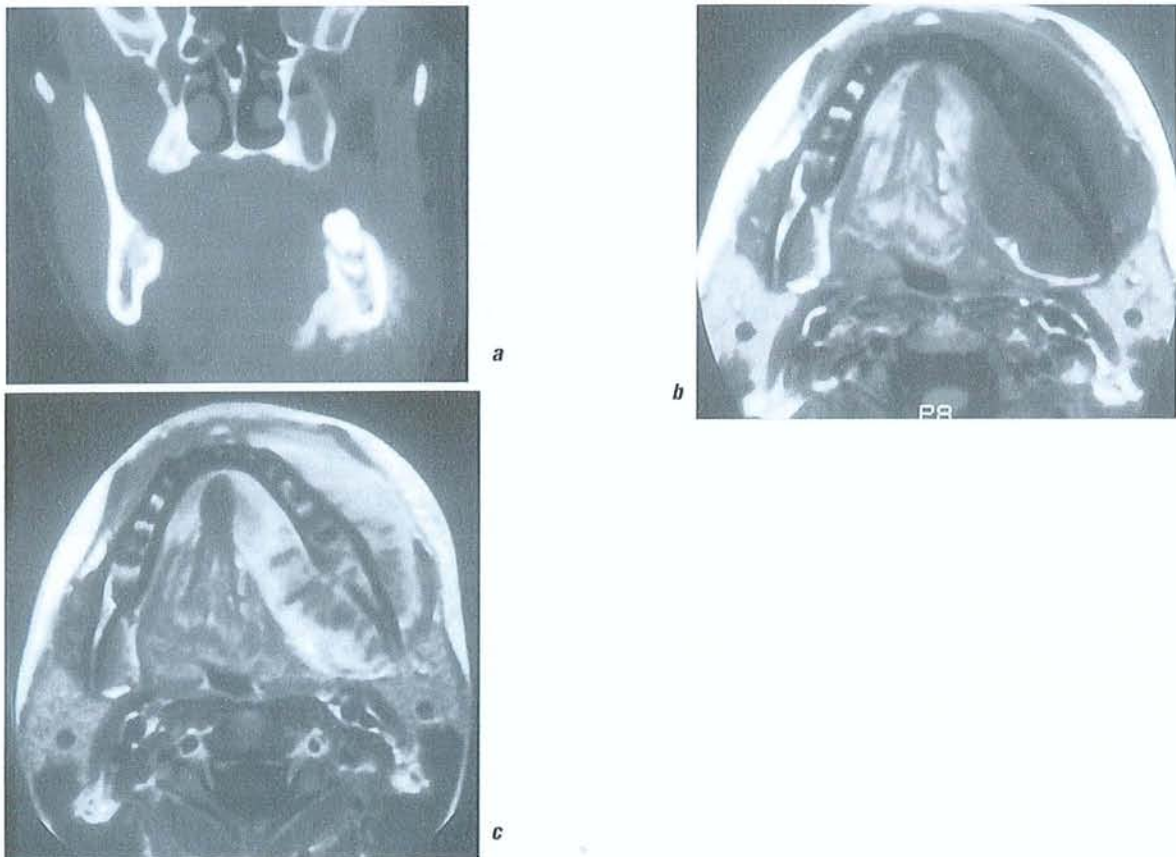


Figure 46-Ostéosarcome mandibulaire chez un jeune homme âgé de 16 ans. a : Coupe scanner coronale en fenêtres osseuses. Processus tissulaire infiltrant les parties molles avec réaction périostée en "feu d'herbe". b et c : Coupes IRM axiales T1 avant (b) et après (c) injection de gadolinium : Large processus expansif mandibulaire envahissant les versants linguaux et vestibulaires. Envahissement de la médullaire mandibulaire avec disparition de l'hyper signal physiologique (b). Importante prise de contraste avec hyposignaux perpendiculaires à la corticale mandibulaire correspondant aux calcifications visibles au scanner (c). (52)

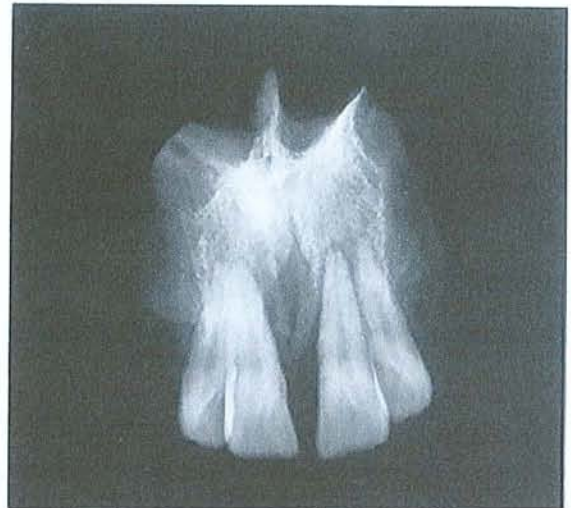
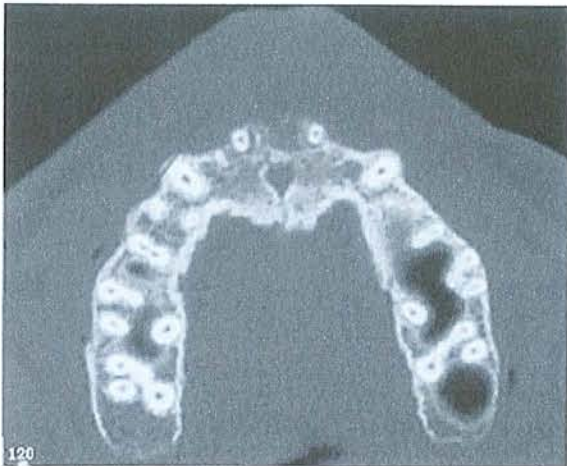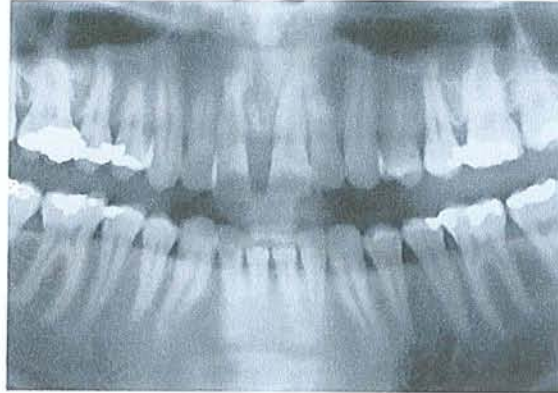


Figure 47-Chondrosarcome maxillaire. Homme âgé de 30 ans. Tuméfaction entre la 11 et la 21. (52)

Les sarcomes présentent des caractères histologiques variables en fonction de leur grade de malignité. (52)



	<b>Epidémiologie</b>	<b>Localisation</b>	<b>Caractéristiques cliniques</b>	<b>Caractéristiques radiologiques</b>	<b>Caractéristiques histologiques</b>
<b>Dysplasie fibreuse</b>	Débute dans l'enfance. Découverte plus tardive.	Monostotique ou polyostotique. Craniofaciale : 2 <sup>ème</sup> site en fréquence.	Voussure faciale localisée. Volontiers unilatérale. Possibles troubles associés	En verre dépoli. Radio-claire=lytique. Mixte radio-claire / radio-opaque. Radio-opaque=sclérotique.	Classiquement, à caractère chinois. Variante pagétoïde. Variante hypercellulaire.
<b>Fibrome ossifiant</b>	20 à 40 ans.	Faciale surtout mandibulaire.	Tuméfaction indolore. Possible déformation faciale.	Lésion bien limitée.	Os lamellaire bordé par des ostéoblastes de morphologie normale.
	Inférieur à 10 ans.	Os longs			
<b>Dysplasie cémentaire apicale</b>	Prédomine chez les femmes noires d'âge moyen à avancé.	Tissus périapicaux d'une ou plusieurs dents. Surtout incisives mandibulaires.	Asymptomatique. Dents vivantes. Muqueuse saine	Stade initial : lésion radio-claire bien circonscrite au niveau de l'apex d'une dent. Stade évolué : lésion radio-opaque mal limitée.	Identique au fibrome ossifiant mais moins limitée. Inférieur à 1cm de diamètre.
<b>Dysplasie cémento-osseuse floride</b>	Prédomine chez les femmes noires d'âge moyen.	Lésions bilatérales localisées dans les régions prémolaires et molaires de la mandibule.	Asymptomatique. Dents vivantes. Muqueuse saine.	Aspect sclérotique avec des masses radio-opaques de densité variable donnant un aspect en verre dépoli.	Tissu fibroblastique. Travées d'os immature et particules de substance pseudo-cémentaire pouvant fusionner en masses radio-opaques.
<b>Chérubisme</b>	Enfant entre 2 et 5 ans.	Prédomine à la mandibule.	Tuméfaction bilatérale symétrique non douloureuse. Dentition anormale.	Image radio-claire pseudo-polykystique. Corticale amincie.	Tissu fibreux vasculaire avec un nombre variable de cellules géantes multinucléées de type ostéoclasique.

	<b>Epidémiologie</b>	<b>Localisation</b>	<b>Caractéristiques cliniques</b>	<b>Caractéristiques radiologiques</b>	<b>Caractéristiques histologiques</b>
<b>Dysplasie fibreuse</b>	Débute dans l'enfance. Découverte plus tardive.	Monostotique ou polyostotique. Craniofaciale : 2 <sup>ème</sup> site en fréquence.	Voussure faciale localisée. Volontiers unilatérale. Possible troubles associés	En verre dépoli. Radio-claire=lytique. Mixte radio-claire / radio-opaque. Radio-opaque=sclérotique.	Classiquement, à caractère chinois. Variante pagétoïde. Variante hypercellulaire.
<b>Maladie de Paget</b>	Sujet âgé. Prédominance masculine.	Os longs. Crâne et face.	Souvent silencieuse.	Aspect cotonneux : larges zones de sclérose cernées de zones de déminéralisation. Epaississement des tables osseuses.	Aspect en mosaïque.
<b>Ostéosarcome</b>	Entre 30 et 40 ans. Petite prédominance masculine.	Prédomine à la mandibule: symphyse et branche horizontale.	Douleur. Signes dentaires. Paresthésie. Signes ophtalmologiques. Troubles nasaux et sinusiens.	Expansion de la lésion à travers le cortex dans les tissus mous.	Variable en fonction du grade de malignité.
<b>Chondrosarcome</b>	Entre 30 et 40 ans. Petite prédominance masculine.	Maxillaire.	Douleur. Signes dentaires. Paresthésie. Signes ophtalmologiques. Troubles nasaux et sinusiens.	Expansion de la lésion à travers le cortex dans les tissus mous.	Variable en fonction du grade de malignité.
<b>Fibrosarcome</b>	5 <sup>ème</sup> et 6 <sup>ème</sup> décennies.	Fosses nasales et sinus.	Douleur. Signes dentaires. Paresthésie. Signes ophtalmologiques. Troubles nasaux et sinusiens.	Expansion de la lésion à travers le cortex dans les tissus mous.	Variable en fonction du grade de malignité.

## **2. EVOLUTION**

### **2.1. Evolution classique (14, 27, 62)**

Le pronostic général de la dysplasie fibreuse est souvent bon. Il dépend de l'importance de l'atteinte du squelette et des manifestations extrasquelettiques. Une forme monostotique n'évolue pas en général vers une forme polyostotique.

De nombreux patients ont une forme asymptomatique et certaines formes de l'enfant peuvent se stabiliser à l'âge adulte. Néanmoins, la dysplasie fibreuse se présente souvent de façon sévère chez de nombreux patients, entraînant un handicap important, avec douleur, fractures et déformations. Les formes polyostotiques semblent plus agressives.

La grossesse peut aggraver les lésions dysplasiques, avec exacerbation des douleurs osseuses, et même extension des lésions et survenue de fractures pathologiques, du fait d'une richesse en récepteurs aux œstrogènes et à la progestérone des cellules osseuses mutées. (14)

En règle générale, les formes limitées ont un bon pronostic indépendamment de l'âge de découverte. A l'opposé, les formes très étendues, survenant tôt dans la vie, entraînent des fractures et des déformations se poursuivant à l'âge adulte, avec un mauvais pronostic fonctionnel. (27)

### **2.2. Complications (58)**

#### **2.2.1. Fractures**

Dans la dysplasie fibreuse, le manque d'organisation et de connectivité de l'os néoformé induit une diminution de la résistance mécanique de l'os qui contribue à l'apparition de déformations et de fractures. (50)

Dans les formes monostotiques, il faut toujours penser à une fracture quand une lésion stable ou quiescente devient brutalement douloureuse. Il peut s'agir d'une fracture pathologique franche de diagnostic facile ou d'une fissure corticale incomplète de diagnostic plus difficile (27). La tomодensitométrie peut servir à évaluer le risque de fracture en mesurant l'épaisseur des corticales et peut repérer les fissures invisibles sur une radiographie simple.

### **2.2.2. Transformation maligne : dégénérescence sarcomateuse (14, 42, 45, 68)**

C'est une complication rare représentant 0,5 à 4% des cas (14).

Elle peut survenir dans les formes monostotiques et polyostotiques. Elle touche plus volontiers le crâne et le massif facial dans les formes monostotiques, le fémur et le massif facial dans les formes polyostotiques. (27)

Elle peut être spontanée ou favorisée par une radiothérapie (dans environ 50% des cas).

La forme la plus fréquente est l'ostéosarcome, suivie par le fibrosarcome et le chondrosarcome. (68)

Les patients connaissent une aggravation rapide des symptômes, de type douleur et tuméfaction. Les lésions s'étendent au delà de la corticale dans les tissus mous. Le diagnostic précoce est permis par les examens radiologiques : TDM et IRM. L'IRM permet le bilan d'extension loco-régional de la tumeur. La biopsie confirme le type de dégénérescence.

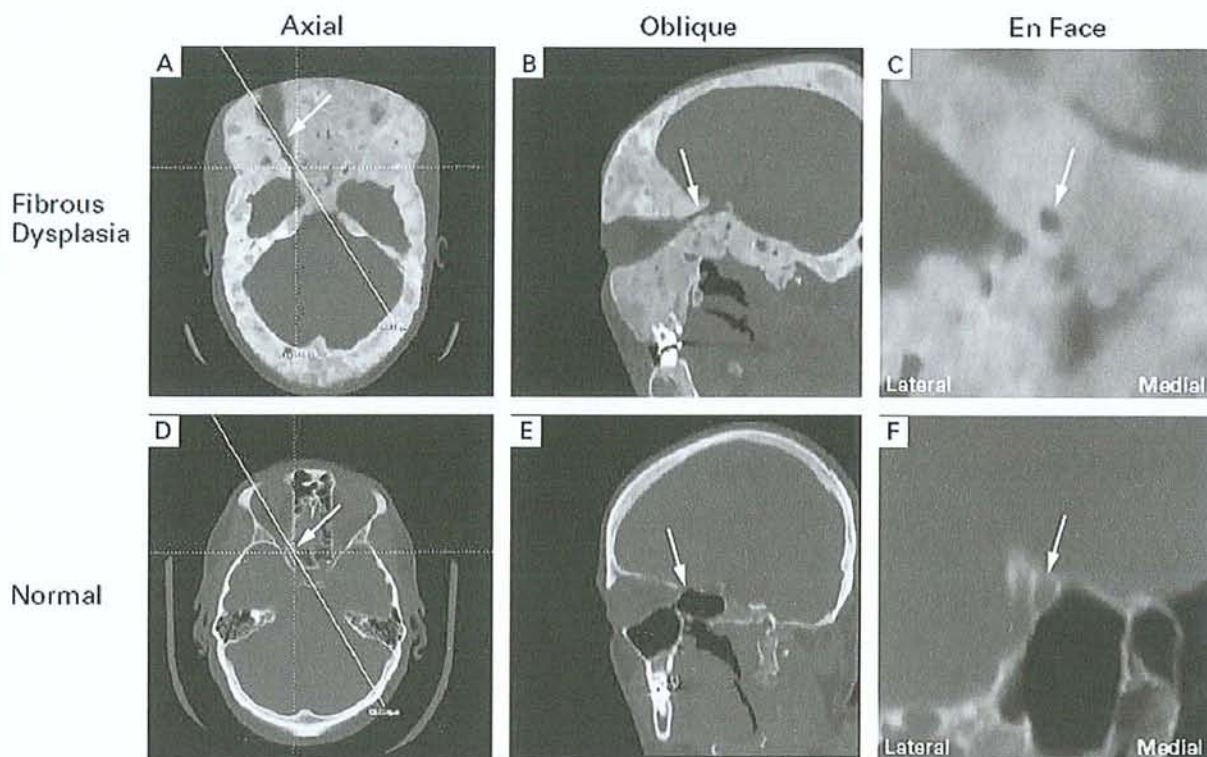
Le traitement sera le même que celui des tumeurs malignes primitives habituelles.

### **2.2.3. Les complications neurologiques (11, 41, 46)**

Ces complications résultent de la compression d'un nerf due à l'expansion des lésions dysplasiques. Les conséquences peuvent être, en fonction du nerf touché, une cécité, une surdité, une compression médullaire.

Dans la dysplasie fibreuse des maxillaires, c'est la compression du nerf ophtalmique qui prédomine. La perte de la vision qu'elle entraîne pourrait être causée par les masses kystiques associées à la dysplasie fibreuse plutôt que par une sténose progressive du canal optique (46). Dans ces cas l'amélioration de la vision est obtenue grâce à une résection du kyste.

Dans le cas contraire, une chirurgie est nécessaire, mais en cas d'impossibilité immédiate, une corticothérapie à forte dose peut être utilisée avec de bons résultats à court terme.



**Figure 48-Scanner crânien avec dysplasie fibreuse et scanner crânien normal. A et D : vue axiale. La ligne oblique montre le passage du canal optique. En B et E passage actuel du canal optique. Au niveau du crâne atteint (B) le passage est clairement délimité à cause de la dysplasie ; au niveau du crâne normal (E) le canal est court et difficile à identifier. C et F : coupe perpendiculaire au canal optique droit. Normalement le canal est allongé (F) alors qu'il apparaît rond en C à cause de la dysplasie fibreuse. (46)**

## 2.3. Pronostic

Le pronostic chez les patients atteints de dysplasie fibreuse dépend de la sévérité et du nombre des lésions, de leurs conséquences régionales. Ceci peut être évalué en utilisant certains marqueurs du remodelage osseux et l'imagerie : TDM, IRM et scintigraphie osseuse.

Une scintigraphie osseuse est réalisée au début de la prise en charge afin de dépister l'ensemble des lésions.

En ce qui concerne les marqueurs du remodelage osseux, on utilise, pour la dysplasie fibreuse, la phosphatase alcaline totale (Pal) et l'hydroxyprolinurie (OHP) qui permettent d'évaluer l'activité de la maladie et la réponse au traitement. La Pal est élevée chez environ 75 % des patients, son niveau étant proportionnel à l'extension et à la sévérité de la maladie, tout comme l'OHP qui est toutefois moins sensible. Chez un même patient, l'activité Pal peut varier au cours du temps, selon l'activité spontanée de la maladie. (14)

### **3. TRAITEMENT (15, 16, 22, 26, 30, 39, 43, 44, 47, 60, 61, 73, 83)**

Buts du traitement :

- Prévenir les complications, surtout l'extension à l'orbite et à l'endocrâne, et les récurrences ;
- guérir ou stabiliser la maladie ;
- guérir les complications fonctionnelles ;
- supprimer les troubles esthétiques, tout ceci sans nuire d'où la nécessité de comparer les risques de la maladie et les risques d'un traitement plus ou moins mutilant. (7)

#### **3.1. L'abstention thérapeutique**

Elle est indiquée en l'absence de signes fonctionnels, pour une déformation esthétique minime, dans les formes polyostotiques et en pleine phase évolutive chez un adolescent car une intervention risquerait d'accélérer la croissance tumorale (7).

Elle consiste en un suivi régulier par une surveillance clinique et radiologique (7, 26). La vue et l'ouïe doivent être particulièrement contrôlées. (22, 30)

#### **3.2. Le traitement médical (17, 22, 26)**

Il se résumait avant l'utilisation des bisphosphonates à l'administration d'antalgiques ou d'AINS dans le but de combattre la douleur.

La radiothérapie est proscrite puisqu'elle s'est révélée inefficace et dangereuse en raison de la possibilité de transformation maligne.

L'administration de glucocorticoïdes de préférence en cures d'assaut intraveineuse peut permettre de temporiser une perte de vision et de retarder ainsi la chirurgie. (30)

Le traitement médical préconisé à l'heure actuelle est l'utilisation d'inhibiteurs de la résorption osseuse (bisphosphonates). L'objectif est d'atténuer ou de faire disparaître la douleur. Les bisphosphonates sont des composés ayant une haute affinité pour les cristaux d'apatite ; ils se concentrent préférentiellement dans le squelette, et inhibent la résorption osseuse. Les concentrations de bisphosphonates qui inhibent la minéralisation sont proches de celles qui inhibent la résorption osseuse. Avec les bisphosphonates de nouvelle génération, les doses requises pour obtenir une inhibition efficace de la résorption osseuse

sont nettement plus basses que celles qui provoquent l'altération de la minéralisation, c'est pourquoi on les utilise préférentiellement.

Les essais thérapeutiques ont montré que la calcitonine et l'etidronate n'induisent pas d'amélioration.

En revanche la pamidronate, utilisée avec succès dans la maladie de Paget, donne des résultats satisfaisants et bénéficie d'une expérimentation importante (26, 44).

La plupart des auteurs s'accordent à dire que les effets positifs du pamidronate sont (44) :

- diminution de la douleur osseuse ;
- diminution des fractures (car augmentation de la solidité de l'os) ;
- absence de progression de la maladie ;
- meilleure qualité d'os pour une chirurgie ultérieure éventuelle ;
- traitement sans danger pour la croissance (61) ;
- effet durable sur le renouvellement osseux (15).

La dose de base est, pour un adulte, de 60 mg IV/j pendant 3 jours consécutifs, répété tous les six mois pendant au moins deux ans ; chez les enfants la dose sera de 1 mg/Kg/j pendant trois jours consécutifs tous les trois mois en perfusion intraveineuse (61). Les bisphosphonates traversent mal la barrière digestive, c'est pourquoi ils sont administrés en intraveineux. (16)

Cette dose peut être réévaluée à la baisse dans le cas où la douleur diminue. En effet, on donne la dose minimale nécessaire pour contrer la douleur (22).

Selon une étude de Chapurlat chez des adultes, dans la moitié des cas, on note au niveau radiologique un épaissement des corticales et un comblement des lacunes ostéolytiques (15, 26).

L'absence de changement radiologique chez certains patients pourrait s'expliquer selon l'auteur de l'étude par l'hétérogénéité histologique de la dysplasie fibreuse. Ainsi, dans les lésions contenant trop d'ostéoclastes, de tissu fibreux et/ou de cartilage métaplasique par rapport à la quantité d'ostéoblastes, la résorption osseuse ne serait pas suffisamment inhibée par le pamidronate. (15)

Une étude de Plotkin sur des enfants et des adolescents va à l'encontre de certains résultats obtenus par Chapurlat.

Cette étude n'a pas démontré objectivement l'effet positif du traitement au pamidronate sur la taille et l'histologie des lésions dysplasiques chez des enfants et des adolescents, contrairement à l'étude de Chapurlat qui a rapporté un comblement des lésions chez environ la moitié des patients adultes. (61)

Ainsi il apparaît qu'il y aurait une différence entre les effets du traitement chez l'adulte et chez l'enfant. Il est possible que les lésions progressent plus rapidement chez les sujets jeunes que chez les adultes et seraient ainsi plus

difficiles à contrôler avec un traitement médical. De plus, les patients de l'étude de Plotkin étaient plus sévèrement atteints que ceux de l'étude de Chapurlat. On pourrait en conclure que le pamidronate aurait diminué la progression des lésions des patients de la première étude même si elles n'ont pas été visiblement améliorées.

Les effets secondaires correspondent à un symptôme pseudogrippal (fièvre, douleur diffuse) qui survient seulement après les deux premières perfusions. C'est pourquoi un prétraitement avec de l'acetaminophen avant l'administration de la première dose de pamidronate est recommandé. (22)

Du fait de l'inhibition de la résorption osseuse, une tendance hypocalcémique avec réaction parathyroïdienne secondaire est observée après l'administration de pamidronate intraveineux. Il faut donc prescrire une supplémentation en vitamine D (800 UI par jour) et en calcium (1 g par jour). (13, 16, 22, 26)

Un autre bisphosphonate, le zolédronate, offre de nouvelles perspectives car il apparaît plus puissant que le pamidronate. Cependant nous bénéficions de moins d'expérimentations.

La dose de base est de 6 mg/j pendant deux à trois jours tous les trois mois. Il peut être donné jusqu'à une fréquence de tous les mois si nécessaire.

La disparition de la douleur signe la fin du traitement.

Les effets secondaires sont identiques à ceux provoqués par le pamidronate : symptôme grippal (qui peut être prévenu par un prétraitement au tylenol avant la première administration de zolédronate) et hypocalcémie (qui peut être compensée par l'administration d'1 mg de calcium par jour pendant sept jours après le traitement).

Les bisphosphonates oraux tels que l'alendronate, le risedronate peuvent être utilisés pour traiter des douleurs moins sévères. (22)

Il est possible que d'autres bisphosphonates ou une combinaison de médicaments puissent avoir un effet plus marqué sur les lésions dysplasiques. (61)

En effet, les études réalisées jusqu'à ce jour sur les bisphosphonates concernaient un faible nombre de patients et présentaient des écueils. C'est pourquoi deux études randomisées en double aveugle avec placebo ont été lancées afin d'évaluer la réelle efficacité des bisphosphonates sur la dysplasie fibreuse. Ces études regroupent 156 patients à travers six pays européens qui y participent. La substance étudiée est le risedronate. Dans l'une des études, l'efficacité analgésique du risedronate est évaluée par rapport à un placebo. Dans l'autre étude, on évalue le changement de l'aspect radiologique sur une période de trois ans. Ces études sont financées par des institutions à but non lucratif (INSERM, European Science Foundation et French National Clinical Research Grant) et les



produits testés sont fournis par deux laboratoires pharmaceutiques différents. (13)

### **3.3. Le traitement chirurgical (7, 22, 26, 39)**

En cas de douleur sévère, de déformation faciale sévère ou pour certains troubles visuels, la chirurgie reste un traitement de choix (39). Elle consiste soit en une résection modelante, soit en une exérèse large de la lésion avec une reconstruction au moyen d'os autogène, d'implants ou de greffes d'os dysplasique enlevé puis remodelé. (34)

#### **3.3.1. La résection modelante**

Elle est indiquée :

- En première intention pour la dysplasie fibreuse des os de la face et du crâne (car le développement de la lésion est lent et peu agressif) sauf si un nerf crânien est menacé (26) ;
- En cas de lésion étendue imposant une exérèse trop mutilante (7) ;
- Lorsque le patient refuse l'exérèse, même avec reconstruction (7).

Pour Obwegen, la résection modelante est le traitement de choix de la dysplasie fibreuse mandibulaire (39).

Une résection modelante limitée permet de corriger les troubles esthétiques et fonctionnels (protection de la vision). Elle doit être faite en période quiescente. (7)

Selon SUGAWARA et col., il existe 4 raisons de privilégier la résection modelante par rapport à l'exérèse large :

- La dysplasie fibreuse est une lésion bénigne et pas un néoplasme. La transformation dysplasique ralentit ou s'arrête souvent à la fin de l'adolescence et le risque de transformation maligne est très bas ;
- Réaliser une résection complète est très difficile surtout dans la forme polyostotique. De plus, le taux de récurrence après une exérèse large est le même qu'après une résection modelante ;
- La résection modelante est moins invasive ;
- On peut utiliser une réplique du crâne pour guider la résection. Celle-ci permet en effet d'optimiser les résultats car on peut, grâce à elle, définir l'axe facial du patient malgré l'asymétrie de son visage et guider la chirurgie : la réplique donne au chirurgien une référence pré et

peropérateur (avec un gabarit qui peut être réalisé) ce qui lui permet de pratiquer une ostéotomie précise ; ceci est très important notamment pour la région orbitaire.

La précision de la réplique est donc primordiale. La réplique est obtenue avec la reconstruction de la surface osseuse par le traitement d'images de scanner 3D. Les images sont transmises à un laser qui permet de réaliser la réplique.

Les complications possibles de la résection modelante sont :

- Chez le jeune, la lésion est très vascularisée et si l'hémostase n'est pas parfaite, la formation d'un hématome intra-osseux donne un élargissement osseux résiduel ;
- Chez l'adulte, la lésion est moins vasculaire, plus fibreuse, et peut s'infecter plus facilement (ostéomyélite chronique). (7)

### **3.3.2. L'exérèse large avec reconstruction**

Elle est indiquée :

- en cas de lésion peu volumineuse avec signes fonctionnels (7) ;
- en cas de lésion proche de la base du crâne (risque d'extension), ou en cas de récurrence de la chirurgie modelante (7) ;
- pour El Deeb, l'exérèse radicale est indiquée en cas de lésion ostéolytique alors que dans les lésions matures, solides, la chirurgie modelante est préférable (7) ;
- Pour une perte de la vue progressive ou en cas de signes de transformation maligne (73) ;
- D'après Blanchard et col. l'exérèse large de la lésion est plus efficace car il n'existe pas de limite nette entre les tissus sains et le tissu pathologique. Elle est suivie de reconstruction avec greffe osseuse de préférence d'emblée, même chez l'enfant car le transplant osseux incorporé subit l'induction du développement. Les greffes osseuses autogènes s'unissent à l'os restant même s'il reste des éléments de dysplasie fibreuse. (7)

#### **3.3.2.1. Reconstruction du maxillaire (83)**

La reconstruction du maxillaire après résection cause trois problèmes :

- La restauration du contour du sinus maxillaire et du zygomatique ;
- La reconstruction du palais afin d'obtenir un support pour la denture ;
- La restauration de la fonction physiologique du sinus maxillaire.

Le traitement traditionnel de la résection partielle du maxillaire est l'utilisation d'un obturateur afin de combler le défaut osseux, de séparer les cavités buccale et nasale, et réaliser une restauration dentaire prothétique. (74)

Cette solution n'est pas idéale : on observe après ce traitement un manque de drainage, une cicatrice importante, et souvent des douleurs de type névralgie.

Dans les reconstructions avec des greffons osseux, le greffon étant exposé au sinus maxillaire, il y a un risque d'infection et de séquestration.

C'est pour résoudre ces problèmes que Zhong et col. ont testé une technique qui consiste à reconstruire le maxillaire avec un greffon osseux (site donneur : crête iliaque ou 5<sup>ème</sup> ou 6<sup>ème</sup> côte) supporté par un greffon appelé "BFP graft" : buccal fat pad. Il s'agit d'un tissu spécialement organisé avec un corps central et quatre extensions, obtenu à partir de muqueuse saine de la cavité nasale et du sinus maxillaire. L'apport sanguin du BFP assure le succès de la greffe avec une épithélialisation rapide créant un revêtement tissulaire sur le côté du sinus maxillaire, ce qui permet une bonne cicatrisation de la greffe sans infection ni séquestration. On retrouve ainsi une fonction du sinus maxillaire et les traits du visage. (83)

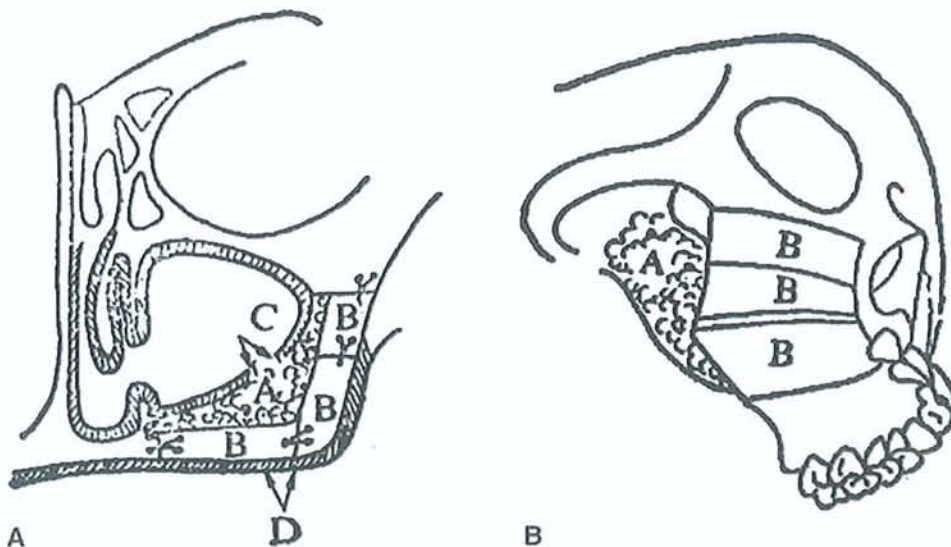


Figure 49- Schéma illustrant la reconstruction du maxillaire après résection partielle. A:(B) reconstitution du palais, du sinus maxillaire et d'une partie d'os zygomatique avec une greffe osseuse autologue. Le BFP (A) isole le greffon du sinus maxillaire nouvellement formé. La muqueuse du sinus maxillaire (C) et la muqueuse buccale (D) n'ont pas été complètement réséquées pour fermer la communication entre le sinus maxillaire et l'os transplanté. B : (B) greffon osseux (A) BFP. (83)

### 3.3.2.2. Reconstruction de la mandibule (12, 82)

L'exérèse d'une lésion dysplasique à la mandibule est responsable de dommages esthétiques et de problèmes fonctionnels sévères : problème d'élocution, de mastication, et de déglutition.

Les vascularized free flaps, « lambeau pédiculé revascularisé » sont considérés comme le traitement le plus approprié pour une reconstruction mandibulaire du fait de leurs excellents résultats esthétique et fonctionnel. On utilise la fibula qui permet d'avoir une longueur suffisante pour combler le défaut osseux mais qui n'offre pas une hauteur verticale suffisante pour la pose d'implants dentaires. C'est pour cette raison que Chenping et col. ont étudié un dental implant distractor DID qui permet d'élargir la fibula pour augmenter la hauteur de la mandibule et sert lui-même d'implant.

Le free revascularized flap est mis en place juste après la résection de la lésion. Le DID est placé dans l'axe des forces occlusales et en tenant compte de l'occlusion.

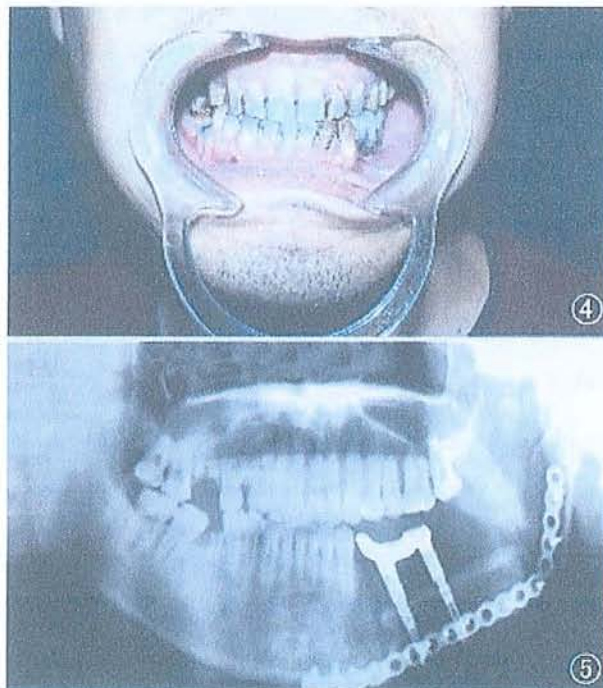


Figure 50- 4 : Une prothèse dentaire fixe de 34 à 36 est en place six mois après l'intervention; 5 : OPT montrant la prothèse en place grâce au système DID. (82)

Il a été démontré que la pose des implants au cours de l'intervention de reconstruction est plus efficace qu'une pose différée en terme d'ostéointégration (12). La prothèse dentaire est réalisée trois à six mois après la pose du DID.

Quels que soient la taille et le volume de la lésion, on peut envisager une résection modelante comme traitement initial avec de grandes chances de succès. En cas de fractures (mandibule), il est difficile d'implanter efficacement du matériel d'ostéosynthèse dans ce tissu osseux remanié et on peut être amené à effectuer des résections interruptrices. Si une greffe osseuse est utilisée, celle-ci devra être essentiellement corticale, la dysplasie fibreuse tendant à résorber rapidement l'os spongieux. La résection modelante initiale donne d'excellents résultats morphologiques et un taux de succès initial d'environ 75%. Dans tous les cas, une résection-greffe ultérieure est toujours possible avec d'excellents résultats. Par ailleurs, le succès ou l'échec ne dépendent pas de la taille initiale mais de l'agressivité de la lésion qui est difficile à prévoir. (60)

Le moment idéal pour réaliser l'intervention est difficile à choisir, notamment chez les enfants. En effet, comme la lésion peut continuer à grossir et même accélérer sa croissance jusqu'à la fin de l'adolescence, il était auparavant recommandé de reporter toute chirurgie après la puberté dans l'espoir que la lésion serait alors stabilisée. Cependant lorsque la lésion est responsable de troubles fonctionnels et esthétiques trop importants, l'intervention est nécessaire. (12)

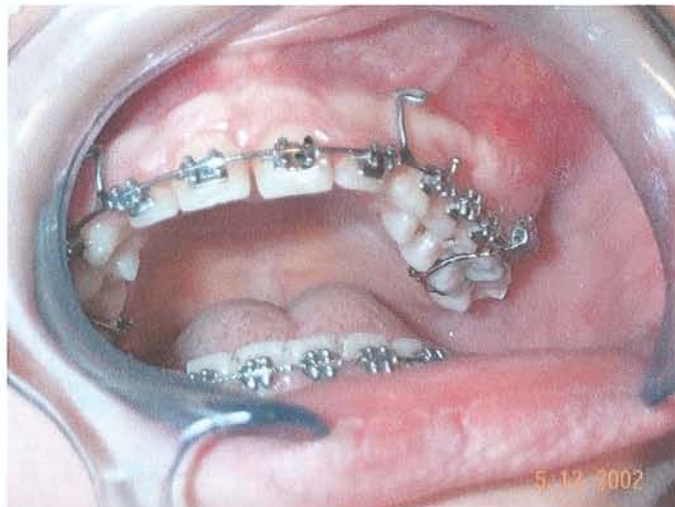La dysplasie fibreuse impliquait jusqu'alors très fréquemment l'intervention du chirurgien orthopédiste. Elle a cependant bénéficié récemment d'importants progrès de la thérapeutique médicale liée à l'usage des bisphosphonates. Ces derniers diminuent les douleurs, permettent un comblement des lacunes ostéolytiques et un épaissement des corticales.

# **Chapitre 3**

## **Cas cliniques**

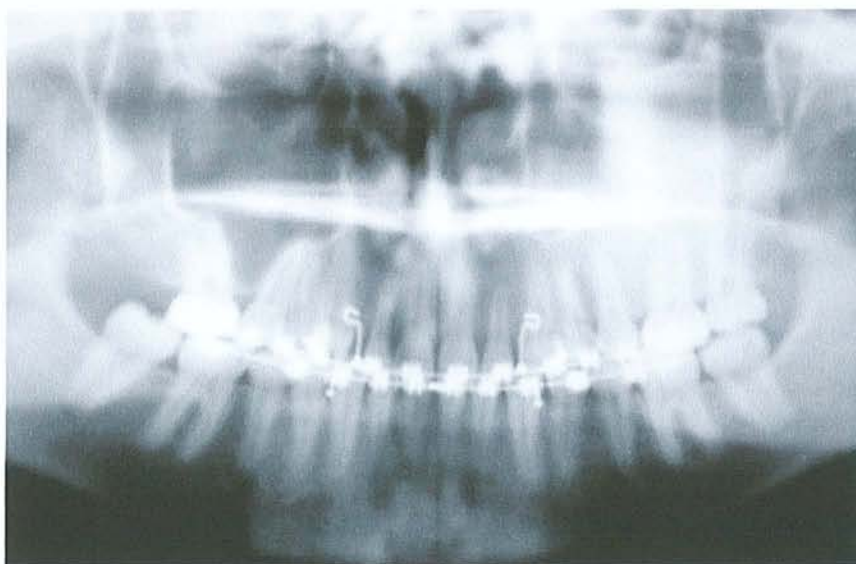
**Cas clinique n°1** (cas des D<sup>r</sup> Gangloff, Polo, Moizan et Gérard):

La patiente est une jeune fille de 15 ans présentant une dysplasie fibreuse du maxillaire. L'examen endobuccal révèle une masse de consistance osseuse développée au niveau du maxillaire supérieure gauche sur le versant vestibulaire s'étendant de la dent 24 à la dent 26. Les dents sont saines et ne présentent pas de mobilité anormale. La gencive et les muqueuses sont saines.



**Figure 51-** *Vue intrabuccale préopératoire. Tuméfaction maxillaire en regard des prémolaires et de la première molaire supérieures gauches. (33)*

L'examen exobuccal est normal. Aucune symptomatologie n'est mentionnée par la patiente. Seule une évolution lente et progressive de cette tuméfaction a été notée. La patiente se plaint d'un début d'asymétrie faciale avec projection vers l'avant de la pommette gauche.



**Figure 52-** *Radiographie panoramique. Absence de signes évocateurs. (33)*

La radiographie panoramique n'objective pas d'anomalie.

L'examen tomodensitométrique met en évidence la présence d'une lésion de type dysplasie fibreuse intéressant la partie postérieure du maxillaire supérieur gauche, en extension vers la paroi inférieure de l'orbite homo-latérale et envahissant la partie externe du sinus maxillaire gauche. Il ne montre pas de signe d'envahissement vers la fosse postérieure ainsi qu'au niveau des structures ptérygo-palatines.

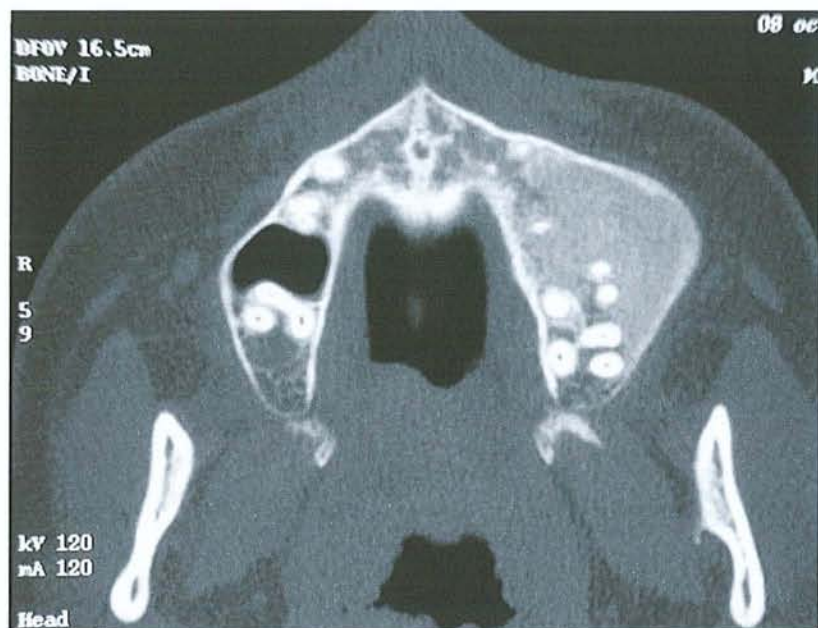

Figure 53- Coupe tomodensitométrique axiale mettant en évidence un processus prolifératif intéressant l'os maxillaire dans sa partie latérale gauche. (33)

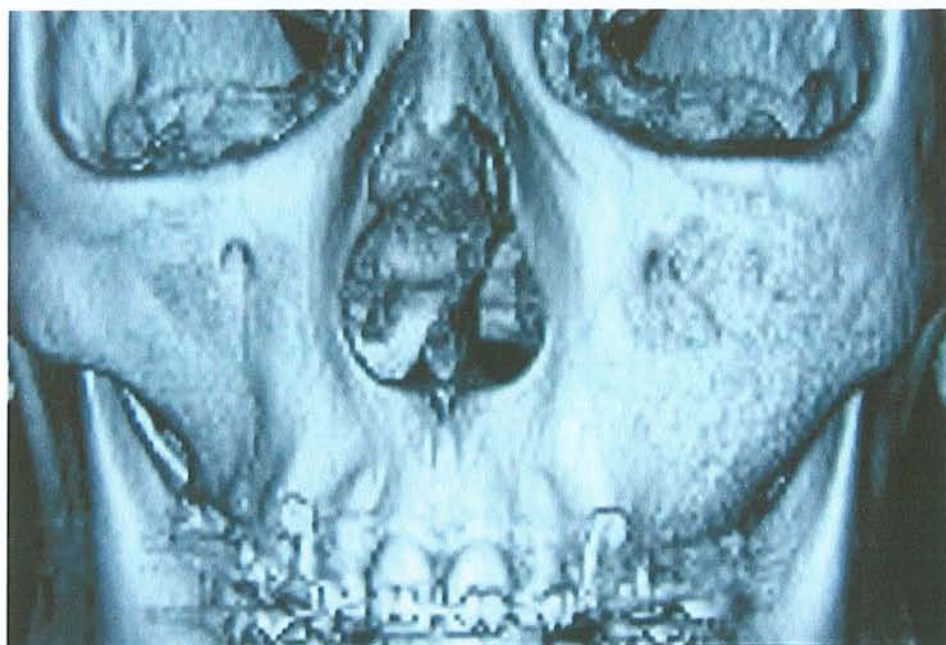
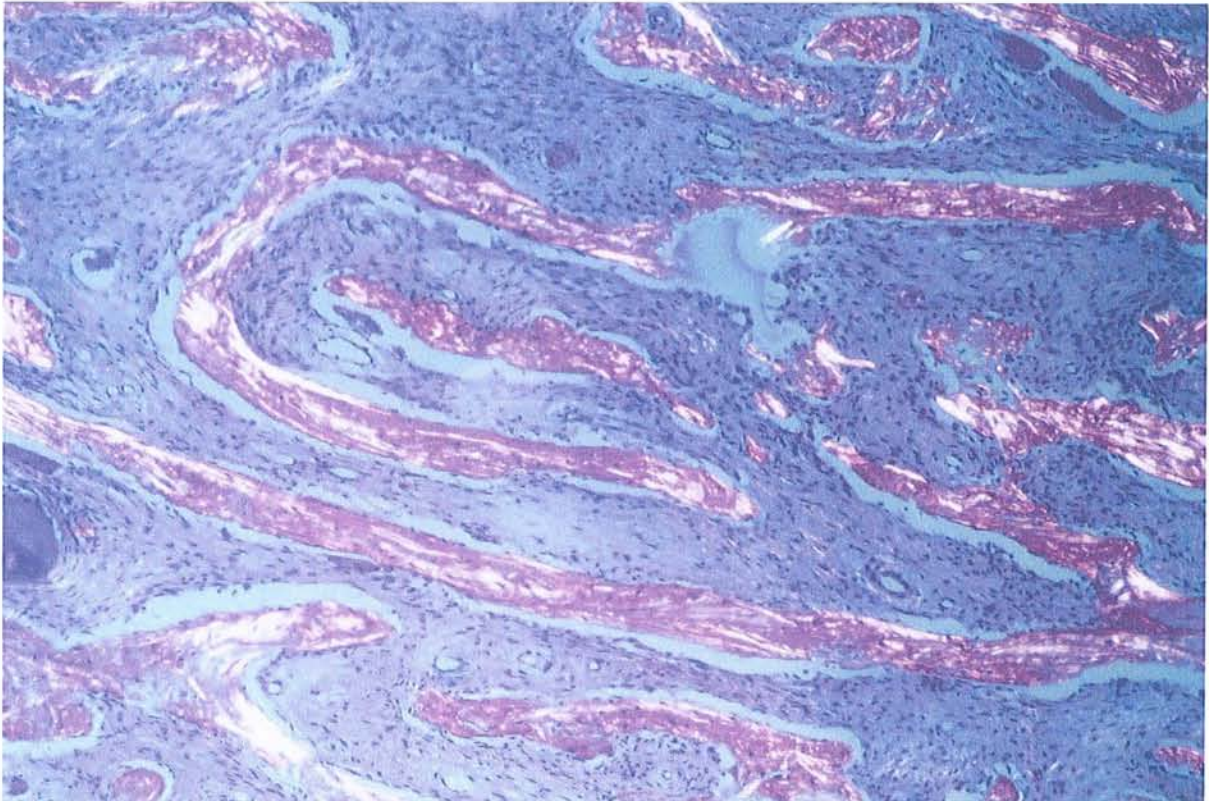


Figure 54- Reconstruction tomodensitométrique en trois dimensions. Vue de face mettant en évidence la dissymétrie faciale du fait de la tuméfaction maxillaire gauche. (33)



Aucun signe de compression du nerf optique n'est retrouvé. La scintigraphie osseuse du squelette ne met pas en évidence d'autres localisations. Pour confirmer la suspicion de dysplasie fibreuse, un examen d'anatomie pathologique est réalisé à partir d'une biopsie osseuse. Il confirme l'examen tomodensitométrique puisque l'aspect histologique est en faveur d'une dysplasie fibreuse. Aucun signe de malignité n'est mis en évidence.



**Figure 55- Coupe histologique de la biopsie osseuse (G×200): tissu osseux anormal, constitué de lamelles osseuses fines réalisant des lettres chinoises séparées par un stroma fibreux abondant, semblant se prolonger directement avec le tissu osseux avoisinant. Pratiquement aucune bordure ostéoblastique n'est retrouvée. Des mottes de ciment basophiles sont retrouvées au sein de la lésion. (33)**

Etant donné le caractère peu évolutif de la lésion et, dans ce cas, l'absence de compression du nerf optique, le traitement proposé a été une plastie modelante de la lésion. Le but de cette intervention chirurgicale est de retrouver une morphologie faciale correcte. Depuis cette intervention, le suivi clinique et radiologique est semestriel. Aucune évolution défavorable n'a été notée, la morphologie est stable.

## Cas clinique n°2 (81):

La patiente est une femme de 28 ans présentant une dysplasie fibreuse de la mandibule. La symptomatologie clinique était réduite à une douleur de la face droite depuis trois ans. Elle a déjà subi trois interventions chirurgicales, des débridements de la lésion, la dernière datant d'un peu plus d'un an. Malgré ces interventions la douleur persiste et l'os lésé reste infecté et exposé à la cavité buccale.

Suite à la persistance de la maladie malgré les interventions chirurgicales et les antibiothérapies répétées et à cause de la persistance de la douleur, il a été proposé à la patiente une exérèse large avec reconstruction.

A l'examen clinique, la patiente présente une asymétrie du tiers inférieur de la face. Elle est en occlusion de classe I et les molaires sont mobiles. L'ouverture buccale maximale est de 45 mm et il n'y a pas de déviation de la mandibule à l'ouverture ou en protrusion. L'examen neurosensoriel est normal.

L'extension de la lésion est mise en évidence sur l'OPT et le scanner. Elle touche la mandibule droite de la symphyse à l'angle mandibulaire avec des extensions au niveau de la branche montante et du processus coronoïde. L'expansion des corticales linguale et vestibulaire est évidente. Le bord postérieur de la branche montante n'est pas touché.

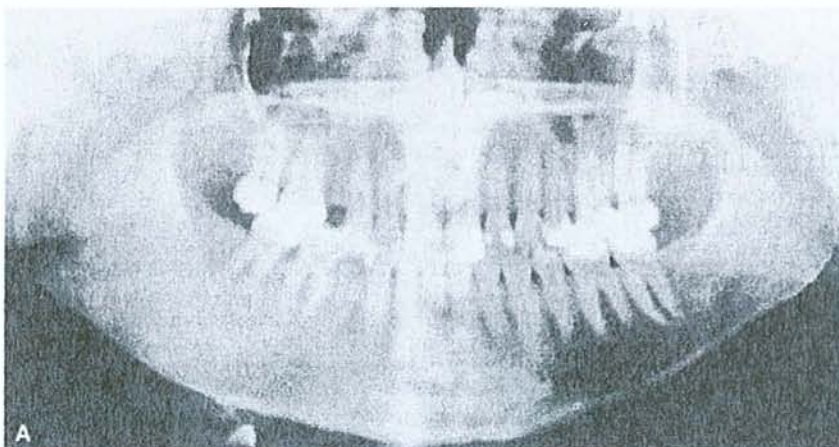


Figure 56- OPT préopératoire. (81)

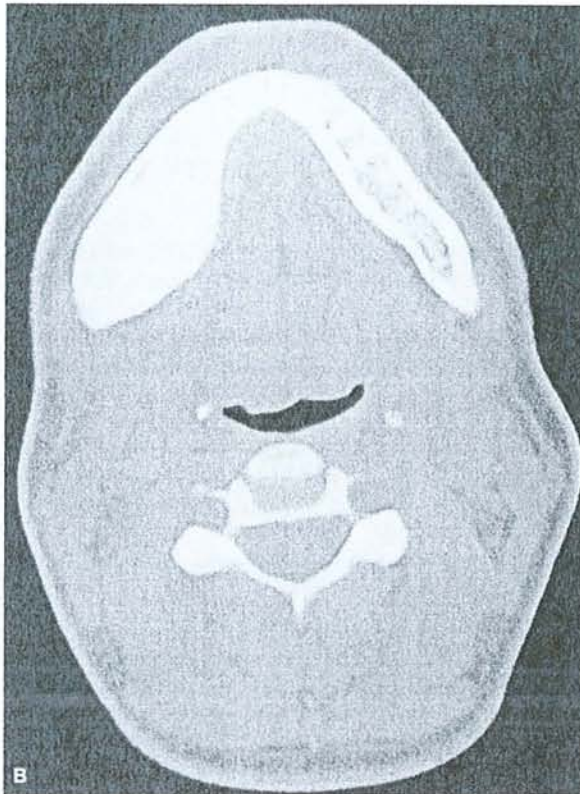


Figure 57- Scanner préopératoire. (81)

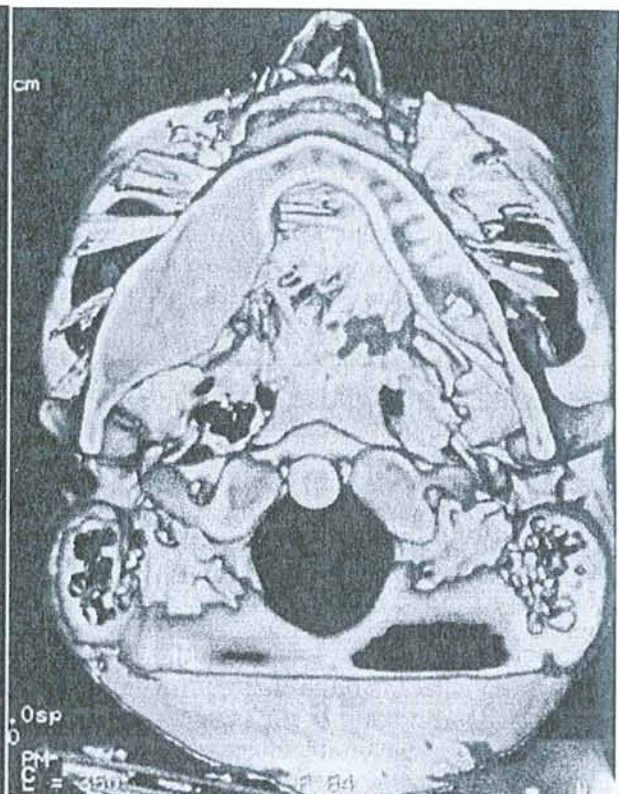
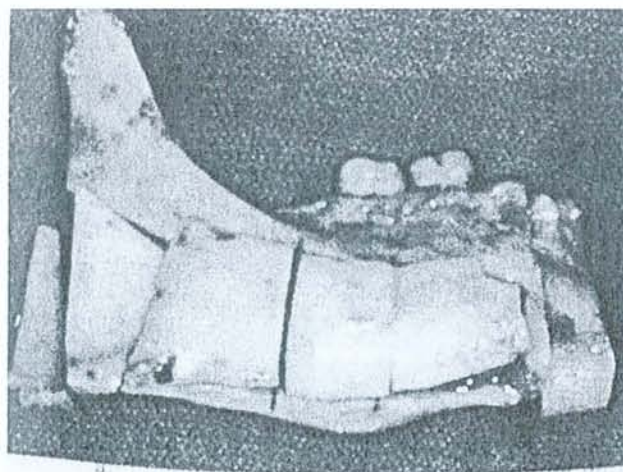


Figure 58- Reconstruction tridimensionnelle préopératoire. (81)

La patiente a subi une résection de la partie de la mandibule lésée par une approche à la fois intraorale et extraorale. Après mise en place de fixations maxillo-mandibulaires, une ostéotomie est réalisée de l'échancrure sigmoïde à l'angle mandibulaire jusqu'à la symphyse. Il a été tenté une dissection du nerf alvéolaire inférieur par un abord vestibulaire mais les conditions difficiles ont rendu cette manœuvre impossible.



Accu-line

Figure 59- Pièce opératoire. (81)

Simultanément un greffon ostéocutané a été prélevé au niveau de la fibula. Le défaut osseux après résection était de 8 cm. Le greffon est comparé au gabarit réalisé en préopératoire. L'ostéosynthèse sera obtenue par la pose de deux plaques. On réalise des anastomoses microvasculaires. L'occlusion est contrôlée.

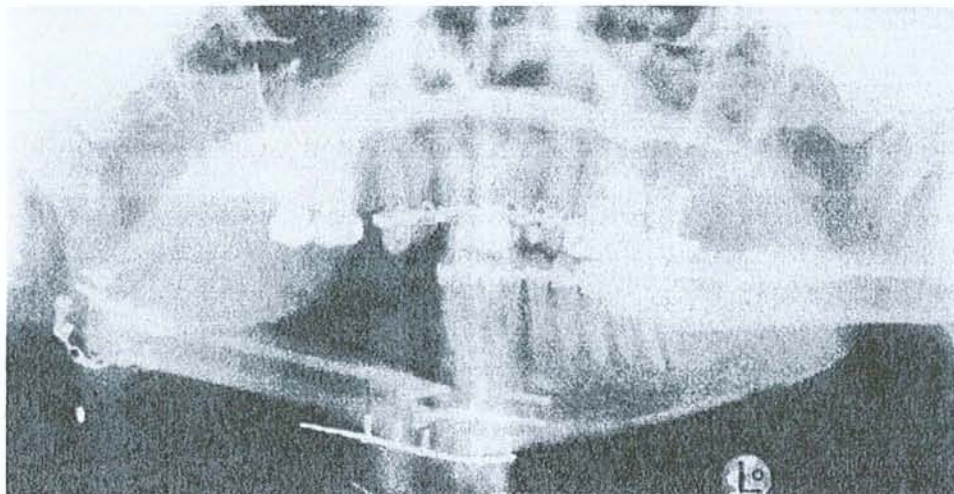


Figure 60- *OPT postopératoire. (81)*

Il n'y a pas de complications postopératoires. L'examen microscopique de la pièce opératoire a permis de confirmer le diagnostic de dysplasie fibreuse.

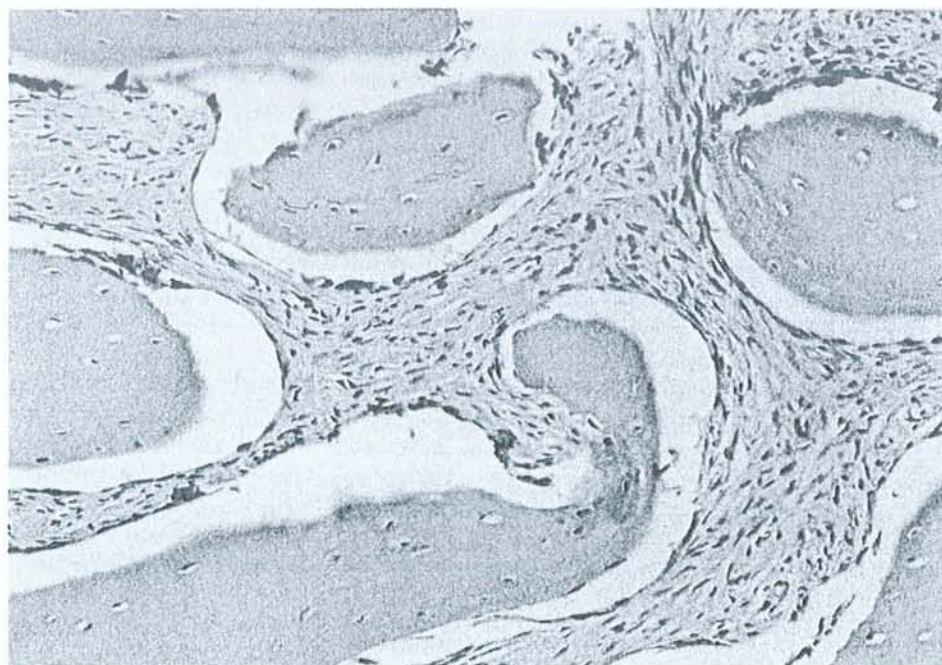


Figure 61- *Examen histologique confirmant la dysplasie fibreuse. (81)*

Les résultats de l'intervention sont bons:

- L'occlusion préopératoire est rétablie ;
- La douleur est supprimée ;
- Le résultat esthétique est bon ;
- Le site donneur a bien cicatrisé ;
- Il n'y a pas de limitation de fonction.

A un an, il n'y a pas de signes cliniques de récives.



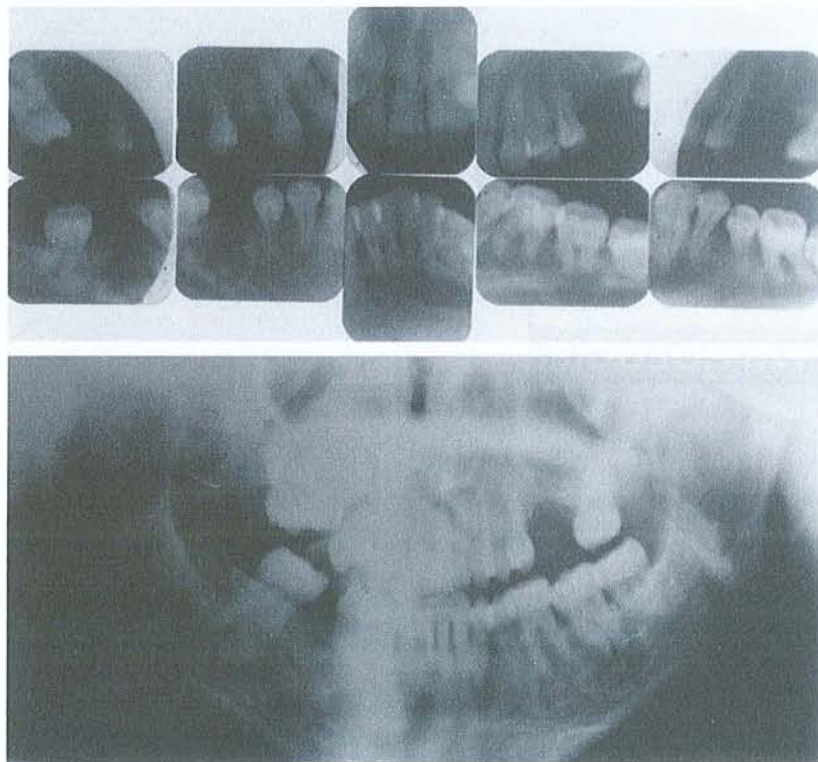
**Figure 62- Photos à neuf mois postopératoires. (81)**

### Cas clinique n°3 (31):

Cas d'une patiente de 39 ans atteinte d'une dysplasie fibreuse mandibulaire. A l'examen endobuccal on constate:

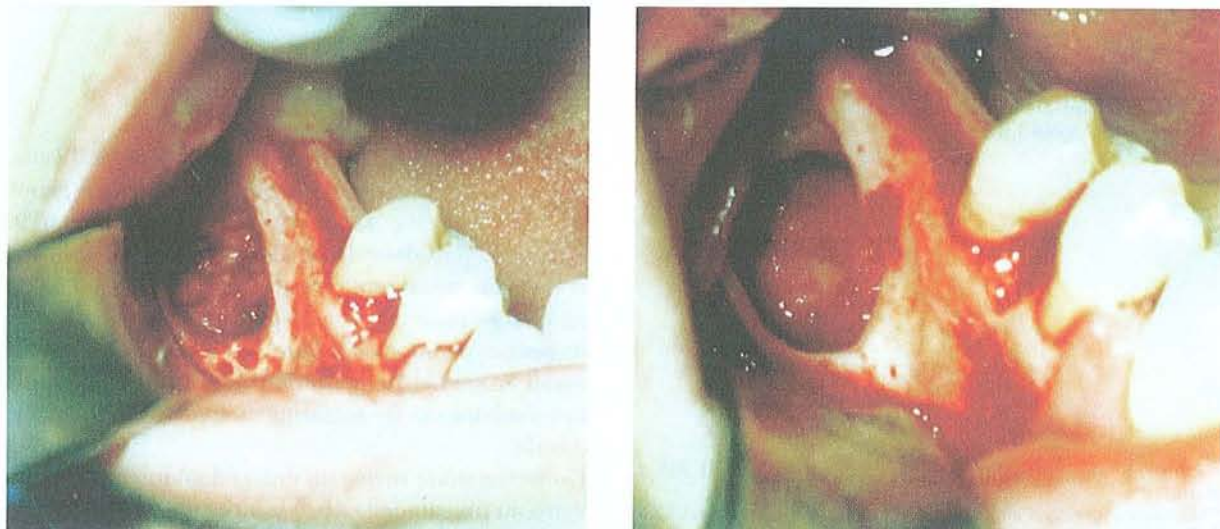
- Une hygiène relativement bonne ;
- Des caries peu évoluées ;
- Quelques édentations ;
- Un comblement du vestibule s'étendant de la face distale de la 45 à la face mésiale de la 47, recouvert d'une muqueuse d'aspect normal ;
- Une légère douleur à la palpation de la voussure ;
- Des tests de vitalité pulpaire positifs pour toutes les dents.

Les examens radiologiques effectués (clichés rétro-alvéolaires et orthopantomogramme) montrent l'existence de multiples lésions intéressant aussi bien le secteur antérieur que les secteurs prémolaires et molaires droits et gauches, uniquement à la mandibule.



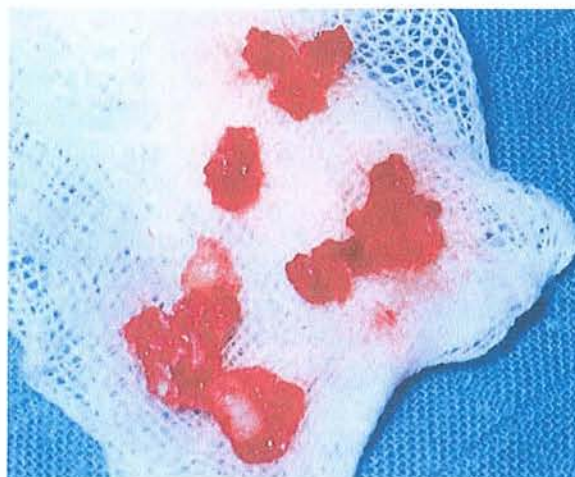**Figure 63- Rétro-alvéolaires et orthopantomogramme: lésion radio-claire en rapport avec les apex des dents mandibulaires. On note la présence d'inclusions radio-opaques apparaissant par endroits (bloc incisivo-canin) au centre de la radio-clarté. Des radio-opacités plus importantes apparaissent au niveau du site d'extraction de la 46 et de la 47 en rapport avec sa racine mésiale où la radio-opacité est entourée d'un fin liseré radio-claire. (31)**

Le traitement a consisté en l'excision de la lésion siégeant au niveau du site d'extraction de la 46.

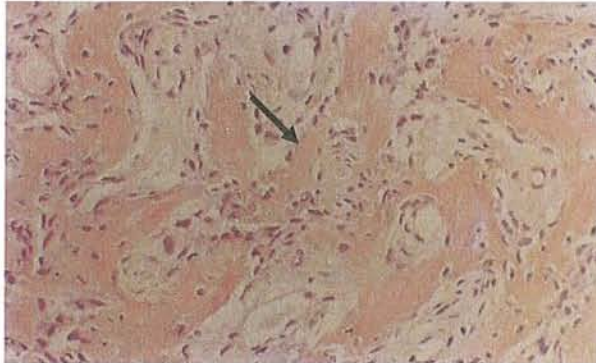
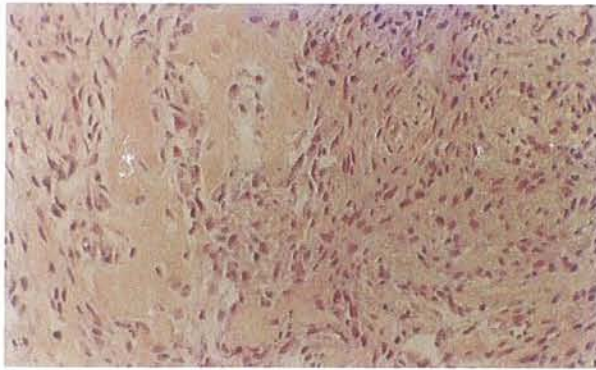


*Figure 64- Aspect peropératoire. (31)*

Les pièces opératoires ont ensuite été soumises à un examen anatomopathologique qui a conclu à un aspect de dysplasie fibreuse.



*Figure 65- Pièce opératoire. Aspect macroscopique: on note deux types de tissu : un tissu friable d'aspect fibreux et un autre plus dur. (31)*



**Figure 66- Aspect microscopique. En haut : lamelles osseuses bien minéralisées mais irrégulières (G×20). En bas : travées osseuses minces et irrégulières (flèche) évoluant dans un stroma fibreux (G×40). (31)**



### Cas clinique n°4 (5):

Le patient est un homme de 17 ans atteint d'une dysplasie fibreuse crâniofaciale localisée à droite avec expansions de la lésion dans le maxillaire, le plancher de l'orbite, le canal optique et l'ethmoïde. L'examen clinique révèle une proéminence antérieure sur la partie droite du front et du zygomatique et une élévation du canthus latéral droit. Une vision trouble de l'œil droit et une diplopie intermittente se sont développées depuis l'âge de 15 ans.

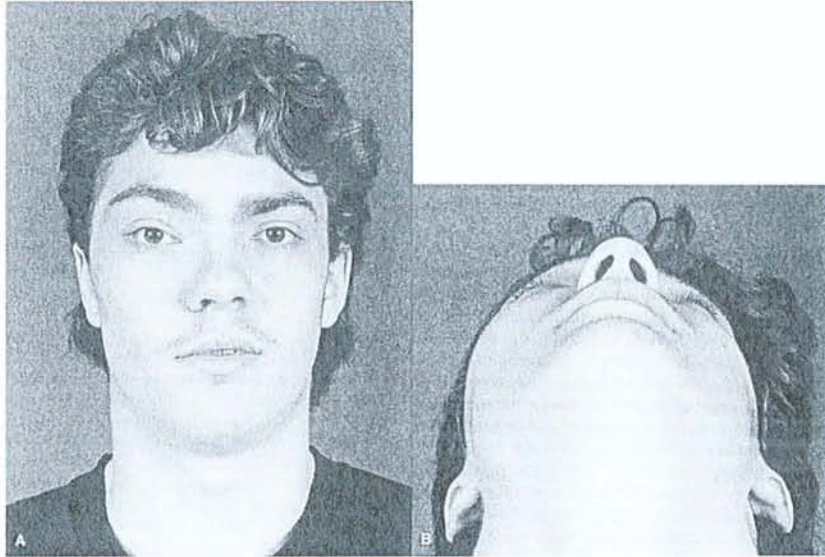

Figure 67- Photos préopératoires à l'âge de 17 ans. (5)

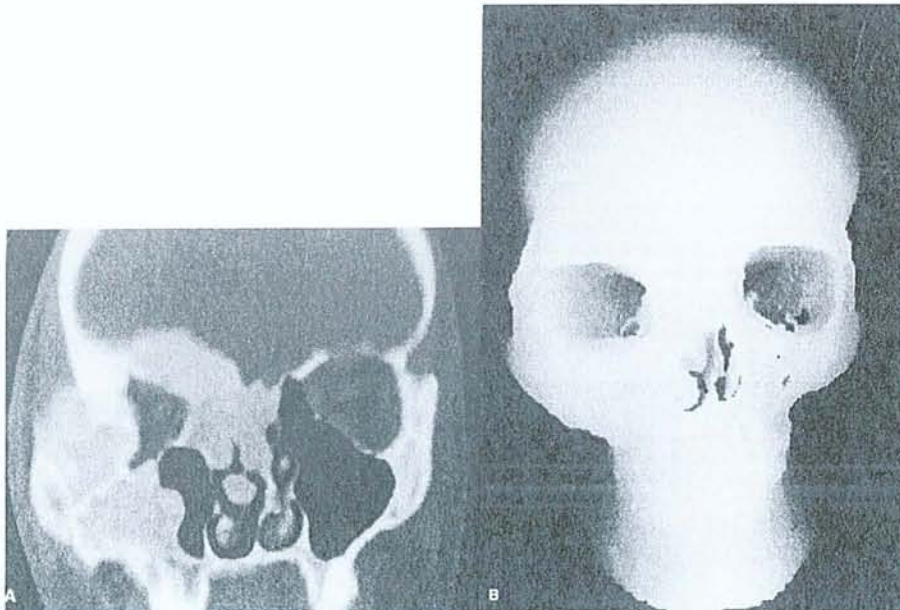


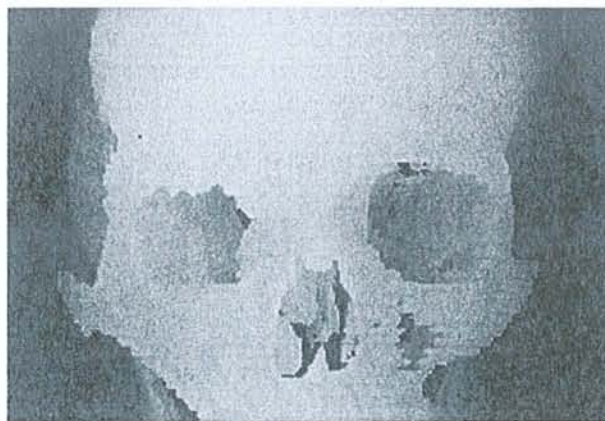Figure 68- Scanner préopératoire. A : coupe coronale montrant l'implication du maxillaire droit, de l'orbite et de l'ethmoïde. Le volume orbital est réduit à droite. B : scanner tridimensionnel montrant l'expansion et la symétrie des structures périorbitaires. (5)

Le traitement a consisté en l'excision de la région atteinte des os fronto-orbitaires droits avec une décompression de l'orbite et du canal optique. L'orbite a été reconstruite avec un greffon d'os crânien provenant de la partie du crâne non lésée. Le zygomatique et le maxillaire droits sont laissés en place et leur contour est retravaillé. En postopératoire, il persiste une exophtalmie et une expansion du maxillaire droit et du zygomatique. Pendant les deux ans suivants l'intervention il n'y a pas eu de progression des lésions ni de récurrences. C'est pourquoi une autre intervention a été réalisée, mais un an après celle-ci le succès esthétique escompté n'a toujours pas été obtenu.



**Figure 69-** Photos montrant la persistance de l'asymétrie de l'orbite un an après la deuxième intervention. (5)

En effet, le scanner en 3D montre la correction incomplète des os lésés.



**Figure 70-** Scanner en 3D réalisé après la deuxième intervention. Ces données ont été utilisées pour réaliser un gabarit à taille réelle. (5)

Ainsi, pour restaurer la symétrie du visage, un gabarit incluant les orbites, les zygomatiques et les maxillaires a été réalisé à partir de la reconstruction scanner en 3D.

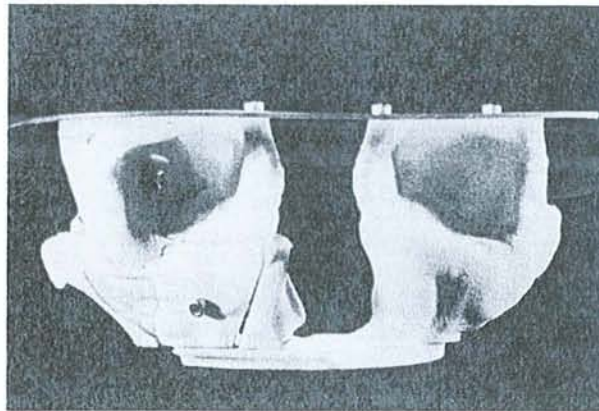


Figure 71- Gabarit. (5)

Une troisième intervention chirurgicale a été réalisée. Le zygomatique a été entièrement retiré permettant ainsi un accès direct à l'orbite et son remodelage. L'os zygomatique a été remodelé et comparé au gabarit.

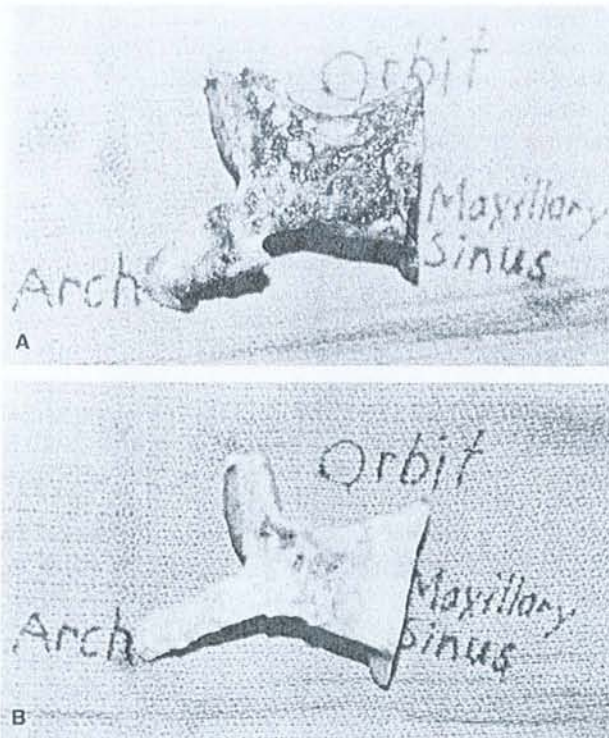


Figure 72- A : Os zygomatique ayant été prélevé. B : Même os après qu'il ai été retouché selon le gabarit. (5)

Il a ensuite été repositionné et fixé de façon rigide. L'os zygomatique remodelé a ensuite servi de guide au remodelage du maxillaire adjacent et des autres os faciaux.

Le scanner réalisé 12 mois après cette troisième intervention montre la restauration de la symétrie de la surface externe de la région zygomaxillaire droite avec une augmentation du volume intra-orbitaire.

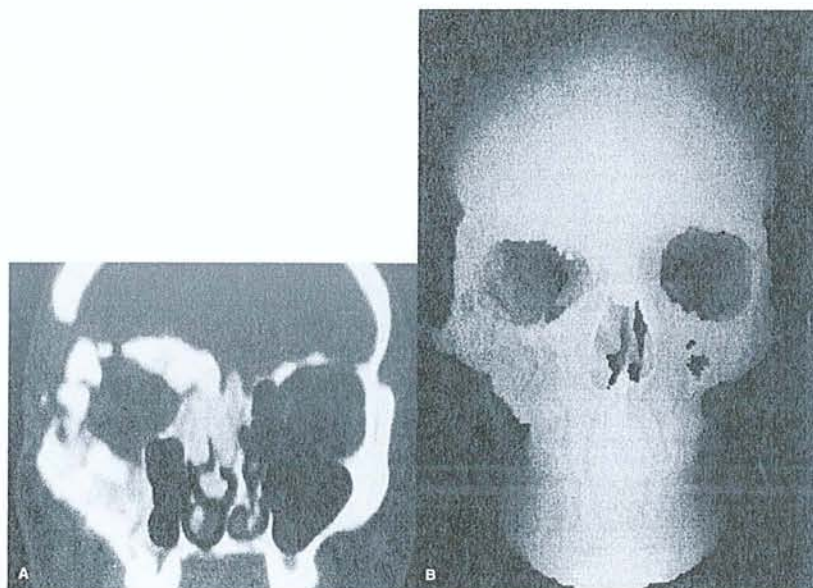


Figure 73- Scanner facial et reconstruction 3D réalisés un an après la troisième intervention. (5)

Seul le sinus maxillaire présente une expansion persistante mais celui-ci n'a pas été opéré.

Les examens réalisés dans le cadre du suivi du patient 30 mois après la dernière opération montrent une excellente symétrie faciale et une correction durable de l'exophtalmie droite.

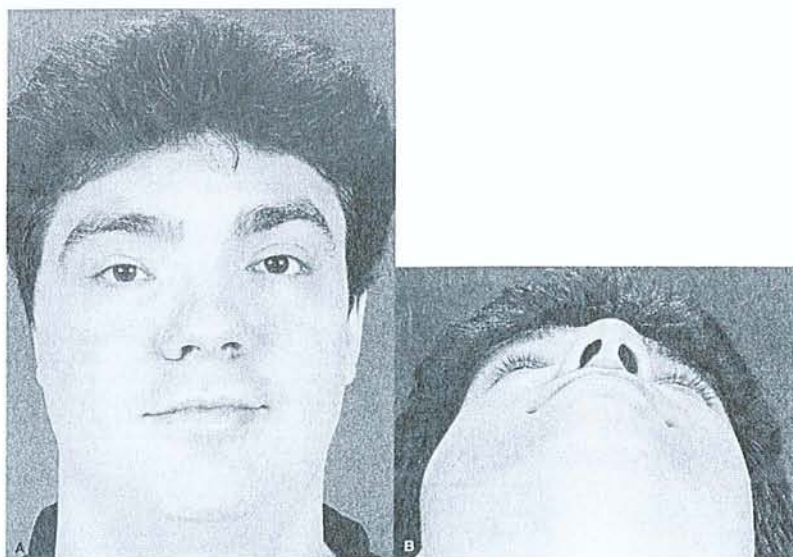


Figure 74- Photos 30 mois après la troisième intervention. (5)

# Conclusion

La dysplasie fibreuse est une affection du squelette localisée à un site (monostotique) ou à plusieurs sites (polyostotique) qui traduit un trouble du modelage et du remodelage osseux. On observe un développement anarchique du tissu fibreux à l'intérieur du tissu osseux en croissance. La dysplasie fibreuse est une affection congénitale, mais non transmissible du squelette, que l'on voit de façon égale dans les deux sexes et que l'on découvre le plus souvent à l'adolescence. Elle survient lorsque les cellules de la moelle sont atteintes par une mutation du gène codant pour la sous-unité  $\alpha$  de la protéine G, Gs $\alpha$ , responsable à l'échelon tissulaire de la production d'un tissu fibreux anormal venant s'interposer entre les travées osseuses grêles, mal orientées. Le diagnostic est clinique et radiologique (scanner et IRM). La prise en charge thérapeutique de la dysplasie fibreuse, auparavant limitée à la chirurgie, a bénéficié du développement des bisphosphonates.

Le chirurgien dentiste peut jouer un rôle à plusieurs niveaux dans la prise en charge de la pathologie : dépistage, suivi de l'évolution de la maladie et du traitement, réhabilitation dentaire. Tout praticien peut être confronté à ce type de lésion, soit par une découverte fortuite au cours d'un examen radiologique, soit parce qu'un patient présente un tableau clinique de dysplasie fibreuse. Il doit alors être capable d'orienter le diagnostic vers une dysplasie fibreuse, en corrélant examens clinique et radiologiques, et de prescrire des examens complémentaires nécessaires au diagnostic différentiel. Une fois le diagnostic établi, il s'ensuit une prise en charge pluridisciplinaire impliquant odontologiste, rhumatologue, et, en cas d'atteinte plus sévère, chirurgien maxillo-facial, endocrinologue et orthopédiste. Le chirurgien-dentiste doit pouvoir réaliser, après le traitement des lésions dysplasiques, une réhabilitation dentaire esthétique et fonctionnelle basée essentiellement sur l'orthodontie et la prothèse. Pour la plupart des patients atteints de dysplasie fibreuse, le développement et l'éruption des dents sont normaux. Les patients atteints de dysplasie fibreuse des maxillaires ont des malocclusions plus fréquentes et un indice carieux plus élevé. C'est pourquoi ces patients doivent bénéficier d'une évaluation orthodontique précoce et régulière, et de soins dentaires appropriés pour maintenir une bonne santé bucco-dentaire. Selon une étude d'Akintoye et al. (1), les traitements dentaires n'exacerbent pas les lésions de la dysplasie fibreuse. En effet les patients répondent normalement aux traitements dentaires de routine. Cependant, les traitements orthodontiques restent un challenge.

# Bibliographie

1. AKINTOYE S., LEE J., FEIMSTER T., et al.  
Dental characteristics of fibrous dysplasia and McCune-Albright syndrome.  
*Oral Surg. Oral Med. Oral Pathol. Oral Radiol. Endod.*, 2003, 9, 3, 275-282
2. AKINTOYE S.O., OTIS L.L., ATKINSON J.C., et al.  
Analyses of variable panoramic radiographic characteristics maxillo-mandibular fibrous dysplasia in McCune-Albright syndrome.  
*Oral. Dis.*, 2004, 10, 1, 36-43
3. ALEXANDRE C.  
La maladie osseuse de Paget et la dysplasie fibreuse.  
*Rev. Rhum.*, 2003, 70, 631-632
4. ALMAN B.A., GREEL D.A.  
Activating mutations of Gs protein in monostotic fibrous lesions of bone.  
*J. Orthop. Res.*, 1996, 14, 2, 311-315
5. ARUN K., GASAIN M.D., NURI K. and al.  
Fibrous dysplasia of the face: utility of three modelling and ex situ malar recontouring.  
*J. Craniofac. Surg.*, 2004, 15, 6, 909-915
6. BIANCO P., KUZNETSOV S.A., RIMINUCCI M., et al.  
Reproduction of human fibrous dysplasia of bone in immunocompromised mice by transplanted mosaics of normal and Gs $\alpha$ -mutated skeletal progenitor cells.  
*J. Clin. Invest.*, 1998, 101, 1737-1744
7. BLANCHARD P., HENRY J.F., BRETON P., et al.  
La dysplasie fibreuse des maxillaires : attitude thérapeutique à propos de 12 cas.  
*Rev. Stomatol. Chir. Maxillofac.*, 1990, 91, 5, 362-367
8. BOISNIC S., BRANCHET M.C., LESTY C., et al.  
Etude morphométrique du collagène et du tissu osseux dans la dysplasie fibreuse et le fibrome ossifiant.  
*Rev. Stomatol. Chir. Maxillofac.*, 1987, 88, 8-9
9. CANDELIERE G.A., GLORIEUX F.H., PRUD'HOMME J.  
Increased expression of the c-fos proto-oncogene in bone from patients with fibrous dysplasia.  
*N. Engl. J. Med.*, 1995, 332, 23, 1546-1551
10. CANDELIERE G.A., ROUGHLEY P.J., GLORIEUX F.H.  
Polymerase chain reaction-based technique for the selective enrichment and analysis of mosaic arg201 mutations in Gs $\alpha$  from patients with fibrous dysplasia of bone.  
*Bone*, 1997, 21, 2, 201-206
11. CASCONI P., VALENTINI V., NICOLAI G., et al.  
A rare complication of cranio-facial fibrous dysplasia.  
*J. Craniofac. Surg.*, 1998, 9, 433-437



12. CHANG Y.M., SHEN Y.F., LIN H.N. and al.  
Total reconstruction and rehabilitation with vascularized fibula graft and osseointegrated teeth implantation after segmental mandibulectomy for fibrous dysplasia.  
*Plast Reconstr Surg.*, 2004, 113, 4, 1205-1208
13. CHAPURLAT R.  
Current pharmacological treatment for fibrous dysplasia and perspectives for the future.  
*Jt. bone spine*, 2005, 72, 196-198
14. CHAPURLAT R.  
Dysplasie fibreuse des os : aspects cliniques chez l'adulte  
*Rev. Rhum.*, 2003, 70, 678-680
15. CHAPURLAT R., DELMAS P.D., LIENS D.  
Long-term effects of intravenous pamidronate in fibrous dysplasia of bone.  
*J. Bone Miner. Res.*, 1997, 12, 1746-1752
16. CHAPURLAT R., MEUNIER P.J.  
Bisphosphonates et remodelage osseux : efficacité dans la maladie de Paget, la dysplasie fibreuse et l'ostéoporose.  
*Rev. Chir. Orthop.*, 1998, 84, 743-751
17. CHAPURLAT R., MEUNIER P.J.  
Le traitement médical de la dysplasie fibreuse des os.  
*Rev. Rhum.*, 1999, 66, 1, 1-3
18. CHEVRIER G.  
La structure des os. [En ligne]  
Consulté le 09/11/05  
Disponible sur <<http://bio.m2osw.com/gcartable/osstruct.htm>>
19. CHOMETTE G., AURIOL M.  
Dysplasies et dystrophies osseuses. Le point de vue de l'anatomopathologiste.  
*Oral Surg. Oral Med. Oral Pathol.*, 1987, 88, 1, 15-19
20. CHOMETTE G., AURIOL M., BOISNIC S., et al.  
Dysplasie fibreuse et fibrome ossifiant : critères morphologiques.  
*Rev. Stomatol. Chir. Maxillo-fac.*, 1987, 88, 1-7
21. COHEN M.M., HOWELL R.E.  
Etiology of fibrous dysplasia and McCune-Albright syndrome.  
*Int. J. Oral Maxillofac. Surg.*, 1999, 28, 366-71
22. COLLINS M.T.  
McCune-Albright syndrom.  
Orphanet Encyclopedia. [En ligne]  
Consulté le 09/11/05  
Disponible sur <<http://www.orphanet/data/patho/GB/uk-McCune-Albright-Syndrom.pdf>>

23. COLLINS M.T., BIANCO P;  
Fibrous Dysplasia  
American Society for Bone and Mineral Research, 2003
24. COTTEN A., SILVA J., MOISAN S., et al.  
Place du scanner et de l'IRM dans la maladie de Paget et la dysplasie fibreuse.  
Rev. Rhum., 2003, 70, 8, 666-677
25. DE CLERQ C., HONT G.D.  
MRI in craniofacial fibrous dysplasia.  
Neuroradiology, 1993, 35, 234-237
26. DEVOGELAER J-P.  
Aspects thérapeutiques de la dysplasie fibreuse des os.  
Rev. Rhum., 2003, 70, 687-690
27. DIARD F., CHATEIL J.F., BRUN M.  
La dysplasie fibreuse. [En ligne]  
Consulté le 11/05/05  
Disponible sur <<http://www.sfip-radiopediatrie.org/EPUTR001/DIATR001.htm>>
28. DI CAPRIO M., ENNEKING W.  
Fibrous dysplasia, pathophysiology, evaluation and treatment.  
J. Bone Joint Surg. Am., 2005, 87, A, 1848-1864
29. DOMINIAK L.  
Dysplasie fibreuse des maxillaires : observations cliniques et revues de la littérature.-69 f.  
Th.: Med.: Reims: 2000;
30. DUMONT A., BOULOT P., JANE J. and al  
Cranioorbital fibrous dysplasia : with emphasis on visual impairment and current surgical management.  
Neurosurg Focus, 2001, 10, 5
31. EL HARTI K., CHBICHEB S., EL WADY W.  
Dysplasie fibreuse : à propos d'un cas.  
Le Chirurgien Dentiste de France, 2004, 1165, 27-31
32. FIBROUS DYSPLASIA FOUNDATION  
La dysplasie fibreuse. [En ligne]  
Consulté le 18/05/05  
Disponible sur <<http://fibrousdysplasia.org>>
33. GANGLOFF P., POLO A., MOIZAN H. et al.  
Tuméfaction maxillaire révélatrice d'une dysplasie fibreuse. A propos d'un cas.  
Méd. Buccale Chir. Buccale, 2004, 10, 2, 77-81
34. GIAMMARILLE F., CHAUVOT P.  
Place de la scintigraphie osseuse dans les tumeurs osseuses primitives de l'enfant.  
Méd Nucléaire-Imagerie fonctionnelle et métabolique, 2001, 25, 4, 227-232

35. HOUNKPE Y.Y.C., VODOUHE S.J., MEDJI A.L.P.  
Les dysplasies fibreuses. A propos de 29 cas observés au Centre National Hospitalier et  
Universitaire de Cotonou de mars 1978 à juillet 1991.  
J. Soc. Biol. Clin. Bénin, 1994, 2, 29-32
36. HSISSSEN M.A., KADIRI F., ZAMIATI S., et al.  
A propos d'un cas de dysplasie fibreuse faciale dans une fratrie.  
Oral Surg. Oral Med. Oral Pathol., 1997, 98, 2, 96-99
37. INSERM  
Facteurs de croissance et cytokines. [En ligne]  
Consulté le 20/04/06  
Disponible sur <<http://ist.inserm.fr/BASIS/elgis/fqmr/rapp/DDD/193.pdf>>
38. IPPOLITO E., BRAY E.W., CORSI A. et al.  
Natural history and treatment of fibrous dysplasia of bone : a multicenter  
clinicopathologic study promoted by the european pediatric orthopaedic society.  
J. Pediatr. Orthop., 2003, 12, 3, 155-77
39. JAMMET P., CANDON B., MONTES de OCAL., et al.  
Quelques cas de fibromes ossifiants et de dysplasies fibreuses cranio-maxillo-faciaux.  
Rev. Stomatol. Chir. Maxillo-fac., 1987, 88, 1, 10-14
40. KAMINA P.  
Anatomie générale.-2<sup>ème</sup> ed.  
Paris : Maloine, 1990.-vol1,-253p
41. KATZ B.J., NERAD J.A.  
Ophtalmic manifestations of fibrous dysplasia : disease of children and adults.  
Ophtalmology, 1998, 105, 2207-2215
42. KAUSHIK S., SMOKER W.R., FRABLE W.J.  
Malignant transformation of fibrous dysplasia into chondroblastic osteosarcoma.  
Skelet. Radiol., 2002, 31, 2, 103-106
43. KRAMER I.R.H., PINDBORG J.J., SHEAR M.  
Histological Typing of Odontogenic Tumours. 2nd ed.  
Berlin : Springer Verlag, 1992,-118p
44. LALA R., MATARAZZO P., BERTELLONI S. and al.  
Pamidronate treatment of bone fibrous dysplasia in nine children with McCune-Albright  
syndrome.  
Acta. Paediatr., 2000, 89, 188-93
45. LEBEAU J., FASANO D., ANTOINE P., et al.  
Transformation maligne d'une dysplasie fibreuse de l'orbite.  
Rev. Stomatol. Chir. Maxillo-fac., 1984, 85, 403-410

46. LEE J.S., FITZGIBBON E., BUTMAN J.A. and al.  
Normal vision despite narrowing of the optic canal in fibrous dysplasia.  
N. Engl. J. Med., 2002, 347, 21, 1670-1676
47. LIENS D., DELMAS P.D., MEUNIER P.J.  
Long-term effects of intravenous pamidronate in fibrous dysplasia of bone.  
Lancet, 1994, 343, 953-954
48. LOEB I., BOUTREMANS E.  
La dysplasie fibreuse.  
Rev. Stomatol. Chir. Maxillo-fac., 2005, 106, 5, 311-312
49. MACDONALD-JANKOWSKI D.S.  
Fibro-osseus lesions of the face and jaws.  
Clin. Radiol., 2004, 59, 11-25
50. MARIE P.  
Dysplasie fibreuse : aspects tissulaires, cellulaires et moléculaires.  
Rev. Rhum., 2003, 70, 8, 681-686
51. MARTEAU J.M., FRICAIN J.C., BRUNET S., et al.  
Apport de la scintigraphie osseuse dans le diagnostic des dysplasies fibreuses : à propos de deux cas de formes monostotiques.  
Med. Buccale Chir. Buccale, 1996, 2, 25-30
52. MARTIN-DUVERNEUIL N., AURIOL M.  
Les tumeurs maxillo-faciales : Imagerie-Anatomopathologie.  
Montpellier : Sauramps Médical, 2004.-402p
53. MEZIERE X.  
La dysplasie fibreuse des maxillaires.-113f  
Th.: Med.: Rennes 1: 2003; 19
54. OMS  
Classification des maladies. [En ligne]  
Consulté le 18/09/05  
Disponible sur <<http://www.3.who.int/icd/vol1htm2003/gk00.htm>>
55. ORPHANET  
Chérubisme. [En ligne]  
Consulté le 20/04/06  
Disponible sur <<http://www.orpha.net/data/patho/FR/fr-cherubis.pdf>>
56. OZEK C., GUNDOGAN H., BILKAY U., et al.  
Cranio-maxillo-facial fibrous dysplasia.  
J. Craniofac. Surg., 2002, 13, 3, 382-9

57. PETRIKOWSKI C.G., PHAROAH M.J., LEE L., et al.  
Radiographic differentiation of osteogenic sarcoma, osteomyelitis, and fibrous dysplasia of the jaws.  
Oral Surg. Oral Med. Oral Pathol. Oral Radiol. Endod., 1995, 80, 744-750
58. PIERCE A.M., SAMPSON W.J., GOSS A.N.  
Fifteen-year follow-up of a family with inherited craniofacial fibrous dysplasia.  
J. Oral Maxillofac. Surg., 1996, 54, 780-788
59. PIERRE J.M., CINDERELLA de POLLAK, CHANSON P., et al.  
Increased proliferation of osteoblastic cells expressing the activating Gs $\alpha$  mutation in monostotic and polyostotic fibrous dysplasia.  
Am. J. Pathol., 1997, 150, 1059-1069
60. PINSOLLE V., RIVEL J., MICHELET V., et al.  
Traitement de la dysplasie fibreuse des os du crâne et de la face : à propos de 25 cas.  
Ann. Chir. Plast. Esthet., 1998, 43, 234-239
61. PLOTKIN H., RAUCH F., ZEITLIN L. and al.  
Effect of Pamidronate treatment in children with polyostotic fibrous dysplasia of bone  
J. clin. endocrinol. metab., 2003, 88, 10, 4569-4575
62. POSNICK J.C.  
Fibrous dysplasia of the craniomaxillofacial region : current clinical perspectives.  
Br. J. Oral Maxillofac. Surg., 1998, 36, 264-273
63. PRAPAYASATCK, IAMAROON A., MILES D.A., et al.  
A rare, radiographic “sunray” appearance in fibrous dysplasia.  
Dentomaxillofac. Radiol., 2000, 29, 245-248
64. PULON V.  
Dysplasie fibreuse monostotique des maxillaires : données actuelles.  
Th.: Dent.: Toulouse: 2005
65. REED R.J.  
Fibrous dysplasia of bone.  
Archives of pathology, 2003, 75, 36-51
66. REICHART P.A., PHILIPSEN H.P.  
Odontogenic tumors and allied lesions.  
London : Quintessence Publishing CoLtd, 2004.-387p
67. RIMINUCCI M., LIU B., CORSI A., et al.  
The histopathology of fibrous dysplasia of bone in patients with activating mutations of the Gs alpha gene : site-specific patterns and recurrent histological hallmarks.  
J. Pathol., 1999, 187, 249-58
68. RUGGIERI P., SIM F.H., BOND J.R., et al.  
Malignancies in fibrous dysplasia.  
Cancer, 1994, 73, 1411-24

69. SAKAMOTO A., ODA Y., IWAMOTO Y., et al.  
A comparative study of fibrous dysplasia and osteofibrous dysplasia with regard to expressions of c-fos and c-jun products and bone matrix proteins : a clinicopathological review and immunohistochemical study of c-fos, c-jun, type 1 collagen, osteonectin, osteopontin and osteocalcin.  
Hum. Pathol. 1999, 30, 1418-26
70. SCHOLL R.J., KELLETT H.M, NEUMANN D.P., et al.  
Cyst and cystic lesions of the mandible : clinical and radiologic-histopathologic review.  
Radiographics, 1999, 19, 1107-1124
71. SHAH Z.K., PEH W.C.G., KOH W.L. and al.  
Magnetic resonance imaging appearances of fibrous dysplasia.  
The British Journal of Radiology, 2005, 78, 1104-1115
72. SLOOTWEG P.J.  
Maxillofacial fibro-osseus lesions : classification and differential diagnosis.  
Semin. Diagn. Pathol., 1996, 13, 104-12
73. SUGAWARA Y., HARI K., HIRABAYASHI S., et al.  
Life size, computer generated skull replicato assist surgery of craniofacial fibrous dysplasia.  
J. Cranio. Maxillofac. Surg., 1997, 25, 294-300
74. UCKAN S., OGUZ A., UYAR Y. and al.  
Reconstruction of a total maxillectomy defect with a zygomatic implant-retained obturator.  
The journal of craniofacial surgery, 2005, 16, 3, 485-489
75. WALDRON C.A.  
Fibro-osseus lesions of the jaws.  
J. Oral Maxillofac. Surg., 1985, 43, 249-62
76. WALDRON C.A.  
Fibro-osseus lesions of the jaws.  
J. Oral Maxillofac. Surg., 1993, 51, 828-35
77. WANNFORS K., LINDSKOG S., OLANDER K.J., et al.  
Fibrous dysplasia of bone and concomitant dysplastic changes in the dentin.  
Oral Surg. Oral Med. Oral Pathol. Oral Radiol. Endod., 1985, 59, 394-8
78. WEINSTEIN L.S., YU S., WARNER D.R.  
Endocrin manifestations of stimulatory G protein- $\alpha$ -subunit mutations and the role of genomic imprinting  
Endocr Rev, 2001, 22, 5, 675-705
79. YAMAMOTO T., OZONKO K., KASAYAMA S., et al.  
Increased IL-6 production by cells isolated from the fibrous bone dysplasia tissues in patients with McCune-Albright syndrome.  
J. Clin. Invest., 1996, 98, 1, 30-35

80. ZACHARIN M., O'SULLIVAN M.  
Intravenous pamidronate treatment of polyostotic fibrous dysplasia associated with the McCune Albright syndrome.  
The Journal of Pediatrics, 2000, 137, 3, 403-409
81. ZENN M.R., ZUNIGRA J.  
Treatment of fibrous dysplasia of the mandible with radical excision and immediate reconstruction : a case report.  
J. Craniofac. Surg., 2001, 12, 3, 259-63
82. ZHANG C., ZHANG Z.  
Reconstruction of mandible with fibular flap and dental implant distractor: a new approach.  
Chinese Medical Journal, 2002, 115, 12, 1877-1880
83. ZHONG L., CHEN G., FAN L., et al.  
Immediate reconstruction of maxilla with bone grafts supported by pedicled buccal fat pad graft.  
Oral Surg. Oral Med. Oral Pathol. Oral Radiol. Endod., 2004, 97, 2, 147-154

# Table des matières



<b>Introduction .....</b>	<b>3</b>
---------------------------	----------

<b>Chapitre 1 : Eléments fondamentaux des syndromes dysplasiques.....</b>	<b>5</b>
---------------------------------------------------------------------------	----------

<b>1. DEFINITION ET GENERALITES .....</b>	<b>6</b>
<b>1.1. Définition .....</b>	<b>6</b>
<b>1.2. Les différents types de dysplasie fibreuse.....</b>	<b>6</b>
<b>1.3. Classification .....</b>	<b>7</b>
<b>1.2.1. Classification de Waldron (1993).....</b>	<b>7</b>
<b>1.2.3. Les classifications de l'OMS .....</b>	<b>9</b>
• <b>Classification internationale des maladies révisée en 2003.....</b>	<b>9</b>
• <b>Classification internationale histologique des tumeurs odontogènes de l'OMS .....</b>	<b>10</b>
<b>1.4. Données épidémiologiques.....</b>	<b>10</b>
<b>1.3.1. Fréquence.....</b>	<b>10</b>
<b>1.3.2. Répartition selon l'âge .....</b>	<b>11</b>
<b>1.3.3. Répartition selon le sexe .....</b>	<b>12</b>
<b>2. ETIOLOGIE .....</b>	<b>12</b>
<b>2.1. La protéine G<math>\alpha</math>.....</b>	<b>13</b>
<b>2.2. Le cycle normal .....</b>	<b>13</b>
<b>2.3. La mutation génétique et ses conséquences.....</b>	<b>14</b>
<b>2.4. Etiologie en fonction du type d'atteinte dysplasique .....</b>	<b>17</b>
<b>3. LOCALISATIONS SQUELETTIQUE ET MAXILLAIRE.....</b>	<b>18</b>

<b>Chapitre 2 : Approche clinique et thérapeutique des dysplasies. 20</b>	
---------------------------------------------------------------------------	--

<b>1. DIAGNOSTIC .....</b>	<b>21</b>
<b>1.1. Diagnostic clinique.....</b>	<b>21</b>
<b>1.1.1. Examen clinique exobuccal .....</b>	<b>21</b>
• <b>Au niveau cutané .....</b>	<b>21</b>
• <b>Au niveau osseux.....</b>	<b>22</b>
• <b>Signes généraux.....</b>	<b>22</b>
<b>1.1.2. Examen endobuccal .....</b>	<b>23</b>
• <b>Au niveau osseux.....</b>	<b>23</b>
• <b>Au niveau muqueux.....</b>	<b>23</b>
• <b>Au niveau dentaire.....</b>	<b>24</b>
• <b>Au niveau fonctionnel .....</b>	<b>26</b>
<b>1.2. Examens complémentaires.....</b>	<b>26</b>
<b>1.2.1. Examens radiologiques.....</b>	<b>27</b>
<b>1.2.1.1. La radiologie conventionnelle .....</b>	<b>27</b>
<b>1.2.1.2. L'imagerie complémentaire: scanner, scintigraphie, IRM .....</b>	<b>30</b>
<b>1.2.2. Examen biologique .....</b>	<b>36</b>

1.2.3. Examen histologique .....	36
• Biopsie.....	36
• Histologie et physiologie de l'os normal : .....	36
• Histopathologie.....	38
1.2.4. Les caractéristiques dentaires associées à la dysplasie fibreuse et les réactions de la dysplasie fibreuse maxillaire aux traitements dentaires de routine .....	45
1.3. Diagnostic différentiel .....	46
1.3.1. Fibromes ossifiants et fibromes cémento-ossifiants.....	47
• Une forme particulière du fibrome cémento-ossifiant : le fibrome ossifiant juvénile. ....	49
1.3.2. La dysplasie cémento-osseuse floride et les dysplasies cémento-osseuses.....	49
1.3.2.1. La dysplasie cémentaire apicale .....	49
1.3.2.2. La dysplasie cémento-osseuse floride .....	51
1.3.2.3. Les autres dysplasies cémento-osseuses.....	53
1.3.3. Chérubisme .....	53
1.3.4. Maladie de Paget.....	55
1.3.5. Les sarcomes.....	57
 2. EVOLUTION .....	 62
2.1. Evolution classique .....	62
2.2. Complications.....	62
2.2.1. Fractures.....	62
2.2.2. Transformation maligne : dégénérescence sarcomateuse.....	63
2.2.3. Les complications neurologiques.....	63
2.3. Pronostic.....	64
 3. TRAITEMENT .....	 65
3.1. L'abstention thérapeutique .....	65
3.2. Le traitement médical .....	65
3.3. Le traitement chirurgical .....	68
3.3.1. La résection modelante .....	68
3.3.2. L'exérèse large avec reconstruction.....	69
3.3.2.1. Reconstruction du maxillaire.....	69
3.3.2.2. Reconstruction de la mandibule.....	71
 Chapitre 3 : Cas cliniques .....	 73
 Conclusion .....	 88
 Bibliographie.....	 90
 Table des matières .....	 99



FACULTE D'ODONTOLOGIE

Jury : Président : C. STRAZIELLE – Professeur des Universités  
Juges : P. BRAVETTI – Maître de Conférences des Universités  
E. GERARD – Odontologue des Hôpitaux  
A. LÊ – Assistant Hospitalier Universitaire  
G. PERROT – Assistant Hospitalier Universitaire

Thèse pour obtenir le diplôme D'Etat de Docteur en Chirurgie Dentaire

présentée par: Madame BONTEMS épouse PERRIN Emilie

né(e) à: METZ (Moselle)

le : 28 septembre 1979

et ayant pour titre : «La dysplasie fibreuse des maxillaires : à propos de cas cliniques»

Le Président du jury,



C. STRAZIELLE

Le Doyen,  
de la Faculté d'Odontologie



Autorise à soutenir et imprimer la thèse

NANCY, le 16.05.2006.

Le Président de l'Université Henri Poincaré, Nancy-1



**BONTEMS-PERRIN (Emilie).- La dysplasie fibreuse des maxillaires : à propos de cas cliniques. / par Emilie BONTEMS-PERRIN**

**Nancy, 2006 :101 f.74 ill. : 30cm.**

**Th. : Chir. Dent. : Nancy : 2006.**

**Mots clés : - Dysplasie fibreuse  
- Maxillaires  
- GNAS1  
- Bisphosphonates**

**BONTEMS-PERRIN (Emilie).- La dysplasie fibreuse des maxillaires : à propos de cas cliniques.**

**Th. Chir. Dent. : Nancy : 2006.**

**La dysplasie fibreuse est une pathologie bénigne du squelette qui peut impliquer un (monostotique) ou plusieurs os (polyostotique). Elle est rare mais non exceptionnelle au niveau des maxillaires. Elle est due à une mutation du gène GNAS1 qui code pour la sous-unité  $\alpha$  de la protéine G stimulatrice.**

**La plupart des lésions sont monostotiques, asymptomatiques et découvertes fortuitement. Le diagnostic représente une difficulté en raison des nombreuses affections osseuses présentant des caractéristiques proches. Ainsi des examens radiologiques et anatomopathologiques doivent compléter les examens cliniques.**

**Le traitement peut être médical, avec les bisphosphonates, ou chirurgical.**

<b>JURY</b>	<b>Président</b>	<b>Mlle C.STRAZIELLE</b>	<b>Professeur des Universités</b>
	<b>Juge</b>	<b><u>M. P.BRAVETTI</u></b>	<b>Maître de conférences</b>
	<b>Juge</b>	<b>M. E.GERARD</b>	<b>Odontologiste de Hôpitaux</b>
	<b>Juge</b>	<b>Mlle A.LE</b>	<b>Assistant hospitalier universitaire</b>
	<b>Juge</b>	<b>M. G.PERROT</b>	<b>Assistant hospitalier universitaire</b>

**Adresse de l'auteur : Emilie BONTEMS-PERRIN  
10 rue Christian Pfister  
54000 NANCY**

**BONTEMS-PERRIN (Emilie).- La dysplasie fibreuse des maxillaires : à propos de cas cliniques. / par Emilie BONTEMS-PERRIN**

**Nancy, 2006 :101 f.74 ill. : 30cm.**

**Th. : Chir. Dent. : Nancy : 2006.**

**Mots clés :** - Dysplasie fibreuse  
- Maxillaires  
- GNAS1  
- Bisphosphonates

**BONTEMS-PERRIN (Emilie).- La dysplasie fibreuse des maxillaires : à propos de cas cliniques.**

**Th. Chir. Dent. : Nancy : 2006.**

**La dysplasie fibreuse est une pathologie bénigne du squelette qui peut impliquer un (monostotique) ou plusieurs os (polyostotique). Elle est rare mais non exceptionnelle au niveau des maxillaires. Elle est due à une mutation du gène GNAS1 qui code pour la sous-unité  $\alpha$  de la protéine G stimulatrice.**

**La plupart des lésions sont monostotiques, asymptomatiques et découvertes fortuitement. Le diagnostic représente une difficulté en raison des nombreuses affections osseuses présentant des caractéristiques proches. Ainsi des examens radiologiques et anatomopathologiques doivent compléter les examens cliniques.**

**Le traitement peut être médical, avec les bisphosphonates, ou chirurgical.**

<b>JURY</b>	<b>Président</b>	<b>Mlle C.STRAZIELLE</b>	<b>Professeur des Universités</b>
	<b>Juge</b>	<b><u>M. P.BRAVETTI</u></b>	<b>Maître de conférences</b>
	<b>Juge</b>	<b>M. E.GERARD</b>	<b>Odontologue de Hôpitaux</b>
	<b>Juge</b>	<b>Mlle A.LE</b>	<b>Assistant hospitalier universitaire</b>
	<b>Juge</b>	<b>M. G.PERROT</b>	<b>Assistant hospitalier universitaire</b>

**Adresse de l'auteur : Emilie BONTEMS-PERRIN  
10 rue Christian Pfister  
54000 NANCY**