



HAL
open science

Les tumeurs intramédullaires de l'enfant

Isabelle Merlot

► **To cite this version:**

Isabelle Merlot. Les tumeurs intramédullaires de l'enfant. Sciences du Vivant [q-bio]. 2010. hal-01732884

HAL Id: hal-01732884

<https://hal.univ-lorraine.fr/hal-01732884>

Submitted on 14 Mar 2018

HAL is a multi-disciplinary open access archive for the deposit and dissemination of scientific research documents, whether they are published or not. The documents may come from teaching and research institutions in France or abroad, or from public or private research centers.

L'archive ouverte pluridisciplinaire **HAL**, est destinée au dépôt et à la diffusion de documents scientifiques de niveau recherche, publiés ou non, émanant des établissements d'enseignement et de recherche français ou étrangers, des laboratoires publics ou privés.



AVERTISSEMENT

Ce document est le fruit d'un long travail approuvé par le jury de soutenance et mis à disposition de l'ensemble de la communauté universitaire élargie.

Il est soumis à la propriété intellectuelle de l'auteur. Ceci implique une obligation de citation et de référencement lors de l'utilisation de ce document.

D'autre part, toute contrefaçon, plagiat, reproduction illicite encourt une poursuite pénale.

Contact : ddoc-theses-contact@univ-lorraine.fr

LIENS

Code de la Propriété Intellectuelle. articles L 122. 4

Code de la Propriété Intellectuelle. articles L 335.2- L 335.10

http://www.cfcopies.com/V2/leg/leg_droi.php

<http://www.culture.gouv.fr/culture/infos-pratiques/droits/protection.htm>

2010

THESE

pour obtenir le grade de

Docteur en médecine

Présentée et soutenue publiquement

dans le cadre du troisième cycle de Médecine Spécialisée

par

Isabelle MERLOT

le 13 Octobre 2010

LES TUMEURS INTRAMEDULLAIRES DE L'ENFANT

Examineurs de la thèse:

Président: M. le Professeur Jean-Claude Marchal

Juges: M. le Professeur Jean Auque

M. le Professeur Pascal Chastagner

M. le Professeur Thierry Civit

M. le Docteur Olivier Klein

UNIVERSITÉ HENRI POINCARÉ, NANCY 1
FACULTÉ DE MÉDECINE DE NANCY

Président de l'Université : Professeur Jean-Pierre FINANCE

Doyen de la Faculté de Médecine : Professeur Henry COUDANE

Vice Doyen Mission « sillon lorrain » : Professeur Annick BARBAUD

Vice Doyen Mission « Campus » : Professeur Marie-Christine BÉNÉ

Vice Doyen Mission « Finances » : Professeur Marc BRAUN

Vice Doyen Mission « Recherche » : Professeur Jean-Louis GUÉANT

Asseseurs :

- | | |
|---|--|
| - Pédagogie : | Professeur Karine ANGIOÏ-DUPREZ |
| - 1 ^{er} Cycle : | Professeur Bernard FOLIGUET |
| - « Première année commune aux études de santé (PACES) et universitarisation études paramédicales » | M. Christophe NÉMOS |
| - 2 ^{ème} Cycle : | Professeur Marc DEBOUVERIE |
| - 3 ^{ème} Cycle : | |
| « DES Spécialités Médicales, Chirurgicales et Biologiques » | Professeur Jean-Pierre BRONOWICKI |
| « DES Spécialité Médecine Générale | Professeur Francis RAPHAËL |
| - Filières professionnalisées : | M. Walter BLONDEL |
| - Formation Continue : | Professeur Hervé VESPIGNANI |
| - Commission de Prospective : | Professeur Pierre-Edouard BOLLAERT |
| - Recherche : | Professeur Didier MAINARD |
| - Développement Professionnel Continu : | Professeur Jean-Dominique DE KORWIN |

DOYENS HONORAIRES

Professeur Adrien DUPREZ – Professeur Jean-Bernard DUREUX

Professeur Jacques ROLAND – Professeur Patrick NETTER

=====

PROFESSEURS HONORAIRES

Pierre ALEXANDRE – Jean-Marie ANDRE - Daniel ANTHOINE - Alain BERTRAND - Pierre BEY - Jean
BEUREY

Patrick BOISSEL - Jacques BORRELLY - Michel BOULANGE - Jean-Claude BURDIN - Claude BURLET

Daniel BURNEL - Claude CHARDOT Jean-Pierre CRANCE - Gérard DEBRY - Jean-Pierre DELAGOUTTE

Emile de LAVERGNE - Jean-Pierre DESCHAMPS - Michel DUC - Jean DUHEILLE - Adrien DUPREZ - Jean-
Bernard DUREUX Gérard FIEVE - Jean FLOQUET - Robert FRISCH - Alain GAUCHER - Pierre GAUCHER -
Hubert GERARD

Jean-Marie GILGENKRANTZ - Simone GILGENKRANTZ - Oliéro GUERCI - Pierre HARTEMANN - Claude
HURIET

Christian JANOT - Jacques LACOSTE Henri LAMBERT - Pierre LANDES - Alain LARCAN - Marie-Claire
LAXENAIRE

Michel LAXENAIRE - Jacques LECLERE Pierre LEDERLIN - Bernard LEGRAS - Michel MANCIAUX - Jean-
Pierre MALLIÉ Pierre MATHIEU - Denise MONERET-VAUTRIN - Pierre NABET - Jean-Pierre NICOLAS -
Pierre PAYSANT - Francis PENIN Gilbert PERCEBOIS Claude PERRIN - Guy PETIET - Luc PICARD - Michel
PIERSON - Jean-Marie POLU – Jacques POUREL Jean PREVOT Antoine RASPILLER - Michel RENARD -
Jacques ROLAND - René-Jean ROYER - Paul SADOUL

Daniel SCHMITT – Michel SCHWEITZER - Jean SOMMELET - Danièle SOMMELET - Michel STRICKER -
Gilbert THIBAUT Augusta TREHEUX Hubert UFFHOLTZ - Gérard VAILLANT – Paul VERT - Colette
VIDAILHET - Michel VIDAILHET

Michel WAYOFF - Michel WEBER

=====

PROFESSEURS DES UNIVERSITÉS

PRATICIENS HOSPITALIERS

(Disciplines du Conseil National des Universités)

42^{ème} Section : MORPHOLOGIE ET MORPHOGENÈSE

1^{ère} sous-section : (*Anatomie*)

Professeur Gilles GROSDIDIER

Professeur Pierre LASCOMBES – Professeur Marc BRAUN

2^{ème} sous-section : (*Cytologie et histologie*)

Professeur Bernard FOLIGUET

3^{ème} sous-section : (*Anatomie et cytologie pathologiques*)

Professeur François PLENAT – Professeur Jean-Michel VIGNAUD

43^{ème} Section : BIOPHYSIQUE ET IMAGERIE MÉDICALE

1^{ère} sous-section : (*Biophysique et médecine nucléaire*)

Professeur Gilles KARCHER – Professeur Pierre-Yves MARIE – Professeur Pierre OLIVIER

2^{ème} sous-section : (*Radiologie et imagerie médicale*)

Professeur Denis REGENT – Professeur Michel CLAUDON

Professeur Serge BRACARD – Professeur Alain BLUM – Professeur Jacques FELBLINGER

Professeur René ANXIONNAT

44^{ème} Section : BIOCHIMIE, BIOLOGIE CELLULAIRE ET MOLÉCULAIRE, PHYSIOLOGIE ET NUTRITION

1^{ère} sous-section : (*Biochimie et biologie moléculaire*)

Professeur Jean-Louis GUÉANT – Professeur Jean-Luc OLIVIER – Professeur Bernard NAMOUR

2^{ème} sous-section : (*Physiologie*)

Professeur François MARCHAL – Professeur Bruno CHENUÉL – Professeur Christian BEYAERT

3^{ème} sous-section : (*Biologie Cellulaire*)

Professeur Ali DALLOUL

4^{ème} sous-section : (*Nutrition*)

Professeur Olivier ZIEGLER – Professeur Didier QUILLIOT

45^{ème} Section : MICROBIOLOGIE, MALADIES TRANSMISSIBLES ET HYGIÈNE

1^{ère} sous-section : (*Bactériologie – virologie ; hygiène hospitalière*)

Professeur Alain LE FAOU - Professeur Alain LOZNIEWSKI

3^{ème} sous-section : (*Maladies infectieuses ; maladies tropicales*)

Professeur Thierry MAY – Professeur Christian RABAUD

46^{ème} Section : SANTÉ PUBLIQUE, ENVIRONNEMENT ET SOCIÉTÉ

1^{ère} sous-section : (*Épidémiologie, économie de la santé et prévention*)

Professeur Philippe HARTEMANN – Professeur Serge BRIANÇON - Professeur Francis GUILLEMIN

Professeur Denis ZMIROU-NAVIER – Professeur François ALLA

2^{ème} sous-section : (*Médecine et santé au travail*)

Professeur Christophe PARIS

3^{ème} sous-section : (*Médecine légale et droit de la santé*)

Professeur Henry COUDANE

4^{ème} sous-section : (*Biostatistiques, informatique médicale et technologies de communication*)

Professeur François KOHLER – Professeur Éliane ALBUISSON

47^{ème} Section : CANCÉROLOGIE, GÉNÉTIQUE, HÉMATOLOGIE, IMMUNOLOGIE

1^{ère} sous-section : (*Hématologie ; transfusion*)

Professeur Thomas LECOMPTE – Professeur Pierre BORDIGONI

Professeur Jean-François STOLTZ – Professeur Pierre FEUGIER

2^{ème} sous-section : (Cancérologie ; radiothérapie)

Professeur François GUILLEMIN – Professeur Thierry CONROY

Professeur Didier PEIFFERT – Professeur Frédéric MARCHAL

3^{ème} sous-section : (Immunologie)

Professeur Gilbert FAURE – Professeur Marie-Christine BENE

4^{ème} sous-section : (Génétique)

Professeur Philippe JONVEAUX – Professeur Bruno LEHEUP

**48^{ème} Section : ANESTHÉSIOLOGIE, RÉANIMATION, MÉDECINE D'URGENCE,
PHARMACOLOGIE ET THÉRAPEUTIQUE**

1^{ère} sous-section : (Anesthésiologie et réanimation chirurgicale ; médecine d'urgence)

Professeur Claude MEISTELMAN – Professeur Hervé BOUAZIZ

Professeur Paul-Michel MERTES – Professeur Gérard AUDIBERT

2^{ème} sous-section : (Réanimation médicale ; médecine d'urgence)

Professeur Alain GERARD - Professeur Pierre-Édouard BOLLAERT

Professeur Bruno LÉVY – Professeur Sébastien GIBOT

3^{ème} sous-section : (Pharmacologie fondamentale ; pharmacologie clinique ; addictologie)

Professeur Patrick NETTER – Professeur Pierre GILLET

4^{ème} sous-section : (Thérapeutique ; médecine d'urgence ; addictologie)

Professeur François PAILLE – Professeur Gérard GAY – Professeur Faiez ZANNAD - Professeur Patrick ROSSIGNOL

**49^{ème} Section : PATHOLOGIE NERVEUSE ET MUSCULAIRE, PATHOLOGIE MENTALE,
HANDICAP et RÉÉDUCATION**

1^{ère} sous-section : (Neurologie)

Professeur Gérard BARROCHE – Professeur Hervé VESPIGNANI

Professeur Xavier DUCROCQ – Professeur Marc DEBOUVERIE

2^{ème} sous-section : (Neurochirurgie)

Professeur Jean-Claude MARCHAL – Professeur Jean AUQUE

Professeur Thierry CIVIT

3^{ème} sous-section : (Psychiatrie d'adultes ; addictologie)

Professeur Jean-Pierre KAHN – Professeur Raymund SCHWAN

4^{ème} sous-section : (Pédopsychiatrie ; addictologie)

Professeur Daniel SIBERTIN-BLANC – Professeur Bernard KABUTH

5^{ème} sous-section : (Médecine physique et de réadaptation)

Professeur Jean PAYSANT

50^{ème} Section : PATHOLOGIE OSTÉO-ARTICULAIRE, DERMATOLOGIE et CHIRURGIE PLASTIQUE

1^{ère} sous-section : (Rhumatologie)

Professeur Isabelle CHARY-VALCKENAERE – Professeur Damien LOEUILLE

2^{ème} sous-section : (Chirurgie orthopédique et traumatologique)

Professeur Daniel MOLE - Professeur Didier MAINARD

Professeur François SIRVEAUX – Professeur Laurent GALOIS

3^{ème} sous-section : (Dermato-vénérologie)

Professeur Jean-Luc SCHMUTZ – Professeur Annick BARBAUD

4^{ème} sous-section : (Chirurgie plastique, reconstructrice et esthétique ; brûlologie)

Professeur François DAP – Professeur Gilles DAUTEL

51^{ème} Section : PATHOLOGIE CARDIORESPIRATOIRE et VASCULAIRE

1^{ère} sous-section : (Pneumologie ; addictologie)

Professeur Yves MARTINET – Professeur Jean-François CHABOT – Professeur Ari CHAOUAT

2^{ème} sous-section : (Cardiologie)

Professeur Etienne ALIOT – Professeur Yves JUILLIERE – Professeur Nicolas SADOUL

Professeur Christian de CHILLOU

3^{ème} sous-section : (Chirurgie thoracique et cardiovasculaire)

Professeur Jean-Pierre VILLEMOT - Professeur Jean-Pierre CARTEAUX – Professeur Loïc MACÉ

4^{ème} sous-section : (Chirurgie vasculaire ; médecine vasculaire)

Professeur Denis WAHL – Professeur Sergueï MALIKOV

52^{ème} Section : MALADIES DES APPAREILS DIGESTIF et URINAIRE

1^{ère} sous-section : (Gastroentérologie ; hépatologie ; addictologie)

Professeur Marc-André BIGARD - Professeur Jean-Pierre BRONOWICKI – Professeur Laurent PEYRIN-BIROULET

2^{ème} sous-section : (Chirurgie digestive)

3^{ème} sous-section : (Néphrologie)

Professeur Michèle KESSLER – Professeur Dominique HESTIN – Professeur Luc FRIMAT

4^{ème} sous-section : (Urologie)

Professeur Philippe MANGIN – Professeur Jacques HUBERT – Professeur Pascal ESCHWEGE

53^{ème} Section : MÉDECINE INTERNE, GÉRIATRIE et CHIRURGIE GÉNÉRALE

1^{ère} sous-section : (Médecine interne ; gériatrie et biologie du vieillissement ; médecine générale ; addictologie)

Professeur Jean-Dominique DE KORWIN – Professeur Pierre KAMINSKY

Professeur Athanase BENETOS - Professeur Gisèle KANNY – Professeur Christine PERRET-GUILLAUME

2^{ème} sous-section : (Chirurgie générale)

Professeur Patrick BOISSEL – Professeur Laurent BRESLER

Professeur Laurent BRUNAUD – Professeur Ahmet AYAV

54^{ème} Section : DÉVELOPPEMENT ET PATHOLOGIE DE L'ENFANT, GYNÉCOLOGIE-OBSTÉTRIQUE, ENDOCRINOLOGIE ET REPRODUCTION

1^{ère} sous-section : (Pédiatrie)

Professeur Pierre MONIN - Professeur Jean-Michel HASCOET - Professeur Pascal CHASTAGNER

Professeur François FEILLET - Professeur Cyril SCHWEITZER

2^{ème} sous-section : (Chirurgie infantile)

Professeur Michel SCHMITT – Professeur Pierre JOURNEAU – Professeur Jean-Louis LEMELLE

3^{ème} sous-section : (*Gynécologie-obstétrique ; gynécologie médicale*)

Professeur Michel SCHWEITZER – Professeur Jean-Louis BOUTROY

Professeur Philippe JUDLIN – Professeur Patricia BARBARINO

4^{ème} sous-section : (*Endocrinologie, diabète et maladies métaboliques ; gynécologie médicale*)

Professeur Georges WERYHA – Professeur Marc KLEIN – Professeur Bruno GUERCI

5^{ème} sous-section : (*Biologie et Médecine du Développement et de la Reproduction ; Gynécologie médicale*)

Professeur Thierry FORGES

55^{ème} Section : PATHOLOGIE DE LA TÊTE ET DU COU

1^{ère} sous-section : (*Oto-rhino-laryngologie*)

Professeur Claude SIMON – Professeur Roger JANKOWSKI – Professeur Cécile PARIETTI-WINKLER

2^{ème} sous-section : (*Ophtalmologie*)

Professeur Jean-Luc GEORGE – Professeur Jean-Paul BERROD – Professeur Karine ANGIOI-DUPREZ

3^{ème} sous-section : (*Chirurgie maxillo-faciale et stomatologie*)

Professeur Jean-François CHASSAGNE – Professeur Etienne SIMON

=====

PROFESSEURS DES UNIVERSITÉS

64^{ème} Section : BIOCHIMIE ET BIOLOGIE MOLÉCULAIRE

Professeur Sandrine BOSCHI-MULLER

=====

MAÎTRES DE CONFÉRENCES DES UNIVERSITÉS - PRATICIENS HOSPITALIERS

42^{ème} Section : MORPHOLOGIE ET MORPHOGENÈSE

1^{ère} sous-section : (*Anatomie*)

Docteur Bruno GRIGNON – Docteur Thierry HAUMONT – Docteur Manuela PEREZ

2^{ème} sous-section : (*Cytologie et histologie*)

Docteur Edouard BARRAT - Docteur Françoise TOUATI – Docteur Chantal KOHLER

3^{ème} sous-section : (*Anatomie et cytologie pathologiques*)

Docteur Béatrice MARIE – Docteur Aude BRESSENOT

43^{ème} Section : BIOPHYSIQUE ET IMAGERIE MÉDICALE

1^{ère} sous-section : (*Biophysique et médecine nucléaire*)

Docteur Marie-Hélène LAURENS – Docteur Jean-Claude MAYER

Docteur Pierre THOUVENOT – Docteur Jean-Marie ESCANYE – Docteur Amar NAOUN

2^{ème} sous-section : (*Radiologie et imagerie médicale*)

Docteur Damien MANDRY

44^{ème} Section : BIOCHIMIE, BIOLOGIE CELLULAIRE ET MOLÉCULAIRE, PHYSIOLOGIE ET NUTRITION

1^{ère} sous-section : (*Biochimie et biologie moléculaire*)

Docteur Jean STRACZEK – Docteur Sophie FREMONT

Docteur Isabelle GASTIN – Docteur Marc MERTEN – Docteur Catherine MALAPLATE-ARMAND

Docteur Shyue-Fang BATTAGLIA

2^{ème} sous-section : (*Physiologie*)

Docteur Nicole LEMAU de TALANCE

3^{ème} sous-section : (*Biologie Cellulaire*)

Docteur Véronique DECOT-MAILLERET

4^{ème} sous-section : (*Nutrition*)

Docteur Rosa-Maria RODRIGUEZ-GUEANT

45^{ème} Section : MICROBIOLOGIE, MALADIES TRANSMISSIBLES ET HYGIÈNE

1^{ère} sous-section : (*Bactériologie – Virologie ; hygiène hospitalière*)

Docteur Francine MORY – Docteur Véronique VENARD

2^{ème} sous-section : (*Parasitologie et mycologie*)

Docteur Nelly CONTET-AUDONNEAU – Madame Marie MACHOUART

46^{ème} Section : SANTÉ PUBLIQUE, ENVIRONNEMENT ET SOCIÉTÉ

1^{ère} sous-section : (Epidémiologie, économie de la santé et prévention)

Docteur Alexis HAUTEMANIÈRE – Docteur Frédérique CLAUDOT

3^{ème} sous-section (Médecine légale et droit de la santé)

Docteur Laurent MARTRILLE

4^{ème} sous-section : (Biostatistiques, informatique médicale et technologies de communication)

Docteur Nicolas JAY

47^{ème} Section : CANCÉROLOGIE, GÉNÉTIQUE, HÉMATOLOGIE, IMMUNOLOGIE

1^{ère} sous-section : (Hématologie ; transfusion)

Docteur François SCHOONEMAN

2^{ème} sous-section : (Cancérologie ; radiothérapie : cancérologie (type mixte : biologique))

Docteur Lina BOLOTINE

3^{ème} sous-section : (Immunologie)

Docteur Marcelo DE CARVALHO BITTENCOURT

4^{ème} sous-section : (Génétique)

Docteur Christophe PHILIPPE – Docteur Céline BONNET

**48^{ème} Section : ANESTHÉSIOLOGIE, RÉANIMATION, MÉDECINE D'URGENCE,
PHARMACOLOGIE ET THÉRAPEUTIQUE**

3^{ème} sous-section : (Pharmacologie fondamentale ; pharmacologie clinique)

Docteur Françoise LAPICQUE – Docteur Marie-José ROYER-MORROT – Docteur Nicolas GAMBIER

50^{ème} Section : RHUMATOLOGIE

1^{ère} sous-section : (Rhumatologie)

Docteur Anne-Christine RAT

3^{ème} sous-section : (Dermato-vénérologie)

Docteur Anne-Claire BURSZTEJN

**54^{ème} Section : DÉVELOPPEMENT ET PATHOLOGIE DE L'ENFANT, GYNÉCOLOGIE-OBSTÉTRIQUE,
ENDOCRINOLOGIE ET REPRODUCTION**

3^{ème} sous-section :

Docteur Olivier MOREL

5^{ème} sous-section : (Biologie et médecine du développement et de la reproduction ; gynécologie médicale)

Docteur Jean-Louis CORDONNIER

=====

MAÎTRES DE CONFÉRENCES

5^{ème} section : SCIENCE ÉCONOMIE GÉNÉRALE

Monsieur Vincent LHUILLIER

40^{ème} section : SCIENCES DU MÉDICAMENT

Monsieur Jean-François COLLIN

60^{ème} section : MÉCANIQUE, GÉNIE MÉCANIQUE ET GÉNIE CIVILE

Monsieur Alain DURAND

61^{ème} section : GÉNIE INFORMATIQUE, AUTOMATIQUE ET TRAITEMENT DU SIGNAL

Monsieur Jean REBSTOCK – Monsieur Walter BLONDEL

64^{ème} section : BIOCHIMIE ET BIOLOGIE MOLÉCULAIRE

Mademoiselle Marie-Claire LANHERS – Monsieur Pascal REBOUL – Mr Nick RAMALANJAONA

65^{ème} section : BIOLOGIE CELLULAIRE

Mademoiselle Françoise DREYFUSS – Monsieur Jean-Louis GELLY

Madame Ketsia HESS – Monsieur Hervé MEMBRE – Monsieur Christophe NEMOS - Madame Natalia DE ISLA

Madame Nathalie MERCIER

66^{ème} section : PHYSIOLOGIE

Monsieur Nguyen TRAN

67^{ème} section : BIOLOGIE DES POPULATIONS ET ÉCOLOGIE

Madame Nadine MUSSE

=====

PROFESSEURS ASSOCIÉS

Médecine Générale

Professeur associé Alain AUBREGE

Professeur associé Francis RAPHAEL

=====

MAÎTRES DE CONFÉRENCES ASSOCIÉS

Médecine Générale

Docteur Jean-Marc BOIVIN

Docteur Jean-Louis ADAM

Docteur Elisabeth STEYER

Docteur Paolo DI PATRIZIO

Docteur Sophie SIEGRIST

=====

PROFESSEURS ÉMÉRITES

Professeur Jean-Marie ANDRÉ - Professeur Daniel ANTHOINE - Professeur Pierre BEY - Professeur Patrick BOISSEL

Professeur Michel BOULANGÉ - Professeur Jean-Pierre CRANCE - Professeur Jean-Marie GILGENKRANTZ

Professeur Simone GILGENKRANTZ - Professeur Henri LAMBERT - Professeur Alain LARCAN

Professeur Denise MONERET-VAUTRIN - Professeur Jean-Pierre NICOLAS - Professeur Luc PICARD

Professeur Jacques POUREL - Professeur Jacques ROLAND - Professeur Gilbert THIBAUT

Professeur Hubert UFFHOLTZ Professeur Paul VERT - Professeur Colette VIDAILHET - Professeur Michel VIDAILHET

=====

DOCTEURS HONORIS CAUSA

Professeur Norman SHUMWAY (1972)

Université de Stanford, Californie (U.S.A)

Professeur Paul MICHELSEN (1979)

Université Catholique, Louvain (Belgique)

Professeur Charles A. BERRY (1982)

Centre de Médecine Préventive, Houston (U.S.A)

Professeur Pierre-Marie GALETTI (1982)

Brown University, Providence (U.S.A)

Professeur Mamish Nisbet MUNRO (1982)

Massachusetts Institute of Technology (U.S.A)

Professeur Mildred T. STAHLMAN (1982)

Vanderbilt University, Nashville (U.S.A)

Harry J. BUNCKE (1989)

Université de Californie, San Francisco (U.S.A)

Professeur Daniel G. BICHET (2001)

Université de Montréal (Canada)

Professeur Brian BURCHELL (2007)

Université de Dundee (Royaume Uni)

Professeur Théodore H. SCHIEBLER (1989)

Institut d'Anatomie de Würzburg (R.F.A)

Professeur Maria DELIVORIA-PAPADOPOULOS (1996)

Université de Pennsylvanie (U.S.A)

Professeur Mashaki KASHIWARA (1996)

Research Institute for Mathematical Sciences de Kyoto (JAPON)

Professeur Ralph GRÄSBECK (1996)

Université d'Helsinki (FINLANDE)

Professeur James STEICHEN (1997)

Université d'Indianapolis (U.S.A)

Professeur Duong Quang TRUNG (1997)

Centre Universitaire de Formation et de Perfectionnement des

Professionnels de Santé d'Hô Chi Minh-Ville (VIËTNAM)

Professeur Marc LEVENSTON (2005)

Institute of Technology, Atlanta (USA)

Je dédie ce travail,

A notre Maître et Président,
Monsieur le Professeur Jean-Claude Marchal,
Professeur de Neurochirurgie,

Vous nous avez fait l'honneur de nous proposer ce sujet et de présider ce jury de thèse.

Vous nous apprenez tout au long de notre internat le passionnant métier de neurochirurgien et vous nous faites bénéficier de votre immense culture s'étendant bien au-delà de la neurochirurgie.

Vous nous impressionnez par votre précision et dextérité chirurgicale.

Nous vous prions de croire en nos plus respectueux sentiments et notre grande admiration.

A notre Maître et Juge,
Monsieur le Professeur Jean Auque,
Professeur de neurochirurgie,
Chef de service de Neurochirurgie,

Vous nous faites l'honneur de juger ce travail.

Nous vous remercions de vos enseignements et de vos conseils qui s'avèrent toujours justes, mesurés et efficaces.

Vous nous faites partager votre vaste expérience chirurgicale avec simplicité, humour et efficacité.

Nous sommes fiers de faire partie de votre équipe.

Soyez assurés de notre grande gratitude et notre profond respect.

A notre Maître et Juge,
Monsieur le Professeur Pascal Chastagner,
Professeur de Pédiatrie,

Vous nous avez fait l'honneur d'accepter de participer à ce travail et de le juger.

Vous nous avez consacré du temps pour corriger ce travail et vos conseils ont été d'une aide précieuse.

Vous nous avez fait partager vos connaissances et nous vous en remercions.

Nous vous exprimons notre profonde gratitude.

A notre Maître et Juge,
Monsieur le Professeur Thierry Civit,
Professeur de Neurochirurgie,

Vous nous faites l'honneur de juger ce travail.

Nous vous remercions pour la confiance que vous nous avez rapidement témoignée et pour tous vos enseignements.

Vous nous aidez à prendre confiance en partageant votre talent chirurgical.

Votre humanité et votre enthousiasme font de vous un exemple.

Nous sommes fiers de travailler à vos côtés et nous vous exprimons nos respectueux sentiments et notre sincère attachement.

A Notre juge,
Monsieur le Docteur Olivier Klein,
Neurochirurgien des Hopitaux,
Praticien hospitalier,

Tu as largement contribué à la réalisation de ce travail et tu nous fais l'honneur de le juger.

Nous te remercions de ta patience et de ta disponibilité.

Au cours de notre internat, nous avons pu apprécier ton immense qualité scientifique et ton extrême rigueur.

Sois assuré de notre profonde gratitude et de notre sincère amitié.

Au Docteur Catherine Pinelli,

Tu es mon guide, mon modèle. Ton dévouement, non seulement pour les patients mais aussi envers tes collègues fait de toi un médecin rare. Je suis ravie de pouvoir encore travailler à tes côtés. Tu m'as soutenue dès mon premier jour en neurochirurgie. Je te remercie pour tout ce que tu m'apprends sur le plan chirurgical et humain.

Au Docteur Sophie Colnat-Coulbois,

Ta rigueur et ton organisation sont exemplaires. C'est un plaisir de travailler avec toi.

Au Docteur Sébastien Freppel,

C'est toi qui m'a tout montré au début : ma première PIC, ma première dérivation externe et mon premier sous-dural chronique... Tout ça avec patience et surtout une présence extrêmement rassurante. J'espère pouvoir retravailler prochainement avec toi.

Au Docteur Anthony Joud,

Tu as toujours veillé sur moi lorsque nous étions internes et quand tu es devenu chef de clinique, je t'en remercie.

Au Docteur Valérie Bernier,

Je vous remercie d'avoir contribué à ce travail.

Aux Anesthésistes et aux Neuroradiologues,

Leurs gentillesse, disponibilité et compétences rendent notre activité plus facile.

A toutes les équipes paramédicales du bloc opératoire et des secteurs de Neurochirurgie de Nancy,

Elles m'ont toujours accueillie avec sympathie et sont source de précieux conseils.

Au service de Neurochirurgie de la Timone à Marseille, et particulièrement

Aux Professeurs H. Dufour et S. Fuentes,

Aux Docteurs P. Metellus, T. Adetchessi et G. Pech-Gourg,

Vous m'avez intégrée à votre équipe et vous m'avez fait découvrir des techniques chirurgicales nouvelles. Ces six mois ont été enrichissants et votre sympathie a permis de les rendre bien agréables.

A mes parents,

Je vous dois tout ce que je suis et tout ce que je réalise. Vous avez toujours manifesté un dévouement total pour vos enfants et c'est grâce à vous que je conduis ma vie de façon sereine. Vous êtes le soutien de tous les instants. Infiniment MERCI.

A Nicolas,

Tu m'accompagnes à chaque instant. Ta présence a changé ma vie et la rend plus belle ; tout est évident à tes côtés...

A mon frère,

Tu es toujours présent et disponible pour ta famille et surtout pour ta petite « sœurette ».

A ma mamie,

Tu as suivi de très près toutes mes années de scolarité et as contribué à les rendre moins pénibles !!!

A mon regretté papi,

C'est à toi que, petite, je disais que je voulais devenir « chirurgien du cerveau »...

A Monsieur et Madame Boulanger,

Je suis ravie de vous avoir rencontrés et vous remercie de tout ce que vous faites pour nous aider au quotidien.

A Carine, Jimmy et Esteban,

Vous êtes « mes vieux adoptifs », toujours prêts à me secourir ! J'ai eu la chance de vous rencontrer comme collègues en tant qu'assistante sociale et chef de clinique à mes débuts, d'emblée vous avez veillé sur moi et vous êtes devenus de véritables amis. J'ai hâte de voir grandir votre petite merveille Esteban.

A Miki et Duke,

Vous êtes constamment dans mon cœur, même si nos chemins se croisent moins souvent qu'à la bonne époque... Soyez assurés de ma sincère amitié.

A mes oncles et tantes,

Vous avez toujours porté un œil attentif sur mes études et je vous en suis reconnaissante.

A mes cousins, cousines et leurs enfants,

Aux familles Chable et Kruten,

Depuis la tendre enfance nos chemins se suivent.

A mes amis,

Justine, Fanny T., Géraldine A., Grégoire K., Jérôme S., Ben et Mélanie P., Pierre-Nicolas B., Nicolas et Natalia M., Marie A., Ioana D.

SERMENT

"Au moment d'être admise à exercer la médecine, je promets et je jure d'être fidèle aux lois de l'honneur et de la probité. Mon premier souci sera de rétablir, de préserver ou de promouvoir la santé dans tous ses éléments, physiques et mentaux, individuels et sociaux. Je respecterai toutes les personnes, leur autonomie et leur volonté, sans aucune discrimination selon leur état ou leurs convictions. J'interviendrai pour les protéger si elles sont affaiblies, vulnérables ou menacées dans leur intégrité ou leur dignité. Même sous la contrainte, je ne ferai pas usage de mes connaissances contre les lois de l'humanité. J'informerai les patients des décisions envisagées, de leurs raisons et de leurs conséquences. Je ne tromperai jamais leur confiance et n'exploiterai pas le pouvoir hérité des circonstances pour forcer les consciences. Je donnerai mes soins à l'indigent et à quiconque me les demandera. Je ne me laisserai pas influencer par la soif du gain ou la recherche de la gloire.

Admise dans l'intimité des personnes, je tairai les secrets qui me sont confiés. Reçue à l'intérieur des maisons, je respecterai les secrets des foyers et ma conduite ne servira pas à corrompre les mœurs. Je ferai tout pour soulager les souffrances. Je ne prolongerai pas abusivement les agonies. Je ne provoquerai jamais la mort délibérément.

Je préserverai l'indépendance nécessaire à l'accomplissement de ma mission. Je n'entreprendrai rien qui dépasse mes compétences. Je les entretiendrai et les perfectionnerai pour assurer au mieux les services qui me seront demandés.

J'apporterai mon aide à mes confrères ainsi qu'à leurs familles dans l'adversité.

Que les hommes et mes confrères m'accordent leur estime si je suis fidèle à mes promesses ; que je sois déshonorée et méprisée si j'y manque".

ABREVIATIONS :

CCG : children's cancer group protocol

CT : chimiothérapie

HTIC : hypertension intracrânienne

IRM : imagerie par résonance magnétique

LCS : liquide cérébro-spinal

mMS : modified McCormick scale

NF : neurofibromatose

NF 1 : neurofibromatose de type 1

NF 2 : neurofibromatose de type 2

OMS : organisation mondiale de la santé

PEM : potentiels évoqués moteurs

PES : potentiels évoqués sensitifs

PNET: primitive neuroectodermal tumor

RT : radiothérapie

SIOP : société internationale d'oncologie pédiatrique

SNC : système nerveux central

TDM : tomographie assistée par ordinateur

TIM : tumeur intramédullaire

TIME : tumeur intramédullaire de l'enfant

TABLE DES MATIERES

Introduction	p.31
I. Présentation de la série de Nancy.....	p.33
1. Matériel et méthodes.....	p.33
2. Résultats.....	p.35
a. Epidémiologie.....	p.35
b. Caractéristiques cliniques et paracliniques....	p.36
c. Chirurgie et anatomopathologie.....	p.40
d. Traitements complémentaires.....	p.42
e. Complications orthopédiques.....	p.43
f. Résultats et suivi.....	p.44
II. Epidémiologie	p.47
III. Anatomopathologie.....	p.50
1. Tumeurs gliales.....	p.50
a. Astrocytomes.....	p.50
b. Ependymomes.....	p.56
c. Gangliogliomes.....	p.59
d. Autres tumeurs gliales.....	p.60
2. Tumeurs non gliales.....	p.61
a. Bénignes.....	p.61
b. Malignes.....	p.61
3. Tumeurs dysembryoplasiques.....	p.62
4. Tumeurs vasculaires.....	p.62

IV. Diagnostic clinique.....p.64

- 1. Durée d'évolution.....p.64
- 2. Symptômes subjectifs.....p.65
 - a. Douleur.....p.65
 - b. Troubles sensitifs.....p.66
- 3. Symptômes objectifs.....p.66
 - a. Syndrome de compression médullaire.....p.66
 - b. Syndrome d'HTIC.....p.68
- 4. Examen clinique.....p.70
- 5. Classification clinique.....p.71

V. Diagnostic paraclinique.....p.74

- 1. IRM.....p.74
- 2. Radiographies standard.....p.81
- 3. TDM.....p.84
- 4. Angiographie.....p.84
- 5. Explorations fonctionnelles.....p.84

VI. Traitements et complications.....p.86

- 1. Chirurgie.....p.86
 - a. Indications.....p.86
 - b. Technique chirurgicale.....p.87

* Installation

* Abord

* Dissection tumorale	
* Fermeture	
c. Avancées technologiques.....	p.99
d. Résultats.....	p.104
e. Complications.....	p.108
2. Traitements complémentaires.....	p.112
a. RT.....	p.112
* Indications	
* Modalités	
* Complications	
b. CT.....	p.119
* Indications	
* Modalités	
* Complications	

VII. Aspects orthopédiques des TIME.....p.123

1. Déformations rachidiennes.....	p.123
a. Types de déformation.....	p.123
b. Délais d'apparition.....	p.131
c. Physiopathologie.....	p.132
d. Facteurs de risque.....	p.133
e. Prévention.....	p.136
f. Traitement.....	p.137
g. Suivi.	p.140
2. Autres problèmes orthopédiques.....	p.141

VIII. Résultats et suivi.....	p.142
1. Résultats cliniques.....	p.142
2. Survie et récurrences.....	p.145
a. Survie globale.....	p.145
b. Survie sans progression tumorale.....	p.147
3. Prise en charge des progressions.....	p.149
3. facteurs pronostiques.....	p.149
4. Suivi.....	p.152
IX. Algorithme de prise en charge.....	p.153
Conclusion.....	p.155
Bibliographie.....	p.156
<i>Annexe 1.....</i>	<i>p.170</i>
<i>Annexe 2.....</i>	<i>p.171</i>
<i>Annexe 3.....</i>	<i>p.173</i>

Introduction :

Les TIME sont des pathologies rares mais plus fréquentes que chez l'adulte (50). Leur principale problématique est qu'elles naissent au sein d'un tissu d'une très importante densité en fibres nerveuses (62) et qu'elles ont donc un pronostic fonctionnel capital.

Depuis la première exérèse réussie d'une TIM en 1907 par Eiselberg (56, 62), la prise en charge de ces tumeurs a considérablement évolué. En effet, au cours des années 80 est apparue l'IRM, instrument d'imagerie facilitant largement l'analyse de la topographie et des rapports anatomiques des lésions. Sur le plan chirurgical, les interventions sont devenues plus aisées (112) avec l'utilisation du microscope, des instruments microchirurgicaux, du laser, du cavitron (49), de l'échographie per-opératoire et des progrès en neurophysiologie (potentiels évoqués sensoriels et moteurs per-opératoires) (28). Ces avancées ont permis de diminuer la morbidité opératoire et d'orienter les interventions chirurgicales vers une exérèse la plus complète possible ne se limitant plus forcément à une simple biopsie (112).

Même si de nos jours l'accès à l'imagerie est de plus en plus rapide, les TIME peuvent poser un problème de délai diagnostique du fait de la multiplicité et du manque de spécificité des symptômes qu'elles peuvent engendrer, en particulier chez les patients les plus jeunes. Il nous a donc paru essentiel de leur consacrer un chapitre et de dégager les signes cliniques qui doivent alerter le praticien.

Une autre particularité essentielle des TIME est qu'elles posent un problème orthopédique. Les troubles de la statique rachidienne post-chirurgicaux ou post-radiothérapeutiques sont à prendre en compte, en parallèle à l'évolution tumorale, tout au long du suivi car ils peuvent survenir à toutes les phases et sont particulièrement fréquents.

Du fait de la rareté de ces tumeurs les différentes séries étudiées sont composées en général de petits effectifs (9), empêchant de construire des lignes thérapeutiques claires appuyées par des résultats statistiques significatifs. Ainsi la prise en charge des TIME est variable d'un centre à l'autre et ce surtout en ce qui concerne les traitements adjuvants tels que la RT et la CT dont l'utilisation reste sujette à controverse (89).

Dans le service de neurochirurgie de Nancy nous avons recensé 14 cas de TIME diagnostiqués entre 1990 et 2010. Nous comparerons nos résultats avec ceux des études précédemment publiées et tenterons de dégager un algorithme de prise en charge optimale de ces tumeurs qui nécessitent impérativement une approche pluridisciplinaire faisant se concerter neurochirurgiens, orthopédistes, oncologues, neurologues, rééducateurs et pédiatres.

I. Présentation de la série de Nancy:

Avec la collaboration des services d'anatomopathologie, d'oncologie pédiatrique et de radiothérapie nous avons recensé 14 cas de TIME pris en charge de 1990 à 2010.

1. Matériel et méthodes :

La série de Nancy comportait initialement 15 enfants âgés de moins de 18 ans opérés d'une TIM sur une durée allant de 1990 à 2010 soit 21 ans. Une enfant a été exclue de cette série car elle était en fait atteinte d'une sclérose en plaque à forme pseudo-tumorale. La série comporte donc 14 enfants. Ont été exclues d'emblée les lésions de la queue de cheval ainsi que celles du tronc cérébral.

Il s'agit d'une étude rétrospective sur 21 ans. Les dossiers des patients de neurochirurgie, de neuroradiologie et de radiothérapie ont été récupérés. Les données sur l'examen clinique, l'imagerie, la chirurgie, l'anatomopathologie, les traitements complémentaires et l'évolution ont été recueillies dans ces dossiers. Certains dossiers n'ont pas été retrouvés en totalité et certaines données n'ont donc pu être étudiées (cas 11). Les données manquantes seront caractérisées par un point d'interrogation au sein des tableaux de résultats.

Tous les patients ont bénéficié d'un examen clinique et d'une IRM pré-opératoire.

Tous les enfants ont été opérés dans le bloc opératoire de neurochirurgie à Nancy par le Professeur Marchal pour les 12 premiers cas et par le Docteur Klein les 2 suivants. L'enfant installé est en décubitus ventral la tête soit dans une têtère de Mayfield soit dans une têtère en fer à cheval en fonction de la localisation (Mayfield utilisé pour les lésions cervicales). Les PE ne sont pas utilisés à Nancy. Un repérage à l'amplificateur de brillance est réalisé pour localiser le niveau de la lésion. L'incision, le décollement des muscles paravertébraux de part et d'autre des épineuses se fait de façon classiquement sous-périostée. Ensuite tantôt une laminectomie (pour 4 cas: cas 1, enfant de 14 ans, cas 14, premier cas de la série, cas 7 et 12 qui correspondent à 2 reprises chirurgicales), tantôt une laminoplastie est réalisée. Les temps opératoires suivant sont : ouverture et traction de la dure-mère, incision de l'arachnoïde, myélotomie postérieure, exérèse de la

tumeur, hémostase soigneuse, fermeture étanche de la dure-mère, refixation des lames soit au fil d'acier soit au fil non résorbable (dans le cas d'une laminoplastie), fermeture plan par plan musculaire, aponévrotique, sous-cutané et cutané. Il faut noter que le microscope et les instruments de microchirurgie sont utilisés dès l'ouverture de la dure-mère. Le dissecteur ultrasonique est utilisé pour l'exérèse de la tumeur. La pince bipolaire est largement employée pendant toute l'intervention tant pour coaguler que pour disséquer.

Après la chirurgie, les enfants font l'objet d'un examen clinique et d'une IRM post-opératoire précoce (dans les 72 heures) afin d'évaluer la qualité de l'exérèse. Ils sont alors tous porteurs d'un corset moulé pour une durée minimale de deux mois.

Les protocoles de CT éventuellement utilisés sont BB-SFOP (*annexe 1*) avant 2004 puis LGG-SIOP (*annexe 2*) pour les lésions de bas grade et temozolomide pour les lésions de haut grade. Une seule CT intraventriculaire par Thiotepa a été réalisée. Le cas le plus ancien (cas 14) concernant un astrocytome de grade III a bénéficié d'une CT par BCNU + Cis-Platine + VP16 en première ligne puis une association 5 Fluoro-Uracile + acide folique en deuxième ligne.

Les protocoles de RT utilisent entre 40 et 50 Gy sur la lésion avec des marges supérieures et inférieures d'environ une vertèbre.

Le suivi se fait en règle général, sur le plan neurochirurgical, selon le schéma suivant : consultation avec IRM de contrôle à 3 mois, 6 mois puis 1 an, deux fois par an pendant deux ans et une fois par an ensuite. Parallèlement, l'enfant est suivi en oncologie pédiatrique (pour la CT et la RT) et en fonction de la survenue de complications au cours de l'évolution par des spécialistes tels que les orthopédistes (pour les déformations rachidiennes), les chirurgiens viscéraux (pour les troubles urinaires) et les médecins rééducateurs (pour la prise en charge des déficits sensitivo-moteurs éventuels).

Toutes ces données sont récapitulées dans les tableaux du paragraphe "résultats".

2. Résultats :

a. Epidémiologie:

La série de Nancy comporte 14 cas sur 21 ans, par extrapolation ceci représente 0,7 cas par an.

Les caractéristiques épidémiologiques des patients sont résumées dans le **tableau 1**.

La population de cette série est composée de 6 filles (42,8%) et de 8 garçons (57,2%) soit une légère prédominance masculine. La moyenne d'âge est de 8 ans, les extrêmes allant de 4 mois à 15 ans avec une médiane de 7,5 ans.

Tableau 1 : données épidémiologiques des patients de la série de Nancy.

		SEXE	AGE AU DIAGNOSTIC	DATE DE LA CHIRURGIE
CAS	1	M	15 ans	21 /10 /2009
	2	F	10 ans	15/07/2008
	3	F	4 mois	19/11/2006
	4	M	5 ans	25/11/2004
	5	F	8 ans	26/05/2003
	6	M	5 ans	01/09/2003
	7	M	14 ans	28/02/2001
	8	F	7 ans	22/03/2001
	9	M	9 ans	02/07/2001
	10	M	14 ans	19/11/2001
	11	M	13 ans	07/11/1997
	12	F	3 ans	23/07/1996
	13	M	2 ans	21 /02/1994
	14	F	7 ans	11/9/1992

b. Caractéristiques cliniques et paracliniques :

Les données cliniques de chaque patient sont répertoriées dans les **tableaux 3 et 4**. Le délai d'évolution de la symptomatologie n'est pas toujours chiffrable surtout dans les cas de scoliose évolutive dont le début de la maladie est difficile ou impossible à déterminer. Pour uniformiser les données avec celle de la littérature, l'échelle modifiée de McCormick (échelle clinique pour les patients atteints de TIM) a été utilisée (**tableau 2**).

Tableau 2 : Echelle modifiée de McCormick pour l'évaluation fonctionnelle des patients porteurs de TIM (78):

GRADE	DESCRIPTION
I	fonction neurologique intacte, déambulation normale, possibles dysesthésies mineures
II	déficit moteur ou sensitif très léger, conservation d'indépendance fonctionnelle (déambulation, alimentation, utilisation de salle de bain)
III	déficit modéré, limitation des fonctions, indépendance avec aide externe
IV	déficit moteur ou sensitif plus sévère, limitation des fonctions avec un patient dépendant
V	paraplégie ou tétraplégie (même si persistance possible de très légers mouvements)

Tableau 3 : données cliniques de la série de Nancy. (TM=troubles moteurs, TS=troubles sensitifs, TU=troubles urinaires, mMS=modified McCormick Scale)

		DELAI D'EVOLUTION	SYMPTOMES				SCOLIOSE	MMS
			DOULEURS	TM	TS	TU		
CAS	1	15 jours	+	+	+	+	+	V
	2	2 mois	+	+	+	-	-	II
	3	0	-	+	+	+	-	V
	4	?	-	-	-	-	+	I
	5	18 mois	-	-	-	+	-	II
	6	?	+	-	-	-	+	I
	7	12 mois	+	-	+	-	+	I
	8	6 mois	-	-	-	-	+	I
	9	?	-	+	+	-	+	I
	10	?	-	-	-	-	+	I
	11	12 mois	+	+	+	-	+	II
	12	18 mois	+	+	+	+	+	II
	13	2 mois	+	+	+	-	-	I
	14	1 mois	+	+	-	-	-	II
TOTAL		71,5 mois	8	8	8	4	9	-
MOYENNE		7,15 mois	57,1%	57,1%	57,1%	28,6%	64,3%	1,93

Tableau 4 : détails de la symptomatologie des patients nancéens. (BBK=babinsky, D=droit, G=gauche, MS=membres supérieurs, MI=membres inférieurs, RCA=reflexes cutanés abdominaux, ROT=reflexes ostéo-tendineux)

		TM	TS	TU	AUTRES
CAS	1	Paraplégie flasque T10	Anesthésie	Incontinence urinaire et fécale	BBK bilatéral
	2	Hémi-parésie D (retard)	Paresthésies C8T1	-	-
	3	Paraplégie flasque T5	Anesthésie	Incontinence urinaire et fécale	Asymétrie des RCA
	4	-	-	-	ROT G vifs
	5	-	-	Incontinence urinaire	-
	6	-	-	-	Douleurs abdominales, ROT vifs, BBK bilatéral, abolition des RCA
	7	-	Hypoesthésie hemithorax G	-	ROT G vifs, abolition des RCA
	8	-	-	-	Asymétrie des RCA
	9	Parésie MS D	Troubles proprioceptifs	-	BBK G
	10	-	-	-	-
	11	Hémi-parésie D	Hypoesthésie MI	-	vertiges
	12	Paraparésie (retard à la marche)	-	Incontinence urinaire	BBK bilatéral, Hypertonie des MI
	13	Steppage G	Anesthésie T11	-	Douleurs abdominales, BBK bilatéral
	14	Parésie MI D	-	-	Douleurs abdominales, diminution ROT D

Par ailleurs, tous les patients ont bénéficié d'une IRM, imagerie dont les caractéristiques sont résumées pour chacun dans le **tableau 5**. Le nombre de niveaux vertébraux atteints par la tumeur est en moyenne de 4,8 et la médiane de 5. La répartition longitudinale retrouve 2 (14%) tumeurs exclusivement cervicales, 8 (57%) thoraciques, 2 (14%)

cervico-thoraciques et 2 (14%) thoraco-lombaires. On retrouve 11 (78,6%) tumeurs qui prennent le contraste dont 7 (63,6%) de façon hétérogène.

Tableau 5 : caractéristiques IRM des TIME de Nancy. (PC=prise de contraste)

		LOCALISATION	NOMBRES DE NIVEAUX	CARACTERISTIQUES				
				PC	KYSTES POLAIRES	OEDEME	SYRINGO-MYELIE	KYSTES TUMORAUX
CAS	1	T3T8	6	Hétérogène	-	+	-	+
	2	C3C7	5	Homogène	+	+	+	-
	3	T5L1	9	Homogène	-	+	-	-
	4	T2T7	6	-	-	+	-	-
	5	T12L1	2	Hétérogène	-	-	-	+
	6	T3T5	3	Homogène	+	+	-	-
	7	C5T4	7	-	+	-	-	-
	8	T3T4	2	Hétérogène	-	+	+	-
	9	C6T1	3	Hétérogène	-	-	-	+
	10	T1T2	2	-	-	-	-	-
	11	C2C3	2	Homogène	-	+	-	-
	12	T4T11	8	Hétérogène	+	+	-	+
	13	T5T12	8	Hétérogène	+	-	-	-
	14	T8T12	5	Hétérogène	-	-	-	+
MOYENNE		-	4,86	11 (78,6%)	5 (35,7%)	8 (57,1%)	2 (14,3%)	5 (35,7%)

On retrouve un seul enfant (cas 9) ayant bénéficié de PES pré-opératoires montrant une altération sévère.

c. Chirurgie et anatomopathologie:

Les constatations per-opératoires du caractère infiltrant de chaque tumeur ainsi que les résultats d'anatomopathologie sont reportés dans le **tableau 6**. Les résultats immédiats de la chirurgie sur la clinique ainsi que la qualité d'exérèse sont résumés dans le **tableau 7**.

Tableau 6 : résultats anatomopathologiques, constatation d'un plan de clivage per-opératoire et qualité d'exérèse. (*=lors de la seconde intervention)

		PRESENCE DE PLAN DE CLIVAGE	ANATOMO-PATHOLOGIE	QUALITE D'EXERESE
CAS	1	non	Glioblastome multiforme	partielle
	2	non	Astrocytome pilocytique	partielle
	3	non	Oligodendrogliome grade II	partielle
	4	partiel	Astrocytome pilocytique	partielle
	5	non	Oligodendrogliome grade III	subtotale
	6	non	Astrocytome pilocytique	subtotale puis complète*
	7	partiel	Astrocytome pilocytique	subtotale
	8	oui	Astrocytome pilocytique	complète
	9	oui	Astrocytome pilocytique	complète
	10	oui	Astrocytome pilocytique	complète
	11	?	Ependymome grade II ou III	subtotale
	12	non	Astrocytome pilocytique	partielle puis complète*
	13	non	Astrocytome pilocytique	complète
	14	non	Astrocytome grade III	partielle

Tableau 7 : résultats de la chirurgie en terme de clinique et qualité d'exérèse. (*=lors de la seconde intervention, Sd=syndrome)

		QUALITE D'EXERESE	MMS PRE- OPERAIOIRE	AGGRAVATION POST OPERATOIRE	MMS POST- OPERATOIRE
CAS	1	partielle	V	non	V
	2	partielle	II	oui (majoration déficit sensitivo-moteur bras)	II
	3	partielle	V	non	V
	4	partielle	I	oui (Sd cordonal postérieur et parésie MI)	II
	5	subtotale	II	non	II
	6	subtotale puis complète*	I	non	I
	7	subtotale	I	oui (Sd cordonal postérieur)	I
	8	complète	I	non	I
	9	complète	I	non	I
	10	complète	I	oui (Sd cordonal postérieur)	I
	11	subtotale	II	non	II
	12	partielle puis complète*	II	non	II
	13	complète	I	non	I
	14	partielle	II	oui (majoration plégie MID)	III
TOTAL	-		1,93	5 (35,7%)	2,07

d. Traitements complémentaires:

La réalisation de traitements complémentaires (CT et RT) n'est pas systématique et leur emploi est résumé dans le **tableau 8**.

Tableau 8 : utilisation de traitements complémentaires (CT et RT) à Nancy en fonction des résultats anatomopathologiques. (*A=astrocytome, AP=astrocytome pilocytique, E=épendymome, G=grade, GBM=glioblastome multiforme, ODG=oligodendrogliome*)

		ANATOMO-PATHOLOGIE	TRAITEMENT ADJUVANT	CT	RT	ORDRE DU TRAITEMENT COMPLEMENTAIRE
CAS	1	GBM	+	Témodal	+	concomitant
	2	AP	+	LGG SIOP	-	CT d'emblée
	3	ODG G II	+	LGG SIOP	-	CT d'emblée
	4	AP	-	-	-	-
	5	ODG G III	+	Témodal	+	RT à 1,5 mois CT 4 ans après quand réévolution
	6	AP	+	BB SFOP	-	quand réévolution
	7	AP	+	BB SFOP	-	CT d'emblée
	8	AP	-	-	-	-
	9	AP	-	-	-	-
	10	AP	-	-	-	-
	11	E G II	-	-	-	-
	12	AP	+	BB SFOP	-	CT d'emblée
	13	AP	+	BB SFOP	-	CT d'emblée
	14	A G III	+	BCNU +VP16+Cis-Pt puis 5 FU+acide folinique	+	CT d'emblée puis RT à 3mois puis CT à 14 mois
TOTAL	-	9 (64,3%)	9 (64,3%)	3 (21,4%)	-	

e. Complications orthopédiques:

La survenue des déformations rachidiennes et autres complications orthopédiques dans le cadre des TIME est très fréquente et nécessite une surveillance importante au cours de l'évolution, même très à distance de la chirurgie. Leurs caractéristiques au sein de la série de Nancy sont récapitulées dans les **tableaux 9** et **10**.

Tableau 9: durée d'immobilisation, délai de survenue des déformations et de leur chirurgie éventuelle (=fusion) pour la série de Nancy.

		CORSET PRE-OP	CORSET POST-OP	DELAI DE DEFORMATION	DELAI DE FUSION	TYPE DE DEFORMATION
CAS	1	-	2 mois	-	-	-
	2	-	3 mois	-	-	-
	3	-	3 mois	13 mois	-	scoliose lombaire
	4	-	3 mois	12 mois	-	cyphoscoliose
	5	-	3 mois	-	-	-
	6	-	3 mois	2 mois	-	cyphoscoliose
	7	+	4 mois	4 mois	-	cyphose
	8	-	3 mois	-	-	-
	9	-	>24 mois	24 mois	28 mois	cyphoscoliose
	10	+	>7 mois	7 mois	7 mois	cyphoscoliose
	11	-	?	36 mois	49 mois	cyphoscoliose
	12	-	5 mois	5 mois	105 mois	cyphoscoliose
	13	-	-	-	-	-
	14	-	3 mois	7 mois	-	cyphoscoliose
TOTAL		2 (14,3%)	4,8 mois	9 (64,3%) 12,2 mois	4 (28,6%) 47,3 mois	-

Tableau 10 : modalité d'ouverture osseuse et déformations rachidiennes (*= lors de la seconde chirurgie).

		SCOLIOSE PRE-OP	OUVERTURE OSSEUSE	TYPE DE DEFORMATION	DELAI DE DEFORMATION
CAS	1	+	laminectomie	-	-
	2	-	laminoplastie	-	-
	3	-	laminoplastie	scoliose	13 mois
	4	+	laminoplastie	cyphoscoliose	12 mois
	5	-	laminoplastie	-	-
	6	+	laminoplastie	cyphoscoliose	2 mois
	7	+	laminoplastie puis laminectomie*	cyphose	4 mois
	8	+	laminoplastie	-	-
	9	+	laminoplastie	cyphoscoliose	24 mois
	10	+	laminoplastie	cyphoscoliose	7 mois
	11	+	?	cyphoscoliose	36 mois
	12	+	laminoplastie puis laminectomie*	cyphoscoliose	5 mois
	13	-	laminoplastie	-	-
	14	-	laminectomie	cyphoscoliose	7 mois

f. Résultats et suivi:

Les résultats au terme de suivi sont évalués à la fois en terme de clinique (**tableau 11**) et en terme de survie globale et de survie sans progression tumorale (**tableau 12**) définissant une maladie stable ou en progression. Le suivi des enfants de cette série s'étend de 5 mois à 15 ans avec une moyenne d'environ 89 mois soit plus de 7ans de suivi.

Tableau 11 : résultats cliniques de la série de Nancy en pré-opératoire, post-opératoire immédiat et au terme du suivi après les traitements complémentaires éventuels.

		MMS PRE-OP	MMS POST-OP	MMS AU TERME DU SUIVI
CAS	1	V	V	V
	2	II	II	I
	3	V	V	V
	4	I	II	I
	5	II	II	III
	6	I	I	I
	7	I	I	I
	8	I	I	I
	9	I	I	I
	10	I	I	I
	11	II	II	II
	12	II	II	I
	13	I	I	I
	14	II	III	IV
TOTAL		1,93	2,07	2

Tableau 12 : durée du suivi, délai des progressions tumorales et leur prise en charge pour la série de Nancy.

		DUREE DU SUIVI	EVOLUTION	PRISE EN CHARGE	DECES
CAS	1	5 mois	-	-	-
	2	17 mois	-	-	-
	3	37 mois	-	-	-
	4	60 mois	-	-	-
	5	55 mois	+ à 41 mois	CT classique+ intrathécale	+
	6	75 mois	+ à 12 mois	CT puis chirurgie quand nouvelle évolution à 68 mois	-
	7	116 mois	-	-	-
	8	108 mois	-	-	-
	9	101 mois	-	-	-
	10	96 mois	-	-	-
	11	144 mois	-	-	-
	12	164 mois	+ à 58 mois	seconde chirurgie	-
	13	180 mois	-	-	-
	14	21 mois	+ à 10 mois	RT et seconde CT	+
TOTAL		84,2 mois	4 (28,6%) 30,3 mois	-	2 (14,3%)

II. Epidémiologie:

Les tumeurs rachidiennes sont classiquement divisées en trois groupes (109, 119):

- les tumeurs extradurales (entre les structures osseuses et la dure-mère),
- les tumeurs intradurales extramédullaires,
- les tumeurs intradurales intramédullaires qui sont concernées par ce travail.

Les tumeurs du SNC représentent 20% des tumeurs de l'enfant ce qui les place en seconde position en terme de fréquence tumorale derrière les leucémies (47, 119); 6 à 8% de ces tumeurs sont intramédullaires ce qui est plus que dans la population générale englobant adultes et enfants (moins de 5%) (10, 24). Au sein des tumeurs rachidiennes les TIM comptent pour 35% chez l'enfant (81) et seulement 20% chez l'adulte (100).

Les TIME sont des tumeurs rares (8). Les deux sexes sont sensiblement atteints de façon égale avec cependant une très légère prépondérance masculine (55% pour 45%) (6, 64, 116).

L'incidence annuelle des tumeurs intramédullaires est évaluée à 1 pour 1 million d'enfants (52, 91) ce qui est environ quatre fois plus que dans la population générale prenant en compte également la population adulte. Seulement 10 à 20 nouveaux cas par an sont recensés chez les enfants de moins de trois ans aux USA (23).

Les patients atteints de NF seraient plus enclins à développer des TIM (25, 69, 108, 120), la présence d'une TIM est relevée chez environ un cinquième (20%) de ces patients (19, 25, 69). Les NF, type 1 et 2, sont des maladies génétiques affectant des cellules embryologiquement issues de la crête neurale. Elles sont caractérisées par le développement de multiples tumeurs du système nerveux au cours de leur évolution (69). Les NF sont des maladies génétiques autosomiques dominantes à pénétrance élevée (19, 43). La NF 1 ou maladie de Recklinghausen a une prévalence de 1 sur 3000 (90% des NF) (19, 120). Les tumeurs qui lui sont associées sont des neurofibromes, des gliomes des nerfs optiques, des tumeurs malignes des gaines nerveuses et au niveau

intramédullaire des astrocytomes (69, 120). Près de 5% des patients avec une NF 1 développent un gliome de bas grade rachidien (108). La NF 2 a une prévalence de 1 sur 40000 (19, 120). Les tumeurs qui lui sont associées sont des schwanomes bilatéraux de l'acoustique, des neurofibromes, des gliomes, des méningiomes et au niveau médullaire des épendymomes (25, 61, 69). A Nancy, un cas (cas 11) est atteint d'une NF 2.

La distribution longitudinale (**tableau 13**) sur la hauteur de la moelle épinière de ces tumeurs montre une prédominance rostrale (114). En effet, la fréquence des localisations cervicales et cervico-thoraciques est de plus de 50% (6, 80). L'atteinte thoracique est en moyenne de 32%. Alors que les niveaux lombaires sont rarement atteints de façon isolée, les localisations thoraco-lombaires sont observées dans 25% des cas environ. Par ailleurs, les trois niveaux sont concernés simultanément dans moins de 3% des cas (115). L'étendue de ces lésions est bien entendu très variable pouvant aller d'un seul niveau jusqu'à tous les métamères médullaires (tumeurs holomédullaires) (111, 115) mais elle concerne en moyenne sur les différentes séries étudiées 5,7 niveaux vertébraux (12, 42, 54, 64, 81, 82).

La série de Nancy comporte 14 enfants sur une durée de 21 ans, ce qui représente par extrapolation moins de 0.7 cas par an. La population de cette série est composée de 6 filles (42,8%) et de 8 garçons (57,2%) soit une légère prédominance masculine similaire à celle des autres études. La moyenne d'âge est de 8 ans, les extrêmes allant de 4 mois à 15 ans avec une médiane de 7,5 ans. Le nombre de niveaux vertébraux atteints par la tumeur à une moyenne de 4,8 et la médiane de 5. La répartition longitudinale retrouve 2 tumeurs exclusivement cervicales (14%), 8 thoraciques (57%), 2 cervico-thoraciques (14%) et 2 thoraco-lombaires (14%).

Tableau 13 : distribution longitudinale des TIM en fonction des différentes séries.
 (C=cervical, C-T=cervico-thoracique, T=thoracique, T-L=thoraco-lombaire, L=lombaire, tous les niveaux=cervico-thoraco-lombaire, nombre de niveaux=nombre de vertèbres concernées par la tumeur, n=effectif total de la série.)

		LOCALISATIONS						
		C	C-T	T	T-L	L	TOUS NIVEAUX	NOMBRES DE NIVEAUX
SERIES	Mc GIRT (2008) n=164(81)	15%	39%	26%	24%	-	4%	6
	KUMAR (2004) n=22(64)	27%	9%	36%	27%	-	-	4,5
	BOUFFET (1998) n=73(12)	-	-	-	-	-	-	7
	GOH (1997) n=44(42)	48%	4,5%	43%	0%	2,3%	-	6
	INNOCENZI (1996) n=45(54)	11%	33%	24%	31%	-	-	-
	NANCY (2010) n=13	14%	14%	57%	14%	-	-	4,8
MOYENNE		23%	19,9%	37,2%	19,2%	2,3%	4%	5,7

III. Anatomopathologie :

Les TIME sont très majoritairement, près de 85%, des tumeurs à caractère bénin de bas grade (57) et d'évolution lente (6, 34, 50, 59). Il s'agit principalement de tumeurs gliales (**tableau 14**) essentiellement représentées par les astrocytomes, les épendymomes et les gangliogliomes (49, 91). Les astrocytomes sont les plus fréquemment retrouvés chez l'enfant (24, 50, 70, 108) alors que les épendymomes sont les principales tumeurs intramédullaires chez l'adulte (50, 51, 72).

Les autres types de tumeurs sont beaucoup plus rares, il s'agit :

- des tumeurs non gliales bénignes comme les lipomes, les hémangioblastomes, les neurinomes, les méningiomes et des tumeurs non gliales malignes telles que les métastases (38),
- des tumeurs dysembryoplasiques que sont les kystes épidermoïdes, les kystes dermoïdes et les tératomes (64),
- des tumeurs vasculaires comme les cavernomes intramédullaires qui sont également extrêmement rares (26).

1. Tumeurs gliales:

a. Astrocytomes:

Ils représentent près de 60% des tumeurs intramédullaires (81, 85) de l'enfant et leur localisation de prédilection est cervicale (91, 116) ou thoracique haute. Ces tumeurs développées à partir des cellules astrocytaires concernent plus volontiers le sexe masculin (6, 12, 108, 116).

Selon la classification de l'OMS (6, 119) ces tumeurs sont divisées en quatre groupes :

- **grade I** : astrocytome pilocytique,
- **grade II** : astrocytome fibrillaire,
- **grade III** : astrocytome anaplasique,
- **grade IV** : glioblastome multiforme.

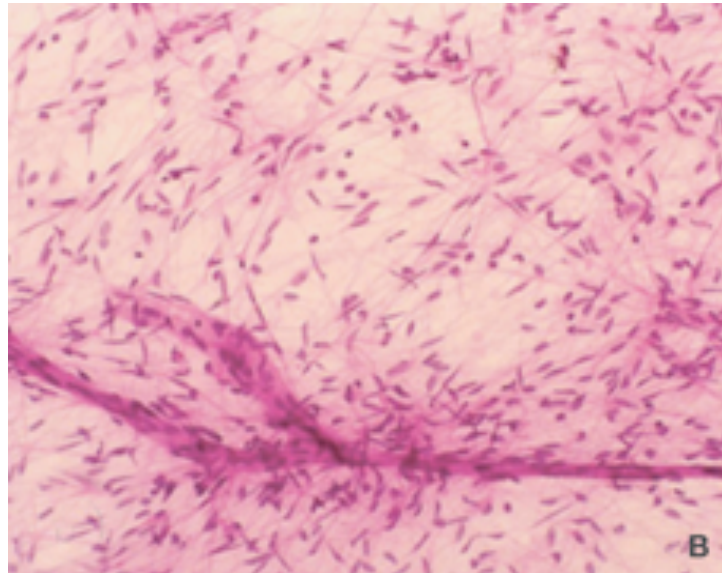
Les deux premières entités sont des tumeurs de bas grade et représentent 89% des astrocytomes retrouvés chez l'enfant (6, 50).

Sur le plan macroscopique, ce sont des tumeurs classiquement grises (**figure 10**) (17, 38, 57). Elles ont pour principale caractéristique d'être des tumeurs relativement infiltrantes. En effet, hormis les astrocytomes pilocytiques qui restent bien individualisables (62), ces lésions n'ont en général pas de plan de clivage distinct, ce qui rend leur exérèse plus délicate (50, 57, 89). L'astrocytome est souvent associé à des kystes tumoraux soit purement intratumoraux soit situés aux pôles supérieur et inférieur de la lésion (16, 38).

Sur le plan microscopique, l'astrocytome pilocytique est caractérisé par des cellules allongées avec un cytoplasme comportant des fibres de Rosenthal et des corps granuleux éosinophiles (**Figure 1**). Les grades II ont une composition comme leur nom l'indique plus fibrillaire (**Figure 1**) et les grades III et IV sont identifiés par la présence d'une hypercellularité, d'anaplasies et d'une activité mitotique élevée (**Figure 2**) (6).

Figure 1: coupes histologiques d'astrocytome pilocytique (13).

Smear (x 25) : présence de cellules fusiformes aux longs prolongements.
(smear= frottis.)



Histologie (HES x 25) : astrocytome pilocytique dans sa forme biphasique : présence de zones fibrillaires riches en fibres de Rosenthal alternant avec des zones plus lâches constituées de cellules oligodendrocytes-like (*). (HES= coloration hématoxyne-éosine-safran)

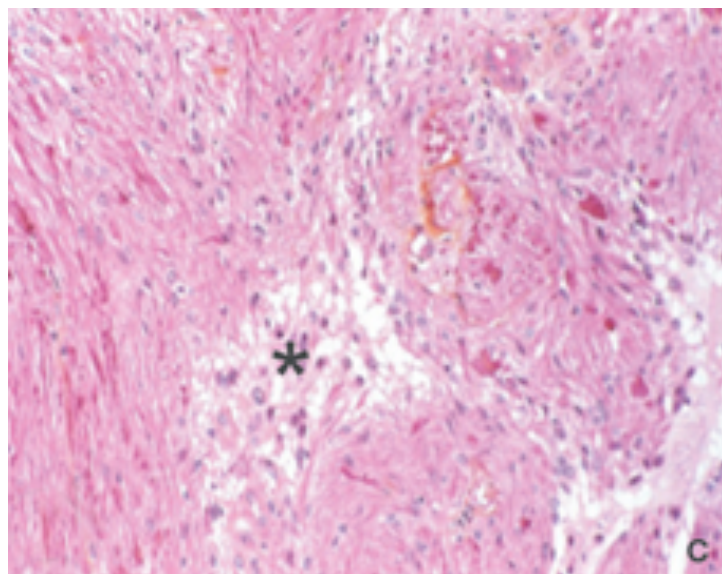
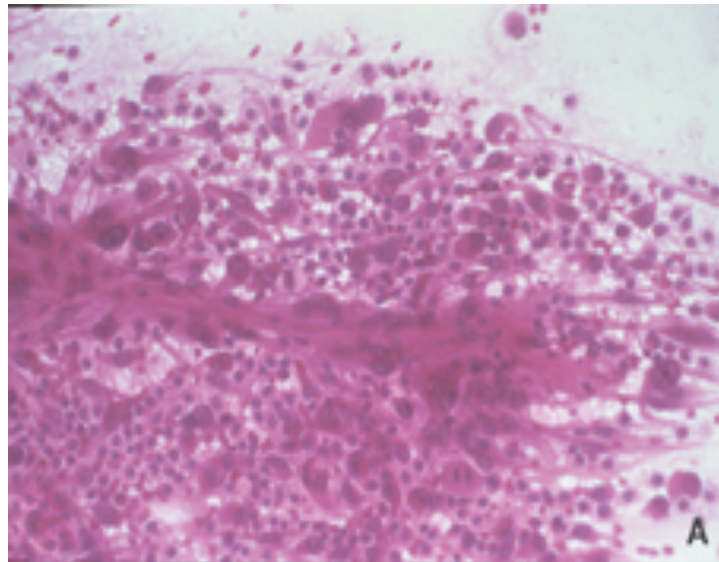
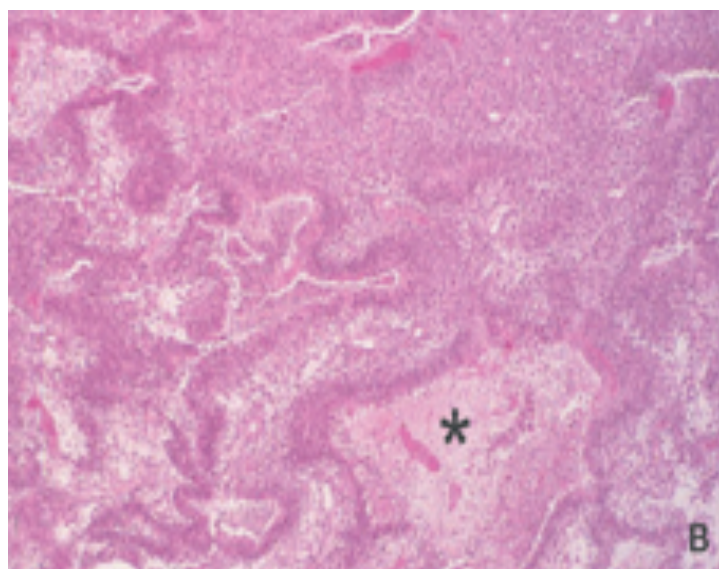


Figure 2 : coupes histologiques de glioblastome (13).

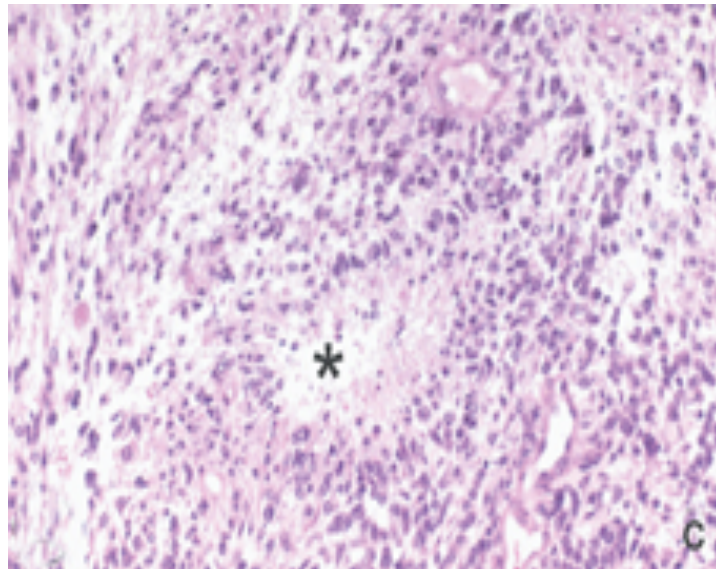
Smear (x 40) : tumeur richement cellulaire faite de cellules polymorphes atypiques. Prolifération endothélio-capillaire.



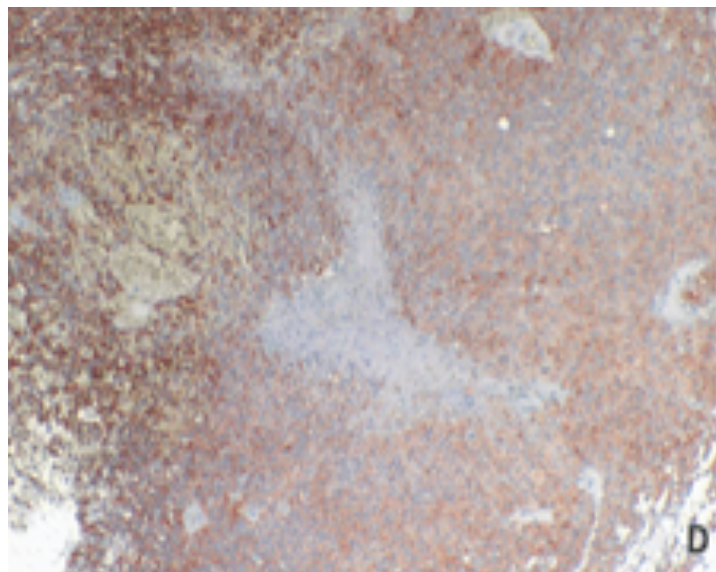
Histologie (HES × 10) : tumeur comportant de nombreuses zones de nécrose serpentineuse (*). (HES= coloration hématoxyline-éosine-safran)



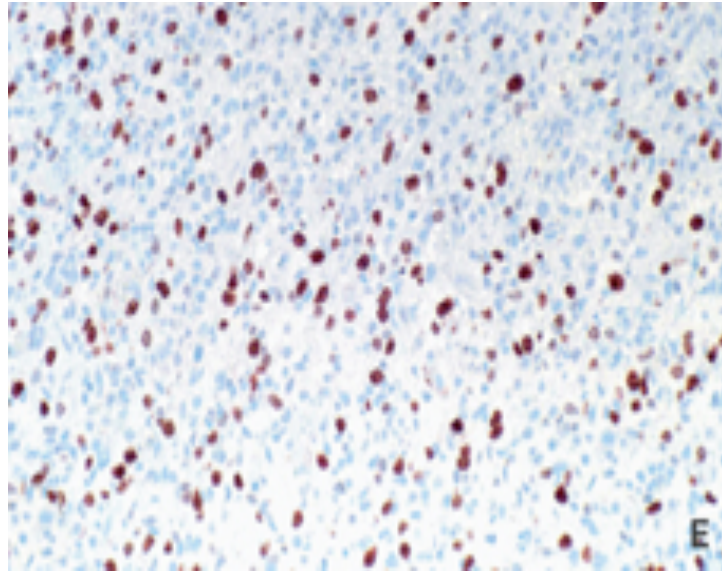
Histologie (HES × 40): foyer de nécrose tumorale (*) avec disposition palissadique des éléments cellulaires autour, prolifération cellulaire anaplasique et vaisseaux glomérulés. (*HES= coloration hématoxyne-éosine-safran*)



Immuno-histochimie anti-GFAP (x 10): marquage de nombreuses cellules tumorales. (*GFAP = protéine gliofibrillaire acide*)



Immuno-histochimie: nombreux noyaux marqués indiquant un fort indice de prolifération.



Les recherches en cytogénétique et biologie moléculaire suggèrent l'existence de régions comportant des gènes suppresseurs de tumeur sur le chromosome 10 (6, 19).

Il est intéressant de souligner la reconnaissance d'une entité anatomopathologique récente recensée dans la classification des tumeurs du SNC de l'OMS depuis 2007 qui est l'astrocytome pilomyxoïde. Sur le plan histologique, il n'a pas de fibres de Rosenthal ni corps éosinophiles et comporte des cellules plus monomorphes sur fond myxoïde. Cette lésion, préférentiellement hypothalamique et chiasmatique a longtemps été considérée comme très proche de l'astrocytome pilocytique en particulier de son caractère bénin et de sa localisation intramédullaire. Elle est désormais classée au sein des grades II selon la classification de l'OMS et présente une agressivité et une propension à la dissémination plus importante que l'astrocytome pilocytique (93).

Sur les 14 cas de la série de Nancy, 11 (78,6%) sont des astrocytomes dont 9 (81,8%) pilocytiques, 1 (9%) anaplasique et 1 (9%) glioblastome. Seulement 3 (27,2%) de ces

tumeurs avaient un plan de clivage identifiable en per-opératoire, il s'agissait de 3 astrocytomes pilocytiques.

b. Ependymomes:

Ils représentent environ 15% des TIME (6), leur fréquence augmente avec l'âge (6, 23, 62). La série de Constantini de 1996 (23) concernant 27 enfants de moins de trois ans ne comporte pas de cas d'épendymome (**tableau 14**). Les épendymomes sont plus volontiers cervicaux (6). Ces lésions, naissant des cellules épendymaires du canal central médullaire (51) sont divisées en trois groupes par la classification de l'OMS (6, 119) :

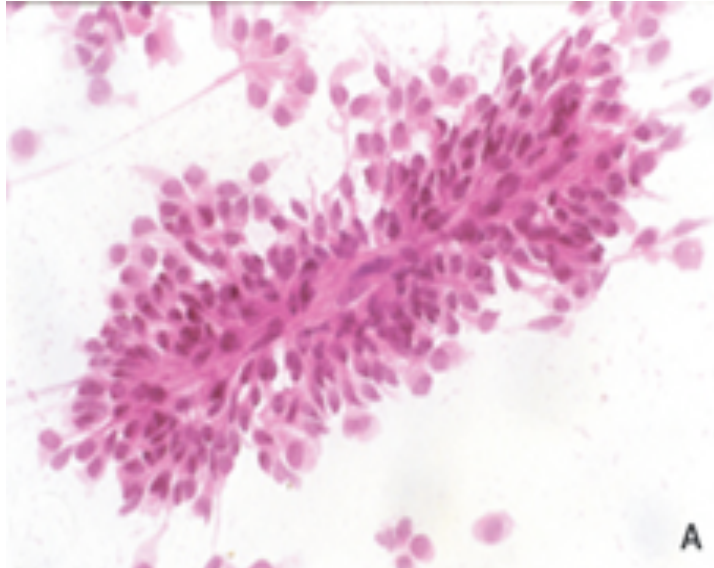
- **grade I** : épendymome myxopapillaire localisé au niveau du filum terminal et de la queue de cheval (62) qui ne concerneront pas notre étude,
- **grade II** : épendymome intermédiaire classique,
- **grade III** : épendymome anaplasique (2% des TIME).

Sur le plan macroscopique, l'épendymome a une couleur variable, du brun au violacé (17, 38). Contrairement aux astrocytomes, ces lésions sont bien délimitées et l'on retrouve facilement un plan de clivage facilitant leur exérèse (10, 38, 51). Ils peuvent être également entourés de kystes péri ou intra-tumoraux (38).

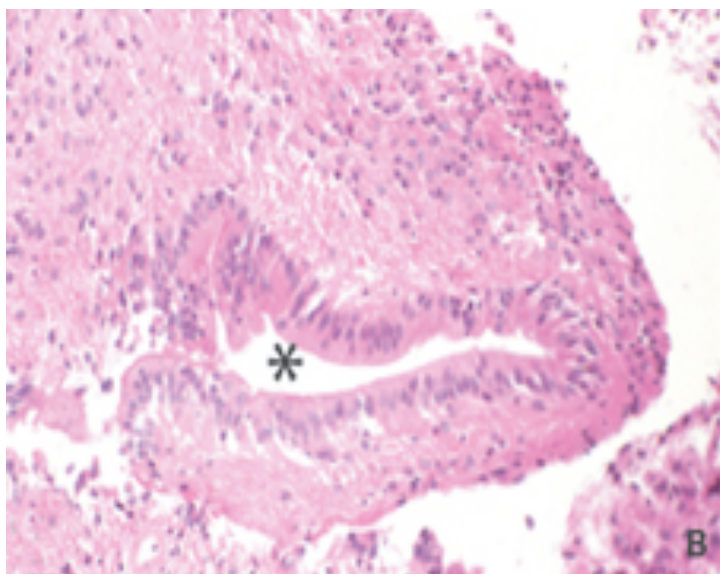
Sur le plan histologique, l'épendymome classique est caractérisé par des formations appelées pseudorosettes (immunoréactives à la protéine acide fibrillaire gliale organisées autour de structures vasculaires) et de véritables rosettes épendymaires alignées (**figure 3**). Les figures mitotiques sont rares. L'épendymome anaplasique se reconnaît par l'hypercellularité, l'élévation de l'index mitotique, une prolifération microvasculaire et parfois des plages de nécrose (6).

Figure 3 : coupes histologiques d'épendymomes (13).

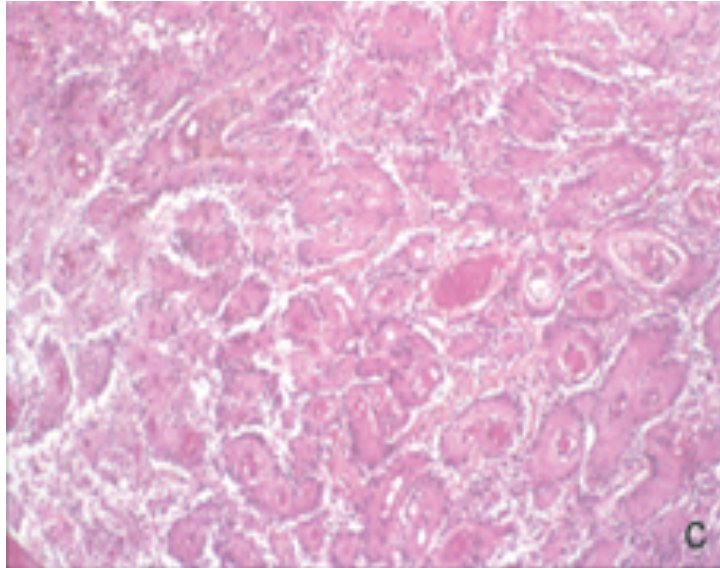
Smear (x 25): branchement caractéristique des cellules tumorales sur les vaisseaux.



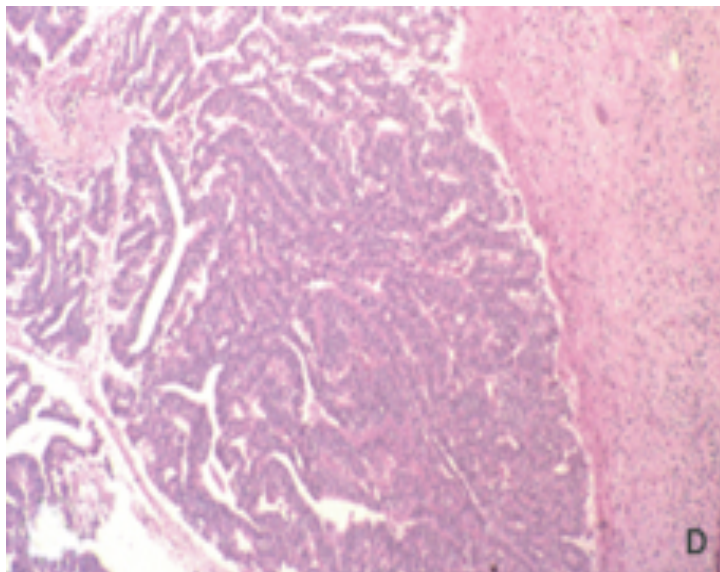
HES (x 25): formation de tubes épendymaires (*) dans une forme bien différenciée. (*HES= coloration hématoéine-éosine-safran*)



HES (x 10): pseudorosettes périvasculaires. (*HES= coloration hématoéine-éosine-safran*)



HES (x 10): franche limite entre de la tumeur et le parenchyme cérébral adjacent.
(*HES= coloration hématoéine-éosine-safran*)



Sur le plan cytogénétique et moléculaire, il a été remarqué que les épendymomes intramédullaires étaient plus fréquemment retrouvés chez des patients atteints de NF de type 2, maladie héréditaire autosomique dominante. Ainsi, des mutations du gène suppresseur de tumeur Merlin du chromosome 22 seraient en cause dans le développement des épendymomes intramédullaires (6, 19).

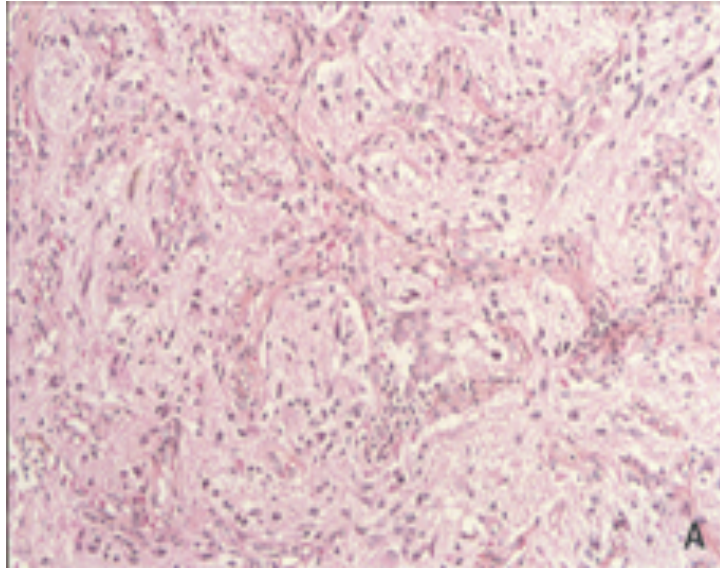
Un seul épendymome (7,1%) a été opéré à Nancy sur les 14 cas de TIME. L'enfant concerné était atteint d'une NF de type 2.

c. Gangliogliomes:

Ils représentent près de 30% des TIME (57, 80). Il s'agit de tumeurs composées d'un mélange de neurones et de cellules gliales. Ils sont également, comme les astrocytomes, plutôt localisés au niveau cervical et thoracique (58), et n'ont pas de plan de clivage net macroscopique. Ils ont une évolution lente (62) et sont de nature bénigne (58).

Au niveau microscopique, les éléments gliaux sont habituellement des astrocytes avec un noyau plus large et plus pâle que les astrocytes normaux et des neurones néoplasiques qui sont souvent larges et matures regroupés en amas. Leur diagnostic histopathologique peut être difficile si l'échantillon est petit (58) (*figure 4*).

Figure 4 : Aspect histologique d'un gangliogliome (HES x 25) (13). (HES= coloration hématoéine-éosine-safran)



Aucune de cette entité anatomopathologique n'a été retrouvée à Nancy. Ces tumeurs n'apparaissent à une fréquence approchant les 30% que dans les séries américaines (24, 42, 58, 81, 115). Ces résultats peuvent être le reflet de l'existence de pratiques différentes entre les anatomopathologistes des différentes écoles (108).

d. Autres tumeurs gliales:

Il s'agit des oligodendrogliomes pour moins de 1% des TIME, des gliomes mixtes et des gliofibromes (119). Deux cas d'oligodendrogliome de grade II et III font partie de la série de Nancy.

2. Tumeurs non gliales:

a. Bénignes:

- **Les lipomes** sont rarement intramédullaires vrais, ils ont une localisation sous-piale, sont de couleur jaunâtre et ont une adhérence particulière au tissu médullaire rendant leur exérèse peu aisée (38).

- **Les hemangioblastomes** représentent moins de 3% (19, 103) des TIME et entrent, dans 30% des cas, dans le cadre d'une maladie de Von Hippel-Lindau (62), affection autosomique dominante à pénétrance complète. Il s'agit de lésions très vascularisées, bien limitées, souvent accompagnées d'un kyste (38). En leur sein, peuvent se produire des saignements à bas bruit réguliers ou brutaux, responsables d'une aggravation neurologique brutale.

- **Les neurinomes et méningiomes** sont des tumeurs plutôt de localisation intradurale extramédullaire (119) et les cas de localisations intramédullaires de ces lésions sont anecdotiques. En effet moins de cinquante schwannomes intramédullaires non associés à une NF 1 ont été rapportés dans la littérature anglo-saxonne et parmi eux 5 seulement concernent des enfants (61). Les neurinomes intramédullaires représentent 0,3 à 1,5% des neurinomes rachidiens (11). Les patients porteurs de NF 2 semblent développer des formes malignes dans 30 à 50% des cas (25).

b. Malignes:

Chez l'enfant, **les métastases** intramédullaires proviennent essentiellement de tumeurs primitives du SNC à savoir des tumeurs neurectodermiques primitives malignes (PNET) ou partiellement différenciées (comme les médulloblastomes), de glioblastomes polymorphes ou d'astrocytomes anaplasiques. Dans la littérature, 10 cas seulement de PNET strictement intramédullaires ont été recensés; l'évolution a rapidement été une dissémination et un décès (92).

Les leucoses fréquentes chez l'enfant métastasent plus volontiers au niveau méningé mais rarement en intramédullaire.

3. Tumeurs dysembryoplasiques:

Les tumeurs dermoïdes et épidermoïdes sont souvent associées à d'autres anomalies congénitales et ne sont que très rarement intramédullaires. Il est intéressant de remarquer qu'en 2004 dans une série de 22 enfants opérés de TIM en Inde, on retrouve 22,7% de ces tumeurs (64). La fréquence de ces tumeurs semble donc moins élevée dans les pays occidentaux (109).

4. Tumeurs vasculaires:

Les cavernomes intramédullaires de l'enfant sont très peu fréquents: 1% des TIME (26). Moins de 20 cas ont été retrouvés dans la littérature anglo-saxonne. Ces tumeurs vasculaires sont souvent révélées de manière brutale (signes cliniques dus à un saignement). Le risque de saignement d'un cavernome intracérébral est de 0,5 à 1% par an et il est de 1,6% en intramédullaire (106). Ces lésions sont souvent visibles dès l'ouverture de la dure-mère avec une coloration bleutée (**figure 16**) et ont un excellent plan de clivage rendant évidemment l'exérèse plus facile (29). Il est important de souligner que, dans le cadre de la découverte d'un cavernome, une imagerie du névraxe entier est nécessaire du fait de l'incidence élevée de lésions multiples (surtout chez l'enfant) entrant possiblement dans le cadre de cavernomatoses qui peuvent être "familiales" (26).

En 2001 Deutsch H. rapporte 3 cas d'enfants opérés de cavernomes intramédullaires, ils avaient tous présenté des déficits moteurs brutaux et avaient bénéficié d'une exérèse complète suivie de bons résultats fonctionnels (29).

Tableau 14 : résultats anatomopathologiques des différentes séries.

		Séries						
		Mc Girt (2008) n=164 (81)	Tobias (2008) n=13 (115)	Lena (2003) n=64 (70)	Jallo (2003) n=113 (57)	Goh (1997) n=44 (42)	Constantini (1996) n=27 (23)	Nancy (2010) n=14
Anatomopathologie	Astrocytome	50%	-	57,8%	43%	-	54%	78,5%
	-I ou II	40%	-	39%	32%	41%	44%	64,2%
	-III	8%	46%	14%	8%	34,1%	7,4%	7,1%
	-IV	2%	-	4,6%	2,6%	6,8%	3,7%	7,1%
	Ependymome	14%	-	15,6%		13,7%	-	
	- classique	12%	-	-	12%	11,4%	-	7,1%
	- anaplasique	2%	-	-		2,3%	-	
	Gangliogliome	27%	30%	4,7%	27%	34%	29%	-
	Hemangioblastome	-	-	-	2,6%	-	-	-
	PNET	1%	-	-	-	-	-	-
	Ganglioneurocytome	6%	-	-	-	-	3,7%	-
	Glioneurofibrome	2%	-	-	-	-	-	-
	Oligodendrogliome	-	15%	-	-	-	3%	14,2%
Lipome	-	7%	4,6%	-	-	-	-	
Kyste dermoïde	-	-		-	-	-	-	
Kyste épidermoïde	-	-	10,9%		-	-	-	

IV. Diagnostic clinique :

La révélation clinique des TIME est souvent insidieuse du fait de l'évolution fréquemment lente de ces tumeurs. De plus, les multiples symptômes (*tableau 17*) pouvant découler de ces tumeurs sont aspécifiques et frustrés d'où un fréquent retard au diagnostic (34). La prise en charge précoce pouvant influencer le pronostic, il est important que ces tumeurs soient identifiées rapidement.

1. Durée d'évolution, délai diagnostique:

La durée d'évolution des symptômes avant le diagnostic est extrêmement variable allant de quelques semaines à plusieurs années. Le délai diagnostique moyen oscille entre 4,5 mois (55) et 10 mois (108) selon les séries. Ce délai est souvent plus bref pour les tumeurs malignes qui ont une croissance rapide engendrant une détérioration clinique plus précoce. Il en est de même pour les tumeurs vasculaires ou gliales au sein desquelles survient un saignement et qui ont une symptomatologie brutalement bruyante (26, 29). Dans sa série de gangliogliomes, Jallo (58) retrouve un délai moyen plus long, à savoir de 12 mois. Cependant, même au sein des tumeurs classiques peuvent apparaître des exacerbations ou des rémissions des symptômes correspondant souvent à des modifications de l'œdème péri-tumoral (17).

Le délai diagnostique est souvent difficilement chiffrable du fait du manque de spécificité des symptômes; ainsi à l'interrogatoire des patients ou des parents ne sont obtenus que des laps de temps peu précis (quelques mois ou semaines). Lorsqu'une scoliose, une vague constipation ou une douleur non systématisée sont les seuls symptômes, il est impossible de savoir depuis quand ils évoluent. A Nancy, les délais exploitables étaient au nombre de 8 (57,1%) sur 14 cas allant de 1 jour (paralysie brutale) à 18 mois avec une moyenne de 7,8 mois. Les trois tumeurs n'appartenant pas aux grades faibles de la classification des tumeurs de l'OMS et qui sont d'une agressivité plus importante (astrocytome grade III, glioblastome et oligodendrogliome de grade III) ont toutes un délai diagnostique court, respectivement de 1 mois, 15 jours et 1 jour; il

s'agit des trois délais les plus courts de la série. D'après les données de Nancy, il semblerait qu'une attention particulière aux cas de scoliose doit être portée. En effet, les 5 patients chez qui le délai diagnostique n'a pu être évalué étaient porteurs d'une scoliose dont la durée d'évolution n'a pu être précisée.

Il faut noter que les délais moyens de diagnostic tendent à se réduire en partie du fait de l'accès plus aisé aux examens de neuroradiologie. A ce sujet, Raco (100) a une série de 202 cas de TIM recensés sur plus de 20 ans et il a noté que leur délai diagnostique moyen était de 3,7 ans au cours des 10 premières années de leur étude et de 2,1 ans les 10 dernières années. En revanche, la série indienne de Kumar montre que dans un pays en voie de développement, il existe un retard au diagnostic (64% des patients avec un mMS de IV ou V à la prise en charge) qui est le reflet d'une accessibilité aux soins et aux examens complémentaires encore très limitée (64).

2. Symptômes subjectifs:

a. Douleur:

Elle est le symptôme le plus fréquemment retrouvé chez les patients porteurs d'une TIM et se trouve souvent être le premier signe clinique (50) et parfois le seul présent. En effet, environ deux tiers des patients se plaignent de douleurs (62). Cette douleur diffuse typiquement le long du rachis avec une prédominance aux niveaux vertébraux concernés par la tumeur, elle augmente classiquement la nuit en décubitus dorsal (17, 50). Ce phénomène peut être expliqué par une congestion veineuse due à la tumeur et accentuée en position allongée (62).

Les douleurs radiculaires sont beaucoup plus rares et ne sont présentes que dans 10% des cas.

Il est important de souligner que chez le tout-petit la douleur n'est pas ou mal exprimée et peut se résumer à une irritabilité ou à des troubles du comportement. Il faut également citer les douleurs projetées notamment abdominales pouvant orienter les recherches au niveau digestif.

Au sein de la série de Nancy, 9 (64,3%) enfants présentent des douleurs au diagnostic, douleurs essentiellement rachidiennes. Des douleurs abdominales avec 1 cas (7,1%) de constipation ont été retrouvées dans 3 cas (21,4%) (cas 6, 13 et 14).

b. Troubles sensitifs:

Les déficits sensitifs sont particulièrement difficiles à appréhender chez les jeunes enfants (34). Ils seraient présents dans un cinquième (81) des cas et souvent à type de dysesthésies (62) telles que des hyperesthésies au chaud ou au froid... Ils apparaissent relativement tard dans l'évolution des TIM (34).

A Nancy, ont été objectivés des troubles sensitifs chez 8 (57,1%) enfants à l'examen clinique initial à type d'hypoesthésie ou d'anesthésie (5 cas : 1, 3, 7, 11 et 13), de paresthésies (1 cas : 2)) ou de troubles de la proprioception (1 cas : 9).

3. Symptômes objectifs:

a. Syndrome de compression médullaire (le plus fréquent) :

* Syndrome rachidien :

Une raideur rachidienne allant de la simple contracture au vrai torticolis (50) est souvent observée. Le torticolis est présent dans 20% (62) des cas et majoritairement pour les tumeurs cervicales.

Les troubles de la statique rachidienne sont très importants à explorer. Il est important de noter qu'un tiers des enfants porteurs d'une TIM présente une scoliose (80, 82, 83). Il convient de rappeler qu'une scoliose idiopathique est classiquement indolore et dextro-convexe à l'étage thoracique.

Ainsi toute scoliose douloureuse ou fortement décompensée ou sinistro-convexe doit conduire à des explorations plus poussées (téléradiographie rachidienne et IRM médullaire). Un simple effacement d'une courbure comme la perte de lordose cervicale est également suspecte chez l'enfant.

Dans la série de Nancy, 9 (64,2%) enfants (cas 1, 4, 6-12) se sont présentés avec une scoliose au diagnostic de TIM. Deux d'entre eux (14,2%) étaient déjà traités par corset pour leur scoliose. Trois enfants (21,4%) se plaignaient de torticolis ou de contractures musculaires (cas 2, 12, 14).

* Troubles moteurs:

Les déficits moteurs apparaissent relativement précocement chez l'enfant et sont présents en moyenne dans près de 70% des cas (79). Leur sévérité est extrêmement variable et dépend de la localisation tumorale. Ils sont souvent mineurs chez l'enfant et les premiers symptômes sont relatés par les parents. Sont observés, chez l'enfant ayant acquis la marche, des troubles de la démarche avec une tendance accrue aux chutes (50), une boiterie ou une régression consistant en un retour à la marche à quatre pattes. Au niveau des membres supérieurs, il s'agit d'une faiblesse des extrémités, de maladresses, d'inutilisation d'un membre ou encore d'un changement de main dominante (34). Ces déficits moteurs sont volontiers unilatéraux au départ (62). Les tableaux d'hémiplégie, de paraplégie et de tétraplégie sont rares et sont souvent l'apanage de tumeurs agressives (haut grade selon l'OMS) ou de décompensation brutale de la lésion (hémorragie) (17, 38).

La série de Nancy révèle 8 (57,1%) cas de déficit moteur parmi ces enfants porteurs d'une TIM, déficit allant d'une malhabileté d'un membre (cas 2, 9, 11, 13 et 14) à une paraplégie flasque pour 2 (14,3%) d'entre eux (cas 1 et 3). Ces symptômes sont unilatéraux dans 5 (62,5%) cas.

* Troubles sphinctériens:

Ils sont tardifs (62, 81) et restent très difficilement appréciables chez l'enfant n'ayant pas acquis la propreté. Ils sont plus fréquents pour des tumeurs atteignant le cône médullaire (34). Ils sont une fois encore frustrés, avec présence d'une constipation, de miction par regorgement, de non acquisition de la propreté à l'âge normal. Il faut souligner qu'ils peuvent être à l'origine d'infections urinaires récidivantes.

Quatre cas (28,6%) de dysfonction sphinctérienne (incontinence urinaire avec nécessité de sondages urinaires) ont été authentifiés à la prise en charge des enfants de la série de Nancy. Il s'agit de 2 vessies neurologiques dans le cadre de paraplégies flasques (cas 1 et 3) avec incontinence urinaire et fécale, un cas de tumeur du cône médullaire (cas 5) dont l'incontinence urinaire était le seul symptôme et un cas (cas 12) de non acquisition de la propreté avec récupération un an après le traitement (chirurgie et CT).

b. Syndrome d'HTIC:

Un syndrome d'HTIC avec céphalées, vomissements, hypotonie, œdème papillaire et parfois même atteinte de la sixième paire crânienne peut être un mode de révélation de TIM (20, 40, 97, 98). L'hydrocéphalie est présente dans 10% des cas (62). Moins d'un tiers des hydrocéphalies associées à une TIM survient dans la première décade de vie, moins de un sixième concerne la région cervicale et moins de un dixième concerne les astrocytomes (98).

Cette hydrocéphalie a des hypothèses physiopathologiques multiples :

- la présence de protéines à un taux élevé dans le LCS est un des mécanismes reconnus (20, 97, 98). Les protéines tendent à augmenter la viscosité du LCS rendant sa circulation et sa résorption difficile. Le fibrinogène semble jouer un rôle prépondérant (20, 97). Cette hypothèse a été soutenue par Bamford et Labadie à partir de 1976 (97, 98). Sa formation résulterait soit d'une inflammation chronique due à la lésion avec passage de la protéine du sang vers le LCS à travers les vaisseaux altérés soit de microhémorragies qui surviennent à la surface de la tumeur de façon aiguë ou chronique ; phénomène plus souvent observé au sein des épendymomes (97). D'autres

protéines, comme les immunoglobulines, peuvent être concernées (98). Par ailleurs, au cours des lésions de haut grade, une dissémination de cellules néoplasiques est responsable d'une arachnoïdite tumorale (50). La présence d'une arachnoïdite et de dépôts de fibrine pourrait favoriser la fixation des cellules tumorales et leur dissémination.

- un autre mécanisme correspond à une obstruction partielle mécanique, par la tumeur elle-même, des trous de Magendie ou des espaces sous-arachnoïdiens péri-médullaires, gênant la circulation normale du LCS (62). Ceci se voit principalement pour les tumeurs cervicales ou avec des kystes s'étendant vers le bulbe. De plus, un épaissement des leptoméninges réactionnel à la tumeur, à la jonction bulbo-médullaire engendre un obstacle à la sortie du quatrième ventricule (50, 62, 97). Par ailleurs, la tumeur réalise une compression des plexus veineux rachidiens et médullaires ce qui engendre une augmentation de la pression intracrânienne et interfère avec les mécanismes de réabsorption du LCS.

- enfin, les espaces sous-arachnoïdiens périmédullaires représentent une soupape pour absorber les variations de pression du LCS lors des changements de positions, de tensions artérielle et veineuse. La tumeur réalise un blocage et isole les espaces sous-arachnoïdiens périmédullaires des espaces sous-arachnoïdiens péricérébraux, ce qui modifie les mécanismes de compensation des pressions (20, 97).

L'hydrocéphalie dans le cadre de TIM est très probablement multifactorielle et peut résulter de l'ensemble de ces mécanismes physiopathologiques.

En 2006, Porter (97) décrit le cas d'un jeune homme de 19 ans présentant une symptomatologie d'HTIC (céphalées, baisse de l'acuité visuelle associée à un œdème papillaire bilatéral) sans hydrocéphalie associée. Le diagnostic d'HIC bénigne a été posé ; les investigations ont retrouvé une pression d'ouverture du LCS ainsi qu'un taux de protéines du LCS élevés, associés à une IRM encéphalique normale. Ce jeune homme ne présentait aucun facteur de risque d'HIC bénigne (obésité, prise médicamenteuse, affection générale autre). Un traitement médical par acétazolamide (inhibiteur de l'anhydrase carbonique) était alors débuté. Malgré ce dernier, la situation s'est dégradée et un shunt ventriculo-péritonéal a été mis en place. Quelques jours après l'intervention, des troubles neurologiques, tels que des paresthésies puis une faiblesse des extrémités,

se sont installés de façon insidieuse sur deux mois. Ceci a motivé la réalisation d'une l'IRM cervicale qui a retrouvé la présence d'une TIM étendue de C7 à T4. Ainsi, l'HTIC est restée pendant près de 8 mois le seul signe clinique de cette TIM qui était un astrocytome de grade III.

La majorité de ces hydrocéphalies nécessite une intervention chirurgicale de dérivation que ce soit par ventriculocisternostomie (40) ou pose de valve de dérivation (70, 115). La moitié des patients (50%), ayant une dissémination méningée dans le cadre d'une tumeur maligne requerra un shunt et seulement 8% dans le cadre de tumeurs bénignes (50).

Dans notre série, deux patients (14,3%) ont présenté une hydrocéphalie nécessitant une intervention chirurgicale. Le premier a bénéficié de la pose d'une valve de dérivation ventriculo-péritonéale mais il s'agit de l'enfant atteint de NF de type 2 (cas 11) qui est également porteur de plusieurs neurofibromes intracérébraux, ce qui rend l'hydrocéphalie difficilement imputable à la lésion médullaire. Le deuxième cas d'hydrocéphalie a bénéficié d'une ventriculocisternostomie dans un contexte de ventriculomégalie découlant de la dissémination méningée péri-médullaire et péricérébrale de son oligodendrogliome anaplasique du cône médullaire (cas 5). Ce dernier cas corrobore l'hypothèse de l'épaississement du LCS par la dissémination tumorale empêchant sa circulation normale et la fréquence plus élevée des hydrocéphalies dans le cadre des tumeurs de haut grade.

4. Examen clinique :

L'examen clinique d'un enfant chez qui l'on suspecte une tumeur médullaire doit être précis car il servira de référence pour la suite de la prise en charge et permettra d'apprécier les évolutions. Il permet également de préciser la localisation exacte de la partie tumorale responsable des symptômes.

En plus des signes cliniques précédemment décrits, une attention particulière doit être portée sur l'examen des paires crâniennes. Leur atteinte est souvent le témoin d'une atteinte du tronc cérébral associée (50). Les troubles de la déglutition sont à rechercher

systématiquement (réflexe nauséux) ainsi qu'une paralysie de la sixième paire crânienne (hydrocéphalie).

A l'examen clinique, un syndrome pyramidal est très fréquemment retrouvé avec abolition des réflexes cutanés abdominaux, hypertonie et spasticité, hyperréflexie ostéo-tendineuse (34, 50). Le réflexe cutané plantaire n'a que très peu de valeur sémiologique chez l'enfant avant l'âge de deux ans.

Pour l'étude de Nancy, un examen clinique détaillé est difficile à recueillir d'après les dossiers médicaux mais un syndrome pyramidal était présent chez 9 enfants (64,3%).

5. Classification clinique :

Afin d'uniformiser les données cliniques, une classification (**tableau 2**) crée par McCormick (78) est utilisée, elle reflète le statut fonctionnel. Elle comporte 5 grades suivant une échelle de sévérité du handicap.

Cette classification permet de situer les déficits de la vie quotidienne des enfants en terme notamment d'autonomie et d'évaluer l'impact des différentes thérapeutiques (chirurgie, radiothérapie, chimiothérapie). Elle a un inconvénient qui est de ne pas tenir compte ni des troubles génito-sphinctériens ni de la qualité de vie ressentie des patients et de leur famille. Les différents auteurs utilisent tantôt la première version de l'échelle standard de McCormick à 4 grades (**tableau 15**) (59, 72, 99, 108, 115), tantôt des versions simplifiées à 3 grades (100), tantôt la version modifiée à 5 grades qui est utilisée pour notre série (23, 42, 69, 81). La principale différence entre l'échelle standard et celle modifiée est le regroupement des grades IV et V de l'échelle modifiée dans la classification standard.

Tableau 15 : classification standard fonctionnelle de McCormick (78).

GRADE	DESCRIPTION
I	déficit nul ou minime, n'affectant pas la fonction, marche normale
II	déficit sensitif ou moteur modéré affectant la fonction, difficulté modérée à la marche, douleurs sévères dégradant la qualité de vie
III	déficit plus sévère, marche avec cannes et/ou perte significative de la fonction aux membres supérieurs
IV	déficit sévère avec marche impossible, perte de l'autonomie

Cette classification mMS est appliquée à la population de la série nancéenne dans le **tableau 16**

Tableau 16: répartition des enfants de la série des TIM de Nancy en fonction de l'échelle de McCormick modifiée.

		NOMBRE DE PATIENTS (POURCENTAGE)
GRADE	I	8 (57,1%)
	II	3 (21,4%)
	III	1 (7,1%)
	IV	0
	V	2 (14,2%)

Tableau 17 : récapitulatif des principaux symptômes observés dans les différentes séries.

		SERIES						
		MC GIRT n=164 (79)	BERHOUMA n=45 (10)	KUMAR n=22 (69)	BOUFFET n=73 (12)	GOH n=44 (42)	PRZYBYLSKI n=18 (99)	NANCY n=13
SYMPTOMES	DOULEURS	-	55%	13,6%	89%	27,3%	72%	64,3%
	TORTICOLIS	-	-	26%	-	4,5%	-	21,4%
	SCOLIOSE	34%	-	4,6%	56%	36,4%	33%	64,2%
	TRoubles MOTEURS	91%	-	-	-	-	83%	57,1%
	- TROUBLE DE LA MARCHÉ	-	-	50%	78%	-	44%	21,4%
	- FAIBLESSE DE MEMBRE	-	-	-	-	-	-	42,8%
	- DEFICIT UNILATERAL	27%	-	81,7%	30%	31,8%	-	7,6%
TRoubles SENSITIFS	73%	-	68%	-	-	33%	14,2%	
TRoubles SPHINCTERIENS	32%	-	36%	31%	-	22%	21,4%	

V. Diagnostic paraclinique :

La prise en charge des TIM a véritablement évolué par le fait du perfectionnement et de l'accès aisé à l'IRM (depuis 1983) (112). En effet, l'IRM est le seul examen complémentaire devenu indispensable au diagnostic mais également au suivi des TIM. L'IRM médullaire a été accessible à Nancy vers 1987. D'autres examens (radiographies, TDM) restent largement utilisés mais essentiellement pour le suivi de l'évolution de ces tumeurs et de leurs éventuelles complications.

1. IRM:

L'IRM est l'examen de choix pour étudier la moelle spinale et permet donc un diagnostic aisé des TIM. Chez l'enfant, la durée de l'examen (il faut compter 30 à 50 minutes pour une IRM complète) nécessite parfois une anesthésie générale ou plus souvent une sédation. Avec ses acquisitions possibles dans les trois plans (axial, sagittal et coronal), l'IRM permet d'appréhender au mieux les rapports de la TIM, sa localisation précise, son étendue et ses différentes composantes (kystique, charnue).

Les séquences en écho de spin les plus fréquemment utilisées sont pondérées en T1 et en T2. Les séquences pondérées en T1 sont toujours complétées par une injection de gadolinium (1, 38). A Nancy, il s'agit des trois séquences de base réalisées systématiquement en sagittal et en axial pour visualiser au mieux les lésions, plus rarement en coupes coronales. Chaque enfant de la série a bénéficié d'une IRM pré-opératoire. Les séquences en écho de gradient et en saturation de graisse (fat-sat) sont moins utilisées de façon systématique pour le bilan des TIM (73). Les séquences plus récentes que sont le FLAIR, le STIR et la diffusion n'ont pas aidé à améliorer le diagnostic radiologique des TIM (73).

La sémiologie IRM d'un processus expansif intramédullaire est caractérisée par un élargissement progressif de la moelle dans tous ses diamètres, entraînant un amincissement puis une disparition des espaces sous-arachnoïdiens périmédullaires

(figure 5) (1, 38, 73). La lésion concerne très fréquemment plusieurs niveaux vertébraux (12, 62, 69, 79).

Les séquences pondérées en T1 permettent de bien individualiser la portion charnue de la lésion **(figure 5)** alors que les séquences pondérées en T2 permettent de visualiser le LCS **(figure 5)**, les kystes tumoraux et les éventuelles cavités syringomyéliques associées (1). Les images kystiques sont fréquentes et l'IRM permet la plupart du temps de distinguer les kystes intratumoraux des kystes polaires (ou satellites) et des cavités syringomyéliques. Le kyste intratumoral a un signal différent de celui du LCS et des parois qui se rehaussent après injection de produit de contraste. Les kystes polaires siègent de part et d'autre de la portion charnue avec le même signal que le LCS **(figure 6)**. Les cavités syringomyéliques ont des extrémités effilées en queue de radis et peuvent communiquer ou non avec des kystes bulbaires se trouvant à distance de la tumeur et qui bombent sous le plancher du quatrième ventricule. L'œdème péri-lésionnel est également appréciable sur l'IRM souvent sous forme d'un hypersignal en T2 (38).

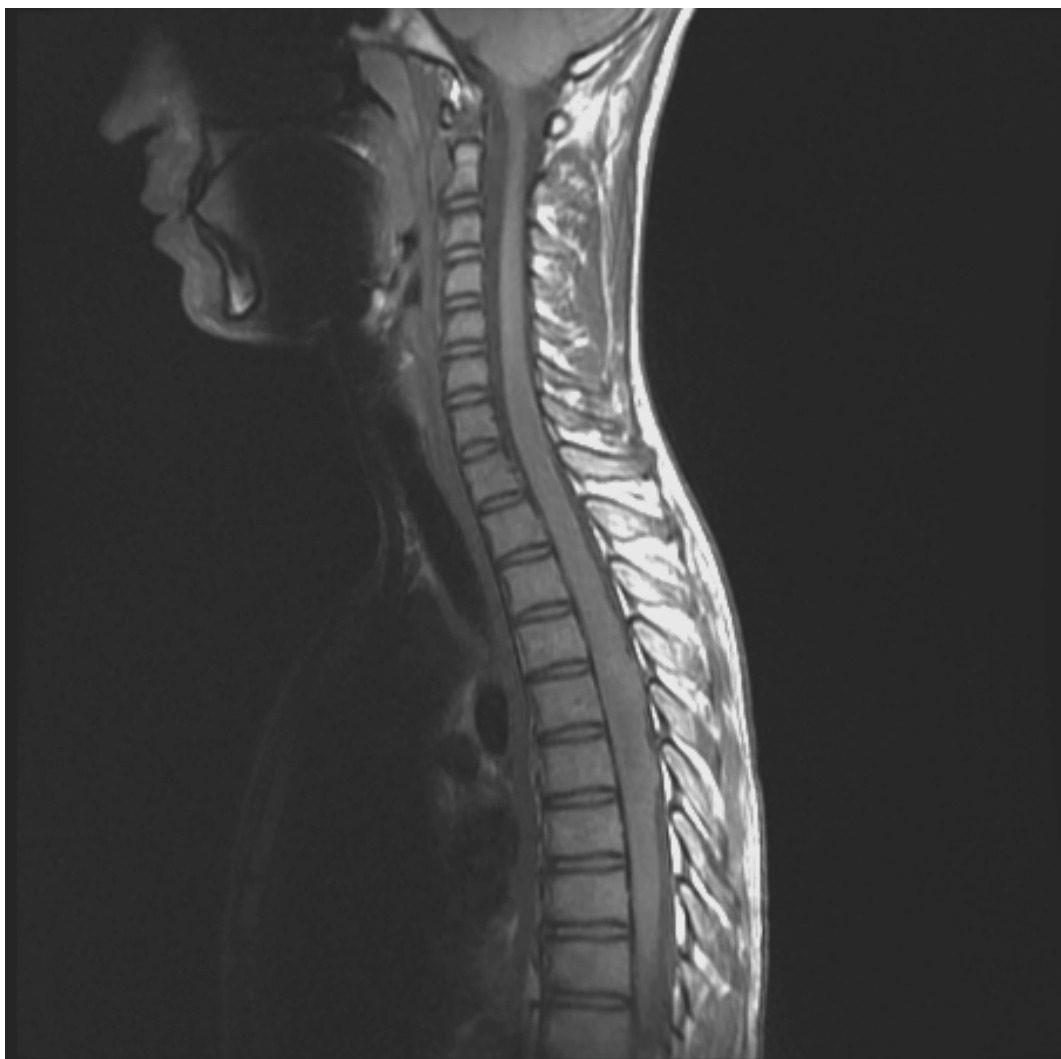L'IRM ne permet évidemment pas un diagnostic histologique mais peut orienter vers un type tumoral. En effet, l'épendymome et l'astrocytome, les deux principaux types des TIME, n'ont pas la même présentation sur les coupes IRM (34, 57, 62). L'épendymome est classiquement en hypo ou iso-T1 et hyper-T2, de localisation centromédullaire et tend à se réhausser fortement de façon homogène après l'injection de produit de contraste (51). Il est par ailleurs souvent entouré à ses pôles par des kystes « coiffés » d'un dépôt d'hémosidérine (6), témoin de microsaignements récurrents (73). Contrairement à l'épendymome, l'astrocytome est souvent excentré, il est également en iso ou hypo-T1 et hyper-T2 mais prend le contraste de manière moins importante et surtout de façon inhomogène **(figure 5)**. Il a souvent des limites moins nettes (6).

Toute augmentation de volume ou prise de contraste de la moelle ne correspond pas à une TIM (10, 14). Certaines affections démyélinisantes telles que la sclérose en plaques peuvent mimer une tumeur intramédullaire en produisant un hypersignal T2 associé à un œdème médullaire et une prise de contraste en poussée aiguë (38). Une enfant de 10 ans a été opérée en 1992 à Nancy d'une lésion intramédullaire dorsale, le résultat anatomopathologique n'était pas concluant (dysplasie) et l'évolution de la maladie ainsi que l'apparition de lésions cérébrales ont permis de poser le diagnostic de sclérose en plaques. Les autres diagnostics différentiels à évoquer devant une grosse moelle sont

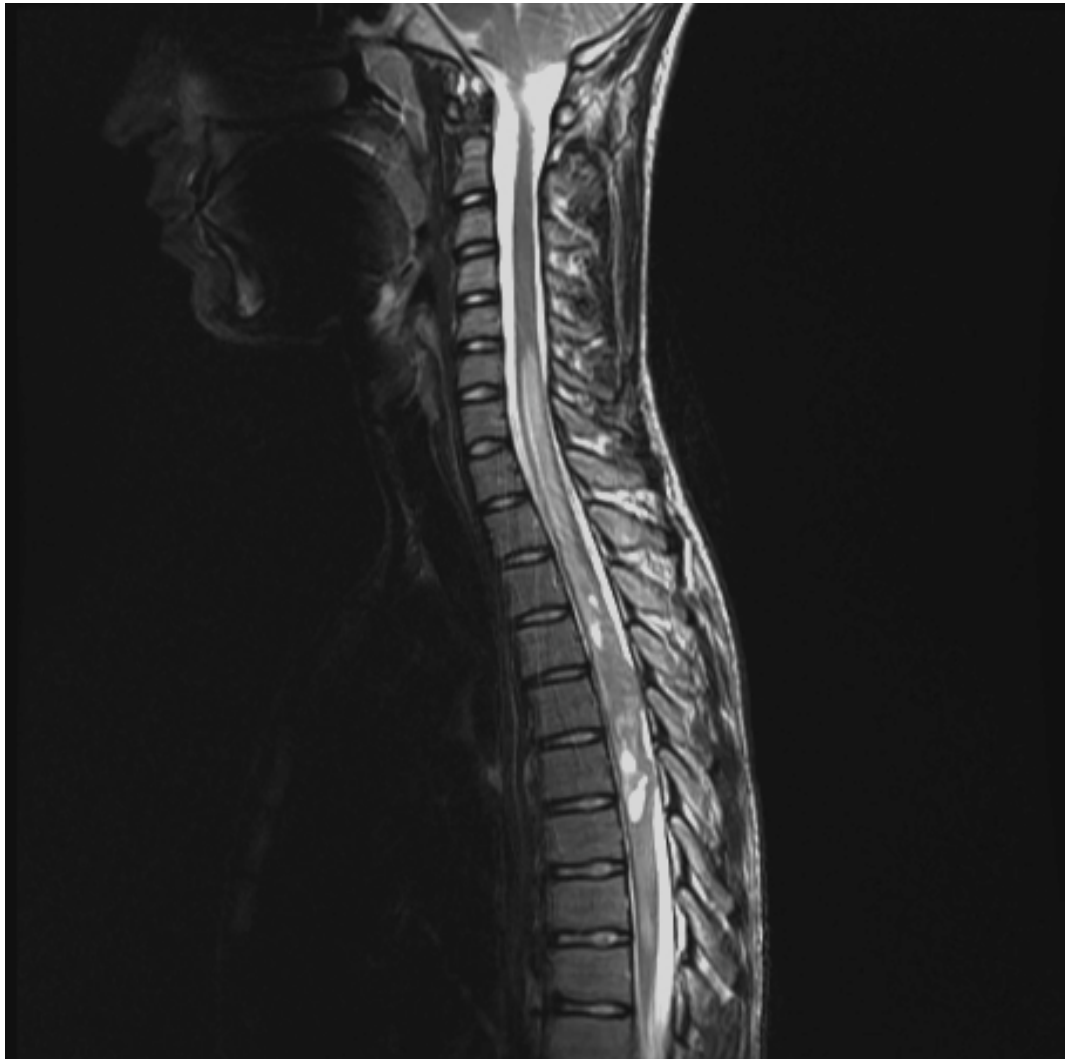
certaines syringomyélies (ressemblant à des tumeurs kystiques) et selon le contexte, une myélite, qu'elle soit radique, infectieuse ou granulomateuse (sarcoïdose) (1, 10).

Figure 5 : exemple d'IRM d'astrocytome de grade IV selon la classification de l'OMS chez un enfant de 14 ans (Cas 1).

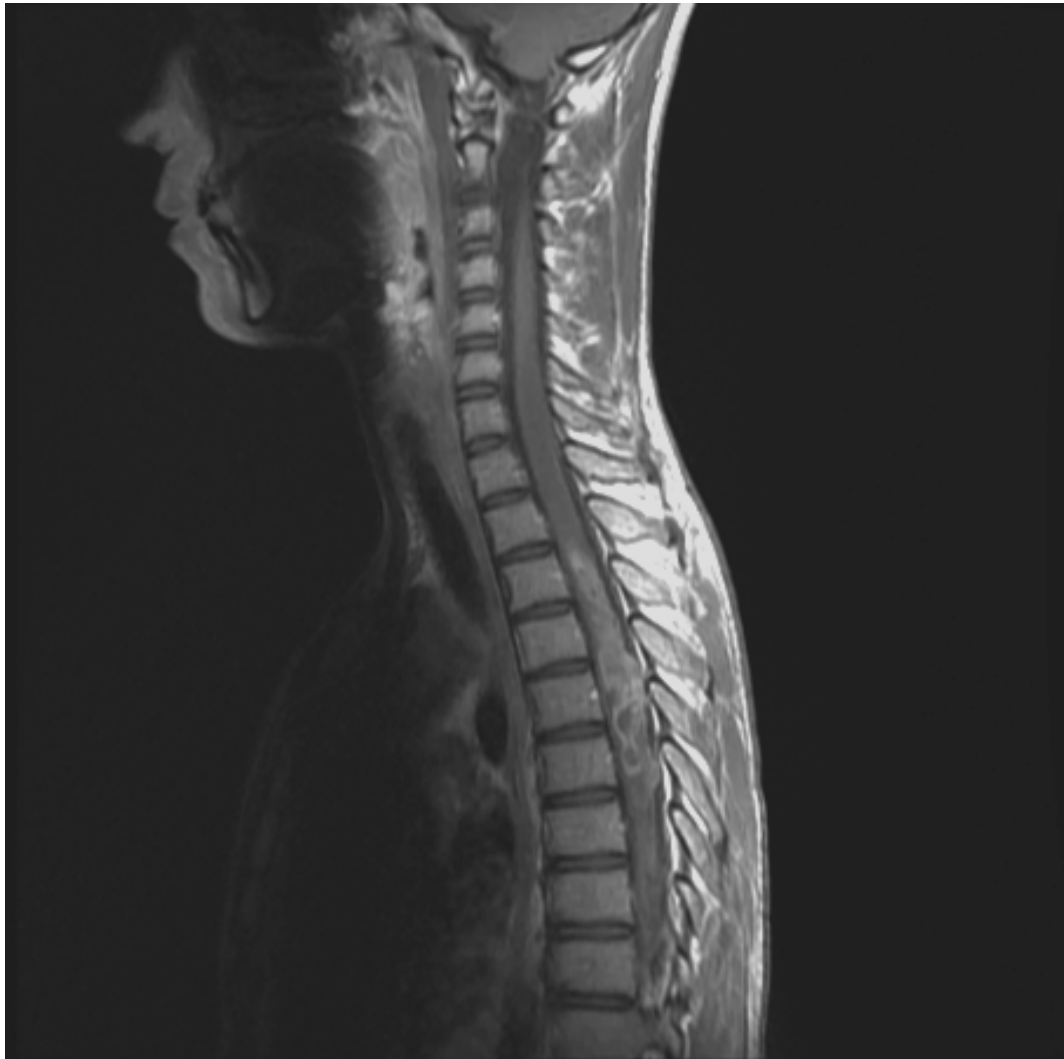Sagittal T1 : aspect de grosse moelle.



Sagittal T2 : disparition des espaces sous-arachnoïdiens péri-tumoraux, kystes intratumoraux et hypersignal intramédullaire remontant jusqu'en cervical correspondant à l'œdème péri-tumoral.



Sagittal T1 avec injection de Gadolinium : prise de contraste hétérogène y compris de la paroi des kystes intratumoraux.



Axial T1 avec injection de Gadolinium : prise de contraste tumorale excentrée.

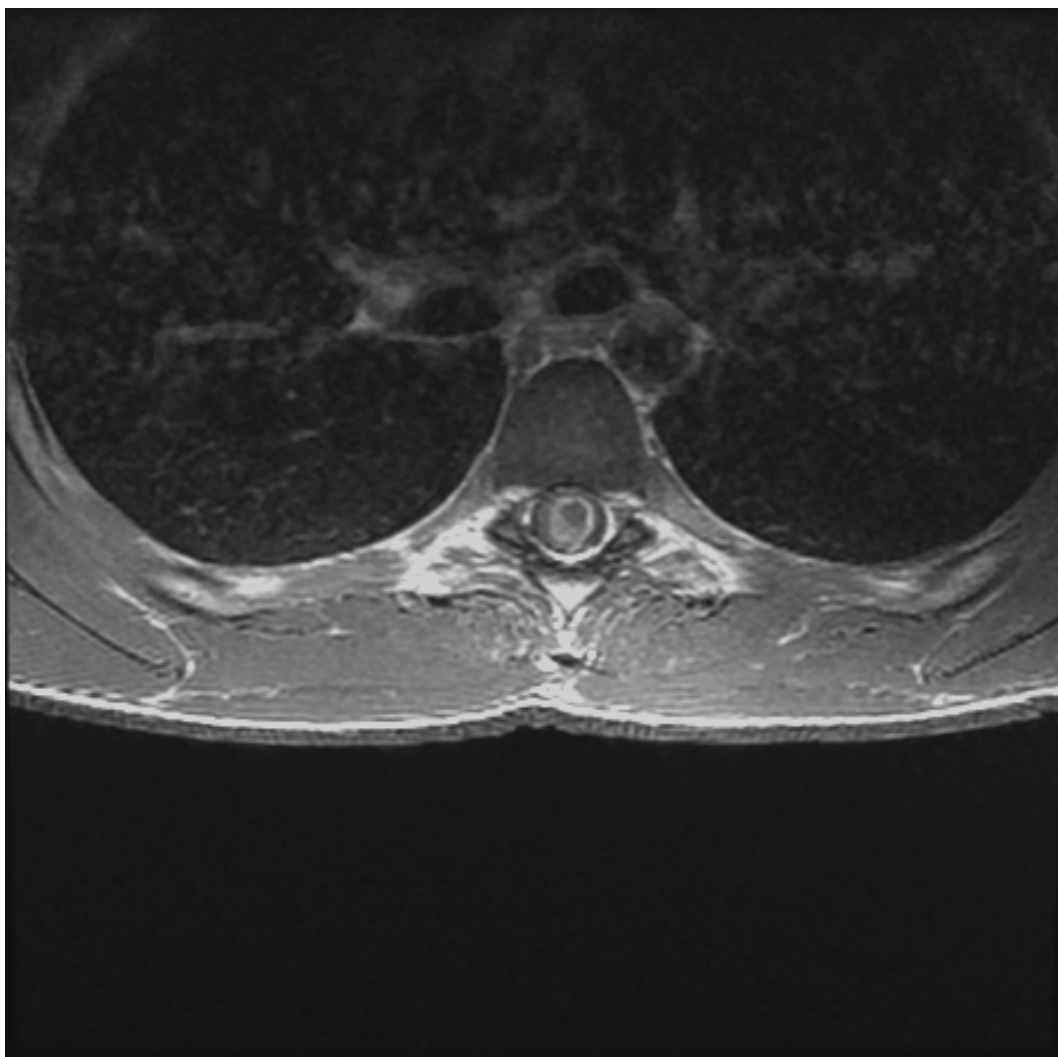
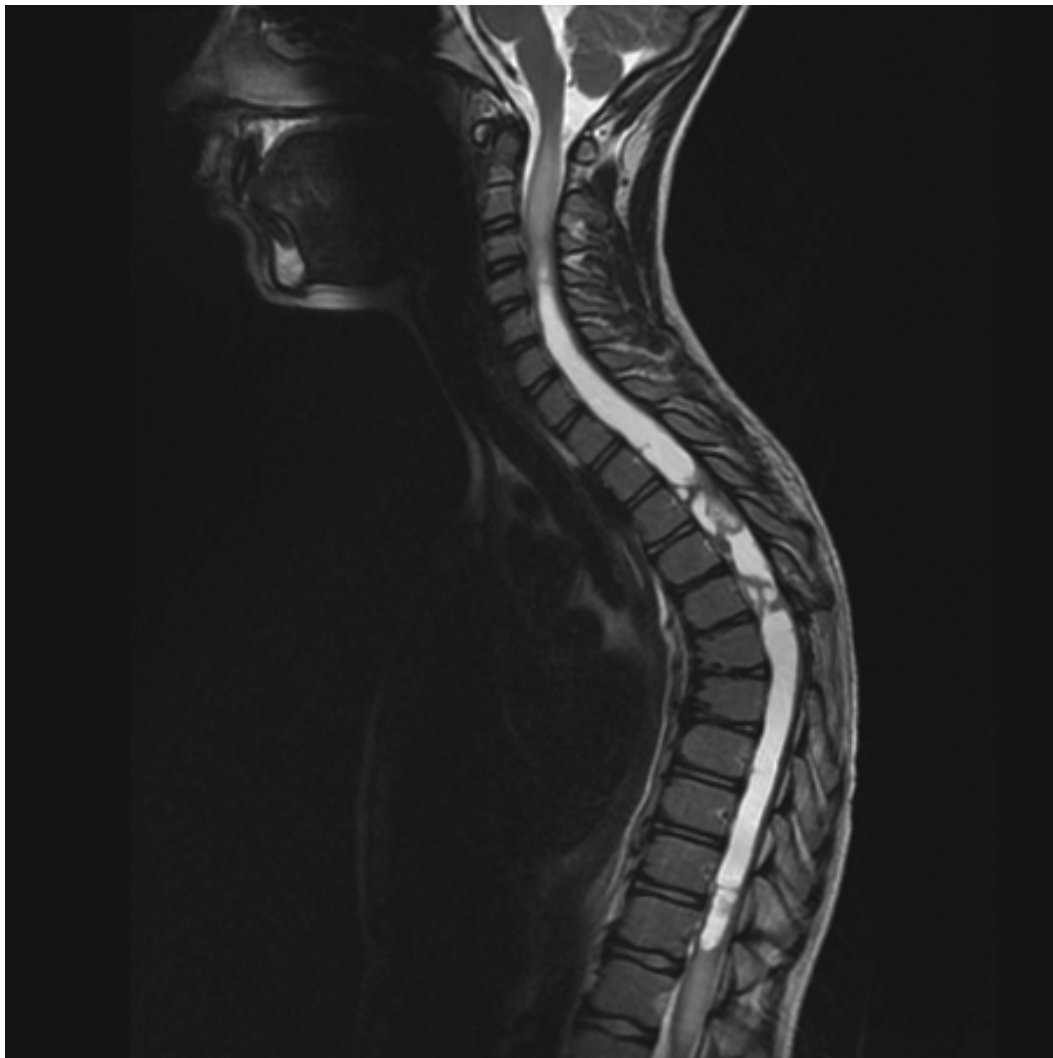

Figure 6 : exemple de kystes polaires sur IRM pondérée en T2 (cas 6). Les kystes ont la même intensité que le LCS.



2. Radiographies standard :

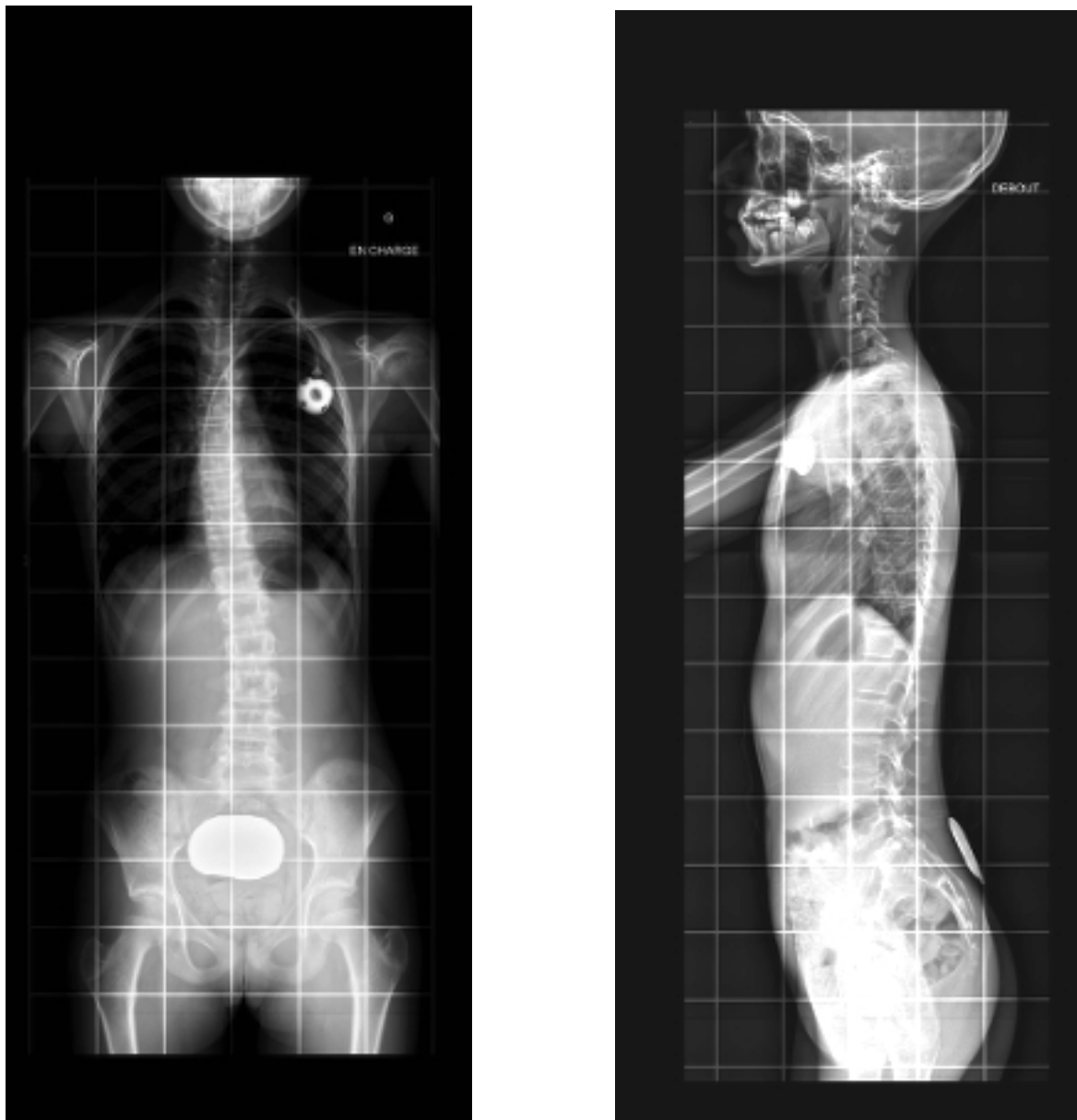
Les radiographies standard ne servent plus à poser le diagnostic de TIM. Par contre, elles affirment le diagnostic de trouble de la statique rachidienne, permettent d'en apprécier l'importance et l'évolution (27, 82) ; elles sont donc réalisées sur tout le rachis (télérachis) à titre systématique de face et de profil (**figure 8**) (107). Ces examens peuvent montrer des signes indirects de TIM qui sont tardifs et correspondent à (1, 34, 62):

- un élargissement des espaces interpédiculaires sur les clichés de face,
- un élargissement du canal médullaire sur les clichés de profil,
- un « scalloping » vertébral, soit une excavation postérieure des corps vertébraux (**figure 7**).

Figure 7: érosion progressive de la partie postérieure des corps vertébraux lombaires (phénomène du « scalloping ») (1).

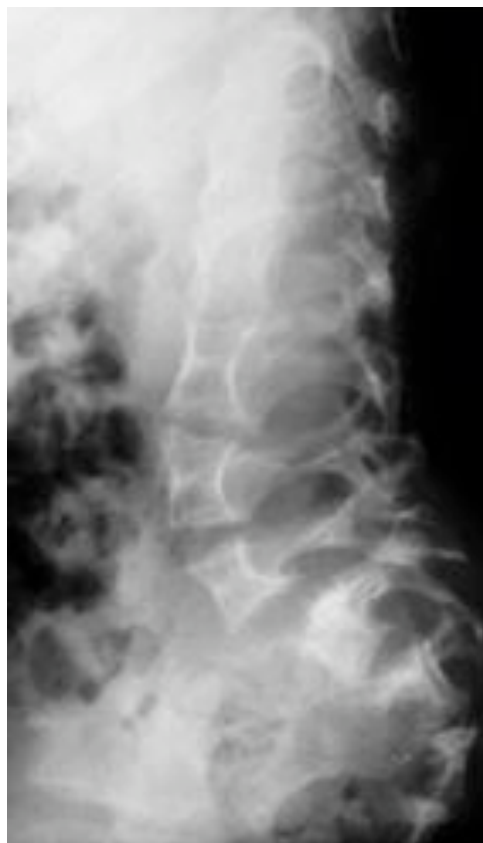

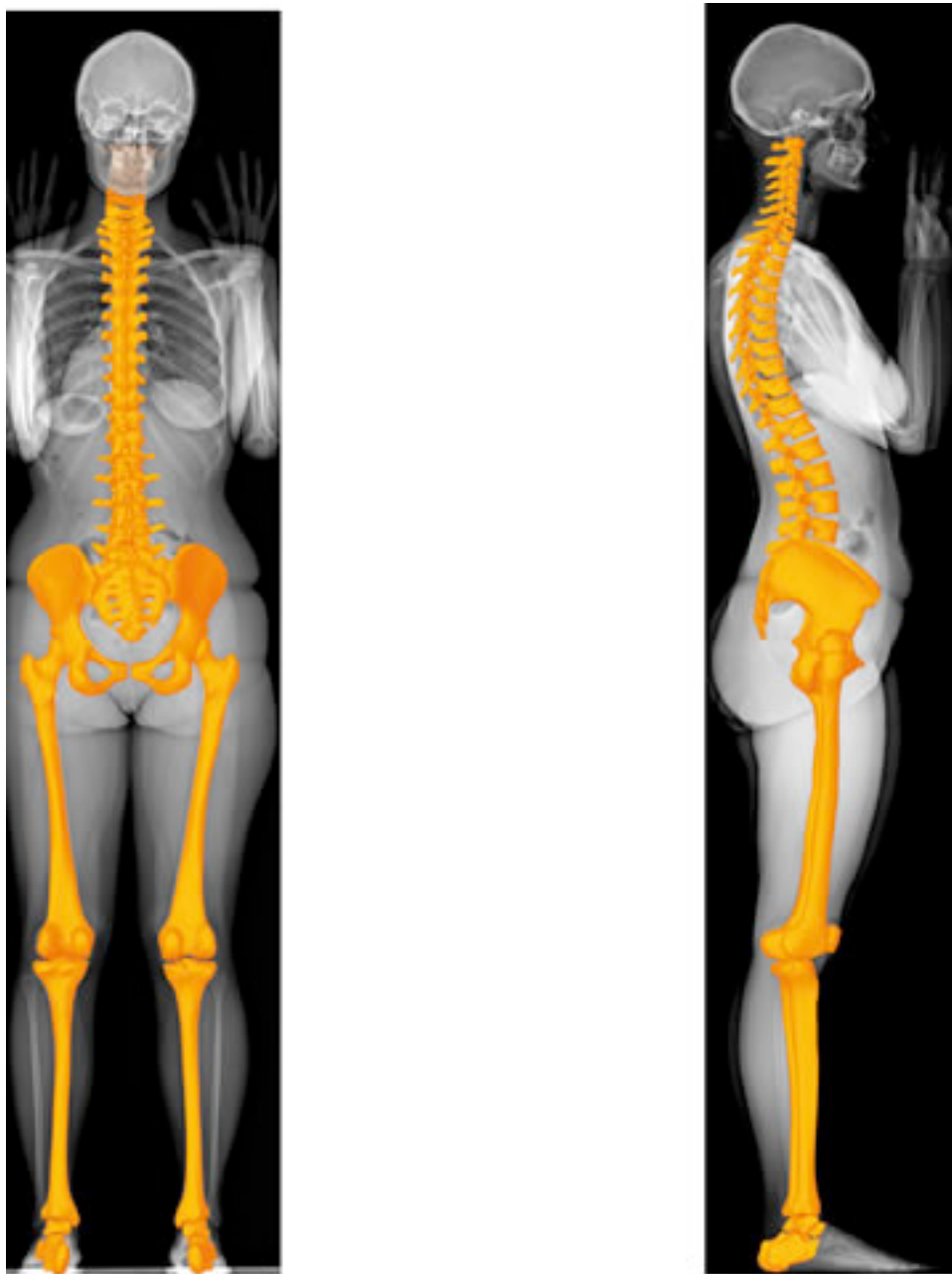
Figure 8 : exemple de télérachis (face et profil) chez une enfant de 12 ans (cas 2).



Depuis 2005, un nouvel appareil d'imagerie nommé EOS est disponible (32). Il permet l'étude du squelette du patient en position debout de la tête aux pieds simultanément de face et de profil (**figure 9**) avec une réduction considérable des doses de rayons X (8 à

10 fois moins que la radiographie conventionnelle) et une durée d'acquisition de 15 secondes. Les images peuvent être reconstruites en deux ou trois dimensions (32).

Figure 9: exemple de clichés et de reconstructions d'une cabine EOS (Docteur Flambart, Institut Rosseti à nice).



3. TDM:

Le scanner n'est désormais réalisé dans le cadre de bilan diagnostique de TIM qu'en cas d'impossibilité de réaliser une IRM (présence de corps étrangers métalliques par exemple). Il est également utile pour la prise en charge des problèmes orthopédiques rachidiens des TIM, en association avec les radiographies standard. En effet, la TDM reste un examen de choix pour l'appréciation des structures osseuses.

Par ailleurs, en cas de contre-indication à l'IRM, une injection intrathécale de produit de contraste peut être réalisée, il s'agit de la myélo-TDM qui permet de visualiser, dans les cas de TIM, une moelle élargie sur toutes les incidences et des espaces périmédullaires rétrécis de l'intérieur vers l'extérieur (1).

4. Angiographie:

Une angiographie n'est réalisée que lorsque l'IRM oriente vers une tumeur vasculaire ou qu'une cartographie des vaisseaux est nécessaire.

5. Explorations fonctionnelles:

Les PE sensitifs et moteurs sont parfois réalisés au diagnostic car ils permettent de faire un état des lieux fonctionnel avant toute thérapeutique et constituent un élément de base pour le suivi de l'enfant. Dans la série de Nancy, des PE n'ont été réalisés que pour 1 seul enfant (cas 9).

Il en est de même pour le bilan urodynamique, généralement réalisé lors de la présence de troubles génito-sphinctériens au diagnostic. Chez le nouveau-né, il est difficile à réaliser et encore plus à interpréter, car il n'existe pas de norme. Néanmoins, ils doivent être réalisés si une altération du haut appareil apparaît sur les examens radiologiques standard comme l'échographie (dilatation importante des voies excrétrices, résidu post-mictionnel). En pratique, dans cette tranche d'âge, seule l'étude de la pression vésicale en cours de remplissage et pendant la miction est utilisée (16). Il n'existe pas un

comportement fonctionnel typique pour les vessies neurologiques. Les vessies centrales (paraplégie) présentent plutôt une altération de la coordination vésico-sphinctérienne et une mauvaise vidange. Il faut rappeler que la cystomanométrie est un examen invasif et qui demande une certaine compliance de l'enfant. Ainsi les examens non invasifs comme la débitmétrie et l'échographie des voies urinaires sont préférentiellement utilisés en première intention. L'examen urodynamique initial permet de définir le type de dysfonctionnement vésical et l'équilibre vésico-sphinctérien. Dans le suivi de ces patients, l'examen doit être répété car le comportement de ces vessies évolue dans le temps de manière potentiellement rapide et importante (16).

VI. Traitements et complications :

Longtemps, la prise en charge des TIM se résumait à une biopsie suivie de RT (24, 62, 89). C'est l'apparition de nouveaux outils chirurgicaux qui a permis l'évolution vers une chirurgie plus étendue sans augmentation des risques chirurgicaux (56, 57) et a ainsi permis de surseoir aux thérapies adjuvantes telles que la RT et la CT.

1. Chirurgie:

a. Indications:

Toutes les équipes s'accordent à dire que le traitement de prédilection des TIME est l'exérèse la plus complète possible (9, 34, 41, 42, 54, 56, 62, 77, 91, 99, 100, 108). Ainsi, toute TIME doit être opérée même si la symptomatologie est minime et même s'il y a un risque opératoire non négligeable. Mais, nous verrons que les résultats en terme de survie et de progression tumorale dépendent de la qualité d'exérèse. La problématique de la chirurgie médullaire est le risque fonctionnel majeur; donc, tous les moyens doivent être mis en œuvre pour être maximaliste dans l'exérèse sans être délétère pour le tissu médullaire. Une revue de la littérature (48) préconise une surveillance chez les patients strictement asymptomatiques chez qui la découverte de la TIM est fortuite. Cependant, la découverte fortuite d'une TIME est difficilement envisageable étant donné qu'elle implique la réalisation d'une imagerie qui a forcément été motivée par un symptôme quel qu'il soit (48), même minime.

Une seule publication, de Minehan en 2009 (87), va à l'encontre de ces affirmations car il retrouve dans sa série de 136 patients opérés de TIM (adultes et enfants compris) une médiane de survie moindre pour les patients ayant bénéficié d'une exérèse que pour ceux chez qui a été réalisée une biopsie (18,1 ans contre 39,9 ans pour les astrocytomes pilocytiques et 19 mois contre 30 mois pour les astrocytomes infiltrants). Cependant, ces résultats ne sont pas statistiquement significatifs.

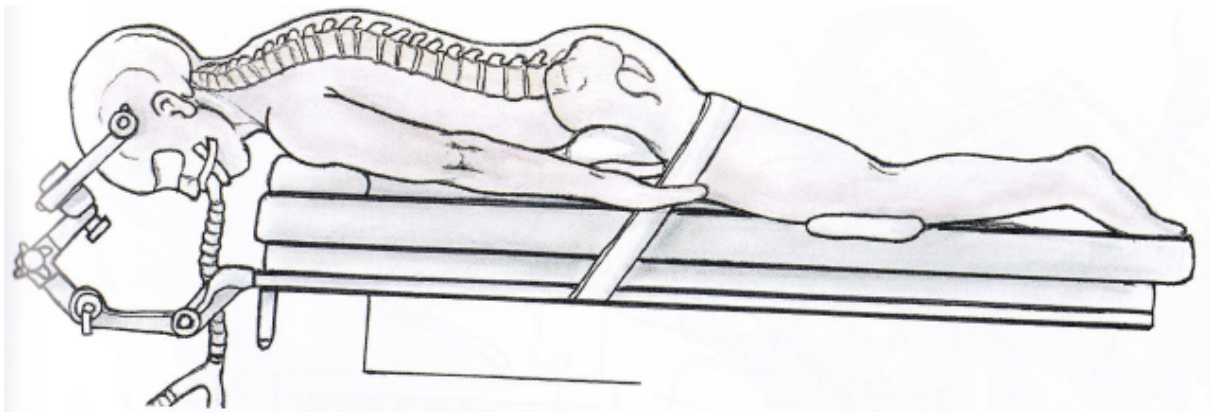
b. Technique chirurgicale:

* Installation:

L'intervention se déroule sous anesthésie générale en décubitus ventral avec appuis sur des boudins au niveau des épaules et des crêtes iliaques afin d'éviter au maximum une compression thoraco-abdominale qui pourrait augmenter la pression veineuse centrale et donc le saignement opératoire (17).

La tête est positionnée en évitant toute flexion et en imposant une position neutre du rachis soit dans une têtère à pointes type Mayfield (**figure 10**), volontiers usitée pour les tumeurs cervicales, soit dans une têtère en fer à cheval en veillant soigneusement à la liberté du nez et des yeux qui pourraient être comprimés lors de ces interventions longues (34, 37, 49, 50, 51, 57, 62, 121).

Figure 10: exemple d'installation en décubitus ventral sur boudins avec têtère de Mayfield (37).



* Abord:

- Les tissus mous :

L'incision cutanée médiane est tracée après un repérage du niveau rachidien à l'amplificateur de brillance (57). Cette incision est toujours plus longue que l'ouverture du canal rachidien envisagée. Après ouverture du fascia, un décollement sous-périosté des masses musculaires paravertébrales bilatérales doit être effectué le long des épineuses et des lames jusqu'aux facettes articulaires. Une hémostase soignée devra être faite au fur et à mesure (34, 37, 49, 50, 51, 57, 62, 121).

- L'os :

A ce niveau, deux techniques peuvent être utilisées : la laminectomie ou la laminotomie bilatérale avec ostéoplastie. Cette dernière, refixant l'os en fin d'intervention, a tendance à être préférée chez les patients n'ayant jamais été opérés à fortiori pour les enfants. Elle permet une fusion postérieure et réalise une protection contre d'éventuels futurs traumatismes ou reprises chirurgicales. Elle s'effectue avec respect des articulaires. Il s'agit de réaliser une minime laminectomie au niveau de la vertèbre inférieure afin de passer le laminotome dans l'espace épidual et de réaliser une laminotomie de façon caudo-rostrale (82) de chaque côté. Les épineuses sont ensuite réclinées vers le haut (34, 37, 49, 50, 51, 57, 62, 121). Chez le nourrisson, une laminotomie unilatérale est possible, l'os des lames controlatérales pouvant plier comme du bois vert sous l'écartement. Il s'agit de la technique « open book » ou « swing-door » (**figure 11 et 12**) (37).

Figure 11: schéma de laminotomie (37).

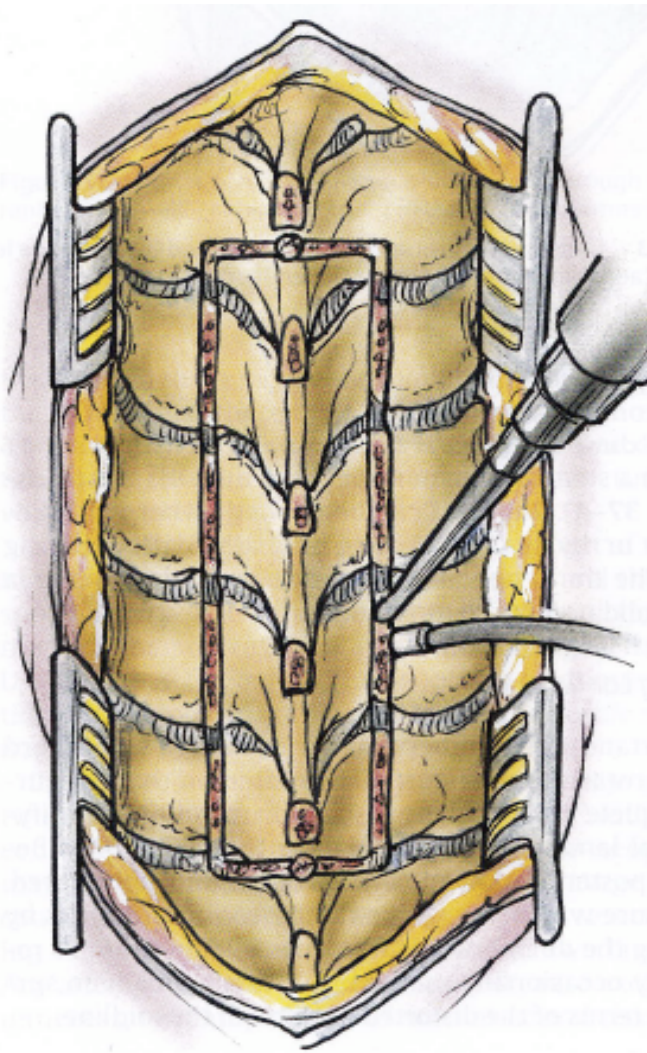
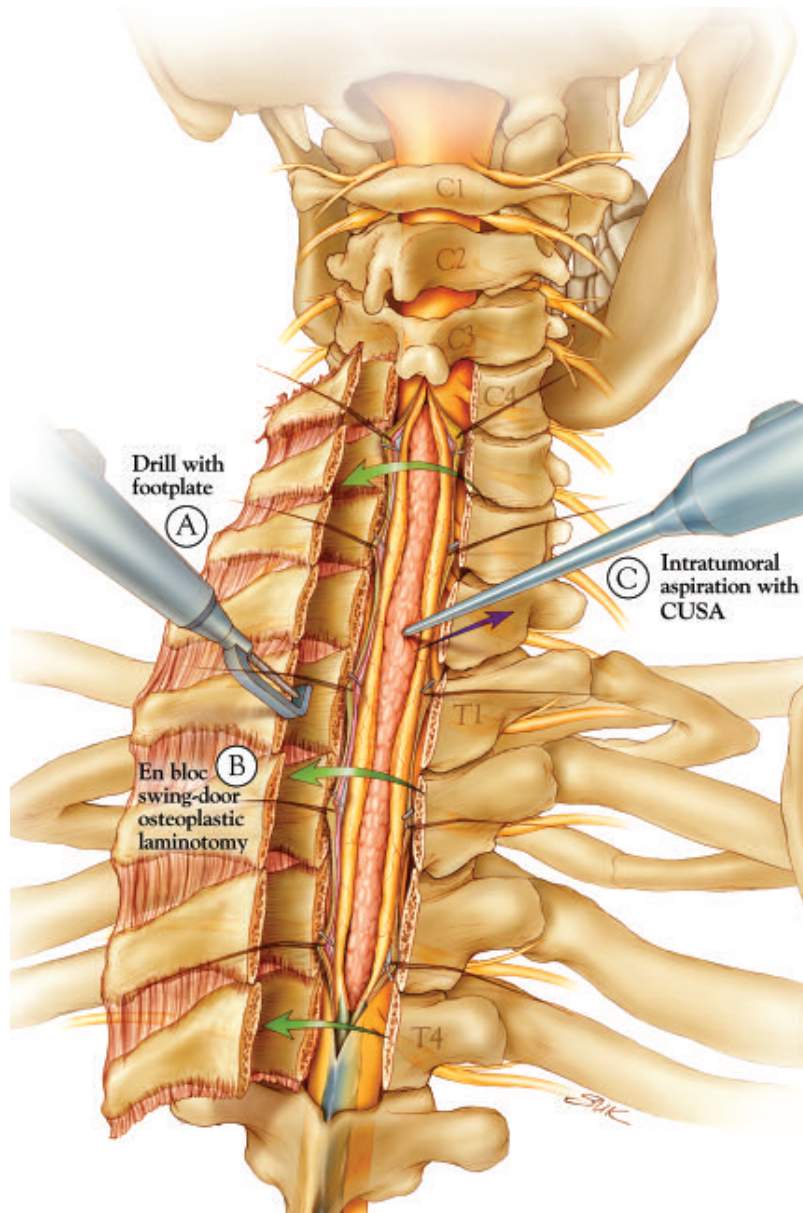


Figure 12: exemple d'ouverture osseuse en bloc (37). (CUSA= Cavitron Ultrasonic surgical aspirator)

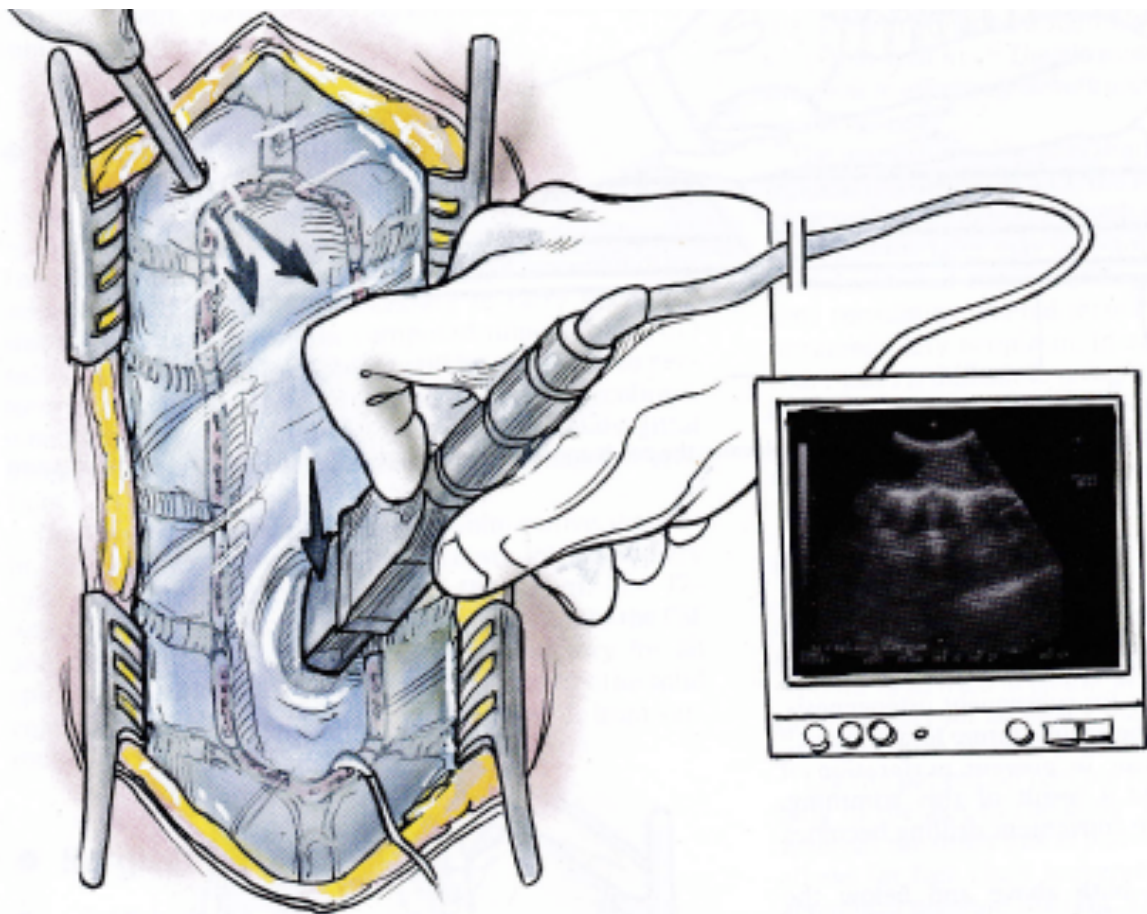


- Les méninges :

La dure-mère est alors exposée et, là encore, une hémostase épidurale est indispensable. Un repérage par échographie transdurale (26) est utilisable avant d'inciser la dure-mère (**figure 13**). Cela permet de repérer la tumeur (qui est hyperéchogène) et ses kystes (qui présentent un renforcement acoustique postérieur); ainsi, un agrandissement d'emblée

de la laminectomie peut être envisagé si la masse tumorale ne semble pas entièrement exposée.

Figure 13: schéma d'utilisation de l'échographie per-opératoire pour repérer la tumeur avant l'incision de la dure-mère (37).



Ensuite, la dure-mère est incisée de façon longitudinale et suspendue de part et d'autre de la ligne médiane afin de limiter le saignement épidual et d'exposer au mieux la moelle spinale (**figure 14 et 15**). Il en est de même de l'arachnoïde (34, 37, 49, 50, 51, 57, 62, 121) qui est préservée au maximum afin d'éviter les adhérences post-opératoires (18, 100).

Figure 14: schéma d'ouverture et de suspension dure-mérienne (37).

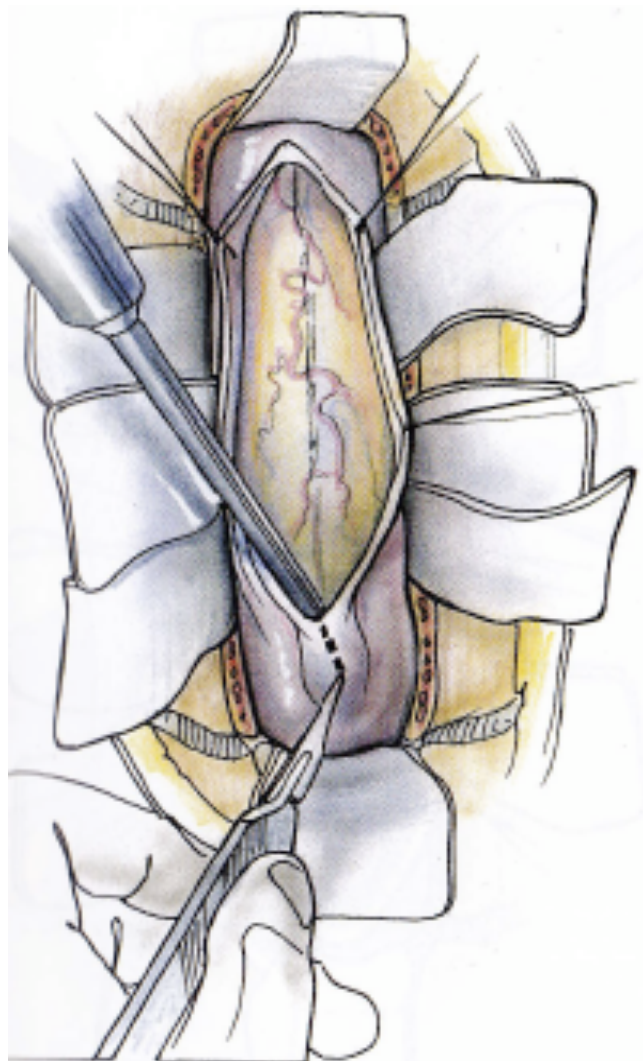
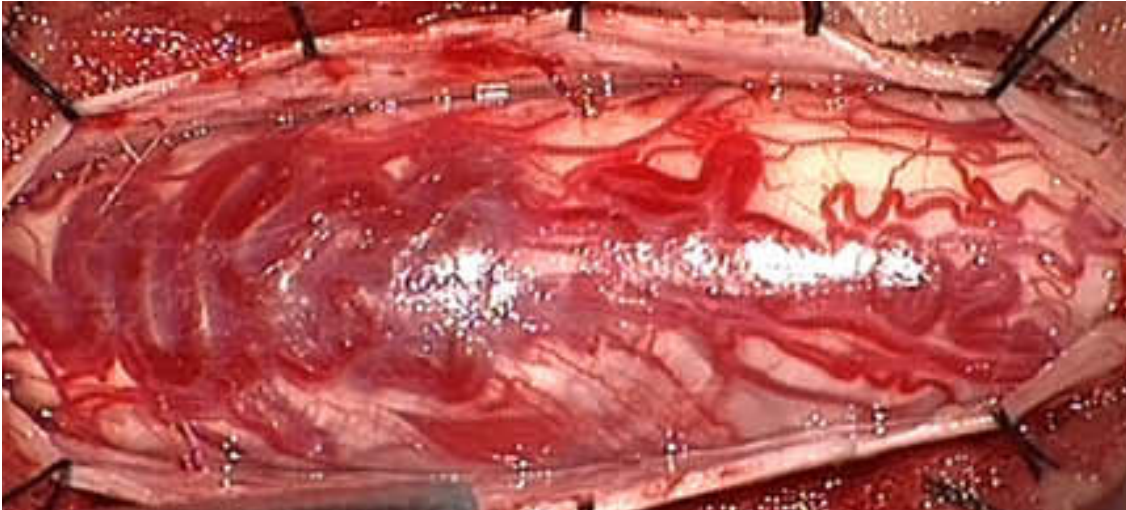


Figure 15 : Photo per-opératoire d'ouverture et de suspension dure-mérienne de part et d'autre de la ligne médiane (114). La moelle est soufflée et parcourue par de nombreux vaisseaux sinueux.



*** Dissection tumorale:**

A ce stade, l'utilisation du microscope et des instruments microchirurgicaux est indispensable. Il faut préciser que le microscope opératoire est utilisé par nombre d'équipes pour ouvrir la dure-mère. Là encore, l'échographie per-opératoire peut être utilisée. La tumeur n'affleure que très rarement à la surface de la moelle (**figure 16**) et il faut réaliser une myélotomie médiane postérieure. La présence de la tumeur, ayant tendance à déformer et à distendre la moelle, peut rendre le repérage du raphé médian difficile. Ainsi, certains repères sont recherchés comme les zones d'entrée des racines postérieures dans la moelle ou la veine spinale postérieure tortueuse (17). Les vaisseaux parcourant la face postérieure de la moelle devront être au maximum disséqués et réclinés (**figure 15**) (34, 37, 49, 50, 51, 57, 62, 121). Certains proposent même la réalisation de deux incisions séparées, une supérieure et une inférieure de part et d'autre d'éventuels vaisseaux traversants (100). Cette myélotomie est réalisée au laser au dioxyde de carbone pour les écoles américaines et plutôt aux ciseaux ou au bistouri

microscopiques en France. Certains préconisent même un écartement des fibres sans section (38). A Nancy, le laser n'est pas utilisé.

La plupart des auteurs mettent ensuite des suspensions piales permettant l'écartement des berges sans avoir à les manipuler tout au long de l'intervention (34, 37, 49, 50, 51, 57, 62, 121).

La technique d'exérèse proprement dite de la tumeur dépendra de la présence ou non d'un plan de clivage et de sa consistance (*figure 17*). La tumeur exposée, un prélèvement en vue d'un examen histologique extemporané est immédiatement réalisé. La lésion est, la plupart du temps, évidée de dedans en dehors à l'aide de l'aspirateur ultrasonique qui permet d'irriguer et d'aspirer tout en détruisant le tissu tumoral sans exercer de traction sur les tissus avoisinants (34, 37, 49, 50, 51, 57, 62, 121). Certains se servent du laser à ce stade mais son utilisation a été controversée du fait du noircissement des tissus qu'il engendre, ce qui efface un des critères essentiels de reconnaissance tumorale qu'est sa couleur (*figure 17*), en particulier pour les tumeurs n'ayant pas de plan de clivage comme l'astrocytome (38). Le danger artériel se situe en avant avec l'artère spinale antérieure (34).

Figure 16 : photographie per-opératoire avec aspect bleuté de la partie latérale de la moelle, visible dès l'ouverture de la dure-mère dans le cadre d'une chirurgie de cavernome intramédullaire (26).

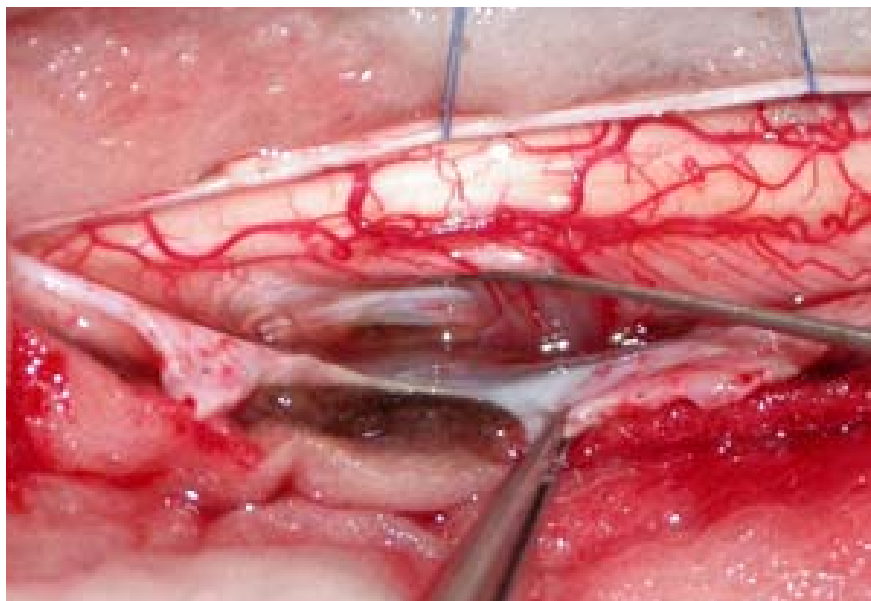
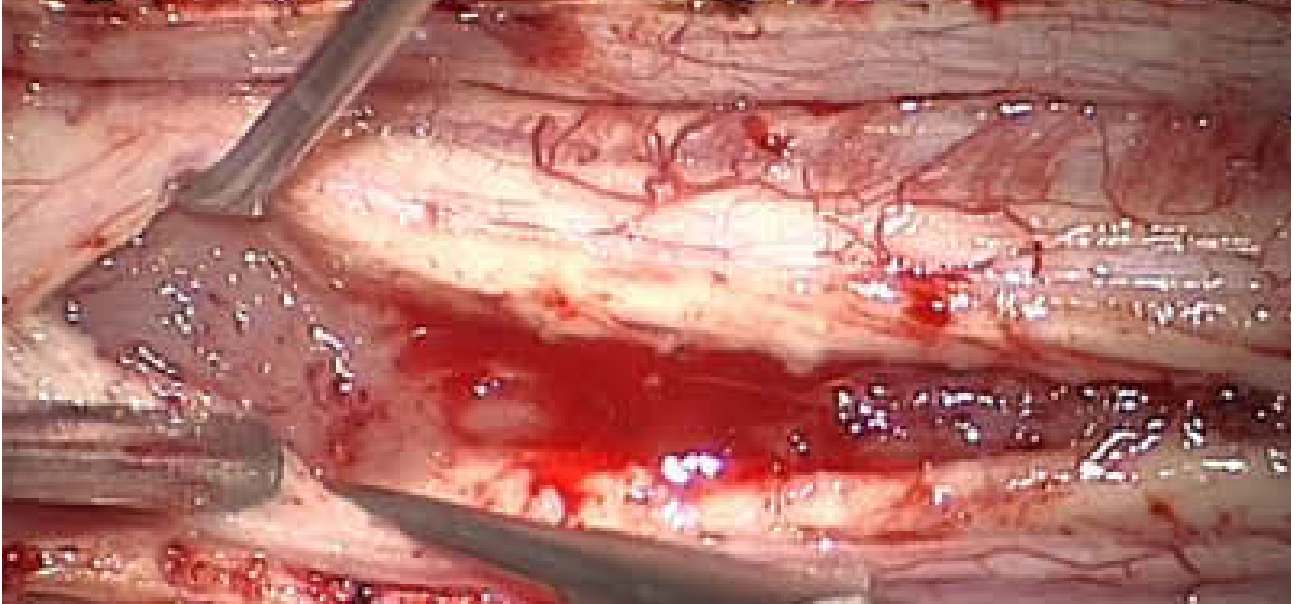


Figure 17 : photographie per-opératoire de lésion grisâtre (astrocytome). L'interface entre tissu sain et tumeur est bien visible (114).

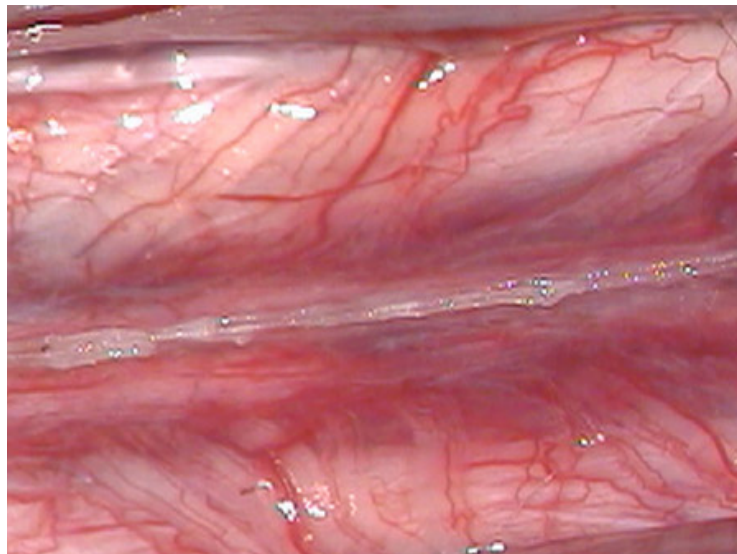
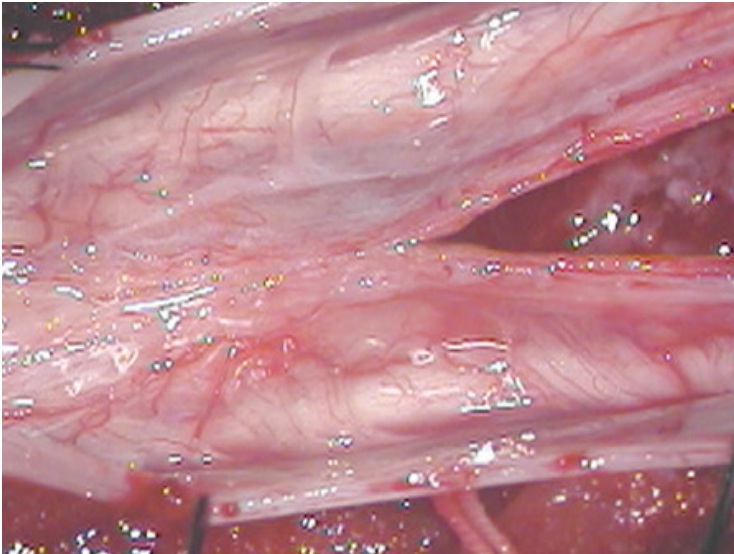


L'hémostase doit alors être réalisée et un rinçage abondant des espaces sous-arachnoïdiens est préconisé afin de limiter les douleurs post-opératoires qu'une accumulation sanguine à ce niveau peut engendrer (17, 18, 38).

*** Fermeture:**

La fermeture s'effectue plan par plan (**figure 20**) et de manière la plus étanche possible. La pie-mère et l'arachnoïde sont suturées dès que cela est possible par des points séparés au fil 6.0 non résorbable (34, 37, 49, 50, 51, 57, 62, 121). Une autre technique consistant à rapprocher les berges pie-mériennes avec la pince bipolaire et à coaguler à très faible intensité pour les "souder" à été décrite récemment (**figure 18**) (18).

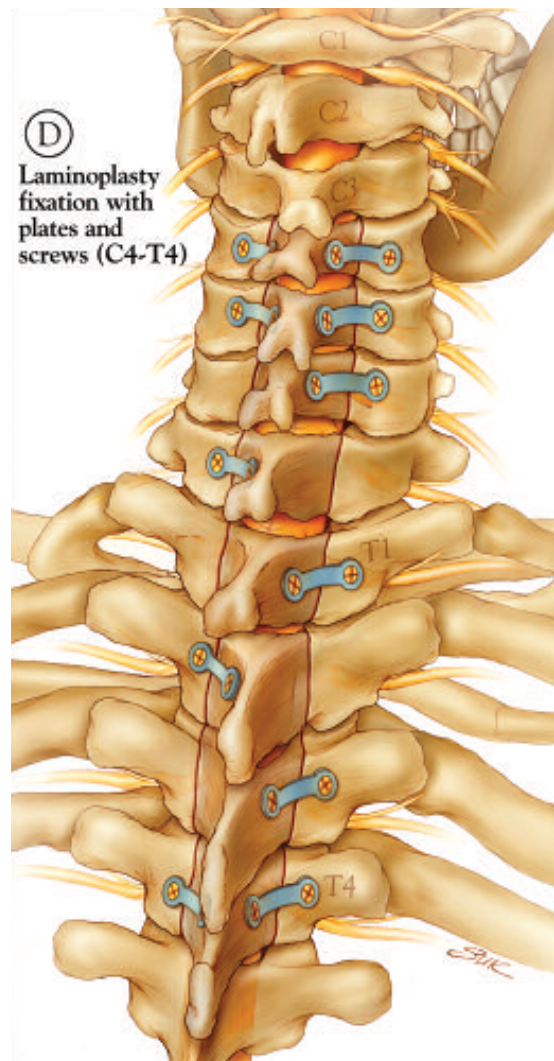
Figure 18 : exemple de fermeture piale (18).



La dure-mère est suturée par un surjet au fil non résorbable de façon étanche et sans tension avec réalisation d'une plastie d'agrandissement si cela est nécessaire.

Si une laminotomie a été effectuée, le capot osseux doit être refixé de part et d'autre au niveau des lames soit avec du fil non résorbable soit avec des petites plaques en titane (**Figure 19**) (82). A Nancy, les fixations de l'os se font tantôt au fil non résorbable tressé tantôt au fil d'acier, avec une préférence ces dernières années pour le fil tressé.

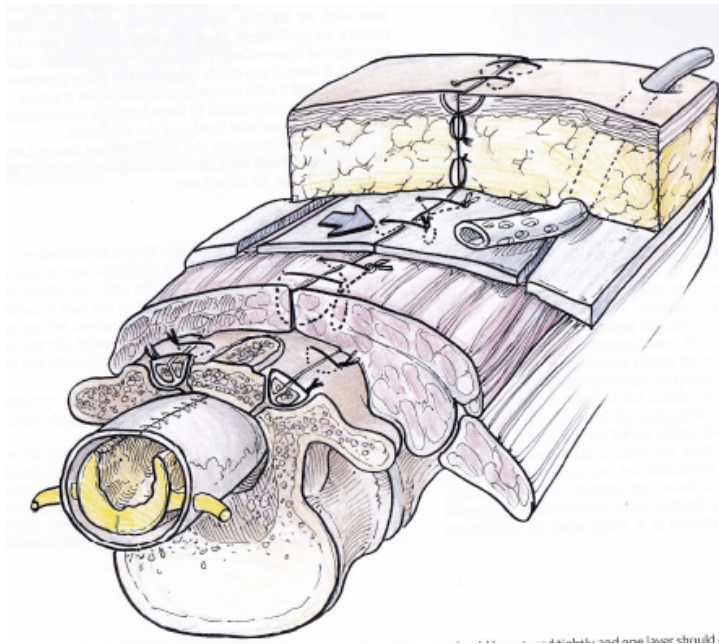
Figure 19: exemple de fixation osseuse avec des plaques en titane (82).



Le plan musculo-aponévrotique est lui aussi fermé de façon étanche sans tension, souvent en association avec un arrimage au ligament inter-épineux. Les plans sous-cutanés et cutanés peuvent ensuite être suturés (34, 37, 49, 50, 51, 57, 62, 121).

La mise en place d'un drainage est laissée à l'appréciation de chaque opérateur.

Figure 20: Fermeture plan par plan: dure-mère, os, muscle, aponévrose, sous-cutané et cutané (37).



* Cas particuliers des récidives:

Les reprises chirurgicales sont bien plus délicates que les premières interventions. En effet, les différents plans sont nettement moins bien individualisables, les structures anatomiques sont plus difficilement reconnaissables et ce, principalement en raison de la fibrose et des adhérences développées au décours de chirurgies antérieures ou d'irradiation (89).

* Compléments:

- **La corticothérapie** est largement utilisée et préconisée tantôt avant l'intervention en prévention de l'œdème per-opératoire (10), tantôt en post-opératoire (51, 79, 114). Son utilisation, par voie intraveineuse, 3 jours en moyenne (114) après l'intervention diminue l'œdème et l'inflammation médullaire ce qui diminue les douleurs post-opératoires (29) et prévient en partie l'aggravation neurologique post-opératoire (41, 80). Son utilisation reste discutée.

- **L'antibioprophylaxie** n'a pas prouvé son efficacité pour cette chirurgie cependant elle reste utilisée de manière empirique par certaines équipes (17).

c. Avancées technologiques:

Elles rendent les interventions de moins en moins risquées en particulier pour le pronostic neurologique.

- **Le microscope et les instruments de microchirurgie** : de plus en plus perfectionnés, ils sont désormais indispensables dans la pratique de la neurochirurgie, à fortiori pour les TIM (112).

- **La pince bipolaire** : utilisée depuis 1930, elle permet une coagulation précise sans transmettre d'électricité au tissu avoisinant. Elle est également un outil essentiel de dissection pour la plupart des neurochirurgiens (112).

- **L'aspirateur ultrasonique ou CUSA** : offre à la fois une destruction de la tumeur associée à une irrigation et à une aspiration des fragments tumoraux sans léser les tissus sains alentours (34, 49, 50, 51, 57, 62, 112, 121).

- **L'échographie per-opératoire** : utile à différentes étapes de la chirurgie, elle permet, avant d'ouvrir la dure-mère, d'évaluer si la laminectomie réalisée est assez étendue (112). Elle permet également de centrer l'incision durale en recherchant l'émergence des racines ou encore la position du ligament dentelé (112), de repérer les limites de la tumeur (ses pôles supérieur et inférieur, la présence de kystes et de cavités) et aussi

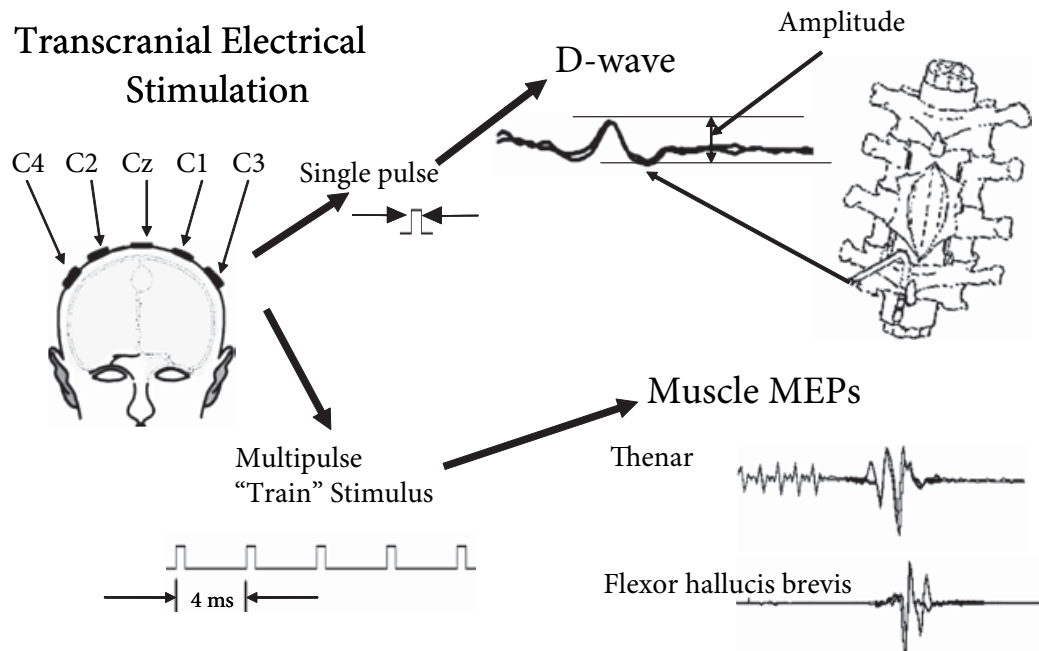
d'apprécier la qualité d'exérèse en fin d'intervention (34, 49, 50, 51, 57, 62, 112, 121) en particulier pour les tumeurs qui n'ont pas de plan de clivage (112).

- **Le laser chirurgical** : très utilisé aux Etats-Unis, il est préconisé du fait de sa précision et de son pouvoir hémostatique, sans aucune lésion engendrée sur les tissus sains à proximité. Les dernières générations de laser au dioxyde de carbone n'engendrent plus de fumée ni carbonisation des tissus (15, 112). Par ailleurs il est important de signaler que son utilisation ne produit pas d'artéfact sur les enregistrements électrophysiologiques (15, 112).

- **Les potentiels évoqués** : leur utilisation est restée longtemps controversée (89) du fait de la seule disponibilité des potentiels évoqués somesthésiques. Le développement des potentiels évoqués moteurs (112) a largement modifier les pratiques. Les modifications per-opératoires des PES ne laissent que peu préjuger d'un éventuel déficit moteur post-opératoire et il disparaissent fréquemment dès la myélotomie postérieure (50). L'utilisation des PEM est de plus en plus codifiée mais ces techniques ne peuvent être pratiquées que dans des centres aux équipes neurochirurgicales, anesthésiques et neurophysiennes expérimentées (52, 81), ce qui rend leur disponibilité plus difficile (52).

Les PEM sont le reflet de l'intégrité du tractus corticospinal (63). Les PEM sont provoqués par une stimulation transcranienne du cortex moteur (63), soit par une impulsion simple soit par une impulsion multipulsée. Une impulsion électrique simple active des axones de conduction rapides faisant naître une onde-D enregistrable à l'aide d'une électrode placée dans l'espace épidual sous le pôle inférieur de la tumeur. Par ailleurs, les PEM musculaires sont engendrés par une série courte d'impulsions électriques (5 à 7), dite technique multipulsée délivrée sur les mêmes électrodes. Les potentiels d'action musculaires sont enregistrés à l'aide d'électrodes disposées au niveau de groupes musculaires dont l'innervation est principalement pyramidale (éminence thénar, tibial antérieur, court fléchisseur des orteils) (**figure 21**) (63).

Figure 21 : principes de monitoring des PEMs au cours de la chirurgie des TIM. Les ondes-D sont générées par un stimulus électrique simple et les PEM musculaires par une salve de stimuli rapides (63).



L'interprétation de l'onde-D et des PEM musculaires se fait simultanément (82, 115). Il est admis qu'une baisse de plus de 50% d'amplitude de l'onde-D associée à une disparition des PEM musculaires laisse présager d'un déficit moteur permanent en post-opératoire et c'est ce qui conditionne l'arrêt de la procédure (28, 63, 104, 115). Par contre, la disparition, seule, des PEM musculaires est le reflet d'un potentiel déficit moteur post-opératoire transitoire (**Figure 22**) (57). Lors de modifications des enregistrements, il est conseillé de faire une pause dans l'exérèse, d'irriguer afin d'éliminer le potassium, bloqueur axonal, ayant tendance à s'accumuler du fait de la destruction tissulaire locale. De plus, une augmentation transitoire de la pression sanguine permet parfois d'observer la réapparition des réponses de base (63). Les enregistrements peuvent également être artéfactés par l'aspirateur ultrasonique et la pince bipolaire (63).

Figure 22 : interprétation des PE lors de la chirurgie médullaire (57, 63).

D-wave	Muscle MEP	Motor status
Decreased <50%	Unchanged	Unchanged
Decreased <50%	Uni- or bilateral loss	Transient motor deficit
Decreased >50%	Bilateral loss	Prolonged motor deficit

Sur le plan anesthésique, certaines drogues habituellement usitées sont à proscrire. Il s'agit des curares, qui bloquent toute réponse motrice mais dont l'absence peut rendre la dissection musculaire plus longue du fait de rétractions musculaires et de mouvements du patient. Sont concernés également, les dérivés halogénés et le protoxyde d'azote qui réduisent les amplitudes des PE. L'utilisation d'un fond de propofol et de fentanyl est donc recommandée (52, 63).

Des études récentes (52, 105) se sont penchées sur le coût d'un tel monitoring multimodal per-opératoire (matériel, personnel d'interprétation, allongement de la durée d'intervention...) mais il n'a pas été réellement quantifié; les seuls chiffres étant disponibles sont le coût de l'utilisation des PES au cours de scoliose en 1995 qui s'élevait à 600\$ (105). Cependant, le coût engendré par la prise en charge dans sa globalité d'une personne éventuellement para ou tétraplégique a lui été évalué (par le centre national statistique des lésés médullaires aux États-Unis) (52, 105) et il s'élève, pour la première année, à 775 577\$ pour un lésé médullaire de C1 à C4, 500 828\$ pour C5 à C8, 283 388\$ pour une paraplégie et 228 566\$ pour un déficit moteur incomplet quel que soit le niveau concerné. Ces tarifs passent ensuite respectivement chaque année à 138 000\$, 56 905\$, 28 837\$ et 16 018\$. Ainsi, le surplus engendré par l'utilisation du monitoring des PE semble bien moindre que la prise en charge d'une personne déficitaire (52, 105).

Plusieurs bémols doivent être apportés à ce monitoring. En effet, il faut signaler qu'avant l'âge de trois ans le tractus corticospinal n'est pas entièrement myélinisé (28, 50, 52), ce qui rend les PEM non utilisables. Par ailleurs, il faut savoir que l'onde-D est

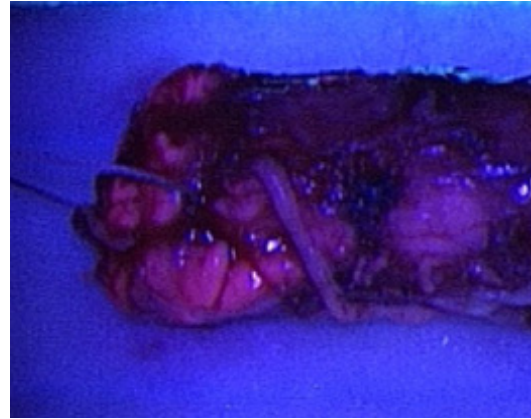
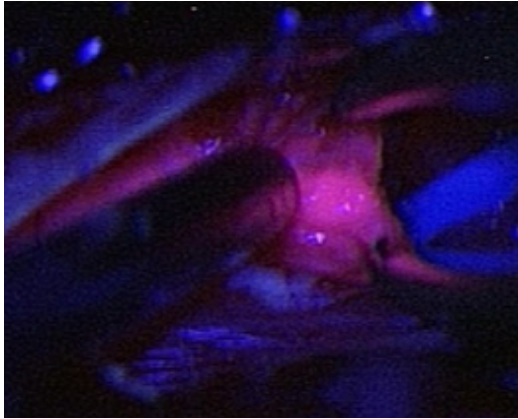
absente chez 20% des patients porteurs de TIM (28). De plus, ils sont inutilisables pour les lésions plus caudales que le segment rachidien T10-T11 car il n'y a plus assez de fibres rapides corticospinales à ce niveau (28, 104). Enfin, les PEM et l'onde-D sont souvent ininterprétables chez des patients déjà très déficitaires et pour une moelle spinale très comprimée par la tumeur (52). Il faut ajouter que l'immaturité du SNC chez l'enfant fait qu'il possède une certaine plasticité et donc une capacité de récupération plus importante que l'adulte, il est donc difficile de préjuger du déficit post-opératoire (23, 50).

A Nancy, les PE n'ont pas été utilisés en per-opératoire pour les 14 cas de la série, il en est de même pour la série de Marseille (70). Ils sont par contre de plus en plus utilisés chez l'adulte à Nancy.

Il n'y a pas encore eu d'étude univoque prouvant l'intérêt de l'utilisation des PE per-opératoires en terme de pronostic fonctionnel post-opératoire. Ceci est dû au fait qu'il n'est pas envisageable, sur le plan médico-légal, de réaliser des interventions chirurgicales sans monitoring dans un centre où celui-ci est disponible pour pouvoir comparer les résultats avec ou sans enregistrement des PE!

- **L'injection du 5-ALA ou acide aminolévulinique** en intraveineux au patient en pré-opératoire associée à l'utilisation de la fonction fluorescence du microscope a permis de guider l'exérèse d'un astrocytome anaplasique (dorsal de T9 à T12) chez une patiente de 27 ans (35). Ce produit engendre une coloration du tissu tumoral (en saumon) lorsque ce tissu est observé à la lumière fluorescente (**figure 23**). Ce produit a déjà été plus utilisé en intracérébral et permettrait des exérèses plus complètes (113).

Figure 23 : coloration saumon du tissu tumoral après administration de 5-ALA et utilisation de la lumière fluorescente (35).



d. Résultats:

Le but à atteindre dans la chirurgie des TIME est l'exérèse la plus complète possible et le maintien du statut fonctionnel (41). Avant l'avènement de l'IRM (112), l'appréciation de la qualité d'exérèse de la TIM revenait au seul chirurgien, ce qui représentait un biais important (89). L'IRM précoce, réalisée dans les 72 heures post-opératoires permet d'objectiver et de quantifier l'exérèse (23, 42, 91, 99, 115). Les 14 enfants opérés à Nancy ont bénéficié de cette IRM post-opératoire précoce dans les 72 heures suivant la chirurgie.

L'exérèse est très influencée par la nature de la tumeur; en effet, la présence ou non d'un plan de clivage est déterminante. Ainsi, l'ablation des épendymomes bien encapsulés sera plus aisément complète que pour les tumeurs infiltrantes, même si elles sont de faible malignité (34, 41, 63). La présence de kystes péri-tumoraux facilitent également la délimitation des berges tumorales (79). Les nouveaux outils chirurgicaux cités précédemment permettent de rendre acceptable le risque d'une chirurgie radicale (34, 49, 50, 57, 62, 112, 121). Cependant, même si l'objectif initial est une exérèse complète, il faudra savoir s'arrêter et préférer laisser un résidu plutôt que de provoquer une

dégradation neurologique. De plus, des interventions itératives peuvent être une stratégie thérapeutique pour les tumeurs pan-médullaires notamment (115).

Les classifications des exérèses varient d'une école à l'autre mais l'exérèse totale est caractérisée par un lit tumoral net sans aucun résidu décelable sur l'IRM post-opératoire (24, 108). Classiquement, une résection est dite subtotale quand elle concerne plus de 80% de la tumeur sans être complète et elle est dite partielle lorsque moins de 80% de la tumeur ont été ôtés (24, 79). Les plus récentes publications rapportent une fréquence d'exérèse complète approchant les 70% toutes histologies confondues (79), de 70 à 90% pour les épendymomes (72), de 55 à 75% pour les astrocytomes (**Tableaux 18 et 19**).

Pour les 14 enfants porteurs de TIM à Nancy, il y a eu 16 opérations car deux récidives (cas 6 et 12) ont été réopérées. Les IRM post-opératoires permettent de conclure à 4 exérèses complètes (cas 8, 9, 10 et 13), 4 subtotaux (cas 5, 6, 7 et 11) et 6 partielles (cas 1, 2, 3, 4, 12 et 14) lors de premières interventions. Les deux récidives réopérées ont bénéficié d'une exérèse complète (cas 6 et 12). Il est difficile d'établir un pourcentage de résultats pour les épendymomes étant donné que la série n'en comporte qu'un seul (cas 11), de grade II ayant subi une exérèse partielle. Par contre, pour les astrocytomes il y a eu 13 interventions (11 astrocytomes de bas grade dont 2 récidives et 2 de haut grade) avec 6 cas (46,2%) d'exérèse totale (cas 6, 8, 9, 10, 12 et 13), 2 cas (15,4%) d'exérèse subtotale (cas 6 et 7) et 5 cas (38,5%) d'exérèse partielle (cas 1, 2, 4, 12 et 14) dont deux étaient des astrocytomes de haut grade (cas 1 et 14). Le **tableau 20** résume les résultats d'exérèse en fonction du grade histologique dans notre série qui comprend 13 interventions pour des tumeurs de bas grade et 3 pour des tumeurs de haut grade.

Tableau 18 : qualité de la résection tumorale intramédullaire en fonction des différentes séries.

		SERIE					
		O'SULLIVAN (1994)(91) n=31	GOH (1997)(42) n=44	CONSTANTINI (2000)(24) n=165	MC GIRT (2007)(79) n=16	TOBIAS (2008)(115) n=13	NANCY (2010) n=14
QUALITE D'EXERESE	COMPLETE	19%	72%	77%	72%	76%	37,5%
	SUBTOTALE	45%	20%	20%	28%	20%	25%
	PARTIELLE		5%	3%	0	0	37,5%
	BIOPSIE	35%	0	0	0	4%	0

Tableau 19 : fréquence d'exérèse complète en fonction du type histologique.

	INNOCENZI (1996)(54) n=45	LONJON (1998)(72) n=20	LENA (2003)(70) n=64	SCHEINEMAN (2009)(108) n=29
EPENDYMOME	70%	80%	90%	-
ASTROCYTOME	-	34%	75%	55%

Tableau 20: qualité d'exérèse en fonction du grade histologique des lésions gliales pour la série de Nancy (n=nombre d'interventions chirurgicales).

		GRADE HISTOLOGIQUE	
		BAS GRADE n=13	HAUT GRADE n=3
QUALITE D'EXERESE	COMPLETE	46,2%	0
	SUBTOTALE	23,1%	33,3%
	PARTIELLE	30,8%	66,7%

Pour les autres types histologiques, peu d'études sont disponibles en raison de la rareté des observations. Les résultats pour le gangliogliome se rapprochent de ceux de l'astrocytome (58). Les rares malformations vasculaires rencontrées telles que le cavernome bénéficient toutes d'une exérèse complète de façon plus aisée (26, 29).

e. Complications:

Les complications imputées à une chirurgie de TIM peuvent être divisées en deux parties : les complications précoces et les tardives. Ne seront envisagées dans ce paragraphe uniquement les complications directement liées à l'acte chirurgical et non celles résultant par exemple du décubitus plus ou moins longtemps imposé par la tumeur et sa chirurgie que sont les problèmes thrombo-emboliques, les infections pulmonaires, les escarres...

* Complications précoces :

- **La douleur** est présente en post-opératoire dans 80% des cas du fait du décollement des masses musculaires et de leur écartement (100). Comme pour la symptomatologie des TIME elle peut être sous-estimée chez les plus jeunes enfants ne l'exprimant pas clairement. Un traitement antalgique bien conduit permet de juguler ce problème.

- **Les déficits neurologiques** : une aggravation transitoire des troubles neurologiques est observée dans un tiers des cas (77). La récupération de l'état initial se fait dans les jours ou semaines qui suivent l'intervention (41, 57). 50% récupèrent en 1 mois (41, 72). Depuis l'utilisation des nouvelles technologies chirurgicales et surtout des PE, les détériorations neurologiques massives et permanentes sont exceptionnelles (1 cas sur 400 rapporté de 1996 à 2004 par Kothbauer en 2007) (62, 63). Pour les patients asymptomatiques ou paucisymptomatiques au diagnostic, l'incidence de survenue d'une plégie post-opératoire est de moins de 1% (57). Persiste fréquemment un syndrome cordonnal postérieur dû à la myélotomie postérieure à laquelle la moelle thoracique basse est plus sensible que la moelle cervicale et thoracique haute (34). Il faut, par

ailleurs, se méfier d'une potentielle ischémie médullaire antérieure qui survient si l'artère spinale antérieure est lésée; l'échographie per-opératoire et la non utilisation de la coagulation lors de la dissection antérieure tumorale permettent souvent d'éviter cette lésion (62). Certains facteurs de risque d'aggravation neurologique post-opératoire ont été identifiés : il s'agit de l'âge, du caractère unilatéral des symptômes, du statut clinique au diagnostic (81). Une aggravation post-opératoire survient dans 5% des cas chez les patients mMS I, dans 7% des cas pour les mMS II et 17% des cas pour les mMS III (100). La durée d'évolution des symptômes est également corrélée à la survenue d'une aggravation post-opératoire; en effet, plus la compression médullaire a été longue, plus la moelle spinale devient sensible au traumatisme de la chirurgie (72). L'âge joue un rôle du fait de l'immaturité et de la plasticité médullaire qui existent chez les plus jeunes, facilitant les récupérations. Ainsi Constantini rapporte 7% d'aggravation dans son étude concernant les enfants de moins de 3 ans (23) et environ 24% au sein de la population des moins de 21ans (24). Il faut remarquer que l'aggravation neurologique par la chirurgie, fait redouté par tous les neurochirurgiens, n'est pas fréquente et se trouve être minime dans 99% des cas où elle survient (57). L'utilisation des corticoïdes post-opératoires est largement utilisée et jouerait un rôle bénéfique pour la récupération neurologique mais aucune étude à ce sujet n'a été retrouvée. Par ailleurs, la prise en charge précoce dans un centre de rééducation adapté est indispensable (41). A Nancy, on retrouve 2 (14,2%) aggravations post-opératoires qui correspondent à une majoration d'un déficit moteur d'un membre (cas 2 et 4) et l'apparition de 3 (21,4%) syndromes cordonnaires postérieurs (cas 4, 7 et 10). Ainsi on note 4 (30,8%) aggravations et 9 (69,2%) cas de stabilité neurologique en post-opératoire immédiat.

- **Les fistules de LCS** surviennent rarement lors d'une première chirurgie mais plus volontiers en post-opératoire des reprises et d'autant plus si les tissus ont été irradiés (62). Une fermeture étanche avec réalisation d'une plastie dure-mérienne si besoin permet d'éviter cette complication. Certaines équipes préconisent également le respect d'une position de Trendelenbourg 2 à 3 jours post-opératoires (70). Malgré ces précautions, des reprises chirurgicales (115) peuvent être nécessaires avec parfois la mise en place d'un shunt externe de LCS (51).

- **L'hydrocéphalie** est décrite comme complication post-opératoire par Epstein (34) et Tobias (115) essentiellement pour des tumeurs situées au niveau cervical haut et elle

résulterait d'un épaissement des leptoméniges à la jonction cervico-médullaire provoquant un obstacle à la sortie du quatrième ventricule (34), en partie aggravé par l'œdème post-opératoire. La pose d'une valve de dérivation est alors nécessaire (115). Il ne faut pas oublier que l'apparition d'une hydrocéphalie peut aussi être le témoin d'une dissémination tumorale méningée. Deux patients ont été valvés dans notre série en post-opératoire de leur chirurgie pour TIM mais ces 2 cas d'hydrocéphalie n'étaient pas des complications de la chirurgie (dissémination tumorale et présence de neurofibromes de l'acoustique bilatéraux).

- **Les complications classiques de la chirurgie du rachis** : il faut mentionner l'hématome post-opératoire dont la survenue est évitée par la réalisation d'une hémostase soignée et l'éventuelle mise en place d'un drainage. Les défauts de cicatrisation paraissent là encore plus fréquents lors des récurrences et chez les patients ayant bénéficié d'une RT. Par ailleurs, l'infection du site opératoire est d'autant plus favorisée qu'il s'agit généralement d'interventions longues avec ouverture de la dure-mère (17).

Aucun cas de complications précoces dues à la chirurgie n'a été retrouvé lors de l'étude des dossiers médicaux de la série de Nancy.

* Complications tardives:

- **Les déformations rachidiennes** : elles feront l'objet d'un chapitre entier suivant.

- **Les incarcerations médullaires** : plutôt anecdotiques, elles résultaient d'une extrusion postérieure médullaire à travers un défaut dural associé à la formation d'un kyste arachnoïdien antérieur du fait d'adhérences post-opératoires (34). Les techniques de fermeture durale, la prévention des adhérences post-chirurgicales par le rinçage du sang et la limitation des matériels hémostatiques laissés in situ a permis d'éradiquer cette complication historique (17, 18).

- **Les douleurs résiduelles et dysesthésies**: leur physiopathologie, leur présentation clinique et surtout leur prise en charge thérapeutique restent très mal documentées (62). Les syndromes dysesthésiques post-opératoires s'objectivent 1 mois après

l'intervention et touchent près de 65% des patients (82). Leur apparition se majore avec l'âge du patient, la durée d'évolution des symptômes à la prise en charge supérieure à 1 an et l'aggravation neurologique en terme de mMS post-opératoire (81). Elles peuvent provenir d'un certain attachement de la moelle à la dure-mère par des adhérences arachnoïdiennes dont la formation peut être évitée par la préservation maximale de l'arachnoïde à l'ouverture et le rinçage abondant des espaces sous-arachnoïdiens avant la fermeture (18). Chacko (18) préconise la mise en place de suspensions dure-mériennes, lors de la fermeture, afin de reconstituer au mieux les espaces sous-arachnoïdiens. Ces "moelles attachées" post-opératoires sont visibles sur l'IRM, entraînant une disparition des espaces sous-arachnoïdiens postérieurs et un déplacement postérieur de la moelle (100). Ces douleurs chroniques peuvent largement diminuer la qualité de vie des enfants atteints et certaines nécessitent la mise en place de stimulateurs médullaires ou de pompes à morphine intrathécales (18, 38, 101). Trois patients (23%) (cas 1, 7 et 12) ont été suivis à Nancy pour des dysesthésies invalidantes qui ont répondu aux thérapeutiques médicamenteuses (antidépresseurs tricycliques, antiépileptiques, morphiniques et dérivés).

* Complications anecdotiques dues à l'utilisation des PE (28):

Sur environ 15000 patients, ont été recensées 5 crises d'épilepsie, 5 arythmies, 2 brûlures du scalp au niveau des électrodes, une lacération de langue et de lèvres, une fracture mandibulaire. D'après les auteurs, hormis les crises d'épilepsie, ces complications auraient pu être évitées (28).

2) Traitements complémentaires:

Alors que la RT est restée longtemps le traitement de référence des TIME après réalisation d'une biopsie, l'évolution des pratiques tend à limiter les traitements complémentaires que sont la RT et la CT pour des cas bien particuliers, à savoir les lésions de haut grade ou certaines progressions tumorales (9, 34, 41, 42, 55, 56, 62, 77, 91, 99, 100, 108).

A Nancy, 9 (64,3%) sur 14 patients ont bénéficié d'un traitement complémentaire, nous avons recensé 9 CT (64,3%) et 3 RT (21,4%). Nous rapportons :

- 1 cas de RT et CT (temozolomide) concomitantes pour un glioblastome multiforme (cas 1),
- 1 cas de CT première (Cis-Pt, VP16 et BCNU) suivie de RT du fait de l'inefficacité de la CT pour un astrocytome de grade III (cas 14),
- 1 seul cas de RT isolée en post-opératoire immédiat suivi d'une CT (temozolomide) lors d'une progression tumorale à 4 ans d'un oligodendrogliome de grade III (cas 5).
- 6 cas de CT isolée correspondant au protocole BB-SFOP pour 4 d'entre elles (cas 6, 7, 12 et 13) et LGG-SIOP pour les 2 autres (cas 2 et 3). Ces CT ont été administrées d'emblée pour 5 (83,3%) d'entre elles (cas 2, 3, 7 12 et 13) et dans un cas lors d'une reprise évolutive tumorale (cas 6). Ces CT ont été réalisées en traitement complémentaire de la chirurgie de 5 astrocytomes pilocytiques et d'un oligodendrogliome de grade II.

a. RT:

La plupart des équipes ont choisi de surseoir le plus longtemps possible au cours de l'évolution d'une TIME à l'utilisation de la RT, en particulier chez l'enfant (24, 89). En effet, les publications récentes n'ont pas démontré de résultats significativement supérieurs en terme de survie et de survie sans progression tumorale au sein des patients irradiés en post-opératoire (56, 57). Il faut souligner que les auteurs soutenant la RT systématique (71, 86, 91, 102) ont publié leurs écrits avant l'apparition des

nouvelles technologies précédemment décrites et qui ont facilité nettement l'approche chirurgicale rendant ainsi l'exérèse complète des tumeurs bien plus fréquente qu'auparavant. Une revue de la littérature récemment publiée au sujet de la prise en charge des astrocytomes de bas grade intramédullaires révèle un manque de données manifeste dans la littérature empêchant de supporter ou de proscrire formellement la RT dans le traitement de ces lésions (9).

* Indications :

La RT est plus active sur des cellules à renouvellement rapide (9, 34), or, les TIME sont en majorité des tumeurs à croissance lente et de bas grade (présentant donc peu de mitoses) ce qui limite l'efficacité de la RT (9).

Les indications de RT dans la prise en charge des TIME se résument aux tumeurs de haut grade (70, 75, 101), aux tumeurs non opérables ou du moins avec un risque trop important de séquelles neurologiques post-opératoires (d'emblée ou lors d'une récurrence) (24) et pour certains cas de récurrences précoces (inférieures à 12 mois) laissant présager une éventuelle transformation maligne (24). Les TIME étant majoritairement des lésions de bas grade il est préférable d'adopter une attitude de surveillance même si l'exérèse est incomplète (48). Dans ces cas, une surveillance clinique et iconographique régulière doit être réalisée dont le schéma sera détaillé dans le paragraphe "suivi"(48). Même en cas de récurrence ou de progression du résidu, une réintervention sera préférée à la RT (57, 70). Les épendymomes, à contrario des astrocytomes peuvent métastaser dans d'autres sites du système nerveux mais ce risque est faible et ne justifie pas non plus une irradiation (ni locale, ni du névraxe entier), d'autant plus que l'exérèse de ces lésions au bon plan de clivage est souvent complète et que les récurrences sont souvent locales (51, 91).

Deux récentes publications américaines sont en faveur de l'utilisation de la RT (2, 86). Elles ont pour inconvénient de porter, certes sur des populations plus grandes que les séries rapportées sur les TIME mais qui mélangent adultes et enfants. Abdel-Wahab (2), en 2006 a analysé les données de 183 patients opérés de TIM dans 6 centres hospitaliers différents des Etats-Unis. Selon une analyse multivariée, il rapporte qu'un des facteurs

de bon pronostic, en terme de survie globale et de survie sans progression tumorale à 5, 10 et 15 ans est la réalisation d'une RT pour les astrocytomes de grade faible ou intermédiaire. Ce n'est pas le cas des épendymomes et des astrocytomes de haut grade. Parallèlement, en 2009, Minehan (87) a retrouvé, dans sa série de 136 patients traités pour astrocytome médullaire (dont 75% ont reçu une RT), un bénéfice de survie de la RT pour les tumeurs infiltrantes (29 mois avec RT contre 3 mois sans) mais pas pour les astrocytomes pilocytiques.

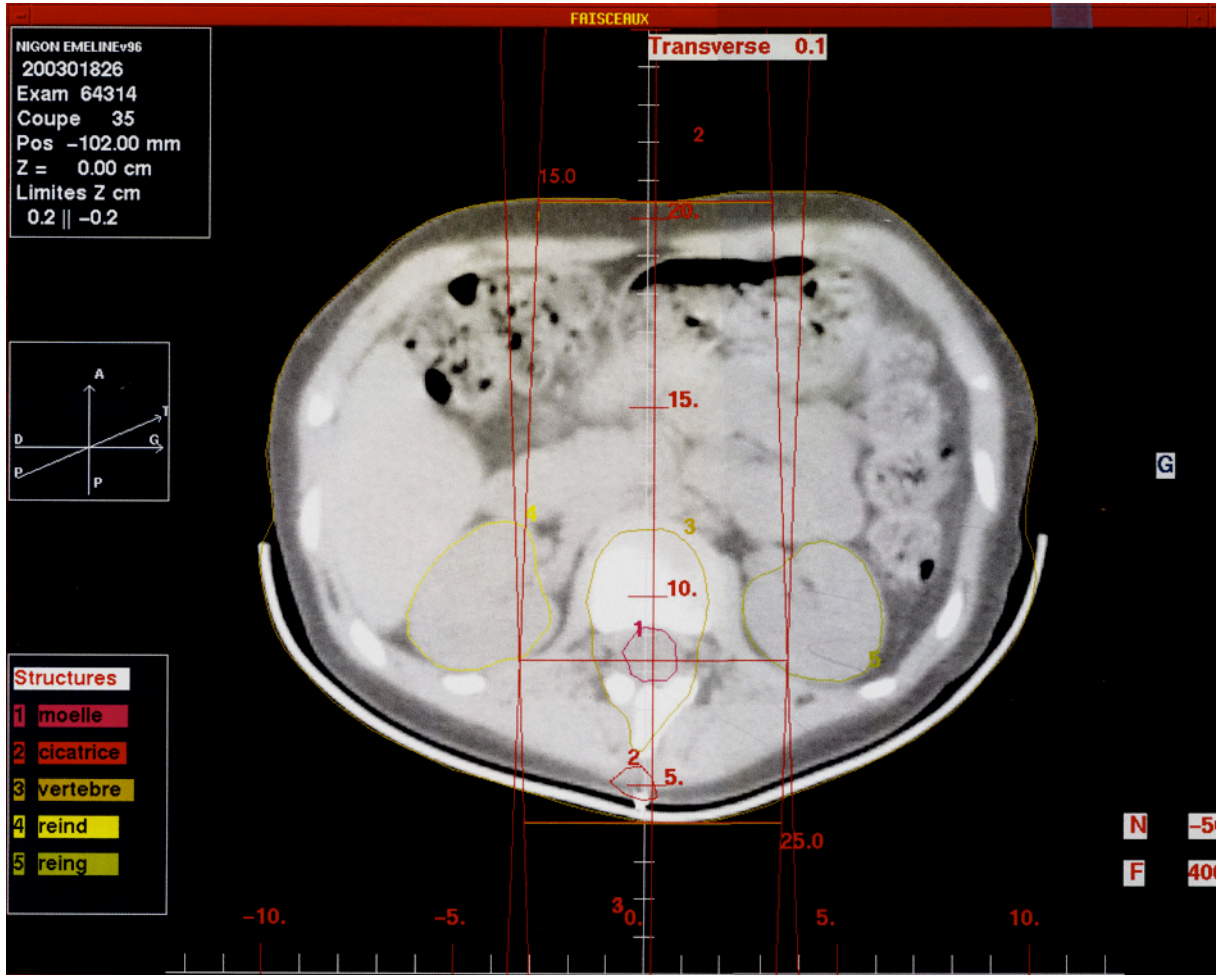
Trois enfants (21,4%) ont bénéficié d'une RT à Nancy (cas 1, 5 et 14), il s'agit des enfants atteints de lésions de haut-grade.

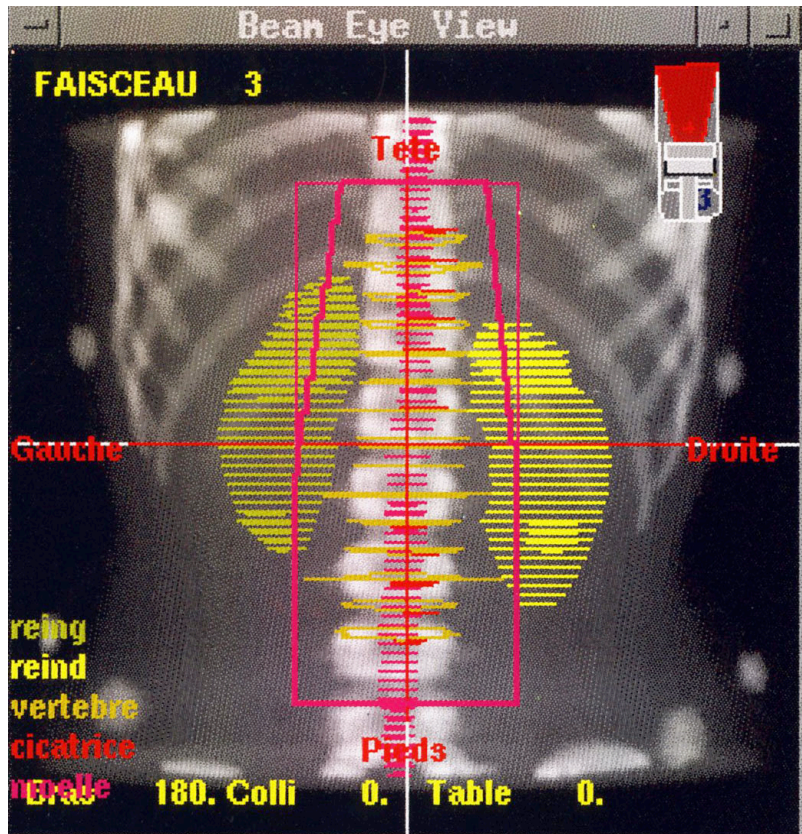
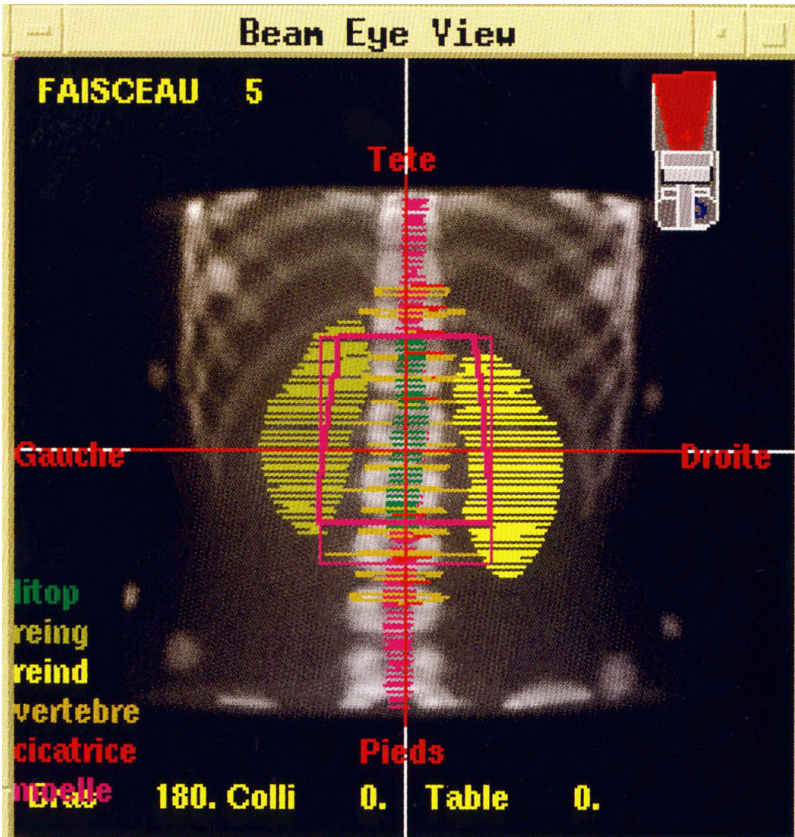
* Modalités :

Les techniques d'irradiation peuvent varier d'un centre à l'autre mais le facteur limitant pour l'efficacité de la RT dans ces situations est la dose maximale admissible par la moelle, qui est de 44 à 50 Gy (49, 91) en fractionnement classique (2 Gy par fraction). Au delà de cette dose, le risque majeur est la myélite radique (47). Or, 44 Gy n'ont jamais été suffisants pour contrôler une tumeur, surtout de haut grade (en général 60 Gy sont nécessaires). Il est donc convenu que la dose délivrée dans les TIME est de 50 Gy étalée sur 5 semaines (47, 53, 60, 91, 118). Certaines études ont tenté d'augmenter les doses d'irradiation au delà de 50 Gy mais le risque de myélite attendu passe à 5% (118) sans résultats statistiquement significatifs (1, 9). Par contre, une corrélation dose-réponse a été retrouvée chez des patients recevant plus de 40 Gy (9). Le champ d'irradiation utilisé comprend l'étendue de la tumeur avec des marges de sécurité d'1 vertèbre de part et d'autre de la lésion soit environ 5cm (**figure 24**) (53, 59). Ces marges sont variables selon les équipes (de 1 à 3 vertèbres pour Abdel-Wahab (1) et en moyenne 2 vertèbres pour Minehan (86, 87)). L'irradiation cranio-spinale est réservée aux rares cas de dissémination avec arachnoïdite tumorale; elle est associée à un complément de dose sur le site initial (85). Une autre modalité de RT consiste à réaliser un boost de RT hypofractionnée pour une augmentation des doses. Ce traitement a été réalisé pour des lésions de haut grade et les résultats semblent prometteurs (67% de survie à 10 ans pour ceux ayant bénéficié du boost contre 20% pour les autres) mais là encore cette étude ne porte que sur 6 cas (60).

Même si elles n'ont pas été effectuées chez des enfants, deux nouvelles modalités d'irradiation de TIM ont été rapportées récemment. Il faut mentionner l'utilisation récente de la radiochirurgie stéréotaxique fractionnée (cyber-knife) sur une patiente de 50 ans atteinte d'une métastase de cancer rénal au niveau C5 (95). La deuxième modalité innovante pour l'irradiation des TIM a été réalisée à Nancy (22). Une jeune patiente de 22 ans porteuse d'un astrocytome pilocytique kystique dorsal (T9 à T12) a bénéficié de 2 chirurgies ainsi que d'une ponction scanno-guidée du kyste. Ces thérapeutiques ont toutes les trois conduit à une reformation du kyste associée à une détérioration neurologique. La décision, prise en comité pluridisciplinaire, d'irradiation in situ a donc été décidée et la patiente a bénéficié d'une injection intrakystique de rhénium-186 scanno-guidée renouvelée à 8 mois. L'IRM de contrôle à 1 an de la dernière injection de rhénium montre une réduction de 90% du kyste par rapport à la première imagerie ainsi qu'une stabilité de l'examen clinique. Ceci offre des perspectives d'évolution et de reconsidération du rôle de la RT dans la prise en charge des TIME car ses effets délétères sur les tissus sains sont moindres avec la radiochirurgie et l'irradiation in situ.

Figure 24: exemples de dosimétrie pour un oligodendrogliome de grade III étendu de T12 à L1 (cas 5).





* Complications :

Chez l'enfant, les effets délétères de la RT sont nombreux tant sur le plan médullaire que sur le plan ostéo-articulaire. La tolérance du rachis et de la moelle en croissance serait de 10 à 15% moindre que chez l'adulte (49). De plus, l'infiltration tumorale engendre une fragilité médullaire supplémentaire.

Sur le plan orthopédique, l'irradiation du squelette immature peut engendrer un défaut de croissance avec une perte de hauteur pouvant atteindre 15 cm (49), des déformations rachidiennes avec une tendance accrue à une déformation cyphotique pouvant aller jusqu'à des subluxations (42). La fréquence de ces complications orthopédiques post-RT n'est pas calculable car il est difficile de déterminer à quel degré ces complications sont imputables à la chirurgie ou à la RT. Elles peuvent s'aggraver lors de la puberté (21).

Sur le plan médullaire, les principales complications sont des myélopathies dont la plus sévère est la myélite radique (76) qui engendre des déficits majeurs et permanents et ne peut bénéficier d'aucun traitement. Elle survient dans 1% des cas à partir de 50Gy (118). Sa survenue pourrait être potentialisée par certaines CT notamment celles à base de carboplatine et de vincristine (47).

La RT engendre également des troubles de la cicatrisation cutanée (99). C'est pourquoi elle ne doit débuter qu'après cicatrisation complète.

D'autre part, comme pour toute autre localisation tumorale, le risque de voir une transformation maligne de la tumeur initiale (70) est à prendre en compte tout comme la survenue de cancers secondaires dont la fréquence est estimée à 4% à 10 ans, 12% à 20 ans et 20% à 30 ans (7, 44, 59, 91).

A ces complications, il faut encore ajouter, selon la topographie irradiée, les troubles intestinaux (nausées, vomissements, diarrhées) (49).

Aucune complication liée à la RT n'a été observée au sein des patients de Nancy.

b. CT:

Les rares publications (31, 39, 49, 74, 90) trouvées à ce sujet portent sur un nombre très limité d'enfants (13 au maximum) (4). Aussi, les indications et les modalités de la CT en traitement adjuvant des TIME sont rarement standardisées (95) et restent largement inspirées par les pratiques utilisées pour les mêmes types de tumeur au niveau intracrânien (6, 95). La CT n'a que très peu été considérée dans la prise en charge thérapeutique des TIME alors qu'elle est le traitement adjuvant standard pour les lésions de bas grade encéphaliques. Le rôle de la CT pour les tumeurs intracérébrales est mieux documenté, cependant, les différences de comportement tumoral entre intracérébral et intramédullaire pouvant exister ne permettent pas d'établir des recommandations à ce sujet par simple comparaison (7). L'utilisation de la CT a tendance à progresser ces 15 dernières années du fait de la potentielle iatrogénie de la RT (7).

* Indications :

Hormis pour les tumeurs de haut grade pour lesquelles la CT est proposée d'emblée en association avec la RT (48, 95), la CT est utilisée afin d'éviter ou de retarder l'irradiation dont les effets néfastes sont reconnus, d'autant plus que l'enfant est jeune (70). Ainsi, elle est de plus en plus considérée comme traitement de première ligne après la chirurgie pour des lésions de bas grade récidivantes (9, 31, 70), non extirpables en progression et pour les lésions de haut grade ou les lésions métastasées (31).

* Modalités :

Il existe différents protocoles de CT pour ces tumeurs. La plupart des centres utilise une CT à base de carboplatine et de vincristine (39, 45, 49, 108, 116) en première ligne pour les tumeurs gliales de bas grade (74) selon le protocole pour le traitement des lésions de bas grade de la SIOP (LGG-SIOP) (**annexe 2**). Il faut noter que les épendymomes sont moins chimiosensibles que les astrocytomes (34, 72, 85). Pour les lésions de haut grade,

une CT multiple, à base de temozolomide, associée à une RT est souvent réalisée (4, 33, 101).

D'autres protocoles plus exceptionnels de CT ont été utilisés dans quelques études que l'on peut souligner :

- **Allen** (4), en 1998, a présenté une étude pilote CCG-945(Children's cancer Group protocol 945) pour le traitement des astrocytomes de haut grade par CT « 8en1 » associée à la RT. Il s'agissait d'administrer en post-opératoire 2 cycles d'une association de 8 drogues en un jour, chez 13 patients, avant la RT, suivie de 8 cycles supplémentaires. Les résultats sont relativement prometteurs car 7 (54%) des treize enfants étaient en vie avec une médiane de suivi de 76 mois (plus de 6 ans), mais ces résultats n'ont pas de valeur statistique du fait du faible nombre de sujets inclus. Cependant, ils ont permis d'envisager qu'une intensification thérapeutique pourrait être une perspective intéressante.

- **Doireau** (31), en 1999, a rapporté les résultats de 8 enfants ayant des tumeurs malignes ou récidivantes et non opérables traités selon le protocole BB SFOP (*annexe 1*) qui consistait en 7 cycles de 3 cures associant carboplatine + procarbazine, etoposide + cis-platine, vincristine + cyclophosphamide étendus sur une durée de 16 mois, à 3 semaines d'intervalle. Les résultats cliniques ont été probants avec une bonne réponse consistant en une rapide disparition des douleurs et une régression des troubles sensitivo-moteurs (31, 45). Par ailleurs, le taux de survie au sein de cette petite série était de 100% car aucun patient n'est décédé du fait de sa tumeur à une médiane de suivi de 5 ans et la moitié n'a pas présenté de progression tumorale. Un enfant de trois mois avec une tumeur holomédullaire a une survie de 14 ans sans progression tumorale au sein de cette série (45).

- **Mora** (88), en 2006, fait part de son expérience à propos de trois enfants résistants à une première ligne de CT (vincristine + carboplatine) chez qui a été instaurée une association d'irinotecan et de cisplatine sur 20 semaines. Les réponses cliniques et radiologiques ont été rapidement satisfaisantes (dans les 6 mois) et les 3 enfants étaient toujours en rémission à 4 ans pour le premier cas, 20 mois pour le deuxième et 12 mois pour le dernier.

- **Raco** (101), en 2010, publie l'expérience de son équipe sur 30 ans concernant la prise en charge des astrocytomes de haut grade intramédullaires. L'article dénombre 22 patients porteurs de TIM, 14 d'entre eux ont eu une CT par temozolomide. Les résultats ne sont pas statistiquement significatifs mais sont tout de même intéressants. La survie globale moyenne passe de 10,6 mois à 22 mois entre les patients ayant bénéficié d'une chirurgie seule et ceux ayant bénéficié d'une chirurgie associée à une RT et une CT. Cette survie moyenne globale est majorée de 4 mois pour les patients ayant reçu en plus de la chirurgie une RT associée à une CT par rapport aux patients n'ayant bénéficié que de la RT en traitement adjuvant de la chirurgie. Par contre, Raco n'a pas rapporté d'effet bénéfique de la CT sur le statut clinique des patients, ce qui contraste avec les deux études précédemment citées (31, 88).

Il convient de noter qu'aucune des conclusions de ces études n'a été négative et que la CT a manifestement une place de plus en plus prépondérante à occuper au sein des traitements des TIME.

* Complications :

Les CT utilisées dans ces études sont très bien tolérées et ont une faible toxicité (45, 49). En effet, ne sont rapportées que quelques myelosuppressions modérées (39). Le principal problème est posé par une allergie au carboplatine (49) qui survient dans environ 30% des cas et dont l'incidence augmente avec le nombre de cures (110). Les autres effets secondaires se résument à des infections facilement jugulées (31) et une neurotoxicité ayant nécessité la diminution des doses administrées essentiellement de vincristine (39). Aucune des séries mentionnées ne rapporte un incident grave dû à la CT. L'effet au long cours du cyclophosphamide sur la fertilité devra être soigneusement évalué dans les années à venir car la dose cumulée (350 mg/kg) entraîne en théorie 100% de stérilité masculine (3).

A Nancy, les principaux effets secondaires de la CT se résument à des nausées et vomissement jugulés par un traitement pouvant aller jusqu'à une trithérapie anti-

émétique (cas 1, 2 et 7). Un cas de neutropénie avec varicelle compliquée de mucite a été rapporté (cas 12). Toutes les CT ont pu être réalisées entièrement.

Il est fortement souhaitable que soient entreprises des études multicentriques (95) et randomisées pour que ces traitements adjuvants que sont la RT et la CT aient une place et des modalités bien définies en fonction des caractéristiques des patients et des tumeurs.

VII. Aspects orthopédiques des TIME :

La fréquence des problèmes orthopédiques et plus particulièrement des déformations rachidiennes associées aux TIM est élevée, surtout chez l'enfant, allant de 16% (121) à 100% (27) des cas en fonction des différentes études (80, 82, 83). Cette susceptibilité aux déformations est multifactorielle ; en effet, ces déformations sont en rapport avec l'évolution de la tumeur elle-même, les troubles neurologiques qu'elle engendre, la croissance de l'enfant, et les instabilités surajoutées des traitements représentés par la chirurgie et la RT.

Huit enfants (57,1%) ont présenté une déformation rachidienne dans la série de Nancy.

1. Déformations rachidiennes:

a. Types de déformations:

La scoliose, la cyphose et leur association sont les principales déformations rencontrées dans la prise en charge des TIME.

* Scoliose (67):

C'est une déformation tridimensionnelle du rachis. Les vertèbres sont déplacées dans chacun des trois plans fondamentaux de l'espace, avec :

- **une composante frontale** : c'est la déviation latérale, alors que les vertèbres sont normalement empilées selon un axe vertical ;
- **une composante sagittale** : elle est responsable d'une lordose d'une vertèbre par rapport à l'autre,
- **une composante transversale** : c'est une rotation de la vertèbre autour d'un axe vertical.

Cette déformation du rachis est donc une **torsion**, c'est-à-dire un mouvement simultané dans chaque plan de l'espace (67, 68).

Il faut rappeler que toute **scoliose** découverte chez un enfant doit faire rechercher des signes d'appel orientant vers une scoliose non idiopathique, c'est à dire :

- une douleur,
- une contracture musculaire,
- des signes neurologiques même minimes (**absence ou asymétrie des réflexes cutanés abdominaux**),
- des anomalies cutanées (taches),
- des signes cliniques de dysraphisme (fossette, tache, touffe de poils),
- une courbure thoracique gauche (scoliose sinistro-convexe),
- une malformation urinaire ou cardiaque (30).

Le bilan standard comporte des radiographies simples du rachis de face et de profil (30). Les **clichés de face** permettent d'apprécier (**figure 27**):

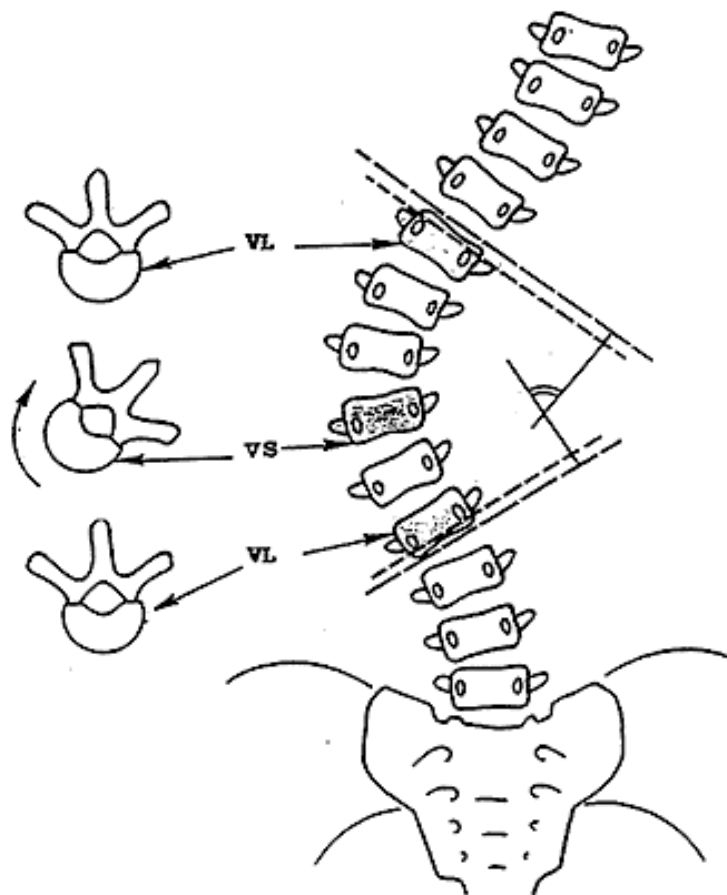
- Les courbures :

- *le côté* se définit par la convexité ;
- *l'amplitude* s'apprécie par la méthode de Cobb (**Figure 25**). Il faut préalablement définir la vertèbre sommet et les vertèbres limites ;
- *la vertèbre sommet* est la vertèbre qui, au sommet de la courbure est la plus horizontale et présente le maximum de rotation axiale ;
- *les vertèbres limites* sont celles qui, à la limite supérieure (vertèbre limite supérieure) ou à la limite inférieure (vertèbre limite inférieure), présentent le maximum d'inclinaison par rapport à l'horizontale et le minimum de rotation ;
- *l'amplitude de la courbure* est définie par la valeur en degrés de l'angle formé, dans la concavité de la courbure par les lignes droites prolongeant le plateau

supérieur de la vertèbre limite supérieure et le plateau inférieur de la vertèbre limite inférieure (30);

Figure 25: mesure de l'amplitude d'une courbure simple (Méthode de Cobb).

(VS=vertèbre sommet, VL=vertèbre limite)

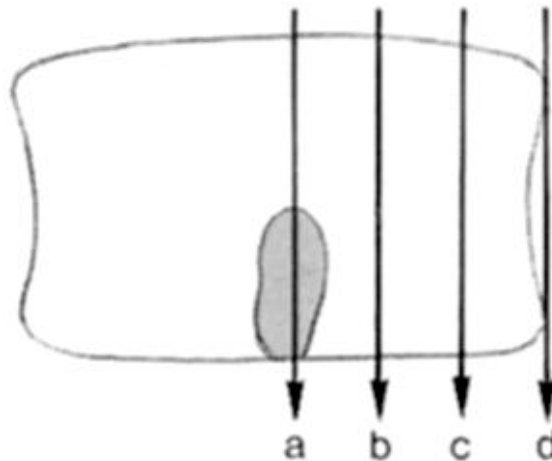


- quand il existe deux courbures adjacentes, la vertèbre intermédiaire ou neutre correspond à la vertèbre limite inférieure de la courbure supérieure et à la vertèbre limite supérieure de la courbure inférieure.

Lors des contrôles itératifs, les mesures doivent toujours utiliser les mêmes vertèbres limites (30, 67, 68).

- **La rotation des corps vertébraux** : elle s'apprécie au niveau de la vertèbre sommet. Le corps vertébral tourne vers la convexité, tandis que l'apophyse épineuse tourne vers la concavité de la courbure. Cette rotation peut être évaluée par la méthode de Cobb (**Figure 26**). Elle apprécie le déplacement de l'épineuse par rapport au pédicule et au bord vertébral dans la concavité de la courbure. La rotation est cotée de 1 à 4 (de a à d sur le schéma).

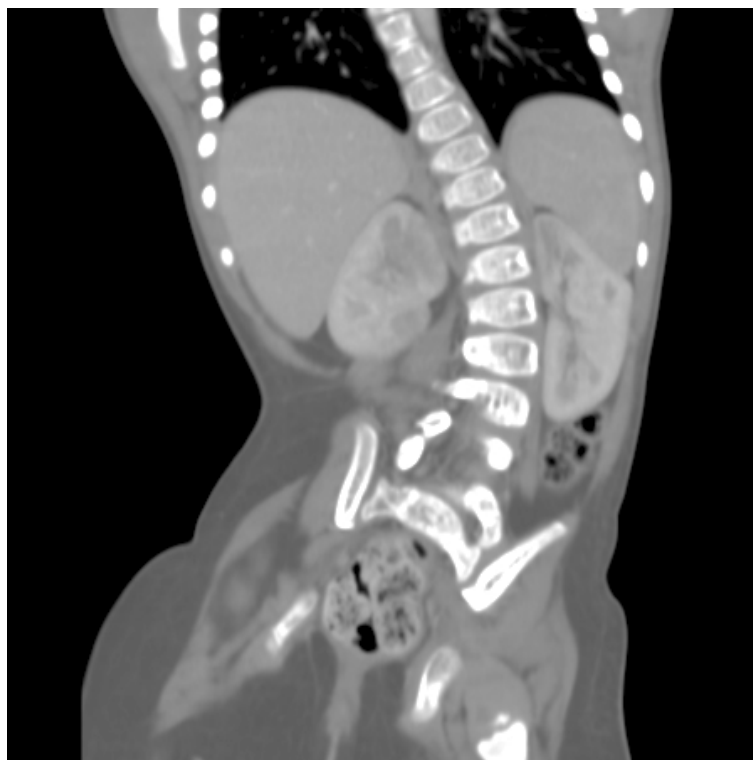
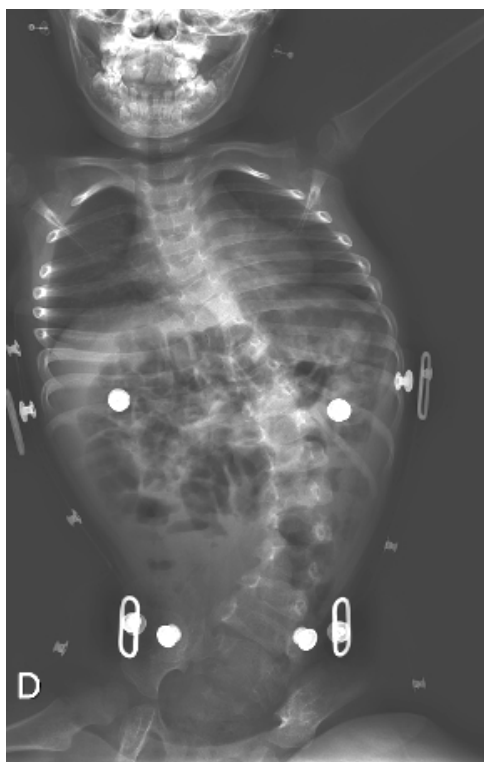
Figure 26: schéma descriptif de la mesure de la rotation vertébrale selon la méthode de Cobb sur les clichés de face (67).



- **L'équilibre du rachis** : il s'apprécie en fonction de la verticale abaissée par l'épineuse de C7 qui doit passer par la médiane sacrée. L'écart avec celle-ci définit et quantifie un déséquilibre rachidien droit ou gauche.

- **La statique du bassin** : elle s'apprécie par la tangente au pied des deux articulations sacro-iliaques. La statique normale correspond à une ligne horizontale. Si la ligne est oblique, l'obliquité est droite ou gauche, et cette obliquité est quantifiée en degrés par rapport à l'horizontale. Si le bassin est oblique, il faut vérifier l'égalité ou l'inégalité de hauteur des têtes fémorales. Une inégalité est significative quand elle est supérieure à un centimètre (30, 67, 68).

Figure 27: exemple de scoliose dorsale sur des clichés de face (radiographies et TDM) chez une patiente de 4 ans à 4 ans de la chirurgie (cas 3).



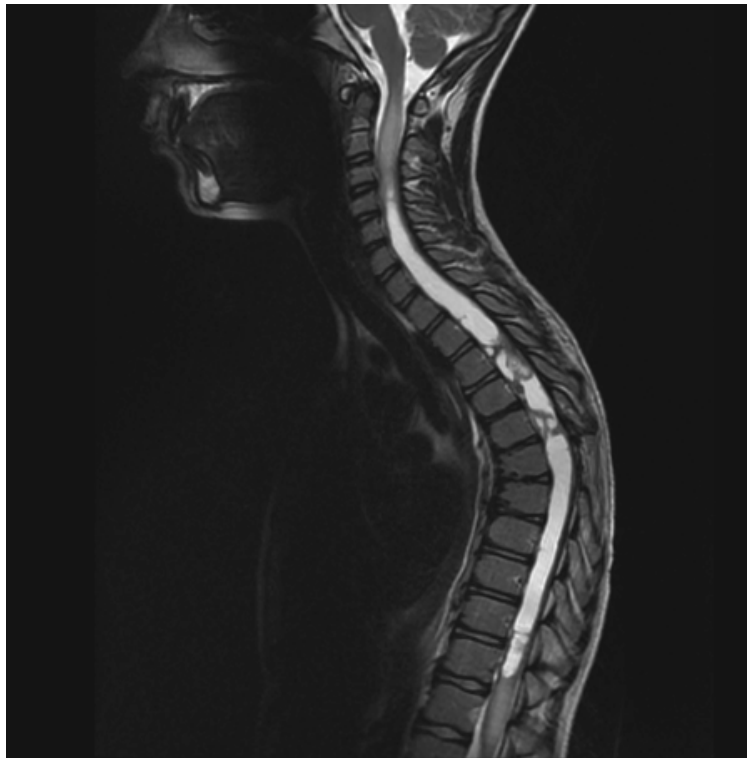
Les clichés **debout de profil** permettent d'évaluer (30):

- **La cyphose dorsale** : elle se mesure par l'angle formé par la tangente au plateau inférieur de T12 et la tangente au plateau supérieur de la première vertèbre dorsale visible (T3 ou T4). Elle est physiologique à l'étage thoracique mais ne doit pas excéder 40° (30).
- **La lordose lombaire** : elle se mesure par l'angle formé par les tangentes au plateau supérieur de L1 et à la plaque sacrée.
- **L'équilibre global du rachis** : il s'apprécie en fonction de la verticale abaissée par le conduit auditif externe qui doit passer par le centre des têtes fémorales.

* Cyphose :

Il s'agit d'une convexité postérieure du rachis dans le plan sagittal (*figure 28*). Elle survient essentiellement à l'étage thoracique (30).

Figure 28: exemple de déformation cyphotique dorsale chez un patient de 12 ans à 7 ans de la chirurgie (cas 6).



* Lordose :

Il s'agit d'une concavité postérieure du rachis dans le plan sagittal. L'hyperlordose survient essentiellement au niveau cervical (30).

* Déformations complexes :

Elles associent plusieurs types de déformations; la cyphoscoliose (*figures 29 et 30,*) par exemple, associe les deux types de déformation précédemment décrits. Des déformations encore plus complexes et sévères peuvent apparaître jusqu'au classique « swan neck », déformation majeure cervicale associant cyphoscoliose thoracique haute et hyperlordose cervicale (*figure 31*). Certains cas de dislocations sévères ont été rapportés (27).

Figure 29: exemple de cyphoscoliose chez un enfant de 11 ans à 6 ans de la première chirurgie (cas 6).

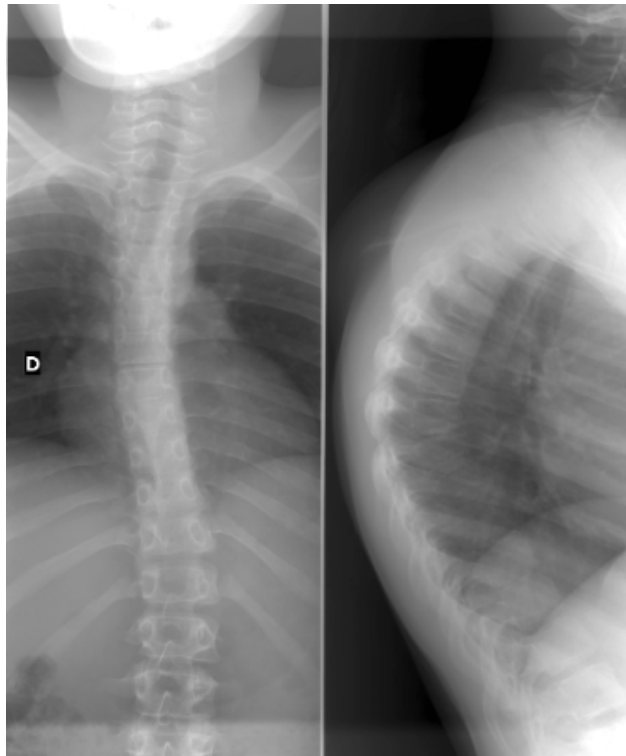


Figure 30: exemple de télérachis (face et profil) chez un enfant de 11 ans avec cyphoscoliose à 6 ans de sa chirurgie (cas 4).

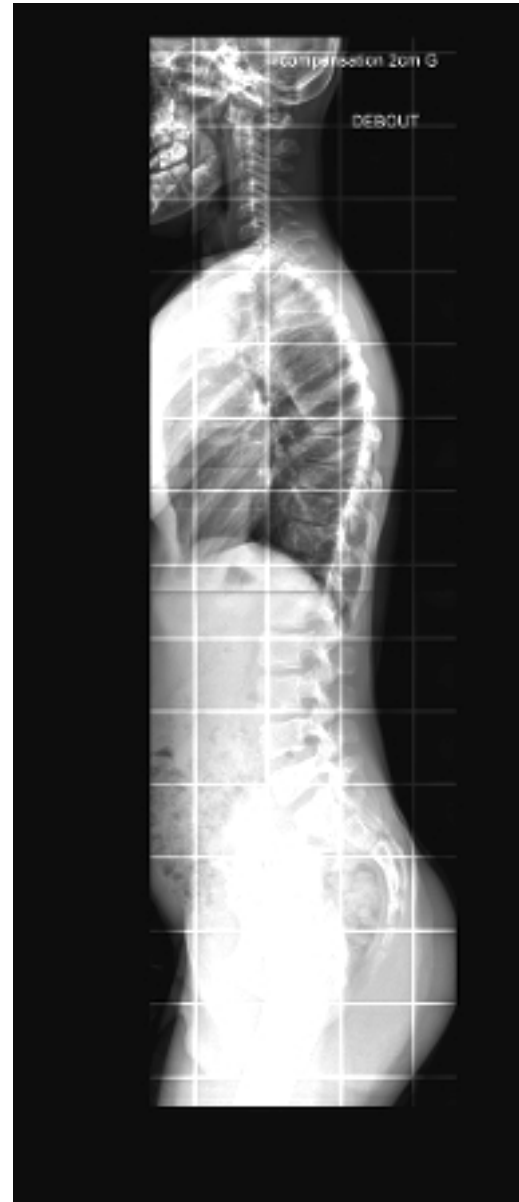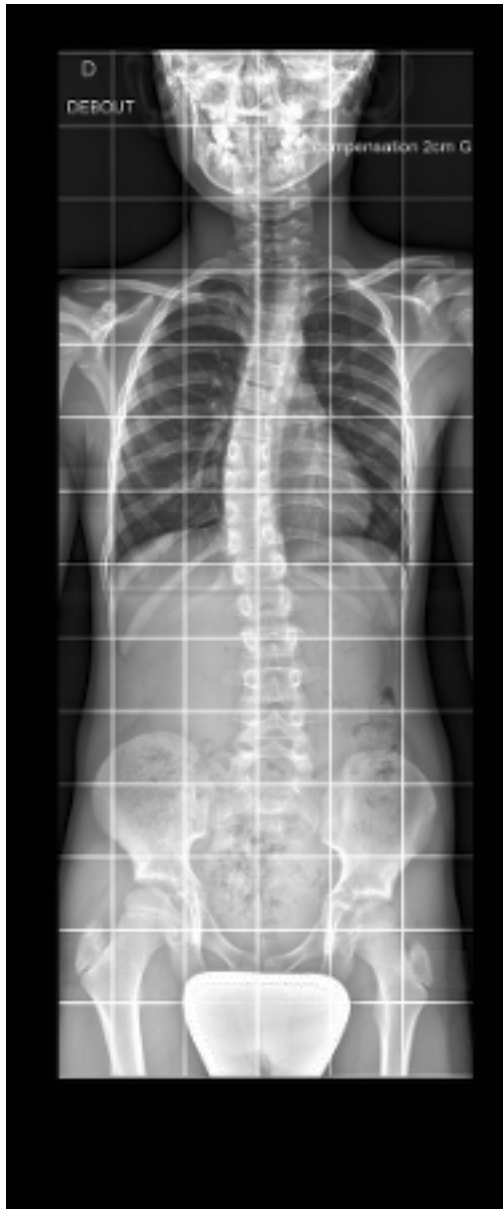

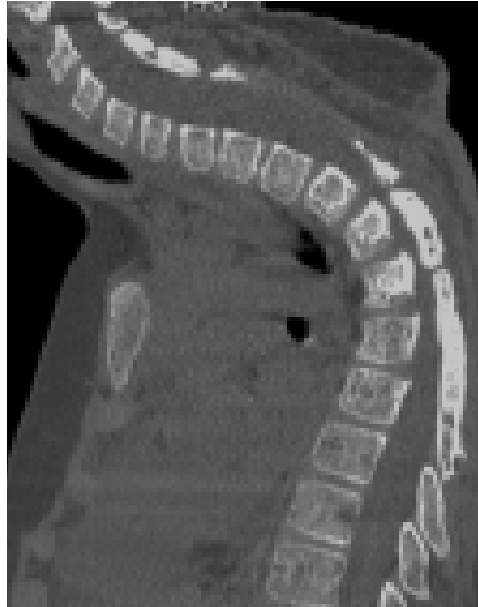
Figure 31: exemple de déformation « swan neck » chez une enfant de 8 ans ayant subi 2 interventions pour TIM avec laminectomie C4-T3 (36).



b. Délais d'apparition:

Les déformations rachidiennes peuvent survenir très longtemps après une chirurgie ou une RT d'où la nécessité d'une surveillance sur le long terme y compris après la fin de la croissance rachidienne (89).

En moyenne, les déformations rachidiennes surviennent 5 mois après une laminectomie cervicale, 15 mois après une laminectomie thoracique et 77 mois après une RT (27).

Dans la série de Nancy, les déformations sont survenues dans un délai de 2 mois (cas 6) à 3 ans (cas 11) avec une moyenne d'environ 13 mois.

c. Physiopathologie :

L'apparition des déformations rachidiennes est multifactorielle. Elle résulte d'une accumulation de phénomènes intrinsèques propres aux spécificités du rachis de l'enfant, propres à des patients neurologiquement atteints et à des phénomènes extrinsèques représentés par l'action de la chirurgie et de la RT.

Le rachis pédiatrique possède une proportion de cartilage importante par rapport au squelette mature ainsi qu'une tendance à l'hyperlaxité ligamentaire (121). De plus, l'orientation des facettes articulaires est plus horizontale que chez l'adulte facilitant les phénomènes de translation et de sublaxation (42, 51, 80, 82, 121). Ces spécificités pédiatriques accentuent les troubles de la biomécanique rachidienne.

La présence d'une scoliose pré-opératoire altère déjà la composition des corps vertébraux, des disques intervertébraux et l'organisation de la musculature paravertébrale avant toute intervention extérieure (121).

Par ailleurs, les troubles neurologiques pouvant exister tels que la spasticité, les rétractions musculaires, les phénomènes de dénervation... engendrent une modification de la statique rachidienne (34). Les muscles, tant paravertébraux qu'abdominaux et thoraciques jouent un rôle indispensable d'ajustement postural qu'ils ne tiennent plus lors d'une dénervation (17). La latéralisation de la tumeur ou d'une cavité syringomyélique peut engendrer un déséquilibre des forces musculaires paravertébrales (121). De plus, la cavité syringomyélique en elle-même peut être responsable d'une scoliose (121).

Les mécanismes de déformation dus à la RT sont complexes. La RT entraîne une diminution globale du cartilage de croissance, une irrégularité des plateaux vertébraux, une perte de hauteur des corps vertébraux. De plus, le caractère parfois asymétrique de la RT peut provoquer la survenue de cals antérieurs ou latéraux favorisant l'apparition de cyphose et /ou scoliose. La fibrose et les contractures musculaires occasionnées par la RT peuvent elles aussi participer à l'accentuation des déformations (27).

La chirurgie, surtout la laminectomie, enlevant le pilier postérieur, modifie la dynamique et la statique rachidienne (27). Elle majore les forces compressives antérieures sur les corps vertébraux ce qui entraîne leur déformation les rendant plus sensibles à une

déformation cyphotique. Parallèlement, ceci engendre, surtout dans les mouvements en flexion, une hyperlaxité ligamentaire postérieure (17). Il faut noter que les déformations post-opératoires surviennent même si les facettes articulaires sont respectées la plupart du temps. Lorsqu'une scoliose est présente en pré-opératoire, le geste chirurgical, en désinsérant les muscles paravertébraux, désorganise les phénomènes compensatoires de la statique qui s'étaient développés et favorise d'autant plus les instabilités post-opératoires (121).

d. Facteurs de risque :

Il existe un certain nombre de facteurs indépendants de risque de déformations rachidiennes post-opératoires de TIM; les plus classiquement retrouvés sont (121):

- L'âge inférieur à 13 ans multiplie le risque relatif des déformations post-opératoires de 4,4 du fait du caractère immature du squelette avant cet âge et de sa susceptibilité à l'hyperlaxité et l'hypermobilité (57, 121).

- La présence d'une scoliose pré-opératoire majore le risque relatif de déformations de 3,2 du fait des instabilités qui en découlent, comme précédemment expliqué, car la chirurgie déséquilibre les phénomènes compensatoires (121). A Nancy, les 4 patients ayant nécessité une ostéosynthèse étaient porteurs d'une scoliose pré-opératoire (cas 9, 10, 11 et 12).

- La présence d'une cavité syringomyélique accentue le risque relatif de 3,4. Son caractère parfois asymétrique lèse de façon unilatérale les motoneurons antérieurs de la moelle engendrant un déséquilibre des forces musculaires paravertébrales (121).

- Lorsque la jonction thoraco-lombaire est concernée, le risque relatif est multiplié par 2,6. Il s'agit d'une zone de hautes contraintes, de mobilité en rotation, flexion et extension et où s'opère une transition entre une partie immobile qu'est le rachis thoracique et une partie plus mobile qu'est le rachis lombaire (80, 82).

- L'atteinte à la fois de C1 ou C2 et de la jonction cervico-thoracique quadruple le risque de déformations post-opératoires. Là encore, la chirurgie diminue les capacités d'absorption des contraintes majeures imposées par les mouvements cervicaux (80, 82).

- Chaque nouvelle chirurgie augmente de 1,8 fois le risque de déformations, surtout du fait de lésions surajoutées osseuses, ligamentaires et musculaires (121).

- L'étendue de la laminectomie n'a pas été corrélée à un risque significativement plus élevé (57, 121).

D'autres facteurs de risque sont à envisager dans la survenue de déformations rachidiennes dans l'évolution des TIME, il s'agit de:

- La réalisation ou non d'une RT dont les effets ont été précédemment décrits.

- La présence ou non de troubles neurologiques.

Il est par ailleurs important de souligner que l'apparition ou la progression d'une déformation rachidienne post-opératoire peuvent aussi être liées à une récurrence ou à une progression tumorale.

Ainsi, une imagerie médullaire est indispensable devant des manifestations d'instabilité rachidienne, même si aucun symptôme clinique n'est apparu ou ne s'est modifié.

En 2008, McGirt (83) a proposé une nouvelle classification en fonction de 4 facteurs de risque dont les grades sont corrélés à la nécessité d'une intervention chirurgicale orthopédique de fusion pour les déformations spinales. Ces 4 facteurs de risque sont :

- la présence pré-opératoire d'une scoliose (angle de Cobb supérieur à 10),

- l'âge inférieur à 13 ans,

- l'atteinte de la jonction thoraco-lombaire,

- le nombre de chirurgies.

En fonction de la présence ou non de ces facteurs (un point étant attribué si le facteur est présent, zéro s'il absent), un grade allant de I à V est calculé.

FACTEUR DE RISQUE	PRESENT	ABSENT
scoliose pré-opératoire	1	0
âge <13ans	1	0
implication de la jonction thoraco-lombaire	1	0
interventions ultérieures	2 (à partir de 2interventions)	1 (1seul intervention)
GRADE CUMULE	v	I

Il a remarqué une bonne corrélation entre un grade plus élevé et une augmentation de la nécessité de recourir à une fusion chirurgicale des déformations survenant au décours de chirurgie pour TIM au sein d'une série de 164 patients:

GRADE	POURCENTAGE DE FUSION NECESSAIRE
I	0%
II	5%
III	26%
IV	41%
V	75%

Les patients concernés par des grades élevés doivent donc bénéficier d'une surveillance accrue sur le plan orthopédique (83).

Nous avons appliqué cette graduation à la série de Nancy. Il a donc été retrouvé au niveau des facteurs de risque 7 patients de grade II (cas 1, 2, 7, 10, 11, 13 et 14), 5 patients de grade III (cas 3, 4, 5, 8, et 9), 2 patients de grade IV (cas 6 et 12) et aucun de grade I et V. Au sein de notre série 4 patients (28,6%) ont nécessité une ostéosynthèse rachidienne, 2 (28,6%) du grade II, 1 (20%) du grade III et 1 (50%) du grade IV, ce qui concorde avec cette échelle de facteurs de risque. Il faut donc préconiser un suivi plus rapproché sur le plan orthopédique pour les patients grade III et IV.

e. Prévention :

La prévention des déformations rachidiennes s'opère à tous les stades du suivi de la TIME. Il faut rappeler que la scoliose est déjà présente au moment du diagnostic dans 30% des cas (10, 42, 80, 82, 99). Le dépistage précoce des scolioses à fortiori celles induites par une TIME permet de prendre en charge le problème à un stade moins grave et plus facile à traiter. Ainsi, la prévention commence avant la chirurgie (17). Sur la série de Nancy, 9 (64,3%) patients avaient une scoliose et 2 (14,3%) étaient déjà porteurs d'un corset (cas 7 et 10).

Pendant l'acte chirurgical, plusieurs pratiques doivent être analysées. La réalisation d'une laminoplastie semble avoir démontré son intérêt dans la prévention des déformations en laboratoire (36) mais pas au cours des études cliniques pour l'instant (80, 82). La dernière étude à ce sujet (80, 82) portant sur une analyse de 283 patients (adultes et enfants) n'a pas prouvé de réduction de l'incidence des déformations rachidiennes avec l'utilisation de la laminoplastie (y compris sur la population pédiatrique de cette série). Il a été décrit que la lamioplastie éviterait en partie les fuites de LCS et la formation de méningocèles (80, 82). Par ailleurs, elle permet de repositionner le pilier postérieur de la colonne vertébrale, assurant un effet stabilisateur et une couche protectrice lors d'une éventuelle reprise chirurgicale. De plus, il faut veiller au respect des massifs articulaires postérieurs aussi bien au cours d'une laminectomie que d'une laminoplastie. L'ébranlement des facettes articulaires, surtout s'il est bilatéral est évidemment une source d'instabilité supplémentaire (121). Il est conseillé de bien repérer le niveau lésionnel afin de centrer au mieux la laminectomie ou la laminotomie et d'éviter des lésions osseuses inutiles (17). A Nancy, tous les enfants

sauf deux (cas 1 et 14) ont subi une laminoplastie pour la première chirurgie et les 2 récurrences (cas 6 et 12) ont été abordées par laminectomie.

Une question essentielle se pose alors: y a-t-il un intérêt à synthésiser d'emblée pour éviter les déformations ? La synthèse d'emblée n'est en général pas nécessaire (80, 82, 114) et non recommandée (80). En effet, une fusion sur un rachis en croissance est souvent amenée à un échec (80). En plus, le matériel d'ostéosynthèse peut artéfacter les IRM qui seront réalisées lors du suivi et il peut également gêner lors d'une reprise chirurgicale de progression tumorale notamment. Une fusion trop précoce peut engendrer des déformations rachidiennes de part et d'autre du montage initial (51). La réalisation d'une ostéosynthèse dans le même temps que l'exérèse tumorale doit être réservée aux cas de déformations pré-opératoires déjà très sévères (scoliose avec angle de Cobb supérieur à 35° à la prise en charge) (80, 82) pouvant engendrer un défaut d'évolution neurologique du fait d'une compression.

Enfin, en post-opératoire, le port d'un corset moulé systématique est la règle, pour une durée variant en fonction de la sévérité et de la localisation de la déformation (4 mois en cervical et 6 mois au niveau thoracique) (27) et des habitudes de chaque équipe (3 à 6 mois pour Lena (70) et 5 ans pour Lunardi (75)). Il faut être sensibilisé au fait que le port du corset n'est certes pas trop invasif mais qu'il n'est pas anodin dans la vie d'un enfant tant sur le plan confort que sur le plan de l'insertion sociale (51) et scolaire (activités sportives limitées, aspects esthétiques...). Le corset est indiqué même en cas de fusion initiale (27). Toujours en post-opératoire, comme déjà cité dans le paragraphe RT, la plupart des auteurs s'accorde à dire désormais qu'il faut éviter ou retarder au maximum l'irradiation des rachis pédiatriques en prévention des déformations surtout de façon asymétrique (27). A Nancy, tous les enfants portent un corset pour une durée minimale de 2 mois en post-opératoire.

f. Traitement :

Il existe schématiquement deux types de prise en charge des déformations rachidiennes chez l'enfant : les traitements par orthèses que sont les immobilisations externes sous toutes leurs formes (corset de maintien, correctifs, halo de distraction) et la chirurgie.

Environ deux tiers des enfants suivis pour une TIM présenteront des troubles de la statique rachidienne et un tiers d'entre eux nécessitera une fusion chirurgicale (57). En effet, les dernières études retrouvent en moyenne 35% de fusion chirurgicale au sein des populations étudiées (108).

* Immobilisations externes:

Les corsets ne préviennent pas vraiment les déformations rachidiennes, ils ont pour but essentiel de ralentir leur progression et de retarder une chirurgie éventuelle jusqu'à ce que les croissances rachidienne et pulmonaire soit achevées (26, 117). Les immobilisations externes rigides doivent être moulées et adaptées à la déformation pour la contrecarrer au maximum (117).

Sept enfants (50%) nancéens ont nécessité le port d'un corset au long cours (plus d'un an) (cas 3, 4, 6, 9, 10, 11 et 12). Il faut rappeler que 2 (14,3%) d'entre eux portaient déjà un corset avant l'intervention dans le cadre de leur suivi de scoliose.

Des techniques intermédiaires entre corset et chirurgie sont utilisées, il s'agit de corsets de détraction (corset Garchoix) ou de corset d'élongation (de Stagnara) plus ou moins associé à un halo distracteur fixé sur la tête (**figure 32 et 33**) et visant à rétablir une statique rachidienne la meilleure possible de façon extrêmement progressive (117). Cette technique permet une diminution de la déformation, une augmentation de la capacité pulmonaire et parfois une amélioration clinique des troubles neurologiques quand ceux-ci sont imputés à l'instabilité rachidienne (27). Ceci permet également de faciliter l'intervention chirurgicale rendant les contraintes moins importantes en périodes per et post-opératoires. Cette pratique est donc indiquée pour des déformations sévères et pour une durée d'une à trois semaines avant une chirurgie programmée de correction rachidienne (27) et surtout s'il existe une mobilité rachidienne observée sur des clichés dynamiques. En effet, si le rachis est immobile la distraction du corset n'aura aucun effet (27). Les quatre enfants (21,4%) de Nancy ont bénéficié de ce traitement avant leur fusion (cas 9, 10, 11 et 12).

Figure 32: corset historique de Stagnara avec halo distracteur (30).

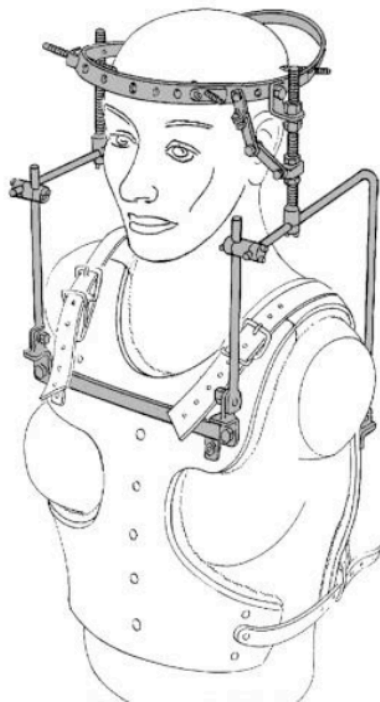
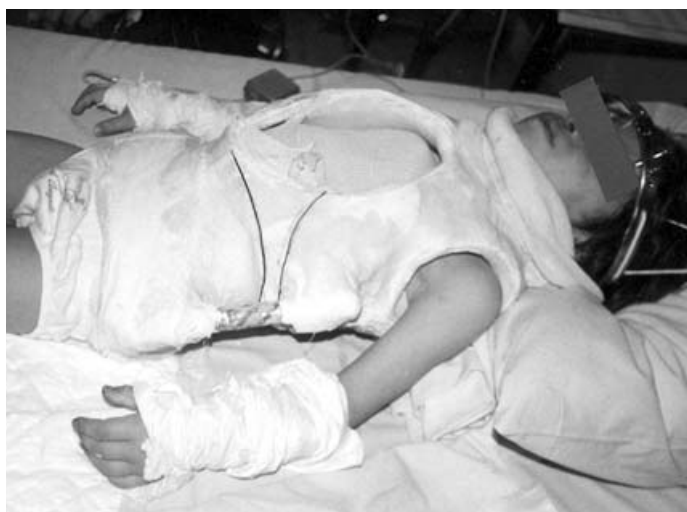

Figure 33: exemple de corset avec halo distracteur (27).



* Chirurgie :

Les indications de corrections chirurgicales comprennent les douleurs résistantes, une atteinte neurologique médullaire ou radiculaire et la progression de la déformation au cours de la surveillance (36). Il est essentiel d'effectuer une évaluation de l'« âge osseux » afin d'établir le potentiel de croissance de l'enfant avant de décider de toute intervention (5). Ceci est réalisé par l'analyse de l'ossification des crêtes iliaques (signe de Risser) ou des métacarpiens.

A Nancy, 4 enfants (28,6%) ont subi une ostéosynthèse et les quatre ont été précédées de corset distracteurs. Les délais d'ostéosynthèse vont dans notre série de 7 (cas 10) à 49 mois (cas 11).

Les techniques chirurgicales sont multiples et ne seront pas détaillées dans ce travail mais l'on peut distinguer (27) :

- **les stabilisations antérieures** au sein desquelles doit être citée une technique de greffe osseuse d'origine tibiale taillée et impactée dans les corps vertébraux pour stabiliser les cyphoses. Ces approches antérieures ont une visée correctrice.
- **Les stabilisations postérieures** qui recourent à une instrumentation (crochets, vis, plaques). Elles ont elles une fonction fixatrice plus que correctrice.
- **Les techniques combinées** qui associent les approches antérieures et postérieures.

Les complications post-opératoires de ces chirurgies sont les mêmes que pour l'abord des TIME avec, en plus, la possibilité de déplacement des greffes ou du matériel (27).

g. Suivi :

Au même titre que l'enfant sera suivi sur le plan tumoral, il devra régulièrement bénéficier d'imageries du rachis et de consultations auprès d'un chirurgien orthopédiste. La surveillance des déformations est d'abord clinique mais des clichés standard radiographiques du rachis doivent être réalisés tous les 6 mois jusqu'à achèvement de la

croissance, moment auquel les contrôles pourront être espacés (17). Cette surveillance sera d'autant plus rapprochée que l'enfant aura des facteurs de risque prédisposant aux déformations rachidiennes (79, 81).

2. Autres problèmes orthopédiques:

Ces complications seront juste citées pour ne pas oublier que les chirurgiens orthopédistes et aussi les médecins rééducateurs ne suivent pas les enfants porteurs d'une TIM uniquement pour le rachis.

L'apparition de ces troubles est essentiellement liée aux problèmes neurologiques et plus particulièrement paralytiques occasionnés par les TIME. Il s'agit, pour exemple, des déformations et attitudes vicieuses articulaires, des rétractions tendineuses et musculaires, de l'ostéonécrose de la tête fémorale... A Nancy, une enfant paraplégique (cas 3) a du subir des injections de toxine botulinique au niveau des membres inférieurs pour limiter la progression des rétractions musculaires. Elle bénéficie d'un appareillage des deux membres inférieurs. Un enfant a été porteur d'une orthèse à type de releveur pour son déficit du pied (cas 4).

Ces différentes complications peuvent être prises en charge, comme au niveau rachidien soit de façon orthétique soit de façon chirurgicale.

VIII. Résultats et suivi :

Même si l'évolution de la prise en charge des TIME, surtout depuis 1980, a permis de diminuer nettement la mortalité au cours de ces pathologies, elles n'en restent pas moins responsables d'une très grande morbidité (108).

Les résultats sont à prendre en compte en terme d'évolution clinique, de survie avec et sans récurrence à court et long terme et aussi de qualité de vie ressentie, sujet très rarement abordé dans les différentes études.

Certains facteurs de bon et mauvais pronostic ont été identifiés.

Les enfants atteints de TIM doivent bénéficier d'un suivi pluridisciplinaire régulier.

1. résultats cliniques:

Le mMS ainsi que l'indice de Karnofsky (*annexe 3*) sont employés pour évaluer l'évolution clinique des patients tout au long de leur suivi. Ne seront pas considérés ici les résultats cliniques post-opératoires immédiats qui, comme déjà précédemment exposé, sont souvent marqués par une aggravation transitoire.

Trois mois après la chirurgie, une amélioration des symptômes cliniques est observée dans 20 à 30%, une dégradation neurologique dans 10 à 30% des cas et une stabilité clinique dans 50 à 60% des cas (79, 81). En cas de détérioration clinique post-opératoire, l'aggravation ne dépasse pas 1 grade en terme de mMS dans 80% des cas (58). Les cas d'amélioration clinique à 4 ans passent à 32% pour Mc Girt en 2008 (79). Constantini (24) rapporte que 75% des enfants s'améliorent ou restent stables au terme du suivi.

L'évolution clinique semble répondre à une certaine chronologie ; en effet, les récupérations motrices surviennent assez rapidement (54) alors que les troubles sensitifs et urinaires s'améliorent bien après la chirurgie. Certains domaines tels que les

troubles génito-sphinctériens, les douleurs, la qualité de vie ressentie ne sont pas concernées par l'échelle de McCormick ce qui biaise les résultats fonctionnels. En effet, la morbidité associée aux TIME est représentée par des dysfonctions motrices à long terme chez la moitié des patients (50%). Les douleurs résistantes (7%), tout comme les dysesthésies (61%) sont difficilement quantifiables mais peuvent altérer considérablement la vie quotidienne des enfants (24). Par ailleurs, il peut exister des séquelles neurologiques significatives (52%) (96, 108) : hémiparésie, paraparésie, vessie neurologique, hypertonie alors que le patient possède une autonomie fonctionnelle (108). Ces déficits peuvent représenter un obstacle à certaines activités, sportives notamment (42); ce qui est à prendre en compte dans le développement et la réalisation d'un enfant ou d'un adolescent même si sa vie quotidienne à proprement parler n'est pas modifiée. Ces données contrastent avec la fréquence élevée (près de 79%) des grades de fonctionnalité acceptable (I et II) de la classification de Mc Cormick à long terme (**tableau 21**) démontrant les lacunes de cette échelle à être le reflet des difficultés fonctionnelles quotidiennes des enfants et de leurs parents (108).

La durée moyenne de suivi dans la série de Nancy est de 89 mois, allant de 5 (cas 1) à 180 mois soit 15 ans (cas 13). Sur le plan clinique, au dernier contrôle retrouvé pour chaque patient, après traitement complet incluant chirurgie et éventuel traitement complémentaire, on retrouve 9 (69,2%) patient mMS I (cas 2, 4, 6, 7, 8, 9, 10, 12 et 13), 1 (7,7%) patients mMS II (cas 11), 1 (7,7%) patiente mMS III (cas 5) et 2 (15,4) patients mMS IV, ce qui représente une grande majorité de patients avec un statut fonctionnel bon.

Une seule publication a été retrouvée (96) au sujet de la qualité de vie des enfants porteurs d'une tumeur intraspinale. Les ressentis des enfants et des parents ont été évalués par des questionnaires multiples d'indépendance fonctionnelle, de comportement... Les résultats retrouvent une qualité de vie reliée à l'état de santé que faiblement diminuée. La seule donnée significativement diminuée était le fonctionnement émotionnel (96).

Tableau 21 : évolution après traitement (chirurgie, CT et RT) du grade fonctionnel en fonctions des récentes séries.

		mMS		
		GRADE	AU DIAGNOSTIC	APRES TRAITEMENT
SERIES	WILSON (2007)(119)	I	23%	29%
		II	34%	23%
		III	20%	31%
		IV	17%	3%
		V	6%	14%
	BERHOUMA (2008)(10)	I	11%	48%
		II	64%	29%
		III	15%	7%
		IV	9%	15%
	SCHEINEMANN (2009)(108)	I	31%	69%
		II	45%	20%
		III	10%	14%
		IV	14%	7%
	NANCY (2010)	I	50%	69%
		II	36%	8%
		III	0	8%
		IV	0	0
		V	14%	15%

Le pronostic fonctionnel est intimement lié à l'état clinique au moment du diagnostic, d'où l'intérêt de prendre en charge le plus précocement possible les TIME dans leur évolution avant que ne s'installent de trop importants déficits qui resteront stables.

Ainsi, toute évolution clinique négative au cours du suivi des TIME doit faire craindre une progression ou une réapparition tumorale; d'où l'intérêt de réaliser une imagerie par IRM rapidement.

La surveillance des déformations rachidiennes, qui fait partie des résultats cliniques, a été abordée dans le chapitre précédent.

2. Survie et récidives:

Les résultats en terme de progression tumorale et de survie sont difficilement interprétables du fait de l'inhomogénéité des séries, que ce soit en terme de la population étudiée, des traitements délivrés, de l'évaluation et du calcul de ces données. En effet, certaines études vont concerner des populations mixtes (adultes et enfants) (1, 41, 48, 87), d'autres mélangent les TIME aux autres tumeurs rachidiennes... Souvent, les données recueillies sont la résultante de tous les traitements confondus (Chirurgie, RT et CT).

a. Survie globale:

Les taux de survie globale et de survie sans progression tumorale sont essentiellement liés au type histologique de la tumeur.

Le **tableau 22** récapitule les données recueillies de la plus importante série publiée (24) concernant 164 enfants.

Tableau 22 : résultats en terme de survie globale et de survie sans récurrence en fonction du type histologique des TIME de la série de Constantini (n=164) (24):

		SURVIE A		
		3 ANS	5 ANS	10 ANS
SURVIE GLOBALE	TOUTES HISTOLOGIES	80%	76%	70%
	BAS GRADES	91%	88%	82%
	HAUTS GRADES	24%	18%	12%
	EPENDYMOMES	100%	100%	86%
	GANGLIOGLIOME	87%	67%	47%
SURVIE SANS RECIDIVE	TOUTES HISTOLOGIES	80%	71%	54%

Jallo (57) et Przybylski (99) retrouvent des taux de survie globale à 5 ans légèrement supérieurs (88%). Abdel-wahab (1), sur une population non exclusivement pédiatrique de 183 patients rapporte une survie globale à 5, 10 et 15 ans de 91%, 84% et 75% pour les épendymomes et 59%, 53% et 32% pour les astrocytomes.

Tandis que le taux de survie globale est favorable pour les lésions de bas grade et les épendymomes, il devient critique pour les lésions de haut grade. En effet, le taux de mortalité est de 50% dans les 6 mois après le diagnostic (34, 50). Cette mortalité est souvent (pour 84%) due à une dissémination lepto-méningée (101). La dissémination méningée pourrait être favorisée par la chirurgie lors de la manipulation tumorale et de l'ouverture des méninges (101). D'autres causes de décès sont rapportées, il s'agit des complications de la CT (insuffisance rénale sévère, aplasie médullaire favorisant les

sepsis sévères) et des complications des déficits neurologiques (insuffisance respiratoire au cours des atteintes cervicales hautes ou induites par les déformations rachidiennes majeures, surinfections bronchiques multiples) (24). Dans l'étude rétrospective de Minehan (86) portant sur 136 astrocytomes (adultes et enfants compris) la survie globale est évaluée à 39,9 ans pour les astrocytomes pilocytiques contre 1,85 ans pour les lésions infiltrantes de grade supérieur.

Dans la série de Nancy, 11 enfants ont été suivis sur une durée de 5 ans. Parmi eux, nous retrouvons 2 lésions de haut grade (cas 5 et 14) et 9 lésions de bas grade (cas 4, 6, 7, 8, 9, 10, 11, 12 et 13). Les deux enfants ayant les lésions de haut grade sont décédées (cas 5 et 14) dans un délai de 21 à 55 mois respectivement. . Nous obtenons donc un taux de survie globale à 5 ans de 82% toutes lésions confondues, de 100% pour les lésions de bas grade mais une mortalité de 100% pour les lésions de haut grade.

b. Survie sans progression tumorale:

Les rechutes (maladies progressives) sont, soit le reflet d'une progression d'un résidu tumoral, soit le reflet d'une récurrence de tumeur qui avait initialement bénéficié d'une exérèse complète. Leur fréquence est fortement influencée par le type histologique de la tumeur et sa qualité d'exérèse. L'épendymome a des propriétés de dissémination supérieures aux tumeurs gliales de bas grade, ainsi, l'exérèse complète de cette tumeur garantit une meilleure survie globale et sans récurrence (1, 7, 50, 54, 89). Pour les astrocytomes de bas grade qui n'ont pas de potentiel métastatique, les résultats sont moins uniformes; en effet, certaines études n'ont pas retrouvé de corrélation significative entre exérèse complète et amélioration du taux de survie avec ou sans progression tumorale (42, 91), alors que d'autres ont retrouvé cette corrélation (108). Pour les gangliogliomes, les résultats sont sensiblement proches de ceux des astrocytomes de bas grade avec un taux de récurrence de 30% dans les 5 ans (57). Les récurrences, même en cas d'exérèse complète, peuvent être expliquées par la présence de fragments microscopiques tumoraux dans le lit d'exérèse, non visibles au microscope et non décelables sur l'IRM (41, 57). Elles surviendraient dans un laps de temps moyen d'environ 40 mois, soit plus de 3 ans après le traitement (chirurgie plus ou moins associée aux traitements complémentaires) (24)

A Nancy, 4 enfants (cas 5, 6, 12 et 14) ont connu une progression de leur TIM (il s'agissait de 4 exérèses partielles) dans un délai de 5 mois (astrocytome grade III pour le cas 14) à 58 mois (astrocytome pilocytique pour le cas 12). Ces quatre enfants font partie des 11 enfants suivis sur une durée minimale de 5 ans ce qui nous donne un taux de survie sans progression tumorale à 5 ans de 64% toutes histologies confondues. Deux de ces enfants étaient porteurs de lésion de bas grade et les deux autres de lésions de haut grade. Le taux de survie sans progression tumorale à 5 ans pour les tumeurs de bas grade est donc de 78% et de 0% pour les lésions de haut grade. Ces chiffres sont comparables à ceux des différentes séries étudiées (**tableau 23**).

Tableau 23: comparaison des résultats de la série de Nancy avec la série de Constantini (24) en terme de survie globale et survie sans progression tumorale à 5 ans (n=nombre de sujets).

		CONSTANTINI (2000)(24) n=164	NANCY (2010) n=11
TAUX DE SURVIE GLOBALE A 5 ANS	TOUTES HISTOLOGIES	76%	82%
	BAS GRADES	88%	100%
	HAUTS GRADES	18%	0%
TAUX DE SURVIE SANS PROGRESSION A 5 ANS	TOUTES HISTOLOGIES	80%	64%
	BAS GRADES	-	78%
	HAUTS GRADES	-	0%

3. Prise en charge des progressions:

Les progressions tumorales et les récurrences sont traitées par une seconde chirurgie dès que celle-ci est réalisable (12, 24, 42, 57, 62, 70, 89). Une seconde chirurgie est recommandée pour surseoir aux traitements adjuvants, en particulier la RT, dans les cas de bas-grade (24, 70). L'utilisation de la RT dans les progressions ou récurrences de bas-grade est plus prônée par les oncologues que les chirurgiens (70, 91) et reste utilisée (50, 51, 116). Si la tumeur est de haut-grade ou si elle est dans une localisation la rendant inextirpable par une seconde chirurgie, les traitements adjuvants seront préférés (24). Dans les cas de tumeurs de bas-grade non accessibles à une seconde chirurgie (infiltrante, localisation délicate) une CT devra être discutée en première intention (70).

A Nancy, nous retrouvons 4 cas de progression tumorale. La récurrence d'un oligodendrogliome anaplasique a été traitée par CT (cas 5). Les récurrences de 2 cas d'astrocytome pilocytique ont été traitées soit par une reprise chirurgicale d'emblée pour l'un (cas 12), soit par une CT initialement puis par une seconde chirurgie lors d'une réévolution tumorale après cette CT pour l'autre (cas 6). L'enfant porteuse d'un astrocytome grade III a eu une progression tumorale dès le dixième mois du suivi malgré l'association RT et CT d'emblée, elle a donc bénéficié d'une seconde ligne de CT.

4. Facteurs pronostiques:

Plusieurs facteurs influençant le pronostic des TIME ont été étudiés et si certains font l'unanimité, d'autres restent sujets à controverse. Ces facteurs peuvent être grossièrement divisés en deux catégories : les facteurs pronostiques en terme de clinique et les facteurs pronostiques en matière de survie et d'éventuelle progression tumorale.

Les facteurs ayant un impact sur le pronostic clinique sont :

- **l'âge** au diagnostic et au début de la prise en charge thérapeutique. En effet, les plus jeunes possèdent une plasticité des tissus neuronaux plus importante, ce qui leur permet de développer des circuits de récupération plus facilement, surtout en post-opératoire (24). Un âge inférieur à 7 ans semble être de meilleur pronostic clinique (12).

- **le statut clinique** à la découverte de la maladie est fondamental. Il est déterminant pour les résultats post-opératoires immédiats et à long terme (48). Une chirurgie précoce dans la découverte de la TIME est donc fortement conseillée avant que ne s'installent des déficits irréversibles (54). Peut donc être ajoutée ici la durée d'évolution des symptômes avant le diagnostic comme facteur pronostique clinique.

La CT a montré son rôle dans l'amélioration clinique des patients dans quelques cas mais il n'y a pas de résultats significatifs (12, 88). La RT n'influence pas le pronostic clinique des patients (1, 100).

Les facteurs influençant la fréquence des progressions tumorales et le taux de survie sont :

- **le type et le grade histologique de la tumeur** : il s'agit là d'un facteur déterminant dans l'évolution de la TIME. L'épendymome a, en règle générale, un meilleur pronostic à court et long terme que l'astrocytome (24, 54) et les lésions de bas grade ont un bien meilleur pronostic que les lésions de haut grade (50) Les tumeurs de haut grade ayant un potentiel de croissance important engendrent souvent une acutisation rapide des symptômes. Ainsi, il a été rapporté qu'une durée d'évolution symptomatologique avant le diagnostic de moins de 2 mois était corrélée à un moins bon pronostic de survie car ces observations correspondent souvent à des tumeurs malignes (12).

- **la qualité d'exérèse** : pour les épendymomes, l'exérèse complète est un facteur de bon pronostic de survie globale et sans progression tumorale (1, 49, 52, 108). Innocenzi (54) rapporte une survie plus longue chez les enfants ayant bénéficié d'une exérèse complète de leur épendymome médullaire (219 mois contre 130 en cas d'exérèse partielle). Pour les astrocytomes de bas grade, l'exérèse complète influe sur la survie sans progression à 5 ans, ce qui différencie la population pédiatrique de la population générale (59, 108). Le

facteur primordial entrant en compte dans ce domaine est l'existence ou non d'un plan de clivage au cours de la chirurgie (41) Le plan de clivage permet évidemment une exérèse plus complète à un moindre risque de détérioration clinique. Si son rôle est évident pour les épendymomes, il est moins évident pour les astrocytomes. En effet, plusieurs études n'ont pas retrouvé de bénéfice en terme de survie et de progression tumorale entre les exérèses complètes et partielles des astrocytomes (12, 41, 55, 87, 91) alors que d'autre oui (99, 108). Constantini (24) groupe pour les astrocytomes de bas grade les exérèses totales et subtotaux, ces dernières étant suffisantes pour ne pas augmenter le taux de progressions tumorales.

Les autres facteurs pronostiques de survie étudiés sont loin de faire l'unanimité. En effet, l'étude du rôle du sexe montre des résultats très discordants : tandis que le sexe masculin est un facteur de bon pronostic pour Bouffet (12), il est de mauvais pronostic pour Jyothirmayi (59) Le bon statut fonctionnel au diagnostic n'est corrélé à un meilleur pronostic vital que dans une étude (55).

Les études exposant le rôle bénéfique de la RT (91) en terme de survie sont anciennes et l'attitude adoptée est désormais de surseoir au maximum à l'irradiation. Les deux études les plus récentes à ce sujet, respectivement de 2006 et 2009 d'Abdel-wehab (1) et de Minehan (87) portent sur des séries de patients recueillis de 1953 à 2000 pour la première et de 1962 à 2005 pour la seconde; il existe donc une grande disparité de prise en charge diagnostique et thérapeutique entre les patients au sein de ces études. Abdel-wehab (1) conclue que la RT favorise la diminution de la fréquence des récurrences dans les astrocytomes de grade bas et intermédiaire. Minehan (86) conclue à un bénéfice de la RT pour la survie globale des lésions de haut grade uniquement (médiane de survie de 24 mois avec RT contre 3 mois sans RT). Cependant, pour la plupart des autres études, son utilisation n'a pas prouvé de supériorité en terme de survie, de récurrence et de pronostic clinique (6, 42, 56, 57, 58, 62, 99). Le rôle de la CT est exposé de façon anecdotique sur de très petites populations et ne permet pas de lui attribuer une puissance statistique de facteur pronostique même si son effet semble bénéfique dans les séries qui l'ont utilisée (7, 31, 49).

Les autres variables que sont la localisation tumorale, l'extension tumorale ne semblent pas avoir un quelconque effet sur le pronostic des TIME (9).

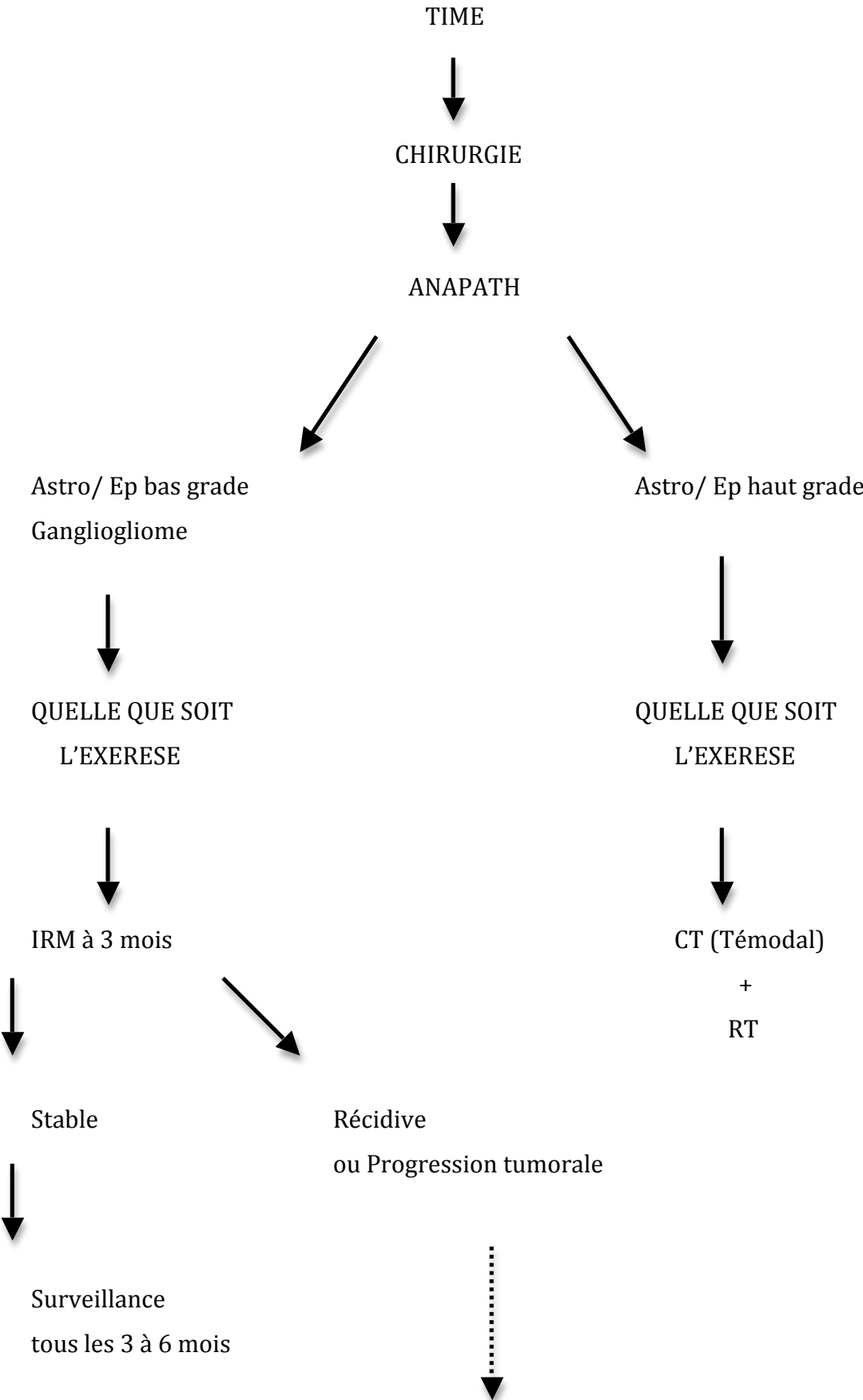
5. Suivi:

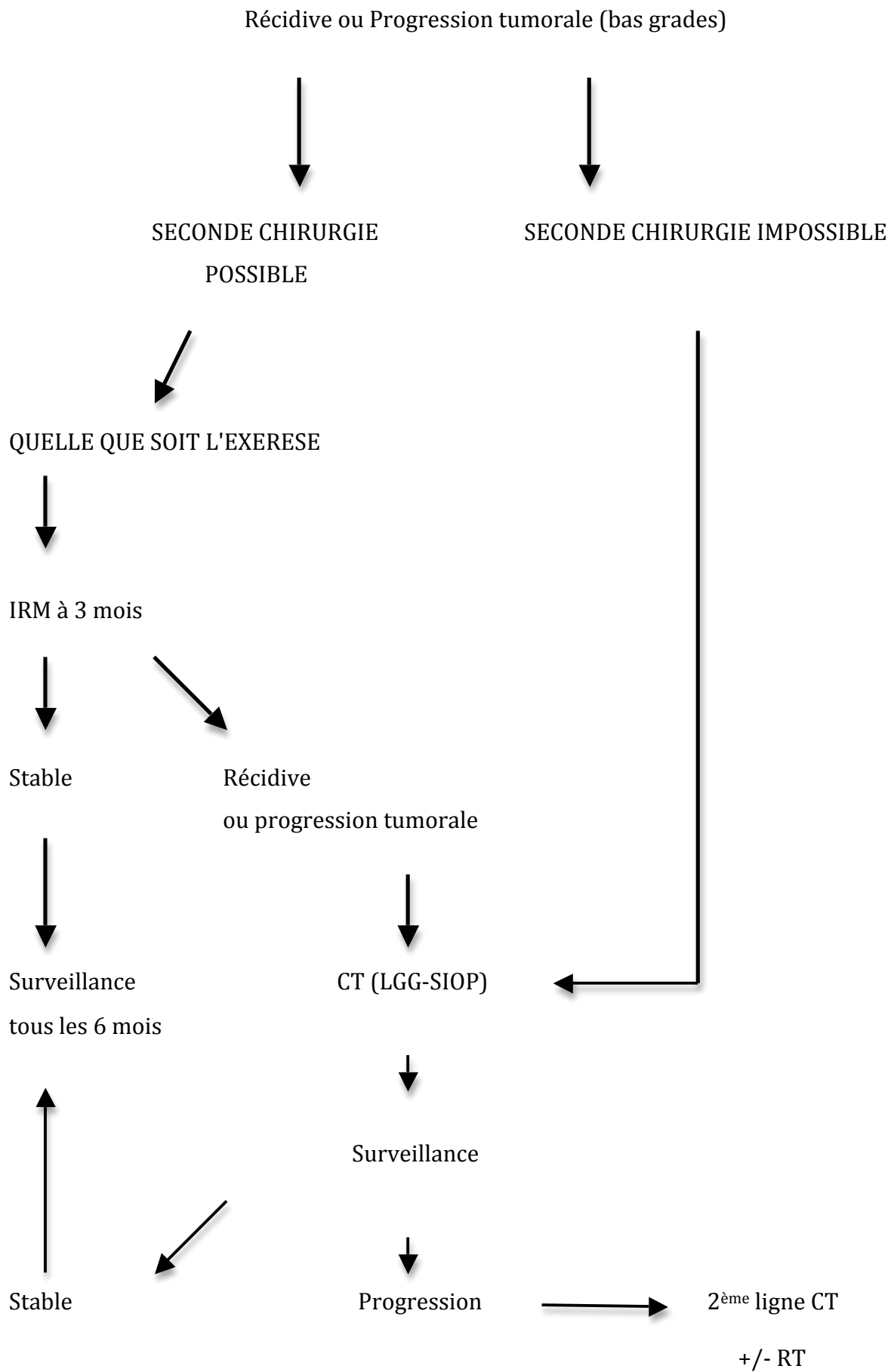
Les enfants atteints de TIM sont amenés à être suivi étroitement sur une longue durée et de façon pluridisciplinaire par une équipe associant neurochirurgiens, orthopédistes, oncologues, rééducateurs et pédiatres.

Le protocole standard de suivi thérapeutique commence par la réalisation d'une IRM post-opératoire précoce (à 72 heures) afin d'établir une base de suivi. Ensuite, une consultation de contrôle associée à la réalisation d'une IRM médullaire et de clichés radiographiques rachidiens est assurée à 3 mois, 6 mois et tous les 6 mois pendant 3 ans et enfin, une seule fois par an (70). Idéalement, cette consultation devrait concerner le neurochirurgien et l'orthopédiste. Il s'agit là d'un schéma classique de suivi qui variera en fonction des contraintes qui seront imposées par un éventuel traitement complémentaire (CT ou RT).

Il est évident que ce protocole sera modifié en fonction des observations retenues au cours des consultations itératives et qu'une acutisation du suivi sera effectuée en cas de modifications cliniques et iconographiques.

IX. Algorithme de prise en charge :





X. Conclusion :

Les TIME de l'enfant restent un sujet complexe. Du fait de la rareté de ces pathologies, leur prise en charge ne bénéficie pas d'unicité. La revue de la littérature permet de dégager quelques lignes de conduite.

Le traitement de choix des TIME est la chirurgie la plus complète possible. Les nouvelles techniques chirurgicales permettent de rendre cette chirurgie moins risquée sur le plan fonctionnel. La chirurgie peut être le seul traitement pour une tumeur de bas grade, même si son exérèse a été incomplète. Une surveillance par imageries itératives est préconisée. Pour les lésions de bas grade, une seconde chirurgie lors de récurrence ou de progression tumorale devra être réalisée en première intention si elle est possible.

Les traitements complémentaires sont envisagés d'emblée en cas de lésions de haut grade et lors des récurrences non accessibles chirurgicalement pour les tumeurs de bas grade. La CT tend à prendre une place de plus en plus prépondérante au détriment de la RT dont les effets néfastes sur un rachis et une moelle en croissance ont été largement démontrés.

Le problème des déformations rachidiennes se surajoute aux problèmes carcinologique et fonctionnel. Les déformations rachidiennes sont multifactorielles et nécessitent souvent au moins le port d'un corset qui peut altérer la qualité de vie quotidienne d'un enfant.

Le taux de survie globale et sans récurrence dépend essentiellement du type histologique tumoral. En effet même si le taux de survie globale est supérieur à 80% à 10 ans pour les lésions de bas grade, il chute à 12 % pour les lésions malignes. La qualité d'exérèse influe sur la survie globale et sans progression tumorale dans les cas d'épendymomes.

Il est nécessaire que soient entreprises de nouvelles études concernant la prise en charge des TIME et en particulier des études multicentriques, afin d'augmenter le nombre de sujets concernés par ces études et d'établir des données fiables statistiquement. De nombreuses perspectives concernant les traitements complémentaires devront être envisagées (GammaKnife, nouvelles CT...)

Bibliographie:

1. ABC Idir. Pathologie tumorale de la moelle et de ses enveloppes chez l'adulte et chez l'enfant. 1991 - EM|consulte [Internet].
2. Abdel-Wahab M, Etuk B, Palermo J, Shirato H, Kresl J, Yapticier O, Walker G, Scheithauer BW, Shaw E, Lee C, Curran W, Thomas T, Markoe A. Spinal cord gliomas: A multi-institutional retrospective analysis. *Int. J. Radiat. Oncol. Biol. Phys* 2006 Mar;64(4):1060-1071.
3. Allen JC. Complications of chemotherapy in patients with brain and spinal cord tumors. *Pediatr Neurosurg* 1991;17(4):218-224.
4. Allen JC, Aviner S, Yates AJ, Boyett JM, Cherlow JM, Turski PA, Epstein F, Finlay JL. Treatment of high-grade spinal cord astrocytoma of childhood with "8-in-1" chemotherapy and radiotherapy: a pilot study of CCG-945. Children's Cancer Group. *J. Neurosurg* 1998 Fév;88(2):215-220.
5. Angevine PD, McCormick PC. Spinal deformity and pediatric intramedullary spinal cord tumors. *J. Neurosurg* 2007 Déc;107(6 Suppl):460-462; discussion 462.
6. Auguste KI, Gupta N. Pediatric intramedullary spinal cord tumor. *Neurosurg. Clin. N. Am* 2006 Jan;17(1):51-61.
7. Balmaceda C. Chemotherapy for intramedullary spinal cord tumors. *J. Neurooncol* 2000 Mai;47(3):293-307.
8. Bauchet L, Rigau V, Mathieu-Daudé H, Fabbro-Peray P, Palenzuela G, Figarella-Branger D, Moritz J, Puget S, Bauchet F, Pallusseau L, Duffau H, Coubes P, Trétarre B, Labrousse F, Dhellemmes P. Clinical epidemiology for childhood primary central nervous system tumors. *J. Neurooncol* 2009 Mar;92(1):87-98.

9. Benes V, Barsa P, Benes V, Suchomel P. Prognostic factors in intramedullary astrocytomas: a literature review. *Eur Spine J* 2009 Oct;18(10):1397-1422.
10. Berhouma M, Bahri K, Houissa S, Zimmel I, Khouja N, Aouidj L, Jemel H, Khaldi M. [Management of intramedullary spinal cord tumors: surgical considerations and results in 45 cases]. *Neurochirurgie* 2009 Jun;55(3):293-302.
11. Bernal-García LM, Cabezudo-Artero JM, Ortega-Martínez M, Porrás-Estrada LF, Fernández-Portales I, Ugarriza-Echebarrieta LF, Molina-Orozco M, Pimentel-Leo JJ. [Intramedullary schwannomas. Report of two cases]. *Neurocirugia (Astur)* 2010 Jun;21(3):232-238; discussion 238-239
12. Bouffet E, Pierre-Kahn A, Marchal JC, Jouvét A, Kalifa C, Choux M, Dhellemmes P, Guérin J, Tremoulet M, Mottolese C. Prognostic factors in pediatric spinal cord astrocytoma. *Cancer* 1998 Déc;83(11):2391-2399.
13. Bouvier C, Fernandez C, Meyronet D, Figarella-Branger D. Examens cytologique, histologique, immunohistochimique et génétique des tumeurs du système nerveux central. 2005 - EM|consulte [Internet].
14. Brinar M, Rados M, Habek M, Poser CM. Enlargement of the spinal cord: inflammation or neoplasm? *Clin Neurol Neurosurg* 2006 Mar;108(3):284-289.
15. Browd SR, Zauberman J, Karandikar M, Ojemann JG, Avellino AM, Ellenbogen RG. A new fiber-mediated carbon dioxide laser facilitates pediatric spinal cord detethering. Technical note. *J Neurosurg Pediatr* 2009 Sep;4(3):280-284.
16. Buisson P, Leclair M, Lenormand L, Hérouy Y. Place des investigations urodynamiques chez l'enfant. *Annales d'Urologie* 2005 Avr;39(2):61-70.
17. Capelle L. Etat actuel de la pathologie tumorale intramédullaire chez l'enfant et l'adolescent: contribution à son étude à propos de 16 cas. 1998. Thèse.

18. Chacko AG, Daniel RT, Chacko G, Babu KS. Pial and arachnoid welding for restoration of normal cord anatomy after excision of intramedullary spinal cord tumors. *J Clin Neurosci* 2007 Aug;14(8):764-769.
19. Chi JH, Cachola K, Parsa AT. Genetics and molecular biology of intramedullary spinal cord tumors. *Neurosurg. Clin. N. Am* 2006 Jan;17(1):1-5.
20. Cinalli G, Sainte-Rose C, Lellouch-Tubiana A, Sebag G, Renier D, Pierre-Kahn A. Hydrocephalus associated with intramedullary low-grade glioma. Illustrative cases and review of the literature. *J. Neurosurg* 1995 Sep;83(3):480-485.
21. Clayton PE, Shalet SM. The evolution of spinal growth after irradiation. *Clin Oncol (R Coll Radiol)* 1991 Jul;3(4):220-222.
22. Colnat-Coulbois S, Klein O, Braun M, Thouvenot P, Marchal J. Management of intramedullary cystic pilocytic astrocytoma with rhenium-186 intracavitary irradiation: case report. *Neurosurgery* 2010 Mai;66(5):E1023-1024; discussion E1024.
23. Constantini S, Houten J, Miller DC, Freed D, Ozek MM, Rorke LB, Allen JC, Epstein FJ. Intramedullary spinal cord tumors in children under the age of 3 years. *J. Neurosurg* 1996 Déc;85(6):1036-1043.
24. Constantini S, Miller DC, Allen JC, Rorke LB, Freed D, Epstein FJ. Radical excision of intramedullary spinal cord tumors: surgical morbidity and long-term follow-up evaluation in 164 children and young adults. *J. Neurosurg* 2000 Oct;93(2 Suppl):183-193.
25. Conti P, Pansini G, Mouchaty H, Capuano C, Conti R. Spinal neurinomas: retrospective analysis and long-term outcome of 179 consecutively operated cases and review of the literature. *Surg Neurol* 2004 Jan;61(1):34-43; discussion 44.

26. Cornips EMJ, Vinken PACP, Ter Laak-Poort M, Beuls EAM, Weber J, Vles JSH. Intramedullary cavernoma presenting with hematomyelia: report of two girls. *Childs Nerv Syst* 2010 Mar;26(3):391-398.
27. de Jonge T, Slullitel H, Dubousset J, Miladi L, Wicart P, Illés T. Late-onset spinal deformities in children treated by laminectomy and radiation therapy for malignant tumours. *Eur Spine J* 2005 Oct;14(8):765-771
28. Deletis V, Sala F. Intraoperative neurophysiological monitoring of the spinal cord during spinal cord and spine surgery: a review focus on the corticospinal tracts. *Clin Neurophysiol* 2008 Fév;119(2):248-264.
29. Deutsch H, Jallo GI, Faktorovich A, Epstein F. Spinal intramedullary cavernoma: clinical presentation and surgical outcome. *J. Neurosurg* 2000 Jul;93(1 Suppl):65-70.
30. Diard F. Imagerie des scolioses de l'enfant et de l'adolescent. 2002- EM|consulte [Internet].
31. Doireau V, Grill J, Zerah M, Lellouch-Tubiana A, Couanet D, Chastagner P, Marchal JC, Grignon Y, Chouffai Z, Kalifa C. Chemotherapy for unresectable and recurrent intramedullary glial tumours in children. Brain Tumours Subcommittee of the French Society of Paediatric Oncology (SFOP). *Br. J. Cancer* 1999 Nov;81(5):835-840.
32. Dubousset J, Charpak G, Skalli W, Deguise J, Kalifa G, Wicart P. Modélisation vertébrale et squelettique par le système EOS. *Archives de Pédiatrie* 2008;15(5):665-666.
33. Dufour C, Grill J, Lellouch-Tubiana A, Puget S, Chastagner P, Frappaz D, Doz F, Pichon F, Plantaz D, Gentet JC, Raquin MA, Kalifa C. High-grade glioma in children under 5 years of age: a chemotherapy only approach with the BBSFOP protocol. *Eur. J. Cancer* 2006 Nov;42(17):2939-2945.

34. Epstein FJ, Farmer JP. Pediatric spinal cord tumor surgery. *Neurosurg. Clin. N. Am* 1990 Jul;1(3):569-590.
35. Ewelt C, Stummer W, Klink B, Felsberg J, Steiger H, Sabel M. Corpectomy as final treatment option for diffuse intramedullary malignant glioma using 5-ALA fluorescence-guided resection. *Clin Neurol Neurosurg* 2010 Mai;112(4):357-361.
36. Fassett DR, Clark R, Brockmeyer DL, Schmidt MH. Cervical spine deformity associated with resection of spinal cord tumors. *Neurosurg Focus* 2006;20(2):E2.
37. Fessler RG, Sekhar L. *Atlas of Neurosurgical Techniques*. New York, NY: Thieme Medical Publishers; 2006.
38. Fischer G, Brotchi J. [Intramedullary spinal cord tumors. Report. French Society of Neurosurgery. 45th annual congress. Angers, June 12-15 1994]. *Neurochirurgie* 1994;40 Suppl 1:1-108.
39. Fort DW, Packer RJ, Kirkpatrick GB, Kuttesch Jr JF, and Ater JL. Carboplatin and vincristine for pediatric primary spinal cord astrocytomas. (1998). *Childs Nerv. Syst.* 14, 484. (Abstract)
40. Galarza M, Peretta P, Gazzeri R, Cinalli G, Forni M, Morra I, Ragazzi P, Sandri S. Spinal cord gliomas and hydrocephalus: utility of neuroendoscopy. *Minim Invasive Neurosurg* 2006 Déc;49(6):347-352.
41. Garcés-Ambrossi GL, McGirt MJ, Mehta VA, Sciubba DM, Witham TF, Bydon A, Wolinsky J, Jallo GI, Gokaslan ZL. Factors associated with progression-free survival and long-term neurological outcome after resection of intramedullary spinal cord tumors: analysis of 101 consecutive cases. *J Neurosurg Spine* 2009 Nov;11(5):591-599.
42. Goh KY, Velasquez L, Epstein FJ. Pediatric intramedullary spinal cord tumors: is surgery alone enough? *Pediatr Neurosurg* 1997 Jul;27(1):34-39.

43. Goutagny S, Bouccara D, Bozorg-Grayeli A, Sterkers O, Kalamarides M. [Neurofibromatosis type 2]. *Rev. Neurol. (Paris)* 2007 Sep;163(8-9):765-777.
44. Grabb PA, Kelly DR, Fulmer BB, Palmer C. Radiation-induced glioma of the spinal cord. *Pediatr Neurosurg* 1996 Oct;25(4):214-219.
45. Grill J, Kalifa C, Doireau V. Intramedullary spinal cord astrocytomas in children. *Pediatr Blood Cancer* 2005 Jul;45(1):80; author reply 81.
46. Grill J. Essai randomisé multicentrique européen pour les gliomes de bas grade de l'enfant. Protocole SIOP-LGG 2004.
47. Habrand J, Drouet F. Tolérance à l'irradiation des tissus sains : moelle épinière*. *Cancer/Radiothérapie* 2010;14(4-5):269-276.
48. Harrop JS, Ganju A, Groff M, Bilsky M. Primary intramedullary tumors of the spinal cord. *Spine* 2009 Oct;34(22 Suppl):S69-77.
49. Hassall TE, Mitchell AE, Ashley DM. Carboplatin chemotherapy for progressive intramedullary spinal cord low-grade gliomas in children: three case studies and a review of the literature. *Neuro-oncology* 2001 Oct;3(4):251-257.
50. Houten JK, Weiner HL. Pediatric intramedullary spinal cord tumors: special considerations. *J. Neurooncol* 2000 Mai;47(3):225-230.
51. Hsu W, Pradilla G, Constantini S, Jallo GI. Surgical considerations of spinal ependymomas in the pediatric population. *Childs Nerv Syst* 2009 Oct;25(10):1253-1259.
52. Hsu W, Bettegowda C, Jallo GI. Intramedullary spinal cord tumor surgery: can we do it without intraoperative neurophysiological monitoring? *Childs Nerv Syst* 2010 Fév;26(2):241-245.

53. Hulshof MC, Menten J, Dito JJ, Dreissen JJ, van den Bergh R, González González D. Treatment results in primary intraspinal gliomas. *Radiother Oncol* 1993 Déc;29(3):294-300.
54. Innocenzi G, Raco A, Cantore G, Raimondi AJ. Intramedullary astrocytomas and ependymomas in the pediatric age group: a retrospective study. *Childs Nerv Syst* 1996 Déc;12(12):776-780.
55. Innocenzi G, Salvati M, Cervoni L, Delfini R, Cantore G. Prognostic factors in intramedullary astrocytomas. *Clin Neurol Neurosurg* 1997 Fév;99(1):1-5.
56. Jallo GI, Danish S, Velasquez L, Epstein F. Intramedullary low-grade astrocytomas: long-term outcome following radical surgery. *J. Neurooncol* 2001 Mai;53(1):61-66.
57. Jallo GI, Freed D, Epstein F. Intramedullary spinal cord tumors in children. *Childs Nerv Syst* 2003 Sep;19(9):641-649.
58. Jallo GI, Freed D, Epstein FJ. Spinal cord gangliogliomas: a review of 56 patients. *J. Neurooncol* 2004 Mai;68(1):71-77.
59. Jyothirmayi R, Madhavan J, Nair MK, Rajan B. Conservative surgery and radiotherapy in the treatment of spinal cord astrocytoma. *J. Neurooncol* 1997 Jul;33(3):205-211.
60. Katoh N, Shirato H, Aoyama H, Onimaru R, Suzuki K, Hida K, Miyasaka K, Iwasaki Y. Hypofractionated radiotherapy boost for dose escalation as a treatment option for high-grade spinal cord astrocytic tumor. *J. Neurooncol* 2006 Mai;78(1):63-69.
61. Kim NR, Suh Y, Shin H. Thoracic pediatric intramedullary schwannoma: report of a case. *Pediatr Neurosurg* 2009;45(5):396-401.
62. Kothbauer KF. Neurosurgical management of intramedullary spinal cord tumors in children. *Pediatr Neurosurg* 2007;43(3):222-235.

63. Kothbauer KF. Intraoperative neurophysiologic monitoring for intramedullary spinal-cord tumor surgery. *Neurophysiol Clin* 2007 Déc;37(6):407-414.
64. Kumar R, Singh V. Intramedullary mass lesion of the spinal cord in children of a developing milieu. *Pediatr Neurosurg* 2004 Fév;40(1):16-22.
65. Laitier V, Grill J, Le Deley M, Ruchoux M, Couanet D, Doz F, Pichon F, Rubie H, Frappaz D, Vannier J, Babin-Boilletot A, Sariban E, Chastagner P, Zerah M, Raquin M, Hartmann O, Kalifa C. Progression-free survival in children with optic pathway tumors: dependence on age and the quality of the response to chemotherapy--results of the first French prospective study for the French Society of Pediatric Oncology. *J. Clin. Oncol* 2003 Déc;21(24):4572-4578.
66. Lansky SB, List MA, Lansky LL, Ritter-Sterr C, Miller DR. The measurement of performance in childhood cancer patients. *Cancer* 1987 Oct;60(7):1651-1656
67. Lecllet H. Scolioses : définitions et classifications. 1997 - EM|consulte [Internet].
68. Lecllet H. Bilans et stratégies d'imagerie des scolioses. 1997 - EM|consulte [Internet].
69. Lee M, Rezai AR, Freed D, Epstein FJ. Intramedullary spinal cord tumors in neurofibromatosis. *Neurosurgery* 1996 Jan;38(1):32-37.
70. Lena G, Paredes AP, Scavarda D. Intramedullary spinal cord tumors: Pediatric aspects and adjunct therapies. *Operative Techniques in Neurosurgery* 2003 Mar;6(1):41-53.
71. Linstadt DE, Wara WM, Leibel SA, Gutin PH, Wilson CB, Sheline GE. Postoperative radiotherapy of primary spinal cord tumors. *Int. J. Radiat. Oncol. Biol. Phys* 1989 Jun;16(6):1397-1403.
72. Lonjon M, Goh KY, Epstein FJ. Intramedullary spinal cord ependymomas in children: treatment, results and follow-up. *Pediatr Neurosurg* 1998 Oct;29(4):178-183.

73. Lowe GM. Magnetic resonance imaging of intramedullary spinal cord tumors. *J. Neurooncol* 2000 Mai;47(3):195-210.
74. Lowis SP, Pizer BL, Coakham H, Nelson RJ, Bouffet E. Chemotherapy for spinal cord astrocytoma: can natural history be modified? *Childs Nerv Syst* 1998 Jul;14(7):317-321.
75. Lunardi P, Licastro G, Missori P, Ferrante L, Fortuna A. Management of intramedullary tumours in children. *Acta Neurochir (Wien)* 1993;120(1-2):59-65.
76. Marcus RB, Million RR. The incidence of myelitis after irradiation of the cervical spinal cord. *Int. J. Radiat. Oncol. Biol. Phys* 1990 Jul;19(1):3-8.
77. Matsuyama Y, Sakai Y, Katayama Y, Imagama S, Ito Z, Wakao N, Sato K, Kamiya M, Yukawa Y, Kanemura T, Yanase M, Ishiguro N. Surgical results of intramedullary spinal cord tumor with spinal cord monitoring to guide extent of resection. *J Neurosurg Spine* 2009 Mai;10(5):404-413.
78. McCormick PC, Torres R, Post KD, Stein BM. Intramedullary ependymoma of the spinal cord. *J. Neurosurg* 1990 Avr;72(4):523-532.
79. McGirt MJ, Chaichana KL, Atiba A, Attenello F, Woodworth GF, Jallo GI. Neurological outcome after resection of intramedullary spinal cord tumors in children. *Childs Nerv Syst* 2007;24(1):93-97.
80. McGirt MJ, Chaichana KL, Attenello F, Witham T, Bydon A, Yao KC, Jallo GI. Spinal deformity after resection of cervical intramedullary spinal cord tumors in children. *Childs Nerv Syst* 2008 Jun;24(6):735-739.
81. McGirt MJ, Chaichana KL, Atiba A, Attenello F, Yao KC, Jallo GI. Resection of intramedullary spinal cord tumors in children: assessment of long-term motor and sensory deficits. *J Neurosurg Pediatr* 2008 Jan;1(1):63-67.

82. McGirt MJ, Chaichana KL, Atiba A, Bydon A, Witham TF, Yao KC, Jallo GI. Incidence of spinal deformity after resection of intramedullary spinal cord tumors in children who underwent laminectomy compared with laminoplasty. *J Neurosurg Pediatr* 2008 Jan;1(1):57-62.
83. McGirt MJ, Constantini S, Jallo GI. Correlation of a preoperative grading scale with progressive spinal deformity following surgery for intramedullary spinal cord tumors in children. *J Neurosurg Pediatr* 2008 Oct;2(4):277-281.
84. McGirt MJ, Garcés-Ambrossi GL, Parker SL, Sciubba DM, Bydon A, Wolinsky J, Gokaslan ZL, Jallo G, Witham TF. Short-term progressive spinal deformity following laminoplasty versus laminectomy for resection of intradural spinal tumors: analysis of 238 patients. *Neurosurgery* 2010 Mai;66(5):1005-1012.
85. Merchant TE, Kiehna EN, Thompson SJ, Heideman R, Sanford RA, Kun LE. Pediatric low-grade and ependymal spinal cord tumors. *Pediatr Neurosurg* 2000 Jan;32(1):30-36.
86. Minehan KJ, Shaw EG, Scheithauer BW, Davis DL, Onofrio BM. Spinal cord astrocytoma: pathological and treatment considerations. *J. Neurosurg* 1995 Oct;83(4):590-595.
87. Minehan KJ, Brown PD, Scheithauer BW, Krauss WE, Wright MP. Prognosis and treatment of spinal cord astrocytoma. *Int. J. Radiat. Oncol. Biol. Phys* 2009 Mar;73(3):727-733.
88. Mora J, Cruz O, Gala S, Navarro R. Successful treatment of childhood intramedullary spinal cord astrocytomas with irinotecan and cisplatin. *Neuro-oncology* 2007 Jan;9(1):39-46.
89. Nadkarni TD, Rekate HL. Pediatric intramedullary spinal cord tumors. Critical review of the literature. *Childs Nerv Syst* 1999 Jan;15(1):17-28.

90. Nishio S, Morioka T, Fujii K, Inamura T, Fukui M. Spinal cord gliomas: management and outcome with reference to adjuvant therapy. *J Clin Neurosci* 2000 Jan;7(1):20-23.
91. O'Sullivan C, Jenkin RD, Doherty MA, Hoffman HJ, Greenberg ML. Spinal cord tumors in children: long-term results of combined surgical and radiation treatment. *J Neurosurg* 1994 Oct;81(4):507-512.
92. Otero-Rodríguez A, Hinojosa J, Esparza J, Muñoz MJ, Iglesias S, Rodríguez-Gil Y, Ricoy JR. Purely intramedullary spinal cord primitive neuroectodermal tumor: case report and review of the literature. *Neurocirugia (Astur)* 2009 Aoû;20(4):381-386; discussion 386-387.
93. Paraskevopoulos D, Patsalas I, Karkavelas G, Foroglou N, Magras I, Selviaridis P. Pilomyxoid astrocytoma of the cervical spinal cord in a child with rapid progression into glioblastoma: case report and literature review. *Childs Nerv Syst* 2010 Mai.
94. Parikh S, Heron DE. Fractionated radiosurgical management of intramedullary spinal cord metastasis: A case report and review of the literature. *Clin Neurol Neurosurg* 2009 Déc;111(10):858-861.
95. Pollack IF. Intramedullary spinal cord astrocytomas in children. *Pediatr Blood Cancer* 2004 Nov;43(6):617-618.
96. Poretti A, Zehnder D, Boltshauser E, Grotzer MA. Long-term complications and quality of life in children with intraspinal tumors. *Pediatr Blood Cancer* 2008 Avr;50(4):844-848.
97. Porter A, Lyons MK, Wingerchuk DM, Bosch EP. Spinal cord astrocytoma presenting as "idiopathic" intracranial hypertension. *Clin Neurol Neurosurg* 2006 Déc;108(8):787-789.

98. Prasad VS, Basha A, Prasad BC, Reddy DR. Intraspinal tumour presenting as hydrocephalus in childhood. *Childs Nerv Syst* 1994 Avr;10(3):156-157.
99. Przybylski GJ, Albright AL, Martinez AJ. Spinal cord astrocytomas: long-term results comparing treatments in children. *Childs Nerv Syst* 1997 Jul;13(7):375-382.
100. Raco A, Esposito V, Lenzi J, Piccirilli M, Delfini R, Cantore G. Long-term follow-up of intramedullary spinal cord tumors: a series of 202 cases. *Neurosurgery* 2005
101. Raco A, Piccirilli M, Landi A, Lenzi J, Delfini R, Cantore G. High-grade intramedullary astrocytomas: 30 years' experience at the Neurosurgery Department of the University of Rome "Sapienza". *J Neurosurg Spine* 2010 Fév;12(2):144-153.
102. Reimer R, Onofrio BM. Astrocytomas of the spinal cord in children and adolescents. *J. Neurosurg* 1985 Nov;63(5):669-675.
103. Roonprapunt C, Silvera VM, Setton A, Freed D, Epstein FJ, Jallo GI. Surgical management of isolated hemangioblastomas of the spinal cord. *Neurosurgery* 2001 Aoû;49(2):321-327; discussion 327-328.
104. Sala F. Improving spinal cord monitoring: a neurosurgeon's view. *Clin Neurophysiol* 2009 Avr;120(4):649-650.
105. Sala F, Dvorak J, Faccioli F. Cost effectiveness of multimodal intraoperative monitoring during spine surgery. *Eur Spine J* 2007 Nov;16 Suppl 2:S229-231.
106. Santoro A, Piccirilli M, Brunetto GMF, Delfini R, Cantore G. Intramedullary cavernous angioma of the spinal cord in a pediatric patient, with multiple cavernomas, familial occurrence and partial spontaneous regression: case report and review of the literature. *Childs Nerv Syst* 2007;23(11):1319-1326.
107. Scaverda et al. Tumeurs intrarachidiennes de l'enfant et du nourrisson. 2008 - EM|consulte [Internet].

108. Scheinemann K, Bartels U, Huang A, Hawkins C, Kulkarni AV, Bouffet E, Tabori U. Survival and functional outcome of childhood spinal cord low-grade gliomas. Clinical article. *J Neurosurg Pediatr* 2009 Sep;4(3):254-261.
109. Schellinger KA, Propp JM, Villano JL, McCarthy BJ. Descriptive epidemiology of primary spinal cord tumors. *J. Neurooncol* 2008 Avr;87(2):173-179.
110. Schiavetti A, Varrasso G, Maurizi P, Castello MA. Hypersensitivity to carboplatin in children. *Med. Pediatr. Oncol* 1999 Mar;32(3):183-185.
111. Schittenhelm J, Ebner FH, Tatagiba M, Wolff M, Nägele T, Meyermann R, Mittelbronn M. Holocord pilocytic astrocytoma--case report and review of the literature. *Clin Neurol Neurosurg* 2009 Fév;111(2):203-207.
112. Sciubba DM, Liang D, Kothbauer KF, Noggle JC, Jallo GI. The evolution of intramedullary spinal cord tumor surgery. *Neurosurgery* 2009 Déc;65(6 Suppl):84-91; discussion 91-92.
113. Stummer W, Pichlmeier U, Meinel T, Wiestler OD, Zanella F, Reulen H. Fluorescence-guided surgery with 5-aminolevulinic acid for resection of malignant glioma: a randomised controlled multicentre phase III trial. *Lancet Oncol* 2006 Mai;7(5):392-401.
114. Sun J, Wang Z, Li Z, Liu B. Microsurgical treatment and functional outcomes of multi-segment intramedullary spinal cord tumors. *J Clin Neurosci* 2009 Mai;16(5):666-671.
115. Tobias ME, McGirt MJ, Chaichana KL, Goldstein IM, Kothbauer KF, Epstein F, Jallo GI. Surgical management of long intramedullary spinal cord tumors. *Childs Nerv Syst* 2008 Fév;24(2):219-223.
116. Townsend N, Handler M, Fleitz J, Foreman N. Intramedullary spinal cord astrocytomas in children. *Pediatr Blood Cancer* 2004 Nov;43(6):629-632.

117. Vialle R. Traitement orthopédique des scolioses idiopathiques. 2008 - EM|consulte [Internet].
118. Weiss E, Klingebiel T, Kortmann RD, Hess CF, Bamberg M. Intraspinal high-grade astrocytoma in a child--rationale for chemotherapy and more intensive radiotherapy? Childs Nerv Syst 1997 Fév;13(2):108-112.
119. Wilson PE, Oleszek JL, Clayton GH. Pediatric spinal cord tumors and masses. J Spinal Cord Med 2007;30 Suppl 1:S15-20.
120. Yagi T, Ohata K, Haque M, Hakuba A. Intramedullary spinal cord tumour associated with neurofibromatosis type 1. Acta Neurochir (Wien) 1997;139(11):1055-1060.
121. Yao KC, McGirt MJ, Chaichana KL, Constantini S, Jallo GI. Risk factors for progressive spinal deformity following resection of intramedullary spinal cord tumors in children: an analysis of 161 consecutive cases. J. Neurosurg 2007 Déc;107(6 Suppl):463-468.

Annexe 1 : protocole de CT BB-SFOP (65).

*** Chemotherapy Regimen (Baby Brain SFOP [BBSFOP]) :**

Chemotherapy consisted of three courses (A, B, and C) of two different drugs administered in seven three-course cycles. The planned duration of chemotherapy was 16 months.

In course A, patients received carboplatin 15mg/kg (450 mg/m²) in a 1-hour infusion on day 1 and procarbazine 4 mg/kg/d (120 mg/m²/d) orally on days 1 to 7.

In course B, patients were administered etoposide 5 mg/kg/d (150 mg/m²/d) in a 1-hour infusion on days 22 and 23, and cisplatin 1 mg/kg/d (30 mg/m²/d) in a 3-hour infusion with mannitol plus saline on days 22 and 23.

In course C, patients received vincristine 0.05 mg/kg (1.5 mg/m²) on day 43 and cyclophosphamide 50mg/kg (1,500 mg/m²) in a 1-hour infusion on day 43. The next cycle was started on day 64. Doses were calculated in milligrams per square meter for children older than 3 years. The cumulated doses of each drug were 3,150 mg/m² for carboplatin, 5,880 mg/m² for procarbazine, 2,100 mg/m² for etoposide, 420 mg/m² for cisplatin, 10.5 mg/m² for vincristine, and 10.5 g/m² for cyclophosphamide.

Annexe 2 : protocole de CT LGG-SIOP (protocole d'un essai clinique promu par l'IGR. (Essai randomisé multicentrique européen pour les gliomes de bas grade de l'enfant) (46).

*** Traitement d'induction :**

A l'issue du tirage au sort les sujets reçoivent soit l'induction selon le bras standard, soit l'induction selon le bras test intensifié :

- Bras Standard:

1	2	3	4	5	6	7	8	9	10	13	17	21	24 semaines
V	V	V	V	V	V	V	V	V	V	V	V	V	
C		C				C			C	C	C	C	

IRM

- Bras Test Intensifié:

1	2	3	4	5	6	7	8	9	10	13	17	21	24 semaines
V	V	V	V	V	V	V	V	V	V	V	V	V	
C		C				C			C	C	C	C	
E		E				E			E				

IRM

V Vincristine 1,5 mg/m² iv-bolus - J 1

C Carboplatine 550 mg/m² 1h iv - J 1 ou 20 mg/kg pour les moins de 2 ans

E Etoposide 100 mg/m² 1h iv - J 1 – 3 ou 3 mg/kg pour les moins de 2 ans

Note : La dose maximale de vincristine à administrer par injection et par jour est de 2 mg et les enfants de moins de 10 kg doivent recevoir 0.05 mg/kg/jour et par injection.

Les produits sont préparés selon les Bonnes Pratiques en Chimiothérapie.

Compte tenu que les produits sont ceux habituellement utilisés dans ces pathologies, ils ne seront pas fournis par le promoteur et devront être pris dans le stock habituel de la pharmacie. Une traçabilité des produits utilisés dans le cadre de cet essai clinique sera néanmoins assurée pendant toute la durée de l'étude.

L'évaluation neuroradiologique (IRM) à la 24e semaine est décisionnelle pour l'entrée ou non dans la phase de consolidation. En cas d'argument pour une progression clinique lors de l'induction, une imagerie pourra être réalisée pour argumenter une éventuelle sortie de l'étude.

*** Traitement de consolidation :**

Il est le même pour tous les patients traités par chimiothérapie.

25	31	37	43	49 semaines
55	61	67	73	79
VVV	VVV	VVV	VVV	VVV
C	C	C	C	C

Vincristine 1,5 mg/m² ivd- J1, 8, 15

Carboplatine 550 mg/m² 1h iv - J1 ou 20 mg/kg si âge < 2 ans

Note : La dose maximale de vincristine à administrer par injection et par jour est de 2 mg et les enfants de moins de 10 kg doivent recevoir 0.05 mg/kg/jour et par injection.

Annexe 3 : indice de Karnofsky pédiatrique (66).

POURCENTAGE	DESCRIPTION
100%	activité tout à fait normale
90%	petite restriction dans les activités physiques astreignantes
80%	actif, mais se fatigue plus vite que normalement
70%	à la fois, restriction plus importante de l'activité habituelle et périodes plus courtes d'activité
60%	est debout, remuant mais jeu actif minimum, reste occupé à des activités calmes
50%	s'habille mais traîne et s'étend souvent sur un lit ou un fauteuil pendant la journée, pas de jeu actif, capable de participer à toute sortes d'activités et jeux calmes
40%	le plus souvent couché, peut participer à des activités calmes
30%	couché, besoin d'aide pour des activités calmes
20%	le plus souvent dort, jeu entièrement limité à des activités passives
10%	pas de jeu, ne sort pas de son lit
0%	aréactif

VU

NANCY, le 14 septembre 2010

Le Président de Thèse

Professeur J.C. MARCHAL

NANCY, le 16 septembre 2010

Le Doyen de la Faculté de Médecine

Par délégation,

Mme le Professeur K. ANGIOI

AUTORISE À SOUTENIR ET À IMPRIMER LA THÈSE

NANCY, le 21 septembre 2010

LE PRÉSIDENT DE L'UNIVERSITÉ DE NANCY 1

Par délégation

Madame C. CAPDEVILLE-ATKISON

Les tumeurs intramédullaires de l'enfant.

Introduction : Les TIME sont rares et représentent un challenge de prise en charge multidisciplinaire du fait de leur pronostic fonctionnel. Nous avons rapporté l'expérience de Nancy et l'avons comparée aux autres séries afin d'établir un algorithme de prise en charge. **Matériel et méthodes** : De 1990 à 2010, 14 enfants ont été opérés. Les lésions de la queue de cheval et celles du tronc cérébral ont été exclues. L'âge, le sexe, le délai diagnostique, la clinique, l'imagerie (IRM), la chirurgie, l'anatomopathologie, les traitements complémentaires (CT et RT), les problèmes orthopédiques et le suivi de ces enfants ont été recueillis. **Résultats** : 14 enfants ont été opérés dont 57,2% garçons, moyenne d'âge de 8 ans. Le délai diagnostique est d'environ 7 mois ; les symptômes sont: la douleur, les troubles moteurs, les troubles sensitifs, les troubles urinaires. On retrouve une scoliose dans 64,3% des cas. Les résultats anatomopathologiques retrouvent 11 (78,5%) astrocytomes (9 pilocytique, 1 grade III et 1 grade IV), 2 oligodendrogliomes, 1 épendymome. L'IRM post-opératoire retrouve 6 excrèses complètes, 4 subtotaux, et 6 partielles. 9 (64,3%) ont bénéficié d'un traitement adjuvant par CT et 3 (21,4%) RT. 9 enfants (64,3%) ont une déformation rachidienne post-opératoire. Le mMS pré-opératoire est de 1,93, de 2,07 en post-opératoire, et de 2 au terme du suivi. Le suivi moyen est de 84 mois avec 4 (28,6%) progressions tumorales et 2 (14,3%) décès. **Discussion** : L'avènement de l'IRM, l'évolution des techniques chirurgicales et le problème du délai diagnostique sont abordés. La chirurgie reste le traitement essentiel. Les indications et modalités des traitements adjuvants (CT et RT) restent discutées. Les déformations rachidiennes sont une complication fréquente. La survie globale et sans progression tumorale dépend essentiellement du grade histologique. **Conclusion** : La chirurgie s'impose comme le traitement de choix des TIME et le seul en cas de lésion de bas grade stable. Les traitements complémentaires sont réservés aux lésions de haut grade ou aux progressions tumorales non chirurgicales. Des études multicentriques sont indispensables pour obtenir des séries de patients plus importantes et permettre d'obtenir des résultats significatifs des prises en charge.

Intramedullary spinal cord tumors in children

Thèse: Médecine Spécialisée Neurochirurgie 2010

Mots-Clés: Intramedullary spinal cord tumors, neurosurgery pediatric, spinal deformities, outcome.

UFR: UHP Nancy 1, faculté de médecine de Nancy,

9 avenue de la forêt de Haye, 54505 Vandoeuvre-lès-nancy
