



HAL
open science

Réparation chirurgicale tertiaire et préprothétique dans le traitement des séquelles de fentes labio-maxillo-palatines (aspect crestal et alvéolaire)

Amandine Oudet

► **To cite this version:**

Amandine Oudet. Réparation chirurgicale tertiaire et préprothétique dans le traitement des séquelles de fentes labio-maxillo-palatines (aspect crestal et alvéolaire). Sciences du Vivant [q-bio]. 2005. hal-01732901

HAL Id: hal-01732901

<https://hal.univ-lorraine.fr/hal-01732901v1>

Submitted on 14 Mar 2018

HAL is a multi-disciplinary open access archive for the deposit and dissemination of scientific research documents, whether they are published or not. The documents may come from teaching and research institutions in France or abroad, or from public or private research centers.

L'archive ouverte pluridisciplinaire **HAL**, est destinée au dépôt et à la diffusion de documents scientifiques de niveau recherche, publiés ou non, émanant des établissements d'enseignement et de recherche français ou étrangers, des laboratoires publics ou privés.



AVERTISSEMENT

Ce document est le fruit d'un long travail approuvé par le jury de soutenance et mis à disposition de l'ensemble de la communauté universitaire élargie.

Il est soumis à la propriété intellectuelle de l'auteur. Ceci implique une obligation de citation et de référencement lors de l'utilisation de ce document.

D'autre part, toute contrefaçon, plagiat, reproduction illicite encourt une poursuite pénale.

Contact : ddoc-theses-contact@univ-lorraine.fr

LIENS

Code de la Propriété Intellectuelle. articles L 122. 4

Code de la Propriété Intellectuelle. articles L 335.2- L 335.10

http://www.cfcopies.com/V2/leg/leg_droi.php

<http://www.culture.gouv.fr/culture/infos-pratiques/droits/protection.htm>

DOUBLE

ACADEMIE DE NANCY-METZ

UNIVERSITE HENRI POINCARRE-NANCY 1

FACULTE DE CHIRURGIE DENTAIRE

Année 2005

N° 4906

THESE

pour le

DIPLOME D'ETAT DE DOCTEUR

EN CHIRURGIE DENTAIRE

par

Amandine Oudet

Née le 12 août 1979 à Besançon



**Reparation chirurgicale tertiaire et préprothétique dans le
traitement des séquelles de fentes labio-maxillo-palatines
(aspect crestal et alvéolaire)**

DB 31865

Présentée et soutenue publiquement le
30 JUIN 2005

Examineurs de la thèse :

Monsieur J.P. LOUIS	Professeur des Universités	Président
Madame C. STRAZIELLE	Professeur des Universités	Juge
Monsieur M. STRICKER	Professeur des Universités	Juge
<u>Mademoiselle A. POLO</u>	Assistant hospitalier universitaire	Juge
Monsieur C. MOLE	Docteur en Chirurgie Dentaire	Juge

BU PHARMA-ODONTOL



104 070176 1

091 487 439

ACADEMIE DE NANCY-METZ

UNIVERSITE HENRI POINCARRE-NANCY 1

FACULTE DE CHIRURGIE DENTAIRE

Année 2005

N°

THESE

pour le

DIPLOME D'ETAT DE DOCTEUR

EN CHIRURGIE DENTAIRE

par

Amandine Oudet

Née le 12 août 1979 à Besançon



Reparation chirurgicale tertiaire et préprothétique dans le traitement des séquelles de fentes labio-maxillo-palatines (aspect crestal et alvéolaire)

DB 31665

Présentée et soutenue publiquement le
30 JUIN 2005

Examineurs de la thèse :

Monsieur J.P. LOUIS	Professeur des Universités	Président
Madame C. STRAZIELLE	Professeur des Universités	Juge
Monsieur M. STRICKER	Professeur des Universités	Juge
<u>Mademoiselle A. POLO</u>	Assistant hospitalier universitaire	Juge
Monsieur C. MOLE	Docteur en Chirurgie Dentaire	Juge

Assesseur(s) :

Dr. P. AMBROSINI - Dr. J.M. MARTRETTE

Membres Honoraires :

Pr. F. ABT - Dr. L. BABEL - Pr. S. DURIVAU - Pr. G. JACQUART - Pr. D. ROZENCWEIG -

Pr. M. VIVIER

Doyen Honoraire :

Pr. J. VADOT

Sous-section 56-01 Pédodontie	Mme M. Mlle Mlle Mme	<u>D. DESPREZ-DROZ</u> J. PREVOST N. MARCHETTI A. MEDERLE V. MINAUD-HELPER	Maître de Conférences Maître de Conférences Assistant Assistant Assistant
Sous-section 56-02 Orthopédie Dento-Faciale	Mme M. Mme	<u>M.P. FILLEUL</u> O. GEORGE M. MAROT-NADEAU	Professeur des Universités* MCUPH en disponibilité Assistant Assistant
Sous-section 56-03 Prévention, Epidémiologie, Economie de la Santé, Odontologie légale	M. Mlle M.	<u>M. WEISSENBACH</u> C. CLEMENT O. ARTIS	Maître de Conférences* Assistant Assistant
Sous-section 57-01 Parodontologie	M. M. M. Mlle M.	<u>N. MILLER</u> P. AMBROSINI J. PENAUD S. DAOUT D. PONGAS	Maître de Conférences Maître de Conférences Maître de Conférences Assistant Assistant
Sous-section 57-02 Chirurgie Buccale, Pathologie et Thérapeutique Anesthésiologie et Réanimation	M. M. M. M. M. Mlle	<u>P. BRAVETTI</u> J.P. ARTIS D. VIENNET C. WANG G. PERROT A. POLO	Maître de Conférences Professeur 2 ^{ème} grade Maître de Conférences Maître de Conférences* Assistant Assistant
Sous-section 57-03 Sciences Biologiques (Biochimie, Immunologie, Histologie, Embryologie, Génétique, Anatomie pathologique, Bactériologie, Pharmacologie)	M. M. Mme	<u>A. WESTPHAL</u> J.M. MARTRETTE V. STUTZMANN-MOBY	Maître de Conférences * Maître de Conférences Assistant
Sous-section 58-01 Odontologie Conservatrice, Endodontie	M. M. M. M. M. M. M.	<u>C. AMORY</u> A. FONTAINE M. PANIGHI J.J. BONNIN O. CLAUDON M. ENGELS DEUTSCH Y. SIMON	Maître de Conférences Professeur 1 ^{er} grade * Professeur des Universités * Maître de Conférences Assistant Assistant Assistant
Sous-section 58-02 Prothèses (Prothèse conjointe, Prothèse adjointe partielle, Prothèse complète, Prothèse maxillo-faciale)	M. M. M. M. M. M. M. M. M.	<u>J. SCHOUVER</u> J.P. LOUIS C. ARCHIEN C. LAUNOIS B. BAYER M. HELPER K. JHUGROO O. SEURET B. WEILER	Maître de Conférences Professeur des Universités* Maître de Conférences * Maître de Conférences Assistant Assistant Assistant Assistant Assistant
Sous-section 58-03 Sciences Anatomiques et Physiologiques Occlusodontiques, Biomatériaux, Biophysique, Radiologie	Mlle M. M.	<u>C. STRAZIELLE</u> B. JACQUOT C. AREND	Professeur des Universités* Maître de Conférences Assistant

* temps plein - *italique* : responsable de la sous-section

Nancy, le 03.01.2005

*Par délibération en date du 11 décembre 1972,
la Faculté de Chirurgie Dentaire a arrêté que
les opinions émises dans les dissertations
qui lui seront présentées
doivent être considérées comme propres à
leurs auteurs et qu'elle n'entend leur donner
aucune approbation ni improbation.*

A NOTRE PRESIDENT DE THESE

Monsieur le Professeur J.P. LOUIS

Officier des Palmes Académiques
Docteur en Chirurgie Dentaire
Docteur en Sciences Odontologiques
Docteur d'Etat en Odontologie
Professeur des Universités
Sous-section : Prothèses

Vous nous avez fait le grand honneur
d'accepter la présidence de ce jury de thèse.

Acceptez de trouver dans ce travail
l'expression de notre profonde gratitude.

A NOTRE JUGE

Madame le Professeur C. STRAZIELLE

Docteur en Chirurgie Dentaire

Professeur des Universités

Habilité à diriger les Recherches par l'Université Henri
Poincaré, Nancy-I

Responsable de la sous-section : Sciences Anatomiques et
Physiologiques, Occlusodontiques, Biomatériaux,
Biophysique, radiologie

Nous vous remercions d'avoir accepté avec
beaucoup d'amabilité de juger ce travail.

Vous nous faites l'honneur de faire partie de
ce jury.

Soyez assurée de notre reconnaissance et de
nos sentiments respectueux.

A NOTRE JUGE

Monsieur le Professeur M. STRICKER

Professeur Agrégé
Professeur des Universités
Praticien Hospitalier
Ancien Chef du Service de Chirurgie Plastique de la Face,
Chirurgie Maxillo-Faciale et Stomatologie

Vous nous avez fait l'honneur de votre
présence aujourd'hui.

Nous vous remercions d'avoir accepté
de juger ce travail.

Soyez assuré de notre reconnaissance.

Veillez trouver ici le témoignage de
notre profonde estime.

A NOTRE DIRECTEUR DE THESE

Mademoiselle le Docteur A. POLO

Docteur en Chirurgie Dentaire
Ancien Interne en Odontologie
Assistant hospitalier universitaire
Sous-section : Chirurgie Buccale, Pathologie et Thérapeutique,
Anesthésiologie et Réanimation

Vous avez accepté de poursuivre ce travail.

Vos critiques nous ont été précieuses pour
son élaboration.

Soyez assurée de notre respectueuse et
sincère reconnaissance.

A NOTRE JUGE

Monsieur le Docteur C. MOLE

Docteur en Chirurgie Dentaire

Docteur en Sciences Odontologiques

Ancien Assistant Hospitalo-Universitaire en Parodontologie

Vous avez accepté d'apporter votre expérience et vos connaissances à l'élaboration de ce travail que vous nous avez proposé.

Nous vous remercions tout particulièrement pour votre sympathie et votre bienveillance, ainsi que pour la pertinence de vos observations qui ont su éclairer cette étude.

Veillez trouver ici le témoignage de notre gratitude.

A mamoune. Tu me soutiens depuis maintenant 25 ans, jour et nuit. Saint-Claude-Besançon puis Nancy-Dole, il y a un bout !! mais tu as toujours été là. Merci pour tout maman, tu es la meilleure.

A papa. Je suis fière aujourd'hui de pouvoir t'exposer mon travail. J'y suis arrivée !

A ma petite soeurette, Caro. Tu représentes pour moi la confiance, la sûreté et la disponibilité. Tu sais toujours me conseiller avec objectivité. Tu as en toi une capacité d'écoute incroyable et une force de réussite aujourd'hui inébranlable.

A mes grands-parents.
Merci mémée. Tes confitures m'ont bien aidée.
Merci papou. Tes noisettes aussi !

A ma Poule d'amour. Cyril, tu as suivi au quotidien la réalisation de cette thèse. Tes conseils techniques m'ont sauvée plus d'une fois ! Merci pour ton aide, ton attention et ton amour.

Un merci particulier à toute la famille Beaulieu pour son accueil toujours généreux depuis plus d'un an maintenant.

A Christian Molé,
je souhaite vous remercier très particulièrement pour votre si précieuse attention durant ces 3 dernières années. Le stage clinique de 5^{ème} année puis les aide-opérateurs que vous m'avez proposés ont été un plaisir. C'est un réel bonheur de vous écouter parler de chirurgie parodontale et de dentisterie. Merci, mon « papa de Nancy », pour votre soutien dans les moments difficiles.

A mes poulettes, Emilie et Marie-Hélène. Vous êtes mes chéries. Merci pour ces années nancéiennes passées avec vous.

A Anne. Merci pour ton écoute et ton soutien.

A Floflo. Merci pour l'ambiance des stages cliniques en 6 et la colloc' à Punta Cana.

Merci Claire, Hélène, Emilie, Marie, Rico, Lolo, Steph, Patou, PO, Pierre pour l'ambiance à la fac et toutes les soirées !



SOMMAIRE

INTRODUCTION.....	1
PREMIERE PARTIE : RAPPELS.....	3
I EMBRYOLOGIE	4
I.1 FORMATION DE L'EXTREMITE CEPHALIQUE.....	4
I.2 CONSTITUTION DE L'APPAREIL BRANCHIAL	5
I.3 MODELAGE DE LA FACE	5
I.4 LA FUSION DES BOURGEONS DE LA FACE.....	8
I.5 DEVELOPPEMENT DU PALAIS	15
I.5.1 LE PALAIS PRIMAIRE.....	15
I.5.2 LE PALAIS SECONDAIRE.....	15
I.6 DEVELOPPEMENT BUCCAL.....	17
II CROISSANCE	19
II.1 CROISSANCE DU MASSIF FACIAL	19
II.1.1 GENERALITES.....	19
II.1.2 LA CROISSANCE SUTURALE.....	20
II.1.2.1 Les stades de croissance.....	20
II.1.2.2 Les différents systèmes de sutures crânio-faciales.....	20
II.1.2.3 La structure histologique.....	23
II.1.2.4 Le rôle des sutures.....	23
II.1.3 LA CROISSANCE PERIOSTEE.....	23
II.1.4 LES FACTEURS DE CROISSANCE	24
II.1.5 LA CROISSANCE DE LA MANDIBULE	27
II.2 ERUPTION DENTAIRE.....	29
II.2.1 LE PHENOMENE DE DENTITION	29
II.2.2 L'ERUPTION DENTAIRE	30
II.2.3 LA MORPHOGENESE DES ARCADES	31
II.2.3.1 Les différentes étapes de la morphogénèse	31
II.2.3.2 L'évolution des arcades au cours de la croissance	34
III ANATOMIE DE L'ENSEMBLE PALATO-LABIO-ALVEOLO-NASAL	35

III.1	L'INFRASTRUCTURE OSTEO-CARTILAGINEUSE	35
III.1.1	LE SQUELETTE	35
III.1.2	LE CARTILAGE	38
III.2	LA STRUCTURE INTERMEDIAIRE D'INSERTION	39
III.3	LE REVETEMENT CUTANEO-MUQUEUX.....	44
IV	ANATOMOPATHOLOGIE	46
IV.1	ASPECT CLINIQUE.....	46
IV.1.1	L'ARCADE MAXILLAIRE.....	46
IV.1.1.1	Le grand fragment	46
IV.1.1.2	Le petit fragment	47
IV.1.2	LE NEZ	47
IV.1.3	LE RÔLE DE LA LANGUE	47
IV.1.4	LE REVÊTEMENT MUQUEUX	47
IV.1.5	L'INTERFACE PERIOSTEE	48
IV.1.6	CONCLUSION	48
IV.2	ASPECT RADIOLOGIQUE.....	48
IV.2.1	ASPECT EN RADIOGRAPHIE STANDARD	48
IV.2.2	ASPECT EN TOMODENSITOMETRIE PAR SCANNER A RAYONS X	49
V	EPIDEMIOLOGIE ET ETIOPATHOGENIE	51
V.1	EPIDEMIOLOGIE	51
V.2	ETIOLOGIES.....	52
V.2.1	LES FACTEURS GENETIQUES	52
V.2.2	LES FACTEURS EXOGENES	54
V.2.3	LES FACTEURS ENVIRONNEMENTAUX	56
VI	CLASSIFICATIONS CLINIQUES DES FENTES	58
VI.1	CLASSIFICATIONS ANCIENNES.....	58
VI.2	CLASSIFICATIONS INTERNATIONALES	60
 DEUXIEME PARTIE : TRAITEMENTS PRIMAIRES ET SECONDAIRES PROPOSES.....		
63		
I	PRISE EN CHARGE PLURIDISCIPLINAIRE	67
I.1	LE PARTICULARISME RELATIONNEL AVEC LES PARENTS.....	67
I.2	LE PARTICULARISME RELATIONNEL AVEC L'ENFANT	69

I.3	LE PARTICULARISME RELATIONNEL AVEC L'EQUIPE SOIGNANTE ..	70
I.4	LE PARTICULARISME TECHNIQUE	72
II	PHILOSOPHIE THERAPEUTIQUE	73
II.1	LA DOCTRINE ABSTENTIONNISTE.....	74
II.2	LA DOCTRINE INTERVENTIONNISTE	75
III	LE PROTOCOLE NANCEIEN	77
III.1	LE DEFICIT OSSEUX DANS LES FENTES.....	78
III.2	PRISE EN CHARGE PREOPERATOIRE : TRAITEMENT ORTHOPEDIQUE	80
III.3	SIXIEME MOIS : PREMIERE INTERVENTION CHIRURGICALE.....	80
III.3.1	LA TECHNIQUE CHIRURGICALE.....	81
III.3.1.1	Le prélèvement périosté tibial	81
III.3.1.2	La chéilo-rhinoplastie.....	83
III.3.1.3	L'uranoplastie.....	85
III.3.2	SUIVI EN POST-OPERATOIRE	86
III.3.2.1	L'orthopédie	87
III.3.2.2	O.R.L.	88
III.4	1 AN : DEUXIEME INTERVENTION CHIRURGICALE	89
III.4.1	LES INCISIONS	89
III.4.2	LES DECOLLEMENTS	89
III.4.3	LA DISSECTION MUSCULAIRE	89
III.4.4	LA RECONSTRUCTION DES PLANS	90
III.5	SUIVI EVOLUTIF.....	90
III.5.1	LE SCORE OCCLUSAL	91
III.5.2	LES SEQUELLES NASALES	91
III.5.3	LA PHONATION	91
III.5.4	L'O.R.L.	94
III.5.5	L'IMPORTANCE DE L'OS ALVEOLAIRE.....	96
III.6	LE TRAITEMENT SECONDAIRE DES FENTES LABIO-MAXILLO-PALATINES.....	99
III.6.1	LA PRISE EN CHARGE ORTHODONTIQUE	99
III.6.1.1	Les traitements en Denture Temporaire.	99
III.6.1.1.1	LE SENS TRANSVERSAL	99
III.6.1.1.2	LE SENS SAGITTAL	102
III.6.1.1.3	Orthodontie et Orthophonie.	104
III.6.1.1.4	Respiration et traitement.	105
III.6.1.2	Les traitements en denture mixte.	105
III.6.1.2.1	LE SENS TRANSVERSAL	106
III.6.1.2.2	LE SENS SAGITTAL	107
III.6.1.3	Le traitement en denture définitive.	109

III.6.1.3.1	Présence de l'incisive latérale.....	110
III.6.1.3.2	Mise en place des canines en bordure de fente	111
III.6.1.3.3	Absence de l'incisive latérale.....	114
III.6.1.3.4	La brachygnathie.....	115
III.6.1.3.5	L'ostéotomie	116
III.6.2	La chirurgie des séquelles	117
III.6.2.1	Les principes thérapeutiques	117
III.6.2.2	L'intervention.....	118

TROISIEME PARTIE : LA REPARATION TERTIAIRE PREPROTHETIQUE.....121

I TRAITEMENT GLOBAL DES FLMP.....122

I.1 CORRECTIONS DES DEFORMATIONS DE LA LEVRE 122

I.2 CORRECTIONS DES DEFORMATIONS DU PALAIS ET DU VOILE..... 123

II LA CORRECTION DU PROCES ALVEOLAIRE SEQUELLAIRE126

II.1 LES IMPERATIFS PARODONTAUX PREPROTHETIQUES..... 126

II.1.1 EN PROTHESE CONJOINTE CONVENTIONNELLE 127

II.1.2 EN PROTHESE IMPLANTAIRE 128

II.1.3 EN PROTHESE ADJOINTE 132

II.2 INTEGRATION DES TECHNIQUES ACTUELLES : CHIRURGIE PLASTIQUE PARODONTALE..... 134

II.2.1 EDENTATIONS ENCASTREES AVEC DEFAUT ALVEOLAIRE
LOCALISE..... 135

II.2.1.1 CLASSIFICATIONS DES PERTES DE SUBSTANCES 136

II.2.1.2 PRINCIPES THERAPEUTIQUES..... 140

II.2.1.3 GREFFES MUQUEUSES 141

II.2.1.3.1 GREFFES DE CONJONCTIF ENFOUI..... 141

II.2.1.3.1.1 Protocole opératoire selon MOLE C. et STRICKER M. (MOLE C.,
STRICKER M., 2004, ⁴⁰)..... 141

II.2.1.3.1.2 Cas clinique numéro 1 1998-2004 (Dr. C. MOLE)..... 145

II.2.1.3.1.3 Cas clinique numéro 2 (Dr. C. MOLE) 147

II.2.1.3.2 GREFFES EPITHELIO-CONJONCTIVES..... 149

II.2.1.3.2.1 Cas clinique numéro 3 (Dr. C. MOLE) 150

II.2.1.4 AMENAGEMENT DES TISSUS DURS 152

II.2.1.4.1 BIOMATERIAUX 152

II.2.1.4.2 ROG/RTG..... 153

II.2.1.4.3 AUTOGREFFES OSSEUSES 154

II.2.1.4.3.1 Bilan préopératoire 154

II.2.1.4.3.2 Règles générales 155

II.2.1.4.3.3 Résultats..... 157

II.2.1.4.3.4 GREFFES DE SINUS MAXILLAIRE 157

II.2.1.4.3.5 Cas clinique numéro 4 (Dr. C. MOLE) 159

II.2.2	EDENTATIONS TOTALES MAXILLAIRES AVEC DEFECT ALVEOLAIRE LOCALISE.....	163
II.2.2.1	Cas clinique numéro 5 (Dr. MOLE)	165
III	DISCUSSION	171
III.1	FINALITES PROTHETIQUES	171
III.2	CHIRURGIE PLASTIQUE DES TISSUS MOUS.....	171
III.3	CHIRURGIE OSSEUSE ET IMPLANTOLOGIE.....	173
	CONCLUSION.....	176

INTRODUCTION



Les fentes labio-maxillo-palatines sont des malformations embryonnaires crânio-faciales fréquentes puisqu'elles surviennent une fois sur 800 naissances.

Si, depuis les premiers pas de la chirurgie des fentes, véritablement créée par Victor VEAU, de nombreuses équipes soignantes ont travaillé sur les protocoles de réparation chirurgicale, proposant différentes approches thérapeutiques, les problèmes de réhabilitation des fentes labio-maxillo-palatines ne sont pas encore totalement résolus.

En 1973, le Professeur STRICKER devant les résultats obtenus par la technique de SKOOG et les travaux effectués jusqu'alors, propose une nouvelle attitude thérapeutique dont l'originalité repose sur le développement de la greffe périostée tibiale.

Après un rappel des données embryologiques et morphogénétiques de la face, nous précisons les modalités de la croissance faciale et les caractéristiques des fentes labio-maxillo-palatines.

Puis, nous exposerons les différentes spécificités dans la prise en charge chirurgicale et orthodontique de ces enfants par des équipes soignantes soucieuses de la dimension humaine de cette malformation et des conséquences psychologiques qu'elle peut induire au sein d'une famille. Le protocole chirurgical du service de chirurgie maxillo-faciale au CHU de Nancy, mis au point par le Professeur STRICKER, a apporté des améliorations conséquentes dans la gestion de la correction précoce du défaut malformatif, dans la minimisation des séquelles postopératoires et dans la croissance maxillo-faciale de l'enfant jusqu'à son âge adulte.

Une réhabilitation prothétique finale étant très souvent nécessaire, nous analyserons les perturbations anatomiques séquellaires, profondes et superficielles pour dégager une voie thérapeutique préférentielle vers la reconstruction morphologique crestale par chirurgie plastique parodontale.

Par la présentation de cas cliniques, nous tenterons de visualiser et comprendre les résultats obtenus par les techniques chirurgicales, orthodontiques et orthopédiques décrites précédemment.

PREMIERE PARTIE
RAPPELS

I EMBRYOLOGIE

1.1 FORMATION DE L'EXTREMITÉ CEPHALIQUE

Au cours du développement embryonnaire, la région céphalique est celle qui présente, en premier, le plus haut degré d'organisation. On distingue une région dorsale ou neurocrâne, renfermant l'encéphale, les bulbes olfactifs, les yeux, les oreilles internes. Et une région ventrale ou splanchnocrâne, supportant la partie supérieure du tube digestif et des voies respiratoires, caractérisée par son organisation branchiomérique.

La face anatomique procède à la fois de la région neurale et de la région branchiale.

Un embryon humain de la fin de la troisième semaine se présente comme une plaque tridermique formée d'un feuillet moyen, le cordon mésoblaste, entre l'ectoblaste et l'entoblaste.

Lors de la neurulation, un modelage se fera au sein de ces trois feuillets primordiaux ; ainsi, à l'étage céphalique :

- l'ectoblaste formera le neur ectoblaste au centre, latéralement l'épiblaste et, entre les deux, les crêtes neurales,
- l'entoblaste constituera l'intestin pharyngien fermé en avant par la membrane pharyngienne, à partir duquel s'évaginèrent les poches entoblastiques branchiales,
- le cordon mésoblaste donnera au centre la corde dorsale et la plaque précordale en avant. Dorsalement, il formera le mésoblaste paraxial et plus ventralement le mésoblaste latéral.

Mésoblaste paraxial, mésoblaste latéral, plaque précordale et crête neurale sont à l'origine du mésenchyme céphalique formé de cellules étoilées, qui participe à l'édification de la maquette crâniofaciale :

- squelette,
- musculature,
- méninges céphaliques,
- vaisseaux,
- odontoblastes.

Le mésenchyme issu des crêtes neurales prend le nom d'ectomésenchyme.
(STRICKER M., RAPHAEL B., 1993, ⁶³).

I.2 CONSTITUTION DE L'APPAREIL BRANCHIAL

Dès le 24^{ème} jour, quatre sillons se forment sur les faces latérales de l'entoblaste, délimitant quatre poches entoblastiques. La formation de ces poches induit des déformations équivalentes sur l'épiblaste créant quatre poches épiblastiques sur la face latérale externe du cou.

Face à face, les poches entoblastiques et épiblastiques individualisent des masses de mésenchyme. Il se forme alors 5 poches entoblastiques, 4 sillons épiblastiques et 6 arcs mésoblastiques.

C'est le 1^{er} arc mésoblastique ou arc mandibulaire qui intervient dans la formation de la face.

Il se dédouble rapidement pour former un bourgeon maxillaire inférieur ou mandibulaire et un bourgeon maxillaire supérieur.(celui-ci fait preuve en tératologie d'une grande indépendance à l'égard du premier).

I.3 MODELAGE DE LA FACE

Les éléments de la face proviennent donc du premier arc branchial et de cinq bourgeons faciaux dits primordiaux (chacun correspondant à une vésicule cérébrale) :

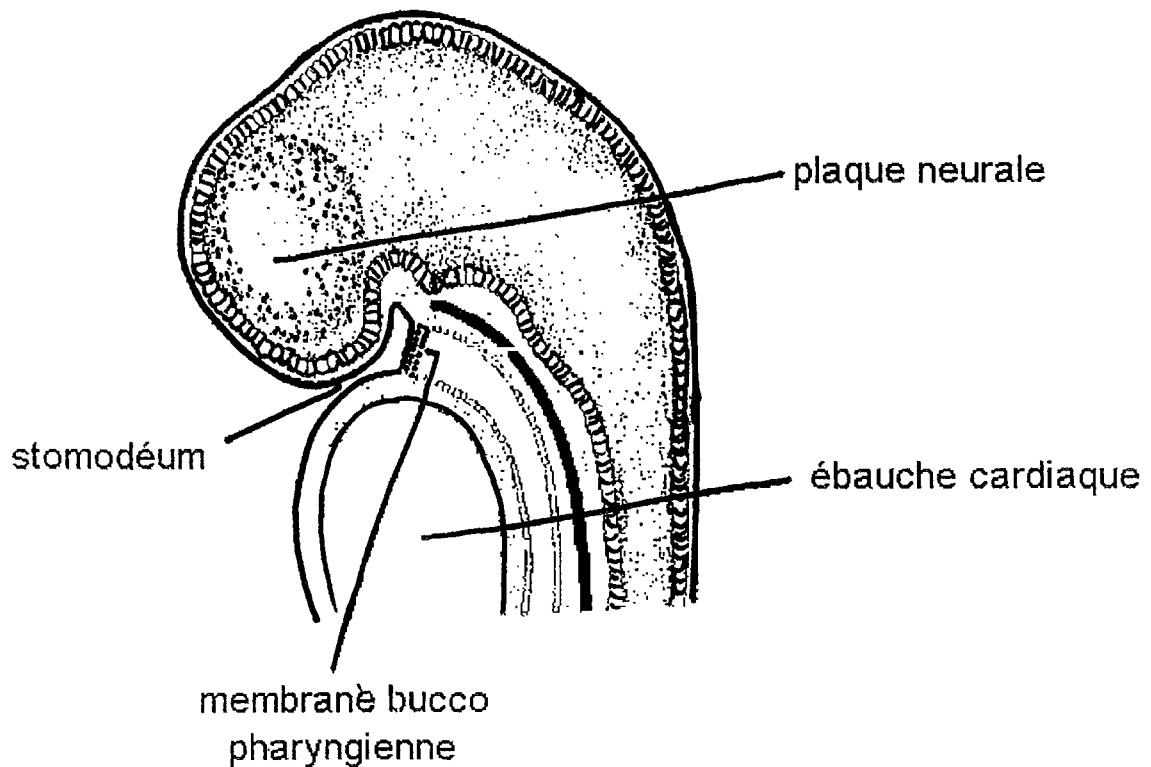
- le bourgeon frontal (BF), impair et médian. Il est soulevé par l'extrémité céphalique du tube neural ou prosencéphale. Il constitue le plafond du stomodeum et présente de chaque côté un épaissement épiblastique, la placode olfactive qui se développe pendant la quatrième semaine ;
- les bourgeons maxillaires inférieurs (BMI) droit et gauche : ils forment le plancher du stomodeum et fusionnent pour donner l'arc mandibulaire (à l'origine de la lèvre inférieure et d'une partie de la mandibule), mais également le menton et une partie de la joue, (MUGNIER A., 1964, ⁴⁵)-(BENOIT R., 1971, ⁴) ;

- les bourgeons maxillaires supérieurs (BMS) droit et gauche : obliques vers le haut et l'arrière, ils forment les faces latérales de la cavité buccale (joue, zygomatiques, éléments latéraux des massifs maxillaires, parties latérales de la lèvre supérieure, palais postérieur). Situés entre le BF et les BMI, ils constitueront ultérieurement les maxillaires supérieurs et les os malaires par développement osseux à partir du mésoderme.

Ces bourgeons primordiaux sont des renflements mésoblastiques recouverts d'épiblaste, entourant la bouche primitive ou *stomodeum* provisoirement obturée par la membrane pharyngienne.

Les bourgeons primordiaux se développent d'abord distinctement puis fusionnent les uns avec les autres au cours d'une période correspondant principalement à la 7^e semaine en ce qui concerne le modelage extérieur, et qui s'étend jusqu'à la 10^e ou 11^e semaine pour le cloisonnement du stomodeum.

SECTION SAGITTALE D'UN EMBRYON DE 25 JOURS
(d'après TEN CATE)



A la cinquième semaine, le développement des placodes olfactives ,
épaississements localisés de l'épiblaste latéralement au BF, en cupules olfactives va être
à l'origine :

- des bourgeons nasaux externes (BNE),
 - des bourgeons nasaux internes (BNI),
- séparés par :
- le bourgeon naso-frontal (BNF).

Par fusion sur la ligne médiane, ces derniers formeront la narine primitive.

Des fentes ou sillons plus ou moins profonds séparent, les uns des autres, les différents bourgeons. Ce sont, de chaque côté :

- la fente oro-nasale qui sépare l'extrémité du bourgeon nasal interne de celles du bourgeon nasal externe et du bourgeon maxillaire supérieur,
- le sillon orbito-nasal qui sépare le bourgeon nasal externe du bourgeon maxillaire supérieur (s'étend du sillon orbitaire à la fente oro-nasale),
- le sillon inter-maxillaire qui sépare le bourgeon maxillaire supérieur du bourgeon mandibulaire.

La confluence des bourgeons va conditionner le modelage de la face : elle intervient au cours de la sixième et de la septième semaine de développement.

I.4 LA FUSION DES BOURGEONS DE LA FACE

La région faciale est donc constituée à un moment de l'embryogénèse par différents bourgeons séparés par de profonds sillons et bourgeons, qui vont fusionner au cours du modelage facial. L'absence de fusion parfaite aboutit aux différents types de fentes faciales et de divisions palatines qui correspondent donc en fait à la persistance, anomalie chez l'adulte, d'un dispositif embryonnaire normal.

La fusion des bourgeons procède de deux mécanismes différents : on doit distinguer la fusion par déplissement épithélial et la fusion vraie.

- **FUSION PAR DEPLISSEMENT EPITHELIAL**

La fusion par déplissement épithélial repose sur la poussée et donc la prolifération du mésenchyme sous-jacent qui va venir progressivement refouler à la surface le fond du sillon épithélial séparant deux bourgeons contigus. C'est selon ce mécanisme que s'effectue par exemple la fusion des deux BMI (bourgeons mandibulaires), celle de l'incisure inter-globulaire entre les deux BNI (bourgeons nasaux internes), et celle des deux processus du palais primaire qui prolongent en profondeur les deux berges de l'incisure inter-globulaire.

Le déplissement épithélial, qu'il soit réel ou relatif, est avant tout lié à des phénomènes de croissance. C'est la raison pour laquelle les anomalies qui résultent de défauts de déplissement épithélial sont toujours associées à des hypoplasies des bourgeons correspondants, c'est à dire à des défauts de croissance de ces bourgeons.

▪ FUSION VRAIE

La fusion vraie résulte de l'accolement de deux ébauches libres dont les épithéliums après s'être affrontés (stade du mur épithélial) vont disparaître rapidement.

C'est selon ce mécanisme que s'effectue par exemple la fusion entre BNE, BNI et BMS ; ainsi que la fusion entre les deux processus palatins des BMS.

Ce mode de fusionnement repose sur une succession d'étapes complexes comportant le rapprochement des bourgeons, l'accolement des épithéliums et la formation d'un mur épithélial, puis la nécrose des épithéliums qui mettent chacun en jeu des mécanismes spécifiques.

Au total, la fusion des bourgeons de la face obéit à une cascade de mécanismes extrêmement variés, suivant une chronologie stricte et génétiquement programmés ; ce qui explique pourquoi des facteurs tératogènes expérimentaux apparemment très disparates quant à leur mode d'action, soient capables de se traduire finalement par des anomalies stéréotypées de la face comme les fentes faciales.

La fusion des bourgeons de la face repose donc en grande partie sur des mécanismes tels que croissance, nécrose cellulaire programmée, et interaction épithéliomésenchymateuse qui interviennent dans la morphogénèse d'autres structures et organes pendant le développement embryonnaire. C'est pourquoi les anomalies faciales peuvent faire partie de tableaux polymalformatifs (STRICKER M., RAPHAEL B., 1993, ⁶³).

Ainsi :

➤ les deux BNI fusionnent sur la ligne médiane et constituent le massif médian de la face ou processus intermaxillaire qui sera à l'origine de la partie moyenne du nez (dont le développement osseux donne la partie antérieure de la cloison , la partie médiane de la capsule nasale cartilagineuse, une partie du cartilage de la cloison), de la partie

médiane de la lèvre supérieure (philtrum), du bloc incisif supérieur et du palais primaire (partie antérieure du palais définitif) ;

➤ puis les BNE fusionnent avec les BMS correspondant pour former le massif latéral de la face ;

➤ les parties latérales du BMI fusionnent avec les BMS, ce qui constitue une partie de la joue et limite latéralement la taille de l'ouverture de la bouche ;

➤ les deux BMI fusionnent sur la ligne médiane : ils seront à l'origine du menton, de la lèvre inférieure et de la partie inférieure des joues.

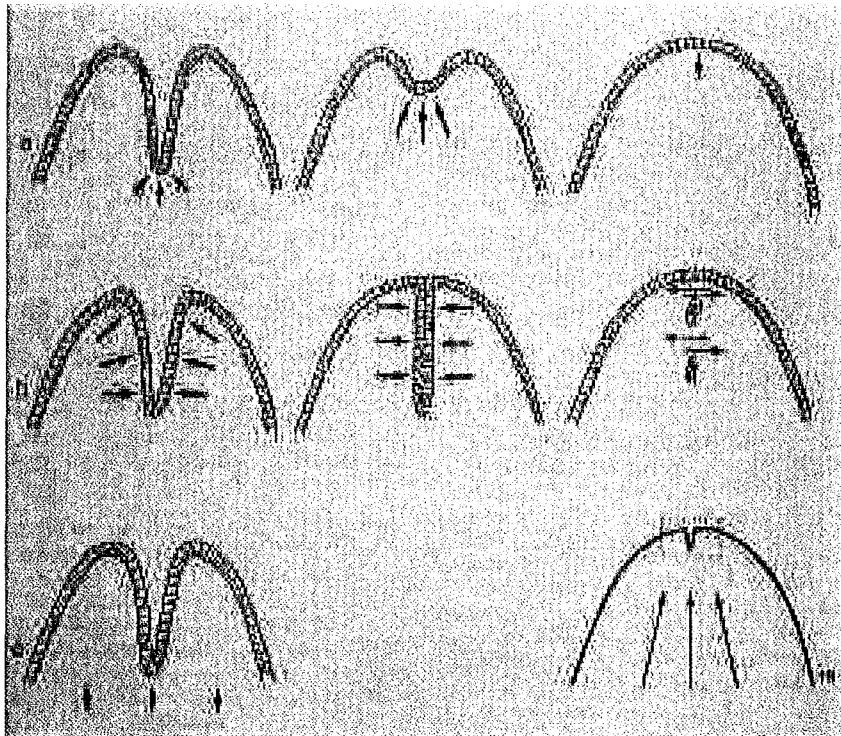
A la fin de la sixième semaine, on peut individualiser :

- la région labiale supérieure, dont la zone centrale ou philtrum provient du massif médian et des parties latérales des BMS ;

- les orifices narinaires ;

- les fosses nasales primitives (entre les orifices narinaires et les choanes primitifs) ;

- le palais primaire.

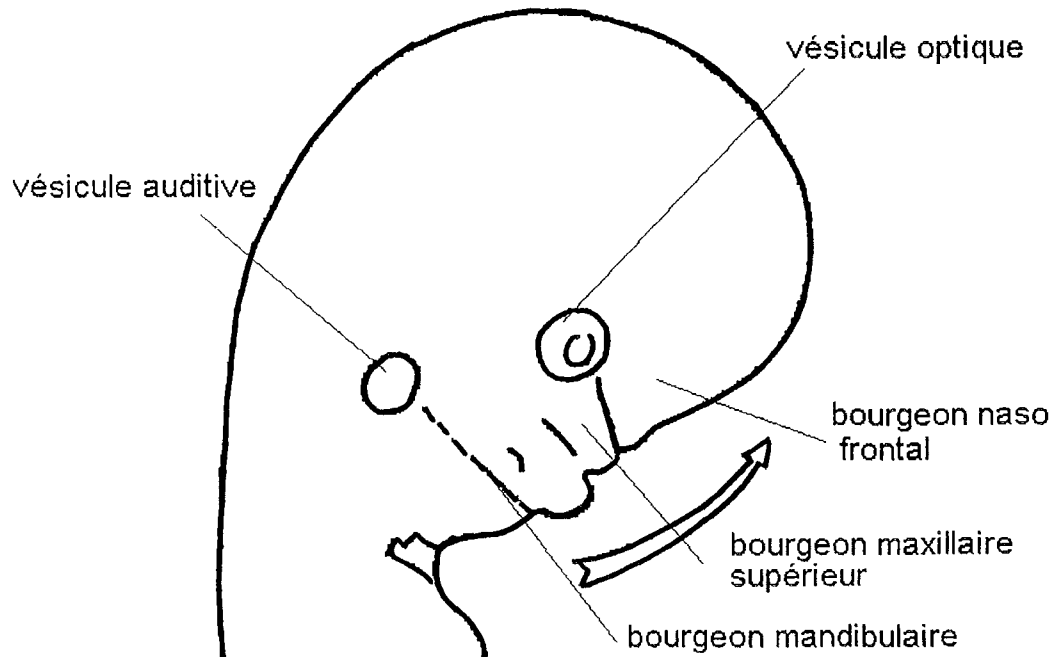
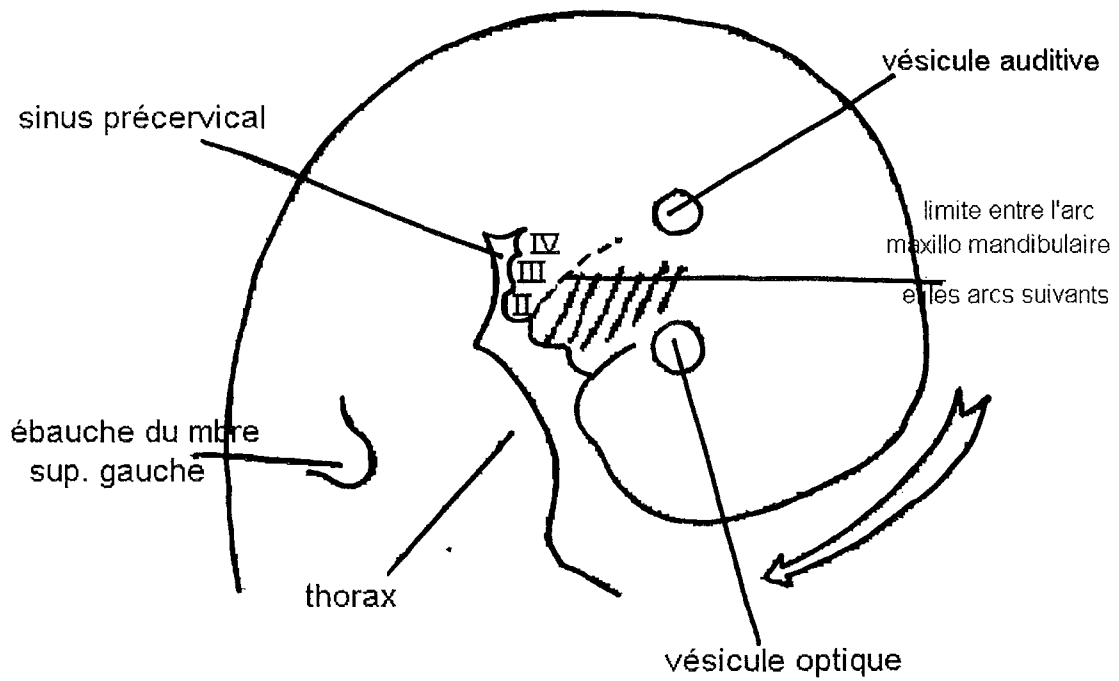


MODE DE FUSION DES BOURGEONS DE LA FACE

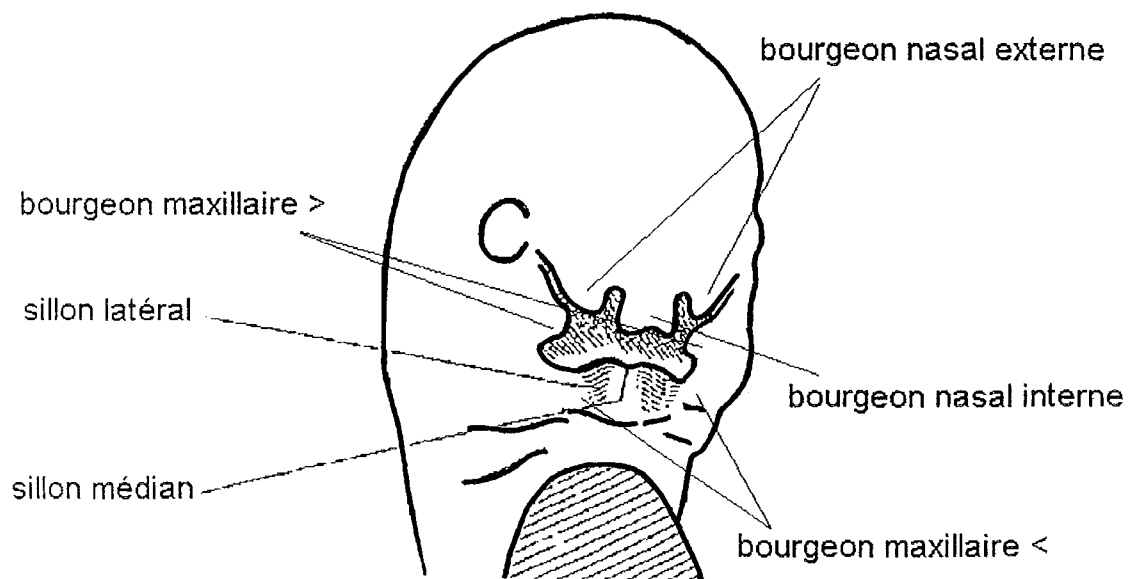
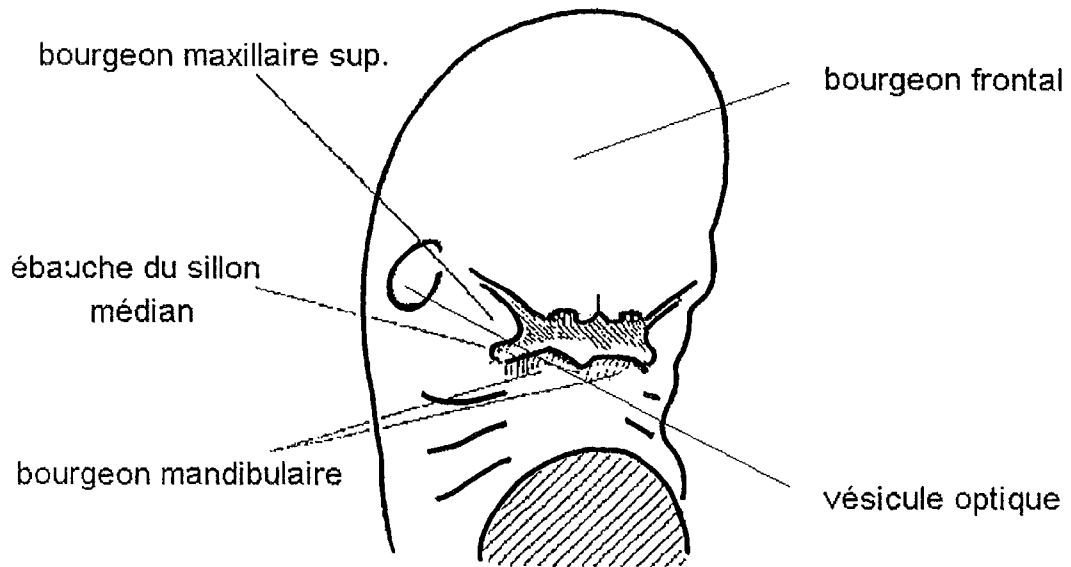
- a. fusion par déplissement épithélial
- b. fusion vraie
- c. effet de croissance différentielle

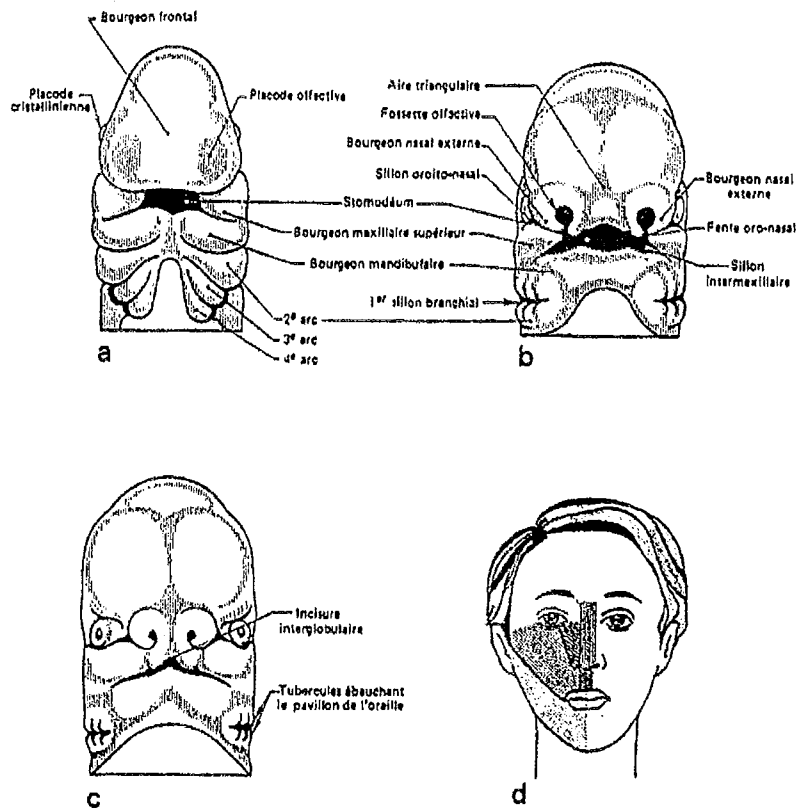
(STRICKER M., RAPHAEL B., Croissance normale et pathologique.,1993, ⁶³)

MISE EN PLACE DES BOURGEONS MAXILLAIRES ET MANDIBULAIRES



MISE EN PLACE DES BOURGEONS MAXILLAIRES ET MANDIBULAIRES (VUE FACIALE)





LES ETAPES DU MODELAGE DE LA FACE

- embryon humain de 5 semaines
- embryon humain de 6 semaines
- embryon humain de 7 semaines
- les territoires faciaux de l'adulte correspondants aux bourgeons embryonnaires

De DOLLANDER, l'embryologie de la face. Actuités Odonto-Stomatologiques, 1977.

(STRICKER M., RAPHAEL B., Croissance normale et pathologique. 1993, ⁶³)

1.5 DEVELOPPEMENT DU PALAIS

Le palais résulte de la réunion de trois ébauches qui sont l'ébauche palatine antérieure, impaire ou palais primaire, et les ébauches palatines latérales ou processus palatins droit et gauche.

1.5.1 LE PALAIS PRIMAIRE

Le palais primaire est formé par la confluence de deux saillies para médianes de la face postéro-inférieure du massif facial médian. Il se verticalise et devient en fait le pré maxillaire, qui fournira la région médiane de la mâchoire supérieure et de la gencive, correspondant aux deux incisives médianes et à la moitié interne de chaque incisive latérale.

Veau (VEAU V., POLITZER G., 1936, ⁶⁹) note cinq stades :

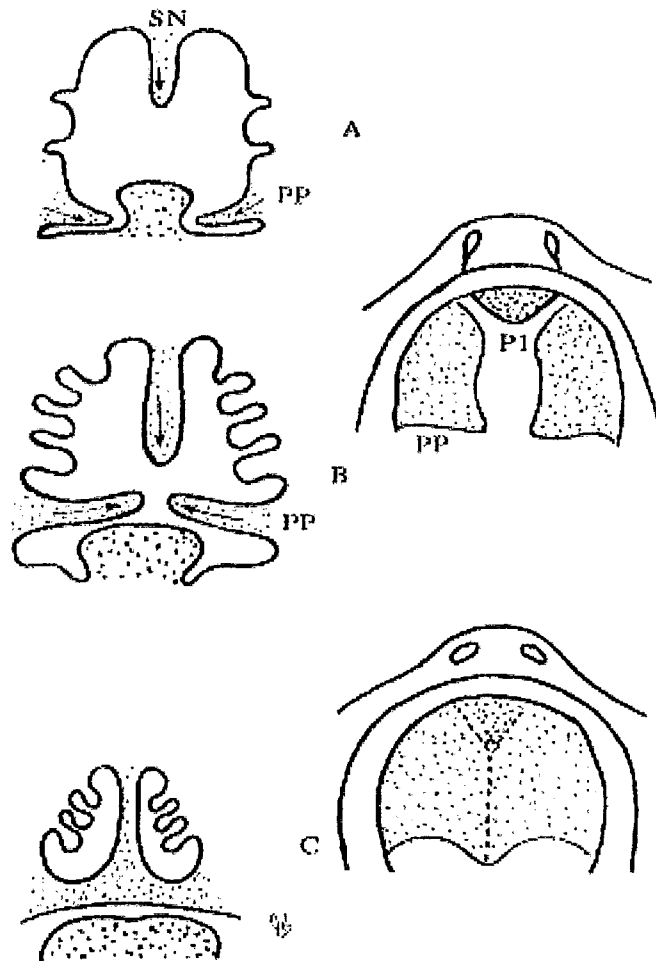
- le stade initial : épaissement ectodermique localisé,
- la fossette : surélévation des bords et formation d'un éperon caudal,
- le mur épithélial : accroissement en hauteur de l'éperon,
- l'effacement du mur ; extension du mésoderme,
- le palais primaire : massif cellulaire mésenchymateux continu.

1.5.2 LE PALAIS SECONDAIRE

Il se forme entre la septième et la douzième semaine du développement intra-utérin, en arrière des choanes primitives, dans le prolongement du palais primaire et en arrière de la fossette incisive initialisée par le massif lingual.

Les BMS vont émettre, par leurs bords latéraux, deux lames horizontales, les processus palatins, qui les prolongent en dedans. Ces processus progressent de dehors en dedans, croisent la langue en s'élevant au dessus du dos de celle-ci et deviennent verticaux.

Dans le même temps, le septum nasal (cloison verticale provenant de la face inférieure du BF) va venir séparer les deux fosses nasales en suivant une progression vers le bas, donnant ainsi naissance au septum nasal secondaire.



FORMATION DU PALAIS ET CLOISONNEMENT DES FOSSES NASALES

A : coupe frontale à la 7^{ième} semaine : formation des processus palatins (PP) et du septum nasal (SN)

B : coupe frontale à la 8^{ième} semaine et vue inférieure au même stade :
topographie du palais primaire (P1) et des processus palatins (PP)

C : coupe frontale et vue inférieure après la fusion (9^{ième} semaine). Les lignes de fusion du palais secondaire sont indiquées en pointillé.

(RABINEAU D. Précis d'embryologie humaine., 1989, 48)

I.6 DEVELOPPEMENT BUCCAL

L'embryogenèse dentaire est indissociable de celle de l'extrémité céphalique, les dents étant issues de la neurulation. (CHATEAU M.,1993, ¹⁵). En effet, Lumsden a montré en 1984 que les cellules de la crête neurale fournissent le mésenchyme nécessaire à la formation de la dentine et de la papille, et que l'ectoderme oral, né du premier arc branchial, est à l'origine de l'émail. (CHATEAU M.,1993, ¹⁶).

Ainsi, les dents se constituent dès la sixième semaine du développement à partir de deux catégories d'éléments :

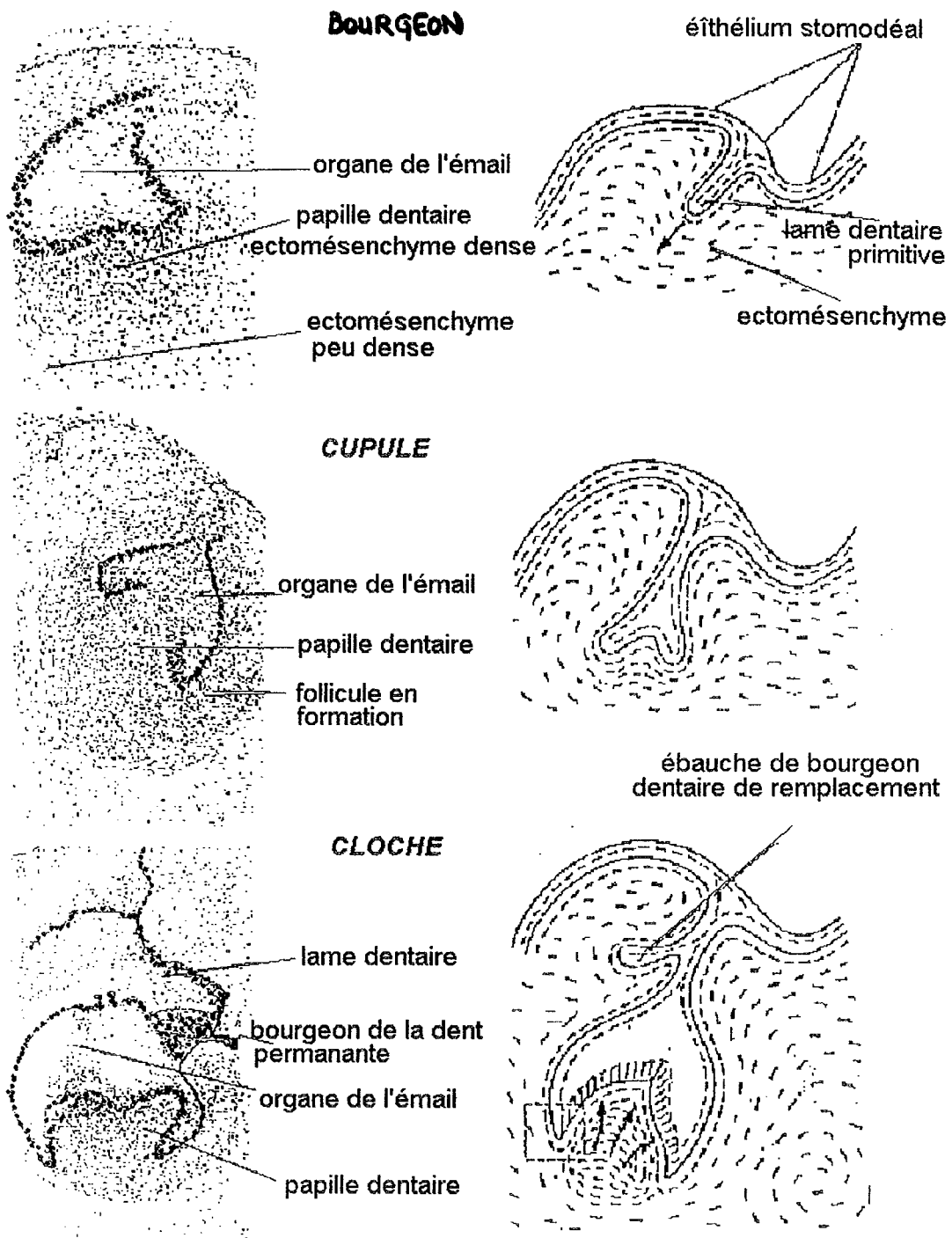
- les uns dérivent de l'épiblaste recouvrant la cavité buccale,
- les autres de la zone mésenchymateuse sous-jacente qui s'organise au contact des dérivés épiblastiques.

LES DIFFERENTES ETAPES DE L'ODONTOGENESE :

- formation d'une évagination épiblastique, le mur plongeant, qui prolifère en profondeur dans le tissu conjonctif à l'emplacement de la future arcade dentaire ;
- au troisième mois, la face latérale interne du mur plongeant donne naissance à une évagination sur toute la longueur, la lame dentaire qui prolifère sur un plan horizontal et se fragmente sous la forme de bourgeons dentaires (le reste du mur plongeant donne la lame vestibulaire) ;
- ces bourgeons dentaires proviennent d'un épaissement du revêtement épithélial buccal à la face linguale des BN, BMS et BMI, sous l'action du mésenchyme ;
- la face profonde de chaque bourgeon va s'invaginer déterminant la formation d'une cloche dentaire ;
- en même temps, apparaissent à la jonction des bourgeons dentaires et de l'épiblaste de recouvrement les bourgeons de remplacement.

Les germes dentaires situés dans le bourgeon médian, c'est-à-dire la région incisivo-canine sont les plus touchés par la fente, du fait de l'anomalie de migration des cellules neurales.

DE LA LAME A LA CLOCHE DENTAIRE



II CROISSANCE

II.1 CROISSANCE DU MASSIF FACIAL

II.1.1 GENERALITES

Le maxillaire supérieur, os dit « membraneux », va voir son ossification se réaliser directement à partir du tissu conjonctif, sans passer par un stade cartilagineux.

Chaque hémi maxillaire se forme par fusion de deux points d'ossification (MUGNIER A., 1964, ⁴⁵) (DELAIRE J., LE DIASCORN H., et al., 1972, ²³) :

- un centre postérieur dit post-maxillaire

Situé au dessous de l'orbite, il apparaît au cours du deuxième mois à l'extérieur de la capsule. Il s'étend rapidement dans toutes les directions (ossification rayonnée). Centre le plus important, il est à l'origine des procès alvéolaires postérieurs à la canine, de la partie postérieure de l'apophyse montante, du plancher de l'orbite et de l'apophyse malaire.

- un centre antérieur dit pré-maxillaire ou incisif ou inter-maxillaire

Situé au dessous de l'orifice nasal, au sein du tubercule incisif, il apparaît environ dix jours après le précédent et va former les procès alvéolaires antérieurs, la partie antérieure de l'apophyse montante, l'épine nasale antérieure, la partie antérieure du palais, la lame alvéolaire externe.

Cette fusion va donner naissance à la « lame osseuse » maxillaire par un processus d'ossification externe puis une ossification en profondeur.

La ligne de séparation entre les deux centres est représentée par la suture incisivo-canine (du trou palatin antérieur à la région de l'incisive latérale).

La croissance prénatale du maxillaire résulte de deux phénomènes :

- une croissance suturale,
- une croissance périostée, modelante.

On oppose deux théories (DELAIRE J., LE DIASCORN H., et al., 1972, ²³) :

D'après SCOTT, on a une ossification jusqu'à sept ans avec un maximum entre deux et trois ans. La croissance se fait au niveau des sutures avant d'être débordée par la résorption modelante sous l'influence des muscles et des pressions du voisinage.

Mais d'après ENLOW, les deux mécanismes sont synchrones, cet auteur considérant que périoste et sutures sont des tissus de même nature. Ainsi, LEBOURG, en 1931, avait constaté que la suture est un « périoste spécialisé ».

II.1.2 LA CROISSANCE SUTURALE

Cette croissance résulte de la multiplication des cellules conjonctives constituant la suture.

II.1.2.1 Les stades de croissance

La croissance se fait en trois stades:

- le stade primitif : synchondrose-synfibrose (chez le jeune enfant),
- le stade intermédiaire : chondro-synostose, synarthrose (chez l'adulte),
- le stade définitif : synostose (chez le vieillard).

II.1.2.2 Les différents systèmes de sutures crânio-faciales

SCOTT a classé les sutures crânio-faciales en cinq systèmes (SCOTT J.H., 1967, ⁵⁴) :

➤ Le système péri-maxillaire

Il regroupe les sutures séparant les maxillaires des os adjacents de la face.

Ce système comprend les sutures :

- maxillo-malaire,
- maxillo-palatine : sagittale ou frontale,

- palatine transverse : sujette à de nombreuses variations (convexe en avant, en arrière, droite),

- maxillaire-os propres du nez,

- maxillaire-inguis.

➤ Le système crânio-facial

Il regroupe les sutures séparant le maxillaire et les autres os de la face des os de l'étage inférieur de la base du crâne.

Il s'agit des sutures :

- fronto-maxillaire : rôle dans le développement vertical de la face, surtout avant sept ans, sensible au niveau du palais dur et de l'orbite ;

- ptérygo-palatine ;

- naso-frontale ;

- fronto-malaire.

Ces deux systèmes interviennent dans la croissance verticale et antéropostérieure de la face par l'intermédiaire du septum nasal qui a un rôle activateur grâce au septum sagittal médian de la lèvre supérieure et aux muscles naso-labiaux et faciaux superficiels.(DELAIRE J., CHATEAU J.P.,1977, ²¹).

➤ Le système coronal

Il sépare le segment crânien antérieur (frontal, mésethmoïde et sphénoïde) du segment crânien médian (temporal et pariétal) et entretient une relation étroite avec les deux systèmes précédents dans la croissance de la face (SCOTT J.H.,1967, ⁵⁴). Au niveau de l'arcade zygomatique, on note une autre suture de ce système, la suture temporo-malaire qui est la dernière à rester active.

➤ Le système de la suture lambdoïde

Séparant le segment crânien médian de l'occipital, elle n'intervient pas directement dans la croissance de la face.

➤ Le système sagittal

C'est un système médian qui divise la face en deux moitiés et qui agit au niveau de la croissance en largeur de la base du crâne et du squelette facial (élargissement des diamètres transversaux du crâne et de la face).

On distingue les sutures :

- métopique (ou inter-frontale) au niveau de la base du crâne,
- inter-nasale,
- symphysaire,
- intermaxillaire prolongée en arrière par la suture inter-palatine pour former ,au niveau du palais, la suture médiane.

On distingue également des sutures propres au maxillaire :

- les sutures médianes : inter-incisive, intermaxillaire et inter-palatine (les deux dernières formant la suture palatine médiane) ;
- les sutures transverses :
 - suture incisive ou incisivo-canine, qui sépare les deux centres d'ossification du maxillaire. Elle paraît reculer avec l'âge ce qui serait dû à un développement inégal des régions palatines pré et post-maxillaire et des alvéoles. Bien que mal connue, elle semble intervenir dans la croissance de la partie antérieure du maxillaire.

Le pré maxillaire effectue, en avant de la suture, une rotation en dehors autour d'un axe situé au niveau de la région canine, tel un « pont-levis » (DELAIRE J.,1971, ¹⁹) sous l'influence des pressions linguales et des traumatismes occlusaux.

Ce mouvement s'accompagne d'une croissance de « rattrapage » des sutures inter incisive et incisivo-canine pour masquer le déplacement osseux et réaliser un accroissement de l'arcade par alignement normal des incisives et des canines supérieures permanentes ;

- suture palatine transverse ;
- suture endo-mésognatique qui est une pseudo-suture normale mais inconstante chez le fœtus.

II.1.2.3 La structure histologique

Elle est très voisine de celle du périoste et du périchondre et varie en fonction de son stade évolutif.

En pleine activité, on distingue cinq couches : une couche ostéogène, une couche fibreuse de part et d'autre d'une zone médiane lâche, une couche de jonction bordante en dehors et en dedans.

Ces sutures subissent d'abord une transformation fibreuse (synfibrose) puis synarthrose, pour finir, à la fin de la croissance (vers 17 ans), par un envahissement osseux (synostose) marquant la fin de la croissance suturale.

II.1.2.4 Le rôle des sutures

Il est double : rôle dans la croissance faciale, mais aussi rôle d'union des pièces osseuses.

Les sutures permettent également, de par leur plasticité, les déformations du crâne lors de l'accouchement.

S'il est vrai que les sutures sont des centres de croissance active, elles nécessitent cependant une stimulation. La croissance suturale est donc secondaire, adaptative, dépendante des tensions auxquelles est soumise la suture.

Les sutures membraneuses se présentent ainsi comme « de merveilleux joints de dilatation à rattrapage automatique par prolifération conjonctive adaptative et ossification marginale » (DELAIRE J.,1971, ¹⁹). Elles jouent également un rôle de joints amortisseurs, de rupteurs de forces.

II.1.3 LA CROISSANCE PERIOSTEE

La croissance périostée, ou croissance par remodelage est basée sur des phénomènes d'apposition-résorption.

Le périoste est une membrane fibreuse, conjonctive, recouvrant l'os à sa périphérie. Il possède non seulement une action sur l'édification des pièces osseuses, mais également après la croissance, un rôle de nutrition et de protection du tissu osseux,

et peut enfin être ostéo-formateur dans certaines conditions pathologiques (en cas de fracture par exemple), de par sa couche profonde, ostéogène.

Il existe une continuité directe entre les couches fibreuses périostées et suturales.

Sous l'influence des muscles et des pressions de voisinage, on assiste à une résorption de l'os sous-jacent.

Ce jeu d'apposition osseuse sur une face et de résorption sur l'autre va permettre un modelage permanent des pièces osseuses, maintenant ainsi la forme et les proportions de chaque pièce osseuse (CHATEAU M.,1993, ¹⁵).

Au niveau du maxillaire :

- croissance verticale : au niveau palatin, on assiste à une résorption de la face supérieure ou nasale et une apposition de la face inférieure buccale d'où descente du palais, le plan palatin restant parallèle à lui-même.

Au niveau alvéolaire, il y a apposition à la face inférieure des régions antérieure et postérieure avec parallèlement migration des dents vers le bas et apparition des sinus maxillaires. L'orbite s'agrandit et les tubérosités s'abaissent par apposition sur la face inférieure.

- croissance antéropostérieure : dans la zone alvéolaire, la partie vestibulaire de la région antérieure est résorbée. Les tubérosités s'allongent par apposition postérieure. Enfin l'épine nasale postérieure (ENP) va reculer sous l'effet de l'apposition à la face postérieure de la lame horizontale du palatin.

- croissance transversale : apposition au niveau des faces interne et externe, antérieurement et postérieurement, du fait des pressions musculaires de la langue et de l'occlusion dentaire.

II.1.4 LES FACTEURS DE CROISSANCE

Bien que continu de la naissance à l'adolescence, le rythme de la croissance n'est pas uniforme puisqu'elle présente deux pics : un à la naissance et l'autre à la puberté.

Ainsi selon Delaire (DELAIRE J., LE DIASCORN H., 1972, ²³), la face atteint approximativement quatre-vingt pour cent de ses dimensions adultes à l'âge de cinq ans.

La croissance est influencée par plusieurs facteurs :

- des facteurs génétiques (hérédité) : leur rôle est prédominant puisqu'ils déterminent à la fois les potentialités de développement intrinsèque et les possibilités de réaction tissulaires aux stimuli mécaniques ;

- des facteurs environnementaux : ils déterminent les conditions dans lesquelles les facteurs génétiques peuvent être actifs.

Parmi les facteurs environnementaux, on distingue d'une part les facteurs généraux (état de santé, nutrition, hormones), et d'autre part les facteurs locaux que nous allons détailler ci-après.

Les facteurs locaux sont les suivants :

➤ LES STRUCTURES CARTILAGINEUSES :

- cartilages et synchondroses de la base du crâne : la position du maxillaire est sous la dépendance directe des sutures cartilagineuses de la base à laquelle il est rattaché antérieurement ;

- cartilage de la capsule et septum nasal (DELAIRE J., LE DIASCORN H. et al., 1972, ²³) : l'action du septum nasal serait transmise au pré maxillaire et au maxillaire supérieur par l'intermédiaire d'un système complexe formé par le septum sagittal médian de la lèvre supérieure et par les muscles naso-labiaux et faciaux superficiels. Son action sur la croissance antéropostérieure de la face se ferait en agissant sur les sutures péri-maxillaires et incisivo-canine.

➤ LES STRUCTURES OSSEUSES :

L'ethmoïde repousse les maxillaires qui se développent en avant, en dehors et au dessous de lui.

➤ LES TISSUS MOUS :

- le contenu des cavités osseuses :

Orbitaire (œil et annexes) : sa croissance rapide jusqu'à trois ans refoule vers le bas le plancher de l'orbite d'où un allongement de la branche montante du maxillaire.

Buccale (langue, glandes sublinguales, éléments du plancher buccal) : elle conforme cette cavité, notamment par l'action de la lèvre qui exerce des effets propulsifs et expansifs sur la partie antérieure du palais, au repos et lors des différentes fonctions et positionne également les dents.

Fosses ptérygo-maxillaires (muscles ptérygoïdiens) : elle participe également à la détermination des dimensions et de la forme de l'arcade.

- les muscles masticateurs : ils exercent des forces antéropostérieures et verticales sur le maxillaire. Ainsi, les ptérygoïdiens internes, de part leur insertion, ont un grand rôle dans l'orientation des ptérygoïdes et donc de la partie basse du maxillaire et du plan palatin.

- les muscles des lèvres et des joues : ils contrôlent le développement vers l'avant du massif facial en formant une sangle continue.

➤ LES FONCTIONS :

C'est la théorie de « la matrice fonctionnelle » de MOSS en 1967, constituée par les tissus mous et les espaces vides en relation avec une fonction donnée. Le maxillaire constitue un véritable carrefour fonctionnel et Moss considère que sa position et sa croissance ne sont que des réponses à la croissance primaire de ses matrices fonctionnelles. (CHATEAU M.,1993, ¹⁵).

Les principales fonctions concernées sont : la déglutition, la respiration, la phonation et la mastication.

Le complexe naso-maxillaire présente donc deux types de croissance qui provoquent des types différents de mouvements :

- la croissance suturale provoque un accroissement en largeur par l'intermédiaire du système sagittal et un accroissement en longueur et en hauteur du fait des sutures crânio-faciales et intra-faciales.
- la croissance périostée est à l'origine d'un déplacement vers la bas et l'avant du maxillaire.

II.1.5 LA CROISSANCE DE LA MANDIBULE

Seul os mobile de la face, la mandibule constitue le massif facial inférieur. Elle est reliée à la base du crâne à sa partie postérieure par les cavités glénoïdes. Les deux héli-mandibules sont soudées sur la ligne médiane au niveau de la symphyse mentonnière. Elle est formée par les BMI droit et gauche (division du premier arc branchial) par fusion entre la cinquième et la huitième semaine de développement embryonnaire.

Os mixte, son ossification est double (MUGNIER A.,1964, ⁴⁵) :

- une ossification membraneuse qui commence à la fin de la cinquième semaine au niveau de la branche horizontale, d'une grande partie de la région mentonnière et du tiers inférieur de la branche montante,

- une ossification enchondrale qui concerne les deux tiers supérieurs du ramus et la partie para condylienne (coroné, tête et col condylien).

La mandibule se développe dans le tissu membraneux qui recouvre la face externe du cartilage de Meckel , sauf la partie antérieure où ce cartilage est envahi et remplacé par de l'os membraneux. (DELAIRE J., LE DIASCORN H. et al.,1972, ²³).

Le premier centre d'ossification apparaît à la sixième semaine de développement embryonnaire, en arrière du futur trou mentonnier. Ce centre va s'étendre en avant (formation du trou mentonnier), en arrière (horizontalement) et en bas (verticalement), jusqu'en avant des nerfs lingual et mandibulaire, formant la région mentonnière en avant.

A la seizième semaine, un second centre apparaît dans la région symphysaire, laissant une zone fibreuse qui sépare les deux héli-mandibules et la suture symphysaire, dont l'ossification et la fermeture se réalise un an après la naissance.

L'essentiel de la croissance mandibulaire est dite secondaire, par des phénomènes d'apposition-résorption périostée qui dépendent de l'activité des muscles cervicaux et faciaux (notamment les muscles masticateurs, vélo-pharyngés et sous hyoïdiens) et donc de la fonction.

L'architecture mandibulaire se stabilise vers six ans.

Le troisième mois *in-utero* se caractérise par l'apparition de trois cartilages secondaires indépendant du cartilage de Meckel :

- le cartilage condylien : responsable de la formation du col, du condyle et des deux tiers supérieurs du ramus. Il reste présent après la naissance. Il peut s'accroître par croissance interstitielle ou appositionnelle,

- le cartilage coronoïdien : il disparaît entre le sixième et le huitième mois de la vie intra-utérine et forme la partie antérieure de la branche montante,

- le cartilage angulaire ; il serait un diverticule du cartilage de Meckel et serait transitoire (disparaît vers le huitième mois).(DELAIRE J., LE DIASCORN H. et al., 1972, ²³).

Remarque : les cartilages coronoïdiens et angulaire ne semblent avoir qu'un rôle dans l'ossification et non dans la croissance et ne constituent qu'une modification du tissu conjonctif du fait de contraintes mécaniques (début d'activité des muscles masticateurs) avant la formation de la branche montante par remodelage.

La formation de l'articulation temporo-mandibulaire se fait entre la dixième et la quatorzième semaine intra-utérine.

La croissance en largeur se fait essentiellement par un accroissement postérieur couplé à un remodelage antérieur, la suture symphysaire n'étant active que pendant quelques mois (Scott).

La croissance en longueur, qui se fait jusqu'à l'évolution des dents de sagesse (DDS), est permise par une apposition sur les bords postérieurs et une résorption inférieure sur les bords antérieurs de la branche montante. Cette croissance sagittale doit être supérieure en quantité à celle du maxillaire pour conserver une articulation dento-

dentaire normale. L'apposition étant supérieure à la résorption, le ramus recule et s'épaissit.

La croissance en hauteur est autorisée par le cartilage condylien qui se conduit comme un centre de croissance secondaire adaptatif. On note également une apposition sur le bord inférieur du corps de la mandibule.

II.2 Eruption dentaire

L'éruption dentaire est définie comme le phénomène de migration d'une dent depuis sa crypte intra osseuse jusqu'à sa position fonctionnelle dans la cavité buccale.

Le mouvement d'éruption est un phénomène actif, manifestation de la force éruptive.

Le phénomène de dentition est un processus de croissance et de maturation du système dentaire qui conduit à l'établissement de la denture. Il est indissociable de la croissance faciale et générale.

Cette croissance dentaire s'étend du troisième mois de la vie fœtale (début de calcification de l'incisive centrale temporaire) à l'âge de vingt-cinq ans (achèvement de l'édification radiculaire des DDS) avec des alternances de phases d'activité et de repos.

II.2.1 LE PHENOMENE DE DENTITION

➤ CROISSANCE DENTAIRE

La croissance dentaire présente deux périodes, du fait du caractère diphyodonte partiel de l'homme :

- la dentition temporaire, issue de la lame dentaire, s'étend sur cinq à six ans après la naissance. Ce phénomène est en intrication étroite avec la croissance des maxillaires (modifications des arcades au niveau longueur, largeur, périmètre).
- la dentition permanente, issue de la lame dentaire de remplacement pour les vingt dents diphyssaires (incisives centrales IC, incisives latérales IL, canines C, premières prémolaires PM1, deuxièmes prémolaires PM2), et de la première lame pour les douze dents monophyssaires (premières molaires M1, deuxièmes molaires M2, troisièmes molaires M3 ou DDS). Elle s'étend de six à dix-huit – vingt ans.

➤ DEPLACEMENT CHRONOLOGIQUE D'UNE DENT

1^{ère} étape : début de calcification de la couronne à partir du sommet (cuspside ou bord libre) par dentinogénèse.

2^{ème} étape : achèvement de la couronne (minéralisation) avec, en parallèle, début d'édification de la racine.

3^{ème} étape : apparition de la dent dans la cavité buccale.

4^{ème} étape : fin de la calcification radiculaire avec fermeture apicale.

➤ EXFOLIATION DES DENTS TEMPORAIRES

Les dents temporaires (ou lactéales) vont subir une exfoliation, appelée rhizalyse, en deux stades : début de la résorption radiculaire lors du stade 2 de formation de la dent permanente, puis chute de la dent lactéale et éruption de la dent définitive.

II.2.2 L'ERUPTION DENTAIRE

TEN (1989) distingue des mouvements pré éruptifs (déplacements du germe simultanément à son développement) et des mouvements post éruptifs (mise en occlusion et compensation des usures occlusales et proximales). (CHATEAU M., 1993, ¹⁵).

L'évolution de la dent se fait par deux mouvements axiaux qui se succèdent en sens inverse (CHATEAU M., 1993, ¹⁵) :

- développement coronaire par renforcement des éléments épithéliaux dans la profondeur des maxillaires,

- allongement radiculaire avec déplacement coronaire vers la crête gingivale.

C'est le mouvement d'éruption.

RACADOT et WEILL (1973) distinguent cinq phases à l'éruption :

- du début à l'achèvement de la couronne : phase pré éruptive,

- déplacement intra osseux jusqu'à la muqueuse,

- percement de la gencive et apparition dans la cavité buccale,

- ascension jusqu'au contact occlusal,

Ces trois dernières phases caractérisent les mouvements éruptifs.

- éruption compensatrice de l'usure : déplacement post éruptifs.

L'éruption dentaire est donc intra osseuse, puis trans-gingivale et enfin supra gingivale. D'après Berkowitch (1990), « le mécanisme précis, responsable de la force inductrice de l'éruption dentaire reste inconnu ». Même si on suppose une origine liée aux tissus desmodontaux (pression des fluides tissulaires et vasculaires du desmodonte - contraction du collagène- traction des fibroblastes desmodontaux - conception multifactorielle), aucune hypothèse n'a encore pu être intégralement vérifiée. (CHATEAU M.,1993, ¹⁵).

L'éruption trans-gingivale se fait par résorption physiologique de la fibro-muqueuse gingivale au dessus de la couronne (fusion de l'épithélium buccal et de l'épithélium adamantin réduit). S'il s'agit d'une dent successionnelle, il y a chute de la dent lactéale préalable par ostéoclasie de l'os alvéolaire et des racines.

Lors de l'éruption supra gingivale on note la formation de l'attache épithéliale au collet de la dent. La dent poursuit son éruption en suivant un couloir dentaire (orientation axiale) jusqu'à la réalisation d'un contact occlusal avec son antagoniste.

Remarque : il existe une éruption passive (ou apparente) qui consiste en un retrait de l'attache épithéliale exposant l'émail.

II.2.3 LA MORPHOGENESE DES ARCADES

II.2.3.1 Les différentes étapes de la morphogénèse

On note dix étapes à la morphogénèse des arcades, où se succèdent des périodes d'activité (apparition de groupes de dents) et des périodes de stabilité (pas de modifications apparentes de la denture), (CHATEAU M.,1993, ¹⁵) - (BASSIGNY F.,1983, ²).

➤ LA DENTITION TEMPORAIRE

- phase de constitution de la denture temporaire : elle dure environ deux ans, avec un groupe de dents par semestre :

- 6 à 12 mois : groupe incisif,
- 12 à 18 mois : premières molaires,
- 18 à 24 mois : canines,
- 24 à 30 mois : deuxièmes molaires,
- Environ 3 ans : arcades en occlusion.

La résorption physiologique débute un an après la fin de l'édification radiculaire et dure quatre ans.

- phase de denture temporaire stable : elle s'étend sur quatre ans et permet le développement de la mastication, le développement du massif facial (dimension verticale de l'étage inférieur de la face), garde l'espace des dents permanentes et guide leur éruption (schéma directeur de la denture adulte). Elle s'achève à l'apparition des premières molaires permanentes ou à l'expulsion d'une incisive centrale temporaire. La forme des arcades est celle d'un demi-cercle régulier. Les arcades peuvent ou non présenter des diastèmes dits « simiens » par BAUME (1950) qui distingue le type 1 (avec espaces) et le type 2 (sans espaces) au voisinage des canines en général (côté mésial au maxillaire et distal à la mandibule). Les faces distales des m2 forment le plan terminal de CHAPMAN (1907) pouvant être droit, à marche mésiale ou à marche distale.

➤ LA DENTURE MIXTE

- phase de constitution de la denture mixte : située entre six et huit ans, elle se caractérise par l'apparition des M1 (d'abord inférieures en général) et par le remplacement des incisives temporaires par les incisives permanentes. L'éruption des M1 est guidée par le plan terminal. Une compensation d'espace est nécessaire car l'arcade est trop petite pour accueillir des dents permanentes dont le diamètre mésio-distal est supérieur à celui des dents temporaires. C'est la dette d'espace incisive qui est d'environ 7,6 mm à l'arcade supérieure et 6 mm à l'arcade inférieure.

La séquence d'éruption est : IC, M1, IL à la mandibule, et : M1, IC, IL au maxillaire.

- phase de denture mixte stable : elle s'étend sur deux à trois ans et va de la mise en place fonctionnelle des incisives à la mobilité des premières molaires ou des canines temporaires. Cette phase montre une très bonne stabilité dimensionnelle des arcades.

- phase de constitution de la denture adolescente : il y a évolution des canines et des prémolaires permanentes, en deux à trois ans. Dans ce cas, l'espace laissé par les dents temporaires est important (1,8 mm au maxillaire et 3,4 mm à la mandibule) et nécessite des compensations dues à la croissance et d'autres qui sont dentaires (« lee-way space »).

➤ LA DENTITION ADULTE

- phase de denture adolescente stable : les canines et les prémolaires sont évoluées ;

- phase de constitution de la denture adulte jeune : il y a évolution des M2, la longueur de l'arcade est augmentée ;

- phase de denture adulte jeune stable : beaucoup plus longue, elle va de l'occlusion de la dent de douze ans (M2) à l'éruption de la DDS (M3). L'adaptation occlusale va alors pouvoir se faire. C'est la phase fonctionnelle au cours de laquelle l'usure des faces proximales et la dérive mésiale tendent à réduire le périmètre d'arcade. Les courbes de Spee (plan sagittal) et de Wilson (plan transversal) s'organisent ;

- phase de constitution de la denture adulte complète dernière phase dynamique, elle peut être absente du fait de l'absence des M3 (agénésie, avulsion du germe) ;

- phase de denture adulte stable : toutes les dents sont sur l'arcade.

La séquence d'éruption la plus fréquente, en sachant que la dent inférieure précède son homologue supérieure, est : M1-IC-IL-M2-PM1-C-PM2-M3.

II.2.3.2 L'évolution des arcades au cours de la croissance

Au niveau de la forme générale :

- naissance : crête mandibulaire en retrait,
- denture temporaire : semi-circulaire, engrènement faible,
- denture mixte : elliptique.

Au niveau du périmètre d'arcade : il va de la face distale de m2 ou PM2 gauche à la face distale de m2 ou PM2 droite.

- maxillaire : augmentation entre cinq et dix-huit ans de 1,3 mm pour les garçons et 0,5 mm pour les filles,
- mandibule : diminution entre six et dix-huit ans de 3,4 mm chez les garçons et de 4,5 mm chez les filles.

Au niveau de la longueur (ou flèche) d'arcade (CHATEAU M.,1993, ¹⁶) : c'est la ligne tangente aux faces vestibulaires des IC et la tangente aux faces mésiales des M1 :

- denture adulte : stabilité relative,
- évolution des incisives : accroissement de 2,2 mm au maxillaire et de 1,3 mm à la mandibule,
- remplacement des molaires temporaires : diminution par dérive mésiale,
- diminution tardive.

On considère que la longueur est plus petite à dix-huit ans qu'à trois ans, surtout à la mandibule.

Au niveau de la largeur d'arcade :

- au maxillaire : augmentation entre trois et quatre ans, puis entre cinq et huit ans et demi et enfin vers dix ans (éruption des canines) puis diminution sensible,
- à la mandibule : stabilité jusqu'à cinq ans puis augmentation de 2,3 mm à l'éruption des IC. La stabilité revient à l'éruption des canines.

III ANATOMIE DE L'ENSEMBLE PALATO-LABIO-ALVEOLO-NASAL

La lèvre supérieure et la base du nez constituent un sous-ensemble morphologique fonctionnel formant la moitié supérieure du sphincter buccal. Ce sous ensemble est impliqué :

- dans le contrôle de l'orifice alimentaire,
- dans le contrôle de l'orifice ventilatoire nasal,
- dans l'expression mimique par son environnement musculaire,
- dans l'expression orale.

Cette région se décompose en trois niveaux architecturaux :

- une structure profonde, qui est l'infrastructure ostéo-cartilagineuse,
- une structure intermédiaire, divisée en une interface périostéo-périchondrale d'insertion ; et une sangle musculaire d'animation, arrimée au squelette par l'interface périostéo-périchondrale,
- une structure superficielle de revêtement, l'habillement cutané et muqueux.

L'ensemble labio-naso-alvéolaire est également marqué par la présence des organes dentaires, dont le rôle est essentiel dans la morphogénèse et la survie du squelette alvéolaire.

III.1 L'INFRASTRUCTURE OSTEO-CARTILAGINEUSE

III.1.1 LE SQUELETTE

➤ LE MAXILLAIRE ET LE PREMAXILLAIRE

Chaque maxillaire dessine une pyramide quadrangulaire couchée horizontalement (CHANCHOLLE) adossée par sa base interne à son homologue controlatérale et creusée par le sinus maxillaire.

Le pré maxillaire correspond à la partie antérieure du maxillaire. De nombreux auteurs ont décrit l'existence au stade embryonnaire d'un noyau pré maxillaire très fugace qui fusionne ensuite avec le noyau maxillaire. Cependant, il n'existe qu'un point d'ossification maxillaire, et la croissance de la partie antérieure ne peut être séparée de la croissance globale du maxillaire. Ainsi, le pré-maxillaire reste une formation bien individualisée au stade embryonnaire mais son individualité ne dure pas au-delà de la période fœtale. Il porte les quatre incisives supérieures : tout d'abord 52,51,61,62 puis 12,11,21,22.

L'anatomie classique décrit chez l'adulte la persistance d'une suture incisive entre l'incisive latérale et la canine, visible sur la face buccale du maxillaire et rejoignant le canal palatin antérieur. Chronologiquement, la synostose d'une suture s'effectuant en premier lieu sur la table externe ; cette constatation incline à penser que la sollicitation des sutures incisives émane de l'intérieur par l'action de la langue.

➤ LA VOUTE PALATINE

C'est une concavité vers le bas, plus ou moins accentuée selon les individus, et présentant sur la ligne médiane un raphé médian plus ou moins développé et limité à la partie antérieure par le tubercule palatin (trou incisif ou canal palatin antérieur). Son contour est délimité par l'arcade gingivo-dentaire, dont la forme détermine celle de la voûte. Elle constitue une surface lisse, rosée, perforée de multiples orifices glandulaires.

On distingue quatre couches :

- une couche muqueuse inférieure très épaisse, la chondro-muqueuse palatine,
- une couche glandulaire, située de part et d'autre de la ligne médiane et représentée par les glandes palatines,
- une couche osseuse formée par les apophyses palatines des maxillaires pour les deux tiers antérieurs, et par les lames horizontales des os palatins pour le tiers postérieur, réunies au niveau de la suture cruciale,
- une couche muqueuse supérieure qui tapisse le plancher des fosses nasales, et qui forme trois à sept replis palatins transversaux.

La voûte palatine reçoit sa vascularisation des artères palatines supérieures, notamment, et inférieures, et de la pharyngienne ascendante. Son innervation provient des nerfs maxillaire, trijumeaux et facial.

➤ LE VOMER

C'est une mince lame osseuse sagittale et médiane, dirigée en bas et en avant, réalisant un intermédiaire fixe entre la base du crâne et le massif facial. Il est appuyé sur le sphénoïde en haut, sur le pré maxillaire en bas.

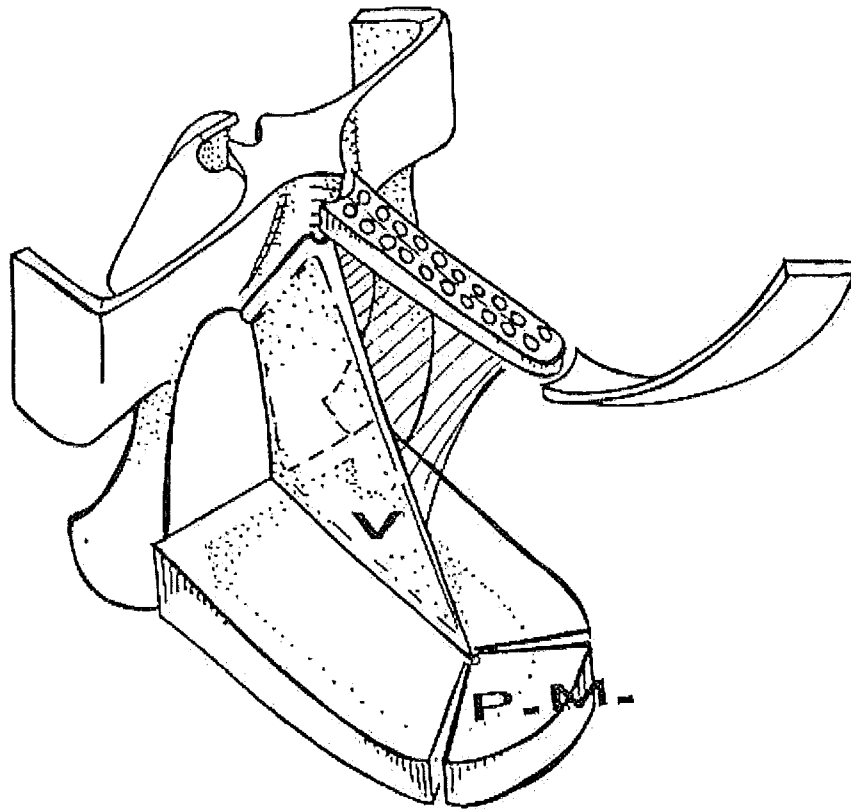
Le vomer, appuyé sur la réunion des apophyses palatines des maxillaires et des palatins, constitue le soubassement de la cloison sagittale médiane des fosses nasales.

➤ LES OS PROPRES DU NEZ

Ils sont situés de chaque côté de la ligne médiane à laquelle ils sont soudés par un bord épais, au dessous du bec du frontal et entre les apophyses montantes du maxillaire. Ils s'étendent sur un tiers à la moitié de la longueur totale. Convexes transversalement et concaves verticalement, ils donnent son orientation au nez mou.

Il subit les contraintes de déplacement de l'apophyse montante du maxillaire et de la cloison nasale, de sorte qu'il s'horizontalise et s'étale transversalement, donnant un faux aspect de télécanthus du côté de la fente.

Le maxillaire, le pré maxillaire, le vomer, les os propres du nez et le palatin appartiennent à l'ensemble chrono-topographique péri-nasal (STRICKER M., RAPHAEL B., 1993, ⁶³) qui apparaît dès la fin du 2^{ème} mois.



LE SECTEUR SAGITTAL MEDIAN :
 LA PARTIE INFÉRIEURE VOMER-PRE-MAXILLAIRE
 (STRICKER M. ET RAPHAEL B., Croissance crânio-faciale normale et
 pathologique.,1993, ⁶³)

III.1.2 LE CARTILAGE

➤ LE SEPTUM MEDIAN

Le septum médian ou cartilage de la cloison a une position médiane. C'est une lame quadrangulaire articulée avec la lame perpendiculaire de l'éthmoïde en haut, le bord inférieur des os propres en haut et en avant, et le vomer en bas et en arrière, il forme le soutien de l'épine nasale.

Le septum constitue un véritable gouvernail de la pyramide nasale.

Il s'agit donc, pour Delaire, d'un « véritable appareil cellulo-aponévrotique et musculaire, tracté en avant par le bord antérieur de la cloison nasale, réglant la croissance et l'ossification des os membraneux sous-jacents et transmettant aux pré maxillaires des sollicitations particulières par l'intermédiaire du septum médian. » (DELAIRE J., FEVE J.R., et al.,1977, ²²).

➤ LA CHARPENTE CARTILAGINEUSE NASALE

- les cartilages latéraux supérieurs ou triangulaires (*cartilagine nasales laterales*) : ils font suite aux os propres du nez et les prolongent vers le bas, en pointe. Situés de chaque côté de la ligne médiane, ils forment les flancs du nez. On les considère pourvus de quatre côtés (supérieur, interne, externe, inférieur) ;

- les cartilages latéraux inférieurs ou alaires (*cartilagine alares*) : peu épais, ils forment le lobule et déterminent la forme de la base et de la pointe du nez. Ils dessinent la forme d'un fer à cheval ouvert en arrière, avec un pilier inférieur médian inclus dans la columelle, un pilier supérieur externe ou crus latérale. Ces deux crus sont séparés par un segment intermédiaire comprenant le dôme. Les deux crus latérales forment l'armature latérale de la narine ; leur forme et la relation entre ces deux crus conditionnent la morphologie de la pointe du nez.

III.2 LA STRUCTURE INTERMEDIAIRE D'INSERTION

➤ LE VOILE DU PALAIS

Cloison musculo-membraneuse prolongeant en arrière la voûte palatine avec un angle obtus ouvert en bas et en avant, le voile du palais a une forme générale de quadrilatère dirigé obliquement en bas et en arrière, et surplombe la base de la langue. Mobile, il assure la fermeture du passage entre le rhino-pharynx et l'oropharynx.. Son importance est fondamentale, tant au niveau fonctionnel (intervention dans la phonation, la déglutition, l'audition, la respiration) que morphogénétique (pour le développement de la face et notamment de la mandibule). Sa croissance se poursuit régulièrement jusqu'à l'âge adulte, avec une période rapide de la naissance à deux ans et une stabilisation jusqu'à cinq ans.

DESCRIPTION DU VOILE DU PALAIS (DELAIRE J., 1988, ²⁰)

De chaque côté, le voile prend appui sur deux piliers :

- un pilier antérieur, situé sur la base de la langue, contenant le muscle glosso-staphylin (ou palatoglosse). Les deux piliers antérieurs délimitent l'isthme du gosier, dont la fermeture est sous la dépendance du muscle sus-cité ;

- un pilier postérieur, poursuivi sur la charpente du pharynx, contenant le muscle pharyngo-staphylin (ou palato-pharyngien) dont le rôle est essentiel dans la déglutition, puisqu'il empêche le passage des aliments dans les fosses nasales. Les deux piliers postérieurs délimitent l'isthme pharyngo-nasal.

Ces piliers encadrent l'amygdale palatine.

La face antéro-inférieure, lisse et rose passe d'une forme concave au repos à une forme quasi plane en contraction. Sa partie médiane est marquée par un sillon prolongeant le raphé médian de la voûte palatine.

La face postéro-supérieure ou nasale, de couleur rosée, prolonge le plancher des fosses nasales dans le cavum qu'elle ferme lors de la déglutition. Elle présente, au niveau médian, un raphé limité latéralement par les muscles azygos de la luette, et transversalement par les muscles péristaphylins internes.

Le bord antéro-supérieur est fixé au palais osseux.

Les bords latéraux sont obliques en bas et en arrière.

Le bord postéro-inférieur, concave, est prolongé par la luette (15 à 18 millimètres de long).

L'aponévrose palatine, lame fibreuse très résistante, constitue une charpente pour la moitié antérieure du voile. Elle s'insère au niveau du bord postérieur du palais dur et aux crochets des ailes internes des ptérygoïdes. Elle est formée par l'entrelacement des tendons fibreux des muscles péri staphylins externes.

➤ LA SANGLE MUSCULAIRE

• LE SPHINCTER NASAL

Il comporte :

- le muscle transverse du nez (compressor nasi, pars transversa)

Il naît d'une lame aponévrotique, dorso- nasale, commune aux deux muscles droit et gauche. Les fibres recouvrent le prolongement postérieur des cartilages latéraux inférieurs, pour se porter vers le sillon naso-labial, puis s'intriquent avec le releveur de la lèvre supérieure.

- le muscle dilatateur de la narine (dilatator narinis, pars alaris)

Il s'étend du sillon naso-labial à la crus latérale du cartilage alaire et au bord externe narinaire. Il augmente par dilatation la courbe de l'aile narinaire et l'écarte de la ligne médiane. C'est le muscle de « la volupté ». Il est particulièrement développé chez le nourrisson.

- le muscle dépresseur du septum (myrtiforme, depressor septi-nasi)

Il s'étend de l'orbiculaire des lèvres aux crus médiales. Il diminue la taille de la lèvre supérieure et la projection de la pointe lors du mouvement, allonge le nez, dilate les narines et abaisse la pointe du nez. Selon certains auteurs, le chef externe de l'orbiculaire adresse des fibres dans la sous-cloison, renforçant ainsi l'action d'abaissement.

• LE SPHINCTER LABIAL

LE MUSCLE ORBICULAIRE EN EST L'ELEMENT CLE.

Ce muscle comporte deux faisceaux dont la contraction simultanée est à l'origine d'un rétrécissement de l'ouverture labiale et d'une projection vers l'avant (DELAIRE J., FEVE J.R., et al.1977, ²²) :

- le chef interne (pars labialis)

Situé au niveau médian, d'une commissure à l'autre, il passe au dessous du philtrum pour aller adhérer, en superficie, à la lèvre rouge. Latéralement, les fibres de chaque lèvre s'interpénètrent et s'intriquent avec celles émanées du chef externe pour constituer une référence mobile, le modiolus. Ce sont les faisceaux principaux du muscle, qui ont pour rôle essentiel la compression des deux lèvres entre elles.

- le chef externe (pars nasalis)

Il s'étend de la cloison nasale (au dessus de l'épine nasale) et du seuil narinaire à chaque commissure, et autorise les manœuvres d'élévation et de projection en avant de la lèvre supérieure.

On distingue deux types de fibres :

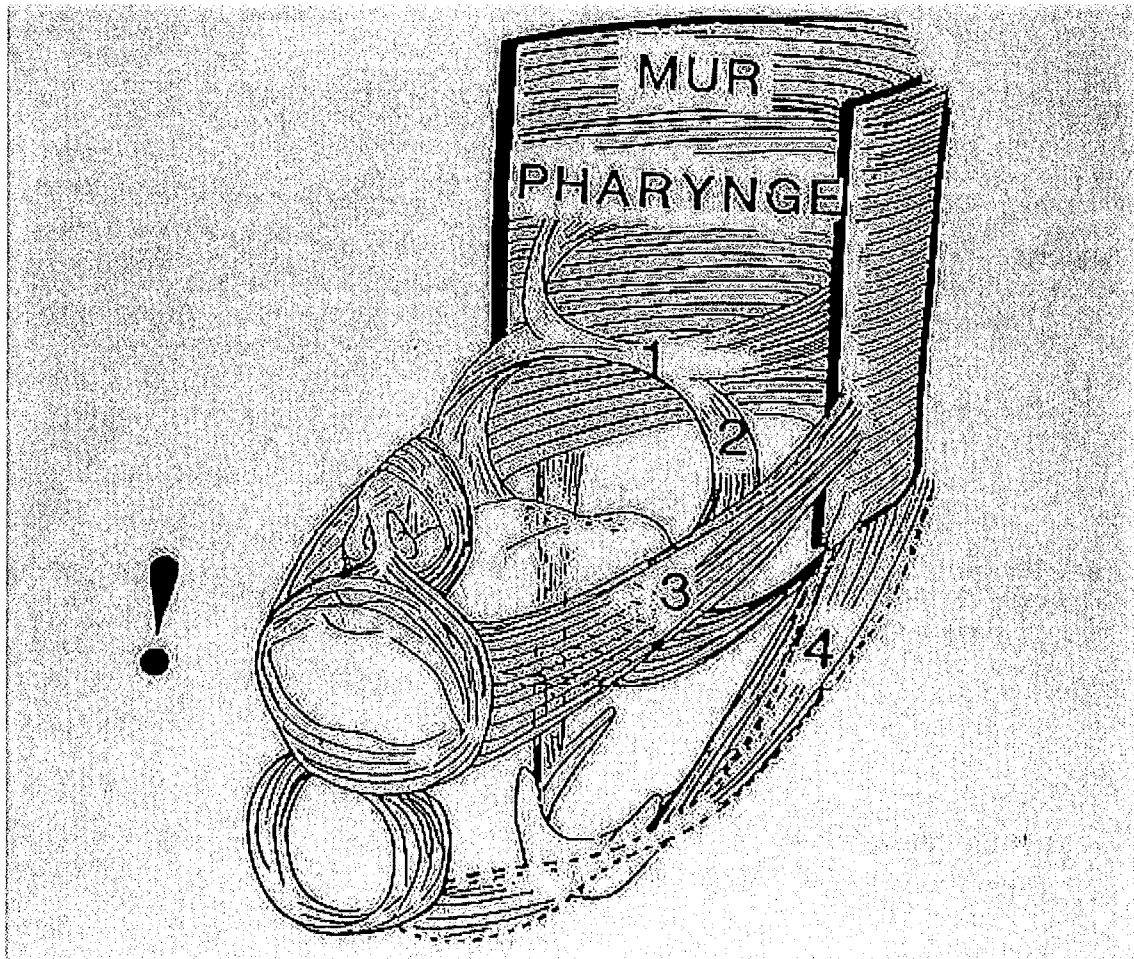
- les fibres les plus internes ou « intrinsèques », qui forment les muscles incisifs supérieurs et recouvrent les faisceaux incisifs et horizontaux (en partie) de manière superficielle ;
- les fibres les plus externes ou « extrinsèques », qui se prolongent par le triangulaire des lèvres et les faisceaux inférieurs du buccinateur. Elles participent également à la constitution du seuil narinaire, par union avec les fibres du petit zgomatique, du releveur commun superficiel de l'aile du nez et de la lèvre supérieure, et du releveur profond de la lèvre supérieure.

• LA BOUCLE MUSCULO-APONEVROTIQUE VELO-PHARYNGO-FACIALE DE CHANCHOLLE

Chancholle décrit une UNITE ANATOMO-FONCTIONNELLE :

l'arche centrale de la boucle musculo-aponévrotique vélo-pharyngo-faciale est formée par le muscle constricteur supérieur du pharynx. L'ensemble réalise quatre boucles à structure sphinctérienne dont la boucle longue est représentée par une suite de muscles : constricteur supérieur, buccinateur, orbiculaire des lèvres.

La sangle musculaire disloquée, responsable de la dysmorphie et de la dysfonction est au centre de la préoccupation du chirurgien, sa dissection minutieuse, sa reposition exacte sont des conditions indispensables à une cicatrisation sans rétraction et à une rééducation efficace (CHANCHOLLE A.R., 1980, ¹²).



LES BOUCLES MUSCULAIRES SELON A. CHANCHOLLE

Le mur pharyngé distribue 4 boucles :

- la boucle courte vélaire (1)
- la boucle moyenne linguale (2)
- les boucles longues :
 - buccinatrice rejoignant le sphincter buccal (3)
 - digastrique rejoignant la mandibule (4)

III.3 LE REVETEMENT CUTANEO-MUQUEUX

➤ LA REGION NASALE

La couverture cutanée, lisse et glabre, varie son épaisseur selon la région concernée. Très fine et mobile au niveau du dorsum, elle s'épaissit vers la pointe, pour s'affiner à nouveau sur la redescende de la columelle.

L'anatomie de surface individualise des sous-unités, distinction très utile en matière de reconstruction :

- la pointe : correspond à la projection des dômes,
- la columelle ou sous-cloison : convexe vers le bas, elle forme la partie haute de l'angle naso-labial ouvert de 90° à 100°,
- les ailes : elles dessinent une voûte concave en bas et en dedans, limitant en dehors l'orifice narinaire, ovalaire à grand axe oblique en haut et en dedans. La face interne ou vestibule narinaire est tapissée de peau très adhérente à la crus latérale,
- le seuil narinaire : entre le pied de l'aile et la base de la columelle, il forme un rebord soulevé par la présence musculaire.

➤ LA LEVRE SUPERIEURE

En rapport avec la région nasale, elle constitue, avec la lèvre inférieure, une zone impaire et médiane, plus large que haute. Paroi antéro-supérieure de la cavité buccale, elle assure, avec son antagoniste, la continence salivaire et les différentes fonctions permises par son élasticité et sa souplesse. On distingue la lèvre rouge (muqueuse) et la lèvre blanche (cutanée), séparées par le limbe. La lèvre est séparée de la joue par le sillon naso-labial et du menton par le sillon mentonnier ou naso-génien.

Elle est légèrement concave dans sa partie supérieure et cutanée, convexe dans sa partie inférieure et muqueuse.

La face cutanée présente à sa partie médiane une gouttière verticale, triangulaire à sommet supérieur qui part de la sous-cloison et se termine au tubercule médian du bord libre : le philtrum.

Ce dernier est limité de chaque côté par les crêtes philtrales, obliques en bas et en dehors.

De chaque côté, la lèvre supérieure présente une surface légèrement convexe, triangulaire à base interne séparée de la joue par le prolongement du sillon naso- jugal : la région para-philtrale.

Au-dessous du philtrum on note une saillie de volume variable : le tubercule labial médian.

La ligne de jonction cutané- muqueuse décrit une courbe plus ou moins accentuée formant l'arc de cupidon.

La face postérieure de la lèvre délimite le vestibule buccal supérieur, autorisant le libre jeu de la lèvre au devant du rempart alvéolaire.

L'ensemble naso-labial participe donc à la :

- NUTRITION : par la tétée et la mastication, nécessitant une compétence labiale,
- PHONATION : les lèvres interviennent dans l'émission des consonnes labiales (b, m, p) et la labialisation des voyelles (CHANCOLLE A.R.,1983, ¹³),
- RESPIRATION : l'enfant est un respirateur nasal,
- CROISSANCE : la fonction labiale participe à la morphogénèse faciale de par son appartenance aux systèmes des sangles musculaires cervico-faciales et de l'étroite dépendance entre croissance du viscérocrâne et fonction musculaire (STRICKER M., RAPHAEL B.,1993, ⁶³).

IV ANATOMOPATHOLOGIE

La fente labio-maxillo-palatine est une fente « vraie ». L'échec de confluence tissulaire consacre la séparation entre les bourgeons. Cette solution adoptée, résultant d'un déficit tissulaire d'intensité variable, la fente, évolue en s'amplifiant au cours de la période foetale en raison de la rupture d'équilibre qu'elle réalise au cœur de la face.

Le déficit tissulaire et le déséquilibre évolutif déterminent des déformations caractéristiques au sein des structures :

- les structures osseuses et cartilagineuses,
- les structures de soutien et les sangles musculaires,
- les structures de revêtement cutané et muqueux,
- les organes dentaires.

IV.1 ASPECT CLINIQUE

IV.1.1 L'ARCADE MAXILLAIRE

Le maxillaire est toujours altéré.

Dans les fentes complètes, l'interruption est totale, supprimant l'équilibre postérieur interptérygoïdien et entre les palatins, séparant le maxillaire et l'arcade alvéolaire en deux segments : un fragment interne et un fragment externe.

Ces deux fragments vont subir les contraintes musculaires anormales de la sangle buccale interrompue et la poussée voméro-septale asymétrique.

IV.1.1.1 Le grand fragment

Il s'est horizontalisé en se couchant dans la fente en l'absence de contre-tension. Ainsi, le pré maxillaire est refoulé selon un axe oblique en ascension antéro-interne.

Il attire la cloison nasale, basculant l'épine nasale antérieure vers le côté sain.

La langue s'engage dans la fente, s'antériorise et se latéralise (CHANCHOLLE A.R., 1987, ¹⁴). C'est une situation contraire à la postériorisation observée chez le nourrisson dans les premiers mois.

IV.1.1.2 Le petit fragment

Il est privé de la poussée vomérienne et se retrouve en dehors, en arrière et en haut, livré à la poussée du muscle externe ramassé sur la berge osseuse.

Sa rétrusion et son infraposition vont retentir :

- sur la dislocation nasale,
- sur la frontalisation de la branche montante du maxillaire, donnant un faux aspect de télécanthus du côté de la fente.

IV.1.2 LE NEZ

La déformation de l'os, des cartilages et des parties molles entraînent :

- une désaxation consécutive à la poussée du vomer sur le prémaxillaire,
- une dislocation prédominant sur la berge interne,
- un écartèlement des cartilages et des parties molles, consécutive à la désorientation des berges osseuses et à l'action des muscles.

IV.1.3 LE RÔLE DE LA LANGUE

La langue exerce une pression sur les parois de la cavité buccale et sur la voûte maxillo-palatine.

Elle tend à s'engager dans la fente pouvant conduire à une claudication linguale et à des troubles du comportement oral.

IV.1.4 LE REVÊTEMENT MUQUEUX

La muqueuse labiale interne est amincie, écailleuse, dystrophique par un manque de glandes sous-muqueuses : muqueuse « stérile » de Victor VEAU.

Le vestibule est de profondeur réduite.

La muqueuse gingivale remonte dans la fente. Lors du traitement chirurgical, il sera nécessaire de réunir les deux berges de cette fibro-muqueuse gingivale pour assurer l'avenir de la dentition dans le territoire fendu.

IV.1.5 L'INTERFACE PERIOSTEE

Le périoste est tributaire de la brièveté osseuse, il retient les parties molles sur les berges des segments alvéolaires.

IV.1.6 CONCLUSION

Du déséquilibre ainsi créé résulte une triple incompétence :

- ANTERIEURE LABIO-NASALE ET BUCCALE, par disposition chaotique des fibres de l'orbiculaire ;
- POSTERIEURE VELO-PHARYNGEE, par désorganisation des quatre boucles musculaires de CHANCHOLLE ;
- INTERMEDIAIRE MAXILLO-NASALE.

IV.2 ASPECT RADIOLOGIQUE

IV.2.1 ASPECT EN RADIOGRAPHIE STANDARD

Les examens à réaliser en première intention sont :

- L'ORTHOPANTOMOGRAMME
- LA TELERADIOGRAPHIE DE PROFIL
- LA FACE BASSE (TELERADIOGRAPHIE)
- LE CLICHE RETRO-ALVEOLAIRE

Un orthopantomogramme est systématiquement demandé : ce cliché conventionnel permet une première approche quantitative du déficit local d'os alvéolaire et une estimation du pronostic de persistance de l'incisive latérale lorsqu'elle a été conservée jusqu'en fin de croissance.

Des clichés endo-buccaux de type rétro- alvéolaires enregistrés avec la technique des faisceaux parallélisés (angulateurs de Rinn et long cône) sont utiles sur les dents en bordure de fente. Ils peuvent aussi mettre en évidence l'importance de la pellicule d'os le long des berges mésiales et distales adjacentes à la fente.

(MERCIER J.,2001, ³⁶) souligne la très grande finesse du tissu osseux qui recouvre les racines dentaires dans cette situation.

L'appréciation tridimensionnelle du défaut anatomique ne peut pas être pleinement appréhendée en radiographie conventionnelle.

Les téléradiographies permettent d'appréhender les rapports intermaxillaires avec la position de la mandibule, ainsi que les interactions ou proximités avec les parois des sinus maxillaires.

IV.2.2 ASPECT EN TOMODENSITOMETRIE

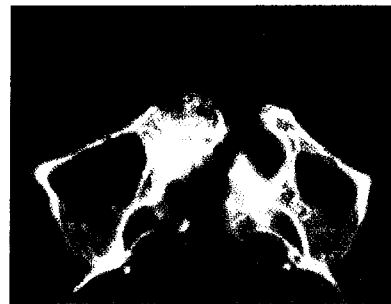
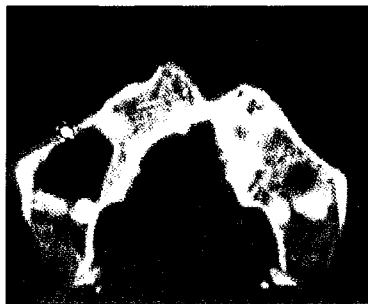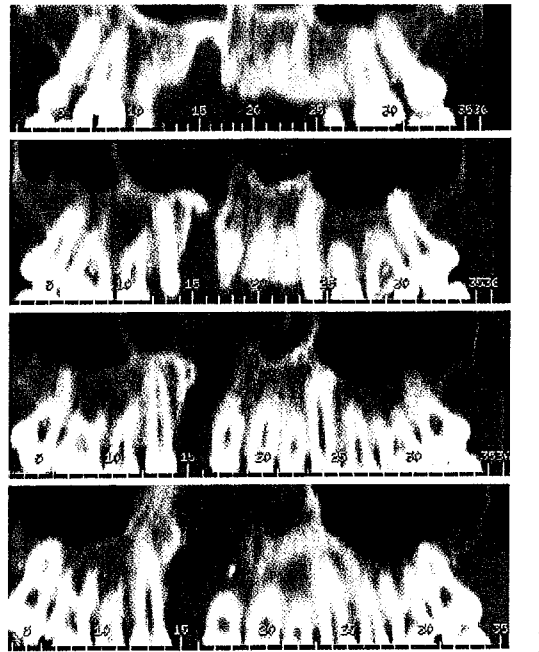
PAR SCANNER A RAYONS X

L'examen tomodensitométrique par scanner est aujourd'hui la référence standard préopératoire.

Une recombinaison multiaxiale des images acquises en 2D (dentscan par exemple) permet très rapidement de comprendre que la perte de substance osseuse résiduelle est profonde, multidimensionnelle, invaginée et de forme complexe.

Cet examen peut être complété par des vues en mode 3D surfacique, qui offrent une appréciation facilitée de la morphologie locale. Ce mode de reconstruction est toutefois souvent artéfacté par les effets de seuillage, qui rendent une fausse image des

conditions parodontales réelles sur les bords de la fente : il faut alors comparer ces images aux vues rétro-alvéolaires standards.(MOLE C., STRICKER M., 2004, ⁴²).



EXAMEN TDM PAR SCANNER A RAYONS X DE LA MORPHOLOGIE PROFONDE D'UNE SEQUELLE OSSEUSE MAXILLAIRE

- 1 Reconstructions orthopantomographiques
- 2 Coupes axiales

(MOLE C., STRICKER M., 2004, ⁴²)

V EPIDEMIOLOGIE ET ETIOPATHOGENIE

V.1 EPIDEMIOLOGIE

ETUDE DE RIVAL ET DAVID (RIVAL JM, DAVID A., 2001, ⁵²) :

La prévalence moyenne établie sur plusieurs années à partir de registres régionaux ou nationaux des malformations congénitales est estimée à 1,9/1000 naissances vivantes de 1979 à 1996 dans l'Est de la France, dont :

- FP = 43,7%,
- FL = 19,1%,
- FLP = 37,2%.

Cette fréquence est inférieure au Danemark (1,4 à 1,5/1000).

La prévalence est globalement 2 fois plus fréquente chez les Asiatiques et 2 fois moins chez les noirs.

Il existe des caractéristiques épidémiologiques selon la fente :

- la FL(P) unilatérale atteint trois fois plus souvent le côté gauche,
- les FL(P) sont trois fois plus souvent unilatérales,
- les FL et FP sont associées dans 75% des cas, notamment lorsque la FP est bilatérale (89,3%).

Il est classique de signaler une prévalence 2 fois plus élevée des FL+/-P chez les garçons que chez les filles, et inversement pour les FP.

Les malformations associées font toute la gravité des fentes orales avec une incidence pouvant aller de 4% à 63,4% (BRIARD ML, BONAITI C, FREZAL J., 1983, ¹⁰). Elles sont plus souvent retrouvées dans les FP (33%) que dans les FL+/-P (22,5%).

Les FL+/-P font partie :

- dans 7,8% des cas d'aberrations chromosomiques :
 - la trisomie 13 (45,4%)
 - la trisomie 18 (26%)
 - les anomalies chromosomiques diverses (23,6%)

- dans 2,2% des syndrômes monogamiques (?)
- dans 0,79% des associations malformatives connues, comme le syndrôme de Charge (?)
 - dans 0,18% des cas elles s'intègrent dans le cadre de séquences malformatives (essentiellement une holoprosencéphalie)
 - dans 0,11% elles relèvent de causes environnementales connues
 - dans 15,6% des cas, il s'agit d'anomalies congénitales multiples n'appartenant à aucune autre forme citée plus haut.

V.2 ETIOLOGIES

L'étiologie des fentes reste encore mal connue. Si de nombreuses études, notamment chez les jumeaux et l'examen d'arbres généalogiques, mettent en avant une origine génétique aux pathologies dentaires et maxillaires, d'autres publications font état de pathologies similaires mais provoquées par des facteurs extra-génétiques (virus, agents physiques ou chimiques, ...). De ce fait, les généticiens s'accordent à dire que les fentes faciales émanent de cause multifactorielles où se combinent des facteurs génétiques, des facteurs exogènes, mais aussi l'influence du milieu.

V.2.1 LES FACTEURS GENETIQUES

Un grand nombre de travaux ont montré l'importance de la génétique dans l'apparition de ces fentes.

Ce facteur peut être responsable de fentes purement oro-faciales ou associées à d'autres malformations situées à distance (3 à 10%), entrant alors dans le cadre d'un syndrome polymalformatif (au niveau du système nerveux central, du squelette,

cardiaque) pouvant ou non se transmettre selon la règle mendélienne ou parfois sans aucun rapport.

Cependant, selon les auteurs, la participation de l'hérédité varie (RIVAL JM, DAVID A., 2001) :

- chez FOGH-ANDERSEN (1948), 27 à 28% des cas présentent des antécédents familiaux ;
- TISSERAND (1949) trouve 20,5% d'après une étude fondée sur deux cent une familles ;
- pour FABRY (1979), cela concerne 33% des cas, et pour NEWMANN et DIEKMANN (1979), seuls 14,4% sont concernés.

Des études montrent une participation pour 7,5 à 49% des fentes labiales avec ou sans fentes palatines (FL+/-P) et 7 à 20% des FP non syndromiques. (RIVAL JM, DAVID A., 2001, ⁵²).

L'étude familiale la plus importante a été réalisée par WOOLF en 1971 et porte sur 496 patients. (Oka 1976). Il a pu démontrer que plus la relation familiale diminuait (parents éloignés), plus l'incidence de la maladie se réduisait, ce qui semble prouver l'hypothèse d'une transmission polygénique, contredisant ainsi CARTER qui, en 1969, démontrait une transmission par un gène dominant. De même, il a montré que plus le nombre de parents atteints est important, plus le risque d'être atteint pour un enfant à venir est grand. Le risque de récurrence passe de 3 à 5% pour les parents du premier degré à 0,55 à 0,9% pour le second, pour finir à 0,3% pour le troisième degré.

Il est cependant utile de remarquer que cette hérédité est une fois et demi plus fréquente pour les FL+/-P que pour les FP isolées.

Il est possible de réaliser un conseil génétique pour déterminer le caractère héréditaire ou non de la pathologie et savoir si celle-ci peut éventuellement se reproduire sur un autre enfant.

Pour cela, une enquête très précise doit être faite chez les ascendants et rechercher des équivalents pouvant être mineurs ou masqués, tel la fente sous-muqueuse du palais osseux ou la luvette bifide. (RIVAL JM, DAVID A., 2001, ⁵²).

Les fentes font partie dans 7,8% des cas d'aberrations chromosomiques, notamment les trisomies 18 et 13. (RIVAL JM, DAVID A., 2001, ⁵²).

V.2.2 LES FACTEURS EXOGENES

Le facteur pathogène doit, pour avoir une influence sur le développement embryonnaire, survenir très tôt dans la grossesse.

On peut citer des agents tératogènes tels que :

- des dysfonctionnements endocriniens chez la mère ;

- la température : l'hyperthermie serait responsable de la survenue de fente labiales, vélo-palatines et d'hypoplasies des bourgeons faciaux, alors que l'hypothermie provoquerait des fentes labio-maxillaires et/ou palatines ;

- l'utilisation de certains médicaments lors des premiers mois de la grossesse , (RIVAL JM, DAVID A., 2001, ⁵²) :

- les corticoïdes : le risque semble être augmenté, que l'administration se fasse par voie systémique ou non,

- les anti-tumoraux,

- les anti-convulsivants (phénytoïne et hydantoïne, oxalidinediones, acide valproïque) semblent augmenter de façon significative le risque de fentes. Il est ainsi multiplié par trois chez les mères sous diazepam et par 1,79 en cas de traitement par benzodiazépines ;

- l'épilepsie maternelle : augmentation du risque des FLP (OR=3,98) et des FP (OR=1,75). D'après une étude récente (Beghi et Annegers 2001), le risque est de 4 à 8% par rapport à une population normale (risque de 2 à 4%) du fait de l'utilisation de médicaments anti-épileptiques ;

- les radiations ionisantes à doses très importantes. Elles provoqueraient un excès de mort cellulaire mésenchymateuse, d'où le risque d'un manque de volume des bourgeons et donc un risque de malformation augmenté ;

- une modification en hormone de croissance (hormone « facteur de croissance de l'épiderme » et ses récepteurs glucocorticoïdes) ;

- certaines hypo ou hypervitaminoses (surtout pour la vitamine A, B12 et E, en biotine, acides foliques, riboflavines) ;

- les agents infectieux (rubéole, toxoplasmose, grippe, rougeole) ;

- la nutrition, la consommation maternelle d'alcool et de tabac. (LORENTE C., CORDIER S., et al., 2000, ³²) :

- le rôle de la nutrition a été confirmé par une étude montrant une diminution du risque de malformation (de 65,4% pour les FL+/-P et de 82,6% si la forme est unilatérale) lorsque l'on donne aux mères une supplémentation vitaminique périconceptionnelle ;

- la consommation d'alcool au cours de la grossesse augmente le risque de fente. On la considère comme responsable d'un syndrome d'alcoolisme foetal (retard de croissance, retard intellectuel, syndrome dysmorphique facial) et, dans 10% des cas, des fentes faciales ont été observées (étude de LEMOINE, 1962). Selon SHAW, cette étiologie n'est en cause que pour une consommation supérieure ou égale à cinq verres, et ce au moins une fois par semaine. Il faut également savoir que la consommation d'alcool annihile les effets positifs de la supplémentation vitaminique. Pendant le premier trimestre, la consommation d'alcool serait responsable d'une augmentation significative du risque, avec un odd ratio à 2,28 ;

- la relation entre le tabagisme maternel et la survenue de fente a été démontrée par de multiples analyses, avec une relation dose-réponse. On considère que 20% des fentes pourraient être évitées en l'absence de tabac et, pour être précis, que 11% des FLP et 12% des FP isolées peuvent lui être attribués.

V.2.3 LES FACTEURS ENVIRONNEMENTAUX

➤ L'origine géographique (RIVAL JM, DAVID A., 2001, ⁵²)

De nombreuses variations sont observées en fonction de l'ethnie. Ainsi, l'incidence serait plus faible (prévalence divisée par deux) chez les sujets noirs, alors qu'elle est la plus importante chez les asiatiques (prévalence deux fois plus fréquente). Les américains et les européens se situent entre les deux extrêmes.

➤ Le lieu de vie et le statut socio-économique familial

Par exemple, le risque chez les Asiatiques, généralement plus élevé par rapport aux caucasiens, se retrouve identique lorsqu'ils vivent en Californie. Il y a une corrélation avec l'origine ethnique.

Rival et David (2001) ont observé de nombreuses variations en fonction de la race et de l'ethnie parentale, mais également du niveau socio-économique et de l'origine géographique.

Par exemple, le risque de malformations est plus élevé chez les enfants philippins de mères nées aux philippines par rapport aux mères nées en Amérique.

De même, le risque est plus important pour les populations philippines indigentes que pour celles de haut niveau socio-économique.

➤ Le facteur émotionnel

D'après SELYE (1950), STREEN et PEER (1956), un stress chez une femme enceinte peut être à l'origine d'une malformation par un processus complexe au niveau de l'hypophyse.

➤ L'âge parental

Son influence n'est pas encore prouvée, les différentes études réalisées ayant tendance à se contredire. Ainsi, certains auteurs tel BALGIR (1984) considèrent que ce sont les mères les plus jeunes qui donnent le plus fréquemment naissance à des enfants mal formés, et ce d'autant que la différence d'âge entre le père et la mère est importante.

➤ Le HIV et la toxicomanie

La fréquence est augmentée, passant de 1,5 à 10 pour mille.

➤ Le sexe

La FL+/-P présente une prévalence deux fois supérieure chez les garçons, et inversement pour les FP, mais pas d'incidence pour les FL seules.

➤ Les variations saisonnières

Une étude réalisée par Owens, Jones et Harris en 1985 semble montrer une recrudescence des malformations lorsque la conception se fait lors du second semestre.

➤ La parité

Aucune étude ne permet de donner de conclusion définitive au sujet de l'importance de ce facteur, même si Berndorfer a relevé des cas de fausses couches ou de morts-nés dans 25% des cas de fentes.

VI Classifications cliniques des fentes

Le traitement des fentes labio-maxillo-palatines étant multidisciplinaire, il est nécessaire de réaliser une classification permettant l'utilisation d'un vocabulaire commun et donc une meilleure communication entre les différents partis impliqués.

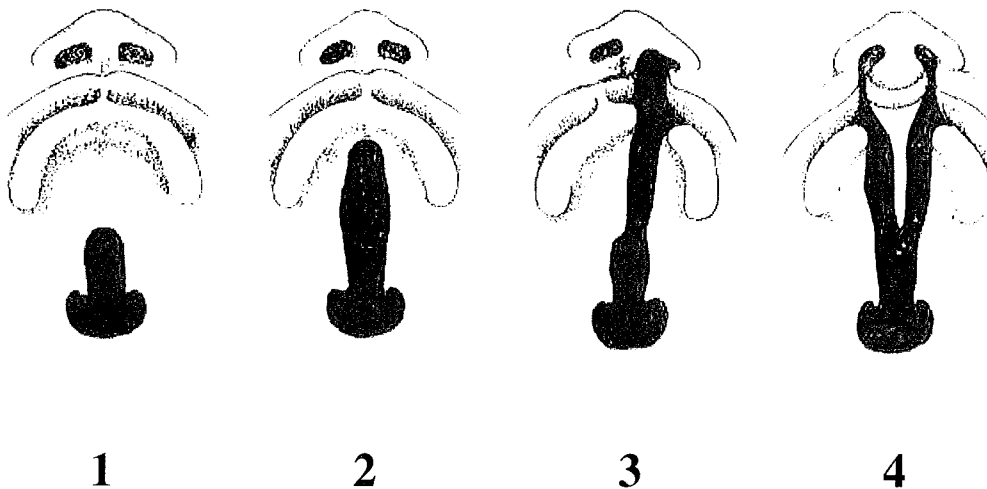
Il existe plusieurs classifications.

VI.1 CLASSIFICATIONS ANCIENNES

➤ CLASSIFICATION DE VEAU (1937)

Elle compte quatre groupes.

- Groupe 1 : division vélaire (fente localisée au palais mou),
- Groupe 2 : division vélo-palatine (fente étendue au voile et à la voûte, mais ne dépassant pas le canal antérieur),
- Groupe 3 : division unilatérale totale,
- Groupe 4 : division bilatérale totale (tubercule médian complètement isolé).



➤ **CLASSIFICATION DE L'AMERICAN ASSOCIATION OF CLEFT PALATE REHABILITATION**

Elle comprend trois catégories :

- les fentes labiales : unilatérale (D ou G, 1/3-2/3-3/3), bilatérale (D ou G, 1/3-2/3-3/3), médiane (1/3-2/3-3/3), prolabium (petit, moyen, grand) et cicatrice congénitale (D-G-médiane),
- les fentes alvéolaires : unilatérales (D ou G, 1/3-2/3-3/3), bilatérale (D ou G, 1/3-2/3-3/3), médiane (1/3-2/3-3/3) et sous-muqueuse et association à la précédente,
- les fentes palatines : vélaire, palais dur, vélo-palatine.

➤ **CLASSIFICATION DE DUHAMEL (1966)**

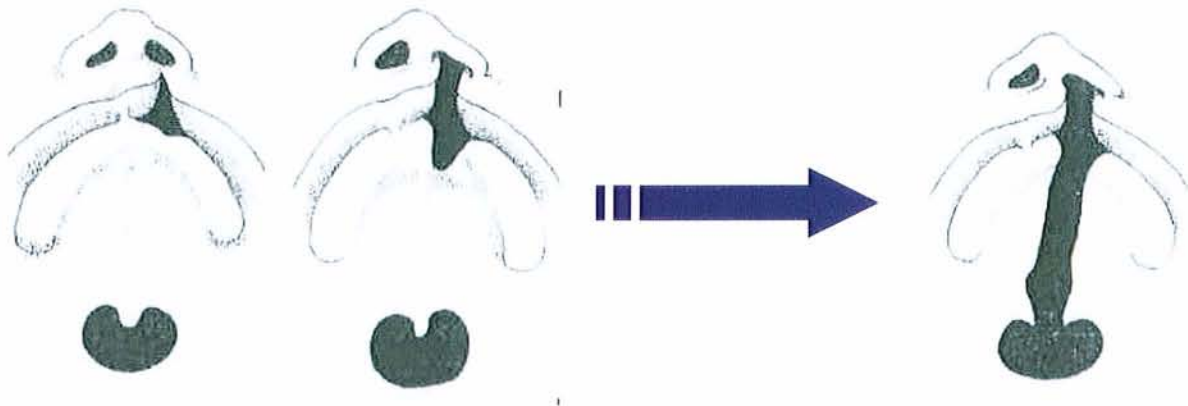
Elle dérive de la précédente :

- anomalie de soudure des massifs médian et latéral : limitée à la lèvre (chéiolodysraphie), ou à la gencive (gnathodysraphie),
 - le plus souvent associée, on parle alors de fente du palais antérieur,
- anomalie de soudure des processus palatins entre eux (palatodysraphies) : limitée au voile (staphylodysraphie), ou intéressant la voûte (uranodysraphie),
 - anomalie de soudure naso-nasale et palatine (chéilo-gnatho-palato-dysraphie),
 - forme mineure au niveau du palais primaire (cicatrice congénitale de la lèvre) et du palais secondaire (fente sous-muqueuse).

➤ CLASSIFICATION DE STRICKER (1970)

Les fentes sont classées en fonction des zones anatomiques touchées et de leur degré d'atteinte :

- P1 : palais primaire,
- P2 : palais secondaire,
- I : lèvre partielle,
- L : lèvre totale,
- (a) : alvéole partielle,
- (A) : alvéole totale.



P1l partiel

P1L(a) Total

P1T + P2T

VI.2 CLASSIFICATIONS INTERNATIONALES

Considérée ainsi depuis son adoption en 1967 par la Confédération Internationale de Chirurgie Plastique, elle a été établie par **Kernahan et Stark en 1958**. elle est basée sur l'embryologie (situation des lésions dans l'espace buccal et dans le temps de gestation). Elle permet de comprendre la topographie des lésions et la chronologie de leur genèse.

Elle comprend trois groupes :

➤ Groupe 1 : FENTES DU PALAIS PRIMAIRE (PI)

Elles intéressent la zone labio-naso-maxillaire en avant du foramen incisif. Elles vont de la fente mineure de la lèvre à la fente labio-alvéolaire totale.

On distingue :

- la fente unilatérale incomplète du PI,
- la fente unilatérale complète du PI se terminant dans la fossette incisive,
- la fente bilatérale complète du palais alvéolaire.

Anatomie pathologique (CHANCHOLLE A.R., 1983, ¹³) :

- Formes unilatérales (du plus bénin au plus grave, donc de l'avant vers l'arrière) :

Les déformations osseuses, dans les fentes labiales, sont en apparence nulles, sauf en cas d'atteintes alvéolaires où on note un léger sillon.

- Simple encoche de la lèvre rouge : dépression cutanée plus ou moins importante.
- Forme intermédiaire : atteinte des lèvres rouge et blanche, avec fente de l'orbiculaire interne et atteinte narinaire (aplatissement).

Il n'y a pas de crête philtrale, la lèvre manque de hauteur et l'arc de cupidon est fendu à son sommet, d'où une rotation au niveau des commissures et une ascension des deux segments.

- Atteinte narinaire : due à la fissure de l'orbiculaire externe et interne qui déforme l'orifice nasal (élargissement).

On distingue deux berges. La berge interne présente un déplacement vers le côté sain de la columelle, du bord inférieur de la cloison, et de la crue médiane du cartilage alaire. Cette berge est inclinée en bas vers le côté fendu. La lèvre rouge est effilée au niveau narinaire et la lèvre blanche est basse. La berge externe est en retrait. Le pied de l'aile nasale et le muscle transverse sont attirés en dehors, d'où un abaissement et une rotation du cartilage alaire (scoliose nasale). La lèvre rouge est renflée et la lèvre blanche est plus haute et plus épaisse. L'insertion des muscles naso-labiaux est anormale.

- Atteinte alvéolaire : elle se situe dans la région de l'incisive latérale. Les anomalies dentaires sont fréquentes. La fente détermine deux fragments, l'un grand (déplacé vers l'extérieur), l'autre petit (déplacé vers le côté sain).
- Fente totale : déplacement vers l'avant de la région incisive avec hypoplasie.
- Formes bilatérales (symétriques ou non) : elle est totale.

On note un élargissement du seuil nasal mais sans scoliose. Il y a également déplacement antérieur de la région incisive d'où une protrusion du tubercule médian. Du fait de l'absence de fibres musculaires (et donc de sollicitations) au niveau du prolabium, on assiste à une hypotrophie cutanée et muqueuse du prolabium et de la columelle. Un côté sera plus étendu que l'autre. La partie médiane et amusculaire est projetée vers l'avant.

➤ Groupe 2 : FENTES DU PALAIS SECONDAIRE (P II)

Postérieures et médianes, elles intéressent la zone vélo-palatine en arrière du foramen incisif. Elles vont de la simple division de la luvette à la fente vélo-palatine totale. Leur gravité augmente de l'arrière (lucette) vers l'avant (canal palatin). Il y a communication bucco-nasale par mise en continuité des deux muqueuses.

On distingue :

- la fente incomplète du P II : elle peut se situer soit au niveau du voile (staphyloschiésis) comprenant la luvette bifide, la division partielle du voile et la division vélaire complète, soit au niveau du palais dur (uranoschiésis) ;
- la fente complète du P II : dans les fentes vélo-palatines, il y a ouverture de la fosse nasale. Cette fente est sagittale et para médiane. L'atteinte peut être plus ou moins importante, pouvant aller jusqu'à la visualisation du vomer.

➤ Groupe 3 : LESIONS ASSOCIEES DES P I ET P II (fentes totales)

On distingue :

- la fente unilatérale complète des P I et P II

Là encore, il y a deux fragments. Le grand fragment est entraîné en dehors par la traction anormale des triangulaires (sur l'épine nasale antérieure) et de l'orbiculaire (sur la fossette myrtiliforme). Le petit fragment est, quant à lui, attiré en dedans par l'étalement lingual. La région incisive est projetée en avant et en dehors par la pression linguale et la croissance septale. On note une déviation ovalaire de l'arcade supérieure vers le côté sain.

Enfin, l'équilibre musculaire est anormal, du fait de la discontinuité labiale et de la section des muscles vélaires. Cette solution de continuité, normalement sans perte de substance, intéresse la lèvre (interruption des fibres de l'orbiculaire des lèvres et des muscles faciaux) qui est hypoplasique avec une hauteur inférieure au niveau de la berge alors que la largeur est normale, le maxillaire supérieur (berge alvéolaire fendue au niveau du germe de l'IC et de la voûte) et le voile (division de ses muscles).

- la fente bilatérale complète des P I et P II

La division se fait ici en trois parties : deux parties latérales relativement symétriques et une partie centrale correspondant à la région incisive. Ces fragments sont unis en avant (sur le squelette nasal) et en arrière (sur le vomer et les apophyses ptérygoïdes).

- la fente unilatérale complète des deux palais

Ils sont séparés par un pont cutanéomuqueux pouvant être labial ou gingival, situé au-dessous de la narine ou en arrière de l'arcade alvéolaire.

Il y a version antérieure du pré-maxillaire, absence de continuité de la lèvre supérieure, linguo-version des fragments latéraux (d'où endognathie des secteurs latéraux

antérieurs ou plus rarement vestibulo-version), atrophie de la lèvre et affaissement des os propres du nez.

Kernahan a également créé une classification symbolique facile d'emploi puisqu'il suffit de noircir les cases en fonction de la lésion. Elle est donc rapide et précise. C'est le « triped Y » (Kernahan 1971) :

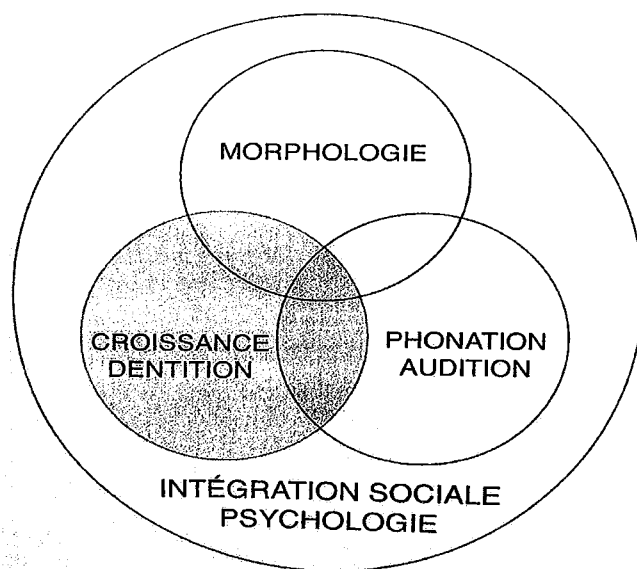
- fentes bilatérales
 - incomplète
 - totales : symétriques
asymétriques
- fentes unilatérales
 - fente incomplète antérieure : labiale, labio-alvéolaire
 - fente incomplète postérieure : partielle, totale
 - fente totale unilatérale

Cette classification a été modifiée par Smith en 1998 pour être plus détaillée. (Smith, Khoo et al., 1998).

**DEUXIEME PARTIE : TRAITEMENTS
PRIMAIRES ET SECONDAIRES
PROPOSES**

Tous les auteurs s'accordent pour envisager un traitement dont les objectifs sont globalement les mêmes :

- une anatomie restituée, condition sine qua non d'une morphologie normalisée,
- un langage normal permettant une communication personnelle, sociale et professionnelle,
- une audition de qualité participant à l'acquisition d'un langage normal,
- une croissance maxillo-faciale normale ou la moins perturbée possible par les traitements réalisés,
- un état dentaire satisfaisant, avec un articulé correct,
- un éveil psychomoteur normal,
- une souffrance psychologique la plus réduite possible pour le patient et sa famille.



SCHEMATISATION DES OBJECTIFS DE TRAITEMENT DES ENFANTS
PORTEURS DE FENTE LABIALE ET/OU PALATINE
LE TRAITEMENT IDEAL PERMETTRAIT DE SE SITUER AU CENTRE
DES 4 CERCLES, POINT DE CONVERGENCE DE TOUS LES
OBJECTIFS

(MARTINOT-DUQUENNOY M., CAPON N., 2002, ³⁵)

I PRISE EN CHARGE PLURIDISCIPLINAIRE

(LESNE C., 2004, ³⁰)

I.1 LE PARTICULARISME RELATIONNEL AVEC LES PARENTS

Dans le désir de devenir parents existe le souhait de créer un être nouveau nous ressemblant, une sorte de prolongement de nous mêmes, mais, peut-être, sous une forme plus parfaite. Ce désir renvoie à l'amour de soi, ou amour propre, dénommé communément amour narcissique. Cet amour narcissique est inconditionnel ; il ne dépend pas de nos performances, nous aide à résister à l'adversité et à nous reconstruire, mais surtout, il permet à chacun d'entre nous de s'attacher à l'autre et de se retrouver en lui.

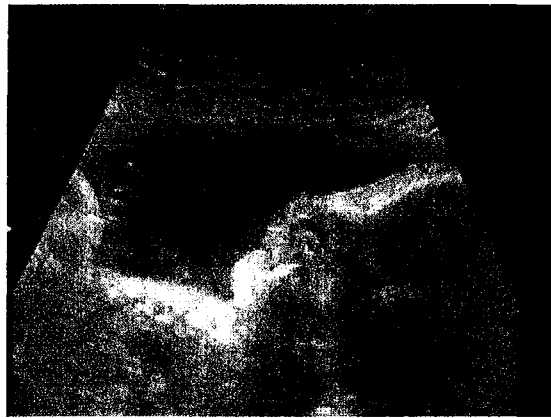L'arrivée dans la famille d'un enfant porteur d'une Fente Labio-Maxillo-Palatine va d'abord être ressentie comme un désastre.

Pour A.-M. RAJON (SERRES M., CHANCHOLLE A.R.,1998, ⁵⁶), l'apparition de la malformation crée un écart irréductible entre l'enfant rêvé et l'enfant réel, les liens d'identification sont rompus, et l'anomalie est vécue comme la représentation la plus inacceptable de l'altérité de l'enfant. Une blessure profonde va alors être ressentie, blessure d'amour propre qui va pour un temps désorganiser et rendre difficile la reconnaissance de cet enfant. A la blessure d'amour propre, s'ajoutent des sentiments de culpabilité, de honte, qui se substituent au plaisir d'être parents. Cet auto-dénigrement est surtout le fait des mères, qui affirment porter la responsabilité de l'anomalie.

Si l'ouragan que crée la découverte d'une malformation est normal et inévitable, l'essentiel réside dans la capacité des parents à faire face au drame initial et à se réorganiser sur le plan affectif. Certains parents font face, d'autres plus fragiles, s'effondrent ; pour ces derniers, la douleur ne les rapproche pas forcément ; cela peut aller même jusqu'à la séparation. Tout dépend de la résistance de chacun face au traumatisme intérieur ressenti. La qualité de l'accueil d'un enfant malformé dépend donc de l'aptitude des parents à cicatiser leur blessure intime, et le rôle de l'entourage familial, médical et social est primordial pour aider ces familles à se réorganiser sur le plan affectif .

L'échographie, à 22 semaines d'aménorrhée d'un enfant porteur d'une fente labio-maxillo-palatine, montre la langue qui s'incarcère dans les fosses nasales. C'est une preuve d'absence de fermeture du palais osseux.

Si la malformation est révélée par l'échographie, les parents même s'ils sont perturbés et frustrés des joies qui accompagnent une grossesse, ont le temps de se préparer, de rencontrer des professionnels de santé, avant tout bien sûr le Chirurgien, mais pourquoi pas un Orthodontiste et une Orthophoniste, professionnels capables de leur expliquer les possibilités réparatrices, et les différents calendriers thérapeutiques, chirurgicaux, orthophoniques et orthodontiques.



D'après « A visage Différent »

(SERRES M., CHANCHOLLE A.R.,1998, ⁵⁶)

Si la malformation est découverte à la naissance, ce qui est actuellement rare, puisque 90% des fentes sont dépistées, les réactions de rejet immédiat, aussi fugaces soient-elles, sont vécues de façon douloureuse, et surtout provoqueront à posteriori une forte culpabilité.

Mais de la douleur vécue initialement découlent deux comportements parentaux possibles et opposés :

- soit les parents ne voient que la malformation, et c'est difficile à gérer, pour tous les membres de l'équipe soignante, et aussi pour l'Orthodontiste, car ils ne sont jamais satisfaits ;

- soit, dans d'autres cas plus rares heureusement, la malformation n'est pas vraiment reconnue comme telle par les parents, et c'est une sorte de déni ; les parents veulent un enfant comme les autres et semblent vouloir ignorer les difficultés qu'il est susceptible de rencontrer, ne lui apportant pas tout le soutien dont il a tant besoin.

Pour ces parents, le regard des autres sur les cicatrices de leur enfant, regard toujours insistant et parfois discriminatoire, tout comme les verdicts rejetant de certains enseignants parce qu'ils ne comprennent pas l'enfant quand il s'exprime, sont très difficiles à surmonter. On le voit bien, les blessures peuvent se réouvrir selon les circonstances de la vie. Là les soignants peuvent intervenir, et dire combien la Société est intolérante, peu accueillante, et les aider, de nouveau, à ne pas culpabiliser.

L'enjeu pour la famille et les soignants, est d'éviter qu'au handicap physique de l'enfant s'ajoute un handicap psychologique.

I.2 LE PARTICULARISME RELATIONNEL AVEC L'ENFANT

L'enfant va devoir lui aussi affronter le regard des autres, et son aptitude à franchir cette difficulté dépend des liens affectifs et rassurants que ses parents auront été capables de lui apporter (SERRES M., CHANCHOLLE A.R., 1998, ⁵⁶).

De plus, il va grandir, et son évolution va faire l'objet d'une attention constante de la part du corps médical, (Chirurgien, ORL, Orthophoniste, Orthodontiste.). Ces multiples consultations sont difficiles à supporter pour un enfant, et chaque spécialiste

concerné doit essayer de comprendre sa demande, dès que possible, avec simplicité, en faisant preuve d'amitié et de patience.

Deux périodes sont difficiles à vivre pour le patient porteur d'une fente palatine :

- d'abord l'adolescence, puisque, comme tout être humain, il est très sensible au regard des autres, et surtout à celui de l'autre sexe, dans lequel il cherche à affirmer son identité. C'est durant cette période en général, que l'Orthodontiste le voit plus, car c'est la longue étape du traitement par attaches fixes. Les relations avec les adolescents sont assez souvent délicates, mais dans le cas d'un sujet porteur de Fente-Labio-Maxillo-Palatine la relation prend une tonalité particulière et contradictoire, car en plus du rejet habituel des contraintes, persiste la demande de «réhabilitation » ;

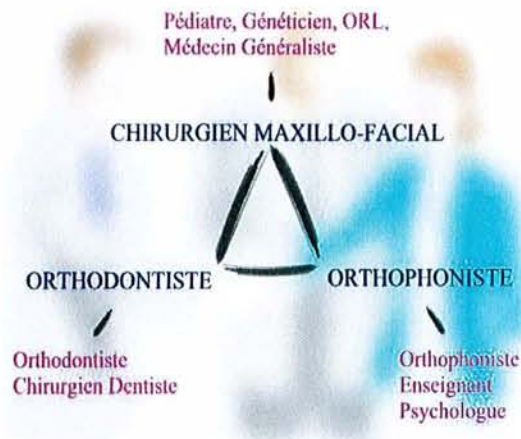- la deuxième période difficile à vivre pour un sujet porteur d'une fente palatine, c'est lorsqu'il va devenir à son tour parent, mais cette période, si elle ne concerne pas nos soins, mérite quand même d'être mentionnée.

I.3 LE PARTICULARISME RELATIONNEL AVEC L'EQUIPE SOIGNANTE

Enfin, pour terminer avec l'aspect relationnel du traitement des fentes, il faut parler de l'équipe soignante, qui réalise une véritable alliance thérapeutique autour de l'enfant (SERRES M., CHANCHOLLE A.R., 1998, ⁵⁶). Le patient est en principe suivi dans le centre de soins où il a été pris en charge dès sa naissance. Le Chirurgien Maxillo-Facial le voit en consultation tous les ans, avec une Orthophoniste dès que le bébé se met à parler, et avec un Orthodontiste dès l'établissement de la denture temporaire.

Le Chirurgien est en relations étroites avec l'Oto-Rhino-Laryngologiste, le Pédiatre ou le Médecin traitant, le Généticien, ou d'autres spécialistes.

L'Orthophoniste du Centre se met généralement en relation avec l'Orthophoniste habituelle, éventuellement avec le psychothérapeute, ou encore avec les membres du corps enseignant.



Quant à l'Orthodontiste rattaché au Centre dans lequel l'enfant est suivi, il se met en contact avec l'Orthodontiste qui suit le jeune patient, d'abord pour lui expliquer les choix techniques du Chirurgien, le type de fente, avec son degré de gravité, enfin les décisions de traiter ou d'attendre selon le contexte. Il doit l'avertir des difficultés relationnelles avec la famille, ou par exemple, d'un manque d'assiduité aux rendez-vous.....

I.4 LE PARTICULARISME TECHNIQUE

Chaque fente est singulière dans le sens où sa réparation va :

- dépendre de la présence ou non d'un syndrome malformatif associé,

- dépendre de son degré de gravité à la naissance (fente large, fente étroite, présence de matériel dentaire ou pas),

- dépendre du schéma de croissance, de la prédisposition du patient à la classe II, ou à la III squelettique,

- dépendre de l'héritage chirurgical, et des choix techniques du Chirurgien,

- dépendre enfin des troubles fonctionnels associés, tels la ventilation, la phonation, la mastication.

II PHILOSOPHIE THERAPEUTIQUE

La réparation d'une fente poursuit un double objectif unanimement reconnu : réhabiliter la forme et restituer les fonctions.

En revanche, la chronologie des temps opératoires, le nombre d'interventions et l'ordre dans lequel elles sont réalisées varient selon les Ecoles.(MORAND B., RAPHAEL B., 2004, ⁴⁴)

L'histoire de la chirurgie des fentes témoigne de l'évolution des idées à partir du constat de l'effet délétère des procédés réparateurs qui ont longtemps ignoré la susceptibilité des structures ostéo-cartilagineuses vis à vis des contraintes cicatricielles. (RAPHAËL B., 2004, ⁴⁹)

Deux courants de pensée se dégagent :

- la doctrine dite « abstentionniste » sur le plan osseux : pour ses partisans, toute chirurgie porte en elle sa propre nocivité et est responsable d'une entrave à la croissance. La réparation de la partie osseuse est retardée. Cela correspond en réalité à un interventionnisme ponctuel sur les sphincters antérieur et postérieur ; la fente est ainsi rééquilibrée à ses deux extrémités ;

- la doctrine dite « interventionniste » : pour ses partisans, la nocivité du geste chirurgical est fonction de son champ d'application et de sa réalisation. Ils prônent une chirurgie globale, précoce, la plus physiologique possible, sachant que l'utilisation du bistouri entraîne la production de tissu cicatriciel.

II.1 LA DOCTRINE ABSTENTIONNISTE

Ses membres sont partisans de ne fermer initialement que la lèvre et le voile, et de repousser le geste osseux au-delà de 5 ans, attribuant aux gestes osseux toutes les responsabilités des troubles de croissance.

Le traitement est précoce par une plaque de résine synthétique molle.

Les buts sont les suivant :

- normaliser les fonctions,
- guider la croissance spontanée,
- rétablir une relation inter-maxillaire correcte,
- contrôler l'action musculaire,
- normaliser la position de la langue,
- créer un appui pour la langue,
- influencer la forme des segments alvéolaires.

Ainsi, les défenseurs de la doctrine abstentionniste s'interdisent la fermeture de la fente osseuse jusqu'à l'âge de 9-10 ans. Le voile seul et la lèvre sont reconstitués vers 6-7 mois.(chéiloplastie et staphylorrhaphie). Ceci dans le but d'éviter toute mobilisation de la fibromuqueuse palatine en période de croissance rapide du palais, geste jugé responsable de troubles de la croissance du maxillaire.

II.2 LA DOCTRINE INTERVENTIONNISTE

Ses membres sont partisans d'une chirurgie globale et précoce, capable d'accompagner et même de guider la croissance, accusant le dépériostage et non la greffe intermaxillaire responsable des troubles de croissance.

Le rôle de la chirurgie sera d'harmoniser les arcades. Elle est précoce, modulée dans le temps, globale, à visée fonctionnelle et la plus atraumatique possible.

Les buts sont les suivants :

- réaligner les fragments,
- abaisser les lames palatines et faciliter leur croissance,
- empêcher l'incarcération de la langue dans la fente,
- stimuler la voûte palatine par l'intermédiaire d'une plaque palatine,
- maintenir les fragments bien placés,
- faciliter l'alimentation,
- permettre l'acquisition du langage sans défauts phonétiques,
- privilégier les liens avec la famille.

Deux protocoles se distinguent :

- le protocole antéro-postérieur en un ou deux temps,
- le protocole postéro-antérieur dit inversé, de MALEK et PSAUME.

○ Le protocole antéro-postérieur

Dans un premier temps la fermeture de la fente labiale et du palais primaire, dans un deuxième temps la réparation du voile.

La fermeture du palais osseux se fait dans le dogme du respect de la fibromuqueuse palatine, imposant alors pour certains l'apport tissulaire de muqueuse ou de périoste afin d'éviter ou de limiter la fréquence des communications bucco-nasales résiduelles.

- Le protocole postéro-antérieur

Il comporte :

- une staphylorrhaphie à 3 mois,
- une chéilo-rhinoplastie à 6 mois,
- une uranoplastie à 1 ou 2 ans.

La staphylorrhaphie est précoce pour rétablir une position de fonction linguale : pour les uns (PSAUME) elle élève la langue et remodèle le maxillaire, pour les autres (DELAIRE) elle abaisse la langue et propulse la mandibule.

➤ EN CONCLUSION, LE PROTOCOLE DE REPARATION DOIT OBEIR A PLUSIEURS IMPERATIFS :

- NE PAS UTILISER LA FIBROMUQUEUSE PALATINE POUR REPARER LA FENTE OSSEUSE
- RETABLIR UNE CONTINUITÉ OSSEUSE ENTRE LES BERGES MAXILLAIRES
- EVITER LES FISTULES
- RETABLIR LES FONCTIONS ESSENTIELLES DE L'ORALITÉ QUE SONT, LA VENTILATION NASALE, LES COMPÉTENCES LABIALES ET VELOPHARYNGÉE ET LES STIMULER PAR LA REÉDUCATION
- GUIDER LA RELATION OCCLUSALE PAR UN SUIVI ORTHODONTIQUE PERMANENT, CE QUI NECESSITE UNE RELATION PRIVILÉGIÉE ET UNE COMMUNAUTÉ DE PENSÉE ENTRE L'ORTHODONTISTE ET LE CHIRURGIEN.

III LE PROTOCOLE NANCEIEN

Le professeur STRICKER a beaucoup étudié les FLMP au sein du service de chirurgie plastique, chirurgie maxillo-faciale et stomatologie de l'hôpital central de Nancy. Il n'est pas exagéré de dire que les FLMP ont été son domaine de prédilection.

Il s'est particulièrement illustré dans la prise en charge chirurgicale de celles-ci, devenant même l'auteur d'une technique chirurgicale spécifique.

En 1973, Michel STRICKER (STRICKER M., CHANCHOLLE A.R., FLOT F., MALKA G., MONTOYA A., 1976, 1977, ^{60 61}) devant les résultats obtenus par la technique de Skoog et reprenant les travaux d'Uddströmer (UDDSTRÖMER L., 1978, ⁶⁶; UDDSTRÖMER L. RITSILA V., 1978, ⁶⁷) sur la compétence topographique du périoste et les idées de Rintala (RINTALA A.E., RANTA R., 1989, ⁵⁰) et Ristila (RITSILA V., ALHOPURO S., GYLLING U., RINTALA A., 1972, ⁵¹), développe le concept de greffe périostée tibiale pour réparer non seulement la fente alvéolaire, mais aussi l'ensemble du palais osseux

Trois principes structurent l'attitude thérapeutique du professeur STRICKER depuis 1973 :

1. La réparation de la fente doit se situer dans le calendrier de la croissance faciale, non seulement sans lui nuire, mais encore en lui fournissant par le biais de la réparation musculaire un élément de rattrapage.
2. Aucune contrainte cicatricielle d'aucune sorte ne doit s'exercer sur la fibromuqueuse palatine.
3. La fosse nasale doit être réparée uniquement avec le plan nasal et ses dimensions doivent être amples.

III.1 LE DEFICIT OSSEUX DANS LES FENTES

La réflexion du chirurgien n'échappe pas aux principes de base de la médecine, à savoir de comprendre une affection ou une dysmorphose avant de la traiter et, en ce qui concerne l'ossification des fentes, la première démarche doit consister à situer et quantifier le déficit osseux (MORAND B., DUROURE F., RAPHAËL B., 2004, ⁴³).

Le déficit osseux initial est constant, d'intensité variable mais difficilement quantifiable cliniquement. Il se limite à une encoche du bord inférieur de l'orifice piriforme dans la fente labiale, voire même sous-cutanée, pour s'étendre jusqu'au foramen incisif dans la fente du palais primaire, et sur toute la longueur du maxillaire dans la fente totale. L'analyse de ce déficit est fondamentalement différente selon que l'on s'adresse à une fente unilatérale ou bilatérale.

Dans le cadre de la fente unilatérale, le volume du déficit osseux, dont va dépendre en partie la forme de la future arcade, n'est pas cliniquement évident. Ainsi, une fente large peut faire évoquer à tort une hypoplasie de ses berges, alors qu'une fente étroite peut être le résultat d'un collapsus des berges, ou témoigner d'une richesse en matériel alvéolo-dentaire.

La répartition du matériel alvéolo-dentaire sur l'une ou l'autre des berges a son importance, le pronostic occlusal dépendant du siège du déficit tissulaire concernant le territoire de l'incisive latérale. L'absence d'incisive latérale sur le grand fragment contribue à son enroulement en crochet et évolue le plus souvent vers une inversion de l'occlusion incisive en denture temporaire.

La fente bilatérale est d'une approche encore plus complexe de par la projection du prémaxillaire dont la trophicité est importante à prendre en considération, son volume étant directement proportionnel à sa richesse en matériel dentaire qui est un critère pronostique à ne pas négliger.

Ainsi, le pronostic de croissance est fondé sur la qualité de matériel osseux présent, dont l'indicateur est représenté par l'organe dentaire.

III.2 PRISE EN CHARGE PREOPERATOIRE : TRAITEMENT ORTHOPEDIQUE

L'idée d'utiliser une plaque palatine est due à Mc Neil (1950). Le principe consiste alors en l'application sur le palais osseux d'une plaque de forme simple y exerçant une pression sous l'influence des mouvements de succion du nourrisson (STRICKER M., COING C., CHASSAGNE J.F., SIMON E., STRICKER C., CHASSAGNE S., FYAD J.P., 2001, ⁶⁴).

Le traitement orthopédique pré-opératoire a pour but de combattre les conséquences osseuses de rupture d'équilibre musculaire induites par la fente.

Grâce à la plasticité des structures osseuses du nourrisson, l'orthopédie tente de réaligner les berges osseuses dans les différents plans de l'espace, ceci essentiellement à l'aide de plaque palatine dès la naissance.

La plaque palatine permettra :

- d'obturer la fente, facilitant ainsi l'alimentation en restaurant une séparation entre voie respiratoire et voie digestive,
- un réalignement de la langue ; celle-ci ne venant plus s'insinuer dans la fente, permettant ainsi une redistribution des poussées exercées et un abaissement des lames palatines.

Le traitement pourra faire appel à deux types de plaques :

➤ des plaques dites NEUTRES : plaques en résine monobloc, dépourvues de toute appendice ou accessoire, pouvant agir sur les fragments maxillaires. Ces plaques seront mises en place, le plus tôt possible après la naissance, afin de permettre une alimentation dans de bonnes conditions et aider au repositionnement lingual. Ces plaques sont changées toutes les six semaines pour s'adapter à la croissance de l'enfant. La prise d'empreinte permettant d'obtenir un négatif est effectuée sans anesthésie générale mais au bloc opératoire, compte tenu des risques de rétention de fragments d'alginate au niveau de la fente ou du carrefour aéro- digestif ;

➤ des plaques dites **ACTIVES** : elles exercent des contraintes sur les deux fragments de la fente :

- soit par traction exercée par une chaînette élastique sur des gouttières fixées par des épingles trans-maxillaires. Cette technique dérive des procédés de GEORGIADÉ et LATHAM, et est utilisée pour des fentes unilatérales totales, à largeur supérieure à 7 mm, de manière à réduire partiellement l'écart entre les berges,
- soit par l'intermédiaire de vérins dans les formes convergentes,
- soit par dépression grâce à l'utilisation de plaques à zones souples selon la technique de HOTZ.

(SIMON E., DUROURE F., COING C., SELLAL S., CHASSAGNE J.F., STRICKER M., 2004, ⁵⁸).

Les plaques palatines doivent impérativement s'adapter aux structures anatomiques : freins, tubérosités, vomer, afin d'éviter les lésions muqueuses

La prise d'empreinte est réalisée au bloc opératoire au cas où un fragment d'alginate irait s'insérer au niveau de la fente.

Le renouvellement de la plaque s'effectue toutes les 5 à 6 semaines dans la mesure où l'enfant grandit.

III.3 SIXIEME MOIS : PREMIERE INTERVENTION CHIRURGICALE

La particularité de cette intervention est l'intégration d'une greffe périostée tibiale lors de la chéilo-rhino-uranoplastie.

La paternité de la greffe périostée tibiale dans une modalité longitudinale, occupant la fente depuis le seuil narinaire jusqu'au bord postérieur du palais osseux, revient au professeur STRICKER.

Pour lui, la greffe périostée tibiale répond à deux ambitions :

- l'intérêt majeur est de restaurer un plan buccal par uranoplastie sans faire appel à la fibro-muqueuse ;
- l'intérêt secondaire est la production osseuse dans la fente, mais surtout dans la région alvéolaire, ainsi qu'au bord de l'orifice piriforme sous le pied d'aile, pour lui restaurer un socle.

A la pièce périostée qui est mise en place nous devons distinguer deux territoires :

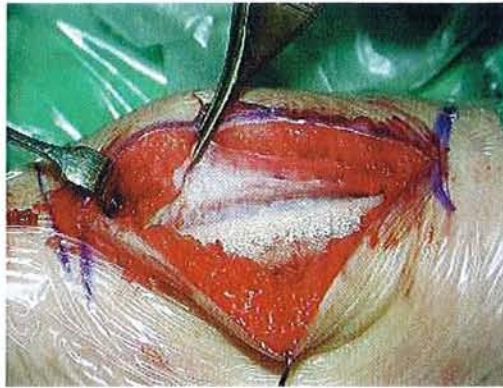
- LE TERRITOIRE ANTERIEUR ALVEOLAIRE : il est en situation favorable car protégé et nourri par le muscle orbiculaire réparé (1/4 de la greffe) ;
- LE TERRITOIRE POSTERIEUR PALATIN : il est en situation défavorable, exposé dans la cavité buccale septique, soumis aux effets mécaniques de la langue, dont la pression est bénéfique mais risque de dérouler la greffe vers l'avant, en la décollant du plan nasal (3/4 de la greffe).

III.3.1 LA TECHNIQUE CHIRURGICALE

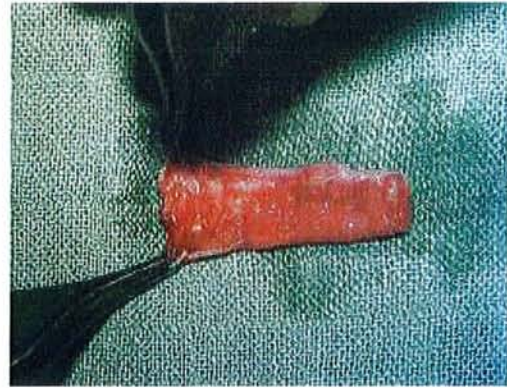III.3.1.1 Le prélèvement périosté tibial

Il s'effectue sur les faces antérieure et externe du tibia en prenant soin d'emporter la couche profonde ostéogénique d'OLLIER. Les dimensions de la pièce sont d'environ 4,5 cm sur 1,2 cm ou plus selon les besoins.

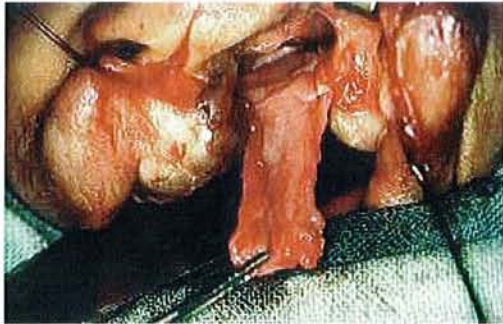L'incision cutanée, verticale, est menée en dehors de la crête tibiale antérieure, un soin méticuleux est apporté à la suture.



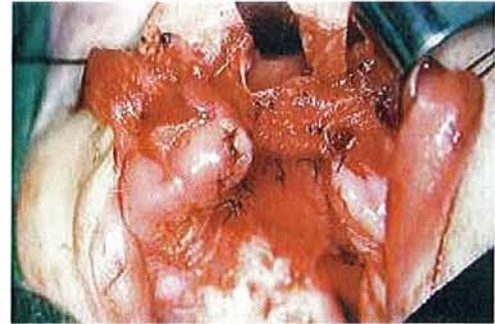
Prélèvement périosté tibial



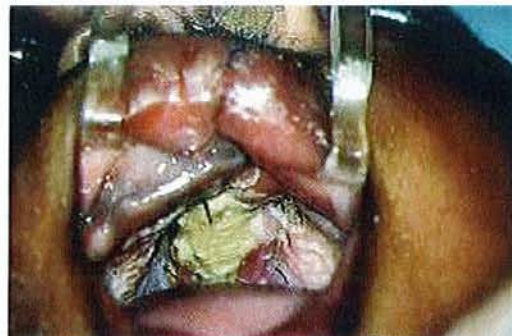Greffon périosté



Mise en place du greffon périosté tibial



Aspect de la greffe à 10 jours



Greffon en place

(photos tirées de SIMON E., DUROURE F., COING C., SELLAL S., CHASSAGNE J.F., STRICKER M., Principes de prise en charge des fentes labio-maxillo-palatines unilatérales totales. Propositions de protocole., 2004, ⁵⁸)

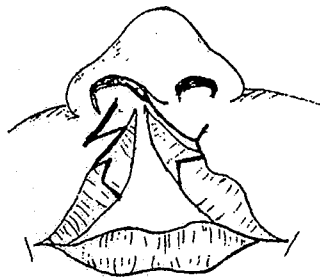
III.3.1.2 La chéilo-rhinoplastie

Cette reconstruction comporte trois niveaux :

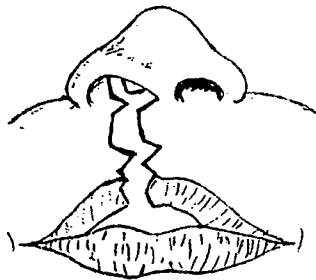
I. CUTANE

Au niveau cutané, la peau est incisée selon le tracé de SKOOG avec comme modification la réalisation du refend médio-nasal divisant la columelle, remontant vers la pointe du nez et se terminant assez haut à l'union des deux nez cutanés, le nez frontal et le nez labial.

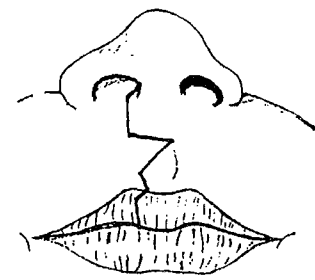
L'ascension de l'hémi-columelle du côté fendu attire en haut l'excédent de berge interne dans un mouvement de déroulement. Ce temps nasal primaire comporte outre le refend médian, la réduction cutanée de l'excédent vertical à la partie haute.



Tracé des incisions

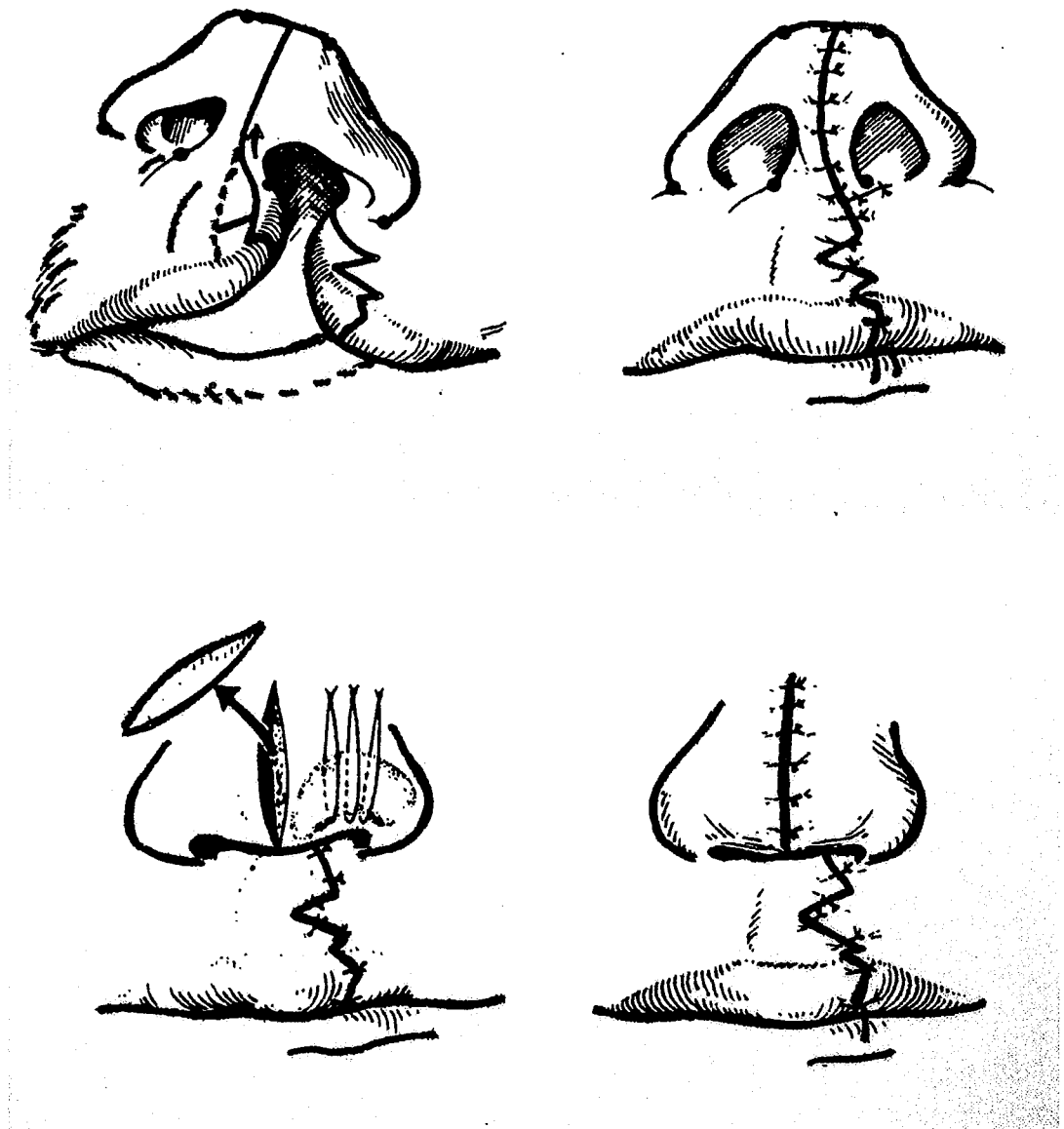


Libération des tissus



Sutures

TECHNIQUE DE SKOOG



Modification du tracé de SKOOG selon STRICKER et RAPHAEL (1993, ⁶³)

Schémas extraits de Craniofacial Malformation

2. MUSCULAIRE

La dissection musculaire s'effectue à trois niveaux :

- un lambeau musculaire externe du faisceau archaïque est inclus dans la berge interne pour donner de l'ampleur au tubercule labial ;

- la libération étendue de l'étui périosté complétée par la périostéotomie en dehors du rebord de l'orifice piriforme, permet une mobilisation efficace du faisceau de l'orbiculaire qui sera réinséré sur l'épine nasale antérieure par une tension minimale ;
- la sangle des releveurs et des muscles du nez permettra par sa réinsertion médiane, un enroulement de l'aile narinaire et un comblement du seuil narinaire.

3. MUQUEUX

La muqueuse après libération et fixation supérieure au périoste maxillaire permet d'obtenir un vestibule supérieur suffisamment profond et libre.

III.3.1.3 L'uranoplastie

1. La réparation du plan nasal :

- la libération du lambeau nasal externe s'effectue par un décollement sous périosté de la muqueuse nasale externe, allant du bord alvéolaire de la fente jusqu'à la partie postérieure de la choane ;
- la libération du lambeau interne est menée par un décollement de l'épine nasale antérieure pour rejoindre le décollement vomérien en arrière.

Puis après résection du rebord fibro-muqueux de la berge externe, les deux lambeaux adossés sont suturés.

Le plan nasal muqueux ainsi reconstitué devient le site receveur de la greffe périostée tibiale.

2. La réparation du plan buccal :

Avant la mise en place de la greffe périostée tibiale, les berges sont discrètement soulevées à la rugine pour permettre d'engager la greffe de quelques millimètres, augmentant la garantie de stabilité.

La greffe périostée tibiale face périostée plaquée sur le périoste nasal, est fixée d'arrière en avant. En postérieur le greffon est suturé au plan nasal pour fermer l'entonnoir périosté réalisé et éviter l'incursion de la langue, vectrice de décollement.

A la partie antérieure, la greffe esquivé la suture voméro-prémaxillaire et s'infléchit en dehors pour venir s'appuyer au périoste latéral, précroisant le socle du pied d'aile. La greffe périostée tibiale est appuyée sur le périoste par quelques points de suture.

III.3.2 SUIVI EN POST-OPERATOIRE

Dans un premier temps le greffon semble se nécroser, en fait la partie tissulaire se limite à la couche externe et l'épithélialisation progresse. Entre le 8^{ème} et le 15^{ème} jour le greffon reprend une coloration rassurante, évoluant vers la teinte habituelle de la muqueuse.

La greffe périostée va entraîner la production d'os alvéolaire et l'épithélialisation des berges palatines.

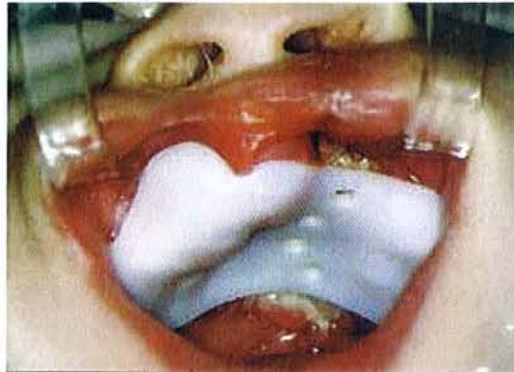En post-opératoire on distingue 3 cas :

- l'échec (1 à 12 %) provenant d'une insuffisance de technique ou due à une circonstance infectieuse
- les résultats imparfaits : la greffe quitte le contact avec l'une des berges environ dans 10 % des cas, compliquant la vélo-plastie ultérieure
- incorporation totale de la greffe.

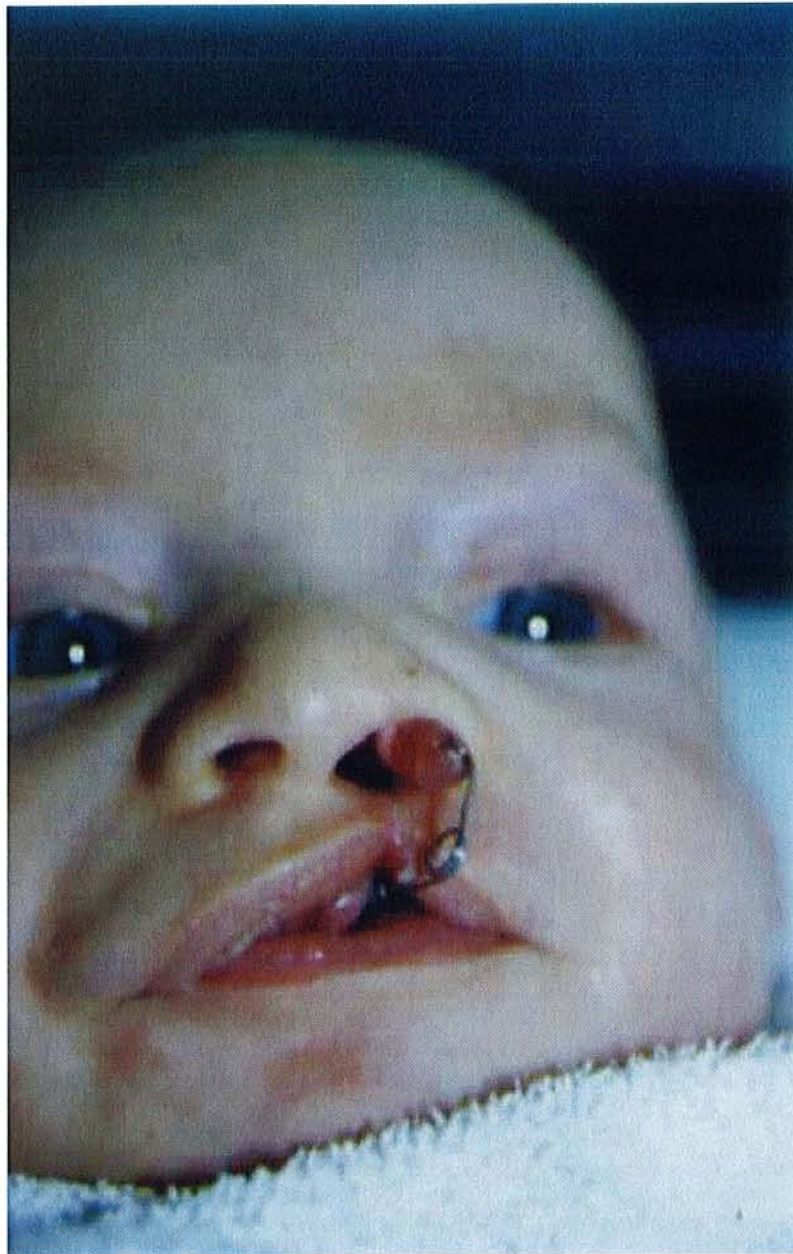Pour cette intervention, 10 jours d'hospitalisation sont nécessaires. Les fils sont retirés environ au huitième jour sous anesthésie générale.

III.3.2.1 L'orthopédie

La plaque de contention est facultative, son but n'est pas de protéger la greffe mais de lutter contre le collapsus des berges sous l'action de la pression du muscle orbiculaire reconstruit. Cette plaque de contention sera mise en place une dizaine de jours après l'intervention et sera portée par l'enfant jusqu'à ce que le relais soit assuré par l'os néoformé, c'est à dire environ trois mois après l'opération.



ORTHOPEDIE POSTOPERATOIRE PAR PLAQUE PALATINE
(SIMON E., DUROURE F., COING C., SELLAL S., CHASSAGNE J.F.,
STRICKER M., 2004, ⁵⁸)



PLAQUE PALATINE ORTHOPEDIQUE AVEC CONFORMATEUR ENDO-
NARINAIRE (E. SIMON)

III.3.2.2 O.R.L.

La surveillance O.R.L. se poursuivra, un examen des tympans et de la gorge doit être effectué régulièrement, car ces enfants présentent souvent une hypersécrétion et une fragilité de la muqueuse de ces régions. Les otites fréquentes doivent être dépistées et traitées afin de pallier à tout problème d'hypoacoustique.

III.4 1 AN : DEUXIEME INTERVENTION CHIRURGICALE

La rééquilibration postérieure se fait à la période du pré-langage aux alentours d'un an, afin de procurer à l'enfant le support anatomique le plus proche de la normale pour que l'apprentissage de la phonation se réalise dans des conditions optimales.

Il s'agit d'une **STAPHYLORRAPHIE PAR ROTATION MUSCULAIRE.**
(MARCHAL A., 1991, ³³)

III.4.1 LES INCISIONS

Elles commencent par les bords de la fente, elles se poursuivent en avant en une courbe à concavité postérieure, puis se prolongent vers la ptérygoïde en arrière.

L'incision verticale est strictement muqueuse, latéralement elle intéresse toute l'épaisseur du muco-périoste, permettant de soulever le périoste et de fracturer les crochets ptérygoïdiens refoulés en dedans.

III.4.2 LES DECOLLEMENTS

Ils permettent la libération :

- du lambeau palatin,
- des parois latéro-pharyngées,
- du plan nasal.

III.4.3 LA DISSECTION MUSCULAIRE

Elle individualise les trois muscles constituant un tendon commun :

- le péristaphylin interne,
- le pharyngostaphylin,
- le glossostaphylin.

III.4.4 LA RECONSTRUCTION DES PLANS

Le plan nasal est réparé dans un premier temps.

Le plan musculaire est reconstruit par une suture termino-terminale des muscles après rotation de ceux-ci.

La luette après excision des bords est suturée en deux plans ; musculaire et muqueux.

Le plan buccal peut être enfin suturé après recul modéré voire inexistant des deux lambeaux latéraux.

L'architecture vélaire est ainsi reconstituée sans tension, ni cicatrice importante. L'alimentation sera liquide durant les trois semaines suivant l'intervention.

Le résultat d'une staphylorrhaphie ne peut être apprécié immédiatement, seule la qualité de la phonation ultérieure sera déterminante.

III.5 SUIVI EVOLUTIF

Vers 18 mois les interventions de reconstruction sont terminées, mais la surveillance médicale se poursuit. Le résultat des interventions est apprécié au cours des consultations, une fois tous les 3 mois, puis tous les 6 mois, puis une fois par an.

La prévention des infections du nez, de la gorge et des oreilles étant la préoccupation principale.

Le suivi d'une fente labio-maxillo-palatine se fera essentiellement par l'évaluation :

- du score occlusal,
- de la qualité phonatoire,
- de la ventilation nasale,
- l'aspect des parties molles,
- l'aspect de l'arcade alvéolaire au niveau de la fente et la morphologie de l'extrémité interne du grand fragment,
- la quantité de matériel prémaxillo-maxillaire, en particulier dentaire.

III.5.1 LE SCORE OCCLUSAL

Il est établi par la classification du Goslon Yardstick de Mars (MARS M., PLINT D., HOUSTON W., et al., 1997, ³⁴), en fonction du nombre de dents en position anormale.

III.5.2 LES SEQUELLES NASALES

Elles sont appréciées, non seulement du point de vue morphologique mais, également et surtout, au miroir de Glatzel, du point de vue fonctionnel.

La ventilation nasale est importante pour la phonation et pour l'harmonisation du maxillaire.

III.5.3 LA PHONATION

Elle est appréciée à la recherche d'une insuffisance vélo-pharyngée, source de rhinolalie, pouvant bénéficier d'une pharyngoplastie avant l'entrée au cours préparatoire.

Vers 4 ans l'orthophoniste pourra effectuer sa première intervention.

Rappelons que le langage est un mécanisme complexe dont l'intégration dépend de la parfaite corrélation fonctionnelle entre le système nerveux central et les organes périphériques spécifiques à la parole.

Pour évaluer le développement du langage, un tableau repère est utilisé.

Tous les enfants développent leur langage de la même façon et passent par les mêmes étapes, le même ordre de succession mais le rythme va être varié.

DEVELOPPEMENT LINGUISTIQUE (tableau repère)

(MARCHAL A., 1991, ³³)

AGE/MOIS	NOMBRE DE MOTS	
0		A la naissance : cris indifférenciés
4		Les cris indifférenciés
6		Gazouilli = Babil : par la mélodie et le rythme il exprime les nuances de ses émotions. Il émet des sons qui n'existent pas dans la langue maternelle.
9		Lallation : auto-imitation et hétéro-imitation. Les sons qui n'existent pas dans la langue maternelle vont disparaître.
12	3 mots	Echolalie : il essaie de répéter immédiatement ce qu'il vient d'entendre. Premiers mots.
	22 mots	<u>Combinaison de deux mots</u>
	22 mots	Progressions : existence-disparition, récurrence-attribution, possession, localisation, bénéfice, agent action...
18		<u>Ebauche des phrases</u>
	118 mots	
24		<u>Rend plus explicite son langage</u> Allonge les énoncés Introduit les mots grammaticaux Introduit les flexions
	272 mots	
48		<u>Les acquisitions plus tardives</u> Les derniers phonèmes s'installent Au niveau sémantique : - Augmentation quantitative des mots - Qualitativement, augmentation des traits sémantiques
	1540 mots	
72		Au niveau syntaxique : - Coordination et subordination - Concordance des temps - Utilisation de la voix passive
	2252 mots	

Selon les études de MOUSSET, la lallation des enfants porteurs de fentes palatines se situe autour de 18 mois au lieu de 7,8 mois normalement. Ceci révèle un retard de développement du langage de ces enfants. (MARCHAL A., 1991, ³³)

Avant toute rééducation des épreuves sont présentées aux enfants ; épreuves testant :

- les gnosies auditivo-phonétiques,
- les praxies bucco-faciales,
- le mode respiratoire,
- la répétition des mots simples.

Pour objectiver les problèmes vélares, les techniques d'examen sont :

1. Les techniques radiologiques

Elles utilisent les clichés en incidence de profil pour visualiser un éventuel trouble oral, nasal ou pharyngé. Les clichés peuvent être combinés par des incidences de face et trans-occipitales. Il est également possible d'étudier les mouvements des structures au cours de la phonation grâce à la cinéradiographie.

2. L'endoscopie

C'est un autre moyen à l'objectivation des problèmes vélares.

La nasoendoscopie permet l'examen de la face supérieure du voile, de la voûte et de la région antérieure du rhino-pharynx.

L'endoscopie naso-pharyngée permet l'examen des mouvements du voile et des murs latéraux et postérieurs du pharynx.

3. Les autres méthodes utilisées à Nancy

La manométrie : elle mesure la faculté du mécanisme vélo-pharyngé à résister au passage d'air insufflé dans la cavité nasale.

L'oscillographie oro-nasale : elle mesure les pressions sonores orale et nasale.

L'électromyographie : elle permet la mise en évidence d'une étiologie neurogène ou myogène d'une incompétence vélaire.

Le bilan de départ étant établi et un diagnostic posé, la rééducation peut alors commencer.

III.5.4 L'O.R.L.

Pour parler normalement, l'enfant doit entendre correctement. Une bonne audition fait partie des conditions nécessaires pour l'apprentissage de la parole.

Un examen O.R.L. régulier est nécessaire, portant sur :

- les fosses nasales : inspection de la muqueuse, recherche d'atrésie ou d'occlusion nasale ;
- la gorge ;
- les tympans : leur aspect, leur teinte.

Le nez, la gorge et les oreilles étant en rapport étroit avec la trompe d'Eustache, aucun de ces éléments ne doit être négligé.

En O.R.L., les examens complémentaires seront :

1. l'audiométrie : mise en évidence d'hypoacoustique ;
2. l'impédancemétrie : précise le degré d'élasticité du système tympano-ossiculaire. Cette épreuve indique le bon fonctionnement ou non de la trompe d'Eustache.

➤ **LES OTITES SERO-MUQUEUSES**

Lorsqu'un enfant est soumis aux otites séro-muqueuses, ceci provenant d'un mauvais fonctionnement tubaire, une kinésithérapie tubaire est entreprise.

Cette méthode, expérimentée à Nancy, se déroule en trois phases :

- l'apprentissage de la respiration naso-diaphragmatique,
- le travail du vélo-pharynx,
- l'auto-insufflation volontaire de la trompe d'Eustache.

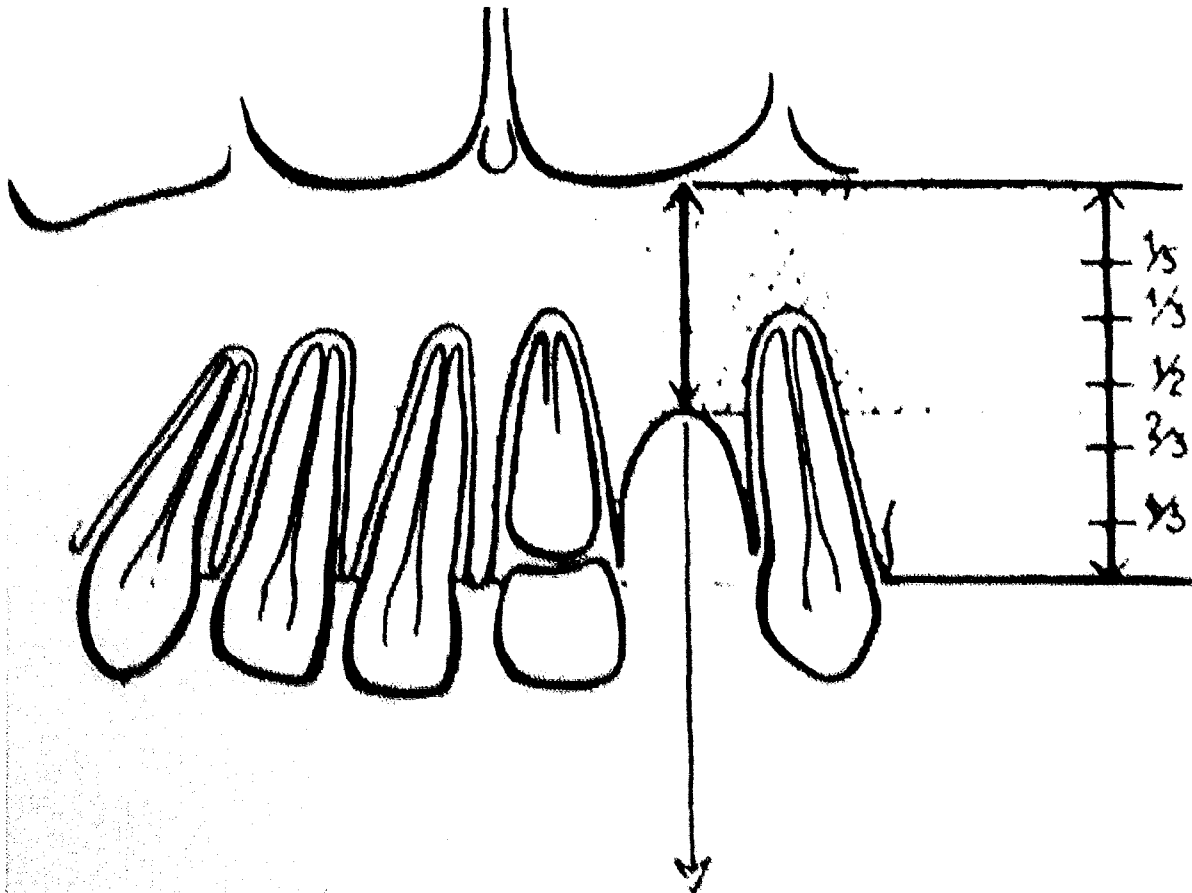
Le but de cette méthode est de restituer au patient une perméabilité de la trompe d'Eustache et ceci de façon spontanée, c'est à dire aussi bien lors de la déglutition que du baillement.

III.5.5 L'IMPORTANCE DE L'OS ALVEOLAIRE

Elle est étudiée au niveau de la fente selon le score de Björn et Holmgren, rapport entre la hauteur respective des secteurs alvéolo-sous-nasal et alvéolo-dentaire.

L'os alvéolaire sous-nasal peut, en effet, être produit par une greffe osseuse primaire ou par une greffe périostée, créant un pont sous-nasal, restaurant la continuité de la clé de voûte maxillaire.

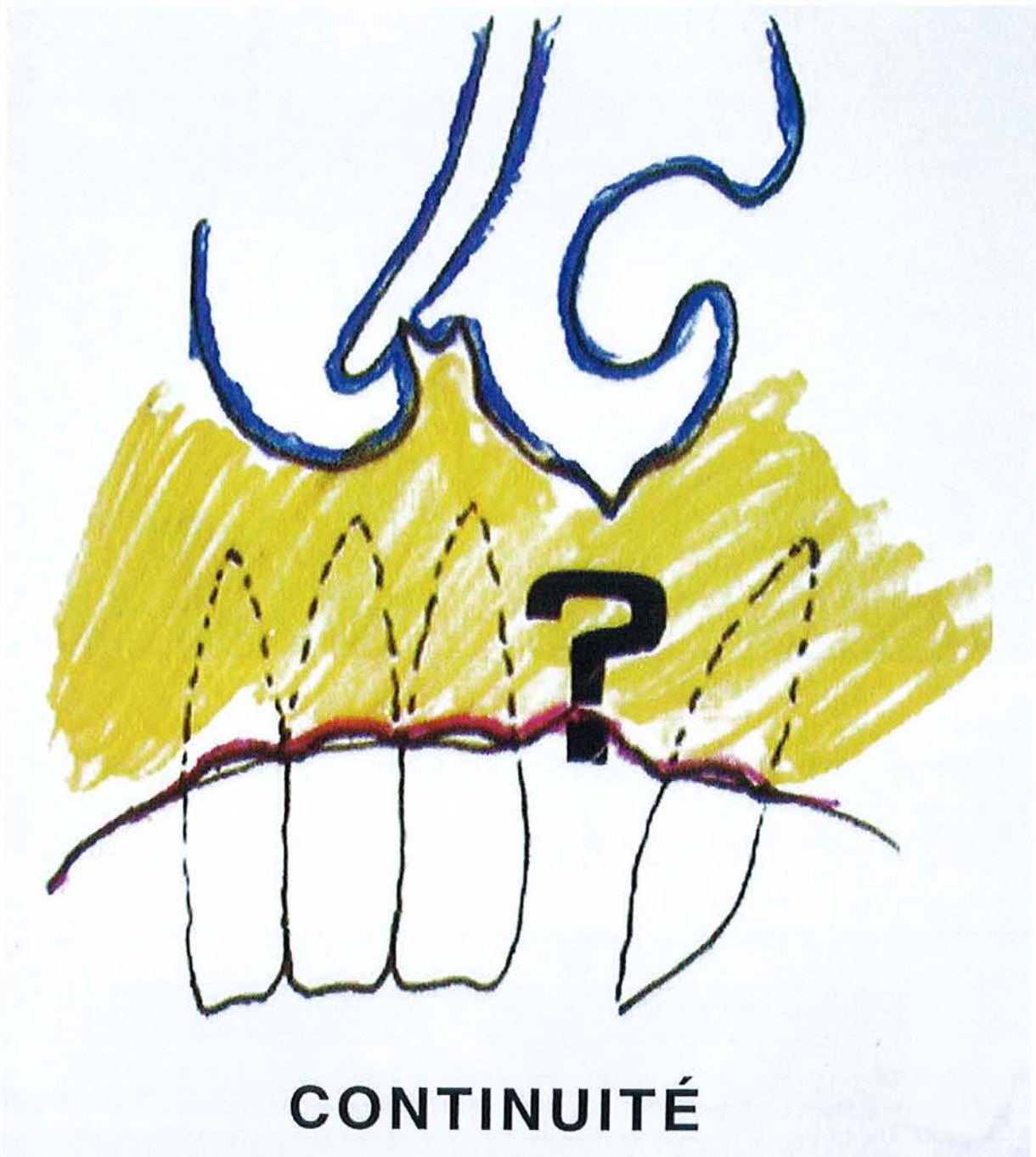
Cependant, la greffe périostée, pas plus que tout autre geste primaire à visée ostéogénique, ne peut générer l'os alvéolo-dentaire qui est directement tributaire de la dent, selon l'adage de Gaspard « l'os alvéolaire naît, vit et meurt avec la dent ».



SCORE ALVEOLAIRE DE BJÖRN ET HOLMGREN

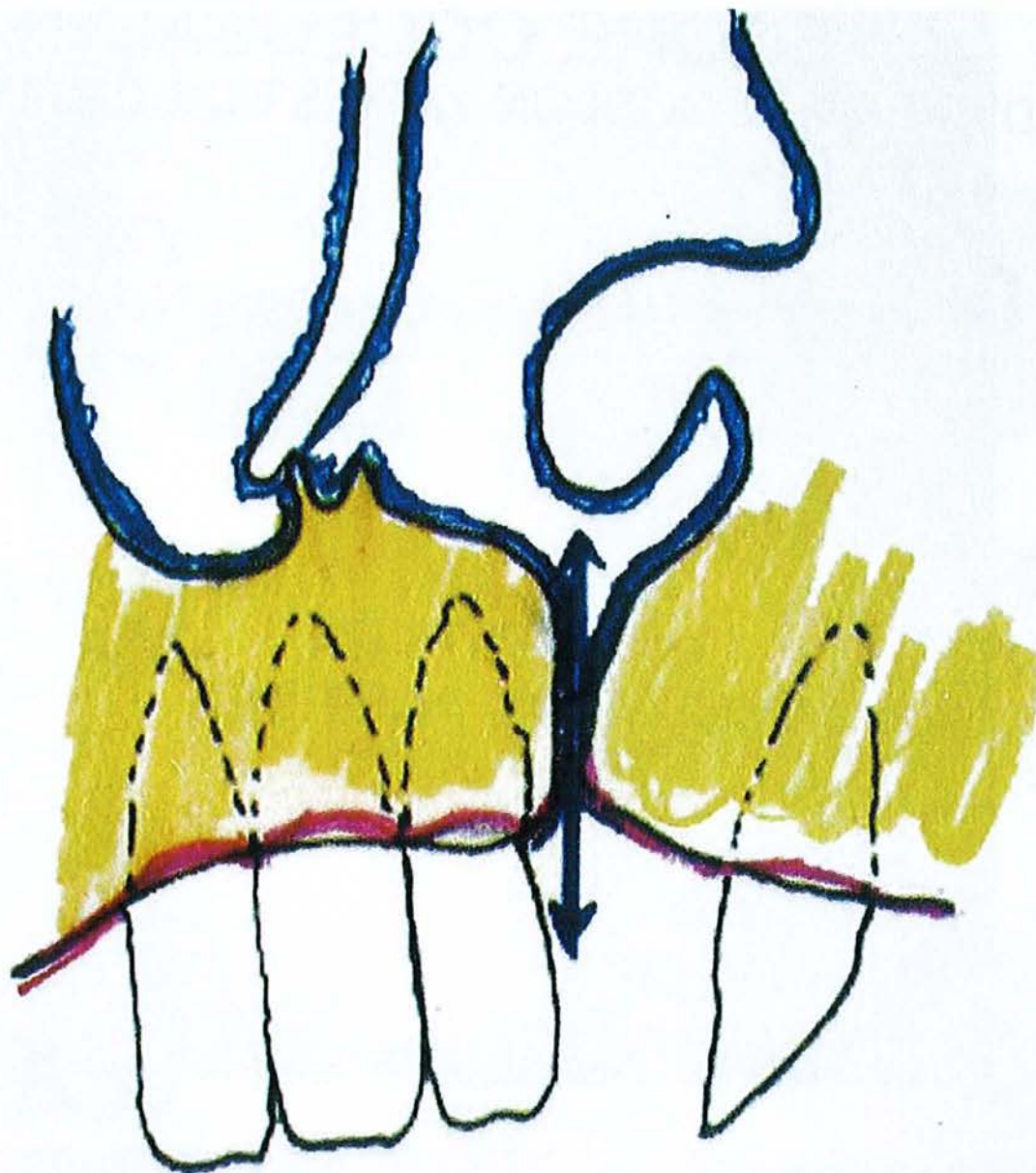
Ceci permet de distinguer deux situations :

- l'une, où il existe une CONTINUITÉ de la muqueuse et donc un os alvéolaire suffisant sur toute la hauteur du rempart ;



(SIMON E., DUROURE F., et al., 2004, ⁵⁸)

- l'autre situation, où il existe une CONTIGUÏTE, mais une discontinuité de la muqueuse et donc un déficit du rempart alvéolo-dentaire, à prépondérance verticale, mais à composante horizontale, nécessairement vérifiée avant toute indication implantaire.



CONTIGUÏTÉ

(SIMON E., DUROURE F., et al., 2004, ⁵⁸)

III.6 LE TRAITEMENT SECONDAIRE DES FENTES LABIO-MAXILLO-PALATINES

Le traitement des fentes labio-maxillo-palatines n'est pas terminé lors de la dernière intervention de la correction primaire.

Un suivi multidisciplinaire de l'enfant s'impose pour déceler et traiter les séquelles du traitement primaire et celles plus tardives inhérentes à la malformation.

III.6.1 LA PRISE EN CHARGE ORTHODONTIQUE

Les difficultés rencontrées lors du traitement de ce type de malformation sont variées.

Ce sont :

- la réalisation de l'expansion asymétrique,
- le problème posé par l'agénésie de la latérale côté fente,
- la correction de la brachygnathie,
- et enfin la décision d'une chirurgie complémentaire.

III.6.1.1 Les traitements en Denture Temporaire.

En denture temporaire, les désordres transversaux sont ceux les plus fréquemment rencontrés (LESNE V., 2004, ³¹).

III.6.1.1.1 LE SENS TRANSVERSAL

Lorsque la position d'intercuspidation maximale est différente de l'occlusion de relation centrée, qu'il existe des glissements latéraux ou postéro antérieurs, liés à une endoalvéolie, le risque encouru est de favoriser une croissance mandibulaire non contrôlée, et d'installer une anomalie squelettique.

Un traitement d'interception par expansion doit être entrepris.

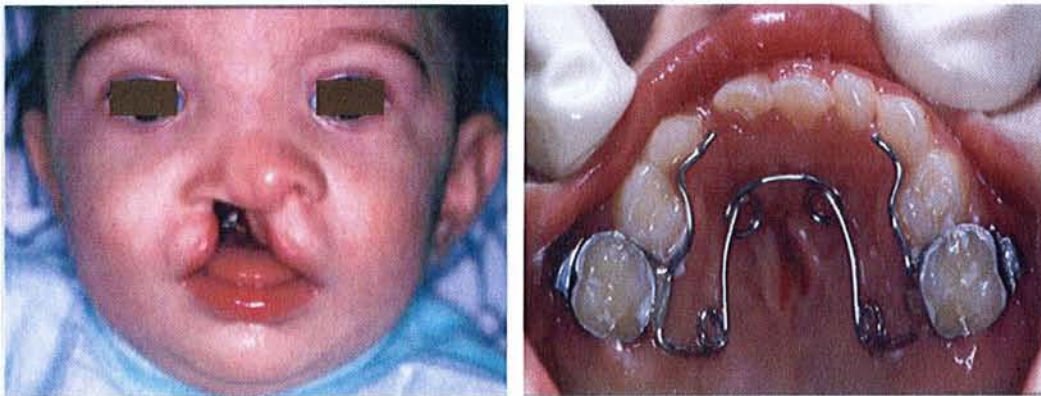

FIGURE 1

Cette expansion est réalisée au moyen d'un quad'hélix, scellé sur les premières molaires temporaires supérieures (Fig. 1).

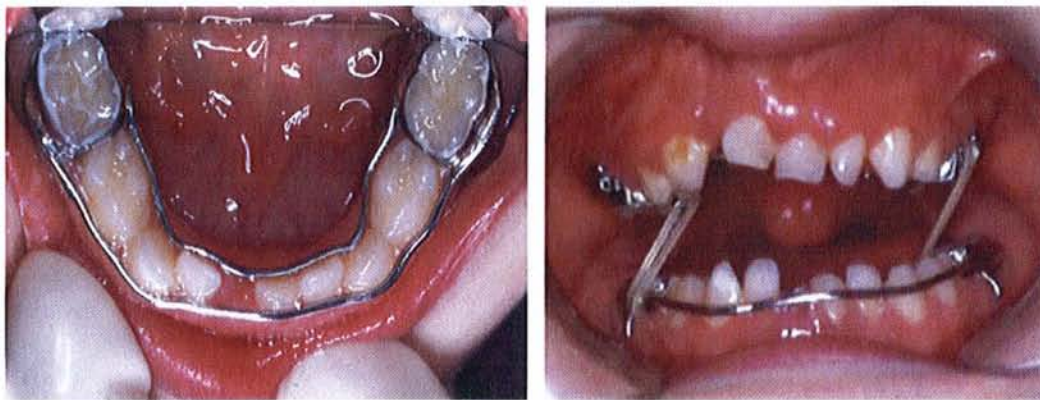

FIGURE 2

FIGURE 3

FIGURES 1,2,3 : LESNE V. (2004, ³¹)

Pour les fentes bilatérales, l'endoalvéolie est souvent symétrique, et un simple quad'hélix suffit. Par contre, l'asymétrie de la fente unilatérale nécessite d'associer au quad'hélix, un ancrage inférieur rigide, type double arc, scellé sur les molaires temporaires (Fig. 2).

L'adjonction d'élastiques criss cross facilite l'expansion, du petit fragment et limite le mouvement parasite du grand fragment (Fig. 3). Ceux-ci sont tendus, côté atteint, de la face palatine de la 2^{ème} molaire supérieure temporaire du petit fragment qui nécessite l'expansion, à la face vestibulaire de la 2^{ème} molaire inférieure temporaire qui porte le double arc d'ancrage inférieur ; et côté sain, de la face vestibulaire de la 2^{ème}

molaire supérieure temporaire du grand fragment à stabiliser, à la face linguale de la 2^{ème} molaire inférieure temporaire.

L'expansion obtenue permet la suppression du proglissement.

Lorsque l'endoalvéolie est très importante, même sans glissement mandibulaire, ou lorsque l'encombrement dentaire est tel qu'il pourra être une gêne pour l'articulation des phonèmes, puisque les appuis linguaux ne peuvent être corrects, un traitement d'interception doit être entrepris.

Le traitement réalise de l'expansion par appareillage fixe, ici encore avec un quad'hélix.

Les incisives temporaires peuvent être en surnombre, mais elles doivent être conservées en vertu du principe que la présence de dents apporte un volume osseux. (Fig. 4, 5, 6).

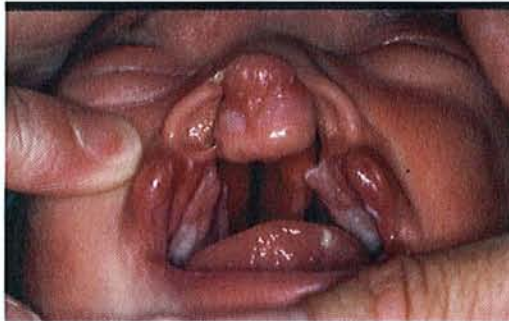

FIGURE 4

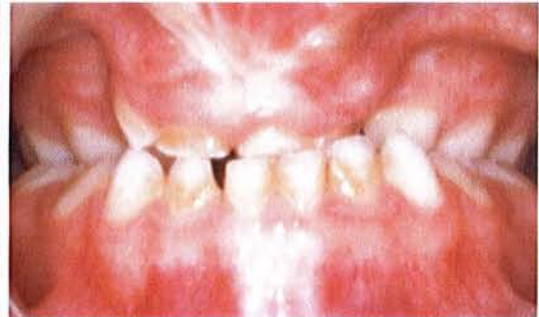

FIGURE 5

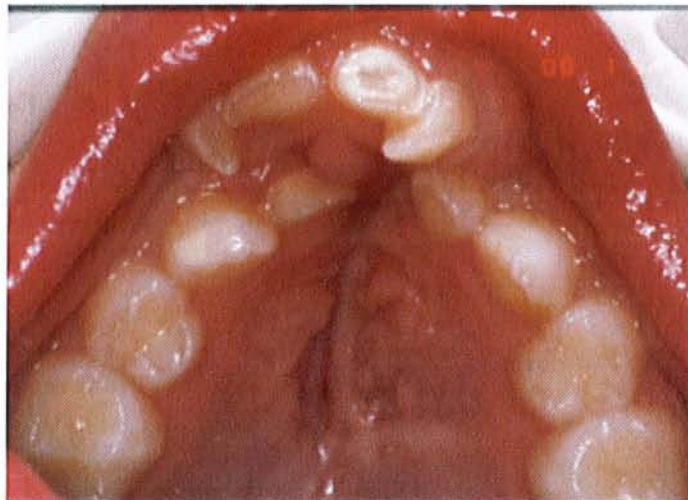


FIGURE 6

FIGURES 4,5,6 : fente bilatérale totale avec endoalvéolie importante et incisives latérales temporaires dédoublées. (LESNE V., 2004, ³¹)

La présence des latérales temporaires (environ 80 % des cas) est toujours plus fréquente que celle des définitives (environ 50 % des cas). Quand elle est présente, elle peut être sur une berge ou sur l'autre, ou sur les deux.

En denture temporaire, l'endoalvéolie n'est pas traitée systématiquement. Il est parfois préférable d'attendre l'arrivée des incisives définitives.

C'est le cas lorsque seule la canine est en palato-version, avec les molaires bien positionnées, et sans glissement latéral.

C'est également le cas lorsque la correction de l'endoalvéolie risque de provoquer une ouverture de l'occlusion et une perte du blocage incisif de la mandibule. Il est préférable de préserver le recouvrement incisif pour limiter la croissance mandibulaire.

Le sens sagittal est plus difficile à maîtriser que le transversal, et reste prioritaire.

III.6.1.1.2 LE SENS SAGITTAL

Le maxillaire peut être soit en position normale avec des incisives rétroversées, soit en situation rétrusive.

Seules les rétromaxillies modérées sont traitées en denture temporaire.

Lorsque le patient porteur d'une fente présente un inversé d'articulé antérieur et éventuellement latéral du côté petit fragment (Fig. 7), le traitement s'effectue par traction postéro-antérieure au moyen d'un double arc, fixé à l'arcade supérieure sur les molaires temporaires (Fig. 8), et d'un appui fronto-mentonnier (Fig. 9), type masque orthopédique de Delaire. La traction est assurée par des élastiques.

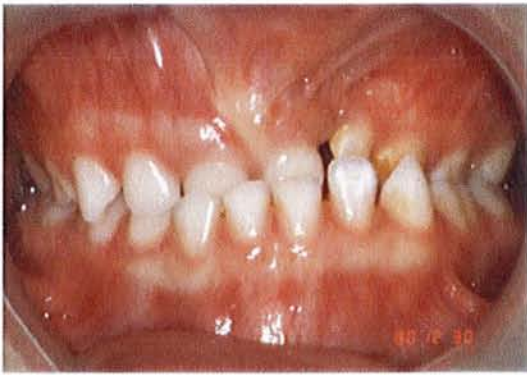

FIGURE 7

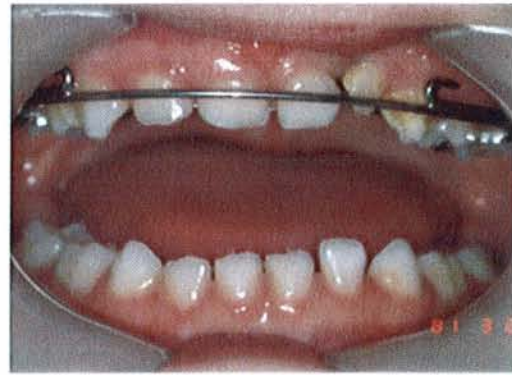

FIGURE 8

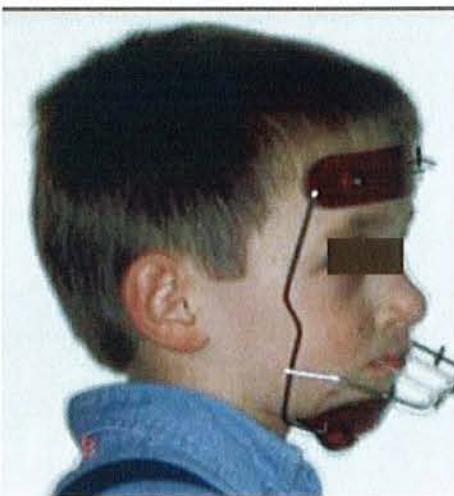


FIGURE 9

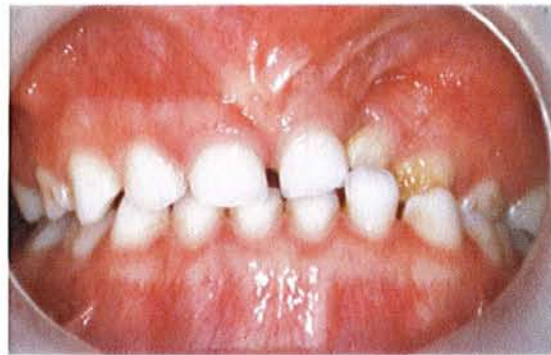

FIGURE 10

FIGURES 7 à 10 : LESNE V. (2004, ³¹)

L'objectif de cette interception est la suppression du proglissement et la recherche d'un calage incisif, par un traitement de courte durée, 6 mois environ. Chez ce patient, l'endoalvéolie des 62 et 63 n'est pas corrigée puisque les 64 et 65 sont bien positionnées (Fig.10).

III.6.1.1.3 Orthodontie et Orthophonie.

On ne peut étudier les traitements en denture temporaire sans aborder la relation orthodontie-orthophonie.

- Traitement orthodontique et articulation des phonèmes.

Le langage se développe jusqu'à 3 ans, et l'orthodontie ne commence qu'après 4 ans. S'il n'y a pas de retard de langage, il n'y a donc aucune contre indication, par rapport à l'articulation des phonèmes, à entreprendre une orthodontie précoce.

Par contre, si un retard de langage existe, il est impératif de régler le quad'hélix à distance des incisives pour laisser libre la zone d'appui rétro-incisive, et d'éviter les appareils amovibles.

- Traitement orthodontique et déglutition.

La déglutition n'est pas gênée par les appareils fixes et les multi-attaches. Sa rééducation concerne cependant la période de la denture mixte.

- Traitement orthodontique et souffle.

L'Orthodontie n'a pas de conséquence sur la phonation, c'est à dire le souffle.

Cependant, les traitements orthodontiques sont contraignants, la rééducation orthophonique aussi, et leur cumul, trop lourd, imposé à l'enfant, oblige à privilégier l'orthophonie à l'orthodontie.

Par conséquent, la collaboration orthophoniste / orthodontiste est primordiale.

III.6.1.1.4 Respiration et traitement.

En denture temporaire, il faut prendre en compte les problèmes de respiration le plus tôt possible.

L'impotence nasale peut générer des otites à répétition, avec des conséquences sur l'audition, donc sur l'apprentissage du langage.

La sphère ORL doit être surveillée par un oto-rhino-laryngologiste une à deux fois par an pendant cette période.

Enfin, la correction de la déviation du septum et de la cloison doit être entreprise le plus tôt possible, dès l'âge de 5-6 ans.

III.6.1.2 Les traitements en denture mixte.

L'interception en denture mixte est incontournable.

En effet, avec l'arrivée des incisives définitives, l'aspect de la cavité buccale se dégrade bien souvent.

Au défaut osseux se superposent des défauts dentaires :

- des anomalies de forme: des dysplasies, surtout sur les incisives, des incisives latérales riziformes, (ce qui est fréquent pour la latérale côté fente), des anomalies radiculaires,
- des anomalies de position: les dents sont en situation ectopique, les canines et latérales du côté de la fente sont souvent incluses,
- des anomalies de nombre : quelques fois l'incisive latérale du côté de la fente est dédoublée, souvent elle est absente. Les agénésies les plus rencontrées sont celles de l'incisive latérale du côté de la fente. Les autres agénésies sont celles des deuxièmes prémolaires inférieures et des deuxièmes prémolaires supérieures,
- enfin la chronologie d'éruption est perturbée.

III.6.1.2.1 LE SENS TRANSVERSAL

Chez le patient porteur d'une fente unilatérale totale, le petit fragment se trouve souvent en dedans dans le sens transversal (Fig. 13), orienté vers le haut dans sa partie antérieure dans le sens vertical (Fig. 11) et en retrait dans le sens sagittal (Fig. 12). Ceci nécessite une expansion asymétrique.

Comme en denture temporaire, on utilise un quad'hélix fixé sur l'arcade supérieure (Fig. 13) et un double arc pour ancrage sur l'arcade inférieure (Fig. 11). Le port d'élastiques criss cross facilite le travail sur le petit fragment et limite les mouvements du grand fragment. Cela permet non seulement d'éviter la création d'une exoalvéolie du grand fragment, toujours très difficile à récupérer, mais encore d'effectuer une interception de courte durée, et de limiter au petit fragment l'expansion réalisée.

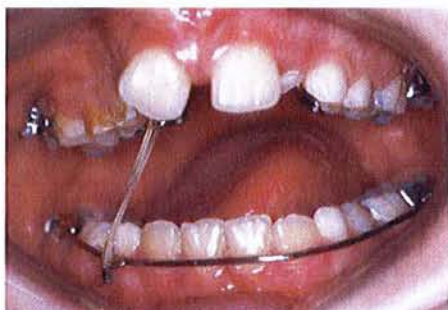

FIGURE 11

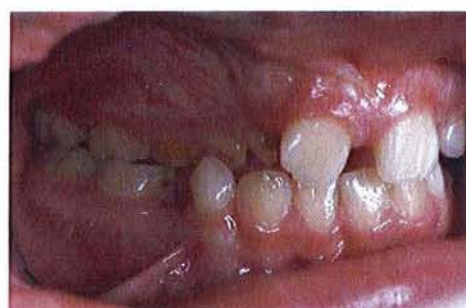

FIGURE 12

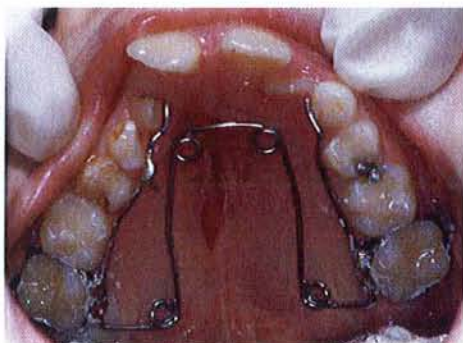

FIGURE 13

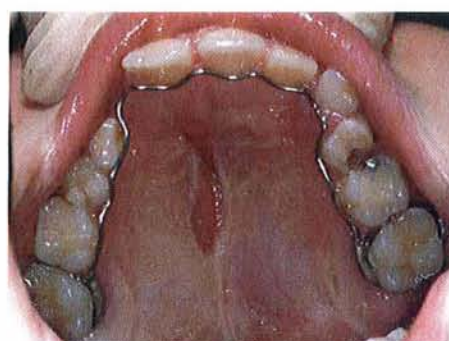

FIGURE 14

FIGURES 11 à 14 : LESNE V.(2004, ³¹)

Dès que l'objectif est atteint, un arc palatin de contention (Fig. 14) en très légère expansion est placé, il restera jusqu'à la chute des dents temporaires.

En ce qui concerne le risque de fistule, l'expansion par quad' hélix ne peut en créer une. Elle peut soit en agrandir une préexistante, soit en révéler une. S'il en existe une, une intervention chirurgicale doit être envisagée, et il est conseillé de réaliser en attendant une pastille de résine type Nance pour l'obturer.

III.6.1.2.2 LE SENS SAGITTAL

- La rétroversion d'une incisive est fréquemment rencontrée (Fig. 15), et l'interception va effectuer un simple saut d'articulé.

Une plaque en résine avec deux plans latéraux de surélévation est placée à l'arcade inférieure pour désengrener, et un multi-attaches est collé sur les dents temporaires et définitives pour aligner l'arcade supérieure, et servir d'ancrage (Fig. 16).

Des élastiques de traction proversent l'incisive palatine (Fig. 17).

Le système a permis de replacer également l'incisive latérale qui évoluait en position palatine (Fig. 18).

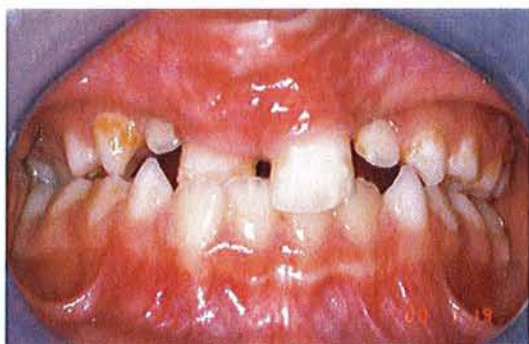

FIGURE 15

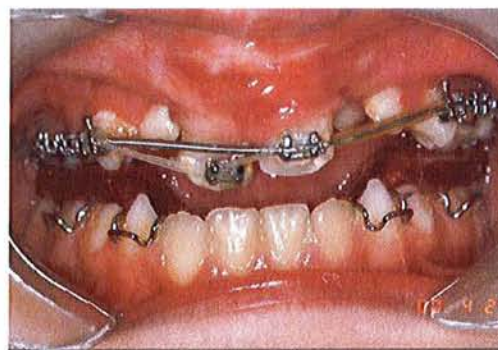

FIGURE 16

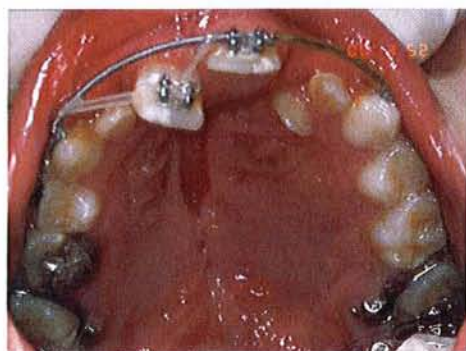


FIGURE 17

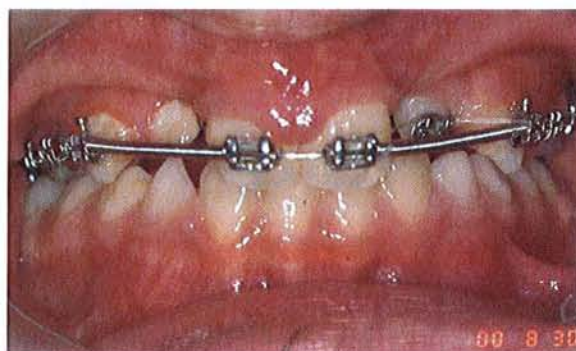

FIGURE 18

FIGURES 15 à 18 : LESNE V. (2004, ³¹)

Le risque avec ces plaques de surélévation, est d'ingresser les secteurs latéraux supérieurs par les forces d'occlusion, surtout chez les sujets porteurs de fentes bilatérales, et d'entraîner ainsi une supraclusion incisive.

L'utilisation d'un multi-attaches complet permet d'éviter ces mouvements parasites et de réaliser rapidement le saut d'articulé.

- Lorsqu'un patient présente une rétrognathie maxillaire modérée, le traitement s'effectue au moyen d'une traction postéro-antérieure par masque, comme en denture temporaire.

Cette traction sera toutefois précédée d'un alignement en cas de rotation des incisives. Dès qu'il est obtenu, un double arc est utilisé, afin de moins solliciter les incisives.

- Si un patient présente une hypoplasie maxillaire (Fig. 19), le décalage est trop important pour que l'interception classique soit efficace et apporte une correction suffisante.

Un protocole orthodontico-chirurgical est nécessaire. Une ostéotomie en fin de croissance ne pourra corriger que très difficilement un tel écart squelettique. L'ampleur du décalage augmente considérablement le risque de récurrence. Seule la distraction peut apporter une amélioration, car elle va permettre au patient de fabriquer son propre os et de tracter progressivement les tissus mous. C'est une véritable interception chirurgicale, dans le sens où une ostéotomie de seconde intention à l'âge adulte, peut être nécessaire.

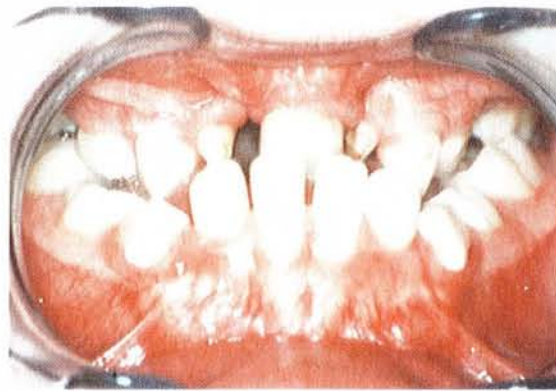

FIGURE 19

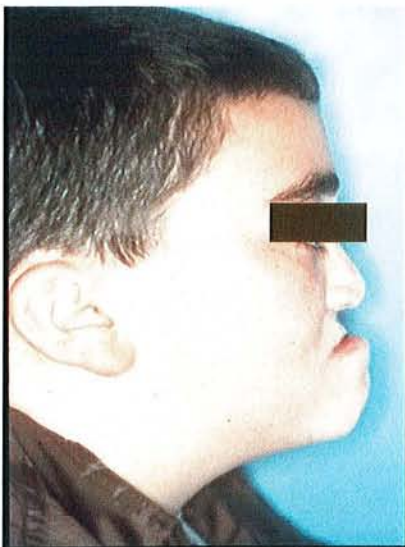


FIGURE 20

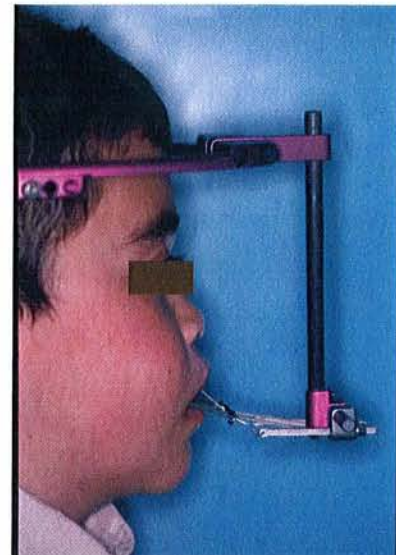


FIGURE 21

FIGURES 19 à 21 : LESNE V. (2004, ³¹)

III.6.1.3 Le traitement en denture définitive.

En denture définitive, les problèmes importants rencontrés sont :

- l'absence de l'incisive latérale côté fente,
- la mise en place de la canine en bordure de la fente,
- et la brachygnathie maxillaire.

Peuvent être associés à cela, une dysharmonie dento-maxillaire, des dents incluses, ou d'autres agénésies,

Le sens transversal doit être corrigé orthodontiquement.

Quant au sens sagittal, il n'est pas toujours accessible à l'orthodontie seule, surtout dans les cas de fentes bilatérales.

III.6.1.3.1 Présence de l'incisive latérale.

Si l'incisive latérale existe, il est important de la conserver. Cela pose rarement des difficultés lorsqu'elle est présente sur le grand fragment.

La situation est moins favorable lorsqu'elle est placée sur le fragment latéral (Fig. 22 a), d'autant plus que souvent les canines sont incluses (Fig. 22 b).

Le sens transversal ayant été corrigé en denture temporaire ou mixte, le traitement réalise l'alignement par multi-attaches et la mise en place des canines sur l'arcade (Fig. 22 c).

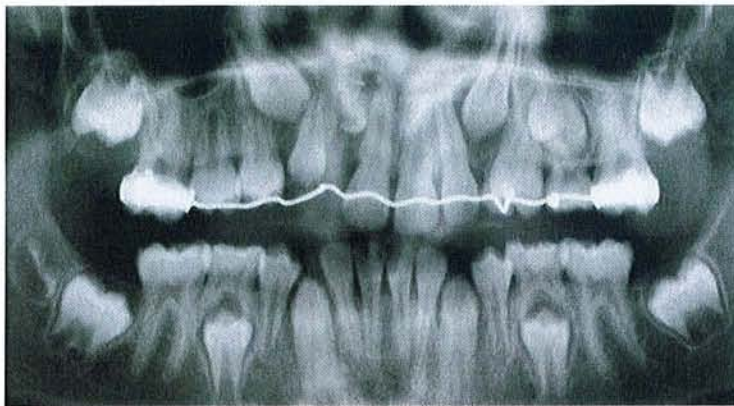


FIGURE 22 a

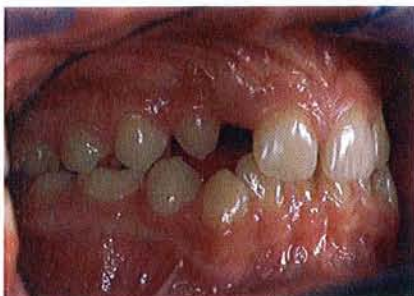

FIGURE 22 b

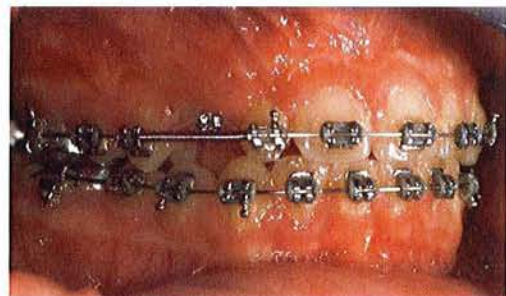


FIGURE 22 c

FIGURES 22 : LESNE V.(³¹)

III.6.1.3.2 Mise en place des canines en bordure de fente

De l'âge de 9 à 13 ans, un traitement préventif permet d'améliorer le parodonte superficiel et profond des canines en bordure de fente, en profitant de la croissance tissulaire. (BENOIT R., LEDUC J.P., GENON P., 1989, ⁵)

Le germe de la canine permanente est le plus souvent placé haut, en orientation verticalisée.

La mise en place de la canine et sa situation sur l'arcade sera donc fonction de l'importance de la fente.

Les thérapeutiques orthodontiques et parodontales vont précéder, s'intégrer ou compléter les différentes interventions.

➤ Attitude préventive

Dans ces malformations congénitales, le vestibule maxillaire est peu profond ; ceci résulte de la diminution quantitative tissulaire osseuse et gingivale ; en outre les freins muqueux sont nombreux et s'étendent jusqu'au niveau de la gencive marginale.

Un frein surnuméraire est constamment retrouvé à la hauteur de la fente labiale et de l'encochement osseux (STRICKER M., CHASSAGNE J.F., FLOT F., RIBERTI C., MELEY M., 1978, ⁶²), traduisant avec la retombée muqueuse le manque de gencive attachée.

Pour permettre, après la chute de la canine temporaire d'augmenter la quantité de gencive attachée par une meilleure croissance et maturation, une frenectomie est réalisée à proximité de la fente.

De plus, il est nécessaire d'éliminer les dents surnuméraires pour ne pas entraver l'éruption de la canine permanente lorsque celle-ci a déjà effectué les 1/2 ou 2/3 de son édification radiculaire.

La canine entraîne alors avec elle son os alvéolaire, participant ainsi naturellement à la réduction de la brèche osseuse et à la reconstitution ininterrompue de l'arcade dentaire.

Lors de cette éruption, la construction physiologique de cette corticale alvéolaire est précieuse : elle permet la mise en place de l'attache conjonctive probablement plus longue que normalement.

➤ Attitude thérapeutique

Certains patients peuvent présenter à l'âge de 9 ans des conditions structurales pathologiques défavorables malgré les précédentes interventions.

- LE LAMBEAU DE TRANSLATION APICALE

Dans les cas de canine retenue en bordure palatine d'une fente large, un lambeau de translation apicale suivant l'axe radiculaire est effectué : le bord gingival libre du lambeau doit être placé coronairement de 2 à 3 mm au rebord crestal et ne jamais découvrir plus des 2/3 de la couronne.

Ce type d'intervention de chirurgie muco-gingivale permet la mise en place de la canine sans perte d'os alvéolaire et avec une attache conjonctive de qualité, légèrement plus longue, soutenant l'attache épithéliale.

- LA GREFFE CONJONCTIVE

Dans les cas de canine en éruption haute dans une fente étroite, il est nécessaire de réaliser une greffe conjonctive. Une greffe conjonctive d'origine palatine positionnée coronairement 3 mm au-dessus du support osseux et s'étendant mésialement dans la fente alvéolaire.

Cet apport de conjonctif lors de l'éruption forcée, va mettre en place une attache conjonctive longue qui est responsable de l'étirement de l'os alvéolaire même réduit. La greffe conjonctive permet donc la réduction anatomique de la brèche et la création d'un pont épithélio-conjonctif qui entraîne une diminution de la déperdition aérienne nasale et donc une amélioration phonétique sensible. (BENOIT R., LEDUC J.P., GENON P., 1989, ⁵).

- LA GREFFE OSSEUSE SECONDAIRE INTERCEPTIVE

Il est parfois nécessaire d'intégrer une greffe osseuse au protocole muco-gingival précédent : on parle alors de greffe osseuse secondaire interceptive.

Les objectifs principaux de cette greffe osseuse sont :

- de faciliter la migration orthodontique de la canine dans la fente,
- d'augmenter la stabilité des dents adjacentes à la fente, essentiellement l'incisive latérale.

Plus que l'âge physiologique il faut tenir compte de l'éruption dentaire, en particulier de la canine définitive, pour décider du moment de la greffe. Pour la majorité des auteurs les bénéfices sont maximum lorsqu'elle est réalisée après l'éruption de l'incisive latérale définitive et avant l'éruption de la canine définitive lorsque sa racine est au 1/4 ou 2/3 de sa formation et que la couronne n'est pas encore visible, c'est à dire entre 9 et 12 ans. (CAPTIER G., BIGORRE M., MATTEI L., DELESTAN C., MONTOYA P., 2003, ¹¹).

La correction du sens transversal du maxillaire préopératoire est recommandée par la plupart des équipes soignantes car elle corrige le collapsus des segments maxillaires et aligne au mieux l'arcade alvéolo-dentaire. (CAPTIER G., BIGORRE M. et al., 2003, ¹¹).

Le greffon de référence utilisé est de l'os spongieux autologue prélevé en copeaux au niveau de la crête iliaque.

L'éruption de la canine définitive à travers la greffe osseuse stimule l'ostéogénèse alvéolaire et reforme une hauteur presque normale de l'os alvéolaire. Selon l'étude de MONTOYA (¹¹), les résultats jugés excellents sur la hauteur alvéolaire sont significativement plus fréquents par rapport aux greffes réalisées après l'éruption de la canine.

La reprise du traitement orthodontique est précoce : 1 mois après la greffe, en particulier lorsqu'il existe des mouvements dentaires importants qui doivent être lents et progressifs. Selon MONTOYA (¹¹), la sollicitation mécanique précoce du greffon induit une meilleure ostéogénèse et intégration de celui-ci.

L'installation de ces structures parodontales n'est pas très différente de celle rencontrée dans une population d'enfants normaux en traitement orthodontique, à condition que les habitudes d'hygiène soient rigoureuses.

Les facteurs provoquant et entretenant l'inflammation sont nombreux dans les cas de fente labio-alvéolaires, où la bordure gingivale irrégulière et l'appareillage

orthodontique accumulent plus facilement la plaque. L'objectif est donc de maîtriser rigoureusement la plaque, d'éliminer l'inflammation et de favoriser la croissance et la maturation gingivale.

C'est pourquoi, un contrôle sévère de l'inflammation doit être mis en place au préalable et pendant tout le traitement orthodontique.

La normocclusion des canines établie facilitera la reconstitution prothétique définitive après la chirurgie des séquelles.

III.6.1.3.3 Absence de l'incisive latérale.

➤ Fermeture de l'espace de la latérale

Fermer un espace de latérale n'est pas une bonne option sur le plan occlusal. La canine n'est pas à sa place et ne remplit pas sa fonction. Mais fermer l'espace de la fente est psychologiquement important pour le patient, et ce geste doit être entrepris chaque fois que c'est possible.

Il faut pour cela, un volume osseux au niveau de l'alvéole, un nombre suffisant de dents, un petit fragment bien placé, des prémolaires pouvant assurer une fonction de groupe, et surtout un axe de canine vertical pour permettre une mésiogression de sa racine.

En d'autres circonstances (absence de dysharmonie dento-maxillaire par exemple), la fermeture des espaces des latérales va provoquer une rétraction du prémaxillaire, et aggraver le décalage sagittal.

Cette fermeture des espaces peut cependant être effectuée dans le cadre d'un protocole orthodontico-chirurgical, mais dans ce cas elle implique une avancée du maxillaire plus importante. Il faut toutefois que l'amplitude du décalage soit compatible

avec une ostéotomie qui, elle, est limitée à cause des tissus cicatriciels. Sinon il faut s'orienter vers une distraction.

Le maintien des espaces, chez une fente bilatérale avec agénésie des deux latérales, implique une restauration importante par prothèse de 6 éléments. La fermeture de ces espaces devenue possible grâce à la chirurgie, évite cette situation. On peut considérer que, dans ces cas, l'ostéotomie est une alternative à ces grandes reconstitutions prothétiques.

➤ **Maintien de l'espace de la latérale**

Le maintien de l'espace de la latérale est le cas de figure le plus fréquemment rencontré. C'est le moyen d'obtenir une arcade dentaire suffisamment longue, pour permettre un recouvrement incisif, et donner une stabilité de l'occlusion, avec des canines en rapport de classe I.

Mais cet espace doit être réaménagé par une greffe muco-gingivale, et osseuse si nécessaire, pour donner un contour à une restauration prothétique.

III.6.1.3.4 La brachygnathie.

Le compromis thérapeutique

Le lourd passé chirurgical de certains patients oriente le traitement vers un compromis qui est de traiter sans chirurgie d'avancée maxillaire, malgré la brachygnathie. Ce choix doit être discuté par le praticien et ces patients qui sont souvent plus demandeurs d'une reprise de la lèvre et du nez que d'une ostéotomie.

La distraction

Lorsque la brachygnathie est importante, l'interception est inutile puisqu'elle ne peut pas apporter d'amélioration. L'orthodontie a atteint ses limites et, seule, un protocole orthodontico-chirurgical donnera un résultat satisfaisant.

L'ostéotomie classique n'est réalisable qu'en fin de croissance et pour une avancée limitée, surtout dans le cadre de séquelles de fentes, en raison des tissus cicatriciels.

Il n'y a que la distraction qui puisse apporter rapidement une amélioration du visage. Elle corrige le problème squelettique sans attendre la fin de la croissance.

III.6.1.3.5 L'ostéotomie

Chez un patient porteur de fente, l'ostéotomie est essentiellement d'avancée maxillaire, mais elle peut être bi-maxillaire dans les cas d'excès verticaux ou de prognathisme mandibulaire.

Elle est indiquée lorsqu'une poussée de croissance tardive dégrade le résultat obtenu par l'orthodontie.

Elle est indiquée aussi, lorsqu'en cas de très grand décalage initial, et après distraction précoce, une seconde intervention s'impose.

Elle est indiquée encore après distraction pour corriger le sens vertical.

Elle trouve enfin une indication dans les prises en charge tardives.

En conclusion, chez un patient porteur de séquelle de fente, à chaque âge dentaire correspond un traitement orthodontique. Toutefois il faut garder à l'esprit que ces interventions s'inscrivent dans un long processus de réhabilitation d'un visage, que plusieurs disciplines sont concernées, et que la qualité du résultat final dépend de la cohésion de l'équipe soignante.

III.6.2 La chirurgie des séquelles

La correction des séquelles repose sur le même principe de base que la correction primaire, à savoir que toutes les structures anatomiques touchées par la malformation doivent être corrigées dans le même temps opératoire. (STRICKER M., CHASSAGNE J.F., FLOT F., RIBERTI C., MELEY M., 1978, ⁶²).

Le concept de base est de replacer la fente dans sa situation initiale à savoir :

- réouvrir la fente,
- exposer les berges osseuses,
- exciser le tissu cicatriciel.

III.6.2.1 Les principes thérapeutiques

- L'étroite inter-dépendance des malformations impose un traitement le plus global possible qui doit se dérouler selon un protocole rigoureux sans commettre l'erreur de corriger indépendamment chaque déformation, et de s'arrêter aux aspects tégumentaires du problème.

- L'intervention doit viser à la réalisation de quatre principes fondamentaux :

- normaliser les bases osseuses et l'occlusion par une ostéotomie,
- rétablir l'équilibre musculaire oro-nasal,
- assurer la ventilation nasale,
- ne pas négliger la morphologie pour autant.

- La hiérarchisation des gestes chirurgicaux est indispensable, la reposition des éléments osseux et musculaires devant nécessairement primer, car on ne peut entreprendre la réhabilitation labio-nasale que sur un squelette remis en place.

III.6.2.2 L'intervention

Le déroulement des gestes opératoires est le suivant :

(STRICKER M.et al., 1978, ⁶²)

1. l'exposition : il faut réouvrir la fente, exposer les berges osseuses, exciser le tissu cicatriciel.

La section totale de la lèvre supérieure est indiquée même si la morphologie labiale apparaît satisfaisante.

Elle permet d'accéder à ciel ouvert sur le palais primaire pour dégager le nez incarcéré dans la fente, de préparer le sphincter musculaire, d'exposer largement les maxillaires et de libérer le plan muqueux nasal dont l'étanchéité est capitale pour la mise en place des greffons osseux.

2. la restructuration : elle est menée de la profondeur vers la superficie dans une succession de gestes complémentaires :

(GOSSEREZ M., STRICKER M., 1969, ²⁶)

o Le temps osseux

La réhabilitation du coefficient masticatoire suppose trois gestes successifs :

- de reposition des bases osseuses transversalement,
- de reposition des bases osseuses sagittalement,
- de restauration de la denture.

La greffe osseuse secondaire ou de stabilisation

(CAPTIER G., BIGORRE M., MATTEI L., DELESTAN C., MONTOYA P., 2003, ¹¹)

Elle est réalisée en fin de traitement orthodontique et son objectif principal est de rétablir la continuité osseuse pour stabiliser les fragments maxillaires, après harmonisation des arcades dentaires.

Comme pour la greffe secondaire d'interception, le greffon utilisé est de l'os spongieux prélevé au niveau de la crête iliaque. Le greffon est ensuite recouvert par gingivopériostéoplastie. Celle-ci permet de restaurer la continuité du périoste et de la gencive attachée au niveau de la fente résiduelle. (CAPTIER G., BIGORRE M., MATTEI L., DELESTAN C., MONTOYA P., 2003, ¹¹). De plus, elle restaure une anatomie normale au niveau du complexe alvéolo-dentaire, elle protège la greffe de l'infection et en cas d'agénésie dentaire elle facilite l'appareillage prothétique.

Lorsqu' une chirurgie orthognatique est nécessaire pour corriger un déficit de croissance antéropostérieure, la greffe osseuse peut être réalisée dans le même temps opératoire. Cependant, la greffe osseuse ne doit pas être retardée pour cette raison, au risque de perdre les bénéfices alvéolodentaires obtenus jusqu' alors.

- Le temps vélo-pharyngé

Une vélo-pharyngo-plastie à pédicule supérieur est réalisée ; ainsi qu' une rééducation phonétique.

- Le temps labio-narinaire

La réparation à ciel ouvert associe :

- une chéiloplastie selon Abbé ;
- une réparation nasale médiane avec modelage des cartilages alaires ;
- une septoplastie.

Conclusion

Lorsque les déformations squelettiques sont importantes, la restauration des structures profondes, par ostéotomie et greffes, est primordiale.

Elle sera suivie, dans le même temps opératoire, de la réfection simultanée de la lèvre et du vestibule nasal.

Des gestes opératoires différés viseront le modelage de la pointe du nez et la reconstitution fonctionnelle du palais et du voile.

Ainsi on pourra réaliser une réhabilitation :

- de l'apparence extérieure,
- du coefficient masticatoire,
- d'une phonation correcte.

TROISIEME PARTIE
LA REPARATION TERTIAIRE
PREPROTHETIQUE

I TRAITEMENT GLOBAL DES FLMP

I.1 CORRECTIONS DES DEFORMATIONS DE LA LEVRE

Dans la majorité des cas, les cicatrices sont un des éléments d'une déformation secondaire plus vaste qui touche toutes les structures de la lèvre et du nez. Il faut donc intégrer l'atténuation des cicatrices dans l'ensemble de la correction.

Selon VANWIJCK R.R. et BAYET B.M., celle-ci peut être évitée si le traitement primaire est exécuté selon une technique qui respecte les sous-unités labiales. La technique de rotation-avancement de Millard respecte les colonnes philtrales et profite de l'ombre nasale. Les techniques de Tennisson, Randall, Skoog brisent ces colonnes et créent des cicatrices qui attirent le regard.

Certaines cicatrices peuvent aussi avoir été élargies par une tension anormale lors de la correction primaire. Elles peuvent être corrigées par des plasties en Z, en W ou en « vague ».

La cicatrice peut être désépidermée et le derme utilisé pour améliorer la projection de la colonne philtrale.

❖ Une lèvre longue

Elle est plus souvent observée dans les fentes bilatérales.

Si les supports osseux sont adéquats, la lèvre peut être raccourcie par une des techniques suivantes :

- une résection cutanée sous l'aile du nez ;
- une résection cutanée au-dessus du vermillon ;
- une résection sous l'aile du nez et au-dessus du vermillon ;
- une excision triangulaire de cicatrices transversales du philtrum associée ou non à une résection sous l'aile du nez ;
- une révision complète de la lèvre.

❖ Une lèvre courte

Les techniques d'allongement sont :

- l'avancement-rotation selon Millard qui est la technique de choix pour allonger la lèvre ;
- les plasties en Z d'allongement sous le seuil narinaire n'offrent qu'un gain limité de longueur (2-3 mm) et augmentent la rançon cicatricielle ;
- l'avancement en VY du philtrum peut être indiqué pour une lèvre trop courte dans sa portion médiane.

❖ Une lèvre étroite

La seule solution pour corriger une lèvre étroite est d'apporter du tissu labial. La meilleure source est la lèvre inférieure mobilisée selon la technique d'Abbé.

Cependant, la lèvre inférieure a une texture et une pigmentation différentes de celles de la lèvre supérieure. La barbe pousse dans une direction opposée à celle de la lèvre supérieure et la rançon cicatricielle au niveau de la lèvre inférieure peut être importante.

1.2 CORRECTIONS DES DEFORMATIONS DU PALAIS ET DU VOILE

La réparation tertiaire du palais est principalement dédiée à la fermeture des fistules qui peuvent apparaître après les corrections primaire et secondaire, n'importe où le long de la fente originelle.

Les fistules les plus fréquentes sont situées dans le palais antérieur ; elles sont souvent asymptomatiques. En revanche les fistules du palais moyen et postérieur sont moins fréquentes mais plus symptomatiques.

Des fistules larges peuvent modifier la parole et entraîner des régurgitations dans les fosses nasales ; elles doivent être fermées.

Les fistules apparaissent précocement après la fermeture primaire ; la cause principale est un hématome entre le plan nasal et le plan buccal. L'infection, une tension extrême sur les sutures ou une nécrose des lambeaux sont d'autres causes possibles.

▪ **FISTULE LABIONASALE**

C'est une communication entre le vestibule labial et le nez. Elle peut être située très haut dans le vestibule ou proche de la crête alvéolaire, ou intéresser tout le rebord alvéolaire. Elles sont corrigées lors de greffe osseuse éventuelle.

▪ **FISTULE ORONASALE**

1. Palais antérieur et moyen

- Dans les cas de fente unilatérale

Ces fistules peuvent avoir des formes diverses et avoir des répercussions sur la parole ou entraîner des régurgitations.

La réparation doit être faite en deux plans (nasal et buccal) et les sutures sans tension.

Deux lambeaux sont levés le long des bords de la fistule ; ils sont retournés et suturés et créent le plan nasal.

Le plan buccal est réalisé par un lambeau mucopériosté de transposition.

L'interposition de greffons osseux entre les plans nasal et buccal est injustifié.

- Dans les cas de fente bilatérale

Les fistules oronasales sont dans ce cas difficiles à fermer.

La combinaison de deux gestes est souvent nécessaire : fermeture de la fistule alvéolaire et fermeture de la fistule palatine antérieure par deux lambeaux de transposition.

Parfois, des fistules palatines très larges peuvent persister après un échec des techniques précédemment décrites ; il n'y a plus de possibilité de reconstruction locale ; il faut utiliser soit un lambeau lingual (très inconfortable et peut réduire la fonction linguale), soit une prothèse obturatrice, soit des transferts libres microvascularisés.

2. Palais postérieur

Les fistules sont corrigées si elles altèrent le langage. Le but de la correction des fistules du voile est non seulement leur fermeture mais aussi le rétablissement d'une fonction vélaire normale.

La solution idéale est une véloplastie secondaire complète.

II LA CORRECTION DU PROCES ALVEOLAIRE SEQUELLAIRE

En fin de croissance, après traitement orthopédique et orthodontique visant à l'obtention d'un équilibre esthétique et fonctionnel, une réhabilitation prothétique finale est très souvent nécessaire.

Lorsqu'un espace édenté a été maintenu ou recréé entre les dents proximales de chaque fragment, trois solutions se présentent au praticien odontologiste : la prothèse conjointe traditionnelle, l'implantation ou la prothèse adjointe.

Les perturbations anatomiques séquellaires, profondes et superficielles, sont analysées pour dégager une voie thérapeutique préférentielle vers la reconstruction morphologique crestale par chirurgie plastique parodontale.

II.1 LES IMPERATIFS PARODONTAUX PREPROTHETIQUES

La prothèse fixée est destinée à restaurer durablement la forme et la fonction des dents délabrées ou à morphologie inadaptée et, dans une certaine mesure, à remplacer les dents manquantes.

Elle fait appel à des points d'appui dentaires et/ou implantaires.

Son mode de fixation utilise le scellement ou le collage pour les piliers dentaires, le vissage ou le scellement pour les piliers implantaires.

La prothèse représente la finalisation du traitement multidisciplinaire ; elle prend en compte de nombreux impératifs avec, pour conséquences prothétiques, des formes de contour adaptées afin de privilégier la santé, voire l'esthétique de la relation des dents avec les tissus marginaux.

II.1.1 EN PROTHESE CONJOINTE CONVENTIONNELLE

Selon BORGHETTI A., il est nécessaire de faire une étude diagnostique multidisciplinaire pour chercher à minimiser le caractère invasif de la prothèse. (BORGHETTI A., MONNET-CORTI V., 2001, ⁶)

Elle recherche :

- l'élimination des pathologies actives parodontales, endodontiques, neuromusculaires ou articulaires,
- la stabilité de position de chaque unité dentaire et de chaque groupe de dents antagonistes,
- le maintien d'un environnement sain ou assaini.

L'analyse occlusale va conduire à une décision thérapeutique finale, par :

- o mesures des dimensions verticales,
- o observations de contacts, inaccessibles en bouche,
- o repérages de volumes à rectifier,
- o simulations d'extractions,
- o préparation de cires de diagnostic,
- o préparations de prothèses transitoires.

Son but est de définir la faisabilité du traitement et les moyens thérapeutiques nécessaires pour restaurer une occlusion d'intercuspidation maximale optimale.

Les objectifs à atteindre au niveau des piliers et des dents restantes avant la phase prothétique sont les suivant (BELSER U.C., WISCOTT A.H., 1996, ³) :

- absence de tout processus pathologique actif,
- ligne gingivale harmonieuse,
- relations interarcades adéquates,
- plan d'occlusion,
- intercuspidation harmonieuse avec OIM optimale,
- piliers en nombre et en position adéquats,
- piliers perpendiculaires au plan d'occlusion,
- piliers d'une hauteur clinique suffisante, c'est à dire au moins 4 mm après préparation,

- piliers présentant des limites et embrasures accessibles au nettoyage.

La parodontie préprothétique intervient dans 4 des 9 critères cités ; elle est incontournable dans le traitement multidisciplinaire lorsqu'il est nécessaire de :

- retrouver un système d'attache sain ou assaini,
- renforcer le parodonte marginal en fonction de la situation des limites cervicales,
- déplacer le système d'attache,
- améliorer l'esthétique dentogingivale,
- favoriser une morphologie prothétique facilitant le contrôle de plaque.

Les solutions par bridge sont susceptibles de fournir un très bon effet de contention des dents adjacentes lorsque cela est nécessaire. La combinaison d'une régularité muqueuse superficielle et d'une épaisseur parodontale suffisante sur l'espace édenté constitue une condition commune pour que puisse s'inscrire un élément pontique esthétique et prophylactique.

La reconstruction morphologique crestale par voie chirurgicale s'impose donc avant toute tentative de réhabilitation prothétique d'usage.

II.1.2 EN PROTHESE IMPLANTAIRE

La prothèse implantaire doit permettre au patient de retrouver une fonction masticatoire et un résultat esthétique satisfaisants.

Brånemark et al.(BRÅNEMARK P.I ., et al., 1969, ⁷) ont été les premiers, en 1969, à suggérer la possibilité d'un contact direct entre l'os haversien vivant et un implant qu'ils ont nommé « ostéointégration ». la définition actuelle de l'ostéointégration est « une jonction anatomique et fonctionnelle directe entre l'os vivant remanié et la surface de l'implant mis en charge ».

Cette définition est fondée sur la stabilité implantaire et l'analyse radiographique. Cliniquement, l'ostéointégration se traduit par une ankylose de l'implant.

Les principes chirurgicaux et prothétiques doivent respecter les impératifs de la physiologie osseuse pour obtenir et maintenir l'ostéointégration. Ceci implique la

connaissance des phénomènes de cicatrisation, de réparation et de remaniement des tissus. (DAVARPANA M., MARTINEZ H., 1999, ¹⁸)

Les conditions nécessaires à l'obtention d'une réparation osseuse satisfaisante sont :

- la présence de cellules adéquates,
- une nutrition adéquate de ces cellules,
- un stimulus approprié pour la réparation osseuse.

Les facteurs locaux déterminant l'ostéointégration :

L'intégrité des tissus mous recouvrant le site implantaire, la capacité d'ostéogénèse et de remodelage osseux sont des facteurs déterminants pour l'ostéointégration.

- Etat de la muqueuse :

Toute dermatose buccale telle que candidose, eczéma, lichen plan, leucoplasie, érosion, doit être traitée avant la pose d'implant.

- Maladies parodontales

Le risque d'apparition d'infections péri-implantaires est plus élevé chez les patients atteints de parodontites, en particulier pour les formes agressives. Il est nécessaire de traiter ces pathologies avant d'envisager la thérapeutique implantaire.

- Quantité et qualité osseuse :

Le site implantaire doit être bien vascularisé.

Le taux de succès augmente avec le volume osseux disponible.

La qualité osseuse est également très importante. (HUTTON J.E., et al., 1995, ²⁷)

Lors de défauts congénitaux, comme les fentes, l'os maxillaire adjacent aux fentes palatines est en général très peu dense et de volume limité.

1. VOLUME OSSEUX DISPONIBLE

Un volume osseux minimal dans les trois plans de l'espace est indispensable pour le placement d'un implant standard. Idéalement, au moins 1 mm d'os doit entourer toute la surface implantaire.

Pour envisager la mise en place d'implants endo-osseux de 3,75 mm de diamètre et 10 mm de longueur, un volume minimal dans les trois plans de l'espace est nécessaire.

- SENS VESTIBULO-LINGUAL

Largeur crestale nécessaire = diamètre implantaire + 2 mm.

Il y a alors 1 mm d'os de part et d'autre de l'implant.

- SENS CORONO-APICAL

A la mandibule, la hauteur crestale nécessaire doit être ≥ 12 mm ; c'est à dire la longueur de l'implant + 2 mm.

Au maxillaire, la hauteur crestale nécessaire doit être ≥ 10 mm ; c'est à dire la longueur de l'implant.

- SENS MESIO-DISTAL

Pour un implant unitaire, la zone édentée doit être ≥ 7 mm.

Deux implants doivent être séparés de 3 mm pour les composants prothétiques.

Un implant et une dent naturelle doivent être séparés de 2 mm pour ménager os et ligament.

Enfin, le volume osseux résiduel et le dessin prothétique déterminent le nombre et le type d'implants.

Il est donc parfois nécessaire d'utiliser des techniques de reconstruction osseuse (greffe, ROG) ou d'élargissement de l'espace mésio-distal prothétique ou osseux (orthodontie).

L'étude des structures anatomiques telles que les sinus maxillaires et le canal dentaire, doit être effectuée avec précision. L'implant doit respecter ces zones ; ainsi des

techniques chirurgicales plus lourdes telles que les greffes osseuses, les comblements sinusiens et les déplacements du nerf dentaire peuvent être utilisées.

2. QUALITE OSSEUSE RESIDUELLE

Plusieurs publications signalent des taux d'échec importants avec un implant standard en présence d'un os peu dense.

En 1991, JAFFIN et BERMAN (JAFFIN R.A., BERMAN C.L., 1991, ²⁸) rapportent un taux d'échec de 35 % à 5 ans pour 102 implants standards mis en place dans un os de type IV.

JOHNS et al. (JOHNS R.B., et al., 1992, ²⁹) observent également un taux d'échec de 28 % à 5 ans sur les 57 implants standards mis en place dans un os peu dense.

Selon LEKHOLM et ZARB :

- 1 : os résiduel très corticalisé
- 2 : épaisse couche d'os cortical
- 3 : fine couche d'os cortical qui entoure un noyau d'os trabéculaire dense
- 4 : très fine couche d'os cortical qui entoure un noyau d'os trabéculaire de faible densité.

Un bilan radiographique complet permet d'évaluer la hauteur osseuse disponible, ainsi que la qualité osseuse des maxillaires :

- la radiographie panoramique,
- le bilan long cône,
- le scanner dentaire (examen tomодensitométrique).

Ces examens permettent d'analyser :

- le volume osseux disponible,
- les rapports avec les structures anatomiques,
- la qualité osseuse résiduelle,
- la présence de lésions osseuses avoisinantes.

II.1.3 EN PROTHESE ADJOINTE

Il existe deux types de prothèse adjointe :

- la prothèse adjointe partielle,
- la prothèse adjointe complète.

L'objectif direct d'une prothèse adjointe partielle est le remplacement des dents manquantes.

Son objectif indirect est la préservation de l'équilibre :

- des dents restantes,
- des tissus ostéo-muqueux,
- du système neuro-musculo-articulaire,
- de l'esthétique,
- psychologique.

La réalisation d'une prothèse adjointe partielle va nécessiter une étude clinique préalable :

- des dents bordant l'édentement :
 - elles doivent être soutenues par une quantité d'os suffisante,
 - leur ligament parodontal doit être sain,
 - leur axe respectif doit permettre l'insertion et la désinsertion de la prothèse,
 - leur valeur intrinsèque doit être vérifiée (restaurations de bonne qualité et absence de fracture)
- de l'environnement ostéo-muqueux :
 - la muqueuse doit être saine, notamment celle des crêtes édentées qui sera en contact intime avec l'intrado de la prothèse (élimination des parakératoses et dyskératoses),
 - les vestibules doivent être suffisamment profonds,
 - les freins trop importants doivent être diminués,
 - les crêtes édentées doivent être régularisées.

La rétention d'une prothèse adjointe partielle se fera par l'intermédiaire :

- des plans de callage et de guidage créés au niveau des faces proximales des dents bordant l'édentement,
- du bras rétentif des crochets.

La réalisation d'une prothèse adjointe totale représente toujours un traitement difficile car il n'existe plus de référence occlusale.

Cette PAT bimaxillaire doit restaurer complètement l'esthétique ainsi que l'ensemble des fonctions masticatoire, respiratoire et phonétique. Une occlusion équilibrée doit être rétablie.

Il est à noter que l'efficacité masticatoire d'une PAT bimaxillaire ne représente que les 1/5 de celle d'un patient denté.

La difficulté majeure réside dans l'acceptation de la prothèse par le patient ; celui-ci doit accepter d'apprendre à vivre avec ses prothèses. C'est un réel « pari prothétique ».

Un examen clinique préprothétique est également nécessaire pour étudier :

- l'état de la muqueuse gingivale : parakératoses et dyskératoses doivent être traitées,
- la profondeur des vestibules,
- la forme des crêtes osseuses qui peuvent nécessiter une régularisation.

La rétention d'une prothèse complète va dépendre principalement du joint périphérique réalisé entre la prothèse et les tissus mous. Une véritable succion doit exister entre l'intrados et les tissus mous.

Cette rétention est également dépendante :

- de la hauteur des crêtes osseuses résiduelles,
- de leur forme (contre-dépouille),
- de l'équilibration occlusale.

II.2 INTEGRATION DES TECHNIQUES ACTUELLES : CHIRURGIE PLASTIQUE PARODONTALE

En fin de croissance, après plusieurs interventions chirurgicales interceptives et un suivi orthodontique long et continu, l'alignement dentaire intra-arcade et inter-arcade est souvent obtenu.

Après remise en coalescence des différents fragments, soit un espace a été ménagé pour l'incisive latérale, soit au contraire en fonction de la dysharmonie dento-maxillaire et des types de classes squelettique et dentaire, cet espace a été fermé par mésialisation de la canine et du reste du fragment postérieur.

La fente labiale a souvent pu faire l'objet d'une correction très satisfaisante sur le plan esthétique (GOSSEREZ M., STRICKER M., 1969, ²⁶) et efficace sur la sangle musculaire.

La réalisation d'une chirurgie primaire précoce à l'aide de greffes périostées a assuré la fermeture de la fistule palatine résiduelle. Elle permet également le rétablissement d'une première ébauche de continuité osseuse maxillaire.

Il persiste cependant dans un grand nombre de cas une fente ou fissure alvéolaire séquellaire, impropre à la résolution prothétique finale du traitement. L'absence relative d'os alvéolaire, sous forme d'une discontinuité crestale résiduelle plus ou moins profonde, rend en général la topographie osseuse mal prédisposée à une implantation dentaire.

Par contre, les progrès récents de la chirurgie plastique parodontale (BORGHETTI A., MONNET-CORTI V., 2001, ⁶) permettent d'adapter certaines techniques pour parfaire la morphologie crestale, et tenter d'obtenir des conditions plus appropriées à une réhabilitation prothétique d'usage fonctionnelle, esthétique et prophylactique.

II.2.1 EDENTATIONS ENCASTREES AVEC DEF AUT ALVEOLAIRE LOCALISE

Une crête effondrée, une perte de substance, une résorption de crête ou un effondrement tissulaire du site édenté sont synonymes et signifient que la crête édentée a subi une perte ostéo-muqueuse.

Les facteurs étiologiques sont multiples ; et l'on retrouve les séquelles de fente labio-maxillo-palatines.

Etiologie traumatique :

- expulsion accidentelle avec fracas osseux
- fracture radulaire et osseuse
- extraction mal conduite
- prothèse amovible partielle mal adaptée

Etiologie infectieuse :

- parodontite (surtout à un stade avancé ou terminal)
- lésion péri-apicale (ou latéro-radulaire) d'origine endodontique ayant détruit une table osseuse
- échec implantaire
- fêlure longitudinale vestibulaire

Etiologie congénitale

Tableau des facteurs étiologiques des pertes de substance des crêtes édentées
(BORGHETTI A., MONNET-CORTI V., 2001, ⁶)

Le traitement chirurgical n'est pas obligatoire.

Il faut évaluer avec le patient les inconvénients esthétiques et fonctionnels.

II.2.1.1 CLASSIFICATIONS DES PERTES DE SUBSTANCES

La classification des défauts a un intérêt pronostique et thérapeutique. L'objectif à atteindre et les moyens thérapeutiques dépendent de la morphologie et du volume de la perte de substance.

La première classification a été proposée en 1983 par SEIBERT (SEIBERT J.S., 1983, ⁵⁵). Il distingue trois classes :

- classe I, perte tissulaire vestibulolinguale et hauteur de crête normale (perte dans le sens horizontal) ;
- classe II, perte tissulaire dans le sens apicocoronaire et largeur de crête normale (perte dans le sens vertical) ;
- classe III, perte à la fois horizontale et verticale.

Cette classification a été reprise en 1895 par ALLEN et al. (ALLEN E.P., GAINZA C.S., FARTHING G.C., NEWBOLD D.A., 1985, ¹).

Ces auteurs ajoutent une évaluation de la profondeur du défaut :

- légère, soit inférieure à 3 mm ;
- modérée, soit comprise entre 3 et 6 mm ;
- sévère, soit supérieure à 6 mm.

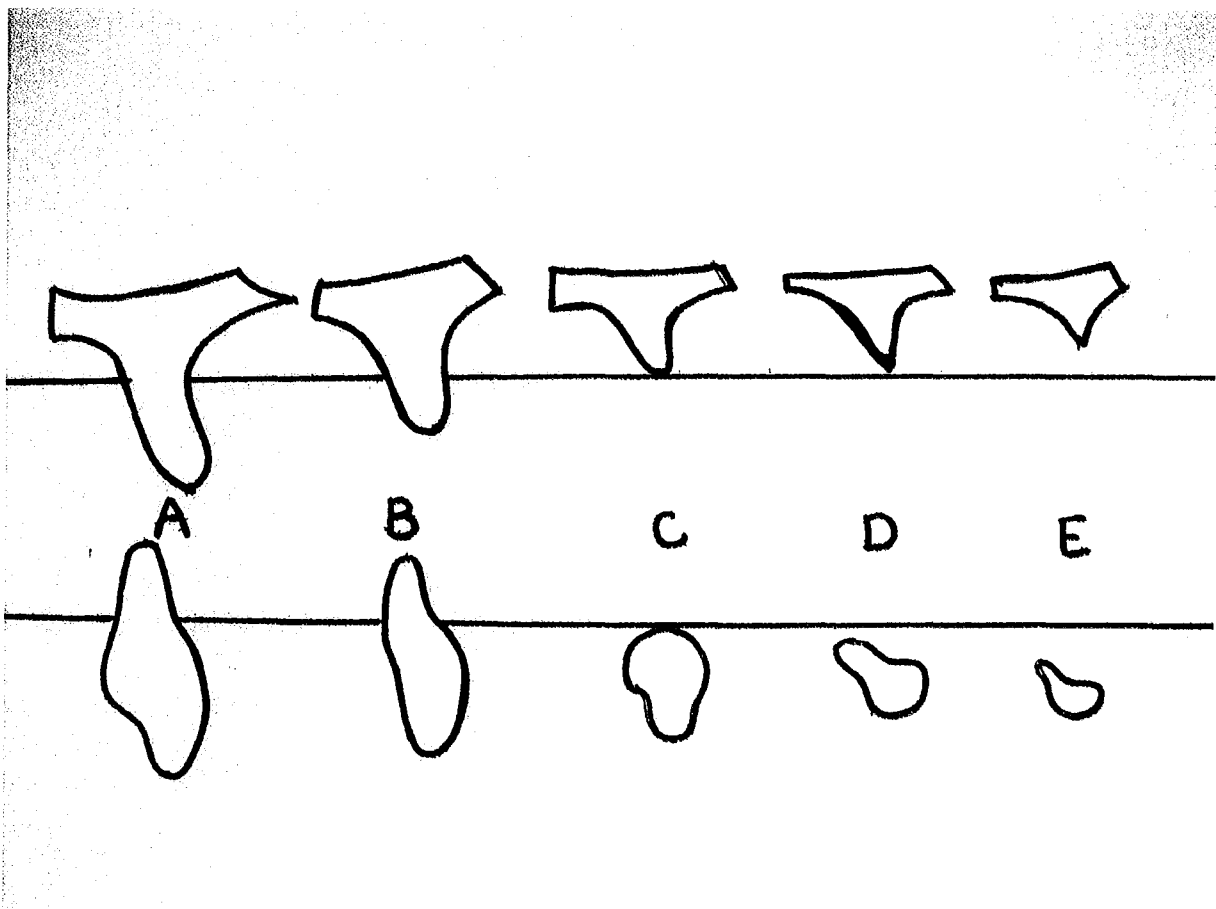
Caractéristique du défaut	Classification de Seibert	Classification d'Allen et al.
Perte tissulaire horizontale et crête de hauteur normale	Classe I	Type B
Perte tissulaire verticale et crête de largeur normale	Classe II	Type A
Perte tissulaire horizontale et verticale	Classe III	Type C

Tableau des classifications des pertes de substance en fonction de leur localisation.

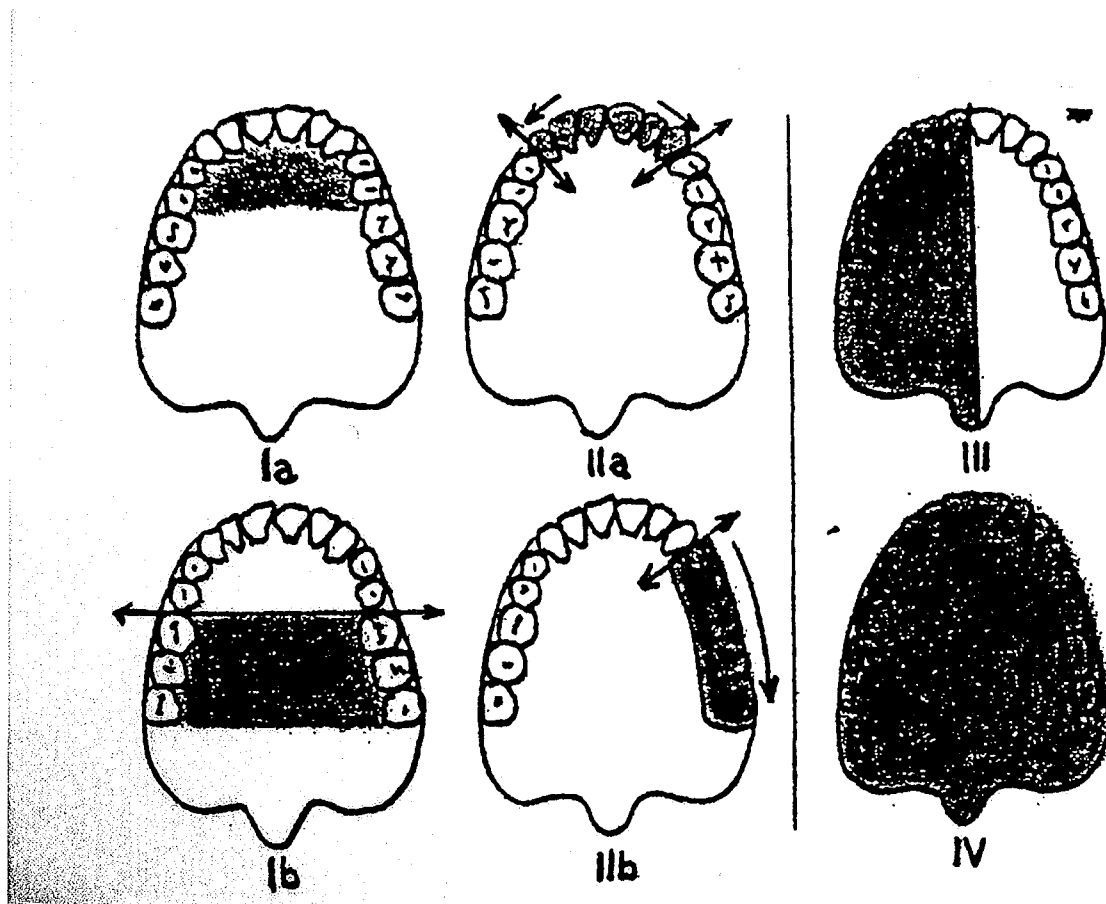
(BORGHETTI A., MONNET-CORTI V., 2001, ⁶)

Selon la classification de LEKHOLM et ZARB (1988), on trouve cinq types différents de formes de perte de substance :

- A : persistance en grande partie de la crête alvéolaire
- B : résorption modérée de la crête alvéolaire
- C : résorption totale de l'os alvéolaire
- D : résorption modérée de l'os basal
- E : résorption extrême de l'os basal.



Il existe également une classification des pertes de substance maxillaires selon BONAN-DEVAUCHELLE :



CLASSIFICATION DES PERTES DE SUBSTANCE MAXILLAIRES SELON BONAN-DEVAUCHELLES (PAYEMENT G., CARIOU J.L., 1995, ⁴⁷)

II.2.1.2 PRINCIPES THERAPEUTIQUES

L'attitude thérapeutique est différente si une prothèse implanto-portée va être réalisée ou s'il s'agit d'un pont sur piliers naturels :

- dans le cas d'une solution implantaire, l'aménagement de la crête doit concerner les tissus durs ;
- dans le cas d'une solution conventionnelle, l'aménagement de la crête peut concerner les tissus durs ou les tissus mous.

Les fentes labio-maxillo-palatines constituent à la fois un défaut muqueux et un défaut osseux ; ainsi l'aménagement de la crête concernera les tissus mous et les tissus durs.

Différentes techniques d'aménagement de la crête sont à la disposition du chirurgien pour la préservation ou le comblement :

- TISSUS MOUS :
 - greffes conjonctives enfouies
 - greffes épithélio-conjonctives

- TISSUS DURS :
 - biomatériaux
 - ROG
 - greffes osseuses (+/- ROG)

Le projet prothétique doit être élaboré par le spécialiste en prothèse après avoir pris l'avis de l'implantologiste et du chirurgien en charge des greffes muqueuses et osseuses.

Le chirurgien doit également discuter avec le patient des possibilités de compensations prothétiques des insuffisances de la chirurgie.

La reconstruction a ses limites et une fausse gencive ou une « overdenture » peut s'avérer indispensable pour atteindre les objectifs attendus de confort et d'esthétique.

II.2.1.3 GREFFES MUQUEUSES

Le comblement des pertes de substance de crête édentée a été proposé selon différentes techniques d'autogreffes muqueuses. En 1979, Meltzer utilise un greffon en coin partiellement enfoui. Coslet, en 1980, montre une greffe épithélio-conjonctive de surface. La même année Langer propose les greffes conjonctives sous-épithéliales, ou greffes enfouies ; et Abrams propose la technique du rouleau qui consiste en une greffe pédiculée de tissu conjonctif désépithélialisé.

L'utilisation de greffons exclusivement conjonctifs laisse un meilleur résultat esthétique global, et ce type de greffon s'adapte mieux à la configuration des défauts de forme complexe (GENON P., 1991, ²⁵).

Pour ces raisons, le traitement chirurgical des fentes alvéolaires se fait par greffe conjonctive enfouie.

II.2.1.3.1 GREFFES DE CONJONCTIF ENFOUI

II.2.1.3.1.1 Protocole opératoire selon MOLE C. et STRICKER M. (MOLE C., STRICKER M., 2004, ⁴³)

➤ Préparation pré-chirurgicale

Un jeu d'empreintes buccales permettant la mise à disposition de modèles d'étude en plâtre est réalisé, ainsi qu'une plaque de protection palatine selon un besoin de recouvrement palatin complet, ajustée au bord des dents sous les lignes de plus grand contour.

Une correction est apportée par addition de plâtre sur la région à opérer, pour accroître le volume crestal, comme le fera la chirurgie plus tard. Lorsque la rétention naturelle est médiocre, elle est préparée avec des petits trous fraisés en regard et à distance des papilles des régions prémolo-molaires afin de permettre la réalisation de sutures suspendues bilatérales.

La fente résiduelle est explorée cliniquement par sondage. Après concertation avec le patient le geste à conduire est expliqué puis décidé sous anesthésie locale parfois ou le plus souvent sous anesthésie générale. En effet, la longueur de l'intervention dépasse souvent deux heures.

➤ 1^{er} temps opératoire : préparation du site receveur

Après infiltration anesthésique lente et périphérique, sur les sites donneur et receveur, des incisions sont réalisées selon des tracés permettant un dégagement suffisant des lambeaux pour apporter une bonne visualisation per-opératoire, une possibilité de déplacements tissulaires muqueux, et une éviction totale des infiltrations épithéliales profondes au sein de la fente résiduelle.

On distingue :

- 4 incisions sulculaires horizontales, mésiales et distales, vestibulaires et palatines,
- 1 incision supra-crestale médiane sur le segment édenté,
- des incisions verticales le long des bords de la fente,
- des incisions complémentaires internes et profondes pour permettre les tractions muqueuses superficielles.

Le décollement est toujours réalisé en épaisseur partielle, à la lame froide, laissant un lit périosté et vascularisé adhérent au plan profond. Une gingivectomie est pratiquée sur la partie bordant l'épithélium de bord de fente.

Un patron est mis en forme à partir d'un matériau semi-rigide stérile (enveloppe interne métallisée d'un fil de suture par exemple). La forme à déterminer doit recouvrir la fente sur toute sa hauteur vestibulaire et palatine, et s'étendre sur les deux dents adjacentes, à la fois pour offrir un lit de vascularisation suffisant pour le futur greffon et pour accroître la résistance des tissus parodontaux bilatéraux. Une forme de « 8 » ou de « poire » est classiquement obtenue, dont le renflement le plus important se situera en vestibulaire.

Le site receveur est temporairement protégé par la mise en place d'une compresse imbibée de sérum physiologique.

➤ 2^{ème} temps opératoire : préparation du site donneur

Le patron est reporté sur le palais gingival controlatéral dans un cas de fente unilatérale, ou sur le versant palatin le plus long dans un cas de fente bilatérale.

Une segmentation est réalisée par incision périphérique immédiate et intime. La partie segmentée, non décollée, subit alors une désépithélialisation par fraisage, de type « derme-abrasion », au moyen de fraises boules diamantées à gros grain, montées sur turbine et pièce à main, sous irrigation abondante. La désépithélialisation est jugée suffisante après obtention d'une surface hémorragique régulière, témoignant de la suppression du tissu épithélial non vascularisé, et de l'accès au tissu conjonctif.

Le décollement du greffon est opéré par dissection à la lame, selon une profondeur déterminée par les besoins de restructuration, lentement, en prenant garde à éviter une effraction violente d'un pédicule vasculaire important (artères palatines ascendantes au foramen palatin postérieur).

Le greffon détaché est immédiatement déposé au sein d'une compresse abondamment imbibée de sérum physiologique.

L'hémostase du site donneur est réalisée par une compression digitale forte et longue de l'aide opératoire et par la mise en place d'un matériau hémostatique (cellulose oxydée ou compresse collagénique).

Le greffon conjonctif est sculpté sur la table opératoire, avec une imbibition constamment renouvelée de sérum physiologique. Il est dégraissé sur son versant interne, sur les bords, de telle sorte à permettre la meilleure adaptation tridimensionnelle possible au site receveur, et ainsi à permettre une revascularisation facilitée.

➤ 3^{ème} temps opératoire : fermeture du site receveur

Le greffon est positionné définitivement sur le site receveur. Il est suturé au plan profond périosté selon un principe d'étirement « en pont » de part et d'autre du défaut, en vestibulaire et en palatin, avec un fil résorbable fin. L'ancrage primaire doit prévenir tout flottement du greffon sur le site. Les lambeaux pédiculés sont alors repositionnés sur le greffon par translation et/ou rotation, pour permettre un recouvrement complet.

Les sutures sont à ce niveau réalisées en deux plans : un plan enfoui avec un fil résorbable et un plan superficiel sans traction avec un fil non résorbable.

➤ 4^{ème} temps opératoire : protections mécaniques des sites donneur et receveur

La plaque de protection palatine thermo-modelée est appliquée contre le palais, en recouvrement du pansement hémostatique résorbable adhérent au site donneur. Un recouvrement total de la plaie ouverte doit être obtenu, tout en s'assurant que la plaque n'entravera pas la mobilisation physiologique du palais mou lors de la déglutition.

En cas de rétention spontanément réduite, une suture bilatérale est ancrée par des points suspendus, à l'aide d'un fil non résorbable épais et résistant.

Un pansement parodontal gélifié et à prise retardée est appliqué sur le site receveur, modelé au doigt de façon à répartir son épaisseur, recouvrir suffisamment le tissu coronaire adjacent et modeler si possible le fond du vestibule.

➤ Suivi post-opératoire

Un brossage dentaire est demandé dès le jour de l'intervention, avec une brosse douce, classiquement, excepté sur les zones recouvertes par le pansement chirurgical.

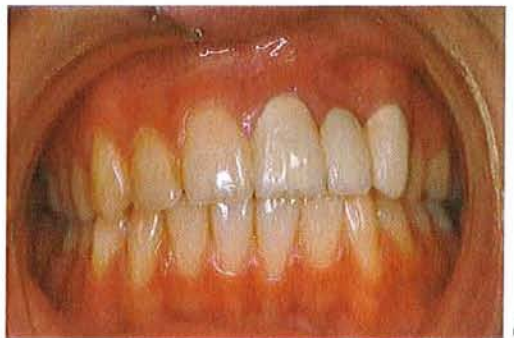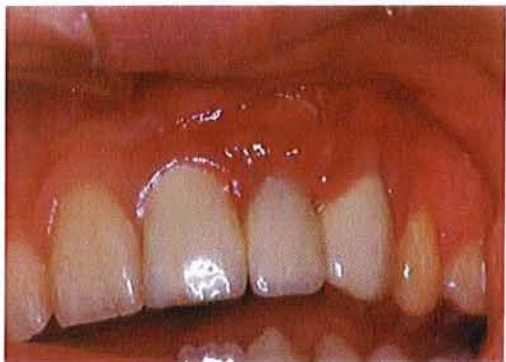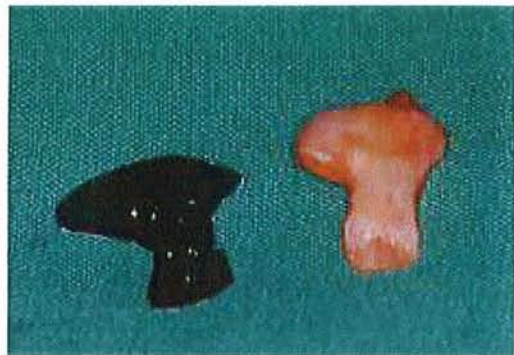
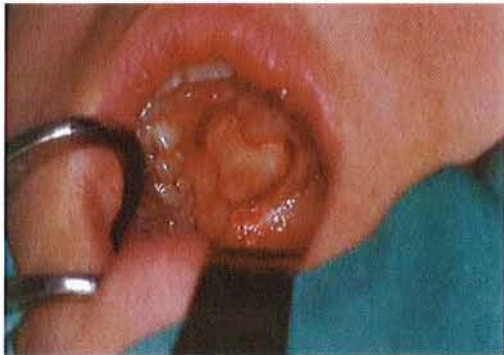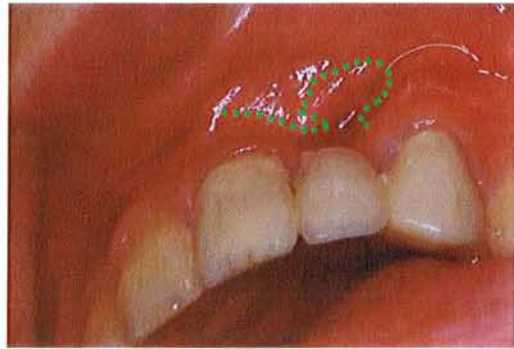
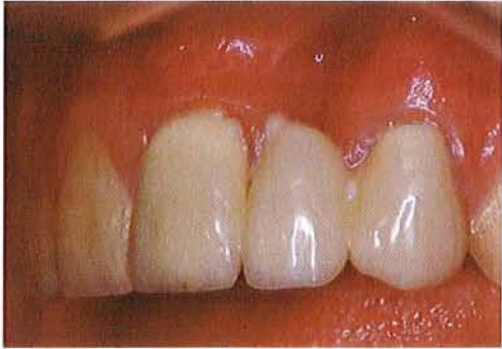Les patients sont revus à 8 et 15 jours postopératoires. A chaque séance un nettoyage prophylactique professionnel est réalisé avec des antiseptiques doux et avec détersion des sulci aux ultrasons.

Dès la dépose du pansement et/ou de la plaque palatine, un brossage minutieux des secteurs opérés est instauré avec une brosse post-opératoire (7/100), puis chirurgicale (12 à 15/100).

L'autogreffe conjonctive apporte en 1 ou 2 interventions selon le volume à combler, un résultat prévisible des plus satisfaisants pour traiter les fentes alvéolaires.

Elle permet la réalisation d'une prothèse scellée et des intermédiaires de bridge dans des conditions normales; les corrections chirurgicales et prothétiques compensent favorablement le déficit esthétique, la gêne fonctionnelle, et en particulier phonétique.

FENTE LABIO-MAXILLO-PALATINE UNILATERALE



1 et 2 : localisation d'une séquelle de FLMP unilatérale ; noter la perte de volume crestal, non compensée avant la réalisation prothétique d'usage (bridge scellé 21-23).

Elle constitue un obstacle naturel au nettoyage prophylactique hebdomadaire, et est responsable d'une accumulation de dépôts bactériens qui vont engendrer une inflammation marginale.

L'absence de prise en charge de cette inflammation sera à l'origine de l'apparition d'une parodontopathie précoce localisée, pouvant évoluer vers la perte de deux dents piliers, et donc vers une accentuation tardive et majeure du défaut crestal originel.

3 : site donneur : le palais contro- latéral.

Le prélèvement est réalisé selon un contour spécifique, déterminé à l'aide d'un patron mis en forme après exposition du site receveur.

Une désépithélialisation de surface est réalisée par abrasion superficielle avant la segmentation.

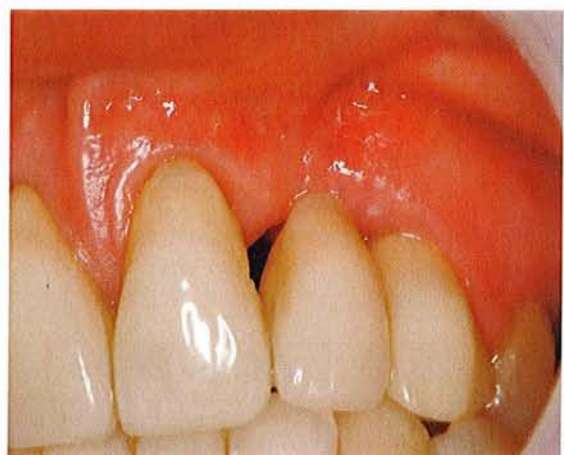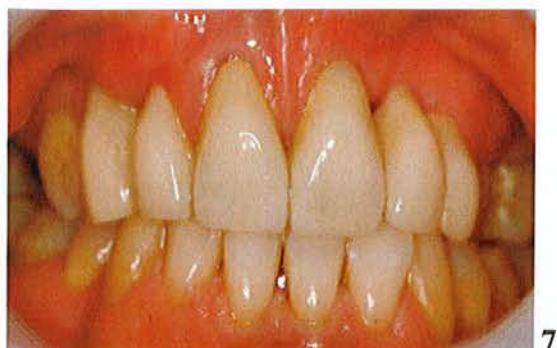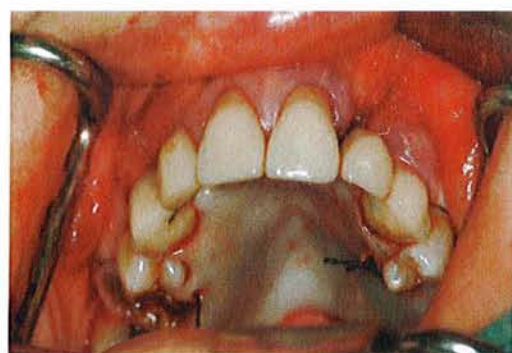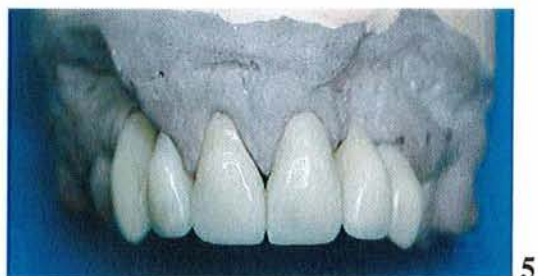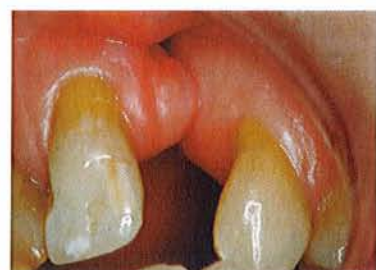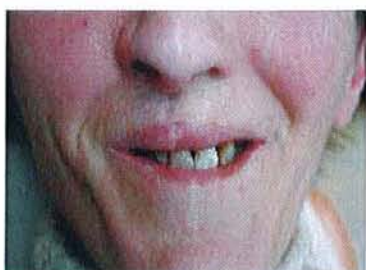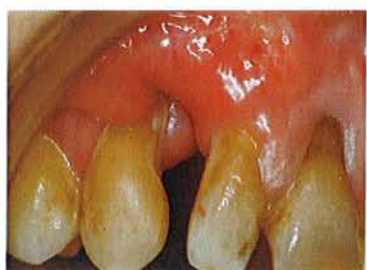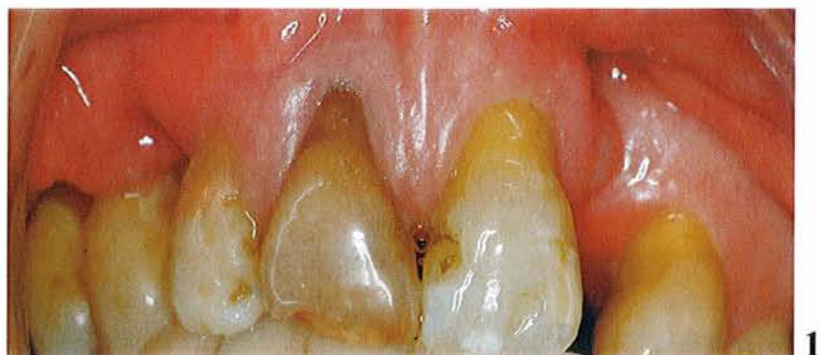4 : le greffon conjonctif et son patron

5 : résultat à +15 jours

6 : résultat à +4 mois, pouvant être jugé comme définitif.

II.2.1.3.1.3 Cas clinique numéro 2 (Dr. C. MOLE)

FENTE LABIO-MAXILLO-PALATINE BILATERALE



- 1, 2, et 4 :** **fente bilatérale**
Dans ce cas, le parodonte prend une forme particulièrement tourmentée. Aux défauts crestaux bilatéraux se surajoutent des lésions muqueuses (récessions), consécutives au biotype parodontal et à l'absence de restauration occlusale stable.
- 3 :** le sourire forcé de la patiente en 1^{ère} consultation pré-prothétique ; outre la cicatrice labiale on perçoit clairement la gêne psychologique intense due à l'aspect inesthétique et séquellaire endo-buccal.
- 5 :** confection d'un bridge provisoire par le Dr. C. BILLIOTTE de 13 à 23.
- 6 :** greffe de conjonctif enfoui associée à des techniques de lambeaux repositionnés.
- 7 :** résultat à J +15
- 8 :** résultat à 4 mois

II.2.1.3.2 GREFFES EPITHELIO-CONJONCTIVES

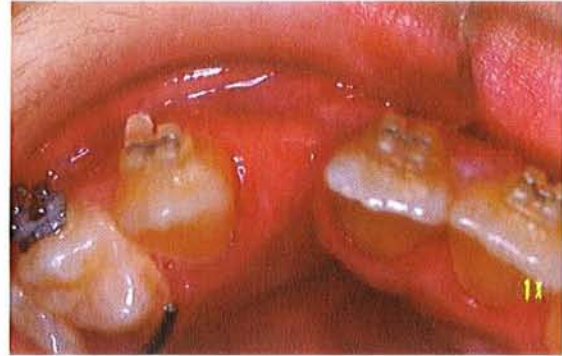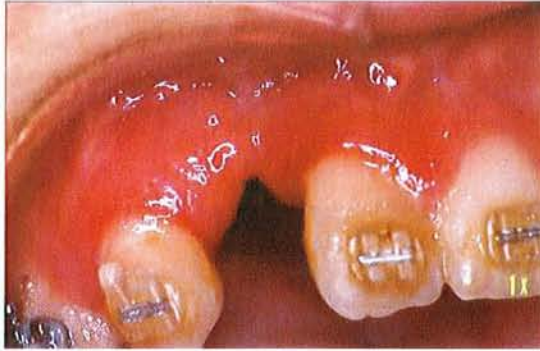La réalisation de greffes épithélio-conjonctives n'est pas opportune pour traiter des séquelles de fente avec des défauts alvéolaires importants.

En dehors des résultats esthétiques, la présence de l'épithélium et la rigidité qu'il confère au greffon ne permet que peu de le conformer en 3 dimensions pour l'adapter à un défaut souvent complexe dans sa morphologie.

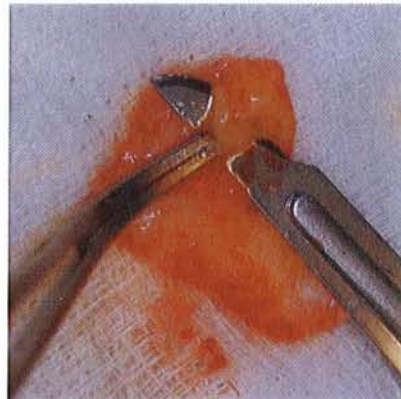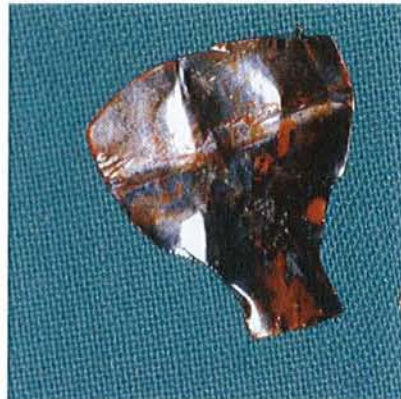Elle est utilisée pour la réparation des défauts crestaux de faible profondeur lorsqu'un apport de gencive kératinisée est souhaité à proximité des piliers de bridge.

II.2.1.3.2.1 Cas clinique numéro 3 (Dr. C. MOLE)

FENTE UNILATERALE

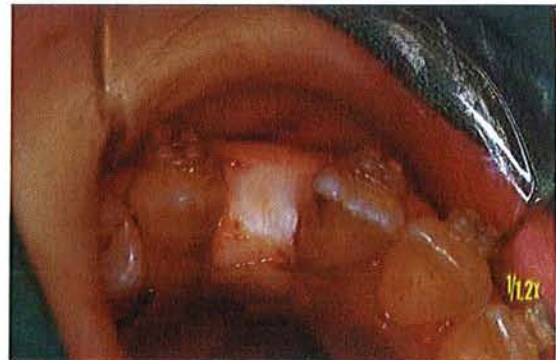
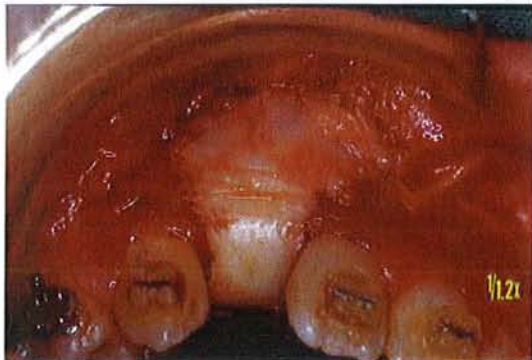
1

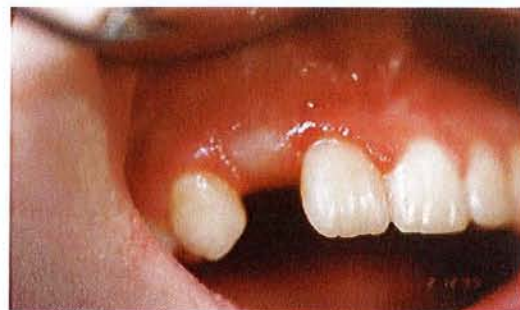

2

3



4



5

- 1 : présentation de la fente unilatérale avec une forme simple en 3D : la perte de volume horizontale et en épaisseur est peu conséquente mais gêne toute bonne reconstruction prothétique d'usage.**
- 2 : patron du greffon réalisé de façon peropératoire extemporannée après exposition opératoire large du site receveur.**
- 3 : le greffon prélevé est sculpté et débarrassé sélectivement du tissu adipeux sous muqueux.**
- 4 : le greffon en place est microsuturé en légère extension pour obtenir la meilleure conformation tridimensionnelle possible.**
- 5 : résultat à 1 mois : orientation vers la réalisation d'un bridge collé 13-11.**

II.2.1.4 AMENAGEMENT DES TISSUS DURS

Trois grandes catégories de techniques sont employées, seules ou combinées : l'utilisation de biomatériaux, de membrane de régénération osseuse ou tissulaire guidée (ROG / RTG), et de greffes osseuses autogènes.

II.2.1.4.1 BIOMATERIAUX

Ces substituts osseux en régénération osseuse sont représentés par les allogreffes, les xéno-greffes et les matériaux alloplastiques.

Les biomatériaux associés ou non à des membranes sont très utilisés actuellement pour traiter les défauts péri-implantaires.

Le biomatériau sert d'échafaudage pour l'os nouveau qui se forme. Utilisé avec une membrane, le biomatériau stabilise celle-ci et constitue un mainteneur d'espace sous membranaire. Il aide aussi à la stabilisation du caillot sanguin et, de ce fait, empêche le décollement du caillot des parois du défaut (BORGHETTI A., MONNET-CORTI V., 2001, ⁶).

La membrane fonctionne comme une barrière qui s'oppose à la prolifération épithélio-conjonctive et favorise ainsi la croissance osseuse. Elle stabilise la zone greffée et retient le biomatériau qui, dans la plupart des cas, se présente sous forme de granules.

D'une façon générale, le biomatériau doit être maintenu et recouvert pour éviter son expulsion.

L'association biomatériaux / membranes a été rapportée avec succès dans certaines reconstructions horizontales, mais la fiabilité de l'ostéo-intégration des implants placés dans un tissu ainsi obtenu, reste à démontrer.

Les résultats en reconstruction verticale sont jusqu'à présent décevants (BORGHETTI A., MONNET-CORTI V., 2001, ⁶), malgré les récentes recherches cliniques développées par Simion avec le BioOss®. (SIMION M., MAIORANA C., 2003, ⁵⁷).

II.2.1.4.2 ROG / RTG

La meilleure connaissance des différents temps de cicatrisation et des populations cellulaires mises en jeu a permis aux chercheurs de mettre au point les techniques de régénération tissulaire guidée à l'aide de barrières mécaniques d'abord non résorbables puis résorbables. L'objectif initial de ces travaux visait la reconstruction intégrale des différents compartiments parodontaux enfouis (desmodonte, ciment, os alvéolaire), (RTG).

L'application de ces principes au seul compartiment cellulaire osseux montre que la reconstruction osseuse peut être envisagée à partir d'un caillot sanguin stable et que sans l'influence des cellules conjonctives gingivales, elle peut maturer. (ROG).

Les conditions requises pour obtenir une néoformation osseuse sont dépendantes :

- de facteurs anatomiques : nombre de parois osseuses résiduelles ;
- de facteurs biologiques : vascularisation et apport cellulaire efficace ;
- de facteurs mécaniques : espacement nécessaire à la formation et la stabilisation du caillot, fermeture hermétique de la lésion.

Les membranes de régénération utilisées ont pour rôle de sélectionner la migration des cellules ostéogéniques en créant un espace entre elles et les parois osseuses résiduelles où un caillot sanguin peut s'organiser de façon stable.

La stabilisation des membranes est garante de celle du caillot sous-jacent. Elle est donc indispensable et est réalisée par des micro-fixations vissées ou impactées, ou par des sutures périostées profondes.

Les limites de la ROG sont conditionnées à :

- la taille et la morphologie du défaut,
- la qualité de la muqueuse de recouvrement,
- la vascularisation superficielle (incisions, sutures, absence de tabagisme...)
- l'absence de réouverture muqueuse précoce (infection).

II.2.1.4.3 AUTOGREFFES OSSEUSES

Les greffes osseuses répondent aux traitements de déficits osseux importants.

Ces techniques peuvent traiter des pertes de substance soit horizontales, soit verticales, soit combinées.

Le principe est de transplanter un greffon d'os autogène d'un site intrabuccal ou extrabuccal vers la crête édentée traitée. La greffe devra être laissée en maturation stable (ostéosynthèse de qualité) pendant une période longue et dépendant de l'origine embryologique du site donneur.

Les travaux de Tulasne mettent clairement en évidence une nette optimisation du pronostic de réimplantation dentaire avec les greffons d'origine pariétale.

Par contre, au sein des fentes, le défaut étant de forme particulièrement complexe, l'orientation est plus volontiers donnée vers les sites et prélèvement iliaques, où l'os peut être broyé en apportant un maximum de structure spongieuse, beaucoup plus perméable à la néovascularisation.

II.2.1.4.3.1 Bilan préopératoire

Plusieurs critères sont à considérer quant au choix du site de prélèvement :

- l'état général du patient ;
- le volume de la perte de substance ;
- la localisation sur l'arcade et l'accessibilité.

Il faut préparer le terrain local : tout foyer dentaire doit être impérativement traité. La maladie parodontale n'est pas une contre-indication mais des soins rigoureux sont souhaitables avant l'opération.

Les sites de prélèvement extrabuccaux comme l'os pariétal et l'os iliaque intéressent les reconstructions de grande étendue et le plus souvent implantaires.

Les sites de prélèvements intrabuccaux répondent plus aux traitements de petite étendue et sont plus utilisés en prothèse dentoportée.

La symphyse mentonnière est le site de prélèvement de choix. En effet, son accès facile et sa proximité en font un site donneur remarquable. De plus, l'origine

membraneuse de cet os est favorable puisque son taux de résorption post-chirurgical serait plus faible que celui de l'os d'origine endochondrale comme l'os iliaque.

L'avantage de la greffe osseuse est de transplanter un fort pourcentage de cellules ostéoblastiques vivantes pouvant amener la formation d'un nouvel os. L'apport vasculaire du site receveur est indispensable pour qu'un caillot sanguin établisse la jonction entre les cellules de l'os greffé et les cellules mésenchymateuses du site receveur.

II.2.1.4.3.2 Règles générales

Protocole selon TULASNE J.F., ANDREANI J.F., et al ⁶⁵ :

➤ Anesthésie

Une reconstruction demande du temps et l'anesthésie générale ou locale avec sédation intraveineuse (neuroleptanalgésie), procure au patient et au chirurgien un confort majeur par rapport à une intervention menée sous anesthésie locale seule.

➤ Voie d'abord

Elle doit permettre l'exposition directe et large de la zone à greffer et le recouvrement facile des greffons après leur mise en place.

L'incision doit se faire à distance de la zone à reconstruire afin que les greffons soient recouverts hermétiquement par un lambeau intact et bien vascularisé.

C'est pourquoi une incision au niveau du vestibule est conseillée dans les cas d'édentement complet. Dans les autres cas, l'abord direct est créal, prolongé en mésial et en distal par des contre-incisions.

Le décollement est conduit au ras de l'os en respectant au maximum le périoste.

➤ Dissection

Elle se fait au contact de l'os pour conserver aux lambeaux leur pleine épaisseur .

Elle respecte les muqueuses, le périoste et les racines dentaires dans la mesure du possible.

➤ Préparation du site receveur

Il faut abraser l'os au décolleur, à la rugine ou à la fraise jusqu'à ce qu'il saigne. La préparation peut être complétée par de fines perforations de la corticale à la fraise.

Aucun débris muqueux ou conjonctif ne doit persister là où seront posés les greffons.

➤ Prélèvement osseux

Lorsque tout est prêt, les greffons sont prélevés.

Lorsque le site donneur est extraoral, il doit avoir été préparé en début d'opération.

➤ Mise en place des greffons

- adaptation parfaite au site receveur : il faut éviter tout espace mort ;
- immobilisation stricte par autoblocage, vis ou fil d'acier pendant la période de cicatrisation, soit 2 mois environ pour l'os ;
- ne pas dépasser un certain volume de greffons.

➤ Fermeture

Après vérification de l'hémostase, et repositionnement précis du lambeau, elle se fait en très légère tension, afin de ne pas laisser d'espace mort entre le greffon et le lambeau de couverture.

➤ Suites opératoires

Un pansement compressif labial est appliqué sur la zone opérée. Il est laissé en place 24 à 48 heures.

Les réactions oedémateuses sont très variables d'un individu à l'autre, comme pour toute chirurgie.

Le contrôle du 8^{ième} jour permet de dépister un éventuel hématome à évacuer.

La thérapeutique médicamenteuse, systématiquement prescrite, associe antibiotique, antalgique et antiseptique oral pendant quelques jours.

II.2.1.4.3.3 Résultats

Les résultats sont fonction du degré de résorption des greffons, une perte osseuse même très discrète pouvant compromettre l'esthétique de la future prothèse, à défaut d'empêcher l'ancrage des implants.

Les phénomènes de résorption sont plus ou moins prononcés, mais toujours présents et variables d'un patient à l'autre et selon la forme anatomique :

- les formes horizontales sont de bon pronostic, les greffons d'apposition vestibulaire ou linguale ayant une large surface de contact avec le site receveur et se remodelant généralement peu. Après quelques mois, seuls les bords du greffon sont émoussés, en particulier le bord crestal (TULASNE J.F., ANDREANI J.F., et al., ⁶⁵) ;

- les formes verticales sont plus difficiles à reconstruire et de pronostic moins favorable. L'assise sur laquelle reposent les greffons est étroite ce qui rend leur revascularisation plus difficile et explique probablement la résorption quasi-constante de 10 à 20 % de la masse greffée dans sa partie crestale (TULASNE J.F., ANDREANI J.F., et al., ⁶⁵). Un complément de greffe pourra alors être envisagé.

Selon une étude comparative réalisée en 2001 par VAN DER MEIJ A. J. W. (VAN DER MEIJ A. J. W., 2001, ⁶⁸) à partir d'examens tomодensitométriques par scanner effectués immédiatement en postopératoire et à 1 an postopératoire, la résorption osseuse de l'os iliaque transplanté au niveau de la crête alvéolaire serait approximativement de 30 % pour les cas de fente unilatérale, et de 55% pour les cas de fente bilatérale en moyenne.

II.2.1.4.3.4 GREFFES DE SINUS MAXILLAIRE

Il est parfois nécessaire de réaliser une greffe de sinus maxillaire lorsque la hauteur nécessaire à l'implantation est rendue insuffisante par la proximité sinusienne.

A la différence de la greffe osseuse décrite précédemment, la greffe intrasinusienne ne se résorbe pas ou très peu et seulement pendant les premiers mois postopératoires (TULASNE J.F., ANDREANI J.F., et al., 2004, ⁶⁵).

La technique varie selon les greffons utilisés, l'important étant d'obtenir une construction compacte, homogène et stable au contact du plancher.

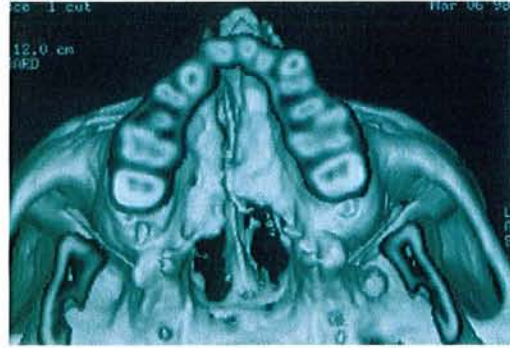
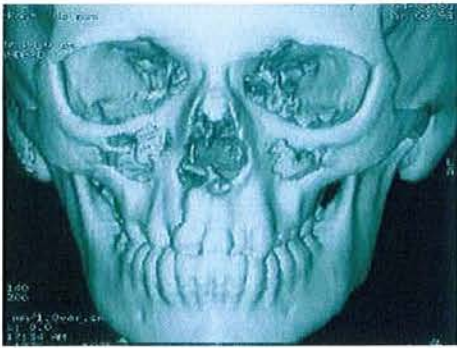En cas de brèche muqueuse, il faut éviter que des particules osseuses ne passent dans la partie sus-jacente du sinus.

La stabilité des greffons peut être obtenue par divers moyens : autoblocage, cerclage ou vissage en cas de blocs osseux, tassement entre plancher et greffon horizontal trans-sinusien en cas de particules obtenues. Si la muqueuse sinusienne est assez épaisse, elle peut suffir à contenir les greffons à la condition de limiter l'étendue du décollement.

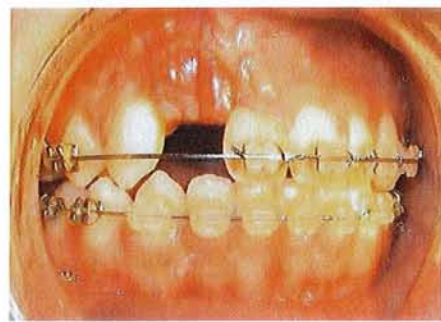
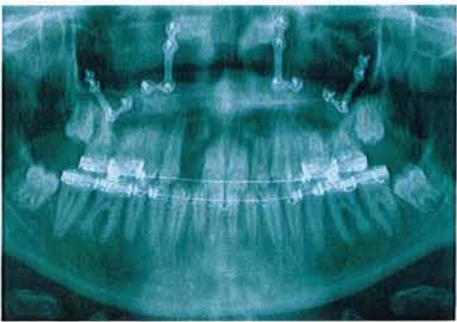
Au total, il faut obtenir une construction homogène, sans excéder le volume nécessaire à l'ancrage des futurs implants, une masse de greffons trop importante risquant d'aboutir à une séquestration.

II.2.1.4.3.5 Cas clinique numéro 4 (Dr. C. MOLE)

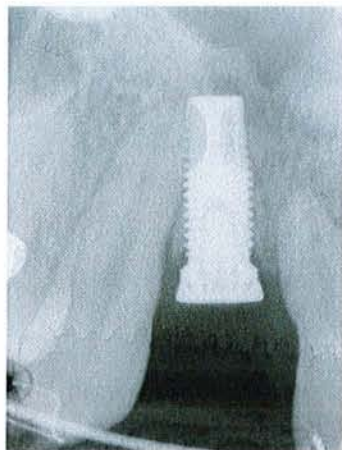
FENTE UNILATERALE



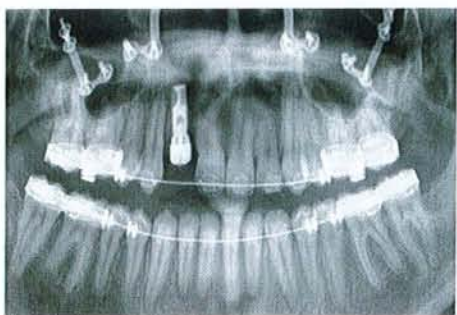
1



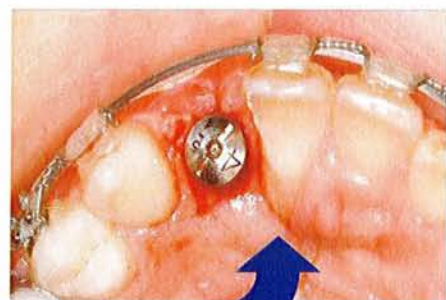2



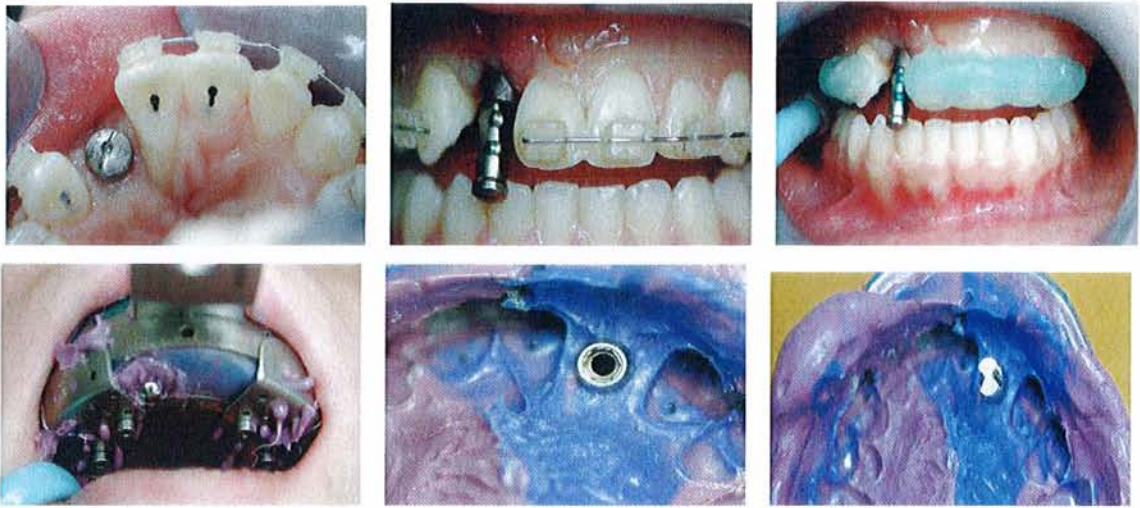3



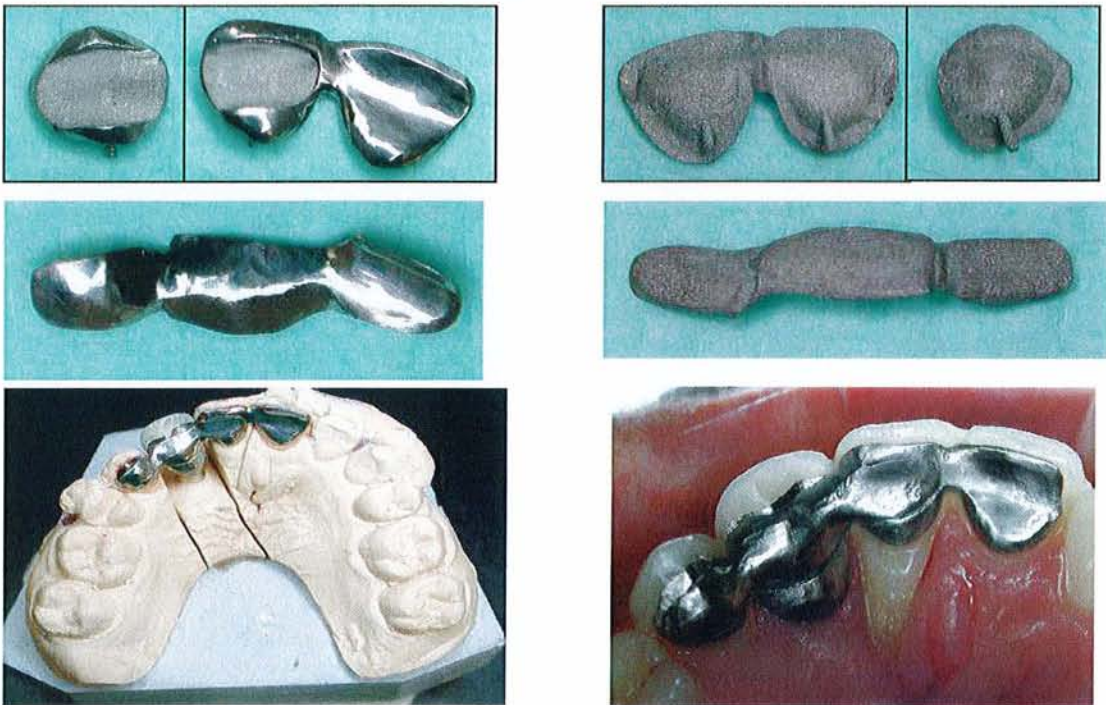
4a



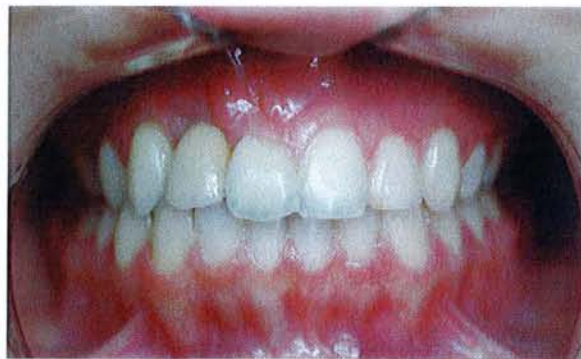4b




5



6



7

- 1 : séquelle de fente unilatérale en vue 3D.
Ce cas, qui a fait appel à une greffe osseuse secondaire, présente avant orthodontie une solution de continuité qui semble satisfaisante sur le site de la fente.
- 2 : après ODF + chirurgie orthognatique (Lefort I), l'espace prothétique nécessaire à la reconstruction de la dent 12 est bien recréé.
- 3 : un implant endo-osseux vissé a pu être positionné au sein de la portion crestale initialement concernée par la fente. L'os étant jugé de qualité souple, le protocole d'enfouissement temporaire est décidé de façon per-opératoire.
- 4a et b : après 6 mois d'enfouissement, une réouverture gingivale superficielle permet la mise en place d'une bague de cicatrisation pour la mise en fonction de l'implant.
- 4b :  noter la bonne répartition des tissus péri-implantaires, mais l'apparition d'une dénudation radiculaire profonde sur la face palatine de 11.
À ce stade, la dent présente une mobilité de stade III à IV : une contention définitive doit être engagée.
- 5 : réalisation des étapes prothétiques cliniques avec empreinte de type pick-up par le Docteur C. BILLIOTTE.
- 6 : Contention prothétique implanto-stabilisée : fabrication en laboratoire de prothèse, du dispositif prothétique complexe associant :
- des inlays surtaillés avec micro-pins parallélisés,
 - un inlay-core implantaire,

- **une couronne céramo-métallique fraisée en lingual (sur l'implant),**
- **un onlay de recouvrement pour blocage biomécanique de l 'ensemble et matérialisation de l'effet de contention sur les dents en bordure de fente.**

7 : réalisation prothétique d'usage en place.

Noter que la dent 11 qui présente une amélogénèse imparfaite en vestibulaire nécessitera un dernier traitement parodontal associé à une reconstruction de collet, pour obtenir un résultat final parfait.

II.2.2 EDENTATIONS TOTALES MAXILLAIRES AVEC DEFAUT ALVEOLAIRE LOCALISE

Les causes d'édentation totale sont multiples. Parmi elles, on trouve :

- la dégradation dentaire et/ou parodontale,
- les maladies cardio-vasculaires,
- les cancers,
- les malformations congénitales dont les fentes labio-maxillo-palatines,
- les conditions socio-économiques,
- l'augmentation de l'espérance de vie.

Chez les patients porteurs de fente labio-maxillo-palatine, une certaine catégorie de personnes se retrouve édentée totale à un âge relativement jeune.

En effet, si l'on considère les individus porteurs de fente qui ont aujourd'hui 40 ans, on constate qu'un grand nombre n'ont pas bénéficié de suivi dentaire adapté à leur malformation. La prise en charge dentaire et prothétique a été mal appréhendée, laissant le patient évoluer « tant bien que mal » avec sa fente ou sa séquelle de fente.

L'évolution se fait donc progressivement, et le patient se retrouve édenté partiel puis édenté complet, à l'arcade maxillaire spécifiquement.

La réhabilitation prothétique va donc consister en la réalisation de prothèse adjointe totale (PAT).

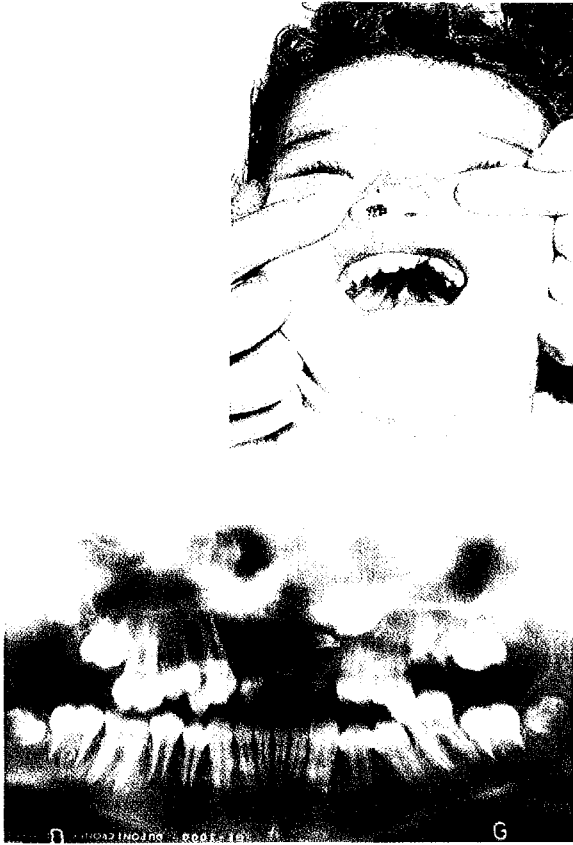Malheureusement, les conditions morphologiques séquellaires de la fente gênent considérablement la réalisation d'empreintes muco-statiques fiables, l'enregistrement du jeu physiologique des organes périphériques (empreintes secondaires et tertiaires), et les essayages fonctionnels. Il en résulte très souvent une magnifique prothèse de table de nuit ou de sac à main (d'après C.Molé).

Cela implique donc :

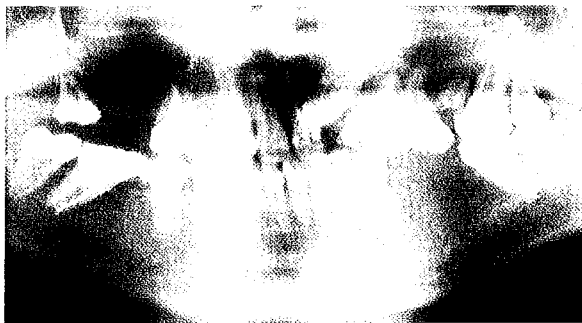- la correction du défaut alvéolaire crestal osseux par greffe osseuse pour rendre sa continuité au palais et à l'arcade édentée ;
- la correction du défaut muqueux et gingival par greffe de conjonctif enfoui pour créer une herméticité et permettre la rétention de l'appareil.

La rétention, la stabilisation et la sustentation de la PAT peut être améliorée par la mise en place d'implants sur l'arcade édentée, nécessitant parfois des greffes d'apposition osseuse et/ou des greffes de comblement de sinus maxillaire ou « sinus lift ».

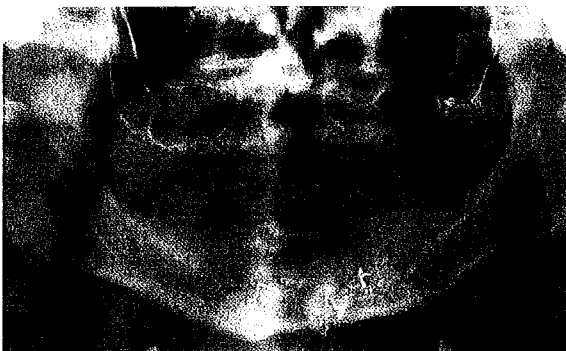
II.2.2.1 Cas clinique numéro 5 (Dr. MOLE)



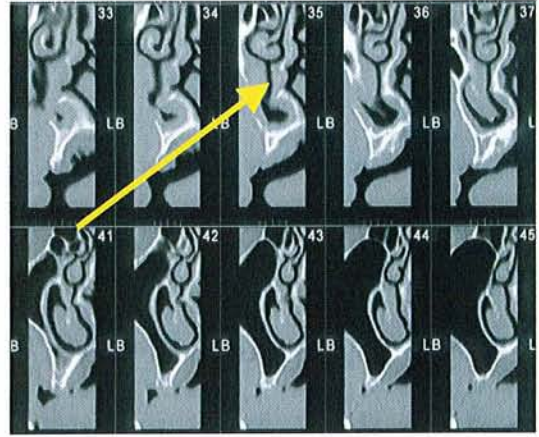
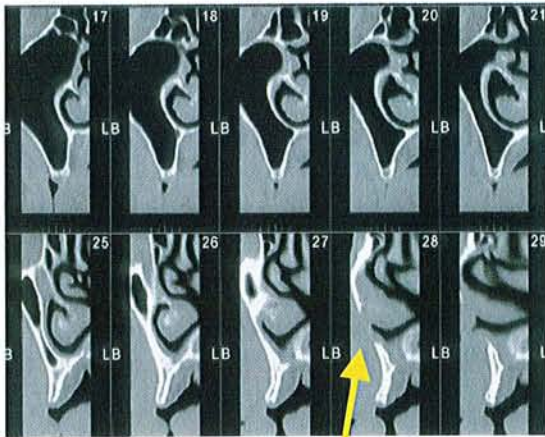
9 ans



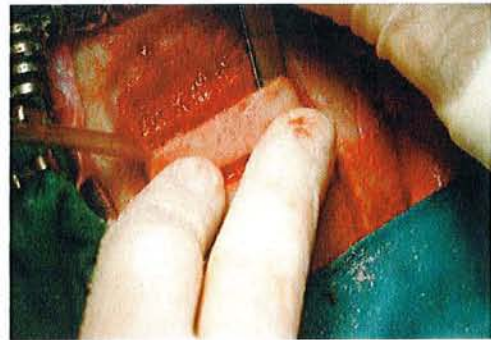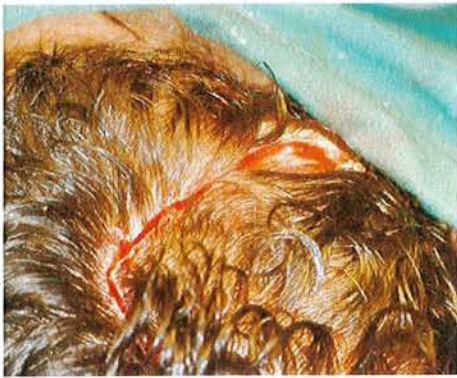17 ans



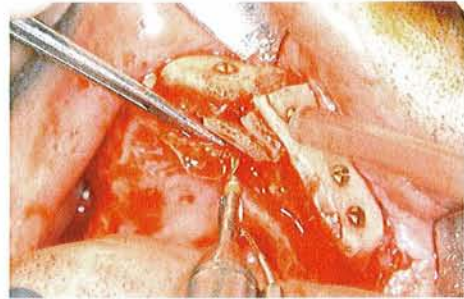
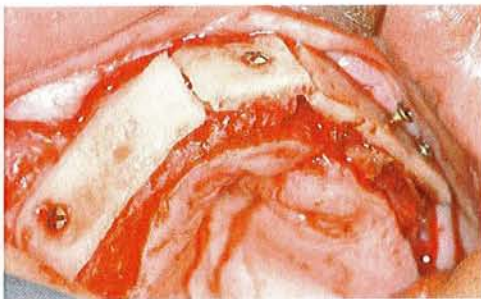31 ans 1



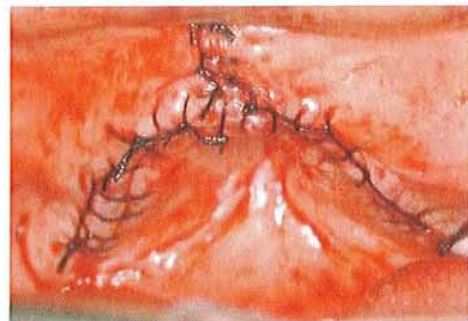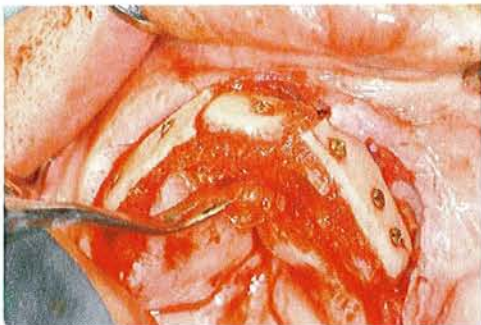
2



3

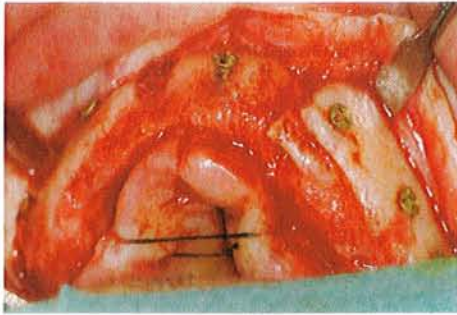


4

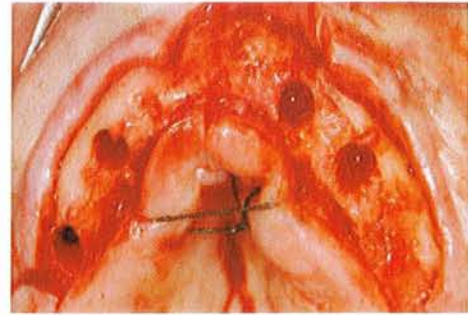


5

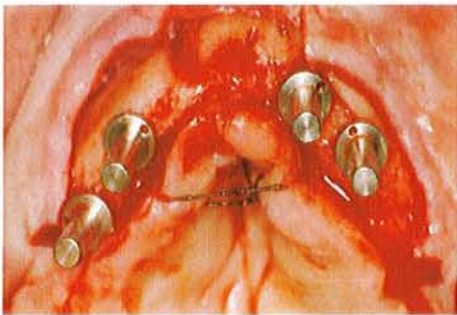
6



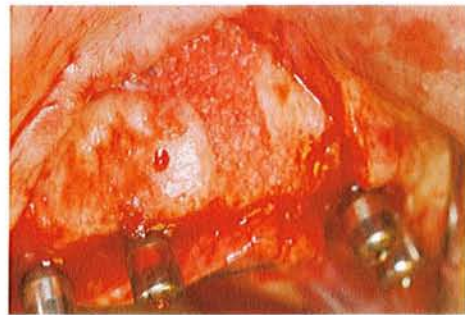7



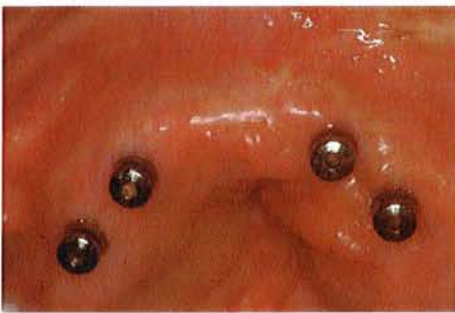8



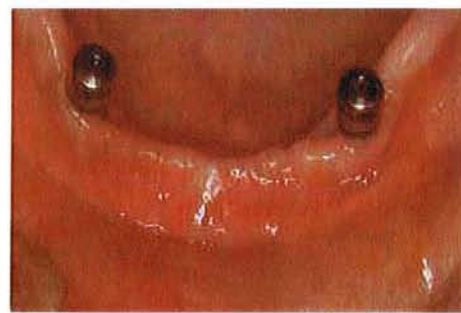9



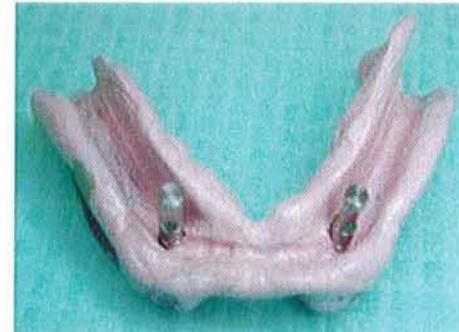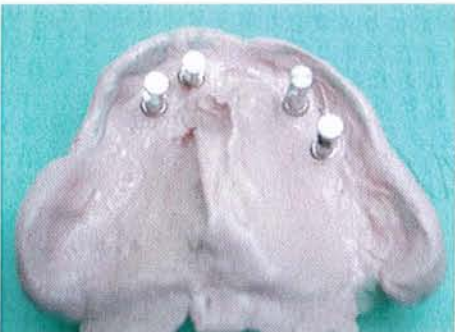10



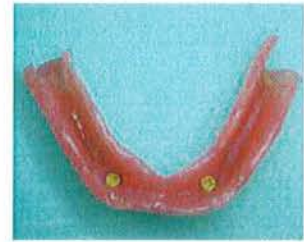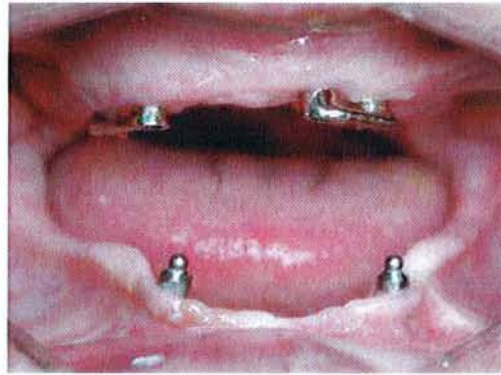
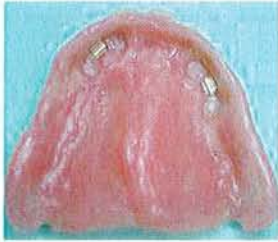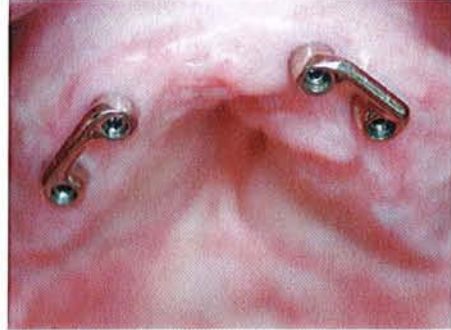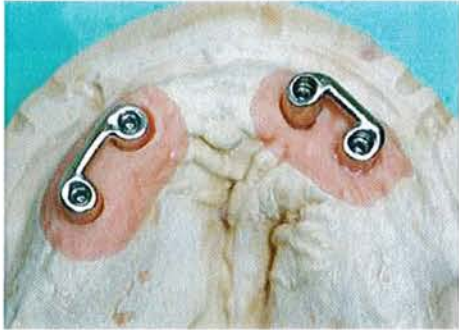11



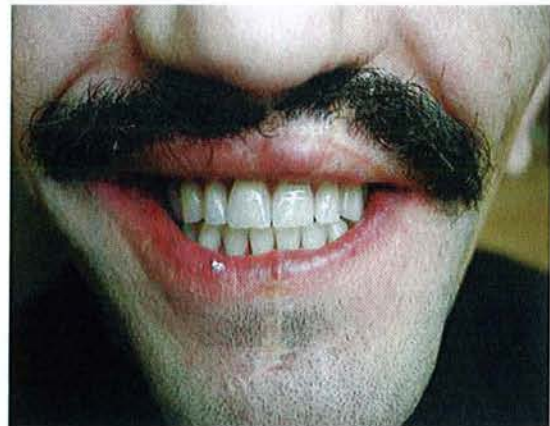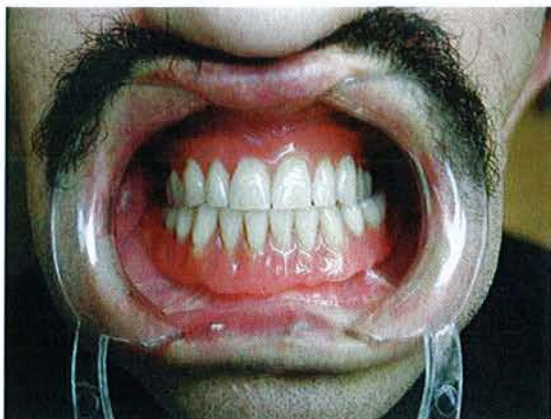12



13



14



15

- 1 : présentation du patient et de son historique dentaire**
- 2 : dentascan mettant en évidence :**
 - le défaut crestal sur le site de la fente,
 - la résorption osseuse transversale intense sur la totalité de l' arcade (inadaptation prothétique longue),
 - la persistance d'une fistule permanente avec communication naso-sinuso-buccale.
- 3 : réalisation d'un prélèvement osseux pariétal par le Dr. E. SIMON.**
- 4 : greffe osseuse cortico-spongieuse autologue, ostéosynthésée, réalisée en triple épaisseur au niveau de la fente par le Dr. C. MOLE.**
- 5 : comblement des espaces par le diplômé.**
- 6 : aspect post-opératoire immédiat (J 0).**
- 7 : une résorption faible mais inégale est enregistrée sur toute l'arcade ; par contre, on note la reconstruction complète du défaut crestal originel sur le site de la fente.**
- 8 : forage osseux pour la mise en place des implants.**
- 9 : contrôle de l'axe des futurs implants, dont 1 sur le site de la fente.**
- 10 : mise en fonction réalisée exceptionnellement de façon immédiate, en raison de l'excellente qualité osseuse obtenue et du degré élevé de calage primaire des implants dans la greffe.**
- 11 : résultat : aspect tissulaire à 2 mois**

- 12 :** la mandibule a également reçu 2 implants dans le même temps opératoire.
- 13 :** empreintes de type pick-up.
- 14 :** réalisation de 2 barres d'Ackermann au maxillaire, et mise en place de 2 attachements intra-coronaires axiaux en bouton-pressions à la mandibule ; les prothèses adjacentes totales sont munies de cavaliers dans l'intrados au maxillaire et de parties femelles de bouton-pressions à la mandibule. (Olivier VARIN, laboratoire V.O. Prothèse) (NANCY).
- 15 :** résultat final des prothèses portées en bouche (sourire de satisfaction du patient).

III DISCUSSION

III.1 FINALITES PROTHETIQUES

L'édentation unitaire encastrée est la résultante la plus fréquente de la situation d'une fente. Une reconstruction prothétique adjointe s'imposera jusqu'à la fin de la croissance staturale puis alvéolaire.

Les modalités de reconstruction prothétique fixée d'usage sont classiquement décrites selon trois possibilités de traitement : la prothèse implanto-portée unitaire, la prothèse conjointe collée (bridge collé ou attelle collée en palatin) ou la prothèse conjointe traditionnelle scellée (bridge de courte portée : 3 à 4 éléments).

Les solutions par bridge fournissent un bien meilleur effet de contention des dents adjacentes lorsque cela est nécessaire. Le remplacement de l'incisive latérale par bridge collé ou attelle collée peut parfois être une bonne indication ; elle est retenue dans les conditions suivantes :

- hauteur coronaire suffisante pour garantir un collage amellaire efficace,
- occlusion peu sollicitante sur le guidage antérieur et canin.

A défaut de ces deux conditions, l'indication évoluera plus volontiers vers la taille complète des dents adjacentes et la réalisation d'un bridge scellé.

La régularité muqueuse et l'épaisseur parodontale suffisante constituent une troisième condition commune pour que puisse s'inscrire un élément pontique esthétique et prophylactique. La reconstruction morphologique crestale par voie chirurgicale s'impose donc avant toute tentative de réhabilitation prothétique d'usage.

III.2 CHIRURGIE PLASTIQUE DES TISSUS MOUS

Des interventions de type gingivoplastie ou gingivopériostéoplastie (MILLARD D.R., LATHAM R., et coll., 1999, ³⁷) ou de greffe périostée tibiale (SIMON E., DUROURE F., COING C., SELLAL S., CHASSAGNE J.F., STRICKER M., 2004, ⁵⁸)

ont été décrites, dont les protocoles s'inscrivent à différents stades de la prise en charge des séquelles de fente maxillaires, et dont le but est la création d'os basal et alvéolaire.

On peut discerner deux compartiments osseux distincts recréés :

- supérieur ou alvéolo-nasal : à ce niveau la greffe périostée apporte un pont osseux variable en hauteur et en épaisseur,
- inférieur ou parodontal, uniquement assuré par la continuité de la gencive attachée et du périoste attenant, et donc produit par la gingivopériostéoplastie.

Parallèlement, les greffes de muqueuse gingivale sont depuis longtemps utilisées en chirurgie parodontale à but muco-gingival (apport de gencive attachée sur les secteurs déficients).

La chirurgie muco-gingivale a évolué vers une multitude de protocoles chirurgicaux précis qui constituent aujourd'hui des thérapeutiques de choix dans le traitement des récessions tissulaires marginales avec dénudations radiculaires, ou dans les préparations étiologiques préprothétiques.

La chirurgie plastique parodontale a alors apporté de nombreuses solutions dans les réhabilitations muco-gingivales et morphologiques plus complexes ou plus conséquentes (BORGHETTI A., MONNET-CORTI V., 2001, ⁶, SATO N., 2002, ⁵³).

Une nouvelle variante des techniques de greffes de tissu conjonctif enfoui est décrite précédemment, appliquée selon les critères spécifiques et séquellaires des fentes au niveau alvéolaire.

L'objectif vise toujours une reconstruction morphologique durable du galbe crestal naturel et une consolidation parodontale des dents adjacentes, afin de permettre une évolution prothétique ultérieure simple, adaptée et performante.

En ce qui concerne le prélèvement conjonctif palatin, la plupart des protocoles déjà publiés présentent des techniques par lambeaux d'accès afin d'obtenir une fermeture primaire de la plaie plus rapide et une réduction de la douleur post-opératoire. Le site de prélèvement n'a plus l'obligation d'être recouvert par une protection mécanique transitoire.

Cependant, l'expérience montre que des nécroses post-opératoires du lambeau d'accès sont d'autant plus fréquentes que celui-ci est plus finement disséqué.

La dissection à la lame ne pouvant être cliniquement stoppée au niveau immédiatement sous-épithélial, elle impose au chirurgien de laisser dans la partie soulevée, la portion la plus superficielle et la plus dense du tissu conjonctif. Or c'est cette portion du tissu conjonctif qui semble la plus adéquate pour l'obtention d'un greffon modelable en trois dimensions.

C'est pourquoi le protocole de prélèvement de sites épithélio-conjonctifs réalisé par une désépithélialisation cliniquement contrôlée par fraisage de surface est le meilleur.

Il est à noter que certains auteurs ont proposé et étudié histologiquement la possibilité d'une séparation chimique des plans épithéliaux et conjonctifs.

III.3 CHIRURGIE OSSEUSE ET IMPLANTOLOGIE

Le manque de développement de la morphologie crestale dans la fente est systématiquement retrouvé à un stade avancé.

Des greffes osseuses primaires ou secondaires peuvent alors apporter un complément de formation osseuse locale.

La plupart des centres de traitement des fentes ont abandonné la greffe osseuse alvéolaire réalisée lors de la fermeture primaire de la fente, parce qu'elle interfère avec le développement du maxillaire.

Le meilleur moment pour une greffe osseuse secondaire se situerait vers l'âge de 8 ans, avant l'éruption de la canine définitive.

Depuis les travaux de Branemark sur l'ostéointégration, la chirurgie implantaire est bien codifiée. Les réhabilitations prothétiques implanto-portées donnent des taux de succès à long terme dont les valeurs n'ont cessé d'augmenter en marge de l'évolution des facteurs multiples tels que :

- la recherche sur les états de surface des fixtures,
- la régulation des couples d'insertion implantaire et de vissages sélectifs des composants des supra-structures,
- l'usinage et les possibilités d'adaptation biomécanique des pièces prothétiques.

En ce qui concerne les indications implantaires, dans les édentations unitaires encastrées notamment, seule la présence d'un os alvéolaire en quantité et qualité

suffisante peut garantir un bon positionnement initial de la fixture implantaire puis la mise en place d'une reconstitution prothétique unitaire bien adaptée (DAVARPANA M., MARTINEZ H., 1999, ¹⁸).

Pour des situations anatomiques d'abord chirurgical délicat ou à risque, une aide au diagnostic et à la logistique implantaire peut être mise en œuvre par la modélisation tridimensionnelle des structures osseuses et/ou par reconstruction prothétique stéréo-photo-lithographique (MOLE C. et al., ^{38 39 40}).

Les greffes osseuses autologues sont décrites avec de multiples protocoles, et sont particulièrement indiquées dans un but implantaire à terme, sur des secteurs présentant des résorptions alvéolaires importantes.

Statistiquement, les résultats sur l'évaluation des reconstructions prothétiques implanto-portées sont bons, bien que moindres par rapports aux implantations en sites non greffés.

Sous certaines conditions, l'implantation peut être contemporaine à la greffe osseuse. La stabilité primaire de la fixture est alors une des conditions du succès thérapeutique. Elle doit pouvoir être parfaitement appréhendée, et l'analyse de fréquence de résonance (RFA) est une technologie récente mise à disposition des chirurgiens implantologistes qui permet de la mesurer cliniquement lors du temps chirurgical, puis tout au long du suivi de l'implant, jusqu'à sa mise en charge occlusale par la reconstruction prothétique implanto-portée.

Dans le cas des fentes, le déficit osseux va souvent impliquer une situation de l'implant déportée en palatin. Il en découlera une reconstruction prothétique le plus souvent inesthétique au niveau du profil d'émergence et inadaptée sur le plan biomécanique (expression des forces axiales masticatoires et occlusales non dirigées vers le tissu de soutien péri-implantaire).

Les greffes osseuses secondaires ou tertiaires pré-implantaires, dans le protocole de réparation des fentes, ont pour but la reconstruction intégrale du procès alvéolaire. Toutefois, la nature et la forme de l'os de prélèvement (broyat d'os iliaque, tibial, costal, pariétal ou symphysaire) vont engendrer une résorption plus ou moins importante à moyen terme.

Afin de minimiser cette résorption, en rendant le contexte alvéolaire greffé « fonctionnel », la réalisation de l'implantation se fait de manière précoce ; l'implantation est différée de seulement 6 à 8 semaines. Le taux de succès à court terme

est évidemment plus faible que dans des secteurs maxillaires équivalents non concernés par des séquelles de fentes ; quelques implants sont perdus après réalisation des étapes prothétiques, et aucun résultat à moyen ou long terme n'est pour l'instant délivré.

Enfin, la régénération osseuse guidée par membrane, basée sur un principe de contrôle de la sélectivité cellulaire dans le processus de la cicatrisation (envahissement sélectif du caillot), ne semble pas avoir été jusqu'ici une technique appropriée pour l'accroissement du volume osseux dans les fentes.

Les difficultés de remodelage chirurgical sur le plan muqueux, déjà parfois aléatoires pour les greffes autologues, risquent en effet d'engendrer un bon nombre de complications post-opératoires synonymes d'échec à court terme.

CONCLUSION

La greffe périostée tibiale constitue un procédé de choix en produisant un pont osseux maxillaire sous-narinaire conférant au maxillaire une stabilité squelettique par continuité osseuse. Au regard des techniques et « philosophies » exposées, il semble souvent difficile de porter un jugement qualitatif sur une fente réparée, et ce pour deux raisons :

1. il existe une énorme disparité entre les diverses formes cliniques des FLMP,
2. il existe malgré tout des séquelles obligatoires, même minimales : la cicatrice labiale n'est jamais totalement invisible, les fonctions restent souvent affectées à divers degrés, la cicatrice psychologique reste indélébile.

Bien que des remaniements tissulaires superficiels et profonds soient réalisés au cours de la croissance (en particulier les greffes osseuses II et III), l'os alvéolaire tributaire de l'éruption et de l'évolution de l'organe dentaire fait souvent défaut sur les cas observés en fin de croissance.

On constate presque systématiquement que la densité osseuse et la morphologie obtenues ne permettent ni la mise en place dans une bonne situation d'un implant (position trop apicale ou trop palatine), ni la conservation à long terme d'un complexe implanto-prothétique stable : l'occlusion est insatisfaisante ou la fonction occlusale est physiologique mais traumatisante sur le contexte osseux greffé.

A l'étude de notre sujet, et au regard des cas cliniques qu'il nous a été possible d'appréhender, nous considérons que l'implantation endo-osseuse dans un site de fente est le plus souvent une mauvaise indication.

Les greffes de conjonctif enfoui permettent une reconstruction morphologique crestale très satisfaisante sur le siège de la fente. A la satisfaction psychologique du praticien qui pourrait, par l'implantation, proposer une alternative thérapeutique évitant toute mutilation supplémentaire (dents adjacentes), il faut corréler la recherche d'une finalité engageant une satisfaction du patient en terme de pronostic esthétique, de confort et de pérennité à long terme.

Ces interventions s'inscrivent dans un long processus de réhabilitation du visage. Plusieurs disciplines sont concernées, et il ne faut pas oublier que la qualité du résultat final dépend de la cohésion de l'équipe soignante. Il existe une corrélation constante entre le résultat final et la régularité du suivi chirurgical, orthodontique, orthophonique, parodontal et prothétique.

La prise en charge de ces enfants ne peut en effet se concevoir sans les compétences d'une équipe pluridisciplinaire soudée et homogène, assurant un suivi à long terme de la croissance faciale, de l'occlusion dentaire, de la phonation et de l'audition de l'enfant.

Malheureusement, les contraintes sans cesse renforcées de la gestion hospitalière d'une part, et la difficulté à réunir les compétences diverses et nécessaires devant intervenir dans les traitements des FLMP d'autre part, posent le problème du maintien et /ou développement de cette recherche et de cette activité clinique dans l'avenir.

La prise en charge particulière des patients porteurs de fente n'est pas spécifiquement enseignée au cours du cursus dentaire. Un stage clinique au sein du cabinet dentaire du docteur Molé nous a donné la possibilité de côtoyer ces patients, et de découvrir une véritable organisation thérapeutique. Nous avons été fasciné par la disponibilité des spécialistes pour ces patients, par leur motivation exceptionnelle et leur envie d'allier au mieux les techniques chirurgicales les plus avancées. De plus nous avons mis à jour un réel réseau de professionnels, soucieux de transmettre leur expérience, leurs résultats mais aussi leurs échecs aux autres équipes soignantes ; tout ceci dans le but de mieux comprendre « comment » soigner les fentes.

D'une manière générale, le handicap physique est de plus en plus considéré dans notre société : les infrastructures s'adaptent pour l'accès aux handicapés ; les mentalités évoluent, et être handicapé n'est plus réservé aux personnes qui auraient « reçu un mauvais sort ». La société semble tout faire pour ne plus exclure ces personnes « différentes » mais au contraire pour les aider à mieux intégrer leur différence et à mieux développer leur vie sociale.

Cette dynamique actuelle, qui va dans le sens d'une réelle prise de conscience des conséquences psychologiques qu'un handicap physique entraîne, doit donner aux politiques, aux responsables sanitaires, et aux thérapeutes une motivation supplémentaire

dans leur activité pour imposer une prise en charge adaptée de ces patients jusqu'à l'aboutissement ultime du processus de réparation (ce qui aujourd'hui n'est toujours pas la règle standard pour de nombreux cas).

Nul doute que les progrès exponentiels de la médecine et de la chirurgie ouvriront dans l'avenir de nouveaux axes de recherche fondamentale et clinique, et donc de nouvelles perspectives thérapeutiques, dont les patients porteurs de FLMP pourront bénéficier un jour, pour réduire à zéro leurs séquelles spécifiques.



BIBLIOGRAPHIE

1. ALLEN E.P., GAINZA C.S., FARTHING G.C., NEWBOLD D.A.
Improved technique for localized ridge augmentation.
J. Periodontol., 1985, 56, 195-9.
2. BASSIGNY F.
Manuel d'orthopédie dento-faciale.
Paris : Edition Masson, 1983.
3. BELSER U.C., WISCOTT A.H.
Objectifs de traitement en prothèse fixe.
Cah. Proth., 1996, 96, 7-12.
4. BENOIT R.
Embryologie bucco-faciale.
Rev. Orthop. Dento Faciale., 1971,5,2,141-155
5. BENOIT R., LEDUC J.P., GENON P.
Considérations orthodontiques et parodontales pour la mise en place des canines
en bordure des fente labio-alvéolaires.
J. Parodontol., 1989, vol 8, 2, 139-154.
6. BORGHETTI A., MONNET-CORTI V.
Chirurgie plastique parodontale.
Paris : Edition CdP, 2001, 498 p.
7. BRÅNEMARK P.I., BREINE U., ADELL R., HANSSON B.O., LINDSTROM
J., OHLSSON A.
Intraosseous anchorage of dental prostheses.
Scand. J. Plast. Reconstr. Surg. 1969, 3, 81-100.
8. BRÅNEMARK P.I., SVENSSON B., VAN STEENBERGHE D.
Ten year survival rates of fixed prosthesis on four or six implants ad modum
Brånemark in full edentulism.
Clin. Oral. Impl. Res. 1995, 6, 227-31.



9. BRÅNEMARK P.I., ZARB G.A., ALBREKTSSON T.,
Prothèses ostéointégrées.
Paris: Edition CdP, 1988.

10. BRIARD ML, BONAÏTI C, FREZAL J.
Epidemiologic and genetic factors in cleft lip and palate.
Chir. Pediatr., 1983, 24, 228-230.

11. CAPTIER G., BIGORRE M., MATTEI L., DELESTAN C., MONTOYA P.
La greffe osseuse secondaire dans les fentes labio-maxillo-palatines totales :
modalités techniques et indications à propos de 62 greffes.
Ann. Chir. Plast. Esth., 48 (2003), 20-30.

12. CHANCHOLLE A.R.
Les boucles musculo-aponévrotiques vélo-pharyngo-faciales : études
fonctionnelles.
Ann. Chir. Plast., 1980, 25, 135-146.

13. CHANCHOLLE A.R.
Les muscles dans les fentes labiales et palatines.
Chir. Pediatr., 1983, 24, 4-5, 234-239.

14. CHANCHOLLE A.R.
Les fentes labio-palatines dans la chirurgie plastique de l'enfant. (MAGALON-
CHANCHOLLE)
Paris : Maloine, 1987.

15. CHATEAU M.
Orthopédie dento-faciale.
Paris : Edition CdP, 1993.-Vol 1.

16. CHATEAU M.
Orthopédie dento-faciale.
Paris: Edition CdP, 1993.-Vol 2.

17. DAMBRAIN R.

Etude du remaniement alvéolaire au cours de l'éruption dentaire.

Bull. Group. Int. Rech. Sci.

Stomatol. Odontol., 1972, 15, 251-62.

18. DAVARPANAH M., MARTINEZ H.

Manuel d'implantologie clinique.

Paris: Edition CdP, 1999, 338 p.

19. DELAIRE J.

Considérations sur la croissance faciale (en particulier du maxillaire supérieur).

Déductions thérapeutiques.

Rev. Stomatol. Chir. Maxillofac. 1971, 72, 1, 57-76.

20. DELAIRE J.

Anatomie et physiologie vélo-pharyngée : incidence sur la croissance mandibulaire et déductions thérapeutiques.

Actual. Odontostomatol. 1988, 162, 283-308.

21. DELAIRE J., CHATEAU J.P.

Comment le septum nasal influence-t-il la croissance prémaxillaire et maxillaire : déductions en chirurgie des fentes labio-maxillaires.

Rev. Stomatol. Chir. Maxillofac. 1977, 78, 2, 93-103.

22. DELAIRE J., FEVE J.R., CHATEAU J.P.

Anatomie et physiologie des muscles et du frein médian de la lèvre supérieure.

Rev. Stomatol., 1977, 78, 2, 3-103.

23. DELAIRE J., LE DIASCORN H.

La croissance de la face.

Rev. Odontostomatol., 1972, 19, 5, 363-91.

24. JIA-DELEGLISE D.
Les transplantations périostées. Indications et perspectives d'avenir.
Thèse de médecine : Nancy : 2003.
25. GENON P.
Comblement chirurgical des fentes alvéolaires par autogreffe conjonctive.
J. Parodontol., vol. 10 n° 3/91, 297-303.
26. GOSSEREZ M., STRICKER M.
Les déformations squelettiques dans les séquelles de fentes labio-narinales.
Incidences thérapeutiques.
Annales de Chirurgie Plastique, 1969, vol XI v n° 3, 231-240.
27. HUTTON J.E., HEATH R., CHAI J.Y., HARNETT J., JEMT T., JOHNS R.B.
et al.
Factors related to success and failure rates at 3-year followup in a multicenter
study of overdentures supported by Brånemark implants.
Int. J. Oral. Maxillofac. Implants., 1995, 10, 33-42.
28. JAFFIN R.A., BERMAN C.L.
The excessive loss of Brånemark fixtures in the type IV bone. A 5 year analysis.
J. Periodontol., 1991, 62, 2-4.
29. JOHNS R.B., JEMT T., HEATH M.R., HUTTON J.E., McKENNA S.,
McNAMARA D.C., et al.
A multicenter study of overdentures supported by Brånemark implants.
Int. J. Oral. Maxillofac. Implants., 1992, 7, 513-22.
30. LESNE C.
L'Orthodontiste et l'Enfant porteur de Fente.
Orthod. Fr., Vol. 75, N°3, 2004, 253-256.

31. LESNE V.
Le traitement orthodontique de l'enfant porteur de fente.
Orthod. Fr., Vol. 75, N°4, 2004, 321-338.
32. LORENTE C., CORDIER S., BERGERET A., DE WALLE H.E., GOUJARD J., AYME S., et coll.
Maternal occupational risk factors for oral clefts.
Occupational Exposure and Congenital Malformation Working Group.
Scand. J. Work. Environ. Health., 2000 Apr, 26, 2, 137-45.
33. MARCHAL A.
Contribution à l'étude de la coordination des traitements des fentes labio-maxillo-palatines.
Th. Dentaire., 1991, 160 p.
34. MARS M., PLINT D., HOUSTON W., et al.
The Goslon Yardstick : a new system of assessing dental arch relationships in children with unilateral cleft of lip and palate.
Cleft. Palate. J., 1997, 24, 314-22.
35. MARTINOT-DUQUENNOY M., CAPON N.
Synthèse de la prise en charge des fentes labiales et palatines par onze équipes francophones en 2001.
Ann. Chir. Plast., 2002, 167.
36. MERCIER J.
La gingivoplastie dans les fentes labio-maxillaires.
Rev. Stomatol. Chir. Maxillofac., 2001, 102, 3-4, 206-210.
37. MILLARD R., LATHAM R., HUIFEN X., SPIRO S., MOROVIC C.
Cleft lip and palate treated by presurgical orthopedics, gingivoperiosteoplasty, and lip adhesion (POPLA) compared with previous lip adhesion method: a preliminary study of serial dental casts.
Plast. Reconstr. Surg., 1999, 103, 6, 1630-44.

38. MOLE C., GERARD H., MALLET J.L., CHASSAGNE J.F., et al.
Implementing a New Three-Dimensional Treatment Algorithm of Complex Surfaces to Applications in Surgery.
J. Oral Maxillofac. Surg., Vol 53, Number 2, February 1995, 158-162.
39. MOLE C., GERARD H., BOUCHET P., et al.
Imagerie médicale, exploitations et perspectives : modélisation 3D et reconstruction plastique stéréolithographique.
Actual. Odonto-Stomatol., N° 181, Mars 1993, 127-141.
40. MOLE C, GERARD H., MARCHAL A., et al.
Implémentation de nouvelles technologies de modélisation 3-D et de reconstruction lastique des structures maxillo-mandibulaires en implantologie dentaire.
Actualités en biomatériaux, Vol II, Ed Romillat, ISBN 2-87894-039-199, 281-288.
41. MOLE C., CHASSAGNE J.F., CORBEL. et al.
Reconstruction 3D par stéréophotolithographie Laser et simulation chirurgicale en implantologie.
Actualités en biomatériaux, Vol IV, Ed Romillat, ISBN 2-87894-039-3, 1998, 483-490.
42. MOLE C., STRICKER M.,
Réhabilitation post- orthodontique des séquelles de fente alvéolaire : implantation ou chirurgie plastique parodontale ?
Orthod.Fr., Vol. 75, N°4, 2004, 339-348.
43. MORAND B., DUROURE F., RAPHAËL B.
Le déficit osseux des fentes labio-maxillo-palatines : revue des procédés. Expérience de la greffe périostée tibiale.
Orthod. Fr., Vol. 75, N°3, 2004, 217-228.

44. MORAND B., RAPHAËL B.
La fente labio-maxillo-palatine bilatérale. Particularités anatomo-cliniques et mise au point thérapeutique.
Orthod. Fr., Vol. 75, N°3, 2004, 243-251.
45. MUGNIER A.
Embryologie et développement bucco facial.
Edition Julien Prélat, Masson et Cie, Paris. 1964.
46. OLLIER L.
Traité expérimental et clinique de la régénération des os et de la production artificielle du tissu osseux.
Paris : Victor Masson et Fils, 1867.
47. PAYEMENT G., CARIOU J.L., CATALOUBE D., BELLAVOIR A.
Pertes de substance des maxillaires.
Encycl. Med. Chir. Stomatol., I, 22087 E10, 1995, 20p.
48. RABINEAU D.
Précis d'embryologie humaine.
Poitiers : Ellipses, 1989., 127p.
49. RAPHAËL B.
La fente labio-maxillo-palatine. Un modèle d'interception thérapeutique pluridisciplinaire.
Orthod. Fr., Vol. 75, N°3, 2004, 215-216.
50. RINTALA A.E., RANTA R.
Periosteal flaps and grafts in primary cleft repair : a follow-up study.
Plast. Reconstr. Surg., 1989, 83, 1, 17-24.

51. RITSILA V., ALHOPURO S., GYLLING U., RINTALA A.
The use of free periosteum for bone formation in congenital clefts of the maxilla.
A preliminary report.
Scand. J. Plast. Reconstr. Surg., 1972, 6, 1, 57-60.
52. RIVAL JM, DAVID A.
Génétique des fentes labio-palatines.
Rev. Stomatol. Chir. Maxillofac., 2001, 102, 3-4, 171-181.
53. SATO N.
Atlas clinique de chirurgie parodontale.
Quintessence International Ed. 2002, 447 p.
54. SCOTT J.H.
Dento-facial development and growth.
London: Edition Pergamon Press, 1967.
55. SEIBERT J.S.
Reconstruction of deformed partially edentulous ridges, using full thickness
onlay grafts. Part I. Technique and wound healing.
Compend Contin Educ Dent, 1983, 4, 437-453.
56. SERRES M., CHANCHOLLE A.R.
A visage différent. L'alliance thérapeutique autour de l'enfant meurtri.
Paris : Hermann, 1998, 248 p.
57. SIMION M., MAIORANA C.
Advanced Techniques for bone regeneration with Bio-oss and Bio-gide.
Ed. RC. LIBRI. srl., 2003, 88 p.

58. SIMON E., DUROURE F., COING C., SELLAL S., CHASSAGNE J.F., STRICKER M.
Principes de prise en charge des fentes labio-maxillo-palatines unilatérales totales. Propositions de protocole.
Orthod. Fr., 2004, 75, 3, 229-241.
59. STRICKER-KRONGRAD C.
La chéiloplastie intra-labiale a triple lambeau musculaire: indications dans la réparation primaire et secondaire des fentes totales et unilatérales.
Th : Med : Nancy : 1996.
60. STRICKER M., CHANCHOLLE A.R., FLOT F., MALKA G., MONTOYA A.
Le lambeau périosté dans la réparation du palais primaire dans les fentes totales.
Acta. Stomatol . Belg., 1976, 73, 1, 33-45.
61. STRICKER M., CHANCHOLLE A.R., FLOT F., MALKA G., MONTOYA A.
La greffe périostée dans la réparation de la fente du palais primaire.
Ann. Chir. Plast., 1977, 22, 2, 117-25.
62. STRICKER M., CHASSAGNE J.F., FLOT F., RIBERTI C., MELEY M.
Réparation globale en un temps dans les séquelles de fente unilatérale totale.
Rev. Stomatol., 1978, 79, 6, 431- 441.
63. STRICKER M., RAPHAEL B.
Croissance crânio-faciale normale et pathologique.
Reims : Morfos-France, 1993.
64. STRICKER M., COING C., CHASSAGNE J.F., SIMON E., STRICKER C., CHASSAGNE S., FYAD J.P.
Traitement orthopédique des fentes labio-maxillo-palatines : notre attitude.
Rev. Stomatol. Chir. Maxillofac., 2001, 102, 3-4, 190-200.

65. TULASNE J.F., ANDREANI J.F., et al.
Les greffes osseuses en implantologie.
Quintessence International, 2004, 117 p.
66. UDDSTRÖMER L.
The osteogenic capacity of tubular and membranous bone periosteum. A qualitative and quantitative experimental study in growing rabbits.
Scand. J. Plast. Reconstr. Surg., 1978, 12, 3, 195-205.
67. UDDSTRÖMER L., RITSILA V.
Osteogenic capacity of periosteal grafts. A qualitative and quantitative study of membranous and tubular bone periosteum in young rabbits.
Scand. J. plast. Reconstr. Surg., 1978, 12, 3, 207-14.
68. VAN DER MEIJ A. J. W., BAART J.A., PRAHL-ANDERSEN B., VALK J., KOSTENSE P.J., TUINZING D.B.
Bone volume after secondary bone grafting in unilateral and bilateral clefts determined by computed tomography scans.
Oral. Surg. Oral. Med. Oral. Pathol. Oral. Radiol. Endod.
69. VEAU V., POLITZER G.
Embryologie du bec de lièvre : le palais primaire.
Ann. Anat. Pathol., 1936, 13:275-327.

OUDET (Amandine), - Réparation chirurgicale tertiaire et préprothétique dans le traitement des séquelles de fentes labio-maxillo-palatines (aspect crestal et alvéolaire).

Nancy. 2005.

Th. : Chir.-Dent. : Nancy: 2005

Mots-clés:

- fente labio-maxillo-palatine
- chirurgie plastique parodontale
- chirurgie maxillo-faciale
- reconstruction crestale

OUDET (Amandine), - Réparation chirurgicale tertiaire et préprothétique dans le traitement des séquelles de fentes labio-maxillo-palatines (aspect crestal et alvéolaire).

Th. : Chir.-Dent. : Nancy: 2005

Les FLMP sont des malformations crânio-faciales fréquentes. La prise en charge du défaut malformatif est réalisée par des équipes pluridisciplinaires composées de chirurgiens, d'orthodontistes, d'orthophonistes et de chirurgiens dentistes.

Le professeur Stricker a apporté des améliorations conséquentes dans la gestion chirurgicale précoce des FLMP.

La réhabilitation prothétique, nécessaire dans la majorité des cas, doit allier fonctionnalité, esthétique, confort et pérennité à long terme.

Les techniques de reconstruction morphologique crestale par chirurgie parodontale (greffes muqueuses, ROG, greffes osseuses) présentent des résultats très satisfaisants en général, et parfois transposables pour les FLMP. L'implantation dans la fente greffée montre par contre des résultats inconstants ; de plus, elle ne permet pas toujours de satisfaire le contrat « esthétique » final.

JURY

Président : Monsieur J.P. LOUIS	Professeur des Universités
Juge : Madame C. STRAZIELLE	Professeur des Universités
Juge : Monsieur M. STRICKER	Professeur des Universités
Juge : <u>Mademoiselle A. POLO</u>	Assistant hospitalier universitaire
Juge : Monsieur C. MOLE	Docteur en Chirurgie Dentaire

Adresse de l'auteur : Amandine OUDET
7, impasse des tilleuls
58660 COULANGES-LES-NEVERS

FACULTE DE CHIRURGIE DENTAIRE

Jury : Président : J.P. LOUIS – Professeur des Universités
 Juges : C. STRAZIELLE – Professeur des Universités
 M. STRICKER – Professeur des Universités
 A. POLO – Assistant Hospitalier Universitaire
 C. MOLE – Docteur en Chirurgie Dentaire

Thèse pour obtenir le diplôme D'Etat de Docteur en Chirurgie Dentaire


présentée par : **Mademoiselle OUDET Amandine**

né(e) à: **BESANCON (Doubs)**

le **12 août 1979**

et ayant pour titre : **«Réparation chirurgicale tertiaire et préprothétique dans le traitement des séquelles de fentes labio-maxillo-palatines (aspect crestal et alvéolaire)»**

Le Président du jury,
Pr. J.P. LOUIS




Le Doyen
de la Faculté de Chirurgie Dentaire
D. P. BRAVETTI
Le Doyen
D. P. BRAVETTI
BP 50208 - 54004 NANCY CEDEX
UNIVERSITE HENRI POINCARÉ - NANCY 1

Autorise à soutenir et imprimer la thèse N° 2214

NANCY, le 25 mai 2005

Le Président de l'Université Henri Poincaré, Nancy-1



OUDET (Amandine), - Réparation chirurgicale tertiaire et préprothétique dans le traitement des séquelles de fentes labio-maxillo-palatines (aspect crestal et alvéolaire).

Nancy. 2005.

Th. : Chir.-Dent. : Nancy: 2005

Mots-clés:

- fente labio-maxillo-palatine
- chirurgie plastique parodontale
- chirurgie maxillo-faciale
- reconstruction crestale

OUDET (Amandine), - Réparation chirurgicale tertiaire et préprothétique dans le traitement des séquelles de fentes labio-maxillo-palatines (aspect crestal et alvéolaire).

Th. : Chir.-Dent. : Nancy: 2005

Les FLMP sont des malformations crânio-faciales fréquentes. La prise en charge du défaut malformatif est réalisée par des équipes pluridisciplinaires composées de chirurgiens, d'orthodontistes, d'orthophonistes et de chirurgiens dentistes.

Le professeur Stricker a apporté des améliorations conséquentes dans la gestion chirurgicale précoce des FLMP.

La réhabilitation prothétique, nécessaire dans la majorité des cas, doit allier fonctionnalité, esthétique, confort et pérennité à long terme.

Les techniques de reconstruction morphologique crestale par chirurgie parodontale (greffes muqueuses, ROG, greffes osseuses) présentent des résultats très satisfaisants en général, et parfois transposables pour les FLMP. L'implantation dans la fente greffée montre par contre des résultats inconstants ; de plus, elle ne permet pas toujours de satisfaire le contrat « esthétique » final.

JURY

Président : Monsieur J.P. LOUIS	Professeur des Universités
Juge : Madame C. STRAZIELLE	Professeur des Universités
Juge : Monsieur M. STRICKER	Professeur des Universités
Juge : <u>Mademoiselle A. POLO</u>	Assistant hospitalier universitaire
Juge : Monsieur C. MOLE	Docteur en Chirurgie Dentaire

Adresse de l'auteur : Amandine OUDET
7, impasse des tilleuls
58660 COULANGES-LES-NEVERS