



**HAL**  
open science

# Histogenèse et histopathogenèse des tumeurs odontogènes: rôle de l'odontologiste

Jérôme Besozzi

► **To cite this version:**

Jérôme Besozzi. Histogenèse et histopathogenèse des tumeurs odontogènes: rôle de l'odontologiste. Sciences du Vivant [q-bio]. 2003. hal-01732917

**HAL Id: hal-01732917**

**<https://hal.univ-lorraine.fr/hal-01732917>**

Submitted on 14 Mar 2018

**HAL** is a multi-disciplinary open access archive for the deposit and dissemination of scientific research documents, whether they are published or not. The documents may come from teaching and research institutions in France or abroad, or from public or private research centers.

L'archive ouverte pluridisciplinaire **HAL**, est destinée au dépôt et à la diffusion de documents scientifiques de niveau recherche, publiés ou non, émanant des établissements d'enseignement et de recherche français ou étrangers, des laboratoires publics ou privés.



## AVERTISSEMENT

Ce document est le fruit d'un long travail approuvé par le jury de soutenance et mis à disposition de l'ensemble de la communauté universitaire élargie.

Il est soumis à la propriété intellectuelle de l'auteur. Ceci implique une obligation de citation et de référencement lors de l'utilisation de ce document.

D'autre part, toute contrefaçon, plagiat, reproduction illicite encourt une poursuite pénale.

Contact : [ddoc-theses-contact@univ-lorraine.fr](mailto:ddoc-theses-contact@univ-lorraine.fr)

## LIENS

Code de la Propriété Intellectuelle. articles L 122. 4

Code de la Propriété Intellectuelle. articles L 335.2- L 335.10

[http://www.cfcopies.com/V2/leg/leg\\_droi.php](http://www.cfcopies.com/V2/leg/leg_droi.php)

<http://www.culture.gouv.fr/culture/infos-pratiques/droits/protection.htm>

ACADEMIE DE METZ-NANCY

UNIVERSITE HENRI POINCARE-NANCY I

FACULTE DE CHIRURGIE DENTAIRE

*Dashle*

Année 2003

N° *10-03*

THESE

Pour le

DIPLOME D'ETAT DE DOCTEUR EN  
CHIRURGIE DENTAIRE

Par

Jérôme BESOZZI

Né le 8 mai 1977 à THIONVILLE (57)

*DB 28302*



HISTOGENESE ET HISTOPATHOGENESE  
DES TUMEURS ODONTOGENES  
ROLE DE L'ODONTOLOGISTE

Présentée et soutenue publiquement le **14 AVR. 2003**

Examineurs de la thèse :

Pr J.P. LOUIS  
Pr A. FONTAINE  
Dr P. BRAVETTI  
Dr E. GERARD

Professeur des Universités  
Professeur 1<sup>er</sup> Grade  
Maître de Conférences des Universités  
Praticien Hospitalier

Président  
Juge  
Juge  
Juge

BU PHARMA-ODONTOL



D

104 062773 3

PPN 09432.4240

ACADEMIE DE METZ-NANCY

-----

UNIVERSITE HENRI POINCARÉ-NANCY I

FACULTE DE CHIRURGIE DENTAIRE

Année 2003

N°

THESE

Pour le


DIPLOME D'ETAT DE DOCTEUR EN  
CHIRURGIE DENTAIRE

Par

Jérôme BESOZZI

Né le 8 mai 1977 à THIONVILLE (57)

JB 28302



HISTOGENESE ET HISTOPATHOGENESE  
DES TUMEURS ODONTOGENES  
ROLE DE L'ODONTOLOGISTE

Présentée et soutenue publiquement le

Examineurs de la thèse :

Pr J.P. LOUIS  
Pr A. FONTAINE  
Dr P. BRAVETTI  
Dr E. GERARD

Professeur des Universités  
Professeur 1<sup>er</sup> Grade  
Maître de Conférences des Universités  
Praticien Hospitalier

Président  
Juge  
Juge  
Juge

Assesseur(s) : Docteur C. ARCHIEN - Docteur J.J. BONNIN  
Membres Honoraires : Pr. F. ABT - Dr. L. BABEL - Pr. S. DURIVAUX - Pr. G. JACQUART - Pr. D. ROZENCWEIG -  
Pr. M. VIVIER  
Doyen Honoraire : J. VADOT

<b>Sous-section 56-01</b> Pédodontie	M. Mme Mlle Mlle	<b>J. PREVOST</b> D. DESPREZ-DROZ V. MINAUD A. SARRAND	Maître de Conférences Maître de Conférences Assistant Assistant
<b>Sous-section 56-02</b> Orthopédie Dento-Faciale	Mme Mlle Mme Mme Mlle	<b>M.P. FILLEUL</b> A. MARCHAL M. MAROT-NADEAU D. MOUROT A. WEINACHTER-PETITFRERE	Professeur des Universités* Maître de Conférences Assistant Assistant Assistant
<b>Sous-section 56-03</b> Prévention, Epidémiologie, Economie de la Santé, Odontologie légale	M. Mlle M.	<b>M. WEISSENBACH</b> C. CLEMENT O. ARTIS	Maître de Conférences* Assistant Assistant
<b>Sous-section 57-01</b> Parodontologie	M. M. M. Mlle M.	<b>N. MILLER</b> P. AMBROSINI J. PENAUD A. GRANDEMENGE M. REICHERT	Maître de Conférences Maître de Conférences Maître de Conférences Assistant Assistant
<b>Sous-section 57-02</b> Chirurgie Buccale, Pathologie et Thérapeutique, Anesthésiologie Et Réanimation	M. M. M. M. M. Mlle	<b>P. BRAVETTI</b> J.P. ARTIS D. VIENNET C. WANG P. GANGLOFF A. POLO	Maître de Conférences Professeur 2 <sup>ème</sup> grade Maître de Conférences Maître de Conférences* Assistant Assistant
<b>Sous-section 57-03</b> Sciences Biologiques (Biochimie, Immunologie, Histologie, Embryologie, Génétique, Anatomie pathologique, Bactériologie, Pharmacologie)	M. M. Mme	<b>A. WESTPHAL</b> J.M. MARTRETTE L. DELASSAUX-FAVOT	Maître de Conférences * Maître de Conférences Assistant
<b>Sous-section 58-01</b> Odontologie Conservatrice, Endodontie	M. M. M. M. M. M. M.	<b>C. AMORY</b> A. FONTAINE M. PANIGHI J.J. BONNIN P. BAUDOT C. CHARTON J. ELIAS	Maître de Conférences Professeur 1 <sup>er</sup> grade * Professeur des Universités * Maître de Conférences Assistant Assistant Assistant
<b>Sous-section 58-02</b> Prothèses (Prothèse conjointe, Prothèse adjointe partielle, Prothèse complète, Prothèse maxillo-faciale)	M. M. M. M. Mlle M. M. M. M. M.	<b>J.P. LOUIS</b> C. ARCHIEN C. LAUNOIS J. SCHOUVER M. BEAUCHAT D. DE MARCH L.M. FAVOT A. GOENGRICH K. JHUGROO	Professeur des Universités* Maître de Conférences * Maître de Conférences Maître de Conférences Assistant Assistant Assistant Assistant Assistant
<b>Sous-section 58-03</b> Sciences Anatomiques et Physiologiques Occlusodontiques, Biomatériaux, Biophysique, Radiologie	Mlle M. M.	<b>C. STRAZIELLE</b> B. JACQUOT C. AREND	Professeur des Universités* Maître de Conférences Assistant

*Par délibération en date du 11 décembre 1972,  
la Faculté de Chirurgie Dentaire a arrêté que  
les opinions émises dans les dissertations  
qui lui seront présentées  
doivent être considérées comme propres à  
leurs auteurs et qu'elle n'entend leur donner  
aucune approbation ni improbation.*

*A notre Président de Thèse*

**LOUIS Jean-Paul**

Chevalier des Palmes Académiques  
Doyen de la Faculté de Chirurgie Dentaire de l'Université Henri  
Poincaré, Nancy-I  
Docteur en Chirurgie Dentaire  
Docteur en Sciences Odontologiques  
Docteur d'Etat en Odontologie  
Professeur des Universités  
Responsable de la Sous-section : Prothèses

Vous nous avez fait l'honneur de présider notre jury de thèse.  
Nous garderons le souvenir de votre grande disponibilité et de  
vos grandes qualités cliniques et pédagogiques.  
Veuillez trouver dans ce travail le témoignage de notre respect et  
de notre reconnaissance.



## *A notre Juge*

### **FONTAINE Alain**

Chevalier de l'Ordre National du Mérite  
Docteur en Chirurgie Dentaire  
Docteur en Sciences Odontologiques  
Professeur 1<sup>er</sup> grade  
Sous-section : Odontologie Conservatrice – Endodontie

Nous sommes sensibles à l'honneur que vous nous faites en acceptant de juger notre travail.

Nous retiendrons la gentillesse et le grand intérêt dont vous avez fait preuve à l'égard des étudiants.

Soyez assuré de notre gratitude et de notre profond respect.

*A notre Directeur de Thèse et Juge*

**BRAVETTI Pierre**

Docteur en Chirurgie Dentaire  
Docteur de l'Université Descartes de Paris V  
Maître de Conférences des Universités  
Responsable de la Sous-section : Chirurgie Buccale, Pathologie et  
Thérapeutique, Anesthésiologie et Réanimation

Nous vous avez fait le grand honneur de diriger ce travail.  
Nous garderons en mémoire votre disponibilité et votre  
gentillesse.  
Pour la qualité de votre aide et de votre expérience, soyez assuré  
de notre gratitude et de notre considération.

## *A notre Juge*

### **GERARD Eric**

Docteur en Chirurgie Dentaire  
Odontologiste des Hôpitaux  
Praticien Hospitalier  
Chef du Département d'Odontologie CHR de Metz-Thionville  
(Groupement des Hôpitaux de Metz)

Nous vous remercions pour l'honneur que vous nous faites en acceptant de juger cette thèse.

Au sein du service d'Odontologie de l'Hôpital N-D de Bonsecours, vous avez été disponible et avez su nous faire profiter de votre expérience toujours dans la bonne humeur. Pour cela, soyez assuré de notre profond respect et de notre gratitude.

Sans vous ce travail n'aurait pu être réalisé et nous vous en sommes très reconnaissants.

## *Remerciements*

A Sophie et notre fille Caroline,

A mes parents,

A mon frère,

A toute ma famille,

A Marie-Jo et Alain,

A Caro, Olivier, Fred, Laetitia et le petit Hugo,

A Romain, Serge, Antoine et Tof,

A tous mes amis,

A Plouf, le chien

Merci de votre soutien.

## - Sommaire -



### INTRODUCTION

### HISTOGENESE DES TUMEURS ODONTOGENIQUES

- Rappel de l'embryogenèse de la dent
- Phénomène d'induction et introduction à la pathogénie odontogène : principe de classification
- Classification générale des tumeurs odontogéniques

### LES TUMEURS EPITHELIALES SANS INDUCTION DU MESENCHYME

- L'améloblastome
- La tumeur odontogénique épidermoïde
- La tumeur épithéliale odontogénique calcifiée : la tumeur de Pindborg
- La tumeur odontogénique à cellules claires

### LES TUMEURS EPITHELIALES ET CONJONCTIVES AVEC OU SANS FORMATION DE TISSU DENTAIRE DUR

- Le fibrome améloblastique
- Le fibro-dentinome et le fibro-odontome améloblastiques
- L'odonto-améloblastome
- La tumeur odontogène adénomatoïde
- Le kyste odontogénique calcifié
- Les odontomes complexes et composés

### LES TUMEURS ECTOMESENCHYMATEUSES ODONTOGENIQUES AVEC OU SANS INCLUSION D'EPITHELIUM ODONTOGENIQUE

- Le fibrome odontogénique
- Le myxome (myxome odontogénique, myxofibrome)
- Le cémentoblastome bénin (cémentoblastome, cémentome vrai)

### LES TUMEURS ODONTOGENIQUES MALIGNES

- Les carcinomes odontogéniques
- Les sarcomes odontogéniques

### CAS CLINIQUES

### DISCUSSION

- Place de l'odontologiste
- Les méthodes thérapeutiques

### CONCLUSION

### BIBLIOGRAPHIE

# *Introduction :*

-----

## **- Introduction -**

Les tumeurs, synonymes de néoplasmes, désignent « toute néoformation tissulaire (plus ou moins volumineuse) qui ressemble au tissu normal homologue adulte ou embryonnaire aux dépens duquel elle s'est développée, qui a tendance à persister et à s'accroître et qui échappe aux règles biologiques de la croissance et de la différenciation cellulaire » [32].

Plus particulièrement, les tumeurs odontogènes (ou odontogéniques), tumeurs en relation avec la formation de la dent, vont être étudiées dans le cadre de leur histogenèse et de leur histopathogenèse. Rappelons que l'histogenèse est la partie de l'anatomie pathologique qui étudie le développement des cellules ou des tissus anormaux à partir des éléments normaux, et que l'histopathogenèse est l'étude microscopique des lésions tissulaires [32].

Ces tumeurs odontogènes, affection originale et spécifique des maxillaires, constituent un groupe hétérogène dont plusieurs classifications, basées sur les différents stades de l'odontogenèse, ont jusqu'à présent été proposées. La compréhension de certains phénomènes d'induction entre les divers composants du bourgeon dentaire et leur enchaînement ont permis l'élaboration d'une classification récente par l'Organisation Mondiale de la Santé. Cependant des incertitudes demeurent, d'une part en raison de la complexité des tissus impliqués, d'autre part de fait de la rareté de certaines lésions, ce qui rend difficile la constitution de larges séries comparables et l'établissement d'un pronostic.

Les quelques cas cliniques observés dans le service d'odontologie de l'Hôpital N-D de Bonsecours de Metz permettent d'illustrer ce travail et de mieux comprendre l'importance du rôle de l'odontologiste dans le dépistage, le traitement et le suivi de ces lésions.

Première partie :

*Histogenèse des tumeurs  
odontogéniques.*

-----



## **1 - Histogenèse des tumeurs odontogéniques -**

La dent adulte est un organe composé de tissus d'origine conjonctive et épithéliale. Elle détient son originalité des phénomènes de minéralisation qui y surviennent (émail, dentine, cément). Elle comporte deux parties : la couronne, saillante à la surface de la gencive, est constituée de dentine revêtue d'une mince couche d'émail ; la racine, enchâssée dans l'os alvéolaire des maxillaires, comporte une pulpe conjonctive centrale, une dentine prolongeant celle de la couronne et un revêtement de cément. Elle est solidaire de l'os alvéolaire auquel la relie un tissu conjonctif particulier : le ligament périodontal.

### **1.1 Rappel de l'embryogenèse de la dent**

Le développement embryologique (ou odontogenèse) conduisant le bourgeon dentaire à cette structure adulte est étalé dans le temps. Il se poursuit, pour certaines dents (molaires) plusieurs mois ou année après la naissance. C'est un phénomène complexe faisant intervenir essentiellement la lame dentaire, formation épithéliale dérivée de l'épithélium buccal primitif et l'ectomésenchyme, tissu conjonctif particulier pénétré par des cellules nées dans les crêtes neurales du trijumeau et migrant vers les deux ébauches maxillaires supérieure et inférieure. Entre ces deux tissus, s'établissent des interactions (ou phénomènes d'induction) :

- le développement épithélial, visible le premier, est en fait suscité par l'induction de l'ectomésenchyme
- les cellules épithéliales de l'organe de l'émail (préaméloblastes) induisent ensuite la différenciation dans le mésenchyme de cellules conjonctives particulières, les odontoblastes (induction odontogène)
- la sécrétion de dentine par ces odontoblastes est indispensable pour que les préaméloblastes deviennent des améloblastes sécrétants (formation de l'émail).

Nous envisagerons successivement la morphogenèse primaire des lames dentaires, la morphogenèse primaire du germe dentaire, et enfin la morphogenèse définitive de ce germe ainsi que l'histogenèse de la dentine et de l'émail dans ce germe.

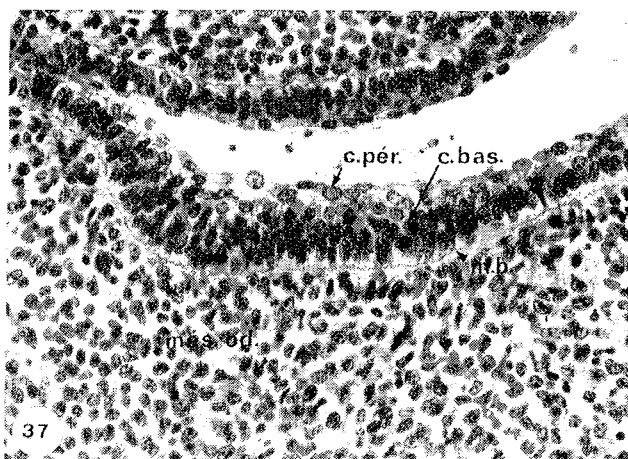
### 1.1.1 Morphogenèse primaire des lames dentaires :

De nombreuses études morphologiques, histochimiques, expérimentales effectuées chez différents Vertébrés [51] ont montré la double origine des divers constituants dentaires. D'une part, le mésenchyme appartenant aux territoires maxillaires et vraisemblablement l'ectomésenchyme provenant des crêtes neurales, et d'autre part, le tissu épithélial les revêtant.

Le processus, ou morphogenèse primaire, qui va permettre la constitution des germes dentaires se traduit par des transformations cellulaires et tissulaires, à la fois épithéliale et mésenchymateuse. Dans un premier temps, ces transformations mettent progressivement en place une première structure épithéliale : la lame dentaire.

#### 1.1.1.1 Les épaisissements épithéliaux

Chez l'Homme, des épaisissements épithéliaux bilatéraux apparaissent isolément, au 28<sup>ème</sup> jour, sur la face inférieure des bourgeons maxillaires et sur les versants linguaux des bourgeons mandibulaires. Deux épaisissements épithéliaux se manifestent ensuite sur la face



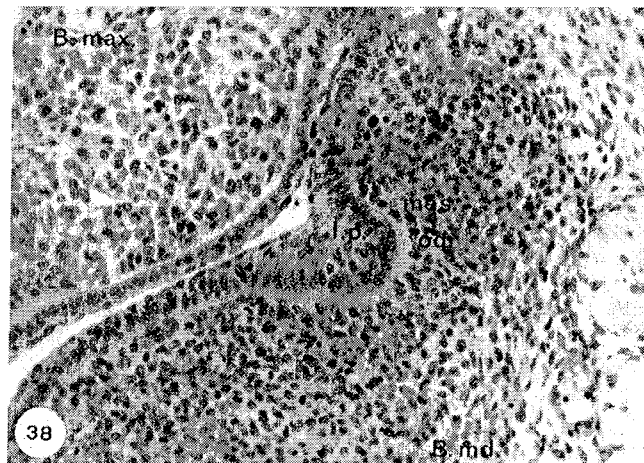**Figure 1 :** D'après Benoît et coll. [5]. **Lame primitive ; embryon humain de 6 semaines, coupe transversale, hémalunéosine, X 400.** On peut observer l'épaissement épithélial : cellules basales (c.bas) densément disposées et plusieurs couches de cellules périodermiques (c.pér), ainsi que la condensation des cellules mésenchymateuses sous-jacentes (més.od).

inférieure du palais primaire ; ils confluent entre eux et avec ceux du futur maxillaire à l'âge de 37 jours. Au niveau des deux arcades, un épaissement épithélial continu est donc visible à ce stade (fig 1).

### 1.1.1.2 La lame primitive

Cet épaissement épithélial, continuant sa prolifération, s'enfonce dans le mésenchyme sous-jacent pour former le mur plongeant ou lame primitive.

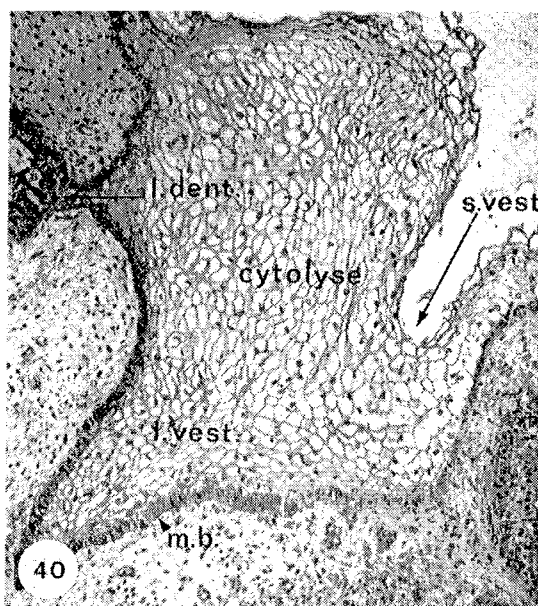
Une coupe transversale de cette lame montre un épithélium fait de 4 à 6 couches cellulaires. La couche la plus profonde présente des cellules prismatiques à noyaux allongés, orientées perpendiculairement à la membrane basale et densément disposées. Cette couche est surmontée de 2 à 3 assises de cellules à noyaux arrondis et de cellules péridermiques allongées tangentiellement à la surface (fig 2). Le mésenchyme sous-jacent présente une condensation cellulaire aux limites encore mal définies mais en rapport avec la lame primitive épithéliale. Des figures de mitoses s'observent fréquemment dans l'un ou l'autre des deux tissus, traduisant une intense prolifération cellulaire.



**Figure 2** : D'après Benoît et coll. [5]. Lamé primitive ; embryon de rat de 15 jours, coupe transversale, hémalunéosine, X 275. B.max : bourgeon maxillaire ; B.md : bourgeon mandibulaire ; l.p : lame primitive ; més.od : mésenchyme odontogène.

La forme générale de ces murs plongeants est celle d'un fer à cheval, et représente les futurs arcs dentaires. L'un est situé au niveau du plancher buccal, l'autre au niveau du plafond.

Vers le 40<sup>ème</sup> jour de la vie intra-utérine, le volume de la langue s'accroît et la lèvre inférieure s'individualise. La lame épithéliale, tout d'abord pleine, née d'une prolifération cellulaire active, se creuse d'un sillon superficiel (futur sillon vestibulaire ou sillon labio-gingival) par la lyse rapide de ses cellules les plus superficielles (fig 3) ; ainsi se dessine la séparation des régions – labiales ou jugales – des territoires maxillaires.



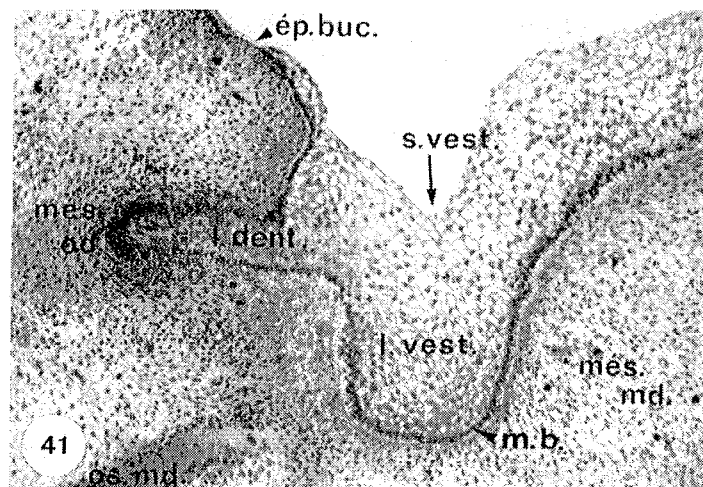
**Figure 3 : D'après Benoît et coll. [5]. Formation du sillon vestibulaire (s.vest) par la lyse des cellules superficielles (cytolyse) de la lame vestibulaire (l.vest) ; membrane basale (m.b) ; embryon humain de 10 semaines, coupe transversale, hématoxyline-érythrosine-orangé G, X 130.**

### 1.1.1.3 La lame dentaire

C'est à ce stade que, à partir de la lame primitive, se constitue une expansion linguale ou palatine : la lame dentaire (fig 4). En regard de cette dernière lame épithéliale, la condensation des cellules mésenchymateuses se précise (alors qu'elle s'affaiblit au niveau de la lame vestibulaire).

De plus, chez les espèces comme les rongeurs, possédant un diastème (région dépourvue de dents), les lames dentaires ont été considérées, sans doute à tort, comme discontinues [46].

Entre la langue et l'arc mandibulaire où s'est enfoncée la lame dentaire, un sillon profond s'installe : le sillon lingual.



**Figure 4 :** D'après **Benoît et coll.** [5]. Dédoulement de la lame primitive en lame vestibulaire (l.vest) et lame dentaire (l.dent) en regard de la condensation du mésenchyme odontogène (més.od) ; embryon humain de 7 semaines, coupe transversale, hématoxyline-bleu Alcian, X 130. Ep.buc : épithélium buccal ; m.b : membrane basale ; més.md : mésenchyme mandibulaire ; os.md : travée d'ossification mandibulaire ; s.vest : sillon vestibulaire.

#### 1.1.1.4 Les germes dentaires

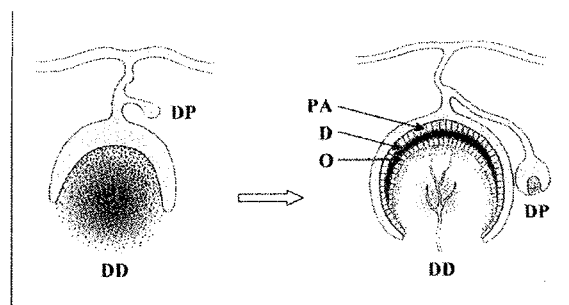
Dans chaque futur maxillaire, peu de temps après la formation de la lame dentaire et à partir de celle-ci, s'individualisent de petits renflements épithéliaux : les bourgeons, futurs organes de l'émail des dents temporaires. Ces bourgeons sont coiffés par des regroupements régionalisés de cellules mésenchymateuses. Ils sont au nombre de 10 appendus à chaque lame supérieure et inférieure, soit 20 bourgeons au total. Ainsi se constitueront les bourgeons : des deux incisives, de la canine, de la 1<sup>ère</sup> molaire temporaire ; puis le bourgeon de la 2<sup>ème</sup> molaire temporaire apparaîtra (à la 10<sup>ème</sup> semaine) à l'extrémité postérieure de la lame dentaire.

Il est à noter que les dents de remplacement commencent leur développement morphologique pendant l'odontogenèse des dents temporaires. Dans l'espèce humaine, les dents définitives se développent de deux façons :

- une deuxième lame, émanée de la lame dentaire primitive, apparaît au 3<sup>ème</sup> – 4<sup>ème</sup> mois de la vie fœtale sous forme d'une lame ondulée étant bien visible en regard de chaque bourgeon. Dix bourgeons naissent de chaque lame supérieure et inférieure (bourgeons des

canines, incisives et prémolaires). Ceux-ci sont d'abord internes par rapport à la dent temporaire : ils siègent du côté lingual en bas, du côté palatin en haut. Puis ils migrent sous les dents temporaires (fig 5).

- les molaires permanentes, développées également à partir de cette lame, naissent de son bord libre distal sous forme de bourgeons apparus après la naissance (1<sup>ère</sup> molaire au 3-4<sup>ème</sup> mois, 2<sup>ème</sup> molaire au 9<sup>ème</sup> mois, 3<sup>ème</sup> molaire à 4 ans).



**Figure 5 : D'après Piette et Golberg [46]. Formation de dents permanentes. Du côté lingual de la lame dentaire initiale (DD : dent déciduale) se constitue un bourgeon d'une dent permanente (DP). Ce bourgeon se transforme en cloche de la dent permanente. PA : préaméloblastes ; D : dentine ; O : odontoblastes.**

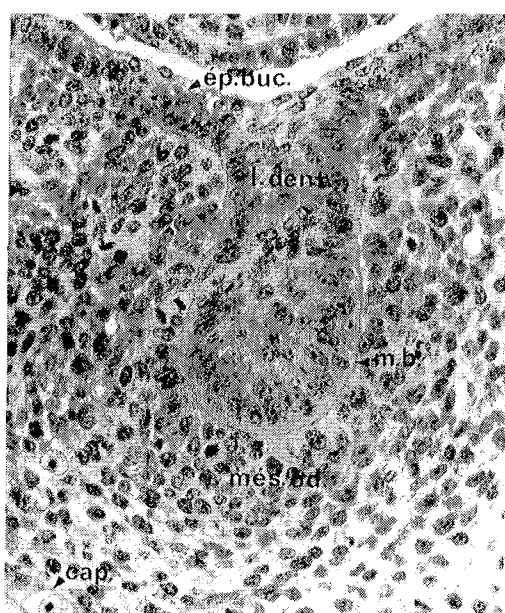
### 1.1.2 Morphogenèse primaire du germe dentaire :

Chaque bourgeon s'enfonce dans l'ectomésenchyme qui prolifère à son contact. Il comporte une composante épithéliale, futur organe de l'émail, qui reste appendue à la lame dentaire par un pédicule, et une composante mésenchymateuse qui deviendra la pulpe. Sa morphogenèse primaire regroupe des stades successifs depuis l'apparition du bourgeon jusqu'à la constitution du follicule dentaire ; le terme « stade » correspondant en quelque sorte à un « instantané » du développement du germe. Chaque stade est surtout caractérisé par la morphologie particulière du constituant épithélial : bourgeon, cupule (ou capuchon), cloche dentaire.

### 1.1.2.1 Stade du bourgeon

Chaque lame donne naissance à des bourgeons dentaires, épaissements épithéliaux plus conséquents et localisés, correspondant à des dents individuelles. Le mésenchyme sous-jacent se condense. Chez l'embryon humain âgé de 8 semaines, les bourgeons des canines et incisives temporaires sont apparents. Durant la 9<sup>ème</sup> semaine, les bourgeons des molaires temporaires se constituent.

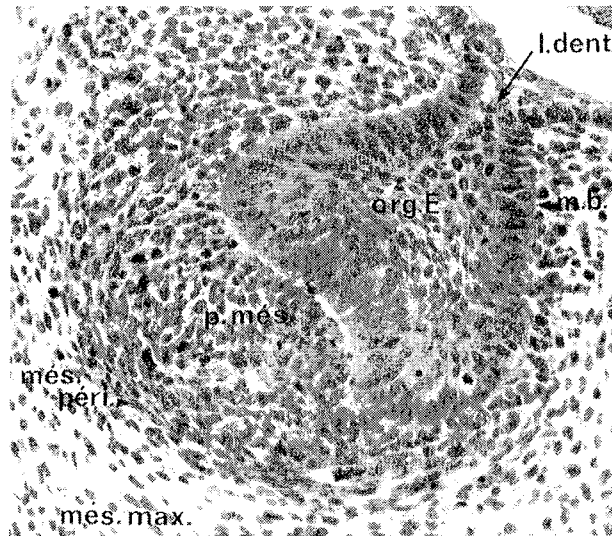
Chez l'Homme, comme chez le Rat ou la Souris, l'examen en microscopie optique montre une « entité » ou germe dentaire constituée par une masse de cellules épithéliales en multiplication active et revêtue d'une membrane basale. Cette masse est entourée par une concentration moins bien délimitée de cellules très proches de celles garnissant l'ensemble du maxillaire (fig 6). Cette dernière concentration sera à l'origine de la papille dentaire et du sac folliculaire, alors que la prolifération épithéliale donnera naissance à l'organe de l'émail.



**Figure 6 :** D'après Benoît et coll. [5]. Germe dentaire, stade du bourgeon chez un embryon de rat de 15 jours, hémalum-bleu Alcian, X 400. On peut noter les nombreuses figures de mitoses tant dans le mésenchyme odontogène (més.od) que dans la lamme épithéliale (l.dent). cap : capillaire ; m.b : membrane basale ; ép.buc : épiblaste buccal.

### 1.1.2.2 Stade de la cupule (ou capuchon)

Rapidement le bourgeon augmente de volume et prend la forme d'une cupule. La prolifération cellulaire épithéliale, caractérisée par une concavité, enveloppe partiellement le mésenchyme sous-jacent, future pulpe dentaire. On distingue alors nettement un ensemble épithélial, une papille mésenchymateuse et une enveloppe mésenchymateuse (fig 7).



**Figure 7 :** D'après Benoît et coll. [5]. Germe dentaire, stade de la cupule jeune chez un embryon de rat de 16 jours, hémalum-érythrosine-orangé G, X 275. m.b : membrane basale ; més.max : mésenchyme maxillaire ; més.péri : mésenchyme périodentaire ; l.dent : lame dentaire ; org.E : organe de l'émail ; p.més : papille mésenchymateuse.

#### *L'ensemble épithélial :*

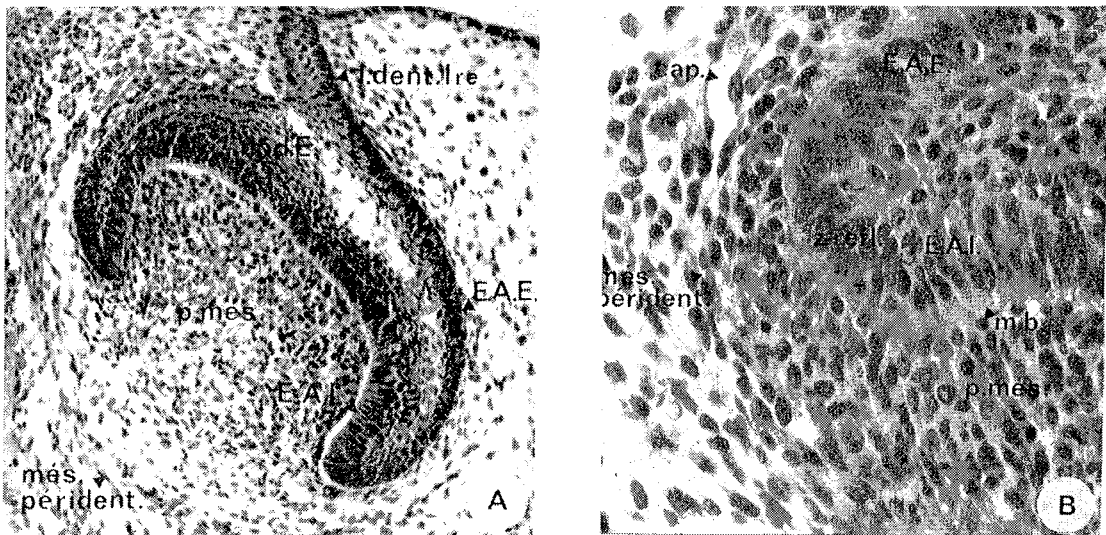
A partir du stade capuchon, le massif épithélial se transforme progressivement par processus d'histogenèse en organe de l'émail. Cette histogenèse implique la différenciation de l'épithélium dentaire interne (ou épithélium adamantin interne), couche de cellules palissadiques au contact de la future pulpe dentaire par l'intermédiaire d'une membrane basale. Cet épithélium est en continuité de l'épithélium dentaire externe (ou épithélium adamantin externe), constitué de cellules cuboïdes, localisé en périphérie du capuchon au contact du mésenchyme périodentaire. La jonction entre ces deux épithélium constitue la lèvre épithéliale (ou zone de réflexion) (fig 8).

Les cellules épithéliales délimitées par ces deux épithéliums se transforment en majeure partie en cellules polygonales partiellement jointives constituant le réticulum stellaire. Les



cellules restantes, au contact de l'épithélium dentaire interne, donnent naissance plus tardivement au stratum intermedium constitué de plusieurs couches de cellules.

Progressivement les cellules de l'épithélium dentaire interne s'allongent alors que celles de l'épithélium dentaire externe s'aplatissent. Une structure histologique particulière et transitoire apparaît à ce stade au centre de l'épithélium dentaire interne chez de nombreuses espèces : le nœud de l'émail. Cette structure est caractérisée par un arrangement plus ou moins concentrique de cellules apoptotiques (mort cellulaire programmée) et de cellules vivantes de remplacement.



**Figure 8 :** D'après Benoît et coll. [5]. Germe dentaire, stade de la cupule âgée chez un embryon de rat de 18 jours, hémalum-érythrosine-orangé G. (A), organisation générale, X 200 ; (B), zone de réflexion, X 460. cap : capillaire ; E.A.E : épithélium adamantin externe ; E.A.I : épithélium adamantin interne ; l.dent.Ire : lame dentaire primaire ; m.b : membrane basale ; més.pérident : mésenchyme péri-dentaire ; nod.E : nœud de l'émail ; p.més : papille mésenchymateuse ; z.réfl : zone de réflexion.

#### *Le mésenchyme papillaire et péri-dentaire :*

La condensation mésenchymateuse principale, centrée sous l'organe de l'émail, présente de nombreuses cellules en multiplication mais sans orientation préférentielle. On note, dès ce stade, l'apparition d'axes vasculaires papillaires. Une autre condensation entoure plus ou moins complètement le germe dentaire. Elle est formée de cellules, à noyau généralement allongé, disposées de façon tangentielle et laissant apparaître entre elles quelques tracés fibrillaires concentriques.

*La membrane basale :*

Située entre les tissus, mésenchymateux et épithélial, elle est composée de fibrilles de collagène et de réticuline noyées dans des glycoprotéines.

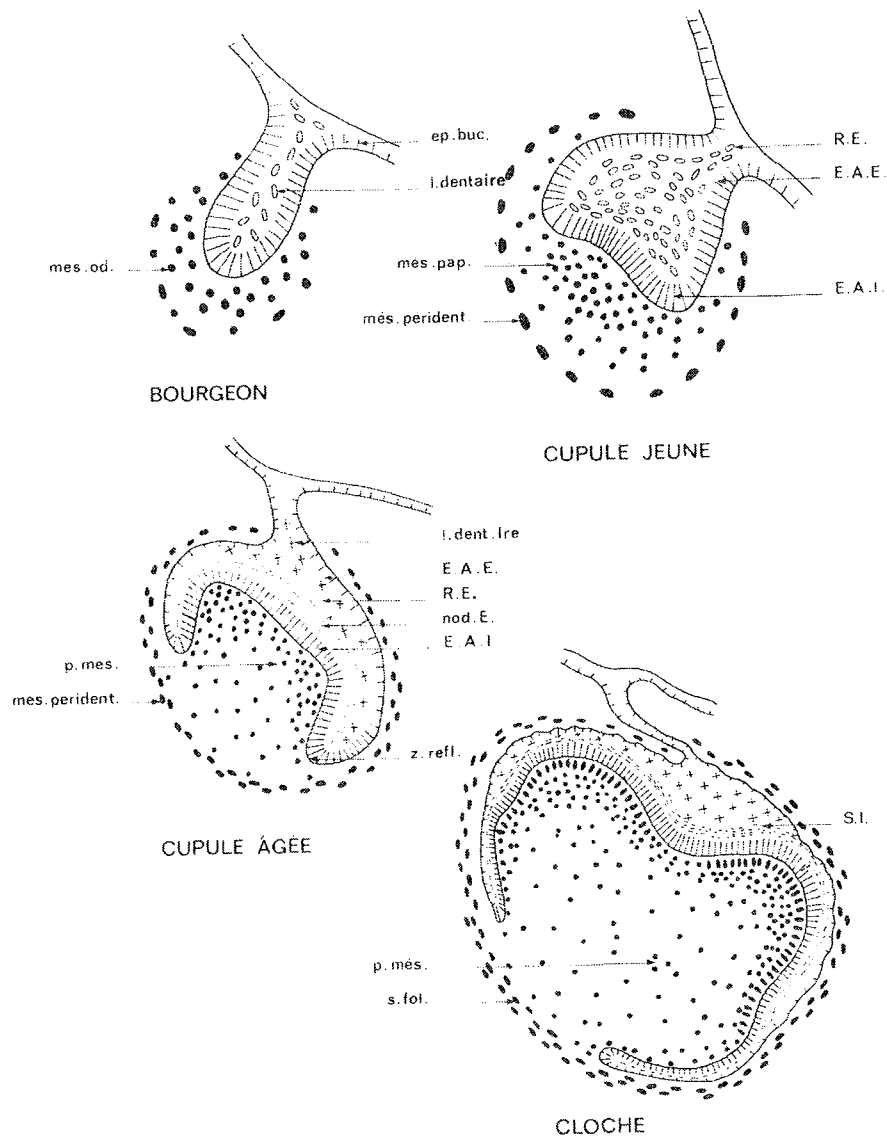


Figure 9 : D'après Benôit et coll. [5]. Morphogenèse primaire du germe dentaire : stades du bourgeon, de la cupule et de la cloche. L'évolution morphologique est surtout marquée par l'histogenèse progressive de l'organe de l'émail ainsi que par la constitution des mésenchymes, papillaire et péridentaire. E.A.E : épithélium adamantin externe ; E.A.I : épithélium adamantin interne ; ép.buc : épithélium buccale ; i.dent.lire : lame dentaire primaire ; més.od : mésenchyme odontogène ; més.pap : mésenchyme papillaire ; més.pérident : mésenchyme péridentaire ; nod.E : nœud de l'émail ; p.més : papille mésenchymateuse ; R.E : reticulum étoilé ; s.fol : sac folliculaire ; S.I : stratum intermedium ; z.refl : zone de réflexion.

Au cours de cette morphogenèse, la prolifération des tissus mous, épithéliaux et mésenchymateux, constitue une entité organoïde : le germe dentaire. Puis l'histodifférenciation de ces tissus déterminera le patron constitutionnel, amorçant ainsi l'organisation de l'ensemble. Mais, au stade présent, l'aspect des différentes cupules est très voisin et ne rend pas encore compte de la future morphologie dentaire. Il s'agit donc d'une morphogenèse primaire.

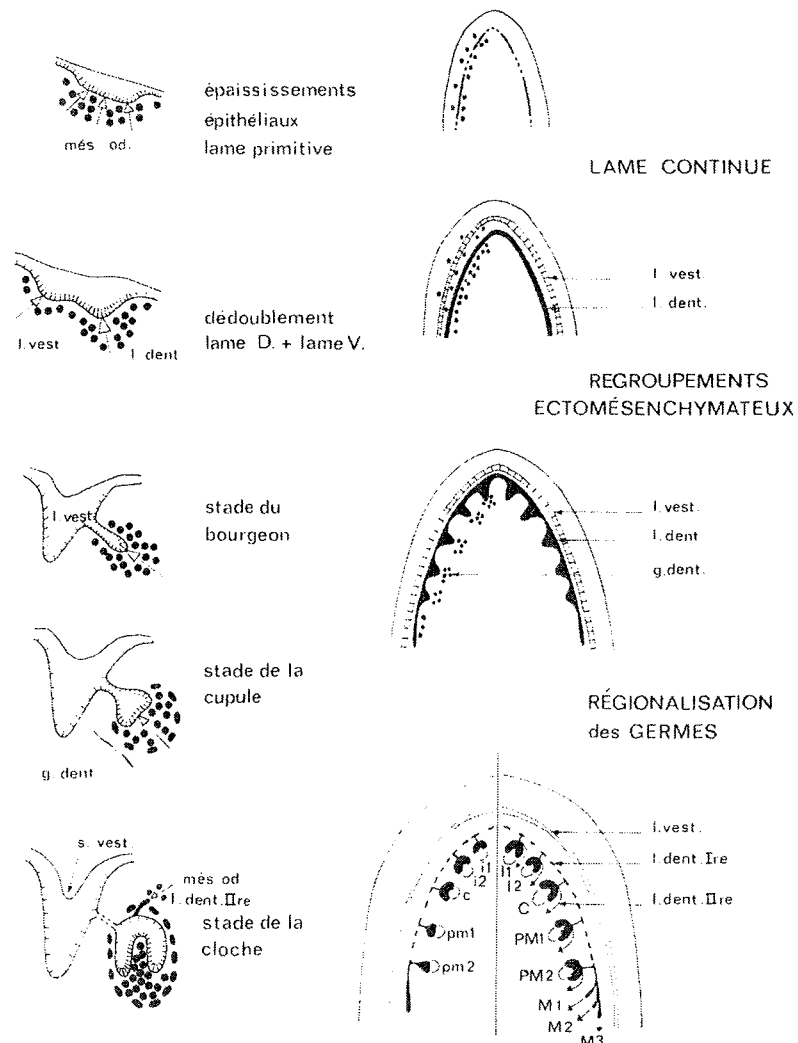


Figure 10 : D'après Benoît et coll. [5]. Morphogenèse primaire de la lame dentaire et du germe dentaire, selon un plan transversal (à gauche) et suivant un plan horizontal (à droite). Cette morphogenèse est marquée par 3 phases principales : la constitution d'une formation continue arciforme (lame dentaire et mésenchyme odontogène associé), puis la régionalisation en entités distinctes (germes des dents temporaires) et enfin l'apparition d'unités de remplacement (lames dentaires secondaires des germes définitifs). g.dent : germe dentaire ; l.dent.Ire, Ire : lame dentaire primaire ou secondaire ; l.vest : lame vestibulaire ; m.b : membrane basale ; més.od : mésenchyme odontogène ; s.vest : sillon vestibulaire.

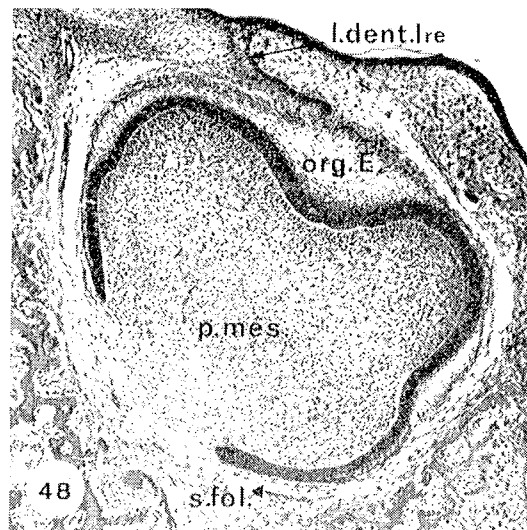
### 1.1.3 Morphogenèse coronaire définitive du germe dentaire :

Si, au stade de la cupule, la morphologie primaire des divers germes dentaires est voisine, de légères différences de taille existent cependant, probablement dues à des proliférations cellulaires dissemblables.

La morphogenèse coronaire définitive débute au stade de la cloche dentaire, où des différences morphologiques peuvent alors être reconnues entre les germes.

#### 1.1.3.1 Stade de la cloche

A ce stade, l'histogenèse de l'organe de l'émail se précise, aboutissant à la mise en place de quatre couches distinctes (fig 11). Par contre, l'histogenèse de la papille est moins avancée, caractérisée seulement par des variations numériques dans la répartition de ses cellules embryonnaires, les fibroblastes.



*Figure 11* : D'après Benoît et coll., [5]. Germe dentaire, stade de la cloche chez un embryon de rat de 20 jours, thioxyhématéine-érythrosine-orangé G, X 80. l.dent.lre : lame dentaire primaire ; org.E : organe de l'émail ; p.més : papille mésenchymateuse ; s.fol : sac folliculaire.

#### *L'organe de l'émail :*

L'ensemble des couches précédemment décrites de l'organe de l'émail poursuit son évolution et s'enrichit d'un quatrième élément, le stratum intermedium, qui apparaît entre

l'épithélium interne et le réticulum étoilé. Par une multiplication cellulaire active, il participe tout d'abord à l'accroissement du réticulum étoilé, ce dernier occupant un espace plus important qu'au stade de la cupule, en rapport direct avec l'accroissement volumétrique de l'organe de l'émail.

Les caractères cytologiques ultrastructuraux du stratum intermedium et du réticulum étoilé sont voisins [51]. La seule différence notable réside dans l'importance plus ou moins grande des espaces intercellulaires. Le premier est formé de plusieurs couches de cellules contiguës et orientées parallèlement à la membrane basale qui sépare l'épithélium du mésenchyme papillaire.

Le second présente à son origine la même disposition, mais peu à peu, en s'éloignant du stratum intermedium, les espaces intercellulaires augmentent et le volume cellulaire se réduit fortement et se limite essentiellement à des prolongements cytoplasmiques dendritiques.

L'épithélium dentaire externe est formé de cellules cuboïdes ou même aplaties ayant une disposition régulière. Des desmosomes typiques unissent les cellules épithéliales externes entre elles, avec celles du réticulum étoilé comme avec la membrane basale les séparant du mésenchyme environnant. Cette couche épithéliale est surtout riche en glycogène. Des invaginations capillaires profondes dépriment sa surface témoignant d'échanges métaboliques actifs avec l'organe de l'émail.

Les cellules de l'épithélium dentaire interne varient morphologiquement lorsqu'on les suit depuis la zone de réflexion jusqu'au moment de la future cuspide, ces différences se retrouvant généralement dans le tissu mésenchymateux qui lui fait face. En effet, dans la zone de réflexion, la couche épithéliale est constituée par des cellules de type embryonnaire qui se multiplient activement et qui sont séparées par de petits espaces intercellulaires. Au sommet de la future cuspide, les cellules sont nettement étirées (elles mesurent 4 à 5  $\mu$  de diamètre et 25 à 30  $\mu$  de long chez l'Homme) ; leur noyau est situé au pôle basal (voisin du stratum intermedium) alors que les organites cytoplasmiques, à l'exception de l'appareil de Golgi, se situent entre le noyau et la membrane basale ; ce pôle cellulaire, dirigé vers la membrane basale, deviendra le pôle d'excrétion, tandis que le pôle opposé, sera appelé pôle nucléaire [48].

Le cytoplasme du préaméloblaste renferme de fines tonofibrilles et de très nombreux grains ribonucléoprotéïniques libres, de densité contrastant avec la pauvreté en cavités ergastoplasmiques. Les mitochondries se rencontrent à tous les niveaux de la cellule.

L'appareil de Golgi est peu développé. Ces cellules de la couche épithéliale interne entretiennent entre elles des rapports de cohésion fréquents par l'intermédiaire de desmosomes, structures qui les unissent aussi aux cellules du stratum intermedium.

En dépit de signes morphologiques de différenciation cellulaire, il semble que toute multiplication cellulaire n'ait pas cessé dans cette couche épithéliale interne, l'examen en microscopie photonique et l'étude autoradiographique ayant permis de mettre en évidence des images de mitose [5].

#### *La papille mésenchymateuse :*

La région papillaire se distingue très nettement du conjonctif basal maxillaire par sa densité cellulaire due à une multiplication et à un rassemblement des cellules mésenchymateuses, ainsi que par l'importance des fibrilles de collagènes et par la richesse de sa substance fondamentale en mucopolysaccharides. Les capillaires et fibres nerveuses y apparaissent nombreux.

Dans sa région périphérique, en regard des préaméloblastes, les cellules de la papille mésenchymateuse, polygonales ou ovales, vont se ranger en « palissade » le long de la membrane basale ; elles augmenteront de taille de telle sorte qu'elles viendront presque au contact les unes des autres.

#### *Le sac dentaire :*

Le sac dentaire, ou sac folliculaire, apparaît dès le stade de la cupule. Au stade de la cloche, il entoure nettement le mésenchyme papillaire et l'organe de l'émail, laissant passer à sa partie supérieure la lame dentaire et à sa partie inférieure les axes vasculaires et nerveux. Il est constitué par un feutrage dense en collagène auquel se mêlent de nombreux vaisseaux (des capillaires pour la plupart).

#### *La membrane basale :*

En microscopie optique, la membrane basale, faite de fibres de réticuline et de fibres jeunes de collagène, apparaît généralement épaisse et empâtée par la coloration des mucopolysaccharides neutres. En microscopie électronique, c'est une condensation fibrillaire, dense, de 100 à 350Å ; des hémidesmosomes sont visibles entre la membrane plasmique du préaméloblaste et la membrane basale.

### 1.1.3.2 Développement du follicule dentaire

A ce stade, la sécrétion de dentine par les odontoblastes, par sa stimulation en retour, conditionne la transformation des préaméloblastes en améloblastes, cellules sécrétrices de l'émail. Dès lors se forment successivement la couronne puis la racine de la dent adulte.

#### *La couronne :*

Les odontoblastes sécrètent de façon continue de la dentine par leur pôle apical dirigé vers les améloblastes. Les améloblastes fabriquent leur émail par leur pôle apical opposé au précédent. Peu à peu, les deux assises cellulaires, initialement proches, s'éloignent au fur et à mesure des sécrétions. Ultérieurement, tandis que les odontoblastes persisteront dans la dent adulte et continueront à fabriquer leur dentine, les améloblastes disparaîtront.

#### *La racine :*

Dans son édification, la zone de réflexion entre les deux feuillets épithéliaux externe et interne joue un rôle important. Par augmentation de leur activité mitotique, les cellules épithéliales édifient la gaine épithéliale d'Hertwig, qui s'enfonce verticalement dans le mésenchyme. Cette gaine induit la transformation des cellules conjonctives du mésenchyme voisin en odontoblastes qui fabriquent la dentine radiculaire. Puis, elle se désagrège, laissant subsister des reliquats, les débris épithéliaux de Malassez (fig 12G). La dentine est alors directement au contact du tissu conjonctif du sac dentaire et, sous son influence, apparaissent des cémentoblastes, cellules conjonctives particulières édifiant le ciment.

#### *Le tissu conjonctif du sac dentaire :*

Ce tissu se modifie. Il forme des faisceaux fibreux tendus parallèlement entre os alvéolaire et ciment. Ceux-ci représentent le futur ligament alvéolo-dentaire du parodonte.

En conclusion, toutes les structures de la dent adulte et de son environnement sont dès lors constituées :

L'organe de l'émail, après induction mésenchymateuse de la dentine, a formé l'émail ;

La papille mésenchymateuse, devenue pulpe, a contribué après induction odontogène de l'épithélium, à la formation de la dentine par ses odontoblastes ;

L'enveloppe conjonctivo-vasculaire du sac a donné naissance au ciment et au ligament alvéolo-dentaire du parodonte, situé entre racine et os alvéolaire.

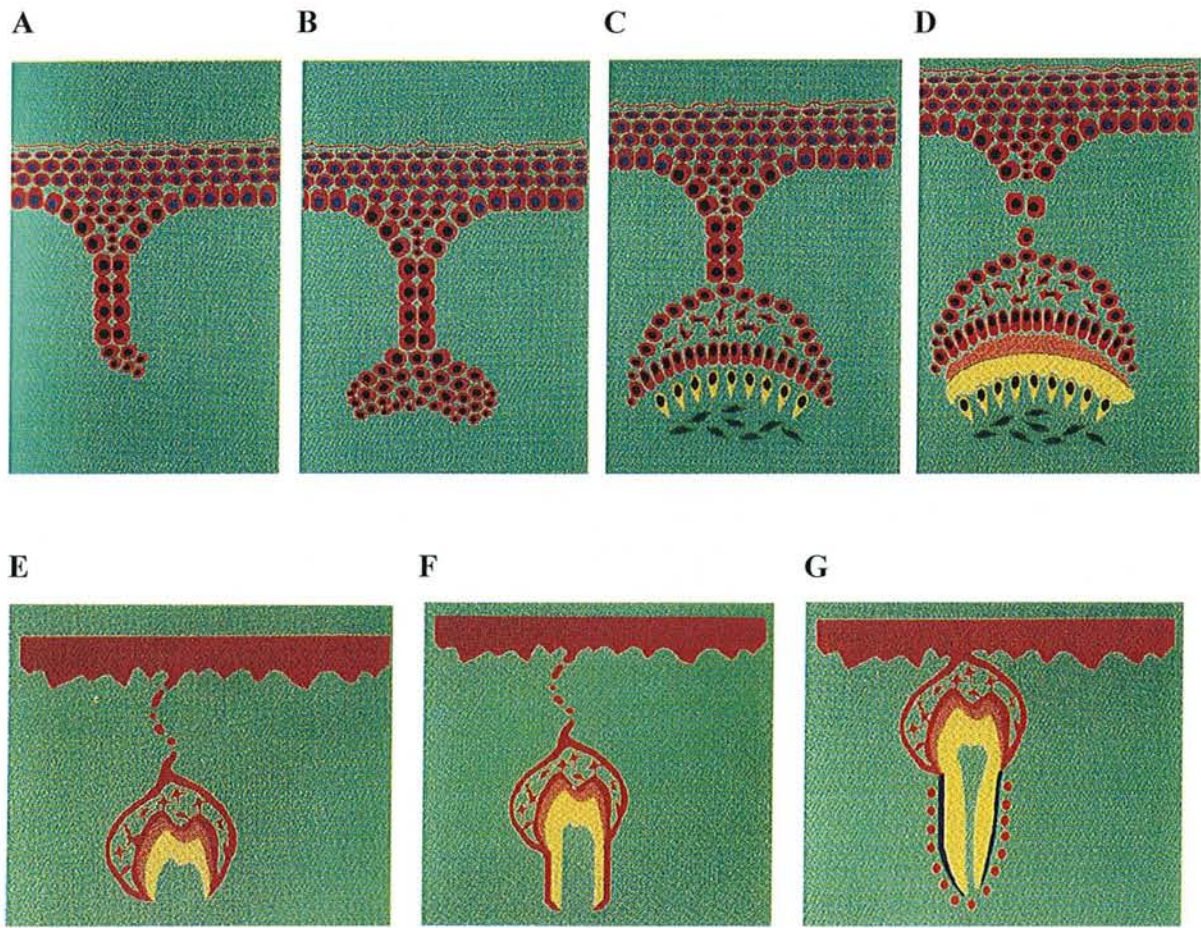


Figure 12 : D'après Sapp et coll. [52] Schéma montrant les différentes étapes de l'odontogénèse. A,B,C = Morphogénèse primaire du germe dentaire. A = lame dentaire, stade du bourgeon. B = cupule jeune. C = cupule âgée. D,E,F,G = Morphogénèse définitive du germe. D = cloche dentaire (formation de dentine puis d'émail). E = Formation de la couronne. F = Formation de la racine. G = Dent juste avant son éruption (restes de Malassez en pointillés rouges)

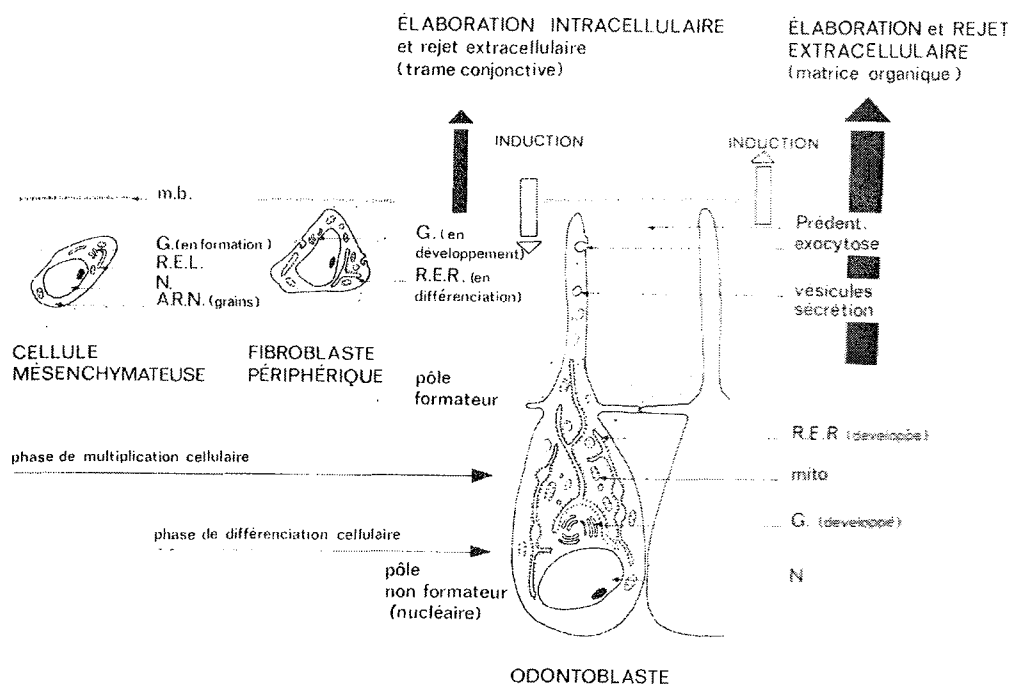
#### 1.1.4 Histogénèse de la dentine et de l'émail :

##### 1.1.4.1 Histogénèse de la dentine (dentinogénèse)

La dentinogénèse précède l'amélogénèse. Les odontoblastes sont des cellules cylindriques alignées en périphérie de la pulpe. Leur noyau est basal ; leur pôle apical situé en face des préaméloblastes émet un prolongement cytoplasmique appelé fibre de Tomes de la dentine (fig 13). La microscopie électronique décèle dans ces cellules de nombreuses mitochondries, un appareil de Golgie et un ergastoplasme granulaire très développés. Les activités enzymatiques y sont intenses (phosphatases acides, enzymes oxydatives). Quant à la



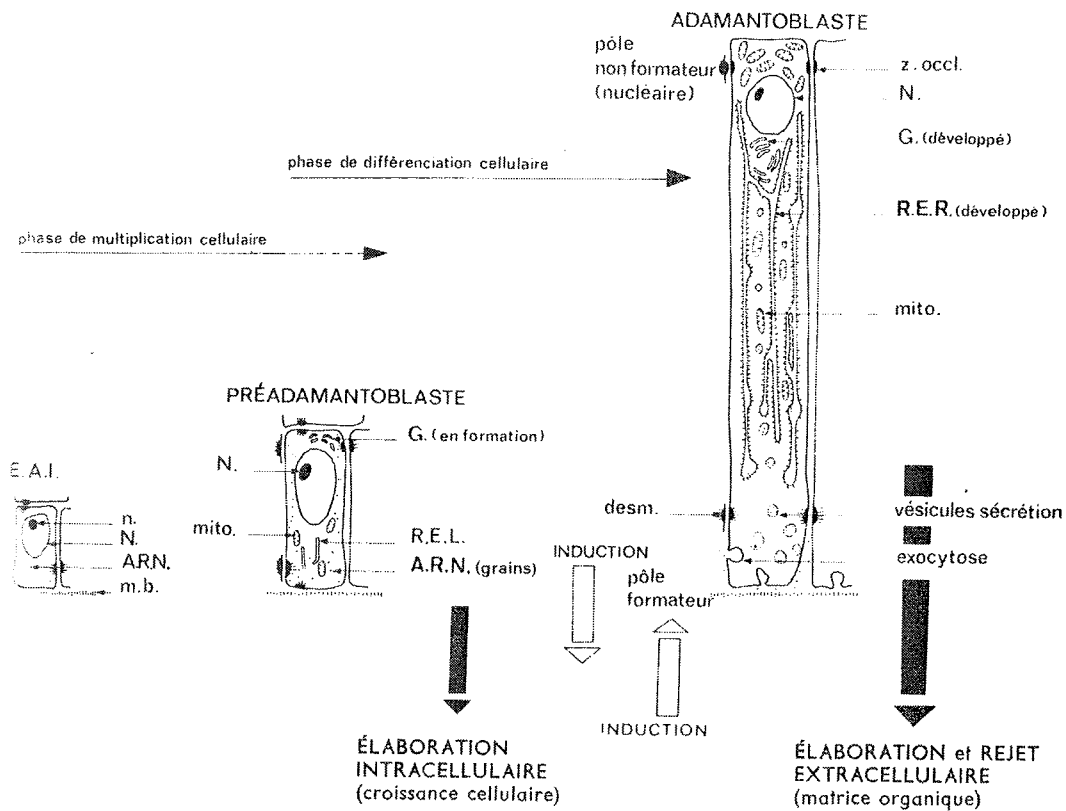
phosphatase alcaline, localisée au début sur une assise de cellules rondes sous-odontoblastiques, elle ne devient positive qu'ultérieurement sur ces cellules [13].



**Figure 13 : d'après Benoît et coll. [5]. Différenciation cellulaire et élaboration d'une matrice organique : l'odontoblaste et la pré-dentine. La différenciation est marquée par l'acquisition d'une polarité cellulaire, le développement considérable des organites intracytoplasmiques et l'apparition de vésicules de sécrétion. ARN : ribosomes libres ; G. ; appareil de golgi ; m.b. : membrane basale ; mito. : mitochondrie ; N. : noyau ; Prédent. : pré-dentine ; REL : reticulum endoplasmique lisse ; RER : reticulum endoplasmique rugueux.**

Les odontoblastes sécrètent la matrice collagène organique de la dentine. Dans cette édification semblent intervenir à un moindre degré les fibroblastes de la pulpe qui fabriquent des fibres collagènes radiaires (fibres de Von Korff) s'insinuant entre les odontoblastes. Cette matrice ou pré-dentine se minéralise peu à peu par formation de cristaux sphériques (calcoglobules), qui fusionnent ultérieurement pour former la dentine achevée. Au terme du développement de la dentine, les odontoblastes persistent dans la pulpe de la dent adulte mais leur activité sécrétoire diminue.

### 1.1.4.2 Histogenèse de l'émail (amélogénèse)



**Figure 14 : D'après Benoît et coll. [5]. Différenciation cellulaire et élaboration d'une matrice organique : l'améloblaste (anciennement adamantoblaste) et la matrice de l'émail. ARN : ribosomes libres ; desm. : desmosome ; EAI ; épithélium adamantin interne ; G. : appareil de Golgi ; m.b. : membrane basale ; mito. : mitochondrie ; n. : nucléole ; N. : noyau ; REL : reticulum endoplasmique lisse ; RER : reticulum endoplasmique rugueux ; z.occl. : zonula occludens.**

Les améloblastes sont des cellules épithéliales prismatiques à noyau basal, situé près du stratum intermedium, à pôle d'excrétion renflé en un prolongement cytoplasmique, le prolongement de Tomes au contact duquel s'édifie la matrice de l'émail (fig 14). En microscopie électronique, ils sont amarrés entre eux par des desmosomes et reposent sur une membrane basale d'abord continue puis creusée de déhiscences où s'invaginent les prolongements de Tomes. Leur cytoplasme renferme de nombreuses mitochondries dans le pôle basal, un appareil de Golgi et un ergastoplasme granulaire très développés dans la région supranucléaire, de multiples vésicules de sécrétion et des lysosomes dans le pôle apical. En histoenzymologie, on note dans ces cellules des activités enzymatiques oxydatives élevées et

une phosphatase acide très positive dans le pôle apical. Par contre, la phosphatase alcaline et l'ATPase sont négatives alors qu'elles sont très actives sur le stratum intermedium voisin [13].

Ces améloblastes sécrètent la matrice de l'émail (constituée de mucopolysaccharides et d'une scléroprotéine apparentée à la kératine), qui se minéralise ensuite grâce aux mobilisations phospho-calciques dans lesquelles interviendraient ATPase et phosphatases alcalines du stratum intermedium. Ils se déplacent vers la surface de la dent au fur et à mesure que leur sécrétion s'accroît. Puis, quand l'émail a atteint son épaisseur définitive, ils se différencient, retrouvant leurs caractères initiaux de cellules malpighiennes (riches en tonofilaments). Ils disparaissent après l'éruption dentaire.

MORPHOGENÈSE PRIMAIRE DU GERME												
	DENTS TEMPORAIRES				DENTS DÉFINITIVES							
	incisives i1 i2	canine	1 <sup>re</sup> m.	2 <sup>e</sup> m.	1 <sup>re</sup> M.	incisives I1 I2	canine	1 <sup>re</sup> P. M.	2 <sup>e</sup> P. M.	2 <sup>e</sup> M.	3 <sup>e</sup> M.	
Épaississements épithéliaux.....	6 sem.	6 sem.	6 sem.	6 sem.								
Lame dentaire.....	7 sem.	7 sem.	7 sem.	7 sem.	3-4 m.	4 m.	4 m.	4 m.	4 m.			
Bourgeon dentaire.....	8 sem.	8 sem.	8 sem.	10 sem.	4-5 m.	5 m.	5-6 m.	1 m.	1 m.	*		
Cupule dentaire.....	9-10 sem.	9-10 sem.	9-10 sem.	12 sem.								
MORPHOGENÈSE DÉFINITIVE DU GERME												
Cloche dentaire.....	3 m.	3 m.	3 m.	4 m.	6 m.	7-8 m.	7-8 m.	7-8 m.	7-8 m.	6 m.	6 ans	
Début minéralisation.....	4-5 m.	5 m.	< 5 m.	6-7 m.	naissance	3-4 m. (I <sub>2</sub> sup. 10-12 m.)	4-5 m.	1 ½ à 2 ½ ans		2 ½-3 ans	7-10 ans	
Achèvement couronne.....	2-3 m.	9 m.	6 m.	12 m.	2 ½-3 ans	4-5 ans	6-7 ans	5-7 ans	5-7 ans	7-8 ans	12-16 ans	
Éruption.....	5-9 m.	7-11 m.	16-18 m.	12-14 m.	20-30 m.	6-7 ans	sup. : 7-9 ans inf. : 6-8 ans	sup. : 11-12 ans inf. : 9-10 ans	10-12 ans	10-12 ans	11-13 ans	17-21 ans

Figure 15 : Chronologie du développement dentaire, d'après Schour et Massler (1940) et Kraus (1965), modifié. [5]

## 1.2 Phénomène d'induction et introduction à la pathogénie odontogène : principe de classification [6].

Les tumeurs odontogènes sont des tumeurs dérivées du système dentaire à un moment quelconque de sa formation. Pour comprendre la classification des tumeurs d'origine dentaire, il est nécessaire de faire référence à l'odontogenèse normale.

APPROCHE SCHEMATIQUE  
DES PRINCIPALES ETAPES DU DEVELOPPEMENT DENTAIRE

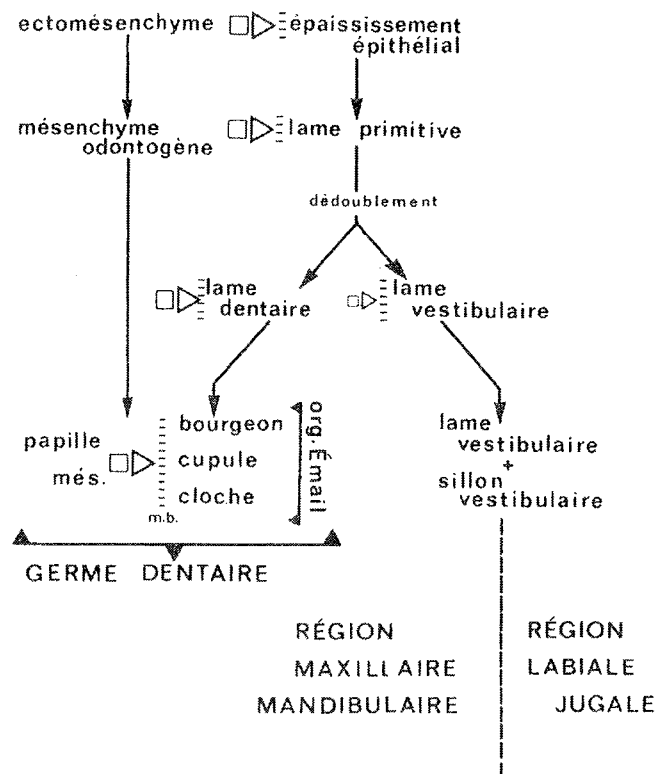


Figure 16 : D'après **Benoît et coll.** [5]. Diagramme retraçant les principales étapes de la constitution du germe dentaire. On peut noter la double origine (mésenchymateuse et épithéliale) du germe et l'élaboration du sillón vestibulaire séparant anatomiquement les régions maxillaires (où seront implantés les germes) et jugales. Les flèches blanches figurent les inductions responsables de l'évolution morphologique.

Chaque dent se forme à partir d'un bourgeon dentaire individuel qui a une double origine : la lame dentaire, formation épithéliale dérivée de l'épithélium buccal, et le mésenchyme qui avoisine cette lame.

Chaque bourgeon individualisé à partir de la lame dentaire va s'enfoncer dans le mésenchyme pour former le germe dentaire avec ses deux composantes épithéliale et mésenchymateuse. La partie épithéliale se déprime en cupule prenant un aspect en cloche tandis que ses structures se différencient. Il existe ainsi :

- un épithélium dentaire interne fait d'une couche de cellules hautes, les préaméloblastes, non encore douées de propriété sécrétoire
- un épithélium dentaire externe cubique
- enfin, une partie centrale comportant des cellules claires appelée réticulum étoilé.

La composante mésenchymateuse s'organise également. Dans la concavité de la cloche, la papille mésenchymateuse apparaît fortement cellulaire et richement vascularisée. Sous l'effet inducteur des préaméloblastes, les cellules conjonctives les plus externes de cette papille mésenchymateuse se disposent les unes à côté des autres, en regard des préaméloblastes, devenant des préodontoblastes.

A partir de ce stade, le germe dentaire encore appelé follicule dentaire va donner naissance à la dent proprement dite, d'abord à la couronne puis à la racine. Les préodontoblastes vont se transformer en odontoblastes et élaborer de la dentine qui se minéralisera progressivement. Une fois formée un peu de dentine, les préaméloblastes vont devenir des améloblastes avec sécrétion d'émail.

En ce qui concerne la racine, les odontoblastes élaborent de la dentine ; mais la gaine épithéliale de Hertwig va se désagréger, dégénérer sans produire d'émail. Il peut persister quelques débris épithéliaux appelés restes épithéliaux de Malassez. La dentine radiculaire se trouve alors en contact étroit avec le tissu conjonctif ce qui va entraîner la transformation de celui-ci en tissu proche du tissu osseux : le ciment.

Il convient d'insister sur deux points principaux :

- la double composante du germe dentaire, épithéliale et mésenchymateuse
- les phénomènes d'induction qui commandent la formation de la dent : les préaméloblastes de l'épithélium adamantin interne vont entraîner la différenciation des préodontoblastes à partir de cellules conjonctives. Ces préodontoblastes vont se transformer en odontoblastes et élaborer de la dentine. Celle-ci, du fait de sa présence, va retentir sur le fonctionnement des préaméloblastes qui deviennent des améloblastes et forment de l'émail.

Ces deux constatations principales sont à la base de la classification actuelle des tumeurs odontogènes.

## 1.3 Classification générale des tumeurs odontogéniques

### 1.3.1 Historique :

Il existe plusieurs classifications des tumeurs odontogènes. Bernier [37] divise ces tumeurs en deux parties : - celles qui produisent des structures rappelant les premières ébauches de formation de la dent et qu'il considère comme « molle ».

- celles qui, poussant l'odontogenèse plus loin, aboutissent à la constitution de tissus dentaires calcifiés contenant de la dentine, de l'émail, du ciment et qu'il dénomme « dure ».

Thomas et Goldman, en 1946, divisent les tumeurs odontogènes en tumeurs épithéliales, tumeurs mésenchymateuses et tumeurs à double composante épithéliale et mésenchymateuse.

Pindborg et Clausen, en 1958, se basant sur les phénomènes d'induction, isolent d'une part les tumeurs épithéliales sans effet inducteur sur le conjonctif voisin et avec effet inducteur sur le conjonctif, et d'autre part les tumeurs purement mésodermiques [54].

La classification de Gorlin [37, 12] (1961) divise ces tumeurs en épithéliales et mésenchymateuses. Les tumeurs épithéliales sont classées selon l'induction des constituants embryologiques de la dent (tumeurs avec peu ou pas d'effet inducteur sur le conjonctif et tumeurs avec induction sur le conjonctif).

Dans ce travail, nous utiliserons la dernière classification des tumeurs par l'OMS (1992) [33] qui apporte quelques modifications par rapport à la précédente (1971) :

- Elle mentionne deux tumeurs nouvellement décrites : la tumeur odontogène épidermoïde et tumeur odontogène à cellules claires.

- De plus, elle renvoie au chapitre des dysplasies osseuses un certain nombre de pseudotumeurs odontogènes (le fibrome cémento-ossifiant et la dysplasie cémento-osseuse). Ces deux tumeurs ne seront pas traitées ici même si pour certains cette classification reste encore controversée.

- Le kyste odontogénique calcifié ainsi que la tumeur odontogène adénomatoïde (anciennement classés parmi les *tumeurs épithéliales sans effet inducteur sur le conjonctif*) font maintenant partie des *tumeurs épithéliales et conjonctives avec ou sans formation de tissu dentaire dur* car il est démontré que ces tumeurs induisent, à des degrés variables, des modifications du tissu conjonctif.

- Enfin, comme la précédente, elle envisage, malgré son intitulé, des lésions propres aux mâchoires, mais sans relation évidente avec l'odontogenèse.

### 1.3.2 Classification [33] :

Les tumeurs odontogéniques, tumeurs propres aux mâchoires, constituent un groupe hétérogène. Sur les plans radioclinique et évolutif, elles affichent un polymorphisme considérable. Leur classification est fondée sur leur histogenèse présumée, c'est à dire sur l'analogie de ces tumeurs avec les différentes étapes morphogénétiques de l'ébauche dentaire. De plus, il s'avère souvent difficile de différencier radiologiquement tumeurs bénignes vraies et kystes des maxillaires. Seule l'étude anatomopathologique permet, dans la plupart des cas, un diagnostic exact.

Les tumeurs odontogènes peuvent être réparties en trois groupes :

- Les tumeurs purement épithéliales, rappelant la structure de l'organe de l'email.
- Les tumeurs associant structures épithéliales et tissu conjonctif. Dans ce groupe, il peut exister des phénomènes d'induction épithélio-conjonctive aboutissant à l'élaboration d'email, de dentine et de ciment.
- Les tumeurs constituées exclusivement de tissu conjonctif ectomésenchymateux. Des vestiges d'épithélium odontogène, englobés mais non tumoraux, s'y associent inconstamment.

• Les tumeurs épithéliales sans effet inducteur sur le conjonctif : elles englobent les tumeurs purement épithéliales, dont la structure rappelle celle du bourgeon de l'email, stade initial de l'embryogenèse.

– Améloblastome : - les plus courants sont :

- . l'améloblastome folliculaire
- . l'améloblastome plexiforme
- mais il existe d'autres variétés :
  - . l'améloblastome unikystique
  - . l'améloblastome desmoplastique
  - . le kératoaméloblastome
  - . l'améloblastome à cellules basales

. l'améloblastome périphérique

- Tumeur odontogénique épidermoïde
- Tumeur épithéliale odontogénique calcifiée (Tumeur de Pindborg)
- Tumeur odontogénique à cellules claires

•Les tumeurs épithéliales et conjonctives, avec ou sans formation de tissus dentaires durs: elles concernent des tumeurs à double composante épithéliale et mésenchymateuse témoignant de degrés d'induction épithélio-conjonctive plus ou moins intenses.

- Fibrome améloblastique
- Fibrodentinome et fibro-odontome améloblastique
- Odontoaméloblastome
- Tumeur odontogène adénomatoïde
- Kyste odontogénique calcifié
- Odontomes complexes
- Odontomes composés

•Les tumeurs ectomésenchymateuses odontogéniques avec ou sans inclusion d'épithélium odontogénique : elles rappellent les divers tissus de la racine (dentine, cément).

- Fibrome odontogénique
- Myxomes (myxome odontogénique, myxofibrome)
- Cémentoblastome bénin (cémentoblastome, cémentome vrai)

Toutes ces tumeurs sont des tumeurs odontogéniques bénignes. Cependant il existe de rares cas de *tumeurs odontogéniques malignes*, souvent de très mauvais pronostic ::

•Carcinomes odontogéniques :

- Améloblastome malin
- Carcinome intraosseux primitif
- Variantes malignes à partir d'autres tumeurs épithéliales odontogéniques



•Sarcomes odontogéniques :

- Fibrosarcome odontogénique (sarcome améloblastique)
- Fibrodentinosarcome améloblastique et fibro-odontosarcome améloblastique
- Carcinosarcome odontogénique

*Deuxième partie :*

*Les tumeurs épithéliales sans  
induction du mésenchyme.*

-----

## **2 - Les tumeurs épithéliales sans induction du mésenchyme -**

Cette catégorie est représentée par des tumeurs possédant un épithélium odontogène sans ectomésenchyme odontogène. Ce sont en majeure partie les améloblastomes. Mais, dans ce groupe, figurent également la tumeur odontogénique épidermoïde (squamous odontogenic tumor), la tumeur épithéliale odontogénique calcifiée (Tumeur de Pindborg), et la tumeur odontogénique à cellules claires.

### **2.1 L'améloblastome**

C'est un néoplasme vrai de l'organe de l'émail dont la différenciation ne va pas jusqu'à la formation d'émail. L'O.M.S [33] le définit comme un « néoplasme polymorphe bénin mais localement invasif, qui a le plus souvent une architecture folliculaire ou plexiforme dans un stroma fibreux ». Le terme « améloblastome » a été suggéré par Ivy et Churchill en 1930, pour remplacer le terme « épithéliome adamantin » proposé par Malassez en 1885 et le terme « adamantinome » introduit par Derjinsky en 1890, dans la mesure où il n'y a pas de formation de tissu dur dans ce type de tumeur. Les premiers rapports concernant cette tumeur sont ceux de Cuzack en 1827 et de Broca en 1866, qui en faisaient un kyste. La première description histopathologique complète est celle de Falksson en 1879 [3]. Le terme « améloblastome » semble quand même mal choisi dans la mesure où la tumeur ne dérive pas des améloblastes.

Cette tumeur, relativement rare (1% des tumeurs et kystes des mâchoires), mais fréquente parmi les tumeurs odontogéniques, doit être diagnostiquée le plus tôt possible car sa tendance extensive entraînerait ultérieurement des difficultés thérapeutiques.

#### **2.1.1 Clinique :**

L'améloblastome affecte plus fréquemment le sexe masculin que le sexe féminin. Il survient surtout dans la 4<sup>ème</sup> ou la 5<sup>ème</sup> décennie ; mais les âges extrêmes de la vie, notamment l'enfant, peuvent être intéressés par la variété unikystique [50]. La mandibule est atteinte dans 80% des cas, plus particulièrement dans la région angulaire avec extension vers la branche

montante (70% des cas) ; viennent ensuite les régions prémolaires (20%) et incisive (10%) [39, 55]. Le maxillaire est lésé dans 20% des cas (région des molaires et du plancher des fosses nasales).

Des localisations périphériques à partir de l'épithélium buccal ou des résidus de la lame dentaire ont été exceptionnellement décrites. Quant à la « greffe » d'un améloblastome sur la paroi d'un kyste odontogénique, considérée comme fréquente autrefois, elle ne paraît pas représenter plus de 5% de ces kystes et elle peut être simulée par une forme particulière d'améloblastome : l'améloblastome kystique [22].

Cette tumeur, à croissance lente, demeure toujours asymptomatique. Elle peut être découverte fortuitement lors d'une radiographie systématique pour une affection dentaire. Sinon, elle est révélée par les signes cliniques communs de toutes les tumeurs bénignes des maxillaires : le plus souvent, une tuméfaction massétérine avec épaissement de la branche montante et antéprojection de son bord antérieure, des déplacements ou des anomalies d'évolution dentaire dus à la modification des contours osseux, rarement une douleur. Le trismus est rare et modéré. Quand elle siège dans le maxillaire supérieur, elle peut s'étendre vers le sinus maxillaire, le plancher de l'orbite, le nasopharynx.

### 2.1.2 Radiologie :

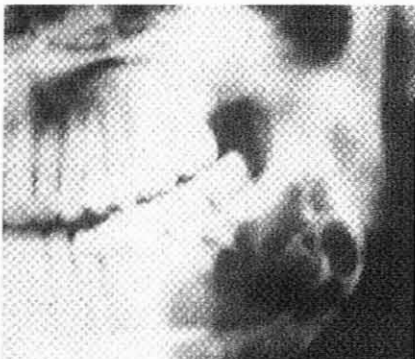


Figure 18 : D'après Sapp et coll. [52] Améloblastome. Aspect en « bulle de savon ».

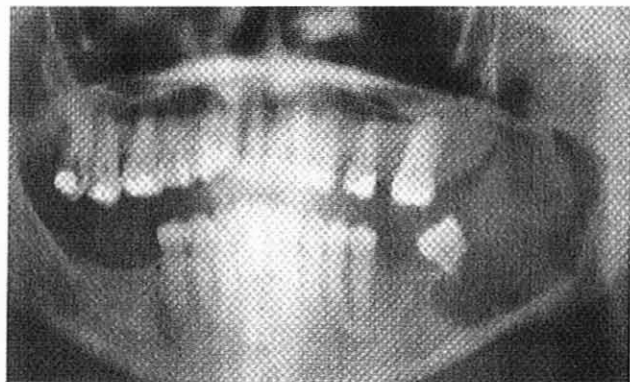


Figure 17 : D'après Sapp et coll. [52] Améloblastome. La radiographie montre une lésion très importante avec résorption des racines de la molaire.

L'image polygédodique est la plus évocatrice :

Des géodes arrondies ou ovalaires, de taille inégale, au fond clair et homogène, régulièrement bordées par un fin liseré périphérique s'adossent et se superposent en réalisant

une image classique en « bulle de savon » (fig 18) ; les corticales sont progressivement amincies, voire par endroits soufflées par cette destruction osseuse multiloculaire.

Plus fréquemment, l'image est vaste, au contour polycyclique finement cloisonnée par les vestiges des cloisons osseuses entre les géodes multicentriques.

Parfois, l'améloblastome revêt l'apparence d'une vaste géode unique, au contour festonné, soufflant et amincissant les corticales ; au niveau mandibulaire, la tumeur refoule l'échancrure sigmoïde, mais préserve classiquement le condyle.

L'étude fine des clichés radiographiques permet de remarquer :

- l'absence d'envahissement des parties molles adjacentes ;
- l'inclusion ou le refoulement par la tumeur des organes dentaires dont la rhizalyse est classique (fig 17) ;
- le refoulement harmonieux du canal dentaire ;
- mais surtout, des microgéodes doivent être recherchées systématiquement en périphérie de l'image principale ou au niveau des cloisons intergéodiques, témoignant du caractère pluricentrique de l'améloblastome et guidant le choix thérapeutique.

### **2.1.3 Macroscopie :**

L'étude macroscopique est pratiquée sur une pièce d'énucléation ou sur un fragment de résection osseuse plus ou moins large. A la coupe, il s'agit tantôt d'une masse solide, blanche grisâtre, molle, parfois creusée de petites cavités, tantôt d'une masse kystique pluriloculaire renfermant un liquide clair ou un matériel gélatiniforme. La rupture de la corticale est possible, avec diffusion dans les parties molles. La limite de résection doit être étudiée systématiquement, surtout en cas d'améloblastome plurikystique, pour s'assurer de son intégrité, souvent difficile à affirmer sur les seules radiographies.

### **2.1.4 Histologie :**

Deux principales variétés, associées ou non dans une même tumeur, sont d'observation courante.

• *Améloblastome folliculaire* :

C'est la forme la plus courante, comparable à celle de l'organe de l'émail primitif. Il est constitué de lobules de cellules épithéliales enchâssées dans un stroma conjonctif riche en vaisseaux. Chaque follicule est constitué par une assise périphérique de cellules cubiques ou cylindriques de type préaméloblastique (fig 19) dont les noyaux convergent vers le centre du follicule. Au centre, les cellules épithéliales, parfois jointives, sont le plus souvent disjointes, rappelant l'aspect du réticulum étoilé de l'organe de l'émail. Il est fréquent d'observer au sein des follicules des microkystes parfois confluent (fig 20). Le stroma conjonctif est plus ou moins riche en fibres de collagène ; sur le plan histoenzymologique, les fibroblastes présentent des activités phosphatase alcaline et ATPasique identiques à celles des odontoblastes et ostéoblastes [16, 17] ; ceci témoigne peut-être de phénomènes d'induction mineurs de l'épithélium odontogénique sur le tissu conjonctif. Un anneau plus ou moins épais de substance hyaline est enfin retrouvé en périphérie des follicules.

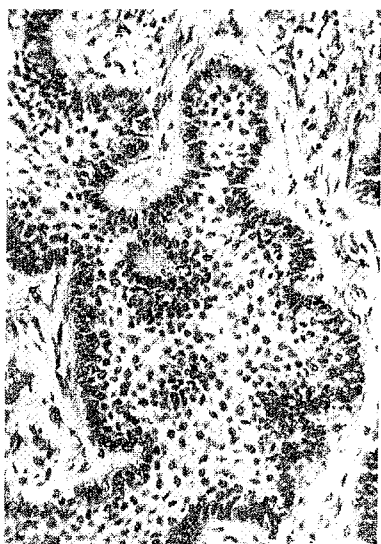

Figure 19 : D'après Le Charpentier et Auriol [35] Améloblastome folliculaire. Cellules cylindriques « améloblastiques » en périphérie du lobule. Cellules épithéliales disjointes au centre (aspect en « gelée de l'émail »). HE x 150.

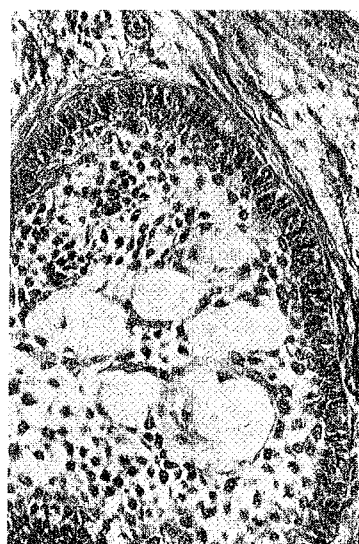


Figure 20 : D'après Le Charpentier et Auriol [35] améloblastome folliculaire. Microkyste dans un follicule. HE x150.

L'améloblastome folliculaire présente plusieurs variantes :

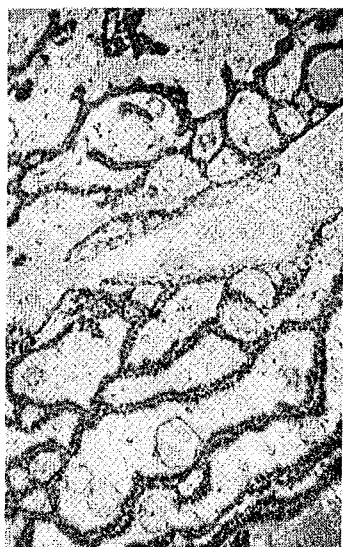- *L'améloblastome à cellules granuleuses* : le centre des follicules est constitué de cellules rondes ou polygonales au noyau excentré, au cytoplasme acidophile, granuleux, PAS positif. En histoenzymologie et en microscopie électronique, ces

granulations présentent les caractères de lysosomes (activité phosphatase acide positive et sacs lysosomiaux en ultrastructure).

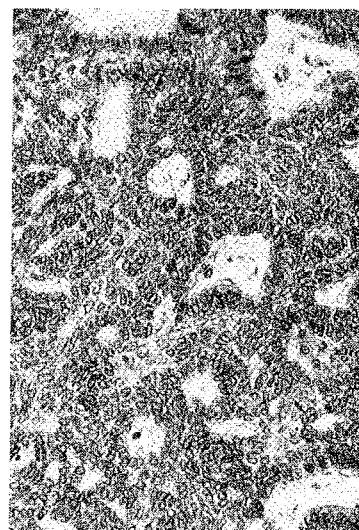
- *L'améloblastome avec métaplasie épidermoïde* : cette métaplasie peut aller jusqu'à la formation d'une véritable kératinisation avec globes cornés.

- *Améloblastome plexiforme* :

Il est constitué de cordons épithéliaux anastomosés entre eux et réalisant ainsi l'aspect d'un réseau (fig 21). Chaque cordon comporte une assise de cellules cubiques ou cylindriques, de type préaméloblastique comme dans la forme folliculaire, et une zone interne de cellules étoilées. Dans cette forme, on peut également observer des kystes, mais ceux-ci sont creusés dans le stroma au contact des cellules étoilées et non dans les massifs épithéliaux. Il existe aussi, parfois, des zones épithéliales compactes associées au réseau (fig 22).



**Figure 21** : D'après Le Charpentier et Auriol [35] Améloblastome flexiforme. Réseau constitué de travées épithéliales anastomosées et de kystes dus à une dégénérescence du stroma.



**Figure 22** : D'après Le Charpentier et Auriol [35] Améloblastome plexiforme. Intrication à des zones épithéliales compactes. HE x 150.

- Autres variétés :

*Améloblastome unikystique* : seule l'étude histologique permet le diagnostic de cette variété. Il survient plus tôt dans la vie que la forme classique (2<sup>ème</sup> et 3<sup>ème</sup> décennies). On en distingue trois types [1] :

- « Kyste » bordé par un épithélium malpighien pluristratifié comportant, par endroits, une basale de cellules cubiques ou cylindriques ; les autres assises cellulaires sont vacuolisées et tendent à se disjoindre, séparées par des espaces plus ou moins larges. Sous l'épithélium, il existe une hyalinisation.
- La deuxième variété, de même structure d'ensemble, présente de plus un nodule né de la bordure épithéliale et se projetant dans la lumière. Ce nodule est d'aspect plexiforme.
- La troisième variété comporte, en périphérie de la formation kystique, des infiltrations ponctuelles de la paroi d'aspect plexiforme ou folliculaire. Cet envahissement est à rechercher systématiquement par coupes multiples. En effet, quand cet envahissement existe, la tumeur a alors la signification d'un améloblastome banal, capable d'infiltrer l'os. Les deux premières variétés ont un bon pronostic et ne récidivent pas après énucléation simple.

*Améloblastome desmoplastique* : il comporte un stroma très abondant, riche en fibres de collagène, au sein duquel les structures épithéliales sont souvent réduites à des travées minces peu évocatrices du diagnostic d'améloblastome.

*Kératoaméloblastome* : il est caractérisé par sa composante épidermoïde prédominante ou exclusive et se confond avec la tumeur odontogénique épidermoïde dont la bordure épithéliale est aplatie plutôt que cylindrique.

*Améloblastome à cellules basales* : il est à différencier d'un carcinome adénoïde kystique dans sa forme basaloïde, dont le pronostic est plus péjoratif.

*Améloblastome périphérique* : il serait l'équivalent d'un épithélioma basocellulaire de la gencive. Son potentiel extensif serait moindre que celui des améloblastomes osseux et il ne récidiverait pas après exérèse complète.

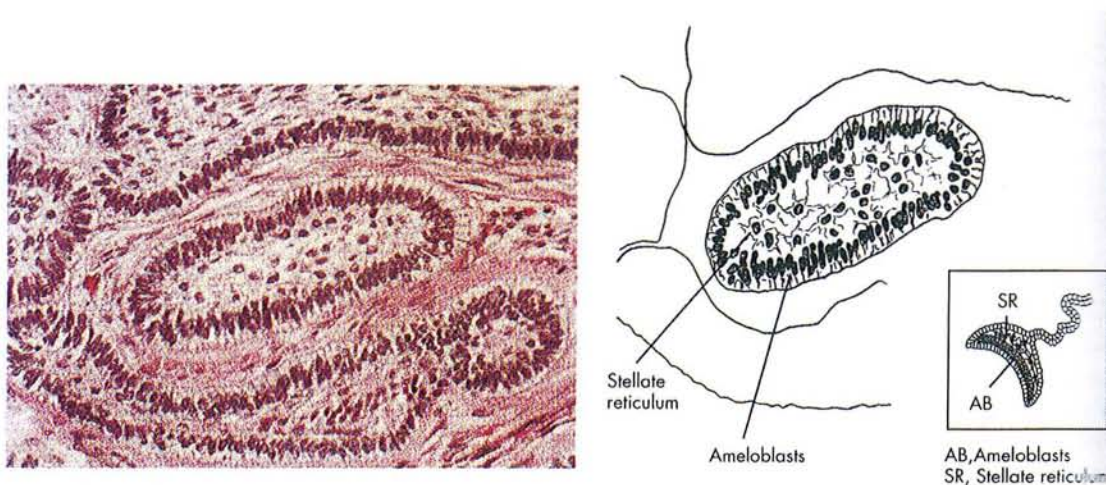
### **2.1.5 Histogenèse :**

L'améloblastome, à priori dépourvu de mésenchyme spécialisé, est en principe dénué de toute aptitude odontogène. Toutefois, certaines données histoenzymologiques et



ultrastructurales démontrent dans quelques cas des phénomènes d'induction épithélio-conjonctive :

- D'une part, les cellules périphériques des lobules tumoraux font preuve d'une polarité sécrétoire analogue à celle des améloblastes du bourgeon dentaire. Certaines possèdent même des expansions apicales, ébauches de prolongements de Tomes, et de rares connexions peuvent s'établir entre elles et les fibroblastes voisins.
- D'autre part, au contact de la membrane basale périphérique des lobules épithéliaux, un matériel granulo-filamentaire parfois abondant s'accumule. Celui-ci est sans doute sécrété par les cellules tumorales et rappelle par sa structure la matrice de l'émail.
- Enfin, si aucune véritable transformation odontoblastique n'est visible dans le stroma, la présence d'activités phosphatase alcaline et ATPasique élevées sur certains fibroblastes paraît témoigner elle aussi d'une induction odontogène.



**Figure 23 :** D'après Sapp et coll. [52] Image classique en microscopie d'un follicule d'améloblastome. Dans le cadre, comparaison avec le stade cupule d'un germe dentaire. Stellate reticulum : réticulum étoilé.

La plupart des améloblastomes proviennent de l'épithélium odontogénique : restes de la lame dentaire (perles de Serres) et restes de Malassez. Plus rarement, l'améloblastome peut prendre naissance à partir de cellules perturbées de l'organe de l'émail en développement, de cellules épithéliales des kystes odontogènes (en particulier les kystes folliculaires et les odontomes), de cellules basales de l'épithélium de surface des mâchoires ou d'épithéliums hétérotopiques en d'autres endroits de l'organisme (en particulier au niveau hypophysaire) [16].

### 2.1.6 Evolution et malignité [28] :

L'améloblastome, malgré son indéniable bénignité, offre l'exemple d'une tumeur d'une singulière agressivité. Les récurrences, souvent multiples, y sont d'une extrême fréquence. Beaucoup d'entre elles ont pour origine la persistance de foyers erratiques à distance de la zone réséquée. C'est dire que les limites de l'exérèse seront toujours fondées sur l'analyse précise des clichés radiographiques. Ces récurrences surviennent d'ailleurs non seulement dans le moignon mandibulaire mais aussi dans les muscles et les parties molles adjacentes. Quelques-unes, dans des cas exceptionnels, peuvent se propager vers les os de la base du crâne ou l'orbite.

Devant un tel comportement, l'appréciation d'une authentique malignité suscite les plus grandes difficultés. Cette éventualité exceptionnelle a pu être prouvée par la survenue de métastases ganglionnaires loco-régionales et même d'essaimages à distance, notamment au poumon ou au squelette. La structure histologique de ces épithéliomas reste, dans l'ensemble superposable à celle des améloblastomes habituels. Toutefois, la composante épithéliale y est plus abondante. La constatation de telles anomalies dans tout améloblastome conduit donc à envisager, par principe et en l'absence même de métastase, une telle possibilité.

La stratégie thérapeutique repose sur plusieurs facteurs : la localisation anatomique de la lésion, les caractères radiographiques (aspect uni- ou polykystique, dimensions...) , l'âge du patient. La fidélité de ce dernier aux consultations de contrôle est également à estimer : l'intervalle moyen entre le traitement initial et la première récurrence, mais aussi entre deux récurrences successives, est de quelques mois à plusieurs années. C'est la raison pour laquelle la surveillance du patient devrait être poursuivie aussi longtemps que possible, d'abord tous les trimestres jusqu'à obtention d'une réossification jugée homogène et complète, puis ensuite tous les 1 à 2 ans.

Le pronostic de l'améloblastome après traitement a été maintes fois corrélé au type d'exérèse chirurgicale. Des taux de récurrence élevés ont été rapportés avec des traitements conservateurs (45 à 90 %). Cependant, ces nouvelles lésions sont fréquemment de volume moindre et peuvent être traitées plus facilement que la lésion originale. Ainsi, une récurrence n'est pas synonyme nécessaire d'échec thérapeutique.

A l'opposé, plusieurs auteurs préconisent une résection large de la lésion avec une marge de sécurité périphérique [20]. Cependant, l'expérience prouve que cette attitude ne doit pas être systématique puisque le traitement conservateur a permis à un lot non négligeable de

patients de guérir de manière simple avec des séquelles morphologiques ou fonctionnelles modérées.

Lorsque la tumeur adopte une configuration polygédique ou lorsque les destructions intéressent le bord basilaire de la mandibule, l'exérèse doit être réalisée en conservant un bord d'os non atteint. La résection mandibulaire partielle ou interruptrice s'impose en première intention. L'hémimandibulectomie est réservée aux lésions très volumineuses.

Pour la forme unikystique, l'énucléation est le traitement de choix car l'améloblastome unikystique serait réputé moins récidivant en raison d'une bonne délimitation habituelle des foyers tumoraux au sein de la capsule kystique.

L'améloblastome périphérique ne récidiverait pas après résection marginale emportant un liseré d'os sain périphérique.

### **2.1.7 Diagnostic différentiel :**

Trois entités tumorales présentent avec l'améloblastome les plus grandes analogies cliniques et radiologiques. L'étude anatomo-pathologique permet aisément de les différencier :

- *la tumeur à myéloplaxes*, dont la signification est la plupart du temps celle d'un granulome réparateur, se caractérise par une image ostéolytique multiloculaire avec cloisons de refend. Quelques formes malignes (ostéoclastome malin) ont un potentiel ostéodestructeur considérable.
- *L'angiome* par ses images radiologiques aréolaires se rapproche également de l'améloblastome.
- *Le kyste anévrysmal* s'exprime radiologiquement par des aspects polygédiques extensifs soufflant la corticale. Il risque d'être confondu avec l'améloblastome.
- Mais le diagnostic différentiel le plus difficile, même histologiquement, est la distinction entre *améloblastome malpighien kystique* d'une part et *kyste épidermoïde*. Ce dernier comporte d'incontestables analogies à la fois morphologiques et évolutives avec l'améloblastome extensif.

## **2.2 La tumeur odontogénique épidermoïde**

Encore appelée « tumeur odontogénique épithéliale bénigne » (squamous odontogenic tumor), cette lésion n'a été bien individualisée qu'à partir de 1975 par Pullon. Depuis plusieurs observations de tumeurs odontogéniques épidermoïdes ont été rapportées de manière sporadique dans la littérature. Ailleurs, des foyers odontogéniques épidermoïdes, sans preuve cependant d'une réelle prolifération tumorale, ont été décrits au sein de kystes odontogéniques. Cette tumeur présente des caractéristiques cliniques et radiologiques bien distinctes de celles des améloblastomes.

### **2.2.1 Clinique :**

Observée à tout âge (2<sup>ème</sup> à 7<sup>ème</sup> décennie), elle est un peu plus fréquente durant la 3<sup>ème</sup> décennie et ne présente aucune prédilection pour l'un ou l'autre sexe. Rarement symptomatique, elle induit une mobilité dentaire avec sensibilité spontanée ou à la percussion axiale. Le maxillaire (incisive latérale et canine) est aussi fréquemment intéressé que la mandibule (région prémolomolaire) [24]. Des lésions multicentriques ont été rapportées [36].

### **2.2.2 Radiologie :**

La tumeur odontogénique épidermoïde se présente sous la forme d'une zone radioclaire, triangulaire ou semi-circulaire, bordée par un liseré opaque. Le plus souvent uniloculaire, elle intéresse le processus alvéolaire en regard d'une racine dentaire (fig 24) dont la résorption a pu être décrite. Cependant, certains processus peuvent se révéler localement infiltrants, plus particulièrement au maxillaire avec envahissement des structures anatomiques adjacentes.

### **2.2.3 Histologie :**

Elle est constituée d'îlots de cellules épidermoïdes bien différenciées dans un stroma fibreux, reposant sur une assise basale de cellules plates, ce qui permet de la distinguer des

kératoaméloblastomes où l'assise basale est cylindrique. D'autre part, elle renferme souvent des microcalcifications au sein des massifs épithéiaux (fig 25).

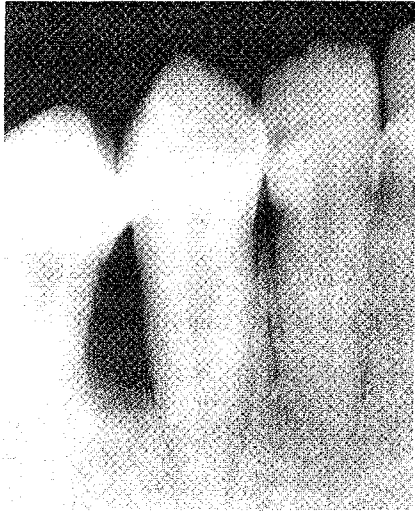


Figure 24 D'après Sapp et coll. [52] tumeur odontogénique épidermoïde. La radiographie montre la perte de l'os alvéolaire interproximal

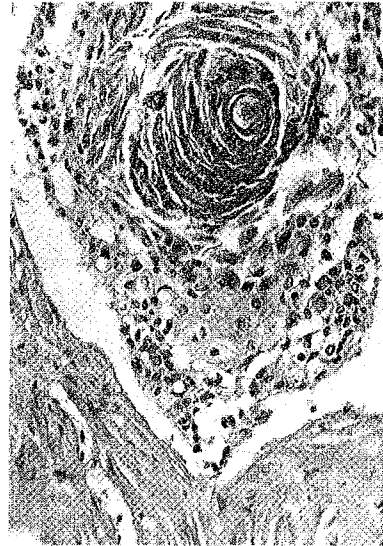

Figure 25 : D'après Le Charpentier et Aurio [35] Tumeur odontogène épidermoïde. Lobule malpighien à bordure cellulaire aplatie. Calcification centrale. HE x 150.

#### 2.2.4 Histogenèse :

D'histogenèse encore discutée, il faut noter que par ses activités histoenzymologiques comme par son ultrastructure, cette lésion s'apparente au stratum intermedium du bourgeon dentaire. Proche de la tumeur épithéliale odontogénique calcifiée avec laquelle elle peut d'ailleurs s'associer, cette tumeur est constituée de cellules préaméloblastiques capables de sécréter une substance amyloïde de structure voisine de la matrice de l'émail.

La tumeur odontogénique épidermoïde dériverait probablement des restes de Malassez, et naîtrait donc du ligament périodontal, voire des vestiges de la lame dentaire (perles de Serres).

### **2.2.5 Evolution :**

Le curetage simple, avec ou sans extraction dentaire, permet une guérison tumorale sans récurrence, excepté pour les lésions plus étendues, notamment maxillaires, dont la résection large s'impose.

### **2.2.6 Diagnostic différentiel :**

Le diagnostic différentiel se pose avec certains carcinomes intraosseux primitifs, l'améloblastome et certaines proliférations odontogéniques épidermoïdes au sein de kystes odontogéniques.

## **2.3 La tumeur épithéliale odontogénique calcifiée : la tumeur de Pindborg**

Longtemps confondue avec un améloblastome ou un odontome, cette tumeur fut identifiée par Pindborg en 1958. Elle associe des structures épithéliales malpighiennes à des dépôts d'une substance proche de l'amylose et à des calcifications.

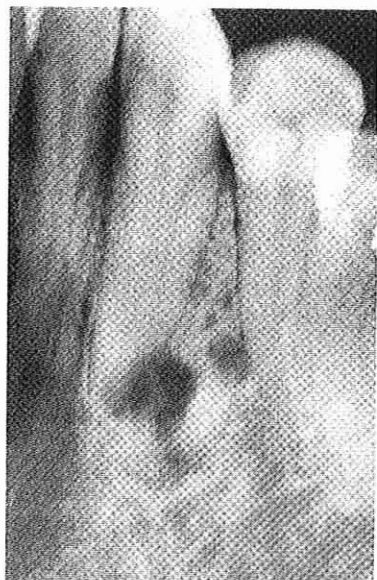### **2.3.1 Clinique :**

Cette tumeur est rare (0.67% des tumeurs odontogéniques) ; à peine plus d'une centaine de cas ont été rapportés dans la littérature depuis 1948.

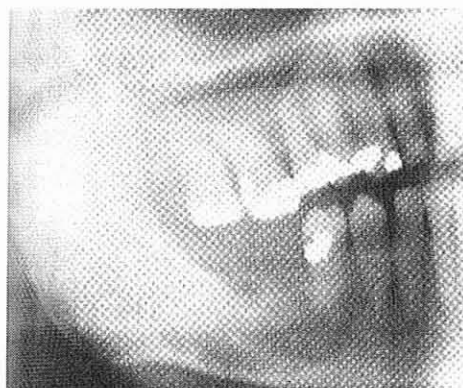
Elle s'observe à tout âge (de 20 à 60 ans) avec un maximum de fréquence à 40 ans et affecte également les deux sexes. Elle siège dans deux tiers des cas à la mandibule (niveau prémolaire et molaire) et dans un tiers des cas au maxillaire [23]. Son association avec une ou plusieurs dents incluses est fréquente (52 % des cas) [46]. Des localisations extraosseuses (gingivales voire labiales) ont également été rapportées, surtout au niveau de la région antérieure des maxillaires.

A l'examen clinique, la tumeur se présente le plus souvent comme une tuméfaction indolore de croissance lente. Les algies et les troubles de la sensibilité sont exceptionnels, de même que les localisations multiples.

### 2.3.2 Radiologie :



**Figure 26 :** D'après Sapp et coll. [52] la tumeur épithéliale odontogénique calcifiée. On remarque de fines opacités au sein d'une lésion mal délimitée.



**Figure 27 :** D'après Sapp et coll. [52] radiographie panoramique montrant une tumeur épithéliale odontogénique calcifiée.

Elle montre un foyer d'ostéolyse à contour irrégulier plus ou moins précis par rapport à l'os sain adjacent. L'image est parsemée de fines opacités de taille et de nombre variables (fig 26 et 27), pouvant converger vers la couronne d'une dent incluse. Cependant, certaines images radiologiques sont similaires à celles de l'améloblastome.

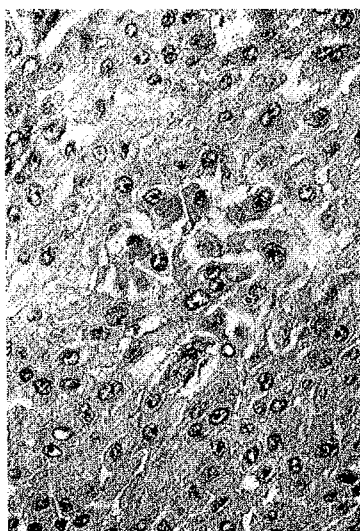
### 2.3.3 Macroscopie :

La masse tumorale de volume variable est mal limitée, ferme, grisâtre, parsemée de nodules durs crissant sous le couteau.

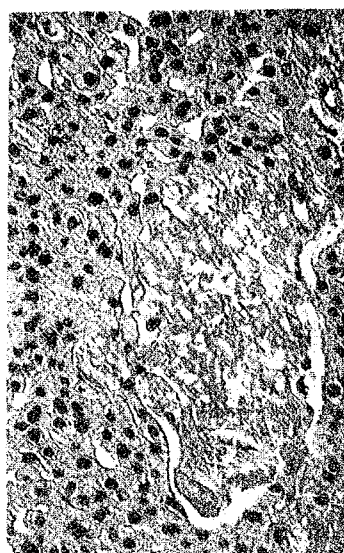
### 2.3.4 Histologie :

L'étude histologique montre une prolifération de cellules épithéliales entourant des plages de substance amorphe et des calcifications, au sein d'un stroma conjonctif plus ou moins abondant.

Les cellules épithéliales sont disposées en nappes compactes (fig 28) ou réparties en petits lobules et courtes travées. Dans l'ensemble acidophiles, polygonales, elles possèdent des noyaux tantôt réguliers, finement nucléolés, dépourvus de mitose, tantôt inégaux, volumineux, hyperchromatiques, multinucléolés [14]. Ces cellules, en microscopie électronique, ont les caractères de cellules malpighiennes (desmosomes, tonofilaments, tonofibrilles). En histo-enzymologie, les cellules présentent des activités phosphatase alcaline et ATPasique analogues à celles du stratum intermedium de l'organe de l'émail.



**Figure 28 :** D'après Le Charpentier et Auriol [35] Tumeur de Pindborg. Nappe compacte de cellules épithéliales avec quelques cellules nécrosées au centre. HE x 240.



**Figure 29 :** D'après Le Charpentier et Auriol [35] Tumeur de Pindborg. Plage d'amylose au centre d'une nappe épithéliale compacte. Rouge Congo. HE x 240.

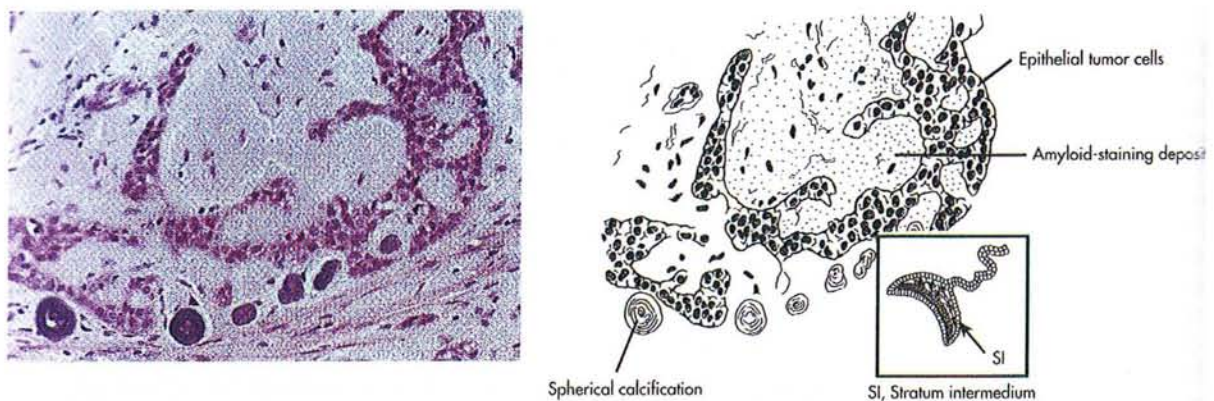
Des zones acidophiles sont situées entre les cellules tumorales. Elles présentent les attributs de la substance amyloïde (fig 29), notamment : une biréfringence jaune-vert en lumière polarisée après coloration par le rouge Congo ; une fluorescence après imprégnation par la thioflavine T en lumière ultraviolette. En microscopie électronique, on y retrouve



l'association de petits filaments de 50 Å, de filaments plus gros (150 Å) et de fibres collagène. Cette substance, sécrétée par les cellules épithéliales, représenterait une kératine altérée ou une matrice de l'émail.

Quant aux calcifications, elles sont de forme et de taille variables. Certaines, petites, sphérulées, sont homogènes ou pourvues d'un cercle périphérique plus sombre (anneau de Lisegang) ; d'autres sont beaucoup plus larges. Elles se déposent parfois sur des cellules épithéliales nécrosées mais sont surtout visibles dans la substance « amyloïde ».

### 2.3.5 Histogénèse :



**Figure 30 :** D'après Sapp et coll. [52] Image en microscopie optique d'une tumeur épithéliale odontogénique calcifiée. Dans le cadre, schéma comparatif avec le stade cupule d'un germe dentaire. Amyloid-staining deposit : dépôt de substance amyloïde.

La tumeur épithéliale odontogénique calcifiée paraît se développer, en général, à partir de débris épithéliaux du parodonte ou d'un sac folliculaire, d'où son association fréquente à une dent incluse. Une origine possible à partir de l'assise basale de l'épithélium buccal rendrait compte d'exceptionnelles localisations extraosseuses, gingivales ou labiales. Cette tumeur épithéliale n'a pas d'effet inducteur sur le mésenchyme.

Son histogénèse est encore controversée. Cette lésion est constituée de cellules malpighiennes et ne présente à l'inverse de l'améloblastome aucune polarité sécrétoire en périphérie des lobules. Elle possède, en histoenzymologie, les mêmes activités ATPasique et phosphatase alcaline que le stratum intermedium du bourgeon dentaire et produit, comme les améloblastes de ce dernier, un matériel granulo-filamenteux. Ce matériel est d'abord contenu dans des vésicules cytoplasmiques puis déversé dans le stroma. Cette substance pseudo-

amyloïde serait une matrice de l'émail anormale, susceptible de se minéraliser en partie (calcifications constituées de cristaux d'apatite).

### **2.3.6 Evolution :**

Cette tumeur, dont l'association est possible avec une autre tumeur odontogène bénigne (la tumeur odontogène adénomatoïde), guérit après résection complète [40]. D'exceptionnelles récurrences locales et tardives ont été signalées et mises sur le compte d'une exérèse incomplète.

### **2.3.7 Diagnostic différentiel :**

Le diagnostic différentiel se pose surtout avec les kystes dentigères, avec les kératekystes, avec les kystes odontogènes calcifiés, mais aussi avec les myxomes odontogènes, les granulomes à cellules géantes et les améloblastomes.

## **2.4 La tumeur odontogénique à cellules claires**

Cette tumeur, admise comme nouvelle entité par l'OMS en 1992 [33], est rare. Peu de cas ont jusqu'à présent été publiés.

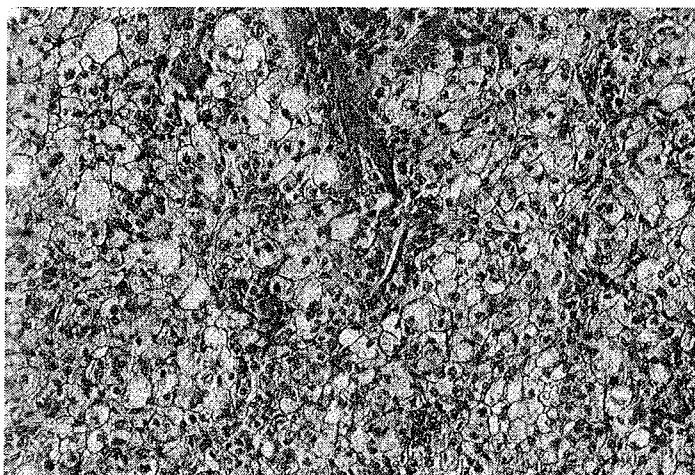
### **2.4.1 Clinique :**

Elle est le plus souvent découverte chez des sujets de plus de 50 ans, surtout à la mandibule (70 % des cas) avec une prédilection nette pour les femmes [38]. Elle est asymptomatique ou douloureuse, avec éventuellement une déformation du galbe osseux tant vestibulaire que lingual.

#### 2.4.2 Radiologie :

Elle se présente comme une lésion ostéolytique agressive à contour mal limité au sein de l'un ou l'autre des maxillaires. Elle peut être uni ou multiloculaire, avec résorption possible des racines des dents adjacentes.

#### 2.4.3 Histologie :



**Figure 31 : D'après Kramer, Pindborg et Shear [33] Tumeur odontogène à cellules claires. Amas de cellules épithéliales claires au sein d'un stroma fibreux. HE x 200.**

La tumeur est constituée de lobules ou plages compactes de cellules épithéliales. Celles-ci sont claires, vacuolisées, riches en glycogène (fig 31). Elles ne s'orientent jamais autour de cavités glanduliformes. Le stroma, fibreux, est peu abondant. Ces foyers clairs peuvent coexister avec des structures folliculaires bordées de cellules cylindriques basophiles rappelant l'améloblastome commun.

#### 2.4.4 Histogenèse :

La tumeur odontogénique à cellules claires a une origine odontogène mais son histogenèse reste mystérieuse. Elle proviendrait de restes de la lame dentaire ou d'îlots de Malassez.

L'étude des cellules claires montre qu'elles présentent des similitudes avec les améloblastes présécréteurs riches en glycogène.

#### **2.4.5 Evolution :**

La tumeur odontogénique à cellules claires apparaît plus agressive localement que l'améloblastome et présente des variétés malignes avec possibilité de métastases à distance (métastases pulmonaires). Elle est donc potentiellement maligne et certains auteurs préfèrent dès lors la désigner sous le terme de « carcinome odontogène à cellules claires » [38]. Le traitement est une chirurgie radicale.

#### **2.4.6 Diagnostic différentiel :**

En absence de structures « améloblastiques » typiques d'une tumeur odontogénique, le diagnostic différentiel se pose avec les adénocarcinomes à cellules claires développés sur glandes salivaires ectopiques (carcinome mucoépidermoïde, tumeur à cellules acineuses) et avec les métastases d'adénocarcinome à cellules claires (rein).

*Troisième partie :*

*Les tumeurs épithéliales et  
conjonctives avec ou sans  
formation de tissu dentaire dur.*

-----

### **3 - Les tumeurs épithéliales et conjonctives avec ou sans formation de tissu dentaire dur -**

Ces tumeurs sont composées d'un épithélium odontogénique proliférant dans un tissu ectomésenchymateux cellulaire, ressemblant à la papille dentaire. Des phénomènes d'induction d'intensité variable peuvent y entraîner une éventuelle formation de tissu dentaire dur. Elles forment un groupe clinique disparate, composé de tumeurs habituellement quiescentes et peu agressives, découvertes souvent à l'occasion d'une radiographie systématique. Les odontomes sont les plus fréquents parmi les tumeurs odontogéniques et apparaissent comme des anomalies de développement du bourgeon dentaire. D'autres lésions, groupées sous le terme générique de « fibrome améloblastique et lésions apparentées » sont beaucoup plus rares et sont d'authentiques tumeurs. Histologiquement, leur structure générale est conditionnée par la présence, au moins temporaire durant leur développement, de structures épithéliales améloblastiques actives, aptes à sécréter l'émail. Celles-ci, à la différence de celles du groupe précédent, suscitent à des degrés divers, dans leur environnement conjonctif, une différenciation odontoblastique plus ou moins élaborée ainsi qu'une production de dentine.

#### **3.1 Le fibrome améloblastique**

Encore appelée « tumeur odontogénique mixte molle » ou « odontome mixte mou » [44], cette tumeur d'origine odontogène est caractérisée par la prolifération simultanée d'un tissu épithélial (épithélium odontogène analogue à celui du bourgeon dentaire) et d'un tissu mésenchymateux (semblable à celui de la papille dentaire mais sans la couche des odontoblastes).

##### **3.1.1 Clinique :**

Cette tumeur, relativement rare (2 à 2.5 % des tumeurs odontogènes), affecte en général les enfants et les adolescents, l'âge moyen est de 15 ans et elle survient avant 21 ans. Elle est

exceptionnelle chez l'adulte (quelques cas entre 30 et 50 ans). Elle ne présente aucune prédilection pour l'un ou l'autre sexe. Cette tumeur siège presque toujours dans la mandibule (région molaire et prémolaire) et s'associe dans  $\frac{3}{4}$  des cas à une dent incluse.

La croissance est généralement lente et indolore. Les tumeurs de grande taille déplacent et mobilisent les dents et amènent des ulcérations muqueuses douloureuses et hémorragiques. La localisation périphérique, gingivale, est possible mais très rare.

### **3.1.2 Radiologie :**

La tumeur est découverte sur une radiographie systématique ou motivée par une tuméfaction osseuse. L'image observée est un foyer d'ostéolyse, uni ou pluriloculaire, au fond grisâtre, soufflant parfois la cortical, à limite bien définie. Les racines des dents sont déplacées et éventuellement résorbées. Le diagnostic différentiel radiographique avec l'améloblastome est parfois impossible.

### **3.1.3 Macroscopie :**

L'exploration chirurgicale révèle une tumeur compacte de couleur blanc-gris, ferme ou un peu molle. Des endroits de nécrose hémorragique peuvent être visibles.

### **3.1.4 Histologie :**

Cette tumeur, à double composante, associe des structures épithéliales rappelant l'organe de l'émail et des plages de tissu conjonctif simulant la papille dentaire mais dépourvues d'odontoblastes.

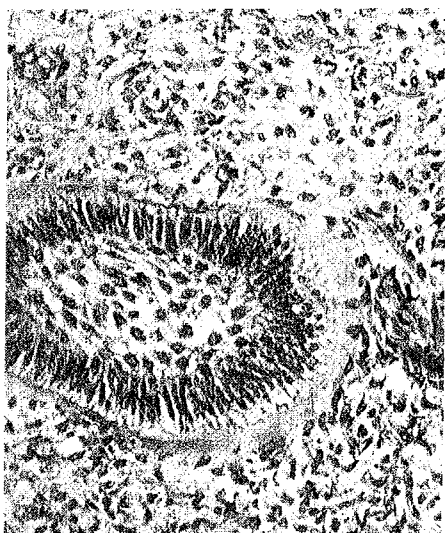
L'épithélium présente deux aspects différents. Tantôt il réalise des lobules bordés par une assise de cellules cubiques ou cylindriques avec, au centre, des cellules ressemblant au réticulum étoilé (fig 32), rarement ces lobules se creusent de petits kystes, tantôt les cellules, rondes ou cubiques, sont disposées en travées qui ressemblent à la lame dentaire (fig 33).

Le tissu conjonctif, lâche, pauvre en fibres de collagène, est peuplé de cellules fibroblastiques fusiformes ou étoilées. A la jonction épithélio-conjonctive, il est fréquent

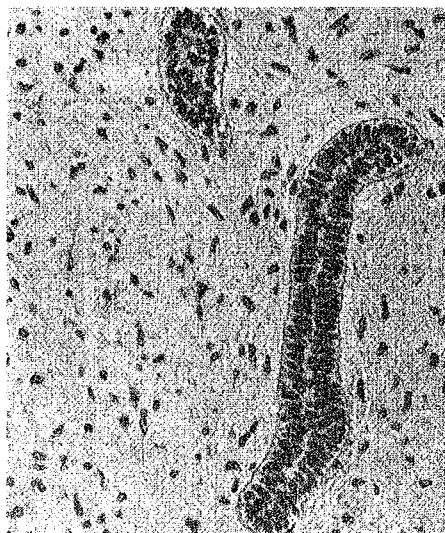
d'observer, comme dans les améloblastomes, un épaissement hyalin autour de la basale épithéliale. Cette membrane basale continue, linéaire cerne ces lobules et est doublée d'un abondant matériel granulo-filamenteux. Celui-ci contient des fibrilles orientées perpendiculairement à la membrane basale et rappelle l'aspect de la matrice de l'émail [11].

Comme dans l'améloblastome, on retrouve sur les lobules épithéliaux des activités oxydatives fortes, sans gradient et sur certaines cellules du mésenchyme des activités ATPase et phosphatase alcaline élevées.

Parfois les fibroblastes peuvent présenter un cytoplasme granuleux (fibrome améloblastique à cellules granuleuses). C'est une variété particulière de tumeur dénommée « tumeur odontogène centrale à cellules granuleuses ». Elle ne possède pas la composante fibroblastique classique du fibrome améloblastique. Elle associe aux cellules granuleuses des îlots de cellules épithéliales à bordure cubique ainsi que des calcifications et parfois des mottes minéralisées pseudocémentaires. Le pronostic est bon et sans récurrence après simple curetage.



**Figure 32 : D'après Le Charpentier et Auriol [35] Fibrome améloblastique. Ilot améloblastique bordé par des cellules cylindriques hautes. Tissu conjonctif riche en cellules. HE x 240.**



**Figure 33 : D'après Le Charpentier et Auriol [35] Fibrome améloblastique. Travées et follicules épithéliaux odontogènes dans un tissu conjonctif lâche de type ectomésenchymateux. HE x 240.**



### **3.1.5 Histogenèse :**

Dans cette tumeur, la composante épithéliale paraît être capable de sécréter une matrice granulo-filamenteuse d'aspect proche de celle de l'émail. L'induction épithéliale sur le mésenchyme, bien que non prouvée en microscopie électronique (absence d'odontoblaste caractérisé), est fortement suggérée par l'intense activité phosphatase alcaline et ATPasique sur certains fibroblastes. Toutefois, il n'existe aucun phénomène de minéralisation, même ébauché.

L'histogenèse de la tumeur reste incertaine. Elle se formerait aux dépens de la gaine épithéliale de Herwig ; les cellules épithéliales de la tumeur présentant de grandes similitudes avec les cellules des stades précoces de développement de la dent (mur épithélial, organe de l'émail, stratum intermedium et gaine de Herwig). Ces éléments épithéliaux exercent d'ailleurs des effets inducteurs analogues sur le mésenchyme avoisinant.

### **3.1.6 Evolution :**

Le traitement de choix est l'excision simple. Cependant, lorsque la lésion atteint de grandes dimensions, le fibrome améloblastique a tendance à récidiver (45.5% des cas) une ou plusieurs fois après exérèse. La transformation sarcomateuse du tissu conjonctif (fibrosarcome améloblastique) est exceptionnelle [19]. Elle doit être suspectée histologiquement en cas d'irrégularités nucléaires, de densité cellulaire conjonctive plus grande en quelques secteurs et en présence de quelques mitoses. Il est donc indiqué de réaliser une résection chirurgicale large en présence d'une vaste lésion ostéolytique.

### **3.1.7 Diagnostic différentiel :**

Il doit être fait avec l'améloblastome, avec le kyste résiduel et dentigère, avec le fibro-odontome améloblastique, avec l'odonto-améloblastome, avec la tumeur odontogénique adénomatoïde, avec le kyste osseux anévrisimal, avec le granulome central de réparation à cellules géantes, avec le fibrome odontogénique, avec le myxome odontogénique ou avec l'ostéose fibrokystique de von Recklinghausen [44].

## 3.2 Le fibro-dentinome et le fibro-odontome améloblastiques

Proche du fibrome améloblastique, ces tumeurs sont le siège d'une induction épithélio-conjonctive qui aboutit à la fabrication de dentine (fibro-dentinome) ou de dentine associée à de l'émail (fibro-odontome). Malgré les analogies histogénétiques de ces lésions exceptionnelles, chacune a une structure histologique originale et un pronostic différent.

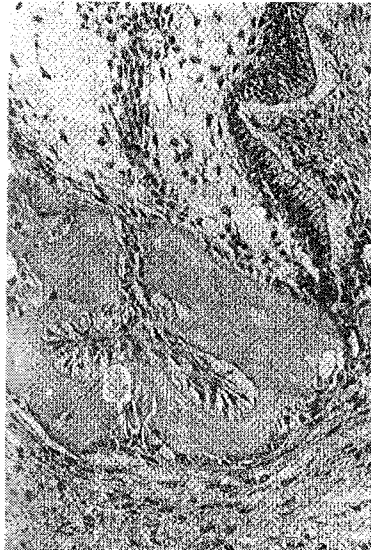
### 3.2.1 Le fibro-dentinome améloblastique (dentinome) :

C'est une tumeur extrêmement rare composée d'un tissu conjonctif immature, d'un épithélium odontogène et d'une dentine irrégulière ou dysplasique. Il représenterait une tumeur de transition entre le fibrome améloblastique et le fibro-odontome améloblastique [49]. Certains mettent en doute l'existence même de cette tumeur, la considérant comme un fibrome améloblastique à différenciation dentinaire ou ostéodentinaire.

*Clinique:* La lésion, autrement nommée dentinome, intéresse la région prémolaire inférieure des sujets jeunes (2<sup>ème</sup> décennie). La localisation aux maxillaires supérieurs est cependant possible, dans les secteurs latéraux. Ce néoplasme empêche souvent une dent de terminer son éruption.

*Radiologie :* L'image radiologique est peu spécifique : c'est une vaste ostéolyse centrale bien définie et contenant un matériel radio-opaque de taille variable ; parfois les quantités de dentine sont réduites ou peu calcifiées. Les images radio-opaques tendent à se fondre en périphérie dans l'os environnant. Une dent incluse ou semi-incluse est fréquemment associée à la tumeur.

*Histologie :* la tumeur est constituée d'îlots ou de travées épithéliales et de tissu conjonctif ressemblant à la pulpe dentaire. De plus, elle contient des dépôts de dentine de structure anarchique (dentine tubulaire recouverte d'une fine couche de ciment, d'ostéodentine et d'os normale) au contact de l'épithélium (fig 34). La plupart des dentinomes sont intraosseux ; d'autres lésions extraosseuses présentent en leur sein un épithélium directement dérivé de la muqueuse buccale.



**Figure 34 : D'après Le Charpentier et Auriol [35] Fibro-dentinome améloblastique. Substance hyaline ressemblant à de la dentine dysplasique au contact d'un îlot améloblastique. HE x 240.**

*Histogenèse* : on retrouve, au sein de cette tumeur, des phénomènes d'induction épithélio-conjonctive avec formation de dentine plus ou moins organisée.

*Evolution* : cette lésion, d'évolution bénigne, peut entraîner parfois des destructions osseuses considérables (lésions de grande taille). L'énucléation est le traitement de choix mais la résection chirurgicale large s'impose en présence d'une vaste lésion ostéolytique.

*Diagnostic différentiel* : cette tumeur est à différencier de l'odontome.

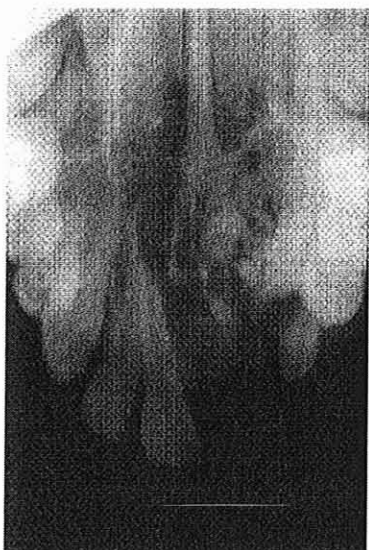### **3.2.2 Le fibro-odontome améloblastique :**

Cette tumeur est rare, similaire au fibrodentinome. Cependant, elle présente des phénomènes d'induction majorés aboutissant à la production d'émail associé à la dentine. Elle fut longtemps confondue avec une forme immature d'odontome complexe.


*Clinique* : Elle survient surtout chez l'enfant (la moyenne d'âge étant de 11 ans et demi) et semble plus fréquente dans le sexe masculin que féminin. Le fibro-odontome se développe avec une fréquence égale dans le maxillaire supérieur et dans la mandibule. Cliniquement, il se manifeste par une tuméfaction indolore parfois volumineuse ou n'est découvert qu'à

l'occasion d'une radiographie systématique. Il y a généralement entrave à l'éruption normale d'une ou parfois plusieurs dents.

*Radiologie* : on peut observer une géode vaste, cloisonnée, centrée par une image radio-opaque dont la périphérie est ponctuée par des petits amas plus ou moins circonscrits d'opacités très denses, de type dentaire (fig 35). Parfois la corticale osseuse est soufflée, et on observe souvent des déplacements dentaires.



**Figure 35 : D'après Sapp et coll. [52] Fibro-odontome améloblastique. Radiographie occlusale montrant une lésion au maxillaire.**

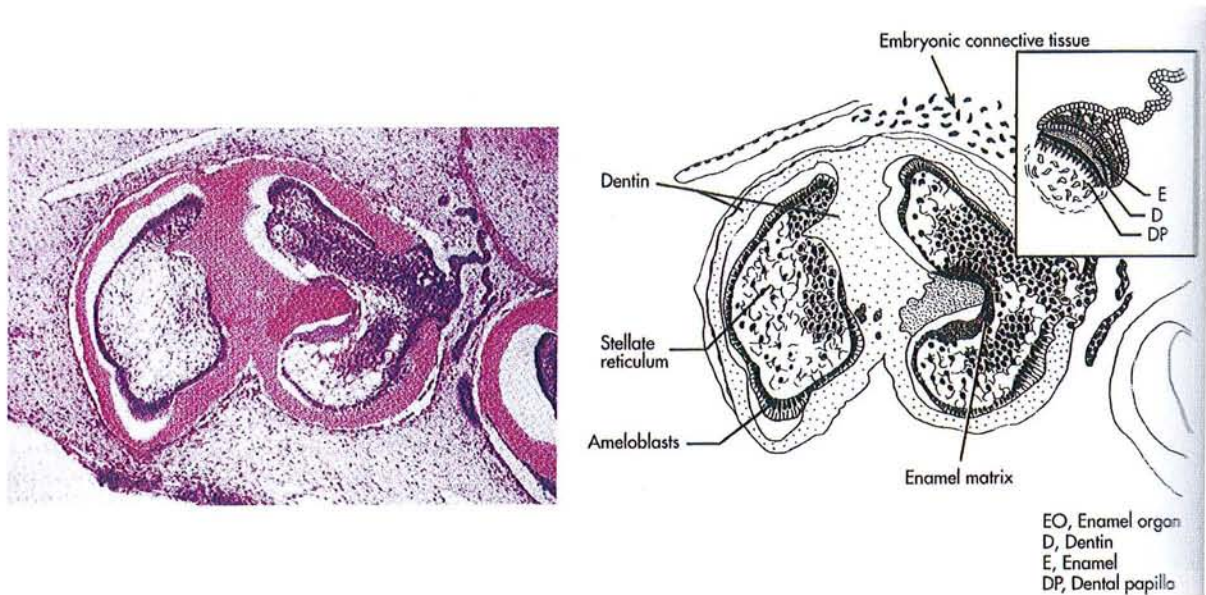


**Figure 36 : D'après Le Charpentier et Auriol [35] Fibro-odontome améloblastique. Dentine dysplasique à canaux irréguliers. Mottes d'émail. HE x 240.**

*Macroscopie* : la pièce d'exérèse montre un nodule ferme contenant de multiples plages minéralisées.

*Histologie* : on observe une trame conjonctive lâche, riche en cellules fusiformes ou étoilées, pauvre en fibres collagènes (structure analogue à celle de la pulpe du bourgeon dentaire) et également des structures épithéliales améloblastiques groupées en travées ou lobules. L'aspect de cette tumeur est donc identique à la précédente mais comporte en plus des structures associées de dentine et d'émail (fig 36).

*Histogénèse* : cette lésion naît de la lame ou d'ébauches dentaires normales ou surnuméraires. Elle illustre des phénomènes d'induction épithélio-conjonctive suffisamment accusés pour qu'il se forme dans la tumeur de la dentine et de la matrice de l'émail, ceci en l'absence d'odontoblaste caractérisé (fig 37).



**Figure 37 :** D'après Sapp et coll. [52] Image classique en microscopie optique d'un fibro-odontome améloblastique. Dans le cadre, schéma comparatif avec le stade de la cloche dentaire.

*Evolution* : malgré une évolution classiquement favorable, l'énucléation du fibro-odontome améloblastique peut se révéler délicate car il peut atteindre d'importantes dimensions (possibilité de récurrence après exérèse et de transformation sarcomateuse comme le fibrome améloblastique [31]).

*Diagnostic différentiel* : le fibro-dentinome et le fibro-odontome améloblastique sont parfois difficiles à différencier de certains odontomes complexes en voie de formation. Le diagnostic différentiel repose alors sur l'âge, la localisation de la lésion et sur les caractères histologiques.

### **3.3 L'odonto-améloblastome**

Appelée auparavant « odontome améloblastique », cette tumeur très rare est caractérisée, en plus de l'épithélium odontogène, par un ectomésenchyme odontogène aboutissant à la formation simultanée d'un tissu dur qui rappelle celui de l'odontome composé (présence de dentine et d'émail suite à l'induction) et d'un tissu mou qui rappelle celui de l'améloblastome, tant par sa structure que par son comportement [33]. Cette lésion est inhabituelle dans le sens où un tissu néoplasique relativement peu différencié est associé à un tissu épithélial odontogénique très différencié.

#### **3.3.1 Clinique :**

L'odonto-améloblastome se distingue du fibro-odontome améloblastique par ses caractères structuraux et son potentiel évolutif agressif similaires à ceux de l'améloblastome. On le retrouve plus fréquemment chez l'enfant que chez l'adulte, le diagnostic étant presque toujours posé chez un enfant de moins de 10 ans à l'occasion d'un trouble d'éruption dentaire. La mandibule est plus touchée que le maxillaire, avec une prédilection pour les régions prémolaires et molaires. La tumeur a une croissance lente et asymptomatique qui déforme progressivement le procès alvéolaire. Lors de volumineuse lésion, le galbe facial peut être déformé.

#### **3.3.2 Radiologie :**

La radiologie révèle une image géodique, bien délimitée, ponctuée par des opacités d'épaisseur variable, éventuellement regroupées en amas irréguliers. Une dent incluse est généralement présente dans le voisinage. Il n'y a pas de résorptions radiculaire [34].

#### **3.3.3 Histologie :**

L'aspect est variable, inhabituel mais caractéristique. En périphérie, dans les zones immatures, le tissu est mou et ressemble à celui du fibrome améloblastique. Ailleurs, l'aspect

est celui d'un améloblastome, avec des couches de type basal, folliculaire ou plexiforme (fig 38). Plus au centre, les éléments tissulaires sont nombreux et ont une distribution complexe [41]. On y retrouve, dans un stroma conjonctif, des cellules épithéliales indifférenciées ou cylindriques, des améloblastes, des cellules ressemblant à celles du réticulum stellaire ou de la papille dentaire, de l'émail, de la dentine, de l'ostéodentine, du ciment, voire de l'os. La formation de dentine et d'émail est très pauvre, la morphodifférenciation est réduite (on peut parfois reconnaître des masses odontoïdes).

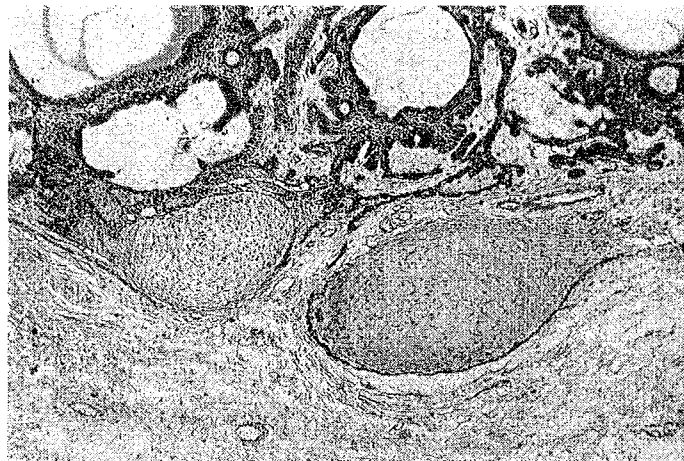

Figure 38 : D'après Kramer, Pindborg et Shear [33] coupe histologique d'un odontoaméloblastome. On remarque deux masses ovoïdes de mésenchyme odontogénique ainsi qu'un épithélium de type plexiforme.

#### 3.3.4 Histogenèse :

L'histogenèse reste mystérieuse. L'odontoaméloblastome associe des îlots épithéliaux améloblastiques et un ectomésenchyme odontogénique aboutissant à la production de dentine et d'émail.

#### 3.3.5 Evolution :

La composante épithéliale proliférante de l'odonto-améloblastome lui confère un caractère extrêmement récidivant après traitement conservateur. D'emblée, la résection chirurgicale doit être d'étendue suffisante (traitement similaire à l'améloblastome). Pour d'autres auteurs,

l'exérèse chirurgicale ne pose en général pas de problème, la tumeur étant bien circonscrite et non infiltrante.

### **3.3.6 Diagnostic différentiel :**

Il doit être posé avec l'odontome composé, avec l'odontome complexe et avec l'améloblastome.

## **3.4 La tumeur odontogène adénomatoïde**

Probablement décrite depuis le début du siècle, son ancien terme était « l'adéno-améloblastome ». Mais il ne doit plus être utilisé car il ne s'agit en aucun cas d'un améloblastome. La tumeur odontogène adénomatoïde a été ainsi dénommée par Philipsen et Birn en 1969. La lésion naît de l'épithélium odontogénique et englobe des structures pseudocanaliaires avec présence de phénomènes d'induction d'amplitude variable au sein du tissu conjonctif. Kystique en partie, cette prolifération ne serait pas à proprement parler tumorale.

### **3.4.1 Clinique :**

Cette lésion, relativement rare (environ 3 % de l'ensemble des tumeurs odontogéniques), survient habituellement au cours de la 2<sup>ème</sup> décennie (âge moyen de 19 ans), et affecte plus souvent la femme que l'homme (2 femmes pour 1 homme). Son siège de prédilection est la région canine du maxillaire. Les localisations mandibulaires sont deux fois moins fréquentes ; les localisations gingivales sont, quant à elles, exceptionnelles. La lésion se manifeste cliniquement par une tuméfaction intra-orale non douloureuse, augmentant lentement de volume et pouvant parfois amener des déplacements dentaires, des perturbations fonctionnelles ou des déformations extérieures visibles. La découverte est souvent fortuite lors d'une radiographie de routine ou d'une exploration pour un retard d'éruption dentaire [42].



### 3.4.2 Radiologie :

La radiographie simule fréquemment un kyste dentigère monogéodique, bien limité, d'un diamètre de 2 à 4 centimètres dans 50 % des cas mais peut aller jusqu'à 9 centimètres. Une dent incluse y est souvent associée [43] ; elle peut se trouver en bordure du kyste ou y être complètement incluse. La dent la plus fréquemment incluse est la canine définitive supérieure. Néanmoins, le caractère ponctué de l'image par de fines opacités permet parfois d'orienter le diagnostic. Les dents voisines peuvent être déplacées si la lésion est étendue mais les racines ne sont normalement pas résorbées (fig 39).

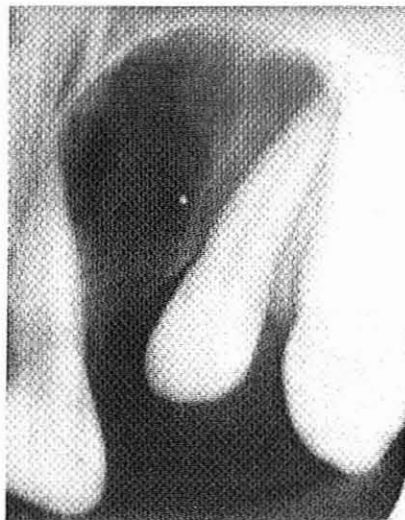

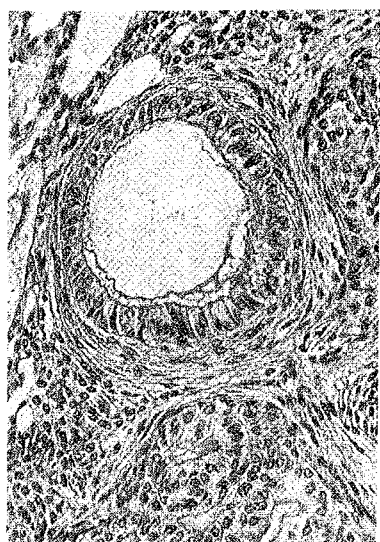
Figure 39 : D'après Sapp et coll. [52] Tumeur odontogène adénomatoïde. Radiographie au niveau d'une incisive supérieure.

### 3.4.3 Macroscopie :

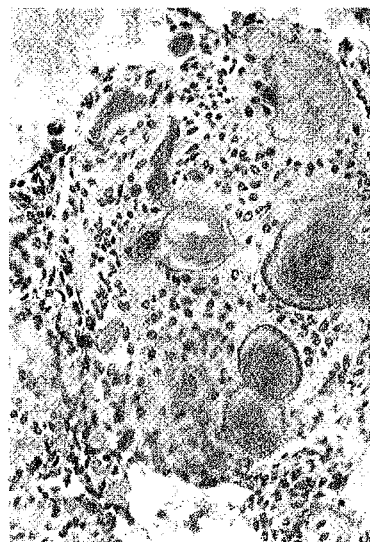
La membrane kystique présente une surface lisse et une consistance ferme, similaires à un kyste dentigère. La tranche de section est gris-blanc, parsemée de cavités kystiques remplies d'un liquide jaunâtre. Une dent peut être attachée à /ou incluse dans la tumeur.

### 3.4.4 Histologie :

A l'examen microscopique, des lobules et des cavités kystiques sont souvent présents. Les limites de la tumeur sont nettes. Celle-ci est formée de nappes et de cordons de cellules épithéliales, adoptant par endroits un aspect cylindrique améloblastique. Ces cellules sont étroitement appliquées contre le bord du kyste. Des structures pseudoglandulaires sont visibles à divers endroits (fig 40) . Dans ces cavités, s'accumule un matériel homogène acidophile, PAS positif, parfois calcifié (fig 41). Ce matériel peut présenter les affinités tinctoriales et ultrastructurales de l'amylose. D'autres auteurs interprètent cette substance comme une dentine dysplasique.



**Figure 40 : D'après Le Charpentier et Auriol [35] Tumeur odontogène adénomatoïde. Structure pseudo-canaliculaire au sein de nappes de cellules épithéliales. HE x 240.**



**Figure 41 : D'après Le Charpentier et Auriol [35] Tumeur odontogène adénomatoïde. Nodules de matériel éosinophile dans les massifs épithéliaux. HE x 240.**

### 3.4.5 Histogenèse :

La ressemblance cellulaire entre les cellules cylindriques et les améloblastes, et l'association fréquente avec des dents incluses, poussent à croire que la tumeur proviendrait de l'épithélium dentaire (fig 42). Comme l'améloblastome, elle pourrait théoriquement dériver de l'organe de l'émail ou de ses restes, ou d'un kyste folliculaire. On trouve d'ailleurs

dans la littérature des cas d'associations de la lésion avec d'autres tumeurs odontogéniques (tumeur de Pindborg, kyste odontogénique calcifié et améloblastome) [42].

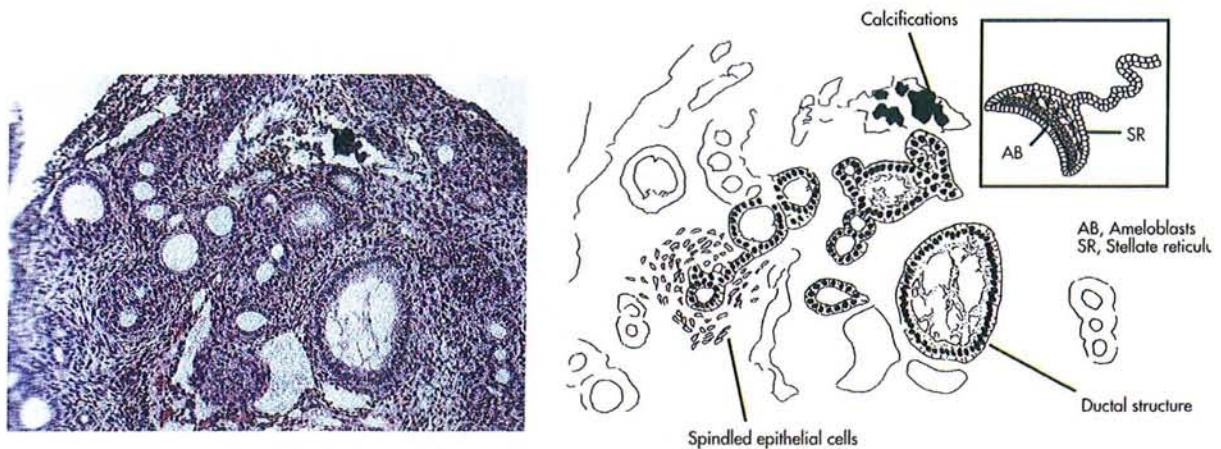


Figure 42 : D'après Sapp et coll. [52] Tumeur odontogène adénomatoïde. Dans le cadre, comparaison avec le stade cupule d'un germe dentaire. Ductal structure : structure pseudo-canaliculaire ; spindled epithelial cells : nappes de cellules épithéliales.

### 3.4.6 Evolution :

Après énucléation de cette lésion bien encapsulée, l'évolution est constamment favorable sans récurrence. Aucun autre geste chirurgical n'est indiqué.

### 3.4.7 Diagnostic différentiel :

Le diagnostic pré-opératoire est presque impossible sauf si des calcifications sont présentes dans la lésion. Le premier diagnostic posé est souvent celui de kyste dentigère parce qu'il s'agit d'une lésion uniloculaire, bien délimitée par une zone radioclaire, et souvent associée à une dent incluse. Le diagnostic différentiel doit être posé avec les kystes folliculaires, les améloblastomes et parfois les carcinomes adénoïdes kystiques voire avec les tumeurs muco-épidermoïdes. C'est souvent lors de l'analyse anatomopathologique que la nature réelle du kyste est dévoilée.

### **3.5 Le kyste odontogénique calcifié**

Longtemps confondu avec un améloblastome ou un odontome atypiques, le kyste odontogénique calcifié a été identifié par Gorlin en 1962. Son comportement l'apparente plus à une tumeur qu'à un simple kyste, ce qui justifie sa classification dans les tumeurs odontogènes. Du fait de la présence particulière d'un contingent de cellules épithéliales momifiées, dites « fantômes », ce kyste présente une analogie avec les pilomatrixomes [22]. La classification histologique internationale des tumeurs odontogènes de l'OMS [33] reprend la définition du kyste odontogénique calcifié, précisant que la lésion peut avoir des aspects variés et être associée à un odontome complexe ou à un tissu ressemblant au fibro-odontome améloblastique.

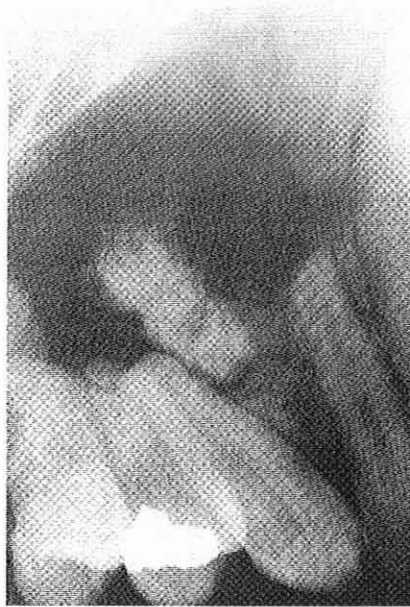#### **3.5.1 Clinique :**

Cette lésion rare survient dans les deuxième et sixième décennies avec une égale fréquence dans les deux sexes. Le maxillaire et la mandibule sont atteints avec la même fréquence, dans les régions antérieures jusqu'à la première molaire (dans 80 % des cas) [10]. La localisation préférentielle est intraosseuse, mais il existe d'autres variétés périphériques décrites au niveau des parties molles gingivales recouvrant les aires d'éruption dentaire (fréquence de 20 %). Ces dernières surviendraient chez des sujets plus âgés, adoptant ainsi des similitudes avec l'améloblastome périphérique ou le kyste gingival de l'adulte.

Le kyste apparaît comme une tumeur d'évolution bénigne lente, généralement non douloureuse, sans caractéristique bien précise.

#### **3.5.2 Radiologie :**

L'image, parfois de grande dimension, est plus fréquemment polygédrique que monogédrique. Elle est ostéolytique, avec des contours habituellement bien définis. Au sein de la clarté on retrouve un matériel radio-opaque minéralisé réalisant une fine ponctuation ou se groupant en amas plus volumineux (fig 43). Les variétés extraosseuses sont radiologiquement muettes ou érodent légèrement la table osseuse externe. Des résorptions des racines des dents voisines attribuables à la pression du kyste ont aussi été observées.



**Figure 43 : D'après Sapp et coll. [52] Image radiologique d'un kyste odontogénique calcifié. Au centre, matériel minéralisé de grande dimension.**

### **3.5.3 Histologie :**

Le kyste est bordé par un épithélium dont l'assise basale comporte des cellules cubiques ou cylindriques, surmontées par d'autres couches cellulaires épithéliales similaires au réticulum étoilé de l'organe de l'émail. L'aspect est donc voisin à l'améloblastome. Cependant, au sein de l'épithélium, des amas particuliers de cellules « fantômes » momifiées (ghost cells) peuvent évoluer vers la calcification comme dans certains améloblastomes ou autres lésions épithéliales odontogéniques (fig 44). Ces cellules sont en fait des cellules étoilées nécrosées. De la dentine dysplasique peut s'édifier au contact de la basale épithéliale. Enfin, un véritable odontome ou une autre tumeur odontogénique peuvent être associés à cette lésion.

D'autres variantes histologiques ont été décrites comme des formes infiltrantes pseudo-améloblastiques. La ponctuation de mélanine au sein de l'épithélium a été rapportée dans certaines lésions exceptionnelles.

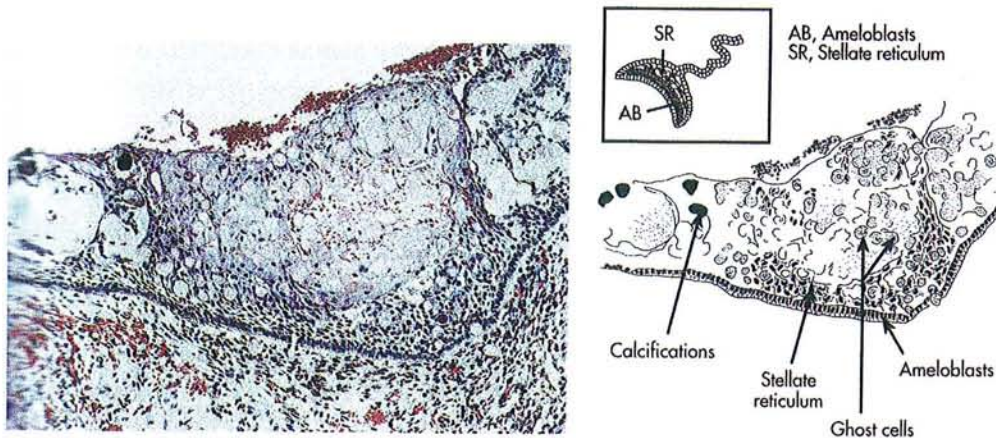


Figure 44 : D'après Sapp et coll. [52] kyste odontogénique calcifié avec, dans la cadre, un schéma comparatif avec le stade cupule. Ghost cells : cellules fantômes.

### 3.5.4 Histogénèse :

Le kyste odontogénique calcifié possède des couches de cellules similaires au réticulum étoilé, ainsi que de la dentine dysplasique (fig 44).

Il aurait pour origine l'épithélium de l'émail réduit ou les vestiges d'épithélium odontogénique situés dans la muqueuse ou l'os alvéolaire.

### 3.5.5 Evolution :

En dépit d'une extension progressive, le traitement conservateur permet une guérison avec de rares risques de récurrences ultérieures. Celles-ci peuvent être en rapport avec une exérèse incomplète ou dues à des variantes histologiques pseudo-améloblastiques infiltrantes.

### 3.5.6 Diagnostic différentiel :

Il peut se poser avec le kyste résiduel, le kyste dentigère, le kystocyste, l'odontome complexe, l'améloblastome, l'odonto-améloblastome, la tumeur de Pindborg et les kystes vestigiaux non odontogènes [45].

### **3.6 Les odontomes complexes et composés**

Les odontomes résultent d'anomalies du développement. Ce sont des malformations et non d'authentiques tumeurs. Le terme « odontome » est restrictif et désigne spécifiquement une structure en croissance dans laquelle les cellules épithéliales et mésenchymateuses subissent une différenciation complète qui aboutit à la formation d'améloblastes et d'odontoblastes qui forment de l'émail et de la dentine. Leur étiopathogénie reste ignorée. L'anomalie pourrait être génétique, unifactorielle, transmise selon un mode autosomique dominant. Elle pourrait aussi être due à un gène mutant ou à une interférence peut-être post-natale dans le contrôle génétique du développement dentaire [46].

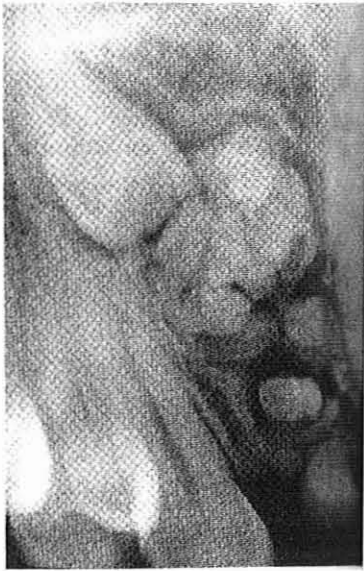La distinction entre les odontomes composés et complexes est arbitraire : les odontomes complexes ont une maturation anarchique et sont dépourvus de toute structure comparable à une dent normale alors que les odontomes composés, les plus nombreux, sont constitués d'une multitude de dents rudimentaires.

#### **3.6.1 Clinique :**

Malformations fréquentes (19 % des tumeurs odontogènes), la plupart des odontomes sont diagnostiqués chez l'enfant durant la 2<sup>ème</sup> décennie quand une dent définitive reste incluse avec persistance anormale de la dent temporaire correspondante [4, 56]. Ils s'observent dans le maxillaire supérieur comme dans la mandibule, affectant plus volontiers les régions incisives et molaires. Ils peuvent se révéler par une tuméfaction ou bien à l'occasion d'un examen radiographique de routine.

#### **3.6.2 Radiologie :**

Habituellement situés contre les racines d'une dent normale ou incluse, les odontomes réalisent radiologiquement l'aspect d'une masse opaque irrégulière (odontome complexe) ou l'accumulation de dents miniatures (odontome composé), l'ensemble étant cerné d'une mince bande claire à contours externes bien définis. La majorité des odontomes postérieurs développés dans la région molaire appartiennent plutôt au type complexe, tandis que les odontomes « incisifs » sont plus volontiers du type composé (fig 45).



**Figure 45 :** D'après Sapp et coll. [52] odontomes de type composé dans la région antérieure du maxillaire.



**Figure 46 :** D'après Le Charpentier et Auriol [35] odontomes composés. Multiples petites dents de forme souvent anormales.

### 3.6.3 Histologie :

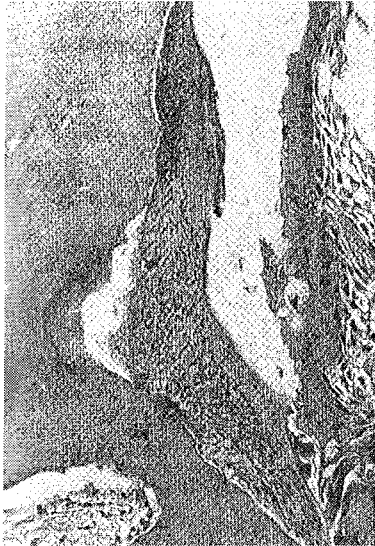Ces odontomes sont contenus dans un sac conjonctif dont la texture correspond en tous points à celle d'un follicule dentaire normal.

*Les odontomes complexes* : les tissus dentaires sont agglomérés pêle-mêle au sein d'une masse hétérogène. Dentine, émail, ébauche de pulpe et cément s'y juxtaposent sans aucun agencement organoïde (fig 47).

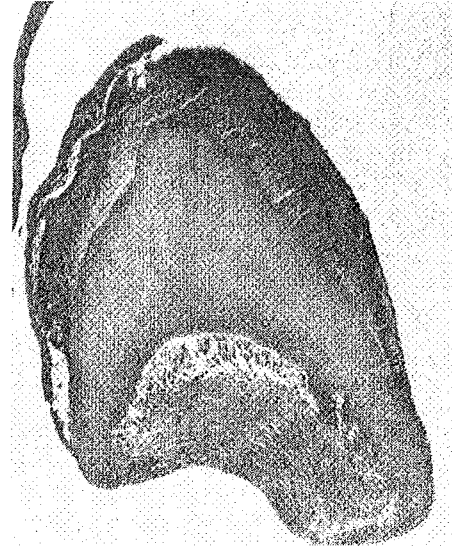
*Les odontomes composés* : on y retrouve des dents, certes rudimentaires, mais édifiées en conformité à l'odontogenèse normale. Les prismes de l'émail à la surface des couronnes sont bien visibles, la dentine est formée comme à la normale à partir d'odontoblastes régulièrement disposés dans une chambre pulpaire (fig 48).



En pratique, des *formes mixtes* existent entre ces deux variétés : il n'est pas rare d'observer, au sein du dispositif odontogénique anarchique, des structures bien individualisées.



**Figure 47 : D'après Le Charpentier et Auriol [35] odontome complexe : association de tissus minéralisés (dentine et cément) et de tissu conjonctif de type pulpaire. HE x 240.**



**Figure 48 : D'après Le Charpentier et Auriol [35] odontome composé : aspect histologique d'une petite dent après décalcification (tissu minéralisé et pulpe). HE x 60.**

### **3.6.4 Histogenèse :**

Les odontomes possèdent les tissus responsables de l'odontogenèse. Ceux-ci présentent une différenciation complète aboutissant à une production quasi normale par leurs cellules spécialisées, améloblastes et odontoblastes, d'émail et de dentine. Néanmoins, du fait d'une anomalie d'organisation, les cellules odontogènes ne parviennent pas, à l'inverse de la dent normale, à une morpho-différenciation tout à fait harmonieuse.

### **3.6.5 Evolution :**

La guérison est habituellement définitive après exérèse, sauf si celle-ci est incomplète ou réalisée à un stade trop précoce.

### **3.6.6 Diagnostic différentiel :**

Durant leur phase de développement, les odontomes peuvent être confondus avec un fibrome améloblastique du fait des vestiges épithéliaux odontogéniques qui y sont parfois associés. Le diagnostic différentiel se pose également avec l'odonto-améloblastome, avec les cémentomes, voire avec les ostéomes.

Quatrième partie :

*Les tumeurs ectomésenchymateuses  
odontogéniques avec ou sans  
inclusion d'épithélium  
odontogénique.*

-----

## **4 - Les tumeurs ectomésenchymateuses odontogéniques avec ou sans inclusion d'épithélium odontogénique –**

Ce groupe comprend, en principe, des tumeurs purement mésenchymateuses dont les aptitudes odontogènes sont démontrées par la production de tissus dentaires. Le tissu épithélial nécessaire à l'induction odontogène initiale a disparu ou ne persiste qu'à l'état de vestiges inactifs. En fait, l'accord n'est pas réalisé sur la nature vraiment tumorale de quelques-unes de ces néoformations, en particulier de certaines formes de cémentomes

### **4.1 Le fibrome odontogénique**

Cette tumeur rare naît du tissu mésenchymateux de l'ébauche dentaire (ligament périodontal, papille dentaire, follicule dentaire) et contient en quantité variable de l'épithélium odontogénique apparemment inactif.

#### **4.1.1 Clinique :**

Encore controversé dans son concept et sa définition, le terme de fibrome odontogénique paraît être appliqué à plusieurs types de lésions. La plus commune, appelée encore « fibrome odontogénique central », siège de manière asymptomatique en plein corps mandibulaire, chez l'enfant et l'adulte jeune. Elle est généralement située au contact d'une racine dentaire, d'une couronne de dent incluse ou à la place d'une dent absente. Elle se manifeste généralement par une tuméfaction asymptomatique de la mâchoire.

Des lésions extraosseuses sont décrites dénommées « fibrome odontogénique périphérique ». Cependant, la prolifération d'épithélium odontogénique peut être importante, rendant difficile la distinction avec un améloblastome périphérique. Elles sont rencontrées à tout âge (entre 5 et 65 ans) mais surtout dans la 2<sup>ème</sup> décennie, sans prédilection de sexe, et localisées presque autant à la mandibule qu'au maxillaire (région incisivocanine).

A titre exceptionnel, elle se développe dans les parties molles. Cette autre variété distincte gingivale consiste en un petit bourgeon tumoral pédiculé sur la gencive maxillaire ou

mandibulaire chez la femme. Connue sous le terme d'« hamartome épithélial gingival odontogénique », la lésion n'excède que rarement 1 centimètre de diamètre et n'entraîne pas de destruction de l'os sous-jacent.

#### 4.1.2 Radiologie :

Il se traduit sur les radiographies par une lacune expansive semblable à celle de l'améloblastome (fig 49). En effet, l'image est uni- ou poly-géodique et finement trabéculée ; cependant, la présence de petites opacités de tonalité dentaire la différencie de l'améloblastome.

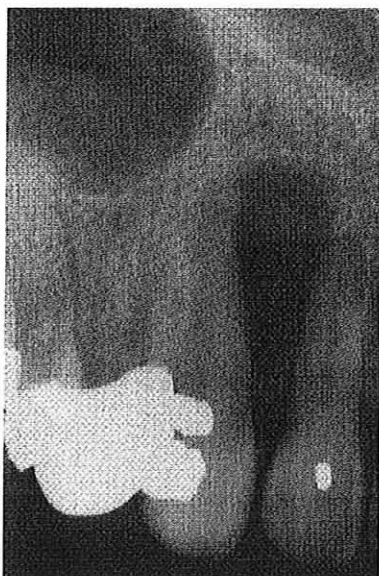

Figure 49 : D'après Sapp et coll. [52] fibrome odontogénique central. La radiographie montre une lésion intraosseuse dans la région antérieure du maxillaire.

#### 4.1.3 Macroscopie :

Le fibrome odontogénique prend la forme d'un nodule bien circonscrit et de consistance ferme.

#### 4.1.4 Histologie :

Cette lésion est constituée d'un tissu conjonctif riche en fibroblastes fusiformes ou étoilés et de fibres de collagène fréquemment clairsemées avec des îlots et des plages de vestiges épithéliaux odontogéniques (fig 50). Seuls ces vestiges permettent d'authentifier la nature odontogène de ce fibrome. Ils contiennent un nombre variable de cellules au cytoplasme granuleux et acidophile. Le terme de « tumeur odontogénique à cellules granuleuses » est parfois appliqué aux tumeurs de ce type, ainsi qu'aux fibromes améloblastiques présentant des cellules granuleuses similaires. Les divers fibromes centraux des maxillaires ne contiennent pas toujours un épithélium, ou celui-ci peut être clairsemé. En son absence, le diagnostic de fibrome odontogénique peut être porté sous réserve. Du matériau ressemblant à de l'ostéoïde, de la dentine dysplasique ou du ciment est présent en quantité variable.

Pour le fibrome odontogénique périphérique, la tumeur est constituée par un stroma conjonctif riche en cellules dans lequel des îlots ou des cordons d'épithélium odontogène sont dispersés en nombre variable. Ces cellules sont cuboïdes ou cylindriques, parfois vacuolées. Un tissu calcifié est parfois présent.

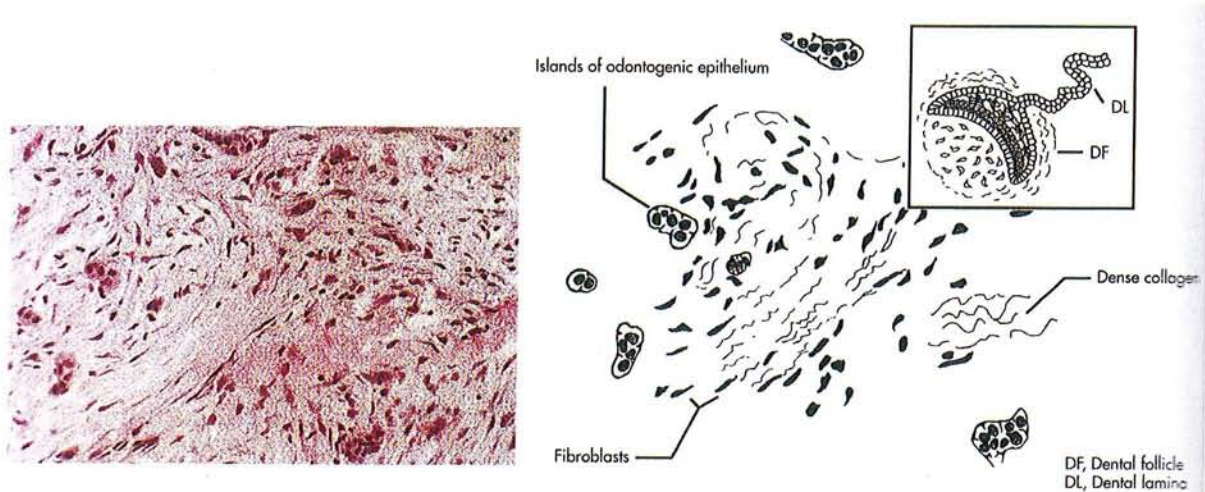


Figure 50 : D'après Sapp et coll. [52] Image histologique d'un fibrome odontogénique central. Dans le cadre, schéma du stade de la cloche dentaire. Islands of odontogenic epithelium : îlots d'épithélium odontogénique.

#### **4.1.5 Histogenèse :**

Son histogenèse reste inconnue ; une origine à partir du ligament desmodontal n'est pas à exclure.

#### **4.1.6 Evolution :**

Le traitement doit être conservateur car la lésion a peu de tendance à la récurrence.

#### **4.1.7 Diagnostic différentiel :**

Le fibrome odontogénique central peut être confondu avec les lésions fibreuses des mâchoires, avec le neurofibrome, avec le fibrome desmoplastique, avec l'améloblastome et avec le fibrome améloblastique.

Pour le fibrome odontogénique périphérique, le diagnostic différentiel est posé avec le fibrome simple, avec le fibrome ossifiant périphérique, avec le granulome périphérique à cellules géantes, avec le fibrome à cellules géantes et avec le granulome pyogénique.

### **4.2 Le myxome (myxome odontogénique, fibromyxome)**

Cette tumeur mésenchymateuse bénigne est admise par tous les auteurs dans le groupe des tumeurs odontogènes. En effet, presque toujours localisée dans les mâchoires, elle n'est qu'exceptionnellement observée dans le reste du squelette. De plus, des anomalies dentaires lui sont fréquemment associées (coexistence de dents incluses ou absence de germe dentaire).

Deux entités de myxome sont reconnues : le myxome odontogène et le fibromyxome.

#### **4.2.1 Clinique :**

Cette lésion rare se manifeste par une tuméfaction rarement douloureuse, des déplacements dentaires, voire une chute de dents. Elle est observée chez l'adulte jeune ou

l'adolescent (âge inférieur à 30 ans), et atteint avec la même fréquence les deux sexes. Pour certains auteurs, le myxome siège plus fréquemment à la mandibule (branches horizontales ou montantes) [22, 6, 35], alors que pour d'autres, il se localise à égale fréquence au maxillaire et à la mandibule [13]. La localisation dans les parties molles reste exceptionnelle (gencive, ligament alvéolodentaire).

#### 4.2.2 Radiologie :

L'image radiologique est polygédodique (aspect en bulle de savon comparable à celui des améloblastomes), caractérisée par son cloisonnement géométrique à angles vifs ou droits. La bordure périphérique est nette ou au contraire mal définie avec rupture des corticales osseuses lors de tumeurs volumineuses ; la tumeur peut alors se diffuser dans les parties molles de la bouche ou de la face.

Cette image est située au contact d'une racine dentaire ou de la couronne d'une dent non sortie, voire à la place d'une dent manquante (fig 51).

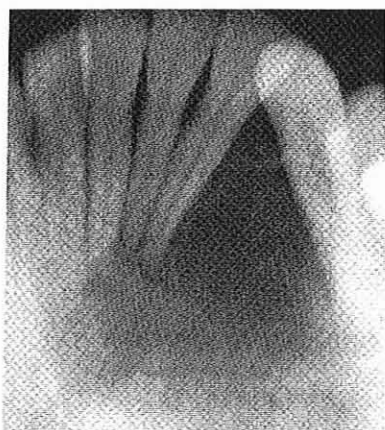

Figure 51 : D'après Sapp et coll. [52] myxome odontogène. Radiographie dans la région antérieure de la mandibule.

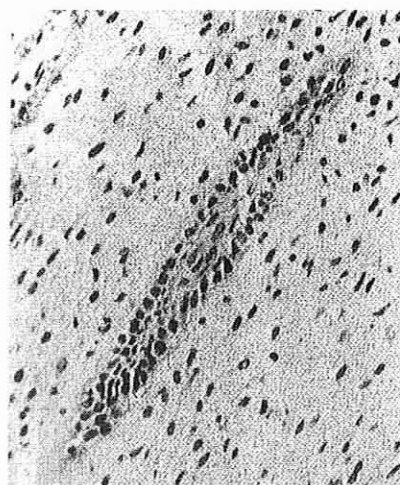


Figure 52 : D'après Le Charpentier et Auriol [35] myxome odontogène. Tissu tumoral conjonctif lâche à cellules fusiformes. Au centre, reste épithélial odontogène. HE x 240.



### **4.2.3 Macroscopie :**

La tumeur est blanchâtre ou grisâtre, élastique, de consistance molle et d'aspect gélatineux. Elle est souvent mal limitée et se propage fréquemment dans l'os et les parties molles adjacentes.

### **4.2.4 Histologie :**

Le myxome est composé de cellules conjonctives triangulaires ou étoilées, ne présentant que rarement des noyaux atypiques ou des mitoses. Ces cellules sont anastomosées par de fins prolongements et enchâssées dans un matériel mucoïde abondant PAS positif et alcianophile du fait de sa richesse en mucopolysaccharides et de la rareté des fibres de collagène (l'aspect gélatineux de la tumeur lors de l'étude macroscopique est lié à cette abondance en mucopolysaccharides) [2]. Le stroma est lâche, pauvre en éléments cellulaires. Parfois, des îlots d'épithélium odontogène apparemment inactifs s'y associent (fig 52).

Le fibromyxome est un myxome odontogène où la composante collagénique est beaucoup plus fournie. En fait, il n'y a pas à ce jour d'évidence majeure qui justifie d'isoler cette variante du myxome odontogénique

### **4.2.5 Histogenèse :**

Le myxome dériverait du tissu mésenchymateux du germe dentaire, soit au niveau de la papille dentaire, soit au niveau du follicule, soit encore au niveau du ligament desmodontal.. Les cellules conjonctives qui la composent seraient à la fois des fibroblastes et des « myxoblastes » à sécrétion mucoïde anormale. Le développement aberrant de ces cellules conjonctives pourrait dépendre d'une induction odontogène anormale à partir d'îlots épithéliaux.

#### **4.2.6 Evolution :**

Cette tumeur, souvent volumineuse et mal limitée, est difficile à extirper complètement lors de l'intervention chirurgicale. Ainsi s'explique le pourcentage non négligeable de ses récurrences (25 % des cas). L'exérèse doit être relativement large.

#### **4.2.7 Diagnostic différentiel :**

Il doit être fait avec l'améloblastome, avec les dysplasies fibreuses, avec le fibrome odontogénique, avec le myxofibrome odontogénique, avec le neurofibrome myxoïde, avec le fibrome chondromyxoïde, avec le granulome central de réparation à cellules géantes ou avec le kyste osseux anévrisimal.

### **4.3 Le cémentoblastome bénin**

#### **(cémentoblastome, cémentome vrai)**

C'est un néoplasme vrai peu fréquent qui est caractérisé par la formation de couches de tissus de type cimentaire contenant des travées spécifiquement orientées et une zone non minéralisée en périphérie de la masse ou dans les zones de croissance plus active [33].

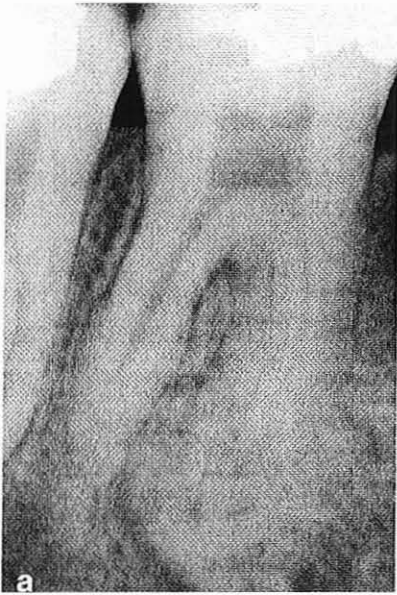
Il se développe sur une racine dentaire à partir de la prolifération de cémentoblastes. D'importantes masses de ciment peuvent ainsi être déposées autour de la racine.

#### **4.3.1 Clinique :**

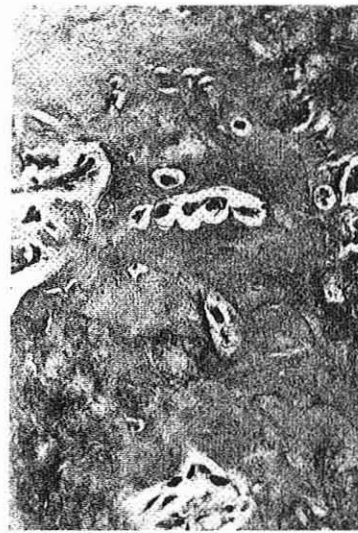Le cémentoblastome bénin est situé au contact d'une racine dentaire et s'observe chez le sujet jeune (entre 20 et 30 ans), avec une légère prédisposition masculine. Il siège presque exclusivement au niveau de la région molaire et prémolaire de la mandibule ; on le rencontre moins souvent au maxillaire. La tumeur est de croissance lente et asymptomatique, associée à d'éventuels déplacements des dents restant vivantes malgré une possible insensibilité au test pulpaire. Elle peut se révéler par une tuméfaction osseuse.

### 4.3.2 Radiologie :

L'image radiologique est caractéristique : une masse arrondie et opaque est accolée ou fusionnée à la racine d'une dent définitive ou temporaire (rarissime) en bonne place sur l'arcade. On peut observer une résorption de ces racines. Cette masse opaque est entourée par une fine zone claire uniforme constituée par les assises cellulaires formatrices et non minéralisées (fig 53).



**Figure 54 :** D'après Kramer, Pindborg et Shear [33] cémentoblastome bénin. On peut remarquer une opacité irrégulière bien limitée appendue à la racine d'une dent.



**Figure 53 :** D'après Le Charpentier et Auriol [35] coupe histologique d'un cémentoblastome. On remarque des cémentoblastes inclus dans des logettes étroites au sein de nappes denses de ciment. HE x 150.

### 4.3.3 Histologie :

Histologiquement, la tumeur apparaît soudée à une racine dentaire, par oblitération du ligament desmodontal, résorption radiculaire et remplacement par du tissu tumoral [7]. La majeure partie de la tumeur (zone centrale) est constituée de mottes ou de plages étendues de ciment sillonnées par des lignes d'apposition basophiles, irrégulières. Au sein de cette masse minéralisée, se creusent quelques petits axes conjonctifs renfermant des vaisseaux, des cémentoblastes et des cémentoclastes (fig 54). En périphérie, le tissu conjonctif non minéralisé présente une morphologie variable. Il peut contenir de nombreux ostéoclastes

multinucléés (cémentoclastes) : il a alors un aspect « résorptif ». Il peut également avoir un aspect « générateur » et très cellulaire, élaborant de petites travées de ciment immature, homogène, pas encore minéralisé.

#### **4.3.4 Histogenèse :**

Cette tumeur, rare, d'origine mésenchymateuse odontogénique est caractérisée par la formation d'un tissu cémentaire proliférant avec d'authentiques cémentoblastes fonctionnels et actifs.

#### **4.3.5 Evolution :**

Le traitement consiste en une énucléation simple de la tumeur et de la dent correspondante. Il n'est suivi d'aucune récurrence. Le traitement n'est nécessaire que pour les tumeurs de gros volume.

#### **4.3.6 Diagnostic différentiel :**

Bien que l'aspect histologique soit assez caractéristique, il ne permet pas toujours une distinction facile avec d'autres tumeurs non odontogènes, notamment l'ostéoblastome bénin, l'ostéome ostéoïde, voire même certains ostéosarcomes atypiques.

*Cinquième partie :*

*Les tumeurs odontogéniques  
malignes.*

-----

## **5 - Les tumeurs odontogéniques malignes –**

L'objet de ce chapitre n'est évidemment pas d'envisager les carcinomes épidermoïdes et les sarcomes des maxillaires, mais seulement de mettre l'accent sur les exceptionnelles tumeurs odontogéniques malignes. Elles se divisent en deux groupes : les carcinomes odontogéniques qui résultent de la composante épithéliale de la tumeur et les sarcomes odontogéniques résultant de la composante conjonctive.

### **5.1 Les carcinomes odontogéniques [27]**

Les carcinomes odontogéniques sont relativement rares comparés aux extensions osseuses des carcinomes développés aux dépens de la muqueuse buccale, en particulier gingivale. D'autre part, ils sont à distinguer des métastases de tumeurs développées à distance. Ils se développent à partir de résidus épithéliaux odontogènes intra-osseux.

On désigne habituellement sous le terme de carcinome odontogénique trois types de tumeurs : l'améloblastome malin, les carcinomes intraosseux primitifs (encore appelés carcinomes épidermoïdes intraosseux primitifs), et les carcinomes nés aux dépens d'un épithélium odontogénique (en particulier le carcinome sur kyste odontogénique). Mais on retrouve également des variantes malignes d'autres tumeurs épithéliales odontogéniques (en particulier le carcinome odontogénique à cellules claires). En fait, la distinction de ces différentes catégories n'a qu'un intérêt pédagogique car, à travers les rares observations publiées, ces tumeurs sont souvent confondues sur le plan clinique et histologique.

#### **5.1.1 L'améloblastome malin, carcinome améloblastique**

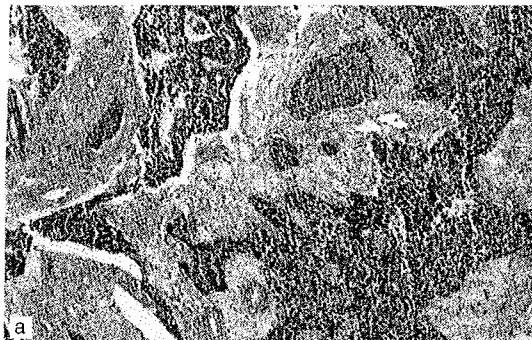
Selon l'O.M.S., c'est une tumeur rare où les caractéristiques de l'améloblastome et les caractères cytologiques de la malignité sont retrouvés dans la tumeur primitive intra-osseuse et/ou dans ses métastases [33].

Cette tumeur peut soit se développer par dégénérescence maligne d'un améloblastome existant, soit apparaître d'emblée maligne. Ces tumeurs peuvent avoir un comportement

localement très agressif mais des métastases ne surviennent pas nécessairement toujours. Il convient de séparer l'améloblastome malin du carcinome améloblastique.

L'améloblastome malin correspond à une tumeur qui garde les critères histologiques de la bénignité mais qui donne des métastases à distance, métastases qui ont les mêmes caractéristiques histologiques que la tumeur primitive. Le carcinome améloblastique correspond à une tumeur qui, tant dans la tumeur primitive que dans sa récurrence ou dans ses métastases éventuelles, présente les caractéristiques histologiques de la malignité.

- L'améloblastome malin affecte des sujets de 4 à 75 ans (moyenne de 30 ans), le plus souvent à la mandibule [53]. Radiologiquement, l'aspect est celui d'un améloblastome, mais avec des limites moins nettes et une destruction corticale. Les métastases sont surtout pulmonaires et touchent parfois la sphère ganglionnaire cervicale. Plus rarement, elles peuvent être vertébrales ou viscérales. Dans un tiers des cas, les métastases ne sont diagnostiquées que 10 ans après le traitement de la tumeur primitive. Histologiquement, les caractéristiques tumorales sont celles d'un améloblastome (fig 55) dont l'activité proliférative est plus importante. Le traitement est l'exérèse large.



**Figure 55 : D'après Piette et Golberg [46] image histologique d'un améloblastome malin. HE x 63**

- Le carcinome améloblastique est une tumeur à haute malignité [9]. Sa localisation est plutôt mandibulaire, avec une moyenne d'âge de 30 ans. La tumeur croît rapidement, avec destruction des corticales, douleurs et déformation osseuse. Radiologiquement, la tumeur a des limites mal définies et montre focalement des radio-opacités. La perforation des corticales et les résorptions dentaires sont habituelles. Les métastases sont surtout pulmonaires. Histologiquement, le diagnostic peut être difficile entre un améloblastome malin, un

carcinome améloblastique et un carcinome intra-osseux primitif. Mitoses et hyperchromatisme nucléaire sont habituels. Des foyers de nécrose et des calcifications dystrophiques peuvent aussi être présents. Le traitement doit être très agressif. En cas de métastases, le pronostic reste pauvre.

### **5.1.2 Le carcinome intraosseux primitif (CIOP)**

Cette tumeur rare, décrite en 1975 par Pullon et coll. [47], se développerait à partir des vestiges épithéliaux odontogéniques, à partir de débris de Malassez, voire au niveau des sites de fusions des processus maxillaires embryologiques.

#### **5.1.2.1 Clinique :**

Le CIOP survient plus volontiers chez des sujets âgés (âge moyen 60-70 ans) et affecte trois fois plus souvent l'homme que la femme. Il siège surtout dans la portion postérieure de la mandibule.

Les signes révélateurs sont une tuméfaction, une douleur, une mobilité dentaire anormale, voire une ulcération. Mais en début d'évolution, l'absence de troubles sensitifs cutanéomuqueux et d'envahissement ganglionnaire peut retarder la date du diagnostic.

#### **5.1.2.2 Radiologie :**

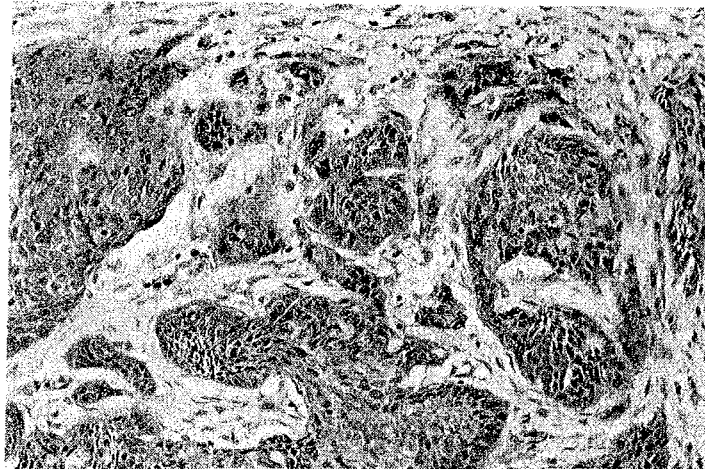
La radiographie montre une zone ostéolytique à contours mal limités, irréguliers.

#### **5.1.2.3 Histologie :**

Le plus souvent, l'aspect fait évoquer une tumeur odontogène du fait de la présence de cellules basophiles de type basal groupées en lobules ou en travées plexiformes (fig 56). En périphérie des lobules, les cellules sont hautes, palissadiques ; au centre, on peut observer une discrète kératinisation. Ces cellules présentent un polymorphisme nucléaire et de l'hyperchromatisme, avec une activité mitotique variable.



Dans d'autres cas, il s'agit d'un carcinome épidermoïde différencié, plus ou moins kératinisant, dont l'aspect est similaire à celui des carcinomes épidermoïdes de la muqueuse buccale. Seules l'absence de connexion de la tumeur avec l'épithélium de la muqueuse et l'élimination de tout autre foyer tumoral à distance permettent d'évoquer le diagnostic.



**Figure 56 : D'après Kramer, Pindborg et Shear [33]  
Carcinome intra-osseux primitif. HE x 200.**

#### 5.1.2.4 Evolution :

Le traitement repose sur une chirurgie large avec évidement ganglionnaire, complétée éventuellement par une radiothérapie et/ou une chimiothérapie. Après résection chirurgicale, le pronostic est bon (30 à 40 % de survies à 5 ans). Les récurrences locales sont rares ; des métastases ganglionnaires ont été signalées.

#### 5.1.2.5 Diagnostic différentiel :

Le CIOP doit être différencié de la transformation maligne d'un kyste odontogénique, d'un carcinome améloblastique, d'un améloblastome malin, voire d'un carcinome se développant sur un tissu salivaire (carcinome mucoépidermoïde primitif).

### **5.1.3 La transformation maligne des kystes odontogéniques**

Toutes les variétés de kystes odontogéniques peuvent être exceptionnellement le siège d'une transformation maligne. Le caractère kératinisant de la lésion initiale serait un facteur prédisposant (kératokyste) [8]. Clinique et radiologie plaident en faveur d'un kyste. Le diagnostic repose sur l'examen anatomopathologique, toujours indispensable après exérèse d'un kyste, même d'apparence banale.

### **5.1.4 Les variantes malignes d'autres tumeurs épithéliales odontogéniques**

La transformation maligne de kystes épithéliaux odontogènes calcifiés, de tumeurs épithéliales odontogènes calcifiées de Pindborg et de tumeurs odontogènes à cellules claires [25] est exceptionnelle. Le diagnostic repose plus sur des critères cliniques et évolutifs que sur l'étude histologique car les anomalies cytonucléaires, dans toutes ces variétés de lésions bénignes, sont d'observation courante et donc non significatives.

## **5.2 Les sarcomes odontogéniques [27]**

Les sarcomes odontogéniques sont rares et redoutables. On distingue plusieurs formes de sarcomes odontogéniques : le fibrosarcome odontogénique (ou sarcome améloblastique), les fibrodentinosarcome améloblastique et fibro-odontosarcome améloblastique, et le carcinosarcome odontogénique.

### **5.2.1 Le fibrosarcome odontogénique (sarcome améloblastique)**

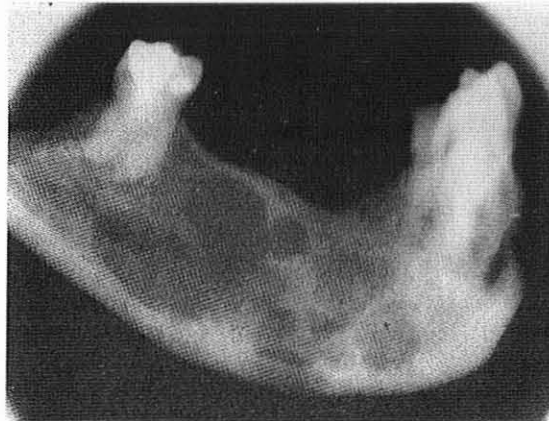
Cette tumeur rare (une cinquantaine de cas rapportés dans la littérature) se définit par la cancérisation du tissu conjonctif d'un fibrome améloblastique [21]. La composante épithéliale reste bénigne.

#### 5.2.1.1 Clinique :

Elle survient chez l'adulte jeune (l'âge moyen est de 30 ans) et touche également les deux sexes. La mandibule est affectée plus souvent que le maxillaire (2/3 des cas). Les signes révélateurs habituels sont des douleurs et une tuméfaction à croissance rapide portant sur les parties molles de la face et de la cavité buccale.

#### 5.2.1.2 Radiologie :

La radiographie montre une ostéolyse à contours irréguliers réalisant des aspects uni ou pluri-géodiques avec une rupture fréquente de la corticale (fig 57).



**Figure 57 : D'après Guilbert et coll. [27]  
Sarcome améloblastique chez un homme  
de 38 ans.**

#### 5.2.1.3 Histologie :

L'aspect est habituellement celui d'un fibrome améloblastique dont la composante épithéliale reste régulière (follicules et travées d'épithélium odontogène). Le tissu conjonctif cancérisé comporte des cellules nombreuses, polymorphes, parfois géantes, avec des mitoses souvent atypiques. Plus rarement, la composante épithéliale n'est pas retrouvée au sein de cette lésion, simulant alors un sarcome fibroblastique osseux de pronostic plus sombre (métastases dans 25% des cas).

#### 5.2.1.4 Evolution :

Considérée habituellement comme un sarcome de faible malignité, la tumeur est redoutable par son extension locale souvent considérable. Celle-ci peut diffuser dans les parties molles de la face et de la bouche, dans les fosses nasales, le plancher de l'orbite, voire la base du crâne. Les récurrences locales après résection chirurgicale sont fréquentes (dans la moitié des cas) et souvent tardives (plus de 10 ans après le traitement). Quant aux métastases, elles sont exceptionnelles (ganglions, appareil pleuropulmonaire).

#### **5.2.2 Le fibrodentinosarcome améloblastique et le fibro-odontosarcome améloblastique**

Cette tumeur, très rare, représente la contrepartie maligne du fibro-odontome améloblastique [15]. Outre la composante sarcomateuse, il existe autour des îlots épithéliaux odontogènes une édification de dentine plus ou moins dysplasique et parfois d'émail.

#### **5.2.3 Le carcinosarcome odontogène**

Les deux composantes épithéliale et ectomésenchymateuse montrent des caractères cytologiques de malignité dans cette tumeur demeurant exceptionnelle.

*Sixième partie :*

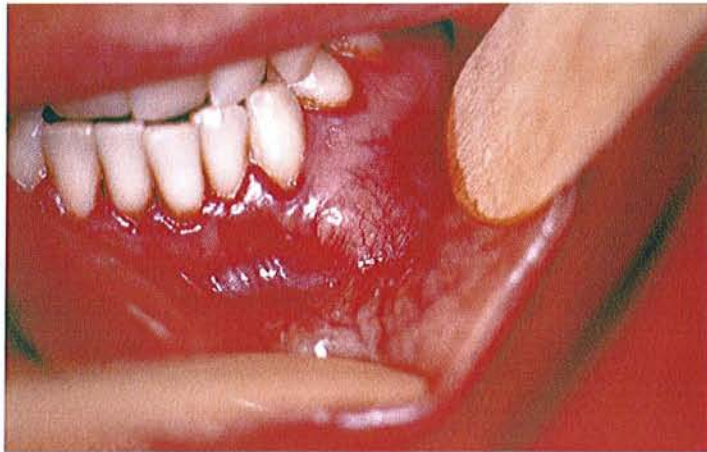*Cas cliniques.*

-----

## 6 - Cas cliniques -

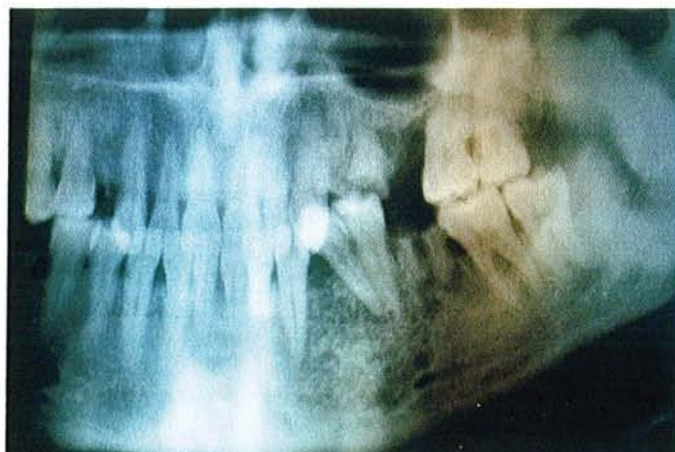
### **6.1 Cas numéro 1 : améloblastome de type folliculaire**

Madame X, née en 1956, s'est présentée dans le service d'odontologie de Metz, C.H.R Metz-Thionville en 1991 pour un voussure vestibulaire en regard de la canine et des prémolaires mandibulaires gauches.



iconographie personnelle du Dr Gérard – CHR Metz-Thionville

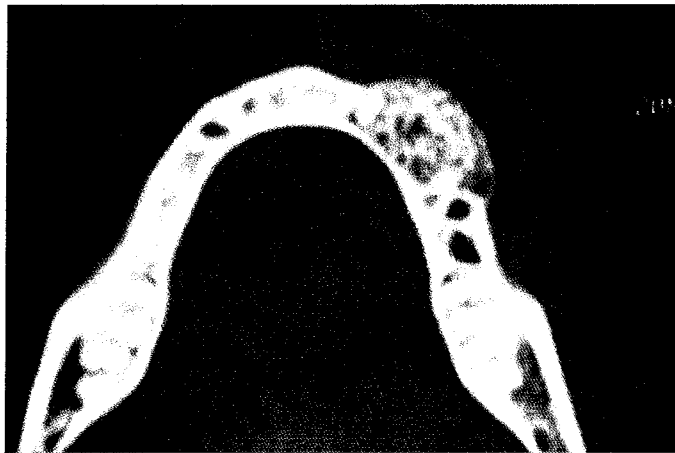L'orthopantomogramme, réalisé chez cette patiente de 35 ans, montre une image polygédodique en « bulle de savon », écartant les racines dentaires de 33, 34 et 35. 36 est à l'état de racines.



iconographie personnelle du Dr Gérard – CHR Metz-Thionville

Un scanner centré au niveau de la branche horizontale de la mandibule a également été réalisé. Cet examen a été effectué en coupes millimétriques avec injection intra-veineuse d'iode uniquement en coupes axiales, les coupes coronales n'ayant pu être réalisées chez cette patiente peu coopérante.

La scanographie met en évidence l'existence d'un processus tumoral soufflant la corticale, de structure hétérogène avec un important débord externe sans prise de contraste visible au niveau des parties molles. De structure lacunaire, cette tumeur peut évoquer un améloblastome.

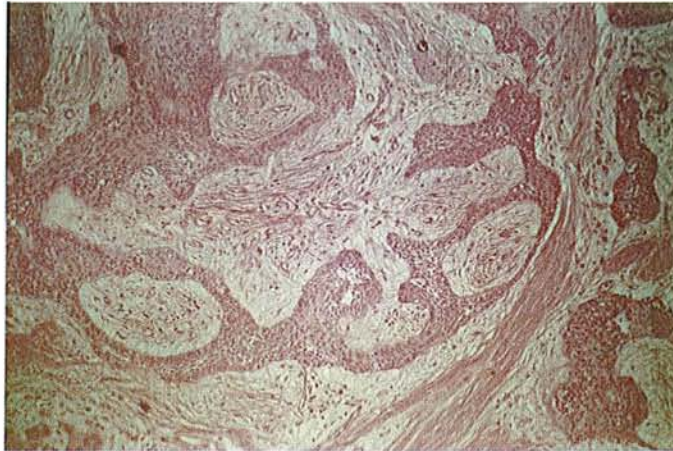


iconographie personnelle du Dr Gérard – CHR Metz-Thionville

Le traitement choisi a été l'exérèse chirurgicale large de la lésion, considérée comme localement agressive et infiltrante. Le bord basilaire de la mandibule a été conservé, de même que la canine. Les deux prémolaires ainsi que les racines de 36 ont été extraites.

La pièce d'exérèse, constituée de quatre fragments mesurant 0.6 à 1.5 cm dans leur grand axe, a été examinée dans le service d'anatomie pathologique, après décalcification prolongée.

A l'examen microscopique, l'os mandibulaire apparaît éburné et épaissi. Entre les lames osseuses épaisses, bordées par une couche d'ostéoblastes actifs, se retrouve un tissu fibreux dense, infiltré par des massifs cellulaires. Ces massifs apparaissent bordés en leur périphérie par des cellules à disposition palissadique. Au centre de ces massifs se retrouvent tantôt un réticulum étoilé, tantôt des foyers de dégénérescence kystique, réalisant une pseudo-ébauche dentaire. Le plus souvent le centre de ces massifs est occupé par des cellules granuleuses ou malpighiennes. Les atypies cytonucléaires sont peu nombreuses et les mitoses rares. En conclusion, il s'agit d'un améloblastome de type folliculaire.



iconographie personnelle du Dr Gérard – CHR Metz-Thionville

L'exérèse chirurgicale large a permis un traitement définitif à long terme.

## **6.2 Cas numéro 2 : métastase pulmonaire d'un améloblastome**

Madame Y, née en 1960, de race caucasienne, enseignante de profession, a été prise en charge en 1981 (21 ans) pour l'exérèse d'une tumeur améloblastique kystique mandibulaire en regard des zones apicales de 43 à 46. L'examen anatomopathologique a confirmé la nature de la lésion, mais il est malheureusement impossible de se procurer le compte rendu opératoire. La patiente, radiologiquement suivie jusqu'à ce jour, ne semble pas présenter de récurrence sur le plan local.

En avril 1992, un radiodépistage systématique de la médecine du travail met en évidence une image pulmonaire pathologique représentant de petites lésions radio-opaques en forme de lâcher de ballon. Un même cliché réalisé dans les mêmes conditions en 1985 n'avait révélé aucun problème. La patiente ne présente alors aucune symptomatologie sauf une prise de poids importante (25 à 30 Kg) entre 1990 et 1992.



Extrait du bilan scannographique :

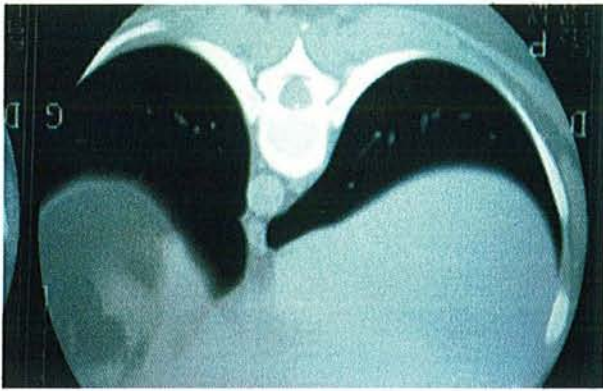


Image poumon vide

iconographie personnelle du Dr Gérard – CHR Metz-Thionville

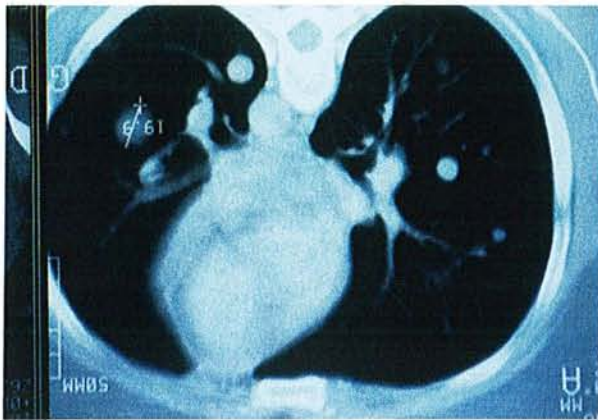
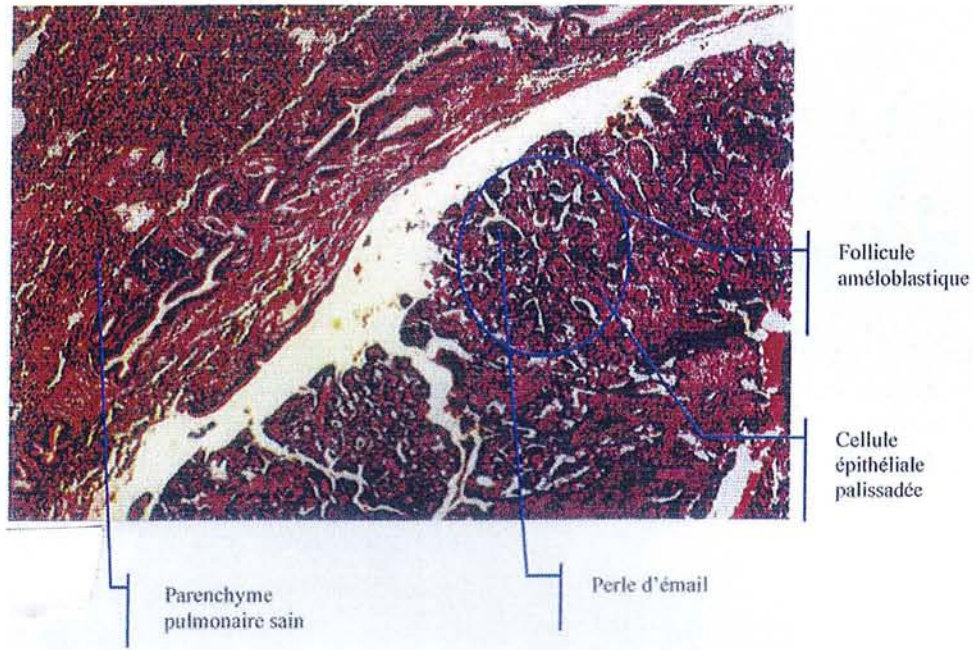


Image poumon plein

iconographie personnelle du Dr Gérard – CHR Metz-Thionville

La fibroscopie se révèle normale et le frottis ne met en évidence que du matériel inflammatoire renfermant du mucus, des cellules bronchoalvéolaires et de nombreux leucocytes polymorphes où prédominent les polynucléaires neutrophiles.

L'examen extemporané au niveau du lobe pulmonaire inférieur gauche, à partir d'une pièce d'exérèse de 8 x 3 x 1.5 centimètres, présentait à sa périphérie un nodule de 2.5 cm de diamètre. L'étude sur coupe en congélation montre du tissu pulmonaire métastatique sous forme de nodules arrondis. L'examen histologique de contrôle révèle que ces nodules sont composés de massifs de cellules épithéliales tantôt cubiques, tantôt allongées, avec par endroits métaplasie malpighienne, et à d'autres endroits formation de petites perles d'émail et de cavités kystiques. En conclusion, il s'agit d'une métastase d'un améloblastome de type folliculaire.



iconographie personnelle du Dr Gérard – CHR Metz-Thionville

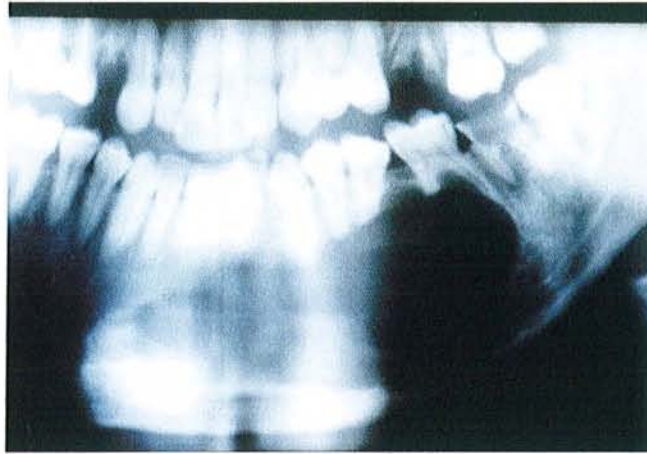
Une chimiothérapie est proposée à la patiente car il semble impossible, compte tenu de leurs multitudes dans les deux champs pulmonaires, de pratiquer une exérèse chirurgicale des nodules. La patiente, informée que compte tenu de la rareté de ce type de maladie il est difficile de prévoir la réponse à la thérapeutique, décide de s'abstenir de tout traitement.

En février 1993, Mme Y doit se faire extraire 36 (importante lésion apicale), 38, 26 et 16 à l'état de racines résiduelles. L'analyse anatomopathologique du tissu de granulation prélevé au niveau de 36 montrera un kyste radiculodentaire profondément inflammé et riche en plasmocytes, sans signe de malignité. Des clichés radiographiques et un scanner sont réalisés régulièrement jusqu'en 1994 date où la patiente ne se présente plus à ses rendez-vous.

La patiente réapparaît en 1997, adressée au service Radiothérapie/oncologie par son médecin gynécologue pour une tumeur de l'ovaire droit. La patiente a refusé les chirurgies proposées et n'a plus jamais recontacté le service.

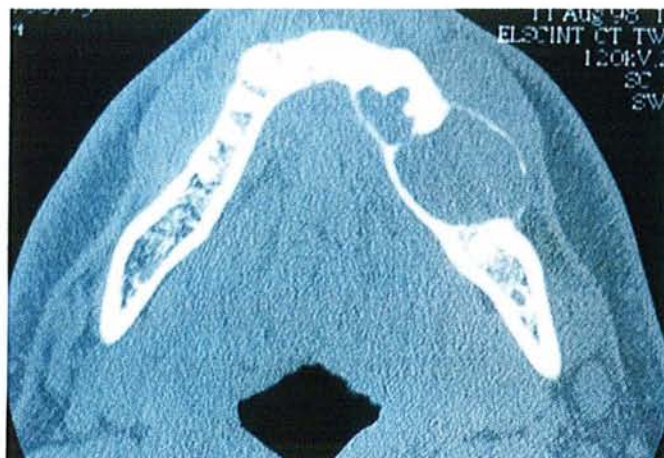
### 6.3 Cas numéro 3 : améloblastome folliculaire à forme unikystique

Un homme de 23 ans s'est présenté dans le service d'odontologie de Metz, CHR Metz-Thionville. Un orthopantomogramme a été réalisé. Il montre une lésion ostéolytique uniloculaire, volumineuse, entraînant la rhizalyse de 34, 35 et 36.



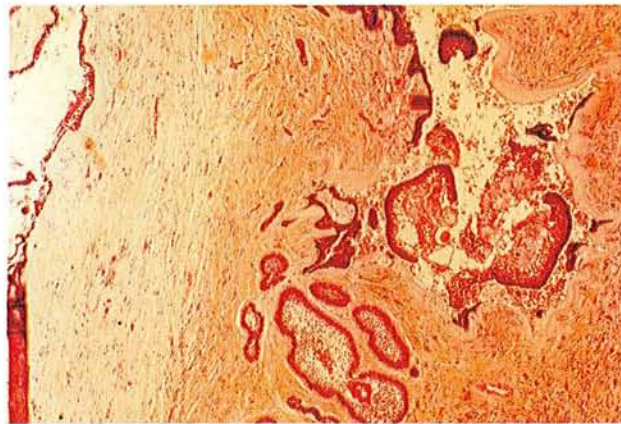
iconographie personnelle du Dr Gérard – CHR Metz-Thionville

Le dentascanner, réalisé en coupes de 0.5 mm en incrémental avant et après injection de produits de contraste iodés, précise que cette formation très soufflante s'accompagne d'une corticale très amincie et rompue à plusieurs niveaux, essentiellement en postérieur. Cette lésion présente quelques très discrètes cloisons de refend. Il ne semble pas exister d'extension au plancher buccal ou au muscle manducateur.



iconographie personnelle du Dr Gérard – CHR Metz-Thionville

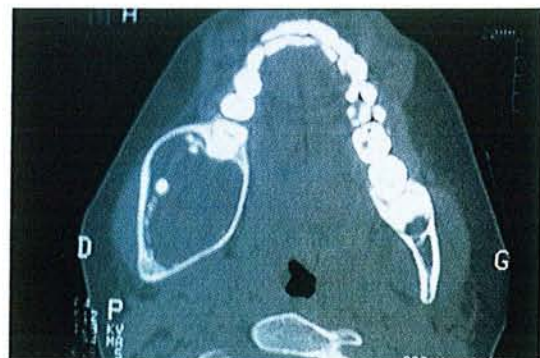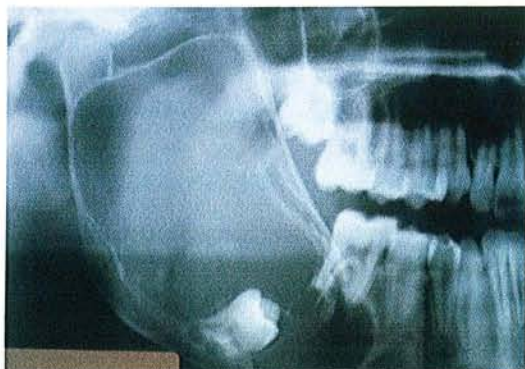Après exérèse, la lésion a été soumise à l'examen histologique. Ce kyste est limité par un revêtement malpighien, pluristratifié, dont les éléments peu cohésifs ont tendance à desquamer. Il repose sur une cloison fibreuse, plus ou moins épaisse, assez richement vascularisée, parsemée d'éléments inflammatoires et d'hématies. Cette paroi fibreuse présente de petits lobules épithéiaux, limités par une assise périphérique cubo-cylindrique dont les noyaux sont projetés vers le centre du lobule. Ces lobules correspondent à des follicules améloblastiques. En conclusion, l'aspect histologique correspond à un améloblastome folliculaire à forme unikystique.



iconographie personnelle du Dr Gérard – CHR Metz-Thionville

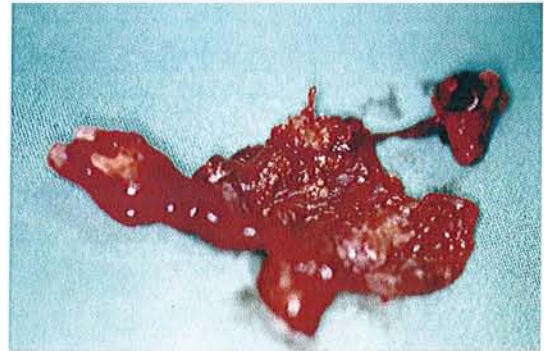
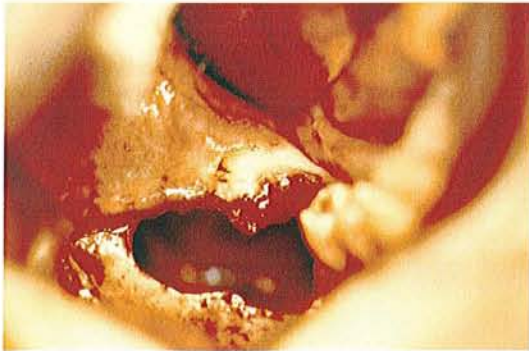#### 6.4 cas numéro 4 : odonto-améloblastome

Il s'agit d'une jeune fille de 11 ans présentant une image bien circonscrite semblant cerner la 2<sup>ème</sup> molaire incluse. Cette lésion simule un kyste dentigère. La radiographie montre une importante géode occupant la totalité du ramus mandibulaire et refoulant la 2<sup>ème</sup> molaire mandibulaire en position ectopique.



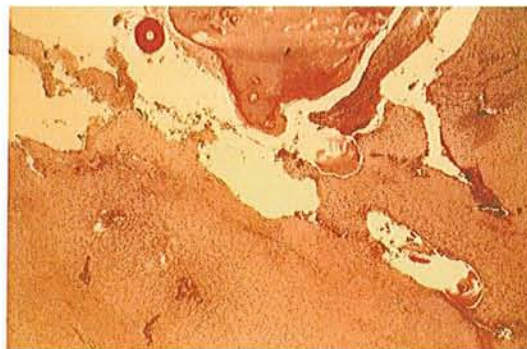
iconographie personnelle du Dr Gérard – CHR Metz-Thionville

Images de l'intervention et de la pièce d'exérèse.



iconographie personnelle du Dr Gérard – CHR Metz-Thionville

L'histologie nous décrit une tumeur constituée d'îlots épithéliaux améloblastiques et d'un mésenchyme odontogène, et d'îlots de dentine et d'émail. En conclusion, il s'agit d'un odonto-améloblastome.



iconographie personnelle du Dr Gérard – CHR Metz-Thionville

Septième partie :

*Discussion.*

-----

## **7 – Discussion –**

### **7.1 Place de l'odontologiste**

#### **7.1.1 Le diagnostic :**

L'identification de la lésion, dès sa découverte, devrait théoriquement permettre de lui opposer le traitement le plus adapté. Mais, en pratique, ce dernier n'est pas réalisé à l'appui de certitudes anatomopathologiques mais d'une authentique réflexion diagnostique basée sur des arguments cliniques et radiographiques. En effet, un prélèvement biopsique de première intention ne peut être réalisé en raison des risques de dissémination tumorale et des réactions inflammatoires induites gênant le diagnostic anatomopathologique et l'exérèse ultérieure. De plus, cette biopsie peut être source d'erreur puisqu'une bonne étude anatomopathologique débute par l'examen macroscopique, voire ultrastructural de l'ensemble d'une pièce d'exérèse. C'est pourquoi l'odontologiste a un rôle très important dans l'analyse clinique de la lésion.

Malgré leur grande diversité, les tumeurs odontogéniques partagent la même symptomatologie ; celle-ci étant d'ailleurs commune avec les tumeurs non odontogéniques et les simples kystes des maxillaires. Plusieurs éléments d'inégale importance permettent de prévoir le diagnostic histologique avec une probabilité raisonnable :

- l'âge du patient qui est un facteur de premier ordre ;
- l'évolutivité du processus ;
- l'étude radiographique qui précise le siège, le caractère, le rapport de la lésion avec les différents éléments adjacents et son extension au sein de l'os.

##### **7.1.1.1 La tuméfaction osseuse**

Elle est sans conteste le signe dominant et souvent unique. Découverte par hasard ou à l'occasion de signes inflammatoires bien souvent modérés, elle fait selon les propos de Cernea « corps avec l'os » [26]. L'inspection combinée au palper bidigital constate l'intégrité

des plans de recouvrement cutanéomuqueux, note la consistance ferme ou dépressible de la tuméfaction et en apprécie l'extension par rapport aux corticales.

#### 7.1.1.2 Les signes dentaires

Ils sont parfois inexistants : dents présentes, saines ou bien traitées. Mais les signes dentaires peuvent aussi être liés au développement tumoral adjacent : mobilité, déplacement, anomalies d'évolution, retard de cicatrisation alvéolaire après avulsion dentaire. Quelle que soit leur existence à titre isolé ou leur groupement, l'exploration radiologique constitue la bonne décision.

#### 7.1.1.3 Les autres signes

Ils sont exceptionnels et contingents : fistule muqueuse productrice d'une sérosité claire ou puriforme, ulcération muqueuse, fracture spontanée. En l'absence de transformation maligne ou d'exacerbation inflammatoire, il n'existe pas d'altération de la sensibilité cutanéomuqueuse ni d'adénopathie métastatique cervicale.

#### 7.1.1.4 Les signes radiographiques [26]

Un simple cliché rétro-alvéolaire suffit parfois à révéler l'essentiel d'une lésion très limitée qui devra néanmoins attirer l'attention. Sinon, en dépistant la limite d'une image pathologique, il convient de la confirmer par une incidence appropriée (rétro-alvéolaire et occlusale).

L'orthopantomogramme constitue l'incidence de base, ayant pour mérite de fournir une image globale des quatre secteurs maxillaires et ainsi d'établir l'unicité habituelle de la lésion, et /ou d'en déceler d'autres jusqu'alors muettes.

S'y ajouteront les incidences radiologiques conventionnelles spécifiques à la localisation tumorale : - pour le maxillaire : incidence type Blondeau, sinus de face, défilé maxillaire.

- pour la mandibule : occlusal inférieur, incidence face basse pour la branche montante.



La tomодensitométrie n'est justifiée qu'au vu d'un dossier standard de bonne qualité et pour des indications précises. L'intérêt de cette imagerie moderne est incontestable. Cette technique permet d'établir des données topographiques dans les tumeurs manifestement extensives, à développement postérieur, où elle fournit une aide certaine, utile à la conduite de l'exérèse. Pour le maxillaire, elle permet aussi de mieux apprécier les rapports entre les images pathologiques et les cavités anatomiques aériques. Par contre, sauf cas particulier, la tomодensitométrie ne permet pas de cerner de plus près le diagnostic que l'on peut proposer d'après les données radiographiques classiques. Il semble tout à fait déraisonnable que des coupes scannographiques soient faites de façon systématique alors que deux voire trois bons clichés radiographiques suffisent pour étayer un diagnostic.

Grâce à ces différents moyens d'imagerie, seront alors précisés :

- la tonalité de l'image : radio-opaque, témoignant de la composante odonto-, cémento-, ostéoformatrice de la tumeur, ou plus souvent radioclaire, preuve du caractère ostéolytique ou kystique. L'image est plus rarement mixte, signant d'autant mieux le caractère odontogénique de la tumeur.
- le contour de l'image : bordure nette, soulignée d'une ligne épaisse ou fine, ou contour nuageux et irrégulier.
- le caractère mono- ou polygédodique.
- les signes dentaires : rhizalyse, témoignant classiquement d'une lésion d'évolution lente et bénigne, déplacements ou anomalies d'évolution dentaire.
- les rapports tumoraux avec le canal dentaire et les structures nasosinusiennes.

### **7.1.2 Le traitement :**

Le traitement d'une tumeur odontogène se justifie par son augmentation potentielle de volume à l'origine de répercussions fonctionnelles, de comblement des cavités naturelles, de disgrâces morphologiques et par l'éventualité d'une surinfection.

Le traitement, toujours chirurgical, requiert une certaine compétence et n'est pas forcément à la portée de tous les praticiens. En cabinet, le rôle de l'odontologiste se limite souvent au dépistage de ces tumeurs. En présence de signes cliniques ou à l'occasion d'une découverte fortuite à l'aide d'un simple cliché rétro-alvéolaire, l'orthopantomogramme est un

bon réflexe. Il permet d'obtenir une image globale de la lésion. Il convient ensuite d'adresser le patient vers un praticien hospitalier ou un chirurgien maxillo-facial.

### **7.1.3 La surveillance à distance :**

Après le traitement chirurgical, une surveillance radiographique s'impose. La périodicité des examens de contrôle dépend de la conclusion anatomopathologique. En effet, elle doit s'étendre sur plusieurs années dans le cadre des lésions réputées récidivantes afin de vérifier la stabilité radiographique de la trame osseuse réédifiée.

Une bonne relation entre le chirurgien et le praticien traitant permet à ce dernier de prendre en charge cette surveillance et, en cas de récurrence, de réadresser le patient.

## **7.2 Les méthodes thérapeutiques**

Chacune des deux méthodes d'exérèse, conservatrice ou radicale, possède ses indications propres et évidentes. En revanche, tout l'intérêt et la difficulté de l'exposé des indications thérapeutiques résident dans les situations cliniques où les deux méthodes sont confrontées sous l'unique arbitrage de l'expérience du praticien.

### **7.2.1 Les interventions conservatrices :**

Elles permettent de préserver les dents et le maximum de tissu osseux ainsi que les éléments le traversant. Le traitement conservateur, symbolisé par l'énucléation, s'adresse le plus fréquemment aux lésions kystiques.

#### **7.2.1.1 L'énucléation**

L'abord cutané étant déraisonnable, l'incision intéresse le revêtement mucopériosté et est décalée par rapport à la trépanation osseuse. Cette dernière est réalisée prudemment afin de ne pas léser la paroi kystique sous-jacente et doit être de dimension suffisante afin d'autoriser le passage d'un décolleur. L'énucléation est en effet réalisée grâce à cet instrument, permettant

de cliver et récliner très progressivement la paroi kystique, laquelle peut être par endroits fine et se déchirer, ou au contraire être épaisse et adhérente. Tout geste agressif est prohibé afin d'éviter l'effraction accidentelle d'une corticale osseuse amincie, voire du périoste, et d'exposer les parties molles avoisinantes à un essaimage tumoral.

Pour les mêmes raisons, le « curetage appuyé » doit demeurer un geste rigoureusement complémentaire de l'énucléation et être réservé aux seules parois osseuses épaisses. D'autres auteurs complètent l'énucléation par une cryothérapie appliquée sur les parois osseuses, qui diminueraient ainsi leur nombre d'indications de résection osseuse [28].

Après avoir confié la totalité de la pièce opératoire à l'anatomopathologiste, la cavité d'énucléation doit faire l'objet d'une irrigation généreuse par du sérum physiologique. Dans cette cavité, un caillot sanguin aseptique s'installera et pourra induire une ostéoformation de bonne qualité. L'abord muqueux est ensuite suturé.

L'énucléation impose une surveillance radiographique ultérieure et la fidélité du patient aux consultations de contrôle est une condition obligatoire pour ce type de traitement. En effet, pour les améloblastomes, l'intervalle moyen entre le traitement initial et la première récurrence, mais aussi entre deux récurrences successives, est de quelques mois à plusieurs années. La surveillance du patient doit donc être poursuivie aussi longtemps que possible.

Ces données générales sont nuancées par certains cas particuliers :

• *Selon la topographie de la lésion :*

- Au niveau mandibulaire, l'émergence du nerf dentaire inférieur doit être repérée lors de l'incision et du décollement mucopériosté, et ce nerf doit être également respecté lors de l'énucléation proprement dite.

- Au niveau du maxillaire, l'abord peut être vestibulaire et/ou palatin selon l'extension de la lésion. Parfois celle-ci est en rapport étroit avec le sinus maxillaire ou la fosse nasale sus-jacente motivant alors la résection de la muqueuse respiratoire. En l'absence d'infection sinusienne, la fermeture de la communication bucco-sinusienne sera réalisée par suture simple de la muqueuse palatine [29].

• *Sur le plan dentaire :*

Les organes compromis du fait d'une mobilité ou d'un délabrement excessif, sans possibilité de traitement, seront extraits. Par ailleurs, la crainte de léser le pédicule vasculo-nerveux à l'apex des dents intéressées par l'énucléation d'une lésion ne doit pas laisser courir le risque d'en réaliser une exérèse incomplète. Les tests de vitalité pulpaire de ces dents devront être réalisés toutes les deux semaines durant la période postopératoire et seront suivis,

si besoin, d'une obturation canalaire afin de ne pas gêner la réossification par des foyers inflammatoires chroniques.

#### 7.2.1.2 Les autres méthodes conservatrices

La marsupialisation : cette technique est utilisée pour les lésions kystiques. Elle a pour objectif l'ablation de la partie superficielle du kyste pour transformer en quelque sorte la cavité kystique en cavité annexe de la bouche [30]. Dans la mesure où une bonne analyse anatomopathologique impose une étude de la totalité de la lésion et, du fait du comportement souvent agressif des tumeurs odontogènes, la marsupialisation n'est pas le traitement de choix.

Une autre méthode conservatrice très à part, la résection modelante, permet de réduire les contours des structures osseuses hypertrophiées par un processus dysplasique [28].

#### 7.2.2 La résection osseuse :

La résection osseuse permet l'exérèse tumorale au large de ses limites dans l'os et les parties molles environnantes, et doit être réalisée selon un plan extrapériosté par une voie d'abord cutanée. L'exérèse, temps primordial du traitement, doit être conduite en effet sous contrôle permanent de la vue. Seules les tumeurs peu étendues de la région symphysaire peuvent à la limite être réséquées par voie endobuccale, sous réserve que l'opérateur puisse en tous endroits être certain de ne pas réaliser d'effraction d'une extension tumorale en direction des parties molles.

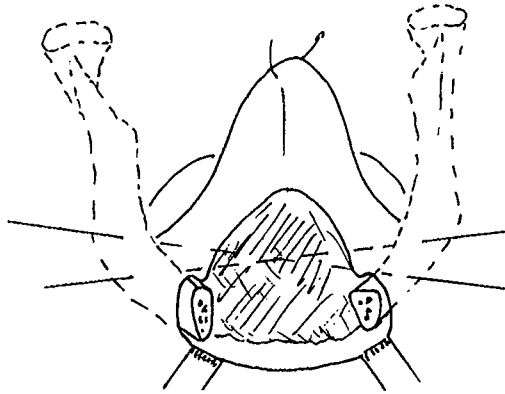
A la mandibule, la résection peut être non interruptrice. L'ostéotomie se fait à la scie oscillante ou à la fraise, sous irrigation continue. Il convient de réaliser des berges obliques et des arêtes émoussées de façon à éviter les traumatismes sur le lambeau de reconstruction.



Schémas d'après Delcamp et Peron [18]

Réalisée « à minima », cette technique permet la conservation d'une hauteur de symphyse normale qui facilitera l'appareillage prothétique ultérieur.

La résection peut également être interruptrice. L'interruption symphysaire de la mandibule pose un problème de conjonction des branches horizontales.



Schémas d'après Delcamp et Peron [18]

Dans ce cas, la reconstruction osseuse est réalisée de manière concomitante par le biais d'un greffon le plus fréquemment d'origine iliaque. Le greffon est contenu par une attelle métallique ou des miniplaques vissées. Son devenir est variable ; soit identique à lui même plusieurs années après son apposition, soit se résorbant dès les premiers mois post-opératoires, conséquence possible d'une surinfection.

Des techniques de réimplantation osseuse immédiate d'os tumoral après traitement extemporané par la chaleur ont été décrites [28].

Au maxillaire, un simple abord muqueux permet habituellement d'effectuer une résection, laquelle peut être obturée secondairement par une prothèse adjointe, sans compromettre ultérieurement la surveillance directe de la cavité opératoire.

## Conclusion :

-----

## **- Conclusion -**

En conclusion, les tumeurs odontogènes constituent un groupe très hétérogène tant d'un point de vue clinique que radiologique. Malgré leur grande diversité, ces néoplasmes partagent la même symptomatologie et plusieurs éléments permettent de prévoir le diagnostic histologique avec une probabilité raisonnable. Ces lésions doivent être diagnostiquées le plus tôt possible car certaines peuvent se révéler très agressives localement mais aussi à distance avec formation de métastases. L'odontologiste a donc un rôle prépondérant dans la reconnaissance et la prise en charge de ces tumeurs.

Actuellement, la classification des tumeurs odontogènes ne fait pas l'unanimité chez les différents auteurs mais les études dévolues à l'identification des protéines (amélogénines, kératines, collagènes de type III et IV, vimentine, fibronectine, ostéonectine et ostéocalcine) impliquées dans la biominéralisation et donc l'expression phénotypique des tumeurs odontogènes devrait permettre de comprendre dans l'avenir les mécanismes de leur morphodifférenciation en considérant la possibilité que les cellules épithéliales des tumeurs odontogènes possèdent des programmes génétiques récapitulatifs de ceux exprimés durant l'odontogenèse normale, mais que ces cellules tumorales suivent un schéma d'expression génétique de ces programmes tout à fait anormal.

*Bibliographie :*

-----



1. ACKERMAN G., ALTINI M., SHEAR M.  
The unicystic ameloblastoma. A clinicopathological study of 57 cases.  
J. Oral Pathol. Med., 1988, 17 : 541-546
  
2. AURIOL M., CHOMETTE G., MARTINO R., BERTRAND J.C.,  
GUILBERT F.  
Myxome odontogénique. Etude histoenzymologique et ultrastructurale. A propos  
de 5 cas.  
J. Biol. Buccale, 1986, 14 : 215-222
  
3. BADEN E.  
Terminology of the ameloblastoma; history and current usage.  
J. Oral Surg., 1965, 23 : 40-49
  
4. BAUGE Christine.  
A propos de différents cas cliniques d'odontomes complexes et composés. – 102 f.  
Th. : Chir. Dent. : Nancy I : 1990 ; 28.
  
5. BENOIT R., LEMIRE M., PELLERIN C. .  
Embryologie dentaire : introduction à la biologie du développement.  
Paris : Prêlat, 1979. – 142 p.
  
6. BROCHERIOU C., DE ROQUANCOURT A. .  
Anatomie pathologique dentaire et stomatologique.  
Paris : C d P, 1987. – 128 p.
  
7. BROCHERIOU C., GUILBERT F., MATAR A., CHAMPION P.,  
COULY G. .  
Cémentoblastome bénin des maxillaires. Revue générale à propos de 6  
observations.  
Arch. Anat. Cytol. Pathol., 1979, 27 : 29-34
  
8. BROWNE R.M.  
Metaplasia and degeneration in odontogenic cyst in man.  
J. Oral Pathol. Med., 1972, 1 : 145-158
  
9. BRUCE R.A., JACKSON I.T.  
Ameloblastic carcinoma : report of an aggressive case and review of literature.  
J. Craniomaxillofac. Surg., 1991, 19 : 267-271
  
10. BUCHNER A.  
The central (intraosseous) calcifying odontogenic cyst : an analysis of 215 cases.  
J. Oral Maxillofac. Surg., 1991, 49 : 330-339
  
11. CAWSON R.A., ODELL E.W. .  
Essentials of oral pathology and oral medicine – 6ème éd.  
London : Churchill Livingstone, 1998. – 372 p.

12. CHOMETTE G., AURIOL M.  
Classification des tumeurs bénignes et kystes des maxillaires.  
Rev. Stomatol. Chir. Maxillofac., 1985, 86 : 277-284
13. CHOMETTE G., AURIOL M. .  
Histopathologie buccale et cervico-faciale.  
Paris : Masson, 1986. – 319 p.
14. CHOMETTE G., AURIOL M., GUILBERT F.  
Tumeur épithéliale odontogène calcifiée bifocale (tumeur de Pindborg). Etude morphologique et ultrastructurale.  
Rev. Stomatol. Chir. Maxillofac., 1984, 85 : 329-336
15. CHOMETTE G., AURIOL M., GUILBERT F., GINISTRY N., AKIL N.  
Fibrosarcome améloblastique. Etude clinique et anatomopathologique de 3 observations. Données histoenzymologiques et ultrastructurales.  
Arch. Anat. Cytol. Patho., 1982, 30 : 172-178
16. CHOMETTE G., AURIOL M., VAILLANT J.M.  
Induction odontogène et améloblastome : données histoenzymologiques et ultrastructurales.  
Ann. Pathol., 1981, 1 : 221-231
17. CHOMETTE G., MOSADOMI A., AURIOL M., VAILLANT J.M.  
Caractères histoenzymologiques des cellules épithéliales dans les lésions de la muqueuse buccale et dans les kystes des maxillaires. Intérêt diagnostique.  
J. Biol. Buccale, 1983, 11 : 153-166
18. DELCAMPE P., PERON J.M.  
Exérèse tumorale en chirurgie maxillo-faciale.  
In : Techniques en chirurgie oro-faciale / ed. par Alain DEBOISE.  
Paris : Ellipses, 1993. – 168-184.
19. DE OLIVEIRA NOGUEIRA T., RODARTE CARVALHO Y.,  
BLUMER ROSA L.E., MURILO DOS SANTOS L.  
Possible malignant transformation of an ameloblastic fibroma to ameloblastic fibrosarcoma. A case report.  
J. Oral Maxillofac. Surg., 1997, 55 : 180-182
20. DONOFF R.B.  
Manuel de chirurgie orale et maxillo-faciale  
Paris : Masson, 1990. – 245 p.
21. DUFAU J.P., PAUME P., SOULARD R., GROS P.  
Fibrosarcome améloblastique périphérique.  
Ann. Pathol., 2002, 22 : 310-313

- 22.FAVRE-DAUVERGNE E., AURIOL M., LE CHARPENTIER Y.  
Tumeurs odontogéniques.  
Encycl. Méd. Chir., Stomato-Odontol , IV , 22-062-F10, 1995, 10 p
- 23.FRANKLIN C.D., PINDBORG J.J.  
The calcifying epithelial odontogenic tumor. A review and analysis of 113 cases.  
Oral Surg., 1976, 42 : 753-765
- 24.GOLDBLATT L.I., BRANNON R.B., ELLIS G.L.  
Squamous odontogenic tumor. Report of five cases and review of the litterature.  
Oral Surg., 1982, 54 : 187-196
- 25.GUILBERT F., AURIOL M., CHOMETTE G.  
Une forme rare d'épithélioma primitif de la mandibule : le carcinome odontogénique à cellules claires. Etude clinique et morphologique.  
Rev. Stomatol. Chir. Maxillofac., 1991, 92 : 277-280
- 26.GUILBERT F., CHOMETTE G., LE CHARPENTIER Y., AURIOL M.  
Symptomatologie d'appel orientation diagnostique.  
Rev. Stomatol. Chir. Maxillofac., 1993, 94 : 199-203
- 27.GUILBERT F. et Coll.  
Les tumeurs odontogéniques malignes.  
Rev. Stomatol. Chir. Maxillofac., 1993, 94 : 262-264
- 28.GUILBERT F., FAVRE-DAUVERGNE E.  
Traitement des kystes, tumeurs et pseudotumeurs bénignes des maxillaires.  
Encycl. Méd. Chir., Stomatologie, IV , 22-062-K10, 1988, 10 p
- 29.HAUGER Hervé.  
Les problèmes chirurgicaux posés par les tumeurs bénignes odontogènes au niveau du groupe incisivo-canin supérieur. – 88 f.  
Th. : Chir. Dent. : Nancy I : 1984 ; 37
- 30.HORCH H.H.  
Chirurgie buccale.  
Paris : Masson, 1996. – 327 p.
- 31.HOWELL R.M., BURKES E.J.jr.  
Malignant transformation of ameloblastic fibro-odontoma to ameloblastic fibrosarcoma.  
Oral Surg., 1977, 43 : 391-401
- 32.KERNBAUM S.  
Dictionnaire de Médecine Flammarion 6ème éd.  
Paris : Flammarion, 1998

33. KRAMER I.R.H., PINDBORG J.J., SHEAR M.  
 Histological typing of odontogenic tumors. World Health Organization.  
 International classification of tumors.  
 Berlin : Springer, 1992. – 45 p.
34. LABRIOLA J.D., STEINER M., BERNSTEIN M.L., VERDI G.D.,  
 STANNARD P.F.  
 Odontoameloblastoma.  
 J. Oral Surg., 1980, 38 : 139-143
35. LE CHARPENTIER Y., AURIOL M. .  
 Histopathologie bucco-dentaire et maxillo-faciale.  
 Paris : Masson, 1998. – 221 p.
36. LEIDER A.S., JONKER L.A., COOK H.E.  
 Multicentric familial squamous odontogenic tumor.  
 Oral Surg. Oral Med. Oral Pathol., 1989, 68 : 175-181
37. LEROUX-ROBERT J., DEBRUX J. .  
 Histopathologie ORL et cervico-faciale.  
 Paris : Masson, 1976. – 390 p.
38. MARI A., ESCUTIA E., CARRERA M., PERICOT J.  
 Clear cell ameloblastoma or odontogenic carcinoma. A case report.  
 J. Craniomaxillofac. Surg., 1995, 23 : 387-390
39. MEHLISCH D.R., DAHLIN D.C., MASSON J.K.  
 Ameloblastoma : a clinicopathologic report.  
 J. Oral Surg., 1972, 30 : 9-22
40. NELSON S.R., SCHOW S.R., READ I.A., SVANE T.J.  
 Treatment of an extensive calcifying epithelial odontogenic tumor of the  
 mandible.  
 J. Oral Maxillofac. Surg., 1992, 50 : 1126-1131
41. ODELL E.W., MORGAN P.R.  
 Biopsy pathology of the oral tissues. Biopsy pathology series 22.  
 London : Chapman and Hall medical, 1998. – 486 p.
42. PECHEUR A., DE CLERQ D., REYCHLER H.  
 La tumeur odontogénique adénomatoïde.  
 Rev. Stomatol. Chir. Maxillofac., 1992, 93 : 341-344
43. PHILIPSEN H.P., REICHAERT P.A., ZHANG K.H., NIKAI H., YU Q.  
 Adenomatoid odontogenic tumor : biologic profile based on 499 cases.  
 J. Oral Pathol. Med., 1991, 20 : 149-158

44. PIETTE E. .  
Pathologie dentaire non carieuse. Traité de pathologies buccale et maxillofaciale.  
Bruxelles : De Boeck Université, 1991. - 1977 p.
45. PIETTE E., DE CLERQ D., REYCHLER H., MARBAIX E.  
Kyste odontogène calcifiant maxillaire sinusien.  
J. Fr. Otorhinolaryngol., 1990, 39 : 494-501
46. PIETTE E., GOLBERG M. .  
La dent normale et pathologique.  
Bruxelles : De Boeck Université, 2001. – 392 p.
47. PULLON P.A., SHAFER W.G., ELZAY R.P., KERR D.A., CORIO R.L.  
Squamous odontogenic tumor : report of six cases of a previously undescribed lesion.  
Oral Surg. Oral Med. Oral Pathol., 1975, 40 : 616-630
48. RACADOT J., WEILL R. .  
Histologie dentaire. Structure et développement de l'organe dentaire.  
Paris : Masson, 1973. – 235 p.
49. RENNIE J.S., CRITCHLOW H.A.  
Dentinoma of the maxilla.  
Brit. J. Oral Surg., 1981, 19 : 138-143
50. RICBOURG B., GUILBERT F., MENARD P., CARBILLET J.P.  
Améloblastome chez une enfant de 11 ans.  
Rev. Stomatol. Chir. Maxillofac., 1986, 87 : 188-191
51. RUCH J.V., KARCHER-DJURICIC V., GERBER R.  
Les déterminismes de la morphogenèse et des cytodifférentiations des ébauches dentaires de souris.  
J. Biol. Buccale, 1973, 1 : 45-56
52. SAPP J.P., EVERSOLE L.R., WYSOCKI G.P. .  
Contemporary oral and maxillofacial pathology.  
St Louis : Mosby, 1997. – 433 p.
53. VAUGENOT Patrice.  
L'améloblastome malin. A propos d'un cas de métastase pulmonaire. Revue de littérature. – 32 f.  
D.U Chir. Pathol. Buccale : Dijon : 2000
54. VEST Jean-François.  
L'améloblastome des maxillaires. – 140 f.  
Th. : Chir. Dent. : Nancy I : 1992 ; 15.



55. WALDRON C.A., EL MOFTY S.K.

A histopathologic study of 116 ameloblastomas with special reference to desmoplastic variant.

J. Oral Surg., 1987, 63 : 441-451

56. WETZSTEIN Eric.

Les odontomes : connaissances actuelles. – 106 f.

Th. : Chir. Dent. : Nancy I : 1985 ; 60.

# *Tables des matières*

-----

- INTRODUCTION - .....	2
<b>1 - HISTOGENESE DES TUMEURS ODONTOGENIQUES - .....</b>	<b>4</b>
1.1 RAPPEL DE L'EMBRYOGENESE DE LA DENT .....	4
1.1.1 Morphogenèse primaire des lames dentaires : .....	5
1.1.2 Morphogenèse primaire du germe dentaire : .....	9
1.1.3 Morphogenèse coronaire définitive du germe dentaire : .....	15
1.1.4 Histogenèse de la dentine et de l'émail : .....	19
1.2 PHENOMENE D'INDUCTION ET INTRODUCTION A LA PATHOGENIE ODONTOGENE : PRINCIPE DE CLASSIFICATION . .....	23
1.3 CLASSIFICATION GENERALE DES TUMEURS ODONTOGENIQUES .....	25
1.3.1 Historique : .....	25
1.3.2 Classification : .....	26
<b>2 - LES TUMEURS EPITHELIALES SANS INDUCTION DU MESENCHYME - .....</b>	<b>30</b>
2.1 L'AMELOBLASTOME.....	30
2.1.1 Clinique : .....	30
2.1.2 Radiologie : .....	31
2.1.3 Macroscopie : .....	32
2.1.4 Histologie : .....	32
2.1.5 Histogenèse : .....	35
2.1.6 Evolution et malignité : .....	37
2.1.7 Diagnostic différentiel : .....	38
2.2 LA TUMEUR ODONTOGENIQUE EPIDERMOÏDE .....	39
2.2.1 Clinique : .....	39
2.2.2 Radiologie : .....	39
2.2.3 Histologie : .....	39
2.2.4 Histogenèse : .....	40
2.2.5 Evolution : .....	41
2.2.6 Diagnostic différentiel : .....	41
2.3 LA TUMEUR EPITHELIALE ODONTOGENIQUE CALCIFIEE : LA TUMEUR DE PINDBORG .....	41
2.3.1 Clinique : .....	41
2.3.2 Radiologie : .....	42
2.3.3 Macroscopie : .....	42
2.3.4 Histologie : .....	43





2.3.5 Histogenèse :	44
2.3.6 Evolution :	45
2.3.7 Diagnostic différentiel :	45
2.4 LA TUMEUR ODONTOGENIQUE A CELLULES CLAIRES .....	45
2.4.1 Clinique :	45
2.4.2 Radiologie :	46
2.4.3 Histologie :	46
2.4.4 Histogenèse :	46
2.4.5 Evolution :	47
2.4.6 Diagnostic différentiel :	47
<b>3 - LES TUMEURS EPITHELIALES ET CONJONCTIVES AVEC OU SANS</b>	
<b>FORMATION DE TISSU DENTAIRE DUR - .....</b>	<b>49</b>
3.1 LE FIBROME AMELOBLASTIQUE .....	49
3.1.1 Clinique :	49
3.1.2 Radiologie :	50
3.1.3 Macroscopie :	50
3.1.4 Histologie :	50
3.1.5 Histogenèse :	52
3.1.6 Evolution :	52
3.1.7 Diagnostic différentiel :	52
3.2 LE FIBRO-DENTINOME ET LE FIBRO-ODONTOME AMELOBLASTIQUES .....	53
3.2.1 Le fibro-dentinome améloblastique (dentinome) :	53
3.2.2 Le fibro-odontome améloblastique :	54
3.3 L'ODONTO-AMELOBLASTOME .....	57
3.3.1 Clinique :	57
3.3.2 Radiologie :	57
3.3.3 Histologie :	57
3.3.4 Histogenèse :	58
3.3.5 Evolution :	58
3.3.6 Diagnostic différentiel :	59
3.4 LA TUMEUR ODONTOGENE ADENOMATOÏDE .....	59
3.4.1 Clinique :	59
3.4.2 Radiologie :	60

3.4.3 Macroscopie :	60
3.4.4 Histologie :	61
3.4.5 Histogenèse :	61
3.4.6 Evolution :	62
3.4.7 Diagnostic différentiel :	62
<b>3.5 LE KYSTE ODONTOGENIQUE CALCIFIE</b> .....	<b>63</b>
3.5.1 Clinique :	63
3.5.2 Radiologie :	63
3.5.3 Histologie :	64
3.5.4 Histogenèse :	65
3.5.5 Evolution :	65
3.5.6 Diagnostic différentiel :	65
<b>3.6 LES ODONTOMES COMPLEXES ET COMPOSES</b> .....	<b>66</b>
3.6.1 Clinique :	66
3.6.2 Radiologie :	66
3.6.3 Histologie :	67
3.6.4 Histogenèse :	68
3.6.5 Evolution :	68
3.6.6 Diagnostic différentiel :	69
<b>4 - LES TUMEURS ECTOMESENCHYMATEUSES ODONTOGENIQUES AVEC OU SANS INCLUSION D'EPITHELIUM ODONTOGENIQUE</b> –.....	<b>71</b>
<b>4.1 LE FIBROME ODONTOGENIQUE</b> .....	<b>71</b>
4.1.1 Clinique :	71
4.1.2 Radiologie :	72
4.1.3 Macroscopie :	72
4.1.4 Histologie :	73
4.1.5 Histogenèse :	74
4.1.6 Evolution :	74
4.1.7 Diagnostic différentiel :	74
<b>4.2 LE MYXOME (MYXOME ODONTOGENIQUE, FIBROMYXOME)</b> .....	<b>74</b>
4.2.1 Clinique :	74
4.2.2 Radiologie :	75
4.2.3 Macroscopie :	76

4.2.4 Histologie :	76
4.2.5 Histogenèse :	76
4.2.6 Evolution :	77
4.2.7 Diagnostic différentiel :	77
<b>4.3 LE CEMENTOBLASTOME BENIN (CEMENTOBLASTOME, CEMENTOME VRAI)</b>	<b>77</b>
4.3.1 Clinique :	77
4.3.2 Radiologie :	78
4.3.3 Histologie :	78
4.3.4 Histogenèse :	79
4.3.5 Evolution :	79
4.3.6 Diagnostic différentiel :	79
<b>5 - LES TUMEURS ODONTOGENIQUES MALIGNES –</b>	<b>81</b>
5.1 LES CARCINOMES ODONTOGENIQUES	81
5.1.1 L'améloblastome malin, carcinome améloblastique	81
5.1.2 Le carcinome intraosseux primitif (CIOP)	83
5.1.3 La transformation maligne des kystes odontogéniques	85
5.1.4 Les variantes malignes d'autres tumeurs épithéliales odonto-géniques	85
5.2 LES SARCOMES ODONTOGENIQUES	85
5.2.1 Le fibrosarcome odontogénique (sarcome améloblastique)	85
5.2.2 Le fibro-dentinosarcome améloblastique et le fibro-odontosarcome améloblastique	87
5.2.3 Le carcinosarcome odontogène	87
<b>6 - CAS CLINIQUES –</b>	<b>89</b>
6.1 CAS NUMERO 1 : AMELOBLASTOME DE TYPE FOLLICULAIRE	89
6.2 CAS NUMERO 2 : METASTASE PULMONAIRE D'UN AMELOBLASTOME	91
6.3 CAS NUMERO 3 : AMELOBLASTOME FOLLICULAIRE A FORME UNIKYSTIQUE	94
6.4 CAS NUMERO 4 : ODONTO-AMELOBLASTOME	95
<b>7 – DISCUSSION –</b>	<b>98</b>
7.1 PLACE DE L'ODONTOLOGISTE	98
7.1.1 Le diagnostic :	98
7.1.2 Le traitement :	100

7.1.3 <i>La surveillance à distance</i> : .....	101
7.2 LES METHODES THERAPEUTIQUES .....	101
7.2.1 <i>Les interventions conservatrices</i> :.....	101
7.2.2 <i>La résection osseuse</i> : .....	103
<b>- CONCLUSION -</b> .....	<b>106</b>
<b>- BIBLIOGRAPHIE -</b> .....	<b>108</b>



**FACULTE DE CHIRURGIE DENTAIRE**

Jury : Président : J.P. LOUIS – Professeur des Universités  
Juges : A. FONTAINE – Professeur de 1<sup>er</sup> Grade  
P. BRAVETTI – Maître de Conférences des Universités  
E. GERARD – Praticien Hospitalier

Thèse pour obtenir le diplôme D'Etat de Docteur en Chirurgie Dentaire

présentée par: **Monsieur BESOZZI Jérôme**

né(e) à: **THONVILLE (Moselle)**

le **08 mai 1977**

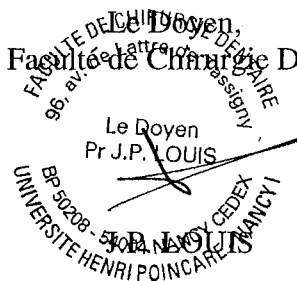
et ayant pour titre : «**Histogenèse et histopathogenèse des tumeurs odontogènes. Rôle de l'Odontologiste**»

Le Président du jury,



J.P. LOUIS


Le Doyen  
de la Faculté de Chirurgie Dentaire



Autorise à soutenir et imprimer la thèse n° 1582

NANCY, le 14 mai 1977

Le Président de l'Université Henri Poincaré, Nancy-1




**Cl. BURLET**

Jérôme BESOZZI – « Histogenèse et histopathogenèse des tumeurs odontogènes –  
Rôle de l'odontologiste »

Th : Chir. Dent. : Nancy I : 2003

Mots clés :           - améloblastome  
                          - odontomes  
                          - tumeurs bénignes  
                          - induction odontogène  
                          - classification des tumeurs



Résumé : Les tumeurs odontogènes, tumeurs propres aux mâchoires, constituent un groupe hétérogène. Sur les plans radioclinique et évolutif, elles affichent un polymorphisme considérable. Leur classification est fondée sur leur histogenèse présumée, c'est à dire sur l'analogie de ces tumeurs avec les différentes étapes morphogénétiques de l'ébauche dentaire.

De plus, il s'avère souvent difficile de différencier radiologiquement tumeurs bénignes vraies et kystes des maxillaires. Seule l'étude anatomopathologique permet, dans la plupart des cas, un diagnostic exact.

La plupart de ces néoplasmes sont bénins, mais il existe de rares cas de malignités souvent de très mauvais pronostic.

L'identification de la lésion, dès sa découverte, devrait théoriquement permettre de lui opposer le traitement le plus adapté. Mais, en pratique, ce dernier n'est pas réalisé à l'appui de certitudes anatomopathologiques mais d'une authentique réflexion diagnostique basée sur des arguments cliniques et radiographiques. Le rôle de l'odontologiste est donc prépondérant dans la reconnaissance et la prise en charge de ces tumeurs.

Jury :

Pr J.P. LOUIS	Professeur des Universités	Président
Pr A. FONTAINE	Professeur 1 <sup>er</sup> Grade	Juge
<u>Dr P. BRAVETTI</u>	Maître de Conférences des Universités	<u>Juge</u>
Dr E. GERARD	Praticien Hospitalier	Juge

Adresse de l'auteur : Jérôme BESOZZI – 6, rue des IV églises - Nancy



Jérôme BESOZZI – « Histogenèse et histopathogenèse des tumeurs odontogènes – Rôle de l'odontologiste »

Th : Chir. Dent. : Nancy I : 2003

Mots clés :           - améloblastome  
                          - odontomes  
                          - tumeurs bénignes  
                          - induction odontogène  
                          - classification des tumeurs

**Résumé :** Les tumeurs odontogènes, tumeurs propres aux mâchoires, constituent un groupe hétérogène. Sur les plans radioclinique et évolutif, elles affichent un polymorphisme considérable. Leur classification est fondée sur leur histogenèse présumée, c'est à dire sur l'analogie de ces tumeurs avec les différentes étapes morphogénétiques de l'ébauche dentaire.

De plus, il s'avère souvent difficile de différencier radiologiquement tumeurs bénignes vraies et kystes des maxillaires. Seule l'étude anatomopathologique permet, dans la plupart des cas, un diagnostic exact.

La plupart de ces néoplasmes sont bénins, mais il existe de rares cas de malignités souvent de très mauvais pronostic.

L'identification de la lésion, dès sa découverte, devrait théoriquement permettre de lui opposer le traitement le plus adapté. Mais, en pratique, ce dernier n'est pas réalisé à l'appui de certitudes anatomopathologiques mais d'une authentique réflexion diagnostique basée sur des arguments cliniques et radiographiques. Le rôle de l'odontologiste est donc prépondérant dans la reconnaissance et la prise en charge de ces tumeurs.

**Jury :**

Pr J.P. LOUIS	Professeur des Universités	Président
Pr A. FONTAINE	Professeur 1 <sup>er</sup> Grade	Juge
<u>Dr P. BRAVETTI</u>	Maître de Conférences des Universités	<u>Juge</u>
Dr E. GERARD	Praticien Hospitalier	Juge

Adresse de l'auteur : Jérôme BESOZZI – 6, rue des IV églises - Nancy