



**HAL**  
open science

# Pneumopathies interstitielles diffuses rapidement progressives: Docetaxe Amiodarone association à risque

Christelle Fayon

## ► To cite this version:

Christelle Fayon. Pneumopathies interstitielles diffuses rapidement progressives: Docetaxe Amiodarone association à risque. Sciences du Vivant [q-bio]. 2003. hal-01732939

**HAL Id: hal-01732939**

**<https://hal.univ-lorraine.fr/hal-01732939>**

Submitted on 14 Mar 2018

**HAL** is a multi-disciplinary open access archive for the deposit and dissemination of scientific research documents, whether they are published or not. The documents may come from teaching and research institutions in France or abroad, or from public or private research centers.

L'archive ouverte pluridisciplinaire **HAL**, est destinée au dépôt et à la diffusion de documents scientifiques de niveau recherche, publiés ou non, émanant des établissements d'enseignement et de recherche français ou étrangers, des laboratoires publics ou privés.



## AVERTISSEMENT

Ce document est le fruit d'un long travail approuvé par le jury de soutenance et mis à disposition de l'ensemble de la communauté universitaire élargie.

Il est soumis à la propriété intellectuelle de l'auteur. Ceci implique une obligation de citation et de référencement lors de l'utilisation de ce document.

D'autre part, toute contrefaçon, plagiat, reproduction illicite encourt une poursuite pénale.

Contact : [ddoc-theses-contact@univ-lorraine.fr](mailto:ddoc-theses-contact@univ-lorraine.fr)

## LIENS

Code de la Propriété Intellectuelle. articles L 122. 4

Code de la Propriété Intellectuelle. articles L 335.2- L 335.10

[http://www.cfcopies.com/V2/leg/leg\\_droi.php](http://www.cfcopies.com/V2/leg/leg_droi.php)

<http://www.culture.gouv.fr/culture/infos-pratiques/droits/protection.htm>

**THESE**

pour obtenir le grade de

**DOCTEUR EN MEDECINE**

présentée et soutenue publiquement

dans le cadre du troisième cycle de Médecine Générale

par

**Christelle FAYON**

le 14 octobre 2003

**PNEUMOPATHIES INTERSTITIELLES DIFFUSES  
RAPIDEMENT PROGRESSIVES**

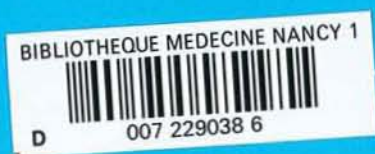**DOCETAXEL-AMIODARONE : ASSOCIATION A RISQUE ?**

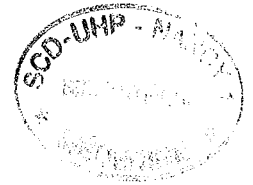
**Examineurs de la thèse :**

**M. P. GILLET**  
**M.Y. MARTINET**  
**M. JF. CHABOT**  
**M. J. FROMENT**  
**Mme V. BECKENDORF**

**Professeur**  
**Professeur**  
**Professeur**  
**Docteur en Médecine**  
**Docteur en Médecine**

**Président**  
**Juge**  
**Juge**  
**Juge**  
**Juge**





## THESE

pour obtenir le grade de

## DOCTEUR EN MEDECINE

présentée et soutenue publiquement

dans le cadre du troisième cycle de Médecine Générale

par

Christelle FAYON

le 14 octobre 2003

## PNEUMOPATHIES INTERSTITIELLES DIFFUSES RAPIDEMENT PROGRESSIVES

## DOCETAXEL-AMIODARONE : ASSOCIATION A RISQUE ?

Examineurs de la thèse :

<b>M. P. GILLET</b>	<b>Professeur</b>	<b>Président</b>
<b>M.Y. MARTINET</b>	<b>Professeur</b>	<b>Juge</b>
<b>M. JF. CHABOT</b>	<b>Professeur</b>	<b>Juge</b>
<b>M. J. FROMENT</b>	<b>Docteur en Médecine</b>	<b>Juge</b>
<b>Mme V. BECKENDORF</b>	<b>Docteur en Médecine</b>	<b>Juge</b>

FACULTÉ DE MÉDECINE DE NANCY

-----

Président de l'Université : Professeur Claude BURLET

Doyen de la Faculté de Médecine : Professeur Patrick NETTER

Vice-Doyen de la Faculté de Médecine : Professeur Henry COUDANE

Assesseurs

du 1<sup>er</sup> Cycle :

du 2<sup>ème</sup> Cycle :

du 3<sup>ème</sup> Cycle :

de la Vie Facultaire :

Mme le Docteur Chantal KOHLER

Mr le Professeur Jean-Pierre BRONOWICKI

Mr le Professeur Hervé VESPIGNANI

Mr le Professeur Bruno LEHEUP

DOYENS HONORAIRES

Professeur Adrien DUPREZ – Professeur Jean-Bernard DUREUX

Professeur Georges GRIGNON – Professeur Jacques ROLAND

PROFESSEURS HONORAIRES

Louis PIERQUIN – Etienne LEGAIT – Jean LOCHARD – René HERBEUVAL – Gabriel FAIVRE – Jean-Marie FOLIGUET

Guy RAUBER – Paul SADOUL – Raoul SENAULT – Marcel RIBON

Jacques LACOSTE – Jean BEUREY – Jean SOMMELET – Pierre HARTEMANN – Emile de LAVERGNE

Augusta TREHEUX – Michel MANCIAUX – Paul GUILLEMIN – Pierre PAYSANT

Jean-Claude BURDIN – Claude CHARDOT – Jean-Bernard DUREUX – Jean DUHEILLE – Jean-Pierre GRILLIAT

Pierre LAMY – Jean-Marie GILGENKRANTZ – Simone GILGENKRANTZ

Pierre ALEXANDRE – Robert FRISCH – Michel PIERSON – Jacques ROBERT

Gérard DEBRY – Georges GRIGNON – Pierre TRIDON – Michel WAYOFF – François CHERRIER – Oliéro GUERCI

Gilbert PERCEBOIS – Claude PERRIN – Jean PREVOT – Jean FLOQUET

Alain GAUCHER – Michel LAXENAIRE – Michel BOULANGE – Michel DUC – Claude HURIET – Pierre LANDES

Alain LARCAN – Gérard VAILLANT – Daniel ANTHOINE – Pierre GAUCHER – René-Jean ROYER

Hubert UFFHOLTZ – Jacques LECLERE – Francine NABET – Jacques BORRELLY

Michel RENARD – Jean-Pierre DESCHAMPS – Pierre NABET – Marie-Claire LAXENAIRE – Adrien DUPREZ – Paul VERT

Philippe CANTON – Henri HEPNER – Bernard LEGRAS – Pierre MATHIEU – Jean-Marie POLU

Antoine RASPILLER – Gilbert THIBAUT – Michel WEBER

=====

PROFESSEURS DES UNIVERSITÉS -  
PRATICIENS HOSPITALIERS

(Disciplines du Conseil National des Universités)

-----

42<sup>ème</sup> Section : MORPHOLOGIE ET MORPHOGENÈSE

1<sup>ère</sup> sous-section : (*Anatomie*)

Professeur Jacques ROLAND – Professeur Gilles GROSDIDIER

Professeur Pierre LASCOMBES – Professeur Marc BRAUN

2<sup>ème</sup> sous-section : (*Cytologie et histologie*)

Professeur Bernard FOLIGUET

3<sup>ème</sup> sous-section : (*Anatomie et cytologie pathologiques*)

Professeur François PLENAT - Professeur Jean-Michel VIGNAUD – Professeur Eric LABOUYRIE

-----

43<sup>ème</sup> Section : BIOPHYSIQUE ET IMAGERIE MÉDICALE

1<sup>ère</sup> sous-section : (*Biophysique et médecine nucléaire*)

Professeur Alain BERTRAND – Professeur Gilles KARCHER – Professeur Pierre-Yves MARIE

2<sup>ème</sup> sous-section : (*Radiologie et imagerie médicale*)

Professeur Luc PICARD – Professeur Denis REGENT - Professeur Michel CLAUDON

Professeur Serge BRACARD – Professeur Alain BLUM - Professeur Jacques FELBLINGER

-----

49<sup>ème</sup> Section : PATHOLOGIE NERVEUSE ET MUSCULAIRE, PATHOLOGIE MENTALE,  
HANDICAP et RÉÉDUCATION

1<sup>ère</sup> sous-section : (*Neurologie*)

Professeur Gérard BARROCHE – Professeur Hervé VESPIGNANI

Professeur Xavier DUCROCQ

2<sup>ème</sup> sous-section : (*Neurochirurgie*)

Professeur Jean-Claude MARCHAL – Professeur Jean AUQUE

Professeur Thierry CIVIT

3<sup>ème</sup> sous-section : (*Psychiatrie d'adultes*)

Professeur Jean-Pierre KAHN

4<sup>ème</sup> sous-section : (*Pédopsychiatrie*)

Professeur Colette VIDAILHET – Professeur Daniel SIBERTIN-BLANC

5<sup>ème</sup> sous-section : (*Médecine physique et de réadaptation*)

Professeur Jean-Marie ANDRE

-----

50<sup>ème</sup> Section : PATHOLOGIE OSTÉO-ARTICULAIRE, DERMATOLOGIE et CHIRURGIE PLASTIQUE

1<sup>ère</sup> sous-section : (*Rhumatologie*)

Professeur Jacques POUREL – Professeur Isabelle VALCKENAERE

2<sup>ème</sup> sous-section : (*Chirurgie orthopédique et traumatologique*)

Professeur Daniel SCHMITT – Professeur Jean-Pierre DELAGOUTTE – Professeur Daniel MOLE

Professeur Didier MAINARD

3<sup>ème</sup> sous-section : (*Dermato-vénéréologie*)

Professeur Jean-Luc SCHMUTZ – Professeur Annick BARBAUD

4<sup>ème</sup> sous-section : (*Chirurgie plastique, reconstructrice et esthétique*)

Professeur François DAP

-----

51<sup>ème</sup> Section : PATHOLOGIE CARDIORESPIRATOIRE et VASCULAIRE

1<sup>ère</sup> sous-section : (*Pneumologie*)

Professeur Yves MARTINET - Professeur Jean-François CHABOT

2<sup>ème</sup> sous-section : (*Cardiologie*)

Professeur Etienne ALIOT – Professeur Yves JUILLIERE – Professeur Nicolas SADOUL –

Professeur Christian de CHILLOU

3<sup>ème</sup> sous-section : (*Chirurgie thoracique et cardiovasculaire*)

Professeur Jean-Pierre VILLEMOT

Professeur Jean-Pierre CARTEAUX – Professeur Loïc MACE

4<sup>ème</sup> sous-section : (*Chirurgie vasculaire ; médecine vasculaire*)

Professeur Gérard FIEVE

-----

52<sup>ème</sup> Section : MALADIES DES APPAREILS DIGESTIF et URINAIRE

1<sup>ère</sup> sous-section : (*Gastroentérologie ; hépatologie*)

Professeur Marc-André BIGARD

Professeur Jean-Pierre BRONOWICKI

2<sup>ème</sup> sous-section : (*Chirurgie digestive*)

3<sup>ème</sup> sous-section : (*Néphrologie*)

Professeur Michèle KESSLER – Professeur Dominique HESTIN (Mme)

4<sup>ème</sup> sous-section : (*Urologie*)

Professeur Philippe MANGIN – Professeur Jacques HUBERT – Professeur Luc CORMIER

-----

53<sup>ème</sup> Section : MÉDECINE INTERNE, GÉRIATRIE et CHIRURGIE GÉNÉRALE

1<sup>ère</sup> sous-section : (*Médecine interne*)

Professeur Francis PENIN – Professeur Denise MONERET-VAUTRIN – Professeur Denis WAHL

Professeur Jean-Dominique DE KORWIN – Professeur Pierre KAMINSKY

Professeur Athanase BENETOS - Professeur Gisèle KANNY

2<sup>ème</sup> sous-section : (*Chirurgie générale*)

Professeur Patrick BOISSEL – Professeur Laurent BRESLER

-----

44<sup>ème</sup> Section : BIOCHIMIE, BIOLOGIE CELLULAIRE ET MOLÉCULAIRE, PHYSIOLOGIE ET NUTRITION

1<sup>ère</sup> sous-section : (*Biochimie et biologie moléculaire*)

Docteur Xavier HERBEUVAL – Docteur Jean STRACZEK – Docteur Sophie FREMONT

Docteur Isabelle GASTIN – Docteur Bernard NAMOUR – Docteur Marc MERTEN

2<sup>ème</sup> sous-section : (*Physiologie*)

Docteur Gérard ETHEVENOT – Docteur Nicole LEMAU de TALANCE – Docteur Christian BEYAERT

4<sup>ème</sup> sous-section : (*Nutrition*)

Docteur Didier QUILLIOT

-----

45<sup>ème</sup> Section : MICROBIOLOGIE, MALADIES TRANSMISSIBLES ET HYGIÈNE

1<sup>ère</sup> sous-section : (*Bactériologie – Virologie ; hygiène hospitalière*)

Docteur Francine MORY – Docteur Michèle WEBER – Docteur Christine LION

Docteur Michèle DAILLOUX – Docteur Véronique VENARD

2<sup>ème</sup> sous-section : (*Parasitologie et mycologie*)

Docteur Marie-France BIAVA – Docteur Nelly CONTET-AUDONNEAU

-----

46<sup>ème</sup> Section : SANTÉ PUBLIQUE, ENVIRONNEMENT ET SOCIÉTÉ

1<sup>ère</sup> sous-section : (*Epidémiologie, économie de la santé et prévention*)

Docteur François ALLA

4<sup>ème</sup> sous-section : (*Biostatistiques, informatique médicale et technologies de communication (type biologique)*)

Docteur Pierre GILLOIS

-----

47<sup>ème</sup> Section : CANCÉROLOGIE, GÉNÉTIQUE, HÉMATOLOGIE, IMMUNOLOGIE

1<sup>ère</sup> sous-section : (*Hématologie ; transfusion*)

Docteur François SCHOONEMAN

3<sup>ème</sup> sous-section : (*Immunologie*)

Docteur Marie-Nathalie SARDA

4<sup>ème</sup> sous-section : (*Génétique*)

Docteur Christophe PHILIPPE

-----

48<sup>ème</sup> Section : ANESTHÉSIOLOGIE, RÉANIMATION, MÉDECINE D'URGENCE,  
PHARMACOLOGIE ET THÉRAPEUTIQUE

1<sup>ère</sup> sous-section : (*Anesthésiologie et réanimation chirurgicale*)

Docteur Jacqueline HELMER – Docteur Gérard AUDIBERT

3<sup>ème</sup> sous-section : (*Pharmacologie fondamentale ; pharmacologie clinique*)

Docteur Françoise LAPICQUE – Docteur Marie-José ROYER-MORROT

Docteur Damien LOEUILLE

-----

54<sup>ème</sup> Section : DÉVELOPPEMENT ET PATHOLOGIE DE L'ENFANT, GYNÉCOLOGIE-OBSTÉTRIQUE,  
ENDOCRINOLOGIE ET REPRODUCTION

5<sup>ème</sup> sous-section : (*Biologie et médecine du développement et de la reproduction*)

Docteur Jean-Louis CORDONNIER

=====

MAÎTRES DE CONFÉRENCES

-----

19<sup>ème</sup> section : SOCIOLOGIE, DÉMOGRAPHIE

Madame Michèle BAUMANN

-----

32<sup>ème</sup> section : CHIMIE ORGANIQUE, MINÉRALE, INDUSTRIELLE

Monsieur Jean-Claude RAFT

-----

REMERCIEMENTS



A Monsieur le professeur P. GILLET

Professeur de Pharmacologie fondamentale, Pharmacologie clinique

Nous vous remercions de nous avoir fait l'honneur d'accepter de présider le jury de cette thèse.

Nous vous sommes reconnaissants de nous avoir guidés dans la réalisation de ce travail.

Nous avons apprécié votre disponibilité.

Nous vous prions de recevoir ici l'expression de notre gratitude et de notre profond respect.

A Monsieur le professeur Y. MARTINET

Professeur de pneumologie

Nous sommes heureux que vous ayez accepté de juger ce travail.

Veillez trouver ici le témoignage de notre reconnaissance et de notre profond respect.

A Monsieur le professeur JF. CHABOT

Professeur de pneumologie

Nous vous sommes reconnaissants d'avoir accepté de juger cette thèse.

Qu'il nous soit possible d'exprimer ici nos sincères remerciements et notre profond respect.

A Monsieur le Docteur J. FROMENT

Docteur en Pneumologie

Praticien hospitalier

Nous vous remercions d'accepter de juger ce travail.

Nous avons pu apprécier la qualité de votre enseignement, vos qualités humaines et votre vision de la relation médecin-malade. Vous avez su nous préparer à exercer la profession de médecin. Nous vous sommes reconnaissants de cette formation privilégiée.

Nous vous souhaitons de profiter pleinement de votre retraite et tenons à vous exprimer ici toute notre gratitude et notre profond respect.

A Madame le docteur V. BECKENDORF

Docteur en Radiologie et Oncologie

Praticien hospitalier

Nous sommes heureux que vous ayez accepté de juger ce travail.

Nous avons apprécié votre disponibilité ainsi que la pertinence de vos remarques et vos conseils.

Nous vous prions de recevoir l'expression de notre reconnaissance et de notre profond respect.

A Monsieur le docteur J.L. Trechot, docteur en pharmacologie

A Monsieur le docteur S. Bangrast, docteur en cardiologie,

assistant de pharmacologie

Nous vous remercions de votre collaboration durant l'élaboration de ce travail et notamment durant la rédaction des cas cliniques.

Nous avons pu également profiter de vos précieux conseils concernant la méthode d'imputabilité des médicaments.

A mes parents,

Qui m'ont soutenue tout au long de mes études.

Je vous suis reconnaissante des efforts réalisés.

A mes sœurs, à mon frère, à mes neveux et nièces,

Pour leur dire combien leur affection compte pour moi.

A ma grand-mère Suzanne, à mes grands parents maternels,

J'aurais tant aimé que vous soyez là.

A Benjamin,

Tu as fait des choix difficiles et je tente, chaque jour, de t'en remercier.

A Fabienne,

Qui m'a accompagné durant ces années.

A Gaëlle, Mylène et Christophe, Nathalie et Fred, Rachel et Johann, Aybec,  
Jean-Pierre, Laurent et Lionel,

Pour tous les bons moments encore à venir.



## SERMENT

*"Au moment d'être admise à exercer la médecine, je promets et je jure d'être fidèle aux lois de l'honneur et de la probité. Mon premier souci sera de rétablir, de préserver ou de promouvoir la santé dans tous ses éléments, physiques et mentaux, individuels et sociaux. Je respecterai toutes les personnes, leur autonomie et leur volonté, sans aucune discrimination selon leur état ou leurs convictions. J'interviendrai pour les protéger si elles sont affaiblies, vulnérables ou menacées dans leur intégrité ou leur dignité. Même sous la contrainte, je ne ferai pas usage de mes connaissances contre les lois de l'humanité. J'informerai les patients des décisions envisagées, de leurs raisons et de leurs conséquences. Je ne tromperai jamais leur confiance et n'exploiterai pas le pouvoir hérité des circonstances pour forcer les consciences. Je donnerai mes soins à l'indigent et à quiconque me les demandera. Je ne me laisserai pas influencer par la soif du gain ou la recherche de la gloire.*

*Admise dans l'intimité des personnes, je tairai les secrets qui me sont confiés. Recrue à l'intérieur des maisons, je respecterai les secrets des foyers et ma conduite ne servira pas à corrompre les mœurs. Je ferai tout pour soulager les souffrances. Je ne prolongerai pas abusivement les agonies. Je ne provoquerai jamais la mort délibérément.*

*Je préserverai l'indépendance nécessaire à l'accomplissement de ma mission. Je n'entreprendrai rien qui dépasse mes compétences. Je les entretiendrai et les perfectionnerai pour assurer au mieux les services qui me seront demandés.*

*J'apporterai mon aide à mes confrères ainsi qu'à leurs familles dans l'adversité.*

*Que les hommes et mes confrères m'accordent leur estime si je suis fidèle à mes promesses ; que je sois déshonorée et méprisée si j'y manque.*

TABLE DES MATIERES



1. <u>INTRODUCTION</u>	p 25
2. <u>LES PNEUMOPATHIES INTERSTITIELLES IATROGENES</u>	p 28
2.1. LES PNEUMOPATHIES INTERSTITIELLES RADIOINDUITES	p 29
2.1.1. Epidémiologie et facteurs de risque	p 29
2.1.2. Anatomopathologie et hypothèses physiopathologiques	p 32
2.1.2.1. Anatomopathologie	p 32
2.1.2.2. Hypothèses physiopathologiques	p 33
2.1.3. Diagnostic clinique des pneumopathies radiques	p 33
2.1.3.1. Signes cliniques	p 33
2.1.3.2. Examens paracliniques	p 34
2.1.3.2.1. Radiologie	p 34
2.1.3.2.2. Explorations fonctionnelles respiratoires (EFR)	p 35
2.1.3.3. Diagnostic différentiel	p 36
2.1.4. Traitement des pneumopathies radiques	p 36
2.1.4.1. Traitement curatif	p 36
2.1.4.2. Mesures préventives	p 37
2.1.5. Radiothérapie et chimiothérapie	p 37
2.2. LES PNEUMOPATHIES INTERSTITIELLES A L'AMIODARONE	p 38
2.2.1. Epidémiologie et facteurs de risque	p 39
2.2.2. Hypothèses physiopathologiques	p 40
2.2.3. Diagnostic clinique et paraclinique des pneumopathies à l'amiodarone	p 41
2.2.3.1. Signes cliniques	p 42
2.2.3.2. Examens paracliniques	p 43
2.2.3.2.1. Biologie	p 43
2.2.3.2.2. Radiologie	p 44
2.2.3.2.3. Explorations fonctionnelles respiratoires	p 44
2.2.3.2.4. Les données endoscopiques	p 45
2.2.3.2.4.1. Le lavage bronchiolo-alvéolaire LBA	p 45

2.2.3.2.4.2. <i>Biopsie transbronchique</i>	p 45
2.2.4. Diagnostic différentiel des pneumopathies à l'amiodarone	p 46
2.2.5. Evolution et traitement des pneumopathies à l'amiodarone	p 46
2.2.6. Amiodarone et radiothérapie	p 47
3. <u>LES TAXANES</u>	p 49
3.1. HISTORIQUE	p 50
3.2. MODE D'ACTION	p 51
3.3. PHARMACOLOGIE	p 52
3.4. PRINCIPALES INDICATIONS (hors cancer bronchique)	p 53
3.4.1. Le paclitaxel	p 53
3.4.1.1. <i>Cancer ovarien</i>	p 53
3.4.1.2. <i>Cancer du sein</i>	p 54
3.4.1.3. <i>Autres cancers</i>	p 55
3.4.2. Le docétaxel	p 56
3.4.2.1. <i>Cancer du sein</i>	p 56
3.4.2.2. <i>Cancer ovarien</i>	p 57
3.4.2.3. <i>Autres cancers</i>	p 57
3.5. EFFETS INDESIRABLES (hors toxicité pulmonaire)	p 57
3.5.1. Toxicité hématologique	p 58
3.5.2. Réaction d'hypersensibilité	p 59
3.5.3. Toxicité cutanée	p 59
3.5.4. Rétention hydrique	p 60
3.5.5. Neurotoxicité	p 60
3.5.6. Autres toxicités d'organe	p 61
3.6. LES TAXANES ET LA RADIOTHERAPIE	p 62

3.7. LES TAXANES ET LE POU MON	p 63
3.7.1. Généralités sur le cancer bronchique	p 63
3.7.2. Les taxanes et le cancer bronchique non à petites cellules (CBNPC)	p 65
3.7.2.1. <i>Le paclitaxel</i>	p 65
3.7.2.2. <i>Le docétaxel</i>	p 66
3.7.2.2.1. En première ligne	p 66
3.7.2.2.2. En seconde ligne	p 67
3.7.3. Association taxanes-radiothérapie dans le CBNPC	p 68
3.7.4. La toxicité pulmonaire des taxanes	p 69
4. <u>LES CAS CLINIQUES</u>	p 71
4.1. CAS CLINIQUE N°1	p 72
4.2. CAS CLINIQUE N°2	p 77
4.3. CAS CLINIQUE N°3	p 82
4.4. CAS CLINIQUE N°4	p 87
4.5. CAS CLINIQUE N°5	p 90
5. <u>DISCUSSION</u>	p 92
5.1. CALCULS D'IMPUTABILITE	p 93
5.1.1. Méthode utilisée	p 93
5.1.1.1. <i>Imputabilité intrinsèque</i>	p 94
5.1.1.1.1. Critères chronologiques	p 94
5.1.1.1.2. Critères sémiologiques	p 95
5.1.1.1.3. Score d'imputabilité intrinsèque	p 97
5.1.1.2. <i>Imputabilité extrinsèque</i>	p 98

5.1.2. Critères d'imputation à un médicament appliqués à la pneumopathie interstitielle	p 98
5.1.2.1. <i>Critères de diagnostic</i>	p 98
5.1.2.2. <i>Critères chronologiques</i>	p 99
5.1.2.3. <i>Critères sémiologiques</i>	p 100
5.2. DISCUSSION DES CAS CLINIQUES	p 100
5.2.1. Cas clinique n°1	p 100
5.2.1.1. <i>Critères chronologiques</i>	p 101
5.2.1.2. <i>Critères sémiologiques</i>	p 101
5.2.1.3. <i>Synthèse du cas clinique n°1</i>	p 103
5.2.2. Cas clinique n°2	p 104
5.2.2.1. <i>Critères chronologiques</i>	p 105
5.2.2.2. <i>Critères sémiologiques</i>	p 106
5.2.2.3. <i>Synthèse du cas clinique n°2</i>	p 108
5.2.3. Cas clinique n°3	p 109
5.2.3.1. <i>Critères chronologiques</i>	p 109
5.2.3.2. <i>Critères sémiologiques</i>	p 110
5.2.3.3. <i>Synthèse du cas clinique n°3</i>	p 112
5.2.4. Cas clinique n°4	p 113
5.2.4.1. <i>Critères chronologiques</i>	p 113
5.2.4.2. <i>Critères sémiologiques</i>	p 114
5.2.4.3. <i>Synthèse du cas clinique n°4</i>	p 115
5.2.5. Cas clinique n°5	p 116
5.2.5.1. <i>Critères chronologiques</i>	p 117
5.2.5.2. <i>Critères sémiologiques</i>	p 117
5.2.5.3. <i>Synthèse du cas clinique n°5</i>	p 118
5.2.6. Synthèse des 5 cas cliniques	p 119
5.3. DISCUSSION GENERALE	p 121
6. <u>CONCLUSION</u>	p 125

7. REFERENCES BIBLIOGRAPHIQUES

p 128

8. ANNEXES

p 140



**AVK** : AntiVitamine K

**CBNPC** : Cancer Bronchique Non à Petites Cellules

**CPT** : Capacité Pulmonaire Totale

**DEM 25, 50, 75** : Débits Expiratoires Maximaux à 25, 50 et 75 % de la capacité vitale

**DLCO** : Coefficient de transfert du CO

**ECBC** : Examen CytoBactériologique des Crachats

**EFR** : Exploration Fonctionnelle Respiratoire

**GB** : Globules Blancs

**LBA** : Lavage BronchioloAlvéolaire

**LDH** : Lactate Déshydrogénase

**PCR** : Protéine C Réactive

**RP** : Radiographie Pulmonaire

**RCP** : Résumé des Caractéristiques du Produit

**SDRA** : Syndrome de Détresse Respiratoire Aiguë


**TDM** : Tomodensitométrie

**VR** : Volume Résiduel





## 1- INTRODUCTION



Le vieillissement de la population s'accompagne d'une augmentation de l'incidence des cancers. On estime à 278 000 le nombre de nouveau cas annuels de cancer et à 150 000 le nombre de décès par an. Il représente la première cause de mortalité (32.5 %) chez l'homme, avant les maladies cardiovasculaires (et inversement chez la femme) [Annexe n°4 (1)].

La chimiothérapie est une composante essentielle de la prise en charge de la maladie néoplasique. Elle a changé le pronostic de certain cancer notamment hématologique et pédiatrique. Cependant, d'autres pathologies telles que les cancers broncho-pulmonaires, digestifs restent peu sensibles aux chimiothérapies actuelles.

Dans les années 1990, des essais cliniques ont évalué une nouvelle classe d'agents cytotoxiques, les taxanes, comprenant le paclitaxel (Taxol®) et le docétaxel (Taxotère®). Ces agents antinéoplasiques ont montré une efficacité, *in vitro* et *in vivo*, notamment dans le traitement des cancers de l'ovaire, du sein et dans le traitement du cancer bronchique non à petites cellules.

Les essais de phase I ont révélé la toxicité essentiellement hématologique des deux molécules. Le suivi de pharmacovigilance dans un grand nombre d'essais thérapeutiques de phase III, a permis de mettre en évidence une toxicité pulmonaire pouvant être sévère et fatale. Cette toxicité se traduit par la survenue d'une pneumopathie interstitielle diffuse, rapidement évolutive.

En 2001 et 2002, nous avons colligé 5 cas de pneumopathie interstitielle diffuse, dont trois mortels, déclarés au réseau national de pharmacovigilance. Ces cinq cas, dont trois déclarés à Nancy, sont à la base de notre travail.

Les patients étaient traités par Taxotère®, dans le cadre de leur maladie néoplasique, parfois associé à une radiothérapie thoracique, et prenaient en parallèle un traitement antiarythmique, l'amiodarone dont la pneumotoxicité est bien documentée (275 références sur le site "pneumotox" [annexe n°4 (a)]. La radiothérapie est également grande pourvoyeuse de fibroses radiques.

L'évolution rapide et sévère de ces pneumopathies au décours de cette association, très rarement décrite, nous a amené à nous interroger sur le potentiel toxique éventuellement cumulatif.

Après un rappel bibliographique sur les pneumopathies interstitielles iatrogènes (radique et à l'amiodarone) et sur les taxanes, nous détaillerons les 5 observations de pneumopathies interstitielles diffuses d'évolution rapide. L'analyse de l'imputabilité souligne le rôle d'éventuels facteurs aggravants que sont la radiothérapie, la préexistence de lésions pulmonaires et certaines chimiothérapies.

2- LES PNEUMOPATHIES INTERSTITIELLES  
IATROGENIQUES

Dans ce chapitre, nous distinguerons les pneumopathies radiques des pneumopathies à l'amiodarone.

## 2.1. PNEUMOPATHIES INTERSTITIELLES RADIKES

La radiothérapie est une composante importante du traitement des maladies malignes. Les rayonnements utilisés peuvent avoir des effets délétères sur l'ensemble des structures respiratoires normales situées dans le champ d'irradiation. Ils peuvent également déclencher des réactions inflammatoires non contrôlées à distance du champ d'irradiation et de diagnostic parfois difficile.

La pneumopathie interstitielle radique correspond à l'évolution fibrosante de la pneumonie radique.

### 2.1.1. Epidémiologie et facteurs de risque

On estime actuellement qu'une pneumopathie radique symptomatique surviendrait chez 7 % des patients soumis à une radiothérapie englobant le poumon, avec une variation selon les séries de 1 % à 34 %. Les anomalies radiologiques seraient plus fréquentes et rencontrées chez 43 % des patients, symptomatiques ou non, avec une variation de 13 à 100 % [Crestani, 2001 ; Quoix, 1997 ; Roach, 1995].

La survenue d'une pneumopathie radique est multifactorielle. Elle dépend notamment du schéma thérapeutique adopté, des types de rayonnement et de l'incidence des rayons [Crestani, 2001].

Les facteurs prédisposant à la survenue d'une pneumopathie radique sont d'une part, liés au traitement, et d'autre part, à des facteurs potentialisant la radiothérapie [Movsas, 1997].

L'effet biologique de l'irradiation est d'autant plus important et précoce que :

- la dose totale reçue est importante : si pour des doses inférieures à 25-30 Gy, il n'y a habituellement pas de modifications

radiologiques, elles deviennent alors constantes pour une dose de 40 Gy et sévères après 50 Gy (dose usuellement utilisée en cancérologie bronchique). La survenue d'une fibrose post-radique est directement liée à la dose administrée.

La courbe de réponse n'est pas linéaire. Des études anciennes comportant une radiothérapie du thorax ont montré qu'une pneumopathie radique est survenue dans 2.7 % des cas pour des doses inférieures à 6 Gy, 17.5 % pour une dose totale de 6 Gy, 35 % pour 8 Gy et 83 % pour 10 Gy. La courbe de réponse réalise donc une sigmoïde avec une dose seuil (loi de statistique de Poisson) [Beckendorf, 1995].

- la durée d'irradiation est courte : le fractionnement réduit l'impact de la radiothérapie. Il permet la réparation partielle des lésions sublétales produites à chaque séance et la réoxygénation des cellules hypoxiques (les cellules hypoxiques sont peu radiosensibles) [Le Bourgeois, 1992].

Alors que 30 Gy en dose unique entraînent une fibrose extensive, 30 Gy en 15 séances sont bien tolérés. La dose par fraction, recommandée, est inférieure ou égale à 2 Gy.

D'après une analyse de 2000 cas, une dose quotidienne supérieure à 2.67 Gy serait le critère le plus fortement associé à la survenue d'une pneumonie radique par rapport au nombre de doses ou par rapport à la dose totale. L'utilisation d'une irradiation biquotidienne diminuerait le risque de complications pour une même dose totale, elle laisserait le temps aux processus de réparation de se mettre en place (mais nécessite une grande organisation logistique) [Movsas, 1997].

- le volume irradié est étendu : l'irradiation de la totalité du champ pulmonaire avec une dose supérieure à 30 Gy est toujours mortelle. Une irradiation de 25 % du champ est bien tolérée. Les champs tangentiels lors d'une irradiation mammaire minimisent le volume irradié et donc le risque de pneumonie radique.

De plus, les lobes inférieurs sont fonctionnellement plus importants et donc plus enclin à des formes symptomatiques.

D'autres facteurs potentialisent les effets de la radiothérapie.

- Une irradiation préalable du même champ augmente le risque de survenue de manifestations cliniques. Elle multiplierait l'incidence de pneumopathie radique par 2.5 [Crestani, 2001].
- Une chimiothérapie concomitante, séquentielle ou antérieure peut potentialiser les effets toxiques pulmonaires de la radiothérapie. Les cytotoxiques en cause sont : bléomycine, dactinomycine, cyclophosphamide, vincristine, doxorubicine et plus récemment, gemcitabine. Des études réalisées dans le cadre d'évaluation d'un traitement d'un cancer du sein ou du poumon tendent à montrer une moindre toxicité pulmonaire des schémas séquentiels [Yamada, 1998 ; Lebeau, 1999] lors d'une radiochimiothérapie.
- D'autres traitements tels que tamoxifène (par augmentation de l'expression du TGF $\beta$  et donc de la synthèse des protéines de la matrice extracellulaire et des fibroblastes inter-alvéolaires) ou une immunothérapie, concomitants de l'irradiation peuvent potentialiser les effets délétères pulmonaires de la radiothérapie [Movsas, 1997].

Enfin, les pathologies pulmonaires préexistantes ne semblent pas favoriser la survenue de pneumopathie radique mais semblent plutôt en aggraver les conséquences en limitant les réserves respiratoires. Cependant, une atélectasie ou une condensation parenchymateuse (d'origine infectieuse, asbestosique) pourraient augmenter l'absorption des radiations et les effets de la radiothérapie.

## 2.1.2. Anatomopathologie et hypothèses physiopathologiques

### 2.1.2.1. Anatomopathologie

L'irradiation, par la production de radicaux libres, altère la membrane cellulaire et l'ADN chromosomique. Cette altération induit un dysfonctionnement cellulaire et la mort de la cellule lors de la mitose, le plus souvent différée (après 2 à 3 générations) [Le Bourgeois, 1992].

Après un temps de latence correspondant au renouvellement des cellules épithéliales alvéolaires et endothéliales, la réponse du tissu poumon irradié se compose de trois phases : exsudative, d'organisation et fibrosante.

La phase exsudative survient dès les premières semaines qui suivent l'arrêt de la radiothérapie et se caractérise par : la perte de pneumocytes I bordant l'alvéole, l'altération des pneumocytes II, précurseurs, au niveau des corps lamellaires et leur prolifération ; l'augmentation du surfactant ; la perméabilité capillaire suite à l'altération des cellules endothéliales conduisant à la formation de microthrombus ; et la formation de membranes hyalines composées de cellules endothéliales desquamées, de macrophages et de fibrine.

La phase d'organisation apparaît dans les 6 mois et est caractérisée par un exsudat intra-alvéolaire colonisé par des fibroblastes, des pneumocytes II hyperplasiques, des cellules inflammatoires mononuclées et du collagène. On retrouve aussi un épaissement de la membrane basale.

La phase de fibrose s'installe plus de 9 mois après l'arrêt des irradiations. On note un collapsus des espaces alvéolaires, une raréfaction des capillaires ainsi que des dépôts excessifs de collagène.

Les lésions n'ont rien de spécifique et évoluent vers la fibrose.



### 2.1.2.2. Hypothèses physiopathologiques

Les altérations tissulaires décrites, ci-dessus, résulteraient d'une toxicité directe de la radiothérapie et de mécanisme immunologique [Movsas, 1997].

Les perturbations de l'endothélium, suite aux modifications géniques secondaires à l'irradiation, sont responsables des troubles de l'hématose. De même, durant la phase de fibrose, l'activation des cytokines proinflammatoires (TNF $\alpha$ , IL1 $\alpha$  et IL1 $\beta$ , produits par les macrophages) et des facteurs de croissance (TGF) est induite par la radiothérapie et responsable des processus de lésion et réparation. Ceci a été mis en évidence *in vitro*, après irradiation de macrophages et *in vivo*, après analyse du liquide de lavage alvéolaire de territoire pulmonaire irradié.

En faveur d'un mécanisme immunologique, certains auteurs [Roberts, 1993 ; Martin C, 1999]. ont pu démontrer qu'une irradiation pulmonaire unilatérale limitée entraîne une réaction inflammatoire dans les 2 poumons (fixation bilatérale pathologique du gallium 67, alvéolite bilatérale avec prédominance de lymphocytes T CD4+) Ce mécanisme est à rapprocher du tableau observé au cours des pneumopathies d'hypersensibilité. Il pourrait également expliquer pourquoi une minorité de patients, dans les mêmes conditions, soit symptomatique.

### 2.1.3. Diagnostic clinique des pneumopathies radiques

#### 2.1.3.1. Signes cliniques

La pneumopathie radique se présente sous 2 formes cliniques principales.

La pneumonie radique, forme aiguë, apparaît 1 à 3 mois après la fin de la radiothérapie. D'après une étude menée par Movsas, la dyspnée est le symptôme le plus fréquent (93 %), la toux plutôt sèche est présente dans 58 % des cas et la fièvre dans 7 %. On retrouve parfois des râles crépitants dans le

territoire irradié. Des cas de pneumonie fulgurante avec syndrome de détresse respiratoire aiguë (SDRA) ont été décrits.

La pneumopathie interstitielle fibrosante se développe après 6 mois à 2 ans. Elle est quasi constante dans la zone irradiée. Elle peut se traduire par une dyspnée progressive avec une toux sèche. Le plus souvent, elle est asymptomatique et de diagnostic radiologique. Elle peut être responsable d'une insuffisance respiratoire chronique.

On a récemment décrit une pneumopathie en voie d'organisation et bronchiolite oblitérante (BOOP) post-radique chez les femmes traitées pour un carcinome mammaire par radiothérapie en champs tangentiels. Cette forme clinique se traduit par une altération de l'état général, une fièvre, un syndrome biologique inflammatoire. Le cliché thoracique montre des opacités alvéolaires migratrices, de la zone irradiée vers la périphérie. Le lavage bronchiolo-alvéolaire (LBA) révèle une formule panachée, une lymphocytose et un rapport TCD4/TCD8 abaissé. La corticothérapie générale est efficace sur la symptomatologie en 1 à 2 semaines.

### 2.1.3.2. Examens paracliniques

#### 2.1.3.2.1. Radiologie

Les anomalies radiologiques pulmonaires apparaissent, environ, 8 semaines après une irradiation de 35 à 40 Gy sur 4 semaines et une semaine plus tôt pour 10 Gy supplémentaires.

Lors d'une pneumonie radique, les anomalies varient d'une simple densification avec un bronchogramme aérien à des plages de condensation alvéolo-nodulaire en « verre dépoli », aux limites plus ou moins nettes. Un épanchement pleural de faible abondance peut s'observer.

L'évolution vers la pneumopathie fibrosante, après 12 à 18 mois, se traduit par des opacités linéaires denses interstitielles, des opacités en patch et par de véritables blocs fibreux rétractiles responsables d'une perte de volume pulmonaire, dans les cas sévères, et d'une déviation médiastinale. Ces éléments

délimitent de façon plus nette la zone pathologique du poumon sain. On peut également observer un épaississement pleural dans le même territoire d'irradiation.

Le scanner thoracique détecte les anomalies plus précocement et démontre de façon plus précise les limites des champs d'irradiation [Crestani, 2001].

Ainsi on note plusieurs aspects possibles : une accentuation de la densité parenchymateuse, une consolidation irrégulière de type pneumonique puis une condensation plutôt homogène du parenchyme des champs irradiés et des images rétractiles non systématisées.

Des atteintes bilatérales ont été décrites mais restent rares. Elles pourraient être en rapport avec des réactions d'hypersensibilité.

#### 2.1.3.2.2. Explorations fonctionnelles respiratoires (EFR)

Les tests respiratoires révèlent dans les 2 à 3 mois après l'arrêt de la radiothérapie l'apparition d'un syndrome restrictif (diminution de la capacité pulmonaire totale) qui s'associe à une baisse de la compliance, lors des formes fibrosantes et d'une hypoxémie d'effort (uniquement dans les formes symptomatiques). Ces modifications sont étroitement corrélées à la dose et au volume pulmonaire irradiés et maximales 4 à 6 mois après l'irradiation [Quoix, 1997]. Les informations fournies par l'EFR sont à interpréter en fonction des altérations respiratoires préexistantes à la radiothérapie (cancer bronchopulmonaire, notamment).

Le coefficient de transfert du monoxyde de carbone (DLCO) baisse de 20 à 60 % durant les 3 premiers mois et se normalise classiquement après 12 mois. Le DLCO représente la meilleure évaluation du retentissement fonctionnel, au stade de fibrose [Crestani, 2001].

### 2.1.3.3. *Diagnostic différentiel*

Le diagnostic de pneumopathie radique est un diagnostic d'élimination.

Devant une pneumopathie alvéolo-interstitielle plutôt limitée, il faut éliminer une origine infectieuse (bactérienne, virale, parasitaire ou fongique), une récurrence néoplasique et, bien entendu, une origine médicamenteuse.

Devant une forme non limitée au champ d'irradiation, il faut écarter avant tout une dissémination maligne (lymphangite carcinomateuse, reprise de la maladie initiale) puis envisager une étiologie infectieuse, hémorragique, une pneumopathie d'hypersensibilité, notamment.

Le diagnostic différentiel s'appuie donc sur les données cliniques et paracliniques (notamment ECBC, radiologie et EFR, LBA et étude histocyto-immunologique).

### 2.1.4. Traitement des pneumopathies radiques

#### 2.1.4.1. *Traitement curatif*

Les corticoïdes sont habituellement utilisés dans le traitement de la pneumopathie radique. Leur efficacité a été démontrée dans des modèles expérimentaux chez l'animal et par la pratique clinique chez l'Homme. Mais elle n'a pas été affirmée lors d'essais cliniques.

D'après Movsas [1997], 80 % des patients présentant une pneumopathie radique aiguë sévère aurait répondu à la corticothérapie générale. Le schéma classiquement admis se compose d'une posologie journalière de prednisone de 60 à 100 mg avant d'envisager une décroissance progressive sur plusieurs semaines.

Certaines formes de pneumopathie radique restent totalement réfractaires à la corticothérapie générale. De plus, elle ne protégerait pas de la survenue de fibrose, lésion demeurant irréversible.

Le traitement reste donc avant tout symptomatique (repos, antitussifs, antipyrétiques, oxygène, traitement des surinfections pulmonaires).

#### 2.1.4.2. *Mesures préventives*

Il n'y a pas actuellement de traitement médicamenteux préventif des pneumopathies radiques chez l'homme. Lors d'études chez la souris, Gross [1991] a démontré une certaine efficacité de la corticothérapie générale et des antagonistes des leucotriènes dans la prévention de la survenue de pneumopathie radique. D'autres voies sont explorées. Notamment, l'augmentation des défenses anti-oxydantes du poumon par des suppléments nutritionnels en sélénium ou en taurine avant l'irradiation protégerait des modifications aiguës et chroniques de la radiothérapie chez la souris [Crestani, 2001]. Leur reproductibilité chez l'Homme est à démontrer.

Les mesures préventives reposent donc essentiellement sur la modification des techniques de radiothérapie. Le but est de préserver au maximum les tissus sains tout en renforçant l'efficacité au sein des cellules néoplasiques.

Ceci est obtenu d'une part, en limitant le volume pulmonaire irradié, la dose totale reçue par le poumon, la dose par fraction et en utilisant un rayonnement de haute énergie peu diffusant.

D'autre part, le calcul en 3 dimensions des doses reçues mais aussi l'irradiation contrôlée par ordinateur permettent de définir une dosimétrie rigoureuse, de limiter les doses reçues par le poumon et donc les effets indésirables.

La radiothérapie conformationnelle allie ces performances en faisant appel à une technologie avancée avec notamment l'utilisation d'un accélérateur de particules muni d'un collimateur multilames. Ce collimateur permet de parfaitement adapter le volume irradié au volume cible par l'emploi de faisceaux multiples aux contours délimités par les lames automatisées.

#### 2.1.5. Radiothérapie et chimiothérapie

L'association d'une chimiothérapie à la radiothérapie a pour objectif d'améliorer l'efficacité locorégionale du traitement et le contrôle d'une éventuelle maladie systémique, en respectant une tolérance à court et long terme acceptable [Annexe n°4(1)]. Les mécanismes actifs résultent d'un effet

radiosensibilisant de la chimiothérapie et/ou d'un effet toxique antitumoral additif (toxicité radique et toxicité chimique). Ainsi, un schéma séquentiel associe ces 2 concepts : une chimiothérapie antimétastatique d'induction et une radiochimiosensibilisation, en simultané [Beckendorf, 1995].

Cependant, si une chimiothérapie est associée à une radiothérapie, le délai d'apparition radiologique d'une toxicité pulmonaire peut être plus court. Une pneumonie radique peut apparaître dès la 2<sup>ème</sup> semaine post-irradiation et dans ce cas, les signes de pneumonie radique sont plus importants et peuvent persister jusqu'au 3<sup>ème</sup> et 4<sup>ème</sup> mois.

Les mesures préventives de la radiothérapie doivent être également appliquées lors des schémas thérapeutiques associant radiothérapie et chimiothérapie.

D'après une étude menée par Geara [1998], chez 56 patients traités pour un carcinome bronchique à petites cellules par chimioradiothérapie, les facteurs déterminant dans la survenue d'une fibrose pulmonaire iatrogène étaient : la dose totale reçue de rayonnement et le schéma thérapeutique (la radiothérapie concomitante accélérée : 45 Gy en 30 fractions durant 3 semaines induirait plus de fibrose qu'une radiothérapie concomitante conventionnelle, administrée durant 5 semaines).

De plus, des schémas séquentiels de radiochimiothérapie (comprenant soit une radiothérapie d'induction avec chimiothérapie adjuvante, soit une chimiothérapie d'induction suivie d'une radiothérapie dite de consolidation) sembleraient avoir une meilleure tolérance pulmonaire que les schémas concomitants [Yamada, 1998].

## 2.2. PNEUMOPATHIES INTERSTITIELLES A L'AMIODARONE

L'amiodarone, molécule originale synthétisée depuis 1962, de la famille des benzofurannes, était initialement utilisée à visée anti-angineuse [Gill, 1992]. Ses puissantes propriétés anti-arythmiques ont été reconnues durant les années 1980 tant dans le traitement des arythmies supraventriculaires que des arythmies ventriculaires, d'où une utilisation grandissante.

Les effets indésirables de l'amiodarone sont habituellement bénins et n'aboutissent à l'arrêt du traitement que dans 15 % des cas (dysthyroïdies, hépatopathies, photosensibilisation, troubles du rythme cardiaque, neuropathies, et également, épидидymite) [Bedrossian, 1997 ; Brasselet, 1998]. La toxicité pulmonaire est la complication la plus grave car potentiellement létale.

### 2.2.1. Epidémiologie et facteurs de risque

Les pneumopathies à l'amiodarone sont les plus fréquentes des pneumopathies médicamenteuses [Ansoborlo, 1993].

Leur fréquence varie considérablement, selon les auteurs, de 0.5 % à 10 % des patients traités [Biour, 1985 ; Martin WJ, 1988 (a) ; Métrailler, 1998 ; Johnston, 2000]. Dans les séries américaines, elle est estimée à 5-7 % et environ 10 % d'entre eux décèdent des suites de ses effets indésirables (soit environ 0.5 % du total). La prévalence en Europe est sans doute nettement plus faible. En effet, les doses d'attaque et d'entretien, aux Etats-Unis, sont beaucoup plus élevées que celles préconisées en Europe pour les mêmes indications, et parfois sans réalisation de fenêtre thérapeutique.

Cette pathologie n'est donc pas exceptionnelle. Sa survenue peut être précoce ou très tardive, même après plusieurs années de traitement.

Le risque de pneumopathie à l'amiodarone semble être lié à plusieurs facteurs :

- durée du traitement : les lésions apparaissent classiquement entre le 1<sup>er</sup> et le 60<sup>ème</sup> mois avec un pic de fréquence durant les 12 premiers mois [Biour, 1985 ; Dusman, 1990 ; Brasselet, 1998].
- dose journalière et cumulée : la dose cumulée élevée (plutôt que la dose journalière) serait un important facteur de risque [Biour, 1985 ; Martin WJ, 1988 (a) ; Métrailler, 1998]. Néanmoins, on estime à 2 % le risque de pneumopathie avec 200 mg/j, à 17 % avec 600 mg/j et 40-60 % pour des posologies journalières de 1000 à 1200 mg/j.

Pour Jessurun [1997], le risque est majoré pour des traitements supérieurs à 2 ans, même à faible posologie ou pour des posologies quotidiennes supérieures à 400 mg/j pendant plus de 2 mois.

Il n'est pas possible de définir un seuil de risque nul. Une pneumopathie peut survenir dès les premiers jours de traitement ou avec une posologie d'entretien de 200 mg/j ;

- lésions pulmonaires préexistantes au traitement : la présence d'anomalie radiologique et/ou une baisse du DLCO avant le traitement majorerait le risque de toxicité pulmonaire [Martin WJ, 1988 (a) ; Dusman, 1990 ; Brasselet, 1998].
- âge supérieur à 70 ans : aucun cas de pneumopathie n'a été décrit pour des sujet âgés de moins de 40 ans [Jessurun, 1998 ; Métrailler, 1998].

Le sexe, une cardiopathie sous-jacente, le trouble du rythme cardiaque initial traité ne sont pas reconnus comme facteurs prédictifs.

Les patients âgés et ceux présentant une maladie pulmonaire préexistante doivent être davantage surveillés.

### 2.2.2. Hypothèses physiopathologiques

Le tissu pulmonaire présente une forte affinité pour l'amiodarone et son principal métabolite, la deséthylamiodarone.

Les connaissances actuelles permettent de suggérer l'action conjuguée d'un effet toxique direct et d'une action toxique indirecte immunomédiée [Martin WJ, 1988 (b)].

Le mécanisme toxique direct pulmonaire de l'amiodarone serait lié à son caractère amphiphile. La molécule présente une forte fixation tissulaire par l'intermédiaire des phospholipides membranaires intracellulaires. Au sein des cellules, l'amiodarone et son métabolite inhiberaient une enzyme lysosomale la phospholipase A. L'inactivation de cette enzyme entraînerait l'accumulation de phospholipides, osmophiles, sous forme de corps lamellaires dans les



lysosomes des macrophages, des pneumocytes de type II et des cellules interstitielles et endothéliales. Ce qui aboutit à une véritable lipidose pulmonaire et à la mort des cellules, notamment par lésions membranaires.

D'autres explications ont été avancées [Martin WJ, 1988 (b) ; Vereckei, 1993]. L'amiodarone serait capable de produire des radicaux libres. Ainsi, l'oxygène, à haute concentration, pourrait alors être un facteur de risque de toxicité pulmonaire [Kaushik, 2001]. L'amiodarone perturberait les canaux calciques et la Na/K ATPase et donc la membrane cellulaire.

Il apparaît que les taux d'amiodarone mesurés dans les poumons des patients atteints de pneumopathie sont plus élevés que chez les patients traités mais exempts de iatrogénie. Mais il n'a pas été mis en évidence de relation dose-dépendance.

Un mécanisme immunologique serait également responsable de la toxicité pulmonaire de l'amiodarone.

Des arguments cliniques (réapparition des troubles à la réintroduction du produit, efficacité de la corticothérapie) et biologiques étayent cette hypothèse. La présence d'une alvéolite est associée, classiquement, à des anomalies cytologiques très variables du LBA. La population lymphocytaire exprime en majorité des lymphocytes cytotoxiques TCD8+. On retrouve également des dépôts de complément C3 ainsi qu'un syndrome inflammatoire.

### 2.2.3. Diagnostic clinique et paraclinique des pneumopathies à l'amiodarone

La toxicité pulmonaire de l'amiodarone peut se manifester par différentes formes cliniques [Métrailler, 1998] :

Présentation clinique	%	caractéristiques
Pneumopathie interstitielle chronique	≈ 60 %	Forme chronique
BOOP	≈ 30 %	Forme aiguë
SDRA	rare	Post chirurgical
Nodule pulmonaire solitaire	rare	

BOOP: bronchiolitis obliterans and organizing pneumonia ; SDRA: syndrome de détresse respiratoire aiguë de l'adulte

Les deux principales formes cliniques représentent donc plus de 90 % des cas de pneumopathie à l'amiodarone.

Le SDRA a été plus particulièrement observé chez des patients traités par amiodarone et subissant une thoracotomie. Il s'accompagne d'un risque de mortalité très élevé. Selon P. Camus [1994], la survenue de pneumopathie interstitielle aiguë correspondant cliniquement à un SDRA représenterait 30 à 33 % des cas.

Enfin, il existe de très rares cas de lésion prenant la forme d'un nodule pulmonaire solitaire et posant le diagnostic différentiel de tumeur.

### 2.2.3.1. Signes cliniques

Les symptômes et signes cliniques de la pneumopathie à l'amiodarone sont non spécifiques.

D'après la série de Dusman (portant sur 573 patients traités par amiodarone pour des troubles du rythme dont 5.8 % ont présenté une pneumopathie iatrogène), on retrouve une dyspnée dans 71 % des cas, d'installation rapidement progressive, une toux (25 %), une fièvre (21 %), une asthénie (7 %) et/ou anorexie, un amaigrissement, une douleur pleurale (4 %) [Dusman, 1990].

L'examen clinique révèle essentiellement des râles crépitants fins, plutôt bilatéraux, prédominants aux bases.

### 2.2.3.2. Signes paracliniques

#### 2.2.3.2.1. La biologie

Chez les patients présentant une pneumopathie à l'amiodarone, on peut retrouver, de manière non spécifique, un syndrome inflammatoire avec une hyperleucocytose, une accélération de la vitesse de sédimentation (VS) et une augmentation de la lactate déshydrogénase (LDH) [Martin WJ, 1988 (a); Métrailler, 1998]. Dans 15 % des cas, une éosinophilie sanguine est retrouvée.

L'augmentation de la VS, présente dans 50 % des cas, bien que non pathognomonique, permet également d'aider à l'établissement du diagnostic différentiel. En effet, on n'attend pas d'élévation de la VS lors d'une décompensation cardiaque ni d'une embolie pulmonaire.

Le dosage sérique corrélé au dosage dans le lavage bronchoalvéolaire (LBA) de la LDH peut être un outil d'orientation au diagnostic [Drent, 1998]. La LDH et ses isoenzymes sont des enzymes cytoplasmiques. L'augmentation concomitante des taux sanguin et alvéolaire semble traduire l'existence de dommages tissulaires pulmonaires avec perméabilité de la barrière vasculaire. Elle semble corrélée également à des phénomènes inflammatoires locaux. De plus, après interruption de l'amiodarone, on a constaté une décroissance du taux sérique de LDH parallèlement à l'amélioration clinique.

Enfin, le dosage sérique de l'amiodarone ou de son métabolite, le deséthylamiodarone, n'a aucun intérêt car sans corrélation avec le degré de toxicité pulmonaire [Martin WJ, 1988 (b)]. Le dosage est d'autant plus inutile que la demie-vie de la molécule est très longue et de variabilité individuelle : de 20 à 100 jours.

D'autres marqueurs circulants d'atteinte pulmonaire lors d'une exposition à l'amiodarone ont été évalués notamment la vitesse de sédimentation, la mucine 1 sérique et la KL-6 « Klebs von den Lungen » (une glycoprotéine mucine-like de haut poids moléculaire sécrétée par les pneumocytes II) [Endoh, 2000] mais sans succès.

#### 2.2.3.2.2. La radiologie

La radiographie pulmonaire (RP) est essentielle. Elle permet de mettre en évidence les lésions, non spécifiques, mais également d'en suivre l'évolution. Elle varie en fonction de la forme clinique.

Lors d'une pneumopathie interstitielle chronique, la RP montre des images d'opacités alvéolaires et/ou interstitielles, micro-nodulaires, réticulées, souvent diffuses à prédominance périphérique et basale, souvent bilatérale, plutôt asymétrique. Il peut exister un épaississement de la plèvre en regard des lésions, voire même une lame d'épanchement pleural.

Lors d'une forme aiguë, la RP révèle plutôt un aspect de «poumon blanc», de SDRA avec une majoration des images alvéolaires [Biour, 1985 ; Standerskjöld, 1985 ; Martin WJ, 1988 (a) ; Brasselet, 1998].

La tomодensitométrie (TDM) met en évidence des opacités micronodulaires, « en verre dépoli », des infiltrats interstitiels ainsi qu'une augmentation de la densité tissulaire, lors de clichés réalisés en haute résolution. La teneur élevée en iode de l'amiodarone déposée dans les tissus explique ce changement de densité mais nous ne savons pas si son intensité est corrélée au degré de toxicité de l'amiodarone [Siniakowicz, 2001 ; Vernhet, 2001].

#### 2.2.3.2.3. Les épreuves fonctionnelles respiratoires

La spirométrie met en évidence un syndrome restrictif dans 75 % des cas avec diminution de la capacité vitale, de la capacité pulmonaire totale et un rapport de Tiffeneau >70% [Brasselet, 1998].

Le test plus fréquemment recommandé est la mesure du coefficient de transfert du dioxyde de carbone (DLCO), évaluant le fonctionnement de la membrane alvéolo-capillaire. Il serait abaissé de 20 %, dans 80 % des cas de pneumopathie interstitielle à l'amiodarone.

La gazométrie artérielle montre habituellement une hypoxémie-hypocapnie à pH normal.

#### 2.2.3.2.4. Les données endoscopiques

##### 2.2.3.2.4.1. Le lavage broncho-alvéolaire (LBA)

Lors d'une pneumopathie à l'amiodarone, l'analyse du LBA montre classiquement une alvéolite lymphocytaire avec hypercellularité ( $> 100000$  cellules/ml).

On peut retrouver soit une lymphocytose T alvéolaire prédominante (avec augmentation du taux des TCD8+ et un rapport TCD4+/TCD8+  $<1$ ) dans 21 % des cas, soit une augmentation du taux de neutrophiles dans 25 % des cas, soit l'association des 2 dans 33 % des cas. Dans 20 % des cas, le LBA est normal [Akoun, 1991 ; Métrailler, 1998].

Lors d'un SDRA, le LBA met en évidence, préférentiellement, une alvéolite à polynucléaires neutrophiles [Vaillant, 1991].

D'après Akoun, même lorsque le taux de lymphocytes est normal, le rapport TCD4+/TCD8+ reste  $<1$  ; ce qui soutient fortement le diagnostic de pneumopathie à l'amiodarone.

Il n'y a pas de corrélation entre l'aspect du LBA et la dose quotidienne ou cumulée d'amiodarone et le pronostic de la pneumopathie.

La présence de macrophages spumeux intra-alvéolaires n'est pas contributive au diagnostic [Martin WJ, 1988 (b)]. Ces inclusions cytoplasmiques de phospholipides ne sont pas spécifiques de la toxicité pulmonaire de l'amiodarone mais leur absence rend le diagnostic peu probable.

Enfin, l'analyse cytologique, bactériologique, virologique et parasitologique du liquide de lavage alvéolaire permet d'éliminer une étiologie infectieuse, néoplasique ou hémorragique.

##### 2.2.3.2.4.2. La biopsie transbronchique

L'analyse histologique des biopsies, qu'elles soient transbronchiques ou issues de prélèvement chirurgical, n'a rien de spécifique.

Lors d'une pneumopathie interstitielle, l'histologie révèle une infiltration des septas alvéolaires par des polynucléaires et des lymphocytes. Elle montre également des pneumocytes de type II hyperplasiques, dans les formes fibrosantes [Martin WJ, 1988 (a et b)] et des inclusions lamellaires cytoplasmiques de phospholipides, non spécifiques de la toxicité de l'amiodarone.

Lors de SDRA, on note des dommages alvéolaires diffus, des lésions de pneumonie interstitielle aiguë, des membranes hyalines et dans 50% des cas, une hémorragie intra-alvéolaire [Métrailler, 1998].

#### 2.2.4. Diagnostic différentiel des pneumopathies à l'amiodarone

L'absence de spécificité des éléments cliniques amène à éliminer les autres étiologies d'une pneumopathie interstitielle diffuse soit exhaustivement : une pneumopathie infectieuse, une insuffisance cardiaque gauche, une pathologie néoplasique, une pneumoconiose, une pneumopathie d'hypersensibilité, une hémorragie intra-alvéolaire, une collagénose, une vascularite.

#### 2.2.5. Evolution et traitement des pneumopathies à l'amiodarone

La seule mesure thérapeutique envisageable est l'interruption de l'amiodarone (si cela est possible) [Martin WJ, 1988 (a) ; Brasselet, 1998]. Sinon une interruption transitoire puis une reprise à dose plus faible peut être envisagée.

L'évolution est le plus souvent favorable, en quelques jours. Cependant, on peut assister à une progression de la pneumopathie malgré l'interruption du médicament qui s'explique par la longue demi-vie de l'amiodarone (de 20 à 100 jours), après avoir éliminé tout autre diagnostic.

La prescription d'une corticothérapie générale reste discutée. Il n'existe pas de preuve objective de son efficacité. Elle permettrait d'accélérer la guérison et de limiter les séquelles de fibrose. Son utilisation est quasi systématique lors d'une altération importante des échanges gazeux. On utilise notamment de la

prednisone à 40-60 mg/j avant d'envisager une décroissance progressive, fonction de l'évolution clinique.

L'évolution est favorable dans 75 % des cas avec un délai moyen de guérison de 3 mois. Le risque de récurrence à la réintroduction de l'amiodarone est de 75 %.

Le diagnostic de pneumopathie à l'amiodarone doit être facilement évoqué devant une dyspnée inexplicée chez un patient traité par cette molécule.

Avant l'instauration du traitement, il est donc recommandé de réaliser une RP en l'absence de facteur de risque évident, associée à une EFR de référence (en leur présence). Un cliché thoracique annuel est suffisant pour le suivi de ces patients et doit être réalisé tous les 6 mois en cas de facteur de risque.

#### 2.2.6. Amiodarone et radiothérapie

La réalisation d'une radiothérapie chez un patient traité oralement par amiodarone majorerait le risque de toxicité de l'amiodarone.

Des cas de toxicité cutanée et muqueuse sévère ont été décrits lors de cette association pour des doses inhabituellement faible de radiothérapie (10 à 26 Gy) [Demange 1987 ; De Neve 1992 ; Wilkinson 2001]. Topham [1988] rapporte un cas de mucite sévère et l'interruption de l'amiodarone aurait permis de poursuivre l'irradiation à 60 Gy.

Cependant, les patients étaient suivis pour des cancers ORL. Et la radiothérapie locale, seule, chez ces patients, induit classiquement une réaction mucocutanée mais pour des doses plus importantes. De plus, 75 % des patients traités par amiodarone présentent des effets indésirables dont environ 15 % de réaction de photosensibilisation. Le mécanisme de photosensibilisation de l'amiodarone n'est pas expliqué.

A notre connaissance, aucun cas de pneumopathie sévère n'a été rapporté mettant en cause une toxicité pulmonaire accrue de l'association radiothérapie-amiodarone.

L'utilisation conjointe d'amiodarone et d'une radiothérapie semble donc justifier une surveillance particulière.

Le diagnostic de pneumopathie médicamenteuse repose donc sur la réunion d'arguments cliniques et paracliniques (intérêt des études immunologiques), sur la connaissance d'une toxicité pulmonaire du médicament et sur l'évolution de la symptomatologie, notamment après interruption du traitement [Chabot, 1992].



### 3- LES TAXANES

### 3.1. HISTORIQUE

TAXOL® (paclitaxel) et TAXOTERE® (docétaxel) sont 2 molécules antinéoplasiques appartenant à la famille chimique des taxanes [annexe 1].

Paclitaxel est un composé naturel isolé de l'écorce d'un if du Pacifique (*Taxus brevifolia*), dans les années 1960 par le NCI (National Cancer Institut) aux USA. Il montre une importante activité cytotoxique contre différentes tumeurs murines et humaines utilisées en recherche pharmacologique cancérologique. En 1979, Horowitz et al. découvrent son mécanisme d'action, définissant une nouvelle classe d'agents cytotoxiques : les taxanes [Gelmon, 1994]. Il est utilisé aux USA depuis 1992 et commercialisé en France depuis 1994.

Docétaxel est un dérivé héli-synthétique d'un précurseur isolé des feuilles de l'if d'Europe (*Taxus baccata*) le 10-déacétyl-baccatine III, synthétisé en 1986 par l'Institut Français de Chimie des Substances Naturelles en collaboration avec le Centre National de Recherche Scientifique et montre également une activité contre les tumeurs solides (lignées cellulaires murines de leucémie, de fibrosarcome, lignée cellulaire humaine de cancer du sein, de cancer épidermoïde, du colon, de la vessie).

Dés 1990, les laboratoires Rhône Poulenc Rorer initient des essais de phase I et II qui permettent alors de définir le meilleur rapport bénéfice/risque [Anonyme, 1996 (a)]. L'effet toxique limitant est la neutropénie et la posologie maximale tolérée est de 115 mg/m<sup>2</sup> en perfusion intraveineuse, laquelle provoque une neutropénie sévère chez 100 % des malades. La cytotoxicité est indépendante du schéma d'administration.

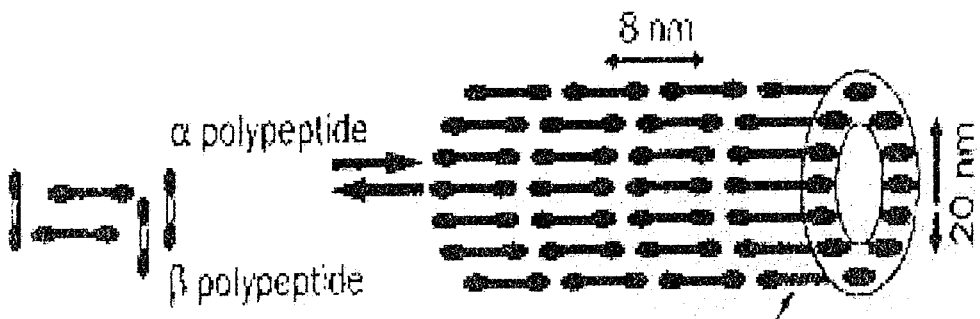
Le schéma posologique retenu est une perfusion de 100 mg/m<sup>2</sup>, d'une heure, toutes les trois semaines.

### 3.2. MECANISME D'ACTION

Les taxanes agissent en favorisant la stabilité et l'assemblage des microtubules et inhibent leur dépolymérisation. Cela conduit à la diminution marquée de la tubuline libre et à l'interruption de la mitose et de la réplication cellulaire, d'où un effet cytotoxique [Tranchand, 1997].

Les microtubules sont les principaux constituants du cytosquelette des cellules eucaryotes. Ils sont formés de tubuline  $\alpha$  et  $\beta$  associés aux protéines MAP. Ils constituent le fuseau de division mitotique et durant la mitose normale, les centrioles du fuseau, migrent aux deux pôles de la cellule pour former l'aster du fuseau. Durant l'interphase, les microtubules sont impliqués dans le maintien de la morphologie cellulaire, dans l'adhérence et la mobilité de la cellule. Le système microtubulaire, structure polaire, est en perpétuel remaniement (polymérisation-dépolymérisation).

Mécanisme d'action des taxanes au niveau du microtubule du fuseau mitotique [Gelmon,1994]:



Site de polymérisation de la tubuline sous l'action des taxanes

Le paclitaxel modifie l'équilibre microtubule-tubuline, en abaissant la concentration critique de la tubuline nécessaire à la formation des microtubules. Il provoque la formation d'un nombre excessif d'asters

anormaux du fuseau et de paquets de microtubules. Les cellules sont alors bloquées en phase M et G2 du cycle cellulaire.

Le docétaxel agit sur le même site récepteur du microtubule que le paclitaxel, avec une affinité deux fois plus forte. Il est actif essentiellement au cours de la phase S du cycle cellulaire.

On a montré qu'il pouvait induire la différenciation cellulaire mais aussi la fragmentation de l'ADN. L'apoptose pourrait être impliquée dans le mécanisme d'action du docétaxel.

Il n'y a pas d'interaction avec les récepteurs d'autres poisons de la tubuline : colchicine, vincristine, podophyllotoxines.

L'activité cytotoxique du docétaxel, *in vitro*, est 1.3 fois supérieure à celle du paclitaxel.

Deux mécanismes de résistance aux taxanes ont été envisagés [Cortes, 1995]:

- la surproduction de la glycoprotéine-P liée au gène de résistance MDR (multidrug resistance)
- la production de sous-unités de tubuline de structure altérée qui semblerait diminuer les capacités de polymérisation des taxanes.

### 3.3. PHARMACOCINETIQUE

La cinétique du paclitaxel varie en fonction du temps de perfusion.

La clairance du docétaxel peut être diminuée en cas d'insuffisance hépatique, d'hypoalbuminémie ou en cas d'augmentation des  $\alpha$ -1 glycoprotéines [Tranchand, 1997].

	Paclitaxel	Docétaxel
Administration	<p><u>perfusion de 6h à 24h</u> : cinétique linéaire ASC est dose dépendante</p> <p><u>perfusion de 3h</u> : cinétique non linéaire</p>	<p><u>perfusion de 100 mg/m<sup>2</sup> en 1h</u> : cinétique linéaire, modèle à trois exponentielles</p> <p>ASC est dose dépendante</p>
Distribution	<p>95 % liaison protéique affinité pour 3<sup>ème</sup> secteur</p>	<p>98 % de liaison protéique (<math>\alpha</math>-1 glycoprotéine, albumine, lipoprotéine)</p>
Métabolisme	<p>hépatique (cytochrome P450-3A et 2C)</p>	<p>hépatique (cytochrome P450-3A)</p>
Élimination	<p>urinaire (&lt;8 %) biliaire (20 %) en 24h <math>\frac{1}{2}</math> vie élimination : 15h</p>	<p>urinaire (5 %) en 24h biliaire (75 %) en 48h <math>\frac{1}{2}</math> vie d'élimination : 11h</p>

ASC : aire sous la courbe

### 3.4. PRINCIPALES INDICATIONS (hors cancer bronchique)

#### 3.4.1. Le paclitaxel

Les essais de phase I ont débuté dès 1983. Ils ont mis en évidence des réactions d'hypersensibilité qui ont nécessité la mise en place d'une prémédication par corticostéroïdes et anti-histaminique. L'effet toxique limitant est la neutropénie.

Ils ont révélé une efficacité du paclitaxel dans le carcinome ovarien, le cancer du sein, le cancer bronchique non à petites cellules, le mélanome malin, le lymphome, le carcinome gastrique [Gelmon, 1994].

##### 3.4.1.1. Carcinome ovarien

Le pronostic du cancer de l'ovaire, tout stade confondu, est de 69 % de survie à 1 an et 38 % à 5 ans, en France. Les sels de platine sont recommandés en

première ligne. La médiane de survie après un traitement de première intention est de 43 mois [NIH, annexe n°4 (2)]

En 1989, une étude réalisée auprès de patientes suivies pour un carcinome ovarien avancé (y compris des formes résistantes à un traitement antérieur par cisplatine) et traitées par paclitaxel à une posologie variant de 110 mg/m<sup>2</sup> à 250 mg/m<sup>2</sup> a montré un taux de réponse de 30 % et une médiane de réponse de 9 mois (contre 6 mois dans les formes réfractaires aux sels de platine) [Mac Guire, 1989].

Secondairement, des essais de phase II ont permis de confirmer un taux de 30 % de réponse avec une médiane de réponse de 7.2 mois (dans les formes sensibles et réfractaires au cisplatine) et de définir un meilleur rapport tolérance/efficacité avec des posologies de paclitaxel de 135 mg/m<sup>2</sup> en perfusion de 3 h (une meilleure tolérance hématologique, notamment) [Swenerton, 1993].

Actuellement, Taxol® est indiqué dans le traitement des carcinomes ovariens en première intention en association avec le cisplatine, dans les formes avancées et en 2<sup>ème</sup> intention dans les formes métastasées après échec des sels de platine.

#### 3.4.1.2. Cancer du sein

La survie des malades présentant un cancer du sein métastasé est courte : 2 ans environ après la découverte d'une métastase. Si 50 à 80 % des malades ont une réponse au moins partielle lors d'un premier traitement comportant une anthracycline ou apparenté, la durée de réponse est d'environ un an. Le protocole de référence en première intention comporte fluorouracil+épirubine+cyclophosphamide ou doxorubicine+cyclophosphamide. Les associations à base d'anthracycline, en première ligne, n'augmentent pas la durée de survie par rapport à celles n'en contenant pas mais elles augmentent le taux de réponse tumorale.

Un essai comparatif, non aveugle, auprès de 471 malades, traités en 2<sup>ème</sup> ligne par paclitaxel soit à 175 mg/m<sup>2</sup> (groupe 1) soit à 135 mg/m<sup>2</sup> (groupe 2) en perfusion de 3h a montré [Gelmon, 1994] :

- Un taux de réponse non statistiquement différent entre les groupes (29 % contre 22 %), ce taux n'est pas modifié en cas d'exposition antérieure aux anthracyclines.
- Une survie moyenne de 11 mois dans les deux groupes mais un intervalle libre sans rechute plus long dans le 1<sup>er</sup> groupe (4.2 mois contre 3 mois).

Un essai clinique publié a comparé, en 2<sup>ème</sup> intention, le paclitaxel (175 mg/m<sup>2</sup> en perfusion de 3h) à la mitomycine (12 mg/m<sup>2</sup>) chez 80 patients ayant un cancer du sein métastasé en rechute. Cet essai n'a pas montré de taux de réponse statistiquement différent entre les groupes mais le délai de progression tumorale semble être retardé avec le paclitaxel : 3.5 mois *versus* 1.6 mois [Dieras, 1994].

Il semble donc acquis que l'administration en perfusion de 3h est préférable à une durée de 24h, mais si une posologie de 175 mg/m<sup>2</sup> semble plus active que 135 mg/m<sup>2</sup>, elle est aussi beaucoup plus toxique.

Le taux de réponse sous paclitaxel est similaire aux taux observés avec les autres cytotoxiques. D'autres essais comparatifs, en aveugle sont nécessaires pour préciser la place de cette molécule en traitement adjuvant notamment.

#### 3.4.1.3. Autres cancers

Taxol® a montré une efficacité en association avec le cisplatine ou à la radiothérapie dans les cancers ORL. Forastiere rapporte un taux de réponse de 40% [Forastiere, 1994]

Taxol® est également utilisé dans le traitement des lymphomes avec un taux de réponse de 25 %, dans le mélanome (4 essais de phase II montre un taux de réponse de 16 %) [Gelmon, 1994].

### 3.4.2. Le docétaxel

Les essais de phase I ont été publiés dès 1990 : 6 essais incluant 286 patients (Extra, Burris, Pazdur) [Lacroix, 1998] puis 3 essais regroupant 40 patients ont permis de confirmer les doses et schémas d'administration. La posologie recommandée, définie par ces études est de 100 mg/m<sup>2</sup> administrés en perfusion de 1h tous les 21 jours, avec une prémédication par dexaméthasone en prévention des réactions d'hypersensibilité et des épisodes de rétention hydrique rencontrés lors de ces essais.

#### 3.4.2.1. Cancer du sein

Le docétaxel a montré une certaine efficacité dans le traitement de première intention des cancers métastasés du sein.

6 essais de petite taille ont évalué le docétaxel en monothérapie avec une posologie de 100 mg/m<sup>2</sup> toutes les 3 semaines [Anonyme, 1996 a]. Les taux de réponse étaient de 54 à 68 %, avec une durée médiane de réponse de 8 mois.

Un essai de phase III a comparé docétaxel+doxorubicine à doxorubicine+cyclophosphamide. La durée de survie n'est pas statistiquement différente mais la durée médiane de réponse est de 35.1 semaines (avec le docétaxel) contre 31.4 semaines [Nabholtz, 1999].

Le docétaxel semble donc être une alternative aux polychimiothérapies.

Dans les traitements de 2<sup>ème</sup> intention utilisant le Taxotère®, après échec des anthracyclines, deux essais (Bokkel, Ravdin) ont révélé un taux de réponse tumorale de 57 % et une médiane de réponse de 24 à 38 mois [Lacroix, 1998].

Il n'y avait pas de résistance croisée entre Taxotère® et anthracycline.

Des études randomisées comparant docétaxel à l'association mitomycine+vinblastine ont montré le bénéfice apporté par le docétaxel en terme de durée médiane de survie (11.4 mois *versus* 8.7 mois) et une médiane de réponse : 8 mois *versus* 6 mois [Anonyme, 2001]

Enfin, le docétaxel apparaît plus efficace que la doxorubicine (en terme de taux de réponse) [Chan, 1999].



Actuellement, le Taxotère® est utilisé en première intention à 75 mg/m<sup>2</sup> associé à la doxorubicine dans les formes localement avancées ou métastatiques et en monothérapie après échec d'une chimiothérapie comprenant une anthracycline ou un alkylant.

#### 3.4.2.2. *Cancer ovarien*

Des études de phase II portant sur 206 patients ont démontré un taux de réponse tumorale de 33 %, en 2<sup>ème</sup> ligne [Cortes, 1995].

L'efficacité se révèle aussi dans les cancers résistants aux sels de platine et au paclitaxel [Rose, 2003].

#### 3.4.2.3. *Autres cancers*

Le docétaxel est fréquemment évalué, dans le cadre d'essais, en combinaison avec d'autres cytotoxiques dans le traitement de tumeurs telles que le mélanome malin, le sarcome de Kaposi, le carcinome gastrique, le cancer pancréatique.

Il est également utilisé dans les carcinomes métastasés ORL. Dreysfus et *al.* ont évalué le docétaxel à 100 mg/m<sup>2</sup> chez 31 patients. Le taux de réponse est de 42 % avec une durée médiane de réponse de 5 mois. En association avec du cisplatine, le taux de réponse obtenu était de 72 % dont 22 % de réponse complète (essai Schoffski) [Lacroix, 1998].

Docétaxel semble apporter de nouvelles orientations dans la prise en charge des cancers ORL.

### 3.5. EFFETS INDESIRABLES (hors toxicité pulmonaire)

Les effets indésirables des taxanes sont importants.

D'après un rapport de la Food and Drug Administration (FDA, administration américaine chargée du médicament) portant sur 912 malades traités par

docétaxel pour un cancer du sein : 1.1 % des patients sont décédés d'un effet secondaire et 10.4 % ont dû arrêter le traitement pour effet indésirable [Anonyme, 1996 a].

Nous aborderons, dans un autre chapitre, le problème de la toxicité pulmonaire.

### 3.5.1. Toxicité hématologique

La toxicité hématologique est au premier plan. L'effet toxique limitant la dose est la neutropénie.

La posologie maximale tolérée de docétaxel est de 115 mg/m<sup>2</sup> en perfusion intraveineuse, laquelle provoque une neutropénie sévère chez 100 % des malades. Au cours des essais cliniques dans le cancer du sein, 89.5 % des femmes traitées par docétaxel ont eu une neutropénie sévère (<500/mm<sup>3</sup>). Le taux de neutropénie fébrile est acceptable, inférieur à 15 %. Avec paclitaxel à 175 mg/m<sup>2</sup>, 28 % des malades ont eu une neutropénie sévère contre 19 % avec une posologie de 135 mg/m<sup>2</sup> [Anonyme, 1996 (a et b)].

La neutropénie apparaît 8 à 10 jours après l'injection du taxane avec un nadir à J11, pour le paclitaxel, et à J7 pour le docétaxel. La normalisation est rapide, entre J15 et J21. Le nadir est corrélé à une fréquence accrue des mucites. Elles sont, non pas, dépendantes de la dose mais du schéma d'administration (4 % de mucite sévère pour une perfusion d'1h contre 13.3 % pour une perfusion de 6h, de docétaxel) [Cortes, 1995].

La neutropénie, dose dépendante, est indépendante du schéma d'administration et non cumulative (la répétition des cycles n'augmente pas la profondeur du nadir) pour le docétaxel mais elle apparaît schéma dépendant pour le paclitaxel (une perfusion de 24h semble plus toxique qu'une de 3h) [Dukes, 2000].

De plus, l'association du paclitaxel, par exemple, à la cyclophosphamide augmente le risque de survenue de neutropénie sévère (72 %).

La thrombopénie et l'anémie sont moins fréquentes et moins sévères.

D'après le rapport de la FDA, 89 % des malades traités par docétaxel à 100 mg/m<sup>2</sup> ont eu une anémie (Hg<11 g/dl) dont 9.5 % de formes sévères (<8 g/dl) et 78 % ont une thrombopénie dont 8.2 % de formes sévères.

Le docétaxel ne doit jamais être débuté si la neutropénie est inférieure à 1500 cellules/mm<sup>3</sup>. Si la neutropénie majeure (<500/mm<sup>3</sup>) se maintient pendant plus de 7 jours, il est recommandé de réduire la posologie de la cure suivante.

### 3.5.2. Réaction d'hypersensibilité

Les réactions d'hypersensibilité apparaissent classiquement quelques minutes après l'administration du cytotoxique, durant les premiers cycles.

Lors des essais de phase I du Taxotère®, 30 % des patients ont présenté des réactions immédiates se traduisant par un rash, un prurit, un flush, une fièvre et 7.3 % des patients ont développé des formes plus sévères avec un bronchospasme, une hypotension, une urticaire géante ou un angioedème. Ces réactions graves demeurent exceptionnelles.

Le mécanisme reste incertain. On a évoqué une réaction immunoallergique, notamment au *Crémophor EL* (excipient contenu dans le Taxol®) liée à une libération importante d'histamine médiée par les mastocytes [Dukes, 2000].

Ces réactions allergiques sont bien contrôlées par une prémédication par corticostéroïdes (dexaméthasone 20 mg/j ou équivalent de J-1 à J+4 en *per os* associé à un anti-histaminique H1).

### 3.5.3. Toxicité cutanée

Les réactions cutanées induites par les taxanes restent, classiquement, de faible gravité. Elles sont observées chez environ 60 % des patients.

Elles sont de type prurit, érythème cutané et des extrémités, papules érythémateuses, éruption suivie de desquamation, dermatite sporiasiforme, hyperpigmentation, photosensibilisation et douleurs cutanées.

Elles surviennent dans les jours qui suivent l'administration puis se résorbent rapidement.

Des formes plus sévères ont été décrites mais restent rares : un cas de nécrolyse épidermique ou syndrome de Steven Johnson au cours d'un traitement par docétaxel pour une maladie de Kaposi [Milpied-Homsy, 1998] ; un cas de

fibrose cutanée survenant après 18 cures de Taxotère®, régressive à l'arrêt du traitement [Cleveland, 2000].

On observe également des troubles des phanères à type d'onycholyse (2.3%), de striation des ongles, d'hypo-ou hyperpigmentation des ongles (26 %) et surtout d'alopécie.

L'alopécie est dose dépendante. Elle débute, en ce qui concerne le docétaxel, dès une posologie de 55 mg/m<sup>2</sup> et est constante à 100 mg/m<sup>2</sup>. Elle est réversible à l'arrêt du traitement.

#### 3.5.4. Rétention hydrique

Le syndrome de rétention hydrique survient plus fréquemment avec le docétaxel.

Il se traduit par une prise de poids, des oedèmes des membres inférieurs mais aussi un épanchement pleural, péricardique, une ascite, pouvant aller jusqu'à l'anasarque. Le mécanisme responsable n'est pas clairement défini, et paraît résulter d'un mécanisme de fuites capillaires.

La fréquence de survenue augmente avec la répétition des doses : pour une posologie médiane de 400 mg/m<sup>2</sup>, 40 % des patients présentent une rétention hydrique. Les formes sévères sont observées dans 2.4% des cas.

La prémédication diminue cette incidence (la rétention hydrique s'observe alors pour une dose cumulée de 800 mg/m<sup>2</sup>, après prémédication).

Le syndrome de rétention répond en partie à un traitement diurétique et peut persister plusieurs mois après l'arrêt du taxane [Cortes, 1998].

#### 3.5.5. Neurotoxicité

Les taxanes sont responsables de neuropathie périphérique sensitive et motrice. Cela se traduit par des paresthésies, des brûlures, des acouphènes, des dysesthésies et même par une hypotension orthostatique, un iléus paralytique qui sont dose dépendante mais rarement dose limitante.

Ainsi pour une posologie de paclitaxel supérieure à 250 mg/m<sup>2</sup>, 80 % des patients subissent une toxicité neurologique contre 46 % à 135 mg/m<sup>2</sup>. Elle peut évoluer vers une forme sévère dans 5 % des cas.

Les atteintes neurologiques régressent lentement à l'arrêt du cytotoxique.

La neurotoxicité est liée à une dégénérescence axonale et à une démyélinisation. Fazio rapporte un cas de neuropathie par dégénérescence axonale, réversible, après une dose cumulée de docétaxel de 540 mg/m<sup>2</sup> [Fazio, 1999].

Dans les cas sévères, une réduction de 20 % de la dose du taxane s'impose.

Des troubles du nerf optique, de scotomes, de névrite optique sous paclitaxel et docétaxel ont été décrits.

#### 3.5.6. Autres toxicités d'organe

Les autres toxicités rencontrées sont :

- digestive : nausées, vomissements, diarrhée, élévation des phosphatases alcalines et des transaminases à 2.5 fois la normale (<5 % des cas)  
De rares cas de nécrose hépatique avec encéphalopathie hépatique sont décrits. Une surveillance biologique est nécessaire.
- cardiovasculaire : le paclitaxel est responsable de bradycardie, de trouble du rythme (chez 9 à 29 % des patients traités mais l'incidence serait plus faible <1% [Dukes, 2000]). On a décrit de rare cas d'infarctus du myocarde, de thrombose veineuse.
- asthénie : elle serait présente chez 65 % des patients et sévère dans 7 % des cas.
- arthralgies, myalgies : elles apparaissent après 2 à 5 jours, dans 20 à 30 % des cas.

### 3.6. TAXANES ET RADIOTHERAPIE

Les taxanes présentent une radiosensibilisation permettant d'optimiser les effets de la chimiothérapie et de la radiothérapie.

La radiosensibilisation semble être liée à deux mécanismes.

D'une part, les taxanes sont responsables de l'accumulation des cellules en phase G2 et M, phases durant lesquelles les cellules sont le plus radiosensibles.

D'autre part, les taxanes provoqueraient la réoxygénation des cellules tumorales. Les cellules bloquées en mitose, évoluent vers l'apoptose. La diminution du nombre de cellules aboutit à une redistribution de l'oxygène tissulaire disponible et donc à la réoxygénation des cellules tumorales restantes qui deviennent alors plus radiosensibles [Milross, 1997 ; Annexe n°4(2)].

Chez l'animal, le paclitaxel a montré, *in vivo*, une augmentation de la radioréponse d'un facteur 1.4 à 1.8 et *in vivo* de 1.2 à 2 [Milas, 1998].

A cet effet de radiosensibilisation s'ajoute une interaction additive des deux modalités thérapeutiques.

Des essais de phase I ont étudié l'association radiothérapie thoracique-chimiothérapie par docétaxel en une injection hebdomadaire d'une heure. L'étude de Mauer réalisée avec une radiothérapie concomitante de 60 Gy et docétaxel dosé soit à 40 mg, 60 mg ou 75 mg/m<sup>2</sup>/cycle montre que la dose est limitée par la survenue d'oesophagite et d'une neutropénie. Le schéma recommandé est d'une injection par semaine de 20 mg/m<sup>2</sup> associée à une radiothérapie concomitante durant 6 semaines. A noter la survenue de 2 cas de pneumopathies interstitielles fatales [Mauer, 1998].

L'évaluation de la radiochimiothérapie, en phase II, a montré une bonne tolérance et des résultats encourageants. L'essai réalisé par Choy auprès de patients porteur d'un carcinome bronchique non à petites cellules (CBNPC), traités par paclitaxel à 60 mg/m<sup>2</sup>/semaine et radiothérapie thoracique de 60 Gy révèle : 37 % oesophagite sévère, 6 % neutropénie sévère, 12 % pneumopathie (non létale) et une médiane de survie de 20 mois [Choy, 1998].

D'après Pazdur, le docétaxel présenterait une radiosensibilisation plus importante que le paclitaxel [Cortes, 1995].

### 3.7. LES TAXANES ET LE POUMON

#### 3.7.1. Généralités sur le cancer bronchique

On dénombre, en France, 25000 décès annuels par cancer bronchique en 1997 (contre 15000 en 1975) [Annexe n°4 (1)].

Il représente la première cause de mortalité chez l'homme soit 21000 décès par an. Sa fréquence est actuellement stable chez l'homme mais en augmentation chez la femme. Ceci s'explique par la forte consommation de tabac observée dans la population féminine depuis 20 ans.

Aux Etats-Unis, la mortalité par cancer bronchique a dépassé, chez la femme, celle du cancer du sein (22 % pour 19 % respectivement).

En France, on prévoit qu'en 2020-2025, le cancer bronchique deviendra la première cause de décès par cancer chez les femmes.

La classification histologique des cancers bronchiques distingue :

- les cancers bronchiques non à petites cellules (CBNPC) regroupant les carcinomes épidermoïdes (35 %), les adénocarcinomes (30 %) et les carcinomes à grandes cellules (15 %) dont le traitement curatif de référence est la chirurgie car ils sont peu chimiosensibles.

On note, par ailleurs, une décroissance des carcinomes épidermoïdes à l'inverse des adénocarcinomes, cancers plus distaux [Milleron, 1998 ].

- les cancers bronchiques à petites cellules (20 %) dont le traitement de référence est la chimiothérapie.

La classification TNM permet l'évaluation de l'extension thoracique de la tumeur. La stadification selon la codification TNM en stade I, II, IIIA, IIIB et IV a une valeur pronostique [annexe n°2 et n°3]. Le pronostic des CBNPC est

pour une large part lié à l'apparition de métastases dans 60 % des cas, dans les 2 premières années.

Le traitement des CBNPC comprend :

- la chirurgie qui reste le traitement de choix et le seul susceptible d'assurer une survie prolongée > 5ans.

Seul 25 % des patients ont une forme opérable dont 50 % auront une survie prolongée. Elle s'adresse aux stades I (T1N0 et T2N0), aux stades II (T1N1, T2N1 et T3N0), à environ 20 % des stades IIIA (T3N1 et T1-3N2) avec une chirurgie dite élargie qui s'accompagne d'un curage ganglionnaire complet. Ainsi : au stade I : 70 % de survie à 5 ans ; au stade II : 40 à 55 % à 5 ans [Mountain, 1997].

- la radiothérapie médiastinotumorale en post-opératoire de 55 à 65 Gy. Elle est inutile au stade I, indiquée au stade II et indiscutable au stade III, en cas d'atteinte pariétale ou en cas de recoupe bronchique positive [Beckendorf,1995]. Elle est délivrée par faisceaux antéropostérieurs, par fraction de 2 Gy, 5 jours par semaine puis, dès 40 Gy, elle est délivrée par champs obliques pour protéger la moelle osseuse.

- la chimiothérapie peut être néoadjuvante, dans les stades IIIA associée à la radiothérapie préopératoire permettant d'augmenter le taux de résection complète et donc la survie. Elle peut être en association séquentielle ou concomitante avec la radiothérapie. Elle est devenue le standard thérapeutique dans la prise en charge des cancers localement avancés et inopérables [Depierre, 2002].

La chimiothérapie de référence est le cisplatine, auquel s'ajoute de récentes molécules (vinorelbine, gemcitabine, étoposide). Les associations de chimiothérapie apportent un bénéfice au mieux modeste avec un taux de réponse tumorale < 40% chez les patients non prétraités [Lilenbaum, 1993]. L'association radiochimiothérapie, dans les stades IIIB (TN3 et T4N), a fait la preuve de son efficacité, face à la radiothérapie seule: médiane de survie de 12 mois [Non-small CLCCG, 1995].



Dans les stades IV (TNM1), la chimiothérapie à base de cisplatine, comparée au traitement de soutien, améliore les symptômes (douleur, toux, dyspnée), la qualité de vie. Elle n'augmente que de 10 % la survie à un an, passant de 5 % à 15 % soit 6 à 10 semaines [Souquet, 1993 ; Non-small CLCCG, 1995]. L'efficacité de la chimiothérapie s'inscrit en terme de survie et de confort. Mais en traitement de 2<sup>ème</sup> ligne, chez des patients réfractaires ou résistants au cisplatine, la chimiothérapie donne peu de réponse (de 0 à 16 %) en terme de survie [Jacoulet, 1997].

Actuellement, l'indication d'une chimiothérapie adjuvante ou néoadjuvante se discute aussi dans les stades précoces opérables de CBNPC (tout comme le rôle de la radiothérapie). Entre 1991 et 1997, un essai de phase III multicentrique, randomisé et prospectif, a été mené en France dans les stades I (sauf T1N0), II et IIIA comparant la chimiothérapie néoadjuvante+chirurgie à la chirurgie [une radiothérapie complémentaire était administrée en fonction du stade histologique de la tumeur]. Le bénéfice en terme de survie apparaît essentiellement pour les stades I et II [Depierre, 2002].

Mais l'arrivée des taxanes a modifié l'intérêt d'une chimiothérapie de seconde ligne : son efficacité s'exerce sur les patients résistants aux sels de platine (la médiane de survie, sans traitement, après échec du cisplatine est de trois mois) et en première intention.

### 3.7.2. Les taxanes et le cancer bronchique non à petites cellules (CBNPC)

#### 3.7.2.1. Le paclitaxel

Lors des premiers essais non comparatifs, le paclitaxel utilisé en monothérapie dans les CBNPC à un stade avancé permet un taux de survie à 1 an de 41 % [Bunn, 1997], un taux de réponse de 26 % avec une médiane de survie de 37 semaines [Webb, 1998].

L'association paclitaxel+cisplatine a été étudiée dans 3 essais comparatifs, randomisés. La durée de survie n'a pas été statistiquement différente par

rapport au cisplatine seul, la médiane de survie est de 8 à 10 mois [Anonyme, 1999].

Une étude réalisée auprès de 33 patients porteurs d'un CBNPC de stade IIIA inopérable-IIIB ayant reçu paclitaxel (60 mg/m<sup>2</sup>/semaine en perfusion de 3h) associé à une radiothérapie thoracique de 60 Gy en 6 semaines, a permis : 86 % de réponse dont 10 % de réponse complète, une médiane de survie de 20 mois et un taux de survie à 1 an de 60.6 %, à 3 ans de 18.2 %. La toxicité majeure rencontrée est l'oesophagite (37 % de forme sévère) et la neutropénie (6 %) [Choy, 1998].

Cette association apparaît donc efficace et bien tolérée.

### 3.7.2.2. Le docétaxel

#### 3.7.2.2.1. En première ligne

L'utilisation du docétaxel en première ligne, en monothérapie, a été étudiée dans plusieurs essais de phase II, auprès de patients traités pour un CBNPC avancé de stade IIIB et IV. Avec une dose de docétaxel de 100 mg/m<sup>2</sup>/21j, le taux de réponse obtenu varie de 26 à 38 % avec une durée médiane de survie de 40 semaines et un taux de survie à 1 an de 38 % [Fossella, 1994 ; Francis, 1994 ; Robinet, 2000 (a)]. Pour ces patients, le taux de neutropénie sévère était de 87 %, dont <20 % de neutropénie fébrile.

Un essai réalisé dans les mêmes conditions mais avec une posologie de docétaxel de 75 mg/m<sup>2</sup> montre un taux de réponse de 25 %, une médiane de survie de 36.4 semaines. L'incidence de la neutropénie est comparable à celle obtenue avec une posologie de 100 mg/m<sup>2</sup> [Miller, 1995].

De plus, un essai de phase III a évalué l'impact du docétaxel à 100 mg/m<sup>2</sup>/21jours en première intention dans la prise en charge de stade IIIB et IV *versus* un traitement palliatif (TP), chez 207 patients [Roszkowski, 2000]. Il a montré un taux de survie à 2 ans de 12 % pour le docétaxel *versus* aucune survie dans le groupe TP.

La revue des différentes études de phase II, en monothérapie montre des taux de réponse de :

20 à 26 % pour gemcitabine

12 à 33 % pour vinorelbine

15 à 31 % pour irinotécan

Le docétaxel apparaît donc comme une molécule intéressante en 1<sup>ère</sup> ligne dont l'efficacité en monothérapie est comparable aux associations recommandées [Robinet, 2000 (a)].

La place du docétaxel en traitement néo-adjuvant se précise. Une étude multicentrique de phase III a évalué le docétaxel en traitement néo-adjuvant des CBNPC de stade III A (avant chirurgie associée à une radiothérapie) [Mattson, 2003]. Cet essai montre un bénéfice en terme de survie avec : dans le groupe docétaxel, une médiane de survie de 14.8 mois contre 12.6 mois, dans le groupe contrôle.

Enfin, en première ligne, et en association avec le cisplatine, le taux de réponse varie de 30 à 47 % avec une médiane de survie de 28 semaines (essai Bérille) [Lacroix, 1998].

Un récent essai multicentrique de phase III, réalisé auprès de 1218 patients (CBNPC de stade IIIA et IV), a été publié : the *TAX 326 Study group* [Fossella, 2003]. Il révèle une efficacité supérieure de l'association docétaxel à 75 mg/m<sup>2</sup> et cisplatine à 75 mg/m<sup>2</sup>, toutes les 3 semaines comparée à l'association de référence vinorelbine à 25 mg/m<sup>2</sup>/semaine et cisplatine à 100 mg/m<sup>2</sup>/21j. La médiane de survie est de 11.3 mois *versus* 10.1 mois et le taux de survie à 2 ans est de 26 % *versus* 14 %. La toxicité notamment hématologique a été similaire dans les 2 groupes.

#### 3.7.2.2.2. En deuxième ligne

Un essai multicentrique réalisé chez 77 patients, traités pour un CBNPC avancé après échec des sels de platine, par docétaxel à 100 mg/m<sup>2</sup>/21j montre un taux de réponse de 16 %, une médiane de survie de 7 mois et un taux de survie à 1 an de 25 % [Gandara, 1997].

Un taux de réponse de 24 % avec une durée médiane de survie de 8.5 mois et un taux de survie à 1 an de 22 % est obtenu en monothérapie, auprès de 27 patients inopérables, traités par docétaxel à 100 mg/m<sup>2</sup>/21j. Le taux de neutropénie sévère est de 75 % [Robinet, 2000 (b)].

Deux essais de phase III ont inclu 579 patients, après échec du cisplatine, répartis en trois groupes : docétaxel à 100 mg/m<sup>2</sup> (groupe 1) ; docétaxel à 75 mg/m<sup>2</sup> (groupe 2) et un groupe contrôle (soit traitement palliatif soit vinorelbine ou ifosfamide). Le taux de réponse, respectivement, est 11.9 %, 7.5 % et 1 %, la médiane de survie est de 7.5 mois (groupe 2) contre 4.6 mois (groupe 3) et le taux de survie à 1 an varie de 32 à 37 % (groupe 2) contre 11 à 19 % (groupe3, contrôle). L'exposition antérieure au Taxol® n'a pas modifié les réponses au docétaxel. La toxicité est plus importante dans le groupe 1 que 2 (77 % de neutropénie sévère contre 54 %) [Fossella, 2002].

Le docétaxel apporte donc un bénéfice clinique par rapport au traitement palliatif en terme de survie, de qualité de vie [Shepherd, 2000]. La dose optimale à utiliser, dans cette situation, est 75 mg/m<sup>2</sup>/21j.

Le docétaxel a l'autorisation de mise sur le marché en 2<sup>ème</sup> ligne dans les CBNPC depuis 2000.

### 3.7.3. Association taxanes-radiothérapie dans le traitement des CBNPC

Des essais cliniques de phase I ont défini les schémas les plus adaptés [Choy, 1998 ; Mauer, 1998].

Un essai de phase II réalisé dans le traitement des CBNPC de stade IIIB associant docétaxel à 30 mg/m<sup>2</sup>/semaine à une radiothérapie de 64 Gy en 5 semaines, montre un taux de réponse de 80 % (dont 34 % de réponse complète) et un taux de survie à un an de 48 %. L'oesophagite est la toxicité principale de cette association et à un degré moindre, on constate des lymphopénies [Koukourakis, 1999].

Des résultats préliminaires concernant l'association docétaxel-cisplatine complétée d'une radiothérapie concomitante sont encourageants sur le plan efficacité et tolérance. Des essais de phase III sont nécessaire pour valider ces données.

Les taxanes, et plus particulièrement le docétaxel, ont donc une place dans l'arsenal thérapeutique du cancer bronchique non à petites cellules.

Ils sont responsables d'effets secondaires surtout hématologiques. Cependant, l'utilisation à plus grande échelle dans les essais cliniques a mis en évidence une toxicité pulmonaire jusque là peu connue.

#### 3.7.4. La toxicité pulmonaire des taxanes

Les taxanes induisent des réactions d'hypersensibilité responsable de troubles respiratoires connus à type de dyspnée, de bronchospasme.

Le docétaxel est responsable également des rétentions hydriques et d'épanchements pleuraux. Cependant, ces dernières années, des cas plus sévères de pneumopathie interstitielle ont été décrits.

De rares cas ont été rapportés de pneumopathie infiltrative secondaire au paclitaxel [Schweitzer, 1995 ; Ramanathan, 1996 ; Furuse, 1997 ; Khan, 1997 ; Choy, 1998]. D'après les essais de phase II, 3 % des patients traités en 1<sup>ère</sup> ligne par paclitaxel présentent une pneumopathie [Furuse, 1997] et 12 % lors de l'association à une radiothérapie [Choy, 1998]. Le mécanisme d'action responsable n'est pas clairement défini. Il pourrait être secondaire à une réaction d'hypersensibilité, notamment à un excipient le *CremophorEL* par le biais d'une histamino-libération. L'évolution est habituellement favorable, après interruption du cytotoxique et introduction d'une corticothérapie. Chez deux patients, la réintroduction de paclitaxel ne s'est pas accompagnée de récurrence [Ramanathan, 1996].

La toxicité pulmonaire du docétaxel semble plus rare. Quelques cas de pneumopathie interstitielle diffuse sont décrits [Kunitoh, 1996 ; Merad, 1997 ; Etienne, 1997 ; Mileschkin, 1999 ; Dunsford, 1999 ; Wang, 2001 et Read, 2002]. Sur les 19 cas recensés, 4 ont été mortels.

Les complications pulmonaires apparaissent dès les jours qui suivent la cure (que ce soit la première, la deuxième ou la sixième), pour une posologie de

docétaxel variant de 30 mg/m<sup>2</sup> à 100 mg/m<sup>2</sup> par cure, qu'il y ait ou non une prémédication.

Elles se traduisent par une dyspnée, une toux, de la fièvre. Le cliché thoracique montre un syndrome interstitiel, bilatéral, en verre dépoli d'évolution rapide. Le LBA peut révéler une alvéolite mixte, à prédominance lymphocytaire [Merad, 1997].

Aucun de ces signes cliniques et paracliniques n'est spécifique d'une origine iatrogénique.

Le diagnostic de pneumopathie interstitielle aux taxanes est difficile à poser. C'est un diagnostic d'élimination. Il faut écarter les étiologies les plus probables : infectieuse, cardiogénique, radique, hémorragique, allergique et carcinomateuse.

Les mécanismes en cause ne sont pas connus. On évoque une toxicité directe liée à la production de radicaux libres et surtout un mécanisme immunologique responsable de la prolifération des lymphocytes T contre un antigène spécifique pulmonaire exprimé par la tumeur [Dunsford, 1999]. On a également proposé l'hypothèse d'une « réactivation » des lésions de fibrose par le docétaxel [Kunitoh, 1996].

Ces données révèlent donc la possibilité de pneumopathies interstitielles liées aux taxanes, dont la fréquence doit être faible compte tenu du nombre important de patients traités par Taxol® et Taxotère® dans les essais cliniques.

Dans aucune de ces observations, il n'est signalé la prise concomitante d'amiodarone par le patient.

## 4- LES CAS CLINIQUES

#### 4.1. CAS CLINIQUE N°1

Un homme, âgé de 63 ans, ancien tabagique à 20 paquets-année, sans antécédent respiratoire notable et suivi pour une hypertension artérielle, une hypercholestérolémie traitées par bisoprolol et simvastatine, a consulté en septembre 2001 devant la survenue de crachats hémoptoïques.

Le bilan comprenait une radiographie thoracique, un scanner thoraco-abdominal et cérébral, une trachéo-broncho-fibroscopie avec biopsies bronchiques, une exploration de la fonction respiratoire sans mesure de la DLCO, une échographie abdominale et une scintigraphie osseuse. Il permettait de conclure à un carcinome bronchique épidermoïde distal du lobe inférieur gauche avec présence d'adénopathies hilaires gauches et sous carinaires sans lésion métastatique à distance. A noter l'existence d'un discret syndrome interstitiel basal droit au scanner thoracique sans traduction clinique ni spirométrique et sans correspondance radiologique.

La lobectomie inférieure gauche avec résection-anastomose réalisée le 11/10/2001 permettait l'exérèse complète d'une tumeur de 3 cm de grand axe, dont l'analyse anatomopathologique révélait le caractère épidermoïde peu à moyennement différencié, sans envahissement de la plèvre viscérale, avec extension ganglionnaire hilare gauche et sous carinaire. Il s'agissait donc d'une tumeur classée T2N2M0 soit un stade IIIA.

Les suites opératoires étaient simples en dehors d'un accès d'arythmie complète par fibrillation atriale, résolutive sous amiodarone. Après retour en rythme sinusal, ce traitement a été poursuivi au long cours en prévention des rechutes d'arythmie (200 mg/j, 5j/7).

Un traitement adjuvant par radio-chimiothérapie a été envisagé dans le cadre d'un essai de phase II (LOR NPC 2), devant théoriquement comporter deux étapes : une première étape purement chimiothérapique de 3 cures de docétaxel (Taxotère®) à la posologie de 100 mg/m<sup>2</sup> (190 mg) par cure, administrée toutes les 3 semaines ; une deuxième étape associant chimiothérapie par docétaxel à



posologie réduite (cure hebdomadaire de 20 mg/m<sup>2</sup> soit 37 mg) pendant 5 semaines, et radiothérapie de 50 Grays répartis en 25 fractions.

Comme il est recommandé dans le résumé des caractéristiques du produit dans le *Vidal* 2003, chaque cure de docétaxel était précédée une heure auparavant d'une injection de 120 mg de méthylprednisolone en prévention des réactions d'hypersensibilité.

Les 3 cures à forte posologie soit 100 mg/m<sup>2</sup> (29/11/01, 20/12/01, 10/01/02) et les 3 cures suivantes à posologie réduite soit 20 mg/m<sup>2</sup> (29/01/02, 05/02/02, 12/02/02) ont été administrées avec une bonne tolérance clinique et biologique. La phase de radiothérapie s'est échelonnée du 29/01/02 au 05/03/02.

Après la 3<sup>ème</sup> cure du 10/01/02, sont apparues une discrète toux productive et une dyspnée très modérée, sans anomalie clinique auscultatoire, avec présence d'*Haemophilus influenzae* et *Escherichia coli* à 10<sup>7</sup> colonies/ml à l'examen cytobactériologique des crachats (ECBC), conduisant à un traitement par fluidifiant bronchique et à une antibiothérapie par céphalosporine de troisième génération.

Un mois plus tard, le 11/02/02, le patient a été revu en consultation devant la majoration de la toux, de l'hypercrinie mucopuriforme, et de la dyspnée (grade II) avec sensation d'étouffement au décubitus, dans un contexte d'amaigrissement modéré (1 kg) sans fièvre.

Il n'existait pas d'anomalie auscultatoire. La saturation percutanée en oxygène (SaO<sub>2</sub>) était à 93 %. La radiographie thoracique montrait d'une part, une séquelle pleurale basale gauche post opératoire modérée et d'autre part, des images alvéolo-interstitielles périphériques, prédominantes à droite, intéressant surtout la région axillaire inférieure et supéro-externe droite. L'ECBC retrouvait les mêmes germes qu'en janvier, ce qui conduisait à reprendre une antibiothérapie, cette fois par lévofloxacine (1 g/j pendant 8 jours, puis 8 jours à demi-dose) et un traitement mucofluidifiant par carbocystéine.

Néanmoins, l'évolution subaiguë et l'aspect radiographique faisaient évoquer, dans ce contexte d'administration conjointe de docétaxel et d'amiodarone, la possibilité d'une pneumopathie alvéolo-interstitielle iatrogène, conduisant à

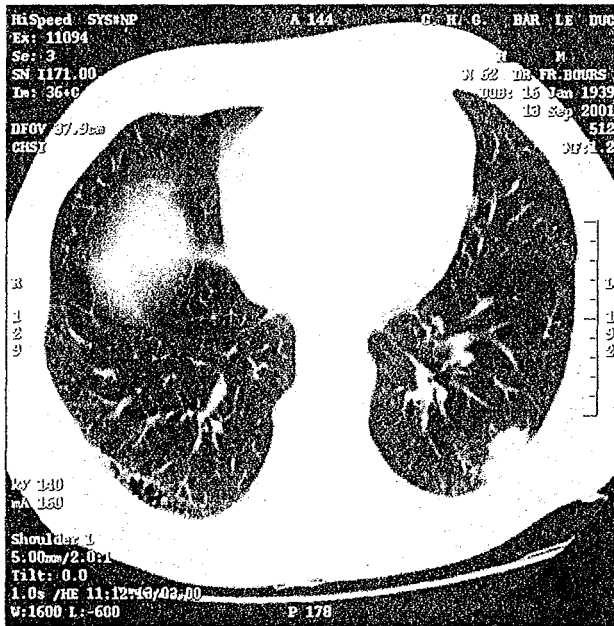
l'interruption de ces deux traitements le 18/02/02 mais à la poursuite de la radiothérapie.

Le scanner thoracique du 22/02/02 mettait en évidence à gauche des images fibreuses en rayon de miel s'étendant au niveau du lobe supérieur et à droite, des images interstitielles interlobulaires associées à des traces d'emphysème sous pleural périphérique.

Le 05/03/02 (dernier jour de la radiothérapie), le patient devait être hospitalisé en raison d'une dyspnée de grade III, fébrile, évoluant depuis 3 jours, associée à une altération de l'état général (asthénie, amaigrissement de 1,5kg) sans toux associée.

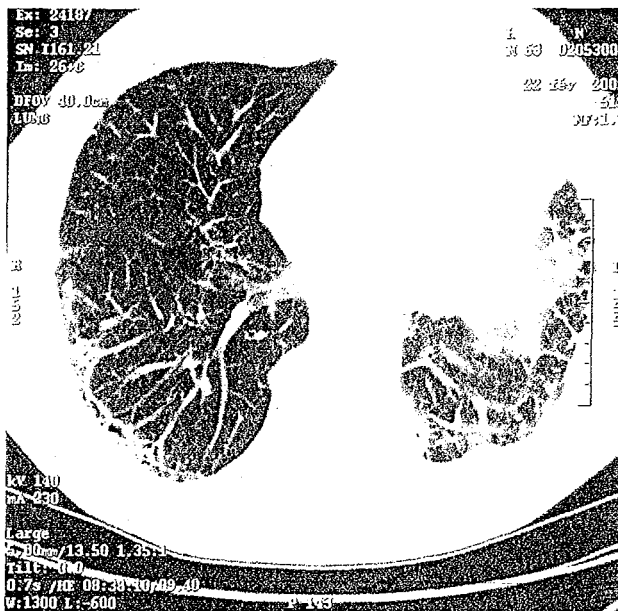
On percevait à l'auscultation de rares crépitations fins à l'inspiration profonde. Le cliché thoracique révélait une majoration des images interstitielles avec extension bilatérale vers les sommets. La gazométrie artérielle initiale montrait une hypoxémie sévère et une alcalose ventilatoire (pH = 7.45 ; pO<sub>2</sub> = 49.5 mmHg ; pCO<sub>2</sub> = 35.1 mmHg et SaO<sub>2</sub> = 86 %). La protéine C réactive était à 154 mg/l, les hémocultures et sérologies *Legionella*, *Chlamydiae* et *Mycoplasma* étaient négatives de même que l'ECBC. La bronchofibroskopie avec lavage bronchoalvéolaire (LBA) trouvait un aspect inflammatoire diffus post-radique de la muqueuse bronchique modérément hypercrine sans agent pathogène à l'examen direct. L'analyse du LBA montrait 40000 éléments/ml (macrophages 38 %, dont 0 % de sidérophages ; polynucléaires éosinophiles 10 %, polynucléaires neutrophiles 38 % ; lymphocytes 13 % avec un rapport de lymphocytes TCD4+/TCD8+ = 1.32). La recherche d'*aspergillus* et de *pneumocystis carinii* était négative.

TDM du 13/09/2001



Syndrôme interstitiel postérieur et basal limité du champ droit, lésion tumorale du lobe inférieur gauche.

TDM du 22/02/2002



Syndrôme interstitiel bilatéral, en rayon de miel du lobe supérieur gauche et interlobulaire à droite, associé à un emphysème sous pleural droit modéré.

Une antibiothérapie probabiliste injectable à large spectre était débutée le 05/03/02 comportant ceftriaxone (2 g/j), ofloxacine (400 mg/j) et triméthoprime-sulfaméthoxazole (9 ampoules/j) associée à une oxygénothérapie par ventilation nasale aux lunettes puis au masque. Devant la majoration de l'hypoxémie (pH = 7.43 ; pO<sub>2</sub> = 36.9 mmHg ; pCO<sub>2</sub> = 31.3 mmHg et SaO<sub>2</sub> = 69 %) et de la dyspnée (grade V de Sadoul), une corticothérapie injectable était adjointe le 07/03/02.

Devant l'évolution défavorable de cette pneumopathie interstitielle bilatérale hypoxémiante avec apparition de signes d'épuisement respiratoire, le patient était transféré en réanimation respiratoire.

Malgré la poursuite de l'antibiothérapie (ceftriaxone-ofloxacine), de la corticothérapie injectable à forte posologie, l'administration d'aérosols bronchodilatateurs et l'instauration d'une ventilation non invasive, la dégradation de l'état respiratoire avec apparition d'épisodes d'arythmie supra-ventriculaire rapide mal tolérés conduisait à l'intubation pour ventilation mécanique le 18/03/02. Celle-ci s'est compliquée d'un pneumothorax droit complet d'origine barométrique immédiatement drainé le 19/03/02. Le décès est survenu le 21/03/02.

L'autopsie a révélé l'existence d'une fibrose sévère organisée avec, à gauche, un aspect cicatriciel post-chirurgical de la base du lobe supérieur restant, sans élément néoplasique évolutif, associé à un aspect de fibrose des parois alvéolaires possiblement post-radique à la partie supérieure de ce même lobe ; et à droite, une fibrose compliquée de dommages alvéolaires diffus, de micro-infarctus au contact de rares thrombi artériels, et d'un foyer de pneumonie aiguë.

Au total, le patient a été traité pour un carcinome bronchique épidermoïde par chirurgie suivie d'une chimiothérapie par docétaxel (6 cures) associée à une radiothérapie. Il prenait en parallèle de l'amiodarone. Il a présenté une pneumopathie interstitielle d'évolution fatale.

## 4.2. CAS CLINIQUE N°2

Un homme de 65 ans, tabagique sevré, porteur d'une bronchopneumopathie chronique obstructive post-tabagique a consulté en septembre 1997 devant la persistance d'un syndrome rhinobronchique associé à une dyspnée expiratoire sifflante, après échec d'une antibiothérapie d'épreuve.

Le bilan réalisé en novembre 1997 comportait une radiographie thoracique, un scanner thoraco-abdominal et cérébral, une trachéo-broncho-fibroscopie avec biopsies bronchiques, une échographie hépatique, une scintigraphie osseuse, une exploration fonctionnelle respiratoire (EFR) et une scintigraphie de perfusion. Les examens permettaient de mettre en évidence un carcinome bronchique épidermoïde avec obstruction des bronches lobaire supérieure et inférieure gauches, s'étendant à la partie inférieure du tronc souche gauche.

Le traitement entrepris le 01/12/1997 par pneumonectomie gauche élargie au péricarde, à l'oreillette et au carrefour artériel pulmonaire gauche permettait l'exérèse complète d'une tumeur de 4,5 x 4,5 x 4cm. L'histologie révélait un carcinome épidermoïde bien différencié kératinisant englobant le tronc souche gauche et les bronches supérieure et inférieure, infiltrant la graisse hilare, l'artère pulmonaire gauche et la paroi de l'oreillette gauche et envahissant un ganglion hilare. La tumeur était classée T4N1M0 soit un stade IIIB. Les suites opératoires étaient simples.

Une radiothérapie médiastinale complémentaire était réalisée de février à avril 1998 (66 Grays). L'évolution était satisfaisante tant sur le plan clinique que radiologique.

Le patient présentait en août 2000 une thrombose veineuse du membre inférieur droit dans un contexte d'infection bronchique, d'évolution favorable sous anti-vitamine K (AVK). Puis en octobre 2000, un passage en tachycardie atriale sans détérioration de la fonction ventriculaire gauche, fut régularisé par un traitement transitoire comportant amiodarone et digitaline, sous couvert d'un traitement par fluindione (Préviscan®).

Le scanner thoracique de contrôle réalisé en janvier 2001, montrait la réévolution tumorale sous la forme d'un nodule de 16 mm du Fowler droit sans autre site d'extension.

Une chimiothérapie adjuvante était débutée en février 2001 et devait comporter 6 cures de carboplatine (AUC : 5 mg/ml/min) et paclitaxel (Taxol®) 175 mg/m<sup>2</sup> par raison d'une cure toutes les trois semaines. Mais la toxicité croissante du traitement sur le plan neurologique (paresthésies, diminution des réflexes ostéotendineux et troubles de la sensibilité profonde aux extrémités) et hématologique (toxicité majeure sur la lignée blanche et plus modérée sur la lignée plaquettaire) obligeait à interrompre la chimiothérapie après la 6<sup>e</sup> cure, en juin 2001, même après réduction des posologies de paclitaxel à 100 mg.

Le contrôle tomodensitométrique réalisé après 3 cures, en avril 2001, avait pourtant montré une nette régression du nodule basi-thoracique droit mesurant 6 mm (on retrouvait l'image d'épanchement péricardique de moyenne abondance, inchangée depuis février 2001, en avant des cavités droites). La surveillance clinique et radiologique était décidée.

La spirométrie réalisée en juillet 2001, montrait la présence d'un syndrome mixte avec une nette baisse de la capacité pulmonaire mesurée à 40 % de la théorique en rapport avec la pneumonectomie. Parallèlement, on notait des signes d'obstruction associés : augmentation du rapport VR/CPT, des résistances dans les voies aériennes et baisse du rapport DEM 25-75 à 29 % de la théorique. Les résultats étaient superposables à ceux de 1999.

Le patient était hospitalisé en octobre 2001 pour prise en charge d'une décompensation cardiorespiratoire sévère (dans un contexte d'arythmie supraventriculaire récidivante depuis août 2001 à nouveau traitée par hémigoxine et amiodarone 400 puis 200 mg/j, 5 j/7).

L'échographie cardiaque montrait l'apparition d'une hypertension artérielle pulmonaire majeure. Un nouveau scanner thoracique mettait en évidence la réévolution de la lésion tumorale basale droite associée à un épanchement pleural droit d'abondance faible ne justifiant pas de drainage, un épanchement

péricardique stable et une hépatomégalie avec une ascite déclive. Les clichés d'angioscanner ne montraient pas de projection embolique proximale ou semi-distale. L'évolution clinique était favorable avec comme traitement : furosémide, digoxine, amiodarone, spironolactone, méthylprednisolone à posologie dégressive et fluindione.

Devant cette réévolution tumorale, une chimiothérapie de 2<sup>ème</sup> ligne par gemcitabine (Gemzar<sup>®</sup>) était débutée le 30/11/2001. Chaque cure se composait de trois injections intraveineuses à raison d'une injection par semaine, trois semaines consécutives par mois. Une toxicité hématologique de grade I nécessitait l'adjonction d'epoetin beta (Neorecormon<sup>®</sup>) dès la première cure. Puis une thrombopénie conduisait à l'annulation de la troisième injection de la 3<sup>ème</sup> cure (au total, 8 injections de gemcitabine ont été réalisées). L'état clinique restait stable malgré la persistance d'une dyspnée de grade II-III et d'oedème du membre inférieur droit.

Le scanner thoracique d'évaluation réalisé au décours le 04/03/2002 montrait une progression modérée de la lésion nodulaire sous pleurale droite. L'épanchement pleural avait régressé et l'épanchement péricardique restait stable par rapport à octobre 2001. Le contrôle cardiologique retrouvait une hypertrophie ventriculaire droite, une hypertension artérielle pulmonaire systolique à 58 mmHg et une volumineuse collection paracardiaque gauche enkystée.

Devant l'augmentation du volume tumoral, une 3<sup>ème</sup> ligne chimiothérapique par docétaxel (Taxotere<sup>®</sup>) en cure de 75 mg/m<sup>2</sup> toutes les trois semaines était décidée et débuté le 04/03/02. Une seule cure fut administrée.

Dès le 21/03/02, le patient devait en effet être hospitalisé en réanimation respiratoire pour insuffisance respiratoire aiguë sévère (dyspnée de grade V avec signes de lutte respiratoire et encéphalopathie hypercapnique). On notait des oedèmes des membres inférieurs modérés, un purpura étendu des membres

inférieurs et à l'auscultation, des ronchus et des crépitations remontant jusqu'à mi-champ droit. Le rythme cardiaque était régulier à 50/mn.

La radiographie thoracique montrait à droite des images alvéolo-interstitielles et la gazométrie une acidose respiratoire avec hypoxémie (pH = 7.21 ; pO<sub>2</sub> = 68 mmHg ; pCO<sub>2</sub> = 91 mmHg ; SaO<sub>2</sub> = 98 % et HCO<sub>3</sub><sup>-</sup> = 35 mmol/l). On notait une protéine C réactive à 79,3mg/l, une hyperleucocytose à 13400/ml dont 85.6 % de polynucléaires neutrophiles, une hyponatrémie à 134 mEq/l, une créatininémie à 11 mg/l avec une urée sanguine à 0.93 g/l traduisant une insuffisance rénale fonctionnelle, une cytolyse hépatique (ASAT = 212 UI/l, ALAT = 142 UI/l), des GGT à 86 UI/l et un INR à 6.7. Les hémocultures et l'examen cytbactériologique des crachats étaient négatifs. L'aspiration dirigée ne mettait pas en évidence de macrophages de type sidérophages, ni de cellules atypiques. Une fibroscopie bronchique pour prélèvements distaux protégés et LBA n'a pu être réalisée en raison de l'état respiratoire précaire du patient. L'échographie cardiaque évaluait la fraction d'éjection du ventricule gauche à 60 %.

Le traitement de cette pneumopathie interstitielle hypoxémiante d'installation rapide sur poumon droit restant comprenait dans un premier temps une oxygénothérapie par ventilation non invasive et ventilation nasale au masque. Puis une antibiothérapie probabiliste injectable par amoxicilline-acide clavulanique (3 g/j) était instaurée pendant 8 jours.

L'absence d'amélioration clinique, après une semaine, malgré une ventilation spontanée avec aide inspiratoire (VSAI) 24h/24 associée à l'administration d'aérosols bronchodilatateurs faisaient évoquer l'hypothèse d'une pneumopathie iatrogène. L'amiodarone était alors interrompue. On débutait également le 27/03/2002, une corticothérapie injectable par méthylprednisolone (80 mg, 2 fois/j pendant 2 jours puis 20 mg, 3 fois/j pendant 48 heures puis 60 mg/j.



L'amélioration clinique fut lentement obtenue. Après 10 jours, une toux productive séromuqueuse persistait ainsi qu'une dyspnée de grade III-IV. On percevait des crépitants diffus dans le champ droit. La radiographie thoracique de contrôle montrait la régression des images alvéolo-interstitielles droites avec la persistance d'un discret épanchement pleural droit.

Le patient a pu quitter le service de réanimation le 11/04/02 sous corticothérapie injectable avec poursuite de l'oxygénothérapie au long cours à un débit de 1 l/mn, associée à une ventilation nasale nocturne.

Le patient est vivant à ce jour et la corticothérapie d'entretien par voie orale reste bien tolérée.

Au total, le patient est suivi pour un carcinome bronchique épidermoïde. Il a été traité, dans un premier temps, par chirurgie et radiothérapie puis par deux lignes de chimiothérapie (carboplatine- paclitaxel puis gemcitabine). Il suit également un traitement par amiodarone.

Après une cure de docétaxel, il présente une pneumopathie interstitielle aiguë d'évolution favorable.

### 4.3. CAS CLINIQUE N° 3

Un homme de 67 ans, ancien tabagique à 30 paquets-année, sévère, ancien fondeur de métaux, aux antécédents de sinusite opérée 27 ans auparavant, a consulté en décembre 2000 devant une asthénie invalidante avec expectorations puriformes.

Le bilan réalisé début 2001 comprenait une radiographie thoracique (RP), une bronchofibroscopie avec biopsie transbronchique de la bronche lobaire inférieure gauche, un scanner thoracique puis du corps entier, une scintigraphie osseuse, une exploration fonctionnelle respiratoire (EFR) et une scintigraphie pulmonaire de ventilation-perfusion. Les examens permettaient de conclure à un carcinome bronchique épidermoïde du lobe inférieur gauche avec présence d'une seconde masse du hile gauche et d'adénopathies suspectes (trachéobronchique, aorto-pulmonaire et hilaires gauches).

Le traitement par pneumonectomie gauche avec curage ganglionnaire médiastinal réalisé le 19/04/2001 assurait l'exérèse complète d'une tumeur bifocale de 4.5 cm de diamètre du lobe inférieur gauche et de 5.5 cm de diamètre du hile gauche avec infiltration des voies endobronchiques. L'histologie révélait une lésion carcinomateuse épidermoïde peu différenciée avec infiltration de la plèvre viscérale, envahissement de cinq ganglions hilaires, d'un sous-carénaire gauche et d'un ganglion de l'aorte descendante. Il s'agissait d'une tumeur classée T3N2M0 soit un stade IIIA. La pièce opératoire montrait également des zones de bronchectasies, de pneumonie de rétention et d'emphysème bulleux au niveau du parenchyme non tumoral.

En post-opératoire, le patient présentait, d'une part, un épisode paroxystique d'arythmie supraventriculaire résolutive sous amiodarone (traitement poursuivi en prévention des récurrences) et d'autre part, une pneumopathie non spécifique basale droite motivant une antibiothérapie, non précisée.

L'indication d'un traitement adjuvant par radiochimiothérapie, selon le protocole LOR NPC2, a été retenue. Le traitement a pu être complet.

La chimiothérapie a comporté 3 cures de docétaxel (Taxotère<sup>®</sup>) à 100 mg/m<sup>2</sup> soit 165 mg par cure tous les 21 jours (les 07/06/01, 28/06/01 et 19/07/01). Chaque cure était précédée de l'administration orale de méthylprednisolone. La tolérance clinique et biologique a été satisfaisante avec cependant une alopecie et des myalgies modérées. La deuxième partie du protocole, radiochimiothérapique, a comporté 5 cures de docétaxel à 20 mg/m<sup>2</sup> soit 35 mg, les 17/08, 24/08, 31/08, 07/09 et 14/09/01 et une radiothérapie médiastinale concomitante de 50 Grays en 25 fractions, réalisée du 16/08 au 20/09/01.

Le patient se plaignait le 23/08/01 d'une toux sèche avec une dyspnée de grade II. La RP révélait un discret épanchement pleural droit avec un syndrome alvéolo-interstitiel de la base droite. L'examen cyto bactériologique des crachats (ECBC) mettait en évidence deux germes : *Cocci gram +* et *Candida*. Un traitement par amoxicilline-acide clavulanique et fluconazole était instauré, associé à salbutamol en aérosols.

L'amélioration clinique avec régression du syndrome bronchique mais persistance d'une toux, permettait l'arrêt du traitement antibiotique le 04/09 (poursuite de salbutamol et fluconazole pendant huit jours). L'auscultation pulmonaire montrait quelques râles sous crépitants persistants au niveau de la base droite, sans signe d'épanchement pleural.

Le 25/10/01, le patient était hospitalisé pour investigations complémentaires devant la persistance et l'aggravation récente de sa dyspnée. Le scanner thoracique notait d'une part un comblement de la cavité de pneumonectomie gauche remontant jusqu'au plan du tiers moyen de la trachée et d'autre part un syndrome interstitiel en nid d'abeille des lobes inférieur et moyen droits. Il n'existait pas d'argument en faveur d'une récurrence tumorale ni d'embolie pulmonaire malgré la notion de thrombose veineuse profonde du membre supérieur gauche ayant récidivé après une thrombolyse relayée par une anti-

coagulation efficace. La gazométrie artérielle montrait une hypoxémie avec hyperventilation, partiellement corrigée sous O<sub>2</sub> en sonde nasale (pH = 7.53 ; pO<sub>2</sub> = 64.9 mmHg ; pCO<sub>2</sub> = 30.1 mmHg et SaO<sub>2</sub> = 95.3 %).

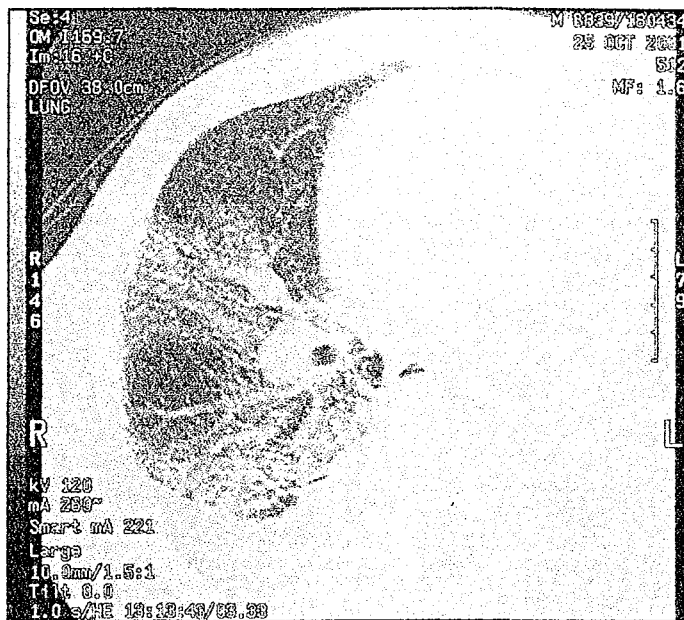
Le même jour, la survenue d'une détresse respiratoire aiguë lors de la réalisation d'une fibroscopie (absence de bourgeon néoplasique ou de signe infectieux) avec lavage broncho-alvéolaire, conduisait à une hospitalisation en réanimation.

La recherche de *Pneumocystis carinii* et VRS sur le liquide de lavage alvéolaire était négative mais on pouvait noter quelques colonies de *Candida albicans* et de *Staphylococcus epidermidis* (germes identiques retrouvés sur le liquide d'aspiration trachéale). Il n'y avait pas de cellule tumorale, de germe y compris de bacille de Koch, dans le liquide pleural gauche. La biologie mettait en évidence une anémie à 10.2 g/dl sans hyperleucocytose (GB à 8080/mm<sup>3</sup>), la PCR était à 62 mg/l. Le bilan sérologique était par ailleurs négatif (*Mycoplasma pneumoniae*, *Chlamydia pneumoniae*, *Legionella pneumophila*).

Le traitement entrepris comportait dans un premier temps une ventilation avec aide inspiratoire et une antibiothérapie par voie générale (ceftriaxone, clarithromycine, amikacine) associée à une corticothérapie intraveineuse (méthylprednisolone : 40 mg/j) ; puis secondairement le drainage de l'épanchement thoracique gauche le 03/11/01, qui n'a amélioré que transitoirement l'hématose. Un traitement anti-arythmique par amiodarone en intraveineux était repris dès le 27/10/01. Le scanner thoracique de contrôle du 05/11/01 révélait la persistance d'un petit épanchement pleural gauche et notait à droite l'existence de lésions emphysémateuses sévères médiastinales associées à un syndrome interstitiel des lobes supérieur et inférieur.

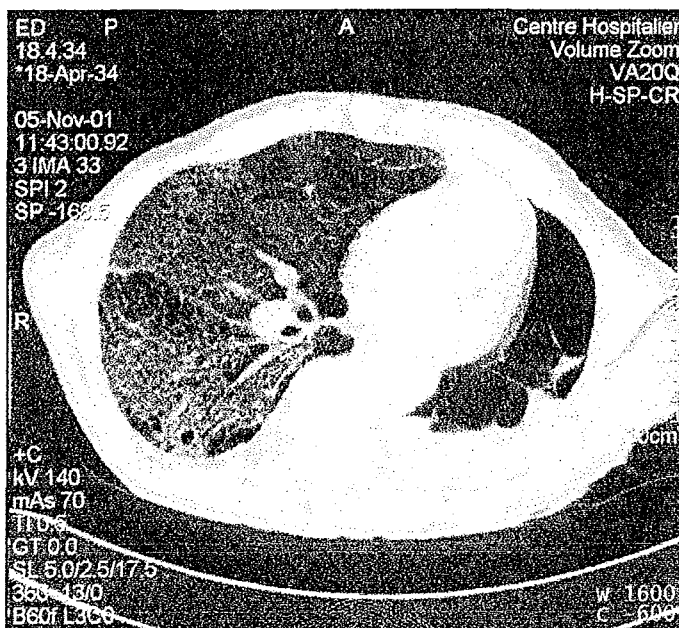
Malgré un renforcement thérapeutique par une corticothérapie d'une part, à forte posologie (devant la majoration du syndrome inflammatoire (PCR = 141 mg/l le 30/10) sans hyperthermie ni processus infectieux retrouvé) et d'autre part, un traitement diurétique afin d'éliminer une composante cardiogénique, l'épuisement respiratoire conduisait à l'intubation pour ventilation mécanique le 8 novembre.

TDM réalisée le 25/10/2001



Syndrôme interstitiel en nid d'abeille prédominant dans le secteur déclive du champ pulmonaire droit associé à un épanchement pleural droit.

TDM réalisée le 05/11/2001



Syndrôme interstitiel prédominant à la base du champ pulmonaire droit associé à des lésions emphysemateuses localisées préférentiellement à la partie supérieure, médiastinale du lobe droit.

Le décès est survenu le 09/11/01. Il n'a pas été réalisé d'autopsie.

Au total, ce patient était traité pour un carcinome épidermoïde pour lequel une chirurgie et une radiochimiothérapie par docétaxel (8 cures) ont été entreprises.

Il prenait en parallèle de l'amiodarone, depuis l'intervention chirurgicale.

Il a développé une pneumopathie interstitielle rapidement évolutive qui lui a été fatale.

#### 4.4. CAS CLINIQUE N°4

Une femme de 55 ans, sans antécédent tabagique mais signalant une pneumopathie d'étiologie indéterminée à l'âge de 15 ans, porteuse d'une calcification pleurale basale gauche (possible séquelle bacillaire radiographique découverte en février 2001) est prise en charge en juillet 2000 pour un néoplasme du sein droit.

Elle est traitée depuis 1983 par amiodarone (200 mg/j, 5j/7), digoxine et antivitamine K pour une arythmie complète par fibrillation atriale chronique sur rétrécissement mitral post-rhumatismal.

Une tumorectomie avec curage ganglionnaire a été réalisée le 02/10/2000 (2 ganglions positifs sur 16) puis complétée par une curiethérapie *in situ* en post-opératoire.

Un traitement adjuvant par chimiothérapie devant comporter théoriquement 6 cures de docétaxel (Taxotere<sup>®</sup>) à la posologie de 100 mg/m<sup>2</sup> (155 mg) chacune, à 3 semaines d'intervalle, a été envisagé.

L'administration de la première cure le 15/11/00 a été marquée par l'apparition 48 à 72 h plus tard, d'une éruption fébrile de la face associée à une leucopénie sévère d'évolution favorable sous antibiothérapie. Les trois cures suivantes (5/12/00, 28/12/00 et 19/01/01) ont été parfaitement tolérées.

Le 23/01/01, soit quatre jours après la quatrième cure, est apparu un fébricule sans point d'appel infectieux, initialement traité à domicile par céfixime, secondairement associé à ciprofloxacine.

Malgré cette thérapeutique, devant l'aggravation de l'hyperthermie à 40°C et l'apparition d'une toux sèche dyspnéisante, la patiente a été hospitalisée le 02/02/01. La fréquence respiratoire était à 25/min, la saturation en O<sub>2</sub> à 97 % en air ambiant. L'auscultation a révélé des crépitants bilatéraux prédominants à

gauche. La radiographie thoracique (RP) montrait un syndrome interstitiel bilatéral prédominant aux bases. Le bilan infectieux restait négatif.

Le renforcement du traitement antibiotique par l'association ceftriaxone, ciprofloxacine et vancomycine restait sans efficacité. On notait alors une hypoxémie et une alcalose ventilatoire (pH = 7.49 ; pO<sub>2</sub> = 60 mmHg ; pCO<sub>2</sub> = 30 mmHg et SaO<sub>2</sub> = 94 %) nécessitant une oxygénothérapie nasale à 6 l/min. Dans l'hypothèse d'une participation cardiogénique un traitement diurétique était introduit, sans efficacité. Le remplacement de ceftriaxone par piperacilline-tazobactam n'apportait pas plus d'amélioration.

L'analyse du lavage bronchioloalvéolaire (LBA) mettait en évidence des éléments en faveur d'une alvéolite lymphocytaire (170 000 éléments/ml : macrophages 36 % dont 0 % de sidérophages ; polynucléaires neutrophiles 14 % ; lymphocytes 50 % ; hématies 0 %). La recherche de virus (VRS, *H.influenzae* A et B, CMV, Adénovirus) et de *Pneumocystis carinii* était négative. La présence de *Stomatococcus salivae* multisensible était rattachée à une probable contamination. La tomодensitométrie thoracique du 07/02/01 montrait un syndrome interstitiel diffus, des images de calcifications pleurales postéro-basales gauches et un épanchement pleural droit modéré.

L'évolution clinique et l'aspect radiologique évoquaient une possible pneumopathie médicamenteuse au docétaxel et/ou à l'amiodarone, conduisant à l'interruption du traitement antiarythmique le 09/02/01, à l'annulation des deux cures de Taxotère<sup>®</sup> restantes, et à l'introduction d'une corticothérapie injectable à forte dose (2 mg/kg/j).

On assistait en 48 heures à une spectaculaire amélioration avec un sevrage de l'oxygénothérapie dès le 12/02/01, une normalisation rapide de l'auscultation pulmonaire et une nette diminution du syndrome interstitiel sur la RP du 14/02/01.

La corticothérapie était poursuivie par voie orale (60 mg puis 40 mg/j à la sortie le 15/02/01), associée à un traitement prophylactique par isoniazide et sulfaméthoxazole-triméthoprime. La réintroduction d'amiodarone le 06/03/01



ne s'est accompagnée d'aucun symptôme respiratoire. La RP de contrôle, l'EFR et le test de marche de 6 min, réalisés le 07/03/01 étaient satisfaisants.

La patiente a pu bénéficier secondairement d'une radiothérapie mammaire sous corticothérapie dégressive avec une excellente tolérance.

Au total, la patiente a été traitée pour un cancer du sein par chirurgie, curiethérapie puis par docétaxel (4 cures). Elle suivait également un traitement par amiodarone. Elle a développé une pneumopathie interstitielle aiguë d'évolution favorable, et n'ayant pas récidivé à la réintroduction de l'amiodarone.

#### 4.5. CAS CLINIQUE N°5

Un homme de 62 ans, était suivi depuis juin 1999 pour un carcinome bronchique épidermoïde hilaire gauche. Tabagique, il présentait des antécédents de dysfonction ventriculaire gauche systolique et d'accès de tachyarythmie par fibrillation atriale à plusieurs reprises depuis début 2000, pour lesquels il a bénéficié de façon discontinue d'un traitement par amiodarone associée à vérapamil (40 mg, 3 fois/j), acébutolol (50 mg/j) et fluindione (5 mg/j).

Après une première chimiothérapie non précisée, une reprise évolutive a été constatée en juillet 2000. A partir de septembre 2000, le patient a bénéficié d'une chimiothérapie de deuxième ligne par docétaxel (Taxotère®) à la posologie de 75 mg/m<sup>2</sup> (120 mg) toutes les trois semaines, avec pour chaque cure, une prémédication systématique durant trois jours par prednisolone (50 mg, 2 fois/j). A l'issue des 10 premières cures, la radiographie thoracique (RP) de contrôle du 22/03/01 montrait une légère augmentation de la masse hilaire gauche.

Le patient reprenait depuis le 15/01/01 de l'amiodarone.

Le 23/03/01, quatre heures après la fin de la 11ème cure qui s'était déroulée sans problème particulier (SaO<sub>2</sub> = 96 %, auscultation pulmonaire normale en fin de perfusion), le patient a dû être réhospitalisé en urgence en réanimation, devant l'apparition d'un syndrome de détresse respiratoire aiguë.

L'examen clinique d'entrée notait une hypothermie à 34.4°C, un érythème du thorax, une toux quinteuse avec polypnée, des crépitants aux deux bases associés à des ronchus bilatéraux, quelques oedèmes rétro-malléolaires sans signes d'insuffisance circulatoire périphérique. Il existait une hypoxémie profonde (SaO<sub>2</sub> = 88 % et PaO<sub>2</sub> = 44 mmHg en air ambiant). Le bilan sanguin montrait une hyperleucocytose à polynucléaires neutrophiles (16600/mm<sup>3</sup> contre 12900 la veille). Les hémocultures restaient négatives. La RP révélait un

syndrome interstitiel bilatéral alors que la RP réalisée quelques heures auparavant ne montrait qu'un trouble ventilatoire segmentaire culminant.

Malgré l'instauration immédiate d'une antibiothérapie injectable à large spectre par vancomycine et ceftazidime, associée à une corticothérapie injectable à forte dose (1g/j) et à une oxygénothérapie à fort débit, la pneumopathie bilatérale hypoxémiant s'est rapidement majorée aboutissant au décès du patient le 24/03/01. Il n'a pas été réalisé d'autopsie.

Au total, le patient a présenté un carcinome épidermoïde traité par deux lignes de chimiothérapie (docétaxel en 2<sup>ème</sup> ligne, 11 cures). Il prenait également un traitement par amiodarone. Il a développé une pneumopathie interstitielle aiguë, létale.

## 5- DISCUSSION

Au travers de ces 5 observations colligées par les services de Pharmacovigilance français, il apparaît judicieux de tenter d'évaluer la co-responsabilité des 2 médicaments, amiodarone et docétaxel, dans l'apparition de ces pneumopathies interstitielles aiguës et létales (3/5). D'autant plus que l'amiodarone fait partie des causes fréquentes de pneumopathie interstitielle d'évolution plutôt subaiguë et le docétaxel, «nouveau venu», responsable de forme plutôt aiguë mais beaucoup plus confidentiel "pour l'instant"...

Nous avons à notre disposition une méthode reconnue d'évaluation de l'imputabilité des effets toxiques des médicaments.

Nous allons, dans un premier, vous présenter cette méthodologie pour ensuite l'appliquer à chacune des observations cliniques. Les données ainsi recueillies nous permettront de discuter du possible lien de causalité entre ces pneumopathies et le traitement médicamenteux suivi et d'envisager secondairement de nouvelles recommandations.

## 5.1. CALCUL D'IMPUTABILITE

Depuis 1984, la déclaration des effets indésirables des médicaments est devenue obligatoire en France pour le corps médical et pour les laboratoires pharmaceutiques [Article R. 5144-5149]. Une méthode d'imputabilité des effets inattendus ou toxiques des médicaments a été mise en œuvre depuis 1976, publiée par Dangoumau [1978] et actualisée par Bégaud [1985].

### 5.1.1. Méthode utilisée

La méthode d'imputabilité que nous avons utilisée dans ce travail repose sur la méthode actualisée de Bégaud. Cette méthode est utilisée en France par les 31 Centres Régionaux de Pharmacovigilance.

Elle envisage séparément **l'imputabilité intrinsèque** concernant exclusivement la possibilité de relation de cause à effet de chaque médicament

face à un événement clinique et/ou paraclinique déterminé et l'**imputabilité extrinsèque** basée sur les connaissances bibliographiques de ce couple "médicament-effet".

#### 5.1.1.1. *Imputabilité intrinsèque*

L'imputabilité intrinsèque concerne exclusivement la possibilité d'une **relation de cause à effet** entre chaque médicament pris par un malade donné et la survenue d'un événement clinique ou paraclinique déterminé. Elle est établie, indépendamment, pour chaque médicament utilisé par le malade avant la survenue de l'événement. Elle n'est pas influencée par le degré d'imputabilité des médicaments associés. Elle se définit par deux groupes de critères : des critères chronologiques et des critères sémiologiques.

##### 5.1.1.1.1. Critères chronologiques

Les critères chronologiques se rapportent à l'administration, à l'arrêt et à la réadministration du médicament.

Le délai entre l'administration du médicament et la survenue de l'effet toxique présumé est évalué comme très suggestif, compatible ou incompatible.

L'arrêt du médicament et l'évolution de l'effet toxique présumé peut être suggestive (la régression de l'événement coïncide avec cet arrêt), non concluante (la régression paraît spontanée ou secondaire à un traitement symptomatique non spécifique mais réputé efficace pour ces troubles ou l'arrêt n'a pas eu lieu), non suggestive (pas de régression des troubles ou régression complète obtenue sans l'arrêt du médicament).

La réadministration du médicament est évaluée comme positive R+ (l'événement récidive à la réintroduction du médicament), négative R- (il n'y a pas de récidive) ou non faite R0 (ou non évaluable).

Ces critères chronologiques sont regroupés dans une table de décision :

TABLEAU I :

ADMINISTRATION DU MEDICAMENT	DELAI D'APPARITION DE L'EVENEMENT						
	très suggestif			compatible			
ARRET DU MEDICAMENT	READMINISTRATION DU MEDICAMENT						
	R+	R0	R-	R+	R0	R-	
<b>Evolution suggestive :</b> Régression de l'événement coïncidant bien avec cet arrêt	C3	C3	C1	C3	C2	C1	C0
<b>Evolution non concluante :</b> Régression paraissant au contraire plutôt spontanée ou provoquée par un traitement symptomatique non spécifique réputé efficace sur ces troubles, ou évolution inconnue, ou recul insuffisant ou lésions de type irréversible (ou médicament non arrêté)	C3	C2	C1	C3	C1	C1	C0
<b>Evolution non suggestive :</b> Absence de régression d'un événement de type réversible (ou régression complète malgré la poursuite du médicament)	C1	C1	C1	C1	C1	C1	C0

**R+** : positive, l'événement récidive ; **R0** : non faite ou non évaluable ; **R-** : négative, l'événement ne récidive pas ; **C3** : chronologie vraisemblable ; **C2** : plausible ; **C1** : douteuse ; **C0** : paraissant exclure le rôle du médicament

Ainsi la combinaison de ces trois critères chronologiques constituent une imputation chronologique intermédiaire C avec quatre résultats possibles :

C3 : chronologie vraisemblable

C2 : chronologie plausible

C1 : chronologie douteuse

C0 : chronologie incompatible

#### 5.1.1.1.2. Critères sémiologiques

Les critères sémiologiques concernent la sémiologie proprement dite (clinique ou paraclinique), les facteurs favorisants éventuels (une maladie, un état physiologique sous jacent, une interaction médicamenteuse significative), une

autre explication non médicamenteuse possible et les examens complémentaires spécifiques.

Ces critères sont regroupés dans une table de décision :

TABLEAU II :

SEMILOGIE (clinique et paraclinique)	EVOCATRICE DU RÔLE DE CE MÉDICAMENT (et/ou facteur très favorisant bien validé)			AUTRES EVENTUALITES SEMILOGIQUES		
AUTRE EXPLICATION NON MÉDICAMENTEUSE	EXAMEN COMPLÉMENTAIRES SPECIFIQUE FIABLE (L)					
	L+	L0	L-	L+	L0	L-
<b>Absente</b> (après bilan approprié)	S3	S3	S1	S3	S2	S1
<b>Possible</b> (non recherchée ou présente)	S3	S2	S1	S3	S1	S1

**L+** : test de laboratoire positif ; **L0** : test non disponible pour le couple événement-médicament considérés ; **L-** : test négatif (ceci impose qu'il soit sensible) ; **S3** : sémiologie vraisemblable ; **S2** : plausible ; **S1** : douteuse

Ainsi la combinaison de ces quatre critères sémiologiques constitue également une imputation sémiologique S intermédiaire avec trois résultats possibles :

- S3 : sémiologie vraisemblable
- S2 : sémiologie plausible
- S1 : sémiologie douteuse

(La sémiologie S0, par analogie avec C0, n'existe pas dans le cadre de cette méthode orientée sur la détection. Le critère sémiologique ne peut exclure de manière certaine un médicament de cette relation de cause à effet. On estime que le médicament peut provoquer n'importe quel effet ou trouble, *a fortiori* si l'on étudie un effet secondaire jusqu'alors inconnu du médicament.)



## 5.1.1.1.3. Score d'imputabilité intrinsèque

Le croisement de ces 2 tables de décision détermine une 3<sup>ème</sup> table finale : la table de décision de l'imputabilité intrinsèque

TABLEAU III

CHRONOLOGIE	SEMIOLOGIE		
	S1	S2	S3
C0	<b>I0</b>	<b>I0</b>	<b>I0</b>
C1	<b>I1</b>	<b>I1</b>	<b>I2</b>
C2	<b>I1</b>	<b>I2</b>	<b>I3</b>
C3	<b>I3</b>	<b>I3</b>	<b>I4</b>

**I4** : imputabilité intrinsèque très vraisemblable ; **I3** : vraisemblable ; **I2** : plausible ; **I1** : douteuse ; **I0** : paraissant exclue

L'imputabilité intrinsèque I se définit ainsi selon cinq degrés :

I4 : imputabilité intrinsèque paraissant très vraisemblable

I3 : imputabilité intrinsèque vraisemblable

I2 : imputabilité intrinsèque plausible

I1 : imputabilité intrinsèque douteuse

I0 : imputabilité intrinsèque paraissant exclue

(Le score I0 permet donc d'exclure *a posteriori* le rôle de certains médicaments, notamment associés à ceux suspectés)

Le score d'imputabilité intrinsèque doit être établi indépendamment pour chaque médicament pris par le malade avant le début de l'événement analysé.

La détermination de ce score d'imputabilité relatif à un médicament face à un événement clinique et/ou paraclinique doit s'appuyer sur des connaissances validées et suffisamment spécifiques d'une étiologie médicamenteuse donnée pour permettre l'imputation.

L'imputation intrinsèque d'un médicament s'apparente donc à un diagnostic clinique médical normalisé. Par convention, le rôle causal des traitements associés ne peut la diminuer.

### 5.1.1.2. *Imputabilité extrinsèque*

Brièvement, l'imputabilité extrinsèque repose sur une cotation systématisée des données bibliographiques concernant l'événement en tant qu'effet éventuel du médicament. Ce concept demeure totalement indépendant de celui de l'imputabilité intrinsèque.

Lors de ce travail, nous ne nous intéresserons pas, volontairement, à l'imputation extrinsèque.

## 5.1.2. Critères d'imputabilité à un médicament appliqués à la pneumopathie interstitielle

La méthode globale d'imputabilité est sensible mais peu spécifique. Un médicament n'est exclu que si la chronologie est incompatible.

Des réunions de consensus ont permis de préciser les critères de diagnostic d'une pneumopathie interstitielle en pratique de pharmacovigilance ainsi que les critères chronologiques et sémiologiques utilisés par la méthode d'imputabilité officielle [Fournier, 1989].

### 5.1.2.1. *Critères de diagnostic*

L'affirmation de l'existence d'une pneumopathie interstitielle est un diagnostic difficile à poser. Il repose sur un faisceau d'arguments cliniques, fonctionnels, radiologiques et histologiques que nous rappelons rapidement :

- signes cliniques :
  - apparition et/ou majoration d'une toux, d'une dyspnée, d'un fébricule, rarement d'une douleur thoracique
  - râles crépitants
- troubles fonctionnels respiratoires : troubles ventilatoires restrictifs, et/ou baisse de DLCO de plus de 30 % en l'absence de trouble obstructif, et/ou hypoxie avec normo- ou hypocapnie

- signes radiologiques : images à type de micronodulation, et/ou réticulation, et/ou opacités non systématisées ; images disséminées d'emblée ou successivement
- lésions histologiques : lésions à prédominance interstitielle, œdème, infiltration de cellules inflammatoires, fibrose.

Les anomalies rencontrées sont d'autant plus spécifiques qu'elles surviennent sur un poumon préalablement sain.

#### 5.1.2.2. Critères chronologiques

Le délai d'apparition de la pneumopathie interstitielle est considéré comme :

- incompatible : les anomalies existaient avant l'administration du médicament
- compatible : dans les autres situations

Après arrêt du médicament ou réduction de la dose, la régression des anomalies est considérée comme :

- suggestive : régression en moins de trois mois
- non concluante :
  - autre modalité évolutive (amélioration avec une corticothérapie ou tout traitement susceptible d'améliorer la symptomatologie, ou l'absence d'amélioration, ou l'amélioration en plus de trois mois)
  - pas d'interruption du médicament

Après réadministration du médicament, celle-ci est considérée comme :

- positive : réapparition partielle ou totale de la symptomatologie initiale
- négative : pas de réapparition des symptômes, dans les conditions d'administration initiales
- ininterprétable : dans les autres circonstances

### 5.1.2.3. Critères sémiologiques

On considère qu'il n'y a pas de sémiologie pulmonaire clinique, radiologique, fonctionnelle respiratoire ou biologique spécifique d'un médicament en particulier.

Les causes non médicamenteuses de pneumopathies interstitielles sont nombreuses et doivent être éliminées. Il faut donc classiquement établir un diagnostic différentiel (éliminer les causes d'origine infectieuse, inflammatoire, néoplasique, cardiologique, pulmonaire de surcharge, d'hypersensibilité..) à partir des données cliniques et paracliniques.

## 5.2. DISCUSSION DES CAS CLINIQUES

Nous avons déterminé, pour chaque patient ayant présenté une pneumopathie interstitielle d'évolution fulgurante, le score d'imputabilité intrinsèque des traitements suivis lors de la survenue de l'événement : amiodarone et docétaxel.

La radiothérapie fait partie de l'arsenal thérapeutique utilisé pour prendre en charge ces maladies néoplasiques. Mais, par définition, le score d'imputabilité ne peut s'appliquer à ce type de traitement. Ce sujet sera donc abordé dans les discussions car nous ne pouvons écarter son rôle potentiel dans la survenue des pneumopathies interstitielles.

### 5.2.1. Cas clinique n°1

Dans ce cas clinique, nous pouvons dater le début de l'événement considéré au 10/01/2002 (apparition d'une toux productive, d'une dyspnée de stade I) avec une évolution fulgurante dès le 05/03/2002 vers une pneumopathie interstitielle bilatérale hypoxémiante.

## 5.2.1.1. Critères chronologiques

	amiodarone	docétaxel
délai d'apparition	compatible	compatible
arrêt	évolution non concluante	évolution non concluante
réadministration	R0	R0
	<b>C1</b>	<b>C1</b>

L'évolution a été fatale malgré l'arrêt définitif de l'amiodarone et du docétaxel et l'utilisation de traitements non spécifiques. La chronologie de l'événement apparaît douteuse (C1) pour ces médicaments, selon la méthode d'imputabilité.

La radiothérapie n'a débuté que le 29/01/2002, 10 jours après le début de l'événement. Elle ne paraît donc pas responsable du déclenchement de ces symptômes.

## 5.2.1.2. Critères sémiologiques

	amiodarone	docétaxel
sémiologie	autres éventualités	autres éventualités
facteurs favorisants	syndrome interstitiel préexistant âge > 40 ans durée du traitement	
autres explications	possible	possible
examens complémentaires	non disponible (L0)	non disponible (L0)
	<b>S1</b>	<b>S1</b>

La sémiologie clinique de la pneumopathie interstitielle diffuse ne peut être considérée comme caractéristique d'un médicament, ni aucun examen complémentaire, qu'il soit radiologique, biologique ou histologique.

Le diagnostic d'une pneumopathie interstitielle diffuse se fonde sur l'élimination progressive des étiologies les plus probables.

L'étiologie infectieuse ne peut être totalement écartée. Les sérologies des virus à tropisme respiratoire n'ont pas été réalisées [VRS, PARAINFLUENZAE, CMV (mais aucun facteur de risque d'infection au VIH n'a été retrouvé)]. Cependant, l'absence de documentation bactériologique sur le lavage alvéolaire, la négativité des sérologies des germes pneumotropes et l'antibiothérapie à large spectre (notamment active sur les germes intracellulaires, germes opportunistes) rendent peu probable cette hypothèse.

Les hypothèses d'une insuffisance ventriculaire gauche ou d'une évolution néoplasique sur un mode lymphangitique sont écartées par les données radio-cliniques, endoscopiques et autopsiques.

Nous n'avons pas, non plus, d'arguments en faveur d'une hémorragie intra-alvéolaire : absence d'hémoptysie, de déglobulisation, de liquide hémorragique et d'élévation des sidérophages au LBA [Cordier, 1997].

L'étiologie d'alvéolite d'hypersensibilité est peu plausible. En effet, l'analyse cytologique du LBA ne retrouve pas d'hypercellularité, ni d'alvéolite lymphocytaire prédominante (13 % de lymphocytes) mais plutôt une alvéolite mixte avec 38 % de neutrophiles et 10 % d'éosinophiles et un rapport  $CD4/CD8 > 1$ . De plus, l'évolution défavorable sous corticothérapie n'est pas en faveur de cette étiologie [Cormier, 1996].

Enfin, les données de l'autopsie nous amènent d'autres éléments d'information. D'une part, elles confirment le diagnostic de fibrose pulmonaire bilatérale. D'autre part, aucune lésion histologique spécifique pouvant évoquer une maladie de système n'a été retrouvée : pas de granulome, pas de dépôt de complément ni d'immunoglobuline, pas de vasculopathie proliférative.

La présence d'anomalies radiologiques préexistantes au traitement peut être considérée comme un facteur favorisant la toxicité pulmonaire iatrogène.

Le scanner thoracique réalisé lors du bilan étiologique initial, le 13/09/2001, montrait un syndrome interstitiel postérieur très limité sans correspondance à la RP (*cf* paragraphe 4.1). Nous savons que des lésions pulmonaires préexistantes, lors d'un traitement par amiodarone, peuvent majorer le risque de survenue d'une pneumopathie secondaire.

De même, lors d'une radiothérapie, une lésion condensante antérieure à l'irradiation peut modifier l'absorption des radiations et favoriser la survenue de pneumopathie radique.

Ce facteur de risque n'a pas été démontré lors de l'utilisation de docétaxel.

La sémiologie de l'événement est ainsi évaluée comme douteuse (S1).

### 5.2.1.3. Synthèse du cas clinique n°1

Le score d'imputabilité est ainsi défini :

	amiodarone	docétaxel
chronologie	C1	C1
sémiologie	S1	S1
score	<b>II</b>	<b>II</b>

L'imputabilité de l'amiodarone et du docétaxel, dans la survenue de cette pneumopathie, apparaît donc **douteuse (II)** selon la méthode française utilisée.

Cependant, l'hypothèse d'une iatrogénie doit être avancée.

Aucune étiologie de cette pneumopathie interstitielle diffuse n'est mise en évidence malgré un diagnostic différentiel exhaustif.

La toxicité pulmonaire de l'amiodarone et du docétaxel est décrite et reconnue isolément. La chronologie de la symptomatologie pulmonaire, les facteurs de risques présents plaident en faveur de la responsabilité de l'amiodarone et/ou du docétaxel.

Nous n'avons toutefois pas d'éléments pour évoquer plutôt l'un ou l'autre des traitements. Même si l'analyse histologique des tissus autopsiés n'a pas mis en évidence de macrophages spumeux (évoqueurs de pneumopathie à l'amiodarone lorsqu'ils sont présents), ceux-ci ne sont ni caractéristiques, ni suffisants pour éliminer la responsabilité de l'amiodarone.

Enfin, l'intervention de la radiothérapie ne doit pas être écartée.

La radiothérapie ne semble pas favoriser l'apparition de la pneumopathie, d'après les données chronologiques, mais elle pourrait plutôt majorer les dégâts lésionnels. En effet, lors de l'autopsie, des lésions histologiques sont constatées à droite (dans les trois lobes) et à gauche à type de fibrose des parois alvéolaires avec remaniement dystrophique des pneumocytes, épaissement des cloisons alvéolaires, cloisons oedémateuses. Ces lésions peuvent être secondaires à la radiothérapie (menée à terme soit 50 Gy en 25 séances) mais n'en sont pas spécifiques.

Ces données rendent plausible la possibilité d'une fibrose pulmonaire liée à l'association amiodarone/docétaxel, sans pour autant écarter le rôle adjuvant de la radiothérapie et de la présence de minimes lésions pulmonaires antérieures au traitement.

#### 5.2.2. Cas clinique n°2

L'événement considéré a débuté le 19/03/2002 (dyspnée stade III), aboutissant à une hospitalisation pour insuffisance respiratoire aiguë le 21/03/2002.

Les traitements suivis à cette date comportaient amiodarone et docétaxel.



## 5.2.2.1. Critères chronologiques

	amiodarone	docétaxel
délai d'apparition	compatible	compatible
arrêt	évolution non concluante	évolution non concluante
réadministration	R0	R0
	<b>C1</b>	<b>C1</b>

L'amiodarone avait déjà été utilisée d'octobre 2000 à mars 2001 sans notion de toxicité pulmonaire et réintroduite en octobre 2001. Elle était de nouveau interrompue le 21/03/2002 devant ce tableau de pneumopathie interstitielle aiguë hypoxémiante.

Le patient n'a reçu qu'une seule cure de docétaxel le 04/03/2002.

L'évolution clinique favorable obtenue sous corticothérapie associée aux autres traitements non spécifiques doit être considérée comme non concluante, d'après les critères établis lors des réunions de consensus [Fournier, 1989].

La chronologie de cet événement apparaît, pour ces médicaments, douteuse (C1).

La radiothérapie, quant à elle, a été réalisée 4 ans avant l'événement considéré. Les délais d'apparition d'une pneumopathie radique aiguë sont habituellement plus courts.

## 5.2.2.2. Critères sémiologiques

	amiodarone	docétaxel
sémiologie	autres éventualités	autres éventualités
facteurs favorisants	BPCO HTAP âge >40 ans	
autres explications	possible	possible
examens complémentaires	L0	L0
	<b>S1</b>	<b>S1</b>

La sémiologie pulmonaire n'est aucunement évocatrice d'un médicament en particulier.

L'établissement d'un diagnostic étiologique précis devant cette pneumopathie interstitielle hypoxémiante aiguë est difficile.

Les étiologies les plus probables, infectieuses et cardiogéniques, ont été écartées par les données biologiques, radiologiques et échographiques.

Mais l'absence de fibroscopie et de LBA, irréalisables devant l'état précaire du patient, nous prive d'informations histo-cyto-pathologiques (cellularité du liquide alvéolaire, présence de cellules tumorales, de lésions inflammatoires) et immunologiques (typage lymphocytaire) nous permettant d'établir un diagnostic différentiel complet.

Ainsi, on ne peut éliminer formellement le diagnostic d'hémorragie intra-alvéolaire et de lymphangite carcinomateuse. Le 21/03/02, l'INR était à 6.7, pouvant favoriser un saignement, et seule une aspiration dirigée était réalisée. La recherche de sidérophages alvéolaires et de cellules atypiques s'avérait pourtant négative. Mais cette technique demeure insuffisamment contributive pour éliminer formellement ces deux hypothèses.

Néanmoins, l'absence d'hémoptysie, de déglobulisation et l'évolution radio-clinique rendent peu plausible ces diagnostics.

D'autre part, ce patient avait déjà reçu deux lignes de chimiothérapie : Taxol® - Carboplatine® (paclitaxel-carboplatine), de février à juin 2001 puis Gemzar® (gemcitabine) de novembre 2001 à février 2002.

Ces cytotoxiques présentent respectivement une toxicité pulmonaire [Dunsford, 1999], à des degrés variables :

- Taxol® : on décrit des pneumopathies bilatérales dans les heures et jours suivant l'administration, résolutive avec une corticothérapie [Khan, 1997 ; Ramanathan, 1996]. Ces lésions seraient secondaires à une réaction d'hypersensibilité (soit au paclitaxel soit à son excipient Cremophor EL).

Aucun cas de pneumopathie n'est décrit pour un délai de plusieurs mois après la fin des cures.

- Gemzar® : cet agent cytotoxique est responsable notamment de pneumopathies interstitielles pulmonaires, résolutive à l'arrêt du traitement associé à une corticothérapie [Carmichael, 1995]. Yokoyama décrit un cas de fibrose pulmonaire fatale, survenue après un seul cycle de chimiothérapie [Yokoyama, 1997]. Dunsford [1999] rapporte également 3 cas de pneumopathie aiguë (dont un fatal) lors d'une chimiothérapie associant gemcitabine et docétaxel.

Dans notre observation, la première cure de docétaxel a succédé rapidement à 8 injections de gemcitabine. Existe-t-il un effet de potentialisation toxique voire un effet additif de la toxicité de chaque molécule?

Enfin, la préexistence de lésions pulmonaires à l'instauration d'un traitement par amiodarone, constitue un facteur de risque de toxicité pulmonaire de cette molécule. En effet, les spirométries réalisées en 1999 et 2001, objectivaient un syndrome mixte stable (associant une composante restrictive secondaire à la pneumectomie et une composante obstructive en rapport avec une BPCO) ainsi qu'une nette baisse du DLCO à 40 % de la valeur théorique.

La radiothérapie thoracique de 66 Gy réalisée en 1998 peut également participer à l'altération du DLCO par l'instauration de lésions interstitielles fibrosantes.

Selon la méthodologie française, la sémiologie de l'évènement est donc évaluée comme douteuse (S1).

### 5.2.2.3. Synthèse du cas clinique n°2

Le score d'imputabilité est :

	amiodarone	docétaxel
chronologie	C1	C1
sémiologie	S1	S1
score	<b>II</b>	<b>II</b>

L'imputabilité de l'amiodarone et du docétaxel dans la survenue de cette pneumopathie interstitielle hypoxémiante apparaît **douteuse (II)**, d'après la méthode de Bégau.

L'analyse de ce dossier clinique est complexe.

D'une part, des éléments paracliniques manquent pour établir un diagnostic différentiel exhaustif. D'autre part, les antécédents cliniques (BPCO, HTAP) et thérapeutiques (radiothérapie, chimiothérapies antérieures) du patient nous amènent à nous interroger sur l'état parenchymateux pulmonaire avant l'instauration des 2 traitements : amiodarone et docétaxel.

Cependant, la survenue de l'épisode hypoxémiant aigu, 2 semaines après la première cure de Taxotère®, dans un contexte d'imprégnation à l'amiodarone est suspect. Ces 2 molécules ont montré séparément leur potentiel toxique pulmonaire, sous des formes anatomo-cliniques variées.

Des facteurs de risque sont présents, pouvant favoriser notamment la toxicité pulmonaire de l'amiodarone.

La chronologie et la symptomatologie par rapport à l'injection du docétaxel et l'évolution favorable de cette pneumopathie sous corticothérapie peuvent orienter vers une réaction au docétaxel (hypersensibilité ou toxicité directe).

L'évolution rapide et sévère d'une pneumopathie interstitielle aiguë, bien que progressivement résolutive à l'interruption des traitements, conduit à évoquer la responsabilité de l'association amiodarone-docétaxel ; Le rôle éventuel favorisant de lésions pulmonaires antérieures à l'utilisation de cette association et de la gemcitabine ne doit pas être écarté.

### 5.2.3. Cas clinique n°3

Le début de l'événement considéré, dans ce cas, est daté du 23/08/01. Les troubles respiratoires se sont aggravés le 25/10/01 et conduisaient au décès du patient le 09/11/2001.

NB : d'après le dossier médical du patient, l'amiodarone a été utilisée avec certitude jusqu'en juillet 2001. Nous ne pouvons affirmer que le traitement était poursuivi le 23/08/01. Compte tenu de la demie-vie longue de l'amiodarone, nous considérons le médicament comme non interrompu et appliquons la méthode d'imputabilité.

#### 5.2.3.1. Critères chronologiques

	amiodarone	docétaxel
délai d'apparition	compatible	compatible
arrêt	non concluant	non concluant
réadministration	R0	R0
	<b>C1</b>	<b>C1</b>

Nous estimons l'arrêt de l'amiodarone comme non fait (non concluant) et la réadministration comme non évaluable (R0) puisque le patient en a reçu par voie injectable durant le séjour en réanimation.

La chronologie de l'événement apparaît donc douteuse (C1) pour le docétaxel et l'amiodarone.

La radiothérapie a débuté le 16/08/01 et s'est terminée le 20/09/01. Elle ne paraît donc pas responsable de la survenue de la pneumopathie interstitielle diffuse.

### 5.2.3.2. Critères sémiologiques

	amiodarone	docétaxel
sémiologie	autres éventualités	autres éventualités
facteurs favorisants	âge > 40ans asbestose ?	
autres explications	possible	possible
examens complémentaires	L0	L0
	<b>S1</b>	<b>S1</b>

Le patient a exercé la profession de fondeur de métaux ce qui a pu l'exposer à des fibres d'amiante. Cependant cette information reste incomplète. Nous ne connaissons ni les dates d'exercice, ni la nature précise des métaux, ni la durée d'exposition.

Aucun compte rendu radiologique n'évoque d'images de lésions interstitielles fibrosantes, de calcifications pleurales dans le poumon sain droit, ni dans le lobe supérieur gauche, avant la pneumonectomie. La recherche de corps asbestosiques sur la pièce opératoire, en tissu sain, révèle : 941 corps asbestosiques/gr de tissu sec (on considère un résultat indicatif à partir de 1000 corps/gr de tissu et hautement positif à partir de 5000 corps/gr, indication d'une exposition nette à l'asbeste) [Lauwerys, 2001].

Malgré ces données, on ne peut écarter formellement l'hypothèse de lésions pulmonaires sous jacentes d'origine asbestosique, pouvant alors majorer les risques de toxicité pulmonaire de l'amiodarone.

En effet, les signes radiologiques classiquement retrouvés à la RP lors d'une asbestose (fibrose pulmonaire à mailles serrées, prédominant au 2/3 inférieur des champs, adhérences pleurales) peuvent être absents alors que les

répercussions fonctionnelles sont déjà importantes (syndrome restrictif, baisse de DLCO). Mais l'EFR réalisée avant la pneumonectomie est peu contributive car elle révèle un syndrome restrictif très modéré (VEMS : 2.18 l et rapport de Tiffeneau VEMS/CV : 71 %).

La latence des lésions peut atteindre 25 à 30 ans.

Le diagnostic étiologique de cette pneumopathie interstitielle diffuse reste un diagnostic d'élimination.

L'étiologie infectieuse paraît écartée. Le bilan sérologique et l'analyse du LBA n'ont pas mis en évidence de germes pathologiques (seulement quelques colonies de *Candida albicans* et *Staphylococcus epidermidis*, issus d'une contamination oropharyngée). Et l'antibiothérapie probabiliste à large spectre n'a eu aucune efficacité sur l'évolution de la maladie.

L'absence de cellule tumorale dans le liquide pleural rend peu probable l'hypothèse d'une évolution néoplasique. De même, l'absence de coloration rosée du liquide alvéolaire (alors que le patient a une anémie à 10.2 g/dl) et d'hémoptysie n'oriente pas vers une hémorragie intra-alvéolaire (même si l'absence de données cytologiques du LBA concernant la présence de sidérophages rend cette hypothèse moins pertinente).

On peut évoquer une participation cardiogénique à la dégradation de l'état respiratoire. Les troubles du rythme cardiaque ont persisté malgré le traitement anti-arythmique et l'atteinte lésionnelle de type alvéolaire siégeait au niveau des zones déclives. Cependant, l'instauration d'un traitement diurétique n'a pas eu d'efficacité remarquable.

Or, nous savons également que le docétaxel peut être responsable d'épanchements pleuraux accompagnant des oedèmes pulmonaires non cardiogéniques.

D'autre part, l'analyse histo-cytologique et immunologique du liquide de lavage alvéolaire n'a pas été réalisée. Nous manquons d'éléments pour préciser le diagnostic différentiel : présence d'une alvéolite ? De quel type ? Rapport TCD4+/TCD8+ ?

La sémiologie de l'événement est évaluée comme douteuse (S1) pour l'amiodarone et docétaxel.

## 5.2.3.3. Synthèse du cas clinique n°3

Le score d'imputabilité est ainsi défini :

	amiodarone	docétaxel
chronologie	C1	C1
sémiologie	S1	S1
score	<b>I1</b>	<b>I1</b>

D'après la méthode française d'imputation, le rôle de l'amiodarone et du docétaxel dans la survenue de ce cas de pneumopathie interstitielle diffuse apparaît comme **douteux (I1)**.

Ce dossier amène pourtant à avancer la responsabilité de l'amiodarone et/ou du docétaxel dans la genèse d'une pneumopathie interstitielle aiguë diffuse d'évolution fatale.

Les étiologies non médicamenteuses, les plus probables ont été écartées.

La chronologie et la symptomatologie sont compatibles avec l'emploi des 2 traitements. Notamment, le docétaxel peut être responsable des épanchements pleuraux et du syndrome alvéolaire basal radiologique.

De même, l'utilisation d'O<sub>2</sub> à haute concentration, en réanimation, associée à l'amiodarone peut avoir majoré la toxicité pulmonaire de l'amiodarone. Un mécanisme toxique faisant intervenir la production de radicaux libres a été avancé pour expliquer ce lien [Donaldson, 1998].

Enfin, la responsabilité de la radiothérapie doit être discutée.

Chronologiquement, la radiothérapie ne peut être responsable des premiers troubles respiratoires, survenus en août et septembre 2001. Néanmoins, son rôle ne peut être exclu dans l'évolution de la pneumopathie.

D'une part, des publications évoquent une éventuelle majoration du risque de toxicité pulmonaire lors de l'association docétaxel-radiothérapie [Dunsford, 1999 ; Wang, 2001], dont les mécanismes ne sont pas clairement établis.

D'autre part, on ne peut pas actuellement infirmer une possible potentialisation



des effets toxiques lors de l'administration conjointe d'amiodarone et d'une radiothérapie.

Nous ne possédons pas de preuves de la responsabilité de l'association amiodarone-docétaxel. Nous nous basons sur un faisceau d'arguments cliniques, toxicologiques et chronologiques pour évoquer cette hypothèse. Cette responsabilité peut être également renforcée par l'effet cumulatif de la radiothérapie et de plausibles lésions pulmonaires asbestosiques.

#### 5.2.4. Cas clinique n°4

Dans ce dossier, nous avons daté le début de l'événement au 23/01/01 (hyperthermie, toux sèche). La guérison de la pneumopathie interstitielle diffuse aiguë était obtenue vers le 12/02/01.

##### 5.2.4.1. Critères chronologiques

	amiodarone	docétaxel
délai d'apparition	incompatible	compatible
arrêt	/	non concluant
réadministration	/	R0
	<b>C0</b>	<b>C1</b>

Concernant l'amiodarone, nous avons délibérément qualifié le délai d'apparition d'incompatible ; ceci pour exclure, sur le plan chronologique, le rôle de la molécule dans la survenue de l'épisode respiratoire étudié.

Bien que le délai d'apparition soit compatible (même après 18 ans d'utilisation du médicament sans effet secondaire), l'amélioration clinique obtenue après 48 heures semble exclure le rôle de l'amiodarone. En effet, sa longue demi-vie, ne permet pas une élimination significative du produit en 48h et son arrêt ne peut donc pas apporter une amélioration clinique si rapidement.

Or d'après la méthode d'imputation utilisée, la seule possibilité d'imputer C0 est d'obtenir un délai d'apparition incompatible.

Quant au docétaxel, l'évolution clinique favorable avec une corticothérapie est considérée comme non concluante [Fournier, 1989].

La chronologie de l'événement apparaît donc douteuse pour le Taxotère® (C1).

#### 5.2.4.2. Critères sémiologiques

	amiodarone	docétaxel
sémiologie	autres éventualités	autres éventualités
facteurs favorisants	âge > 40 ans lésion pleuro-pulmonaire dose cumulée (>900g) durée du traitement	
autres explications	possible	possible
examens complémentaires	L0	L0
	<b>S1</b>	<b>S1</b>

La sémiologie d'une pneumopathie interstitielle diffuse n'est aucunement caractéristique d'un médicament en particulier.

Le diagnostic étiologique s'appuie sur l'élimination des diagnostics les plus probables.

L'origine infectieuse, cardiogénique et hémorragique intra-alvéolaire ont été écartées par les données biologiques, par l'analyse du LBA, par la radiologie et par les thérapeutiques utilisées (antibiotiques et diurétiques).

Le LBA montre une alvéolite lymphocytaire avec augmentation des neutrophiles, sans éléments atypiques retrouvés. Mais en l'absence de phénotypage cellulaire et de biopsie transbronchique, on ne peut écarter formellement le diagnostic de connectivite, d'alvéolite allergique extrinsèque (néanmoins, nous n'avons pas d'arguments anamnestiques, ni cliniques en faveur de ces étiologies). L'évolution clinique favorable à long terme écarte l'hypothèse d'une lymphangite carcinomateuse.

Cependant, la présence d'une alvéolite lymphocytaire, bien que non spécifique, se rencontre, notamment, lors des pneumopathies interstitielles médicamenteuses [Dalphin, 2000]. De plus, l'efficacité rapide de la corticothérapie plaiderait en faveur d'une pneumopathie d'hypersensibilité médicamenteuse.

La patiente est porteuse de calcifications pleurales anciennes. Ces dommages s'accompagnent fréquemment de lésions parenchymateuses, en regard de leur site. Ils peuvent ainsi majorer la toxicité pulmonaire de l'amiodarone.

La sémiologie de l'événement est ainsi évaluée comme douteuse (S1) pour les 2 médicaments.

#### 5.2.4.3. Synthèse du cas clinique n°4

Le score d'imputabilité est :

	amiodarone	docétaxel
chronologie	C0	C1
sémiologie	S1	S1
score	<b>I0</b>	<b>I1</b>

Selon la méthode française utilisée, l'imputabilité de l'amiodarone apparaît **exclue (I0)** et celle du docétaxel **douteuse (I1)**.

Cependant, l'origine iatrogène de cette pneumopathie interstitielle diffuse aiguë apparaît de manière plus certaine.

Le diagnostic différentiel établi est exhaustif et aucune étiologie non médicamenteuse n'est retrouvée.

La fréquence des réactions d'hypersensibilité immédiate [Cortes, 1995], la chronologie de la symptomatologie par rapport à l'injection du docétaxel, et l'efficacité de la corticothérapie plaident en faveur d'une pneumopathie d'hypersensibilité plutôt au docétaxel qu'à l'amiodarone.

Dans cette hypothèse, d'une part, le délai d'apparition de 4 jours des manifestations pulmonaires (après la quatrième cure de docétaxel) pourrait être sous-tendu par la fin de la prémédication par corticothérapie accompagnant chaque cure. D'autre part, l'amélioration clinique est obtenue après seulement 48 heures d'interruption d'amiodarone. Et sa réintroduction, à un mois, n'a provoqué aucun symptôme respiratoire.

Néanmoins, nous ne pouvons écarter l'hypothèse d'une toxicité directe, du docétaxel et de l'amiodarone, se surajoutant à un mécanisme immunologique (même si le LBA n'a pas mis en évidence de macrophage spumeux avec des inclusions phospholipidiques ; témoin non spécifique de la toxicité cellulaire de l'amiodarone mais dont l'absence semblerait écarter le rôle délétère de ce médicament [Martin WJ, 1988 (a)]).

Ces éléments nous amènent donc à évoquer la responsabilité première du Taxotère® mais également de l'amiodarone dans la survenue de cette pneumopathie interstitielle aiguë diffuse.

#### 5.2.5. Cas clinique n°5

Le début de l'événement est daté du 23/03/01 (apparition d'un SDRA). La pneumopathie bilatérale hypoxémiante a entraîné le décès du patient le 24/03/01.

## 5.2.5.1. Critères chronologiques

	amiodarone	docétaxel
délai d'apparition	compatible	compatible
arrêt	évolution non concluante	évolution non concluante
réadministration	R0	R0
	<b>C1</b>	<b>C1</b>

Le patient était traité de manière discontinue par amiodarone depuis 2000. Un nouvel épisode dysrythmique a amené à la réintroduire, le 15/01/01.

Le patient a reçu 11 cures de docétaxel, de septembre 2000 à mars 2001.

La chronologie apparaît donc douteuse (C1) pour ces médicaments.

## 5.2.5.2. Critères sémiologiques

	amiodarone	docétaxel
sémiologie	autres éventualités	autres éventualités
facteurs favorisants	âge > 40 ans	
autres explications	possible	possible
examens complémentaires	L0	L0
	<b>S1</b>	<b>S1</b>

La sémiologie clinique de la pneumopathie bilatérale hypoxémiante n'est pas spécifique de la toxicité à l'amiodarone et au docétaxel.

De nombreux éléments anamnestiques et paracliniques manquent dans ce dossier pour établir un diagnostic différentiel.

Nous ne connaissons pas la nature de la première chimiothérapie, ni son potentiel toxique notamment pulmonaire. A-t-elle été associée à une radiothérapie?

Ensuite, il n'a pu être réalisé de fibroscopie avec lavage alvéolaire, de TDM thoracique, ni autopsie. Cela nous prive d'informations permettant de statuer sur l'origine hémorragique, néoplasique, inflammatoire de cette pneumopathie. Enfin, l'étiologie cardiogénique ne peut être écartée : pas de données échographiques disponibles, pas de traitement diurétique d'épreuve entrepris.

Seule l'étiologie infectieuse apparaît peu probable : les hémocultures sont négatives et l'antibiothérapie de large spectre n'a pas modifiée l'évolution fatale.

Le patient était traité par  $\beta$ -bloquant, également responsable de pneumopathie interstitielle [Dalphin, 2000].

La sémiologie de l'événement apparaît donc douteuse (S1).

#### 5.2.5.3. Synthèse du cas clinique n°5

Le score d'imputabilité est :

	amiodarone	docétaxel
chronologie	C1	C1
sémiologie	S1	S1
score	<b>II</b>	<b>II</b>

Selon la méthode française, l'imputabilité de l'amiodarone et du docétaxel dans la survenue de cette pneumopathie interstitielle diffuse aiguë est évaluée comme **douteuse (II)**.

Ce dossier nous présente un cas de pneumopathie interstitielle diffuse d'évolution fulgurante en 24 heures dont le diagnostic étiologique ne peut être posé faute de données anamnestiques et paracliniques.

Des cas de SDRA ont déjà été décrits lors de traitement par amiodarone et par docétaxel, pris isolément.

Malgré ces inconnues, nous devons évoquer la responsabilité de l'amiodarone et/ou du docétaxel, poursuivi jusqu'à une dose cumulée de 1320 mg, dans la survenue de cette pneumopathie fatale.

L'hypothèse d'une association à risque se pose également.

#### 5.2.6. Synthèse des 5 cas cliniques

Le tableau I présente les caractéristiques des 5 patients étudiés (*cf* page suivante).

La pneumopathie s'est présentée sous la forme d'un syndrome interstitiel diffus, rapidement progressif et ne répondant pas aux traitements entrepris (antibiothérapie et diurétiques). La corticothérapie générale a été efficace chez les patients 2 et 4. Après avoir éliminé, plus ou moins formellement, les autres hypothèses étiologiques (hémorragie intra-alvéolaire, lymphangite carcinomateuse, connectivite), la responsabilité de l'association amiodarone-docétaxel mérite d'être argumenté.

L'âge médian est de 62.4 ans (avec des extrêmes de 55 ans à 67 ans) ; 4 patients sont fumeurs ; la durée médiane du traitement par amiodarone est de 48.6 mois (extrêmes : 4 mois à 18 ans) et sa dose cumulée médiane de 202 gr (extrêmes : 20 gr à 900 gr) ; la dose médiane cumulée de docétaxel est de 705 mg (extrêmes : 130 mg à 1320 mg).

Les patients des dossiers n°1, 3 et 5 sont décédés. Ils ont reçu les plus hautes doses cumulées de docétaxel.

Les patients 2 et 5 ont reçu une chimiothérapie antérieure (paclitaxel et gemcitabine, pour le patient 2, connue pour leur potentiel pneumotoxique [Dunsford, 1999]. et non précisée pour le patient 5).

Les patients 1 et 3, dans le cadre du protocole LOR NPC2, ont reçu une radiothérapie concomitante de 50 Gy pouvant amplifier les lésions pulmonaires

Tableau I : caractéristiques des patients

Facteurs marquants	Observation n°1	Observation n°2	Observation n°3	Observation n°4	Observation n°5
âge > 40 ans	oui (63 ans)	oui (65 ans)	oui (67 ans)	oui (55 ans)	oui (62 ans)
sexe	masculin	masculin	masculin	féminin	masculin
néoplasie	CBE (T2N2M0)	CBE (T4N1M0)	CBE (T3N2M0)	carcinome mammaire	CBE (?)
durée du traitement par amiodarone	5 mois	≈ 6 mois	4 mois (au minimum)	18 ans	≈ 12 mois
dose cumulée d'amiodarone	≈ 20gr	≈ 25gr	≈ 20 gr	> 900gr	≈ 45 gr
dose de docétaxel	3 cures à 100 mg/m <sup>2</sup> puis 5 cures à 20 mg/m <sup>2</sup> (755 mg)	1 cure à 75 mg/m <sup>2</sup> (130 mg)	3 cures à 100 mg/m <sup>2</sup> puis 5 cures à 20 mg/m <sup>2</sup> (700 mg)	4 cures à 100 mg/m <sup>2</sup> (620 mg)	11 cures à 75 mg/m <sup>2</sup> (1320 mg)
lésions pulmonaires sous-jacentes	fibrose basale droite	BPCO HTAP	asbestose infra clinique	calcification pleurale basale gauche	non précisé
chimiothérapie antérieure		Taxol®- Carboplatine® Gemzar®			non précisé
radiothérapie antérieure ou concomitante	Concomitante (50 Gy)	Antérieure (66 Gy)	Concomitante (50 Gy)	Curiethérapie <i>in situ</i> , antérieure	

CBE : carcinome bronchique épidermoïde



déjà symptomatiques. Le patient 2 avait reçu une radiothérapie de 66 Gy, 4 ans avant l'injection de docétaxel.

Sur les 5 patients, 2 étaient porteurs d'anomalies pulmonaires sous-jacentes, radiologiques ou fonctionnelles (dossier n° 1 et 2), un doute subsiste pour le patient 3.

Les patients 1 et 3 sont décédés, patients ayant reçu chacun des doses cumulées de docétaxel de 700 mg et 750 mg, respectivement..

### 5.3. DISCUSSION GENERALE

L'imputabilité intrinsèque s'apparente à un diagnostic clinique médical normalisé et par convention, le rôle causal des médicaments associés ne peut la diminuer. Cela favorise la détection d'effets secondaires inattendus notamment lorsque plusieurs médicaments sont pris en même temps par le malade [Bégaud, 1985].

A l'issue de l'étude de ces 5 cas, l'imputabilité intrinsèque de l'amiodarone et du docétaxel dans la survenue d'une pneumopathie interstitielle diffuse aiguë est évaluée comme douteuse ou exclue, soit un degré d'imputabilité faible.

Le rôle de traitements et facteurs adjacents n'est pas écarté.

La synthèse des dossiers fait apparaître différents éléments.

L'incidence des cas de pneumopathie d'évolution fatale est importante (3/5 cas). Elle peut être due à une potentialisation de la toxicité pulmonaire lors de l'association amiodarone-docétaxel.

Classiquement, les pneumopathies secondaires au docétaxel évoluent favorablement sous corticothérapie. Peu de cas d'évolution fatale sont décrits. Ils demeurent exceptionnels [Dunsford, Merad, Read]. La toxicité pulmonaire de l'amiodarone est, quant à elle, mieux connue ainsi que ces facteurs prédisposants. Les cas décrits de pneumopathie à l'amiodarone d'évolution fatale sont également exceptionnels.

D'autre part, les cas de pneumopathie les plus sévères sont rencontrés chez les patients ayant reçu les plus hautes doses cumulées de docétaxel. Cette notion de toxicité liée à la dose a été évoquée par Wang [2001].

Les mécanismes toxiques ne sont pas clairement élucidés. On soupçonne une toxicité cellulaire directe (qui pourrait expliquer l'effet dose cumulée/toxicité) mais aussi un mécanisme immunologique notamment d'hypersensibilité impliquant des lymphocytes T, d'où l'intérêt de réaliser une étude immunocytologique du LBA à la recherche d'alvéolite lymphocytaire et évaluation du rapport TCD4+/TCD8+. La corticothérapie générale agirait au niveau de cette cascade de réactions immunologiques.

Ensuite, il semble se dégager des cofacteurs ou facteurs « mineurs ».

- La radiothérapie n'apparaît pas inductrice des lésions de pneumopathie interstitielle diffuse mais plutôt comme cofacteur, majorant les lésions déjà provoquées par l'association docétaxel-amiodarone. Les données chronologiques le suggèrent.  
Il n'est pas possible actuellement de dire si cela résulte d'une synergie entre la radiothérapie et l'amiodarone ou le docétaxel, ou d'une toxicité radique se surajoutant à la toxicité du couple docétaxel-amiodarone.
- La présence de lésions pulmonaires parenchymateuses, avant l'injection de docétaxel, paraît favoriser la toxicité pulmonaire iatrogène. Cette notion est bien sûr reconnue pour l'emploi d'amiodarone. Mais l'association docétaxel-amiodarone paraît développer un potentiel de réactivation des lésions sous-jacentes notamment des lésions de fibrose. Le dossier n°1 paraît l'illustrer par la mise en évidence d'une lésion pulmonaire interstitielle controlatérale, sur la TDM pré-opératoire. Cette notion de « réactivation » de lésions fibrosantes sous-jacentes par le docétaxel a été évoquée par Kunitoh [1996].
- On ne peut écarter le rôle de certaine chimiothérapie dont la toxicité pulmonaire est décrite. En effet, elle peut être responsable de lésions

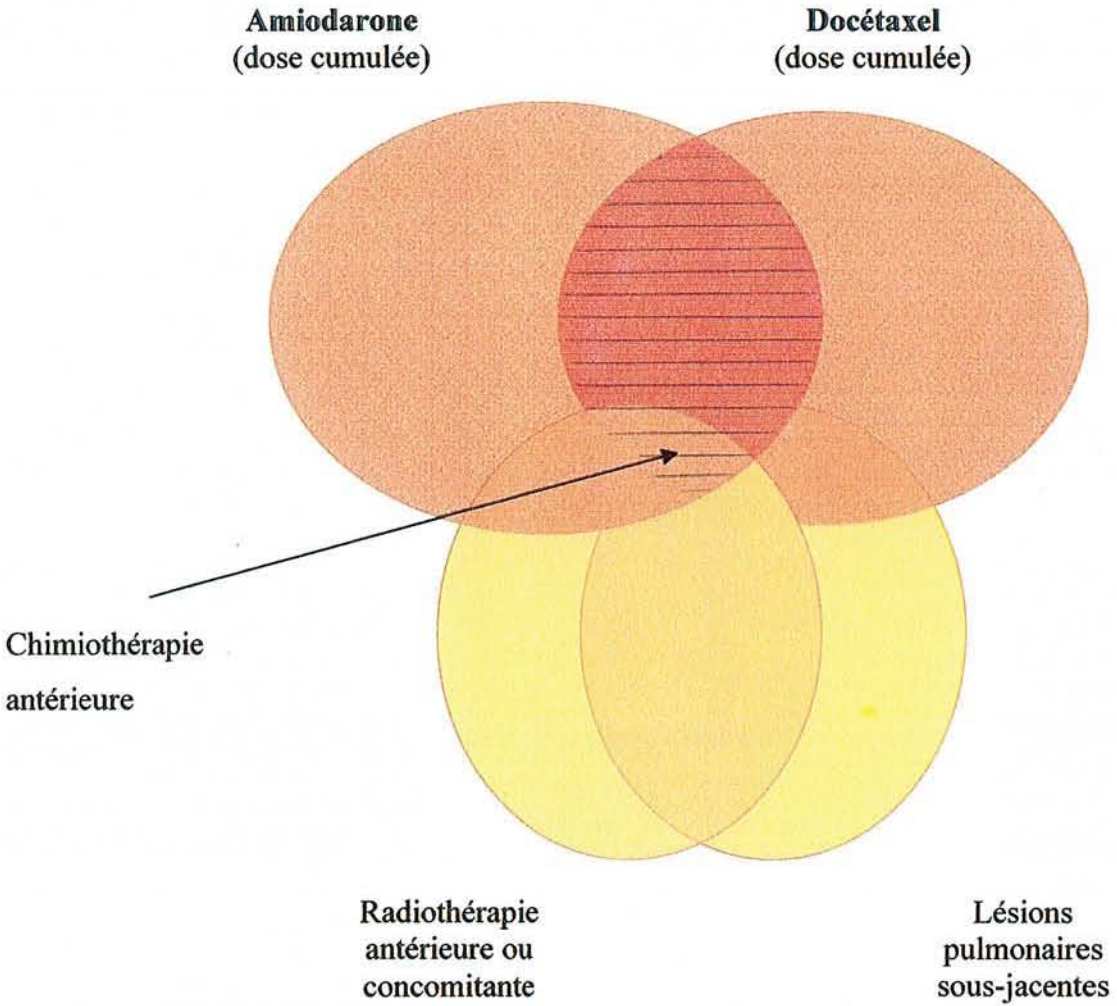
pleuro-parenchymateuses pouvant se majorer par les effets de l'association docétaxel-amiodarone.

Ceci peut expliquer la survenue de la pneumopathie décrite dans le dossier n°2. L'utilisation de gemcitabine a pu induire des lésions pulmonaires sous-jacentes se majorant dès la première cure de docétaxel, dans un contexte d'imprégnation à l'amiodarone.

Le diagramme I proposé pourrait illustrer l'interaction entre l'association amiodarone-docétaxel et les facteurs « mineurs ». La zone de superposition des 4 éléments, auxquels s'ajoute l'effet potentiel des chimiothérapies, correspondrait donc à un risque majeur de toxicité pulmonaire grave.

Nous pouvons ainsi supposer l'association amiodarone-docétaxel suffisante pour développer une pneumopathie interstitielle diffuse aiguë et supposer la présence de cofacteurs préexistants comme adjuvants.

DIAGRAMME I : interactions avec l'association docétaxel-amiodarone



6- CONCLUSION

Les propriétés anticancéreuses du docétaxel le font actuellement indiquer dans le traitement des cancers avancés ou métastatiques du sein ou des bronches (non à petites cellules principalement) en monothérapie de 2<sup>ème</sup> ligne, voire en première intention, seule ou associée, dans le cadre de protocoles thérapeutiques. Les essais de phase I et II ont rapidement révélé une toxicité pulmonaire du docétaxel, classiquement modérée et d'évolution favorable. Secondairement, des cas sporadiques de pneumopathie interstitielle de gravité sévère ont été rapportés. Ils ont probablement été sous estimés en raison de nombreux facteurs confondants présents chez les patients (autres agents anticancéreux, radiothérapie). Mais ils ont amené, très récemment, les autorités sanitaires à mentionner la toxicité pulmonaire du docétaxel, potentiellement grave dans le résumé des caractéristiques du produit (RCP).

L'étude de ces 5 cas se distingue des 19 cas rapportés de la littérature par la coprescription de l'amiodarone. Nous avons émis l'hypothèse d'un effet cumulatif de l'association docétaxel–amiodarone devant l'apparition de syndromes interstitiels hypoxémiant sévères, d'évolution rapide et fatale dans 3 cas sur 5, malgré l'administration préventive ou curative d'une corticothérapie générale, telle qu'elle est recommandée dans le RCP.

Le diagnostic de pneumopathie interstitielle induite par le docétaxel et l'amiodarone reste cependant un diagnostic complexe, d'élimination. Il doit reposer sur un interrogatoire précis permettant d'établir la chronologie de la symptomatologie, de connaître les traitements associés pouvant avoir un potentiel pneumotoxique et de chercher les antécédents, notamment broncho-pulmonaires, du patient. L'origine iatrogénique des pneumopathies interstitielles ne peut être évoquée qu'après avoir écarté les autres étiologies les plus probables. Par ailleurs, aucun élément clinique et paraclinique n'est spécifique de la toxicité du docétaxel et/ou de l'amiodarone.

Cette absence de marqueur spécifique rend compte de la faible imputabilité retenue par nos observations. La méthodologie reflète ainsi l'état actuel des connaissances et des conceptions physiopathologiques. Néanmoins, l'imputabilité pourra être ultérieurement réappréciée dans le cadre d'une



enquête validant la possibilité d'un tel effet inattendu chez les malades traités par cette association.

Il nous apparaît cependant licite d'évoquer une toxicité cumulée du docétaxel et de l'amiodarone. Un rôle aggravant de facteurs tels que des lésions pulmonaires préexistantes, une radiothérapie, une chimiothérapie est par ailleurs probable.

Ceci ne met pas en doute le rapport bénéfice/risque de cette nouvelle classe d'agents anti-néoplasiques, compte tenu du nombre de patients traités et de son efficacité reconnue en terme d'amélioration du pronostic et de la survie de certains cancers, notamment bronchiques non à petites cellules et du sein localement avancé ou métastatique.

Si le risque de pneumopathie interstitielle, voire de fibrose pulmonaire, au décours de ce traitement, apparaît désormais dans le résumé des caractéristiques du produit, certains points méritent d'être précisés par un suivi des données de pharmacovigilance (nationale et industrielle) :

- l'évolution et le risque vital
- les modalités de dépistage clinique et radiologique, tout comme celles de la prise en charge thérapeutique.

Pour le clinicien, il nous semble souhaitable, préalablement à l'instauration de Taxotère®, d'envisager la recherche systématique et de prendre en compte (par l'évaluation du rapport bénéfice/risque) :

- l'association avec l'amiodarone
- une radiothérapie pulmonaire associée,
- des antécédents de fibrose pulmonaire,
- l'association avec une chimiothérapie potentiellement pneumotoxique.

Cette surveillance à plus grande échelle est en cours.

7- REFERENCES BIBLIOGRAPHIQUES



Akoun G, Cadranel J, Blanchette G et al. Bronchoalveolar lavage cell data in amiodarone-associated pneumonitis. Evaluation in 22 patients. Chest 1991; 99:1177-82

Anonyme. Docétaxel. La Revue Prescrire 1996 (a); 16:834-36

Anonyme. Paclitaxel. La Revue Prescrire 1996 (b); 16:204-5

Anonyme. Docétaxel. Pas en première ligne dans le cancer du sein métastaté. La Revue Prescrire 2001; 21:501-3

Anonyme. Paclitaxel et cancer bronchique. La Revue Prescrire 1999; 19:583-5


Ansoborlo P, Constans J, Le Métayer P, Conri C. La pneumopathie à l'amiodarone en médecine interne : huit observations. Rev Méd Interne 1993; 14:698-704

Article R. 5144-5149, Décret n° 84-402 du 24 mai 1984, portant application de l'article L. 605 du Code de Santé Publique et relatif à la pharmacovigilance. Journal Officiel du 30 mai 1984

Beckendorf V. Actualité de la radiothérapie dans le traitement du cancer bronchique non à petites cellules. Rev Mal Resp 1995;12:203-18

Bedrossian CW, Warren CJ, Ohar J et al. Amiodarone pulmonary toxicity : cytopathology, ultrastructure, and immunocytochemistry. Ann Diagn Pathol 1997; 1:47-56

Bégaud B, Evreux JC, Jouglard J et al. Imputabilité des effets inattendus ou toxique des médicaments. Actualisation de la méthode utilisée en France. Therapie 1985; 40:111-8



Biour M, Hugues FC, Hamel JD, Cheymol G. Les effets indésirables pulmonaires de l'amiodarone. Analyse de 162 observations. *Thérapie* 1985; **40**: 343-8

Brasselet C, Metz C, Jenneaux C et al. Pneumopathies à l'amiodarone. *Arch Mal Cœur Vaiss* 1998; **64**:15-7

Bunn PA. Defining the role of paclitaxel in lung cancer: summary of recent studies and implications for future directions. *Semin Oncol* 1997; **24**:153-62

Camus P. Pathologies pulmonaires médicamenteuses. *Concours médical* 1994; **116**:591-602

Carmichael J, Possinger K, Phillip P et al. Advanced breast cancer: A phase II trial with gemcitabine. *J Clin Oncol* 1995; **13**:2731-6

Chabot F, Aymard B, Lesur O et al. Pneumopathies médicamenteuses. Modalités diagnostiques, thérapeutiques et pronostiques. A propos de 10 observations personnelles. *Rev Mal Resp* 1992 ; **9**:593-601

Chan S et al. Prospective randomized trial of docetaxel versus doxorubicin in patients with metastatic breast cancer. *J Clin Oncol* 1999; **17**:2341-54

Choy H, Safran H, Akerley W et al. Phase II trial of weekly paclitaxel and concurrent radiation therapy for locally advanced non-small cell lung cancer. *Clin Cancer Res* 1998; **4**:1931-6

Cleveland M, Ajaikumar B, Reganti R. Cutaneous fibrosis induced by docétaxel. A case report. *Cancer* 2000; **88**:1078-81

Cordier JF. Syndromes hémorragiques alvéolaires. *Encycl Méd Chir* (Elsevier, Paris), *Pneumologie*, 6-024-D-40, 1997, 6p.

Cormier Y, Laviolette M. Alvéolite allergique extrinsèque. *Encycl Méd Chir* (Elsevier, Paris), Pneumologie, 6-039-E-30, 1996, 6p.

Cortes J, Pazdur R. Docetaxel. *J Clin Oncol* 1995; **13**:2643-55

Crestani B. Complications pulmonaires de la radiothérapie. *Encycl Méd Chir* (Editions Scientifiques et Médicales Elsevier SAS, Paris), Pneumologie, 6-019-A-60, 2001, 7p.

Dagoumau J, Evreux JC, Jouglard J. Méthode d'imputabilité des effets indésirables des médicaments. *Therapie* 1978; **33**:373-81

Dalphin JC. Pneumopathies infiltrantes diffuses d'hypersensibilité et iatrogéniques. *La Revue Du Praticien* 2000; **50**:1894-900

Demange L, Maréchal F, Nguyen TD. Could amiodarone increase acute cutaneous and mucosal toxicity of radiotherapy? *I J Radiation Oncology Biol Phys* 1987; **13**:289-92

De Neve W, Fortan L, Storme G. Increased acute mucosal and cutaneous radiation toxicity in two patients taking amiodarone. *I J Radiation Oncology Bio Phys* 1992; **22**:p 224

Depierre A, Milleron B et al. Les cancers bronchiques. *Presse Med* 2002; **31**:795-809

Dieras V et al. A phase II randomized study of Taxol® versus mitomycin-C in patients with advanced breast cancer: interim analysis. *Proc Am Soc Clin Oncol* 1994; abstr.1683

Donaldson L, Grant IS, Naysmith MR et al. Acute amiodarone-induced lung toxicity. *Intensive Care Med* 1998; **24**:626-30

Drent M, Cobben N, Dieijen-Visser M et al. Serum lactate dehydrogenase activity: indicator of the development of pneumonitis induced by amiodarone. *Eur Heart J*, 1998; **19**:969-70

Dunsford ML, Mead GM, Bateman AC, et al. Severe pulmonary toxicity in patients treated with a combination of docetaxel and gemcitabine for metastatic transitional cell carcinoma. *Annals of Oncology* 1999; **10**:943-7

Dusman RE, Stanton MS, Miles WM et al. Clinical features of amiodarone-induced pulmonary toxicity. *Circulation* 1990; **82**:51-9

Endoh Y, Hanai R, Uto K et al. KL-6 as a potential new marker for amiodarone-induced pulmonary toxicity. *Am J Cardio* 2000; **86**:229-231

Etienne B, Pérol M, Nesme P, et al. Pneumopathie interstitielle diffuse aiguë sous docétaxel (Taxotère®). A propos de deux observations. *Rev Mal Respir* 1998; **15**:199-203

Fazio R, Quattrini A, Bolognesi A et al. Docetaxel neuropathy : a distal axonopathy. *Acta Neuropathol* 1999; **98**:651-3

Forastiere AA. Paclitaxel for the treatment of head and neck cancer. *Semin Oncol* 1994; **21**:49-52

Fossella FV, Lee JS, Murphy WK et al. Phase II study of docetaxel for recurrent or metastatic non-small-cell lung cancer. *J Clin Oncol* 1994; **12**: 1238-44

Fossella FV. Docetaxel for previously treated non-small-cell lung cancer. *Oncology* 2002; **16**:45-51

Fossella FV, Pereira JR, Von Pawel J et al. Phase III study of docetaxel plus platinum combinations versus vinorelbine plus cisplatin for advanced NSCLC : the TAX 326 Study Group. *J Clin Oncol* 2003; **21**:3016-24

Fournier M, Camus P, Benichou C, et al. Pneumopathies interstitielles : critères d'imputation à un médicament. Résultats de réunion de consensus. La Presse Médicale 1989; **18**:1333-6

Francis PA, Rigas JR, Kris MG et al. Phase II trial of docetaxel in patients with stage III and IV non-small-cell lung cancer. J Clin Oncol 1994; **12**:1232-7

Furuse K, Naka N, Takada M, et al. Phase II of 3-hour infusion of paclitaxel in patients with previously untreated stage III and IV non-small-cell lung cancer. Oncology 1997; **54**:298-303

Gandara DR, Vokes E, Green M et al. Docetaxel in platinum-treated non-small-cell lung cancer: A confirmation of prolonged survival in a multicenter trial. Proc Am Soc Clin Oncol 1997; **16**:abstr.1632.

Geara FB, Komaki R, Tucker SL et al. Factors influencing the development of lung fibrosis after chemoradiation for small cell carcinoma of the lung: evidence for inherent interindividual variation. Int J Radiat Oncol Biol Phys 1998; **41**:279-86

Gelmon K. The taxoids: paclitaxel and docetaxel. The Lancet 1994; **344**:1267-73

Gill J, Heel RC, Fitton A. Amiodarone: an overview of the pharmacological properties and review of the therapeutic use in cardiac arrhythmias. Drugs 1992; **43**:69-110

Gross NJ, Holloway NO, Narine KR. Effects of non steroidal anti-inflammatory agents on experimental radiation pneumonitis. Radiat Res 1991; **127**:317-24

Jacoulet P, Dubiez A, Westeel V et al. Chimiothérapie de deuxième ligne chez les patients réfractaires et résistants atteints de cancers du poumon non à petites cellules. Rev Med Resp 1997; **14**:29-35

Jessurun G, Crijns H. Amiodarone pulmonary toxicity. Dose and duration of treatment are not the only determinants of toxicity. *BMJ* 1997; **314**:619-20

Johnston GD. Amiodarone. In: Meyler's side effects of drugs. -14e éd. Amsterdam: Elsevier, 2000.- p.537-554

Khan A, McNally D, Tutschka PJ. Paclitaxel-induced acute bilateral pneumonitis. *Ann Pharmacother* 1997; **31**:1471-4

Kaushik S, Hussain A, Clarke P, Hazar H. Acute pulmonary toxicity after low-dose amiodarone therapy. *Ann Thorac Surg* 2001; **72**:1760-1

Koukourakis MI, Bahlitzanakis N, Froudarakis M, et al. Concurrent conventionally fractionated radiotherapy and weekly docetaxel in the treatment of stage IIIb non-small-cell lung carcinoma. *Br J Cancer* 1999; **80**:1792-6

Kunitoh H, Watanabe K, Onoshi T, et al. Phase II trial of docetaxel in previously untreated advanced non-small-cell lung cancer: a japanese cooperative study. *J Clin Oncol* 1996; **14**:1649-55

Lacroix H, Ligeza C. Docetaxel (Taxotere) - an update. *Exp Opin Invest Drugs* 1998; **7**: 273-81

Lauwerys R. Asbestose. In: Toxicologie industrielle et intoxications professionnelles. – 4<sup>e</sup> éd. Paris : Masson, 2001.- p.639-655

Lebeau B, Urban T, Bréchet JM et al. A randomized clinical trial comparing concurrent and alternating thoracic irradiation for patients with limited small cell lung carcinoma. "Petites cellules" Group. *Cancer* 1999 ; **86**:1480-7

Le Bourgeois JP, Chavaudra J, Eschwege F. Radiobiologie. In : Radiothérapie oncologique. Paris : Hermann 1992.- 25p.- (Science et pratique médicales)

Lilenbaum R, Green M. Novel chemotherapeutic agents in the treatment of non-small-cell lung cancer. *J Clin Oncol* 1993; **11**:1391-402

Martin C, Romero S, Sanchez-Paya J et al. Bilateral lymphocytic alveolitis : a common reaction after unilateral thoracic irradiation. *Eur Respir J* 1999; **13**:727-32

Martin WJ, Rosenow EC. Amiodarone pulmonary toxicity. Recognition and pathogenesis. *Chest* 1988 (a); **93**:1067-75

Martin WJ, Rosenow EC. Amiodarone pulmonary toxicity. Recognition and pathogenesis. *Chest* 1988 (b); **93**:1242-8

Mattson KV, Abratt RP, Krofta K et al. Docetaxel as neoadjuvant therapy for radically treatable stage III non-small-cell lung cancer: a multinational randomised phase III study. *Ann Oncol* 2003; **14**:116-22

Mauer AM, Masters GA, Haraf DJ et al. Phase I study of docetaxel with concomitant thoracic radiation therapy. *J Clin Oncol* 1998; **16**:159-64

McGuire WP, Rowinsky EK, Rosenshein NB et al. Taxol® : a unique antineoplastic agent with significant activity in advanced ovarian epithelial neoplasms. *Ann Intern Med* 1989; **111**:273-9

Merad M, Le Cesne A, Baydeyrou P, et al. Docetaxel and interstitial pulmonary injury. *Annals of Oncology* 1997; **8**:191-4

Métraiiller JC, Rochat T. Toxicité pulmonaire de l'amiodarone. *Med Hyg* 1998; **56**:2332-5

Milas L. Interaction of radiation with novel chemotherapeutic agents: Taxanes and nucleoside analogs. Refresher course 413. 40<sup>th</sup> annual meeting of ASTRO- Phoenix 1998

Mileshkin L, Prince HM, Rischin D, et al. Severe interstitial pneumonitis following high-dose cyclophosphamide, thiotepa and docetaxel: two case reports and a review of the literature. *Bone Marrow Transplant* 2001; **27**:559-63

Miller V, Rigas J, Francis P et al. Phase II trial of a 75-mg/m<sup>2</sup> dose of docetaxel with prednisone premedication for patients with advanced non-small-cell lung cancer. *Cancer* 1995; **75**:968-72

Milleron B, Depierre A. *Cancers broncho-pulmonaires*. Paris: Arnette, 1998.- 474p.

Milpied-Homsy B, Bani-Sadr F, Huard A. Docétaxel: responsabilité dans un syndrome de Stevens Johnson au cours du traitement d'une maladie de Kaposi liée au SIDA. *Journées dermatologiques de Paris* 1998 Dec; p221

Milross CG, Mason KA, Hunter NR et al. Enhanced radioresponse of paclitaxel-sensitive and -resistant tumours *in vivo*. *Eur J Cancer* 1997; **33**:1299-308

Mountain CF. Revisions in the International System for Staging Lung Cancer. *Chest* 1997; **111**:1710-7

Movsas B, Raffin T, Epstein A et al. Pulmonary Radiation Injury. *Chest* 1997; **111**:1061-76

Nabholtz JM et al. A phase III trial comparing docetaxel and doxorubicin (AT) versus doxorubicin and cyclophosphamide (AC) in first line metastatic breast cancer (MBC). *Proceedings ASCO* 1999; abstr 485: 1 page

Non-small Cell Lung Cancer Collaborative Group (NCLCCG). Chemotherapy in non-small cell lung cancer: a meta-analysis using updated data on individual patients from 52 randomized trials. *Br Med J* 1995; **311**:899-909



Quoix E, Mornex F, Milleron B et al. Manifestations respiratoires radio- et chimio-induites. *Rev Mal Respir* 1997; **14**:341-53

Ramanathan R, Reddy V, Holbert JM, Belani C. Pulmonary infiltrates following administration of paclitaxel. *Chest* 1996; **110**:289-92

Read WL, Mortimer JE, Picus J. Severe interstitial pneumonitis associated with docetaxel administration. *Cancer* 2002; **94**:847-53

Roach M, Gandara DR, Yno IIS et al. Radiation pneumonitis following combined modality therapy for lung cancer. Analysis of prognostic factors. *J Clin Oncol* 1995; **13**:2606-12

Roberts CM, Foulcher E, Zaunders JJ et al. Radiation pneumonitis: a possible lymphocyte-mediated hypersensitivity reaction. *Ann Intern Med* 1993; **118**:696-700

Robinet G, Thomas P, Pérol M et al. Etude de phase II: docétaxel dans les cancers bronchopulmonaires non à petites cellules inopérables. *Bull Cancer* 2000(a); **87**:253-8

Robinet G, Thomas P, Pérol M et al. Efficacité du docétaxel dans les cancers bronchopulmonaires non à petites cellules antérieurement traités par une chimiothérapie comportant des sels de platine. *Rev Mal Respir* 2000(b); **17**:83-9

Rose PG, Blessing JA, Ball HG et al. A phase II study of docétaxel in paclitaxel-resistant ovarian carcinoma: a Gynecologic Oncology Group study. *Gynecol Oncol* 2003; **88**:130-5

Roszkowski K, Pluzanska A, Krzakowski M, et al. A multicenter, randomized, phase III study of docetaxel plus best supportive care versus best supportive care in chemotherapy-naïve patients with metastatic or non-resectable localized non-small-cell lung cancer. *Lung Cancer* 2000; **27**:145-57

Schweitzer VG, Juillard GJF, Bajada CL, Parker RG. Radiation recall dermatitis and pneumonitis in a patient treated with paclitaxel. *Cancer* 1995, **76**:1069-72

Shepherd FA. Prospective randomized trial of docetaxel versus best supportive care in patients with non-small-cell lung cancer previously treated with platinum. *J Clin Oncol* 2000; **18**:1095-2103

Siniakowicz RM, Narula D, Suster B, Steinberg JS. Diagnosis of amiodarone pulmonary toxicity with high-resolution computerized tomographic scan. *J Cardiovasc Electrophysiol* 2001; **12**:431-6

Souquet PJ, Chauvin F, Boissel JP et al. Polychemotherapy in advanced non small cell lung cancer : a meta-analysis. *The Lancet* 1993; **342**:19-21

Standerskjöld C, Wandtke J, Hood W et al. Amiodarone pulmonary toxicity. Chest radiography and CT in asymptomatic patients. *Chest* 1985; **88**:143-5

Topham C, Brierley J, Tomlinson H. Toxicity and amiodarone. *I J Radiation Oncology Biol Phys* 1988; **14**:p 1056

Tranchand B. Guide pratique de pharmacocinétique clinique en oncologie.- 2è éd. Paris : Frison Roche; 1997.- 588p.

Vaillant P, Martinet Y. Mécanismes de la fibrose pulmonaire. *Rev Prat* 1991;**41**:1812-20

Vereckei A, Blazovics A, Gyorgy I et al. The role of free radicals in the pathogenesis of amiodarone toxicity. *J Cardiovasc Electrophysiol* 1993; **4**:161-76

Vernhet H, Bousquet C, Durand G et al. Reversible amiodarone-induced lung disease: HRCT findings. *Eur Radiol* 2001; **11**:1697-703

Wang GS, Yang KY, Perng RP. Life-threatening hypersensitivity pneumonitis induced by docetaxel (taxotere). *Br J Cancer* 2001; **85**:1247-50

Webb A, O'Brien ME. Where to go with new expensive treatments in NSCLC. *Br J Cancer* 1998; **78**:159-62

Wilkinson C, Weidner G, Paulino A. Amiodarone and radiation therapy sequelae. *Am J clin Oncol* 2001; **24**:379-81

Yamada M, Kudoh S, Hirata K et al. Risk factors of pneumonitis following chemoradiotherapy for lung cancer. *Eur J Cancer* 1998; **34**:71-5

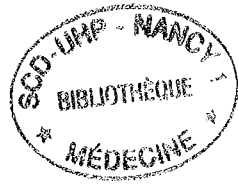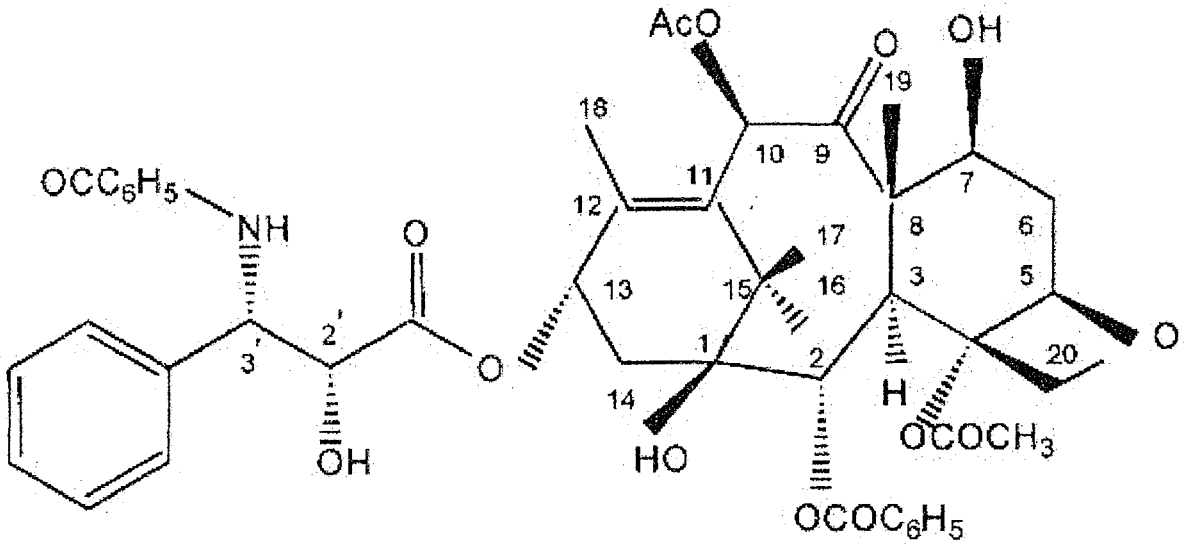
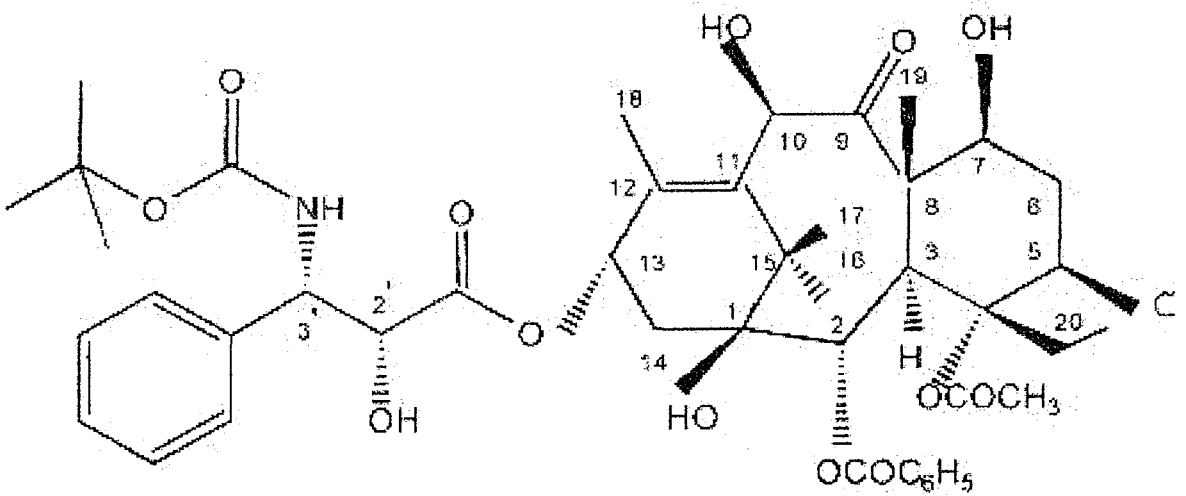
Yokoyama A, Nakai Y, Yoneda S et al. Activity of gemcitabine in the treatment of patients with non-small-cell lung cancer: A multicenter phase II study. *Anti Cancer Drugs* 1997; **8**:574-81



8- ANNEXES

## ANNEXE N°1 : STRUCTURE CHIMIQUE DES TAXANES

Le noyau taxane avec une chaîne latérale estérifiée en position 13

PaclitaxelDocétaxel

## ANNEXE N°2 : CLASSIFICATION TNM (REVISION 1997)

**T - Tumeur primitive**

- TX** Tumeur dont la présence ne peut être affirmée ou tumeur prouvée par la présence de cellules malignes dans l'expectoration ou les sécrétions broncho-pulmonaires sans que la lésion elle-même soit visible par imagerie ou bronchoscopie
- T0** Pas de signe de tumeur primitive
- Tis** Épithélioma in situ
- T1** Tumeur  $\leq$  3 cm dans sa plus grande dimension, entourée par le poumon ou la plèvre viscérale et sans signe endoscopique d'envahissement au-delà de la bronche lobaire (c'est-à-dire dans la bronche principale)
- T2** Tumeur avec l'un des caractères de taille ou d'extension suivants :  $>$  3 cm dans sa plus grande dimension ; envahissement de la bronche principale à 2 cm ou plus de la carène ; envahissement de la plèvre viscérale ; association à un syndrome d'atélectasie ou à une pneumopathie obstructive qui s'étend à la région hilair, mais n'envahit pas tout le coulon
- T3** Tumeur de toute taille avec extension directe aux structures adjacentes telles que la paroi thoracique, le diaphragme, la plèvre médiastinale, ou tumeur qui, à la bronchoscopie, est à moins de 2 cm de la carène (1) mais sans envahissement de la carène, ou tumeur associée à une atélectasie ou une pneumopathie obstruant un poumon
- T4** Tumeur quelle que soit sa taille, qui envahit l'un des organes suivants : médiastin, cœur, gros vaisseaux, trachée, œsophage, corps vertébral, carène, ou tumeur avec pleurésie maligne (2).

**N - Adénopathies régionales**

- NX** Absence des conditions minimales requises pour classer les ganglions lymphatiques régionaux
- N0** Pas de signe d'envahissement des ganglions lymphatiques régionaux
- N1** Signes d'envahissement des ganglions péribronchiques et/ou hilaires homolatéraux y compris par une extension directe de la tumeur primitive
- N2** Signes d'envahissement de ganglions lymphatiques médiastinaux homo-latéraux ou sous-carénaux
- N3** Signes d'envahissement des ganglions centro-latéraux médiastinaux hilaires ; du même côté ou centro-latéraux, des ganglions scapulaires ou sus-claviculaires.

**M - Métastases à distance**

- MX** Renseignements insuffisants pour classer les métastases à distance
- M0** Pas de signe de métastases à distance
- M1** Présence de métastases à distance

**Groupement par stades**

Carcinome occulte	TX	N0	M0
Stade 0	Tis	N0	M0
Stade I	T1	N0	M0
	T2	N0	M0
Stade II	T1	N1	M0
	T2	N1	M0
	T3	N2	M0
Stade IIIA	T3	N1	M0
	T1-T3	N2	M0
Stade IIIB	Tous T	N3	M0
	T4	Tous N	M0
Stade IV	Tous T	Tous N	M1

## ANNEXE N°3

**Survie à 5 ans en fonction du stade clinique (c) ou  
post-opératoire (p) des cancers bronchiques  
non à petites cellules (d'après C. Mountain, Chest 1997)**

<b>Stades cliniques</b>	<b>% Survie à 5 ans</b>
cIA	61
cIB	38
cIIA	34
cIIB	24
cIIIA	13
cIIIB	5
cIV	1
<b>Stades post-opératoires</b>	
pIA	67
pIB	57
pIIA	55
pIIB	39
pIIIA	23

## ANNEXE N°4 : LES SITES INTERNET CONSULTES ET LES REFERENTIELS UTILISES

### 1. Les sites internet :

- [www.pneumotox.com](http://www.pneumotox.com)
- [www.fnclcc.fr](http://www.fnclcc.fr)
- [www.oncolor.org](http://www.oncolor.org)
- [www.iarc.fr](http://www.iarc.fr)



### 2. Les référentiels utilisés :

- Colloque de Radiobiologie Fondamentale et Appliquée (3 ; 1997 ; Valbonne). Optimisation de l'intensité thérapeutique : les associations radiothérapie-chimiothérapie/ coordinateur Lagrange JL. Montrouge : John Libbey Eurotext, 1997.- 165p
- NIH Consensus Conference. Ovarian cancer. JAMA 1995; **273**:34-40



VU

NANCY, le 17 **JUILLET 2003**

Le Président de Thèse

Professeur **P. GILLET**

NANCY, le 18 **SEPTEMBRE 2003**

Le Doyen de la Faculté de Médecine  
Par Délégation

Mme le Professeur **M.C. BENE**

AUTORISE À SOUTENIR ET À IMPRIMER LA THÈSE

NANCY, le 29 **SEPTEMBRE 2003**

LE PRÉSIDENT DE L'UNIVERSITÉ DE NANCY I

Professeur **C. BURLET**



RESUME :

Le docétaxel (Taxotère®), agent cytotoxique de la famille des taxanes, est utilisé dans le traitement des cancers avancés ou métastatiques du sein ou des bronches (non à petites cellules, principalement). La toxicité pulmonaire du docétaxel décrite peut être sévère et fatale.

A partir d'une étude rétrospective de 5 cas, nous avons émis l'hypothèse d'un effet cumulatif de l'association docétaxel-amiodarone (antiarythmique dont la toxicité pulmonaire est validée) devant l'apparition de syndromes interstitiels hypoxémiant sévères, d'évolution rapide et fatale dans 3 cas sur 5. Un rôle aggravant de facteurs tels que des lésions pulmonaires préexistantes, une radiothérapie concomitante ou antérieure, une chimiothérapie est plausible.

Le risque de fibrose pulmonaire apparaît désormais dans le résumé des caractéristiques du produit. Mais certains points méritent d'être précisés par un suivi des données de pharmacovigilance : l'évolution, le risque vital, les modalités de dépistage clinique et radiologique. Avant l'instauration d'un traitement par docétaxel, l'association avec l'amiodarone, une radiothérapie doivent être pris en compte et des antécédents de fibrose pulmonaire systématiquement recherchés.

TITRE EN ANGLAIS :

Severe interstitial pneumonitis associated with concomitant docetaxel and amiodarone administration.

THESE : MEDECINE GENERALE – ANNEE 2003

MOTS CLEFS : Chimiothérapie/amiodarone. Pneumopathies interstitielles. Facteur risque.

INTITULE ET ADRESSE DE L'U.F.R. :

**Faculté de Médecine de Nancy**

9, avenue de la forêt de Haye

54505 VANDOEUVRE LES NANCY Cedex