



**HAL**  
open science

# Analyse combinée de la tomoscintigraphie myocardique et du coroscanner

Nelle Daragon

► **To cite this version:**

Nelle Daragon. Analyse combinée de la tomoscintigraphie myocardique et du coroscanner. Sciences du Vivant [q-bio]. 2008. hal-01732950

**HAL Id: hal-01732950**

**<https://hal.univ-lorraine.fr/hal-01732950v1>**

Submitted on 14 Mar 2018

**HAL** is a multi-disciplinary open access archive for the deposit and dissemination of scientific research documents, whether they are published or not. The documents may come from teaching and research institutions in France or abroad, or from public or private research centers.

L'archive ouverte pluridisciplinaire **HAL**, est destinée au dépôt et à la diffusion de documents scientifiques de niveau recherche, publiés ou non, émanant des établissements d'enseignement et de recherche français ou étrangers, des laboratoires publics ou privés.



## AVERTISSEMENT

Ce document est le fruit d'un long travail approuvé par le jury de soutenance et mis à disposition de l'ensemble de la communauté universitaire élargie.

Il est soumis à la propriété intellectuelle de l'auteur. Ceci implique une obligation de citation et de référencement lors de l'utilisation de ce document.

D'autre part, toute contrefaçon, plagiat, reproduction illicite encourt une poursuite pénale.

Contact : [ddoc-theses-contact@univ-lorraine.fr](mailto:ddoc-theses-contact@univ-lorraine.fr)

## LIENS

Code de la Propriété Intellectuelle. articles L 122. 4

Code de la Propriété Intellectuelle. articles L 335.2- L 335.10

[http://www.cfcopies.com/V2/leg/leg\\_droi.php](http://www.cfcopies.com/V2/leg/leg_droi.php)

<http://www.culture.gouv.fr/culture/infos-pratiques/droits/protection.htm>

**THESE**

Pour obtenir le grade de

**DOCTEUR EN MEDECINE**

Présentée et soutenue publiquement  
dans le cadre du troisième cycle de Médecine spécialisée

Par

**Nelle DARAGON**

Le 16/10/2008

**Analyse combinée  
de la tomoscintigraphie myocardique et du coroscanner**

Examineurs de la thèse :

Monsieur Gilles KARCHER	Professeur	Président
Monsieur Denis REGENT	Professeur	Juge
Monsieur Pierre-Yves MARIE	Professeur	Juge
Madame Wassila DJABALLAH	Docteur	Juge
Monsieur Frédéric MOULIN	Docteur	Juge
Monsieur Damien MANDRY	Docteur	Juge



**THESE**

Pour obtenir le grade de

**DOCTEUR EN MEDECINE**

Présentée et soutenue publiquement  
dans le cadre du troisième cycle de Médecine spécialisée

Par

**Nelle DARAGON**

Le 16/10/2008

**Analyse combinée  
de la tomoscintigraphie myocardique et du coroscanner**

Examineurs de la thèse :

Monsieur Gilles KARCHER	Professeur	Président
Monsieur Denis REGENT	Professeur	Juge
Monsieur Pierre-Yves MARIE	Professeur	Juge
Madame Wassila DJABALLAH	Docteur	Juge
Monsieur Frédéric MOULIN	Docteur	Juge
Monsieur Damien MANDRY	Docteur	Juge

UNIVERSITÉ HENRI POINCARÉ, NANCY 1  
FACULTÉ DE MÉDECINE DE NANCY

-----  
**Président de l'Université : Professeur Jean-Pierre FINANCE**  
**Doyen de la Faculté de Médecine : Professeur Henry COUDANE**

**Vice Doyen Recherche : Professeur Jean-Louis GUEANT**  
**Vice Doyen Pédagogie : Professeur Annick BARBAUD**  
**Vice Doyen Campus : Professeur Marie-Christine BÉNÉ**

**Assesseurs :**

du 1<sup>er</sup> Cycle :

du 2<sup>ème</sup> Cycle :

du 3<sup>ème</sup> Cycle :

Filières professionnalisées :

Prospective :

FMC/EPP :

**M. le Professeur François ALLA**

**M. le Professeur Jean-Pierre BRONOWICKI**

**M. le Professeur Pierre-Edouard BOLLAERT**

**M. le Professeur Christophe CHOSEROT**

**M. le Professeur Laurent BRESLER**

**M. le Professeur Jean-Dominique DE KORWIN**

**DOYENS HONORAIRES**

Professeur Adrien DUPREZ – Professeur Jean-Bernard DUREUX  
Professeur Jacques ROLAND – Professeur Patrick NETTER

=====

**PROFESSEURS HONORAIRES**

Jean LOCHARD – Gabriel FAIVRE – Jean-Marie FOLIGUET - Guy RAUBER – Paul SADOUL  
Jacques LACOSTE – Jean BEUREY – Jean SOMMELET – Pierre HARTEMANN - Emile de LAVERGNE – Augusta TREHEUX  
Michel MANCIAUX – Pierre PAYSANT- Jean-Claude BURDIN – Claude CHARDOT – Jean-Bernard DUREUX  
Jean DUHEILLE - Jean-Marie GILGENKRANTZ – Simone GILGENKRANTZ - Pierre ALEXANDRE – Robert FRISCH  
Michel PIERSON - Jacques ROBERT - Gérard DEBRY – Michel WAYOFF – François CHERRIER – Oliéro GUERCI  
Gilbert PERCEBOIS – Claude PERRIN – Jean PREVOT – Jean FLOQUET - Alain GAUCHER – Michel LAXENAIRE  
Michel BOULANGE – Michel DUC – Claude HURIET – Pierre LANDES - Alain LARCAN – Gérard VAILLANT  
Daniel ANTHOINE – Pierre GAUCHER – René-Jean ROYER - Hubert UFFHOLTZ – Jacques LECLERE – Jacques BORRELLY  
Michel RENARD – Jean-Pierre DESCHAMPS - Pierre NABET – Marie-Claire LAXENAIRE – Adrien DUPREZ – Paul VERT  
Bernard LEGRAS – Pierre MATHIEU – Jean-Marie POLU - Antoine RASPILLER – Gilbert THIBAUT - Michel WEBER  
Gérard FIEVE – Daniel SCHMITT – Colette VIDAILHET – Alain BERTRAND – Hubert GERARD - Jean-Pierre NICOLAS  
Francis PENIN – Michel STRICKER - Daniel BURNEL – Michel VIDAILHET – Claude BURLET – Jean-Pierre DELAGOUTTE  
Jean-Pierre MALLIÉ - Danièle SOMMELET – Professeur Luc PICARD - Professeur Guy PETIET

=====

**PROFESSEURS DES UNIVERSITÉS  
PRATICIENS HOSPITALIERS**

(Disciplines du Conseil National des Universités)

**42<sup>ème</sup> Section : MORPHOLOGIE ET MORPHOGENÈSE**

**1<sup>ère</sup> sous-section : (Anatomie)**

Professeur Jacques ROLAND – Professeur Gilles GROSDIDIER

Professeur Pierre LASCOMBES – Professeur Marc BRAUN

**2<sup>ème</sup> sous-section : (Cytologie et histologie)**

Professeur Bernard FOLIGUET – Professeur Bruno CHENUUEL

**3<sup>ème</sup> sous-section : (Anatomie et cytologie pathologiques)**

Professeur François PLENAT – Professeur Jean-Michel VIGNAUD

-----

**43<sup>ème</sup> Section : BIOPHYSIQUE ET IMAGERIE MÉDICALE**

**1<sup>ère</sup> sous-section : (Biophysique et médecine nucléaire)**

Professeur Gilles KARCHER – Professeur Pierre-Yves MARIE – Professeur Pierre OLIVIER

**2<sup>ème</sup> sous-section : (Radiologie et imagerie médicale)**

Professeur Luc PICARD – Professeur Denis REGENT – Professeur Michel CLAUDON

Professeur Serge BRACARD – Professeur Alain BLUM – Professeur Jacques FELBLINGER

Professeur René ANXIONNAT

**44<sup>ème</sup> Section : BIOCHIMIE, BIOLOGIE CELLULAIRE ET MOLÉCULAIRE, PHYSIOLOGIE ET NUTRITION**

**1<sup>ère</sup> sous-section : (Biochimie et biologie moléculaire)**

Professeur Jean-Louis GUÉANT – Professeur Jean-Luc OLIVIER – Professeur Bernard NAMOUR

**2<sup>ème</sup> sous-section : (Physiologie)**

Professeur Jean-Pierre CRANCE

Professeur François MARCHAL – Professeur Philippe HAOUZI

**3<sup>ème</sup> sous-section : (Biologie Cellulaire (type mixte : biologique))**

Professeur Ali DALLOUL

**4<sup>ème</sup> sous-section : (Nutrition)**

Professeur Olivier ZIEGLER

-----

**45<sup>ème</sup> Section : MICROBIOLOGIE, MALADIES TRANSMISSIBLES ET HYGIÈNE**

**1<sup>ère</sup> sous-section : (Bactériologie – virologie ; hygiène hospitalière)**

Professeur Alain LOZNIEWSKI

**3<sup>ème</sup> sous-section : (Maladies infectieuses ; maladies tropicales)**

Professeur Thierry MAY – Professeur Christian RABAUD

-----

**46<sup>ème</sup> Section : SANTÉ PUBLIQUE, ENVIRONNEMENT ET SOCIÉTÉ**

**1<sup>ère</sup> sous-section : (Épidémiologie, économie de la santé et prévention)**

Professeur Philippe HARTEMANN – Professeur Serge BRIANÇON

Professeur Francis GUILLEMIN – Professeur Denis ZMIROU-NAVIER – Professeur François ALLA

**2<sup>ème</sup> sous-section : (Médecine et santé au travail)**

Professeur Guy PETIET – Professeur Christophe PARIS

**3<sup>ème</sup> sous-section : (Médecine légale et droit de la santé)**

Professeur Henry COUDANE

**4<sup>ème</sup> sous-section : (Biostatistiques, informatique médicale et technologies de communication)**

Professeur François KOHLER – Professeur Éliane ALBUISSON

-----

**47<sup>ème</sup> Section : CANCÉROLOGIE, GÉNÉTIQUE, HÉMATOLOGIE, IMMUNOLOGIE**

**1<sup>ère</sup> sous-section : (Hématologie ; transfusion)**

Professeur Christian JANOT – Professeur Thomas LECOMPTE – Professeur Pierre BORDIGONI

Professeur Pierre LEDERLIN – Professeur Jean-François STOLTZ – Professeur Pierre FEUGIER

**2<sup>ème</sup> sous-section : (Cancérologie ; radiothérapie)**

Professeur François GUILLEMIN – Professeur Thierry CONROY

Professeur Pierre BEY – Professeur Didier PEIFFERT – Professeur Frédéric MARCHAL

**3<sup>ème</sup> sous-section : (Immunologie)**

Professeur Gilbert FAURE – Professeur Marie-Christine BENE

**4<sup>ème</sup> sous-section : (Génétique)**

Professeur Philippe JONVEAUX – Professeur Bruno LEHEUP

-----

**48<sup>ème</sup> Section : ANESTHÉSIOLOGIE, RÉANIMATION, MÉDECINE D'URGENCE, PHARMACOLOGIE ET THÉRAPEUTIQUE**

**1<sup>ère</sup> sous-section : (Anesthésiologie et réanimation chirurgicale)**

Professeur Claude MEISTELMAN – Professeur Dan LONGROIS – Professeur Hervé BOUAZIZ

Professeur Paul-Michel MERTES

**2<sup>ème</sup> sous-section : (Réanimation médicale)**

Professeur Henri LAMBERT – Professeur Alain GERARD

Professeur Pierre-Édouard BOLLAERT – Professeur Bruno LÉVY – Professeur Sébastien GIBOT

**3<sup>ème</sup> sous-section : (Pharmacologie fondamentale ; pharmacologie clinique)**

Professeur Patrick NETTER – Professeur Pierre GILLET

**4<sup>ème</sup> sous-section : (Thérapeutique)**

Professeur François PAILLE – Professeur Gérard GAY – Professeur Faiez ZANNAD

-----

**49<sup>ème</sup> Section : PATHOLOGIE NERVEUSE ET MUSCULAIRE, PATHOLOGIE MENTALE,  
HANDICAP et RÉÉDUCATION**

**1<sup>ère</sup> sous-section : (Neurologie)**

Professeur Gérard BARROCHE – Professeur Hervé VESPIGNANI

Professeur Xavier DUCROCQ

**2<sup>ème</sup> sous-section : (Neurochirurgie)**

Professeur Jean-Claude MARCHAL – Professeur Jean AUQUE

Professeur Thierry CIVIT

**3<sup>ème</sup> sous-section : (Psychiatrie d'adultes)**

Professeur Jean-Pierre KAHN – Professeur Raymund SCHWAN

**4<sup>ème</sup> sous-section : (Pédopsychiatrie)**

Professeur Daniel SIBERTIN-BLANC

**5<sup>ème</sup> sous-section : (Médecine physique et de réadaptation)**

Professeur Jean-Marie ANDRE – Professeur Jean PAYSANT

-----

**50<sup>ème</sup> Section : PATHOLOGIE OSTÉO-ARTICULAIRE, DERMATOLOGIE et CHIRURGIE  
PLASTIQUE**

**1<sup>ère</sup> sous-section : (Rhumatologie)**

Professeur Jacques POUREL – Professeur Isabelle VALCKENAERE – Professeur Damien LOEUILLE

**2<sup>ème</sup> sous-section : (Chirurgie orthopédique et traumatologique)**

Professeur Daniel MOLE

Professeur Didier MAINARD – Professeur François SIRVEAUX – Professeur Laurent GALOIS

**3<sup>ème</sup> sous-section : (Dermato-vénérologie)**

Professeur Jean-Luc SCHMUTZ – Professeur Annick BARBAUD

**4<sup>ème</sup> sous-section : (Chirurgie plastique, reconstructrice et esthétique)**

Professeur François DAP – Professeur Gilles DAUTEL

-----

**51<sup>ème</sup> Section : PATHOLOGIE CARDIORESPIRATOIRE et VASCULAIRE**

**1<sup>ère</sup> sous-section : (Pneumologie)**

Professeur Yves MARTINET – Professeur Jean-François CHABOT – Professeur Ari CHAOUAT

**2<sup>ème</sup> sous-section : (Cardiologie)**

Professeur Etienne ALIOT – Professeur Yves JUILLIERE – Professeur Nicolas SADOUL

Professeur Christian de CHILLOU

**3<sup>ème</sup> sous-section : (Chirurgie thoracique et cardiovasculaire)**

Professeur Jean-Pierre VILLEMOT

Professeur Jean-Pierre CARTEAUX – Professeur Loïc MACE

**4<sup>ème</sup> sous-section : (Chirurgie vasculaire ; médecine vasculaire)**

Professeur Denis WAHL

-----

**52<sup>ème</sup> Section : MALADIES DES APPAREILS DIGESTIF et URINAIRE**

**1<sup>ère</sup> sous-section : (Gastroentérologie ; hépatologie)**

Professeur Marc-André BIGARD

Professeur Jean-Pierre BRONOWICKI

**2<sup>ème</sup> sous-section : (Chirurgie digestive)**

**3<sup>ème</sup> sous-section : (Néphrologie)**

Professeur Michèle KESSLER – Professeur Dominique HESTIN (Mme) – Professeur Luc FRIMAT

**4<sup>ème</sup> sous-section : (Urologie)**

Professeur Philippe MANGIN – Professeur Jacques HUBERT – Professeur Luc CORMIER

-----

**53<sup>ème</sup> Section : MÉDECINE INTERNE, GÉRIATRIE et CHIRURGIE GÉNÉRALE**

**1<sup>ère</sup> sous-section : (Médecine interne)**

Professeur Denise MONERET-VAUTRIN – Professeur Jean-Dominique DE KORWIN – Professeur Pierre  
KAMINSKY

Professeur Athanase BENETOS - Professeur Gisèle KANNY – Professeur Abdelouahab BELLOU

**2<sup>ème</sup> sous-section : (Chirurgie générale)**

Professeur Patrick BOISSEL – Professeur Laurent BRESLER

Professeur Laurent BRUNAUD – Professeur Ahmet AYAV

-----



**54<sup>ème</sup> Section : DÉVELOPPEMENT ET PATHOLOGIE DE L'ENFANT, GYNÉCOLOGIE-  
OBSTÉTRIQUE, ENDOCRINOLOGIE ET REPRODUCTION**

**1<sup>ère</sup> sous-section : (Pédiatrie)**

Professeur Pierre MONIN

Professeur Jean-Michel HASCOET – Professeur Pascal CHASTAGNER – Professeur François FEILLET –  
Professeur Cyril SCHWEITZER

**2<sup>ème</sup> sous-section : (Chirurgie infantile)**

Professeur Michel SCHMITT – Professeur Pierre JOURNEAU

**3<sup>ème</sup> sous-section : (Gynécologie-obstétrique ; gynécologie médicale)**

Professeur Michel SCHWEITZER – Professeur Jean-Louis BOUTROY

Professeur Philippe JUDLIN – Professeur Patricia BARBARINO – Professeur Bruno DEVAL

**4<sup>ème</sup> sous-section : (Endocrinologie et maladies métaboliques)**

Professeur Georges WERYHA – Professeur Marc KLEIN – Professeur Bruno GUERCI

-----

**55<sup>ème</sup> Section : PATHOLOGIE DE LA TÊTE ET DU COU**

**1<sup>ère</sup> sous-section : (Oto-rhino-laryngologie)**

Professeur Claude SIMON – Professeur Roger JANKOWSKI

**2<sup>ème</sup> sous-section : (Ophtalmologie)**

Professeur Jean-Luc GEORGE – Professeur Jean-Paul BERROD – Professeur Karine ANGIOI-DUPREZ

**3<sup>ème</sup> sous-section : (Chirurgie maxillo-faciale et stomatologie)**

Professeur Jean-François CHASSAGNE – Professeur Etienne SIMON

=====

**PROFESSEURS DES UNIVERSITÉS**

**64<sup>ème</sup> Section : BIOCHIMIE ET BIOLOGIE MOLÉCULAIRE**

Professeur Sandrine BOSCHI-MULLER

=====

**MAÎTRES DE CONFÉRENCES DES UNIVERSITÉS – PRATICIENS HOSPITALIERS**

**42<sup>ème</sup> Section : MORPHOLOGIE ET MORPHOGENÈSE**

**1<sup>ère</sup> sous-section : (Anatomie)**

Docteur Bruno GRIGNON – Docteur Thierry HAUMONT

**2<sup>ème</sup> sous-section : (Cytologie et histologie)**

Docteur Edouard BARRAT

Docteur Françoise TOUATI – Docteur Chantal KOHLER

**3<sup>ème</sup> sous-section : (Anatomie et cytologie pathologiques)**

Docteur Béatrice MARIE

Docteur Laurent ANTUNES

-----

**43<sup>ème</sup> Section : BIOPHYSIQUE ET IMAGERIE MÉDICALE**

**1<sup>ère</sup> sous-section : (Biophysique et médecine nucléaire)**

Docteur Marie-Hélène LAURENS – Docteur Jean-Claude MAYER

Docteur Pierre THOUVENOT – Docteur Jean-Marie ESCANYE – Docteur Amar NAOUN

-----

**44<sup>ème</sup> Section : BIOCHIMIE, BIOLOGIE CELLULAIRE ET MOLÉCULAIRE, PHYSIOLOGIE ET  
NUTRITION**

**1<sup>ère</sup> sous-section : (Biochimie et biologie moléculaire)**

Docteur Jean STRACZEK – Docteur Sophie FREMONT

Docteur Isabelle GASTIN – Docteur Marc MERTEN – Docteur Catherine MALAPLATE-ARMAND

**2<sup>ème</sup> sous-section : (Physiologie)**

Docteur Gérard ETHEVENOT – Docteur Nicole LEMAU de TALANCE – Docteur Christian BEYAERT

Docteur Bruno CHENUUEL

**4<sup>ème</sup> sous-section : (Nutrition)**

Docteur Didier QUILLIOT – Docteur Rosa-Maria RODRIGUEZ-GUEANT

-----

**45<sup>ème</sup> Section : MICROBIOLOGIE, MALADIES TRANSMISSIBLES ET HYGIÈNE**  
**1<sup>ère</sup> sous-section : (Bactériologie – Virologie ; hygiène hospitalière)**  
Docteur Francine MORY – Docteur Christine LION  
Docteur Michèle DAILLOUX – Docteur Véronique VENARD  
**2<sup>ème</sup> sous-section : (Parasitologie et mycologie)**  
Docteur Marie-France BIAVA – Docteur Nelly CONTET-AUDONNEAU – Docteur Marie MACHOUART

-----

**46<sup>ème</sup> Section : SANTÉ PUBLIQUE, ENVIRONNEMENT ET SOCIÉTÉ**  
**1<sup>ère</sup> sous-section : (Epidémiologie, économie de la santé et prévention)**  
Docteur Alexis HAUTEMANIÈRE  
**4<sup>ère</sup> sous-section : (Biostatistiques, informatique médicale et technologies de communication)**  
Docteur Pierre GILLOIS

-----

**47<sup>ème</sup> Section : CANCÉROLOGIE, GÉNÉTIQUE, HÉMATOLOGIE, IMMUNOLOGIE**  
**1<sup>ère</sup> sous-section : (Hématologie ; transfusion)**  
Docteur François SCHOONEMAN  
**2<sup>ème</sup> sous-section : (Cancérologie ; radiothérapie : cancérologie (type mixte : biologique))**  
Docteur Lina BEZDETNYA épouse BOLOTINE  
**3<sup>ème</sup> sous-section : (Immunologie)**  
Docteur Anne KENNEL – Docteur Marcelo DE CARVALHO BITTENCOURT  
**4<sup>ème</sup> sous-section : (Génétique)**  
Docteur Christophe PHILIPPE

-----

**48<sup>ème</sup> Section : ANESTHÉSIOLOGIE, RÉANIMATION, MÉDECINE D'URGENCE,  
PHARMACOLOGIE ET THÉRAPEUTIQUE**  
**1<sup>ère</sup> sous-section : (Anesthésiologie et réanimation chirurgicale)**  
Docteur Jacqueline HELMER – Docteur Gérard AUDIBERT  
**3<sup>ème</sup> sous-section : (Pharmacologie fondamentale ; pharmacologie clinique)**  
Docteur Françoise LAPICQUE – Docteur Marie-José ROYER-MORROT – Docteur Nicolas GAMBIER

-----

**50<sup>ème</sup> Section : RHUMATOLOGIE**  
**1<sup>ère</sup> sous-section : (Rhumatologie)**  
Docteur Anne-Christine RAT

**54<sup>ème</sup> Section : DÉVELOPPEMENT ET PATHOLOGIE DE L'ENFANT, GYNÉCOLOGIE-  
OBSTÉTRIQUE,  
ENDOCRINOLOGIE ET REPRODUCTION**  
**5<sup>ème</sup> sous-section : (Biologie et médecine du développement et de la reproduction)**  
Docteur Jean-Louis CORDONNIER

=====

## **MAÎTRES DE CONFÉRENCES**

**5<sup>ème</sup> section : SCIENCE ÉCONOMIE GÉNÉRALE**  
Monsieur Vincent LHUILLIER

-----

**40<sup>ème</sup> section : SCIENCES DU MÉDICAMENT**  
Monsieur Jean-François COLLIN

-----

**60<sup>ème</sup> section : MÉCANIQUE, GÉNIE MÉCANIQUE ET GÉNIE CIVILE**  
Monsieur Alain DURAND

-----

**61<sup>ème</sup> section : GÉNIE INFORMATIQUE, AUTOMATIQUE ET TRAITEMENT DU SIGNAL**  
Monsieur Jean REBSTOCK – Monsieur Walter BLONDEL

**64<sup>ème</sup> section : BIOCHIMIE ET BIOLOGIE MOLÉCULAIRE**

Mademoiselle Marie-Claire LANHERS

Monsieur Franck DALIGAULT

-----

**65<sup>ème</sup> section : BIOLOGIE CELLULAIRE**

Mademoiselle Françoise DREYFUSS – Monsieur Jean-Louis GELLY

Madame Ketsia HESS – Monsieur Pierre TANKOSIC – Monsieur Hervé MEMBRE – Monsieur Christophe NEMOS

Madame Natalia DE ISLA

-----

**66<sup>ème</sup> section : PHYSIOLOGIE**

Monsieur Nguyen TRAN

-----

**67<sup>ème</sup> section : BIOLOGIE DES POPULATIONS ET ÉCOLOGIE**

Madame Nadine MUSSE

-----

**68<sup>ème</sup> section : BIOLOGIE DES ORGANISMES**

Madame Tao XU-JIANG

=====

***MAÎTRES DE CONFÉRENCES ASSOCIÉS***

**Médecine Générale**

Professeur associé Alain AUBREGE

Docteur Francis RAPHAEL

Docteur Jean-Marc BOIVIN

Docteur Jean-Louis ADAM

Docteur Elisabeth STEYER

=====

***PROFESSEURS ÉMÉRITES***

Professeur Michel BOULANGE – Professeur Alain LARCAN - Professeur Daniel ANTHOINE

Professeur Paul VERT - Professeur Pierre MATHIEU - Professeur Gilbert THIBAUT

Mme le Professeur Colette VIDAILHET – Professeur Alain BERTRAND - Professeur Jean-Pierre NICOLAS

Professeur Michel VIDAILHET – Professeur Marie-Claire LAXENAIRE - Professeur Jean-Marie GILGENKRANTZ

Mme le Professeur Simone GILGENKRANTZ - Professeur Jean-Pierre DELAGOUTTE – Professeur Danièle SOMMELET Professeur Luc PICARD - Professeur Guy PETIET – Professeur Pierre BEY – Professeur Jean FLOQUET

Professeur Michel PIERSON – Professeur Michel STRICKER -

=====

**DOCTEURS HONORIS CAUSA**

Professeur Norman SHUMWAY (1972)

*Université de Stanford, Californie (U.S.A)*

Professeur Paul MICHIELSEN (1979)

*Université Catholique, Louvain (Belgique)*

Professeur Charles A. BERRY (1982)

*Centre de Médecine Préventive, Houston (U.S.A)*

Professeur Pierre-Marie GALETII (1982)

*Brown University, Providence (U.S.A)*

Professeur Mamish Nisbet MUNRO (1982)

*Massachusetts Institute of Technology (U.S.A)*

Professeur Mildred T. STAHLMAN (1982)

*Wanderbilt University, Nashville (U.S.A)*

Harry J. BUNCKE (1989)

*Université de Californie, San Francisco (U.S.A)*

Professeur Théodore H. SCHIEBLER (1989)

*Institut d'Anatomie de Würtzburg (R.F.A)*

Professeur Maria DELIVORIA-PAPADOPOULOS (1996)

*Université de Pennsylvanie (U.S.A)*

Professeur Mashaki KASHIWARA (1996)

*Research Institute for Mathematical Sciences de Kyoto (JAPON)*

Professeur Ralph GRÄSBECK (1996)

*Université d'Helsinki (FINLANDE)*

Professeur James STEICHEN (1997)

*Université d'Indianapolis (U.S.A)*

Professeur Duong Quang TRUNG (1997)

*Centre Universitaire de Formation et de Perfectionnement des*

*Professionnels de Santé d'Hô Chi Minh-Ville (VIËTNAM)*

# **Remerciements**

**A notre Maître et Président de Thèse,**

**Monsieur le Professeur Gilles KARCHER**

*Professeur de Biophysique et Médecine Nucléaire*

Nous vous remercions de l'honneur que vous nous faites en acceptant la présidence du jury de cette thèse.

L'internat au sein de votre service nous a permis de découvrir une spécialité passionnante pour laquelle votre engagement est certain.

Nous vous présentons l'expression de notre sincère gratitude.

**A notre Maître et Juge,**

**Monsieur le Professeur Denis REGENT**

Professeur de Radiologie

Nous vous remercions de l'honneur que vous nous faites en acceptant de juger notre thèse.

Nous tenons à vous exprimer l'expression de notre reconnaissance.

**A notre Maître et Juge,**

**Monsieur le Professeur Pierre-Yves MARIE**

Professeur de Biophysique et Traitement de l'image

Pour l'honneur que vous nous faites en ayant initié ce travail et accepté de le juger.

Nous vous remercions sincèrement pour votre disponibilité, votre écoute et vos conseils précieux dans la réalisation de ce travail, mais aussi au cours de notre formation d'internat.

**A notre Juge,**

**Madame le Docteur Wassila DJABALLAH**

Nous vous remercions d'avoir participé à l'élaboration de ce travail de thèse et d'accepter de le juger.

Nous vous exprimons toute notre gratitude pour ces années d'internat passées à vos côtés, pour votre soutien et votre expérience cardiologique que vous nous avez fait partager.

**A notre Juge,**

**Monsieur le Docteur Frédéric MOULIN**

Nous vous remercions de l'intérêt que vous avez porté à ce travail et d'avoir accepté de faire partie de notre jury.

**A notre Juge,**

**Monsieur le Docteur Damien MANDRY**

Nous vous témoignons notre vive reconnaissance pour l'intérêt porté à ce travail auquel vous avez participé activement.

Nous vous témoignons notre gratitude pour votre implication et votre disponibilité.

## **A tous ceux qui ont participé à notre enseignement durant notre internat,**

### **Monsieur le Professeur OLIVIER,**

Pour nous avoir fait partager votre expérience précieuse de la TEP et pour nous avoir guidée pendant ces années d'internat.  
Nous vous remercions de la disponibilité dont vous faites preuve pour l'ensemble de vos internes.

### **Monsieur le Docteur MAYER,**

Pour votre participation à notre formation d'internat, même si nous regrettons de ne pas avoir eu l'opportunité d'explorer la thyroïde à vos côtés.

### **Monsieur le Docteur BRUNOT,**

Pour votre implication dans la pratique de notre spécialité et pour nous avoir fait partager votre savoir.

### **Monsieur le Docteur MERKLING, ainsi qu'à Madame le Docteur Denet et Madame le Docteur Jager,**

Pour nous avoir si bien accueillie au sein de votre service et d'avoir participé à notre formation d'internat.

### **Monsieur le Professeur WERYHA,**

Pour nous avoir guidée en ce début d'internat et nous avoir fait partager sa passion pour l'endocrinologie.

### **Monsieur le Professeur PLENAT, ainsi qu'à Madame le Docteur Champigneulle,**

Pour le semestre passé dans votre service, qui nous a permis de découvrir une spécialité pour laquelle nous avons tant d'admiration et de respect.

### **Madame le Docteur LAURENS, Monsieur le Docteur THOUVENOT et Monsieur le Docteur NAOUN,**

Pour leur participation à notre formation d'internat.

## **A toutes les personnes avec qui j'ai eu le plaisir de travailler,**

A mes chefs de clinique, Marc-Antoine pour m'avoir appris à interpréter mes premières scintigraphies, Sonia, Benoît, Sinan, Cédric, Alexandre et Fanny.

A mes co-internes, Aurélia, Solène, Thomas, Grégoire et en particulier Nicolas Didot et Nicolas Gillet pour leur participation à ce travail.

A tout le personnel et aux manipulateurs du service, en particulier à ceux qui m'ont si bien accueillie et tant appris lors de mes débuts en médecine nucléaire : Eliane, François, la grande Véro, la petite Véro, Anabelle, Rachelle, Valérie, Martine, Jacqueline, Lionel, Gérard et Cédric.

A toute l'équipe des épreuves d'effort.



## **A mes amis,**

Aux Rémois,

Aurélien, Jérémie, Julie, Jean-David, Krystel, Sébastien, Caroline, Cédric, Isabelle, Audrey, Emilie, Claire et Pierre-Emmanuel.

Aux Nancéiens,

Sandrine et Sébastien Corby,

Alexandre et Fanny, qui sont pour moi bien plus que des confrères et avec qui j'ai vécu des moments pétillants, ainsi qu'à Grégory qui a accepté de relire ce travail.

En espérant que la vie parisienne ne m'éloigne pas trop de vous.

## **A ma famille,**

A Benoît, pour m'avoir tant soutenue et pour les 10 premières années de bonheur que nous avons vécues ensemble. Je te remercie de m'avoir tant aidée et conseillée lors de l'élaboration de ce travail.

A Papa, mon « divemaster », qui a su me guider durant toutes ces années et dont les conseils précieux m'ont amenée jusqu'ici. Merci de me faire partager le regard optimiste et confiant que tu portes sur la vie.

A Maman, de m'avoir tout donné et d'avoir fondé ce foyer débordant d'amour, dans lequel j'ai grandi et qui est toujours aussi uni aujourd'hui.

A Charles, mon frère, avec qui j'ai partagé mon enfance, mon adolescence et mon cursus médical, jusqu'à l'internat, mais qui reste toujours près de moi, malgré la distance.

A Brice, mon petit frère « rugbyman », pour son sens de la dérision et sa bonne humeur.

A ma tante Véronique, « ex Sonia », pour son goût assuré et pour les bons moments que nous avons passés, en particulier à Festigny, dont la porte nous est toujours ouverte.

A mon oncle Vincent, pour nous avoir fait partager avec un œil pétillant, des moments épicuriens uniques.

A toute ma famille, et en particulier mes grands-parents, dont certains m'ont laissé des souvenirs de bonheur impérissables.

A ma deuxième famille, Séverine, Nicolas, Juliette, Victoire, Bertrand et Nadine, qui nous manque si fort aujourd'hui.

## SERMENT

*« Au moment d'être admise à exercer la médecine, je promets et je jure d'être fidèle aux lois de l'honneur et de la probité. Mon premier souci sera de rétablir, de préserver ou de promouvoir la santé dans tous ses éléments, physiques ou mentaux, individuels et sociaux. Je respecterai toutes les personnes, leur anatomie et leur volonté, sans aucune distinction selon leur état ou leurs convictions. J'interviendrai pour les protéger si elles sont affaiblies, vulnérables ou menacées dans leur intégrité ou leur dignité. Même sous la contrainte, je ne ferai pas usage de mes connaissances contre les lois de l'humanité. J'informerai les patients des décisions envisagées, de leurs raisons et de leurs conséquences. Je ne tromperai jamais leur confiance et n'exploiterai pas le pouvoir hérité des circonstances pour forcer les consciences. Je donnerai mes soins à l'indigent et à quiconque me les demandera. Je ne me laisserai pas influencer par la soif du gain ou la recherche de la gloire.*

*Admise dans l'intimité des personnes, je tairai les secrets qui me sont confiés. Reçue à l'intérieur des maisons, je respecterai les secrets des foyers et ma conduite ne servira pas à corrompre les mœurs. Je ferai tout pour soulager les souffrances. Je ne prolongerai pas abusivement les agonies. Je ne provoquerai jamais la mort délibérément.*

*Je préserverai l'indépendance nécessaire à l'accomplissement de ma mission. Je n'entreprendrai rien qui dépasse mes compétences. Je les entretiendrai et les perfectionnerai pour assurer au mieux les services qui me seront demandés.*

*J'apporterai mon aide à mes confrères ainsi qu'à leurs familles dans l'adversité.*

*Que les hommes et mes confrères m'accordent leur estime si je suis fidèle à mes promesses ; que je sois déshonorée et méprisée si j'y manque. »*

# Tables des matières

INTRODUCTION.....	12
<b>PREMIERE PARTIE : RAPPELS.....</b>	<b>13</b>
<b>1.1. Ischémie myocardique .....</b>	<b>14</b>
1.1.1. DEFINITIONS.....	14
1.1.2. EPIDEMIOLOGIE.....	14
1.1.3. PHYSIOPATHOLOGIE.....	15
1.1.4. EVOLUTION – PRONOSTIC.....	16
1.1.5. BILAN DIAGNOSTIC CONVENTIONNEL.....	16
1.1.5.1. Interrogatoire et examen clinique.....	16
1.1.5.2. Electrocardiogramme.....	17
1.1.5.3. Epreuve d'effort.....	17
1.1.5.4. Tomoscintigraphie myocardique.....	17
1.1.5.5. Coroscanner.....	20
1.1.5.6. Echocardiographie de stress.....	20
1.1.5.7. IRM.....	21
1.1.5.8. Coronarographie.....	21
<b>1. 2. Tomoscintigraphie myocardique .....</b>	<b>23</b>
1.2.1. PRINCIPE.....	23
1.2.2. INDICATIONS.....	23
1.2.2.1. Tomoscintigraphie myocardique d'effort et de repos.....	23
1.2.2.2. Tomoscintigraphie myocardique de repos seul.....	23
1.2.3. CONTRE-INDICATIONS.....	24
1.2.4. RECOMMANDATIONS AUX PATIENTS.....	24
1.2.5. TRACEURS.....	25
1.2.5.1. Radiopharmaceutiques.....	25
1.2.5.2. Activités injectées.....	26
1.2.6. DOSIMETRIE.....	26
1.2.7. ACQUISITIONS.....	28
1.2.7.1. Installation et préparation du patient.....	28
1.2.7.2. Enregistrements des tomoscintigraphies.....	29
1.2.8. TRAITEMENT DES IMAGES.....	30
1.2.9. INTERPRETATION.....	33
1.2.9.1. Interprétation des images de perfusion.....	33
1.2.9.2. Interprétation des images du Gated-SPECT.....	34
1.2.9.3. Limites de l'interprétation des images scintigraphiques.....	35
<b>1.3. Coroscanner.....</b>	<b>37</b>
1.3.1. PRINCIPE.....	37
1.3.2. INDICATIONS.....	37
1.3.3. CONTRE-INDICATIONS.....	38
1.3.4. RECOMMANDATIONS AUX PATIENTS.....	38
1.3.5. PRODUIT DE CONTRASTE IODE.....	39
1.3.6. DOSIMETRIE.....	39

1.3.6.1. <i>Grandeurs dosimétriques caractérisant le coroscanner</i> .....	39
1.3.6.2. <i>Techniques de réduction de dose</i> .....	39
1.3.7. ACQUISITIONS .....	41
1.3.7.1. <i>Installation et préparation du patient</i> .....	41
1.3.7.2. <i>Paramètres physiques et modalités d'acquisitions</i> .....	41
1.3.8. TRAITEMENT DES IMAGES.....	43
1.3.8.1. <i>Modalités de reconstruction</i> .....	43
1.3.8.2. <i>Modalités d'affichage des images</i> .....	44
1.3.9. INTERPRETATION.....	45
1.3.9.1. <i>Interprétation de l'angiographie coronaire scanographique</i> .....	45
1.3.9.2. <i>Limites de l'interprétation du coroscanner</i> .....	47
<b>1.4. Etudes ayant comparé la tomoscintigraphie et l'angioscanner : données de la littérature</b> .....	<b>49</b>
1.4.1. ETUDES COMPARATIVES SIMPLES DU COROSCANNER ET DE LA TOMOSCINTIGRAPHIE MYOCARDIQUE .....	49
1.4.2. ETUDES COMPARATIVES EXPLOITANT LES TECHNOLOGIES HYBRIDES .....	51
1.4.3. ETUDES COMPARATIVES UTILISANT UN LOGICIEL DE FUSION 3D.....	52
<b>DEUXIEME PARTIE : ETUDE CLINIQUE</b> .....	<b>55</b>
<b>2.1. But de l'étude</b> .....	<b>56</b>
<b>2.2. Matériels et méthodes</b> .....	<b>56</b>
2.2.1. POPULATION.....	56
2.2.2. PROTOCOLES D'EXAMENS .....	57
2.2.2.1. <i>Tomoscintigraphie myocardique</i> .....	57
2.2.2.2. <i>Coroscanner</i> .....	58
2.2.3. ANALYSE DES EXAMENS.....	59
2.2.3.1. <i>Analyse des tomoscintigraphies myocardiques</i> .....	59
2.2.3.2. <i>Analyse des coroscanners</i> .....	60
2.2.3.3. <i>Analyse conjointe des tomoscintigraphies et de l'angioscanner</i> .....	60
2.2.3.4. <i>La coronarographie comme examen de référence</i> .....	63
2.2.4. ANALYSE DES RESULTATS .....	64
<b>2.3. Résultats</b> .....	<b>64</b>
2.3.1. POPULATION RETENUE POUR L'ETUDE .....	64
2.3.2. RESULTATS OBTENUS CHEZ LES PATIENTS AYANT EU UNE TOMOSCINTIGRAPHIE D'EFFORT A LA RECHERCHE D'UNE ISCHEMIE MYOCARDIQUE .....	65
2.3.3. RESULTATS OBTENUS POUR LES PATIENTS PRESENTANT UN INFARCTUS EN TOMOSCINTIGRAPHIE.....	70
<b>TROISIEME PARTIE : DISCUSSION</b> .....	<b>74</b>
3.1. OBJECTIFS DE L'ETUDE .....	75
3.2. COHERENCE DE NOS RESULTATS AVEC LES DONNEES DE LA LITTERATURE.....	75
3.3. APPORT DE LA FUSION .....	77
3.4. LIMITES .....	78

3.5. PERSPECTIVES .....	78
<b>CONCLUSION.....</b>	<b>79</b>
<b>BILIOGRAPHIE.....</b>	<b>80</b>
<b>ANNEXES.....</b>	<b>87</b>

## INTRODUCTION

La coronarographie est actuellement l'examen de référence dans le diagnostic des sténoses coronaires, mais il s'agit d'une technique invasive, dont l'indication doit toujours être posée au regard du rapport bénéfices/risques.

Le développement récent de l'imagerie non invasive prend une place croissante en réponse aux besoins d'exploration des pathologies frustes, du diagnostic précoce et du suivi des patients coronariens. Dans ce contexte, deux examens semblent particulièrement intéressants et complémentaires : la tomoscintigraphie myocardique et le coroscanner.

Actuellement, ces deux examens sont réalisés séparément et interprétés avec les limites diagnostiques qu'on leur connaît. La tomoscintigraphie myocardique met en évidence des anomalies fonctionnelles de la perfusion de stress, mais sans permettre une identification précise des artères coronaires responsables (celles qu'il faut traiter). Le coroscanner permet l'identification et la localisation des artères coronaires sténosées, mais sans pouvoir authentifier le retentissement fonctionnel de ces lésions.

Notre travail avait pour objectif de tester l'intérêt d'un protocole de fusion d'images, visant à exploiter conjointement les données fonctionnelles et anatomiques de ces deux techniques, et d'en optimiser leurs utilisations. Le but principal de notre étude était d'identifier précisément les artères coronaires responsables de l'ischémie ou de l'infarctus, ce qui pourrait en particulier, guider les gestes de revascularisation.

Après le rappel des modalités de réalisation et d'exploitation de la tomoscintigraphie myocardique et du coroscanner, nous exposerons les conclusions d'études préalables ayant confronté les deux examens. Seront abordées ensuite, les différentes étapes de notre étude avec les résultats obtenus, en terme de taux de concordance, entre la tomoscintigraphie et le coroscanner, mais aussi vis-à-vis de la coronarographie. Enfin nous discuterons de la pertinence et de l'intérêt de fusionner les images de la tomoscintigraphie et du coroscanner, dans notre pratique courante.

## **Première partie : rappels**



## 1.1. Ischémie myocardique

### 1.1.1. Définitions

La mise en évidence d'une ischémie myocardique est primordiale dans le pronostic et la morbi mortalité des patients coronariens. L'ischémie peut être aiguë (infarctus, menace) ou chronique et peut également être responsable de troubles du rythme létaux, d'une défaillance cardiaque, voire d'une évolution vers l'insuffisance cardiaque. D'un point de vue médical, il est donc essentiel de pouvoir identifier l'ischémie, d'en apprécier la sévérité et d'être capable si nécessaire de la traiter. Cela suppose une identification précise du ou des segments artériels lésés, responsables de l'ischémie.

- L'ischémie myocardique résulte de l'incapacité de maintenir un débit artériel nécessaire à la perfusion du muscle cardiaque, dans les différentes circonstances de la vie quotidienne, en particulier lors d'un effort. Ce trouble fonctionnel résulte le plus souvent de l'atteinte d'un ou plusieurs territoires coronaires, pouvant s'accompagner d'anomalies de la contraction.
- L'hibernation myocardique est une atteinte de la fonction contractile touchant les territoires présentant une ischémie chronique. On assiste à une récupération au moins partielle de cette fonction en cas de revascularisation.
- La sidération myocardique est une atteinte de la fonction contractile, intéressant les territoires ayant présenté une ischémie aiguë, suivie d'un retour rapide à une perfusion normale (angor, infarctus rapidement revascularisé). Le myocarde sidéré ne retrouve une contractilité normale qu'après quelques heures, jours ou semaines, ce délai étant d'autant plus long que l'épisode ischémique initial était sévère.

### 1.1.2. Epidémiologie

L'incidence de l'infarctus du myocarde reste élevée en France, estimée à 120 000 nouveaux cas par an, responsables d'environ 45 000 décès. Malgré l'amélioration de la prise en charge des pathologies cardio-vasculaires, on constate, d'après les données de l'assurance maladie, que le nombre de patients recensés en affection de longue durée pour la maladie coronaire est en augmentation constante.

A l'heure actuelle, elle concerne 75 000 nouveaux patients par an. Cet accroissement est lié à l'augmentation du nombre de patients ayant un diabète et/ou une hypertension artérielle sévère, mais aussi à la diminution de la mortalité des patients victimes d'un accident coronarien aigu (infarctus, syndrome de menace).

### 1.1.3. Physiopathologie

On distingue deux grands types de mécanismes responsables de l'ischémie myocardique :

A. L'ischémie myocardique résultant d'une réduction sélective du calibre des artères coronaires : les mécanismes lésionnels en cause sont principalement la sténose athéromateuse fixe, le vasospasme et la thrombose.

- La sténose athéromateuse fixe correspond au développement de la plaque d'athérome, entraînant un rétrécissement croissant de la lumière artérielle. Pour engendrer un retentissement fonctionnel, ce rétrécissement doit être théoriquement supérieur à 50%.
- Le vasospasme est un trouble de la vasomotricité, induisant une contracture localisée et transitoire des cellules musculaires lisses de la média, avec pour conséquence une occlusion dynamique, complète ou incomplète, d'une artère coronaire. On sait que 90% des vasospasmes surviennent sur des artères pathologiques, sur le siège ou à proximité d'une sténose athéromateuse fixe, en augmentant transitoirement son degré. Beaucoup plus rarement, le vasospasme survient sur des artères en apparence normales (angor vasospastique primaire).
- La thrombose est le risque évolutif de toute plaque athéromateuse en remaniement (rupture de plaque) lorsque la mise à nu du collagène sous-endothélial entraîne une agrégation plaquettaire. La thrombose peut être non occlusive, c'est le mécanisme habituel de l'angor instable ; ou occlusive, provoquant généralement un infarctus aigu du myocarde.

B. L'ischémie myocardique fonctionnelle, résultant d'une augmentation disproportionnée du travail cardiaque ou d'une réduction globale des apports en oxygène.

- Les causes cardiaques sont essentiellement représentées par les tachycardies, mais aussi les grandes bradycardies, les cardiomyopathies hypertrophiques obstructives, le rétrécissement aortique serré ou encore l'insuffisance aortique.

- Les causes extra-cardiaques sont l'état de choc, l'hypoxémie et l'anémie sévère.

#### 1.1.4. Evolution – Pronostic

L'ischémie peut régresser totalement et spontanément au décours de l'accès, sans laisser la moindre lésion cellulaire myocardique. Ce type d'épisode réversible est asymptomatique dans 70% des cas, pouvant alterner ou non avec des épisodes douloureux. A un stade plus évolué, l'ischémie est prolongée, rapidement récidivante, ce qui caractérise l'angor instable. Le stade évolutif ultime est l'ischémie irréversible, c'est à dire l'infarctus du myocarde.

Les premières lésions de la membrane cellulaire, caractérisant la nécrose myocardique, apparaissent après 30 à 60 minutes d'ischémie. A partir de ce délai critique, les lésions cellulaires s'étendent progressivement, pour aboutir à une destruction presque complète de la masse myocardique ischémisée, qui pourrait survenir dans un délai de 6 heures. Ainsi, lors d'un infarctus du myocarde en phase aiguë, une reperfusion précoce peut aboutir à une récupération complète, si elle peut être réalisée avant la fin de la première heure d'ischémie, ou au moins à une limitation de la taille de l'infarctus, lorsque la reperfusion est réalisée entre la première et la sixième heure.

#### 1.1.5. Bilan diagnostique conventionnel

##### 1.1.5.1. Interrogatoire et examen clinique

L'angor est la traduction clinique de l'ischémie myocardique. La douleur thoracique en est le signe majeur, survenant typiquement à l'effort, médiosthoracique et constrictive, cédant spontanément à l'arrêt de l'effort ou plus rapidement à la prise de trinitrine sub-linguale.

Le bilan des facteurs de risque cardiovasculaire est indispensable puisque ceux-ci témoignent du risque accru, pour un individu, de l'incidence de la maladie coronaire, dans une population donnée. En dehors de l'âge, du sexe et de l'hérédité, quatre facteurs de risque indépendants ont une importance majeure : les dyslipidémies, l'hypertension artérielle, le diabète et le tabac ; le surpoids et la sédentarité étant considérés comme facteurs aggravants (1-3). L'examen physique est souvent pauvre, mais doit rechercher d'autres localisations de l'athérosclérose et d'éventuels signes d'insuffisance ventriculaire gauche, de mauvais pronostic (4).

#### 1.1.5.2. Electrocardiogramme

L'ECG de repos est souvent normal en dehors du syndrome coronarien aigu. Il ne permet en aucun cas d'éliminer le diagnostic d'ischémie myocardique (5, 6).

#### 1.1.5.3. Epreuve d'effort

L'épreuve d'effort constitue une première étape diagnostique de l'ischémie myocardique, chez les patients coronariens connus ou non. Ce test est réalisé sur bicyclette ergométrique ou sur tapis roulant. Ayant bénéficié des progrès de la numérisation du signal électrocardiographique, la sensibilité de l'épreuve d'effort a été améliorée, pour atteindre une valeur de l'ordre de 75%, mais sa spécificité reste médiocre, notamment chez la femme (7).

#### 1.1.5.4. Tomoscintigraphie myocardique

La tomoscintigraphie myocardique est un examen fonctionnel non invasif, dont l'intérêt diagnostique pour la mise en évidence de l'ischémie est largement démontré. Avant d'être réalisée dans des conditions de stress, l'injection du radiotracer a lieu au pic de l'effort. Un test de provocation pharmacologique peut se substituer à l'épreuve d'effort classique (8). Cette alternative concerne les patients ne pouvant réaliser le test standard de façon optimale, du fait d'une incapacité physique (le plus souvent), mais aussi lors de situations particulières comme le bloc de branche gauche complet, le syndrome de Wolff-Parkinson-White (pré-excitation paraseptale droite) ou le port d'un pacemaker. L'épreuve pharmacologique utilise des vasodilatateurs : le dipyridamole ou l'adénosine, qui augmentent le débit coronaire et accentuent le gradient de perfusion entre les territoires sains et pathologiques. Ils sont utilisables sous réserve de l'absence de consommation de bases xanthiques.

Leur administration se fait par perfusion continue (0,56 mg/kg en 4 minutes pour le dipyridamole et 0,84 mg/kg en 6 minutes pour l'adénosine), avec injection du radiotracer à un moment bien déterminé (après 3 à 5 minutes de perfusion de dipyridamole et à la 4<sup>ème</sup> minute de la perfusion d'adénosine). Le choix entre une épreuve d'effort et un test pharmacologique doit se faire au cas par cas, en fonction de leurs contre-indications respectives (cf. tableaux I et II). Les deux tests de provocation peuvent être couplés dans certaines situations (test mixte) (9).

Les performances diagnostiques de la tomoscintigraphie myocardique sont superposables, que l'examen soit réalisé au décours d'une épreuve d'effort classique ou d'un test pharmacologique (10-12), et avec des résultats équivalents chez l'homme et chez la femme (13). Selon les études de référence, la sensibilité de l'examen est en moyenne de 87 à 89% et sa spécificité de 73 à 75% (12). L'utilisation du Gated-SPECT, permettant d'analyser la contractilité myocardique, améliore significativement la spécificité de l'examen, atteignant alors 85% (14-16). L'examen bénéficie d'une très bonne valeur prédictive négative, puisqu'après un test d'effort maximal, sa normalité est associée à un risque d'événement coronarien inférieur à 1% par an. Si l'examen est anormal, le pronostic du patient et sa prise en charge seront fonction du nombre de territoires coronaires atteints, de l'étendue, de la sévérité des défauts et de leur degré de réversibilité. En effet, il est admis qu'en-dessous de 10% d'ischémie, le traitement médical est le plus bénéfique en terme de survie, alors qu'au-delà de 15 ou 20%, une revascularisation pourrait être indiquée (17).

**Tableau I : Contre-indications de l'épreuve d'effort (7, 9, 18)**

ABSOLUES	RELATIVES
<ul style="list-style-type: none"> <li>▪ IDM récent ( 3 à 5 jours)</li> <li>▪ Angor instable</li> <li>▪ Sténose serrée du tronc coronaire gauche</li> <li>▪ Insuffisance cardiaque non contrôlée</li> <li>▪ Troubles du rythme graves non contrôlés</li> <li>▪ Rétrécissement aortique serré</li> <li>▪ Dissection aortique ou anévrisme évolutif</li> <li>▪ Thrombus intra-cardiaque</li> <li>▪ Myocardite, endocardite, péricardite</li> <li>▪ Thrombose veineuse, embolie pulmonaire</li> <li>▪ Refus du patient ou incapacité physique</li> </ul>	<ul style="list-style-type: none"> <li>▪ Coronaropathie sévère non revascularisée</li> <li>▪ Dysfonction sévère du VG</li> <li>▪ HTA systémique ou pulmonaire</li> <li>▪ Myocardiopathie hypertrophique ou obstructive</li> <li>▪ Arythmies graves ventriculaires ou supra-ventriculaires, BAV, WPW</li> <li>▪ Rétrécissement aortique peu serré</li> <li>▪ Troubles ECG préexistants : BBG</li> <li>▪ Pace Maker</li> <li>▪ Patient âgé ou mauvais état général</li> <li>▪ Sténose valvulaire modérée</li> <li>▪ Anévrisme ventriculaire</li> </ul>

**Tableau II : Contre-indications du test pharmacologique (9)**

CONTRE-INDICATIONS	DIPYRIDAMOLE	ADENOSINE
ABSOLUES	<ul style="list-style-type: none"> <li>▪ IDM récent (&lt;5 jours)</li> </ul>	<ul style="list-style-type: none"> <li>▪ IDM récent (&lt; 48 heures)</li> </ul>
	<ul style="list-style-type: none"> <li>▪ Angor instable</li> <li>▪ HTAP sévère</li> <li>▪ Bradycardie sévère</li> <li>▪ Dysfonction sinusale</li> </ul>	
	<ul style="list-style-type: none"> <li>▪ Sténose serrée du tronc coronaire gauche</li> <li>▪ Troubles du rythme graves non contrôlés</li> <li>▪ BAV II ou III</li> <li>▪ Insuffisance cardiaque grave</li> <li>▪ PAS&lt;90 mmHg</li> <li>▪ Asthme traité</li> <li>▪ Allergie aux produits</li> <li>▪ Refus du patient</li> </ul>	
RELATIVES	<ul style="list-style-type: none"> <li>▪ BPCO sévère</li> <li>▪ AVC récent (&lt; 1mois)</li> </ul>	

#### 1.1.5.5. Coroscaner

L'avènement des scanners multicoupes se déclinant en 8, 16, 32, 40 et 64 détecteurs, a révolutionné l'imagerie cardiaque. Ces appareils sont assez similaires en terme de vitesse de rotation du tube et d'épaisseur de coupes. La différence repose essentiellement sur la rapidité des acquisitions avec les appareils ayant la plus grande collimation.

En pratique, le nombre de segments coronaires analysables est croissant, et le nombre de patients exclus en raison d'examens ininterprétables est passé de 30% à moins de 5%, avec les dernières générations de scanner (19-21).

Ces évolutions ont permis de considérer le coroscaner comme une alternative moins invasive que la coronarographie, dans certaines indications. Toutes les études s'accordent sur l'excellente valeur prédictive négative de cet examen, dont l'intérêt est incontestable pour exclure une coronaropathie chez les patients à faible risque (22, 23).

Selon l'étude de Raff et al. (23), les sensibilité, spécificité, valeur prédictive positive (VPP) et valeur prédictive négative (VPN) du coroscaner réalisé sur un appareil 64 détecteurs, pour identifier les sténoses significatives en coronarographie, sont par patient de 95%, 90%, 93% et 93%, par artère coronaire, de 91%, 92%, 80% et 97% ; et enfin par segment coronaire de 86%, 95%, 66% et 98%. En revanche, l'exactitude du coroscaner chez les patients à haut risque, chute en particulier en raison de l'importance des plaques calcifiées, dont l'interprétation est difficile (24).

Une autre indication importante du coroscaner est l'exploration des malformations de l'arbre coronaire (25).

#### 1.1.5.6. Echocardiographie de stress

L'échocardiographie de stress peut être proposée dans la recherche d'une ischémie myocardique, lorsque l'épreuve d'effort conventionnelle est irréalisable ou ininterprétable. Son évolution technique a permis d'étendre le champ de ses indications. L'échocardiographie de stress est prescrite chez les patients à risque pré-test intermédiaire de coronaropathie ou en préopératoire d'une chirurgie extra-cardiaque. Pour les coronariens connus, elle est demandée lors de la suspicion d'une récurrence ou à visée pronostique avant une revascularisation (26).

Le principe consiste à comparer la cinétique segmentaire du ventricule gauche au repos et au stress, au décours d'un effort ou d'une perfusion de dobutamine. Cette technique est plus sensible et plus spécifique que l'épreuve d'effort classique, avec selon la littérature, une

sensibilité de l'ordre de 81% et une spécificité de 86% (10). L'échocardiographie permet aussi de localiser l'ischémie, de mesurer la fraction d'éjection du ventricule gauche et d'analyser le fonctionnement valvulaire.

#### 1.1.5.7. IRM

L'IRM cardiaque est une technique non invasive et non irradiante, comportant des acquisitions répétées, au cours d'apnées brèves, synchronisées à l'ECG. En matière d'angiographie coronaire, l'IRM accuse un retard certain sur les techniques scanographiques, car sa résolution spatiale est plus faible, limitant l'exploration du réseau coronaire distal. Malgré l'existence de nouveaux matériaux composant les stents, ils génèrent des artefacts rendant difficile l'interprétation des images (25, 27).

Par ailleurs, la technique de ciné-IRM permet d'accéder à une imagerie cardiaque anatomique et fonctionnelle qui fait référence pour la détermination des volumes, de la masse et de la fonction ventriculaire. L'IRM après injection de gadolinium est une excellente technique pour évaluer la viabilité myocardique, en précisant l'extension de la nécrose au sein de la paroi du myocarde, ce qui est un élément déterminant dans la décision d'une revascularisation (28, 29). L'IRM cardiaque est donc un très bon examen pour l'évaluation de la viabilité et de la fonction myocardiques (10).

En matière d'angiographie coronaire, le scanner est actuellement plus performant. L'angio-IRM a tout de même une bonne valeur prédictive négative, et pourrait être proposée chez les patients à risque faible ou modéré de maladie coronaire, mais pas pour le diagnostic et la quantification des sténoses chez les patients à risque élevé, en raison d'un fort taux de faux négatifs (10, 30).

#### 1.1.5.8. Coronarographie

C'est l'examen de référence dont l'indication ne doit pas être systématique, en raison de son caractère invasif et irradiant (3 à 7 mSv). La technique consiste à opacifier le réseau coronaire par cathétérisme rétrograde. La coronarographie est actuellement le seul examen permettant une évaluation précise de l'anatomie du réseau coronaire, en précisant le type de lésion en cause (sténose, vasospasme, occlusion, compression extrinsèque) mais aussi le degré, le nombre, le siège des sténoses sur les différents vaisseaux, la qualité du lit d'aval au delà de la dernière sténose et l'existence ou non d'une circulation collatérale.



Elle peut être couplée à une angiographie ventriculaire gauche recherchant des troubles de la cinétique segmentaire et permettant d'évaluer les volumes cavitaires et la fonction ventriculaire gauche. Elle est indiquée chez les patients ayant des symptômes angineux récurrents, malgré un traitement médical bien conduit, ou considérés à « haut risque » (arythmies ventriculaires sévères, dysfonction ventriculaire gauche, défauts perfusionnels multiples ou étendus en scintigraphie). Elle est parfois réalisée d'emblée, à visée diagnostique, en particulier lors de la suspicion d'un angor vasospastique, mais aussi dans le cadre des bilans pré-opératoires, et chez les sujets jeunes pour poser l'indication d'une revascularisation. Ces indications sont à apprécier au cas par cas, en tenant compte du rapport bénéfices/risques de l'examen et des facteurs de comorbidité (31).

## 1. 2. Tomoscintigraphie myocardique

### 1.2.1. Principe

La tomoscintigraphie myocardique est une imagerie fonctionnelle du ventricule gauche, permettant d'étudier en trois dimensions, la répartition d'un radiotracteur de la perfusion myocardique. Cet examen comporte deux parties : la première permettant d'analyser la perfusion du myocarde et la seconde d'étudier le Gated-SPECT. Celui-ci consiste à réaliser l'examen en le synchronisant à l'électrocardiogramme, permettant ainsi d'apprécier la contraction myocardique par l'analyse du mouvement et de l'épaississement des parois.

L'ensemble de ces acquisitions peut, selon les indications, être réalisé au repos ou au décours d'un stress (épreuve d'effort ou test pharmacologique).

### 1.2.2. Indications

#### 1.2.2.1. Tomoscintigraphie myocardique d'effort et de repos

Cet examen est réalisé pour rechercher une ischémie myocardique, dans le cadre du bilan de douleurs thoraciques ou chez les patients ayant des facteurs de risque cardiovasculaire. Chez les coronariens connus, l'examen est demandé pour évaluer le retentissement des sténoses documentées anatomiquement, afin de poser l'indication d'une éventuelle revascularisation ou d'évaluer l'efficacité thérapeutique d'un geste ou d'un traitement médical.

#### 1.2.2.2. Tomoscintigraphie myocardique de repos seul

Les indications de cet examen sont plus restreintes puisqu'elles concernent les patients ayant présenté un infarctus du myocarde plus ou moins récent. L'objectif est d'apprécier l'étendue et la sévérité des séquelles d'infarctus ainsi que la viabilité myocardique résiduelle, afin d'optimiser la prise en charge ultérieure (traitement médical, revascularisation, pontage, greffe,...).

### 1.2.3. Contre-indications

- Chez la femme en âge de procréer, il faut s'assurer de l'absence de grossesse, comme pour tout autre examen de médecine nucléaire. En ce qui concerne l'allaitement, il doit être interrompu durant 24 heures pour les traceurs technétiés et définitivement pour le Thallium-201.
- Pour l'ensemble des patients, si l'examen comporte un test de provocation, il faut prendre en compte les contre-indications liées à celui-ci (cf. tableaux I et II). On précise également que pour les acquisitions au repos, réalisées avec des traceurs technétiés, il est souhaitable de procéder à l'administration de dérivés nitrés, ceux-ci étant contre-indiqués en cas de pression artérielle basse (PAS < 90 mmHg) et/ou d'insuffisance cardiaque droite décompensée.

### 1.2.4. Recommandations aux patients

Le patient doit être informé de la durée et des conditions générales du déroulement de l'examen, dès la prise de rendez-vous (32).

- Les recommandations diététiques : le patient doit se présenter à jeun depuis la veille si les premières acquisitions sont celles du repos (protocole repos puis effort) ou après un déjeuner léger si l'examen débute par le test d'effort (protocole effort puis repos). Dans tous les cas, si un test pharmacologique est prescrit, la consommation de bases xanthiques (café, thé, chocolat, banane, cola) est à proscrire dans les 12 heures précédant l'examen.
- Les recommandations relatives au traitement médical du patient : les patients diabétiques devront être informés de la nécessité d'adapter leur dose d'insuline le matin de l'examen, en particulier si une épreuve d'effort doit être réalisée. Le médecin prescripteur décidera de l'interruption éventuelle du traitement anti-angineux, notamment s'il s'agit d'un examen à visée diagnostique. Le cas échéant, les dérivés nitrés et les inhibiteurs calciques doivent être interrompus au minimum 24 heures avant l'examen et les bêta-bloquants 48 heures avant. En cas de traitement par méthylxanthines (théophylline, euphylline, aminophylline), leur interruption doit précéder l'examen d'au moins 4 jours.

## 1.2.5. Traceurs

### 1.2.5.1. Radiopharmaceutiques

Deux types de radiotraceurs sont utilisés : le Thallium-201 et les traceurs technétiés (SestaMIBI et Tetrofosmine), qui sont des cations lipophiles développés pour l'étude de la perfusion myocardique. Ces radiotraceurs sont des marqueurs de perfusion, de viabilité et d'activité métabolique, permettant une analyse fonctionnelle du myocarde.

- Thallium-201 : la captation du Thallium-201, analogue du potassium, est dépendante de la pompe Na-K-ATPase. Les effets indésirables se résument en de très rares cas de syndromes vagues et de réactions allergiques. Il n'y a pas d'interaction médicamenteuse démontrée, bien que les digitaliques et l'insuline ont été suspectés de modifier la fixation du Thallium-201. L'utilisation de ce radiotraceur n'est pas recommandée chez l'enfant car elle nécessite d'administrer des activités relativement élevées et s'accompagne surtout d'irradiations génitales trop importantes (ovaires, testicules).
- Traceurs technétiés : la captation des traceurs technétiés se fait par diffusion, selon les gradients de potentiels transmembranaires, avec une accumulation stable dans les mitochondries. Il n'existe pas d'interaction médicamenteuse connue pour ces produits. Les effets indésirables sont anecdotiques. L'administration de traceurs technétiés peut donner la sensation d'un goût métallique au moment de l'injection (rapportée chez 5% des patients) et de très rares cas de réactions allergiques.

Un plus grand nombre d'études ont testé le Thallium-201, mais les travaux évaluant les traceurs technétiés démontrent une performance diagnostique globalement équivalente, voire supérieure, en augmentant notamment la spécificité de l'examen. La qualité des images réalisées à l'aide du SestaMIBI ou de la Tetrofosmine, semble supérieure à celle des examens au Thallium-201, du fait de l'aspect plus homogène et plus tranché des parois myocardiques (33-36).

### 1.2.5.2 . Activités injectées

Les doses de radiotracer injectées dans les différents protocoles d'examen suivent les recommandations générales de l'AMM calculées pour un adulte de 70 kg :

- Thallium-201 : pour la recherche d'une ischémie myocardique, la première injection, réalisée lors du test de provocation, est de 110 MBq. La seconde injection, réalisée avant les acquisitions de repos, est de 37 MBq. Un délai de 3 à 4 heures entre les deux injections doit être respecté. Pour l'étude de viabilité, une seule injection de 110 à 150 MBq est requise.
- Traceurs technétiés : pour le diagnostic d'ischémie, on procède à deux injections, l'une au décours d'une épreuve de stimulation par l'effort ou les vasodilatateurs, l'autre au repos. Lorsque les deux acquisitions sont effectuées le même jour, elles peuvent avoir lieu dans n'importe quel ordre mais l'activité cumulée ne doit pas dépasser 1000 MBq. La deuxième injection doit être égale au triple de la première. Généralement, lorsque les deux acquisitions sont réalisées le même jour, la première injection est de 250 MBq et la deuxième de 750 MBq. Dans ce cas, un délai de 2 heures est requis entre les deux injections. Pour le diagnostic et la localisation de l'infarctus du myocarde, une seule injection de 200 à 750 MBq au repos est suffisante. Dans le cadre d'une étude de viabilité, l'administration sub-linguale de dérivés nitrés, 2 à 3 minutes avant l'injection, est préconisée (32).

En pratique courante, afin d'optimiser la dosimétrie et la qualité des images, ces posologies peuvent être adaptées en fonction du poids du patient.

### 1.2.6. Dosimétrie

En raison de l'incertitude sur les effets biologiques des rayonnements ionisants à faible niveau, la protection, aussi bien du patient que du personnel, repose sur le principe ALARA « As Low As Reasonably Achievable ». Selon la directive 97/43 Euratom spécifique des expositions médicales, l'activité injectée au patient doit être la moins importante possible, sans compromettre la qualité et l'apport diagnostique de l'examen.

Les tableaux présentés ci-dessous regroupent les évaluations dosimétriques estimées à partir des modèles pharmacocinétiques élaborés chez l'Homme. La dose efficace est exprimée en  $\mu\text{Sv}/\text{MBq}$  (37).

**Tableau III : Evaluations dosimétriques du Thallium-201 (37)**

<b>CHLORURE DE THALLIUM 201-Tl</b>					
<b>DOSE ABSORBÉE PAR UNITÉ D'ACTIVITÉ ADMINISTRÉE (<math>\mu\text{Gy}/\text{MBq}</math>)</b>					
<b>Organes</b>	<b>Adulte</b>	<b>15 ans</b>	<b>10 ans</b>	<b>5 ans</b>	<b>1an</b>
Reins	480	580	820	1200	2200
Surfaces osseuses	340	440	720	1200	2900
Paroi du colon	235	302	512	858	1616
Thyroïde	220	350	540	1200	2300
Myocarde	200	260	390	620	1100
Ovaires	730	620	2000	3500	8300
Testicules	450	1100	8300	9600	13000
Utérus	51	63	100	150	270
<b>Dose efficace</b>	<b>231</b>	<b>319</b>	<b>1 265</b>	<b>1 724</b>	<b>2940</b>

**Tableau IV : Evaluations dosimétriques du SestaMibi (37)**

<b>2- METHOXY- ISOBUTYL ISONITRILE (MIBI) 99mTc</b>					
<i>Au repos</i>					
<b>DOSE ABSORBÉE PAR UNITÉ D'ACTIVITÉ ADMINISTRÉE (<math>\mu\text{Gy}/\text{MBq}</math>)</b>					
<b>Organes</b>	<b>Adulte</b>	<b>15 ans</b>	<b>10 ans</b>	<b>5 ans</b>	<b>1an</b>
Vésicule biliaire	39	45	58	100	320
Reins	36	43	59	85	150
Paroi du colon	24	31	50	79	149
Myocarde	6,3	8,2	12	18	30
Thyroïde	5,3	7,9	12	24	45
Ovaires	9,1	12	18	25	45
Testicules	3,8	5	7,5	11	21
Utérus	7,8	10	15	22	38
<b>Dose efficace</b>	<b>8,5</b>	<b>11</b>	<b>17</b>	<b>28</b>	<b>49</b>
<i>Après effort</i>					
<b>DOSE ABSORBÉE PAR UNITÉ D'ACTIVITÉ ADMINISTRÉE (<math>\mu\text{Gy}/\text{MBq}</math>)</b>					
<b>Organes</b>	<b>Adulte</b>	<b>15 ans</b>	<b>10 ans</b>	<b>5 ans</b>	<b>1an</b>
Vésicule biliaire	33	38	49	86	260
Reins	26	32	44	63	110
Paroi du colon	19	25	41	64	117
Myocarde	7,2	9,4	10	21	35
Ovaires	8,1	11	15	23	40
Testicules	3,7	4,8	7,1	11	20
Utérus	7,2	9,3	14	20	35
<b>Dose efficace</b>	<b>7,4</b>	<b>9,9</b>	<b>15</b>	<b>22</b>	<b>40</b>

**Tableau V : Evaluations dosimétriques de la Tetrofosmine (37)**

<b>TETROFOSMINE (Myoview®) 99mTc</b>					
<i>Au repos</i>					
DOSE ABSORBEE PAR UNITE D'ACTIVITE ADMINISTREE (µGy/MBq)					
<b>Organes</b>	<b>Adulte</b>	<b>15 ans</b>	<b>10 ans</b>	<b>5 ans</b>	<b>1an</b>
Vésicule biliaire	36	40	53	93	310
Paroi du colon	24	30	49	78	143
Paroi vésicale	17	22	29	31	56
Myocarde	4,4	5,6	8,4	13	23
Ovaires	8,4	10	15	22	37
Testicules	2,4	3,2	5	7,4	13
Utérus	7,2	9	14	20	32
<b>Dose efficace</b>	<b>6,8</b>	<b>8,7</b>	<b>13</b>	<b>20</b>	<b>36</b>
<i>Après effort</i>					
DOSE ABSORBEE PAR UNITE D'ACTIVITE ADMINISTREE (µGy/MBq)					
<b>Organes</b>	<b>Adulte</b>	<b>15 ans</b>	<b>10 ans</b>	<b>5 ans</b>	<b>1an</b>
Vésicule biliaire	27	31	41	72	230
Paroi vésicale	26	33	24	27	48
Paroi du colon	18	23	36	57	107
Myocarde	4,8	6,1	9	14	24
Ovaires	7,6	9,5	13	19	31
Testicules	2,9	3,9	5,1	7,7	13
Utérus	7,6	9,3	12	17	29
<b>Dose efficace</b>	<b>6,0</b>	<b>7,8</b>	<b>11</b>	<b>17</b>	<b>30</b>

### 1.2.7. Acquisitions

#### 1.2.7.1. Installation et préparation du patient

Le patient doit rester immobile durant toute la durée de l'examen, d'où la nécessité de l'installer le plus confortablement possible. Le patient peut être en décubitus ventral avec les deux bras au-dessus de la tête, ou en décubitus dorsal avec uniquement le bras gauche en dehors du champ. Le décubitus ventral peut induire des artéfacts d'atténuation au niveau de la paroi antérieure et de l'apex, mais cette position a l'avantage de limiter l'amplitude des mouvements respiratoires. Le décubitus dorsal est source d'artéfacts d'atténuation de la paroi inférieure, mais cette position est souvent plus confortable pour le patient (38, 39).

Il est indispensable que le personnel soignant reste à proximité durant les acquisitions, afin de surveiller le tracé électrocardiographique, notamment au décours du test de stress, et de s'assurer que le patient reste bien immobile durant l'examen. Tout objet métallique situé dans le champ d'acquisition doit être ôté.

- Thallium-201 : le repas pris entre les deux séries d'images (effort et repos) doit être léger, en évitant les hydrates de carbone. En effet, leur consommation accélère la clairance du traceur et nuit à la qualité de la deuxième acquisition. Compte-tenu de la redistribution de ce traceur, l'acquisition d'effort doit être réalisée dans les 30 minutes qui suivent l'injection. Pour les mêmes raisons, si le patient ne reste pas parfaitement immobile durant l'examen, il faut le reconvoquer à une date ultérieure pour réitérer les acquisitions dans de bonnes conditions.
- Traceurs technétiés : pour le SestaMIBI, une collation riche en lipides, 30 minutes avant le deuxième examen, favorise la clairance biliaire. L'administration d'un verre d'eau fraîche, 5 minutes avant d'installer le patient, est également indiquée. Ces mesures sont particulièrement importantes avant l'acquisition de repos ou après un test pharmacologique. En effet, ce sont dans ces cas de figure qu'il est important de minimiser la fixation sous-diaphragmatique du traceur, pouvant gêner l'analyse de la paroi myocardique inférieure. L'absence de redistribution des traceurs technétiés permet, en cas de mouvements du patient durant les acquisitions, de recommencer l'examen immédiatement.

#### 1.2.7.2. Enregistrements des tomoscintigraphies

- La gamma-caméra : les gamma-caméras multi-têtes seront préférées aux gamma-caméras mono-tête (acquisitions plus courtes minimisant les artéfacts de mouvement).
- Type de collimateur : les images seront de qualité optimale avec un collimateur basse énergie et haute résolution (32).
- Fenêtre en énergie : elle est de 20% pour les traceurs technétiés, encadrant ainsi le pic gamma de 140 keV. Pour le Thallium-201, qui est à l'origine de 3 pics de rayonnement gamma (135, 166 et 167 keV) et de 2 pics de rayonnement X (69 et 83 keV), on utilise généralement une double fenêtre, la première relativement large de 30 ou 35% pour les pics « basse énergie » de 69 et 83 keV, et la seconde de 20% pour les photons de haute énergie (166 et 167 keV). Cette dernière fenêtre permet d'accroître significativement la quantité de signal enregistrée par rapport à une acquisition en simple fenêtre basse énergie.

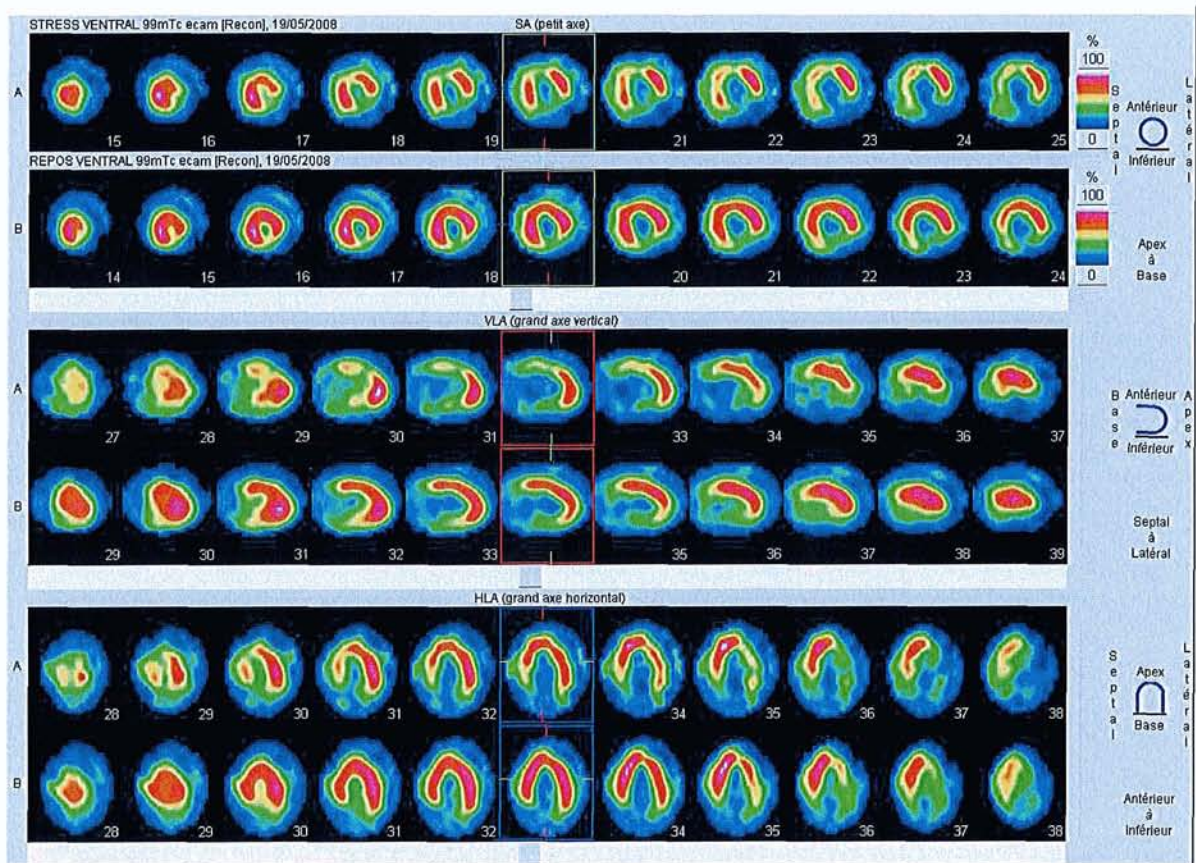


- **Orbite :** le centrage de la gamma-caméra est primordial en tomoscintigraphie myocardique, le cœur devant être au centre de l'orbite de rotation des têtes (32).
- **Le mode d'acquisition :** les acquisitions peuvent être réalisées sur 180° ou 360° en sachant que cette dernière est déconseillée chez les patients obèses et lorsqu'on utilise le Thallium-201. On obtiendra 32 à 64 projections sur 180° et de 64 à 128 projections sur 360°. Le temps d'enregistrement pour une projection doit être optimisé afin d'obtenir le meilleur compromis entre une statistique de comptage satisfaisante et une durée d'examen acceptable pour le patient (32).
- **Zoom et matrice :** le zoom est généralement de 1,2 ou 1,5 pour une gamma-caméra standard avec une matrice de 64x64, afin que la résolution spatiale soit adaptée.
- **Gated-SPECT :** en choisissant la dérivation comportant les ondes R les plus amples, les acquisitions sont synchronisées à l'ECG. Le cycle cardiaque est divisible en 8 ou 16 intervalles selon les protocoles, avec un temps de comptage suffisant par intervalle. Les volumes cavitaires et la valeur de la fraction d'éjection seraient plus justes avec 16 intervalles, alors que l'analyse de la cinétique segmentaire serait meilleure en utilisant 8 intervalles (32). En pratique, de nombreuses difficultés sont rencontrées pour synchroniser correctement les acquisitions, notamment chez les patients en ACFA ou ayant de nombreuses extrasystoles, pour lesquels on ne pourra pas interpréter de façon fiable la valeur de la fraction d'éjection du ventricule gauche. De même, sur certains appareils, l'onde la plus ample sur l'histogramme n'est reconnue que si elle est positive, ce qui nécessite d'inverser l'électrode en question, pour obtenir le signal à synchroniser.

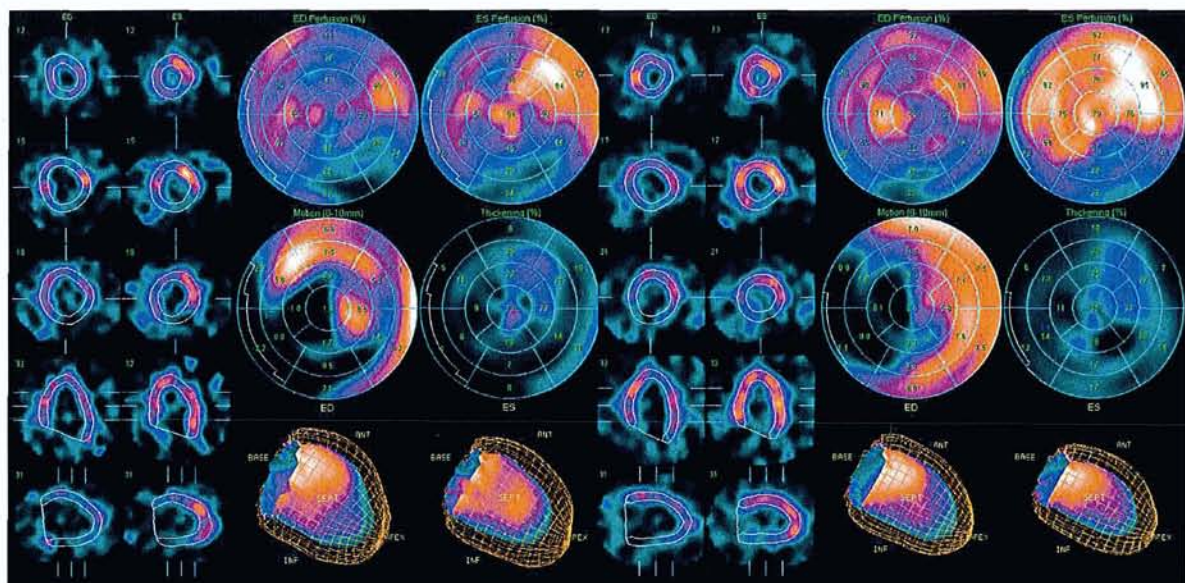
#### 1.2.8. Traitement des images

- **Choix du filtre :** il n'existe pas de consensus sur le choix du filtre. Le filtre sélectionné devra être validé en fonction du traceur utilisé, de la statistique de comptage, des résultats d'essais réalisés sur fantômes, mais aussi des modalités d'interprétation de l'examen. Ce choix doit en particulier intégrer le risque des « effets lissants » qui est de sous-estimer la sévérité et l'étendue des lésions. Il est également important de noter que les valeurs des volumes cavitaires et de la fraction d'éjection varient en fonction du filtre utilisé.

- Méthodes de reconstruction : elles permettent d'obtenir des images en trois dimensions à partir d'images planaires. Deux méthodes peuvent être utilisées : la rétroprojection filtrée qui est la plus ancienne et par conséquent la mieux étudiée ; la reconstruction itérative, technique récente qui par sa souplesse doit permettre l'application de diverses corrections, notamment celle de l'atténuation.
- Contrôle de qualité de l'examen : le premier temps est le contrôle de la qualité des acquisitions en visualisant les images en mode cinéma, le linogramme et le sinogramme. Cette étape permet de s'assurer de l'absence d'artéfacts de mouvement et d'identifier d'éventuelles fixations extra-cardiaques qui devront être rapportées dans le compte-rendu final de l'examen. Dans un second temps, les images de perfusion et du Gated-SPECT sont réorientées selon les grands axes vertical et horizontal.
- Affichage des images de perfusion (Fig.1) : l'affichage des images comporte trois séries de coupes, intéressant chacune l'ensemble du ventricule gauche : coupes transverses, coupes selon le grand axe horizontal et coupes selon le grand axe vertical. Les images d'effort et de repos sont visualisées simultanément pour chaque série de coupes myocardiques.
- Affichage des images du Gated-SPECT (Fig.2) : une fois les images réorientées, on doit s'assurer que la délimitation automatique des contours myocardiques est parfaitement ajustée. Si ça n'est pas le cas, ces contours doivent être corrigés. Le mode d'affichage comporte plusieurs coupes comparatives du ventricule gauche, en fin de diastole et de systole, avec la possibilité d'apprécier qualitativement la contraction du myocarde au décours du cycle cardiaque. La représentation du ventricule gauche sous forme de cartes polaires, donne accès à une analyse quantitative de la perfusion, mais aussi de l'amplitude du mouvement des parois myocardiques et de leur épaisseur. Le Gated-SPECT permet d'estimer les volumes cavitaires et la fraction d'éjection du ventricule gauche. La précision de ces données repose sur une synchronisation parfaite à l'ECG, rétrospectivement évaluée par la courbe d'évolution du volume ventriculaire gauche au décours du cycle cardiaque.
- Ces étapes préliminaires doivent être validées par le médecin interprétant l'examen.



**Figure 1 : Affichage des images de perfusion.** Déficit perfusionnel réversible de la paroi antérieure associé à un déficit non réversible des régions inférieure et inféro-latérale.



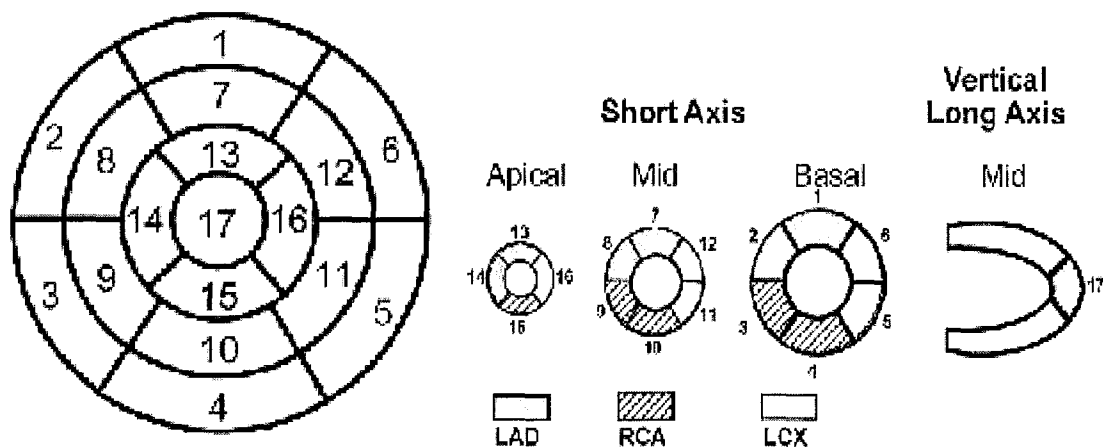
**Figure 2 : Affichage des images du Gated-SPECT.** Cet examen concerne le même sujet que la figure précédente, et met en évidence des anomalies de la contractilité segmentaire de la paroi antérieure (à l'effort) et des parois inférieure et inféro-latérale (à l'effort et au repos).

## 1.2.9. Interprétation

### 1.2.9.1. Interprétation des images de perfusion

L'analyse de la perfusion myocardique est essentiellement basée sur la comparaison des images d'effort et de repos. Lorsqu'il existe une anomalie perfusionnelle au décours du test de provocation (épreuve d'effort ou test pharmacologique), celle-ci doit être confrontée aux acquisitions de repos afin de juger de sa réversibilité. Le caractère réversible peut être complet (ischémie pure), partiel (ischémie associée à une séquelle de nécrose) ou absent (nécrose pure). Une fois les lésions ischémiques ou les séquelles de nécrose mises en évidence, ces anomalies seront localisées et quantifiées afin d'évaluer la sévérité des atteintes.

La localisation d'un défaut perfusionnel est possible grâce à la représentation du ventricule gauche selon trois incidences de coupes, permettant de bien identifier les parois myocardiques (antérieure, latérale, inférieure et septale). La quantification d'une anomalie scintigraphique est basée sur le calcul du nombre de segments atteints. Sur un total de 17 segments représentant le ventricule gauche (Fig.3), chaque segment correspond à environ 6% de la masse myocardique. Cette analyse permet d'estimer en pourcentage l'étendue des anomalies. Ce modèle de segmentation s'appuie sur celui de l'échocardiographie, plus proche des données anatomiques que le modèle en 20 segments, où l'importance relative de la région apicale est surestimée. La distribution est, selon le modèle en 17 segments, de 35% pour la base, 35% pour l'axe moyen et 30 % pour l'apex ; contre une répartition de 30, 30 et 40% pour le modèle en 20 segments (40, 41).



**Figure 3 : Segmentation cartographique (carte polaire) et division du ventricule gauche en 17 segments (40)**

### 1.2.9.2. Interprétation des images du Gated-SPECT

Le Gated-SPECT permet d'accéder à une interprétation scintigraphique qualitative et quantitative. L'analyse de la contractilité du ventricule gauche, par la confrontation des images d'effort et de repos, permet de conforter le diagnostic d'ischémie ou de nécrose par l'observation d'anomalies contractiles, réversibles ou non, dans les territoires concernés. Cette appréciation visuelle est retrouvée sur le plan quantitatif, par l'étude des cartes polaires, estimant la cinétique pariétale (amplitude des mouvements pariétaux) et l'épaississement des parois. Ces paramètres sont diminués quand il existe une hypokinésie, les valeurs sont nulles, voire négatives lorsqu'il s'agit d'une akinésie caractérisant le plus souvent une nécrose transmurale.

Selon la littérature, l'analyse quantitative de la tomoscintigraphie myocardique a une bonne corrélation avec l'analyse visuelle semi-quantitative, en ayant l'avantage de diminuer la variabilité interobservateur de l'interprétation scintigraphique. Cette méthode a été validée pour le Thallium-201 et le SestaMibi. Elle est reproductible sur les différentes consoles de traitement (42, 43). L'accès au Gated-SPECT améliore l'efficacité diagnostique de l'examen, en permettant notamment d'identifier les artéfacts d'atténuation (15, 16, 44). Lorsqu'il existe une anomalie perfusionnelle non réversible, le diagnostic différentiel entre une séquelle de nécrose et un artéfact d'atténuation, peut parfois être délicat. Le Gated-SPECT donne des informations sur la contractilité myocardique et, dans ce cas de figure, l'absence d'anomalie contractile dans le territoire concerné témoigne de l'origine artéfactuelle des anomalies constatées sur les images de perfusion. De plus, le Gated-SPECT augmente la certitude diagnostique, car lorsqu'un défaut perfusionnel réversible s'associe à des anomalies réversibles de la cinétique, la spécificité pour le diagnostic d'ischémie est proche de 100%. L'étude de P.Smanio and al. (14) incluant 285 patients, démontre que le nombre de patients pour lesquels le diagnostic d'ischémie était « douteux », était ramené de 31 à 10% grâce à l'utilisation du Gated-SPECT.

Le Gated-SPECT estime également les volumes cavitaires et la fraction d'éjection du ventricule gauche. Ce sont des informations pronostiques importantes. La dilatation du ventricule gauche, l'existence d'une dysfonction post-stress, d'une activité pulmonaire anormale ou encore la visualisation de la paroi libre du ventricule droit, sont des facteurs de mauvais pronostic.

L'existence d'une dilatation cavitaire (volume télésystolique supérieur à 70 ml à l'effort) ainsi que l'abaissement de la fraction d'éjection du ventricule gauche (moins de 50% à l'effort et 35% au repos) font partie des critères retenus par les sociétés savantes, pour la classification des patients à haut risque (10, 31).

### 1.2.9.3. Limites de l'interprétation des images scintigraphiques

- Les artéfacts d'atténuation : c'est la contrainte la plus fréquente de l'examen. On distingue les artéfacts antérieurs dus à l'atténuation mammaire chez les femmes, et les artéfacts inférieurs chez les patients en décubitus dorsal. Ils se traduisent sous forme d'hypoperfusions segmentaires mimant de réels défauts. Lorsque l'examen est réalisé à l'effort et au repos, ces défauts apparaissent superposables sur les deux séries d'acquisitions. En étudiant le Gated-SPECT, l'absence d'anomalie de la contractilité en regard du territoire concerné permet d'identifier ces artéfacts. Des techniques de correction d'atténuation sont en cours d'évaluation, afin d'augmenter la spécificité de l'examen.

- Les artéfacts de mouvement : ils sont le plus souvent détectés par l'analyse de qualité préalable (mode cinéma, linogramme et sinogramme). Ils génèrent un décalage sur l'image sommée, le plus souvent identifié au niveau de la région apicale, mimant de faux défauts perfusionnels. Dans la plupart des cas, leur mise en évidence imposera un second examen.

- Les artéfacts de reconstruction : ils sont le plus souvent dus à une activité sous-diaphragmatique trop importante, gênant la visualisation de la paroi inférieure du myocarde, et nécessitant de renouveler les acquisitions.

- Point d'injection : un problème technique au cours de l'injection du radiotracer peut également compromettre l'examen.

- Qualité des acquisitions synchronisées : le Gated-SPECT apporte des informations précieuses à l'interprétation de la tomoscintigraphie myocardique. Dans certains cas, son exploitation est impossible, car elle dépend de la qualité de la synchronisation à l'ECG qui est difficile chez les patients arythmiques (ACFA, extrasystoles) mais aussi chez les patients porteurs d'un pace-maker.

- Localisation des défauts perfusionnels : la tomoscintigraphie myocardique a une valeur localisatrice de l'ischémie et de la nécrose, mais il est souvent difficile d'attribuer ces anomalies à un territoire coronaire précis.

La représentation de ces territoires sur les cartes polaires donne une estimation de la répartition artérielle des vaisseaux cardiaques, mais il existe de nombreuses variantes anatomiques, et certaines régions segmentaires peuvent dépendre de plusieurs vaisseaux coronaires. Selon les études, la sensibilité de l'examen par territoire artériel coronaire varie de 43 à 82% et sa spécificité de 59 à 84%. Les performances diagnostiques les plus faibles concernent l'artère circonflexe (sensibilité de 43 à 74% et spécificité de 78 à 88%), avec une exactitude diagnostique supérieure pour l'IVA (sensibilité de 52 à 82% et spécificité de 59 à 84%) et pour la coronaire droite (sensibilité de 61 à 77% et spécificité de 71 à 84%) (45-47).

## 1.3. Coroscanner

### 1.3.1. Principe

Le coroscanner est une technique radiologique donnant accès à l'anatomie des coronaires, lors d'acquisitions scanographiques réalisées en apnée inspiratoire, chez un patient au repos, après injection d'un produit de contraste iodé. L'utilisation de couronnes 64 détecteurs a nettement amélioré les performances du scanner cardiaque, en permettant de mieux visualiser l'arbre coronaire en distalité, par rapport aux scanners 16 coupes. Malgré tout, la qualité de l'image dépend de nombreux paramètres, en particulier la gestion de la fréquence cardiaque mais aussi les stratégies d'injection du produit de contraste iodé, qui permettent un réhaussement optimal de la lumière des coronaires (48).

### 1.3.2. Indications

La principale indication du coroscanner est le bilan de précordialgies chez les patients ayant un risque coronarien faible ou intermédiaire, et lorsque les examens standards, tels que le test d'effort, ne sont pas contributifs. Il est démontré que le coroscanner a une excellente valeur prédictive négative, de l'ordre de 98%, d'où son intérêt dans le dépistage initial de la maladie coronaire (49). En effet, 35% des coronarographies, réalisées pour rechercher une étiologie coronarienne à une douleur thoracique chez les patients à faible risque, seraient normales et pourraient être évitées, grâce à l'utilisation du coroscanner. Cette indication est communément acceptée, hormis dans le cadre de l'urgence où elle reste contestée.

L'intérêt du coroscanner est également démontré chez les patients coronariens connus, présentant une recrudescence de leur symptomatologie, et chez qui la tomoscintigraphie myocardique et l'épreuve d'effort sont irréalisables dans de bonnes conditions ou ininterprétables. D'autres indications sont validées, telles que : les bilans préopératoires de valvulopathies et de cardiomyopathies, l'exploration des malformations de l'arbre coronaire, le suivi des transplantations cardiaques, mais aussi le contrôle des pontages et des stents proximaux (diamètre supérieur à 3,5 mm) (49).



### 1.3.3. Contre-indications

- Liées à l'utilisation des rayonnements ionisants : l'examen est contre-indiqué en cas de grossesse.
- Liées à l'injection de produit de contraste iodé : l'insuffisance rénale grave et les allergies sévères au produit de contraste iodé sont des contre-indications à respecter. Les réactions anaphylactiques sévères concernent 0,04% à 0,22% des cas, avec mise en jeu du pronostic vital (25).
- Liées à la technique particulière du coroscaner : les troubles du rythme, notamment l'arythmie par fibrillation auriculaire (ACFA) et l'existence d'extrasystoles ventriculaires fréquentes, rendent difficile la synchronisation électrocardiographique. Parallèlement, les patients ayant un état général précaire avec l'impossibilité de maintenir une apnée suffisante, ne peuvent bénéficier de l'examen (50).

### 1.3.4. Recommandations aux patients

- Recommandations liées à l'injection du produit de contraste iodé : comme pour la réalisation de tout scanner avec injection de produit de contraste iodé, une hydratation suffisante est nécessaire avant et après le scanner : 2 litres d'eau minérale dans les 24 heures qui précèdent et suivent l'examen, en l'absence d'insuffisance cardiaque grave. Les patients traités par biguanides doivent arrêter leur traitement le jour de l'examen et ne le reprendre que 48 heures après. L'examen ne peut être réalisé dans le cas d'une insuffisance rénale grave (créatininémie supérieure à 170  $\mu\text{moles/l}$ ). S'il existe un contexte d'allergie aux produits de contraste iodés, une prémédication doit être administrée, en sachant qu'elle diminue mais n'annule pas le risque de réaction allergique.
- Recommandations liées à la fréquence cardiaque du patient : spécifiquement au coroscaner, une fréquence cardiaque régulière et basse (inférieure à 65 ou 70 pulsations par minute) est indispensable aux bonnes conditions de réalisation de l'examen. En l'absence de contre-indications, une prémédication par un bêta-bloquant peut s'avérer nécessaire afin d'optimiser la qualité des images, et notamment l'importance du réseau coronaire analysable. Les inhibiteurs calciques peuvent être proposés en cas de contre-indication aux bêta-bloquants.

### 1.3.5. Produit de contraste iodé

Dans le cas particulier du coroscanner, la concentration du produit de contraste iodé doit être élevée, de l'ordre de 300 à 400 mg/ml et administrée avec un fort débit de 4 à 6 ml/s ; ce d'autant plus si le patient est corpulent, le réhaussement artériel étant inversement proportionnel au volume sanguin circulant. Généralement, on augmente de 20% le volume et/ou le débit du produit de contraste chez les patients de plus de 90 kg (48). En pratique, le volume injecté est généralement de 80 à 100 ml suivi de 40 à 70 ml de sérum physiologique, permettant de limiter les artéfacts de durcissement du faisceau dus à une trop forte concentration d'iode dans les cavités cardiaques droites (22).

### 1.3.6. Dosimétrie

#### 1.3.6.1. Grandeurs dosimétriques caractérisant le coroscanner

L'irradiation avec un scanner multidétecteurs est plus élevée qu'avec un scanner à faisceau d'électrons. L'acquisition prospective utilisée au début de l'examen, délivre une irradiation de l'ordre de 3 à 4 mSv, proche d'un examen scanner non synchronisé. Par contre, le mode d'acquisition rétrospectif est responsable d'une irradiation plus importante, de l'ordre de 10 mSv, d'où une dose efficace de 13 à 20 mSv (24).

#### 1.3.6.2. Techniques de réduction de dose

En coroscanner, différents facteurs permettent de diminuer les doses délivrées au patient :

- la réduction de la tension du tube de 120 kV à 100 kV chez les patients relativement maigres (<70 kg) (51).
- la diminution de l'intensité du tube en phase systolique. En effet, la reconstruction d'images dépend essentiellement du temps diastolique, et une baisse de l'intensité délivrée au moment de la systole n'altère pas la qualité de l'image. La baisse de dose délivrée peut ainsi atteindre 80% en phase systolique, correspondant à 30 ou 40% de delta sur la globalité de l'examen. Cette technique est particulièrement efficace pour les fréquences cardiaques basses (52).

Les techniques les plus récentes exploitent de façon prospective, uniquement les données de la diastole, d'où une irradiation moindre, inférieure à 10 mSv, mais celles-ci nécessitent une fréquence cardiaque véritablement basse et régulière (<65 bpm).

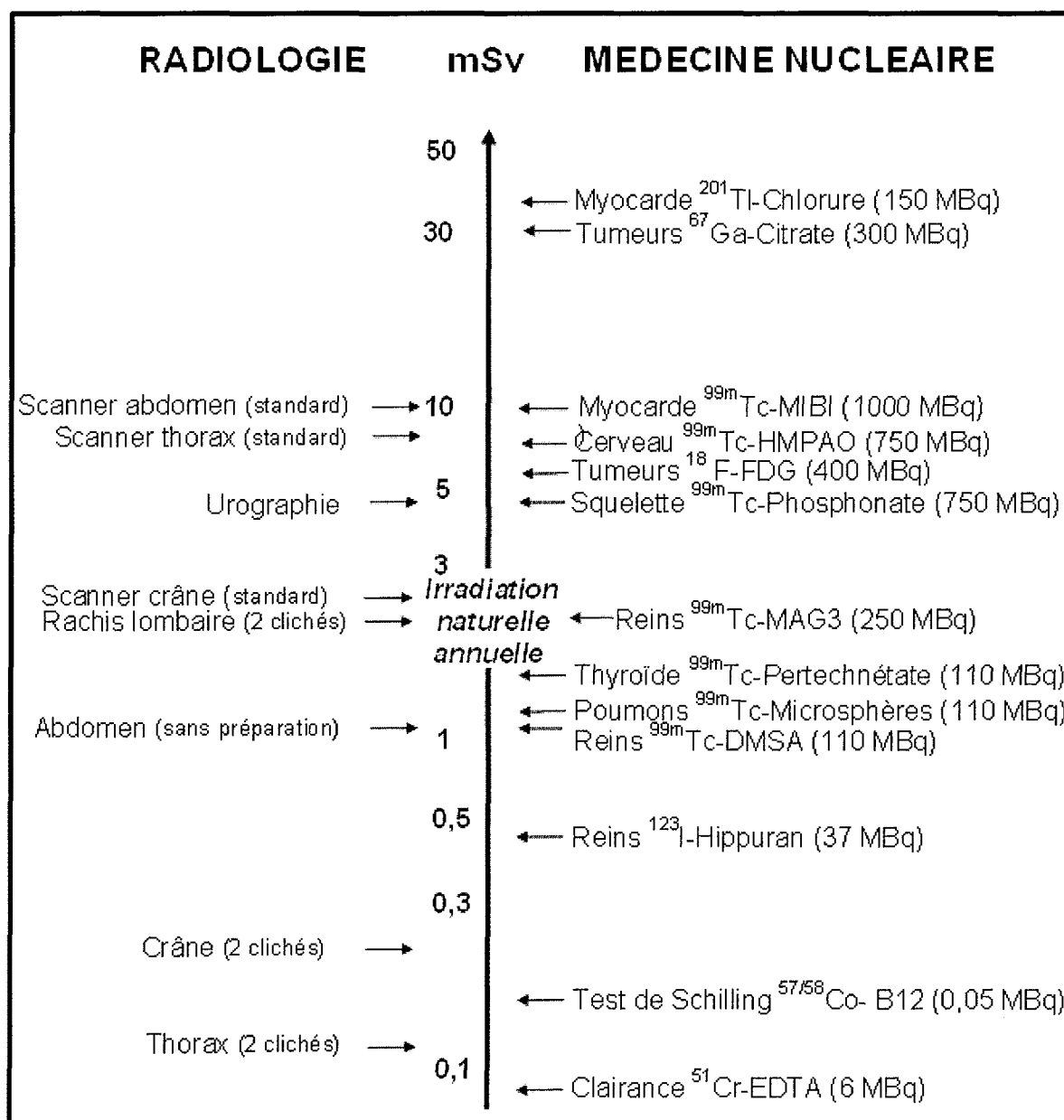


Figure 4 : Niveaux moyens d'irradiation des techniques courantes d'imagerie (37)

### 1.3.7. Acquisitions

#### 1.3.7.1. Installation et préparation du patient

L'anamnèse du patient permet de s'assurer de l'absence de contre-indications à l'injection de produit de contraste iodé et à l'administration de bêta-bloquants. Après avoir expliqué le déroulement de l'examen, il est nécessaire de mettre en place une voie veineuse de large calibre, de préférence au niveau de l'avant-bras droit (22). Le patient est installé sur le dos avec les bras derrière la tête, idéalement surélevés par un appui pour limiter le risque de pince costo-claviculaire qui pourrait ralentir l'arrivée du produit de contraste. Trois électrodes sont positionnées afin d'obtenir des ondes R d'amplitude suffisante.

La fréquence et la régularité du rythme cardiaque sont évaluées. Si la fréquence cardiaque est trop élevée, une injection intraveineuse d'aténolol peut être théoriquement réalisée, à la posologie de 5 mg en 5 minutes, permettant de diminuer la fréquence cardiaque d'environ 20%. L'administration d'un bêta-bloquant par voie orale doit se faire dans un délai minimum de 45 minutes avant le scanner (100 mg de métoprolol). L'administration de dérivés nitrés est parfois préconisée pour vasodilater les artères coronaires (27, 49). Pour limiter les artefacts de mouvement, le patient doit rester immobile et pouvoir maintenir une apnée suffisante pour la réalisation des acquisitions. Des essais doivent être répétés pour que le patient intègre la manœuvre à réaliser, mais aussi pour que l'on puisse estimer les variations de la fréquence cardiaque qui généralement s'abaisse lors de l'apnée inspiratoire.

#### 1.3.7.2. Paramètres physiques et modalités d'acquisitions

##### Paramètres physiques :

- Type de scanner : un scanner d'au moins 16 coupes est nécessaire pour l'exploration des coronaires. L'épaisseur nominale de coupe est d'environ 0,7 mm pour un scanner 16 ou 64 coupes, la différence étant essentiellement le temps d'acquisition (49). Avec un scanner 64 coupes, la vitesse de rotation du tube est plus rapide avec une plus grande couverture du détecteur, permettant de réduire le temps d'acquisition de 20 secondes à moins de 10 secondes, par rapport à un scanner 16 coupes (22). Par ailleurs, grâce à la technique de segmentation temporelle, adaptée essentiellement pour les fréquences cardiaques élevées, il est possible d'améliorer artificiellement la résolution de l'examen, alors inférieure à 100 ms.

- Tension : 120 kV ou 100 kV chez les patients minces, jusqu'à 80 kV chez l'enfant.
- Charge : 250 à 400 mAs selon le poids du patient. Le temps de rotation varie de 0,3 à 0,7 secondes. La modulation de dose par l'ECG peut être activée si le rythme cardiaque est lent et régulier (24).

#### Modalités d'acquisition :

- Un topogramme est réalisé pour positionner le volume d'acquisition, situé dans la majorité des cas entre la carène et le diaphragme.
- Une acquisition sans injection, à faible dose, peut permettre de détecter les calcifications coronaires et de mesurer le score calcique (53). Si celui-ci est trop important, il n'est pas recommandé d'injecter le produit de contraste car l'angiographie coronaire ne sera pas interprétable dans de bonnes conditions.
- La détermination du moment où le produit de contraste iodé doit être administré peut utiliser deux techniques différentes :
  - Le « Bolus Tracking » consiste à réaliser une série d'acquisitions faible dose, au niveau de l'aorte ascendante, permettant de détecter l'arrivée du produit de contraste iodé dans la zone d'intérêt. La détection d'un pic de 150 UH initialise l'acquisition du coroscaner (50).
  - Le « Timing Bolus » consiste à injecter une petite quantité de produit de contraste, de l'ordre de 10 à 20 ml, pour estimer son temps de transit jusqu'à la région d'intérêt, toujours en réalisant des séries d'acquisitions centrées. On administre ensuite le bolus total de produit de contraste en lançant l'acquisition du coroscaner après un délai correspondant au temps préalablement calculé.

Les deux techniques ont une efficacité équivalente, permettant d'obtenir un contraste homogène sur l'ensemble de l'arbre coronaire (50). L'idéal est d'avoir un réhaussement de l'ordre de 400 UH afin de ne pas manquer des sténoses (<300 UH) et de ne pas être gêné par les calcifications (>500 UH).

#### Types d'acquisitions :

- Acquisitions rétrospectives : c'est la modalité la plus utilisée. Les rayons X sont émis en continu lors du cycle cardiaque, puis les images sont reconstruites en fonction de leur position temporelle dans le cycle RR.

- Acquisitions prospectives : elles sont basées sur l'irradiation délivrée uniquement en phase diastolique, en suivant en temps réel l'apparition de chaque onde R. Cette méthode moins irradiante nécessite une fréquence cardiaque strictement basse et régulière.

Les couronnes multidétecteurs permettent d'obtenir une image haute résolution pour un temps d'acquisition relativement court. La vitesse de rotation rapide et la synchronisation à l'ECG permettent d'obtenir une bonne résolution temporelle avec des images aux différentes phases du cycle cardiaque (49).

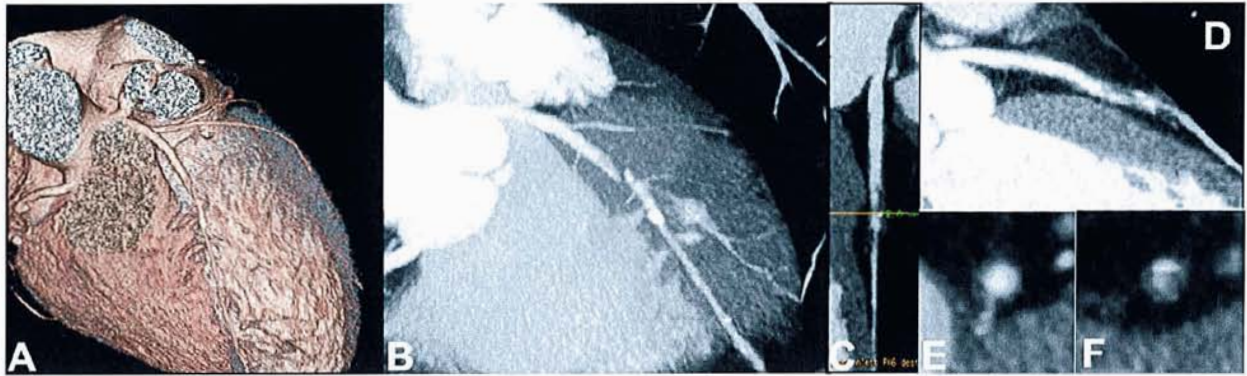
### 1.3.8. Traitement des images

#### 1.3.8.1. Modalités de reconstruction

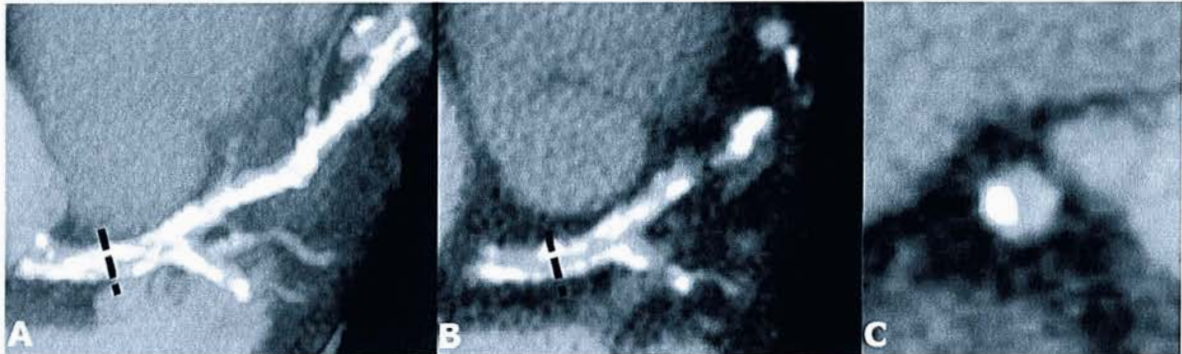
- Epaisseur de coupe : selon le type de scanner utilisé, les coupes sont de 0,6 à 1 mm. L'épaisseur de coupe doit être la plus fine possible car les coronaires ont un diamètre de 4 à 5 mm en proximal et inférieur à 1 mm en distalité. En moyenne, 400 à 500 coupes seront nécessaires pour couvrir l'ensemble du volume cardiaque, de la partie inférieure de la crosse de l'aorte, à la face inférieure du cœur.
- Type de filtre : un filtre dur doit se substituer au filtre standard en cas de stents ou de calcifications (22).
- Phases de saisie : après une acquisition rétrospective, on programme de façon systématique des reconstructions couvrant l'ensemble du cycle cardiaque, correspondant à des images de phases tous les 5 ou 10% du RR. Cette première étape est capitale avant tout traitement de l'image, pour sélectionner la ou les phases optimales. Habituellement, la phase à 70-75% (mésodiastole) est celle qui est la moins artéfactée par les mouvements du cœur. Elle permet de bien visualiser le tronc coronaire, l'IVA et la circonflexe. La coronaire droite peut être mieux observée à 40% du cycle cardiaque (fin de systole).

### 1.3.8.2. Modalités d'affichage des images

- Les coupes natives doivent toujours être analysées car elles permettent l'étude des structures extra-cardiaques dont le parenchyme pulmonaire.
- Les reconstructions en MPR (Multiplanar Reformatted) permettent d'analyser la lumière des coronaires. Il s'agit d'une étude volumique, visualisant les artères coronaires dans différents plans, notamment perpendiculairement à l'axe du vaisseau. (Fig. 5)
- Les reconstructions curvilinéaires sont réalisées par un logiciel qui détermine l'axe central de la coronaire et affiche une projection des pixels de l'artère autour de cet axe, permettant d'observer les sténoses. (Fig. 5)
- Le MIP (Maximum Intensity Projection) est basé sur l'addition des pixels d'intensité maximum de plusieurs coupes (réseau opacifié et calcifications). On obtient une image d'épaisseur variable, donnant accès à une visualisation en trois dimensions, comme lors de la coronarographie, permettant d'identifier les zones lésionnelles. Les sténoses sont bien visualisées lorsqu'elles sont dues à des plaques molles, mais quand il s'agit de resténoses intrastents ou de lésions calcifiées, ce type de reconstruction n'est pas adapté. Les images en deux dimensions permettront mieux de dissocier la lumière coronaire, par rapport aux calcifications ou aux stents (24). (Fig. 6)
- Le VRT (Volume Rendering Texture) correspond à une image en trois dimensions, avec un rendu de surface, permettant une visualisation globale de l'arbre artériel pour suivre les coronaires. Il ne permet pas de quantifier les sténoses. (Fig. 5)
- L'analyse dynamique correspond à l'ensemble des phases visualisées en mode cinéma, permettant l'estimation de la fraction d'éjection des ventricules et l'évaluation globale de la cinétique segmentaire.



**Figure 5 :** Sténose très serrée de l'IVA moyenne par une plaque hypodense, en VRT (A), en MIP (B), en vue luminale (C), en mode curvilinéaire (D) et en coupes transaxiales, en amont de la sténose (E), et à la zone de sténose maximale (F), représentée par le trait sur la vue luminale.



**Figure 6 :** TCG et IVA présentant de nombreuses calcifications en reconstruction MIP épais (20mm) illustrant l'impossibilité d'analyser la lumière sur ces vues (A), alors que la reconstruction fine (0,6mm) (B) et surtout la coupe transaxiale du vaisseau (C) montre que la lumière est perméable et prouve qu'au niveau du trait pointillé, la sténose du TCG est <50%.

### 1.3.9. Interprétation

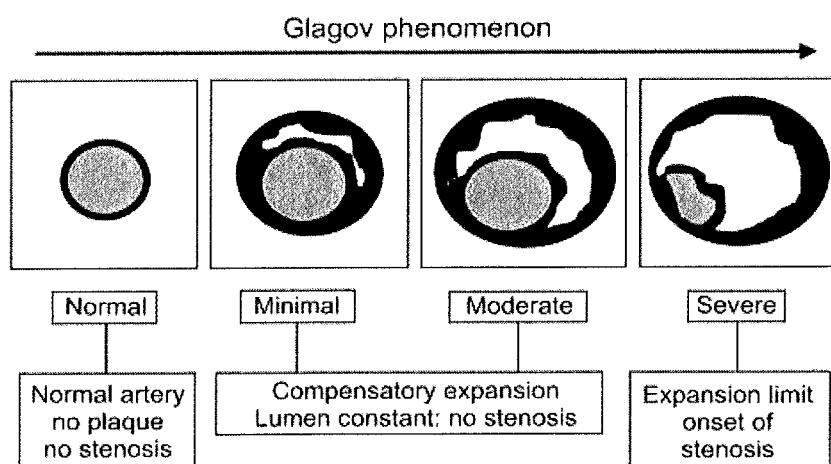
#### 1.3.9.1. Interprétation de l'angiographie coronaire scanographique

La connaissance parfaite de l'anatomie du cœur et de ses vaisseaux est indispensable (Fig.8). La qualité de l'examen doit être suffisante pour permettre l'interprétation de l'ensemble du réseau coronaire. La quantification des sténoses se fait grâce à la mesure du diamètre de la lumière artérielle, sur les coupes perpendiculaires à l'axe du vaisseau.



On mesure le plus petit diamètre de la sténose, la longueur de la sténose et le diamètre du segment de référence. Celui-ci est défini, comme en coronarographie, par le segment « le plus normal » proximal par rapport à la lésion (ou le segment distal si le proximal n'est pas accessible), situé à moins de 10 mm de la lésion et à distance d'une collatérale majeure. Ces mesures peuvent être manuelles ou automatiques, grâce à des logiciels de détection de contours, mais certains d'entre eux, basés sur les seuils de densité, ne sont pas validés en routine (54). Il faut être prudent dans la quantification d'une sténose notamment dans la zone critique des 40 à 60%, en particulier si celle-ci est calcifiée. Plusieurs études ont démontré que le coroscanner avait tendance à surestimer le diamètre des coronaires par rapport à la coronarographie, du fait de sa moins bonne résolution spatiale (55). Cet examen a cependant l'avantage d'étudier non seulement la lumière des artères coronaires mais aussi leur paroi, pouvant mettre en évidence un remodelage positif du vaisseau, qui peut passer inaperçu en coronarographie. Cet aspect est illustré par le phénomène de Glagov (Fig.7), montrant que le remodelage initial dans l'athérosclérose est d'abord un épaissement externe de la paroi, la sténose n'apparaissant qu'à un stade sévère du processus (56). De surcroît, le scanner a l'intérêt de compléter l'exploration par l'analyse précise du péricarde (calcifications, épaissements, épanchement), des cavités cardiaques, de l'aorte thoracique mais encore des poumons, identifiant ainsi les éventuelles pathologies associées.

Enfin et même si l'IRM reste la référence dans ce domaine, le scanner permet de mesurer la fonction ventriculaire, les volumes cavitaires, la fraction d'éjection du ventricule gauche et la masse myocardique.



**Figure 7 : Illustration du phénomène de Glagov (56)**

### 1.3.9.2. Limites de l'interprétation du coroscanner

- Les calcifications : l'extrême sensibilité du scanner aux importantes différences de densité, est responsable de l'effet « blooming », qui tend à majorer la taille des structures très denses. Cet effet est lié à l'appauvrissement en rayonnements X de faible énergie du faisceau traversant les calcifications. Cette perte de flux est à l'origine d'une surestimation du degré de sténose. Pour cette raison, certaines portions artérielles ne doivent pas être interprétées si la quantité de calcifications est trop importante (souvent chez le sujet âgé). L'examen est en général considéré comme non contributif si le score calcique est trop élevé.

- Les stents : la technique est fiable pour les stents ayant un diamètre supérieur à 3,5 mm. En deçà de cette limite, la fiabilité du coroscanner décroît de façon exponentielle.

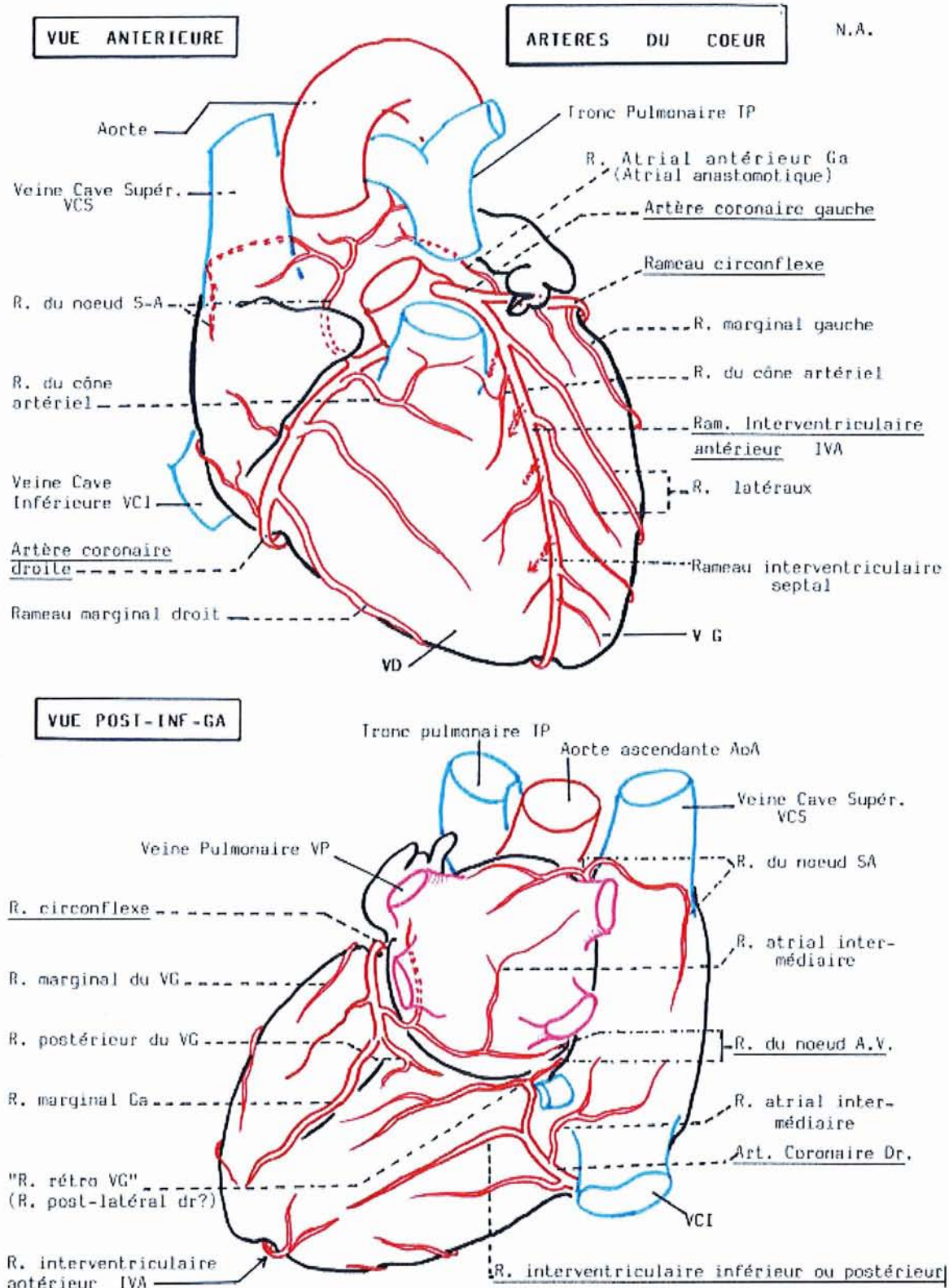
- Les pontages : les clips chirurgicaux peuvent être responsables d'artéfacts qu'il faut savoir identifier. L'interprétation est par contre fiable pour le segment ponté, caractérisé par un calibre plus large que celui des coronaires natives et par des mouvements moindres.

- Les artéfacts de mouvement : la durée de l'acquisition peut générer des artéfacts respiratoires chez les patients ne pouvant maintenir l'apnée. Avec les scanners 64 détecteurs, l'apnée est réduite à moins de 10 secondes, et ce type d'artéfact est ainsi souvent évité.

- Les artéfacts cinétiques : ils sont liés aux mouvements des parois vasculaires et intéressent surtout la circonflexe et la coronaire droite. Les méthodes de reconstruction actuelles permettent d'améliorer la netteté des contours.

- Les artéfacts de non alignement ou « en pile d'assiettes » : ils sont rencontrés chez les patients arythmiques (ACFA, ESV, ESSV) et visibles sur toute la largeur de la coupe reconstruite, en vue coronale ou sagittale. Dans ce cas de figure, l'interprétation de l'examen sera difficile, voire impossible du fait de l'inefficacité de l'algorithme de synchronisation générant des reconstructions discontinues du volume étudié, et donnant des aspects de pseudosténoses coronaires.

- Les artéfacts liés à la phase de reconstruction : il est démontré qu'il existe une relation inverse entre le nombre de segments vasculaires analysables et la fréquence cardiaque (22, 24, 55). Même si l'évolution des techniques scanographiques est rapide, elles sont encore limitées par la résolution spatiale, inférieure à celle de la coronarographie, et encore insuffisante pour étudier confortablement les artères de très petit calibre, en particulier le dernier segment de la circonflexe et de l'interventriculaire postérieure (24).



**Figure 8 : Anatomie des coronaires (57)**

## **1.4. Etudes ayant comparé la tomoscintigraphie et l'angioscanner : données de la littérature**

Trois types d'études ont traité de l'intérêt d'une exploitation synergique de la tomoscintigraphie myocardique et du coroscanner. Les travaux les plus représentés ont consisté à comparer les deux examens, réalisés séparément, par une simple confrontation de leurs interprétations. D'autres études, moins nombreuses, se sont intéressées à une réelle fusion des deux examens, visant à faire correspondre les données anatomiques et fonctionnelles du coroscanner et de la tomoscintigraphie myocardique. Parmi ces études, certaines ont obtenu des images de fusion en exploitant la technologie hybride (SPECT/CT) et d'autres ont utilisé un logiciel de fusion d'images, à partir d'examens réalisés séparément. (tableau VI).

### **1.4.1. Etudes comparatives simples du coroscanner et de la tomoscintigraphie myocardique**

Ces études se sont intéressées à la mise en évidence des sténoses coronaires et parfois, aussi, à la détermination de leur localisation.

- Etudes sur la mise en évidence des sténoses coronaires

L'équipe de M.Hacker et al. (58) a publié en 2005, une première étude s'intéressant à l'exploitation conjointe de la tomoscintigraphie et du scanner cardiaque. Cette étude rétrospective, incluant 25 patients, avait pour objectif d'évaluer la capacité du coroscanner à identifier les sténoses ischémiantes. En utilisant le critère de référence des défauts scintigraphiques réversibles ou non réversibles, l'analyse de l'angioscanner, par artère coronaire, permettait d'obtenir une sensibilité de 73%, une spécificité de 90%, une VPN de 96% et une VPP de 47%. Ces valeurs étaient respectivement de 100%, 87%, 100% et 29%, en prenant en compte uniquement les défauts réversibles. Cette faible VPP témoignait de la capacité limitée du coroscanner à discriminer les sténoses ischémiantes de celles non ischémiantes. Dans un petit sous-groupe de patients, ayant bénéficié aussi d'une coronarographie, l'exactitude diagnostique, pour les deux techniques (tomoscintigraphie et coroscanner), était estimée à 88% (pourcentage d'artères définies comme ayant ou non une sténose significative).

Ce premier travail a été conforté par l'étude de J.D. Schuijf (59) incluant 140 patients, qui précisait, notamment, que la valeur diagnostique du coroscaner ne variait pas de manière significative, quand on s'intéressait à un territoire coronaire particulier (IVA, circonflexe ou coronaire droite). Dans cette étude, malgré un effectif plus conséquent, l'examen de référence pour juger des performances diagnostiques du coroscaner, était aussi la tomoscintigraphie mais il existait un biais méthodologique, puisque tous les patients n'avaient pas bénéficié du même type de scanner (16 ou 64 coupes).

En 2007, un nouveau travail de l'équipe de M.Hacker et al. (60) mettait en évidence une valeur diagnostique importante de l'association coroscaner/tomoscintigraphie, pour mettre en évidence les sténoses ischémiantes supérieures ou égales à 50% en coronarographie et associées à un défaut tomoscintigraphique. En effet, la valeur diagnostique de la combinaison coroscaner/tomoscintigraphie correspondait, par patient, à une sensibilité de 93%, une spécificité de 87%, une VPN de 93% et une VPP de 88%. Par artère coronaire, on retrouvait respectivement des valeurs de 85%, 97%, 98% et 79%.

Enfin, l'étude de A.Sato et al. (61) a mis en évidence une corrélation entre la sévérité des sténoses identifiées en coroscaner, et l'existence d'un défaut scintigraphique correspondant. Les résultats de ce travail montraient que l'incidence et la sévérité des défauts perfusionnels réversibles augmentaient significativement, lorsque les sténoses mesurées en scanner dépassaient 60%. Pour les sténoses de plus de 80%, une anomalie fonctionnelle était retrouvée dans 80% des cas. En utilisant la tomoscintigraphie comme référence pour le diagnostic des sténoses ischémiantes, les performances du coroscaner correspondaient à une sensibilité de 92% et à une spécificité de 66%, en excluant les segments coronaires non interprétables en coroscaner et en considérant les sténoses à partir d'un seuil de 70%.

- Etudes sur la localisation des sténoses coronaires

Confortés par les résultats préalables, les mêmes auteurs ont publié une troisième étude (62) dans le but de démontrer que l'association des données scanographiques et tomoscintigraphiques serait intéressante pour préciser la localisation anatomique des sténoses ischémiantes, et déterminer l'artère coronaire en cause. Les 20 patients inclus de façon rétrospective avaient bénéficié d'une coronarographie. Neuf patients avaient une tomoscintigraphie anormale, dont 5 défauts perfusionnels réversibles pour lesquels le coroscaner a permis d'identifier correctement l'artère coronaire en cause, en utilisant les données coronarographiques comme référence.

Le diagnostic tomoscintigraphique initial n'était pas modifié mais précisé, en terme de segment coronaire. Le nombre de cas considérés pour cette analyse était particulièrement restreint, mais ce travail témoignait de l'apport des informations scanographiques et de l'intérêt de coupler le coroscanner à la tomoscintigraphie pour améliorer la valeur localisatrice de l'ischémie.

#### 1.4.2. Etudes comparatives exploitant les technologies hybrides

En 2005, T. Nakaura et al. (63) publiaient un travail préliminaire sur la technologie hybride, testant la faisabilité de la méthode de fusion du coroscanner et de la tomoscintigraphie chez quatre patients. La gamma-caméra était ici couplée à un scanner 8 coupes ne permettant pas de réaliser des mesures quantitatives des sténoses, mais confirmant la faisabilité de la technique.

En 2007, l'équipe de S. Rispler et al. (64, 65) a utilisé une gamma-caméra couplée à un scanner 16 coupes pour réaliser des images de fusion. Ce travail incluait une population de 44 patients, ayant bénéficié d'une coronarographie. Cette étude mettait en évidence une augmentation significative de la spécificité et de la valeur prédictive positive du coroscanner couplé à la tomoscintigraphie, par rapport au scanner cardiaque seul, pour la détection des sténoses hémodynamiquement significatives. La référence diagnostique de cette étude comprenait les données de la coronarographie et de la tomoscintigraphie ; c'est-à-dire les sténoses de plus de 50% en artériographie associées à un défaut réversible. Pour la détection de ces sténoses, la sensibilité des images hybrides était de 96%, la spécificité de 95%, la valeur prédictive positive de 77% et la valeur prédictive négative de 99%. Pour le coroscanner seul, par contre, ces chiffres étaient de 96%, 63%, 31% et 99%. Paradoxalement, cette étude n'a pas comparé les données tomoscintigraphiques seules, aux images de fusion.

Les techniques d'imagerie hybride démontraient là encore la complémentarité du coroscanner et de la tomoscintigraphie myocardique, renforcée par la possibilité de fusionner les images. Cependant, la technique du SPECT-CT en imagerie cardiaque est limitée par la faible disponibilité de ce type de gamma-caméra en pratique courante.

### 1.4.3. Etudes comparatives utilisant un logiciel de fusion 3D

En raison de la disponibilité restreinte des appareils hybrides, et en tenant compte du fait qu'en pratique courante, les patients sont adressés pour un coroscanner et/ou une tomoscintigraphie myocardique dans des services le plus souvent différents, il est licite de s'intéresser à la manière d'exploiter ces deux examens par une méthode de fusion indépendante. L'équipe d'O. Gaemperli et al. a publié plusieurs travaux sur l'utilisation d'un logiciel de fusion d'images (CardiQ Fusion GE) permettant d'utiliser les données de deux examens réalisés isolément. La faisabilité de cette approche a initialement été validée dans un travail préliminaire, incluant 15 patients (66).

Une étude prospective réalisée par la même équipe, et portant sur 91 cas (67), s'est intéressée à l'évaluation de l'exactitude diagnostique du coroscanner par rapport à la tomoscintigraphie. Le logiciel de fusion d'images a été exploité pour illustrer les corrélations apparentes des deux techniques. Les résultats de cette étude montraient que pour dépister les anomalies scintigraphiques associées à une sténose supérieure ou égale à 50% en coronarographie, le coroscanner avait une sensibilité de 90%, une spécificité de 75%, une VPP de 50% et une VPN de 96% par patient, et respectivement de 81%, 89%, 99% et 30% par artère coronaire. En considérant uniquement les sténoses supérieures ou égales à 75%, la sensibilité de l'examen était de 75%, sa spécificité de 90%, la VPP de 68% et la VPN de 93% par patient et respectivement de 76%, 95%, 99% et 50% par artère coronaire. D'après ces valeurs, le coroscanner semblait plus indiqué pour exclure une coronaropathie du fait de sa forte valeur prédictive négative. Il était globalement peu prédictif d'une sténose hémodynamiquement significative, sauf si l'on considérait des seuils de sténose plus élevés. Cette étude était essentiellement limitée par l'absence de données coronarographiques, puisque c'était la tomoscintigraphie qui était considérée comme référence.

Dans la dernière publication de cette équipe (68), 38 patients ont été inclus dont deux-tiers ont bénéficié d'une coronarographie, considérée cette fois comme la référence. L'objectif de ce travail était d'évaluer l'apport d'une fusion des deux examens, par rapport à leur analyse conjointe sans fusion, pour localiser les artères responsables d'une ischémie en tomoscintigraphie. Les résultats montraient que les images fusionnées permettaient de préciser le diagnostic initialement équivoque chez 12 patients, soit 29% de l'effectif considéré.

L'apport de la fusion semblait plus important pour l'analyse des segments coronaires distaux et des branches diagonales par rapport aux vaisseaux épicaudiques, et également lorsque l'interprétation du coroscanner était limitée par la présence de calcifications. Parallèlement, les auteurs ont évalué l'efficacité diagnostique du coroscanner pour identifier les sténoses de plus de 50% par rapport à la coronarographie. L'analyse par segment coronaire évaluait la sensibilité de l'examen à 81%, et sa spécificité à 98%. Ces valeurs apparaissaient concordantes avec les études de référence (21, 23).



Références	Type de recrutement	Population retenue	Scanner	Scintigraphie	Coronarographie	Mode de confrontation des données
Hacker (58) 2005	Rétrospectif	25	16 coupes	SPECT + Gated SPECT	5/25	Comparaison simple
Schuijf (59) 2006	Rétrospectif	140	16 et 64 coupes	SPECT + Gated SPECT	0/140	Comparaison simple
Hacker (60) 2007	Rétrospectif	30	64 coupes	SPECT + Gated SPECT	30/30	Comparaison simple
Sato (61) 2008	Rétrospectif	104	64 coupes	SPECT	30/104	Comparaison simple
Hacker (62) 2007	Rétrospectif	20	16 coupes	SPECT+ Gated SPECT	20/20	Comparaison simple
Nakaura (63) 2005	Prospectif	4	8 coupes	SPECT	3/4	SPECT/CT
Rispler (64) 2007	Prospectif	44	16 coupes	SPECT	44/44	SPECT/CT
Gaemperli (66) 2007	Rétrospectif	15	64 coupes	SPECT + Gated SPECT	12/15	Fusion 3D
Gaemperli (67) 2007	Prospectif	91	64 coupes	SPECT + Gated SPECT	0/91	Comparaison simple et Fusion 3D
Gaemperli (68) 2007	Rétrospectif	38	64 coupes	SPECT + Gated SPECT	25/38	Fusion 3D

**Tableau VI : Récapitulatif des différentes études comparatives du coroscanner et de la tomoscintigraphie myocardique dans le cadre du diagnostic des sténoses ischémiantes.**

## **Deuxième partie : Etude clinique**

## **2.1. But de l'étude**

Le but de notre travail était d'évaluer l'apport du coroscanner par rapport à la tomoscintigraphie myocardique, dans la caractérisation des sténoses coronaires responsables de l'ischémie ou de l'infarctus, en exploitant une technique de fusion d'images.

Comme nous l'avons constaté dans la revue de la littérature, les études déjà réalisées ont comparé, dans la plupart des cas, les performances diagnostiques de la tomoscintigraphie myocardique et celles du coroscanner, vis-à-vis de la localisation des sténoses significatives en coronarographie. Ces travaux n'ont pas évalué l'intérêt des images fusionnées par rapport à la tomoscintigraphie myocardique seule, pour identifier les territoires artériels responsables d'une ischémie, ce qui nous a particulièrement intéressés dans cette étude.

Dans notre pratique courante, nous avons constaté que l'interprétation de la tomoscintigraphie myocardique avait ses limites, en particulier quant à sa valeur localisatrice de l'ischémie et de la nécrose, en terme de territoire coronaire. Nous avons donc supposé que l'exploitation des données anatomiques du coroscanner pourrait peut-être nous permettre de préciser ces diagnostics topographiques.

## **2.2. Matériels et méthodes**

### **2.2.1. Population**

Nous avons inclus, de façon rétrospective, les patients adressés au CHU de Nancy pour la prise en charge d'une coronaropathie suspectée ou connue, et qui ont bénéficié d'un coroscanner et d'une tomoscintigraphie myocardique dans un délai maximum de 3 mois. La population de l'étude a été définie à partir de l'outil d'archivage PACS<sup>®</sup> (Picture Archiving and Communicating System) nous permettant d'obtenir une liste de patients ayant bénéficié d'un coroscanner dans le service de radiologie, et d'une tomoscintigraphie myocardique en médecine nucléaire. Cette tomoscintigraphie pouvait être de stress et de repos, à la recherche d'une ischémie, ou bien de repos seul, dans le cadre d'un bilan de viabilité myocardique.

## 2.2.2. Protocoles d'examens

### 2.2.2.1. Tomoscintigraphie myocardique

- Déroulement de l'examen de stress, à la recherche d'une ischémie myocardique

L'examen « stress et repos » concernait les patients adressés pour la recherche d'une ischémie myocardique, et comportait les étapes suivantes :

- test de provocation au « laboratoire d'épreuves d'effort » dans le service de Cardiologie, au décours duquel était administrée la première injection de radiotracteur (1,48 MBq/kg pour le Thallium-201 et 3,7 MBq/kg pour les traceurs technétiés),
  - transfert du patient dans le service de Médecine nucléaire,
  - préparation du patient pour les acquisitions tomoscintigraphiques d'effort, avec administration de 200 ml d'eau glacée lors de l'utilisation de traceurs technétiés, 5 minutes avant l'installation,
  - acquisitions débutées au maximum 15 minutes après l'injection de Thallium-201 et 20 à 30 minutes après l'injection de traceurs technétiés,
  - réalisation de la tomographie le plus souvent en décubitus ventral, sous surveillance électrocardiographique,
  - en cas d'anomalies scintigraphiques au décours de l'effort, le patient bénéficiait d'acquisitions de repos, réalisées dans un délai minimum de 2 heures pour le Thallium-201 et d'1 heure pour les traceurs technétiés,
  - les activités injectées au repos étaient de 0,5 MBq/kg pour le Thallium-201 et de 11,1 MBq/kg pour les traceurs technétiés, avec dans ce cas, l'administration préalable de dérivés nitrés en l'absence de contre-indication.
- Déroulement de l'examen de repos seul (bilan de viabilité myocardique) ou après une acquisition de stress (recherche d'ischémie)

L'examen de « repos seul » était prescrit chez les patients adressés dans le cadre d'un bilan de viabilité, selon les modalités suivantes :

- patient à jeun depuis six heures,

- une seule injection de radiotracteur technétié, à raison de 11,1 MBq par kilo de poids, administré sous dérivés nitrés en l'absence de contre-indication,
  - acquisitions 45 à 60 minutes après l'injection,
  - réalisation des tomographies dans la majorité des cas en décubitus dorsal (état général du patient), après administration de 200 ml d'eau glacée, 5 minutes avant l'installation du patient.
- Enregistrement et reconstruction des tomoscintigraphies

Les patients ont bénéficié de tomoscintigraphies myocardiques, réalisées sur une gamma-caméra double tête DST XL (General Electric-SMV<sup>®</sup>, France) équipée d'un collimateur basse énergie, haute résolution. La matrice utilisée était de 64 x 64, avec 32 projections de 30 secondes obtenues au décours d'une acquisition en mode circulaire sur 180°. Une fenêtre de détection de 20% pour le pic de 140 keV était ajustée pour les traceurs technétiés. Deux fenêtres basses et hautes énergies, étaient nécessaires pour les examens au Thallium-201 : une fenêtre de 35% pour le pic de 75 keV et la seconde de 20% pour le pic de 167 keV. L'interprétation des tomoscintigraphies était réalisée sur une station de traitement Leomednuc (Siemens<sup>®</sup>) après reconstruction itérative intégrée (OSEM-4D).

#### 2.2.2.2. Coroscanner

- Caractéristiques de l'appareil utilisé

L'ensemble des patients a bénéficié d'un coroscanner réalisé sur un appareil 64 coupes (General Electric Medical Systems<sup>®</sup> VCT 64 canaux). L'intensité du tube était de 120 kV avec un temps de rotation de 0,35 secondes et une collimation minimale de 0,625 mm sur un support de détecteurs de 40 mm. Ce scanner permettait de réaliser une synchronisation électrocardiographique sur un mode rétrospectif.

- Protocole d'examen

Le patient était installé dans des conditions de repos (à distance de toute activité physique ou d'une consommation de thé ou de café), sans administration de bêta-bloquants.

Le premier temps de l'examen a consisté à la réalisation d'un topogramme (face et profil) pour repérer le volume d'acquisition. Les acquisitions cardiaques ont été réalisées au décours de l'administration de 60 ml de produit de contraste iodé (Ioméron<sup>®</sup> 400) à fort débit (5 ou 5,5 ml /s), après mise en place d'une voie veineuse périphérique au membre supérieur droit. Cette injection comportait dans un deuxième temps, 40 ml d'une solution composée pour moitié de produit de contraste iodé et de sérum physiologique à 2,5 ml/s et enfin de 40 ml de sérum physiologique pur à 2,5 ml/s. L'acquisition était déclenchée lorsque le bolus de produit de contraste iodé était détecté dans une zone d'intérêt aortique. Les patients devaient maintenir une apnée inspiratoire profonde de 10 secondes.

Ce protocole d'examen utilisait la synchronisation électrocardiographique rétrospective, permettant d'obtenir des images de phase couvrant l'ensemble du cycle cardiaque, reconstruites de 0 à 90% avec un incrément de 10%. Chaque phase était ensuite examinée par le médecin radiologue, afin d'identifier celle(s) où les coronaires étaient les mieux visualisées.

### 2.2.3. Analyse des examens

Dans une première étape, les tomoscintigraphies et les coroscanners ont été analysés isolément. Dans une deuxième étape, une analyse conjointe des deux examens avec, si nécessaire, fusion d'images, a été réalisée.

#### 2.2.3.1. Analyse des tomoscintigraphies myocardiques

Les examens scintigraphiques ont été entièrement retraités et réinterprétés par 6 observateurs différents : 2 lecteurs expérimentés (praticiens hospitaliers), 2 lecteurs moyennement expérimentés (fin d'internat) et 2 lecteurs peu expérimentés (début d'internat). Les tomoscintigraphies ont été interprétées sans que les lecteurs aient accès aux informations cliniques, aux résultats du test d'effort et au compte-rendu initial de l'examen. Chacun des lecteurs devait compléter une fiche de lecture (cf. annexe) en désignant les segments anormaux à l'effort et au repos, et ceux étant le siège d'une ischémie (anomalie réversible) ou d'un infarctus (anomalie non réversible), par une analyse segmentaire de la perfusion myocardique (modèle en 17 segments) (40, 41). Les informations du Gated-SPECT étaient également consignées selon l'existence ou non d'anomalies de la cinétique segmentaire.

Enfin, il était demandé de préciser la ou lesquelles des 3 artères coronaires étaient mises en cause dans l'ischémie et/ou l'infarctus, en précisant pour chacune, l'étendue de l'anomalie en pourcentage de myocarde atteint. La désignation du territoire coronaire se basait sur la répartition utilisée dans la systématisation en 17 segments, qui figure en page 33. Brièvement, les parois antérieure et septale correspondaient au territoire de l'IVA, la paroi latérale à l'artère circonflexe et la paroi inférieure à la coronaire droite.

#### 2.2.3.2. Analyse des coroscanners

L'ensemble des coroscanners a été relu indépendamment par un médecin radiologue expérimenté dans l'interprétation de cette technique radiologique. Les sténoses ont été répertoriées de manière qualitative en fonction de leur sévérité (non significatives, intermédiaires ou significatives c'est à dire serrées ou occluses) et pour chacun des segments artériels coronaires : tronc coronaire gauche ; IVA proximale, moyenne et distale ; branches diagonales ; artère circonflexe proximale et distale, et branches latérales ; segments 1, 2 et 3 de la coronaire droite, interventriculaire postérieure et rétroventriculaire. Seules les lésions jugées significatives (serrées ou occluses) ont été ensuite considérées dans l'analyse.

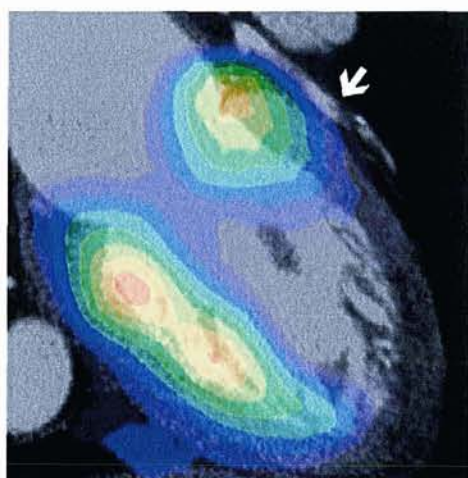
#### 2.2.3.3. Analyse conjointe des tomoscintigraphies et de l'angi scanner

La confrontation des résultats scintigraphiques et scanographiques a été menée de façon collégiale par 2 médecins nucléaires et 1 radiologue. Le résultat de cette analyse a été rapporté pour chaque patient, sur une fiche de lecture (cf. annexe). Initialement, une simple confrontation des résultats des deux examens, en terme d'artère coronaire mise en cause, permettait d'identifier les cas concordants et les cas pour lesquels il existait des divergences complètes ou partielles.

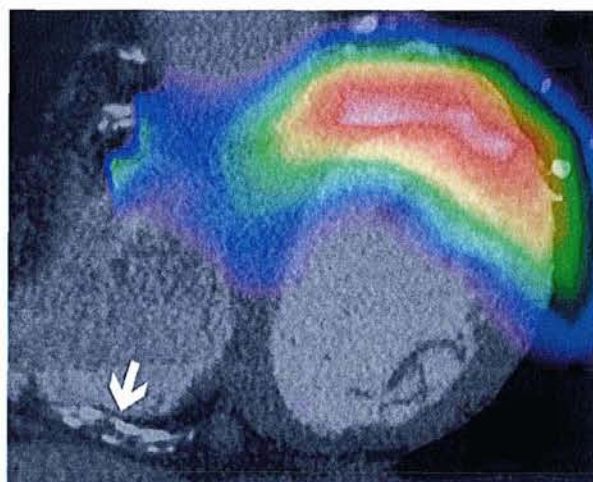
Pour l'identification de l'ischémie, les patients étaient considérés comme concordants lorsque chaque territoire artériel considéré comme ischémique sur l'analyse consensuelle des tomoscintigraphies, était le siège d'une sténose significative en coroscanner, et chaque sténose significative en coroscanner était associée à une ischémie dans le même territoire artériel, sur l'analyse consensuelle des tomoscintigraphies.

Pour l'identification de l'artère responsable de l'infarctus, les patients étaient considérés comme concordants lorsque chaque territoire considéré comme infarcté sur l'analyse consensuelle des tomoscintigraphies, était le siège d'une sténose significative en coroscanner (ou d'un stent en cas d'infarctus reperfusé).

En cas de discordance, une fusion d'images était réalisée en exploitant le logiciel de fusion 3D sur une station de traitement Leomednuc (Siemens<sup>®</sup>). Le coroscanner et les images scintigraphiques étaient chargés simultanément sur la page de visualisation en mode 3D, via le sélecteur de patients. Une étape de recalage permettait de superposer l'image scintigraphique au coroscanner, en l'ajustant aux contours myocardiques dans les 3 plans de l'espace. Après la sauvegarde de cette opération de recalage, le mode de fusion « side by side » était sélectionné pour visualiser les images fusionnées, en utilisant l'échelle de couleur « spectrum ». L'utilisation des outils de rotation de l'objet et d'alignement permettait de suivre le trajet de chaque coronaire en fonction des défauts scintigraphiques. Ceci avait pour but d'identifier les sténoses, qui étaient objectivées en angioscanner et qui étaient situées en amont des anomalies scintigraphiques (infarctus ou ischémie). Les images de fusion obtenues sur la console Siemens<sup>®</sup> sont illustrées par les figures 9 et 10. Parallèlement, nous avons également utilisé le logiciel CardiQ Fusion (General Electric<sup>®</sup>) illustré par les figures 11 à 13.

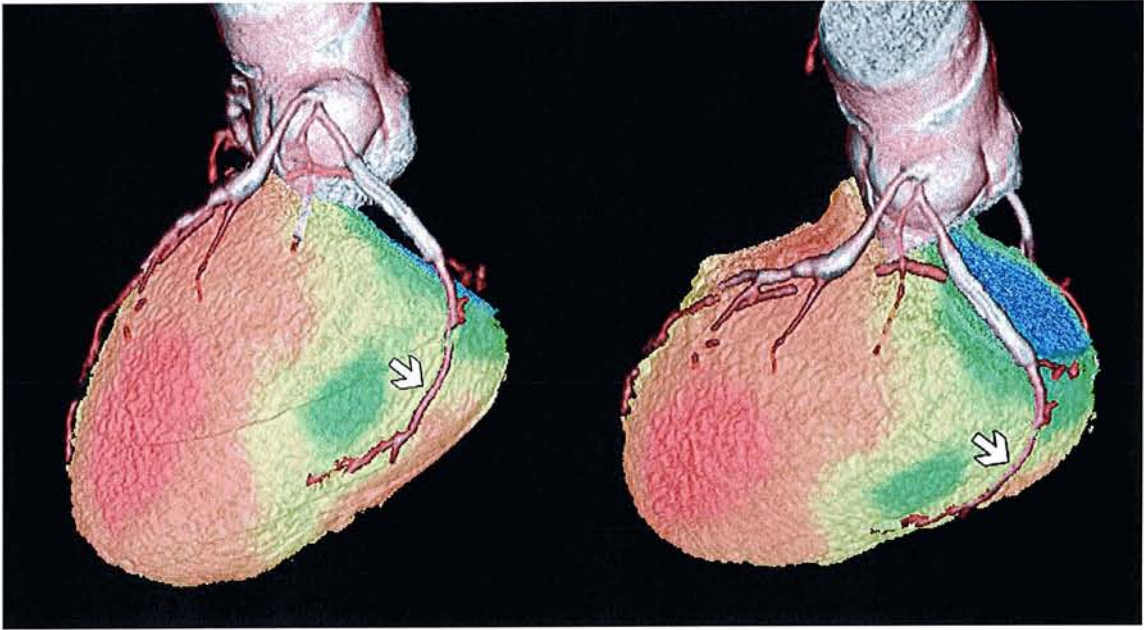


**Figure 9 :** Exemple d'image de fusion sur la console Siemens<sup>®</sup>, montrant une sténose de l'IVA moyenne, responsable d'une ischémie antéro-apicale.

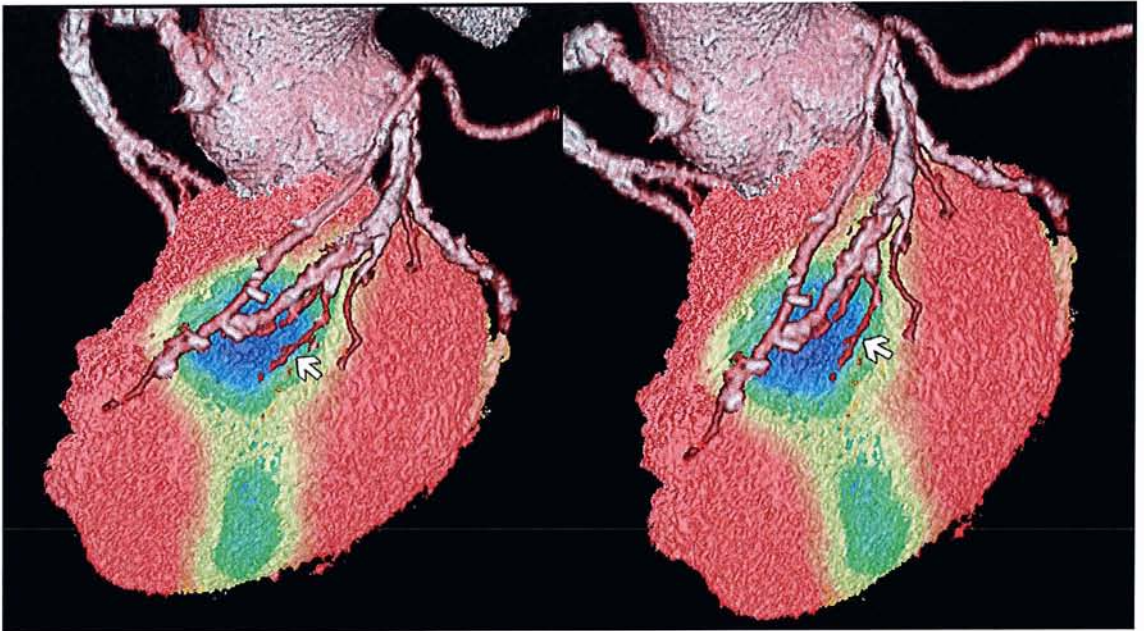


**Figure 10 :** Exemple d'image de fusion sur la console Siemens<sup>®</sup>, montrant une sténose de la CD, responsable d'un infarctus inférieur.

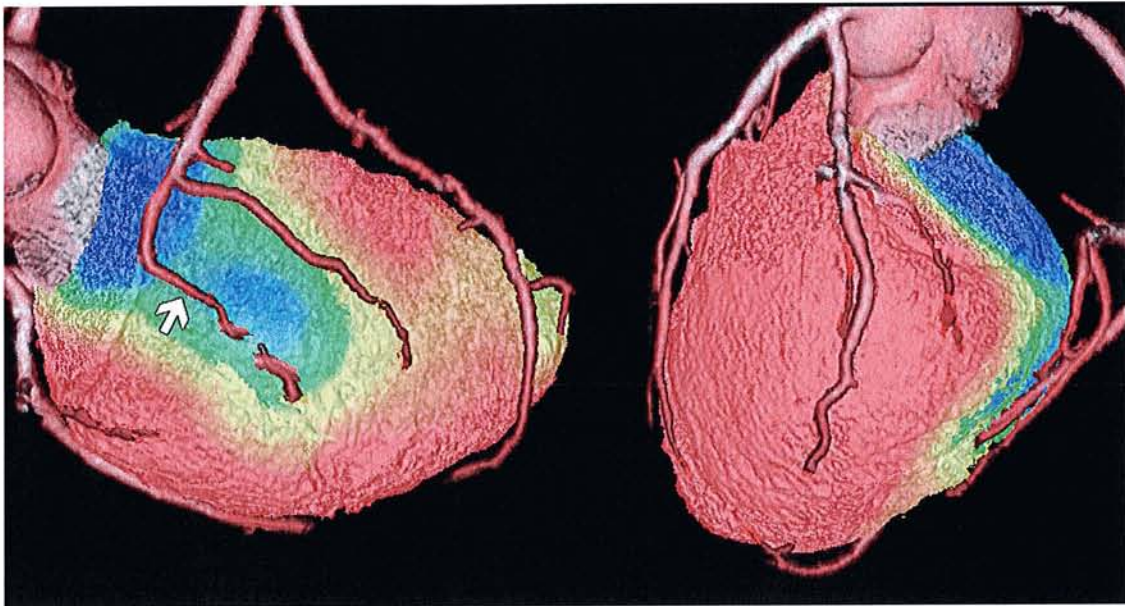




**Figure 11 :** Exemple d'image de fusion entre la tomoscintigraphie et le coroscanner, en utilisant le logiciel CardiQ Fusion, montrant une ischémie correspondant au territoire de la CX et plus précisément à une sténose d'une branche latérale.



**Figure 12 :** Exemple d'image de fusion entre la tomoscintigraphie et le coroscanner, en utilisant le logiciel CardiQ Fusion, montrant une ischémie antéro-latérale, correspondant à une sténose sur une branche diagonale. Dans ce cas, la tomoscintigraphie seule évoquait une atteinte de 2 territoires : IVA et CX, alors que seule l'artère diagonale était lésée.



**Figure 13 :** Exemple d'image de fusion entre la tomoscintigraphie de repos (bilan de viabilité) et le coroscanner, en utilisant le logiciel CardIQ Fusion, montrant un infarctus attribué à la CD ou à la CX selon les observateurs de la tomoscintigraphie seule. Le coroscanner permettait de préciser l'artère responsable de l'infarctus, en montrant une sténose significative d'une branche rétroventriculaire postérieure (territoire de la CD).

#### 2.2.3.4. La coronarographie comme examen de référence

La coronarographie étant considérée comme le « gold standard », nous avons étudié l'ensemble des dossiers cardiologiques des patients et mis en évidence que 26 d'entre eux avaient bénéficié d'une coronarographie à moins de 3 mois de la tomoscintigraphie et du coroscanner. Les coronarographies ont été réinterprétées pour les besoins de notre étude, par un médecin cardiologue expérimenté (FM). Celui-ci a identifié les segments artériels étant le siège de sténose(s) significative(s) (> 50%). Dans un deuxième temps, nous avons défini les artères où siégeaient des sténoses potentiellement ischémiantes (API), en excluant les sténoses significatives (>50%) correspondant uniquement à des séquelles d'infarctus en tomoscintigraphie. En pratique, une seule sténose significative a été exclue en fonction de ce critère.

#### 2.2.4. Analyse des résultats

Deux groupes de patients ont été isolés à partir des résultats de la tomoscintigraphie. Le premier concernait les patients ayant réalisé une tomoscintigraphie de stress pour dépister une ischémie. Le second regroupait les patients présentant un infarctus en tomoscintigraphie de repos.

Dans le premier groupe « ischémie », nous avons d'abord évalué le taux de concordance, par rapport aux résultats de la coronarographie (territoires artériels présentant une sténose potentiellement ischémiant ; API), des résultats des tomoscintigraphies (territoires artériels ischémisés) et de ceux de l'angioscanner (territoires artériels avec sténose significative). Ensuite, nous avons évalué l'apport de l'analyse conjointe tomoscintigraphie/coroscanner vis-à-vis de ce même critère diagnostique.

Dans le deuxième groupe « infarctus », nous avons évalué le taux de concordance entre les résultats des tomoscintigraphies (territoires artériels nécrosés) et les données angiographiques. Pour définir le siège de l'infarctus avec les données angiographiques, nous avons utilisé des critères différents selon que les patients avaient ou n'avaient pas de reperfusion en phase aiguë. Chez les patients sans reperfusion, nous avons simplement considéré le siège de la sténose artérielle responsable de l'infarctus. Lorsque l'artère responsable de l'infarctus avait été reperfusée, nous nous sommes basés sur l'emplacement du stent lorsque celui-ci pouvait être visualisé, ou sur des données angiographiques antérieures avant reperfusion, dans le cas contraire.

### 2.3. Résultats

#### 2.3.1. Population retenue pour l'étude

Nous avons sélectionné, de manière rétrospective, 42 patients ayant bénéficié d'une tomoscintigraphie myocardique et d'un coroscanner, sur une période de 26 mois, de janvier 2006 à février 2008. Cinq patients ont été exclus (1 coroscanner ininterprétable et 4 examens scintigraphiques incomplets du fait d'une perte de données lors de l'archivage anciennement sur disque optique). La population considérée pour notre étude incluait finalement 37 patients dont les caractéristiques sont répertoriées dans le tableau figurant en annexe. Le sex-ratio de notre population était de 2,3 (26 hommes et 11 femmes) avec un âge moyen de 59 ans (34 à 81 ans). La majorité des patients étaient coronariens connus (32/37).

Vingt-six patients étaient hypertendus (70%), 8 étaient diabétiques (22%), 26 présentaient une dyslipidémie (70%) et 15 patients étaient tabagiques (40%). Dix-neuf patients ont bénéficié d'une tomoscintigraphie « effort et repos », 2 patients d'un effort seul (car la tomoscintigraphie d'effort était considérée comme normale) et 14 patients d'un repos seul. Trente-cinq examens ont été réalisés en utilisant un traceur technétié (32 avec du SestaMibi et 3 avec de la Tetrofosmine) et 2 examens avec du Thallium-201. Le délai moyen entre la tomoscintigraphie myocardique et le coroscaner était de 39 jours (de 0 à 93 jours). Sept patients avaient bénéficié d'une revascularisation entre les deux examens, mais il s'agissait à chaque fois d'un pontage et celui-ci était toujours réalisé après la tomoscintigraphie, si bien que les lésions coronaires initiales étaient toujours analysables sur l'angioscanner. Vingt-six patients, soit 70% de l'effectif, ont bénéficié d'une coronarographie, dont 14 patients tritronculaires, 6 patients bitronculaires et 5 patients monotronculaires.

### 2.3.2. Résultats obtenus chez les patients ayant eu une tomoscintigraphie d'effort à la recherche d'une ischémie myocardique

1/ Analyse avant fusion des concordances entre, d'une part, la tomoscintigraphie ou l'angioscanner et, d'autre part, la coronarographie pour la recherche des API (tableaux VII et VIII)

Parmi les patients adressés pour la recherche d'une ischémie myocardique, 13 patients ont bénéficié d'une coronarographie. Une seule patiente avait une coronarographie normale, et avait aussi une tomoscintigraphie et un coroscaner normaux. Sur un total de 39 territoires coronaires (3 pour chacun des 13 patients), 23 (59%) étaient le siège d'une sténose serrée supérieure à 50% en coronarographie. Une seule de ces artères sténosées correspondait à un territoire totalement infarci, si bien que 22 des 39 artères étaient considérées comme étant le siège d'une sténose potentiellement ischémiant (API).

Parmi les 12 patients ayant une artère sténosée à plus de 50% en coronarographie, 11 avaient une tomoscintigraphie anormale. Pour chacun des lecteurs ayant participé à l'étude, le taux de concordance globale, par patient, entre une tomoscintigraphie anormale et une sténose supérieure à 50% en coronarographie, était de 92%. En ne considérant que le critère d'une ischémie en tomoscintigraphie, le taux de concordance avec la présence d'une API, concernait également 92% des patients pour l'interprétation consensuelle, mais variait de 69 à 85% des patients pour les résultats individuels.

Dans l'analyse par territoire artériel coronaire, le taux de concordance, entre l'identification d'une ischémie et l'existence d'une API, était de 69% pour l'analyse consensuelle, et ce taux variait de 62 à 74 % selon les observateurs. A noter que pour le coroscanner, les taux de concordance vis-à-vis des résultats de la coronarographie étaient proches de ceux obtenus par la tomoscintigraphie (tableau VIII).

PATIENTS	TOMOSCINTIGRAPHIE														SCANNER	CORONAROGRAPHIE
	consensus		lecteur 1		lecteur 2		lecteur 3		lecteur 4		lecteur 5		lecteur 6			
	ISC	IDM	ISC	IDM	ISC	IDM	ISC	IDM	ISC	IDM	ISC	IDM	ISC	IDM		
1	CD	CD	CD	CD	CD	CD	CD	CD	CD	CD	IVA	CD	IVA	CD	0	CD
2	IVA	0	IVA	0	IVA	0	IVA	0	IVA	0	IVA	0	IVA	0	IVA CD	IVA CX CD
3	IVA	IVA	0	IVA	CX	IVA	IVA	IVA	0	IVA	0	IVA	0	IVA	CX	CX CD
4	CD	CD	CD	CD	CD	CD	CD	CD	CD	CD	CD	CD	CD	CD	0	CD
5	IVA	IVA	0	IVA	0	IVA	IVA	IVA	0	IVA	0	IVA	0	IVA	IVA	IVA CX
6	CX CD	CX	CX	CX	CX	CX	CX	0	CX	0	CX	CX	CX	CD	CX	CX
7	0	0	0	0	0	0	0	0	0	0	0	0	0	0	IVA	IVA
8	IVA CD	CD	IVA CD	CD	IVA CD	CD	CD	CD	CD	CD	CD	CD	IVA CD	CD	IVA CX CD	IVA CX CD
9	CX CD	IVA	CX CD	IVA	CX CD	IVA	0	IVA	0	IVA	CD	IVA	CD	IVA	CX	CX CD
10	IVA CD	0	IVA	0	IVA CD	0	IVA	0	IVA	0	IVA	0	IVA	0	IVA CX CD	IVA CX
11	CX CD	CX	CX CD	CX	IVA CD	CD	CX	CX	IVA CD	CD	IVA CD	CD	CD	CD	0	IVA CX CD
12	IVA CX	IVA CX	IVA	IVA CX	CX	IVA CX	IVA	IVA	IVA CX	IVA	IVA CX	IVA	0	IVA	0	IVA
13	0	0	0	0	0	0	0	0	0	0	0	0	0	0	0	0

ISC: Ischémie IDM: Infarctus API: Artères potentiellement ischémiantes IVA: artère inter ventriculaire antérieure CX: artère circonflexe CD: coronaire droite

**Tableau VII : Résultats des analyses avant fusion pour l'ensemble des observateurs et pour le consensus des lecteurs de la tomoscintigraphie, avec la détermination des artères considérées comme étant responsables de l'ischémie et de l'infarctus en tomoscintigraphie, des artères avec sténoses significatives en scanner, et des artères avec sténoses potentiellement ischémiantes en coronarographie (API).**

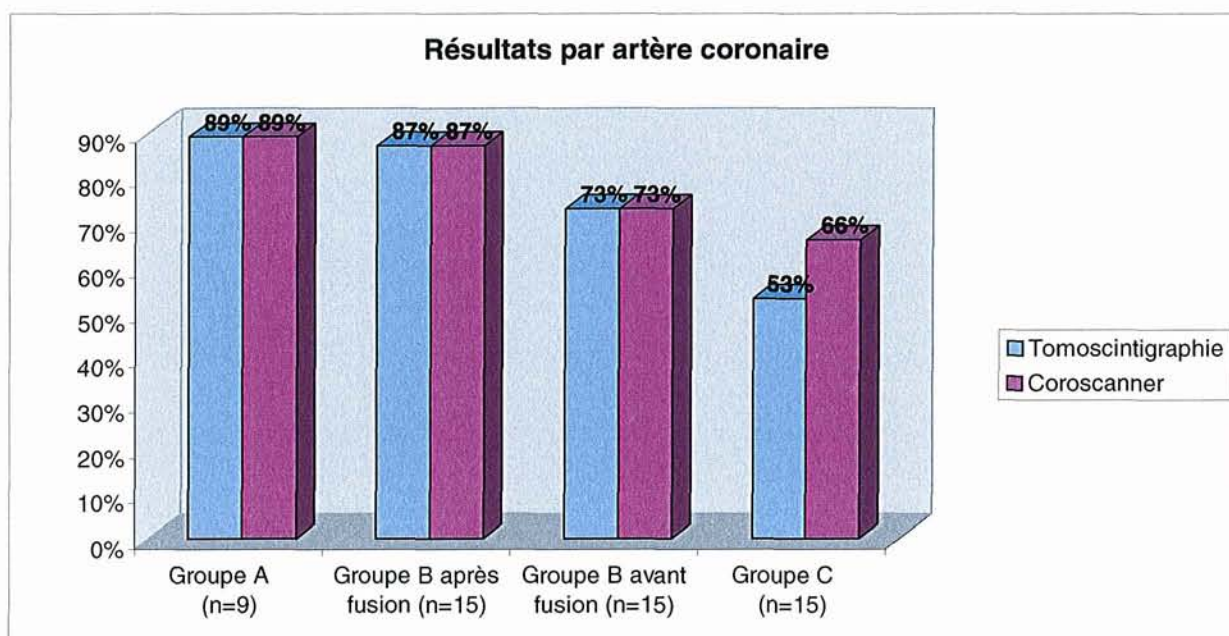
Taux de concordance par rapport à la coronarographie								
Tomoscintigraphie								Scanner
patient	consensus	lecteur 1	lecteur 2	lecteur 3	lecteur 4	lecteur 5	lecteur 6	
>50%	92%	92%	92%	92%	92%	92%	92%	92%
API	92%	77%	85%	85%	69%	77%	69%	67%
artère	consensus	lecteur 1	lecteur 2	lecteur 3	lecteur 4	lecteur 5	lecteur 6	
API	69%	74%	69%	64%	64%	62%	64%	72%

**Tableau VIII : Résultats des analyses avant fusion, avec les taux de concordance avec la coronarographie, pour l'identification des patients ou des territoires coronaires ayant une sténose significative (>50%) ou correspondant à une artère potentiellement ischémiant (API : sténose > 50% sans territoire totalement infarci en aval).**

2/ Analyse de la fusion tomoscintigraphie/coroscaner pour la recherche d'un territoire coronaire ischémié

Cette analyse a été réalisée à partir de l'interprétation consensuelle de la tomoscintigraphie (en excluant les analyses de chaque observateur) et en utilisant le critère diagnostique d'une artère avec sténose potentiellement ischémiant en coronarographie (API). Dans ces conditions, 7 patients avaient une concordance complète entre la tomoscintigraphie et le coroscaner pour l'identification des territoires coronaires ischémiés, soit 33% des patients constituant l'effectif total. Dans ces 7 cas, tous les territoires artériels ischémiés en tomoscintigraphie pouvaient être associés à une sténose significative en coroscaner, et tous les territoires artériels avec sténose significative en coroscaner pouvaient être associés à une ischémie dans le même territoire, en tomoscintigraphie. Sur les 14 patients partiellement ou totalement discordants, l'analyse consensuelle de la fusion des deux examens, a permis d'aboutir à une concordance chez 6 nouveaux patients. Ceci a été possible par des modifications du diagnostic de la tomoscintigraphie dans 4 cas (changement dans l'identification du territoire artériel ischémié) et de celui du coroscaner dans 2 cas (identification de nouvelles sténoses significatives). La fusion d'images permettait donc de presque doubler le pourcentage de concordance entre la tomoscintigraphie et le coroscaner, pour l'identification des API (62% versus 33%).

A partir de ces résultats, nous avons considéré trois groupes de patients, le premier comprenant les cas initialement concordants (A ; n = 7), le second les cas devenus concordants après fusion (B ; n = 6) et enfin le groupe de cas pour lesquels il persistait une discordance complète ou partielle après fusion (C ; n = 8). Le nombre de patients, ayant eu une coronarographie, était de 3 dans le groupe A, 5 dans le groupe B et 5 dans le groupe C. Les taux de concordance avec la coronarographie, pour l'identification des artères potentiellement ischémiantes, sont donnés dans chaque groupe, en figure 14.



n : nombre d'artères coronaires analysées

**Figure 14 : Représentation des taux de concordance de chacun des deux examens (tomoscintigraphie et coroscanner), vis-à-vis de la coronarographie, pour l'identification des artères avec sténoses potentiellement ischémiantes (API).**

Dans le groupe A, le taux de concordance était très élevé pour chacun des deux examens : 89%, soit 8 territoires coronaires sur 9, ce qui veut dire que dans 8 territoires, la présence d'une ischémie en tomoscintigraphie, ou celle d'une sténose significative en angioscanner, était toujours associée à la présence d'une API en coronarographie. A l'inverse, l'absence d'ischémie en tomoscintigraphie, ou celle d'une sténose significative en angioscanner, correspondait à l'absence d'API en coronarographie.



Dans le groupe B, ce taux de concordance était sensiblement plus faible avant fusion, sans que la différence soit significative (73% pour le coroscanner et la tomoscintigraphie, soit 11 territoires concordants sur 15). Après fusion, 2 nouveaux territoires devenaient concordants, si bien que le taux de concordance devenait alors très proche de celui observé dans le groupe A (87%).

Dans le groupe C, les taux de concordance observés étaient sensiblement inférieurs, sans qu'il existe de différence significative avec les groupes A et B : 53% pour la tomoscintigraphie (8 territoires sur 15) et 66% pour le coroscanner (10/15).

### 2.3.3. Résultats obtenus pour les patients présentant un infarctus en tomoscintigraphie

1/ Analyse avant fusion des concordances entre d'une part, la tomoscintigraphie ou l'angioscanner et, d'autre part, la coronarographie pour désigner le territoire artériel correspondant à l'infarctus (tableau IX)

Sur l'ensemble de la population étudiée et selon l'interprétation consensuelle, 26 patients présentaient un infarctus en tomoscintigraphie. Vingt-deux d'entre eux avaient bénéficié d'une coronarographie, permettant de désigner pour chacun, la ou les artères responsables de l'infarctus.

Sur les 66 territoires artériels qui furent analysés chez les 22 patients, 26 étaient identifiés comme étant responsables de l'infarctus, sur les données coronarographiques. Parmi ceux-ci, et selon l'interprétation consensuelle, 24 territoires (92%) étaient bien identifiés en tomoscintigraphie. Pour les deux territoires manquant en tomoscintigraphie, le premier correspondait à un patient ayant 2 territoires infarcis en coronarographie alors que la tomoscintigraphie n'en avait identifié qu'un seul. Dans le second cas, le patient avait un infarctus dans le territoire de la coronaire droite, alors que c'était le territoire de la circonflexe qui était désigné par la tomoscintigraphie. Le taux de concordance entre la tomoscintigraphie et la coronarographie pour déterminer les artères responsables de l'infarctus, était donc de 95%. Cette valeur variait de 85 à 98% selon les résultats individuels des différents observateurs. A noter aussi que les valeurs des taux de concordance entre le coroscanner et la coronarographie étaient proches de celles obtenues par la tomoscintigraphie (94%) (tableau IX).

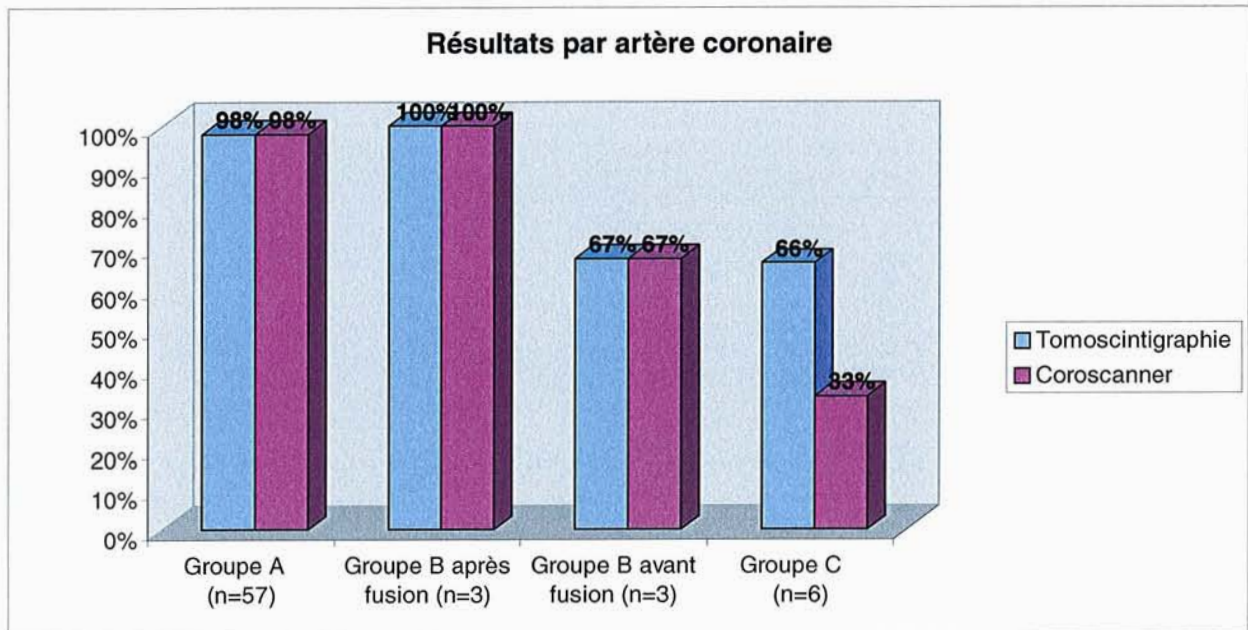
PATIENTS	TOMOSCINTIGRAPHIE							SCANNER	CORONARO	
	consensus	lecteur 1	lecteur 2	lecteur 3	lecteur 4	lecteur 5	lecteur 6			
1	CD	CD	CD	CD	CD	CD	CD	CD	CD	
2	IVA	IVA	IVA	IVA	IVA	IVA	IVA	IVA	IVA	
3	CD	CD	CD	CD	CD	CD	CD	CD	CD	
4	IVA	IVA	IVA	IVA	IVA	IVA CD	IVA	IVA	IVA	
5	CD	CD	CD	CD	CD	CD	CD	CD	CD	
6	IVA	IVA	IVA	IVA	IVA	IVA	IVA CX	IVA	IVA	
7	CD	CD	CD	CX	0	0	0	CD	CD	
8	IVA	IVA	IVA	IVA	IVA	CD	IVA	IVA	IVA	
9	CX	CX	CX	CX	CX	CX	CX	CX	CX	
10	IVA	IVA	IVA	IVA	IVA	IVA	IVA	IVA	IVA	
11	CD	CD	CD	CD	CX	CD	CD	CD	CX CD	
12	IVA CD	IVA CD	IVA CD	IVA	CD	CD	IVA	IVA CD	IVA CD	
13	CX	CX	CX	0	0	CX	CD	CX	CX	
14	CD	CD	CD	CD	CD	CD	CD	CD	CD	
15	IVA CX	IVA CX	IVA CX	IVA CX	IVA CX	IVA CX	IVA CX	IVA CX	IVA CX	
16	IVA	IVA	IVA	IVA	IVA	IVA	IVA CX	IVA	IVA	
17	IVA	IVA	IVA	IVA	IVA	IVA	IVA	IVA	IVA	
18	CX	CX	CD	CX	CD	CD	CD	0	CD	
19	IVA CX	IVA CX	IVA CX	IVA	IVA	IVA	IVA	IVA	IVA CX	
20	CD	CD	CD	CD	CD	0	CD	CD	CD	
21	IVA	IVA	IVA	IVA	IVA	IVA	IVA CX	IVA	IVA	
22	IVA	IVA	IVA	IVA	IVA	IVA CD	IVA CD	IVA	IVA	
<b>Taux de concordance, par territoire coronaire, vis à vis de la coronarographie</b>										
<b>Tomoscintigraphie</b>								<b>Scanner</b>		
<b>consensus</b>	<b>lecteur 1</b>	<b>lecteur 2</b>	<b>lecteur 3</b>	<b>lecteur 4</b>	<b>lecteur 5</b>	<b>lecteur 6</b>				
95%	95%	98%	91%	91%	85%	85%	94%			

**Tableau IX : Résultats des analyses avant fusion pour désigner les artères responsables de l'infarctus.**

## 2/ Analyse de la fusion tomoscintigraphie/coroscaner pour désigner le territoire de l'infarctus

Cette analyse a été réalisée à partir de l'ensemble des 26 patients présentant une nécrose myocardique en tomoscintigraphie selon l'interprétation consensuelle. Parmi ceux-ci, 21 présentaient une concordance complète entre la tomoscintigraphie et le coroscaner pour identifier l'artère responsable de l'infarctus, soit 81% des patients de l'effectif considéré. Chez ces 21 patients, le ou les territoires artériels présentant un infarctus en tomoscintigraphie, étaient aussi le siège de sténoses en angioscaner (ou bien de la présence d'un stent en cas de reperfusion). Sur les 5 patients discordants, la fusion d'images permettait d'obtenir 2 nouveaux cas de concordance, après modification du diagnostic scintigraphique dans le premier cas (changement du territoire artériel coronaire initialement désigné comme responsable de l'infarctus) et modification du diagnostic du coroscaner dans l'autre cas (identification d'une nouvelle sténose significative). La fusion d'images permettait ici d'obtenir une concordance complète entre la tomoscintigraphie et le coroscaner, pour 88% des patients, contre 81% d'entre eux avant fusion.

Nous avons à nouveau désigné trois groupes de patients, le premier groupe comprenant les patients initialement concordants (A ; n = 21), le second les patients devenus concordants après fusion (B ; n = 2) et enfin les patients pour lesquels il persistait une discordance après fusion (C ; n = 3). Dix-neuf patients avaient bénéficié d'une coronarographie, dans le groupe A, contre 1 seul patient pour le groupe B et 2 patients dans le groupe C. Les taux de concordance pour l'identification des artères responsables de l'infarctus sont donnés, pour chaque groupe de patients, en figure 15.



n : nombre d'artères coronaires analysées

**Figure 15 : Représentation des taux de concordance de chaque examen, vis-à-vis de la coronarographie, pour l'identification des artères responsables de l'infarctus, et ceci, dans 3 groupes de patients (A, B et C) décrits dans le texte.**

Dans le groupe A, le taux de concordance était proche de 100% pour les deux examens, puisque dans 56 des 57 territoires artériels, la présence d'un territoire artériel considéré comme infarcté en tomoscintigraphie était associée à une sténose artérielle jugée responsable de l'infarctus dans le même territoire, selon l'analyse angiographique.

Dans le groupe B, le taux de concordance était plus faible avant fusion (67% contre 100%) mais cette différence ne correspondait qu'à un seul territoire coronaire sur les trois d'un même patient.

Dans le groupe C, les taux de concordance étaient inférieurs, mais ne correspondaient qu'à 6 territoires artériels coronaires (2 patients partiellement discordants), avec 4 territoires qui étaient concordants avec les données coronarographiques, pour la tomoscintigraphie (66%), alors que pour l'angioscanner, 2 territoires étaient concordants avec les données de la coronarographie (33 %).

## **Troisième partie : Discussion**

### 3.1. Objectifs de l'étude

Dans notre étude, nous avons exploité une méthode de fusion d'images de la tomoscintigraphie myocardique et du coroscaner, pour en évaluer l'apport, en terme d'identification du territoire coronaire responsable de l'ischémie ou de l'infarctus. Nous avons parallèlement évalué l'exactitude diagnostique de la tomoscintigraphie d'une part, et du coroscaner d'autre part, en prenant comme référence les données de la coronarographie.

### 3.2. Cohérence de nos résultats avec les données de la littérature

En s'intéressant aux performances diagnostiques de la tomoscintigraphie myocardique par rapport à la coronarographie, nous obtenions, grâce à l'analyse consensuelle, des taux de concordance de 92% par patient et de 69% par territoire artériel coronaire, pour identifier les artères comportant une sténose potentiellement ischémiant (API). D'après ces résultats, la tomoscintigraphie apparaissait sensible pour identifier les patients « ischémiques » mais les performances diagnostiques de l'examen étaient plus faibles pour l'analyse par territoire artériel coronaire. Ces données apparaissent concordantes avec celles de la littérature, puisque la sensibilité de la tomoscintigraphie est en moyenne de 87 à 89% et sa spécificité de 73 à 75%, voire supérieure à 85% avec l'apport du Gated-SPECT (12, 15). Les études ayant évalué les performances de l'examen, par territoire artériel, retrouvent des valeurs diagnostiques inférieures, de l'ordre de 43 à 82% pour la sensibilité et de 59 à 84% pour la spécificité, les valeurs les plus faibles étant observées pour la détermination des sténoses intéressant l'artère circonflexe (45-47).

Pour le groupe « infarctus », les taux de concordance initiaux, observés dans notre étude, étaient proches de 100 %, témoignant d'une meilleure capacité de la tomoscintigraphie à localiser l'infarctus comparé à l'ischémie. En effet, les défauts scintigraphiques dans l'infarctus, correspondent à des anomalies perfusionnelles plus marquées que celles de l'ischémie. Même si l'apport du Gated-SPECT est largement démontré (14-16, 44), les anomalies de contractilité sont nettement plus marquées pour l'infarctus, en particulier lorsqu'il est transmural, puisqu'il correspond à une région akinétique, alors que dans l'ischémie, les anomalies de la cinétique segmentaire sont moins marquées et inconstantes.

On précise également que la segmentation artérielle utilisée en tomoscintigraphie reste schématique puisque seulement 9 segments sur les 17 correspondraient véritablement à un

seul territoire coronaire, alors que pour les autres segments, plusieurs artères coronaires pourraient contribuer à leur vascularisation. De plus, il existe de nombreuses variantes individuelles, comme par exemple la dominance droite ou gauche des rameaux ventriculaires postérieurs ou encore la longueur de l'IVA, dont l'extrémité distale dépasse la pointe de l'apex chez 60 à 82% des patients. Ceci signifie que chez plus de la moitié des individus, le segment inféro-apical dépend de l'IVA, alors que pour les autres, la vascularisation est assurée par la coronaire droite (69). La difficulté de désigner précisément le territoire coronaire atteint est encore plus marquée dans le cadre de l'ischémie chronique, puisque le développement de la circulation collatérale complique encore la délimitation des territoires artériels coronaires.

Nous avons évalué dans notre étude, les performances diagnostiques de la tomoscintigraphie vis-à-vis de la coronarographie, pour 6 lecteurs ayant des niveaux d'expérience différents. On constate que, même si l'exactitude diagnostique est plus faible pour les lecteurs les moins expérimentés, la différence n'est pas significative. Pour la mise en évidence d'une artère potentiellement ischémiant en coronarographie (API), les taux de concordance avec la tomoscintigraphie variaient de 69 à 85% par patient, et de 62 à 74% par artère. Pour déterminer l'artère responsable de l'infarctus, les taux de concordance selon les observateurs variaient de 85 à 98%. On précise que les interprétations scintigraphiques ont été basées sur l'analyse des images de perfusion mais aussi du Gated-SPECT qui apporte des informations sur la contractilité myocardique permettant de réduire la variabilité interobservateur. Ceci est illustré dans l'étude de Choi JY et al. (15) montrant qu'en utilisant le Gated-SPECT, il y a une diminution significative des erreurs d'interprétation, en particulier pour les lecteurs peu expérimentés.

Concernant les performances diagnostiques du coroscanner, les taux de concordance avec la coronarographie, étaient dans notre étude de 92% pour identifier les sténoses significatives (>50%) et de 67% pour la détermination des API. Ceci apparaît cohérent avec les données de la littérature, montrant que le coroscanner est peu prédictif du caractère significatif d'une sténose artérielle donnée, en particulier lorsque les artères sont calcifiées, d'où une relative faible VPP de l'examen (58, 64). Par contre, la VPN du coroscanner est excellente, ce qui fait tout l'intérêt de l'examen (22, 23).

Dans notre étude, la coronarographie a été considérée comme le gold standard. Ceci n'est certainement pas critiquable pour désigner l'artère responsable de l'infarctus, car les

données angiographiques sont alors le plus souvent très démonstratives (thrombose ou quasi-thrombose), observées en phase aiguë ou à distance. Cependant, ceci est plus critiquable pour identifier les API. En effet, la coronarographie identifie objectivement les sténoses significatives mais sans pouvoir affirmer le retentissement hémodynamique en rapport avec la sténose identifiée. En tomoscintigraphie, il semble donc logique d'obtenir une corrélation avec la coronarographie, plus faible pour l'ischémie que pour l'infarctus.

### 3.3. Apport de la fusion

L'apport de la fusion pour la détermination du territoire responsable de l'infarctus est faible, puisqu' initialement, les performances diagnostiques de la tomoscintigraphie étaient très satisfaisantes. En effet, la concordance initiale de la tomoscintigraphie avec les données coronarographiques, était retrouvée pour 24 territoires artériels coronaires sur 26 (92%). Pour les 2 cas discordants, il s'agissait dans le premier cas d'un patient ayant 2 territoires infarctés en coronarographie alors que la tomoscintigraphie n'en avait identifié qu'un seul. Dans le second cas, le patient avait un infarctus dans le territoire de la coronaire droite, alors que la tomoscintigraphie avait désigné le territoire de la circonflexe. Par conséquent, les apports du coroscanner et, le cas échéant, de la fusion, étaient d'emblée limités.

Pour l'ischémie, par contre, les performances de la tomoscintigraphie étaient plus faibles. En effet, le taux de concordance initial entre la tomoscintigraphie et la coronarographie pour identifier les API, était de l'ordre de 70% par territoire artériel coronaire. C'est donc plutôt dans cette situation, que les données additionnelles du coroscanner semblent intéressantes.

Dans notre étude, en effet, la réalisation de la fusion a permis de réduire les discordances entre tomoscintigraphie et coroscanner pour l'identification des territoires coronaires responsables de l'ischémie. Ces discordances partielles ou totales intéressaient deux tiers des patients, et cette proportion était réduite à un tiers de l'effectif, après la réalisation d'une fusion d'images. Ceci a été possible après modification du diagnostic scintigraphique chez 4 patients et de celui du coroscanner chez 2 patients. Ainsi, l'utilisation du coroscanner, en plus de la tomoscintigraphie, a entraîné une modification dans l'identification des artères responsables de l'ischémie, chez 4 des 21 patients (soit près de 20% de la population).

Pour la tomoscintigraphie, comme pour le coroscanner, la fusion permettait d'augmenter les taux de concordance de chaque examen vis-à-vis de la coronarographie. La concordance



de la tomoscintigraphie avec les données angiographiques, passait de 69% avant fusion à 74% après fusion.

Bien que cette différence ne soit pas significative, ceci traduit quand même une tendance à l'amélioration du diagnostic. D'autre part, ces modifications du diagnostic tomoscintigraphique s'accompagnaient d'une meilleure concordance avec les données de la coronarographie.

### 3.4. Limites

La population sélectionnée pour l'étude était particulière, puisqu'il existait de nombreux patients multitronculaires, mais également des patients ayant bénéficié de pontages, et de nombreux patients présentant un infarctus. Dans ces conditions, la tomoscintigraphie tout comme l'angioscanner, avaient probablement plus de difficultés à discriminer les territoires artériels ischémiés. Les résultats seraient probablement très différents dans une population de patients monotrunculaires.

Concernant les modalités d'analyse des résultats, plusieurs observateurs ont participé à l'interprétation des tomoscintigraphies, avec l'exploitation de résultats issus d'un consensus de lecteurs expérimentés, comparés aux analyses d'un seul observateur pour le coroscanner.

L'expression des résultats scintigraphiques, en terme de territoire artériel coronaire désignait uniquement les vaisseaux épicaudiques (IVA,Cx,Cd) alors que la fusion avec le coroscanner pourrait probablement permettre d'identifier plus précisément les segments artériels où siègent les sténoses ( branches diagonales, latérales ou rétro-ventriculaires...).

### 3.5. Perspectives

La tomoscintigraphie apparaît performante pour désigner le territoire artériel mis en cause dans l'infarctus ; il n'apparaît donc pas licite de compléter notre examen par un coroscanner de façon systématique lorsque c'est la question qui est posée. En revanche, pour la détermination du territoire coronaire responsable de l'ischémie, et notamment avant une revascularisation, l'apport du coroscanner serait intéressant pour localiser de façon plus précise les sténoses artérielles hémodynamiquement significatives, car responsables d'une ischémie en tomoscintigraphie, et en particulier chez les patients multitrunculaires.

## **Conclusion**

La tomoscintigraphie myocardique seule est performante pour désigner l'artère responsable de l'infarctus. Ses performances sont plus limitées pour identifier précisément les territoires artériels ischémiés, avec un apport du coroscanner, via la fusion d'images, qui permet dans ces situations d'augmenter sensiblement la concordance avec les données angiographiques. L'intérêt de cette méthode pourrait être évalué dans des travaux futurs, chez les patients adressés pour un bilan coronarien avant revascularisation, afin de guider le geste thérapeutique en désignant plus précisément le ou les territoires artériels ischémiés, qui sont les cibles privilégiées de l'intervention de reperfusion, en particulier chez les patients multitronculaires.

## BIBLIOGRAPHIE

1. Grundy SM, Pasternak R, Greenland P, Smith S, Fuster V. Assessment of cardiovascular risk by use of multiple-risk-factor assessment equations. *J Am Coll Cardiol* 1999; 34: 1348-1359
2. World Health Organization. International Society of Hypertension statement on management of hypertension. *J Hypertens* 2003; 21: 1983-1992
3. European Association for Cardiovascular Prevention and Rehabilitation of the European Society of Cardiology. European guidelines on cardiovascular disease prevention in clinical practice. *Eur J Cardiol* 2007; 14: 104-113
4. Haute Autorité de Santé. Guide médecin sur la maladie coronarienne. 2007 <http://www.has-sante.fr/>
5. Slater DK, Hlatky MA, Mark DB, Harrell FE Jr, Pryor DB, Califf RM. Outcome in suspected acute myocardial infarction with normal or minimally abnormal admission electrocardiographic findings. *Am J Cardiol* 1987; 60: 766-770
6. Rouan GW, Lee TH, Cook EF, Brand DA, Weisberg MC, Goldman L. Clinical characteristics and outcome of acute myocardial infarction in patients with initially normal or non-specific electrocardiograms. *Am J Cardiol* 1989; 64: 1087-1092
7. Société Française de Cardiologie. Recommandations de la Société française de cardiologie concernant la pratique des épreuves d'effort chez l'adulte en cardiologie. *Arch Mal Coeur Vaiss* 1997; 90: 77-91
8. Miller DD, Younis LT, Chaitman BR, Stratmann H. Diagnostic accuracy of dipyridamole technetium 99m-labeled sestamibi myocardial tomography for detection of coronary artery disease. *J Nucl Cardiol* 1997; 4: 18-24
9. Manrique A, Marie PY, Agostini D, Maunoury C, Acar P. Mise à jour des recommandations concernant la pratique des épreuves de provocation d'ischémie en cardiologie nucléaire chez l'adulte et chez l'enfant. *Arch Mal Coeur Vaiss* 2002; 95: 851-872
10. Mieres JH, Makaryus AN, Redberg RF, Shaw LJ. Noninvasive Cardiac Imaging. *Am Fam Phys* 2007; 75: 1219-1228
11. Miller TD, Hodge DO, Christian TF, Milavetz JJ, Bailey KR, Gibbons RJ. Effects of adjustment for referral bias on the sensitivity and specificity of single photon emission computed tomography for the diagnosis of coronary artery disease. *Am J Med* 2002; 112: 290-297
12. Klocke FJ, Baird MG, Bateman TM, Berman DS, Carabello BA, Cerqueira MD, DeMaria AN, Kennedy JW, Lorell BH, Messer JV, O'Gara PT, Russell RO, St. John Sutton MG, Udelson JE, Verani MS, Williams KA. ACC/AHA/ASNC Guidelines for

- the Clinical Use of Cardiac Radionuclide Imaging. *J Am Coll Cardiol* 2003; 42:1318-1333
13. Santana-Boado C, Candell-Riera J, Castell-Conesa J, Aguadé-Bruix S, Garcia-Burillo A, Canela T, Gonzales JM, Cortadellas J, Ortega D, Soler-Soler J. Diagnostic accuracy of technetium-99m-MIBI myocardial SPECT in women and men. *J Nucl Med* 1998; 39: 751-755
  14. Smanio PE, Watson DD, Segalla DL, Vinson EL, Smith WH, Beller GA. Value of gating of technetium-99m Sestamibi single-photon emission computed tomography imaging. *J Am Coll Cardiol* 1997; 30: 1687-1692
  15. Choi JY, Lee KH, Kim SJ, Kim SE, Kim BT, Lee SH, Lee WR. Gating provides improved accuracy for differentiating artifacts from true lesions in equivocal fixed defects on technetium 99m tetrofosmin perfusion SPECT. *J Nucl Cardiol* 1998; 5: 395-401
  16. DePuey EG, Rozanski A. Using gated technetium-99m-sestamibi SPECT to characterize fixed myocardial defects as infarct or artifact. *J Nucl Med* 1995; 36: 952-955
  17. Berman DS, Hachamovitch R, Shaw LJ, Friedman JD, Hayes SW, Thomson L, Fieno DS, Germano G, Wong ND, Kang X, Rozanski A. Roles of nuclear cardiology, cardiac computed tomography, and cardiac magnetic resonance: noninvasive risk stratification and a conceptual framework for the selection of non-invasive imaging tests in patients with known or suspected coronary artery disease. *J Nucl Med* 2006; 47: 1107-1118
  18. Gibbons RJ, Balady GJ, Bricker JT, Chaitman BR, Fletcher GF, Froelicher VF, Mark DB, McCallister BD, Mooss AN, O'Reilly MG, Winters WL. ACC/AHA 2002 Guideline update for exercise testing. *Circ* 2002; 106: 1883-1892
  19. Achenbach S, Giesler T, Ropers D, Ulzheimer S, Derlien H, Schulte C, Wenkel E, Moshage W, Bautz W, Daniel WG, Kalender WA, Baum U. Detection of coronary artery stenoses by contrast-enhanced, retrospectively electrocardiographically-gated, multislice spiral computed tomography. *Circ* 2001; 103: 2535-2538
  20. Achenbach S. Computed tomography coronary angiography. *J Am Coll Cardiol* 2006; 48: 1919-1928
  21. Leschka S, Alkadhi H, Plass A, Desbiolles L, Grünenfelder J, Marincek B, Wildermuth S. Accuracy of MSCT coronary angiography with 64-slice technology: first experience. *Eur Heart J* 2005; 26: 1482-1487
  22. Deux JF, Jourdan G, Garot J, Luciani A, Kobeiter H, Gueret P, Rahmouni A. Réalisation d'un scanner des coronaires : bonnes pratiques. *Journées françaises de radiologie* 2007; 52 : 543-553

23. Raff GL, Gallagher MJ, O'Neill WW, Goldstein JA. Diagnostic accuracy of noninvasive coronary angiography using 64-slice spiral computed tomography. *J Am Coll Cardiol* 2005; 46: 552-557
24. Vignaux O, Bogaert J, Croisille P, Dacher JN, Didier D, Kastler B, Laissy JP, Sablayrolles JL. *Imagerie cardiaque : scanner et IRM*. Paris : Masson, 2005.
25. Kramer CM, Budoff MJ, Fayad ZA, Ferrari VA, Goldman C, Lesser JR, Martin ET, Rajagopalan S, Reilly JP, Rodgers GP, Wechsler L. ACCF/AHA 2007 Clinical competence statement on vascular imaging with computed tomography and magnetic resonance. *Circ* 2007; 116: 1318-1335
26. Douglas PS, Khandheria B, Stainback RF, Weissman NJ. ACCF/ASE/ACEP/AHA/ASNC/SCAI/SCCT/SCMR 2008 Appropriateness Criteria for Stress Echocardiography. *J Am Coll Cardiol* 2008; 51: 1127-1147
27. Laissy JP, Sebban V, Deux JF, Huart V, Mousseaux E. Imagerie non invasive des artères coronaires : TDM et IRM. *J Radiol* 2004; 85: 1809-1810
28. Wagner A, Mahrholdt H, Holly TA, Elliott MD, Regenfus M, Parker M, Klocke FJ, Bonow RO, Kim RJ, Judd RM. Contrast-enhanced MRI and routine single photon emission computed tomography (SPECT) perfusion imaging for detection of subendocardial myocardial infarcts: an imaging study. *Lancet* 2003; 361: 374-379
29. Kim RJ, Wu E, Rafael A, Chen EL, Parker MA, Simonetti O, Klocke FJ, Bonow RO, Judd RM. The use of contrast-enhanced magnetic resonance imaging to identify reversible myocardial dysfunction. *N Engl J Med* 2000; 343: 1445-1453
30. Kim WY, Danias PG, Stuber M, Flamm SD, Plein S, Nagel E, Langerak SE, Weber OM, Pedersen EM, Schmidt M, Botnar RM, Manning WJ. Coronary magnetic resonance angiography for the detection of coronary stenoses. *N Engl J Med* 2001; 345: 1863-1869
31. King SB, Smith SC, Hirshfeld JW, Jacobs AK, Morrison DA, Williams DO. 2007 Focused Update of the ACC/AHA/SCAI 2005 Guideline Update for Percutaneous Coronary Intervention. *Circ* 2008; 117: 261-295
32. Manrique A, Marie PY. Recommandations pour la réalisation et l'interprétation de la tomoscintigraphie de perfusion myocardique. *Arch Mal Coeur Vaiss*. 2003; 96: 695-711
33. Wackers FJT, Berman DS, Maddahi J, Watson DD, Beller GA, Strauss HM, Boucher CA, Picard M, Holman BL, Fridrich R, Inglese E, Delaloye B, Bischof-Delaloye A, Camin L, McKusick K. Technetium-99m hexakis 2-methoxyisobutyl isonitrile: human biodistribution, dosimetry, safety, and preliminary comparison to thallium-201 for myocardial perfusion imaging. *J Nucl Med* 1989; 30: 301-311
34. Acampa W, Cuocolo A, Sullo P, Varrone A, Nicolai E, Pace L, Petretta M, Salvatore M. Direct comparison of technetium 99m-tetrofosmin cardiac single photon emission

- computed tomography in patients with coronary artery disease. *J Nucl Cardiol* 1998; 5: 265-274
35. Sridhara BS, Braat S, Rigo P, Itti R, Cloap P, Lahiri A. Comparison of myocardial perfusion imaging with technetium-99m tetrofosmin versus thallium-201 in coronary artery disease. *Am J Cardiol* 1993; 72:1015-1019
  36. Maisey MN, Mistry R, Sowton E. Planar imaging techniques used with technetium-99m sestamibi to evaluate chronic myocardial ischemia. *Am J Cardiol* 1990; 66: 47-54
  37. Groupe de travail dosimétrie des explorations diagnostiques en médecine nucléaire. Rapport SFPM 19-2001 : Dosimétrie des explorations diagnostiques en médecine nucléaire. [http://www.sfpn.asso.fr/info\\_rapport\\_19-2001.htm](http://www.sfpn.asso.fr/info_rapport_19-2001.htm)
  38. Kiat H, Van Train KF, Friedman JD, Germano G, Silagan G, Wang FP, Maddahi J, Prigent F, Berman DS. Quantitative stress-redistribution thallium-201 SPECT using prone imaging: methodologic development and validation. *J Nucl Med* 1992; 33: 1509-1515
  39. Esquerré JP, Coca FJ, Martinez SJ, Guiraud RF. Prone decubitus : a solution to inferior wall attenuation in thallium-201 myocardial tomography. *J Nucl Med* 1989; 30: 398-401
  40. Cerqueira MD, Weissman NJ, Dilsizian V, Jacobs AK, Kaul S, Laskey WK, Pennell DJ, Rumberger JA, Ryan T, Verani MS. Standardized myocardial segmentation and nomenclature for the tomographic imaging of the heart. *Circ* 2002; 105: 539-542
  41. Berman DS, Abidov A, Kang X, Hayes SW, Friedman JD, Sciammarella MG, Cohen I, Gerlach J, Waechter PB, Germano G, Hachamovitch R. Prognostic validation of a 17-segment score derived from a 20-segment score for myocardial perfusion SPECT interpretation. *J Nucl Cardiol* 2004; 11: 414-423
  42. Berman DS, Kang X, Van Train KF, Lewin HC, Cohen I, Areeda J, Friedman JD, Germano G, Shaw LJ, Hachamovitch R. Comparative prognostic value of automatic quantitative analysis versus semiquantitative visual analysis of exercise myocardial perfusion single-photon emission computed tomography. *J Am Coll Cardiol* 1998; 32: 1987-1995
  43. Van Train KF, Garcia EV, Maddahi J, Areeda J, Cooke CD, Kiat H, Silagan G, Folks R, Friedman J, Matzer L, Germano G, Bateman T, Ziffer J, DePuey EG, Fink-Bennett D, Cloninger K, Berman DS. Multicenter trial validation for quantitative analysis of same-day rest-stress technetium-99m-sestamibi myocardial tomograms. *J Nucl Med* 1994; 35: 609-618
  44. Links JM, DePuey G, Taillefer R, Becker LC. Attenuation correction and gating synergistically improve the diagnostic accuracy of myocardial perfusion SPECT. *J Nucl Cardiol* 2002; 9: 183-187
  45. Elhendy A, Schinkel AFL, Bax JJ, van Domburg RT, Valkema R, Biagini E, Feringa HH, Poldermans D. Accuracy of stress Tc-99m tetrofosmin myocardial perfusion

- tomography for the diagnosis and localization of coronary artery disease in women. *J Nucl Cardiol* 2006; 13: 629-634
46. Garcia EV, Cooke D, Folks RD, Santana CA, Krawczynska G, De Braal L, Ezquerra NF. Diagnostic performance of an expert system for the interpretation of myocardial perfusion SPECT studies. *J Nucl Med* 2001; 42: 1185-1191
  47. Weinsaft JW, Gade CL, Wong FJ, Kim HW, Min JK, Manoushagian SJ, Okin PM, Szulc M. Diagnostic impact of SPECT image display on assessment of obstructive coronary artery disease. *J Nucl Cardiol* 2007; 14: 659-668
  48. Pernes JM, Auguste M, Dupouy P, Aptecar E, Convard JP. Comment faire un beau scanner coronaire. *Journées françaises de radiologie FMC* 2006; 24: 295-302
  49. Schroeder S, Achenbach S, Bengel F, Burgstahler C, Cademartiri F, De Feyter P, George R, Kaufmann P, Kopp AF, Knutti J, Ropers D, Schuijf J, Tops LF, Bax JJ. Cardiac computed tomography: indications, applications, limitations and training requirements. *Eur Heart J* 2008; 29: 531-556
  50. Hoffmann U, Ferencik M, Cury RC, Pena AJ. Coronary CT Angiography. *J Nucl Med* 2006; 47: 797-806
  51. Hausleiter J, Meyer T, Hadamitzky M, Huber E, Zankl M, Martinoff S, Kastrati A, Schömig A. Radiation dose estimates from cardiac multislice computed tomography in daily practice. *Circ* 2006; 113: 1305-1310
  52. Jakobs TF, Becker CR, Ohnesorge B, Flohr T, Suess C, Schoepf UJ, Reiser MF. Multislice helical CT of the heart with retrospective ECG gating: reduction of radiation exposure by ECG-controlled tube current modulation. *Eur Radiol* 2002; 12: 1081-1086
  53. Greenland P, Bonow RO, Brundage BH, Budoff MJ, Eisenberg MJ, Grundy SM, Lauer MS, Post WS, Raggi P, Redberg RF, Rodgers GP, Shaw LJ, Taylor AJ, Weintraub WS. ACCF/AHA 2007 clinical expert consensus document on coronary artery calcium scoring by computed tomography in global cardiovascular risk assessment and in evaluation of patients with chest pain. *Circ* 2007; 115: 402-426
  54. Vernet, H. Le compte-rendu du coroscaner: quantification des lésions coronaires. *Journées françaises de radiologie FMC* 2007; 51: 535-542
  55. Laissy JP, Serfaty JM. Scanner cardiaque : limites et pièges à éviter. *Journées françaises de radiologie* 2006 FMC ; 25: 303-307
  56. Berman DS, Hachamovitch R, Shaw LJ, Freidman JD, Hayes SW, Thomson L, Fieno DS, Germano G, Slomka P, Wong ND, Kang X, Rozanski A. Roles of nuclear cardiology, cardiac computed tomography and cardiac magnetic resonance : assessment of patients with suspected coronary artery disease. *J Nucl Med* 2006; 47: 74-82

57. Service commun de documentation. [http://www.univ-brest.fr/S\\_Commune/Biblio/ANATOMIE/Web\\_anat/Thorax/Cœur/Arteres\\_coronaires1.htm](http://www.univ-brest.fr/S_Commune/Biblio/ANATOMIE/Web_anat/Thorax/Cœur/Arteres_coronaires1.htm)
58. Hacker M, Jakobs T, Matthiesen F, Vollmar C, Nikolaou K, Becker C, Knez A, Pfluger T, Reiser M, Hahn K, Tiling R. Comparison of spiral multidetector CT angiography and myocardial perfusion imaging in the noninvasive detection of functionally relevant coronary artery lesions: first clinical experiences. *J Nucl Med* 2005; 46: 1294-1300
59. Schuijff JD, Wijns W, Jukema W, DeCramer I, Atsma DE, De Roos A, Stokkel M, Dibbets-Schneider P, Van der Wall EE, Bax JJ. A comparative regional analysis of coronary atherosclerosis and calcium score on multislice CT versus myocardial perfusion on SPECT. *J Nucl Med* 2006; 47: 1749-1755
60. Hacker M, Jakobs T, Hack N, Nikolaou K, Becker C, Von Ziegler F, Knez A, König A, Klauss V, Tiling R. Combined use of 64-slice computed tomography angiography and gated myocardial perfusion SPECT for the detection of functionally relevant coronary artery stenoses. First results in a clinical setting concerning patients with stable angina. *Nuklearmedizin*. 2007; 46: 29-35
61. Sato A, Hiroe M, Tamura M, Ohigashi H, Nozato T, Hikita H, Takahashi A, Aonuma K, Isobe M. Quantitative measures of coronary stenosis severity by 64-slice CT angiography and relation to physiologic significance of perfusion in nonobese patients : comparison with stress myocardial perfusion imaging. *J Nucl Med* 2008; 49: 564-572
62. Hacker M, Jakobs T, Matthiesen F, Nikolaou K, Becker C, Knez A and Tiling R. Combined functional and morphological imaging consisting of gated myocardial perfusion SPECT and 16-multidetector multislice spiral CT angiography in the noninvasive evaluation of coronary artery disease: first experiences. *Clin Imaging* 2007; 31: 313-320
63. Nakaura T, Utsunomiya D, Shiraishi S, Tomiguchi S, Honda T, Ogawa H, Awai K, Yamashita Y. Three-dimensional cardiac image fusion using new CT angiography and SPECT methods. *Am J Roentgenol* 2005; 185: 1554-1557
64. Rispler S, Keidar Z, Ghersin E, Roguin A, Soil A, Dragu R, Litmanovich D, Frenkel A, Aronson D, Engel A. Integrated single-photon emission computed tomography coronary angiography for the assessment of hemodynamically significant coronary artery lesions. *J Am Coll Cardiol* 2007; 49: 1059-1067
65. Ghersin E, Keidar Z, Rispler S, Litmanovich D, Bar-Shalom R, Roguin A, Soil A, Israel O, Engel A. Hybrid cardiac single photon emission computed tomography/computed tomography imaging with myocardial perfusion single photon emission computed tomography and multidetector computed tomography coronary angiography for the assessment of unstable angina pectoris after coronary artery bypass grafting. *Circ* 2006; 114: 237-239
66. Gaemperli O, Schepis T, Kalff V, Namdar M, Valenta I, Stefani L, Desbiolles L, Leschka S, Husmann L, Alkadhi H, Kaufmann PA. Validation of a new cardiac image



fusion software for the three-dimensional integration of myocardial perfusion SPECT and stand-alone 64-slice CT angiography. *Eur J Nucl Med Mol Imaging* 2007; 34: 1097-1106

67. Gaemperli O, Schepis T, Koepfli P, Valenta I, Soyka J, Leschka S, Desbiolles L, Husmann L, Alkadhi H, Kaufmann PA. Accuracy of 64-slice CT angiography for the detection of functionally relevant coronary stenoses as assessed with myocardial perfusion SPECT. *Eur J Nucl Med Mol Imaging* 2007; 34: 1162-1171
68. Gaemperli O, Schepis T, Koepfli P, Valenta I, Soyka J, Leschka S, Desbiolles L, Husmann L, Alkadhi H, Kaufmann PA. Cardiac image fusion from stand-alone SPECT and CT: clinical experience. *J Nucl Med* 2007; 48: 696-703
69. Pereztol-Valdes O, Candell-Riera J, Santana-Boado C, Angel J, Aguadé-Bruix S, Castell-Conesa J, Garcia EV, Soler-Soler J. Correspondence between left ventricular 17 myocardial segments and coronary arteries. *Eur H J* 2005; 26: 2637-2643

# **Annexe**

**Tableau : Caractéristiques de la population étudiée.**

Patient	Sexe	Age	Coronarien connu	HTA	Diabète	Dyslipidémie	Tabac	Protocole scintigraphie	Traceur	Délai Scintigraphie/scanner	Evenement Intercurrent
1	M	55	oui	oui	oui	non	non	dipyridamole seul	sestamibi	- 65	non
2	M	58	oui	non	non	oui	non	épreuve effort + repos	sestamibi	+ 22	non
3	M	73	oui	oui	non	oui	non	épreuve effort + repos	sestamibi	0	non
4	M	76	oui	oui	non	oui	oui	épreuve effort + repos	sestamibi	- 50	non
5	F	34	non	oui	oui	non	non	mixte + repos	sestamibi	+ 15	non
6	M	71	oui	oui	non	non	non	repos seul	sestamibi	+ 2	non
7	M	74	oui	oui	oui	non	non	repos seul	sestamibi	+ 77	non
8	M	39	oui	non	non	oui	non	épreuve effort + repos	sestamibi	+ 38	non
9	M	41	oui	non	non	non	non	repos seul	sestamibi	+ 1	non
10	M	56	oui	non	non	oui	oui	épreuve effort + repos	sestamibi	- 61	non
11	M	65	oui	oui	non	oui	non	repos seul	sestamibi	+ 23	pontage
12	M	53	oui	non	non	oui	non	repos seul	sestamibi	+ 75	pontage
13	M	48	oui	oui	non	oui	non	repos seul	myoview	+ 30	pontage
14	F	40	oui	oui	non	oui	oui	épreuve effort + repos	sestamibi	+ 50	non
15	M	61	oui	oui	non	oui	oui	repos seul	sestamibi	+ 1	non
16	M	71	oui	non	non	oui	oui	repos seul	sestamibi	- 1	non
17	F	52	oui	oui	non	oui	non	dipyridamole + repos	sestamibi	+ 23	non
18	M	55	oui	oui	non	oui	oui	épreuve effort + repos	myoview	- 80	non
19	M	57	oui	non	non	oui	oui	épreuve effort + repos	sestamibi	- 74	non
20	M	75	oui	oui	non	oui	oui	épreuve effort + repos	sestamibi	+ 23	non
21	F	67	oui	oui	non	oui	oui	repos seul	sestamibi	+ 16	non

22	F	81	oui	oui	non	oui	non	repos seul	sestamibi	+ 93	pontage
23	F	73	oui	non	oui	oui	non	épreuve effort + repos	myoview	- 19	non
24	M	65	oui	oui	non	non	non	dipyridamole + repos	thallium	+ 75	non
25	M	68	oui	oui	non	oui	non	épreuve effort + repos	sestamibi	- 82	non
26	F	52	non	oui	non	non	non	épreuve effort + repos	sestamibi	+ 36	non
27	F	58	non	non	non	non	non	repos seul	sestamibi	0	non
28	M	64	oui	oui	non	oui	non	épreuve effort + repos	sestamibi	- 35	non
29	M	71	oui	non	oui	non	non	repos seul	sestamibi	+ 28	pontage
30	F	49	oui	oui	non	oui	oui	repos seul	sestamibi	0	non
31	M	67	oui	oui	oui	oui	oui	dipyridamole + repos	thallium	+ 33	non
32	F	63	non	oui	oui	oui	non	dipyridamole seul	sestamibi	+ 70	non
33	M	53	oui	oui	non	non	oui	repos seul	sestamibi	+ 3	non
34	F	45	non	non	non	oui	oui	épreuve effort + repos	sestamibi	+ 58	non
35	M	67	oui	oui	non	oui	non	repos seul	sestamibi	+ 33	pontage
36	M	50	oui	oui	oui	non	oui	repos seul	sestamibi	+ 41	pontage
37	M	47	oui	oui	non	oui	oui	épreuve effort + repos	sestamibi	- 95	non

## FICHE D INTERPRETATION DES TOMOSCINTIGRAPHIES

**Id. Patient :**

**Lecteur n° :**

segments	EFFORT	REPOS	DIAGNOSTIC	GATED
1				
2				
3				
4				
5				
6				
7				
8				
9				
10				
11				
12				
13				
14				
15				
16				
17				

- 1<sup>ère</sup> et 2<sup>ème</sup> colonnes : indiquer par « 0 » ou « 1 » les segments normaux ou anormaux.
- 3<sup>ème</sup> colonne : indiquer suivant le diagnostic :
  - 0 = normal
  - 1 = ischémie
  - 2 = nécrose non transmurale
  - 3 = nécrose transmurale
- 4<sup>ème</sup> colonne : indiquer les données du Gated :
  - A = atténuation
  - B = anomalie de cinétique réversible
  - C = anomalie de cinétique irréversible

TERRITOIRE	% ISCHEMIE	% INFARCTUS
<b>IVA</b>		
<b>CX</b>		
<b>CD</b>		

## FICHE DE LECTURE CONJOINTE DES EXAMENS

**Id. Patient :**

**Interprétation tomoscintigraphie :**

**Date :**

<u>Type</u> :	<u>Traceur</u> :

**Interprétation coroscanner :**

**Date :**

--

**Interprétation de la fusion :**

--

- Modification de l'interprétation de la scintigraphie
- Modification de l'interprétation du coroscanner
- Pas d'apport de la fusion

VU

NANCY, le **18 septembre 2008**

Le Président de Thèse

**Professeur G. KARCHER**

NANCY, le **19 septembre 2008**

Le Doyen de la Faculté de Médecine

Par délégation

**Mme le Professeur M.C. BÉNÉ**

AUTORISE À SOUTENIR ET À IMPRIMER LA THÈSE

NANCY, le **23 septembre 2008**

LE PRÉSIDENT DE L'UNIVERSITÉ DE NANCY 1

**Professeur J.P. FINANCE**

---

## RESUME DE LA THESE

*Objectif*: L'objectif de notre travail était d'évaluer l'apport d'une méthode de fusion d'images de la tomoscintigraphie myocardique et du coroscanner, pour optimiser l'identification de l'artère coronaire responsable de l'ischémie ou de l'infarctus. *Méthodes*: Trente-sept patients ont bénéficié d'une tomoscintigraphie myocardique et d'un coroscanner, analysés séparément puis conjointement, avec fusion des images, afin d'identifier les cas discordants. *Résultats*: Les taux de concordance entre la tomoscintigraphie et l'angioscanner étaient initialement de 33% pour l'identification des artères responsables de l'ischémie et de 81% pour l'identification de celles responsables de l'infarctus. Après analyse par fusion d'images des cas discordants, ces pourcentages étaient alors, respectivement, de 62% et 88%. Dans le sous-groupe de patients ayant bénéficié d'une coronarographie, l'utilisation du coroscanner en plus de la tomoscintigraphie, permet d'accroître sensiblement la capacité à identifier les sténoses considérées comme ischémiantes en coronarographie (74% vs 69%), mais pas celles responsables de l'infarctus (95% vs 94%). *Conclusion*: comparé à la tomoscintigraphie myocardique seule, les images de fusion avec le coroscanner, semblent particulièrement intéressantes pour désigner les artères à l'origine de l'ischémie, mais pas celles responsables de l'infarctus. Ceci pourrait être intéressant pour guider les interventions de revascularisation, en particulier chez les patients multitronculaires.

---

## TITRE EN ANGLAIS

Combined Analysis of Myocardial Tomoscintigraphy and CT coronary angiography

---

## THESE : MEDECINE SPECIALISEE -ANNEE 2008

---

MOTS CLEFS: myocardial tomoscintigraphy, CT coronary angiography

---

**Faculté de médecine de Nancy**

**9, avenue de la Forêt de Haye**

**54505 VANDOEUVRE-LES-NANCY Cedex**

---

*Objective*: the purpose of this study was to assess the added information provided by the superimposition from the SPECT and the CT coronary angiography, in the identification of the coronary artery-related ischaemia (reversible defects) and the coronary artery-related infarction (fixed defects). *Methods*: 37 patients underwent myocardial SPECT and CT coronary angiography analyzed separately and then, added information provided by the fused images, in case of discordance. *Results*: the rates of patients showing a total concordance between SPECT and CT coronary angiography were initially 33% for the identification of the artery-related ischaemia and 81% for artery-related infarction. The use of fused images was associated with a trend toward enhancement in the identification of the ischaemia-related artery defined at coronary angiography (overall accuracy: 74% vs 69%) but not for the infarction-related ones (overall accuracy: 95% vs 94%). *Conclusions*: compared with the sole analyse of SPECT, addition of fused SPECT/CT images appears to enhance the ability to identify the ischaemia-related artery but not the infarction-related ones. This might be particularly useful for determining the optimal revascularisation procedure of multivessel patients.

---

---