



**HAL**  
open science

## Etude prospective de la récupération olfactive après nasalisation pour polypose-naso-sinusienne

Christophe Bodino

► **To cite this version:**

Christophe Bodino. Etude prospective de la récupération olfactive après nasalisation pour polypose-naso-sinusienne. Sciences du Vivant [q-bio]. 2001. hal-01732968

**HAL Id: hal-01732968**

**<https://hal.univ-lorraine.fr/hal-01732968v1>**

Submitted on 14 Mar 2018

**HAL** is a multi-disciplinary open access archive for the deposit and dissemination of scientific research documents, whether they are published or not. The documents may come from teaching and research institutions in France or abroad, or from public or private research centers.

L'archive ouverte pluridisciplinaire **HAL**, est destinée au dépôt et à la diffusion de documents scientifiques de niveau recherche, publiés ou non, émanant des établissements d'enseignement et de recherche français ou étrangers, des laboratoires publics ou privés.



## AVERTISSEMENT

Ce document est le fruit d'un long travail approuvé par le jury de soutenance et mis à disposition de l'ensemble de la communauté universitaire élargie.

Il est soumis à la propriété intellectuelle de l'auteur. Ceci implique une obligation de citation et de référencement lors de l'utilisation de ce document.

D'autre part, toute contrefaçon, plagiat, reproduction illicite encourt une poursuite pénale.

Contact : [ddoc-theses-contact@univ-lorraine.fr](mailto:ddoc-theses-contact@univ-lorraine.fr)

## LIENS

Code de la Propriété Intellectuelle. articles L 122. 4

Code de la Propriété Intellectuelle. articles L 335.2- L 335.10

[http://www.cfcopies.com/V2/leg/leg\\_droi.php](http://www.cfcopies.com/V2/leg/leg_droi.php)

<http://www.culture.gouv.fr/culture/infos-pratiques/droits/protection.htm>

157314

DOUBLE

UNIVERSITÉ HENRI POINCARÉ, NANCY I  
Année 2001

FACULTE DE MEDECINE DE NANCY  
No 100

# THÈSE



pour obtenir le grade de

## DOCTEUR EN MÉDECINE

Présentée et soutenue publiquement  
dans le cadre du troisième cycle de Médecine Spécialisée

par

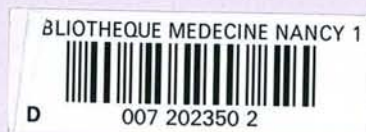
Christophe BODINO

Le 12 octobre 2001

# ÉTUDE PROSPECTIVE DE LA RÉCUPÉRATION OLFACTIVE APRÈS NASALISATION POUR POLYPOSE-NASO-SINUSIENNE

Examineurs de la thèse :

Mr R. JANKOWSKI	Professeur		Président
Mr C. SIMON	Professeur	}	Juges
Mr M. BRAUN	Professeur		
Mr JF. CHABOT	Professeur		
Mr L. COFFINET	Docteur en Médecine		







# THÈSE

pour obtenir le grade de

**DOCTEUR EN MÉDECINE**

Présentée et soutenue publiquement  
dans le cadre du troisième cycle de Médecine Spécialisée

par

**Christophe BODINO**

Le 12 octobre 2001

## **ÉTUDE PROSPECTIVE DE LA RÉCUPÉRATION OLFACTIVE APRÈS NASALISATION POUR POLYPOSE-NASO-SINUSIENNE**

Examineurs de la thèse :

Mr R. JANKOWSKI	Professeur		Président
Mr C. SIMON	Professeur	}	Juges
Mr M. BRAUN	Professeur		
Mr JF. CHABOT	Professeur		
Mr L. COFFINET	Docteur en Médecine		

FACULTÉ DE MÉDECINE DE NANCY

-----  
Président de l'Université : Professeur Claude BURLET

Doyen de la Faculté de Médecine : Professeur Jacques ROLAND

Vice-Doyen de la Faculté de Médecine : Professeur Hervé VESPIGNANI

**Asseseurs**

du 1er Cycle :

du 2ème Cycle :

du 3ème Cycle :

de la Vie Facultaire :

Mme le Docteur Chantal KOHLER

Mme le Professeur Michèle KESSLER

Mr le Professeur Jacques POUREL

Mr le Professeur Philippe HARTEMANN

**DOYENS HONORAIRES**

Professeur Adrien DUPREZ – Professeur Jean-Bernard DUREUX

Professeur Georges GRIGNON – Professeur François STREIFF

**PROFESSEURS HONORAIRES**

Louis PIERQUIN – Etienne LEGAIT – Jean LOCHARD – René HERBEUVAL – Gabriel FAIVRE – Jean-Marie FOLIGUET

Guy RAUBER – Paul SADOUL – Raoul SENAULT – Pierre ARNOULD – Roger BENICHOUX – Marcel RIBON

Jacques LACOSTE – Jean BEUREY – Jean SOMMELET – Pierre HARTEMANN – Emile de LAVERGNE

Augusta TREHEUX – Michel MANCIAUX – Paul GUILLEMIN – Pierre PAYSANT

Jean-Claude BURDIN – Claude CHARDOT – Jean-Bernard DUREUX – Jean DUHEILLE – Jean-Pierre GRILLIAT

Pierre LAMY – François STREIFF – Jean-Marie GILGENKRANTZ – Simone GILGENKRANTZ

Pierre ALEXANDRE – Robert FRISCH – Jean GROSDIDIER – Michel PIERSON – Jacques ROBERT

Gérard DEBRY – Georges GRIGNON – Pierre TRIDON – Michel WAYOFF – François CHERRIER – Oliéro GUERCI

Gilbert PERCEBOIS – Claude PERRIN – Jean PREVOT – Pierre BERNADAC – Jean FLOQUET

Alain GAUCHER – Michel LAXENAIRE – Michel BOULANGE – Michel DUC – Claude HURIET – Pierre LANDES

Alain LARCAN – Gérard VAILLANT – Daniel ANTHOINE – Pierre GAUCHER – René-Jean ROYER

Hubert UFFHOLTZ – Jacques LECLERE – Francine NABET – Jacques BORRELLY

Michel RENARD – Jean-Pierre DESCHAMPS – Pierre NABET

=====

**PROFESSEURS DES UNIVERSITÉS -  
PRATICIENS HOSPITALIERS**

(Disciplines du Conseil National des Universités)

-----

**42<sup>ème</sup> Section : MORPHOLOGIE ET MORPHOGENÈSE**

1<sup>ère</sup> sous-section : (*Anatomie*)

Professeur Jacques ROLAND - Professeur Gilles GROSDIDIER

Professeur Pierre LASCOMBES - Professeur Marc BRAUN

2<sup>ème</sup> sous-section : (*Cytologie et histologie*)

Professeur Bernard FOLIGUET

3<sup>ème</sup> sous-section : (*Anatomie et cytologie pathologiques*)

Professeur Adrien DUPREZ - Professeur François PLENAT

Professeur Jean-Michel VIGNAUD - Professeur Eric LABOUYRIE

-----

**43<sup>ème</sup> Section : BIOPHYSIQUE ET IMAGERIE MÉDICALE**

1<sup>ère</sup> sous-section : (*Biophysique et médecine nucléaire*)

Professeur Alain BERTRAND - Professeur Gilles KARCHER - Professeur Pierre-Yves MARIE

2<sup>ème</sup> sous-section : (*Radiologie et imagerie médicale*)

Professeur Jean-Claude HOFFEL - Professeur Luc PICARD - Professeur Denis REGENT

Professeur Michel CLAUDON - Professeur Serge BRACARD - Professeur Alain BLUM

Professeur Jacques FELBLINGER

**44<sup>ème</sup> Section : BIOCHIMIE, BIOLOGIE CELLULAIRE ET MOLÉCULAIRE, PHYSIOLOGIE ET NUTRITION**

**1<sup>ère</sup> sous-section : (Biochimie et biologie moléculaire)**

Professeur Jean-Pierre NICOLAS

Professeur Jean-Louis GUÉANT – Professeur Jean-Luc OLIVIER

**2<sup>ème</sup> sous-section : (Physiologie)**

Professeur Jean-Pierre CRANCE – Professeur Jean-Pierre MALLIE

Professeur François MARCHAL – Professeur Philippe HAOUZI

**3<sup>ème</sup> sous-section : (Biologie cellulaire)**

Professeur Claude BURLET

**4<sup>ème</sup> sous-section : (Nutrition)**

Professeur Olivier ZIEGLER

-----

**45<sup>ème</sup> Section : MICROBIOLOGIE, MALADIES TRANSMISSIBLES ET HYGIÈNE**

**1<sup>ère</sup> sous-section : (Bactériologie – virologie ; hygiène hospitalière)**

Professeur Alain LE FAOU

**2<sup>ème</sup> sous-section : (Parasitologie et mycologie)**

Professeur Bernard FORTIER

**3<sup>ème</sup> sous-section : (Maladies infectieuses ; maladies tropicales)**

Professeur Philippe CANTON – Professeur Thierry MAY – Professeur Christian RABAUD

-----

**46<sup>ème</sup> Section : SANTÉ PUBLIQUE, ENVIRONNEMENT ET SOCIÉTÉ**

**1<sup>ère</sup> sous-section : (Épidémiologie, économie de la santé et prévention)**

Professeur Philippe HARTEMANN – Professeur Serge BRIANÇON

Professeur Francis GUILLEMIN – Professeur Denis ZMIROU

**2<sup>ème</sup> sous-section : (Médecine et santé au travail)**

Professeur Guy PETIET

**3<sup>ème</sup> sous-section : (Médecine légale et droit de la santé)**

Professeur Henry COUDANE

**4<sup>ème</sup> sous-section : (Biostatistiques, informatique médicale et technologies de communication)**

Professeur Bernard LEGRAS - Professeur François KOHLER

-----

**47<sup>ème</sup> Section : CANCÉROLOGIE, GÉNÉTIQUE, HÉMATOLOGIE, IMMUNOLOGIE**

**1<sup>ère</sup> sous-section : (Hématologie ; transfusion)**

Professeur Christian JANOT - Professeur Thomas LECOMPTE - Professeur Pierre BORDIGONI

Professeur Pierre LEDERLIN - Professeur Jean-François STOLTZ

**2<sup>ème</sup> sous-section : (Cancérologie ; radiothérapie)**

Professeur François GUILLEMIN - Professeur Thierry CONROY

Professeur Pierre BEY – Professeur Didier PEIFFERT

**3<sup>ème</sup> sous-section : (Immunologie)**

Professeur Gilbert FAURE - Professeur Marie-Christine BENE

**4<sup>ème</sup> sous-section : (Génétique)**

Professeur Philippe JONVEAUX - Professeur Bruno LEHEUP

-----

**48<sup>ème</sup> Section : ANESTHÉSIOLOGIE, RÉANIMATION, MÉDECINE D'URGENCE,  
PHARMACOLOGIE ET THÉRAPEUTIQUE**

**1<sup>ère</sup> sous-section : (Anesthésiologie et réanimation chirurgicale)**

Professeur Marie-Claire LAXENAIRE – Professeur Claude MEISTELMAN – Professeur Dan LONGROIS

Professeur Hervé BOUAZIZ

**2<sup>ème</sup> sous-section : (Réanimation médicale)**

Professeur Henri LAMBERT – Professeur Alain GERARD

Professeur Pierre-Edouard BOLLAERT

**3<sup>ème</sup> sous-section : (Pharmacologie fondamentale ; pharmacologie clinique)**

Professeur Patrick NETTER - Professeur Pierre GILLET

**4<sup>ème</sup> sous-section : (Thérapeutique)**

Professeur François PAILLE – Professeur Gérard GAY – Professeur Faiez ZANNAD

-----

**49<sup>ème</sup> Section : PATHOLOGIE NERVEUSE ET MUSCULAIRE, PATHOLOGIE MENTALE, HANDICAP et RÉÉDUCATION**

**1<sup>ère</sup> sous-section : (Neurologie)**

Professeur Michel WEBER - Professeur Gérard BARROCHE - Professeur Hervé VESPIGNANI  
Professeur Xavier DUCROCQ

**2<sup>ème</sup> sous-section : (Neurochirurgie)**

Professeur Henri HEPNER - Professeur Jean-Claude MARCHAL - Professeur Jean AUQUE  
Professeur Thierry CIVIT

**3<sup>ème</sup> sous-section : (Psychiatrie d'adultes)**

Professeur Jean-Pierre KAHN

**4<sup>ème</sup> sous-section : (Pédopsychiatrie)**

Professeur Colette VIDAILHET - Professeur Daniel SIBERTIN-BLANC

**5<sup>ème</sup> sous-section : (Médecine physique et de réadaptation)**

Professeur Jean-Marie ANDRE

-----

**50<sup>ème</sup> Section : PATHOLOGIE OSTÉO-ARTICULAIRE, DERMATOLOGIE et CHIRURGIE PLASTIQUE**

**1<sup>ère</sup> sous-section : (Rhumatologie)**

Professeur Jacques POUREL – Professeur Isabelle VALCKENAERE

**2<sup>ème</sup> sous-section : (Chirurgie orthopédique et traumatologique)**

Professeur Daniel SCHMITT – Professeur Jean-Pierre DELAGOUTTE – Professeur Daniel MOLE  
Professeur Didier MAINARD

**3<sup>ème</sup> sous-section : (Dermato-vénéréologie)**

Professeur Jean-Luc SCHMUTZ – Professeur Annick BARBAUD

**4<sup>ème</sup> sous-section : (Chirurgie plastique, reconstructrice et esthétique)**

Professeur François DAP

-----

**51<sup>ème</sup> Section : PATHOLOGIE CARDIORESPIRATOIRE et VASCULAIRE**

**1<sup>ère</sup> sous-section : (Pneumologie)**

Professeur Jean-Marie POLU - Professeur Yves MARTINET

Professeur Jean-François CHABOT

**2<sup>ème</sup> sous-section : (Cardiologie)**

Professeur Etienne ALIOT - Professeur Yves JULLIERE - Professeur Nicolas SADOUL

**3<sup>ème</sup> sous-section : (Chirurgie thoracique et cardiovasculaire)**

Professeur Pierre MATHIEU - Professeur Jean-Pierre VILLEMOT

Professeur Jean-Pierre CARTEAUX – Professeur Loïc MACE

**4<sup>ème</sup> sous-section : (Chirurgie vasculaire ; médecine vasculaire)**

Professeur Gérard FIEVE

-----

**52<sup>ème</sup> Section : MALADIES DES APPAREILS DIGESTIF et URINAIRE**

**1<sup>ère</sup> sous-section : (Gastroentérologie ; hépatologie)**

Professeur Marc-André BIGARD

Professeur Jean-Pierre BRONOWICKI

**2<sup>ème</sup> sous-section : (Chirurgie digestive)**

**3<sup>ème</sup> sous-section : (Néphrologie)**

Professeur Michèle KESSLER – Professeur Dominique HESTIN (Mme)

**4<sup>ème</sup> sous-section : (Urologie)**

Professeur Philippe MANGIN - Professeur Jacques HUBERT

-----

**53<sup>ème</sup> Section : MÉDECINE INTERNE, GÉRIATRIE et CHIRURGIE GÉNÉRALE**

**1<sup>ère</sup> sous-section : (Médecine interne)**

Professeur Gilbert THIBAUT – Professeur Francis PENIN

Professeur Denise MONERET-VAUTRIN – Professeur Denis WAHL

Professeur Jean DE KORWIN KROKOWSKI – Professeur Pierre KAMINSKY

**2<sup>ème</sup> sous-section : (Chirurgie générale)**

Professeur Patrick BOISSEL – Professeur Laurent BRESLER

-----



**54ème Section : DÉVELOPPEMENT ET PATHOLOGIE DE L'ENFANT, GYNÉCOLOGIE-OBSTÉTRIQUE,  
ENDOCRINOLOGIE ET REPRODUCTION**

**1ère sous-section : (Pédiatrie)**

Professeur Paul VERT – Professeur Danièle SOMMELET – Professeur Michel VIDAILHET  
Professeur Pierre MONIN – Professeur Jean-Michel HASCOET – Professeur Pascal CHASTAGNER

**2ème sous-section : (Chirurgie infantile)**

Professeur Michel SCHMITT – Professeur Gilles DAUTEL

**3ème sous-section : (Gynécologie-obstétrique ; gynécologie médicale)**

Professeur Michel SCHWEITZER – Professeur Jean-Louis BOUTROY

Professeur Philippe JUDLIN – Professeur Patricia BARBARINO

**4ème sous-section : (Endocrinologie et maladies métaboliques)**

Professeur Pierre DROUIN – Professeur Georges WERYHA – Professeur Marc KLEIN

**5ème sous-section : (Biologie et médecine du développement et de la reproduction)**

Professeur Hubert GERARD

-----

**55ème Section : PATHOLOGIE DE LA TÊTE ET DU COU**

**1ère sous-section : (Oto-rhino-laryngologie)**

Professeur Claude SIMON - Professeur Roger JANKOWSKI

**2ème sous-section : (Ophtalmologie)**

Professeur Antoine RASPILLER - Professeur Jean-Luc GEORGE

**3ème sous-section : (Chirurgie maxillo-faciale et stomatologie)**

Professeur Michel STRICKER - Professeur Jean-François CHASSAGNE

=====

**PROFESSEURS DES UNIVERSITÉS**

-----

**27ème section : INFORMATIQUE**

Professeur Jean-Pierre MUSSE

-----

**64ème Section : BIOCHIMIE ET BIOLOGIE MOLÉCULAIRE**

Professeur Daniel BURNEL

=====

**PROFESSEUR ASSOCIÉ**

**Épidémiologie, économie de la santé et prévention**

Professeur Tan XIAODONG

=====

**MAÎTRES DE CONFÉRENCES DES UNIVERSITÉS - PRATICIENS HOSPITALIERS**

**42ème Section : MORPHOLOGIE ET MORPHOGENÈSE**

**1ère sous-section : (Anatomie)**

Docteur Bruno GRIGNON – Docteur Jean-Pascal FYAD

**2ème sous-section : (Cytologie et histologie)**

Docteur Edouard BARRAT - Docteur Jean-Claude GUEDENET

Docteur Françoise TOUATI - Docteur Chantal KOHLER

**3ème sous-section : (Anatomie et cytologie pathologiques)**

Docteur Yves GRIGNON - Docteur Béatrice MARIE

Docteur Laurent ANTUNES

-----

**43ème Section : BIOPHYSIQUE ET IMAGERIE MÉDICALE**

1ère sous-section : (*Biophysique et médecine nucléaire*)

Docteur Marie-Hélène LAURENS - Docteur Jean-Claude MAYER

Docteur Pierre THOUVENOT - Docteur Jean-Marie ESCANYE - Docteur Amar NAOUN

-----

**44ème Section : BIOCHIMIE, BIOLOGIE CELLULAIRE ET MOLÉCULAIRE, PHYSIOLOGIE ET NUTRITION**

1ère sous-section : (*Biochimie et biologie moléculaire*)

Docteur Xavier HERBEUVAL - Docteur Jean STRACZEK

Docteur Sophie FREMONT - Docteur Isabelle GASTIN - Dr Bernard NAMOUR

2ème sous-section : (*Physiologie*)

Docteur Gérard ETHEVENOT - Docteur Nicole LEMAU de TALANCE - Christian BEYAERT

-----

**45ème Section : MICROBIOLOGIE, MALADIES TRANSMISSIBLES ET HYGIÈNE**

1ère sous-section : (*Bactériologie - Virologie ; hygiène hospitalière*)

Docteur Francine MORY - Docteur Michèle WEBER - Docteur Christine LION

Docteur Michèle DAILLOUX - Docteur Alain LOZNIIEWSKI - Docteur Véronique VENARD

2ème sous-section : (*Parasitologie et mycologie*)

Docteur Marie-France BIAVA - Docteur Nelly CONTET-AUDONNEAU

-----

**46ème Section : SANTÉ PUBLIQUE, ENVIRONNEMENT ET SOCIÉTÉ**

1ère sous-section : (*Epidémiologie, économie de la santé et prévention*)

Docteur Mickaël KRAMER

-----

**47ème Section : CANCÉROLOGIE, GÉNÉTIQUE, HÉMATOLOGIE, IMMUNOLOGIE**

1ère sous-section : (*Hématologie ; transfusion*)

Docteur Jean-Claude HUMBERT - Docteur François SCHOONEMAN

3ème sous-section : (*Immunologie*)

Docteur Marie-Nathalie SARDA

4ème sous-section : (*Génétique*)

Docteur Christophe PHILIPPE

-----

**48ème Section : ANESTHÉSIOLOGIE, RÉANIMATION, MÉDECINE D'URGENCE,  
PHARMACOLOGIE ET THÉRAPEUTIQUE**

1ère sous-section : (*Anesthésiologie et réanimation chirurgicale*)

Docteur Jacqueline HELMER - Docteur Gérard AUDIBERT

3ème sous-section : (*Pharmacologie fondamentale ; pharmacologie clinique*)

Docteur Françoise LAPICQUE - Docteur Marie-José ROYER-MORROT

Docteur Damien LOEUILLE

-----

**54ème Section : DÉVELOPPEMENT ET PATHOLOGIE DE L'ENFANT, GYNÉCOLOGIE-OBSTÉTRIQUE,  
ENDOCRINOLOGIE ET REPRODUCTION**

5ème sous-section : (*Biologie et médecine du développement et de la reproduction*)

Docteur Jean-Louis CORDONNIER

=====

**MAÎTRES DE CONFÉRENCES**

-----

**19ème section : SOCIOLOGIE, DÉMOGRAPHIE**

Madame Michèle BAUMANN .

-----

**32ème section : CHIMIE ORGANIQUE, MINÉRALE, INDUSTRIELLE**

Monsieur Jean-Claude RAFT

-----

**40ème section : SCIENCES DU MÉDICAMENT**  
Monsieur Jean-Yves JOUZEAU

-----

**60ème section : MÉCANIQUE, GÉNIE MÉCANIQUE ET GÉNIE CIVILE**  
Monsieur Alain DURAND

-----

**64ème section : BIOCHIMIE ET BIOLOGIE MOLÉCULAIRE**  
Madame Marie-Odile PERRIN - Mademoiselle Marie-Claire LANHERS

-----

**65ème section : BIOLOGIE CELLULAIRE**  
Mademoiselle Françoise DREYFUSS - Monsieur Jean-Louis GELLY - Madame Anne GERARD  
Madame Ketsia HESS - Monsieur Pierre TANKOSIC - Monsieur Hervé MEMBRE

-----

**67ème section : BIOLOGIE DES POPULATIONS ET ÉCOLOGIE**  
Madame Nadine MUSSE

-----

**68ème section : BIOLOGIE DES ORGANISMES**  
Madame Tao XU-JIANG

=====

**MAÎTRES DE CONFÉRENCES ASSOCIÉS**

**Médecine Générale**  
Docteur Alain AUBREGE  
Docteur Louis FRANCO

=====

**PROFESSEURS ÉMÉRITES**

Professeur Georges GRIGNON – Professeur Michel PIERSON  
Professeur Michel BOULANGE - Professeur Alain LARCAN - Professeur Michel DUC  
Professeur Michel WAYOFF - Professeur Daniel ANTHOINE – Professeur Claude HURIET  
Professeur Hubert UFFHOLTZ – Professeur René-Jean ROYER  
Professeur Pierre GAUCHER

=====

**DOCTEURS HONORIS CAUSA**

Professeur Norman SHUMWAY (1972) <i>Université de Stanford, Californie (U.S.A)</i>	Professeur Mashaki KASHIWARA (1996) <i>Research Institute for Mathematical Sciences de Kyoto (JAPON)</i>
Professeur Paul MICHELSSEN (1979) <i>Université Catholique, Louvain (Belgique)</i>	Professeur Ralph GRÄSBECK (1996) <i>Université d'Helsinki (FINLANDE)</i>
Professeur Charles A. BERRY (1982) <i>Centre de Médecine Préventive, Houston (U.S.A)</i>	Professeur James STEICHEN (1997) <i>Université d'Indianapolis (U.S.A)</i>
Professeur Pierre-Marie GALETTI (1982) <i>Brown University, Providence (U.S.A)</i>	Professeur Duong Quang TRUNG (1997) <i>Centre Universitaire de Formation et de Perfectionnement des Professionnels de Santé d'Hô Chi Minh-Ville (VIËTNAM)</i>
Professeur Mamish Nisbet MUNRO (1982) <i>Massachusetts Institute of Technology (U.S.A)</i>	
Professeur Mildred T. STAHLMAN (1982) <i>Wanderbilt University, Nashville (U.S.A)</i>	
Professeur Harry J. BUNCKE (1989) <i>Université de Californie, San Francisco (U.S.A)</i>	
Professeur Théodore H. SCHIEBLER (1989) <i>Institut d'Anatomie de Würzburg (R.F.A)</i>	
Professeur Maria DELIVORIA-PAPADOPOULOS (1996) <i>Université de Pennsylvanie (U.S.A)</i>	

**A notre Maître et Président de thèse,**

**Monsieur le Professeur R. JANKOWSKI**  
**Professeur d'Oto-Rhino-Laryngologie**

Vous nous avez fait l'honneur de nous confier ce travail, que vous avez guidé par vos judicieux conseils et votre rigueur.

Nous avons pu apprécier votre expérience clinique, et profiter de la qualité de votre enseignement.

Vous nous avez fasciné par votre maîtrise dans l'exercice de votre Art.

Que cette thèse soit le témoignage de notre admiration et de notre respectueux attachement.

**A notre Maître et Juge,**

**Monsieur le Professeur C. SIMON  
Professeur d'Oto-Rhino-Laryngologie**

Nous sommes très sensibles à l'honneur que vous nous faites en acceptant de participer à ce jury.

Vos qualités humaines, vos compétences, et la valeur de votre enseignement, guident notre parcours depuis son commencement, et appellent notre vive reconnaissance.

Nous sommes fiers d'être de vos élèves.

Veillez trouver ici le témoignage de notre gratitude, et soyez assurés de notre profond respect.

**A notre Maître et Juge,**

**Monsieur le Professeur M.BRAUN**

**Professeur d'Anatomie**

**( Option Clinique – Radiologie et Imagerie Médicale )**

Nous sommes fiers et heureux de vous compter parmi nos juges.

Nous avons été sensibles à votre gentillesse et à votre disponibilité ainsi qu'à l'étendue de vos connaissances, vous conjuguez avec talent vos compétences d'Anatomie et de Neuroradiologie.

Soyez assuré de notre sincère gratitude.

**A notre Maître et Juge,**

**Monsieur le Professeur JF.CHABOT**

**Professeur de Pneumologie**

Vous avez accepté de juger ce travail et nous vous en remercions.

Nous connaissons vos hautes compétences en Pneumologie.

Que ce travail soit le témoignage de la collaboration étroite entre les services d'O.R.L et de Pneumologie.

Soyez assuré de toute notre estime ainsi que de notre plus grand respect.

**A notre Maître et Juge,**

**Monsieur le Docteur L.COFFINET**

Tu me fais l'honneur d'être membre du jury, et je t'en remercie.

Ta culture scientifique, la richesse de ton expérience clinique, et tes compétences dans tous les domaines de la spécialité m'ont aidé tout au long de ma formation.

Trouve ici le témoignage de ma profonde admiration.



## **A nos Maîtres d'Internat**

**Monsieur le Docteur B.MONTINET**

Vous avez su guider avec patience nos premiers pas dans la spécialité.  
Nous avons pu apprécier avec admiration votre rigueur et vos qualités humaines. Veuillez croire en notre sincère reconnaissance.

**Monsieur le Professeur M.STRICKER**

**Monsieur le Professeur JF.CHASSAGNE**

**Monsieur le Docteur JL.VERHAEGHE**

**Monsieur le Professeur H.HEPNER**

**Monsieur le Professeur JC.MARCHAL**

**Monsieur le Professeur J.AUQUE**

**Au Docteur TOUSSAINT**

J'apprécie ton amabilité, ta sagesse et l'étendue de ton savoir en chirurgie cervico-faciale.

Ta grande disponibilité, ton expérience et ton humour m'ont permis d'acquérir à tes côtés l'essentiel de mes connaissances.

Permetts-moi d'exprimer ici ma profonde gratitude.

**Aux Docteurs D.PIGRET et G.DASILVA**

Qui ont guidé mes premiers pas « au bout d'un endoscope »...

**Aux Docteurs G.KOCH, R.PIALOUX, E.CENDAN, J.VIX**

Je vous remercie de votre aide précieuse dans ma formation.

**Aux Docteurs C.STRICKER, E.SIMON, JP.FYAD**

Avec qui j'ai eu le plaisir de travailler durant six mois.

**Au Docteur O.DUGNY**

Pour ton humour et ton aide au quotidien.

**A tous mes compagnons d'internat**

**A tout le personnel du service d'O.R.L de l'hôpital central de Nancy**

**Aux patients**

Sans qui ce travail n'aurait pu voir le jour...

### **A Valérie**

Je ne te remercierais jamais assez pour avoir fait preuve d'autant de patience et de compréhension durant les longues journées passées à cet ouvrage.

Merci de m'avoir donné le bonheur d'être père d'une si jolie petite puce...

Avec tout mon Amour...

### **A Manon**

C'est toi la puce !! Ton sourire enchanteur, ta malice et ton petit caractère laissent présager d'un avenir bien prometteur...

Je t'aime de tout mon amour...

A ton petit frère, ....., encore bien au chaud, qui verra le jour au printemps prochain.

### **A mes parents**

A qui je dois tout, que cette occasion me soit offerte pour leur dire que je les aime.

### **A mes frères Frédéric et Franck**

Avec toute mon affection.

### **A Michel**

Pour ta présence et ton écoute constante, que cet ouvrage soit l'expression de ma sincère affection.

### **A Loïc et Pierre**

Qui ont enfin une petite cousine tant attendue !!!

### **A Nathalie,**

Merci pour ton sourire et ta bonne humeur.

**A la mémoire de mes beaux-parents**

Je n'ai pas eu le temps de vous dire combien vous aviez réussi ce qu'il y a de plus beau pour des parents...

**A toute ma famille et belle-famille**

En témoignage de mon affection.

**A Marie-Laurence et Jean-luc**

Qui m'ont épaulé lors de mes débuts difficiles.

**A tous mes amis**

A tous ceux qui m'ont aidé à affronter le climat lorrain !!!

A mon ordinateur qui ne m'a pas fait défaut...

## SERMENT

"Au moment d'être admis à exercer la médecine, je promets et je jure d'être fidèle aux lois de l'honneur et de la probité. Mon premier souci sera de rétablir, de préserver ou de promouvoir la santé dans tous ses éléments, physiques et mentaux, individuels et sociaux. Je respecterai toutes les personnes, leur autonomie et leur volonté, sans aucune discrimination selon leur état ou leurs convictions. J'interviendrai pour les protéger si elles sont affaiblies, vulnérables ou menacées dans leur intégrité ou leur dignité. Même sous la contrainte, je ne ferai pas usage de mes connaissances contre les lois de l'humanité. J'informerai les patients des décisions envisagées, de leurs raisons et de leurs conséquences. Je ne tromperai jamais leur confiance et n'exploiterai pas le pouvoir hérité des circonstances pour forcer les consciences. Je donnerai mes soins à l'indigent et à quiconque me les demandera. Je ne me laisserai pas influencer par la soif du gain ou la recherche de la gloire.

Admis dans l'intimité des personnes, je tairai les secrets qui me sont confiés. Reçu à l'intérieur des maisons, je respecterai les secrets des foyers et ma conduite ne servira pas à corrompre les mœurs. Je ferai tout pour soulager les souffrances. Je ne prolongerai pas abusivement les agonies. Je ne provoquerai jamais la mort délibérément.

Je préserverai l'indépendance nécessaire à l'accomplissement de ma mission. Je n'entreprendrai rien qui dépasse mes compétences. Je les entretiendrai et les perfectionnerai pour assurer au mieux les services qui me seront demandés.

J'apporterai mon aide à mes confrères ainsi qu'à leurs familles dans l'adversité.

Que les hommes et mes confrères m'accordent leur estime si je suis fidèle à mes promesses ; que je sois déshonoré et méprisé si j'y manque".



# ÉTUDE PROSPECTIVE DE LA RÉCUPÉRATION OLFACTIVE APRÈS NASALISATION

« Seules, plus frêles, mais plus vivaces, plus immatérielles, plus persistantes, plus fidèles, l'odeur et la saveur restent encore longtemps, comme des âmes, à se rappeler, à attendre, à espérer, sur la ruine de tout le reste, à porter sans fléchir, sur leur gouttelette presque impalpable, l'édifice immense du souvenir. »

**M. Proust**

# TABLE DES MATIERES



<b>INTRODUCTION</b>	<b>36</b>
<b>L'OLFACTION</b>	<b>39</b>
<b>EMBRYOLOGIE</b>	<b>40</b>
<b>A - LA PÉRIODE PRÉ-SOMITIQUE</b>	<b>41</b>
<b>B - LA PÉRIODE SOMITIQUE</b>	<b>42</b>
<b>C - LA PÉRIODE POST-SOMITIQUE</b>	<b>44</b>
<b>D - LE DÉVELOPPEMENT DES SINUS DE LA FACE</b>	<b>47</b>
I - LES CELLULES ETHMOÏDALES	47
II - LE SINUS FRONTAL	49
III - LE SINUS MAXILLAIRE	49
IV - LE SINUS SPHÉNOÏDAL	49
<b>DONNEES HISTOLOGIQUES ET NEURO-ANATOMIQUES DU SYSTEME OLFACTIF</b>	<b>50</b>
<b>A - LA MUQUEUSE OLFACTIVE</b>	<b>51</b>
I - SITUATION	51
II - STRUCTURE HISTOLOGIQUE	52
1 - Le neurone olfactif primaire	52
2 - La cellule de soutien	54
3 - La cellule basale	55
4 - Le tissu conjonctif sous-jacent	55
5 - Le mucus	55



<b>B - LE BULBE OLFACTIF</b>	<b>56</b>
<b>C - LES VOIES ET PROJECTIONS OLFACTIVES CENTRALES</b>	<b>58</b>
I - LES CENTRES OLFACTIFS PRIMAIRES	59
II - LES STRUCTURES OLFACTIVES SECONDAIRES ET TERTIAIRES	60
1 - Les projections rhinencéphaliques	60
2 - Les projections thalamiques	61
3 - Les projections néocorticales	61
<b>PHYSIOLOGIE</b>	<b>63</b>
I - L' AÉROPORTAGE	65
II - LES ÉVÈNEMENTS PÉRI-RÉCEPTEURS ET LE RÔLE DU MUCUS	67
III - RÔLE DE L' INNERVATION SENSITIVE	67
IV - LA TRANSDUCTION OLFACTIVE	69
1 - Les données électrophysiologiques	70
2 - Les données de la biologie moléculaire	71
V - LE CODAGE DE L' INFORMATION	73
VI - LE DEVENIR DE L' INFORMATION OLFACTIVE	76

<b>ANATOMIE DES FOSSES NASALES ET DE L'ETHMOÏDE</b>	<b>78</b>
---	-----------

<b>DONNÉES DE LA LITTÉRATURE</b>	<b>79</b>
----------------------------------	-----------

<b>A - ANATOMIE DESCRIPTIVE DES FOSSES NASALES ET DE L'ETHMOÏDE</b>	<b>80</b>
---	-----------

I - LES FOSSES NASALES	80
------------------------	----

1 - Orifice antérieur	80
-----------------------	----

2 - Paroi médiale ou septum nasal	80
-----------------------------------	----

3 - Paroi inférieure ou plancher	82
----------------------------------	----

4 - Paroi latérale ou paroi turbinaire des fosses nasales	82
---	----

a) <u>Le cadre osseux</u>	<u>82</u>
---------------------------	-----------

b) <u>Les cornets</u>	<u>86</u>
-----------------------	-----------

c) <u>Les méats</u>	<u>89</u>
---------------------	-----------

5 - Paroi supérieure : plafond ou voûte des fosses nasales	92
--	----

6 - Orifice postérieur	93
------------------------	----

II - L'ETHMOÏDE	93
-----------------	----

1 - L'os ethmoïdal	93
--------------------	----

2 - Le carter ethmoïdal	94
-------------------------	----

3 - Le labyrinthe ethmoïdal	97
-----------------------------	----

<b>B - ANATOMIE ENDOSCOPIQUE DES FOSSES NASALES ET DE L'ETHMOÏDE</b>	<b>98</b>
--	-----------

I - LES FOSSES NASALES	98
------------------------	----

1 - Le vestibule	98
------------------	----

2 - Paroi médiale ou septum nasal	99
-----------------------------------	----

3 - Paroi inférieure ou plancher	99
----------------------------------	----

4 - Paroi latérale ou paroi turbinaire des fosses nasales	100
---	-----

Table des matières	23
a) <u>Le cornet inférieur et son méat</u>	<u>100</u>
b) <u>Le cornet moyen</u>	<u>101</u>
c) <u>Le méat moyen</u>	<u>102</u>
5 - Paroi supérieure, plafond ou voûte des fosses nasales	103
6 - Paroi postérieure	104
a) <u>Le récessus sphéno-ethmoïdal</u>	<u>104</u>
b) <u>Les choanes</u>	<u>104</u>
II - L'ETHMOÏDE	105
<b>C - ANATOMIE SCANOGRAPHIQUE DES FOSSES NASALES ET DE L'ETHMOÏDE</b>	<b>107</b>
I - L'INCIDENCE DE BASE : INCIDENCE FRONTALE OU CORONALE	108
II - L'INCIDENCE HORIZONTALE OU AXIALE	109
III - ÉTUDE SCANOGRAPHIQUE	110
a) <u>Le cornet moyen</u>	<u>111</u>
b) <u>Le cornet supérieur</u>	<u>113</u>
c) <u>Les cornets « secondaires »</u>	<u>114</u>
d) <u>Systématisation du labyrinthe ethmoïdale</u>	<u>114</u>
<b>D - LES RAPPORTS DE L'ETHMOÏDE ET DE LA FOSSE NASALE AVEC :</b>	<b>116</b>
I - LES AUTRES SINUS DE LA FACE	116
1 - Le sinus maxillaire	117
2 - Le sinus frontal	118
a) <u>La paroi orbito-nasale</u>	<u>118</u>
b) <u>Les bulles frontales</u>	<u>119</u>
c) <u>Le canal naso-frontal</u>	<u>120</u>

Table des matières	24
3 - Le sinus sphénoïdal	121
a) <u>La paroi antérieure</u>	<u>121</u>
b) <u>La paroi inférieure ou plancher</u>	<u>122</u>
II - LE CAVUM OU NASOPHARYNX	123
1 - La paroi supérieure	123
2 - La paroi antérieure	123
3 - La paroi inférieure	123
III - L'ORBITE	124
1 - Paroi supérieure ou voûte orbitaire	124
2 - Paroi inférieure ou plancher	124
3 - Paroi médiale	125
IV - LA BASE DU CRANE	126
<b>E - VARIATIONS ANATOMIQUES</b>	<b>127</b>
I - ANATOMIE CLASSIQUE	128
1 - Sinus frontal	128
2 - Sinus maxillaire	128
3 - Sinus sphénoïdal	128
II - ANATOMIE ENDOSCOPIQUE	130
III - ANATOMIE SCANOGRAPHIQUE	131
<b>ÉTUDE SUR PIÈCES ANATOMIQUES DE LA PAROI TURBINALE DE L'ETHMOÏDE</b>	<b>134</b>
I - BUT	135
II - PRÉAMBULE	135

III - MATÉRIEL	137
IV- ÉTUDE DE LA CONSTITUTION DE LA PAROI TURBINALE DE L'ETHMOÏDE	138
1 - Méthodes	138
2 - Résultats	139
a) <u>Étude du nombre de cornets ethmoïdaux sur           l'ensemble des héli-têtes</u>	<u>139</u>
b) <u>Comparaison du nombre de cornets ethmoïdaux           dans le groupe des pièces anatomiques complètes</u>	<u>140</u>
V - MESURE DES ÉLÉMENTS CONSTITUTIFS DE LA PAROI TURBINALE DE L'ETHMOÏDE	140
1 - Méthodes	140
a) <u>Détermination des points repères</u>	<u>141</u>
b) <u>Définition des différents segments à mesurer</u>	<u>142</u>
c) <u>Définition des différentes surfaces à mesurer</u>	<u>145</u>
d) <u>Étude statistique</u>	<u>147</u>
2 - Résultats	148
a) <u>Étude de la variabilité chez un même sujet</u>	<u>148</u>
b) <u>Étude de la variabilité entre paroi à 2 et à 3 cornets</u>	<u>158</u>
c) <u>Étude du rapport entre la surface du cornet moyen           et la surface totale de la paroi turbinale de l'ethmoïde</u>	<u>169</u>
<b>P.N.S ET ANOSMIE</b>	<b>171</b>
EXPLORATION CLINIQUE DE L'ODORAT	172
A - LES MÉTHODES SUBJECTIVES PSYCHO- PHYSIQUES	173
I - CHOIX DES MOLÉCULES ODORANTES	173

II - DÉTERMINATION DU SEUIL OLFACTIF	174
1 - La méthode des stimulus constants	174
2 - La méthode des limites	174
3 - La méthode « ascendante – descendante »	175
4 - L'olfactomètre de Trotier	175
III - MÉTHODES D'ÉVALUATION SUPRA - LIMINAIRES DE L'OLFACTION	176
1 - Discrimination de l'odeur	176
2 - Reconnaissance qualitative de l'odeur	177
3 - Identification qualitative de l'odeur	177
4 - Discrimination de l'intensité	177
<b>B - LES MÉTHODES OBJECTIVES</b>	<b>178</b>
1 - L'électro-olfactogramme (EOG)	178
2 - Les potentiels évoqués olfactifs (PeO)	178
<b>PRÉVALENCE DES TROUBLES OLFACTIFS DANS LA PNS</b>	<b>180</b>
<b>TRAITEMENT MÉDICAL DE LA PNS ET CONSÉQUENCES OLFACTIVES</b>	<b>183</b>
<b>A - LA CORTICOTHÉRAPIE LOCALE</b>	<b>184</b>
I - INDICATIONS	185
II - CONTRE-INDICATIONS	185
III - COMPLICATIONS	185
IV - RÉSULTATS OLFACTIFS	186

<b>B - LA CORTICOTHÉRAPIE GÉNÉRALE</b>	<b>188</b>
I - MODE D'ADMINISTRATION	188
1 - Les formes injectables	188
2 - Les formes orales	188
a) <u>Cure courte</u>	<u>189</u>
b) <u>Cure séquentielle</u>	<u>189</u>
c) <u>Traitement continu</u>	<u>190</u>
II - INDICATIONS	190
III - CONTRE-INDICATIONS	192
IV - COMPLICATIONS	192
V - RÉSULTATS OLFACTIFS	194
<b>TRAITEMENT CHIRURGICAL DE LA PNS ET CONSÉQUENCES OLFACTIVES</b>	<b>196</b>
<b>A - LES DIFFÉRENTES INTERVENTIONS</b>	<b>197</b>
I - LA POLYPECTOMIE	197
II - L'ETHMOÏDECTOMIE FONCTIONNELLE	197
III - LA NASALISATION	198
<b>B - LES INDICATIONS</b>	<b>199</b>
I - ÉCHEC DU TRAITEMENT MÉDICAL	
II - CONTRE-INDICATIONS AU TRAITEMENT MÉDICAL.	199
<b>C - LES CONTRE-INDICATIONS</b>	<b>199</b>

<b>D - COMPLICATIONS</b>	<b>200</b>
I - LES COMPLICATIONS PER-OPÉRATOIRES ET POST-OPÉRATOIRES PRÉCOCES	201
1 - Les complications vasculaires	201
2 - Les complications orbito-oculaires	203
3 - Les complications cérébro-méningées	206
4 - Les complications de l'anesthésie	208
II - LES COMPLICATIONS TARDIVES	208
1 - Les synéchies	208
2 - Les mucocèles	
3 - Les sténoses du canal naso-frontal	209
4 - Les paraffinomes orbitaires	209
<b>E - RÉSULTATS OLFACTIFS</b>	<b>210</b>
I - LA CHIRURGIE A FAIT LA PREUVE DE SON EFFICACITÉ	210
II - RÉSECTION DU CORNET MOYEN ET ODORAT	211
<b>TECHNIQUE CHIRURGICALE DE LA NASALISATION</b>	<b>213</b>
<b>A - LE MATÉRIEL</b>	<b>214</b>
<b>B - INSTALLATION</b>	<b>215</b>
I - ANESTHÉSIE GÉNÉRALE	215
II - INSTALLATION DU PATIENT	217
III - PRÉPARATION LOCALE	218



<b>C - L'INTERVENTION</b>	<b>218</b>
I - MISE EN PLACE DES CLOUS DE LEMOYNE	219
II - POLYPECTOMIE	219
III - UNCIFORMECTOMIE	220
IV - MÉATOTOMIE MOYENNE	221
V - DISSECTION SOUS-PÉRIOSTÉE DE LA BRANCHE MONTANTE DU MAXILLAIRE	221
VI - DISSECTION SOUS-MUQUEUSE DE LA PAROI ORBITAIRE	222
VII - IDENTIFICATION ET DISSECTION SOUS MUQUEUSE DU TOIT ETHMOÏDAL	223
VIII- ÉVIDEMENT ETHMOÏDAL ANTÉRIEUR ET DÉGAGEMENT DE L'OSTIUM FRONTAL	224
IX - RÉSECTION DU CORNET MOYEN	226
X - SPHÉNOÏDOTOMIE	227
XI - ÉVIDEMENT ETHMOÏDAL POSTÉRIEUR	228
XII - DISSECTION DE LA LAME DES CORNETS	230
XIII- RÉVISION DE LA CAVITÉ	231
<b>D - VARIANTES TECHNIQUES</b>	<b>231</b>
I - LA SEPTOPLASTIE	231
II - L'ABORD ENDOSCOPIQUE DE FOSSE CANINE	232
<b>E - LES SOINS POST OPÉRATOIRES</b>	<b>232</b>

<b>ÉTUDE CLINIQUE DE LA RÉCUPÉRATION OLFACTIVE</b>	<b>234</b>
<b>PROTOCOLE 1</b>	<b>235</b>
<b>A - BUT</b>	<b>236</b>
<b>B - MATÉRIEL ET MÉTHODES</b>	<b>236</b>
I - DESCRIPTION DE L'ÉTUDE	236
II - PATIENTS	238
III - MÉTHODES	239
1 - Le questionnaire	239
2 - La cure courte de corticoïdes	239
3 - La corticothérapie locale	239
4 - La nasalisation et les soins péri -opératoire	243
5 - Justification de l'injection de corticoïdes retards	244
6 - Suivi des patients	244
IV - TESTS STATISTIQUES	244
<b>C - RÉSULTATS</b>	<b>245</b>
I - LES PATIENTS	245
1 - Nombre	245
2 - Age	245
3 - Sexe	245
4 - Terrain	246
5 - Antécédents chirurgicaux	246
6 - Geste associé à la nasalisation	247
II - TABLEAU GÉNÉRAL DES SCORES D'ODORAT	247

III - ÉTUDE DE LA RÉCUPÉRATION OLFRACTIVE APRÈS UNE CURE COURTE DE CORTICOÏDES GÉNÉRAUX	248
1 - Etude descriptive	248
2 - Etude statistique	248
3 - Discussion	249
IV - ÉTUDE DE L'ÉVOLUTION DE L'ODORAT DANS LE TEMPS, APRÈS UNE CURE COURTE DE CORTICOÏDES GÉNÉRAUX	249
1 - Délais opératoires	249
a) <u>Valeurs brutes</u>	<u>250</u>
b) <u>Etude descriptive</u>	<u>250</u>
2 - Evolution olfactive après un délai moyen de 2 mois (extrêmes : 0,5 à 6,5 mois)	251
a) <u>Comparaison des questionnaires Q2 et Q3</u>	<u>251</u>
b) <u>Comparaison des questionnaires Q1 et Q3</u>	<u>252</u>
3 - Corrélation entre $\Delta[Q2-Q3]$ représentant la perte olfactive, et le délai entre ces 2 questionnaires	253
V - ÉVALUATION DE L'ODORAT 1 MOIS APRÈS NASALISATION	255
1 - Etude descriptive	255
2 - Etude statistique	255
a) <u>Comparaison des questionnaires Q3 et Q4</u>	<u>255</u>
b) <u>Comparaison des questionnaires Q2 et Q4</u>	<u>256</u>
VI - ÉTUDE DE LA FONCTION OLFRACTIVE À DISTANCE DE LA NASALISATION	257
1 - Etude descriptive	257
a) <u>À 3 mois</u>	<u>257</u>
b) <u>À 6 mois</u>	<u>258</u>
c) <u>À 9 mois</u>	<u>258</u>
d) <u>À 1 an</u>	<u>258</u>
2 - Etude statistique	259
3 - Commentaires	259

Table des matières	32
<b>VII - COMPARAISON DE LA RÉCUPÉRATION OLFACTIVE APRÈS CORTICOTHÉRAPIE GÉNÉRALE ET APRÈS NASALISATION</b>	260
1 - Evolution générale de l'odorat au cours du protocole	260
2 - Comparaison des scores à J7 (Q2) et 6 mois après nasalisation (Q6)	261
a) <u>Étude descriptive</u>	<u>261</u>
b) <u>Étude statistique</u>	<u>261</u>
c) <u>Commentaires</u>	<u>261</u>
3 - Corrélation entre réponse à la corticothérapie générale et réponse à la chirurgie	262
 <b>SECOND PROTOCOLE</b>	 264
 <b>A - BUT</b>	 265
 <b>B - MATÉRIEL ET MÉTHODES</b>	 265
I - DESCRIPTION DE L'ÉTUDE	265
II - PATIENTS	267
III - MÉTHODES	267
1 - Le questionnaire	267
2 - La corticothérapie locale	268
3 - La nasalisation et les soins péri -opératoire	268
4 - Suivi des patients	268
 <b>IV - TESTS STATISTIQUES</b>	 269

<b>C - RÉSULTATS</b>	<b>269</b>
I - LES PATIENTS	269
1 - Nombre	269
2 - Age	269
3 - Sexe	270
4 - Terrain	270
5 - Antécédents chirurgicaux	272
6 - Geste associé à la nasalisation	272
II - TABLEAUX GÉNÉRAUX DES SCORES OLFACTIFS	273
III - COMPARAISON DU NIVEAU OLFACTIF PRÉ - OPÉRATOIRE (Q3) DES 2 GROUPES	274
IV - ÉVOLUTION DE L'ODORAT CHEZ LES 25 PATIENTS HYPO OU ANOSMIQUES	274
1 - Evaluation 1 mois après la chirurgie	274
a) <u>Étude descriptive</u>	<u>274</u>
b) <u>Étude statistique</u>	<u>275</u>
2 - Evaluation de l'odorat à moyen et long terme après la chirurgie	275
a) <u>Etude descriptive</u>	<u>276</u>
b) <u>Etude statistique</u>	<u>277</u>
V - ÉVOLUTION DE L'ODORAT CHEZ LES 7 PATIENTS NORMOSMIQUES	277
1 - Evaluation 1 mois après la chirurgie	277
a) <u>Étude descriptive</u>	<u>277</u>
b) <u>Étude statistique</u>	<u>278</u>
2 - Evaluation de l'odorat à moyen et long terme après la chirurgie	278
a) <u>Etude descriptive</u>	<u>279</u>
b) <u>Etude statistique</u>	<u>280</u>
VI - COMPARAISON DU NIVEAU OLFACTIF DES DEUX GROUPES A 6 MOIS	281

<b>RÉSULTATS COMPLÉMENTAIRES</b>	<b>282</b>
<b>A - SUR L'ODORAT</b>	<b>283</b>
I - ÉVOLUTION DE L'ODORAT CHEZ LES PATIENS NORMOSMIQUES DU PREMIER ET DU SECOND PROTOCOLE	283
1 - Evaluation la veille de la chirurgie,	283
2 - Evaluation de l'odorat six mois après la chirurgie.	284
II - ÉVOLUTION DE L'ODORAT CHEZ LES PATIENS HYPO OU ANOSMIQUES DU PREMIER ET DU SECOND PROTOCOLE	284
1 - Evaluation de l'odorat la veille de la chirurgie,	285
2 - Evaluation de l'odorat six mois après la chirurgie.	285
III - COMPARAISON DU NIVEAU OLFACTIF DE TOUS LES PATIENTS NORMOSMIQUES D'UNE PART ET DES HYPOSMIQUES D'AUTRE PART	286
1 - Evaluation de l'odorat la veille de la chirurgie,	286
2 - Evaluation de l'odorat six mois après la chirurgie.	287
<b>B - ÉVOLUTION DES AUTRES SYMPTÔMES         DE LA PNS APRÈS NASALISATION</b>	<b>288</b>
I - LES SIGNES FONCTIONNELS	288
1 - L'obstruction nasale,	288
2 - La rhinorrhée,	288
3 - Le prurit nasal et les éternuements,	288
4 - Les douleurs faciales.	288
II - BUT	289
III - MATÉRIEL ET MÉTHODES	289



	35
IV - RÉSULTATS	289
1 - L'obstruction nasale,	290
2 - La rhinorrhée antérieure,	292
3 - La rhinorrhée postérieure,	294
4 - Le prurit nasal,	297
5 - Les éternuements.	299
V - SYNTHÈSE DES RÉSULTATS	301
<b>DISCUSSION</b>	<b>303</b>
I - CRITIQUES DE L'ÉTUDE	305
1 - Les patients,	305
2 - Méthode d'évaluation de l'odorat,	305
3 - Durée du suivi.	306
II - LE PROTOCOLE	306
1 - La cure courte de corticoïdes généraux,	306
2 - La chirurgie,	308
a) <u>Résultat sur l'anosmie</u>	310
b) <u>Résultats sur le dysfonctionnement nasal</u>	312
3 - La corticothérapie post-opératoire,	313
4 - Amélioration du confort de vie des patients,	315
5 - Synthèse de nos résultats.	316
<b>CONCLUSION</b>	<b>317</b>
<b>BIBLIOGRAPHIE</b>	<b>319</b>

# INTRODUCTION





La polypose naso-sinusienne (PNS) peut se définir comme une maladie oedémateuse chronique caractérisée par une hyperplasie inflammatoire de la muqueuse naso-sinusienne sous forme de polypes.

Cliniquement, elle se manifeste très souvent comme un « rhume qui traîne » ou qui perdure avec des épisodes d'accalmie de moins en moins fréquentes. La symptomatologie associe donc fréquemment obstruction nasale et anosmie. Rhinorrhée postérieure, prurit nasal et éternuements sont parfois signalés par le patient.

Seuls les corticoïdes ont prouvé leur capacité à contrôler l'inflammation en cause et par conséquent à restituer l'odorat. Ils représentent à l'heure actuelle le traitement de référence de la PNS, qu'ils soient prescrits par voie locale, au long court ou par voie générale en cures courtes.

La chirurgie est généralement proposée en cas d'échappement ou de non-réponse au traitement médical bien conduit. Cette chirurgie peut être plus ou moins radicale, allant de la simple polypectomie à l'éradication sub-totale de la muqueuse ethmoïdale répondant aux principes de la nasalisation.

Le but principal de notre étude est de montrer que la nasalisation, avec notamment résection systématique du cornet moyen permet une bonne récupération olfactive.

Pour tenter d'apporter des éléments de réponse à cette question, nous avons :

- Étudié l'efficacité de la corticothérapie locale et générale sur l'odorat, afin d'apprécier le potentiel de récupération de chaque patient,
- Comparé les résultats olfactifs à moyen et long terme de la corticothérapie générale et de la nasalisation,
- Suivit régulièrement l'évolution de l'odorat chez ces patients ayant bénéficié d'une chirurgie de type nasalisation.

Avant de détailler nos méthodes, nos résultats et de discuter à la lumière de la littérature, il nous a paru intéressant d'aborder les thèmes suivants :

- **Données histologiques et neuro-anatomiques** du système olfactif, permettant ainsi de bien préciser la topographie des récepteurs et les mécanismes complexes qui mènent à la sensation olfactive,
  
- **Rappels anatomiques des cavités nasales et sinusiennes** permettant de préciser la nomenclature.

Afin d'affiner les connaissances sur la paroi turbinale de l'ethmoïde et d'étudier les conséquences anatomiques de la résection du cornet moyen, nous avons réalisé une série de dissection, dont les résultats sont exposés au chapitre « Etude anatomique ».

- **Le traitement de la polypose naso-sinusienne**, dont nous détaillerons les différentes modalités de la prise en charge avec leurs conséquences sur l'anosmie, avant d'aborder la technique chirurgicale de la nasalisation.

# L'OLFACTION

- **EMBRYOLOGIE**
- **DONNÉES HISTOLOGIQUES ET  
NEURO-ANATOMIQUES DU  
SYSTÈME OLFACTIF**
- **PHYSIOLOGIE**

# EMBRYOLOGIE

Le développement du système olfactif dépend du développement du système nerveux dont l'origine est la partie craniale du tube neural embryonnaire.

La face se développe grâce à la mise en place de deux appareils, l'un sur la ligne médiane naso-sinusien et buccal, l'autre latéralement branchial ou pharyngien.

La période embryonnaire humaine comprend les 8 premières semaines post-ovulatoires. Au cours de cette période plus de 90% des structures anatomiques se mettent en place. A la fin de la 8<sup>ème</sup> semaine, l'embryon mesure 30 mm du vertex au coccyx et pèse moins de 3 grammes. Ces 8 premières semaines se divisent en 3 périodes, pré-somitique (stade 1 à 8), somitique (stade 9 à 12) et post-somitique (stade 13 à 23).

## **A - LA PÉRIODE PRÉ-SOMITIQUE**

(stade 1 à 8)

Le stade 1 possède une seule cellule et deux pronucléus. La « morula » correspond au stade 2. Le blastocyste est libre au stade 3 puis se fixe au stade 4. Le blastocyste est pré-villéux au stade 5. Les villosités choriales apparaissent au stade 6.

Le stade 7 est caractérisé par l'apparition du processus notochordal et du prolongement céphalique ou « plaque pré-chordale ». Le disque embryonnaire mesure 1 mm et a 16 jours.

Au stade 8, est observé la plaque neurale et l'ébauche de la gouttière neurale. Le disque embryonnaire mesure 2 mm, le prolongement céphalique 0,3 mm, l'embryon a 18 jours.

A ce stade, le mésoblaste embryonnaire s'étale sous toute la surface de l'ectoblaste et atteint le bord du disque embryonnaire où il fusionne avec le mésoblaste extra-embryonnaire. L'entoblaste est sous-jacent. Les 3 feuillets embryonnaires sont constitués : ectoblaste et neuro-ectoblaste, chordo-mésoblaste et entoblaste, c'est le phénomène de « gastrulation ».

## B - LA PÉRIODE SOMITIQUE

(stade 9 à 12)

Au stade 9, l'embryon possède 1 à 3 paires de somites centrales, véritables mottes mésoblastiques para-axiales. La courbure céphalique permet d'observer les 3 vésicules du système nerveux central : prosencéphale, mésencéphale, rhombencéphale. La gouttière neurale se creuse sans fusion de ses berges et à aucun endroit n'existe un tube nerveux constitué.

Le disque ou placode otique peut être visible, Le premier arc aortique apparaît ainsi que les premiers battements cardiaques. Le stomodaeum ou cavité buccale primitive se forme, ainsi que la première poche pharyngée.

Au stade 10, l'embryon possède 4 à 12 paires de somites centrales, mesure 2,5 à 3,5 mm, et a 22 jours. Il a la forme d'un sablier avec deux extrémités largement ouvertes et une partie centrale somitique où se ferme le tube neural. Le deuxième arc aortique apparaît et les deux premiers arcs pharyngés, mandibulaire et hyoïdien sont visibles latéralement.

Les crêtes neurales correspondent aux berges de la gouttière neurale. Les cellules constitutives de ces crêtes sont pluripotantes et migratrices.

La crête neurale céphalique est formée de 3 groupes cellulaires. D'avant en arrière on retrouve, la crête neurale prosencéphalo-mésencéphalique ou trigéminée, la crête neurale rhombencéphalique antérieure ou facio-acoustique et la crête neurale rhombencéphalique postérieure ou glosso-pharyngée et vagale.

Les « placodes » sont des épaisissements de l'épiblaste qui vont entrer dans la constitution des ganglions sensoriels des nerfs crâniens.

Au stade 11, l'embryon possède 13 à 20 paires de somites centrales, mesure 3,5 à 4,5 mm et a 24 jours. La masse cardiaque fait une saillie franche sur laquelle se couche l'extrémité céphalique. Le neuropore rostral se ferme, permettant l'individualisation de 3 lignées cellulaires participant à l'élaboration du pôle céphalique.

- \* Les **cellules neuroblastiques**, constitutives des vésicules cérébrales, (à ce stade le prosencéphale s'est divisé en télencéphale et diencéphale),
- \* Les **cellules épiblastiques** constitutives du revêtement de la bouche, de la face et du cou et des placodes sensorielles,
- \* Les **cellules des crêtes neurales**.

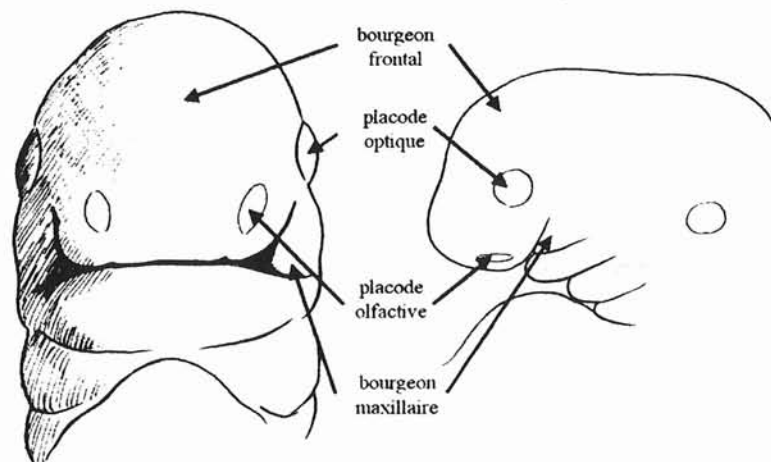
A ce stade, l'évagination optique commence à entrer en contact avec l'ectoderme. La membrane oro-pharyngée se rompt et les 3 premiers arcs pharyngés sont observés latéralement.

Au stade 12, l'embryon possède 21 à 29 paires de somites, mesure 5 mm et a 26 jours.

Le tube neural se ferme entièrement et le neuropore caudal également.

Trois arcs pharyngés sont bien individualisés, séparés par des fentes correspondantes.

Vésicule otique et vésicule optique sont visibles. De chaque côté du bourgeon frontal et juste au-dessus du stomodaeum un épaissement ectodermique localisé apparaît, c'est la placode nasale ou placode olfactive ébauche du neuroépithélium olfactif.



D'après Herman et Bastien – Rapport société française d'ORL 1999

## C - LA PÉRIODE POST-SOMITIQUE

( stade 13 à 23)

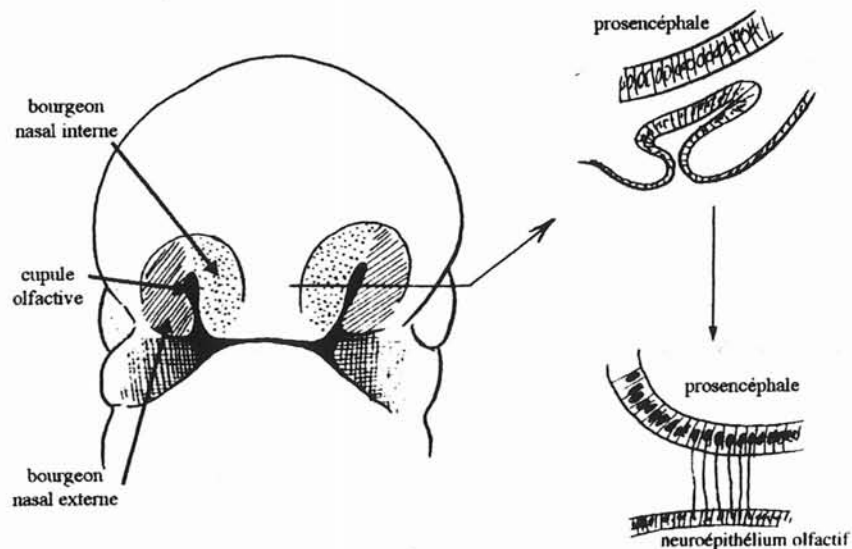
Au stade 13, l'embryon possède plus de 30 paires de somites, difficile à compter, mesure 4 à 6 mm et a 28 jours. Les bourgeons des 4 membres sont en place. Le principal déterminant de la forme de l'embryon est toujours le contour du tube neural. Les 4 premiers arcs branchiaux sont parfaitement visibles.

L'épithélium de la placode olfactive se détache de la paroi prosencéphalique du fait de la prolifération du mésenchyme céphalique. A ce stade, la placode nasale s'invagine en cupule.

Au stade 16, l'embryon mesure 8 à 11 mm et a 37 jours. Tous les nerfs crâniens sont en place. Les 5 vésicules cérébrales du système nerveux central sont en place.

Les gouttières nasales se creusent et l'évagination olfactive se développe, formant ainsi deux crêtes autour de la placode olfactive constituant les bourgeons nasaux internes et externes. Ces bourgeons limitent alors une dépression, c'est la cupule olfactive. Elle va former deux poches l'une dorso-latérale qui donnera naissance au neuroépithélium olfactif définitif, l'autre médiane qui donnera l'organe de Jacobson.

Les bourgeons nasaux internes et externes concourent à la formation des gouttières olfactives qui évolueront pour constituer les fosses nasales.



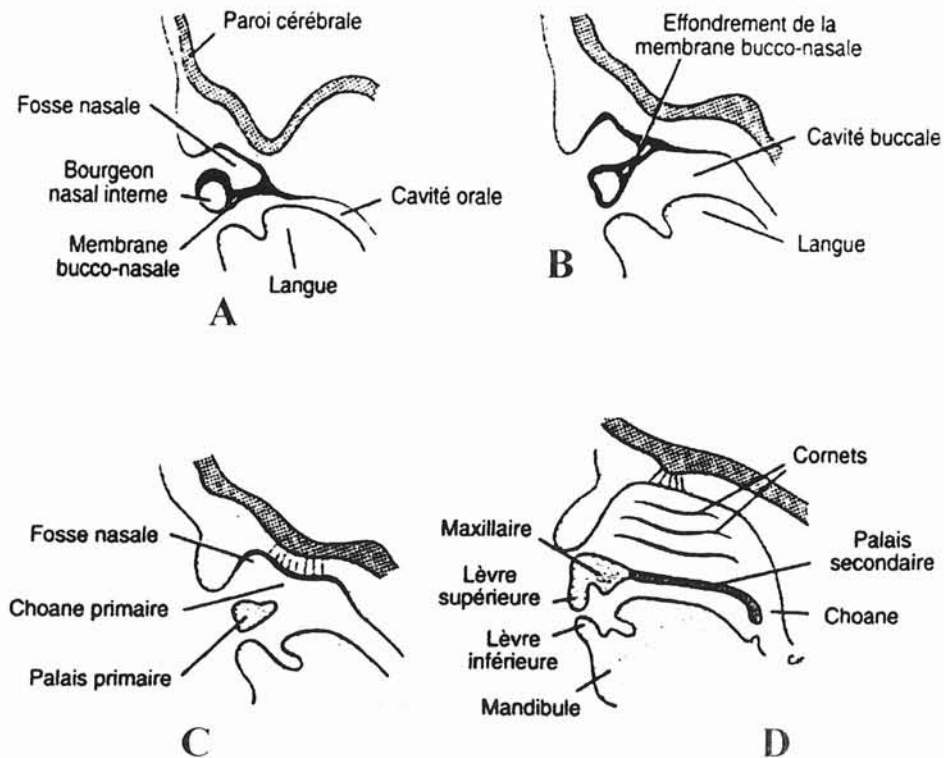
D'après Herman et Bastien – Rapport société française d'ORL 1999



Pendant la sixième semaine, les cupules olfactives augmentent considérablement de profondeur. Ceci est dû d'une part à la croissance des bourgeons nasaux qui les entourent et d'autre part à leur propre pénétration au sein du mésenchyme sous-jacent (Fig. A).

Au début, une membrane bucco-nasale ou membrane de Hochstetter sépare la cupule olfactive de la cavité buccale primitive, puis cette membrane se rompt (Fig. B) et les fosses nasales primitives s'ouvrent dans la cavité buccale par deux orifices, les choanes primitives (Fig.C).

Ces choanes sont situées de chaque côté de la ligne médiane, immédiatement en arrière du palais primaire. Ultérieurement, par suite de la formation du palais secondaire et du développement ultérieur des fosses nasales primitives (Fig D), les choanes définitives sont situées à la jonction des fosses nasales et du pharynx.

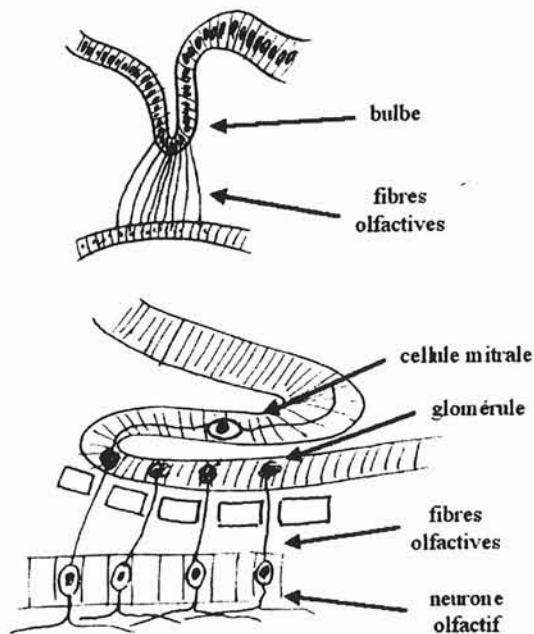


Au stade 17, l'embryon mesure 11 à 14 mm et a 41 jours. La tête et les 4 premiers segments cervicaux ont la même taille que le reste du corps. La coalescence des bourgeons de la face commence.

Au point de vue sensoriel, le système olfactif est en place. Le pigment rétinien est important et les cellules rétiniennes commencent à migrer pour constituer le nerf optique.

Au stade 19, l'embryon mesure 16 à 18 mm et a 48 jours. L'ossification maxillaire et mandibulaire débute au stade 19 ou 20. Les téguments sont encore transparents et laissent voir de nombreuses structures sous-jacentes. La tête se redresse, les paupières se développent. La membrane bucco-nasale est rompue et les choanes sont perméables. Le canal lacrymo-nasal apparaît. Tous les ganglions parasympathiques crâniens sont en place.

C'est au stade 22 (23-28mm, 54 jours) que le bulbe olfactif s'individualise à partir du télencéphale. Il s'agit d'une poche formée par la paroi du prosencéphale, qui ne devient le bulbe olfactif horizontal que pendant la période fœtale lors de la croissance du lobe frontal et du corps calleux. En s'allongeant dans le plan sagittal, il repose alors sur la lame criblée de l'ethmoïde. La lumière du ventricule du bulbe olfactif s'obture. Les terminaisons arborisées des cellules sensorielles primaires y forment des glomérules en établissant des contacts synaptiques avec les arborescences dendritiques des cellules mitrales.



La lame criblée de l'ethmoïde est une partie de la capsule nasale cartilagineuse entourant l'invagination de l'épithélium olfactif. La croissance des fibres olfactives s'effectue avant le développement de la capsule nasale.

Les voies nerveuses restent libres après l'ossification enchondrale de l'ethmoïde : elles connectent l'aire olfactive située dans l'épithélium respiratoire au-dessus du cornet nasal supérieur au bulbe olfactif. Ce neuroépithélium gardera ses capacités de régénération tout au long de la vie de l'individu : les nouveaux axones s'allongent jusqu'au bulbe olfactif le long des voies nerveuses préalablement formées dans l'ethmoïde.

Certaines cellules de la placode se différencient en cellules à gonadotrophine et migrent vers l'hypothalamus, expliquant le lien entre anosmie et hypogonadisme dans le syndrome de Kallmann [277]

Au stade 23 : A la fin de la période embryonnaire proprement dite (56 jours), l'embryon mesure 30 mm et pèse environ 3 grammes. La tête est ronde, et accentue sa déflexion. Le cou se développe. Les processus maxillaires sont fusionnés constituant le palais primaire. Un début d'ossification membraneuse est observé dans l'os frontal, le maxillaire, le palatin, la mandibule et l'écaille de l'os temporal.

Les sinus de la face se développent ultérieurement vers le 5<sup>e</sup>- 6<sup>e</sup> mois de la vie intra utérine, sous forme de diverticules de la paroi latérale des fosses nasales.

## **D - LE DÉVELOPPEMENT DES SINUS DE LA FACE**

### **I - LES CELLULES ETHMOÏDALES**

Les cellules ethmoïdales proviennent de l'invagination de la cavité olfactive, tapissée par son épithélium, dans la capsule nasale au niveau de la partie postéro-supérieure de sa paroi externe.

A ce niveau, la capsule se fissure, formant :

- Un bourrelet inférieur, maxillo-turbinal, futur cornet inférieur,
- 4 à 5 bourrelets supérieurs, ou cornets ethmoïdaux.

Ces bourrelets ethmoïdaux doivent être distingués en cornets principaux futurs cornets moyens, supérieurs, suprême (Santorini), et cornets secondaires.

Les méats fondamentaux sont les sillons qui séparent les bourrelets. C'est là que naissent les cellules ethmoïdales.

Le premier sillon situé entre les futurs cornet inférieur et cornet moyen présente une grande importance embryologique, car il donne naissance à un diverticule terminé en cul-de-sac, c'est l'infundibulum embryonnaire, qui serait la véritable cellule mère à l'origine de toutes les cellules ethmoïdales antérieures, du sinus frontal et du sinus maxillaire.

Le deuxième sillon donne le méat supérieur, et le troisième sillon donne le méat suprême.

Les cellules ethmoïdales apparaissent vers le 5<sup>ème</sup> ou 6<sup>ème</sup> mois de la vie intra-utérine sous forme de petits diverticules.

Le mécanisme de la pneumatisation de l'ethmoïde est lié essentiellement à la transformation du cartilage en os, en effet, les premières ébauches sinusiennes sont créées par disparition du cartilage de la capsule nasale en des endroits toujours analogues [67]. Des os de membrane juxta-cartilagineux apparaissent en même temps, afin de compenser d'un point de vue statique le cartilage résorbé.

Le développement des cellules ethmoïdales est lié à l'importance de l'écart inter-orbitaire, par augmentation de volume de la boîte crânienne, rendu nécessaire par la vision stéréoscopique.

A la naissance, les cellules sont sphériques, de 2 à 5 mm de diamètre. Elles continuent à augmenter de volume jusqu'à l'âge de la puberté et contribuent de façon importante à la morphologie faciale.

## II - LE SINUS FRONTAL

Le sinus frontal naît de l'évagination d'une cellule ethmoïdale antérieure entre les deux tables de l'os frontal. Plusieurs cellules peuvent entrer en concurrence pour former ce sinus, aboutissant ainsi à la formation de bulles frontales.

Le sinus frontal est encore inexistant à la naissance. Sa croissance entre dans une phase active après l'âge de 7 ans. Les agénésies sont relativement fréquentes (environ 10%).

## III - LE SINUS MAXILLAIRE

La cavité ethmoïdo-maxillaire primitive, née de la capsule nasale, s'approfondit. L'ossification maxillaire remplace progressivement la paroi latérale cartilagineuse de la capsule nasale, pour aboutir, à la naissance, à une cavité d'environ 5 mm de profondeur. Le développement du sinus se poursuit alors jusqu'à 15 ans, avec une poussée surtout entre 3 et 7 ans. Ce développement est étroitement lié à l'éruption des germes dentaires.

## IV - LE SINUS SPHÉNOÏDAL

A 20 semaines, le sphénoïde s'ossifie en son centre, sous forme de quatre noyaux d'ossification, et n'est pas pneumatisé. La pneumatisation primaire débute au 4<sup>ème</sup> mois, sous la forme de deux formations ossifiées et pneumatisées en leur centre, nées à partir de la capsule nasale : les osselets de BERTIN.

La pneumatisation secondaire débute vers l'âge de 4 ans, pour se poursuivre jusqu'à l'âge adulte.

On constate donc que seules les cellules ethmoïdales sont véritablement présentes à la naissance, et qu'elles constituent la clé de voûte de l'édifice sinusien.

DONNÉES HISTOLOGIQUES ET  
NEURO-ANATOMIQUES DU  
SYSTÈME OLFACTIF

## A - LA MUQUEUSE OLFACTIVE

### I - SITUATION

Les récepteurs périphériques de l'odorat sont regroupés à la partie haute des cavités nasales dans la gouttière olfactive au sein du neuroépithélium, en rapport direct avec le milieu extérieur [184]. Ce neuroépithélium recouvre classiquement la partie haute du septum, une partie de la convexité du cornet nasal supérieur, et la majeure partie de la lame criblée. Il est donc situé à l'écart du flux aérien.

Sa surface, qui constitue un index d'acuité olfactive, est d'environ 2 à 4 cm<sup>2</sup> chez l'homme [16] [169] contre 20 cm<sup>2</sup> chez le chat et 75 cm<sup>2</sup> chez le chien [136]. Les cellules sensorielles y captent l'information qui est ensuite transmise par les axones. Ces derniers traversent les multiples orifices de la lame criblée de l'ethmoïde pour aller faire synapse dans le bulbe olfactif. Ces neurones forment le premier nerf crânien.

Les trous olfactifs de la lame criblée contiennent également des prolongements duremériens et les vaisseaux ethmoïdaux antérieurs et postérieurs. Sa face supérieure, disposée de part et d'autre de l'apophyse crista-galli, répond aux lobes frontaux mais surtout au bulbe olfactif

Chez les mammifères, ce neuroépithélium se distingue macroscopiquement de la muqueuse respiratoire par sa coloration jaune-brun, c'est pourquoi on l'appelle « **tache jaune** », chez l'homme cette particularité est loin d'être évidente.

Cette coloration est liée soit aux granules des glandes de Bowman, soit à la présence de pigment à base de caroténoïde [51], soit encore à la présence de nombreux lysosomes dans les cellules de soutien [276].

Cette coloration n'existe pas toujours chez les animaux à fonction olfactive développée et n'a donc aucun rôle dans les mécanismes olfactifs [88].

La situation exacte de l'épithélium olfactif est en fait très débattue.

Plus que d'une simple tache jaune bien localisée, il s'agirait en fait d'une distribution irrégulière et inégale en îlots des récepteurs olfactifs au sein de l'épithélium respiratoire [172].

Certaines régions semblent présenter des concentrations plus élevées de récepteurs, telles la région postéro-supérieure du septum nasal et la région du cornet supérieur [64] [112].

Cette distribution à prédominance postérieure a été remise en cause par des travaux récents qui retrouvent une localisation plus antérieure des récepteurs olfactifs [142] [187].

D'autre part, une importante corrélation à l'âge semble exister. Les seuils de perception des odeurs sont altérés avec l'âge [178] [246] [36]. De plus, la probabilité de retrouver des récepteurs olfactifs sur un prélèvement biopsique dans un site donné, est inversement corrélée à l'âge du sujet [193].

On peut donc supposer qu'une transformation de cet épithélium olfactif en épithélium respiratoire s'opère avec le temps.

En outre, la transformation de cet épithélium olfactif en épithélium respiratoire peut également survenir à la suite de dégâts sévères sur les récepteurs, notamment à la suite d'agressions toxiques ou infectieuses [223] [224] ou simplement par dégénérescence dans le cadre de sinusites chroniques [140].

L'ensemble de ces éléments explique l'impossibilité d'établir une cartographie précise de l'épithélium olfactif chez l'homme.

## II - STRUCTURE HISTOLOGIQUE

Le neuroépithélium olfactif est formé de trois types cellulaires recouverts d'une couche de mucus.

### 1 - Le neurone olfactif primaire (NOP) :

Encore appelé cellule de Schultze. Leur densité est très élevée, de cent à deux cent mille par  $\text{mm}^2$ , soit un nombre d'environ dix millions par individu.



Les NOP sont de petits neurones bipolaires dont les corps cellulaires, sont regroupés dans les deux tiers basaux de la couche épithéliale. Chaque soma envoie un unique dendrite vers la surface de l'épithélium. La longueur du dendrite varie donc en fonction de la position du soma dans l'épithélium. Le dendrite se termine par une extrémité renflée ou vésicule olfactive, qui supporte de cinq à quarante cils. Ces cils permettent d'augmenter la surface de la cellule olfactive en contact avec le mucus et donc avec les molécules odorantes [2].

Il a été décrit chez l'homme un type de cellule qui pourrait représenter une seconde classe de neuro-récepteur et dont la fonction n'est pas connue : sa dendrite porte des microvillosités et non des cils [169].

Le pôle inférieur des NOP se termine par un prolongement axonal non myélinisé. En raison de leur petit diamètre et de l'absence de myéline, leur vitesse de conduction est lente. Les axones se groupent en fascicules de cinquante à cent fibres entourées d'une gaine de Schwann. Ce type de formation, inhabituel dans l'organisme, est caractéristique des structures nerveuses en cours de maturation.

Les NOP ont la capacité, unique dans l'organisme, de régénérer [84] tout au long de la vie.

Pour expliquer l'existence d'un nombre constant de cellules olfactives, FARBMAN [61] énonce l'hypothèse que des neurones olfactifs sont générés continuellement dans des conditions physiologiques, et que seules les cellules établissant des relations synaptiques convenables survivent. Ce qui expliquerait le maintien du nombre de cellules.

La durée de vie moyenne d'un neurone olfactif primaire est estimée à trente jours [174]. Cette neurogenèse a d'abord été mise en évidence sur des modèles expérimentaux, après section des axones olfactifs. Cette dernière entraîne une dégénérescence des cellules sensorielles qui a les caractéristiques de l'apoptose [163]. Cette dégénérescence est suivie d'une régénération. Les nouveaux neurorécepteurs se différencient et leurs prolongements axonaux progressent en direction du bulbe olfactif, où ils établissent de nouvelles connexions [222].

En ce qui concerne la durée de la différenciation cellulaire, il faut entre 30 et 90 jours pour qu'une cellule basale devienne une cellule olfactive mature. GRAZIADEI et col. [84] ont observé qu'après section du nerf olfactif chez le singe adulte, section qui préserve les cellules basales et les cellules de soutien :

- En moins de 10 jours, on note une dégénérescence totale des cellules olfactives (dégénérescence rétrograde). Cette dégénérescence est suivie d'une phase intense de mitoses au sein des cellules basales.
- En 30 jours des cellules olfactives réapparaissent dans la muqueuse.
- Entre 60 et 90 jours la muqueuse a de nouveau un nombre maximal de cellules olfactives histologiquement superposables aux cellules olfactives normales.

Au sujet de la différenciation de l'axone et de la dendrite, FARBMAN et SQUINTO [60] observent sur des fœtus de rats, que les axones des cellules olfactives se différencient et se développent avant les dendrites.

La maturation des dendrites des cellules olfactives (apparition de la ciliature), n'a lieu que lorsque les axones ont atteint les cellules du bulbe.

Cette neurogenèse est un phénomène continu chez l'homme, en effet, des neurones ont pu être obtenus en culture de cellules à partir de cellules basales prélevées chez un sujet de 72 ans [179].

Sa régulation est méconnue et ce phénomène est considéré comme une adaptation de l'organisme à la vulnérabilité des récepteurs aux agressions chimiques ou bactériennes.

Les axones des NOP font synapse dans le bulbe olfactif avec les deutoneurones olfactifs (cellules mitrales et cellules à panache).

## **2 - La cellule de soutien :**

Des cellules dites de soutien entourent les dendrites des NOP. Chacune émet un fin prolongement qui l'ancre à la membrane basale entre les neurorécepteurs. Leur surface apicale, au contact de la lumière, est couverte de microvilli. Des jonctions serrées les unissent aux NOP et forment une barrière entre l'épithélium et le mucus, qui s'oppose à la diffusion des ions et molécules.

Ces cellules ont un rôle de soutien, de protection et de nutrition des cellules sensorielles.

### **3 - La cellule basale :**

Elles sont de deux types : claires globuleuses et sombres aplaties. Leurs rôles respectifs dans la neurogenèse restent incertains. FERON [65] émet l'hypothèse suivante : dans les conditions physiologiques, les cellules globuleuses seraient chargées du renouvellement des récepteurs. En cas de lésion épithéliale importante, les cellules aplaties accéléreraient leurs divisions pour engendrer des cellules globulaires.

La régulation de leurs mitoses et de leur différenciation est également mal connue. Il est établi qu'elles sont effectivement les cellules souches des cellules olfactives différenciées [199].

### **4 - Le tissu conjonctif sous-jacent :**

Il contient, outre les axones des neurorecepteurs, des fibres nerveuses trigéminales, des fibres végétatives et de volumineuses glandes exocrines de Bowman. Ces dernières possèdent un canal excréteur qui s'abouche à la surface de l'épithélium. Elles produisent le mucus qui recouvre le neuroépithélium. Elles sont stimulées à la fois par les fibres sympathiques et parasympathiques [77] [281]

### **5 - Le mucus :**

Il recouvre le neuroépithélium olfactif et forme chez les mammifères une couche de cinq à trente microns selon les espèces [158]. Il est très difficile de le retirer, même au prix de lavages répétés. Il est constitué d'eau et de mucopolysaccharides (MPS), de protéines comprenant anticorps, enzymes et OBP (Odorant Binding Protein). Il baigne les terminaisons dendritiques des NOP et joue probablement un rôle physiologique considérable.

Le mucus est constitué de deux phases distinctes [87] :

- La phase superficielle, aqueuse, sécrétée par les glandes de Bowman.
- La phase profonde, épaisse et mucoïde, sécrétée par les cellules de soutien.

Le taux de MPS est variable selon l'état physiologique, HUMMEL [98] a montré une variabilité de la perception olfactive en fonction du cycle menstruel. D'autre part les personnes présentant une inflammation muqueuse ont une augmentation des MPS et par la même de la viscosité du mucus, et donc une modification de la réception des molécules odorantes.

## B - LE BULBE OLFACTIF

Chez l'homme, le bulbe olfactif est très atrophié et se réduit à une formation ovalaire et renflée d'un centimètre de long et cinq millimètres de large. Il est étroitement appliqué sur la lame criblée de l'ethmoïde, maintenu en place d'une part par les filets olfactifs traversant les orifices de la lame criblée et d'autre part par la tente du bulbe olfactif.

Le bulbe olfactif est une formation de type cortical organisée en six couches concentriques [94] qui lui confèrent son aspect lamellaire.

\* La couche la plus externe ou **couche fibreuse** est la couche des nerfs olfactifs. A ce niveau, les axones des NOP forment un feutrage dense qui recouvre la couche sous jacente.

\* La **couche glomérulaire** contient les glomérules olfactifs qui regroupent les liaisons synaptiques des axones des NOP avec trois types de cellules : d'une part les dendrites des neurones de deuxième ordre que sont les cellules mitrales et les cellules à panache et d'autre part les dendrites des cellules périglomérulaires,

interneurones dont les corps cellulaires, en bordure du glomérule, en soulignent la forme sphérique.

\* La **couche plexiforme externe** abrite le corps cellulaire des cellules à panache.

\* La **couche des cellules mitrales**, contient le soma des cellules du même nom. Ces cellules se composent d'une dendrite apicale qui rejoint le glomérule, des dendrites basilaires qui rejoignent la couche plexiforme externe et un axone qui se joint à l'axone des cellules à panache pour former le tractus olfactif latéral.

\* La **couche plexiforme interne**, renferme essentiellement des ramifications (axoniques et dendritiques) des différents éléments précédemment cités. C'est une mince zone de transition.

\* La **couche granulaire**, contient les grains ou cellules sans axone. Ces cellules ont un prolongement dendritique qui se ramifie dans les couches précédemment décrites. Ce sont les principaux inter-neurones du bulbe olfactif.

De même que dans le cas des NOP, il semble exister une neurogenèse permanente au niveau des interneurones du bulbe olfactif.

Il a été montré que les neuroblastes nés de l'activité proliférative de la zone subventriculaire, adjacente au pôle antérieur du ventricule latéral, migrent le long du pédoncule du bulbe olfactif et se différencient en cellules glomérulaires ou granulaires [149]. Cette neurogénèse, active durant les premiers stades de la vie post-natale, se poursuit à l'âge adulte, tout du moins chez les rongeurs [146].

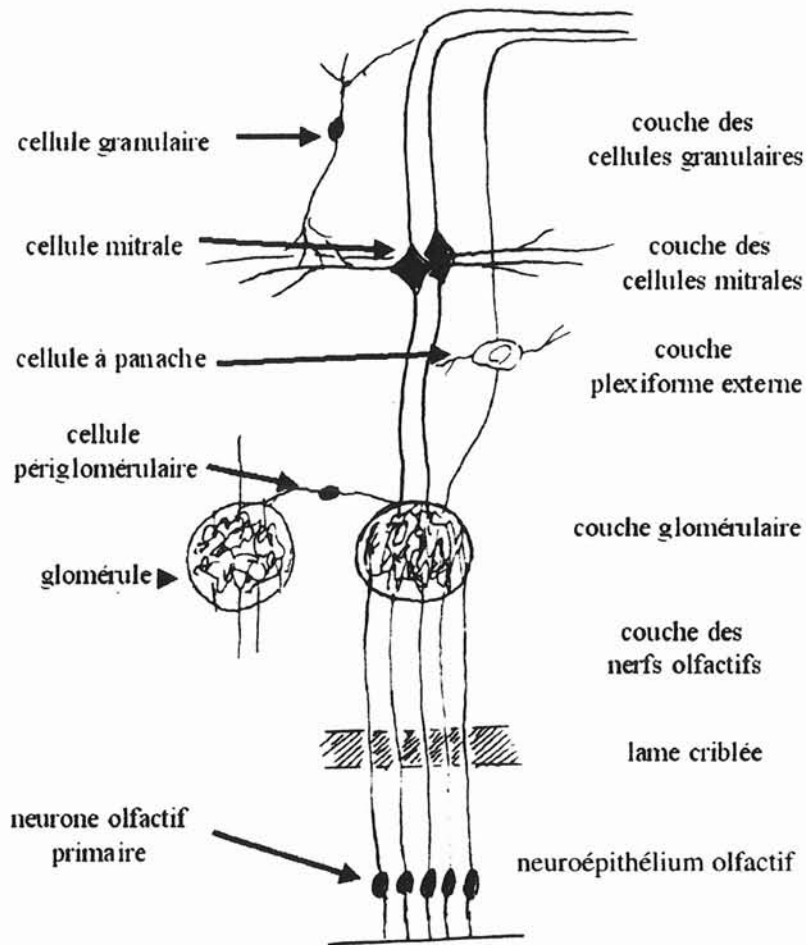


Schéma de l'organisation du bulbe olfactif  
D'après Herman et Bastien – Rapport société française d'ORL 1999

## C - LES VOIES ET PROJECTIONS OLFACTIVES CENTRALES

L'anatomie du rhinencéphale ou cerveau olfactif est complexe. Il forme parmi les grandes voies du système nerveux central un système très particulier en raison de la complexité de ses voies, de la superposition des centres corticaux et de la difficulté expérimentale de sa systématisation.

Un certain nombre de faits marquent son originalité :

- Le cerveau olfactif est chez l'homme un appareil régressif. Au fur et à mesure que phylogéniquement on atteint les vertébrés supérieurs, on voit les formations olfactives s'effacer pour laisser place à des structures dédiées aux fonctions végétatives et psychomotrices.

- Le cerveau olfactif est constitué par un cortex particulier : l'archipallium, vestige du cerveau des vertébrés inférieurs, refoulé sur la face interne des hémisphères par le développement considérable du néopallium.

- Le cortex olfactif ne comprend que deux neurones, périphérique et central, reliés à des centres de perception dont les connexions sont fort complexes.

## I - LES CENTRES OLFACTIFS PRIMAIRES

Les centres olfactifs primaires sont constitués du noyau olfactif antérieur, du tubercule olfactif et du lobe piriforme constitué du cortex pré-piriforme et du cortex péri-amygdalien.

Le **lobe piriforme** est situé à la face antérieure de la circonvolution para-hippocampique ou cinquième temporale (T5) qui occupe la partie dorsale de la face interne du lobe temporal, recouvrant ainsi le complexe amygdalien.

Les neurones du lobe piriforme se dirigent vers l'amygdale, l'hippocampe, l'hypothalamus et le noyau dorso médian du thalamus.

La structure histologique des cortex pré-piriforme et péri-amygdalien est constituée principalement de cellules pyramidales. Les axones des cellules mitrales et des cellules à panache font synapse avec la partie distale des dendrites apicales des cellules pyramidales.

Le **noyau olfactif antérieur** émet des fibres qui constituent la commissure blanche antérieure (CA), réunissant :

- Les deux noyaux olfactifs antérieurs (droit et gauche),
- Le noyau olfactif antérieur au bulbe olfactif controlatéral,
- Il émet également des fibres vers le bulbe ipsilatéral et vers les centres olfactifs secondaires et tertiaires.

Il reçoit des fibres:

- Du bulbe olfactif ipsilatéral,
- Du noyau olfactif controlatéral,
- Du lobe piriforme et du tubercule olfactif ipsilatéraux.

En raison de ses nombreuses relations croisées, le noyau olfactif antérieur est une structure qui intervient beaucoup dans la bilatéralisation des informations olfactives.

Le **tubercule olfactif** (TO) quant à lui reçoit aussi des fibres du tractus olfactif latéral, et sa principale structure de projection est l'hypothalamus.

Toutes ces structures: cortex pré-piriforme, péri-amygdalien, NOA, TO, constituent les structures olfactives primaires. Les axones des cellules mitrales et des cellules à panache se limitant à ces structures.

## II - LES STRUCTURES OLFACTIVES SECONDAIRES ET TERTIAIRES

Sont qualifiés de structures olfactives secondaires et tertiaires les centres de projection des structures olfactives primaires. Elles sont de trois ordres : rhinencéphalique, thalamique et néocorticale.

### 1 - Les projections rhinencéphaliques :

Le terme rhinencéphale comprend deux parties :



- Une partie basale olfactive pure qui comprend l'amygdale, l'hippocampe, la région septale et le cortex limbique.
- Une partie limbique indéfinie qui intervient dans la conduite émotionnelle, mnésique et comportementale. Ce qui peut d'ailleurs amener à confusion car le Rhinencéphale est encore appelé par certains auteurs système limbique tant les limites de ce système sont floues.

Il n'existe pas de lien direct entre le bulbe olfactif et l'amygdale. Ce lien existe par l'intermédiaire du noyau olfactif antérieur et du bloc piriforme. L'amygdale, elle, envoie des projections au niveau de l'hippocampe.

## **2 - Les projections thalamiques :**

Suite au relais paléocortical qui voit la terminaison du deuxième neurone de la voie olfactive, il existe un relais thalamique qui est le lieu de terminaison du troisième neurone. Le relais s'effectue au niveau du noyau ventro-médian du thalamus. Cette connexion est bilatérale. La connexion contralatérale s'effectue par la commissure postérieure.

Le fait que la voie olfactive présente trois neurones est aujourd'hui admis. Il semblerait cependant qu'il existe un quatrième neurone.

## **3 - Les projections néocorticales :**

En effet, le thalamus ne semblerait pas être la dernière zone d'intégration. Il existerait une projection néocortico-orbito-frontale, et une projection néocortico-somato-gustative (centres olfactifs tertiaires).

a) Projection sur le cortex orbito-frontal :

Cette projection a particulièrement été étudiée chez le singe notamment par TANABE [253].

TANABE [254] a démontré en 1975 qu'il existe une liaison entre le bulbe olfactif et la partie latéro postérieure du cortex orbito-frontal. Cette liaison n'est pas directe, mais elle se fait par l'intermédiaire du cortex prépiriforme, probablement l'amygdale et l'hypothalamus, mais pas par le thalamus.

En fait il existerait deux voies de projection : Une voie trans-thalamique et une voie trans-hypothalamique.

b) Projection sur le cortex somato-gustatif :

Il existerait une connexion directe du cortex prépiriforme vers le noyau ventro-postéro-médian du thalamus qui lui-même se projetterait au niveau de l'aire somesthésique « S » située au niveau du néocortex pariétal. C'est à dire qu'il y aurait convergence des projections olfactives, gustatives et somesthésiques linguales au niveau du néocortex. Ceci n'a cependant été démontré que chez le rat [88].

Le « message olfactif » est donc intégré dans les centres supérieurs, après avoir traversé le bulbe olfactif, en donnant des projections au niveau :

- Des centres primaires,
- Du système limbique où intervient la mémorisation olfactive et la tonalité affective de l'odeur à l'origine de réactions émotionnelles,
- De l'hypothalamus, en rapport avec le comportement alimentaire et le centre du plaisir,
- Du néocortex comme les autres systèmes sensoriels. Les projections se font au niveau du cortex orbito-frontal et du cortex somato-gustatif où s'élabore la sensation consciente.

# PHYSIOLOGIE

L'odorat est un sens chimique. A ce titre, il constitue un moyen de communication original avec l'environnement, ayant permis aux animaux macrosomatiques que nous étions de repérer leurs proies, de détecter leurs prédateurs ou d'identifier leurs géniteurs potentiels.

Aujourd'hui, la survie des êtres microsomatiques que nous sommes devenus sous le double effet de la bipédie et de la verticalisation ne dépend plus du système olfactif.

Celui-ci conserve cependant une acuité remarquable et un rôle essentiel dans de multiples aspects, conscients ou non, de notre vie quotidienne. Il nous permet de reconnaître plusieurs milliers d'odeurs différentes, de contrôler certains besoins physiologiques élémentaires comme la faim et la soif, de détecter les dangers de notre environnement tels le feu ou la présence d'un gaz toxique, enfin de moduler quelques-unes de nos pulsions les plus intimes qu'il s'agisse des émotions et, peut-être, de la sexualité.

Il est important de noter que l'olfaction est fonctionnelle dès la naissance, comme de nombreuses expériences psycho-comportementales ont pu le démontrer. C'est ainsi que le nouveau-né se tourne préférentiellement vers une mamelle normalement odorante, qu'il préfère à une mamelle lavée [263]. Plus encore, un certain nombre d'indices laissent penser qu'il existe une véritable mémorisation des odeurs in utero, au moins au cours des 8<sup>e</sup> et 9<sup>e</sup> mois. Ainsi le nouveau-né est-il capable à la naissance de reconnaître le liquide amniotique de sa mère et de le différencier d'un liquide amniotique d'origine étrangère [153].

Le système olfactif présente deux caractéristiques physiologiques remarquables. D'une part, il a développé une stratégie sensorielle absolument unique en multipliant par centaines le nombre de récepteurs capables d'identifier les molécules odorantes et en modelant à façon les réseaux neuronaux centraux appelés à traiter les signaux olfactifs. D'autre part, il est capable de renouveler ses neurones périphériques tout au long de la vie, ce qui lui permet de faire face aux agressions extérieures auxquelles, seul parmi tous les systèmes sensoriels, il est directement exposé.

Les processus physiologiques qui se succèdent de la présentation de la molécule odorante au seuil narinaire à son identification par le

cortex olfactif peuvent être schématiquement décomposés en certaines étapes :

- L'aéroportage qui assure la transmission des molécules odorantes à la région olfactive,
- Les événements péri-récepteurs qui transfèrent les molécules de l'air à l'environnement aqueux des neurones olfactifs primaires (NOP),
- La transduction, traduction dans les NOP de l'information olfactive en un message nerveux,
- L'analyse centrale de l'information olfactive.

## I - L'AÉROPORTAGE

Les molécules odorantes volatiles atteignent l'épithélium olfactif par voie aérienne. La physiologie nasale joue ainsi un rôle important dans cette transmission. L'amplitude de la réponse olfactive dépend de trois caractéristiques fondamentales du reniflage : Le nombre de molécules « **n** » dans le reniflage, le volume d'un reniflage « **v** » et la durée ou temps du reniflage « **t** ».

Néanmoins, l'imaginaire scientifique ne se limite pas à ces caractéristiques fondamentales et a créé des paramètres intégrés qui traduisent la complexité des interrelations entre ces caractéristiques fondamentales du reniflage.

Les paramètres aériens et nasaux [176][177] influençant la transduction :

Lors d'une **inspiration normale**, le flux aérien est évalué à 100 ml/s, avec une vitesse de 1 m/s. À la fois laminaire et turbulent, ce flux balaie la fossette olfactive en décrivant un trajet semi-circulaire dans les fosses nasales. Le flairage permet d'accroître la vitesse du courant aérien et de dévier sa trajectoire vers le plafond des fosses nasales, ce

qui augmente considérablement le débit aérien dans la fente olfactive. Le courant est alors turbulent.

Les **résistances à l'écoulement de l'air** varient en fonction du cycle nasal. Il semble cependant que les variations physiologiques de celui-ci n'altèrent pas la perception olfactive sauf lorsqu'une anomalie anatomique vient retentir sur le flux aérien. En effet, une augmentation marquée des résistances nasales altère l'intensité de la sensation. Ainsi, YOUNGENTOB et coll. [279] ont expérimentalement fait varier chez l'homme la résistance nasale tout en maintenant constante la concentration de molécules parvenant à la fente olfactive. La gêne au flux aérien qui imposait un effort accru de reniflage s'accompagnait d'une baisse de la sensation odorante.

Une telle constatation pourrait rendre compte des hyposmies observées dans les grosses déviations septales ou les concha bullosa. A cet égard, il faut souligner le rôle du cornet nasal moyen qui, du fait de ses propriétés érectiles, pourrait jouer le rôle de «pupille olfactive» [88].

Le rôle de la **valve narinaire** doit également être souligné. Le rétrécissement qu'elle constitue provoque un brutal changement rhéologique avec baisse de la vitesse du flux favorisant le contact entre muqueuse et molécule odorante.

Les molécules odorantes peuvent parvenir à la fossette olfactive par voie postérieure rétro-nasale lors de la déglutition. Cette voie permet d'associer le goût et l'odeur des aliments, c'est ce que l'on appelle la **flaveur**.

Enfin, **les molécules odorantes** doivent être en concentration suffisante dans l'air. La concentration maximale d'un corps en phase gazeuse est sa pression de vapeur saturante, laquelle est proportionnelle à la température et inversement proportionnelle au poids moléculaire. Ceci explique que peu de corps odorants ont un poids moléculaire supérieur à 300.

**L'efficacité de l'aéroportage** est encore influencée par la partie inférieure, respiratoire, des cavités nasales. En effet, l'humidification et le réchauffement de l'air assuré par la muqueuse majorent l'intensité des arômes, sans doute par augmentation discrète des résistances et de la durée de contact utile entre muqueuse olfactive et odorant. Ceci est particulièrement net pour la voie postérieure.

Cette interaction entre les deux étages des cavités nasales, le supérieur dévolu à l'olfaction et l'inférieur dévolu aux tâches respiratoires, réalise une véritable dissociation anatomique et fonctionnelle qui rend compte de la symptomatologie parfois paradoxale de l'anosmie.

## II - LES ÉVÈNEMENTS PÉRI-RÉCEPTEURS ET LE RÔLE DU MUCUS

Immédiatement avant l'interaction des molécules odorantes avec les récepteurs olfactifs se déroulent dans le mucus qui baigne les cils des NOP un certain nombre de phénomènes essentiels pour la reconnaissance des odeurs, que l'on désigne sous le terme « d'événements péri-récepteurs » [78] [195]. Il s'agit de la dissolution des molécules odorantes dans le mucus, de leur diffusion vers les cellules réceptrices, et de processus enzymatiques susceptibles de modifier qualitativement ou quantitativement le stimulus. Ces événements sont conditionnés par le maintien de l'homéostasie du mucus dont le rôle est essentiel et multiple.

Les deux premières fonctions du mucus sont de protéger les délicates structures sensorielles olfactives notamment du dessèchement auquel l'expose le flux aérien, et de maintenir un environnement fluide de composition constante autour des récepteurs membranaires. Les processus de transduction nécessitent, en effet, le maintien d'une pression osmotique et d'un potentiel intracellulaire constant à l'intérieur des NOP ainsi que des concentrations ioniques stables et suffisantes dans le mucus.

## III - RÔLE DE L'INNERVATION SENSITIVE

L'innervation sensitive des cavités nasales est assurée par des terminaisons trigémინées libres dans la muqueuse. Ces fibres répondent aux stimulations chimiques dont on peut noter la nécessaire liposolubilité [235- 236].

Cette stimulation chimique entraîne de nombreux et puissants réflexes ayant une fonction de protection : diminution de la fréquence respiratoire, augmentation des résistances nasales, augmentation des sécrétions nasales, voire fermeture du plan glottique [269]. Mais elle interfère également avec l'olfaction par deux modalités :

\* Les molécules odorantes peuvent stimuler directement les fibres sensibles cependant que certaines molécules chimiques peuvent stimuler les terminaisons olfactives :

Des enregistrements électrophysiologiques du nerf trijumeau en réponse à des stimulations chimiques montrent que les seuils de stimulation trigémينية sont environ de deux ordres de grandeur supérieurs aux seuils olfactifs des mêmes composés [261]. Il existe néanmoins une grande variabilité selon les stimulus.

Quant à la question d'une éventuelle spécificité des chémorécepteurs trigémínés, la réponse est encore en suspens. Les fibres trigémínées semblent réagir à une grande variété de stimulus, et il semble exister différents types de chémorécepteurs [28], [203], [207].

\* Les projections centrales communes aux voies trigémínées et olfactives pourraient moduler la réponse olfactive :

Des interactions centrales entre les systèmes sensitifs et olfactifs ont été mises en évidence. Il a été montré que la stimulation élective du nerf naso-ciliaire (V) entraîne des modifications significatives du potentiel dans le noyau dorso-médian du thalamus et l'aire hypothalamique latérale. Au niveau de ce noyau dorso-médian du thalamus, les méthodes d'enregistrement neuronal unitaire ont montré que les mêmes neurones répondent soit à une stimulation trigémínée, soit à une stimulation olfactive.

Enfin, l'inhibition par la procaine des fibres trigémínées entraîne un abaissement du seuil des neurones de ce noyau en réponse à une stimulation olfactive [102].

Ces fortes interactions entre le système trigémíné et le système olfactif imposent de choisir avec discernement les molécules odorantes servant de base aux tests olfactifs.



#### IV - LA TRANSDUCTION OLFACTIVE

L'étape suivante est la transduction qui s'opère dans le neurone olfactif primaire entre la molécule odorante et le récepteur olfactif.

Le bouleversement de nos conceptions sur la transduction olfactive est intervenu lorsque BUCK et AXEL [25] ont mis en évidence l'existence d'une famille de quelque mille gènes codant pour les protéines réceptrices des molécules odorantes. Ainsi, à la différence de la vision, de l'audition ou de l'équilibre qui ne mettent en jeu que trois à quatre types de récepteurs, l'olfaction se caractérise par un nombre considérable de récepteurs périphériques différents.

Le récepteur membranaire est une protéine avec sept domaines trans-membranaires couplée à plusieurs protéines nucléotidiques (protéine G), elle-même couplée à une enzyme intracellulaire. [25], [134] [205].

Les protéines réceptrices sont situées sur les cils des NOP. Il est hautement probable que chaque NOP n'exprime sur ces cils qu'une ou quelques-unes des protéines codées par les milles gènes récepteurs [186] [265].

Ce regroupement de récepteurs ayant les mêmes propriétés définit une répartition par zones, comme cela a pu être mis en évidence chez le rat [210], [250].

L'existence de ces zones confirme les données obtenues par ASTIC et coll. [7] qui avait démontré que les NOP convergeant vers un même glomérule du bulbe olfactif étaient localisés dans une bande relativement étroite et allongée selon l'axe antéro-postérieur du neuroépithélium.

Les données actuellement disponibles sur le fonctionnement du neuro-récepteur résultent essentiellement d'études électrophysiologiques et de biologie moléculaire.

## 1 - Les données électrophysiologiques :

Ces études ont permis d'établir les caractéristiques électrophysiologiques de la muqueuse puis des cellules réceptrices olfactives ainsi que la séquence des événements électriques déclenchés par l'arrivée d'un odorant.

- Il existe une latence de quelques centaines de millisecondes entre l'application d'un odorant à la surface de la muqueuse [191] et la variation de la différence de potentiel trans-épithéliale mesurée par électro-olfactogramme. Celle-ci présente deux composantes : l'une, marquée, qui culmine à 200 ms, l'autre, moins marquée mais soutenue qui perdure autant que l'exposition à l'odorant [76]. Cette latence suggère l'implication d'un « deuxième messager ».

- Les odorants stimulent le neuroépithélium de façon très hétérogène selon une **cartographie spécifique** de chaque odorant [151].

- La sélectivité des NOP est faible comme l'ont montré les enregistrements unitaires des potentiels d'action : les NOP répondent individuellement à un grand nombre de stimulants, avec toutefois un profil de réponses caractéristique de tel ou tel NOP [75] [79][80] [188][233] [262]. Certaines réponses sont de type excitateur, d'autres de type inhibiteur.

De ces premières séries d'études, il ressortait que, pour une odeur donnée, la réponse électrique des NOP variait en fonction de la concentration : une augmentation de celle-ci se traduisait par une augmentation de la fréquence de décharge et une diminution de la latence.

- Les NOP sont extrêmement sensibles, des courants aussi faibles que celui produit par l'ouverture d'un seul canal ionique sont susceptibles de provoquer une dépolarisation des NOP [150],[155]. En d'autres termes, la fixation d'une ou d'un petit nombre de molécules est vraisemblablement suffisante pour déclencher un potentiel d'action [147],[159].

- Les premières études de la réponse des NOP à une molécule odorante par la technique de patch-clamp ont été réalisées par FIRESTEIN et WERBLIN [66]. Leurs observations suggèrent que le mécanisme de transduction ouvre une conductance cationique non spécifique, et qu'il existe un phénomène de coopération. Des travaux ultérieurs ont montré que le courant induit par l'odorant était non seulement cationique, notamment calcique, mais également anionique, avec un courant  $\text{Cl}^- \text{Ca}^{2+}$  dépendant [125],[135].

Toutes ces données électrophysiologiques permettent de déduire les événements électriques survenant dans les NOP [221] :

- Au repos, le potentiel de membrane est déterminé par une conductance  $\text{K}^+$  très faible. La faiblesse de ce courant  $\text{K}^+$  liée au peu de canaux  $\text{K}^+$  ouverts au repos explique à la fois la très haute résistance de repos et l'extrême sensibilité de la cellule.

- L'arrivée d'une molécule odorante active des canaux canoniques perméables au sodium, au potassium et surtout au calcium [42],[185]. Ceci crée un potentiel d'action qui active des canaux  $\text{Ca}^{2+}$  situés sur le soma et la partie proximale du dendrite [220].

- Le flux intracellulaire de  $\text{Ca}^{2+}$  qui en résulte active à son tour une conductance  $\text{Cl}^-$  située sur les cils qui, en raison d'un gradient favorable, provoque la sortie de cet anion, ce qui majore la dépolarisation cellulaire [125] et le potentiel de récepteur.

Il est intéressant de souligner que la conductance  $\text{Cl}^-$  pourrait aussi, en fonction du potentiel d'équilibre du  $\text{Cl}^-$ , provoquer une entrée de l'anion et donc une hyperpolarisation, ce qui rendrait compte des réponses inhibitrices observées dans certains NOP en réponse à des odorants.

## **2 - Les données de la biologie moléculaire :**

Les événements électriques que nous venons de voir sont déclenchés par l'interaction d'une molécule odorante et d'un récepteur olfactif. Le développement des techniques de biophysique, de biochimie conventionnelle et surtout de biologie moléculaire a permis

d'enrichir considérablement nos connaissances des processus de transduction et de proposer avec toutes les réserves liées aux types de modèles expérimentaux utilisés la description suivante.

La transduction fait donc intervenir trois composants membranaires, le récepteur protéique, couplé à plusieurs protéines G, elles-mêmes couplées à une enzyme intracellulaire. La fixation d'un odorant sur le récepteur stimule (ou inhibe) une ou plusieurs protéines G. Il en résulte une amplification considérable du signal olfactif. La ou les protéines G stimulées stimulent ensuite l'enzyme intracellulaire auquel elles sont couplées, ce qui déclenche une cascade de seconds messagers selon deux grandes voies.

a) La première, la mieux étudiée, est celle de l'AMP<sub>C</sub> :

L'enzyme stimulé est l'adénylyl cyclase de type III, ce qui entraîne une augmentation de la concentration intracellulaire en AMP<sub>C</sub> [9], [113], [157], [192].

L'augmentation transitoire d'AMPc dans le cil déclenche l'ouverture de canaux canoniques [42]. Ces canaux cAMP-dépendants sont essentiellement situés dans les cils des NOP [133]. Dans des conditions physiologiques, la perméabilité de ce canal est maximale pour le Ca<sup>2+</sup> [221]. Le Ca<sup>2+</sup> joue donc ici le rôle de troisième messager. L'augmentation de sa concentration intracellulaire active, en effet, une conductance Cl<sup>-</sup> qui, du fait d'un gradient électrochimique favorable, favorise la sortie de Cl<sup>-</sup>, ce qui majore la dépolarisation du NOP [125].

Cette première voie de transduction semble donc plutôt excitatrice. Toutefois des études ont montré qu'elle pouvait parfois être inhibitrice [1].

b) La deuxième voie fait intervenir la formation d'Inositol Triphosphate (IP3) :

Certains odorants ne stimulent pas la formation d'AMPc [238] alors qu'ils entraînent une réponse objective sur l'électro-olfactogramme [24]. D'autres études ont établi l'augmentation d'un

autre second messenger, l'IP<sub>3</sub>, en réponse à certains odorants [18], [100].

Cette deuxième voie de transduction suppose donc qu'il existe des récepteurs couplés à une protéine G et à la phospholipase C. Par l'activation de cette cascade, la formation d'IP<sub>3</sub> entraînerait une augmentation de Ca<sup>2+</sup>, qui à son tour, activerait des canaux potassiques ou canoniques non sélectifs calcium-dépendants. Cette deuxième voie de transduction semble excitatrice.

Dans les deux voies, le calcium apparaît comme le troisième messenger de la transduction olfactive.

D'autres voies de transduction que celle de l'AMPC ou de l'IP<sub>3</sub> mais dont le second messenger n'est pas clairement identifié semblent exister.

La diversité des voies de transduction explique que les NOP puissent être soit activés, soit inhibés par les odorants, ce qui permettrait un premier codage qualitatif.

## V - LE CODAGE DE L'INFORMATION

Dans la plupart des systèmes sensoriels (somesthésique, visuel ou sonore), le codage de l'information périphérique en une activité neuronale significative repose sur l'organisation topographique des récepteurs ou des neurones sensoriels et de leurs projections axonales, de telle sorte que les centres réalisent une représentation interne, topographique, du monde sensoriel extérieur. En d'autres termes, le codage de ces stimulus repose sur les coordonnées spatiales de l'activité neuronale dans les centres d'intégration, et la discrimination entre les différents signaux résulte de la stimulation de sous-ensembles de neurones topographiquement distincts.

Dans le cas du système olfactif, c'est :

- L'extraordinaire diversité des récepteurs périphériques,
- Le regroupement glomérulaire des projections axonales,
- L'établissement d'une cartographie d'activation glomérulaire, et sans doute le codage temporel qui permettent la finesse de la discrimination.

Des approches indépendantes moléculaires et fonctionnelles [55] permettent aujourd'hui d'élaborer un modèle rendant compte de la discrimination des odeurs. Ce modèle est basé sur la traduction du pouvoir odorant d'une molécule en une cartographie de stimulation.

Nous avons vu qu'il existe un grand nombre de récepteurs, probablement de l'ordre d'un millier, et que ceux-ci se regroupaient en « famille » dans certaines zones du neuroépithélium, réalisant une première cartographie assez grossière de stimulation périphérique.

Il a été montré chez le rongeur que les NOP exprimant le même récepteur et répondant donc aux mêmes stimulus olfactifs projettent leurs axones sur un seul ou un petit nombre de glomérules au sein du bulbe olfactif, [167], [209],[264-265].

Ainsi le bulbe olfactif regroupe sur les glomérules les signaux émis par les mêmes récepteurs et en fournit une image en deux dimensions. Le glomérule apparaît donc comme une unité fonctionnelle essentielle, à la base d'une colonne primitive ou proto-colonne [93] formée des NOP convergeant vers lui, et des cellules mitrales, des cellules à panache et des interneurones qui leur correspondent.

Le codage de la discrimination olfactive résulte donc de la détection par le cerveau d'une image de l'activité glomérulaire.

Cette conception du codage périphérique rend compte de la discrimination des odeurs au plan qualitatif. Il est permis de penser qu'une information quantitative peut également être fournie. En effet, FRIEDRICH et KORSCHING [74] ont, sur le poisson zèbre, observé que le nombre de glomérules activés augmente avec l'augmentation de la concentration des odorants, ce qui apparaît comme la conséquence logique d'une saturation des récepteurs les plus spécifiques et du

recrutement des récepteurs de plus faible affinité. Ce phénomène pourrait rendre compte du codage à la fois qualitatif et quantitatif.

Chaque odorant stimule donc certains types de récepteurs répartis de façon hétérogène dans le neuro-épithélium. Ce motif d'activité réalise une « image neuronale » de l'odeur qui ne peut être reconnue que dans la mesure où l'aire de projection, le bulbe olfactif, est organisée de façon à tirer parti de messages spatialement structurés.

Il existe donc une chimiotopie du bulbe du fait du regroupement des projections des NOP exprimant le même récepteur sur un même glomérule et du regroupement des glomérules ayant des profils de réponse similaires.

L'intégration bulbaire du message olfactif repose sur l'interaction de trois cellules le NOP, la cellule mitrale et la cellule périglomérulaire [54]. Cette interaction est à la fois excitatrice et inhibitrice et respectivement médiée par deux types de neurotransmetteurs : le glutamate et le GABA.

Le NOP libère du glutamate qui active la cellule mitrale, cette dernière libère également du glutamate qui active la cellule périglomérulaire [171].

En retour, la cellule péri-gloméculaire libère du GABA qui exerce une action inhibitrice à la fois sur le NOP et la cellule mitrale [200].

Cette action GABAergique a pour effet essentiel de moduler l'activité spontanée de la cellule mitrale et de faciliter l'émergence d'une activité codante [272]. En atténuant l'excitabilité des cellules mitrales, les cellules périglomérulaires atténuent l'effet amplificateur de la convergence gloméculaire et permettent une réponse mieux adaptée à l'intensité du stimulus. Cet effet modulateur est d'autant plus marqué que le stimulus olfactif est intense.

Un autre neuromédiateur semble jouer un rôle important. La dopamine est, en effet, largement distribuée dans la population gloméculaire et notamment dans les cellules mitrales [218],[54]. Par l'intermédiaire de récepteurs de type D2, elle exerce une action inhibitrice sur la cellule mitrale sans pour autant affecter leur capacité codante. Ceci améliore le rapport signal/bruit.

Les cellules mitrales jouent un rôle essentiel dans la reconnaissance d'odeurs complexes et dans l'abaissement du seuil de

détection grâce à leur connectique très particulière et à la synchronisation de leur activité avec le cycle respiratoire.

La dépolarisation des cellules mitrales lors de l'arrivée d'un influx nerveux, c'est-à-dire durant l'inspiration, met en jeu un second système d'interneurones, les cellules granulaires. Ces dernières exercent en retour une inhibition sur les neurones de projection. Cette inhibition perdure durant l'expiration, ce qui contribue à ralentir, voire à interrompre totalement l'activité de ces neurones, les rendant donc prêts pour l'arrivée d'un signal lors de l'inspiration suivante. En d'autres termes, les cellules granulaires contrôlent la durée d'activation des cellules mitrales.

L'activité de beaucoup de cellules mitrales apparaît donc synchronisée avec le rythme respiratoire [31].

La notion d'un codage temporel de l'information olfactive repose sur le fait que l'information décrivant un odorant n'est pas seulement contenue dans la population neuronale active lors de chaque cycle oscillatoire, mais sans doute aussi dans la séquence temporelle au cours de laquelle les groupes neuronaux sont activés au cours de chaque cycle respiratoire [271].

Ainsi les stimulus sont codés à la fois de façon spatiale, c'est la cartographie d'activation des NOP, mais aussi de façon temporelle, c'est la séquence d'activation de neurones ou de groupes de neurones au cours de plusieurs cycles successifs.

Dans la mesure où les NOP ont peu de spécificité, ce mécanisme permettrait de rendre le message neuronal moins ambigu.

## VI - LE DEVENIR DE L'INFORMATION OLFACTIVE

Le message du bulbe olfactif est adressé en parallèle à plusieurs structures ipsi-latérales qui sont regroupées sous l'appellation de « cortex olfactif primaire », même si toutes n'ont pas une structure corticale typique [201].

La voie de sortie est constituée par les axones des cellules mitrales et de certaines cellules à panache, leurs ramifications empruntent le



tractus olfactif latéral (TOL) pour se rendre au noyau olfactif antérieur, au tubercule olfactif, au cortex piriforme et au cortex péri-amygdalien.

Dans ces centres olfactifs primaire, s'opère une stabilisation et une amplification des contrastes de « l'image olfactive ».

Des interconnexions se font à différent niveau avec notamment :

- Le système limbique, intervenant dans la mémorisation olfactive, déterminant la tonalité affective de l'odeur à l'origine de réactions émotionnelles,
- L'hypothalamus, à l'origine du traitement affectif du message, en rapport avec le comportement alimentaire et le centre du plaisir,
- Le néo-cortex, qui comme pour les autres systèmes sensoriels possède pour le système olfactif une zone d'intégration de niveau élevé. Ces projections se font sur le néo-cortex orbito-frontal ( aire 11 de Brodmann) et sur le néo-cortex somato-gustatif, où s'élabore la sensation consciente et le traitement logique du message olfactif.

# ANATOMIE DES FOSSSES NASALES ET DE L'ETHMOÏDE

- **DONNÉES DE LA LITTÉRATURE**
- **ÉTUDE SUR PIÈCES ANATOMIQUES  
DE LA PAROI TURBINALE DE  
L'ETHMOÏDE**

## DONNÉES DE LA LITTÉRATURE

## **A - ANATOMIE DESCRIPTIVE DES FOSSES NASALES ET DE L'ETHMOÏDE**

Les ouvrages ayant servis de référence pour ce chapitre d'anatomie sont : Rouvière et Dalmas [215], Legent et Perlemuter [141], Frèche [71].

### **I - LES FOSSES NASALES**

Les fosses nasales sont deux cavités anfractueuses situées de part et d'autre de la ligne médiane, au-dessus de la cavité buccale, au-dessous de la base du crâne et en dedans des cavités orbitaires.

Nous leur considérons :

- Un orifice antérieur,
- Quatre parois :  
Une interne, une externe, une supérieure, une inférieure,
- Un orifice postérieur.

#### **1 - ORIFICE ANTÉRIEUR :**

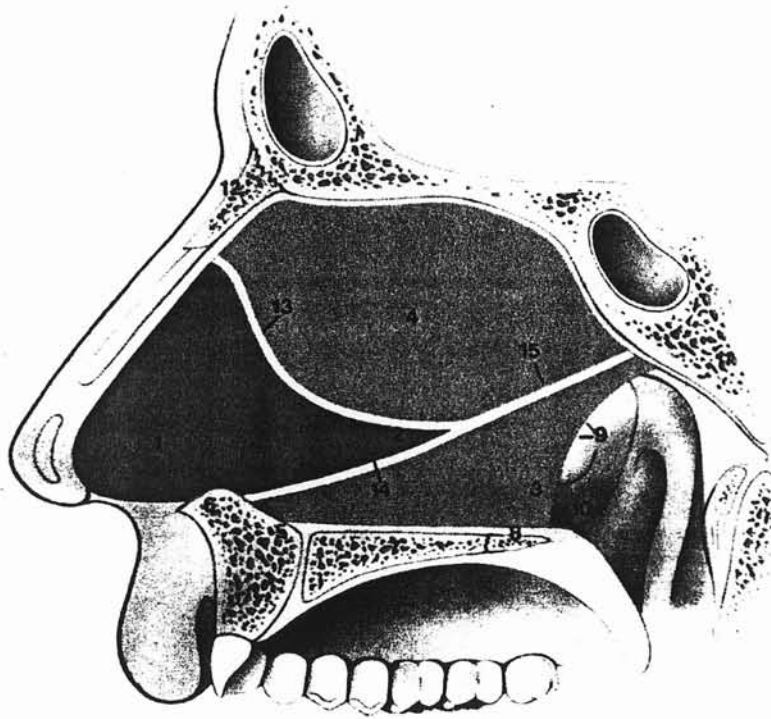
Les deux fosses nasales s'ouvrent en avant par un orifice osseux commun, c'est l'orifice piriforme. Il est circonscrit par le bord antérieur des maxillaires en dehors et en bas, par les os propres du nez en haut. Sa forme est celle d'un cœur de carte à jouer dont la base, dirigée en bas, est échancrée sur la ligne médiane par la crête incisive et l'épine nasale antérieure.

#### **2 - PAROI MÉDIANE OU SEPTUM NASAL :**

C'est une paroi mince, située dans un plan sagittal.

Elle sépare les deux fosses nasales dont elle constitue la paroi médiane.

Elle est composée d'une base osseuse, l'os vomer sur lequel repose une partie antérieure cartilagineuse, formée par le cartilage quadrangulaire et une partie postérieure osseuse composée de la lame verticale de l'ethmoïde.



d'après Terrier.G [257]

- |  |                                       |
|--|---------------------------------------|
| 1 : Cartilage septal ou quadrangulaire   | 10 : Epine nasale postérieure         |
| 2 : Apophyse caudale du cartilage septal | 11 : Os sphénoïde                     |
| 3 : Vomer                                | 12 : Os propres du nez                |
| 4 : Lame verticale de l'ethmoïde         | 13 : Articulation chondro-ethmoïdale  |
| 5 : Os sous-vomérien                     | 14 : Articulation chondro- vomérienne |
| 6 : Epine nasale antérieure              | 15 : Articulation ethmoïdo-vomérienne |
| 7 : Os maxillaire                        |                                       |
| 8 : Os palatin                           |                                       |
| 9 : Arc septal                           |                                       |

### **3 - PAROI INFÉRIEURE OU PLANCHER :**

Elle est constituée par l'apophyse palatine ou lame horizontale de l'os maxillaire en avant et par la lame horizontale du palatin en arrière.

Elle a une forme de gouttière qui s'incurve latéralement pour rejoindre sur son bord externe, la branche montante du maxillaire supérieur, support du cornet inférieur.

Sur son bord interne, elle se continue verticalement par la cloison.

### **4 - PAROI EXTERNE OU PAROI TURBINALE DES FOSSES NASALES :**

Cette paroi joue un rôle considérable dans la physiologie respiratoire. Elle est constituée par un assemblage de pièces osseuses qui forment, sur l'os sec, une paroi tourmentée par des reliefs importants et des déhiscences particulièrement dans sa région centrale.

On distingue :

- Un cadre osseux
- Des cornets annexés à ce cadre.

#### **a) - Le cadre osseux :**

Pour bien le comprendre, il faut se rappeler qu'il est constitué de dehors en dedans de trois plans osseux se superposant et se chevauchant plus ou moins.

• **Le plan externe :**

L'os maxillaire :

Il appartient à la paroi externe des fosses nasales par le segment de sa face interne situé au-dessus de l'apophyse palatine.

Il présente un large hiatus triangulaire à base supérieure, c'est l'orifice du sinus maxillaire sur os sec contrairement à l'ostium du sinus qui est une partie de cet orifice sur le vivant.

En avant de cet orifice se trouve la gouttière lacrymale.

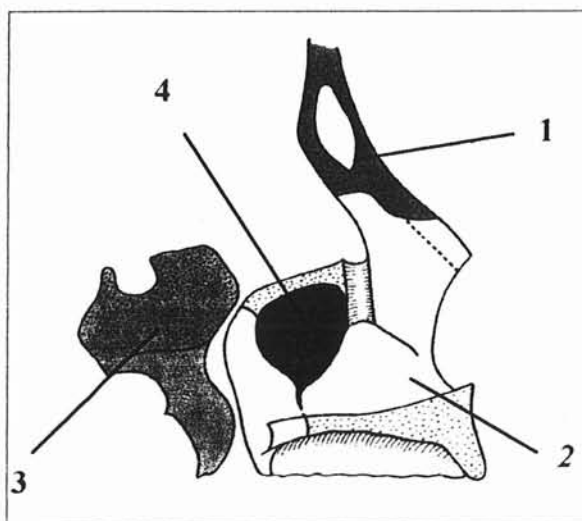
Le sphénoïde :

Il n'entre dans la constitution de cette paroi que le processus ptérygoïde ; celle-ci est placée en arrière du maxillaire et séparée de lui par un espace qui s'élargit de bas en haut, délimitant ainsi la fosse ptérygo-palatine.

Cette région contient l'artère maxillaire interne et le ganglion ptérygo-palatin.

Le frontal :

Il limite en haut ce cadre osseux.



**1 : Os frontal,  
2 : Os Maxillaire,  
3 : Os Sphénoïde,  
4 : Hiatus maxillaire.**

- **Le plan moyen :**

L'unguis ou os lacrymal : en avant

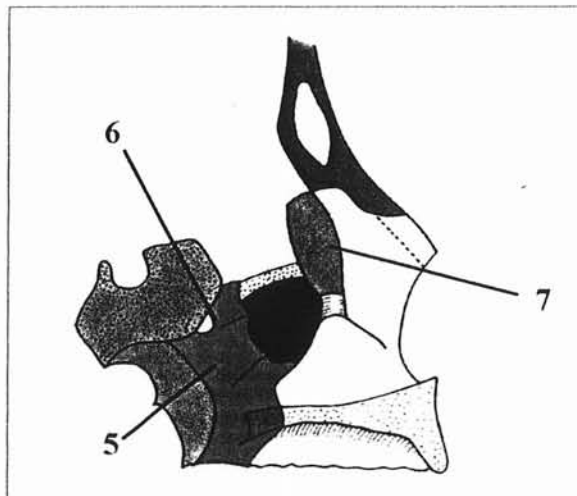
Il est situé en arrière de la branche montante du maxillaire supérieur.

Sa face externe en forme de gouttière, recouvre les deux tiers supérieurs de la gouttière lacrymale du maxillaire, qu'elle transforme en canal lacrymal ou lacrymo-nasal.

Sa partie postérieure masque partiellement l'angle antérieur du hiatus maxillaire. Cette zone constitue la voie d'abord endonasale de la voie lacrymale.

La lame verticale du palatin : en arrière

Cette lame comble le hiatus entre sphénoïde et maxillaire, fermant ainsi la fosse ptérygo-palatine, à l'exception d'un orifice supérieur qui constitue le foramen sphéno-palatin d'où émerge l'artère maxillaire et certains éléments nerveux à destinée turbinale.



**5 : Lame verticale du palatin,  
6 : Foramen sphéno-palatin,  
7 : Os Unguis ou lacrymal.**



- **Le plan médial**

Le cornet inférieur :

Il est placé à la partie inférieure de la paroi externe des fosses nasales. Il est fixé à la paroi par son bord supérieur, son quart antérieur se fixe sur le maxillaire supérieur en avant (crête turbinale inférieure de l'apophyse montante), son quart postérieur, à la crête turbinale inférieure du palatin.

La partie moyenne passe en pont et ferme partiellement le hiatus maxillaire.

Trois apophyses ou processus s'en détachent :

- **L'apophyse lacrymale** en avant, s'articule en haut avec l'unguis, complétant ainsi le canal lacrymal,
- **L'apophyse maxillaire**, oblitère toute la partie inférieure du hiatus maxillaire, située au-dessous du bord supérieur du cornet inférieur.
- **L'apophyse ethmoïdale**, inconstante, elle s'articule avec l'apophyse unciforme.

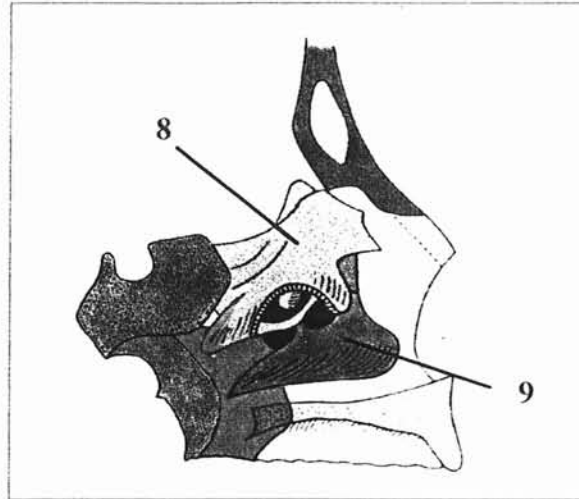
Les masses latérales de l'ethmoïde :

Elles s'ajoutent aux pièces osseuses qui précèdent pour achever de former la paroi externe des fosses nasales.

Elles sont placées au-dessus du maxillaire, en arrière et en dedans de l'unguis, en avant du corps du sphénoïde et de l'apophyse orbitaire du palatin.

Chaque masse latérale s'articule avec les os voisins par ses différentes faces. (Cf description chapitre « anatomie de l'ethmoïde » p 93 )

De la face interne qui sépare la fosse nasale de l'ethmoïde se détachent les cornets moyens, supérieurs, suprêmes, la bulle et le processus unciforme, d'où son nom de **lame des cornets** donné par MOURET [175].



8 : Masse latérale de l'ethmoïde.

9 : Cornet inférieur

#### b) - Les cornets :

Ils sont amarrés à ce cadre osseux, créant ainsi des inégalités sinueuses en forme d'auvent, superposées les unes au-dessus des autres.

Ils limitent entre eux des sillons appelés méats.

#### • **Le cornet inférieur :**

Seul, ce cornet est un os indépendant, prenant part entière à la constitution de la paroi externe de la fosse nasale (cf ci-dessus).

Il se présente comme une lamelle osseuse recourbée, allongée d'avant en arrière, fixée à la paroi externe des fosses nasales par son bord supérieur, et libre dans la cavité des fosses nasales dans tout le reste de son étendue.

Il présente :

- Une face interne, convexe qui regarde la cloison nasale.
- Une face externe, concave, limite en dedans le méat inférieur,
- Un bord supérieur articulaire,
- Un bord inférieur libre.

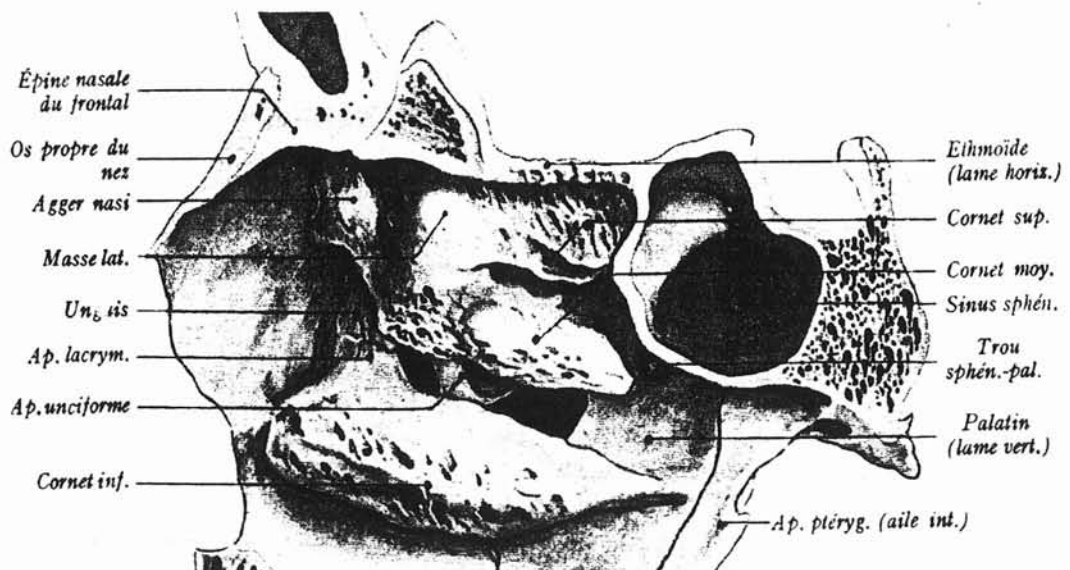
• **Le cornet moyen :**

C'est le plus développé des cornets ethmoïdaux. Il parcourt toute la longueur de la lame des cornets qu'il débordé en avant et en arrière.

Sa portion antérieure s'insère sur la crête turbinaire supérieure de l'apophyse montante du maxillaire.

En arrière, la queue se fixe sur la crête turbinaire supérieure du palatin.

La région intermédiaire ou corps du cornet moyen, parcourt la lame des cornets en se dirigeant en bas et en arrière.



d'après Rouvière et Dalmas  
Anatomie Humaine Tête et cou, tome 1

Ce cornet moyen présente en général une courbure concave en dehors, néanmoins, de nombreuses variations anatomiques sont possibles.

- **Le cornet supérieur ou cornet de Morgagni :**

Il est situé au-dessus et en arrière de la moitié postérieure du cornet moyen. Son extrémité antérieure s'unit à la partie moyenne du bord supérieur du cornet moyen.

- **Les cornets suprêmes :**

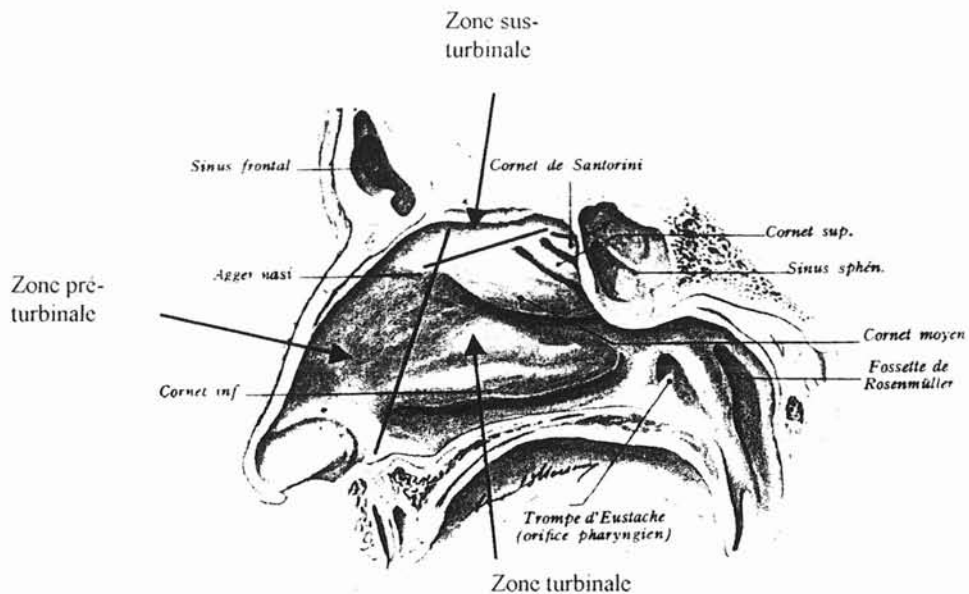
Il peut exister un ou deux cornets ethmoïdaux supplémentaires sus-jacents au cornet supérieur. Ce sont les cornets de Santorini et de Zuckerkandl.

La paroi externe de la fosse nasale fait l'objet d'une description une fois revêtue de sa muqueuse pituitaire.

Elle est ainsi schématiquement divisée en trois zones :

- Une zone postérieure ou turbinale,  
Cette zone occupe la plus grande partie des fosses nasales et répond aux cornets et aux méats.
- Une zone antérieure ou pré-turbinale,  
Limitée en arrière par une ligne tendue de la tête du cornet moyen à la tête du cornet inférieur. Cette partie de la paroi externe est lisse, mais présente toutefois une saillie plus ou moins développée dans sa partie postéro-supérieure, c'est l'agger nasi.
- Une zone supérieure ou sus-turbinale,  
J.Ramadier a donné ce nom à une portion de cette paroi, lisse, plane, comprise entre la ligne d'attache des cornets ethmoïdaux et la lame criblée. Sa hauteur mesure en moyenne de 5 à 8 mm.

L'extrémité postérieure de cette zone sus-turbinaire dessine entre la face antérieure du sphénoïde et le cornet supérieur, une dépression appelée récessus sphéno-ethmoïdal.



d'après Rouvière et Dalmas  
Anatomie Humaine Tête et cou, tome 1

**c) - Les méats :**

• **Le méat inférieur :**

Il est compris entre la face externe, concave du cornet inférieur et la paroi inter-sinuso-nasale. Limité en haut par l'attache supérieure du cornet inférieure et en bas par le plancher de la fosse nasale.

Il présente 1 à 1,5 cm en arrière de son extrémité antérieure, l'orifice inférieur du canal lacrymo-nasal.

- **Le méat moyen :**

Il est limité en dedans par la face externe du cornet moyen, en bas par le dos du cornet inférieur, en haut par la face inférieure de la racine cloisonnante du cornet moyen et en dehors par la paroi inter-sinuso-nasale qui présente en avant de nombreuses irrégularités :

- L'apophyse ou processus unciforme,
- L'orifice ou hiatus du sinus maxillaire, divisé par l'apophyse unciforme et son expansion postérieure en trois orifices secondaires,
- La bulle ethmoïdale,
- Une travée osseuse « unci-bullaire », unissant l'extrémité supérieure de l'apophyse unciforme à l'extrémité supérieure de la bulle,
- Les orifices de cellules ethmoïdales.

Le méat moyen présente donc une paroi externe très irrégulière. La muqueuse recouvre les saillies sus-citées et se réfléchit dans les orifices des cellules ethmoïdales. Elle ferme deux des trois orifices osseux du sinus maxillaire. Normalement, seul l'orifice supérieur placé au-dessus de l'apophyse unciforme reste ouvert, c'est l'ostium de drainage du sinus maxillaire. L'ouverture d'autres orifices accessoires est possible, ce sont les fontanelles.

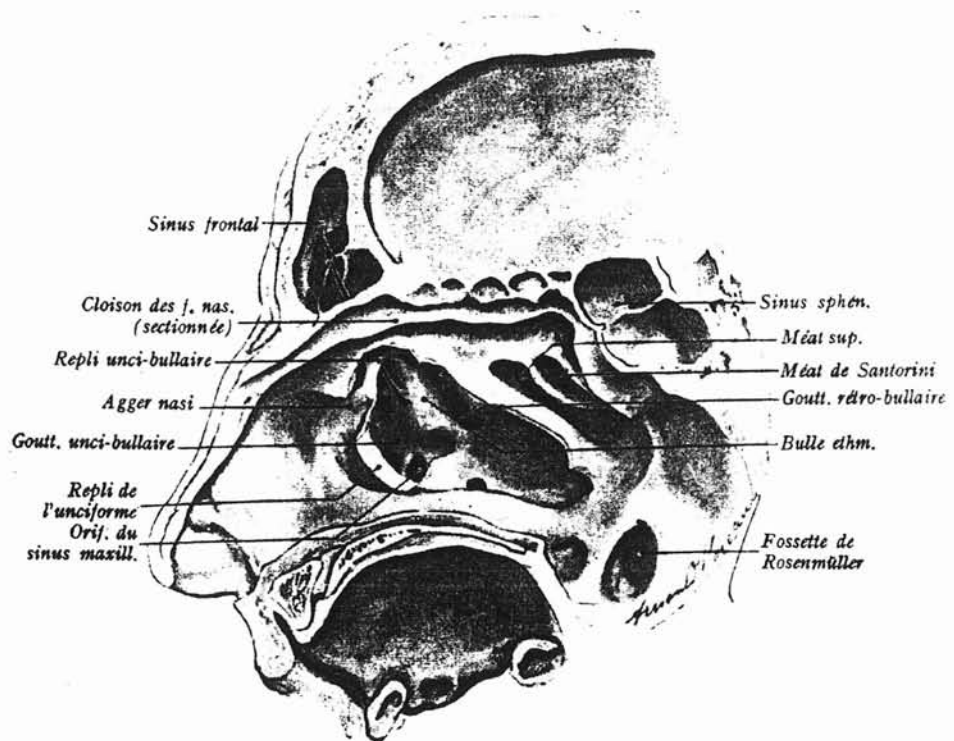
Quand la muqueuse est en place, la face externe du méat est occupée dans sa partie supérieure et moyenne par deux saillies, l'une antérieure appelée apophyse unciforme, l'autre postérieure appelée bulle ethmoïdale.

Le processus unciforme et la bulle ethmoïdale entraînent la formation de deux gouttières dirigées parallèlement aux saillies.

- Entre l'unciforme et la bulle se trouve la gouttière unci-bullaire ou infundibulaire.

- Entre la bulle ethmoïdale et la racine cloisonnante du cornet moyen, se voit une deuxième gouttière, moins profonde et moins étendue que la précédente, c'est la gouttière rétro-bullaire.

Au niveau et en avant de l'extrémité supérieure du processus unciforme, la paroi externe du méat moyen est soulevée dans la plupart des cas par une saillie en forme de bourrelet, allongée de haut en bas et d'arrière en avant. Cette saillie est l'**agger nasi**.



**Paroi latérale des fosses nasales après résection partielle du cornet moyen.  
d'après Rouvière et Dalmas  
Anatomie Humaine Tête et cou, tome 1**

- **Le méat supérieur :**

Il présente deux à trois orifices de cellules ethmoïdales.

En arrière du méat supérieur, existe le foramen sphéno-palatin, en arrière duquel se trouve le canal ptérygo-palatin.

- **Les méats suprêmes :**

Les méats de Santorini et de Zuckerkandl sont inconstants. Chacun d'eux présente l'orifice d'une cellule ethmoïdale.

### **5 - PAROI SUPÉRIEURE : PLAFOND OU VOÛTE DES FOSSES NASALES :**

Cette paroi est formée d'avant en arrière par les os propres du nez, l'épine nasale du frontal, la lame horizontale de l'ethmoïde et le corps du sphénoïde.

Cette paroi a la forme d'une gouttière antéro-postérieure, large de 3 à 4 millimètres en moyenne, plus étroite cependant à sa partie moyenne qu'à ses deux extrémités. Sa concavité regarde vers la cavité des fosses nasales.

On peut distinguer à cette paroi, en raison de l'orientation différente qu'elle présente suivant les points considérés, quatre segments :

- Un segment antérieur, fronto-nasal, oblique en haut et en arrière, constitué par les os nasaux et l'épine nasale du frontal,
- Un segment ethmoïdal, horizontal, formé par la lame criblée de l'ethmoïde et, en arrière de cette lame, par le processus ethmoïdal du corps du sphénoïde,
- Un segment sphénoïdal vertical, formé par la face antérieure du corps du sphénoïde, sur laquelle on remarque l'orifice du sinus sphénoïdal,
- Un segment sphénoïdal oblique en bas et en arrière, représenté par la face inférieure du sphénoïde.



## 6 - ORIFICE POSTÉRIEUR :

Les fosses nasales s'ouvrent en arrière par un orifice distinct pour chacune d'elles. Ces orifices, appelés choanes, sont rectangulaires, allongés, obliques de haut en bas et d'arrière en avant.

Ils sont limités :

- En dehors par l'aile médiale du processus ptérygoïde,
- En dedans, par le bord postérieur du vomer qui sépare les deux choanes l'une de l'autre,
- En haut, par le corps du sphénoïde et par le bord postérieur des ailes du vomer,
- En bas, par le bord postérieur de la lame horizontale du palatin.

## II - L' ETHMOÏDE

L'anatomie de l'ethmoïde, parfaitement décrite au début du 20<sup>ème</sup> siècle, notamment par ZUCKERKANDL [283] puis par MOURET [175], a bénéficié d'un regain d'intérêt avec l'avènement de la chirurgie endoscopique, comme en témoignent les nombreuses études récentes consacrées à cette anatomie [86], [3], [203].

### 1 - L'OS ETHMOÏDAL :

L'ethmoïde est situé au-dessous de la partie horizontale du frontal, à la partie antérieure et médiane de la base du crâne.

Il comble l'échancrure ethmoïdale du frontal et s'unit à ce dernier.

Il est constitué de quatre parties :

- Une lame horizontale ou lame criblée, qui coupe la lame verticale près de son extrémité supérieure,
- Une lame osseuse sagittale verticale, antéro-postérieure et médiane, scindée en deux par la lame horizontale en :
  - Une partie supérieure ou apophyse crista-galli, faisant saillie dans la boîte crânienne,
  - Une partie inférieure ou lame perpendiculaire de l'ethmoïde qui entre dans la constitution de la cloison nasale.

Deux masses latérales appendues aux extrémités latérales de la lame horizontale.

Chaque masse latérale présente un contenant à 6 faces, ou « carter ethmoïdal » selon ROUVIER [86], et un contenu ou « labyrinthe ethmoïdal », composé de cellules osseuses pneumatisées. Ces cellules se drainent dans les fosses nasales par la face médiale du carter ethmoïdal.

## **2 - LE CARTER ETHMOÏDAL :**

Le carter ethmoïdal est un parallélépipède rectangulaire, il mesure 4 à 5 cm de long, 2,5 à 3 cm de haut, pour une largeur de 0,5 à 1 cm en avant et 1,5 à 2 cm en arrière. Il présente 6 faces, et s'articule par ses parois supérieure, inférieure, postérieure et antérieure aux os avoisinants par des demi-cellules, de telle sorte que le labyrinthe ethmoïdal déborde de l'ethmoïde dans les os de voisinage.

Les 6 faces du carter ethmoïdal :

### **a ) La face supérieure ou cranio-frontale :**

Elle prolonge latéralement la face supérieure de la lame criblée et s'articule avec la surface ethmoïdale de l'os frontal.

Elle est creusée de cavités ou demi-cellules ethmoïdales qui sont recouvertes et complétées par des demi-cellules frontales. C'est l'importance de la pneumatisation de ces cellules, qui induira les variations de hauteur de la jonction entre lame criblée et toit ethmoïdo-frontal.

Le toit ethmoïdal, ou fovea ethmoïdalis, se présente par sa face inférieure, comme une voûte longitudinale, blanc nacré, dure et résistante (« White hard roof » des auteurs anglo-saxons).

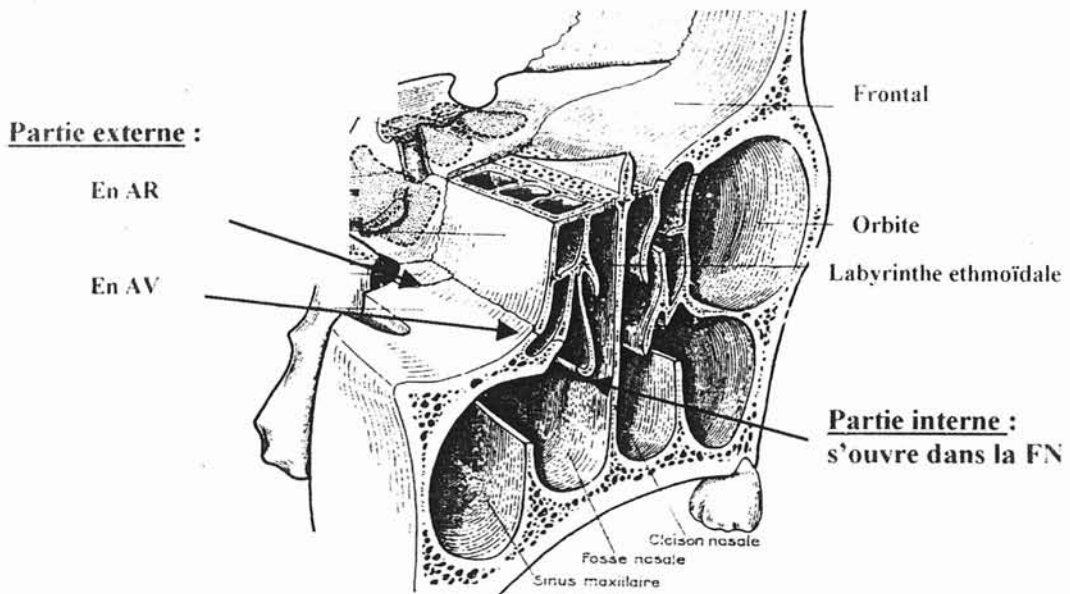
### **b) La face antérieure ou maxillo-lacrymale :**

Cette face présente également des demi-cellules complétées par des demi-cellules lacrymale et maxillaire, elle s'articule donc avec l'unguis et la face postérieure de la branche montante du maxillaire, délimitant une gouttière verticale dans laquelle chemine la voie lacrymale.

### **c) La face inférieure :**

Elle s'articule :

- En dehors et en avant avec la partie supérieure de la face interne du maxillaire. Les cellules qui unissent l'ethmoïde au sinus maxillaire peuvent être fortement pneumatisées et former les cellules ethmoïdo-maxillaire de HALLER.
- En dehors et en arrière avec la facette ethmoïdale du processus orbitaire du palatin.
- En dedans la face inférieure est libre ouverte dans la fosse nasale.



Face inférieure du labyrinthe ethmoïdal  
D'après Legent et Perlemuter  
Cahier d'anatomie O.R.L - tome 2

**d) La face postérieure ou sphénoïdale :**

Elle s'unit à la face antérieure du corps du sphénoïde et présente de même que les autres faces articulaires une ou plusieurs demi-cellules.

**e) La face externe :**

De forme quadrilatère, fait partie de la paroi interne de l'orbite, c'est l'os planum ou lame papyracée. Cette lame est extrêmement mince et vulnérable, mais est doublée sur son versant externe par le périoste orbitaire, épais et résistant.

**f) La face interne :**

Très irrégulière, donne naissance aux cornets ethmoïdaux, d'où son nom de **lame des cornets** donné par MOURET.

Elle s'insère en haut immédiatement en dehors de la lame criblée, et constitue donc une balise entre le toit ethmoïdal en dehors et la lame criblée en dedans.

Sur la partie supérieure de cette lame qui est continue, on peut apercevoir des sillons creusés par les filets olfactifs.

### 3 - LE LABYRINTHE ETHMOÏDAL :

D'après ZUCKERKANDL [283], chaque cornet ethmoïdal principal tire son origine de la lame papyracée et de la lame médiale par l'intermédiaire d'un simple feuillet ou lamelle osseuse. Un cornet ethmoïdal est donc la partie médiale et enroulée d'une cloison osseuse issue latéralement.

Ces lamelles osseuses subdivisent ainsi le carter ethmoïdal en différentes cavités appelées « cellules ».

Ces cellules ethmoïdales sont donc des cavités pneumatiques, au nombre de huit à dix, qui s'ouvrent dans les méats ethmoïdaux par des orifices creusés dans l'épaisseur des masses latérales de l'ethmoïde.

Les cellules ethmoïdales sont creusées soit en totalité dans les masses latérales de l'ethmoïde, soit à la fois dans les masses latérales et dans les os qui s'articulent avec elles.

Les cellules s'ouvrent dans un méat d'autant plus élevé qu'elles sont plus postérieures. Aussi divise-t-on généralement les cellules ethmoïdales en deux groupes principaux : les cellules ethmoïdales antérieures qui s'abouchent dans le méat moyen, et les cellules ethmoïdales postérieures qui s'ouvrent dans le méat supérieur, dans le méat de Santorini et dans le méat de Zuckerkandl.

La systématisation anatomique ethmoïdale date des travaux de MOURET [175] qui désigne les lamelles osseuses par le terme de « racine cloisonnante ».

Le scanner a permis de confirmer et d'affiner cette systématisation. Afin d'éviter les redites, la systématisation est traitée au chapitre « anatomie scanographique p 107 ».

## **B - ANATOMIE ENDOSCOPIQUE DES FOSSES NASALES ET DE L'ETHMOÏDE**

Cette anatomie est d'un intérêt fondamental actuellement, en effet l'endoscopie rhino-sinusale présente de nombreuses applications tant sur le plan diagnostique que thérapeutique, dans tous les domaines de la rhinologie.

### **I - LES FOSSES NASALES**

#### **1 - LE VESTIBULE :**

C'est l'orifice d'entrée du nez, il donne accès à la fosse nasale.

Il est délimité par un orifice inférieur et un orifice supérieur.

- L'orifice inférieur ou superficiel constitue l'ouverture extérieure du nez, il est formé par le pli de peau qui le circonscrit et qui pénètre dans le couloir nasal. Pour l'endoscopiste, c'est la narine.

- L'orifice supérieur ou profond marque réellement le début de la fosse nasale, correspondant à la ligne de transition entre la peau et la muqueuse pituitaire. Cette jonction cutanéomuqueuse délimite un passage ovalaire, large dans le bas mais étroit dans le haut. En effet dans sa partie supérieure, il s'amincit comme une fente, formée par le bord caudal du cartilage triangulaire qui s'applique contre le cartilage quadrangulaire de la cloison et qui s'en écarte dans l'inspiration profonde. Cette fente est appelée valve nasale. D'un point de vue fonctionnel, TISSERANT et WAYOFF [260] ont montré que cette valve nasale est une région dans laquelle il faut inclure la tête du cornet inférieur, le seuil de l'orifice piriforme et la cloison antérieure.

## **2 - PAROI MÉDIALE OU SEPTUM NASAL :**

Elle sépare les deux fosses nasales, et soutient la pyramide nasale en avant.

Elle est composée d'une base osseuse, l'os vomer sur lequel repose une partie antérieure cartilagineuse, formée par le cartilage quadrangulaire et une partie postérieure osseuse composée de la lame perpendiculaire de l'ethmoïde.

Sur le plan endoscopique, l'articulation chondro-vomérianne forme une arête inférieure oblique en bas et en avant, située en regard du cornet inférieur.

L'articulation chondro-ethmoïdale forme une arête supérieure oblique en haut et en avant, située en regard du cornet moyen.

Ces deux arêtes ne sont pas toujours visualisables.

Le bord postérieur du vomer forme le bord postérieur du septum. C'est l'arc septal décrit en endoscopie comme limite interne des choanes.

## **3 - PAROI INFÉRIEURE OU PLANCHER :**

Elle à la forme d'une large gouttière à concavité supérieure, elle est constituée d'avant en arrière par une muqueuse qui recouvre le bloc incisif et les lames horizontales des os maxillaire et palatin.

Elle se continue en arrière sans ligne de démarcation, par le voile du palais, qui est reconnu par sa légère convexité et qui est bordé, de chaque côté, par les bourrelets tubaires, limitant la paroi latérale du pharynx.

#### **4 - PAROI LATÉRALE OU PAROI TURBINALE DES FOSSES NASALES :**

Surface anfractueuse, c'est la paroi des cornets. Ses inégalités sinueuses sont constituées par des saillies en forme d'auvent, superposées les unes au-dessus des autres, appelées cornets. Ceux-ci limitent entre eux des sillons appelés méats.

##### **a ) Le cornet inférieur et son méat :**

Le méat inférieur ou méat lacrymal est le prolongement latéral et vertical du bord externe du plancher nasal. Il est recouvert par l'épais renflement du cornet inférieur, dont la tête ferme l'entrée méatique.

On peut suivre le corps turbinale jusqu'à sa queue, qui s'applique contre l'apophyse verticale du palatin marquant ainsi la frontière latérale de la choane.

Le cornet inférieur est recouvert par une muqueuse en partie érectile. Le tissu érectile recouvre toute la face convexe du cornet. Il est surtout abondant au niveau de la tête et de la queue ainsi que sur le bord inférieur.

Habituellement lisse, la muqueuse s'hypertrophie parfois et présente alors des granulations et des papilles qui lui donne un aspect verruqueux ou mûriforme.

Le cornet inférieur peut-être très largement développé ou au contraire réduit à une mince lame aplatie. Il est exceptionnellement gonflé par pneumatisation, sa tête ou son corps présentent alors un aspect bulleux.

Le corps du cornet inférieur forme le toit du méat inférieur.

On trouve au niveau de ce méat l'orifice du canal lacrymo-nasal, environ 1 cm en arrière de la tête du cornet inférieur, en général si petit qu'on ne le distingue que très difficilement, d'autant qu'il présente un trajet sous muqueux et se termine par un repli.

Cette disposition protège les voies lacrymales contre un reflux et une infection ascendante.



A 2 cm environ de l'entrée du méat se situe sa partie la plus haute. C'est à ce niveau que la paroi externe, présente un endroit de moindre résistance, constituée par une lamelle osseuse plus mince, c'est l'apophyse maxillaire du cornet inférieur. C'est le lieu d'élection de la ponction du sinus maxillaire et de l'introduction du sinusoscope.

### **b ) Le cornet moyen :**

Le cornet moyen est une lame osseuse insérée sur la paroi nasale externe et revêtue d'une muqueuse lisse. On découvre sa tête, dans la fosse nasale moyenne, au centre du cadre de l'opercule.

Sa tête est libre et cache partiellement, quand elle est normale, l'entrée de son méat ou totalement, quand elle est congestionnée ou hypertrophiée. Ce rôle de couvercle lui vaut son nom d'opercule.

Elle a une forme de massue ou d'étrave de navire, précédant le bord antérieur du corps turbinale. Son attache supérieure s'affine comme un col pour s'insérer sur la paroi externe, c'est le col de l'opercule.

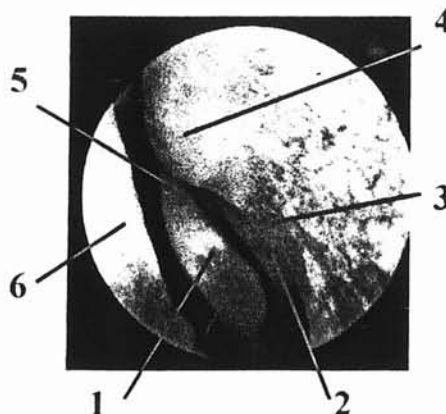
Le col de l'opercule se continue latéralement par le replis de l'apophyse unciforme qui obture partiellement l'entrée du méat moyen.

Cette entrée est donc bordée, du côté interne par l'opercule et du côté externe par l'apophyse unciforme. C'est un passage étroit qui peut être appelé la fente pré-méatique moyenne.

Du col de l'opercule s'individualise également un repli pré-turbinale qui descend rejoindre le corps du cornet inférieur. Cette arête limite une voussure parfois aplatie, parfois bulleuse qui renferme une cellule ethmoïdale : l'agger-nasi ou cellule unciformienne antérieure, dont l'ostium peut s'ouvrir dans la zone pré-turbinale.

#### **Fosse nasale gauche :**

- 1 : Tête du cornet moyen ou opercule,
- 2 : Processus unciforme,
- 3 : Repli pré-turbinale,
- 4 : Agger nasi,
- 5 : Col de l'opercule,
- 6 : Septum nasal.



Le corps du cornet moyen a un bord libre qui a l'aspect d'un bourrelet fusiforme s'étendant jusqu'à la choane.

Il s'affine vers l'arrière, ou se renfle si son extrémité postérieure s'hyperplasia.

Cette queue du cornet moyen constitue avec la queue du cornet inférieur et l'arc septal à l'intérieur, le seuil choanal.

### **c ) Le méat moyen :**

Le cornet moyen et le cornet inférieur limitent le haut et le bas du méat moyen qui est un grand canal débutant derrière la fente pré-méatique et finissant à la queue du cornet inférieur.

L'opercule et l'apophyse unciforme se rejoignent en chapiteau en haut de la fente pré-méatique et s'écartent en bas comme deux rideaux pour laisser apparaître une formation saillante, la bulle ethmoïdale.

L'apophyse unciforme provient embryologiquement de l'ethmoïde, bien qu'elle semble s'élever à partir du cornet inférieur. C'est une lame osseuse ayant l'aspect d'un petit cornet surnuméraire.

Elle se dirige en bas et en arrière en croisant la partie supérieure de l'orifice ou hiatus du sinus maxillaire.

Elle se termine par un nombre variable de digitations, formant ainsi une croix qui divise le hiatus maxillaire en quatre quadrants.

Seul, sur le vivant, le quadrant antéro-supérieur persiste, les autres étant recouverts par la muqueuse qui tapisse intérieurement et extérieurement la paroi intersinuso-nasale.

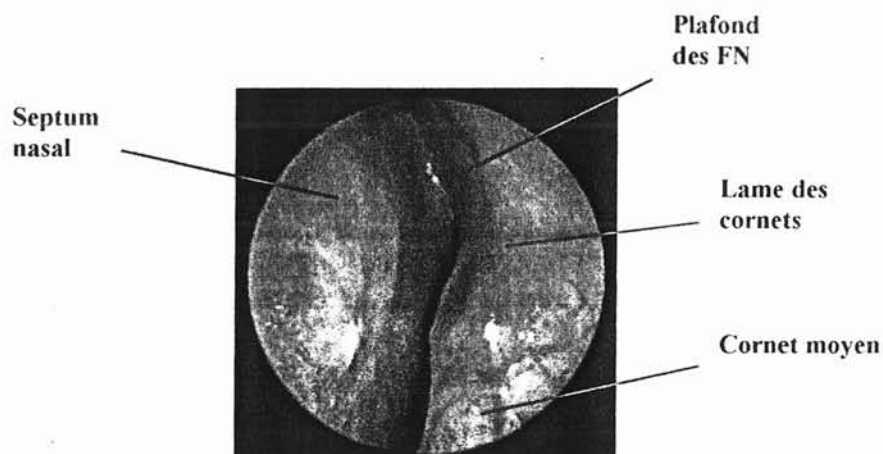
Ces zones de moindre résistance sont les fontanelles nasales [282]. Lorsqu'une fontanelle se perfore, elle devient un orifice accessoire du sinus maxillaire ou orifice accessoire de Giralès [234].

En arrière de l'apophyse unciforme, la paroi externe du méat moyen est soulevée par une cellule ethmoïdale appelée bulle ethmoïdale.

## 5 - PAROI SUPÉRIEURE, PLAFOND OU VOÛTE DES FOSSES NASALES :

Cette voûte est fermée en haut d'avant en arrière par les os propres du nez, l'épine nasale du frontal, la lame horizontale de l'ethmoïde et le corps du sphénoïde.

Pour l'endoscopiste, le plafond à la forme d'une gouttière limitée latéralement par le prolongement supérieur de la paroi turbinaire et médialement par la partie correspondante du septum nasal.



La paroi latérale est constituée de l'ensemble des cornets supérieur et suprême et de la lame des cornets de Mouret dans sa partie toute supérieure :

- Le cornet supérieur ou cornet de Morgagni : Constant, beaucoup moins développé que le cornet moyen, fusiforme, limitant médialement le méat supérieur.
- Parfois un cornet suprême de Santorini, limitant un méat suprême,
- Exceptionnellement un deuxième cornet suprême de Zuckerkandl.

Cette gouttière supérieure abrite les récepteurs olfactifs, elle est appelée fente olfactive (cf chapitre histologie p 51).

## 6 - PAROI POSTÉRIURE :

Elle comprend :

- Une partie supérieure : le récessus sphéno-ethmoïdal,
- Une partie inférieure : la choane.

a) **Le récessus sphéno-ethmoïdal** est limité par :

- Le septum nasal médialement,
- Les cornets supérieur et suprême latéralement,
- La partie supérieure des choanes ou arc choanal en bas,
- La face antérieure du sphénoïde en arrière,

Il est ouvert en avant sur les fosses nasales.

Il comprend deux segments:

- Un segment supérieur vertical constitué par la face antérieure du corps du sphénoïde dans lequel se trouve l'ostium du sinus sphénoïdal,
- Un segment inférieur oblique en bas et en arrière constitué par la face inférieure du corps du sphénoïde.

b) **Les choanes** :

Elles forment l'orifice postérieur de la cavité nasale.

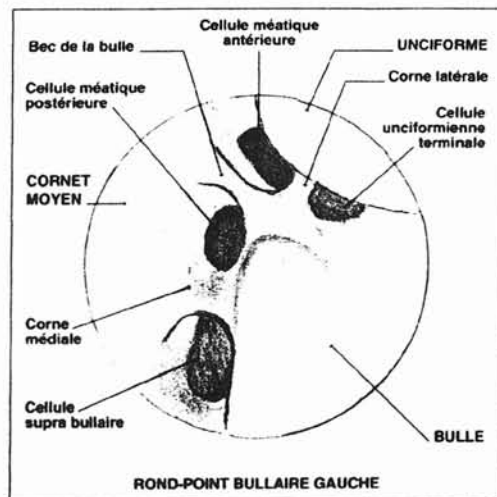
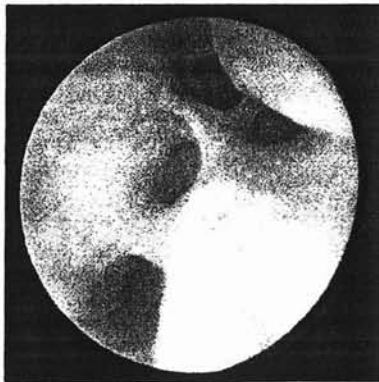On peut considérer deux parties à ce cadre choanal :

- La partie supérieure ou arcade choanale, elle correspond à la ligne des trois repères, comprenant l'arc septal, la queue du cornet moyen et la queue du cornet inférieur.
- La partie inférieure ou seuil choanal, est défini par la ligne qui relie la queue du cornet inférieur à la base de l'arc septal. Elle passe en générale au niveau de l'insertion du voile sur le bord du palatin. Elle coïncide avec la limite postérieure du plancher de la fosse nasale.

## II - L'ETHMOÏDE

Une partie du labyrinthe ethmoïdal est accessible à l'endoscopie non invasive.

Les voies de drainage des sinus antérieurs se rejoignent au « **rond-point bullaire** ». Dans la partie antéro-supérieure de ce carrefour, on observe la réunion des gouttières méatique, unciformienne et bullaire. Cette image, vue à l'optique de 70°, prend dans 77 % des cas, un aspect qui rappelle une étoile à 3 branches. C'est « l'étoile des gouttières ». L'endoscopie y découvre les orifices des cellules ethmoïdales antérieures. C'est aussi la porte d'entrée de la chirurgie fronto-ethmoïdale par voie endonasale sous guidage endoscopique. Il est donc utile de souligner les finesses anatomiques de cette région.



d'après Fombeur et Obbo  
Monographie CCA Wagram n°24

L'inspection endoscopique suit un chemin balisé. Après avoir découvert la tête du cornet moyen et la bosse lacrymale, on pénètre dans le méat moyen. L'apophyse unciforme se présente dans un plan légèrement oblique, mais d'orientation sagittale. Elle est limitée postérieurement par son bord libre ou bord tranchant. Cette lame osseuse coiffe partiellement la bulle et masque ainsi la gouttière unciformienne. Son insertion sur la branche montante du maxillaire, juste en arrière de la bosse lacrymale, est parfois saillante et forme le repli pré-turbinal. Le processus unciforme présente dans sa partie supérieure un petit angle appelé bec de l'unciforme. La bulle, par sa

convexité proéminente qui domine le rond-point bullaire, est un repère évident. On lui reconnaît deux « cornes » et un « bec ».

La « **corne latérale** » est antérieure et uncibulaire. Elle correspond à la racine cloisonnante de l'apophyse unciforme, qui se place dans un plan sagittal pour former la paroi latérale de la gouttière méatique. Elle se dirige vers la bulle, dont elle rejoint la racine cloisonnante jusqu'au toit fronto-ethmoïdal. La corne latérale sépare la cellule unciformienne terminale ou cellule de BOYER, qui reste latérale, de la cellule méatique antérieure, qui est médiale et dont l'orifice est, dans la règle, celui du sinus frontal.

La « **corne médiale** » est postérieure et constitue un pont entre la bulle et le cornet moyen. Elle correspond à l'attache postéro-supérieure de la racine cloisonnante de la bulle, qui rejoint la racine cloisonnante du cornet moyen et contient généralement dans sa partie haute, près du toit ethmoïdal, l'artère ethmoïdale antérieure. Elle sépare normalement l'orifice de la cellule méatique postérieure, qui se trouve en avant, de l'orifice de la cellule suprabulnaire, qui est vue juste en arrière et en dessous.

Le « **bec** », enfin, se situe au pôle antéro-supérieur de la bulle. Il s'agit d'une extension effilée de la bulle qui sépare, lorsqu'il est bien constitué, les orifices de la cellule méatique antérieure, en avant, et de la postérieure, en arrière.

Certaines cellules sont inconstantes, ce qui modifie alors la morphologie de l'étoile des gouttières. C'est ainsi que la cellule méatique postérieure peut n'être qu'ébauchée et se réduire à une fossette ou même être absente.

Les examens par optiques modernes, mais surtout la chirurgie endonasale sous guidage endoscopique, exigent une connaissance détaillée de l'anatomie.

La classification adoptée est basée sur la situation des orifices cellulaires, dont l'origine est en principe fixe, dans des gouttières bien balisées, et non pas selon la position des cellules, qui varie selon leur expansion dans les os voisins, au gré de la pneumatisation. Nous avons pu constater qu'elle s'adapte correctement à la réalité anatomique.

Les éléments de l'ethmoïde antérieur sont disposés dans un ordre relativement constant.

En arrière de la bulle, la racine cloisonnante du cornet moyen ferme l'ethmoïde antérieur, elle apparaît comme une surface lisse entre paroi orbitaire et cornet moyen.

L'ouverture de cette racine cloisonnante permet d'accéder à l'ethmoïde postérieur, plus large que l'ethmoïde antérieur.

## C - ANATOMIE SCANOGRAPHIQUE

L'exploration tomodensitométrique (TDM) permet une étude du contenu naso-sinusien, des parties molles péri-sinusiennes et du cadre osseux sinusien.

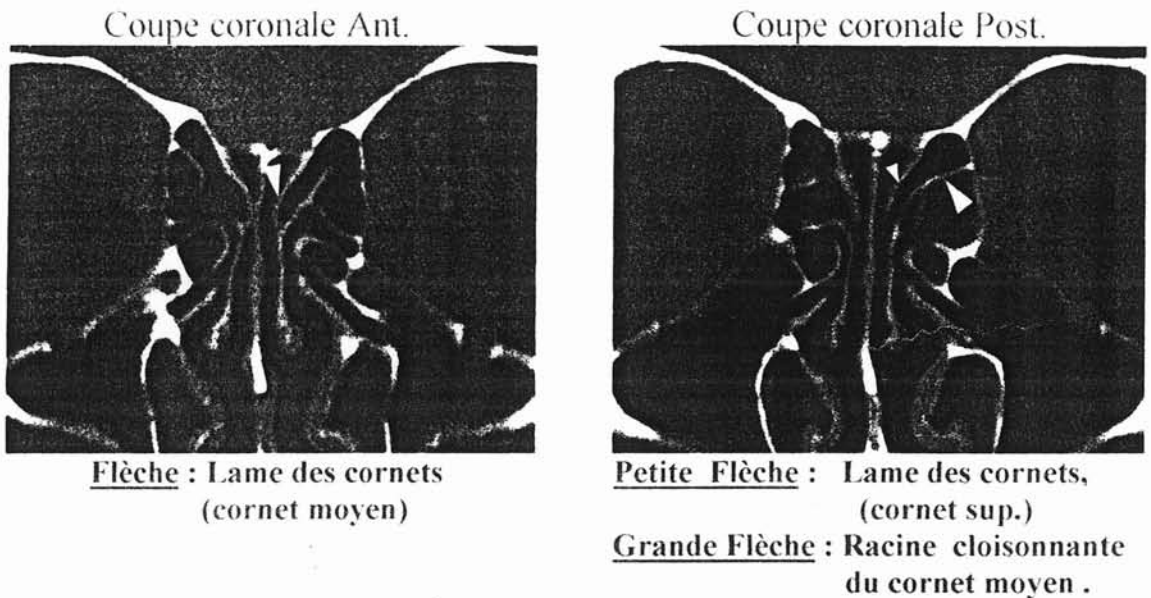
Les coupes doivent être fines de 2 à 5 mm, l'incrémentation des coupes pouvant varier entre des coupes jointives dans la région du complexe ostioméatale et des coupes plus espacées pour l'étude de la région sphéno-ethmoïdale.

L'analyse doit être complète, des récessus alvéolaires maxillaires au toit du sinus frontal en incidence horizontale et du sinus frontal à la paroi postérieure du sphénoïde en incidence frontale.

Les reconstructions informatiques sont intéressantes pour obtenir des coupes frontales lorsque leur acquisition directe est impossible. Elles permettent aussi l'analyse de la jonction ethmoïdo-frontale et du toit ethmoïdal par des reconstructions sagittales.

## I - L'INCIDENCE DE BASE : INCIDENCE FRONTALE OU CORONALE

Réalisée dans un plan perpendiculaire au palais osseux, elle permet un excellent repérage anatomique en se rapprochant le plus de la vue endoscopique.

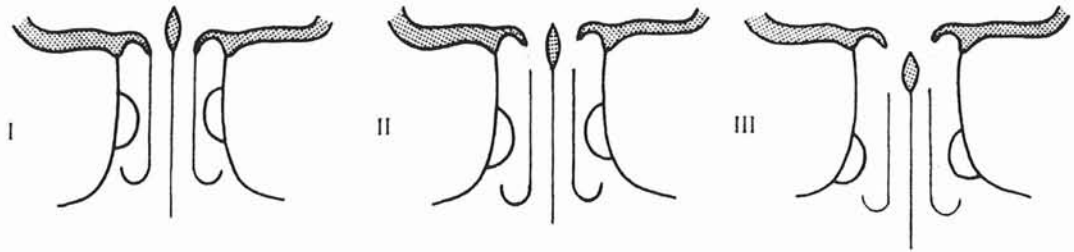


Ces coupes permettent notamment une étude précise des rapports avec la base du crâne :

KEROS [123], a décrit 3 rapports différents et chirurgicalement importants entre la lame criblée et le toit ethmoïdal :

- Le type 1 : La gouttière olfactive est haute seulement de 1 à 3 mm, le toit de l'ethmoïde est sensiblement au même niveau que la lame criblée.
- Le type 2 : La hauteur de la gouttière olfactive est comprise entre 4 et 7 mm.
- Le type 3 : La hauteur de la gouttière olfactive est supérieure à 7 mm pouvant atteindre 16 mm. Le toit de l'ethmoïde est situé très au-dessus de la lame criblée rendant l'acte chirurgical d'autant plus dangereux.





Les trois types de variantes anatomiques selon Kéros

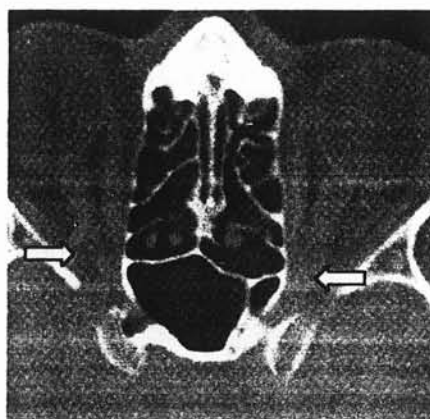
Il existe des variations de hauteur entre les deux toits ethmoïdaux chez un même patient [40].

L'incidence coronale permet également l'étude de la région du méat moyen et en particulier de l'ostium du sinus maxillaire, des rapports avec l'orbite et avec la cavité oro-pharyngée.

Les principales limites des coupes coronales sont les artéfacts dentaires, métalliques nécessitant la réalisation de plusieurs incidences d'obliquité différente pour éviter les amalgames dentaires.

## II - L'INCIDENCE HORIZONTALE OU AXIALE

Réalisée dans un plan parallèle au palais osseux, elle est complémentaire.



Coupes axiale passant par les nerfs optiques

Elle permet d'étudier la systématisation ethmoïdale décrite par MOURET [175] qui repose sur la présence des différentes racines cloisonnantes des cornets ethmoïdaux.

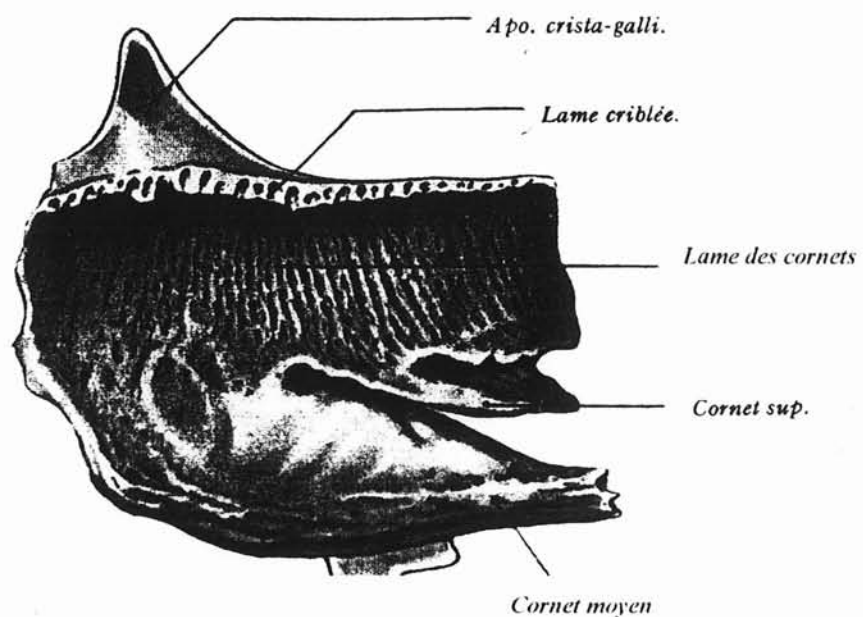
Elle permet également d'étudier les rapports avec l'orbite et le nerf optique, les rapports avec la fosse infra-temporale, les carotides internes et les sinus caverneux.

### III - ÉTUDE SCANOGRAPHIQUE

Les données actuelles sont donc différentes de celles jusqu'alors publiées car l'apport de la tomодensitométrie a très nettement amélioré la reconnaissance des cellules.

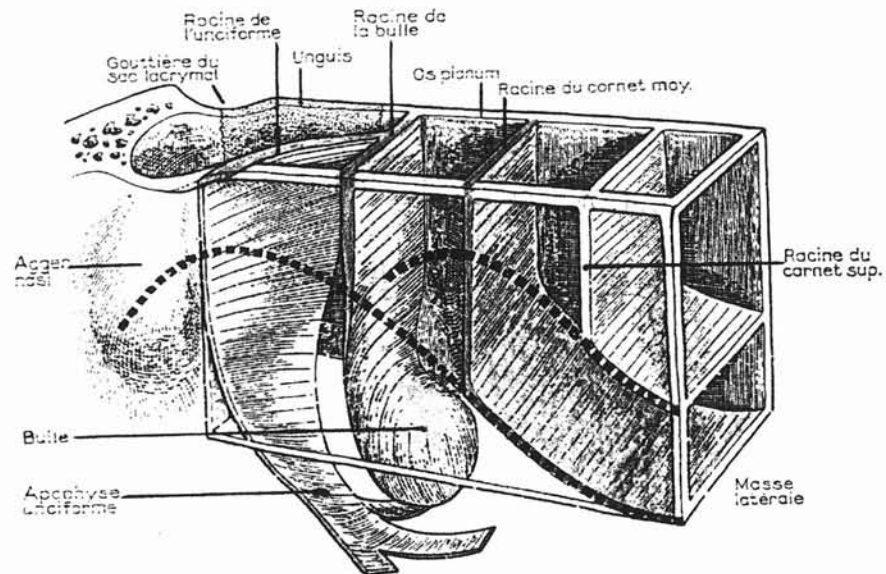
On peut ainsi considérer chaque cornet ethmoïdal comme une pièce osseuse indépendante présentant trois prolongements :

- Le premier est supérieur et s'attache à la jonction entre le toit du labyrinthe ethmoïdal et la lame criblée, c'est **la lame des cornets** de MOURET.



d'après Rouvière et Dalmas  
Anatomie Humaine Tête et cou, tome 1

- Le second est transversal et vient latéralement s'attacher à la paroi latérale ou orbitaire de la masse latérale, divisant ainsi l'ethmoïde, c'est la **racine cloisonnante**.



d'après Rouvière et Dalmas  
Anatomie Humaine Tête et cou, tome 1

- Le troisième correspond à la **portion libre** et visible du cornet.

Ces cornets émanent d'une structure commune, la lame des cornets qui forme un os continu dans sa partie supérieure.

#### a ) Le cornet moyen :

- \* En avant, sa tête se fixe sur le maxillaire supérieur,
- \* En arrière sa queue s'unit avec le palatin,
- \* La partie intermédiaire ou corps de cornet moyen, portion qui parcourt toute la longueur de la face interne de l'ethmoïde présente donc 3 parties :

- **Une supérieure sagittale (A)**, prenant part à la constitution de la lame des cornets dans sa partie antérieure, s'insère verticalement sur la base du crâne, au bord latéral de la lame criblée, formant ainsi la limite interne des cellules ethmoïdales antérieures.

- **Une partie transversale (B)** constituant la racine cloisonnante du cornet moyen ou lame basale, divise l'ethmoïde en ethmoïde antérieur et postérieur.

Cette racine cloisonnante peut elle-même être divisée en deux segments :

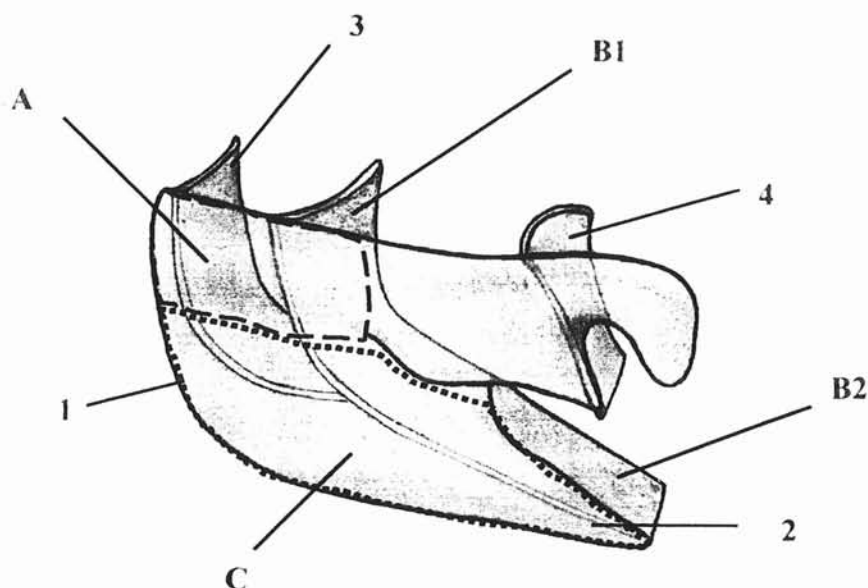
\* Une première partie, tourne latéralement pour rejoindre la lame papyracée, elle est dans un plan quasi frontal (B1), c'est le segment vertical de la racine cloisonnante.

\* Une deuxième portion s'horizontalise, prenant attache au niveau de la paroi intersinuso-nasale pour former le toit du tiers postérieur du méat moyen (B2). C'est le segment horizontal de la racine cloisonnante qui ferme en bas l'ethmoïde postérieur.

Cette racine cloisonnante présente en coupes axiales une forme en « S » caractéristique [255].

La stabilité du cornet moyen provient de sa fixation sur ces différents plans.

- **Une partie visible dans la fosse nasale (C)**, c'est le corps du cornet moyen.



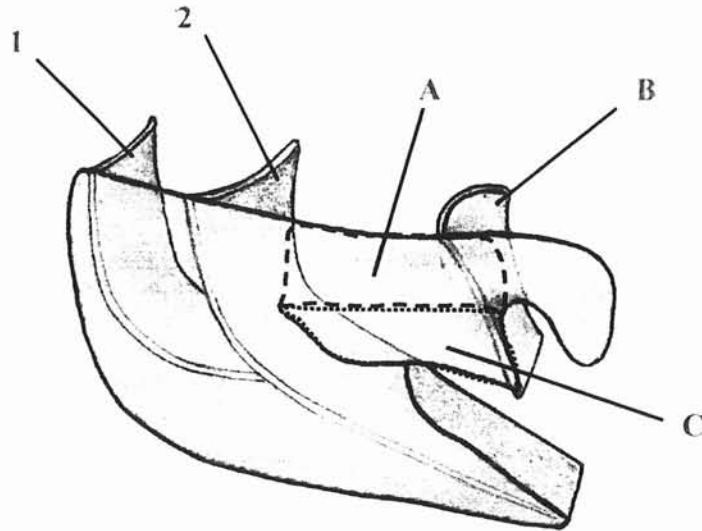
#### Corps du cornet moyen :

**A** : Partie supérieure entrant dans la constitution de la lame des cornets,  
**B1** : Racine cloisonnante du cornet moyen (1<sup>o</sup> portion),  
**B2** : Racine cloisonnante du cornet moyen (2<sup>o</sup> portion),  
**C** : Portion libre du cornet moyen.

**1** : Opercule du cornet moyen,  
**2** : Queue du cornet moyen,  
**3** : Racine cloisonnante de la bulle,  
**4** : Racine cloisonnante du cornet supérieur.

#### **b) Le cornet supérieur :**

Il présente la même conformation anatomique avec une partie antérieure sagittale (A) s'insérant en arrière de celle du cornet moyen sur la base du crâne, entrant dans la constitution de la partie postérieure de la lame des cornets. Une racine cloisonnante (B), divisant l'ethmoïde postérieur en système postérieur et système postérieur reculé. Une partie libre dans la fosse nasale (C).



**Cornet supérieur :**

A : Partie supérieure entrant dans la constitution de la lame des cornets,  
B : Racine cloisonnante du cornet supérieur,  
C : Portion libre dans la fosse nasale,

1 : Racine cloisonnante de la bulle,  
2 : Racine cloisonnante du cornet moyen.

**c) Les cornets « secondaires » :**

D'autres structures divisent l'ethmoïde, se sont l'apophyse unciforme et la bulle ethmoïdale.

Chacune d'elle a une attache supérieure, entrant dans la constitution de la lame des cornets et une attache latérale (racine cloisonnante) ; seule manque la portion libre dans la fosse nasale.

**d) Systématisation du labyrinthe ethmoïdal :**

De cette subdivision ethmoïdale par les différentes racines cloisonnantes est née la systématisation du labyrinthe et notamment la classification de TERRIER [256] et AGRIFOGLIO [3].

On distingue ainsi d'avant en arrière :

- **La racine cloisonnante de l'unciforme :**

Située dans un plan sagittal, elle sépare le système pré-bullaire en système méatique du côté nasal et système unciformien du côté orbitaire.

- **La racine cloisonnante de la bulle :**

Située dans un plan transversal, elle se détache de l'apophyse frontale du maxillaire, s'attache latéralement et en haut sur l'unguis et vient s'appuyer sur la bulle. Elle forme une limite entre le système prébullaire en avant et le système bullaire ou ethmoïde moyen en arrière.

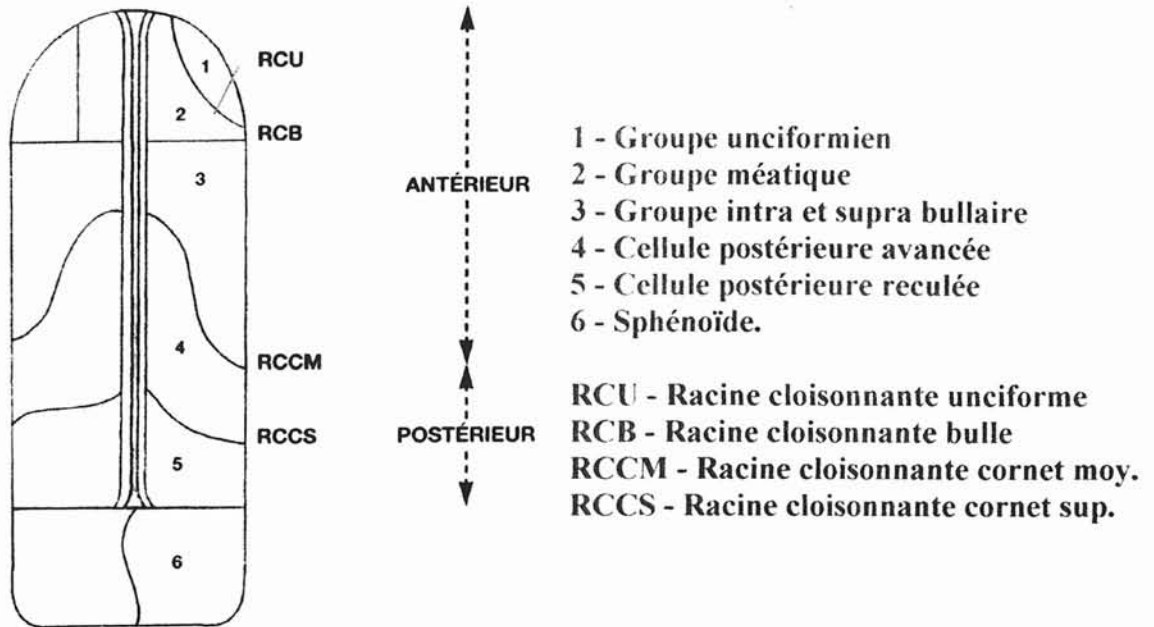
- **La racine cloisonnante du cornet moyen :**

Elle partage l'ethmoïde en deux systèmes antérieur et postérieur.

- **La racine cloisonnante du cornet supérieur :**

Elle divise l'ethmoïde postérieur en espace postérieur avancé et espace postérieur reculé.

- **La racine cloisonnante du cornet suprême, inconstante.**



Coupe axiale schématique de l'ethmoïde d'après Terrier - Agrifoglio.

L'étude scanographique présente donc un intérêt primordial lors du bilan préopératoire en matière de chirurgie naso-sinusienne par l'étude des différents rapports sus-cités ainsi que de leurs variations anatomiques potentielles.

## D - LES RAPPORTS DE L'ETHMOÏDE ET DE LA FOSSE NASALE AVEC :

### I - LES AUTRES SINUS DE LA FACE

Le labyrinthe ethmoïdal est situé au-dessus et en dedans du sinus maxillaire, au-dessous du sinus frontal et en avant du sinus sphénoïdal. Il réalise un véritable trait d'union entre tous ces sinus.



## 1 - LE SINUS MAXILLAIRE

C'est la plus volumineuse des cavités sinusiennes. Il a une forme de pyramide quadrangulaire avec une base médiale et un sommet latéral. Ses trois faces sont supérieure ou orbitaire, antérieure ou jugale et postérieure ou ptérygomaxillaire. Son volume varie de 5 à 20 cm<sup>2</sup>. Des cloisonnements plus ou moins complets sont visibles dans la cavité.

Il entre en rapport avec la fosse nasale et l'ethmoïde par sa base médiale, c'est la cloison inter-sinuso nasale.

Le squelette de cette paroi interne est constitué du corps du maxillaire en avant avec son large hiatus et de la lame verticale du palatin en arrière.

Le bord supérieur du cornet inférieur divise la paroi inter-sinuso nasale en deux régions :

- La partie basse, généralement sans déhiscence est mince dans sa portion postéro-supérieure. Le plus important des rapports est la partie inférieure du conduit lacrymo-nasal située dans la portion antéro-supérieure.

Ce conduit fait souvent une saillie dans la cavité sinusienne.

- Au-dessus du cornet inférieur sur l'os sec, un grand orifice est visible limité en avant par l'os lacrymal, en bas le cornet inférieur, en arrière la lame perpendiculaire du palatin et en haut le labyrinthe ethmoïdal.

L'aire de cet orifice est croisé de haut en bas et d'avant en arrière par l'apophyse unciforme. Elle se termine par trois expansions dirigées respectivement en haut, en bas et en arrière.

Ces prolongements délimitent, avec les bords de l'orifice principal des orifices secondaires.

Classiquement les muqueuses sinusienne et nasale recouvrent cette paroi de chaque côté, elles laissent libres constamment un orifice antéro-supérieur, c'est l'ostium du sinus maxillaire ; parfois un ou deux autres orifices accessoires de Giraldès.

## 2 - LE SINUS FRONTAL

Il correspond à la cavité aérienne la plus antérieure située dans l'épaisseur de l'os frontal entre ses tables interne et externe. Cette cavité sinusienne présente les plus nombreuses variations anatomiques, allant de l'agénésie à la pneumatisation massive. Sa hauteur peut varier de 0 à 49 mm, sa largeur de 7 à 50 mm et sa profondeur de 10 à 46 mm.

Sa forme est triangulaire avec une paroi antérieure ou cutanée, une paroi postérieure ou cérébrale, une paroi médiale ou cloison intersinusienne et une paroi inférieure ou orbitonasale.

Nous nous attarderons plus spécifiquement sur cette dernière paroi, seule en rapport étroit avec l'ethmoïde et la fosse nasale par la présence de bulles frontales et du canal naso-frontal.

### a) La paroi orbito-nasale :

Cette paroi inférieure comprend deux segments :

- **Un segment externe ou orbitaire** qui constitue la partie antéro-interne de la voûte orbitaire.

Il recouvre le contenu orbitaire dont le périoste, la poulie de réflexion du muscle grand oblique, le cône musculo-aponévrotique, la capsule de Ténon et le coussinet adipeux. Ses rapports peuvent s'étendre latéralement et postérieurement selon le degré de pneumatisation.

- **Un segment interne ou ethmoïdo-nasal** qui forme une gouttière transversale avec :

#### \* Une berge antérieure :

- Oblique en bas et en arrière,
- Constituée par un massif osseux et épais.

\* Une berge postérieure :

- Oblique en bas et en avant,
- lame osseuse peu épaisse qui surplombe :  
La masse latérale de l'ethmoïde en dehors,  
La lame criblée en dedans.

\* Un fond :

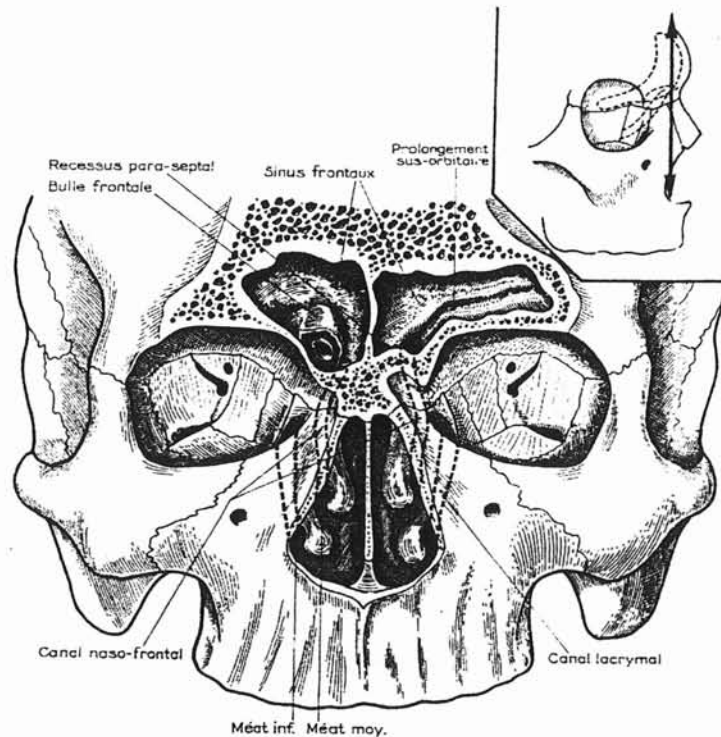
- Au point déclive se situe l'orifice supérieur du canal naso-frontal,
- En dedans :  
Le plancher répond à l'extrémité antérieure du plafond de la fosse nasale, et forme un récessus para-septal séparé du canal naso-frontal par une crête osseuse.

**b) Les bulles frontales :**

Le plancher du sinus frontal repose en partie sur les masses latérales de l'ethmoïde. Les cellules ethmoïdales peuvent faire saillie sur le plancher, ce sont les bulles frontales.

Ces bulles sont variables dans leur siège et dans leur importance. Elles peuvent se développer notamment :

- **En dehors**, entre l'orifice du canal naso-frontal et le segment orbitaire du sinus,
- **En avant**, s'insinuant devant le canal naso-frontal, elles refoulent l'orifice supérieur du canal en arrière,
- **En dedans**, séparant l'orifice du canal naso-frontal de la lame criblée. Elles sont rares à ce niveau.
- **En arrière**, séparant l'orifice du canal naso-frontal du toit ethmoïdal.



**Paroi inférieure sinus frontal**  
**d'après Rouvière et Dalmas**  
**Anatomie Humaine Tête et cou, tome 1**

### c) Le canal naso-frontal :

Il assure le drainage et la ventilation du sinus frontal en mettant en communication le sinus avec la fosse nasale correspondante.

C'est la portion intra-ethmoïdale du sinus frontal (Mouret).

La forme, le trajet du canal, le siège de l'orifice nasal dépendent de la cellule ethmoïdale originelle, de l'importance du développement des autres cellules ethmoïdales.

- **L'orifice supérieur** est situé au point déclive de la portion ethmoïdo-nasale, à 1 centimètre de la ligne médiane, un peu en dehors du toit de la fosse nasale.

Il présente la forme d'un large entonnoir lorsqu'il n'est pas comprimé par les saillies des bulles frontales.

- **L'orifice inférieur** ou ostium méatique est le plus souvent situé à l'extrémité supérieure de la gouttière uncibulaire du méat moyen où il débouche à plein canal.

Plus rarement, l'ostium frontal siège en dedans de l'apophyse unciforme (cellule originelle du groupe du méat moyen) ; en arrière de la bulle dans la gouttière rétrobulbaire (groupe de la bulle), ou bien dans la fossette ovale du sinus maxillaire.

- **Le canal** peut être large et court parfois même presque inexistant, si le sommet du méat moyen remonte haut dans la masse latérale.

Souvent il se présente comme un défilé aplati, irrégulier, tortueux, comprimé par les cellules ethmoïdales entre lesquelles il s'est développé, long de 15 à 20 mm, il présente un diamètre de 2 à 4 mm.

### **3 - LE SINUS SPHÉNOÏDAL**

C'est la cavité sinusienne la plus profonde du complexe sinusien. C'est la seule cavité qui se draine hors des systèmes méatiques ethmoïdaux. Elle se développe dans le corps du sphénoïde. Pour chaque sinus, six parois sont décrites, mais seulement deux entrent en rapport avec fosses nasales et/ou l'ethmoïde. Comme pour le sinus frontal, les variations de taille sont fréquentes. Classiquement sa hauteur moyenne est estimée à 20 mm, sa longueur entre 20 et 25 mm et sa largeur à 35 mm.

#### **a) Paroi antérieure :**

C'est la voie d'abord chirurgical. Verticale dans sa partie supérieure, elle se prolonge vers le bas en arrière pour rejoindre la face inférieure.

De dedans en dehors trois segments sont distingués :

- Septal,
- Nasal,
- Ethmoïdal.

La taille de ces segments est influencée par la pneumatisation ethmoïdale.

Le segment septal : Situé sur la ligne médiane, il correspond à la crête sphénoïdale antérieure surtout visible dans la portion inférieure. Il s'articule avec le bord postérieur de la lame perpendiculaire de l'ethmoïde.

Le segment nasal ou libre : Large gouttière qui forme la partie postérieure du toit des fosses nasales.

Dans sa partie externe, cette gouttière est masquée à la vue par la saillie de la masse latérale et des cornets ethmoïdaux supérieures, créant ainsi le récessus sphéno-ethmoïdal.

L'ostium sphénoïdal est dans la portion supérieure de ce segment généralement en regard de la queue du cornet supérieur.

Le segment ethmoïdal : Il s'agit bien sûr de l'ethmoïde postérieur qui contracte des rapports avec le sinus sphénoïdal par le système de demi-cellules ; pour le sinus sphénoïdal elles sont situées en dehors du segment nasal.

L'une de ces cellules la cellule ethmoïdo-fronto-sphénoïdale ou cellule d'Onodi peut acquérir un volume très important et venir envahir une partie importante du sphénoïde, refoulant le sinus sphénoïdal homolatéral, et venant parfois même au contact du sinus sphénoïdal opposé. Cette cellule peut donc s'approprier les rapports du sphénoïde avec le canal optique.

### **b) Paroi inférieure ou plancher :**

Elle forme la voûte des choanes. Son épaisseur est souvent importante variant de 3 à 10 mm. La crête sphénoïdale inférieure située sur la ligne médiane s'unit avec la crête sphénoïdale antérieure pour former le rostre sphénoïdal. Les ailes médiale et latérale ptérygoïdiennes la renforcent latéralement.

Trois types de canaux parcourent cette face : les canaux sphéno-vomériens, les canaux ptérygoïdiens et les canaux ptérygo-palatins.

## II - LE CAVUM OU NASOPHARYNX

Portion purement aérienne du pharynx, le nasopharynx est en relation directe avec les fosses nasales en avant, communique avec l'oreille moyenne par la trompe auditive latéralement et s'ouvre sur l'oropharynx en bas.

Le nasopharynx répond :

- Au corps du sphénoïde et au sinus sphénoïdal en haut,
- En arrière, à la fosse cérébrale postérieure par l'intermédiaire du clivus,
- Latéralement en haut, à la trompe auditive et à l'artère carotide interne,
- En avant, s'ouvre dans les fosses nasales.

### 1 - LA PAROI SUPÉRIEURE

Son squelette osseux est représenté par la partie postérieure de la face inférieure du corps du sphénoïde et la partie basilaire de l'occipital.

Elle se prolonge vers l'avant de part et d'autre de la cloison nasale avec la voûte des fosses nasales.

### 2 - LA PAROI ANTÉRIEURE

Elle est constituée par les choanes séparées sur la ligne médiane par le bord dorsal du septum nasal.

### 3 - LA PAROI INFÉRIEURE

Elle est formée par la face dorsale du voile du palais oblique en bas, qui prolonge le plancher des fosses nasales.

### III - L'ORBITE

Les cavités orbitaires sont deux profondes cavités situées de chaque côté des fosses nasales, entre l'étage antérieur du crâne et le massif facial. Elles contiennent l'appareil de la vision. Chacune des cavités orbitaires a la forme d'une pyramide quadrangulaire dont la base est en avant, le sommet en arrière.

On décrit à l'orbite quatre faces ou parois, une base et un sommet.

Les parois se distinguent en supérieure, inférieure, interne et externe.

Nous n'aborderons dans ce chapitre que les Parois en rapport avec les cavités aériennes de la face.

#### 1 - PAROI SUPÉRIEURE OU VOÛTE ORBITAIRE

La paroi supérieure, triangulaire, est formée en avant par la lame horizontale du frontal, en arrière par la petite aile du sphénoïde. On reconnaît sur cette paroi, en avant et en dehors, la fossette lacrymale ; en avant et en dedans, la petite fossette trochléaire dans laquelle s'attache la poulie de l'oblique supérieur ; en arrière, la suture fronto-sphénoïdale qui réunit le frontal à la petite aile du sphénoïde.

La paroi supérieure de l'orbite est mince, surtout dans sa partie moyenne. La voûte orbitaire répond à l'étage antérieur du crâne. Elle est souvent creusée dans sa partie antéro-interne par la portion orbitaire du sinus frontal.

#### 2 - PAROI INFÉRIEURE OU PLANCHER

La paroi inférieure, triangulaire, forme un plan incliné en bas, en dehors et en avant. Elle est constituée en avant et en dedans, par la face orbitaire de l'apophyse pyramidale du maxillaire supérieur ; en avant et en dehors, par la face interne de l'apophyse orbitaire de l'os



malaire ; en arrière, par le versant supérieur de la surface non articulaire de l'apophyse orbitaire du palatin.

La paroi inférieure est formée, dans la plus grande partie de son étendue, par une lame osseuse très mince qui sépare la cavité orbitaire du sinus maxillaire sous-jacent.

### 3 - PAROI MÉDIALE

Cette paroi quadrilatère, très mince et très fragile, est à peu près verticale et parallèle au plan sagittal. Elle est constituée, d'avant en arrière par la branche montante du maxillaire, l'os unguis, l'os planum (ou lame papyracée) et la partie antérieure de la face latérale du corps du sphénoïde.

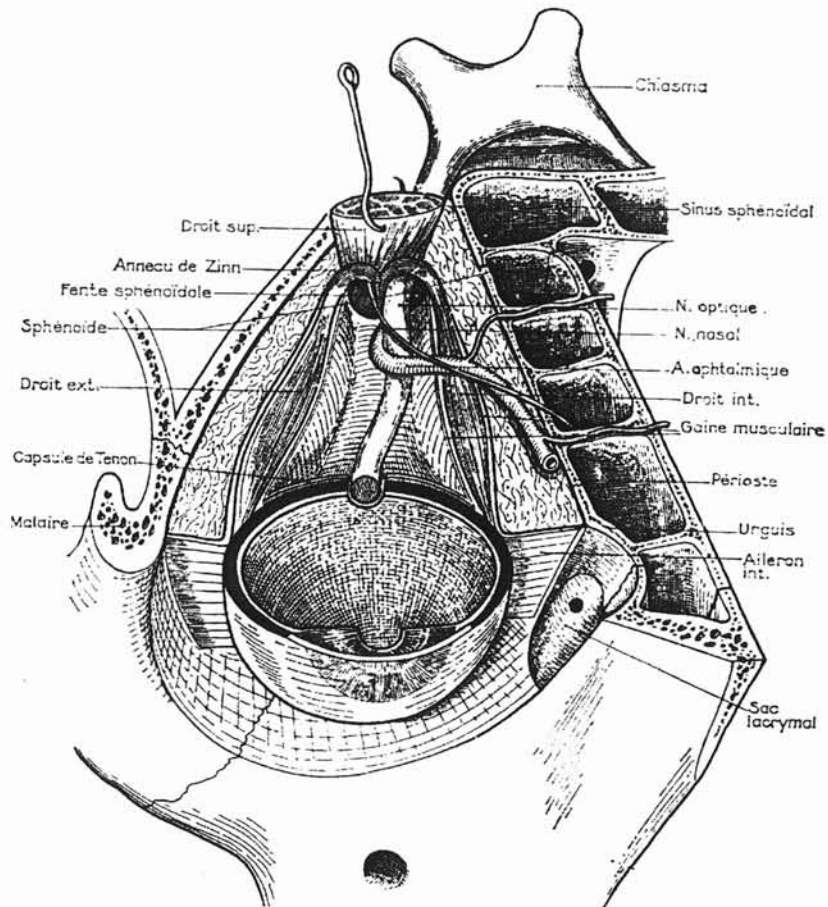
Cette paroi répond aux fosses nasales en avant, et à leurs cavités annexes les cellules ethmoïdales et sinus sphénoïdaux en arrière.

Dans la fosse nasale les rapports se font essentiellement avec les voies lacrymales, qui présentent souvent un relief en avant de la branche montante du maxillaire.

Dans l'ethmoïde, les rapports se font avec le contenu orbitaire :

- Le périoste orbitaire, facilement décollable,
- Le cône musculo-aponévrotique formé par les muscles moteurs de l'œil particulièrement le droit interne, les gaines musculaires et les membranes intermusculaires.
- La capsule de Ténon, considérée comme le prolongement des gaines musculaires sur la portion sclérale du globe oculaire.
- Le coussinet adipeux, masse de tissu adipeux qui remplit tous les vides intra-orbitaires.
- Des éléments vasculo-nerveux à l'intérieur du cône musculo-aponévrotique, avec l'artère ophtalmique, le nerf nasal et le nerf optique.

Ces différents éléments sont particulièrement proches de l'ethmoïde au niveau du sommet de l'orbite. De plus, une cellule postérieure peut encercler complètement le canal optique dans la petite aile du sphénoïde.



**Rapports avec l'orbite**  
**d'après Rouvière et Dalmas**  
**Anatomie Humaine Tête et cou, tome 1**

#### IV - LA BASE DU CRÂNE

C'est avec l'étage antérieur ou ethmoïdo-frontal que les rapports se font. Cet étage est limité par la portion verticale du frontal en avant, par le tubercule pituitaire et le bord postérieur des petites ailes du sphénoïde en arrière.

Il présente à sa partie moyenne l'apophyse crista-galli, de part et d'autre de laquelle on retrouve les gouttières olfactives représentant le toit des fosses nasales. Ces gouttières sont traversées par les foramina de la lame criblée.

Latéralement à ces gouttières olfactives, l'os frontal vient, par l'intermédiaire de ses demi-cellules, compléter les demi-cellules ethmoïdales. Ainsi l'os frontal représente le toit des cavités ethmoïdales.

L'os qui sépare l'endocrâne de l'ethmoïde est mince mais résistant, parfois rendu irrégulier par les reliefs cellulaires.

La dure-mère est facilement décollable au-dessus du labyrinthe alors qu'elle adhère intimement en dedans à la lame criblée.

## **E - VARIATIONS ANATOMIQUES**

Après un bref rappel sur les variations des cavités naso-sinusiennes classiquement décrites dans les traités d'anatomie, nous nous attarderons plus volontiers sur les variations endoscopiques qui peuvent gêner le chirurgien. Nous insisterons enfin et surtout sur l'intérêt du scanner, qui s'attache à étudier les reliefs indispensables à connaître pour le bon déroulement de l'intervention : unciforme, bulle, cornet moyen, avec leurs racines cloisonnantes ; mais aussi les dangers anatomiques potentiels : paroi orbitaire, toit ethmoïdal, nerf optique, carotide interne, une différence de hauteur du toit ethmoïdal entre les deux fosses nasales, une déhiscence de la lame papyracée, une procidence de l'artère carotide interne dans le sinus sphénoïdal, enfin une protrusion du nerf optique dans le sinus sphénoïdal, peuvent être constatées.

## I - ANATOMIE CLASSIQUE

### 1 - SINUS FRONTAL

Le sinus frontal est le sinus qui subit les plus fréquentes et importantes variations anatomiques. Ces variations sont asymétriques et vont de l'agénésie à la colonisation de tout l'os frontal.

En cas de développement considérable (pneumosinus dilatans) [86] ces grands sinus présentent l'inconvénient de fragiliser le bandeau frontal qui devient plus vulnérable en cas de traumatisme. Ces sinus géants créent également des prolongements et des logettes périphériques difficiles d'accès dans une cure chirurgicale. La pneumatisation peut également atteindre l'apophyse crista-galli.

Ces variations n'ont aucune signification pathologique et le mécanisme qui les régule reste mal connu.

### 2 - SINUS MAXILLAIRE

Les variations sont nombreuses, les expansions sinusiennes peuvent se faire selon quatre directions : Orbitaire, zygomatique, palatine et orbitoethmoïdale. A l'inverse, parfois il s'agit d'hypoplasie le plus souvent unilatérale [129].

Ces sinus peuvent présenter des cloisonnements. Souvent incomplets, il s'agit alors de lamelles osseuses ou fibreuses détachées des parois, créant ainsi de véritables logettes. Exceptionnellement le cloisonnement est complet, les deux cavités créées s'ouvrent alors séparément dans la fosse nasale. [141].

### 3 - SINUS SPHÉNOÏDAL

Le polymorphisme sinusien dépend non seulement de la situation de la cloison intersinusienne, mais surtout de sa plus ou moins grande pneumatisation. Les deux extrêmes sont possible allant du petit sinus pré-hypophysaire au grand sinus pré-sous- et rétro-hypophysaire.

Les petits sinus peuvent se trouver réduits à une petite cavité logée dans le tissu spongieux du corps du sphénoïde en avant de la loge hypophysaire, il peut s'agir soit d'un défaut de pneumatisation globale, soit d'une très importante asymétrie.

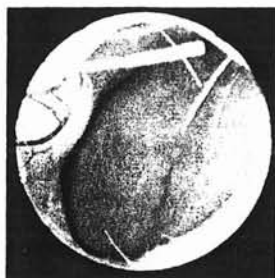Les grands sinus sont relativement fréquents, la cavité sinusienne pousse des prolongements autour des différents reliefs intracrâniens qui entourent les sinus sphénoïdaux. Peuvent alors faire saillie dans la cavité sinusienne, en haut et en arrière la selle turcique, et latéralement les siphons carotidiens.

Les prolongements peuvent creuser :

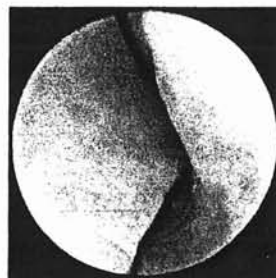
- La petite aile et la clinôïde antérieure, mettant ainsi en saillie le canal optique dont la paroi très mince et parfois déhiscente est très exposée aux gestes endosinusiens : c'est l'encerclement sinusien du nerf optique,
- La grande aile entre le foramen ovale et le foramen grand rond, sous le sinus caverneux qui se trouve particulièrement vulnérable dans ce cas,
- La base d'implantation des ptérygoïdes, mettant en relief le canal ptérygoïdien,
- Le processus orbitaire du palatin, le sinus sphénoïdal entrant alors en contact avec le sinus maxillaire, ce prolongement peut même former le toit de la fosse sous-temporale.
- L'apophyse basilaire et le clivus, le sinus sphénoïdal entrant alors en rapport intime avec l'étage postérieur de la base du crâne [86].

## II - ANATOMIE ENDOSCOPIQUE

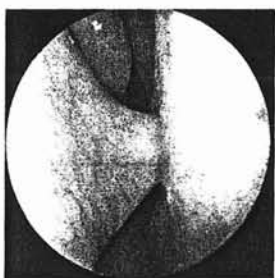
Les déformations ostéo-cartilagineuses de la cloison nasale peuvent rendre l'introduction de l'endoscope délicate. Il est donc parfois utile de réaliser une septoplastie première avant d'envisager un geste au niveau de l'ethmoïde.



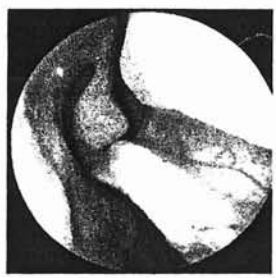Verre de montre antérieur



Pied septal

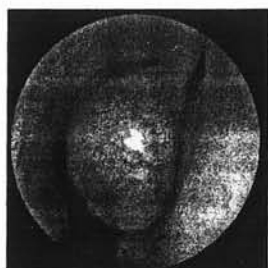

Eperon septal

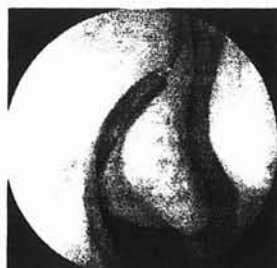

Crête de cloison

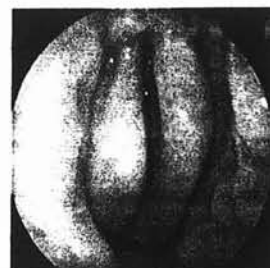D'autres déformations sont également fréquentes, pour JOE [111], le cornet moyen présente un aspect typique dans seulement 63% des cas. Ailleurs il note une pneumatisation de la tête du cornet moyen ou « concha bullosa », une inversion de courbure, des désaxations et déformations multiples. L'apophyse unciforme présente un aspect typique dans 85 % des cas, l'aspect bifide de l'opercule lié à l'hypertrophie et à la médialisation de l'apophyse unciforme se rencontrera dans 15 % des cas.



Concha bullosa



Inversion de courbure



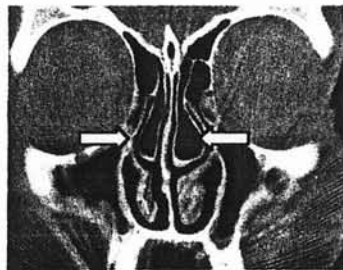Aspect bifide

### III - ANATOMIE SCANOGRAPHIQUE

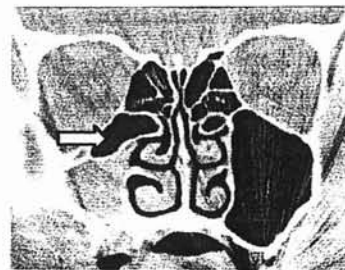
L'étude scanographique présente un intérêt primordial lors du bilan préopératoire par l'étude des différents repères, de leurs variations et pièges anatomiques potentiels.

Ainsi, pourront être retrouvés classiquement :

- Une concha bullosa, uni ou bilatérale plus souvent du cornet moyen, rarement du cornet supérieur [240] [6], pouvant être à l'origine d'une symptomatologie nécessitant leur marsupialisation,
- Une cellule sous orbitaire de Haller qui peut passer pour un sinus maxillaire au cours de la chirurgie, et ainsi faire croire à une méatotomie moyenne bien menée.



Concha bullosa bilatérale  
cornets moyens



Cellule sous orbitaire  
ou cellule de Haller droite

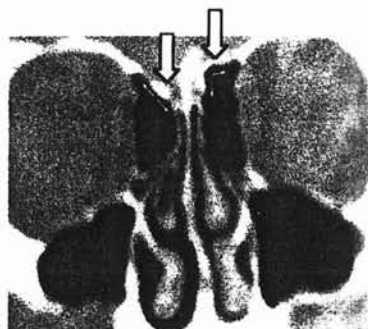
Les pièges anatomiques doivent systématiquement être recherchés, afin d'appréhender la chirurgie dans les meilleures conditions.

On se méfiera notamment :

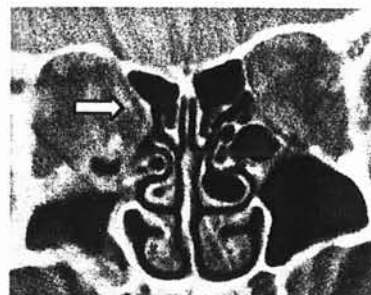- D'une asymétrie de hauteur des toits ethmoïdaux, dans 10 % des cas pour DESSI [40].
- OHNISHI [189], dans une étude portant sur 34 cadavres a mis en évidence des zones de raréfaction osseuse dans 30 % des cas, et une déhiscence du toit dans 14 % des cas. Ces chiffres sont cependant certainement inférieurs sur le vivant, du fait des phénomènes de fragilisation et de résorption osseuse des

préparations anatomiques. JANKOWSKI [108] ne rapport aucune déhiscence du toit ethmoïdal dans une série de plus de 500 nasalisations.

- D'une déhiscence ou d'une saillie anormale de la lame papyracée,

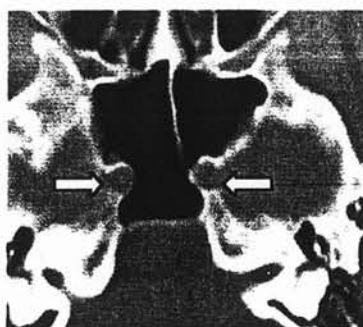


Variation de hauteur des toits ethmoïdaux

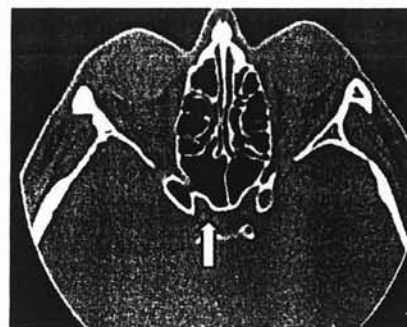

Saillie de la lame papyracée droite dans l'ethmoïde

- D'une procidence de la carotide interne ou du nerf optique dans le sinus sphénoïdal ou dans la cellule d'Onodi en cas de forte pneumatisation de celle-ci.



Procidence bilatérale des carotides internes



Nerf optique droit intra sphénoïdal

DESSI [39] a mis en évidence sur une étude tomодensitométrique de 300 sinus sphénoïdaux, une procidence de la carotide interne dans 20,3 % des cas, avec dans 10 % des cas une saillie de plus de 50 % de la circonférence artérielle.



Pour STAMMBERGER [240], une déhiscence osseuse du canal carotidien serait rencontrée dans 25 % des cas.

Nous citerons l'étude de BANSBERG [12], portant sur 80 scanners, dans laquelle il a mis en évidence que les cellules ethmoïdales postérieures étaient en contact avec le canal optique dans 48 % des cas, avec dans 8 % des cas une projection intra-sinusienne du canal et dans un cas un nerf optique traversant une cellule ethmoïdale d'Onodi, sans aucune protection osseuse. Le sinus sphénoïdal était en contact avec le canal optique dans 80 % des cas, avec projection intra-sinusienne dans 50 % des cas, cette projection étant supérieure à 10 % de la circonférence du canal dans 33 % des cas.

BASAK [13] met en évidence dans une série de 111 scanners, des rapports étroit entre nerf optique et sinus sphénoïdal dans 13% des cas, et avec la carotide interne dans 12% des cas.

Sur une étude de 100 TDM [85], une procidence de la gouttière carotidienne dans le sinus sphénoïdal, presque toujours bilatérale, était constatée dans environ deux tiers des cas. Une asymétrie du toit de l'ethmoïde était notée dans environ un tiers des examens. Une déhiscence des parois médiale et/ou inférieure de l'orbite était retrouvée dans environ 10% des cas. Une pneumatisation anormale de l'os frontal et du sphénoïde, intéressant notamment les parois du canal optique, était constatée dans moins de 5 % des cas.

Toutes ces variations anatomiques présentent un intérêt pré-opératoire majeur, et médico-légal potentiel. Elles doivent être bien connues pour être systématiquement recherchées et alors facilement démontrées par un examen bien conduit.

ÉTUDE SUR PIÈCES  
ANATOMIQUES DE LA PAROI  
TURBINALE DE L'ETHMOÏDE

## I - BUT

Préciser et affiner les connaissances anatomiques de la paroi turbinaire de l'ethmoïde.

Cette paroi est l'une des préoccupations dans la prise en charge chirurgicale de la PNS.

En effet certains auteurs préconisent la conservation de l'intégralité de cette paroi dans le but de ne pas altérer l'organe olfactif. C'est l'un des principes fondamentaux de la chirurgie ethmoïdale fonctionnelle.

Par opposition, la nasalisation impose la résection systématique du cornet moyen. Son but est de réaliser l'exérèse la plus radicale possible de la muqueuse ethmoïdale et d'ouvrir largement les grands sinus de la face dans les fosses nasales.

L'intérêt de cette étude est donc d'étudier sur le plan anatomique les conséquences de la résection du cornet moyen.

## II - PRÉAMBULE

La paroi latérale de la fosse nasale est constituée d'une structure commune ou lame des cornets décrite par MOURET [175], qui s'attache le long de la jonction entre le toit de l'ethmoïde et la lame criblée.

De cette lame continue naissent les différents cornets ethmoïdaux, un cornet moyen et supérieur constants, parfois un cornet suprême.

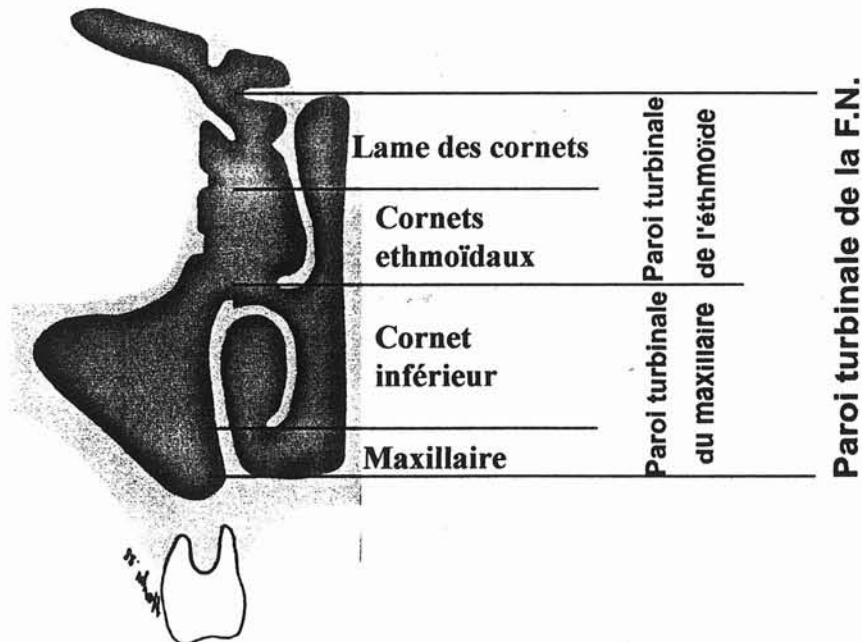
L'ensemble de ces deux structures, lame des cornets et cornets ethmoïdaux ferme l'ethmoïde en dedans et porte le nom de « **Paroi turbinaire de l'ethmoïde** ».

Cette paroi se continue en bas par un os indépendant, le cornet inférieur, qui prend naissance sur les structures maxillaire et palatine.

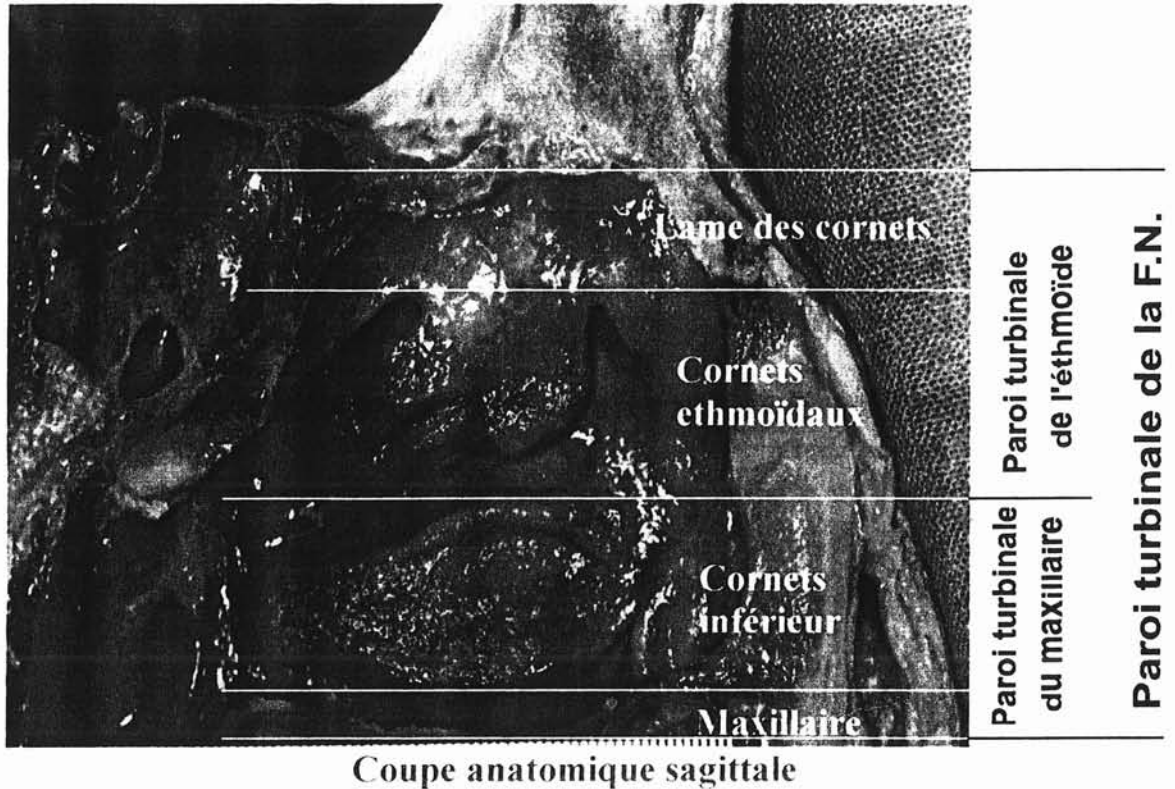
La dénomination choisie pour qualifier cette paroi inférieure qui sépare la fosse nasale du sinus maxillaire est « **Paroi turbinaire du maxillaire** ».

Pour définir l'ensemble de la paroi externe de la fosse nasale constituée de la « Paroi turbinaire de l'éthmoïde » en haut et de la « Paroi turbinaire du maxillaire » en bas, nous proposons le terme de « **Paroi turbinaire de la fosse nasale** ».

Cette proposition de nomenclature est représentée sur les deux schémas suivants :



Coupe schématique frontale



Après cette brève introduction, nous allons étudier la constitution de cette paroi externe et notamment de la « Paroi turbinale de l'ethmoïde » à partir d'une dissection sur cadavre.

### III - MATÉRIEL

Nous avons réalisé une étude anatomique sur un échantillon de 12 cadavres.

Les dissections ont été réalisées dans le cadre d'un cours de chirurgie rhinologique, dont la première étape consistait à réaliser une ethmoïdectomie à ciel ouvert.

Les 12 têtes à notre disposition ont été coupées en sagittal médian à l'état congelé. Parmi les 24 héli-têtes ainsi obtenues, 5 ont été d'emblée supprimées de l'étude du fait de leur qualité médiocre.

Certaines présentaient en effet des défauts de décongélation, d'autres les probables stigmates d'une chirurgie antérieure.

Nous avons donc à notre disposition 19 hémi-têtes (7 têtes complètes et 5 hémi-têtes isolées).

Après un temps de décongélation adapté, nous avons procédé à la résection, le cas échéant, des séquestres de cloison nasale résiduels à la coupe initiale afin d'exposer parfaitement la paroi externe de la fosse nasale.

Une échelle de mesure millimétrique, dont le zéro était marqué par l'épine nasale antérieure a été suturée sur les différentes hémi-têtes.

Des photographies de face stricte ont été prises afin de réaliser les mesures présentées.

## IV - ÉTUDE DE LA CONSTITUTION DE LA PAROI TURBINALE DE L'ETHMOÏDE

### 1 - MÉTHODES

Nous avons examiné la constitution anatomique de la région ethmoïdale des 19 hémi-têtes, notamment le nombre de cornets ethmoïdaux.

Nous avons ensuite analysé la symétrie de cette paroi chez un même individu.

## 2 - RÉSULTATS

Comme décrit dans la littérature par MOURET [175], nous retrouvons une lame osseuse continue, de laquelle naissent les différents cornets ethmoïdaux, c'est la lame des cornets.

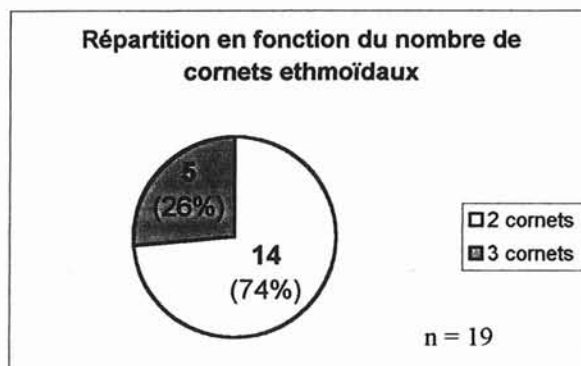
Cette structure constante s'insère à la jonction entre toit ethmoïdale et lame criblée.

D'autres structures sont constantes : Le cornet moyen et le cornet supérieur. Le cornet suprême est par contre plus rarement retrouvé.

Nous observons donc certaines pièces anatomiques constituées de 2 cornets ethmoïdaux, d'autres de 3.

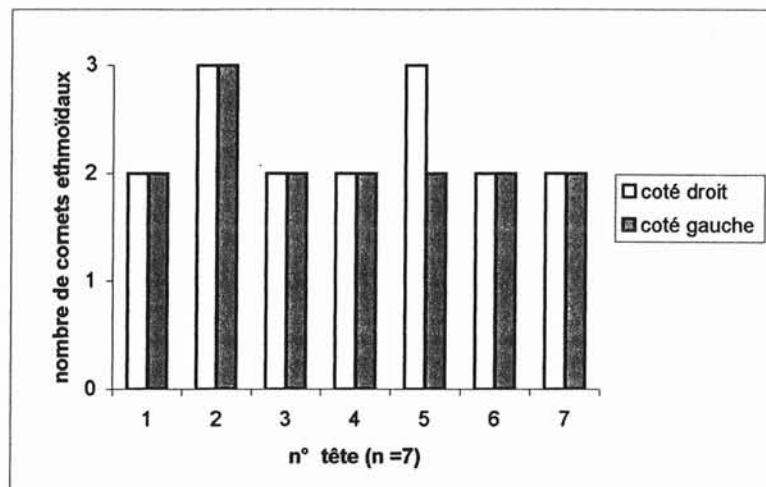
### a - Étude du nombre de cornets ethmoïdaux sur l'ensemble des héli-têtes (n = 19) :

Il existe dans notre série près de  $\frac{3}{4}$  des têtes constituées seulement de 2 cornets ethmoïdaux.



**b) Comparaison du nombre de cornets ethmoïdaux dans le groupe des pièces anatomiques complètes (n=7) :**

Sur les 7 têtes complètes, nous retrouvons un nombre de cornets identique à droite et à gauche dans 6 cas, seul un sujet présente une asymétrie de nombre.



Représentation du nombre de cornets ethmoïdaux

## V - MESURE DES ÉLÉMENTS CONSTITUTIFS DE LA PAROI TURBINALE DE L'ETHMOÏDE

### 1 - MÉTHODE :

Nous avons défini sur les photographies un certain nombre de **points repères**, qui nous ont servi de base pour l'ensemble de nos mesures.



**a) Détermination des points repères :**

En fonction de la constitution de la paroi turbinale de l'ethmoïde, notamment de la présence ou non d'un cornet suprême, on distingue :

**• Points repères sur les parois à 2 cornets (photo 1) :**

- Le **point « A »** est défini par le sommet de l'ogive d'entrée de la fente méatique moyenne, il s'agit donc du point d'attache du col de l'opercule sur la branche montante ou processus maxillaire,
- Le **point « B »** est défini par le sommet de l'ogive d'entrée de la fente méatique supérieure, il s'agit donc du point d'attache antérieur du cornet supérieur sur la lame des cornets,
- Le **point « C »** est défini par l'extrémité de la queue du cornet moyen,
- Le **point « D »** est défini par l'extrémité de la queue du cornet supérieur.
- Le **point « S »** est défini par l'intersection de la ligne AB sur la paroi antérieure du sphénoïde.

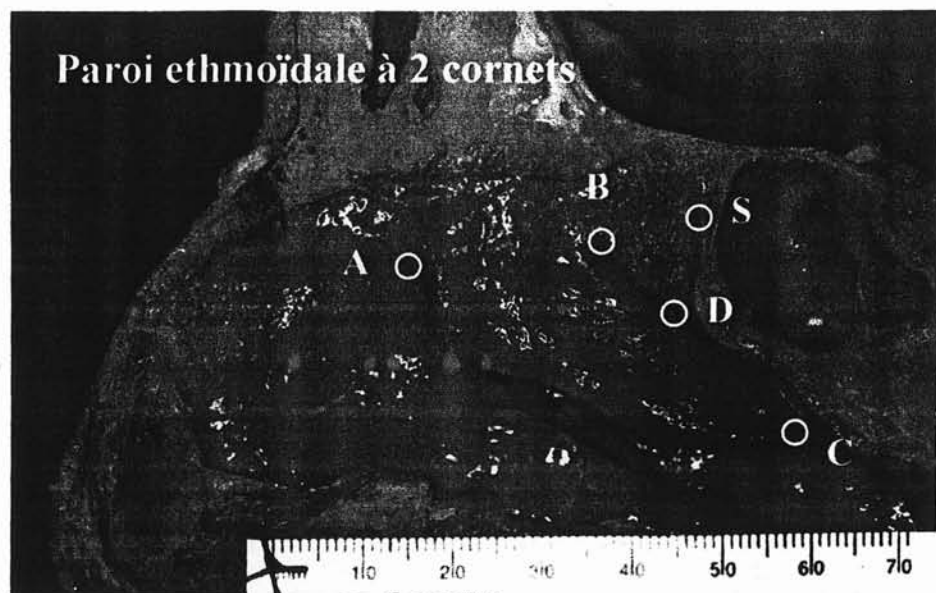


Photo 1 (photo : C.Bodino)

- **Points repères sur les parois à 3 cornets (Photo 2) :**

- Les **points « A » « B » « C »** et « D » sont définis de la même manière que pour les parois à 2 cornets.
- Le **point « E »** est défini par le sommet de l'ogive d'entrée de la fente méatique suprême, il s'agit donc du point d'attache antérieur du cornet suprême sur la lame des cornets.
- Le **point « S »** est défini par l'intersection de la ligne BE sur la paroi antérieure du sphénoïde.

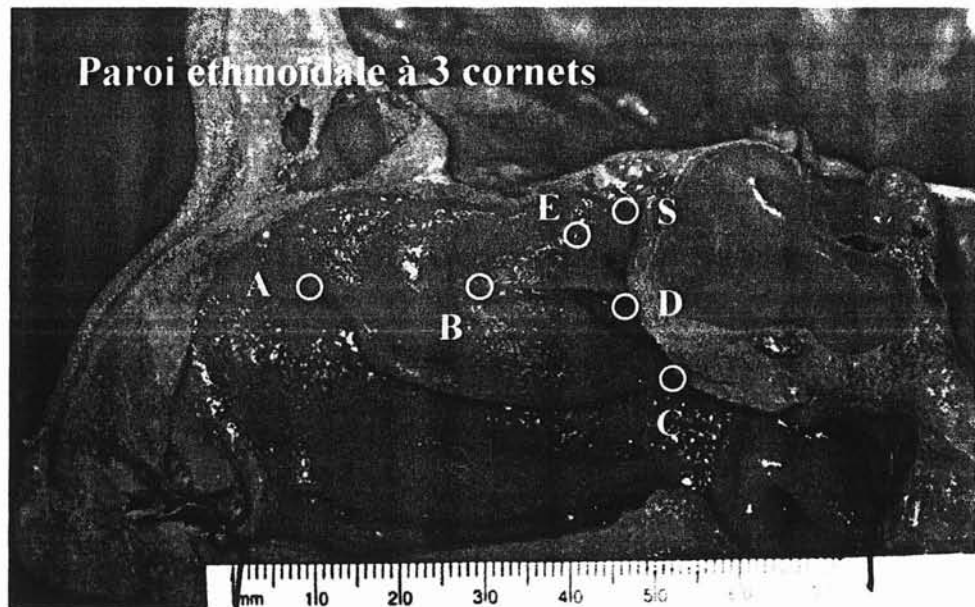


Photo 2 (photo C.Bodino)

**b) Définition des différents segments à mesurer :**

Ces différentes mesures ont été effectuées avec une règle millimétrée. Les réglettes mises en place lors des dissections avant les prises de vues nous ont permis de mettre nos résultats à l'échelle réelle (par une simple règle de trois).

- **Longueurs des parois à 2 cornets concernant :**  
(Photo 3)
  - La lame des cornets :
    - **Hauteur HA :** Hauteur de la lame des cornets à sa partie antérieure, projection du point A sur le toit ethmoïdal,
    - **Hauteur HB :** Hauteur de la lame des cornets à sa partie postérieure, projection du point B sur le toit ethmoïdal,
    - **Longueur de la lame des cornets (L1),** donnée par la mesure du segment ABS,
  - Cornet moyen :
    - **Longueur (L2),** donnée par le segment A-C,
    - **Longueur AB,** représentant la zone d'attache du cornet moyen sur la lame des cornets,
  - Cornet supérieur :
    - **Longueur (L3),** donnée par le segment B-D,

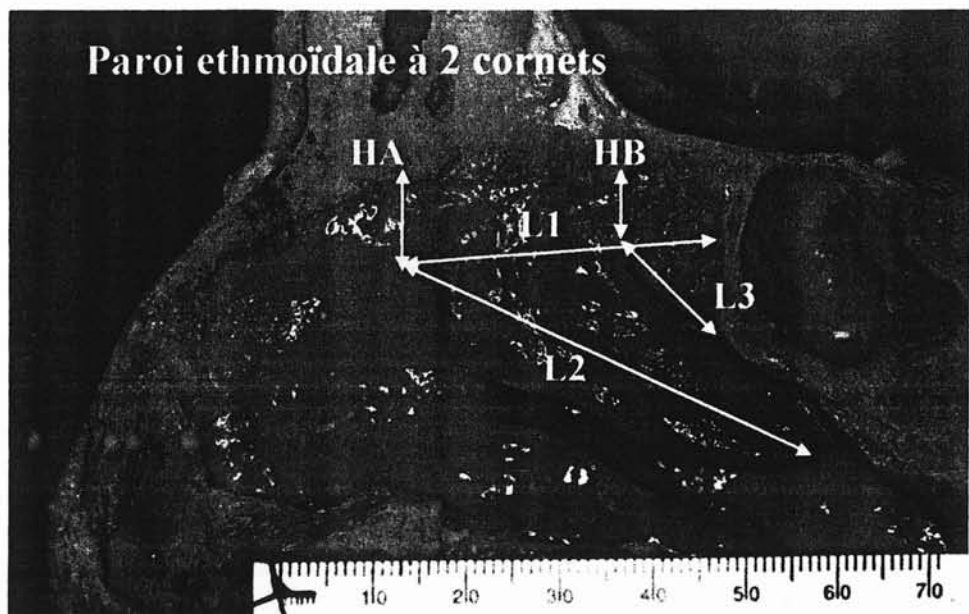


Photo 3 (photo C.Bodino)

- **Longueurs des parois à 3 cornets concernant :**  
(Photo 4)
  - Lame des cornets :
    - **Les hauteurs « HA » et « HB »** sont identiques,
    - **Longueur de la lame des cornets (L1)**, donnée par la mesure des segments AB-BES,
  - Cornet moyen :
    - **Longueurs « L2 »**, et « AB », sont identiques à celles des parois à 2 cornets.
  - Cornet supérieur :
    - **Longueurs « L3 »**, donnée également par le segment BD,




Photo 4 (photo C.Bodino)

**c) - Définition des différentes surfaces à mesurer :**

L'étude des surfaces à été réalisée par informatique. Nous avons numérisé les photographies, puis à l'aide d'un programme de dessin (Autocad 97- Microsoft), nous avons tracé les contours des différentes surfaces projetées à étudier.

Grâce aux réglottes mise en place, nous avons pu redonner les valeurs à l'échelle réelle.

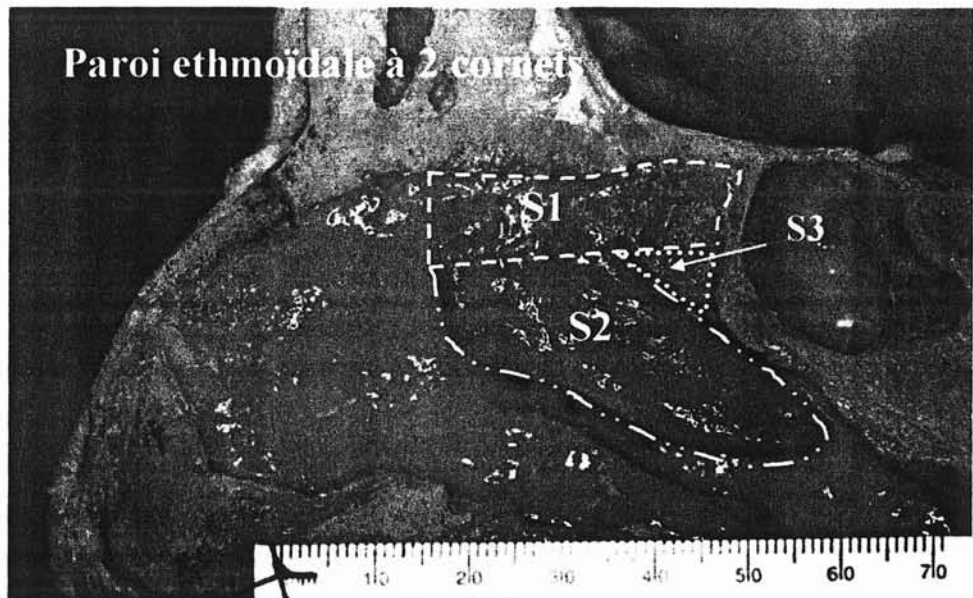
- **Surfaces projetées des parois à 2 cornets concernant :**  
(Photo 5)
  - La paroi turbinale de l'ethmoïde (S.totale) :  
dont les limites sont données par :
    - En haut : Le toit ethmoïdal,
    - En avant : Le bord libre de l'opercule en bas, et la verticale au point A sur le toit en haut,
    - En bas : Le bord libre du cornet moyen,
    - En arrière : La face antérieure du sphénoïde.
  - La lame des cornets (S1) :  
limites :
    - En haut : Le toit ethmoïdal,
    - En avant : La verticale au point A sur le toit,
    - En bas : La ligne virtuelle ABS,
    - En arrière : La face antérieure du sphénoïde.
  - Le cornet moyen (S2) :  
limites :
    - En haut : La ligne virtuelle AB,
    - En avant : Le bord libre de l'opercule,
    - En bas : Le bord libre du cornet moyen,

- En arrière, sa queue.

□ Le cornet supérieur (S3) :

limites :

- En haut : La ligne virtuelle BS,
- En bas : Le bord libre du cornet supérieur,
- En arrière : La face antérieure du sphénoïde.



• **Surfaces projetées des parois à 3 cornets concernant :**  
(Photo 6)

□ La paroi turbinaire de l'ethmoïde (S.totale) :

Ces limites sont semblables à celles sus-citées dans la paroi à 2 cornets.

□ La lame des cornets (S1) :

- En haut, en avant et en arrière les limites sont identiques,

- En bas : La ligne virtuelle AB-BES.
- Le cornet moyen (S2) :
- Ces limites sont identiques à celles décrite pour la paroi à 2 cornets.
- Le cornet supérieur (S3) :  
limites :
- En haut : La ligne virtuelle BE,
  - En bas : Le bord libre du cornet supérieur,
  - En arrière, sa queue.




Photo 6 (photo C.Bodino)

**d) - Étude statistique :**

Les comparaisons des différentes mesures ont été effectuées par un « t-test » univarié lors d'étude sur un même sujet, en t-test séries non appariées lorsque l'étude portait sur l'ensemble des pièces anatomiques.

## 2 - RÉSULTATS :

### a) Étude de la variabilité chez un même sujet :

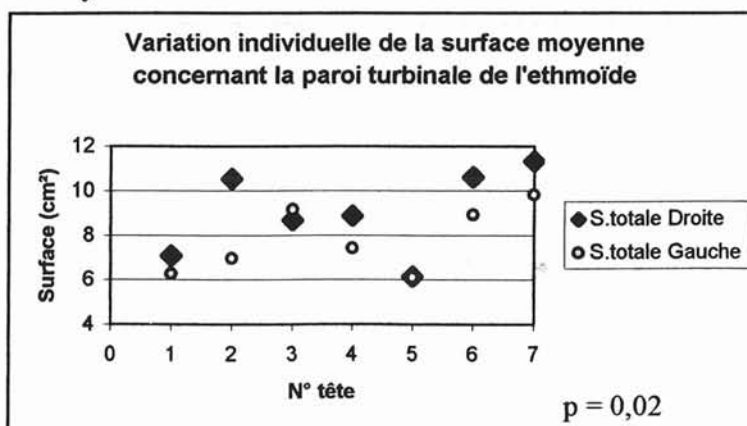
La première partie de notre étude s'est intéressée à la variabilité entre coté droit et coté gauche des différentes mesures décrites précédemment chez un même individu.

- **La paroi turbinaire de l'ethmoïde :**

- Données brutes sur la surface totale de la paroi turbinaire de l'ethmoïde :

TÊTE N°	SURFACE TOTALE (cm <sup>2</sup> )		
	S.Droite	S.Gauche	Δ S.D-S.G
1	7,1	6,3	0,5
8	10,6	7	3,6
9	8,7	9,2	0,5
10	8,9	7,4	1,5
12	6,1	6,1	0
15	10,6	8,9	1,7
5	11,3	9,8	1,5
<b>Moyenne</b>	<b>9,0</b>	<b>7,8</b>	<b>1,3</b>
<b>Maxi</b>	<b>11,3</b>	<b>9,8</b>	<b>3,6</b>
<b>Mini</b>	<b>6,1</b>	<b>6,1</b>	<b>0</b>
<b>Ecart type</b>	<b>1,9</b>	<b>1,5</b>	<b>1,2</b>

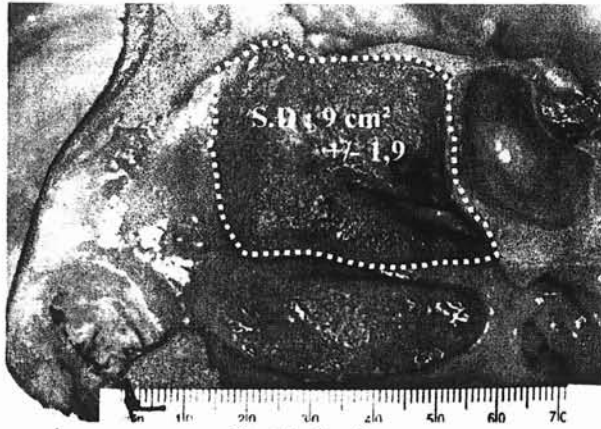
- Analyse :



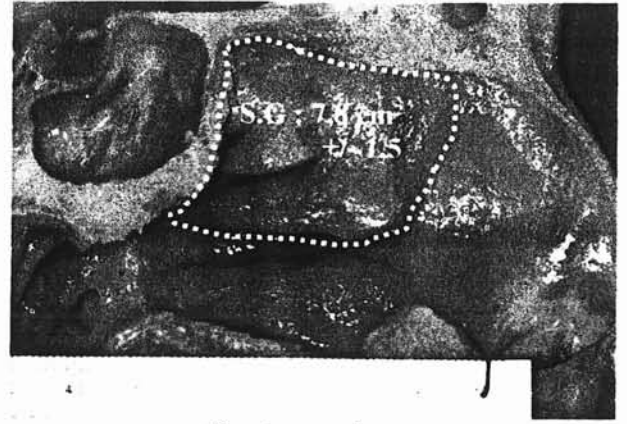
La différence moyenne de la surface totale chez un même individu est de 1,3 cm<sup>2</sup> (extrêmes : 0 à 3,6 cm<sup>2</sup>) (p = 0,02).



□ Représentation schématique :



Coté droit



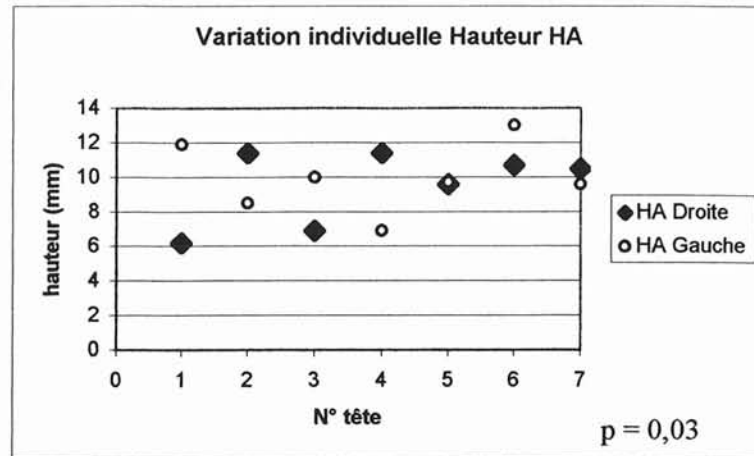
Coté gauche

• **Lame des cornets :**

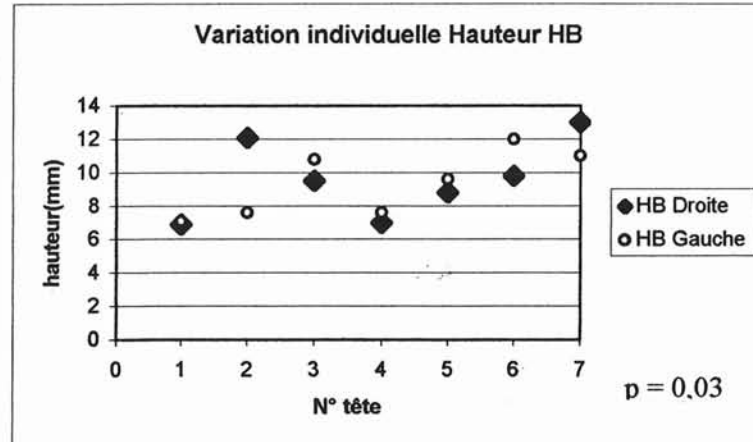
□ Données brutes des hauteurs HA et HB :

TÊTE N°	HAUTEUR (mm)					
	HA.Droit	HA.Gauche	$\Delta$ (HA.D-HA.G)	HB.Droite	HB.Gauche	$\Delta$ (HB.D-HB.G)
1	6,2	11,9	5,7	6,9	7,1	0,2
8	11,4	8,5	2,9	12,1	7,6	4,5
9	6,9	10	3,1	9,5	10,8	1,3
10	11,4	6,9	4,5	7	7,6	0,6
12	9,6	9,7	0,1	8,8	9,6	0,8
15	10,7	13	2,3	9,8	12	2,2
5	10,5	9,6	0,9	13	11	2
<b>Moyenne</b>	<b>9,5</b>	<b>9,9</b>	<b>2,8</b>	<b>9,6</b>	<b>9,4</b>	<b>1,7</b>
<b>Maxi</b>	<b>11,4</b>	<b>11,9</b>	<b>5,7</b>	<b>13</b>	<b>12</b>	<b>4,5</b>
<b>Mini</b>	<b>6,2</b>	<b>6,9</b>	<b>0,1</b>	<b>6,9</b>	<b>7,1</b>	<b>0,2</b>
<b>Ecart type</b>	<b>2,1</b>	<b>2,0</b>	<b>1,9</b>	<b>2,3</b>	<b>2,0</b>	<b>1,4</b>

- Analyse des hauteurs HA et HB :



La différence moyenne de hauteur HA chez un même individu est de 2,8 mm (extrêmes : 0,1 mm à 5,7 mm) ( $p = 0,03$ ).

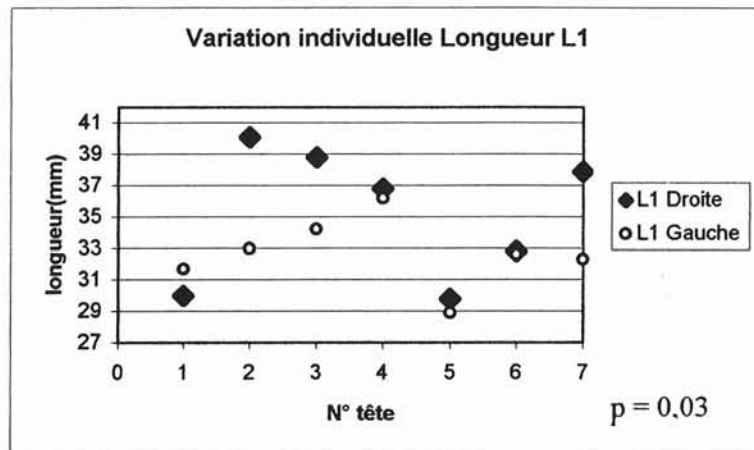


La différence moyenne de hauteur HB chez un même individu est de 1,7 mm (extrêmes : 0,2 mm à 4,5 mm) ( $p = 0,03$ ).

- Données brutes des longueurs L1 :


TÊTE N°	LONGUEUR L1 (mm)		
	L1.Droite	L1.Gauche	$\Delta$ L1.D-L1.G
1	30	31,7	1,7
8	40,1	33	7,1
9	38,8	34,2	4,6
10	36,8	36,2	0,6
12	29,8	28,9	0,9
15	32,8	32,6	0,2
5	37,9	32,3	5,6
<b>Moyenne</b>	<b>35,2</b>	<b>32,7</b>	<b>3,0</b>
<b>Maxi</b>	<b>40,1</b>	<b>36,2</b>	<b>7,1</b>
<b>Mini</b>	<b>29,8</b>	<b>28,9</b>	<b>0,2</b>
<b>Ecart type</b>	<b>4,3</b>	<b>2,2</b>	<b>2,8</b>

- Analyse des longueurs L1 :

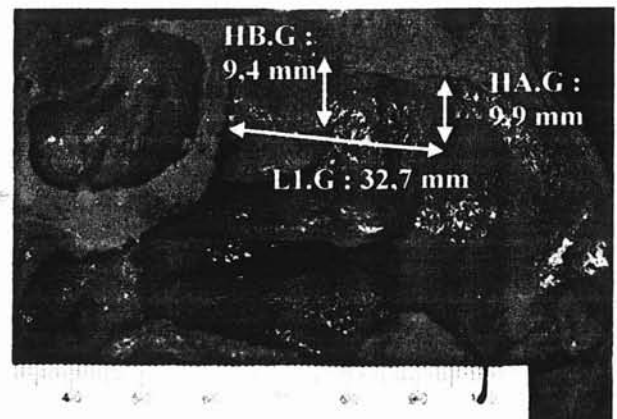


La différence moyenne de la longueur L1 chez un même individu est de 3,0 mm (extrêmes : 0,2 mm à 7,1 mm) ( $p = 0,03$ ).

- Représentation schématique :



Coté droit

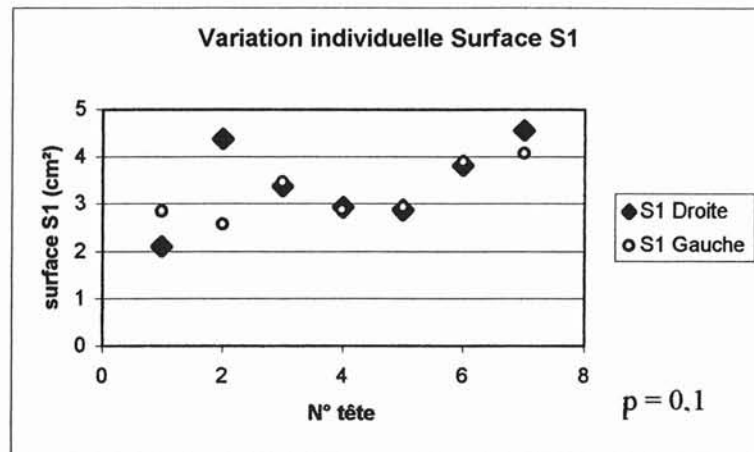


Coté gauche

- Données brutes des surfaces S1 :

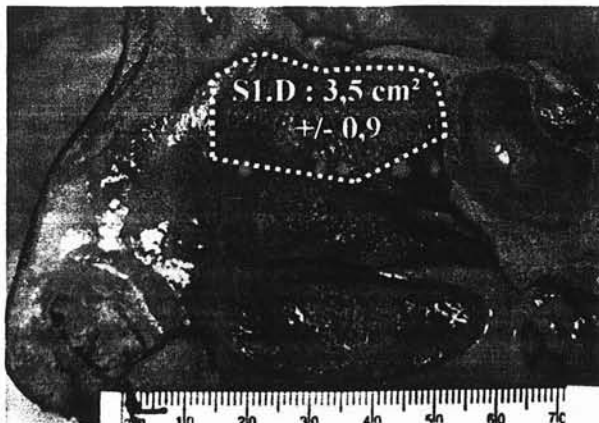
TÊTE N°	SURFACE S1 (cm <sup>2</sup> )		
	S1.Droite	S1.Gauche	ΔS1.D-S1.G
1	2,1	2,9	0,8
8	4,4	2,6	1,8
9	3,4	3,5	0,1
10	2,9	2,9	0,05
12	2,9	2,9	0
15	3,8	3,9	0,1
5	4,7	4,1	0,5
<b>Moyenne</b>	<b>3,5</b>	<b>3,3</b>	<b>0,5</b>
<b>Maxi</b>	<b>4,7</b>	<b>4,1</b>	<b>1,8</b>
<b>Mini</b>	<b>2,1</b>	<b>2,6</b>	<b>0</b>
<b>Ecart type</b>	<b>0,9</b>	<b>0,6</b>	<b>0,6</b>

- Analyse des surfaces S1 :




La différence moyenne de la surface S1 chez un même individu est de 0,5 cm<sup>2</sup> (extrêmes : 0,0 cm<sup>2</sup> à 1,8 cm<sup>2</sup>) ( $p = 0,1$ ).

- Représentation schématique :



Coté droit



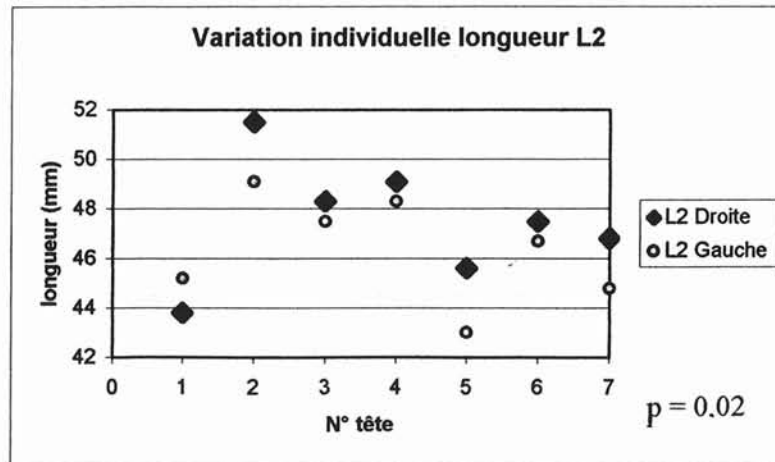
Coté gauche

- **Cornet moyen :**

- Données brutes des longueurs L2 :

TÊTE N°	LONGUEUR L2 (mm)		
	L2.Droite	L2.Gauche	$\Delta$ L2.D-L2.G
1	43,8	45,2	1,4
8	51,5	49,1	2,4
9	48,3	47,5	0,8
10	49,1	48,3	0,8
12	45,6	43	2,6
15	47,5	46,7	0,8
5	46,8	44,8	2
<b>Moyenne</b>	<b>47,5</b>	<b>46,4</b>	<b>1,5</b>
<b>Maxi</b>	<b>51,5</b>	<b>49,1</b>	<b>2,6</b>
<b>Mini</b>	<b>43,8</b>	<b>43</b>	<b>0,8</b>
<b>Ecart type</b>	<b>2,5</b>	<b>2,1</b>	<b>0,8</b>

- Analyse des longueurs L2 :

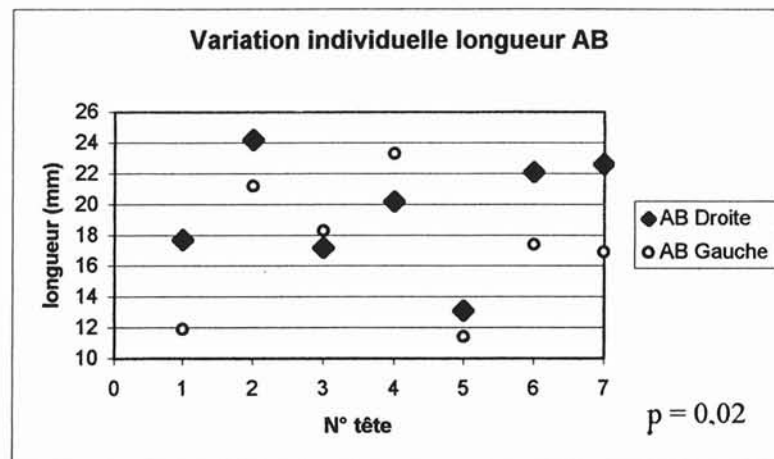


La différence moyenne de la longueur L2 chez un même individu est de 1,5 mm (extrêmes : 0,8 à 2,6 mm) ( $p = 0,02$ ).

□ Données brutes des longueurs AB :

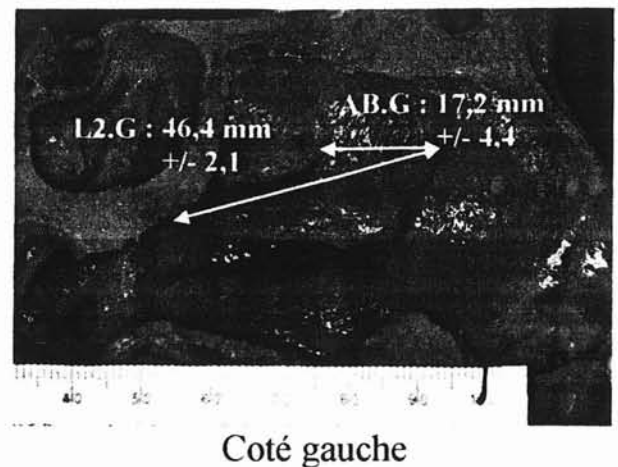
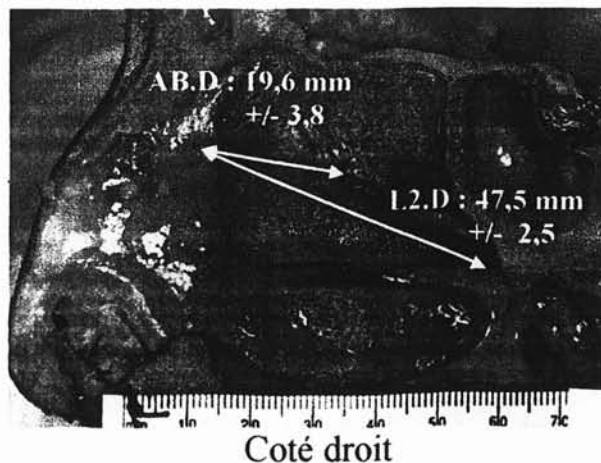
TÊTE N°	LONGUEUR AB (mm)		
	AB.Droite	AB.Gauche	$\Delta$ AB.D-AB.G
1	17,7	11,9	5,8
8	24,2	21,2	3
9	17,2	18,3	1,1
10	20,2	23,3	3,1
12	13,1	11,4	1,7
15	22,1	17,4	4,7
5	22,6	16,9	5,7
<b>Moyenne</b>	<b>19,6</b>	<b>17,2</b>	<b>3,6</b>
<b>Maxi</b>	<b>24,2</b>	<b>23,3</b>	<b>5,8</b>
<b>Mini</b>	<b>13,1</b>	<b>11,4</b>	<b>1,1</b>
<b>Ecartype</b>	<b>3,8</b>	<b>4,4</b>	<b>1,9</b>

□ Analyse des longueurs AB :



La différence moyenne de la longueur AB chez un même individu est de 3,6 mm (extrêmes : 1,1 à 5,8 mm) ( $p = 0,02$ ).

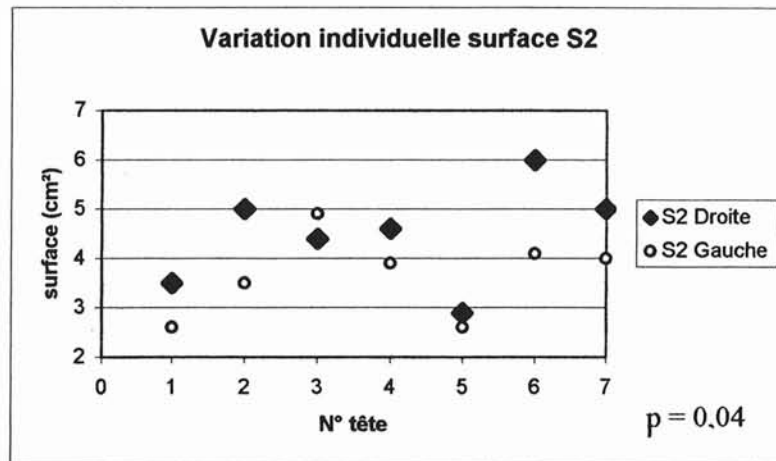
□ Représentation schématique :



- Données brutes des surfaces S2 :

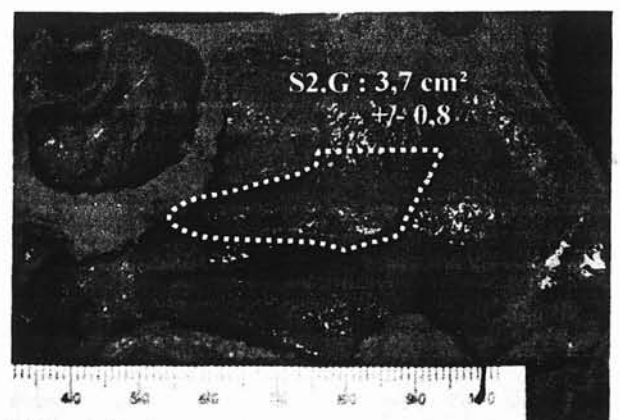
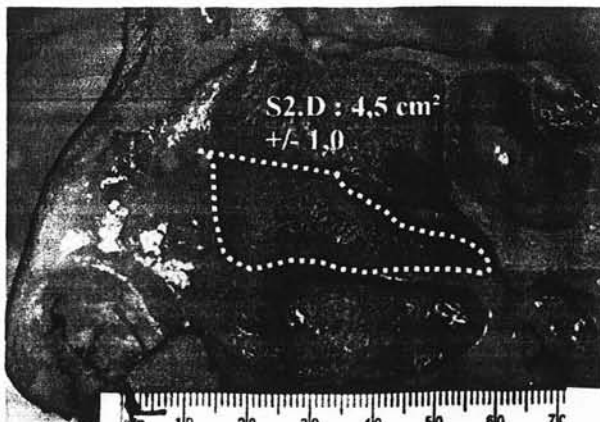
TÊTE N°	SURFACE S2 (cm <sup>2</sup> )		
	S2.Droite	S2.Gauche	Δ S2.D-S2.G
1	3,5	2,6	0,9
8	5	3,5	1,5
9	4,4	4,9	0,5
10	4,6	3,9	0,7
12	2,9	2,6	0,3
15	6	4,1	1,9
5	5	4	1
<b>Moyenne</b>	<b>4,5</b>	<b>3,7</b>	<b>1,0</b>
<b>Maxi</b>	<b>5</b>	<b>4,9</b>	<b>1,9</b>
<b>Mini</b>	<b>2,9</b>	<b>2,6</b>	<b>0,3</b>
<b>Ecartype</b>	<b>1,0</b>	<b>0,8</b>	<b>0,6</b>

- Analyse des surfaces S2 :



La différence moyenne de surface S2 chez un même individu est de 1cm<sup>2</sup> (extrêmes : 0,3 à 1,9 cm<sup>2</sup>) (p = 0,04).

- Représentation schématique :

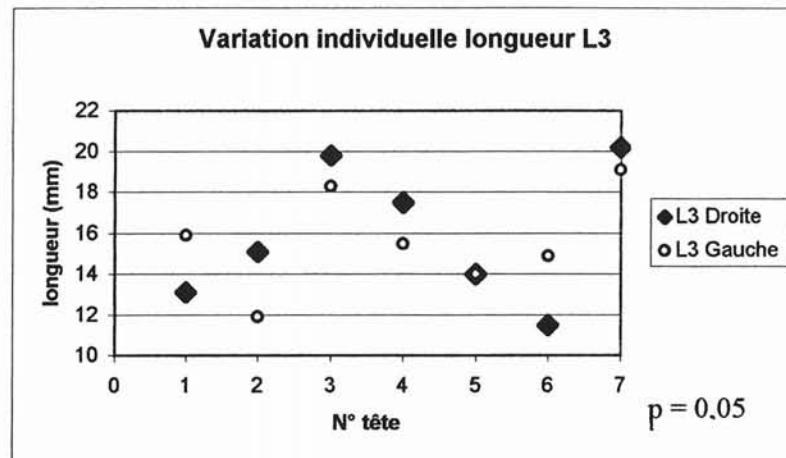


- **Cornet supérieur :**

- Données brutes des longueurs L3 :

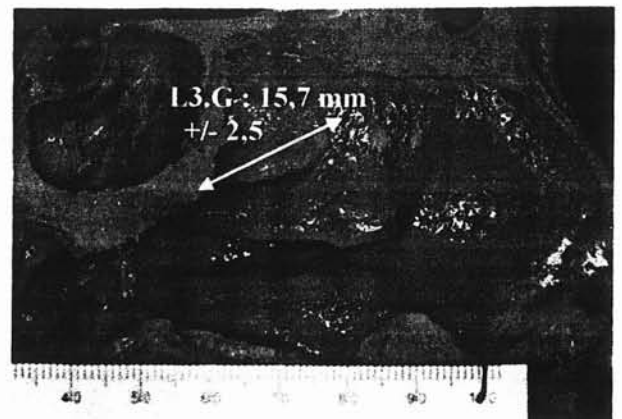
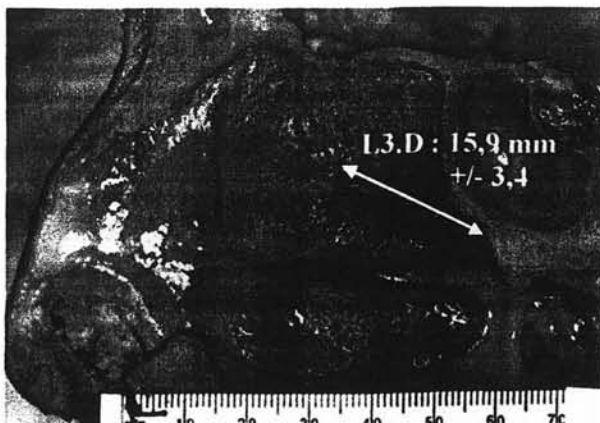
TÊTE N°	LONGUEUR L3 (mm)		
	L3.Droite	L3.Gauche	$\Delta$ L3.D-L3.G
1	13,1	15,9	2,8
8	15,1	11,9	3,2
9	19,8	18,3	1,5
10	17,5	15,5	2
12	14	14	0
15	11,5	14,9	3,4
5	20,2	19,1	1,1
<b>Moyenne</b>	<b>15,9</b>	<b>15,7</b>	<b>2,0</b>
<b>Maxi</b>	<b>20,2</b>	<b>19,1</b>	<b>3,4</b>
<b>Mini</b>	<b>11,5</b>	<b>11,9</b>	<b>0</b>
<b>Ecart type</b>	<b>3,4</b>	<b>2,5</b>	<b>1,2</b>

- Analyse des longueurs L3 :



La différence moyenne de la longueur L3 chez un même individu est de 2 mm (extrêmes : 0 à 3,4 mm) ( $p = 0,05$ ).

- Représentation schématique :

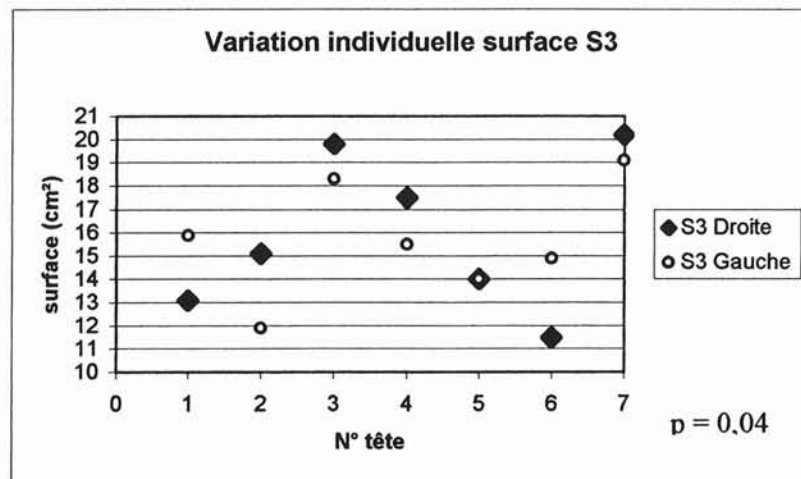




□ Données brutes des surfaces S3 :

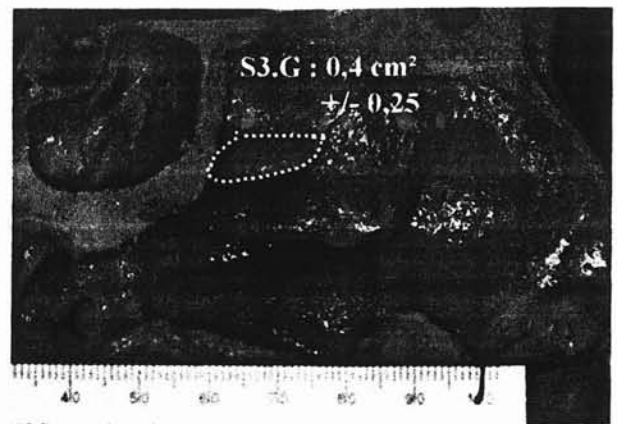
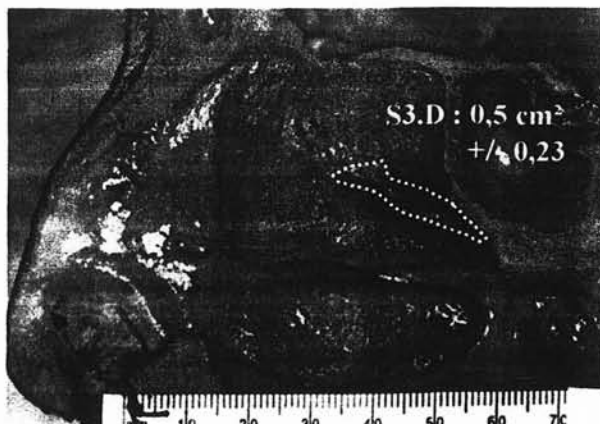TÊTE N°	SURFACE S3 (cm <sup>2</sup> )		
	S3.Droite	S3.Gauche	Δ S3.D-S3.G
1	0,2	0,4	0,2
8	0,4	0,2	0,2
9	0,7	0,5	0,2
10	0,7	0,2	0,5
12	0,2	0,2	0
15	0,7	0,5	0,2
5	0,6	0,9	0,3
<b>Moyenne</b>	<b>0,5</b>	<b>0,4</b>	<b>0,2</b>
<b>Maxi</b>	<b>0,7</b>	<b>0,9</b>	<b>0,5</b>
<b>Mini</b>	<b>0,2</b>	<b>0,2</b>	<b>0</b>
<b>Ecart type</b>	<b>0,23</b>	<b>0,25</b>	<b>0,15</b>

□ Analyse des surfaces S3 :



La différence moyenne de surface S3 chez un même individu est de 0,2 cm<sup>2</sup> (extrêmes : 0 à 0,5 cm<sup>2</sup>) (p = 0,04).

□ Représentation schématique :



Au vu de l'ensemble des résultats, on note qu'il n'existe pas de symétrie parfaite entre les parois turbinales de l'ethmoïde à droite et à gauche chez un même individu.

On remarque en effet, souvent, des différences statistiquement significatives sur les différentes mesures effectuées.

Malgré tout, l'intérêt pratique de telles constatations n'est pas manifeste, quand on sait avec quelles précautions l'acte chirurgical doit être mené.

#### **b) - Étude de la variabilité entre paroi à 2 et à 3 cornets :**

La seconde partie de notre étude a analysé la variabilité des différentes mesures décrites précédemment en fonction de la présence ou non d'un cornet suprême.

Afin de ne pas inclure deux fois le même patient et donc d'induire un biais de sélection et ce malgré le fait qu'il ne semble pas exister de symétrie entre coté droit et gauche (cf ci-dessus), nous n'avons gardé pour cette étude qu'un seul des deux coté chez les sujets à tête complète. Le choix du coté s'est fait par appariement de coté.

Nous étudions donc 12 héli-têtes.

Les différentes mesures précédemment étudiées ont été reprises et analysées en fonction du nombre de cornets ethmoïdaux retrouvés.

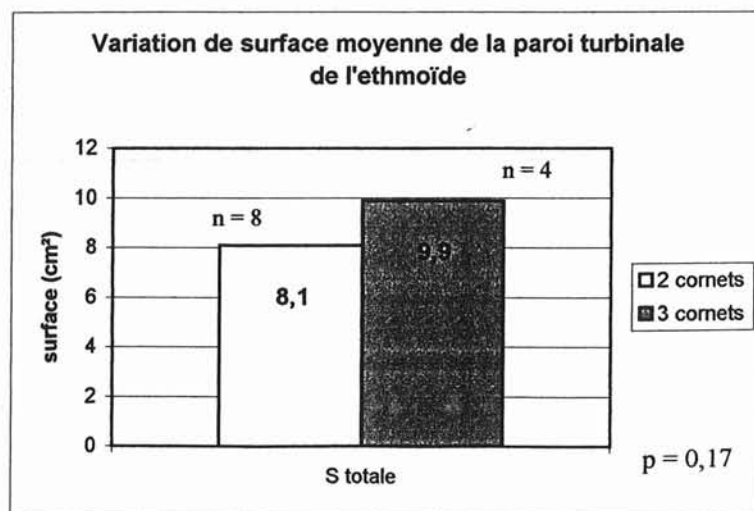
- **La paroi turbinaire de l'ethmoïde :**

- Données brutes sur la surface totale de la paroi turbinaire de l'ethmoïde :

Paroi à 2 cornets	
TÊTE	S.totale
1D	7,1
8D	10,5
9D	8,7
12D	6,1
15D	10,6
2G	8,6
4G	8,7
13G	4,2
<b>Moyenne</b>	<b>8,1</b>
<b>Maxi</b>	<b>10,6</b>
<b>Mini</b>	<b>4,2</b>
<b>Ecart type</b>	<b>2,17</b>

Paroi à 3 cornets	
TÊTE	S.totale
5D	11,3
6D	10,9
7D	8,4
10D	8,9
<b>Moyenne</b>	<b>9,9</b>
<b>Maxi</b>	<b>11,3</b>
<b>Mini</b>	<b>8,4</b>
<b>Ecart type</b>	<b>1,44</b>

- Analyse :



On remarque que la surface moyenne de la paroi turbinaire de l'ethmoïde a tendance à être plus grande en cas de présence d'un cornet suprême.

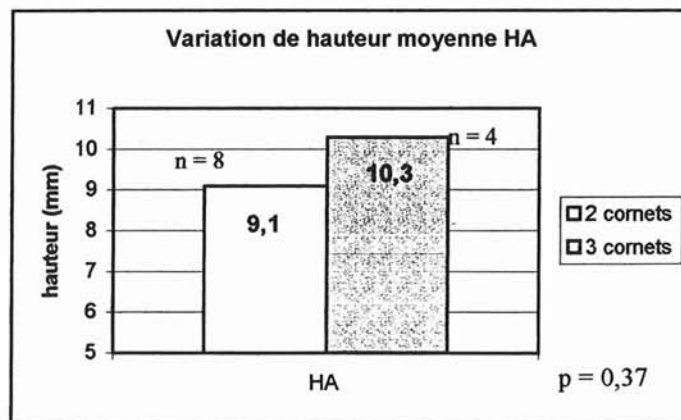
- **Lame des cornets :**

□ Données brutes des hauteurs HA :

Paroi à 2 cornets	
TÊTE	HA
1D	6,2
8D	11,4
9D	6,9
12D	9,6
15D	10,7
2G	10,5
4G	10,8
13G	7
<b>Moyenne</b>	<b>9,1</b>
<b>Maxi</b>	<b>11,4</b>
<b>Mini</b>	<b>6,2</b>
<b>Ecart type</b>	<b>2,1</b>

Paroi à 3 cornets	
TÊTE	HA
5D	10,5
6D	11,2
7D	8,1
10D	11,4
<b>Moyenne</b>	<b>10,3</b>
<b>Maxi</b>	<b>11,4</b>
<b>Mini</b>	<b>8,1</b>
<b>Ecart type</b>	<b>1,5</b>

□ Analyse des hauteurs HA :



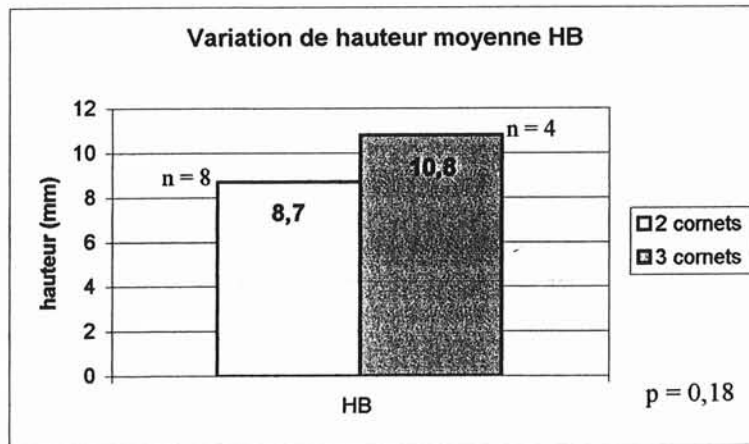
La hauteur HA a tendance à être plus haute sur les parois à 3 cornets.

□ Données brutes des hauteurs HB :

Paroi à 2 cornets	
TÊTE	HB
1D	6,9
8D	12,1
9D	9,5
12D	8,8
15D	9,8
2G	6,4
4G	10
13G	6
<b>Moyenne</b>	<b>8,7</b>
<b>Maxi</b>	<b>12,1</b>
<b>Mini</b>	<b>6</b>
<b>Ecart type</b>	<b>2,1</b>

Paroi à 3 cornets	
TÊTE	HB
5D	13
6D	13,6
7D	9,7
10D	7
<b>Moyenne</b>	<b>10,8</b>
<b>Maxi</b>	<b>13,6</b>
<b>Mini</b>	<b>7</b>
<b>Ecart type</b>	<b>3,1</b>

□ Analyse des hauteurs HB :



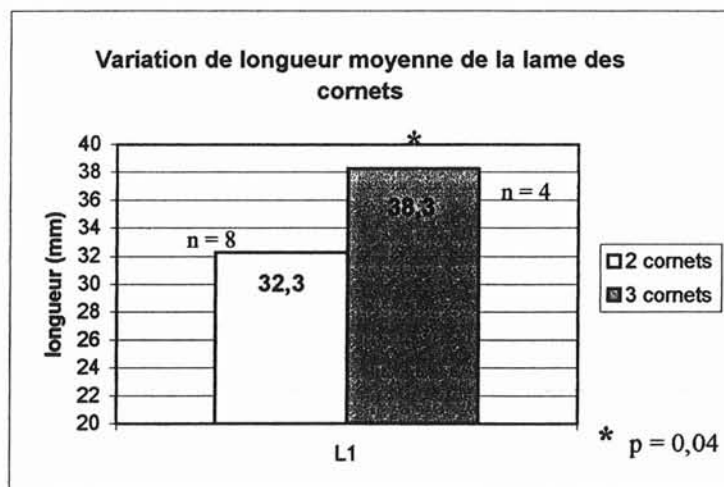
La hauteur HB a tendance à être plus importante sur les parois à 3 cornets.

- Données brutes des longueurs L1 :

Paroi à 2 cornets	
TÊTE	L1 (mm)
1D	30
8D	40,1
9D	38,8
12D	29,8
15D	32,8
2G	31,4
4G	28,5
13G	27
<b>Moyenne</b>	<b>32,3</b>
<b>Maxi</b>	<b>40,1</b>
<b>Mini</b>	<b>27</b>
<b>Ecart type</b>	<b>4,7</b>

Paroi à 3 cornets	
TÊTE	L1
5D	37,9
6D	42,4
7D	36,3
10D	36,8
<b>Moyenne</b>	<b>38,3</b>
<b>Maxi</b>	<b>42,4</b>
<b>Mini</b>	<b>36,3</b>
<b>Ecart type</b>	<b>2,8</b>

- Analyse des longueurs L1 :



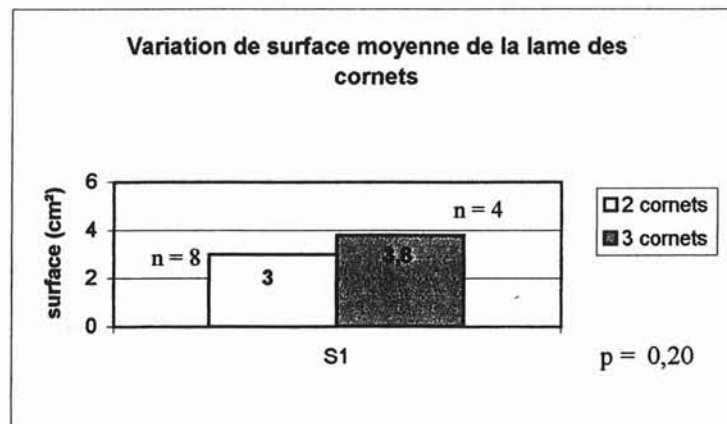
On note une différence statistiquement significative entre la longueur moyenne de la lame des cornets des parois à 2 et 3 cornets au profit des parois à 3 cornets.

- Données brutes des surfaces S1 :

Paroi à 2 cornets	
TÊTE	S1 (cm <sup>2</sup> )
1D	2,1
8D	4,4
9D	3,4
12D	2,9
15D	3,8
2G	2,8
4G	3,2
13G	1,7
<b>Moyenne</b>	<b>3,0</b>
<b>Maxi</b>	<b>4,4</b>
<b>Mini</b>	<b>1,7</b>
<b>Ecart type</b>	<b>0,9</b>

Paroi à 3 cornets	
TÊTE	S1
5D	4,6
6D	4,7
7D	2,9
10D	2,9
<b>Moyenne</b>	<b>3,8</b>
<b>Maxi</b>	<b>4,4</b>
<b>Mini</b>	<b>2,9</b>
<b>Ecart type</b>	<b>1</b>

- Analyse des surfaces S1 :



La lame des cornets sur les parois à 3 cornets a statistiquement tendance à présenter une surface plus importante.

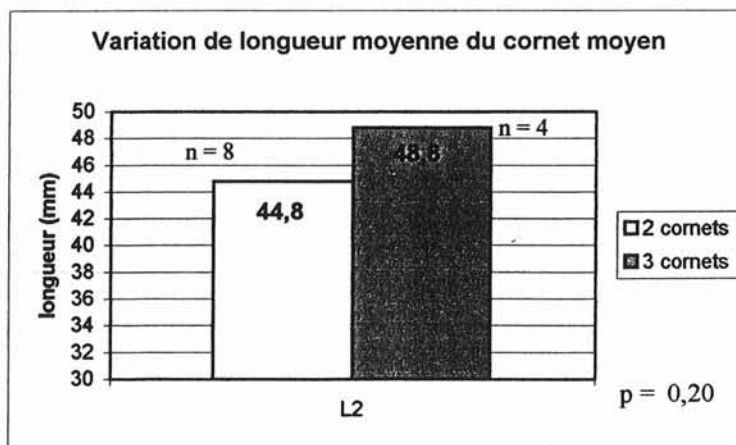
- **Cornet moyen :**

- Données brutes des longueurs L2 :

Paroi à 2 cornets	
TÊTE	L2
1D	43,8
8D	51,5
9D	48,3
12D	45,6
15D	47,5
2G	45,2
4G	42,3
13G	34
<b>Moyenne</b>	<b>44,8</b>
<b>Maxi</b>	<b>51,5</b>
<b>Mini</b>	<b>34</b>
<b>Ecart type</b>	<b>5,2</b>

Paroi à 3 cornets	
TÊTE	L2
5D	46,8
6D	54,2
7D	45,2
10D	49,1
<b>Moyenne</b>	<b>48,8</b>
<b>Maxi</b>	<b>54,2</b>
<b>Mini</b>	<b>46,8</b>
<b>Ecart type</b>	<b>3,9</b>

- Analyse des longueurs L2 :



La longueur du cornet moyen a tendance à être plus importante sur les parois à 3 cornets.




□ Données brutes des longueurs AB :

Paroi à 2 cornets	
TÊTE	AB
1D	17,7
8D	12,1
9D	10,3
12D	8,8
15D	10,7
2G	10,5
4G	10
13G	8
<b>Moyenne</b>	<b>11</b>
<b>Maxi</b>	<b>17,7</b>
<b>Mini</b>	<b>8</b>
<b>Ecart type</b>	<b>2,3</b>

Paroi à 3 cornets	
TÊTE	L.AB
5D	22,6
6D	22
7D	21,8
10D	20,2
<b>Moyenne</b>	<b>21,7</b>
<b>Maxi</b>	<b>22,6</b>
<b>Mini</b>	<b>20,2</b>
<b>Ecart type</b>	<b>1</b>

□ Analyse des longueurs AB :



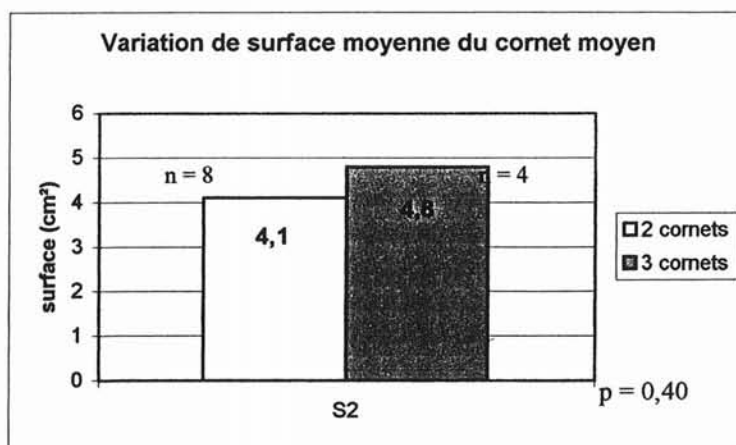
Il existe une différence statistiquement significative entre la longueur du segment AB des parois à 2 et 3 cornets au profit des parois à 3 cornets.

- Données brutes des surfaces S2 :

Paroi à 2 cornets	
TÊTE	S2
1D	3,5
8D	5
9D	4,4
12D	2,9
15D	6
2G	5,2
4G	4,4
13G	1,6
Moyenne	4,1
Maxi	6
Mini	1,6
Ecart type	1,4

Paroi à 3 cornets	
TÊTE	S2
5D	5
6D	5,1
7D	4,4
10D	4,6
Moyenne	4,8
Maxi	5,1
Mini	4,4
Ecart type	0,3

- Analyse des surfaces S2 :



La surface du cornet moyen a tendance à être plus importante sur les parois à 3 cornets.

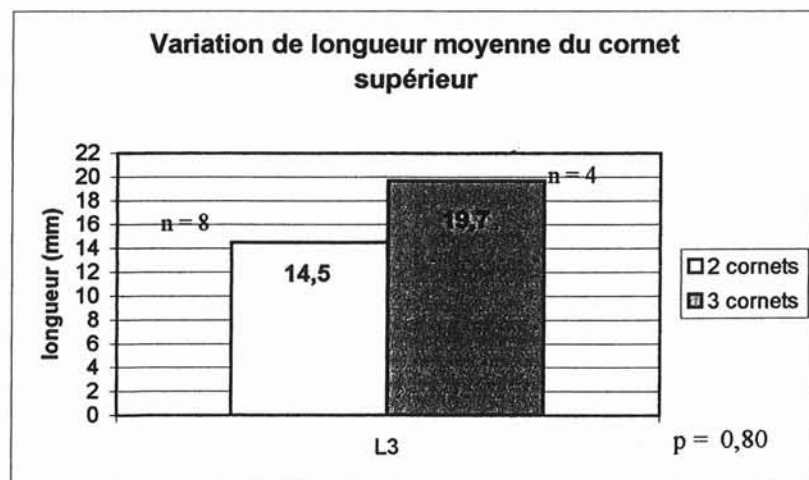
- **Cornet supérieur :**

- Données brutes des longueurs L3 :

Paroi à 2 cornets	
TÊTE	L3
1D	13,1
8D	15,1
9D	19,8
12D	14
15D	11,5
2G	17,7
4G	14,6
13G	10
<b>Moyenne</b>	<b>14,5</b>
<b>Maxi</b>	<b>19,8</b>
<b>Mini</b>	<b>10</b>
<b>Ecart type</b>	<b>3,2</b>

Paroi à 3 cornets	
TÊTE	L3
5D	20,2
6D	28
7D	12,9
10D	17,5
<b>Moyenne</b>	<b>19,7</b>
<b>Maxi</b>	<b>28</b>
<b>Mini</b>	<b>12,9</b>
<b>Ecart type</b>	<b>6,3</b>

- Analyse des longueurs L3 :



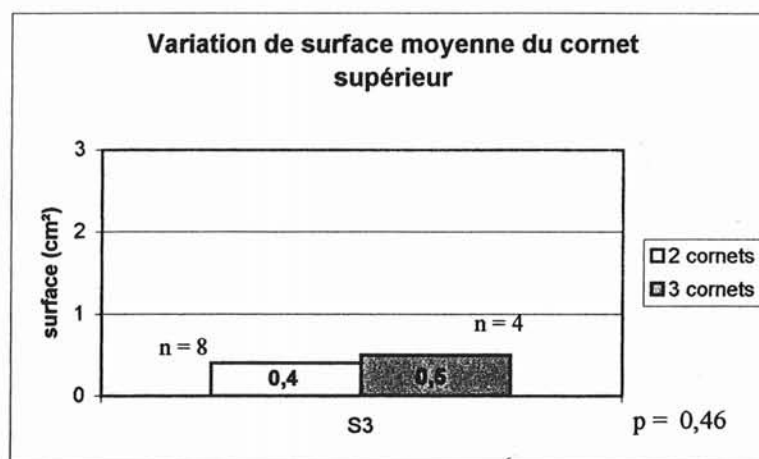
La longueur du cornet supérieur a tendance à être plus importante sur les parois à 3 cornets.

- Données brutes des surfaces S3 :

Paroi à 2 cornets	
TÊTE	S3
1D	0,2
8D	0,4
9D	0,7
12D	0,2
15D	0,7
2G	0,4
4G	0,5
13G	0,1
Moyenne	0,4
Maxi	0,7
Mini	0,1
Ecart type	0,2

Paroi à 3 cornets	
TÊTE	S3
5D	0,6
6D	0,4
7D	0,3
10D	0,7
Moyenne	0,5
Maxi	0,7
Mini	0,3
Ecart type	0,2

- Analyse des surfaces S3 :



La surface du cornet supérieur a tendance à être plus importante sur les parois à 3 cornets.

Au vu de l'ensemble de ces résultats, les différents segments et surfaces étudiés ont tendance à être plus grands lorsque la paroi turbinaire de l'ethmoïde présente un cornet suprême.

Il serait intéressant de confronter ces résultats à des séries plus importantes afin de confirmer cette idée.

**c - Étude du rapport entre la surface du cornet moyen et la surface totale de la paroi turbinaire de l'ethmoïde :**

Le but de cette analyse est de montrer que la résection du cornet moyen préserve une quantité importante de paroi turbinaire de l'ethmoïde.

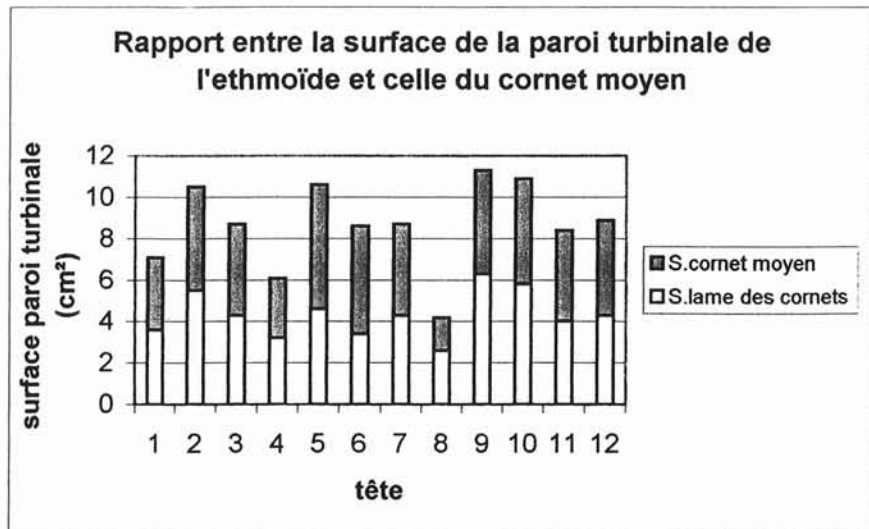
Comme pour l'analyse précédente, nous n'avons gardé pour cette étude qu'un seul des deux coté chez les sujets à tête complète afin d'éviter les biais de sélection.

Nous étudions donc 12 héli-têtes.

□ Données brutes :

TÊTE	S.totale	S2	S2/Stot
1D	7,1	3,5	0,49
8D	10,5	5	0,48
9D	8,7	4,4	0,50
12D	6,1	2,9	0,47
15D	10,6	6	0,57
2G	8,6	5,2	0,60
4G	8,7	4,4	0,51
13G	4,2	1,6	0,38
5D	11,3	5	0,44
6D	10,9	5,1	0,47
7D	8,4	4,4	0,52
10D	8,9	4,6	0,52
<b>Moyenne</b>	<b>8,7</b>	<b>4,34</b>	<b>0,49</b>
<b>Maxi</b>	<b>11,3</b>	<b>6</b>	<b>0,60</b>
<b>Mini</b>	<b>4,2</b>	<b>1,6</b>	<b>0,38</b>
<b>Ecart type</b>	<b>2,1</b>	<b>1,18</b>	<b>0,06</b>

□ Analyse :



La surface du cornet moyen représente en moyenne 49 % de la surface totale de la paroi turbinaire de l'ethmoïde.

La surface du cornet moyen représente donc la moitié de la surface de la paroi turbinaire de l'ethmoïde. Sa résection préserve donc une surface moyenne de l'ordre de  $8.7\text{cm}^2 / 2$  soit près de  $4.5\text{cm}^2$ .

Comme nous l'avons étudié dans le chapitre « Histologie et anatomie du système olfactif p 51 », la surface de muqueuse olfactive représente chez l'homme environ 2 à 4  $\text{cm}^2$  répartis entre la lame criblée, la paroi turbinaire de l'ethmoïde et la partie haute du septum nasal.

Au vu de ces différentes constatations, nous pouvons penser que la résection du cornet moyen ne concerne pas ou très peu la muqueuse olfactive et ne serait donc pas à l'origine d'une atteinte olfactive perceptionnelle.

Afin de conforter cette hypothèse, nous avons réalisé une étude clinique qui est présentée dans les chapitres suivants.

# P.N.S ET ANOSMIE

- **EXPLORATION CLINIQUE DE L'ODORAT**
- **PRÉVALENCE DES TROUBLES OLFACTIFS DANS LA PNS**
- **TRAITEMENT MÉDICAL DE LA PNS ET CONSÉQUENCES OLFACTIVES**
- **TRAITEMENT CHIRURGICAL DE LA PNS ET CONSÉQUENCES OLFACTIVES**

# EXPLORATION CLINIQUE DE L'ODORAT



L'étude des troubles de l'olfaction a longtemps souffert d'une absence de quantification paraclinique. Les progrès récents de l'exploration fonctionnelle ont néanmoins permis de reconsidérer ce parent pauvre de la pathologie sensorielle.

## **A - LES MÉTHODES SUBJECTIVES PSYCHO - PHYSIQUES**

Elles représentent le moyen le plus habituel de tester la fonction olfactive et reposent sur la réponse active du sujet à la présentation d'un stimulus olfactif. Elles consistent essentiellement en deux types de déterminations : celle quantitative du seuil de détection et celle surtout qualitative d'identification d'une odeur.

### **I - CHOIX DES MOLÉCULES ODORANTES**

Depuis de nombreuses années, de nombreuses études ont été réalisées afin de déterminer quelles étaient les substances qui produisaient une stimulation olfactive pure, une stimulation trigéminal ou une stimulation mixte [49].

Il n'existe pas une simple dichotomie dans les molécules odorantes : celles ci ne sont pas simplement uniquement olfactives ou uniquement trigéminales mais de nombreux produits ont la possibilité d'exciter les deux systèmes. L'air pur peut ainsi, à certains débits, températures et degrés d'humidification, être un stimulant trigéminal [45-56].

Néanmoins, il existe des produits à faible stimulation trigéminal, voire, à certains débits et à faible concentration, à stimulation olfactive exclusive. Allen fut l'un des premiers à étudier de manière systématique les effets de nombreux stimulants sur des hommes normaux ou anosmiques.

Produits fréquemment utilisés ne présentant pas de stimulation trigéminal à faibles concentrations :

- Béta-phényléthyl alcool évoquant l'odeur de rose,
- Vanilline évoquant l'odeur de vanille,
- Gamma-undecalactone évoquant l'odeur de fruit,
- Cyclotène évoquant le caramel.

## II - DÉTERMINATION DU SEUIL OLFACTIF

Le seuil de détection est représenté par la plus faible concentration d'une molécule odorante qui peut être perçue. Les différentes études réalisées à ce jour [46] [245], ont montré que le seuil de détection n'est pas une constante biologique fixe, mais qu'il fait l'objet d'une grande variabilité individuelle et interindividuelle.

Le seuil d'identification est obtenu à des concentrations plus importantes et correspond à la plus petite concentration du stimulus qui donne à la sensation une valeur qualitative.

Trois méthodes psychophysiologiques ont été décrites pour mesurer le seuil de l'odorat.

### **1 - La méthode des stimulus constants :**

On présente au sujet des stimulations odorantes à des concentrations randomisées entre le perceptible et l'imperceptible. Il faut des centaines de mesures pour obtenir un résultat valable. Cette méthode est considérée comme une méthode extrêmement précise pour décrire les performances olfactives autour du seuil, mais elle a l'inconvénient d'être longue et fastidieuse.

### **2 - La méthode des limites :**

C'est la plus utilisée pour mesurer les seuils de l'odorat. On présente au sujet des stimulations à des concentrations croissantes ou décroissantes. Pendant la phase croissante, les concentrations sont

progressivement augmentées jusqu'à ce que le sujet détecte une odeur. Pendant la phase décroissante, les concentrations sont progressivement diminuées jusqu'à ce que le sujet ne perçoive plus d'odeur.

Le seuil peut être estimé par la moyenne des valeurs de transition entre la détection et la non-détection.

### **3 - La méthode « ascendante – descendante » :**

C'est une variante de la méthode précédente qui permet d'obtenir des valeurs de seuil fiables en moins de temps, en utilisant des concentrations proches des valeurs seuil.

Malgré toutes les précautions méthodologiques, la variabilité des mesures de seuil d'un sujet à l'autre, et pour un même sujet à deux sessions de mesure, est considérable [47]. En effet, les sujets peuvent avoir des critères subjectifs très différents pour décider s'ils ont ou non détecté un stimulus olfactif.

D'où l'intérêt des techniques à choix forcé qui limitent les biais méthodologiques.

### **4 - L'olfactomètre de Trotier :**

C'est une méthode un peu différente associant détermination des seuils et reconnaissance.

Cet appareil permet aussi la détermination des seuils selon une méthode « ascendante et descendante » sensiblement différente.

Développé par ELOIT et TROTIER [58], il s'inspire du « T & T Olfactometer » de TAKAGI [252] lequel quantifie la déficience olfactive en mesurant les seuils de reconnaissance pour cinq composés purs présentés à sept niveaux de dilution.

Le test olfactif chimique de TROTIER est réalisé de façon autonome par le patient et dure environ 45 minutes. Le sujet est placé devant un présentoir contenant une batterie de 5 odeurs préparées chacune à 8 niveaux de dilution. Le présentoir est connecté à un ordinateur qui va gérer l'ensemble du protocole.

Les mesures de seuils pour les 5 produits sont réalisées par la méthode des limites à stimulations décroissantes puis croissantes. Pour chaque produit, le seuil est mesuré comme la moyenne géométrique entre le dernier niveau perçu et le niveau juste supérieur. L'indice de performance est la moyenne des seuils mesurés pour les 5 produits.

En pratique, on voit bien que les méthodes d'évaluation du seuil olfactif sont peu adaptées à la pratique clinique quotidienne.

### III - MÉTHODES D'ÉVALUATION SUPRA - LIMINAIRES DE L'OLFACTION

Elles apprécient de manière subjective la discrimination et la mémoire olfactive. De nombreuses techniques permettent d'étudier la sensation évoquée par une stimulation olfactive à des intensités supra-liminales.

#### **1 - Discrimination de l'odeur :**

C'est la capacité à distinguer des odeurs, sans les reconnaître, les identifier ou s'en souvenir. La méthode la plus simple est de présenter au sujet une série de paires de stimulations contenant une odeur A et une odeur B selon un mode randomisé (AB, BB, BA, AB, AA, ... ). Après chaque présentation d'une paire de stimulation, on demande au sujet si les deux odeurs présentées étaient les mêmes ou étaient différentes. La discrimination est évaluée par le pourcentage de réponses correctes.

## **2 - Reconnaissance qualitative de l'odeur :**

Dans la méthode la plus utilisée, on présente d'abord au sujet une odeur de référence, puis une série d'odeurs contenant l'odeur de référence, et on demande au sujet quelle odeur dans la série est la même que l'odeur de référence. On calcule la moyenne des scores de deux ou trois séries de test.

## **3 - Identification qualitative de l'odeur :**

Dans les tests d'identification, on demande au sujet de donner un nom à chaque odeur, de dire si l'odeur ressemble à une odeur donnée ou d'identifier une odeur à partir d'une liste à choix multiples.

Le test de nomination correspond à une tâche cognitive difficile, car beaucoup de sujets « normaux » sont parfois incapables de mettre un nom sur une odeur familière. C'est pourquoi, on lui préfère souvent des tests plus simples qui donnent des indications au sujet.

Parmi les tests d'identification à choix multiples, le plus couramment utilisé est le Test d'identification olfactive de l'Université de Pennsylvanie [48-50] « Smell Identification Test » ou « UPSIT ».

Le test se présente sous la forme d'un petit livret de quatre pages, contenant chacune dix molécules odorantes contenues dans des micro-capsules. Les stimulations olfactives sont délivrées en grattant les micro-capsules. Pour chaque stimulus, le sujet doit faire un choix parmi quatre réponses possibles. Le score est calculé en comptant le nombre d'odeurs correctement identifiées sur les quarante.

Soulignons que ce test, très classique et assez largement répandu, utilise des produits odorants à une seule concentration. Il ne permet donc nullement de quantifier le niveau de la perte olfactive.

## **4 - Discrimination de l'intensité :**

Un des moyens d'étudier la discrimination d'intensité est de mesurer le seuil différentiel d'intensité, défini comme la plus petite différence de concentration perceptible pour une molécule odorante. Cette mesure s'effectue de la même manière que le seuil olfactif, à la différence que le stimulus blanc est remplacé par l'odeur de référence.

## **B - LES MÉTHODES OBJECTIVES**

Les méthodes psycho-physiologiques d'exploration de l'odorat sont gênées par la subjectivité et la grande variabilité des mesures. C'est la raison pour laquelle un certain nombre d'équipes ont développé des méthodes objectives par enregistrement de potentiels évoqués.

Il existe deux catégories de potentiels évoqués : ceux qui sont obtenus en plaçant directement une électrode au contact de la muqueuse olfactive (Electro-olfactogramme), et ceux qui sont obtenus en plaçant une électrode au niveau du scalp (Potentiels évoqués corticaux).

### **1 - L'électro-olfactogramme (EOG)**

L'EOG est un potentiel continu qui peut être enregistré à partir d'une électrode posée sur la muqueuse olfactive, et qui correspond à la sommation des potentiels générateurs des neuro-récepteurs olfactifs.

L'enregistrement pose chez l'homme des problèmes bien plus difficiles que chez l'animal. En effet, la muqueuse olfactive chez l'homme n'est pas aussi facile d'accès qu'elle l'est chez la grenouille ou les petits mammifères. L'introduction d'une électrode dans les cavités nasales entraîne des crises d'éternuement et une rhinorrhée. De plus, il est impossible de faire une anesthésie locale sans toucher la muqueuse olfactive elle-même et donc perturber les réponses électrophysiologiques. C'est la raison pour laquelle il existe très peu de publications sur le sujet.

L'EOG chez l'homme reste une technique de laboratoire de recherche, tant que l'on n'aura pas mis au point des techniques de recueil non-invasives.

### **2 - Les potentiels évoqués olfactifs (PeO) :**

Ils consistent à extraire du bruit de fond électro-encéphalographique l'onde correspondant à la stimulation olfactive.

L'électrode est située au contact de la muqueuse olfactive, le recueil des potentiels se fait par l'intermédiaire de récepteurs portés par un casque sur toute la surface du scalp.

Il faudra attendre les études de KOBAL en 1982 [130] qui utilise de nouvelles techniques de délivrance du stimulus, pour démontrer que les PeO sont spécifiques du système olfactif et non en rapport avec la stimulation trigéminal.

Dans une étude récente, HUMMEL [97] note une dégradation de la discrimination des odeurs avec l'âge, corrélée à une diminution d'amplitude des ondes recueillies et un allongement de leurs latences.

Les PeO ont également été testés dans certaines maladies neurologiques. SAKUMA [217] retrouve des altérations sur les tracés chez des patients présentant une maladie de Parkinson ou une maladie d'Alzheimer. HUMMEL [99] note des anomalies des recueils dans la sclérose en plaque.

Les PeO semblent présenter un intérêt dans le diagnostic précoce de certaines maladies dégénératives du système nerveux central.

Cependant, seul un petit nombre de centres est capable de pratiquer cet examen. Les PeO restent encore une technique lourde réservée à des laboratoires de recherche.

Aux vues de l'ensemble de ces données, il apparaît claire que l'exploration de l'odorat reste un examen long, difficile, gêné par la subjectivité et la grande variabilité des mesures. Les examens objectifs qu'en à eux ne sont actuellement pas utilisables en pratique clinique.

Pour ces différentes raisons, le test que nous avons utilisé pour l'évaluation olfactive de nos patients est une « échelle visuelle analogique » cotée de « 0 » (anosmie) à « 10 » (odorat normal).

Méthode qui a l'avantage d'être simple, certes totalement subjective, elle permet cependant d'évaluer l'odorat d'une manière globale avec ses répercussions sur la qualité de vie des patients.

D'autre part les informations pouvaient ainsi être traitées par courrier, évitant aux patients des déplacements répétés. Les différents questionnaires permettaient de suivre l'évolution des symptômes, chaque patient étant son propre témoin.

# PRÉVALENCE DES TROUBLES OLFACTIFS DANS LA P.N.S



La fréquence réelle des déficits olfactifs dus à la polypose reste inconnue. L'anosmie varie selon les séries entre 10 et 70 % [32][105].

La perception olfactive n'est souvent évaluée que par l'interrogatoire car il n'existe pas de test clinique simple et standardisé, ce qui ne permet donc qu'une approximation grossière des troubles olfactifs.

La comparaison entre auto-évaluation des troubles olfactifs par un questionnaire et leur analyse par des tests psycho-physiques a montré que 70 % des patients rapportent de façon faussement positive une bonne acuité olfactive. Les faux négatifs, c'est-à-dire les patients affirmant avoir un mauvais odorat alors que les tests psychophysiques montrent des seuils et un pouvoir de discrimination normaux, étaient beaucoup plus rares (2 % seulement). La concordance entre auto-évaluation et tests psycho-physiques n'a été retrouvée que dans 28 % des cas [37].

L'évaluation est d'autant plus difficile que la gêne fonctionnelle est affaire de cas particuliers et dépend essentiellement du contexte socio-professionnel. Un sommelier sera rapidement très gêné par une baisse de son odorat, alors que certains patients resteront totalement insensibles à une anosmie.

Une corrélation positive a été trouvée entre le volume de la polypose et la sévérité des troubles olfactifs [37]. Ainsi, une anosmie confirmée par des tests psychophysiques est retrouvée dans 30 % des polyposes stade 1 (limitées au méat moyen), 40 % des polyposes stade 2 et 86 % des polyposes stade 3 (comblement total ou subtotal des fosses nasales).

L'intégrité de la fonction olfactive ne serait retrouvée que dans environ 15 % des polyposes.

La relation de cause à effet entre des troubles de l'odorat et la découverte d'une polypose ne doit pas être affirmée sans nuance aux patients. Une presbyosmie ou toute autre étiologie neurosensorielle peut s'associer à une polypose, auquel cas la réversibilité des troubles olfactifs ne pourra pas être assurée même par un traitement bien conduit.

Cependant l'installation progressive des troubles olfactifs ou surtout le caractère fluctuant de l'olfaction sont des arguments forts pour suspecter la responsabilité de la polypose. A l'inverse, une perte brutale de l'odorat oriente d'avantage vers une étiologie neurosensorielle.

L'examen endoscopique doit être systématique devant tout trouble de l'odorat, explorant minutieusement les méats moyens et supérieurs et les gouttières olfactives.

Certaines polyposes de petit volume atteignant préférentiellement les méats supérieurs n'incommodent les patients que par l'anosmie, les autres symptômes habituels de la polypose étant absents ou peu gênants.

L'utilisation d'anesthésiques locaux et surtout les vasoconstricteurs qui y sont associés, peuvent rétracter ces lésions oedémateuses débutantes. Il est donc préférable de pratiquer l'examen endoscopique sans aucune préparation des fosses nasales, mais en s'aidant d'optiques de diamètre 2,7 mm à 0° et 30°.

Dans les polyposes évoluées, l'examen endoscopique des gouttières olfactives ne semble pas apporter d'élément prédictif sur la réversibilité de l'anosmie.

TRAITEMENT MÉDICAL DE LA  
PNS ET CONSÉQUENCES  
OLFACTIVES

La PNS est une maladie inflammatoire chronique de l'organe nasosinusal » dont le traitement va donc nécessiter l'emploi d'anti-inflammatoires au long cours. La base du traitement de la PNS repose sur la corticothérapie aux effets anti-inflammatoires puissants mais aux effets secondaires parfois sévères lorsqu'ils sont administrés par voie générale, de manière prolongée et/ou répétée. La dimension dans le temps du traitement de la PNS doit être prise en compte dès le début de la prise en charge, imposant la corticothérapie locale comme traitement de référence, qu'elle soit utilisée seule ou en association avec la chirurgie.

Un objectif principal de la corticothérapie dans la PNS est d'obtenir une amélioration maximale et durable de la symptomatologie fonctionnelle invalidante des patients atteints de PNS. La réduction du volume et de l'extension des polypes va souvent de pair avec cette amélioration fonctionnelle mais elle ne constitue pas un but en soi. Dans tous les cas, les risques iatrogènes potentiels des corticoïdes doivent être soigneusement pesés car la PNS reste une affection bénigne aux très rares complications.

Il n'y a donc à l'heure actuelle qu'un seul traitement capable de restituer l'odorat, il s'agit de la cortisone et ses dérivés [33] [69][230][232].

## A - CORTICOTHÉRAPIE LOCALE

La corticothérapie locale, par voie intra-nasale constitue une modalité d'administration de choix dans la PNS car les corticoïdes sont administrés directement sur leur lieu d'action. L'introduction en 1974 du dipropionate de bécloéthasone a représenté un progrès important. Ces produits présentent peu d'effets secondaires systémiques et une activité locale puissante du fait de leurs caractéristiques pharmacocinétiques : faible biodisponibilité systémique, demi-vie sérique courte, métabolisation hépatique intense et rapide en métabolites inactifs [181], [219], différence importante entre les doses thérapeutiques (800 - 1600 µg/jour) et les doses susceptibles d'entraîner des effets hormonaux (doses  $\geq$  8 000 µg/jour).

La simplicité d'administration, la bonne tolérance locale et l'efficacité sont les principaux avantages de la corticothérapie locale par rapport à la corticothérapie générale [132].

## I - INDICATIONS

Les corticoïdes locaux peuvent être prescrits comme traitement anti-inflammatoire de première intention dans la polypose à condition que les fosses nasales soient un tant soit peu perméables.

La corticothérapie locale est souvent prescrite en relais d'une corticothérapie par voie générale. En effet, elle sera inefficace en première intention sur les polyposes obstructives où la diffusion du produit est impossible.

## II - CONTRE-INDICATIONS

Les contre-indications relatives à la corticothérapie locale sont limitées aux épistaxis et aux surinfections nasales.

## III - COMPLICATIONS

Les complications décrites sont strictement locales, et sont plus des effets secondaires que de véritables complications : picotements, sécheresse nasale, épistaxis, gêne pharyngée voire dysphonie [89],[95]. Ceux-ci surviennent plus volontiers en début de traitement et sont généralement transitoires, régressant après adaptation des doses.

Il n'existe pas d'effet systémique de la corticothérapie locale à long terme, même à haute dose (2861 µg/24 h de béclo méthasone), notamment sur l'axe hypothalamo-hypophysaire [5]

## IV - RÉSULTATS OLFACTIFS

Dans les études d'efficacité de la corticothérapie locale portant sur des populations de polyposes ou de rhinites allergiques, l'analyse du paramètre olfaction apparaît toujours secondaire et les bénéfices olfactifs ne sont rapportés qu'incidemment. Bien que moins constante, cette efficacité doit cependant être connue.

MOTT [173] rapporte une série de 39 patients traités par flunisolide (Nasalide®) durant 2 mois à la dose de 2 pulvérisations par narine 2 fois par jours. Il note une amélioration statistiquement significative de l'odorat ( $p < 0,001$ ). 26 patients (66%) signalent, en effet, une amélioration subjective de leur odorat.

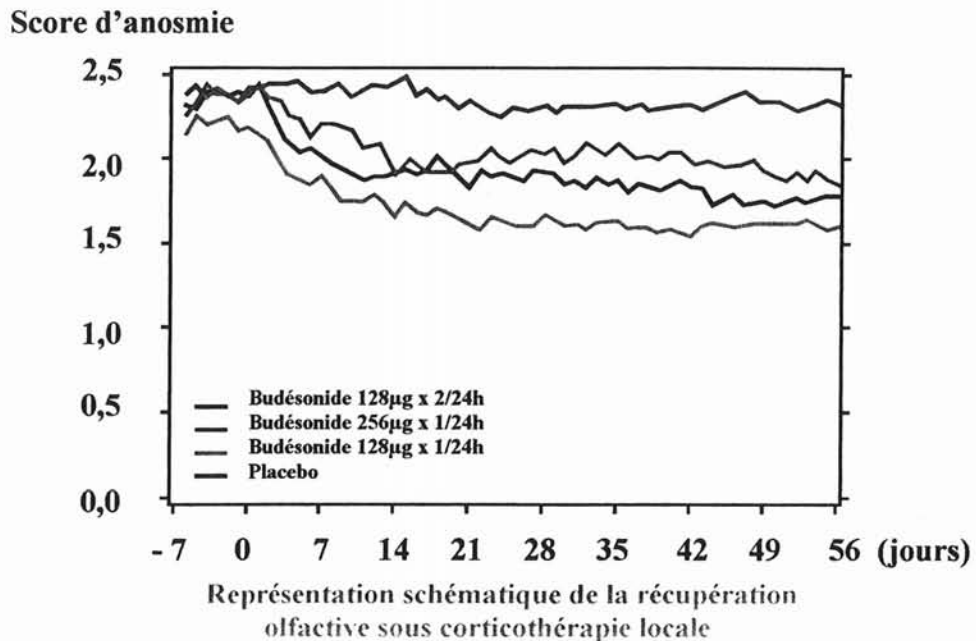
Des résultats similaires sont rapportés par KEITH [115]. Il apprécie l'amélioration de la symptomatologie nasale et notamment de l'odorat chez 104 patients après 3 mois de traitement. 52 patients sont traités par 400 µg de fluticasone propionate (Flixonase®) en une prise sur 24 h, les 52 autres sont traités par placebo. Il rapporte une amélioration de l'odorat chez 55 % des patients du premier groupe versus 22 % dans le groupe placebo ( $p = 0,002$ ).

GOLDING-WOOD [82] a également étudié l'efficacité de la corticothérapie locale sur l'anosmie dans le cadre de la PNS, sur une série de 15 patients anosmiques. Après 1,5 mois de traitement par bétamétasone locale, il note une amélioration significative ( $p = 0,0013$ ) des scores mesurés par échelle visuelle analogique en corrélation avec les scores donnés par l'UPSIT test ( $p = 0,0001$ ).

JANKOWSKI [107] rapporte également une efficacité statistiquement significative de la corticothérapie locale sur l'odorat ( $p < 0,01$ ). Il étudie l'effet et la tolérance d'un traitement par budénoside (Rhinocort®) sur une période de 2 mois. Les 183 patients sont répartis en 4 groupes, 3 reçoivent un traitement corticoïde à doses et/ou nombre de prise distincte, le dernier groupe étant traité par placebo. La conclusion est que l'augmentation des doses ou du nombre de prise quotidienne n'apporte

pas d'amélioration significative par rapport à la prise unique de 128  $\mu\text{g}/24\text{h}$ .

Cependant, malgré le fait qu'il existe une différence statistiquement significative, le gain réel reste relativement faible faisant passer les patients d'un score de 2,4 à 1,7 sur une échelle de 0 à 2,5 relatant la gêne fonctionnelle (cf schéma ci-joint).



La corticothérapie locale a donc un effet bénéfique sur la récupération olfactive. Cependant le suivi dans ces études n'est qu'à cours terme, inférieur à 3 mois, aucune estimation de la qualité olfactive n'a été faite à moyen et long terme.

Pour mémoire, WHITTET [273] rapporte un cas d'anosmie conséquence de la mise en route d'un traitement par corticothérapie par voie intra-nasale.

## **B - LA CORTICOTHÉRAPIE GÉNÉRALE**

L'importante activité anti-inflammatoire des corticoïdes par voie générale s'exprime en particulier sur l'obstruction nasale. Contrairement à la voie locale, la voie générale a pour cible la muqueuse des voies aériennes supérieures (fosses nasales et sinus) dans sa totalité [182]. Elle présente donc une efficacité supérieure à la corticothérapie locale. [180][247].

### **I - MODE D'ADMINISTRATION**

#### **1 - LES FORMES INJECTABLES :**

La corticothérapie injectable peut être indiquée dans les formes inflammatoires majeures de la polypose et surtout lorsqu'elles s'associent à des décompensations asthmatiques.

La forme injectable retard est décriée en raison des effets secondaires majeurs liés à la diminution de la sécrétion du cortisol endogène pendant plusieurs semaines [91]. Il existe d'importantes variations inter-individuelles sur le plan métabolique qui rendent compte de l'imprécision de la dose administrée. Son efficacité importante conduit souvent à une demande de répétition des injections de la part des patients, source de complications.

#### **2 - LES FORMES ORALES :**

De façon empirique, trois schémas thérapeutiques peuvent être utilisés.



**a) Cure courte :**

La corticothérapie par voie orale est actuellement prescrite le plus souvent en cure courte. La cure courte permet de tirer bénéfice de l'action des corticoïdes sans que n'apparaissent leurs effets secondaires. En particulier, la prescription inférieure à 10 jours respecte l'axe hypothalamo-hypophysaire et le métabolisme phosphocalcique, assure une bonne tolérance digestive et ne modifie ni le métabolisme glucidique, ni le métabolisme hydrosodé chez un sujet sans antécédent [230] [231], [33].

La cure courte obéit à des règles de prescription :

- Utilisation d'un corticoïde à demi-vie biologique courte afin de freiner au minimum l'axe hypothalamo-hypophysé-surrénalien,
- Adaptation de la posologie en fonction du poids (1 mg/kg/j de prednisolone),
- Administration en prise unique matinale de manière à reproduire le rythme circadien physiologique du cortisol,
- Durée de prescription inférieure ou égale à 10 jours,
- Arrêt brutal possible sans posologie dégressive,
- Association systématique à un traitement antibiotique s'il existe une participation ou une étiologie infectieuse au syndrome inflammatoire.
- Aucune surveillance biologique ou radiologique du traitement n'est nécessaire.

**b - Cure séquentielle :**

Préconisée par Rouvier, elle autorise la prescription d'une corticothérapie à dose minimale efficace, un jour sur deux, répétée une semaine sur deux au début puis sur trois, sur quatre... en fonction de l'évolution clinique [232].

### c - Traitement continu :

Il consiste en un traitement journalier à dose minimale efficace qui est dit alterné lorsqu'il est prescrit un jour sur deux tout au long de l'année.

Les corticothérapies continues, alternées ou non, et séquentielles nécessitent une surveillance biologique, hormonale et ostéodensitométrique.

## II - INDICATIONS

Les indications de la corticothérapie per-os continue et séquentielle sont très limitées. En effet, leur maniement est difficile, les risques non négligeables, et les contre-indications réelles. Si l'indication se conçoit aisément pour équilibrer la fonction respiratoire, fonction vitale s'il en est, il est plus difficile, et même dangereux de proposer ce type de corticothérapie pour soulager une obstruction nasale ou a fortiori pour maintenir l'olfaction.

La corticothérapie per-os en cures courtes peut être prescrite :

### - En première intention :

Lors du diagnostic de la polypose naso-sinusienne, en général associée à un traitement antibiotique adapté. L'action anti-oedémateuse puissante des corticoïdes réalise une véritable "polypectomie médicale" permettant une amélioration rapide de la symptomatologie et un relais plus ou moins efficace par les corticoïdes locaux [19],

- **Lors des poussées évolutives de la polypose :**

La corticothérapie par voie générale est indiquée lors d'une poussée évolutive ou lors des poussées de réchauffement, fréquentes surtout en période hivernale.

Le traitement de cette surinfection sur pathologie chronique doit donc répondre à deux objectifs :

- Lutter contre l'infection,
- Lutter contre l'inflammation muqueuse et éviter l'aggravation de la polypose.

L'association thérapeutique antibiotique/corticoïde est le plus souvent très efficace permettant une rémission rapide des symptômes. L'inefficacité ou l'insuffisance de ce traitement ne doivent pas inciter à répéter les cures au delà de 3 à 4 cures courtes de corticoïdes par an [41] [230] [231].

- **En pré-opératoire :**

Une corticothérapie générale encadrant le geste chirurgical est utile à la préparation anesthésique chez un patient dont l'asthme est instable.

- **En post-opératoire :**

Elle permet de lutter contre les phénomènes inflammatoires assurant une meilleure cicatrisation de la muqueuse laissée en place.

### III - CONTRE-INDICATIONS

Les contre-indications à la corticothérapie en cure courte sont rares :

- Syndromes infectieux non contrôlés,
- Cirrhose alcoolique avec ascite,
- Certaines viroses en évolution notamment herpès et zona à manifestations oculaires,
- Hépatite virale aiguë,
- Tuberculose évolutive,
- Etats psychotiques décompensés,
- Association à un vaccin à virus vivants.

Un certain nombre de situations demandent une attention particulière mais ne sont pas à considérer comme des contre-indications de la corticothérapie générale.

- L'hypertension artérielle,
- Diabète,
- Le psoriasis, il existe un risque d'effet rebond à l'arrêt du traitement,
- Antécédents psychiatriques,
- Maladie ulcéreuse gastro-duodénale.

### IV - COMPLICATIONS

Bien qu'efficace, l'administration quotidienne au long cours, même à faible dose, de corticoïdes généraux [103] ou sous la forme d'un traitement séquentiel [229] ne paraît pas être une solution raisonnable, d'une part par l'existence d'un échappement thérapeutique et d'autre part en raison d'effets adverses importants décrits pendant ou à l'arrêt du traitement [225] :

- Troubles métaboliques :
  - Rétention hydro-sodée,
  - Alcalose,
  - Hypokaliémie,
  - Effet diabétogène,
  - Augmentation du catabolisme protéique (amyotrophie, ostéoporose, ostéonécrose aseptique de la tête fémorale, fractures pathologiques, retard de croissance, retard de cicatrisation des plaies).
  
- Troubles endocriniens :
  - Syndrome cushingoïde,
  - Aménorrhée.
  
- Troubles digestifs :
  - Risque d'ulcère gastro-duodéal,
  - Perforation ou hémorragie digestive parfois inaugurales.
  
- Troubles psychiques :
  - Euphorie, excitation,
  - Insomnie,
  - Etats maniaques ou confusionnels.
  
- Réveil des infections :
  - Tuberculose
  - Viroses,
  - Infections parasitaires (anguillulose, trypanosomiase, toxoplasmose),
  - Facilitation bactérienne (abcès) au-delà de 0,3 mg/kg/j
  
- Troubles divers :
  - Acné,
  - Hypertrichose,

- Vergetures,
- Atrophie cutanée,
- Cataracte postérieure sous capsulaire.

La susceptibilité individuelle aux effets indésirables des corticoïdes généraux est éminemment variable et rend leur utilisation difficile, même en cures courtes. Bien que paraissant exceptionnels, des effets adverses tels que prise de poids importante, nécrose aseptique de la tête fémorale, désordre psychiques ont été décrits après une seule prise. Il est donc nécessaire d'éclairer le patient sur les risques de la corticothérapie générale, avant de décider avec lui du bien-fondé de la prescription.

## V - RÉSULTATS OLFACTIFS

Il n'y a à l'heure actuelle qu'un seul traitement médicamenteux capable de restituer l'odorat : la cortisone et ses dérivés. Son efficacité a été reconnue empiriquement, mais peu d'investigateurs se sont intéressés à la démontrer et à élucider son mécanisme d'action. HOTCHKISS [96] a été le premier à rapporter, dès 1956, une récupération de la fonction olfactive chez 30 patients atteints de polypose naso-sinusienne après 6 jours de traitement par au total 70 mg de prednisone, et à noter l'efficacité transitoire des corticoïdes généraux, l'anosmie récidivant en moyenne 10 jours après l'arrêt du traitement dans sa série.

Cette efficacité transitoire était ensuite rapportée par FEIN [63] et REBATTU [206] dix ans plus tard.

Par leur efficacité indéniable sur l'anosmie d'origine inflammatoire naso-sinusienne, les corticoïdes généraux sont un véritable test thérapeutique :

Comme l'écrit SEIDEN [226], le test aux corticoïdes généraux permet de savoir si chez un patient anosmique le neuro-épithélium olfactif est encore fonctionnel et l'anosmie réversible.

IKEDA [101], instaure également une cure courte de corticoïdes généraux pour évaluer le potentiel de récupération olfactif des patients anosmiques.

REISS [208], confirme la nature inflammatoire de l'anosmie par l'administration de corticoïdes généraux sur une courte période.

Si les corticoïdes généraux sont très efficaces pour récupérer les anosmies ou hyposmies d'origine naso-sinusiennes, ils sont par contre inefficaces sur les causes neuro-sensorielles. Dans une étude de GOODSPEED et coll. [83], vingt patients anosmiques ont été traités par 50 mg de prednisone par jour pendant sept jours, la fonction olfactive étant étroitement monitorée par des tests subjectifs et objectifs. Six des dix patients porteurs d'une étiologie naso-sinusienne ont présenté une récupération olfactive, alors qu'aucune récupération n'a été observée dans les dix anosmies neuro-sensorielles.

D'autres études plus récentes confirment ces données, FAULCON [62] a traité 62 patients dont l'anosmie était soit idiopathique soit post-infectieuse. Aucun malade n'a récupéré son odorat.

TRAITEMENT CHIRURGICAL DE  
LA PNS ET CONSÉQUENCES  
OLFACTIVES



Si la part du traitement médical dans la prise en charge thérapeutique de la polypose naso-sinusienne est essentielle, la chirurgie reste indispensable dans bon nombre de cas.

L'objectif de la chirurgie est double, éradiquer la masse de muqueuse dégénérée et modeler des cavités naso-sinusiennes afin qu'elles soient bien ventilées et correctement drainées. Elle permet en outre une meilleure diffusion de la corticothérapie locale.

## **A - LES DIFFÉRENTES INTERVENTIONS**

### **I - LA POLYPECTOMIE**

La majorité des auteurs reconnaît que la polypectomie est insuffisante pour contrôler l'évolution d'une PNS résistant au traitement médical. Elle ne conserve donc que quelques indications, notamment chez un sujet âgé, dans le but de rétablir de façon temporaire la perméabilité nasale ou encore en cas de micro-récidive après une ethmoïdectomie.

Certains auteurs proposent l'utilisation du laser KTP pour réaliser la polypectomie [145], [118], d'autres les lasers YAG et Diode [11] Citons enfin pour mémoire l'utilisation de l'aspirateur à ultrasons [212].

### **II - L'ETHMOÏDECTOMIE FONCTIONNELLE**

L'objectif de l'intervention est, outre l'exérèse de tous les polypes, de rétablir les fonctions sinusiennes de ventilation-drainage.

L'intervention consiste à évider plus ou moins complètement le labyrinthe ethmoïdal, en adaptant le geste à l'étendue des lésions

rencontrées en per-opératoires et / ou visualisées sur le scanner pré-opératoire.

Cet évidemment suit les principes de la chirurgie fonctionnelle (FESS ou Functional Endoscopic Sinus Surgery), telle qu'elle a été développée par MESSERKLINGER et STAMMBERGER en Europe, puis par KENNEDY aux Etats-Unis. Il est plus ou moins complet selon l'étendue des lésions visualisées en per-opératoire et sur le scanner. L'objectif n'est pas d'éradiquer toute la muqueuse, comme c'est le cas dans la nasalisation, mais au contraire de conserver le maximum de muqueuse possible, en ouvrant uniquement les cellules ethmoïdales pathologiques, afin de rétablir la ventilation et le drainage sinusien, et à terme d'assurer une régression de l'oedème et le rétablissement d'une muqueuse normale.

La réalisation d'une méatotomie moyenne et d'une sphénoïdotomie ne sont pas systématiques. Elles dépendent de l'existence ou non d'une atteinte de la muqueuse de ces sinus, mise en évidence sur le scanner pré-opératoire.

De même, la conservation du cornet moyen est l'un des objectifs de l'ethmoïdectomie.

Sous le terme d'ethmoïdectomie sont donc regroupées des interventions de nature et d'étendue différentes.

### III - LA NASALISATION

La nasalisation des sinus de la face est une intervention plus systématique et bien codifiée sur le plan technique. Elle associe un évidement ethmoïdal complet, avec résection sub-totale de la lame des cornets, à une méatotomie moyenne, une frontotomie et une large sphénoïdotomie.

Le but de l'opération est triple :

- Décloisonner le plus complètement possible les deux compartiments ethmoïdaux,

- Eradiquer, autant que faire se peut, la totalité de la muqueuse ethmoïdale,
- Rétablir la perméabilité des ostia sinusiens maxillaires, frontaux et sphénoïdaux, et éradiquer les lésions muqueuses irréversibles de ces sinus,

Le tout revient donc à façonner les cavités naso-sinusiennes pour permettre une bonne diffusion de la corticothérapie locale postopératoire sur une muqueuse dont la surface a été réduite au minimum.

## **B - LES INDICATIONS**

### **I - ÉCHEC DU TRAITEMENT MÉDICAL**

L'indication chirurgicale n'est portée en général que sur une association de doléances cliniques importantes, l'observation de lésions étendues, visibles sur les tomodensitométries, et après échec ou insuffisance d'un traitement médical bien conduit pendant plusieurs mois.

### **II - CONTRE-INDICATIONS AU TRAITEMENT MÉDICAL**

Elles se limitent aux contre-indications de la corticothérapie générale (cf p 189)

## **C - LES CONTRE-INDICATIONS**

Elles sont essentiellement le fait de problèmes d'anesthésie. Chez des patients porteurs de tares organiques rendant difficile ou dangereuse une anesthésie générale. La polypectomie sous anesthésie locale, quelle que soit sa technique, prend ici toute sa valeur.

Les troubles de la crase sont également une contre-indication au traitement chirurgical pour des raisons évidentes.

## D - COMPLICATIONS

La chirurgie endoscopique endonasale est le traitement de choix de la polypose naso-sinusienne résistant au traitement médical bien conduit.

Elle reste cependant une technique chirurgicale à haut risque si elle n'est pas réalisée de façon rigoureuse. MANIGLIA [152] rapporte ainsi une série de complications majeures, dont certaines fatales, qui heureusement restent exceptionnelles. L'expérience du chirurgien est primordiale, comme le montre la série d'ethmoïdectomies rapportée par STANKIEWICZ [243] : il note 17% de complications (dont 5% de complications majeures) sur sa première série de 150 ethmoïdectomies, ce taux chutant à 1,4 % (dont 0,7% de complications majeures) sur la série des 150 ethmoïdectomies suivantes.

Nous envisagerons les différentes complications pouvant être occasionnées par cette chirurgie.

On peut tout d'abord distinguer :

- Des complications per-opératoires ou postopératoires précoces, liées à l'anesthésie ou au geste opératoire : vasculaires, orbito-oculaires et cérébro-méningées.
- Des complications tardives, liées principalement à la cicatrisation de la muqueuse.

# I - LES COMPLICATIONS PER-OPÉRATOIRES ET POST-OPÉRATOIRES PRÉCOCES

## 1 - COMPLICATIONS VASCULAIRES

### a) Blessure des artères ethmoïdales :

La dissection et l'exérèse de la muqueuse du toit ethmoïdal devra être prudente en regard de ces artères, notamment de l'antérieure, située au niveau de l'insertion supérieure de la racine cloisonnante de la bulle.

En cas de lésion vasculaire, l'hémorragie est le plus souvent contrôlée par un tamponnement simple ou par cotonnette imbibée de vasoconstricteur ou par une coagulation à la pince bipolaire. L'artère blessée peut exceptionnellement se rétracter et aboutir à la constitution d'un hématome orbitaire. Cette possibilité doit rester en mémoire pendant toute la durée de la surveillance postopératoire, car l'hématome peut se constituer secondairement.

### b) Blessure de l'artère sphéno-palatine :

Elle peut survenir lors de la résection de la queue du cornet moyen ou de l'ablation des cellules ethmoïdales postéro-inférieures. Là encore, une simple compression avec la pointe de l'aspirateur est le plus souvent suffisante. On peut également réaliser une électrocoagulation, mais il faut retenir le risque d'hémorragie secondaire par chute d'escarre.

### c) Blessure de la carotide interne :

Même si elle reste exceptionnelle, c'est bien sûr une redoutable complication, aux conséquences le plus souvent fatales. Il faut se souvenir des variations anatomiques potentielles de cette artère.

La prévention de cette blessure passe, d'une part, par l'étude minutieuse du scanner pré-opératoire, en coupes axiales et coronales, avant d'engager une sphénoïdectomie, et d'autre part, par l'abstention de tout geste chirurgical sur les parois supérieure et externe du sinus sphénoïdal.

WIGAND [274] rapporte un décès lié à une blessure de la carotide interne, survenue lors de la ponction à l'aspirateur de la paroi du sinus sphénoïdal. Il existait dans ce cas une procidence intra-sphénoïdale importante de la carotide, avec déhiscence osseuse.

#### **d) Hémorragie muqueuse diffuse :**

La survenue d'un saignement diffus de la muqueuse nasosinusienne, en dehors de toute lésion vasculaire clairement identifiable, impose la plus grande prudence dans la poursuite du geste. La prévention de ce saignement passe par une préparation soignée des fosses nasales avant l'intervention. L'installation du patient en proclive de 15 à 20° contribue également à réduire ce risque de saignement. L'anesthésie générale doit de plus être profonde et stable. Grâce à la mise en oeuvre systématique de toutes ces mesures, la survenue d'un saignement diffus nous empêchant de poursuivre l'intervention est extrêmement rare.

L'hémorragie peut également survenir au démêchage 3/250 patients pour LEVINE [144] 1/116 patients pour THOMASSIN et KORCHIA [258].

Quelques cas exceptionnels de choc toxique staphylococcique lié au mêchage endonasal postopératoire sont également relevés dans la littérature [280].

## 2 - COMPLICATIONS ORBITO-OCULAIRES

### a) Effraction de la paroi orbitaire interne :

L'effraction de la lame papyracée est le plus souvent sans conséquence. Si elle n'est pas immédiatement remarquée, il y a par contre un risque d'ouverture de la péri-orbite, et de constitution d'un hématome péri-orbitaire extensif, voire rétro-orbitaire, ainsi qu'un risque de lésion des muscles oculomoteurs. Afin de ne pas méconnaître une effraction orbitaire, le contrôle des globes oculaires par le chirurgien durant l'intervention est primordial, à la recherche d'une ecchymose palpébrale, d'une hémorragie sous-conjonctivale voire d'une exophtalmie avec hypertension oculaire, imposant alors une prise en charge urgente. La pression douce du globe simultanément à l'examen endoscopique de la paroi orbitaire interne est d'un grand intérêt : l'issue de lobules graisseux orbitaires signe l'effraction.

En cas d'extrusion massive de graisse, il convient d'interrompre l'intervention et de ne pas mettre de méchage afin d'éviter la constitution d'un hématome intra-orbitaire. Le plus souvent, les suites opératoires sont simplement marquées par une ecchymose péri-orbitaire et par un risque d'emphysème sous-cutané, notamment en cas de mouchage brutal et d'éternuement.

La survenue d'un hématome rétro-orbitaire se manifeste au réveil ou dans les heures qui suivent par une exophtalmie douloureuse, avec hématome palpébral, hémorragie sous-conjonctivale et hypertonie du globe oculaire. Elle doit faire mettre en route immédiatement, en concertation avec l'ophtalmologiste, un traitement associant :

- Une ablation du méchage endonasal, surélévation de la tête et compresses glacées.
- Une diurèse osmotique par 400 ml de Mannitol 20 % en perfusion IV, associé à 500 mg d'Acetazolamide (Diamox ®).
- Une corticothérapie à haute dose.

- STANKIEWICZ [242] propose également un massage du globe oculaire, qu'il débute précocement devant toute effraction orbitaire avec hernie graisseuse. Ce massage prévient la constitution d'un hématome et réduit également l'œdème. Il sera bien sûr contre-indiqué en cas d'antécédent de chirurgie du globe oculaire.
- Une canthotomie externe et une cantholyse inférieure sous anesthésie locale permettent une diminution de la pression intra-orbitaire par déplacement du globe oculaire de 4 à 5 mm vers l'avant. THOMPSON [259].
- Si aucune amélioration ne survient et a fortiori s'il existe une mydriase aréflexique, avec exophtalmie, ophtalmoplégie et baisse de l'acuité visuelle, il y a alors indication urgente à une décompression chirurgicale. L'extension rétro-orbitaire de l'hématome entraîne en effet une augmentation de la pression intra-oculaire, et donc une anoxie au niveau de la rétine par diminution du débit sanguin de l'artère centrale de la rétine, et au niveau du nerf optique par gêne au retour veineux [242]. L'opérateur possède alors au maximum 1 à 2 heures de délai pour intervenir avant la constitution d'une cécité définitive.

La prévention passe bien sûr par l'étude scanographique préopératoire et par une technique chirurgicale rigoureuse et notamment la réalisation systématique d'une méatotomie moyenne large lors de tout évidemment ethmoïdal, permettant de repérer le plancher de l'orbite et sa paroi interne.

Une autre complication rare est la survenue d'une diplopie. Celle-ci peut être secondaire à l'œdème, et est alors transitoire. Elle peut également être liée à une blessure directe du muscle droit interne, plus rarement du grand oblique. Une réparation musculaire doit alors être réalisée le plus précocement possible, avant la constitution d'une fibrose cicatricielle.

THOMASSIN [258] rapporte 2 hématomes palpébraux sur 222 ethmoïdectomies, secondaires à une effraction de la lame papyracée reconnue en per-opératoire. FOMBEUR [68] note pour sa part une ecchymose palpébrale minime sur 132 ethmoïdectomies, consécutive à une effraction périostée avec issue d'un lobule graisseux. LEVINE [144] rapporte 3 ecchymoses sur 458 ethmoïdectomies. STANKIEWICZ [243], sur une série de 300 ethmoïdectomies, relève 1 cécité temporaire, 5 hématomes orbitaires et 4 emphysèmes. RAMADAN [204], sur une série



de 337 patients, constate 19 effractions de la paroi orbitaire : 6 effractions de la péri-orbite avec hernie de graisse orbitaire, entraînant une ecchymose péri-orbitaire résolutive en sept à dix jours, 6 effractions de la lame papyracée, sans conséquence postopératoire, 5 ecchymoses orbitaires résolutives sans séquelles en une semaine, et 2 emphysèmes orbitaires résolutifs en cinq et sept jours.

### **b) Blessure du nerf optique :**

Elle est heureusement exceptionnelle, entraînant une cécité définitive [27].

La meilleure prévention d'une lésion du nerf optique repose cependant, outre l'étude scanographique, sur une dissection prudente de la paroi externe des cellules ethmoïdales postérieures.

MANIGLIA [152] rapporte un cas heureusement exceptionnel de cécité bilatérale après ethmoïdectomie endonasale, par section complète du nerf optique d'un côté et partielle de l'autre.

### **c) Blessure de la voie lacrymale :**

Elle peut survenir lors de l'utilisation de pinces à mors rétrogrades lors de la méatotomie moyenne [119]. La meilleure prévention est la réalisation de la méatotomie moyenne d'avant en arrière.

RAMADAN [204] rapporte deux cas de lésion de la voie lacrymale sur 337 patients, FREEDMAN [72] en rapporte 1 sur 1000 ethmoïdectomies. Leur fréquence est rarement rapportée dans la littérature ORL, peut être sous estimée, la plupart des cas rapportés étant le fait d'ophtalmologistes [161, 162, 228].

Une telle blessure nécessite parfois la réalisation d'une dacryocystorhinostomie endonasale et mise en place d'une sonde de calibre pour 2 mois [59].

### 3 - COMPLICATIONS CÉRÉBRO-MÉNINGÉES

#### a) Fistules de liquide céphalo-rachidien :

Elles font partie, pour tous les auteurs, des complications majeures de la chirurgie endonasale, même si elles sont le plus souvent prises en charge en per-opératoire et sont dans la grande majorité des cas sans conséquences ultérieures. Le toit ethmoïdal est en effet fragile, notamment dans la zone d'insertion de la lame des cornets. Il faut en effet garder constamment à l'esprit que la lame criblée est située plus bas que le toit ethmoïdal (en moyenne 4 à 7 mm) et qu'une fine lamelle osseuse sépare ces deux structures. Pour KAINZ et STAMMBERGER [114], cette zone est le point de plus faible résistance de l'étage antérieur de la base du crâne, et notamment au point de pénétration de l'artère ethmoïdale antérieure dans la gouttière olfactive.

La zone d'insertion supérieure de la lame des cornets doit donc être conservée. Toute traction excessive sur le cornet moyen lors de sa résection peut entraîner une brèche méningée.

La survenue d'une brèche du toit ethmoïdal entraîne une liquorrhée, le plus souvent facilement reconnue en per-opératoire. La réparation immédiate est alors impérative, après avoir localisé avec précision la brèche. On pourra utiliser un fragment d'aponévrose temporale ou plus simplement de la muqueuse septale ou un fragment de cornet moyen, mis en place dans la cavité et maintenu par de la colle biologique et un méchage endonasal laissé en place durant 8 jours.

La brèche n'est parfois pas remarquée durant l'intervention, et se manifeste par une rhinorrhée cérébro-spinale dans la période post-opératoire immédiate. Le repos au lit en position demi-assise, associé à des ponctions lombaires décompressives, permettra le plus souvent de tarir la fuite. En cas d'échec de ces moyens, une reprise chirurgicale s'impose.

Dans de rares cas, la fistule se manifeste à distance de l'opération par une méningite, voire un abcès cérébral. Après traitement de l'épisode infectieux, l'examen s'attachera alors à rechercher une rhinorrhée claire. Le scanner de la base du crâne, avec coupes jointives centrées sur l'étage antérieur, pourra être utilement complété par un transit isotopique. Le

plus souvent, la brèche pourra être colmatée par voie endoscopique endonasale. Il faudra cependant parfois recourir à un abord neurochirurgical.

WIGAND [274] constate 2 fistules de LCR sur 600 ethmoïdectomies, colmatées en per-opératoire par un lambeau de muqueuse STANKIEWICZ [243] rapporte 2 fistules de LCR sur 180 patients (300 ethmoïdectomies). L'une était située dans l'ethmoïde postérieur, et fut traitée en per-opératoire par un fragment d'aponévrose temporale et de muscle. L'autre était située au niveau de

la lame criblée, et fut traitée avec succès par un simple repos au lit. RAMADAN [204] relève 3 fistules sur 337 patients, situées au niveau du toit de l'ethmoïde et traitées en per-opératoire par un lambeau de muqueuse. VLEMING [268] rapporte 2 cas sur 1235 ethmoïdectomies, et BATTEUR [14] 2 cas sur 61 patients (116 ethmoïdectomies), situés dans l'ethmoïde antérieur et colmatés d'emblée. L'une de ces deux brèches était due à un trajet inhabituel du canal naso-frontal, indissociable de la racine d'insertion du cornet moyen, et est survenue lors de la recherche de l'ostium nasofrontal.

PRADES [202] rapporte un cas sur 50 patients, traité par voie endonasale, et THOMASSIN [258] 2 fistules sur 116 patients (222 ethmoïdectomies). L'une était située à la jonction sphénoïde-ethmoïde postérieur, au niveau d'une déhiscence osseuse du toit de l'ethmoïde, et l'autre fut la conséquence d'un geste malencontreux ayant désinséré la lame verticale du cornet moyen près de la lame criblée. Ces deux fistules furent colmatées par un patch d'aponévrose temporale.

#### **b) Autres complications :**

Des complications exceptionnelles sont également rapportées dans la littérature. MANIGLIA [152] note ainsi 3 cas d'effraction majeure de la lame criblée, avec hématome intracérébral dans deux cas et hémorragie intra-crânienne massive dans un cas. CASTILLO [30] déplore un décès lié à une hémorragie cérébrale après mise en place d'un clou de Lemoyne.

## 4 - COMPLICATIONS DE L'ANESTHÉSIE

Outre les complications possibles de toute anesthésie générale, elles sont dominées par la survenue de crises d'asthme au réveil, notamment chez les patients porteurs d'une triade de Widal. Elles peuvent être d'une extrême gravité. Pour STOLL [248], qui rapporte un décès lié à une crise d'asthme, leur fréquence de survenue est de 0,3 à 16 % selon les auteurs. Leur prévention passe avant tout par une équilibration optimale de l'état bronchique des patients avant l'intervention.

Le risque de crise d'asthme est plus important pour les patients opérés sous anesthésie locale, lié à la possibilité d'inhalation de sécrétions durant l'intervention, et du fait de l'existence d'un facteur « stress » plus important.

## II - LES COMPLICATIONS TARDIVES

### 1 - LES SYNÉCHIES :

Ce sont les complications tardives les plus fréquentes. Si elles n'ont pas la gravité des précédentes complications, elles peuvent hypothéquer les résultats fonctionnels d'une chirurgie parfaitement réalisée [29],[156],[248],[268]. Elles peuvent se produire entre le cornet inférieur et la cloison, pouvant entraîner une obstruction nasale. Parfois entre la partie supérieure du cornet moyen et la paroi latérale, pouvant fermer la cavité d'éthmoïdectomie à la corticothérapie locale, enfin entre le cornet moyen et la cloison pouvant alors entraîner une anosmie.

### 2 - LES MUCOCÈLES :

Les mucocèles sont rarement citées dans les différentes séries publiées, du fait de leur survenue souvent tardive. Elles peuvent en effet, survenir plusieurs années après le geste chirurgical et sont liées au génie évolutif de la maladie polypeuse. Ceci explique leur plus grande

fréquence dans les PNS survenant dans le cadre d'une maladie de WIDAL ou d'une mucoviscidose. La réalisation d'un geste incomplet, notamment au niveau de l'ethmoïde antérieur, majore certainement leur risque de survenue.

La localisation de ces mucocèles est le plus souvent ethmoïdale ou ethmoïdo-frontale ce qui les rend parfaitement accessibles à une simple marsupialisation par voie endonasale endoscopique. Ce geste devant être associé à une reprise chirurgicale de la maladie polypeuse.

### **3 - LES STÉNOSES DU CANAL NASO-FRONTAL :**

L'ostium du sinus frontal, du fait de son étroitesse est bien sûr une zone à haut risque de sténose. C'est pourquoi la muqueuse de l'ostium doit être respectée sur toute sa circonférence.

Leur prise en charge chirurgicale est difficile, le risque de récurrence étant élevé quelle que soit la technique utilisée [23].

### **4 - LES PARAFFINOMES ORBITAIRES :**

Ces lésions sont exceptionnelles et sont liées au passage de corps gras, refoulé en intra orbitaire par le méchage, en cas d'effraction de la paroi interne [26],[249].

Elle se manifeste par l'apparition, quelques semaines après l'intervention, d'une pseudo tumeur inflammatoire de l'orbite.

L'exérèse chirurgicale de cette lésion reste difficile du fait de l'absence de limites nettes et de la réaction inflammatoire.

La prévention de ces complications passe par l'abstention de toute mise en place de pommade dans la cavité opératoire ou sur le méchage en particulier en cas d'effraction orbitaire.

## E - RÉSULTATS OLFACTIFS

### I - LA CHIRURGIE A FAIT LA PREUVE DE SON EFFICACITÉ

ROUVIER et PATINO [194] tentent de démontrer le bien fondé de l'attitude chirurgicale dans la polypose nasale dans une étude comparative de 22 polyposes naso-sinusiennes graves, très récidivantes et très invalidantes (dont 20 avec asthme) traitées médicalement dans un premier temps puis traitées chirurgicalement par ethmoïdectomie.

L'étude a été faite sur 10 ans : 5 ans en traitement médical puis 5 ans en traitement chirurgical.

Le traitement médical a été conforme à ce qui a été proposé plus haut et le traitement chirurgical a toujours été radical par nasalisation.

L'évolution de ces 2 séries homogènes (il s'agissait en effet des mêmes malades avant et après chirurgie) a été comparée sur les doléances rhinologiques (obstruction et olfaction), les lésions polypeuses, l'asthme (20 de ces 22 malades étaient asthmatiques), la consommation de stéroïdes.

Les critères d'évaluation de chaque item reposaient sur une échelle verbale cotée de 0 à 4. Les résultats de cette étude montrent que sur tous les paramètres les résultats à long terme sont meilleurs après nasalisation que sous traitement médical.

D'autres résultats sur plusieurs séries importantes de patients permettent de prévoir un taux de récupération olfactive compris entre 50 et 90 %, avec une moyenne autour de 75 % [37], [52], [57], [106], [126], [128], [148], [165], [190], [216], [244], [278].

Il ressort également de ces études dont certaines d'entre elles comportant des tests subjectifs et objectifs précis, que le risque de détérioration des seuils olfactifs se situe entre 1 et 10 %.

Ainsi, WIGAND [275] constate 0,8 % d'anosmie sur une série de 600 ethmoïdectomies. DELANK [37], sur une série de 115 patients traités

pour sinusites chroniques note 70 % d'amélioration sur l'odorat, mais aussi 8 % d'aggravation. D'autres auteurs rapportent des chiffres similaires [38], [104].

Ce déficit post opératoire pourrait être lié non seulement à des synéchies dans la zone de la gouttière olfactive, mais également à des lésions sur les filets olfactifs lors de la résection de la lame des cornets.

## II - RÉSECTION DU CORNET MOYEN ET ODORAT

La résection du cornet moyen réalisé de façon systématique lors d'une nasalisation reste un geste discuté, il semblerait cependant qu'elle n'altère pas la récupération olfactive.

Pour FRIEDMAN [73], la résection du cornet moyen n'a pas de répercussion sur l'odorat, d'après une étude comparant les scores d'odorat pré et postopératoires de 38 patients ayant bénéficié d'une ethmoïdectomie endonasale avec résection du cornet moyen et de 26 patients ayant bénéficié de la même intervention sans résection du cornet moyen.

Dans une étude rétrospective [16] sur 110 patients ayant bénéficié d'une chirurgie endonasale avec résection du cornet moyen, seul 1 patient se plaint d'anosmie. Ainsi le chiffre de 0,9 % d'anosmie est tout à fait comparable au 0,8 % retrouvé dans la série de WIGAND [275] dont les cornets moyens avaient été préservés.

Ces chiffres sont tout à fait en accord avec la série de KIMMELMAN [124] qui estime le taux d'anosmie post-opératoire à 1%.

Enfin, LAWSON [138], FREEDMAN et KERN [72] ne retrouvent aucune différence sur le risque d'anosmie en cas de résection du cornet moyen.

Dans notre pratique, la nasalisation n'altère pas plus l'olfaction que l'ethmoïdectomie fonctionnelle qui conserve le plus souvent le cornet moyen [197]. Au contraire les résultats sur l'olfaction semble même meilleurs, mais sans doute par le biais d'un taux de lésions résiduelles ou de récurrences moins élevées [52], [57], [105].

L'intérêt fonctionnel de cette chirurgie radicale a été démontrée [197]. Elle permet d'une part, une meilleure diffusion de la corticothérapie locale postopératoire, mais surtout du fait de l'exérèse de l'ensemble la muqueuse pathologique un meilleur contrôle de la maladie.

Tous les auteurs s'accordent sur la nécessité de la corticothérapie locale postopératoire pour prévenir les récives et maintenir ainsi la fonction olfactive [43], [53], [216]. Cette pratique empirique est réalisée bien qu'aucune étude contrôlée n'ait jamais validé cette attitude.

Avant d'aborder l'étude clinique, qui a pour but de confirmer la récupération olfactive après chirurgie radicale. Il nous a paru important d'exposer la technique chirurgicale qui nous sert de référence : la nasalisation.



**TECHNIQUE  
CHIRURGICALE  
DE LA  
NASALISATION**

L'avènement de la chirurgie endoscopique a suscité un regain d'intérêt pour le traitement chirurgical des sinusites chroniques, et en particulier de la polypose naso-sinusienne. Depuis les débuts de " l'ère de l'endoscope " à la fin des années 70, le matériel n'a cessé de s'améliorer. Certains éléments, comme le système de lavage-aspiration, permettent une réalisation plus confortable du geste opératoire. La vidéo-endoscopie est également un progrès intéressant, notamment pour l'enseignement, mais également pour le confort visuel du chirurgien.

Certains auteurs, restent partisans du microscope opératoire : [44], [92], [8], [4], [198] qui offre certes l'avantage, par rapport à l'endoscope, d'une vision binoculaire et de la liberté des deux mains, mais qui est par contre nettement moins performant que l'endoscope au niveau de l'ethmoïde antérieur et de l'ostium frontal. L'endoscope est donc souvent utilisé en complément du microscope pour éviter cette zone difficile d'accès.

Nous nous intéresserons ici uniquement à la chirurgie endoscopique, qui est maintenant reconnue comme étant la technique la plus fiable entre des mains expérimentées. Nous aborderons ensuite les complications inhérentes à ce type de chirurgie.

## A - LE MATÉRIEL

La chirurgie endoscopique nécessite une instrumentation de base comprenant :

- Une optique panoramique de 4 mm de diamètre droite,
- Une optique panoramique de 4 mm de diamètre oblique à 30°,
- Clous de Lemoyne,
- Plateau d'instruments pour chirurgie endonasale :

- \* Un bistouri fin légèrement recourbé ou faux,
- \* Un jeu de pinces de Blakesley de trois tailles droites,
- \* Un jeu de pinces de Blakesley de trois tailles à 45°,
- \* Un jeu de pinces de Blakesley de trois tailles à 90°,
- \* Une pince rétrograde d'Ostrôm Terrier,

- \* Pincés de Wigand latérale et antéro-postérieure,
- \* Un jeu d'aspirateurs droits et courbes à extrémité olivaire boutonnée pour ne pas blesser la muqueuse,
- \* Un décolleur de Howarth,
- \* Des ciseaux courbe utilisés pour la résection du cornet moyen,
- \* Une pointe coagulante,

- Plateau d'instruments pour septoplastie.

Il est préférable d'utiliser une optique montée sur un manche aspirateur-laveur. Certes ce dispositif est plus encombrant que l'optique seule mais ce système diminue les mouvements de va et vient.

## **B - INSTALLATION**

Une des principales difficultés rencontrées au cours de cette chirurgie est le saignement diffus. Cela est particulièrement vrai dans les polyposes diffuses en poussées inflammatoires, notamment chez l'asthmatique et lors de la maladie de Widal.

Tous les artifices seront donc utilisés pour essayer de limiter au maximum le saignement.

L'intervention est réalisée sous anesthésie générale. Certains auteurs restent partisans de l'anesthésie locale [127][240]. Dans tous les cas une préparation locale minutieuse est nécessaire.

### **I - ANESTHÉSIE GÉNÉRALE**

La technique utilisée dans notre service [20] permet une anesthésie profonde et stable avec une induction et un réveil rapides, associée à une analgésie efficace.

La prémédication comporte 100 mg d'hydroxyzine (Atarax®) la veille de l'intervention et deux heures avant l'induction. L'induction proprement dite peut être précédée de :

- L'injection de 0,5 mg d'atropine. Une dose plus forte compromet la qualité du champ opératoire en provoquant une tachycardie trop importante [17], on l'évitera dans les cas de mucoviscidose afin de conserver la fluidité des sécrétions ;
- la lidocaïne à la dose de 1,5 mg/kg qui a un rôle préventif contre le bronchospasme s'ajoutant à la diminution des réactions hémodynamiques liées aux infiltrations adrénalinées ou à l'intubation.

L'induction anesthésique :

Les benzodiazépines (midazolam-Hypnovel®) peuvent à elles seules assurer l'induction si elles sont employées à dose suffisante ou simplement potentialiser l'hypnotique choisi. Il faut veiller aux conservateurs entrant dans la composition de nombreuses d'entre elles :

- Le propofol (Diprivan®), si le sujet n'est pas allergique à l'œuf ou au soja, peut être proposé [168],[139], présente l'avantage de n'induire que peu de tachycardie réactionnelle.
- Son association aux morphiniques sans conservateur (sufentanil et remifentanil) permet une intubation sans curare. Il aurait d'autre part un effet protecteur contre la broncho-constriction.

Le maintien de la narcose peut se faire à l'aide de propofol à la seringue électrique ou d'isoflurane (Forènes®) qui maintient une vasodilatation sans retentissement sur la contractilité myocardique, permettant ainsi une réduction du saignement.

Cette technique anesthésique nécessite une ventilation mécanique pour compenser la dépression respiratoire. Cette ventilation artificielle concourt également à la réduction du saignement en augmentant la pression endo-thoracique, gênant ainsi le retour veineux et diminuant donc le débit cardiaque et la pression artérielle.

Ces moyens de réduction du saignement ne sont efficaces que chez des patients à hémostase normale. Il est important de contrôler la crase avant la chirurgie.

Le patient reçoit une antibioprophylaxie par injection de 500 mg de céfuroxime (Zinnat®) lors de l'induction de l'anesthésie.

## II - INSTALLATION DU PATIENT

Afin de limiter le saignement, le malade est placé en position proclive de 15 à 20° (une baisse de 2 mm Hg de la P.A.S. accompagne 2 cm de surélévation), sa tête est en légère flexion, le nez tourné vers l'opérateur. Le champ opératoire laisse apparent les deux yeux, le front et la lèvre supérieure.

L'opérateur est placé à la droite du malade, l'aide est en face. Le moniteur de télévision est à la tête. Les tomodensitométries sont sur le négatoscope placées en face du chirurgien.

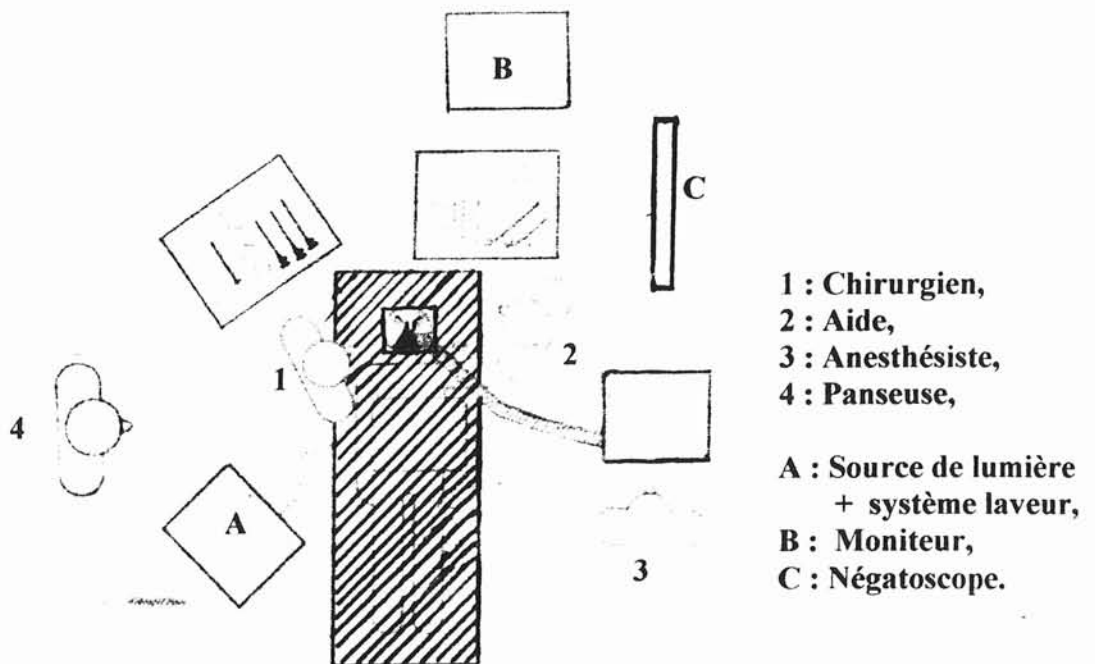


Schéma de la disposition dans la salle d'opération

### III - PRÉPARATION LOCALE

L'infiltration locale complète systématiquement l'anesthésie générale, afin de réduire au mieux le saignement. Elle est réalisée avec une préparation extemporanée de 20 ml de Xylocaïne 1 % et d'une ampoule d' ¼ de mg d'Adrénaline. Cette préparation est préférée à l'utilisation de Xylocaïne Adrénalinée, qui renferme des métabisulfites ( risque d'intolérance à ces substances chez les patients porteurs d'une triade de Widal ).

On infiltre systématiquement les pédicules sus et sous orbitaires, l'artère frontale interne à l'angle interne du sourcil, la terminaison de l'artère faciale dans le sillon naso-génien, l'artère de la sous-cloison, la muqueuse de la cloison et la tête du cornet inférieur.

Les fosses nasales sont également méchées durant une dizaine de minutes par des tentes imbibées de xylocaïne 5% naphazolinée auquel certains ajoutent quelques gouttes de cocaïne [127] ou d'adrénaline.

Ce méchage a pour but de rétracter au maximum la muqueuse permettant une réduction du saignement, et de mettre en valeur les principaux reliefs de la fosse nasale.

### C - L'INTERVENTION

Les différents temps opératoires se déroulent dans un ordre chronologique qui permet de retrouver un à un les différents repères fondamentaux [109], et de progresser logiquement sans danger vers une éradication la plus complète possible de la muqueuse ethmoïdale.

## I - MISE EN PLACE DES CLOUS DE LEMOYNE

Elle doit rester systématique chez un opérateur peu expérimenté, en dehors bien sûr des contres-indications que sont l'hypoplasie et l'agénésie du sinus frontal. Le bilan pré-opératoire comportera donc systématiquement des clichés radiographiques (Nez-front-plaque et Crâne de profil) pour apprécier la taille des sinus frontaux.

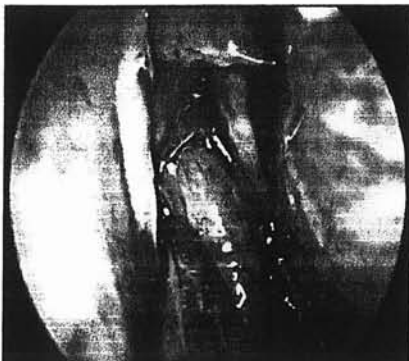
Le forage de la paroi antérieure du sinus frontal s'effectue classiquement à 1 cm du sommet de la bissectrice de l'angle droit formé par le plan des trous sus-orbitaires et la ligne médiane. Nous préférons réaliser ce forage dans le triangle situé sous cette bissectrice.

Une moucheture cutanée est réalisée au bistouri froid (lame n°11) avant le forage, incisant également le périoste. Pour ROUVIER [214], la longueur de la mèche utilisée est égale à l'épaisseur du pli cutané frontal.

## II - POLYPECTOMIE

Quels que soient le stade de la polypose et les antécédents chirurgicaux, il faut chercher à identifier les repères initiaux. La polypectomie, permet cette recherche et cette identification pas à pas.

La cloison nasale, le plancher des fosses nasales, le cornet inférieur, la branche montante du maxillaire sont débarrassées des polypes ou de toute accumulation de sécrétions et de croûtes. L'endoscope progresse si possible par le méat inférieur ou le méat moyen, jusque dans le cavum qui est également aspiré et où l'on repère les éléments du cadre choanal et l'orifice tubaire.

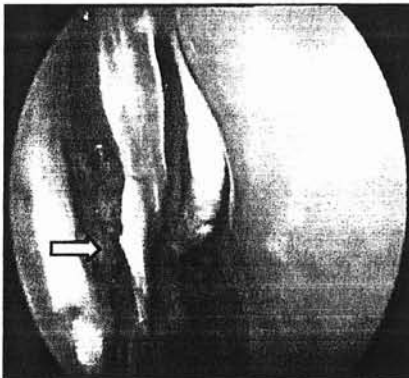


En l'absence d'antécédents chirurgicaux, la polypectomie permet de retrouver la tête du cornet moyen ainsi que son col qui s'insère sur la branche montante du maxillaire et l'apophyse unciforme facile à identifier plus de 9 fois sur 10 même dans les polyposes évoluées.

### III - UNCIFORMECTOMIE

C'est le premier temps de la nasalisation. Le bistouri falciforme est inséré délicatement dans l'unciforme, à la jonction de ses branches verticale et horizontale, le côté tranchant tourné vers le haut.

L'incision détache de bas en haut le segment vertical. Le bistouri est retiré de l'incision et on le fait pivoter de  $180^\circ$  pour amener le tranchant vers le bas. L'incision libère alors le segment horizontal. Cette incision arciforme est réalisée uniquement avec la pointe de la lame falciforme qui ne doit être enfoncée plus de 3 à 4 mm. L'axe du bistouri doit être maintenu dans un plan parallèle au plan de la paroi orbitaire interne. Une inclinaison trop marquée et/ou une pointe de bistouri trop enfoncée expose au risque de pénétration orbitaire.



L'introduction de l'optique dans l'incision permet d'examiner la gouttière uncibulaire et parfois même dans les polyposes évoluées de repérer l'ostium maxillaire. L'incision doit être réalisée sous contrôle optique à  $0^\circ$ , mais la vision de l'ostium maxillaire est facilitée par l'emploi de l'optique  $30^\circ$ .

Une pince mors-curette saisit l'apophyse unciforme et la détache par un mouvement de torsion délicat. Elle est extraite de la fosse nasale et examinée sur table.

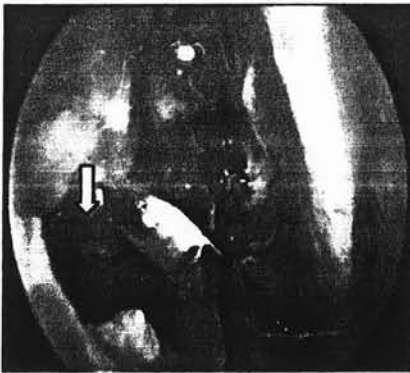
L'unciformectomie permet plus d'une fois sur deux, même dans les polyposes évoluées, de retrouver l'ostium maxillaire dans la gouttière uncibulaire ainsi ouverte. C'est alors le repère idéal pour réaliser une large méatotomie moyenne d'avant en arrière. Lorsque l'ostium naturel ne peut être identifié, la méatotomie sera réalisée à partir d'une ponction de la région des fontanelles.



## IV - MÉATOTOMIE MOYENNE

La méatotomie moyenne est réalisée systématiquement dès le début de l'intervention, car elle est un fil conducteur fiable pour identifier et disséquer la paroi interne de l'orbite. Elle doit pour cela être ouverte au maximum avec comme limites :

- En bas la ligne d'insertion du cornet inférieur,
- En avant l'ostium naturel, dont il faut à chaque fois que possible conserver la muqueuse de son héli-circonférence antérieure
- pour conserver un drainage muco-ciliaire efficace dès la période postopératoire,
- En arrière, la lame verticale du palatin, facile à identifier par sa rigidité qui tranche sur la souplesse de la paroi des fontanelles,
- En haut, la jonction entre les parois inférieure et interne de l'orbite qui ne sont autres que le toit du sinus maxillaire et la paroi externe du carter ethmoïdal.



Qu'elle soit réalisée d'avant en arrière ou d'arrière en avant, il est préférable de commencer la méatotomie en bas, en suivant la ligne d'insertion du cornet inférieur. Une fois la lumière du sinus maxillaire identifiée, la méatotomie est agrandie vers le haut en prenant comme limite de dissection le toit du sinus maxillaire. On retrouve ainsi

constamment et sans difficulté la jonction entre paroi inférieure et interne de l'orbite. La méatotomie moyenne permet donc un premier repérage de la paroi orbitaire, à sa partie basse.

## V- DISSECTION SOUS - PÉRIOSTÉE DE LA BRANCHE MONTANTE DU MAXILLAIRE

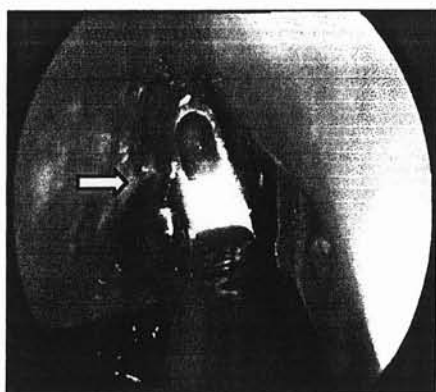La dissection dans un plan sous-périosté de la branche montante du maxillaire est un artifice technique très utile à la dissection de la paroi

antérieure de l'ethmoïde. Cette dissection est entreprise juste en avant de l'insertion du cornet moyen à l'aide d'une pince mors-curette 90°.

L'os est très résistant à cet endroit et la pince doit rechercher un contact franc en même temps qu'elle pince la muqueuse pour détacher le lambeau. L'ablation de ce lambeau emporte avec lui les résidus d'apophyse unciforme jusque sur le dos du cornet inférieur et surtout la racine cloisonnante de l'unciforme qui sépare à la partie haute de l'ethmoïde antérieur les cellules unciformiennes des cellules méatiques. L'ouverture du compartiment unciformien permet alors d'accéder à la partie antérieure de la paroi interne de l'orbite.

## VI - DISSECTION SOUS - MUQUEUSE DE LA PAROI ORBITAIRE

A ce stade de l'intervention, le plan dans lequel s'inscrit la paroi orbitaire interne se dessine clairement : l'orbite bombe dans la cavité ethmoïdale antérieure et délimite en avant avec la face postérieure de la branche montante du maxillaire un récessus plus ou moins profond selon les individus qui correspond aux compartiments unciformiens et méatiques évidés.



En arrière du bombement, la paroi orbitaire se continue dans un plan vertical oblique vers l'arrière et le dehors.

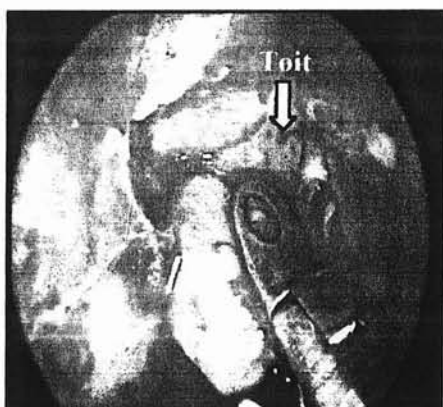
Le dôme du bombement orbitaire est facile à disséquer en tenant les mors de la pince tangentiellement à la paroi. Les restes de cloisons sont enlevés délicatement et la muqueuse qui tapisse cette paroi est soigneusement décollée pour mettre l'os à nu. La dissection sous-muqueuse de la paroi orbitaire se poursuit ensuite de proche en proche, d'avant en arrière, en effondrant toutes les cellules rencontrées jusqu'à l'aplomb de la limite postérieure de la méatotomie moyenne.

L'ablation de la muqueuse et la dissection au contact de l'os représentent un artifice technique qui permet de suivre sans fausse route cette paroi.

Le contenu ethmoïdal compris entre en dehors la paroi orbitaire et en dedans le cornet moyen peut à ce stade être évidé grossièrement, rapidement et sans danger, à condition que tous les gestes soient réalisés dans un axe antéropostérieur compris entre ces deux plans.

La dissection de la partie supérieure de la paroi orbitaire n'est possible qu'après repérage et dissection du toit ethmoïdal.

## VII - IDENTIFICATION ET DISSECTION SOUS MUQUEUSE DU TOIT ETHMOÏDAL



Il existe de nombreuses possibilités d'identifier le toit ethmoïdal qui présente un aspect caractéristique (hard white roof).

Son aspect est facile à reconnaître quand les cellules ethmoïdales supérieures restent pneumatisées et que la muqueuse qui les tapisse garde son aspect macroscopique normal.

Dans les autres cas, il est généralement plus facile à identifier dans l'ethmoïde moyen, en remontant progressivement l'évidement central débuté précédemment ou en poursuivant vers le haut la dissection de la paroi orbitaire.

L'ablation de la muqueuse facilite son identification, elle doit se faire par décollement. Il est en général facile d'amorcer le décollement de la muqueuse des parois osseuses sus-jacentes avec l'extrémité de la canule d'aspiration, puis de saisir un par un ces lambeaux muqueux par leur tranchant pour les décoller délicatement. Les cloisons dénudées des cellules ethmoïdales sont ainsi aisément reconnaissables et leur excrèse par morcellement à la pince sous contrôle de la vue est sans danger.

Cette technique de dissection appliquée pas à pas en remontant vers le haut permet inéluctablement d'identifier le toit ethmoïdal par son aspect caractéristique.

Une autre technique pour identifier le toit ethmoïdal consiste à poser un clou de Lemoyne pour repérer l'ostium frontal, puis à disséquer le toit ethmoïdal de proche en proche à partir de l'ostium.

Enfin, le repérage du toit ethmoïdal peut également se faire à partir du toit du sphénoïde, en ayant pris soin de bien étudier leurs rapports sur le scanner.

## VIII - ÉVIDEMENT ETHMOÏDAL ANTÉRIEUR ET DÉGAGEMENT DE L'OSTIUM FRONTAL

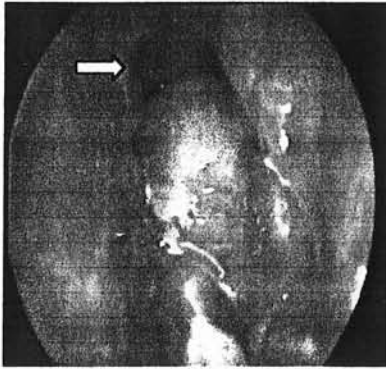
Les difficultés à ce niveau sont nombreuses. A ce stade de l'intervention, les limites de l'évidement sont identifiées : la paroi orbitaire en dehors, le cornet moyen en dedans, le toit ethmoïdal en haut, la face postérieure de la branche montante du maxillaire en avant.

Il faut éviter de blesser l'artère ethmoïdale antérieure, qui est d'autant plus vulnérable qu'elle traverse l'ethmoïde à distance sous le toit ethmoïdal, on la repère à la jonction entre le toit ethmoïdal et le bord postérieure du canal fronto-nasal. On notera cependant l'existence fréquente d'une cellule entre artère ethmoïdale et canal naso-frontal.

Cependant une plaie, voire une section de l'artère, représente une complication mineure si la conduite à tenir en pareille circonstance est adaptée.

La technique de dissection par décollement muqueux et résection des cloisons dénudées permet généralement de squelettiser le canal de l'artère ethmoïdale antérieure sans le blesser, quel que soit son niveau de traversée. La dissection du toit part de l'endroit où il a été identifié dans l'ethmoïde moyen et est poursuivi vers l'avant. La variabilité anatomique de cette région s'étend de l'ethmoïde antérieur borgne par agénésie du sinus frontal à l'hyperpneumatisation avec colonisation

par des cellules ethmoïdales de la paroi supérieure de l'orbite, de la paroi postérieure du sinus frontal et de la crista galli.



La mise en place d'un clou de Lemoyne est une aide précieuse surtout en début d'expérience pour repérer le canal nasofrontal, mais ne résout pas toutes les difficultés. Seule une grande expérience de la chirurgie de cette région permet de se sentir à l'aise et confiant dans la qualité de son évidement ethmoïdal antérieur.

L'utilisation de pinces mors-curettes coudées à 90° ou 70°, longues et fines, à ouverture antéro-postérieure et latérale (pinces de Wigand) est ici indispensable.

Mais le principe de la dissection par décollement muqueux puis résection des cloisons, pour aboutir à une mise à nu complète des parois, reste le principe directeur. L'objectif est d'ouvrir largement dans la cavité ethmoïdale antérieure l'ostium frontal, tout en conservant sa muqueuse circonférentielle afin d'éviter les synéchies et sténose secondaires.

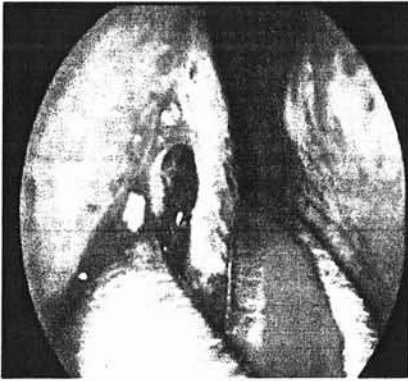
La résection des cloisons qui le sépare d'une ou parfois plusieurs bulles frontales voisines permet parfois de l'élargir considérablement et son diamètre peut alors avoisiner le centimètre.

A l'opposé, l'ostium peut être limité à un orifice de très petit diamètre qui n'admet même pas la cathétérisation par la canule d'aspiration la plus fine.

La situation de l'ostium est également très variable. Suivant que le sinus frontal se développe à partir d'une cellule unciformienne ou méatique, il s'ouvrira soit près du cornet moyen, soit près de la paroi orbitaire, voire au contact de la paroi antérieure de l'ethmoïde. L'attitude vis-à-vis de la muqueuse qui tapisse les bulles frontales dépend de leur taille et de la facilité d'accès. Si une ou plusieurs bulles sont de grande taille, on peut les considérer comme d'authentiques sinus frontaux et s'attarder à les remettre le plus largement possible en communication avec la cavité ethmoïdale.

## IX - RÉSECTION DU CORNET MOYEN

La résection du cornet moyen est indispensable pour la réalisation d'une nasalisation : d'abord parce que des polypes naissent fréquemment de sa muqueuse, ensuite parce que l'évidement complet du contenu ethmoïdal et en particulier l'ablation de sa racine cloisonnante le rendent complètement instable, ensuite parce que l'évidement ethmoïdal postérieur et en particulier la dissection de la face externe (ou ethmoïdale) de la lame des cornets est plus facile et moins dangereuse, et enfin parce que son exérèse limite la formation de synéchies dans l'ethmoïde antérieur, et réduit donc les risques de sténose du canal naso-frontal ou de la méatotomie moyenne.



L'utilisation de ciseaux courbes à gauche est préférable. Les lames entrouvertes sont placées, concavité tournée en bas, au niveau du col de l'opercule. Les ciseaux détachent le cornet moyen de son attache supérieure ou lame des cornets par un ou deux mouvements de section, puis l'écarte doucement vers le bas avant de continuer leur progression vers l'arrière et le bas.

Cette dissection progressive permet en général de retrouver naturellement l'espace du méat supérieur, dans lequel apparaît la tête du cornet supérieur. Ce dernier doit être conservé car il porte sur sa face interne ou nasale, une surface importante de muqueuse olfactive.

Le cornet moyen reste encore attaché par sa queue sur la paroi externe, c'est-à-dire sur la branche verticale du palatin, immédiatement sous le trou sphéno-palatin. Cette attache peut-être sectionnée au ras du palatin à l'aide des ciseaux courbes, leur concavité étant tournée en dedans. Elle peut également être simplement arrachée en la prenant dans les mors d'une pince à laquelle on imprime un mouvement antéropostérieur en direction du cavum. Le risque, quelle que soit la technique, est une plaie de l'artère sphéno-palatine ou de l'une de ses branches (qui en soit n'est pas une complication si la conduite à tenir est adaptée). Le cornet moyen est extrait de la fosse nasale et examiné sur table.

## X - SPHÉNOÏDOTOMIE

La résection du cornet moyen permet d'accéder à la face antérieure du sphénoïde, c'est-à-dire à la paroi postérieure de la cavité ethmoïdale.

L'anatomie de cette région est variable. La jonction anatomique idéale met en continuité le toit du sphénoïde avec le toit de l'ethmoïde, la paroi orbitaire interne avec la paroi latérale du sphénoïde.

Cette situation anatomique idéale est souvent modifiée par les cellules ethmoïdales postérieures et notamment la cellule d'Onodi qui en fonction de son degré de pneumatisation va venir surplomber le toit du sphénoïde ou se glisser entre paroi orbitaire et paroi latérale du sphénoïde. Parfois c'est la pneumatisation du sphénoïde qui bouleverse les rapports ( cf anatomie).

Une sphénoïdotomie réglée, menée de dedans en dehors et de bas en haut, permet de s'adapter à cette variabilité et de réaliser sans danger un évidement ethmoïdal postérieur complet.

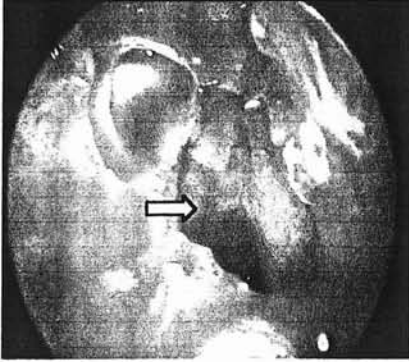
Il faut bien sûr toujours d'abord s'assurer de l'existence d'une cavité sphénoïdale par le scanner.

On peut décider de réaliser la sphénoïdotomie à partir d'un ostium naturel visible généralement dans le quadrant supéro-interne. Une pince mors-curette fine à 70° est introduite, à l'envers, dans l'ostium de telle sorte que les deux mors restent à cheval sur la berge inférieure. On peut ainsi agrandir sans danger l'ostium vers le bas.

Que l'ostium soit visible ou non, on peut toujours pénétrer sans danger le sphénoïde en ponctionnant sa face antérieure dans le quadrant inféro-interne, point de pénétration sphénoïdal le plus sécurisant, à l'aide par exemple d'une canule d'aspiration.

La canule est tout d'abord placée dans le cavum en glissant dans le méat inférieur au contact du septum pour bien rester le plus proche possible de l'axe médian. Elle aspire le cavum pour bien repérer sa paroi postérieure, sa paroi supérieure qui correspond au plancher du sphénoïde, puis revient vers l'avant et le haut pour repérer le bord arrondi qui relie paroi inférieure et antérieure du sphénoïde. Toujours en restant le plus au contact possible du septum, la pointe de

l'aspirateur palpe la paroi antérieure et trouve en général à quelques millimètres au-dessus du bord arrondi une paroi facilement dépressible qui se laisse ponctionner sans forcer.



Cet orifice est agrandi à la pince morscurette 70°, d'abord vers le bas jusqu'à la rencontre avec le bord arrondi, qui est très dur et s'oppose à une résection facile.

L'ouverture vers le haut en direction du toit sphénoïdal peut se faire selon deux modalités :

- L'endoscope est introduit dans la lumière sphénoïdale pour bien repérer le toit avant toute résection supplémentaire vers le haut.
- On introduit délicatement les deux mors fermés d'une pince fine à 90° en arrière de la paroi antérieure, afin de rechercher le contact avec le toit. Tant que la pince ne palpe pas le toit, on peut poursuivre la résection vers le haut.

Cette ouverture verticale paramédiane du sphénoïde est en général facile quand le cornet moyen est réséqué. Elle permet d'identifier un nouveau repère important : le toit du sphénoïde.

## XI - ÉVIDEMENT ETHMOÏDAL POSTÉRIEUR

Trois repères sont désormais identifiés. Ils vont permettre un évidement ethmoïdal postérieur complet et sans danger : la paroi orbitaire en dehors, le toit du sphénoïde en haut et en arrière, le toit de l'ethmoïde antérieur et moyen en haut et en avant.

A ce stade, il est en général plus facile de reprendre la dissection du toit ethmoïdal d'avant en arrière. En appliquant le principe « décollement des lambeaux muqueux - résection des cloisons dénudées », la

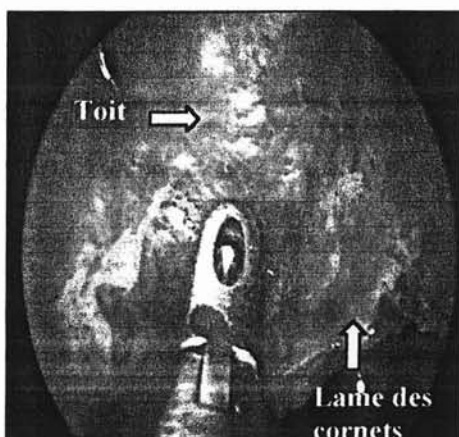


dissection progresse d'avant en arrière, rencontre inconstamment l'artère ethmoïdale postérieure et vient buter sur la paroi antérieure du sphénoïde. C'est à ce stade que l'on découvre si le toit ethmoïdal postérieur et le toit sphénoïdal sont dans le prolongement l'un de l'autre ou s'il existe un décalage.

Le fait d'avoir repéré initialement le toit du sphénoïde évite ainsi toute fausse route et donne toute sa valeur à la sphénoïdotomie.

La résection de la paroi antérieure du sphénoïde dans sa moitié externe débute en bas selon le principe déjà décrit : introduction dans le sphénoïde, derrière la paroi antérieure résiduelle, des mors fermés d'une pince 70° ou 90° et résection tant qu'il n'y a pas de contact avec

la paroi latérale. La paroi orbitaire située au-dessus et en arrière de la méatotomie moyenne sert également de limite latérale à ne pas dépasser.



La dissection de l'angle postéro-supérieur et externe de l'ethmoïde représente l'étape finale, la plus dangereuse potentiellement en raison de ses rapports avec le canal optique. Il faut pour éviter cet angle progresser méticuleusement en restant en permanence tangentiel aux plans du toit ethmoïdo-sphénoïdal et de la paroi interne de l'orbite.

Il existe fréquemment autour du canal optique un ou plusieurs prolongements des cellules ethmoïdales postérieures qui moulent son relief. La muqueuse qui tapisse ces prolongements, se détache parfois aisément à partir d'un lambeau du toit ethmoïdal ou de la paroi orbitaire. Si ce n'est pas le cas, il faut la laisser en place car toute manœuvre à ce niveau est dangereuse.

Par contre, il paraît souhaitable de supprimer toute esquille osseuse ou lambeau dilacéré qui risquerait de sténoser l'ouverture de ces prolongements dans la cavité ethmoïdale postérieure.

Lorsque l'évidement ethmoïdal postérieur est terminé, on peut suivre sur toute sa longueur la paroi orbitaire interne qui se termine en

haut et en arrière par le relief du canal optique. Au-dessous, la méatotomie moyenne permet de suivre la paroi postéro-externe du sinus maxillaire qui semble se continuer avec la paroi antérieure du sphénoïde. En haut, les toits ethmoïdal et sphénoïdal restent souvent séparés par un liseré de paroi antérieure.

L'examen attentif avec l'optique 30°, de la jonction entre le toit ethmoïdal et la lame des cornets s'impose car il n'est pas rare que l'évidement ethmoïdal reste incomplet à ce niveau.

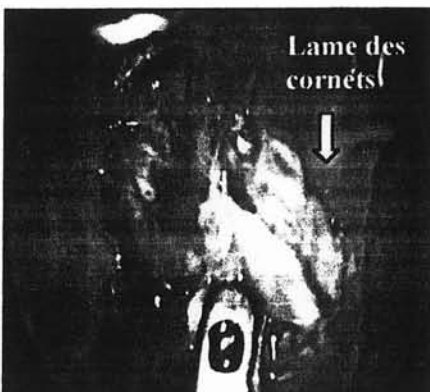
## XII - DISSECTION DE LA LAME DES CORNETS

La lame des cornets forme la paroi externe de la gouttière olfactive. Elle est tapissée sur sa face interne ou nasale de muqueuse olfactive et de muqueuse respiratoire qu'il faut respecter, sur sa face externe de muqueuse ethmoïdale a priori pathologique qui doit donc dans le concept d'une nasalisation être enlevée.

Cette dissection peut se faire selon plusieurs modalités :

- Elle peut débiter par le bas, au niveau de la tranche de section du cornet moyen. On vérifie à l'optique 0° ou 30° si l'os reste recouvert sur sa face ethmoïdale d'une muqueuse, que l'on peut alors décoller à l'aspirateur puis enlever à la pince.

Parfois, le décollement de la muqueuse n'est pas facile, on peut alors réséquer une fine bande de muqueuse sur le bord inférieur du cornet supérieur, donnant ainsi un plan de décollement.



La dissection pourra débiter par le haut, au niveau de l'insertion du col de l'opercule sur la branche montante du maxillaire.

A l'aide d'une pince mors-curette 90°, on mord franchement sur l'ogive de cette insertion. Ce geste permet soit de détacher uniquement un lambeau

muqueux, soit parfois d'ouvrir une cellule méatique résiduelle et de découvrir en poursuivant la dissection vers l'arrière et le bas (au contact de la lame des cornets) plusieurs autres cellules méatiques résiduelles. Le contrôle optique à 30° et une dissection tangentielle aboutissent en général à une mise à nu correcte de toute la lame des cornets.

- Enfin la dissection pourra se faire de l'arrière vers l'avant. En effet, la jonction entre toit ethmoïdal et face ethmoïdale du cornet supérieur est en général facile à disséquer et à identifier en arrière. Partant de ce point de repère la lame des cornets peut être disséquée d'arrière en avant et de haut en bas.

La dissection sous-muqueuse de cette paroi permet très fréquemment d'y reconnaître les canaux verticaux des filets olfactifs.

### XIII - RÉVISION DE LA CAVITÉ

A la fin d'une nasalisation, il ne persiste plus anatomiquement de structure ethmoïdale. Les sinus frontaux, maxillaires et sphénoïdaux s'ouvrent largement dans une cavité qui elle-même est incluse dans les fosses nasales du fait de la résection du cornet moyen.

Cette intervention aboutit donc à une ouverture dans le nez de toutes les cavités sinusiennes.

## D - VARIANTES TECHNIQUES

### I - LA SEPTOPLASTIE

Quelques rares déviations majeures de la cloison barrent l'accès à l'ethmoïde et imposent de débiter l'intervention par une septoplastie.

La nasalisation sera souvent complétée par une septoplastie en fin d'intervention, afin de corriger les déformations septales représentant

un obstacle aux soins locaux et à la diffusion de la corticothérapie locale.

Un geste à minima à type de résection endoscopique pourra parfois être réalisé.

## II - L'ABORD ENDOSCOPIQUE DE FOSSE CANINE

Réalisé de façon exceptionnelle, en cas de lésions intra-sinusiennes étendues. L'utilisation d'optiques permet de réduire au maximum la taille de l'ouverture de la fosse canine.

Cet abord associé à la méatotomie moyenne permet un contrôle correct de l'ensemble du sinus maxillaire.

## E - LES SOINS POST-OPÉRATOIRES

En fin d'intervention, pour la majorité des patients, nous ne méchons plus les cavités. Nous mettons en place un simple pansement hémostatique résorbable (Surgicel®) en cas de saignement diffus persistant.

En cas de septoplastie associée, des attelles en silicone sont mises en place pour 48h.

Le patient sort du service le lendemain de l'intervention en cas de nasalisation simple, si une septoplastie y est associée la sortie se fera à la 48 h, après ablation des attelles.

Une injection IM de 80 mg de triamcinolone (Kenacort® R) le jour de la sortie est réalisée afin de favoriser la cicatrisation et de contrôler la réaction oedémateuse postopératoire de la muqueuse laissée en place dans les grands sinus.

Le patient quitte le service, et débute des lavages pluri-quotidiens au sérum physiologique associé à une corticothérapie locale au long cours.

Ordonnance de sortie :

*Sérum physiologique 9‰ : 3 flacons 500 ml,  
Seringues stériles 20 cc : 5 unités,  
Pour réalisation de lavages de nez pluri-quotidiens*

*Nasonex ®: 2 pul. par narine le matin – QSP 1 mois.  
Diantalvic ®: 2 gel. si douleur, (max. 6/24h) – 2 boîtes.*

De nombreux auteurs conseillent de revoir régulièrement le patient en consultation durant le premier mois postopératoire, afin de réaliser des décroûtages, [35], [68], [118], [143], [240]. Pour notre part, le patient est revu au premier mois postopératoire. Si la pratique des lavages a été régulière et consciencieuse, le contrôle endoscopique ne montre que quelques croûtes, dont l'ablation accélérera la cicatrisation définitive. Seulement quelques patients nécessitent une consultation avant la fin du premier mois, du fait d'une surinfection locale.

On demande ensuite au patient de poursuivre les lavages des fosses nasales en fonction des besoins, en soulignant leur rôle dans le maintien d'une bonne hygiène locale. Nous conseillons ensuite au patient de maintenir la corticothérapie locale au long cours.

**ÉTUDE CLINIQUE DE LA  
RÉCUPÉRATION  
OLFACTIVE APRÈS  
NASALISATION**

- **PROTOCOLE 1**
- **PROTOCOLE 2**
- **RÉSULTATS  
COMPLÉMENTAIRES**

## PREMIER PROTOCOLE

Évolution de l'odorat après une cure courte de corticoïdes généraux puis après nasalisation dans la PNS avec anosmie ou hyposmie sévère

## **A - BUT**

Montrer que dans la polypose naso-sinusienne la récupération olfactive obtenue par la nasalisation est :

- Au moins de qualité équivalente à celle obtenue par la corticothérapie générale,
- De durée nettement supérieure à celle obtenue par les corticoïdes généraux.

## **B - MATÉRIEL ET MÉTHODES**

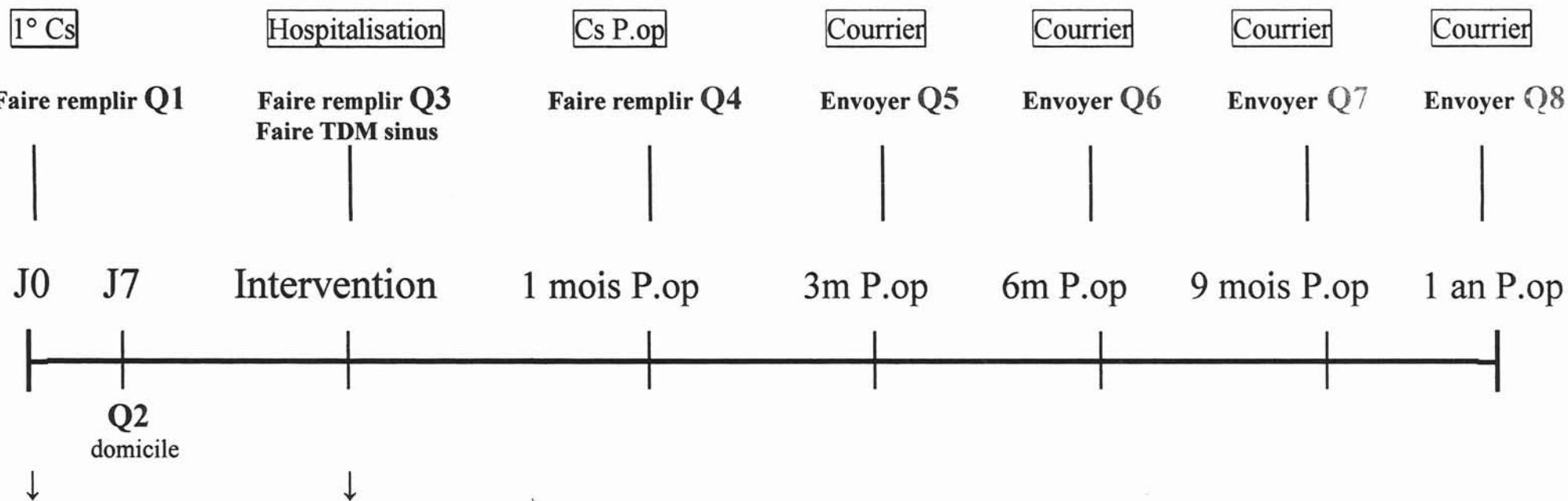
### **I - DESCRIPTION DE L'ÉTUDE**

Il s'agit d'une étude prospective, ouverte, d'une cohorte de 24 patients présentant une PNS avec anosmie ou hyposmie sévère (E.V.A < 5) traités dans un premier temps par une cure courte de corticoïdes par voie générale, puis secondairement par chirurgie de type nasalisation.

Evaluation répétée de l'odorat à l'aide d'une échelle visuelle analogique comprise entre 0 (anosmie) et 10 (odorat normal) selon le protocole suivant : (SCHEMA PROTOCOLE p 237)



# PROTOCOLE ANOSMIE – Patients groupe 1



Etude clinique

## Donner :

Q2 + enveloppe réponse  
(A remplir et renvoyer à J7)

## Ordonnances :

Célestène 2 mg : 2 cps le matin  
Josacine dispersible : 1g x 2/24h QSP 7  
Nasonex : 2 pul. / FN / 24h. QSP 3 mois

## Faire :

Injection Kénacort-R

## Ordonnance :

Nasonex : 2 pul. / FN / 24h.  
Sérum physiologique 9°/∞

## II - PATIENTS

- **Critères d'inclusion :**

- Age : > 18 ans,
- Anosmie ou hyposmie sévère en rapport avec une PNS,
- PNS invalidante et non ou mal contrôlée par le traitement médical c'est à dire :
  - > 3 cures courtes de corticoïdes par voie générale par an,
  - Efficacité partielle des corticoïdes locaux au long court avec persistance d'un problème fonctionnel invalidant (obstruction nasale, anosmie...),
  - Intolérance à la corticothérapie locale ( hyper-réactivité nasale lors des pulvérisations, brûlures, épistaxis...).
- Consentement libre et éclairé.

- **Critères d'exclusion :**

- Age : < 18 ans,
- PNS à odorat conservé,
- Contre indication à la corticothérapie générale,
- Contre indication à l'anesthésie générale,
- Patients sous corticoïdes généraux au long court ou susceptible de prendre des corticoïdes pour pathologies intercurrentes,
- Prise de corticoïdes par voie générale en dehors du traitement instauré dans le cadre de l'étude,
- Risque de mauvaise adhérence à l'étude.

### III - MÉTHODES

#### 1 - LE QUESTIONNAIRE : ( p 240 à 242 )

L'évaluation est purement subjective, analysant les sensations ressenties par les patients aux différents temps de l'étude. Chaque patient étant son propre témoin.

#### 2 - LA CURE COURTE DE CORTICOÏDES :

Le jour de l'inclusion le patient remplit un premier questionnaire (Q1). On lui remet également une ordonnance associant une cure courte de corticoïdes généraux et une antibiothérapie de couverture.

*Célestène® 2 mg : 2 cps le matin à jeun pour 7 jours,  
Josacine® 1g : 1 matin et soir pour 7 jours,*

L'évolution de l'odorat est étudiée à la fin de la corticothérapie générale à J7 (Q2), puis la veille de l'intervention chirurgicale (Q3).

La date de l'intervention chirurgicale est fixée en fonction de la disponibilité variable des patients et de celle du planning opératoire.

#### 3 - LA CORTICOTHÉRAPIE LOCALE :

Tous les patients sont sous corticothérapie locale tout au long de notre étude.



Veillez noter ci-dessous le nom des médicaments que vous avez pris au cours de la semaine écoulée :

1 -----

2 -----

3 -----

4 -----

5 -----

6 -----

7 -----

8 -----

9 -----

10 -----

**Au cours, des trois derniers mois, avez-vous pris un traitement corticoïdes ?**

- Par voie orale : Solupred, Célestène, Médrol, Cortancyl, Hydrocortancyl, Betnesol, Célestamine, Décadron, Dectancyl...
- Par voie injectable : Solumédrol, Soludécadron, Célestène, Depo médrol, Kénacort-retard...

 Oui :  Par la bouche Non Je ne sais pas en injection

**Fumez-vous ?**

 Je n'ai jamais fumé J'ai arrêté de fumer depuis ----- ( durée approximative en mois ou années ) Je fume occasionnellement tous les jours

**PROBLEMES DE NEZ :**

Au cours de la semaine passée, dans quelle mesure avez vous été gêné(e) par chacun des problèmes suivants :

( Mettez une croix entre 0 et 10, qui reflète l'importance de la gêne )

**1 : Nez bouché ou encombré :****2 : Nez qui coule :****3 : Nez qui démange :****4 : Eternuements :****5 : Ecoulement de sécrétions dans la gorge :**

Nous vous remercions vivement d'avoir pris le temps de répondre avec attention à ce questionnaire.

Ceux qui avaient arrêté la corticothérapie locale du fait de son inefficacité ont été mis sous *Nasonex*® , les autres ont gardé leur traitement local habituel.

*Nasonex*®: 2 pul. par F.N. le matin pour 1 mois.

*A renouveler 2 fois.*

#### **4 - LA NASALISATION ET LES SOINS PÉRI - OPÉRAIRE :**

Nous rappelons ici que le concept de la nasalisation réunit les objectifs suivants :

- Décloisonner le plus complètement possible les deux compartiments ethmoïdaux,
- Eradiquer, autant que faire se peut, la totalité de la muqueuse ethmoïdale.
- Ouvrir largement les sinus maxillaires, frontaux et sphénoïdaux, dans les cavités ethmoïdales réalisant ainsi une marsupialisation des grands sinus de la face,
- Réséquer systématiquement le cornet moyen, ce qui permet une large ouverture des cavités ethmoïdales et des grands sinus dans la fosse nasale (nasalisation des sinus).
- Le tout revient donc à façonner les cavités naso-sinusiennes avec parfois septoplastie associée afin de permettre une bonne diffusion de la corticothérapie locale post-opératoire sur une muqueuse dont la surface a été réduite au minimum.

Aucune préparation n'est nécessaire en vue de l'intervention.

Les soins post-opératoires ainsi que les délais de sortie des patients sont indiqués dans le chapitre « Technique chirurgicale p232).

Nous rappelons simplement qu'une injection de corticoïdes retards est réalisée le jour de la sortie.

Le patient est revu à la consultation un mois après le geste chirurgicale pour décroûtage, lors de cette consultation lui est remis un questionnaire d'évaluation (Q4).

### **5 - JUSTIFICATION DE L'INJECTION DE CORTICOÏDES RETARDS :**

L'injection intra-musculaire de 80 mg de *Kénacort Retard*®, repose sur des arguments empiriques. Elle a pour but de contrôler l'œdème réactionnel post-opératoire de la muqueuse laissée en place au niveau des grands sinus. Elle agit ainsi pendant la phase de cicatrisation muqueuse.

### **6 - SUIVI DES PATIENTS :**

Les questionnaires suivants ont été adressés aux patients par la poste avec enveloppe réponse affranchie.

Ils ont été envoyés aux différents temps de notre étude, 3 mois (Q5), 6 mois (Q6), 9 mois(Q7) et un an (Q8).

## **IV - TESTS STATISTIQUES** (Logiciel STATVIEW)

Nous avons utilisé un " t-test apparié " pour les comparaisons 2 à 2 des différentes moyennes données par les E.V.A, chaque patient étant son propre témoin.



Pour la comparaison sur de longues périodes incluant plusieurs mesures, notamment en post opératoire, nous avons utilisé le test " ANOVA pour mesures répétées ".

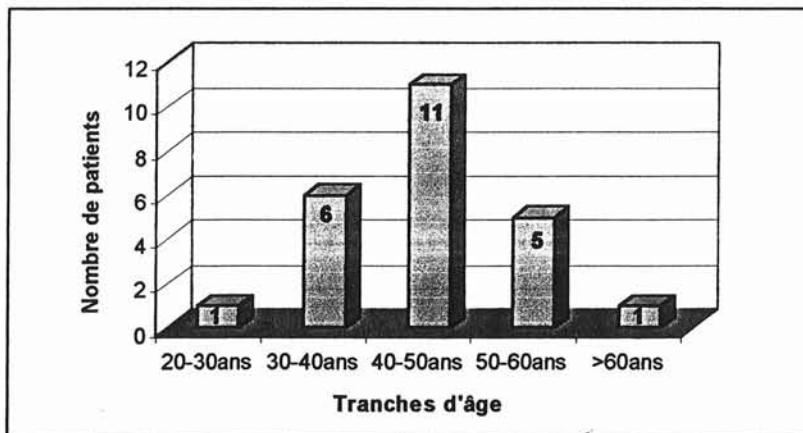
Les tests de corrélation ont été effectués à l'aide du test de " régression simple ".

## C - RÉSULTATS

### I - LES PATIENTS

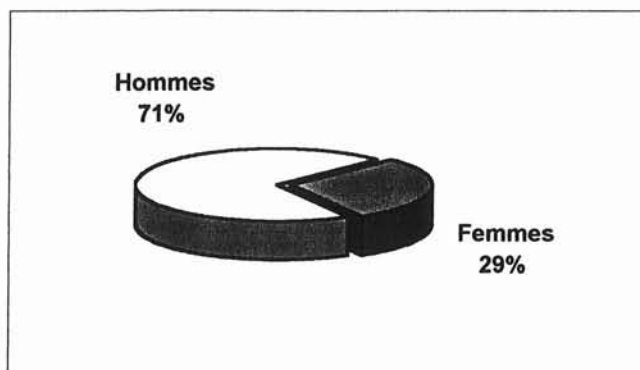
1 - NOMBRE : n = 24,

2 - AGE : De 24 à 61 ans ( Moyenne = 43,8 ans),



Répartition des âges.

3 - SEXE : 17 Hommes / 7 Femmes ( Sex ratio 2,4/1),



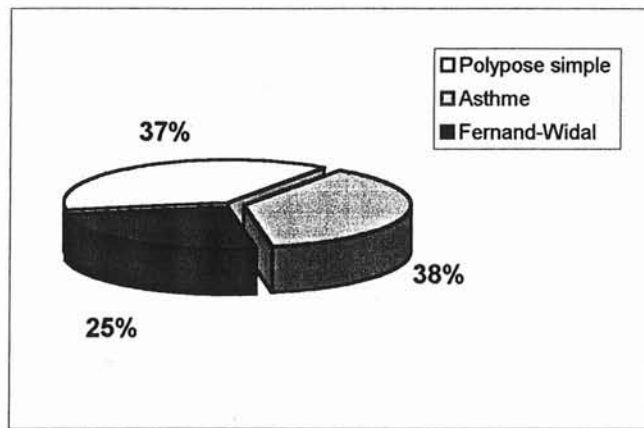
## Sexe des patients

**4 - TERRAIN :**

12 patients (50%) présentent un terrain atopique personnel.

Le bilan pneumo-allergologique pré-opératoire a permis de répartir les patients en 3 groupes :

- Polypose simple,
- Polypose et asthme,
- Polypose, asthme et intolérance à l'aspirine, entrant dans le cadre de la maladie de Fernand-Widal.



Terrain

L'ancienneté de l'anosmie était très variable, de 2 à 26 ans (Moyenne 9 ans  $\pm$  7,3).

**5 - ANTÉCÉDENTS CHIRURGICAUX :**

16 patients sur 24 (66,7 %) avaient des antécédents chirurgicaux concernant leur polypose. Parmi eux, 5 avaient bénéficié d'une ou plusieurs polypectomies, 8 patients ayant déjà eu une ethmoïdectomie, 2 patients une méatotomie moyenne et un patient une intervention de Caldwell-Luc.

## 6 - GESTE ASSOCIÉ À LA NASALISATION :

8 patients ont bénéficié d'une plastie septale dans le même temps opératoire. Aucun abord de Caldwell-Luc n'a été réalisé.

## II - TABLEAU GÉNÉRAL DES SCORES D'ODORAT POUR CHAQUE PATIENT

Tableau 1 : Scores d'odorat pour chaque patient.

NOMS		Q1	Q2	Q3	Q4	Q5	Q6	Q7	Q8
1	Mme OLI.L	2,6	10	10	10	10	10	10	10
2	Mme AUB.MF	0	10	0	10	10	10	10	10
3	Mr BRE.B	0	7	0	8,4	10	9,8	9,5	9,1
4	Mr PER.C	0	1,2	0,2	7,7	6,5	5,5	6,5	5,5
5	Mme AMA.S	0	8,9	0	10	10	10	10	10
6	Mr GER.Y	0,1	9,3	0	8	7	9,4	9,3	10
7	Mr BOH.C	0	7,5	0,2	5,6	7,6	7,5	6,4	5
8	Mr THI.JN	2,1	9,8	1,2	10	8,7	9,2	8,6	9,4
9	Mr BAR.G	0,1	6,2	1,5	9,4	8,7	6,5	6,3	6,8
10	Mr SAC.M	0	2,5	1,7	2	4,5	3,8	4,5	
11	Mme DIE.MJ	0	3,2	1,7	7,5	8,6	8,8	9,5	
12	Mme KEL.M	0	0	0	2	0	0	1,8	
13	Mr ZIE.R	0	6,2	1,8	6	6,7	7	7,4	
14	Mr HAN.P	0,3	7,2	5,5	8	8,3	8,7		
15	Mr BAR.F	0	7,8	0	9,7	9,7	10		
16	Mme FEY.M	0	7,2	5	6,5	3,2	0,8	2,5	
17	Mr MOR.J	3,7	4,8	5,5	7,4	7,5	7,6	7,8	
18	Mr HAB.S	0,2	0,5	0	0,4	0,6	1,3	1,2	
19	Mr SAN.D	4,2	8,8	3,7	9,4	9,6	9,4		
20	Mr WAL.C	1,5	6	1,4	8,2	8,5	8,4		
21	Mr GOD.E	0	8,5	9,3	9,5	9,7	10		
22	Mme GUI.V	0	3	0	0	0	0	0	
23	Mr DALL.D	0	8,1	0,2	9,8	9,7	10		
24	Mr GIN.S	0	9,8	5	3,8	7,5	8,2		

Les résultats manquants sont en attente, le recul d'un an n'ayant pas été atteint par tous les patients.

### III - ÉTUDE DE LA RÉCUPÉRATION OLFACTIVE APRÈS UNE CURE COURTE DE CORTICOÏDES GÉNÉRAUX

#### 1 - ÉTUDE DESCRIPTIVE :

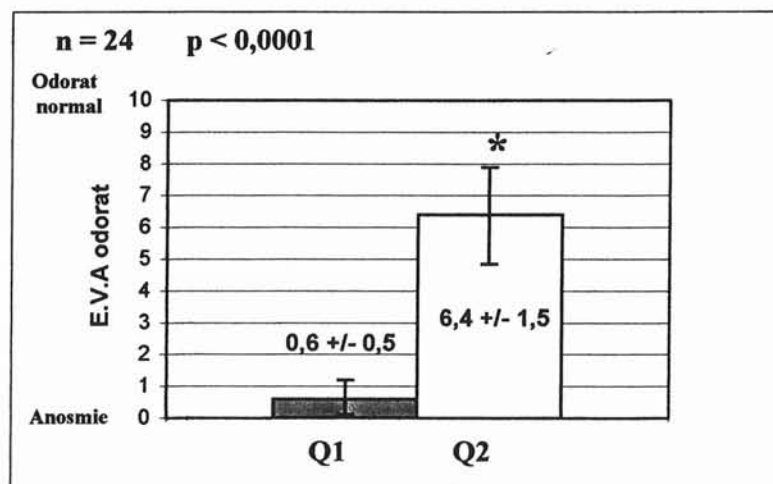
L'odorat était très altéré au moment de l'inclusion des 24 patients dans l'étude (Q1). 15 patients étaient anosmiques (E.V.A = 0) les 9 autres étaient hyposmiques sévères (E.V.A < 5).  
(Moyenne  $\pm$  écart type avant cure courte =  $0,6 \pm 0,5$ ).

Après 7 jours de corticoïdes généraux (Q2) l'odorat était très amélioré puisque 17 patients présentent une E.V.A > 5, parmi lesquels 9 rapportent une E.V.A > ou = à 8.

Il faut remarquer que 7 patients restent anosmiques ou hyposmiques sévères (E.V.A. < 5).

(Moyenne  $\pm$  écart type après cure courte =  $6,4 \pm 1,5$ ).

#### 2 - ÉTUDE STATISTIQUE :



La corticothérapie générale en cure courte présente une efficacité statistiquement significative sur la récupération olfactive ( $p < 0,0001$ ).

### **3 - DISCUSSION :**

Cette cure courte de corticoïdes permet donc de savoir si l'hyposmie ou l'anosmie d'un patient est réversible. On connaît ainsi le potentiel de récupération de chaque patient.

Par contre, on ne peut conclure pour les patients non répondeurs à la corticothérapie générale :

- Ont-ils réellement une atteinte irréversible de leurs récepteurs olfactifs ?
- Peut-on espérer pour ces patients une amélioration après chirurgie ?

Nous tenterons de répondre à ces questions dans la suite de notre étude.

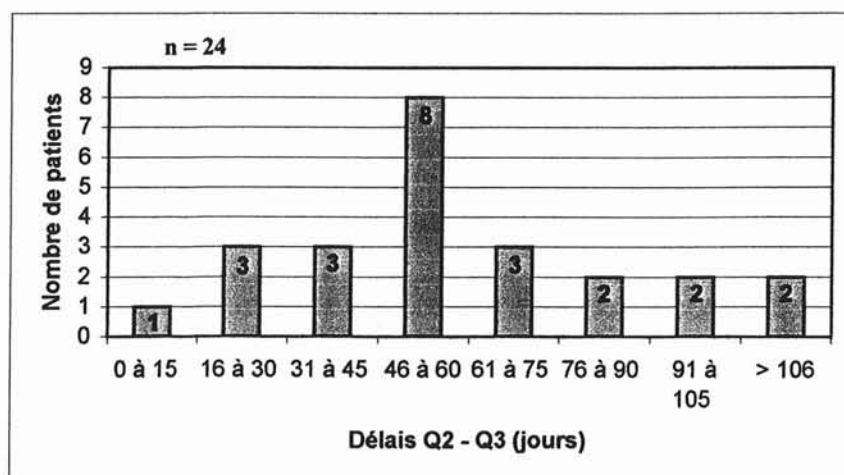
## **IV - ÉVOLUTION DE L'ODORAT DANS LE TEMPS, APRÈS UNE CURE COURTE DE CORTICOÏDES GÉNÉRAUX**

### **1 - DÉLAIS OPÉRATOIRES :**

Rappelons que la date opératoire était fixée en fonction de la disponibilité des patients et de planning opératoire. Le temps écoulé entre Q2 (fin de la corticothérapie générale) et Q3 (veille de la chirurgie) est donc variable d'un patient à l'autre.

a) Valeurs brutes : (Tableau 2) :

	NOMS	Q2	Q3	Délai (jours)
1	Mme OLI.L	07/02/00	21/04/00	74
2	Mme AUB.MF	19/02/00	03/05/00	74
3	Mr BRE.B	31/03/00	09/05/00	39
4	Mr PER.C	29/02/00	10/05/00	40
5	Mme AMA.S	18/02/00	30/05/00	102
6	Mr GER.Y	03/02/00	14/06/00	132
7	Mr BOH.C	09/03/00	20/09/00	195
8	Mr THI.JN	28/05/00	20/06/00	23
9	Mr BAR.G	29/05/00	25/08/00	87
10	Mr SAC.M	10/10/00	05/12/00	56
11	Mme DIE.MJ	21/08/00	29/09/00	39
12	Mme KEL.M	28/09/00	24/10/00	26
13	Mr ZIE.R	11/09/00	25/09/00	14
14	Mr HAN.P	18/11/00	09/01/01	52
15	Mr BAR.F	12/11/00	03/01/01	52
16	Mme FEY.M	25/09/00	14/11/00	50
17	Mr MOR.J	10/10/00	01/12/00	51
18	Mr HAB.S	30/10/00	19/12/00	49
19	Mr SAN.D	09/11/00	07/02/01	90
20	Mr WAL.C	20/11/00	21/02/01	93
21	Mr GOD.E	22/11/00	23/01/01	62
22	Mme GUI.V	20/10/00	08/12/00	49
23	Mr DALL.D	22/01/01	09/03/01	47
24	Mr GIN.S	12/02/01	13/03/01	30
<b>MOYENNE</b>				<b>63,6</b>
<b>ECART TYPE</b>				<b>39,3</b>
<b>MAX</b>				<b>195</b>
<b>MIN</b>				<b>14</b>

b) Etude descriptive :

Parmi les 24 patients, 20 ont bénéficié de la chirurgie dans un délai de 3 mois après la fin de la corticothérapie générale.

Un patient (n°7) n'a été opéré que 6,5 mois après la fin de la cure courte.

Le délai moyen entre Q2 et Q3 est de 63,6 jours soit 2 mois, pour des extrêmes allant de 14 à 195 jours (0,5 à 6,5 mois).

## 2 - ÉVOLUTION OLFACTIVE APRÈS UN DÉLAI MOYEN DE 2 MOIS ( extrêmes 0,5 - 6,5 mois) :

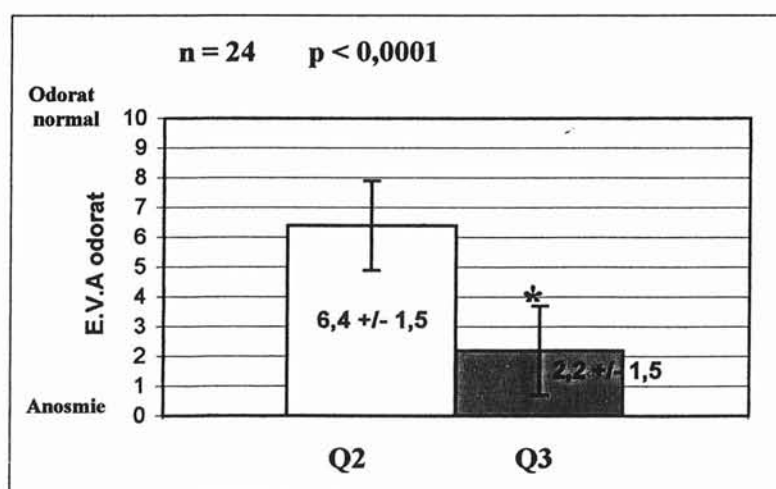
### a) Comparaison des questionnaires Q2 et Q3 :

- **Étude descriptive** (cf tableau 1 p 247) :

2 mois (0,5 – 6,5 mois) après la fin de la corticothérapie générale, seuls 4 patients présentent une E.V.A > 5. Seulement 2 des 9 patients avec E.V.A > ou = à 8 à J 7 ont conservé un odorat stable.

Aucun des hyposmiques sévères ou anosmiques ne s'est amélioré.

- **Étude statistique :**



La comparaison des scores Q2 et Q3 montre une dégradation significative de l'odorat dans le temps ( p < 0,0001 ). Les corticoïdes généraux améliorent donc l'odorat mais seulement pour une durée limitée.

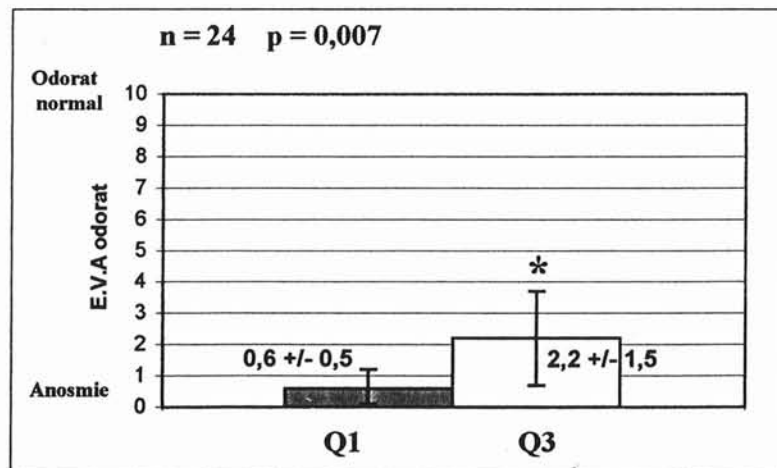
**b) Comparaison des questionnaires Q1 et Q3 :**

• **Étude descriptive** (cf tableau 1 p 247) :

On remarque que 18 patients retrouvent un score d'E.V.A sensiblement identique à celui antérieure à la cure de corticoïdes.

Seuls 6 patients (n° 1,14,16,17,21,24) ont encore un bénéfice de la corticothérapie, mais parmi lesquels 3 amorcent déjà une dégradation de l'odorat ( n° 14 - 16 et 24).

• **Étude statistique :**



On constate statistiquement un effet résiduel de la corticothérapie générale sur l'odorat à 2 mois, mais cet effet ne concerne que quelques patients et ne peut être considéré comme satisfaisant pour la majorité d'entre eux.



### 3) CORRELATION ENTRE $\Delta$ [Q2-Q3] REPRÉSENTANT LA PERTE OLFACTIVE, ET LE DÉLAI ENTRE CES 2 QUESTIONNAIRES.

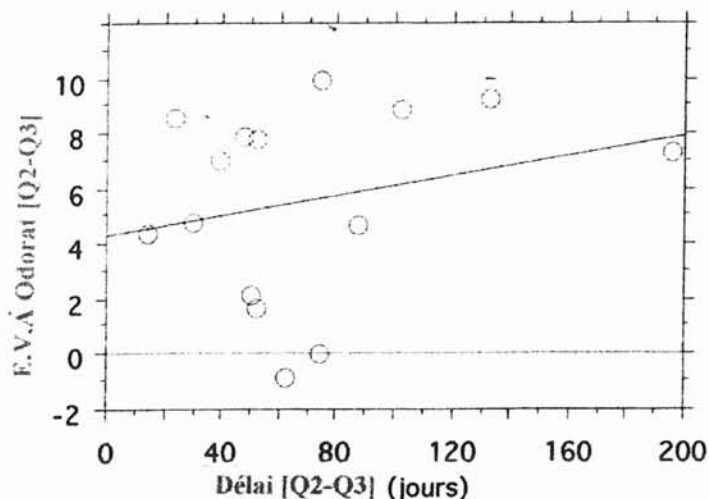
La condition nécessaire afin d'évaluer la dégradation olfactive après une cure courte de corticoïdes généraux, était que les patients y répondent correctement.

Nous n'avons donc considéré que les 15 patients ayant un gain entre Q1 et Q2  $> 5$  à l'EVA (cf tableau 3)

Tableau 3 :

	NOMS	Q1	Q2	Q3	Q2 - Q1	Q2-Q3
1	Mme OLI.L	2,6	10	10	7,4	0
2	Mme AUB.MF	0	10	0	10	10
3	Mr BRE.B	0	7	0	7	7
4	Mr PER.C	0	1,2	0,2	1,2	1
5	Mme AMA.S	0	8,9	0	8,9	8,9
6	Mr GER.Y	0,1	9,3	0	9,2	9,3
7	Mr BOH.C	0	7,5	0,2	7,5	7,3
8	Mr THI.JN	2,1	9,8	1,2	7,7	8,6
9	Mr BAR.G	0,1	6,2	1,5	6,1	4,7
10	Mr SAC.M	0	2,5	1,7	2,5	0,8
11	Mme DIE.MJ	0	3,2	1,7	3,2	1,5
12	Mme KEL.M	0	0	0	0	0
13	Mr ZIE.R	0	6,2	1,8	6,2	4,4
14	Mr HAN.P	0,3	7,2	5,5	6,9	1,7
15	Mr BAR.F	0	7,8	0	7,8	7,8
16	Mme FEY.M	0	7,2	5	7,2	2,2
17	Mr MOR.J	3,7	4,8	5,5	1,1	-0,7
18	Mr HAB.S	0,2	0,5	0	0,3	0,5
19	Mr SAN.D	4,2	8,8	3,7	4,6	5,1
20	Mr WAL.C	1,5	6	1,4	4,5	4,6
21	Mr GOD.E	0	8,5	9,3	8,5	-0,8
22	Mme GUI.V	0	3	0	3	3
23	Mr DALL.D	0	8,1	0,2	8,1	7,9
24	Mr GIN.S	0	9,8	5	9,8	4,8

Représentation graphique de la corrélation entre  $\Delta$ [Q2-Q3] et le délai (jours) entre ces 2 questionnaires.



Parmi les 15 patients qui avaient répondu à la corticothérapie générale :

- Un patient présente une amélioration d'une unité sur l'EVA,
- 1 seul patient conserve son odorat,
- Tous les autres patients ont une dégradation olfactive plus ou moins rapide et plus ou moins importante. 5 d'entre eux présentent une perte < 5 unités sur l'EVA (tous dans un délai de 90 jours). Les 8 autres ont une perte > 6 unités.

On remarque que 3 mois après la fin de la corticothérapie générale tous les patients ont une dégradation sévère.

L'effet de l'association corticothérapie générale et corticothérapie locale semble peu stable dans le temps dans notre population.

## V - ÉVALUATION DE L'ODORAT UN MOIS APRÈS NASALISATION

### 1 - ÉTUDE DESCRIPTIVE (cf tableau 1 p 247) :

19 patients présentent une E.V.A > 5, parmi lesquels 13 rapportent un score > ou = à 8.

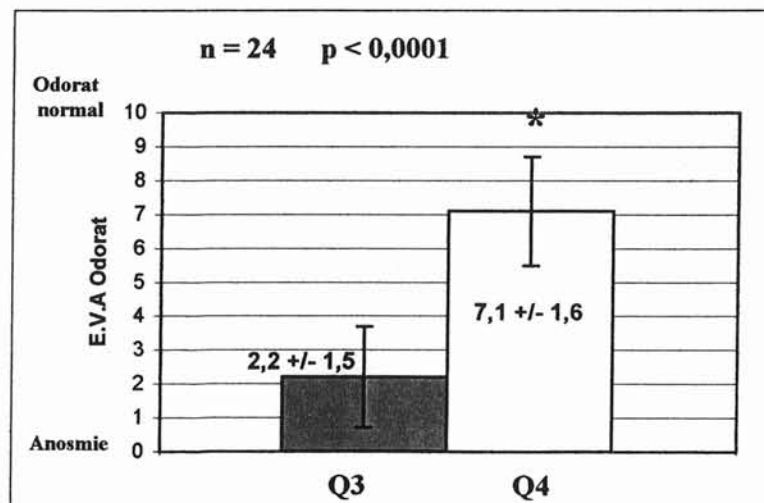
On note que 3 patients ont un score > 5 alors qu'ils n'avaient pas ou peu répondu à la corticothérapie (n° 4, 11 et 17).

Seuls 5 patients ont un score < 5, parmi lesquels 4 n'avaient pas répondu à la corticothérapie générale (10,12,18,22). Un seul patient bon répondeur à la corticothérapie générale a une E.V.A < 5 (n°24).

### 2 - ÉTUDE STATISTIQUE

#### a) Comparaison Q3 et Q4 :

Nous comparons les résultats olfactifs pré-opératoires à ceux obtenus 1 mois après la nasalisation.



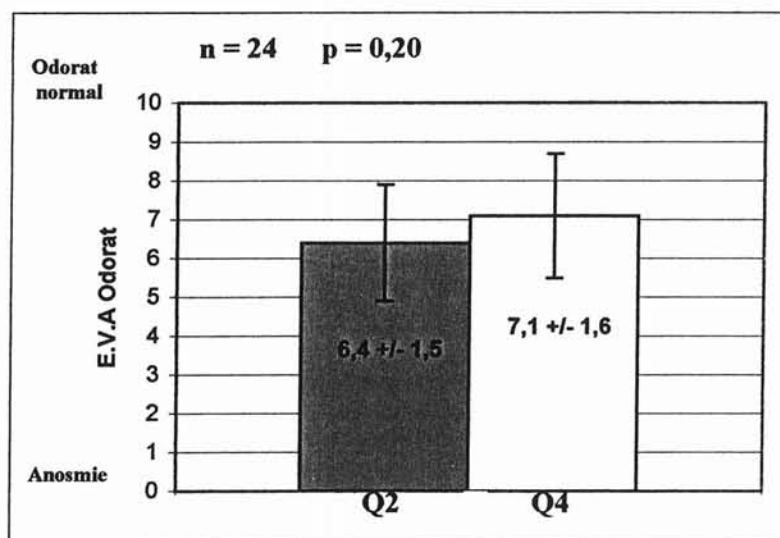
La nasalisation a donc une efficacité statistiquement significative sur la récupération olfactive ( $p < 0,0001$ ).

Nous rappelons que les patients ont bénéficié en post opératoire d'une injection IM de corticoïdes retards. Ces scores sont donc le résultat de l'association chirurgie - corticothérapie générale et corticothérapie locale.

### b) Comparaison Q2 et Q4 :

Nous comparons les résultats olfactifs en fin de corticothérapie générale à ceux obtenus 1 mois après nasalisation.

Cela nous permet d'évaluer l'incidence de la résection du cornet moyen sur la récupération olfactive.



Il n'existe pas de différence statistique entre ces 2 scores ( $p = 0,20$ ). Les scores après chirurgie (Q4) ont même tendance à être supérieurs à ceux obtenus après corticothérapie générale (Q2).

La nasalisation et notamment la résection du cornet moyen, avec préservation de la lame des cornets, ne compromet donc pas la récupération olfactive.

## VI - ÉTUDE DE LA FONCTION OLFACTIVE À DISTANCE DE LA NASALISATION

Nous avons comparé le score des E.V.A aux différentes périodes de l'étude à savoir à 1, 3, 6, 9 et 12 mois post opératoire. Le but étant de vérifier la stabilité de la récupération olfactive.

A ce jour, tous les patients présentent un recul minimum de 6 mois, 17 d'entre eux ont un recul de 9 mois et 9 ont un recul à 12 mois. Les résultats manquant sont en attente, aucun patient n'est pour l'instant sorti de l'étude.

### 1 - ETUDE DESCRIPTIVE (cf tableau 1 p 247) :

#### a) À 3 mois : (n = 24)

19 patients (79 %) présentent une E.V.A > 5, parmi lesquels 12 rapportent un score > ou = à 8.

Les 3 patients qui avaient récupéré un odorat à un mois post-opératoire alors qu'ils n'avaient pas répondu à la corticothérapie générale (n° 4, 11 et 17) ont une E.V.A > 5.

Seuls 5 patients ont un score < 5, parmi lesquels 4 n'avaient pas répondu à la corticothérapie générale et ne s'étaient pas amélioré un mois après la chirurgie (n° 10,12,18,22).

Une patiente (n°16) qui avait bien répondu à la corticothérapie et à la nasalisation présente une altération de l'odorat à 3 mois (E.V.A = 3,2).

Le patient (n° 24) qui avait présenté une dégradation de son odorat en post-opératoire immédiat a retrouvé à 3 mois un score > 7. Cette hyposmie passagère était en rapport avec la présence de croûtes abondantes.

**b) À 6 mois : (n = 24)**

19 patients (79 %) présentent une E.V.A > 5, parmi lesquels 14 rapportent un score > ou = à 8.

Les 3 patients qui avaient récupéré un odorat à un mois post-opératoire alors qu'ils n'avaient pas répondu à la corticothérapie générale ont une E.V.A toujours > 5 (n° 4, 11 et 17).

Seuls 5 patients ont un score < 5, parmi lesquels les 4 patients anosmiques depuis le début du protocole.

La patiente (n°16) qui avait dégradé son odorat à 3 mois post-opératoire garde un score < à 5.

**c) À 9 mois : (n = 17)**

12 patients (71 %) présentent une E.V.A > 5, parmi lesquels 7 rapportent un score > ou = à 8.

Les 3 patients qui avaient récupéré un odorat à un mois post-opératoire alors qu'ils n'avaient pas répondu à la corticothérapie générale gardent une E.V.A > 5.

Seuls 5 patients ont un score < 5, Il s'agit toujours des même patients.

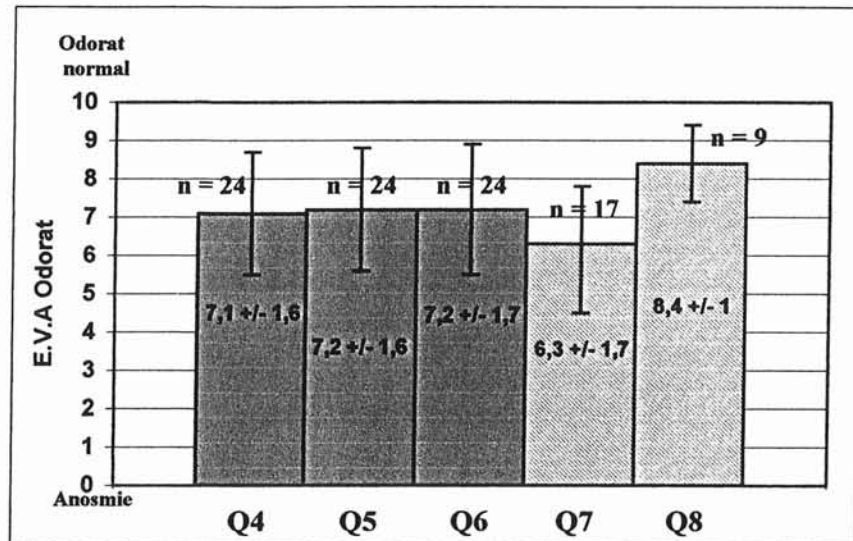
**d) À 1 an : (n = 9)**

8 patients présentent une E.V.A > 5, parmi lesquels 6 rapportent un score > ou = à 8.

L'un des patients (n° 4) qui avait récupéré un odorat à un mois post-opératoire alors qu'il n'avait pas répondu à la corticothérapie générale garde une E.V.A > 5.

Seul 1 patient note un score égale à 5, il s'agit du patient n° 7 qui jusqu'à lors avait un score > à 5.

## 2 - ÉTUDE STATISTIQUE :



Le « p » est calculé à 6 mois (Q6) sur l'ensemble des patients.

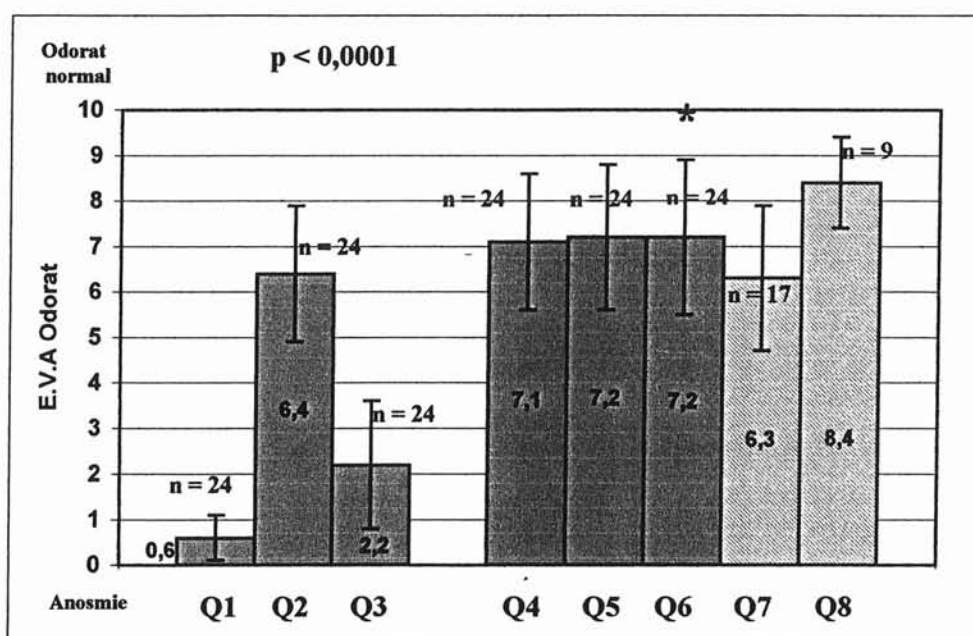
L'évolution de l'odorat au cours des 6 mois post-opératoire est relativement stable après chirurgie de type nasalisation associée à une corticothérapie locale (  $p = 0,89$  ).

## 3 - COMMENTAIRES :

La technique chirurgicale de type nasalisation, avec résection du cornet moyen n'entraîne pas de déficit olfactif. Bien au contraire, elle donne une bonne récupération stable dans le temps.

## VII - COMPARAISON DE LA RÉCUPÉRATION OLFACTIVE APRÈS CORTICOTHÉRAPIE GÉNÉRALE ET APRÈS NASALISATION

### 1 - ÉVOLUTION GÉNÉRALE DE L'ODORAT AU COURS DU PROTOCOLE :



Le « p » est calculé à 6 mois (Q6) sur l'ensemble des patients.

Nous constatons au cours du protocole une bonne récupération de l'odorat sous corticothérapie générale, avec cependant une chute importante du score après quelques semaines. La récupération olfactive après nasalisation semble par contre relativement stable dans le temps.

La nasalisation permet donc une récupération olfactive de qualité au moins équivalente à la corticothérapie générale, avec cependant un effet beaucoup plus durable dans le temps.



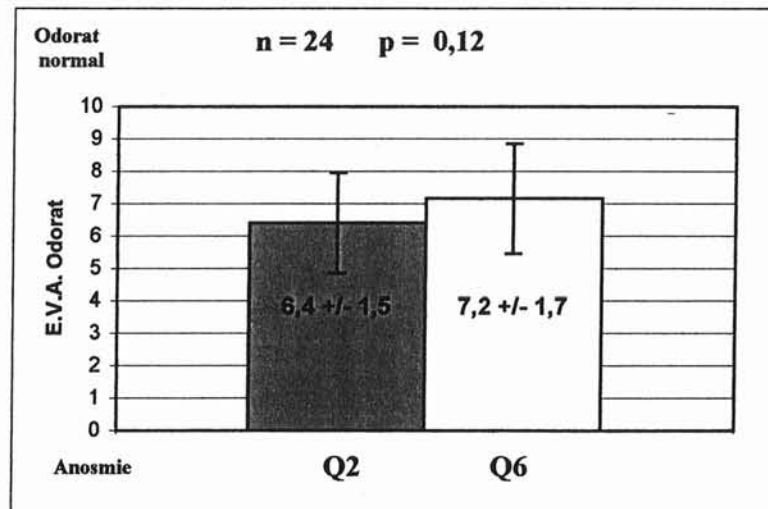
## 2 - COMPARAISON DES SCORES À J7 (Q2) ET 6 MOIS APRÈS NASALISATION (Q6) :

### a) Étude descriptive :

17 patients avaient répondu à la corticothérapie générale, tous sauf une patiente (n°16) présentent 6 mois après nasalisation un score à l'E.V.A. > 5.

Parmi les 7 patients qui n'avaient pas répondu à la corticothérapie générale, 3 donnent un score > 5 à l'E.V.A. 6 mois après la chirurgie.

### b) Étude statistique :



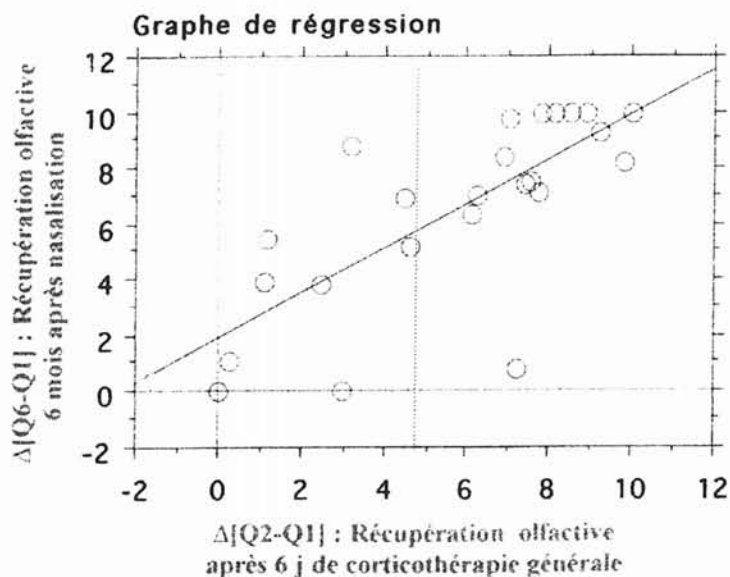
Il n'existe pas de différence statistiquement significative entre les E.V.A. après corticothérapie générale isolée (à J7) et 6 mois après nasalisation.

### c) Commentaires :

Malgré le fait qu'il semble exister un meilleur confort olfactif après la chirurgie, il n'existe pas statistiquement de différence ( $p = 0,12$ ) entre la récupération olfactive 6 mois après nasalisation et 7 jours après corticothérapie générale.

Les patients gardent donc un bénéfice olfactif à 6 mois post-opératoire équivalent à celui obtenu après 7 jours de corticoïdes généraux.

### 3 - CORRÉLATION ENTRE RÉPONSE A LA CORTICOTHÉRAPIE GÉNÉRALE (Q2) ET RÉPONSE A LA CHIRURGIE (Q6) :



On observe une excellente corrélation entre la réponse à la chirurgie et la réponse à la corticothérapie générale. La majorité des patients se situant proche de la ligne de régression.

On remarque cependant :

- Parmi les 15 patients qui avaient bien répondu à la corticothérapie générale ( $\Delta E.V.A > 5$ ) :
  - Un patient présente un odorat très altéré 6 mois après nasalisation. Il s'agit de la patiente n° 16, qui a dégradé son odorat 3 mois après la chirurgie.
  - Les 14 autres patients (93,5 %) ont un odorat bien amélioré à 6 mois post opératoire.

- Parmi les 9 mauvais répondeurs à la corticothérapie générale :
  - Une patiente présentait une EVA = 3 à Q2 et n'a malheureusement pas tiré de bénéfice olfactif de l'intervention.
  - 2 patients (22%) ont mieux répondu à la nasalisation qu'à la corticothérapie générale, avec un gain respectivement de + 6 et + 5 sur les E.V.A.

Pour un patient qui consulte dans le cadre d'une PNS, alléguant une anosmie invalidante, les propos à tenir dépendront de la récupération après une cure courte de corticoïdes généraux :

En cas de bonne récupération, les chances de succès chirurgicaux par nasalisation sont importantes (93,5%), par contre si la corticothérapie n'est pas efficace, il paraît difficile d'envisager une récupération notable.

## SECOND PROTOCOLE

Évolution de l'odorat après nasalisation  
dans les PNS avec anosmie, hyposmie  
sévère ou à odorat conservé.

Certaines polyposes naso-sinusiennes fonctionnellement invalidantes et justiciables d'un traitement chirurgical ont un odorat relativement conservé ( E.V.A. > 5 ). Le symptôme majeur dans ces cas là est essentiellement l'obstruction nasale.

## **A - BUTS**

Montrer que la nasalisation ne compromet pas l'odorat chez des patients normosmiques en pré-opératoire,

Comparer les résultats olfactifs après nasalisation dans les polyposes normosmiques et les polyposes hypo ou anosmiques.

## **B - MATÉRIEL ET MÉTHODES**

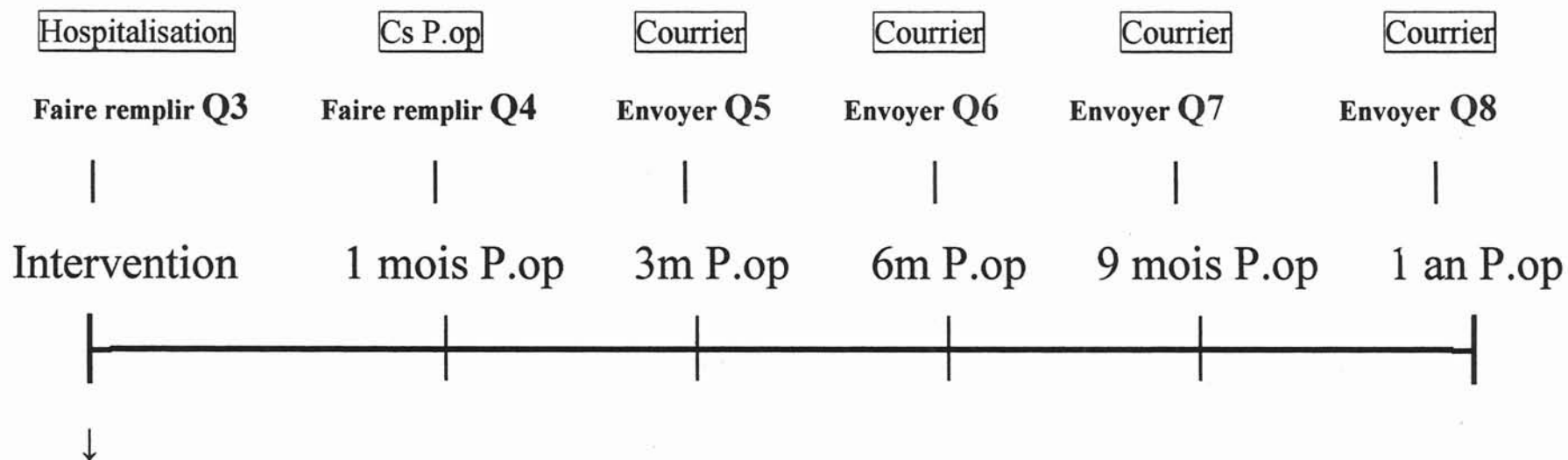
### **I - DESCRIPTION DE L'ÉTUDE**

Il s'agit d'une étude prospective, ouverte, d'une cohorte de 32 patients présentant une polypose naso-sinusienne justiciable d'un traitement chirurgical par nasalisation quel que soit leur statut olfactif.

Evaluation répétée de l'odorat à l'aide d'une échelle visuelle analogique comprise entre 0 (anosmie) et 10 (odorat normal) selon le protocole suivant : (SCHEMA PROTOCOLE 2 p 266)

Le premier questionnaire est remis au patient la veille de l'intervention. Pour l'homogénéité de l'étude, ce questionnaire est également baptisé Q3. Dans ce protocole également chaque patient reste son propre témoin.

## PROTOCOLE ANOSMIE – Patients groupe 2



**Faire :**

Injection Kénacort-R

**Ordonnance :**

Nasonex : 2 pul. / FN / 24h.  
Sérum physiologique 9‰

## II - PATIENTS

- **Critères d'inclusion :**

- Age : > 18 ans,
- PNS invalidante et non ou mal contrôlée par le traitement médical c'est à dire :
  - > 3 cures courtes de corticoïdes par voie générale par an,
  - Efficacité partielle des corticoïdes locaux au long court avec persistance d'un problème fonctionnel invalidant ( anosmie ou obstruction nasale essentiellement),
  - Intolérance à la corticothérapie locale.
- Consentement libre et éclairé.

- **Critères d'exclusion :**

- Age : < 18 ans,
- Patient ayant bénéficié d'une cure courte de corticoïdes dans les 3 mois précédant l'étude,
- Contre indication à l'anesthésie générale,
- Patients sous corticoïdes généraux au long court ou susceptible de prendre des corticoïdes pour pathologies intercurrentes,
- Risque de mauvaise adhérence à l'étude.

## III - MÉTHODES

### 1 - LE QUESTIONNAIRE :

( identique au protocole précédent - p 240 à 242 )

Il s'agit d'une évaluation purement subjective, analysant les sensations ressenties par les patients aux différents temps de l'étude. Chaque patient étant son propre témoin.

## **2 - LA CORTICOTHÉRAPIE LOCALE :**

Tous les patients sont sous corticothérapie locale dès la sortie de l'hôpital.

Ceux qui avaient arrêté la corticothérapie locale du fait de son inefficacité ont été mis sous *Nasonex*® , les autres ont gardé leur traitement local habituel.

*Nasonex* ®: 2 pul. par F.N. le matin pour 1 mois.

*A renouveler 2 fois.*

## **3 - LA NASALISATION ET LES SOINS PÉRI-OPÉRATOIRES :**

La technique chirurgicale ainsi que les soins post-opératoires sont identiques au protocole précédant (cf. p 243).

Le second questionnaire (Q4) est remis au patient à un mois, lors de la consultation de contrôle.

## **4 - SUIVI DES PATIENTS :**

Les questionnaires suivants ont été adressés aux patients par la poste avec enveloppe réponse affranchie.

Ils ont été envoyés aux différents temps de notre étude : 3 mois (Q5), 6 mois (Q6), 9 mois (Q7) et un an (Q8).



## IV - TESTS STATISTIQUES (Programme STATVIEW)

Nous avons utilisé un " t-test apparié " pour les comparaisons 2 à 2 des différentes moyennes données par les E.V.A, chaque patient étant son propre témoin.

Pour la comparaison sur de longues périodes incluant plusieurs mesures , notamment en post opératoire, nous avons utilisé le test " ANOVA pour mesures répétées " .

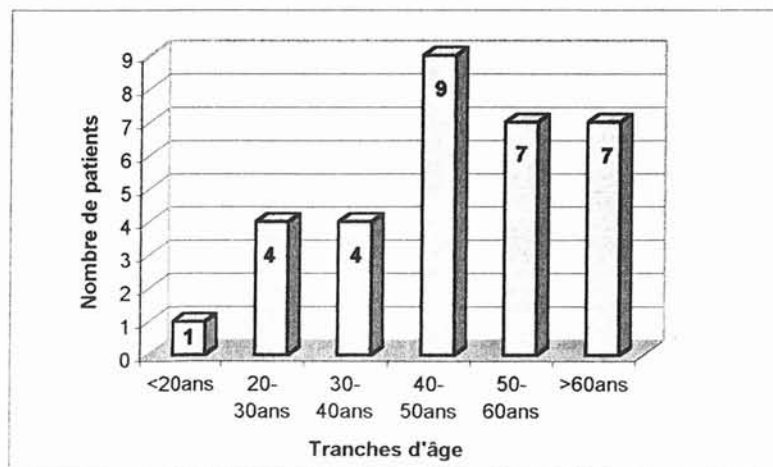
Les tests de corrélation ont été effectués à l'aide du test de " régression simple " .

## C - RÉSULTATS

### I - LES PATIENTS

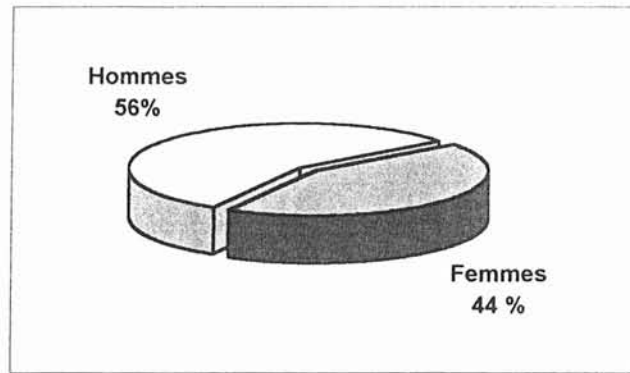
**1 - NOMBRE :** n = 32,

**2 - AGE :** De 18 à 78 ans (Moyenne = 47,1 ans)



Représentation des âges.

3 - **SEXE** : 18 Hommes / 14 Femmes ( Sex ratio 1,3/1)



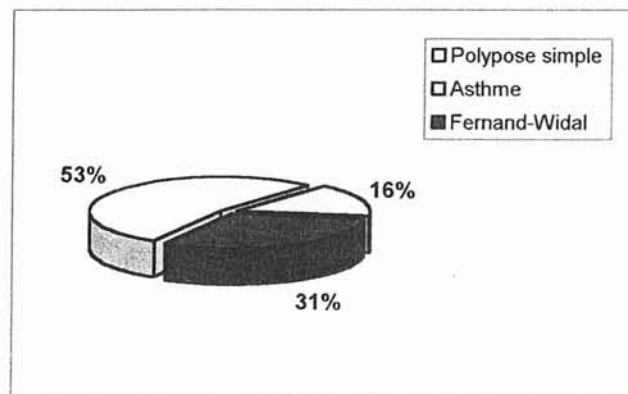
Sexe des patients

#### 4 - **TERRAIN** :

15 patients (46,9 %) présentent un terrain atopique personnel.

Le bilan pneumo-allergologique pré-opératoire a permis de répartir les patients en 3 groupes :

- Polypose simple,
- Polypose et asthme,
- Polypose, asthme et intolérance à l'aspirine, entrant dans le cadre de la maladie de Fernand-Widal.



Terrain

L'échelle visuelle analogique a permis de répartir les patients en 2 groupes selon leur statut olfactif :

E.V.A pré opératoire  $< 5$  :  $n = 25$ ,

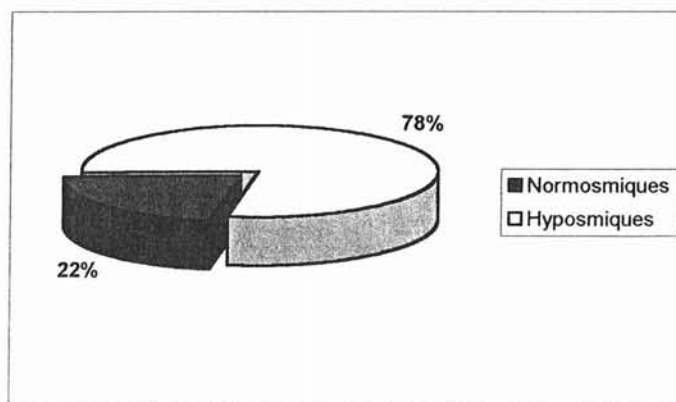
E.V.A pré opératoire  $> 5$  :  $n = 7$ ,

- **Les patients anosmiques ou hyposmiques sévères** ( E.V.A  $< 5$  ) :

25 patients présentaient une atteinte olfactive importante, l'ancienneté de l'anosmie était très variable, de 6 mois à 20 ans (Moyenne  $5,2 \text{ ans} \pm 5,0$ ).

- **Les patients normosmiques** ( E.V.A  $> 5$  ) :

7 patients présentaient un odorat satisfaisant, soit spontanément soit sous corticothérapie locale.



Etat olfactif pré-opératoire

### **5 - ANTÉCÉDENTS CHIRURGICAUX :**

11 patients sur 32 (34,4 %) avaient des antécédents chirurgicaux concernant leur polypose. Parmi eux, 4 avaient bénéficié d'une ou

plusieurs polypectomies, 6 patients ayant déjà eu une ethmoïdectomie et 1 patient une méatotomie moyenne.

En fonction de l'état olfactif :

- 3 patients (42 %) du groupe normosmique avaient des antécédents chirurgicaux,
- 8 patients (32 %) du groupe hyposmique présentaient des antécédents chirurgicaux.

### **6 - GESTE ASSOCIÉ À LA NASALISATION :**

17 patients ont bénéficié d'une septoplastie dans le même temps opératoire.

En fonction de l'état olfactif :

- 5 patients (71 %) du groupe normosmique ont bénéficié d'une septoplastie,
- 12 patients (48 %) du groupe hyposmique ont bénéficié d'un geste sur la cloison.

## II - TABLEAUX GÉNÉRAUX DES SCORES D'ODORAT POUR CHAQUE PATIENT

- 25 patients anosmiques :

**Tableau 4 : Scores d'odorat pour chaque patient.**

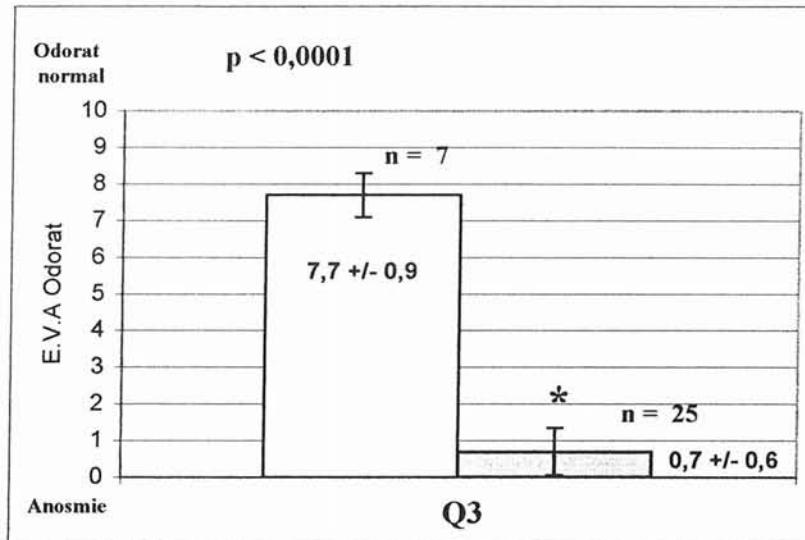
	NOMS	Q3	Q4	Q5	Q6	Q7	Q8
1	Mr SPA.P	0	9,2	8,8	9	9	8,2
2	Mr WEB.A	0	7,3	7,5	7,8	8,2	8,2
3	Mr MAR.A	0,5	5,2	9	8	9	9
4	Mr BRU.A	0,5	10	10	10	9,6	10
5	Mr WUL.B	0	1,2	2	0,5	0,5	1,2
6	Mme SCH.A	0	2	0	2	0,9	2
7	Mme GIN.C	0	9,5	8,2	7,8	8,8	9,9
8	Mr NAU.JL	0,7	8,7	9	8,5	7,5	8,2
9	Mr HOM.F	0	7,2	9,5	8,4	9,4	8,4
10	Mr GRI.F	3	7	9	9	10	10
11	Mme PIE.C	0	9,7	9,7	8,2	7,4	7,1
12	Mr SCH.D	0,2	7,2	10	9,8	9,8	9,6
13	Mme GAU.M.O	2,8	3,7	8,2	8,4	8,4	
14	Mr HEN.C	0,5	10	10	9,4	10	
15	Mr BIS.B	3,5	7,5	7,5	8,6	8,5	
16	Mme DOR.MP	2,3	4,5	3,5	3	4,2	
17	Mr ROB.P	0	2	2,7	0,8	1,8	
18	Mme VET.V	0	10	10	10	10	
19	Mme LAR.R	0,5	0,5	0,5	0,2	0,5	
20	Mr MEL.JL	0,2	5,6	8,5	8	7,2	
21	Mr CHO.M	0	5,5	7,5	10		
22	Mme KIE.S	3,2	6,5	8,7	8,8		
23	Mr DIA.G	0	2,8	6	5,1		
24	Mme GER.MT	0,3	7,4	8,6	7,2		
25	Mme STE.M	0,3	7,6	7,4	6,2		

- 7 patients normosmiques :

**Tableau 5 : Scores d'odorat pour chaque patient.**

	NOMS	Q3	Q4	Q5	Q6	Q7	Q8
1a	Mme PEC.Y	7	9	9,3	10	10	10
2a	Mme CAL.C	9,8	10	9,8	9,8	9,8	9,6
3a	Mme WES.F	7,8	8,5	8,8	9,2	8	
4a	Mr ETI.Y	10	6,5	6,4	8		
5a	Mr LIN.L	6	8,3	10	10		
6a	Mr PIE.M	5,5	8	8	8		
7a	Mme PER.C	7,5	1,7	9,4	5,6		

### III - COMPARAISON DU NIVEAU OLFACTIF PRÉ - OPÉRATOIRE (Q3) DES 2 GROUPES



Il existe une différence significative ( $p < 0,0001$ ) entre les E.V.A. des 2 groupes en pré-opératoire. Il s'agit donc bien de 2 groupes distincts.

### IV - ÉVOLUTION DE L'ODORAT CHEZ LES 25 PATIENTS HYPO OU ANOSMIQUES

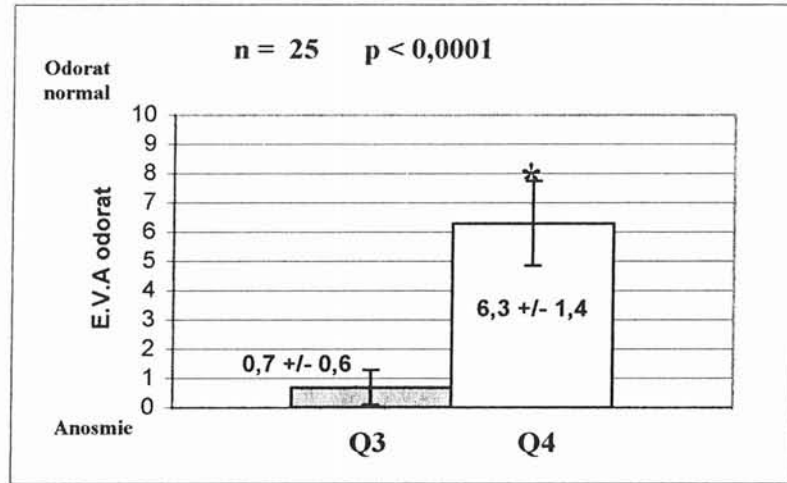
#### 1 - ÉVALUATION 1 MOIS APRÈS LA CHIRURGIE :

##### a) Étude descriptive (cf tableau 4 p 273) :

Un mois après la chirurgie, 18 patients (72 %) présentent une E.V.A.  $> 5$ , dont 7 ont un score  $>$  ou  $=$  à 8.

7 patients ont un score inférieur à 5, mais 6 d'entre eux présentent tout de même une légère amélioration du niveau olfactif. Seul un patient reste anosmique (n° 19).

### b) Étude statistique :



La nasalisation présente une efficacité statistiquement significative sur la récupération olfactive ( $p < 0,0001$ ).

Cela confirme les résultats du premier protocole sur une série de 25 patients supplémentaires.

## 2 - ÉVALUATION DE L'ODORAT À MOYEN ET LONG TERME APRÈS LA CHIRURGIE :

Nous avons comparé le score des E.V.A aux différentes périodes de l'étude à savoir à 1, 3, 6, 9 et 12 mois post opératoire. Le but étant de vérifier la stabilité de la récupération olfactive.

Tous les patients présentent un recul minimum de 6 mois, 20 d'entre eux ont un recul de 9 mois et 12 ont un recul à 1 an. Les résultats manquant sont en attente, aucun patient n'est pour l'instant sorti de l'étude.

a) **Étude descriptive** (cf tableau 4 p 273) :

• **À 3 mois** : (n = 25)

20 patients (80 %) présentent une E.V.A > 5, parmi lesquels 15 rapportent un score > ou = à 8.

2 patients (n°13 et 23) ont récupéré une fonction olfactive satisfaisante à 3 mois.

Seuls 5 patients ont un score < 5. Ce sont les mêmes patients qui étaient anosmiques à 1 mois.

• **À 6 mois** : (n = 25)

20 patients (80 %) présentent une E.V.A > 5, parmi lesquels 15 rapportent un score > ou = à 8.

Seuls 5 patients ont un score < 5, patients anosmiques depuis le début du protocole.

• **À 9 mois** : (n = 20)

15 patients (75 %) présentent une E.V.A > 5, parmi lesquels 12 rapportent un score > ou = à 8.

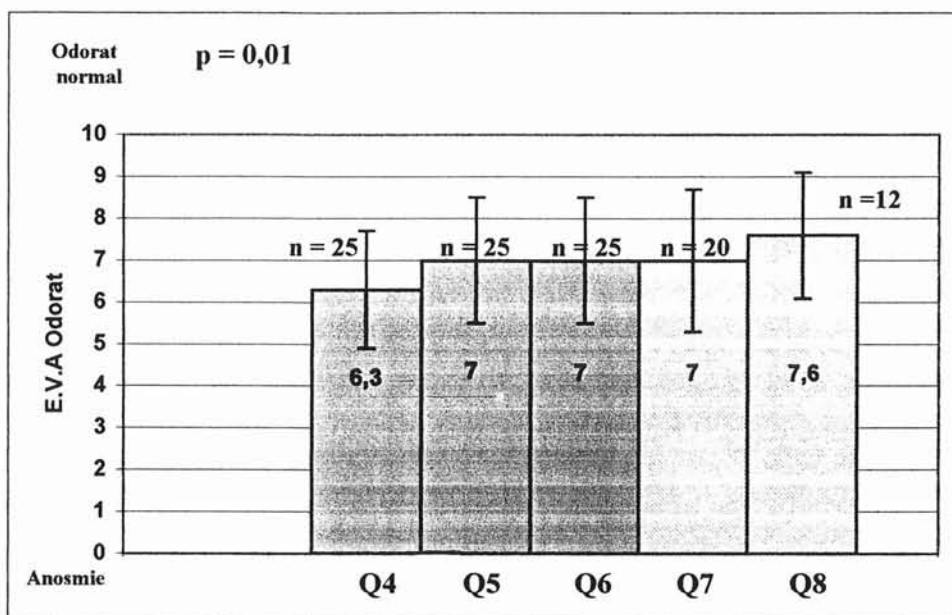
Seuls les 5 patients anosmiques depuis le début du protocole ont un score < 5.

• **À 1 an** : (n = 12)

10 patients (83 %) présentent une E.V.A > 5, parmi lesquels 9 rapportent un score > ou = à 8.

Seul 2 patients (n° 5 et 6) présentent un score < 5, il s'agit de patients anosmiques depuis le début du protocole.



b) Étude statistique :

Le « p » a été calculé à 6 mois sur l'ensemble des patients.

On remarque une très bonne évolution olfactive dans le temps, avec une augmentation statistiquement significative ( $p = 0,01$ ) au cours des 6 premiers mois.

## V - ÉVOLUTION DE L'ODORAT CHEZ LES 7 PATIENTS NORMOSMIQUES

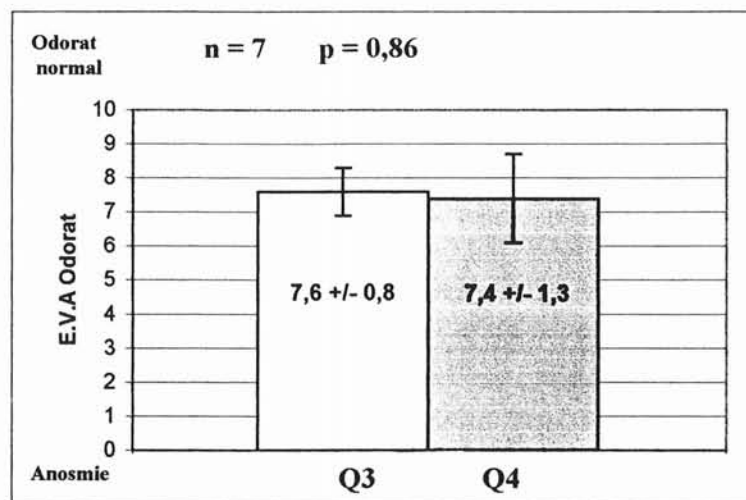
### 1 - ÉVALUATION 1 MOIS APRÈS LA CHIRURGIE :

#### a) Étude descriptive (cf tableau 5 p 273) :

Un mois après la chirurgie, 6 patients présentent une E.V.A. > 5, dont 5 ont un score > ou = à 8.

Un seul patient (n° 7a) présente une hyposmie sévère en post opératoire.

**b) Étude statistique :**



La nasalisation ne semble pas occasionner d'altération de l'odorat chez des patients normosmiques en pré-opératoire.

En effet il n'existe pas de différence significative ( $p = 0,86$ ) entre les scores des E.V.A pré et post opératoire immédiat.

**2 - ÉVALUATION DE L'ODORAT À MOYEN ET LONG TERME APRÈS LA CHIRURGIE :**

Nous avons comparé le score des E.V.A aux différentes périodes de l'étude à savoir les scores avant et après chirurgie. Le but étant de vérifier la stabilité de l'odorat.

Tous les patients présentent un recul minimum de 6 mois, 3 d'entre eux ont un recul de 9 mois et 2 ont un recul de 12 mois. Les résultats manquant sont en attente, aucun patient n'est pour l'instant sorti de l'étude.

a) **Étude descriptive** (cf tableau 5 p 273) :

- **À 3 mois** : (n = 7)

Tous les patients présentent une E.V.A > 5, parmi lesquels 6 rapportent un score > ou = à 8.

Le patient hyposmique sévère en post-opératoire immédiat (n° 7a) a récupéré un odorat normal à 3 mois. Son hyposmie était en rapport avec une quantité importante de croûtes.

- **À 6 mois** : (n = 7)

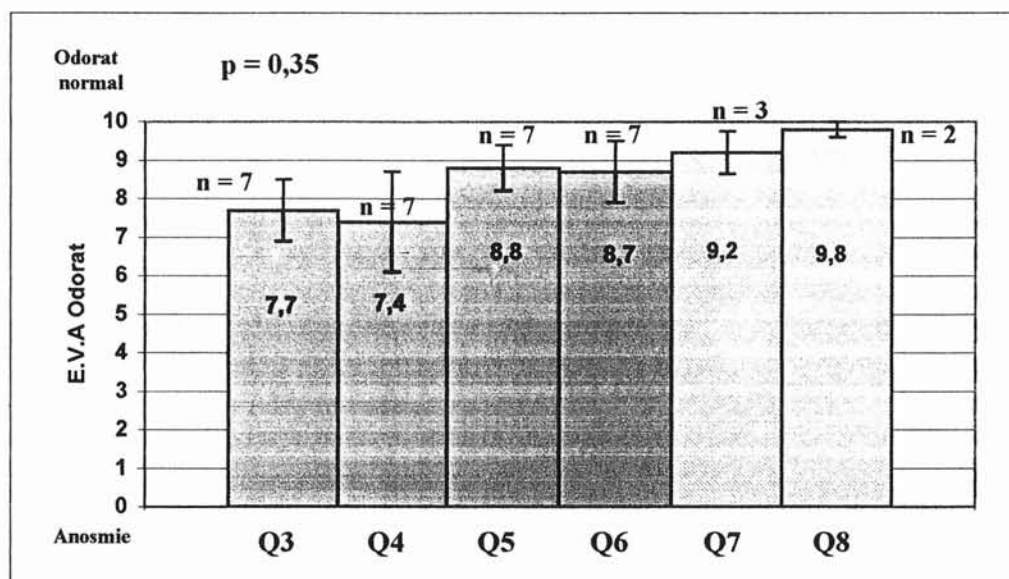
Tous les patients présentent une E.V.A > 5, parmi lesquels 6 rapportent un score > ou = à 8.

- **À 9 mois** : (n = 3)

Les 3 patients présentent une E.V.A > ou = à 8.

- **À 1 an** : (n = 2)

Les 2 patients présentent une E.V.A > ou = à 8.

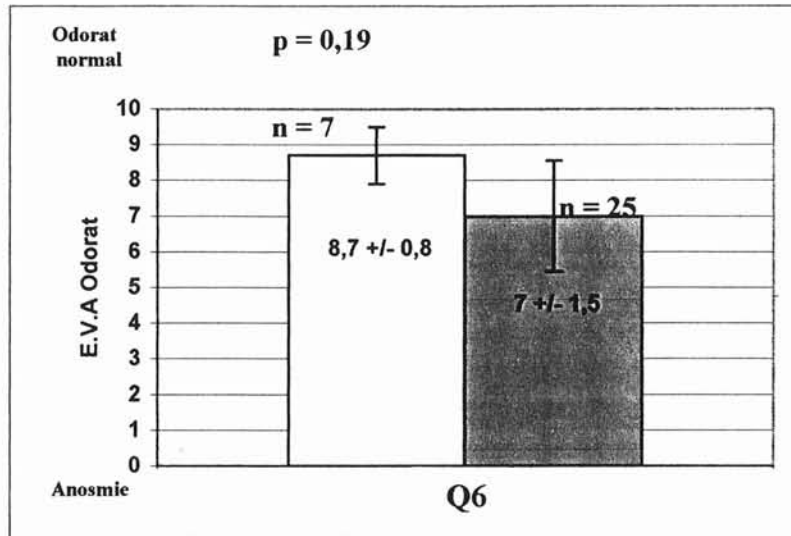
b) Étude statistique :

Le « p » est calculé à 6 mois sur l'ensemble des patients.

On note qu'il n'existe pas de différence statistique ( $p = 0,35$ ) entre les différentes E.V.A chez les patients normosmiques en pré-opératoire.

La nasalisation conserve donc l'odorat aux patients normosmiques.

## VI - COMPARAISON DU NIVEAU OLFACTIF DES DEUX GROUPES A 6 MOIS (Q6)



Alors que ces 2 groupes étaient significativement différents en pré-opératoire ( $p < 0.0001$ ), 6 mois après la nasalisation les 2 groupes ont un odorat statistiquement d'aussi bonne qualité ( $p = 0,19$ ).

La nasalisation associée à une corticothérapie locale post-opératoire semble donc redonner aux patients anosmiques une qualité olfactive de même niveau que les patients normosmiques en pré-opératoire.

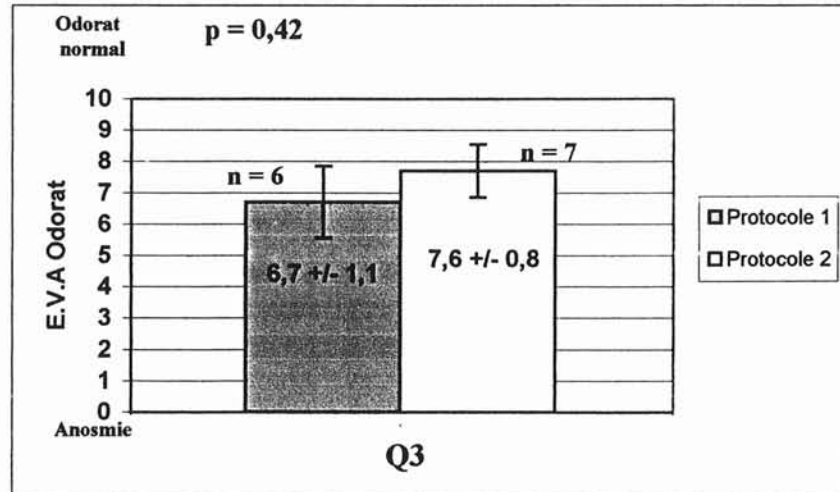
# RÉSULTATS COMPLÉMENTAIRES

## A - SUR L'ODORAT

A partir de l'étude des patients ayant participé à ces deux protocoles nous comparons :

### I - ÉVOLUTION DE L'ODORAT CHEZ LES PATIENTS NORMOSMIQUES DU PREMIER ET DU SECOND PROTOCOLE

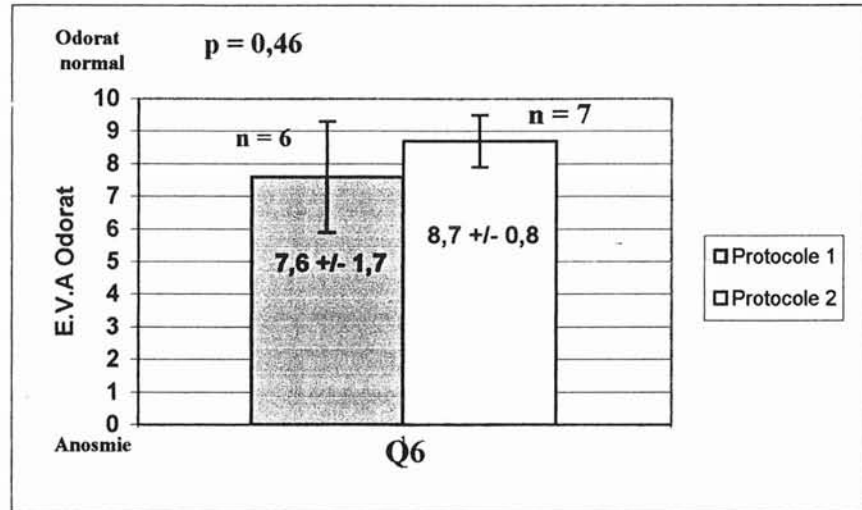
#### 1 - ÉVALUATION LA VEILLE DE LA CHIRURGIE :



La comparaison des 2 groupes de patients normosmiques en pré-opératoire, soit spontanément soit après corticothérapie générale, ne montre pas de différence significative ( $p = 0,42$ ).

Les 7 patients spontanément normosmiques semblent cependant avoir une meilleure sensation olfactive (moyenne à 7,6 versus 6,7).

## 2 - ÉVALUATION DE L'ODORAT SIX MOIS APRÈS LA CHIRURGIE



Il n'existe pas de différence significative à 6 mois non plus entre ces 2 groupes ( $p = 0,46$ ).

On remarque cependant que pour les 2 groupes les seuils olfactifs sont supérieurs d'environ 1 point aux valeurs enregistrées en pré-opératoire (Q3).


Ces données confirment le fait que la nasalisation préserve au minimum le capital olfactif des patients.

## II - ÉVOLUTION DE L'ODORAT CHEZ LES PATIENTS HYPO OU ANOSMIQUES DU PREMIER ET DU SECOND PROTOCOLE

$n = 18$  patients du protocole 1 +  $25$  du protocole 2 =  $43$  patients.

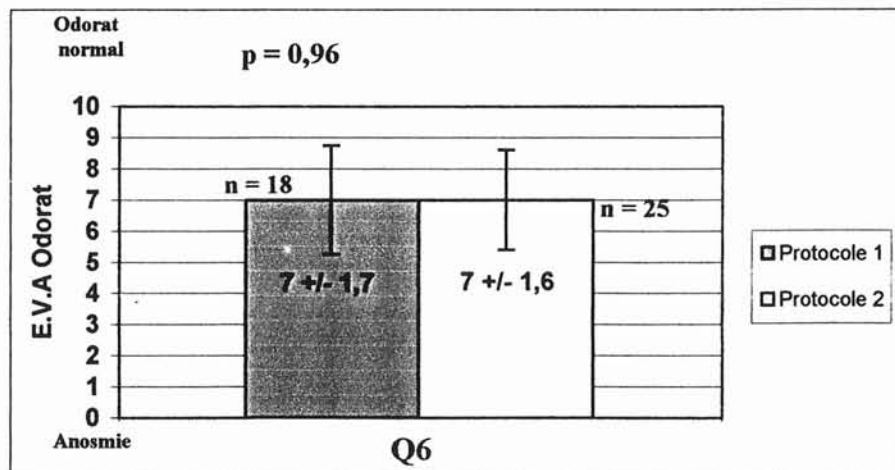


## 1 - ÉVALUATION DE L'ODORAT LA VEILLE DE LA CHIRURGIE :



Les 2 groupes de patients anosmiques sont statistiquement semblables ( $p = 0,96$ ) en pré opératoire. Ils présentent une moyenne à l'E.V.A  $< 1$ .

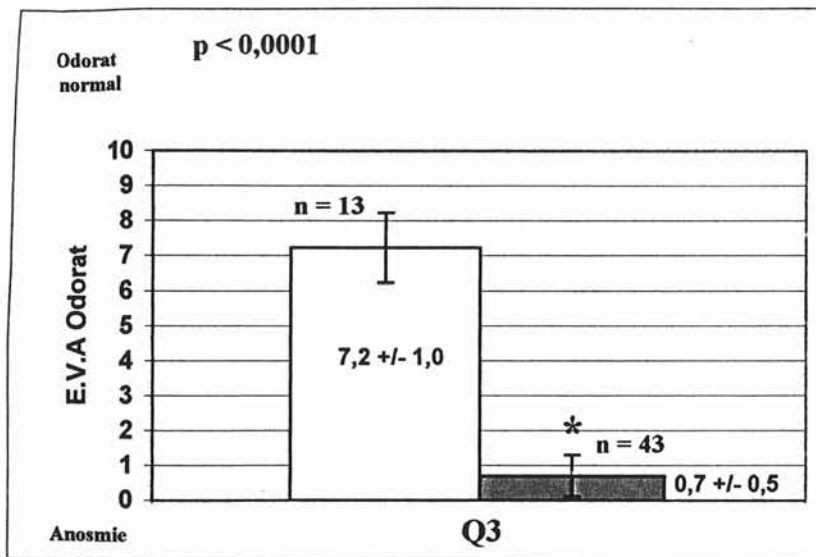
## 2 - ÉVALUATION DE L'ODORAT SIX MOIS APRÈS LA CHIRURGIE



Les 2 groupes présentent une bonne récupération olfactive, statistiquement identique. Il ne semble donc pas exister d'avantage à une corticothérapie par voie générale quelques semaines avant l'intervention chirurgicale.

### III - COMPARAISON DU NIVEAU OLFACTIF DE TOUS LES PATIENTS NORMOSMIQUES D'UNE PART ET HYPOSMIQUES D'AUTRE PART

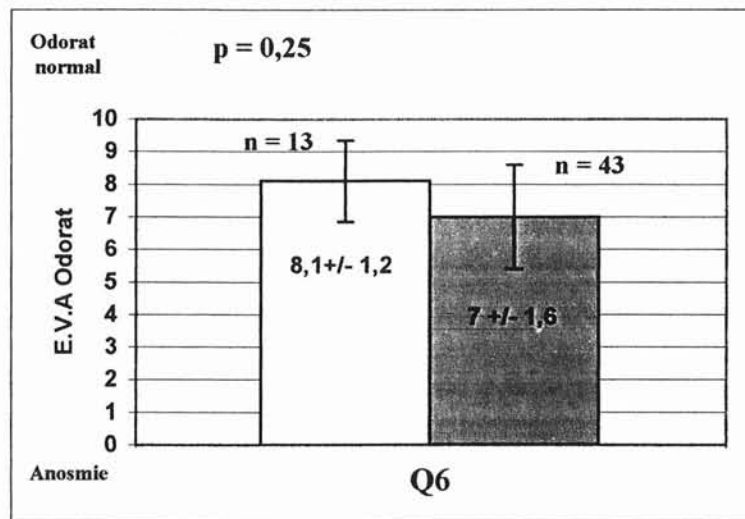
#### 1 - ÉVALUATION DE L'ODORAT LA VEILLE DE LA CHIRURGIE :



note une différence significative entre l'ensemble des patients normosmiques en pré-opératoire et ceux hypo ou anosmiques ( $p < 0,0001$ ). Il s'agit donc de 2 groupes statistiquement distincts.



## 2 - ÉVALUATION DE L'ODORAT SIX MOIS APRÈS LA CHIRURGIE



6 mois après la nasalisation, les 2 groupes ne présentent plus de différence statistiquement significative. L'ensemble des malades forme donc un groupe relativement homogène dans lequel l'odorat est de bonne qualité.

On remarque cependant une moyenne des scores à l'E.V.A inférieure dans le groupe des patients initialement hyposmique (moyenne à 7 versus 8,1).

## **B - ÉVOLUTION DES AUTRES SYMPTOMES DE LA PNS APRÈS NASALISATION**

### **I - LES SIGNES FONCTIONNELS**

La symptomatologie fonctionnelle de la PNS est celle d'un dysfonctionnement nasal chronique, et n'a rien de spécifique. Outre l'anosmie, elle est caractérisée principalement par l'obstruction nasale et la rhinorrhée.

#### **1 - L'OBSTRUCTION NASALE**

Elle constitue le maître symptôme et est présente dans plus de 90% des cas. Elle n'est pas forcément proportionnelle au volume des polypes.

#### **2 - LA RHINORRHÉE**

Elle est également presque toujours présente, qu'elle soit antérieure ou postérieure. Elle peut revêtir tous les aspects, depuis la rhinorrhée claire et aqueuse à la rhinorrhée purulente en cas de surinfection, en passant par la rhinorrhée muqueuse, épaisse et collante.

#### **3 - LE PRURIT NASAL ET LES ÉTERNUEMENTS**

Ils sont rarement considérés comme gênants par le patient. Les éternuements sont typiquement en salves et matinaux.

#### **4 - LES DOULEURS FACIALES**

Elles sont rarement intenses mais souvent présentes, volontiers à type de pesanteur sus et sous-orbitaire.

## II - BUT

Connaître l'évolution de ces symptômes rhinologiques et par la même l'amélioration du confort de vie des patients ayant subi une nasalisation dans le cadre d'une PNS invalidante.

## III - MATÉRIEL ET MÉTHODES

Cette étude a été menée conjointement à celle de l'odorat. Les deux groupes de patients sont identiques et répartis de façon similaire dans les deux protocoles.

Dans le questionnaire remis aux patients figurait une page concernant les symptômes du dysfonctionnement nasal chronique (cf p 240-242).

L'évaluation a été réalisée par des E.V.A, de manière purement subjective. Le patient étant à nouveau son propre témoin.

## IV - RÉSULTATS

Afin d'alléger l'étude et d'épargner aux lecteurs des redites trop fréquentes, nous ne présenterons que les résultats globaux concernant le premier protocole. Les résultats du second protocole étant tout à fait superposables.

Nous rappelons simplement que les 24 patients ont bénéficié d'une cure courte de corticoïdes par voie générale quelques semaines (moyenne = 2 mois, extrêmes 0,5 - 6,5 mois) avant la nasalisation. Ils ont ensuite été suivis régulièrement selon le schéma protocolaire page 237.

A ce jour, tous les patients présentent un recul minimum de 6 mois. 17 d'entre eux ont un recul de 9 mois et 9 ont un recul à 12 mois. Les résultats manquant sont en attente, aucun patient n'est pour l'instant sorti de l'étude.

## 1 - L'obstruction nasale :

- **Tableau général des scores d'obstruction nasale :**

**Tableau 6 : Scores de l'obstruction nasale pour chaque patient.**

	NOMS	Q1	Q2	Q3	Q4	Q5	Q6	Q7	Q8
1	Mme OLI.L	9,3	0	0,2	0	0	1	0,9	0
2	Mme AUB.MF	3	2	5,1	0	0	0	0	0
3	Mr BRE.B	10	4,6	8,9	1,3	1	0,4	1,3	0,4
4	Mr PER.C	9,4	7,3	8,8	1,5	2,2	4,5	1,8	5,4
5	Mme AMA.S	9,8	1	10	0	0	0	0,4	0
6	Mr GER.Y	9,8	0,2	5,7	0,7	8,4	0	0	1,1
7	Mr BOH.C	10	1,1	9,5	5,1	2,8	6	4	4,8
8	Mr THI.JN	0,7	0,5	0,4	0	0	0,8	1,2	2,6
9	Mr BAR.G	9,8	1,8	8,2	0,2	1,6	3	1	3,2
10	Mr SAC.M	10	7	10	2,2	0,5	2	4,4	
11	Mme DIE.MJ	9,3	3,2	9	8,5	1,3	1,4	2,4	
12	Mme KEL.M	10	10	8	2	1	3,2	1,7	
13	Mr ZIE.R	9,8	0,7	4,5	0,3	1,8	1,4	0,6	
14	Mr HAN.P	10	9,7	1,2	2,5	1,8	3,2		
15	Mr BAR.F	5,5	0	6,2	0,3	0,3	0,3		
16	Mme FEY.M	6,5	0,4	5,3	0,4	4,4	3	0,4	
17	Mr MOR.J	9,5	5,5	8,7	1,8	4,2	3,4	4,9	
18	Mr HAB.S	9,8	0,3	0	6,6	5	6,4	5,2	
19	Mr SAN.D	5,2	4,6	7,5	0,8	2,7	3,1		
20	Mr WAL.C	8,2	1,4	7,5	0	0,2	4		
21	Mr GOD.E	10	0,8	2,7	2	0	0		
22	Mme GUI.V	10	8,1	10	9,5	4,2	4,7	4,2	
23	Mr DALL.D	9,5	3,4	5,2	0,5	4	0,3		
24	Mr GIN.S	9	0	0,3	0,2	0,5	1,2		

- **Étude descriptive ( cf tableau 6) :**

L'obstruction nasale était un symptôme majeure au moment de l'inclusion des malades dans l'étude (Q1). 22 patients (92 %) présentaient une E.V.A > 5, dont 19 avaient un score > 8. (moyenne ± écart type =  $8,5 \pm 1,2$ ).

Après 7 jours de corticoïdes généraux (Q2), une amélioration notable existait puisque 6 patients (25 %) seulement présentaient une E.V.A > 5 dont uniquement 3 notaient un score > 8. (moyenne ± écart type =  $3,1 \pm 1,6$ ).

L'évolution était cependant rapidement défavorable :

A 2 mois (cf étude des délais p 249), veille de la chirurgie (Q3), 17 patients (71 %) avaient à nouveau une E.V.A > 5 (moyenne  $\pm$  écart type =  $5,9 \pm 1,7$ ).

Un mois après l'intervention et l'injection de corticoïdes retards (Q4), 4 patients (16 %) présentaient une E.V.A > 5 dont seulement 2 avaient un score > 8 (n° 11 et 18) (moyenne  $\pm$  écart type =  $1,9 \pm 1,3$ ).

Par la suite, on note une bonne stabilisation de l'obstruction nasale :

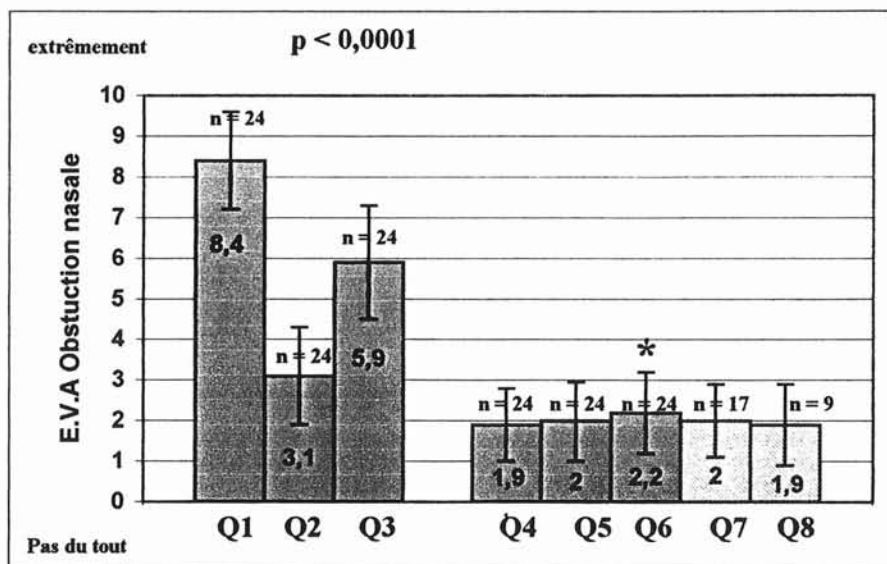
A 3 mois (Q5), seulement 2 patients (n° 6 et 18) soit 8 % se plaignaient d'une obstruction nasale (E.V.A > 5) (moyenne  $\pm$  écart type =  $2 \pm 1$ ),

A 6 mois (Q6), 2 patients (n° 7 et 18) soit 8 % avaient un score à l'E.V.A > 5. Aucun patient ne signalait une gêne cotée > 8.

A 9 mois (Q7), seul un patient se disait gêné par l'obstruction nasale (n°18).

A 1 an (Q8), un seul patient présentait un score > 5 (n°4).

### • Étude statistique :



Le « p » est calculé à 6 mois (Q6) sur l'ensemble des patients.

Nous constatons au cours du protocole une bonne amélioration de l'obstruction nasale sous corticothérapie générale avec cependant une détérioration rapide après quelques semaines.

Cette amélioration symptomatique semble bien stabilisée par l'association nasalisation et corticothérapie locale.

## 2 - La rhinorrhée antérieure :

- **Tableau général des scores de rhinorrhée antérieure :**

**Tableau 7 : Scores de rhinorrhée antérieure pour chaque patient.**

	NOMS	Q1	Q2	Q3	Q4	Q5	Q6	Q7	Q8
1	Mme OLI.L	9,3	1,5	1,4	0	0	1	1	1,6
2	Mme AUB.MF	8	0	0	0	0	0	0	0
3	Mr BRE.B	10	4,8	7,3	1,4	1	0,4	1	0,9
4	Mr PER.C	0,7	1,1	4,7	0,3	0,1	1,5	0,3	2,8
5	Mme AMA.S	3,6	0,2	9,4	0	0	0	0,2	0
6	Mr GER.Y	5,5	0,8	2,4	0,1	0	0	0	0,4
7	Mr BOH.C	9,8	0,6	5,4	7	3,6	6,4	4,6	7,6
8	Mr THI.JN	7,3	0,5	1,8	0	5,2	5,5	5,4	0,6
9	Mr BAR.G	8,8	1,4	3,3	0,1	0,2	2,4	0,8	2,3
10	Mr SAC.M	10	8	10	2,4	0,6	1,5	3,6	
11	Mme DIE.MJ	9,3	3,2	8	3,5	1,7	2,4	2,6	
12	Mme KEL.M	6	8,5	8	0,5	0	0,2	0	
13	Mr ZIE.R	9,8	6	6,5	2,4	8,6	1,4	3	
14	Mr HAN.P	10	9,5	0,4	2,4	1,4	3,7		
15	Mr BAR.F	8	4,7	7,8	0,4	0,2	0,2		
16	Mme FEY.M	0,4	0,2	0,5	0,3	2,3	1,7	1,8	
17	Mr MOR.J	8,4	7,3	7	5,5	2,2	3,6	1,6	
18	Mr HAB.S	9,6	0,3	0	0,7	0,5	1,7	0,8	
19	Mr SAN.D	2	2,1	0,8	0,2	0	0,1		
20	Mr WAL.C	3,5	1,1	0,9	0,2	0,3	4,3		
21	Mr GOD.E	10	0,2	1	0,4	0	0		
22	Mme GUI.V	10	9	10	9,4	4,3	8,7	3,8	
23	Mr DALL.D	9	0,4	5,6	2,5	0,3	0,2		
24	Mr GIN.S	0	0	0	0,1	0	0,6		



- **Étude descriptive ( cf tableau 7) :**

La rhinorrhée était un symptôme important au moment de l'inclusion des malades dans l'étude (Q1). 18 patients (75 %) présentaient une E.V.A > 5, dont 13 avaient un score > 8. ( moyenne  $\pm$  écart type =  $7,0 \pm 1,7$ ).

Après 7 jours de corticoïdes généraux (Q2), une amélioration notable existait puisque 6 patients (25 %) seulement présentaient une E.V.A > 5 dont uniquement 3 > 8. (moyenne  $\pm$  écart type =  $3,0 \pm 1,6$ ).

L'évolution était cependant rapidement défavorable :

A 2 mois (cf étude des délais p 249), veille de la chirurgie (Q3), 11 patients (46 %) avaient à nouveau une E.V.A > 5 (moyenne  $\pm$  écart type =  $4,3 \pm 1,8$ ).

Un mois après l'intervention et l'injection de corticoïdes retards (Q4), 3 patients (12,5 %) présentaient une E.V.A > 5 dont seulement 1 avait un score > 8 (n° 22) (moyenne  $\pm$  écart type =  $1,7 \pm 1,2$ ).

Par la suite, on note une bonne stabilisation de la rhinorrhée antérieure :

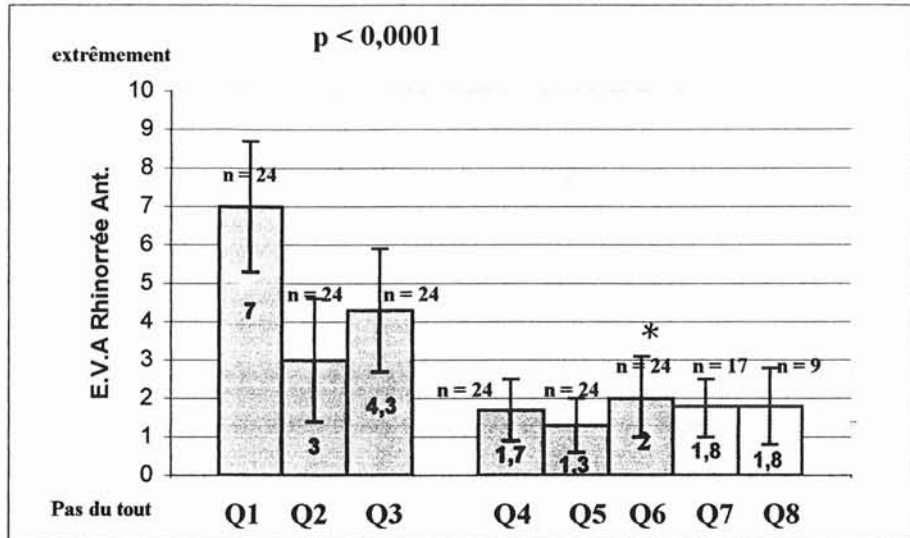
A 3 mois (Q5), seulement 2 patients (n° 8 et 13) se plaignaient d'une gêne (E.V.A > 5) (moyenne  $\pm$  écart type =  $1,3 \pm 1$ ).

A 6 mois (Q6), 3 patients ( n° 7, 8 et 22) avaient un score à l'E.V.A > 5 (moyenne  $\pm$  écart type =  $2 \pm 1,1$ ).

A 9 mois (Q7), ( n = 17) seul un patient se disait gêné par la rhinorrhée antérieure (n° 8) (moyenne  $\pm$  écart type =  $1,8 \pm 0,8$ ),

A 1 an (Q8), aucun patient parmi les 9 ne se plaignait de rhinorrhée antérieure (moyenne  $\pm$  écart type =  $1,8 \pm 1,1$ ).

- **Étude statistique :**



Le « p » a été calculé à 6 mois sur l'ensemble des patients.

Nous constatons au cours du protocole une bonne amélioration de la rhinorrhée antérieure sous corticothérapie générale avec cependant une détérioration rapide après quelques semaines.

Cette amélioration symptomatique semble bien stabilisée par l'association nasalisation et corticothérapie locale.

### 3 - La rhinorrhée postérieure :

- **Tableau général des scores de rhinorrhée postérieure :**

Tableau 8 : Scores de rhinorrhée postérieure pour chaque patient.

	NOMS	Q1	Q2	Q3	Q4	Q5	Q6	Q7	Q8
1	Mme OLI.L	9,5	1,4	1,6	0	0	2	0,7	0
2	Mme AUB.MF	0	0	0	0	0	0	0	0
3	Mr BRE.B	10	5,1	7,8	1,6	1	0,3	0,7	0,7
4	Mr PER.C	7,7	7,6	8,7	2,2	1,4	2,5	2,2	4,8
5	Mme AMA.S	1,5	0,3	0,3	4,5	0	0	0	0
6	Mr GER.Y	2,6	1,1	9,4	0,1	3,9	3,9	3	5,5
7	Mr BOH.C	9,8	1	5,2	6	4,5	7	7	7,4
8	Mr THI.JN	0,4	0,5	0,6	0	3,3	4,8	5,5	4,5
9	Mr BAR.G	5,7	0,8	6,4	0,2	0,2	3,4	0,9	3,1
10	Mr SAC.M	6,3	7,9	10	7,4	0,4	3,7	4,5	
11	Mme DIE.MJ	6,8	4,5	6,2	8,2	3	1,1	6,2	
12	Mme KEL.M	0,3	0	0	1	0,2	0	1,3	
13	Mr ZIE.R	7,5	4,6	7	2,6	1,7	1,5	3,7	
14	Mr HAN.P	9	9	2,5	2,2	2,2	3,2		
15	Mr BAR.F	10	1,5	1,8	0,3	0,2	3,8		
16	Mme FEY.M	9,8	2,8	6	3,7	6,4	5,7	3,3	
17	Mr MOR.J	9,5	9	9	6	7	8,6	8,1	
18	Mr HAB.S	9,8	0,3	0	0,3	1	1,2	1,4	
19	Mr SAN.D	1,2	1,5	5,3	0,4	0,1	0,1		
20	Mr WAL.C	0,2	1	0,8	0,3	2,5	5,4		
21	Mr GOD.E	7,4	3	1,1	0,3	0	0		
22	Mme GUI.V	10	8,1	10	9,5	7,2	9,4	4,1	
23	Mr DALL.D	0,4	0,4	0,2	0,4	0,3	0,3		
24	Mr GIN.S	5,3	0	0	3	3,4	2,8		

- **Étude descriptive ( cf tableau 8) :**

La rhinorrhée postérieure était un symptôme important au moment de l'inclusion des malades dans l'étude (Q1). 16 patients (66,5 %) présentaient une E.V.A > 5, dont 8 avaient un score > 8. ( moyenne  $\pm$  écart type =  $5,9 \pm 1,9$ ).

Après 7 jours de corticoïdes généraux (Q2), une amélioration importante existait puisque 6 patients (25 %) seulement présentaient une E.V.A > 5 dont uniquement 3 avec un score > 8. (moyenne  $\pm$  écart type =  $3,0 \pm 1,6$ ).

L'évolution était cependant rapidement défavorable :

A 2 mois (cf étude des délais p 249), veille de la chirurgie (Q3), 12 patients (50 %) avaient à nouveau une E.V.A > 5 (moyenne  $\pm$  écart type =  $4,2 \pm 1,8$ ).

Un mois après l'intervention et l'injection de corticoïdes retards (Q4), 5 patients (21 %) présentaient une E.V.A > 5 (moyenne  $\pm$  écart type =  $2,5 \pm 1,4$ ).

Par la suite, on note une relativement bonne stabilisation de la rhinorrhée postérieure :

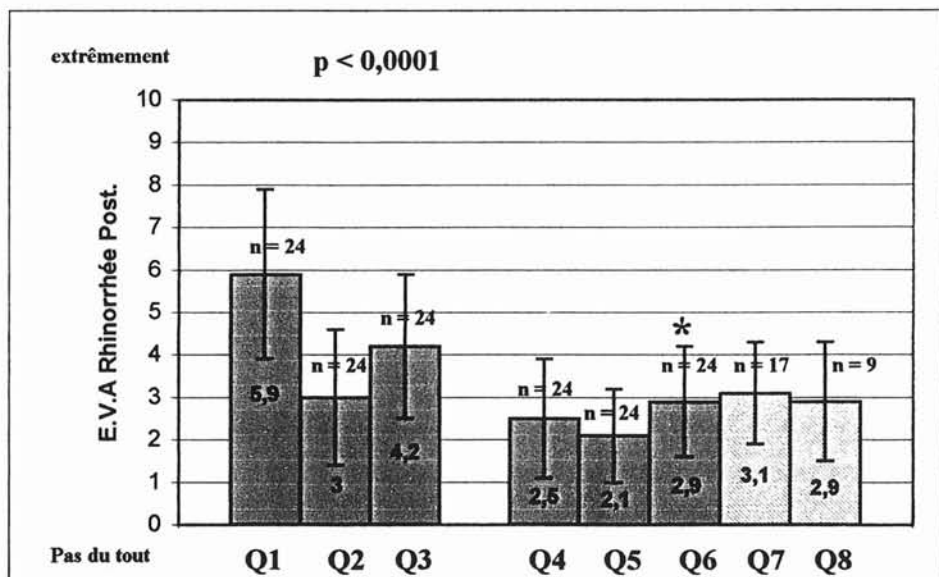
A 3 mois (Q5), seulement 3 patients (n° 16, 17 et 22) se plaignaient d'une gêne (E.V.A > 5) (moyenne  $\pm$  écart type =  $2,1 \pm 1,1$ ).

A 6 mois (Q6), 5 patients ( n° 7, 16, 17, 20 et 22) avaient un score à l'E.V.A > 5 (moyenne  $\pm$  écart type =  $2,9 \pm 1,3$ ).

A 9 mois (Q7), 4 patients se disaient gênés par la rhinorrhée postérieure (n° 7, 8, 11 et 17) (moyenne  $\pm$  écart type =  $3,1 \pm 1,2$ ).

A 1 an (Q8), 2 patients se plaignait de rhinorrhée postérieure (moyenne  $\pm$  écart type =  $2,9 \pm 1,4$ ).

### • Étude statistique :



Le « p » est calculé à 6 mois sur l'ensemble des patients.

Nous constatons au cours du protocole une petite amélioration de la rhinorrhée postérieure sous corticothérapie générale avec une détérioration rapide après quelques semaines.

Cette petite amélioration symptomatique semble stabilisée par la corticothérapie locale après nasalisation.

#### 4 - Prurit nasal :

- **Tableau général des scores de prurit nasal :**

**Tableau 9 : Scores du prurit nasal pour chaque patient.**

	NOMS	Q1	Q2	Q3	Q4	Q5	Q6	Q7	Q8
1	Mme OLI.L	0	0	0,2	0	0	0	0	0
2	Mme AUB.MF	0	0	0	0	0	0	0	0
3	Mr BRE.B	2	1	1,5	1,4	1	0,4	0,8	0,9
4	Mr PER.C	0,6	0,6	0,5	0,2	0,1	0,8	0,2	0,8
5	Mme AMA.S	0,2	0,2	0,2	0	0	0	0	0
6	Mr GER.Y	0,2	0,1	0,2	0,1	0	0	0	0
7	Mr BOH.C	9,8	2	8,4	5,7	5,5	6,6	6,2	7,2
8	Mr THI.JN	0,5	0,5	0,2	0	0	0,6	0,4	0,7
9	Mr BAR.G	1,5	1,4	1	0,2	0,2	2,7	0,9	2,3
10	Mr SAC.M	6	5	10	3,2	6	3,1	4,7	
11	Mme DIE.MJ	3,7	3,5	5,3	3	1,8	1,2	2,5	
12	Mme KEL.M	6,3	8,3	6,5	0,4	0	3,1	0	
13	Mr ZIE.R	4,8	0,8	0,9	0,8	0,3	0,3	0,3	
14	Mr HAN.P	3	3,2	0,5	1,9	0,2	4		
15	Mr BAR.F	0	0	0,7	0,5	0,2	0,3		
16	Mme FEY.M	0,3	0,2	0,4	0,3	0,8	0,5	0,3	
17	Mr MOR.J	4	3,5	7	5,5	4,4	2,1	3,2	
18	Mr HAB.S	8,7	0,2	0	4,5	4	1,4	1,2	
19	Mr SAN.D	3,5	3,2	5,2	1,1	0,8	4,4		
20	Mr WAL.C	0,2	1	1	0,2	0,3	4,3		
21	Mr GOD.E	8,6	1	0,5	0,3	0	0		
22	Mme GUI.V	10	6	10	6,2	0,3	1	0	
23	Mr DALL.D	0,4	0,5	0,3	0,2	0,3	0,3		
24	Mr GIN.S	0	0,2	0	0,2	0,3	0,5		

- **Étude descriptive ( cf tableau 9)**

Le prurit nasal était un symptôme peu important au moment de l'inclusion des malades dans l'étude (Q1). 6 patients (25 %) présentaient une E.V.A > 5, dont 4 avaient un score > 8. ( moyenne ± écart type = 3,1 ± 1,7).

Après 7 jours de corticoïdes généraux (Q2), seuls 2 patients présentaient une E.V.A > 5 dont uniquement 1 avait un score > 8. (moyenne  $\pm$  écart type =  $1,8 \pm 1,1$ ).

L'évolution avait tendance à être défavorable :

A 2 mois (cf étude des délais p 249), veille de la chirurgie (Q3), 7 patients (29 %) avaient à nouveau une E.V.A > 5 (moyenne  $\pm$  écart type =  $2,5 \pm 1,7$ ).

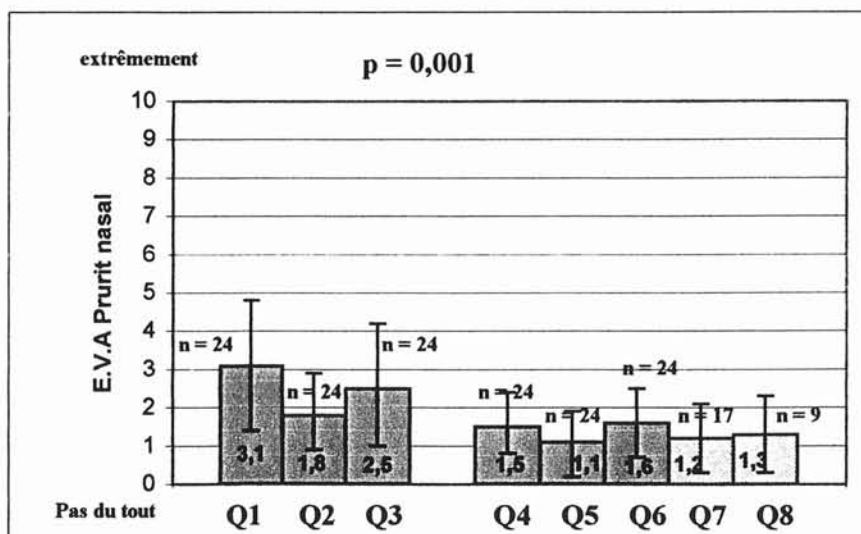
Un mois après l'intervention et l'injection de corticoïdes retards (Q4), 3 patients (12,5 %) présentaient une E.V.A > 5 (moyenne  $\pm$  écart type =  $1,5 \pm 1$ ).

Par la suite, on note une bonne stabilisation du prurit nasal :

A 3 mois (Q5), seulement 2 patients (n° 7 et 10) se plaignaient d'une gêne (E.V.A > 5) (moyenne  $\pm$  écart type =  $1,1 \pm 0,9$ ).

A 6 mois, 9 mois et 1 an, seul le patient n° 7 se plaint d'un prurit nasal.

### • Étude statistique :



Le « p » est calculé à 6 mois, sur l'ensemble des patients.

Nous constatons au cours du protocole une légère amélioration du prurit nasal sous corticothérapie générale, avec accentuation de la gêne dans les semaines qui suivent.

Cette petite amélioration symptomatique semble bien stabilisée par l'association chirurgie et corticothérapie locale.

## 5 - Éternuements :

- **Tableau général des scores d'éternuements :**

**Tableau 10 : Scores d'éternuement pour chaque patient.**

	NOMS	Q1	Q2	Q3	Q4	Q5	Q6	Q7	Q8
1	Mme OLI.L	5,2	0	2	0	0	0	0,7	0,8
2	Mme AUB.MF	7,8	0	5,5	0	0	0	0	0
3	Mr BRE.B	10	6,2	8,2	1	1	0,4	0,7	1
4	Mr PER.C	1,2	1,1	1,5	0,3	0,2	0,8	0,3	0,8
5	Mme AMA.S	3,3	0,1	1	0	0	0	0	0
6	Mr GER.Y	4,5	4,4	0,4	0,1	0,2	0,1	0	0,2
7	Mr BOH.C	9,8	3,2	8,2	7	5,5	7,3	7	7,4
8	Mr THI.JN	0,5	0,5	0,3	0	0	0,7	0,4	0,9
9	Mr BAR.G	9,4	1	6	0,2	0,2	3	0,8	2,5
10	Mr SAC.M	7,4	6,8	10	2,8	6,4	6,3	4,7	
11	Mme DIE.MJ	8,4	6	5	6,7	4,6	3,3	4,2	
12	Mme KEL.M	6,5	5	6,5	0,2	0	1,3	0	
13	Mr ZIE.R	1,7	0,8	1,2	4,6	0,3	0,7	0,3	
14	Mr HAN.P	3	3,2	0,6	0,5	0,3	0,3		
15	Mr BAR.F	5,4	0	3,2	0,5	0,2	0,3		
16	Mme FEY.M	0,4	0,3	0,4	0,3	0,5	0,7	0,3	
17	Mr MOR.J	6	2	7	6,8	4,5	1,6	2,7	
18	Mr HAB.S	9,8	0,2	0	0,6	1,2	1,7	0,8	
19	Mr SAN.D	4	2	5,4	0,2	0,2	0,1		
20	Mr WAL.C	0,2	1	0,6	0,2	0,2	3,7		
21	Mr GOD.E	9	0	0,5	0,3	0	0		
22	Mme GUI.V	10	8	10	7,8	6,4	6,8	4,2	
23	Mr DALL.D	4,7	2,3	3	2,6	0,3	0,3		
24	Mr GIN.S	0	0	0	0,8	1	0,8		

- **Étude descriptive** (cf tableau 10) :

Les éternuements étaient rapportés (E.V.A > 5) au moment de l'inclusion des malades dans l'étude (Q1) par 13 patients (54 %). Parmi lesquels 7 avaient un score > 8. ( moyenne  $\pm$  écart type =  $5,3 \pm 1,7$ ).

Après 7 jours de corticoïdes généraux (Q2), 4 patients présentaient une E.V.A > 5 dont uniquement 1 notait un score = à 8 (n° 22). (moyenne  $\pm$  écart type =  $2,2 \pm 1,2$ ).

L'évolution comme pour les autres symptômes devait être rapidement défavorable :

A 2 mois (cf étude des délais p 249), veille de la chirurgie (Q3), 9 patients (37.5 %) avaient à nouveau une E.V.A > 5 (moyenne  $\pm$  écart type =  $3,6 \pm 1,6$ ).

Un mois après l'intervention et l'injection de corticoïdes retards (Q4), 4 patients (16.5 %) présentaient une E.V.A > 5 (moyenne  $\pm$  écart type =  $1,8 \pm 1,3$ ).

Par la suite, on note une bonne stabilisation des éternuements :

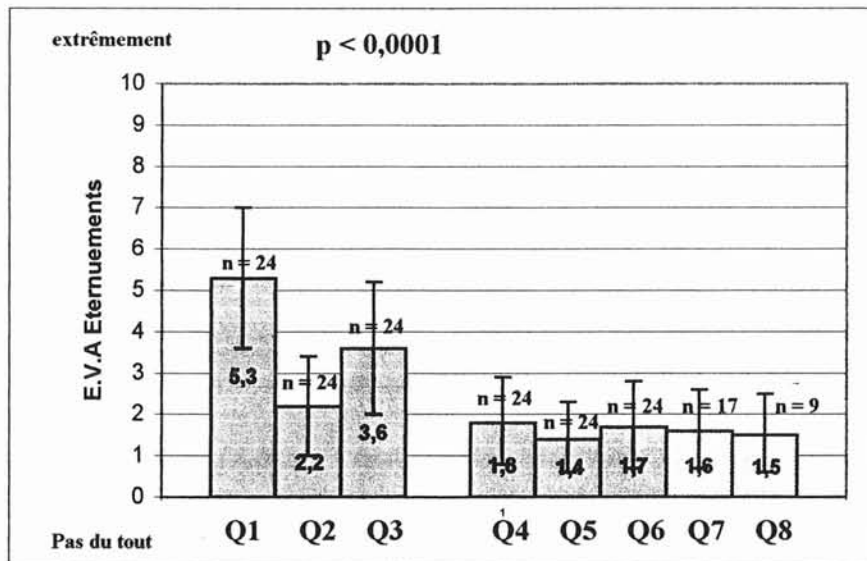
A 3 mois (Q5), seulement 3 patients (n° 7, 10 et 22) se plaignaient d'une gêne (E.V.A > 5) (moyenne  $\pm$  écart type =  $1,4 \pm 1$ ).

A 6 mois (Q6), seuls les 3 même patients présentaient une gêne. (moyenne  $\pm$  écart type =  $1,7 \pm 1,1$ ).

A 9 mois (Q7), et 1 an (Q8) seul le patient n° 7 se plaignait d'éternuements. Les patients n° 10 et 22 présentaient des scores entre 4 et 5.



- **Étude statistique :**



Le « p » est calculé à 6 mois, sur l'ensemble des patients.

Nous constatons au cours du protocole une amélioration du symptôme « éternuement » sous corticothérapie générale, avec dégradation de l'effet bénéfique après quelques jours.

Cette amélioration symptomatique est bien stabilisée par l'association nasalisation et corticothérapie locale.

## V - SYNTHÈSE DES RÉSULTATS

L'étude du dysfonctionnement nasal chronique dans le cadre de la PNS montre que les symptômes majeurs sont outre l'anosmie, l'obstruction nasale et la rhinorrhée. Les éternuements sont présents dans plus d'un cas sur 2, alors que le prurit nasal n'est rapporté que dans un cas sur 4.

L'évolution de l'ensemble des symptômes est relativement bien corrélée tout au long de l'étude :

- Il existe une amélioration transitoire des symptômes après corticothérapie générale. Par la suite, la corticothérapie locale n'est pas suffisante pour stabiliser les manifestations cliniques. Nous rappelons, en effet, qu'il s'agit de patients requérant un traitement chirurgical du fait de l'échappement au traitement médical.
  
- Après nasalisation, l'amélioration des symptômes est au moins d'aussi bonne qualité qu'après corticothérapie générale. Par contre l'effet bénéfique est beaucoup plus stable dans le temps.

L'association d'une chirurgie radicale et d'une corticothérapie locale semble donc relativement bien stabiliser les manifestations cliniques de la PNS.

# DISCUSSION

Les troubles de l'odorat sont très fréquemment signalés par les patients atteints de polypose naso-sinusienne. Peu d'études ont précisé l'atteinte quantitative et qualitative de l'olfaction lors de cette pathologie. VENTO [266], sur une série de 41 patients polypeux, ne rapporte que 19,5 % de normosmiques.

Nous avons également constaté ce chiffre dans notre série :

- Parmi les 32 patients du groupe n'ayant pas reçu de corticothérapie générale en pré-opératoire, seulement 7 (21,8 %) sont normosmiques.
- 6 patients (25 %) présentent un odorat conservé 2 mois après une cure courte de corticoïdes généraux.

Ces chiffres montrent l'insuffisance du traitement médical, local et/ou général, dans la prise en charge de la polypose naso-sinusienne invalidante.

A partir de ces faits, nous avons tenté de démontrer que lorsque l'heure de la chirurgie était venue, la nasalisation permettait une bonne récupération olfactive, stable dans le temps. Et que la résection systématique du cornet moyen ne compromettait pas les chances de récupération.

Les résultats des deux séries présentées permettent de répondre de façon catégorique à cette double interrogation : oui, la nasalisation permet une bonne récupération olfactive stable dans le temps avec plus de 70 % de patients satisfaits aux différents temps de l'étude. Et non, la résection du cornet moyen ne compromet pas la récupération olfactive puisque les résultats à 1 mois post-opératoire sont statistiquement identiques à ceux enregistrés après une cure courte de corticoïdes généraux.

Les résultats actuels montrent que la chirurgie de type nasalisation, associée à une corticothérapie locale reste, à 6 mois, aussi efficace qu'après 7 jours de corticoïdes généraux.

## **I - NOTRE ÉTUDE EST BIEN SÛR, EN PLUSIEURS POINTS, CRITIQUABLE :**

### **1 - Les patients :**

Il ne s'agit que d'une petite série de 24 patients « sélectionnés ».

Elle semble cependant bien illustrer l'échec du traitement médical avec émergence d'une cortico-dépendance et l'inefficacité des traitements chirurgicaux insuffisants. En effet, 66,7 % présentent des antécédents opératoires en rapport avec leur polypose.

En outre, la population de notre série est tout à fait semblable à la population classiquement décrite :

- Prédominance masculine (sex ratio à 2,4), semblable aux séries de BATTEUR [14] et BOUSQUET [22],
- Age moyen est de 43,8 ans, pour une moyenne, dans la littérature, donnée entre 40 et 50 [70],
- 63 % des patients sont asthmatiques, classique de la littérature aux alentours de 50 % [198],
- 25 % des patients sont porteurs d'un syndrome de Fernand-Widal, chiffre similaire à celui donné par WAYOFF [270].

Malgré le nombre restreint de patients, les résultats obtenus sont statistiquement significatifs.

### **2 - Méthode d'évaluation de l'odorat :**

Nous avons vu dans le chapitre « exploration de l'odorat » qu'il n'existait pas, en pratique clinique courante, de test objectif. Nous avons donc basé notre étude sur des échelles visuelles analogiques, certes purement subjectives, mais reflétant parfaitement l'inconfort ressenti par les patients.

De plus, nous voulions une méthode simple, facilement reproductible, permettant une adhérence optimale à l'étude : Les patients habitant souvent à distance de notre centre hospitalier, il nous semblait plus judicieux de traiter par correspondance. Malgré cette facilité, de nombreux rappels à l'ordre téléphoniques ont été nécessaires.

### **3 - Durée du suivi :**

Les patients ont tous un recul de 6 mois, 17 d'entre eux à 9 mois et seulement 9 à 12 mois.

L'ensemble des résultats est relativement harmonieux aux différents temps de l'étude. L'évaluation à moyen et long terme est relativement encourageante, reflétant parfaitement le sentiment de notre expérience.

Afin de conforter nos résultats, nous avons cependant inclus 32 patients supplémentaires (protocole 2) en pré opératoire immédiat. Tous ces patients ont également un recul minimal de 6 mois, 20 d'entre eux présentent un recul à 9 mois et 12 à 1 an.

Cette étude se poursuivra dans le temps afin d'évaluer l'ensemble des patients, à 1 an et plus, afin d'apprécier la durée réelle d'efficacité de la chirurgie.

## **II - LE PROTOCOLE :**

### **1 - La cure courte de corticoïdes généraux :**

Les corticoïdes représentent le seul traitement médical actuellement réellement efficace sur la PNS. Il s'agit, en effet, du seul traitement capable de restituer l'odorat [33] [69][230][232].

La majorité des patients de notre série, malgré le fait qu'ils soient multi-traités, restent momentanément sensibles à la cortisone en cure courte. L'indication chirurgicale est alors portée devant la nécessité de multiplier les cures chez des patients devenant véritablement cortico-dépendants.

Comme le rapporte SEIDEN [226], le test aux corticoïdes généraux représente un véritable test thérapeutique permettant de savoir si chez un patient anosmique le neuro-épithélium olfactif est encore fonctionnel et l'anosmie réversible.

Le mécanisme de ces troubles olfactifs est classiquement considéré comme une atteinte transmissionnelle, les molécules odorantes ne pouvant atteindre les cellules sensorielles en raison de l'obstacle provoqué par les polypes. Les corticoïdes, du fait de leur importante activité anti-inflammatoire sur l'ensemble de la muqueuse des voies aériennes supérieures (fosses nasales et sinus) [182], redonneraient aux molécules odorantes l'accès au neuro-épithélium.

Il est également classique de considérer que les troubles olfactifs sont en relation avec le volume de la polypose. Si cette notion est fréquemment confirmée par la clinique, la localisation des polypes est le facteur essentiel à l'origine des troubles olfactifs. L'accès à la fente olfactive est le facteur prédominant dans l'étiologie des désordres olfactifs lors de la polypose. Néanmoins, il n'est pas impossible de suggérer qu'une transformation de l'épithélium olfactif en épithélium respiratoire survienne à la suite de dégâts sévères, notamment à la suite d'agressions infectieuses [223][224] ou par dégénérescence, dans le cadre d'atteinte inflammatoire chronique [140], comme c'est le cas dans la PNS. Ceci expliquerait l'absence de récupération olfactive sous cortisone chez certains patients.

Deux problèmes se posent cependant à l'issue de ce test :

- En cas de réponse positive, il faut maintenir la récupération olfactive à long terme ; les corticoïdes locaux représentent le relais nécessaire et, en cas d'échec, le recours à la chirurgie pourra être discuté et mis en balance avec des cures itératives de corticoïdes généraux.
- En cas de non récupération olfactive, on ne peut affirmer que le neuro-épithélium n'est plus fonctionnel, il paraît néanmoins licite, dans certains cas, après éventuellement un deuxième test, d'envisager une intervention chirurgicale avec cependant des réserves importantes quant à l'espoir de récupération de la fonction olfactive.

L'intérêt du test aux corticoïdes, dans notre étude, était bien évidemment de pouvoir évaluer le potentiel de récupération des

patients, nous permettant ainsi de scinder notre groupe en patients répondeurs et non-répondeurs.

Aucun des patients de la série n'a présenté de complication à ce traitement d'épreuve, il s'agissait, en effet, de patients dont la tolérance vis-à-vis de la cortisone était bien connue.

## 2 - La chirurgie :

Deux grandes écoles s'opposent :

D'une part, les partisans de la nasalisation ayant pour but une large ouverture des grands sinus de la face dans les fosses nasales, nécessitant la résection systématique du cornet moyen.

L'intérêt fonctionnel de cette chirurgie radicale a été démontré [197]. Elle permet, d'une part, une meilleure diffusion de la corticothérapie locale postopératoire mais surtout du fait de l'exérèse de l'ensemble de la muqueuse pathologique, un meilleur contrôle de la maladie.

Bien que le méat moyen soit le lieu privilégié d'émergence des polypes, ceux-ci peuvent avoir des origines variables.

Ainsi comme l'ont démontré MASAMI [154] et LARSEN [137] sur 143 ethmoïdectomies ils retrouvent 36,4 % de polypes issus de la fente olfactive : Dans ce cas, on retrouve une origine dans 86 % au méat supérieur, 67,3 % sur la face médiale du cornet moyen, 46,2 % sur la face antérieure du sphénoïde et 32,7 % directement sur la muqueuse septale.

Dans ces conditions, il est bien évident que la résection du cornet moyen semble bénéfique.

BANFIELD [10], dans une étude portant sur 50 malades, indique l'intérêt de la résection partielle du cornet moyen en vue d'optimiser le résultat chirurgical. Il précise que le cornet, de part sa présence, peut gêner un bon accès au méat moyen et à l'ethmoïde antérieur. Son volume peut également être à l'origine d'une symptomatologie dont se plaignent les patients (obstruction nasale, douleurs faciales et maux de tête). Il peut aussi être à l'origine de synéchies nombreuses.



L'auteur conclut à l'intérêt de la résection partielle du cornet moyen devant une amélioration significative de tous les symptômes et l'absence de complication.

De nombreuses autres publications récentes paraissent aller dans le même sens.

En effet, comme l'a montré HAVAS [90] sur une étude de 1106 patient répartis en deux groupes, il semblerait ne pas y avoir de majoration des complications dans le groupe ayant subi une résection partielle du cornet moyen. Il démontre un effet bénéfique chez certains malades porteurs de rhino-sinusites chroniques sévères.

Une étude menée par BIEDLINGMAIER [16], portant sur 80 malades, a étudié le bénéfice de la résection partielle du cornet moyen sur les différents symptômes cliniques : Des taux de succès de l'ordre de 94 % montrent le bénéfice de cette résection.

Contrairement à SWANSON [251], qui met en garde sur l'augmentation du risque de sinusites frontales après résection partielle du cornet moyen, GIACCHI [81] présente une série de 100 malades ayant subi une ethmoïdectomie de première main pour sinusites chroniques : 50 patients ont bénéficié d'une résection partielle du cornet moyen et les 50 autres n'ont pas eu de résection de ce cornet. Il ne note pas de différence significative entre les deux groupes sur l'incidence de sinusite frontale en rapport avec des synéchies entre la paroi externe de la fosse nasale et les résidus du cornet moyen.

Une étude portant sur 20 patients atteints de rhinosinusites chroniques [16] a étudié d'un point de vue scanographique et anatomopathologie les cornets moyens.

Il en résulte que, très fréquemment, le cornet moyen est le siège de foyers d'ostéites et ce d'autant que le stade de la polypose est avancé.

Les auteurs concluent en soulevant l'intérêt d'une résection partielle du cornet moyen, chez les patients dont l'atteinte scanographique est importante. Cette résection permet de supprimer un foyer infectieux chronique au sein du complexe ostio-méatal.

D'autres auteurs [164] retrouvent également des foyers d'ostéites au sein du cornet moyen et rapportent la même attitude thérapeutique.

Contrairement à notre technique, l'évidement ethmoïdal selon les principes de la FEES ( Fonctional Endoscopic Sinus Surgery), tel qu'il a été développé par MESSERKLINGER [160] et STAMMBERGER [239 - 240] en Europe, puis par KENNEDY [117] aux Etats-Unis, est moins radical, notamment avec respect du cornet moyen.

Pour ces auteurs, le cornet moyen est un élément fondamental qu'il convient de conserver au maximum, jouant un rôle important dans la physiologie du cycle nasale, véritable filtre qui protège les cavités annexes des particules toxiques au cours de la respiration [121] [211].

Son exérèse entraînerait une majoration des complications à type de saignement, anosmie et formation de croûtes [241], [120]. Il demeure, en outre, pour ces auteurs, un excellent repère anatomique en cas d'intervention ultérieure.

Les résultats montrés ci-après montrent que la chirurgie de type nasalisation avec résection du cornet moyen ne compromet pas la récupération olfactive et qu'elle donne aux patients un bon confort nasal.

Cela au prix de complications, dans des mains expérimentées, tout aussi exceptionnelles que l'ethmoïdectomie fonctionnelle. Nous n'avons à déplorer dans notre série aucune complication per-opératoire ou au cours de la première année.

#### a) Résultat sur l'anosmie :

De nombreuses séries font état de bons résultats sur l'odorat après ethmoïdectomie, qu'elle soit fonctionnelle ou radicale (Cf tableau 11).

Tableau 11 :

AUTEURS [Ref.]	Nbre de patients	Recul	Bons résultats	Aggravation
WIGAND [275]	600			0,8 %
KORCHIA [131]			73,5 %	0 %
DELANK [37]	115		70 %	8 %
PIGRET [197] JANKOWSKI	29	2 ans	65 %	0 %
PRADES [202]	50	2 ans	60 %	0%
FOMBEUR [68]	44	1 an	65 %	0 %
MOREAU [170]	32	17,8 mois	56 %	6 %
JAFEK [104]			75 %	0 %

Notre série est en accord avec ces résultats puisqu'elle retrouve à 6 mois, 79 % (n = 24) de patients satisfaits dans le premier protocole, et 80 % (n = 25) dans le second. Seul 1 patient s'est aggravé.

A un an, on note 8 patients sur 9 satisfaits dans le premier protocole et 10 patients sur 12 dans le second.

Pour la plupart des auteurs, les résultats chirurgicaux sont moins bons chez les patients présentant un asthme et, à fortiori, chez ceux présentant un syndrome de Fernand-Widal [213]. Il semblerait donc que l'association d'une PNS et d'un asthme soit une forme aggravée de la maladie, où la polypose est plus extensive et plus récidivante.

Nous constatons ces faits dans notre série à 6 mois :

- Aucun patient n'est anosmique parmi les 9 PNS simples,
- 3 patients sont anosmiques parmi les 9 PNS associées à un asthme (33 %),
- 3 patients, parmi les 6 porteurs d'un Fernand-Widal (50 %), présentent un déficit olfactif majeur.

L'anosmie semble être un élément important et relativement sensible, dans le suivi des patients, pour apprécier l'évolutivité de la maladie.

Quelques remarques concernant nos résultats :

- Chez les 13 patients normosmiques (E.V.A >5) en pré-opératoire, l'odorat n'est absolument pas détérioré. Il existe une tendance à l'amélioration des scores passant de  $7,2 \pm 1$  en pré-opératoire (Q3) à  $8,1$  à 6 mois post-opératoire (Q6).
- Les patients hypo ou anosmiques retrouvent à 6 mois post opératoire un niveau olfactif statistiquement semblable à celui des normosmiques. Leur seuil passant de  $0,7 \pm 0,5$  en pré-opératoire (Q3) à  $7 \pm 1,6$  à 6 mois (Q6).
- La cure courte de corticoïdes a une remarquable valeur prédictive sur la récupération olfactive après nasalisation.

La nasalisation permet donc une bonne récupération olfactive lorsque le neuro-épithélium reste fonctionnel. De plus la résection du cornet moyen ne compromet en rien les chances de récupération.

#### b) Résultats sur le dysfonctionnement nasal :

Nous avons pu juger de l'évolution des symptômes à l'aide du système P.A.R.E.O, qui correspond à un acronyme (Prurit, Anosmie, Rhinorrhée, Eternuement, Obstruction nasale).

L'utilisation d'Echelles Visuelles Analogiques, pour l'ensemble de ces manifestations cliniques, nous a permis une comparaison relative de ces différents symptômes.

On retrouve, comme décrit classiquement dans la littérature [70], deux symptômes majeurs que sont l'anosmie et l'obstruction nasale. La rhinorrhée postérieure est fréquemment rapportée comme une gêne pharyngée. La rhinorrhée antérieure est plus rare, même si souvent le patient signale la nécessité d'un mouchage qui ne ramène aucune sécrétion. En marge de ces principaux symptômes, on retrouve les éternuements et le prurit nasal. Les douleurs sont beaucoup plus exceptionnelles.

Les résultats, dans la plupart des séries publiées, se rapportent aux symptômes majeurs et sont classés en bons ou mauvais selon les critères subjectifs d'appréciation par les patients (cf tableau 12).

Tableau 12 :

<b>AUTEURS [Réf.]</b>	<b>Nbre de patients</b>	<b>Recul moyen</b>	<b>Bons résultats</b>	<b>Mauvais résultats</b>
<b>WIGAND [275]</b>	220		49 %	18 %
<b>KENNEDY [118]</b>	34	18 mois	85,4 %	2,9 %
<b>THOMASSIN [258]</b>	109	14,2 mois	69 %	13 %
<b>FOMBEUR [68]</b>	44	12 mois	84 %	
<b>PRADES [202]</b>	50	24 mois	68 %	12 %
<b>BATTEUR [14]</b>	61	22 mois	80 %	
<b>SIMON- FONBEUR [237]</b>	110	19,5 mois	88 %	12 %
<b>BOUSQUET [22]</b>	108	35 mois	65 %	
<b>DANIELSEN [34]</b>	90	41 mois	52 %	20 %

Dans notre série de 24 patients qui présente actuellement un recul à 6 mois, nous avons 2 patients (8 %) symptomatiques. Ces 2 patients sont par ailleurs asthmatiques.

### **3 - La corticothérapie post-opératoire :**

- Nous faisons réaliser systématiquement, par une infirmière diplômée d'état, une injection de corticoïdes retards le jour de la sortie d'hospitalisation. Cela afin de favoriser la cicatrisation de la muqueuse laissée en place au niveau des

grands sinus. Nous n'avons pas de complication dans la série liée à cette pratique, pas plus d'ailleurs sur les plus de 1500 nasalisation réalisées dans le service depuis 1987. Cependant aucune étude contrôlée n'a été réalisée.

- Nous instaurons, en post-opératoire, la mise en route de soins locaux abondants au sérum physiologique permettant le nettoyage des croûtes. On y associe une corticothérapie locale. Celle-ci est admise empiriquement par la majorité des auteurs. VIROLAINEN [267] a cependant démontré son efficacité dans une étude randomisée en double aveugle portant sur 46 patients ayant bénéficié d'une ethmoïdectomie pour PNS. Ces patients ont été répartis en deux groupes, l'un de ces groupes recevant du dipropionate de bécloéthasone (Béconase®) à la dose de 400 µg / j, l'autre groupe recevant un placebo.

L'évaluation des résultats a porté sur trois critères :

- L'obstruction nasale :

A 1 an, 91% des patients du groupe Béconase® n'avaient pas d'obstruction nasale, contre 80% des patients du groupe placebo.

- La rhinoscopie :

A 1 an, 77 % des patients du groupe Béconase® n'avaient pas de récurrence polypeuse, contre 40 % des patients du groupe placebo.

- La rhinomanométrie :

A 1 an, 68 % des patients du groupe Béconase® avaient une bonne perméabilité nasale, contre 33 % des patients du groupe placebo.

La corticothérapie locale doit donc être proposée en complément d'une intervention chirurgicale [43], [53], [216]. Elle doit être idéalement poursuivie au long cours, sur plusieurs années.

#### 4 - Amélioration du confort de vie des patients :

C'est l'objectif principal, quels que soient les moyens employés. Notre étude, bien que totalement subjective évalue cependant le confort nasal global et probablement l'amélioration de la qualité de vie des patients.

En effet, les conséquences de la perte de l'odorat sur les activités quotidiennes des patients ont récemment été étudiées par MIWA [166].

Dans une étude portant sur 420 patients ayant présenté un épisode d'anosmie, il a étudié le comportement et la qualité de vie des patients en fonction de la récupération de l'olfaction.

Les patients restés anosmiques se disent anxieux par crainte de ne pas percevoir les odeurs dangereuses, ils ne prennent plus de plaisir dans les repas, sortent moins, achètent moins de produits frais...

Ils disent également avoir moins d'enthousiasme pour leurs loisirs et, globalement, 87 % des patients se disent « heureux de vivre » dans le groupe ayant récupéré l'odorat contre 50 % dans le groupe resté anosmique. Dans ce dernier groupe, 34% ne sont pas satisfaits de leur qualité de vie et 16 % y sont indifférents alors que dans le groupe actuellement normosmique, 3% ne sont pas satisfaits de leur qualité de vie et 10 % y sont indifférents.

Ces données soulignent les intrications étroites qui existent entre troubles de l'odorat et syndrome dépressif, et permettent de rappeler qu'il existe un modèle expérimental de dépression qui est obtenu par ablation des bulbes olfactifs chez le rat [110].

L'olfaction est donc un message complexe à impacts multiples. Fonction essentielle de notre relation à l'environnement, il suffit, le temps d'un rhume sévère, d'être quelques heures anosmique pour se rendre compte que la perte de l'odorat est un lourd handicap.

### 5 - Synthèse de nos résultats :

L'une des questions essentielles concernant le traitement chirurgical de la PNS est de savoir si la nasalisation avec résection systématique du cornet moyen expose à des complications, notamment en matière de récupération olfactive.

Notre étude, bien qu'imparfaite, basée essentiellement sur des critères subjectifs, montre cependant que la nasalisation améliore significativement l'odorat. Et ce d'autant que les patients ont bien répondu à la cure courte de corticoïdes généraux.

70 à 80 % des patients dans notre série sont satisfaits de leur odorat de 3 mois à 1 an post-opératoire.

Les patients qui ne récupèrent pas un odorat satisfaisant après corticothérapie générale en cure courte ont peu d'espoir de retrouver un odorat correct après l'intervention. Il s'agit probablement d'anosmie de nature perceptionnelle.





# CONCLUSION

L'anosmie est l'un des principaux symptômes de la polypose nasosinusienne. Nous avons vu qu'elle pouvait avoir des répercussions importantes sur la qualité de vie des patients et sur la modification de leurs comportements. Nous nous devons donc d'apporter une solution thérapeutique efficace à ces patients.

Le traitement de référence reste la corticothérapie qu'elle soit locale et/ou générale. Cette dernière permet souvent une bonne récupération olfactive, mais malheureusement de plus en plus transitoire au cours de l'évolution de la maladie.

Quand l'heure de la chirurgie est venue, la nasalisation se propose de réaliser un évidement radical des cloisons et de la muqueuse ethmoïdale, avec résection systématique du cornet moyen.

Les résultats sur l'olfaction sont particulièrement satisfaisants, puisque d'aussi bonne qualité qu'après une corticothérapie générale avec cependant une efficacité beaucoup plus durable dans le temps.

Cette récupération olfactive est d'autant plus prévisible que le patient répond favorablement à la cure courte de corticoïdes par voie générale.

Cette corrélation nous laisse penser que la corticothérapie générale est un excellent test thérapeutique prédictif de la récupération olfactive après nasalisation.

# BIBLIOGRAPHIE



- 1 - **ACHE BW.** Towards a common strategy for transducing olfactory information. *Semin Cell Biol.* 1994; 5: 55 - 63.
- 2 - **ADAMEK GD, GESTELAND RC, MAIR RG, OAKLEY B.** Transduction physiology of olfactory receptor cilia. *Brain Research* 1984, 310 : 87- 97.
- 3 - **AGRIFOGLIO A, TERRIER G, DUVOISIN B.** Etude anatomique et endoscopique de l'ethmoïde antérieur. *Ann Oto-Laryngol* 1990 ; 107: 249-258.
- 4 - **AMEDEE R, MANN W, GILSBACH J.** Microscopic endonasal surgery of the paranasal sinuses and the parasellar région. *Arch Otolaryngol* 1989 ; 115 : 1103-1106.
- 5 - **AMONOU I, AVAN P, VALCKE JC, BONFILS P.** Evaluation of the hypothalamo-hypopituitary axis after long-term inhalation corticotherapy for nasal polyposis. *Presse Med* 2000 Jun 24 ; 29 (22) : 1214-1216.
- 6 - **ARIYÜREK OM, BALKANCI F, AYDINGÖZ Ü, ÖNERCI M.** Pneumatized superior turbinate : a common anatomic variation ? *Surg Radiol Anat* 1996 ; 18 : 137-139.
- 7 - **ASTIC L, SAUCIER D, HOLLEY A.** Topographical relationship between olfactory receptor cells and glomerular foci in the rat olfactory bulb. *Brain Res* 1987; 424: 144-152.
- 8 - **BAGATELLA F, MAZZONI A.** Microsurgery in nasal polyposes transnasal ethmoidectomy. *Acta Otolaryngol (Stockh)* 1986 ; Suppl 431: 1-19.
- 9 - **BAKALYAR HA, REED RR.** Identification of a specialized adenyl cyclase that mediate odorant détection. *Science* 1990; 250 1403-1406.
- 10 - **BANFIELD GK, Mc COMBE A.** Partial resection of the middle turbinate at functional endoscopic sinus surgery. *J R Army Med Corps* 1999 Feb ; 145(1) : 18-19.
- 11 - **BANKOVA S, FRECHE C, De CORBIERE S.** Les lasers YAG et Diode dans le traitement de la polypose nasale VI<sup>o</sup> congrés francophone Nov 1997 Beyrouth.

**12 - BANSBERG S, HARNER S, FORBES G.** Relationship of the optic nerve to the paranasal sinuses as shown by computed tomography. *Otolaryngol Head Neck Surg* 1987 ; 96 : 331-335.

**13 - BASAK S, KARAMAN CZ, AKDILLI A MUTLU C, ODABASI O, ERPEK G.** Evaluation of some important anatomical variations and dangerous areas of the paranasal sinuses by CT for safer endonasal surgery. *Rhinology* 1998 ; 36 : 162-167.

**14 - BATTEUR B. STRUNSKI V, CAPRIO D, BERTHET V, GOIN M.** Récidive de la polypose nasosinusienne après ethmoïdectomie par voie endonasale : aspects fonctionnels, endoscopiques, tomodensitométriques et implications chirurgicales. *Ann Oto-Laryngol* 1994 ; 111: 121-128.

**15 - BERGLUND,B and LINDVALL,T.** Olfaction in the nose proctor DF and Andersen I (Eds). Amsterdam : Elsevier Biomedical Press, 279-305, 1982.

**16 - BIEDLINGMAIER JF, WHELAN P, ZOARSKI G, ROTHMAN M.** Histopathology and CT analysis of partially resected middle turbinates. *Laryngoscope* Jan 1996 ; 106 : 102-104.

**17 - BIEDLINGMAIER JF.** Endoscopic sinus surgery with middle turbinate resection : results and complications. *Ear Nose Throat J* 1993 May; 72(5) : 351-355.

**18 - BOEKHOFF I, MICHEL WC, BREER H, ACHE BW.** Single odors differentially stimulate dual second messenger pathways in lobster olfactory receptor cells. *J Neurosci* 1994; 14: 3304-3309.

**19 - BOISSON-BERTRAND,D ; MONERET-VAUTRIN,DA.** Triade à l'aspirine (syndrome de Fernand Widal) et anesthésie générale. *J Fr Otorhinolaryngol* 1991 ; 8 : 414-417.

**20 - BOISSON-BERTRAND,D ;** Polypose nasosinusienne et anesthésie. *Anesthésie Réanimation d'Aujourd'hui* ; tome 13, 187-195, Ed. Arnette 1997.

**21 - BONFILS,P ; TRAN BA HUY, P.** Les troubles du goût et de l'odorat. *Rapport société française d'O.R.L et de chirurgie de la face et du cou* 1999 ; 464 p.

- 22 - BOUSQUET F.** L'ethmoïdectomie sous guidage endoscopique et vidéocontrôle dans le traitement de la polypose naso-sinusienne (à propos de 307 ethmoïdectomies). Mémoire DES ORL, Marseille 1993.
- 23 - BOUTON V, D'ORNANO PH, SANSON J** - Obstruction frontale après chirurgie endoscopique : principales causes et propositions thérapeutiques. Rev Soc Fr ORL 1995 ; 33 : 9-16.
- 24 - BREER H, BOEKHOFF I.** Odorants of the same odor class activate different second messenger pathways. Chem Senses 1991; 16 : 19-29.
- 25 - BUCK L, AXEL R.** A novel multigene family may encode odorant receptors : a molecular basis for odor recognition. Cell 1991 ; 65 : 175 – 187.
- 26 - BUTTNER C, WITSCHHEL H** - Chronic lipogranuloma of the eyelids after paranasal sinus opérations. Fortschr Ophthalmol 1991; 88 (5) : 566-568.
- 27 - BUUS DR, DAVID TT, BRADLEY KF.** Ophtalmic complications of sinus surgery. Ophtalmology 1990; 97 : 612-619.
- 28 - CAPRIO J, BYRD RP JR.** Electrophysiological evidence for acidic, basic, and neutral amino acid olfactory receptor sites in the cartfish. J Gen Physiol 1984; 84 (3): 403-422.
- 29 - CASTILLO L, VERSCHUUR HP, POISSONNET G, VAILLE G, SANTINI J.** Complications of endoscopically guided sinus surgery. Rhinology 1996, 34 : 215-218.
- 30 - CASTILLO L.** Iatrogénie et complications de la chirurgie sinusienne endonasale per-endoscopique. Prévention et réparation. Thèse Méd, Nice 1991.
- 31 - CHAPUT M, HOLLEY A.** Single unit responses of olfactory bulb neurons to odeur presentation in awake rabbits. J Physiologie (Paris) 1980-, 76 : 551-558.
- 32 - CLEMENT, P ; VAN DER VEKEN,P ; VERSTRAELEN,J.** Some remarks on nasal polyposis. Acta Oto-Rhinolaryngol Belg 1989 ; 43 : 267.
- 33 - COSTE A.** Treatment of nasosinusual polyposes. State of the art, Ann Otolaryngol Chir Cervicofac 1997; 114: 203-219.
- 34 - DANIELSEN A, OLOFSSON J.** Endoscopic endonasal sinus surgery. A long-term follow-up study. Acta Otolaryngol (Stockh) 1996 ; 116 : 611- 619.

- 35 - DANIELSEN A.** Functional endoscopic sinus surgery on a day case out-patient basis. *Clin Otolaryngol* 1992 ; 17: 473-477.
- 36 - DEEMS DA, DOTY RL.** The nature of age-related olfactory detection threshold changes in man. *Trans Penn Acad Ophthalmol Otolaryngol* 1987 ; 39 : 87-93.
- 37 - DELANK KW, STOLL W.** Olfactory function after functional endoscopic sinus surgery for chronic sinusitis. *Rhinology* 1998 ; 36 : 15-19.
- 38 - DELANK KW, STOLL W.** Sense of smell before and after endonasal surgery in chronic sinusitis with polyps. *HNO* 1994 ; 42 : 619-623.
- 39 - DESSI P, MOULIN G, BARTOLI JM, CANNONI M.** Procidence intra-sphénoïdale de l'artère carotide interne. Etude tomodensitométrique de 300 sinus. *Presse Méd* 1994 ; 23 : 616-617.
- 40 - DESSI P, MOULIN G, TRIGLIA JM, ZANARET M, CANNONI M.** Radiologie in focus – Difference in the height of the right and left ethmoidal roofs : a possible risk factor for ethmoidal surgery . Prospective study of 150 CT scans. *The journal of Laryngology and Otology* ; March 1994, vol.108 : 261-262.
- 41 - DESSI P, EPRON J, TRIGLIA J, CANNONI M.** La corticothérapie orale dans le traitement de la polypose naso-sinusienne, *Rev Soc Fr ORL* 1993 : 53-56.
- 42 - DHALLAN RS, YAU K, SCHRADER K.A, REED RR.** Primary structure and functional expression of a cyclic nucleotide-activated channel from olfactory neurons. *Nature* 1990 ; 347: 184-187.
- 43 - DINGSOR G, KRAMER J, OLSHOLT R, SODERSTROM T.** Flunisolide nasal spray 0.025% in the prophylactic treatment of nasal polyposis after polypectomy. A randomized, double-blind, parallel, placebo controlled study. *rhinology* 1985 ; 23 : 49-59.
- 44 - DIXON H.** Microscopic sinus surgery, transnasal ethmoidectomy and sphenoidectomy. *Laryngoscope* 1983 ; 93 : 440-444.

- 45 - DOTY RL, BRUGGER WE, JURTS PC, ORNDORFF MA, SNYDER PJ, LOWRY LD.** Intranasal trigeminal stimulation from odorous volatiles : psychometric responses from anosmic and normal humans. *Physiol Behav* 1978; 20: 175-185.
- 46 - DOTY RL, GREGOR T, SETTLE RG.** Influences of intertrial interval and sniff bottle volume on the phenyl ethyl alcohol olfactory detection threshold. *Chem Senses* 1986 ; 11 : 259-64.
- 47 - DOTY RL, Mc KEOWN DA, LEE WW, SHAMAN PA.** Study of the test-retest reliability of ten olfactory tests. *Chem Senses* 1995; 20 : 645-656.
- 48 - DOTY RL, SHAMAN P, DANN M.** Development of the University of Pennsylvania Smell Identification Test : A standardized microencapsulated test of olfactory function. *Physiol Behav (Monogr)* 1984 b; 32: 489-502.
- 49 - DOTY RL.** Intranasal trigeminal chemoreception. Anatomy, physiology and psychophysics. Dans : Doty RL Ed. *Handbook of olfaction and gustation.* Stuttgart : Theme 1998 : 822-831.
- 50 - DOTY RL.** The Smell Identification Test™ administration manual. Dans: Haddonfield NJ, editor. : *Sensonics, Inc* 1989.
- 51 - DOUEK E.** The sense of smell and its abnormalities. *Churchill Livingstone, Edinburgh*, 1974; 25 - 40.
- 52 - DOWNEY LL, JACOBS JB, LEBOWITZ RA.** Anosmia and chronic sinus disease. *Otolaryngol Head Neck Surg* 1996 ; 115 : 24-28.
- 53 - DRETTNER B, EBBESEN A, NILSSON M.** Prophylactic treatment with flunisolide after polypectomy. *Rhinology* 1982 ; 20 : 149-158.
- 54 - DUCHAMP-VIRET P, DUCHAMP A.** Odor processing in the frog olfactory system. *Progress in Neurobiol* 1997; 53 : 561-602.
- 55 - DULAC C.** How does the brain smell ? *Neuron* 1997; 19: 477- 480.
- 56 - ECCLES R.** Effects of menthol on nasal sensation of air flow. Dans : Green BG, Mason JR, Karre MR Eds. *Chemical Senses, vol 2, Irritation.* New-York : *Marcel Dekker* 1990 : 275-291.



- 57 - EICHEL BS.** Improvement of olfaction following pansinus surgery. *Ear Nose Throat* 1994 ; 73 : 248-250.
- 58 - ELOIT T, TROTIER DA.** New clinical olfactory test to quantify olfactory deficiencies. *Rhinology* 1998 ; 32 : 57- 61.
- 59 - ELOY P, BERTRAND B, ROMBAUX P** - Medical and surgical management of chronic sinusitis. *Acta Oto Rhino Laryngo Belg* 1997; 51 : 271-284.
- 60 - FARBMAN AI, SQUINTO LM.** Early development of olfactory receptor cell axons. *Dev.Brain.Res.* 1985, 19 : 205 - 213.
- 61 - FARBMAN AI.** Olfactory neurogenesis : Genetic or environmental controls. *T.I.N.S*, 1990, vol.13 ; 9 : 362 - 365.
- 62 - FAULCON P, BIACABE B, BONFILS P.** Contribution of corticosteroid treatment in neurosensorial anosmia : a series of 62 patients. *Ann Otolaryngol Chir Cervicofac* 2000 Dec ; 117 (6) 374-377.
- 63 - FEIN BT, KAMIN PB, FEIN NN.** The loss of smell in nasal allergy. *Ann Allergy* 1966 ; 24: 278-283.
- 64 - FERON F, PERRY C, McGRATH JJ, MACKAY-SIM,A.** New techniques for biopsy and culture of human olfactory epithelial neurons. *Arch Otolaryngol Head Neck Surg* 1998 Aug; 124 (8) : 861 - 866.
- 65 - FERON F.** Nez, neurones et neurogenèse. Analyse in vivo et in vitro des conditions permettant de reproduire le processus de neurogénèse observé dans l'épithélium olfactif de rongeurs adultes. Thèse Université Claude Bernard, Lyon, 1995.
- 66 - FIRESTEIN S, WERBLIN F.** Odor-induced membrane currents in vertebrate-olfactory receptor neurons. *Science* 1989 ; 244: 79-82.
- 67 - FLOTTE L, CLERC P, RIU R. DEVILLA F.** La physiologie des sinus. Ses applications cliniques et thérapeutiques. Rapport Soc Fra ORL, Arnette Ed, Paris, 1960.
- 68 - FOMBEUR JP, EBBO D, LECOMTE F. SIMON D, KOUBBI G BARRAULT S.** Résultats préliminaires de 132 ethmoïdectomies par voie endonasale. *Ann Oto-Laryngol* 1993 ; 110 : 29-33.

- 69 - FRECHE C, FONTANEL J.** La corticothérapie, L'obstruction nasale - Paris, Arnette Blackwell, 1996, 175-188.
- 70 - FRECHE C, FONTANEL JP, PEYNEGRE R.** La polypose nasosinusienne. Rapport société française d'O.R.L et de chirurgie de la face et du cou 2000.
- 71 - FRECHE C, FONTANEL JP.** L'obstruction nasale. Rapport société française d'O.R.L et de chirurgie de la face et du cou 1996 ; Arnette 297 p.
- 72 - FREEDMAN HM, KERN ED.** Complications of intranasal ethmoidectomy: a review of 1000 operations. *Laryngoscope* ; 1979; 89:421-434.
- 73 - FRIEDMAN M, CALDARELLI D, VENKATESAN T, PANDIT R, LEE Y.** Endoscopic sinus surgery with partial middle turbinate resection : effects on olfaction. *Laryngoscope* 1996 ; 106 : 977- 981.
- 74 - FRIEDRICH RW, KORSCHING SI.** Combinatorial and chemotopic odorant coding in the zebrafish olfactory bulb visualized by optical imaging. *Neuron* 1997; 18 (5): 737-752.
- 75 - GESTELAND RC, LETTVIN JY, PITTS WH, ROJAS A.** Odor specificities of the frog's olfactory receptors. dans : *Olfaction and Taste*, Zotterinan Y (eds) VOL. 1. Pergamon, London, 1963.
- 76 - GESTELAND RC, LETTVIN JY, PITTS WH.** Chemical transmission in the nose of the frog. *J Physiol* 1965; 181 : 525-559.
- 77 - GETCHELL ML, GETCHELL TV.** Fine structural aspects of secretion and extrinsic innervation in the olfactory mucosa. *Microscopy Res Tech* 1992 ; 23 : 111-127.
- 78 - GETCHELL TV, MARGOLIS FL, GETCHELL ML.** Perireceptor and receptor events in vertebrate olfaction. *Prog Neurobiol* 1984; 23 : 317-345.
- 79 - GETCHELL TV, SHEPHERD GM.** Responses of olfactory receptor cells to step pulses of odeur at different concentrations in the salamander. *J Physiol* 1978 ; 282: 521-540.
- 80 - GETCHELL TV.** Functional properties of vertebrate olfactory receptor neurons. *Physiol Rev* 1986 ; 66 : 772-818.

- 81 - GIACCHI RJ, LEBOWITZ RA, JACOBS JB.** Middle turbinate resection : issues and controversies. *Am J Rhinol* 2000 May-Jun; 14(3):193-197.
- 82 - GOLDING-WOOD DG, HOLMSTROM M, DARBY Y, SCADDING GK, LUND VJ.** The treatment of hyposmia with intranasal steroids. *J Laryngol Otol* 1996 Feb ; 110 (2) : 132-135.
- 83 - GOODSPEED RB, GENT JF, CATALANOTTO FA.** Corticosteroids in olfactory dysfunction. Dans : Meiselman HL et Rivlin RS Eds. *Clinical measurement of taste and smell.* New York : Mac Millan Publishing Company, 1986: 514-518.
- 84 - GRAZIADEI PPC, MONTI GRAZIADEI GA.** Neurogenesis and neuron regeneration in the olfactory system of mammals. 1. Morphological aspects of differentiation and structural organization of the olfactory sensory neurons. *J Neurocytol*; 1979; 8 : 1-18.
- 85 - GRIGNON B ; JANKOWSKI R ; PIERRUCCI F ; WALTER F ; ROLAND J.** Variantes anatomiques des sinus à implications thérapeutiques directes. Etude de 100 scanners. *Journal de radiologie* ; 81, n° 10, Octobre 2000 : 1394.
- 86 - GUERRIER Y ; ROUVIER P.** Anatomie des sinus. *Encycl Méd Chir (Paris France), Oto-rhino-laryngologie, 20266 A-10, 4.13.02, 20p.*
- 87 - GUERRIER Y ; UZIEL A.** Physiologie et troubles de l'olfaction. *Encycl. Méd. Chir. (Paris-France) Oto-Rhino-Laryngologie, 20285 A10.*
- 88 - GUERRIER, Y ; UZIEL, A.** Physiologie neuro-sensorielle en ORL Ed. Masson, Paris 1983.
- 89 - HARRIS DM, MARTIN LE, HARRISSON C.** The effect of intranasal beclomethasone dipropionate on adrenal fonction. *Clin Allergy* 1974 ; 4: 291-294.
- 90 - HAVAS TE, LOWINGER DS.** Comparison of functional endonasal sinus surgery with and without partial middle turbinate resection. *Ann Otol Rhinol Laryngol* 2000 Jul; 109(7) : 634-640.
- 91 - HEDNER P, PERSSON G.** Suppression of hypothalamo-pituitary-adrenal axis after a single intramuscular injection of methylprednisolone acetate. *Ann. Allergy* 1981, 47: 176-179.

- 92 - HEERMANN H, NEUES D.** Intranasal microsurgery of all paranasal sinuses, the septum and the lacrimal sac with hypotensive anesthesia. *Ann Otol Rhinol Laryngol* 1986 ; 95: 631-637.
- 93 - HOLLEY A.** L'information olfactive et son traitement neuronal. *Rev. Int. Psychopathol* 1996 ; 22: 305-337.
- 94 - HOLLEY, A ; MAC LEOD P.** Transduction et codage des informations olfactives chez les vertébrés. *J Physiol Paris* 1977 ; 73 : 725 – 828.
- 95 - HOLOPAINEN E, MALMBERG H, BINDER E.** Long-term follow-up of intra nasal beclomethasone treatment : a clinical and histological study. *Acta Otolaryngol (Stockh)* 1982 ; 386 (suppl) : 270-275.
- 96 - HOTCHKISS WT.** Influence of prednisone on nasal polyposes anosmia. *Arch Otolaryngol* 1956 ; 64 : 478-479.
- 97 - HUMMEL T, BARZ S, PAULI E, KOBAL G.** Chemosensory event-related potentials change with age. *Electroencephalogr Clin Neurophysiol* 1998; 108 : 208-217.
- 98 - HUMMEL T, GOLLISCH R, WILDT G, KOLBAL GC.** Changes in olfactory perception during the menstrual cycle. *Experientia*, 1991, 47 : 712 - 715.
- 99 - HUMMEL T, ROSCHER S, JAUMANN MP, KOBAL G.** Intranasal chemoreception in patients with multiple chemical sensitivities : a double-blind investigation. *Regul Toxicol Pharmacol* 1996; 24 : 79-86.
- 100 - HUQUE T, BRUCH RC.** Odorant and guanine nucleotide-stimulated phosphoinositide turnover in olfactory cilia. *Biochem. Biophys. Res Commun* 1986; 137: 36-42.
- 101 - IKEDA K, SAKURADA T, SUZAKI Y, TAKASAKA T.** Efficacy of systemic corticosteroid treatment for anosmia with nasal and paranasal sinus disease. *Rhinologie* 1995 Sep ; 33 (3) : 162-165.
- 102 - INOKUCHI A, KIMMELMAN C. P, SNOW JB.** Convergence of olfactory and nasotrigeminal inputs and possible trigeminal contributions to olfactory responses in the rat thalamus. *Eur Arch Otorhinolaryngol* 1993 ; 249 (8): 473-477.

**103 - JAFEK BW, MORAN DT, ELLER PM, ROWLEY JC, JAFEK TB.** Steroid-dependant anosmia. Arch Otolaryngol Head Neck Surg 1987; 113 : 547-549.

**104 - JAFEK BW, MURROW B, JOHNSON EW.** Olfaction and endoscopic sinus surgery. Ear Nose Throat J, 1994 Aug ; 73(8) : 548-552.

**105 - JANKOWSKI R, GOETZ R, MONERET-VAUTRIN DA, DAURES P, LALLEMANT JG, WAYOFF M.** Les insuffisances de l'ethmoïdectomie dans la prise en charge de la polypose. Ann Oto-Laryngol 1991 ; 108 : 298-306.

**106 - JANKOWSKI R, PIGRET D, DECROOCQ F.** Comparison of functional results after ethmoïdectomy and nasalisation for diffuse and severe nasal polyposis. Acta Otolaryngol (Stockh) 1997 117: 601-608.

**107 - JANKOWSKI R, SCHREWELIUS C, BONFILS P, SABAN Y, GILAIN L, PRADES JM, STRUNSKI V.** Efficacy and tolerability of budesonide aqueous nasal spray treatment in patients with nasal polyps. Arch Otolaryngol Head Neck Surg 2001 Apr ; 127 : 447-452.

**108 - JANKOWSKI R.** Nasalisation technique chirurgicale. J F ORL 1995 ; 44 : 221-225.

**109 - JANKOWSKI R.** La chirurgie ethmoïdale de la polypose : Techniques chirurgicales. Rapport société française d'ORL 2000, La polypose naso-sinusienne, p 237-256.

**110 - JESBERGER,JA ; RICHARDSON,J.** Brain output dysregulation induced by olfactory bulbectomy : an approximation in the rat of major depressive disorder in humans ? Int J Neurosci 1988 ; 38 : 241-265.

**111 - JOE JK, HO SY, YANAGISAWA E.** Documentation of variations in sinonasal anatomy by intraoperative nasal endoscopy. Laryngoscope 110; Fev 2000 : 229-235.

**112 - JOHN F, BIEDLINGMAIER, P.J.WHELAN.** Analysis for olfactory epithelium using olfactory marker protein on endoscopically harvested middle turbinates. Am.J.Rhinology Jul-Aug 1996, vol.10 ; 4 : 221-224.

**113 - JONES DT, REED RR.** Golf : an olfactory neuron specific-G protein involved in odorant signal transduction. Science 1989; 244: 790-795.

**114 - KAINZ J, STAMMBERGER H.** The roof of the anterior ethmoid : a place of least resistance in the skull base. *Am J Rhinol* 1989 ; 3: 191-199.

**115 - KEITH P, NIEMINEN J, HOLLINGWORTH K, DOLOVICH J.** Efficacy and tolerability of fluticasone propionate nasal drops 400 µg once daily compared with placebo for the treatment of bilateral polyposis in adults. *Clin Exp Allergy* 2000 Oct ; 30 (10) : 1460-1468.

**116 - KENNEDY D, ZINREICH S, ROSENBAUM A et al.** Functional endoscopic sinus surgery : theory and diagnosis. *Arch Otolaryngol* 1985 ; 111 : 576 - 582.

**117 - KENNEDY D, ZINREICH S.** Functional endoscopic approach to inflammatory sinus disease : current perspectives and technique modifications. *Am J Rhinol* 1988; 2: 89-96.

**118 - KENNEDY D.** Pronostic factors, outcomes and staging in ethmoid sinus surgery. *Laryngoscope* 1992 ; 102: Suppl 57.

**119 - KENNEDY DW, ZINREICH SJ, KUHN F -** Endoscopic middle meatal antrostomy : Theory, technique and patency. *Laryngoscope* 1987 ; 97; Suppl 43.

**120 - KENNEDY DW.** Functional endoscopic sinus surgery : technique. *Arch Otolaryngol.* 1985; III : 576-582.

**121 - KENNEDY DW.** Middle turbinate resection. Evaluating the issues – should we resect normal middle turbinates ? *Arch Otolaryngol Head Neck Surg* ; Jan 1998; vol 124 : 107.

**122 - KERN R.C.** Chronic sinusitis and anosmia : pathologic changes in the olfactory mucosa. *Laryngoscope* 110; Jul 2000 : 1071-1077.

**123 - KEROS P.** Über die praktische Bedeutung der Niveauunterschiede der Lamina cribrosa des Ethmoids. *Laryngol Rhinol* 1962 ; 11: 808.

**124 - KIMMELMAN CP.** The risk to olfaction from nasal surgery. *Laryngoscope* 1994; 104 : 981-988.

**125 - KLEENE SJ, GESTELAND RC.** Calcium-activated chloride conductance in frog olfactory cilia. *J Neuroscience* 1991; 11 : 3624-3629.

- 126 - KLIMEK L, MOLL B, AMEDEE RG, MANN WJ.** Olfactory function after microscopic endonasal surgery in patients with nasal polyps. *Am J Rhinol* 1997; 11 : 251-255.
- 127 - KLOSSEK JM, FONTANEL JP.** Chirurgie endonasale sous guidage endoscopique. Masson Ed, Paris 1992.
- 128 - KLOSSEK JM, PELOQUIN L, FRIEDMAN WH, FERRIER JC, FONTANEL JP.** Diffuse nasal polyposis : postoperative long-term results after endoscopic sinus surgery and frontal irrigation. *Otolaryngol Head Neck Surg* 1997 ; 117: 355-361.
- 129 - KLOSSEK JM, SERRANO E, DESMONS C, PERCODANI J.** Anatomie des cavités nasosinusiennes. *Encycl Méd Chir (Elsevier, Paris), Oto-rhino-laryngologie*, 20-265-A-10, 1997, 13p.
- 130 - KOBAL G.** Elektrophysiologische Untersuchungen des Menschlichen Geruchssinnes. Stuttgart : Thieme 1981.
- 131 - KORCHIA D.** La Polypose Nasosinusienne. Intérêt de l'approche multidisciplinaire. Thèse Médecine, Marseille 1991.
- 132 - KROUSE HA, PHUNG ND, KLAUSTERMEYER WB.** Intranasal beclomethasone in severe rhinosinusitis and nasal polyps. *Ann Allergy* 1983 ; 50 : 385-388.
- 133 - KURAHASHI T, KANEKO A.** High density cAMP-gated channels at the ciliary membrane in the olfactory receptor cell. *Neuroreport* 1991 ; 2 : 5-8.
- 134 - KURAHASHI T, MENINI A.** Mechanism of odorant adaptation in the olfactory receptor cell. *Nature* 1997; 385 : 725-729.
- 135 - KURAHASHI T, YAU KW.** Co-existence of cationic and chloride components in odorant-induced current of vertebrate olfactory receptor cell. *Nature* 1993; 363 : 71-74.
- 136 - LAGET P.** Structures et fonctions du système nerveux. Cinq éléments de neuroanatomie fonctionnelle. Ed. Masson, Paris 1976.
- 137 - LARSEN PL, TOS M.** Origin of nasal polyps. *Laryngoscope* 1991 ; 101 : 305-312.

- 138 - LAWSON W.** The intranasal ethmoidectomy : an experience with 1077 procedures. *Laryngoscope* 1991 ; 101 : 367-371.
- 139 - LAXENAIRE, MC.** Utilisation du Diprivan® chez le patient allergique. *Ann Fr Anesth Réanim* 1994 ; 13 : 498-502.
- 140 - LEE SH, LIM HH, LEE HM, PARK HJ, CHOI JO.** Olfactory mucosal finding in patients with persistent anosmia after endoscopic sinus surgery. *Ann Otol Rhinol Laryngol* 2000 Aug; 109(8 Pt1) : 720-725.
- 141 - LEGENT F, PERLEMUTER L, VANDENBROUCK C.** Cahiers d'anatomie O.R.L Tome 2, fosses nasales pharynx ; Masson - 3° Edition.
- 142 - LEOPOLD D.A, HUMMEL T, SCHWOB J.E, SEOK CHEN HONG, KNECHT M, KOBAL G.** Anterior distribution of human olfactory epithelium. *Laryngoscope* 110, March 2000 : 417-421.
- 143 - LEVINE HL, MAY M.** Endoscopic sinus surgery. Thieme Medical Publishers, New-York 1993.
- 144 - LEVINE HL.** Functional endoscopic sinus surgery : Evaluation, surgery and follow-up of 250 patients. *Laryngoscope* 1990 ; 100: 79-84.
- 145 - LEVINE HL.** Endoscopy and the KTP/532 laser. *Ann Otol Rhinol Laryngol* 1989 ; 98 : 46-51.
- 146 - LOIS C, ALVAREZ-BUYLLA A.** Long distance neuronal migration in the adult mammalian brain. *Science* 1994; 264: 1145-1148.
- 147 - LOWE G, GOLD GH.** Olfactory transduction is intrinsically noisy. *Proc Natl Acad Sci USA* 1995; 92: 7864-7868.
- 148 - LUND VJ, SCADDING GH.** Objective assessment of endoscopic sinus surgery in the management of chronic rhinosinusitis : an update. *J Laryngol Otol* 1994 ; 108 : 749-753.
- 149 - LUSKI MB.** Restricted prolifération and migration of post-natally generated neurons derived from the forebrain subventricular zone. *Neuron* 1993 ; 11 : 173-189.
- 150 - LYNCH JW, BARRY PH.** Action potentiels initiated by single channels opening in a small neuron (rat olfactory receptor). *J Biophys* 1989 ; 55: 755-768.



- 151 - MACKAY-SIM A, SHAMAN P, MOULTON DG.** Topographic coding of olfactory quality: Odorant-specific patterns of epithelial responsivity in the salamander. *J Neurophysiol* 1982; 48 : 584-596.
- 152 - MANIGLIA A.** Fatal and other major complications of endoscopic sinus surgery. *Laryngoscope* 1991 ; 101: 349-354.
- 153 - MARLIER L, SCHAAL B, SOUSSIGNAN R.** Neonatal responsiveness to the odor of amniotic and lacteal fluids : a test of perinatal chemosensory continuit . *Child Dev* 1998 ; 69, 3 : 611- 623.
- 154 - MASAMI M, YASUHIRO T.** Nasal polyps in the olfactory cleft. *Laryngoscope* Aug 1998 ; 108 : 1243-1245.
- 155 - MAUE RA, DIONNE VF.** Patch-clamp studies of isolated mouse olfactory receptor neurons. *J Gen Physiol* 1987 – 90 : 95 – 125.
- 156 - MAY M, LEVINE HL, MESTER SJ, SCHAITKIN B.** Complications of endoscopic sinus surgery : Analysis of 2018 patients. Incidence and pr vention. *Laryngoscope* 1994 ; 106 : 1080-1083.
- 157 - MENCO BPM, BRUCH RC, DAU B, DANHO W.** Ultrastructural localisation of olfactory transduction components : the G protein subunit Golf and type III adenylyl cyclase. *Neuron* 1992; 8 : 441-453.
- 158 - MENCO BPM.** Qualitative and quantitative freeze-fracture studies on olfactory and nasal respiratory structures of frog, ox, rat and dog. I. A general survey. *Cell Tissue Res* 1980; 207: 183-209.
- 159 - MENINI A, PICCO C, FIRESTEIN S.** Quantal-like current fluctuations induced by odorants in olfactory receptor cells. *Nature* 1995; 373: 435-437.
- 160 - MESSERKLINGER W.** Technik und Moglichkeiten der nasenendoskopie. *HNO* 1972 ; 20: 133-135.
- 161 - METSON R -** The endoscopic approach for revision dacryocystorhinostomy. *Laryngoscope* 1990 ; 100 (12) : 1-4.
- 162 - MEYERS AD, HAWES MJ -** Nasolacrimal obstruction obstruction after inferior meatus nasal antrostomy. *Arch Otolaryngol Head Neck Surg* 1991; 117: 208-211.

- 163 - MICHEL D, MOYSE E, BRUN G, JOURDAN F.** Induction of apoptosis in rat olfactory neuroepithelium by synaptic target ablation. *Neuroreport* 1994 ; 5 : 1329-1332.
- 164 - MILBRATH MM, MADREDO G, TOO HILL RJ.** Histopathological analysis of middle turbinate after ethmoidectomy. *Journal of Rhinology* 1994 ; 8 : 37-42.
- 165 - MIN YG, YUN YS, SONG BH, CHO YS, LEE HS.** Recovery of nasal physiology after functional endoscopic sinus surgery : olfaction and mucociliary transport. *ORL J Otorhinolaryngol Relat Spec* 1995 ; 57: 264-268.
- 166 - MIWAT, FURUKAWA M, TOSHIKI T, COSTANZO R, DINARDO L, REITER E.** Impact of olfactory impairment on quality of life and disability. *Arch Otolaryngol Head and Neck Surg / vol 127:* 497-503, may 2001.
- 167 - MOMBAERTS P, WANG F, DULAC C, CHAO S, NEMES A, MENDELSON M, EDMONSON J, AXEL R.** Visualizing an olfactory sensory map. *Cell* 1996 ; 87: 675-686.
- 168 - MONERET-VAUTRIN DA, WIDMER S, FAU J, BOISSON-BERTRAND D.** Additifs, solvants et autres substances. In : Laxenaire MC, Moneret-Vautrin DA Eds. *Le risque allergique en anesthésie réanimation*. Paris Masson, 1990 : 66-71.
- 169 - MORAN D, ROWLEY J, JAFEK B et al.** The fine structure of the olfactory mucosa in man. *J. Neurocytol* 1982 ; 11: 721-746.
- 170 - MOREAU S, SAUTREUIL B, BABIN E, VALDAZO A.** Résultats de l'ethmoïdectomie endonasale dans la polyposse naso-sinusienne et l'ethmoïdite suppurée. *J F ORL* 1995 ; 44 : 171 - 179.
- 171 - MORI K, SHEPHERD GM.** Emerging Principles of molecular signal processing by mitral/tufted cells in the olfactory bulb. *Semin. Cell Biol* 1994; 5 (1): 65-74.
- 172 - MORRISON EE, COSTANZO RM.** Morphology of the human olfactory epithelium. *J Comp Neurol* 1990 Jul 1; 297(1) : 1 - 13.

- 173 - MOTT AE, CAIN WS, LAFRENIERE D, LEONARD G, GENT JF, FRANK ME.** Topical corticosteroid treatment of anosmia associated with nasal and sinus disease. *Arch Otolaryngol Head Neck Surg* 1997 Apr ; 123 (4) : 367-372.
- 174 - MOULTON DJ.** Cell renewal in the olfactory epithelium of the mouse. Conference on Odors : évaluation, utilization and control, New York, New York Academy of Science (W.S. Cain, Ed.) 1974 : 52 – 61.
- 175 - MOURET J.** Le schéma des masses latérales de l'ethmoïde. *Rev Laryngol Otol Rhinol* 1922 ; 1: 9-22.
- 176 - MOZELL MM, HORNUNG DE, SHEEHE PR, KURTZ DB.** what should be controlled in studies of smell ? Dans : Meiselman HL, Rivlin RS Eds. *Clinical measurements of taste and smell.* New York, NY : MacMillan Publishing Company, 1986; 154-69.
- 177 - MOZELL MM, SHEEHE PR, SWIEK SW, KURTZ DB, HORNUNG DE.** Parametric study of the stimulation variables affecting the magnitude of the olfactory nerve response. *J Gen Physiol* 1984 ; 83 : 233 – 67.
- 178 - MURPHY C.** Age-related effects on the threshold, psychophysical function, and pleasantness of menthol. *J Gerontol.* 1983 ; 38 : 217-222.
- 179 - MURREL W, BUSHELL GR, LIVESEY J, Mc GRATH J, Mc DONALD KP ; BATES PR et al.** Neurogenesis in adult man. *Neuroreport* 1996 ; 7 : 1189 - 1194.
- 180 - MYGIND N, LILDHOLDT T.** Nasal polyps treatment : medical management. *Allergy asthma Proc,* 1996 ; 17 (5) : 275-282.
- 181 - MYGIND N.** Local effect of intranasal beclomethasone dipropionate aerosol in hay fever, *BMJ* 1973; 4: 464-466.
- 182 - MYGIND N.** Pharmacological management of perennial rhinitis, *Rhinology* 1991; 11 (suppl) : 21-26.
- 183 - NACLERIO R, MYGIND N -** Intranasal steroids, Allergic and non-allergic rhinitis Munksgaard Ed, 1993, 114-122.

- 184 - NAKASHIMA T, KIMMELMAN CP, SNOW JB.** Structure of human fetal and adult olfactory neuroépithélium. *Arch.Oto.Laryngol* 1984 ; 110 : 641 - 646.
- 185 - NAKUMURA T, GOLD GH.** A cyclic nucleotide-gated conductance in olfactory receptor cilia. *Nature* 1987; 325 : 442 – 444.
- 186 - NGAI J, CHESS A, DOWLING M. M, NECLES N, MACAGNO ER, AXEL R.** Coding of olfactory information : topography of odorant receptor expression in the catfish olfactory epithelium. *Cell* 1993 ; 72: 667-680.
- 187 - NIBU KI, LI G, ZHANG X et al.** Olfactory neuron specific expression of neuroD in mouse and human nasal mucosa. *Cell Tissue Res* 1999(submitted).
- 188 - O'CONNELL RJ, MOZELL M.M.** Quantitative stimulation of frog olfactory receptors. *J Neurophysiol* 1969 ; 32 : 51 – 63.
- 189 - OHNISHI T.** Bony defects and dehiscences of the roof of the ethmoid cells. *Rhinology* 1981 ; 19:195-202.
- 190 - OHTORI N, FUKAMI M, YANAGI K, ASAI K, NORI YAMA H.** Improvement of olfactory disturbance by endoscopic endonasal surgery for chronic sinusitis. *Nippon Jibiinkoka Gakkai Kaiho* 1995 ; 98 : 642-649.
- 191 - OTTOSON D.** Analysis of the electrical activity of the olfactory epithelium. *Acta Physiol Scand* 1956 ; 35 (suppl 122) : 1 – 83.
- 192 - PACE U, HANSKI E, SALOMON Y, LANCET D.** Odorant-sensitive adenylyl cyclase may mediate olfactory réception. *Nature* 1985; 316: 255-258.
- 193 - PAIK SI, LEHMAN MN, SEIDEN AM, DUCAN HJ, SMITH,DV.** Human olfactory biopsy. The influence of age and receptor distribution. *Arch Otolaryngol Head Neck Surg* 1992 Jul ; 118(7) : 731 - 738.
- 194 - PATINO J.** Les justifications de l'ethmoïdectomie dans les formes invalidantes de polypose nasale. *Mémoire DES ; Bordeaux* 1994.
- 195 - PELOSI P.** Odorant-binding proteins. *Crit Rev Biochem Mol Biol*, 1994 ; 29: 199-228.

- 196 - PIGRET D, JANKOWSKI R.** Management of post-ethmoidectomy crust formation : randomized single-blind clinical trial comparing pressurized seawater versus antiseptic/mucolytic saline. *Rhinology* 1996 ; 34 : 38-40.
- 197 - PIGRET D.** La polypose naso-sinusienne – Etude comparative des résultants de la nasalisation et de l'ethmoidectomie. Thèse, Nancy 1997.
- 198 - PIQUET JJ, DARRAS JA, GARCETTE L, CHEVALIER D, CRINQUETTE V, VANEECLOO FM.** L'ethmoidectomie endonasale dans le traitement des polyposes. *Ann Oto-Laryngol* 1989 ; 106 : 505-509.
- 199 - PIXLEY SK.** CNS glial cells support in vitro survival, division and differentiation of dissociated olfactory neuronal progenitor cells. *Neuron* 1992; 8 : 1191-1204.
- 200 - POTAPOV AA, TREPAKOV VV.** Two types of GABA receptors in the intact olfactory bulb and primordial hippocampus of the frog : pharmacological data. *Bull Exp Biol Med* 1986 ; 101 : 323-326.
- 201 - POWEL TPS, COWAN WN, RAISMAN G.** The central olfactory connections. *J Anat* 1965 ; 99 : 791 – 813.
- 202 - PRADES JM, MARTIN C.** Ethmoidectomie endoscopique et polypose naso-sinusienne (Technique, indications, résultats). *J F ORL* 1994 ; 43, Suppl Allergologie Clinique : 67-71.
- 203 - PRADES JM, VEYRET C, MARTIN C.** Balises anatomiques de l'ethmoidectomie endonasale. *Ann Oto-Laryngol* 1992 ; 109 : 351-357.
- 204 - RAMADAN H, ALLEN G.** Complications of endoscopic sinus surgery in a residency training program. *Laryngoscope* 1995; 105: 376-379.
- 205 - RAMING K, KRIEGER J, STROTMANN J, BOEKHOFF I, KUBICK S, BAUMSTARK C, BREER H.** Cloning and expression of odorant receptors. *Nature* 1993 ; 361 : 353-356.
- 206 - REBATTU JP.** Anosmia and cortisone. *J Fr Otorhinolaryngol Audiophonol Chir Maxillofac* 1967 May ; 16 (5) : 345-346.

- 207 - REHNBERG BG, HETTINGER TP, FRANK ME.** Asymmetrical neural cross-adaptation of hamster chorda tympani responses to sodium and chloride salts. *Chem Senses* 1989 ; 14 : 663-72.
- 208 - REISS M, REISS G.** The problem of anosmia. *Z Arztl Fortbild Qualitatssich* 2000 Mar ; 94 (2) : 149-153.
- 209 - RESSLER KJ, SULLIVAN SL, BUCK L.** Information coding in the olfactory system : evidence for a stereotyped and highly organized epitope map in the olfactory bulb. *Cell* 1994; 79 : 1 245-1255.
- 210 - RESSLER KJ, SULLIVAN SL, BUCK LB.** A zonal organisation of odorant receptor gene expression in the olfactory epithelium. *Cell* 1993 ; 73 : 597-609.
- 211 - RICE DH.** Middle turbinate resection – weighing the decision. *Arch Otolaryngol Head Neck Surg* ; Jan 1998; vol 124 : 106.
- 212 - ROSENBERG S.** Use of the ultrasonic aspirator during endoscopic nasal polypectomy. *Otolaryngol Head Neck Surg* 1994 ; 111:143-145.
- 213 - ROUVIER P, VANDEVENTER G, EL KHOURY J, DE LANVERSIN H.** Les résultats à long terme (sur 5 ans) de l'ethmoïdectomie dans la polypose nasale invalidante. *J F ORL* 1991 ; 40 : 102-105.
- 214 - ROUVIER P.** Iatrogénie et complications dans la chirurgie endonasale. Prévention et réparation. *Cours supérieur de rhinologie médicale et chirurgicale.* Nancy 1991: 244-252.
- 215 - ROUVIERE H, DELMAS A.** Anatomie humaine descriptive, topographique et fonctionnelle. Tome 1 tête et cou , Masson - 12° Edition.
- 216 - ROWE-JONES JM, MAKAY IS.** A prospective study of olfaction following endoscopic sinus surgery with adjuvant medical treatment. *Clin Otolaryngol* 1997 ; 22 : 377-381.
- 217 - SAKUMA K, NAKASHIMA K, TAKAHASHI K.** Olfactory evoked potentials in Parkinson's disease, Alzheimer's disease and anosmic patients. *Psychiatry Clin Neurosci* 1996 ; 50 : 35-40.
- 218 - SALLAZ M, JOURDAN F,** Apomorphism disrupts odour-induced patterns of glomerular activation in the olfactory bulb. *NeuroReport* 1992; 3: 833-836.

- 219 - SCADDING,G ; LUND,V ; HOLMSTROM,M ; DARBY,Y.** Clinical and physiological effects of fluticasone propionate aqueous nasal spray in the treatment of perennial rhinitis, *Rhinology* 1991; 11 (suppl) : 37-41.
- 220 - SCHILD D, JUNG A, SCHULTENS HA.** Localization of calcium entry through calcium channels in olfactory receptor neurons using a laser scanning microscope and the calcium indicator dyes Fluo-3 and Fura-Red. *Cell Calcium* 1994; 15: 341- 348.
- 221 - SCHILD D, RESTREPO D.** Transduction mechanisms in vertebrate olfactory receptor cells. *Physiol Rev* 1998; 78 (2) : 429-466.
- 222 - SCHWOB JE, SZUMOWSKI-MIELESZKO KEM, STASKY AA.** Olfactory sensory neurons are trophically dependent on the olfactory bulb for their prolonged survival. *J Neurosci* 1992; 12 : 3896 - 3919.
- 223 - SCHWOB JE, YOUNGENTOB SL, MEIRI,KF.** On the formation of neuromata on the primary olfactory projection. *J Comp Neurol* 1994 ; 340 : 361 - 380.
- 224 - SCHWOB JE, YOUNGENTOB SL, MEZZA RC.** The reconstitution of the rat olfactory epithelium after methyl bromide-induced lesion. *J Comp Neurol* 1995; 73 : 15 - 37.
- 225 - SCOTT AE.** Caution urged in treating "steroid dependent anosmia". *Arch Otolaryngol Head Neck Surg* 1989 ; 115 : 109-110.
- 226 - SEIDEN AM, DUNCAN HJ.** The diagnosis of a conductive olfactory loss. *Laryngoscope* 2001 Jan; 111(1) : 9-14.
- 227 - SEKIZAWA SI, TSUBONE H.** Nasal receptors responding to noxious chemical irritants. *Respir Physiol* 1994 ; 96 (1) : 37-48.
- 228 - SERDAHL CL, BERRIS CE, CHOILE RA -** Nasolacrimal duct obstruction after endoscopic sinus surgery. *Arch Ophtalmol* 1990; 108 : 391-392.
- 229 - SERRANO E, PESSEY JJ, LACOMME Y.** Traitement médical de la polyposse naso-sinusienne. *Rev Laryngol* 1989 ; 110(1) : 81-87.

- 230 - SERRANO E, PERCODANI J** - Corticothérapie et polypose naso-sinusienne, *J Fr Oto-RhinoLaryngol* 1995; 44: 141-145.
- 231 - SERRANO E, PERCODANI J, PESSEY J**. Polypose naso-sinusienne : traitement médical, *Cahiers d'ORL* 1995 ; 30 : 505-509.
- 232 - SERRANO E, PESSEY J, LACOMME Y**. Traitement médical de la polypose nasosinusienne, *Revue de Laryngologie* 1989; 110 : 81-87.
- 233 - SICARD G, HOLLEY A**. Receptor cell responses to odorants : Similarities an différences among odorants. *Brain Res* 1984 ; 292 : 283-296.
- 234 - SIEUR C, JACOB O**, Recherches anatomiques, cliniques et opératoires sur les fosses nasales et leurs sinus. Edit J Rueff, Paris, 1901.
- 235 - SILVER WL, MASON JR, ADAMS MA, SMERASKI C**. Trigeminal chemoreception in the nasal cavity : responses to aliphatic alcohols. *Brain Res* 1986; 376 : 221-229.
- 236 - SILVER WL**. Chemoreception by free nerve endings. Dans : Miller Ij, ed. *The Beidler Symposium on Taste and Smell*. Winston Salem, NC : Book Service Associates 1988: 115-26.
- 237 - SIMON D, FOMBEUR JP, EBBO D, LECOMTE F, KOUBBI G, BARRAULT S**. L'ethmoïdectomie endonasale dans la polypose naso-sinusienne. Résultats à propos de 110 patients opérés. *Ann Otolaryngol* 1995 ; 112 : 359-366.
- 238 - SKLAR PB, ANHOLT RRH, SNYDER SH**. The odorant-sensitive adenylate-cyclase of olfactory receptor cells. *J Biol Chem* 1986 ; 261 : 15538-15543.
- 239 - STAMMBERGER H, POSAWETZ W**. Functional endoscopic sinus surgery : concept, indications and results of the Messerklinger technique. *Eur Arch Otorhinolaryngol* 1990; 247: 63 - 76.
- 240 - STAMMBERGER H**. Fonctional endoscopic sinus surgery. BC Decker Ed, Philadelphia, 1991, 529 p.
- 241 - STAMMBERGER H**. Operative techniques. Chicago : WB Saunders; 1991 : 290-296.



- 242 - STANKIEWICZ J.** Blindness and intranasal ethmoidectomy : prévention and management. *Otolaryngol Head Neck Surg* 1989 ; 101: 320-329.
- 243 - STANKIEWICZ J.** Complications in endoscopic intranasal ethmoidectomy : an update. *Laryngoscope* 1989 ; 99: 686-690.
- 244 - STEVENS CN, STEVENS MH.** Quantitative effects of nasal surgery on olfaction. *Am J Otolaryngol* 1985 ; 6: 264-267.
- 245 - STEVENS JC, CAIN WS, BURKE RJ.** Variability of olfactory thresholds. *Chem Sens* 1988 ; 13 : 643-53.
- 246 - STEVENS JC, CAIN WS.** Old-age deficits in sense of smell as gauged by thresholds, magnitude matching and odor identification. *Psychol Aging* 1987 ; 2 : 36-42.
- 247 - STEVENS MH.** Steroid-dependent anosmia. *Laryngoscope* 2001 Feb; 111(2) : 200-203.
- 248 - STOLL D, ZENNARO O, DUMON T, ADJIBABI W.** Complications de la microchirurgie endonasale. *Rev Laryngol Otol Rhinol* 1995; 116:191-194.
- 249 - STREMPER I.** Orbital lipogranuloma. *Ophthalmologica* 1987; 195 (2) : 104-8
- 250 - STROTMANN J, WANNER I, HELFRICH T.** et al. Olfactory neurons expressing distinct odorant receptor subtypes are spatially segregated in the nasal neuroepithelium. *Cell Tissue Res* 1994; 276 : 429-438.
- 251 - SWANSON PB, LANZA DC, VINING EM, KENNEDY DW.** The effect of middle turbinate resection upon the frontal sinus. *Am J Rhinol*; 1995; 9 : 191-195.
- 252 - TAKAGI SF.** Human olfaction. University of Tokyo Press. Japon 1989.
- 253 - TANABE T, IINO M, TAKAGI SF.** Discrimination of odors in olfactory bulb, pyriform-amygdaloïd areas and orbits-frontal cortex of the monkey. *Journal of neurophysiology*, 1975, 38 : 1284-1295.
- 254 - TANABE T, YARITA H, IINO M, OOSHIMA Y, TAKAGI SF.** An olfactory projection area in orbito frontal cortex of the monkey. *Journal of neurophysiology*, 1975 ; 38 : 1269 - 1281.

- 255 - TERRIER F, WEBER W, RÜFENACHT D, PORCELLINI B.** Anatomy of the ethmoid : CT Endoscopic and Macroscopic. *AJNR* 1985 ; 84 : 77-84.
- 256 - TERRIER G.** Les repères anatomiques de l'ethmoïde. *J F ORL* 1987; 36 : 125-132.
- 257 - TERRIER G.** Rhinosinusal endoscopy diagnosis and surgery. *Zambon* 1991 259 p.
- 258 - THOMASSIN JM, KORCHIA D.** Polypose naso-sinusienne. Indications. Résultats. A propos de 222 ethmoïdectomies. *Ann OtoLaryngol* 1991; 108 : 455-464.
- 259 - THOMPSON R, GLUCKMAN J, KULWIN D, SAVOURY L.** Orbital hemorrhage during ethmoid sinus surgery. *Otolaryngol Head Neck Surg* 1990 ; 102 : 45-50.
- 260 - TISSERANT J.** La valve nasale. Thèse médecine ; NANCY 1984.
- 261 - TUCKER D.** Physical variables in the olfactory stimulation process. *J Gen Physiol* 1963 ; 46 : 453-89.
- 262 - VAN DRONGELEN W.** Unitary recordings of near threshold responses of receptor cells in the olfactory mucosa of the frog. *J Physiol* 1978 ; 277: 423 - 435.
- 263 - VARENDI H, PORTER RH, WINBERG J.** Does the newborn baby find the nipple by smell. *Lancet* 1994 ; 344 (8928) : 989-990.
- 264 - VASSAR R, CHAO SK, SITCHERAN R, NUNEZ JM, VOSS-HALL LB, AXEL R.** Topographie organization of sensory projections to the olfactory bulb. *Cell* 1994; 79: 981-991.
- 265 - VASSAR R, NGAI J, AXEL R.** Spatial segregation of odorant receptor expression in the mammalian olfactory epithelium. *Cell* 1993 ; 74: 309 -318.
- 266 - VENTO, SI ; SIMOLA,M ; ERTAMA,L ; MALMBERG,C.** Sense of smell in long-standing nasal polyposis. *American Journal of Rhinology* ; may-jun 2001, vol 15 n° 3 : 159-163.

- 267 - VIROLAINEN E, PUHAKKA H.** The effect of intranasal beclomethasone dipropionate on the recurrence of nasal polyps after ethmoidectomy. *Rhinology* 1980 ; 18 : 9-18.
- 268 - VLEMING M, MIDDELWEERD R, DE VRIES N.** Complications of endoscopic sinus surgery. *Arch Otolaryngol Head Neck Surg* 1992 ; 118 : 617-623.
- 269 - WARREN DW, WALKER JC, DRAKE AF, LUTZ RW.** Effects of odorants and irritants on respiratory behavior. *Laryngoscope* 1994 - 104 (5 Pt 1): 623-626.
- 270 - WAYOFF M, FRECHE C.** Immunologie et allergie en ORL. Rapport Soc Fra ORL, Arnette Ed, Paris 1986.
- 271 - WEHR M, LAURENT G.** Odor encoding by temporal séquences of firing in oscillating neural assemblies. *Nature* 1996 ; 384 162-166.
- 272 - WHITE J, HAMILTON KA, NEFF SR, KAUER JS.** Emergent properties of odor information coding in a representational model of the salamander olfactory bulb. *J Neurosci* 1992 12: 1772-1780.
- 273 - WHITTET HB, SHINKWIN C, FREELAND AP.** Anosmia due to nasal administration of corticosteroid. *BMJ* 1991 Sep 14 ; 303 (6803) : 651.
- 274 - WIGAND M, HOSEMANN W.** Results of endoscopic surgery of the paranasal sinuses and anterior skull base. *J Otolaryngol* 1991 ; 20: 385-390.
- 275 - WIGAND M.** Endoscopic surgery of the paranasal sinuses and anterior skull base. New York : Thieme Medical Publishers, 1990 : 134-141.
- 276 - WILLIAMS PL.** Gray's Anatomy, 38 th Ed.. (Bannister H, Berry MM, Collins P et al, Eds) Churchill Livingstone, New York, 1995; 315 -1321.
- 277 - WORTSMAN J, HUGHES LF.** Case report : olfactory fonction in a fertile eunuch with Kallmann syndrome. *Am J Med Sci* 1996; 311 (3): 135-138.
- 278 - YAMAGISHI M, HASEGAWA S, SUZUKI S, NAKAMURA H, NAKANO Y.** Effect of surgical treatment on olfactory disturbance caused by localized ethmoiditis. *Clin Otolaryngol* 1989 ; 14: 405-409.

- 279 - YOUNGENTOB SL, STERN NM, MOZELL MM, LEOPOLD DA, HORNUNG DE.** Effect of airway résistance on perceived odor intensité. Am J Otolaryngol 1986; 7: 187-193.
- 280 - YOUNIS R. GROSS C, LAZAR R.** Toxic shock syndrome following functional endonasal sinus surgery : a case report. Head Neck 1991; 13:247-248.
- 281 - ZIELINSKI BS, GETCHELL ML, WENOKAR RL, GETCHELL TV.** Ultrastructural localisation and identification of adrenergic and cholinergie nerve terminas in the olfactory mucosa. Anat Rec 1989 ; 225 : 232-245.
- 282 - ZUCKERKANDL E.** Normale und pathologische anatomie der nasenhöhle und ihrer pneumatischen anhänge. Edit Braumüller, Wien, 1893.
- 283 - ZUCKERKANDL E.** Anatomie normale et pathologique des fosses nasales et de leurs annexes pneumatiques. Masson Ed, Paris 1885.



le 9 Mai 2001

Docteur Botin.

Docteur,

Pas de problème particulier, je reviens  
d'un voyage aux Indes où l'odont  
et le goût à très bien fonctionné.  
cc - joint questionnaire.

Veillez agréer Monsieur mes salutations  
Distinguées ~~Alain~~

VU

NANCY, le **26 JUIN 2001**

Le Président de Thèse

Professeur **R. JANKOWSKI**

NANCY, le **19 SEPTEMBRE 2001**

Le Doyen de la Faculté de Médecine

Professeur **J. ROLAND**

AUTORISE À SOUTENIR ET À IMPRIMER LA THÈSE

NANCY, le **24 SEPTEMBRE 2001**

LE PRÉSIDENT DE L'UNIVERSITÉ DE NANCY 1

Professeur **C. BURLET**

---

## **RÉSUMÉ DE LA THÈSE :**

L'anosmie est un des maîtres symptômes chez les patients atteints de polypose naso-sinusienne. Elle est souvent réversible transitoirement après une cure courte de corticoïdes généraux. Les corticoïdes locaux ne permettent pas de maintenir l'olfaction chez un grand nombre de patients. L'objectif de ce travail était de montrer que le traitement chirurgical par nasalisation, qui comprend une résection systématique du cornet moyen, permet une récupération olfactive durable.

L'auteur étudie dans un premier travail l'anatomie de la paroi turbinale de l'ethmoïde et les conséquences de la résection du cornet moyen.

Dans une seconde étude, il évalue les résultats olfactifs cliniques de la nasalisation, en prenant comme valeur de référence la récupération après 7 jours de corticoïdes généraux. Ce travail montre que la récupération olfactive après nasalisation est de qualité égale à celle obtenue par les corticoïdes généraux, et qu'elle est stable au cours de la première année post-opératoire.

L'auteur étoffe ces deux études par un rappel sur le système olfactif, l'anatomie naso-sinusienne et discute ses résultats à la lumière de la littérature.

---

## **TITRE EN ANGLAIS :**

Prospective study of smell recuperation after nasalisation for nasal polyposis.

---

## **THÈSE : MÉDECINE SPÉCIALISÉE – ANNEE 2001**

---

## **MOTS-CLEFS :**

Olfaction – Polypose naso-sinusienne – Corticothérapie – Nasalisation.

---

## **INTITULÉ ET ADRESSE DE L'U.F.R. :**

**Faculté de Médecine de NANCY**  
9, avenue de la Forêt de Haye  
- 54505 – VANDOEUVRE LES NANCY Cédex.

---