



HAL
open science

Rôle du chirurgien-dentiste omnipraticien dans la prise en charge des lésions buccales liées aux papillomavirus humains (HPV)

Marine Vitali

► **To cite this version:**

Marine Vitali. Rôle du chirurgien-dentiste omnipraticien dans la prise en charge des lésions buccales liées aux papillomavirus humains (HPV). Sciences du Vivant [q-bio]. 2015. hal-01733007

HAL Id: hal-01733007

<https://hal.univ-lorraine.fr/hal-01733007>

Submitted on 14 Mar 2018

HAL is a multi-disciplinary open access archive for the deposit and dissemination of scientific research documents, whether they are published or not. The documents may come from teaching and research institutions in France or abroad, or from public or private research centers.

L'archive ouverte pluridisciplinaire **HAL**, est destinée au dépôt et à la diffusion de documents scientifiques de niveau recherche, publiés ou non, émanant des établissements d'enseignement et de recherche français ou étrangers, des laboratoires publics ou privés.



AVERTISSEMENT

Ce document est le fruit d'un long travail approuvé par le jury de soutenance et mis à disposition de l'ensemble de la communauté universitaire élargie.

Il est soumis à la propriété intellectuelle de l'auteur. Ceci implique une obligation de citation et de référencement lors de l'utilisation de ce document.

D'autre part, toute contrefaçon, plagiat, reproduction illicite encourt une poursuite pénale.

Contact : ddoc-thesesexercice-contact@univ-lorraine.fr

LIENS

Code de la Propriété Intellectuelle. articles L 122. 4

Code de la Propriété Intellectuelle. articles L 335.2- L 335.10

http://www.cfcopies.com/V2/leg/leg_droi.php

<http://www.culture.gouv.fr/culture/infos-pratiques/droits/protection.htm>

ACADÉMIE DE NANCY-METZ
UNIVERSITÉ DE LORRAINE
FACULTÉ D'ODONTOLOGIE DE NANCY

Année 2015

N°8077

THÈSE
Pour le
DIPLÔME D'ÉTAT DE DOCTEUR
EN CHIRURGIE DENTAIRE

Par

Marine VITALI

Née le 3 juillet 1989 à MONTBELIARD (25)

Rôle du chirurgien-dentiste omnipraticien dans la prise en charge des lésions buccales liées aux papillomavirus humains (HPV)

Thèse présentée et soutenue publiquement le 18/12/2015

Examineurs de la thèse :

Pr J-M. MARTRETTE	Professeur des Universités	Président
<u>Dr J. THIBAUT</u>	Maître de Conférences des Universités	Juge
<u>Dr F. CAMELOT</u>	Assistant Hospitalo-Universitaire	Juge
Dr P. BALLAND	Docteur en Chirurgie Dentaire	Invité

Président : Professeur Pierre MUTZENHARDT

Doyen : Professeur Jean-Marc MARTRETTE

Vice-Doyens : Pr Pascal AMBROSINI — Dr Céline CLEMENT

Membres Honoraires : Dr L. BABEL – Pr. S. DURIVAUX – Pr A. FONTAINE – Pr G. JACQUART – Pr D. ROZENCWEIG - Pr M. VIVIER – Pr ARTIS -

Doyen Honoraire : Pr J. VADOT, Pr J.P. LOUIS

Professeur Emérite : Pr J.P. LOUIS

Maître de conférences CUM MERITO : Dr C. ARCHIEN

Sous-section 56-01 Odontologie pédiatrique	Mme Mme M. Mlle Mlle M.	DROZ Dominique (Desprez) JAGER Stéphanie PREVOST Jacques HERNANDEZ Magali LAUVRAY Alice MERCIER Thomas	Maître de Conférences * Maître de Conférences * Maître de Conférences Assistante * Assistante Assistant *
Sous-section 56-02 Orthopédie Dento-Faciale	Mme M. Mlle Mlle	FILLEUL Marie Pierryle EGLOFF Benoît BLAISE Claire LACHAUX Marion	Professeur des Universités * Maître de Conférences * Assistante Assistante
Sous-section 56-03 Prévention, Epidémiologie, Economie de la Santé, Odontologie légale	Mme M. Mme	CLEMENT Céline CAMELOT Frédéric LACZNY Emily	Maître de Conférences * Assistant * Assistante
Sous-section 57-01 Parodontologie	M. Mme M. M. Mlle Mlle	AMBROSINI Pascal BISSON Catherine JOSEPH David PENAUD Jacques BÖLÖNI Eszter PAOLI Nathalie	Professeur des Universités * Maître de Conférences * Maître de Conférences * Maître de Conférences Assistante Assistante *
Sous-section 57-02 Chirurgie Buccale, Pathologie et Thérapeutique Anesthésiologie et Réanimation	Mme M. Mlle Mlle M. Mlle M.	GUILLET-THIBAUT Julie BRAVETTI Pierre PHULPIN Bérengère BALZARINI Charlotte DELAITRE Bruno KICHENBRAND Charlène MASCHINO François	Maître de Conférences * Maître de Conférences Maître de Conférences * Assistante Assistant Assistante * Assistant
Sous-section 57-03 Sciences Biologiques (Biochimie, Immunologie, Histologie, Embryologie, génétique, Anatomie pathologique, Bactériologie, Pharmacologie)	M. M.	YASUKAWA Kazutoyo MARTRETTE Jean-Marc	Maître de Conférences * Professeur des Universités *
Sous-section 58-01 Odontologie Conservatrice, Endodontie	M. M. M. M. M. Mlle M.	MORTIER Éric AMORY Christophe BALHAZARD Rémy ENGELS-DEUTSCH Marc BON Gautier MUNARO Perrine VINCENT Marin	Maître de Conférences * Maître de Conférences Maître de Conférences * Maître de Conférences Assistant Assistante Assistant *
Sous-section 58-02 Prothèses (Prothèse conjointe, Prothèse adjointe partielle, Prothèse complète, Prothèse maxillo-faciale)	M. M. Mme Mme M. M. M. M. Mlle	DE MARCH Pascal SCHOUVER Jacques VAILLANT Anne-Sophie CORNE Pascale HIRTZ Pierre LACZNY Sébastien MAGNIN Gilles SIMON Doriane	Maître de Conférences Maître de Conférences Maître de Conférences * Assistante * Assistant * Assistant Assistant Assistante
Sous-section 58-03 Sciences Anatomiques et Physiologiques Occlusodontiques, Biomatériaux, Biophysique, Radiologie	Mme Mme M. M.	STRAZIELLE Catherine MOBY Vanessa (Stutzmann) SALOMON Jean-Pierre HARLE Guillaume	Professeur des Universités * Maître de Conférences * Maître de Conférences Assistant Associé

Souligné : responsable de la sous-section * temps plein

Mis à jour le 01.09.2015

*Par délibération en date du 11 décembre 1972,
la Faculté de Chirurgie Dentaire a arrêté que
les opinions émises dans les dissertations
qui lui seront présentées
doivent être considérées comme propres à
leurs auteurs et qu'elle n'entend leur donner
aucune approbation ni improbation.*

REMERCIEMENTS

À notre président de thèse,

Monsieur le Professeur Jean-Marc MARTRETTE

Docteur en Chirurgie Dentaire

Docteur de l'Université de Lorraine

Professeur des Universités - Praticien Hospitalier

Doyen de la Faculté d'Odontologie de Nancy

Chef de Service du CSERD de Nancy

Docteur en Sciences Pharmacologiques

Habilité à diriger des recherches

Sous-section : Sciences biologiques (Biochimie, Immunologie, Histologie, Embryologie, Génétique, Anatomie pathologique, Bactériologie, Pharmacologie).

Vous nous faites l'honneur de siéger en tant que président de notre jury. Nous vous remercions pour votre pédagogie, vos qualités humaines et votre écoute que nous avons pu apprécier au cours de nos études. Veuillez trouver ici le témoignage de notre reconnaissance et de notre plus grand respect.

À notre directrice de thèse,

Madame le Docteur Julie THIBAULT

Docteur en Chirurgie Dentaire

Ancien Interne

Ancien Assistant Hospitalo-Universitaire

Maître de Conférences des Universités – Praticien Hospitalier

Responsable de la sous-section : Chirurgie-buccale, Pathologie
et Thérapeutique, Anesthésiologie et Réanimation.

*Vous nous avez fait
l'honneur de diriger ce travail.
Nous nous souviendrons de votre
grande gentillesse, votre bonne
humeur et votre disponibilité à
l'égard des étudiants. Nous
sommes fiers et sincèrement
reconnaisants d'avoir pu
travailler avec vous. Nous
espérons que ce travail saura
témoigner notre profonde
admiration.*

À notre directeur de thèse,

Monsieur le Docteur Frédéric CAMELOT

Docteur en Chirurgie Dentaire

Assistant Hospitalo-Universitaire

Sous-section : Prévention, Épidémiologie, Économie de la Santé, Odontologie Légale.

Nous vous remercions d'avoir spontanément accepté de diriger ce travail. Nous avons été touchés par la confiance, la disponibilité et le grand soutien que vous nous avez accordés tout au long de notre travail et de nos études. Les conseils que vous nous avez prodigués ont été pour nous une aide précieuse. Que ce travail soit pour vous la preuve de notre grande gratitude.

À notre invitée et amie,

Madame le Docteur Perrine BALLAND

Docteur en chirurgie dentaire

Nous vous remercions pour l'intérêt spontané que vous avez porté à notre travail. Avec notre plus grande affection, nous vous remercions pour votre disponibilité, vos conseils et votre grande sympathie à notre égard. Nous sommes très heureux de vous compter parmi les membres du jury de cette thèse. Nous témoignons par ce travail notre profonde gratitude et toute notre amitié.

À mes parents,

Merci de vous être sacrifiés pour Pauline et moi, d'avoir longtemps été derrière moi, de m'avoir poussée à travailler et à donner le meilleur de moi-même. Je ne serais certainement pas arrivée jusque là sans vous. Je vous en serai éternellement reconnaissante et pour cela, je vous dédie ce travail.

Je ne vous le dis pas assez mais je vous aime à la folie. J'espère être digne de vous et que vous êtes fiers de moi.

Mamounette,

On dit souvent que je te ressemble et sache que j'en suis très fière. Bon j'avoue quand même que j'aurais préféré ne pas hériter de toutes tes peurs et angoisses :P Enfin malgré ça tu m'as toujours sauvée des « mygales » !

Papounet,

Merci pour les CD 2 titres que tu m'achetais quand tu gagnais à la bourse, qui m'ont permis de vous faire plein de spectacles et d'exercer mes talents de chanteuse ☺
Merci pour ton soutien, ta présence et tes conseils. Je n'aurais pas préféré avoir Patrick Bruel comme papa.

À mes grands-parents, Mamie Blandine, Papi Michel, Mamie Raymonde,

Merci pour tout l'amour que vous me portez depuis que je suis née. J'espère vous avoir près de moi encore de longues années.

À mon Doudou,

Même si je t'embête un peu quelques fois sache que je suis consciente de la chance que j'ai de t'avoir auprès de moi. Merci pour ta patience lors des nombreuses heures à parler des vernis Striplac (mais bon au moins t'es incollable maintenant !), merci pour ton soutien et tes conseils au cours de mes nombreuses et incalculables périodes de doutes, merci de croire en moi, merci d'être là tout simplement parce que c'est grâce à toi que je garde le cap. Merci aussi de m'avoir fait découvrir les États-Unis et d'avoir fait naître en moi la passion des voyages (Et merci aussi à **Fab** et **Dani** pour leur invitation ☺). J'espère découvrir de nombreuses autres destinations avec toi (et faire encore plus voyager mon autre doudou), il faut qu'on batte le record de l'année 2015 ! Merci aussi pour ta présence et ton aide au quotidien, car même si

je te dis souvent que c'est normal, tu gères très bien toutes les missions que je te donne. Merci (encore !!) d'avoir croisé mon chemin Dr Sheperd et que notre route soit longue ! Je t'aime.

À ma petite sœur,

Même si on s'est souvent chamaillées quand on était petites (t'avais qu'à me laisser faire minoudoudou aussi), que tu voulais pas souvent me laisser dormir avec toi quand j'avais peur et, surtout, même si tu m'as piqué beaucoup d'habits (perdu et tâché quelques uns), tu es ma petite sœur et tu es très chère à mes yeux et à mon cœur. Je suis très heureuse qu'on se soit un peu rapprochées ces dernières années et j'espère que ce n'est qu'un début. Je suis très fière de la femme que tu es devenue et j'espère que tu t'épanouiras dans ton métier et dans ta vie personnelle. Reste comme tu es, je t'aime ma grosse.

À Mouxi,

Merci de prendre soin de ma sœur et de la rendre heureuse. Maintenant que tu es parrain je suis un peu jalouse, alors quand est-ce que je serai marraine ?

À ma Kelly chérie,

Ma copine d'amour, malgré la distance je sais que je peux toujours compter sur toi. Ton amitié est inestimable pour moi. Je ne te remercierai jamais assez pour tout ce que tu as fait pour moi, pour ton soutien inébranlable, pour m'avoir réconfortée à chaque fois que ça n'allait pas mais aussi pour tous les supers moments qu'on a passé toutes les deux, ces week-ends à Paris, à Londres, cette semaine au Cap d'Agde, toutes ces soirées à la Belle etc. Je me souviendrai toujours de notre première rencontre, ce soir de la Saint Valentin 2007 (il me semble) au MacDo d'audin (on a du avoir un coup de foudre l'une pour l'autre je pense), mais aussi du jour des résultats du Bac, et du Nouvel an qu'on a failli passer dans ma salle de bain à Nancy !!!! Merci d'être venue aujourd'hui, ta présence m'est indispensable à chaque étape importante de ma vie, elle me rappelle à quel point tu comptes pour moi. Reste telle que tu es (oui ne refait plus ta crête stp), tu es géniale. Je t'aime fort ma copine d'amour.

Et à **Pierre**, prends bien soin de ma copine sinon t'auras affaire à moi.

À ma famille,

À mes tantes et oncles, cousins et cousines grâce à qui j'ai pu grandir bien entourée.

À Tata Martine,

Ma deuxième maman, merci d'avoir gardé en cachette une tétine, merci pour toutes les fois où je suis venue dormir chez toi, les repas Weight Watchers, la télé au lit après la choucroute, toutes ces après-midi piscine (même si je pensais, à tort, qu'on pouvait être tranquille chez toi sur les matelas gonflables), pour toutes les fois où tu nous as bien fait rire (Copier – collerrrrrrrrr), merci de nous avoir invité à tes 40 ans, et aussi pour cette soirée au Moulin juste avant le bac !! :P

À ma cousine Aurore, Steph, Lilou, Timéo et Gomette,

Ma grande cousine, merci de t'être aussi bien occupée de moi quand j'étais petite et d'être toujours là aujourd'hui. Malgré la distance j'espère qu'on se verra le plus souvent possible <3

À Tata Calou, Tonton Benoît (mon garde du corps),

Merci de m'avoir accueillie plusieurs fois au cours de mes petits week-ends à Paris, Tonton je n'oublie pas la Ferrari ! ;)

À Élise et Charlotte,

Mes Parisiennes, j'ai adoré toutes ces vacances au Cap d'Agde quand on était petites, les retours de la plage pour Un, Dos, Tres ou Secret Story, mais aussi tous les moments qu'on a passé ensemble, quand on devait supplier les parents pour que vous restiez dormir, quand on jouais aux métiers, quand on se faisait des guillis à la queue leu-leu ... On se voit moins aujourd'hui mais vous êtes dans mon cœur.

À mon Parrain, Maga, Maëlle, Matteo et Timothé,

Merci pour tous ces merveilleux moments qu'on passe ensemble, des semaines à Tignes aux week-ends à Center Parcs ou encore ces quelques jours à Barcelone. Merci pour toutes ces bonnes bouteilles de vin, tous ces moments restent gravés et j'espère qu'il y en aura encore beaucoup d'autres !

À Steph,

Tu es très très loin de nous mais je compte bien venir te rendre visite dans cet endroit magnifique le plus tôt possible !

À Tata Emmanuelle, Tonton Paul, Yoanne, Gaëtan et Cyrielle,

On ne se voit pas assez souvent mais je me souviens très bien des excellents plats de tonton et de ces noëls passés ensemble chez vous ou chez mamie Raymonde. Ma marraine, merci d'être là aujourd'hui.

À Tata Evelyne, Tonton Pascal et Galak,

Merci pour ces après-midi à la piscine, mais aussi au Cap d'Agde, pour les robes Cop-Copine et toutes les fournitures scolaires !!

À Sophie et Carine,

Merci Sophie d'avoir déchiré tous tes magazines juste pour me donner les articles et posters de Britney Spears, et pour tous ces fous rires même récents (je montrerai la photo que vous savez ce soir), et Carine merci pour ton immense générosité et ta gentillesse.

À ma belle famille,

À Bernard et Jeannine,

Merci pour ces superbes vacances en Turquie, on attends les prochaines avec impatience ! Lol. Merci pour les séjours à Valras, pour les bons repas, de garder (souvent) notre petite dinde et de très bien vous en occuper, et aussi de nous offrir le gîte et le couvert assez régulièrement !

À Célestine et Grégoire,

Merci pour tous ces très bons repas partagés avec vous et les apéros ! J'espère être aussi en forme que vous plus tard.

À mes copines de promo, Mélissa, Amélie, Allisson,

Mélissa, merci de me faire autant rire à m'en donner mal au ventre,

Amélie, ma collègue du TP d'endo mais aussi de stress ! lol,

Allisson, ma cops et voisine de cours, je me souviens encore quand on chantait du Colonel Reyel dans ta voiture,

Merci les filles pour ces moments de joie et de rigolade, j'espère qu'on ne se perdra pas de vue.

À ma July,

Tu as été comme une grande sœur à m'emmener en boîte alors que je n'avais pas l'âge, ou faire les magasins à Mulhouse. Tu es partie bien trop tôt. J'espère que de là-haut tu vois qu'on pense encore tous beaucoup à toi.

À Sorya, Julia, Mélanie, Laura, Elodie, Camille et tout le reste de la troupe Tentation-danse,

Pour tous les entraînements et spectacles qu'on a passé ensemble pendant plusieurs années, ça me manque beaucoup de ne plus danser avec vous !!

À Fab et Dani,

Pour les bons moments qu'on a passé ensemble, à Center Parcs, les soirées Mont d'Or, le Nouvel an chez nous (Fab on a encore la vidéo où ma sœur te tape en dansant ^^), votre magnifique mariage à l'autre bout du monde etc.

À Margaux,

La plus efficace de mes binômes !! Je suis très contente de t'avoir rencontré et d'avoir passé mes vacances d'OC avec toi. Merci de m'avoir trouvé ma première collab ☺.

À Pierre,

J'ai pu découvrir grâce à toi le métier d'assistante dentaire et l'exercice d'endo exclusif, mais surtout rencontrer ta superbe équipe, Dominique, Valérie, Jonatan, Perrine et leurs assistantes et secrétaires. Je ne dirai pas que tu es plus efficace les lendemain de soirées...Oups...

À Jonatan et Perrine,

Merci pour votre amitié et la confiance que vous nous accordez à Greg et moi, merci pour votre gentillesse, vos conseils, votre expérience. On vous admire.

À Éric,

Merci de m'avoir permis de faire mes premiers pas au sein de ton cabinet, ces deux années m'ont beaucoup appris.

À Marine et Jean-Louis,

Très heureuse de vous avoir rencontré, on a déjà passé de très bonnes soirées ensemble et j'espère que ce n'est que le début. On se souviendra du très bon poulet au curry ! :D

Marine j'espère que notre collaboration sera longue, je suis ravie de travailler avec toi. Merci pour cette très belle salle de soins qui me colle à la peau 😊.

À tous ceux que je n'ai pas cité,

Mais qui ont été à mes côtés jusqu'à aujourd'hui, merci.

Table des matières

TABLE DES MATIERES	9
INDEX DES ILLUSTRATIONS	20
INDEX DES TABLES	25
LISTE DES ABREVIATIONS	26
INTRODUCTION	29
PARTIE I :	31
LES PAPILLOMAVIRUS HUMAINS	31
1.1. <i>Généralités</i>	32
1.1.1. Présentation.....	32
1.1.2. Structure des virus	35
1.1.3. Classification.....	39
1.1.4. Clinique	42
1.1.5. Territoires d'infection et lésions associées.....	43
1.1.5.1. Infections muqueuses	44
1.1.5.1.1. Ano-génitale.....	44
1.1.5.1.2. Orale	46
1.1.5.1.3. Respiratoire	47
1.1.5.2. Infection cutanée	48
1.2. <i>Épidémiologie</i>	52
1.2.1. Données mondiales	52
1.2.2. Données nationales	59
1.3. <i>Modes de transmission</i>	60
1.3.1. Transmission horizontale	60
1.3.1.1. Transmission sexuelle	60
1.3.1.2. Transmission orale	61
1.3.1.3. Transmission par contact	62
1.3.1.4. Transmission médicale.....	62
1.3.2. Transmission verticale : mère-enfant	63
1.4. <i>Un virus « bisexuel »</i>	63

1.5. Mécanismes d'infection, cycle viral et réponse immunitaire à l'infection	64
1.6. Potentiel oncogénique du virus	72
1.7. Détection des HPV	77
1.7.1. Hybridation en phase liquide.....	78
1.7.2. Amplification génomique	79
1.8. Prévention	80
1.8.1. Vaccination	81
1.8.2. Dépistage.....	85
1.9. Traitement	87
PARTIE II :	88
INFECTION ORALE A PAPILLOMAVIRUS	88
2.1. Transmission à la cavité orale	89
2.2. Prévalence orale.....	90
2.2.1. Muqueuses orale et génitale normales	90
2.2.2. Présence de lésions orales	91
2.2.3. Présence de lésions génitales	92
2.3. Manifestations cliniques orales.....	93
2.3.1. Infection asymptomatique	93
2.3.2. Lésions bénignes	94
2.3.2.1. Papillome buccal	94
2.3.2.1.1. Définition	94
2.3.2.1.2. Siège.....	95
2.3.2.1.3. Clinique.....	95
2.3.2.1.4. Diagnostic différentiel.....	96
2.3.2.2. Verrue vulgaire	101
2.3.2.2.1. Définition	101
2.3.2.2.2. Siège.....	101
2.3.2.2.3. Clinique.....	101
2.3.2.2.4. Diagnostic différentiel.....	102
2.3.2.3. Condylome acuminé	105
2.3.2.3.1. Définition	105
2.3.2.3.2. Siège.....	106
2.3.2.3.3. Clinique.....	106
2.3.2.3.4. Diagnostic différentiel.....	106

2.3.2.4. Hyperplasie épithéliale focale (maladie de Heck)	109
2.3.2.4.1. Définition.....	109
2.3.2.4.2. Sièges.....	110
2.3.2.4.3. Clinique.....	110
2.3.2.4.4. Diagnostic différentiel.....	111
2.3.2.5. Diagnostic.....	113
2.3.2.6. Traitements	113
2.3.3. Lésions prénéoplasiques et malignes	119
2.3.3.1. Papillomatose orale floride	119
2.3.3.1.1. Définition.....	119
2.3.3.1.2. Sièges.....	119
2.3.3.1.3. Clinique.....	120
2.3.3.1.4. Diagnostic différentiel.....	121
2.3.3.1.5. Traitement.....	121
2.3.3.2. Leucoplasie	123
2.3.3.2.1. Définition.....	123
2.3.3.2.2. Sièges.....	124
2.3.3.2.3. Clinique.....	124
2.3.3.2.4. Diagnostic différentiel.....	125
2.3.3.2.5. Traitement.....	125
2.3.3.3. Lichen plan	129
2.3.3.3.1. Définition.....	129
2.3.3.3.2. Sièges.....	130
2.3.3.3.3. Clinique.....	131
2.3.3.3.4. Diagnostic.....	132
2.3.3.3.5. Diagnostic différentiel.....	132
2.3.3.3.6. Traitement.....	133
2.3.3.4. Carcinome épidermoïde	140
2.3.3.4.1. Définition.....	140
2.3.3.4.2. Sièges.....	142
2.3.3.4.3. Clinique.....	142
2.3.3.4.4. Diagnostic.....	143
2.3.3.4.5. Diagnostic différentiel.....	146
2.3.3.4.6. Traitement.....	146

2.4. <i>Spécificité du patient HIV+</i>	152
PARTIE III :	156
CONDUITE A TENIR DU CHIRURGIEN-DENTISTE OMNIPRATICIEN	156
3.1. <i>Démarche diagnostique</i>	157
3.1.1. Interrogatoire et anamnèse médicale.....	157
3.1.2. Examen clinique.....	158
3.1.2.1. Examen exo-buccal	158
3.1.2.2. Examen endo-buccal.....	159
3.2. <i>Exérèse chirurgicale</i>	165
3.3. <i>Résultats anatomopathologiques</i>	172
3.4. <i>Information du patient et surveillance</i>	176
3.5. <i>Arbre décisionnel</i>	185
PARTIE IV :	187
ÉVALUATION ET GESTION DU RISQUE DE TRANSMISSION AU CABINET DENTAIRE	187
4.1. <i>Risque de transmission pour le chirurgien-dentiste, le personnel et les patients</i>	188
4.1.1. Transmission nosocomiale	188
4.1.2. Au cours du traitement de lésions HPV-induites	188
4.1.3. Par contact avec des surfaces contaminées.....	189
4.1.3.1. Mode de contamination des surfaces par HPV	189
4.1.3.2. Présence du HPV sur du matériel ou des surfaces médicales	189
4.1.3.3. Résistance du HPV	191
4.2. <i>Les moyens efficaces de prévention de la transmission des HPV</i>	192
4.2.1. Les précautions standard.....	193
4.2.1.1. Hygiène des mains.....	196
4.2.1.2. Protections individuelles	208
4.2.1.2.1. Tenue professionnelle.....	208
4.2.1.2.2. Gants	208
4.2.1.2.3. Masque et lunettes.....	213
4.2.1.3. La gestion des surfaces souillées et des déchets	214
4.2.1.3.1. Entretien des locaux et surfaces	215
4.2.1.3.2. Nettoyage des systèmes d'aspiration et purges	216
4.2.1.3.3. Gestion des déchets	216
4.2.1.4. Prévention et conduite à tenir en cas d'AES	217

4.2.2. Traitements des dispositifs médicaux	219
4.2.3. Vaccination des professionnels de santé	221
CONCLUSION	224
BIBLIOGRAPHIE	225

Index des illustrations

Figure 1 : Arbre phylogénétique des papillomavirus (d'après Bernard et al., 2010).	34
Figure 2 : Organisation du virus HPV 16 (d'après Kajitani et al., 2012).	37
Figure 3 : Représentation schématique du HPV (d'après Malik et al., 2013).	38
Figure 4 : Verrues ano-génitales (d'après Cubie, 2013).	44
Figure 5 : Condylomes acuminés sur le pénis (d'après Cubie, 2013).	45
Figure 6 : Condylome acuminé buccal (d'après Dridi et al., 2009).	46
Figure 7 : Papillome buccal (d'après Dridi et al., 2009).	46
Figure 8 : Hyperplasie épithéliale focale (d'après Ricardo et al., 2011).	47
Figure 9 : Verrues vulgaires cutanées associées à HPV 2 (d'après Cubie, 2013).	49
Figure 10 : Verrues planes de la face (d'après Cubie, 2013).	49
Figure 11 : Verrues plantaires causées par HPV 1 (d'après Cubie, 2013).	50
Figure 12 : Verrues planes étendues dans l'EV (d'après Cubie, 2013).	51
Figure 13 : Plaques d'EV associées à HPV 5/8 (d'après Cubie, 2013).	51
Figure 14 : Prévalence du HPV par région et par âge, avec intervalle de confiance de 95% (d'après Bruni et al., 2010).	55
Figure 15 : Prévalence des types de HPV détectés chez 215 568 femmes avec résultats cytologiques normaux dans le monde (d'après Bruni et al., 2010).	56
Figure 16 : Prévalence moyenne du HPV et de huit types de HPV à haut risque par région géographique, chez des femmes ayant une cytologie normale : méta-analyse incluant 157 879 femmes de 36 pays (d'après Bouvard et al., 2009).	58
Figure 17 : Épithélium muqueux	65
Figure 18 : Infection et cycle de vie du virus (d'après Mougin et al., 2008).	68
Figure 19 : Prévalence par âge des infections à HPV et incidence des lésions précancéreuses et du cancer du col utérin (d'après Bosch et al., 2013).	75
Figure 20: Papillome localisé sur le palais dur (photographies personnelles).	97

Figure 21 : Papillome localisé sur la partie antérieure du palais dur (d'après Jaju et al., 2010).	98
Figure 22 : Papillome localisé au niveau postérieur de la joue (d'après Laskaris George, 2007).	98
Figure 23 : Papillome localisé sur la gencive palatine (d'après Laskaris George, 2007).	99
Figure 24 : Papillome sur le bord antérieur de la langue (d'après Laskaris George, 2007).	99
Figure 25 : Papillome localisé sur la lèvre inférieure (d'après Singh et al., 2013).	100
Figure 26: Papillome sur le palais dur d'une fillette de 5 ans (d'après Misir et al., 2013).	100
Figure 27 : Verrue vulgaire localisée au niveau du palais dur (d'après Sharma et al., 2012)	102
Figure 28 : Multiples verrues vulgaires au niveau de la muqueuse jugale (d'après Laskaris George, 2007).	103
Figure 29 : Verrue vulgaire sur la lèvre (d'après Laskaris George, 2007).	104
Figure 30 : Verrues vulgaires multiples (d'après Laskaris George, 2007).	104
Figure 31 : Condylomes acuminés chez un petit patient de 5 ans abusé sexuellement (d'après Percinoto et al., 2014).	107
Figure 32 : Condylome acuminé localisé sur la muqueuse labiale inférieure (d'après Reis et al., 2010).	107
Figure 33 : Multiples condylomes acuminés sur la gencive palatine (d'après Laskaris George, 2007).	108
Figure 34 : Multiples condylomes acuminés sur la muqueuse labiale inférieure (d'après Laskaris George, 2007).	109
Figure 35 : Hyperplasie épithéliale focale sur la face interne de la lèvre inférieure chez un enfant de 10 ans (d'après Burkhart, 2012).	111
Figure 36 : Hyperplasie épithéliale focale au niveau de la commissure et de la lèvre inférieure (d'après Falaki et al., 2009).	112
Figure 37 : Lésions multiples d'hyperplasie épithéliale focale (d'après Laskaris George, 2007).	112
Figure 38 : Hyperplasie épithéliale focale de la muqueuse jugale, traitée à l'acide trichloroacétique à 80% (d'après Ricardo et al., 2011).	116

Figure 39 : Papillomatose orale floride rétro-commissurale (d'après Douvier and Dalac, 2004).....	122
Figure 40 : Papillomatose orale floride rétro-commissurale ; lésion végétante (d'après Grinspan and Abulafia, 1979).	123
Figure 41 : Leucoplasie gingivale maxillaire postérieure (d'après Dalla Torre et al., 2015).	126
Figure 42 : Leucoplasie homogène (d'après Laskaris George, 2007).	127
Figure 43 : Leucoplasie verruqueuse proliférative (d'après Laskaris George, 2007).	127
Figure 44 : Leucoplasie verruqueuse proliférative (d'après Gonzalez-Moles et al., 2008).	128
Figure 45 : Lichen plan réticulaire de la lèvre inférieur s'étendant à la muqueuse jugale (d'après Gupta and Jawanda, 2015).	136
Figure 46 : Lichen plan papulaire du bord latéral de la langue (d'après Gupta and Jawanda, 2015).	136
Figure 47 : Lichen plan érosif localisé sur la muqueuse jugale (d'après Gupta and Jawanda, 2015).	137
Figure 48 : Lichen plan réticulaire sur la muqueuse jugale, aspect en « feuille de fougère » (d'après Chbicheb and El Wady, 2008).	137
Figure 49 : Lichen plan réticulé (d'après Laskaris George, 2007).	138
Figure 50 : Lichen plan érosif sur les bords latéraux de la langue (d'après Chbicheb and El Wady, 2008).	138
Figure 51 : Lichen plan érosif sur la gencive attachée (d'après Chbicheb and El Wady, 2008).	139
Figure 52 : Lichen plan atrophique sur la face dorsale de la langue (d'après Chbicheb and El Wady, 2008).	139
Figure 53 : Lichen plan bulleux (d'après Laskaris George, 2007).	140
Figure 54 : Carcinome verruqueux qui s'est développé sur une leucoplasie verruqueuse proliférative (Chi et al., 2015).	149
Figure 55 : Carcinome verruqueux au stade débutant (d'après Laskaris George, 2007).	149
Figure 56 : Carcinome épidermoïde HPV-positif présentant une érythroplasie diffuse du palais mou et de la région amygdalienne gauche (Chi et al., 2015).	150

Figure 57 : TDM/TEP montrant un carcinome épidermoïde HPV-positif primaire de l'amygdale de stade T1 (flèche du haut) ainsi que des ganglions lymphatiques kystiques (métastases) (flèche du bas) (Chi et al., 2015). ..	151
Figure 58 : Carcinome épidermoïde montrant une masse ulcérée, granuleuse avec des bords surélevés sur le bord latéral gauche de la langue (Chi et al., 2015). ..	152
Figure 59 : Palpation des aires ganglionnaires cervicales (d'après Maladière and Vacher, 2008). ..	159
Figure 60 : Palpation du condyle mandibulaire (d'après Maladière and Vacher, 2008). ..	159
Figure 61 : Inspection de l'oropharynx (d'après Maladière and Vacher, 2008)..	160
Figure 62 : Traction de la langue à l'aide d'une compresse (d'après Maladière and Vacher, 2008). ..	160
Figure 63 : Inspection de la face interne de la joue (d'après Maladière and Vacher, 2008). ..	161
Figure 64 : Inspection du frein labial supérieur (d'après Maladière and Vacher, 2008). ..	161
Figure 65 : Examen du frein lingual (d'après Maladière and Vacher, 2008). ..	162
Figure 66 : Inspection du plancher buccal (d'après Maladière and Vacher, 2008). ..	162
Figure 67 : Rappel topographique sur la cavité buccale, région pelvilinguale vue antérieure (d'après Maladière and Vacher, 2008). ..	163
Figure 68 : Rappel topographique sur la cavité buccale, vue antérieure (d'après Maladière and Vacher, 2008). ..	164
Figure 69 : Matériel nécessaire pour l'exérèse chirurgicale (photographie personnelle). ..	167
Figure 70 : Papillome buccal de 3 cm de diamètre (d'après Babaji et al., 2014). ..	169
Figure 71 : Excision chirurgicale d'un papillome localisé sur le voile du palais (photographies du Docteur Julie Guillet-Thibault). ..	171
Figure 72 : Coupe histologique d'une lésion d'hyperplasie focale épithéliale (d'après Puriene et al., 2011). ..	173
Figure 73 : Hyperplasie focale épithéliale (d'après Liu et al., 2012). ..	173

Figure 74 : Coupe histologique montrant la présence de projections en forme de doigts confirmant le diagnostic de papillome (d'après Babaji et al., 2014).	174
Figure 75 : Aspect histopathologique d'un papillome buccal, avec une hyperplasie de la couche basale de l'épithélium (x200) (d'après Carneiro et al., 2009).	174
Figure 76 : Immunopositivité de la protéine p53 dans les cellules des couches basale et épineuse épithéliales (d'après Carneiro et al., 2009).	175
Figure 77 : Brochure destinée aux patients atteints de cancer oropharyngé lié au HPV et leur famille, traduite de l'anglais (d'après Fakhry and D'Souza, 2013).	182
Figure 78 : Brochure pour les patients présentant une lésion buccale bénigne liée aux HPV.	184
Figure 79 : Fiche regroupant les précautions standard (d'après l'Ordre National des Chirurgiens-dentistes et la Direction Générale de la Santé, 2010).	195
Figure 80 : Les 5 indications de l'hygiène des mains lors de soins dentaires (Organisation Mondiale de la Santé, 2012).	197
Figure 81 : Méthodes de lavage des mains et friction hydro-alcoolique (d'après l'OMS, 2010).	199
Figure 82 : Technique d'enfilage et de retrait des gants non-stériles (d'après l'OMS, 2010).	210
Figure 83 : Technique d'enfilage des gants stériles (d'après l'OMS, 2010).	211
Figure 84 : Technique de retrait des gants stériles (d'après l'OMS, 2010).	212
Figure 85 : Conduite à tenir en cas d'accident d'exposition au sang (AES) ou aux liquides biologiques (d'après le Ministère de la Santé et des Sports, 2010).	218
Figure 86 : Étapes de traitement de l'instrumentation réutilisable (d'après le Ministère de la Santé et des Solidarités, 2006).	220

Index des tables

Tableau 1 : Classification des HPV (tiré de Segondy, 2008, d'après Villiers et al., 2004).	40
Tableau 2 : Risque oncogène de certains HPV du genre alpha (d'après Bouvard et al., 2009).	41
Tableau 3 : Prévalence du HPV au niveau du col utérin par région géographique (d'après Bruni et al., 2010).....	53
Tableau 4 : Potentiel oncogénique de 27 types de HPV du genre alpha (d'après Bouvard et al., 2009).	76
Tableau 5 : Classification de HPV en fonction de leur potentiel oncogénique (d'après Bouvard et al., 2009).	77
Tableau 6 : Schémas vaccinaux des deux vaccins commercialisés (d'après l'Institut National du Cancer, 2015).	83
Tableau 7 : Tableau récapitulatif sur les lésions bénignes associées aux HPV.	118
Tableau 8 : Principales caractéristiques des patients HPV positifs et HPV négatifs (d'après Dufour et al., 2012).	142
Tableau 9 : Stade TNM selon la 7^{ème} édition de la classification TNM UICC (<i>Union for International Cancer Control</i>) 2009 des tumeurs de la tête et du cou (d'après Blanchard et al., 2014).	146
Tableau 10 : Activité virucide des produits hydro-alcooliques pour la désinfection hygiénique et chirurgicale des mains par friction (modifié d'après la SF2H, 2009).....	201

Liste des abréviations

ACIP	<i>Advisory Committee on Immunization Practices</i>
ADN	Acide DésoxyriboNucléique
AFNOR	Association Française de NORmalisation
AINS	Anti-Inflammatoires Non-Stéroïdiens
ANAES	Agence Nationale d'Accréditation et d'Évaluation en Santé
ARN	Acide RiboNucléique
ARNm	ARN messenger
ASC-H	<i>Atypical Squamous Cells evocating High-grade lesions</i>
ASC-US	<i>Atypical Squamous Cells of Undetermined Significance</i>
CCLIN	Centre de Coordination de la Lutte contre les Infections Nosocomiale
CIN	<i>Cervical Intraepithelial Neoplasia</i>
CIRC	Centre International de Recherche sur le Cancer
CMH	Complexe Majeur d'Histocompatibilité
CMV	<i>Cytomegalovirus</i>
CSHPF	Conseil Supérieur d'Hygiène Publique de France
CTIN	Comité Technique des Infections Nosocomiales
DAOM	Déchets Assimilables aux Ordures Ménagères
DASR	Déchets d'Activité de Soins à Risque
DASRI	Déchets d'Activité de Soins à Risque Infectieux
E	<i>Early</i> (région E)
EBV	<i>Epstein Barr Virus</i>
EV	Épidermodysplasie Verruciforme
FCU	Frottis Cervico-Utérin
FDA	<i>Food and Drug Administration</i>
FEH	<i>Focal Epithelial Hyperplasia</i>
GHA	Gel Hydro-Alcoolique
HAART	<i>Highly Active Antiretroviral Therapy</i>
HAS	Haute Autorité de Santé
HCII	<i>Hybrid Capture II</i>
HCSP	Haut Conseil de la Santé Publique

HHV	<i>Human HerpesVirus</i>
HLA	<i>Human Leukocyte Antigen</i>
HPV	<i>Human Papillomavirus</i>
HR	<i>High-Risk</i>
HSIL	<i>High-grade of Squamous Intra-epithelial Lesions</i>
IARC	<i>International Agency for Research on Cancer</i>
ICC	<i>Invasive Cervical Cancer</i>
ICTV	<i>International Committee on Taxonomy on Viruses</i>
IF	Inhibiteur de Fusion
IFN	Interféron
IgA	Immunoglobuline A
IgG	Immunoglobuline G
IL	Interleukine
INNTI	Inhibiteur Non-Nucléosidique de la Transcriptase Inverse
INTI	Inhibiteur Nucléosidique de la Transcriptase Inverse
IP	Inhibiteur de Protéase
IRM	Imagerie par Résonance Magnétique
IST	Infection Sexuellement Transmissible
kDa	Kilo Dalton
L	<i>Late</i> (région L)
LCR	<i>Long Control Region</i> (région LCR)
LPB	Lichen Plan Buccal
LR	<i>Low-Risk</i>
LSIL	<i>Low-grade of Squamous Intra-epithelial Lesions</i>
LVP	Leucoplasie Verruqueuse Proliférative
OMS	Organisation Mondiale de la Santé
ORL	Oto-Rhino-Laryngologie
PCR	<i>Polymerase Chain Reaction</i>
PHA	Produit Hydro-Alcoolique
POF	Papillomatose Orale Floride
PPS	Plan Personnalisé de Soins
pRb	Protéine du Rétinoblastome
PRR	Papillomatose Respiratoire Récurrente

RCP	Réunion de Concertation Pluridisciplinaire
RFLP	<i>Restriction Fragment Length Polymorphism</i>
RLU	<i>Relative Light Unit</i>
SF2H	Société Française d'Hygiène Hospitalière
SHA	Solution Hydro-Alcoolique
SIDA	Syndrome d'ImmunoDéficiency Acquis
SRAS	Syndrome Respiratoire Aigu Sévère
TDM	Tomodensitométrie
TEP-SCAN	Tomographie par Émission de Positons
TLR	<i>Toll Like Receptor</i>
TNM	Stade TNM : Tumeurs, ganglions, métastases
UICC	<i>Union for International Cancer Control</i>
UV	Ultra-Violets
UVA	Ultra-violets A
VADS	Voies Aéro-Digestives Supérieures
VHC	Virus de l'Hépatite C
VIH	Virus de l'Immunodéficience Humaine
VLP	<i>Virus-Like Particles</i>
VZV	<i>Varicella Zoster Virus</i>

Introduction

Les papillomavirus humains (*Human Papillomavirus – HPV*) sont des petits virus à ADN appartenant à la famille des *Papillomaviridae*. Ces virus peuvent être à l'origine de lésions bénignes telles que les verrues ou les condylomes, mais également de lésions précancéreuses ou cancéreuses. En effet, certains types du virus qualifiés d'oncogènes sont reconnus sans équivoque comme étant la cause principale du cancer du col de l'utérus. Ils sont en outre impliqués chez les hommes et les femmes dans de nombreux autres cancers ano-génitaux et des voies aéro-digestives supérieures, notamment au niveau de l'oropharynx et de la cavité buccale (Trottier and Burchell, 2009) (Chung et al., 2013) (Sathish et al., 2014) (Sun et al., 2013) (Mravak-Stipetić et al., 2013) (Peng et al., 2013) (Badoual et al., 2015).

À ce jour, plus de 120 types de HPV ont été identifiés et séquencés chez l'Homme, classifiés en fonction de leur territoire d'infection puis de leur pouvoir oncogénique (Syrjänen, 2011). Une quinzaine sont dits à « haut risque » dont les deux principaux types sont HPV 16 suivi de HPV 18, responsables de la plupart des tumeurs malignes associées aux HPV (Ancelle-Park et al., 2007) (Beby-Defaux et al., 2011). Les types de HPV à « bas risque » sont généralement responsables de lésions bénignes, à la tête desquels on trouve HPV 6 et HPV 11 (Markowitz et al., 2014) (Syrjänen, 2011) (Minassian, 2014).

Bien que certains types de HPV soient associés à des caractéristiques cliniques particulières, l'association n'est pas absolue et la plupart des infections sont asymptomatiques (Cubie, 2013) (Trottier and Burchell, 2009) (Alain et al., 2010).

La voie de transmission principale est la voie sexuelle, faisant de l'infection génitale au HPV la maladie sexuellement transmissible la plus fréquente à l'heure actuelle (Ryndock and Meyers, 2014) (Abreu et al., 2012) (Trottier and Burchell, 2009), mais de nombreux modes de transmission existent (Hahn et al., 2013).

Au niveau buccal, les lésions associées au virus peuvent être bénignes telles que le papillome, la verrue vulgaire, le condylome acuminé ou l'hyperplasie épithéliale

focale, prénéoplasiques comme la leucoplasie et le lichen plan, ou malignes telles que la papillomatose orale floride et le carcinome épidermoïde (Xavier et al., 2009).

Les HPV ont fait l'objet de nombreuses études ces dernières années en raison de leur implication dans un grand nombre de cancers, dont certaines ont montré une augmentation croissante des infections par HPV notamment au niveau oral (Segondy, 2008).

Ce travail propose une mise à jour des connaissances sur l'infection orale au HPV ainsi que la prise en charge des lésions buccales bénignes pour un chirurgien-dentiste omnipraticien.

Dans un premier temps nous aborderons des généralités sur les HPV, puis nous verrons ce que l'on sait actuellement de l'infection orale et nous réaliserons une description clinique des lésions buccales liées au HPV que nous pouvons rencontrer au cours de notre exercice quotidien.

Nous aborderons ensuite la prise en charge des lésions bénignes en cabinet d'omnipraticien et, pour terminer, nous traiterons des principaux moyens de prévention de transmission du virus au cabinet.

Partie I :
Les papillomavirus humains

1.1. Généralités

1.1.1. Présentation

Les papillomavirus appartiennent à la famille des *Papillomaviridae* constituée de seize genres en 2008 selon Mougín, 29 selon Bernard en 2010 (Mougín et al., 2008) (Bernard et al., 2010). D'après une mise à jour de l'ICTV (*International Committee on Taxonomy on Viruses*) datant de juillet 2014, on en dénombrerait 39 à l'heure actuelle (ICTV, 2014). Ces genres sont désignés par une lettre grecque (Mougín et al., 2008) (Bernard et al., 2010) et on utilise en plus le préfixe « dyo » pour les nouveaux genres dépassant l'alphabet grec (Bernard et al., 2010) (Morshed et al., 2014).

L'ensemble des HPV sont contenus dans cinq genres : α , β , γ , μ et ν (Beby-Defaux et al., 2011) (Alain et al., 2010) (Morshed et al., 2014) (Peng et al., 2013). Ces genres (moins de 60% d'homologie) sont subdivisés en espèces identifiées par un chiffre arabe (60 à 70% d'homologie) qui comprennent différents types (71 à 89% d'homologie) dont certains sont subdivisés en sous-types (90 à 98% d'homologie) et en variants (plus de 98% d'homologie) (Mougín et al., 2008) (Alain et al., 2010) (Morshed et al., 2014).

Les papillomavirus sont des virus à tropisme épithélial qui infectent les épithéliums muqueux et cutanés des humains et d'une grande variété d'animaux (World Health Organization and International Agency for Research on Cancer, 2007) (Alain et al., 2010). Ces virus sont spécifiques d'espèces, c'est-à-dire qu'il ne peut pas y avoir de transmission entre elles (Mougín et al., 2008) (Alain et al., 2010). Seuls deux types de papillomavirus bovins peuvent infecter les tissus mésenchymateux et avoir une transmission inter-espèces (World Health Organization and International Agency for Research on Cancer, 2007).

Ces virus peuvent induire une prolifération cellulaire, généralement bénigne, au niveau du site de l'infection (World Health Organization and International Agency for Research on Cancer, 2007) (Alain et al., 2010). Cependant, dans certains cas, les lésions induites par certains papillomavirus peuvent subir une progression maligne

(World Health Organization and International Agency for Research on Cancer, 2007). En effet, de nombreux types de HPV ont été retrouvés dans les cancers du col de l'utérus, mais aussi dans d'autres cancers tels que des cancers ano-génitaux, des voies aéro-digestives supérieures et notamment de l'oropharynx et également dans des cancers de la peau. Ceci a donné lieu à la nomenclature classant les différents types de papillomavirus en « haut » et « faible » risque oncogène (World Health Organization and International Agency for Research on Cancer, 2007). En 1972, Stefania Jabłońska suggère un lien entre le HPV et le cancer de la peau dans les épidermodysplasies verruciformes, et en 1978, Gérard Orth Jabłońska de l'institut Pasteur découvre HPV 5 dans le cancer de la peau. En 1977, Harald Zur Hausen propose l'hypothèse que le HPV joue un rôle important dans le cancer du col de l'utérus, et en 1983 et 1984 il identifie, avec ses collaborateurs, HPV 16 et HPV 18 dans le cancer du col utérin (Morshed et al., 2014). Selon Alain et son équipe, 100% des cancers du col utérin sont causés par les HPV (Alain et al., 2010).

À l'heure actuelle, 189 génotypes de papillomavirus ont été identifiés dont 120 sont susceptibles d'infecter l'homme (Bernard et al., 2010) (HAS Haute Autorité de Santé, 2013) (Morshed et al., 2014), 64 les autres mammifères, trois les oiseaux et deux les reptiles (Bernard et al., 2010) (Morshed et al., 2014) (Figure 1). Les HPV du genre alpha infectent préférentiellement les muqueuses et les HPV des genres bêta (Mougin et al., 2008) (Syrjänen, 2011) (Morshed et al., 2014), gamma, mu et nu plutôt la peau (Morshed et al., 2014).

Le papillomavirus du lapin est le premier papillomavirus à avoir été décrit (Morshed et al., 2014), par Shope en 1933 (Douvier and Dalac, 2004).

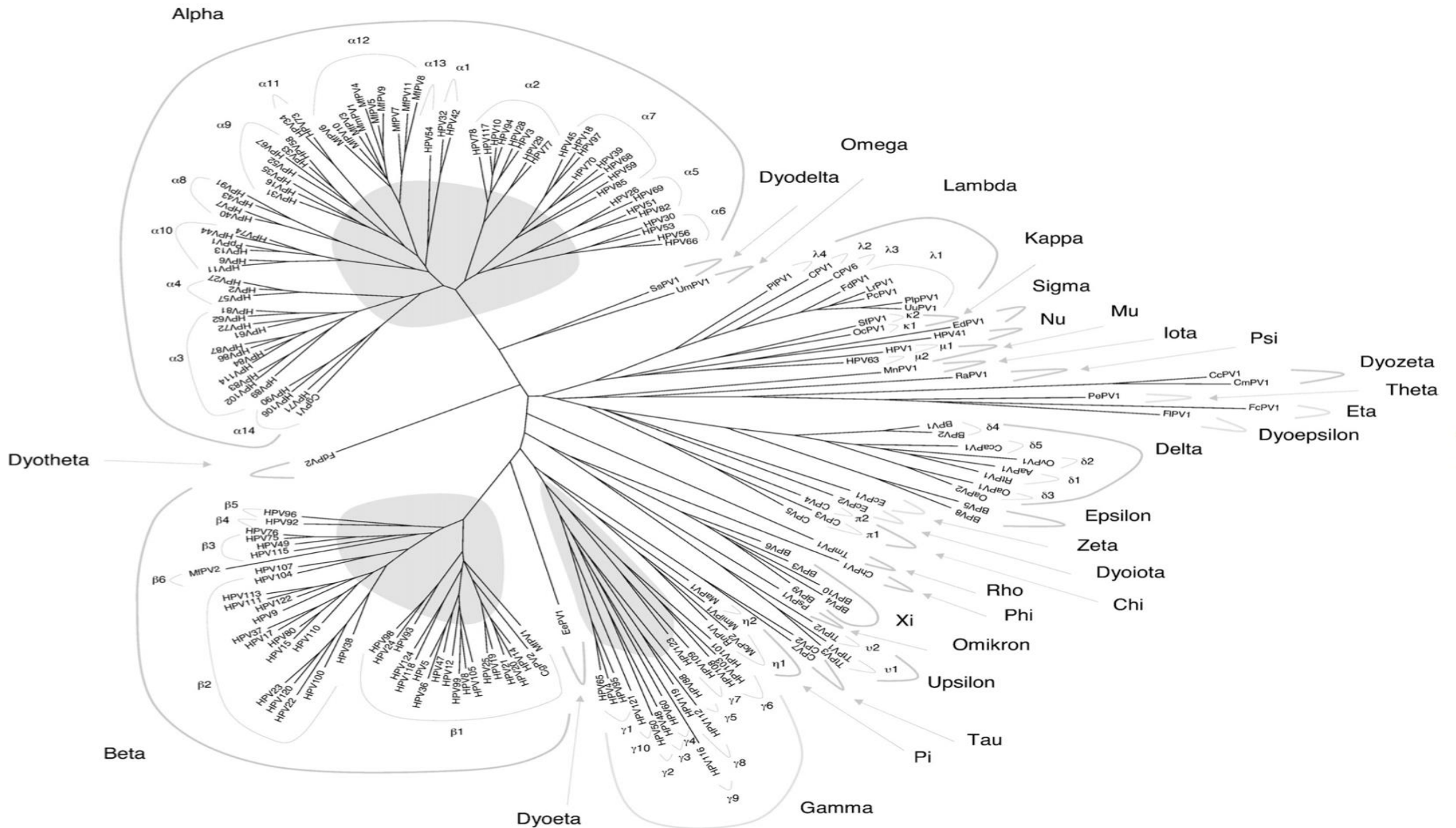

Figure 1 : Arbre phylogénétique des papillomavirus (d'après Bernard et al., 2010).

Cet arbre phylogénétique a été déduit des séquences nucléotidiques de L1, protéine constitutive majeure, la plus conservée et présente chez tous les papillomavirus connus (Bernard et al., 2010) (Morshed et al., 2014). Il contient les 189 papillomavirus connus à l'heure actuelle.

1.1.2. Structure des virus

Tous les papillomavirus montrent une structure génétique commune (World Health Organization and International Agency for Research on Cancer, 2007). Ce sont de petits virus non enveloppés qui ont un diamètre d'environ 45 à 55 nm (52-55 nm selon l'IARC (*International Agency for Research on Cancer*), l'OMS (Organisation Mondiale de la Santé) et Monsonogo ; 45-55nm selon Mougín et Morshed (World Health Organization and International Agency for Research on Cancer, 2007) (Monsonogo, 2008) (Mougín et al., 2008) (Morshed et al., 2014). Les particules virales sont constituées d'une capsidie icosaédrique contenant le génome, une molécule d'ADN bicaténaire circulaire d'environ 8000 paires de bases (Bouvard et al., 2009) (Mougín et al., 2008) (Monsonogo, 2008), associée à des histones cellulaires pour former un minichromosome (Alain et al., 2010).

La molécule d'ADN comporte un seul brin codant, représentant 10 à 13% de la masse du virion (Morshed et al., 2014), qui regroupe trois régions fonctionnelles : une région précoce (E pour *Early*), une région tardive (L pour *Late*) et une région de régulation (LCR pour *Long Control Region*) (World Health Organization and International Agency for Research on Cancer, 2007).

La région précoce code les protéines non-structurales E1 à E7 nécessaires à la réplication virale et au maintien de l'infection, et représente 50% du génome d'après Morshed et son équipe (Morshed et al., 2014).

E1 est la protéine responsable de la réplication de l'ADN viral. Pour cela elle se lie à l'origine de réplication virale et recrute la machinerie de réplication de l'ADN cellulaire.

E2 possède trois fonctions majeures dans le cycle de vie du virus : elle intervient dans l'activation de la réplication de l'ADN viral en synergie avec E1, est responsable de la régulation de la transcription, et participe au transfert du génome viral aux cellules filles lors de la division de la cellule hôte. Par son rôle de régulation de la transcription, elle affecte la transformation cellulaire en inhibant la transcription d'E6 et E7, provoquant une augmentation de l'expression de p53 et l'apoptose des cellules infectées.

E4 participe à la maturation des particules virales dans les derniers stades du cycle de vie du virus, et facilite l'encapsidation du génome.

E5, E6 et E7 sont les trois oncoprotéines du virus. Elles sont impliquées dans la prolifération et la transformation cellulaire, et réalisent l'amplification du génome viral dans des cellules en différenciation.

E5 intervient dans la régulation de facteurs de croissance en évitant les voies de signalisation immunitaires. Elle participe également à la réplication du génome viral.

E6 et E7 coopèrent pour surmonter les processus apoptotiques cellulaires. E6 provoque la dégradation de la protéine suppresseur de tumeur p53, et E7 la dégradation de la protéine du rétinoblastome pRb, qui est aussi une protéine suppresseur de tumeur (World Health Organization and International Agency for Research on Cancer, 2007) (Monsonogo, 2008) (Alain et al., 2010) (Beby-Defaux et al., 2011) (Bouvard et al., 2009) (Morshed et al., 2014) (Eide and Debaque, 2012).

La protéine E3 n'est présente que dans quelques HPV et ses fonctions sont mal connues. Une protéine de fusion E8 a été décrite (présente dans certains HPV génitaux selon Alain *et al.*) et serait impliquée dans la latence virale observée dans les cellules basales des épithéliums infectés (Mougin et al., 2008) (Alain et al., 2010).

La région tardive code les protéines de structure L1 et L2 qui se rassemblent en capsomères pour former la capsidie icosaédrique, nécessaire pour l'assemblage des virions, et représente 40% du génome d'après Morshed et ses collègues (Morshed et al., 2014).

La région de régulation, elle, est non-codante. Elle intervient dans la régulation de la réplication et de la transcription de l'ADN viral (World Health Organization and International Agency for Research on Cancer, 2007) (Beby-Defaux et al., 2011) (Monsonogo, 2008), et représente 10% du génome selon Morshed et ses collaborateurs (Morshed et al., 2014). Elle contient également les promoteurs des gènes précoces (P97 pour HPV16 par exemple) (Mougin et al., 2008) et sa composition diffère entre les papillomavirus génitaux et cutanés (Alain et al., 2010) (Figure 2).

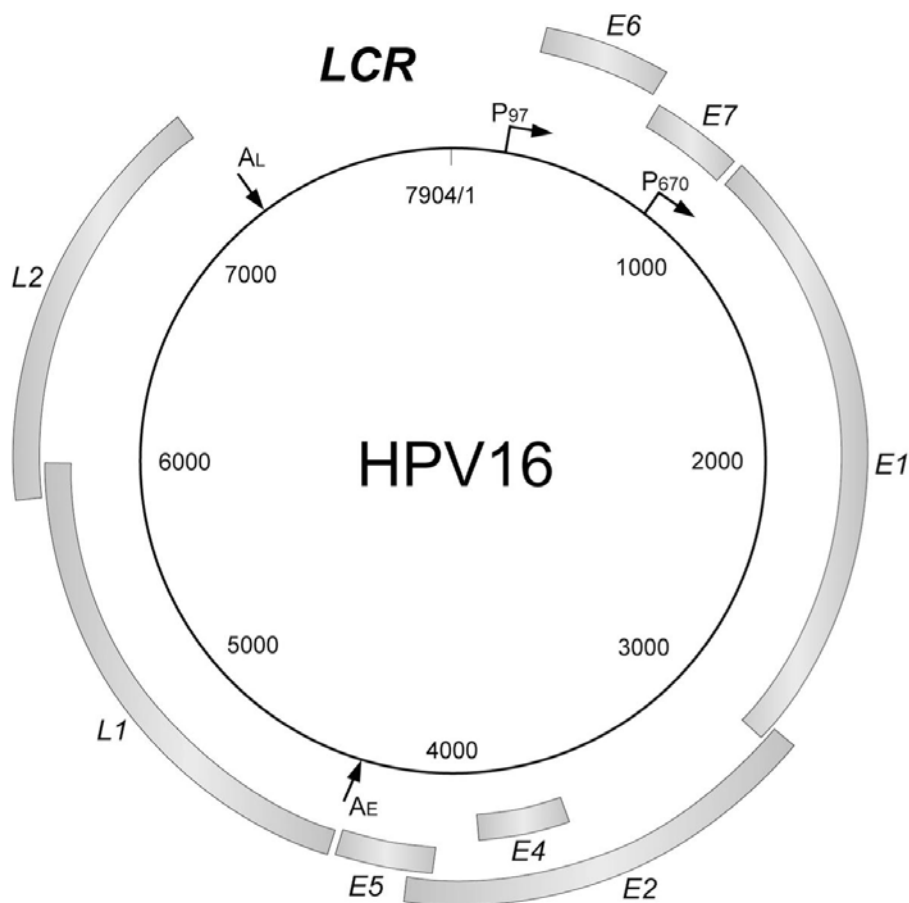


Figure 2 : Organisation du virus HPV 16 (d'après Kajitani et al., 2012).

Les protéines E1 à E7 représentent la région précoce, L1 et L2 la région tardive, et LCR la région de régulation. AE correspond au site de polyadénylation pour les transcrits précoces, AL au site de polyadénylation pour les transcrits tardifs. P97 est le promoteur précoce qui transcrit les protéines E et P670 le promoteur tardif qui transcrit les protéines L (World Health Organization and International Agency for Research on Cancer, 2007).

La capside de protéines est composée de 72 capsomères pentamériques (World Health Organization and International Agency for Research on Cancer, 2007) (Mougin et al., 2008) (Monsonogo, 2008) (Malik et al., 2013) (Figure 3). Elle contient deux protéines structurales - L1 (55 kDa de taille), protéine majeure (Alain et al., 2010) (Morshed et al., 2014) qui forme 80 % de la protéine virale totale, et L2 (70 kDa) - qui sont les deux codées par le virus. L'expression de L1 *in vitro*, seule ou en association avec L2, provoque la formation de pseudo-particules virales (World Health Organization and International Agency for Research on Cancer, 2007)

(Monsonogo, 2008). Celles-ci présentent une morphologie et des propriétés antigéniques similaires à celles des virions natifs et sont à la base des vaccins prophylactiques actuels (Monsonogo, 2008). La protéine L2 joue un rôle important dans l'encapsidation du génome, la stabilisation de la capside, la fuite de particules virales à partir de l'endosome dans le cytosol, et le transport du génome de HPV du cytosol vers le noyau.

Pour les virus non-enveloppés comme HPV, les protéines de la capside enveloppent et protègent l'ADN viral dans les mouvements permettant de traverser la membrane cellulaire phospholipidique et fournissent le site d'interaction initial de la particule virale à la cellule hôte (Malik et al., 2013).

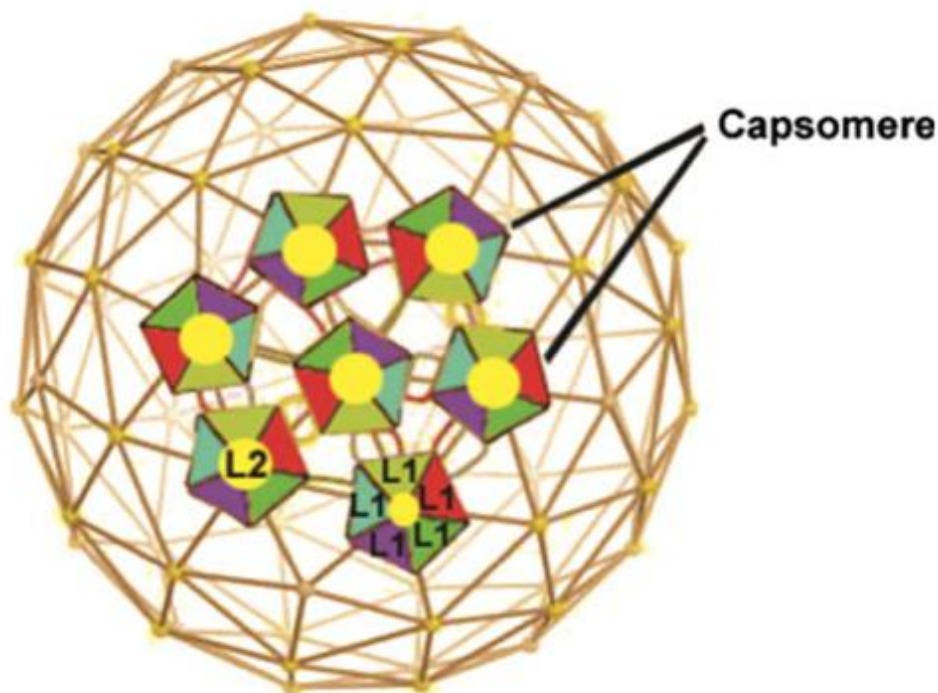


Figure 3 : Représentation schématique du HPV (d'après Malik et al., 2013).

La capside de symétrie icosaédrique possède 72 capsomères, chacun composé de cinq protéines L1 et d'une protéine L2. Le génome réside à l'intérieur de la capside.

L'absence d'enveloppe et la structure de la capside rendent les papillomavirus extrêmement résistants aux conditions environnementales, à la congélation et à la chaleur, à la dessiccation, au chlore, facilitant leur transmission directe et indirecte par contact (Alain et al., 2010) (Monsonogo, 2008). Ils sont également résistants aux

solvants, aux acides, aux rayons X (Morshed et al., 2014) et aux détergents (Bocquet and Bagot, 2004).

1.1.3. Classification

Les papillomavirus, humains et animaux, ont été classés sur la base de la séquence nucléotidique du gène codant L1, protéine majeure de capsid. Ils sont regroupés en seize genres désignés par une lettre grecque (α à π), dont le degré d'homologie de la séquence L1 est inférieur à 60% (Alain et al., 2010) (Monsonogo, 2008). Parmi ces genres, cinq définissent les papillomavirus humains ou HPV – α , β , γ , μ et ν – (Alain et al., 2010) (Segondy, 2008) et sept selon Alain, onze d'après Morshed, les papillomavirus animaux – δ , ϵ , ζ , η , θ , ι , κ , λ , ξ , \omicron , π (Alain et al., 2010) (Morshed et al., 2014). Ces genres contiennent des espèces numérotées par un chiffre arabe (numéro d'espèce) et qui présentent 60 à 70% d'homologie de la séquence L1. Au sein de ces espèces, on distingue les types de papillomavirus dont le degré d'identité de la séquence L1 varie de 71 à 89%, puis des sous-types qui divergent de 2 à 10% et enfin des variants dont la différence n'excède pas 2% (Alain et al., 2010) (Monsonogo, 2008).

Les types sont numérotés dans l'ordre de leur découverte (Markowitz et al., 2014).

Le tableau 1 représente la classification des HPV.

Tableau 1 : Classification des HPV (tiré de Segondy, 2008, d'après Villiers et al., 2004).

Genre	Espèce	Type principal	Autre types	Commentaires
Alpha-papillomavirus	1	HPV 32	HPV 42	Bas risque, lésions orales ou génitales
	2	HPV 10	HPV 3, 28, 29, 78, 94	Bas risque, lésions cutanées, parfois muqueuses
	3	HPV 61	HPV 62, 72, 81, 83, 84, 86, 87, 89	Bas risque, lésions muqueuses
	4	HPV 2	HPV 27, 57	Verrues vulgaires
	5	HPV 26	HPV 51, 69, 82	Haut risque, lésions muqueuses
	6	HPV 53	HPV 30, 56, 66	Haut risque, lésions muqueuses
	7	HPV 18	HPV 39, 45, 59, 68, 70, 85	Haut risque, lésions muqueuses
	8	HPV 7	HPV 40, 43, 91	Bas risque lésions cutanées et muqueuses
	9	HPV 16	HPV 31, 33, 35, 52, 58, 67	Haut risque, lésions muqueuses
	10	HPV 6	HPV 11, 13, 44, 74	Bas risque, condylo- mes acuminés, papillo- matose laryngée
	11	HPV 34	HPV 73	Haut risque, lésions muqueuses
	12	RhPV 1		Papillomavirus singe Rhésus
	13	HPV 54		Bas risque, lésions muqueuses
	14	HPV 90		Bas risque, lésions muqueuses
	15	HPV 71		Bas risque, lésions muqueuses
Beta-papillomavirus	1	HPV 5	HPV 8, 12, 14, 19, 20, 21, 25, 36, 47, 93	Lésions cutanées, généralement bénignes. Lésions parfois malignes: épidermo-dysplasie verruciforme, immunodéprimés
	2	HPV 9	HPV 15, 17, 22, 23, 37, 38, 80	Lésions cutanées, généralement bénignes. Lésions parfois malignes: épidermo-dysplasie verruciforme, immunodéprimés
	3	HPV 49	HPV 75, 76	Lésions cutanées bénignes
	4	HPV 92		Lésions cutanées pré-cancéreuses et cancéreuses
	5	HPV 96		Lésions cutanées pré-cancéreuses et cancéreuses
Gamma-papillomavirus	1	HPV 4	HPV 65, 95	Lésions cutanées
	2	HPV 48		Lésions cutanées
	3	HPV 50		Lésions cutanées
	4	HPV 60		Lésions cutanées
	5	HPV 88		Lésions cutanées
Mu-papillomavirus	1	HPV 1		Verrues vulgaires, plantaires
	2	HPV 63		Verrues vulgaires, plantaires
Nu-papillomavirus	1	HPV 41		Lésions cutanées, retrouvé dans carcino- mes cutanés

Les papillomavirus humains sont également classés en fonction de leur tropisme, muqueux ou cutané (Alain et al., 2010) (Monsonogo, 2008) (Segondy, 2008). Cependant, cette distinction n'est pas toujours absolue, certains types de HPV n'ayant pas un tropisme strict pour la peau ou les muqueuses. Les HPV à tropisme muqueux appartiennent au genre alpha-papillomavirus, alors que les HPV à tropisme cutané appartiennent aux genres bêta-papillomavirus et gamma-papillomavirus, ainsi qu'aux genres mu-papillomavirus et nu-papillomavirus. Les HPV à tropisme muqueux se localisent au niveau des muqueuses ano-génitales, ainsi qu'au niveau des muqueuses orale et respiratoire (Segondy, 2008).

Une troisième classification caractérise les HPV en fonction de leur pouvoir oncogène. On distingue des HPV dits à « haut risque » oncogène (HPV HR pour *high-risk*) et des HPV dits à « bas risque » oncogène (HPV LR pour *low-risk*) (Alain et al., 2010) (Monsonogo, 2008) (Tableau 2).

Le pouvoir oncogène des HPV concerne essentiellement les HPV à tropisme muqueux, cette classification étant basée sur le risque de cancer du col de l'utérus. Il n'existe actuellement pas de classification des HPV cutanés en fonction de leur pouvoir oncogène, bien que certains types de HPV cutanés soient indiscutablement associés au développement de carcinomes cutanés (Segondy, 2008).

Les types de HPV à bas risque sont responsables de lésions bénignes, tandis que les types de HPV à haut risque sont responsables des lésions précancéreuses et malignes, en immortalisant les kératinocytes humains (Morshed et al., 2014).

Tableau 2 : Risque oncogène de certains HPV du genre alpha (d'après Bouvard et al., 2009).

	Types
Groupe 1 : HPV à haut risque oncogène	16, 18, 31, 33, 35, 39, 45, 51, 52, 56, 58, 59
Groupe 2A : HPV probablement oncogènes	68
Groupe 2B : HPV potentiellement oncogènes	26, 30, 34, 53, 66, 67, 69, 70, 73, 82, 85, 97
Groupe 3 : HPV à bas risque oncogène	6, 11

Les HPV des genres bêta et gamma sont à bas risque oncogène (groupe 3) à l'exception des types 5 et 8 qui peuvent être oncogènes chez les patients atteints d'épidermodysplasie verruciforme (groupe 2B) (Bouvard et al., 2009).

1.1.4. Clinique

La majorité des infections à HPV sont asymptomatiques (Mougin et al., 2008) (Markowitz et al., 2014), latentes et régressent spontanément en l'absence de traitement (Bergeron, 2008). Cependant, certaines peuvent conduire à une prolifération cellulaire localisée (Mougin et al., 2008).

L'expression des gènes viraux dans l'épithélium infecté est régulée par la différenciation de l'épithélium, selon laquelle sont définies trois types d'infection : l'infection latente, l'infection productive et l'infection transformante.

L'infection latente est définie comme la pénétration du virus au niveau des cellules basales de l'épithélium sans expression des gènes dans aucune des cellules de l'épithélium.

L'infection productive est caractérisée par l'expression des gènes viraux tardifs (L1 et L2) dans les cellules intermédiaires et superficielles, permettant la réplication et l'expression des particules virales dans ces mêmes cellules. Cette infection productive est fréquente chez les femmes jeunes et régresse le plus souvent spontanément.

L'infection transformante peut se produire après ou en même temps qu'une infection productive dans les couches basales. L'expression des gènes viraux précoces E6 et E7 dans les couches basales conduit à une instabilité chromosomique et à des anomalies qui persistent et peuvent conduire à un cancer invasif (Bergeron, 2008).

Au niveau du col utérin, la grande majorité des HPV est éliminée spontanément en un à deux ans (Alain et al., 2010) (Bouvard et al., 2009) (environ 70% la première année et 90% dans les deux ans (Markowitz et al., 2014)). La durée moyenne d'une nouvelle infection génitale est d'environ huit mois (Markowitz et al., 2014). Les études de cohortes montrent que seulement 10% des infections par un HPV muqueux génital progressent vers une lésion de haut grade et un cancer, et ce en 10 à 20 ans (Alain et al., 2010).

La présence d'HPV n'indique pas forcément la présence d'une lésion. Cependant la persistance de l'ADN viral au-delà de 12 ou 18 mois d'intervalle est un bon indicateur d'une lésion actuelle ou future d'après Monsonago (Monsonago, 2008).

Des conditions d'immunosuppression chez l'Homme conduisent à l'activation d'infections latentes ou augmentent fortement la susceptibilité à l'inoculation d'infections actives résultant en l'apparition de lésions (De Villiers et al., 2004).

La formation d'une lésion épithéliale est due à la différenciation de cellules épithéliales qui restent dans un cycle cellulaire actif alors que normalement elles ne se divisent plus. Le virus est alors libéré comme les cellules exfoliées de l'épithélium (Markowitz et al., 2014).

La persistance de l'infection est une condition préalable au développement de lésions précancéreuses et cancéreuses (Bouvard et al., 2009) (Markowitz et al., 2014).

Tous les types de HPV peuvent être à l'origine de lésions de bas grade, alors que, dans la majorité des cas, ce sont les HPV à haut risque qui sont responsables de lésions de haut grade et cancers invasifs. Au niveau des muqueuses, la survenue d'une lésion de haut grade ou d'un cancer est en général précédée de l'apparition d'une lésion de bas grade, que ce soit au niveau des muqueuses génitales ou des muqueuses oropharyngées (Alain et al., 2010).

1.1.5. Territoires d'infection et lésions associées

Les HPV ont un tropisme exclusif pour les épithéliums malpighiens et glandulaires. Ils induisent un effet cytopathogène caractéristique avec une transformation des kératinocytes en koïlocytes, responsables de lésions cutanées, orales, laryngées et ano-génitales chez l'homme et la femme. Ces lésions sont généralement bénignes, mais peuvent également être à l'origine de l'apparition de cancers, en particulier du cancer du col de l'utérus chez la femme (HAS Haute Autorité de Santé, 2013).

1.1.5.1. Infections muqueuses

Les types de HPV à haut risque sont associés à des lésions précancéreuses et des carcinomes tandis que les types à faible risque provoquent des lésions bénignes (Peng et al., 2013).

1.1.5.1.1. Ano-génitale

La plupart des personnes sexuellement actives seront infectées au cours de leur vie par au moins un HPV au niveau ano-génital (Bouvard et al., 2009).

L'infection ano-génitale par HPV peut être associée à des lésions telles que les verrues (Figure 4), les condylomes (condylomes acuminés appelés aussi végétations vénériennes, condylomes papuleux et condylomes plans), la papulose bowénoïde (papules verruqueuses), le condylome acuminé géant ou tumeur de Buschke-Löwenstein, ainsi que des néoplasies intraépithéliales (vulvaires, péniennes, anales) (Bocquet and Bagot, 2004).

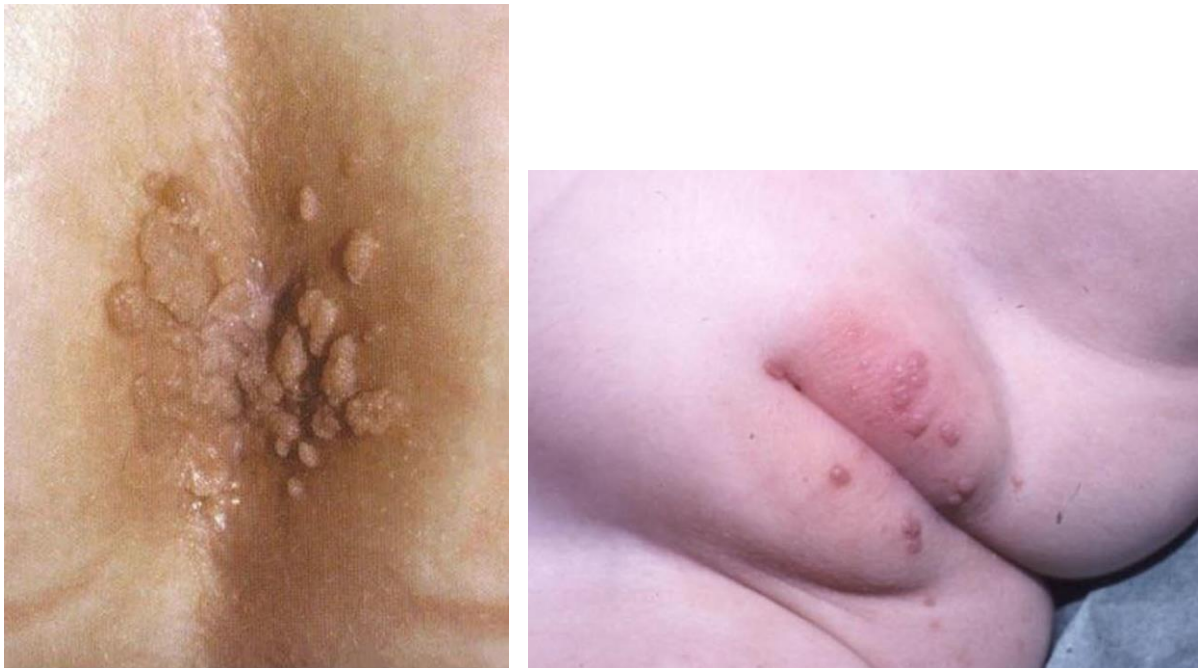

Figure 4 : Verrues ano-génitales (d'après Cubie, 2013).

Toutes les verrues ano-génitales sont causées par HPV et plus de 90% d'entre elles sont associées à HPV 6 et 11 (Markowitz et al., 2014).

Les condylomes acuminés proviennent d'une infection par un papillomavirus à bas risque (Monsonogo, 2008) (Figure 5). Selon Monsonogo, les papillomavirus généralement responsables sont les HPV 6 et 11, mais les HPV 42, 44, 50, 53 et 83 peuvent aussi être impliqués (Monsonogo, 2008).

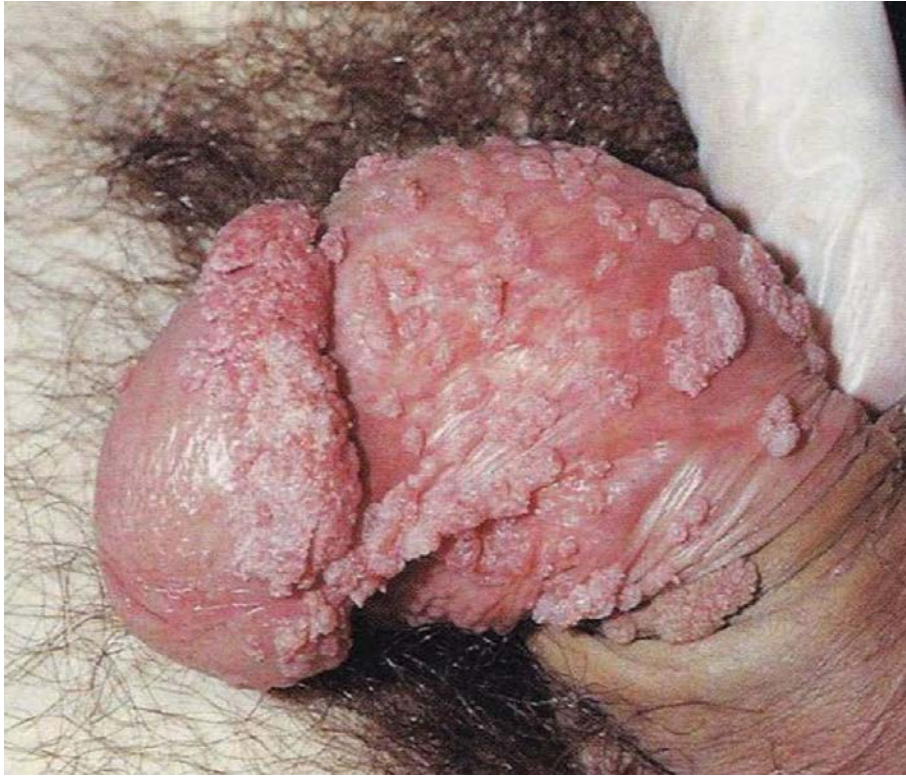

Figure 5 : Condylomes acuminés sur le pénis (d'après Cubie, 2013).

L'infection persistante par des types de HPV à haut risque est à l'origine de la plupart des cancers du col de l'utérus (90% selon Li *et al.* (2011)), de nombreux cancers de la vulve (40% des cancers de la vulve et 85% des néoplasies intraépithéliales vulvaires de stade 2 ou 3 selon De Vuyst *et al* (2009)), du vagin (70% des cancers du vagin et 90% des néoplasies intraépithéliales vaginales de stade 2 ou 3 selon De Vuyst *et al* (2009)), du pénis (40% des cancers du pénis selon Forman *et al.* (2012) et Bosch *et al.* (2013)) et de l'anus (84% des cancers de l'anus et 94% des néoplasies intraépithéliales de l'anus de stade 2 ou 3 selon De Vuyst *et al* (2009)) (Li *et al.*, 2011) (De Vuyst *et al.*, 2009) (Forman *et al.*, 2012) (Bosch *et al.*, 2013). Environ 45 types de HPV infectent la muqueuse génitale (Marques *et al.*, 2013).

1.1.5.1.2. Orale

Sur la muqueuse buccale, les infections à HPV peuvent revêtir plusieurs formes cliniques. L'ADN du HPV a été détecté dans des lésions buccales bénignes telles que le papillome (Figure 7), le condylome acuminé oral (Figure 6), les verrues vulgaires, l'hyperplasie épithéliale focale (ou maladie de Heck) (Figure 8), ainsi que dans des lésions buccales précancéreuses et malignes telles que le lichen plan buccal (les types de HPV 11, 16 et 18 ont été retrouvés), la leucoplasie orale (généralement associée aux HPV 6, 11 ou 16), la papillomatose orale floride et le carcinome épidermoïde oral dans 20% des cas selon Syrjänen en 1983 (Morshed et al., 2014) (Bocquet and Bagot, 2004) (Syrjänen et al., 1983).

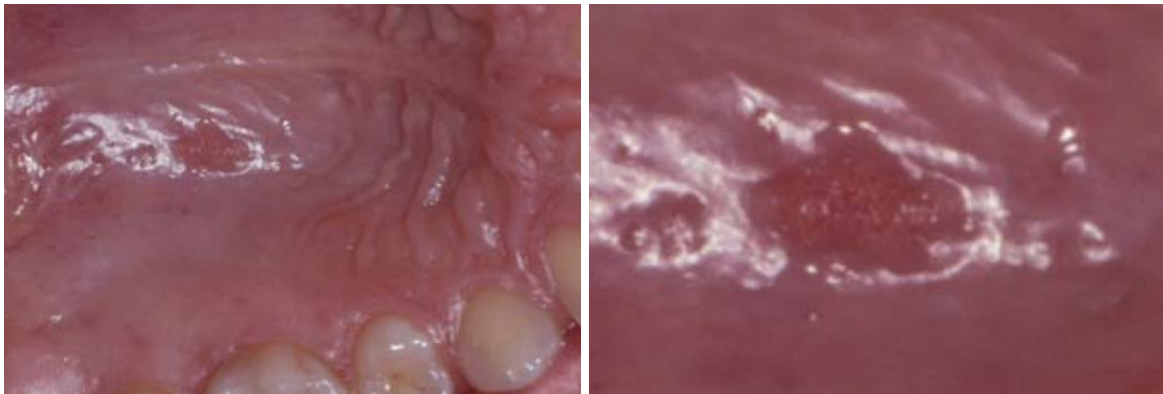


Figure 6 : Condylome acuminé buccal (d'après Dridi et al., 2009).

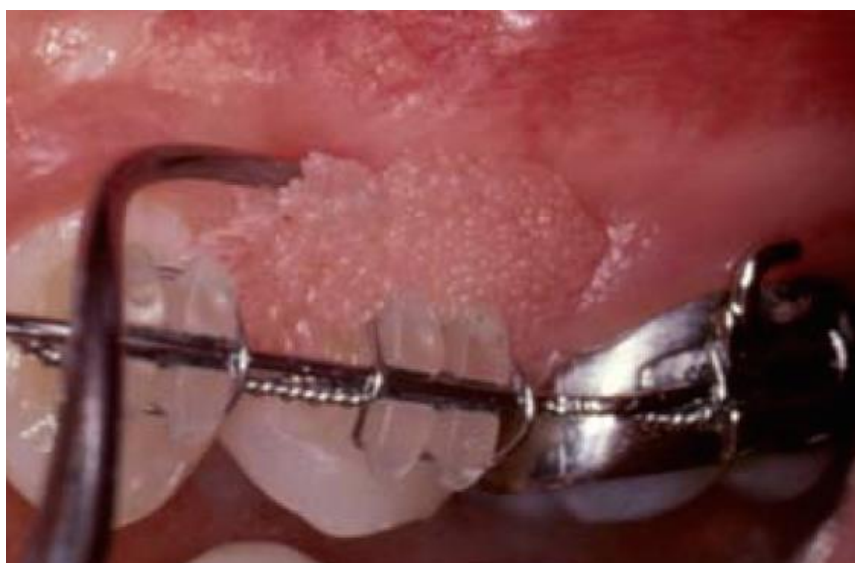

Figure 7 : Papillome buccal (d'après Dridi et al., 2009).

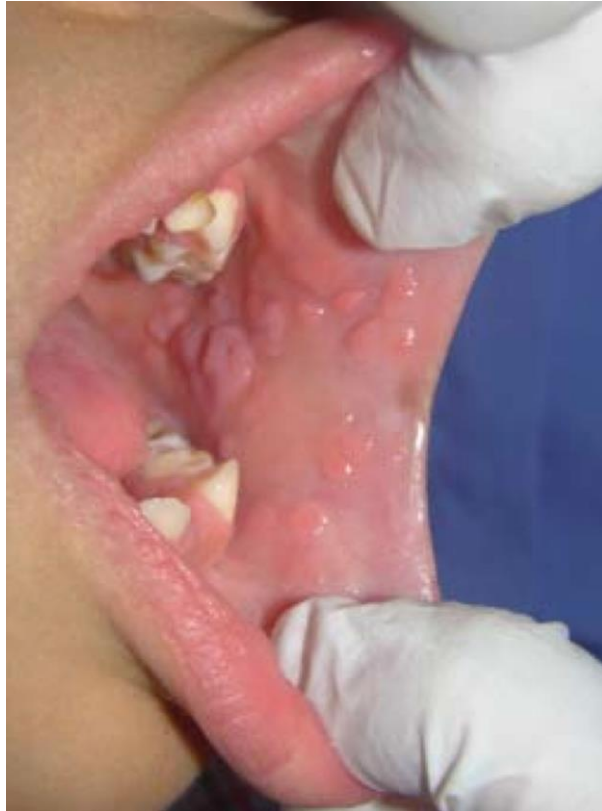


Figure 8 : Hyperplasie épithéliale focale (d'après Ricardo et al., 2011).

On observe de multiples papules localisées au niveau de la muqueuse jugale.

Certains cancers oro-pharyngés sont également imputables au HPV, en particulier les cancers des amygdales et de la base de langue (Markowitz et al., 2014).

L'ADN du HPV est présent dans 35 à 50% des cancers de l'oropharynx, et dans 5 à 15% des autres cancers de la cavité buccale (Bosch et al., 2013).

24 types de HPV sont impliqués dans le développement de lésions buccales bénignes et malignes (Peixoto et al., 2011).

1.1.5.1.3. Respiratoire

Les tumeurs bénignes des cavités nasales et sinusiennes ont la particularité de présenter une extrême diversité anatomopathologique alors que la présentation clinique est souvent plus monomorphe, le papillome étant l'atteinte la plus fréquente. Les HPV 6, 11, 16 et 18, avec une nette prédominance de HPV 11, sont associés aux papillomes inversés, la présence d'un HPV oncogène (HPV 16 ou 18)

constituant un facteur de risque de dégénérescence maligne (Beby-Defaux et al., 2011).

L'infection du larynx ou des cordes vocales par les HPV 6 et 11 peut parfois provoquer une papillomatose respiratoire récurrente (PRR). La papillomatose respiratoire récurrente ou papillomatose laryngée est caractérisée par de multiples excroissances bénignes (verrues ou papillomes) dans les voies respiratoires moyennes et inférieures (D'Souza and Dempsey, 2011) (Markowitz et al., 2014). C'est une maladie rare, avec seulement 820 cas confirmés par an (Ryndock and Meyers, 2014). Les HPV impliqués étant des HPV à bas risque, le risque de transformation cancéreuse est très faible (Beby-Defaux et al., 2011). Le traitement consiste en la suppression chirurgicale des papillomes, qui ont fréquemment tendance à réapparaître, d'où le nom de papillomatose récurrente et la nécessité d'interventions chirurgicales nombreuses. Cette maladie peut être fatale car les papillomes ont tendance à croître en taille et en nombre et peuvent entraîner une obstruction des voies respiratoires (D'Souza and Dempsey, 2011).

Le rôle du HPV dans le développement des cancers du larynx n'a pas été définitivement établi. Cependant, Hernandez et son équipe ont détecté l'ADN du HPV dans 31 des 148 cancers du larynx étudiés, soit 21%. HPV 16 et 33 étaient les types les plus fréquents parmi les treize types détectés (Hernandez et al., 2014).

Dans l'étude de Gheit, 4 des 32 carcinomes épidermoïdes du larynx étaient HPV-positifs (Gheit et al., 2014).

De plus, la méta-analyse de Li et ses collaborateurs regroupant au total 2559 cas de cancers du larynx provenant de 55 études a démontré la présence du HPV dans 28% de ces cancers. 26,6% étaient associés à un HPV-HR, principalement à HPV16 (pour 19,8%) (Li et al., 2013). Une partie des cancers du larynx est donc également associée à une infection par un HPV, généralement à haut risque.

1.1.5.2. Infection cutanée

Les types de HPV infectant la peau sont associés à des lésions bénignes comme les verrues (vulgaires, plantaires, planes) (Figures 9, 10 et 11) et les papillomes verruqueux (Bocquet and Bagot, 2004).

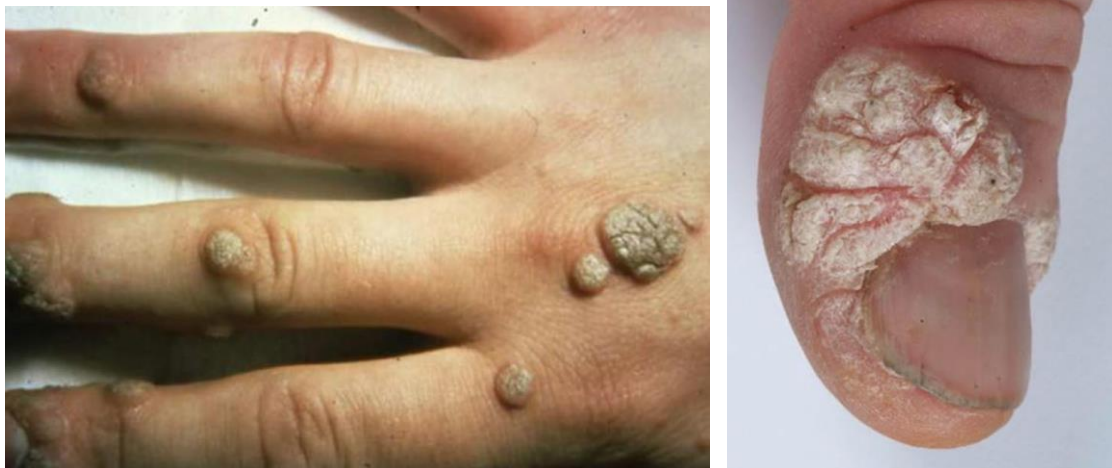

Figure 9 : Verrues vulgaires cutanées associées à HPV 2 (d'après Cubie, 2013).

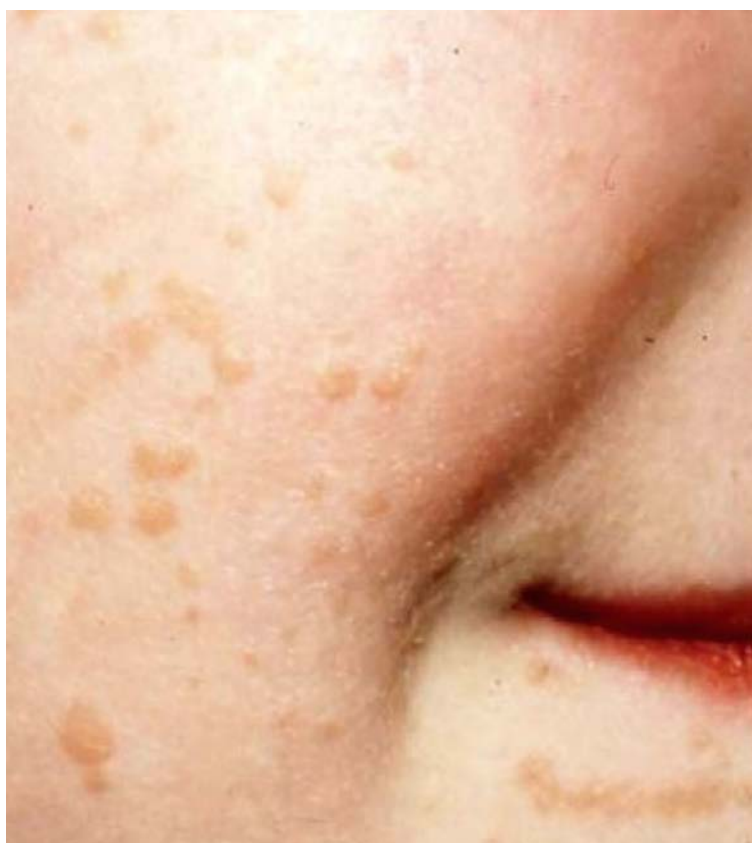

Figure 10 : Verrues planes de la face (d'après Cubie, 2013).

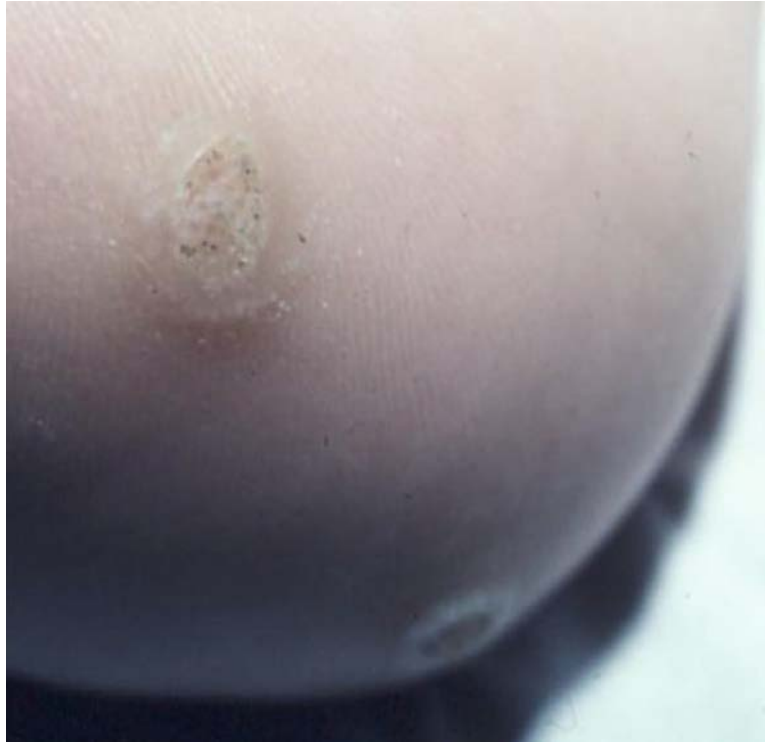

Figure 11 : Verrues plantaires causées par HPV 1 (d'après Cubie, 2013).

Certains types de HPV de l'espèce bêta-1 (HPV 5 et 8 en particulier) sont trouvés dans l'épidermodysplasie verruciforme (EV) (Bouvard et al., 2009). C'est une maladie héréditaire rare liée à une mutation d'un gène sur le chromosome 17 associée à une infection par des β -HPV.

Il existe deux expressions cliniques différentes de l'EV :

- Verrues planes bénignes disséminées principalement au niveau du tronc, du cou et des extrémités (Figure 12). Ces verrues liées à HPV 3 et 10 se développent dans la petite enfance et persistent tout au long de la vie.
- Lésions verruqueuses associées à HPV 5 et 8 qui se produisent sur les zones exposées à la lumière et qui ont un plus grand potentiel malin (Figure 13) (Cubie, 2013).

Les patients atteints d'EV sont à risque accru de carcinomes épidermoïdes de la peau à des endroits exposés au soleil, cependant les preuves concernant le pouvoir oncogène des HPV en cause sont limitées (Bouvard et al., 2009).

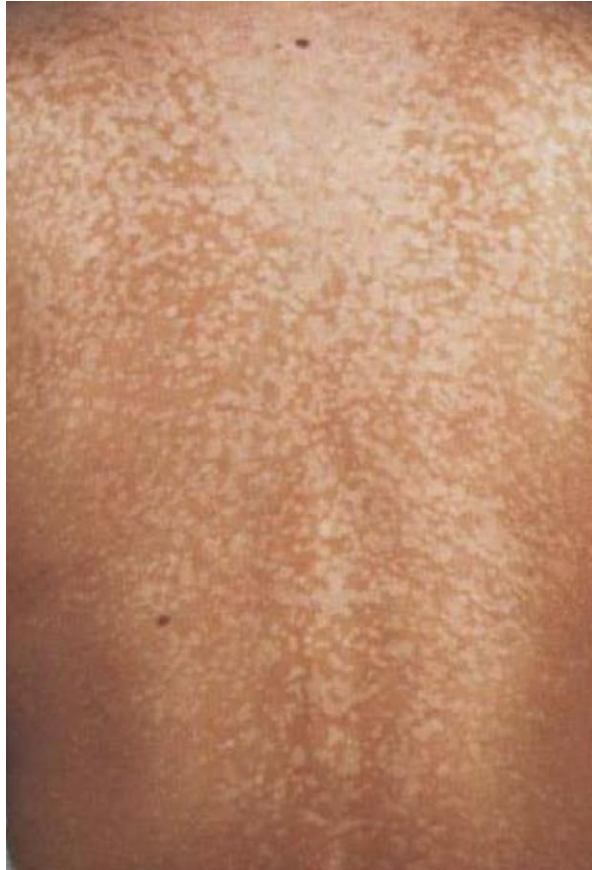

Figure 12 : Verrues planes étendues dans l'EV (d'après Cubie, 2013).

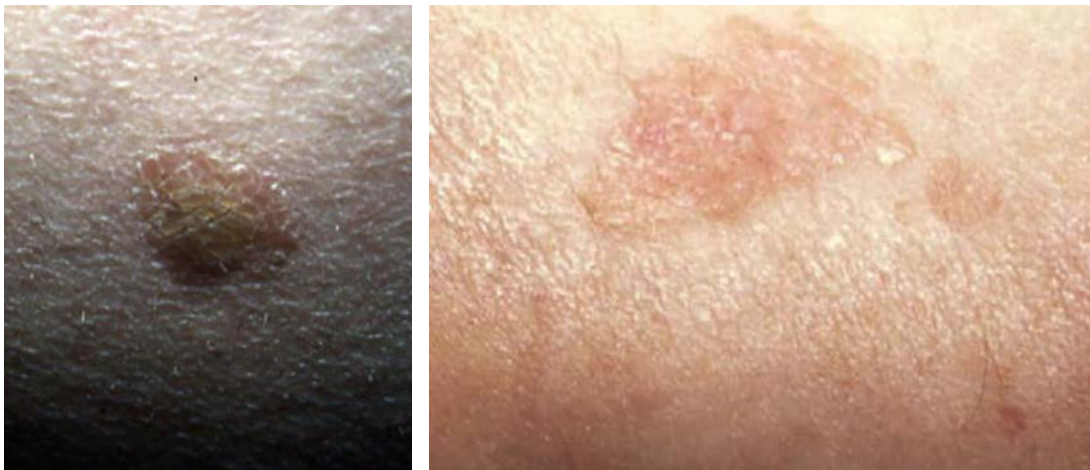

Figure 13 : Plaques d'EV associées à HPV 5/8 (d'après Cubie, 2013).

Selon l'*International Agency for Research on Cancer* ou centre international de recherche sur le cancer, il existe une association positive entre l'infection par HPV et le carcinome spinocellulaire (carcinome épidermoïde cutané) ainsi que son précurseur, la kératose actinique. Cependant le rôle du HPV dans le cancer de la

peau est complexe, non-causal, mais lié à d'autres facteurs comme les dommages ultraviolets (UV), une immunosuppression et la génétique (Bouvard et al., 2009).

1.2. Épidémiologie

1.2.1. Données mondiales

Au niveau mondial, la prévalence de l'infection par HPV est d'environ 10% selon Castellsagué et ses collaborateurs (Castellsagué et al., 2007). Les estimations les plus élevées ont été trouvées en Afrique et en Amérique latine (20-30%), et les plus faibles dans le sud de l'Europe et en Asie du sud-est (6-7%) (Bouvard et al., 2009).

D'après Malik et son équipe, la prévalence mondiale de l'infection par HPV en 2012 était estimée à environ 440 millions de personnes, dont 291 millions de femmes et 149 millions d'hommes (Malik et al., 2013).

Selon la méta-analyse de Bruni *et al.*, incluant 194 études publiées entre janvier 1995 et mai 2009 et concernant 1 016 719 femmes avec résultats cytologiques normaux, la prévalence mondiale du HPV au niveau du col de l'utérus est estimée à 11,7% (intervalle de confiance de 95%, 11,6%-11,7%). L'Afrique sub-saharienne (24%), l'Europe de l'Est (21,4%) et l'Amérique latine (16,1%) ont montré les prévalences les plus élevées. En Europe, la prévalence est estimée à 14,2%. L'Asie semble être le continent le moins touché avec une prévalence de 9,4% (Tableau 3) (Bruni et al., 2010).

Tableau 3 : Prévalence du HPV au niveau du col utérin par région géographique (d'après Bruni et al., 2010).

Région	Pays (nombre d'études)	Nombre de femmes		Prévalence HPV	
		Totales	HPV +	Brute	% (95% IC) Ajustée ^a
Monde		1.016.719	73.018	7,2 (7,1-7,2)	11,7 (11,6-11,7)
Régions non-développées ^b		120.008	17.207	14,3 (14,1-14,5)	11,8 (11,6-12,0)
Régions développées ^c		895.862	55.747	6,2 (6,2-6,3)	11,3 (11,2-11,3)
Europe		229.628	22.368	9,7 (9,6-9,9)	14,2 (14,1-14,4)
Europe de l'Ouest	Suisse (1), Pays-Bas (4), Allemagne (2), France (7), Belgique (4)	77.445	5652	7,3 (7,1-7,5)	9,0 (8,8-9,2)
Europe du Nord	Royaume-Uni (8), Suède (3), Norvège (3), Lituanie (1), Irlande (1), Finlande (1), Danemark (4)	97.242	10.531	10,8 (10,6-11,0)	10,0 (9,8-10,2)
Europe du Sud	Espagne (5), Italie (12), Grèce (3), Croatie (1)	41.726	3820	9,2 (8,9-9,4)	8,8 (8,5-9,0)
Europe de l'Est	Russie (2), Pologne (1), Hongrie (1), Biélorussie (1), Lettonie (1)	4053	904	22,3 (21,0-23,6)	21,4 (20,1-22,7)
Amérique		692.964	39.522	5,7 (5,6-5,8)	11,5 (11,4-11,6)
Amérique du Nord	États-Unis (19), Groenland (1), Canada (6)	644.793	31.243	4,8 (4,8-4,9)	4,7 (4,6-4,7)
Amérique Latine et Caraïbes		48.171	8279	17,2 (16,9-17,5)	16,1 (15,8-16,4)
Caraïbes	Trinité et Tobago (1)	212	75	35,4 (29,0-42,2)	35,4 (29,0-42,2)
Amérique Centrale	Mexique (8), Honduras (2), Guatemala (1), Costa Rica (2), Belize (1)	24.783	5110	20,6 (20,1-21,1)	13,0 (12,6-13,5)
Amérique du Sud	Pérou (3), Paraguay (2), Colombie (3), Chili (1), Brésil (6), Argentine (3)	17.500	2302	13,2 (12,7-13,7)	15,3 (14,7-15,8)
Afrique		8568	1829	21,3 (20,5-22,2)	21,1 (20,2-22,0)
Afrique du Nord	Tunisie (1), Maroc (2), Égypte (1), Algérie (1)	863	94	10,9 (8,9-13,2)	9,2 (7,3-11,3)
Afrique Sub-Saharienne		7705	1735	22,5 (21,6-23,5)	24,0 (23,1-25,0)
Afrique de l'Est	Zimbabwe (1), Mozambique (1), Kenya (1)	751	252	33,6 (30,2-37,1)	33,6 (30,2-37,1)
Afrique du Sud	Afrique du Sud (3)	2485	521	21,0 (19,4-22,6)	17,4 (15,9-18,9)
Afrique de l'Ouest	Sénégal (2), Nigéria (2), Guinée (1), Gambie (1), Côte d'Ivoire (2)	4469	962	21,5 (20,3-22,8)	19,6 (18,5-20,8)
Asie		84.710	9235	10,9 (10,7-11,1)	9,4 (9,2-9,6)
Asie de l'Est	Mongolie (1), Corée du Sud (6), Japon (12), Chine (14)	55.365	6983	12,6 (12,3-12,9)	10,7 (10,4-10,9)
Asie du Sud	Inde (12)	23.061	1816	7,9 (7,5-8,2)	7,1 (6,7-7,4)
Asie du Sud-Est	Vietnam (2), Thaïlande (7), Philippines (1), Indonésie (1)	4849	405	8,4 (7,6-9,2)	14,0 (13,0-15,0)
Asie de l'Ouest	Turquie (1), Bahreïn (1)	1435	31	2,2 (1,5-3,1)	1,7 (1,1-2,5)

NOTE : IC = Intervalle de Confiance

^a Prévalence du HPV ajustée en fonction de la région géographique, de l'âge moyen des femmes, de la méthode de détection du HPV, de la proportion des types de HPV à haut risque et à faible risque détectés, etc.

^b Afrique, Amérique (excluant Amérique du Nord), Asie (hors Japon) et Océanie (hors Australie et Nouvelle-Zélande).

^c Amérique du Nord, Europe, Japon, Australie et Nouvelle-Zélande.

La figure 14, également tirée de la méta-analyse de Bruni *et al.*, présente la prévalence du HPV par âge et par région. On remarque dans la plupart des régions un premier pic à un âge inférieur à 25 ans (juste après les premiers rapports sexuels), suivi d'une baisse jusqu'à environ 45 ans. Un second pic est observé dans certaines régions après 45 ans, notamment en Amérique Centrale, Amérique du Sud et Afrique du Nord, et après 55 ans en Afrique de l'Ouest (Bruni *et al.*, 2010).

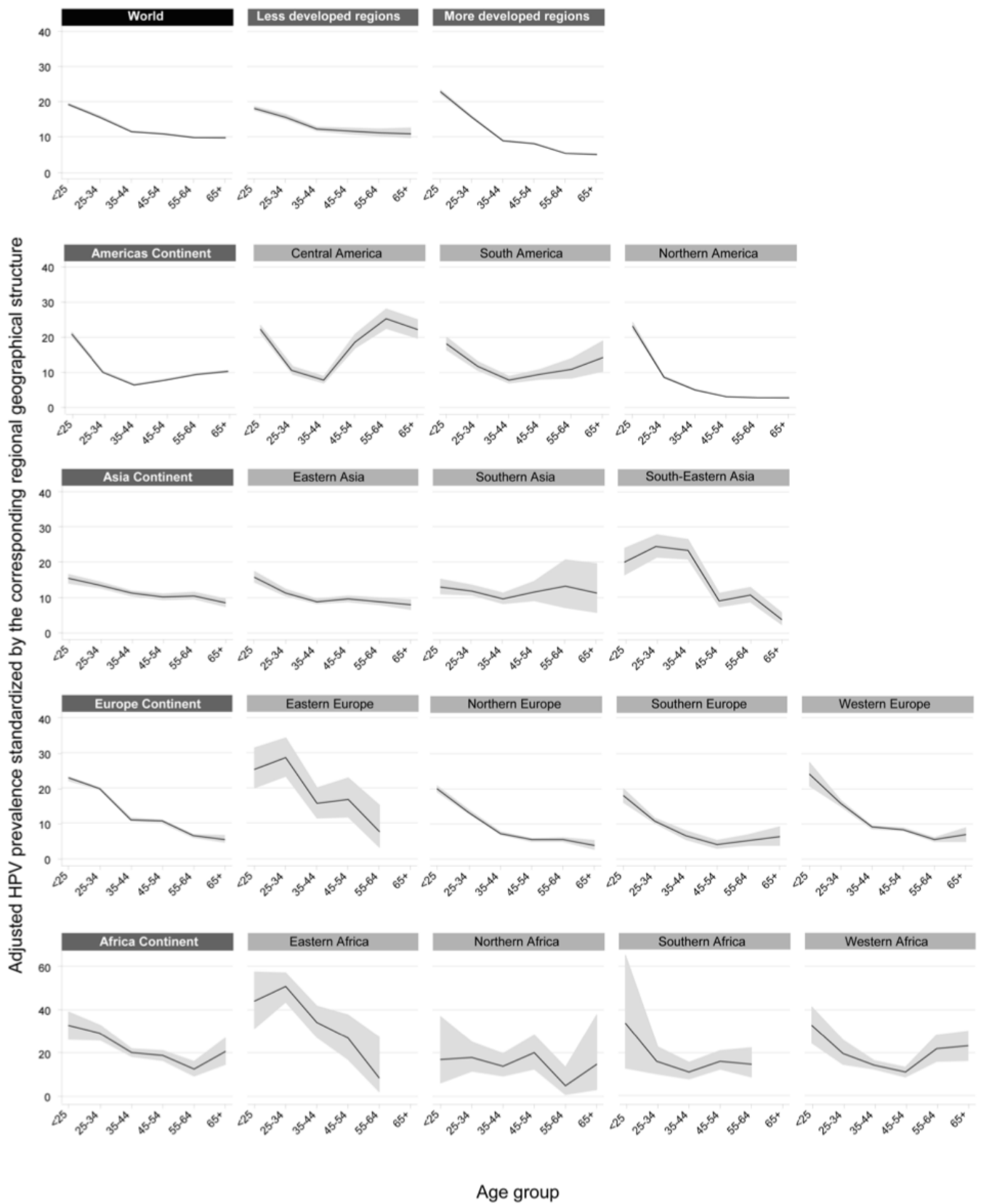


Figure 14 : Prévalence du HPV par région et par âge, avec intervalle de confiance de 95% (d'après Bruni et al., 2010).

Aux États-Unis, l'infection par HPV est l'infection sexuellement transmissible la plus fréquente avec environ 14 millions de personnes infectées chaque année chez les personnes âgées de 15 à 59 ans, et dont a peu près la moitié touchent les jeunes âgés de 15 à 24 ans (Markowitz et al., 2014).

Les types de HPV les plus couramment observés chez des femmes avec des résultats cytologiques normaux dans le monde entier sont des types oncogènes tels que HPV 16, 18, 31, 52, 58 (Bruni et al., 2010). Ces résultats ont été confirmés par le Centre International de Recherche sur le Cancer (CIRC ou IARC en anglais), qui a répertorié les huit types de HPV les plus fréquents en 2012 (Figure 15).

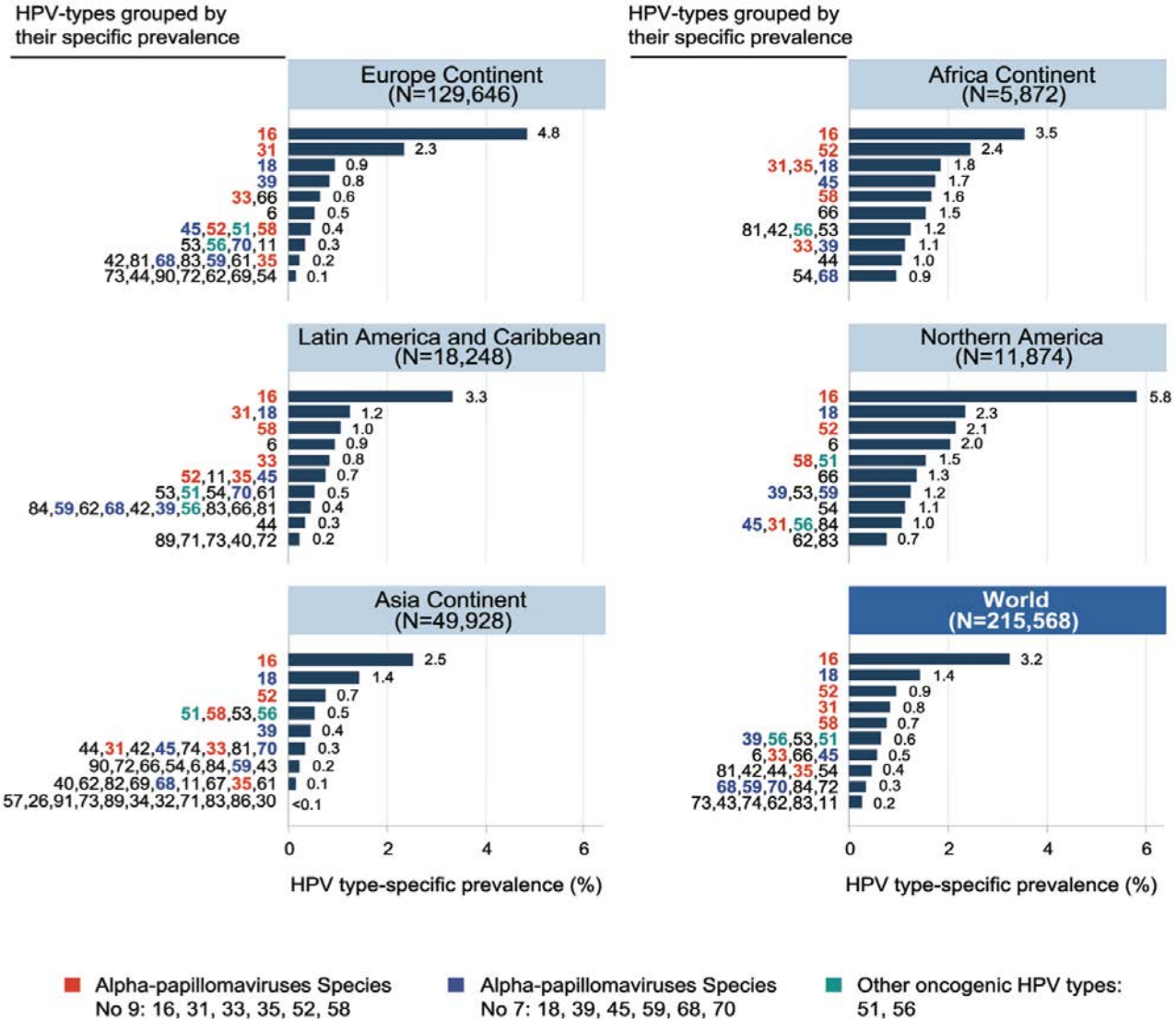


Figure 15 : Prévalence des types de HPV détectés chez 215 568 femmes avec résultats cytologiques normaux dans le monde (d'après Bruni et al., 2010).

Les types les plus fréquemment observés dans le monde sont HPV 16, 18, 52, 31, 58, 39, 56, 53 et 51. La figure 16 nous montre la prévalence de ces types par région géographique.

Dans toutes les régions, c'est HPV 16 qui est le plus fréquemment retrouvé, avec une prévalence estimée à 3,2% au niveau mondial. Il est suivi par HPV 18 (1,4%), puis HPV 52, 31 et 58 (respectivement 0,9, 0,8 et 0,7%). HPV 31 est plus fréquent en Europe que HPV 18 (2,3% contre 0,9%), et autant en Afrique et en Amérique Latine, cependant il est dépassé par HPV 52 en Amérique du Nord et en Asie.

Les autres types détectés ont une prévalence inférieure au niveau mondial, cependant il sont plus ou moins retrouvés selon les différentes régions comme par exemple le type à faible risque HPV 6 estimé à 2,0% en Amérique du Nord, 0,9% en Amérique Latine et dans les Caraïbes et 0,5% en Europe.

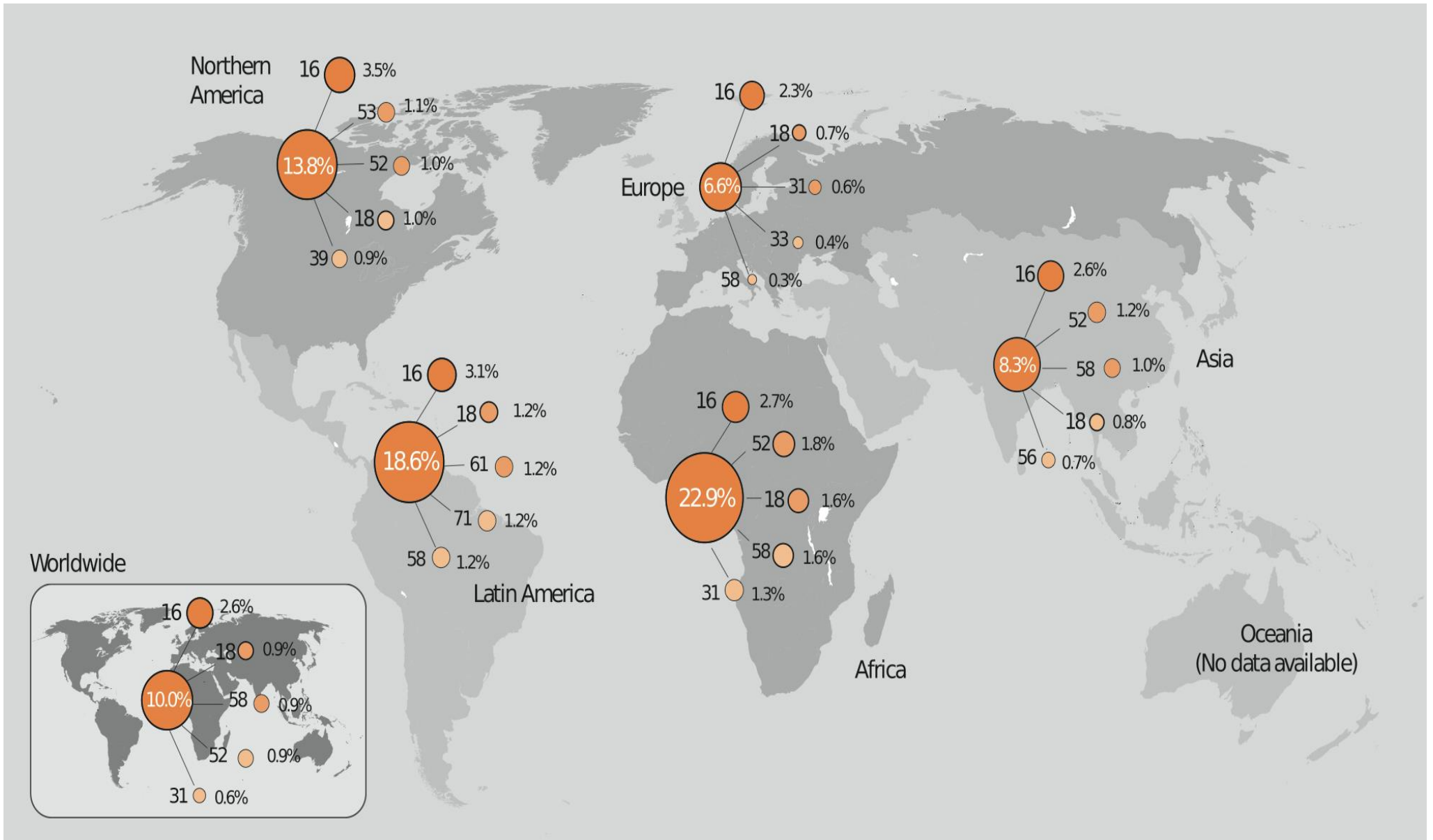


Figure 16 : Prévalence moyenne du HPV et de huit types de HPV à haut risque par région géographique, chez des femmes ayant une cytologie normale : méta-analyse incluant 157 879 femmes de 36 pays (d'après Bouvard et al., 2009).

HPV 16 est le type le plus fréquent allant de 2,3% en Europe à 3,5% en Amérique du Nord. HPV 18 est le deuxième type le plus fréquent, allant de 0,7% en Europe à 1,6% en Afrique (Bouvard et al., 2009).

Dans le monde, les estimations actuelles indiquent que, chaque année, environ 0,02% des femmes de 15 ans et plus sont diagnostiquées avec un cancer du col de l'utérus, dont plus de 55% en meurent. Le cancer du col utérin se classe comme le 2^{ème} cancer le plus fréquent chez les femmes dans le monde (Castellsagué et al., 2007), et le 10^{ème} en France (Institut National du Cancer, 2015a).

D'après Beby-Defaux et son équipe, au moins 70% des femmes auront une infection à HPV au niveau du col de l'utérus dans leur vie (Beby-Defaux et al., 2011).

La prévalence orale est abordée dans la deuxième partie de ce travail.

1.2.2. Données nationales

En 2013, Monsonogo a cherché à déterminer la prévalence des infections par HPV en France. Il a recherché la présence de HPV chez 5002 femmes ayant effectué un examen gynécologique de routine en région parisienne grâce à trois tests de génotypage différents. D'après cette étude, la prévalence de l'infection à HPV varie de 10,1 à 16,1% selon le test HPV utilisé. Cette étude montre également que la prévalence est plus élevée chez les femmes de moins de 25 ans ; 15,3 à 25% selon le test, contre 5,5 à 22,8% chez les femmes de plus de 25 ans. L'incidence cumulée est, elle, plus importante chez les plus de 25 ans (Monsonogo et al., 2013).

En France, environ 0,02% des femmes âgées de plus de 15 ans sont diagnostiquées avec un cancer du col utérin chaque année, dont environ 39,7% en meurent. Le cancer du col de l'utérus est le 7^{ème} cancer le plus fréquent chez les femmes, et le 3^{ème} cancer le plus fréquent chez les femmes âgées de 15 à 44 ans (Castellsagué et al., 2007).

Selon l'Institut National du Cancer, le cancer du col de l'utérus lié à HPV a touché 3028 nouvelles patientes et causé 1102 décès en France en 2012 (Institut National du Cancer, 2015b).

1.3. Modes de transmission

1.3.1. Transmission horizontale

Les HPV sont essentiellement transmis par contact direct, de peau à peau, peau à muqueuse ou de muqueuse à muqueuse (Bouvard et al., 2009) (Alain et al., 2010) (Louie et al., 2008), mais également par contact indirect avec des surfaces contaminées (Alain et al., 2010). Ils sont hautement transmissibles (Trottier and Burchell, 2009).

1.3.1.1. Transmission sexuelle

Le HPV est le virus le plus fréquemment transmis par voie sexuelle (Morshed et al., 2014).

L'infection génitale par HPV se transmet principalement par contact génital, généralement par le biais des rapports sexuels, mais aussi par d'autres contacts intimes, génito-génital ou oro-génital (Markowitz et al., 2014).

Le nombre de partenaires sexuels semble être le prédicteur le plus cohérent de l'infection, même si les personnes n'ayant eu qu'un partenaire sexuel sont tout de même à risque d'infection (Markowitz et al., 2014). En effet, une étude aux États-Unis a révélé que la prévalence du HPV chez les femmes âgées de 18 à 25 ans était de 14,3% pour celles qui n'avaient eu qu'un partenaire sexuel, de 22,3% pour celles qui ont eu deux partenaires sexuels et de 31,5% pour celles qui ont eu au moins trois partenaires sexuels (Manhart et al., 2006). D'après Monsonogo et son équipe, plus de deux partenaires sexuels dans les 12 derniers mois augmente le risque par quatre comparé à un partenaire sexuel (Monsonogo et al., 2013).

La transmission sexuelle du HPV semble s'effectuer plus fréquemment des femmes aux hommes que l'inverse (Moscicki et al., 2012).

1.3.1.2. Transmission orale

Au niveau de la muqueuse buccale et de l'oropharynx, il y a différentes manières d'acquérir un HPV telles que les contacts oro-génitaux, les baisers ou l'auto-inoculation (Morshed et al., 2014).

Dans l'étude de Marques et ses collègues, 43 patientes diagnostiquées avec néoplasie intra-épithéliale cervicale et 21 de leurs conjoints, tous sans lésion buccale cliniquement détectable, ont été soumis à une collecte d'ADN par brossage de la muqueuse buccale. La détection du HPV par PCR (*Polymerase Chain Reaction*) parmi les échantillons d'ADN collectés a montré que, sur les 64 échantillons analysés, deux se sont révélés positifs (une femme et un homme qui ne sont pas partenaires sexuels). Ceci signifie que, malgré la faible fréquence du HPV oral dans les cas décrits par l'étude (3,12%), le risque de contamination par HPV par voie orale existe chez les personnes présentant une infection par HPV au niveau cervical et leur partenaires, probablement par transmission oro-génitale. Les femmes infectées par HPV au niveau cervical peuvent infecter la cavité buccale de leur partenaire lors de sexe oral, dans la perspective de contact entre le vagin et la muqueuse buccale. De même, le partenaire sexuel peut transmettre le HPV à la bouche de la femme, si la contamination génitale par le virus s'est déjà produite, même sans lésion génitale cliniquement visible, comme dans l'échantillon masculin de cette étude (Marques et al., 2013).

Une transmission par contact oral-oral est également possible ; l'équipe de Rintala qui a effectué une étude prospective au sein des couples montre qu'une infection orale persistante chez l'un des deux conjoints augmente d'un facteur 10 le risque d'infection orale chez l'autre conjoint mais ne retrouve pas d'association avec les pratiques sexuelles orales privilégiant ainsi une transmission orale-orale (Rintala et al., 2006) (Beby-Defaux et al., 2011).

L'auto-transmission par contact indirect est également possible, des souches génétiquement similaires de HPV ayant été détectées dans la muqueuse orale et génitale, sans parler des similitudes histologiques et histochimiques des lésions buccales et génitales (Peixoto et al., 2011).

En outre, il a été émis l'hypothèse que le HPV associé aux cellules peut circuler dans le sang, ce qui pourrait également faciliter l'auto-transmission entre la muqueuse génitale et la muqueuse orale chez un individu (Peixoto et al., 2011).

1.3.1.3. Transmission par contact

Le HPV est un virus extrêmement stable, capable de survivre plusieurs jours sur des surfaces. Il est résistant à la dessiccation ; après trois jours à température ambiante le virus conserve encore 50% de son infectiosité. Sa transmission peut donc également s'effectuer par contact indirect avec des surfaces contaminées.

De plus, une étude a démontré la résistance du HPV à de nombreux désinfectants, tels que le glutaraldéhyde (désinfectant à large spectre antimicrobien couramment utilisé dans les hôpitaux) et l'orthophtaldéhyde mais également aux désinfectants à base d'alcool y compris l'éthanol et l'isopropanol. Il semble que l'efficacité contre le HPV des solutions hydro-alcooliques pour la désinfection des mains soit alors limitée, ceci démontrant une possible transmission par les mains. Le HPV reste cependant sensible à l'hypochlorite (Ryndock and Meyers, 2014).

1.3.1.4. Transmission médicale

Des études ont montré que l'infection par HPV peut se faire de façon nosocomiale, notamment par des sondes d'échographies transvaginales, très utilisées dans les services d'urgences et de gynécologie. En effet, malgré leur protection par une gaine à usage unique entre chaque patient, il existe un risque de perforation de cette gaine lors de l'examen. Les sondes sont désinfectées d'un examen à l'autre mais la résistance du HPV à la plupart des désinfectants couramment utilisés confère une possibilité de transmission du HPV si la gaine est perforée. L'étude de Casalegno et ses collègues, qui a recueilli 217 échantillons avant l'échographie et 200 après, a démontré que 3% des échantillons contenaient des types de HPV à haut risque (16, 31, 53, 58) (Casalegno et al., 2012). Il est donc possible que des équipements médicaux réutilisables étant en contact avec des zones infectées par HPV deviennent contaminés et contribuent à la transmission du virus (Ryndock and Meyers, 2014).

1.3.2. Transmission verticale : mère-enfant

La transmission du virus de la mère à l'enfant lors de l'accouchement est possible, par contact lors du passage du nouveau-né au niveau des parties génitales infectées de la mère (Morshed et al., 2014).

L'ADN viral est souvent retrouvé au niveau de la cavité orale du nouveau-né (Beby-Defaux et al., 2011) (Ryndock and Meyers, 2014). La papillomatose respiratoire récurrente est généralement transmise verticalement (Ryndock and Meyers, 2014).

Selon l'étude de Rombaldi *et al.*, sur 49 femmes présentant une infection génitale à HPV, 11 des nouveau-nés étaient positifs à l'ADN de HPV soit 22,4%, les prélèvements ayant été réalisés au niveau de la muqueuse buccale, du nasopharynx, de la peau et du sang du cordon ombilical dans les premières minutes de leur vie. Cette étude démontre donc la possibilité de transmission du HPV au niveau intra-utérin ou lors de l'accouchement (Rombaldi et al., 2009).

Quelques études rapportant une détection de l'ADN viral dans le liquide amniotique, les membranes fœtales, le sang du cordon et les cellules trophoblastiques placentaires suggèrent qu'une transmission anténatale serait possible avant l'accouchement. Le fait que certains nouveau-nés présentent des lésions orales HPV positives à la naissance étaye cette possibilité (Beby-Defaux et al., 2011).

D'après Beby-Defaux et ses collaborateurs, des études prospectives montrent que le risque de transmission périnatale est faible et que la transmission horizontale joue un rôle important. En effet, la transmission de la mère à l'enfant peut également s'effectuer par contact direct (à travers les baisers, ou par les mains souillées de la mère) et indirect (avec des surfaces ou objets contaminés) (Beby-Defaux et al., 2011).

1.4. Un virus « bisexuel »

La plupart des études concernent l'infection par HPV chez les femmes de par son rapport étroit avec le cancer du col de l'utérus majoritairement, cependant le HPV est

également très répandu chez les hommes avec un risque de développement de lésions (Anic and Giuliano, 2011).

Dans l'étude de Dahlstrom *et al.*, sur 222 hommes analysés, la prévalence de l'infection orale à HPV est de 7,2%, et de 11,5% sur les 130 hommes dont la partenaire présente une infection génitale à HPV (Dahlstrom et al., 2014).

Les hommes ayant des relations sexuelles avec d'autres hommes sont à haut risque d'infection par HPV et de lésions associées comme les verrues ano-génitales, les néoplasies intra-épithéliales péniennes et anales ainsi que les cancers invasifs du pénis et de l'anus (Machalek et al., 2012) (Anic and Giuliano, 2011).

1.5. Mécanismes d'infection, cycle viral et réponse immunitaire à l'infection

L'étude de ces virus et la compréhension de la biologie de l'infection à papillomavirus ont été entravées par la quasi-impossibilité de les cultiver *in vitro* (Syrjänen, 2011) (Louie et al., 2008) du fait du manque de systèmes de culture des tissus pour propager les virus (la production de virions étant étroitement liée à la différenciation des cellules épithéliales (Monsonogo, 2008), la multiplication en culture cellulaire des papillomavirus nécessite la reconstitution d'un épithélium stratifié (Alain et al., 2010)), du manque de modèles animaux pour les HPV mais également et surtout du fait de leur spécificité d'espèce limitant l'utilité des modèles animaux (World Health Organization and International Agency for Research on Cancer, 2007) (Alain et al., 2010). L'avènement du clonage moléculaire du génome des HPV dans les années 1980 a permis d'étudier les gènes viraux individuels (World Health Organization and International Agency for Research on Cancer, 2007) (Segondy, 2008) et l'utilisation des pseudo-particules virales produites *in vitro* par L1 ont permis d'appréhender les interactions virus-cellules (Monsonogo, 2008).

Rappel : constitution des épithéliums cutané et muqueux (Figure 17).

Les épithéliums cutané (également appelé épiderme) et muqueux sont des épithéliums malpighiens pavimenteux pluristratifiés.

Ils sont constitués de plusieurs couches successives :

- une couche de cellules basales, petites cellules cubiques basophiles ancrées à la membrane basale par des hémidesmosomes,
- plusieurs couches intermédiaires de cellules polygonales de plus grande taille, liées entre-elle par des desmosomes,
- plusieurs couches superficielles comportant des cellules aplaties, avec une taille diminuée.

Les couches superficielles sont différentes selon le type d'épithélium malpighien :

- L'épiderme est kératinisé, c'est-à-dire qu'il est caractérisé par la présence d'une couche granuleuse en surface (1 à 3 assises de cellules comportant des grains de kératohyaline basophiles dans leur cytoplasme) et une couche cornée (cellules « mortes » sans noyau composées de kératine mature).
- L'épithélium muqueux est non-kératinisé, caractérisé par des cellules claires en surface, chargées de glycogène (Depaepe Lauriane, 2011).

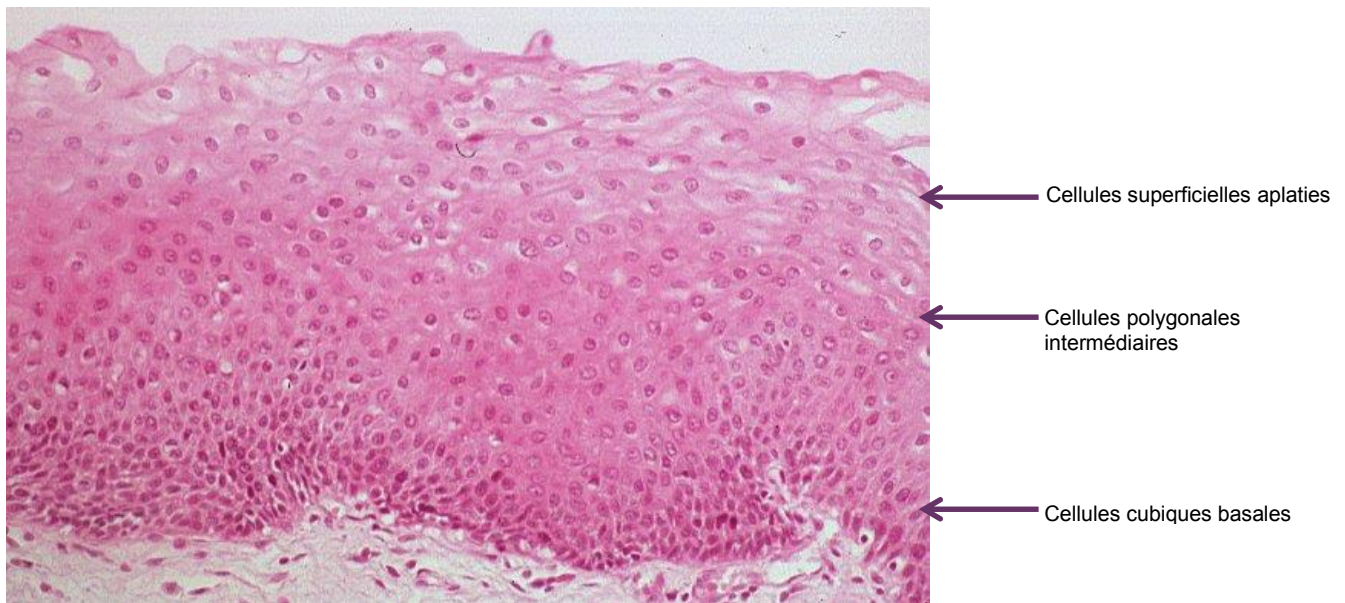


Figure 17 : Épithélium muqueux

Le tropisme des HPV est spécifiquement épithélial et leur cycle de vie se déroule dans l'épithélium malpighien (Bouvard et al., 2009).

Le cycle viral complet ne peut se produire que dans les cellules épithéliales différenciées (World Health Organization and International Agency for Research on Cancer, 2007) (Morshed et al., 2014), les protéines de capsid ne pouvant être

produites que dans des cellules bien différenciées, c'est-à-dire au niveau des couches épithéliales superficielles (Beby-Defaux et al., 2011) (Morshed et al., 2014). La pénétration du virus se fait au niveau des cellules basales épithéliales, seules cellules capables de proliférer (Beby-Defaux et al., 2011) (Syrjänen, 2011) (Alain et al., 2010).

Les cellules cibles sont les kératinocytes et les cellules capables de se différencier en kératinocytes (Morshed et al., 2014).

Les HPV ne peuvent pénétrer dans la peau et les muqueuses saines (Syrjänen, 2011). Les particules virales pénètrent donc dans l'épithélium au niveau de microlésions et accèdent aux cellules basales épithéliales (Syrjänen, 2011) (Alain et al., 2010) (Bouvard et al., 2009). Ensuite, le virus utilise le cycle cellulaire de l'hôte pour sa réplication (Syrjänen, 2011).

Après l'entrée du virus dans la cellule cible, son cycle de vie se déroule en trois étapes : l'établissement, le maintien et la production (Bouvard et al., 2009).

Entrée cellulaire :

Les récepteurs utilisés par le virus pour entrer dans la cellule sont spécifiques des types de HPV. Des héparanes sulfates permettent la fixation primaire du virus sur la membrane cellulaire, puis une intégrine de type $\alpha 6$ provoque l'entrée du virus dans la cellule (Monsonogo, 2008) (Alain et al., 2010) (Malik et al., 2013). Cette liaison dépend uniquement de L1, L2 n'intervenant pas (Malik et al., 2013). Ensuite, l'internalisation du virus se fait par endocytose, médiée généralement par la voie des clathrines (ex pour HPV 16 ou 58) ou, pour certains types de HPV, par la voie des cavéoles (ex pour HPV 31) (Alain et al., 2010) (Malik et al., 2013), puis les virions sont transportés vers le noyau *via* le réseau protéique du cytosquelette (microtubules et/ou microfilaments d'actine). La décapsidation (démontage de la capsid) se fait juste avant l'entrée de l'ADN viral dans le noyau des kératinocytes basaux où la réplication peut débuter (Alain et al., 2010) (Malik et al., 2013).

Une fois qu'une particule de HPV est entrée dans la cellule hôte, elle doit compter sur la machinerie cellulaire pour répliquer son ADN. Dans les cellules basales

infectées le génome viral est sous forme épisomale. En effet, seules les protéines précoces sont exprimées, d'où l'appellation stade « non-productif » de l'infection (Bouvard et al., 2009) (Malik et al., 2013).

Réplication de l'ADN viral :

La réplication du génome viral se fait dans les cellules basales de l'épithélium (Alain et al., 2010).

Au cours de la phase S du cycle cellulaire (phase de synthèse de l'ADN), les protéines précoces E1 et E2 provoquent la multiplication limitée du génome viral dans les cellules souches, permettant d'obtenir 50 à 100 copies d'ADN viral par cellule (Monsonogo, 2008) (Alain et al., 2010). Ceci constitue la phase d'établissement. Cette étape est dite non-productive car il n'y a pas de production de virions (Monsonogo, 2008).

Maintenance du stade « non-productif » de l'infection ou phase de maintien :

Une caractéristique de l'infection par HPV est sa persistance à long terme sur plusieurs mois voire années, ce qui nécessite le maintien du génome viral au-delà de multiples divisions cellulaires (Bouvard et al., 2009).

On observe donc ensuite une phase de maintenance dans les couches basales et suprabasales de l'épithélium, correspondant au maintien d'un nombre constant de génomes viraux au fur et à mesure des divisions cellulaires, qui se répartissent, comme l'ADN cellulaire, dans chaque cellule fille (Monsonogo, 2008). La protéine E2 joue un rôle essentiel dans cette étape selon (Monsonogo, 2008), alors que pour (Alain et al., 2010), ce sont les protéines E6 et E7, exprimées à un faible taux, qui sont impliquées.

Phase productive de l'infection :

Une phase d'amplification de l'ADN viral se produit au fur et à mesure de la différenciation épithéliale. De façon concomitante, la transcription des gènes tardifs (protéines de capsid) est activée par des facteurs cellulaires impliqués dans la différenciation épithéliale (Monsonogo, 2008), nécessaires pour la production et la

libération virales (Bouvard et al., 2009). Les protéines de structure L1 et L2 sont exprimées dans les couches les plus superficielles de l'épithélium, au niveau des cellules différenciées, et permettent l'assemblage des nouvelles particules virales et l'encapsidation du génome (Alain et al., 2010) (Monsonogo, 2008). Les particules virales infectieuses matures sont ainsi libérées à la surface de l'épithélium (Malik et al., 2013) (Figure 18).

La protéine E4 est chargée des modifications du cytosquelette associées au trafic intracellulaire des constituants viraux et donc de la maturation des particules virales. Les cellules chargées de virions desquamant et se lysent à la surface de l'épithélium, permettant la diffusion du virus. Ce sont les koïlocytes, visibles sur le frottis cervico-utérin, pathognomoniques de l'infection par un HPV. L'infection productive aboutit à la production d'un très grand nombre de particules virales, favorisant la dissémination de l'infection (Alain et al., 2010).

Le cycle viral étant étroitement dépendant du cycle cellulaire, les protéines E6 et E7 sont exprimées à un faible taux afin de maintenir les cellules en cycle (Monsonogo, 2008).

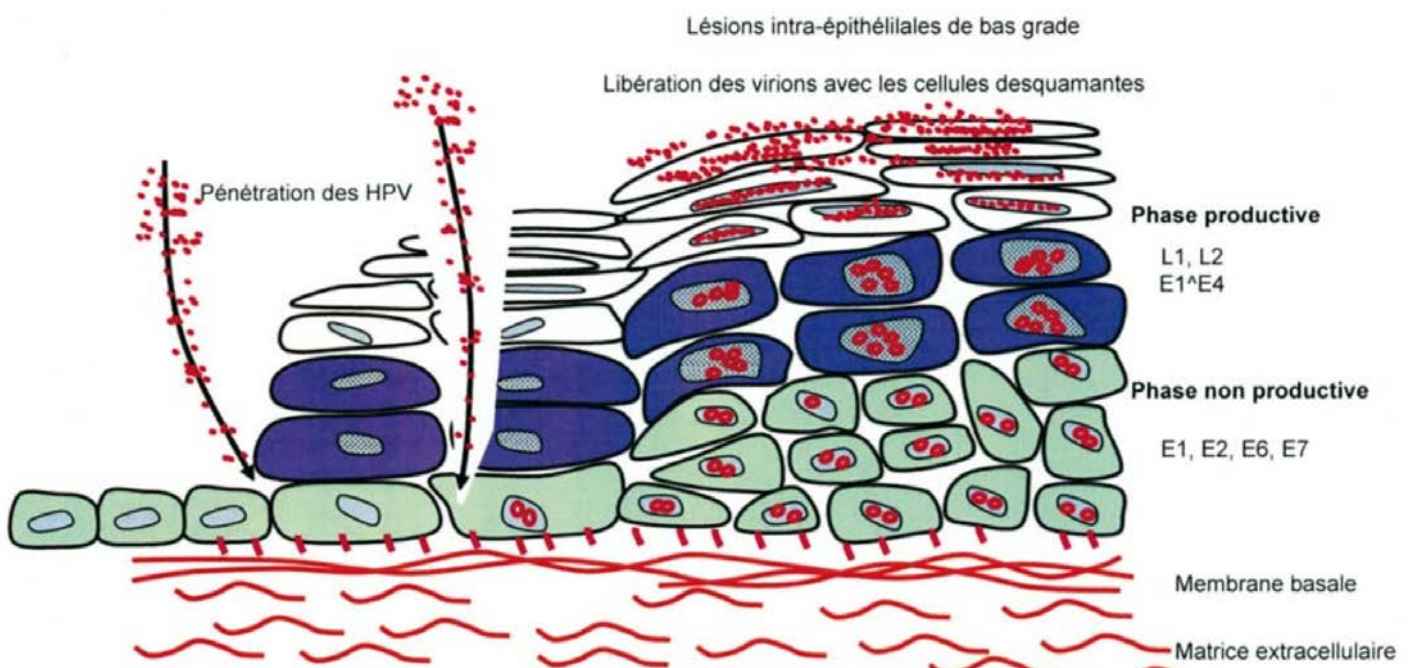


Figure 18 : Infection et cycle de vie du virus (d'après Mouglin et al., 2008).

En fonction du type de HPV et de l'efficacité de la réponse immunitaire mise en place, la clairance du virus (c'est-à-dire son élimination par l'organisme) sera plus ou moins rapide. Selon Monsonego, la clairance virale serait estimée entre trois et six mois pour les HPV à bas risque, et entre douze et seize mois pour les HPV à haut risque (Monsonego, 2008).

Dans certains cas, l'infection virale peut persister à l'état d'infection latente, caractérisée par la présence d'ADN viral sous forme épisomale (ADN circulaire) dans la cellule (Beby-Defaux et al., 2011). C'est la protéine E8 qui serait responsable de cette latence en limitant très fortement la réplication de l'ADN viral (Monsonego, 2008). Ce type d'infection est asymptomatique, cependant des facteurs endogènes ou exogènes, comme une immunodépression, peuvent conduire à la reprise de la réplication virale et entraîner l'évolution vers une infection productive et l'apparition de lésions (Beby-Defaux et al., 2011) (Monsonego, 2008).

Lorsque l'infection productive évolue vers la persistance virale, les protéines E6 et E7 sont exprimées de manière préférentielle. Dans les lésions précancéreuses, les phases du cycle viral sont maintenues mais la réplication virale est très faible (Alain et al., 2010).

Intégration cellulaire :

L'intégration du génome viral dans celui de la cellule hôte ne peut être réalisée que par les HPV à haut risque. C'est l'événement terminal du cycle viral car une fois intégré dans la cellule, le virus ne peut plus se répliquer. L'intégration nécessite la linéarisation du génome viral au niveau des protéines E1 et E2, conduisant à des anomalies d'expression d'E2 (absence d'expression, protéine tronquée, protéine inactive) qui n'inhibe alors plus l'expression des oncoprotéines virales E6 et E7. C'est l'expression continue et concomitante de E6 et E7 qui est à l'origine de l'immortalisation et de la transformation des cellules infectées (Monsonego, 2008). Une forte charge du génome viral, en particulier une augmentation de la charge virale E6 et une diminution de la charge virale E2 témoignant de l'intégration virale, et la présence d'ARN messagers E6 et E7, sont des facteurs pronostiques

d'évolution vers une lésion de haut grade ou un cancer, que ce soit au niveau des muqueuses génitales ou des muqueuses oropharyngées (Alain et al., 2010).

L'infection par HPV évolue très lentement, il s'écoule généralement plus de 10 ans pour passer du stade de l'infection à la malignité (D'Souza and Dempsey, 2011).

Réponse immune :

L'immunité humorale prévient l'infection et les réinfections, c'est-à-dire qu'elle s'oppose à la pénétration du virus dans les cellules cibles, et est basée sur l'induction d'anticorps neutralisants dirigés contre les protéines structurales L1 et L2. L'immunité cellulaire prévient l'extension des lésions et leur transformation, et est dirigée non-pas contre les protéines structurales mais contre les protéines précoces du virus (Coursaget and Touzé, 2008) (Ancelle-Park et al., 2007) (Alain et al., 2010).

- Réponse humorale :

Les anticorps anti-HPV sont dirigés contre la protéine majeure de capsid L1, et sont spécifiques du type de HPV. Les anticorps anti-L1 ont une vitesse d'apparition lente (6 à 12 mois après le début de l'infection) et un pic d'intensité faible du fait de l'absence de virémie. Ce sont essentiellement des IgG1 détectables chez 55 à 92% des femmes infectées. La production des anticorps est dépendante de la charge virale et de la persistance de l'infection. Les anticorps anti-HPV disparaissent avec le temps mais peuvent persister plus de 10 ans.

Lors d'une infection naturelle, les anticorps neutralisants sont détectés à de faibles taux, ceci étant du à la faible répllication du virus (Coursaget and Touzé, 2008) (Ancelle-Park et al., 2007).

Selon Markowitz et son équipe, toutes les personnes infectées ne développent pas d'anticorps (Markowitz et al., 2014) ; par exemple dans une étude, 54 à 69% des femmes avec une infection à HPV 6, 16 ou 18 ont développé des anticorps spécifiques (Carter et al., 2000).

- Réponse cellulaire :

Comme pour toute infection virale, ce sont les lymphocytes CD4 auxiliaires (ou « *helper* » : Th) et CD8 (cytotoxiques) qui jouent un rôle dans le contrôle de

l'infection par HPV. Lors de l'infection, ces cellules sont stimulées par les cellules de Langerhans de l'épithélium malpighien qui internalisent le virus et le transportent au ganglion drainant où elles présentent les antigènes viraux aux cellules T. Les HPV, virus non-lytiques, sont éliminés par la mise en place précoce d'une réponse immunitaire auxiliaire productrice de cytokines Th-1 (IFN- γ , IFN- α , IL-2...) impliquée dans l'activation des lymphocytes CD8 cytotoxiques. Les lymphocytes CD4 anti-HPV sont dirigés contre les protéines précoces E2 et E6. Les lymphocytes CD8+ sont les effecteurs antiviraux majeurs dans l'élimination des cellules infectées et sont dirigés contre E6 et E7 (Ancelle-Park et al., 2007).

- Échappement des HPV oncogènes au système immunitaire :

Chez certaines personnes les HPV oncogènes peuvent échapper au système immunitaire, comme en témoignent les infections persistantes, ou récidivantes de même type, et la progression des lésions vers des formes précancéreuses et cancéreuses. Ceci est dû à la faible production virale, à l'absence de lyse cellulaire avec une production des particules virales seulement dans les couches superficielles de l'épithélium et à un déficit de l'initiation de la réponse immunitaire. Le défaut de lyse cellulaire médié par les HPV s'accompagne alors d'une absence de réaction inflammatoire et de sécrétion de cytokines pro-inflammatoires locales, contribuant à un défaut d'activation lymphocytaire. L'évasion du système immunitaire est également due à une diminution des cellules de Langerhans par la protéine E6, une modification et sous-expression du CMH dans les cellules cancéreuses dues à la protéine E5, et à l'inhibition des fonctions antivirales et antiprolifératives de l'interféron alpha par la protéine E7 (Coursaget and Touzé, 2008) (Ancelle-Park et al., 2007).

L'échappement viral à la réponse immune favorise la persistance virale, événement clé dans la carcinogénèse (Alain et al., 2010) (Bouvard et al., 2009).

D'une façon générale, la réponse immune contre les HPV est peu efficace car ils sont limités à l'épithélium (Alain et al., 2010) (Markowitz et al., 2014).

Le fait que le cycle complet du virus se déroule au-dessus de la couche basale, et sans déclencher directement de lyse cellulaire, limite l'interaction des antigènes

viraux avec les cellules immunitaires de l'hôte qui maintiennent une surveillance active des agents pathogènes sous la membrane basale.

Les kératinocytes sont de mauvaises cellules présentatrices d'antigènes et les cellules dendritiques sont peu nombreuses. Le déroulement intraépithélial du cycle viral (peu lytique avec une faible production des protéines virales et un relargage des virions uniquement en surface de l'épithélium) ainsi que l'absence de virémie, exposent peu le virus au système immunitaire, en particulier aux cellules de Langerhans et aux cellules dendritiques. La production de cytokines pro-inflammatoires est donc peu ou pas stimulée, ce qui favorise un état de tolérance immunitaire (Alain et al., 2010). Enfin, les protéines E6 et E7, notamment pour HPV 16, diminuent l'expression des récepteurs de surface de type TLR 9 (*Toll Like Receptor 9*), reconnaissant les ADN viraux ou bactériens. S'y associe l'inhibition du système interféron par les protéines E6 et E7, la diminution par la protéine E5 de la présentation des antigènes par les molécules HLA de classe II, qui favorisent l'échappement immunologique (Alain et al., 2010) (Bouvard et al., 2009). La réponse immune est donc modérée et retardée, ce qui favorise l'installation et la persistance de l'infection (Alain et al., 2010).

Les traitements stimulant la réponse immunitaire T locale tels que l'imiquimod ont montré une efficacité dans le traitement des lésions cutanées et muqueuses. L'altération des défenses immunitaires cellulaires, physiologique (grossesse, ménopause) ou acquise (infection par le virus de l'immunodéficience humaine (VIH), transplantation) augmente la persistance et la fréquence, non seulement des infections bénignes, condylomes ou lésions cutanées (Alain et al., 2010).

Le développement de vaccins prophylactiques repose sur l'instauration d'une mémoire immunitaire à la suite de la vaccination (Alain et al., 2010).

1.6. Potentiel oncogénique du virus

Le HPV est responsable d'environ 5% des cancers dans le monde entier chaque année (Chung et al., 2013).

En plus du cancer du col utérin, l'infection par HPV est également responsable de certains autres cancers ano-génitaux tels que des cancers de la vulve, du vagin, du pénis, de l'anus ainsi que des cancers de la cavité buccale et de l'oropharynx, en particulier des cancers de l'amygdale et de la base de langue (Markowitz et al., 2014) (D'Souza and Dempsey, 2011).

L'évolution d'une infection par un HPV oncogène vers un cancer nécessite la coopération de plusieurs protéines virales interférant avec le cycle cellulaire normal. Le pouvoir oncogène des HPV à haut risque repose essentiellement sur E6 et E7, deux oncoprotéines qui possèdent des propriétés transformantes, démontrées *in vitro* et *in vivo*. En effet, celles-ci sont capables d'interagir avec les produits des gènes suppresseurs de tumeur, p53 et pRb, d'établir la persistance virale indispensable au développement d'un cancer, d'interagir avec de nombreuses protéines régulant le cycle cellulaire et la stabilité génétique de la cellule. Elles interfèrent également avec le système immunitaire de l'hôte en diminuant la réponse cytotoxique et la réponse interféron (Alain et al., 2010). La protéine E7 se lie spécifiquement à des produits du gène inhibiteur du cycle cellulaire pRb, provoquant la prolifération cellulaire, et la protéine E6 se lie à p53 et la dégrade, entraînant un dysfonctionnement dans le processus de l'apoptose (Monsonogo, 2008). E5 possède également des propriétés transformantes, mais son mécanisme d'action est moins connu. Selon le type viral, cutané ou muqueux, les mécanismes moléculaires impliqués sont différents (Alain et al., 2010).

Comme la plupart des infections à HPV sont latentes et régressent spontanément sans traitement, l'infection par un HPV à haut risque à elle-seule est insuffisante pour développer un cancer. Le principal facteur de risque de cancer associé au HPV est la persistance d'une infection par un HPV à haut risque.

Les déterminants de la persistance sont à la fois viraux – type ou variant, charge virale, intégration de l'ADN et caractéristiques des protéines E6 et E7 – et liés au terrain – réponse immune, génétique, cocarcinogènes.

Le type de HPV est déterminant dans la persistance virale et donc dans la cancérogénèse.

Toutefois, le potentiel oncogène des HPV à haut risque diffère entre les types ; la présence d'HPV 16 étant un facteur majeur d'évolution défavorable dans les études prospectives.

Les types à haut risque oncogène diffèrent des types non oncogènes par leur capacité de persistance, du fait de différences génétiques, conférant des propriétés transformantes accrues aux protéines E6 et E7. En outre, certains variants oncogènes possèdent des mutations d'échappement aux défenses immunitaires et aux barrières naturelles contre l'infection. Au cours du cycle viral normal, la protéine E5, pour les HPV muqueux génitaux, et la protéine E1 favorisent la persistance virale. E5 stimule la production d'E6 et E7, et E1 permet la persistance de l'ADN épisomal dans les cellules basales.

Le terrain génétique de l'hôte est également impliqué dans la cancérogénèse.

Le polymorphisme génétique du système immunitaire de l'hôte, en particulier le polymorphisme HLA de classe II, influence la réponse immune, la persistance virale et la survenue de tumeurs, vraisemblablement en rapport avec le type viral ou certains variants viraux. Les maladies génétiques favorisant les infections HPV illustrent bien la spécificité génétique de l'hôte. L'épidermodysplasie verruciforme en particulier confère une sensibilité particulière à certains types de HPV, sans être associée à un déficit immunitaire qui favoriserait d'autres infections virales.

L'influence de cofacteurs exogènes peut favoriser l'évolution vers un cancer. Le tabac par son rôle cocarcinogène ou immunosuppresseur, et l'immunodépression acquise, notamment au décours de certains traitements immunosuppresseurs en transplantation ou au cours de l'infection par le VIH, favorisent le développement de lésions malignes. L'imprégnation œstrogénique du col, acquise ou intervenant lors de la grossesse, favorise la métaplasie malpighienne et pourrait faciliter l'évolution vers un cancer (Alain et al., 2010).

L'évolution d'une lésion de bas grade vers une lésion de haut grade puis un cancer se fait en général sur plusieurs années (Alain et al., 2010) mais des progressions plus rapides se sont déjà produites (Markowitz et al., 2014).

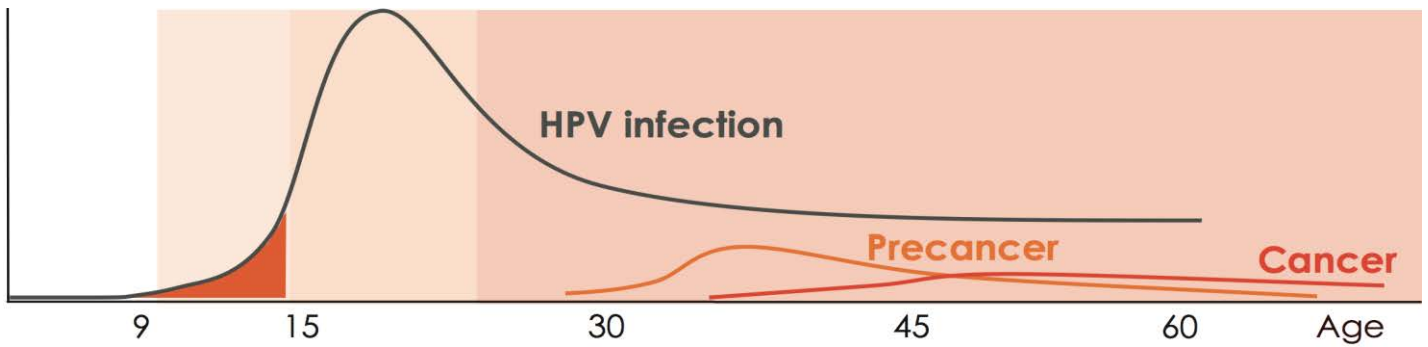


Figure 19 : Prévalence par âge des infections à HPV et incidence des lésions précancéreuses et du cancer du col utérin (d'après Bosch et al., 2013).

Les cancers de la cavité buccale et de l'oropharynx HPV-positifs surviennent préférentiellement chez des patients plus jeunes. Ils répondent mieux aux traitements (radiothérapie et chimiothérapie), présentent un meilleur pronostic et donc un meilleur taux de survie que ceux HPV-négatifs c'est-à-dire induits par une autre étiologie (Marques et al., 2013) (Beby-Defaux et al., 2011).

Les types 16 et 18 sont à l'origine de la plupart des cancers attribuables à HPV (Markowitz et al., 2014). HPV 16 est responsable d'environ 90% des carcinomes épidermoïdes HPV-positifs de la tête et du cou (Morshed et al., 2014) (Beby-Defaux et al., 2011) et d'environ 50% des cas de cancers du col de l'utérus (Schiffman et al., 2009). Il est suivi par HPV 18 qui est responsable de 15 à 20% des cancers du col utérin (Schiffman et al., 2009).

Dans toutes les régions du monde fournissant des données, les huit types de HPV les plus fréquemment retrouvés dans les cancers sont HPV 16, 18, 31, 33, 35, 45, 52 et 58 (Schiffman et al., 2009) (Markowitz et al., 2014).

Le tableau 4 répertorie 27 types de HPV du genre alpha et les classe en fonction de leur association avec certains cancers.

Le tableau 5 classe les différents types en quatre groupes, en fonction de leur potentiel oncogénique : cancérogénicité prouvée, cancérogénicité probable, cancérogénicité possible et faible cancérogénicité.

Tableau 4 : Potentiel oncogénique de 27 types de HPV du genre alpha (d'après Bouvard et al., 2009).

Types de HPV	Cancérogénicité chez l'homme	Association positive entre
16	Prouvée pour le col de l'utérus, la vulve, le vagin, le pénis, l'anus, la cavité buccale, l'oropharynx et l'amygdale.	HPV 16 et le cancer du larynx
18	Prouvée pour le col de l'utérus	HPV 18 et le cancer de la vulve, du pénis, de l'anus, de la cavité buccale et du larynx
31, 33, 35, 39, 45, 51, 52, 56, 58 et 59	Prouvée pour le col de l'utérus	HPV 33 et le cancer de la vulve et de l'anus
26, 53, 66, 67, 68, 70, 73 et 82	Preuves limitées	HPV 26, 53, 66, 67, 68, 70, 73, 82 et le cancer du col de l'utérus
30, 34, 69, 85 et 97	Preuves insuffisantes mais types potentiellement cancérigènes	
6 et 11	Preuves insuffisantes pour le larynx	

Les preuves concernant la cancérogénicité chez l'homme des genres bêta et gamma sont actuellement insuffisantes (Bouvard et al., 2009).

Tableau 5 : Classification de HPV en fonction de leur potentiel oncogénique
(d'après Bouvard et al., 2009).

	Potentiel oncogénique	Types de HPV
Groupe 1	Cancérogénicité prouvée	HPV 16, 18, 31, 33, 35, 39, 45, 51, 52, 56, 58 et 59
Groupe 2A	Cancérogénicité probable	HPV 68
Groupe 2B	Cancérogénicité possible	HPV 26, 30, 34, 53, 66, 67, 69, 70, 73, 82, 85 et 97 HPV 5 et 8 du genre bêta
Groupe 3	Cancérogénicité faible	HPV 6 et 11 ainsi que la plupart des types de HPV des genres bêta et gamma (hormis HPV 5 et 8 du genre bêta)

1.7. Détection des HPV

Une grande variété de méthodes de détection et de typage des HPV existent (Markowitz et al., 2014).

Toutes les techniques moléculaires de détection des HPV reposent sur l'hybridation d'une séquence nucléotidique connue par une sonde ADN ou ARN complémentaire, avec amplification ou non (Eide and Debaque, 2012).

En France, la recherche du génome (ADN) des HPV est l'une des trois possibilités de conduite à tenir recommandées par l'ANAES (Agence Nationale d'Accréditation et d'Évaluation en Santé) après examen cytologique révélant un frottis cervico-utérin (FCU) avec atypie des cellules malpighiennes de signification indéterminée (ASC-US ou *Atypical squamous cells of undetermined significance*) (voir ci-dessous, sous-partie dépistage). Dans cette indication, la recherche de l'ADN de HPV est prise en charge par l'Assurance Maladie (HAS Haute Autorité de Santé, 2013).

Les deux principales techniques pour la détection de l'ADN des HPV sont l'hybridation en phase liquide et l'amplification génique (HAS Haute Autorité de Santé, 2013) (Eide and Debaque, 2012).

De nombreux autres tests et méthodes de détection des HPV existent, comme les tests de génotypage (par séquençage, par sondes immobilisées sur bandelettes, par puce à ADN... (Ollier and Giordanengo, 2008)), le dosage des ARNm (Eide and Debaque, 2012) etc. mais ne sont actuellement ni préconisées dans les recommandations françaises, ni prises en charge par l'Assurance Maladie (HAS Haute Autorité de Santé, 2013). Les indications de ces multiples techniques doivent encore être évaluées (Ollier and Giordanengo, 2008). Nous ne développerons donc uniquement les deux techniques principales.

1.7.1. Hybridation en phase liquide

L'hybridation en phase liquide, technique utilisée par le test Hybrid Capture II® (HCII) (Digene Corporation, USA), repose sur l'hybridation dans une solution de sondes d'ARN de synthèse complémentaires de la séquence génomique de 13 types de HPV à haut risque (16, 18, 31, 33, 35, 39, 45, 51, 52, 56, 58, 59 et 68) et 5 types à faible risque (6, 11, 42, 43 et 44). Deux sondes cocktails sont utilisées, la sonde « A » constituée de sondes d'ARN des types à faible risque et la sonde « B » de sondes d'ARN des types à haut risque, dans deux réactions séparées. Si le virus est présent, des hybrides ADN/ARN spécifiques des types de HPV sont formés dans la solution et ensuite capturés par des anticorps spécifiques liés à des puits sur des microplaques qui reconnaissent les hybrides ADN/ARN HPV spécifiques. Une amplification du signal est ensuite réalisée par chimiluminescence à l'aide des anticorps couplés à la phosphatase alcaline. L'intensité de la lumière émise, exprimée en unités relatives de lumière (RLU ou *relative light unit*) est proportionnelle à la quantité d'ADN cible présente dans l'échantillon. Elle est mesurée par un luminomètre. Le résultat obtenu est qualitatif, c'est-à-dire positif (présence d'ADN de HPV à haut risque) ou négatif (absence d'ADN de HPV à haut risque) par rapport à la valeur seuil clinique de 1 pg/mL d'ADN d'HPV soit environ 5 000 copies/mL. Cette valeur seuil clinique correspond à la quantité minimale conférant un facteur de risque pour la patiente (Villa and Denny, 2006) (HAS Haute Autorité de Santé, 2013)

(Monsonogo, 2008). L'hybridation en phase liquide distingue les HPV à haut risque des HPV à faible risque mais n'est pas conçue pour le génotypage d'un seul HPV (Abreu et al., 2012).

La détection du génome des HPV peut également être réalisée par des procédures d'hybridation en phase solide incluant southern-blot et northern-blot, hybridation dot-blot et hybridation in-situ, qui sont des techniques performantes mais qui exigent du temps, de grandes quantités d'acides nucléiques hautement purifiés ainsi que des molécules de bonne taille et bien conservées. Leur utilisation est donc limitée (Villa and Denny, 2006).

1.7.2. Amplification génomique

La PCR (*Polymerase Chain Reaction* ou réaction de polymérase en chaîne) est une technique d'amplification d'ADN in vitro. Chaque cycle de PCR est constitué de 3 étapes : une dénaturation de l'ADN par chauffage pour séparer les deux brins qui le composent, une hybridation des amorces aux extrémités de la séquence recherchée puis une élongation grâce à l'action de l'ADN Polymérase. Ce cycle est répété un grand nombre de fois pour obtenir une multiplication exponentielle de la séquence d'ADN cible (HAS Haute Autorité de Santé, 2013). Après 30 cycles d'amplification, la PCR peut générer un milliard de copies à partir d'une molécule d'ADN (Abreu et al., 2012). Les protocoles de PCR utilisent des amorces consensus à large spectre permettant l'amplification d'un grand nombre de génotypes de HPV dans une seule réaction (HAS Haute Autorité de Santé, 2013) (Abreu et al., 2012). Trois principaux couples d'amorces consensus sont utilisés actuellement (Eide and Debaque, 2012):

- les amorces PGMY09/11
- les amorces GP5+/6+
- les amorces SPF10.

Ces amorces ciblent les régions les plus conservées du génome de HPV notamment le gène de capsid L1 (Abreu et al., 2012) (Villa and Denny, 2006) (HAS Haute Autorité de Santé, 2013) mais également la région E6/E7 (Monsonogo, 2008) (HAS Haute Autorité de Santé, 2013), permettant ainsi de détecter de nombreux types de HPV.

Une méthode de PCR qui exploite le système d'amplification PGMY09/11 est capable d'identifier 37 génotypes du virus. La distinction complète de plus de 40 types peut être obtenue par hybridation avec des sondes spécifiques de type (Villa and Denny, 2006).

Après amplification, les génotypes de HPV peuvent être déterminés séparément, en utilisant des techniques telles que le test de la sonde linéaire, le séquençage direct, des amorces spécifiques de génotype ou le génotypage par PCR-RFLP (*restriction fragment length polymorphism*) (Abreu et al., 2012).

Les techniques basées sur la PCR sont très sensibles, spécifiques et largement utilisées (Abreu et al., 2012) (Bocquet and Bagot, 2004).

1.8. Prévention

La prévention de l'infection par HPV, au quotidien, est très complexe de par les nombreux modes de transmission, la plupart du temps par simple contact muqueux ou cutané, et le caractère asymptomatique de la majorité des infections à HPV. Il faudrait pour cela s'abstenir de toute activité sexuelle (c'est-à-dire de tout contact génital avec une autre personne) pour prévenir tout risque d'infection génitale à HPV (Markowitz et al., 2014) sans parler des autres modes de transmission (simple baiser par exemple pour une infection orale). La majorité des infections à HPV étant, de plus, transitoires et sans manifestation clinique (Markowitz et al., 2014), nous ne parlerons dans cette partie que de la prévention des cancers du col de l'utérus à l'heure actuelle en France.

La stratégie de prévention du cancer du col associe actuellement en France une prévention primaire par la vaccination des jeunes filles entre 11 et 14 ans, avec un rattrapage pour les jeunes filles de 15 à 19 ans révolus qui ne seraient pas vaccinées, et une prévention secondaire par dépistage individuel de lésions précancéreuses et cancéreuses du col utérin. Ce dernier est fondé sur l'examen cytologique d'un frottis cervico-utérin (FCU) tous les trois ans, chez les femmes âgées de 25 à 65 ans, après 2 FCU normaux réalisés à un an d'intervalle (HAS Haute Autorité de Santé, 2013) (Haut Conseil de la Santé Publique, 2014).

1.8.1. Vaccination

En France, les premières recommandations concernant la vaccination contre les papillomavirus datent de 2007, et les dernières en date, de 2014.

Le 9 mars 2007, le Conseil Supérieur d'Hygiène Publique de France (CSHPF) recommande la vaccination des jeunes filles de 14 ans par le vaccin quadrivalent Gardasil® pour la prévention des lésions précancéreuses et cancéreuses du col de l'utérus ainsi que la prévention des condylomes vulvaires, afin de les protéger avant qu'elles ne soient exposées au risque d'infection par les HPV concernés (HPV 16, 18, 6 et 11). Il recommande également une vaccination de rattrapage pour les jeunes filles de 15 à 23 ans qui n'auraient pas eu de rapports sexuels, ou au plus tard dans l'année suivant le début de la vie sexuelle (Conseil Supérieur d'Hygiène Publique de France, 2007).

Le 14 décembre 2007, le Haut Conseil de la Santé Publique (HCSP) recommande l'utilisation préférentielle du vaccin quadrivalent par rapport au vaccin bivalent (Haut Conseil de la Santé Publique, 2007), puis dans son avis du 17 décembre 2010, suite à l'évolution des connaissances, considère qu'il n'y a plus lieu de recommander de façon préférentielle l'un des deux vaccins (Haut Conseil de la Santé Publique, 2010). Le 28 septembre 2012, l'âge de vaccination est révisé par le HCSP qui recommande alors la vaccination des jeunes filles âgées de 11 à 14 ans, avec un rattrapage limité à 19 ans révolus (Haut Conseil de la Santé Publique, 2012). Ces recommandations ont été maintenues dans le dernier rapport du HCSP du 10 juillet 2014 (Haut Conseil de la Santé Publique, 2014).

Deux vaccins prophylactiques contre le HPV sont actuellement commercialisés. Un est bivalent, Cervarix® (disponible depuis 2007, laboratoire GlaxoSmithKline, Rixensart, Belgique), et contient des antigènes de pseudo-particules virales (VLP pour *Virus-Like particles*) de HPV 16 et 18 ; l'autre est quadrivalent, Gardasil® (mis sur le marché en 2006, laboratoire Sanofi Pasteur, Lyon, France), et contient des antigènes de pseudo-particules virales de HPV 16, 18, 6 et 11 (Bouvard et al., 2009) (Institut National du Cancer, 2015a) (Markowitz et al., 2014) (Monsonogo et al., 2013).

Les VLP ont une morphologie voisine de celle du HPV mais sont dépourvues de matériel génétique et ne sont pas oncogènes (Eide and Debaque, 2012).

Les VLP sont hautement immunogènes et induisent des titres élevés d'anticorps polyclonaux lorsqu'elles sont administrées à des sujets humains et animaux (Malik et al., 2013).

Ces deux vaccins sont conçus pour prévenir l'infection par HPV et les lésions liées au HPV, et non pas pour les traiter (Bouvard et al., 2009) ; la vaccination n'aura donc pas d'effets thérapeutiques sur une infection par HPV existante, des verrues, des lésions précancéreuses ou cancéreuses associées aux HPV (Markowitz et al., 2014). Ils sont donc efficaces uniquement avant que l'infection ne soit établie (Mroz et al., 2011).

Le vaccin quadrivalent est indiqué pour la prévention du cancer du col de l'utérus, des cancers de la vulve et du vagin, du cancer anal ainsi que la prévention des verrues génitales, alors que le vaccin bivalent est indiqué uniquement pour la prévention des cancers du col utérin. En effet, il ne protège pas contre les verrues génitales étant donné qu'il ne contient pas les HPV concernés (HPV 6 et 11) et les essais cliniques de son efficacité contre les autres cancers génitaux n'ont pas été réalisés. Cependant, compte tenu de la similitude de sa structure avec le vaccin quadrivalent, il y a des raisons de croire qu'il est tout aussi efficace pour prévenir ces autres cancers ano-génitaux causés par HPV 16 et 18 (D'Souza and Dempsey, 2011). Il en est de même pour l'oropharynx, bien que les essais cliniques n'aient pas été réalisés, la vaccination est susceptible d'être efficace pour la prévention du cancer de l'oropharynx lié à HPV, HPV 16 étant le type causal le plus fréquent (Markowitz et al., 2014).

Selon Malik et son équipe, le vaccin quadrivalent serait également efficace, dans une moindre mesure, contre d'autres types de HPV étroitement apparentés génétiquement tels que HPV 45 (efficacité de 60%) et HPV 31 et 52 (efficacité de 32-36%) (Malik et al., 2013).

Aux États-Unis, le vaccin quadrivalent est recommandé par l'ACIP (*Advisory Committee on Immunization Practices*) et la FDA (*Food and Drug Administration*) pour les patients hommes jusqu'à l'âge de 26 ans, pour la prévention des verrues génitales et du cancer anal (Mroz et al., 2011) (Markowitz et al., 2014)

Bien que la vaccination de routine soit recommandée essentiellement pour les jeunes filles n'ayant pas encore eu de relation sexuelle (le vaccin protégeant uniquement contre les types qui n'ont pas encore été acquis), le bénéfice de la vaccination reste élevé pour les personnes sexuellement actives se trouvant dans le groupe d'âge recommandé (jusqu'à 19 ans révolus en France à l'heure actuelle) ; en effet, même si elles peuvent avoir été infectées par un ou plusieurs types de HPV, seul un petit pourcentage aura été infecté par HPV 16, 18, 6 et 11. Cependant, l'efficacité de la vaccination pour les personnes déjà infectées par un type du vaccin ne sera que partielle (Markowitz et al., 2014).

Tableau 6 : Schémas vaccinaux des deux vaccins commercialisés (d'après l'Institut National du Cancer, 2015).

1^{er} SCHÉMA VACCINAL		
	Gardasil®	Cervarix®
1 ^{ère} injection	Entre 11 et 13 ans	Entre 11 et 14 ans
2 ^e injection	6 mois plus tard	6 mois plus tard
2^e SCHÉMA VACCINAL : pour les jeunes filles plus âgées		
	Gardasil®	Cervarix®
1 ^{ère} injection	Entre 14 et 19 ans	Entre 15 et 19 ans
2 ^e injection	2 mois après la 1 ^{ère} injection	1 mois après la 1 ^{ère} injection
3 ^e injection	4 mois après la 2 ^e injection	5 mois après la 2 ^e injection

Les schémas vaccinaux diffèrent en fonction du vaccin et de l'âge de la jeune fille. En effet, seules deux doses sont nécessaires pour les filles les plus jeunes, alors que trois doses sont recommandées pour la vaccination de rattrapage (Tableau 6).

L'efficacité de la vaccination pour la prévention de l'infection orale par HPV n'a pas encore été documentée, cependant des tests sur cette efficacité sont nécessaires pour la prévention du carcinome épidermoïde de l'oropharynx (Mroz et al., 2011).

La couverture vaccinale anti-HPV en France est faible et en baisse depuis 2010 (Institut National du Cancer, 2015b) (Haut Conseil de la Santé Publique, 2014). En 2013, seulement 20% des jeunes filles âgées de 16 ans avaient reçu les trois doses vaccinales contre 27% en 2010. L'un des freins à la diffusion de la vaccination est lié à la crainte d'effets indésirables. Cependant, plus de 150 millions de doses de vaccin anti-HPV ont été délivrées dans le monde à ce jour et aucun lien direct avec cette vaccination n'a été établi en ce qui concerne des événements indésirables graves, comme des maladies auto-immunes (Institut National du Cancer, 2015b), notamment la sclérose en plaque (Haut Conseil de la Santé Publique, 2014).

Les données suggèrent que la protection après la vaccination sera de longue durée ; des études à long terme sont en cours pour déterminer la durée de la protection (Markowitz et al., 2014).

D'après le journal de Pédiatrie et de Puériculture d'avril 2013, l'efficacité pour la prévention des lésions cervicales de haut grade (CIN2+) liées aux HPV 16 et 18 à quatre ans est de 98,2% pour Gardasil® et de 94,9% pour Cervarix® ("Révision de l'âge de vaccination contre les infections à papillomavirus humains des jeunes filles," 2013).

Un vaccin de seconde génération, vaccin nonavalent (« 9-valent ») nommé Gardasil 9 a été approuvé fin 2014 par la FDA aux États-Unis. Ce vaccin cible HPV 16, 18, 6, 11 ainsi que cinq autres types à haut risque, HPV31, 33, 45, 52 et 58. Il est indiqué pour la prévention des cancers du col de l'utérus, de la vulve, du vagin et de l'anus causés par HPV 16, 18, 31, 33, 45, 52 et 58 et pour la prévention des verrues génitales causées par HPV 6 et 11. Gardasil 9 a le potentiel de prévenir 90% des cancers pour lesquels il est indiqué, c'est-à-dire 20% de plus que les vaccins actuellement commercialisés. Le schéma vaccinal est le même que pour le vaccin quadrivalent (Food and Drug Administration, 2014).

1.8.2. Dépistage

Le seul cancer associé au HPV dont le dépistage est recommandé est le cancer du col utérin (Markowitz et al., 2014).

Le dépistage du cancer du col de l'utérus se fait par un frottis cervico-utérin (FCU). Cet examen permet de détecter à la fois les cancers débutants et les lésions précancéreuses. En France, plus de 31 000 lésions sont dépistées chaque année (Institut National du Cancer, 2015a).

La Haute Autorité de Santé (HAS) recommande de réaliser un FCU tous les trois ans chez les femmes de 25 à 65 ans, après deux frottis consécutifs sans anomalie réalisés à un an d'intervalle. Cette recommandation s'applique à toutes les femmes, vaccinées ou non, même après la ménopause ou en l'absence de rapports sexuels (Institut National du Cancer, 2015a).

L'Agence Nationale d'Accréditation et d'Évaluation en Santé (ANAES) a émis en 2002 les recommandations suivantes sur la conduite à tenir en cas de FCU anormal :

- Frottis ASC-H (avec atypies des cellules malpighiennes, ne permettant pas d'exclure une lésion malpighienne intra-épithéliale de haut grade). Il correspond dans 40 % des cas à une lésion histologique de type CIN2 ou 3, exceptionnellement à un cancer invasif (ICC : Invasive Cervical cancer). Dans ce cas, une colposcopie est recommandée d'emblée.
- Frottis ASC-US (*Atypical squamous cells of undetermined significance*), c'est-à-dire avec des atypies des cellules malpighiennes de signification indéterminée. Il correspond dans 5 à 10 % des cas à une lésion histologique de type CIN2 ou 3, exceptionnellement à un ICC. En cas de frottis ASC-US, 3 options sont recommandées pour le clinicien :
 - une colposcopie d'emblée,
 - un FCU de contrôle 6 mois plus tard (si au cours de ce frottis de contrôle les anomalies cytologiques ont disparu, une surveillance régulière est justifiée, nécessitant 2 frottis normaux à des intervalles de 12 mois, en raison du risque d'apparition secondaire d'un cancer ; si au cours de cette surveillance des anomalies cytologiques réapparaissent, une colposcopie est impérative, quels que soient leur sévérité et leur délai d'apparition),

- une recherche d'HPV potentiellement oncogènes :
 - si le résultat de cette recherche est positif, une colposcopie est préconisée,
 - si le résultat est négatif, une cytologie à un an est préconisée.
- Frottis LSIL (avec atypies lésions malpighiennes intra-épithéliales de bas grade), La recherche d'HPV potentiellement oncogènes n'est pas recommandée en première intention car elle est dans plus de 80 % des cas positive, 2 options sont alors possibles :
 - une colposcopie,
 - un FCU de contrôle à 4-6 mois.
- Frottis HSIL (avec atypies lésions malpighiennes intra-épithéliales de haut grade). Dans ce cas, une colposcopie est recommandée d'emblée (grade B). Lorsque la colposcopie ne permet pas d'observer l'intégralité des lésions cervicales, une exérèse à visée diagnostique est recommandée chez ces patientes considérées à haut risque.
- Frottis avec anomalie des cellules glandulaires : Quelles que soient les anomalies des cellules glandulaires, une colposcopie avec biopsie dirigée et/ou curetage de l'endocol sont recommandés (HAS Haute Autorité de Santé, 2013).

L'incidence et la mortalité de ce cancer ont été diminuées de moitié grâce au dépistage depuis 35 ans, dans les pays industrialisés dont la France. Un dépistage régulier de toute la population cible permettrait d'en réduire l'incidence de plus de 90%, cependant en France, seulement 58% environ des femmes de 25 à 65 ans se font dépister (Institut National du Cancer, 2015a).

En novembre 2014, l'assurance maladie a lancé une campagne de sensibilisation par courrier, en conseillant aux femmes qui n'avaient pas fait de frottis depuis plus de trois ans de consulter leur médecin (Institut National du Cancer, 2015a).

1.9. Traitement

Il n'existe aucun traitement pour les infections par HPV (Markowitz et al., 2014) (Malik et al., 2013). Seules les lésions associées aux HPV sont traitées, comprenant les verrues ano-génitales et orales, la papillomatose respiratoire récurrente, les lésions précancéreuses et cancéreuses. Les traitements recommandés varient en fonction du diagnostic, de la taille et de l'emplacement de la lésion (Markowitz et al., 2014).

Partie II :
Infection orale à papillomavirus

2.1. Transmission à la cavité orale

Les HPV peuvent être transmis à la cavité orale de différentes manières.

Il est communément admis que les rapports sexuels sont le principal mode de transmission des HPV à la cavité orale. La plupart des auteurs affirment également que les infections orales peuvent être transmises par l'intermédiaire de baisers avec échange de salive (« *French kiss* »), par contact indirect (transfert passif) comme le partage d'une serviette de bain par exemple, par auto-inoculation du virus à partir d'autres sites cutanés ou ano-génitaux, ou verticalement pendant l'accouchement, lors du passage du nouveau-né dans le canal de naissance infecté (Kumaraswamy and Vidhya, 2011) (Prabhu and Wilson, 2013) (Rautava and Syrjänen, 2011). De plus, l'infection par HPV oral persistante chez des mères a été également associée à un risque accru d'infection persistante au HPV oral chez leur nourrisson, suggérant une voie non-sexuelle possible pour la transmission du HPV au niveau oral (Chung et al., 2013).

Selon Chung et son équipe, les preuves sont aujourd'hui insuffisantes concernant l'auto-inoculation et les autres transmissions non sexuelles, ainsi que la transmission par les baisers, même s'il n'exclut pas leur possibilité (Chung et al., 2013). Cependant dans une étude américaine de 2008, des souches identiques de HPV ont été rapportées chez un couple ayant tous les deux eu un cancer de l'oropharynx, supposant l'hypothèse de transmission orale du HPV dans le couple (Haddad et al., 2008). Les données de cette étude restent limitées car un couple seulement a été étudié.

Selon Peixoto et ses collaborateurs il semble que des facteurs comportementaux soient associés à l'infection orale par le HPV, en particulier la consommation d'alcool, même en l'absence de manifestations cliniques. Sur 100 femmes diagnostiquées positives à l'infection par le HPV au niveau génital, 67 ont déclaré consommer de l'alcool, et 59 d'entre-elles (ce qui représente 88,1%) étaient également positives au HPV au niveau de la muqueuse buccale. Ceci s'explique par le fait que l'alcool interfère avec l'intégrité de la muqueuse buccale ou avec l'équilibre homéostatique de celle-ci. Les autres facteurs étudiés comme l'âge du premier rapport sexuel, la pratique du sexe oral, le nombre de brossage par jour ou

l'utilisation de bain de bouche ne semblent pas être significativement associés dans cette étude, probablement à cause du nombre limité de patients (100) (Peixoto et al., 2011). Des études à plus grande échelle sont nécessaires pour confirmer que certaines habitudes de vie peuvent jouer un rôle dans l'infection orale par le HPV.

La consommation de tabac et les facteurs immunologiques semblent également être des facteurs de risque associés à l'infection orale par le HPV (Anaya-Saavedra et al., 2013).

2.2. Prévalence orale

L'épidémiologie et l'histoire naturelle de l'infection orale au HPV ne sont pas bien établies. Cependant, des études récentes suggèrent que la prévalence du HPV au niveau oral est sensiblement inférieure à la prévalence génitale.

L'infection orale par HPV est relativement commune, mais comme les infections anogénitales liées au HPV, la plupart des infections orales ont une clairance spontanée dans les un à deux ans (Chung et al., 2013).

Les variations de prévalence du HPV oral parmi les différentes études peuvent être attribuées à des différences dans les populations étudiées, dans les méthodes d'échantillonnage et d'essai et éventuellement dans les périodes étudiées (Chung et al., 2013).

2.2.1. Muqueuses orale et génitale normales

La prévalence du HPV dans la muqueuse orale normale comprend les infections latentes et infracliniques (Castro and Bussoloti Filho, 2006).

La méta-analyse américaine de Aimée R. Kreimer et ses collaborateurs (2010) a voulu estimer la prévalence du HPV au niveau oral chez des personnes en bonne santé au niveau mondial, en regroupant 18 études publiées entre 1997 et 2009 dont 4581 individus ; 1,3% de 3977 sujets sains présentaient le HPV16 au niveau oral, 3,5% de 4441 personnes étaient porteurs d'un HPV à haut risque et 4,5% de 4070 sujets étaient positifs au HPV (Aimée R. Kreimer et al., 2010).

Dans une étude de cohorte, également réalisée par Aimée R. Kreimer et son équipe, 1680 hommes en bonne santé âgés de 18 à 74 ans ont été observés. La prévalence du HPV au niveau oral était de 4% dont 1,3% de types à haut risque. Le type 16 était à nouveau le HPV à haut risque le plus commun (0,6%) (Aimee R Kreimer et al., 2010).

L'étude d'O Turner et ses collègues a aussi estimé la prévalence du HPV oral chez des adultes en bonne santé : 4 patients sur 151 ce qui représente 2,6% de l'échantillon étaient positifs au HPV 16. Cette étude n'a cependant dépisté uniquement les deux types à haut risque les plus fréquents HPV 16 et HPV 18, ce dernier n'ayant été détecté dans aucun patient de l'échantillon (O Turner et al., 2011). Les données de cette étude restent limitées du fait du faible nombre de patients étudiés.

Selon Aimée R. Kreimer *et al.*, la présence de HPV 16 au niveau oral augmente de 13 fois le risque de cancer oro-pharyngé (Aimée R. Kreimer et al., 2010).

2.2.2. Présence de lésions orales

Il a été montré que le HPV est détecté deux à trois fois plus souvent dans les lésions potentiellement malignes de la muqueuse orale que dans la muqueuse buccale normale et presque cinq fois plus souvent dans le carcinome épidermoïde oral (Ribeiro et al., 2013).

Selon les recherches de Castro et Bussoloti Filho, le HPV a été détecté dans 43 à 100% des verrues buccales, les types HPV 6 et 11 ont été détectés dans 75 à 85% des lésions buccales condylomateuses, et HPV 13 et 32 dans 75 à 100% des lésions d'hyperplasie focale épithéliale (Castro and Bussoloti Filho, 2006).

Concernant les lésions cancéreuses, le HPV est associé à au moins 30% des cancers de l'amygdale (Barry and Ortholan, 2014) (50% pour Louie *et al.* (2008)) et 23,5% des cancers de la cavité orale. La prévalence d'une infection par le HPV dans les carcinomes épidermoïdes des voies aéro-digestives supérieures toutes localisations confondues est de 25% environ (Barry and Ortholan, 2014) (Louie et al.,

2008). Dans une méta-analyse regroupant 94 études et 4680 individus au total, Miller et Johnstone ont montré une augmentation de HPV dans le cancer et les dysplasies épithéliales orales par rapport à la muqueuse buccale normale, principalement dans les génotypes à haut risque (Miller and Johnstone, 2001).

2.2.3. Présence de lésions génitales

Dans leur étude, Peixoto et son équipe ont recherché la présence d'ADN de HPV dans la muqueuse buccale de 100 patientes ayant un diagnostic histopathologique positif au HPV du col de l'utérus, avec des lésions exophytiques et avec ou sans récurrence de lésions cliniques. 99% des patientes ne présentaient pas de manifestations cliniques orales au HPV, cependant 81% des échantillons de muqueuse buccale se sont révélés positifs à l'ADN du HPV. Cette étude montre donc que les patients atteints d'une infection génitale au HPV sont à risque significatif d'infection orale sans manifestation clinique. L'absence de symptômes cliniques dans les cavités orales de ces patients suggère des infections infracliniques, qui ne peuvent être diagnostiquées que par un test moléculaire. En outre, l'examen clinique de la cavité buccale réalisé dans cette étude a permis de ne découvrir qu'une lésion orale liée au HPV ce qui indique que l'examen oral seul ne peut exclure la possibilité d'infection orale par HPV (Peixoto et al., 2011).

Dans cette même étude ils ont également recherché la présence d'IgA anti-HPV. Ces derniers ont été détectés dans la salive de 44% des patientes. La présence d'IgA anti-HPV dans la salive n'est pas associée à la présence d'ADN de HPV dans la muqueuse orale car dans les 44 échantillons positifs aux IgA anti-HPV, certains étaient négatifs à l'ADN de HPV, et vice-versa. Les IgA anti-HPV dans la salive sont en fait associés à une récurrence de lésions cliniques dues au HPV dans la région génitale. Ces derniers sont produits au niveau de la muqueuse génitale puis circulent jusqu'à la muqueuse orale grâce au système immunitaire muqueux (Peixoto et al., 2011).

Les infections orales sont plus fréquentes chez les femmes qui ont une infection du col de l'utérus mais dans la majorité des cas la distribution des génotypes est différente au niveau oral et génital lors d'infections simultanées chez un même

individu, aussi bien chez les sujets sains que les sujets séropositifs pour le VIH. Au total, l'infection orale apparaît moins fréquente qu'au niveau génital chez l'adulte. Le type 16 est également le génotype HR prépondérant (Beby-Defaux et al., 2011).

Sánchez-Vargas et ses collaborateurs ont évalué dans leur étude la prévalence de HPV au niveau de la cavité orale de 46 femmes présentant un diagnostic de néoplasie intra-épithéliale cervicale dans les six mois précédant l'étude : 100% des patientes étudiées étaient positives au HPV au niveau de la cavité orale, dont 35% étaient infectées par le HPV 16. D'après les auteurs, la présence du virus dans la cavité buccale est expliquée non seulement par contact oral avec les organes génitaux mais également par auto-inoculation.

Dans cette étude, le HPV 16 au niveau oral est significativement associé à la progression des néoplasies intra-épithéliales cervicales, ce qui suggère que des femmes avec des infections persistantes au HPV 16 et une progression vers des lésions génitales avancées ont un risque plus élevé de détection du HPV 16 dans la muqueuse buccale. Les données de cette étude suggèrent également que la cavité buccale peut être un réservoir de l'infection HPV, qui pourrait servir comme un foyer de réinfection (Sánchez-Vargas et al., 2010).

2.3. Manifestations cliniques orales

2.3.1. Infection asymptomatique

Cliniquement, le HPV peut se manifester de trois façons :

- Infection transitoire (sous-clinique) dans environ 50% des cas
- Lésions cliniques qui peuvent régresser spontanément dans 30% des cas
- Infection persistante qui, même après le traitement ne présentent pas l'élimination virale.

L'infection par le HPV peut être clinique ou sous-clinique, c'est-à-dire non détectée par l'inspection visuelle mais grâce à des techniques d'agrandissement telle que la colposcopie, des réactifs comme l'acide acétique, la cytologie, les biopsies, l'immunohistochimie et des techniques de biologie moléculaire (Reis et al., 2009).

Dans certains cas, le virus peut rester à l'état latent dans l'épithélium, son génome persistant soit sous forme épisomique, soit intégré au génome cellulaire ; aucune

lésion n'est alors observable. Seules les méthodes d'hybridation moléculaire pourront le mettre en évidence (de Villiers et al., 1997).

80% des infections sont transitoires, asymptomatiques et guérissent spontanément, supposant qu'un équilibre est établi entre le virus et l'hôte (Angiero et al., 2013).

Des lésions subcliniques peuvent être détectées sur la muqueuse buccale d'adultes après application d'acide acétique et les types de HPV associés sont généralement les mêmes que ceux trouvés dans les voies génitales (Cubie, 2013).

Les méthodes citées qui permettent de détecter les infections infracliniques par HPV ne sont pas recommandées en routine.

2.3.2. Lésions bénignes

Rappel : Dans une lésion ou tumeur bénigne, l'architecture générale de l'épithélium est préservée ; l'intégrité de la membrane basale est respectée, il n'y pas d'atypies cellulaires franches, mais les mitoses sont plus nombreuses que dans l'épithélium sain (Collège français des pathologistes, 2014).

Les types de HPV à faible risque sont souvent responsables de lésions bénignes de la muqueuse buccale telles que les papillomes, les verrues, les condylomes et l'hyperplasie focale épithéliale (Rautava and Syrjänen, 2011).

2.3.2.1. Papillome buccal

2.3.2.1.1. Définition

Le papillome constitue la tumeur épithéliale de la muqueuse buccale la plus fréquente, de l'ordre de 1/250 individus. C'est une prolifération bénigne de l'épithélium malpighien entraînant une masse exophytique papillaire ou verruqueuse. Le papillome est associé à HPV 6 ou 11 dans plus de 50% des cas, mais il peut également être causé par HPV 2, 4, 7, 10, 16, 32 et 40. Il atteint de manière égale les hommes et les femmes et il peut survenir à tout âge mais il est habituellement diagnostiqué entre 30 et 50 ans. La présence de ces lésions peut être influencée par le tabagisme, des infections coexistantes immunodéprimantes, des carences

alimentaires et des changements hormonaux. Leur désignation provient de leur état de surface qui rappelle celui du chou-fleur (Lewis, 2009) (Eversole, 2000) (Cubie, 2013) (Sharma et al., 2012) (Singh et al., 2013) (Carneiro et al., 2009) (Misir et al., 2013) (Reis et al., 2009) (Prabhu and Wilson, 2013) (Babaji et al., 2014) (Dridi et al., 2004) (Kumaraswamy and Vidhya, 2011).

2.3.2.1.2. Siège

Le papillome siège préférentiellement au niveau du palais (Figures 20, 21 et 26), de la langue (Figure 24), des lèvres (Figure 25) et des gencives (Figure 23) par ordre d'importance décroissante, mais tous les autres sites oraux peuvent être impliqués (Lewis, 2009) (Babaji et al., 2014) (Dridi et al., 2004) (Eversole, 2000) (Carneiro et al., 2009) (Misir et al., 2013) (Douvier and Dalac, 2004) (Prabhu and Wilson, 2013).

2.3.2.1.3. Clinique

Le papillome est une masse exophytique, généralement ronde et bien circonscrite, souple, indolore, présentant de nombreuses projections de surface. Ces projections papillaires peuvent être pointues en forme de doigts ou arrondies lui conférant une apparence de chou-fleur. La lésion est le plus souvent pédiculée, sur une tige, rarement à large base sessile. Leur couleur dépend de la quantité de kératinisation de surface. Les lésions sont blanches lorsque la kératinisation est excessive tandis que les lésions les moins kératinisées sont roses, ressemblant à des framboises. Ils mesurent généralement moins de 1 cm, mais leur taille peut varier de quelques millimètres à 1 voire 2 cm. Les plus grandes lésions rapportées avaient un diamètre de 3 cm. La plupart des papillomes sont isolés, mais ils peuvent également être multiples notamment au niveau du larynx dans la papillomatose respiratoire récurrente (Lewis, 2009) (Babaji et al., 2014) (Eversole, 2000) (Bocquet and Bagot, 2004) (Sharma et al., 2012) (Singh et al., 2013) (Carneiro et al., 2009) (Misir et al., 2013) (Beby-Defaux et al., 2011) (Prabhu and Wilson, 2013) (Dridi et al., 2004) (Angiero et al., 2013).

2.3.2.1.4. Diagnostic différentiel

Le papillome ressemble cliniquement à la verrue vulgaire, au condylome acuminé ainsi qu'au xanthome verruciforme.

Le xanthome verruciforme est une tumeur papillaire de la cavité buccale pour laquelle l'étiologie virale n'a pas été démontrée. Elle constitue probablement une réponse immunitaire localisée anormale liée à un traumatisme ou à une altération de l'épithélium. Il a une prédilection pour la gencive et la crête alvéolaire, tandis que les condylomes sont plus grands que les papillomes avec une base plus large et apparaissent rose à rouge.

Il est nécessaire d'effectuer une exérèse complétée d'une analyse anatomopathologique qui précisera la nature de la lésion (Eversole, 2000) (Sharma et al., 2012) (Lewis, 2009) (Babaji et al., 2014) (Dridi et al., 2004).

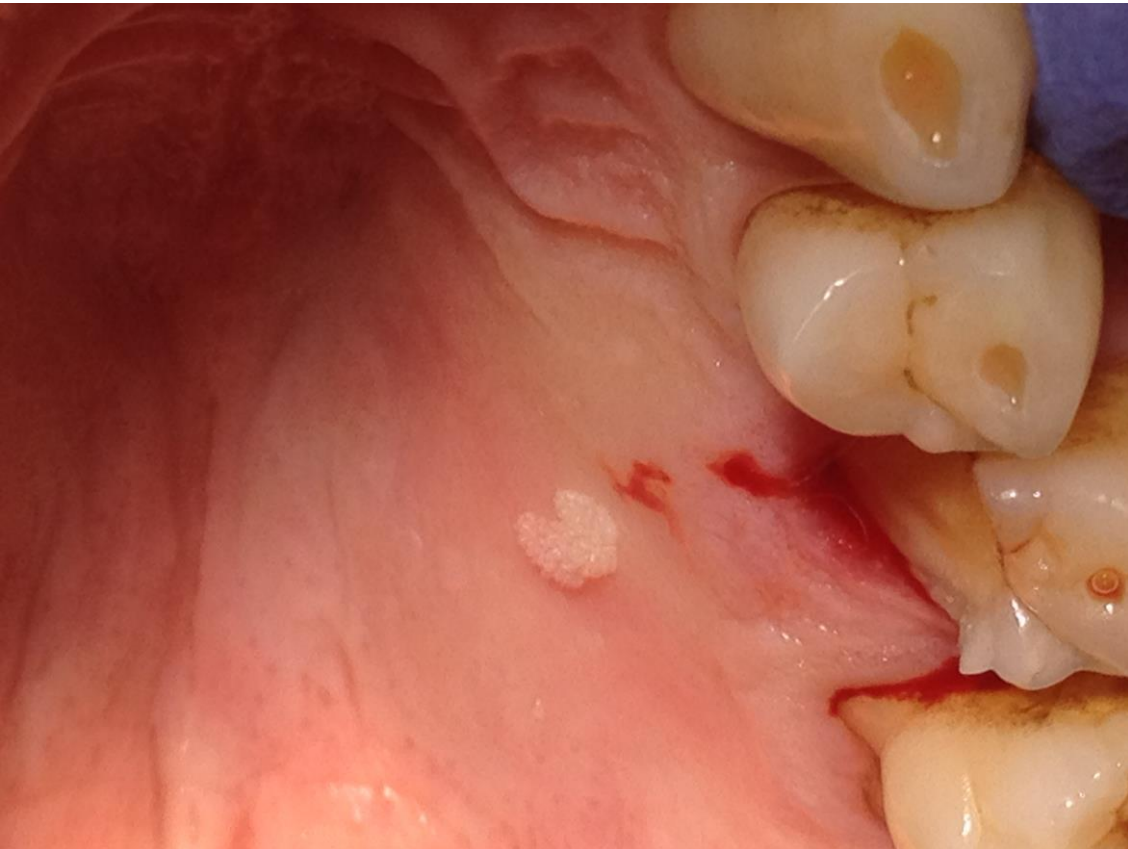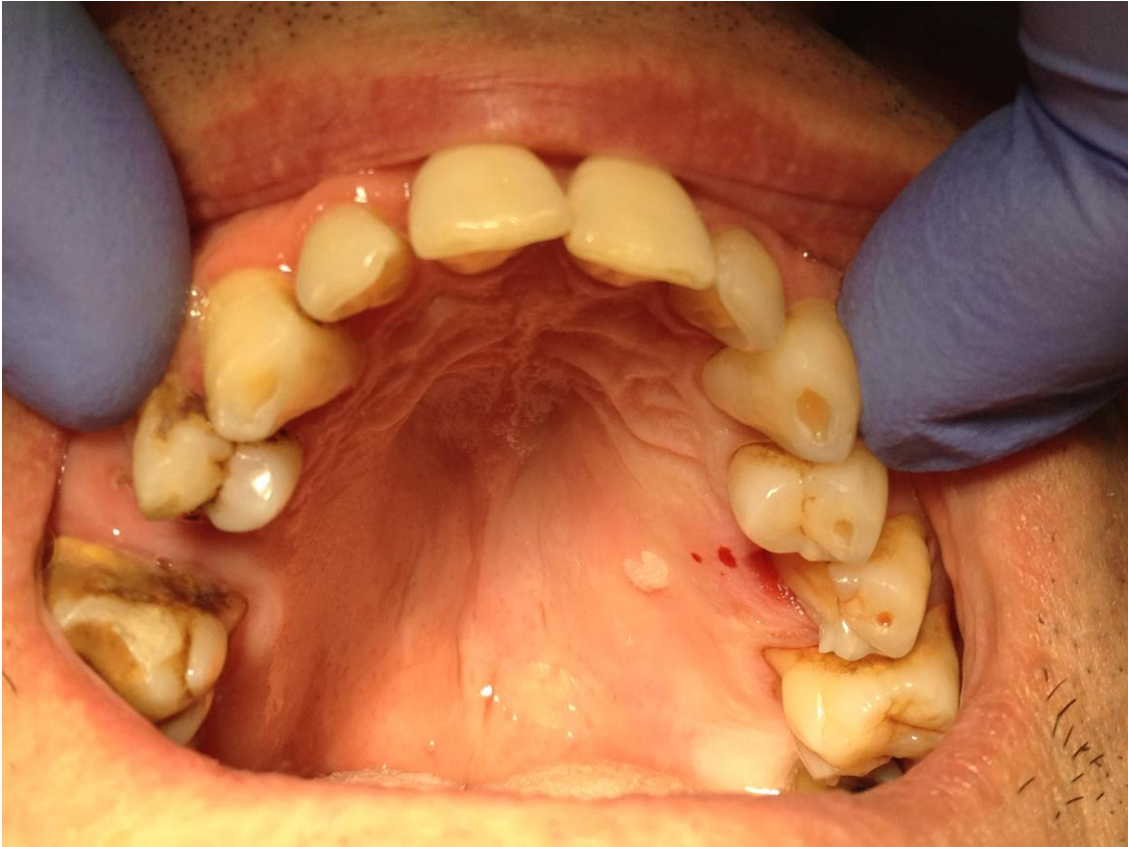


Figure 20: Papillome localisé sur le palais dur (photographies personnelles).

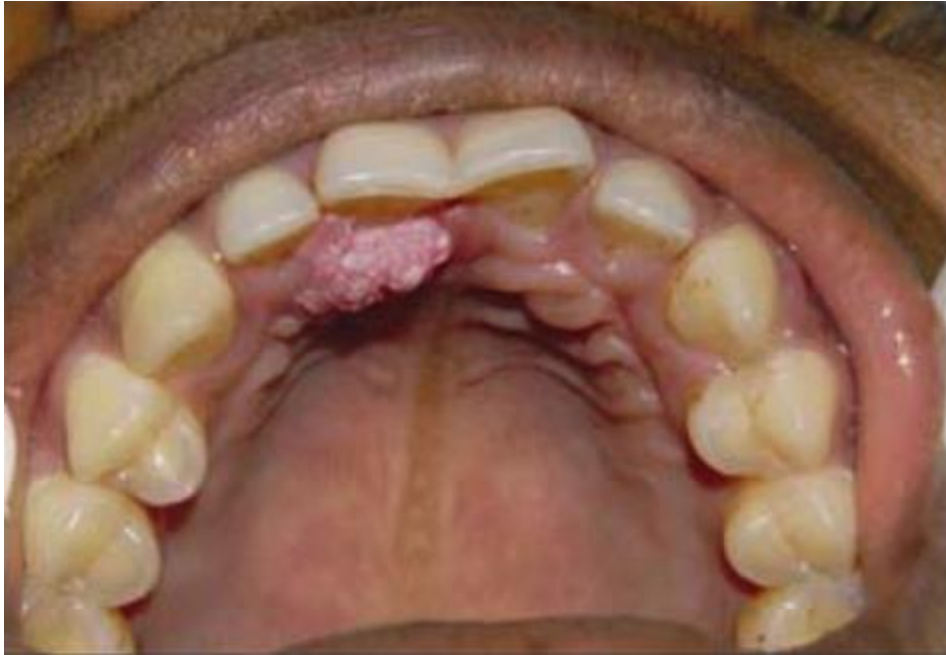

Figure 21 : Papillome localisé sur la partie antérieure du palais dur (d'après Jaju et al., 2010).

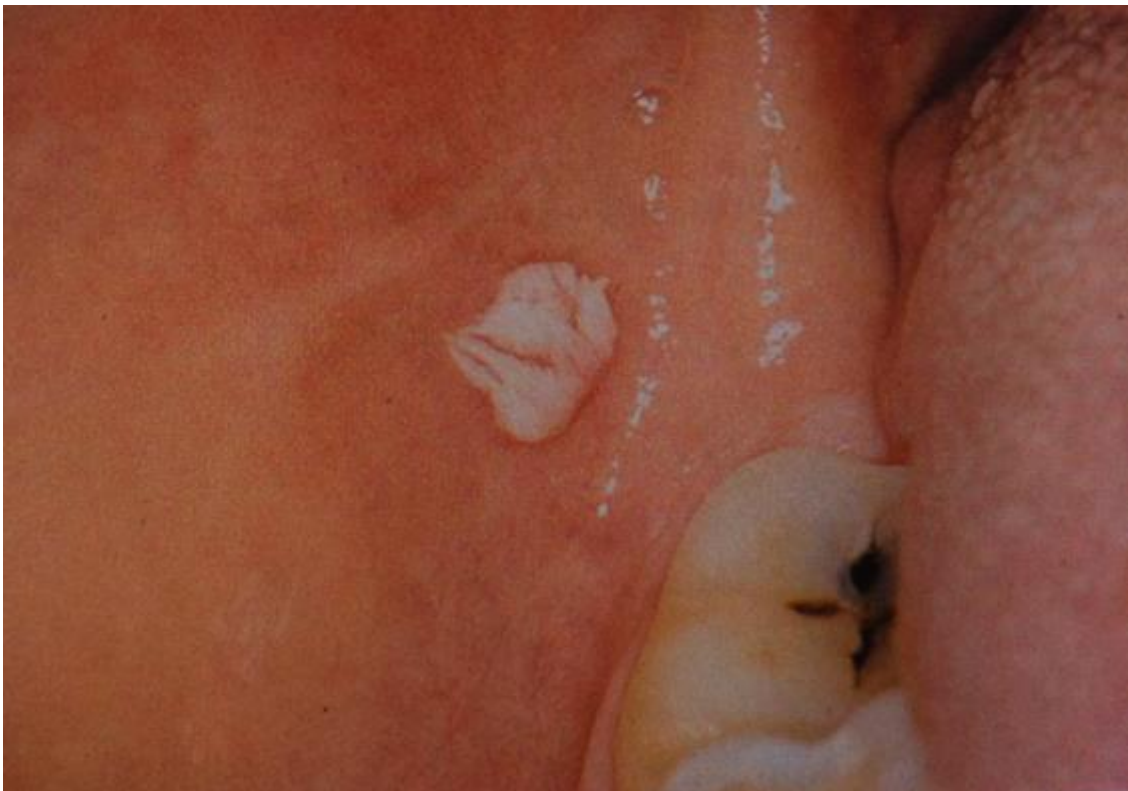

Figure 22 : Papillome localisé au niveau postérieur de la joue (d'après Laskaris George, 2007).

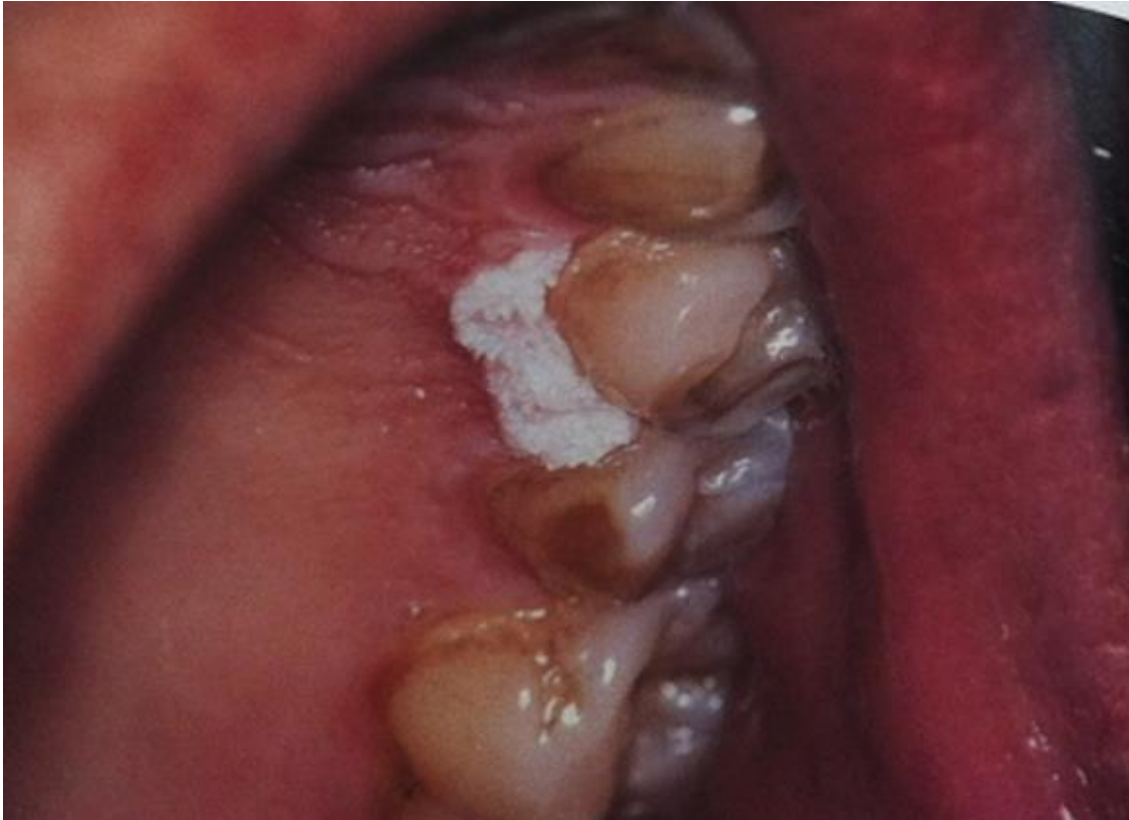

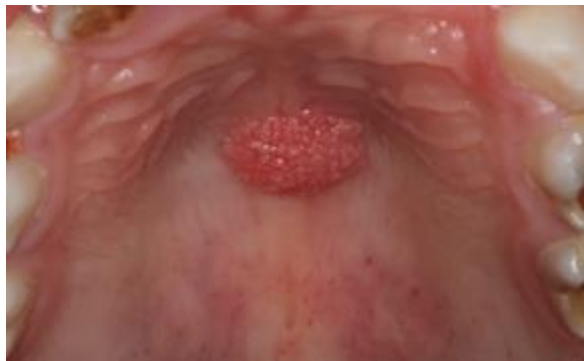
Figure 23 : Papillome localisé sur la gencive palatine (d'après Laskaris George, 2007).

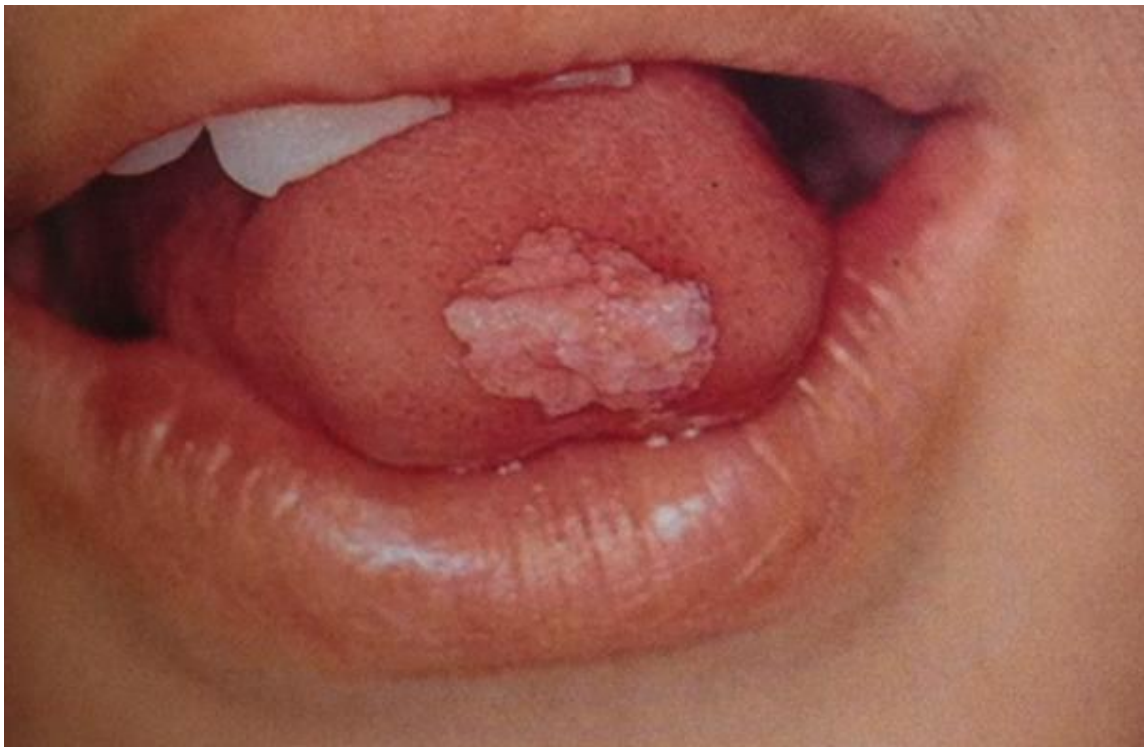

Figure 24 : Papillome sur le bord antérieur de la langue (d'après Laskaris George, 2007).

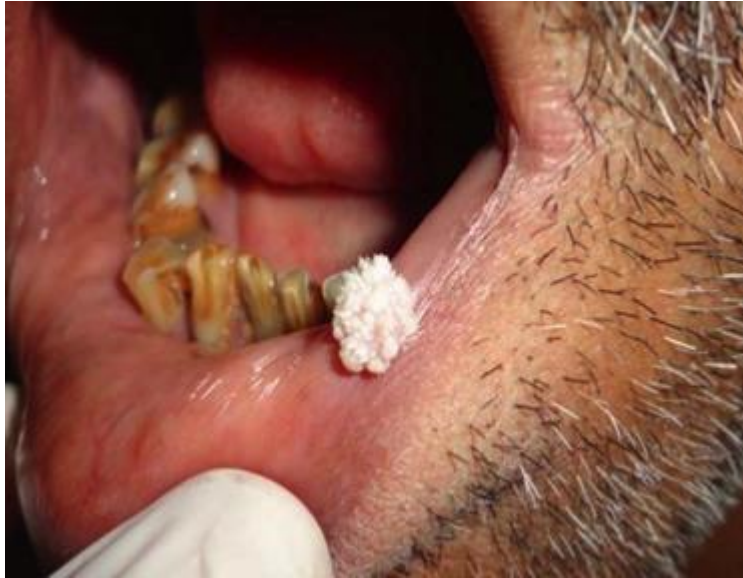

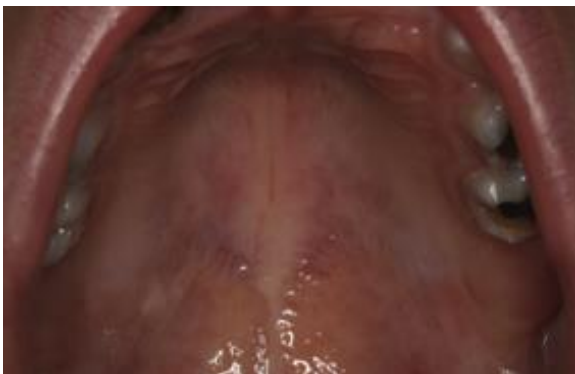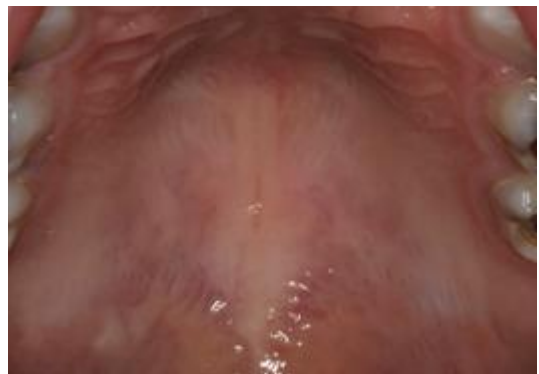Figure 25 : Papillome localisé sur la lèvre inférieure (d'après Singh et al., 2013).



a)



b)



c)

Figure 26: Papillome sur le palais dur d'une fillette de 5 ans (d'après Misir et al., 2013).

a) Avant excision b) Cicatrisation à une semaine post-opératoire c) Suivi à un an

2.3.2.2. Verrue vulgaire

2.3.2.2.1. Définition

La verrue vulgaire est une hyperplasie focale bénigne de l'épithélium, causée essentiellement par les HPV 2 et 4, mais qui peut aussi être associée aux HPV 1, 3, 6, 10 et 40. C'est une lésion qui atteint généralement la peau, plus rarement la cavité orale. Les lésions buccales résultent d'une inoculation du virus à partir de lésions sur les doigts et les mains. Les verrues sont principalement observées chez les enfants (Lewis, 2009) (Eversole, 2000) (Sharma et al., 2012) (Bocquet and Bagot, 2004) (Prabhu and Wilson, 2013).

2.3.2.2.2. Siège

La verrue vulgaire s'observe essentiellement sur le vermillon, la muqueuse labiale inférieure (Figures 29 et 30), le palais (Figure 27) et la partie antérieure de la langue. On peut également la trouver sur la face dorsale de la langue, les gencives et la muqueuse jugale (Figure 28) dans une moindre mesure (Lewis, 2009) (Dridi et al., 2004) (Eversole, 2000) (Sharma et al., 2012) (Beby-Defaux et al., 2011) (Prabhu and Wilson, 2013).

2.3.2.2.3. Clinique

La verrue vulgaire est une lésion papillaire apparaissant comme un nodule rond à ovale, indolore, de consistance ferme, à base sessile ou pédiculée, avec des projections papillomateuses ou une surface rugueuse. Les lésions buccales sont toujours blanches dû à leur importante kératinisation de surface alors que les lésions cutanées peuvent être roses, jaunes ou blanches. Les verrues mesurent généralement moins de 0,5 cm et peuvent être uniques ou multiples (Lewis, 2009) (Eversole, 2000) (Sharma et al., 2012) (Bocquet and Bagot, 2004) (Beby-Defaux et al., 2011) (Kumaraswamy and Vidhya, 2011) (Prabhu and Wilson, 2013).

2.3.2.2.4. Diagnostic différentiel

Le diagnostic différentiel doit se faire avec le papillome, le condylome acuminé, le xanthome verruciforme et le carcinome verruqueux à sa phase initiale (Sharma et al., 2012).

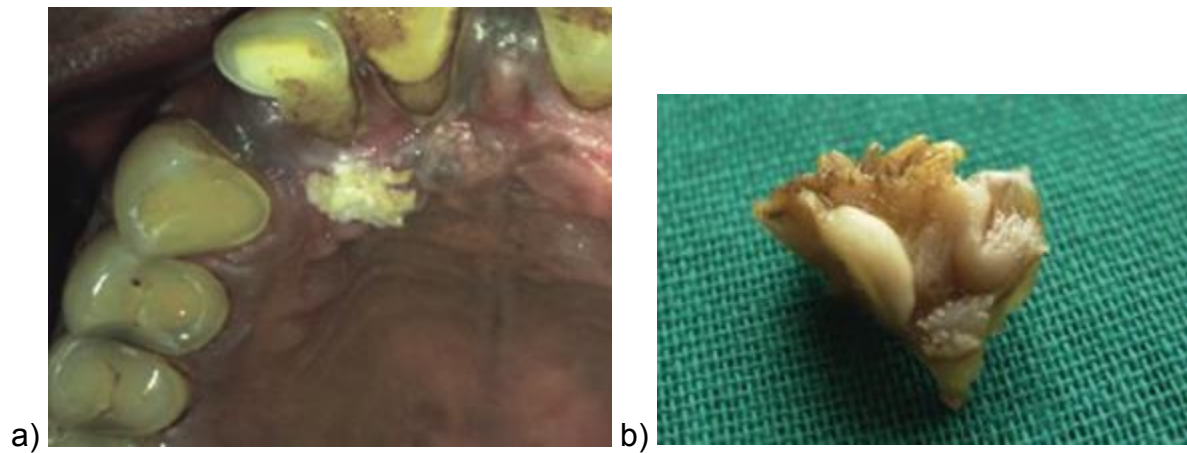


Figure 27 : Verrue vulgaire localisée au niveau du palais dur (d'après Sharma et al., 2012)

a) Avant excision b) lésion excisée

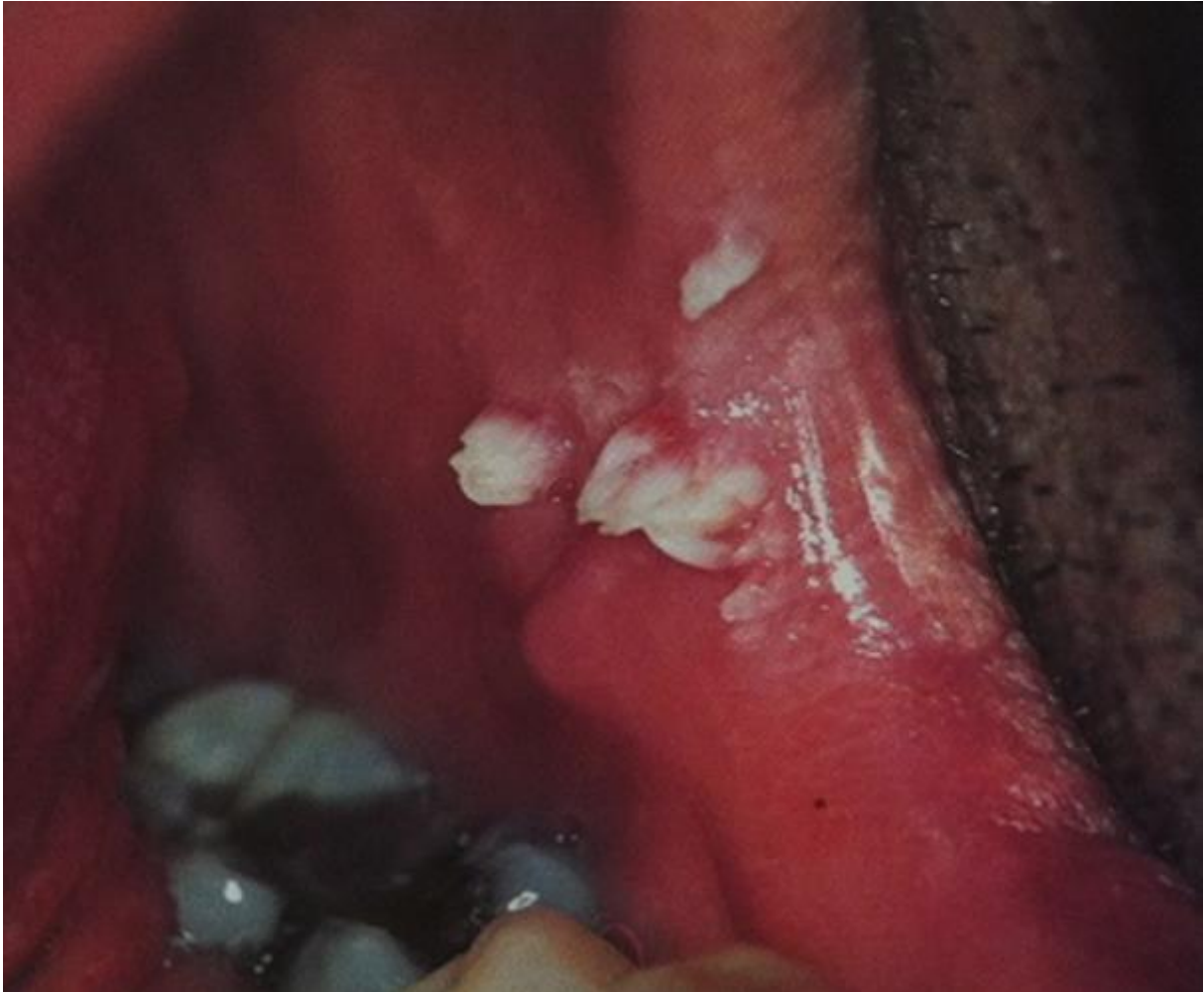

Figure 28 : Multiples verrues vulgaires au niveau de la muqueuse jugale (d'après Laskaris George, 2007).

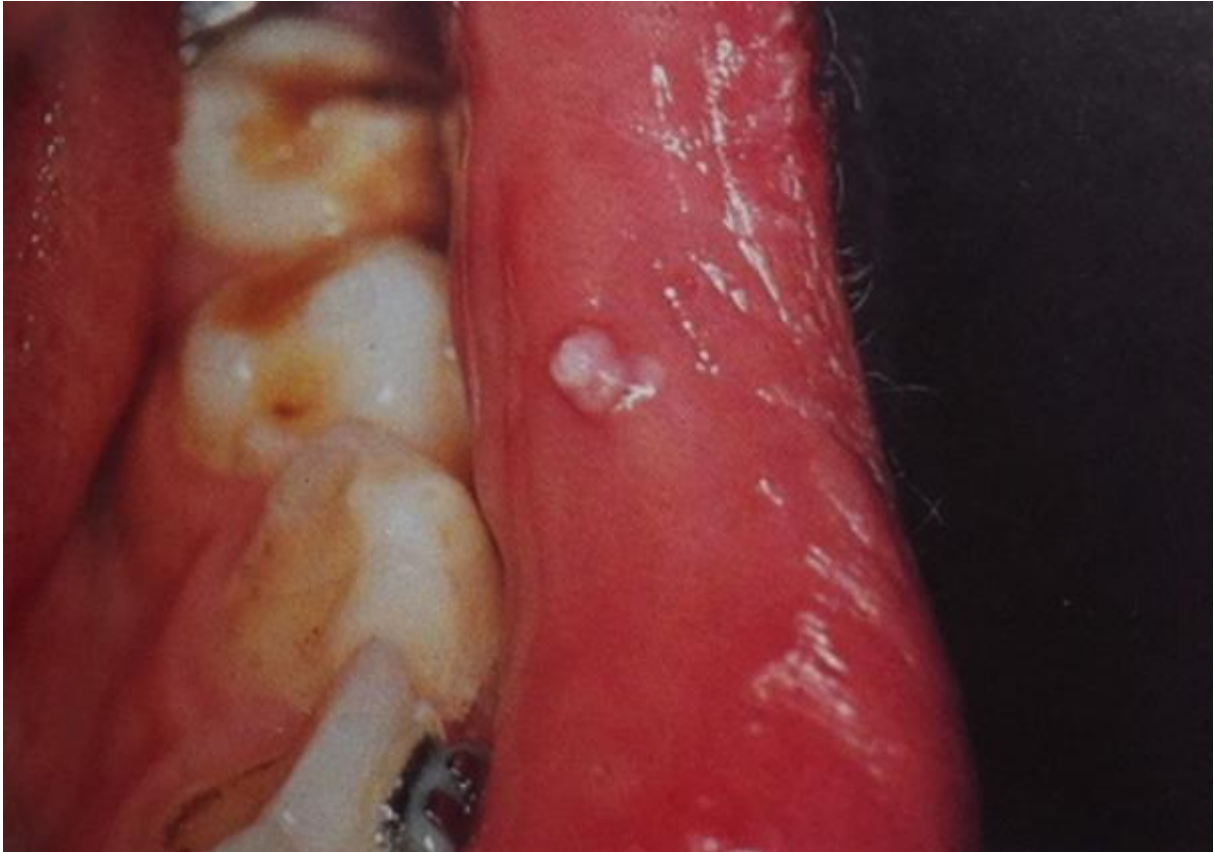

Figure 29 : Verrue vulgaire sur la lèvre (d'après Laskaris George, 2007).

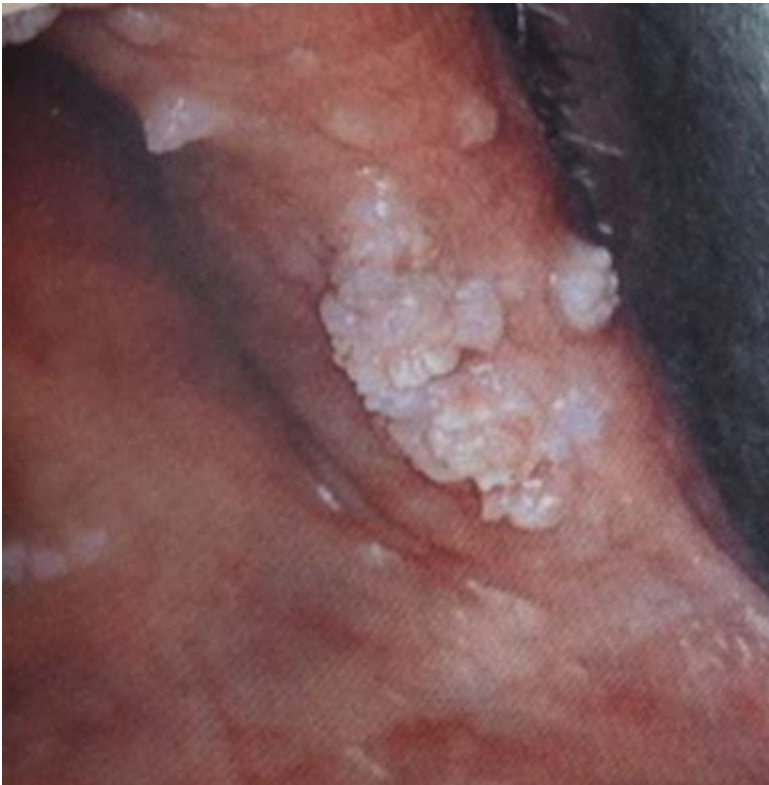

Figure 30 : Verrues vulgaires multiples (d'après Laskaris George, 2007).

2.3.2.3. Condylome acuminé

2.3.2.3.1. Définition

Le condylome acuminé, également appelé verrue vénérienne, est une prolifération bénigne de l'épithélium malpighien généralement localisée au niveau de la peau et de la muqueuse ano-génitale mais qui peut être transmise au niveau de la cavité orale et du larynx. Il est considéré comme une maladie sexuellement transmissible représentant 20% d'entre-elles.

La plupart des condylomes sont transmis à la muqueuse buccale par contact génito-oral mais ils peuvent également être transmis par contact oro-oral, ou par auto-inoculation chez l'adulte. Chez l'enfant, ils peuvent être également le reflet d'abus sexuels (Figure 31) ou d'une transmission *per-partum*. Cependant, bien que la présence d'un agent sexuellement transmissible chez l'enfant au-delà de la période néo-natale soit suggestive d'un abus sexuel, il existe des exceptions comme, par exemple, un contact étroit avec une personne infectée s'étant elle-même inoculé le virus au niveau d'un autre site anatomique (embrassade, partage de serviette de toilette, etc.). Un enfant présentant un condylome acuminé nécessite une évaluation médicale et sociale approfondie afin de déterminer s'il y a des preuves d'abus sexuel ou d'autres maladies sexuellement transmissibles pour établir la source du virus.

Les lésions se développent sur les sites de contacts sexuels. Environ 50% des patients atteints de condylomes génitaux présentent également des condylomes oraux. Les condylomes acuminés sont généralement induits par les HPV 6 et 11 (pour 90% d'entre eux) mais ils peuvent aussi être causés par les HPV 2, 53 et 54. Les types de HPV à haut risque 16, 18 et 31 ont également été détectés dans certaines lésions. Ils sont généralement diagnostiqués chez les adolescents et jeunes adultes mais ils peuvent se développer à tout âge (Lewis, 2009) (Eversole, 2000) (Bocquet and Bagot, 2004) (Sharma et al., 2012) (Beby-Defaux et al., 2011) (Kumaraswamy and Vidhya, 2011) (Prabhu and Wilson, 2013) (Ozdamar et al., 2014) (Dridi et al., 2009).

2.3.2.3.2. Siège

Les sites de prédilection des condylomes acuminés oraux sont le palais dur (Figure 33) et palais mou, le dos et le frein de la langue, le plancher buccal, la muqueuse jugale surtout près des commissures, labiale (Figures 32 et 34) et gingivale (Lewis, 2009) (Dridi et al., 2004) (Prabhu and Wilson, 2013) (Ozdamar et al., 2014) (Dridi et al., 2009) (Percinoto et al., 2014).

2.3.2.3.3. Clinique

Le condylome acuminé apparaît comme une masse exophytique asymptomatique, à large base sessile dans la majorité des cas, bien délimitée, de couleur rose ou blanche, souple, avec de courtes projections de surface émoussées lui donnant une apparence de chou-fleur ou de mûre. Sa taille est variable de 1 à plusieurs millimètres. Les lésions sont rarement solitaires, plutôt multiples et confluentes (Lewis, 2009) (Eversole, 2000) (Sharma et al., 2012) (Kumaraswamy and Vidhya, 2011) (Dridi et al., 2009).

2.3.2.3.4. Diagnostic différentiel

Le condylome acuminé présente des caractéristiques cliniques comparables à celles du papillome, de la verrue vulgaire, du carcinome verruqueux, du xanthome verruciforme, de l'hyperplasie épithéliale focale et des lésions du syndrome de Cowden (hamartome multiple) (Ozdamar et al., 2014) (Dridi et al., 2009) (Percinoto et al., 2014).

Il est cependant généralement plus grand que le papillome (Lewis, 2009) (Eversole, 2000) (Prabhu and Wilson, 2013).

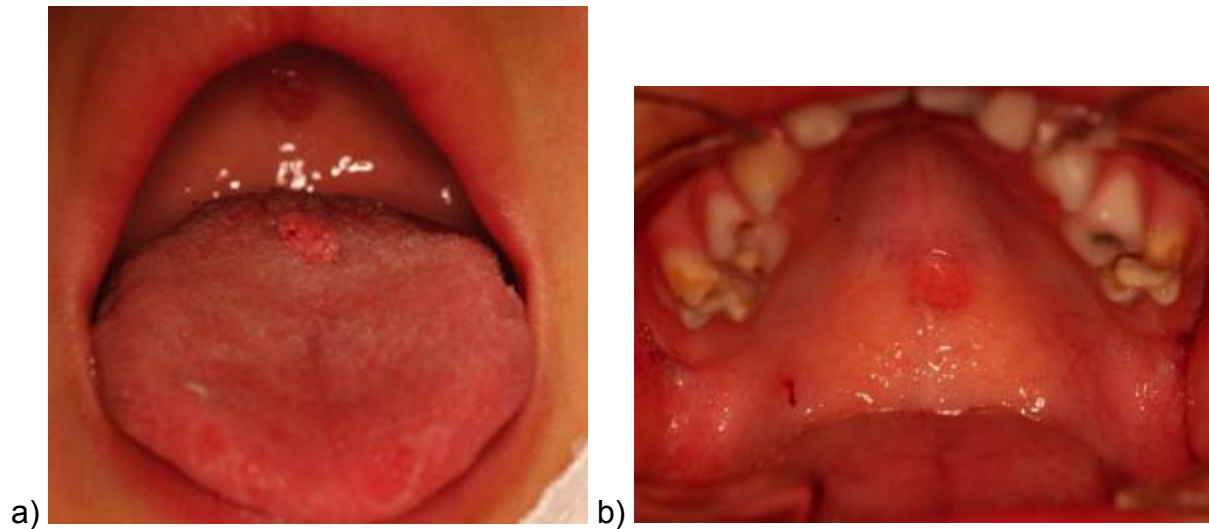


Figure 31 : Condylomes acuminés chez un petit patient de 5 ans abusé sexuellement (d'après Percinoto et al., 2014).

- a) Lésion localisée sur la langue avec une base pédiculée
- b) Lésions localisée sur la partie postérieure du palais dur avec une base sessile

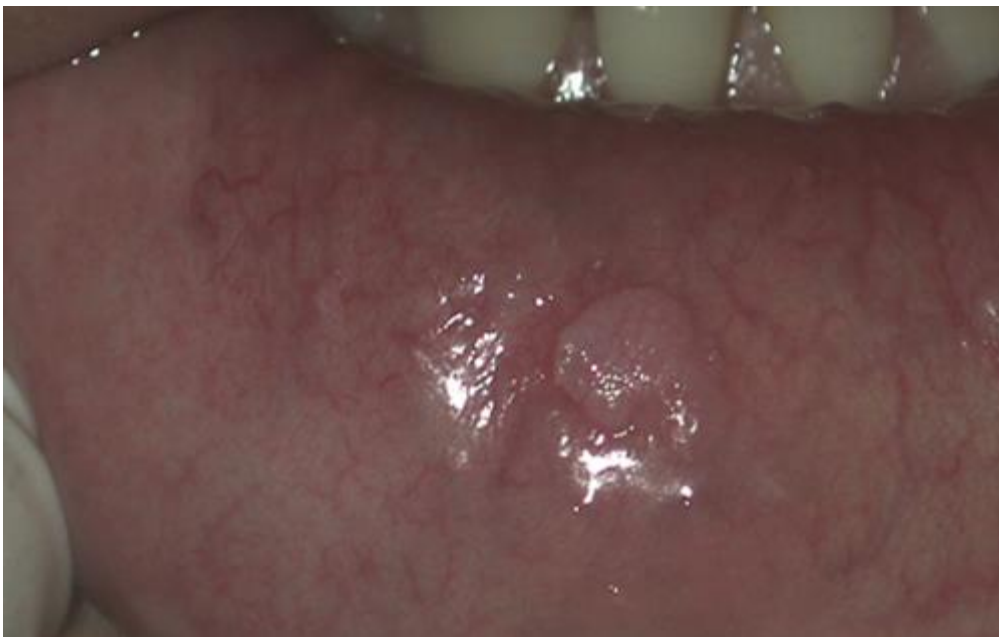

Figure 32 : Condylome acuminé localisé sur la muqueuse labiale inférieure (d'après Reis et al., 2010).

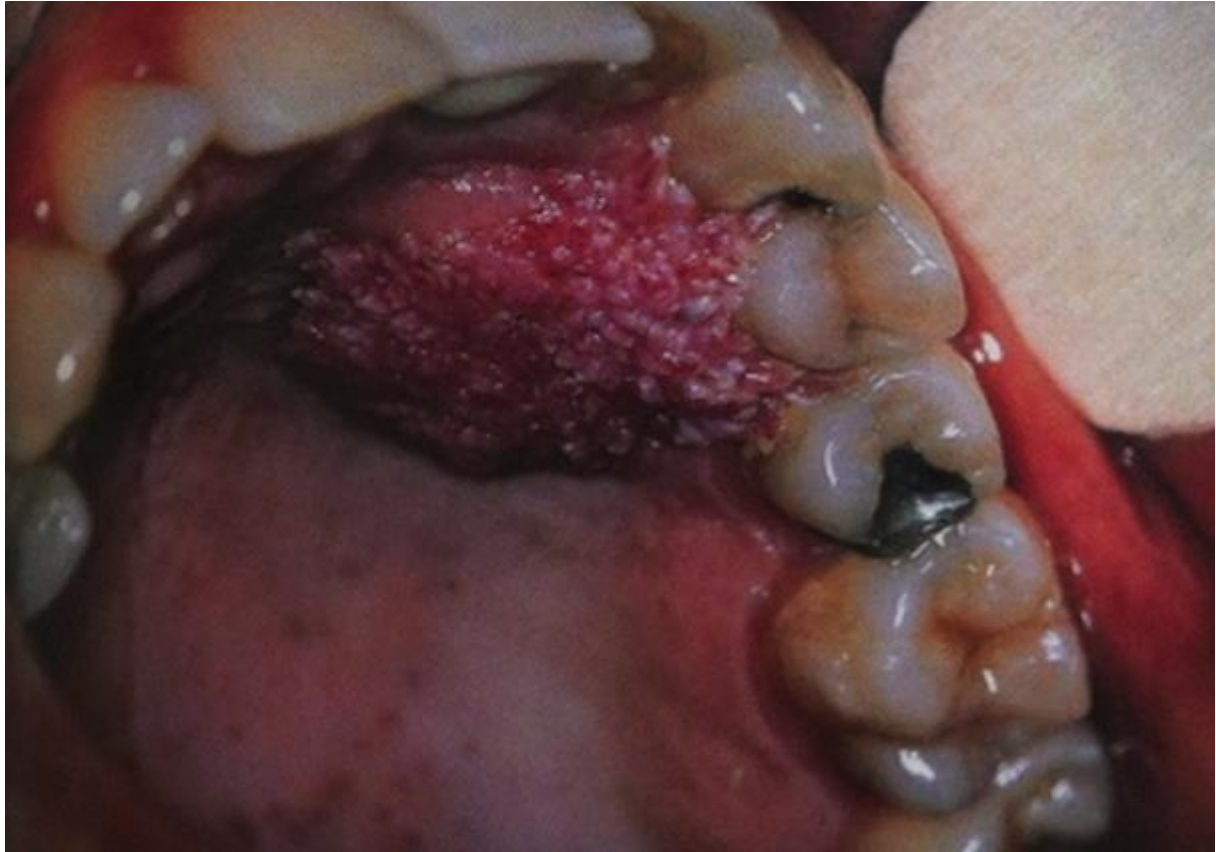


Figure 33 : Multiples condylomes acuminés sur la gencive palatine (d'après Laskaris George, 2007).

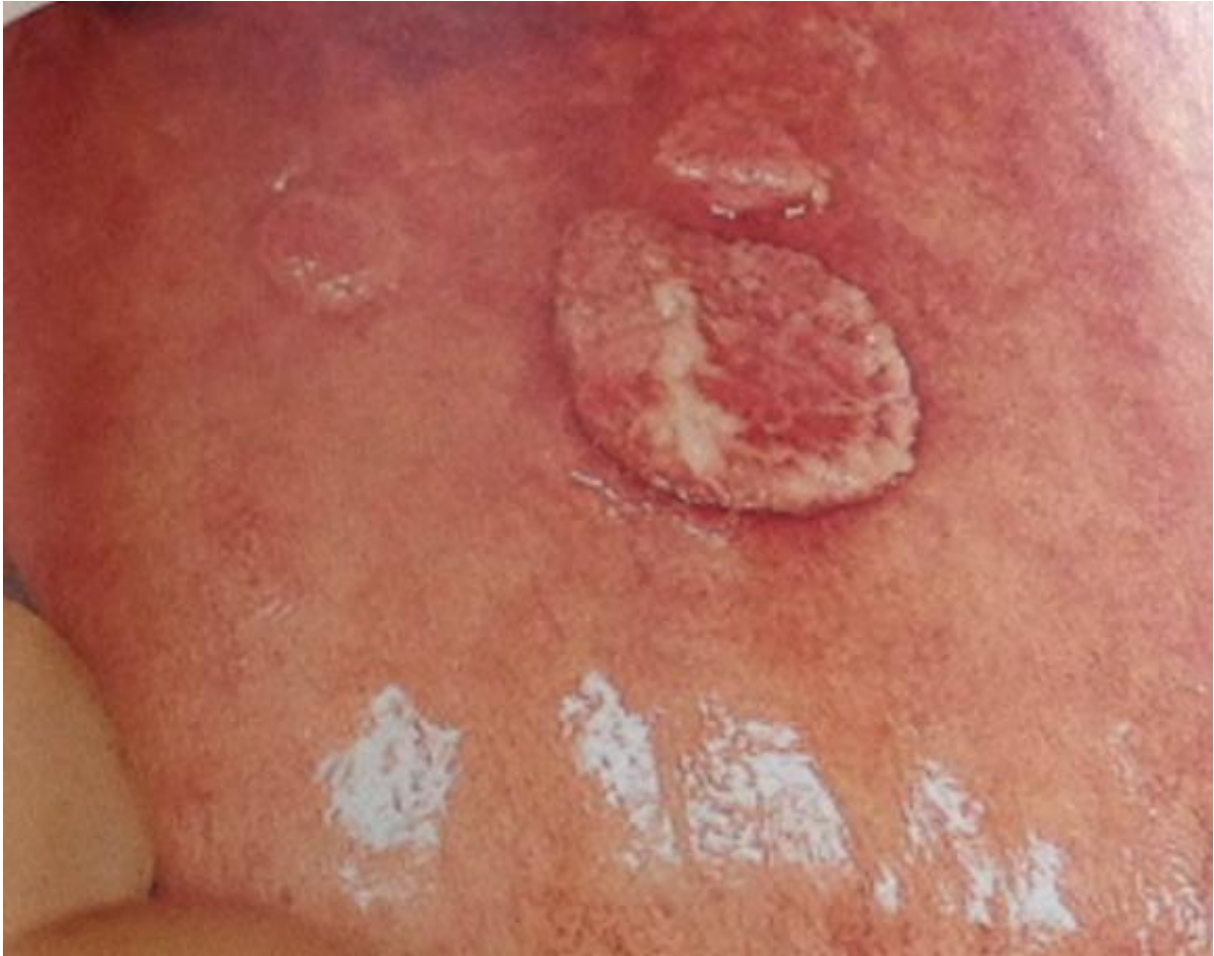

Figure 34 : Multiples condylomes acuminés sur la muqueuse labiale inférieure (d'après Laskaris George, 2007).

2.3.2.4. Hyperplasie épithéliale focale (maladie de Heck)

2.3.2.4.1. Définition

L'hyperplasie épithéliale focale (FEH pour *Focal Epithelial Hyperplasia*), également connue sous le nom de maladie de Heck, est une maladie bénigne relativement rare de la muqueuse buccale. Elle atteint principalement des groupes ethniques et populations spécifiques tels que les Indiens d'Amérique du Nord, Centrale ou du Sud, les Esquimaux d'Alaska, les Sud-Africains et les Antillais, cependant quelques cas sporadiques ont été diagnostiqués en Europe et en Asie. Elle affecte généralement les enfants et adolescents mais peut se produire chez des jeunes adultes. La FEH est associée aux HPV 13 et 32, cependant la répartition géographique de cette maladie, des formes familiales et l'atteinte privilégiée de

certaines tranches d'âge font suspecter une prédisposition génétique. De plus, la malnutrition, une carence en vitamine K, une mauvaise hygiène buccale et le tabac à mâcher ont été signalés comme des facteurs associés (Burkhart, 2012) (Prabhu and Wilson, 2013) (Ricardo et al., 2011) (Kumaraswamy and Vidhya, 2011) (Liu et al., 2012) (Park et al., 2014) (Falaki et al., 2009) (Bocquet and Bagot, 2004) (Beby-Defaux et al., 2011) (Douvier and Dalac, 2004) (Said et al., 2013) (Cubie, 2013) (Eversole, 2000) (Sharma et al., 2012) (Reis et al., 2009).

2.3.2.4.2. Siège

Les lésions affectent préférentiellement les muqueuses labiales (surtout la lèvre inférieure) (Figures 35 et 36), buccale (Figure 37) et linguale, et moins souvent les gencives et le palais. Cependant, toute partie de la muqueuse buccale peut être affectée (Dridi et al., 2004) (Bocquet and Bagot, 2004) (Sharma et al., 2012) (Burkhart, 2012) (Beby-Defaux et al., 2011) (Douvier and Dalac, 2004) (Prabhu and Wilson, 2013) (Ricardo et al., 2011) (Liu et al., 2012) (Puriene et al., 2011) (Park et al., 2014) (Falaki et al., 2009).

2.3.2.4.3. Clinique

La FEH se manifeste par de multiples lésions papulaires ou nodulaires circonscrites, légèrement surélevées, rondes à ovoïdes, souples, sessiles et aplaties, présentant une surface lisse finement pointillée. Lorsqu'elles sont regroupées, les lésions présentent une apparence fissurée ou en pavé. De couleur semblable à la muqueuse adjacente, elles sont habituellement indolores et leur taille varie de 1 à 10 mm de diamètre, en moyenne (Dridi et al., 2004) (Bocquet and Bagot, 2004) (Sharma et al., 2012) (Beby-Defaux et al., 2011) (Kumaraswamy and Vidhya, 2011) (Prabhu and Wilson, 2013) (Ricardo et al., 2011) (Douvier and Dalac, 2004) (Liu et al., 2012) (Puriene et al., 2011) (Said et al., 2013) (Falaki et al., 2009).

2.3.2.4.4. Diagnostic différentiel

Il doit être fait avec les autres lésions papillaires telles que la verrue vulgaire, le papillome, le condylome acuminé multiple (mais les lésions de la FEH sont plus plates et plus nombreuses), avec le xanthome verruciforme, le carcinome verruqueux (tumeur d'Ackerman), l'hyperplasie fibreuse inflammatoire, l'hyperplasie papillaire inflammatoire, ainsi qu'avec les lésions buccales associées au syndrome de Cowden, à la maladie de Crohn et au syndrome d'hypoplasie dermique focale. Le syndrome de néoplasie endocrine multiple de type 2B, qui est une maladie autosomique dominante, peut avoir un aspect intra-oral similaire et doit donc être également pris en compte dans le diagnostic différentiel de la FEH (Burkhart, 2012) (Prabhu and Wilson, 2013) (Ricardo et al., 2011) (Puriene et al., 2011) (Park et al., 2014).

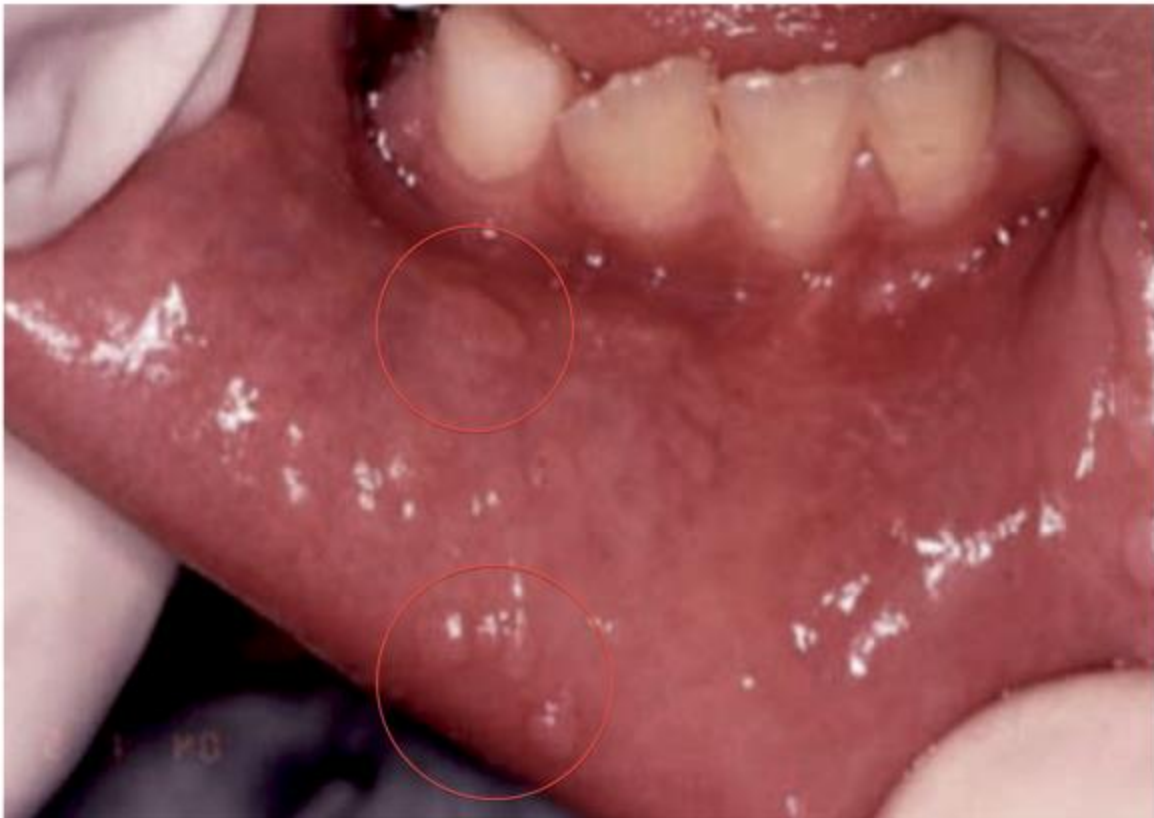

Figure 35 : Hyperplasie épithéliale focale sur la face interne de la lèvre inférieure chez un enfant de 10 ans (d'après Burkhart, 2012).

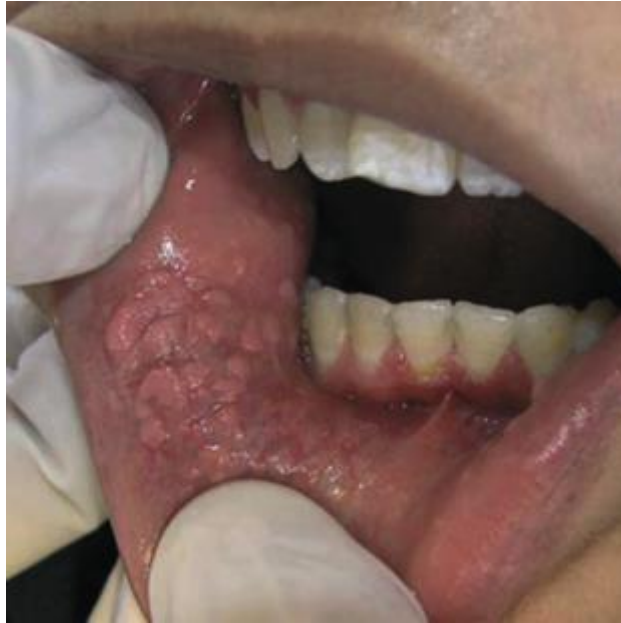

Figure 36 : Hyperplasie épithéliale focale au niveau de la commissure et de la lèvre inférieure (d'après Falaki et al., 2009).

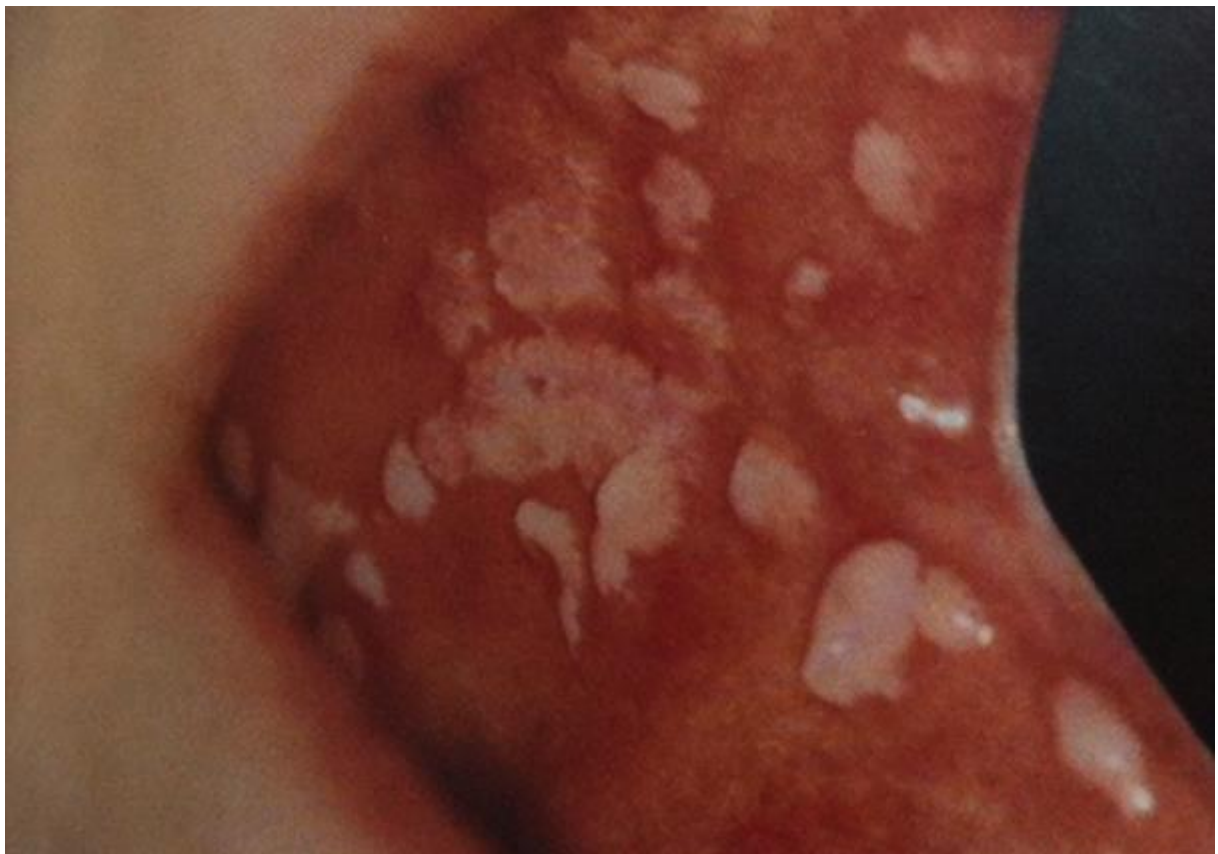


Figure 37 : Lésions multiples d'hyperplasie épithéliale focale (d'après Laskaris George, 2007).

2.3.2.5. Diagnostic

Pour le papillome, la verrue vulgaire et le condylome acuminé, le diagnostic est basé principalement sur l'aspect clinique des lésions, mais il est confirmé par l'examen anatomopathologique (Dridi et al., 2009) (Percinoto et al., 2014).

Concernant l'hyperplasie focale épithéliale, l'examen clinique, l'origine ethnique et la détermination de l'histoire sociale permettent souvent le diagnostic. Cependant, l'examen histologique et la détection des HPV dans le tissu lésionnel après excision chirurgicale confirmeront le diagnostic (Park et al., 2014) (Said et al., 2013) (Falaki et al., 2009).

2.3.2.6. Traitements

Le papillome et la verrue vulgaire peuvent parfois régresser spontanément sans traitement, dans les 2 à 3 ans. Cependant, l'abstention thérapeutique n'est pas de rigueur en raison du risque de transmission, malgré la bénignité de ces lésions.

Il existe différents types de traitements qui sont communs au papillome, à la verrue vulgaire et au condylome acuminé.

L'excision chirurgicale est le traitement de choix. Elle peut être réalisée au bistouri à lame froide, au bistouri électrique ou au laser, et elle permet l'obtention d'une pièce d'exérèse analysable sur le plan histologique.

Alternative à la chirurgie conventionnelle, la chirurgie laser possède de nombreux avantages, tels qu'un très bon contrôle du saignement, l'absence de sutures, la stérilisation des plaies, une bonne cicatrisation, un œdème et une douleur post-opératoires minimales. Cependant, le laser brûle les bords de la pièce excisée rendant l'analyse histologique plus difficile en cas de petites lésions.

En raison de leur superficialité et de leur démarcation claire par rapport aux tissus sains, les lésions sont presque toujours faciles à exciser. La plupart de ces tumeurs ne récidivent pas après exérèse, à l'exception des lésions chez les patients infectés par le virus de l'immunodéficience humaine (VIH) et des lésions multiples qui montrent un comportement différent sur le plan clinique.

Les autres modalités de traitement comprennent l'électrocoagulation, la cryothérapie, les injections intra-lésionnelles d'interférons ainsi que l'application topique d'agents kératolytiques et modificateurs de réponse immunitaire.

L'électrocoagulation réalise une fulguration des lésions grâce à l'utilisation de générateurs à haute fréquence. Le laser et l'électrocoagulation nécessitent le port de masques chirurgicaux et une aspiration efficace car ils provoquent la suspension de particules virales dans l'air.

La cryothérapie est réalisée le plus souvent à l'azote liquide, plus rarement à la neige carbonique, et consiste en des applications répétées de froid par contact direct ou par l'intermédiaire de nébulisation ou d'une cryode, permettant la nécrose de la lésion.

Les agents kératolytiques en application topique tels que l'acide salicylique, l'acide trichloracétique, le 5-fluorouracile ou encore l'imiquimod qui est un modificateur de réponse immunitaire. Ces molécules sont plus ou moins efficaces et possèdent de nombreux effets secondaires.

L'usage des injections intra-lésionnelles d'interférons est réservé aux lésions limitées et résistantes aux autres traitements.

Une surveillance clinique à long terme est nécessaire après traitement ou régression. Le patient doit être informé que l'infection n'est pas guérie et que le virus peut rester dans le corps. En raison du potentiel oncogène de certains HPV, les méthodes de prévention doivent être renforcées pour ces patients (Lewis, 2009) (Babaji et al., 2014) (Reis et al., 2009) (Misir et al., 2013) (Prabhu and Wilson, 2013) (Eversole, 2000) (Angiero et al., 2013) (Collège français des pathologistes, 2014) (Bocquet and Bagot, 2004) (Dridi et al., 2004) (Sharma et al., 2012) (Singh et al., 2013) (Carneiro et al., 2009) (Ozdamar et al., 2014).

Concernant l'hyperplasie focale épithéliale (FEH), le traitement n'est pas toujours indiqué. En effet les lésions, asymptomatiques, régressent spontanément et il n'y a pas de risque de transformation maligne. Cependant, la disparition des lésions se fait généralement sur plusieurs mois voire plusieurs années. Dans certains cas elles peuvent être inesthétiques (si elles sont situées sur la gencive ou la lèvre par exemple), irritantes pour le patient et causer des morsures accidentelles. Lorsque le traitement devient nécessaire, les options disponibles incluent l'exérèse chirurgicale conventionnelle ou au laser, l'électrocoagulation, la cryothérapie et l'application topique d'acide trichloroacétique, acide rétinoïque, imiquimod ou l'utilisation d'interféron.

L'excision chirurgicale conventionnelle est la méthode la plus couramment utilisée et le traitement de choix car elle permet d'obtenir un diagnostic définitif par l'analyse anatomopathologique des lésions, contrairement aux autres traitements (électrocoagulation, cryothérapie et traitements médicamenteux).

L'acide trichloroacétique à 80% s'utilise en application topique (Figure 38) : il faut laver à l'eau et sécher la surface de la lésion, appliquer l'acide sur la lésion à l'aide d'un coton-tige. Après 90 secondes d'application la lésion aura une couleur blanche intense par brûlure chimique. Terminer par un bain de bouche d'une solution tampon créée par un mélange d'eau et de bicarbonate de sodium, afin de neutraliser le pH et éliminer les résidus acides. Le processus est à répéter pour chacune des lésions. Il faudra réaliser 5-6 applications à 15 jours d'intervalle pour obtenir la disparition des lésions. L'imiquimod en crème à 5% doit être appliqué trois fois par semaine pendant environ trois mois.

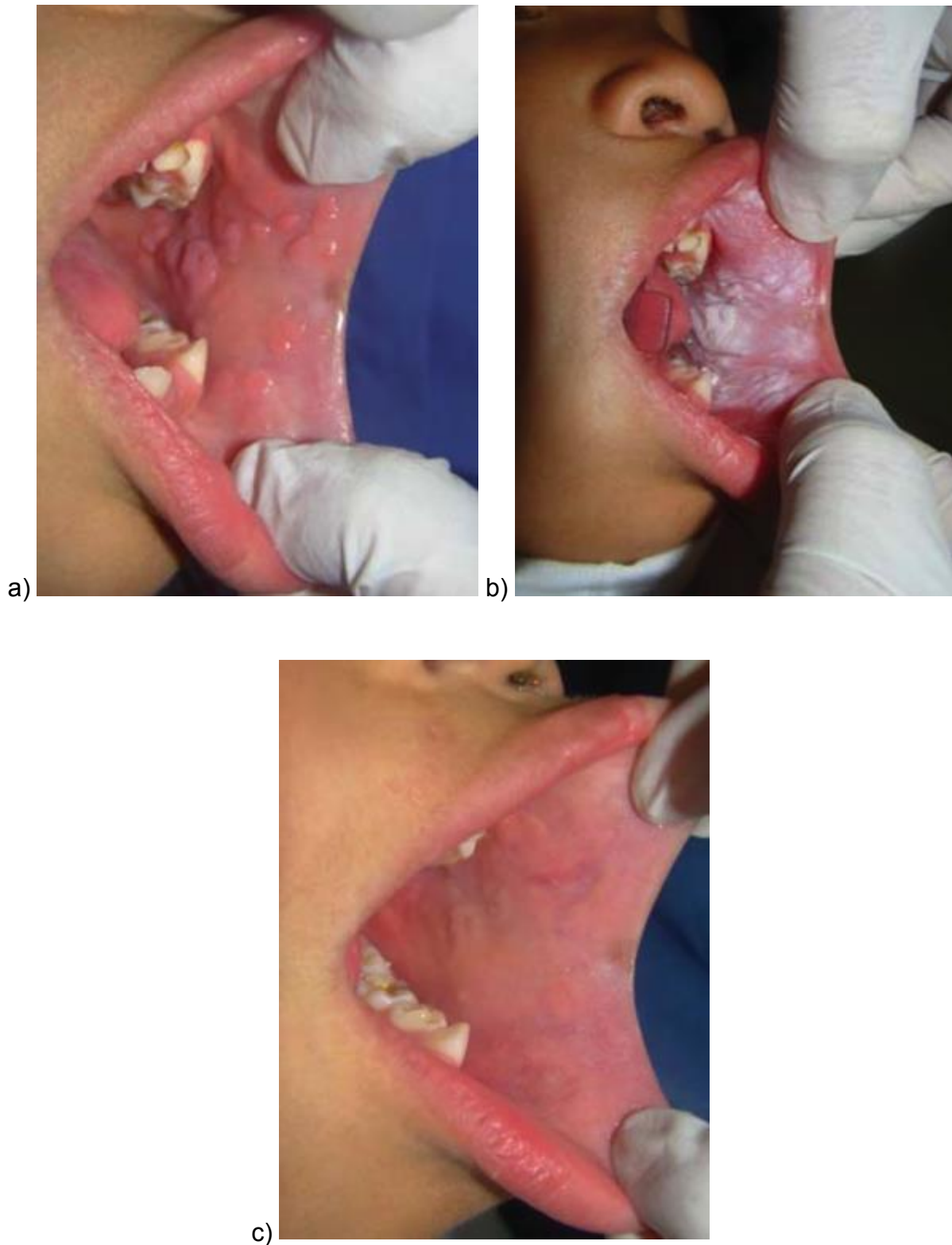


Figure 38 : Hyperplasie épithéliale focale de la muqueuse jugale, traitée à l'acide trichloroacétique à 80% (d'après Ricardo et al., 2011).

- a) Avant traitement, multiples papules localisées au niveau de la muqueuse jugale
- b) Application d'acide trichloroacétique à 80% sur les lésions
- c) Contrôle clinique montrant la résolution complète des lésions

En plus du fait que le diagnostic ne peut pas être confirmé par une analyse histologique, les traitements médicamenteux ont l'inconvénient de s'étaler sur plusieurs semaines voire plusieurs mois, rendant l'observance plus difficile pour les patients.

La récurrence des lésions est possible malgré un traitement efficace ou une régression spontanée (Prabhu and Wilson, 2013) (Puriene et al., 2011) (Said et al., 2013) (Burkhart, 2012) (Falaki et al., 2009) (Ricardo et al., 2011).

Tableau 7 : Tableau récapitulatif sur les lésions bénignes associées aux HPV.

Type de Lésion bénigne	Papillome	Verrue vulgaire	Condylome acuminé	Hyperplasie épithéliale focale
Caractéristiques cliniques	Surface papillomateuse +++ donnant une apparence de chou-fleur. Souvent pédiculé. Souvent unique. Plus kératinisé et plus petit que le condylome.	Aspect très comparable à un papillome mais souvent coexistence de verrues péri-orales ou sur les mains ou les doigts. Très kératinisée. Surtout enfants.	Moins kératinisé (plutôt rose) et plus grand que le papillome. Souvent sessile. Surface papillomateuse. Unique ou multiple.	Papules ou nodules peu saillants, toujours multiples, s'effaçant +/- lorsque la muqueuse est étirée. Couleur de la muqueuse adjacente. Surface lisse, apparence fissurée. Surtout enfants, Indiens d'Amérique, Esquimaux, Antillais, Sud-Africains.
Localisation	Variable.	Lèvres, palais et partie antérieure de la langue.	Variable.	Lèvres et joue.
Types viraux les plus rencontrés	HPV 6 et 11.	HPV 2 et 4.	HPV 6 et 11 (bas risque), HPV 16 surtout, 18 et 31 (haut risque).	HPV 13 et 32.
Traitement habituel	Exérèse.	Exérèse.	Exérèse.	Abstention ou exérèse.

2.3.3. Lésions prénéoplasiques et malignes

2.3.3.1. Papillomatose orale floride

2.3.3.1.1. Définition

Décrite en 1960 par Rock et Fisher puis Weschler et Fisher en 1962, la papillomatose orale floride (POF) est une maladie rare de la cavité buccale et des lèvres caractérisée par la présence de multiples et multifocales excroissances papillomateuses et verruciformes qui forment des plaques blanches confluentes. Elle rentre dans le cadre des carcinomes verruqueux et doit être considérée comme une entité pouvant évoluer de la leucoplasie au carcinome épidermoïde. Le carcinome verruqueux est un carcinome épidermoïde de bas grade ayant un faible potentiel métastatique. Histologiquement, la lésion de POF est constituée d'un épithélium papillomateux et acanthosique, partiellement kératinisé avec des crêtes allongées ce qui la distingue d'un carcinome verruqueux. Elle semble donc être une autre forme de carcinome verruqueux, localement agressive, avec un faible degré de malignité qui métastase rarement localement et ne cause pas de métastases généralisées. Elle se développe sur une muqueuse saine ou sur des lésions préexistantes comme une leucoplasie, un lichen atypique ou un ulcère traumatique par exemple. Diagnostiquée plus fréquemment chez les hommes que chez les femmes, les patients entre 60 et 80 ans sont préférentiellement touchés. Les HPV 6, 11 et 16 ont été identifiés mais le HPV n'est pas la seule étiologie possible : le tabac sous toutes ces formes de consommation et la mastication de bétel ont également été reconnus responsables de POF. Un déficit immunitaire, une irritation dentaire, la syphilis, une hypovitaminose A et une infection orale sont également des facteurs prédisposant (Kallarakal et al., 2013) (Bocquet and Bagot, 2004) (Douvier and Dalac, 2004) (Eversole and Sorenson, 1974) (Wenzel et al., 2003) (Grinspan and Abulafia, 1979).

2.3.3.1.2. Siège

La POF s'observe essentiellement sur la muqueuse jugale, la gencive, les crêtes alvéolaires mais elle peut également toucher le palais, le plancher de bouche, la

langue et les lèvres (Douvier and Dalac, 2004) (Eversole and Sorenson, 1974) (Wenzel et al., 2003) (Grinspan and Abulafia, 1979).

2.3.3.1.3. Clinique

La papillomatose orale floride possède quasiment les mêmes caractéristiques cliniques et histologiques que le carcinome verruqueux de la cavité buccale décrit par Ackerman (Eversole and Sorenson, 1974).

La lésion est unique dans la majorité des cas mais elle peut également être multiple. Généralement végétante, elle est parfois verruqueuse simulant un carcinome et a tendance à être invasive mais sans propagation métastatique.

Dans les premiers stades, les lésions peuvent apparaître blanches, avec des taches translucides, se développant sur une base érythémateuse. Moins fréquemment, la POF peut se manifester par des lésions érosives ou ulcérées, en particulier sur les lèvres. Les lésions débutantes se développent très lentement et se dilatent plus en surface qu'en profondeur. La POF est initialement asymptomatique mais peut cependant parfois provoquer des douleurs au niveau de l'oreille ou des difficultés à mâcher.

La morphologie des tumeurs complètement développées est variable, cependant l'image prédominante est constituée de lésions blanches à surface végétante comparables à des grappes de choux de Bruxelles. Leur surface est parfois verruqueuse ou granulomateuse. Ces lésions sont assez circonscrites avec une base pédiculée. Leur taille varie généralement entre 1,5 et 2 cm. Elles sont brillantes, translucides et humides dû à un œdème cellulaire intra-épithélial. Lorsque la tumeur est entièrement développée, elle peut interférer avec la mastication ou la parole en raison de sa taille.

La consistance est initialement douce comme du caoutchouc, qui évolue vers une dureté fibreuse. La base n'est généralement pas infiltrée sauf dans les lésions avancées. Les tumeurs vascularisées saignent un peu au contact. Les lésions avancées envahissent finalement les tissus mous adjacents (la peau par exemple) et les os, et peuvent atteindre une grande taille. Elles peuvent également s'ulcérer et développer une fistule.

Les lésions avancées peuvent causer la perte des dents concernées (Grinspan and Abulafia, 1979).

2.3.3.1.4. Diagnostic différentiel

La papillomatose orale floride ressemble étroitement au carcinome verruqueux. Elle présente des caractéristiques cliniques similaires avec l'épithélioma in situ, la leucoplasie verruqueuse et le carcinome épidermoïde. On peut la différencier de l'épithélioma in situ qui présente des cellules atypiques à travers l'épithélium, et de la leucoplasie verruqueuse qui est une tumeur de nature kératosique. La microscopie électronique permet de différencier la POF du carcinome classique. De plus, les lésions du carcinome sont opaques contrairement à celles de la POF qui sont brillantes et translucides. Elle peut aussi ressembler à une papillomatose (des papillomes multiples et confluent), à un condylome acuminé géant couvrant une grande partie de la muqueuse buccale ou à une candidose hyperplasique rétro-commissurale (Grinspan and Abulafia, 1979).

2.3.3.1.5. Traitement

Le traitement de cette maladie est difficile, en raison d'un grand taux de récurrence après traitement. En effet, la POF est résistante à toutes les formes de thérapie.

Les traitements sont similaires à ceux du carcinome classique : chirurgie, radiothérapie, médicaments cytostatiques locaux et systémiques tels que le méthotrexate, la bléomycine, le 5-fluorouracile et les rétinoïdes, l'électrocoagulation, etc.

L'exérèse chirurgicale large conventionnelle ou au laser est le traitement de choix. Grinspan et Abulafia recommandent d'initier le traitement par des médicaments cytostatiques comme le méthotrexate. Si ce dernier ne suffit pas à éliminer, ils suggèrent d'utiliser l'électrocoagulation ou la cryothérapie à l'azote liquide pour les lésions superficielles, et de procéder à la chirurgie et la radiothérapie pour les lésions plus profondes.

Une surveillance étroite doit ensuite être instaurée en raison des récurrences fréquentes (Douvier and Dalac, 2004) (Wenzel et al., 2003) (Grinspan and Abulafia, 1979).

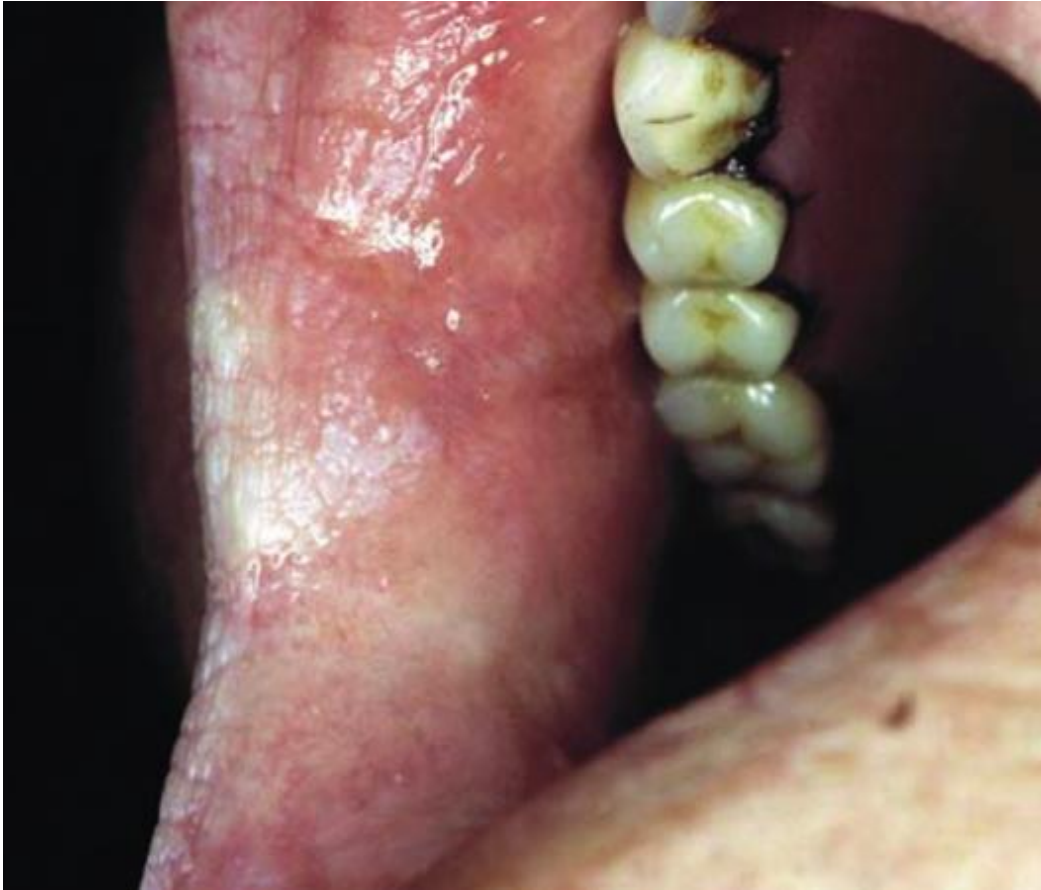

Figure 39 : Papillomatose orale floride rétro-commissurale (d'après Douvier and Dalac, 2004).

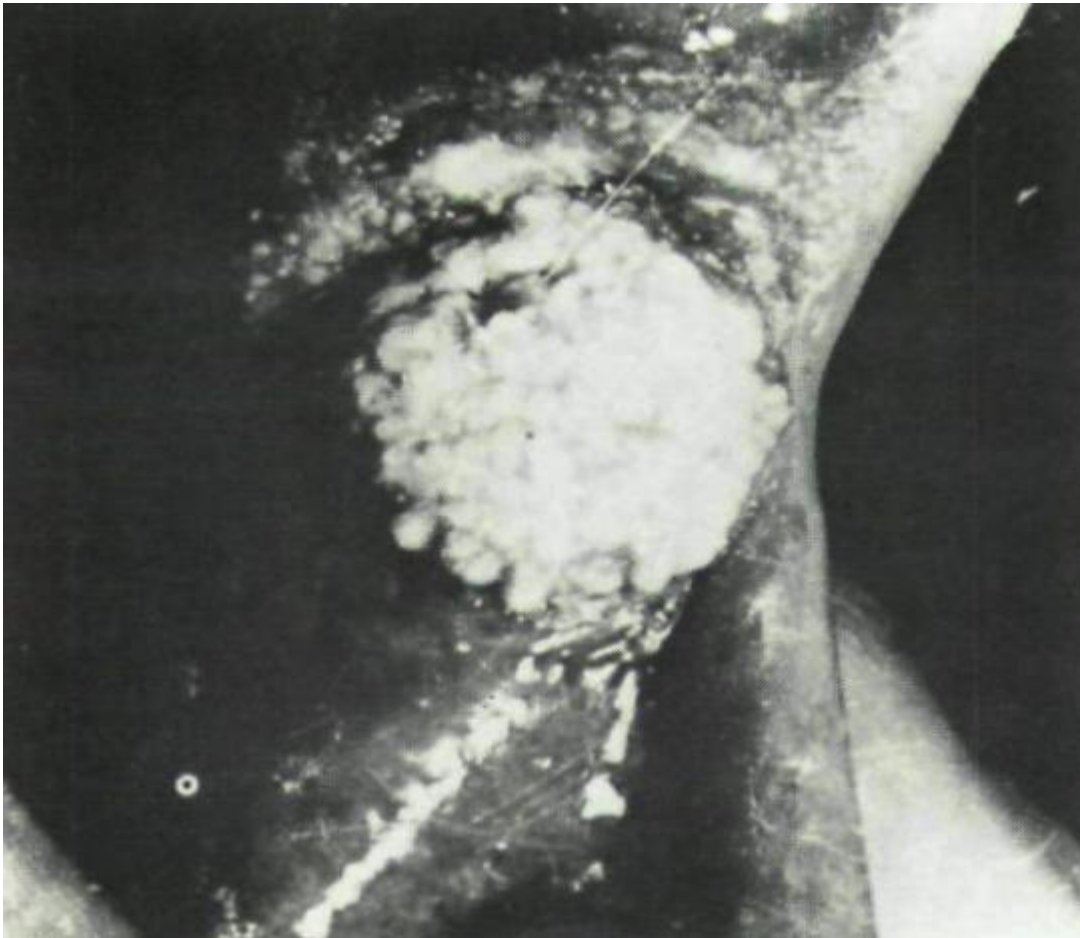

Figure 40 : Papillomatose orale floride rétro-commissurale ; lésion végétante (d'après Grinspan and Abulafia, 1979).

2.3.3.2. Leucoplasie

2.3.3.2.1. Définition

La leucoplasie est la lésion potentiellement maligne la plus fréquente de la cavité buccale. Elle peut régresser de façon imprévisible, rester stable ou évoluer vers un carcinome. Environ 3 à 6% des leucoplasies montrent une transformation maligne. Leucoplasie est un terme décrivant une lésion blanche de la muqueuse buccale qui ne peut pas être caractérisée cliniquement ou au microscope comme toute autre maladie orale définie. Selon l'Organisation Mondiale de la Santé (OMS), la leucoplasie orale est définie comme une plaque blanche de risque discutable excluant les autres maladies ou les troubles ne comportant pas de risque accru de cancer. Selon de nombreux rapports, des génotypes de HPV à haut risque sont les

plus prévalent dans les leucoplasies orales (y compris la leucoplasie verruqueuse proliférative) tels que le HPV 16 qui a été détecté dans plus de 80% d'entre elles, mais également le HPV 18. Les types de HPV 2, 6 et 11 ont également été détectés dans des leucoplasies. L'infection orale par le HPV fait donc partie des étiologies de la leucoplasie, au même titre que les agents toxiques exogènes tels que la consommation de tabac ou d'alcool, les traumatismes chroniques, une réaction électro-galvanique causée par deux matériaux de restauration différents et les rayonnements ultra-violets.

La leucoplasie verruqueuse proliférative (LVP) est une forme distincte de leucoplasie orale qui tend à survenir chez les femmes âgées, dont moins de 40% consomment du tabac. Après de nombreuses années, la lésion peut évoluer vers un carcinome verruqueux, un carcinome épidermoïde ou un carcinome invasif. Elle possède un taux de transformation maligne plus élevé que les autres leucoplasies. Son étiologie n'est pas claire, mais certains auteurs lui ont suggéré une association avec le HPV (Feller and Lemmer, 2012) (Eversole, 2000) (Kumaraswamy and Vidhya, 2011) (Prabhu and Wilson, 2013).

2.3.3.2.2. Siège

Les lésions sont généralement situées sur la gencive (Figure 41) et se prolongent dans le vestibule (Eversole, 2000). En ce qui concerne la leucoplasie verruqueuse proliférative, ce sont les gencives et crêtes alvéolaires qui sont les sites privilégiés (Prabhu and Wilson, 2013).

2.3.3.2.3. Clinique

Il y a deux formes cliniques de leucoplasies orales : homogène et non-homogène. Chaque type peut se produire comme une lésion isolée ou comme des lésions multiples. La lésion peut varier en taille de quelques millimètres à plusieurs centimètres.

La leucoplasie homogène est une plaque plate uniformément blanche avec une surface relativement lisse (Figure 42).

La leucoplasie non-homogène peut être nodulaire ou verruqueuse avec une surface ridée ou ondulée, ou peut être un mélange de zones blanches et rouges appelées érythroleucoplasies.

L'aspect clinique de la leucoplasie orale peut évoluer au cours du temps. Certaines lésions homogènes peuvent devenir plus grandes ou non-homogènes, mais la plupart des leucoplasies orales resteront stables ou régresseront, tandis que quelques-unes subiront une transformation cancéreuse.

La leucoplasie verruqueuse proliférative (Figures 43 et 44), considérée soit comme un sous-type clinique de la leucoplasie non-homogène, soit comme une entité clinique distincte, est caractérisée par des lésions hyperkératosiques multiples à croissance lente qui affectent de larges zones de l'épithélium buccal, et peut progresser vers un carcinome verruqueux ou un carcinome épidermoïde (Feller and Lemmer, 2012) (Prabhu and Wilson, 2013).

2.3.3.2.4. Diagnostic différentiel

D'autres lésions blanches sont cliniquement semblables à la leucoplasie telles que le nœvus spongieux de Cannon, un leucœdème, une morsure chronique, une kératose tabagique, un carcinome verruqueux ou épidermoïde, la *linea alba*, le lichen plan buccal, la leucoplasie orale chevelue, les lésions du lupus érythémateux disséminé ainsi que la syphilis secondaire (Martorell-Calatayud et al., 2009).

2.3.3.2.5. Traitement

Comme les leucoplasies sont potentiellement malignes et que certaines pourront évoluer vers un carcinome, les leucoplasies orales doivent être traitées. Lorsqu'il s'agit de deux ou trois lésions circonscrites accessibles, le traitement de choix est l'exérèse chirurgicale. Pour les multiples et grandes leucoplasies pour lesquelles l'exérèse entraînerait des déformations ou des incapacités fonctionnelles, le traitement peut se faire par cryochirurgie, chirurgie au laser ou par l'application de bléomycine topique. Toutefois, indépendamment de l'étendue de la lésion ou du type de traitement utilisé, dans au moins 30% des cas traités les leucoplasies récidivent, et le traitement ne pourra prévenir la progression de certaines leucoplasies en

carcinome. Tout changement dans la couleur, la texture ou la taille, et l'apparition de nouvelles leucoplasies sur d'autres sites oraux sont des signes démontrant la possibilité de transformation cancéreuse (Feller and Lemmer, 2012).

Après exérèse chirurgicale les leucoplasies ont tendance à réapparaître et à se propager latéralement (Eversole, 2000).

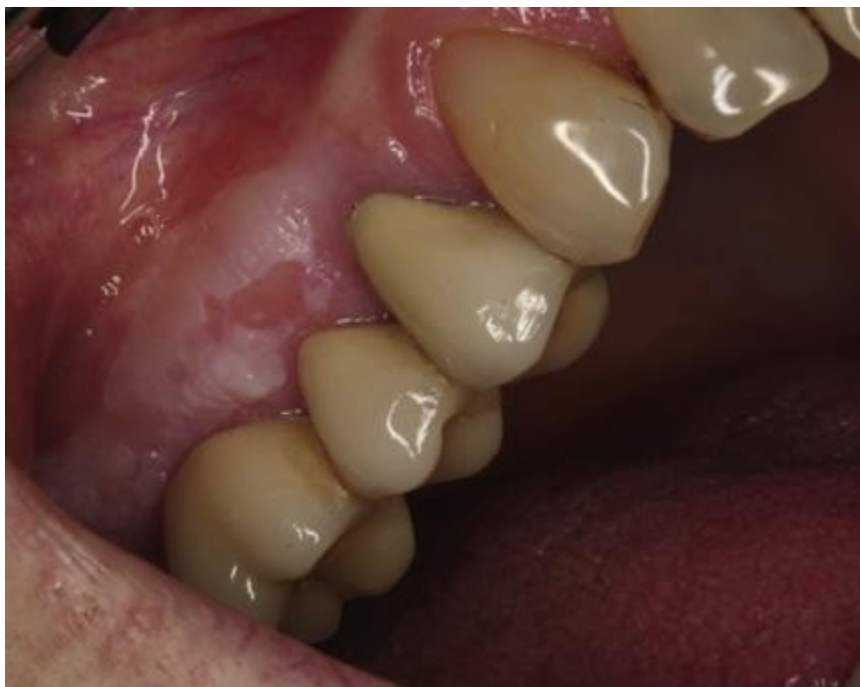

Figure 41 : Leucoplasie gingivale maxillaire postérieure (d'après Dalla Torre et al., 2015).

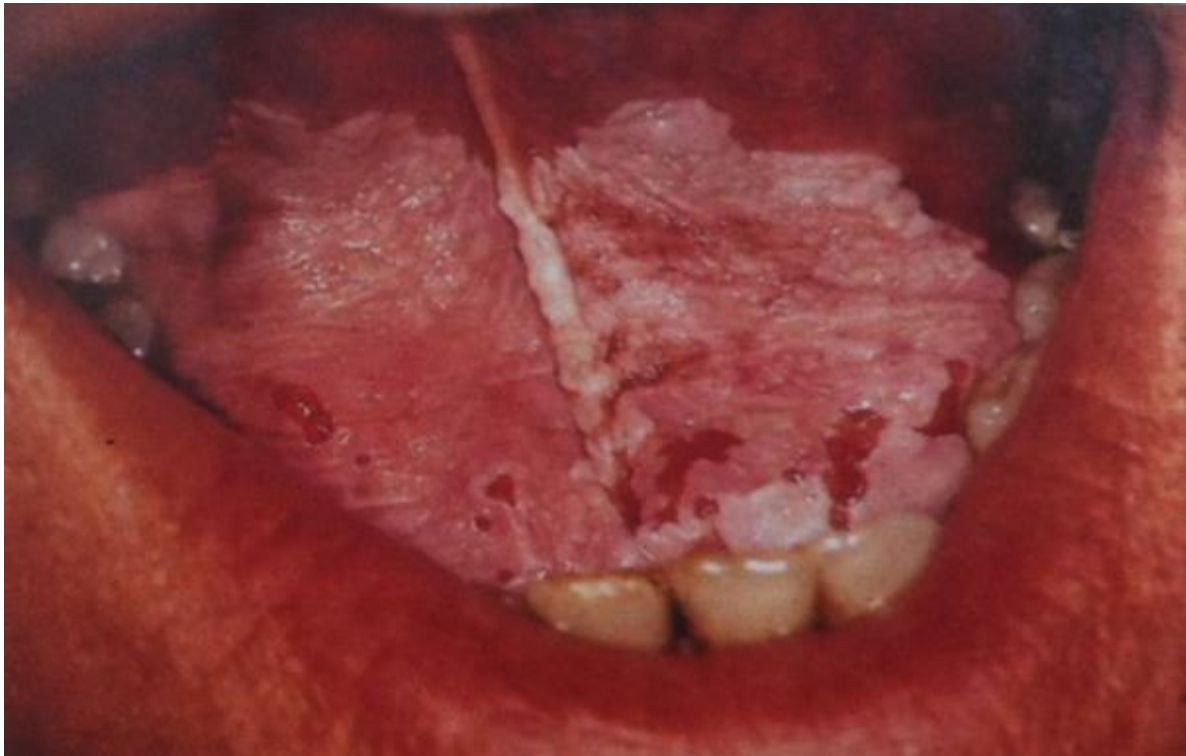

Figure 42 : Leucoplasie homogène (d'après Laskaris George, 2007).

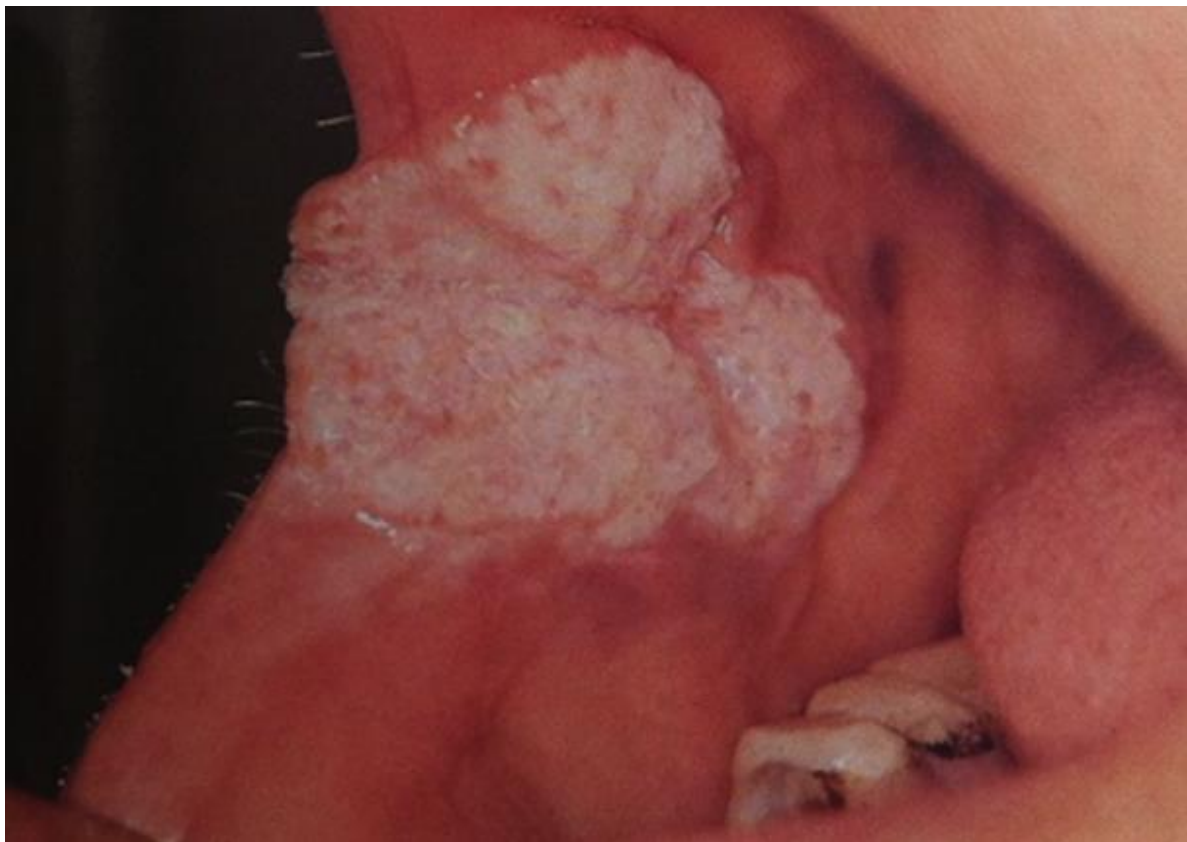

Figure 43 : Leucoplasie verruqueuse proliférative (d'après Laskaris George, 2007).

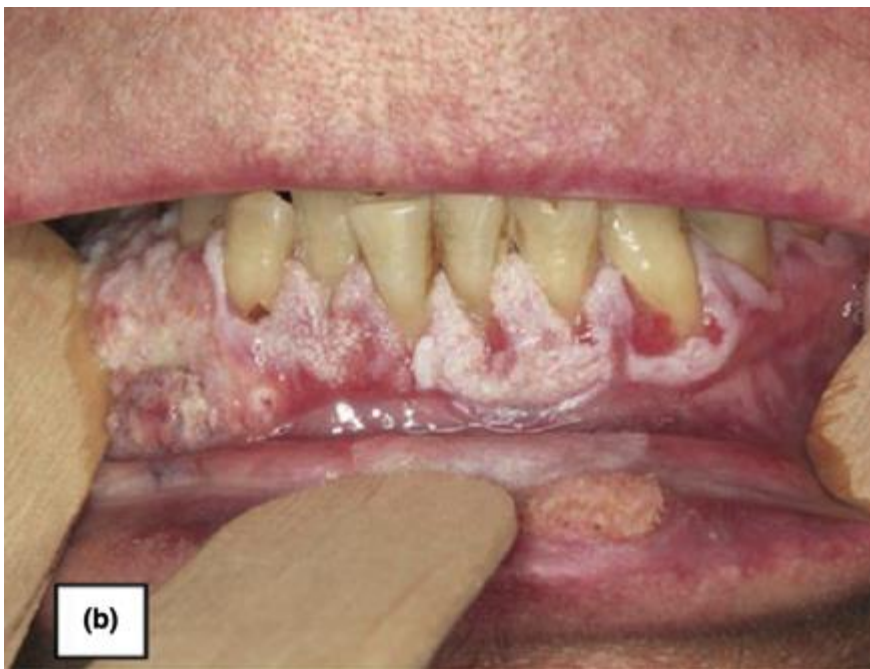
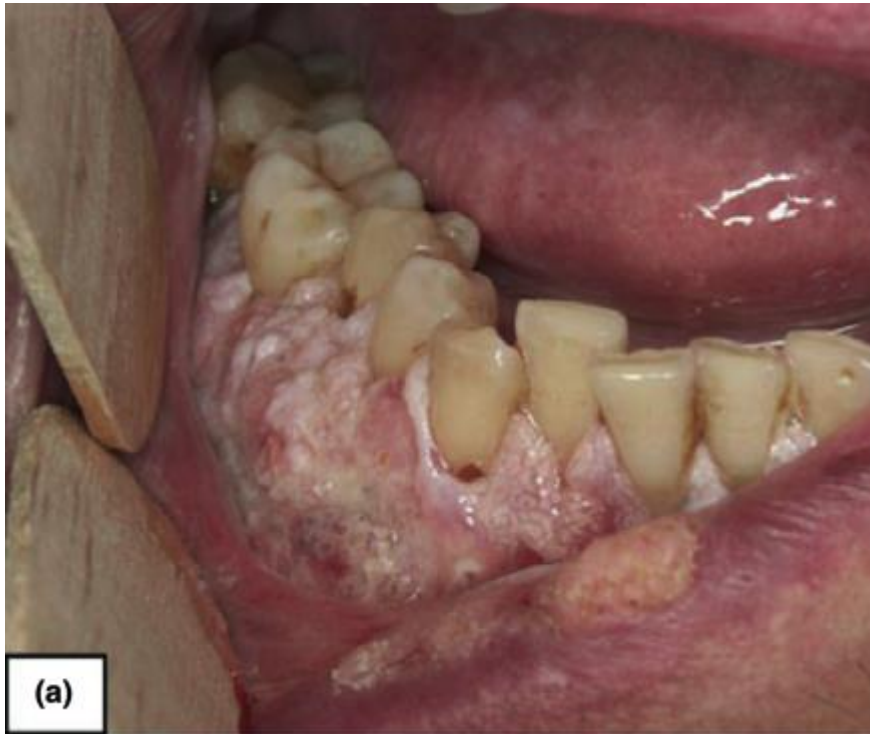
Figure 44 : Leucoplasie verruqueuse proliférative (d'après Gonzalez-Moles et al., 2008).

2.3.3.3. Lichen plan

2.3.3.3.1. Définition

Le lichen plan est un trouble inflammatoire chronique cutanéomuqueux à médiation immunitaire, qui peut toucher les muqueuses buccales et génitales, la peau, les ongles et le cuir chevelu. La prévalence varie de 0,5 à 3% de la population générale selon les auteurs. Il affecte plus fréquemment les femmes, de peau blanche âgées de 30 à 60 ans. Son étiologie exacte est incertaine et la pathogénie reste encore l'objet de beaucoup de spéculations. Certains éléments de preuve indiquent que la maladie est un processus immunologique provoqué par un antigène non-identifié chez un patient génétiquement prédisposé qui stimule les lymphocytes T cytotoxiques CD8+ dirigés contre les kératinocytes basaux entraînant alors leur apoptose et donc la destruction de la couche basale de l'épithélium. L'antigène qui déclenche la réponse immunitaire inflammatoire peut être un auto-antigène ou un antigène exogène. De nombreux facteurs favorisant l'apparition du lichen plan buccal (LPB) ont été rapportés :

- certains médicaments, tels que les anti-inflammatoires non-stéroïdiens (AINS), les bêtabloquants, certains inhibiteurs de l'enzyme de conversion de l'angiotensine, les sulfonylurées, certains antipaludéens, la méthyl dopa, la pénicillamine,
- des matériaux dentaires parmi lesquels on peut citer l'amalgame, l'or, le cobalt, le palladium, le chrome, le sulfate de cuivre, les résines composites, et également les prothèses amovibles. Le terme de « réactions lichénoïdes orales » est généralement utilisé lorsque des médicaments ou des matériaux dentaires induisent des lésions similaires au LPB.
- Les agents viraux tels que le virus de l'immunodéficience humaine (VIH), le virus de l'hépatite C (VHC), le virus d'Epstein Barr (EBV), l'herpès virus humain de type 6 (HHV-6), le virus varicelle-zona (VZV), le cytomégalovirus (CMV) mais également le HPV,
- Les allergènes de contact, y compris les arômes de dentifrice surtout les cinnamates,
- un stress intense, un choc psychique ou un terrain anxiodépressif,
- Les traumatismes de la muqueuse,

- Mais aussi des troubles auto-immuns comme la cirrhose biliaire primitive ou l'hépatite chronique active par exemple, des maladies intestinales telles que la maladie cœliaque, la maladie de Crohn ou la colite ulcéreuse, le diabète, l'hypertension artérielle, le psoriasis, la lithiase urinaire, le syndrome de Turner, ainsi que certaines lésions cancéreuses comme le cancer du sein ou l'adénocarcinome métastatique.

De nombreuses associations ont donc été rapportées, certaines étant probablement fortuites.

Bien que reconnu par l'OMS, le potentiel malin du LPB reste encore très controversé. La transformation maligne a été rapportée dans 0 à 12,5% des cas selon les auteurs (la moyenne étant de 1 à 2%), principalement des lésions érosives (Prabhu and Wilson, 2013) (Gupta and Jawanda, 2015) (Werneck et al., 2015) (Gonzalez-Moles et al., 2008). Elle pourrait résulter d'une synergie entre agents intrinsèques (médiateurs de l'inflammation) et agents extrinsèques (tabac, alcool, infection au HPV).

Il a été démontré que le HPV joue un rôle dans l'étiologie du LPB, et qu'il est associé à sa progression maligne. Le taux de HPV détecté dans le LPB est environ deux fois plus élevé que dans la muqueuse buccale normale. La présence du HPV pourrait renforcer l'effet de substances cancérigènes et augmenter le risque de transformation maligne. Les types 11, 16 et 18 ont été retrouvés dans ces lésions (Mattila et al., 2012) (Kumaraswamy and Vidhya, 2011) (Prabhu and Wilson, 2013) (Syrjänen et al., 2011) (Payeras et al., 2013) (Gupta and Jawanda, 2015) (Werneck et al., 2015) (Farhi and Dupin, 2010).

2.3.3.3.2. Siège

Tous les sites de la cavité orale peuvent être impliqués, les plus communs étant la muqueuse jugale, linguale puis gingivale. Moins fréquemment, le LPB se développe sur le palais et les lèvres, et encore plus rarement au niveau du plancher de bouche (Gupta and Jawanda, 2015) (Werneck et al., 2015).

2.3.3.3. Clinique

Cliniquement, le LPB peut se présenter sous six formes différentes : papuleuse, en plaques, réticulaire, atrophique, érosive ou bulleuse, chacune présentant des caractéristiques spécifiques et apparaissant sous des formes isolées ou associées. La forme réticulaire (Figures 45, 48 et 49) est la plus fréquente, asymptomatique, se présentant sous la forme de taches blanches en réseaux ou en plaques kératosiques. Elle montre un motif en « feuille de fougère » avec des stries entrelacées appelées stries de Wickham, est généralement bilatérale et plus ou moins symétrique, et implique dans la plupart des cas la muqueuse jugale postérieure.

La forme érosive (Figures 47, 50 et 51), moins fréquente, est symptomatique, allant d'un léger inconfort à des épisodes de douleurs intenses. Elle se présente sous la forme d'érosions douloureuses rouge vif vernissé, à fond œdématié, de taille variable, de forme parfois arrondie, ovale ou irrégulière, légèrement en saillie. La forme érosive est rarement isolée.

Le lichen atrophique (Figure 52) est une forme d'évolution d'un LPB ancien, qui présente des plages discrètement rougeâtres diffuses et donne un aspect lisse et légèrement déprimé à la muqueuse.

Le type en plaque montre des irrégularités homogènes blanchâtres semblables à la leucoplasie, et implique principalement le dos de la langue et la muqueuse jugale.

La forme papuleuse (Figure 46), rarement observée, présente des petites papules blanches avec de fines stries en périphérie.

La forme bulleuse est la plus inhabituelle (Figure 53), présentant des cloques qui augmentent en taille et ont tendance à se rompre, laissant la surface ulcérée et douloureuse.

Gêne, picotements, brûlures, démangeaisons sont présents dans les formes symptomatiques. Les manifestations du LPB peuvent persister pendant des années en alternance entre des périodes de repos et d'exacerbation (Payeras et al., 2013) (Farhi and Dupin, 2010) (Gupta and Jawanda, 2015).

2.3.3.3.4. Diagnostic

Le diagnostic est basé sur l'examen clinique et histopathologique. Dans le cas de lésions typiques (manifestations typiques de la structure réticulaire), le diagnostic est facile à établir à partir de la seule observation clinique. Cependant, la biopsie est la procédure recommandée pour poser le diagnostic définitif. En cas de lésions atypiques avec des motifs particuliers, le diagnostic devient particulièrement difficile et ne peut pas être fait cliniquement de façon certaine. L'interrogatoire, qui a pour objectif de rechercher le ou les facteurs pouvant être responsables du développement du LPB, doit mettre en évidence les antécédents médicaux, les médicaments absorbés, la présence de gênes fonctionnelles, douleurs, brûlures ou sécheresse buccale. Il doit également permettre d'évaluer le comportement psychique et le niveau d'anxiété.

L'examen exobuccal doit comprendre une exploration des aires ganglionnaires car les carcinomes épidermoïdes sur le lichen essaient très rapidement dans les ganglions lymphatiques du cou, mais également la recherche d'autres localisations du lichen plan (au niveau cutané, essentiellement sur la face antérieure des poignets et des avant-bras). L'examen endobuccal doit rechercher la qualité des restaurations et des prothèses dentaires, leur emplacement par rapport aux lésions et la recherche d'éventuels traumatismes de la muqueuse buccale. L'examen anatomopathologique permet d'affirmer le diagnostic et d'évaluer l'activité et le retentissement du LPB dans un but thérapeutique et de suivi (Payeras et al., 2013) (Gupta and Jawanda, 2015) (Werneck et al., 2015) (Chbicheb and Wady, 2008).

2.3.3.3.5. Diagnostic différentiel

Le diagnostic différentiel est très large. Il faut éliminer les lignes blanches en réseau de certaines joues flasques (disparition par étirement de la muqueuse), une morsure de la joue, les leucoplasies, les kératoses, la glossite scléroatrophique, les stomatites lichénoïdes, le lupus érythémateux, une candidose chronique, le psoriasis, les lésions buccales de grandes génodermatoses kératosiques comme la polykératose de Touraine, le pemphigus vulgaire, la pemphigoïde cicatricielle, l'érythème polymorphe, une stomatite ulcéralive chronique, la maladie du greffon contre l'hôte

(réaction avec une greffe de cellules hématopoïétiques allogéniques),... (Gupta and Jawanda, 2015) (Chbicheb and Wady, 2008).

2.3.3.3.6. Traitement

Les traitements disponibles ne sont pas curatifs et beaucoup d'entre eux ont des effets indésirables potentiellement importants.

L'objectif du traitement est de prévenir la transformation maligne et de soulager les symptômes douloureux à long terme.

Les lésions asymptomatiques ne nécessitent pas de traitement, mais la mise en place de certaines mesures non-médicinales et d'un suivi régulier. Il faut en premier lieu éliminer les facteurs locaux et généraux associés. Supprimer les médicaments potentiellement associés, le tabac, l'alcool, les traumatismes locaux et instaurer une hygiène buccale stricte sont essentiels. Il semblerait que le tabac et l'alcool ne soient pas associés au LPB cependant l'arrêt de ces habitudes est recommandé chez les patients présentant un LPB afin de réduire le risque de transformation maligne. En effet, l'atrophie épithéliale provoquée par les lésions rend la muqueuse plus vulnérable aux agents cancérogènes. Les maladies générales doivent être traitées et une prise en charge psychologique doit être réalisée si elle est nécessaire. Concernant un LPB symptomatique, les mesures citées s'imposent également mais sont insuffisantes.

Le traitement pharmacologique de première intention du LPB symptomatique repose sur l'utilisation de corticoïdes topiques. Ils peuvent être utilisés sous forme de gel ou crème, de comprimé à sucer, en bain de bouche, dans une pâte adhésive ou en pulvérisation. On peut utiliser :

- le propionate de clobétasol (Dermoval®), la bétaméthasone (Diprosone®), le fluocinonide (Topsyne®) en crème à 0,05%, à raison de deux applications par jour pendant au minimum 6 mois ;
- la prednisolone (Solupred®) en comprimés effervescents à 20mg, à utiliser en bain de bouche 3 fois par jour, à distance des repas ;
- la bétaméthasone (Buccobet®) en comprimés à sucer à 0,1mg, à raison de 4 comprimés par jour pendant 10 jours, à prolonger ou renouveler si nécessaire ;

- ou encore le budésonide en inhalation (Pulmicort® 100), deux pulvérisations deux fois par jour.

La prednisolone (Solupred®), la bétaméthasone (Buccobet®) et le budésonide (Pulmicort®) sont moins efficaces que les premiers corticoïdes cités. Selon Chbicheb et El Wady (2008) ainsi que Farhi et Dupin (2010), le propionate de clobétasol (Derموال®), est le corticoïde topique le plus efficace, surtout lorsqu'il est utilisé dans une pâte adhésive (Chbicheb and Wady, 2008) (Farhi and Dupin, 2010). Pour réaliser cette pâte adhésive, il suffit de mélanger en quantité égale la pommade de corticoïde et une pâte adhésive telles qu'Orabase® ou Corega® par exemple. Pour une efficacité optimale, il est essentiel de maintenir le médicament au contact de la surface lésionnelle pendant quelques minutes ; lorsque les lésions sont situées sur la gencive ou le palais, il est possible de disposer la pâte contenant le traitement dans un porte-empreinte individuel réalisé à la suite d'empreintes dentaires. Il faut également éviter de boire et manger dans l'heure qui suit. L'inconvénient des corticoïdes locaux est qu'ils favorisent le développement de candidoses qui peuvent compliquer le traitement mais également provoquer des changements dans l'épithélium pouvant être interprétés comme une dysplasie. Une infection par *Candida Albicans* peut être traitée par voie topique avec du miconazole (Daktarin®) en gel buccal.

En cas de lésions diffuses, sévères ou réfractaires, les corticoïdes systémiques peuvent être utilisés en cure courte, tel que la prednisone (Cortancyl®) à raison de 0,5 à 1mg/kg par jour, pendant 5 à 10 jours maximum, avec un relais par la corticothérapie locale.

En cas de mauvaise réponse ou de contre-indication aux corticoïdes, il existe des traitements alternatifs parmi lesquels on peut citer la cyclosporine, le tacrolimus et le pimécrolimus qui sont des inhibiteurs de la calcineurine, les rétinoïdes, la thalidomide, la griséofulvine, la photo-chimiothérapie extracorporelle, etc. La cyclosporine, en utilisation locale ou systémique, ne semble pas être plus efficace que les corticoïdes topiques sans parler de son mauvais goût, de la sensation de brûlure à l'application et de son coût élevé. L'efficacité du tacrolimus à 0,1% en pommade a été rapportée, même dans les cas réfractaires aux stéroïdes topiques. La posologie est de 4 applications par jour pendant 6 semaines. Cependant, le tacrolimus provoque une irritation locale, une possible poussée après l'arrêt du

médicament, et il pourrait également favoriser la cancérogénèse. Le pimécrolimus en crème à 1% est également efficace à raison de 4 applications par jour pendant 2 mois, mais provoque également des sensations de brûlures. L'efficacité des rétinoïdes, topiques et systémiques, a également été rapportée pour le traitement du LPB. Cependant, leurs effets indésirables (sensation de brûlure, sécheresse, érythème et desquamation pour les topiques, et maux de têtes et manifestations cutanées pour les systémiques) en font un traitement de deuxième ligne, particulièrement pour les lésions réticulaires et hyperkératosiques. La photochimiothérapie extracorporelle est un nouveau procédé utilisant des ultraviolets A (UVA) après injection de psoralène. Elle doit elle être considérée comme un traitement de sauvetage ou de troisième ligne pour un LPB érosif sévère et/ou réfractaire.

L'exérèse chirurgicale, la cryothérapie et le laser peuvent être utilisés pour éliminer les zones dysplasiques à haut risque.

La relaxation, la méditation et l'hypnose peuvent également avoir un impact positif et calmant la réaction inflammatoire.

Toutes les formes cliniques de LPB exigent un suivi au moins annuel et ce jusqu'à la fin de la vie, afin de permettre la détection précoce d'une éventuelle transformation maligne. Un examen histopathologique sera nécessaire à chaque fois qu'une transformation maligne sera suspectée. Les lésions réticulaires asymptomatiques nécessitent une surveillance simple.

La prise en charge initiale et à long terme du LPB est donc essentiellement clinique, mises à part les biopsies nécessaires pour confirmer le diagnostic de LPB et une éventuelle cancérisation (Farhi and Dupin, 2010) (Werneck et al., 2015) (Gupta and Jawanda, 2015) (Payeras et al., 2013) (Gorsky and Epstein, 2011) (Chbicheb and Wady, 2008).

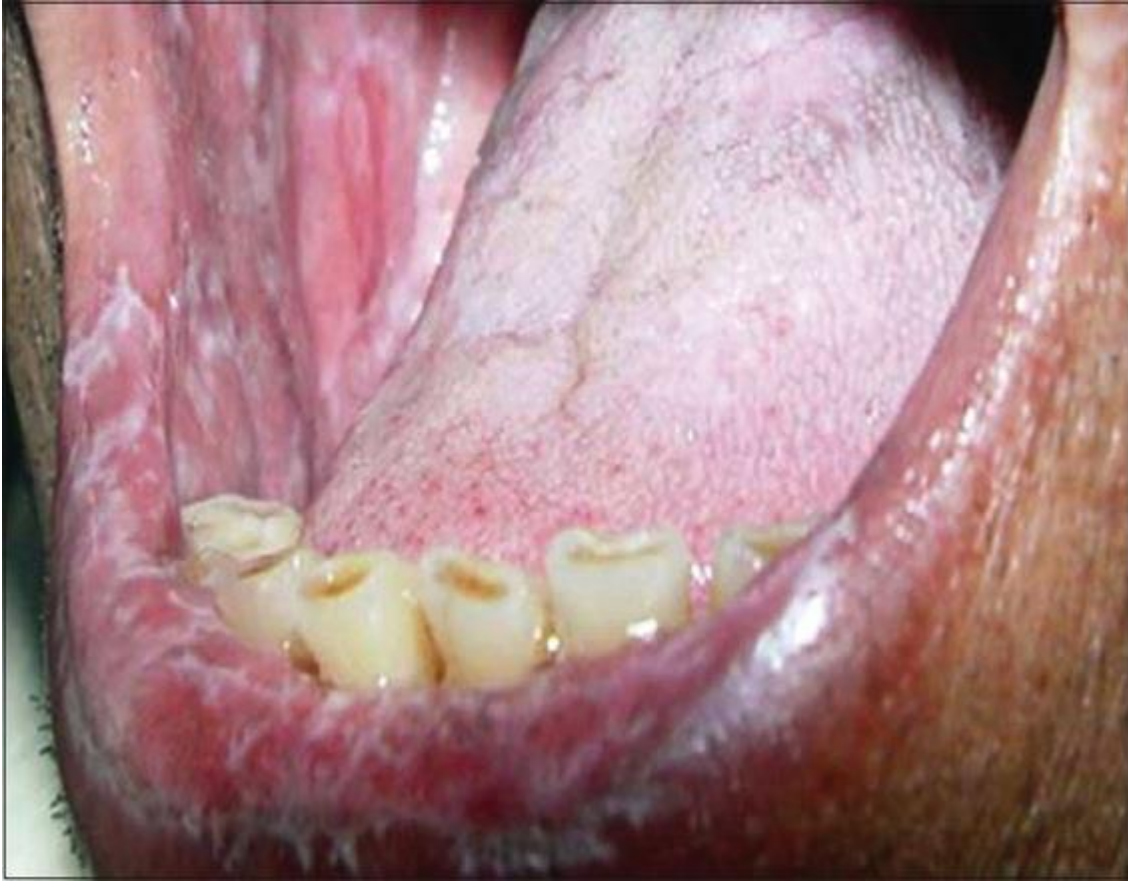

Figure 45 : Lichen plan réticulaire de la lèvre inférieur s'étendant à la muqueuse jugale (d'après Gupta and Jawanda, 2015).

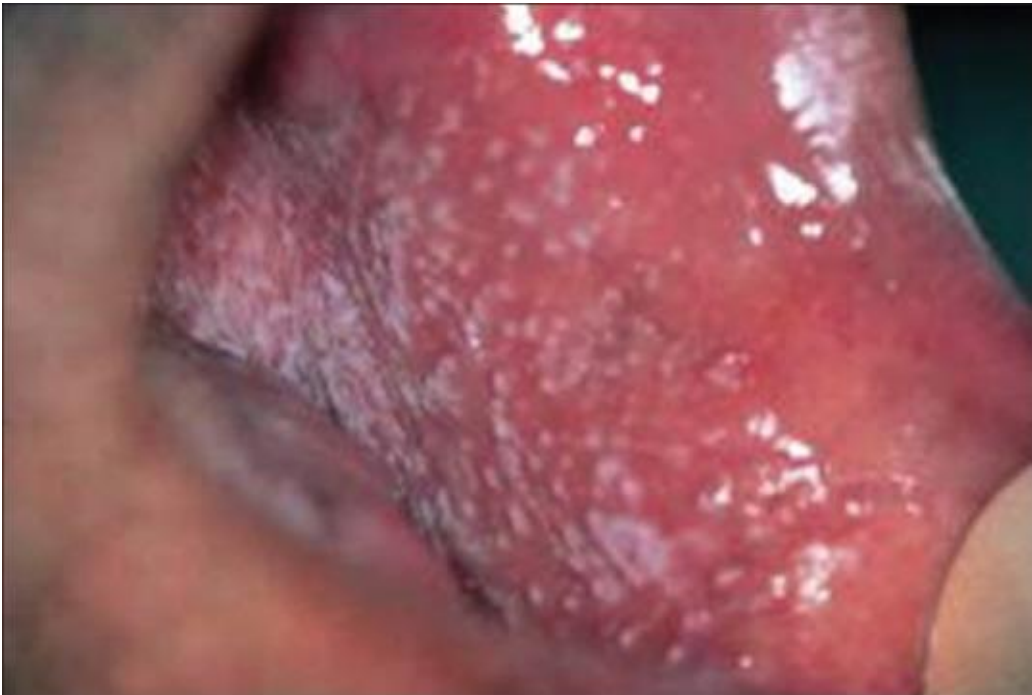

Figure 46 : Lichen plan papulaire du bord latéral de la langue (d'après Gupta and Jawanda, 2015).

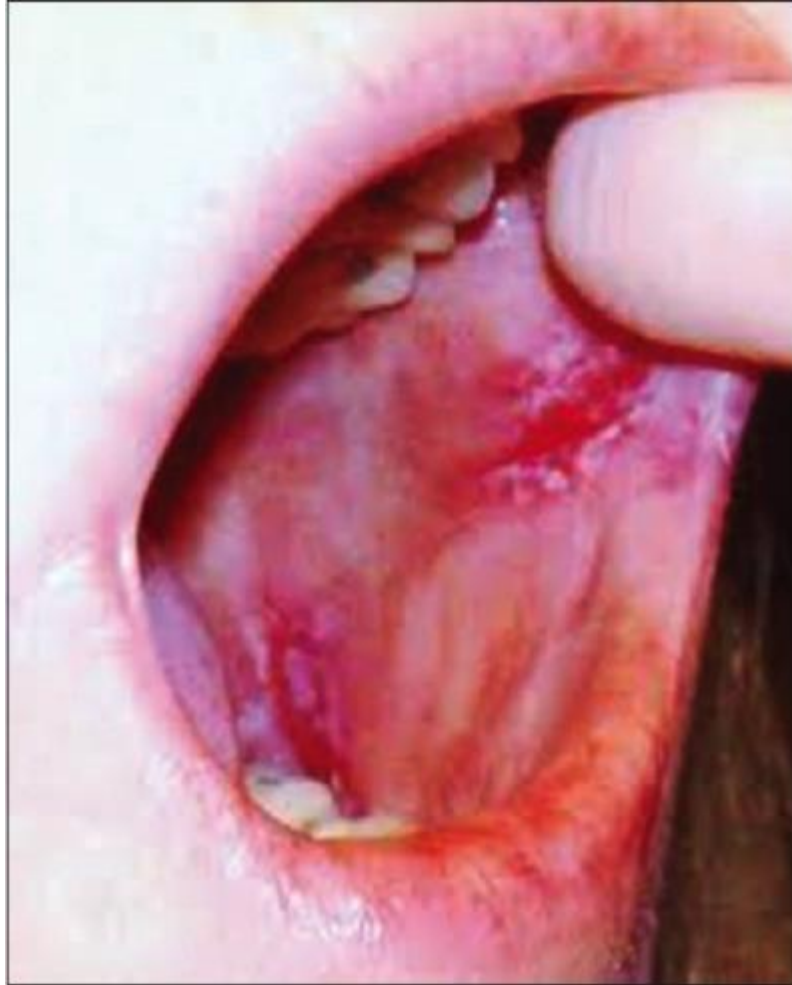

Figure 47 : Lichen plan érosif localisé sur la muqueuse jugale (d'après Gupta and Jawanda, 2015).

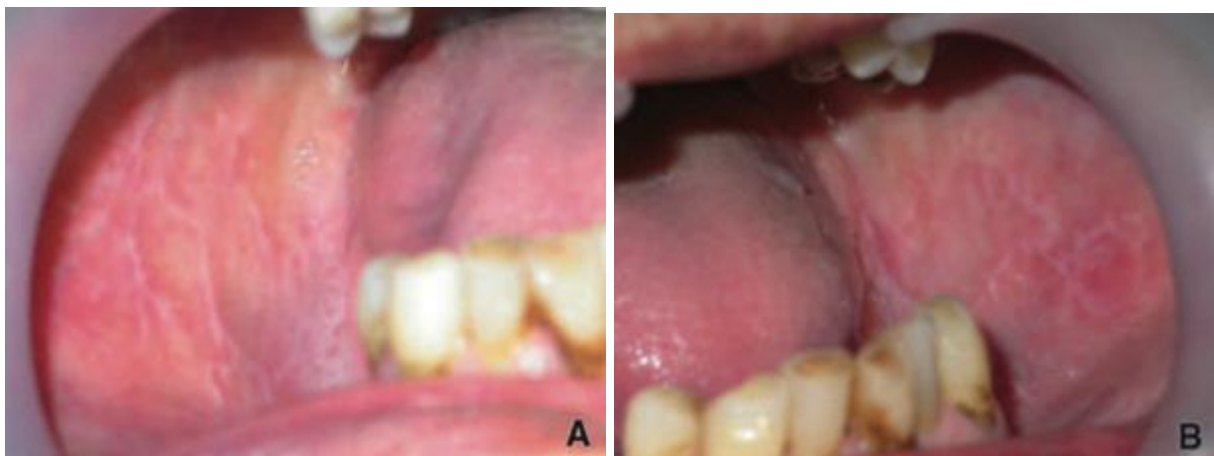

Figure 48 : Lichen plan réticulaire sur la muqueuse jugale, aspect en « feuille de fougère » (d'après Chbicheb and El Wady, 2008).

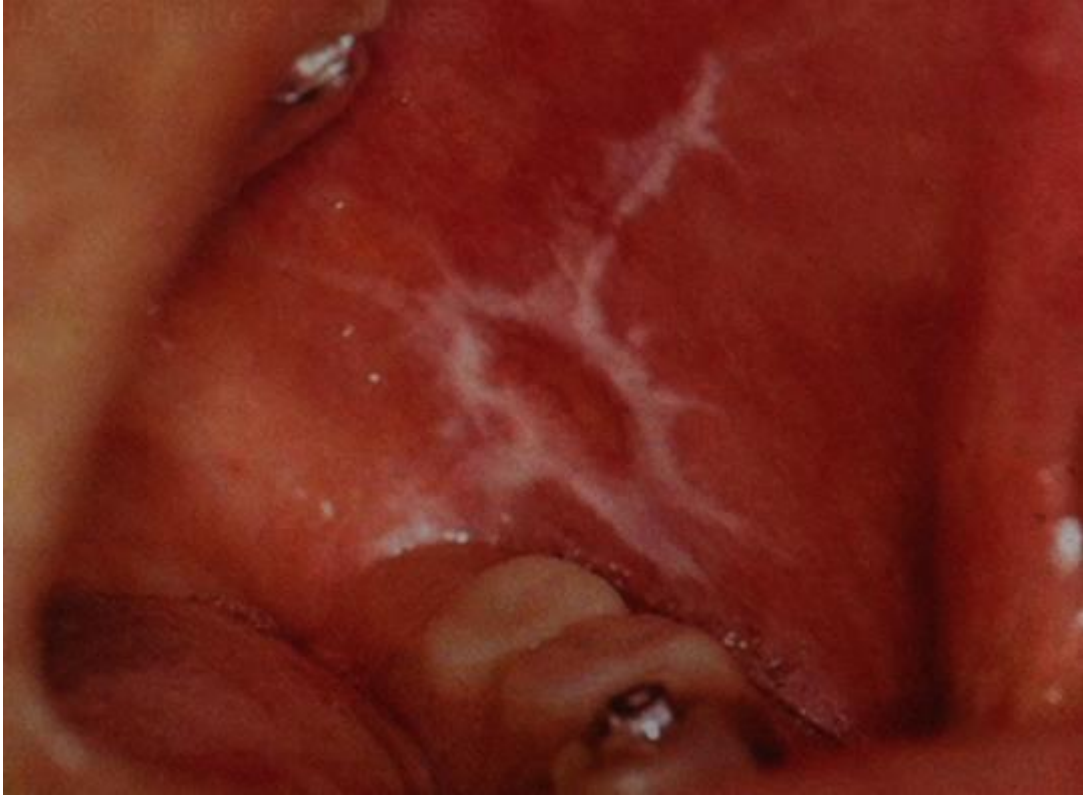

Figure 49 : Lichen plan réticulé (d'après Laskaris George, 2007).

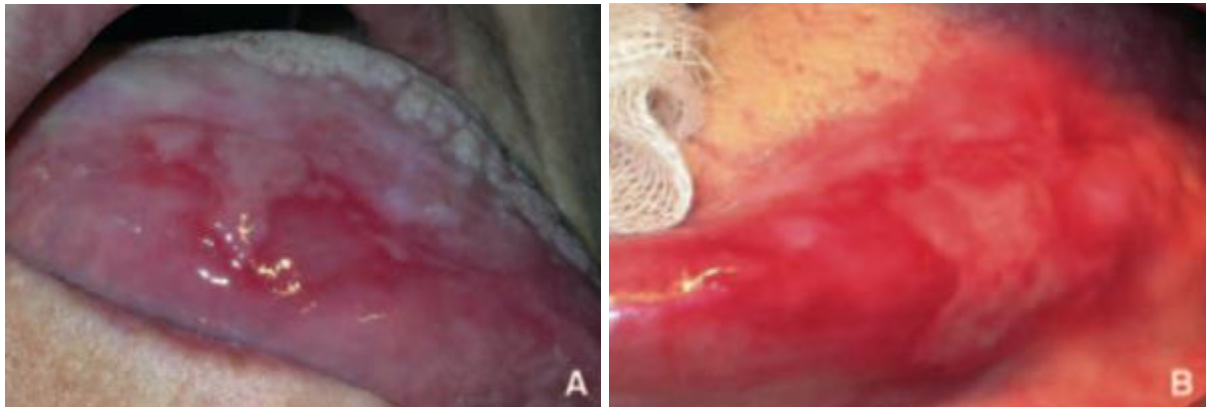

Figure 50 : Lichen plan érosif sur les bords latéraux de la langue (d'après Chbicheb and El Wady, 2008).

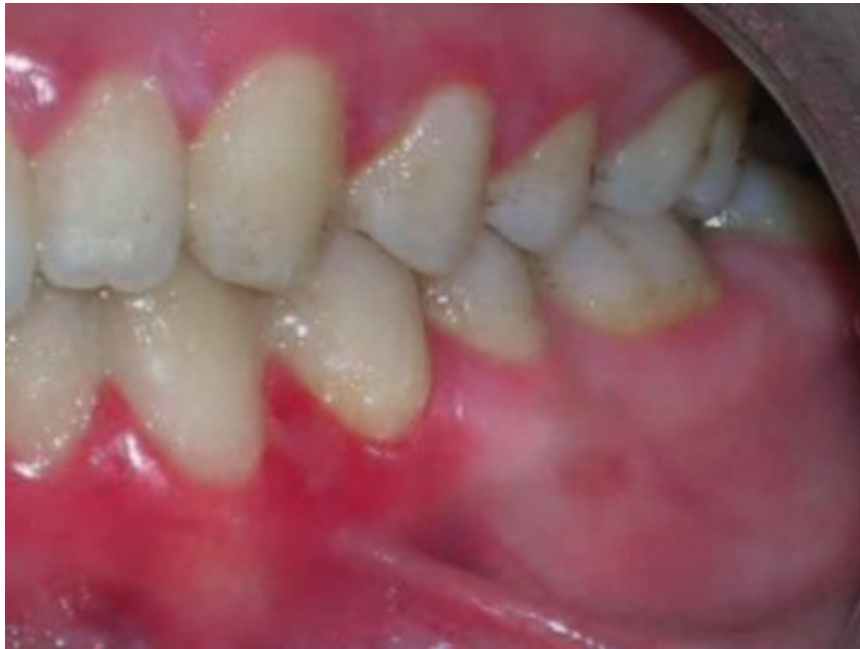

Figure 51 : Lichen plan érosif sur la gencive attachée (d'après Chbicheb and El Wady, 2008).

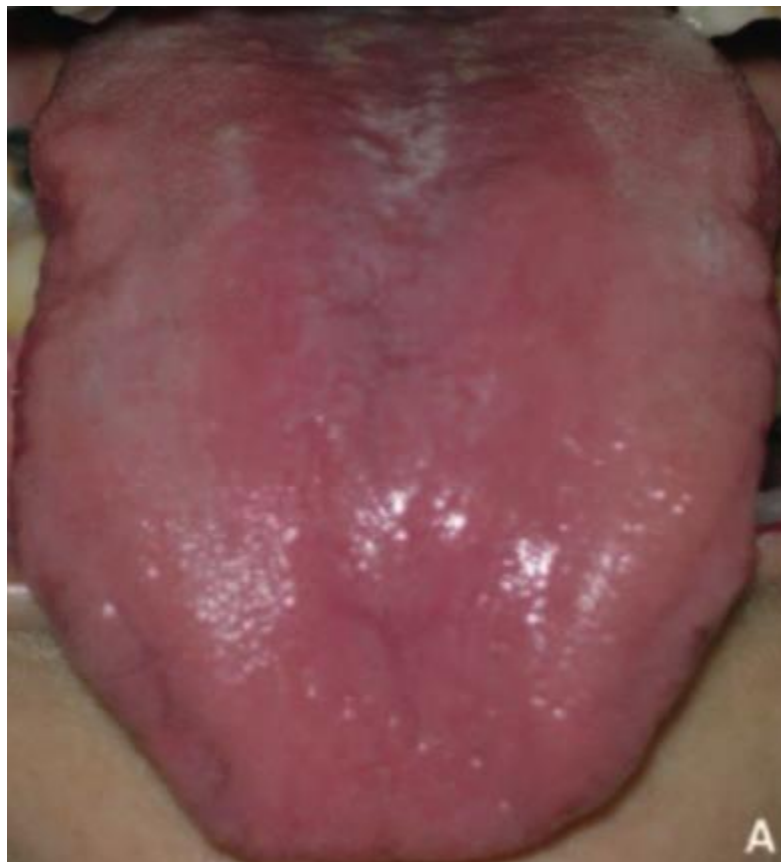

Figure 52 : Lichen plan atrophique sur la face dorsale de la langue (d'après Chbicheb and El Wady, 2008).

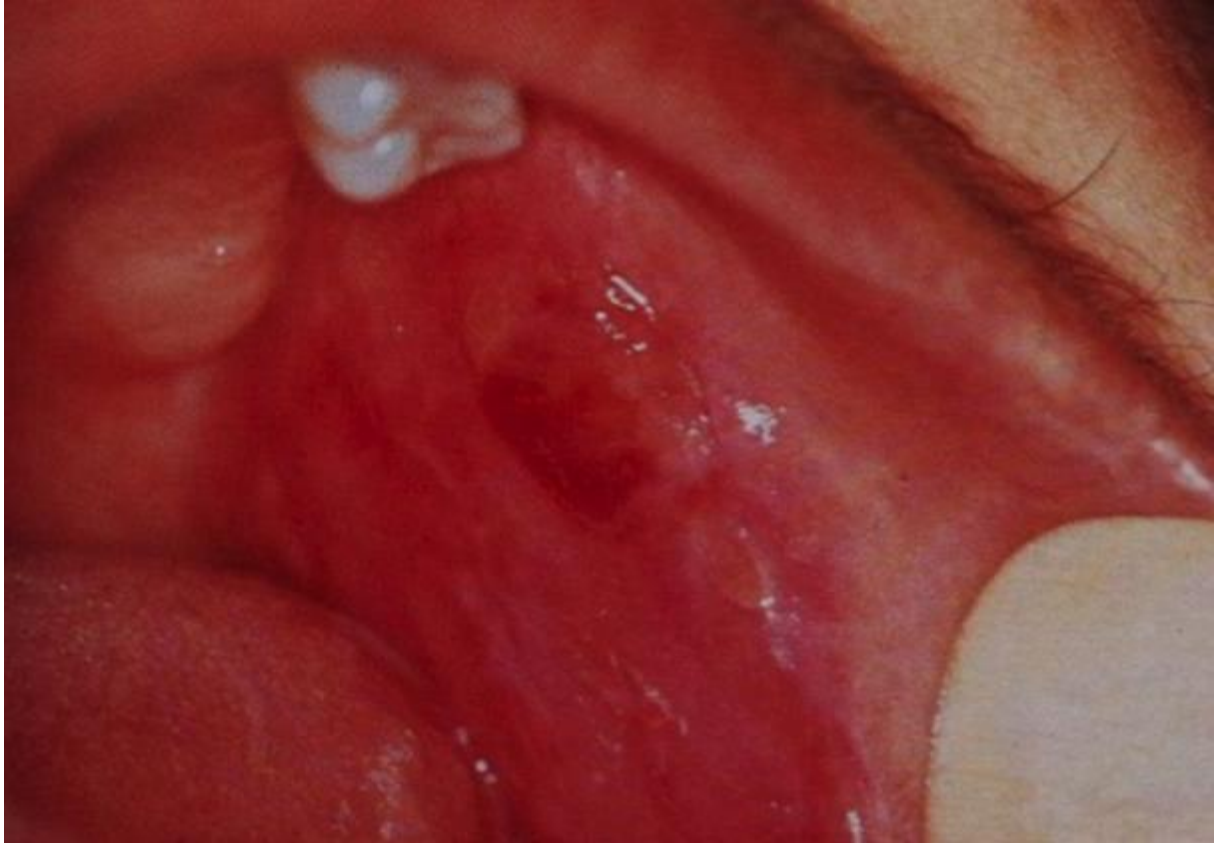

Figure 53 : Lichen plan bulleux (d'après Laskaris George, 2007).

2.3.3.4. Carcinome épidermoïde

2.3.3.4.1. Définition

Le carcinome épidermoïde est une tumeur épithéliale maligne (Collège français des pathologistes, 2014). Il représente plus de 90% des cancers de la cavité buccale et plus généralement des voies aéro-digestives supérieures (VADS) (Blanchard et al., 2014) (Poissonnet et al., 2007) (Dufour et al., 2012) (Hübbers and Akgül, 2015) (Barthélémy et al., 2005). C'est un cancer très lymphophile, diagnostiqué trop souvent à un stade évolué (Blanchard et al., 2014) (Poissonnet et al., 2007).

Les deux facteurs de risque principaux pour la cavité buccale et l'oropharynx sont le tabac et l'alcool. D'autres cancérigènes sont également reconnus tels que la chique de bétel, certains toxiques (goudron, hydrocarbures polycycliques, nitrosamines), le cannabis, une immunodépression (infection par le VIH par exemple) mais aussi les HPV à haut risque oncogénique. En effet, une infection orale par un HPV oncogène constitue un facteur étiologique de plus en plus important expliquant l'augmentation

de l'incidence des cancers buccaux notamment au niveau de l'oropharynx alors que les autres cancers des VADS voient leur incidence diminuer (Blanchard et al., 2014) (Hans and Brasnu, 2010) (Poissonnet et al., 2007) (Dufour et al., 2012) (Badoual et al., 2015) (Barry and Ortholan, 2014) (Fakhry and D'Souza, 2013) (Hübbers and Akgül, 2015) (Chi et al., 2015) (Barthélémy et al., 2005). Selon Dufour et son équipe, l'existence d'une synergie entre HPV et intoxication alcoolo-tabagique est controversée (Dufour et al., 2012).

Au niveau mondial, on estime qu'environ 25% des cancers de l'oropharynx sont liés au HPV (36% selon Badoual et al., 2015), et environ 23,5% des cancers de la cavité buccale (10 à 25% pour Hübbers and Akgül, 2015) (Badoual et al., 2009) (Dufour et al., 2012) (Barry and Ortholan, 2014). HPV 16 est majoritairement retrouvé (dans 85 à 95% des tumeurs oropharyngées HPV-positives), suivi par HPV 18, comme au niveau du col de l'utérus (Guihard et al., 2012) (Hans and Brasnu, 2010) (Dufour et al., 2012) (Badoual et al., 2015) (Hübbers and Akgül, 2015) (Chi et al., 2015) (Barthélémy et al., 2005). Les génotypes HPV 31, 33, 35, 45, 51, 52, 56, 58, 59, 68 et 82 ont également été décrits dans les carcinomes des VADS (Badoual et al., 2015).

Les carcinomes épidermoïdes HPV-positifs présentent des caractéristiques particulières et constituent une entité originale dans le groupe des cancers des VADS (Tableau 8). En effet, les patients atteints sont généralement plus jeunes, souvent de niveau socio-économique plus élevé et n'ont pas d'intoxication éthylo-tabagique. Au niveau histopathologique, ils présentent généralement une morphologie de type basaloïde et ils sont moins différenciés que les carcinomes épidermoïdes HPV-négatifs. De plus, ils ont une meilleure chimio et radiosensibilité et leur pronostic est plus favorable en terme de survie que les carcinomes secondaires à une intoxication alcoolo-tabagique (Blanchard et al., 2014) (Hans and Brasnu, 2010) (Badoual et al., 2009) (Dufour et al., 2012) (Badoual et al., 2015) (Barry and Ortholan, 2014) (Fakhry and D'Souza, 2013) (Chi et al., 2015) (Barthélémy et al., 2005) (Sathish et al., 2014).

Les patients présentant une tumeur de la tête et du cou associée à HPV ont un risque plus élevé de développer un autre cancer associé à HPV (cancer du col utérin, de l'anus par exemple) (Badoual et al., 2009).

Tableau 8 : Principales caractéristiques des patients HPV positifs et HPV négatifs (d'après Dufour et al., 2012).

	HPV positif	HPV négatif
Âge	Patients jeunes (45-55 ans)	Patients âgés (55-65 ans)
Stade OMS	Bon	Mauvais
Facteurs de risque	Sexuels : nombre de partenaires, âge précoce des 1ers rapports, sexe oral	Alcool / tabac
Adénopathies	Kystiques	Tissulaires
Anatomopathologie	Carcinome épidermoïde peu différencié ou basaloïde	Carcinome épidermoïde moyennement ou bien différencié
Pronostic	« Bon »	Mauvais

2.3.3.4.2. Siège

Les sites de prédilection pour le carcinome épidermoïde buccal sont la langue, particulièrement au niveau des faces latérales et ventrale, et le plancher de bouche. Suivent ensuite la muqueuse des lèvres et le palais puis moins fréquemment le trigone rétromolaire, la face interne de la joue, la gencive et la crête alvéolaire. Au niveau de l'oropharynx, ce sont les amygdales et la base de la langue qui sont le plus fréquemment touchés (Eversole, 2000) (Hübbers and Akgül, 2015) (Chi et al., 2015) (Barthélémy et al., 2005).

2.3.3.4.3. Clinique

Le carcinome épidermoïde de la cavité buccale apparaît le plus souvent sur une muqueuse apparemment saine. Toutefois, il peut survenir sur une lésion préexistante dite lésion précancéreuse connue depuis plus ou moins longtemps (leucoplasie, lichen plan atrophique ou érosif, kératose actinique, POF, érythroplasie) (Barthélémy et al., 2005).

Quelle que soit la topographie de la lésion, il existe des caractères cliniques communs. Le plus souvent la lésion est ulcéreuse, végétante ou ulcérovégétante. Dans quelques cas, elle prend un aspect fissuraire, nodulaire interstitiel ou s'étend en surface. Les formes débutantes peuvent avoir un aspect inflammatoire où la malignité est suspectée mais non formellement identifiée lors de l'examen clinique.

La forme ulcéreuse est la plus fréquente. Le bord de la lésion est plus ou moins irrégulier, induré, surélevé, parfois éversé. L'ulcération repose une base indurée, plus ou moins étendue en profondeur, qui déborde toujours largement les limites visibles de l'ulcération et qui peut être appréciée par la palpation. La lésion saigne le plus souvent facilement au contact. La forme végétante ou exophytique se présente sous l'aspect de bourgeons plus ou moins épais en saillie sur la muqueuse saine. C'est la forme de présentation typique de la papillomatose orale floride dégénérée en carcinome verruqueux (Figures 54 et 55). La forme ulcérovégétante associe les aspects cliniques des deux précédentes formes. La forme infiltrante ou endophytique est caractérisée par une infiltration importante en profondeur, responsable de trismus et de limitation de la protraction linguale considérable, alors que les signes d'inspection sont souvent minimales. Une ulcération peut être dissimulée dans une zone de réflexion muqueuse et être difficilement visible. La forme érosive superficielle est souvent observée sur une plage érythroplasique (Figure 56) ou lichénienne précancéreuse. Les bords sont nets, quelques fois minces et décollés. L'induration sous-lésionnelle est faible. Le nodule interstitiel est un nodule dur et infiltrant sous une muqueuse saine, qui s'ulcère lorsque son volume augmente (Barthélémy et al., 2005).

L'évolution d'un carcinome se traduit par une invasion, la surface muqueuse présente un aspect de plus en plus irrégulier, granuleux, ulcéré (masse ulcérée). La poursuite de la croissance peut entraîner une masse exophytique ou endophytique à bords surélevés. La douleur apparaît dans les stades avancés de la maladie (Chi et al., 2015).

Le HPV peut être observé dans tous les différents sous-types histologiques de carcinomes épidermoïdes des VADS cependant le carcinome épidermoïde de type basaloïde est le plus souvent associé à une infection par HPV (Badoual et al., 2015).

2.3.3.4.4. Diagnostic

Les carcinomes épidermoïdes de l'oropharynx sont initialement paucisymptomatiques, la grande majorité d'entre eux étant le plus souvent diagnostiquée à un stade avancé. Tout signe fonctionnel (odynophagie, otalgie réflexe, dysphagie, trouble de la mobilité linguale, trismus, dyspnée, présence d'une ulcération plus ou moins douloureuse) unilatéral et/ou persistant depuis plus de 3 semaines doit faire

évoquer et rechercher un cancer des VADS. Le diagnostic peut être également suspecté en cas d'altération de l'état général et d'amaigrissement chez un patient à risque. Ces tumeurs, particulièrement lymphophiles, peuvent également être révélées par une atteinte ganglionnaire cervicale isolée.

Le bilan pré-thérapeutique représente le point de départ dans l'histoire de la maladie, il va conditionner sa guérison ou son évolution et se doit donc d'être précis et exhaustif. Il aboutit à une classification TNM (tumeur, ganglions, métastases) qui est un facteur pronostique majeur et la clef de voute des indications thérapeutiques.

L'interrogatoire doit préciser les antécédents personnels et familiaux, les facteurs de comorbidité du patient, la date d'installation des signes fonctionnels, les facteurs de risque et les expositions à des toxiques.

L'examen clinique de la sphère cervico-faciale (cavité buccale, oropharynx, pharyngolarynx et cou) doit être complet : il devra comporter systématiquement une fibroscopie laryngée et rechercher des signes d'infiltration de la tumeur comme la présence d'un trismus ou d'un défaut de protraction linguale. Il appréciera les aires ganglionnaires cervicales en notant sur un schéma les adénopathies éventuelles, leur taille, leur mobilité par rapport aux plans profonds et leur siège topographique.

Le bilan nécessite ensuite des examens complémentaires tels que :

- une endoscopie ORL sous anesthésie générale, qui pourra être associée à une fibroscopie bronchique et œsogastrique à la recherche d'une seconde localisation ou d'une fréquente maladie associée (œsophagite, ulcère gastroduodéal, etc.),
- une imagerie médicale régionale et thoracique orientée (scanner, tomodensitométrie (TDM) cervico-thoracique, imagerie par résonnance magnétique (IRM) cervico-faciale, tomographie par émission de positons (TEP-SCAN)) qui permettra d'apprécier l'extension tumorale, les atteintes ganglionnaires et les éventuelles métastases ou tumeurs primitives associées dans une autre localisation. L'évaluation tridimensionnelle des extensions tumorales permet également de poser l'indication chirurgicale mais aussi d'analyser la réponse tumorale après chimiothérapie d'induction dans les protocoles de préservation d'organe.

- des biopsies qui confirmeront le diagnostic après analyse anatomopathologique.

Actuellement, la recherche systématique du HPV n'est pas recommandée tant que sa détection n'a pas d'implication thérapeutique. Elle est effectuée dans un but de recherche épidémiologique ou chez les patients inclus dans une étude. La détection du HPV et la détermination du génotype se feront soit par PCR qui est la méthode de référence, soit par hybridation in situ. La détection de la protéine p16 en immunohistochimie peut constituer un complément diagnostique indirect contributif à la détection d'ADN permettant de conforter l'association de la tumeur avec un HPV à haut risque, notamment chez les patients ayant d'autres facteurs de risque, car la majorité des tumeurs associées au HPV expriment la protéine p16, qui est la conséquence de la dégradation de pRb par E7.

Ce bilan sera complété par un bilan général clinique et biologique comprenant une évaluation nutritionnelle, la recherche de comorbidités associées et un bilan dentaire. Les éléments de ce bilan permettront d'établir en réunion de concertation pluridisciplinaire (RCP) le traitement le plus adapté en fonction des référentiels en vigueur. Au terme du bilan, le stade TNM est établi (Tableau 9) (Blanchard et al., 2014) (Hans and Brasnu, 2010) (Poissonnet et al., 2007) (Chi et al., 2015) (Barry and Ortholan, 2014) (Badoual et al., 2015) (Dufour et al., 2012).

Tableau 9 : Stade TNM selon la 7^{ème} édition de la classification TNM UICC (Union for International Cancer Control) 2009 des tumeurs de la tête et du cou (d'après Blanchard et al., 2014).

Stade T	
T1 :	Tumeur ≤ 2 cm dans son plus grand axe
T2 :	Tumeur > 2 cm mais ≤ 4 cm dans son grand diamètre
T3 :	Tumeur > 4 cm dans son plus grand diamètre ou extension à la surface linguale ou à l'épiglotte
T4a :	Tumeur envahissant l'une des structures suivantes : le larynx, la musculature profonde ou extrinsèque de la langue (muscle génioglosse, hyoglosse, palatoglosse, styloglosse), muscle ptérygoïdien médian, la mandibule
T4b :	Tumeur envahissant l'une des structures suivantes : le muscle ptérygoïdien latéral, les apophyses ptérygoïdes, la paroi latérale du rhinopharynx, la base du crâne, l'artère carotide
Stade N	
N0 :	Pas d'adénopathie métastatique
N1 :	1 seule adénopathie métastatique homolatérale ≤ 3 cm
N2a :	1 seule adénopathie métastatique homolatérale > 3 cm et ≤ 6 cm
N2b :	Multiples adénopathies métastatiques homolatérales ≤ 6 cm
N2c :	Adénopathies métastatiques bilatérales et controlatérales ≤ 6 cm
N3 :	Adénopathies métastatiques > 6 cm
Stade M	
M0 :	Pas de métastase à distance
M1 :	Métastase(s) à distance

2.3.3.4.5. Diagnostic différentiel

Le diagnostic différentiel du carcinome épidermoïde se pose essentiellement avec une ulcération traumatique. C'est la palpation principalement qui les différenciera grâce à l'induration caractéristique du cancer, mais également sa persistance après la suppression d'une éventuelle cause traumatique. Les aphtes géants, les ulcérations syphilitiques et tuberculeuses et l'actinomyose chronique sont également semblables à l'inspection. Ce sont les biopsies et analyses histologiques qui permettront de confirmer le diagnostic définitif (Barthélémy et al., 2005).

2.3.3.4.6. Traitement

La prise en charge des patients atteints d'un carcinome épidermoïde des voies aéro-digestives supérieures doit faire l'objet d'une réunion de concertation

pluridisciplinaire. Le traitement fait appel à des modalités thérapeutiques variables en fonction du stade et de la localisation de la tumeur, ainsi que de l'équipe pluridisciplinaire : la chirurgie locale et ganglionnaire, la radiothérapie et la chimiothérapie, seules ou en association. Lorsque la décision du type de traitement est prise, elle doit être expliquée au patient lors d'une consultation d'annonce au cours de laquelle un plan personnalisé de soins (PPS) sera remis au patient.

La chirurgie :

La chirurgie ne doit être envisagée que si une exérèse complète de la tumeur est possible au prix de séquelles esthétiques et fonctionnelles acceptables. Les techniques de reconstructions actuelles ont bien amélioré les séquelles cosmétiques et de comblement, moins bien les handicaps fonctionnels résiduels. Les curages ganglionnaires cervicaux sont systématiquement associés ; ils peuvent rester homolatéraux si la lésion est bien latéralisée, sinon ils sont bilatéraux. La chirurgie réparatrice, conditionnée par l'exérèse carcinologique, aura ensuite pour but la reconstruction de la structure et la conservation de la fonction.

La radiothérapie :

Elle peut être exclusive (par voie externe ou alors localisée = curiethérapie), post-chirurgicale ou en association avec une chimiothérapie. L'évolution de la radiothérapie ces dernières années en radiothérapie conformationnelle avec modulation d'intensité a permis une meilleure adaptation des doses à la tumeur avec limitation de l'exposition des organes sains à la radiothérapie (préservation de la fonction salivaire par exemple). Plusieurs mesures sont à réaliser au préalable de la radiothérapie à savoir une mise en état dentaire, une confection de gouttières porte-gel fluoré ainsi qu'une prise en charge diététique le plus précocement possible.

La chimiothérapie d'induction :

L'utilisation de la chimiothérapie d'induction a plusieurs avantages théoriques :

- la réduction de la taille tumorale permettant un traitement local plus efficace et moins toxique ;
- la réduction de l'incidence des métastases ;
- la délivrance du cytotoxique dans la tumeur sans dégât préalable sur sa

- vascularisation par la chirurgie ou la radiothérapie externe ;
- l'évaluation de la sensibilité tumorale qui orientera vers le choix du traitement suivant.

La chimiothérapie palliative :

Pour les patients métastatiques, après traitement initial ou d'emblée, ou les patients en récurrence non opérables, une chimiothérapie palliative sera discutée. Le traitement standard repose actuellement sur l'association cisplatine, 5-FU, cétuximab.

Une surveillance post-thérapeutique est nécessaire afin d'intercepter une récurrence locorégionale, des localisations secondaires ainsi que de prendre en charge les douleurs, les troubles fonctionnels et les conséquences psychologiques, dans un but de réinsertion familiale et professionnelle.

En oncologie, les tumeurs peu différenciées telles que le sont les carcinomes épidermoïdes associés au HPV sont en général plus agressives et l'envahissement ganglionnaire est habituellement associé à un pronostic défavorable dans les tumeurs des VADS. Malgré cela, les tumeurs liées au HPV ont un pronostic plus favorable et présentent une meilleure réponse à la radiothérapie et chimiothérapie.

De nombreux essais thérapeutiques internationaux sont en cours pour déterminer si la présence ou non d'une infection par HPV modifiera le traitement et si une désintensification du traitement permettrait d'obtenir des résultats de contrôle local équivalents tout en diminuant la morbidité et la toxicité des traitements. Dans l'attente de ces résultats, aucune modification de la prise en charge des tumeurs HPV-positives n'est à ce jour proposée.

Des études expérimentales, visant à démontrer si les vaccins utilisés pour prévenir les cancers du col de l'utérus sont aussi efficaces pour prévenir les lésions orales, sont actuellement en cours. Si ces essais sont concluants, une vaccination préventive chez les garçons pourrait être proposée en France. Celle-ci est déjà recommandée en Autriche, Australie, Suisse, au Canada et aux États-Unis (Beby-Defaux et al., 2011) (Guihard et al., 2012) (Blanchard et al., 2014) (Hans and Brasnu, 2010) (Poissonnet et al., 2007) (Dufour et al., 2012) (Badoual et al., 2015) (Sathish et al., 2014) (Office Fédéral de la Santé Publique, 2015).

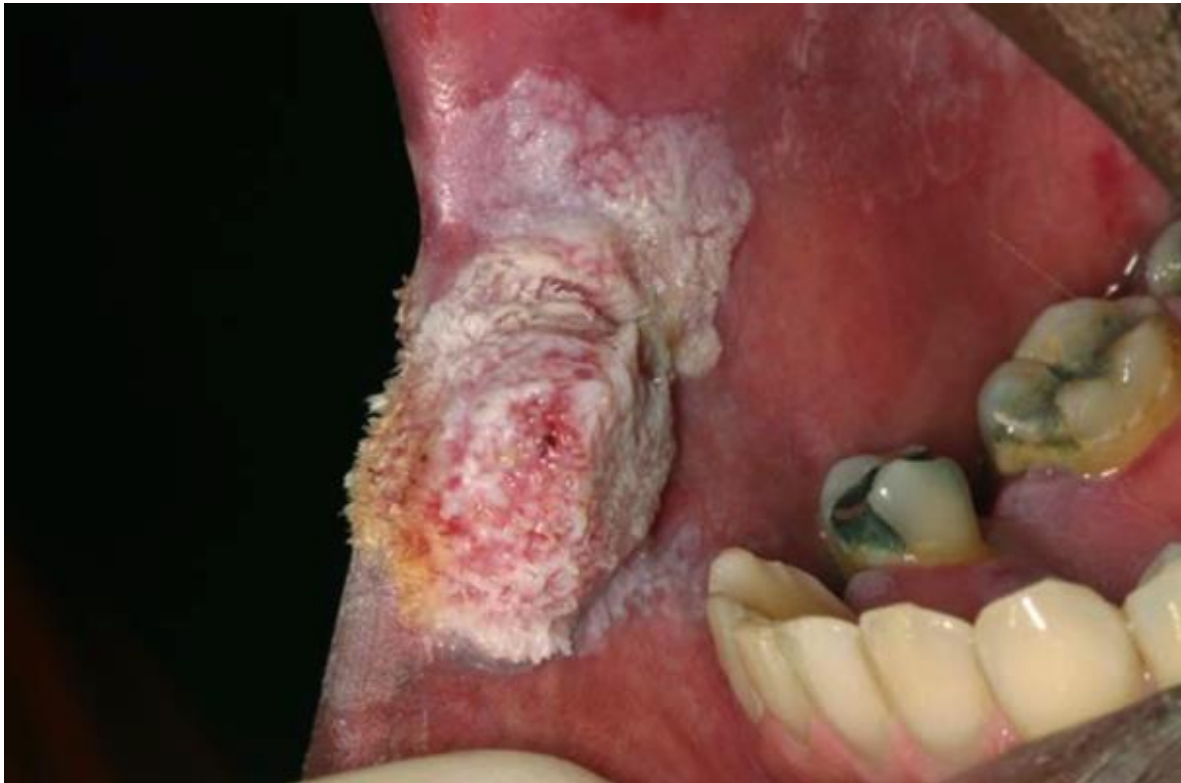

Figure 54 : Carcinome verruqueux qui s'est développé sur une leucoplasie verruqueuse proliférative (Chi et al., 2015).

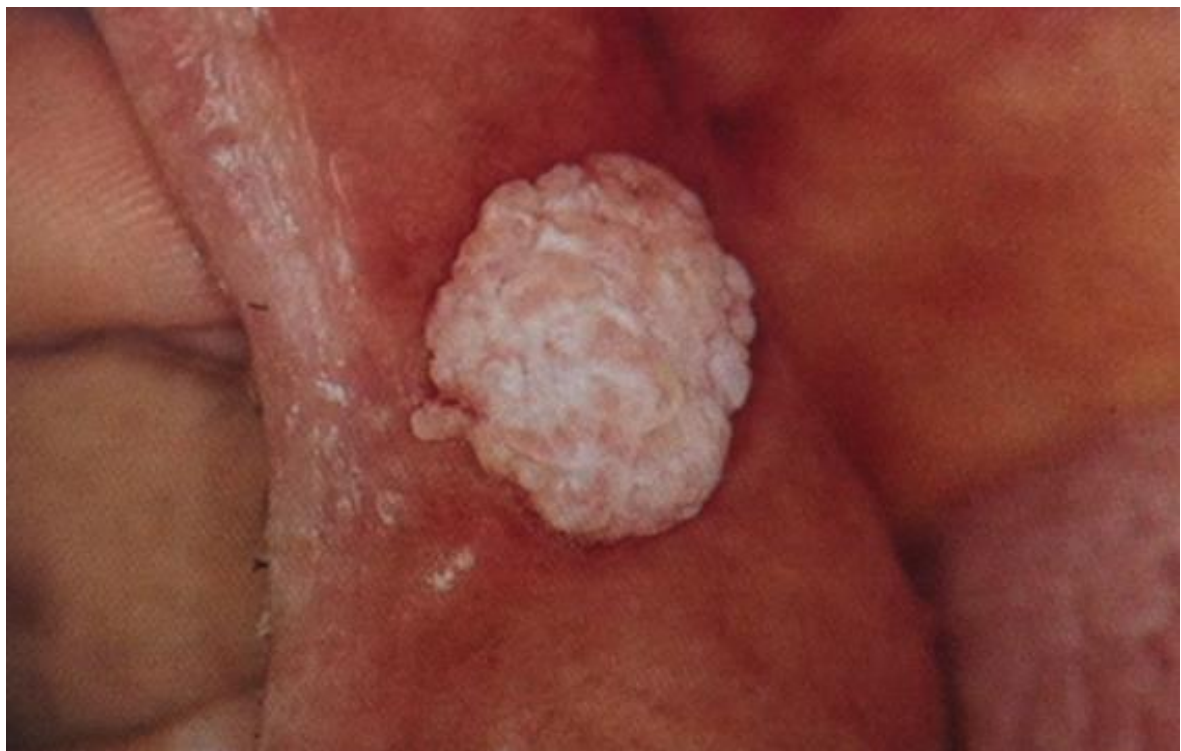

Figure 55 : Carcinome verruqueux au stade débutant (d'après Laskaris George, 2007).

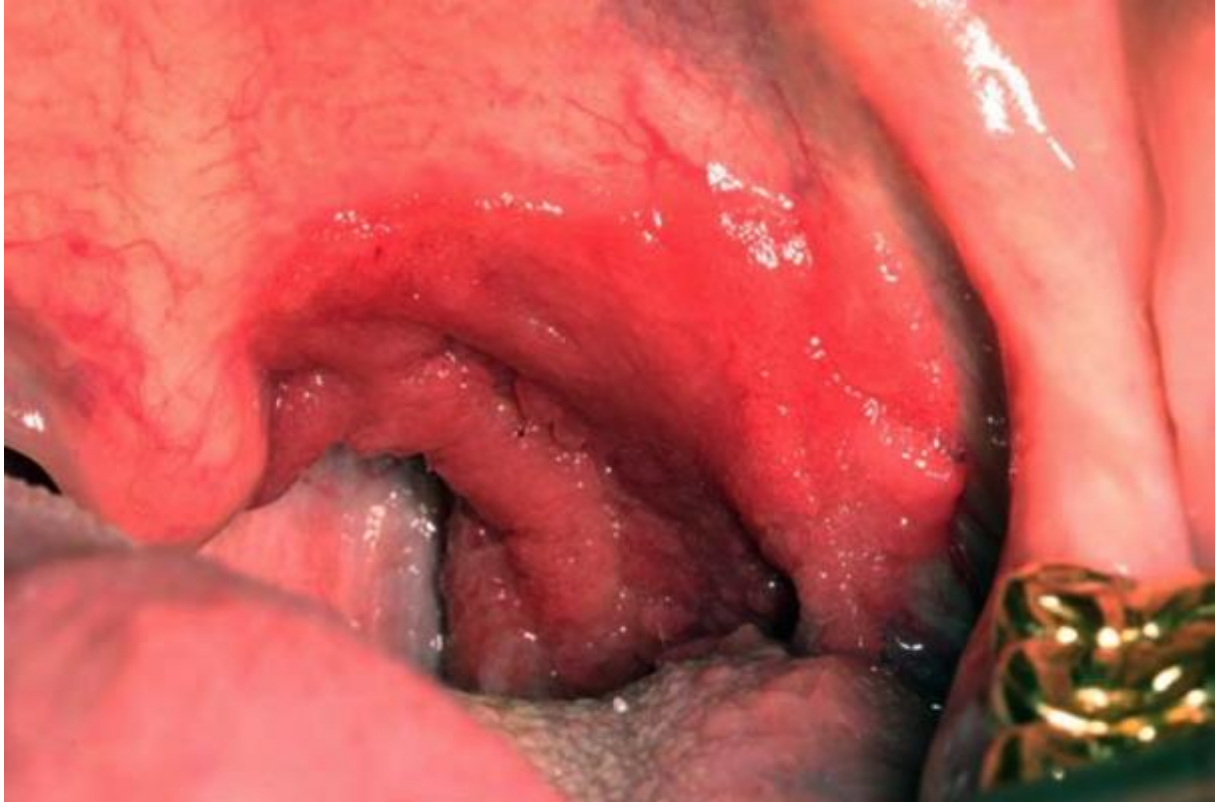

Figure 56 : Carcinome épidermoïde HPV-positif présentant une érythroplasie diffuse du palais mou et de la région amygdalienne gauche (Chi et al., 2015).

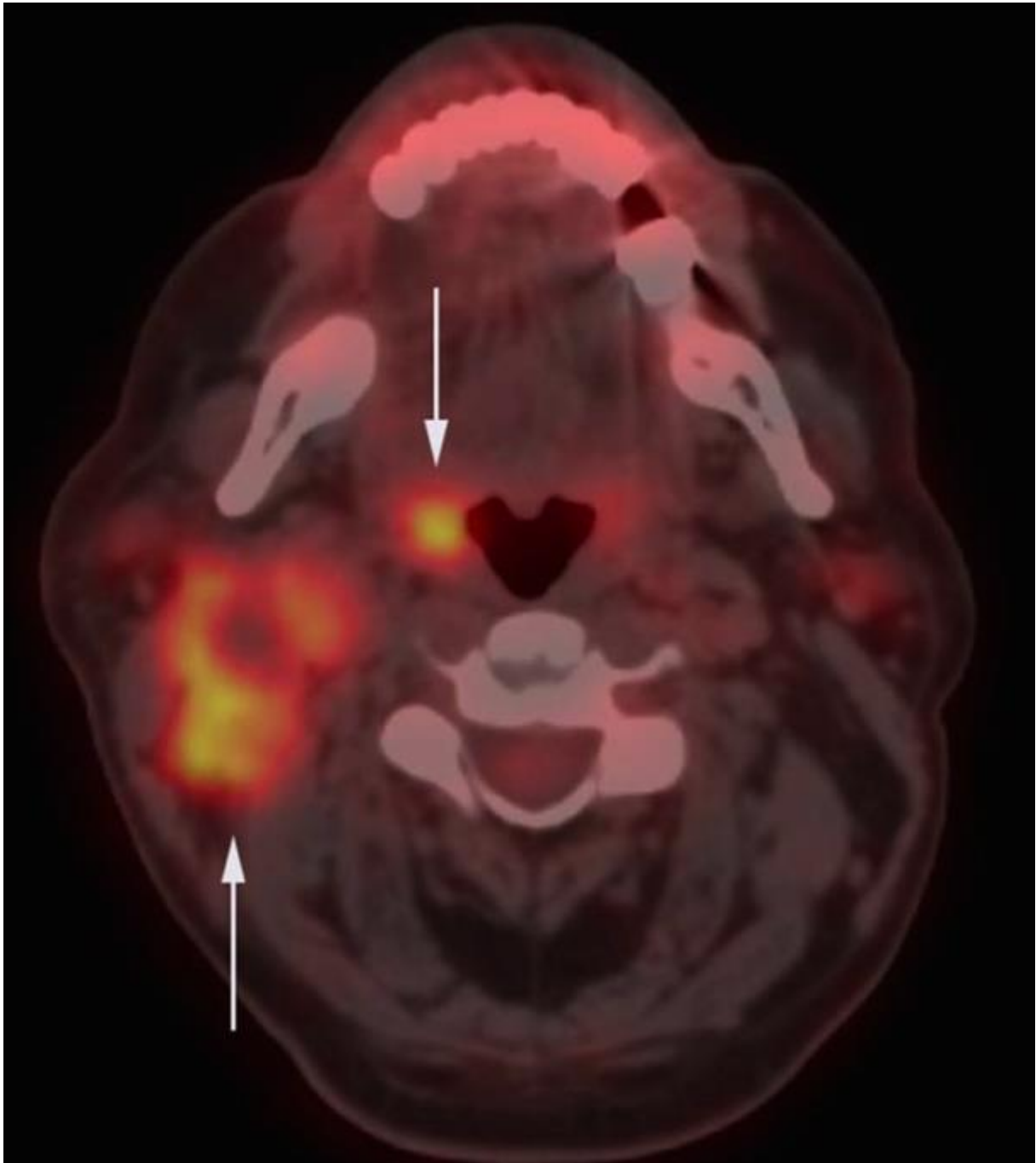


Figure 57 : TDM/TEP montrant un carcinome épidermoïde HPV-positif primaire de l'amygdale de stade T1 (flèche du haut) ainsi que des ganglions lymphatiques kystiques (métastases) (flèche du bas) (Chi et al., 2015).

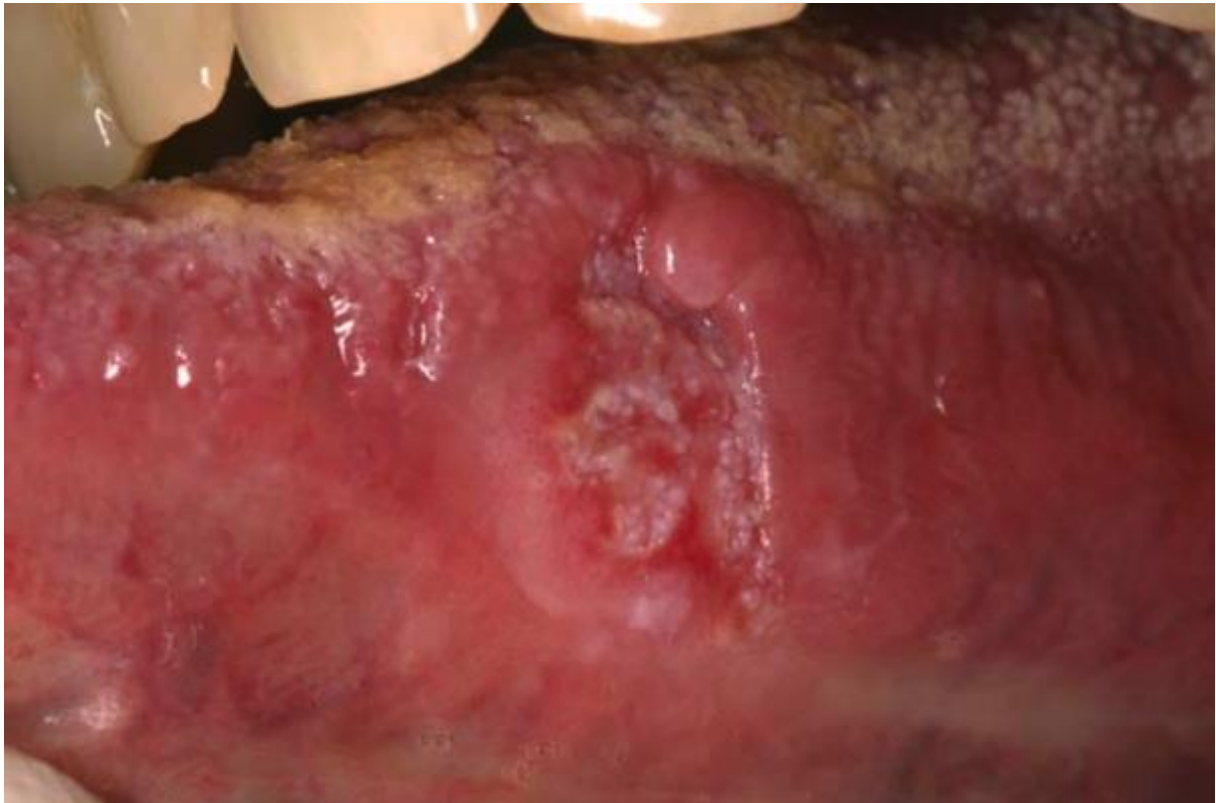

Figure 58 : Carcinome épidermoïde montrant une masse ulcérée, granuleuse avec des bords surélevés sur le bord latéral gauche de la langue (Chi et al., 2015).

2.4. Spécificité du patient HIV+

Les patients infectés par le virus de l'immunodéficience humaine (VIH) sont connus pour être à risque accru d'infection ano-génitale à HPV à haut risque persistante, et à risque élevé de néoplasies intra-épithéliales et de cancer génital.

Il en est de même au niveau oral. La prévalence de l'infection orale au HPV est plus élevée chez les populations infectées par le VIH, s'élevant à 80%. Les études montrent également que les individus infectés par le VIH sont plus susceptibles d'abriter des génotypes de HPV à haut risque dans leur muqueuse buccale. Le HPV32, spécifiquement oral et connu pour son implication dans les lésions d'hyperplasie épithéliale focale orale, semble être beaucoup plus répandu dans les infections asymptomatiques au HPV et les verrues que dans la population générale. En effet, il a été détecté dans 37% des patients infectés par le VIH. Les lésions buccales associées au HPV telles que les condylomes, verrues et papillomes surviennent également plus fréquemment. Les condylomes sont souvent multiples,

dits « en cluster », et peuvent confluer pour former des excroissances assez volumineuses. Le risque de survenue de carcinome épidermoïde est plus élevé, jusqu'à 6 fois plus que pour la population générale (Douvier and Dalac, 2004) (Prabhu and Wilson, 2013) (Dridi et al., 2009) (Syrjänen, 2011) (Rautava and Syrjänen, 2011) (Amornthatree et al., 2012) (Beby-Defaux et al., 2011) (Markowitz et al., 2014) (Denny et al., 2012) (Fatahzadeh et al., 2013) (Anaya-Saavedra et al., 2013).

Dans l'étude de Amornthatree et ses collègues, la prévalence de l'infection orale à HPV 16 était significativement plus élevée chez les patients infectés par le VIH que chez les patients séronégatifs (Amornthatree et al., 2012).

Les recherches de Lima et son équipe montrent également que la prévalence du HPV au niveau oral est plus élevée chez les femmes infectées par le VIH que chez les femmes séronégatives. En effet, l'ADN du HPV a été détecté dans la muqueuse buccale de 11% des 100 femmes séropositives étudiées (7 à haut risque et 4 à faible risque) et 2% des 100 femmes séronégatives (les deux à faible risque). Aucune des femmes ne présentait de lésion buccale. Selon cette étude, dans le groupe VIH-positif, la probabilité d'apparition d'une infection à HPV de la muqueuse orale est donc environ 6 fois plus élevée que chez les femmes séronégatives (Lima et al., 2014). Cela conforte les résultats de l'étude de Fatahzadeh *et al.* : 87% des 52 patients infectés par le VIH étaient alors HPV-positifs au niveau oral (Fatahzadeh et al., 2013). Cependant, au vu du nombre limité de patients dans ces deux études (200 et 52 respectivement), d'autres études restent nécessaires afin de confirmer ces résultats.

En 2012, Read et ses collègues ont cherché à déterminer la prévalence orale du HPV chez 500 hommes ayant des relations sexuelles avec d'autres hommes. Parmi ces hommes, 249 étaient HIV-positifs. Les résultats ont montré que 19% des hommes séropositifs et 7% des hommes séronégatifs étaient contaminés par HPV au niveau de leur muqueuse buccale. HPV 16 a été détecté chez 4,4% des hommes HIV-positifs et 0,8% des hommes HIV-négatifs (Read et al., 2012).

La probabilité d'infection orale par le HPV est influencée par la gravité de l'immunosuppression chez les personnes VIH-positives, en particulier quand les lymphocytes T CD4+ sont inférieurs à 200/mm³. Cependant, l'immunosuppression seule ne peut pas tenir compte de l'augmentation de la prévalence du HPV chez les patients infectés par le VIH (Fatahzadeh et al., 2013) (Syrjänen, 2011).

Le risque accru d'infection par le HPV chez ces patients a été associé à une réponse immunitaire cellulaire réduite entraînant une diminution de la capacité à combattre et effacer l'infection, mais également à une susceptibilité augmentée, la thérapie antirétrovirale hautement active, le vieillissement des patients infectés par le VIH, et l'interaction directe entre les deux virus (Syrjänen, 2011) (Denny et al., 2012).

Les données sur le potentiel lien entre HPV et VIH sont limitées. Il semblerait déjà que le VIH joue un rôle dans la pathogénèse du HPV en exhortant le stimulus oncogénique via la protéine Tat. Il peut également supprimer la régulation de la transcription et traduction de HPV. Enfin, en plus d'augmenter l'expression des protéines E6 et E7 dans les kératinocytes oraux HPV-positifs, le VIH renforce la capacité de prolifération des cellules (Amornthatree et al., 2012) (Bosch et al., 2013) (Syrjänen, 2011).

Le HPV est considéré comme plus dangereux chez les personnes VIH-positives en raison de l'impact du VIH sur l'immunité cellulaire, normalement requise pour la clairance de l'infection au HPV (Denny et al., 2012).

Depuis l'introduction du traitement antirétroviral hautement actif (HAART pour *Highly Active Antiretroviral Therapy*), des études ont constaté une augmentation de la fréquence et de la persistance des lésions buccales et cancers de la bouche associés aux HPV (deux à six fois par rapport à la population générale) chez les personnes infectées par le VIH. La thérapie antirétrovirale est le traitement actuel standard de l'infection à VIH, qui consiste en une combinaison de trois ou quatre groupes de médicaments antirétroviraux, comprenant les inhibiteurs nucléosidiques de la transcriptase inverse (INTI), les inhibiteurs non-nucléosidiques de la transcriptase inverse (INNTI), les inhibiteurs de protéases (IP) et les inhibiteurs de fusion (IF). Ce traitement a permis de diminuer la prévalence des maladies opportunistes et d'améliorer la qualité de vie des patients infectés par le VIH (Amornthatree et al., 2012).

Dans l'étude de Anaya-Saavedra *et al.*, 6,9% des 787 patients atteints par le VIH ou le syndrome d'immunodéficience acquise (SIDA) présentaient des lésions buccales liées au HPV. Ces lésions ont été associées à un âge supérieur à 40 ans, et à la prise d'un HAART depuis plus d'un an. En effet, les patients étant sous HAART depuis plus de 12 mois avaient un risque triple d'avoir une lésion buccale associée à HPV (Anaya-Saavedra *et al.*, 2013). De même, Greenspan et ses collègues ont décrit une augmentation des verrues orales de 5% chez les personnes infectées par le VIH sans traitement antirétroviral, de 15% chez les patients sous traitement antirétroviral autre que la multithérapie et de 23% chez les patients sous HAART (Greenspan *et al.*, 2001). Cependant, à ce jour, il n'y a pas suffisamment de preuves scientifiques pour conclure que la multithérapie pourrait être un facteur de risque pour le développement et la progression de ces lésions. La hausse des lésions buccales liées à HPV dans l'ère de l'HAART pourrait être liée à la capacité de prolifération des kératinocytes fournis par les gènes *tat*, *rev* et *vpr* du VIH qui stimulent l'expression des gènes L1, E1 et E6 des HPV, ou tout simplement l'allongement de l'espérance de vie offert par la multithérapie (Anaya-Saavedra *et al.*, 2013). Dans leur étude King et son équipe décrivent une association entre la présence de lésions buccales liées au HPV et une baisse conséquente de la charge virale du VIH dans les 6 mois précédents, suggérant ainsi que les verrues buccales peuvent représenter une forme de syndrome inflammatoire de reconstitution immunitaire se produisant en réponse à l'amélioration de l'immunité cellulaire, ce qui a également été proposé par Meys et ses collaborateurs (King *et al.*, 2002) (Meys *et al.*, 2010).

La prévalence élevée des infections orales aux HPV à haut risque chez les patients VIH+, ajoutée à leur sensibilité accrue de développer des tumeurs malignes ainsi qu'à la hausse des cancers oropharyngés liés au HPV souligne la nécessité de programmer des dépistages appropriés chez les patient séropositifs (Anaya-Saavedra *et al.*, 2013).

Partie III :
**Conduite à tenir du chirurgien-
dentiste omnipraticien**

La découverte d'une lésion buccale peut se faire de manière fortuite au cours de l'examen clinique par le praticien ou peut être le motif de consultation du patient. En présence d'une lésion buccale nodulaire ou papillaire acquise, l'odontologiste se doit d'établir une démarche diagnostique (Dridi et al., 2004).

3.1. Démarche diagnostique

La démarche diagnostique comprend un interrogatoire, une anamnèse médicale, un examen clinique et éventuellement des examens complémentaires.

3.1.1. Interrogatoire et anamnèse médicale

L'interrogatoire constitue le premier contact avec le patient, il conditionne les rapports de confiance ultérieurs.

Il permet d'obtenir un certain nombre de renseignements concernant le patient, fournis par ce dernier :

- état civil (nom, âge, profession...),
- antécédents médico-chirurgicaux et état de santé général (pathologies cardiovasculaire, rénale, hépatique, endocrinienne, digestive...),
- traitements récents et surtout en cours,
- allergies éventuelles,
- antécédents familiaux,
- habitudes de vie (tabac/alcool avec ancienneté et fréquence de ces habitudes nocives, alimentation, addictions...).

Ensuite, le motif de consultation est recueilli (consultation de routine ou motif spécifique) ainsi que l'histoire de la maladie éventuelle (date d'apparition, symptômes, évolution, répercussions sur l'état général etc.). Il est important de laisser le patient s'exprimer selon ses propres mots. Cette étape nécessite une capacité d'écoute du patient.

3.1.2. Examen clinique

L'examen clinique, qui a pour but de dépister les signes objectifs de la maladie, doit être méthodique, orienté et approfondi selon l'orientation diagnostique recherchée. Il comprend un examen exo-buccal puis un examen endo-buccal. L'examen clinique se pratique classiquement et successivement par l'inspection et la palpation. Il convient de disposer d'un éclairage de bonne qualité et d'instruments adaptés (miroir, sondes, précelles...).

3.1.2.1. Examen exo-buccal

L'inspection débute dès l'interrogatoire, par une observation visuelle globale ; dans certains cas, l'examen des zones cutanées facilement observables peut être source d'informations (présence de verrues vulgaires sur les mains par exemple). L'inspection exo-buccale de la sphère cervico-faciale doit se faire méthodiquement, étage par étage, en analysant successivement selon les trois incidences principales (face, profil, incidence axiale), les téguments (lésions cutanées, tumeurs, éruptions) et les déformations sous-jacentes.

La palpation permet d'apprécier :

- les tissus,
- la présence de douleurs provoquées (dont l'intensité peut être chiffrée soit à l'aide d'une échelle visuelle analogique, soit en utilisant des critères cliniques comme des grimaces associées ou un mouvement de retrait),
- la présence d'éventuelles tuméfactions, ainsi que leur consistance et mobilité par rapport aux plans profonds,
- l'état des reliefs osseux notamment en cas de contexte traumatologique,
- la présence d'adénopathies cervicales (néoplasiques, infectieuses ou hématologiques) ainsi que leur nombre, siège, taille, consistance, sensibilité, mobilité ou adhérence par rapport au plan profond et leur évolutivité dans le temps, (Figure 59)
- l'état des articulations temporo-mandibulaires avec la présence ou non de claquement et/ou douleur à l'ouverture et fermeture buccales (Figure 60).

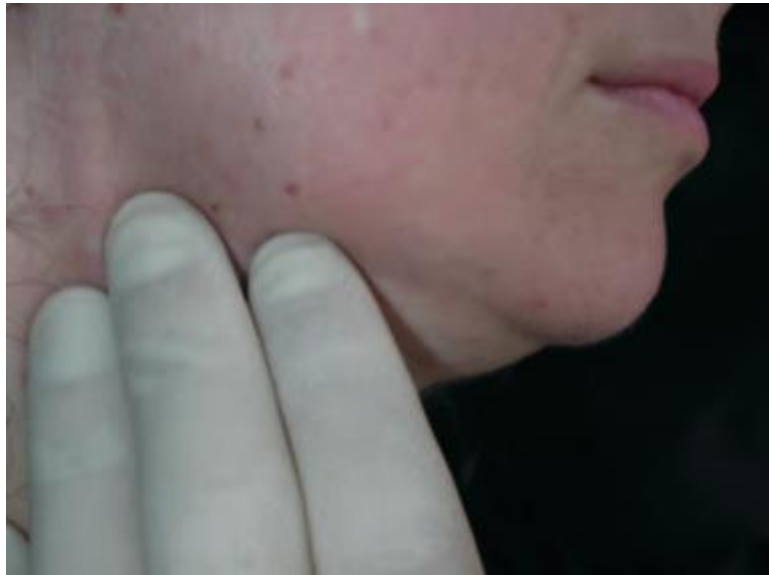

Figure 59 : Palpation des aires ganglionnaires cervicales (d'après Maladière and Vacher, 2008).

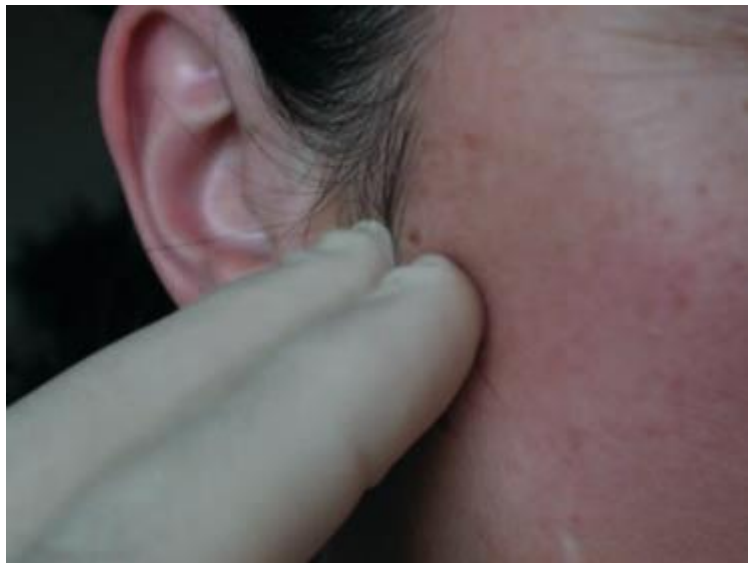

Figure 60 : Palpation du condyle mandibulaire (d'après Maladière and Vacher, 2008).

3.1.2.2. Examen endo-buccal

L'inspection nécessite l'utilisation d'un abaisse-langue ou miroir de bouche, qui permet de déplisser la face interne de joues, les vestibules et d'écarter la langue pour accéder au plancher buccal et à une partie de l'oropharynx (pilier du voile, luette et partie postérieure du pharynx) (Figure 61). Le praticien peut également utiliser une

compresse pour examiner la langue en en saisissant la pointe entre le pouce et l'index (Figure 62).

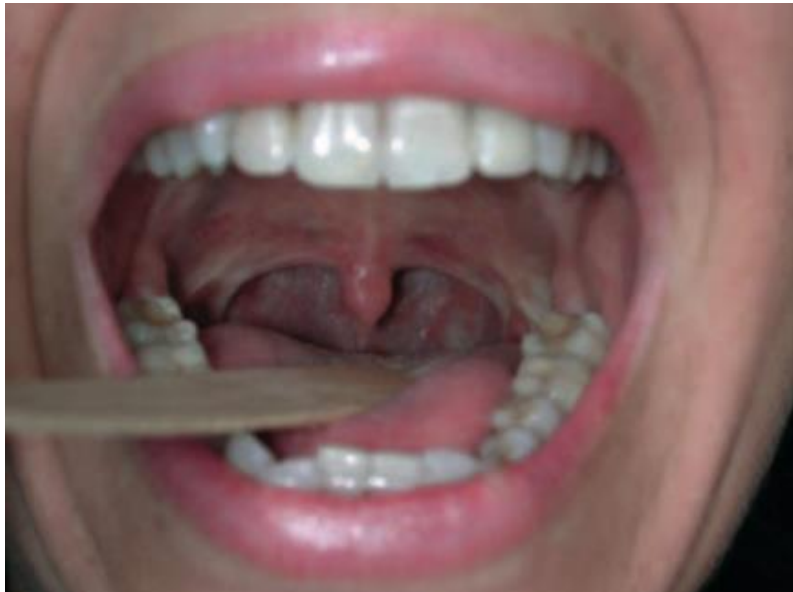

Figure 61 : Inspection de l'oropharynx (d'après Maladière and Vacher, 2008).

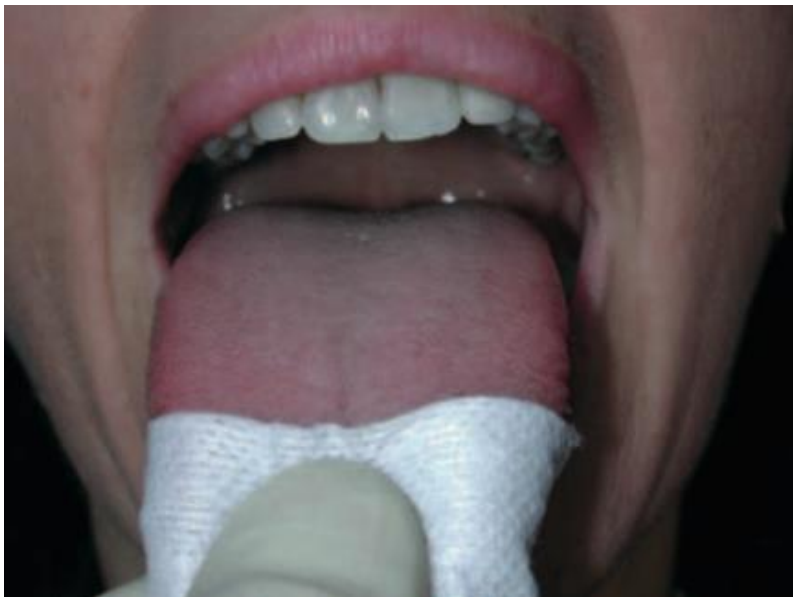

Figure 62 : Traction de la langue à l'aide d'une compresse (d'après Maladière and Vacher, 2008).

La palpation, temps essentiel, se pratique avec l'extrémité de l'index ou de plusieurs doigts (un doigt à l'intérieur et un à l'extérieur de la cavité orale, pour palper le plancher de bouche ou les joues par exemple). Le praticien analyse successivement les différents sites de la cavité buccale : face interne des lèvres, des joues avec les zones rétro-commissurales (Figure 63), vestibules et freins buccaux (Figures 64 et

65), crêtes alvéolaires, plancher buccal (Figure 66), langue mobile et base de langue, palais dur, voile du palais, piliers antérieur et postérieur du voile, région amygdalienne et paroi postérieure du pharynx (Figures 67 et 68).

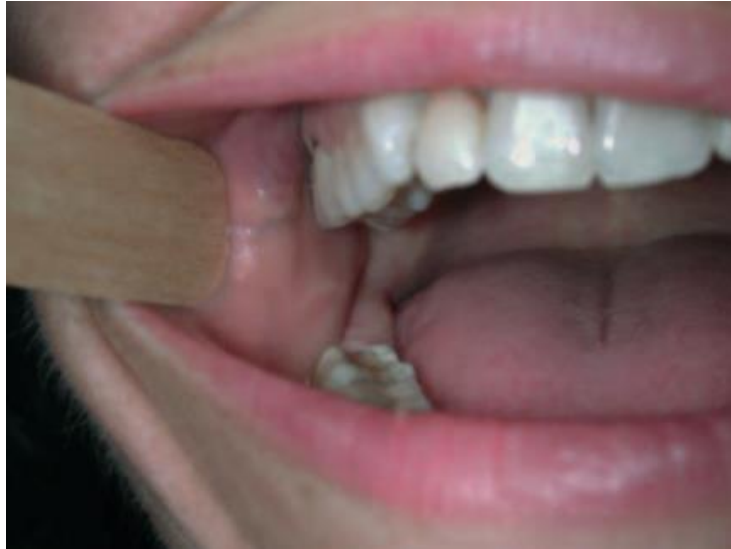

Figure 63 : Inspection de la face interne de la joue (d'après Maladière and Vacher, 2008).

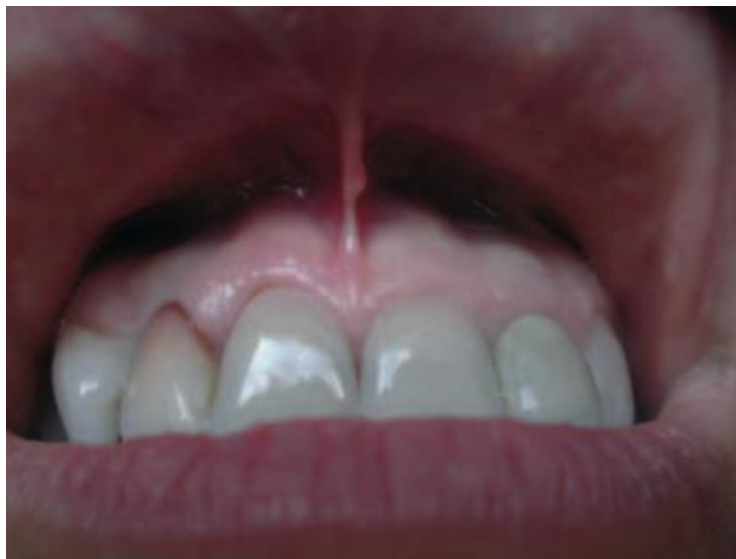

Figure 64 : Inspection du frein labial supérieur (d'après Maladière and Vacher, 2008).

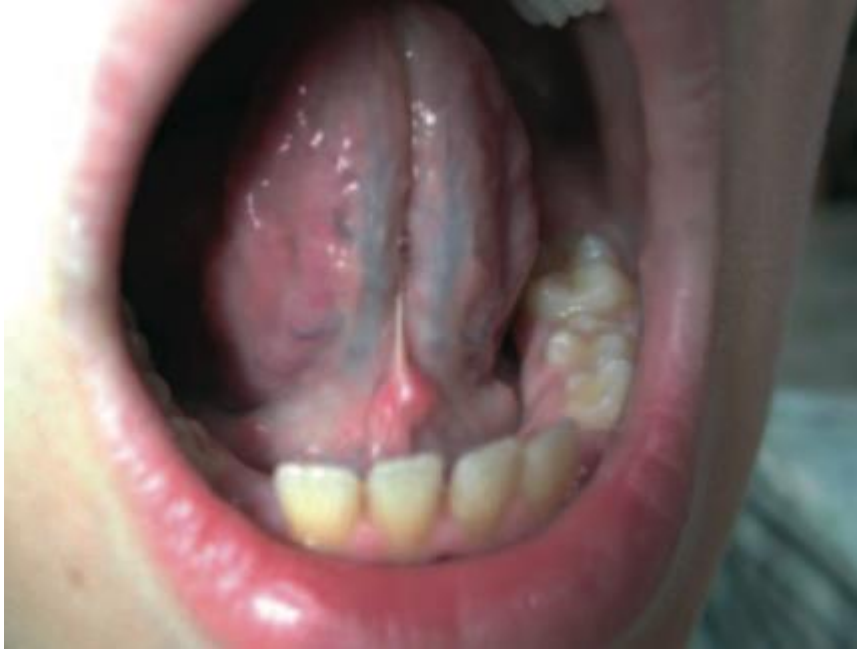

Figure 65 : Examen du frein lingual (d'après Maladière and Vacher, 2008).

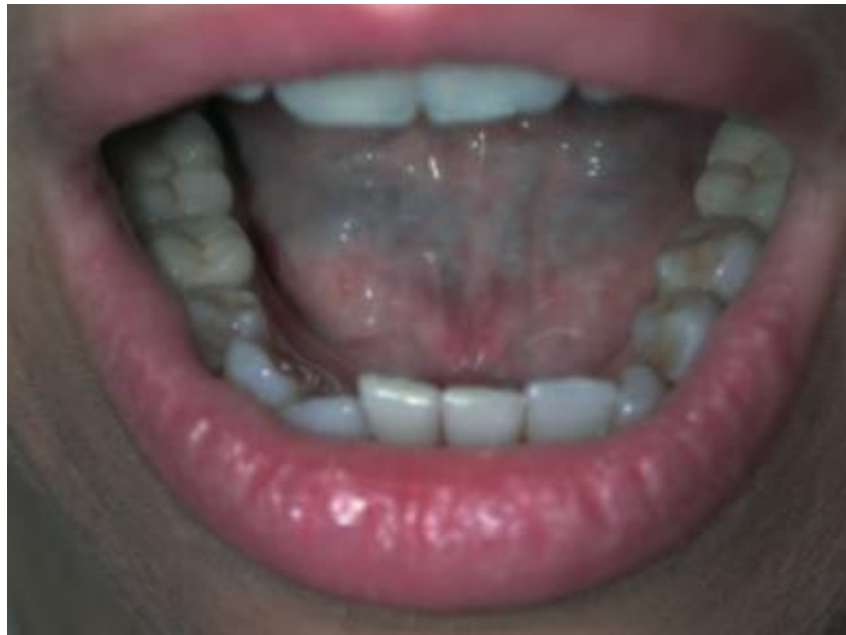

Figure 66 : Inspection du plancher buccal (d'après Maladière and Vacher, 2008).

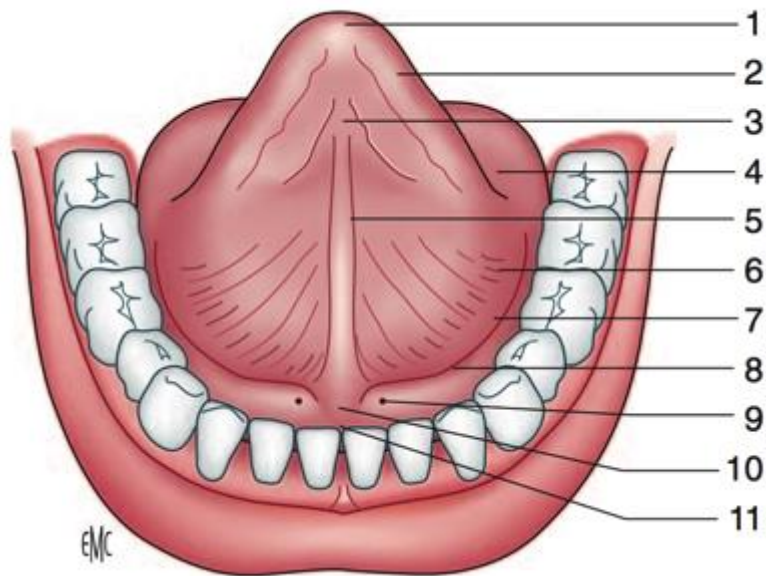


Figure 67 : Rappel topographique sur la cavité buccale, région pelvilinguale vue antérieure (d'après Maladière and Vacher, 2008).

1. Pointe de la langue ; 2. Bord latéral de la langue ; 3. Face ventrale de la langue ;
4. Repli palatoglosse ; 5. Frein de la langue ; 6. Sillon pelvilingual ; 7. Plancher postérieur ; 8. Crête sublinguale ; 9. Ostium de Wharton ; 10. Plancher antérieur ; 11. Sillon pelvimandibulaire.

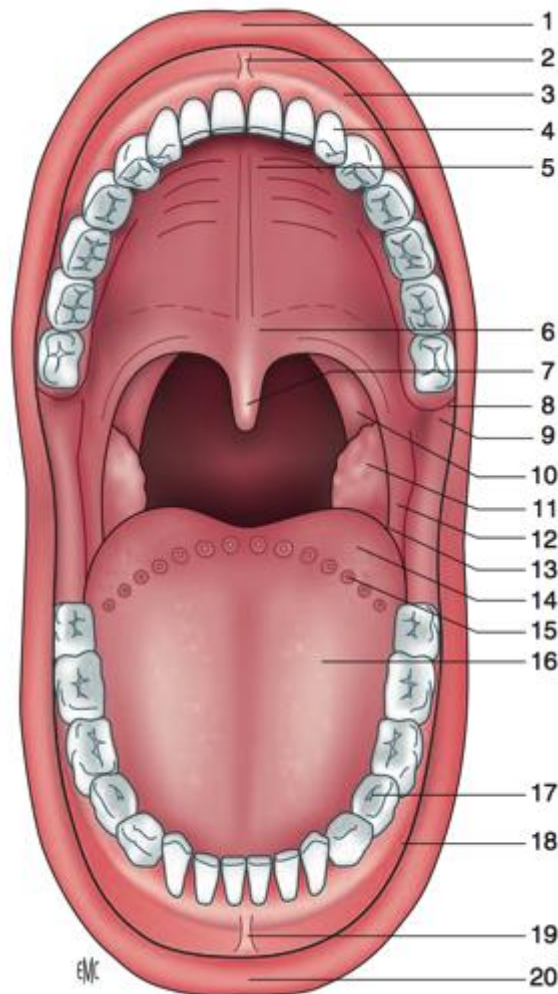


Figure 68 : Rappel topographique sur la cavité buccale, vue antérieure (d'après Maladière and Vacher, 2008).

1. Lèvre supérieure ; 2. Frein labial supérieur ; 3. Vestibule supérieur ; 4. Arcade dentaire maxillaire ; 5. Palais osseux ; 6. Voile ; 7. Luette ; 8. Face interne de la joue ; 9. Commissure intermaxillaire ; 10. Pilier postérieur de l'amygdale ; 11. Amygdale ; 12. Pilier antérieur de l'amygdale ; 13. Repli palatoglosse ; 14. Base de langue ; 15. « V » lingual ; 16. Langue mobile ; 17. Arcade dentaire mandibulaire ; 18. Vestibule inférieur ; 19. Frein labial inférieur ; 20. Lèvre inférieure.

Cette inspection rigoureuse permettra de mettre en évidence une éventuelle lésion et ses caractéristiques objectives (localisation, taille, aspect, etc.).

La palpation informe sur la consistance de la lésion et son rapport avec le tissu sous-jacent (fixe ou mobile).

L'examen des muqueuses buccales repose sur l'analyse minutieuse des lésions visibles et palpables permettant l'identification de lésions élémentaires (érythèmes, macules, papules, érosions, ulcérations, tumeurs...). L'aspect (couleur, souplesse...), la disposition (linéaire, annulaire...), la topographie et le mode évolutif de ces lésions permettent d'orienter le diagnostic étiologique.

L'examen histologique, aisément réalisé par la biopsie, est le seul moyen de confirmer « l'impression clinique ».

L'examen endo-buccal se termine par un examen dentaire et parodontal, qui nécessite l'utilisation d'un miroir de bouche ainsi que de sondes (droite, coudée, parodontale) pour la recherche de caries, mobilités dentaires, poches parodontales ou encore de douleurs provoquées. Les tests de vitalité, thermique ou électrique peuvent être utilisés pour la détection d'éventuelles nécroses dentaires. Le praticien analyse :

- l'hygiène bucco-dentaire,
- l'état des soins et des dents présentes,
- les pertes ou absences dentaires,
- l'occlusion,
- la qualité des reconstitutions prothétiques et leur rapport ou non avec une lésion muqueuse découverte précédemment.

L'état gingival doit également être apprécié.

Au terme de cet examen exhaustif, le praticien doit faire la synthèse des symptômes subjectifs et objectifs découverts ainsi qu'un diagnostic différentiel. Ceci permettra d'aboutir soit à une conclusion de diagnostic clinique soit à la suspicion d'une pathologie déterminée qui devra être confirmée par des examens complémentaires orientés tels que la biopsie ou l'exérèse chirurgicale suivie par une analyse anatomopathologique s'il s'agit d'une lésion muqueuse (Gauzeran, 2007) (Legens and Prédine-Hug, 2011) (Maladière and Vacher, 2008).

3.2. Exérèse chirurgicale

Concernant les lésions buccales bénignes liées au HPV précédemment étudiées, l'abstention thérapeutique est déconseillée (hormis pour l'hyperplasie épithéliale

focale, voir 2.3.2.6.), compte tenu du caractère hautement contagieux qui caractérise les infections aux HPV.

Le traitement de premier choix et le plus couramment utilisé est l'exérèse chirurgicale conventionnelle, c'est-à-dire au bistouri à lame froide. Le bistouri électrique et le laser (Nd-Yag, CO2) sont déconseillés car ils brûlent les limites des tissus prélevés qui ne peuvent alors plus être analysés par l'anatomopathologiste (Dridi et al., 2009).

L'exérèse est un moyen de diagnostic (biopsie-exérèse ou biopsie excisionnelle) mais également un moyen de prise en charge thérapeutique. En cas de lésion unique facilement accessible, la prise en charge peut être réalisée en cabinet d'omnipraticque, à conditions de disposer du matériel nécessaire, de connaissances cliniques suffisantes et d'une certaine expérience chirurgicale. Lorsque les lésions buccales sont multiples et profuses, il est préférable d'adresser le patient à un spécialiste exerçant en ville ou en milieu hospitalier (dermatologue buccal, stomatologiste, odontologiste spécialisé) car l'éventualité d'une anesthésie générale n'est pas à exclure.

Matériel (Figure 69) :

- champ opératoire ;
- le matériel d'anesthésie locale ;
- des compresses imbibées de sérum physiologique ou d'une solution antiseptique, ainsi que des compresses sèches ;
- un bistouri à usage unique, lame n°15 ;
- un miroir, une sonde, une précelle, des écarteurs, une petite pince à mors lisses ;
- le matériel de suture ;
- un flacon de liquide fixateur, choisi en accord avec le pathologiste et fourni par le laboratoire, portant une étiquette avec le nom et la date de naissance du patient, la zone et la date de prélèvement. Le formol à 10% par exemple peut être utilisé, mais pas l'alcool qui est un mauvais fixateur, ni le liquide de Bouin qui dénature l'ADN.

L'ensemble du matériel est stérile et les règles d'asepsie sont appliquées comme pour toute autre intervention.

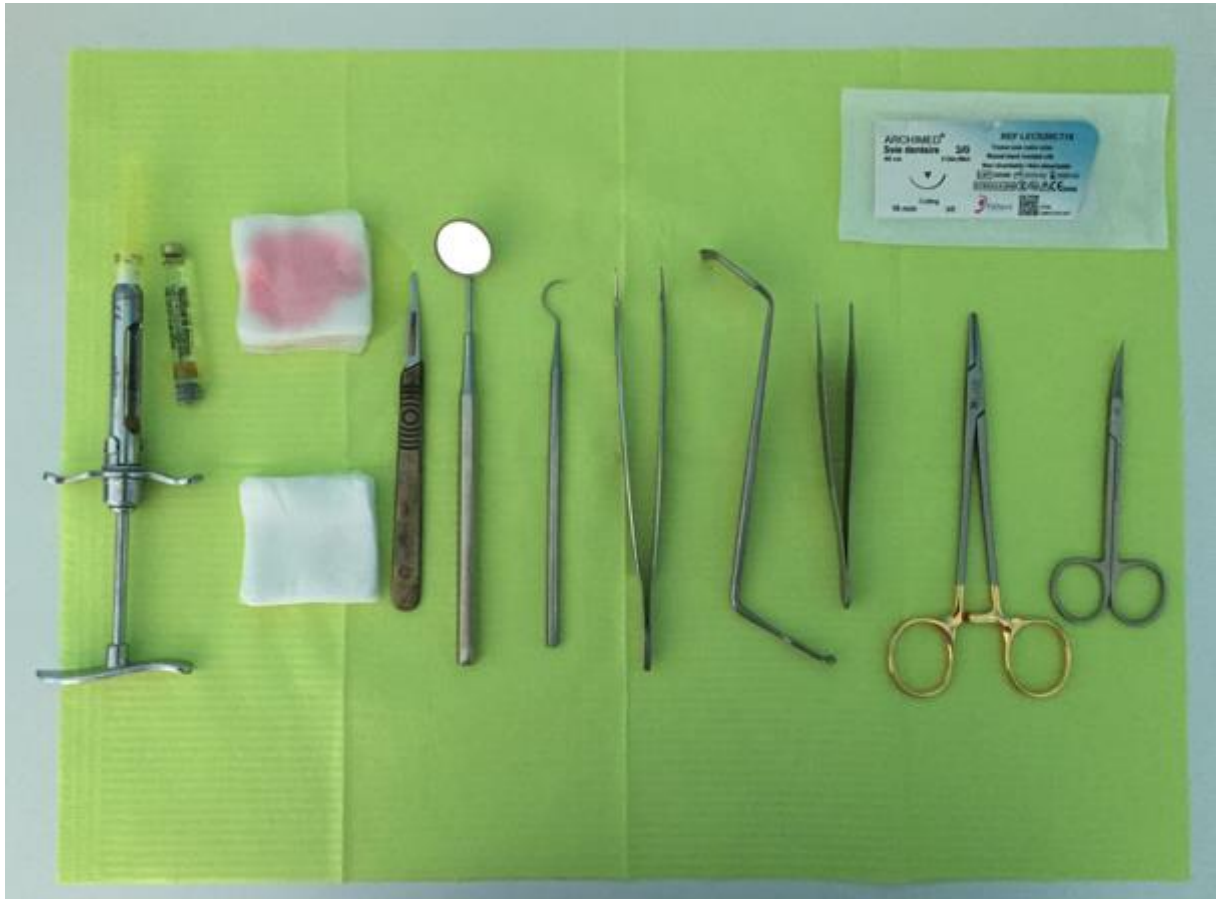

Figure 69 : Matériel nécessaire pour l'exérèse chirurgicale (photographie personnelle).

Mode opératoire (Figures 70 et 71):

- Une anesthésie locale par infiltration est réalisée en dehors de la zone à exciser ;
- La lésion est nettoyée à l'aide d'une compresse imbibée de sérum physiologique ou d'une solution antiseptique ;
- L'accès à la lésion est ménagé à l'aide de miroirs ou d'écarteurs. Pour un prélèvement lingual, la langue est maintenue à l'aide d'une compresse ;
- Une incision franche au bistouri lame n°15 est réalisée 2 à 3 mm au-delà des limites de la lésion sur le tissu sain pour une tumeur sessile, et autour de la base pour une tumeur pédiculée ;
- La lésion est saisie par une petite pince à mors lisses (pour ne pas l'abîmer) et décollée de sa base par le bistouri ou une paire de ciseaux à disséquer ;

- La tumeur excisée est immédiatement placée dans le liquide fixateur. La fixation a pour but de maintenir l'échantillon prélevé dans un état aussi proche que possible de l'état *in vivo* ;
- L'hémostase doit être réalisée soit par une compression avec des compresses stériles sèches, soit par un point d'électrocoagulation effectué au bistouri électrique ;
- La muqueuse est ensuite suturée. Au niveau de la gencive attachée ou de la muqueuse palatine, un pansement chirurgical (type Coe-pack®) peut être utilisé pour assurer une compression prolongée et protéger la plaie des mouvements buccaux physiologiques.
- Les suites opératoires étant quasi-inexistantes, la prescription d'un bain de bouche contenant de la chlorhexidine et d'un antalgique à base de paracétamol est suffisante.

Le flacon contenant la pièce d'exérèse et le liquide fixateur doit être accompagné d'une fiche comprenant l'âge du patient, les antécédents médicaux éventuels, les caractéristiques cliniques de la lésion (localisation, taille, morphologie, unique ou multiples), ainsi que le diagnostic suspecté.

L'examen anatomopathologique permettra de confirmer la bénignité et de préciser le diagnostic (Dridi et al., 2009) (Lombardi et al., 1999) (Maret et al., 2011).

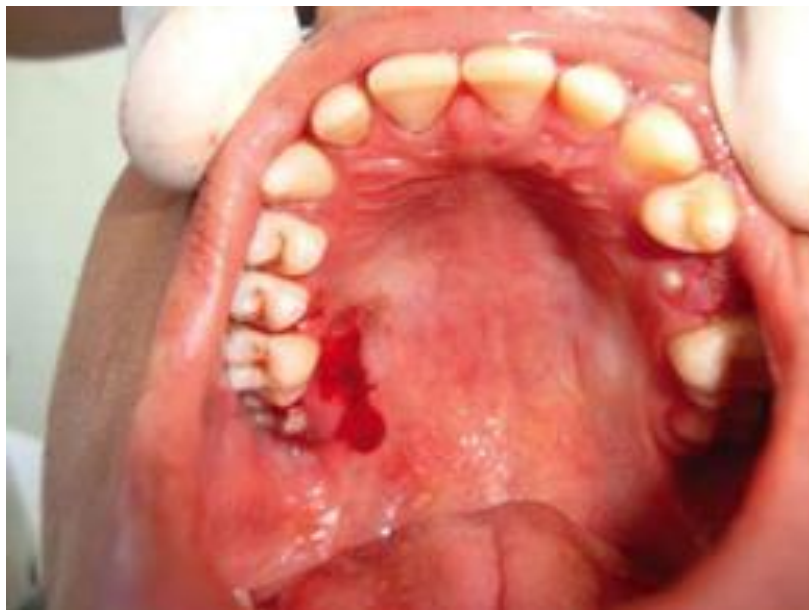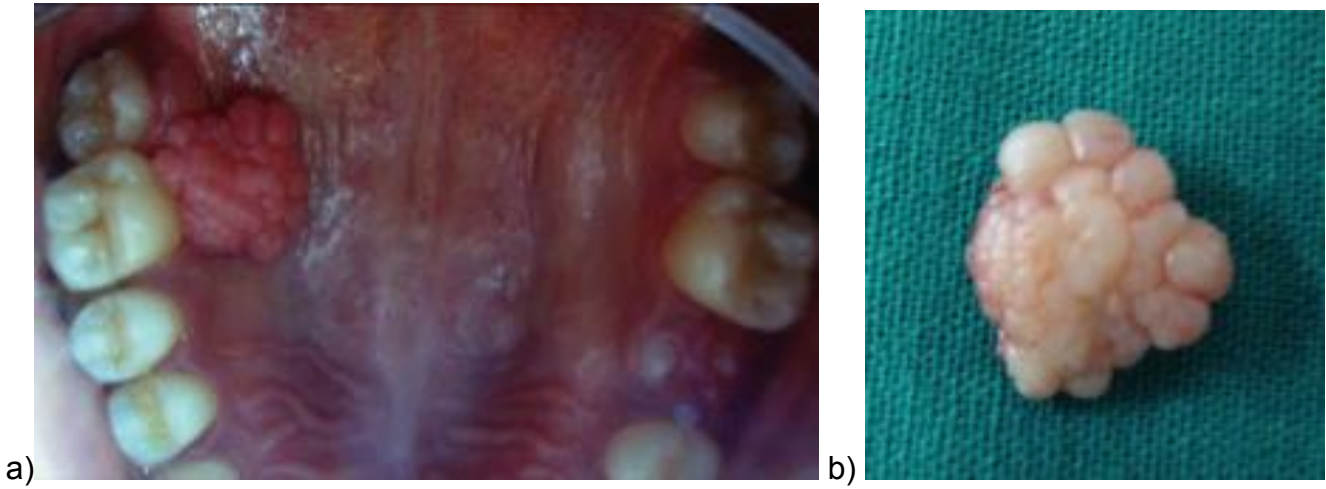
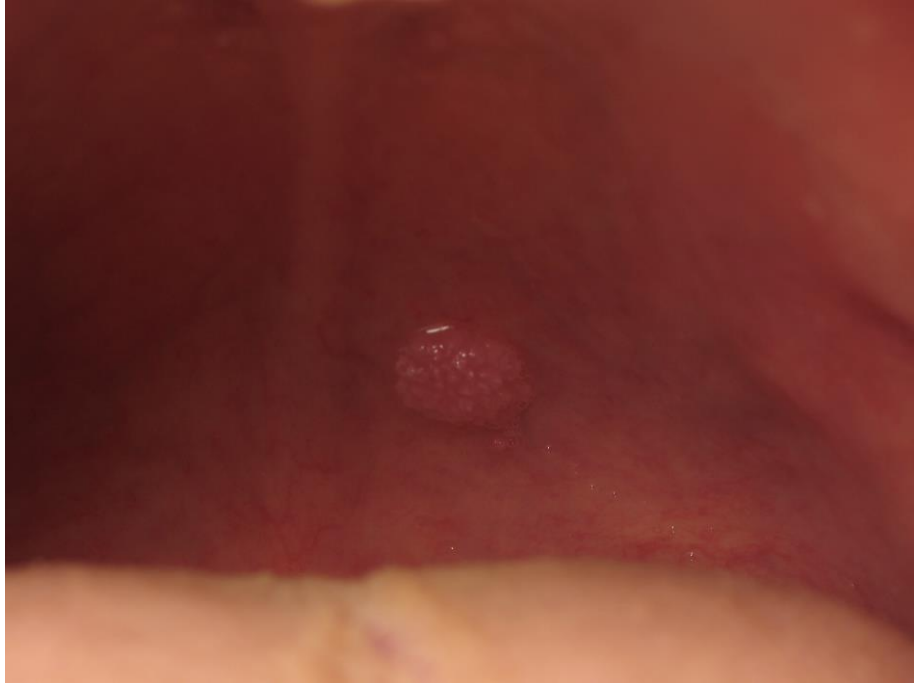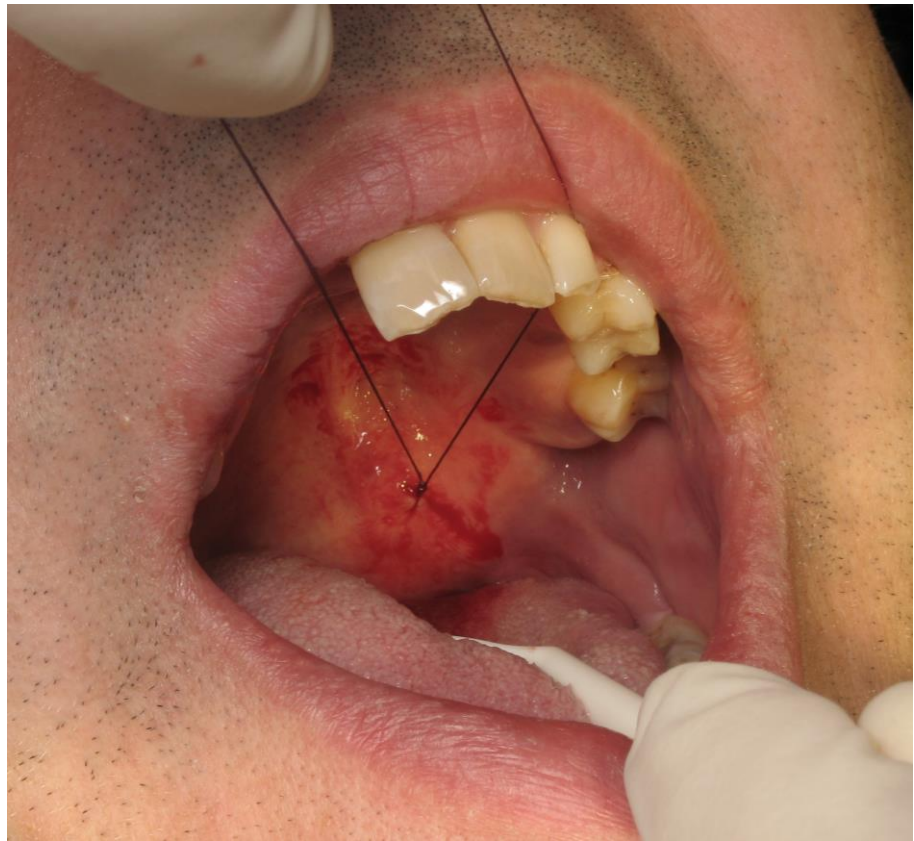


Figure 70 : Papillome buccal de 3 cm de diamètre (d'après Babaji et al., 2014).

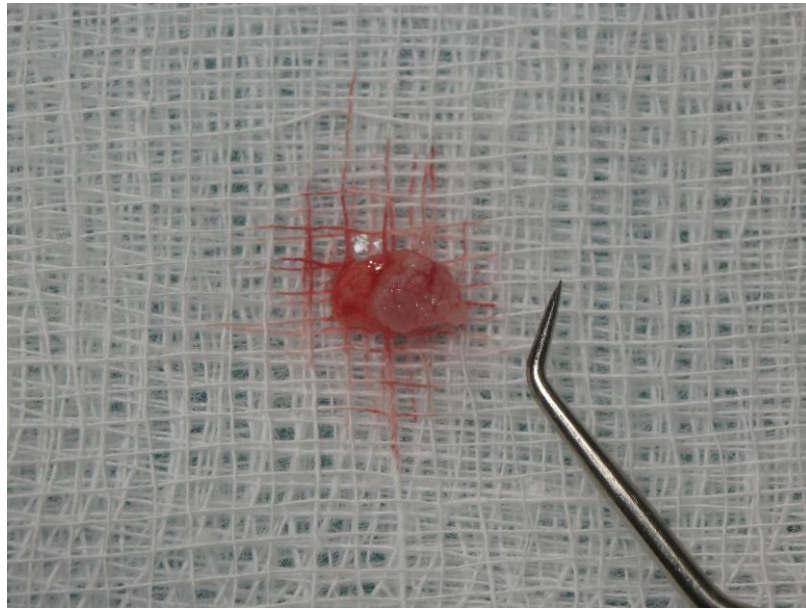
a) Avant excision b) lésion excisée c) après excision



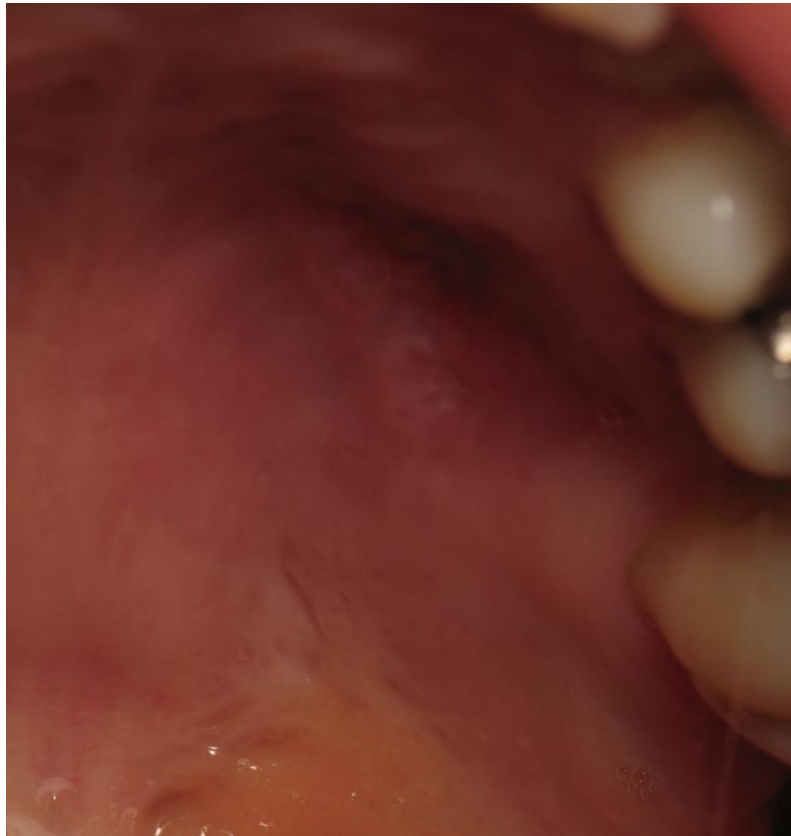a)



b)



c)



d)

Figure 71 : Excision chirurgicale d'un papillome localisé sur le voile du palais
(photographies du Docteur Julie Guillet-Thibault).

- a) Photographie pré-opératoire
- b) Sutures après excision de la lésion
- c) Papillome excisé
- d) Photographie à 1 mois post-opératoire

3.3. Résultats anatomopathologiques

L'examen anatomopathologique révèle une prolifération de l'épithélium malpighien dont les caractéristiques histologiques peuvent être (Figures 72 et 73):

- Une hyperpapillomatose : allongement et hypersinuosité de la couche basale épithéliale entraînant un allongement en forme de doigts des crêtes épithéliales et des papilles conjonctives sous-jacentes (Figure 74). Ces profondes projections papillomateuses contiennent en leur centre du tissu conjonctif fibreux qui constitue le tissu de soutien de la lésion.
- Une hyperacanthose : prolifération des cellules de la couche épineuse entraînant un épaissement de l'épithélium.
- Une hyperkératose parakératosique : la couche de kératine est épaissie, et les cellules ont conservé des noyaux pycnotiques.
- La présence de koïlocytes dans la couche épineuse, cellules épithéliales modifiées par le virus : ce sont des cellules ballonnées, vacuolisées présentant un noyau pycnotique sombre entouré d'un halo cytoplasmique clair non-uniforme. Leur noyau présente également une légère dégénérescence qui fait penser à un état mitotique. La présence de koïlocytes est considérée comme hautement évocatrice de l'infection virale au HPV.
- La présence occasionnelle d'une légère hyperplasie de la couche basale avec un taux mitotique augmenté, qui ne doit pas être confondue avec un changement dysplasique (Figure 75).
- La présence d'un infiltrat inflammatoire chronique au niveau du tissu conjonctif sous-jacent.
- L'absence d'anticorps anti-p53 et l'immunopositivité de p53 (gène suppresseur de tumeur) qui indique la nature bénigne des lésions avec une prolifération cellulaire lente, comme en témoigne leur lent développement, et un faible risque de transformation maligne (Figure 76).

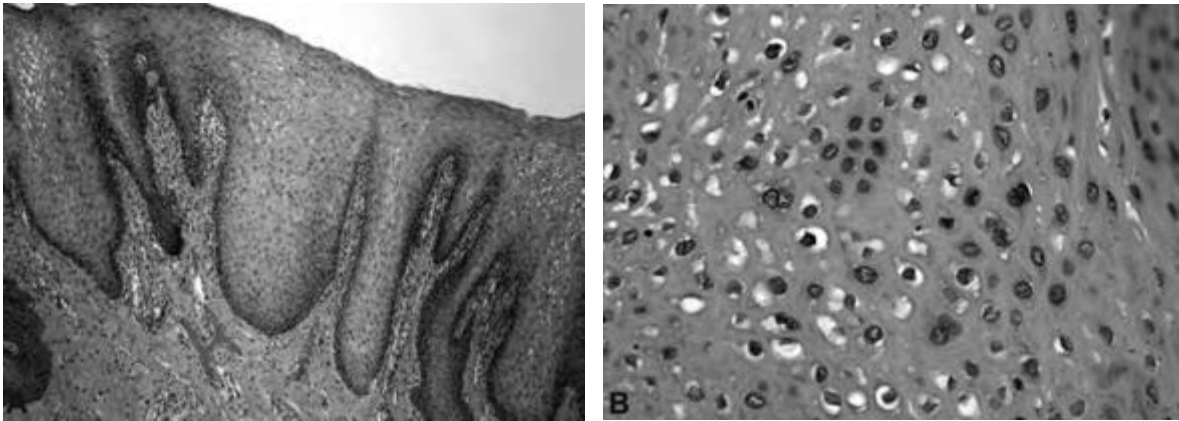


Figure 72 : Coupe histologique d'une lésion d'hyperplasie focale épithéliale (d'après Puriene et al., 2011).

A : cette coupe montre l'acanthose, la parakératose et l'hyperplasie épithéliale (x100)

B : des cellules koïlocytiques sont visibles dans l'épithélium (x200)

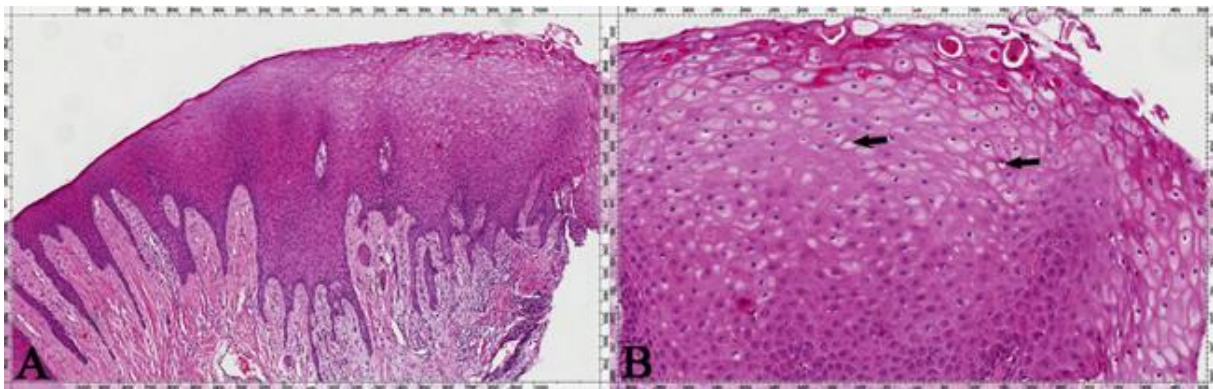


Figure 73 : Hyperplasie focale épithéliale (d'après Liu et al., 2012).

A : Parakératose et sévère acanthose de l'épithélium avec épaissement de la couche épineuse de l'épithélium (x40)

B : vacuoles périnucléaires dans les couches supérieures de l'épithélium.

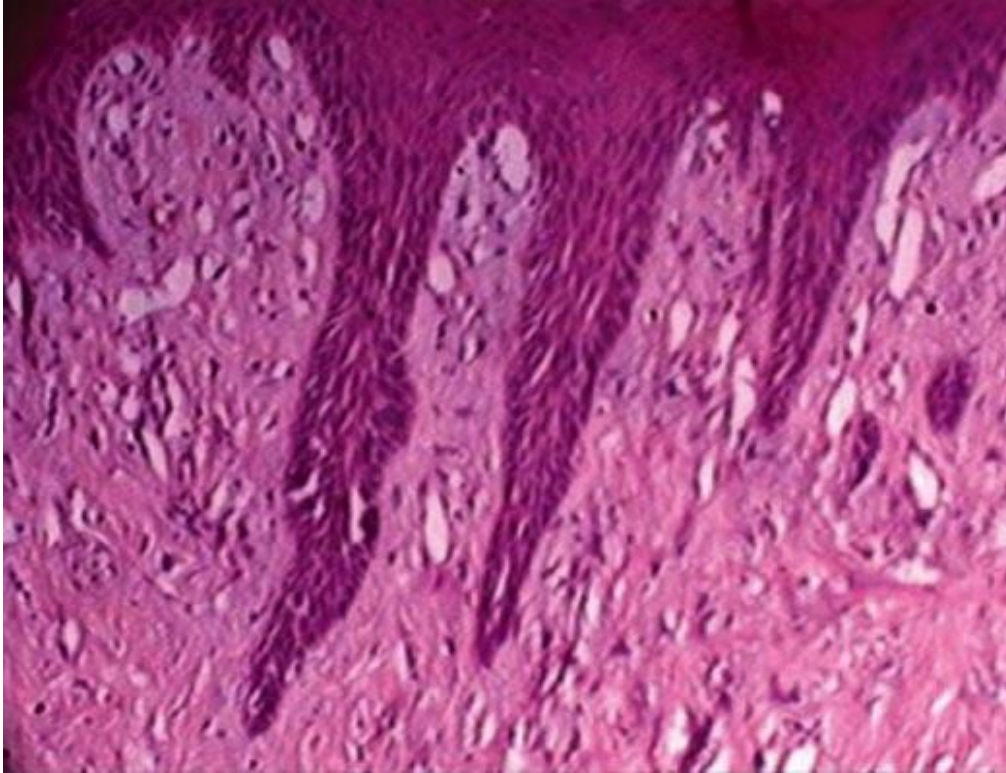


Figure 74 : Coupe histologique montrant la présence de projections en forme de doigts confirmant le diagnostic de papillome (d'après Babaji et al., 2014).

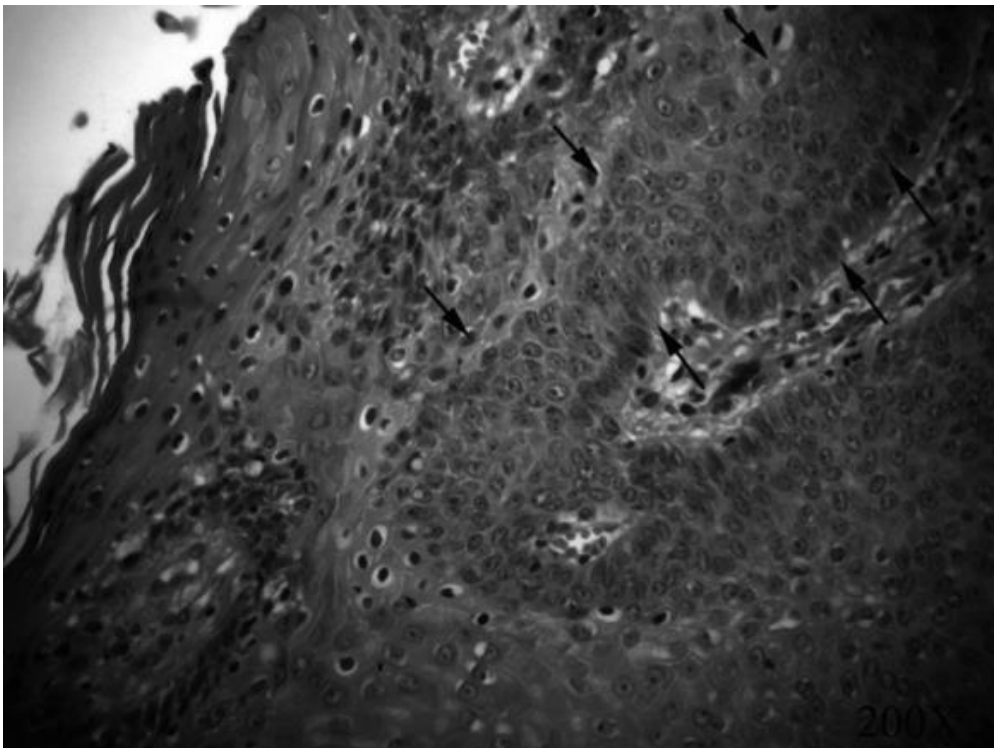


Figure 75 : Aspect histopathologique d'un papillome buccal, avec une hyperplasie de la couche basale de l'épithélium (x200) (d'après Carneiro et al., 2009).

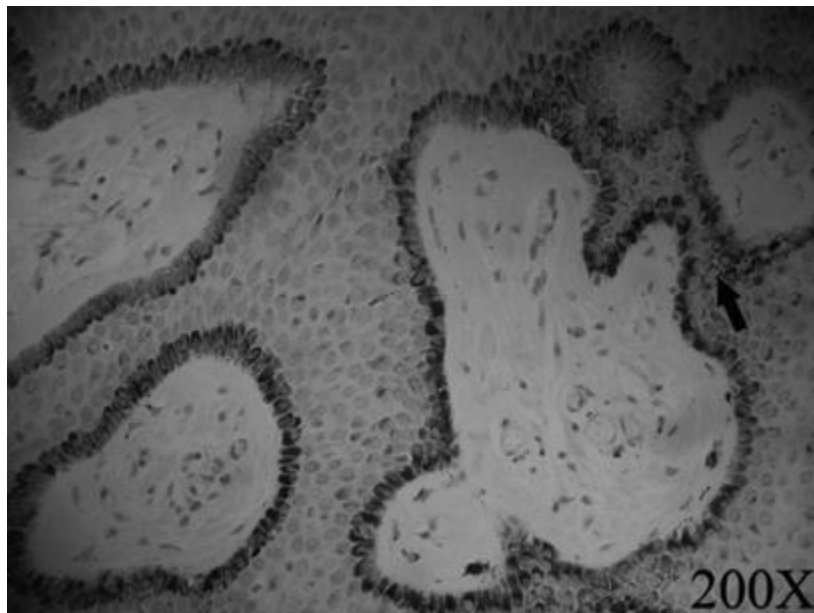
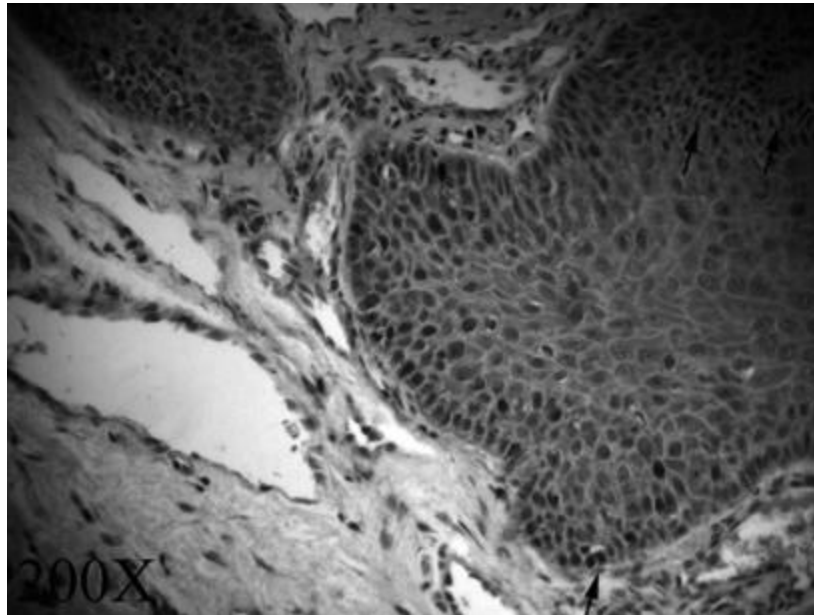


Figure 76 : Immunopositivité de la protéine p53 dans les cellules des couches basale et épineuse épithéliales (d'après Carneiro et al., 2009).

La présence virale doit être confirmée à l'aide de la PCR (*polymerase chain reaction*) ou par hybridation *in situ*. Cependant l'hybridation est moins sensible que la PCR qui est considérée comme le procédé le plus approprié pour la détection des HPV.

Le rapport du médecin anatomopathologiste évoquera alors le type de lésion analysée en conclusion, établissant ainsi le diagnostic définitif (Lewis, 2009) (Babaji et al., 2014) (Jaju et al., 2010) (Percinoto et al., 2014) (Dridi et al., 2009) (Puriene et

al., 2011) (Liu et al., 2012) (Ozdamar et al., 2014) (Burkhart, 2012) (Reis et al., 2009) (Carneiro et al., 2009) (Singh et al., 2013) (Dridi et al., 2004).

3.4. Information du patient et surveillance

Il est recommandé d'évoquer la transmission sexuelle uniquement après avoir pris connaissance des résultats du laboratoire même si le patient est conscient du problème. Dans ce cas, le patient et son/sa partenaire doivent être orientés vers un médecin généraliste, un dermatologue ou un gynécologue. En effet, un bilan d'extension est nécessaire car les infections à HPV sont souvent multifocales. De plus chez la femme, une lésion orale doit faire craindre l'existence d'une lésion précancéreuse génitale et/ou anale. Par ailleurs certains médecins recommandent chez les patients atteints de condylome, la prescription d'une virologie HIV et un dépistage des autres infections sexuellement transmissibles qui peuvent être asymptomatiques (chlamydia, syphilis, hépatite B). Pour les patients mineurs, la présence d'un condylome acuminé n'est pas toujours synonyme d'abus sexuels. Mais devant cette éventualité, il est prudent de demander une consultation pédiatrique pour un bilan lésionnel (Dridi et al., 2009).

De nombreux professionnels de santé ne disposent pas de connaissances suffisantes à propos du HPV pour communiquer efficacement sur le sujet avec leurs patients. De plus, les professionnels de santé ont une formation limitée concernant les techniques de communication. Une étude de Rozier et al. réalisée en 2007 a également identifié le manque de temps et de lourdes charges de travail comme étant des obstacles à la communication avec le patient (Rozier et al., 2011). Dans la même étude, les chercheurs ont constaté que les professionnels de santé discutent rarement des sujets liés à la sexualité avec leurs patients. Le manque de formation et la difficulté à parler de certaines questions personnelles étaient les principales raisons pour ne pas répondre aux préoccupations liées à la sexualité, malgré que la plupart des médecins soient conscients que cela fasse partie de leurs rôles. Le principal facteur de risque d'infection orale au HPV est la relation oro-génitale. Bien que ce sujet reste sensible à aborder, les chirurgiens-dentistes doivent promouvoir le bien-être de leurs patients par l'éducation et répondre aux préoccupations de santé personnelle et publique avec eux en intégrant la transmission du HPV oral dans leurs

stratégies de prévention. Étant donné que l'infection par HPV est la maladie sexuellement transmissible la plus courante chez les jeunes adultes et que le nombre de cancers oro-pharyngés liés au HPV est en hausse, les chirurgiens-dentistes doivent être bien informés sur le sujet et être capables d'en parler avec leurs jeunes patients adultes ainsi que leurs parents. Les chirurgiens-dentistes conseillent déjà leurs patients sur des sujets de santé sensibles, tel que l'arrêt du tabac et des autres addictions, il est donc envisageable qu'ils conseillent et informent également leurs patients sur les possibles risques liés à leurs pratiques sexuelles. Une étude menée en 2009 a révélé que tandis que certains chirurgiens-dentistes étaient disposés à initier la communication liée au HPV avec les patients, d'autres étaient hésitants à cause de l'inconfort du sujet et des préoccupations de confidentialité (Daley et al., 2011). Les rendez-vous de contrôle par exemple doivent privilégier la prévention, notamment en ce qui concerne les comportements de santé, y compris les comportements sexuels à risque. En ce qui concerne le cancer du col, le HPV peut persister plus de 10 ans dans la muqueuse avant d'induire une transformation néoplasique. On ne sait pas combien de temps le HPV oral peut persister avant de créer des lésions précancéreuses ou cancéreuses ; cependant la possibilité que de jeunes adultes développent un cancer oro-pharyngé dans le futur existe. Une intervention précoce des chirurgiens-dentistes pourrait prévenir l'acquisition d'une infection orale à HPV et donc potentiellement diminuer l'incidence d'une maladie néoplasique ultérieure (Minassian, 2014).

Étant donné le risque de récurrence de certaines lésions, lié au fait que l'infection par HPV n'est pas éliminée de l'organisme, des séances de contrôle régulières au moins annuelles sont recommandées après l'exérèse (Dridi et al., 2009).

Fakhry et D'Souza ont regroupé les questions les plus fréquentes provenant de patients chez qui le diagnostic de cancer oropharyngé lié au HPV a été posé. En effet, des questions sur les facteurs de risque, le pronostic et les implications pour les relations passées, présentes et futures sont fréquemment posées par les patients et leurs familles. L'article de Fakhry et D'Souza propose des réponses à ces questions (Fakhry and D'Souza, 2013).

Il est important de fournir les meilleures réponses aux patients tout en les avertissant que, dans de nombreux cas, les réponses exactes à ces questions ne sont pas

encore totalement établies. En effet, certaines de ces questions peuvent être actuellement uniquement extrapolées à partir :

- des recherches sur l'infection ano-génitale par HPV,
- de la littérature initiale sur le HPV oral et
- d'une compréhension des distinctions entre infection orale et ano-génitale par HPV.

Le chirurgien-dentiste doit donc être au courant des connaissances actuelles et des inconnues concernant l'infection orale par HPV afin de répondre au mieux à ses patients.

Les patients peuvent parfois éprouver de l'angoisse à propos de l'infection sous-jacente à la lésion qui ne peut être traitée, la stigmatisation des infections sexuellement transmissibles, et la possible progression de l'infection en lésion précancéreuse et/ou cancéreuse. Le chirurgien-dentiste a également pour rôle de rassurer ces patients.

Voici quelques exemples de questions/réponses proposées par Fakhry et D'Souza pour les patients atteints de cancer oropharyngé lié au HPV :

- Comment ai-je obtenu une infection orale à HPV ?
 - o Le HPV est une infection sexuellement transmissible qui peut infecter l'épithélium de l'oropharynx, de la cavité buccale et du tractus ano-génital.
 - o L'histoire naturelle du HPV au niveau génital est bien comprise et elle constitue le paradigme sur lequel on compare l'histoire naturelle du HPV oral. Les infections génitales par HPV, comprenant le col de l'utérus, le vagin, le pénis sont communes chez les jeunes adultes sexuellement actifs. Plus de 80% des jeunes adultes sexuellement actifs seront infectés par HPV à un moment donné au cours de leur vie, bien qu'un grand nombre de ceux-ci ne sauront jamais qu'ils étaient infectés. La plupart des individus éliminent spontanément ces infections, dans les 1 à 2 ans. L'infection peut cependant persister chez les personnes qui ne l'éliminent pas, et pourra conduire à des lésions précancéreuses ou cancéreuses.

- L'infection orale par HPV est beaucoup moins fréquente que l'infection génitale. Elle est plus fréquente chez les hommes que chez les femmes. Les études initiales suggèrent que la plupart des personnes éliminent également leur infection orale en 1 à 2 ans, mais que certaines infections orales persistent. Nous ne savons actuellement pas combien de temps exactement une infection orale par HPV doit persister pour causer un cancer oral. Les études suggèrent que les infections orales par HPV ont été acquises de nombreuses années avant le développement et le diagnostic de malignité.
 - L'infection orale par HPV est plus fréquente chez les personnes qui ont déjà eu des relations oro-génitales et qui ont un nombre élevé de partenaires avec lesquels elles ont eu ces relations. Cependant l'infection orale par HPV a également été détectée chez certaines personnes ayant déclaré ne jamais avoir pratiqué le sexe oral (plus rarement).
- Est-ce que l'infection orale par HPV et les cancers des voies aéro-digestives supérieures (VADS) liés au HPV sont causés par le sexe oral ?
- Contact oro-génital : plusieurs études ont montré que les individus ayant un nombre élevé de partenaires sexuels oraux sont plus susceptibles d'avoir une infection orale par HPV et un cancer des VADS associé. Ceci suggère que le HPV est probablement transmis par le sexe oral, cependant, de nombreux comportements sexuels étant colinéaires, il est difficile de déterminer précisément les comportements qui sont responsables de la présence du HPV dans la cavité buccale.
 - Contact oral-anal : l'infection anale par HPV est commune et il est possible que le contact sexuel oral-anal (anulingus) soit associé à la transmission du HPV au niveau oral. Cependant d'autres recherches sont nécessaires pour élucider définitivement le rôle de l'anulingus dans la transmission du HPV à la cavité orale.
 - Contact oral-oral : on ne sait actuellement pas si les baisers avec échange de salive peuvent transmettre l'infection orale par HPV. Des études ont rapporté une association entre ces baisers et la prévalence

du HPV oral parmi des personnes n'ayant jamais eu de relations sexuelles cependant elles ont été limitées par la taille de leurs échantillons.

- Vais-je transmettre cette infection à d'autres ?
 - Transmission à la famille et les amis : il n'y a actuellement aucune preuve de transmission non-sexuelle des HPV oncogènes à la bouche, à l'exception de la possibilité de transmission par les baisers.
 - Transmission au conjoint : le HPV est une infection sexuellement transmissible (IST). Les couples ont probablement déjà été exposés aux infections sexuelles de l'un et l'autre. Par conséquent, il n'est pas recommandé de changer les comportements sexuels dans les relations établies.
 - Transmission aux futurs partenaires : il existe un risque de transmission à de futurs partenaires, mais le niveau de risque est inconnu. Comme pour la prévention d'une IST, la discussion d'une protection appropriée est conseillée avec de nouveaux partenaires ; l'utilisation du préservatif peut diminuer le risque de transmission de l'infection génitale par HPV à la bouche pendant les rapports oro-génitaux. Les recherches n'ont pas encore évalué si l'infection par HPV peut être transmise par voie orale à la région génitale pendant le sexe oral.

- Aurais-je toujours cette infection au niveau oral ?
 - Après traitement des lésions, l'ADN du HPV n'est plus détectable chez certains patients alors que chez d'autres si. On ne sait pas si l'infection est éliminée ou latente (contrôlée par le système immunitaire mais pas éliminée).

- Les vaccins disponibles peuvent-ils prévenir les infections orales par HPV ?
 - L'efficacité des vaccins contre l'infection orale par HPV est en cours d'évaluation, toutefois, les chercheurs ont bon espoir que les vaccins puissent être bénéfiques dans la prévention des cancers des VADS HPV-positifs étant donné qu'ils sont majoritairement causés par HPV 16. Concernant les conjoints, le fait qu'ils aient probablement déjà été

infectés rend la vaccination non nécessaire car elle ne serait pas efficace (Fakhry and D'Souza, 2013).

Cet article cible plus particulièrement les patients atteints de carcinome oral lié au HPV, nos réponses données doivent donc être adaptées en fonction de la lésion que présente le patient (bénigne, précancéreuse ou maligne).

Les auteurs de cet article ont réalisé une brochure d'informations destinée aux patients et à leurs familles (Figure 77).

<p>1. Qu'est ce que le papillomavirus humain (HPV) ?</p> <p>> Le HPV est une infection sexuellement transmissible qui peut affecter l'oropharynx (amygdales et fond de la gorge), l'anus et les organes génitaux.</p> <p>> Il existe de nombreux types de HPV. Le HPV peut provoquer le développement d'un cancer, de verrues ou n'avoir aucun effet.</p> <p>> Le HPV est très courant aux Etats-Unis. Plus de 20 millions d'Américains ont une infection génitale ou orale à HPV.</p> <p>> Chez certaines personnes, l'infection orale par HPV conduit à un carcinome épidermoïde après quelques années.</p>	<p>3. Comment ai-je obtenu une infection orale à HPV ?</p> <p>> Le HPV est essentiellement transmis à la bouche par le sexe oral. Il est cependant possible d'obtenir une infection orale à HPV par d'autres moyens.</p> <p>> Les rapports oro-génitaux et un nombre élevé de partenaires sexuels oraux peuvent augmenter les chances d'infection orale par HPV.</p> <p>> Avoir une infection orale à HPV ne signifie pas infidélité et ne suggère pas forcément une promiscuité.</p> <p>> De nombreux patients atteints de carcinomes oropharyngés liés à HPV n'ont eu que quelques partenaires oraux.</p>	<p>5. Puis-je transmettre mon infection orale à HPV à d'autres ?</p> <p>Famille et amis :</p> <p>> Le HPV oral ne se transmet pas lors du partage d'une boisson ou d'un bisou sur la joue.</p> <p>> On ne sait pas si les baisers type « French kiss » peuvent transmettre le HPV.</p> <p>Partenaires de personnes atteintes de cancer oropharyngé lié à HPV :</p> <p>> Vous avez déjà probablement partagé les infections que vous avez.</p> <p>> Vous n'avez pas besoin de changer votre comportement sexuel.</p> <p>> Les partenaires féminines doivent régulièrement réaliser des frottis de dépistage au niveau du col utérin.</p> <p>Nouveaux partenaires sexuels :</p> <p>> De nombreux patients atteints de carcinome oral lié à HPV n'ont plus le virus détectable dans leur bouche après traitement, alors que d'autres si.</p> <p>> Il faut donc discuter de méthodes de protection avec les nouveaux partenaires (préservatif par exemple).</p>
<p>2. Qu'est ce qui provoque un cancer oropharyngé ?</p> <p>> Le HPV cause la plupart des cancers oropharyngés aux Etats-Unis.</p> <p>> Il est recommandé de rechercher la présence de HPV dans les tumeurs oropharyngées.</p> <p>> Le tabac et l'alcool peuvent être impliqués</p>	<p>4. Qui a une infection orale à HPV ?</p> <p>> Beaucoup de personnes seront exposées au HPV oral au cours de leur vie.</p> <p>> Environ 10% des hommes et 3,6% des femmes aux Etats-Unis ont une infection orale à HPV, qui est plus fréquemment rencontrée avec l'âge.</p> <p>> La plupart des infections disparaissent spontanément en 1 à 2 ans, mais chez certaines personnes l'infection peut persister.</p>	



<p>6. Quand ai-je obtenu cette infection ?</p> <p>> Nous ne savons pas exactement combien de temps s'écoule entre la première infection orale à HPV et le cancer, mais cela prend généralement plusieurs années.</p> <p>> Certaines personnes acquièrent l'infection 15 ans ou plus avant le développement du cancer.</p>	<p>8. Le vaccin contre HPV peut-il m'aider ? </p> <p>> Le vaccin empêche la survenue de nouvelles infections par HPV.</p> <p>> Il ne permet pas l'élimination d'une infection en cours.</p> <p>> Le vaccin est actuellement recommandé pour les patients âgés de 9 à 26 ans.</p>	<p>Questions / réponses sur le cancer de l'oropharynx lié au HPV</p>  <p>Une brochure pour les patients atteints de cancer oropharyngé lié au HPV et leur famille</p>
<p>7. Que signifie le fait d'avoir HPV dans ma tumeur ?</p> <p>> Les patients atteints de cancer oropharyngé lié au HPV vivent plus longtemps que ceux qui ne présentent pas HPV (les tumeurs HPV-positives répondent généralement bien aux traitements).</p> <p>> Toutefois les patients qui fument ou on longtemps fumé ne vivent pas aussi longtemps que les patients qui n'ont jamais fumé. Les fumeurs devraient envisager de cesser de fumer.</p>	<p>9. Mon conjoint/partenaire va-t-il également développer un cancer oropharyngé lié à HPV ?</p> <p>> Le risque de carcinome de l'oropharynx lié au HPV peut être légèrement plus élevé pour les conjoints des patients atteints. Cependant ce cancer reste rare chez les conjoints.</p> <p>> Il n'existe pas de test de dépistage du cancer oropharyngé associé à HPV.</p> <p>Pour plus d'informations</p> <p>Une liste complète de références est disponible dans l'article suivant :</p> <p>Fakhry C. and D'Souza G. Discussing the diagnosis of HPV-OSCC : common questions and answers</p>	

Figure 77 : Brochure destinée aux patients atteints de cancer oropharyngé lié au HPV et leur famille, traduite de l'anglais (d'après Fakhry and D'Souza, 2013).

Nous avons imaginé, à partir de cette brochure, une brochure d'information pour nos patients atteints de lésions bénignes liées au HPV au niveau de la cavité orale (Figure 78). Cette brochure pourrait être utilisée par les chirurgiens-dentistes omnipraticiens pour informer les patients après excision d'une lésion bénigne liée à HPV dont le diagnostic a été confirmé par un examen anatomopathologique.

1. Que sont les papillomavirus humains (HPV) ?

> Les HPV sont de petits virus qui peuvent infecter la peau et les muqueuses des voies aéro-digestives supérieures et ano-génitales.

> Il existe 120 types d'HPV qui peuvent provoquer différentes lésions allant des verrues aux lésions précancéreuses ou cancéreuses, ou n'ont aucun effet.

> L'infection par HPV est très courante ; on estime à l'heure actuelle qu'environ 10% de la population mondiale est infectée par un HPV, et que la plupart des individus le seront au cours de leur vie.

2. Qui a une infection orale à HPV ?

> Un grand nombre de personnes seront infectées par un HPV au niveau oral au cours de leur vie.

> La majorité de ces individus ne saura pas qu'ils y ont été exposés car la plupart des infections disparaissent en 1 à 2 ans.

3. Comment ai-je contracté une infection orale à HPV ?

> Les HPV sont essentiellement transmis à la cavité orale lors des rapports sexuels oro-génitaux. Un nombre élevé de partenaires sexuels oraux peut augmenter les risques d'infection orale par HPV.

> Il est possible de contracter une infection orale à HPV par d'autres voies telles que les baisers avec échange de salive ou par auto-inoculation du virus à partir d'autres sites cutanés ou ano-génitaux par exemple. Les preuves de ces transmissions orales non-sexuelles restent cependant actuellement insuffisantes.

> Avoir une infection orale à HPV ne signifie pas infidélité et ne suggère pas forcément une promiscuité.

4. Quelles lésions orales peuvent-ils provoquer ?

> Les HPV sont généralement responsables de lésions bénignes au niveau de la cavité orale telles que les papillomes, verrues, condylomes ou l'hyperplasie épithéliale focale plus rarement.

> Ils peuvent également être à l'origine de la transformation maligne de certaines lésions ou provoquer des lésions cancéreuses comme les carcinomes épidermoïdes, particulièrement au niveau de l'oropharynx.

5. Puis-je transmettre mon infection orale à HPV à d'autres ?

Famille et amis :

> Les HPV oraux ne se transmettent pas lors d'un bisou sur la joue. On suppose cependant qu'ils peuvent être transmis au cours de baisers avec échange de salive même si les preuves sont encore limitées.

Partenaires ou conjoints :

> Les HPV étant sexuellement transmissibles, vous avez probablement déjà partagé les infections que vous avez. Vous n'avez donc pas besoin de changer votre comportement sexuel.

> Il est cependant recommandé aux partenaires féminines de réaliser régulièrement des frottis de dépistage au niveau du col utérin.

Nouveaux partenaires sexuels :

> Il existe un risque de transmission mais le niveau de risque est inconnu. Il faut donc discuter de l'utilisation de méthodes de protection avec les nouveaux partenaires comme le préservatif afin de diminuer le risque de transmission du HPV à la cavité orale.


6. Quand ai-je contracté cette infection ?

- > L'infection qui a provoqué votre lésion a certainement été acquise dans l'année précédent son apparition.
- > Concernant les lésions cancéreuses, on ne sait actuellement pas exactement combien de temps s'écoule entre l'infection orale à HPV et le cancer, mais cela prend probablement plusieurs années.

7. Quel est le traitement et y a-t-il un risque de récurrence ?

- > Le traitement de votre lésion a déjà été réalisé, par son excision. Le diagnostic a été confirmé par l'analyse de la lésion, réalisée par un médecin spécialiste.
- > Les récurrences de ces lésions sont rares. Cependant, l'excision de la lésion n'ayant pas forcément provoqué la disparition de l'infection orale à HPV, il est recommandé d'effectuer des visites de contrôle régulières chez votre chirurgien-dentiste traitant.

8. Le vaccin contre HPV peut-il m'aider ?

- 
- > Des études sont en cours afin de déterminer si les vaccins disponibles sont efficaces sur les infections orales à HPV.
 - > Le vaccin empêche la survenue de nouvelles infections par HPV. Il ne permet pas l'élimination d'une infection en cours.
 - > En France le vaccin est actuellement recommandé pour les jeunes filles âgées de 11 à 14 ans, avec un rattrapage limité à 19 ans révolus.

9. Ai-je un risque de développer un cancer oral lié aux HPV ?

- > Les lésions buccales bénignes liées aux HPV sont généralement causées par des HPV à bas risque oncogène, elles ont donc un faible risque de transformation maligne.
- > Il est cependant possible d'être infecté par plusieurs types d'HPV, dont certains sont à haut risque oncogène. Il est donc nécessaire d'effectuer des consultations de contrôle régulières.

Pour plus d'informations sur les HPV

www.papillomavirus.fr

www.pasteur.fr/fr/sante/info-hpv

Questions / réponses
concernant les lésions
buccales bénignes liées
aux HPV : papillome,
verruve
ou condylome



Une brochure pour les patients
présentant une lésion buccale
bénigne liée aux HPV

Figure 78 : Brochure pour les patients présentant une lésion buccale bénigne liée aux HPV.

3.5. Arbre décisionnel

L'arbre suivant permet d'orienter le chirurgien-dentiste omnipraticien sur la prise en charge de lésions buccales potentiellement liées au HPV, en fonction du tableau clinique.

Lésion papillomateuse unique,
d'aspect bénin, dont les
caractéristiques cliniques font
suspecter un papillome, une verrue
vulgaire ou un condylome (voir 2.3.2)

Prise en charge

Patient adressé à un praticien
spécialisé en ville ou en milieu
hospitalier (dermatologue buccal,
stomatologue, odontologiste
spécialisé)

Au cabinet

Exérèse chirurgicale,
idéalement au bistouri à
lame froide pour
permettre l'analyse
anatomopathologique

Analyse anatomopathologique

Information du patient

Surveillance clinique
régulière et renforcement
des méthodes de
prévention (vaccination par
exemple)

Lésions papillomateuses multiples,
d'aspect bénin, dont les
caractéristiques cliniques et/ou l'origine
ethnique font suspecter

Des condylomes multiples

Une hyperplasie focale
épithéliale

Prise en charge

Patient adressé à
un praticien
spécialisé

Au cabinet si le
nombre de
lésions est
limité

Patient adressé à
un praticien
spécialisé

Au cabinet

Surveillance
clinique
régulière

Si le traitement
est nécessaire

Application
topique d'acide
trichloroacétique
à 80%

Exérèse si le
nombre de lésions
est limité

Partie IV :
Évaluation et gestion du risque
de transmission au cabinet
dentaire

4.1. Risque de transmission pour le chirurgien-dentiste, le personnel et les patients

4.1.1. Transmission nosocomiale

Les études de Casalegno (2012) et Ma (2013) ont montré une contamination par HPV des sondes d'échographies endovaginales, malgré la réalisation de la procédure de désinfection recommandée et l'utilisation de gaines à usage unique pour chaque patient. Les résultats de ces deux études montrent que la désinfection de bas niveau recommandée n'est pas efficace pour inactiver le HPV, et que les gaines à usage unique utilisées ne permettent pas d'éviter une contamination supplémentaire des sondes (Casalegno et al., 2012) (Ma et al., 2013). Ceci montre donc le risque élevé d'infection nosocomiale par HPV lors d'échographies endovaginales. Il est envisageable qu'il en soit de même au cabinet dentaire ; en effet, il est possible qu'un risque de transmission croisée existe par l'intermédiaire d'équipements médicaux réutilisables soumis à une désinfection de bas niveau et recouverts par une protection à usage unique (tels que les capteurs de radiographies numériques par exemple), s'ils ont été en contact avec des cavités orales infectées par HPV. On peut également penser que, de la même manière qu'avec les sondes d'échographie, le virus puisse être transmis au patient par les mains du chirurgien-dentiste, même sans perforation des gants.

4.1.2. Au cours du traitement de lésions HPV-induites

L'étude de Ilmarinen et son équipe a cherché à évaluer le risque de transmission du HPV à l'équipe soignante lors du traitement de papillomes laryngés et de verrues génitales. Les résultats montrent qu'il est peu probable que l'infection soit transmise au personnel pendant l'intervention malgré le fait que le HPV soit souvent transféré à l'équipement de protection et notamment les gants (Ilmarinen et al., 2012).

En 1989 déjà, Sawchuk démontrait un risque peu élevé de transmission du HPV au personnel soignant par les vapeurs du traitement par laser ou électrocoagulation, qui pouvait être encore réduit par des précautions simples (masque, gants, lunettes). Toutefois, l'élimination minutieuse des gants, instruments et autres équipements de

protection utilisés pendant l'opération est essentielle pour prévenir la transmission du HPV (Sawchuk et al., 1989).

Cependant, un cas de transmission du HPV a été rapporté par Calero et Brusis en 2003. Il s'agit d'une infirmière de bloc opératoire en gynécologie qui a développé une papillomatose laryngée après avoir assisté à plusieurs excisions de condylomes anogénitaux par laser ou électrocoagulation. Elle a été reconnue comme maladie professionnelle. Malgré cela, les auteurs de cette étude pensent que le risque d'infection par HPV au cours de ces interventions reste faible si l'équipe chirurgicale applique les mesures de protections recommandées (gants, masque, lunettes) (Calero and Brusis, 2003).

4.1.3. Par contact avec des surfaces contaminées

4.1.3.1. Mode de contamination des surfaces par HPV

L'étude de Winer et ses collaborateurs a détecté une quantité abondante d'ADN de HPV sur les doigts de personnes infectées par le virus (Winer et al., 2010).

Le portage de HPV génitaux au niveau des mains a également été démontré dans une autre étude où les patients présentant des infections génitales à HPV étaient porteurs des mêmes types de HPV au niveau des mains (Sonnex et al., 1999).

Il est donc possible que le HPV soit transmis par contact direct ou indirect avec les mains et surfaces touchées (Ryndock and Meyers, 2014).

4.1.3.2. Présence du HPV sur du matériel ou des surfaces médicales

Le HPV est un virus nu qui est stable et qui peut survivre bien au-delà de son hôte (Ryndock and Meyers, 2014).

L'étude de Strauss a cherché à déterminer si l'ADN du HPV était présent sur les surfaces environnementales de deux cliniques de médecine génito-urinaire ainsi que

d'un centre de loisirs et de fitness pour le personnel d'un hôpital. Les échantillons environnementaux ont été prélevés dans les salles de soins et les toilettes des patients dans les deux cliniques ainsi que dans les toilettes du centre de loisirs de l'hôpital. 19 types de HPV ont été détectés, les plus couramment retrouvés étant les types 6 (28,6%), 16 (24,2%) et 11 (9,8%). L'environnement des ces cliniques et de ce centre de loisirs est donc contaminé par HPV, par des types à faible risque tels que HPV 6 et 11 mais également à haut risque tel que HPV 16. La présence de l'ADN du HPV sur le panneau de commande du fauteuil, la poignée du colposcope et la lampe d'examen est probablement due à une contamination par les mains gantées du médecin après l'examen du patient. La contamination des toilettes utilisées par les patients indique un transfert des HPV des parties génitales à l'environnement via les mains ou par contact direct (Strauss et al., 2002).

Une autre étude a également démontré que l'équipement gynécologique (matériels et surfaces) peut être contaminé par HPV par l'intermédiaire des mains et gants du médecin. Sur 179 prélèvements réalisés au niveau de boîtes de gants, colposcopes, spéculums, lampes et tubes de gel pour ultrasons, 32 étaient HPV-positifs (18%) (Gallay et al., 2015).

On peut donc penser, malgré l'absence d'étude sur le sujet, qu'il pourrait en être de même concernant le matériel du cabinet dentaire, certainement dans une moindre proportion étant donné la plus faible prévalence orale générale par rapport à la prévalence génitale. Les HPV pourraient être transmis aux patients, au personnel du cabinet dentaire ou au chirurgien-dentiste par l'intermédiaire des surfaces contaminées.

La détection de l'ADN du HPV ne signifie par nécessairement la présence de virus viable. Cependant, étant donné que la possibilité de transmission par l'intermédiaire des surfaces de l'environnement n'est ni confirmée ni démentie, des précautions doivent être prises pour prévenir la contamination par HPV en cabinet dentaire (Strauss et al., 2002).

4.1.3.3. Résistance du HPV

Selon Ryndock et Meyers, le HPV est en mesure de rester infectieux sur les surfaces (Ryndock and Meyers, 2014).

HPV 16 résiste à la dessiccation, et il a été démontré qu'il conserve 100%, 50% et 30% de son infectiosité pendant 1, 3 et 7 jours respectivement, à température ambiante (Alphs et al., 2008) (Ryndock and Meyers, 2014) (Roden et al., 1997) (Strauss et al., 2002).

L'étude de Meyers et ses collègues a testé la résistance de HPV 16 aux désinfectants courants. Elle a montré que HPV 16 était résistant au glutaraldéhyde, désinfectant largement utilisé en odontologie (désinfection par trempage des dispositifs médicaux et désinfection des sols et surfaces) car il possède un large spectre antimicrobien (bactéricide, virucide, sporicide et fongicide) (Meyers et al., 2014) (Ryndock and Meyers, 2014) (Thiveaud et al., 2005). Elle a également démontré que HPV 16 était résistant aux désinfectants à base d'alcool (comme la plupart des virus non-enveloppés) y compris l'éthanol et l'isopropanol, utilisés comme désinfectants de surface (toujours en association avec d'autres molécules désinfectantes) et désinfectants pour les mains (dont ils sont le principe actif). Cela signifie donc que les produits hydro-alcooliques (PHA) ne contrôlent pas efficacement la propagation du HPV (Meyers et al., 2014). Selon cette même étude, HPV 16 reste sensible à l'hypochlorite à 0,525% (réduction de 5.15 log₁₀) et à un désinfectant à base d'acide peracétique et d'argent à 1,2% (Meyers et al., 2014).

Le fait que le HPV soit capable de résister à la plupart des désinfectants suggère que des vecteurs passifs et des surfaces contaminées représentent une source d'infection nosocomiale par HPV (Ryndock and Meyers, 2014) (Casalegno et al., 2012).

En juin 2014 lors du XXV^{ème} congrès de la Société Française d'Hygiène Hospitalière (SF2H), le Professeur Bruno Pozzetto, virologue français, a soulevé la nécessité de réalisation d'études capables d'évaluer l'efficacité de nouveaux procédés de désinfection sur le HPV. En effet, les mesures de désinfection de niveaux 1 et 2 à base de produits chimiques ne sont pas actives sur HPV. Il convient donc

d'envisager la mise en œuvre d'études virologiques susceptibles d'évaluer l'efficacité des nouveaux procédés de désinfection à base d'agents physiques (peroxyde d'hydrogène, rayonnements ultra-violet C, etc.) sur HPV. Les études doivent être conduites sur des virus infectieux naturels, beaucoup plus résistants que les pseudovirus. Les résultats de ces études devraient permettre de préciser quelles sont les mesures les plus efficaces à mettre en œuvre pour inactiver HPV et dans quelles circonstances elles doivent être implémentées (SF2H and Bruno Pozzetto, 2014).

4.2. Les moyens efficaces de prévention de la transmission des HPV

La prévention du risque infectieux, du praticien ou de l'équipe médicale au patient et vice-versa, en odontologie comme dans toute spécialité médicale, passe par le respect des mesures d'hygiène et d'asepsie. La possibilité de contracter une infection au cours de soins dentaires concerne essentiellement les virus. Il n'existe pas à l'heure actuelle de consensus en terme de prévention du risque de transmission virale, notamment des HPV, mais des référentiels édités par différents organismes sont à disposition du chirurgien-dentiste afin qu'il puisse répondre à ses obligations en matière d'hygiène et de prévention du risque infectieux au cabinet dentaire (Livrozet et al., 2009) (Declercq et al., 2003) (Ministère de la santé et des solidarités, 2006). Parmi ces guides de recommandations, on peut actuellement citer :

- Le « guide de bonnes pratiques de désinfection des dispositifs médicaux » (Conseil Supérieur d'Hygiène Publique and Comité Technique National des Infections Nosocomiales, 1998) ;
- Le « guide de bonnes pratiques pour la prévention des infections liées aux soins réalisés en dehors des établissements de santé » (Ministère des Affaires sociales, de la Santé et des Droits des femmes, 2004) ;
- Le « guide de prévention des infections liées aux soins en chirurgie dentaire et en stomatologie » (Ministère de la santé et des solidarités, 2006) ;
- Le guide « Hygiène et prévention du risque infectieux en cabinet médical ou paramédical » (Haute Autorité de Santé, 2007) ;
- Le guide « Conditions de réalisation des actes d'implantologie orale : environnement technique » (Haute Autorité de Santé, 2008) ;

- Le rapport « Analyse du risque infectieux lié à la non-stérilisation entre chaque patient des porte-instruments rotatifs en chirurgie-dentaire » (InVS, 2009) ;
- Les « recommandations pour l'hygiène des mains » (SF2H, 2009a) ;
- La « grille technique d'évaluation des cabinets dentaires pour la prévention des infections associées aux soins » (Direction Générale de la Santé, 2011) ;
- Le « guide de traitement des porte-instruments dynamiques avant stérilisation » (Comident, 2012a) ;
- Le référentiel « Appareils de stérilisation : charte des bonnes pratiques » (Comident, 2012b).

D'après le CCLIN (Centre de Coordination de la Lutte contre les Infections Nosocomiales), la maîtrise du risque infectieux lors des soins dentaires impose l'application de précautions standard qui sont :

- l'hygiène des mains,
- les protections individuelles,
- la gestion des surfaces souillées et des déchets,
- ainsi que la prévention et la conduite à tenir en cas d'accident d'exposition au sang (AES),

et la maîtrise des techniques et étapes de traitement des dispositifs médicaux réutilisables (CCLIN Sud-Est, 2011).

4.2.1. Les précautions standard

Les précautions standard sont des mesures systématiques, c'est-à-dire qu'elles s'appliquent à tous les patients, qu'ils soient connus ou non comme porteurs d'agents infectieux. Ces mesures sont basées sur le principe que le sang, les liquides biologiques, les produits d'origine humaine, la peau lésée et les muqueuses peuvent être à l'origine de la transmission de micro-organismes (CCLIN Sud-Est, 2011).

Selon le Ministère des Affaires sociales, de la Santé et des Droits des femmes, il est important de « considérer tout patient comme porteur potentiel d'agent infectieux connu ou inconnu » (Ministère des Affaires sociales, de la Santé et des Droits des femmes, 2004).

La mise en œuvre et le respect de ces précautions standard ont pour objectif d'assurer une protection du praticien et de son équipe ainsi que du patient, face aux risques de contamination liés au sang et aux liquides biologiques (Thiveaud et al., 2005) (Ministère de la santé et des solidarités, 2006).



BONNES PRATIQUES

RISQUES INFECTIEUX

→ Infections associées aux soins dans les cabinets dentaires

Précautions standard¹

Mesures d'hygiène de base à appliquer
par tous les praticiens et leurs assistant(e)s
et **pour tous** les patients²

Hygiène des mains par friction avec un produit hydro-alcoolique

AVANT TOUT EXAMEN OU SOIN DENTAIRE

- Risque infectieux bas et moyen : désinfection par friction hydro-alcoolique
- Risque infectieux haut : désinfection chirurgicale par friction hydro-alcoolique

IMMÉDIATEMENT APRÈS LE RETRAIT DES GANTS

RAPPEL

LE LAVAGE SIMPLE DES MAINS
EST INDIQUÉ :

- à la prise d'activité avec un brossage des ongles
- si mains visiblement souillées ou poudrées

Port de gants

- Systématique pour tout examen ou soin dentaire et lors de la manipulation d'instruments souillés
- Retrait immédiatement après le soin
- Changement systématique à chaque interruption des soins (contact avec l'environnement non protégé : téléphone, tiroir...)
- Port de gants non poudrés recommandé : permet dès leur retrait l'application des produits hydro-alcooliques

Port de masque chirurgical

- Systématique pour tout soin dentaire
- De préférence un masque chirurgical³, constitué de 4 couches dont une imperméable
- Recouvre le nez, la bouche et le menton
- Changé entre chaque patient et chaque fois qu'il est humide
- Éliminé dès son retrait dans la filière DASRI
- Utilisation limitée à 4 heures en continu

Port de lunettes de protection

- Systématique pour tout acte
- Larges et munies de protections latérales
- En cas de port de lunettes de vue : utilisation d'un masque à visière ou de lunettes de protection adaptées à la vue
- À nettoyer entre chaque patient avec une solution détergente désinfectante⁴

Tenue professionnelle

- Tunique à manche courte et pantalon
- Changée quotidiennement et en cas de souillures

Prévention des AES

- Respect de la limite de remplissage des boîtes à Objets Piquants/Coupants/Tranchants : < 3/4 de volume
- Boîte à OPCT disposée à portée des mains pour une élimination immédiate
- Manipulation avec précautions de l'instrumentation à risque AES (curette...)
- Si le recapuchonnage ne peut être évité pour les seringues spécifiques dentaires, il s'effectue à l'aide d'un dispositif spécifique à une main. Préférer l'usage d'un matériel sécurisé

Traitement des surfaces souillées

- Toutes surfaces souillées par des liquides biologiques font l'objet d'un nettoyage-désinfection avec un détergent-désinfectant de surface. Seuls les produits ayant un marquage CE peuvent être utilisés sur les surfaces⁵ de dispositifs médicaux (directive 93/42/CEE)

Matériels souillés



- Immergés immédiatement après l'usage dans un bain de produits détergents-désinfectants⁵, situé dans la salle des soins

1. Circulaire DGS/DH N° 98-249 du 20 avril 1998

2. http://www.sfh.net/telechargement/recommandations_preventiontransmissioncroiseeSFH4.pdf

3. Directive européenne EN 93/42/CEE, norme EN 14683, masque chirurgical type IR OU IIR

4. Normes NF EN 1040, NF EN 1275, NF EN 1276 pour une activité en 15 minutes maximum

5. Normes NF EN 13727, NF EN 13624, NF EN 14476

Figure 79 : Fiche regroupant les précautions standard (d'après l'Ordre National des Chirurgiens-dentistes et la Direction Générale de la Santé, 2010).

4.2.1.1. Hygiène des mains

L'hygiène des mains en odontologie s'avère être un principe fondamental à respecter pour tout praticien afin de réduire les risques de transmission microbienne lors de soins bucco-dentaires (Thivet Manon, 2014).

L'hygiène des mains est une opération de base qui contribue à limiter la transmission manuportée d'agents infectieux du patient à l'équipe médicale, de l'équipe médicale au patient et de l'environnement au patient ou à l'équipe médicale, et dont l'efficacité a été largement démontrée (Thiveaud et al., 2005) (Ministère de la santé et des solidarités, 2006).

Les prérequis indispensables à tout lavage des mains sont (Livrozet et al., 2009) (Declercq et al., 2003) (Ministère de la santé et des solidarités, 2006) (SF2H, 2009a):

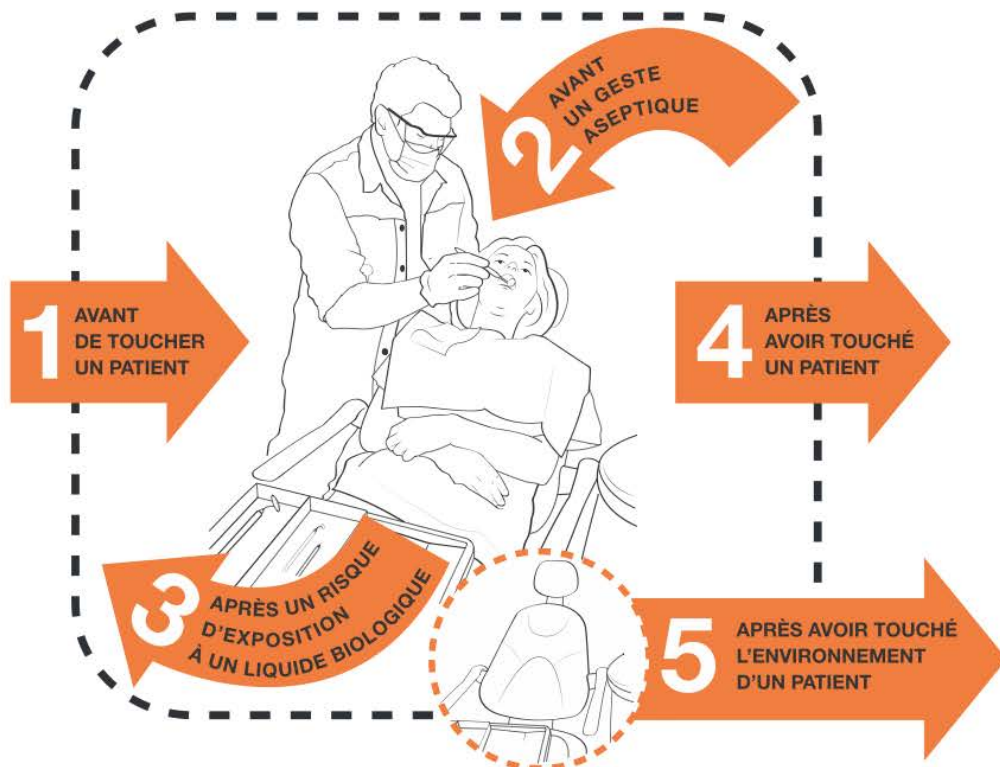
- une absence de bijoux et de montre ;
- des ongles courts, sans vernis ;
- des avant-bras dégagés.

En 2012, l'OMS a émis 5 indications pour l'hygiène des mains lors de soins dentaires (figure 80) :

- avant de toucher un patient,
- avant un geste aseptique,
- après un risque d'exposition à un liquide biologique,
- après avoir touché un patient,
- après avoir touché l'environnement d'un patient.

Les 5 indications de l'hygiène des mains

Soins dentaires



1 AVANT DE TOUCHER UN PATIENT	QUAND? Pratiquer l'hygiène des mains avant de toucher un patient. POURQUOI? Pour protéger le patient des germes présents sur les mains.
2 AVANT UN GESTE ASEPTIQUE	QUAND? Pratiquer l'hygiène des mains immédiatement avant d'exécuter un geste aseptique. POURQUOI? Pour protéger le patient de l'inoculation de germes, y compris ceux dont il est porteur.
3 APRÈS UN RISQUE D'EXPOSITION À UN LIQUIDE BIOLOGIQUE	QUAND? Pratiquer l'hygiène des mains après toute exposition potentielle ou effective à un liquide biologique (et après le retrait des gants). POURQUOI? Pour protéger le professionnel et l'environnement de soins des germes présents sur les mains.
4 APRÈS AVOIR TOUCHÉ UN PATIENT	QUAND? Pratiquer l'hygiène des mains après avoir touché le patient, au terme de la rencontre ou lorsque cette rencontre est interrompue. POURQUOI? Pour protéger le professionnel et l'environnement de soins des germes présents sur les mains.
5 APRÈS AVOIR TOUCHÉ L'ENVIRONNEMENT DU PATIENT	QUAND? Pratiquer l'hygiène des mains après avoir touché un objet dans l'environnement du patient pour autant qu'une zone lui ait été temporairement et exclusivement dédiée, même lorsque la patient n'a pas été touché. POURQUOI? Pour protéger le professionnel et l'environnement de soins des germes présents sur les mains.



Organisation mondiale de la Santé

SAVE LIVES
Clean Your Hands

L'Organisation mondiale de la Santé (OMS) a pris toutes les dispositions nécessaires pour vérifier les informations contenues dans ce document. Toutefois, le document publié est diffusé sans aucune garantie, expresse ou implicite. La responsabilité de l'interprétation et de l'utilisation de ce document incombe au lecteur. En aucun cas, l'OMS ne saurait être tenue responsable des préjudices subis du fait de son utilisation. L'OMS remercie le Ministère de la Santé d'Espagne, ainsi que Les Hôpitaux Universitaires de Genève (HUG), et en particulier les collaborateurs du Service de Prévention et Contrôle des Infections, pour leur participation active au développement de ce matériel.

Maï 2012.

Figure 80 : Les 5 indications de l'hygiène des mains lors de soins dentaires (Organisation Mondiale de la Santé, 2012).

L'hygiène des mains doit également être réalisée avant chaque pose et après chaque dépose des gants, avant de toucher du matériel désinfecté ou stérilisé et conditionné et après avoir touché à mains nues tout objet potentiellement contaminé (Livrozet et al., 2009) (Declercq et al., 2003) (OMS, 2010a).

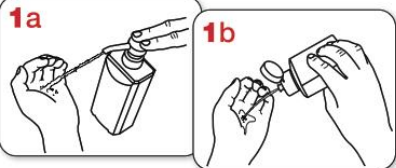
À l'heure actuelle, l'hygiène des mains peut être réalisée soit par un lavage des mains, soit par la réalisation d'une friction hydro-alcoolique en fonction de la situation rencontrée.

Jusqu'en 2009, il existait trois types de lavage des mains à réaliser en fonction du risque infectieux (lavage simple, lavage hygiénique et lavage chirurgical) mais l'introduction des produits hydro-alcooliques (PHA) a conduit à l'évolution des recommandations (Thiveaud et al., 2005) (Ministère de la santé et des solidarités, 2006).

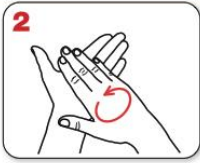
Selon les recommandations de 2009 de la SF2H et du Comité Technique des Infections Nosocomiales (CTIN), le lavage des mains doit être réservé aux situations où les mains sont visiblement souillées, mouillées ou poudrées. Pour toutes les autres indications d'hygiène des mains, la friction avec un PHA doit remplacer le lavage des mains. De plus, les procédures de lavage hygiénique et lavage chirurgical (à l'aide d'un savon antiseptique) ont été supprimées, la désinfection de ces procédures ayant été remplacée par des frictions avec un PHA (Livrozet et al., 2009) (Declercq et al., 2003) (Ministère de la santé et des solidarités, 2006) (Thiveaud et al., 2005) (SF2H, 2009a).

Les protocoles de lavage et friction doivent être affichés de façon visible près des points d'eau (Livrozet et al., 2009). La figure 81 schématise les différentes étapes des procédures de lavage des mains et de friction hydro-alcoolique.

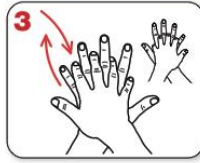
Friction hydro-alcoolique – Comment ? AVEC UN PRODUIT HYDRO-ALCOOLIQUE



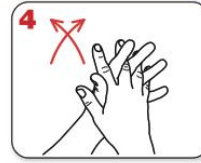Remplir la paume d'une main avec le produit hydro-alcoolique, recouvrir toutes les surfaces des mains et frictionner :



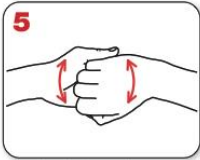Paume contre paume par mouvement de rotation,



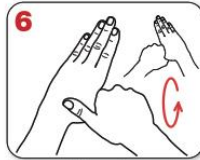le dos de la main gauche avec un mouvement d'avant en arrière exercé par la paume droite, et vice versa,



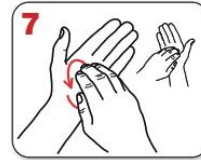les espaces interdigitaux paume contre paume, doigts entrelacés, en exerçant un mouvement d'avant en arrière,



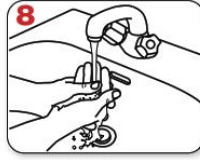les dos des doigts en les tenant dans la paume des mains, opposées avec un mouvement d'aller-retour latéral,



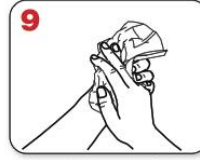le pouce de la main gauche par rotation dans la paume refermée de la main droite, et vice versa,



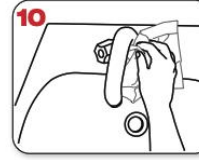la pulpe des doigts de la main droite par rotation contre la paume de la main gauche, et vice versa.



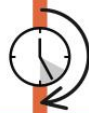Rincer les mains à l'eau,



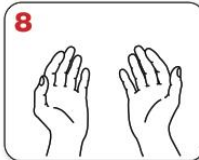
sécher soigneusement les mains avec une serviette à usage unique,



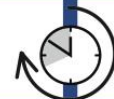fermer le robinet à l'aide de la serviette.



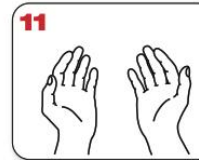
20-30 secondes



Une fois sèches, les mains sont prêtes pour le soin.



40-60 secondes



Les mains sont prêtes pour le soin.

WORLD ALLIANCE
for **PATIENT SAFETY**

L'OMS remercie les Hôpitaux Universitaires de Genève (HUG), en particulier les collaborateurs du service de Prévention et Contrôle de l'Infection, pour leur participation active au développement de ce matériel.

Octobre 2006, version 1.



Organisation mondiale de la Santé

Toutes les précautions ont été prises par l'OMS pour vérifier les informations contenues dans la présente publication. Toutefois, le document est diffusé sans garantie, explicite ou implicite, d'aucune sorte. L'interprétation et l'utilisation des données sont de la responsabilité du lecteur. L'OMS ne saurait en aucun cas être tenue pour responsable des dommages qui pourraient en résulter.

Design: monodialogue network

Figure 81 : Méthodes de lavage des mains et friction hydro-alcoolique (d'après l'OMS, 2010).

Ces procédures recommandées et produits utilisés sont-ils suffisamment efficaces pour prévenir les transmissions virales notamment celles à HPV ?

Comme leur nom l'indique, l'alcool est le principe actif des PHA, l'éthanol et le propanol étant les deux alcools principalement retrouvés (Hygis N. and Marty N., 2010) (Thivet Manon, 2014). L'étude de Meyers et ses collaborateurs a démontré que HPV 16 était résistant à ces deux alcools (Meyers et al., 2014). En effet, les PHA existants n'ont pas tous une activité virucide, et pour ceux qui la revendiquent elle reste souvent limitée aux virus enveloppés (Yagan Gonca, 2014) (Hygis N. and Marty N., 2010). Il semble donc que les PHA n'aient pas prouvé leur efficacité contre les papillomavirus humains et il apparaît indispensable que des études sur le sujet soient menées.

Cependant, certains PHA virucides revendiquent une efficacité contre le rotavirus et l'adénovirus (voir tableau 10), qui sont, comme les HPV, des virus nus de grande taille et très résistants. Il est donc envisageable que certains PHA soient tout de même efficaces contre HPV. Les études devront donc également révéler les conditions de leur efficacité (nombre et temps de frictions).

En 2009, la Société Française d'Hygiène Hospitalière a mis à disposition sa dernière version de la « liste positive des désinfectants ». Nous avons cherché à savoir si, parmi les produits hydro-alcooliques inclus dans cette liste, certains revendiquaient une activité virucide notamment contre HPV. Les résultats de nos recherches ont été regroupés dans le tableau 10. Il faut tout d'abord rappeler que l'activité virucide, testée par la norme NF EN 14 476 (T 72-185) n'est pas exigée dans les PHA. Cependant si elle figure dans le dossier technique d'un produit, la concentration active et le temps de contact doivent être précisés (SF2H, 2009b).

Tableau 10 : Activité virucide des produits hydro-alcooliques pour la désinfection hygiénique et chirurgicale des mains par friction (modifié d'après la SF2H, 2009).

Nom Commercial	Fabricant ou distributeur	Principes actifs de base (Indications du fournisseur)	Dose et durée d'application recommandées	Activité virucide
Alco Aloe Gel ou solution hydro-alcoolique	Ansell sa	Ethanol Digluconate de chlorhexidine Phénoxyéthanol Chlorure de benzalkonium	2 fois (3 mL et 30 sec) (antiseptie hygiénique) 2 fois (4,5 mL et 1mn30) (antiseptie chirurgicale) ¹	EN 72 180 : entérovirus, adénovirus, orthopoxvirus ¹
Aniosgel 85 NPC	Laboratoires ANIOS	Ethanol	3 mL et 30 sec (antiseptie hygiénique) 2 fois (3 mL et 45 sec) (antiseptie chirurgicale) ²	EN 14 476 : Poliovirus, Adenovirus, HIV-1, HBV, HCV, Rotavirus, Norovirus, Herpesvirus, VRS, Influenzavirus A virus H5N1 et H1N1, Coronavirus (SRAS) ²
Aniosrub 85 NPC	Laboratoires ANIOS	Ethanol	3 mL et 30 sec (antiseptie hygiénique) 2 fois (3 mL et 45 sec) (antiseptie chirurgicale) ³	EN 14 476 + A1 : Poliovirus, Adenovirus, HIV-1, HBV, HCV, Rotavirus, Norovirus, Herpesvirus, VRS, Influenzavirus A virus H5N1 et H1N1, Coronavirus (SRAS) ³
Argos manékligne gel antiseptique	B&B distribution ⁴	Ethanol Isopropanol ⁴	3 mL et 30 sec (antiseptie hygiénique) 2 fois (4,5 mL et 1mn30) ou 3 fois (3 mL et 1mn) (antiseptie chirurgicale) ⁴	HIV, Rotavirus, Herpesvirus, HCV, HBV (T72-180) Poliovirus, Adenovirus, Norovirus, H1N1 (EN 14 476) ⁴

1 http://www.steralis.com/client/document/ft-gels-solutions-hydro-alcooliques-1109_720.pdf

2 <http://www.anios.com/ebola/ANIOSGEL%2085%20NPC-Fiche%20Technique-00000-FR.pdf>

3 <http://www.anios.com/ebola/ANIOSRUB%2085%20NPC-Fiche%20Technique-00000-FR.pdf>

4 <http://toiledentaire.com/fr/vm-search/désinfectant/manekline-gel-antiseptique-detail>

Assanis Pro gel	Blue Skin S.A.	Ethanol Isopropanol	3 mL et 30 sec (antiseptie hygiénique) 3 fois (3 mL et 3 min) (antiseptie chirurgicale) ⁵	Adenovirus type 5 (EN 14 476), Rotavirus, Virus enveloppés (dont HIV-1, Herpesvirus, HCV) ⁵
Baccide 30 S	Cooper	Ethanol Isopropanol Phénoxyéthanol	3 mL et 30 sec (antiseptie hygiénique) 2 fois (3 mL et 45 sec) (antiseptie chirurgicale) ⁶	Adenovirus type 5 (EN 14 476), Poliovirus type 1 (EN 14 476 + A1), HIV-1 (T72-180), Rotavirus, Hespervirus (HSV-1), Coronavirus (SRAS), Norovirus, Influenzavirus H5N1 et H1N1 ⁶
Bactimains GHA	Laboratoire GARCIN- BACTINYL	Ethanol Isopropanol Triclosan ⁷	3 mL et 30 sec (antiseptie hygiénique) 2 fois (3 mL et 45 sec) (antiseptie chirurgicale) ⁷	EN 14 476 : H1N1, H3N8, Herpesvirus, Adenovirus, HCV, Poliovirus, Rotavirus, Papillomavirus (1mn) ⁷
Bactimains SHA	Laboratoire GARCIN- BACTINYL	Isopropanol	3 mL et 30 sec (antiseptie hygiénique) 2 fois (3 mL et 1mn) (antiseptie chirurgicale) ⁸	Rotavirus (EN 14 476) ⁸
Clinogel Derma +	MEDA Pharma	Ethanol Isopropanol	3 mL et 30 sec (antiseptie hygiénique) 2 fois (4,5 mL et 1 mn) (antiseptie chirurgicale) ⁹	EN 14 476 : Poliovirus, Adenovirus, H1N1, Norovirus. T72-180 : HIV, Rotavirus, HCV, HBV, Herpesvirus. EN 14 476 + A1 : VRS ⁹
Dermalcool gel hydro-alcoolique	DEB ARMA S.A.S	Ethanol Isopropanol	3 mL et 30 sec (antiseptie hygiénique)	Rotavirus. EN 14 476 : Poliovirus, Adenovirus, H3N8, H5N1 ¹⁰

5 <http://www.assanis.fr/PBProduct.asp?ltnID=10726792>

6 <http://www.baccide.fr/images/FICHE%20TECHNIQUE%20baccide%20gel%201-18.08.2009.pdf>

7 <http://www.bactinyl.fr/fichestechniques/FT%20BACTIMAINS%20GHA%20FRANCAIS%20NEW%200911.pdf>

8 <http://www.laboratoire-garcin-bactinyl.com/fichestechniques/NEW%20FT%20BACTIMAINS%20SHA%20FRANCAIS%2017062010.pdf>

9 <http://www.clinogel-derma.com/clinogel/?theme=12#fiche-technique>

10 http://www.orrु-hedis.fr/fiches/tech/FT_Ref.savdege6x12p - savon dermalcool gel 1x6 pompes.pdf

Dermalkan	Alkapharm	Ethanol Isopropanol	3 mL et 30 sec (antiseptie hygiénique) 2 fois (3mL et 1mn) (antiseptie chirurgicale) ¹¹	Herpesvirus, Rotavirus (T72-180) Adenovirus, Influenzavirus A H1N1 (EN 14 476) ¹¹
Desderman gel	S & M France	Ethanol 2-bi-phénol 2-propanol Polyvidone	3 mL et 30 sec (antiseptie hygiénique) 2 fois (3 mL et 45 sec) (antiseptie chirurgicale) ¹²	Virus enveloppés (HIV, HCV, HBV, vaccinia virus) ¹²
Desderman n	S & M France	Ethanol 2-bi-phénol 2-propanol Polyvidone	3 mL et 30 sec (antiseptie hygiénique) 2 fois (5 mL et 1mn30) (antiseptie chirurgicale) ¹³	HIV, HBV, HCV, HAV, Poliovirus, Adenovirus, Rotavirus, Herpesvirus, Norovirus (EN 14 476) ¹³
Elusept gel hydro désinfectant et solution hydro- alcoolique désinfectante	Laboratoires Elusept Pierre Fabre	Ethanol Isopropanol ¹⁴	3 mL et 30 sec (antiseptie hygiénique) 2 fois (4,5 mL et 1mn) ou 3 fois (3 mL et 1mn) (antiseptie chirurgicale) ¹⁴	EN 14 476 : Poliovirus, Adenovirus, H1N1, Norovirus. T72-180 : HIV, Rotavirus, Herpesvirus, HCV, HBV. EN 14 476 : VRS ¹⁴
Gel hydro-alcoolique King	Société SICO	Ethanol	3 mL et 30 sec (antiseptie hygiénique)	EN 14 476 : H1N1, Rotavirus ¹⁵
Germguard ultra	Aseptix Technologies BV	Peroxyde d'hydrogène ¹⁶	3 mL et 30 sec (antiseptie hygiénique) ¹⁶	HIV, HCV, HBV, Influenzavirus H5N1, H1N1, SRAS, Vaccinia virus ¹⁶
GHA gel hydro- alcoolique	Laboratoire Cellande SA	Ethanol Isopropanol	2,5 mL et 30 sec (antiseptie hygiénique)	EN 14 476 : Influenzavirus A H1N1 ¹⁷

11 <http://www.hellotrade.com/alkapharm/moisturized-hydro-alcoholic-gel.html>

12 <http://www.2das94.com/pdf/Desderman.Gel.pdf>

13 http://www.schuelke.com/download/pdf/cen_len_desderman_n_prod.pdf

14 http://www.elusept.com/UserFiles/images/fiche_securite_gamme_elusept.pdf

15 http://www.sico.net/data/fiches/A12733_FR.pdf

17 http://www.cellande.fr/fiche/0FT_F_G.H.A_240809%20%5BMode%20de%20compatibilit%20E9%5D.pdf

Hopirub	B. Braun Medical France SA	Propanol Gluconate de Chlorhexidine	3 mL et 15 sec (antiseptie hygiénique) 9 à 12 mL et 3mn (antiseptie chirurgicale)	Absence de fiche technique
HP derm 7 gel	Laboratoire SORIFA	Isopropanol	3 mL et 30 sec (antiseptie hygiénique) 3 fois (3 mL et 1mn) (antiseptie chirurgicale) ¹⁸	HIV-1. T72-180 : Rotavirus, Herpesvirus 1 ¹⁸
Hygiperl gel	Laboratoires Rochex	Ethanol Isopropanol	2,5 mL et 30 sec	Absence de fiche technique
Instant Foam	Deb Arma S.A.S Laboratoires Neoderma	Alcool éthylique Alcool isopropylique	3 mL (2 fois 1,5 mL) et 15 sec	HIV-1, Herpesvirus 1, HAV, Rotavirus, Norovirus, H1N1. EN 14 476 : H3N8, H3N2, Rhinovirus ¹⁹
Manex autosechant Septimum 1000	Laboratoires Ceetal	Alcool éthylique Alcool isopropylique Polyhexaméthylène biguanide	6 mL (2 fois 3 mL) et 1mn (antiseptie hygiénique) 3 mL et 1 mn (antiseptie chirurgicale)	Absence de fiche technique disponible
Manugel	Laboratoires ANIOS	Isopropanol Phénoxyéthanol	3 mL et 30 sec (antiseptie hygiénique) 2 fois (4,5 mL et 1mn30) (antiseptie chirurgicale) ²⁰	HIV-1, HBV, HCV, Herpesvirus, Rotavirus, Coronavirus, Influenzavirus A H1N1 H5N1. T72-180 : Poliovirus ²⁰
Manugel 85 et 85 npc	Laboratoires ANIOS	Ethanol Phénoxyéthanol Aminométhylpropanol	3 mL et 30 sec (antiseptie hygiénique) 2 fois (4,5 mL et 1mn30) (antiseptie chirurgicale) ²¹	HIV-1, Herpesvirus, Rotavirus, HCV, HBV, Coronavirus, Adenovirus, Influenzavirus H1N1 et H5N1. T72-180 : Poliovirus ²¹

18 http://toolbox.advisa.fr/gdc/sorifa_prod.201/media/art.med/41.132.pdf

19 http://m1.legallais.com/documents/Deb/FT_Mousse_désinfectante_instant_Foam.pdf

20 <http://www.fournisseur-medical.com/manugel-6.html>

21 <http://www.sofamed.com/documents/FT%20Manugel%2085-85%20NPC.pdf>

Manuguard	Aseptix Technologies BV	Ethanol	3 mL et 30 sec (antiseptie hygiénique) 1mn30 (antiseptie chirurgicale) ²²	HIV, HBV, HCV, Influenzavirus H5N1 H1N1, SRAS, Vaccinia virus. EN 14 476 : Poliovirus, Adenovirus, Norovirus ²²
Manupure	Elis	Alcool isopropylique	3 mL et 30 sec (antiseptie hygiénique) 3 fois (3 mL et 1mn) (antiseptie chirurgicale)	Absence de fiche technique disponible
Manurub gel	Laboratoires Stéridine	Phénoxyéthanol n-propanol Isopropanol Ethanol	3 mL et 30 sec (antiseptie hygiénique) 2 fois (4,5 mL et 1mn30) (antiseptie chirurgicale)	HIV, Poliovirus, HAV, Rotavirus, Herpesvirus, H1N1 ²³
Médi-prop gel	Groupe Prop	Ethanol Isopropanol	3 mL et 30 sec (antiseptie hygiénique) 3 fois (3 mL et 1mn) (antiseptie chirurgicale) ²⁴	T72-180 : HIV, Rotavirus, Herpesvirus, HCV, HBV ²⁴
Nosocomia gel	Laboratoires Prodène Klint	Ethanol Isopropanol	3 mL et 30 sec (antiseptie hygiénique) 3 fois (3 mL et 1mn) (antiseptie chirurgicale)	Absence de fiche technique disponible
Phytogel Sanitizer	Huckert's International	Ethanol Isopropanol Propanol Huiles essentielles	2 fois (3 mL et 30 sec) (antiseptie hygiénique) 3 fois (3 mL et 1mn) (antiseptie chirurgicale)	Adenovirus, Reovirus, Picornavirus, Rotavirus, Herpesvirus, HIV ²⁵
Protexper 1145	Dipter S.A.S	Alcool isopropylique	2 fois (3 mL et 30 sec) (antiseptie hygiénique)	Absence de fiche technique disponible
Purell	Gojo France SARL	Ethanol Isopropanol	3 mL et 30 sec (antiseptie hygiénique) ²⁶	Herpesvirus 1, Influenzavirus A, Rhinovirus. EN 14 476 : Adenovirus T72-180 : Rotavirus ²⁶

22 http://www.aseptix.com/flashblocks/data/PDF/Aseptix%20ManuGuard%20TPS_NP.pdf

23 <http://www.medipharma.cz/dezinfekce-hygiena-rukou/dezinfekcni-gel-manurub-100ml/>

24 <http://pira-distrinet.pagesperso-orange.fr/Files/medipropgel300ft.pdf>

25 http://www.voetfirstaid.be/upload/files/subcategory_132_20080918075831.pdf?-session=s:42F9406913ae725058UOJK54153B

26 http://www.sdhe.fr/fiches/tech/FT_Ref.2244560_-_gel_hydroalcoolique_tfx_purell_1200ml_colis_de_4.pdf

Purell 85	Gojo France SARL	Ethanol Isopropanol	3 mL et 30 sec ²⁷	Herpesvirus 1, Influenzavirus A, Rhinovirus EN 14 476 : Adenovirus T72-180 : Rotavirus ²⁷
Purell VF 481	Gojo France SARL	Ethanol Isopropanol	3 mL et 30 sec (antiseptie hygiénique) 2 fois (3 mL et 30 sec) (antiseptie chirurgicale) ²⁸	SRAS, Rotavirus, HIV-1, Herpesvirus 1, VRS. EN 14 476 : Adenovirus, Poliovirus, Vaccinia virus, Influenzavirus A, Influenzavirus B, HCV, HAV, HBV, Virus simien 40, H5N1, Norovirus ²⁸
Purogerm gel antiseptique	Société Purodor	Ethanol Isopropanol	3 mL et 30 sec ²⁹	H1N1. T72-180 : Rotavirus ²⁹
Sanitys	Hygienic System	Ethanol	2 fois (3 mL et 30 sec) (antiseptie hygiénique)	Virucide mais les virus concernés ne sont pas indiqués ³⁰
Septigel	Laboratoires Prodène Klint	Isopropanol	3 mL et 30 sec (antiseptie hygiénique) 2 fois (4,5 mL et 1mn30) ou 3 fois (3 mL et 1mn) (antiseptie chirurgicale) ³¹	Herpesvirus T72-180 : HIV, Rotavirus, HCV, HBV ³¹
Septigel +	Laboratoires Prodène Klint	Ethanol Isopropanol	3 mL et 30 sec (antiseptie hygiénique) 2 fois (4,5 mL et 1 mn) ³²	HIV, Rotavirus, Herpesvirus, HCV, HBV, Norovirus, Poliovirus, Adenovirus. EN 14 476 : H1N1 ³²
Septigel Sp	Laboratoires Prodène Klint	Isopropanol	3 mL et 30 sec (antiseptie hygiénique) 3 fois (3 mL et 1mn)	Absence de fiche disponible

²⁷ <http://www.gama29.fr/wpFichiers/1/1/Produit/Technique/FT055579.PDF>

²⁸ [http://www.prophylsas.fr/fiches/tech/FT_Ref.14076 - gel hydro-alcoolique purell gojo 60 ml 24.pdf](http://www.prophylsas.fr/fiches/tech/FT_Ref.14076_-_gel_hydro-alcoolique_purell_gojo_60_ml_24.pdf)

²⁹ http://www.purodor-marosam.com/fiches/purogerm_gel_antiseptique.pdf

³⁰ <http://www.sanitys.com/efficace.html>

³¹ <http://www.sobel2d.com/project/septigel/>

³² <http://www.prodene-klint.com/fr/nos-produits/detail/17/septigel>

Softalind Hand Sanitizer	B. Braun Medical France SA	Ethanol Propanol	3 mL et 15 sec (antiseptie hygiénique) 1mn30 (antiseptie chirurgicale) ³³	HCV, HBV, HIV, Herpesvirus 1, Vaccinia virus, Rotavirus, Norovirus, Adenovirus, Influenzavirus H7N1 ³³
Softalind Visco-rub	B. Braun France SA	Ethanol Propanol	3 mL et 30 sec (antiseptie hygiénique) 1mn30 (antiseptie chirurgicale) ³⁴	HBV, HCV, HIV, Rotavirus, Vaccinia virus ³⁴
Softa man acute	B. Braun France SA	Ethanol Propanol	3 mL et 15 sec (antiseptie hygiénique) 1mn30 (antiseptie chirurgicale)	HBV, HIV, HCV, Rotavirus, Influenzavirus A, Coronavirus (SRAS), Poliovirus, Adenovirus, Norovirus, Papovavirus, Vaccinia virus ³⁵
Soft care des e	JohnsonDiversey	Propanol Isopropanol	3 mL et 30 sec (antiseptie hygiénique) 2 fois (3 mL jusqu'à évaporation) (antiseptie chirurgicale) ³⁶	Rotavirus, Influenzavirus A, Norovirus ³⁶
Spirigel	Ecolab – Division Healthcare	Ethanol	3 mL et 30 sec (antiseptie hygiénique) ³⁷	Rotavirus, Norovirus. EN 14 476 : HCV, H1N1 ³⁷
Stoko Progel	Evonik Stockhausen GmbH	Ethanol Isopropanol	2 fois (3 mL et 30 sec) (antiseptie hygiénique)	Virus mais les virus concernés ne sont pas indiqués ³⁸
Stokosept gel	Evonik Stockhausen GmbH	Ethanol Isopropanol	2 fois (3 mL et 30 sec) (antiseptie hygiénique) ³⁹	Virus enveloppés tels que HBV, HCV, HIV, Influenza virus A H1N1 et H5N1 ³⁹

33 <http://pyrenet.groupe-reso.fr/fiches/tech/FT%20Ref.1213%20-%20softalind%20hand%20lotion%20desinfection%20fl%201.pdf>

34 <http://pyrenet.groupe-reso.fr/fiches/tech/FT%20Ref.2357%20-%20softalind%20visco%20rub%20fl%20%20500ml.pdf>

35 <http://magazin-bbraun.ro/dezinfectanti/111-softa-man-acute.html>

36 <http://www.tikitea.pf/upload/produits/pdf/DVMED800.pdf>

37 http://www.exhausmed.com/docs/ECOLAB/2013/FichesTechniques/Spirigel_FR_08_02_2010.pdf

38 http://www.voussert.fr/assets/fichestechniques/FT_30809.pdf

39 <http://stoko.debgroupp.com/fr/produits/hygiene-des-mains/stokoseptr-gel>

Parmi les 49 PHA de la liste positive des désinfectants de 2009 revendiquant une activité virucide, un seul (Bactimains® GHA) semble avoir testé son activité contre le HPV. Selon la fiche technique mise à disposition par le fabricant, il est efficace dans l'inactivation du HPV après une minute de friction. C'est également le seul qui possède du triclosan dans ses principes actifs. Il serait alors intéressant de savoir si ce principe actif est à l'origine de l'efficacité de ce gel hydro-alcoolique contre HPV. Compte tenu de sa potentielle efficacité contre HPV, Bactimains® GHA semble être le produit hydro-alcoolique actuel de choix pour prévenir la transmission du HPV.

4.2.1.2. Protections individuelles

Les protections individuelles incluses dans les précautions standard regroupent la tenue de travail, les gants, le masque ainsi que les lunettes de protection.

4.2.1.2.1. Tenue professionnelle

Le port d'une tenue de protection spécifique, strictement réservée au lieu de travail est un impératif. Elle constitue une barrière physique contre les projections biologiques qui peuvent être contaminées par HPV. Elle doit être constituée d'un pantalon, d'une tunique à manches courtes ou semi-longues pour faciliter l'hygiène des mains, et de chaussures réservées à l'usage professionnel. L'encolure de la tunique doit être la plus couvrante possible.

Elle doit remplacer les vêtements civils afin d'éviter leur contamination.

Les vêtements de travail doivent être changés quotidiennement et à chaque fois qu'ils sont visiblement souillés. Ils doivent être lavés à 60°C, séparément des vêtements de ville (Livrozet et al., 2009) (Declercq et al., 2003) (Thiveaud et al., 2005) (Ministère de la santé et des solidarités, 2006) (SF2H, 2010).

4.2.1.2.2. Gants

Les gants ont pour objectif de protéger les mains de l'utilisateur de tout contact avec le sang, les liquides biologiques, les dispositifs médicaux souillés, les produits

chimiques à type de désinfectant et les déchets. Ils permettent donc d'éviter la contamination des mains et de prévenir ainsi les transmissions croisées. On distingue les gants d'examen ou de soins, et les gants chirurgicaux. Ils peuvent être stériles ou non stériles, et poudrés ou non poudrés. Le choix des gants se fait en fonction des gestes à effectuer (acte chirurgical invasif, examen dentaire de contrôle, etc).

Le port de gants à usage unique s'impose :

- pour tout examen ou soin dentaire, et plus généralement dès qu'il y a contact avec la muqueuse ou une peau lésée ;
- lors de la manipulation des dispositifs médicaux souillés en vue et au cours de leur traitement et/ou de leur élimination ;
- en cas de risque de souillure par des liquides biologiques ;
- en cas de présence de lésions cutanées même minimales chez le soignant.

Des gants de protection doivent également être portés lors de la manipulation de produits de radiographie, désinfectants et produits d'entretien.

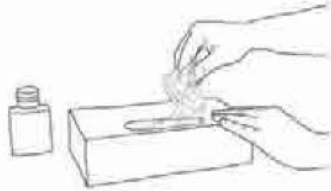Les gants doivent être changés entre chaque patient, à chaque fois qu'ils sont perforés, en cas d'interruption des soins pour une autre activité telle que le téléphone ou l'ordinateur, et au cours d'une séance de soins longue car ils deviennent poreux au cours de leur utilisation du fait de l'étirement répété (délai de changement selon les indications du fabricant). Ils doivent être éliminés avec les déchets d'activité de soins à risque infectieux (DASRI).

Le port des gants ne dispense pas des procédures d'hygiène des mains (Livrozet et al., 2009) (Declercq et al., 2003) (Thiveaud et al., 2005) (Haute Autorité de Santé, 2007) (Ministère de la santé et des solidarités, 2006) (OMS, 2010a) (SF2H, 2010).

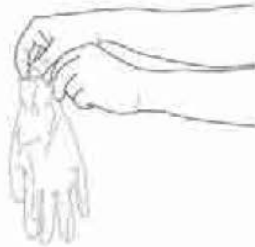
Les techniques d'enfilage et de retraits des gants sont illustrées dans les figures 82, 83 et 84.

Lorsqu'une indication de l'hygiène des mains se présente avant un contact nécessitant l'usage de gants, pratiquer l'hygiène des mains par friction hydro-alcoolique ou lavage au savon et à l'eau.

I. COMMENT ENFILER LES GANTS



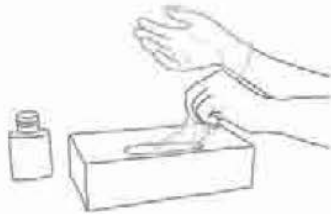1. Prélever un gant de soins de son emballage d'origine.



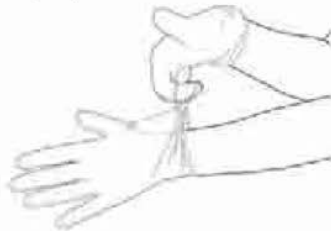2. Ne toucher qu'une surface limitée du gant correspondant au poignet (bord supérieur du gant).



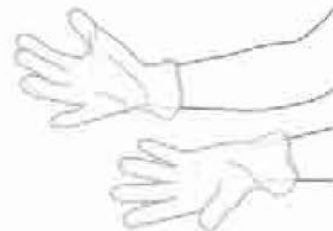3. Enfiler le premier gant.



4. Prélever un second gant avec la main non gantée et ne toucher qu'une surface limitée du second gant, correspondant au poignet.

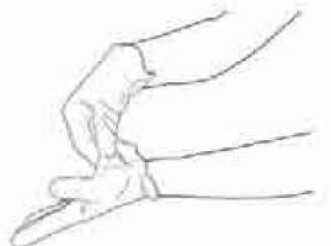

5. Afin de ne pas toucher la peau de l'avant-bras avec la main gantée, retourner la surface externe du gant à enfiler sur les doigts repliés de la main gantée, permettant ainsi d'enfiler le gant sur la seconde main.

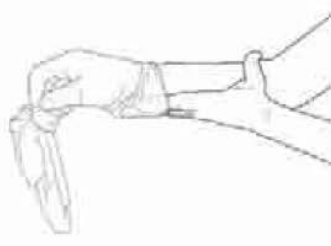


6. Une fois les gants enfilés, les mains ne touchent rien d'autre que ce qui est défini par les indications et les conditions d'usage des gants.

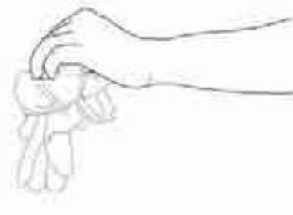II. COMMENT RETIRER LES GANTS



1. Pincer un gant au niveau du poignet afin de le retirer sans toucher la peau de l'avant-bras, en le retournant sur la main, de façon à ce que la surface interne se retrouve à l'extérieur.



2. Tenir le gant retiré dans la main gantée et glisser les doigts de la main dégantée entre le gant et le poignet de l'autre main. Retourner le gant depuis l'intérieur sur la main de façon à ce que la surface interne se retrouve à l'extérieur, tout en enveloppant le gant déjà retiré.



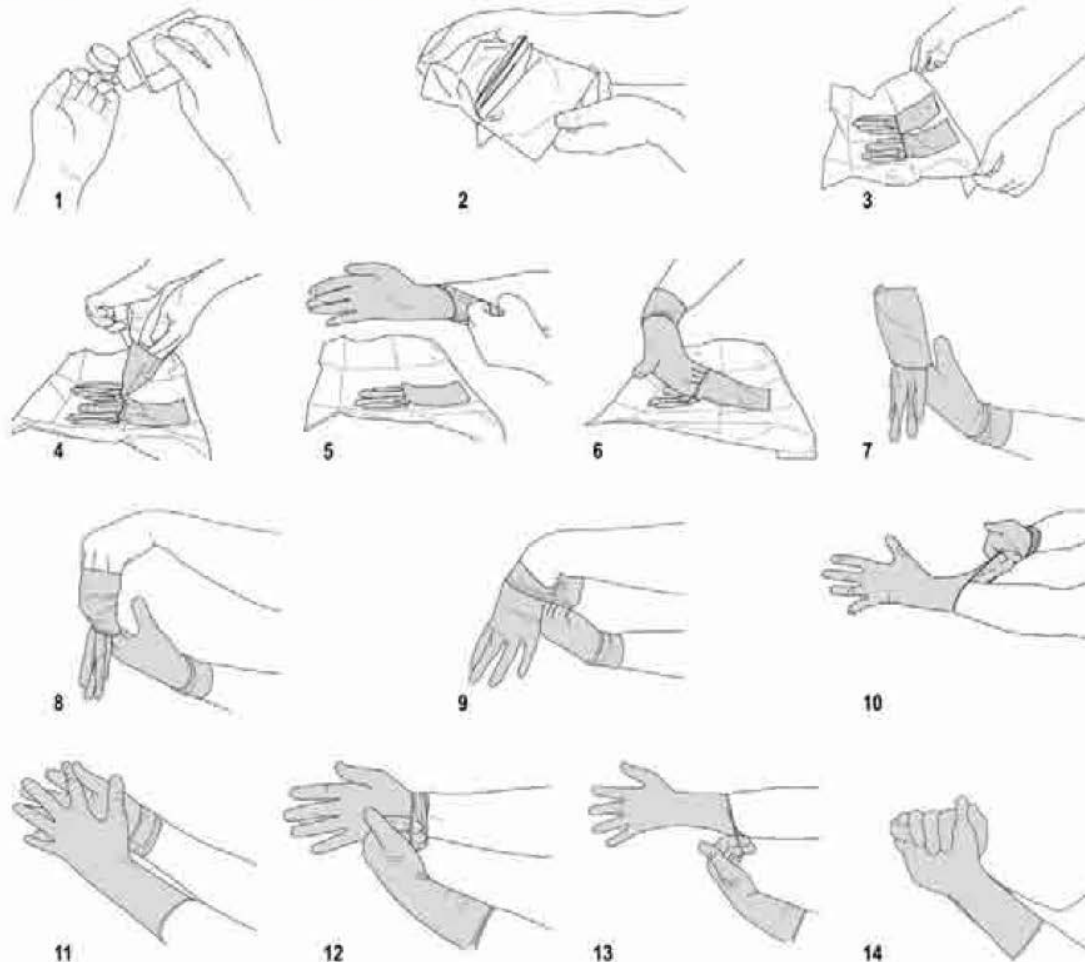
3. Jeter les gants usagés.

4. Pratiquer l'hygiène des mains par friction hydro-alcoolique ou lavage au savon et à l'eau.

Figure 82 : Technique d'enfilage et de retrait des gants non-stériles (d'après l'OMS, 2010).

Le but de cette technique est de garantir le maximum d'asepsie pour le patient et de protéger le soignant des liquides biologiques du patient. Pour cela, la peau du soignant doit exclusivement rester en contact avec la surface interne du gant et ne doit jamais toucher la surface externe de celui-ci. Toute erreur dans la réalisation de cette technique correspond à une erreur d'asepsie qui requiert nécessairement le changement de gants.

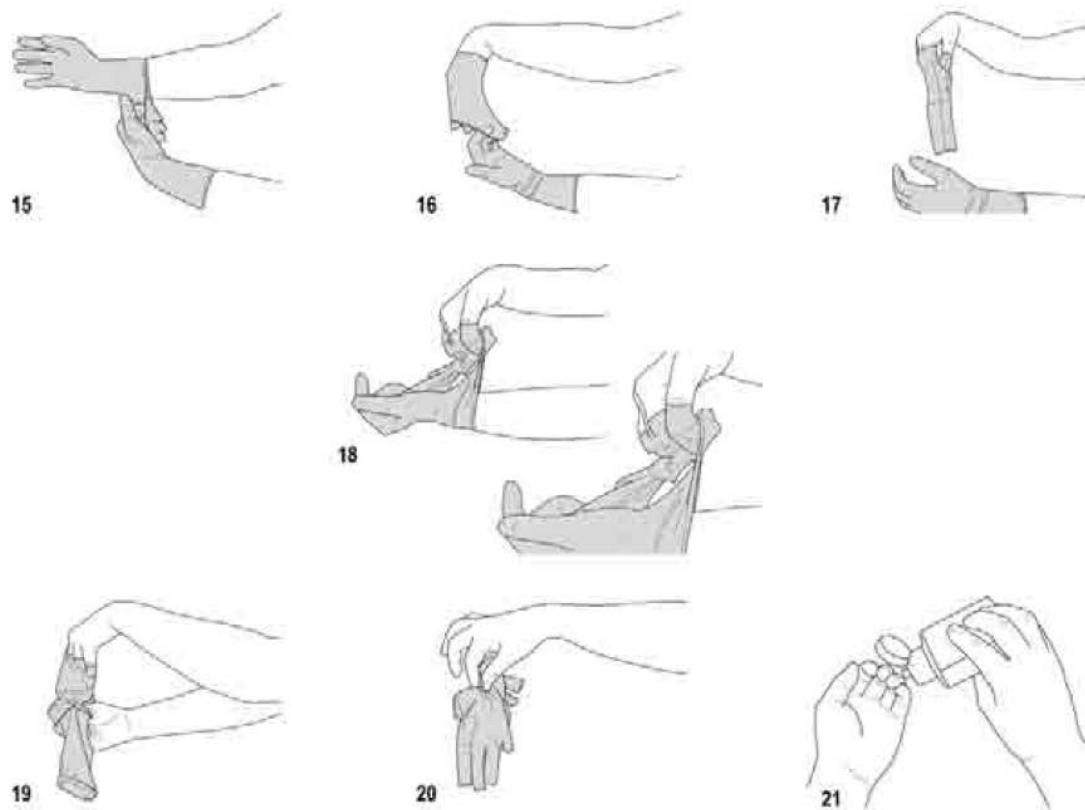
I. TECHNIQUE D'ENFILAGE DES GANTS STERILES



1. Réaliser l'action d'hygiène des mains appropriée par friction hydro-alcoolique ou par lavage, avant la réalisation de l'acte aseptique.
2. Vérifier l'intégrité de l'emballage externe, ouvrir cet emballage non stérile en le pelant sur toute la zone de soudure de façon à présenter le 2e emballage stérile sans le toucher.
3. Déposer le 2e emballage sur une surface propre et sèche, sans toucher la surface. Ouvrir l'emballage et effectuer un repli vers le dessous, ceci dans le but de déployer le papier et le maintenir ouvert.
4. Prendre délicatement un gant entre le doigt et l'index d'une main (au niveau du pli du poignet)
5. Enfiler l'autre main dans le gant d'un seul geste en gardant le pli du gant au niveau du poignet.
- 6-7. Avec la main gantée insérer les doigts à l'intérieur du pli de l'autre gant
- 8-10. Enfiler d'un seul geste le gant sur l'autre main en évitant absolument tout contact et pression avec une surface autre que le gant à enfiler avec la main gantée (erreur d'asepsie qui nécessiterait un changement de gants).
11. Si nécessaire, ajuster les gants sur les doigts et les espaces interdigitaux une fois les deux mains gantées.
- 12-13. Défaire le pli au poignet de la première main gantée en glissant délicatement les doigts de la main opposée à l'intérieur du pli en évitant tout contact et pression avec une surface autre que la surface externe du gant (erreur d'asepsie qui nécessiterait un changement de gants).
14. Les mains sont gantées et touchent exclusivement les dispositifs stériles ou le site corporel du patient préalablement aseptisé.
13. Retrait du premier gant, en prenant et retournant le bord de la surface externe du gant sur les doigts de la main opposée. Retirer le gant en le déroulant jusqu'au niveau des 2e phalanges.
14. Retirer l'autre gant en prenant et retournant le bord externe du gant sur les doigts de la main partiellement dégantée.

Figure 83 : Technique d'enfilage des gants stériles (d'après l'OMS, 2010).

II. TECHNIQUE DE RETRAIT DES GANTS STERILES



- 15-17. Retourner le premier gant sur la main, avec les doigts de la main opposée, sans le retirer complètement.
18. Procéder de même avec le second gant en le retournant sur les doigts partiellement dégantés de la main opposée.
19. Dérouler entièrement le second gant sur la main, en englobant le premier gant, de façon à ce que la peau des mains soit restée exclusivement en contact avec la surface interne des gants.
20. Jeter les gants.
21. Pratiquer l'hygiène des mains après le retrait des gants, selon l'indication qui s'applique.

NB :

L'enfilage de gants stériles chirurgicaux, en vue d'une intervention chirurgicale, correspond aux mêmes séquences, mais il implique que:

- la préparation des mains à la chirurgie soit pratiquée avant l'enfilage des gants,
- la blouse chirurgicale stérile soit revêtue avant l'enfilage des gants,
- l'ouverture de l'emballage non stérile soit effectuée par un(e) assistant(e),
- l'emballage stérile soit déposé et ouvert sur une surface stérile, autre que celle servant à l'opération,
- les gants doivent recouvrir les poignets de la blouse stérile.

Figure 84 : Technique de retrait des gants stériles (d'après l'OMS, 2010).

Une fiche d'information sur l'usage des gants a été réalisée par l'OMS en 2010. Elle regroupe, entre-autres, les recommandations relatives à l'usage des gants, les indications de port et retraits des gants, et présente une aide à la décision dans le choix de gants stériles ou non en fonction de la situation clinique rencontrée (OMS, 2010b).

4.2.1.2.3. Masque et lunettes

Le masque chirurgical, également appelé masque de soins ou masque médical, a pour objectif de protéger l'entourage (dont le patient) et l'environnement (air et surfaces) de toute contamination par la salive et les sécrétions des voies aériennes supérieures de l'utilisateur. Il permet donc d'éviter la transmission d'agents infectieux de l'opérateur au patient ou à l'environnement de travail :

- par voie « gouttelettes », c'est-à-dire par des gouttelettes de salive ou de sécrétions des voies aériennes supérieures ;
- par voie « aérienne », c'est-à-dire par les fines particules (*type droplet nuclei*) ou les poussières.

Le masque chirurgical protège cependant également celui qui le porte de toute transmission par voie « gouttelettes », mais pas par voie « aérienne » car il ne retient que les particules de diamètre supérieur à 5 micromètres.

Le masque doit comporter une couche imperméable afin de protéger contre le risque de projections de liquides biologiques.

Il existe également des masques de protection respiratoire filtrant les particules, destinés à protéger l'utilisateur contre l'inhalation d'agents infectieux transmissibles dans des situations à risque telles que la tuberculose, le syndrome respiratoire aigu sévère (SRAS), la grippe aviaire. On distingue trois classes d'appareils de protection respiratoire jetables par ordre croissant d'efficacité: FFP1, FFP2, FFP3.

Le Ministère de la Santé et des Solidarités stipule que le masque chirurgical convient pour tous les actes de chirurgie dentaire et de stomatologie (Ministère de la santé et des solidarités, 2006). En 1989, Sawchuk et son équipe démontraient que les masques chirurgicaux étaient efficaces dans la protection des professionnels de santé contre l'inhalation du HPV, malgré la présence d'ADN dans les vapeurs

provenant d'un traitement par laser ou électrocoagulation (Sawchuk et al., 1989). Cependant, le HPV étant un virus de 55 nm de diamètre et les masques chirurgicaux ne protégeant que contre les particules supérieures à 5 micromètres, il serait certainement plus prudent d'utiliser un masque de protection respiratoire (contre la transmission aéroportée par de fines particules inférieures à 5 micromètres) (CClin Sud-Ouest, 2006) lors des procédures de laser ou d'électrocoagulation, et de conserver les masques chirurgicaux aux soins quotidiens.

Le masque est une protection à usage unique qui doit être jeté dès qu'il est retiré. Il doit être porté correctement, couvrant le nez et la bouche, avec la barrette nasale adaptée sur le nez, et ne doit plus être touché une fois qu'il est mis en place jusqu'à son changement.

Il doit être changé entre chaque patient, lorsqu'il est humide, après toute souillure et selon les indications du fabricant. D'après le Ministère de la Santé et des Solidarités, la durée de protection est de trois heures dans des conditions d'utilisation normales alors que Livrozet recommande de le changer toutes les heures (Ministère de la santé et des solidarités, 2006) (Livrozet et al., 2009).

Le praticien doit également utiliser une protection oculaire pour tout acte au fauteuil car chaque acte présente un risque de projections (débris, sang ou liquides biologiques tels que la salive ou les sécrétions respiratoires). Cette protection oculaire peut être soit un masque comportant une visière à usage unique, soit une visière fixée sur le front ou encore des lunettes de protection spécifiques, avec une protection latérale, à désinfecter entre chaque patient afin de prévenir le risque de transmissions croisées. Les lunettes de vue n'offrent pas une protection suffisante, notamment latérale (SF2H, 2010) (Livrozet et al., 2009) (Declercq et al., 2003) (Thiveaud et al., 2005) (Ministère de la santé et des solidarités, 2006).

4.2.1.3. La gestion des surfaces souillées et des déchets

Les surfaces peuvent être souillées par du sang ou des liquides biologiques contenant des agents infectieux tels que le HPV comme précédemment cité, et donc peuvent être sources de contaminations croisées.

4.2.1.3.1. Entretien des locaux et surfaces

L'entretien des locaux et des surfaces fait appel à un nettoyage couplé à une désinfection, que l'on appelle « bionettoyage ». Ce bionettoyage doit être réalisé par une personne formée, disposant de produits de nettoyage et désinfection qui répondent aux exigences des normes AFNOR (Association Française de Normalisation) et Européennes (Livrozet et al., 2009) (Thiveaud et al., 2005)

L'entretien des locaux doit être quotidien ; sols, murs, portes, mobilier fixe et mobile, équipement de la zone de soins (unit, fauteuil, crachoir, appareil de radiographie, plan de travail, etc.) doivent être nettoyés puis désinfectés à la fin de chaque journée, ou immédiatement en cas de souillure par des liquides biologiques (Declercq et al., 2003) (Thiveaud et al., 2005) (Ministère de la santé et des solidarités, 2006).

La zone de soins, elle, doit être bionettoyée entre chaque patient, et également en cas de souillure. Cette zone comprend l'ensemble des surfaces situées à proximité de l'unit, qui sont contaminées de façon plus ou moins importante par des micro-organismes issus des patients, des intervenants et des matériels (contacts manuels, projections, aérosols provoqués par les turbines ...), et qui peuvent donc jouer un rôle dans la contamination croisée (Declercq et al., 2003) (Thiveaud et al., 2005) (Ministère de la santé et des solidarités, 2006).

Un produit détergent-désinfectant ayant un principe actif efficace dans l'inactivation du HPV tel que l'hypochlorite doit être utilisé, permettant ainsi de réduire le potentiel contaminant des surfaces de l'environnement de travail (Strauss et al., 2002) (Meyers et al., 2014).

Des housses, feuilles ou gaines de protection à usage unique peuvent être utilisées afin de limiter la contamination des poignées de scialytique, de l'appareil radiographique, des boutons de commandes, des interrupteurs, des têtes, des cordons de l'unit, du clavier d'ordinateur...

Le risque de contamination peut être également réduit grâce à une ventilation des locaux, mécanique ou naturelle par aération régulière (Ministère de la santé et des solidarités, 2006).

4.2.1.3.2. Nettoyage des systèmes d'aspiration et purges

Le nettoyage-désinfection des systèmes d'aspiration doit être fait :

- entre chaque patient, par aspiration d'une solution désinfectante ou par connexion au système de désinfection de l'unit pour ceux qui en sont munis
- et quotidiennement pour le matériel détachable de l'unit par immersion dans un solution de prèdésinfection, rinçage sous pression et immersion dans une solution désinfectante ou thermodésinfection pour le matériel thermorésistant (Thiveaud et al., 2005).

La purge des équipements (cordons micromoteurs, seringue multifonctions, robinet du crachoir...) vise à diminuer transitoirement le nombre de bactéries en suspension dans l'eau. C'est un préalable impératif à réaliser :

- en début de journée, lors de la mise en route du fauteuil pendant au moins 5 minutes ;
- et entre chaque patient pendant 20 à 30 secondes (la purge se fait alors avec l'instrumentation dynamique souillée encore en place ou avant de brancher de nouveaux instruments) (Ministère de la santé et des solidarités, 2006) (Declercq et al., 2003).

4.2.1.3.3. Gestion des déchets

Les déchets produits au cabinet dentaire sont de trois ordres :

- les déchets assimilables aux ordures ménagères (DAOM) : ils comprennent les papiers, emballages ou déchets mous non contaminés (par exemple compresses, gobelets n'ayant pas été en contact avec le patient) ;
- les déchets d'activité de soins à risque (DASR) : matériaux périmés, médicaments, bains radiologiques etc ;

- les déchets d'activité de soins à risque infectieux (DASRI) : dents extraites, instruments piquants coupants contaminés (limes endodontiques, aiguille par exemple) etc.

Les déchets doivent être triés dès leur production dans les conteneurs ou emballages réservés à leur élimination.

Un contenant de chaque type de déchet doit se trouver dans la salle de soins, à proximité immédiate de la zone de travail. En outre, un local du cabinet identifié doit être dédié à l'entreposage des déchets emballés avant leur élimination.

Le transport et l'élimination des déchets peuvent être confiés à un prestataire de service, cependant ils doivent répondre à la réglementation en vigueur (Ministère de la santé et des solidarités, 2006).

4.2.1.4. Prévention et conduite à tenir en cas d'AES

On définit comme accident exposant au sang (AES) tout contact percutané (piqûre, coupure) ou muqueux (yeux, bouche) ou sur peau lésée (eczéma, plaie) avec du sang ou avec un produit biologique contenant du sang (SF2H, 2010).

La mise en œuvre et le respect des précautions standard précédemment citées représente la première mesure de prévention des AES.

L'ergonomie et l'organisation des séances de soins, la précaution lors du nettoyage de la zone de soins mais également au cours du traitement des dispositifs médicaux contaminés font partie des autres moyens de prévention des AES.

La conduite à tenir en cas d'AES doit être affichée ou consultable au cabinet, notamment dans les zones de soins et de stérilisation (Ministère de la santé et des solidarités, 2006).

Le Ministère de la Santé et des Sports a édité en 2010 une affiche rappelant succinctement la conduite à tenir en cas d'AES et comportant un encadré qui permet d'inscrire les coordonnées du centre hospitalier et du médecin référent AES les plus proches (Figure 85).



Accident exposant au sang (AES) ou aux liquides biologiques

Conduite à tenir

1 - Premiers gestes en urgence

Si piqure-coupure ou contact avec une peau lésée

- Ne jamais faire saigner
- Nettoyer immédiatement à l'eau et au savon doux
- Rincer abondamment
- Réaliser l'antiseptie par trempage au moins 5 minutes dans le Dakin ou l'alcool à 70°

Si projection sur les muqueuses (œil)

- Rincer abondamment à l'eau courante ou au sérum physiologique au moins 5 minutes

2 - Contacter le référent médical AES ou les urgences

dans les plus brefs délais, de préférence dans les 4 heures, pour :

- Évaluer le risque infectieux
- Débuter une éventuelle chimio prophylaxie
- Demander au patient source, après son accord, de pratiquer les sérologies VIH, VHB et VHC

3 - Déclarer l'accident de travail

- Dans les 24 h :
 - l'employé --> à son employeur
- Dans les 48 h :
 - l'employeur --> à la CPAM + Joindre le certificat médical initial
 - le praticien libéral --> à son assureur

4 - Suivi clinique et sérologique de la victime

5 - Analyse des causes de l'accident et mise en place des actions correctives préventives

Centre Hospitalier le plus proche

Nom et coordonnées :

.....

Médecin référent AES :

Nom et coordonnées :

.....



MINISTÈRE DE LA SANTÉ
ET DES SPORTS

Figure 85 : Conduite à tenir en cas d'accident d'exposition au sang (AES) ou aux liquides biologiques (d'après le Ministère de la Santé et des Sports, 2010).

4.2.2. Traitements des dispositifs médicaux

La diminution du risque de transmission d'agents infectieux par les instruments passe :

- soit par la qualité du traitement appliqué aux instruments réutilisables,
- soit par l'utilisation d'instruments à usage unique,

car tout instrument utilisé pour un patient est considéré comme contaminé et donc potentiellement contaminant (Thiveaud et al., 2005).

La figure 86 rappelle les différentes étapes de traitements des dispositifs médicaux réutilisables après leur utilisation.

La technique et les étapes sont détaillés dans plusieurs guides et référentiels notamment dans le « Guide de bonnes pratiques de désinfection des dispositifs médicaux » édité par le Conseil Supérieur d'Hygiène Publique de France (CSHPPF) et le Comité Technique National des Infections Nosocomiales (CTIN) en 1998, mais également dans le « Guide de prévention des infections liées aux soins en chirurgie-dentaire et en stomatologie » rédigé en 2006 par le Ministère de la Santé et des Solidarités (Conseil Supérieur d'Hygiène Publique and Comité Technique National des Infections Nosocomiales, 1998) (Ministère de la santé et des solidarités, 2006).

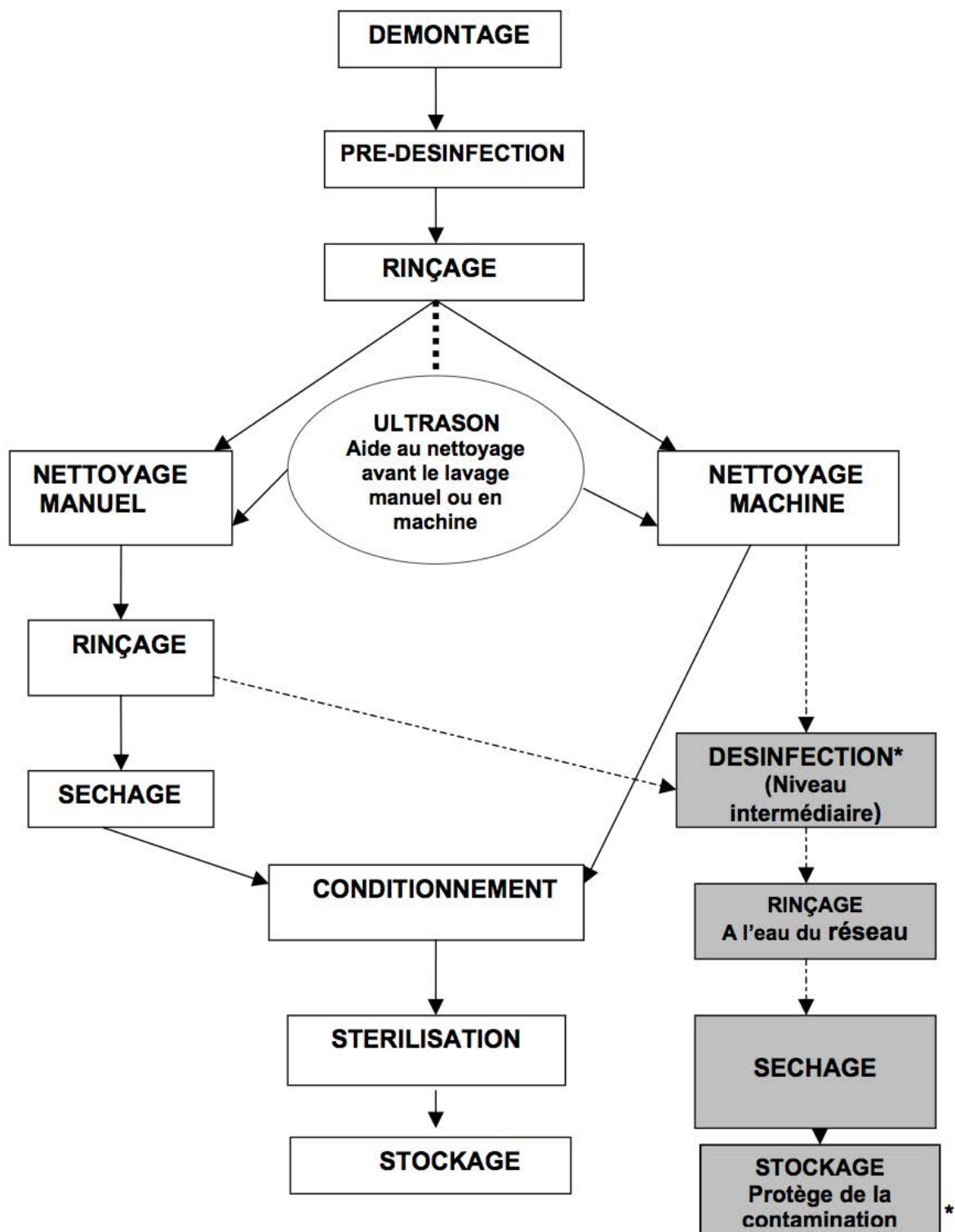


Figure 86 : Étapes de traitement de l'instrumentation réutilisable (d'après le Ministère de la Santé et des Solidarités, 2006).

Suite à l'arrêt du renouvellement de la « Liste positive des désinfectants » en 2010, la Société Française d'Hygiène Hospitalière a sorti début 2015 un guide pour le choix des désinfectants pour les dispositifs médicaux, les sols et les surfaces (SF2H, 2015).

Comme nous l'avons vu précédemment, l'étude de Meyers a démontré que HPV 16 était résistant aux désinfectants à base de glutaraldéhyde et d'orthophtalaldéhyde (Meyers et al., 2014). Cependant, le « guide de prévention des infections liées aux soins en chirurgie dentaire et en stomatologie » (Ministère de la santé et des solidarités, 2006) recommande de ne pas utiliser de produits désinfectants contenant des aldéhydes car ils ont la propriété de fixer les protéines sur du matériel souillé. HPV 16 est cependant sensible à l'hypochlorite à 0,525% (réduction de 5.15 log₁₀) et à un désinfectant à base d'acide peracétique et d'argent à 1,2%. Les deux agents étant des oxydants puissants, cela suggère que les désinfectants basés sur une oxydation peuvent être efficace pour l'inactivation du HPV (Meyers et al., 2014). Les fabricants d'instruments déconseillent généralement l'utilisation de l'hypochlorite de sodium comme désinfectant car il possède un pouvoir corrosif élevé sur les dispositifs médicaux en acier. Il devra être utilisé comme désinfectant des surfaces. L'acide peracétique en solution, lui, a comme indications la pré-désinfection et la désinfection des dispositifs médicaux car il n'est pas corrosif pour les métaux (Thiveaud et al., 2005). C'est donc le désinfectant de choix pour l'inactivation des HPV lors du traitement des dispositifs médicaux réutilisables.

4.2.3. Vaccination des professionnels de santé

La vaccination permet une protection individuelle du professionnel de santé et de son personnel ainsi que, indirectement, celle des patients (Ministère de la santé et des solidarités, 2006). Il n'existe actuellement pas de recommandations concernant la vaccination contre le HPV des professionnels de santé. La réalisation d'études sur l'efficacité au niveau oral des vaccins disponibles est nécessaire, afin de savoir si la vaccination des professionnels de santé contre les HPV peut être une stratégie de prévention. Cela concerne particulièrement les chirurgiens-dentistes afin de prévenir l'apparition de lésions orales liées aux HPV et en particulier de lésions précancéreuses et cancéreuses.

Pour en savoir plus :

- « Recommandations pour l'hygiène des mains » Juin 2009, Société Française d'Hygiène Hospitalière (SF2H). Disponible sur : http://sf2h.net/publications-SF2H/SF2H_recommandations_hygiene-des-mains-2009.pdf
- « Recommandations nationales. Prévention de la transmission croisée : précautions complémentaires contact » Avril 2009, Société Française d'Hygiène Hospitalière (SF2H). Disponible sur : http://sf2h.net/publications-SF2H/SF2H_prevention-transmission-croisee-2009.pdf
- « Liste positive des désinfectants » Juin 2009, Société Française d'Hygiène Hospitalière (SF2H). Disponible sur : http://sf2h.net/publications-SF2H/SF2H_LPD-2009.pdf
- « Gants de protection pour les métiers de la santé, fiche pratique de sécurité » Mai 2004, Institut National de Recherche et de Sécurité (INRS). Disponible sur : <http://www.inrs.fr/media.html?refINRS=ED%20118>
- « Recommandations pour l'utilisation des masques médicaux et des appareils de protection respiratoire dans les établissements de santé » Janvier 2007, CCLIN Sud-Ouest. Disponible sur : http://nosobase.chu-lyon.fr/recommandations/cclin_arlin/cclinSudOuest/2006_personnel_CCLIN.pdf
- « Recommandations pour une tenue vestimentaire des personnels soignants adaptée à la maîtrise du risque infectieux » Septembre 2008, CCLIN Sud-Ouest. Disponible sur : http://nosobase.chu-lyon.fr/recommandations/cclin_arlin/cclinSudOuest/2008_personnel_CCLIN.pdf
- « Entretien des locaux des établissements de soins » Avril 2005, CCLIN Sud-Ouest. Disponible sur : http://nosobase.chu-lyon.fr/recommandations/cclin_arlin/cclinSudOuest/2005_desinfection_sterilisation_CCLIN.pdf
- « Déchets infectieux. Élimination des DASRI et assimilés. Prévention et réglementation » Juin 2013, INRS. Disponible sur : <http://www.inrs.fr/media.html?refINRS=ED%20918>

- « Déchets d'activité de soins à risques. Comment les éliminer ? » Décembre 2009, Direction générale de la Santé. Disponible sur : http://www.sante.gouv.fr/IMG/pdf/Guide_Dasri_BD.pdf
- « Guide de prévention des infections liées aux soins en chirurgie-dentaire et en stomatologie » Juillet 2006, Ministère de la Santé et des Solidarités. Disponible sur : http://www.sante.gouv.fr/IMG/pdf/Guide_de_prevention_des_infections_liees_aux_soins_en_chirurgie_dentaire_et_en_stomatologie.pdf
- « Surveiller et prévenir les infections associées aux soins » Septembre 2010, SF2H. Disponible sur : http://nosobase.chu-lyon.fr/recommandations/sfhh/2010_recommandations_SFHH.pdf
- « Prévention des infections associées aux soins en chirurgie-dentaire dans les établissements de santé » Février 2011, CCLIN Sud-Est. Disponible sur : http://www.abihh.be/pdf2/EM_chirurgie_Dentaire.pdf

Conclusion

Le HPV a été le premier virus à ADN décrit comme responsable de tumeurs, qu'elles soient bénignes ou malignes (Alain et al., 2010) (Cubie, 2013), et il représente après l'hépatite B, le deuxième virus responsable de cancer à pouvoir être prévenu par la vaccination (Alain et al., 2010). Bien que des efforts se concentrent sur l'éradication du cancer du col utérin par la vaccination dans le monde entier, la présence de la maladie augmente dans d'autres sites anatomiques (Cubie, 2013), et on estime à l'heure actuelle qu'environ 10% de la population mondiale est infectée par un HPV (Badoual et al., 2015). Le HPV étant à la fois un agent pathogène et cancérigène, capable d'éviter les réponses immunitaires, il est difficile à éliminer (Cubie, 2013). Les vaccins prophylactiques disponibles se sont avérés être très efficaces contre l'infection par HPV du col de l'utérus (Ramqvist et al., 2015) mais leur efficacité dans la prévention de l'infection orale, bien que probable, est à ce jour méconnue (Zaravinos, 2014). La détection précoce de toute lésion buccale étant importante afin de prévenir toute évolution potentielle, les chirurgiens-dentistes ont un rôle majeur. L'éducation des patients à l'égard de la transmission orale du HPV et son rôle possible dans la survenue de lésions buccales doit être incluse dans les stratégies préventives des praticiens (Prabhu and Wilson, 2013).

Bibliographie

1. Abreu, A.L., Souza, R.P., Gimenes, F., Consolaro, M.E., 2012. A review of methods for detect human Papillomavirus infection. *Virology* 9, 262. doi:10.1186/1743-422X-9-262
2. Adamopoulou, M., Vairaktaris, E., Nkenke, E., Avgoustidis, D., Karakitsos, P., Sioulas, V., et al., 2013. Prevalence of human papillomavirus in saliva and cervix of sexually active women. *Gynecol Oncol*. 129(2), 395–400. doi:10.1016/j.ygyno.2013.02.015
3. Alain, S., Hantz, S., Denis, F., 2010. Papillomavirus : les virus et la physiopathologie de l'infection. *MT Pédiatrie*. 13(1), 5–19. doi:10.1684/mtp.2010.0275
4. Alphas, H.H., Gambhira, R., Karanam, B., Roberts, J.N., Jagu, S., Schiller, J.T., et al., 2008. Protection against heterologous human papillomavirus challenge by a synthetic lipopeptide vaccine containing a broadly cross-neutralizing epitope of L2. *Proc Natl Acad Sci USA*. 105(15), 5850–5855. doi:10.1073/pnas.0800868105
5. Amornthatree, K., Sriplung, H., Mitarnun, W., Nittayananta, W., 2012. Impacts of HIV infection and long-term use of antiretroviral therapy on the prevalence of oral human papilloma virus type 16. *J. Oral Pathol Med*. 41(4), 309–314. doi:10.1111/j.1600-0714.2011.01117.x
6. Anaya-Saavedra, G., Flores-Moreno, B., García-Carrancá, A., Irigoyen-Camacho, E., Guido-Jiménez, M., Ramírez-Amador, V., 2013. HPV oral lesions in HIV-infected patients: the impact of long-term HAART. *J. Oral Pathol. Med. Off. Publ. Int. Assoc. Oral Pathol. Am. Acad. Oral Pathol*. 42(6), 443–449. doi:10.1111/jop.12032

7. Ancelle-Park, R., Autran, B., Baldauf, J., Balinska, M., Bessette, D., Beytout, J., et al., 2007. Groupe de travail sur la vaccination contre les papillomavirus : Comité technique des vaccinations, Conseil supérieur d'hygiène publique de France [en ligne]. [consulté le 15 avr 2015]. Disponible : http://www.sante.gouv.fr/dossiers/cshpf/r_mt_230307_papillomavirus.pdf
8. Angiero, F., Bucciante, A., Parma, L., Crippa, R., 2013. Human papilloma virus lesions of the oral cavity: healing and relapse after treatment with 810-980 nm diode laser. *Lasers Med. Sci.* 30, 747–751. doi:10.1007/s10103-013-1401-7
9. Anic, G.M., Giuliano, A.R., 2011. Genital HPV infection and related lesions in men. *Prev Med.* 53(Suppl 1), S36–S41. doi:10.1016/j.ypmed.2011.08.002
10. Babaji, P., Singh, V., Chaurasia, V.R., Masamatti, V.S., Sharma, A.M., 2014. Squamous papilloma of the hard palate. *Indian J Dent.* 5(4), 211–213. doi:10.4103/0975-962X.144731
11. Badoual, C., Péré, H., Cros, J., Roussel, H., 2009. Carcinome épidermoïde des voies aérodigestives supérieures : quoi de neuf en 2009. *Ann Pathol.* 29(4), 265–273. doi:10.1016/j.annpat.2009.07.004
12. Badoual, C., Tartour, E., Roussel, H., Bats, A.S., Pavie, J., Pernot, S., et al., 2015. Impact de l'HPV (Human Papilloma Virus) dans les carcinomes autres que gynécologiques. *Rev Méd Interne.* 36(8), 540–547. doi:10.1016/j.revmed.2015.01.003
13. Barry, B., Ortholan, C., 2014. Papillomavirus humain et cancer ORL. *Cancer Radiothér.* 18(5-6), 430–433. doi:10.1016/j.canrad.2014.06.003
14. Barthélémy, I., Sannajust, J.-P., Revol, P., Mondié, J.-M., 2008. Cancers de la cavité buccale. Préambule, épidémiologie, étude clinique. EMC - Médecine buccale. 1-13. doi:10.1016/S0000-0000(08)53319-5

15. Beby-Defaux, A., Dufour, X., Agius, G., 2011. Infections à papillomavirus humains (HPV) des voies aéro-digestives supérieures (VADS). *Rev Francoph Lab.* 2011(434), 65–75. doi:10.1016/S1773-035X(11)71056-5
16. Bergeron, C., 2008. HVP et cancer : classification des lésions. *Rev Francoph Lab.* 2008(405), 43–50. doi:10.1016/S1773-035X(08)74277-1
17. Bernard, H.-U., Burk, R.D., Chen, Z., van Doorslaer, K., Hausen, H. zur, de Villiers, E.-M., 2010. Classification of papillomaviruses (PVs) based on 189 PV types and proposal of taxonomic amendments. *Virology.* 401(1), 70–79. doi:10.1016/j.virol.2010.02.002
18. Blanchard, D., Rame, J.-P., Louis, M.-Y., Gery, B., Florescu, C., Raucourt, D., et al., 2014. Cancer de l'oropharynx. *Bull Cancer.* 101(5), 429–437. doi:10.1684/bdc.2014.1957
19. Bocquet, H., Bagot, M., 2004. Lésions tumorales bénignes associées aux papillomavirus humains. *EMC - Dermatologie.* 1-10. doi:10.1016/j.emcdc.2004.01.001
20. Bosch, F.X., Broker, T.R., Forman, D., Moscicki, A.-B., Gillison, M.L., Doorbar, J., et al., 2013. Comprehensive control of human papillomavirus infections and related diseases. *Vaccine.* 31(Suppl 5), F1–31. doi:10.1016/j.vaccine.2013.10.003
21. Bouvard, V., Baan, R., Straif, K., Grosse, Y., Secretan, B., Ghissassi, F. E., et al., 2009. A review of human carcinogens—Part B: biological agents. *The lancet oncology,* 10(4), 321-322. doi:10.1016/S1470-2045(09)70096-8a
22. Bruni, L., Diaz, M., Castellsagué, X., Ferrer, E., Bosch, F.X., de Sanjosé, S., 2010. Cervical human papillomavirus prevalence in 5 continents: meta-analysis of 1 million women with normal cytological findings. *J Infect Dis.* 202(12), 1789–1799. doi:10.1086/657321

23. Burkhart, N.W., 2012. Focal epithelial hyperplasia (Heck's disease). RDH. 32(6), 91–101.
24. Calero, L., Brusis, T., 2003. [Laryngeal papillomatosis - first recognition in Germany as an occupational disease in an operating room nurse]. Laryngorhinootologie. 82(11), 790–793. doi:10.1055/s-2003-44546
25. Carneiro, T.E., Marinho, S.A., Verli, F.D., Mesquita, A.T.M., Lima, N.L., Miranda, J.L., 2009. Oral squamous papilloma: clinical, histologic and immunohistochemical analyses. J Oral Sci. 51(3), 367–372.
26. Carter, J.J., Koutsky, L.A., Hughes, J.P., Lee, S.K., Kuypers, J., Kiviat, N., et al., 2000. Comparison of Human Papillomavirus Types 16, 18, and 6 Capsid Antibody Responses Following Incident Infection. J Infect Dis. 181(6), 1911–1919. doi:10.1086/315498
27. Casalegno, J., Le Bail Carval, K., Eibach, D., Valdeyron, M.-L., Lamblin, G., Jacquemoud, H., et al., 2012. High risk HPV contamination of endocavity vaginal ultrasound probes: an underestimated route of nosocomial infection? PloS One. 7(10), e48137. doi:10.1371/journal.pone.0048137
28. Castellsagué, X., Sanjosé, S., Aguado, T., Louie, K.S., Bruni, L., Muñoz, J., et al., 2007. HPV and Cervical Cancer in the World : 2007 Report. Vaccine. 25(Suppl 3), C1-230.
29. Castro, T.P.P.G., Bussoloti Filho, I., 2006. Prevalence of human papillomavirus (HPV) in oral cavity and oropharynx. Braz. J. Otorhinolaryngol. 72(2), 272–282.
30. CCLIN Sud-Est, 2011. Prévention des infections associées aux soins en chirurgie dentaire dans les établissements de santé [en ligne]. [consulté le 16 oct 2015]. Disponible : http://cclin-sudest.chu-lyon.fr/Doc_Reco/guides/FCPRI/Entretien_materiel/EM_Dentaire.pdf

31. CCLin Sud-Ouest, 2006. Recommandations pour l'utilisation des masques médicaux et des appareils de protection respiratoire dans les établissements de santé [en ligne]. [consulté le 15 sept 2015]. Disponible : http://nosobase.chu-lyon.fr/recommandations/tenue_vestimentaire.html
32. Chbicheb, S., Wady, W. El, 2008. Lichen plan buccal. EMC - Médecine buccale. 1-15. doi:10.1016/S0000-0000(08)53240-2
33. Chi, A.C., Day, T.A., Neville, B.W., 2015. Oral cavity and oropharyngeal squamous cell carcinoma-an update. CA Cancer J Clin. 65(5), 401-421. doi:10.3322/caac.21293
34. Chung, C.H., Bagheri, A., D'Souza, G., 2013. Epidemiology of oral human papillomavirus infection. Oral Oncol. 50(5), 364-369. doi:10.1016/j.oraloncology.2013.09.003
35. Collège français des pathologistes, 2014. Tumeurs épithéliales [en ligne]. [consulté le 18 mars 2015]. Disponible : http://campus.cerimes.fr/anatomie-pathologique/enseignement/anapath_10/site/html/cours.pdf
36. Comident, 2012a. Guide de traitement des porte-instruments dynamiques avant stérilisation [en ligne]. [consulté le 18 oct 2015]. Disponible : http://www.comident.asso.fr/images/stories/comident/2013/13600_comident_guide_optimise.pdf
37. Comident, 2012b. Appareils de stérilisation : charte des bonnes pratiques [en ligne]. [consulté le 18 oct 2015]. Disponible : <http://www.comident.asso.fr/images/stories/comident/PDF/charte%20sterilisation-2.pdf>
38. Conseil Supérieur d'Hygiène Publique, Comité Technique National des Infections Nosocomiales, 1998. Guide de bonnes pratiques de désinfection des dispositifs médicaux [en ligne]. [consulté le 18 oct 2015]. Disponible : http://nosobase.chu-lyon.fr/recommandations/Ministere_Sante/1998_desinfection_ministere.pdf

39. Conseil Supérieur d'Hygiène Publique de France, 2007. Avis du comité technique des vaccinations et du Conseil Supérieur d'Hygiène Publique de France relatif à la vaccination contre les papillomavirus humains 6, 11, 16 et 18 [en ligne]. [consulté le 15 avr 2015]. Disponible : <http://www.hcsp.fr/Explore.cgi/avisrapports3?clef=33&clefr=36>
40. Coursaget, P., Touzé, A., 2008. Immunité anti-HPV et vaccination. *Rev Francoph Lab.* 2008(405), 67-72. doi:RFL-10-2008-00-405-1773-035x-101019-200809152
41. Cubie, H.A., 2013. Diseases associated with human papillomavirus infection. *Virology.* 445(1-2), 21–34. doi:10.1016/j.virol.2013.06.007
42. Dahlstrom, K.R., Burchell, A.N., Ramanakumar, A.V., Rodrigues, A., Tellier, P.-P., Hanley, J., et al., 2014. Sexual Transmission of Oral Human Papillomavirus Infection among Men. *Cancer Epidemiol Biomarkers Prev.* 23(12), 2959–2964. doi:10.1158/1055-9965.EPI-14-0386
43. Daley, E., DeBate, R., Dodd, V., Dyer, K., Fuhrmann, H., Helmy, H., et al., 2011. Exploring awareness, attitudes, and perceived role among oral health providers regarding HPV- related oral cancers. *J. Public Health Dent.* 71(2), 136–142.
44. Dalla Torre, D., Burtscher, D., Edlinger, M., Sölder, E., Widschwendter, A., Rasse, M., et al., 2015. Comparison of the prevalence of human papilloma virus infection in histopathologically confirmed premalignant oral lesions and healthy oral mucosa by brush smear detection. *Oral Surg Oral Med Oral Pathol Oral Radiol.* 119(3), 333–339. doi:10.1016/j.oooo.2014.11.013
45. Declercq, J., Grandbastien, B., Salomez, J.L., Roze, A., Devillers, A., 2003. Perception des mesures de prévention de la transmission virale en odontologie, (2^{ème} partie). *Revue d'odonto-stomatologie.* 33(1), 29-51.

46. Denny, L.A., Franceschi, S., de Sanjosé, S., Heard, I., Moscicki, A.B., Palefsky, J., 2012. Human Papillomavirus, Human Immunodeficiency Virus and Immunosuppression. *Vaccine, Comprehensive Control of HPV Infections and Related Diseases*. 30(Suppl 5), F168–F174. doi:10.1016/j.vaccine.2012.06.045
47. Depaepe Lauriane, 2011. Tumeurs épithéliales malpighiennes, cours d'anatomie pathologique DCEM1 Lyon Sud [en ligne]. [consulté le 08 oct 2015]. Disponible : http://lyon-sud.univ-lyon1.fr/servlet/com.univ.collaboratif.utils.LectureFichiergw?ID_FICHER=1320402911306
48. De Villiers, E., Lavergne, D., McLaren, K., Benton, E.C., 1997. Prevailing papillomavirus types in non- melanoma carcinomas of the skin in renal allograft recipients. *Int J Cancer*. 73(3), 356–361.
49. De Villiers, E.-M., Fauquet, C., Broker, T.R., Bernard, H.-U., Hausen, H. zur, 2004. Classification of papillomaviruses. *Virology*. 324(1), 17–27. doi:10.1016/j.virol.2004.03.033d
50. De Vuyst, H., Clifford, G.M., Nascimento, M.C., Madeleine, M.M., Franceschi, S., 2009. Prevalence and type distribution of human papillomavirus in carcinoma and intraepithelial neoplasia of the vulva, vagina and anus: a meta-analysis. *Int J Cancer*. 124(7), 1626–1636. doi:10.1002/ijc.24116
51. Direction Générale de la Santé, 2011. Grille technique d'évaluation des cabinets dentaires pour la prévention des infections associées aux soins [en ligne]. [consulté le 18 oct 2015]. Disponible : http://www.fnccs.org/sites/default/files/pdf/GRILLE_DEVALUAT_DES_CAB_DENTAIREES_oct_2011.pdf
52. Douvier, S., Dalac, S., 2004. Infections à papillomavirus. *EMC - Maladies Infectieuses*. 1(4), 235-261.

53. Dridi, M., Ejeil, A.L., Vi-fane, B., Godeau, G., 2004. Papillome buccal : présentation d'un cas clinique. *Revue d'odonto-stomatologie*. 33(2), 111-117.
54. Dridi, S.-M., Chalumeau, J., Lepelletier, F., Ejeil, A.-L., 2009. Condylome acumine buccal, tumeur épithéliale bénigne. *Revue d'odonto-stomatologie*. 38(1),69-72.
55. D'Souza, G., Dempsey, A., 2011. The role of HPV in head and neck cancer and review of the HPV vaccine. *Prev Med*. 53 Suppl 1, S5–S11.
doi:10.1016/j.ypped.2011.08.001
56. Dufour, X., Beby-Defaux, A., Agius, G., Lacau St Guily, J., 2012. HPV et cancer ORL. *Ann Fr Oto-Rhino-Laryngol Pathol Cervico-Fac*. 129(1), 32–38.
doi:10.1016/j.aforl.2011.08.001
57. Eide, M.L., Debaque, H., 2012. Méthodes de détection des HPVs et techniques de génotypage dans le dépistage du cancer du col utérin. *Ann Pathol*. 32(6), 401–409. doi:10.1016/j.annpat.2012.09.200
58. Eversole, L.R., 2000. Papillary lesions of the oral cavity: relationship to human papillomaviruses. *J Calif Dent Assoc*. 28(12), 922–927.
59. Eversole, L.R., Sorenson, H.W., 1974. Oral florid papillomatosis in Down's syndrome. *Oral Surg Oral Med Oral Pathol*. 37(2), 202–207. doi:10.1016/0030-4220(74)90415-0
60. Fakhry, C., D'Souza, G., 2013. Discussing the diagnosis of HPV-OSCC: common questions and answers. *Oral Oncol*. 49(9), 863–871.
doi:10.1016/j.oraloncology.2013.06.002
61. Falaki, F., Chaghmaghi, M.A., Pakfetrat, A., Delavarian, Z., Mozaffari, P.M., Pazooki, N., 2009. Detection of human papilloma virus DNA in seven cases of focal epithelial hyperplasia in Iran. *J. Oral Pathol Med*. 38(10), 773–776.
doi:10.1111/j.1600-0714.2009.00784.x

62. Farhi, D., Dupin, N., 2010. Pathophysiology, etiologic factors, and clinical management of oral lichen planus, part I: facts and controversies. *Clin Dermatol.* 28(1), 100–108. doi:10.1016/j.clindermatol.2009.03.004
63. Fatahzadeh, M., Schlecht, N.F., Chen, Z., Bottalico, D., McKinney, S., Ostoloza, J., et al., 2013. Oral human papillomavirus detection in older adults who have human immunodeficiency virus infection. *Oral Surg Oral Med Oral Pathol Oral Radiol.* 115(4),505-514.
64. Feller, L., Lemmer, J., 2012. Oral leukoplakia as it relates to HPV infection: a review. *Int J Dent.* 2012. doi:10.1155/2012/540561
65. Food and Drug Administration, 2014. FDA approves Gardasil 9 for prevention of certain cancers caused by five additional types of HPV [en ligne]. [consulté le 23 mars 2015]. Disponible : <http://www.fda.gov/newsevents/newsroom/pressannouncements/ucm426485.htm>
66. Forman, D., de Martel, C., Lacey, C.J., Soerjomataram, I., Lortet-Tieulent, J., Bruni, L., et al., 2012. Global burden of human papillomavirus and related diseases. *Vaccine.* 30 Suppl 5, F12–23. doi:10.1016/j.vaccine.2012.07.055
67. Gallay, C., Miranda, E., Schaefer, S., Catarino, R., Jacot-Guillarmod, M., Menoud, P.-A., et al., 2015. Human papillomavirus (HPV) contamination of gynaecological equipment. *Sex Transm Infect.* sextrans-2014. doi:10.1136/sextrans-2014-051977
68. Gauzeran, D., 2007. Lésions à risque et cancers de la bouche: diagnostic et traitement. France : Éditions CdP. 151 p.
69. Gheit, T., Abedi-Ardekani, B., Carreira, C., Missad, C.G., Tommasino, M., Torrente, M.C., 2014. Comprehensive analysis of HPV expression in laryngeal squamous cell carcinoma. *J Med Virol.* 86(4), 642–646. doi:10.1002/jmv.23866

70. Gonzalez-Moles, M.A., Scully, C., Gil-Montoya, J.A., 2008. Oral lichen planus: controversies surrounding malignant transformation. *Oral Dis.* 14(3), 229–243. doi:10.1111/j.1601-0825.2008.01441.x
71. Gorsky, M., Epstein, J.B., 2011. Oral lichen planus: malignant transformation and human papilloma virus: a review of potential clinical implications. *Oral Surg Oral Med Oral Pathol Oral Radiol Endod.* 111(4), 461–464. doi:10.1016/j.tripleo.2010.11.007
72. Greenspan, D., Canchola, A.J., MacPhail, L.A., Cheikh, B., Greenspan, J.S., 2001. Effect of highly active antiretroviral therapy on frequency of oral warts. *The Lancet.* 357(9266), 1411–1412.
73. Grinspan, D., Abulafia, J., 1979. Oral Florid Papillomatosis (verrucous Carcinoma). *Int J Dermatol.* 18(8), 608–622. doi:10.1111/j.1365-4362.1979.tb04674.x
74. Guihard, S., Jung, A.-C., Noël, G., 2012. Carcinomes épidermoïdes oropharyngés liés à l'infection par les papillomavirus humains de haut risque oncogénique : aspects cliniques, biologiques et perspectives thérapeutiques. *Cancer/Radiother.* 16(1), 34–43. doi:10.1016/j.canrad.2011.11.001
75. Gupta, S., Jawanda, M.K., 2015. Oral Lichen Planus: An Update on Etiology, Pathogenesis, Clinical Presentation, Diagnosis and Management. *Indian J Dermatol.* 60(3), 222–229. doi:10.4103/0019-5154.156315
76. Haddad, R., Crum, C., Chen, Z., Krane, J., Posner, M., Li, Y., et al., 2008. HPV16 transmission between a couple with HPV-related head and neck cancer. *Oral Oncol.* 44(8), 812–815. doi:10.1016/j.oraloncology.2007.09.004
77. Hahn, H.S., Kee, M.K., Kim, H.J., Kim, M.Y., Kang, Y.S., Park, J.S., et al., 2013. Distribution of maternal and infant human papillomavirus: risk factors associated with vertical transmission. *Eur J Obstet Gynecol Reprod Biol.* 169(2), 202-206.

78. Hans, S., Brasnu, D., 2010. Cancers ORL : conduite à tenir et traitement. EMC - Traité Médecine AKOS. 5(1), 1–7. doi:10.1016/S1634-6939(10)51561-8

79. HAS Haute Autorité de Santé, 2013. Conditions pré-analytiques de réalisation de la recherche du génome (ADN) des Papillomavirus Humains (HPV) oncogènes à partir de frottis cervico-utérins [en ligne]. [consulté le 23 sept 2014]. Disponible : http://www.has-sante.fr/portail/upload/docs/application/pdf/2013-10/texte_court_hpv_2013-10-16_15-29-26_79.pdf

80. Haut Conseil de la Santé Publique, 2014. Vaccination contre les infections à papillomavirus humain [en ligne]. [consulté le 15 oct 2014]. Disponible : <http://www.hcsp.fr/Explore.cgi/avisrapportsdomaine?clefr=454>

81. Haut Conseil de la Santé Publique, 2012. Avis relatif à la révision de l'âge de vaccination contre les infections à papillomavirus humains des jeunes filles [en ligne]. [consulté le 15 avr 2015]. Disponible : <http://www.hcsp.fr/Explore.cgi/avisrapportsdomaine?clefr=302>

82. Haut Conseil de la Santé Publique, 2010. Avis relatif à la vaccination contre les infections à papillomavirus humains des jeunes filles âgées de 14 à 23 ans [en ligne]. [consulté le 15 avr 2015]. Disponible : <http://www.hcsp.fr/Explore.cgi/avisrapportsdomaine?clefr=183>

83. Haut Conseil de la Santé Publique, 2007. Avis relatif à la vaccination contre les papillomavirus humains 16 et 18 par un vaccin bivalent [en ligne]. [consulté le 15 avr 2015]. Disponible : <http://www.hcsp.fr/explore.cgi/avisrapportsdomaine?clefr=19>

84. Haute Autorité de Santé, 2008. Conditions de réalisation des actes d'implantologie orale : environnement technique [en ligne]. [consulté le 18 oct 2015]. Disponible : http://www.has-sante.fr/portail/upload/docs/application/pdf/2008-07/synthese_implantologie_orale_vd.pdf

85. Haute Autorité de Santé, 2007. Hygiène et prévention du risque infectieux en cabinet médical ou paramédical [en ligne]. [consulté le 23 août 2015]. Disponible : http://www.has-sante.fr/portail/upload/docs/application/pdf/hygiene_au_cabinet_medical_-_recommandations_2007_11_27__18_45_21_278.pdf
86. Hernandez, B.Y., Goodman, M.T., Lynch, C.F., Cozen, W., Unger, E.R., Steinau, M., et al., 2014. Human papillomavirus prevalence in invasive laryngeal cancer in the United States. *PloS One* 9(12), e115931. doi:10.1371/journal.pone.0115931
87. Hübbers, C.U., Akgül, B., 2015. HPV and cancer of the oral cavity. *Virulence* 6(3), 244–248. doi:10.1080/21505594.2014.999570
88. Hygis, N., Marty, N., 2010. *Hygiène Hospitalière*. Montpellier : Sauramps. 513p.
89. ICTV, 2014. *Virus Taxonomy : 2014 Release* [en ligne]. [consulté le 5 oct 2015]. Disponible : <http://www.ictvonline.org/virustaxonomy.asp>
90. Ilmarinen, T., Auvinen, E., Hiltunen-Back, E., Ranki, A., Aaltonen, L.-M., Pitkäranta, A., 2012. Transmission of human papillomavirus DNA from patient to surgical masks, gloves and oral mucosa of medical personnel during treatment of laryngeal papillomas and genital warts. *Eur Arch Otorhinolaryngol.* 269(11), 2367–2371.
91. Institut National du Cancer, 2015a. Le cancer du col de l'utérus et son dépistage [en ligne]. [consulté le 15 mars 2015]. Disponible : <http://www.e-cancer.fr/depistage/cancer-du-col-de-luterus/espace-professionnels-de-sante/frottis-cervico-uterin-et-vaccination>
92. Institut National du Cancer, 2015b. Prévenir le cancer du col de l'utérus [en ligne]. [consulté le 09 mars 2015]. Disponible : <http://www.e-cancer.fr/prevention/infections/espace-professionnels-de-sante/prevenir-le-cancer-du-col-de-luterus>

93. InVS, 2009. Analyse du risque infectieux lié à la non-stérilisation entre chaque patient des porte-instruments rotatifs en chirurgie-dentaire [en ligne]. [consulté le 18 oct 2015]. Disponible : http://www.invs.sante.fr/publications/2009/risques_chirurgie_dentaire/risques_chirurgie_dentaire.pdf
94. Jaju, P.P., Suvarna, P.V., Desai, R.S., 2010. Squamous papilloma: case report and review of literature. *Int J Oral Sci.* 2(4), 222.
95. Kajitani, N., Satsuka, A., Kawate, A., Sakai, H., 2012. Productive Lifecycle of Human Papillomaviruses that Depends Upon Squamous Epithelial Differentiation. *Front Microbiol.* 3, 152. doi:10.3389/fmicb.2012.00152
96. Kallarakkal, T.G., Ramanathan, A., Zain, R.B., 2013. Verrucous papillary lesions: dilemmas in diagnosis and terminology. *Int J Dent.* 2013. doi:10.1155/2013/298249
97. King, M.D., Reznik, D.A., O'Daniels, C.M., Larsen, N.M., Osterholt, D., Blumberg, H.M., 2002. Human papillomavirus-associated oral warts among human immunodeficiency virus-seropositive patients in the era of highly active antiretroviral therapy: an emerging infection. *Clin Infect Dis.* 34(5), 641–648.
98. Koshiol, J., Lindsay, L., Pimenta, J.M., Poole, C., Jenkins, D., Smith, J.S., 2008. Persistent human papillomavirus infection and cervical neoplasia: a systematic review and meta-analysis. *Am J Epidemiol.* 168(2), 123–137. doi:10.1093/aje/kwn036
99. Kreimer, A.R., Bhatia, R.K., Messeguer, A.L., González, P., Herrero, R., Giuliano, A.R., 2010. Oral Human Papillomavirus in Healthy Individuals: A Systematic Review of the Literature. *Sex Transm Dis.* 37(6),386-391. doi:10.1097/OLQ.0b013e3181c94a3b
100. Kreimer, A.R., Villa, A., Nyitray, A., Abrahamsen, M.E., Papenfuss, M.R., Smith, D., et al., 2010. The epidemiology of oral HPV infection among a multinational sample of healthy men. *Cancer Epidemiol Biomarkers Prev.* 20(1),172-182.

101. Kumaraswamy, K.L., Vidhya, M., 2011. Human papilloma virus and oral infections: an update. *J Cancer Res Ther.* 7(2), 120–127. doi:10.4103/0973-1482.82915
102. Laskaris George, 2007. *Atlas de poche des maladies buccales.* France : Flammarion Médecine-Sciences. 370 p.
103. Legens, M., Prédine-Hug, F., 2011. Diagnostic en odontostomatologie. *EMC - Médecine Buccale.* 1-7. doi:10.1016/S0000-0000(11)52081-9
104. Lescaille, G., Descroix, V., Azérad, J., 2011. Papillomavirus et cancers des VADS. *Rev Stomatol Chir Maxillofac.* 112(3), 160–163. doi:10.1016/j.stomax.2011.03.007
105. Lewis, D.M., 2009. Verrucous oral lesions: possibly not so innocuous after all. Squamous papilloma. *J Okla Dent Assoc.* 100(5), 18–20.
106. Lima, M.D.M., Braz-Silva, P.H., Pereira, S.M., Riera, C., Coelho, A.C., Gallottini, M., 2014. Oral and cervical HPV infection in HIV-positive and HIV-negative women attending a sexual health clinic in São Paulo, Brazil. *Int J Gynecol Obstet.* 126(1), 33–36. doi:10.1016/j.ijgo.2014.01.017
107. Li, N., Franceschi, S., Howell-Jones, R., Snijders, P.J.F., Clifford, G.M., 2011. Human papillomavirus type distribution in 30,848 invasive cervical cancers worldwide: Variation by geographical region, histological type and year of publication. *Int J Cancer.* 128(4), 927–935. doi:10.1002/ijc.25396
108. Liu, N., Li, Y., Zhou, Y., Zeng, X., 2012. Focal epithelial hyperplasia (Heck's disease) in two Chinese females. *Int J Oral Maxillofac Surg.* 41(8), 1001–1004. doi:10.1016/j.ijom.2011.10.032
109. Livrozet, J.-M., Tissot-Guerraz, F., Ritter, J., 2009. Risques de transmissions croisées d'agents infectieux en odontologie. *EMC - Médecine Buccale.* 1-8. doi:10.1016/S0000-0000(09)51618-X

110. Li, X., Gao, L., Li, H., Gao, J., Yang, Y., Zhou, F., et al., 2013. Human papillomavirus infection and laryngeal cancer risk: a systematic review and meta-analysis. *J Infect Dis.* 207(3), 479–488. doi:10.1093/infdis/jjs698
111. Lombardi, T., Samson, J., Kuffer, R., 1999. Biopsie de la muqueuse buccale. *Réal Clin.* 10, 339–348.
112. Louie, K., Didelot, M.-N., Damay, A., Nagot, N., Mayaud, P., Segondy, M., 2008. Papillomavirus humains (HPV) et cancers associés : aspects épidémiologiques. *Rev Francoph Lab.* 38(405), 27-34. doi:RFL-10-2008-00-405-1773-035x-101019-200809147
113. Ma, S.T.C., Yeung, A.C., Chan, P.K.S., Graham, C.A., 2013. Transvaginal ultrasound probe contamination by the human papillomavirus in the emergency department. *Emerg Med J.* 30(6), 472–475. doi:10.1136/emered-2012-201407
114. Machalek, D.A., Poynten, M., Jin, F., Fairley, C.K., Farnsworth, A., Garland, S.M., et al., 2012. Anal human papillomavirus infection and associated neoplastic lesions in men who have sex with men: a systematic review and meta-analysis. *Lancet Oncol.* 13(5), 487–500. doi:10.1016/S1470-2045(12)70080-3
115. Maladière, E., Vacher, C., 2008. Examen clinique en stomatologie. *EMC - Médecine buccale.* 1-9. doi:10.1016/S0000-0000(08)53182-2
116. Malik, H., Khan, F.H., Ahsan, H., 2013. Human papillomavirus: current status and issues of vaccination. *Arch Virol.* 159(2), 199-205. doi:10.1007/s00705-013-1827-z
117. Manhart, L.E., Holmes, K.K., Koutsky, L.A., Wood, T.R., Kenney, D.L., Feng, Q., et al., 2006. Human papillomavirus infection among sexually active young women in the United States: Implications for developing a vaccination strategy. *Sex Transm Dis.* 33(8), 502–508. doi:10.1097/01.olq.0000204545.89516.0a

118. Maret, D., Caussé, E., Lapeyre-Mestre, M., Mansuy, J.-M., Delisle, M.-B., Courtade, M., et al., 2011. Prélèvements buccaux en pratique clinique. EMC - Médecine Buccale. 1-19. doi:10.1016/S0000-0000(11)54760-6
119. Markowitz, L.E., Dunne, E.F., Saraiya, M., Chesson, H.W., Curtis, C.R., Gee, J., et al., 2014. Human papillomavirus vaccination: recommendations of the Advisory Committee on Immunization Practices (ACIP). MMWR Recomm Rep. 63(RR-05), 1–30.
120. Marques, A.E.M., Fernandes, L.P., Cantarutti, A.L.L., Oyama, C.N. de R., Figueiredo, P.T. de S., Guerra, E.N.S., 2013. Assessing oral brushing technique as a source to collect DNA and its use in detecting Human Papillomavirus. Pathol Res Pract. 209(5), 291-295.
121. Martorell-Calatayud, A., Botella-Estrada, R., Bagán-Sebastián, J.V., Sanmartín-Jiménez, O., Guillén-Barona, C., 2009. Oral Leukoplakia: Clinical, Histopathologic, and Molecular Features and Therapeutic Approach. Actas Dermosifiliogr. 100(8), 669–684. doi:10.1016/S1578-2190(09)70149-0
122. Mattila, R., Rautava, J., Syrjänen, S., 2012. Human papillomavirus in oral atrophic lichen planus lesions. Oral Oncol. 48(10), 980–984.
123. Meyers, J., Ryndock, E., Conway, M.J., Meyers, C., Robison, R., 2014. Susceptibility of high-risk human papillomavirus type 16 to clinical disinfectants. J Antimicrob Chemother. 69(6), 1546–1550. doi:10.1093/jac/dku006
124. Meys, R., Gotch, F., Bunker, C., 2010. Human papillomavirus in the era of highly active antiretroviral therapy for human immunodeficiency virus: an immune reconstitution- associated disease? Br J Dermatol. 162(1), 6–11.
125. Miller, C.S., Johnstone, B.M., 2001. Human papillomavirus as a risk factor for oral squamous cell carcinoma: a meta-analysis, 1982-1997. Oral Surg Oral Med Oral Pathol Oral Radiol Endod. 91(6), 622–635.

126. Minassian, M., 2014. HPV-Positive Head and Neck Cancers: A Review of the Literature. *J Dent Hyg.* 88(4), 194–201.

127. Ministère de la santé et des solidarités, Direction générale de la santé, 2006. Guide de prévention des infections liées aux soins en chirurgie dentaire et en stomatologie [en ligne]. [consulté le 20 août 2015]. Disponible : <http://www.sante.gouv.fr/guide-de-prevention-des-infections-liees-aux-soins-en-chirurgie-dentaire-et-en-stomatologie,1855.html>

128. Ministère des Affaires sociales, de la Santé et des Droits des femmes, 2004. Guide de bonnes pratiques pour la prévention des infections liées aux soins réalisés en dehors des établissements de santé [en ligne]. [consulté le 08 sept 2015]. Disponible : <http://www.sante.gouv.fr/guide-de-bonnes-pratiques-pour-la-prevention-des-infections-liees-aux-soins-realises-en-dehors-des-etablissements-de-sante.html>

129. Misir, A.F., Demiriz, L., Barut, F., 2013. Laser treatment of an oral squamous papilloma in a pediatric patient: a case report. *J. Indian Soc Pedod Prev Dent.* 31(4), 279–281. doi:10.4103/0970-4388.121833

130. Monsonogo, J., 2008. *Traité des infections et pathologies génitales à papillomavirus.* France : Springer Verlag. 528 p.

131. Monsonogo, J., Zerat, L., Syrjänen, K., Zerat, J.C., Smith, J.S., Halfon, P., 2013. Prévalence des génotypes d'HPV chez les femmes en France : implications pour le dépistage et la vaccination. *Gynécologie Obstétrique Fertil.* 41(5), 305–313. doi:10.1016/j.gyobfe.2013.03.003

132. Morshed, K., Polz-Gruszka, D., Szymański, M., Polz-Dacewicz, M., 2014. Human Papillomavirus (HPV) – Structure, epidemiology and pathogenesis. *Otolaryngol Pol.* 68(5), 213–219. doi:10.1016/j.otpol.2014.06.001

133. Moscicki, A.-B., Schiffman, M., Burchell, A., Albero, G., Giuliano, A., Goodman, M.T., et al., 2012. Updating the Natural History of Human Papillomavirus and Anogenital Cancers. *Vaccine* 30(Suppl 5), F24–F33.

doi:10.1016/j.vaccine.2012.05.089

134. Mouglin, C., Nicolier, M., Decrion-Barthod, A.-Z., 2008. HPV et cancers : mécanismes de l'oncogénèse. *Rev Francoph Lab.* 38(405), 35-42.

135. Mravak-Stipetić, M., Sabol, I., Kranjčić, J., Knežević, M., Grce, M., 2013. Human papillomavirus in the lesions of the oral mucosa according to topography. *PloS One.* 8(7), e69736.

136. Mroz, E.A., Forastiere, A.A., Rocco, J.W., 2011. Implications of the Oropharyngeal Cancer Epidemic. *J Clin Oncol.* 29(32), 4222–4223.

doi:10.1200/JCO.2011.37.8893

137. Office Fédéral de la Santé Publique, 2015. Vaccination contre les HPV : recommandation de vaccination complémentaire pour les garçons et jeunes hommes âgés de 11 à 26 ans [en ligne]. [consulté le 27 sept 2015]. Disponible :

https://www.google.fr/url?sa=t&rct=j&q=&esrc=s&source=web&cd=2&ved=0CCQQFjABahUKEwiyoJbalcDIAhVDWRQKHyrAkc&url=http%3A%2F%2Fwww.bag.admin.ch%2Fimpfinformation%2F12041%2Findex.html%3Flang%3Dfr%26download%3DNHzLpZeg7t%2CInp6l0NTU042l2Z6ln1ae2lZn4Z2qZpnO2Yuq2Z6gpJCMdoJ_e2ym162epYbg2c_JjKbNoKSn6A--

&usg=AFQjCNGgWDsOfG8ISdH29JfCB9CDGIe7g&bvm=bv.105039540,bs.2,d.bGQ

138. Ollier, L., Giordanengo, V., 2008. Méthodes de détection et d'identification des HPV. *Rev Francoph Lab.* 38(405), 51-55.

139. OMS, 2010a. Résumé des recommandations de l'OMS pour l'hygiène des mains au cours des soins - Premier défi mondial pour la sécurité des patients, un soin propre est un soin plus sûr [en ligne]. [consulté le 13 oct 2015]. Disponible : http://apps.who.int/iris/bitstream/10665/70469/1/WHO_IER_PSP_2009.07_fre.pdf

140. OMS, 2010b. Usage des Gants : Fiche d'information [en ligne]. [consulté le 13 oct 2015]. Disponible : http://www.who.int/gpsc/5may/tools/training_education/slcyh_usage_des_gants_fr.pdf
141. Organisation Mondiale de la Santé, 2012. Les 5 indications de l'hygiène des mains - Soins dentaires [en ligne]. [consulté le 13 oct 2015]. Disponible : <http://www.who.int/gpsc/5may/soins-dentaires.pdf>
142. O Turner, D., Williams-Cocks, S.J., Bullen, R., Catmull, J., Falk, J., Martin, D., et al., 2011. High-risk human papillomavirus (HPV) screening and detection in healthy patient saliva samples: a pilot study. *BMC Oral Health*. 11(1), 28–35. doi:10.1186/1472-6831-11-28
143. Ozdamar, S.S.M., Ozdamar, O., Kucukodaci, Z., 2014. Giant intraoral condyloma acuminatum lesion coexisting with genital condyloma. *Pak J Med Sci*. 30(5), 1143–1146. doi:10.12669/pjms.305.5322
144. Park, M.-W., Cho, Y.-A., Kim, S.-M., Myoung, H., Lee, J.-H., Lee, S.-K., 2014. Focal epithelial hyperplasia arising after delivery of metal-ceramic fixed dental prosthesis. *J Adv Prosthodont*. 6(6), 555–558. doi:10.4047/jap.2014.6.6.555
145. Payeras, M.R., Cherubini, K., Figueiredo, M.A., Salum, F.G., 2013. Oral lichen planus: Focus on etiopathogenesis. *Arch Oral Biol*. 58(9), 1057–1069. doi:10.1016/j.archoralbio.2013.04.004
146. Peixoto, A.P., Campos, G.S., Queiroz, L.B., Sardi, S.I., 2011. Asymptomatic oral human papillomavirus (HPV) infection in women with a histopathologic diagnosis of genital HPV. *J Oral Sci*. 53(4), 451–459.
147. Peng, J., Gao, L., Guo, J., Wang, T., Wang, L., Yao, Q., et al., 2013. Type-specific detection of 30 oncogenic human papillomaviruses by genotyping both E6 and L1 genes. *J Clin Microbiol*. 51(2), 402–408. doi:10.1128/JCM.01170-12

148. Percinoto, A.C.C., Danelon, M., Crivelini, M.M., Cunha, R.F., Percinoto, C., 2014. Condyloma acuminata in the tongue and palate of a sexually abused child: a case report. *BMC Res Notes*. 7, 467. doi:10.1186/1756-0500-7-467
149. Poissonnet, G., Benezery, K., Peyrade, F., Bozec, A., Bensadoun, R.-J., Marcy, P.Y., et al., 2007. *Cancers ORL : les grands principes thérapeutiques*. Presse Médicale 36(11, Part 2), 1634–1642. doi:10.1016/j.lpm.2007.03.036
150. Prabhu, S.R., Wilson, D.F., 2013. Human papillomavirus and oral disease - emerging evidence: a review. *Aust Dent J*. 58(1), 2–10; quiz 125. doi:10.1111/adj.12020
151. Puriene, A., Rimkevicius, A., Gaigalas, M., 2011. Focal epithelial hyperplasia: Case report. *Stomatologija* 13(3), 102–104.
152. Ramqvist, T., Grün, N., Dalianis, T., 2015. Human papillomavirus and tonsillar and base of tongue cancer. *Viruses*. 7(3), 1332–1343. doi:10.3390/v7031332
153. Rautava, J., Syrjänen, S., 2011. Human papillomavirus infections in the oral mucosa. *J Am Dent Assoc*. 142(8), 905–914.
154. Read, T.R., Hocking, J.S., Vodstrcil, L.A., Tabrizi, S.N., McCullough, M.J., Grulich, A.E., et al., 2012. Oral Human Papillomavirus in Men Having Sex with Men: Risk-Factors and Sampling. *PloS One*. 7(11), e49324.
155. Reis, H.L.B. Dos, Rabelo, P.C., de Santana, M.R.F., Ferreira, D.C., Filho, A.C., 2009. Oral squamous papilloma and condyloma acuminatum as manifestations of buccal-genital infection by human papillomavirus. *Indian J Sex Transm Dis*. 30(1), 40–42. doi:10.4103/0253-7184.55484
156. Reis, H.L.B.D., Ferreira, D.C., Forattini, A.G., Souza, P.G., Curvelo, J.A. da R., Passos, M.R.L., 2010. Genital and oral human papillomavirus infection in a patient from the group of women who have sex with women. *Clinics (São Paulo)*. 65(12), 1383–1385.

157. Révision de l'âge de vaccination contre les infections à papillomavirus humains des jeunes filles, 2013. *J Pédiatrie Puériculture* 26(2), 129–133.

doi:10.1016/j.jpp.2013.01.003

158. Ribeiro, C.M.B., Ferrer, I., de Farias, A.B.S., Fonseca, D.D., Silva, I.H.M., Gueiros, L.A.M., et al., 2013. Oral and genital HPV genotypic concordance between sexual partners. *Clin Oral Investig.* 18(1), 261–268.

159. Ricardo, J.H., Vásquez Sanjuán, K., Fortich Mesa, N., 2011. Hiperplasia epitelial focal. Tratamiento conservador con ácido tricloroacético : Focal epithelial hyperplasia: Conservative treatment with trichloroacetic acid. *CES Odontol.* 24(2), 67–70.

160. Rintala, M., Grénman, S., Puranen, M., Syrjänen, S., 2006. Natural history of oral papillomavirus infections in spouses: a prospective Finnish HPV Family Study. *J Clin Virol.* 35(1), 89–94. doi:10.1016/j.jcv.2005.05.012

161. Roden, R.B., Lowy, D.R., Schiller, J.T., 1997. Papillomavirus is resistant to desiccation. *J Infect Dis.* 176(4), 1076–1079.

162. Rombaldi, R.L., Serafini, E.P., Mandelli, J., Zimmermann, E., Losquiavo, K.P., 2009. Perinatal transmission of human papilomavirus DNA. *Virol J.* 6, 83.

doi:10.1186/1743-422X-6-83

163. Rozier, R.G., Horowitz, A.M., Podschun, G., 2011. Dentist-patient communication techniques used in the United States: the results of a national survey. *J Am Dent Assoc.* 142(5), 518–530.

164. Ryndock, E.J., Meyers, C., 2014. A risk for non-sexual transmission of human papillomavirus? *Expert Rev Anti Infect Ther.* 12(10), 1165–1170.

doi:10.1586/14787210.2014.959497

165. Said, A.K., Leao, J.C., Fedele, S., Porter, S.R., 2013. Focal epithelial hyperplasia - an update. *J Oral Pathol Med.* 42(6), 435–442. doi:10.1111/jop.12009

166. Sánchez-Vargas, L.O., Díaz-Hernández, C., Martínez-Martínez, A., 2010. Detection of Human Papilloma Virus (HPV) in oral mucosa of women with cervical lesions and their relation to oral sex practices. *Infect Agent Cancer*. 5(1), 25. doi:10.1186/1750-9378-5-25
167. Sathish, N., Wang, X., Yuan, Y., 2014. Human Papillomavirus (HPV)-associated Oral Cancers and Treatment Strategies. *J Dent Res*. 93(Suppl 7), 29S–36S. doi:10.1177/0022034514527969
168. Sawchuk, W.S., Weber, P.J., Lowy, D.R., Dzubow, L.M., 1989. Infectious papillomavirus in the vapor of warts treated with carbon dioxide laser or electrocoagulation: detection and protection. *J Am Acad Dermatol*. 21(1), 41–49. doi:10.1016/S0190-9622(89)70146-8
169. Schiffman, M., Clifford, G., Buonaguro, F.M., 2009. Classification of weakly carcinogenic human papillomavirus types: addressing the limits of epidemiology at the borderline. *Infect Agent Cancer*. 4(1), 8. doi:10.1186/1750-9378-4-8
170. Segondy, M., 2008. Classification des papillomavirus (HPV). *Rev Francoph Lab*. 38(405), 23-25.
171. SF2H, 2015. Guide pour le choix des désinfectants. Produits de désinfection chimique pour les dispositifs médicaux, les sols et les surfaces [en ligne]. [consulté le 22 oct 2015]. Disponible : http://nosobase.chu-lyon.fr/recommandations/sfhh/2015_desinfectants_SF2H.pdf
172. SF2H, 2010. Recommandations - Surveiller et prévenir les IAS [en ligne]. [consulté le 13 oct 2015]. Disponible : http://www.sf2h.net/publications-SF2H/SF2H_surveiller-et-prevenir-les-IAS-2010.pdf
173. SF2H, 2009a. Recommandations pour l'hygiène des mains [en ligne]. [consulté le 13 oct 2015]. Disponible : http://www.sf2h.net/publications-SF2H/SF2H_recommandations_hygiene-des-mains-2009.pdf

174. SF2H, 2009b. Liste positive des désinfectants [en ligne]. [consulté le 26 oct 2015]. Disponible : <http://nosobase.chu-lyon.fr/Nosotheme/hygienedesmains/LPD.pdf>
175. SF2H, Bruno Pozzetto, 2014. Désinfection des sondes d'échographie endocavitaire [en ligne]. [consulté le 25 oct 2015]. Disponible : http://www.sf2h.net/congres-SF2H-productions-2014/actualites-en-hygiene-hospitaliere_desinfection-des-sondes-endocavitaires_faut-il-faire-evoluer-les-pratiques-en-France.pdf
176. Sharma, R., Sharma, A.K., Jain, S., Bhagalia, S.R., Agrawal, V., 2012. Oral Verruca Vulgaris: A Rare Case Report. *Clin Dent*. 6(7), 18–21.
177. Singh, A.P., Jain, S., Chaitra, T.R., Kulkarni, A.U., 2013. Oral squamous papilloma: report of a clinical rarity. *BMJ Case Rep*. 2013. 10-1136. doi:10.1136/bcr-2012-007708
178. Sonnex, C., Strauss, S., Gray, J.J., 1999. Detection of human papillomavirus DNA on the fingers of patients with genital warts. *Sex Transm Infect*. 75(5), 317–319.
179. Strauss, S., Sastry, P., Sonnex, C., Edwards, S., Gray, J., 2002. Contamination of environmental surfaces by genital human papillomaviruses. *Sex Transm Infect*. 78(2), 135–138. doi:10.1136/sti.78.2.135
180. Sun, V., Chang, L., Rutherford, G.W., 2013. Human papillomavirus (HPV) vaccine for individuals with HIV infection. *Cochrane Database of Systematic Reviews*. 4. doi:10.1002/14651858.CD010493
181. Syrjänen, K., Syrjänen, S., Lamberg, M., Pyrhönen, S., Nuutinen, J., 1983. Morphological and immunohistochemical evidence suggesting human papillomavirus (HPV) involvement in oral squamous cell carcinogenesis. *Int J Oral Surg*. 12(6), 418–424. doi:10.1016/S0300-9785(83)80033-7
182. Syrjänen, S., 2011. Human papillomavirus infection and its association with HIV. *Adv Dent Res*. 23(1), 84–89. doi:10.1177/0022034511399914

183. Syrjänen, S., Lodi, G., von Bültzingslöwen, I., Aliko, A., Arduino, P., Campisi, G., et al., 2011. Human papillomaviruses in oral carcinoma and oral potentially malignant disorders: a systematic review. *Oral Dis.* 17(Suppl 1), 58–72. doi:10.1111/j.1601-0825.2011.01792.x
184. Thiveaud, D., Grimoud, A.-M., Marty, N., Roques, C., Lodter, J.-P., Chabanon, G., 2005. Hygiène: structures, matériels, méthodes. *EMC-Odontol.* 1(4), 307–339.
185. Thivet Manon, 2014. L'hygiène des mains en médecine bucco-dentaire. Audit mené au centre de soins odontologiques du CHU de Nancy. Lorraine, Nancy.
186. Trottier, H., Burchell, A.N., 2009. Epidemiology of mucosal human papillomavirus infection and associated diseases. *Public Health Genomics.* 12(5-6), 291–307. doi:10.1159/000214920
187. Villa, L.L., Denny, L., 2006. Methods for detection of HPV infection and its clinical utility. *Int J Gynecol Obstet.* 94, S71–S80. doi:10.1016/S0020-7292(07)60013-7
188. Wenzel, K., Saka, B., Zimmermann, R., Gundlach, K.K.H., Barten, M., Gross, G., 2003. Malignant conversion of florid oral and labial papillomatosis during topical immunotherapy with imiquimod. *Med Microbiol Immunol.* 192(3), 161–164. doi:10.1007/s00430-002-0172-8
189. Werneck, J.T., Costa, T. de O., Stibich, C.A., Leite, C.A., Dias, E.P., Silva Junior, A., 2015. Oral lichen planus: study of 21 cases. *An Bras Dermatol.* 90(3), 321–326.
190. Winer, R.L., Hughes, J.P., Feng, Q., Xi, L.F., Cherne, S., O'Reilly, S., et al., 2010. Detection of genital HPV types in fingertip samples from newly sexually active female university students. *Cancer Epidemiol Biomark Prev.* 19(7), 1682–1685. doi:10.1158/1055-9965.EPI-10-0226

191. World Health Organization, International Agency for Research on Cancer, 2007. Human papillomaviruses. France : WHO Press. IARC, 2007. Human papillomaviruses (Volume 90). 678 p.
192. Xavier, S.D., Bussoloti Filho, I., de Carvalho, J.M., Castro, T.M.P.P.G., Framil, V.M. de S., Syrjänen, K.J., 2009. Prevalence of human papillomavirus (HPV) DNA in oral mucosa of men with anogenital HPV infection. *Oral Surg Oral Med Oral Pathol Oral Radiol Endod.* 108(5), 732–737. doi:10.1016/j.tripleo.2009.06.020
193. Yagan Gonca, 2014. Rôle du chirurgien-dentiste dans la prévention des herpès simplex virus. Lorraine, Nancy.
194. Zaravinos, A., 2014. An updated overview of HPV-associated head and neck carcinomas. *Oncotarget.* 5(12), 3956.

Jury : Président : J.M. MARTRETTE – Professeur des Universités
Juges : J.GUILLET-THIBAUT – Maître de Conférence des Universités
E. CAMELOT – Assistant Hospitalier Universitaire
P. BALLAND – Docteur en Chirurgie Dentaire

Thèse pour obtenir le diplôme D'Etat de Docteur en Chirurgie Dentaire

Présentée par: Mademoiselle VITALI Marine, Emmanuelle

né(e) à: MONTBELIARD (Doubs)

le 3 juillet 1989

et ayant pour titre : « Rôle du chirurgien-dentiste omnipraticien dans la prise en charge des lésions buccales liées aux papillomavirus humains (HPV) ».

Le Président du jury



J.M. MARTRETTE

Le Doyen,
de la Faculté d'Odontologie



Autorise à soutenir et imprimer la thèse 8077.

NANCY, le

Le Président de l'Université de Lorraine



P. MUTZENHARDT

VITALI Marine – Rôle du chirurgien-dentiste omnipraticien dans la prise en charge des lésions buccales liées aux papillomavirus humains (HPV)

Nancy 2015 : 251 pages. : 96 ill. ; 194 réf.

Th. : Chir.-Dent. : Nancy-I : 2015

MOTS-CLÉS :

- Papillomavirus humains
- Muqueuse de la cavité orale
- Infections à papillomavirus
- Odontologie
- Maladies buccales

Résumé :

L'infection par HPV est actuellement l'infection sexuellement transmissible la plus fréquente au monde. La prévalence de plus en plus élevée de ces infections et de leurs lésions associées au niveau des voies aéro-digestives supérieures ces dernières années nécessite que le chirurgien-dentiste acquière les connaissances actuelles sur l'infection orale par HPV.

Ce travail propose, après un rappel sur les papillomavirus humains, une mise à jour des connaissances concernant l'infection orale par HPV ainsi qu'une description des lésions buccales généralement associées, leur diagnostic et prise en charge en cabinet d'omnipraticien.

La stabilité de ces virus offre de nombreux modes de transmissions potentiels, bien que la voie sexuelle en soit le principal. Les moyens de prévention pouvant être mis en place afin de limiter le risque de transmission en cabinet dentaire sont abordés.

L'élargissement des indications de la vaccination et notamment des professionnels de santé pourrait faire partie, à l'avenir, de ces moyens de prévention.

Ce travail tente de répondre aux nombreux questionnements d'un chirurgien-dentiste omnipraticien devant une lésion buccale potentiellement causée par HPV : Quelles sont les lésions orales associées au HPV ? Quelle est l'attitude thérapeutique à adopter ? Les moyens de prévention du risque de transmission disponibles au cabinet dentaire sont-ils suffisants ?

Des recherches sont encore nécessaires car les données établies sur l'infection orale par HPV restent à ce jour limitées.

Jury :

Pr. J-M. MARTRETTE	Professeur des Universités	Président
<u>Dr. J. THIBAUT</u>	Maître de Conférences des Universités	Juge
<u>Dr. F. CAMELOT</u>	Assistant Hospitalo-Universitaire	Juge
Dr. P. BALLAND	Chirurgien-Dentiste	Invité

Adresse de l'auteur :

VITALI Marine
8, rue de la Lorraine sportive
57000 METZ