



**HAL**  
open science

# Instabilité scapholunaire dissociative post-traumatique du carpe: place de la ligamentoplastie de Peter Weiss

Laurence Darbelley

► **To cite this version:**

Laurence Darbelley. Instabilité scapholunaire dissociative post-traumatique du carpe: place de la ligamentoplastie de Peter Weiss. Sciences du Vivant [q-bio]. 2004. hal-01733024

**HAL Id: hal-01733024**

**<https://hal.univ-lorraine.fr/hal-01733024>**

Submitted on 14 Mar 2018

**HAL** is a multi-disciplinary open access archive for the deposit and dissemination of scientific research documents, whether they are published or not. The documents may come from teaching and research institutions in France or abroad, or from public or private research centers.

L'archive ouverte pluridisciplinaire **HAL**, est destinée au dépôt et à la diffusion de documents scientifiques de niveau recherche, publiés ou non, émanant des établissements d'enseignement et de recherche français ou étrangers, des laboratoires publics ou privés.



## AVERTISSEMENT

Ce document est le fruit d'un long travail approuvé par le jury de soutenance et mis à disposition de l'ensemble de la communauté universitaire élargie.

Il est soumis à la propriété intellectuelle de l'auteur. Ceci implique une obligation de citation et de référencement lors de l'utilisation de ce document.

D'autre part, toute contrefaçon, plagiat, reproduction illicite encourt une poursuite pénale.

Contact : [ddoc-theses-contact@univ-lorraine.fr](mailto:ddoc-theses-contact@univ-lorraine.fr)

## LIENS

Code de la Propriété Intellectuelle. articles L 122. 4

Code de la Propriété Intellectuelle. articles L 335.2- L 335.10

[http://www.cfcopies.com/V2/leg/leg\\_droi.php](http://www.cfcopies.com/V2/leg/leg_droi.php)

<http://www.culture.gouv.fr/culture/infos-pratiques/droits/protection.htm>

171923

UNIVERSITE H POINCARÉ, NANCY 1  
2004

FACULTE DE MEDECINE DE NANCY  
N° 22

*Double*

**THESE**

Pour obtenir le grade de

**DOCTEUR EN MEDECINE**

Présentée et soutenue publiquement  
Dans le cadre du troisième cycle de Médecine spécialisée

Par

**Laurence DARBELLEY**

Le 12. 03. 2004

**INSTABILITE SCAPHOLUNAIRE DISSOCIATIVE**

**POST-TRAUMATIQUE DU CARPE :**

**PLACE DE LA LIGAMENTOPLASTIE DE PETER WEISS**

**A PROPOS D'UNE SERIE DE 15 CAS.**

Examineurs de thèse :

**M. DAUTEL. G**  
**M. DELAGOUTTE J.P.**  
**M. DAP F.**  
**M. PETRY D.**  
**M. PASQUIER P.**

**Professeur**  
**Professeur**  
**Professeur**  
**Docteur**  
**Docteur**

**Président**  
**juge**  
**juge**  
**juge**  
**juge**



BIBLIOTHEQUE MEDECINE NANCY 1



D

007 229266 3

16 MARS 2004

**THESE**

Pour obtenir le grade de

**DOCTEUR EN MEDECINE**

Présentée et soutenue publiquement  
Dans le cadre du troisième cycle de Médecine spécialisée

Par

**Laurence DARBELLEY**

Le 12. 03. 04

**INSTABILITE SCAPHOLUNAIRE DISSOCIATIVE**

**POST-TRAUMATIQUE DU CARPE :**

**PLACE DE LA LIGAMENTOPLASTIE DE PETER WEISS**

**A PROPOS D'UNE SERIE DE 15 CAS .**



Examineurs de la thèse :

<b>M. DAUTEL G.</b>	professeur	<b>Président</b>
<b>M. DELAGOUTTE J.P .</b>	professeur	<b>juge</b>
<b>M. DAP F.</b>	professeur	<b>juge</b>
<b>M. PETRY D.</b>	docteur	<b>juge</b>
<b>M. PASQUIER P.</b>	docteur	<b>juge</b>

FACULTÉ DE MÉDECINE DE NANCY

-----  
Président de l'Université : Professeur Jean-Pierre FINANCE

Doyen de la Faculté de Médecine : Professeur Patrick NETTER

Vice-Doyen de la Faculté de Médecine : Professeur Henry COUDANE

Assesseurs

du 1<sup>er</sup> Cycle :

du 2<sup>ème</sup> Cycle :

du 3<sup>ème</sup> Cycle :

de la Vie Facultaire :

Mme le Docteur Chantal KOHLER

Mr le Professeur Jean-Pierre BRONOWICKI

Mr le Professeur Hervé VESPIGNANI

Mr le Professeur Bruno LEHEUP

DOYENS HONORAIRES

Professeur Adrien DUPREZ – Professeur Jean-Bernard DUREUX

Professeur Georges GRIGNON – Professeur Jacques ROLAND

PROFESSEURS HONORAIRES

Louis PIERQUIN – Etienne LEGAIT – Jean LOCHARD – René HERBEUVAL – Gabriel FAIVRE – Jean-Marie FOLIGUET

Guy RAUBER – Paul SADOUL – Raoul SENAULT – Marcel RIBON

Jacques LACOSTE – Jean BEUREY – Jean SOMMELET – Pierre HARTEMANN – Emile de LAVERGNE

Augusta TREHEUX – Michel MANCIAUX – Paul GUILLEMIN – Pierre PAYSANT

Jean-Claude BURDIN – Claude CHARDOT – Jean-Bernard DUREUX – Jean DUHEILLE – Jean-Pierre GRILLIAT

Pierre LAMY – Jean-Marie GILGENKRANTZ – Simone GILGENKRANTZ

Pierre ALEXANDRE – Robert FRISCH – Michel PIERSON – Jacques ROBERT

Gérard DEBRY – Georges GRIGNON – Pierre TRIDON – Michel WAYOFF – François CHERRIER – Oliéro GUERCI

Gilbert PERCEBOIS – Claude PERRIN – Jean PREVOT – Jean FLOQUET

Alain GAUCHER – Michel LAXENAIRE – Michel BOULANGE – Michel DUC – Claude HURIET – Pierre LANDES

Alain LARCAN – Gérard VAILLANT – Daniel ANTHOINE – Pierre GAUCHER – René-Jean ROYER

Hubert UFFHOLTZ – Jacques LECLERE – Francine NABET – Jacques BORRELLY

Michel RENARD – Jean-Pierre DESCHAMPS – Pierre NABET – Marie-Claire LAXENAIRE – Adrien DUPREZ – Paul VERT

Philippe CANTON – Bernard LEGRAS – Pierre MATHIEU – Jean-Marie POLU

Antoine RASPILLER – Gilbert THIBAUT – Michel WEBER – Gérard FIEVE

=====

PROFESSEURS DES UNIVERSITÉS -  
PRATICIENS HOSPITALIERS

(Disciplines du Conseil National des Universités)

-----

42<sup>ème</sup> Section : MORPHOLOGIE ET MORPHOGENÈSE

1<sup>ère</sup> sous-section : (*Anatomie*)

Professeur Jacques ROLAND – Professeur Gilles GROSDIDIER

Professeur Pierre LASCOMBES – Professeur Marc BRAUN

2<sup>ème</sup> sous-section : (*Cytologie et histologie*)

Professeur Bernard FOLIGUET

3<sup>ème</sup> sous-section : (*Anatomie et cytologie pathologiques*)

Professeur François PLENAT - Professeur Jean-Michel VIGNAUD – Professeur Eric LABOUYRIE

-----

43<sup>ème</sup> Section : BIOPHYSIQUE ET IMAGERIE MÉDICALE

1<sup>ère</sup> sous-section : (*Biophysique et médecine nucléaire*)

Professeur Alain BERTRAND – Professeur Gilles KARCHER – Professeur Pierre-Yves MARIE

2<sup>ème</sup> sous-section : (*Radiologie et imagerie médicale*)

Professeur Luc PICARD – Professeur Denis REGENT - Professeur Michel CLAUDON

Professeur Serge BRACARD – Professeur Alain BLUM - Professeur Jacques FELBLINGER

-----

44<sup>ème</sup> Section : BIOCHIMIE, BIOLOGIE CELLULAIRE ET MOLÉCULAIRE, PHYSIOLOGIE ET NUTRITION

1<sup>ère</sup> sous-section : (*Biochimie et biologie moléculaire*)

Professeur Jean-Pierre NICOLAS

Professeur Jean-Louis GUÉANT – Professeur Jean-Luc OLIVIER

2<sup>ème</sup> sous-section : (*Physiologie*)

Professeur Jean-Pierre CRANCE – Professeur Jean-Pierre MALLIE

Professeur François MARCHAL – Professeur Philippe HAOUZI

3<sup>ème</sup> sous-section : (*Biologie cellulaire*)

Professeur Claude BURLET

4<sup>ème</sup> sous-section : (*Nutrition*)

Professeur Olivier ZIEGLER

-----

45<sup>ème</sup> Section : MICROBIOLOGIE, MALADIES TRANSMISSIBLES ET HYGIÈNE

1<sup>ère</sup> sous-section : (*Bactériologie – virologie ; hygiène hospitalière*)

Professeur Alain LE FAOU – Professeur Alain LOZNIOWSKI

2<sup>ème</sup> sous-section : (*Parasitologie et mycologie*)

Professeur Bernard FORTIER

3<sup>ème</sup> sous-section : (*Maladies infectieuses ; maladies tropicales*)

Professeur Thierry MAY – Professeur Christian RABAUD

-----

46<sup>ème</sup> Section : SANTÉ PUBLIQUE, ENVIRONNEMENT ET SOCIÉTÉ

1<sup>ère</sup> sous-section : (*Épidémiologie, économie de la santé et prévention*)

Professeur Philippe HARTEMANN – Professeur Serge BRIANÇON

Professeur Francis GUILLEMIN – Professeur Denis ZMIROU

2<sup>ème</sup> sous-section : (*Médecine et santé au travail*)

Professeur Guy PETIET – Professeur Christophe PARIS

3<sup>ème</sup> sous-section : (*Médecine légale et droit de la santé*)

Professeur Henry COUDANE

4<sup>ème</sup> sous-section : (*Biostatistiques, informatique médicale et technologies de communication*)

Professeur François KOHLER – Professeur Éliane ALBUISSON

-----

47<sup>ème</sup> Section : CANCÉROLOGIE, GÉNÉTIQUE, HÉMATOLOGIE, IMMUNOLOGIE

1<sup>ère</sup> sous-section : (*Hématologie ; transfusion*)

Professeur Christian JANOT – Professeur Thomas LECOMPTE – Professeur Pierre BORDIGONI

Professeur Pierre LEDERLIN – Professeur Jean-François STOLTZ

2<sup>ème</sup> sous-section : (*Cancérologie ; radiothérapie*)

Professeur François GUILLEMIN – Professeur Thierry CONROY

Professeur Pierre BEY – Professeur Didier PEIFFERT

3<sup>ème</sup> sous-section : (*Immunologie*)

Professeur Gilbert FAURE – Professeur Marie-Christine BENE

4<sup>ème</sup> sous-section : (*Génétique*)

Professeur Philippe JONVEAUX – Professeur Bruno LEHEUP

-----

48<sup>ème</sup> Section : ANESTHÉSIOLOGIE, RÉANIMATION, MÉDECINE D'URGENCE,  
PHARMACOLOGIE ET THÉRAPEUTIQUE

1<sup>ère</sup> sous-section : (*Anesthésiologie et réanimation chirurgicale*)

Professeur Claude MEISTELMAN – Professeur Dan LONGROIS - Professeur Hervé BOUAZIZ

Professeur Paul-Michel MERTES

2<sup>ème</sup> sous-section : (*Réanimation médicale*)

Professeur Henri LAMBERT – Professeur Alain GERARD

Professeur Pierre-Edouard BOLLAERT – Professeur Bruno LÉVY

3<sup>ème</sup> sous-section : (*Pharmacologie fondamentale ; pharmacologie clinique*)

Professeur Patrick NETTER – Professeur Pierre GILLET

4<sup>ème</sup> sous-section : (*Thérapeutique*)

Professeur François PAILLE – Professeur Gérard GAY – Professeur Faiez ZANNAD

-----

49<sup>ème</sup> Section : PATHOLOGIE NERVEUSE ET MUSCULAIRE, PATHOLOGIE MENTALE,  
HANDICAP et RÉÉDUCATION

1<sup>ère</sup> sous-section : (*Neurologie*)

Professeur Gérard BARROCHE – Professeur Hervé VESPIGNANI

Professeur Xavier DUCROCQ

2<sup>ème</sup> sous-section : (*Neurochirurgie*)

Professeur Jean-Claude MARCHAL – Professeur Jean AUQUE

Professeur Thierry CIVIT

3<sup>ème</sup> sous-section : (*Psychiatrie d'adultes*)

Professeur Jean-Pierre KAHN

4<sup>ème</sup> sous-section : (*Pédopsychiatrie*)

Professeur Colette VIDAILHET – Professeur Daniel SIBERTIN-BLANC

5<sup>ème</sup> sous-section : (*Médecine physique et de réadaptation*)

Professeur Jean-Marie ANDRE

-----

50<sup>ème</sup> Section : PATHOLOGIE OSTÉO-ARTICULAIRE, DERMATOLOGIE et CHIRURGIE PLASTIQUE

1<sup>ère</sup> sous-section : (*Rhumatologie*)

Professeur Jacques POUREL – Professeur Isabelle VALCKENAERE

2<sup>ème</sup> sous-section : (*Chirurgie orthopédique et traumatologique*)

Professeur Daniel SCHMITT – Professeur Jean-Pierre DELAGOUTTE – Professeur Daniel MOLE

Professeur Didier MAINARD

3<sup>ème</sup> sous-section : (*Dermato-vénéréologie*)

Professeur Jean-Luc SCHMUTZ – Professeur Annick BARBAUD

4<sup>ème</sup> sous-section : (*Chirurgie plastique, reconstructrice et esthétique*)

Professeur François DAP

-----

51<sup>ème</sup> Section : PATHOLOGIE CARDIORESPIRATOIRE et VASCULAIRE

1<sup>ère</sup> sous-section : (*Pneumologie*)

Professeur Yves MARTINET - Professeur Jean-François CHABOT

2<sup>ème</sup> sous-section : (*Cardiologie*)

Professeur Etienne ALIOT – Professeur Yves JUILLIERE – Professeur Nicolas SADOUL –

Professeur Christian de CHILLOU

3<sup>ème</sup> sous-section : (*Chirurgie thoracique et cardiovasculaire*)

Professeur Jean-Pierre VILLEMOT

Professeur Jean-Pierre CARTEAUX – Professeur Loïc MACE

4<sup>ème</sup> sous-section : (*Chirurgie vasculaire ; médecine vasculaire*)

-----

52<sup>ème</sup> Section : MALADIES DES APPAREILS DIGESTIF et URINAIRE

1<sup>ère</sup> sous-section : (*Gastroentérologie ; hépatologie*)

Professeur Marc-André BIGARD

Professeur Jean-Pierre BRONOWICKI

2<sup>ème</sup> sous-section : (*Chirurgie digestive*)

3<sup>ème</sup> sous-section : (*Néphrologie*)

Professeur Michèle KESSLER – Professeur Dominique HESTIN (Mme)

4<sup>ème</sup> sous-section : (*Urologie*)

Professeur Philippe MANGIN – Professeur Jacques HUBERT – Professeur Luc CORMIER

-----

53<sup>ème</sup> Section : MÉDECINE INTERNE, GÉRIATRIE et CHIRURGIE GÉNÉRALE

1<sup>ère</sup> sous-section : (*Médecine interne*)

Professeur Francis PENIN – Professeur Denise MONERET-VAUTRIN – Professeur Denis WAHL

Professeur Jean-Dominique DE KORWIN – Professeur Pierre KAMINSKY

Professeur Athanase BENETOS - Professeur Gisèle KANNY

2<sup>ème</sup> sous-section : (*Chirurgie générale*)

Professeur Patrick BOISSEL – Professeur Laurent BRESLER

-----



54<sup>ème</sup> Section : DÉVELOPPEMENT ET PATHOLOGIE DE L'ENFANT, GYNÉCOLOGIE-OBSTÉTRIQUE,  
ENDOCRINOLOGIE ET REPRODUCTION

1<sup>ère</sup> sous-section : (*Pédiatrie*)

Professeur Danièle SOMMELET – Professeur Michel VIDAILHET – Professeur Pierre MONIN  
Professeur Jean-Michel HASCOET – Professeur Pascal CHASTAGNER – Professeur François FEILLET

2<sup>ème</sup> sous-section : (*Chirurgie infantile*)

Professeur Michel SCHMITT – Professeur Gilles DAUTEL – Professeur Pierre JOURNEAU

3<sup>ème</sup> sous-section : (*Gynécologie-obstétrique ; gynécologie médicale*)

Professeur Michel SCHWEITZER – Professeur Jean-Louis BOUTROY

Professeur Philippe JUDLIN – Professeur Patricia BARBARINO

4<sup>ème</sup> sous-section : (*Endocrinologie et maladies métaboliques*)

Professeur Georges WERYHA – Professeur Marc KLEIN – Professeur Bruno GUERCI

5<sup>ème</sup> sous-section : (*Biologie et médecine du développement et de la reproduction*)

Professeur Hubert GERARD

-----

55<sup>ème</sup> Section : PATHOLOGIE DE LA TÊTE ET DU COU

1<sup>ère</sup> sous-section : (*Oto-rhino-laryngologie*)

Professeur Claude SIMON – Professeur Roger JANKOWSKI

2<sup>ème</sup> sous-section : (*Ophthalmologie*)

Professeur Jean-Luc GEORGE – Professeur Jean-Paul BERROD – Professeur Karine ANGIOI-DUPREZ

3<sup>ème</sup> sous-section : (*Chirurgie maxillo-faciale et stomatologie*)

Professeur Michel STRICKER – Professeur Jean-François CHASSAGNE

=====

PROFESSEURS DES UNIVERSITÉS

-----

64<sup>ème</sup> Section : BIOCHIMIE ET BIOLOGIE MOLÉCULAIRE

Professeur Daniel BURNEL

=====

MAÎTRES DE CONFÉRENCES DES UNIVERSITÉS - PRATICIENS HOSPITALIERS

42<sup>ème</sup> Section : MORPHOLOGIE ET MORPHOGENÈSE

1<sup>ère</sup> sous-section : (*Anatomie*)

Docteur Bruno GRIGNON – Docteur Jean-Pascal FYAD

2<sup>ème</sup> sous-section : (*Cytologie et histologie*)

Docteur Edouard BARRAT – Docteur Jean-Claude GUEDENET

Docteur Françoise TOUATI – Docteur Chantal KOHLER

3<sup>ème</sup> sous-section : (*Anatomie et cytologie pathologiques*)

Docteur Yves GRIGNON – Docteur Béatrice MARIE

Docteur Laurent ANTUNES

-----

43<sup>ème</sup> Section : BIOPHYSIQUE ET IMAGERIE MÉDICALE

1<sup>ère</sup> sous-section : (*Biophysique et médecine nucléaire*)

Docteur Marie-Hélène LAURENS – Docteur Jean-Claude MAYER

Docteur Pierre THOUVENOT – Docteur Jean-Marie ESCANYE – Docteur Amar NAOUN

-----

44<sup>ème</sup> Section : BIOCHIMIE, BIOLOGIE CELLULAIRE ET MOLÉCULAIRE, PHYSIOLOGIE ET NUTRITION

1<sup>ère</sup> sous-section : (*Biochimie et biologie moléculaire*)

Docteur Xavier HERBEUVAL – Docteur Jean STRACZEK – Docteur Sophie FREMONT

Docteur Isabelle GASTIN – Docteur Bernard NAMOUR – Docteur Marc MERTEN

2<sup>ème</sup> sous-section : (*Physiologie*)

Docteur Gérard ETHEVENOT – Docteur Nicole LEMAU de TALANCE – Docteur Christian BEYAERT

4<sup>ème</sup> sous-section : (*Nutrition*)

Docteur Didier QUILLIOT

-----

45<sup>ème</sup> Section : MICROBIOLOGIE, MALADIES TRANSMISSIBLES ET HYGIÈNE

1<sup>ère</sup> sous-section : (*Bactériologie – Virologie ; hygiène hospitalière*)

Docteur Francine MORY – Docteur Michèle WEBER – Docteur Christine LION

Docteur Michèle DAILLOUX – Docteur Véronique VENARD

2<sup>ème</sup> sous-section : (*Parasitologie et mycologie*)

Docteur Marie-France BIAVA – Docteur Nelly CONTET-AUDONNEAU

-----

46<sup>ème</sup> Section : SANTÉ PUBLIQUE, ENVIRONNEMENT ET SOCIÉTÉ

1<sup>ère</sup> sous-section : (*Epidémiologie, économie de la santé et prévention*)

Docteur François ALLA

4<sup>ème</sup> sous-section : (*Biostatistiques, informatique médicale et technologies de communication (type biologique)*)

Docteur Pierre GILLOIS

-----

47<sup>ème</sup> Section : CANCÉROLOGIE, GÉNÉTIQUE, HÉMATOLOGIE, IMMUNOLOGIE

1<sup>ère</sup> sous-section : (*Hématologie ; transfusion*)

Docteur François SCHOONEMAN

3<sup>ème</sup> sous-section : (*Immunologie*)

Docteur Marie-Nathalie SARDA

4<sup>ème</sup> sous-section : (*Génétique*)

Docteur Christophe PHILIPPE

-----

48<sup>ème</sup> Section : ANESTHÉSIOLOGIE, RÉANIMATION, MÉDECINE D'URGENCE,  
PHARMACOLOGIE ET THÉRAPEUTIQUE

1<sup>ère</sup> sous-section : (*Anesthésiologie et réanimation chirurgicale*)

Docteur Jacqueline HELMER – Docteur Gérard AUDIBERT

3<sup>ème</sup> sous-section : (*Pharmacologie fondamentale ; pharmacologie clinique*)

Docteur Françoise LAPICQUE – Docteur Marie-José ROYER-MORROT

Docteur Damien LOEUILLE

-----

54<sup>ème</sup> Section : DÉVELOPPEMENT ET PATHOLOGIE DE L'ENFANT, GYNÉCOLOGIE-OBSTÉTRIQUE,  
ENDOCRINOLOGIE ET REPRODUCTION

5<sup>ème</sup> sous-section : (*Biologie et médecine du développement et de la reproduction*)

Docteur Jean-Louis CORDONNIER

=====

MAÎTRES DE CONFÉRENCES

-----

19<sup>ème</sup> section : SOCIOLOGIE, DÉMOGRAPHIE

Madame Michèle BAUMANN

-----

32<sup>ème</sup> section : CHIMIE ORGANIQUE, MINÉRALE, INDUSTRIELLE

Monsieur Jean-Claude RAFT

-----

40<sup>ème</sup> section : SCIENCES DU MÉDICAMENT

Monsieur Jean-Yves JOUZEAU

-----

60<sup>ème</sup> section : MÉCANIQUE, GÉNIE MÉCANIQUE ET GÉNIE CIVILE

Monsieur Alain DURAND

-----

64<sup>ème</sup> section : BIOCHIMIE ET BIOLOGIE MOLÉCULAIRE

Madame Marie-Odile PERRIN – Mademoiselle Marie-Claire LANHERS

-----

65<sup>ème</sup> section : BIOLOGIE CELLULAIRE

Mademoiselle Françoise DREYFUSS – Monsieur Jean-Louis GELLY – Madame Anne GERARD  
Madame Ketsia HESS – Monsieur Pierre TANKOSIC – Monsieur Hervé MEMBRE

-----

67<sup>ème</sup> section : BIOLOGIE DES POPULATIONS ET ÉCOLOGIE

Madame Nadine MUSSE

-----

68<sup>ème</sup> section : BIOLOGIE DES ORGANISMES

Madame Tao XU-JIANG

=====

MAÎTRES DE CONFÉRENCES ASSOCIÉS

Médecine Générale

Docteur Alain AUBREGE

Docteur Francis RAPHAEL

=====

PROFESSEURS ÉMÉRITES

Professeur Georges GRIGNON – Professeur Michel PIERSON - Professeur Michel BOULANGE  
Professeur Alain LARCAN - Professeur Michel WAYOFF – Professeur Daniel ANTHOINE  
Professeur Hubert UFFHOLTZ – Professeur Pierre GAUCHER – Professeur Claude CHARDOT  
Professeur Adrien DUPREZ - Professeur Paul VERT – Professeur Jean PREVOT – Professeur Jean-Pierre GRILLIAT  
Professeur Philippe CANTON – Professeur Pierre MATHIEU – Professeur Gilbert THIBAUT

=====

DOCTEURS HONORIS CAUSA

Professeur Norman SHUMWAY (1972) <i>Université de Stanford, Californie (U.S.A)</i>	Professeur Théodore H. SCHIEBLER (1989) <i>Institut d'Anatomie de Würzburg (R.F.A)</i>
Professeur Paul MICHIELSEN (1979) <i>Université Catholique, Louvain (Belgique)</i>	Professeur Maria DELIVORIA-PAPADOPOULOS (1996) <i>Université de Pennsylvanie (U.S.A)</i>
Professeur Charles A. BERRY (1982) <i>Centre de Médecine Préventive, Houston (U.S.A)</i>	Professeur Mashaki KASHIWARA (1996) <i>Research Institute for Mathematical Sciences de Kyoto (JAPON)</i>
Professeur Pierre-Marie GALETTI (1982) <i>Brown University, Providence (U.S.A)</i>	Professeur Ralph GRÄSBECK (1996) <i>Université d'Helsinki (FINLANDE)</i>
Professeur Mamish Nishet MUNRO (1982) <i>Massachusetts Institute of Technology (U.S.A)</i>	Professeur James STEICHEN (1997) <i>Université d'Indianapolis (U.S.A)</i>
Professeur Mildred T. STAHLMAN (1982) <i>Vanderbilt University, Nashville (U.S.A)</i>	Professeur Duong Quang TRUNG (1997) <i>Centre Universitaire de Formation et de Perfectionnement des Professionnels de Santé d'Hô Chi Minh-Ville (VIËTNAM)</i>
Professeur Harry J. BUNCKE (1989) <i>Université de Californie, San Francisco (U.S.A)</i>	

**A notre Maître, Président et directeur de thèse,  
Monsieur le Professeur Gilles DAUTEL**

Professeur de chirurgie infantile  
Professeur de chirurgie plastique, reconstructrice et esthétique

Vous nous faites l'immense honneur de présider cette thèse.

Nous n'avons pas hésité à quitter notre ville natale pour rejoindre la ville de Nancy afin d'y rencontrer votre enseignement.

Votre disponibilité, vos conseils avisés et la confiance que vous nous avez témoignée forcent notre respect.

Votre générosité et votre altruisme font de vous un grand homme.

Nous admirons la précision de votre geste chirurgical et de vos jugements

Vous savez nous faire partager votre enthousiasme scientifique,  
Et n'hésitez pas à guider notre geste chirurgical, en grand pédagogue.

Vous êtes pour nous un modèle exemplaire.

Et nous sommes fiers d'être votre élève.

Soyez assuré de notre fidélité, avec notre profonde admiration.

Merci.

**A notre Maître et Juge,  
Monsieur le Professeur Jean-Pierre DELAGOUTTE**

Professeur de Chirurgie Orthopédique et Traumatologique

Vous avez bien voulu juger ce travail et nous vous en sommes reconnaissant.

Votre immense expérience en chirurgie orthopédique et traumatologique fait de vous un maître reconnu.

Nous avons effectué la majeure partie de notre formation orthopédique et traumatologique dans votre service.

Votre rigueur et votre respect de la personne humaine force notre admiration.

Considéré comme le " Maître du PIED ", nous espérons que vous avez trouvé de l'intérêt à lire cette thèse et qu'elle soit digne de l'honneur que vous nous faites en acceptant de la juger.

Avec notre profond respect et tous nos remerciements.

**A notre Maître et Juge,  
Monsieur le Professeur François DAP**

Professeur de Chirurgie Plastique, Reconstructrice et Esthétique

Vous avez bien voulu juger ce travail et nous vous en remercions.

Votre culture chirurgicale et votre savoir scientifique forcent notre respect.

Vous n'hésitez pas à nous faire partager vos lectures scientifiques et votre expérience professionnelle.

Nous avons eu maintes fois l'occasion de profiter de vos conseils et de vos talents didactiques que vous nous transmettez par vos enseignements pédagogiques.

Avec tout notre respect et notre admiration.

**A notre Maître et Juge,  
Monsieur le Docteur Didier PETRY**

Médecin rééducateur et chef de service

Vous avez bien voulu juger ce travail et nous vous en remercions

C'est en intégrant le service de chirurgie de la main que nous avons été amenés à nous rencontrer.

Vous avez su nous faire comprendre qu'un chirurgien de la main, même le plus expérimenté n'est rien sans le travail et l'acharnement des médecins rééducateurs et des kinésithérapeutes.

L'acte chirurgical n'est pas une fin en soi, mais plutôt le commencement d'un travail d'équipe dont le seul but se résume en quelques mots : le patient.

Veillez trouver ici le témoignage de notre profond respect.

**A notre Ami et Juge,  
Monsieur le Docteur Philippe PASQUIER**

Docteur en Médecine, Chirurgien de la main et du membre supérieur

Je suis très sensible à l'honneur que tu me fais en te déplaçant spécialement de TROYES pour juger ce travail.

Homme fort au cœur tendre, tu as su me donner la confiance en mon pas ( non ce n'est pas une chanson d'Yves Duteil).

Grand chevalier des salades de doigts et collectionneur de caramels, tu as su me prouver que rien n'est impossible si l'on y croit un peu.

J'admire la justesse de tes indications et la rigueur de tes gestes opératoires (même les plus "personnalisés")

J'espère être à la hauteur (1,20m ) de ce que tu m'as enseigné.

Tu nous manques, tu me manques

Merci PASQUOUILLE.



### **Au Docteur Joël VIALANEIX**

Ton audace et ta témérité chirurgicales m'impressionnent.

Tu es indéniablement le ROI du bistouri. Rien ne t'effraie, toutes les missions, même les plus périlleuses ne t'arrêtent pas.

A l'école de la microchirurgie, enseignant et pédagogue, c'est toi qui m'a confié mes premiers patients.

Merci de la confiance que tu m'as témoignée

Tu as la patience des moines et la sagesse des rois tu es un GRAND chirurgien.

Merci JO.

### **Au Docteur Stéphane FAIVRE**

Tes compétences chirurgicales sont rares. Tes qualités humaines et ta diplomatie sont un exemple.

Tu sais ce que le mot amitié veut dire, tu as su me le prouver, je t'en remercie.

Je suis fière de pouvoir travailler à tes côtés.

### **Au Docteur Jacques LEROUX**

Tes qualités d'orthopédiste et de traumatologue sont pour moi un exemple.

Ton humour et ta gentillesse ont autant d'égal que tes compétences.

### **A nos maîtres d'internat qui ont guidé nos pas pendant ces stages hospitaliers :**

Professeur BOISSEL

Professeur FIEVE

Professeur LASCOMBES

Professeur DELAGOUTTE

Professeur DAUTEL

Docteur MELEY

Docteur CUNY

**A nos aînés assistants- chefs de clinique, praticiens hospitaliers dont l'aide nous a été précieuse lors de notre formation.**

**A nos maîtres d'externat strasbourgeois** qui ont su nous communiquer leur enthousiasme scientifique et leur passion médicale. Je les en remercie.

Une pensée particulière au Professeur HERAN physiopathologiste hors pair, historien de renom, grand pédagogue. Merci Monsieur.

**A mes collègues internes et amis** : S. Barbary, A. Cousin, H. Lamarre, A. Forli, M.C. Monteil

**A mes collègues** : D. Deléglise, F. Pfeffer, L. Galois

**A tout le personnel du Service de Chirurgie D et du service de rééducation** merci de votre disponibilité et de vos compétences dont nous profitons chaque jour et qui participe à la qualité de notre apprentissage.

Tous mes remerciements à :

Au Dr. D. PETRY, Dr. A. FOISNEAU, C. GABLE

M. C XAVIER qui a largement contribué à la réalisation de cette thèse. Merci Marie.

A Martine, Annette, Catherine, Viviane et Monique les cinq fées de la « consulte » qui veillent sur nous. Merci à toutes les cinq.

A Sandra, Sabine, Aurore, Brigitte, Isabelle H et Isabelle P pour le travail qu'elles fournissent chaque jour durant. La patience qu'elles nous accordent les honore.

Merci à Annie et Marilyne, nous ne serions rien sans votre travail de fournis aux archives.

## A ma famille et mes amis

**A Bichette et Papinou**, que ce travail soit pour vous le témoignage de ma reconnaissance. Vous m'avez consacré les plus belles heures de votre vie afin que je puisse réaliser mes rêves quels qu'ils soient. Vous m'avez appris la persévérance, et la rigueur.

Toujours à mes côtés, vous avez su me soutenir dans les moments difficiles.

Aucun mot n'est assez fort pour exprimer tout l'amour que je vous porte.

Merci.

## A Claude,

Chaque jour, je me réjouis de t'avoir rencontré. Ma force réside dans nos différences. Aucun obstacle n'est insurmontable lorsqu'on est deux à le partager. La route est encore longue mais chaque instant qui passe nous rapproche davantage,

Je t'aime.

**A mon grand-père Albert et ma grand-mère Léone**, je suis fière d'être votre petite fille. Vous me manquez.

**A mes grands-parents Nono et Nenette** merci de votre gentillesse et de tous les bons moments passés ensemble.

**A Andrée et Gérard**, vous m'avez vu grandir et avez toujours gardé un regard bienveillant sur moi. Merci de votre gentillesse.

**A mes amis** : Caroline, Muriel, Florence, Richard, Marie-Odile, Claude, Christiane, Jean-Marc, Sandrine, Geneviève

A mon compagnon le plus fidèle **Sherlock** je ne t'oublierai jamais.



## SERMENT

"Au moment d'être admise à exercer la médecine, je promets et je jure d'être fidèle aux lois de l'honneur et de la probité. Mon premier souci sera de rétablir, de préserver ou de promouvoir la santé dans tous ses éléments, physiques et mentaux, individuels et sociaux. Je respecterai toutes les personnes, leur autonomie et leur volonté, sans aucune discrimination selon leur état ou leurs convictions. J'interviendrai pour les protéger si elles sont affaiblies, vulnérables ou menacées dans leur intégrité ou leur dignité. Même sous la contrainte, je ne ferai pas usage de mes connaissances contre les lois de l'humanité. J'informerai les patients des décisions envisagées, de leurs raisons et de leurs conséquences. Je ne tromperai jamais leur confiance et n'exploiterai pas le pouvoir hérité des circonstances pour forcer les consciences. Je donnerai mes soins à l'indigent et à quiconque me les demandera. Je ne me laisserai pas influencer par la soif du gain ou la recherche de la gloire.

Admise dans l'intimité des personnes, je tairai les secrets qui me sont confiés. Reçue à l'intérieur des maisons, je respecterai les secrets des foyers et ma conduite ne servira pas à corrompre les mœurs. Je ferai tout pour soulager les souffrances. Je ne prolongerai pas abusivement les agonies. Je ne provoquerai jamais la mort délibérément.

Je préserverai l'indépendance nécessaire à l'accomplissement de ma mission. Je n'entreprendrai rien qui dépasse mes compétences. Je les entretiendrai et les perfectionnerai pour assurer au mieux les services qui me seront demandés.

J'apporterai mon aide à mes confrères ainsi qu'à leurs familles dans l'adversité.

Que les hommes et mes confrères m'accordent leur estime si je suis fidèle à mes promesses ; que je sois déshonorée et méprisée si j'y manque".

# ***TABLE DES MATIERES***

# **TABLE DES MATIERES**

<b>I. INTRODUCTION</b>	<b>22</b>
<b>II. HISTORIQUE</b>	<b>24</b>
<b>III. RAPPELS D'ANATOMIE DESCRIPTIVE DU POIGNET</b>	<b>31</b>
<b>III. 1. LES PIECES OSSEUSES</b>	<b>33</b>
<b>III. 2. LES ARTICULATIONS</b>	<b>38</b>
<b>III. 3. L'APPAREIL MUSCULOTENDINEUX</b>	<b>41</b>
<b>III. 4. LA SYNOVIALE</b>	<b>43</b>
<b>III. 5. LA CAPSULE</b>	<b>43</b>
<b>III. 6. LES FORMATIONS LIGAMENTAIRES</b>	<b>43</b>
III.6.1 Les classifications	43
III.6.2 Les formations ligamentaires extracapsulaires	44
III.6.3 Les formations ligamentaires capsulaires	46
III.6.4 Les formations ligamentaires intracapsulaires	54
<b>III. 7. DESCRIPTION ANATOMIQUE ET HISTOLOGIQUE DU LIGAMENT</b>	<b>57</b>
SL	
<b>IV. BIOMECANIQUE ET CINETIQUE DU CARPE SAIN</b>	<b>64</b>
<b>IV. 1. RAPPELS HISTORIQUES</b>	<b>65</b>
<b>IV. 2. QUELQUES DEFINITIONS</b>	<b>68</b>
<b>IV. 3. LE CONCEPT DE STABILITE</b>	<b>70</b>
IV. 3. 1. Les facteurs d'instabilité	70
IV. 3. 2. Les facteurs de rééquilibration	72
<b>IV. 4. LA MOBILITE DU CARPE DANS SON ENSEMBLE</b>	<b>79</b>

<b>IV. 5. LA MOBILITE RADIOCARPIENNE, MEDIOCARPIENNE , DE LA PREMIERE RANGEE et DE LA DEUXIEME RANGEE.</b>	<b>81</b>
IV. 5. 1. La mobilité radiocarpienne	82
IV. 5. 2. La mobilité médiocarpienne	83
IV. 5. 3. La mobilité de la première rangée	84
IV. 5. 4. Le couple scapho-lunaire	89
<b>V. CLASSIFICATION DES INSTABILITES</b>	<b>92</b>
<b>V. 1. A LA RECHERCHE DE LA CLASSIFICATION IDEALE</b>	<b>93</b>
<b>VI. L'INSTABILITE SCAPHO-LUNAIRE</b>	<b>102</b>
<b>VI. 1. MECANISMES ET SEQUENCES LESIONNELLES : ETIOPATHOGENIE</b>	<b>103</b>
VI. 1. 1. De la dissociation scapholunaire isolée(disjonction SL, instabilité dissociative SL)	103
VI. 1. 2. De la dissociation scapholunaire dans le cadre des luxations périlunaires	108
VI. 1. 3. Etudes expérimentales de la section du ligament scapholunaire	113
VI. 1. 4. Potentiel arthrogène de la dissociation scapholunaire	120
<b>VI. 2. DIAGNOSTICS</b>	<b>121</b>
VI. 2. 1. Diagnostic clinique	121
VI. 2. 2. Diagnostic radiologique	127
§§ radiographies standards poignet sain	127
§§ radiographies standards poignet pathologique	134
§§ autres examens complémentaires ( arthrographie, arthroscanner, IRM, arthroscopie)	138
<b>VI. 3. LES TRAITEMENTS</b>	<b>143</b>
VI. 3. 1. Des lésions aiguës	143
VI. 3. 2. Des lésions chroniques	146
°sans arthrose	146
°avec arthrose	162
<b>VII. ETUDE</b>	<b>165</b>
<b>VII. 1. PATIENTS ET METHODE</b>	<b>165</b>
VII. 1. 1. Patients	165



VII. 1. 2. Méthode de révision	179
<b>VII. 2. RESULTATS</b>	<b>184</b>
<b>VII. 3. DISCUSSION</b>	<b>193</b>
VII. 3. 1. Méthodologie	193
VII. 3 .2. Complications	194
VII. 3. 3. Analyse des résultats de la littérature	195
§ autres techniques de reconstruction os-ligament-os	195
§ résultats de la technique de P. Weiss	195
VII. 3. 4. Analyse des résultats de notre série comparée à la série de P.Weiss	197
<b>VIII. CONCLUSION</b>	<b>204</b>
<b>IX. BIBLIOGRAPHIE</b>	<b>206</b>
<b>X. ANNEXES</b>	<b>229</b>

## *INTRODUCTION*

# I. INTRODUCTION

**L'instabilité scapho-lunaire du carpe** est une pathologie fréquente et fort complexe. Sous ce terme, s'est longtemps cachée une symptomatologie douloureuse du poignet, post-traumatique, chronique le plus souvent, sans fracture associée ni lésion bien étiquetée.

Cette pathologie frappe toutes les catégories socioprofessionnelles mais préférentiellement les travailleurs manuels. Sa clinique est peu spectaculaire et souvent de diagnostic tardif. Mais son retentissement économique n'est pas nul.

Des rappels historique, anatomique et biomécanique du poignet sont indispensables pour pouvoir cerner les subtilités de la pathologie scapho-lunaire. Le point doit être fait sur les concepts actuels de l'instabilité du carpe par les différents auteurs, de même, les différentes techniques chirurgicales seront évoquées en insistant sur les techniques de ligamentoplastie utilisant un complexe os-ligament-os .

Le but de notre travail, après révision de 15 malades opérés, est d'apprécier les résultats de la **ligamentoplastie proposée par PETER WEISS** comme traitement dans les instabilités dissociatives scapho-lunaires post-traumatique du carpe. Nous confronterons ces résultats à ceux obtenus par ligamentoplastie os-ligaments-os dans les publications récentes.

Ce travail permettra peut-être d'apporter une contribution à la compréhension de la biomécanique du poignet et d'orienter plus judicieusement les indications.

## ***HISTORIQUE***

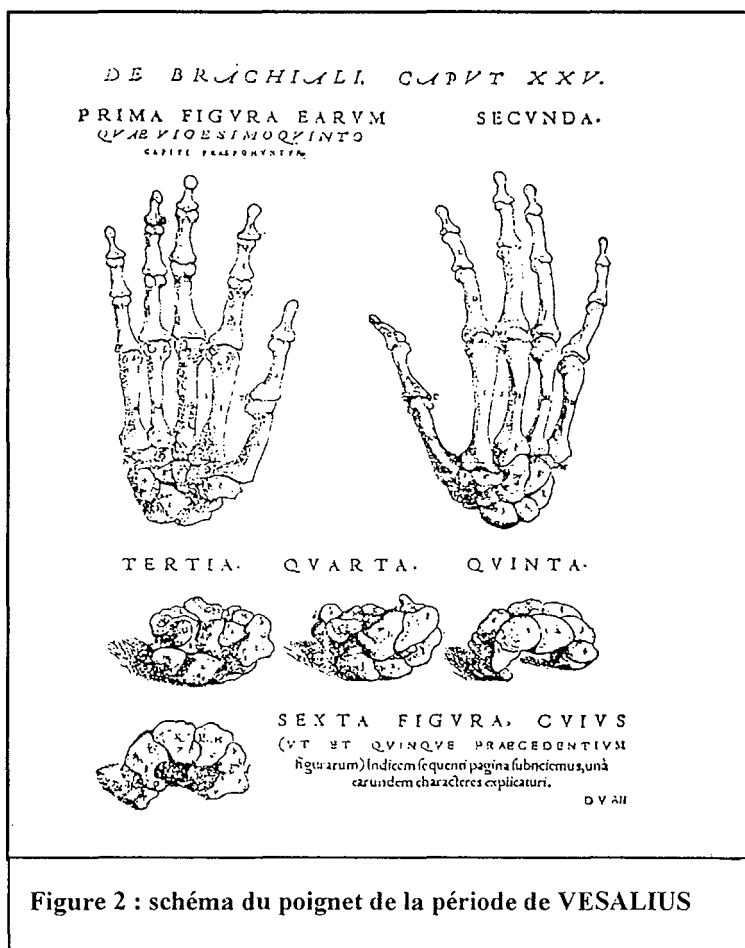
## II. HISTORIQUE

Le poignet est une entité anatomique particulièrement complexe qui a retenu l'attention de nombreux auteurs. En effet, avant que GALLIEN (131-201) n'introduise la notion de carpe dans son étude histologique, les métacarpiens étaient reliés directement aux deux os de l'avant-bras. Il fut le premier à pressentir la mobilité et la complexité des différents os composant le carpe. [ figure 1] Dès lors, la nomenclature du carpe n'a cessé d'évoluer[108]

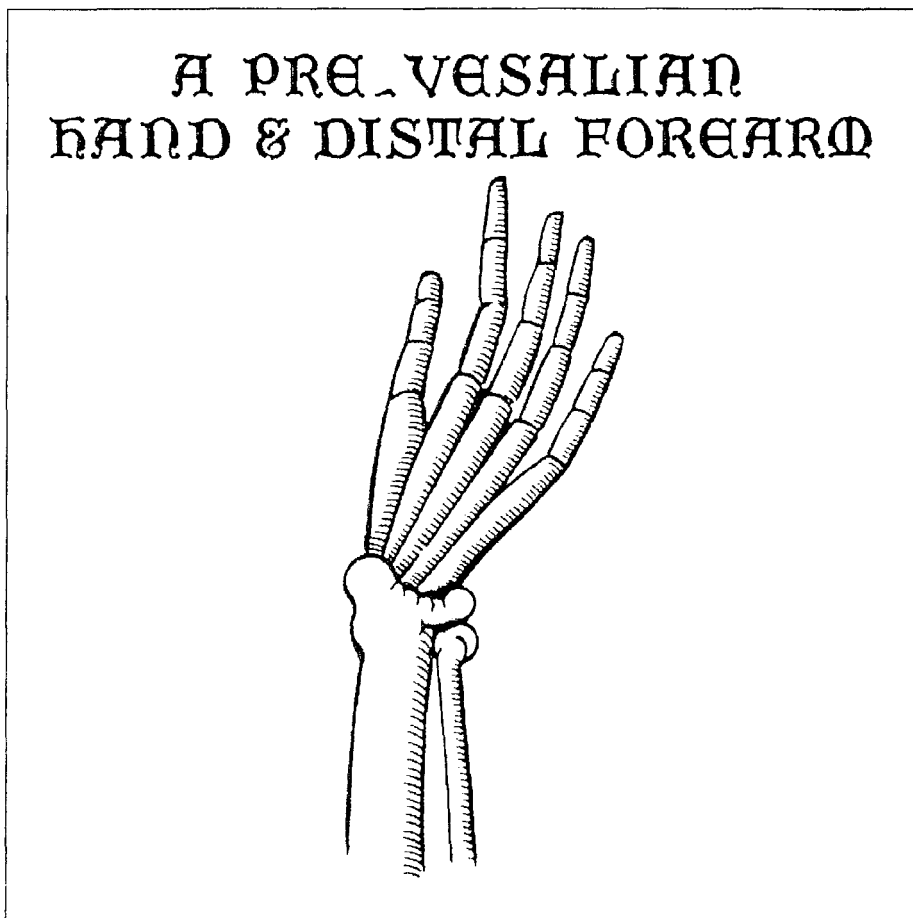

Figure 1 : Schéma représentant le poignet pour GALLIEN

La compréhension de l'anatomie du carpe, nous provient des travaux DE VESALIUS dans son œuvre De Humani Corporis Fabrica Libre, Book I, publié en 1543 [224][160][figure 2]



Au fil du temps, l'individualisation des os du carpe se précise. La nomenclature ne cesse d'évoluer et de se modifier au cours des siècles. LYSER en 1653 est le premier à donner un nom aux différentes structures du carpe, MONRO introduira le terme de pisiforme et de scaphoideum, ALBINUS celui de triquetrum en 1726. HENLE [99], un anatomiste allemand propose le terme de hamatum qu'il trouve plus approprié que unciforme en 1871 [figure 3]. En 1955, la terminologie de HENLE est adoptée (scaphoideum, lunatum, pisiform, trapezium, trapezoideum, capitatum, et hamatum), seul le terme de pyramidal ne sera pas conservé et remplacé par celui de triquetrum introduit par ALBINUS. Ces termes ont été traduits dans plusieurs langues étrangères après recommandation de l'International Federation of Societies for surgery of the Hand en 1970.[106]

En ce qui concerne l'étude de la mobilité du poignet, HENKE en 1859 [98], est le premier à introduire la notion d'articulation radiocarpienne et médiocarpienne.

En 1873, MEYER [160] compare la rangée proximale à un ménisque et note que ce dernier est en extension lors des mouvements d'inclinaison ulnaire.

HENLE en 1879 [99], décrit l'articulation intracarpienne comme une énarthrose donnant les mouvements de rotation au poignet au-delà des mouvements de flexion extension de la radiocarpienne. Il pense que l'adduction provient de l'articulation radiocarpienne et l'abduction de l'articulation médiocarpienne.

A la découverte des rayons X par ROENTGEN en 1895, l'étude des mécanismes et des lésions du poignet prend son essor. [52][38]

BRICE en 1896[38], décrit le premier les mouvements de son poignet. Il s'étonne de ce que les articulations des os du carpe ne soient pas congruentes et rapporte les différences des amplitudes des mouvements du semi-lunaire et du pyramidal d'une part, et du complexe scapho-lunaire d'autre part dans les mouvements de flexion extension et d'inclinaisons latérales.

CORSON en 1897 [52], FICK en 1901 confirment les différents mouvements osseux intracarpéens sans pouvoir les expliquer du point de vue physiopathologique.

DESTOT[64][65] en 1908 analyse en détail la cinétique du poignet : c'est un des premiers à situer le centre des mouvements des os du carpe dans le grand os. Il attire l'attention sur la mobilité en sonnette du scaphoïde, phénomène de référence dans l'apparition de l'instabilité scapho-lunaire dissociative. Il élabore la théorie des rangées. Ce concept est le suivant : le carpe est constitué de deux rangées distinctes reliées mécaniquement entre elles par le scaphoïde. D'autre part, il décrit les modifications angulaires entre scaphoïde et semi-lunaire associées à un diastasis scapho-lunaire sans pouvoir expliquer les raisons des variations radiologiques. Dans son traité publié à titre posthume en 1923, il mentionne des ligaments unissant le complexe scapho-lunaire sans y attacher une importance réelle.

En 1919, NAVARRO[164][244] s'oppose à la théorie des rangées et émet un autre concept celui des colonnes qui sera repris par TALEISNIK[208][209][210]. Cette théorie considère le carpe de façon longitudinale dans le sens de la transmission des forces.



GILFORD en 1943[87], parle d'une chaîne articulée du radius semi-lunaire et évoque le rôle stabilisateur du scaphoïde sur la médiocarpienne avec sa position à cheval sur les deux rangées. Il popularisera le concept d'instabilité du poignet. Il la décrit comme la plicature de la colonne moyenne soumise à une compression en l'absence de l'action stabilisatrice du scaphoïde.

En 1955, CONNEL et DYSON[48]précisent le mécanisme traumatique de l'instabilité scapho-lunaire : un sujet tombant, la main rattrapant un objet fixe avec le poignet en hyperextension et inclinaison cubitale.

En 1959, on évoque l'instabilité rotatoire du scaphoïde après luxation périlunaire. MAC LAUGHLIN décrit une instabilité du scaphoïde avec diastasis scapho-lunaire plusieurs mois après réduction d'un dislocation périlunaire.

En 1961, LANSMEER [131] décrit dans la chaîne articulée à trois éléments l'instabilité du segment intermédiaire intercalé ( semi-lunaire) en l'absence de ligaments ( si l'équilibre musculaire est conservé) : c'est le collapsus en zig-zig médiocarpien.

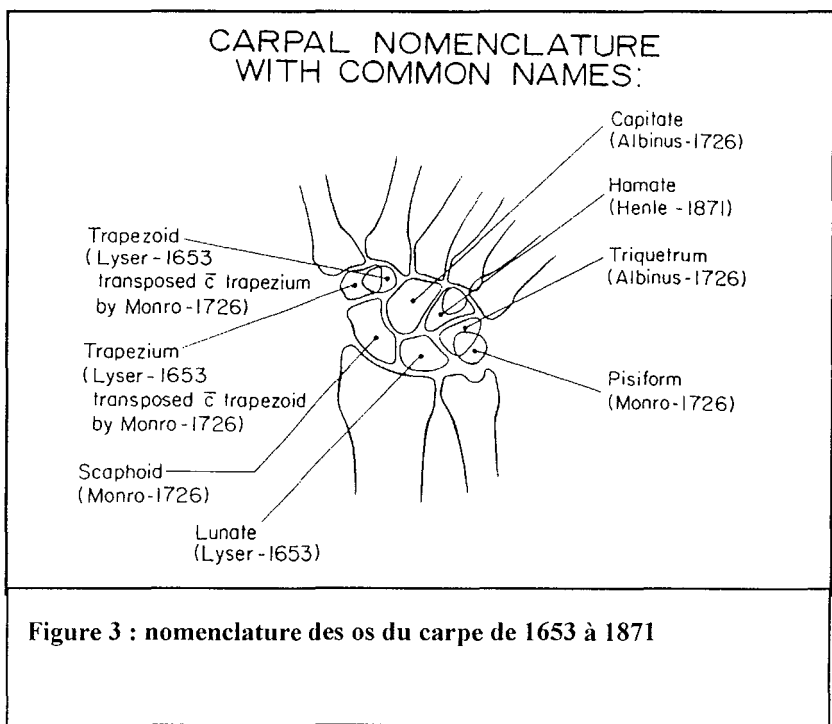
FISK [74], en 1968, dans "Hunterian lectures" développe cette notion de collapsus en zig-zag .

LINSCHIED et DOBYNS en 1972[139][67] insistent sur la luxation scapholunaire ( la plus fréquente des instabilités du segment intermédiaire) et sur la nécessité de la corriger. Dans Traumatic Instabilty of the Wrist, ils décrivent des collapsus du carpe dans le plan

sagittal : D.I.S.I ou dorsal intercalated segment instability correspondant à la bascule dorsale du semi-lunaire et le V.I.S.I ou ventral intercalated segment instability correspondant à la bascule palmaire du semi-lunaire.

TALEISNIK en 1976 [212] reprend le concept de NAVARRO sur la théorie des colonnes et distingue des instabilités dynamique et statique selon la présence ou l'absence de diastasis scapho-lunaire radiographique.

KUHLMANN[127][126] montre l'importance du double système ligamentaire supportant l'articulation radiocarpienne et introduit le concept de l'adaptation de la première rangée du carpe aux mouvements intracarpéens. Il décrit également l'importance du ligament radiotriquétral dorsal qui maintient la stabilité de la première rangée et prévient du VISI.



***RAPPELS D'ANATOMIE DESCRIPTIVE DU  
POIGNET***

### III. RAPPELS D'ANATOMIE DESCRIPTIVE DU POIGNET

Le poignet est une entité anatomique constituée de plusieurs articulations permettant le mouvement de la main dans les trois dimensions de l'espace ( flexion-extension, adduction-abduction, prosupination). Il est le lien entre la main et l'avant-bras. [177][24][71]

C'est le poignet qui permettra à la main de finaliser un mouvement ébauché par l'épaule et le coude. Les mouvements réalisés par la main doivent être fins et précis. C'est pourquoi, la multitude des positions du poignet inhérente à cette fonction de positionnement de la main confère une grande complexité à son anatomie et à sa biomécanique.

Le poignet est constitué de trois articulations principales :[40]

**-LA RADIOCUBITALE INFÉRIEURE** (indissociable de la radiocubitale supérieure )

**-LA RADIO-CARPIENNE**

**-LA MEDIO-CARPIENNE**

Les descriptions anatomiques des os du carpe, de leurs articulations et de leurs moyens d'union sont nombreux.

En effet, BONNEL isole **15 articulations** différentes et **33 formations ligamentaires**. [4]

Malgré de nombreuses études, la compréhension du fonctionnement du carpe reste difficile.

Nous étudierons, les pièces osseuses, leur agencement articulaires et les moyens d'union capsuloligamentaires .[116][132]

Ces rappels sont indispensables à la compréhension de la biomécanique du poignet sain, du poignet pathologique notamment les instabilités scapholunaires .

### III. 1. LES PIÈCES OSSEUSES [116][132]

Le *RADIUS* et l'*ULNA* forment les articulations radiocubitales inférieures et supérieures.[figure 4]

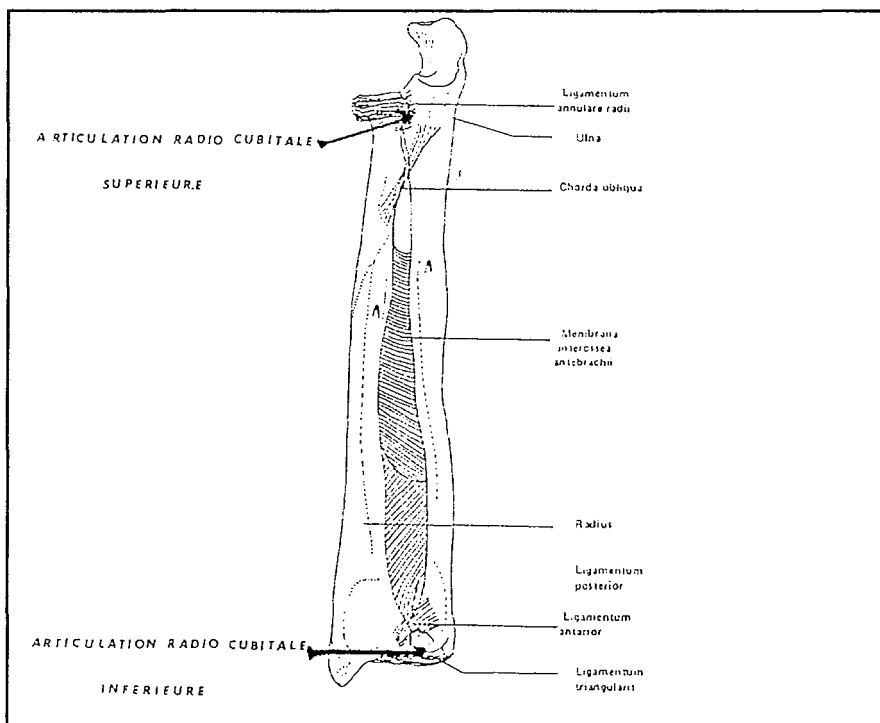
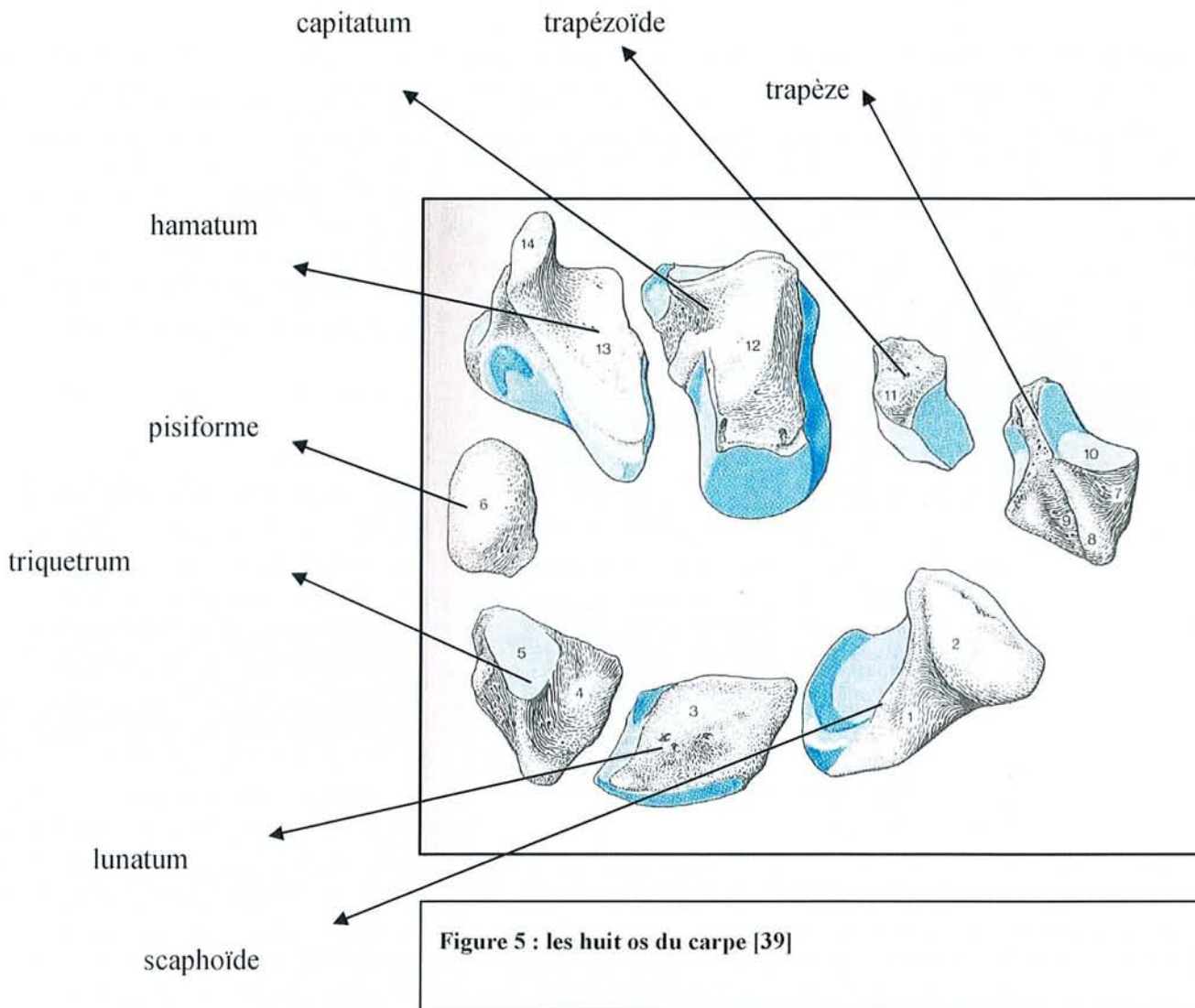


Figure 4 : articulation radiocubitale supérieure et inférieure

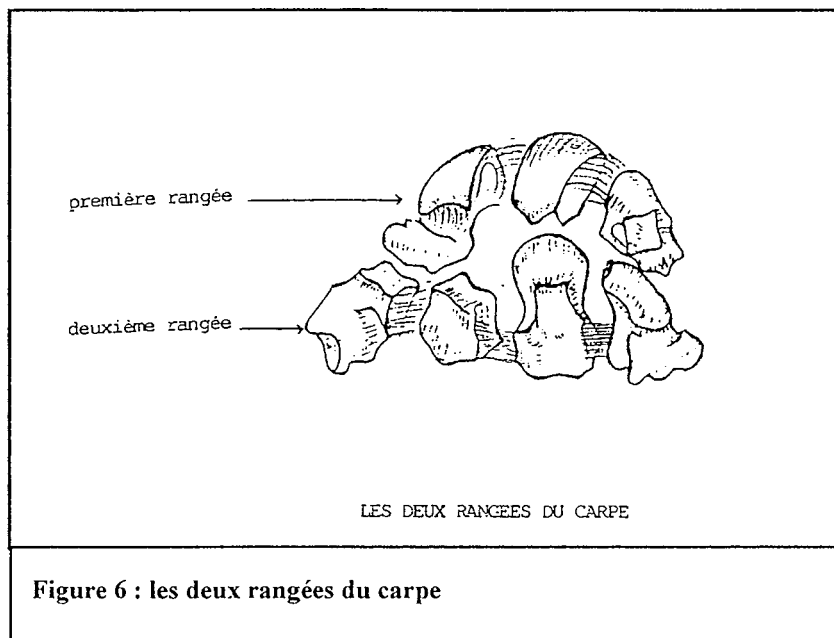
Le *CARPE* proprement dit, comprends 8 os conventionnellement répartis en deux rangées :

[figure5][153][169]



-*LA PREMIERE RANGEE* ou rangée proximale : avec de l'intérieur vers l'extérieur le triquetrum, le pisiforme, le lunatum, et le scaphoïde.

-**LA DEUXIEME RANGEE** ou rangée distale : avec de l'intérieur vers l'extérieur l'hamatum, le capitatum, le trapezoïde, et le trapèze.



Ces huit os sont agencés en demi tube, dont la concavité regarde vers l'avant dans laquelle cheminent les fléchisseurs, les vaisseaux et les nerfs.

Ils constituent donc une arche limitée en interne par le triquetrum surmonté du pisiforme et l'hamatum avec son apophyse unciforme ; en externe par le scaphoïde. [figure 6][215]

Hormis le pisiforme (muscle cubital antérieur et adducteur du V), il n'y a pas d'insertion musculaire sur le carpe.

L'articulation entre la première et la deuxième rangée sera la **MEDIOCARPIENNE**.

Celle entre le radius et la première rangée sera la **RADIOCARPIENNE**.

On considère en effet, que l'ulna ne s'articule pas directement avec la première rangée , mais que le carpe est suspendu au radius. Le contact entre le massif carpien et l'extrémité inférieure de l'ulna s'effectue en inclinaison cubitale par l'intermédiaire du triquetrum et du ligament triangulaire.

### **III. 1. 1. Le scaphoïde**

Le scaphoïde est le plus externe et de forme concave en avant, allongé de haut en bas et de dedans en dehors. Il appartient à la rangé proximale. C'est le plus gros des os de la première rangée. Il présente, une saillie, le tubercule du scaphoïde qui est perceptible à travers la peau du côté palmaire. Le scaphoïde s'articule en haut avec le radius, en bas avec le trapèze et le trapézoïde, en dedans avec le semi-lunaire et le grand os.

### **III.1 .2. Le lunatum ou semi-lunaire**

Ainsi nommé en raison de sa forme de croissant de lune. Il est asymétrique, sa corne postérieure est plus petite en général selon les descriptions de Kauer[118]. Il s'articule en haut avec le radius et le ligament triangulaire, en dedans avec le triquetrum, en dehors avec le scaphoïde, et en bas avec le capitatum et parfois avec l'hamatum. La morphologie de cet os a été étudiée par WATSON [230]

### **III.1 .3 Le triquetrum ou pyramidal**



A une forme de pyramide quadrangulaire dont la pointe est dirigée en dedans. La base, en dehors, s'articule avec le lunatum . Le triquetrum s'articule en haut avec le ligament triangulaire du poignet et en bas avec l'hamatum. A sa face antérieure se trouve une petite surface articulaire pour le pisiforme.

#### **III.1 .4,Le pisiforme**

Est le plus petit des os du carpe. Il est aisément perceptible sous la peau.

#### **III.1 .5,Le trapèze**

Le trapèze présente une petite saillie perceptible lors de la flexion dorsale du poignet. En dedans de cette saillie se trouve une gouttière pour le tendon du grand palmaire. Le trapèze présente en bas une surface articulaire en selle pour le premier métacarpien, en dedans une surface articulaire pour le trapézoïde, et entre les eux une surface articulaire plus étroite avec le deuxième métacarpien. Le trapèze s'articule en haut avec le scaphoïde.

#### **III.1 .6,Le trapézoïde**

Est plus large en arrière qu'en avant. Il s'articule en haut avec le scaphoïde, en bas avec le deuxième métacarpien, en dehors avec le trapèze et en dedans avec le capitatum.

#### **III.1 .7,Le capitatum ou grand os**

C'est le plus gros des os du carpe. Il a des surfaces articulaires en haut pour le scaphoïde et le lunatum, en dehors pour le trapézoïde et en dedans pour l'hamatum et en bas avec le 3<sup>e</sup> métacarpien mais également avec le 2<sup>e</sup> et le 4<sup>e</sup> métacarpien.

### **III.1 .8.L'hamatum ou os crochu**

Il est bien perceptible sous la peau en raison de la présence à sa face antérieure d'une saillie l'apophyse unciforme qui est recourbée en dehors. Cette structure est en rapport avec le muscle court fléchisseur des doigts et le ligament pisi-unciformien. L'hamatum s'articule en bas avec les 4<sup>e</sup> et 5<sup>e</sup> métacarpiens, en dehors avec le capitatum, en dedans avec le triquetrum, en haut et en dehors avec le semi-lunaire.

## **III. 2. LES ARTICULATIONS**

### **III.2. 1. Les articulations radiocubitale inférieure et radiocubitale supérieure**

Ces articulations sont responsables de la prosupination. Elles se rangent dans le groupe des articulations trochoïdes inversées. Leur bon fonctionnement dépend de plusieurs éléments :

- l'égalité de longueur des deux os
- le parallélisme
- la conservation de la courbure pronatrice du radius

-le contact permanent entre les deux os qui dépend des formations ligamentaires suivantes :le ligament annulaire, la membrane interosseuse, le ligament triangulaire et les ligaments radiocubitaux antérieur et postérieur.

#### °° L'ARTICULATION RADIO CUBITALE SUPERIEURE

Comprend un cylindre plein (tête radiale) tournant dans la circonférence du ligament annulaire inséré sur le cubitus et un cylindre creux( correspondant à la petite cavité sigmoïde du cubitus).

#### °° L'ARTICULATION RADIO CUBITALE INFERIEURE[31]

Se compose d'un cylindre plein (ou tête du cubitus) avec une face cartilagineuse de 180° et d'un cylindre creux représenté par la cavité sigmoïdienne du radius d'une circonférence de 60°. Entre le radius et l'apophyse styloïde du cubitus s'interpose le ligament triangulaire du poignet qui sépare l'articulation radiocubitale inférieure de l'articulation radiocarpienne. La capsule articulaire lâche prolongée par le cul- de-sac radiocubital s'étend vers le haut jusqu'à la diaphyse cubitale

Ces deux articulations permettent la prosupination grâce à leur combinaison.

### **III.2. 2. L'articulation radiocarpienne**

Elle met en présence l'extrémité inférieure du radius et le ligament triangulaire avec la première rangée du carpe.

C'est une condylarthrose avec deux axes de travail et deux degrés de liberté.

*L'extrémité inférieure du radius ou glène* possède deux rayons de courbure

-un grand rayon de  $110^\circ$ , se situant dans le plan frontal radiocubital prolongé en dedans par le ligament triangulaire qui s'articule sous le cubitus avec la partie interne du condyle carpien. Cet écart cubitocarpien a libéré le poignet et favorisé la progression sociale de l'espèce humaine.

Chez les marsupiaux, le pisiforme s'articule avec le cubitus limitant ainsi les mouvements d'inclinaison latérale.

-un petit rayon de courbure de  $70^\circ$  dans le plan sagittal.

La face inférieure du radius, triangulaire à base interne est divisée par une crête mousse qui répond à l'interligne scapholunaire supérieur. L'inclinaison frontale du radius est  $25^\circ$  et l'inclinaison sagittale de  $10^\circ$ .

*Le condyle carpien*, convexe, formé par la première rangée des os du carpe, présente une surface lisse en l'absence de lésion ligamentaire. Il a un rayon de courbure inférieur à la glène, permettant une très grande liberté de mouvement. Il possède une face angulaire de  $130^\circ$  dans le plan frontal et  $120^\circ$  dans le plan sagittal d'après CASTAING. Le condyle carpien déborde en arrière de la glène qui regarde en bas et en dedans. La ligne bistyloïdienne est oblique en haut et en dedans, elle correspond à l'axe de flexion extension.

La capsule articulaire de cette articulation est lâche, relativement mince en arrière et renforcée par de nombreux ligaments.

### **III.2 .3. L'articulation médiocarpienne [32]**

Son interligne se situe entre première et deuxième rangée du carpe. Elle a une forme en S.

Pour FISK[70], il s'agit d'une énarthrose

Pour HENKE, d'une trochléarthrose[98]

Pour KAPLAN, d'une arthrodie

Et pour KAPANDJI, POIRIER, ALLIEU, d'une condylarthrose.[114]

Alors que les os de la première rangée sont mobiles entre eux, il n'en ait pas de même dans la deuxième rangée. La deuxième rangée est convexe dans le plan transversal et concave dans le plan horizontal avec le grand os comme élément axial. La tête du grand os présente trois surfaces articulaires pour le scaphoïde, le semi-lunaire, et l'os crochu. L'articulation triquetrum a une forme hélicoïdale particulière qui lui confère des propriétés spécifiques. [117]

### **III. 3. L'APPAREIL MUSCULOTENDINEUX**

Le carpe est soumis à l'action de groupes musculaires agoniste et antagoniste :

#### **-LES FLECHISSEURS :**

° Le fléchisseur radial du carpe( grand palmaire)

° Le long palmaire(petit palmaire)

Ces deux muscles sont en plus abducteurs car situés en dehors de l'axe du condyle carpien.

° Le fléchisseur ulnaire du carpe( cubital antérieur)

° Les fléchisseurs des doigts sont accessoirement fléchisseur du poignet si la main tient un objet volumineux.

#### **-LES EXTENSEURS :**

°le long extenseur radial du carpe(premier radial)

°le court extenseur radial du carpe(deuxième radial)

ils sont également abducteurs du poignet

°l'extenseur ulnaire du carpe( cubital postérieur)

°les muscles extenseurs des doigts accessoirement

#### **-LES ADDUCTEURS :**

°le cubital antérieur

°le cubital postérieur

#### **-LES ABDUCTEURS :**

°les palmaires

°les radiaux

°accessoirement le long abducteur du pouce et le court extenseur du pouce

Ces muscles agissent en synergie. Ils stabilisent le poignet.

Aucun muscle ne s'insère sur le massif carpien en dehors du cubital antérieur sur le pisiforme.

Le cubital postérieur est intimement lié au complexe ligamentaire interne.

Les muscles des loges thénarienne et hypothénarienne concourent à stabiliser le poignet.

### **III. 4. LA SYNOVIALE**

Elle tapisse la capsule articulaire et émet de nombreux prolongements entre les éléments ligamentaires. Les vaisseaux vascularisant le carpe sont enchassés dans les replis de la synoviale.

La synoviale délimite des cavités articulaires distinctes qui ne communiquent pas entre elles . Ce principe est utilisé dans les arthrographies ou arthroscanner pour éliminer des ruptures ligamentaires.

### **III. 5. LA CAPSULE**

C'est une nappe fibreuse conjonctivo-élastique tendue de l'extrémité inférieure du radius et du cubitus aux bases de métacarpiens et recouvrant indistinctement toutes les articulations du carpe. Les épaisissements de cette capsule forment les ligaments intracapsulaires .

### **III. 6. LES FORMATIONS LIGAMENTAIRES**

#### **III. 6. 1. Les classifications**

La stabilité du poignet et du carpe dépend de multiples formations ligamentaires dénombrées à 33. [4]

Différentes classifications ont été établies :

-**TALEISNIK** [212] se base sur une classification anatomique qui permet de diviser les ligaments du carpe en ligaments superficiels et profonds qui deviendront plus tard ligaments extrinsèques et intrinsèques.

-**BONNEL et ALLIEU**[4] les classent suivant une nomenclature anatomique internationale : en ligaments intraarticulaires, intracapsulaires et extraarticulaires.

-D'autres auteurs ont proposé des techniques d'explorations cinématiques afin de mieux comprendre et de mieux analyser la contribution fonctionnelle de chacun des ligaments.

-Grâce à *l'IRM et à l'arthroscopie*, l'étude des ligaments a pu être approfondie.

Nous distinguerons les formations ligamentaires :

-*extrararticulaires*

-*capsulaires palmaires* radiocarpienne et médiocarpienne

-*capsulaires dorsales* radiocarpienne et médiocarpienne

-*intracapsulaire* ou ligaments interosseux de la première et de la deuxième rangée des os du carpe.

### **III .6. 2. Les formations ligamentaires EXTRA ARTICULAIRE[236]**



### °°*Le ligament rétinaculaire antérieur.(LRA)*

Est tendu entre les berges du canal carpien. Il s'insère sur le tubercule du scaphoïde et du trapèze, sur le pisiforme, l'apophyse unciforme de l'os crochu et sur le ligament pisi unciformien.

La plupart de ses fibres sont transversales, mais quelques fibres sont obliques et croisent la face antérieure.

#### **Les muscles s'insérant sur le LRA sont :**

-du côté cubital : le petit palmaire, le court fléchisseur du V, l'opposant du V et l'adducteur du V, le fléchisseur ulnaire du carpe.

-du côté radial : le court fléchisseur du pouce, l'opposant du pouce, l'adducteur du pouce et le court abducteur du pouce.

#### **Le LRA a plusieurs rôles : [72]**

-il concourt à stabiliser les fléchisseurs

-il permet de creuser ou d'aplatir l'arche carpienne grâce à son insertion sur les muscles thénars et hypothénars.

-par sa connexion au fléchisseur ulnaire du carpe, il envoie des ramifications aux ligaments latéral interne, au ligament pisiunciformien, à la base du 5<sup>e</sup> métacarpien et au ligament rétinaculaire dorsal.

Il permet ainsi de stabiliser le bord cubital du poignet.

### °°*Le ligament rétinaculaire dorsal(LRD)*

Le LRD a été bien étudié par TUBIANA [219][220] et TALEISNIK[211]

C'est une lame aponévrotique, épaisse, oblique. Il est tendu de l'épiphyse dorsale du radius au triquetrum.

-*Ses insertions cubitales* se font par trois contingents qui ont été précisés par SENNWALD [196]. Un faisceau proximal se perd sur la gaine du cubital postérieur, un faisceau moyen sur le pyramidal et le pisiforme et un faisceau distal sur la base du 5<sup>e</sup> métacarpien.

-*Ses insertions radiales* se font également par trois contingents. Un faisceau proximal se perd dans le fascia superficiel de l'avant-bras, un faisceau moyen se fixe entre les trois premières coulisses et un faisceau distal qui cravate le bord externe du radius.

Il recouvre l'ensemble des tendons extenseurs au niveau desquels, *il délimite des coulisses dorsales de glissement.* :

-la première : pour le long abducteur, le court extenseur du pouce

-la deuxième : pour les extenseurs radiaux du carpe

-la troisième : pour le long extenseur du pouce

-la quatrième : pour les extenseurs communs des doigts et l'extenseur propre du II

-la cinquième : pour l'extenseur propre du V

-la sixième : pour l'extenseur ulnaire du carpe.

Le LRD est en lien étroit avec le cubital postérieur mais ce dernier reste toujours indépendant.

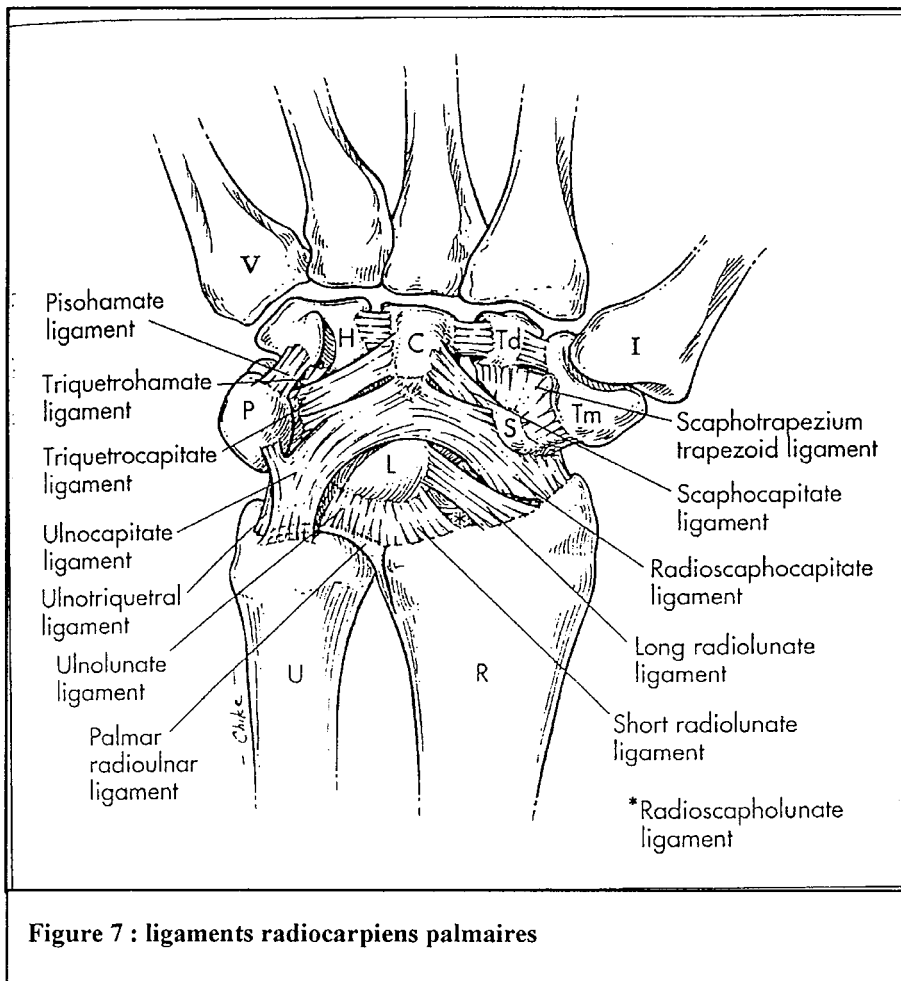
Le LRD a un rôle stabilisateur des extenseurs, surtout il stabilise la tête cubitale.

### **IV.6.3. Les formations ligamentaires CAPSULAIRES**

Les formations ligamentaires palmaires sont très nombreuses et puissantes. Elles empêchent le carpe de fuir vers l'avant.

°°les ligaments palmaires antérieurs radiocarpiens et médiocarpiens

[figure7][150][151][167]



Constituent deux sangles :

\*une sangle ou V proximal de SENNWALD [197]. Cette sangle a pour tâche de retenir la première rangée et surtout le semi-lunaire.

Elle est constituée :

-**du ligament RADIO LUNAIRE COURT**, il forme le plancher de l'espace radiolunaire. C'est un ligament épais issu de la berge palmaire du radius à proximité de la fossette lunarienne. Il s'insère sur le semi-lunaire sur 3 à 4 mm. Il enserre le ligament radioscapolunaire comme une pince avec le ligament radiolunaire long. En dedans ses fibres les plus internes se mélangent avec celles du TFCC.

-**Le ligament RADIOLUNAIRE LONG** (formant la portion antérieure de la fronde de Kuhlmann). Il est inséré sur le radius en dedans du ligament radioscapocapital et en dedans du ligament radioscapolunaire. Ses fibres se mélangent à celles des ligaments radioscapolunaire et scapholunaire interosseux. Il s'insère sur la partie radiale de la face ventrale du lunatum. Il est très oblique.

-**Le ligament ULNOLUNAIRE** est directement au contact du ligament radiolunaire court et souvent indissociable. Il est épais et ses fibres s'insèrent sur le lunatum. Le comportement de ce ligament est similaire à celui du radiolunaire court.

-**le ligament ULNOTRIQUETRAL** plus ulnaire que le ligament ulnolunaire. La géométrie de ce ligament est complexe. Il s'insère sur le versant médial du triquetrum et se prolonge sur l'hamatum et la base du 5<sup>e</sup> métacarpien.

Cette sangle relie le bord antérieur du radius au complexe ligamentaire cubital via la face antérieure du LUNATUM. Elle est très puissante. Sa rupture est responsable d'une bascule du semi-lunaire en flexion dorsale.

**\*une sangle ou V distal de SENNWALD.** Cette dernière solidarise la styloïde radiale au pisiforme via la tête du grand os. Elle est également très puissante.

Elle comprend :

**-le ligament RADIOSCAPHOCAPITAL.** Tendue de dehors en dedans, de la partie ventrale du processus styloïde du radius au capitatum avec des fibres s'arrêtant sur le scaphoïde. Il est constitué lui-même des fibres radiales du ligament latéral externe, d'un faisceau radioscapoïdien, et du ligament radio capital. C'est la seule formation ligamentaire entre le radius et le scaphoïde. [22]

**-le ligament ULNOCAPITAL** prend ses origines de la base de la styloïde cubitale et d'une partie des ligaments radioulnaire. Il termine sa course entre les ligaments ulnolunaire et ulnotriquétral où quelques fibres s'insèrent sur le triquetrum, le pisiforme et le ligament pisotriquétral. Il se termine sur le corps du capitatum.

**\*le ligament RADIOSCAPHOLUNAIRE ou ligament de TESTUT[16][21]**

Ce ligament est constant et considéré par certains auteurs comme un résidu du septum radiocarpien existant chez certains primates. Il n'a pas de valeur ligamentaire mais constitue une lame porte vaisseaux très richement synovialisée pour le ligament interosseux scapho-lunaire.

**\*les ligaments médiocarpiens palmaires**

Ils solidarisent la première rangée à la deuxième par plusieurs faisceaux antérieurs :

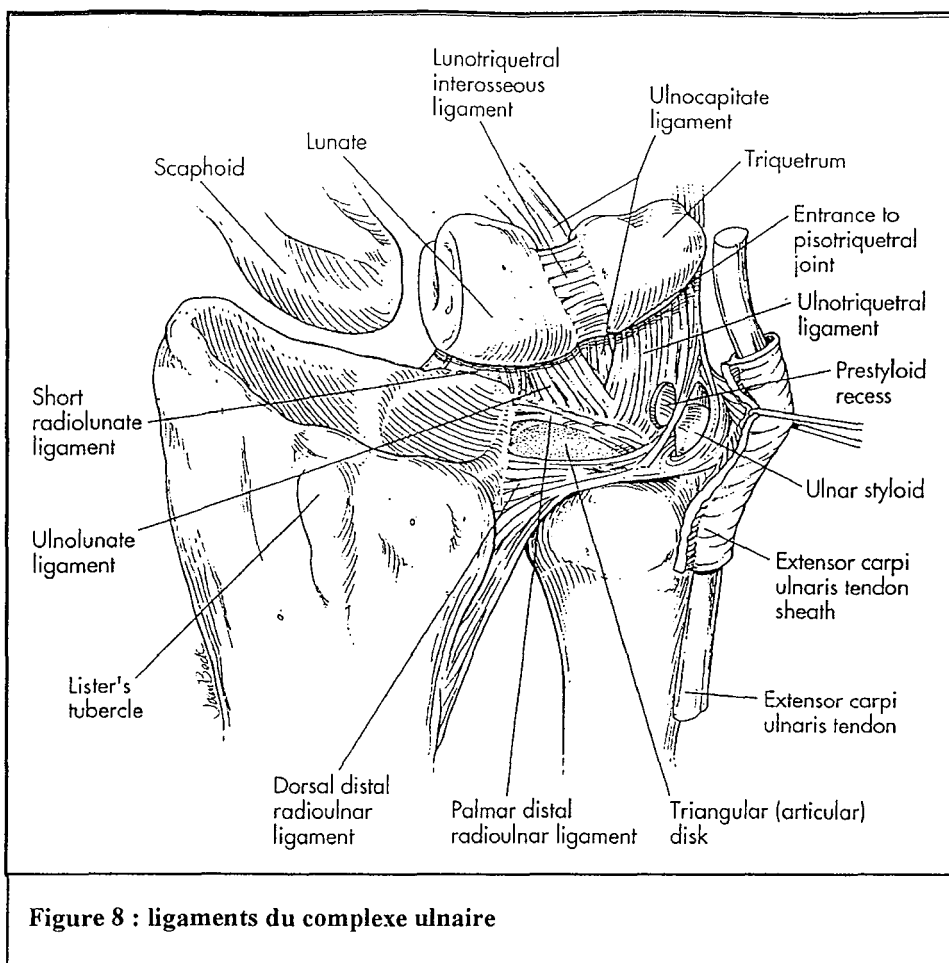
-le complexe **SCAPHOTRAPEZOTRAPEZOIDAL** naît du pôle distal du scaphoïde, légèrement plus distal par rapport aux insertions du ligament radioscapocapitatum . Il est constitué de deux bandes ligamentaires, le faisceau scaphotrapézien et scaphotrapézoïdien. Il forme le plan palmaire de la capsule articulaire de l'articulation STT. Il stabilise le pôle distal du scaphoïde. Le ligament scaphotrapézien est considéré par BRUNELLI comme étant le pilier le plus résistant et l'élément clef de la stabilisation du carpe masqué par le tendon du grand palmaire. Il considère que la dissociation scapho-lunaire ne provient pas de la rupture du ligament interosseux scapho-lunaire, qu'il juge comme une simple capsule, mais est secondaire à la rupture du ligament scaphotrapézien

-le ligament **TRIQUETROHAMATUM** forme le plan palmaire de la médiocarpienne entre le triquetrum et l'hamatum. Il est plat et s'insère près de l'apophyse unciforme de l'hamatum.

-le ligament **PISOHAMATUM** est en continuité direct avec le fléchisseur ulnaire du carpe. Il forme le plancher du canal de Guyon. Il se détache de la moitié distale du pisiforme pour s'insérer sur l'hamulus.

-le ligament de **POIRIER** (ou ligament radié du carpe). Ce ligament relie tous les os du carpe à la tête du capitatum.

°°*Les ligaments formant le complexe cubital*[8][191]



On regroupe sous ce terme des formations ligamentaires mal individualisées qui répondent à une unité de lieu et à une unité de fonction. Leur but est d'empêcher la fuite du carpe sur son versant ulnaire.

Ce complexe ligamentaire comprend :

-le **ligament TRIANGULAIRE** est en rapport avec toutes les formations fibreuses de la région ulnaire. Sa base correspond au bord qui sépare la cavité sigmoïde de la glène radiale. Sa partie centrale se perfore souvent avec l'âge. Il se compose de deux faisceaux, enrobés de fibrocartilage et séparés par un espace de glissement.

.. le faisceau proximal se termine sur la tête de l'ulna à la base de son apophyse styloïde.

.. le faisceau distal a deux renforcements , l'un antérieur et l'autre postérieur qui aboutissent sur l'apophyse styloïde ulnaire. Sur le bord postérieur se fixe la gaine de l'extenseur ulnaire du carpe.

-le **ménisque cubitocarpien** ou **ligament radiopyramidal** est peu différenciable du ligament triangulaire.

-le **ligament TRIQUETROHAMATUM** forme la capsule de l'articulation médiocarpienne entre le triquetrum et l'hamatum.

-le **ligament LATERAL INTERNE**

-le **complexe ligamentaire lié à l'articulation pisitriquetral** avec le PISI PISIFORMIEN, le PISI UNCIFORMIEN, le PISITRIQUETRAL, le PISIHAMATUM, et le ligament reliant le pisiforme au 5<sup>e</sup> métacarpien..

-le **ligament ULNOLUNAIRE**

-le **ligament ULNOTRIQUETRAL**

-le **ligament ULNOCAPITATE.**

°°*Les ligaments radiocarpiens et médiocarpiens dorsaux[figure 9]*



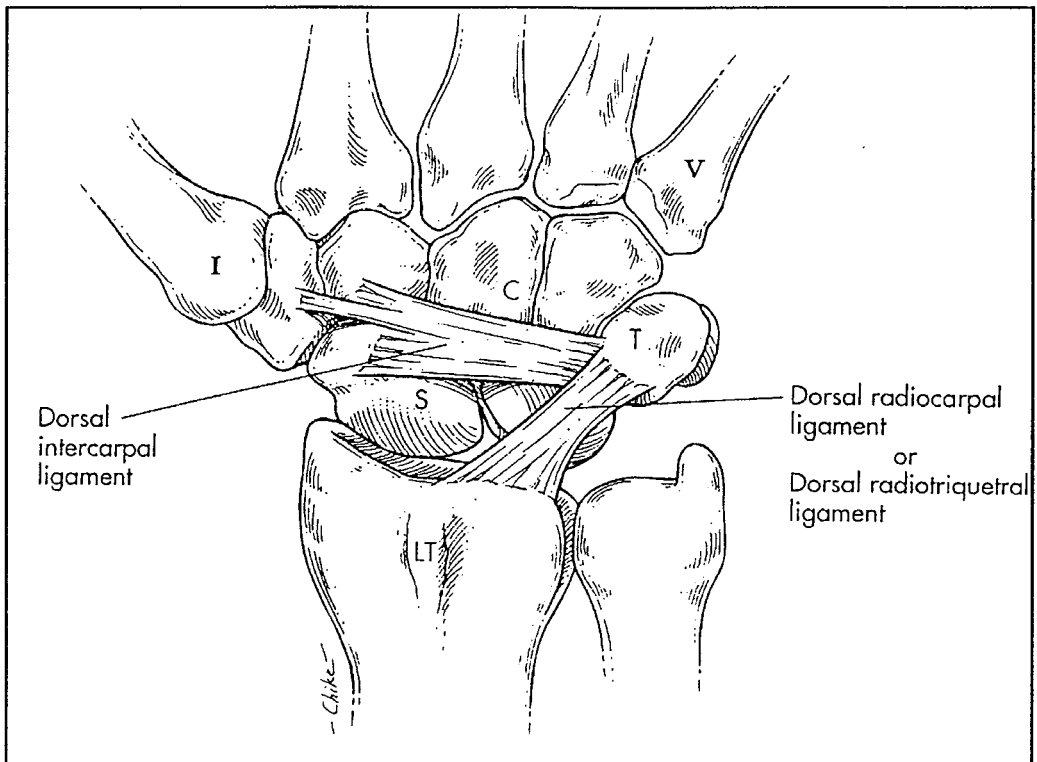


Figure 9 :ligaments radiocarpies et médiocarpies dorsaux

Moins nombreux et moins puissants les formations ligamentaires dorsales sont soumises à moins de contraintes.

SENNWALD [197]en simplifie la description en considérant que les ligaments décrivent un V à pointe cubitale. A la portion dorsale tous les ligaments convergent vers le triquetrum. L'ensemble de ces ligaments réalise une fronde qui s'oppose au glissement ulnaire du carpe et contrôlera le triquetrum dans les mouvements de prosupination et de déviation.

\*La branche proximale est constituée des :

- ligament **RADIOSCAPHOIDIEN POSTERIEUR**

- **ligament radiocarpien dorsal** ou **ligament RADIOTRIQUETRAL DORSAL**( branche postérieure de la fronde de kuhlmann)
- **ligament scaphotriquétral**
- **frein postérieur du lunatum**
- **ligament transverse dorsal**
- **ligament RADIOHAMATUM DORSAL**

\*La branche distale est constituée du :

- ligament MEDIOCARPIEN DORSAL** tendu du triquetrum au trapèze et trapézoïde (fronde de Kuhlmann).

#### **III. 6. 4. Les formations ligamentaires INTEROSSEUSES [figure 10 et 11]**

Les groupes de ligaments interosseux permettent de relier les éléments de la première rangée entre eux et ceux de la deuxième rangée entre eux

*°°ligaments reliant les éléments de la 1ere rangée*

ils se composent de deux ligaments :

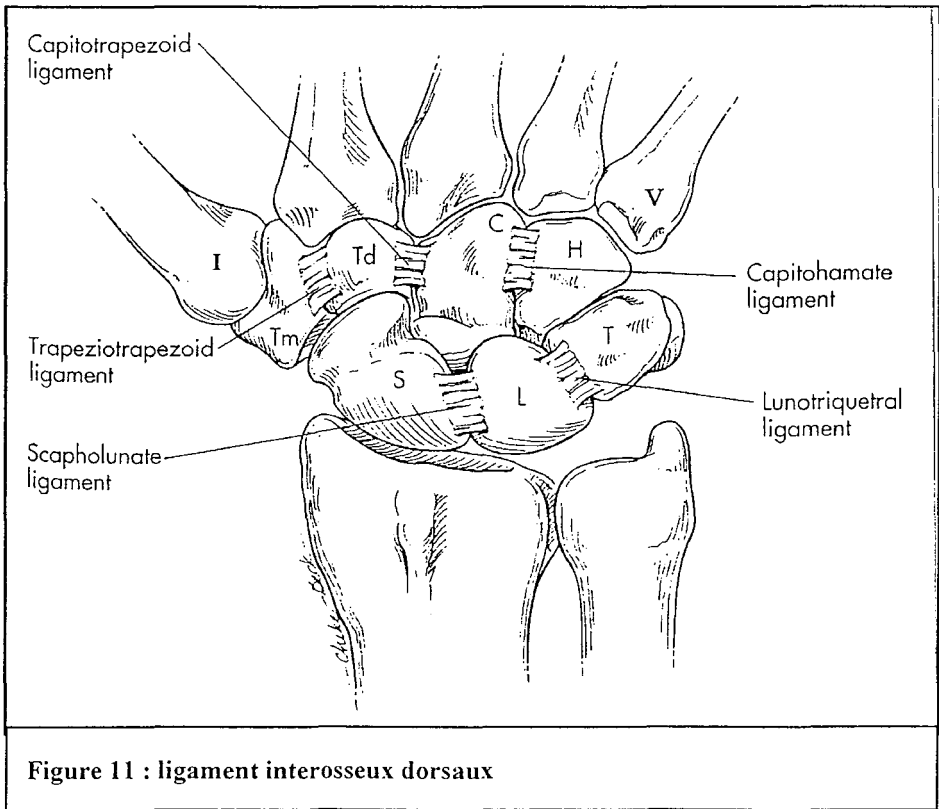
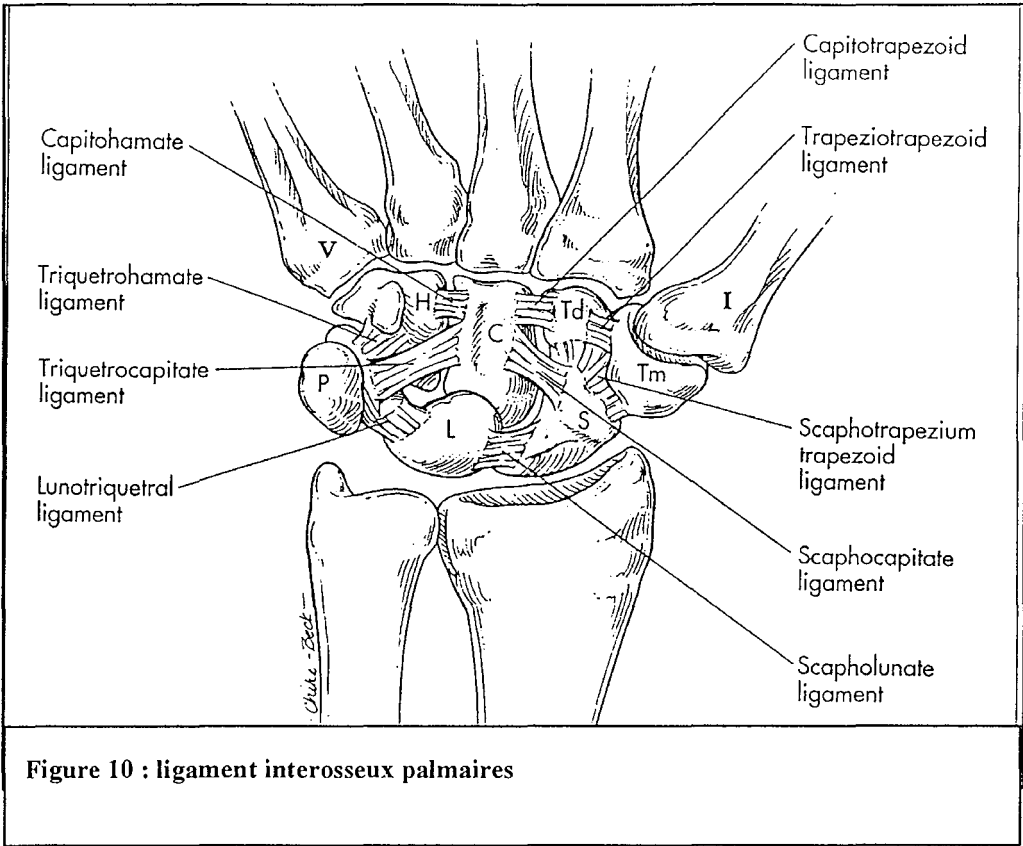
- le ligament SCAPHOLUNAIRE[141]** se compose de trois parties( dorsale, proximale et palmaire). Nous le détaillerons dans un chapitre qui lui sera réservé.

## **-le ligament TRIQUETROLUNAIRE**

Comme le ligament interosseux scapho-lunaire le ligament triquetrolunaire complète l'étanchéité de l'articulation radiocarpienne, qui en toute circonstance est isolée de l'articulation médiocarpienne. Le ligament triquetrolunaire présente des similitudes histologiques par rapport au ligament scapho-lunaire. Comme lui, il possède une portion dorsale et antérieure riche en collagène et une portion membraneuse riche en fibrocartilage. En revanche, le ligament triquetrolunaire ne présente pas la même orientation des fibres dans la portion dorsale et antérieure. Ces deux portions sont relativement épaisses est mesure respectivement 3 et 4 mm. Chacune d'elle présente des fibres de collagène orientées transversalement et reliées à chaque extrémité au lunatum et au triquétrum.

### *°° ligaments reliant les éléments de la 2<sup>e</sup> rangée*

ils se composent de quatre ligaments, très courts très puissants. Ils permettent une cohésion très solide entre les os cette deuxième rangée qui la transforme en un bloc indissociable se mobilisant par rapport à la première rangée. Les mouvements entre chacune des pièces osseuses de la deuxième rangée sont négligeables par rapport à ceux de la première.



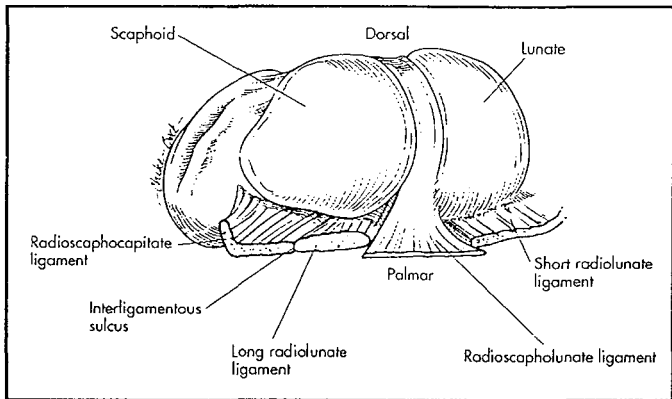
### III. 7. LE LIGAMENT SCAPHO-LUNAIRE DESCRIPTION ANATOMIQUE ET HISTOLOGIQUE.

Le ligament scapho-lunaire (LIOSL) [figure 14] est une structure solide unissant le scaphoïde au semi-lunaire. C'est à la lumière des études histologiques de BERGER que l'on a décrit dans plus de détails l'histologie de ce ligament.[17][19][20]. D'autres auteurs comme BOABIGHI ont également largement participé à l'étude anatomique et histologique de ce ligament. [31]

Le ligament scapho-lunaire (LSL ou LIOSL) est un ligament articulaire. C'est un ligament court, couvert d'un revêtement synovial qui l'isole du milieu intraarticulaire. Comme la plupart des ligaments intraarticulaires, il est composé de fascicules de collagène infiltrés d'un tissu de soutien conjonctif contenant des pédicules vasculonerveux et recouvert de tissu synovial. Par ailleurs, dans certaines parties du ligament on retrouve des cellules de fibrocartilage intriquées aux fibres de collagène.

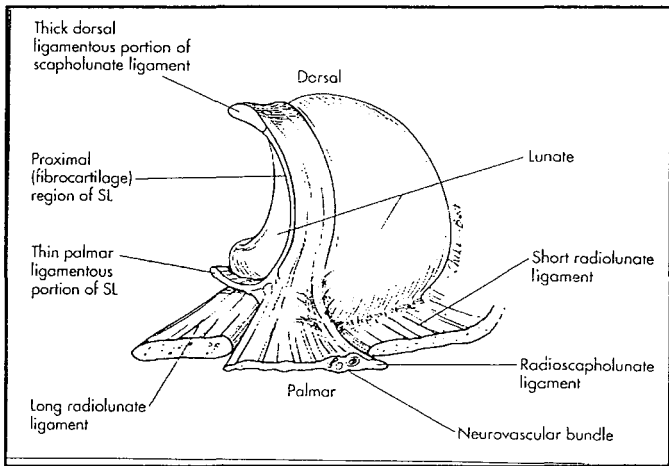
Ce ligament est divisé histologiquement en trois parties distinctes : [figure 12 et 13]

- la portion dorsale ou postérieure
- la portion proximale ou intermédiaire
- la portion palmaire ou antérieure



**Figure 12 : portion dorsale et palmaire du ligament scapho-lunaire**

**Figure 13 : LIOSL**



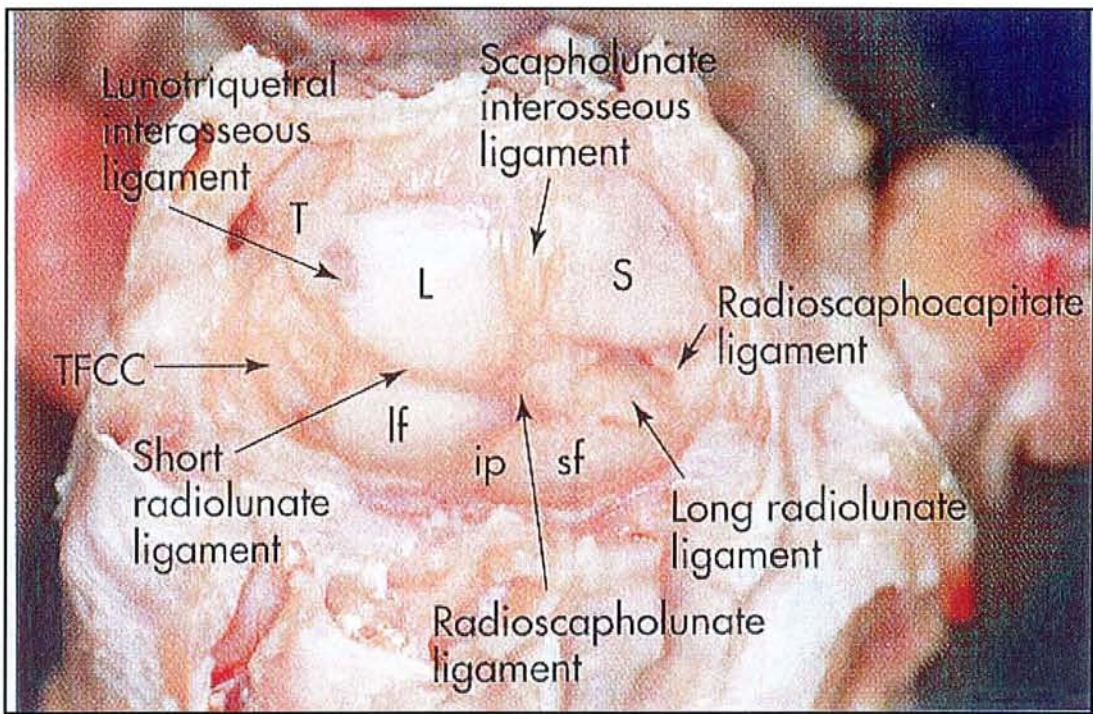


Figure 14 : ligament interosseux scapho-lunaire et son environnement ligamentaire

L'attache du ligament sur les deux os ne se fait que sur la partie la plus proximale et supérieure de l'articulation de sorte que la majeure partie de l'articulation scapho-lunaire (partie distale) ne présente pas d'attache ligamentaire.

°° *LA PORTION DORSALE*

Cette portion est la plus solide. Elle est composée de fascicules de collagène orientés transversalement. Elle unit la partie radiale de la corne postérieure du semi-lunaire et la portion cubito-dorsale du pôle proximal du scaphoïde. Elle mesure en moyenne 3mm d'épaisseur et 5mm de longueur. La face dorsale de cette portion ligamentaire est unie de façon constante à la capsule radiocarpienne dorsale qui l'isole de sa portion distale.

La berge la plus distale de cette portion est unie au ligament scaphotriquétral. Le bord postérieur de cette portion ligamentaire se poursuit en arrière par deux structures qui sont intriquées : le ligament scaphotriquétral postérieur et le ligament dorsal inter carpien. La capsule articulaire radiocarpienne prend un relais sur ces formations transversales et se continue sur la deuxième rangée du carpe.

L'histologie[25] de cette portion correspond à un ligament articulaire. Il contient des fibres de collagène entourées d'un tissu de soutien contenant des pédicules vasculonerveux.[figure 15 et 16]

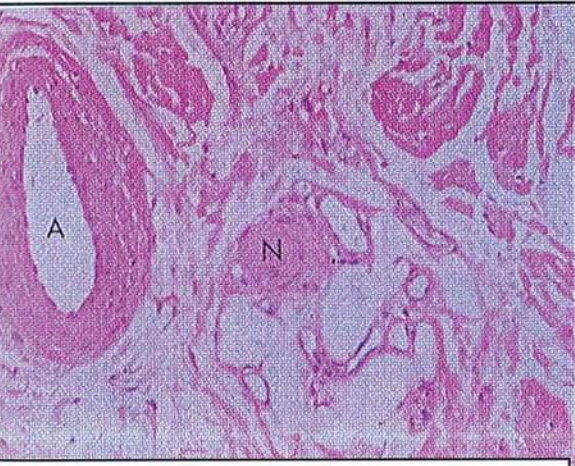


Figure 15 : vaisseaux(A) et nerfs(N) entourés de tissu conjonctif caractérise la portion dorsale et antérieure.

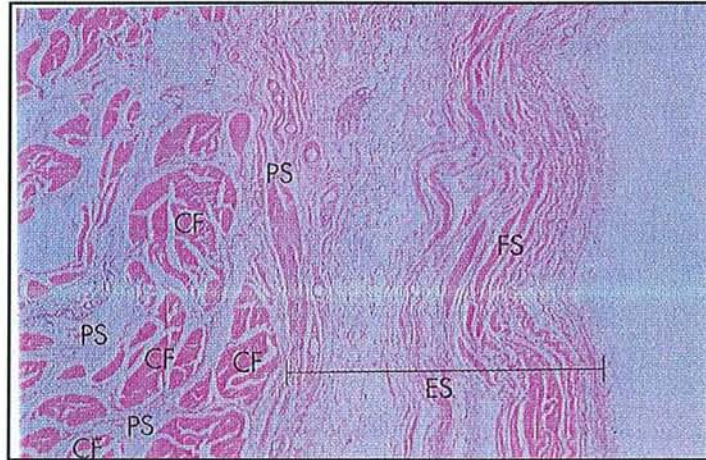


Figure 16 : Caractéristique histologique des portions antérieure et postérieure du LIOSL. collagène (CF), espace périfasciculaire (PS), stratus fibreux(FS), collagène périphérique(ES)

La portion postérieure est la plus résistante puisqu'il faut une force de distraction supérieure à 300N pour obtenir sa rupture.



## °°LA PORTION INTERMEDIAIRE

Cette portion est assimilée à un ménisque avec une corne plongeant dans l'espace scapho-lunaire créant deux surfaces articulaires. Cette zone est dépressible contrairement à la portion dorsale. Le bord antérieur de cette zone se poursuit par l'insertion du ligament radioscapholunaire.

L'histologie est très différente de la portion précédente puisqu'elle est dépourvue de pédicules vasculonerveux, et de tissu conjonctif[110]. La caractéristique de cette région est la présence de fibrocartilage sur toute la longueur. Lorsque que le ligament présente une forme de pseudoménisque, il est constitué exclusivement de fibrocartilage mais ce n'est pas le cas chez tous les sujets. Dans ce cas précis, la portion ligamentaire est fine, constituée uniquement de collagène et dépourvue de structures vasculaires. Cette zone peut alors être le siège de perforations dégénératives qui entraînent une rupture ligamentaire sur le versant scaphoïdien.

Au niveau de la zone de transition entre portion intermédiaire et antérieure, à l'endroit où se fixe le ligament radioscapholunaire, l'histologie se modifie. La structure devient mixte : vasculosynoviale et collagène.[figure 17]

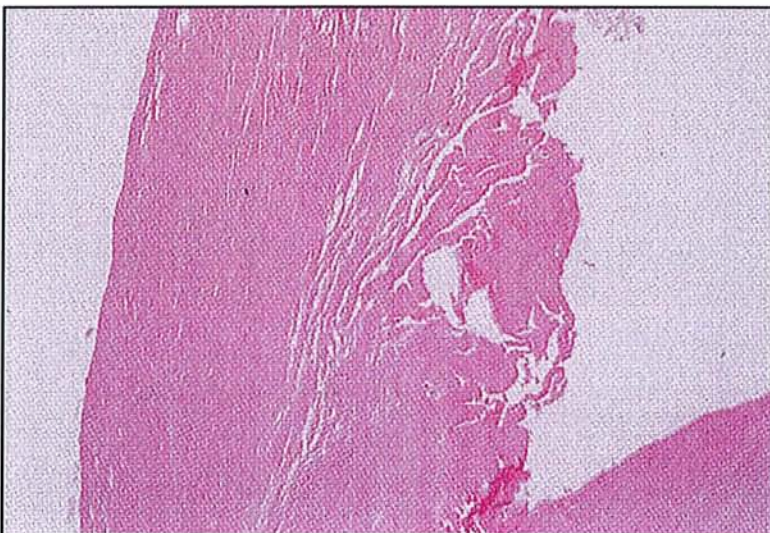


Figure 17 : caractéristique de la portion membranaire du LIOSL

Cette portion ne résiste qu'à une force de 50N.

### °°LA PORTION ANTERIEURE

La structure est solide, mais fine de quelques mm d'épaisseur. Elle est constituée de collagène. Ses fibres sont orientées de haut en bas et de dedans en dehors entre le semi-lunaire et le scaphoïde. Ces fibres sont distinctes de celles du ligament radiolunaire long adjacent. Des fines expansions synoviales et des fibres de collagènes partent du ligament radioscapulolunaire vers la face antérieure du scaphoïde, du semi-lunaire et du ligament radiolunaire court. Ceci isole complètement la portion antérieure de l'articulation radiocarpienne.

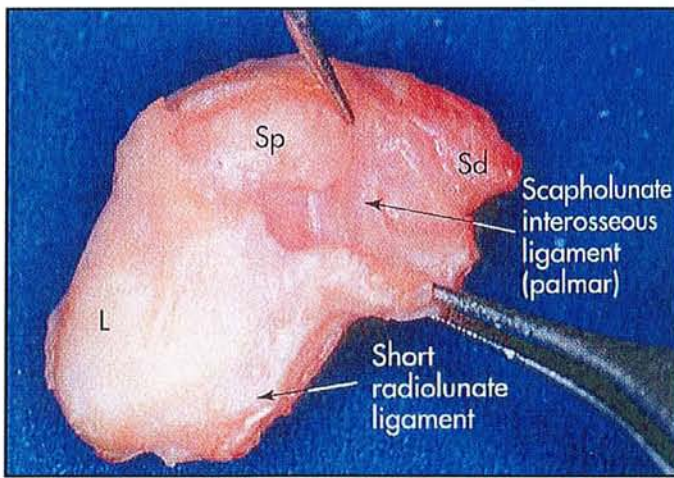


Figure 18 : portion palmaire du ligament scapho-lunaire

Histologiquement, la portion antérieure [figure 18] est comparable à la portion postérieure.

150 N sont nécessaires pour le rompre.

Ce ligament a une course transversale en arrière et oblique en avant.

- *de la position neutre à l'extension* : le semi-lunaire subit  $28^{\circ}$  de rotation et  $30^{\circ}$  pour le scaphoïde
- *de la position neutre à la flexion* : le semi-lunaire subit une rotation de  $30^{\circ}$  et le scaphoïde de  $60^{\circ}$ , expliquée par la rotation du scaphoïde sur la tête du grand os et par la portion plus courte du faisceau dorsal par rapport au faisceau antérieur. D'autre part selon KAUER la différence de courbures entre les deux os explique la torsion sagittale de ligament lors des phénomènes de flexion. [84]

Il semblerait que la portion postérieure intervienne plutôt dans le contrôle des mouvements de flexion extension dans le plan frontal ; et la portion antérieure dans le plan sagittal pour contrôler les phénomènes de rotation. [109]

**Sur le plan histologique, une étude réalisée par JOHNSTON** aux Etats Unis permet de différencier les ligaments intrinsèques et les ligaments extrinsèques par leur composition histologique qualitative en collagène [110].

En effet, il semblerait que les ligaments intrinsèques comme le ligament scapho-lunaire contiennent surtout du collagène de type 3 contrairement au ligaments extrinsèques comme le ligament radioscapocapitate qui contiennent surtout du collagène de type 1. De cette différence histologique découlerait des propriétés mécaniques différentes. Les ligaments intrinsèques sont plus résistants et s'allongent plus avant de se rompre que les ligaments extrinsèques. [145]

*BIOMECANIQUE ET CINETIQUE DU CARPE*

*SAIN*

## IV. BIOMECANIQUE ET CINETIQUE DU CARPE SAIN.

Les mouvements du poignet résultent de l'interaction et de la sommation de mouvements des 8 os du carpe qui agissent entre eux et avec les surfaces articulaires de l'extrémité inférieure du radius.

L'incongruence articulaire, les forces de transmission transosseuses tendraient à déstabiliser le carpe si celui-ci n'était pas contrôlé par le jeu ligamentaire. Pour expliquer ces phénomènes plusieurs théories ont été avancées[53]

### IV. 1. RAPPELS HISTORIQUES

L'étude des mouvements du poignet débute en 1896, un an après la découverte par **ROENTGEN** des rayons X. C'est **BRYCE** [38] qui décrit les premiers mouvements sur une étude radiographique de son propre poignet. Depuis différentes techniques ont été mises au points pour analyser la cinétique du carpe : [11]

-dissection anatomique

-radiographie uniplanaire

-mesure des déplacements par mise en place de broches en métal

-fluoroscopie

-cinéradiographie

-instrumentation stéréoscopique

-diode lumineuse rattachée au carpe étudiant le mouvement de chacun des os du carpe

Plus tard, en 1980 **YOUM** et **ANDREWS**[248][247] démontrèrent la nature biaxiale de l'articulation du poignet par l'intermédiaire de fragments de métal implantés dans le carpe de cadavres frais et par des radiographies biplanaires. Leur découverte permet d'accorder au

poignet deux degrés de liberté ( le mouvement de flexion extension et celui d'inclinaison radiale ulnaire ) caractérisés par deux axes de rotation localisés dans la tête du capitatum . Celui de la flexion extension est légèrement plus proximal que celui de l'inclinaison radiocubitale.

De leurs travaux, en découlera le principe d'indice de hauteur du carpe, de collapsus du carpe, de distance ulnocarpienne, de translation carpienne. [155]

**-L'indice de hauteur du carpe est défini comme le rapport  $L2/L1$ .** Où L1 correspond à la longueur du troisième métacarpien et L2 à la hauteur du carpe. Sa valeur est correspond à **0,54 plus ou moins 0,03**. Il est mesuré sur des radiographies en position neutre. Ces auteurs ont constaté que la hauteur du carpe est constante lors de l'inclinaison ulnaire et radiale.

**-La mesure de ce rapport estimera le collapsus carpien** en cas de disjonction scapho-lunaire.

**-La distance ulnocarpienne, est définie par le rapport  $L3/L1$**  où L3 correspond à la distance entre l'axe cubital et le centre de rotation dans le plan frontal Sa valeur est égale à 0,30 plus ou moins 0,03.

Il estimera le **degrés de translation cubitale** ou de dérapage du carpe (surtout observé dans la polyarthrite rhumatoïde).

La première étude quantitative a été réalisée par **BERGER** en 1982[18]. Par l'implantation de sources dans les os de carpe de cadavres frais et en utilisant une technique de détection tridimensionnelle (notion de screw displacement motion), il a pu démontrer que trapèze , capitatum et le troisième métacarpien ne formaient pas un ensemble rigide mais présentaient une cinétique indépendante.

Cette découverte à conduit NAVARRO[figure 19] a introduire la théorie des colonnes qui sera reprise ultérieurement par TALEISNIK[202]. NAVARRO décrit une colonne centrale de flexion extension (semi-lunaire, grand os, et os crochu) et deux colonnes latérales de rotation interne (avec triquetrum, et pisiforme) et de rotation externe(scaphoïde, trapèze, trapézoïde).

Mais pour cet auteur les éléments d'une même colonne fonctionnent en synergie lors des mouvements de flexion extension mais lors des mouvements de déviation latérale, ils décrivent des mouvements de rotation opposés.

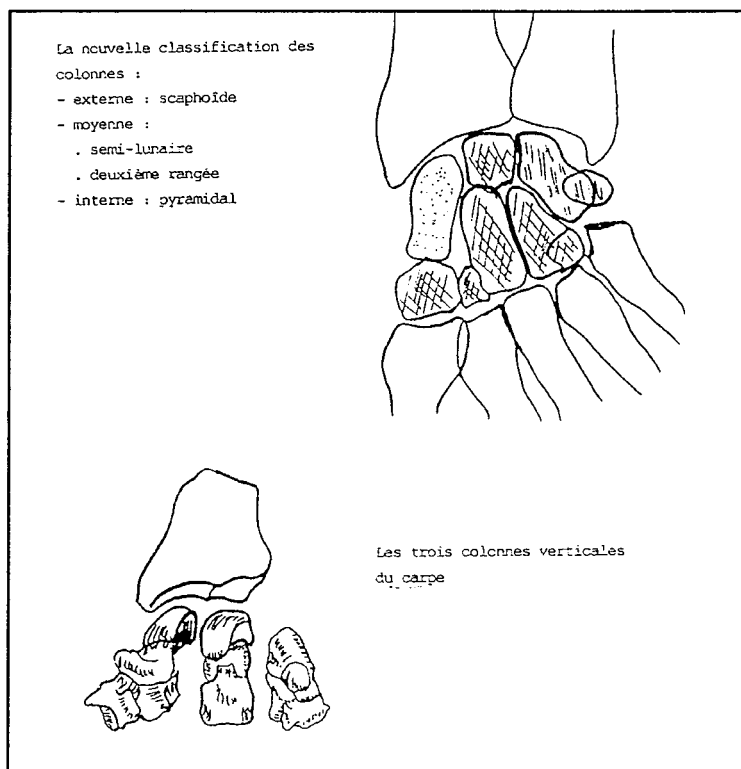


Figure 19 : théorie des colonnes de NAVARRO

Plus tard **GILFORD** et **BOLTON**[87] conçoivent un système à deux rangées. Le scaphoïde à cheval sur les deux rangées étant le principal stabilisateur les mouvements de la première rangée étant contrôlés grâce à un système triangulaire(semi-lunaire, scaphoïde, triquetrum).

Puis **TALEISNIK**[208] modifie le concept de **NAVARRO**, il limite la colonne rotatoire externe au seul scaphoïde, la colonne interne au triquetrum et au pisiforme. Donc pour lui, la colonne centrale se composera du semi-lunaire rattaché à toute la deuxième rangée.

Plus récemment **LICHTMANN**[136] revient au concept à deux rangées, car pour lui aucune formation ligamentaire ne relie le semi-lunaire au capitatum.

Enfin , le concept de **SENNWALD**[194 ] reprend le concept de rangée mais donne un rôle prépondérant au semi-lunaire dans la stabilisation de la première rangée. Sa conception se base sur une étude anatomique et physiologique. Pour cet auteur, la présence d'un V proximal palmaire et de la branche proximale du V dorsal stabilisent le semi-lunaire. Lui-même par les ligaments interosseux contribue à la stabilisation du pyramidal et du scaphoïde.

De plus le lunatum « encaisse » toutes les contraintes axiales de par sa position centrale.

## **IV. 2. QUELQUES DEFINITIONS**

### *°L'instabilité du carpe :[35]*

Est définie comme une lésion du carpe caractérisée par une perte de l'alignement des os du carpe entre eux développée précocement ou plus tardivement responsable d'une altération de la cinématique du carpe. La notion d'instabilité se caractérise par le passage d'un état stable à



un autre état stable pathologique, avec retour à la normale. C'est par nature un phénomène intermittent. On peut donc parler d'instabilité dynamique comme le préconisait TALEISNIK.[213]

Pour ALLIEU[6] l'instabilité du carpe ou désaxation correspond au passage d'un état stable à un autre état stable mais pathologique. Elle correspond donc à l'instabilité statique de TALEISNIK.

°*La notion d' intercalated segment* a été popularisé par LANDSMEER[131]. Il se réfère au segment moyen du carpe. Ce terme s'applique à toute ou partie de la première rangée du carpe.

°*Le DISI ou dorsal intercalated segment instability* correspond à la bascule de tout ou partie des éléments de la première rangée en dorsiflexion par rapport au radius ou au capitatum.

Dans l'instabilité scapho-naire le lunatum s'étend et forme avec le grand os un angle obtus ouvert vers l'avant, associé à ce phénomène le scaphoïde se couche c'est-à-dire qu'il s'horizontalise.

°*Le VISI (PISI) ou volar (palmar) intercalated segment instability* correspond à la bascule en flexion de tout ou partie des éléments de la première par rapport au radius ou au capitatum.

Dans ce cas, le lunatum bascule en palmaire et la tête du grand os se subluxé en avant.

On observe fréquemment ce phénomène dans les instabilités triquetrolunaires.

°*La notion d'instabilité dissociative et non dissociative :*

-L'instabilité dissociative correspond à une interruption des ligaments intrinsèques entre deux os adjacents des os du carpe d'une même rangée. Cette interruption ligamentaire peut être complète ou incomplète.

-L'instabilité non dissociative est une instabilité entre les rangées du carpe ou entre les rangées et le système osseux transverse sans déchirure des ligaments. Elle correspond à une atteinte isolée des ligaments extrinsèques plus précisément les ligaments capsulaires.

°*L'instabilité adaptative* est une conséquence et la réponse du carpe à une modification dans l'architecture osseuse du poignet. On l'observe dans les cals vicieux, les pseudarthroses du scaphoïde, la maladie de Kienböck, la maladie de Madelung...

### **IV. 3. LE CONCEPT DE STABILITE**

Le poignet doit rester stable au cours des mouvements et ceci dans toutes les positions. Il a donc une stabilité dynamique.[50][113][115][125][203]

#### **IV. 3. 1. Les facteurs d'instabilité**

Pour assumer l'ensemble des mouvements, le poignet doit concilier plusieurs impératifs pour permettre des mouvements de grandes amplitudes tout en restant stable.

Le carpe interposé entre l'avant-bras et la main est soumis à des forces intra articulaires orientées dans trois directions : [198][227]

-*les forces longitudinales* : tendent à basculer le scaphoïde en flexion palmaire( ce qui a pour conséquence une horizontalisation du scaphoïde qui est déjà en équilibre instable sur son

socle trapézo-trapézoïdien) et le lunatum en flexion dorsale ( poussé par le capitatum) et ainsi à raccourcir le carpe. En dedans, elles déplacent le triquetrum en avant sur la pente de l'hamatum.[178]

*-les forces en direction médiale* : tendent à luxer l'ensemble du carpe ou à provoquer une inclinaison cubitale de la rangée proximale et une inclinaison radiale du poignet.

*-les forces en direction palmaire* : tendent à luxer l'ensemble du carpe vers l'avant ou à provoquer une flexion dorsale de la première rangée du carpe

Du fait de l'orientation des surfaces articulaires et de la forme des os[177], ces forces ont tendances à déstabiliser le carpe au niveau radio et médiocarpien.[138]

En effet, *la glène radiale* est concave dans les deux sens et présente une double obliquité frontale et sagittale. Dans le plan frontal, elle regarde en bas et en avant de 20°, dans le plan sagittal, en bas et en avant avec un angle de 10°-15°. Elle a donc tendance à entraîner les forces longitudinales vers l'avant et le dedans. Cette force déviée représente environ un tiers de la force totale.

D'autre part *le condyle carpien* possède un rayon de courbure plus petit que celui de la glène. Ainsi, le carpe n'est en contact avec la glène que par le tandem scapho-lunaire. En raison de son asymétrie, le semi-lunaire est en contact avec la glène radiale par une zone qui reste antérieure dans toutes les positions. C'est vers elle que convergent toutes les forces. La position antérieure de leur point d'application entraîne la bascule vers l'avant du semi-lunaire.

De plus, *deux axes de rotations principaux existent dans la médiocarpienne* :

-l'un transversal pour la flexion et l'extension

-l'autre sagittal pour les inclinaisons radiale et cubitale.

Grâce à ces deux axes, les poussées engendrées par l'obliquité de la glène radiale entraînent une rotation palmaire en flexion et une rotation interne de la première rangée.

Finalement, les forces en présence auraient tendance à fléchir le scaphoïde et le lunatum en les mettant dans une position de moindre énergie, ce qui diminue la hauteur du carpe et tend au collapsus.

Pourtant le poignet reste stable et le collapsus n'apparaît pas lorsque le poignet est sain en raison de la présence d'éléments essentiels représentés par les ligaments et à moindre degré par les os et les muscles. Les forces transosseuses seraient néfastes si elles n'étaient pas contenues par les ligaments.

Il est donc aisé de comprendre que toute atteinte de l'une des ces structures sera responsable d'une instabilité.

#### **IV. 3. 2. Les facteurs de rééquilibrations : les ligaments et les tendons musculaires**

Les ligaments équilibrent le carpe en s'opposant aux forces de dislocations engendrées par la disposition particulière des os et des surfaces articulaires.

Les ligaments ne sont jamais détendus, ils viennent épouser les contours des surfaces du carpe. Plus la poussée osseuse est élevée plus la tension ligamentaire augmente.

°°Globalement, les faisceaux internes et palmaires de la radiocarpienne évitent les luxations internes de la première rangée.

Tous les ligaments palmaires s'opposent aux forces palmaires ce qui évite la luxation palmaire du carpe et la flexion de la première rangée.

°°Individuellement certaines formations ligamentaires présentent des fonctions qui leurs sont propres. Elles concourent à un rôle précis pour faire mouvoir les structures osseuses entre elles.

## **ROLE DES LIGAMENTS CAPSULAIRES**

Leur rôle est de *soutenir les axes de rotation*, de positionner la rangée proximale en *contenant les poussées trans-osseuses* et de stopper les rotations dans les amplitudes extrêmes.

### ***\*ROLE DE SOUTIEN DES AXES DE ROTATION***

Les ligaments qui jouent ce rôle, se comportent comme une charnière, comme des câbles de suspension élastiques [128][124].

- dans la radiocarpienne :

les supports ligamentaires permettant *de stabiliser l'axe transversal de flexion extension* correspondent : au hauban externe constitué du ligament latéral externe et du hauban interne composé du ligament radiocarpien dorsal interne et du ligament radiocarpien palmaire. Elles cravatent le pôle proximal du triquetrum et se rapprochent du bord interne de cet os.

L'ensemble de cette formation ostéoligamentaire à la forme d'une fronde et prend le nom de ligament frondiforme pour KUHLMAN. Le ligament collatéral médial n'apporte sa participation qu'en supination de l'avant-bras et en inclinaison latérale du poignet.

La stabilité de ces deux montants est encore renforcée par des ligaments transversaux.

- dans la médiocarpienne :

Les haubans *de l'axe sagittal d'inclinaison cubitale et radiale de même que l'axe de prosupination du massif carpien* sont constitués par les deux branches du V palmaire qui s'insèrent proximale sur les haubans radiocarpies et se terminent sur le col du grand os qui sert de pivot à la rotation des os de la première rangée du carpe.

L'axe de la rangée proximale par rapport à la rangée distale se situe un peu plus loin et correspond à la convergence des faisceaux du ligament deltoïde.

- la solidarisation transversale

Les ligaments transversaux solidarisent les haubans interne et externe et renforcent la stabilité de ces deux montants.

### ***\*ROLE DE CONTENTION DES FORCES TRANSOSSEUSES***

La contention des forces détermine la position des os de la rangée proximale du carpe. A chaque force correspond une unité fonctionnelle ligamentaire.

La force développée par chaque unité fonctionnelle est égale à la force qu'elle reçoit. De ce principe découle un équilibre qui garantit la stabilité du carpe quelle que soit la position du poignet.

- Rôle des ligaments scaphoïdiens distaux [31]

Ils contiennent la force longitudinale.

Lorsque cette force augmente ( en abduction ), ils agissent au niveau de l'articulation médiocarpienne. Ils empêchent le scaphoïde d'interposer son plus petit diamètre. Ils sont garant de la longueur du carpe. La tension progressive de ces ligaments contrarie la bascule en flexion palmaire du scaphoïde et maintient son tubercule contre le trapèze. De telle sorte que l'inclinaison dorsale scaphotrapézienne n'excède pas 20°.

Lorsque cette force diminue ( en adduction ), en raison de l'écartement de la glène et du trapèze, les ligaments agissent au niveau de la radiocarpienne. Il attire le tubercule du scaphoïde distalement et le font pivoter en inclinaison dorsale.

- Rôle des ligaments capsulaires palmaires :

Ils contiennent la force en direction palmaire. Ils forment une sangle sur laquelle reposent les os de la rangée proximale.

Tendus, ils provoquent l'inclinaison palmaire de ces os (lunatum et triquetrum).

Le rapprochement de leurs insertions provoque une déformation de la sangle ligamentaire en incurvation et permet une inclinaison dorsale des os de la première rangée (lunatum et triquetrum).

- Rôle des ligaments capsulaires médiaux :

Ils contiennent la force en direction médiale. Ils constituent une fronde avec une lanière palmaire et dorsale dont le triquetrum est la partie centrale.

En inclinaison cubitale (adduction) ses insertions se rapprochent, donc la sangle se relâche ce qui permet une certaine translation médiale de la première rangée par rapport à la rangée distale.

En inclinaison radiale (Abduction), l'éloignement de ses insertions, tend la fronde et permet une translation latérale de tous les os de la rangée proximale.

#### *\*ROLE COMME FREIN DES AMPLITUDES EXTREMES*

Tous les ligaments s'opposent aux amplitudes extrêmes. Plus ils sont allongés, plus ils sont sous tension.

Le ligament collatéral médial joue un rôle particulier car il n'est mis en tension qu'en supination de l'avant-bras et inclinaison latérale du poignet. Son rôle freinateur ne s'exercera que dans ces positions.

#### **ROLE DES LIGAMENTS INTRACAPSULAIRES**

Les ligaments capsulaires semblent capables à eux seuls d'assurer la stabilité du carpe.

Pourtant, leur action est indissociable de celle des ligaments intracapsulaires.



Ces derniers participent à l'action des ligaments capsulaires. Ils peuvent être sollicités en tous sens. Mais leur aide reste faible en raison de leur souplesse et de leur faible résistance.

Les ligaments scapho-lunaire et lunotriquetral participent à la cohésion transversale du carpe ce qui est un rôle spécifique. [144][105]

Ils sont considérés comme harmonisateurs du condyle carpien.

Ils amortissent les mouvements parasites qui apparaissent entre les différents os du carpe proximal.

Ils permettent sur certains poignets un diastasis physiologique de 3 à 4 mm pour KUHLMANN. [124]

Ils permettent également une angulation de 40° environ dans le plan sagittal entre le scaphoïde et le lunatum. L'ouverture de cet angle se fait toujours dans le même sens. En flexion la rotation des os est simultanée, tandis qu'en extension le lunatum continue son mouvement de 30 à 40° après le verrouillage du scaphoïde dans la médiocarpienne.

## **ROLE DES LIGAMENTS EXTRACAPSULAIRES**

On distingue un rôle spécifique et un rôle de participation.

Ils participent à la cohérence transversale du carpe.

Le ligament rétinaculaire antérieure situé en avant du canal carpien maintient la courbure de l'arche carpienne.

Leurs rôles spécifiques consistent :

En délimitant les tendons, ils corrigent les effets de prosupination passive.

Le ligament rétinaculaire antérieur stabilise la concavité du carpe et guide les tendons fléchisseurs. Il absorbe les contraintes en hyperextension du poignet notamment dans les chutes avec réception sur la paume de la main.[72]

Le ligament rétinaculaire postérieur stabilise le poignet en dedans avec le tendon du cubital postérieur et guide les tendons extenseurs.[219]

Il joue un rôle important dans la stabilisation antéropostérieure radiocubitocarpienne.

En effet, la disposition plutôt frontale des ligaments radiocarpiens et l'écart relativement important entre les deux complexes fibreux antéroexterne et postérointerne, ne permettent pas de s'opposer totalement. Le déplacement antérieur du carpe étant plus marqué en dedans, il en résulte une subluxation antérieure et une supination.

Le principal élément fibreux qui normalise cette déviation est le ligament annulaire postérieur du carpe.

## **ROLE DES TENDONS MUSCULAIRES DANS LA STABILITE**

Les tendons complètent l'action des ligaments et jouent un rôle de véritables ligaments actifs. Leur rôle stabilisateur dépend de la position du poignet. Ils sont plaqués contre le carpe mais ne s'y insèrent pas en dehors du cubital antérieur. Ils complètent l'action des ligaments rétinaculaire.

**-latéralement**, les tendons du long abducteur, du court extenseur et du cubital postérieur pallient l'insuffisance de stabilité latérale.

**-en flexion du poignet**, les tendons extenseurs sous le ligament rétinaculaire postérieur constituent une sangle active.

Les fléchisseurs tendent le ligament rétinaculaire antérieur en flexion active du poignet et des doigts. Ils referment ainsi la concavité du carpe et renforcent la cohésion des os du carpe.

-**en extension**, les tendons fléchisseurs plaqués contre la paroi antérieure renforcent la sangle ligamentaire antérieure et compensent l'effet déstabilisateur de l'ouverture de la cavité carpienne en extension réalisée par l'extension active des extenseurs.

-dans les mouvements **de prosupination**, le cubital postérieur tend la portion interne du ligament rétinaculaire postérieur ce qui attire le complexe pisotriquetral et la tête cubitale en arrière, empêchant ainsi la supination passive du carpe. Ce déplacement postérieur tend également à stabiliser la radio et la médiocarpienne en distractant les ligaments antérieurs.

#### **IV. 4. LA MOBILITE DU CARPE DANS SON ENSEMBLE**

Le carpe est capable de mouvements de flexion palmaire, flexion dorsale, d'inclinaison cubitale et d'inclinaison radiale. L'ensemble de ces mouvements s'effectuant dans les articulations radio et médiocarpienne.[61][75]

La prosupination se situant surtout dans la radiocubitale inférieure.

##### *° L'inclinaison radiale et cubitale (IR, IC)*

les valeurs retrouvées chez différents auteurs concordent. En revanche, la proportion de mobilité respective attribuée à chacune des articulations diffère.

-pour **YOUM**, l' IR est de 20° et 37° pour l' IC, l'IR se faisant surtout dans la médiocarpienne.[248]

-pour **BONNEL**, l'IR est 25° et 45° pour l'IC. L'IR se fait pour 15° dans la radiocarpienne et 10° dans la médiocarpienne. L'IC se fait pour 20° dans la radiocarpienne et 25° dans la médiocarpienne . [32]

-pour **KAPANDJI**, l'IR est de 15° et L'IC de 45°.[113][114]

### ° *La flexion palmaire et dorsale (FP FD)*

Leur valeur de l'arc moyen est de 85° pour **KAPANDJI et BONNEL**[113][114][32]

Avec pour :

-la FP la répartition suivante : 50° dans la radiocarpienne et 35° dans la médiocarpienne

-la FD la répartition est la suivante : 35° dans la radiocarpienne et 50° dans la médiocarpienne.

**Pour SARRAFIAN** [180]la valeur de l'arc moyen moyenne est de 115° :

-la FP la répartition est la suivante : 26° dans la radiocarpienne et 40° dans la médiocarpienne

-la FD la répartition est la suivante:37° dans la radiocarpienne et 19° dans la médiocarpienne.

L'étude par radiocinéma montre que le mouvement démarre toujours dans la médiocarpienne.

**BRUMFIELD**[41] , après la réalisation d'une étude électrogoniométrique de la mobilité du

poignet dans les secteurs de la vie utile, a pu montrer que l'arc de mobilité nécessaire à la

réalisation de l'ensemble de ces tâches n'excède pas 45° dans le plan sagittal répartis en 10° de FP et 35° de FD. Ceci pourrait nous faire considérer comme très bons résultats de ligamentoplastie ceux obtenant des amplitudes supérieures à cet arc de mobilité, comme bons ceux couverts par cet arc et comme mauvais ceux en-deçà.

#### **IV. 5. MOBILITE radiocarpienne, médiocarpienne et de la 1ere RANGEE DU CARPE.**

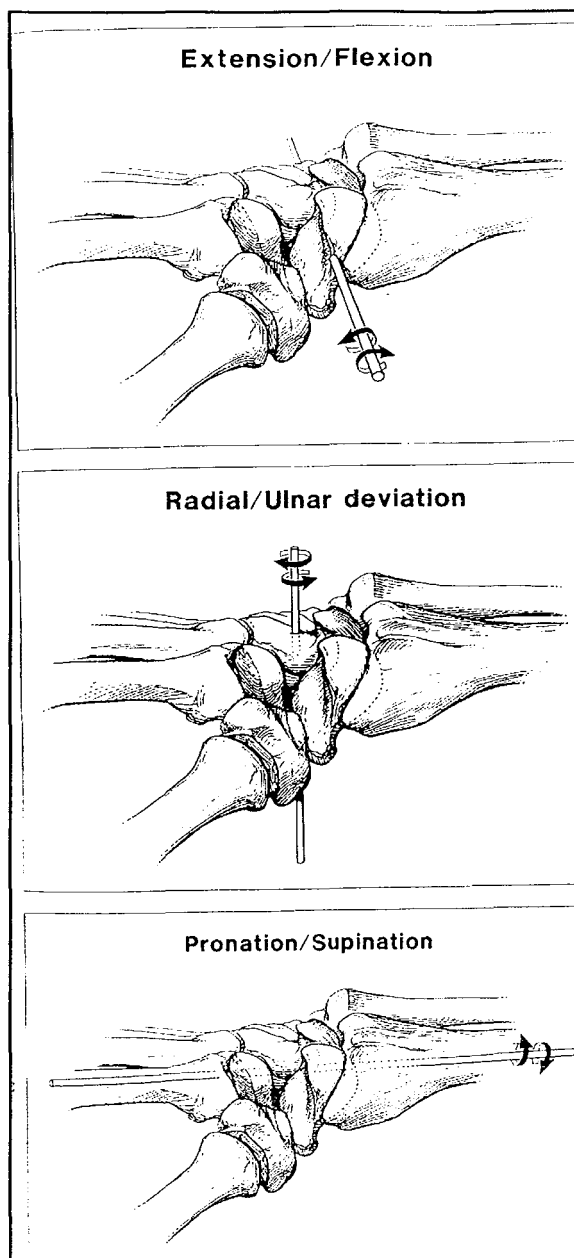


Figure 20 : les axes de mobilité

#### IV. 5. 1. La mobilité radiocarpienne

Le radius, le lunatum et le capitatum ont été assimilés par GILFORD en 1943[87] puis par LANDSMEER en 1961[130] à une chaîne articulaire dont le centre de rotation est le capitatum.

Une convergence ligamentaire vers la tête du capitatum assure sa stabilité.

L'axe de rotation de l'inclinaison latérale est situé un peu en dedans de l'axe longitudinal du capitatum à l'union du quart proximal et trois quart distal.[figure 20]

En flexion extension, il est plus proximal. Ces centres ne varient pas avec les positions du poignet.

Les mouvements sont limités par la tension des ligaments radiocarpieus.

#### **IV. 5. 2, La mobilité de la médiocarpieue [226]**

Les axes des articulations radio et médiocarpieue sont différents.

Celui de la radiocarpieue est orienté en dehors et en avant

Celui de la médiocarpieue est orienté en dedans et en avant.

La médiocarpieue participe à tous les mouvements du poignet.

*Le fléchisseur ulnaire du carpe est le seul muscle inséré sur le carpe.* Il se fixe sur le pisiforme, sur l'hamatum et sur le ligament pisohamatal. Les autres tendons du poignet se fixent sur la base des métacarpiens.

De ce fait, *la première rangée du carpe* est complètement dépourvue d'insertions tendineuses.

Aucun contrôle musculaire n'agit sur ce bloc intermédiaire. La première rangée des os du carpe est donc considérée comme un ménisque entre radius et le carpe distal.

Les os de la première rangée sont particulièrement mobiles et sensibles aux forces et contraintes qui s'appliquent sur eux.

Par le jeu des congruences articulaires, de l'adaptation morphologique des pièces osseuses entre elles et du jeu ligamentaire, les structures osseuses sont stabilisées.

*La deuxième rangée des os du carpe* forme un bloc rigide avec le deuxième et troisième métacarpien. Les mouvements des pièces osseuses composant cette rangée sont particulièrement faibles. Pour GARCIA ELIAS[81][82][83] le passage de la flexion à l'extension n'entraîne pas plus de 9° d'angulation entre l'hamatum et le capitatum, pas plus de 6° entre le capitatum et le trapézoïde et pas plus de 12° entre le trapézoïde et le trapèze. Dès lors la deuxième rangée du carpe peut être assimilée à une structure rigide. Les os de cette rangée agissent de façon synergique en inclinaison latérale. En inclinaison radiale du poignet, ils dévient tous en position radiale, extension et supination. En inclinaison ulnaire, ils dévient en inclinaison ulnaire, en flexion palmaire et en pronation.

Chaque mouvement élémentaire du poignet entraîne donc une combinaison de mouvements inverses entre la première et le deuxième responsable d'un phénomène de torsion modérée.

#### **IV. 5. 3. La mobilité de la première rangée**

Chaque os de la première rangée se déplace sous l'influence de forces compressives et transmet son mouvement à l'os adjacent[129]. Le déplacement de ce dernier sera modifié selon l'orientation des surfaces articulaires et des contentions ligamentaires environnantes.

Que se passe-t-il lors de l'inclinaison radiale : [ figure21 ]

La fermeture de l'angle radiocarpien externe *détend les ligaments externes.*



Le scaphoïde se retrouve comprimé entre le radius et le trapèze. Il bascule *en flexion*(il s'horizontalise), sa tête glisse en arrière et son tubercule en avant. Il présente son plus petit diamètre. Il se rapproche du lunatum.

L'ouverture de l'angle radiocarpien interne entraîne *la tension de la sangle ligamentaire palmaire qui provoque la flexion du lunatum et du triquetrum dans la radiocarpienne.*

*La translation interne du triquetrum* est freinée par le ligament frondiforme de manière à se désolidariser de la deuxième rangée. La rotation externe du poignet s'effectue dans la radiocarpienne et la médiocarpienne.

Le ligament frondiforme exerce également une poussée transversale en direction externe vers la première rangée du carpe si bien qu'il comprime dans le plan frontal le scaphoïde.

La rangée distale du carpe dévie en inclinaison radiale et en extension.

Que se passe-t-il lors de l'inclinaison cubitale : [figure 21]

Ce mouvement est surtout caractérisé par *l'extension du scaphoïde*. Il présente son diamètre le plus grand. Son pôle proximal glisse en avant et subit un mouvement de translation externe par rapport au radius.

L'ouverture de l'angle radiocarpien externe et les tractions ligamentaires externes permettent le déplacement du scaphoïde.

Le scaphoïde pousse le lunatum vers l'intérieur par rapport au capitatum. En effet, *le lunatum est translaté vers l'intérieur* sous l'effet des forces de pression frontales engendrées par l'inclinaison de la glène radiale. Cette translation limite la rotation radiocarpienne en répartissant l'inclinaison cubitale en deux étages radio et médiocarpien.

L'espace scapholunaire semble s'agrandir entre les deux os mais jamais au-delà de 2mm.

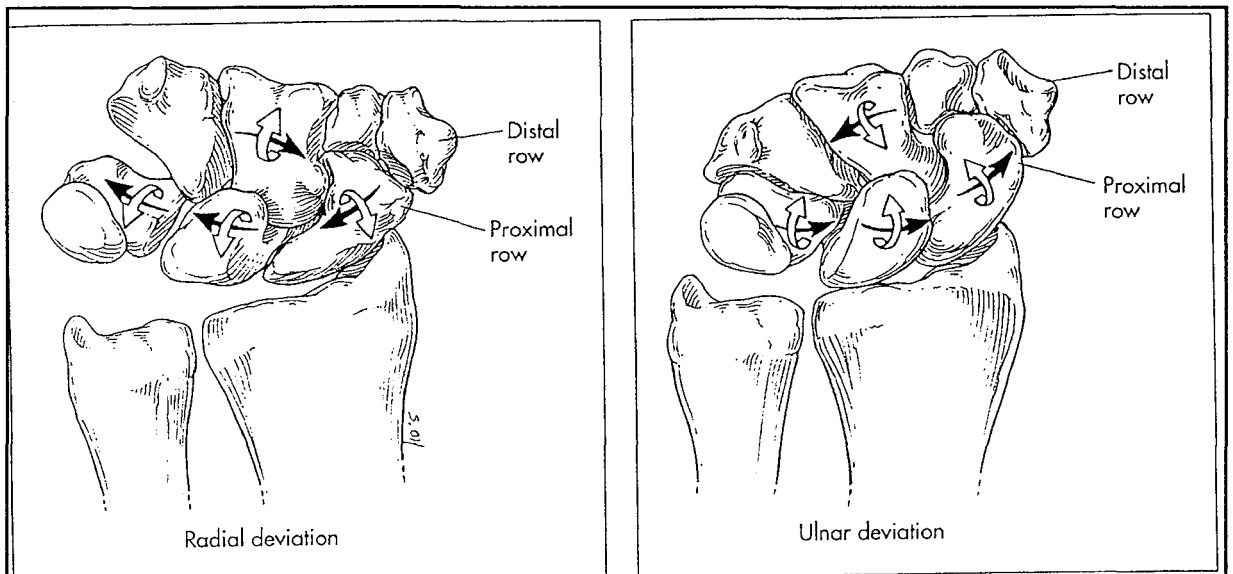
La fermeture de l'angle radiocarpien interne permet au lunatum et triquetrum de se mettre en extension radiocarpienne par détente des ligaments palmaires et sous l'influence des forces osseuses frontales.

L'axe du capitatum se projette entre scaphoïde et lunatum, le corps de ce dernier s'appuie entièrement sur le radius.

↔ EN INCLINAISON RADIALE, L'extension et la translation externe de la première rangée du carpe par rapport à la deuxième.

↔ EN INCLINAISON CUBITALE, la translation interne et la flexion médiocarpienne de la première rangée du carpe par rapport à la deuxième.

La rangée distale du carpe se déplace en déviation ulnaire et en flexion.



**Figure 21 : déplacement des os du carpe lors des mouvements d'inclinaison ulnaire et radiale.**

Que se passe-t-il en flexion du poignet :

Le relâchement de la sangle palmaire est proportionnel au degré de flexion. La deuxième rangée fléchit et la première suit. Les mouvements de la première rangée étant les mêmes que lors de l'inclinaison cubitale.

La flexion des os de la première rangée est modulée par les forces transosseuses dues à la pente de la glène radiale.

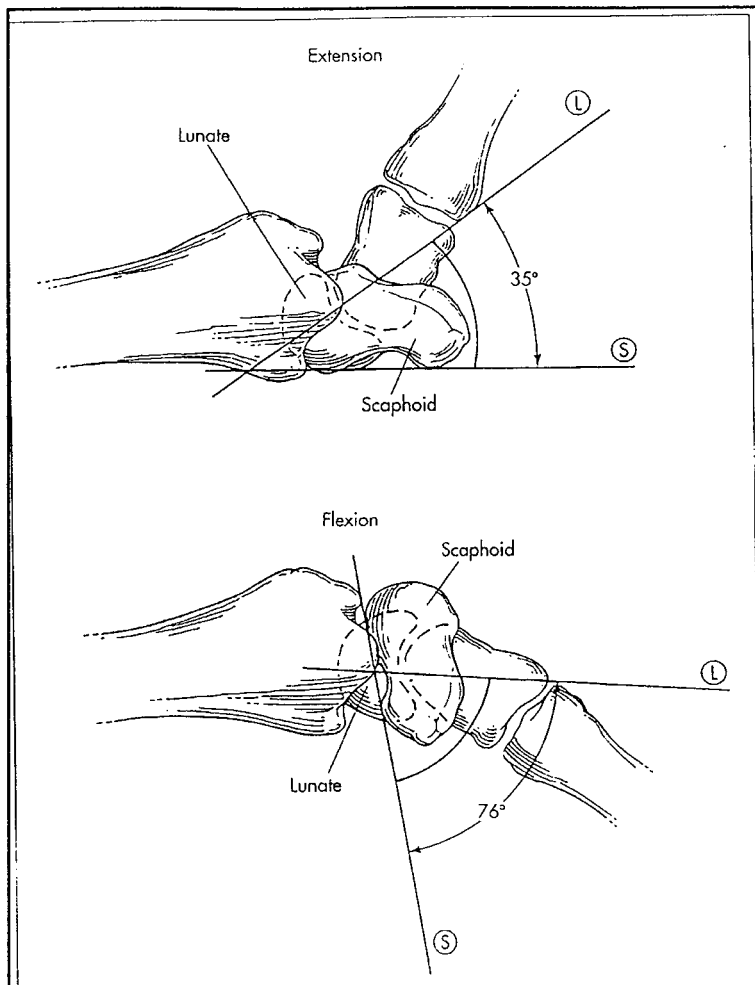
En hyperflexion, les ligaments transversaux dorsaux se tendent, empêchent la fuite en avant des montants latéraux et solidarisent les os de la première rangée.

Que se passe-t-il en extension du poignet :

Au cours de l'extension du poignet, la tension progressive de la sangle palmaire contrarie la poussée osseuse vers l'avant et entraîne l'extension médiocarpienne de la première rangée du carpe par rapport à la seconde.

Le scaphoïde est plaqué contre le trapèze et le trapézoïde par tension du ligament scaphotrapézien palmaire.

Les ligaments transversaux dorsaux détendus et les ligaments interosseux permettent au lunatum de se désolidariser du scaphoïde et de continuer avec le triquetrum une extension médiocarpienne.



**Figure 22 :comportement du scaphoïde et du lunatum en extension et flexion**

Tous les auteurs s'accordent sur la direction empruntée par chacun des os de la première rangée lors des mouvements de flexion extension même si leurs avis divergent quant aux amplitudes respectives de chacun de ces os. [50]

En effet, pendant la flexion du poignet les os de la première rangée du carpe se déplacent en flexion et inclinaison ulnaire. Quand le poignet se met en extension, les os de la première rangée se déplacent en extension et en déviation radiale.

Lors de l'inclinaison radiale et cubitale, des auteurs comme RUBY[178] ont étudié les degrés de rotation de chacun des os de la première rangée. Ce dernier retrouve 51° pour le scaphoïde, 35° pour le lunatum et 28° pour le triquetrum. Donc pour cet auteur, les os de la première rangée se déplacent selon des degrés différents lors des phénomènes d'inclinaison. Pour HORII, il n'existe pas de différence rotatoire entre les os de la rangée proximale ( 36° pour le scaphoïde, 38° pour le lunatum, 35° pour le triquetrum).

En revanche, l'ensemble des auteurs s'accorde quant à la mobilisation synergique des os de la première rangée en flexion lors de l'inclinaison radiale et en extension lors de l'inclinaison cubitale.

#### **IV. 5. 4. Le couple scapho-lunaire [figure22]**

Le scaphoïde à cheval sur la médiocarpienne se déplace dans tous les mouvements du poignet, sollicitant en permanence l'articulation scapho-lunaire.

°Le **lunatum** a de profil un aspect en croissant avec une corne antérieure épaisse et une corne postérieure mince et effilée. Ces variations d'épaisseur, lui permettent de s'adapter aux contraintes.

La distance entre radius et deuxième rangée du carpe est fonction du rayon utile utilisé. Celui-ci dépend du degré de flexion extension de ce même lunatum.

- en flexion palmaire , le lunatum bascule en flexion offrant son grand diamètre. Il se fléchit de  $40^\circ$  mais dévie également de  $17^\circ$  en ulnaire. Pour LINSCHIED
- en flexion dorsale, c'est l'inverse, il offre son diamètre le plus petit. Il s'étend en moyenne de  $39^\circ$  , présente une pronation de  $5^\circ$  et une déviation ulnaire de  $3^\circ$ .pour LINSCHIED. Ces mouvements sont guidés par le ligament radiolunate et lunocapitate.
- en inclinaison radiale, le lunatum fléchit, suivant le scaphoïde, il présente son grand rayon . Le lunatum se fléchit en moyenne de  $11^\circ$  , présente  $8,6^\circ$  de déviation radiale et  $6^\circ$  de pronation pour LINSCHIED
- en inclinaison cubitale , le lunatum s'étend, suivant le scaphoïde, il présente son petit diamètre. Le lunatum s'étend de  $32^\circ$  ,  $16^\circ$  de déviation ulnaire, et  $5^\circ$  de supination pour LINSCHIED.

Ainsi, le lunatum limite le mouvement en inclinaison radiale en s'interposant entre la glène radiale et le grand os. En inclinaison cubitale, il garde le contact pour assurer la coaptation du carpe de manière à transmettre les contraintes axiales sur la glène radiale.

°Le scaphoïde[216] présente-lui aussi des diamètres différents selon sa position. Ces diamètres correspondent à la distance radius trapèze.

- en flexion dorsale , le scaphoïde se couche ou s'horizontalise , il présente son diamètre le plus petit. Mais pendant l'extension le scaphoïde ne fait pas uniquement s'étendre d'environ 50° comme le rapporte GARCIA ELIAS[83] mais présente 6° de supination et 4° d'inclinaison radiale, pour LINSHEID. [138]
- en flexion palmaire , c'est l'inverse, il se verticalise et offre son grand diamètre. Le scaphoïde ne se contente pas de se fléchir de 58° environ mais présente 18° de déviation ulnaire et 10° de pronation selon LINSHEID[138].

La complexité de ces mouvements est expliquée par le lien étroit que le scaphoïde entretient avec le ligament radioscapocapitate[31]

- en inclinaison radiale , il se couche et présente son petit diamètre. Là encore, le mouvement est une combinaison de déviation radiale d'environ 5° pour GARCIA ELIAS [83], d'une flexion palmaire de 13° et d'une composante minime de prosupination pour LINSHEID. [138]
- en inclinaison cubitale , il se verticalise et offre son grand diamètre. Le scaphoïde s'étend de 18°, présente une déviation ulnaire de 16° et une pronation de 11° pour LINSHEID. [138]

Là aussi sous l'effet des contraintes, le scaphoïde s'efface en inclinaison radiale et flexion dorsale.

## ***CLASSIFICATION DES INSTABILITES***



## V. CLASSIFICATIONS DES INSTABILITES

### V. 1. LA RECHERCHE DE LA CLASIFICATION IDEALE

Les règles de la classification ont été formulées par HERBERT et BARTON. [50]

La classification idéale se doit d'être : simple, pratique, facile à se remémorer.

Elle doit faire intervenir des concepts radiologiques, cliniques et anatomiques.

La classification idéale doit décrire :

- l'ancienneté des lésions
- le caractère permanent ou intermittent de la lésion
- l'étiologie
- le site anatomique
- la direction de l'instabilité (DISI, VISI, dorsal, proximal, médial...)
- le caractère dissociatif ou non( disjonction ligamentaire, distension ligamentaire)

L'instabilité adaptative est un concept d'ALLIEU que nous classerons à part.

En raisons des progrès réalisés dans le domaine biomécanique et de la pathomécanique, différentes classifications ont pu être proposées et affinées avec le temps.

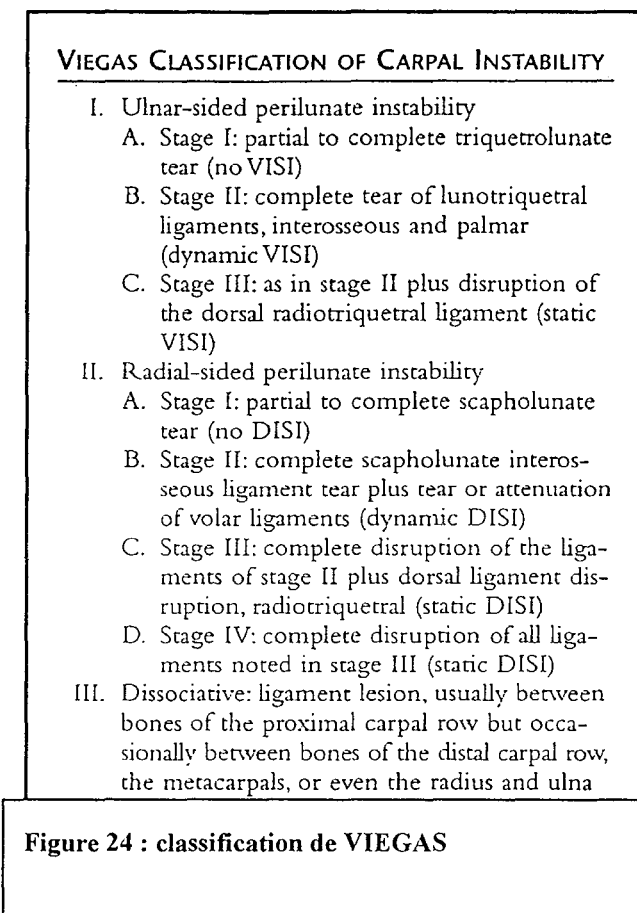
°° LICHTMAN[136][figure 23] propose une classification qui subdivise les instabilités du carpe en instabilité périlunaire avec lésions de grande et de moindre intensités, en instabilité médiocarpieenne et instabilité de la première rangée du carpe.

**LICHTMAN'S METHOD OF CLASSIFICATION OF CARPAL INSTABILITY**

- |                                                                                                                                                                                                                                                                                                                                                                                                                                                                                                                                                                                                                                                                                                                                                                                                                                                       |                                                                                                                                                                                                                                                                                                                                                                                                                                                                                                                                                                                  |
|-------------------------------------------------------------------------------------------------------------------------------------------------------------------------------------------------------------------------------------------------------------------------------------------------------------------------------------------------------------------------------------------------------------------------------------------------------------------------------------------------------------------------------------------------------------------------------------------------------------------------------------------------------------------------------------------------------------------------------------------------------------------------------------------------------------------------------------------------------|----------------------------------------------------------------------------------------------------------------------------------------------------------------------------------------------------------------------------------------------------------------------------------------------------------------------------------------------------------------------------------------------------------------------------------------------------------------------------------------------------------------------------------------------------------------------------------|
| <p>I. Perilunate instabilities</p> <p>A. Lesser arc injuries</p> <ol style="list-style-type: none"> <li>1. Scapholunate instability             <ol style="list-style-type: none"> <li>a. Dynamic, partial</li> <li>b. Static, complete (DISI)</li> </ol> </li> <li>2. Triquetrolunate instability             <ol style="list-style-type: none"> <li>a. Dynamic, partial</li> <li>b. Static, complete (VISI)</li> </ol> </li> <li>3. Perilunate or lunate dislocations</li> </ol> <p>B. Greater arc injuries</p> <ol style="list-style-type: none"> <li>1. Scaphoid fracture             <ol style="list-style-type: none"> <li>a. Stable</li> <li>b. Unstable</li> </ol> </li> <li>2. Naviculocapitate syndrome</li> <li>3. Transscaphoid, transtriquetral perilunate dislocation</li> <li>4. Variations &amp; combinations of the above</li> </ol> | <p>II. Midcarpal instabilities</p> <p>A. Intrinsic</p> <ol style="list-style-type: none"> <li>1. Palmar midcarpal instability (VISI)</li> <li>2. Dorsal midcarpal</li> </ol> <p>B. Extrinsic (2° dorsal tilt of radius fracture malunion)</p> <p>III. Proximal carpal instability</p> <p>A. Ulnar translocation of the carpus</p> <ol style="list-style-type: none"> <li>1. Rheumatoid</li> <li>2. Post-traumatic</li> <li>3. Iatrogenic (e.g., post ulna head excision)</li> </ol> <p>B. Dorsal Barton fractures</p> <p>C. Palmar Barton fractures</p> <p>IV. Miscellaneous</p> |
|-------------------------------------------------------------------------------------------------------------------------------------------------------------------------------------------------------------------------------------------------------------------------------------------------------------------------------------------------------------------------------------------------------------------------------------------------------------------------------------------------------------------------------------------------------------------------------------------------------------------------------------------------------------------------------------------------------------------------------------------------------------------------------------------------------------------------------------------------------|----------------------------------------------------------------------------------------------------------------------------------------------------------------------------------------------------------------------------------------------------------------------------------------------------------------------------------------------------------------------------------------------------------------------------------------------------------------------------------------------------------------------------------------------------------------------------------|

**Figure 23 : classification de LICHTMAN**

°° VIEGAS[225][Figure 24] propose une classification qui s'attache surtout aux instabilités périlunaires en les divisant en instabilité périlunaire touchant le versant ulnaire et celle touchant le versant radial.



°° **MAC MURTRY**[154][figure 25] a proposé une classification très complète et détaillée, mais complexe.

Classification	Alternative	Usual Deformity	
<b>Intrinsic Disruption</b>			
Stage 1	RIPI	Scaphoid fx Scapholunate sprain	
	UIPI	Triquetral fx Lunotriquetral sprain	
Stage 2	RIPI	Scaphoid fx-displaced Scapholunate dissociation	DISI DISI
	UIPI	Triquetral fx-displaced Lunotriquetral dissociation	VISI VISI
Stage 3	RIPI	Perilunate dissociation Perilunate fx-subluxation	DISI DISI
	UIPI	Perilunate fx-dislocation Naviculocapitate syndrome	VISI DISI
Stage 4	RIPI	Lunate dislocation or scapholunate dissociation	DISI DISI
	UIPI	Transscaphoid lunate dislocation	or VISI
<b>Extrinsic Disruption</b>			
		Colles' fx Smith's fx Dorsal Barton's fx Volar Barton's fx	2° DISI 2° VISI 2° DISI 2° VISI
<b>Combined Disruption (Extrinsic &amp; Intrinsic)</b>			
Stages 1 & 2	RIPI	Transradial perilunate dislocation instability	DISI
	UIPI	Transulnar perilunate dislocation	DISI
Stages 3 & 4	RIPI	Transradial or transulnar instability Perilunate fx-dislocation or fx-subluxation	DISI or VISI

*DISI*, dorsal intercalated segment instability; *fx*, fracture; *RIPI*, radial-initiated perilunate instability; *UIPI*, ulnar-initiated perilunate instability; *VISI*, volar intercalated segment instability.

**Figure 25 : classification de McMURTRY**

°° **TALEISNIK**[210] [figure 26 et 27] a proposé une classification basée sur la théorie des colonnes popularisée par NAVARRO.

**Table 20-2. Carpal Instabilities Described by Taleisnik**

Static		Dynamic	
Lateral	Medial	Proximal	
Scaphotrapezium	Triquetrohamate (dynamic "central")	Radiocarpal Ulnar translocation	
Scaphocapitate	DISI without SLD VISI	Dorsal translocation Volar translocation	
Scapholunate (DISI with SLD)	Triquetrolunate (static VISI)	Midcarpal (secondary DISI without SLD)	

**Figure 26 : classification de TALEISNIK(1)**

**Table 20-3. Carpal Instabilities Described by Taleisnik**

Location	Cause	Type	Other Information
By joint SL, LT, CL RC, UT	Primary (intrinsic)	Static (constant)	Direction DISI
	Isolated	Dynamic (intermittent)	VISI
	Residual Associated		Carpal translation
By area Lateral Medial Proximal	Secondary (extrinsic)	Potential	Dissociation CID CIND

**Figure 27 : Classification de TALEISNIK(2)**

°° SENNWALD[198][figure28] après avoir résumé l'ensemble des connaissances des investigations réalisées au niveau du poignet, il en a établi une classification fondée sur des critères radiologiques et qui permet d'indiquer un traitement chirurgical adapté.

Radiographic Findings	Stress (Load Only)	Motion (Function)	Rest (Standard)
Alignment			
DISI, PISI, RSS	-	+	+
Juxtaposition-dissociation			
SL, LT, UT	+/-	+	+
Step-off articular incongruency	+/-	±/-	+/-
Degenerative changes	-	-	+
Surgical therapy	Ligament reconstruction	Eventual ligament reconstruction	Partial arthrodesis

**Figure 28 : classification de SENNWALD.**

°° **WATSON**[233] a classé les subluxations rotatoires du scaphoïde (RSS) communément considérées comme les dissociations scapho-lunaires en pré-dynamique RSS, dynamique RSS, statique RSS, en SLAC early scapholunate advance collapse.

°° **LINSCHIED** et **DOBYN**[137][140][50][figure29] ont décrit une classification découlant de leur expérience et de leurs observations des instabilités post-traumatiques. Ils les divisent en instabilité proximale ou radiocarpienne, en instabilité médiocarpienne, une combinaison des deux précédentes, les instabilités radiolunaire distale, les instabilités carpométacarpiennes, et des instabilités combinant l'ensemble des instabilités précédentes. Cette classification est la plus utilisée. Mais elle a l'inconvénient de mélanger tous les types d'instabilités ligamentaires et non ligamentaires car elle se base que sur l'aspect radiologique et surtout la position du lunatum par rapport au scaphoïde sur les clichés de profil. Elle ne tient pas compte de l'étiologie.

**Table 20-5. Carpal Instability Classification (Classic Post-Traumatic Instability)**

Instability I (Sprain)	Instability II (Subluxation)	Instability III (Dislocation)	Instability IV (Fx-Dislocation)
<b>Radiocarpal</b> Recurrent symptoms with variable clinical findings; assess by dynamic imaging only	CIND-VISI CIND-DISI Ulnar translation*	Dorsal* Palmar Ulnar	Dorsal Barton's* Palmar Barton's* Radial or ulnar styloid or fossa & carpal translation
<b>Perilunate</b> Recurrent symptoms with variable clinical findings; static imaging normal, cinefluoroscopic imaging can be diagnostic	CID-DISI (SLD)* CID-VISI (LT)	Perilunate	Transosseous PLD tS-pL* > others
<b>Midcarpal</b> Dynamic instability with variable clinical findings; static imaging normal, fluoroscopic imaging → midcarpal changes ± "catch-up clunk"	CIND-VISI* > DISI Triquetrohamate* Scaphotrapezium trapezoid DISI > VISI capitulate	†	†
<b>Axial</b>	†	†	Axial-ulnar or axial-radial (or both) fx dislocations
<b>Carpometacarpal</b> Recurrent symptoms of painful grip; variable clinical findings; CMC stress test (Linscheid) positive; static fingers; radiographs normal; + bone scan	CMC II & III; tomogram may confirm	CMC II & III Lateral or obliques +; tomogram confirms	CMC I, IV, V most common; special views (Roberts') confirm
<b>Distal Radioulnar</b> Recurrent symptoms with forearm rotation; clinical findings with rotation stress; normal or questionable imaging findings	Distal, dorsal, palmar, ulnar; axial computed tomogram confirms	Distal, dorsal, palmar, ulnar; lateral radiograph confirms	Dislocations associated with fx of distal ulna, ulnar styloid, & sigmoid notch

**Figure 29 : classification post-traumatique de LINSCHIED et DOBYNS**

°° Dans l'optique d'obtenir une classification encore plus simple et claire, des modifications ont été faites par les membres d'un groupe d'étude de la **MAYO CLINIC** aboutissant à une classification tenant compte de la notion d'instabilité dissociative ou non. [50]

°° La dernière classification revient à **P. AMADIO et LARSEN** [10] [figure30] Elle devrait permettre de disposer pour chaque instabilité d'une entité nosologique et d'une indication thérapeutique adaptée.

**Figure 30 : analyse des instabilités du carpe vues par LARSEN et al .**

Chronicity	Constancy	Aetiology	Location	Direction	Pattern
Acute < 1 week (maximum primary healing potential)	Static irreducible	Congenital	Radiocarpal	VISI rotation	Dissociative carpal instability (CID)
Subacute 1 to 6 weeks (some healing potential)	Static reducible	Traumatic	Proximal intercarpal	DISI rotation	Non-dissociative carpal instability (CIND)
Chronic > 6 weeks (little primary healing potential)	Dynamic	Inflammatory	Midcarpal	Ulnar translation	Complex carpal instability (CIC)
		Arthritic		Radial translation	
	Predynamic	Neoplastic	Distal intercarpal	Palmar translation Dorsal translation	Adaptive carpal instability (CIA)
		Iatrogenic	Carpometacarpal	Proximal translation	
		Miscellaneous	Specific bones	Distal translation	

En pratique quotidienne, faire référence à une classification est utile, afin de mieux scinder chaque entité pathologique et de pouvoir se comprendre entre praticien.

La classification qui me semble adaptée à cet effet semble être celle de P. AMADIO. Cette dernière distingue les lésions aiguës des lésions chroniques et scinde les atteintes statiques,



dynamiques et pré-dynamiques qui on le sait ne répondent pas aux mêmes critères thérapeutiques. Cette classification à l'avantage d'être simple et claire .

***INSTABILITE SCAPHOLUNAIRE***

## VI. INSTABILITE SCAPHOLUNAIRE

L`instabilité scapho-lunaire est la plus fréquente des instabilités du carpe. Egalement appelée instabilité rotatoire du scaphoïde[237][93][94].

Il n`est pas toujours facile de comprendre les mécanismes physiologiques, mais il semble que son diagnostic soit plus fréquemment posé du fait de la sensibilité des praticiens à l`examen clinique des poignets traumatiques.

### VI. 1. MECANISMES ET SEQUENCES LESIONNELS : ETIOPATHOGENIE

#### VI. 1. 1. La dissociation scapho-lunaire isolée (sans fracture ou luxation associée)[140][142][143][7][141]

La dissociation scapho-lunaire isolée ( dénommée également disjonction scapholunaire ou instabilité dissociative scapho-lunaire) correspond à l`apparition d`une rupture partielle ou complète du ligament scapho-lunaire responsable d`une modification de la cinétique du scaphoïde et du lunatum sans fracture ou sans luxation carpienne associée.

Le dépassement du seuil d`élasticité des ligaments est responsable de leur allongement. Ces ligaments deviennent incompetents et participent à l`apparition de l`instabilité. Selon le degré d`étirement auquel ils sont soumis et le respect des ligaments environnants, peut apparaître une instabilité statique, dynamique ou pré-dynamique.

Cette lésion est dite isolée puisqu`elle ne s`accompagne pas de fracture ou de luxation résiduelle. Elle correspond pour Mayfield au grade lésionnel initial ou stade I de sa

classification [152]. En réalité si les mécanismes lésionnels n'étaient pas interrompus, les forces continueraient à progresser et seraient alors responsables d'une véritable luxation périlunaire du carpe associée probablement à une fracture.

Mais dans notre situation ( dissociation scapho-lunaire isolée), le traumatisme n'est pas suffisamment violent ou à haute énergie pour induire une luxation immédiate.

°° *La description des mécanismes lésionnels observée est la suivante :*

Le mécanisme le plus fréquemment retrouvé est une chute en avant sur le talon de la main qui entraîne une combinaison de mouvements élémentaires forcés sur le poignet : **HYPEREXTENSION, INCLINAISON CUBITALE, et PRONATION avec SUPINATION INTRACARPIENNE forcée. [148]**

D'autres mouvements ont été incriminés mais, ils sont plus rares :

- rattrapage d'une chute sur la main saisissant un objet fixe
- saut à la perche
- chute dur le coude [161]

L'effet de la compression intracarpienne par la chute est remplacé par celle de la tension des fléchisseurs.

Ces mécanismes lésionnels ont été confirmés par des études expérimentales et infirment les hypothèses de COCHRANE[41] qui pensait que la bascule en flexion du scaphoïde était secondaire à une chute sur le poignet en flexion.

°° *Répercussion des ces mouvements sur les ligaments et les os[39][88][94]*

### **LA SUPINATION INTRACARPIENNE :**

- Entraîne une désinsertion du pôle proximal du scaphoïde d'avant en arrière
- une ouverture de l'espace médiocarpien
- le capitatum se place en arrière du lunatum

### **L'HYPEREXTENSION :**

- entraîne une ouverture du ligament de Poirier qui correspond à une faiblesse ligamentaire antérieure au niveau lunocapitatum.
  - la sangle ligamentaire se tend
- En extension maximale, la sangle se tend de 10% ; au-delà elle se rompt progressivement [95]
- en avant, il y a tension du ligament radioscapulolunaire par la poussée du carpe en avant.
  - puis le couple scapho-lunaire se tord.
  - la concavité transversale du carpe diminue.

### **EN INCLINAISON CUBITALE :**

- le ligament radiotriquétral se tend
- le capitatum s'oriente entre l'interligne scapho-lunaire
- le scaphoïde se verticalise , il devient plus mobile
- il y a une ouverture de l'interligne scapho-lunaire antérieur du fait de la supination scaphoïdienne et de la pronation lunarienne
- on observe donc une double torsion scapho-lunaire verticale et horizontale qui entraîne la rupture du ligament scapho-lunaire qui commence par l'avant.

°° Spectre lésionnel de la dissociation scapho-lunaire :

On distingue trois grades lésionnels qui sont fonction :

- de l'importance de l'atteinte ligamentaire initiale,
- de la destruction progressive des structures ligamentaires restantes ( dépendante elle-même de l'activité physique du patient)
- et de l'anatomophysiologie du patient( laxité )

° **les instabilités statiques :**

Que l'on définit par la présence spontanée d'un diastasis scapho-lunaire sur les clichés radiographiques de face supérieur à 2 mm. Ce grade lésionnel correspond à une distension du ligament scapho-lunaire ou à une rupture complète ou partielle du LIOSL associée à des lésions ligamentaires extrinsèques expliquant les troubles cinétiques du scaphoïde et du lunatum qui persistent sur les clichés standards. A ce stade, la déchirure ligamentaires peut être immédiate suite à une chute violente et diagnostiquée rapidement (étant donnée le contexte traumatique) ou n' apparaît qu'au terme d'une évolution lente ( rupture en plusieurs temps du LIOSL ou rupture des structures ligamentaires restantes), le diagnostic n'étant alors porté qu'après plusieurs mois ou années d'évolution. (donc tardive par rapport à l'accident initial qui a fragilisé le ligament scapho-lunaire et l'a conduit à un processus de dégénérescence )

°**les instabilités dynamiques :**

Que l'on définit par la présence d'un diastasis scapho-lunaire supérieur à 2mm sur les clichés dynamiques uniquement(cliché poing serré en supination notamment ). Les clichés standards étant strictement normaux. Ce grade lésionnel est un grade lésionnel inférieur par rapport au stade statique, il peut correspondre également à une rupture du LIOSL complète ou partielle mais l'environnement ligamentaire extrinsèque est encore suffisamment résistant pour lutter contre les modifications pathologiques de la cinétique du scaphoïde et du lunatum.

Les patients présentant un grade lésionnel dynamique ne sont souvent symptomatiques qu'à l'effort. Seuls les tests dynamiques cliniques sont responsables de douleurs ou d'un ressaut.

Mais ces remarques sont à nuancer. Un travail récent effectué par **CRISCO J.** [ 54 ] a permis de montrer par des analyses biomécaniques que les poignets des patients porteurs de lésions ligamentaires scapho-lunaire (diagnostiquées par arthroscanner et confirmées par arthroscopie) présentaient une cinétique anormale par rapport à un poignet sain mais semblait peu différente de la cinétique de leur poignet controlatéral (asymptomatique).

L'étiologie de cette modification cinétique du poignet asymptomatique chez un patient porteur d'une lésion du LIOSL unilatérale n'est pas connue.

S'agit-il d'une adaptation du poignet controlatéral vis-à-vis du poignet pathologique ?

Ou s'agit-il des prémices de l'instabilité scapho-lunaire dite pré-radiographique qui évoluerait à bas bruit ?

Quoiqu'il en soit un poignet asymptomatique n'est pas systématiquement synonyme de sain si l'on en juge cette étude.

Ceci introduit le dernier grade lésionnel des instabilités scapho-lunaires :

#### ° **Les instabilités préradiographiques ou pré dynamiques**

Sont définies par l'absence de modifications radiographiques standards et dynamiques concernant l'interligne scapho-lunaire. Mais présence d'une destruction ligamentaire partielle ou complète du LIOSL à l'arthroscopie.

Ce grade correspond à une atteinte réelle du LIOSL mais qui ne s'accompagne pas de modification cinétique visible sur nos supports diagnostics habituels (radiographie).

Pourtant la lésion est bien réelle mais le problème se pose quant aux types de traitements proposés face à une telle lésion qui n'entraîne aucun retentissement majeur sur la cinétique

du carpe. De plus selon l'article de O'MEEGHAN[168], l'évolution arthrosique de ces poignets ne semble pas plus rapide qu'un poignet sain et ceci s'en entraîne de perte de force ou de mobilité.

Faut-il être préventif et éviter l'évolution vers un stade plus sévère en envisageant un geste opératoire ? Mais quel geste serait susceptible de prévenir et de ne pas aggraver ?

Ou faut-il observer une simple surveillance jusqu'à l'obtention d'un grade lésionnel plus sévère que l'on saurait traiter efficacement ? ( rentrant alors dans le cadre des traitements palliatifs)

°°Qu'observe-t-on sur les clichés radiographiques à un stade avancé des instabilités statiques et dynamiques : [186][188][146]

-le *lunatum* est en *DISI* (flexion dorsale)

-le *capitatum* est *translaté en arrière* du radius et en arrière du lunatum

-le *scaphoïde* *bascule en flexion palmaire*

-il existe un *diastasis scapho-lunaire* pathologique supérieur à 2mm

-on observe un effondrement ou *collapsus médiocarpien* ou déformation en zigzag de l'interligne médiocarpien.

## VII. 1. 2. La dissociation scapho-lunaire dan le cadre des luxations périlunaires

Les luxations même réduites peuvent conduire à un niveau lésionnel ligamentaire non négligeable qui peut entraîner une instabilité résiduelle. [149][162][62] Il s'agit souvent de



lésions ligamentaires ignorées ou non diagnostiquées dans le contexte de luxation. Le diagnostic de ces instabilités ligamentaire résiduelles est souvent tardif. Ce n'est qu'à l'occasion d'un traumatisme banal ou d'une sollicitation excessive du poignet que la symptomatologie douloureuse réapparaît et conduit le patient à consulter.

C'est MAYFIELD et WAGNER[152] qui ont introduit la notion d'instabilité périlunaire progressive et ont pu expliquer les lésions ligamentaires nécessaires à l'apparition d'une luxation complète du lunatum.

Le mécanisme principal responsable des luxations périlunaires est une hyperextension du poignet secondaire à un traumatisme à haute énergie.

**Cette hyperextension s'accompagne d'une inclinaison cubitale et de la supination de la deuxième rangée sur la première.** [Figure 31][66]

Les contraintes exercées sur les formations ostéoligamentaires sont telles que leur capacité de résistance est dépassée. La progression du traumatisme s'arrêtera là où toute l'énergie de la rupture se sera dissipée.

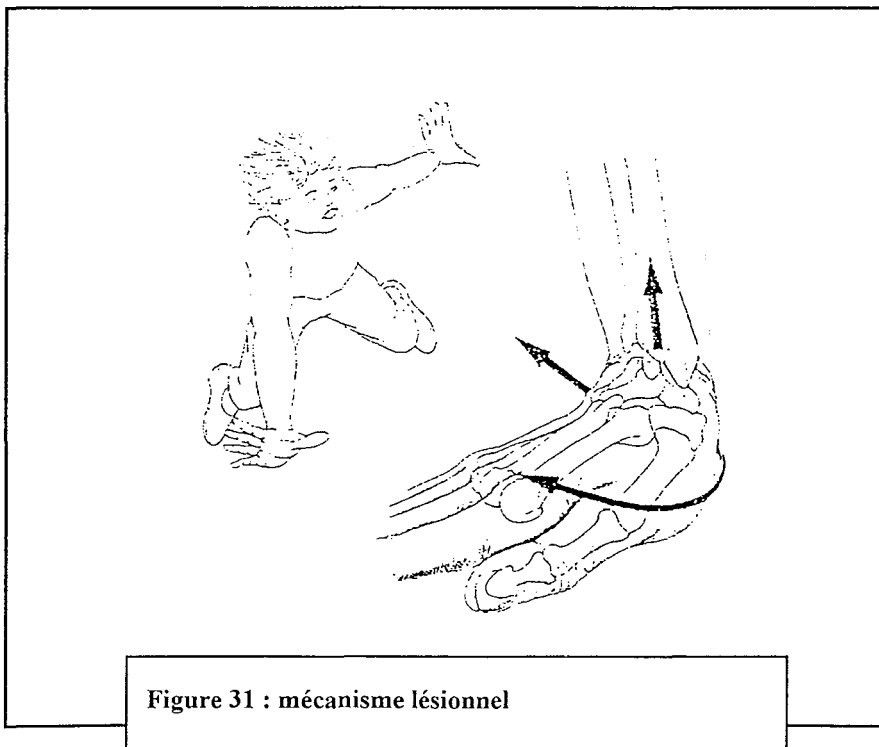


Figure 31 : mécanisme lésionnel

Le cheminement lésionnel qui conduit à la luxation complète du lunatum est le suivant pour MAYFIELD :

Quatre stades sont décrits dans cette classification : [FIGURE 32]

**-stade I : instabilité scapho-lunaire**, stade initial de la dislocation périlunaire caractérisé par lésion du ligament scapho-lunaire. Les deux os représentés par le lunatum et le scaphoïde se désolidarisent ( Le scaphoïde s'horizontalise et le lunatum part en direction inverse, sa face inférieure regardant vers l'arrière. Le capitatum est translaté en arrière du radius, restant parallèle à son grand axe. Il existe un diastasis scapho-lunaire.) . Il en résulte une instabilité scapho-lunaire dissociative du carpe. [152]

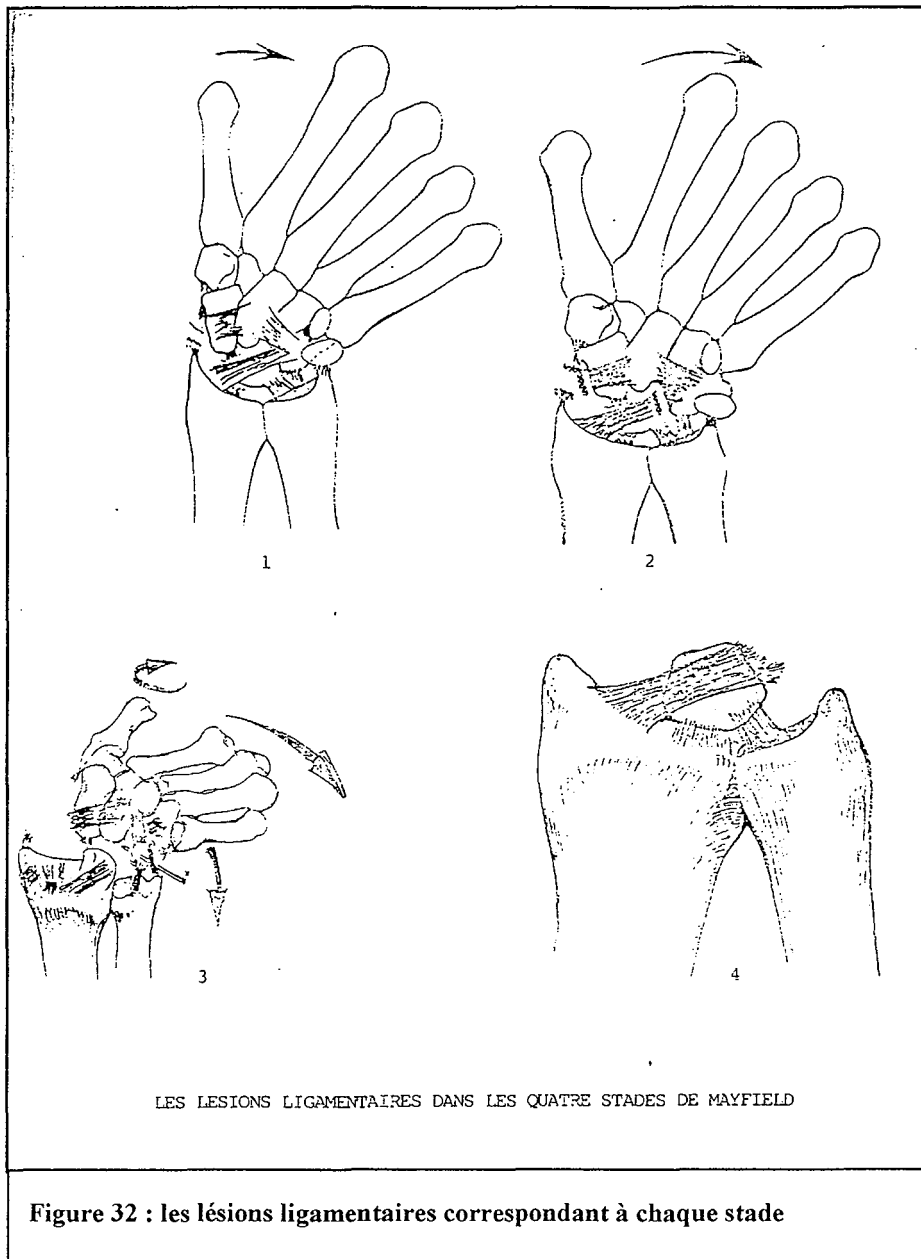
**-stade II** : le capitatum et le scaphoïde se dissocient du lunatum.

**-stade III** : les forces lésionnelles progressant, le ligament triquetrolunaire est lésé à son tour

**-stade IV** : on observe une luxation périlunaire dorsal complète du carpe

**La lésion isolée du faisceau antérieur du ligament scapho-lunaire survient avant le stade I.**

**En fait, le stade I est soit une phase débutante de la dislocation périlunaire, soit une séquelle de dislocation plus avancée (stade II, III, IV ) pour MAYFIELD.**



°Lors d'une chute en Hyperextension du poignet dépassant 95°, aux lésions ligamentaires s'ajoute une fracture du scaphoïde. [87]

°Des *mécanismes de compression arrachement* sont responsables

- de tassements osseux,
- de désolidarisation des os du carpe entre eux dans les rangées longitudinales et transversales,
- des lésions du radius, du cubitus ou de la radiocubitale inférieure. [44]

°Selon *l'inclinaison du poignet, les lignes de forces passent par des endroits différents notamment dans des zones de faiblesse.*

D'après JOHNSON et ZILCH [95][figure 33], il existerait deux lignes de force :

- une à grande circonférence
- une à petite circonférence

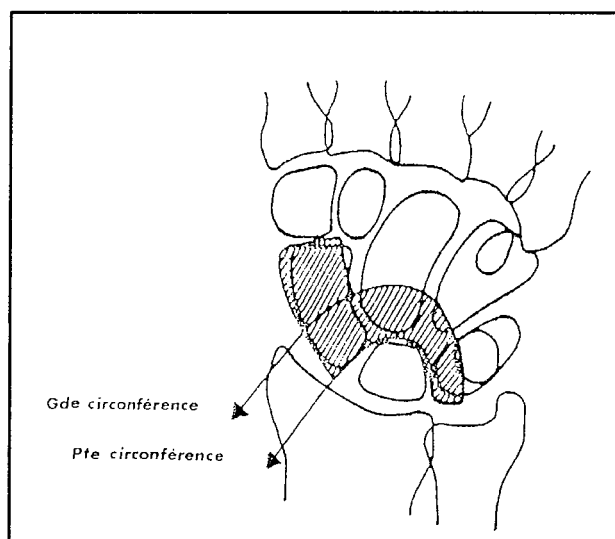


Figure 33 : les deux circonférences de JOHNSON et ZILCH

-La petite circonférence débute dans l'articulation scapho-lunaire puis se poursuit dans l'espace capitolunaire pour aboutir dans l'espace triquérolunaire.

-La grande circonférence débute dans la styloïde radiale se poursuit au col du scaphoïde puis au col du capitatum, au triquetrum et se termine dans la styloïde cubitale.

Il semblerait que les fractures surviennent plutôt sur des poignets « serrés » et les luxations sur des tableaux inverses.

A une lésion ligamentaire peuvent donc s'ajouter des lésions osseuses voire des lésions cartilagineuses. Si l'arthrose peut se développer, en l'absence de toute lésion osseuse ou cartilagineuse initiale; la présence d'une chondrite ou d'une séquelle fracturaire accélère le processus arthrogène.

°Le cheminement des lignes de forces est le suivant : lorsque le points d'impact se situe sur le versant hypothénarien, les lésions retrouvées débutent du côté lunotriquétral puis cheminent en sens inverse et se terminent dans l'espace scapho-lunaire qui sera disjoint ou non.

### **VI. 1. 3. Etudes expérimentales de la section du ligament SCAPHO-LUNAIRE**

° **BERGER** a publié deux études sur le ligament interosseux scapholunaire en 1982 et 1996.

[17][22]

Il a mesuré à l'aide d'un digitaliseur sonore les mouvements des os dans les trois dimensions, avec étude simultanée :

-de la mobilité et de la rotation angulaire du scaphoïde

-de la mobilité et de la rotation angulaire du lunatum dans les plans frontaux, sagittaux et dans le plan transversal en rotation du carpe.

Ses conclusions sont les suivantes :

-La section isolée du ligament scapho-lunaire ne peut entraîner à elle seule des conséquences importantes sur la stabilité globale du carpe et ne peut pas être responsable d'instabilité majeure. Il confirme par ses conclusions celles de MAYFIELD[148][150] et de TALEISNIK[212] qui pensent tous deux que la stabilité scapho-lunaire est réalisée par le ligament radioscap hocapital.

-Comme HOWARD et DOBYNS, il pense qu'il est nécessaire d'avoir une rupture associée des ligaments radiocarpiens pour avoir une instabilité scapho-lunaire franche.

° **RUBY et LINSCHIED** en 1987[179], ont étudié le comportement du lunatum et du scaphoïde après section complète ou partielle du ligament scapho-lunaire sur des cadavres frais.

Leurs conclusions sont les suivantes :

-La section du ligament scapho-lunaire entraîne une modification de la cinétique entre ces deux os.

-La section de la portion dorsale du ligament scapho-lunaire suffit à entraîner une modification de la cinétique.

-De plus pour eux, contrairement à BERGER, la présence du ligament radioscap hocapital ne prévient pas la subluxation dorsale du pôle proximal du scaphoïde quand le ligament scapho-lunaire est rompu entièrement.

°**MEADE en 1990**[156], a étudié les conséquences sur l'analyse radiologique des sections ligamentaires sélectives de certains ligaments du carpe.

Il conclut :

-que la hauteur carpienne, le rapport de distance ulno carpien et les angles radiolunaire et capitulunaire varient de façon non significative avec une section ligamentaire.

-De même l'espace scapho-lunaire reste autour de 3mm et l'angle scapho-lunaire autour de 70° dans les limites de la normale, même après la section de ligaments importants comme le ligament scapho-lunaire, le ligament radioscapocapital ou le ligament radioscapolunaire.

Alors que pour **BLEVENS**[30], la distance scapholunaire atteint 5,8 mm lors de la section du ligament scapholunaire isolé.

-il insiste sur la mesure de l'intervalle radioscapoïdien, qui augmente de façon significative lors de la section des ligaments radioscapocapital et radioscapolunaire, mais qui en revanche reste intact en cas de section du ligament scapho-lunaire.

°**BOABIGHI et KUHLMANN**[31] en 1993, ont étudié sur 22 cadavres frais l'anatomie, l'histologie et le comportement biomécanique du pôle proximal et distal du scaphoïde. L'étude histologique s'est effectuée par une analyse sous microscope du ligament scapho-lunaire après sa dissection et sa coloration par de l'hématoxyline et de l'éosine.

L'étude biomécanique a été réalisée par deux méthodes : une méthode analytique et une méthode in-vivo. La méthode analytique a consistée à soumettre le ligament scapho-lunaire à un étirement progressif ( 2mm par minute ) jusqu'à la rupture par une machine INSTRON 1185. Cette méthode a permis d'établir plusieurs mesures comme la force de rupture, le module de YOUNG ou module d'élasticité.

La méthode in-vivo a permis d'examiner le comportement du ligament scapho-lunaire soumis à des mouvements reproduisant les conditions physiologiques de flexion extension, inclinaison cubitale et radiale du poignet jusqu'à la rupture du ligament. Grâce à une source lumineuse projetée du scaphoïde sur une feuille de papier, l'analyse rotatoire du scaphoïde a pu être étudiée.

Leurs conclusions sont les suivantes :

-le ligament scapho-lunaire est de moitié moins puissant que le complexe ligamentaire distal du scaphoïde. En extension du poignet, la rupture du complexe ligamentaire du scaphoïde permet au scaphoïde de s'horizontaliser, de ce fait les forces sont transmises au ligament scapho-lunaire.

-la rupture du ligament scapholunaire résulte de la lésion de ce complexe ligamentaire.

-donc cette étude, établit le rôle fondamental du complexe ligamentaire scaphotrapézoïdien dans la prévention de l'horizontalisation du scaphoïde.

-pour lui le ligament scapho-lunaire, ne joue plus un rôle aussi important, lors des mouvements normaux du poignet. Ceci contraste avec l'étude de LANDSMEER en 1964[130] qui considérait le ligament scapho-lunaire comme le pilier de la stabilité du scaphoïde.

-pour ces deux auteurs, l'instabilité scapho-lunaire doit être traitée par la réparation du ligament scapho-lunaire et du complexe scaphoïdien distal.

°SHORT[200] en 1995 montre exactement le contraire de ce qu'affirmait BERGER.



Pour lui, la section du ligament scapho-lunaire isolé entraîne des perturbations dans la statique globale du carpe. De même, des variations de pressions peuvent être observées et étudiées.

SHORT et WERNER[201] dans une étude récente en 2002, ont étudié les effets de la section du ligament scapho-lunaire, radioscapocapitate et scaphotrapézial sur la cinématique du scaphoïde et du lunatum.

Leurs conclusions sont les suivantes :

-la section isolée du ligament scapho-lunaire conduit à une modification de la cinétique du couple scapho-lunaire en flexion et extension mais pas en inclinaison cubitale et radiale.

-la section du ligament scapho-lunaire et du complexe ligamentaire trapézien n'entraîne aucune modification.

-en revanche la section des trois ligaments (scapho-lunaire, complexe trapézien et radioscapocapitate) modifie la cinétique des deux os en inclinaison radiale et cubitale.

-d'autre part, la section des trois ligaments suivie d'un cycle de mouvements, obtient une modification de la cinétique entre les deux os par un effet additionnel dans les mouvements de flexion extension mais pas en inclinaison.

-les cycles de mouvements semblent avoir un effet délétère sur la cinématique du carpe après section ligamentaire.

-Pour ces auteurs, le ligament scapho-lunaire semble le ligament principal de la stabilité du carpe entre scaphoïde et lunatum.

-de plus, le gap scapho-lunaire augmente d'autant plus que le nombre de ligaments lésés augmente.

°TANG en 97[214] a étudié les conséquences de la section du ligament scapho-lunaire sur l'excursion tendineuse et la modification des centres de rotation autour du scaphoïde.

Leurs conclusions sont les suivantes :

-l'excursion de l'extenseur radial du carpe long et de l'extenseur radial du carpe court augmentent significativement lorsque le ligament scapho-lunaire est sectionné et lors des mouvements de flexion extension.

-pour le fléchisseur radial du carpe, son excursion augmente significativement pendant les mouvements d'inclinaison cubitale et d'extension du poignet après section du ligament scapho-lunaire.

-le changement d'excursion des tendons autour du scaphoïde implique que la position du scaphoïde est altérée par la section ligamentaire.

°KAUER [115]est un des seuls auteurs à ne pas adhérer à ces études ligamentaires. Pour lui les études de la section sélective des ligaments carpe ne peuvent rendre compte de la réalité du rôle de ces ligaments. Il considère que l'ensemble des plans ligamentaires dorsaux et palmaires fonctionne en synergie avec les muscles responsables des forces et des contraintes.

Au terme de l'exposé de ces différentes études cadavériques il est difficile de conclure. Aux vues des multiples contradictions, l'incertitude quant à l'étiopathogénie de l'instabilité dissociative scapho-lunaire persiste. En revanche, si l'ordre séquentiel des lésions ligamentaires varie, si les sites de lésions ligamentaires varient également dans ces études, il semblerait que ces auteurs s'accordent à penser que la section isolée du LIOSL partielle ou complète ne peut être seule responsable de l'instabilité dissociative scapho-lunaire. Plusieurs

ligaments tels que : le complexe scaphotrapézoïdien, le ligament radioscapocapital, radioscapolunaire préservent, en partie semble-t-il, la cinétique du scaphoïde. Mais, on ne sait pas dans quelle proportion ils interviennent. Existe-t-il un ordre de rupture ligamentaire ? Sont-ils les seuls ligaments responsables ? Nous ne connaissons pas aujourd'hui de façon formelle quelles associations ligamentaires sont requises pour provoquer une instabilité scapho-lunaire dissociative.

La lésion de ces ligaments est-elle nécessaire à la genèse de l'instabilité scapho-lunaire naturelle ?

La validité de ces études ne reste qu'imparfaite puisque des études cadavériques ne peuvent reproduire les phénomènes qui se produisent in-vivo :

° D'une part, le matériel ligamentaire (tissu mort) ne se comporte sûrement pas de la même façon qu'un tissu vivant dans son environnement naturel.

° Les sections ligamentaires séquentielles (ordre de section, choix des sites, type de section (en un temps dans ces études) ne reproduisent pas les séquences lésionnelles naturelles, notamment les ruptures en plusieurs temps observées en clinique. Il y a vraisemblablement des stades de gravité différents au sein de l'entité dissociation scapho-lunaire qui dépendent du type de lésion ligamentaire présent, de l'atténuation progressive des structures ligamentaires restantes (notamment dans les ruptures en plusieurs temps), de la laxité ligamentaire native du patient.

Ces études ne fournissent donc qu'une idée approximative des phénomènes qui se produisent in-vivo. Elles ne permettent pas d'affirmer l'étiopathogénie précise des instabilités scapholunaires dissociatives. La pratique clinique n'a pas permis, elle non plus, d'apporter une réponse univoque définitive à cette question. Comme nous le verrons plus loin, l'étude

précise du LIOSL est possible (arthroscanner, arthroscopie), il n'en est pas encore de même des ligaments extrinsèques, dont l'étude en imagerie est encore difficile.

#### **VI. 1. 4. Evolution arthrogène de l'instabilité scapholunaire.**

L'évolution de l'instabilité scapho-lunaire non traitée se fait par le passage à la chronicité des lésions et l'apparition de l'arthrose [12][123][126]. L'entrée dans le spectre lésionnel peut se faire à n'importe quel niveau selon la gravité des lésions ligamentaires.

Il n'y a pas de guérison spontanée.

Selon WATSON[233][235], la dégradation ostéochondrale arthrosique du poignet provient de l'anatomie et de la disposition du scaphoïde dans le poignet.

La surface articulaire ovale du scaphoïde en regard d'une fossette radulaire elliptique confère une certaine incongruence et ceci d'autant plus qu'existe une instabilité interosseuse entre le scaphoïde et le lunatum.

Les séquences lésionnelles sont les suivantes : [233]

- **STADE 1** : l'arthrose touche en premier la portion la plus radiale de l'articulation radioscapoïdienne ( styloïde radiale )
- **STADE 2** : puis l'ensemble de l'articulation radioscapoïdienne est touché et l'arthrose progresse vers l'articulation capitulunaire. L'articulation radiolunaire est longtemps épargnée en raison de la forme de la fossette lunaire qui est sphérique.
- **STADE 3** : l'articulation radioscapoïdienne, scaphocapitale et lunocapitale sont détruites.

Quand ces lésions sont fixées on parle de : SCLAC WRIST ( scapholunate advance collapse). L'évolution vers l'arthrose s'effectue irrémédiablement sur 5 à 15 ans si l'évolution des lésions ligamentaires n'est pas interrompue avant[233][194]. La vitesse d'évolution est d'autant plus rapide que les lésions ligamentaires initiales sont sévères et que le patient sollicite davantage ce dernier. Il s'accompagne le plus souvent d'une diminution de hauteur du carpe associée à une déviation ulnaire du lunatum qui explique le conflit ulno-carpien vu chez un certain nombre de patients.

L'évolution vers le SCLAC WRIST est généralement précédée d'une phase de cédation des symptômes douloureux notamment dans les instabilités dynamiques, même en l'absence de traitement.

Selon WATSON 55% des cas sont découverts au stade de SLAC WRIST sans symptôme préalable. Et c'est un traumatisme récent, le plus souvent peu violent qui conduit le patient à consulter et à mettre en évidence des lésions anciennes sous-estimées. On peut évoquer ici, les ruptures en plusieurs temps qui évoluent à bas bruit.

Secondaire à un épisode traumatique, les instabilités scapho-lunaire évoluant en SLAC sont généralement unilatérales. Pourtant une atteinte bilatérale est possible. [147 ]

## **VI. 2. DIAGNOSTIC**

### **VI. 2. 1. Diagnostic clinique[181] [182] [111]**

Le mécanisme du traumatisme entraînant une instabilité scapho-lunaire associe hyperextension appuyée sur le poignet, supination intracarpienne et adduction(ou inclinaison cubitale). Mais cette description n'est en réalité que très théorique. En effet, les

descriptions du patient quant aux mécanismes en cause et la violence de l'accident sont, en général, hautement imprécises et ne constituent pas un argument diagnostique.

Le diagnostic doit être effectué dans les 4 à 6 premières semaines pour pouvoir envisager une réparation ligamentaire directe. Mais, la plupart du temps le diagnostic est tardif et rarement fait en urgence. C'est à la phase séquellaire que très souvent le diagnostic est posé. [204]

Il convient donc **de distinguer les lésions fraîches des lésions chroniques**. Les conditions diagnostiques sont très différentes. [242]

Les lésions fraîches se diagnostiquent dans le cadre de l'urgence. Mais les fractures associées priment souvent sur le tableau clinique. Ces poignets sont en général dépourvus d'arthrose contrairement aux poignets chroniques.

### *§§ Cliniques des lésions fraîches scapholunaires*

L'examen clinique est pauvre. Il révèle **un œdème, un empâtement de la face dorsale** du poignet. Le patient se plaint d'une impotence fonctionnelle douloureuse.

Les points douloureux électifs sont représentés par la tabatière anatomique, l'interligne médiocarpien et la base du premier métacarpien. Souvent une **douleur élective centrée sur l'interligne scapho-lunaire** est mentionnée par les patients.

Mais le plus souvent la douleur est diffuse, et la mobilité est limitée dans tous les secteurs.

### *§§ Clinique des lésions chroniques scapho-lunaires[159][222][122]*

L'interrogatoire retrouve une notion de chute sur le poignet sans prise en charge thérapeutique adaptée.

La mobilité du poignet est **limitée en actif et en passif** et s'accompagne de douleurs invalidantes.

La mobilité est surtout douloureuse **en inclinaison radiale et flexion palmaire**.

La force est constamment diminuée. Le patient décrit fréquemment des sensations de lâchage d'objets.

**Les points douloureux électifs sont l'interligne scapho-lunaire et la tabatière anatomique.**

*L'examen du poignet* permet d'affiner le diagnostic. Mais c'est surtout la concordance entre les symptômes et les signes physiques qui argumentent ce diagnostic. [142]

L'examen du poignet s'effectue de la façon suivante :

L'examineur se place en face du patient qui a le coude appuyé sur la table, l'avant-bras vertical.

Le patient effectue d'abord des mouvements de flexion-extension et d'inclinaison latérale, il lui arrive alors de pouvoir **reproduire un ressaut** (le ressaut traduit un brusque passage d'une position de VISI en tiroir antérieur à une position de DISI en tiroir postérieur. En flexion, le ressaut traduit la pénétration du capitatum dans l'intervalle créé par la dissociation scapho-lunaire ou la subluxation du scaphoïde par rapport au auvent radial. En inclinaison cubitale, le craquement et le ressaut traduisent le désaccouplage du scaphoïde et du lunatum).

Puis l'examineur refait faire au poignet les mêmes mouvements en compression. On peut ainsi localiser le ressaut qui est audible, palpable, mais qui n'a de valeur que s'il est douloureux. Ce ressaut et ce claquement sont très importants.

L'avant-bras étant dans la même position, l'interligne scapho-unaire peut être repéré à la face dorsale du poignet en flexion sous les tendons radiaux.

La recherche d'une instabilité s'effectue par la réalisation de manœuvres spécifiques :

**-test de WATSON**

**-test du BALLOTEMENT**

**-le scaphoid lift test**

*\*Le test du ballotement*

Consiste à mettre en évidence des mouvements anormaux entre le scaphoïde et le lunatum pour déceler une laxité entre les deux os. D'une main l'examineur maintient entre le pouce et l'index le scaphoïde, le lunatum est maintenu de la même façon par l'autre main. L'examineur imprime de petits mouvements de sens contraire. L'appréciation d'une véritable laxité reste difficile car l'articulation scapho-lunaire possède une grande amplitude de mouvements.

*\*Le test de WATSON[figure34]*

L'index et le pouce de l'examineur sont placés respectivement sur les faces dorsales et palmaires du scaphoïde. Une pression ferme est appliquée sur la face palmaire tandis que le poignet est placé en inclinaison cubitale.

La manœuvre consiste à reproduire la subluxation rotatoire du pôle proximal du scaphoïde. La manœuvre de WATSON s'accompagne alors d'une douleur et d'un ressaut. Une simple



distension scapho-lunaire ou une rupture partielle rendent la manœuvre douloureuse mais sans ressaut.

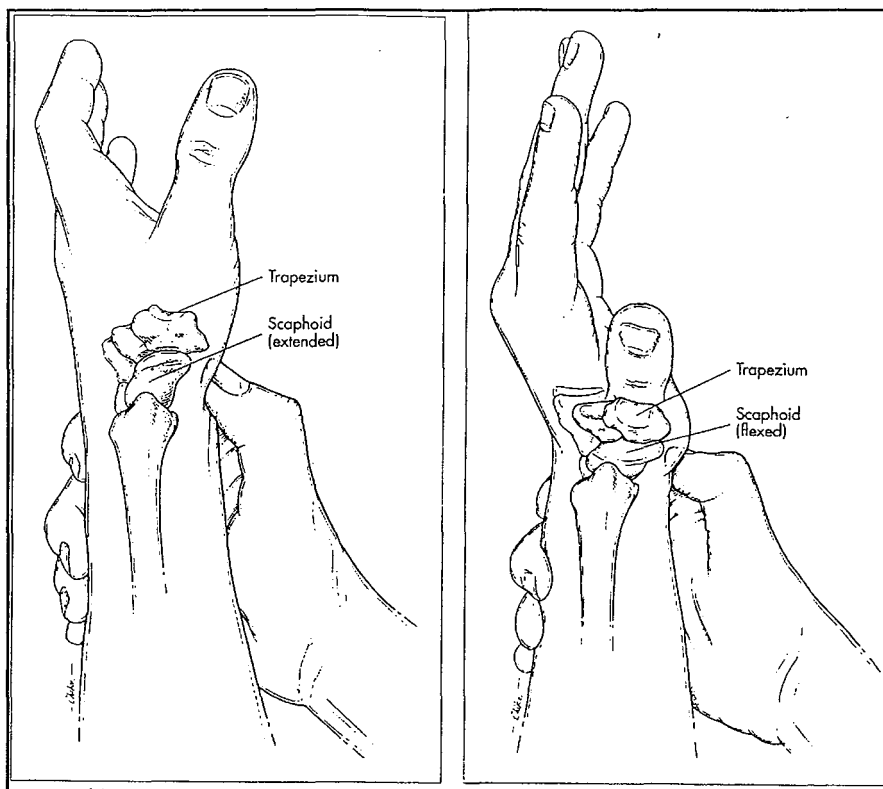
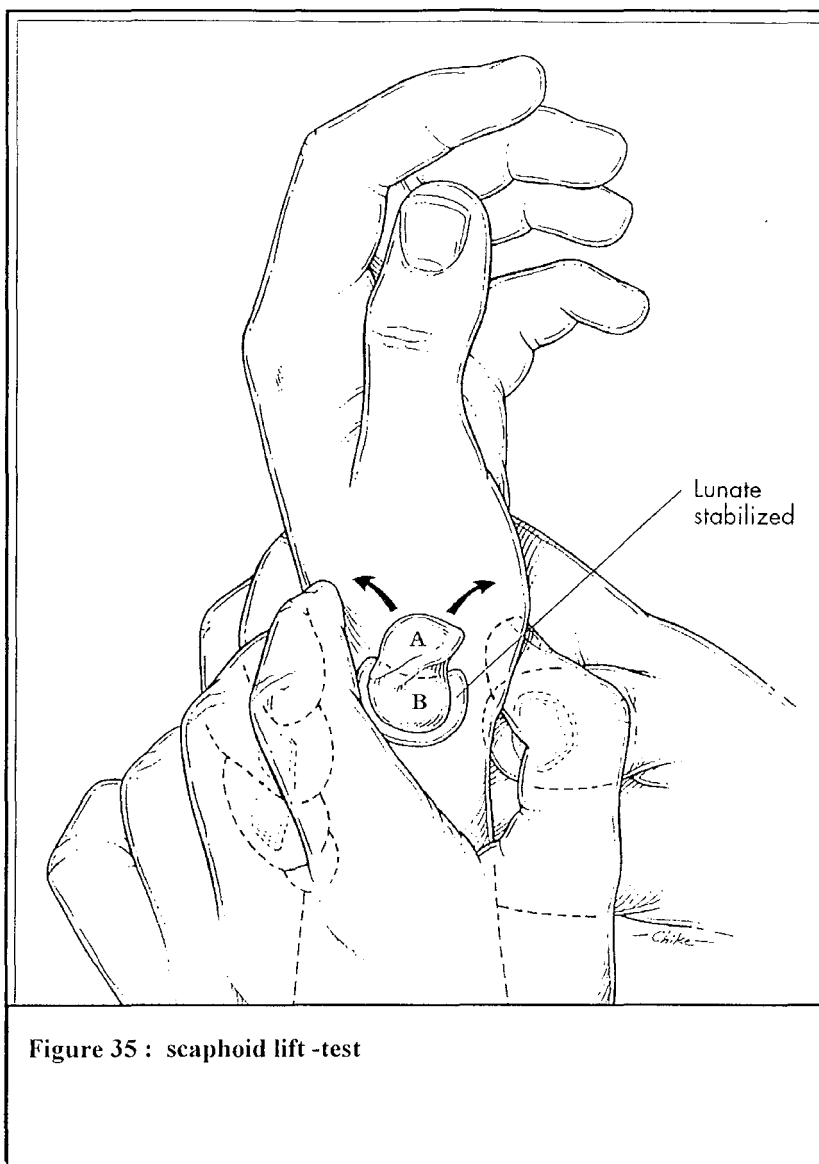


Figure 34 : test de Watson (shift test)

\*DOBYNS utilise un troisième test le SCAPHOID LIFT TEST[50]figure 35]

Le pouce et l'index droit de l'examineur maintiennent le scaphoïde et le pouce et l'index gauche le lunatum. L'examineur tente de mobiliser le scaphoïde par rapport au lunatum. Si ce test reproduit la douleur du patient ou s'il met en évidence une instabilité, il est considéré comme positif.



**Figure 35 : scaphoid lift -test**

Aucun de ces tests n'est ni nécessaire ni suffisant pour confirmer le diagnostic. En revanche, ils apportent un argument supplémentaire pour étayer le diagnostic lorsqu'ils sont positifs.

Tous les tests « dynamiques » sont surtout dédiés au diagnostic des instabilités « dynamiques » : Mais une fois le scaphoïde fixé dans sa nouvelle position de flexion palmaire, tout ressaut peut disparaître. Ces tests sont alors négatifs mais n'éliminent pas le diagnostic. Ils n'ont aucune valeur pronostic.

## **VI. 2. 2. Le diagnostic radiologique[142][33][89]**

Pour autoriser une analyse fiable et comparable d'un examen à l'autre, il est nécessaire de toujours obtenir des *clichés en position neutre de prosupination* . Le troisième métacarpien étant alors dans l'alignement du radius dans le plan frontal et sagittal. Le degré neutre de prosupination de l'avant-bras sera le même pour la prise du cliché de face et de profil.

Les cliché radiologiques utiles pour une analyse d'une entorse scapho-lunaire sont les suivants :

- clichés statiques de FACE et de PROFIL du poignet
- clichés dynamiques en inclinaison radiale, inclinaison cubital et supination poing fermé.

### **§§ RADIOGRAPHIES STANDARDS POIGNET SAIN**

#### **°CLICHES STATIQUES[185][187][188]**

\*\*de FACE [85] en prosupination neutre, les critères standards attestant que la radiographie est bien de face et en prosupination neutre sont les suivants :

- la styloïde cubitale doit se trouver dans le prolongement du bord interne de l'os
- le massif cunéen externe doit être net, sans double contour
- l'articulation radio-cubitale inférieure est parfaitement visible et il ne doit pas y avoir de superposition entre le radius et le cubitus.
- les espaces intermétacarpiens sont presque semblables.

Sur les clichés de face, GILULA en 1979[90][91] propose l'analyse de plusieurs critères dont l'interruption implique une atteinte ostéoligamentaire .

*-Le tracé des lignes dites de GILULA[172] qui définissent les relations des os entre eux. L'arc 1 est tracé le long de la partie proximale convexe du scaphoïde, du lunatum et du triquétrum. L'arc 2 souligne les courbures concaves distales de ces os. L'arc 3 est tracé sur la surface convexe, créée par le capitatum et l'hamatum .*

*-la largeur et la symétrie des espaces articulaires*

*-l'image normale de chaque os.*

**LE SCAPHOÏDE** est vu dans une position de légère flexion palmaire

**LE LUNATUM** présente une forme trapézoïdale, et est là cheval sur la projection distale de l'articulation radio-cubitale inférieure[230]

**LE TRIQUETRUM** est bien aligné avec la facette interne de l'os crochu mais sans qu'il se produise un chevauchement excessif au niveau de l'articulation hamatotriquétrale.

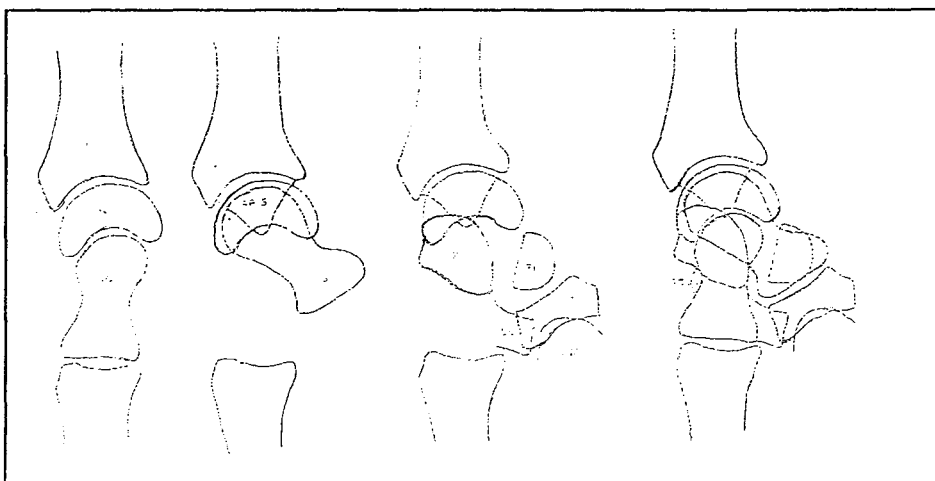


Figure 36 : superposition des différents os du carpe sur une radiographie de PROFIL

Mesures classiques réalisés sur les clichés de face : [figure 37]

° Ceux explorant le couple scapho-lunaire sont représentés par l'espace scapho-lunaire et la hauteur du carpe.

*-espace scapho-lunaire* ( $\leq$  ou  $=$  2mm)

*-la hauteur du carpe* (mesurée selon les indices de YOUM ET MAC MURTRY :  $L2/L1 = 0,54 \pm 0,03$ )

*-l'inclinaison radiale* (normalité  $22^\circ$ )

*-la longueur radiale* (9mm) correspondant à la hauteur entre les lignes horizontales tracées perpendiculairement à l'axe du radius et passant par la pointe de la styloïde radiale et le bord interne de la glène radiale.

*-la distance cubitocarpienne* ( $L3/L1 = 0,30 \pm 0,03$ )

*-l'indice radiocubital inférieur* (RCI  $= -0,05$ ). En supination la tête cubitale est proximale, en pronation la tête cubitale est distale.

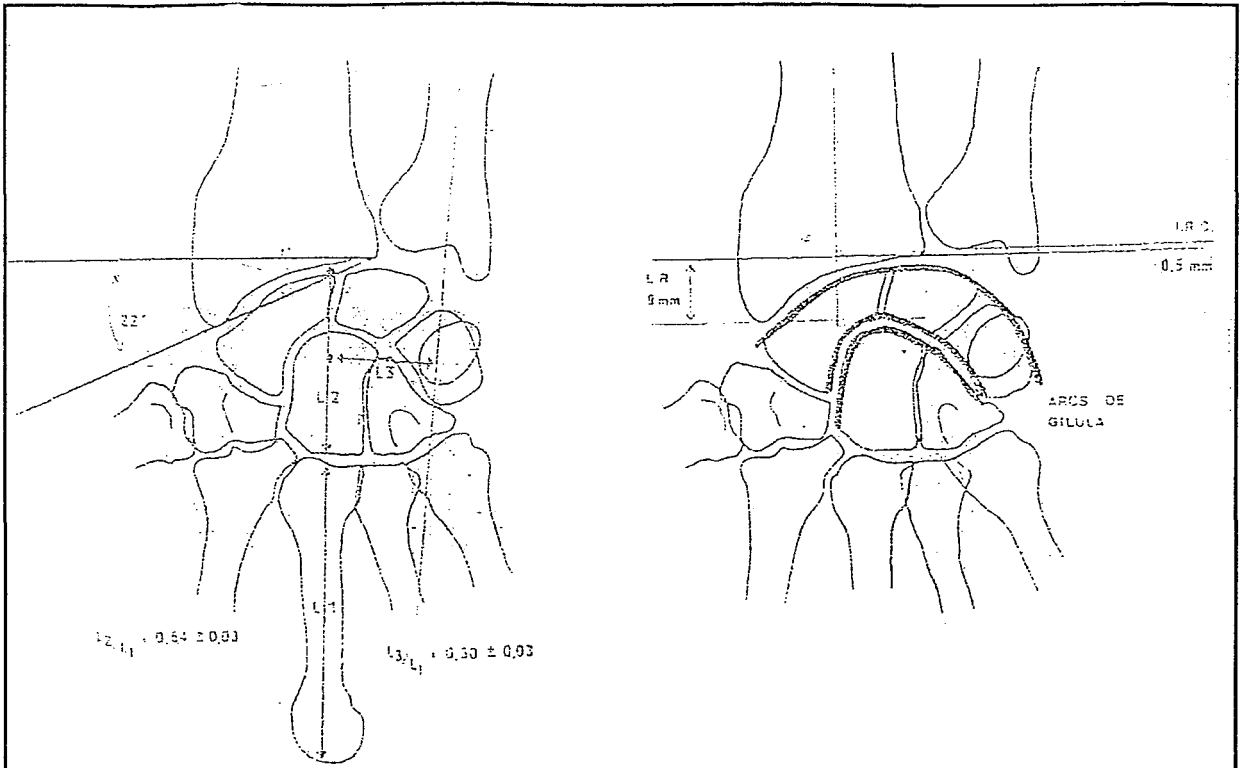


Figure 37: les mesures radiographiques envisagées sur les clichés de face

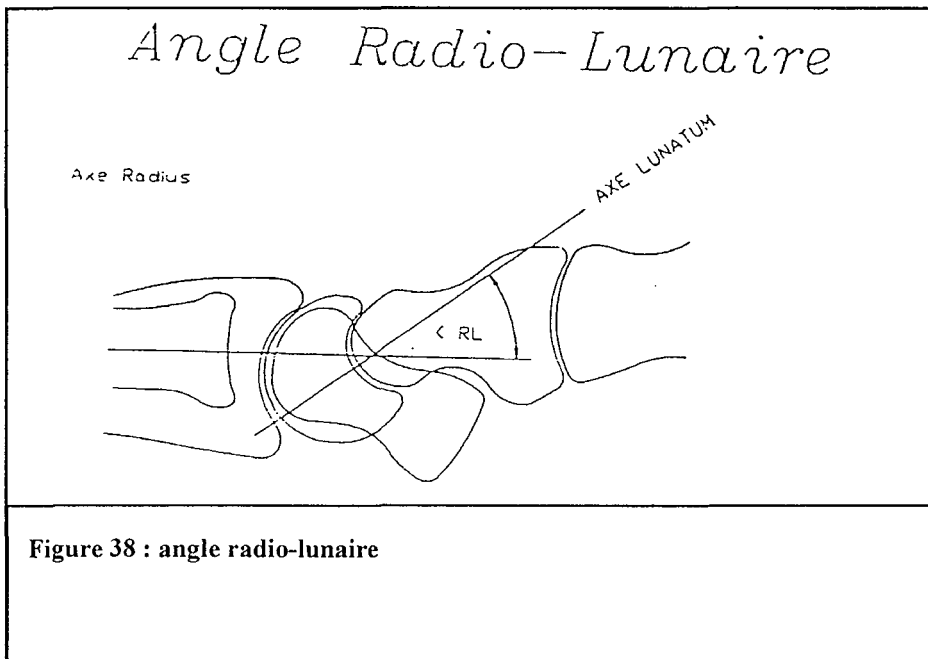
**\*\*de PROFIL[43]**

La position standard du cliché de profil est effectuée en position neutre de prosupination de l'avant-bras.

Le patient porte son bras en adduction, coude fléchi de 90°, et place son poignet en position de profil strict. Il faut comme le proposait MEYRUEIS[159] éviter toute composante de flexion extension. En position neutre de prosupination, la styloïde cubitale se projette à la moitié de l'extrémité inférieure articulaire du radius.

Mesures classiques réalisées sur les clichés de profil : [80][133][163][80]

-*détermination de l'axe du radius et des os du carpe : angle radiolunaire*[figure 38] : angle qui est déterminé par l'intersection de l'axe du lunatum avec l'axe du radius. Il classique d'admettre que les axes radiographiques du radius, du lunatum du capitatum et du 3<sup>E</sup> métacarpien sont coaxiaux sur les clichés en profil strict et en position neutre[figure 36]. Pourtant, SARRAFIAN[184] a décrit que le lunatum présentait, plus fréquemment, une flexion palmaire de 11,8°. Dans la plupart des cas, le capitatum se trouve en position de flexion dorsale par rapport au lunatum. Sa normale se situe entre 15° de flexion et 20° d'extension.

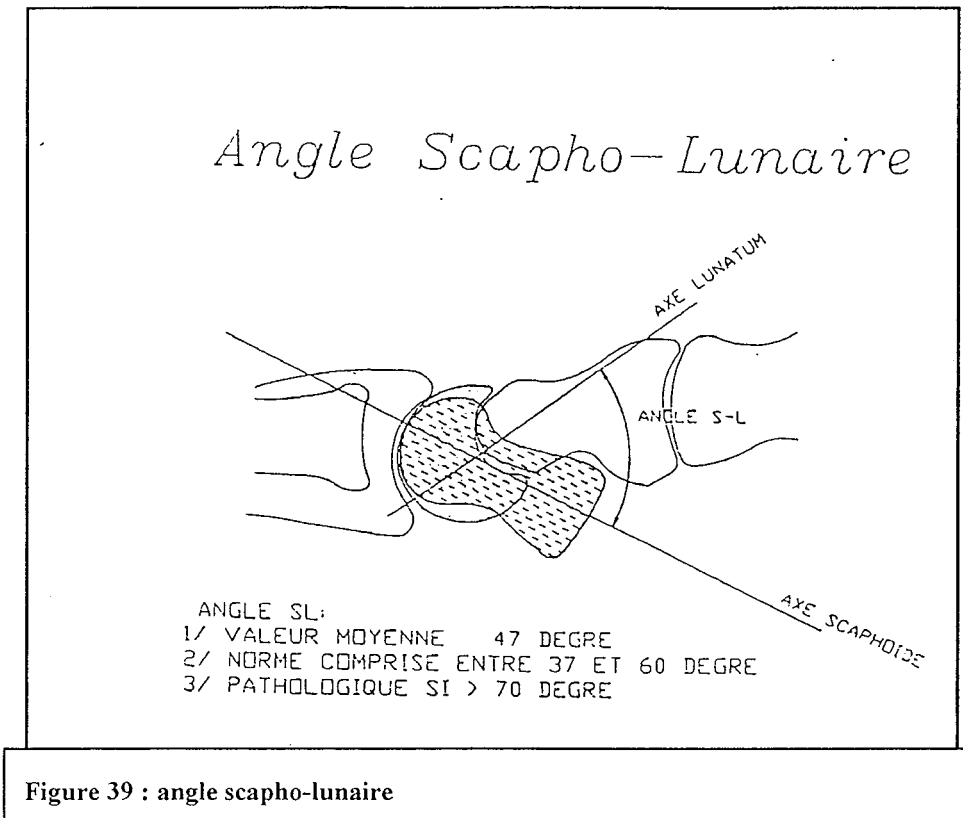


**Figure 38 : angle radio-lunaire**

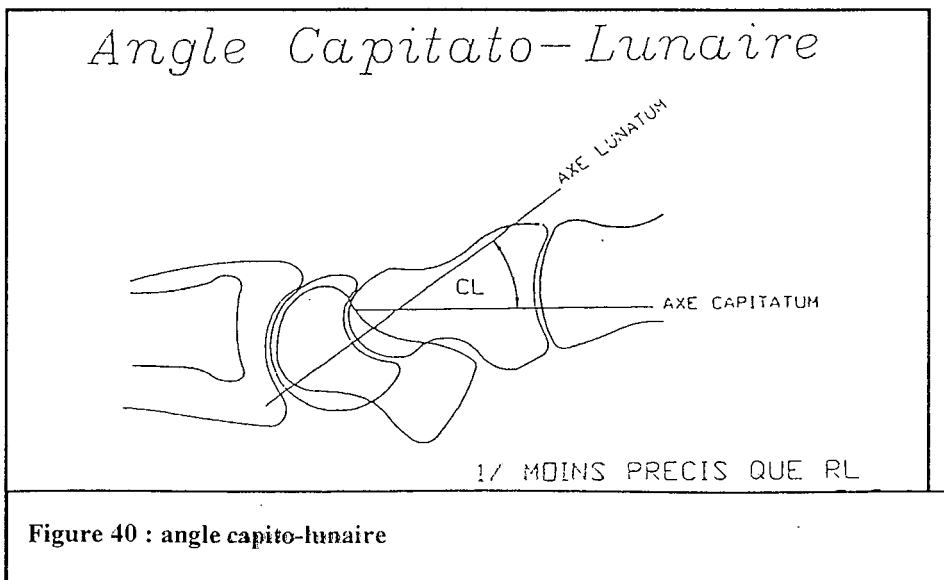
-*l'angle radioscaphoïdien* est en moyenne de 58°.

-*l'angle scapho-lunaire*[figure39] est l'angle essentiel dans la recherche d'instabilité post-traumatique du carpe. Sa valeur moyenne est de 47°(30°-60°) selon LINSCHIED et DOBYNS. Pour eux, un angle scapholunaire supérieur à 70° est pathologique et signe une dissociation scapholunaire avec une dorsiflexion du lunatum ou DISI. De même, un angle

scapholunaire inférieur à  $30^\circ$  est également pathologique mais signe une instabilité du carpe en flexion palmaire ou VISI.



-l'angle capitolaire[figure40], une angulation supérieure à  $20^\circ$  est suspecte d'instabilité du carpe.





## °CLICHES DYNAMIQUES [187]

Ils peuvent révéler des instabilités scapho-lunaires non visibles sur les clichés statiques.

Nous utilisons :

**-les clichés de face en inclinaison radiale** : dans ce cas l'ensemble des os de la première rangée se situe en flexion palmaire. Le scaphoïde prend un aspect trapu et présente à sa base le « signe de l'anneau ». Il apparaît raccourci. Le lunatum en flexion palmaire dégage sa corne postérieure petite et pointue, il apparaît donc triangulaire. Le triquetrum est dans sa position haute au sommet de l'os crochu en rotation palmaire.

**-les clichés de face en inclinaison cubitale** : l'ensemble des os de la première rangée est en flexion dorsale. Le scaphoïde présente le maximum d'étalement et on note la disparition de l'anneau. Il est en extension. Le lunatum présente une forme trapézoïdale. Le triquetrum est dans sa position basse, distale en dorsiflexion. Son bord inférieur est parfaitement rectiligne.

**-les clichés en supination poing fermé** : ce cliché a été proposé par DOBYNS et il introduit une composante de compression longitudinale au niveau du carpe. Le capitatum se déplace de façon proximale, séparant le pôle proximal du scaphoïde du lunatum lorsqu'il existe une lésion ligamentaire scapho-lunaire. Il est généralement effectué de face.

## §§ RADIOGRAPHIE STANDARD POIGNET PATHOLOGIQUE [42][189][186][188]

Lorsque l'on suspecte une lésion ligamentaire scapho-lunaire, des clichés statiques de face et de profil strict en prosupination neutre peuvent suffire au diagnostic. Mais le plus souvent, ils

sont complétés de clichés dynamiques qui étayent le diagnostic et permettent d'affirmer le caractère statique ou dynamique de la lésion ligamentaire. Tout ce bilan doit bien entendu être confronté au côté controlatéral.

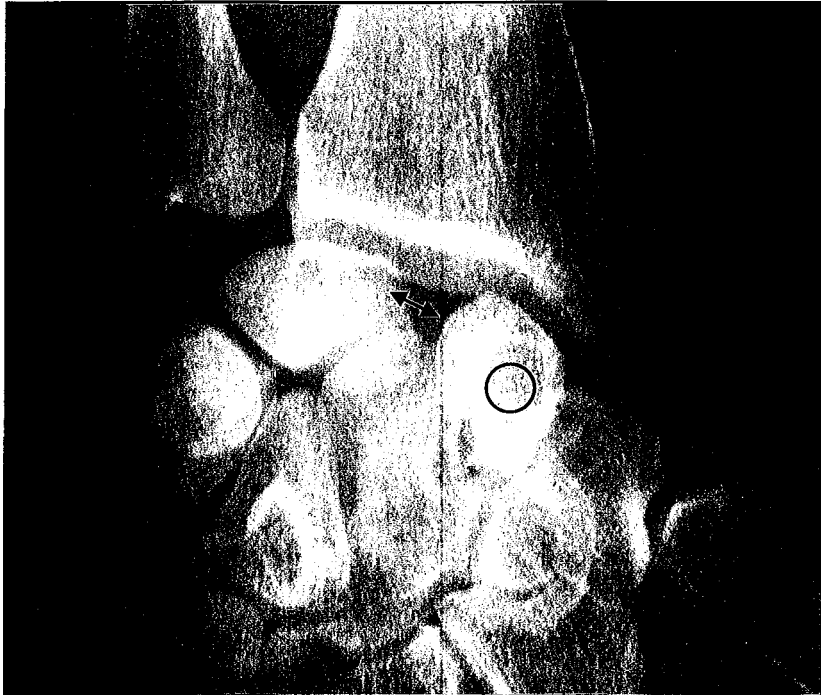
*\*Lorsque les radiographies statiques attirent l'attention :*

Nous retrouvons de FACE :[figure 41]

**-le signe de l'anneau** ou Ring-Sign qui correspond à l'horizontalisation du scaphoïde et donne cet aspect d'image arrondie et condensée en anneau sur le scaphoïde. Il est nécessaire de s'assurer que le carpe n'est pas en inclinaison radiale car dans ce cas, le signe de l'anneau est physiologique.

**-un gap osseux entre le scaphoïde et le lunatum au-delà de 2mm.**

**-une diminution de l'espace entre le capitatum et l'extrémité inférieure du radius** qui traduit l'ascension du capitatum et la diminution de hauteur du carpe calculé par l'indice de MAC MURTRY.



**Figure 41 : diastasis scapho-lunaire et signe de l'anneau sur un cliché de FACE**

De PROFIL :[figure 42][133]

-l'angle scapholunaire est augmenté au-delà de  $70^{\circ}$ , il traduit la flexion du scaphoïde et l'extension du lunatum. Il signe la désolidarisation des deux os entre eux.

-L'angle radiolunaire est augmenté

-l'angle capitolunaire est augmenté

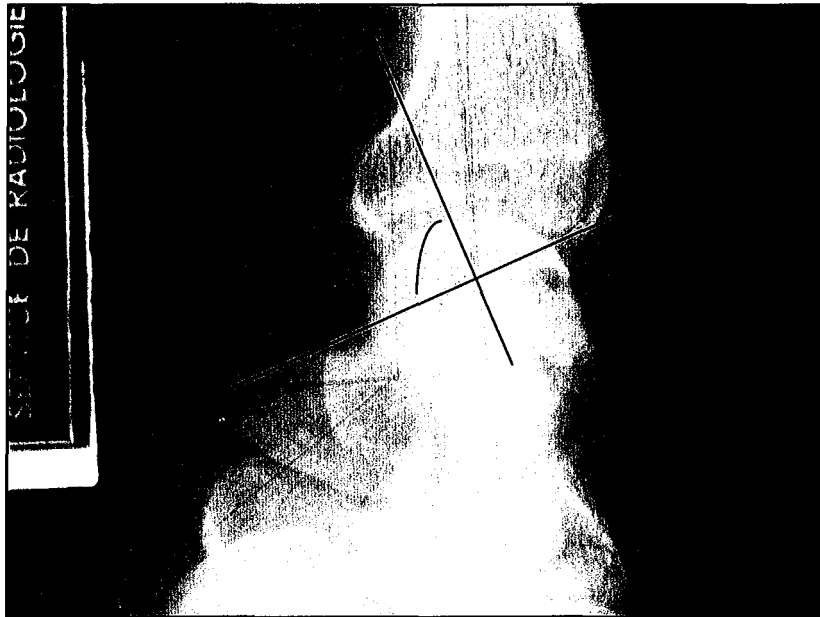

Figure 42 : angle scapho-lunaire augmenté sur un cliché de profil, DISI marqué.

*\*Lorsque les radiographies statiques n'attirent pas l'attention, les radiographies dynamiques sont indispensables : (notamment l'incidence poing serré)*

De FACE : [figure 43]

-la dynamique du scaphoïde est perturbée, **le scaphoïde reste immobile** lors des inclinaisons au lieu de se redresser en inclinaison cubitale ou de se fléchir en inclinaison radiale.

-**la distance scapho-lunaire augmente** et apparaît en inclinaison cubitale le plus souvent.

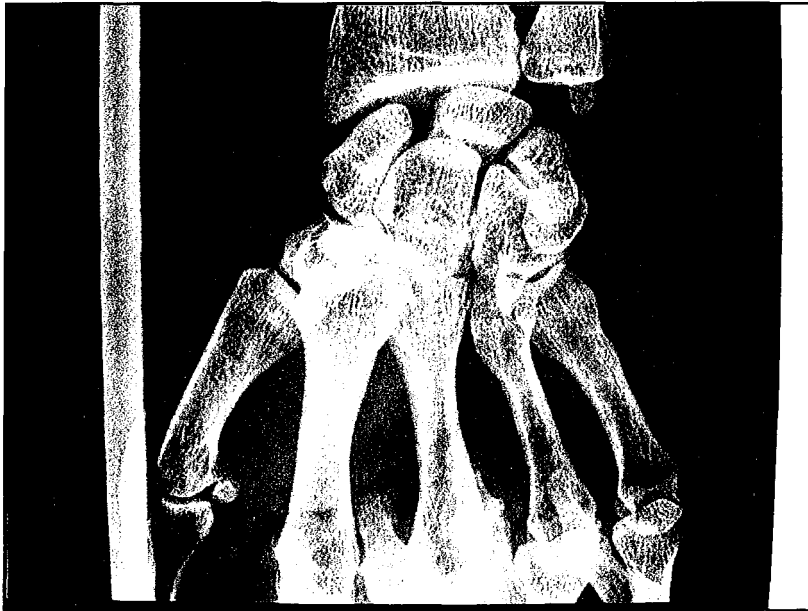


Figure 43 : diastasis scapho-lunaire mis en évidence par un cliché dynamique en supination poing serré.

De PROFIL :

-le scaphoïde décrit un arc plus petit que d'habitude (le scaphoïde étant fléchi son déplacement lors des mouvements de flexion et extension du poignet décrit un arc plus faible). Mais ces clichés dynamiques de profil ne sont pas utilisés en pratique courante.

-le lunatum reste immobilisé en DISI.

Parfois ni les clichés statiques, ni les clichés dynamiques n'apportent de solution pour confirmer le diagnostic. Cette situation correspond aux instabilités scapho-lunaires PRE-RADIOGRAPHIQUES. Il est alors nécessaire d'envisager des examens complémentaires qui étayeront le diagnostic ou qui l'affirmeront.

## **§§ EXAMENS COMPLEMENTAIRES**

### **\*ARTHROGRAPHIE[79[135[217]**

Cet examen a pour but d'étudier l'étanchéité des différents compartiments du poignets. On individualise trois compartiments : l'espace radio-carpien, l'espace médiocarpien, et l'articulation radio-cubitale inférieure. Les ligaments interosseux, la capsule articulaire empêchent toute communication avec l'espace médiocarpien. Le ligament triangulaire isole l'articulation radio-cubitale inférieure de l'espace radiocarpien.

Mais ces données sont à nuancer en fonction de l'âge du patient car à partir de 50ans, 50% des poignets présentent une perforation soit du ligament scapho-lunaire, soit du triquérolunaire, soit du TFCC.

La technique consiste à injecter le produit de contraste dans l'articulation médiocarpienne et de suivre l'évolution du produit au sein des différents compartiments. Si les renseignements sont douteux, une deuxième injection est effectuée dans le compartiment radiocarpien deux heures après la première injection.. La communication entre l'un ou l'autre des compartiments signe une perforation ligamentaire. En revanche, cet examen ne renseigne pas sur l'importance de l'atteinte ligamentaire, ni la qualité résiduelle du ligament, ni la situation. Elle ne permet pas non plus d'affirmer s'il s'agit d'une simple fuite ou d'une déchirure complète.

Herbert [102] en 1990 a montré que la réalisation d'arthrographies bilatérales permettait de mettre en évidence des ruptures ou des brèches asymptomatiques.

#### \*ARTHROSCANNER[173]

Un scanner du poignet couplé à une arthrographie des différents compartiments permet d'objectiver les différents sites lésionnels et comme l'arthrographie indique quel ligament ou quelle articulation est perméable. Il est important d'injecter les deux interlignes de par et d'autre du ligament scapho-lunaire car certaines ruptures se comportent comme une porte et ne laisse passer le produit de contraste que dans un sens. De la même façon que l'arthrographie, il ne peut donner d'information quant à la qualité résiduelle du ligament pathologique ou des ligaments adjacents. Par contre, par des coupes jointives de 1mm dans les plans sagittal, coronal, et axial, il peut analyser le ligament sur ses versants palmaire et dorsal, antérieur et postérieur. Cet examen permet donc de visualiser le ligament scapho-lunaire. Il confirme une rupture et son extension dans le sens antéropostérieur, la persistance ou non d'un moignon ligamentaire et permet d'étudier précisément les surfaces cartilagineuses du scaphoïde, de l'extrémité inférieure du radius. En cas de rupture ancienne, il peut mettre en évidence n aspect cicatriciel en continuité du ligament qui prend un aspect épaissi et distendu.

#### \*IRM[23][249]

Pour la visualisation des structures ligamentaires, seul le ligament TFCC semble être analysable de façon fiable.

L'IRM ne peut pas faire le diagnostic de lésions ligamentaires intrinsèques notamment au niveau de la première rangée du carpe. Pour l'instant l'IRM reste moins fiable que l'arthroscanner pour l'analyse des lésions du LIOSL. A l'inverse, c'est la seule technique d'imagerie qui peut montrer les ligaments extrinsèques, même si les débouchés pratiques ne sont pas flagrants pour l'instant.

#### \*ARTHROSCOPIE [1][2][3][51][119][157]

Permet une étude précise de l'état des structures ligamentaires, capsulaires, synovial et analyse l'état des surfaces articulaires des compartiments radio et médiocarpieus.

Cet examen doit être envisager lorsque les autres procédés ne permettent pas de trancher de façon formelle ou que l'on se retrouve devant une instabilité scapho-lunaire pré-radiographique c'est-à-dire devant une radiographie strictement normale. [34]

Le recours à l'arthroscopie du poignet et la réalisation de tests dynamiques dans la médiocarpieus permet d'affirmer l'instabilité. Ce sont les travaux de DAUTEL et MERLE en 1993[58] qui ont permis d'affirmer l'incompétence biomécanique d'éventuels reliquats ligamentaires scapho-lunaire par des tests dynamiques dans la médiocarpieus.

Deux tests sont la clé du diagnostic :

-le test de WATSON ARTHROSCOPIQUE , après avoir relâché la traction sur les doigts , l'index de l'opérateur exerce une forte poussée en direction palmaire sur le tubercule du scaphoïde. L'optique, introduite par voie médiocarpieus et ulnaire peut analyser les effets de cette manœuvre sur la congruence de l'interligne scapho-lunaire(apparition d'un diastasis, marche d'escalier). Mais, il est difficile de faire la part des choses entre une instabilité vraie et une laxité.



-le dernier test est une manœuvre directe dans l'interligne scapho-lunaire ou test dynamique[59] [figure 44] .

Lors d'une instabilité, en plus d'admettre le crochet palpateur dans l'interligne scapho-lunaire, il le dissocie par des mouvements de torsion axiale du crochet entre le scaphoïde et le lunatum. Il est même parfois possible d'accéder au plancher de l'espace interosseux et de pouvoir visualiser les reliquats ligamentaires. Cette manœuvre étant reproductible, un score de sévérité arthroscopique a pu être établi pour les instabilités scapho-lunaires [68].

LE GRADE 1 : la pointe du crochet peut s'introduire dans l'espace scapho-lunaire.

LE GRADE 2 : le crochet peut s'introduire dans l'intervalle scapho-lunaire et dissocier le couple scapho-lunaire par un mouvement de torsion axiale du crochet.

LE GRADE 3 : l'optique de l'arthroscope s'introduit en totalité dans l'intervalle scapholunaire avec passage possible de la médiocarpienne vers la radiocarpienne signant la brèche scapho-lunaire.

L'arthroscopie est une étape diagnostique unique, invasive mais peu morbide, qui permet d'affirmer la notion d'instabilité scapho-lunaire. De plus, elle permet un bilan complet des surfaces cartilagineuses et étudie les reliquats ligamentaires.



**Figure 44 : test dynamique sous arthroscopie permettant de mettre en évidence la dissociation scapho-lunaire**

Au terme de cet examen un programme thérapeutique adapté peut être proposé, reposant sur des critères fiables.

**AU TERME DU BILAN clinique et paraclinique :** il faut se méfier des faux positifs et faux négatifs

-les perforations du ligament scapho-lunaire dans sa zone proximale, zone non fonctionnelle correspondent souvent au faux positifs de l'arthrographie

- Un ligament incompetent biomécaniquement mais qui est en continuité correspond aux faux négatifs des arthrographies mais les indices radiographiques sont perturbés. L'étanchéité de l'espace scapho-lunaire pouvant s'expliquer par un processus cicatriciel.

## VI. 3. LES TRAITEMENTS[223][193]

### VI. 3. 1. Traitements des lésions aiguës

Les traitements chirurgicaux des lésions scapho-lunaires ont évolué au cours des 20 dernières années. [5][171]

#### *§ manœuvres de réduction externe et embrochage suivi d'une immobilisation de 4 à 6 semaines*

cette technique est théorique et pourrait être appliquée aux lésions fraîches mais seuls certains auteurs y font référence [50][182]. Elle ne permet pas d'obtenir une réduction anatomique, et le recours à la chirurgie à ciel ouvert est souvent nécessaire.

#### *§ Suture ou réinsertion ligamentaire[170]*

Cette technique semble faire de plus en plus l'unanimité. L'abord chirurgical permet de vérifier les moignons ligamentaires et de les suturer. D'autre part, l'abord permet de vérifier les surfaces cartilagineuses de la région scapho-lunaire et radioscapoïdienne. Dans la plupart des cas, le ligament scapho-lunaire déchiré s'avulse du versant scaphoïdien et conserve un moignon de qualité suffisante sur le versant lunaire ceci, permet d'envisager une réinsertion transosseuse du ligament sur le scaphoïde (fils ou ancre type « MITEK »)[27]. Dans d'autres circonstances, deux moignons l'un scaphoïdien et l'autre lunarien sont retrouvés et permettent

alors une suture directe. Ces techniques sont généralement accompagnées d'un brochage temporaire de l'interligne scapho-lunaire afin de stabiliser le montage.

Elles ne peuvent être appliquées qu'en urgence quelques heures après le traumatisme voire quelques jours après mais ne pourraient être envisagées dans des délais plus longs (les moignons ligamentaires ne seraient plus de qualité suffisante en raison d'un remaniement fibreux).

Dans les lésions aiguës, la controverse provient de la voie d'abord.

-l'abord postérieur, permet la réduction de la bascule du scaphoïde et du lunatum. Pour GREEN, TALEISNIK et LINSCHIED [50][9][45][208][94][238], la suture du plan postérieur après réduction scapho-lunaire et une immobilisation en légère flexion permet la cicatrisation du plan antérieur. Ceci évite l'abord simultané du versant palmaire.

-l'abord antérieur complémentaire permet pour certain auteur, comme SAFFAR[182] de suturer et de réparer les ligaments radiolunaire, radioscapocapitale et la portion palmaire du ligament scapho-lunaire.

- DUNN propose d'aborder le poignet par deux voies d'abord simultanément[70]

*§ Les réductions à ciel ouvert suivi d'un embrochage simples sont rares.*

Les auteurs actuels n'y sont pas favorables. Elle consiste en un embrochage, scapho-lunaire et capitolaire qui stabilise les deux os entre eux.

### *§ les techniques arthroscopiques [166][239]*

l'arthroscopie est utile dans ce cas précis pour débrider les lésions ligamentaires comme des franges ligamentaires venant flotter dans l'articulation . Le résultat des débridements arthroscopiques est favorable, par son effet antalgique, pour les lésions de la portion membraneuse du LIOSL (puisque cette dernière ne joue aucun rôle fonctionnelle). En revanche cette technique peut être néfaste si elle est pratiquée par un opérateur peu expérimenté, puisque le shaving des flammèches peut léser les autres portions ligamentaires qui ont un grand rôle fonctionnel. De plus, l'efficacité de ce geste sur la cicatrisation ligamentaire n'a pas été établie jusqu'à maintenant.

### *§ Réinsertion ligamentaire plus ou moins associée à une capsulodèse.*

Dans la littérature, une série intéressante de réparations par réinsertions ligamentaires plus ou moins associées à une capsulodèse a été proposée par LAVERNIA et TALEISNIK[ 134 ] pour traiter les dissociations scapho-lunaires aiguë et chronique sans arthrose. Sa série comportait 24 patients. Ses résultats objectifs n'ont été évalués que sur la clinique(mobilité, force) et un bilan radiographique standard. Si globalement cette technique semble efficace sur le plan clinique (diminution de la douleur, mobilité conservée sauf en flexion perte de 10° en moyenne), elle ne fournit aucun argument qui pourrait juger de l'efficacité mécanique de cette réparation (aucune étude mécanique, aucune arthroscopie de poignet pour vérifier l'intégrité du ligament réparé et sa qualité). De plus, le gap scapho-lunaire radiographique n'est pas corrigé de façon significative.

Une autre étude, faisant intervenir une réparation ligamentaire scapho-lunaire par réinsertion avec des ancrés « mitek » a été proposée par BICKERT [ 27 ]. Sa série comportait 12 patients et les résultats clinique obtenus sont modestes. Par contre, si le gap scapho-lunaire radiographique ne se corrige pas complètement sur les clichés standards, l'auteur a pu démontrer par vidéofluoroscopie que le scaphoïde et le lunatum se déplaçaient harmonieusement et sans modification du gap scapho-lunaire.

Mais, nous n'avons aucun renseignement ni de l'efficacité mécanique de ce ligament ni de sa résistance dans le temps.

Le diagnostic d'une lésion aiguë doit inciter le chirurgien à envisager une solution thérapeutique qui stoppera l'évolution inéluctable des instabilités scapho-lunaires. Les techniques de réinsertion ligamentaires semblent donner des résultats satisfaisants sur la douleur mais nous n'avons aucun argument, aux vues des études exposées, pour juger de l'efficacité mécanique de ce ligament réparé.

### **VI. 3. 2. Le traitement des lésions chroniques**

#### **° Sans ARTHROSE**

*§ Face aux dissociations scapho-lunaires chroniques, ENGLAND proposait en 1970 le port d'un simple poignet de force. Aucun autre traitement n'était proposé aux patients.*

Depuis les modalités thérapeutiques ont évolué. Elles dépendent de la présence ou de l'absence d'arthrose, de l'état du ligament résiduel, de la mobilité du scaphoïde et de l'état des surfaces cartilagineuses du poignet.[192]

*§ Les réparations directes ou réinsertions ligamentaires. L'association des deux techniques est possible : ligamentoplastie et capsulodèse[56], réparation ligamentaire et capsulodèse[175][205][245]*

**TALEISNIK** a proposé une technique de réinsertion du ligament scapholunaire [48][91][134][47] par un abord dorsal. Le moignon ligamentaire est le plus souvent solidaire du lunatum. En revanche, la portion antérieure est mal visualisée.

**LINSCHIED** a modifié cette technique en y associant la confection d'un frein antéropostérieur à l'aide d'une languette de grand palmaire. [142]

Ces auteurs n'hésitent pas à proposer des techniques plutôt employées à la phase aiguë de la dissociation scapho-lunaire. Arbitrairement après 4 à 6 semaines d'évolution LINSCHIED et TALEISNIK parlent de lésions chroniques. A ce stade, les moignons ligamentaires ne devraient plus permettre de suture directe ou de réinsertion, pourtant ces auteurs n'hésitent pas à proposer ces techniques même dans les phases chroniques et ceci à condition que la structure ligamentaire résiduelle soit de bonne qualité et qu'il n'y ait pas d'arthrose, et que le scaphoïde soit réductible. Il n'y a donc pas de limite temporelle pour réparer un ligament par des techniques directes pour ces deux auteurs si les critères précédents sont respectés. Si la réparation scapho-lunaire rétablit l'anatomie du complexe scapho-lunaire, la capsulodèse dorsale associée renforce le plan ligamentaire et évite la subluxation du pôle proximal du scaphoïde. Ces deux auteurs pensent que ces techniques ne sont pas à exclure complètement

de l'arsenal thérapeutique des lésions chroniques puisque pour eux, elles restaurent la cinétique du carpe.

### *§ Les stabilisations indirectes du ligament scapholunaire ou capsulodèse [242]*

**BLATT** en 1987[2][29][63] a proposé de créer un frein à la flexion du scaphoïde pour compenser la destruction du ligament scapho-lunaire. Il crée un ligament vertical aux dépens de la capsule dorsale radiocarpienne du côté radial. Après avoir réduit le couple scapho-lunaire, la capsule est réinsérée dans une tranchée osseuse distalement par rapport à l'axe du scaphoïde et est amarrée en avant. Aucune réparation du ligament scapho-lunaire n'est effectuée.

**DAGUM**[50] rapporté la technique de **BRAUN** en utilisant une languette à pédicule distal prise sur le premier radial et passée d'arrière vers l'avant au travers du tubercule du scaphoïde et insérée en avant sur la capsule de l'articulation scapho-trapézienne.

D'autres techniques de capsulodèses ont été décrites :

**BERGER**[15] a proposé de prélever la partie proximale du ligament scaphotriquétral en le laissant pédiculé sur le scaphoïde, créant ainsi une fronde oblique qu'il venait insérer sur la berge postérieure du radius.

**BRUNELLI** a proposé une capsulodèse utilisant la portion distale du grand palmaire.[36][37]



**VAN DEN ABEELE** relate les résultats obtenus dans les instabilités scapho-lunaire ayant bénéficiées de la technique de Brunelli modifiée. [221]

**MATHOULIN** rapporte une nouvelle technique de ligamentoplastie dans les lésions scapho-lunaire chronique sans arthrose, qui emploie une languette de long extenseur radial du carpe abordé par voie dorsale couplé à une stabilisation scapho-lunaire par un agrafage. Il semblerait que cette technique limite l'enraidissement du poignet, mais nous n'avons pas suffisamment de recul pour pouvoir l'affirmer.

**SLATER** et **SZABO**[207] ont proposé une technique dérivée de celle de **BERGER**. Ils utilisent le ligament inter carpien dorsal dont l'insertion proximale est détachée du scaphoïde et du trapézoïde puis fixée plus proximale sur le scaphoïde. Ne se fixant pas sur le radius, cette technique est moins enraidissante.

### *§ Les plasties ligamentaires*

Dans les années 1970, plusieurs propositions de reconstruction ligamentaire ont été proposées. En analogie avec les techniques de reconstruction ligamentaire des membres inférieurs, des auteurs comme **ALMQUIST** en 1991[8], **LINSCHIED** en 1975[66], **HOWARD** en 1974 [100] **GLICKEL** [92], **HERBERT** [101] ont proposé d'employer des greffons tendineux pour créer un nouveau couple scapho-lunaire. **LINSCHIED** a proposé de prélever un fragment de long extenseur du poignet ou d'une languette de grand palmaire pour **TALEISNIK**. Ces techniques complexes se sont exposées à de nombreux échecs entraînant leurs auteurs à interrompre leurs utilisations. En effet, la création de tunnels multiples transosseux fragilisait les os du carpe. Le module d'élasticité d'un tendon et d'un ligament

étant différent, la mise en tension des ligamentoplasties était responsable de la création de zones d'hyperpression entraînant l'apparition d'arthrose. En plus, de la réapparition de la symptomatologie douloureuse et de l'enraidissement séquellaire, le diastasis scapho-lunaire récidivait par distension ligamentaire en 2 à 3 ans.

En 1990, **CONYERS[49]** a proposé une technique d'imbrication de la portion antérieure du ligament scapho-lunaire avec les ligaments capsulaires créant une sorte de capsulodèse antérieure.

### *§ Les greffons vascularisés*

**SCHUIND[190]** a tenté de reconstruire le ligament scapholunaire avec une portion de la membrane interosseuse vascularisée de l'avant-bras de plusieurs patients.

### *§ Le greffon os-rétinaculum-os décrit par PETER WEISS*

**PETER WEISS[240][243]** a proposé une technique utilisant l'os corticospongieux du troisième compartiment des extenseurs surmonté du rétinaculum pour remplacer la portion dorsale du ligament scapholunaire. (description de la technique en détail dans le chapitre VII.A patients et méthode)

### *§ Analyse des autres techniques de reconstruction os-ligament-os*

Le concept de remplacement de la portion dorsale du ligament scapho-lunaire est récent et les publications rares. Il avait été ébauché par BELTRAN en Espagne en 1990 où ce dernier

tendait un fils de Dacron, fixé par deux vis, entre le scaphoïde et le lunatum. Ce fils de Dacron devant servir de structure de remplacement pour la portion dorsale du ligament scapho-lunaire.

Mais les résultats de cette étude n'ont jamais été publiés.

Depuis, plusieurs auteurs ont tenté de rechercher des sites ligamentaires in-vivo susceptibles de pouvoir remplacer le ligament scapho-lunaire. La difficulté étant de trouver un ligament aux propriétés proches ou similaires de celle du ligament scapho-lunaire afin de pouvoir restaurer une cinétique et une biomécanique la plus anatomique possible.

L'ensemble des travaux qui vont être exposés ne concerne que des études expérimentales sur cadavres frais. Les auteurs se sont intéressés à analyser les critères histologiques, biomécaniques de leurs ligaments, qu'ils ont comparé par des tests cinétiques et biomécaniques à la portion dorsale du ligament scapho-lunaire.

Pour chacune de ces études, le prélèvement du site donneur correspond toujours à un transfert os-ligament-os de l'articulation concernée.

L'ensemble de leurs conclusions n'est qu'expérimental. Aucune série clinique n'a été publiée jusqu'à maintenant en dehors de celle de PETER WEISS.

- Technique provenant du PIED

♣ SVOBODA en 1995[206][103]

Propose de remplacer la portion dorsale du ligament scapholunaire par des ligaments provenant d'articulations du pied. Le principe est toujours le même. Il consiste à prélever une structure ligamentaire appendue de part et d'autre à un fragment osseux provenant de chacun des deux os situés de part et d'autre de l'articulation concernée.

Son choix s'est porté sur les ligaments suivants :

- le ligament dorsal situé entre le 4<sup>e</sup> et le 5<sup>e</sup> métatarsien (MT)
- le ligament dorsal tarsométatarsien situé entre le cunéiforme externe et le 3<sup>e</sup> métatarsien (TMT)
- le ligament dorsal calcanéocuboïdien (CC)

Il a testé la résistance in-vitro de la portion dorsale du ligament scapho-lunaire et l'a comparé aux trois ligaments du pied.

Il semble que la charge de rupture de ligament scapho-lunaire soit 2 fois supérieure à celle des ligaments du pied (  $260 \pm 73$  N) contre  $129 \pm 51$  N pour le MT et  $126 \pm 65$  N pour le CC. En revanche le TMT se rapproche le plus de la valeur de ligament scapho-lunaire tout en lui restant toujours inférieur.

De même, les mesures de la raideur des ligaments exprimée en N/mm sont significativement différentes de la portion dorsale du ligament scapho-lunaire sauf le TMT qui représente 72% du ligament scapho-lunaire.

Pour SVOBODA, les propriétés mécaniques du ligament TMT se rapprochent fortement de la portion dorsale du ligament scapho-lunaire.

♣ DAVIS en 1998[60]

A proposé de remplacer la portion dorsale du ligament scapho-lunaire par un transfert os-ligament-os provenant du pied. Son choix s'est porté sur le ligament externe unissant l'os naviculaire au premier cunéiforme. Il a démontré la faisabilité de sa technique sur 3 cadavres frais. La mise en charge des prélèvements par des épreuves de contraintes et des contrôles radiographiques ont permis de prouver la restauration de l'interligne scapho-lunaire. Les valeurs des charges de rupture et des raideurs du ligament unissant l'os naviculaire au premier cunéiforme sont similaires à la portion dorsale du ligament scapho-lunaire. DAVIS insiste pour que les critères de son transfert os-ligament-os soient similaires en longueur et épaisseur à celles de la portion dorsale du ligament scapho-lunaire.

♣ HOFSTEDE en 1999[104]

a étudié les propriétés biomécaniques des ligaments dorsaux du tarse et des ligaments tibiofibulaires antérieurs afin de les substituer à la portion dorsale du ligament scapho-lunaire. *La raideur (ou module d'élasticité* correspond au quotient de la charge maximale appliquée et la déformation longitudinale) et *la charge de rupture* (ou résistance à la traction se définit comme le quotient de la charge maximale par la section initiale du ligament) de ces structures ont été comparées à celle de la portion dorsale du ligament scapho-lunaire.

Trois ligaments étudiés retiennent son attention :

- la portion dorsale de l'articulation tarsométatarsienne entre le 3<sup>E</sup> métatarsien et le cunéiforme externe (TMT)
- le ligament calcanéocuboïdien (CC)

-la portion médiale et dorsale du ligament cunéonaviculaire(CN)

Son étude rejoint celle de SVOBODA et de DAVIS.

La charge de rupture des ligaments TMT et CC est similaire à la portion dorsale du ligament scapho-lunaire. En revanche celle du CN est nettement plus élevée ( $479 \pm 65$ N) comparé à celle de la portion dorsale du ligament scapho-lunaire( $141 \pm 20$  N).

La raideur de ces ligaments retrouve la même répartition. Les ligaments TMT et CC ont des valeurs similaires. En revanche la valeur du ligament CN ( $127 \pm 19$ N/mm) est plus élevée si on le compare à la portion dorsale du ligament scapho-lunaire.(  $61 \pm 6$  N/mm).

Pour HOFSTEDE, le meilleur ligament de remplacement n'est pas, comme le proposaient SVOBODA et DAVIS, un ligament dont les critères biomécaniques se rapprochent de la portion dorsale du ligament scapho-lunaire, mais un ligament plus fort, plus résistant.

-Techniques issues de la face dorsale de la MAIN

♣ CUENOD en 1999[55]

Apporte une technique similaire de reconstruction de la portion dorsale du ligament scapho-lunaire à l'aide d'un greffon composite os-ligament-os prélevé sur la face dorsale de l'articulation trapézoïde deuxième métacarpien. Il associe à cette technique une capsulodèse dérivée de la technique de BERGER et proche de celle de SLATER : il prélève la portion

proximale du ligament scaphotriquétral ou ligament intercarpien postérieur et la fixe à la corne postérieure du lunatum. Les résultats récents sont favorables. Mais cette étude reste une série cadavérique.

♣ HARVEY en 1999[96]

A étudié le comportement biomécanique de deux transferts os-ligament-os prélevés au niveau de la main pour remplacer la portion dorsale du ligament scapho-lunaire :

-le ligament carpométacarpien entre le 2<sup>E</sup> métacarpien et le trapézoïde( 2 MCT)

-le ligament carpométacarpien entre le 3<sup>E</sup> métacarpien et le capitatum.(3MCC)

Dans un premier, il a comparé ces données entre elles.

Puis dans un deuxième temps, il a comparé les résultats des transferts os-ligament-os du 2MCT et du 3MCC avec celles du rétinaculum des extenseurs prélevés sur le troisième compartiment.

Dans un dernier temps, il a comparé l'ensemble des mesures précédentes à la portion dorsale du ligament scapho-lunaire.

Le 2MCT et le 3MCC semblent similaires au ligament scapho-lunaire en ce qui concerne la charge de rupture et la raideur. En revanche, il démontre que le rétinaculum des extenseurs est bien moins résistant aux contraintes que ne le sont les ligaments scapho-lunaire, 3MCC, 2MCT.

Il conclut donc que les ligaments 3MCC et 2MCT sont des sites donneurs préférables et les mieux adaptés à une reconstruction scapho-lunaire.

- Les allogreffes de ligament scapho-lunaire

COE en 1995[45], a démontré qu'il était possible de restaurer une dynamique quasi normale du couple scapho-lunaire par l'emploi d'une allogreffe d'un ligament scapho-lunaire.

Sur 7 cadavres, il a utilisé des greffons de même taille, de même géométrie et les a fixés par deux broches de KIRCHNER.

Tous les poignets ayant bénéficié de cette technique ont subi les mêmes tests de contraintes que les poignets sains.

Les conclusions de son étude sont les suivantes :

Aucune différence significative n'a pu être observée entre poignet sain et allogreffé.

La cinétique des os de la première rangée est restituée.

Aucune gêne n'est retrouvée lors de la mobilité radiocarpienne.

Les surfaces de contact sont rétablies anatomiquement.

Mais cette étude très séduisante ne nous renseigne pas quant :

Au devenir du greffon et de son intégration ? Au devenir du ligament ?

Quelles dispositions doivent avoir le greffon pour éviter tout conflit radiocarpien ?

L'état des cartilages articulaires avant et après mise en contrainte ?

La stabilité n'a pas été étudiée ?



## § Etude comparative de la portion dorsale du ligament scapho-lunaire et du BRB

C'est SHIN en 1998[199] qui a déterminé les caractéristiques biomécaniques et la structure histologique du fragment os-rétinaculum-os (BRB) prélevé au niveau du tubercule de LISTER et emportant un fragment du rétinaculum dorsal du troisième compartiment des extenseurs.

Pour lui, les propriétés de ce prélèvement composite sont similaires à la portion dorsale du ligament scapho-lunaire.

Pourtant, il diffère par quelques caractéristiques :

-Le BRB est moins résistant que la portion dorsale du ligament scapho-lunaire (DSLL). En effet, la charge de rupture du DSLL est mesurée à  $185\pm 87\text{N}$  contre  $38\pm 13,1\text{N}$  pour le BRB.

La différence est significative.

-Il en est de même de la raideur de ces deux structures, le DSLL est plus rigide pour une distance donnée que ne peut l'être le BRB. Les valeurs retrouvées sont les suivantes :

DSLL  $162\pm 86,4\text{ N/mm}$  contre BRB  $46\pm 23,9\text{ N/mm}$ .

-Néanmoins, la charge de rupture rapportée à la section du ligament exprimée en  $\text{mm}^2$  semble similaire pour les deux structures. Aucune différence significative n'a pu être mise en évidence. En effet, pour le DSLL les valeurs retrouvées sont de  $6,9\pm 3,3$  contre  $4,4\pm 1,1$  pour le BRB.

SHIN propose donc de prendre une portion de BRB la plus large possible afin de conférer au BRB une résistance plus élevée aux contraintes et de se rapprocher ainsi des caractéristiques du DSLL.

-De plus, pour SHIN il est nécessaire de préserver d'autres lambeaux rétinaculaires pour renforcer le greffon ligamentaire.

-Sur le plan histologique, les caractéristiques des deux structures semblent similaires mais différent par leur proportion et leur disposition des fibres de collagène.

-Mais l'avenir de ce greffon à distance reste une parfaite inconnue.

Restant naturellement moins résistant que le DSLL, le BRB ne pourrait à lui seul remplacer le DSLL et résister aux contraintes existantes entre le lunatum et le scaphoïde.

D'où l'hypothèse d'un remodelage osseux, d'une hypertrophie ou d'une métaplasie d'épaississement qui pourrait expliquer comment ce greffon non vascularisé initialement, se revascularise et lui permettent de résister aux forces de cisaillement auxquels il pourrait être soumis.

Pour SHIN, le BRB est indiqué pour les instabilités modérées avec gap scapho-lunaire n'excédant pas 8mm. Au-delà, il pense que les limites du greffon sont atteintes et que les risques d'obtenir de mauvais résultats augmenteraient.

L'ensemble de ces techniques proposées dans la reconstruction du ligament scapho-lunaire par greffon composite semble séduisant pourtant aucune d'entre elles n'est exploitée sur le plan clinique. La seule série de la littérature disposant de résultats cliniques est celle de

P.WEISS. Faute d'application clinique, ces travaux préliminaires restent d'un intérêt théorique. De plus comme dans la série de P.WEISS nous n'avons aucune information quant au devenir du greffon à long terme. D'autre part connaissant l'évolution naturelle de l'instabilité scapho-lunaire, il est étonnant que ces techniques ne s'adressent qu'à la seule portion dorsale du ligament scapho-lunaire pour résoudre la dissociation scapho-lunaire

### *§ Les arthrodèses partielles [97][183]*

Les arthrodèses peuvent être utilisées en cas d'instabilité scapholunaire sans arthrose lorsque le ligament est complètement détruit ou que son résidu ne permet pas de suture directe. Il s'agit alors de restaurer la position du scaphoïde afin d'éviter la constitution de l'arthrose. Reconstruire l'anatomie initiale est souvent illusoire à ce stade.

Plusieurs types d'arthrodèses se proposent à nous :

#### *-L'arthrodèse scapho-trapézo-trapézoïdienne ou arthrodèse triscaphoïdienne ou STT*

décrite par PETERSON et LIPSCOMB popularisé par WATSON [120][231][232][234] reprise par BUCK GRAMCO [39], TALEISNIK [208], KLEINMAN [121], VOCHE [229] elle bloque la médiocarpienne et crée une colonne radiale rigide.[13][76]

Elle est indiquée dans les disjonctions scapho-lunaires. Pour SENNWALD[197], elle ne résoud pas le problème de la disjonction et impose de grandes contraintes à l'articulation capitulaire. Sa difficulté réside dans le positionnement du scaphoïde : trop vertical, il entraîne une hyperpression sur le pôle proximal du scaphoïde et une arthrose

radioscaphoïdienne se développe rapidement ; trop couché, il ne s'opposera pas au collapsus carpien.

Si le scaphoïde est en bonne position, l'arthrose radioscaphoïdienne tarde à se développer, en revanche, on note une perte de mobilité importante notamment en inclinaison radiale et flexion du poignet. En ce qui concerne la consolidation osseuse cette dernière est fiable (seulement 15% de pseudarthrose ). En terme de mobilité, elle obtient une perte de flexion de 20° par rapport à la flexion préopératoire, de même en extension. Part contre, l'inclinaison radiale est presque nulle. Seule l'inclinaison cubitale est préservée.

#### *-l'arthrodèse scaphocapitale [174]*

Est équivalente à une arthrodèse STT sur le plan mécanique. Elle obtient des résultats intéressants sur le plan de la douleur et de la force. En terme de mobilité, les résultats sont similaires à ceux des arthrodèses STT.

En revanche STT et scapho-capitale n'ont pas d'action directe sur le lunatum qui reste en extension. Mais c'est vrai aussi pour une arthrodèse STT faite dans le même contexte : le scaphoïde est par définition désolidarisé du lunatum, et sa verticalisation par ces arthrodèses n'a aucune raison de modifier la position du lunatum. Si l'on préfère cette option aujourd'hui, c'est parce qu'elle est techniquement plus facile, et permet un réglage plus précis de la position de verticalisation du scaphoïde.

#### *-l'arthrodèse scapholunaire,*

sa réalisation est difficile car les surfaces de contact des deux os est petite. Le pôle supérieur du scaphoïde est mal vascularisé et cette arthrodèse est incertaine sur le plan de la consolidation [50]. Si l'on se réfère à la littérature ( HASTING[97] et ALNOT[9] ), le taux de non consolidation est supérieur à 50% dans les séries, même si certains auteurs avancent que l'indolence est obtenue même en cas de pseudarthrodèse, et qu'une pseudarthrodèse serrée remplace efficacement un ligament scapho-lunaire détruit. Part contre, elle serait protectrice de l'apparition des lésions athrosiques.

Elle résoud le problème de la disjonction scapholunaire, empêchant le grand os de venir s'encaster entre les deux os. Mais cette arthrodèse n'est pas fiable sur le plan de la consolidation ce qui en limite les indications.

#### *-l'arthrodèse capitolunaire*

Défendue par SENNWALD[195], bloque la médiocarpienne en créant une colonne centrale. Elle laisse une bonne mobilité en inclinaison radiale et inclinaison cubitale mais limite la flexion et l'extension. Elle stabilise la montée du capitatum entre les deux os de l'interligne scapholunaire et rétabli la hauteur du carpe mais elle n'empêche pas l'horizontalisation du scaphoïde. Elle semblerait avoir une mobilité résiduelle meilleure que l'arthrodèse des 4os. Si l'on se réfère à l'article de KADJI O. [ 112 ], la mobilité obtenue dans les arthrodèses capitolunaire semble meilleure que les arthrodèses 4 os avec un gain de 10° en flexion et 12° en inclinaison radiale. En revanche, les résultats sont similaires en terme de douleurs et de force. De plus, l'arthrodèse capitolunaire se complique volontiers de pseudarthrose contrairement aux arthrodèses des 4 os.

Pour SENNWALD [ 195 ], il est logique de proposer cette intervention dans le cadre des instabilités scapho-lunaires non compliquée d'arthrose parce qu'elle corrige la hauteur du

carpe en repositionnant le lunatum, elle conserve l'axe physiologique du poignet (capitulaire-radius) et décomprime l'articulation radioscapoïdienne ce qui limite l'évolution vers l'arthrose.

#### ° Avec ARTHROSE

Au stade d'arthrose avérée de l'interligne radioscapoïdienne, les techniques précédentes ne trouvent plus leur place. Une nouvelle famille d'intervention est proposée. Son objectif n'est plus de restaurer une anatomie parfaite mais d'améliorer le confort du patient et de retrouver une indolence au prix d'une diminution de la mobilité.

WATSON en 1984 [ 235 ] a décrit une procédure de « sauvetage » des poignets ayant atteints le stade de SLAC. Il l'a dénommé *SCLAC procedure* :

Sa technique consistait à exciser le scaphoïde en totalité et à le remplacer par un implant en silicone associée à une arthrodèse médiocarpienne. L'excision du scaphoïde permettant ainsi de supprimer l'interface arthrosique.

Plusieurs techniques actuellement sont empruntées à ce modèle :

° *En pratique courante* :

#### *-l'arthrodèse des 4 os [228] [26]*

cette technique apporte l'indolence aux prix d'une diminution certaine de la mobilité. Elle stabilise l'évolution du collapsus du carpe sans restaurer la hauteur du carpe. Elle ne présente pas de difficulté de consolidation.

- Certains proposent, *la résection de la première rangée du carpe* comme SCHERNBERG ou ALLAN [107][165] mais la tête du capitatum doit être dépourvue d'arthrose. Il semblerait ne pas y avoir de différence significative par rapport aux arthrodèse des 4 os pour COHEN[46] et TOMAINO[218 ]. En revanche pour WYRICK la résection de la première rangée du carpe garantie une meilleure mobilité.

Les discussions restent animées entre les défenseurs de la résection de la première rangée du carpe et ceux de l'arthrodèse des 4 os. [180]

°Plus rarement

-*l'arthrodèse scaphocapitolunaire* comme ROTMAN [176] et SIMMEN [202]. Cette arthrodèse conserve la hauteur de la colonne centrale et réduit la dorsiflexion du lunatum tout en décompressant l'interligne radioscapoïdien.

-*l'arthrodèse radioscapoïdienne*

-*l'arthrodèse radioscapolunaire*

§ *Les arthrodèses du poignet* [78][57]

Sont proposées quant l'arthrose concerne à la fois le compartiment radiocarpien et médiocarpien sur le poignet. Elle permet d'assurer une indolence au prix d'une perte de mobilité. C'est une indication très utile chez le travailleur manuel.

### *§ Les prothèses du poignet [77]*

Au contraire, les prothèses de poignet redonnent une mobilité mais au prix d'une diminution de la force, elles doivent être réservées aux patients âgés ou au travailleurs non manuel.



***ETUDE***

## VIII. ETUDE

Les instabilités scapho-unaire post-traumatiques sont fréquentes et souvent de diagnostic tardif.

L'éventail thérapeutique est vaste. Il va de la simple surveillance aux traitements palliatifs plus réducteurs. Entre ces deux extrêmes, de nombreuses techniques de reconstruction ligamentaire ont été proposées afin de restituer le plus anatomiquement possible l'interligne scapho-unaire. La technique de PETER WEISS est l'une d'entre elles. Entre 1998 et 2002, 18 cas de ligamentoplastie de PETER WEISS correspondant à nos critères d'inclusions ont été recensés dans le service de chirurgie plastique et reconstructrice de l'appareil locomoteur de l'hôpital JEANNE d'ARC.

Le but de notre étude était d'évaluer respectivement les résultats CLINIQUES, FONCTIONNELS, et RADIOGRAPHIQUES de la reconstruction du ligament interosseux scapho-unaire par greffon os-ligament-os dans l'instabilité scapho-unaire selon la technique de PETER WEISS et de comparer ces données à celle de la littérature.

### VII. 1. PATIENTS ET METHODE

#### VII. 1. 1. Patients

- Les critères d'inclusion :

Ont été retenus les patients ayant présenté une instabilité scapho-unaire dissociative

post-traumatique uniquement.

Les patients ayant bénéficié d'un diagnostic précoce, 4 à 6 semaines après le traumatisme, ont été considérés comme lésions aiguës. Au-delà de 6 semaines, nous les avons inclus comme lésions chroniques.

Ont été exclus de l'étude toutes lésions ligamentaires associées à une fracture du scaphoïde, une fracture du radius ou une luxation périlunaire ou transscaphopérilunaire.

Ils ont tous bénéficiés d'un traitement chirurgical à l'hôpital JEANNE d'ARC à TOUL par la technique de PETER WEISS.

Les interventions ont été menées par 8 opérateurs différents.

En revanche la révision des patients sur le plan clinique et la lecture des clichés radiographiques ont été réalisées par le même opérateur.

Le recul moyen de cette étude est de 2,6 ans avec un recul minimum de 1 an.

Nous avons inclus tous les patients dont le dossier préopératoire était exploitable avec radiographies standard, compte-rendu opératoire de l'intervention et ayant accepté de se déplacer pour une évaluation clinique, fonctionnelle et radiographique.

3 patients ont été exclus de l'étude pour les raisons suivantes :

-un perdu de vue

-un décès

-un patient n'ayant pas accepté de se déplacer

- **Caractéristique de la population :**

Notre série comportait 15 patients.

On dénombrait 12 hommes pour 3 femmes soit 80% d'hommes

L'âge moyen était de 37,4 ans.(24-49)

On retrouvait 78% de travailleurs manuel.

Dans 40% des cas, il s'agissait d'accident de travail.

Dans 60% des cas, le côté dominant été touché.

Dans 9 cas, il s'agissait d'un traumatisme en hyperextension.

- **Etat pré-opératoire**

-la clinique

En préopératoire était peu spécifique et caractérisée par des douleurs persistantes situées sur l'interligne scapho-lunaire, avec présence d'un signe de Watson positif dans 10 cas. La

douleur invalidante et l'impotence fonctionnelle résiduelle étaient les motifs de consultation principaux.

#### -Paraclinique

Tous les patients avaient bénéficié de **radiographies standards** de face et de profil ainsi que de **clichés dynamiques (incidences de face en inclinaison radiale, en inclinaison cubitale et supination poing fermé)** au niveau du poignet pathologique. Selon l'importance du gap scapho-lunaire et de sa présence ou de son absence sur les clichés statique et dynamique, les patients ont pu être classé en :

**-instabilité scapho-lunaire STATIQUE** : sont caractérisées par la présence d'un diastasis scapho-lunaire sur les clichés standards statiques uniquement. [66][185][figure 45]

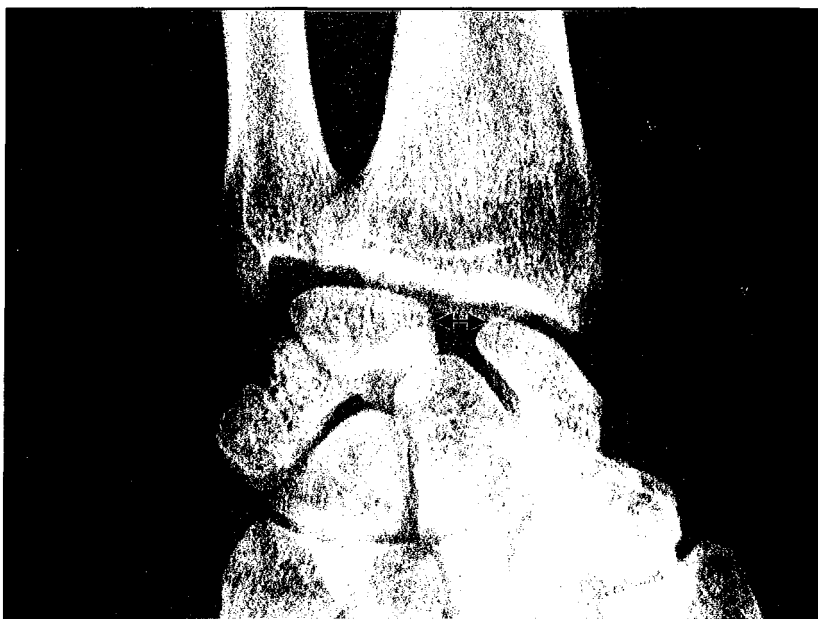
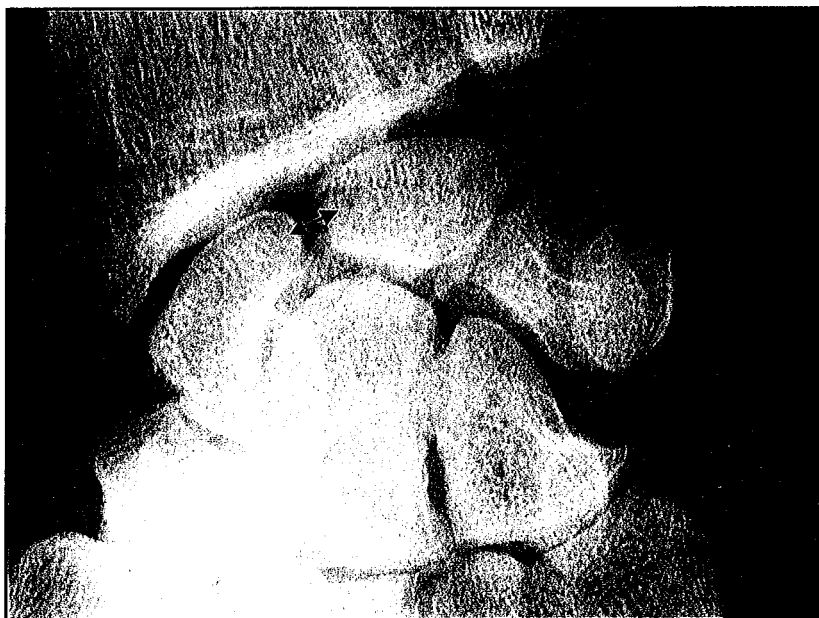

Figure 45 : diastasis scapho-lunaire sur un cliché de face standard

*-instabilité scapho-lunaire DYNAMIQUE* : sont caractérisées par la présence d'un diastasis scapho-lunaire sur les clichés dynamiques uniquement, tel que l'incidence poing fermée. Les clichés statiques étant alors strictement normaux.[181][182][187][figure 46]



**Figure 46 : diastasis scapho-lunaire sur l'incidence en supination poing fermé, radiographie statique normale**

*-instabilité scapho-lunaire PRE-RADIOGRAPHIQUE[58]* : sont caractérisées par un bilan radiographique standard et dynamique strictement normal. Ce n'est qu'au décours d'une arthroscopie du poignet que le diagnostic est posé. L'arthroscopie permettra d'objectiver une destruction complète ou partielle du ligament scapho-lunaire et de tester les compétences biomécaniques d'un reliquat ligamentaire. Pour NORTH[166], il existe une corrélation nette entre l'arthroscopie et la clinique. [figures 49 et 50 ]

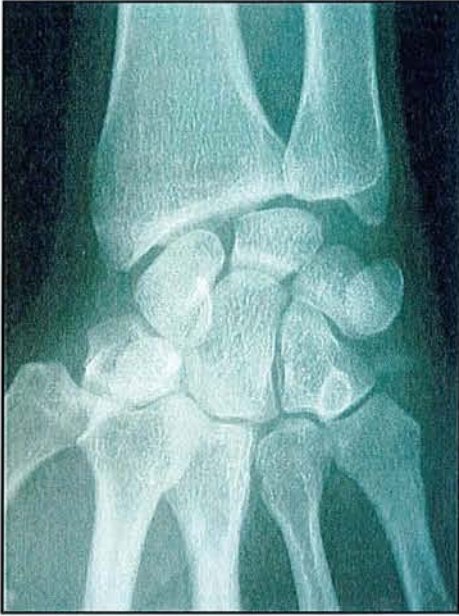

Figure 49 : radiographie de face normale

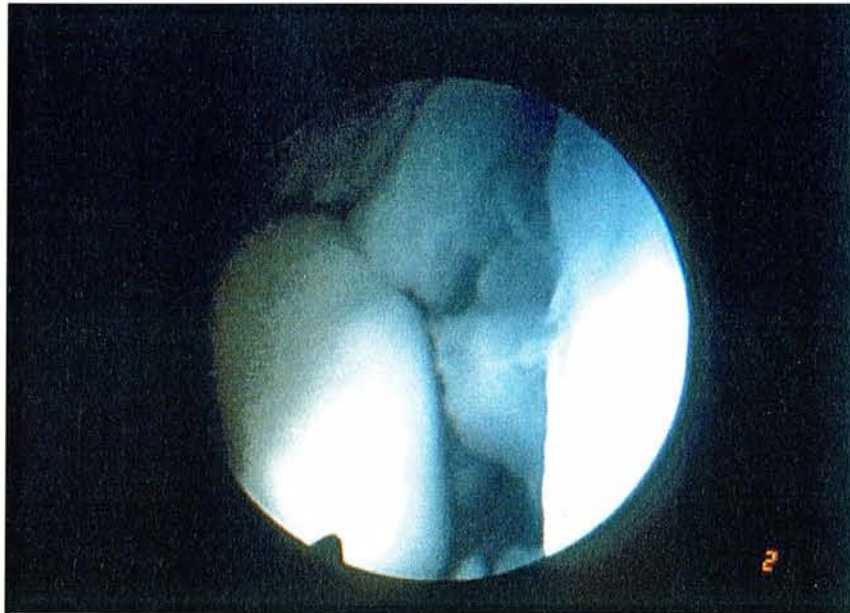


Figure 50 : arthroscopie diagnostique permettant de mettre en évidence une destruction du ligament scapho-lunaire

11 patients ont bénéficié d'une arthroscopie diagnostique soit 73%.

Elle a permis de confirmer les présomptions cliniques et radiographiques.

Ont été dénombré 7 grades 3 et 4 grades 2 arthroscopiques selon la classification de DAUTEL. Deux des 7 grades 3 n'étaient porteurs d'aucune anomalie radiographique et ont donc été classés dans le groupe des instabilités dissociatives pré-radiographiques.

En pré-opératoire seuls 5 patients ont bénéficié **d'un arthroscanner** qui objectivait une fuite de produit de contraste au niveau de l'interligne scapholunaire.

- **L'intervention[240][243]**

*-La voie d'abord*

est dorsale centrée sur le tubercule de LISTER. Une incision en baïonnette ou légèrement brisée a été réalisée afin d'éviter toute rétraction et difficulté cicatricielle.

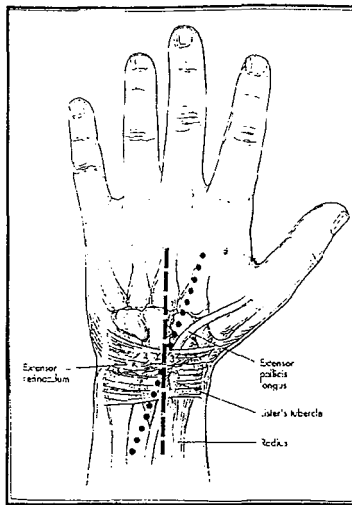
*-Type d'intervention*

Tous les patients ont bénéficié d'une ligamentoplastie selon la technique de PETER WEISS ou reconstruction os-rétinaculum-os basée sur le prélèvement d'un greffon radial corticospongieux surmonté du rétinaculum des extenseurs du troisième compartiment.

*-Description de la technique :*

-incision cutanée en baïonnette de 8cm environ, située sur la face dorsale du poignet en regard du tubercule de LISTER.[figure 47]



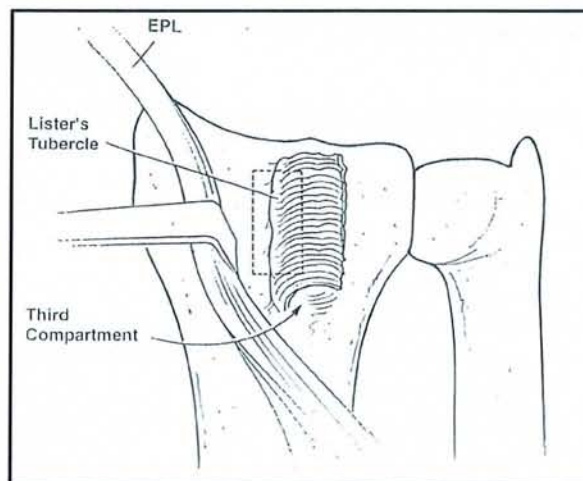
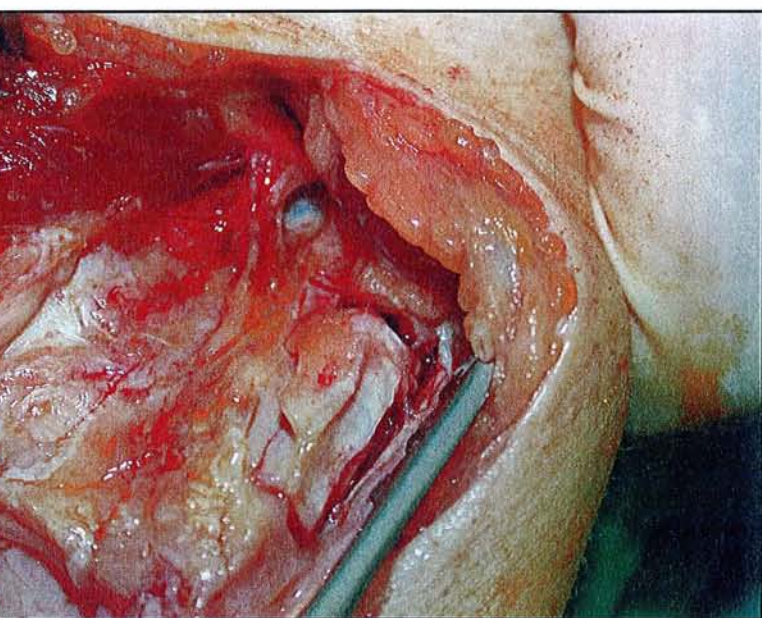


**Figure 47 : incision**

-les extenseurs communs sont refoulés sur le versant ulnaire du poignet

-le long extenseur du pouce est refoulé sur le versant radial, permettant une exposition aisée du tubercule de LISTER

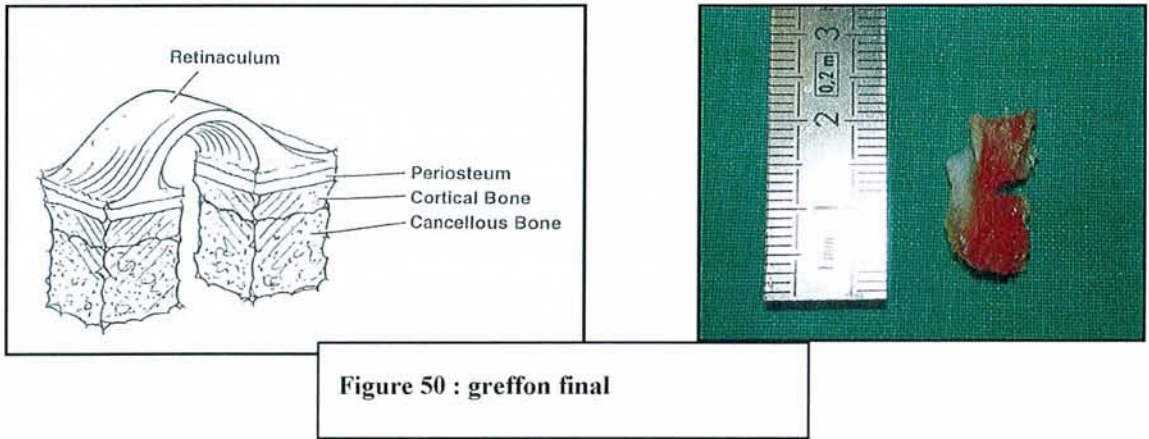
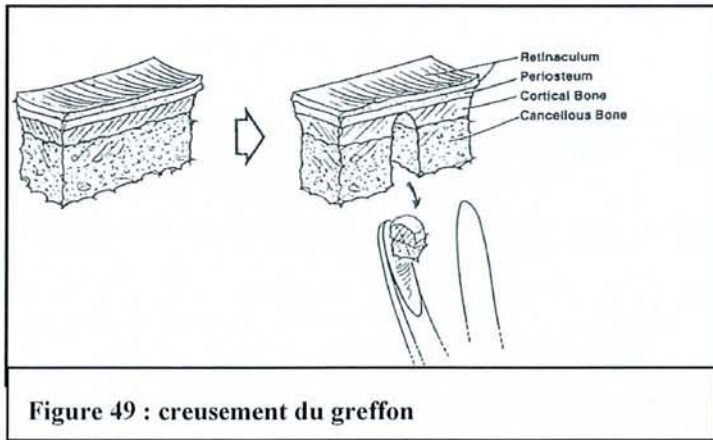
-à l'aide d'un ostéotome un greffon corticospongieux de 20mm de longueur est prélevé au sommet du 3<sup>e</sup> compartiment des extenseurs, là où le périoste est intimement lié au rétinaculum des extenseurs. [figure 48]



**Figure 48 : prélèvement du greffon os-ligament-os**

-ce plot osseux surmonté du rétinaculum des extenseurs mesure 20×8×8 mm .

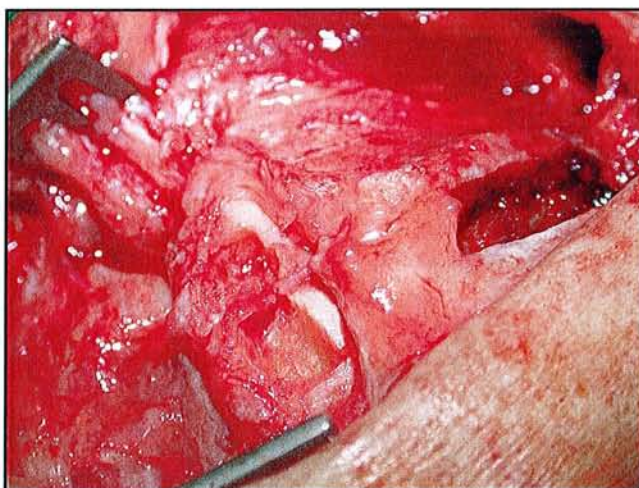
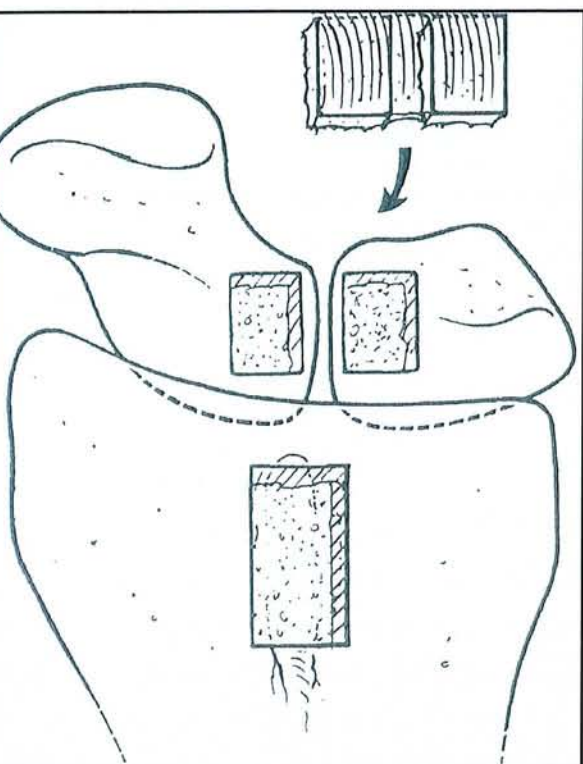
-l'étape suivante consiste à creuser la portion médiane (spongieux et corticale) du plot osseux à l'aide d'une gouge permettant d'obtenir deux plots osseux corticospongieux de taille similaire reliés par un pont de rétinaculum intimement lié au périoste. La difficulté de ce geste est d'éviter toute interruption du pont rétinaculaire. [figure 49 et 50]



-puis la capsule articulaire entre le second et le quatrième compartiment est incisée permettant d'exposer l'interligne scapho-lunaire.

-à l'aide de broches" joy sticks " l'interligne scapho-lunaire est réduit et maintenu par deux broches de KIRCHNER scapho-lunaire.

-à la face dorsale du scaphoïde et du lunatum sont creusés à l'aide d'un ostéotome deux cavités, de taille similaire aux deux plots osseux du transplant, dans lesquelles ces plots viendront s'encaster.[figure 51]



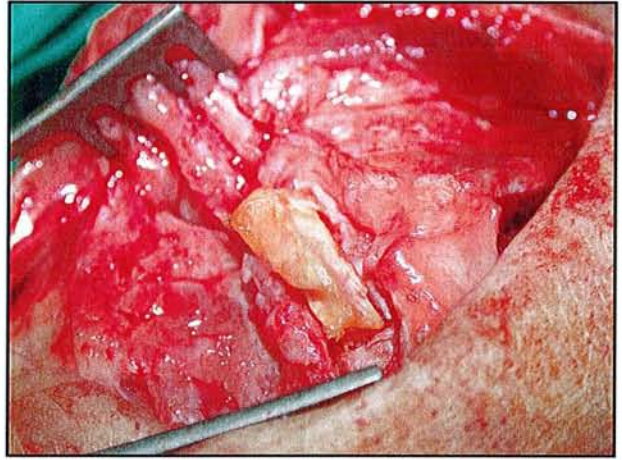
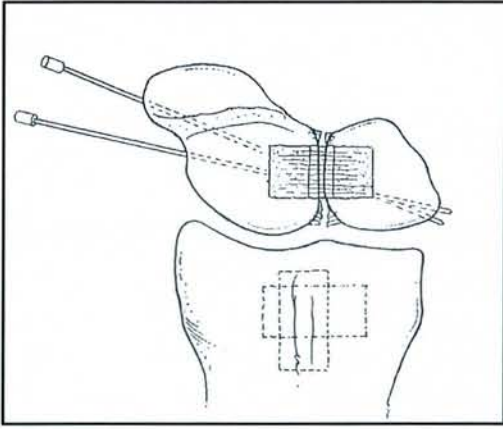
**Figure 51 : scaphoïde et lunatum sont creusés pour accueillir le greffon**

-l'adaptation du greffon se fait manuellement par simple pression.

-il est nécessaire de vérifier que le greffon ne rentre pas en conflit avec le radius lors de la mobilisation en flexion extension.

-l'interligne scapho-lunaire est maintenu par une arthrodèse temporaire scapho-lunaire[figure

52]



**Figure 52 : arthrodèse scapho-lunaire temporaire**

-fermeture de la capsule articulaire

-repositionnement du long extenseur du pouce dans sa gouttière

-fermeture des plans sous-cutané et cutané

-pansement cotonné

-mise en place d'une attelle plâtrée prenant le pouce et libérant les métacarpophalangiennes en position de 30° d'extension du poignet.

-à 15 jours du geste opératoire, le poignet est immobilisé pour 6 semaines avec une extension de 10°.

*-Constatations peropératoires des lésions ligamentaires [tableau 1]*

	<b>Instabilité préradiographique</b>	<b>Instabilité dynamique</b>	<b>Instabilité statique</b>
<b>Rupture complète</b> <b>9</b>	0	7	2
<b>Rupture partielle</b> <b>2</b>	1	1	0
<b>Distension</b> <b>4</b>	1	1	2

Tableau 1 : répartition des lésions ligamentaires selon les grades d'instabilité

*-ostéosynthèses temporaires associées et stabilisation du greffon os-ligament-os :*

Dans la technique décrite par PETER WEISS lui-même aucune ostéosynthèse supplémentaire n'intervient pour stabiliser le greffon. Seul des broches d'arthrodèse temporaire sont employées.

Dans notre série, différentes techniques ont été employées :

----ARTHRODESES TEMPORAIRES

- 7 CAS d'embrochage scapholunaire
- 1 CAS d'un embrochage scaphocapitale
- 3 CAS d'un embrochage scaphocapitale et scapho-lunaire associés
- 4 CAS aucune arthrodèse temporaire

----CAPSULODESE 4 CAS (capsulodèse dorsale, appuyée deux fois sur une ancre Mitek)

----le MAINTIEN DU GREFFON

- 4 CAS par des points transosseux
- 5 CAS par des broches perdues
- 2 CAS par des vis Leibinger
- 4 CAS aucune fixation

L'immobilisation post-opératoire a été de six semaines strictes par une résine suivie de 4 à 6 mois de rééducation.

## VII. 1. 2. Méthode de révision

- **CLINIQUE**

-l'efficacité de cette technique a été évaluée sur la persistance d'une DOULEUR. L'échelle EVA graduée de 0 à 10 a été utilisée comme support (0 correspond à l'absence de douleur et

10 a une douleur maximale). Nous avons étudié les répercussions algiques au repos et à l'effort.

-Recherche des COMPLICATIONS per ou post-opératoire

-Nombre de RECIDIVES, d'AGGRAVATIONS et de REINTERVENTIONS

-Etude de la MOBILITE

Les amplitudes articulaires actives du poignet ont été étudiées en flexion, extension, inclinaison cubitale, inclinaison radiale et mesurée selon une technique goniométrique. L'ensemble des mesures au moment de la révision a été confronté au côté sain controlatéral. En revanche aucune information concernant les amplitudes articulaires en préopératoire n'ont été retrouvée puisqu'elles ne figuraient pas dans les dossiers.

-La FORCE a été testée par la technique du JAMAR et du pinch. L'ensemble des mesures a pu être comparé au côté sain controlatéral.

- **FONCTIONNELLE**

*-SCORE OBJECTIF ou score des 400points.[246]*

Ce test est caractérisé par sa fiabilité et sa reproductibilité. Les conditions de sa réalisation sont constantes employant toujours le même matériel et la même installation. Il est caractérisé



par 4 épreuves. Chaque épreuve comporte son mode d'emploi, sa cotation et son mode de calcul.

**L'épreuve 1** s'intéresse à la mobilité de la main. Il s'agit de tester l'aptitude du patient à effectuer 12 mouvements globaux dont on note la qualité d'exécution. Le patient doit être assis confortablement devant une table en face de l'ergothérapeute.

**L'épreuve 2** concerne la force de préhension. La mesure se fait au moyen de 5 instruments. Elle est faite successivement du côté sain puis du côté lésé. Le patient est assis, le bras collé au corps, l'avant-bras en appui sur un coussin triangulaire ou une table pour la pince étai. La main est en dehors du coussin. Le score est déterminé en faisant la moyenne de trois mesures pour chaque dynamomètre.

**L'épreuve 3** consiste en la prise et le déplacement d'objet en monomanuel. Il s'agit de tester la capacité du patient à prendre 20 objets différents en taille, poids et volume sur un plan de référence, dans un ordre précis et de les déposer sur un plan en hauteur dans les emplacements correspondants. L'épreuve est chronométrée, ainsi le patient concentre son attention sur la rapidité d'exécution plutôt que sur la qualité, donnant ainsi à ses gestes une allure plus spontanée. Le côté sain est testé en premier.

**L'épreuve 4** consiste à tester la fonction bimanuelle. Il s'agit de tester 20 tâches bimanuelles de la vie quotidienne et de vérifier le respect de la dominance. Aucun chronométrage ne limite cette épreuve.

Le résultat final est obtenu en faisant la somme des résultats dans chaque épreuve pour obtenir une note sur 400 POINTS puis de diviser ce résultat par 4 pour obtenir un pourcentage d'utilisation fonctionnelle de la main du patient.

Ce bilan objective l'évolution des patients, en soulignant les progrès ou au contraire les régressions. Au-delà de l'évolution globale, il met l'accent sur les secteurs déficitaires. Et permet ainsi de réorienter les traitements.

*-Le SCORE SUBJECTIF OU SCORE DE DASH ( disability of arm-shoulder-hand)[69][86]*

Ce score correspond à un questionnaire que le patient doit remplir seul. Il s'intéresse à ce que le patient ressent et à ses possibilités d'accomplir certaines tâches. Le patient doit répondre à ce questionnaire en se reportant à ses activités effectuées au cours des 7 derniers jours. Ces activités concernent les activités domestiques, les loisirs, du travail. Ce test prend en considération la douleur physique mais également morale que l'incapacité induit sur le comportement moteur du patient. Il est caractérisé par 3 items. ( l'item 1 correspondant à l'évaluation de l'accomplissement des tâches dans la vie quotidienne, l'item 2 la réalisation d'activité de loisirs, et l'item 3 la capacité à effectuer son activité professionnelle.)

A la différence du score 400points le résultat final dans chaque item doit être le plus faible possible, auquel cas il traduit un retentissement comportemental et psychologique induit par l'incapacité et aggravant cette dernière.

- **RADIOGRAPHIQUE**

Ont été réalisés pour chaque patient du côté pathologique et du côté controlatéral :

-des clichés de face et de profil strict du poignet

-des clichés dynamiques en inclinaison radiale, cubitale et supination poing fermé

Ont été mesuré :

-le gap scapho-lunaire ou diastasis scapho-lunaire sur les clichés statique et dynamique

-l'angle radiolunaire

-l'angle scapholunaire

-l'angle capitolunaire

-l'indice de Mac MURTRY

-le DISI/VISI

L'ensemble des mesures a pu être comparé aux mesures préopératoire et au côté controlatéral.

Ont été recherché des signes de complication

-arthrose radioscapoïdienne, capitolunaire

-recherche d'un DISI ou d'un VISI

-récidive du gap

-bris de matériel, déminéralisation(algodystrophie)

- **STATISTIQUE**

Notre population étant représentée par un faible nombre de patients, il n'était pas possible d'établir des corrélations statistiquement significatives pour chaque item. Notre travail s'est donc basé sur des corrélations chiffrées.

## **VII. 2. RESULTATS**

- **LE REcul**

Le recul moyen est de 2,66 ans (1 an-5 ans).

Le délais de prise en charge moyen est de 6 mois. 7,25mois pour les lésions chroniques et 1,5 mois pour les lésions aiguës.

- **LA REPARTITION ENTRE LESIONS CHRONIQUES ET AIGUEES**

80% des patients présentaient une lésion au stade chronique au moment du diagnostic.

Le délais moyen entre l'accident et le diagnostic clinique était :

-pour les lésions chroniques de 4,8 mois

-pour les lésions aiguës de 0,83 mois.

- **LES TYPES d'INSTABILITES[figure 53]**

Ont été recensé :

- les instabilités préradiographiques : 2 cas soit 13,3%
- les instabilités dynamiques : 9 cas soit 60%
- les instabilités statiques : 4 cas soit 26%

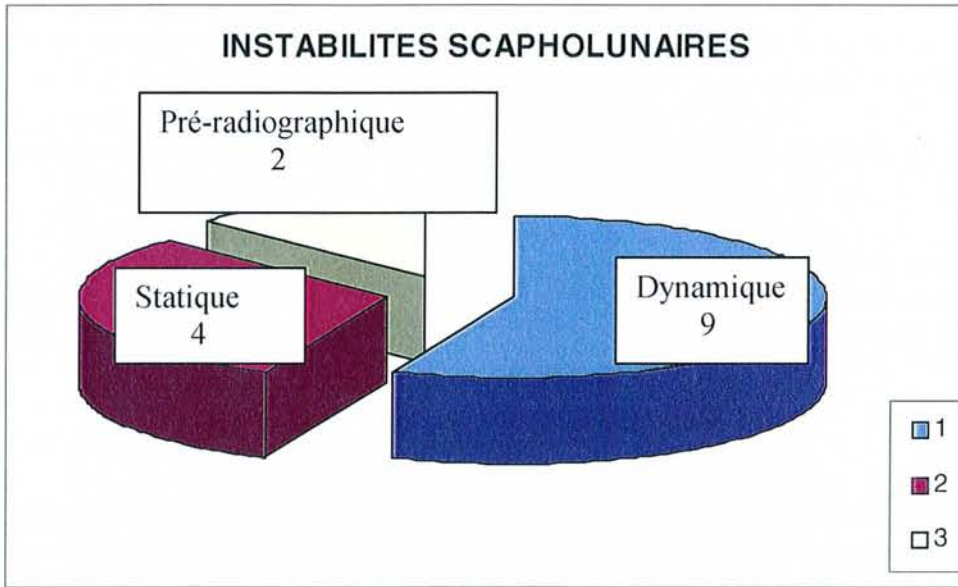


Figure 53 : répartition des instabilités

- **MECANISMES LESIONNELS**

Le mécanisme prédominant est la chute en hyperextension du poignet soit 9 CAS SUR 15 (60%)

Les autres mécanismes sont plus rares :

- Hyperflexion 1 cas
- hypersollicitation 1 cas
- traumatisme indirect 1 cas
- retour de manivelle 1 cas

-choc direct 1 cas

-écrasement 1 cas

- **LA CLINIQUE**

***-LA DOULEUR :***

Le score moyen sur l'échelle EVA à l'effort est de 3,26.

Selon le type d'instabilité, le score se répartit comme suit :

\*préradiographique 5

\*dynamique 2,66

\*statique 3,75

Au repos, aucune douleur n'est retrouvée.

Tous stades confondus, cette technique chirurgicale n'apporte pas d'indolence. Aucun EVA n'a été effectué en pré-opératoire, il nous est donc impossible de le comparer au score post-opératoire .

***-LA MOBILITE [ tableau 2]***

\*flexion moyenne 39,13° contre °      **76°**      **du côté controlatéral**

\*extension moyenne 35,13° contre      **63°**      «

\*inclinaison cubitale moyenne 33° contre      **38,8°**      «

\*inclinaison radiale moyenne 13,46° contre      **24,8°**      «

\*prosupination non perturbée

	<b>I.</b> <b>préradiographique</b>	<b>I.</b> <b>dynamique</b>	<b>I.</b> <b>statique</b>
<b>FLEXION</b>	42,5°/ 70°	36,8°/76°	47,5°/80°
<b>EXTENSION</b>	45°/67,5°	31°/62,7°	37,5° /61,25°
<b>INCLINAISON CUBITALE</b>	27,5°/37,5°	34°,4/43°	32,5°/30°
<b>INCLINAISON RADIALE</b>	15°/30°	18,3°/24,5°	14,6°/25°

Tableau 2 : mobilité des poignets selon les grades lésionnels et comparativement au côté controlatéral( en vert)

On constate une perte moyenne de mobilité de 40° en flexion et 30° en extension. Aucun poignet n'a retrouvé une mobilité similaire au côté controlatéral. [figure 54]

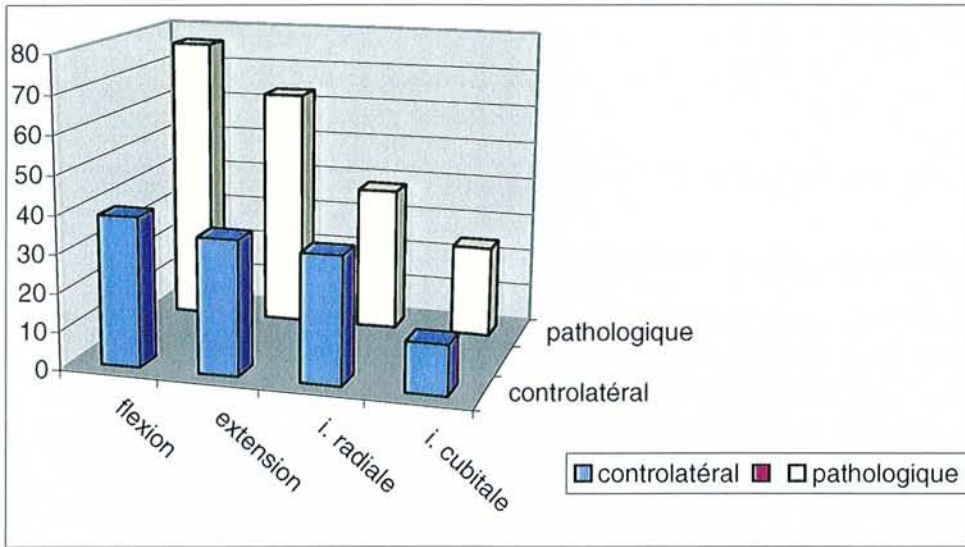


Figure 54 : mobilité des poignets pathologiques versus poignet controlatéral

**-LA FORCE [tableau 3]**

La force moyenne obtenue au JAMAR est de 34,6 kg contre **42,7 kg du côté sain**

La force moyenne obtenue au PINCH est de 8,93 contre **9,78 du côté sain**

	<b>I. préradiographique</b>	<b>I. dynamique</b>	<b>I. statique</b>
<b>JAMAR(kg)</b>	39,8	33,3	34,8
<b>PINCH(kg)</b>	9,6	8,7	9,1

Tableau 3 : force moyenne selon les différents grades lésionnels

On constate une perte moyenne de force de 10KG par rapport au côté controlatéral.

**-COMPLICATIONS**



3 syndromes algoneurodystrophiques

1 bris de vis

### ***-RECIDIVE ET AGGRAVATION***

7 cas d'instabilité (soit 47%) ont été colligés correspondant dans :

- 3 cas à UNE AGGRAVATION c'est-à-dire passage d'un grade préradiographique à un stade radiographique ou passage d'un grade dynamique à un grade statique.
- et dans 4 cas l'instabilité correspondait à UNE RECIDIVE c'est-à-dire l'absence de correction du diastasis mais sans modification du grade lésionnel.

Selon les grades d'instabilité scapho-lunaire, les récurrences et les aggravations se répartissaient comme suit :

### **-INSTABILITE PRERADIOGRAPHIQUE**

- 1 cas d'aggravation (50%)

### **-INSTABILITE DYNAMIQUE**

- 2 cas d'aggravation (22%)
- 2 cas de récurrences (22%)

### **-INSTABILITE STATIQUE**

- 2 cas de récurrences (25%)

Seul 3 des ces 7 cas ont bénéficié d'une réintervention qui a consisté en une arthrodèse scaphocapitale . La motivation d'une réintervention était la douleur persistante et l'impotence fonctionnelle .

Les patients ayant présenté une récurrence du diastasis scapho-lunaire sans symptôme douloureux ou de gêne fonctionnelle, ont bénéficié d'une simple surveillance.

La répartition des réinterventions selon le type d'instabilité est le suivant :

- 1 cas dans les instabilités préradiographiques (50%)
- 2 cas dans les instabilités dynamiques (22%)
- 0 cas dans les instabilités statiques

## • RADIOGRAPHIE

### *-LE DIASTASIS*

Le diastasis **préopératoire moyen** est de 4,13 mm.

Le diastasis **moyen au moment de la révision** est de 2,3 mm contre 1,39 du côté sain.

(résultats similaires quelque soit le stade radiographique initial)

Le diastasis est corrigé par cette intervention. En revanche les mesures angulaires restent inchangées comme le montrent les différents résultats suivants.

### *-L'ANGLE SCAPHOLUNAIRE[tableau 4]*

était de 65,6° au moment de la révision contre 62,8° en préopératoire et 54,26° du côté sain

*-L'ANGLE CAPITOLUNAIRE[tableau 4]*

9,33° au moment de la révision contre 8,9° en préopératoire et 6,73° du côté sain

*-L'ANGLE RADIOLUNAIRE[tableau 4]*

13,53° au moment de la révision contre 13,26° en préopératoire et 6,93° du côté sain

*-DISI*

nous retrouvons 80% de DISI en préopératoire et au moment de la révision

*-L'INDICE DE MAC MURTRY*

0,50 au moment de la révision contre 0,53 en préopératoire et 0,53 du côté sain

*-ARTHROSE*

Il n'y a pas eu d'aggravation des lésions retrouvées en préopératoire

	<b>préradiographique</b>	<b>dynamique</b>	<b>statique</b>
<b>ASL</b>	57,5°/ 50°	70,1°/54,8°	59,5°/ 55°
<b>ACL</b>	5,5°/ 10°	10,7°/6,66°	8°/5°
<b>ARL</b>	10°/5,5°	16,5°/7,5°	8,5°/6,25°

Tableau 4 : répartition des angles selon les différents grades lésionnels comparativement au côté controlatéral (en vert)

- **LE BILAN FONCTIONNEL PAR LE SCORE 400 points et LE SCORE DU DASH**

- *le 400 POINTS*

Le résultat final est de 88,13% EN MOYENNE

Pour les instabilités préradiographiques :92%

Pour les instabilités dynamiques : 87%

Pour les instabilités statiques : 88,7%

- *le DASH [Tableau 5]*

pour l'item 1 on obtient 28,1 de moyenne

pour l'item 2 « 31,2 »

pour l'item3 « 58,84 «

	<b>préradiographique</b>	<b>dynamique</b>	<b>statique</b>
<b>Item 1 du DASH</b>	32,5	25,6	30,8
<b>Item 2</b> «	62,5	22,9	18,7
<b>Item 3</b> «	75	52,6	62,4

Tableau 5 : résultat du score DASH selon les différents grades lésionnels

Aux vues de ces résultats, il semble que l'item 3 soit le moins bon c'est-à-dire celui correspondant à l'activité professionnelle.

- **REPRISE DE L'ACTIVITE PROFESSIONNELLE**

Sur les 15 patients seuls 14 avaient une activité professionnelle

8 patients soit 53% ont pu reprendre leur activité professionnelle au même poste

2 patients soit 13% ont pu reprendre une activité professionnelle à un poste adapté

5 patients étaient sans emploi au moment de la révision soit 33% dont 2 licenciements, 1 patient sans activité professionnelle, et 2 encore en arrêt de travail.

## **VII. 3. DISCUSSION**

### **VII. 3. 1. Méthodologie**

Même limité en effectif, rétrospective et multi-opérateurs, cette série est la deuxième série de la littérature après celle de Peter Weiss.

Il s'agit d'une étude rétrospective ne concernant qu'un faible nombre de cas.

Ce faible nombre, nous empêche d'établir des corrélations statistiques.

Néanmoins, nos résultats nous permettent d'établir quelques hypothèses que nous confronterons aux données de la littérature.

### **VII. 3. 2. Complications**

Nous avons observé deux complications post-opératoires.

\*La première, un bris de matériel (vis).

Suite à ces complications le diastasis scapho-lunaire n'a pas récidivé. Et nous n'avons noté aucun retentissement fonctionnel.

\*La deuxième, la survenue d'une complication non spécifique à l'intervention, à savoir une neuroalgodystrophie. Trois cas ont été recensés.

-Il est impossible d'incriminer l'algodystrophie comme facteur récidivant du diastasis. Par contre, cette dernière peut influencer défavorablement la récupération fonctionnelle.

En effet, sur les 3 cas d'algodystrophie retrouvés, 2 cas présentent les plus mauvais résultats fonctionnels de l'étude sans observer de récurrences du diastasis (ils sont répertoriés dans le groupe des instabilités dynamiques)

-à l'opposé de cette constatation, un des 3 cas a bénéficié d'une reprise chirurgicale pour récurrence du diastasis (par arthrodèse scaphocapitale), pourtant son résultat fonctionnel n'en a pas souffert et reste superposable aux résultats fonctionnels des patients indemnes d'algodystrophie.(il est répertorié dans le groupe des instabilités préradiographiques) .

Il est à souligner que si l'algodystrophie n'est effectivement pas spécifique de cette intervention, son incidence au sein de cette courte série est tout de même alarmante.

### **VII. 3. 3. Analyse des résultats dans la littérature**

- Analyse des autres techniques de reconstruction os-ligament-os

Aucune comparaison ne peut être faite avec ces méthodes étant donné qu'aucune d'entre elles n'a été validée par une série clinique (ref chapitre traitement)

- Résultats de la série de PETER WEISS[240][243][tableau 6]

En 1998, PETER WEISS rapporte les résultats obtenus par la reconstruction de la portion dorsale du ligament scapholunaire par le fragment os-rétinaculum-os prélevé sur le tubercule de LISTER.

Cette étude a été réalisée sur 19 patients. 16 hommes dont 3 femmes. 14 présentaient une instabilité dynamique et 5 une instabilité statique. Le délai de prise en charge chirurgicale était de 9 mois. Le recul moyen de l'étude était de 3,6 ans. L'âge moyen était de 34 ans.

**Tableau 6 : RESULTATS DE LA SERIE DE PETER WEISS**

**INSTABILITE SCAPHO-LUNAIRE DYNAMIQUE 14 cas**

DOULEUR	-chez 12 patients + chez 2 patients
MOBILITE	Extension 52° Flexion 76° Inclinaison radiale 9° Inclinaison cubitale 19° Pronation 80° Supination 82°
FORCE	39Kg
RADIOGRAPHIE	Angle scapholunaire 50°(45°-65°) Gap scapholunaire < 3mm
ACTIVITE PROFESSIONNELLE	13 au même poste, 1 poste adapté

**INSTABILITE SCAPHO-LUNAIRE STATIQUE 5 cas (deux lésions aiguës, trois chroniques)**

DOULEUR	+douleur permanente 2 patients +douleur à effort 1 patient - chez 2 patients
MOBILITE	Flexion 42° Extension 44° Inclinaison radiale 8° Inclinaison cubitale 18° Pronation 78° Supination 87°
FORCE	22 kg (11-48Kg)
RADIOGRAPHIE	Gap scapholunaire 3/3/5/7/11 Angle scapho-lunaire 45°/53°/61°/74°/84°
RECIDIVE ET INTERVENTION secondaire	1 arthrodèse radioscapoïdienne 1 résection de première rangée 1 arthrodèse complète du poignet
COMPLICATIONS	5 neurapraxie de la branche sensitive radiale 1 extériorisation de broches



-PETER WEISS obtient de meilleurs résultats en terme de force et de mobilité dans les instabilités dynamiques

-la stabilité scapho-lunaire est obtenue dans le groupe des instabilités dynamiques (diastasis moyen au moment de la révision =3mm)

-en revanche une simple réduction de la valeur moyenne du diastasis statique est obtenue dans les instabilités statiques(8mm-5,8mm)

Pour PETER WEISS, les greffons os-ligament-os semblent indiqués dans les instabilités dynamiques.

#### **VII. 3. 4. Analyse des résultats dans notre série comparée à celle de Peter Weiss**

Les effectifs et la répartition des groupes sont similaires dans les deux études

- CLINIQUE

↔ LA DOULEUR

La technique de PETER WEISS est pourvoyeuse de douleurs à l'effort dans 100% des cas.

La restauration de l'indolence est donc imparfaite.

Comme dans la série de PETER WEISS, nous ne retrouvons aucune douleur au repos.

En revanche, à l'effort des douleurs apparaissent. Elles semblent prédominer dans le groupe des lésions préradiographiques où sur l'échelle EVA, elles atteignent 5.

## ↔CORRELATION ENTRE LESIONS LIGAMENTAIRES ET STADES LESIONNELS

A un même grade d'instabilité peut correspondre à plusieurs types de lésions ligamentaires[tableau1]. Il n'existe pas de corrélation stricte entre le stade lésionnel et la nature exacte des lésions ligamentaires.

L'hypothèse que l'on peut avancer pour expliquer ces phénomènes est la suivante : les ruptures ligamentaires s'effectuent en plusieurs temps dans la plupart des cas avec un respect plus ou moins complet des ligaments adjacents(ligaments extrinsèques) au ligament scapho-lunaire, ceci peut expliquer qu'une distension ligamentaire puisse s'observer dans les grades pré-radiographique, statique et dynamique.

De plus, nos outils d'évaluation ligamentaires sont imparfaits(notamment pour les ligaments extrinsèques). Il est difficile de distinguer un ligament distendu au-delà de son point d'élasticité ou un ligament cicatrisé après une rupture complète ou incomplète. Aucun outils de mesure fiable n'est capable d'affirmer la compétence mécanique de ces structures ligamentaires cicatricielles.

## ↔ LA MOBILITE

La composante d'enraidissement est retrouvée dans 100% des cas de cette série, l'efficacité de cette technique quant au rétablissement d'une mobilité normale peut être mise en doute. Mais cette donnée doit être confrontée aux résultats des autres méthodes de traitement de l'instabilité scapho-lunaire. Aucune de ces techniques n'est actuellement capable de restaurer une mobilité normale, similaire au côté controlatéral, ni une indolence parfaite au repos ou à

l'effort. Si l'on compare aux résultats obtenus par les arthrodèses partielles[SAFFAR 183], nous ne sommes pas surpris de constater que dans cette étude, les moyennes de mobilité obtenues ne restituent jamais une mobilité identique au côté controlatéral jugé comme sain.

Par contre, les résultats obtenus par rapport à la mobilité pré-opératoire montre une absence d'aggravation ( en terme de perte de mobilité).

En ce qui concerne notre étude, aucune mesure chiffrée des amplitudes n'a été notifiée dans les dossiers en pré-opératoire. Nous n'avons pu comparer nos amplitudes qu'au poignet controlatéral.

La technique de PETER WEISS est responsable d'une perte de mobilité en valeur absolue de 30° à 40° par rapport au côté sain. Elle touche de façon prépondérante les amplitudes de flexion et d'extension, quelque soit les stades d'instabilité radiographique. Cette perte de mobilité se répartit de façon assez homogène dans chaque groupe. Cette constatation va à l'encontre des conclusions de PETER WEISS qui obtient de meilleurs résultats dans le groupe des instabilités dynamiques par rapport au groupe des instabilités statiques.

L'hypothèse que nous pouvons mettre en avant pour expliquer que nos résultats concernant les patients porteurs d'une instabilité dynamique sont moins bons en amplitude sont les suivants :

Dans ce groupe se concentrent deux des trois patients victimes d'algodystrophie. Or lorsque l'on analyse leurs amplitudes respectives en flexion et extension, ils obtiennent les valeurs les plus faibles de l'étude. L'apparition de l'algodystrophie dans ce groupe fausse peut-être les résultats finaux quant à la répercussion directe de la technique.

D'une façon générale, toute intervention justifiant un abord du poignet à ciel ouvert est pourvoyeuse d'un enraidissement certain du poignet.[180]

#### ↔ LA FORCE

Quelque soit le stade radiographique, nous observons une diminution de la force au JAMAR. La perte de force est évaluée à 8 Kg en moyenne par rapport au côté controlatéral. Ces résultats confirment ceux de PETER WEISS.

Pourtant, contrairement à son étude, nos résultats dans le groupe dynamique sont moins bons. L'hypothèse que l'on peut émettre pour expliquer la diminution de la force est la suivante : pour donner toute sa puissance à la main lors des efforts de serrage, cette dernière a besoin d'un certain degré d'extension du poignet or la technique de PETER WEISS réduit considérablement l'extension.

Si l'on compare ces résultats à ceux obtenus pour les arthrodèses partielles on s'aperçoit que de la même façon il existe une perte de force de 60% par rapport au côté controlatéral. En revanche, un gain de 15% par rapport aux résultats pré-opératoire est noté[183]

#### ↔L'EFFICACITE SUR LA RESTITUTION DE LA STABILITE

La réapparition du diastasis scapho-lunaire est de 47% pour l'ensemble de notre étude soit 7 cas sur 15. Tous les stades radiographiques ont présenté une récurrence du diastasis scapho-lunaire. La fiabilité de cette technique quant à la restitution de la stabilité scapho-lunaire est incertaine et ne peut être proposée comme solution idéale des instabilités scapho-lunaire.

Les récurrences prédominent dans les groupes des instabilités préradiographiques avec 50% soit 1 cas sur 2 et les instabilités dynamiques avec 44% soit 4 cas sur 9.

Si l'on se réfère aux différentes études biomécaniques, le LIOSL n'est pas le seul ligament permettant d'assurer la stabilité du couple scapho-lunaire. Or, la greffe os-ligament-os ne reconstruit que le tiers postérieur du ligament scapholunaire. D'autre part, la structure rétinaculaire utilisée pour la reconstruction ne reproduit pas les qualités biomécaniques du LIOSL natif. [200][17][20]

On peut expliquer l'étiopathogénie des récidives par la poursuite de l'histoire naturelle de la maladie, mais également par les effets néfastes de la résection chirurgicale des reliquats ligamentaires (tiers postérieur du LIOSL)

Ceci, peut expliquer les mauvais résultats des grades faibles de notre série( instabilité pré-radiographiques et dynamiques).

Nos constatations vont à l'encontre des résultats de PETER WEISS quant à la répartition des récidives dans chaque groupe. Pour lui, seuls les instabilités statiques sont pourvoyeuses de récidives soit 60%. Dans notre étude nous n'avons observé que 25% de récidives dans le groupe des instabilités statiques.

Comme le présentait SHIN[199] les instabilités présentant un gap initial supérieur à 8mm semblent pourvoyeuses de récidives, notamment dans le groupe des statiques.

Peut-on expliquer ces différences entre notre étude et celle de Peter Weiss par le caractère multi-opérateurs de notre série ? Ou est-ce la rigueur de nos critères de révision ? Il nous est difficile de pouvoir répondre à cette question.

- RADIOGRAPHIE

La technique de Peter Weiss permet de corriger le diastasis scapho-lunaire de manière significative ( $p < 0,004$ ). Diastasis préopératoire moyen 4,13 contre 2,3 mm en post-opératoire. En revanche, les mesures angulaires ne subissent aucune modification.

- FONCTIONNELLE

Le résultat fonctionnel obtenu lors du test des 400 points est bon dans son ensemble quelque soit le stade radiographique initial. Il s'élève à 88,13%.

En revanche les résultats subjectifs exprimés par le test du DASH sont moins bons notamment dans le groupe préradiographique. L'item 3 (celui correspondant à l'activité professionnelle) a les plus mauvais résultats. %

La technique de PETER WEISS permet une récupération fonctionnelle globale satisfaisante et constante mais le retentissement subjectif est plus aléatoire.

- REPRISE DE L'ACTIVITE PROFESSIONNELLE

Cette technique a permis une reprise d'activité professionnelle au même poste dans 53% des cas. Mais, deux licenciements soit 13,3% ont été répertoriés. La restauration de la mobilité et

de la force étant insuffisante pour ces patients, ils n'ont pu reprendre leur activité professionnelle au même poste et aucun autre poste n'a pu leur être proposé dans la même entreprise.

## ***CONCLUSION***



## **IX. CONCLUSION**

Compte tenu du taux élevé de récurrences et d'aggravation soit 47%, la technique du greffon os-ligament-os ne peut être proposée comme solution idéale du traitement des instabilités scapho-lunaire dissociatives post-traumatique.

Dès à présent, au vu des résultats de ce travail, nous devons éliminer cette thérapeutique de notre arsenal pour le traitement des instabilités scapho-lunaires aux stades précoces (instabilités scapho-lunaire dynamique et pré-radiographique).

Seule persiste les indications dans le traitement des instabilités scapho-lunaires statiques.

Le greffon os-ligament-os entre alors en concurrence avec les arthrodèses partielles.

## ***BIBLIOGRAPHIE***

## **X. BIBLIOGRAPHIE**

- (1) - **ADOLFSSON L, CZITROM AA**: Arthroscopy for the diagnosis of post- traumatic wrist pain, J Hand Surg 1987; 12A: 205-212.
- (2) - **ADOLFSSON L**: Arthroscopic diagnosis of ligament lesions of the wrist, J-Hand Surg 1994; 19B(4): 505-512.
- (3) - **ADOLFSSON L**: Arthroscopy for the diagnosis of the post-traumatic wrist pain, J Hand Surg 1992; 17B: 46-50.
- (4) - **ALLIEU Y** : Instabilité du carpe. Instabilités ligamentaires et désaxations intracarpiennes. Démembrement du concept d'instabilité du carpe, Ann Chir Main 1984 : 3 : 317-321.
- (5) - **ALLIEU Y** : Principes thérapeutiques généraux, Ann Chir Main 1984 ; 34 : 364-367.
- (6) - **ALLIEU Y, ASECIO G, BONNEL F and al**: L'instabilité du carpe, Ann Chir Main 1984; 3: 281-369.
- (7) - **ALLIEU Y, MICHON** : Entorses et luxations du poignet. E.M.C. Editions techniques, Paris, 1976, 14086 B 10.
- (8) - **ALMQUIST EA, BACH AW, SACK JT and al**: Four-bone ligament reconstruction for treatment of chronic complete scapholunate separation, J Hand Surg 1991; 16A: 322-327.
- (9) - **ALNOT JY, CHEVEIGNE C and al** : Instabilité scapho-lunaire chronique traitée par arthrodèse scapho-lunaire, Ann Chir Main 1992 ; 11 : 107-118.
- (10) - **AMADIO P**: Carpal kinematics and instability : a clinical and anatomic primer, Clin Anat 1991 ; 4 : 1-12.
- (11) - **ARKLESS R**: Cinéradiography in normal and anormal wrists, Am J Roentgenol 1966; 96: 837-844.

- (12) - **ASHMEAD D, WATSON HK, DAMON C**: Scapholunate advanced collapse wrist salvage, *J Hand Surg* 1994; 19A: 741-750.
- (13) - **AUGSBURGER S, NECKING L and al**: A comparison of scaphoid-trapezium-trapezoid fusion and four-bone tendon weave for scapholunate dissociation, *J Hand Surg* 1992; 17A: 360-369.
- (14) - **BELSORE RJ**: Radiography of the wrist, *Clin Orthop* 1986 ; 202 : 50-56.
- (15) - **BERGER RA, BISHOP AT, BETTINGER PC**: New dorsal capsulotomy for the surgical exposure of the wrist, *Ann Plast Surg* 1995; 1: 54-59.
- (16) - **BERGER RA, BLAIR WF**: The radioscapolunate ligament: a gross and histologic description, *Anat Rec* 1984; 210: 393-405.
- (17) - **BERGER RA, BLAIR WF**: The scapholunate ligament, *J Hand Surg Am* 1982; 1: 87-91.
- (18) - **BERGER RA, FLATT AE**: The three-dimensional rotational behaviors of the carpal bones, *Clin Orthop* 1982; 167: 303-310.
- (19) - **BERGER RA, IMEADA T, BERGLUND L**: Constraint and material properties of the subregions of the scapholunate interosseous ligament, *J Hand Surg* 1999; 24A: 953-962.
- (20) - **BERGER RA, IMEADA T**: Anatomic constraint and material properties of the scapholunate interosseous ligament : a preliminary study. In Schuind F, An K-N, Cooney WP and al: *Advances in the biomechanics of the hand and wrist*, New-York, Plenum Press, 1994: 9-17.
- (21) - **BERGER RA, KAUER JM, LANDSMEER JM**: Radioscapolunate ligament: a gross anatomic and histologic study of foetal and adult wrist, *J Hand Surg Am* 1991; 16: 350-355.
- (22) - **BERGER RA, LANDSMEER JM**: The palmar radiocarpal ligaments: a study of adult and fetal human wrist joints, *J Hand Surg Am* 1990; 15:847-854.

- (23) - **BERGER RA, LINSCHIED RL and al:** Magnetic resonance imaging of the palmar radiocarpal ligaments. Presented at the 46<sup>th</sup> annual meeting of the American Society for Surgery of the Hand, Orlando, Florida, 1991.
- (24) - **BERGER RA., GARCIA- ELIAS M :** General anatomy of the wrist. In an K-N, Berger RA, Cooney WP III: biomechanics of the wrist joint, New-York, Springer-Verlag, 1991: 1-22.
- (25) - **BERGER RA:** The gross and histologic anatomy of the scapholunate interosseous ligament, J Hand Surg 1996; 21A: 170-178.
- (26) – **BERTRAND M, COULET B, CHAMMAS M and al:** Four-bone fusion of the wrist: review of 17 cases at an average 3,4 years follow-up, Rev Chir Orthop Reparatrice Appar Mot 2002; 88: 286-292.
- (27) - **BICKERT B, SAUERBIER M, GERMANN G:** Scapholunate ligament repair using the mitek bone anchor: technique and preliminary result, J Hand Surg 2000; 25B: 188-192.
- (28) - **BLATT G:** Capsulodesis in reconstructive hand surgery. Dorsal capsulodesis for the unstable scaphoid and volar capsulodesis following the excision of the distal ulna, Hand Clinics 1987; 3: 81-102.
- (29) - **BLATT G:** Dorsal capsulodesis for rotary subluxation of the scaphoid. In : Gelberman Rh ed. Master techniques in orthopaedics surgery: the wrist. New-York: Raven Press, 1994: 147-165.
- (30) - **BLEVENS A:** Radiocarpal articular contact characteristics with scaphoid instability, J Hand Surg 1989; 141: 781-789.
- (31) - **BOABIGHI A, KUHLMANN J:** The distal ligamentous complex of the scaphoid and the scapholunate ligament. An anatomic, histologic, and biomechanical study, J Hand Surg 1993; 18 B: 65-69;

- (32) - **BONNEL F, ALLIEU Y** : Les articulations radio-cubito-carpienne et médio-carpienne. Organisation anatomique et biomécaniques, Ann Chir Main 1984 ; 3 : 287-296.
- (33) - **BOUR CH**: L'imagerie du poignet, cahiers d'enseignement de la SFCM , Paris, 1989
- (34) - **BOUR CH, MERLE M** : L'arthroscopie du poignet : technique, indications diagnostiques et thérapeutique, La Lettre Chirurgicale 1988 ; 68 : 10-14.
- (35) - **BOUR CH**: Les instabilités du carpe, Thèse de Médecine , Nancy, 1986.
- (36) - **BRUNELLI GA** : Dissociation scapho-lunaire traitée par ligamentoplastie scapho-trapézienne au flexor carpi radialis, RCO 2003 ; 89 : 152-157.
- (37) - **BRUNELLI GA, BRUNELLI GR**: A new surgical technique for carpal instability with scapholunar dislocation, Ann Chir Main Memb Super 1995; 14: 207-213.
- (38) - **BRYCE TH** : On certain points in the anatomy and mechanism of the wrist-joint reviewed in the light of a series of Röntgen ray photographs of the living hand, J Anat Physiol. 1896; 31: 59-79.
- (39) - **BUCK GRAMCKO D** : Scapholunate dissociation, Handchir Mikrochir Plast Chir 1985 ; 17 : 194-199.
- (40) - **CABROL C, KAHLE W, LEONHARDT H, PLATZER W**: Anatomie de l'appareil locomoteur, dans Anatomie, Tome I, Paris, Flammarion médecine- sciences , 2<sup>e</sup> ed.
- (41) - **CAILLON F** : Instabilité scapho-lunaire pure post-traumatique. Revue bibliographique actuelle ; à propos d'un cas traité par réfection postérieure. Thèse de médecine, Paris, 1987.
- (42) - **CANTOR RM, BRAUNSTEIN EM** : Diagnosis of the dorsal and palmar rotation of the lunate on a frontal radiograph, J Hand Surg 1988; 3:187-192.
- (43) - **CHAISE F, ROGER B, WITVOET J**: Analyse de l'incidence radiologique de profil du carpe normal, Ann Radiol 1985; 28: 381-386.
- (44) - **CHOPIN D**: Instabilité du carpe, Instantanés médicaux 1974, N°2.

- (45) - **COE M, TRUMBLE TE, TENCER MD and al:** The scapholunate allograft : a biomechanical feasibility study, *J Hand Surg* 1995; 20A: 590-596.
- (46) – **COHEN MS, KOZIN SH:** Degenerative arthritis of the wrist: proximal row carpectomy versus scaphoid excision and four-corner arthrodesis, *J Hand Surg (Am)* 2001; 26:94-104.
- (47) - **COHEN MS, TALEISNIK J:** Direct ligamentous repair of scapholunate dissociation with capsulodesis augmentation, *Technique in the Hand and the Upper Extremity Surgery* 1998; 2:18-24.
- (48) - **CONNELL MC, DYSON RP:** Dislocation of the carpal scaphoid: a report of a case, *J Bone Joint Surg Br.* 1955; 37: 252-253.
- (49) - **CONYERS DJ:** Scapholunate interosseous reconstruction and imbrication of palmar ligaments, *J Hand Surg* 1990; 15A: 690-700.
- (50) - **COONEY P, LINSCHIED RL, DOBYNS JH :** The wrist : diagnosis and operative treatment, vol I, St Louis, Mosby, 1998.
- (51) - **COONEY WP, DOBYNS JH:** arthroscopy of the wrist: anatomy and classification of carpal instability, *Arthroscopy* 1990; 6: 133-140.
- (52) - **CORSON ER :** X-ray study of the normal movements of the carpal bones and wrist, *Proc. Am Assoc Anatomists* 1897; 67: 67-92.
- (53) - **CRAIGEN MAC, STANLEY JK:** Wrist kinematics: row, column or both?, *J Hand Surg Br* 1995; 20: 165-170.
- (54) - **CRISCO JJ, PIKE S, HULSIZER-GALVIN DL and al:** Carpal bone postures and motions are abnormal in both wrist of patients with unilateral scapholunate interosseous ligament tears, *J Hand Surg* 2003; 28A: 926-937.

- (55) - **CUENOD PH, CHARRIERE E, PAPALOIZOS MY**: A mechanical comparison of bone-ligament-bone autografts from the wrist for replacement of scapholunate ligament, J Hand Surg 2002; 27A: 985-990.
- (56) - **CUENOD PH**: Osteoligamentoplasty and limited dorsal capsulodesis for chronic scapholunate dissociation, Ann Chir Main 1999; 18: 38-53.
- (57) – **DAP F**: Wrist arthrodesis: alternative to resection of the proximal carpal bones? , Ann Chir Main Memb Super 1992; 11:285-291.
- (58) - **DAUTEL G, GOUDOT B, MERLE M**: Arthroscopic diagnosis of the scapholunate instability in the absence of X-ray abnormalities, J Hand Surg 1993; 18B: 213-218.
- (59) - **DAUTEL G, MERLE M** : Test dynamique arthroscopiques pour le diagnostic des instabilités scapho-lunaires, Ann Chir Main Membre Sup 1993 ; 12 : 206-209.
- (60) - **DAVIS CA, CULP RW, HUME EL and al**: Reconstruction of scapholunate ligament in cadaver model using a bone-ligament-bone autograft from the foot, J Hand Surg 1998; 23A: 884-892.
- (61)-**De LANGE A , KAUER JM** : Kinematic behavior of the human wrist joint: a roentgen-stereophoogrametric analysis, J Orthop 1985; 3: 56-64.
- (62) - **DEBURGES A, PIDMORZ L** : Subluxation antéro-postérieure du scaphoïde carpien, Ann Chir 1969 ; 23 : 163-167.
- (63) - **DESHMUKHSC, GIVISSIS P, BELLOSO D and al**: Blatt's capsulodesis for chronic scapholunate dissociation, J Hand Surg 1999; 24B: 215-220.
- (64) - **DESTOT E** : Traumatisme du poignet et rayon X , Paris, Masson, 1993.
- (65) - **DESTOT E, BRIAU**: Anatomie et physiologie du poignet par la radioscopie et la radiographie, Prov Méd Lyon 1898 ; 12 : 99-109 .
- (66) - **DOBYNS J, LINSCHIED R**: Traumatic instability of the wrist. AAOS instructional courses lectures 1975; 24: 182-199.



- (67) - **DOBYNS JH, PERKINS JC**: Instability of the carpal navicular, *J Bone Joint Surg Am* 1967; 49: 1014.
- (68) - **DREANT N, DAUTEL G**: Elaboration d'un score de sévérité arthroscopique pour les instabilités scapho-lunaires, *Chir Main* 2003 ; 22 : 90-94.
- (69) - **DUBERT T, VOCHE P, DUMONTIER C** : The DASH questionnaire. French translation of a trans-cultural adaptation, *Chir Main* 2001; 20: 294-302.
- (70) - **DUNN M, JOHNSON C**: Static scapholunate dissociation: a new reconstruction technique using a volar and dorsal approach in a cadaver model, *J H and Surg* 2001; 26A: 749-754.
- (71) - **FAHRER M** : Le carpe : notions générales. In Tubiana R ed. *Traité de chirurgie de la main* . Paris : Masson, 1980, 166-171.
- (72) - **FISK GR** : Influence du ligament annulaire antérieur du carpe sur la stabilité du carpe, *Ann Chir Main* 1984 ; 3 : 297-299.
- (73) - **FISK GR** : The wrist, *J Bone Joint Surg* 1984; 3 : 398-406.
- (74) - **FISK GR**: Carpal instability and the fractured scaphoid, *Ann R Coll Surg Engl* 1970; 46: 63-76.
- (75) - **FLATT AE, YOUM Y, BERGER RA** : Les mécanismes des mouvements du poignet humain. In *le Poignet*, expansion scientifique française, Paris, 1983 : 53-61.
- (76) - **FORTIN PT, LOUIS DS**: Long-term follow-up of scaphoid-trapezium-trapezoid arthrodesis, *J Hand Surg* 1993; 18A: 675-681.
- (77) - **GAGEY O, LANOY JF, MAZAS Y and al** : Prothèse totale radio-carpienne. Etude préalable, *Rev Chir Orthop* 1986 ; 72 : 165-171.
- (78) - **GAISNE E, DAP F, BOUR C, MERLE M** : Arthrodèse du poignet chez le travailleur manuel. A propos de 36 cas, *Rev Chir Orthop* 1991 ; 77 : 537-544.

- (79) - **GANEL A, ENGEL J, DITZIAN R and al:** Arthrography as a method of diagnosing soft tissue injuries of the wrist, *Journal of Trauma* 1979; 19: 376-380.
- (80) - **GARCIA-ELIAS M, AMADIO PC, COONEY WP and al:** Reliability of carpal angle determinations, *J Hand Surg* 1989; 14A: 1017-1021.
- (81) - **GARCIA-ELIAS M, COONEY WP:** Stability of the transverse carpal arch: an experimental study, *J Hand Surg Am* 1989; 14: 277-282.
- (82) - **GARCIA-ELIAS M, COONEY WP:** Transverse stability of the carpus. An analytical study, *J Orthop Res* 1989; 7: 738-743.
- (83) - **GARCIA-ELIAS M, HORII E:** Individual carpal bone motion. In *Biomechanics of the wrist joint*, New-York, Springer-Verlag, 1991.
- (84) - **GARCIA-ELIAS M:** Anatomic and mechanical considerations of the scapholunate joint, ASSH 58<sup>TH</sup> annual meeting Chicago, Illinois, 2003.
- (85) - **GERARD Y, SCHERNBERG F, LESCHALLER G and al:** Exploration radiologique du poignet de face, 55<sup>e</sup> réunion annuelle de la SOFCOT, 1980.
- (86) - **GERMANN G, WIND G:** The DASH questionnaire: a new instrument for evaluating upper extremity treatment outcome, *Handchir Mikrochir Plast Chir* 1999; 31: 149-152.
- (87) - **GILFORD WW, BOLTON RH., LAMBRINUDI C:** Mechanism of the wrist joint special reference to fractures of scaphoid, *Guy's Hosp Rep* 1943; 92: 52-59.
- (88) - **GILULA LA , WEEKS PM :** Post-traumatic ligamentous instability of the wrist, *Radiology* 1978 ; 129 :641-646.
- (89) - **GILULA LA, DESTOUET JM, WEKS PM and al :** Roentgenographie diagnosis of the painful wrist, *Clin Orthop* 1984 ; 187 : 52-63.
- (90) - **GILULA LA:** carpal injuries: Analytic approach and case exercises, *American Journal of Roentgenology* 1979; 133:503-517.

- (91) - **GILULA LA**: The traumatized hand and wrist: radiographic and anatomic correlation. Philadelphia: WB Saunders, 1992:221-239.
- (92) - **GLICKEL SZ, MILLENDER LH**: Ligamentous reconstruction for chronic intercarpal instability, J Hand Surg 1984; 9A: 514-527.
- (93) - **GREEN DP, O'BRIEN ET**: Classification and management of the carpal dislocations, Clin Orthop 1980; 149:55-72.
- (94) - **GREEN DP**: Carpal dislocations and instabilities. In : Operative Hand Surgery. Third edition. Edinburgh, Churchill Livingstone, 1993.
- (95) - **GREGOIRE O** : Les instabilités et désaxations du carpe. Place de l'arthrodèse scapho-lunaire dans le traitement de la disjonction scapho-lunaire. A propos d'une série de 8 cas. Thèse de médecine, Lyon, 1986.
- (96) - **HARVEY EJ, HANEL D and al**: Autograft replacement for the scapholunate ligament: a biomechanical comparison of hand-based autografts; J Hand Surg 1999; 24A: 963-967.
- (97) - **HASTINGS DE, SILVER RL**: Intercarpal arthrodesis in the management of chronic carpal instability after trauma, J Hand Surg 1984; 9A: 834-840.
- (98) - **HENKE K**: Ueber die anatomie and mechanik der gelenke, Jena, Fischer, 1863
- (99) - **HENLE J**: Handbuch der systmatischen anatomie des menschen, 1879.
- (100) - **HOWARD FM, FAHEY T**: Rotation subluxation of the navicular, Clin Orthop 1974 104: 134.
- (101) - **HERBERT TJ, HARGREAVES IC and al**: A new surgical technique for treating rotary instability of the scaphoid, J Hand Surg 1996; 1: 757.
- (102) – **HERBERT TJ, FAITHFULL DJ, Mc CANN and IRELAND J**: Bilateral arthrography of the wrist, J Hand Surg 1990; 15B: 233-235.

- (103) - **HOFMEISTER EP, CULP RW**: Bone-retinaculum-bone reconstruction for scapholunate ligament injuries, *Atlas hand Clin* 2003; 8: 242-247.
- (104) - **HOFSTEDE DJ, RITT MJPF, BOS KE**: Tarsal autografts for reconstruction of the scapholunate interosseous ligament: a biomechanical study, *J Hand Surg* 1999; 24A: 968-976.
- (105) - **HORII E, GARCIA-ELIAS M**: A kinematic study of the luno-triquetral dissociations, 1991; 16: 355-362.
- (106) - **IFSSH Nomenclature Committee**: Terminology for hand surgery. Publication of the international federation of the societies for the surgery of the hand (IFSSH), 1970.
- (107) - **INGLIS AE, JONES EC**: Proximal row carpectomy for diastasis of the proximal carpal row, *J Bone Joint Surg* 1977; 59A: 460-463.
- (108) - **JOHNSON RP**: The evolution of carpal nomenclature: a short review, *J Hand Surg (am)* 1990; 15: 834-838.
- (109) - **JOHNSTON HM**: Varying position of the carpal bones in the different movements at the wrist, *Journal of Anatomy and Physiology* 1907; 41: 109-122.
- (110) - **JOHNSTON RB, SEILER JG**: The intrinsic and extrinsic ligaments of the wrist. A correlation of collagen typing and histologic appearance, *J Hand Surg Br* 1995; 20: 750-754.
- (111) - **JONES WA**: Beware the sprained wrist: the incidence and diagnosis of scapholunate instability, *J Hand Surg* 1988; 13A: 293-297.
- (112) – **KADJI O, DUTEILLE F, DAUTEL G, MERLE M**: Four bone versus capito-lunate limited carpal fusion. Report of 40 cases, *Chir Main* 2002; 21:5-12.
- (113) - **KAPANDJI A**: Biomécanique du carpe et du poignet, *Ann Chir Main* 1987 ; 6 :147-169.
- (114) - **KAPANDJI IA** : L'articulation radio-cubitale inférieure. anatomie fonctionnelle, dans le Poignet, expansion scientifiques française, Paris, 1983 :42-52.

- (115) - **KAUER J**: The mechanism of the carpal joint, Clin Orthop 1986 ; 202 : 16-26.
- (116) - **KAUER J, LANDSMEER J**: Le poignet(anatomie). In Tubiana R ed. Traité de chirurgie de la main. Paris, Masson, 1980, 176-191.
- (117) - **KAUER JM**: Functional anatomy of the wrist, Clin Orthop 1980; 149: 9-20.
- (118) - **KAUER JM**: The interdependence of the carpal articulation chains, Acta Anat(BASEL) 1974; 88: 481-501.
- (119) - **KELLY EP, STANLEY JK**: Arthroscopy of the wrist, J Hand Surg 1990; 15B: 236-242.
- (120) - **KLEINMAN WB, CAROLL C** : Scapho-trapezio-trapezoid arthrodesis for treatment of chronic static and dynamic scapho-lunate instability: a 10 years perspective on pitfalls and complications, J Hand Surg 1990; 15A: 408-414.
- (121) - **KLEINMAN WB**: Management of chronic rotary subluxation of the scaphoid by scapho-trapezio-trapezoid arthrodesis. Rationale for the technique, post-operative changes in biomechanics and results, Hand Clin 1987; 3: 113-133.
- (122) - **KOMAN LA, POEHLING GG**: Chronic wrist pain: indications for wrist arthroscopy, J Arthr Rel Surg 1990; 6: 116-119.
- (123) - **KRAKAUER JD, BISHOP AT, COONEY WP**: Surgical treatment of scapholunate advanced collapse, J Hand Surg 1994; 19A: 751-759.
- (124) - **KUHLMAN N JN, LUBOINSKI J**: Properties of the fibrous structures of the wrist, J Hand Surg Br. 1990; 15: 335-341.
- (125) - **KUHLMANN JN** : Les mécanismes de l'articulation du poignet, Ann Chir 1979 ; 33 : 711-719
- (126) - **KUHLMANN JN, BOABIGHI A**: Les lésions carpiennes expérimentales provoquées par des lésions ligamentaires, Acta Orthop Belg 1972 : 58 : 253-267.

- (127) - **KUHLMANN N , KIRCH JM And al.**: Entorses radiocarpiennes internes invétérées et instabilité du poignet, Acta Othop Belg 1988; 54: 34-42.
- (128) - **KUHLMANN N, FAHRER M, KAPANDJI IA and al** : Stabilité du poignet normal, dans traité de chirurgie de la main , tome II, Tubiana R , Paris , Masson : 808-821.
- (129) - **KUHLMANN N, GALLAIRE M** : Déplacement du scaphoïde et du semi-lunaire au cours des mouvements du poignet, Ann Chir 1978 ; 38 : 53-553.
- (130) - **LANDSMEER JMF** : Contribution à l'analyse anatomique et fonctionnelle d'une chaîne articulée. C.R. ass .anat. Rev. Toulouse 1963, XLVIII: 873-879.
- (131) - **LANDSMEER JMF** : Studies in the anatomy of articulation : equilibrium of the intercalated bone, Acta Morpholog Neerl Scand 1961; 3: 287-303.
- (132) - **LANDSMEER JMF**: Atlas of anatomy of the hand, New-York, Churchill Livingstone, 1976.
- (133) - **LARSEN CF, MATHIESEN FK**: Measurements of carpal bone angles on lateral wrist radiographs, J Hand Surg 1991; 16A: 888-893.
- (134) - **LAVERNIA CJ, COHEN MS, TALEISNIK J** : Treatment of scapholunate dissociation by ligamentous repair and capsulodesis, JHS 1992; 17A: 354-359.
- (135) - **LEVINSOHN E, PALMER AK**: Arthrography of the traumatised wrist, Radiology 1983; 146: 647-651.
- (136) - **LICHTMAN DM, MARTIN RA**: Introduction to the carpal instabilities. In Lichtman DM editor: the wrist and its disorders, Philadelphia, 1988, WB Saunders: 245-250.
- (137) - **LINDSCEID RL, DOBYNS JH**: Carpal instability, Curr Orthop 1989; 3: 106-114.
- (138) - **LINDSCHEID RL** : Kinematic consideration of the wrist, Clin Orthop 1986; 27-39.
- (139) - **LINDSCHEID RL, DOBYNS JH**: Traumatic instability of the wrist: diagnosis, classification and pathomechanics, J Bone Joint Surg 1972; 54: 1612:1632.

- (140) - LINSCHIED R, DOBYNS J:** Instability patterns of the wrist, *J Hand Surg* 1983; 8: 682-686.
- (141) - LINSCHIED RL :** Entorses du poignet, dans traité de chirurgie de la main , Tubiana R, Paris, Masson : 837-851.
- (142) - LINSCHIED RL:** Les instabilitées du poignet. In : la main, Raoul Tubiana, tome I, Masson éd., Paris et Lippincott, Philadelphie.
- (143) - LINSCHIED RL:** Scapholunate ligamentous instabilities (dissociations, subdislocations, dislocations), *Ann Chir Main* 1984 ; 3 : 323-330.
- (144) - LOGAN SE, NOWAK MD:** Biomechanical behavior of the scapholunate ligament, *Biomed Sci Instrum* 1986; 22: 81-85.
- (145) - LOGAN SE, NOWAK MD:** Intrinsic and extrinsic wrist ligaments: biomechanical and functional differences, *Biomed Sci Instrum* 1989; 23: 9-13.
- (146) - LOUIS DS, HANKIN FM:** Central carpal instability- capitate lunate instability pattern: diagnosis by dynamic displacement, *Orthopedics* 1984; 7: 1693-1696.
- (147) - MASMEJEAN E, DUTOUR O, TOUAM C, OBERLIN C:** Bilateral SLAC wrist: an unusual entity. A propos of a 7000-year-old prehistoric case, *Ann Chir Main Memb Super* 1997; 16: 207-214.
- (148) - MAYFIELD J:** Wrist ligamentous anatomy and pathogenesis of the carpal instability, *Orthop Clin North Am* 1984; 15: 209-216.
- (149) - MAYFIELD JK, JOHNSON RP:** Carpal dislocations: pathomechanics and progressive perilunar instability, *J Hand Surg* 1980; 5: 226-241.
- (150) - MAYFIELD JK, JOHNSON RP:** The ligaments of the human wrist and their functional significance, *Anat Rec* 1976; 186: 417-428.
- (151) - MAYFIELD JK, WILLIAMS WJ:** Biomechanical properties of the human carpal ligaments, *Orthop Trans* 1979; 3: 143-144.

- (152) - **MAYFIELD JK**: Mechanism of carpal injuries, Clin Orthop and Related Research 1980; 149: 45-53.
- (153) - **Mc MURRICH JP**: The nomenclature of the carpal bones , Anat Rec 1914; 8: 173-182.
- (154) - **Mc MURTRY RY, PALEY D**: Unified classification of the carpal disruptions. Correspondence newsletters of the International Wrist investigators' Workshop, 1992.
- (155) - **Mc MURTRY RY, YOUM Y and al** : Kinematic of the wrist II. Clinical applications, J Bone Joint Surg 1978; 60A: 955-961.
- (156) - **MEADE T, SCHNEIDER L**: Radiographic analysis of the selective ligament sectioning at the carpal scaphoid: a cadaver study, J Hand Surg 1990; 15A: 855-862.
- (157) - **METZ VM, GILULA LA** : Is this scapholunate joint and its ligament abnormal ?. J Hand Surg 1993;18A: 746-755.
- (158) - **MEYER R**: Die static and mechanik des menschlichen knochengerustes, 1873;
- (159) - **MEYRUEIS JP, CAMELI M**: Instabilité du carpe: diagnostic et formes cliniques, Ann Chir 1978; 32:555-560.
- (160) - **MOOS RJ** : Adreas Vesalius and the anatomy and the anatomy of the upper extremity, J Hand Surg Am 1976; 1: 23-28.
- (161) - **MORGAN W, GROVES J** : Scapholunate dissociation from a fall on the elbow, J Hand Surg 1984 ; 9A : 845-847.
- (162) - **MOUCHET A, MOUCHET R**: Luxation subtotale du carpe retro-lunaire. In : traité de chirurgie orthopédique 1937 ; Paris, Masson éd. :2547.
- (163) - **NAKAMURA R, MUNETOSHI H and al** : Method for measurement and evaluation of carpal bone angles, J Hand Surg 1989 ; 14A : 412-413.
- (164) - **NAVARRO A**: Dislocation of carpus. Ann de la fac de med 1921; 6: 113-141.
- (165) - **NEVIASER RJ**: Resection of the proximal carpal row, Clin Orthop 1986; 202: 12-15.



- (166) - **NORTH ER, MEYER S**: Wrist injuries: correlation of clinical and arthroscopic findings, *J Hand Surg* 1990; 15A: 915-920.
- (167) - **NOWAK MD**: Material properties of the ligaments. In An K-N, Berger RA, Cooney WP, editors: *biomechanics of the wrist joint*, New-York , 1991, Springer-Verlag, 139-156.
- (168) - **O'MEEGHAN CJ, STUART W, MAMO V and al** : The natural history of an untreated isolated scapholunate interosseous ligament injury, *J Hand Surg* 2003 ; 28B : 307-310.
- (169) - **O'RAHILLY R**: Anatomical terminology, then and now, *Acta Anat (BASEL)* 1989; 134: 291-300.
- (170) - **PACKER GJ, GILL PJ, STIRRAT AN**: Repair of acute scapholunate dissociation facilitated by TAG suture anchor, *J Hand Surg* 1994; 19B:563-564.
- (171) - **PALMER AK, DOBYNS JH, LINSCHIED RL** : Management post-traumatic instability of the wrist secondary to ligament rupture, *J Hand Surg* 1978 ; 3 : 507-532.
- (172) - **PEH WC, GILULA LA**: Normal disruption of carpal arcs, *J Hand Surg* 1996; 21A: 561-566.
- (173) - **PIGEAU I**: Arthro-ct for assesement of scapholunate ligament injuries, *Current Practice in hand surgery*, London, Martin Dunitz, 1997.
- (174) - **PISANO SM, PEIMER CA, WHEELER DR and al**: Scaphocapitate intercarpal arthrodesis, *J Hand Surg* 1991; 16A: 328-333.
- (175) - **RONGIERES M**: Traitement des disjonctions scapho-lunaires par réparation ligamentaire et capsulodèse, *La Main* 1997 ; 2 :337-344.
- (176) - **ROTMAN MB, MANSKE PR, PRUITT DL**: Scaphocapitolunate arthrodesis, *J Hand Surg* 1993; 18A: 26-33.
- (177) - **ROUVIERE H**: Anatomie humaine , tome III : membres, système nerveux central. Paris. Masson ed 1979.

- (178) - **RUBY L, COONEY W**: Relative motion of selected carpal bones: a kinematic analysis of the normal, wrist J Hand Surg 1988; 13A: 1-10.
- (179) - **RUBY L, LINSCHIED R**: The effect of the scapholunate ligament section on the scapholunate motion, J Hand Surg 1987; 12A: 767-771.
- (180) - **SAFFAR P, FAKHOURY B**: Résection de la première rangée contre arthrodèse partielle des os du carpe dans les instabilités du carpe, Ann Chir Main 1992; 11: 276-280.
- (181) - **SAFFAR P**: Luxation du carpe et instabilité résiduelle, Ann Chir Main 1984; 3:349-352.
- (182) - **SAFFAR PH** : Les traumatismes du carpe. Anatomie, radiologie et traitement actuel, Springer-Verlag, France, 1987.
- (183) - **SAFFAR PH**: Indications, techniques et résultants des arthrodèses partielles du carpe. cahier d'enseignement du GEM, Elsevier ed.,1997.
- (184) - **SARRAFIAN SK, MELAMED JL**: Study of wrist motion in flexion and extension , Clin Orthop 1977; 126: 153-159.
- (185) - **SCHERNBERG F** : Anatomie-radiologie statique et dynamique du poignet, Ann Chir Main 1984 ; 3 :301-312 .
- (186) - **SCHERNBERG F**: Rentgenographic examination of the wrist: a systemic study of the normal, lax and injured wrist. Part 1: standard and positional views, J Hand Surg Br 1990; 15: 210-219.
- (187) - **SCHERNBERG F, GERARD Y**: Lexploration radiologique dynamique du poignet, Rev Chir Orthop1983; 69: 521-531.
- (188) -**SCHERNBERG F**: Rentgenographic examination of the wrist: a systematic study of the normal, lax and injured wrist. Part 2: stress views, J Hand Surg Br 1990; 15: 220-228.
- (189) - **SCHUHL JF, LEROY B, COMTET JJ**: Eude radiologique de la mobilité relative du scaphoïde et du semi-lunaire, Ann Chir Main 1985 ; 4 : 143-148.

- (190) - **SCHUIND F**: Sapholunate reconstruction using a vascularized flap of the interosseous membrane, *J Orthop Surg Tech* 1996 ; 9 : 21-26.
- (191) - **SCHUIND F, BERGLUND L**: Te distal radioulnar ligaments: a biomechanical study, *J Hand Surg Am* 1991; 16: 1106-1114.
- (192) - **SCHWEIZR A, STEIGER R**: Long-term result after repair and augmentation ligamentoplasty of rotatory subluxation of the scaphoid, *J Hand Surg* 2002; 27A: 674-684.
- (193) - **SCOTT W**: The spectrum of the scapholunate ligament injury: diagnostic and treatment algorithm, ASSH 58<sup>TH</sup> annual meeting Chicago, Illinois 2003.
- (194) - **SEBALD S, DOBYNS JA, LINSCHIED RL**: The natural history of the collapse deformities of the wrist, *Clin Orthop* 1974; 104: 140-148.
- (195) - **SENNWALD GR, ZDRAVKOVIC V**: Kinematics of the wrist and its ligaments, *J Hand Surg Am* 1993; 18: 805-814.
- (196) - **SENNWALD G**: The wrist: anatomical and pathophysiological approach to diagnosis and treatment, Berlin, Springer-Verlag, 1987: 13-46.
- (197) - **SENNWALD GR, SEGMULLER G**: Base anatomique d'un nouveau concept de stabilité du carpe, *Int Orthop* 1986; 10: 25-30.
- (198) – **SENNWALD GR, SEGMULLER G** : Arthrodesis of the central support of the carpus. Indication, technic, results, *Int Orthop* 1989; 13: 147-52.
- (199) - **SHIN SS, MOORE DC, Mc GOVERN RD and al**: Scapholunate ligament reconstruction using a bone –retinaculum-bone autograft: a biomechanic and histologic study, *J Hand Surg* 1998; 23A: 216-221.
- (200) - **SHORT W , WERNER F**: A dynamic biomechanical study of the scapholunate ligament sectioning, *J Hand Surg* 1995; 20A: 956-999.
- (201) - **SHORT WH, WERNER F**: Biomechanical evaluation of ligamentous stabilizers of the scaphoid and the lunate, *J Hand Surg* 2002; 27A: 991-1002.

- (202) – **SIMMEN BR, BLOCH HR:** Partial arthrodesis of the carpal bones in advanced carpal collapse in chronic scapho-lunar instability and following scaphoid pseudoarthrosis, Orthopade 1993; 22: 79-85.
- (203) - **SMITH DK:** Effect of a scaphoid waist osteotomy on carpal kinematics, Orthop Res 1989; 7: 590-598.
- (204) - **STANLEY JK , HODGSON SP :** An approach to the diagnosis of the chronic wrist pain, Ann Chir Main Memb Super 1994 ; 13 : 202-205.
- (205) - **STEIGER R:** The treatment of fresh and chronic scapholunate tendon uptures using trans-osseous reinsertion and capsulodesis, Z Unfallchir Versicherungsmed 1991; 84: 148-153.
- (206) - **SVOBODA SJ, EGLSEDER WA, BELKOFF SM** Autografts from the foot for reconstruction of scapholunate interosseous ligament, J Hand Surg 1995 ; 20 : 980-985.
- (207) - **SZABO RM, SLATER RR, PALUMBO CF:** Dorsal intercarpal ligament capsulodesis for chronic, static scapholunate dissociation: clinical result, J Hand Surg 2002; 27A:978-984.
- (208) - **TALEISNIK J:** The wrist, New-York, Churcill, Livingstone, 1985.
- (209) - **TALEISNIK J, MALERICH M. :** Palmar carpal instability secondary to dislocation of the scaphoid and lunate: report of case and review of the literature, J Hand Surg Am 1982; 7: 606-612.
- (210) - **TALEISNIK J:** Post-traumatic carpal instability, Clin Orthop and Related Research 1980; 149: 73-82.
- (211) - **TALEISNIK J:** The extensor retinaculum of the wrist, J Hand Surg 1984 9A: 495-501.
- (212) - **TALEISNIK J:** The ligaments of the wrist, J Hand Surg Am 1976; 1: 110-118.

- (213) - **TALEISNIK J**: Scapholunate dissociation. In: STRICKLAND JW, STEICHEN JB: difficult problems in hand surgery, chapter 39. St-Louis, C.V Mosby, 1982.
- (214) - **TANG J B, RYU J**: Scapholunate interosseous ligament sectioning adversely affects excursions of radial wrist extensor and flexor tendons, J Hand Surg Am 1997 ; 22 : 720-725.
- (215) - **TESTUT L**: Traité d'anatomie humaine, Gaston Doin and al, Editeurs, Paris.
- (216) - **THYBOUT M, KAUER JM**: Scaphoid kinematics in vivo, J Hand Surg Am 2002; 27: 1003-1010.
- (217) - **TIRMAN RM, WEBER ER**: Midcarpal wrist arthrography for detection of tears of the scapholunate and lunotriquetral, AJR; 144: 107-108.
- (218) – **TOMAINO MM, MILLER RJ**: Scapholunate advanced collapse wrist: proximal row carpectomy or limited wrist arthrodesis with scaphoid excision, J Hand Surg (Am) 1994;19: 134-42.
- (219) - **TUBIANA R, FAHRER M** : Le rôle du ligament annulaire postérieur du carpe dans la stabilité du poignet, Rev Chir Orthop 1981 ; 67 : 231-234.
- (220) - **TUBIANA R**: Architecture fonctionnelle de la main, dans Tubiana R. Traité de chirurgie de la main , vol 1, Paris, Masson : 52-127.
- (221) - **VAN DEN ABBEELE KL, LOH YC, STANLE JK and al**: Early results of a modified Brunelli procedure for scapholunate instability, J Hand Surg 1998; 23B: 258-261.
- (222) - **VANCE RM, GELBERMAN RH and al**: Chronic bilateral scapholunate dissociation without symptoms, J Hand Surg 1979; 4: 178-180.
- (223) - **VEEGTER J**: Treatment of ligamentous instability of wrist. Presented at the 1993 Society Internationale Chirurgie Orthopaedica Traumatologie meeting, Seoul, Korea, 1993.
- (224) - **VESALIUS A**: De humani corpori fabrica. Tome 7. Bâle, 1543.
- (225) - **VIEGAS S, PATTERSON R, WARD K**: Extrinsic ligaments in the pathomechanic of the ulnar translation instability, J Hand Surg 1995; 20A: 312-318.

- (226) - **VIEGAS S, PATTERSON R**: Load mechanics of the mid carpal joint, J Hand Surg 1993; 18A: 14-18.
- (227) - **VIEGAS S, PATTERSON R**: The effect of the various load paths and different loads on the load transfer characteristic of the wrist, J Hand Surg 1989; 14A: 458-465.
- (228) – **VOCHE P, MERLE M**: Arthrodesis of 4 bones of the wrist. Study of 12 follow-up cases, Rev Chir Orthop Réparatrice Appar Mot 1993; 79:456-53.
- (229) - **VOCHE P, BOUR C, MERLE M**: L'arthrodèse scapho-trapézo-trapézoïdale ou arthrodèse triscaphoïde. Etude de 36 cas revus, Rev Chir Orthop Réparatrice Appar Mot 1991 ; 27 : 103-114.
- (230)- **WATSON HK** : Lateral lunate morphology : an X- RAY study, J Hand Surg Am 1996; 21: 759-763.
- (231) - **WATSON HK, BALLEET FL**: Limited wrist arthrodesis I. The triscaphoid joint,JHS 1980; 5:320-327.
- (232) - **WATSON HK, BELNICK R, GARCIA-ELIAS M**: Treatment of the scapholunate dissociation: preferred treatment – STT fusion vs other methods, Orthopedics 1991; 14: 365-370.
- (233) - **WATSON HK, JAIYOUNG R**: Evolution of the arthritis of the wrist, Clin Orthop and Related Research 1986; 202: 57-67.
- (234) - **WATSON HK, KAZUKI K and al**: Triscaphe arthrodesis: a long –term follow-up, Orthop Trans 1994; 18: 164.
- (235) - **WATSON HK**: the SCLAC wrist: Scapholunate advanced collapse pattern of degenerative arthritis, J Hand Surg 1984; 9A: 358-365.
- (236) - **WEBER ER** : Rôle des structures ligamentaires, dans traité de chirurgie de la main, Tubiana R, Paris, Masson : 821-825.

- (237) - **WEBER ER**: Concepts governing the rotational shift of the intercalated segment of the carpus, Orthopedic Clinics of the North America 1984; 15:2: 193-207.
- (238) - **WEIL C, RUBY LK**: The dorsal approach of the wrist revisited, J Hand Surg Am 1986; 11: 911-912.
- (239) - **WEISS APC**: Arthroscopic debridement alone for intercarpal ligament tears, J Hand Surg 1997; 22A: 344-349.
- (240) - **WEISS APC**: scapholunate ligament reconstruction using a bone-retinaculum-bone autograft, J Hand Surg 1998; 23A: 205-215.
- (241) - **WINTMAN BI, GELBERMAN RH, KATZ JN**: Dynamic scapholunate instability; result of operative treatment with dorsal capsulodesis, J Hand Surg 1995; 20A: 971-979.
- (242) - **WITVOET J, BRET R** : L'instabilité post-traumatique du poignet. Diagnostic et possibilités thérapeutiques. III<sup>e</sup> Réunion annuelle de la SOFCOT, Paris, 8 novembre 1978.
- (243) - **WOLF, WEISS APC**: Bone-retinaculum-bone of scapholunate injuries, Orthop Clin North Am 2001; 32: 241-246.
- (244) - **WOOD-JONES F**: The principles of anatomy as seen in the hand, London, Baillier, Tindal and co., 1919.
- (245) - **WYRICK JD, YOUSE BD, KIEFHABER TR**: Scapholunate ligament repair and capsulodesis for the treatment of static scapholunate dissociation, J Hand Surg 1998; 23B: 776-780.
- (246) - **XENARD J** : Evaluation fonctionnelle de la main , Monographie du GEM n° 26, réadaptation de la main 1999 : 73-79.
- (247) - **YOUM Y, MC MURTRY RY** : Kinematics of the wrist. An experimental study of the radial ulnar deviation and flexion extension, J Bone Joint Surg Am 1978.; 60: 423-431.
- (248) - **YOUM Y, FLATT A**: Kinematics of the wrist. Clinical Orthop and related research 1980; 149: 21-31.

**(249) - ZLATKIN MB, CHAO PC and al:** Chronic wrist pain: evaluation with high-resolution MR imaging, *Radiology* 1989; 173:723-729.



## ***ANNEXES***



3) DEPLACEMENT MONOMANUEL				4) FONCTION BIMANUELLE			
Côté sain		Côté lésé		les 2 mains sont utilisées de façon spontanée			
Cote	Temps	Cote		Cote	D	Commentaire	
	Cube 10 cm					Couper viande	
	Cube 7,5 cm					Ouvrir une bouteille, la fermer	
	Cube 5 cm					Ouvrir un bocal	
	Cube 2,5 cm					Dévisser, visser écrou de 20 mm	
	Cylindre 10 cm					Dévisser, visser écrou de 4 mm	
	Cylindre 4 cm					Oter 3 boutons	
	Tourillon 8 mm					Mettre 3 boutons	
	Balle de tennis					Défaire 3 lacets	
	Briquet électronique					Faire 3 lacets	
	Bille de 25 mm de diamètre					Enfiler fil dans aiguille	
	Bille de 15 mm de diamètre					Sortir une allumette	
	Claf					L'allumer, l'éteindre	
	Pièce de 29 mm de diamètre					Porte-monnaie (pièces et billet)	
	Pièce de 24 mm de diamètre					Ecrire 15 mots	
	Pièce de 16 mm de diamètre					Tracer un trait (règle)	
	Printe					Plier feuille sur le trait	
	Fer à repasser de 2 Kg					Déchirer sur la pliure	
	Verser eau en pronation					Couper du carton	
	Verser eau en supination					Couper du métal	
	Verre					Déchirer un journal (32 épaisseurs)	
Note :	/60	Note :	/60	Total :	/60		
<b>NOTE :</b>				<b>/100</b>			
				<b>NOTE :</b>			
				<b>/100</b>			

Ergothérapie - IRF Section C - Hôpital Jeanne d'Arc - Dammartin les Toul

**COTATION**

- 3 = Mouvement, action ou gestes normaux.
  - 2 = Mouvement, action ou geste lents, imprécis, disharmonieux.
  - 1 = Mouvement, action ou geste incomplets, avec exclusion, avec compensation.
  - 0 = Mouvement, action ou geste non réalisés.
- Epreuve 4 : D = DOMINANCE
- + = Respect de la dominance.
  - = Transfert de dominance.

## QUESTIONNAIRE DASH

### Instructions

Ce questionnaire s'intéresse à ce que vous ressentez et à vos possibilités d'accomplir certaines activités. Veuillez répondre à toutes les questions en considérant vos possibilités au cours des 7 derniers jours. Si vous n'avez pas eu l'occasion de pratiquer certaines de ces activités au cours des 7 derniers jours, veuillez entourer la réponse qui vous semble la plus exacte si vous aviez dû faire cette tâche. Le côté n'a pas d'importance. Veuillez répondre en fonction du résultat final, sans tenir compte de la façon dont vous y arrivez.

Veuillez évaluer votre capacité à réaliser les activités suivantes au cours des 7 derniers jours

*(Entourer une seule réponse par ligne)*

	Aucune difficulté	Difficulté légère	Difficulté moyenne	Difficulté importante	Impossible
1. Dévisser un couvercle serré ou neuf	1	2	3	4	5
2. Ecrire	1	2	3	4	5
3. Tourner une clé dans une serrure	1	2	3	4	5
4. Préparer un repas	1	2	3	4	5
5. Ouvrir un portail ou une lourde porte en la poussant	1	2	3	4	5
6. Placer un objet sur une étagère au-dessus de votre tête	1	2	3	4	5
7. Effectuer des tâches ménagères lourdes (nettoyage des sols ou des murs)	1	2	3	4	5
8. Jardiner, s'occuper des plantes (fleurs et arbustes)	1	2	3	4	5
9. Faire un lit	1	2	3	4	5
10. Porter des sacs de provisions ou une mallette	1	2	3	4	5
11. Porter un objet lourd (supérieur à 5 KG)	1	2	3	4	5
12. Changer une ampoule en hauteur	1	2	3	4	5
13. se laver ou se sécher les cheveux	1	2	3	4	5
14. se laver le dos	1	2	3	4	5
15. Enfiler un pull-over	1	2	3	4	5

*(Entourer une seule réponse par ligne)*

	Aucune difficulté	Difficulté légère	Difficulté moyenne	Difficulté importante	Impossible
16. Couper la nourriture avec un couteau	1	2	3	4	5
17. Activités de loisir sans gros effort (jouer aux cartes, tricoter, etc...)	1	2	3	4	5
18. Activités de loisir nécessitant une certaine force ou avec des choes au niveau de l'épaule du bras ou de la main (bricolage, tennis, golf, etc...)	1	2	3	4	5
19. Activités de loisir nécessitant toute la liberté de mouvement (badminton, lancer de balle, pêche, frisbee, etc...)	1	2	3	4	5
20. Déplacements (transports)	1	2	3	4	5
21. Vie sexuelle	1	2	3	4	5

22. *Pendant les 7 derniers jours*, à quel point votre épaule, votre bras ou votre main a-t-elle gêné dans vos relations avec votre famille, vos amis ou vos voisins ?

*(entourer une seule réponse)*

1 Pas du tout      2 légèrement      3 moyennement      4 beaucoup      5 extrêmement

23. Avez-vous été limité dans votre travail ou une de vos activités quotidiennes habituelles du fait (en raison, par) de problèmes à votre épaule, votre bras ou votre main ?

*(entourer une seule réponse)*

1 Pas du tout limité      2 légèrement limité      3 moyennement limité      4 très limité      5 incapable

DASH suite

Veillez évaluer la sévérité des symptômes suivants *durant les 7 derniers jours*.

(entourer une réponse sur chacune des lignes)

	Aucune	Légère	moyenne	importante	extrême
24. Douleur de l'épaule, du bras ou de la main	1	2	3	4	5
25. Douleur de l'épaule, du bras ou de la main en pratiquant une activité particulière. Précisez cette activité	1	2	3	4	5
26. Picotements ou fourmillements douloureux de l'épaule, du bras ou de la main	1	2	3	4	5
27. Faiblesse du bras, de l'épaule ou de la main	1	2	3	4	5
28. Raideur du bras, de l'épaule ou de la main	1	2	3	4	5

29. Pendant les 7 derniers jours, votre sommeil a-t-il été perturbé par une douleur de votre épaule, de votre bras ou de votre main ?

(entourer une seule réponse)

1 Pas du tout      2 un peu      3 moyennement      4 très perturbé      5 insomnie complète

30. "Je me sens moins capable, moins confiant ou moins utile à cause du problème de mon épaule, de mon bras ou de ma main"

(entourer une seule réponse)

1 Pas d'accord du tout      2 pas d'accord      3 ni d'accord ni pas d'accord      4 d'accord      5 tout à fait d'accord

ANNEXE 3 : feuille d'évaluation

<b><i>FEUILLE DE REVISION</i></b>		
Nom		
Prénom		
Côté		
Reclassement prof ?		
Mécanisme lésionnel		
<b><i>Stabilité au moment de la révision</i></b>		
Arthrose post op		
Angle scl		
Angle capito lunaire		
Angle radiolunaire		
Hauteur du carpe		
<b>Diastasis préop côté pathologique</b>		<b>Diastasis côté controlatéral</b>
<b>Diastasis post-op côté pathologique</b>		
<b>Diastasis à la révision côté pathologique</b>		<b>Diastasis côté controlatéral</b>
<b>instabilité</b>		
pré-RX	STATIQUE	DYNAMIQUE
	<b>pré-OP</b>	<b>A la révision</b>
DASH		
400pts		
Flexion		
Extension		
I radiale		
I cubitale		
Supination		
Pronation		
<b>Grasp côté pathologique</b>		<b>Grasp sain</b>
<b>Pinch côté pathologique</b>		<b>Pinch sain</b>
Complication ? récidence ?TTT secondaire ?		

## LISTE DES FIGURES ET LEUR ORIGINE.

- FIGURE 1 : schéma représentant le poignet pour Gallien ( ref. 50 )  
FIGURE 2 : schéma du poignet de la période de Vésalius( ref. 50)  
FIGURE 3 : nomenclature des os du carpe de 1653 à 1871( ref 50)  
FIGURE 4 : articulation radiocubitale supérieure et inférieure (ref 95)  
FIGURE 5 : les huit os du carpe (ref 40)  
FIGURE 6 : les deux rangées du carpe (ref 95 )  
FIGURE 7 : les ligaments radiocarpiaux palmaires ( ref 50)  
FIGURE 8 : les ligaments du complexe ulnaire ( ref 50)  
FIGURE 9 : les ligaments radiocarpiaux et médiocarpiaux dorsaux (ref 50)  
FIGURE 10 : les ligaments interosseux palmaires(ref 50)  
FIGURE 11 : Les ligaments interosseux dorsaux ( ref 50)  
FIGURE 12 : portion dorsale et palmaire du ligament scapho-lunaire (ref 50)  
FIGURE 13 : LIOSL (ref 50)  
FIGURE 14 : LIOSL et son environnement ligamentaire(ref 50)  
FIGURE 15 : histologie de la portion dorsale du LIOSL (ref 50)  
FIGURE 16 : caractéristiques de la portion antérieure et postérieure du LIOSL (ref 50)  
FIGURE 17 : caractéristique de la portion membranaire du LIOSL(ref 50)  
FIGURE 18 : portion palmaire du ligament scapho-lunaire(ref 50)  
FIGURE 19 : théorie des colonnes selon NAVARRO (ref 95)  
FIGURE 20 : les axes de mobilité (ref 50)  
FIGURE 21 : déplacement des os du carpe lors des mouvements d'inclinaison(ref 50)  
FIGURE 22 : comportement du scaphoïde et du lunatum en flexion et extension (ref 50)  
FIGURE 23 : classification de LICHTMAN(ref 50)  
FIGURE 24 : classification de VIEGAS (ref 50)  
FIGURE 25 : classification de MC MURTRY (ref 50)  
FIGURE 26 : classification de TALEISNIK 1(ref 50)  
FIGURE 27 : classification de TALEISNIK 2 (ref 50)  
FIGURE 28 : classification de SENNWALD (ref 50)  
FIGURE 29 : classification de LINSCHIED et DOBYNS(ref 50)  
FIGURE 30 : analyse des instabilités du carpe vues par LARSEN et al. ( ref 10)  
FIGURE 31 : mécanisme lésionnel (ref 148)  
FIGURE 32 : lésions ligamentaires correspondant aux stades (ref 148 )  
FIGURE 33 : les circonférences de JOHNSON et ZILCH (ref 50)  
FIGURE 34 : Test de WATSON(ref 50)  
FIGURE 35 : scaphoid-lift test (ref 50)  
FIGURE 36 : représentation des os du carpe sur des clichés de profil ( ref. 33)  
FIGURE 37 : mesures réalisées sur des clichés de face (ref. 33)  
FIGURE 38 : angle radiolunaire (ref 95)  
FIGURE 39 : angle scapho-lunaire (ref 95)  
FIGURE 40 : angle capitulunaire ( ref 95)  
FIGURE 41 : diastasis scapho-lunaire et signe de l'anneau photo personnelle  
FIGURE 42 : angle scapho-lunaire sur les clichés de profil photo personnelle  
FIGURE 43 : diastasis scapho-lunaire sur les clichés poing serré photo personnelle  
FIGURE 44 : arthroscopie du poignet test dynamique (la main traumatique tome 2 merle dautel ed Masson)





**FIGURE 45 : diastasis scapho-lunaire sur les clichés de face photo personnelle**  
**FIGURE 46 : diastasis scapho-lunaire scapho-lunaire sur les clichés dynamiques photo personnelle**  
**FIGURE 47 : radiographie de face poignet normal photo personnelle**  
**FIGURE 48 : arthroscopie diagnostique (photo empruntée au Pr Dautel )**  
**FIGURE 49 : incision(ref 50)**  
**FIGURE 50 : prélèvement du greffon os-ligament-os schéma emprunté à article de P WEISS ( ref 239)**  
**FIGURE 51 : greffon schéma emprunté p weiss(ref 239)**  
**FIGURE 52 : greffon (ref 239)**  
**FIGURE 53 : suite de la technique opératoire(ref 239)**  
**FIGURE 54 : arthrodèse scapho-lunaire( ref 239)**  
**FIGURE 55 : répartition des instabilités**  
**FIGURE 56 : graphe des mobilités**

VU

NANCY, le 15 JANVIER 2004

Le Président de Thèse

Professeur **G. DAUTEL**

NANCY, le 5 FÉVRIER 2004

Le Doyen de la Faculté de Médecine

Professeur **P. NETTER**

AUTORISE À SOUTENIR ET À IMPRIMER LA THÈSE

NANCY, le 9 FÉVRIER 2004

LE PRÉSIDENT DE L'UNIVERSITÉ DE NANCY 1

Professeur **J.P. FINANCE**

---

## RESUME DE LA THESE

L'objectif de notre étude était d'évaluer rétrospectivement les résultats de la reconstruction du ligament interosseux scapholunaire par greffon os-ligament-os dans l'instabilité scapholunaire (technique de Peter Weiss). Notre série comportait 15 patients, dont 2 instabilités préradiographiques, 9 instabilités dynamiques et 4 instabilités statiques. La reconstruction ligamentaire par la technique de Peter Weiss était employée pour chaque cas. L'efficacité clinique, radiographique et fonctionnelle ont été étudiées et comparées au côté controlatéral.

La reconstruction du ligament scapholunaire par greffon composite corrige l'écart scapholunaire. Il existe une différence significative entre les résultats préopératoires et finaux ( $p < 0,0044$ ). En revanche, elle est inefficace sur la correction angulaire du scaphoïde et s'effectue au prix d'un enraidissement partiel du poignet. Si les résultats semblent satisfaisants dans leur ensemble, ils sont à nuancer selon les sous-groupes. En effet, le groupe des instabilités préradiographiques semble être aggravé par le geste chirurgical, puisque dans 50% des cas apparaît un diastasis radiographique post-opératoire associé à un enraidissement du poignet. Il semble donc, que les instabilités scapholunaires préradiographiques ne soient pas retenues dans les indications de reconstruction ligamentaire par greffon composite type Peter Weiss.

---

## TITRE EN ANGLAIS

POST TRAUMATIC CARPAL INSTABILITY WITH SCAPHO-LUNATE DISSOCIATION TREATED WITH PETER WEISS LIGAMENOTPLASTIE : ABOUT A STUDIES OF 15 PATIENTS

---

THESE DE MEDECINE SPECIALISEE-ANNEE 2004

---

## MOTS CLEFS:

Scapho-lunaire, instabilité, ligamentoplastie de PETER WEISS.

---

## INTITULE ET ADRESSE DE L'U.F.R :

Faculté de Médecine de Nancy

9, avenue de la forêt de Haye

54505 VANDOEUVRE LES NANCY Cedex