



**HAL**  
open science

# Intérêt du T2 mapping dans le diagnostic et le suivi du syndrome fémoro patellaire

Arnaud Nespola

► **To cite this version:**

Arnaud Nespola. Intérêt du T2 mapping dans le diagnostic et le suivi du syndrome fémoro patellaire. Sciences du Vivant [q-bio]. 2012. hal-01733032

**HAL Id: hal-01733032**

**<https://hal.univ-lorraine.fr/hal-01733032>**

Submitted on 14 Mar 2018

**HAL** is a multi-disciplinary open access archive for the deposit and dissemination of scientific research documents, whether they are published or not. The documents may come from teaching and research institutions in France or abroad, or from public or private research centers.

L'archive ouverte pluridisciplinaire **HAL**, est destinée au dépôt et à la diffusion de documents scientifiques de niveau recherche, publiés ou non, émanant des établissements d'enseignement et de recherche français ou étrangers, des laboratoires publics ou privés.



## AVERTISSEMENT

Ce document est le fruit d'un long travail approuvé par le jury de soutenance et mis à disposition de l'ensemble de la communauté universitaire élargie.

Il est soumis à la propriété intellectuelle de l'auteur. Ceci implique une obligation de citation et de référencement lors de l'utilisation de ce document.

D'autre part, toute contrefaçon, plagiat, reproduction illicite encourt une poursuite pénale.

Contact : [ddoc-thesesexercice-contact@univ-lorraine.fr](mailto:ddoc-thesesexercice-contact@univ-lorraine.fr)

## LIENS

Code de la Propriété Intellectuelle. articles L 122. 4

Code de la Propriété Intellectuelle. articles L 335.2- L 335.10

[http://www.cfcopies.com/V2/leg/leg\\_droi.php](http://www.cfcopies.com/V2/leg/leg_droi.php)

<http://www.culture.gouv.fr/culture/infos-pratiques/droits/protection.htm>



## **THÈSE**

pour obtenir le grade de

### **DOCTEUR EN MÉDECINE**

Présentée et soutenue publiquement

dans le cadre du troisième cycle de Médecine Spécialisée

par

**Arnaud NESPOLA**

Le 04 Octobre 2012

## **INTERET DU T2 MAPPING DANS LE DIAGNOSTIC ET LE SUIVI DU SYNDROME FEMORO PATELLAIRE**

### **Examineurs de la thèse :**

D. MAINARD	Professeur (Nancy)	Président
H. COUDANE	Professeur (Nancy)	Juge
L. GALOIS	Professeur (Nancy)	Juge
L. MAINARD	Docteur (Nancy)	Juge
J. DILIGENT	Docteur (Nancy)	Juge

**UNIVERSITÉ DE LORRAINE**  
**FACULTÉ DE MÉDECINE DE NANCY**

**Président de l'Université de Lorraine : Professeur Pierre MUTZENHARDT**

**Doyen de la Faculté de Médecine : Professeur Henry COUDANE**

**Vice Doyen « Pédagogie » : Professeur Karine ANGIOI**

**Vice Doyen Mission « sillon lorrain » : Professeur Annick BARBAUD**

**Vice Doyen Mission « Campus » : Professeur Marie-Christine BÉNÉ**

**Vice Doyen Mission « Finances » : Professeur Marc BRAUN**

**Vice Doyen Mission « Recherche » : Professeur Jean-Louis GUÉANT**

**Asseseurs :**

- 1 <sup>er</sup> Cycle :	<b>Professeur Bruno CHENUÉL</b>
- « Première année commune aux études de santé (PACES) et universitarisation études para-médicales »	<b>M. Christophe NÉMOS</b>
- 2 <sup>ème</sup> Cycle :	<b>Professeur Marc DEBOUVERIE</b>
- 3 <sup>ème</sup> Cycle :	
« <i>DES Spécialités Médicales, Chirurgicales et Biologiques</i> »	<b>Professeur Jean-Pierre BRONOWICKI</b>
« <i>DES Spécialité Médecine Générale</i> »	<b>Professeur Francis RAPHAËL</b>
- Filières professionnalisées :	<b>M. Walter BLONDEL</b>
- Formation Continue :	<b>Professeur Hervé VESPIGNANI</b>
- Commission de Prospective :	<b>Professeur Pierre-Edouard BOLLAERT</b>
- Recherche :	<b>Professeur Didier MAINARD</b>
- Développement Professionnel Continu :	<b>Professeur Jean-Dominique DE KORWIN</b>
<b>Asseseurs Relations Internationales</b>	<b>Professeur Jacques HUBERT</b>

**DOYENS HONORAIRES**

Professeur Adrien DUPREZ – Professeur Jean-Bernard DUREUX  
Professeur Jacques ROLAND – Professeur Patrick NETTER

**PROFESSEURS HONORAIRES**

Jean-Marie ANDRE – Daniel ANTHOINE – Alain AUBREGE- Gérard BARROCHE  
Alain BERTRAND – Pierre BEY – Patrick BOISSEL - Jacques BORRELLY – Michel BOULANGE  
Jean-Claude BURDIN – Claude BURLET - Daniel BURNEL – Claude CHARDOT – François CHERRIER  
Jean-Pierre CRANCE – Gérard DEBRY - Jean-Pierre DELAGOUTTE – Emile de LAVERGNE  
Jean-Pierre DESCHAMPS – Jean DUHEILLE - Adrien DUPREZ – Jean-Bernard DUREUX  
Gérard FIEVE Jean FLOQUET – Robert FRISCH - Alain GAUCHER – Pierre GAUCHER – Hubert GERARD  
Jean-Marie GILGENKRANTZ - Simone GILGENKRANTZ – Oliéro GUERCI – Pierre HARTEMANN  
Claude HURIET - Christian JANOT – Michèle KESSLER – Jacques LACOSTE – Henri LAMBERT  
Pierre LANDES - Marie-Claire LAXENAIRE – Michel LAXENAIRE – Jacques LECLERE  
Pierre LEDERLIN - Bernard LEGRAS – Michel MANCIAUX – Jean-Pierre MALLIÉ – Philippe MANGIN  
Pierre MATHIEU - Michel MERLE - -Denise MONERET-VAUTRIN – Pierre MONIN – Pierre NABET  
Jean-Pierre NICOLAS - Pierre PAYSANT – Francis PENIN – Gilbert PERCEBOIS – Claude PERRIN  
Guy PETIET - Luc PICARD – Michel PIERSON – Jean-Marie POLU – Jacques POUREL - Jean PREVOT  
Francis RAPHAËL -Antoine RASPILLER – Michel RENARD – Jacques ROLAND – René-Jean ROYER  
Daniel SCHMITT - Michel SCHMITT - Michel SCHWEITZER – Claude SIMON – Danièle SOMMELET  
Jean-François STOLTZ -Michel STRICKER – Gilbert THIBAUT – Augusta TREHEUX  
Hubert UFFHOLTZ - Gérard VAILLANT-Paul VERT-Colette VIDAILHET  
Michel VIDAILHET-Michel WAYOFF – Michel WEBER

# PROFESSEURS DES UNIVERSITÉS PRATICIENS HOSPITALIERS

(Disciplines du Conseil National des Universités)

## 42<sup>ème</sup> Section : MORPHOLOGIE ET MORPHOGENÈSE

### 1<sup>ère</sup> sous-section : (*Anatomie*)

Professeur Gilles GROSDIDIER – Professeur Marc BRAUN

### 2<sup>ème</sup> sous-section : (*Cytologie et histologie*)

Professeur Bernard FOLIGUET

### 3<sup>ème</sup> sous-section : (*Anatomie et cytologie pathologiques*)

Professeur François PLENAT – Professeur Jean-Michel VIGNAUD

## 43<sup>ème</sup> Section : BIOPHYSIQUE ET IMAGERIE MÉDICALE

### 1<sup>ère</sup> sous-section : (*Biophysique et médecine nucléaire*)

Professeur Gilles KARCHER – Professeur Pierre-Yves MARIE – Professeur Pierre OLIVIER

### 2<sup>ème</sup> sous-section : (*Radiologie et imagerie médicale*)

Professeur Denis REGENT – Professeur Michel CLAUDON – Professeur Valérie CROISÉ-LAURENT

Professeur Serge BRACARD – Professeur Alain BLUM

Professeur Jacques FELBLINGER – Professeur René ANXIONNAT

## 44<sup>ème</sup> Section : BIOCHIMIE, BIOLOGIE CELLULAIRE ET MOLÉCULAIRE, PHYSIOLOGIE ET NUTRITION

### 1<sup>ère</sup> sous-section : (*Biochimie et biologie moléculaire*)

Professeur Jean-Louis GUÉANT – Professeur Jean-Luc OLIVIER – Professeur Bernard NAMOUR

### 2<sup>ème</sup> sous-section : (*Physiologie*)

Professeur François MARCHAL – Professeur Bruno CHENUÉL – Professeur Christian BEYAERT

### 3<sup>ème</sup> sous-section : (*Biologie Cellulaire*)

Professeur Ali DALLOUL

### 4<sup>ème</sup> sous-section : (*Nutrition*)

Professeur Olivier ZIEGLER – Professeur Didier QUILLIOT – Professeur Rosa-Maria RODRIGUEZ-GUEANT

## 45<sup>ème</sup> Section : MICROBIOLOGIE, MALADIES TRANSMISSIBLES ET HYGIÈNE

### 1<sup>ère</sup> sous-section : (*Bactériologie – virologie ; hygiène hospitalière*)

Professeur Alain LE FAOU – Professeur Alain LOZNIEWSKI – Professeur Evelyne SCHVOERER

### 3<sup>ème</sup> sous-section : (*Maladies infectieuses ; maladies tropicales*)

Professeur Thierry MAY – Professeur Christian RABAUD

## 46<sup>ème</sup> Section : SANTÉ PUBLIQUE, ENVIRONNEMENT ET SOCIÉTÉ

### 1<sup>ère</sup> sous-section : (*Épidémiologie, économie de la santé et prévention*)

Professeur Philippe HARTEMANN – Professeur Serge BRIANÇON – Professeur Francis GUILLEMIN

Professeur Denis ZMIROU-NAVIER – Professeur François ALLA

### 2<sup>ème</sup> sous-section : (*Médecine et santé au travail*)

Professeur Christophe PARIS

### 3<sup>ème</sup> sous-section : (*Médecine légale et droit de la santé*)

Professeur Henry COUDANE

### 4<sup>ème</sup> sous-section : (*Biostatistiques, informatique médicale et technologies de communication*)

Professeur François KOHLER – Professeur Éliane ALBUISSON

## 47<sup>ème</sup> Section : CANCÉROLOGIE, GÉNÉTIQUE, HÉMATOLOGIE, IMMUNOLOGIE

### 1<sup>ère</sup> sous-section : (*Hématologie ; transfusion*)

Professeur Pierre BORDIGONI – Professeur Pierre FEUGIER

### 2<sup>ème</sup> sous-section : (*Cancérologie ; radiothérapie*)

Professeur François GUILLEMIN – Professeur Thierry CONROY

Professeur Didier PEIFFERT – Professeur Frédéric MARCHAL

### 3<sup>ème</sup> sous-section : (*Immunologie*)

Professeur Gilbert FAURE – Professeur Marie-Christine BENE

### 4<sup>ème</sup> sous-section : (*Génétique*)

Professeur Philippe JONVEAUX – Professeur Bruno LEHEUP

**48<sup>ème</sup> Section : ANESTHÉSIOLOGIE, RÉANIMATION, MÉDECINE D'URGENCE, PHARMACOLOGIE ET THÉRAPEUTIQUE**

**1<sup>ère</sup> sous-section : (Anesthésiologie et réanimation chirurgicale ; médecine d'urgence)**

Professeur Claude MEISTELMAN – Professeur Hervé BOUAZIZ  
Professeur Gérard AUDIBERT – Professeur Thomas FUCHS-BUDER – Professeur Marie-Reine LOSSER

**2<sup>ème</sup> sous-section : (Réanimation médicale ; médecine d'urgence)**

Professeur Alain GERARD – Professeur Pierre-Édouard BOLLAERT

Professeur Bruno LÉVY – Professeur Sébastien GIBOT

**3<sup>ème</sup> sous-section : (Pharmacologie fondamentale ; pharmacologie clinique ; addictologie)**

Professeur Patrick NETTER – Professeur Pierre GILLET

**4<sup>ème</sup> sous-section : (Thérapeutique ; médecine d'urgence ; addictologie)**

Professeur François PAILLE – Professeur Faiez ZANNAD – Professeur Patrick ROSSIGNOL

**49<sup>ème</sup> Section : PATHOLOGIE NERVEUSE ET MUSCULAIRE, PATHOLOGIE MENTALE, HANDICAP et RÉÉDUCATION**

**1<sup>ère</sup> sous-section : (Neurologie)**

Professeur Hervé VESPIGNANI - Professeur Xavier DUCROCQ – Professeur Marc DEBOUVERIE –  
Professeur Luc TAILLANDIER – Professeur Louis MAILLARD

**2<sup>ème</sup> sous-section : (Neurochirurgie)**

Professeur Jean-Claude MARCHAL – Professeur Jean AUQUE - Professeur Olivier KLEIN

Professeur Thierry CIVIT – Professeur Sophie COLNAT-COULBOIS

**3<sup>ème</sup> sous-section : (Psychiatrie d'adultes ; addictologie)**

Professeur Jean-Pierre KAHN – Professeur Raymund SCHWAN

**4<sup>ème</sup> sous-section : (Pédopsychiatrie ; addictologie)**

Professeur Daniel SIBERTIN-BLANC – Professeur Bernard KABUTH

**5<sup>ème</sup> sous-section : (Médecine physique et de réadaptation)**

Professeur Jean PAYSANT

**50<sup>ème</sup> Section : PATHOLOGIE OSTÉO-ARTICULAIRE, DERMATOLOGIE et CHIRURGIE PLASTIQUE**

**1<sup>ère</sup> sous-section : (Rhumatologie)**

Professeur Isabelle CHARY-VALCKENAERE – Professeur Damien LOEUILLE

**2<sup>ème</sup> sous-section : (Chirurgie orthopédique et traumatologique)**

Professeur Daniel MOLE – Professeur Didier MAINARD

Professeur François SIRVEAUX – Professeur Laurent GALOIS

**3<sup>ème</sup> sous-section : (Dermato-vénéréologie)**

Professeur Jean-Luc SCHMUTZ – Professeur Annick BARBAUD

**4<sup>ème</sup> sous-section : (Chirurgie plastique, reconstructrice et esthétique ; brûlologie)**

Professeur François DAP – Professeur Gilles DAUTEL

**51<sup>ème</sup> Section : PATHOLOGIE CARDIORESPIRATOIRE et VASCULAIRE**

**1<sup>ère</sup> sous-section : (Pneumologie ; addictologie)**

Professeur Yves MARTINET – Professeur Jean-François CHABOT – Professeur Ari CHAOUAT

**2<sup>ème</sup> sous-section : (Cardiologie)**

Professeur Etienne ALIOT – Professeur Yves JUILLIERE

Professeur Nicolas SADOUL – Professeur Christian de CHILLOU

**3<sup>ème</sup> sous-section : (Chirurgie thoracique et cardiovasculaire)**

Professeur Jean-Pierre VILLEMOT – Professeur Thierry FOLLIGUET

**4<sup>ème</sup> sous-section : (Chirurgie vasculaire ; médecine vasculaire)**

Professeur Denis WAHL – Professeur Sergueï MALIKOV

**52<sup>ème</sup> Section : MALADIES DES APPAREILS DIGESTIF et URINAIRE**

**1<sup>ère</sup> sous-section : (Gastroentérologie ; hépatologie ; addictologie)**

Professeur Marc-André BIGARD – Professeur Jean-Pierre BRONOWICKI

Professeur Laurent PEYRIN-BIROULET

**3<sup>ème</sup> sous-section : (Néphrologie)**

Professeur Dominique HESTIN – Professeur Luc FRIMAT

**4<sup>ème</sup> sous-section : (Urologie)**

Professeur Jacques HUBERT – Professeur Pascal ESCHWEGE

**53<sup>ème</sup> Section : MÉDECINE INTERNE, GÉRIATRIE et CHIRURGIE GÉNÉRALE**

**1<sup>ère</sup> sous-section : (Médecine interne ; gériatrie et biologie du vieillissement ; médecine générale ; addictologie)**

Professeur Jean-Dominique DE KORWIN – Professeur Pierre KAMINSKY  
Professeur Athanase BENETOS – Professeur Gisèle KANNY – Professeur Christine PERRET-GUILLAUME

**2<sup>ème</sup> sous-section : (Chirurgie générale)**

Professeur Laurent BRESLER – Professeur Laurent BRUNAUD – Professeur Ahmet AYAV

**54<sup>ème</sup> Section : DÉVELOPPEMENT ET PATHOLOGIE DE L'ENFANT,  
GYNÉCOLOGIE-OBSTÉTRIQUE,  
ENDOCRINOLOGIE ET REPRODUCTION**

**1<sup>ère</sup> sous-section : (Pédiatrie)**

Professeur Jean-Michel HASCOET – Professeur Pascal CHASTAGNER  
Professeur François FEILLET – Professeur Cyril SCHWEITZER – Professeur Emmanuel RAFFO

**2<sup>ème</sup> sous-section : (Chirurgie infantile)**

Professeur Pierre JOURNEAU – Professeur Jean-Louis LEMELLE

**3<sup>ème</sup> sous-section : (Gynécologie-obstétrique ; gynécologie médicale)**

Professeur Jean-Louis BOUTROY – Professeur Philippe JUDLIN

**4<sup>ème</sup> sous-section : (Endocrinologie, diabète et maladies métaboliques ; gynécologie médicale)**

Professeur Georges WERYHA – Professeur Marc KLEIN – Professeur Bruno GUERCI

**55<sup>ème</sup> Section : PATHOLOGIE DE LA TÊTE ET DU COU**

**1<sup>ère</sup> sous-section : (Oto-rhino-laryngologie)**

Professeur Roger JANKOWSKI – Professeur Cécile PARIETTI-WINKLER

**2<sup>ème</sup> sous-section : (Ophtalmologie)**

Professeur Jean-Luc GEORGE – Professeur Jean-Paul BERROD – Professeur Karine ANGIOI

**3<sup>ème</sup> sous-section : (Chirurgie maxillo-faciale et stomatologie)**

Professeur Jean-François CHASSAGNE – Professeur Etienne SIMON – Professeur Muriel BRIX

=====

**PROFESSEURS DES UNIVERSITÉS**

**61<sup>ème</sup> section : GENIE INFORMATIQUE, AUTOMATIQUE ET TRAITEMENT DU SIGNAL**

Professeur Walter BLONDEL

**64<sup>ème</sup> Section : BIOCHIMIE ET BIOLOGIE MOLÉCULAIRE**

Professeur Sandrine BOSCHI-MULLER

**PROFESSEURS DES UNIVERSITÉS DE MÉDECINE GÉNÉRALE**

Professeur Jean-Marc BOIVIN

=====

**PROFESSEUR ASSOCIE**

**Médecine générale**

Professeur associé Paolo DI PATRIZIO

=====

**MAÎTRES DE CONFÉRENCES DES UNIVERSITÉS  
PRATICIENS HOSPITALIERS**

**Médecine générale 42<sup>ème</sup> Section : MORPHOLOGIE ET MORPHOGENÈSE**

**1<sup>ère</sup> sous-section : (Anatomie)**

Docteur Bruno GRIGNON – Docteur Thierry HAUMONT – Docteur Manuela PEREZ

**2<sup>ème</sup> sous-section : (Cytologie et histologie)**

Docteur Edouard BARRAT – Docteur Françoise TOUATI – Docteur Chantal KOHLER

**3<sup>ème</sup> sous-section : (Anatomie et cytologie pathologiques)**

Docteur Aude BRESSENOT

**43<sup>ème</sup> Section : BIOPHYSIQUE ET IMAGERIE MÉDICALE**

**1<sup>ère</sup> sous-section : (Biophysique et médecine nucléaire)**

Docteur Jean-Claude MAYER – Docteur Jean-Marie ESCANYE

**2<sup>ème</sup> sous-section : (Radiologie et imagerie médicale)**

Docteur Damien MANDRY



**44<sup>ème</sup> Section : BIOCHIMIE, BIOLOGIE CELLULAIRE ET MOLÉCULAIRE, PHYSIOLOGIE ET NUTRITION**

**1<sup>ère</sup> sous-section : (Biochimie et biologie moléculaire)**

Docteur Sophie FREMONT - Docteur Isabelle GASTIN – Docteur Marc MERTEN  
Docteur Catherine MALAPLATE-ARMAND – Docteur Shyue-Fang BATTAGLIA

**2<sup>ème</sup> sous-section : (physiologie)**

Docteur Mathias Poussel – Docteur Silvia VARECHOVA

**3<sup>ème</sup> sous-section : (Biologie Cellulaire)**

Docteur Véronique DECOT-MAILLERET

**45<sup>ème</sup> Section : MICROBIOLOGIE, MALADIES TRANSMISSIBLES ET HYGIÈNE**

**1<sup>ère</sup> sous-section : (Bactériologie – Virologie ; hygiène hospitalière)**

Docteur Véronique VENARD – Docteur Hélène JEULIN – Docteur Corentine ALAUZET

**2<sup>ème</sup> sous-section : (Parasitologie et mycologie)**

Madame Marie MACHOUART

**46<sup>ème</sup> Section : SANTÉ PUBLIQUE, ENVIRONNEMENT ET SOCIÉTÉ**

**1<sup>ère</sup> sous-section : (Epidémiologie, économie de la santé et prévention)**

Docteur Alexis HAUTEMANIÈRE – Docteur Frédérique CLAUDOT – Docteur Cédric BAUMANN

**2<sup>ème</sup> sous-section (Médecine et Santé au Travail)**

Docteur Isabelle THAON

**3<sup>ème</sup> sous-section (Médecine légale et droit de la santé)**

Docteur Laurent MARTRILLE

**4<sup>ème</sup> sous-section : (Biostatistiques, informatique médicale et technologies de communication)**

Docteur Nicolas JAY

**47<sup>ème</sup> Section : CANCÉROLOGIE, GÉNÉTIQUE, HÉMATOLOGIE, IMMUNOLOGIE**

**2<sup>ème</sup> sous-section : (Cancérologie ; radiothérapie : cancérologie (type mixte : biologique))**

Docteur Lina BOLOTINE

**3<sup>ème</sup> sous-section : (Immunologie)**

Docteur Marcelo DE CARVALHO BITTENCOURT

**4<sup>ème</sup> sous-section : (Génétique)**

Docteur Christophe PHILIPPE – Docteur Céline BONNET

**48<sup>ème</sup> Section : ANESTHÉSIOLOGIE, RÉANIMATION, MÉDECINE D'URGENCE, PHARMACOLOGIE ET THÉRAPEUTIQUE**

**3<sup>ème</sup> sous-section : (Pharmacologie fondamentale ; pharmacologie clinique)**

Docteur Françoise LAPICQUE – Docteur Marie-José ROYER-MORROT

Docteur Nicolas GAMBIER – Docteur Julien SCALA-BERTOLA

**50<sup>ème</sup> Section : PATHOLOGIE OSTEO ARTICULAIRE, DERMATOLOGIE et CHIRURGIE PLASTIQUE**

**1<sup>ère</sup> sous-section : (Rhumatologie)**

Docteur Anne-Christine RAT

**3<sup>ème</sup> sous-section : (Dermato-vénérologie)**

Docteur Anne-Claire BURSZTEJN

**4<sup>ème</sup> sous-section : Chirurgie plastique, reconstructrice et esthétique ; brûlologie)**

Docteur Laetitia GOFFINET-PLEUTRET Docteur Stéphane ZUILY

**51<sup>ème</sup> Section : PATHOLOGIE CARDIO-RESPIRATOIRE ET VASCULAIRE**

**4<sup>ème</sup> sous section : chirurgie vasculaire ; médecine vasculaire)**

Docteur Stéphane ZUILY

**53<sup>ème</sup> Section : MÉDECINE INTERNE, GÉRIATRIE et CHIRURGIE GÉNÉRALE**

**1<sup>ère</sup> sous-section : (Médecine interne ; gériatrie et biologie du vieillissement ; médecine générale ; addictologie)**

Docteur Laure JOLY

**54<sup>ème</sup> Section : DÉVELOPPEMENT ET PATHOLOGIE DE L'ENFANT,  
GYNÉCOLOGIE-OBSTÉTRIQUE,  
ENDOCRINOLOGIE ET REPRODUCTION**

**3<sup>ème</sup> sous-section :**

Docteur Olivier MOREL

**5<sup>ème</sup> sous-section : (*Biologie et médecine du développement et de la reproduction ; gynécologie médicale*)**

Docteur Jean-Louis CORDONNIER

=====

**MAÎTRE DE CONFÉRENCE DES UNIVERSITÉS  
DE MÉDECINE GÉNÉRALE**

Docteur Elisabeth STEYER

=====

**MAÎTRES DE CONFÉRENCES**

**5<sup>ème</sup> section : SCIENCE ÉCONOMIE GÉNÉRALE**

Monsieur Vincent LHUILLIER

**19<sup>ème</sup> section : SOCIOLOGIE, DEMOGRAPHIE**

Madame Joelle KIVITZ

**40<sup>ème</sup> section : SCIENCES DU MÉDICAMENT**

Monsieur Jean-François COLLIN

**60<sup>ème</sup> section : MÉCANIQUE, GÉNIE MÉCANIQUE ET GÉNIE CIVILE**

Monsieur Alain DURAND

**61<sup>ème</sup> section : GÉNIE INFORMATIQUE, AUTOMATIQUE  
ET TRAITEMENT DU SIGNAL**

Monsieur Jean REBSTOCK

**64<sup>ème</sup> section : BIOCHIMIE ET BIOLOGIE MOLÉCULAIRE**

Mademoiselle Marie-Claire LANHERS – Monsieur Pascal REBOUL – Mr Nick RAMALANJAONA

**65<sup>ème</sup> section : BIOLOGIE CELLULAIRE**

Mademoiselle Françoise DREYFUSS – Monsieur Jean-Louis GELLY

Madame Ketsia HESS – Monsieur Hervé MEMBRE – Monsieur Christophe NEMOS

Madame Natalia DE ISLA – Madame Nathalie MERCIER – Madame Céline HUSELSTEIN

**66<sup>ème</sup> section : PHYSIOLOGIE**

Monsieur Nguyen TRAN

**MAÎTRES DE CONFÉRENCES ASSOCIÉS**

**Médecine Générale**

Docteur Sophie SIEGRIST

Docteur Arnaud MASSON

Docteur Pascal BOUCHE

=====

**PROFESSEURS ÉMÉRITES**

Professeur Jean-Marie ANDRÉ – Professeur Daniel ANTHOINE – Professeur Gérard BARROCHE

Professeur Pierre BEY - Professeur Patrick BOISSEL – Professeur Michel BOULANGÉ

Professeur Jean-Pierre CRANCE - Professeur Jean-Pierre DELAGOUTTE

Professeur Jean-Marie GILGENKRANTZ - Professeur Simone GILGENKRANTZ

Professeur Michèle KESSLER – Professeur Henri LAMBERT

Professeur Denise MONERET-VAUTRIN – Professeur Pierre MONIN – Professeur Jean-Pierre NICOLAS

Professeur Luc PICARD – Professeur Michel PIERSON – Professeur Jacques POUREL

Professeur Jean-François STOLTZ – Professeur Michel STRICKER – Professeur Gilbert THIBAUT

Professeur Hubert UFFHOLTZ – Professeur Paul VERT

Professeur Colette VIDAILHET – Professeur Michel VIDAILHET

### DOCTEURS HONORIS CAUSA

Professeur Norman SHUMWAY (1972) <i>Université de Stanford, Californie (U.S.A)</i>	Harry J. BUNCKE (1989) <i>Université de Californie, San Francisco (U.S.A)</i>	Professeur Ralph GRÄSBECK (1996) <i>Université d'Helsinki (FINLANDE)</i>
Professeur Paul MICHIELSEN (1979) <i>Université Catholique, Louvain (Belgique)</i>	Professeur Daniel G. BICHET (2001) <i>Université de Montréal (Canada)</i>	Professeur James STEICHEN (1997) <i>Université d'Indianapolis (U.S.A)</i>
Professeur Charles A. BERRY (1982) <i>Centre de Médecine Préventive, Houston (U.S.A)</i>	Professeur Brian BURCHELL (2007) <i>Université de Dundee (Royaume Uni)</i>	Professeur Duong Quang TRUNG (1997) <i>Centre Universitaire de Formation et de Perfectionnement des Professionnels de Santé d'Hô Chi Minh-Ville (VIËTNAM)</i>
Professeur Pierre-Marie GALETTI (1982) <i>Brown University, Providence (U.S.A)</i>	Professeur Théodore H. SCHIEBLER (1989) <i>Institut d'Anatomie de Würzburg (R.F.A)</i>	
Professeur Mamish Nisbet MUNRO (1982) <i>Massachusetts Institute of Technology (U.S.A)</i>	Professeur Maria DELIVORIA-PAPADOPOULOS (1996) <i>Université de Pennsylvanie (U.S.A)</i>	
Professeur Mildred T. STAHLMAN (1982) <i>Vanderbilt University, Nashville (U.S.A)</i>	Professeur Mashaki KASHIWARA (1996) <i>Research Institute for Mathematical Sciences de Kyoto (JAPON)</i>	Professeur Marc LEVENSTON (2005) <i>Institute of Technology, Atlanta (USA)</i>

**A notre Maître et Président de thèse,**

**Monsieur le Professeur D. Mainard,**

Professeur de chirurgie Orthopédique et Traumatologique

Vous nous avez fait l'honneur de nous confier ce travail qui vous tient particulièrement à cœur.

Nous avons été séduits par l'étendue de vos connaissances techniques, diagnostiques et chirurgicales.

Votre investissement dans les domaines clinique et de la recherche fondamentale et appliquée force le respect.

Merci de nous avoir accueillis dans votre équipe dès nos premières années d'externat jusqu'aujourd'hui. Nous souhaitons nous montrer digne de la confiance que vous nous accordez.

Que ce travail soit l'expression de notre profond respect et de notre fidèle dévouement.

**A notre Maître et juge,**

**Monsieur le Professeur H. Coudane,**

Professeur de Médecine Légale et de Droit de la Santé (option clinique)  
Doyen de la Faculté de Médecine de Nancy  
Chevalier dans l'Ordre national de la Légion d'Honneur  
Officier dans l'Ordre des Palmes Académiques  
Officier dans l'Ordre national du Mérite

Nous vous sommes extrêmement reconnaissant d'avoir accepté de juger ce travail et vous en remercions.

Nous avons été séduits par votre sens diagnostique et vos qualités pédagogiques.

Nous vous remercions d'avoir su nous donner la chance d'exercer ce métier.

Veillez trouver en ce travail le témoignage de notre profond respect.

**A notre Maître et juge,**

**Monsieur le professeur L. Galois**

Professeur de Chirurgie Orthopédique et Traumatologique

Nous avons été séduits par vos qualités pédagogiques et l'étendue de vos connaissances.

Vous nous avez épaulés au cours de ces années d'internat et vos conseils restent un apport inestimable dans notre pratique chirurgicale quotidienne.

Que ce travail soit l'expression de notre profond respect.

**A notre juge,**

**Madame le Docteur L. Mainard Simard**

Docteur en Radiologie Pédiatrique

Nous avons été séduits par vos qualités d'enseignement et votre incroyable disponibilité.

Nous vous remercions du temps que vous nous avez accordé afin de réaliser ce travail.

Soyez assuré de notre profonde estime et que ce travail soit le témoignage de notre profond respect.

**A notre juge,**

**Monsieur le Docteur J. Diligent**

Docteur en Chirurgie Orthopédique et Traumatologique

Vous avez été notre premier guide dans notre formation de jeunes internes, parfois difficile, tout en conservant bonne humeur et humour,

Vous restez un modèle de comportement dans un bloc opératoire comme en dehors.

Soyez assuré de notre profond respect et que ce travail soit l'expression de notre admiration la plus sincère.



## **A nos maîtres d'internat, Praticiens Hospitaliers et Chefs de cliniques**

Qui ont contribué à notre formation :

Monsieur le Professeur Mainard,  
Monsieur le Professeur Coudane,  
Monsieur le Professeur Molé, pour son charisme et sa passion chirurgicale  
Monsieur le Professeur Galois,  
Monsieur le Professeur Sirveaux, pour ses qualités pédagogiques,  
Monsieur le Professeur Dautel, pour sa dextérité et précision du geste,  
Monsieur le Professeur Lascombes, pour ses qualités chirurgicales et  
d'orateur,  
Monsieur le Professeur Journeau, pour sa dextérité chirurgicale et  
intellectuelle,  
Monsieur le Professeur Grosdidier, pour son charisme et son paternalisme,  
Monsieur le Docteur Roche, pour sa virtuosité chirurgicale,  
Monsieur le Docteur Reignier, pour m'avoir soutenu lors de mes premiers  
pas de jeune interne,  
Monsieur le Docteur Ravey,  
Monsieur le Docteur Navez, pour nos journées bloc-running  
Madame le Professeur Perez, pour son enseignement quotidien,  
Monsieur le Docteur Reibel, pour ses matinées by-pass,  
Madame le Docteur Siat, pour les semaines thoraciques en bonne  
compagnie,  
Monsieur le Docteur Cuny,  
Monsieur le Docteur Irrazi,  
Monsieur le Docteur Berrichi, pour ta technique chirurgicale,  
Monsieur le Docteur Ionescu,  
Monsieur le Docteur Khalife,  
Monsieur le Docteur Beau,  
Monsieur le Docteur Diligent, pour tout ce qui manque désormais à  
Central. Tu es irremplaçable.  
Monsieur le Docteur Choufani,  
Monsieur le Docteur Michel, pour m'avoir guidé si jeune,  
Madame le Docteur Bevilacqua, pour sa disponibilité et ses compétences,  
Monsieur le Docteur Paris, pour ton soutien et ta gentillesse infaillible,  
Monsieur le Docteur Wein-Rémy, pour sa rigueur et ses qualités  
chirurgicales,  
Monsieur le Docteur Dezaly, pour ses aptitudes d'arthroscopistes,  
Monsieur le Docteur Philippe,  
Monsieur le Docteur Popkov, pour ta gentillesse, humilité et ta maîtrise  
chirurgicale,  
Monsieur le Docteur Haumont,

Monsieur le Docteur Blanquard, pour sa sympathie, son élégance tant au bloc opératoire qu'en dehors,  
Monsieur le Docteur Yvroud, pour votre sens pratique,  
Monsieur le Docteur Pénétrat, pour ton enthousiasme à enseigner,  
Monsieur le Docteur Turell,  
Monsieur le Docteur Dederichs,  
Monsieur le Docteur Jager,  
Monsieur le Docteur Médrykowski,  
Monsieur le Docteur Vincelet  
Monsieur le Docteur Barbary, parti trop tôt pour profiter pleinement de tes qualités chirurgicales et de ta bonne humeur,  
Madame le Docteur Goffinet,  
Monsieur le Docteur Maleville,  
Madame le Docteur Raphoz,

A Madame le Docteur De Gasperi pour sa disponibilité sans faille et son aide si précieuse.

A Didier, excellent chirurgien tant sur le plan diagnostic que pratique, et ceci grâce à un subtile enchaînement d'hésitations successives. Merci de ton compagnonnage jusqu'au bout.

A Julien, exigeant avec nous comme avec lui-même, habile dans ses gestes. Merci de nous avoir transmis ton pragmatisme chirurgical.

A Olivier, pour son incroyable culture chirurgicale. Ta technicité n'en est pas moins admirable. Merci de m'avoir aidé dans les derniers moments de ce travail.

### **A mes amis co internes :**

Monsieur Jean-Manuel Poircuitte, pour son soutien indéfectible et sa fidélité. Je suis heureux de travailler ces prochaines années avec mon ami.

Messieurs Damien Block, Guillaume André, Loic Milin : Mes amis et membre du JON.

A Emeline, Nicolas, Armelle, Eva, Louis, Romain : quelle équipe ! Un sans faute pendant 6 mois,

A Clothilde, Delphine, Jean Baptiste : on remet ça quand ?

A Fanélie, amie depuis nos premiers pas à l'école de chirurgie,

A Benoit, Adrien, Thomas (el funambulo...), Nicolas, Jérémie, Rémi, Juliette, Pierre Yves, Marie,

A mes potes de promotion : Thomas, Francois, Jean-Baptiste, Shagha, Fred, Cyrille, Véronique, Hélène, Cécile, Vladimir, Rémy.

**A Frédéric**, tu n'as jamais été ni mon co interne ni mon chef, et pourtant tu es sans doute celui qui influence le plus mes choix. J'en suis là un peu grâce à toi. Merci pour ton amitié sans faille.

**A l'ensemble du personnel** des différents services traversés. Vous avez toujours été patients et d'un soutien permanent.

### **A Florence,**

Tu as toujours été disponible et d'un soutien sans faille au cours de ces derniers mois. L'élaboration de ce travail t'a demandé à toi aussi beaucoup de patience... Je suis heureux chaque jour d'avoir une femme comme toi à mes cotés. Tu me donnes l'envie de me surpasser chaque jour, d'être meilleur. Tu as changé ma vie. Et c'est tellement mieux ainsi.

### **A mes parents,**

Qui ont su me supporter au cours de ces longues années d'étude. Ne vous inquiétez pas, c'est bientôt fini... Merci de tout ce soutien dont vous avez su faire preuve ces années. J'ai énormément de chance de vous avoir. Je vous dédie ce travail qui n'aurait jamais vu le jour sans votre concours.

### **A mes frère et sœurs, Claire, Aude, Isabelle, Benoit.**

Vous comptez énormément pour moi. Continuons à être unis dans les années à venir.

### **A mon grand père,**

Qui m'a suivi tout au long de ces études, avec attention. Merci de ton soutien.

### **A mes ami(e)s,**

« La famille » : Maxime, Arnaud, Maximilien, Antoine, Olivier, Pauline, Marie, Sophie, Clarisse, Amélie,  
Anne laure, Laure,  
Jean baptiste et Lucie,  
Nicola, Gregory, Denis.

### **A Claudine et Francis**

Pour le petit coup de pouce final...Merci

## SERMENT

*"Au moment d'être admis à exercer la médecine, je promets et je jure d'être fidèle aux lois de l'honneur et de la probité. Mon premier souci sera de rétablir, de préserver ou de promouvoir la santé dans tous ses éléments, physiques et mentaux, individuels et sociaux. Je respecterai toutes les personnes, leur autonomie et leur volonté, sans aucune discrimination selon leur état ou leurs convictions. J'interviendrai pour les protéger si elles sont affaiblies, vulnérables ou menacées dans leur intégrité ou leur dignité. Même sous la contrainte, je ne ferai pas usage de mes connaissances contre les lois de l'humanité. J'informerai les patients des décisions envisagées, de leurs raisons et de leurs conséquences. Je ne tromperai jamais leur confiance et n'exploiterai pas le pouvoir hérité des circonstances pour forcer les consciences. Je donnerai mes soins à l'indigent et à quiconque me les demandera. Je ne me laisserai pas influencer par la soif du gain ou la recherche de la gloire.*

*Admis dans l'intimité des personnes, je tairai les secrets qui me sont confiés. Reçu à l'intérieur des maisons, je respecterai les secrets des foyers et ma conduite ne servira pas à corrompre les mœurs. Je ferai tout pour soulager les souffrances. Je ne prolongerai pas abusivement les agonies. Je ne provoquerai jamais la mort délibérément.*

*Je préserverai l'indépendance nécessaire à l'accomplissement de ma mission. Je n'entreprendrai rien qui dépasse mes compétences. Je les entretiendrai et les perfectionnerai pour assurer au mieux les services qui me seront demandés.*

*J'apporterai mon aide à mes confrères ainsi qu'à leurs familles dans l'adversité.*

*Que les hommes et mes confrères m'accordent leur estime si je suis fidèle à mes promesses ; que je sois déshonoré et méprisé si j'y manque".*

## TABLE DES MATIERES

	Page
PREMIERE PARTIE : ETAT DES CONNAISSANCES	24
<b>1 .Le développement de l'articulation fémoro-patellaire et son rôle</b>	<b>25</b>
1.1 Anatomie comparée	25
1.2 Organogénèse	25
1.2.1 L'extrémité inférieure du fémur	25
1.2.2 La patella	25
<b>2. Anatomie descriptive</b>	<b>26</b>
2.1 La patella	26
2.1.1 La face antérieure	26
2.1.2 La face postérieure	26
2.1.3 La base de la patella	28
2.1.4 Les bords latéraux de la patella	28
2.2 L'extrémité inférieure du fémur	29
2.2.1 La trochlée	29
2.2.2 Les condyles	29
2.2.3 Structure de l'extrémité inférieure du fémur	29
2.3 La tubérosité tibiale antérieure	30
2.4 Les moyens d'union	30
2.4.1 La capsule	30
2.4.2 Les ligaments fémoro-patellaires	31
2.4.3 Les retinacula	32
2.4.4 Les ligaments méniscopatellaires	32
2.5 Les éléments musculaires de l'appareil extenseur	32
2.5.1 Le muscle quadriceps	33
2.5.2 Le muscle tenseur du fascia lata	33
2.5.3 Le tendon quadricipital	33
2.5.4 Le tendon patellaire	34
2.6 La vascularisation	34
2.6.1 Le réseau artériel	34
2.6.2 Le drainage veineux	35
2.7 Les annexes	35
2.7.1 La synoviale	35
2.7.2 Les bourses séreuses pré-patellaires	36
<b>3. Anatomie fonctionnelle et biomécanique de l'articulation fémoro patellaire</b>	<b>37</b>
3.1 Stabilité patellaire	37
3.1.1 Rôle du type articulaire	37
3.1.2 Rôle des tissus mous	38
3.1.3 Rôle du quadriceps	39
3.1.4 Rôle de la rotation tibiale	40
3.2 Rôle de la patella	40
	20

3.2.1	Résultats des études expérimentales	40
3.2.2	Contributions de la force quadricipitale (Fq) et de la force du tendon patellaire (Fpt) à l'équilibre patella	41
3.2.3	Mouvements de la patella dans les trois plans de l'espace	41
3.2.4	Détermination de la force de compression (Fcp) ou force de contrainte de l'articulation fémoro-patellaire.	42
3.2.5	Définition de la contrainte articulaire ou stress articulaire	43
<b>4.</b>	<b>L'examen clinique</b>	<b>43</b>
4.1	Le terrain	43
4.2	L'interrogatoire	44
4.3	L'examen clinique du genou	44
4.3.1	L'examen de la marche	44
4.3.2	Le morphotype	44
4.3.3	Le myotype	45
4.3.4	L'hyarthrose	46
4.3.5	Palpation des facettes articulaires de la patella	46
4.3.6	Palpation des retinacula patellaires	46
4.3.7	Le signe du rabot	46
4.3.8	Le signe de Zohlen	47
4.3.9	Le signe de Smilie	47
4.3.10	Recherche de douleur à l'extension contrariée	47
4.3.11	La course anormale de la patella	47
4.3.12	Le signe de la baïonnette	48
4.3.13	La palpation de pointe rotulienne	48
<b>5.</b>	<b>Sémantique patellaire</b>	<b>48</b>
5.1	Luxation	49
5.2	Subluxation	49
5.3	Le syndrome d'hyperpression externe (SHPE)	49
5.4	Dysplasie	50
5.5	Instabilité rotulienne	50
5.6	Le syndrome douloureux antérieur rotulien (anterior knee pain syndrome)	50
5.7	Le syndrome douloureux rotulien	51
<b>6.</b>	<b>Les éléments d'imagerie</b>	<b>51</b>
6.1	Les clichés radiologiques	51
6.1.2	Recherche de dysplasie rotulienne	51
6.1.2.1	La saillie trochléenne	51
6.1.2.2	La profondeur de la trochlée	52
6.1.2.3	Le signe du croisement	53
6.1.2.4	L'angle trochléen	55
6.1.2.5	Le rapport trochlée externe/ trochlée interne	55
6.1.3	La hauteur rotulienne	55
6.1.3.1	l'index d'Insall-Salvati	56
6.1.3.2	Index de Bernageau	56
6.1.3.3	Index de Blackburne et Peel	56
6.1.3.4	Index de Caton Deschamps	56

6.1.3.5 Intérêt d'étudier la hauteur rotulienne	57
6.1.4 Mesure de la TA-GT	57
6.1.4.1 Définition	57
6.1.4.2 Intérêt d'étudier la TA-GT	58
6.1.5 La subluxation rotulienne	59
6.1.5.1 Définition	59
6.1.5.2 Mesures	59
6.1.6 La bascule rotulienne	59
6.1.6.1 De profil	60
6.1.6.2 Axiale	60
6.1.6.3 Intérêts	60
6.2 Le scanner	60
6.2.1 La dysplasie trochléenne	60
6.2.2 La mesure de la TA-GT	61
6.2.3 La subluxation rotulienne	61
6.2.4 La bascule rotulienne	62
6.2.5 La pente trochléenne	62
<b>7. L'IRM et le T2 mapping</b>	<b>62</b>
7.1 Histoire	62
7.2 Technologie	63
7.3 Rappel de RMN	64
7.3.1 Généralités	64
7.3.2 Relaxation longitudinale (T1)	65
7.3.3 Relaxation transversale (T2)	65
7.3.4 Pondérations	65
7.4. Cartilage et imagerie IRM	67
7.4.1 Généralités	67
7.4.2 Le T2 Mapping	70
<b>8. Syndrome fémoro patellaire et traitement</b>	<b>73</b>
8.1 Le traitement rééducationnel (ou fonctionnel)	73
8.2 Le traitement chirurgical du syndrome fémoro patellaire	74
8.2.1 Traitements agissant sur les structures osseuses	74
8.2.1.1 Trochéoplastie	74
8.2.1.2 Ostéotomie de dérotation tibiale ou fémorale	75
8.2.1.3 Ostéotomie de la rotule	75
8.2.1.4 Médialisation de tubérosité tibiale	75
8.2.2 Traitements agissant sur les structures ligamentaires et musculaires	76
8.2.2.1 Plastie du vaste interne	76
8.2.2.2 Section du rétinaculum externe	77
8.2.2.3 Reconstruction du ligament fémoro patellaire médial (MPFL)	77
8.2.2.4 Opération de judet : libération du système extenseur	79



DEUXIEME PARTIE : ETUDE : A PROPOS DE 27 CAS	80
<b>9. Le syndrome fémoro patellaire et le T2 mapping : justification</b>	81
<b>10. Matériel et méthode</b>	81
10.1 Matériel	81
10.2 Méthode	82
10.3 Analyse statistique	83
<b>11. Résultats</b>	83
11.1 Données générales	83
11.1.1 Résultats cliniques	84
11.1.2 Résultats radiologiques	85
11.2 Les différents groupes individualisés au sein de la population	87
11.3 Population présentant un syndrome d'hyper pression externe	87
11.3.1 Résultats cliniques	87
11.3.2 Résultats radiologiques	89
11.4 Les patients porteurs d'une hyperpression externe ET opérés	90
11.4.1 Résultats cliniques	90
11.4.2 Résultats radiologiques	91
11.4.3 Les constatations arthroscopiques	92
11.5 Les patients porteurs d'une hyper pression externe et non opérés	92
11.5.1 Résultats cliniques	92
11.5.2 Résultats radiologiques	93
11.6 A propos des autres patients	94
11.6.1 Résultats cliniques	94
11.6.2 Résultats radiologiques	95
11.7 Les patients sains	96
<b>12. Discussion</b>	98
12.1 Place du T2 mapping dans la prise en charge des syndromes fémoro patellaires	98
12.2 La place de la section d'aile externe isolée dans le traitement du syndrome fémoro patellaire.	100
<b>13. Conclusions</b>	102
<b>14. Bibliographie</b>	103
<b>15. Annexes</b>	110

**PREMIERE PARTIE :**  
**ETAT DES CONNAISSANCES**

## 1 – Le développement de l'articulation fémoro-patellaire et son rôle(1)

L'articulation fémoro-patellaire est une articulation trochléenne qui se situe entre la trochlée fémorale et la face postérieure de la patella. Cette articulation est le fruit de l'existence de la patella, os sésamoïde, qui est l'apanage de mammifères.

### 1.1 Anatomie comparée

La patella est apparue initialement chez les vertébrés inférieurs - les anoures, le sphénodon - en réponse aux pressions diverses et frottements liés à la fonction du genou : la station érigée et la marche. Elle est d'autant plus importante chez les bipèdes et, le premier d'entre eux, l'Homme.

Ainsi, nous verrons que l'articulation fémoro-patellaire joue un rôle très important dans la statique et la dynamique du genou.

### 1.2 Organogénèse

Au 3<sup>e</sup> mois de la utérine il apparaît 5 fentes articulaires dans la masse mésenchymateuse de l'articulation du genou qui, au 4<sup>e</sup> mois, vont former les cavités fémoro-patellaire frontale, antérieure et médiane, et les cavités fémoro tibiales horizontales droite et gauche, séparées par le septum médian, chacune d'elle étant subdivisée en cavité fémoro-méniscale et ménisco-tibiale.

#### 1.2.1 L'extrémité inférieure du fémur

Elle se développe à partir d'un point d'ossification qui commence à se former quelques jours avant la naissance et mesure, chez le fœtus à terme, 4 à 8 mm de largeur. Ce fait est utilisé pour déterminer l'âge des nouveau-nés.

Ce point épiphysaire inférieur se soude à la diaphyse vers l'âge de 18 ans.

#### 1.2.2 La patella

Elle apparaît chez l'embryon de 30mm sous forme d'une ébauche cartilagineuse plaquée contre la face profonde du tendon quadricipital. Le plus souvent, la patella se développe à partir d'un seul point d'ossification qui apparaît à la fin de la 2<sup>e</sup> année, parfois au cours de la 3<sup>e</sup> année, voire la 4<sup>e</sup>. Parfois il existe deux points d'ossifications qui fusionnent rapidement. L'absence de fusion donnera une malformation congénitale appelée patella bipartita.

Le développement de la patelle est excentrique et l'ossification se termine entre 16 et 19 ans.

L'absence congénitale de la patella, affection rare, peut être isolée ou accompagnée de multiples malformations. Son retentissement fonctionnel est variable, allant d'un genou normal à un véritable déficit d'extension.

## 2. Anatomie descriptive

### 2.1 La patella

Elle est triangulaire à base supérieure, aplatie d'avant en arrière, elle présente 2 faces, antérieure et postérieure, une base supérieure, 2 bords latéraux et un sommet inférieur. Os court, la patella présente deux corticales, antérieure et postérieure, séparées par du tissu spongieux finement aréolaire où l'on peut distinguer trois systèmes : l'un vertical travaillant en traction, le second antéro-postérieur, travaillant en pression, le troisième transversal, travaillant également en traction.

#### 2.1.1 La face antérieure

Convexe, creusée de nombreux trous vasculaires et de sillons verticaux formés par les faisceaux les plus antérieurs du tendon quadricipital.

Elle présente trois parties :

- le tiers supérieur, rugueux, qui donne insertion au tendon quadricipital et au muscle vaste médial ;
- le tiers moyen, qui comprend de nombreux orifices vasculaires et de nombreuses stries lui donnant un aspect hérissé sur les radiographies axiales ;
- le tiers inférieur, en forme de V, donnant son insertion au tendon patellaire.

Cette face antérieure est superficielle, sous-cutanée, exposée aux traumatismes directs. Elle est orientée directement en avant et peut être prise, chez le sujet normal, pour plan de référence de l'orientation du genou.

#### 2.1.2 La face postérieure

Elle présente deux parties : une partie supérieure, articulaire et une partie inférieure qui est non articulaire.

La partie supérieure articulaire s'étend sur les trois quarts de sa hauteur. Elle présente une crête mousse verticale qui la divise en deux facettes : une facette externe, large et concave, une facette interne, légèrement concave de haut en bas. Elle peut être de trois types (classification de Wiberg (2) Figure I à III) :

- Type I : les deux facettes sont concaves et sensiblement de même largeur.

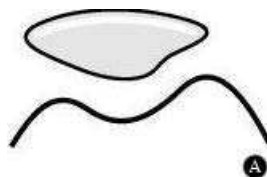


Figure I : Classification de Wiberg type 1

- Type II : le plus fréquent, la facette interne est concave, mais plus petite que l'externe.




Figure II : Classification de Wiberg type II

- Type III : le facette interne est très petite et convexe, véritablement hypoplasique.

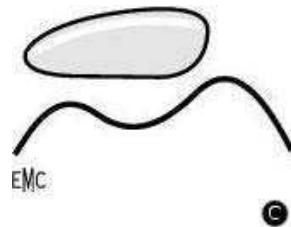


Figure III : Classification de Wiberg type III

Cette facette interne présente, le long de son bord interne, une empreinte, l'empreinte condylienne, seule partie de la facette latérale interne à s'appuyer et à glisser sur le condyle interne dans la flexion extrême du genou. Certains, comme De Palma, ont décrit deux crêtes transversales isolant les trois segments fonctionnels de la patella.

Des modifications de cette facette articulaire ont des implications dans l'apparition d'arthrose fémoro-patellaire et de syndrome fémoro patellaire.

Ainsi, cette surface articulaire de la face postérieure de la patella fait environ 12 cm<sup>2</sup> de surface. Elle est entièrement recouverte de cartilage dont l'épaisseur est très importante : 4 à 5 mm dans sa partie moyenne, ce qui en fait le plus épais des cartilages du corps humain.

Ce cartilage patellaire revêt donc un rôle physiologique et pathologique considérable. Il atteint son développement maximal vers l'âge de trente ans puis s'amincit progressivement.

La partie inférieure de la face postérieure, non articulaire, représente le quart de sa hauteur.

Rugueuse, criblée d'orifices vasculaires, elle est en rapport avec le paquet adipeux du genou. Son bord supérieur, évasé, à concavité supérieure, donne insertion à la synoviale. (Figure IV)

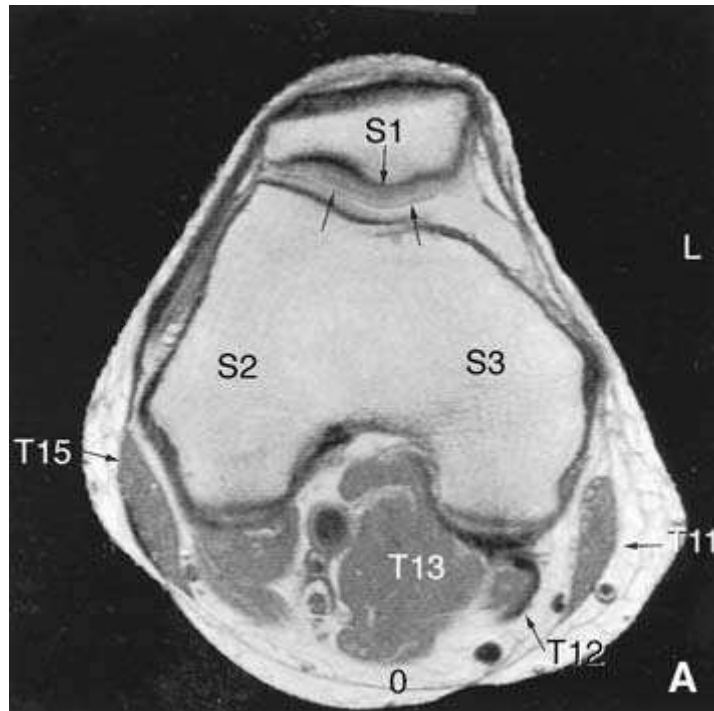


Figure IV : IRM de genou droit en coupe axiale passant par le compartiment fémoro-patellaire(3)

S1 : patella. S2 : condyle fémoral latéral. S3 : condyle fémoral médial. T11 : muscle Sartorius.  
 T12 : muscle semi membraneux. T13 : muscle Gastrocnémien interne. T15 : muscle Biceps fémoral.  
 Les flèches proches de S1 désignent le cartilage artriculaire patellaire

### 2.1.3 La base de la patella

Triangulaire à sommet postérieur, incliné de haut en bas, d'arrière en avant, elle présente deux parties :

- une partie antérieure, rugueuse, où s'insère le tendon quadricipital avec ses trois plans : muscles droit antérieur, vastes médial et latéral, vaste intermédiaire ;
- une partie postérieure, entre l'insertion du tendon quadricipital en avant et de la capsule en arrière, lisse, répondant au paquet adipeux sus-patellaire.

### 2.1.4 Les bords latéraux de la patella

Ils présentent deux aspects : verticaux en regard de la portion articulaire, puis oblique vers le sommet de la patella. Le bord interne est épais et mousse ; le bord externe est mince et tranchant.

Sur les bords latéraux s'insèrent d'avant en arrière :

- l'expansion des muscles vastes, le vaste médial descendant plus bas que le vaste latéral.
- les retinacula patellaires et les ligaments ménisco-patellaires.

- la capsule articulaire.
- l'expansion du fascia-lata sur le bord externe.

Au total, la patella contracte des rapports particuliers :

- avec les plans superficiels : par sa face antérieure et son pourtour qui sont sous cutanés, elle est accessible à l'exploration clinique.
- avec l'articulation fémoro-tibiale : les deux articulations sont en continuité

## 2.2 L'extrémité inférieure du fémur (Figure V)

La patella est en rapport avec la fossette sus-trochléenne, la trochlée, les condyles et l'échancrure intercondylienne.

### 2.2.1 La trochlée

Partie articulaire de la face antérieure de l'extrémité inférieure du fémur qui s'articule avec la patella, elle présente :

- deux facettes articulaires ou joues interne et externe, convexes dans tous les sens ; la facette externe est plus haute, plus large, plus saillante que l'interne. Elles sont revêtues d'un cartilage ayant 2 à 3 mm d'épaisseur, plus mince sur le versant interne. Les deux facettes font un angle d'environ 140°(4).
- une gorge mousse, antéro-postérieure.

La trochlée correspond au segment le plus fonctionnel, d'activité maximale, de l'articulation fémoro-patellaire.

### 2.2.2 Les condyles

Saillies convexes et allongées dans les deux sens, ils ne sont pas identiques : leur grand axe diverge vers l'arrière, le condyle interne divergeant plus que l'externe. Leur courbure est très particulière, formée de deux parties : l'une antérieure, appelée partie « patellaire », l'autre postérieure, appelée partie tibiale.

La jonction condylo-trochléenne, asymétrique, présente une rainure réalisée par l'empreinte des ménisques en extension. Ces rainures sont limitées en avant par des crêtes mousses.

### 2.2.3 Structure de l'extrémité inférieure du fémur

L'épiphyse inférieure du fémur présente dans le plan frontal un système ogival de travées spongieuses s'appuyant sur les corticales internes et externes de la diaphyse, l'ogive étant à la pointe inférieure.

Dans le plan horizontale fémoro-patellaire, on trouve un réseau antéro-postérieur transversal se superposant aux isostatiques de traction.

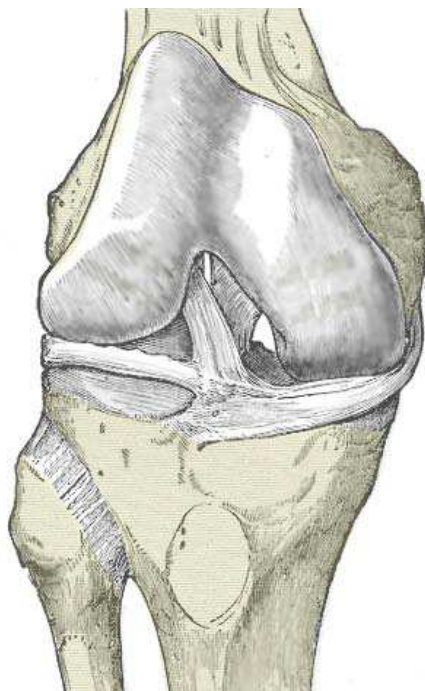


Figure V : Anatomie de la trochlée fémorale

### 2.3 La tubérosité tibiale antérieure

Forte saillie, située à l'union des crêtes obliques de la face antérieure de l'extrémité supérieure du tibia, elle est plus souvent déportée en dehors. Son rôle est considérable, car elle forme l'attache fixe de la patella.

### 2.4 Les moyens d'union

La patella apparaît comme le centre d'un ensemble capsulo-ligamentaire et tendineux complexe.

#### 2.4.1 La capsule

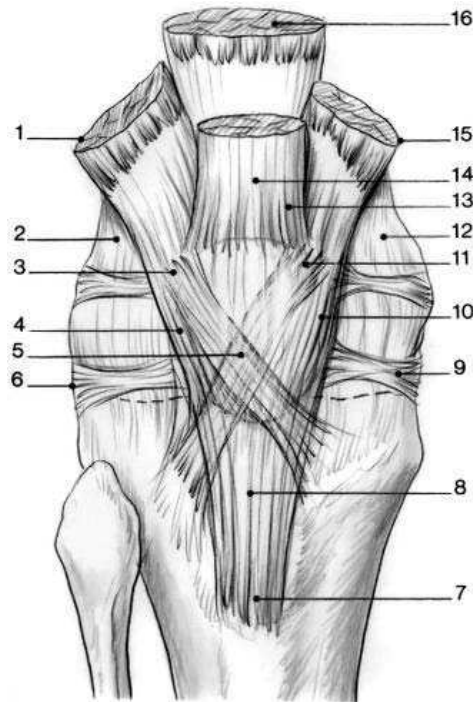
Son insertion patellaire borde le cartilage articulaire. Souvent abouchée, à claire-voie, elle ne joue pas toujours son rôle de soutien. Le plan capsulaire antérieur est renforcé par des éléments fibreux qui peuvent être considérés comme des épaissements de la capsule : les ligaments tibio et fémoro-patellaires, les retinacula et les ligaments ménisco-patellaires. Ils constituent les principaux moyens d'union passifs de l'appareil extenseur.



## 2.4.2 Les ligaments fémoro-patellaires (4) (Figure VI)

Ils jouent un rôle critique dans la stabilité de l'articulation fémoro-patellaire.

- Le ligament fémoro-patellaire médial est le principal tissu mou responsable de la restriction du mouvement latéral de la patella. Il apporte 50 à 60 % de la restriction de 0 à 30° de flexion du genou (5,6). Il n'y a pas de consensus sur le site exact d'insertion de ce ligament sur le fémur. Cette insertion a une importance dans la réparation chirurgicale du ligament fémoro-patellaire médial. Les fibres de ce ligament s'étalent dans la région de l'épicondyle et du tubercule de l'adducteur. Des fibres profondes ont été décrites comme s'insérant de manière proximale et postérieure à la pointe de l'épicondyle (7) alors que des fibres superficielles empruntent un trajet entre l'épicondyle médial et le tubercule de l'adducteur puis se dissipent dans la capsule postéro-médiale. Le ligament fémoro-patellaire médial semble se tendre lors de l'extension du genou avec la contraction quadricipitale et tire la patella de manière proximale.



1. Muscle vaste latéral ; 2. retinaculum externe ; 3. fibres courtes obliques ; 4. fibres longues  
5. expansions croisées des vastes (surtout prépatellaires) ; 6. ligament méniscopepatellaire externe ; 7. tubérosité tibiale antérieure  
8. tendon patellaire ; 9. ligament méniscopepatellaire interne ; 10. fibres longues ; 11. fibres obliques courtes ; 12. retinaculum interne  
13. tendon quadricipital ; 14. muscle droit antérieur ; 15. muscle vaste médial ; 16. muscle vaste intermédiaire (8)

**Figure VI Les ligaments fémoro patellaires**

### 2.4.3 Les retinacula

Ils ont un rôle physiologique et pathologique considérable. Les retinacula participent à la stabilité de la patella en formant une sangle ligamentaire transversale.

- Le retinaculum patellaire interne :

Il est le plus important par son rôle d'amarre interne de la patella. Triangulaire à base patellaire, il prend origine sur les deux tiers supérieurs de la partie postérieure du bord interne de la patella, et se termine sur l'épicondyle interne c'est-à-dire la tubérosité du condyle interne, en arrière de la surface d'insertion du ligament collatéral médial. Le retinaculum patellaire interne est renforcé par l'insertion du muscle vaste médial. (9)

- Le retinaculum patellaire externe

Plus court et plus étroit que l'interne, il s'étend du bord latéral externe de la patella à l'épicondyle latéral. Il est constitué de trois faisceaux :

- le faisceau superficiel est confluent avec la bandelette ilio-tibiale,
- le faisceau moyen s'insère à la face profonde de la bandelette ilio-tibiale et forme une structure transverse reliée à la patella,
- le faisceau profond est confluent avec la capsule articulaire. (4)

La rétraction de ses structures entraîne des conséquences mécaniques qui seront décrites dans la physiopathologie du SFP.

### 2.4.4 Les ligaments méniscopepatellaires

Considérés également comme des renforcements de la capsule, ce sont des trousseaux fibreux qui s'étendent obliquement de la partie inférieure des bords latéraux de la patella à la partie antérieure du ménisque correspondant. Le ligament méniscopepatellaire externe est généralement plus développé que l'interne. Ils participent avec les retinacula patellaires à la répartition des contraintes mécaniques s'exerçant sur l'articulation fémoro-patellaire.

### 2.5 Les éléments musculaires de l'appareil extenseur

Deux muscles s'insèrent sur la patella : le quadriceps, essentiellement, et le tenseur du fascia-lata. Ils assurent la stabilisation et la cinématique de la patella.

Ainsi, la patella et le quadriceps forment une unité fonctionnelle appelée appareil extenseur du genou comprenant quadriceps, tendon quadricipital, patella, tendon patellaire, tenseur du fascia-lata et tubérosité tibiale antérieure.

### 2.5.1 Le muscle quadriceps

Le quadriceps est formé comme son nom l'indique par quatre chefs disposés en trois plans :

- un plan superficiel représenté par le muscle droit fémoral ou droit antérieur, d'origine iliaque.

- un plan moyen composé des muscles vaste médial et vaste latéral, d'origine fémorale, réunis par une aponévrose.

- un plan profond représenté par le muscle vaste intermédiaire, d'origine également fémorale.

Dans son ensemble, le muscle quadriceps engendre une force dirigée dans l'axe de la cuisse avec deux conséquences :

- dans le plan frontal, apparition d'une composante externe qui attire la patella en dehors,

- dans le plan sagittal, apparition d'une composante postérieure qui plaque la patella contre l'extrémité inférieure du fémur. Cette composante postérieure est d'autant plus importante que la flexion du genou est marquée.

Le rôle du quadriceps sur la patella est double :

- stabilisation par la contraction équilibrée des deux vastes médial et latéral,

- cinématique, le quadriceps étant le muscle moteur de l'appareil extenseur.

Dans son ensemble, le quadriceps assure à lui seul la stabilité antéro-postérieure active du genou, il est essentiel à la station debout. Sa course est d'environ d'un 1 cm.

Des quatre chefs du quadriceps, le muscle droit fémoral présente une importance capitale avec son quadruple rôle :

- extension de la jambe par sa partie supérieure verticale,

- stabilisation de la patella dans les 20 derniers degrés d'extension

- verrouillage du varus de jambe

- contrôle de la rotation externe par sa partie inférieure oblique.

### 2.5.2 Le muscle tenseur du fascia lata

Le Fascia-lata a deux expansions : l'une pré-patellaire, appelée également bandelette iliotibiale, l'autre latéro-patellaire qui vient s'insérer sur le bord externe de la patella. Il représente une force de stabilisation active non négligeable de la patella. Il s'insère parfois uniquement sur l'angle supéro-externe de la patella.

### 2.5.3 Le tendon quadricipital

Il résulte de la fusion des tendons de terminaison des quatre chefs du quadriceps.

Il présente trois plans :

- un plan superficiel : le droit fémoral s'insère sur le bord antérieur de la base et le tiers supérieur de la face antérieure de la patella ;

- un plan moyen : les deux vastes interne et externe, réunis sur la ligne médiale par une aponévrose solide. Ils s'insèrent sur la base de la patella en arrière du droit fémoral et sur les bords latéraux de la patella, l'interne descendant plus bas que l'externe ;

- un plan profond : le vaste intermédiaire qui s'insère sur la base de la patella.

#### 2.5.4 Le tendon patellaire

Il prend son origine depuis le pôle inférieur de la patella et s'insère sur la tubérosité tibiale antérieure. Aplati, large de 3 cm à son insertion patellaire, de 2,5 cm à son insertion tibiale, long de 5 à 6 cm et épais de 6 à 7 mm, sa direction est parfois verticale, le plus souvent oblique en bas et en dehors, attirant donc la patella en bas et en dehors. Il est très résistant, pouvant supporter des poids de plus de 1500 kg. Il est, en fait, en continuité avec le tendon quadricipital.

Ces deux tendons sont importants dans la biomécanique fémoro-patellaire au travers des forces de traction qu'ils engendrent, la résultante de ces deux forces a un intérêt particulier et sera décrite ci-après.

#### 2.4 La vascularisation

L'articulation fémoro-patellaire possède une riche vascularisation avec une certaine individualité. Cette notion est importante à connaître pour comprendre la physiopathologie des douleurs par la suite.

##### 2.6.1 Le réseau artériel (Figure VII)

Le réseau artériel est formé par les artères articulaires venant de l'artère poplitée, l'artère grande anastomotique ou artère descendante du genou venant de l'artère fémorale et les artères récurrentes venant du tronc tibio-fibulaire et de l'articulation tibiale antérieure. (10)

Il forme trois cercles :

- Un cercle péri-fémoral inférieur réalisé par les artères articulaires supérieures interne et externe. Ce cercle chemine contre le plan osseux du fémur, au-dessus de la synoviale et irrigue le versant postérieur de l'articulation fémoro-patellaire : épiphyse fémorale, synoviale, et éléments capsulo-ligamentaires.
- Un cercle péri-patellaire, particulièrement riche, réalisé par les quatre artères articulaires, la grande anastomotique et les artères récurrentes. La patella est vascularisée par deux pédicules principaux : l'un supéro-interne aborde le tiers moyen de la face antérieure, l'autre inférieur aborde la partie inférieure extra-articulaire de sa face postérieure.
- Un cercle péri-tibial supérieur réalisé par les artères articulaires inférieures interne et externe et les artères récurrentes. Ce cercle chemine contre le plan osseux tibial, sous synovial. Il irrigue le versant postérieur de l'articulation fémoro-patellaire mais également le tendon patellaire et s'anastomose au cercle péri-patellaire. (11)

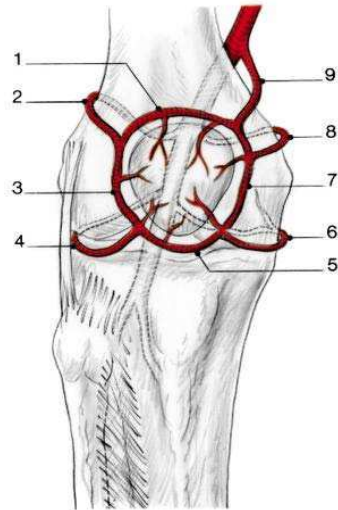


Figure VII : Vascularisation de la patella (8)

1. Artère supérieure transverse
2. Artère artriculaire supéroexterne
3. Artère parapatellaire latérale
4. Artère artriculaire inféroexterne
5. Artère transverse inférieure
6. Artère artriculaire inféro-interne
7. Artère parapatellaire médiale
8. Artère artriculaire supéro-interne
9. Artère grande anastomotique

### 2.6.2. Le drainage veineux

Le réseau veineux reproduit le même schéma général. La patella richement vascularisée est essentiellement drainée par son pôle inférieur.

Les deux voies principales de drainage de l'articulation fémoro-patellaire sont :

- en premier lieu par la veine poplitée dont le segment rétro-articulaire est toujours bien rempli par les veines articulaires supérieures et inférieures,
- puis par la veine saphène interne.

La richesse de cette vascularisation permet de mieux comprendre certains mécanismes physiopathologiques du syndrome fémoro-patellaire et notamment l'origine de certaines douleurs par ischémie ou par apport massif de substances pro-inflammatoires dans les tissus mous entourant le genou.

## 2.7 Les annexes

Le jeu articulaire fémoro-patellaire comprend également une synoviale et des bourses séreuses pré-patellaires richement innervées participant à la genèse des douleurs comme nous le décrirons par la suite.

### 2.7.1 La synoviale

La synoviale antérieure annexée à l'appareil extenseur représente la majeure partie de la synoviale du genou.

On peut lui décrire trois étages :

- un étage supérieur sus-patellaire ou cul-de-sac sous-quadricipital qui communique généralement avec la bourse séreuse sous-quadricipitale. Son pôle supérieur reçoit un faisceau du muscle crural appelé muscle sous crural ou tenseur de la synoviale.

- Un étage moyen latéro-patellaire ou cul-de-sac latéro-patellaires.

Synoviale et capsule s'insèrent sur les bords latéraux de la patella en bordure du revêtement cartilagineux. Situés dans une zone quadrilatère limitée en avant par la patella, en haut par les retinacula patellaires, en bas par les ligaments menisco-patellaires et en arrière par les ligaments latéraux, les cul-de-sac latéraux-patellaires s'étendent sur les faces latérales des condyles et sont accessibles à la palpation. Ils diminuent progressivement de hauteur d'avant en arrière pour se continuer avec le couloir synovial sus-méniscal.

- Un étage inférieur sous-patellaire ou corps graisseux infra-patellaire.

La synoviale recouvre et sépare de la cavité articulaire le corps graisseux infra patellaire situé en arrière de la partie non articulaire de la face postérieure de la patella et du tendon patellaire, et au dessus de la surface pré-spinale du tibia. En haut, la masse graisseuse se prolonge le long de la moitié inférieure des bords latéraux de la patella sous la forme de bourrelets graisseux appelés replis alaires. En arrière se détache un prolongement qui se fixe à l'extrémité antérieure de l'échancrure inter condylienne : le ligament adipeux. Ce ligament est un vestige embryonnaire du septum médian embryonnaire.

### 2.7.2 Les bourses séreuses pré-patellaires

Trois bourses séreuses peuvent se rencontrer de la superficie vers la profondeur, permettant le glissement des plans antérieurs :

- Une bourse séreuse superficielle ou sous-cutanée, développée dans le tissu cellulaire sous-cutané ;
- Une bourse séreuse moyenne ou sous-aponévrotique entre l'aponévrose et le plan tendineux sous-jacent ;
- Une bourse séreuse profonde ou intra-quadricipitale entre les couches tendineuses du quadriceps, au-dessus de la patella.

La synoviale, les bourses séreuses et le corps graisseux infra-patellaire sont richement innervés par des fibres nociceptives (12). Ces structures ont donc un rôle propre dans l'apparition du SFP.

### 3. Anatomie fonctionnelle et biomécanique de l'articulation fémoro-patellaire

La statique fémoro-patellaire est assurée par deux facteurs passifs, osseux et ligamentaires, et un facteur actif, musculaire.

#### 3.1 Stabilité patellaire

La stabilité patellaire résulte d'un équilibre entre ces trois facteurs.

##### 3.1.1 Rôle du type articulaire

Anatomiquement, l'articulation fémoro-patellaire est une articulation trochléenne. Géométriquement, une surface de cette articulation est en forme de poulie avec une profonde gouttière et deux joues, l'autre surface articulaire ayant une forme en coin et glissant dans la poulie comme une corde (Figure VIII). Mécaniquement, l'articulation trochléenne n'a qu'un axe de mobilité, l'axe transversal coïncidant avec l'axe des joues trochléennes, et ne possède qu'un degré de liberté, la flexion-extension.

L'articulation fémoro-patellaire est étroitement unie à l'articulation fémoro-tibiale.

- Par des rapports anatomiques dans un premier temps : il s'agit d'une même articulation avec une cavité articulaire unique.
- Par des rapports fonctionnels ensuite : l'articulation fémoro-tibiale est une articulation anatomiquement bi-condylienne mais pouvant être assimilée à une articulation trochléenne.

Il a été rapporté que le sillon de la trochlée fémorale dans la plupart des genoux normaux et arthrosiques a une position légèrement latérale par rapport au point situé à équidistance du condyle fémoral médial et latéral (13). Ce résultat est contraire à la croyance générale qui plaçait le sillon de la trochlée en son centre. Des études radiographiques de la patella ont également démontré que son centre est légèrement latéralisé (2,2 +/- 0,9 mm) (14). Il en découle que lorsqu'on interprète des images de l'articulation fémoro-patellaire, la congruence osseuse ne reflète pas la véritable congruence articulaire.

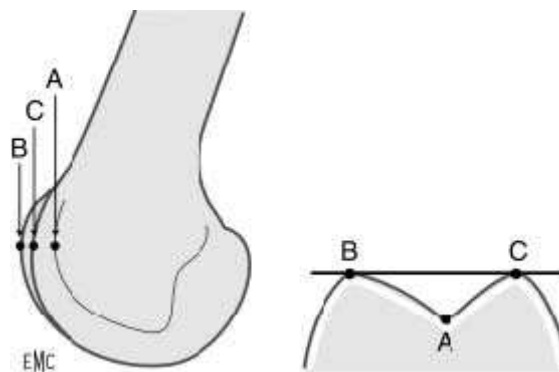


Figure VIII : Trochlée fémorale normale

A : gorge de la trochlée. B : condyle fémoral latéral. C : condyle fémoral médial.

La traction musculaire tend à tracter la patella latéralement lorsque le genou est proche de l'extension car l'axe de traction du quadriceps forme un angle aigu avec le tendon patellaire, décrit par certains auteurs comme **l'angle Q**. La résistance principale à ce déplacement latéral de la patella est produite par la hauteur et la pente du condyle fémoral latéral. Il est difficile de définir une forme et un alignement normal de la trochlée, mais il a été établi que l'angle moyen du sillon est de  $137^\circ \pm 8^\circ$  et que le condyle latéral est plus élevé que le condyle médial (4).

Au niveau du sillon de la trochlée et de la surface articulaire de la patella, il existe des différences significatives entre la géométrie du cartilage articulaire et l'os sous-chondral (15,16). Il a été observé que dans la gorge de la trochlée, le cartilage est plus épais dans le sillon qu'au niveau des condyles (15). Certains auteurs ont démontré par utilisation de l'IRM que la géométrie des surfaces cartilagineuse et sous-chondrale de la patella sont différentes. Cela implique que les moyens radiologiques et morphologiques utilisés jusqu'à présent (tels que les radiographies en incidence fémoro-patellaire) ne reflètent peut être pas la géométrie cartilagineuse et les véritables mécanismes articulaires de l'articulation fémoro-patellaire. (4).

### 3.1.2. Rôle des tissus mous

Les ligaments fémoro-patellaire et fémoro-tibial jouent un rôle très important dans la stabilité articulaire de l'AFP. Leur composante transversale permet de limiter l'inclinaison médiale ou latérale patellaire. Les ligaments fémoro-patellaires servent probablement de guide pour la patella lorsqu'elle s'engage dans la gorge de la trochlée lors du début de la flexion du genou (4).

Rappelons que le retinaculum péripatellaire est un ensemble de couches de tissu fibreux qui relie les bords médial et latéral de la patella au fémur, au tibia et au tendon patellaire (9). Les fibres superficielles du retinaculum proviennent du fascia du vaste latéral et du vaste médial, reliant ainsi le quadriceps à la patella (9). Ce lien est responsable de l'influence dynamique du quadriceps sur l'articulation fémoropatellaire dans différents plans durant les mouvements actifs du genou.

Le rôle spécifique du retinaculum péripatellaire est de stabiliser l'articulation fémoro patellaire dans le plan frontal (17). Powers et al. ont également démontré que le retinaculum a un rôle de distribution de la charge au sein de l'appareil extenseur du genou après une étude sur genoux cadavériques (18). En effet, il retrouve une tension plus élevée dans le tendon patellaire lorsque le retinaculum est réséqué pour une même charge sur un genou lors de l'extension et lors de la flexion à  $60^\circ$ . Etant donné que le moment de force de l'articulation fémoro-patellaire est la résultante du vecteur de force du tendon quadricipital et du tendon patellaire, toute augmentation de tension dans le tendon patellaire va entraîner une augmentation de la pression articulaire dans l'articulation fémoro-patellaire (18).

Les fibres superficielles du retinaculum latéral sont également reliées à la bandelette illiotibiale.

La couche profonde du retinaculum latéral est constituée de plusieurs structures incluant le ligament fémoro-patellaire transverse et latéral et la bandelette tibio-patellaire (19). La couche profonde du retinaculum médial est quant à elle composée du ligament fémoro-patellaire médial, ménisco-patellaire et tibio-patellaire médial. La patella est donc connectée de manière très proche au tractus ilio-tibial, au tibia et au fémur (19). Cette relation anatomique complexe explique le rôle de distribution de la charge au sein de l'appareil extenseur du retinaculum péripatellaire.



### 3.1.3 Rôle du quadriceps

Élément actif de la stabilisation, le quadriceps agit par chacun de ses chefs dans le sens longitudinal, mais également dans le sens transversal par le muscle vaste médial dont les fibres charnues les plus basses sont presque horizontales et forment l'unité appelée vaste médial oblique (VMO) (Figure IX).

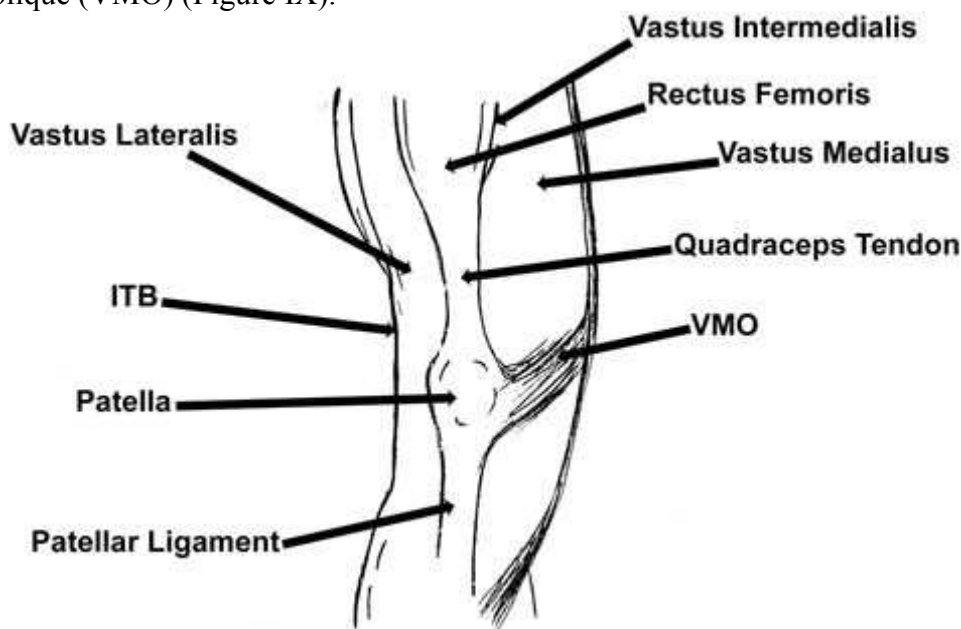


Figure IX : Appareil extenseur : rôle du vaste médial oblique (20)

ITB : « ilio-tibial bandelet » - VMO : vaste médial oblique

Le vaste médial oblique est issu des tendons des long et grand adducteurs et s'insère sur le retinaculum médial et la partie supéro-médiale de la patella. L'angle d'insertion du VMO est de 50 à 55° par rapport à l'axe du fémur, ce qui explique la contrainte médiale sur la patella par cette portion du quadriceps (19). Certains auteurs définissent ainsi le VMO comme le principal stabilisateur médial de la patella dans le plan frontal avec une action qui équilibre la traction latérale du vaste latéral (21), mais également une traction postérieure (4). Le droit fémoral prend origine sur l'épine iliaque antéro-inférieure et passe au-dessus de l'acetabulum avant de s'insérer sur le tendon quadricipital. C'est le seul muscle du quadriceps qui croise l'articulation de la hanche ; par cette particularité, il donne à l'articulation de la hanche une certaine importance dans l'équilibre du système extenseur.

Les deux principales fonctions musculaires du quadriceps sont : l'extension de jambe en **chaîne cinétique ouverte (CCO)** et la décélération de la jambe en **chaîne cinétique fermée (CCF)** (19).

Pendant l'extension de jambe en CCO, le moment de flexion du genou (Mo Flex) augmente en même temps que l'extension de jambe ; ce qui implique que la force du quadriceps augmente avec l'extension du genou.

Pendant un exercice en CCF, le Mo Flex augmente en parallèle avec la flexion de jambe, ce qui nécessite une augmentation de la force du quadriceps lors de la flexion de jambe (19).

### 3.1.4. Rôle de la rotation tibiale

Lors de l'extension du genou, il existe une rotation tibiale externe automatique.

La rotation tibiale a un effet significatif sur la biomécanique de l'articulation fémoro patellaire lors des mouvements de flexion et d'extension du genou selon Lee et al. Leurs résultats ont montré une corrélation inverse entre la flexion du genou et la pression intra-articulaire de l'articulation fémoro-patellaire et la tension des tissus de soutien liée à la rotation tibiale (21). En effet, lorsque la flexion de genou est importante, la patella est bien engagée dans la gorge de la trochlée donc l'action du retinaculum sur la patella est minimisée et moins affectée par la rotation tibiale.

Lors de la rotation interne du tibia, la tension diminue dans le retinaculum latéral et inversement, lors de la rotation externe du tibia, la tension diminue dans le retinaculum médial. Ainsi la rotation tibiale diminue la tension du retinaculum controlatéral et augmente la tension dans le retinaculum ipsilatéral jusqu'à un certain degré de flexion du genou au-delà duquel la patella est bien engagée dans la gorge de la trochlée fémorale, et moins soumise à cette rotation.

## 3.2 Rôle de la patella

La patella fait partie intégrante du système extenseur du genou et agit comme une poulie pour optimiser l'action mécanique du quadriceps en augmentant la distance entre le vecteur d'action du muscle et l'axe de rotation du centre articulaire du genou (22).

Les fonctions majeures de la patella sont :

- de faciliter l'action mécanique du quadriceps en augmentant son bras de levier et en concentrant les vecteurs de force.
- de permettre de rendre la surface de contact articulaire lisse avec un faible coefficient de friction,
- de protéger l'articulation du genou de tout traumatisme antérieur,
- de prévenir le tendon quadricipital d'une usure supplémentaire.

### 3.2.1 Résultats des études expérimentales

Auparavant, les modèles biomécaniques de l'articulation fémoro-patellaire étaient basés sur l'hypothèse que cette articulation est un système de poulie sans frottement dans lequel la patella agit comme un lien qui transmet la force du quadriceps au tendon patellaire sans altérer son amplitude (23). Cependant, des études biomécaniques plus récentes sur l'articulation fémoro-patellaire ont démontré que la patella joue aussi un rôle complexe de système de levier créant un différentiel de force entre le tendon du quadriceps et le tendon patellaire (24).

Ainsi, la patella joue le rôle d'une poutre, équilibrant la longueur des bras de levier des moments des tendons quadricipital et patellaire en fonction de l'angle de l'articulation du genou.

Le différentiel de force entre le tendon quadricipital et patellaire est le résultat d'une géométrie variable et d'un changement de forme de l'ensemble formé par la partie distale du fémur et la patella, en fonction des points de contact entre les deux, qui varient selon que le genou soit étendu ou fléchi (25,26). En effet, la patella n'est jamais en contact avec la totalité de la surface articulaire. Les zones d'appui de la patella changent à 30°, 60° et 90° par rapport à la surface patellaire fémorale pour se déplacer de la partie inférieure vers la partie supérieure. La surface de contact fémoro-patellaire décroît à mesure que le genou s'étend et au contraire augmente avec la flexion du genou (19). Les surfaces moyennes sont de 2cm<sup>2</sup> à 30° de flexion, 3,1 cm<sup>2</sup> à 60° de flexion et 4,7 cm<sup>2</sup> à 90° de flexion (27).

### 3.2.2 Contributions de la force quadricipitale (Fq) et de la force du tendon patellaire (Fpt) à l'équilibre patellaire

De nombreuses études in vitro ont qualifié la relation entre la force du tendon du quadriceps (Fq) et la force du tendon patellaire (Fpt).

Les recherches ont montré que le ratio Fpt/Fq varie de 1 à 1,2 lorsque le genou est en extension complète et de 0,6 à 0,8 lorsque le genou est fléchi à partir de 60° (28). Malgré une certaine variabilité dans les différents ratios Fpt/Fq reportés dans les différentes études, tous les auteurs ont retrouvé une tendance similaire du ratio à diminuer avec l'augmentation de la flexion du genou. L'illustration de ce phénomène est faite dans l'étude d'Ahmed et al. dans laquelle, lors d'une flexion de genou inférieure à 45°, la force du tendon patellaire (Fpt) est plus importante que la force du tendon quadricipital (Fq), alors qu'au-delà de 45° de flexion, le phénomène s'inverse (29).

Nisell et al. ont les mêmes conclusions lors de leurs études sur genoux cadavériques qui ont pour but de déterminer un modèle biomécanique du genou (30). Nisell met en évidence que la force du tendon patellaire Fpt atteint sa valeur maximale lorsque le genou est en extension complète et minimale lorsque le genou est fléchi à 60°.

La force du tendon quadricipital Fq atteint quant à elle son maximum lorsque le genou est à 90° de flexion et son minimum lorsque le genou est à 30° de flexion (30). Cela signifie que l'avantage mécanique créé par la patella augmente avec l'extension du genou et diminue avec la flexion progressive du genou (29).

### 3.2.3 Mouvements de la patella dans les trois plans de l'espace

L'équipe de Katchburian (31) a permis de progresser dans l'analyse et la compréhension de la traction de la patella. Les mouvements de la patella doivent être analysés dans les trois plans de l'espace et présentent six degrés de liberté (4):

- la translation médiale ou latérale et la translation inférieure ou supérieure dans le plan axial,
- la rotation médiale / latérale et l'inclinaison dans le plan coronal
- la flexion / extension et la translation médiale ou latérale dans le plan sagittal (32).

Les études in vivo et in vitro montrent qu'en début de flexion de genou, la patella se déplace médialement de 4 à 9 mm dans la trochlée. In vitro, la patella s'incline également médialement de moins de 4° en début de flexion avant de s'incliner latéralement jusqu'à 4° lorsque la flexion du genou progresse jusqu'à 90°. Malheureusement, in vivo, les études sur l'inclinaison de la patella sont moins contributives. Actuellement, la compréhension de la traction de la rotule in vivo est encore incomplète (33). La connaissance in vitro de l'existence

du déplacement de la patella dans les trois plans de l'espace est nécessaire lors du choix des modèles biomécaniques utilisés pour l'analyse tridimensionnelle de la marche (34).

D'après les études réalisées, la relation entre la patella et la gorge de la trochlée reste la plus intéressante. Lorsque le genou est étendu, la patella se tient latéralement, dans les premiers degrés de flexion, la patella se déplace médialement pour s'engager dans la gorge de la trochlée. Lors de la flexion plus marquée, la patella se déplace alors latéralement comme le dicte l'anatomie de la gorge de la trochlée. Dans les premiers degrés de flexion, les tissus mous jouent un rôle important dans le positionnement de la patella comme nous allons le décrire, mais lorsque la flexion augmente, sa position est plus largement déterminée par la forme de la gorge de la trochlée (4).

### 3.2.4 Détermination de la force de compression ( $F_{cp}$ ) ou force de contrainte de l'articulation fémoro-patellaire (Figure X).

La force de compression est responsable de l'application de la patella contre le fémur. La magnitude de cette force dépend de la tension des tendons quadricipital et patellaire et de l'angle de flexion du genou. Lors d'exercices en CCF comme la marche, la  $F_{cp}$  augmente avec la flexion de genou car l'angle entre le tendon quadricipital et patellaire devient plus aigu et la force du quadriceps augmente avec la flexion du genou comme démontré plus haut (19).

En CCF, Nisell met également en évidence que la force de compression de l'articulation fémoro-patellaire ( $F_{cp}$ ) atteint son maximum d'amplitude lorsque le genou est fléchi à  $90^\circ$ , et qu'entre  $60^\circ$  et  $120^\circ$  de flexion, sa magnitude est quasiment similaire à la force du tendon quadricipital ( $F_q$ ). La force de compression de l'articulation fémoro-patellaire ( $F_{cp}$ ) est la plus faible lorsque le genou est en extension mais n'est pas nulle (30).

Une force de contrainte entre le tendon du quadriceps et la gorge intercondylienne fémorale ( $F_{cq}$ ) a été mise en évidence lorsque le genou est fléchi à environ  $60^\circ$ . Elle augmente de façon linéaire avec l'augmentation de flexion du genou (30).

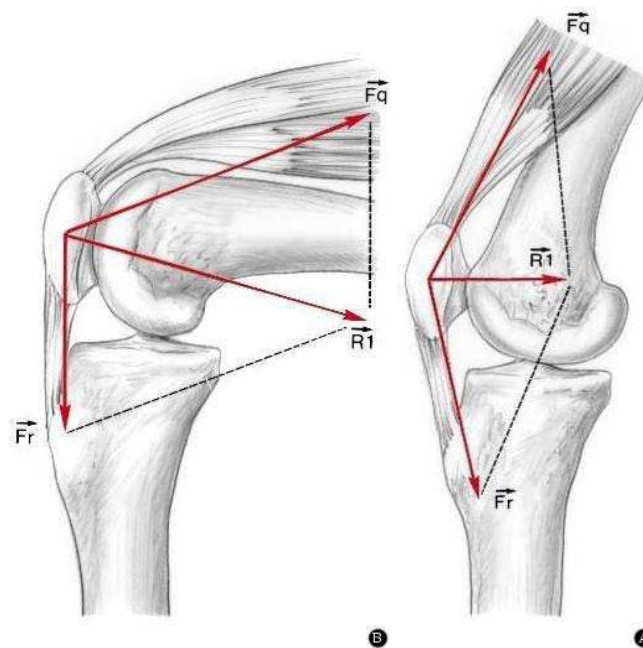


Figure X : Résultante de la  $F_{cp}$  ( $R_1$ ) : genou fléchi et genou en extension (8)

### 3.2.5 Définition de la contrainte articulaire ou stress articulaire

Le stress articulaire de l'AFP est déterminé en divisant la force de compression (Fcp) par la surface de contact articulaire fémoro-patellaire (19,35). Lors des sollicitations mécaniques diverses, la contrainte articulaire évolue différemment selon que l'on est en situation de CCO ou de CCF. Ce phénomène est important à prendre en considération avant de prescrire des exercices de rééducation.

Pendant un exercice en CCF, la Fcp augmente avec la flexion du genou, tout comme la surface de contact fémoro-patellaire, mais de manière plus importante pour la Fcp ; ainsi le stress articulaire augmente lorsque le genou fléchit de 0 à 90°.

Pendant les exercices en CCO, la Fcp augmente et la surface de contact articulaire fémoro patellaire décroît progressivement avec l'extension du genou. Ainsi, la patella dispose de moins de surface pour répartir la Fcp qui augmente, ce qui produit un stress articulaire plus important. Cette large augmentation du stress articulaire survient jusqu'à 30° de flexion, lorsque la patella n'est plus en contact avec la trochlée (19).

Au total, il existe donc une zone de stabilité minimale de la patella de 0 à 30° de flexion du genou car :

- sur le plan osseux, le tibia est en rotation externe et la trochlée fait une saillie mais la patella est située en grande partie au-dessus, dans la fossette sus-trochléenne ; elle n'est pas complètement engagée dans la trochlée fémorale (11).
- sur le plan musculaire, la composante de réflexion est réduite et l'équilibre du quadriceps est précaire ;
- sur le plan capsulo-ligamentaire, les retinacula sont détendus ;
- sur le plan biomécanique, il existe une prédominance de sollicitations externes avec un valgus osseux physiologique, un valgus du tendon patellaire et l'obliquité du muscle quadriceps.

## 4. L'examen clinique

L'examen clinique d'un patient présentant un syndrome fémoro patellaire (SFP) va être orienté par les connaissances anatomiques et biomécaniques fonctionnelles rappelées dans les chapitres précédents. Il ne se cantonnera donc pas à l'examen simple de l'articulation fémoro patellaire, mais on s'intéressera à l'ensemble du membre inférieur afin d'appréhender cette pathologie aux causes multiples de manière globale.

### 4.1 Le terrain

On associe depuis des années les douleurs rotuliennes à la jeune fille adolescente au profil psychologique particulier.

Les femmes sont effectivement deux fois plus nombreuses que les hommes à se plaindre de telles douleurs, mais toutes les catégories d'âge sont touchées.

Il existe parfois la notion d'antécédents familiaux.

## 4.2 L'interrogatoire

Il est souvent d'emblée évocateur d'un problème fémoro-patellaire, avec comme maître symptôme la douleur, qui évolue depuis un certain laps de temps déjà.

Souvent les douleurs apparaissent spontanément mais l'on peut retrouver à l'interrogatoire la notion de traumatisme initial, par choc direct. Cette circonstance particulière fait évoquer une chondropathie post traumatique alors qu'elle peut tout aussi bien décompenser une instabilité jusque là asymptomatique.

Il est possible de déterminer un score du retentissement de ces douleurs sur la vie quotidienne et en particulier par le score de Kujala (36), spécifique de l'articulation fémoro-patellaire.

Il faut rechercher si le patient est sportif, et si oui, quel sont les sports pratiqués, leur rythme.

Les sports prédisposant aux douleurs rotuliennes sont :

- montagne,
- équitation
- aviron,
- course à pied,
- triathlon,
- danse,
- escalade,
- ski

## 4.3 L'examen clinique du genou

Il est bilatéral et comparatif et ne se limite pas à l'articulation fémoro-patellaire mais concerne tout le membre inférieur.

### 4.3.1 L'examen de la marche

L'examen clinique doit débiter par un examen de la marche à l'œil nu du sujet déshabillé afin de faire une évaluation rapide du schéma de marche. Une boiterie peut être retrouvée, une asymétrie du pas et un trouble de la rotation des membres inférieurs facilement mis en évidence.

### 4.3.2 Le morphotype

- Dans le plan frontal : il est analysé en position debout talons joints avec les pieds reproduisant l'angle du pas habituel du sujet et consiste à la recherche d'un varus ou d'un valgus chiffrés en centimètres d'écart intercondylien, genou en extension à 0° (2).

L'étude du morphotype frontal peut également s'effectuer en décubitus dorsal, pieds parallèles à plat face à l'examineur à la recherche d'un strabisme de la patella.

- Le « strabisme convergent » signe des torsions importantes avec une antéversion du col fémoral et/ou une rotation tibiale interne augmentée.

- Le « strabisme divergent » est retrouvé pour une patella basculée en extension à cause des forces de traction externes.

- Dans le plan sagittal : on recherche un morphotype en flexum ou recurvatum dans la position debout, talons joints, genoux en arrière de la ligne reliant grand trochanter, condyle externe et malléole externe. Un recurvatum inférieur ou égal à 15° peut être considéré comme physiologique. Au-delà, il est pathologique.

- Dans le plan horizontal, on apprécie la rotation tibiale externe en mesurant l'angle entre la ligne bi condylienne antérieure du genou et l'axe bi malléolaire sur un sujet debout, de face. Cette appréciation grossière permettra de suspecter des troubles de torsion et conduira à une mesure précise sur un scanner des membres inférieurs.

#### 4.3.3 Le myotype

L'état de trophicité musculaire est important à rechercher : une méthode objective consiste à mesurer la périmétrie de la cuisse à 5, 10 et 15 cm du bord supérieur de la rotule de manière comparative. La mesure à 5 cm du bord supérieur de la rotule étant plus spécifique du vaste médial.

- Une amyotrophie peut être retrouvée du côté symptomatique par rapport au côté opposé ou de manière générale en cas d'atteinte bilatérale. Cette mesure a surtout un intérêt dans le suivi objectif de l'évolution de la trophicité musculaire pendant le traitement rééducatif.

- Une musculature hypotonique, caractéristique des sujets laxes, avec muscles peu développés, en particulier au niveau du vaste interne, est parfois mise en évidence et s'accompagne souvent d'un recurvatum.

- Une musculature hypertonique, bien développée peut être associée à un état de rétraction musculaire.

- La raideur des muscles ischio-jambiers et triceps sural est objectivée par la mesure de l'angle fémoro-poplité qui doit être à 0° chez un sujet qui ne présente pas de rétraction musculaire. Cet angle se mesure sur un patient en décubitus dorsal, la hanche en flexion. L'examineur amène passivement la jambe en extension sur la cuisse, le pied en flexion dorsale. L'angle fémoro-poplité est l'angle mesuré entre la cuisse et la jambe ; plus il est important, plus les ischio-jambiers sont rétractés. Cela signe un défaut d'étirement chez le sportif. On retrouve des ischio-jambiers rétractés chez des cyclistes ou footballeurs qui sollicitent surtout leurs ischio-jambiers de manière concentrique.

- La rétraction du quadriceps et en particulier du droit antérieur qui est un muscle biarticulaire s'objective par la mesure de la distance passive talon-fesse en décubitus dorsal puis en décubitus ventral. La mesure en décubitus ventral permet de mettre en évidence spécifiquement une rétraction du droit antérieur car son origine iliaque est alors fixe dans cette position.

- La rétraction des muscles et structures entourant l'articulation comme les gastrocnémiens et le soléaire ou la bandelette ilio-tibiale est importante à rechercher. En effet, la rétraction des gastrocnémiens et du soléaire réduit la dorsiflexion de la cheville, ce qui conduit à une pronation excessive de l'articulation sous-talienne et une rotation interne augmentée du tibia (37). Certaines études retrouvaient un valgus de genou et un stress articulaire augmenté associé à une rétraction des gastrocnémiens et du soléaire (37,38). La rétraction de la bande ilio-tibiale qui se palpe directement depuis le tubercule de Gerdy à la face antéro-latérale du genou, va, étant donné ses liens anatomiques avec le retinaculum latéral et la patella, augmenter la traction latérale de la patella et augmenter le stress articulaire (39). Sa recherche est donc simple cliniquement et importante.

#### 4.3.4 L'hydarthrose

On recherche le classique choc rotulien et le comblement des culs de sacs sous quadricipitaux. Une hydarthrose est mise en évidence par la recherche d'un choc rotulien ou du comblement des culs-de-sac sous quadricipitaux. Elle signe la présence de lésions cartilagineuses.

#### 4.3.5 Palpation des facettes articulaires de la patella

On effectue la palpation des facettes articulaires de la patella à la recherche de ces douleurs. La paume de la main subluxée en dedans la patella tandis que les doigts de l'examineur introduits en crochet sous la patella, palpent la facette rotulienne interne à sa partie inférieure. Ces palpations sont toujours ressenties douloureuses par le patient, elles ne sont retenues comme positives que si elles provoquent une douleur reconnue par le malade comme étant sa douleur. Il faut tester à 15° de flexion la laxité interne et externe de la patella.

#### 4.3.6 Palpation des retinacula patellaires

Le genou en extension, les retinaculum médial et latéral sont palpés de manière douce pour voir si une douleur est mise en évidence.

La palpation du retinaculum patellaire latéral retrouve une douleur chez 90% des patients atteints de SFP selon l'étude de Fulkerson (40).

La patella doit être déplacée médialement et latéralement pour comprimer toutes les portions du retinaculum péri-patellaire afin de rechercher à reproduire la douleur (40).

#### 4.3.7 Le signe du rabot

Il est recherché sur un genou en extension en appuyant la patella sur la surface trochléenne du fémur et en lui imprimant des mouvements de va et vient de bas en haut.

Il est positif quand il s'accompagne de craquements et traduit alors l'altération des surfaces cartilagineuses rotulienne et/ou trochléenne.



L'existence d'une douleur lors de la réalisation de cette manœuvre doit être notée, elle a une importante valeur d'orientation lorsqu'elle est reconnue par le patient. En revanche ce signe ne doit pas, à lui seul, conduire au diagnostic de souffrance fémoro-patellaire car il existe tous les degrés dans la positivité.

#### 4.3.8 Le signe de Zohlen

Le sujet est en décubitus dorsal, genou en extension. L'examineur abaisse et maintient la patella tout en demandant au sujet de contracter le quadriceps. Comme la palpation des facettes articulaires de la patella, ce signe n'est positif que s'il déclenche la douleur ressentie habituellement par le patient en position debout prolongé.

#### 4.3.9 Le signe de Smilie

C'est un signe pathognomonique de l'instabilité rotulienne objective lorsqu'il est positif (40). L'examineur subluxe la patella en dehors tout en fléchissant le genou du sujet. Le signe est positif lorsqu'il déclenche une nette appréhension du patient qui ressent l'impression d'une luxation imminente. On ne recherche pas de douleur par ce test mais bien une sensation d'appréhension traduisant l'instabilité.

#### 4.3.10 Recherche de douleur à l'extension contrariée

La mise en évidence d'une douleur à l'extension contrariée entre 20 et 45° de flexion, zone critique de contact patello-fémoral, alors qu'elle n'est pas présente sur le genou du patient à 90° de flexion indique fortement une origine fémoro-patellaire de la douleur (39,40).

#### 4.3.11 La course anormale de la patella

Dans les trente premiers degrés de flexion passive du genou, d'une position très externe en extension, la patella se recentre brusquement en dedans lors de son engagement dans la gorge trochléenne.

C'est un signe objectif capital qui traduit la luxation ou la subluxation externe de la patella en extension et qui conduit ipso facto au diagnostic de « Syndrome d'Instabilité Rotulienne ».

#### 4.3.12 Le signe de la baïonnette

Genou en extension à 0° reposant sur la table la position de la tubérosité tibiale antérieure est appréciée par rapport à la saillie du versant externe de la trochlée.

La baïonnette n'est retenue que si la tubérosité tibiale antérieure se projette à l'aplomb ou en dehors de cette saillie. Elle a une valeur qualitative traduisant la désaxation du système extenseur et doit conduire à une appréciation objective et quantitative par la mesure de la TAGT (distance tubérosité antérieure et gorge trochléenne). Elle a une valeur d'orientation diagnostique.

La mesure de l'angle Q : l'obliquité du tendon rotulien par rapport à la patella ou par rapport au tendon quadricipital n'a pas la même valeur car elle dépend de la position de la patella en extension, qui est très souvent externe. L'angle Q ne doit donc pas être retenu comme un signe objectif de la désaxation du système extenseur car sa mesure est peut fiable au moment de l'examen clinique.

#### 4.3.13 La palpation de pointe rotulienne

Elle se fait sur un genou à 90° de flexion. On recherche une tuméfaction localisée, douloureuse à la palpation et qui peut évoquer une épiphysite de croissance ou une tendinite d'insertion du tendon rotulien.

La palpation de la pointe de la patella doit se poursuivre par la palpation soignée et minutieuse du tendon lui-même à la recherche d'une tuméfaction kystique ou d'irrégularité dans sa forme ou dans sa consistance qui conduit au diagnostic de tendinite rotulienne (rare).

Une tuméfaction douloureuse de l'insertion basse du tendon rotulien sur la TTA est plus fréquente et traduit une épiphysite de croissance ou Maladie d'Osgood Schlatter. Ce signe peut se rencontrer chez l'enfant de 11 ou 12 ans mais également plus tard au stade de séquelle lorsque l'épiphysite a guéri en laissant subsister des ossifications ectopiques et exubérantes au sein de la partie basse du tendon.

*Il est à rappeler que tous ces éléments entrent dans l'examen global du genou et en particulier celui des éléments ligamentaires, méniscaux et cartilagineux.*

### **5. Sémantique patellaire**

Le syndrome patellaire a été source multiples publications au sein de la littérature, mais leur lecture nous laisse perplexe tant le vocabulaire et la valeur de chaque terme utilisé semblent différents d'un auteur à l'autre.

Il existe un réel manque de consensus sur les termes utilisés

## 5.1 Luxation

La luxation peut être due à un traumatisme direct ou à une contraction quadricipitale brutale faisant ainsi sortir la patella de son rail trochléen, la conduisant à se plaquer sur la face externe du genou.

Elle peut être provoquée à l'examen clinique. Elle est dite luxable.

À l'imagerie, la patella est dite luxée quand elle a perdu ses rapports avec la trochlée. C'est un signe d'incongruence totale, transitoire et qui disparaît après réduction de la luxation.

Les luxations sont le plus souvent externes avec une patella qui se déplace en dehors de la gorge rotulienne et se place latéralement. Elles peuvent être récidivantes (dans le même contexte), habituelles (à chaque flexion), permanentes (avec déplacement invétéré et irréductible).

## 5.2 Subluxation

Elle est une forme mineure de luxation.

Cliniquement, le patient décrit plus ou moins clairement comment sa patella « tend à sortir », « accroche », ou « se bloque latéralement ». La patella se subluxe latéralement et se recentre au moment d'une flexion plus prononcée.

Parfois il existe un vrai blocage qui se fait en extension : le patient ne peut fléchir le genou du fait de la douleur rotulienne et de la subluxation permanente. C'est un obstacle subjectif, sans obstacle sous-jacent. L'examen sous anesthésie générale est toujours normal.

La patella peut être subluxable au cours de l'examen clinique, liée à une laxité, rupture ou insuffisance des ailerons patellaires.

L'imagerie peut mettre en évidence une incongruence des surfaces articulaires et montrer une rotation externe pure du tibia et de la TTA, par translation externe pure ou par une combinaison des deux.

A noter que les subluxations internes existent mais restent anecdotiques.

Ogata et Uhthoff (41) ont montré que des subluxations externes de rotules chez des fœtus ce qui tend à corroborer l'hypothèse de facteurs génétiques prédisposant à ces pathologies.

## 5.3 Le syndrome d'hyperpression externe (SHPE)

Cette appellation est introduite par Ficat (28) et a été critiquée car ne faisant pas référence à la localisation fémoro-patellaire du problème.

On retrouve une tension de l'aileron patellaire externe à la palpation, évocatrice d'une hyperpression externe. Il s'y associe des douleurs latéro-rotuliennes externes.

Ce syndrome se définit également radiologiquement par une densification sous chondrale de la facette externe de la patella sans subluxation sur le cliché axial ou au scanner.

On retrouve des douleurs latéro-externes de rotule à la palpation liées à une tension de l'aileron rotulien externe.

## 5.4 Dysplasie

La forme de la rotule a été étudié par plusieurs auteurs et la référence incontournable à ce sujet reste le travail de Wiberg (2). Les types 1 et 2 sont pour Wiberg des rotules normales. Pourtant ce type de rotule se retrouve dans les articulations fémoro patellaires symptomatiques.

La dysplasie de la trochlée est pour beaucoup d'auteurs (29) le facteur de l'instabilité et pour d'autres un facteur parmi tant d'autres. Maldague et Malghem décrivent en 1985 une lecture radiologique de la trochlée de profil (41). Dejour a décrit lui aussi les dysplasie de la trochlée avec 2 types normaux (A et B) et 3 types dysplasiques (1,2,3) : le signe du croisement serait pathognomonique de dysplasie de la trochlée (partie 6.1.2.3) (41,42).

Mais il ne faut pas omettre le fait que l'incidence axiale radiologique ne peut être prédictive de la dysplasie patellaire car elle ne permet pas d'apprécier l'épaisseur de cartilage qui peut compenser la forme de la trochlée osseuse. L'arthroscanner est alors plus sensible.

## 5.5 Instabilité rotulienne

Un genou est instable si sa stabilité fonctionnelle est altérée selon les dires du patient. Les manifestations sont d'intensité variable, de la sensation d'insécurité aux chutes, en passant par les déroboements.

L'instabilité fonctionnelle relève de nombreuses étiologies. Elle fait penser avant tout aux laxités chroniques, mais une lésion méniscale ou un corps étranger peuvent parfois donner les mêmes signes. Dans ce sens purement fonctionnel, l'instabilité d'origine rotulienne se voit dans diverses pathologies fémoro-patellaires, sans relation strictes avec les troubles de position de la patella ou les anomalies morphologiques fémoro-patellaires. Une chondropathie rotulienne isolée peut s'accompagner de phénomènes d'insécurité.

L'instabilité est souvent majeure dans les épisodes de luxation de patella. Elle peut être mineure dans le cadre des luxations récidivantes, lorsque le patient, qui connaît trop bien son problème, la prévient en contrôlant les mouvements de son genou.

Dejour utilise les termes d'instabilité rotulienne objective IRO, potentielle IRP (43). Ces néologismes sont basés sur l'établissement d'une relation stricte entre des symptômes et la présence d'une dysplasie rotulienne.

## 5.6 Le syndrome douloureux antérieur rotulien (anterior knee pain syndrome)

Il se définit par un patient qui présente au premier plan des douleurs antérieures de genou, ce qui caractérise le motif de consultation des patients. Celui relève de plusieurs étiologies comme les ostéochondrite disséquante de rotule et/ou trochlée, les tendinite de l'appareil extenseur, les plicae symptomatiques, la maladie de Osgood Schlatter.

## 5.7 Le syndrome douloureux rotulien

Cette expression peut parfaitement définir les patients relevant d'une étiologie non spécifique des douleurs patellaires. Ceci après avoir éliminé tous les autres diagnostics.

## 6. Les éléments d'imagerie

### 6.1 Les clichés radiologiques

#### 6.1.2 Recherche de dysplasie rotulienne

Le cliché de profil strict doit donner un alignement parfait des condyles postérieurs.

Il permet de mettre en évidence :

- deux lignes antérieures correspondant au contour des condyles,
- une ligne en arrière de ces dernières correspondant à la ligne de fond de la trochlée. Elle est concave en arrière et a deux modes de terminaison possible :
  - o soit elle disparaît sans jamais atteindre les lignes bicondyliennes en se recourbant vers l'arrière ou en devenant verticale.
  - o soit elle croise les lignes bicondyliennes antérieures ; il peut s'agir d'un croisement avec un ou deux condyles

Cela permet ainsi de mesurer deux éléments représentatifs de cette dysplasie trochléenne.

- la saillie de la trochlée
- la profondeur de la trochlée

Cela permet ainsi de quantifier l'importance de la dysplasie trochléenne.

##### 6.1.2.1 La saillie trochléenne (Figure XI)

Il faut tracer différents repères :

- Ligne X : on trace une ligne droite tangentielle à la corticale antérieure sur les 10 premiers centimètres.
  - Ainsi la ligne de fond de trochlée peut être :
    - En avant : la saillie est positive
    - A l'aplomb : elle est dite nulle
    - En arrière : elle est négative

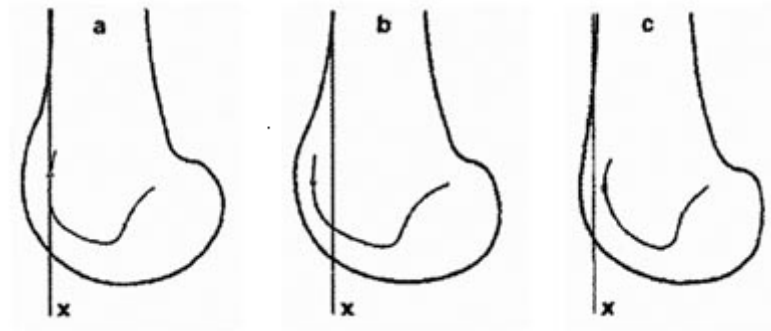


Figure XI : saillie trochléenne

On doit alors tracer d'autres repères sur le cliché :

- Ligne Y : on trace la tangente aux dix derniers cm de la corticale postérieure du fémur
- Ligne Z : ligne qui joint le point B (point le plus antérieur de la ligne de fond de la trochlée) au point correspondant au sommet postérieur des condyles fémoraux.
- Point C : intersection de la ligne X et ligne Z

Ainsi la saillie de la trochlée (ST) est mesurée au point le plus antérieur de la ligne de fond de la trochlée.

Elle est qualifiée en mm. Si la mesure est en avant de la corticale antérieure, elle est positive. Si elle est en arrière, elle est négative.

$$ST (mm) = +/- BC$$

#### 6.1.2.2 La profondeur de la trochlée

Sur le même schéma, on repère le point de plus faible profondeur de la trochlée qui correspond au point A le plus antérieur de la ligne de fond de la trochlée ( ainsi le point A est l'intersection de la ligne Z et du contour condylien antérieur le moins développé).

Ainsi la profondeur trochléenne, en mm, correspond à la distance AB.

$$PT (mm) = +/- AB$$

Walch et Dejour (30) se sont rendus compte dans leur étude que dans les instabilités rotuliennes la profondeur était toujours nulle. En effet la ligne de fond croisait toujours les deux lignes condyliennes en avant. Ils définirent alors un signe pathognomonique de dysplasie trochléenne : **le signe du croisement** (Figure XII).

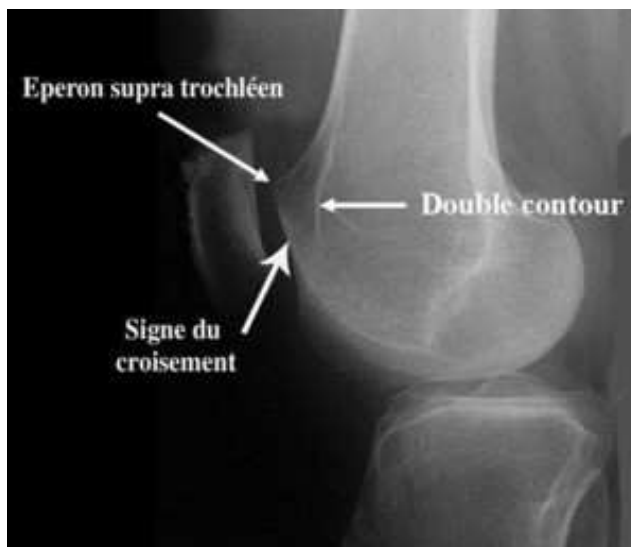

Figure XII Le signe du croisement

### 6.1.2.3 Le signe du croisement

Ce signe radiologique, simple et facilement reproductible, permet d'objectiver une trochlée plate.

- La trochlée normale :
  - Elle se définit par le fait qu'il n'existe jamais de croisement de la ligne de fond avec le condyle externe
  - Il en existe deux types :
    - Le type A : les deux condyles sont symétriques, la ligne de fond ne croise pas les deux condyles
    - Le type B : la ligne de fond croise seulement le condyle interne
  
- La trochlée dysplasique :
  - Dans ce cas la ligne de fond croise les deux condyles. Il en existe trois types :
    - Le type 1 : les deux condyles sont symétriques et la ligne de fond les croise en même temps à la partie haute de la trochlée, c'est la dysplasie la moins marquée.
    - Le type 2 : les deux condyles sont asymétriques. Le condyle interne est dysplasique et le fond la trochlée le croise avant qu'elle ne croise le condyle externe.
      - Plus le croisement avec le condyle interne se fait bas, plus la dysplasie est importante
    - Le type 3 : les deux condyles sont symétriques mais le croisement se fait bas, traduisant un comblement précoce de la trochlée qui est totalement plate sur une étendue variable, c'est la dysplasie majeure.
  - La classification ci-dessus ne reprend pas les 5% de trochlée dites intermédiaires.
    - Le type A1 : elle est proche du type 1. Il n'y a pas de croisement mais à la partie haute, la ligne de fond de la trochlée est très proche des condyles traduisant une profondeur faible.
    - Le type A2 : le condyle interne est très dysplasique, se terminant plus tôt que dans le type B et cette terminaison se fait sur un mode très effilé avec un angle très aigu.

Dejour a simplifié cette classification afin de pouvoir adapter plus facilement le traitement chirurgical : on peut alors définir 4 types de trochlées (44–46) (Figure XIII à XVI) dont l'analyse inter observateur est excellente (47).

- stade A : signe du croisement avec une morphologie normale des versants trochléens au scanner

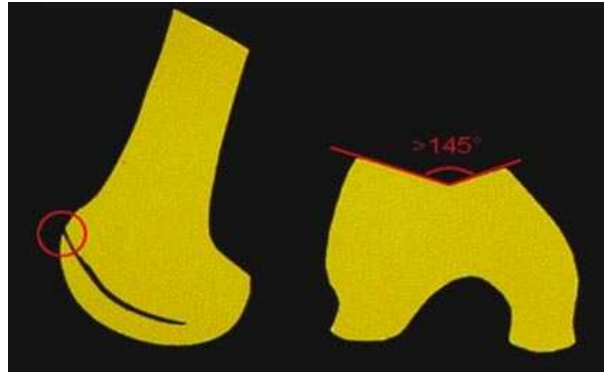


Figure XIII Stade A

- stade B : signe du croisement, éperon sus-trochléen, trochlée plate au scanner.

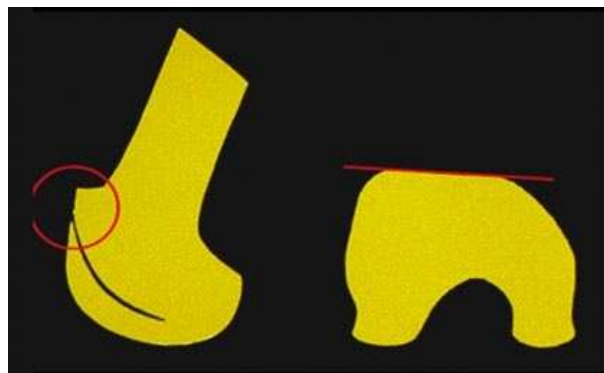


Figure XIV Stade B

- stade C : double contour se terminant en dessous du signe du croisement, une hypotrophie du versant interne et une convexité du versant externe au scanner.

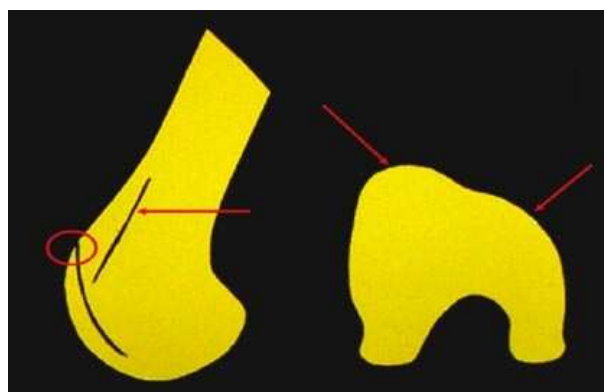


Figure XV Stade C



- stade D : double contour se terminant en dessous du signe du croisement, éperon sus-trochléen, une hypotrophie du versant interne et une convexité du versant externe au scanner, le raccordement entre les deux berges se faisant de manière abrupte. (soit stade B+C)

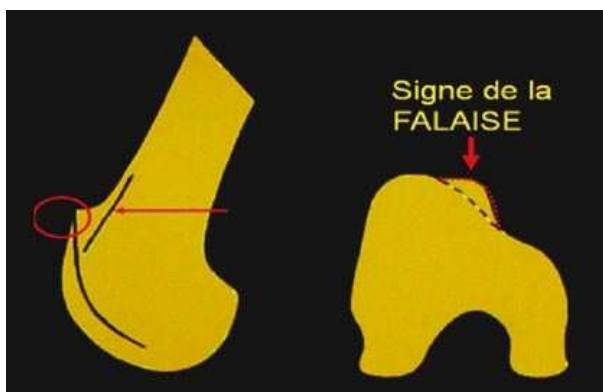


Figure XVI Stade D

#### 6.1.2.4 L'angle trochléen

On trace une ligne passant par le sommet des deux condyles sur un cliché axial. Trois points sont repérés :

- les points les plus antérieurs sur les deux condyles forment les deux premiers points.
- le point le plus profond de la gorge de la trochlée.

Deux lignes rejoignent ces points et se croisent au fond de la trochlée en formant un angle ouvert : **l'angle trochléen**.

Angle trochléen normal de 124° à 145°

#### 6.1.2.5 Le rapport trochlée externe/ trochlée interne

C'est le rapport des mesures des versants articulaires interne et externe. La trochlée est dysplasique si le rapport  $TE/TI > 1,7$ .

#### 6.1.3 La hauteur rotulienne

Les premières mesures reviennent à Jansen (31) en 1929 qui situait la pointe de la rotule à un travers de doigt au dessus de l'interligne articulaire fémoro-tibiale.

Puis il y a eu des mesures chiffrées avec jusque 1970 la technique de Blumensatt (32).

De nouveaux index sont apparus.

### 6.1.3.1 l'index d'Insall-Salvati (33)

C'est un rapport entre la longueur du tendon rotulien (LT) et la longueur de la rotule mesurée dans sa plus grande diagonale (LP).

Ce rapport LP/LT est égal à 1,2

On peut reprocher à cette méthode la difficulté à visualiser le tendon rotulien et à être impossible à appliquer dans les cas d'Osgood-Schlatter

### 6.1.3.2 Index de Bernageau

Pour cet auteur, la rotule s'articulant avec la trochlée, il lui paru plus intéressant d'étudier la distance séparant l'extrémité inférieure de sa surface articulaire ( point R), du sommet de la trochlée (point T) , sur un genou de profil en extension maximum quadriceps contracté, le fémur étant parfaitement de profil.

Cette distance TR a été mesurée chez 44 patients adultes n'ayant jamais souffert de leur genou et ayant consulté pour un examen radiologique digestif.

Le résultat des mesures calculées en mm forme une courbe de Gauss dont le sommet correspond à une valeur nulle de TR.

L'extrémité inférieure de la surface articulaire de la rotule est donc normalement située en regard de l'extrémité supérieure de la trochlée.

Il parle de :

- malposition haute lorsque le point R est au dessus et à plus de 6 mm du point T
- malposition basse lorsqu'il est en dessous et à plus de 6 mm du point T

### 6.1.3.3 Index de Blackburne et Peel

Ils prirent quant à eux comme repère la tangentielle au plateau tibial.

A = la distance mesurée sur la perpendiculaire abaissée depuis le bord inférieur de la surface articulaire de la rotule, sur la tangente aux plateaux tibiaux.

B = longueur de la surface articulaire de la rotule.

Ces mesures sont faites sur un cliché de profil à 30° de flexion.

Ils parlent de patella alta quand cet index est supérieur à 1.

### 6.1.3.4 Index de Caton Deschamps (48,49)

Ces deux auteurs critiquent la mesure de Blackburne et Peel car la pente du plateau tibial subit des variations importantes.

Ainsi ils ont créé cet index de hauteur rotulienne : **IHR= AT/AP**

AT= distance du bord inférieur de la surface articulaire de la rotule au bord antéro-supérieur du tibia.

AP= longueur purement articulaire de la rotule

Cette mesure est simple et fiable.

Elle est toujours possible quelque soit le degré de flexion du genou.  
Elle est indépendante de la taille du genou et du degré d'agrandissement radiologique.  
Elle est indépendante vis-à-vis de la TTA et de ces modifications, ou des modifications propres de la rotule (fracture ou ossification de la pointe de la rotule)  
Elle ne tient pas compte des variations de la pente tibiale, de longueur du tendon rotulien et d'inclinaison de la ligne de Blumensatt.

Leur étude a considéré :

Rotule normale IHR entre 0,8 et 1,2

Rotule basse IHR entre 0,6 et 0,8

Rotule haute IHR > 1,2

Sa reproductivité n'est plus à démontrer.

#### 6.1.3.5 Intérêt d'étudier la hauteur rotulienne

La rotule haute est une caractéristique bien définie des instabilités rotuliennes objectives et l'étude de Dejour (29) l'avait retrouvée dans 24% des cas de cette population et jamais dans le groupe témoin, alors que les autres anomalies (dysplasie de la trochlée, augmentation de TAGT, bascule rotulienne) pouvait s'observer de manière isolée dans la population saine.

Si la rotule est haute, elle est capable d'entraîner une instabilité rotulienne objective alors qu'aucun autre élément n'est pathologique. On peut même dire que c'est elle qui donne les genoux les plus instables. Cette anomalie est bilatérale.

L'étude de Walch (30) confirme l'étude précédente, qui, après avoir étudié 716 radiographies de genoux dans une population comprenant des IRM (instabilité rotulienne majeure soit luxation habituelle ou permanente de rotule), des IRO (instabilité rotulienne objective), des IRP (instabilité rotulienne potentielle, c'est-à-dire sans luxation) et des témoins, parvient à prouver que la rotule haute est incontestablement plus fréquente dans les instabilités rotuliennes. Pourtant elle n'est présente que dans un tiers des cas d'instabilité. Ainsi la rotule haute est un facteur d'instabilité sans être le seul.

#### 6.1.4 Mesure de la TA-GT

##### 6.1.4.1 Définition

Ce terme signifie littéralement : Tubérosité tibiale Antérieure - Gorge Trochléenne. Cette mesure a été proposée par Goutallier et Bernageau (34,50) pour vérifier l'importance de la transposition de la TTA grâce à une mesure radiologique sur des coupes axiales à 30° de flexion.

La TA-GT est positive si la TA se projette en dehors de la GT, négative dans le cas contraire. Cette mesure est désormais réalisée le plus souvent par scanner, plus fiable. (50,51) (Figure XVII).

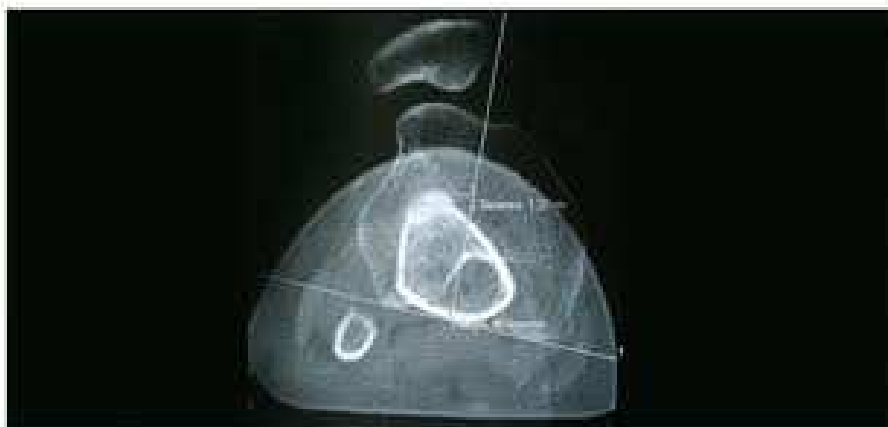


Figure XVII TA-GT au scanner

#### 6.1.4.2 Intérêt d'étudier la TA-GT

La mesure de la TA-GT ne peut pas à elle seule permettre de conclure l'étiologie des souffrances rotuliennes telles qu'elles sont définies par Dejour (instabilité rotulienne potentielle IRP, objective IRO et syndrome douloureux rotulien).

En effet, si le pourcentage de TA-GT supérieur à la normale est plus élevé dans les instabilités rotuliennes objectives que dans les instabilités rotuliennes potentielles, une TA-GT plus élevée que la normalité peut également être notée dans les IRP et à l'inverse, une rotule avec une instabilité mécanique vraie et objective peut avoir une TA-GT normale.

Ainsi la TA-GT n'est pas un facteur suffisant pour permettre de classer une instabilité rotulienne même si une TA-GT augmentée est un facteur d'instabilité rotulienne.

Pourtant la mesure de la TA-GT est importante en pré opératoire et permet de quantifier la médialisation de la TTA en cours d'intervention. Goutallier (52) a ainsi démontré sur une étude de 63 instabilités rotuliennes traitées par médialisation de TTA plus ou moins section de l'aileron externe sans autre geste associé, que les mesures de la TA-GT et de l'angle trochléen post opératoire sont prédictives du résultat sur la stabilité. La mesure de la TA-GT en pré opératoire est donc un élément important à établir afin de définir la taille de la médialisation de la TTA.

Elle est considérée pathologique si elle est supérieure à 20 mm.

## 6.1.5 La subluxation rotulienne

### 6.1.5.1 Définition

Elle se définit comme un décalage de la crête de la rotule par rapport à la ligne de fond de la trochlée.

Elle se mesure normalement en radiographie par une incidence axiale de 30°, ce qui est difficile et entraîne souvent un cliché médiocre et ainsi, elle est le plus souvent réalisée sur un cliché proche de 45°.

Afin de mesurer de façon correcte le type de subluxation rotulienne, il faut que le quadriceps soit décontracté. Or la tension au sein du quadriceps débute dès 20° de flexion. Ainsi plus on fléchit le genou plus le diagnostic de subluxation risque d'être omis.

En effet Bernageau a démontré que sur 15 subluxations visibles à 30° de flexion, quadriceps détendu, il n'en reste plus que 11 à 45° et seulement 4 à 60° de flexion. Ceci tend à confirmer que dès 30°, le déséquilibre se corrige permettant ainsi à la rotule un bon engagement trochléen.

### 6.1.5.2 Mesures

La subluxation patellaire peut être mesurée par l'angle congruence de Merchant. (53)

- on trace la bissectrice de l'angle formé par les deux faces de la trochlée.
- Puis on trace la ligne partant du fond de la trochlée et rejoignant le point le plus bas de la surface articulaire de la rotule.

L'angle ainsi formé est **l'angle de congruence**.

Si le point rotulien est à l'extérieur de la bissectrice, l'angle est positif et traduit plutôt une subluxation externe.

Si le point est à l'intérieure de la bissectrice, l'angle mesuré est négatif et en faveur d'une subluxation interne.

## 6.1.6 La bascule rotulienne

Il ne faut pas la confondre avec la subluxation rotulienne. En effet, on parle de bascule quand la crête rotulienne reste centrée en face de la gorge trochléenne, sans qu'il y ait de glissement. On parle ainsi de rotule présentant un strabisme divergent.

### 6.1.6.1 De profil

Elle est décrite par la classification de Maldague et Malghem (54), en trois stades, complété par un quatrième. Elle se décrit sur un cliché de profil à 15° de flexion

- stade 1 : rotule en profil vrai, centrée (les deux bords postérieurs sont concaves et parallèles)
- stade 2 : rotule en faux profil externe, en bascule faible (les deux postérieurs sont superposés)
- stade 3 : rotule en faux profil externe dépassé, en bascule importante (crête médiane concave, bord externe convexe)
- stade 4 : rotule quasi de face, ovoïde (rotule sans crête médiane, superposée à la diaphyse fémorale)

### 6.1.6.2 Axiale

Elles se réalisent à 30° de flexion, plutôt quadriceps décontracté.

On trace deux droites, l'une passant par le sommet des deux condyles et l'autre tangente au versant externe de la rotule afin de définir l'angle de Laurin (55). Les droites forment un angle qui est positif lorsqu'il est ouvert en dehors. Si les droites sont parallèles, l'angle de Laurin est nul, s'il est ouvert en dedans il est négatif traduisant une bascule externe de rotule, synonyme d'instabilité.

### 6.1.6.3 Intérêts

La plupart des auteurs n'accordent que peu de valeur à cette mesure. Mais Dejour y voit un moyen très fiable de quantifier la dysplasie quadricipitale.

En effet, la dysplasie du quadriceps et plus particulièrement du vaste interne avec absence ou atrophie de la partie la plus basse et horizontale.

## 6.2 Le scanner

### 6.2.1 La dysplasie trochléenne

Le radiologue doit choisir la coupe passant par le milieu de la rotule qui permet d'analyser la trochlée. Si la rotule est haute un autre cliché doit être réalisé passant par le sommet de la trochlée.

Ainsi, on recherche la coupe où l'échancrure forme un arc roman, arrondi à son sommet. A ce niveau la largeur antéro postérieure de l'échancrure intercondylienne forme le tiers de la largeur de l'ensemble de l'épiphyse, allant de la ligne bicondylienne en arrière à la gorge de la trochlée en avant. Sur cette coupe, à la partie externe, l'épicondyle est dessiné, il a une forme pointue, et on voit encore parfaitement la forme des deux condyles postérieurs.

On peut ainsi définir aisément l'angle trochléen.

### 6.2.2 La mesure de la TA-GT

La mesure consiste à choisir deux coupes scannographiques, l'une passant par le tiers supérieur de la GT et l'autre par la TTA. On dispose généralement d'une pile de coupes et l'on choisit la mieux placée.

La mesure est effectuée à 30° de flexion.

La mesure à 30° de flexion doit être réalisée avec le plan bicondylien horizontal, pour ne pas fausser le résultat par une rotation du membre inférieur. C'est pourquoi la mesure en extension est sans doute plus fiable.

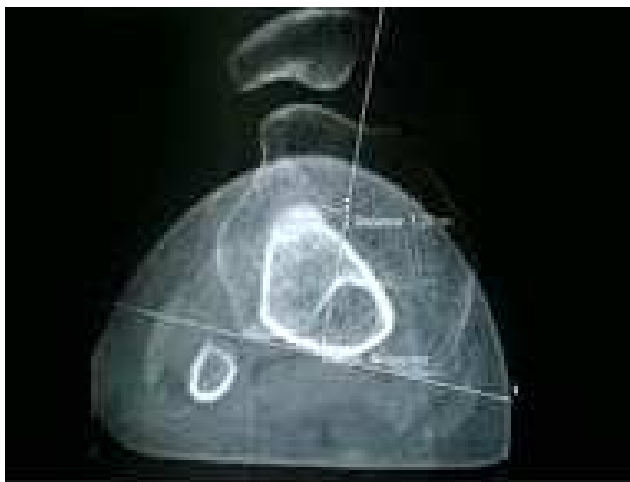La réalisation d'un topogramme est nécessaire pour repérer l'emplacement des coupes adéquates qui serviront de mesure. Deux coupes sont indispensables :

- le plan de la TTA : le choix de la coupe est bon si on distingue le tendon de l'os aisément.
- La coupe trochléenne : elle doit être choisie avec précision. Elle doit être située au tiers supérieur de la trochlée ou l'échancrure doit avoir la forme d'une arche romane.

Ainsi la mesure de la TA-GT sera appréciée directement par des superpositions réalisées par le radiologue en projetant ces deux repères sur la ligne bicondylienne postérieure.

De nombreuses études ont tentées de définir la valeur de la TA-GT normale et de la valeur du seuil pathologique.

De façon consensuelle a été décidé de prendre comme valeur seuil pathologique une TA-GT > 20mm calculée sur des clichés scannographiques pris à 30° de flexion.



### 6.2.3 La subluxation rotulienne

Elle peut être mesurée de la même façon que sur une radiographie.

Elle peut également être mesurée en millimètres en prenant comme point de repère la crête médiane la rotule et le fond de la gorge de la trochlée. Elle est positive si elle est externe, négative si interne. Sa valeur moyenne est de +/- 2,5 mm.

#### 6.2.4 La bascule rotulienne

On reprend une coupe passant par le milieu de la rotule en mesurant l'angle formé par le grand axe transversal de la rotule et la ligne bicondylienne postérieure. C'est le reflet d'un déséquilibre musculaire dans le plan horizontal principalement dû à une dysplasie du quadriceps. La dysplasie de la trochlée intervient également dans cette bascule. Cette mesure est faite quadriceps décontracté et contracté sur un genou en extension. Elle est normalement comprise entre 10 et 20°. Au-delà, cette mesure est considérée comme pathologique.

#### 6.2.5 La pente trochléenne

Elle se définit comme l'angle formé par la ligne bi condylienne postérieure et le versant médial de la trochlée fémorale. Normalement cet angle est supérieur à 11°.

### 7. L'IRM et le T2 mapping

L'imagerie par résonance magnétique (IRM) est une technique d'imagerie médicale permettant d'obtenir des vues 2D ou 3D du corps de façon non invasive avec une résolution relativement élevée. L'IRM repose sur le principe de la résonance magnétique nucléaire (RMN) qui utilise les propriétés quantiques des noyaux atomiques pour la spectroscopie en analyse chimique[]. L'IRM nécessite un champ magnétique puissant et stable produit par un aimant supraconducteur qui crée une magnétisation des tissus par alignement des moments magnétiques de spin. Des champs magnétiques oscillants plus faibles, dits radiofréquence, sont alors appliqués de façon à légèrement modifier cet alignement et produire un phénomène dit de précession qui donne lieu à un signal électromagnétique mesurable. La spécificité de l'IRM consiste à localiser précisément dans l'espace l'origine de ce signal RMN en appliquant des champs magnétiques non uniformes, des « gradients », qui vont induire des fréquences de précession légèrement différentes en fonction de la position des atomes dans ces gradients. On récupère ainsi des images des différents tissus du corps.

#### 7.1 Histoire

Le principe de l'IRM repose sur le phénomène de résonance magnétique nucléaire (RMN), c'est-à-dire portant sur le couplage entre le moment magnétique du noyau des atomes et le champ magnétique externe, décrit par Felix Bloch et Edward Mills Purcell en 1946. Au début des années 1970, les nombreux développements qu'a connus la RMN, notamment en spectroscopie, laissent entrevoir de nouvelles applications de cette technique, et en particulier en imagerie médicale. C'est ainsi que Raymond Vahan Damadian propose dès 1969 d'utiliser la RMN dans un but médical et appuie sa proposition avec la démonstration que la spectroscopie RMN permet la détection de tumeurs.



En 1973, un progrès important est accompli : s'inspirant des méthodes de reconstruction d'images utilisées en tomodensitométrie, Paul Lauterbur réalise pour la première fois une « imagerie » (qu'il baptise zeugmatographie) basée sur la RMN en utilisant le principe des gradients qui permettent de capturer l'image d'une « coupe virtuelle » d'un objet en deux dimensions.[] Simultanément mais de façon indépendante, Peter Mansfield propose une méthode similaire et introduit en 1977 la technique d'imagerie écho planaire permettant la capture de nombreuses images en un temps relativement court.

## 7.2 Technologie

L'aimant est au cœur du fonctionnement de l'appareil IRM. Son rôle est de produire le champ magnétique principal appelé B0 qui est constant et permanent. L'unité de mesure de la puissance du champ magnétique est le Tesla abrégé par la lettre T. Cette valeur fait référence à l'intensité de ce champ principal.

En 2011, dans le domaine de l'imagerie médicale de routine, les intensités de champs magnétiques utilisées sont comprises entre 0,3 et 3 Tesla. Les IRM 7 Tesla sont utilisées le plus souvent dans le cadre de la recherche clinique.

Les principales qualités pour un aimant sont :

- un champ magnétique d'intensité élevée afin d'améliorer le rapport signal sur bruit,
- une bonne stabilité temporelle (le champ magnétique doit être le plus stable possible),
- une bonne homogénéité du champ.

Ces qualités sont recherchées parmi les trois types d'aimants disponibles sur le marché : l'aimant permanent, l'aimant résistif et l'aimant supraconducteur. Aujourd'hui c'est l'aimant supraconducteur qui est le plus répandu.

L'augmentation des champs magnétiques permet une amélioration importante de la qualité des images obtenues par IRM mais certaines personnes s'interrogent sur l'influence de champ magnétique de grande intensité sur le corps humain. Toutefois rien, en 2007, ne mettait en évidence un quelconque effet néfaste sur l'organisme si ce n'est quelques « vertiges » dus à l'induction de faibles courants électriques dans certaines structures nerveuses par les impulsions de radiofréquence. Dans tous les cas, même à champ faible, la présence d'objets ferromagnétiques constitue une contre-indication à l'IRM.

Les antennes sont des bobinages de cuivre, de formes variables, qui entourent le patient ou la partie du corps à explorer.

Elles sont capables de produire et/ou capter le signal de radiofréquence (R.F.). Elles sont accordées pour correspondre à la fréquence de résonance de précession des protons qui se trouvent dans le champ magnétique.

## 7.3 Rappel de RMN

### 7.3.1 Généralités

La résonance magnétique nucléaire exploite le fait que les noyaux de certains atomes possèdent un moment magnétique de spin. C'est en particulier le cas de l'atome d'hydrogène 1 que l'on retrouve en grande quantité dans les molécules qui composent les tissus biologiques comme l'eau (H<sub>2</sub>O) et les molécules organiques. Pour mieux comprendre les principes de la RMN et de l'IRM, on peut s'imaginer ces spins comme des toupies tournant sur elles-mêmes autour de leur axe. En RMN, on place les atomes que l'on veut étudier dans un champ magnétique constant et on leur applique une onde électromagnétique à une fréquence définie préalablement, dite fréquence de résonance ou fréquence de Larmor. En effet, pour que le champ oscillant puisse avoir un effet notable sur les atomes, il faut qu'il entre en résonance avec ceux-ci, c'est-à-dire que sa fréquence soit ajustée au « mouvement de rotation » de ces spins. Le choix de la fréquence de Larmor permet donc de cibler quels atomes on va imager en fonction de l'intensité du champ magnétique. En IRM, on utilise principalement les atomes d'hydrogène dont la fréquence de résonance est autour de 42 MHz/T, ce qui correspond à la gamme des ondes radio. En effet, l'atome d'hydrogène qui est constitué d'un seul proton, est très abondants dans les tissus biologiques et en outre, son moment magnétique nucléaire est relativement fort, ce qui fait que la résonance magnétique de l'hydrogène donne lieu à un phénomène de résonance très net et facile à détecter.

On peut ainsi se représenter, de façon imagée, que sous l'effet du champ magnétique statique, les moments magnétiques de spin vont progressivement s'aligner dans une direction initialement parallèle à celui-ci et donner lieu à une aimantation globale dans la direction du champ B<sub>0</sub>, dite direction longitudinale. Par habitude, on note cette direction de la lettre z. et on note l'aimantation longitudinale résultant de l'addition de tous ces moments magnétiques, M.

Lorsque l'on applique l'onde magnétique radiofréquence oscillante à la fréquence de Larmor, on va entraîner les moments magnétiques qui vont alors s'écarter progressivement de l'axe z pour aller se placer perpendiculairement à leur axe de départ, mais en plus les spins continuent leur rotation autour de l'axe z. C'est ce qu'on appelle un mouvement de précession. L'onde magnétique oscillante, notée B<sub>1</sub> va donc avoir comme rôle de faire « basculer » les moments magnétiques de spin pour les placer dans un plan perpendiculaire à la direction du champ statique B<sub>0</sub>. C'est ce qu'on appelle l'excitation : plus celle-ci dure longtemps et plus la proportion de moments magnétiques qui auront basculé sera importante et donc plus l'aimantation longitudinale (dans la direction z) diminuera.

Lorsqu'on interrompt le champ oscillant, les moments magnétiques qui se sont écartés de leur axe initial vont revenir vers la direction z sans cesser de tourner. On peut alors mesurer ce mouvement de rotation des spins sous la forme d'un signal oscillant qui a la même fréquence que l'onde excitatrice. C'est ce signal, dit de précession, qu'on mesure en RMN et en IRM au moyen d'une antenne réceptrice.

### 7.3.2 Relaxation longitudinale (T1)

Au fur et à mesure que les moments magnétiques retrouvent la direction du champ statique  $z$ , le signal oscillant qu'ils émettent va en diminuant, jusqu'à disparaître quand tous les moments magnétiques sont de nouveau alignés longitudinalement, c'est-à-dire dans la direction  $z$ . Le temps que mettent les moments magnétiques nucléaires à retrouver leur alignement longitudinal (i.e., sur la direction  $z$ ) est baptisé temps de relaxation et est noté T1.

Ce temps de relaxation T1 dépend de l'agitation moléculaire dans le tissu que l'on observe. Il suit une courbe en U inversé : si l'agitation moléculaire est très faible, les atomes d'hydrogène mettront du temps à revenir à l'équilibre (c'est le cas des tissus durs comme les os). Si l'agitation des molécules d'eau est très forte, comme c'est le cas dans les liquides comme le liquide céphalo-rachidien, la repousse est aussi lente. En revanche, si l'agitation est modérée (c'est-à-dire avec une constante de temps autour de la fréquence de Larmor) comme dans la graisse ou dans la substance blanche, alors le temps T1 est relativement court. Ces différents T1 tournent autour de 1 seconde pour champ  $B_0$  de 3 Teslas.

### 7.3.3 Relaxation transversale (T2)

Par ailleurs, l'agitation moléculaire contribue aussi à un autre phénomène : alors qu'en théorie les moments magnétiques devraient tous tourner de façon cohérente autour de l'axe  $z$ , c'est-à-dire avec une différence de phase constante. L'agitation moléculaire va faire que les atomes ne vont pas être dans un environnement physico-chimique constant et donc leur fréquence de Larmor va elle aussi n'être pas parfaitement égale à la fréquence de Larmor théorique. Par conséquent, les différents moments magnétiques vont avoir tendance à se désynchroniser. Cela se traduit par une diminution du signal lié à leur rotation synchrone au cours du temps, dit temps de relaxation T2.

Ce temps T2 mesure la disparition de l'aimantation transversale, c'est-à-dire de l'aimantation résultant du fait que les moments magnétiques sont synchrones dans leur rotation dans le plan transversal, perpendiculaire à  $B_0$ , où ils ont été amenés par l'onde excitatrice oscillante  $B_1$

La résolution spatiale est liée à l'intensité du champ magnétique (de nos jours, les appareils utilisent un champ de 1 à 3 teslas) et de la durée de l'acquisition (en général une dizaine de minutes). On atteint actuellement une résolution de l'ordre du millimètre.

### 7.3.4 Pondérations

En modifiant les paramètres d'acquisition IRM, notamment le temps de répétition entre deux excitations et le temps d'écho, temps entre le signal d'excitation et la réception de l'écho, l'utilisateur peut modifier la pondération de l'image, c'est-à-dire faire apparaître les différences de temps T1 et de temps T2 des différents tissus d'un organisme. Les tissus ayant des temps T1 et T2 différents en fonction de leur richesse en atome d'hydrogène et en fonction du milieu dans lequel ces derniers évoluent, peuvent renvoyer des signaux différents si l'on arrive à mettre en évidence ces différences de temps. Pour cela, on teste la réponse des atomes après des excitations particulières.

Des tissus différents ont des T1 différents. Après stimulation de radio-fréquence avec un temps de répétition court, on ne laisse pas le temps aux atomes d'hydrogène de certains tissus de revenir en position d'équilibre alors que, pour d'autres atomes d'hydrogène d'autres tissus, le temps est suffisamment long pour qu'il y ait un retour à l'équilibre. Lorsque l'on mesure l'état d'énergie des atomes des tissus, on note des écarts d'état entre ces différents atomes. Si on laissait un temps trop long, tous les atomes auraient le temps de revenir en position d'équilibre et l'on ne noterait plus de différences entre différents tissus.

Des tissus différents ont des T2 différents. Après stimulation par un temps d'écho long, on retrouve des décroissances d'énergie d'amplitude plus importante entre les tissus. Les différences de T2 étant plus discriminantes si le temps d'écho est long.

#### Pondération T1

En utilisant un temps de répétition court et un temps d'écho court (neutralise les différences de temps T2), on obtient un contraste d'image pondérée en T1, pondération dite « anatomique » : en pondération T1 sur le cerveau, la substance blanche apparaît plus claire que la substance grise. Le liquide céphalo-rachidien, situé entre la substance grise et l'os apparaît lui nettement plus foncé.

Ces séquences sont également utilisées après injection de produit de contraste, pour caractériser une anomalie []

#### Pondération T2

En utilisant un temps de répétition long (neutralise les différences de temps T1) et un temps d'écho long, on obtient un contraste d'image dite pondérée en T2, dite aussi pondération « tissulaire » : L'eau et l'œdème apparaissent en hypersignal.

## 7.4. Cartilage et imagerie IRM

### 7.4.1 Généralités

La classification des lésions cartilagineuses a été définie par Outerbridge en 1961 à partir des constatations réalisées en per opératoire sur les chondromalacies rotuliennes. Cette classification est fiable et reproductible (56).

L'International Cartilage Research Society (ICRS) a développé et publié en 2000 une classification de profondeur des lésions en 4 grades (Figure XVIII et XIX):

-Le grade 1 est un ramollissement chondral ou la présence de fibrillations (ICRS 1a) ; s'il existe des lacérations ou des fissures, il s'agit du grade ICRS 1b.

-Le grade ICRS 2 est les pertes de substance inférieures à 50 % de la hauteur chondrale.

-Le grade ICRS 3 sont les lésions dépassant 50% de la hauteur à quatre sous groupes : 3a : lésions respectant la couche calcifiée, 3b : lésions traversant la couche calcifiée, 3c : lésions jusqu'à la lame sous chondrale, 3d : lésions profondes et soufflantes.

-Le grade ICRS 4 est une lésion ostéocondrale.

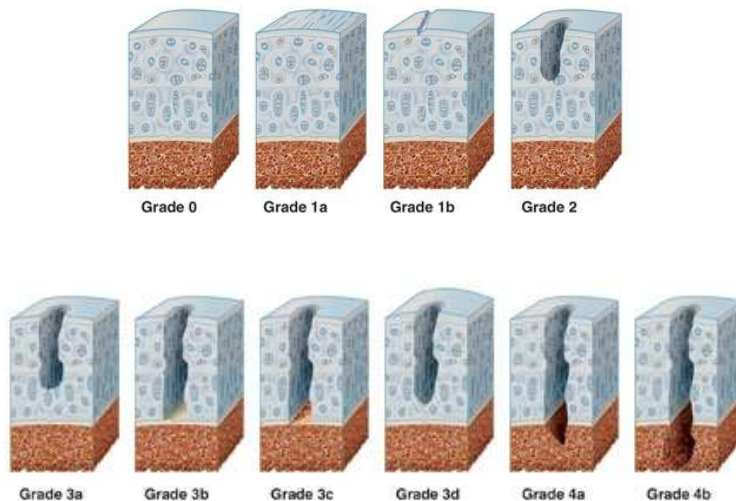


Figure XVIII Classification ICRS

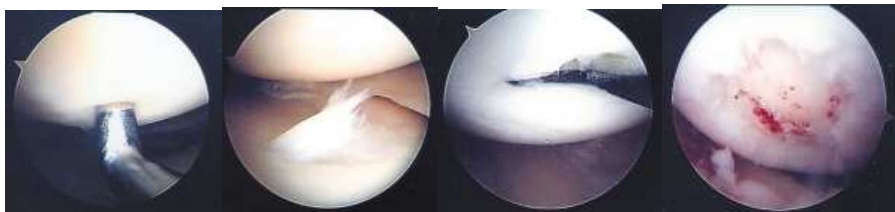


Figure XIX visualisation arthroscopique

Classiquement, on utilise les pondérations Fast Spin Echo (FSE) avec suppression du signal de la graisse afin d'étudier les lésions cartilagineuses. Cela permet ainsi d'augmenter le contraste entre le cartilage et les tissus adjacents et de permettre ainsi l'étude de la surface cartilagineuse. Marlovits et al ont défini un score afin d'évaluer et d'apprécier l'état du cartilage en post opératoire en ce qui concerne les lésions cartilagineuses du genou. Ils ont réussi à montrer leurs constatations IRM, par méthode « classique », sont comparables aux lésions vues sous arthroscopie. (57,58). Seulement, seules les pertes de substances sont visibles sous arthroscopie. Les ramollissements périphériques sont eux difficilement évaluable

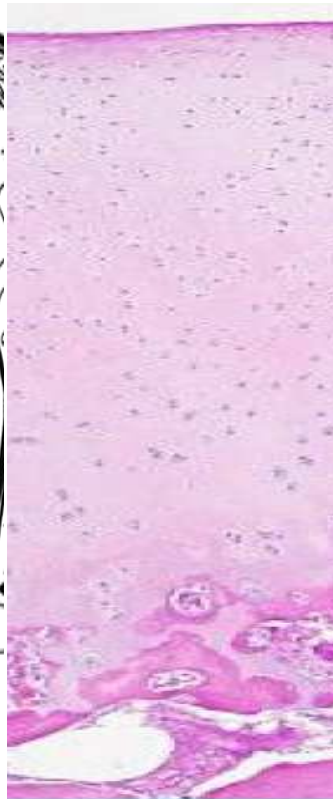
La détection des lésions classées ICRS stades 3 et 4 est possible en IRM classique avec une sensibilité de 93% et une spécificité de 94% (59). Mais il est impossible de détecter les stades 1 et 2 en IRM classique. Par ailleurs l'IRM n'est pas fiable pour apprécier la surface réelle de la lésion.

Afin de palier ces écueils plusieurs axes de recherche ont été développés depuis les années 1990 afin d'améliorer la détection des lésions cartilagineuses précoces, grâce à une approche biochimique :

- Delayed gadolinium-enhanced MRI dGEMRIC
- Sodium MR Imaging
- T1 rho-relaxation mapping
- T2 mapping

Ces différents modes d'imagerie IRM apprécient l'intégrité biologique du cartilage

Le cartilage présente 4 couches (Figure XX): une couche superficielle riche en collagène ou les ions H<sup>+</sup> sont contraints. Une zone de transition où les H<sup>+</sup> sont plus libres. Puis une zone riche en glycoaminoglycane et par conséquent pauvre en ions H<sup>+</sup>. Enfin, l'os sous chondral, où il n'y a aucun ion chargé positivement. Ainsi chaque couche présente des caractéristiques IRM qui lui sont propres.



Zone 1 : superficielle, imperméable  
Fibres collagènes parallèles à la surface  
qui immobilisent H<sup>+</sup>

Zone 2 : transitionnelle  
Fibres collagènes obliques. H<sup>+</sup> mobiles

Zone 3: radiaire  
Fibres collagènes perpendiculaires à la  
surface  
Beaucoup de glycoaminoglycanes (-),  
rare H<sup>+</sup>

Zone 4 : cartilage calcifié , pas de H<sup>+</sup>

Os sous chondral

Figure XX Histologie du cartilage

## 7.4.2 Le T2 Mapping

Le T2 mapping est un mode d'exploration en IRM du cartilage qui permet d'une analyse quantitative non invasive, c'est à dire ne nécessitant pas d'injection de produit de contraste. La séquence est rapide : elle dure moins de 5 minutes, est robuste et validée. Elle permet d'évaluer l'intégrité biologique du cartilage articulaire et de repérer les zones de souffrance avant l'apparition de lésion macroscopiquement décelable. Elle est donc plus sensible par rapport aux séquences IRM classiques et permet de mettre en évidence les lésions ICRS de type I et II.

Le T2 mapping correspond à une mesure du temps de relaxation T2 de chaque pixel cartilagineux. On sait que le T2 du tissu cartilagineux est corrélé à la liberté de mouvement des ions H<sup>+</sup> qu'il contient et que le degré de mobilité des ions H<sup>+</sup> est directement lié à l'organisation des fibres de collagènes. Cette organisation va se modifier quand le cartilage s'altère entraînant ainsi une plus grande mobilité des ions H<sup>+</sup> donc une augmentation du T2.

L'étude de la microarchitecture du cartilage montre que de la surface vers la profondeur l'organisation des fibres collagènes varie. Ainsi les ions H<sup>+</sup> ne sont pas contraints de la même façon ce qui explique qu'au sein du cartilage normal il y a des variations de T2. Pour une IRM 3 Tesla, les valeurs normales du T2 varient de 10 ms à environ 50 ms, la valeur maximale pouvant en fonction des aimants être légèrement différente. De plus avec le vieillissement du cartilage on enregistre aussi une faible augmentation du T2 maximum. C'est pourquoi il est important d'étalonner la séquence utilisée en explorant des volontaires sains d'âge différents avant de commencer une étude.

Nous avons donc exploré 20 volontaires de 18 à 55 ans considérés comme sains. Les critères d'exclusion étant : gonalgies récentes ou anciennes, antécédent traumatique ou rhumatismal. Les défauts de centrage patellaire n'ont pas été exclus à partir du moment où ils n'ont jamais occasionnés de douleurs. Nous avons pu ainsi déterminer le T2 maximum sur l'appareil utilisé pour l'étude qui était de 53 ms.

Ainsi la valeur de T2 mapping dans cette série a été de 53 ms.

Les résultats de la séquence T2 mapping sont fournis de manière quantitative en analysant une surface définie arbitrairement mais aussi de manière qualitative automatique grâce à un code couleur ce qui permet d'obtenir une cartographie de l'ensemble du cartilage situé dans le champ d'exploration (Figure XXI).



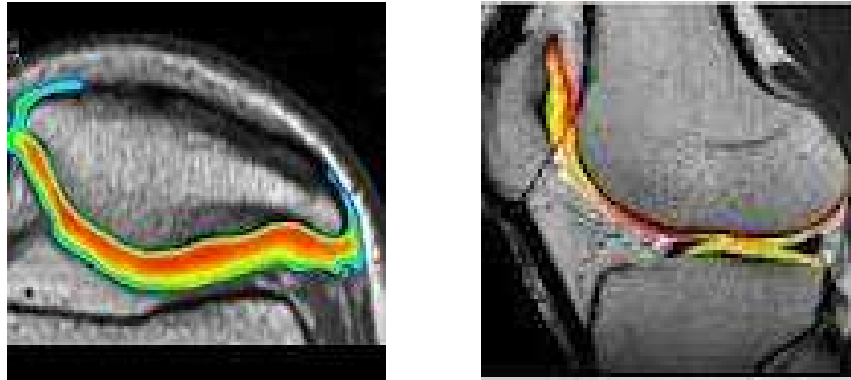


Figure XXI Image T2 mapping de genou

Dans la littérature le T2 mapping a été utilisé pour contrôler :

- le suivi des arthroses et particulièrement de l'arthrose fémoro patellaire
- le contrôle des mosaïcplasties au niveau du genou et de la cheville
- le suivi des forages de Pridie (60)
- les transplantations de cellules autologues (61)

On peut donc grâce à cette technique effectuer une cartographie cartilagineuse de l'articulation fémoro patellaire et ainsi apprécier les conséquences du traitement engagé.

Chaque stade est calqué sur la classification de Recht, Béguin et Locker définit comme suit (qui est de description moins fine que celle de l'ICRS) :

- grade 0 : grade normal, sans lésion cartilagineuse
- grade 1 : faible signal, focalisé dans le cartilage
- grade 2 : défaut est inférieur à 50% de l'épaisseur du cartilage
- grade 3 : défaut est supérieur à 50% de l'épaisseur du cartilage
- grade 4 : atteinte de l'os sous chondral

Nous avons utilisé le T2 mapping pour analyser le cartilage fémoro patellaire de nos patients. Des coupes de 3mm couvrant toutes les surfaces articulaires de la patella ont été réalisées. Une cartographie couleur complète a été effectuée pour repérer les lésions. Puis des mesures quantitatives de T2 ont été obtenues au niveau d'une zone ovale de 25 mm<sup>2</sup> située sur la facette latérale de la patella. Nous avons fait le choix de positionner cette zone de manière à ce qu'elle couvre au maximum la lésion repérée sur la cartographie couleur tout en incluant du cartilage « normal » adjacent. (Figure XXII)

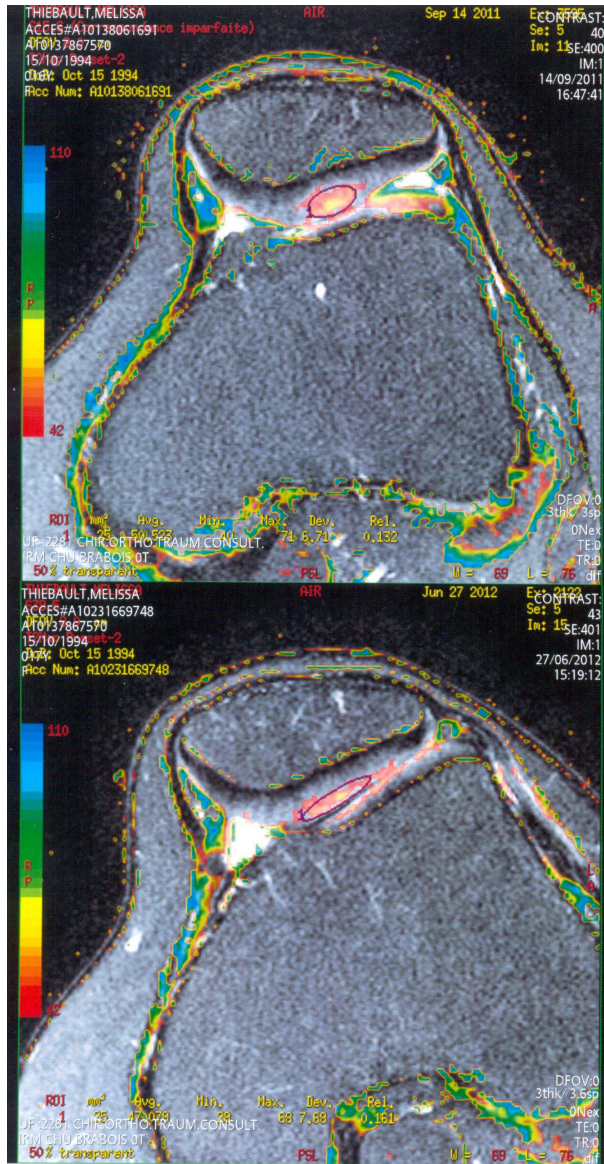


Figure XXII Définition de la zone d'intérêt avant et après traitement (cercle rouge)

## 8. Syndrome fémoro patellaire et traitement

Le syndrome fémoro patellaire est lié à une anomalie des forces qui s'exercent entre le fémur et la patella, que ce soit des phénomènes d'hyperpression ou il faudra modifier le schéma de marche ou modifier les activités du patient afin de diminuer le stress articulaire.

Au contraire, si l'augmentation du stress articulaire est plutôt reliée à la diminution de surface de contact articulaire entre la patella et le fémur, comme par exemple par mauvais alignement des membres inférieurs, le traitement a s'attacher à modifier la traction patellaire de façon fonctionnelle ou chirurgicale.

### 8.1 Le traitement rééducationnel (ou fonctionnel)

Celui-ci est envisageable en premier lieu avant toute intervention chirurgicale et permet d'améliorer souvent les patients quant aux syndromes fémoro patellaires (11,62). Néanmoins, les dysplasies importantes de la patella et de la trochlée ne sauront être simplement résolues par ce type de traitement.

Celui-ci est adapté en fonction de l'examen clinique, du type de facteur déclenchant, de la durée des douleurs. On a ainsi un traitement qui est personnalisé (40).

Si un traumatisme a été le facteur déclenchant, le traitement médical et le repos sont les premiers éléments à mettre en place. Une physiothérapie antalgique utilisant les ultrasons ou les courants antalgiques ainsi que la lutte contre l'œdème peut être nécessaire pour réduire l'inflammation. Il faut bien sur éviter toutes les positions reproduisant les douleurs.

Le renforcement des muscles amyotrophiés prend une part importante dans le traitement fonctionnel. Comme il l'a été rappelé dans l'anatomie et la physiopathologie, les déséquilibres musculaires entre quadriceps et ischio-jambiers dans le plan sagittal mais aussi entre vaste médial oblique et vaste latéral du quadriceps dans le plan frontal dus à l'amyotrophie de certains muscles ou à leur retard d'activation sont une cause importante de l'augmentation du stress articulaire au niveau de l'articulation fémoro patellaire.

Des études ont montrée que l'amyotrophie du quadriceps jouait un rôle important dans l'apparition d'un syndrome fémoro patellaire (63,64). L'importance de l'insuffisance musculaire des extenseurs de genou dans l'apparition du syndrome fémoro patellaire et la nécessité de leur renforcement musculaire n'est plus à démontrer, mais le déficit de force des fléchisseurs de genou a également été mis en cause de manière objective récemment, par évaluation isocinétique notamment, dans un certains nombre de cas de syndrome fémoro patellaire. Ces dernières études renforcent le concept de la nécessité de ne pas se focaliser sur le renforcement du quadriceps lors de la rééducation des syndromes fémoro patellaire (60). Le renforcement des ischio-jambiers a donc également une place importante dans le programme global de rééducation du SFP. D'autre part, Powers a montré qu'un valgus de genou excessif est relié à la diminution de la force musculaire des muscles fixateurs de hanche (65) et contribue à augmenter le nombre de blessures de genou comme la rupture de ligament croisé antérieur (66) ou l'apparition d'un syndrome fémoro-patellaire (67). Une force augmentée des abducteurs de hanche avec le moyen fessier en tête contribue à diminuer le valgus du genou dans le plan frontal et donc le risque d'apparition de SFP ou l'importance de symptômes douloureux qui en découlent (65). C'est pourquoi le renforcement musculaire des abducteurs

de hanche et notamment du moyen fessier a également une place privilégiée dans le programme de rééducation du SFP.

L'orthèse plantaire fait partie des options thérapeutiques accessibles dans le traitement du syndrome fémoro patellaire (68). Ce traitement reste réservé à des cas particuliers comme une laxité ligamentaire du pied, un avant-pied varus et un calcaneum valgus qui occasionnent un pied pronateur ou pied plat dynamique qui peut entraîner un déséquilibre biomécanique du genou en augmentant le valgus fonctionnel.

## 8.2 Le traitement chirurgical du syndrome fémoro patellaire

Le syndrome fémoro patellaire regroupe différentes pathologies conditionnant ainsi différents traitements chirurgicaux. Nous allons développer ici ces différentes techniques et voir leurs applications.

Tout traitement chirurgical est précédé d'un traitement fonctionnel. L'échec de ce dernier conduit à envisager un traitement plus agressif.

En 1987, Dejour et son équipe ont défini une classification de la pathologie fémoro patellaire, classée en syndrome rotulien douloureux, instabilité rotulienne potentielle et instabilité rotulienne objective (41). Ainsi en fonction de la dysplasie trochléenne, de la hauteur rotulienne, de la mesure de la TA-GT et de la bascule rotulienne, il définissait le geste adéquat à effectuer sur le genou.

### 8.2.1 Traitements agissant sur les structures osseuses

#### 8.2.1.1 Trochéoplastie

En se basant sur la classification de Dejour, cette intervention est indiquée chez les patients présentant une instabilité rotulienne objective et récidivante ou la dysplasie trochléenne est de haut grade. Ce serait donc les types B et D qui resteraient les meilleures indications. La dysplasie de type C est plus difficile à corriger avec ce type de technique (69).

Cette intervention est rarement utilisée de façon isolée et peut être couplée à une autre technique comme un abaissement de la tubérosité tibiale antérieure ou encore reconstruction du ligament patello fémoral médial.

#### **Trochléoplastie de creusement :**

Cette technique a été décrite initialement par Masse en 1978 puis standardisée par Dejour en 1987. Son but est de recréer une nouvelle gorge trochléenne pour avoir un angle trochléen avoisinant les 145°. On effectue une voie d'abord antéro-médiale et on expose la partie supérieure de la trochlée. L'épaisseur de spongieux sous trochléen à retirer est défini à l'aide d'un palpateur, ce qui permet de conserver le cartilage et une fine couche de spongieux. Cette épaisseur, fine, devient donc dépressible. Quand le creusement est suffisant et le spongieux

retiré, on peut envisager d'enfoncer les deux versants trochléens. La fixation se fait à l'aide de 2 agrafes de diamètre 1.

Cette chirurgie reste difficile et risquée. Elle est d'indication exceptionnelle et ne s'adresse que dans les cas de dysplasie fémoro patellaire importante (stade B et D) et le bilan initial doit être complet afin de compléter par un geste associé.

### **Trochléoplastie de relèvement :**

Elle a été décrite initialement par Albee (70) en 1915 et consiste à effectuer une ostéotomie du versant externe de la trochlée. Cette berge est ensuite relevée afin d'être maintenue par une greffe d'os cortico-spongieux. On recrée ainsi un versant externe plus abrupt. Ainsi cela permet une meilleure rétention de la rotule.

#### 8.2.1.2 Ostéotomie de dérotation tibiale ou fémorale

Les ostéotomies sont des gestes difficiles dans leur réalisation. Les ostéotomies de dérotation fémorales s'effectuent en région inter-trochantériennes et les ostéotomies tibiales se font plutôt en sous tubérositaires. Elles doivent bien sur prendre en compte la mesure de la TA-GT .

#### 8.2.1.3 Ostéotomie de la rotule

C'est une ostéotomie de fermeture antérieure de la rotule fixée par des fils transosseux pour restaurer une rotule à deux facettes. Là encore, elle est de réalisation difficile car la rotule est un os mal vascularisé et très corticalisé. Cela occasionne un risque important de nécrose et de pseudarthrose.

Cette ostéotomie est indiquée dans les dysplasies rotuliennes de type IV de Wiberg ou la rotule est plate.

#### 8.2.1.4 Médialisation de tubérosité tibiale (Figure XXIII)

On modifie par cette technique l'insertion du tendon patellaire au niveau du tibia. On corrige ainsi le mauvais alignement de l'appareil extenseur. Initialement, cette intervention a été décrite par Emslie, diffusée par Trillat (71–74).

On utilise une incision interne permettant d'exposer la tubérosité tibiale antérieure. Celle-ci est d'abord dégagée, on incise ensuite le périoste sur une hauteur d'au moins 6 cm . On effectue l'ostéotomie à la scie oscillante en allant jusqu'au spongieux afin de permettre une bonne consolidation. Il est préférable d'effectuer un prétrou avant de réaliser l'ostéotomie, afin de faciliter la fixation, à la mèche de 3.2 puis de 4.5. La médialisation est calculée en fonction des données scannographiques et de la mesure de la TA-GT. Il y est parfois associé un abaissement de la tubérosité, mesuré dans les patella alta. On fixe alors par deux vis, en compression grâce aux trous de glissement réalisés précédemment. La fixation se fait d'abord par la vis inférieure puis la seconde, proximale, sera placée en fonction de la médialisation

attendue. Il faut éviter de faire dépasser le fragment osseux car cela occasionnerait des douleurs antérieures de genoux.

Au final, on réalise une médialisation plus ou moins abaissement de la TTA afin de recentrer l'appareil extenseur du genou. Les indications sont donc la désaxation de cet appareil qui peut être mesurée à l'aide de l'angle Q (angle formé entre le tendon quadricipital et le tendon rotulien). Désormais, on utilise plus souvent la mesure de la TA-GT, qui est la mesure la plus fiable. La valeur pathologique est mesurée comme étant supérieure à 20 mm. L'abaissement rotulien est mesuré en fonction de l'index de Insall-Salvati ou Caton-Deschamps afin de retrouver un index proche de 1.

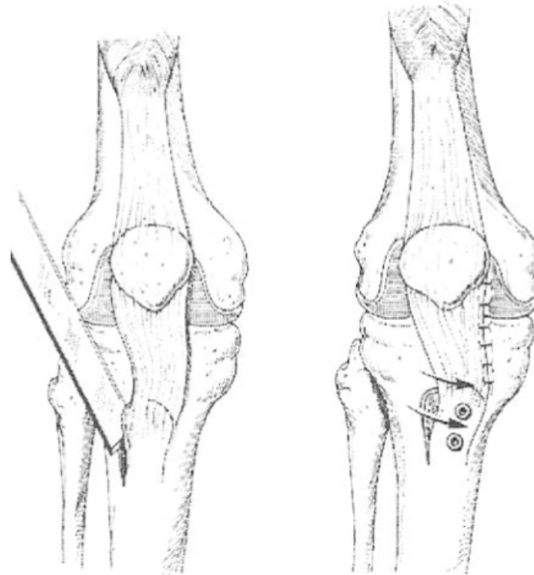


Figure XXIII Médialisation de TTA

## 8.2.2 Traitements agissant sur les structures ligamentaires et musculaires

### 8.2.2.1 Plastie du vaste interne

Technique décrite par Insall (75) en 1976 afin de translater en externe le muscle vaste interne et l'aileron rotulien. On sectionne en premier lieu l'aileron rotulien externe puis on réalise une arthrotomie interne remontant entre le vaste interne et le droit antérieur, dégageant un lambeau musculoaponévrotique de vaste interne.

Puis, genou en extension, on médialise, plus ou moins abaissement, le vaste interne jusqu'à la partie centrale de la rotule, entre le péritendon et la corticale antérieure de rotule. On suture après testing les deux pans.

Elle est indiquée dans le cadre des dysplasie du vaste interne. Elle peut être utilisée si l'on retrouve une bascule rotulienne externe.

Les inconvénients liés à ce geste sont la sidération et l'amyotrophie du quadriceps en post opératoire.

### 8.2.2.2 Section du rétinaculum externe

La section du rétinaculum externe a été l'une des premières techniques envisagées dans le cadre des syndromes fémoro patellaires afin de diminuer les douleurs que celui-ci provoquait. Cette technique est plus appropriée lorsque les patients présentent une rétraction du rétinaculum latéral associée à une rotation anormale de la patella (76,77). On retrouve une hyperpression externe responsable de douleurs de la facette latérale de rotule. Cette hyperpression externe est donc levée lors de la section du rétinaculum, induisant une diminution des douleurs.

Cette intervention est désormais réalisée sous arthroscopie, ou le rétinaculum externe est clivé par thermocoagulation permettant ainsi de recentrer la rotule. Cette incision se fait à un centimètre du bord externe de la rotule. La peau doit être protégée tout au long du geste afin d'éviter toute nécrose cutanée. La complication la plus courante à court terme est l'hémarthrose, nécessitant la pose d'un redon. Son taux est de 6 à 10% (78–80).

La complication à long terme peut être une subluxation médiale de la patella mais qui est normalement prévenue par l'insertion du vaste médial.

Ce geste est fréquemment utilisé mais rarement de façon isolée. Elle ne permet pas à elle seule de traiter les instabilités rotuliennes (72).

### 8.2.2.3 Reconstruction du ligament fémoro patellaire médial (MPFL)

Cette technique est indiquée dans les luxations épisodiques de la rotule. Elle permet ainsi une reconstruction du plan ligamentaire interne de l'appareil fémoro patellaire. Elle tend à remplacer dans certaines équipes la plastie du vaste interne (la dysplasie du vaste interne participe à la bascule rotulienne). Elle trouve sa place lorsque la bascule rotulienne est supérieure à 20°.

Sur le plan biomécanique, le MPFL est en tension quand le genou est en extension complète. Il dirige la patella médialement au moment de son entrée dans la trochlée. Ensuite il se relâche au cours de la flexion et la rotule reste dans son axe grâce à la congruence articulaire de l'articulation fémoro patellaire. Ainsi sa reconstruction doit reproduire cette dynamique au prix de douleurs secondaires fémoro patellaires.

La technique est divisée en 4 temps :

- arthroscopie : exploration de l'articulation et recherche des lésions chondrales associées. On recherche une translation externe de la patella sous arthroscopie.
- Prélèvement du demi tendineux : incision au niveau des muscles de la patte d'oie et prélèvement du ½ tendineux. Un greffon de 16-20 cm est nécessaire. Le tendon est suturé sur lui-même sur 2 cm
- Tunnels rotulien et fémoral : incision sur le bord médial de la rotule jusqu'en sous aponévrotique ou l'on creuse les deux tunnels, avec un point d'entrée médian et un point de sortie antérieur. Puis incision verticale centrée sur la crête de l'épicondyle médial afin de parvenir sur la surface osseuse médiale du condyle fémoral. Perforation d'un tunnel borgne à ce niveau. La position du tunnel aura été testée initialement à l'aide d'un fil simulant le MPFL, au cours de mouvements de flexion-extension de genou. Sa fixation est assurée par une vis d'interférence.
- Mise en tension finale : phase difficile où l'on doit suturer les deux brins « rotuliens ». Elle est réalisée à 30° de flexion. Elle ne doit pas être trop mise en tension et l'on doit essayer de trouver un mouvement de translation de 7 à 9 mm.

Les difficultés sont de bien positionner le tunnel fémoral et de mettre une tension bien équilibrée au cours de la suture du transplant au niveau rotulien (81).

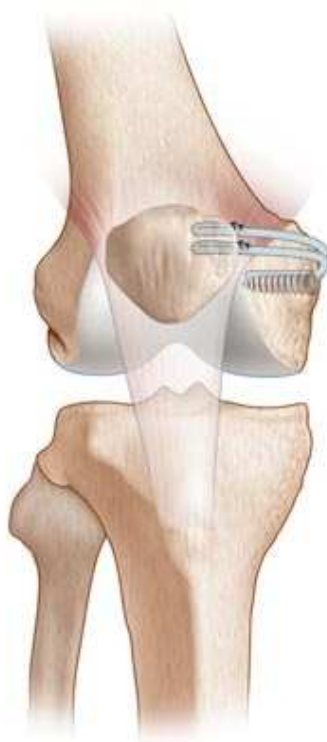


Figure XXIV Reconstruction du MPFL

Cette technique utilise un ancrage osseux. Chassaing a développé une technique d'ancrage par tunnellation dans parties molles (Figure XXIV).

Ainsi on réalise une suture en paletot du retinaculum patellaire médial associé à une ligamentoplastie à l'aide du tendon du gracile afin de reconstruire le ligament fémoro patellaire médial.

La technique est réalisée comme suit :

- prélèvement du gracile au stripper (comme lors de ligamentoplasties de ligament croisés antérieur de genou avec DI-DT)
- incision en regard du bord médial de la patella permettant une section de l'aileron médial. On accède ainsi à l'espace situé entre l'aileron et la synoviale. On clive ce plan jusqu'à l'insertion du ligament collatéral médial.
- Passage du transplant gracile de dedans en dehors au niveau de cette insertion fémoral du ligament collatéral médial avec sortie de celui-ci à la peau. On le récupère dans ce même plan 1 centimètre en amont. On obtient ainsi l'amarrage postérieur.
- L'amarrage au niveau de patella est placé sur son bord médial par un passage sous périoste.
- Puis mise en tension du gracile sur un genou fléchi à 45°
- Puis suture de l'aileron patellaire médial en paletot



#### 8.2.2.4 Opération de judet : libération du système extenseur

Cette intervention permet d'allonger le quadriceps en le désinsérant sur toute sa longueur, sur toute la hauteur du fémur, sans oublier de couper l'insertion du droit antérieur sur l'épine iliaque antéro-inférieure.

Cette intervention est indiquée lorsque le quadriceps est court, ce qui conduit indubitablement à une luxation rotulienne pour permettre la flexion de genou.

**DEUXIEME PARTIE :**  
**ETUDE : A PROPOS DE 27 CAS**

## 9. Le syndrome fémoro patellaire et le T2 mapping : justification

Le syndrome fémoro patellaire est une pathologie fréquemment rencontrée au cours des consultations d'orthopédie et est bien trop souvent incomprise quant à sa prise en charge diagnostique. En effet les douleurs antérieures de rotule regroupent énormément de pathologies différentes qui font appel à autant de traitements différents. La clinique de ce syndrome est bien connue mais malheureusement ne peut à elle seule permettre de différencier les étiologies à envisager. L'imagerie est alors un allié important pour compléter le bilan et permettre ainsi de différencier un syndrome fémoro patellaire sur dysplasie de trochlée d'une hyper pression externe suite à une rétraction du retinaculum. Les radiographies et le scanner sont donc des alliés de choix quant à l'étude de la morphologie osseuse.

L'IRM, quant à elle, est la méthode idéale pour évaluer le retentissement de ces anomalies morphologiques sur le cartilage, l'os sous chondral et donc de faire un bilan de cette articulation. Les progrès de l'imagerie IRM ont permis d'être plus précis encore et de définir une cartographie du cartilage du genou grâce à ce que l'on appelle le T2 mapping. Cette technique se prête bien à l'exploration du genou, articulation où le cartilage est le plus épais du corps humain, accessible de par sa situation sous cutanée. Ainsi l'utilisation de l'imagerie au quotidien est facilitée.

Cette étude cherche donc à mettre en évidence l'intérêt de l'utilisation du T2 mapping, que ce soit au moment du diagnostic du syndrome fémoro patellaire et au cours du suivi, et ceci quelque soit le traitement envisagé.

Par ailleurs cette étude s'intéresse aux résultats cliniques des différents traitements envisagés, qu'ils soient chirurgicaux ou médicaux, et particulièrement l'efficacité ou non de la section isolée d'aileron externe sous arthroscopie.

## 10. Matériel et méthode

### 10.1 Matériel

Cette étude a été menée de mai 2011 à juin 2012, de façon prospective au sein de notre service Chirurgie Orthopédique et Traumatologique de l'hôpital central de Nancy. Il s'agit donc d'une étude monocentrique prospective menée sur 26 patients et 27 genoux. Chaque patient inclus s'est initialement présenté à la consultation pour syndrome fémoro patellaire uni ou bilatéral, et a bénéficié dans ce cadre :

- d'un examen clinique initial associé à un questionnaire de KOOS et de KUJALA (cf. annexes)
- de radiographie de face et de profil, associé à des défilés fémoro patellaires à 30°, 60°, 90°.
- Chaque patient a bénéficié d'un scanner initial avec calcul de la TA-GT à la recherche de dysplasie fémoro patellaire sous jacente.
- Chaque patient a bénéficié d'une IRM couplée à un T2 mapping au début du traitement et une seconde à 6 mois minimum de l'initiation du traitement.

Les patients sont sortis de la consultation avec une ordonnance de rééducation, à débiter après avoir réalisé leur IRM.

Les patients sont revus dans les suites avec un délai minimum de deux mois de rééducation. On décide alors en fonction de l'amélioration clinique ou non de proposer un traitement chirurgical ou de poursuivre la rééducation.

Ainsi les critères d'inclusion de l'étude sont :

- patients présentant un syndrome fémoro patellaire clinique
- qui ont été vu en consultation et ont bénéficié de 2 IRM, l'une avant tout traitement et l'autre distantes de 6 mois ou plus de la date de début du traitement (rééducation ou chirurgie).

Les critères d'exclusion sont :

- les patients qui n'ont pas eu les 2 IRM
- les patients chez qui une algodystrophie a été diagnostiquée
- la présence d'implants au niveau du genou pouvant perturber les interprétations IRM.

Au cours de cette étude, nous avons également sélectionné 13 patients qui ne présentaient pas de syndrome fémoro patellaire et n'avaient aucun antécédent de douleur au niveau des genoux. Ces patients ont tous bénéficié d'un T2 mapping permettant de définir les valeurs de T2 maximum et T2 minimum chez chacun d'eux. Le T2 maximum a été retenu comme valeur de comparaison entre les différents sujets. Cette population représente la population dite « saine ».

## 10.2 Méthode

Les données cliniques ont donc été recueillies lors des différentes consultations à l'aide d'une fiche de révision qui colligeait :

- les critères cliniques : identité, âge, sexe, taille, poids, chirurgien référent, niveau d'étude, tabagisme,
- le niveau d'activité sportive aidé de la classification CLAS
- l'anamnèse des douleurs : facteur déclenchant, antécédents chirurgicaux, délai entre début des douleurs et première consultation,
- examen clinique du genou pathologique
- questionnaire Koos et Kujala rempli au cours de la consultation ou à domicile.
- Les critères radiologiques : classification de Wiberg, indice de Caton Deschamp, angle de Merchand et bascule patellaire à la recherche d'une dysplasie.
- Critères scannographiques : TA-GT, dysplasie fémoro patellaire
- Critères T2 mapping : localisation des lésions, intensité de celle-ci selon la classification de Recht et al, détermination du T2 minimum, maximum et moyen.

Tous ces éléments ont été déterminés dès le premier examen clinique puis à distance, soit à 6 mois du début de la rééducation, soit à 6 mois de la section d'aileron externe sous arthroscopie.

Les patients opérés ont vu leurs données arthroscopiques colligées au sein de la fiche de révision.

Les critères radiologiques ont été déterminés à l'aide des instruments de mesure du système Web 1000 (AGFA, USA).

Les critères scannographiques et IRM ont été déterminés par les radiologues du service de radiologie de l'hôpital d'enfant, hôpitaux de Brabois, Vandoeuvre les Nancy. L'IRM est une IRM 3 Tesla (GE Healthcare, UK). Les patients qui réalisaient leur IRM n'avaient fourni aucun effort physique avant de passer leur examen.

### 10.3 Analyse statistique

L'étude statistique a été effectuée en recueillant toutes les données dans un tableur Excel. Nous avons utilisé le test de Student pour l'analyse des variables quantitatives et le test du Chi-2 pour les variables qualitatives. Un test t de comparaison de moyenne a été utilisé pour comparer les différentes moyennes. Ceci a été réalisé à l'aide du logiciel Statview. Le taux de significativité minimal retenu a été de 5% ( $p < 0.05$ )

## 11. Résultats

### 11.1 Données générales

La population étudiée comprenait 26 patients et 27 genoux. On retrouvait une majorité de femmes : 70,4% (19 genoux de femmes pour 8 d'hommes) (Figure XXV).

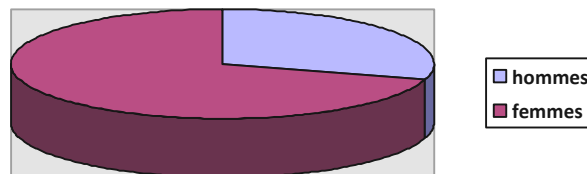


Figure XXV Sexe ratio de la population générale

L'âge moyen était de 36,96 ans [18-72].

Le recul moyen de cette étude était de 15.2 mois [6.8-29].

La répartition était homogène entre les cotés atteints, avec 14 genou gauches et 13 genou droits.

Seize de ces patients n'avaient aucun antécédent orthopédique. Chez ceux qui présentaient un antécédent, on retrouvait 3 ligamentoplasties du croisé antérieur (aucun implant métallique pouvant gêner l'interprétation), 2 fractures de plateau tibial non opérées, 1 ostéotomie de valgisation avec absence de matériel. Le total des patients ayant subi un traumatisme déclencheur est de 10 soit 38,5 %.

A noter que la répartition entre sportif ou non était relativement homogène avec 12 patients sportifs (qui ont une activité sportive supérieure ou égale à deux fois par semaine). Ceux-ci voyaient leur activité diminuer suite à leur douleur de genou. D'ailleurs au moment de l'interrogatoire, ceux-ci se répartissaient comme suit selon la classification CLAS :

- C : 0    - L : 7    - A : 12    - S : 7

### 11.1.1 Résultats cliniques

Les patients consultaient avec comme principal motif une douleur antérieure au niveau du ou des genoux évoluant depuis plusieurs mois et le plus souvent conduisant à un retentissement fonctionnel.

Initialement l'évaluation de la douleur par échelle numérique donnait une moyenne de 5,9. Le délai entre le début des douleurs et le moment de la consultation auprès du service de chirurgie était de 44 mois en moyenne (de 3 mois à près de 10 ans pour certains).

Les patients pouvaient ressentir des signes d'instabilité au niveau de leur genou (13 répondaient OUI), de blocage (pour 12 d'entre eux), avec une boiterie associée (14 patients avaient une anomalie à la marche liée à la douleur).

Seize patients ne décrivaient pas de douleur au signe de rabot et 17 sont douloureux au signe de Zohlen. L'extension contrariée était un signe positif dans 5 cas. On retrouvait un épanchement secondaire dans 2 genoux.

En ce qui concernait les amplitudes, la flexion était globalement de 140 degrés. 5 patients présentaient une flexion inférieure ou égale 120°.

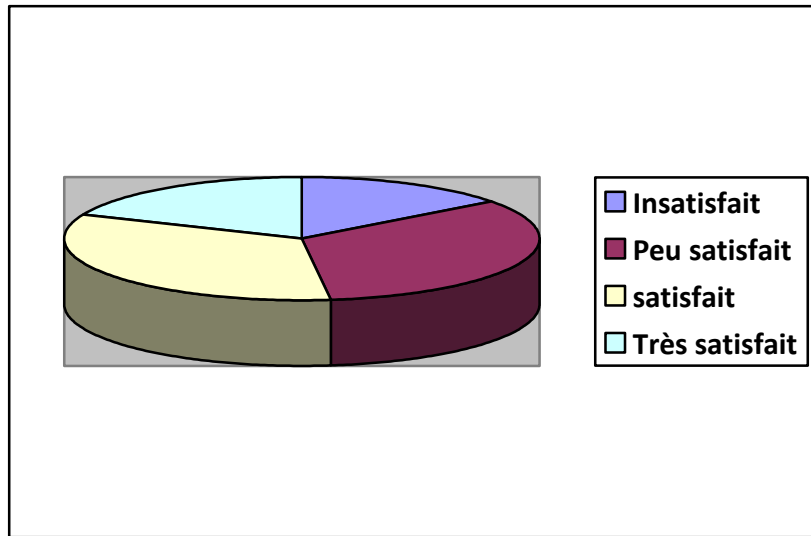
L'évaluation par les scores permettait de retrouver un score de Kujala initial moyen de 62,8 [32-96]. La réévaluation clinique à plus de 6 mois montrait, quelque soit le traitement entrepris, une amélioration du score de Kujala qui était alors en moyenne de 74,5 [41-100].

**Tableau I Score de KOOS la population globale**

KOOS	DOULEURS	AUTRES SYMPTOMES	FONCTION VIE AU QUOTIDIEN	FONCTION SPORTIVE	QUALITE DE VIE	KOOS TOTAL
Initialement	53,4	53,4	64,7	37,8	60,0	1,61
Lors de la revue	76,6	75,6	85,6	58,3	55,6	2,09
Amélioration ou Aggravation	23,2	22,2	20,9	20,5	-4,4	0,48

Les patients présentaient une amélioration de leur symptomatologie. Il existait en effet une différence significative entre le score de Koos initial et le score de Koos à la révision avec  $p < 0.0003$ . Il en était de même pour le score de Kujala avec  $p < 0.0093$ .

Au final, concernant la population générale, 4 patients étaient insatisfaits, 9 se disaient peu satisfait, 9 satisfaits, 5 très satisfaits (Figure XXVI).



**Figure XXVI Taux de satisfaction de la population générale**

### 11.1.2 Résultats radiologiques

Les patients avaient tous réalisés des clichés radiologiques qui retrouvaient :

- 2 patella alta selon les critères de Caton Deschamp
- 7 rotule Wiberg 1, 9 Wiberg 2 et 11 Wiberg 3
- on notait 7 bascules patellaires externes de type 2. les 20 autres étaient de types 1 soit « normales ».

Les scanners réalisés chez tous les patients avaient retrouvé une dysplasie avec une TA-GT supérieure à la normale ( $16 \pm 4$  mm) dans 1 cas soit 3 %.

L'engagement rotulien avait toujours été normal. L'angle d'ouverture trochléen était de 137 degrés en moyenne.

A propos des résultats obtenus à l'aide de l'IRM on retrouvait :

**Tableau II Résultats cartigram de la population globale**

	INITIAL		REVISION		DIFF. T2 MIN	DIFF. T2 MAX
	T2 MIN	T2 MAX	T2 MIN	T2 MAX		
patient 1	37	80	31	51	6	29
patient 2	26	54	24	49	2	5
patient 3	31	66	34	79	-3	-13
patient 4	23	65	25	57	-2	8
patient 5	28	79	25	68	3	10
patient 6	30	87	23	116	7	-29
patient 7	30	55	20	47	10	8
patient 8	26	61	25	55	1	6
patient 9	16	106	17	88	-1	18
patient 10	41	67	27	49	14	18
patient 11	19	83	16	59	3	24
patient 12	24	55	27	104	-3	-49
patient 13	13	127	10	104	3	23
patient 14	27	103	27	67	0	36
patient 15	25	117	24	70	1	47
patient 16	34	72	21	56	13	16
patient 17	36	101	30	64	6	37
patient 18	40	71	28	68	12	3
patient 19	38	87	22	71	16	16
patient 20	29	62	23	57	6	5
patient 21	22	107	23	66	-1	41
patient 22	29	63	51	95	-22	-32
patient 23	32	70	29	75	3	-5
patient 24	26	58	29	56	-3	2
patient 25	36	61	26	53	10	8
patient 26	23	93	22	51	1	42
patient 27	25	90	19	77	6	13
<b>MOYENNES</b>	<b>28,4</b>	<b>79,3</b>	<b>25,1</b>	<b>68,6</b>	<b>3,1</b>	<b>10,3</b>

On s'intéressait au T2 max afin de pouvoir comparer nos populations. Ainsi la population globale montrait :

- un T2 max moyen initial de 79,3 qui diminuait et passait à 68,6. Cela montrait une amélioration biochimique du cartilage. Cette différence était significative (p=0.02)
- L'amélioration du T2 max moyen était d'un peu plus de 10 points
- 5 patients avaient une aggravation du T2 max.



## 11.2 Les différents groupes individualisés au sein de la population

Sur les 26 patients et 27 genoux de cette étude, 18 étaient considérés comme ayant un syndrome d'hyper pression externe. En effet ceux-ci présentaient un syndrome fémoro patellaire avec douleur clinique de la facette latérale de rotule à la palpation, plus ou moins douleur sur les autres parties anatomiques du genou. Les autres étaient étiquetés syndrome d'instabilité fémoro patellaire objective avec sub luxation ou luxation vraie (2 patientes de 20 et 27 ans) et de syndrome fémoro patellaire lié à une arthrose sous jacente (7 patients âgés de 44 à 72 ans). Selon la clinique, l'intensité des douleurs et les besoins du patient, une intervention chirurgicale avait été proposée. On retrouvait ainsi 12 patients opérés d'une section d'aileron externe sous arthroscopie dont 9 patients qui présentaient les signes d'une hyperpression externe isolée de patella (Figure XXVII).

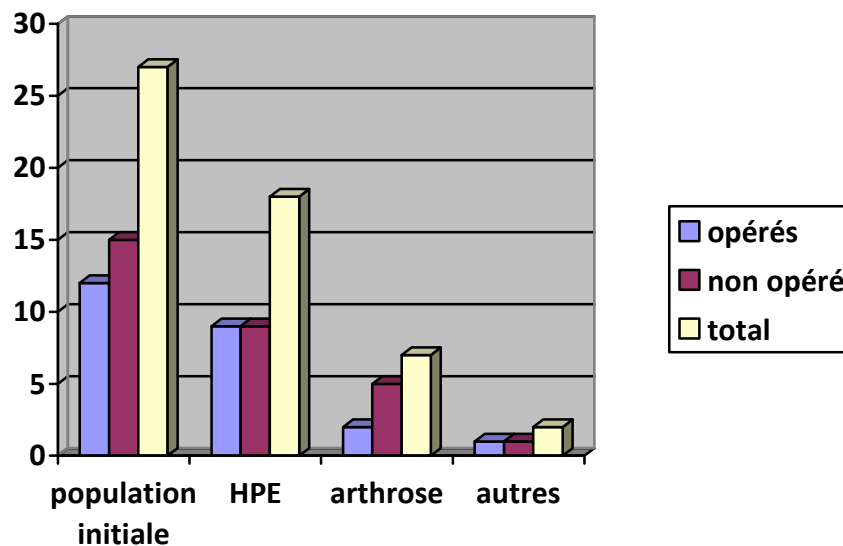


Figure XXVII Répartition de la population

## 11.3 Population présentant un syndrome d'hyper pression externe

### 11.3.1 Résultats cliniques

Elle comprenait 18 patients, répartie en 5 hommes et 13 femmes.

L'âge moyen est de 32,3 ans [18-49]. On retrouvait 11 genoux gauches et 7 droits.

Les 18 patients avaient une activité sportive, réparti comme tel selon la classification CLAS :  
C : 0, L : 3, A : 10, S : 5

Le délai entre début des douleurs et consultation était en moyenne de 37,2 mois.

La douleur évaluée par échelle numérique était de 5.9 en moyenne.

Initialement, 6 patients présentaient une instabilité, 7 des blocages, 8 une boiterie.

L'axe des membres inférieurs était normal chez 10 personnes, en Valgus chez 5 et Varus chez 2. Ainsi 30% environ des patients montraient une anomalie d'axe des membres inférieurs.

On notait une amyotrophie chez 6 d'entre eux (soit un tiers).

La clinique retrouvait un rabot douloureux chez 10 d'entre eux soit seulement 50%. Le signe de Zohlen était positif chez 11 patients soit 61 %.

Le Kujala initial de cette population était de 66,6 soit non significativement différent de celui de la population globale ( $p > 0.05$ ). Celui-ci gagnait près de 10 points suite au traitement qu'il soit chirurgical ou non avec une moyenne de 79,2.

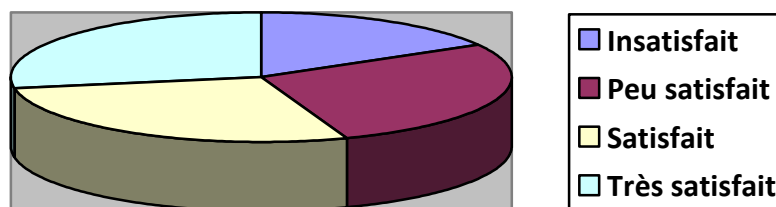
Concernant le score de KOOS, le tableau III ci-dessous résume les différentes variables et leur évolution.

**Tableau III Score de KOOS de population avec hyperpression externe**

KOOS	DOULEURS	AUTRES SYMPTOMES	FONCTION VIE AU QUOTIDIEN	FONCTION SPORTIVE	QUALITE DE VIE	KOOS TOTAL
Initialement	60,8	57,1	71,9	45,3	55,6	<b>1,73</b>
Lors de la revue	77,2	79,4	89,7	63,6	57,6	<b>2,19</b>
Amélioration ou Aggravation	16,4	22,3	17,8	18,3	2,0	<b>0,46</b>

Les résultats cliniques des patients présentant une hyperpression externe était sensiblement les mêmes que ceux de la population initiale. Il n'y avait pas de différence significative entre les deux populations ( $p > 0.05$ ).

Le taux de satisfaction de cette population était réparti comme suit : 3 insatisfaits, 5 peu satisfaits, 5 satisfaits, 5 très satisfaits. On retrouvait donc 55% de patients très satisfaits ou satisfaits (Figure XXVIII).



**Figure XXVIII Taux de satisfaction des patients avec hyperpression externe**

### 11.3.2 Résultats radiologiques

A l'imagerie on retrouvait une patella alta chez 2 patients et le scanner concluait à une dysplasie fémoro patellaire chez 1 d'entre eux. On retrouvait 4 patella classées Wiberg 1, 6 Wiberg 2, 11 Wiberg 3.

A l'IRM on retrouvait 9 genoux avec un stade 1 de Locker, 4 stades 2, 3 stades 3 et 2 stades 4. Ces lésions se répartissaient sur la facette latérale pour 9 patients et de façon associée à l'apex pour 7 patients. Ainsi 16 patients avaient cette atteinte soit 90% environ.

Le tableau IV ci-dessous récapitulait les résultats concernant les résultats précis du Cartigram :

**Tableau IV Cartigram de la population hyper pression externe**

	INITIAL		REVISION		DIFF. T2 MIN	DIFF. T2 MAX
	T2 MIN	T2 MAX	T2 MIN	T2 MAX		
patient 1	37	80	31	51	6	29
patient 2	26	54	24	49	2	5
patient 3	31	66	34	79	-3	-13
patient 4	23	65	25	57	-2	8
patient 5	28	79	25	68	3	10
patient 6	30	87	23	116	7	-29
patient 7	30	55	20	47	10	8
patient 8	26	61	25	55	1	6
patient 9	16	106	17	88	-1	18
patient 10	41	67	27	49	14	18
patient 11	19	83	16	59	3	24
patient 12	24	55	27	104	-3	-49
patient 13	13	127	10	104	3	23
patient 14	27	103	27	67	0	36
patient 15	25	117	24	70	1	47
patient 16	34	72	21	56	13	16
patient 17	36	101	30	64	6	37
patient 18	40	71	28	68	12	3
<b>MOYENNES</b>	<b>28,1</b>	<b>80,6</b>	<b>24,1</b>	<b>69,6</b>	<b>3,8</b>	<b>10,4</b>

On retrouvait ainsi un T2 max à 80,6 qui diminuait suite au traitement, d'une dizaine de points également. Les résultats de cette population avec hyperpression externe étaient superposables à ceux de la population globale, que ce soient les valeurs initiales ou après traitement. Il n'y avait pas de différence significative ( $p > 0.05$ ).

Il n'y avait pas de différence significative entre les T2 max des patients opérés et ceux non opérés ( $p = 0.13$ ).

## 11.4 Les patients porteurs d'une hyperpression externe ET opérés

### 11.4.1 Résultats cliniques

9 patients présentant une hyperpression externe clinique avaient été opérés d'une section d'aile externe sous arthroscopie. L'examen clinique avait été l'élément principal dans la prise de décision.

La moyenne d'âge était de 29,2 ans et se répartissait en 2 hommes et 7 femmes.

Cliniquement, ceux-ci présentaient un signe du rabet chez 7 d'entre eux soit 87.5%. On retrouvait également un signe de Zohlen positif chez 7 patients. Ces signes avaient régressé en post opératoire avec 4 signes du rabet positif et 4 signes de Zohlen positifs.

Aucun des patients ne présentait de laxité, de signes d'instabilité patellaire.

Ces patients présentaient initialement une EVA cotée à 5.9 en moyenne. Ceux-ci étaient améliorés par l'intervention et on retrouvait alors à 6 mois ou plus post opératoire une EVA à 2,7. Le score de Kujala passait de 62,7 à 85,4 au moment de la revue en post opératoire. A noter qu'une seule patiente montrait une baisse de son score de Kujala. En effet elle restait douloureuse et gênée par son genou malgré l'intervention.

En ce qui concernait l'évaluation par le score de KOOS, le tableau V ci-dessous résumait les différentes variables :

**Tableau V Score de KOOS de la population avec hyperpression externe ET opérée**

KOOS	DOULEURS	AUTRES SYMPTOMES	FONCTION VIE AU QUOTIDIEN	FONCTION SPORTIVE	QUALITE DE VIE	KOOS TOTAL
Initialement	51,8	58,3	66,3	35,5	62,5	<b>1,63</b>
Lors de la revue	83,9	88,8	93,6	70	64,6	<b>2,39</b>
Amélioration ou Aggravation	32,1	30,5	27,3	34,5	2,1	<b>0,76</b>

Il avait été mis en évidence une différence significative entre les score de Koos et de Kujala initiaux et à la révision avec respectivement  $p < 0.0067$  et  $p < 0.0136$ . On retrouvait chez ces patients une amélioration des différents paramètres du score de Koos. Cette amélioration était de 30 points environ par item.

Aucun patient ne se disait insatisfait, 1 était peu satisfait, les 8 autres étaient satisfaits ou très satisfaits soit 89% (Figure XXIX).

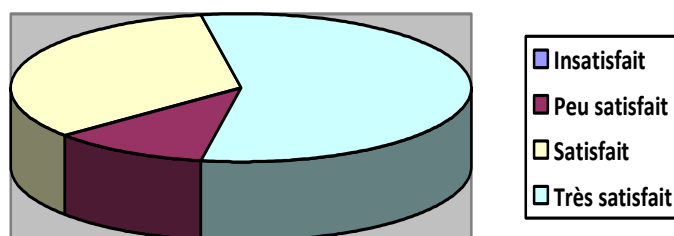


Figure XXIX Taux de satisfaction des patients avec hyperpression externe et opérés

#### 11.4.2 Résultats radiologiques

A l'imagerie, 2 patients étaient décrits comme porteurs d'une dysplasie. Le T2 mapping montrait une répartition des lésions majoritairement en latéral plus ou moins associé à l'apex de la patella. 6 patients présentaient un stade 1.

Les résultats du T2 mapping montrent (Tableau VI):

Tableau VI Résultats patients avec HPE et Opérés

	INITIAL		REVISION		DIFF. T2 MIN	DIFF. T2 MAX
	T2 MIN	T2 MAX	T2 MIN	T2 MAX		
patient 1	41	67	27	49	14	18
patient 2	19	83	16	59	3	24
patient 3	24	55	27	104	-3	-49
patient 4	13	127	10	104	3	23
patient 5	27	103	27	67	0	36
patient 6	25	117	24	70	1	47
patient 7	34	72	21	56	13	16
patient 8	36	101	30	64	6	37
patient 9	40	71	28	68	12	3
<b>MOYENNES</b>	<b>28,8</b>	<b>88,4</b>	<b>23,3</b>	<b>71,2</b>	<b>5,4</b>	<b>17,2</b>

Ainsi les résultats de cette population montraient :

- un T2 max initial élevé, supérieur à celui de la population hyperpression externe.
- un T2 max à la révision diminué et sensiblement équivalent à celui de la population hyperpression externe.
- une amélioration qui était de près de 20 points, ce qui était bien supérieur à celle de la population globale et de la population HPE. Pourtant il n'y avait pas de différence significative mise en évidence entre les T2 initiaux et T2 max à la révision (p=0.1).

### 11.4.3 Les constatations arthroscopiques

Le bilan de lésions au cours de l'arthroscopie retrouvait chez les patients :

- l'absence d'atteinte du ligament croisé antérieur chez 100% d'entre eux
- une altération du cartilage de la rotule stade 2 ou 3 ICRS chez 4 patients
- avec lésions en miroir fémorale chez deux patients, de stade 3 ou 4 ICRS

Ainsi tous les patients opérés ne présentaient pas des lésions macroscopiquement visibles malgré un T2 mapping altéré, parfois même de façon très importante.

### 11.5 Les patients porteurs d'une hyperpression externe et non opérés

#### 11.5.1 Résultats cliniques

Cette population comprenait 9 patients. La moyenne d'âge est de 35,3 ans. On retrouvait 3 hommes et 6 femmes.

A l'examen clinique 3 patients présentaient un rabot positif et 4 un signe de Zohlen contributif. 2 patients présentaient une instabilité du genou et une d'entre eux avait une réelle laxité.

L'EVA initiale était de 6,8 et celle-ci diminuait à 4,8 après rééducation. La durée moyenne de rééducation au moment de la revue était de 11,5 mois [7- 20].

Le score de Kujala passait de 70,4 lors du premier examen à 71,8 après plusieurs séances de rééducation. La différence n'était pas significative ( $p < 0.85$ )

Les résultats du score KOOS sont détaillés dans le tableau VII ci-dessous :

**Tableau VII Score de KOOS de la population porteur d'HPE et NON opérés**

KOOS	DOULEURS	AUTRES SYMPTOMES	FONCTION VIE AU QUOTIDIEN	FONCTION SPORTIVE	QUALITE DE VIE	KOOS TOTAL
Initialement	69,8	55,9	77,6	55,0	48,6	<b>1,83</b>
Lors de la revue	70,4	69,8	85,8	62,2	50,7	<b>1,99</b>
Amélioration ou Aggravation	0,6	13,9	8,2	7,2	2,1	<b>0,16</b>

Ainsi les différences entre les scores de KOOS avant et après traitement chez les patients non opérés était non significative ( $p < 0.16$ ).

On retrouvait ainsi 3 patients Insatisfaits, 4 peu satisfaits, 2 satisfaits, 0 très satisfaits. Les patients satisfaits représentaient seulement 22% (Figure XXX).

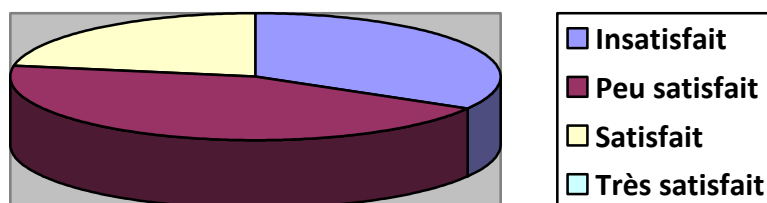


Figure XXX Taux de satisfaction des patients avec hyperpression externe et non opérés

### 11.5.2 Résultats radiologiques

Une patiente était diagnostiquée dysplasique suite à son scanner. Les altérations du cartilage au moment de l'IRM étaient retrouvées à la facette latérale et à l'apex de la patella chez la plupart des patients. Les scores Cartigram se répartissaient comme suit : stade 1 : 3 patients, stade 2 : 3 patients, stade 3 : 2 patients et 1 patient stade 4.

En ce qui concerne les mesures de T2 (Tableau VIII):

Tableau VIII Résultats des patients avec HPE et Non Opérés

	INITIAL		REVISION		DIFF. T2 MIN	DIFF. T2 MAX
	T2MIN	T2 MAX	T2 MIN	T2 MAX		
patient 1	37	80	31	51	6	29
patient 2	26	54	24	49	2	5
patient 3	31	66	34	79	-3	-13
patient 4	23	65	25	57	-2	8
patient 5	28	79	25	68	3	10
patient 6	30	87	23	116	7	-29
patient 7	30	55	20	47	10	8
patient 8	26	61	25	55	1	6
patient 9	16	106	17	88	-1	18
<b>MOYENNES</b>	<b>27,4</b>	<b>71,7</b>	<b>24,9</b>	<b>67,8</b>	<b>2,2</b>	<b>3,6</b>

Il n'avait pas été mis en évidence de différence significative entre les T2 maximum initiaux et à la révision (p=0.42). Ainsi ces résultats se superposaient à ceux du score de KOOS.

## 11.6 A propos des autres patients

### 11.6.1 Résultats cliniques

Ils étaient au nombre de 9 avec une répartition homme-femme 1/3-2/3, donc sans différence significative par rapport à la population initiale. L'âge moyen de cette population était de 46.3 ans, soit plus élevé que les populations précédentes.

2 patientes présentaient un syndrome fémoro patellaire en rapport avec des sub-luxations ou luxations récidivantes et donc en faveur d'une instabilité rotulienne objective. Les autres avaient des douleurs liées à une dégénérescence arthrosique sous jacente soit liée à l'âge ou de façon précoce lié à un traumatisme précédent.

Une seule patiente avait été étiquetée dysplasie. Elle présentait des luxations récidivantes de rotule et avait été opérée d'une section d'aileron. L'arthroscopie avait montré des lésions cartilagineuses assez importantes. La section de l'aileron rotulien externe avait permis de stopper ses épisodes de luxation mais n'avait pas été efficace sur les douleurs.

7 patients avaient des douleurs fémoro patellaire en rapport avec une arthrose débutante ou avancée sous jacente. Les trois patients les plus jeunes avaient 32, 44 et 44 ans. Leur arthrose était post traumatique. On retrouvait 3 hommes et 4 femmes. La moyenne d'âge était de 59 ans.

4 patients avaient un signe du rabot et un signe de Zohlen positif.

L'EVA moyenne initiale était de 5,7 et passe à 3,4 après traitement. Le score de Kujala passait de 59 en moyenne à 64,7 au bout de 6 mois ou plus. On ne retrouvait pas de différence significative entre les Kujala initiaux et à la révision ( $p < 0.07$ ).

Les résultats liés au score de KOOS sont (Tableau IX):

**Tableau IX Score de KOOS des patients étiquetés arthrosiques**

KOOS	DOULEURS	AUTRES SYMPTOMES	FONCTION VIE AU QUOTIDIEN	FONCTION SPORTIVE	QUALITE DE VIE	KOOS TOTAL
Initialement	51,1	45,2	54,4	25,0	64,3	<b>1,42</b>
Lors de la revue	71,4	68,4	77,9	45,0	42,8	<b>1,80</b>
Amélioration ou Aggravation	20,3	23,2	23,5	20,0	21,5	<b>0,38</b>

Il n'y avait pas de différence significative entre les score de Koos initiaux et à la révision ( $p < 0.15$ ).



Aucun patient n'était insatisfait du traitement, ni très satisfait par ailleurs, 4 étaient satisfaits et 3 se disaient peu satisfaits. Le taux de satisfaction était de 57% (Figure XXXI).

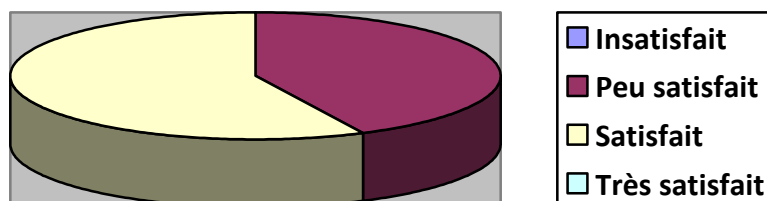


Figure XXXI Taux de satisfaction des patients étiquetés arthrosiques

### 11.6.2 Résultats radiologiques

La bascule rotulienne de tous ces patients était non pathologique. Il n'y avait pas de patella alta. Aucun patient n'était défini comme présentant une dysplasie au scanner. La encore, le T2 mapping montrait une majorité des lésions qui se trouvait sur la facette latérale de rotule et parfois étendu à l'apex. On retrouvait un stade 1, un stade 2, 4 patients stade 3 et un patient stade 4.

Les résultats des T2 max sont rapportés ci-dessous (Tableau X) :

Tableau X Résultats des patients étiquetés arthrose

	INITIAL		REVISION		DIFF. T2 MIN	DIFF. T2 MAX
	T2MIN	T2 MAX	T2 MIN	T2 MAX		
patient 19	38	87	22	71	16	16
patient 20	29	62	23	57	6	5
patient 21	22	107	23	66	-1	41
patient 22	29	63	51	95	-22	-32
patient 23	32	70	29	75	3	-5
patient 25	36	61	26	53	10	8
patient 27	25	90	19	77	6	13
<b>MOYENNES</b>	<b>30,1</b>	<b>77,1</b>	<b>27,6</b>	<b>70,6</b>	<b>2,6</b>	<b>6,6</b>

Ainsi les patients de cette catégorie montraient :

- un T2 minimum plus élevé que dans les autres populations, de 2 points environ
- un T2 max qui était un peu moins importants que dans les autres populations. Ainsi l'arthrose n'était pas analysée en tant que tel par le T2 mapping. La perte de cartilage ne préjugait pas forcément de la souffrance de celui. En somme, le cartigram pouvait montrer de bonnes valeurs sur le cartilage encore présent.
- L'amélioration du T2 max était peu importante. Le traitement de cette population avait été peu efficace. Il n'y avait pas de différence significative mise en évidence (p=0.54).

### 11.7 Les patients sains

Nous avons étudié les articulations fémoro patellaires de patients cliniquement sains, sans aucune douleur rotulienne, tant au quotidien qu'à l'examen clinique du genou. Ainsi l'examen clinique de ces patients était strictement normal, non douloureux. Ces patients ne présentaient aucun antécédent particulier, tant chirurgical que médical au niveau de leur genou.

Nous avons donc sélectionné 13 patients, dont 8 femmes et 5 hommes, âgés en moyenne de 31,8 ans.

Nous avons mesuré chez ces patients à l'aide de l'IRM les T2 minimal, maximal et moyen de chaque patient. Cette mesure a été effectuée, tout comme chez les patients présentant une symptomatologie, sur la facette latérale de la rotule, sur une surface de 25 mm<sup>2</sup>.

On retrouvait ainsi les valeurs suivantes (Tableau XI) :

**Tableau XI Résultats Cartigram des patients sains**

	DN	AGE	SEXE	T2 MOYEN	T2 MIN	T2 MAX
sains 1	20/09/1989	22	F	36,38	30	42
sains 2	08/12/1987	24	F	38,17	31	44
sains 3	28/08/1987	24	F	31,56	26	46
sains 4	06/11/1986	25	H	39,42	32	47
sains 5	30/06/1986	26	F	39,27	31	46
sains 6	02/06/1984	28	F	30,23	24	48
sains 7	22/07/1983	29	H	35,36	26	53
sains 8	22/07/1983	29	H	47,77	41	54
sains 9	23/08/1975	36	H	32,25	28	42
sains 10	10/01/1973	39	H	33,55	23	42
sains 11	02/04/1969	43	F	46,22	43	53
sains 12	20/01/1969	43	F	43,2	35	52
sains 13	16/10/1967	45	F	44,91	37	50
<b>MOYENNES</b>		<b>31,8 ans</b>		<b>38,33</b>	<b>31,31</b>	<b>47,62</b>

Concernant les patients sains, on retrouvait sur l'IRM utilisée la valeur maximale de 54 ms avec une variable faible allant de 1,75 à 3 ms et donc on pouvait considérer que 57 ms était la valeur maximale qui pouvait être retenue comme étant normale.

Figure XXXII Evolution des T2 maximaux au cours de l'étude

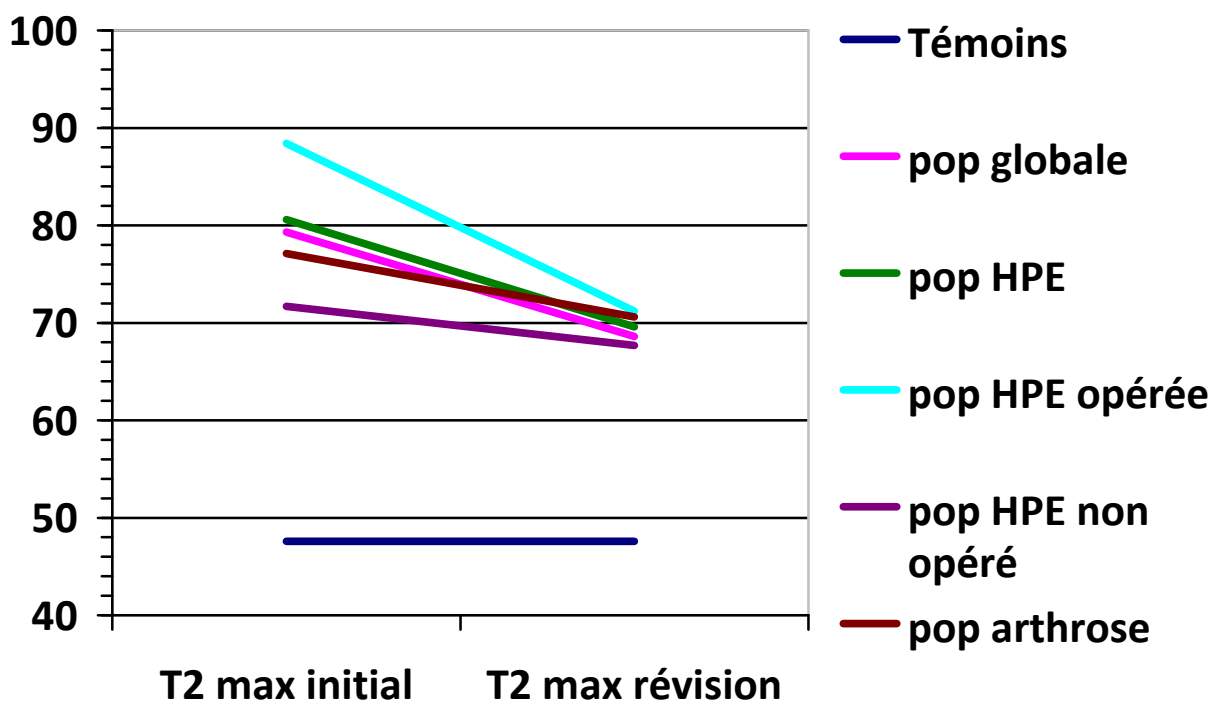


Tableau XII Récapitulatif des résultats clinique et T2 mapping des HPE

	Score Koos Moyen (amélioration)	Score Kujala Moyen (amélioration)	Taux de satisfaction %	T2 max initial	T2 max Révision	Différence T2i-T2r
HPE	2.19 (+0.46)	79.2 (+10)	55	80.6	69.6	-10.4
HPE + non opéré	1.99 (+0.16)	71.8 (+1.4)	22	71.5	67.7	-3.5
HPE + opéré	2.39 (+0.76)	85.4 (+23)	89	88.4	71.2	-17.2

Tableau XIII Récapitulatif des résultats clinique et T2 mapping des arthroses

	Score Koos Moyen (amélioration)	Score Kujala Moyen (amélioration)	Taux de Satisfaction %	T2 Max initial	T2 Max révision	Différence T2i-T2r
Arthrose	1.80 (+0.38)	64.7 (+5.7)	57	77.1	70.6	-6.5

## 12. Discussion

Le syndrome fémoro patellaire est une pathologie fréquemment rencontrée au cours des consultations de chirurgie orthopédique. Bien souvent le patient a déjà tenté plusieurs traitements avant de consulter, sans grande efficacité sur les douleurs. Cette étude pose le problème de la prise en charge de ces syndromes fémoro patellaires, depuis l'étape du diagnostic jusqu'à celle du traitement.

L'étape diagnostique est parfois difficile car les méthodes d'imagerie habituelles ne font pas toujours la preuve de cette souffrance cartilagineuse. Cela conduit donc à une appréhension pour le chirurgien d'intervenir chez ce type de patient. La preuve en est l'étude de Fithian (82) qui montre les difficultés qu'on des chirurgiens expérimentés à entreprendre une section d'aileron rotulien externe. Le T2 mapping semble être une solution permettant de sensibiliser notre diagnostic et de révéler des signes de souffrances fémoro patellaires inconnus jusqu'alors par les méthodes d'imagerie traditionnelles. La littérature est vierge de toute publication concernant le suivi par T2 mapping d'une section d'aileron externe dans le cadre d'un syndrome fémoro patellaire et en particulier dans le contexte d'hyper pression externe.

Notre série regroupe donc 27 genoux et 26 patients. Le recul de celle-ci est de 15.2 mois. Notre étude s'attache à étudier le T2 mapping dans le cadre du syndrome fémoro patellaire, son évolution suite aux différents traitements et différentes pathologies sous jacentes. Elle s'attèle également à évaluer l'efficacité de la simple section d'aileron externe réalisée sous arthroscopie dans le cadre du traitement du syndrome fémoro patellaire.

### 12.1 Place du T2 mapping dans la prise en charge des syndromes fémoro patellaires

Le T2 mapping est une technique parmi d'autres pour étudier la qualité biochimique du cartilage. Elle apparait dans la littérature dès 1999 avec l'étude de Franck et al (83) qui conclue déjà à la possibilité d'analyser la structure du cartilage grâce à l'IRM, mais avec un matériel plus sophistiqué. C'est la raison pour laquelle notre étude a été réalisée grâce à une IRM 3 Tesla.

Concernant l'articulation du genou et les douleurs qui y sont associé, Apprish a publié en 2012 une étude qui apporte plusieurs réponses (84) :

- chez les patients sains, les valeurs de T2 au niveau du cartilage rotulien varient peu et présente une stabilité au cours du temps. En effet d'autres auteurs comme Liess et al (85) avaient demandé aux patients sains d'effectuer 60 genu flexion avant l'examen. Ils retrouvaient alors des modifications importantes des valeurs de T2. Au cours de l'étude de Apprish et al, les patients ne montraient que peu de variation des T2.
- Il démontre par ailleurs que les valeurs enregistrées augmentent si le patients présente une arthrose sous jacente. Ces valeurs sont corrélées au stade de l'ICRS. En effet plus le stade ICRS est important, plus les valeurs de T2 sont élevées. Cela permet ainsi de révéler des lésions non visibles habituellement avec les moyens d'imagerie habituels (86).
- Il conclue sur la pertinence des valeurs apportée par le T2 mapping et sa capacité à mettre en évidence les lésions cartilagineuses de façon précoce.

Par ailleurs, Newbould et al (87) ont montré la reproductibilité de l'évaluation des patients pathologiques par rapport aux patients sains. Il permet ainsi de montrer que l'interprétation des images s'affranchit du lecteur.

Dans notre étude, nous avons utilisé comme patients témoins 13 patients « sains ». Les valeurs de T2 mapping de cette population montrent des valeurs de T2 maximum en deçà de celle des populations pathologiques. On retrouve une différence significative avec  $p < 0.0001$  pour les patients arthrosiques,  $p < 0.0001$  pour les patients présentant une hyperpression externe,  $p = 0.0006$  pour les patients avec une subluxation de rotule. Notre étude parvient à mettre en évidence la pathologie fémoro patellaire grâce à l'IRM et au T2 mapping.

A noter qu'au cours de notre étude, nous avons pris soin que nos patients sains ou pathologiques n'aient pas réalisé d'exercice avant de passer leur IRM. En effet Mosher et al avaient déjà démontré les modifications de l'épaisseur du cartilage à l'IRM suite à un effort de course. (88). Dernièrement, une étude nord américaine retrouve des modifications des temps de relaxation au sein du cartilage articulaire et des ménisques suite à effort de course, chez des patients sains. En effet cela conduit à des modifications de la teneur en eau et de l'orientation des fibres cartilagineuses, particulièrement au niveau du compartiment fémoro tibial médial et de la surface fémoro patellaire. (89). Etant donné les précautions que nous avons prises, on peut dire que les valeurs obtenues dans chaque population sont fiables et comparables. Toute modification des valeurs mesurées doit donc être imputée à une pathologie sous jacente.

Néanmoins, au cours de cette étude, le T2 mapping ne peut déterminer du type de lésion, contrairement à ce qu'avance Apprisch (84). On ne retrouve pas de corrélation fiable entre les constatations arthroscopiques et les valeur du T2 mapping. Ceci peut être expliqué par le fait que l'arthroscopie ne voit que les lésions de surface et présente des difficultés pour mettre en évidence les lésions ICRS 1 et 2. De plus l'opérateur donne une évaluation de l'état du cartilage sur l'ensemble de la patella et pas seulement sur la face externe de celle-ci, alors que c'est elle notre zone d'intérêt. Les données ne peuvent être corrélées entre elles.

Nous ne retrouvons pas non plus de différence significative entre les T2 maximum des patients étiquetés arthrosiques et ceux des patients des autres populations pathologiques. On remarque tout de même que le T2 minimum des patients arthrosiques est un peu supérieur à celui des autres populations individualisées. Pourtant il n'a pas été montré de différence significative avec l'ensemble de la population.

La plupart des articles de la littérature s'attachent à prouver que l'arthrose patellaire peut être diagnostiquée précocement par le T2 mapping. On retrouve également dans cette étude une augmentation des valeurs de T2 chez les patients arthrosiques par rapport à la population témoin. Nous sommes donc en accord avec les résultats de Apprisch (84). En effet la population étiquetée arthrosique montre un T2 max moyen à 77 pour 47 chez les patients sains.

Notre étude montre aussi que ces valeurs peuvent être augmentées s'il y a une souffrance sub aigue du cartilage, comme c'est le cas lors d'un syndrome d'hyper pression externe. En effet, on retrouve une augmentation significative des valeurs du T2 max chez les patients atteints. On retrouve une moyenne de 80 pour une moyenne de 47 chez les patients sains. Cette constatation a également été faite par l'équipe de Xu J.(90). L'étude récente de Apprisch (84) va également en ce sens en prouvant que le T2 mapping est un outil efficace dans la détection précoce des lésions cartilagineuses.

Au cours de cette étude nous avons évalué l'efficacité de notre traitement à l'aide de l'imagerie. Le T2 mapping a déjà été utilisé afin d'évaluer les sites opératoires comme en témoigne l'étude de Oneto et al parue en 2010 (91) où un patient a présenté un traumatisme de genou traité par micro fracturing sous arthroscopie et revu à 5 et 24 mois. Les conclusions montrent une corrélation entre l'arthroscopie itérative et les constatations du T2 mapping avec une amélioration des deux variables au fil du temps. De même il a été étudié le suivi d'une transplantation de cellules autologues au sein du genou. Là encore les résultats sont concluants et montrent l'intérêt et l'efficacité du T2 mapping dans le suivi post opératoire (92).

Ainsi, le fait de suivre par l'imagerie les sections d'aileron externe et leurs conséquences à court et long terme est justifié. Dans cette étude, la réalisation des IRM, distantes entre elles de 6 mois minimum, a permis de mettre en évidence une amélioration des valeurs du T2 max, en corrélation avec la clinique. L'amélioration clinique et l'amélioration radiologique évoluent proportionnellement en ce qui concerne les patients porteurs d'une hyperpression externe. Bien sûr, le délai de recul doit être augmenté afin de sensibiliser et de montrer ou non la pérennité des résultats. Il est nécessaire d'effectuer des IRM et T2 mapping à distance afin de vérifier la disparition ou non des signes de souffrances fémoro patellaires et ainsi de mettre en évidence la significativité de nos résultats.

## 12.2 La place de la section d'aileron externe isolée dans le traitement du syndrome fémoro patellaire.

Comme nous l'avons précédemment décrit le syndrome fémoro patellaire regroupe différentes entités à bien différencier entre elles, et en particulier l'hyperpression externe avec ou sans instabilité rotulienne. Cette différenciation se fait à l'examen clinique et est complétée par les examens d'imagerie que sont les radiographies et le scanner. Pourtant on se retrouve parfois dans une situation où malgré tous ces examens, il est difficile d'étiqueter précisément l'étiologie des douleurs antérieures du genou.

Dans notre série, on retrouve une amélioration globale des scores cliniques, de Kujala comme de Koos. Ce dernier permet de mettre en évidence une amélioration qui porte particulièrement sur la douleur, la fonction de leur genou au quotidien et lors des activités sportives. Pourtant les patients restent mécontents concernant leur qualité de vie. Celle-ci ne s'améliore pas. On peut attribuer ceci au fait que les patients ne retrouvent pas le genou qu'ils connaissaient auparavant. On retrouve ces constatations dans chaque population individualisée.

Concernant les patients opérés d'une hyperpression externe, ils montrent une réelle amélioration de leurs scores cliniques. Cette amélioration est importante, de 30 points par item environ. Elle est significative avec  $p < 0.0067$  pour le score de Koos et  $p < 0.0136$  pour le Kujala. Pourtant là encore, la qualité de vie ne montre pas une amélioration importante.

Les patients porteurs d'une hyperpression externe et non opérés ont des résultats plus mitigés. Il n'y a pas de différence significative entre les scores de Koos et Kujala initiaux et à la révision. Même si certains patients se disent améliorés sensiblement, l'interrogatoire retrouve en fait une éviction des activités douloureuses.

Les patients porteurs d'une arthrose ne montrent pas d'amélioration de leur score de Koos et Kujala au recul de façon significative (respectivement  $p=0.16$  et  $p=0.07$ ). Pourtant il existe une amélioration des valeurs des différents items. L'effectif comprend les patients opérés et non opérés. Celui-ci étant trop faible, il ne nous a pas été possible de les séparer en deux groupes distincts permettant une étude plus précise.

Dans la littérature, la section latérale isolée rapporte des taux de satisfaction des patients de 14 à 100% (93–97). Mais ces études sont extrêmement hétérogènes dans leurs critères d'inclusion, leur recul et leur méthode d'évaluation. En particulier elles intègrent des patients présentant une instabilité rotulienne objective. Les patients avec une instabilité rotulienne et traité par section d'aileron externe isolée présentent de mauvais résultats à long terme. Panni et al l'ont démontré dans une étude avec un recul de 12 ans qui retrouve des résultats mitigés chez les patients avec une instabilité rotulienne pré existante (50% seulement de patients satisfaits) et de meilleurs résultats chez les patients sans instabilité initiale, conservant au recul, un taux de satisfaction de 70% (98). Dans notre étude si l'on s'intéresse plus particulièrement à la population des patients avec hyper pression externe, les scores cliniques de Koos et de Kujala montrent une réelle amélioration, significative, chez les patients opérés. A contrario, les patients présentant une hyperpression externe et n'ayant pas été opérés ne présentent pas de résultats similaires. Même s'il semble y avoir une légère amélioration clinique, celle-ci n'est pas significative. La section d'aileron externe réalisée sous arthroscopie a donc une efficacité sur ce type de pathologie.

On peut discuter de l'allongement du retinaculum au lieu de le sectionner. Nous n'avons pas fait ce choix technique. L'équipe suisse de Pagenstert (99) rapporte de meilleurs résultats avec un simple allongement de l'aileron sans section complète. Cette technique s'effectue à ciel ouvert, et nous semble plus délétère que la technique sous arthroscopie utilisée dans notre étude.

On peut également discuter la reconstruction concomitante du ligament fémoro patellaire médial. Cette technique est initialement utilisée dans le traitement de l'instabilité rotulienne objective. Dejour l'explique parfaitement comme étant une solution du traitement de l'instabilité rotulienne et non pas comme traitement des hyper pression externe. Ricchetti et al (100) ont effectué une revue de la littérature quant à la comparaison section d'aileron externe isolée et section avec reconstruction du plan interne. Elle conclue en faveur de la supériorité de la reconstruction associée, rapportant de meilleurs résultats au long terme. Il faut peut être effectivement revoir nos résultats quant aux patients qui présentent ce type de symptôme. Mais notre étude rapporte plus de cas d'hyperpression externe isolée, sans instabilité vraie. Ainsi la reconstruction du ligament fémoro patellaire médial ne se discute pas et nous pensons donc que la section isolée est suffisante dans ce cas.

Concernant les patients porteurs d'une arthrose, il ne nous a pas été possible de comparer la population opérée à la population non opérée du fait d'un effectif trop restreint. Déjà en 1991, Jackson et al (101) retrouvaient de bons résultats quant à la section de l'aileron externe chez le sujet âgé porteur de douleurs fémoro patellaires. Ils mettaient par ailleurs en avant la faible morbidité du geste pour une efficacité non négligeable. Ces résultats ont été à nouveau retrouvés dernièrement dans une étude publiée dans « Knee »(102).

Cette étude doit bien sur être poursuivie afin d'augmenter le nombre de patients et la durée du recul. Une étude par une deuxième IRM et T2 mapping à 1,5-2 ans serait souhaitable afin d'avoir une véritable évolution dans le temps de l'amélioration des chiffres de T2 maximum. Les premiers résultats sont encourageants surtout concernant les sections d'aileron externes sur hyperpression isolée. Le T2 mapping semble bien corrélé à l'évolution clinique. Les patients présentant une arthrose fémoro patellaire devraient eux aussi montrer de bons résultats cliniques. Il reste à savoir si les IRM sont aussi contributives que dans les hyperpressions externes.

### **13. Conclusions**

Ainsi, ce travail a permis de mettre en évidence l'efficacité de la section d'aileron externe isolée comme traitement de l'hyperpression externe. Cette intervention conduit à une amélioration de la symptomatologie douloureuse et de la gêne fonctionnelle. Les patients ayant bénéficiés d'une simple rééducation ne présentent pas d'aussi bons résultats. Les patients arthrosiques quant à eux demandent une exploration plus longue.

Par ailleurs cette étude a permis de démontrer l'efficacité du T2 mapping dans le diagnostic des syndromes fémoro patellaires. Le T2 mapping est également un moyen de suivi de traitement entrepris. Il existe une amélioration des valeurs du T2 mapping, au moment de la révision en particulier chez les patients opérés d'une hyper pression externe, mais non significative. Cette étude doit être poursuivie afin de confirmer nos conclusions et de justifier nos suspicions.



## 14. BIBLIOGRAPHIE

1. Kamina P. Kamina. Ostéologie des membres. 1991.
2. Wiberg, G. Roentgenographic and anatomic studies on the patellofemoral joint. . Acta Orthop Scand,. 1941;12:319-410.
3. Shahabpour M, DeMaeseneer M, David P. . Anatomie normale du genou en imagerie par résonance magnétique.
4. Feller JA, Amis AA, Andrish JT, Arendt EA, Erasmus PJ, Powers CM. Surgical biomechanics of the patellofemoral joint. Arthroscopy. 2007 mai;23(5):542-53.
5. Conlan T, Garth WP Jr, Lemons JE. Evaluation of the medial soft-tissue restraints of the extensor mechanism of the knee. J Bone Joint Surg Am. 1993 mai;75(5):682-93.
6. Hautamaa PV, Fithian DC, Kaufman KR, Daniel DM, Pohlmeier AM. Medial soft tissue restraints in lateral patellar instability and repair. Clin. Orthop. Relat. Res. 1998 avr;(349):174-82.
7. Nomura E, Inoue M, Osada N. Anatomical analysis of the medial patellofemoral ligament of the knee, especially the femoral attachment. Knee Surg Sports Traumatol Arthrosc. 2005 oct;13(7):510-5.
8. AitSiSelmi T, Neyret P, F Rongieras, , Caton J. Ruptures de l'appareil extenseur du genou et fractures de rotule.
9. Starok M, Lenchik L, Trudell D, Resnick D. Normal patellar retinaculum: MR and sonographic imaging with cadaveric correlation. AJR Am J Roentgenol. 1997 juin;168(6):1493-9.
10. Shim SS, Leung G. Blood supply of the knee joint. A microangiographic study in children and adults. Clin. Orthop. Relat. Res. 1986 juill;(208):119-25.
11. Waryasz GR, McDermott AY. Patellofemoral pain syndrome (PFPS): a systematic review of anatomy and potential risk factors. Dyn Med. 2008;7:9.
12. Biedert RM, Sanchis-Alfonso V. Sources of anterior knee pain. Clin Sports Med. 2002 juill;21(3):335-347, vii.
13. Eckhoff DG, Montgomery WK, Stamm ER, Kilcoyne RF. Location of the femoral sulcus in the osteoarthritic knee. J Arthroplasty. 1996 févr;11(2):163-5.
14. Asano T, Akagi M, Koike K, Nakamura T. In vivo three-dimensional patellar tracking on the femur. Clin. Orthop. Relat. Res. 2003 août;(413):222-32.
15. Shih Y-F, Bull AMJ, Amis AA. The cartilaginous and osseous geometry of the femoral trochlear groove. Knee Surg Sports Traumatol Arthrosc. 2004 juill;12(4):300-6.
16. Stäubli HU, Dürrenmatt U, Porcellini B, Rauschnig W. Anatomy and surface geometry of the patellofemoral joint in the axial plane. J Bone Joint Surg Br. 1999 mai;81(3):452-8.

17. Desio SM, Burks RT, Bachus KN. Soft tissue restraints to lateral patellar translation in the human knee. *Am J Sports Med.* 1998 févr;26(1):59-65.
18. Powers CM, Chen Y-J, Farrokhi S, Lee TQ. Role of peripatellar retinaculum in transmission of forces within the extensor mechanism. *J Bone Joint Surg Am.* 2006 sept;88(9):2042-8.
19. McGinty G, Irrgang J. Anatomy and Biomechanics of the Knee-Extensor Mechanism. *Human Kinetics.* 2000;5:6-11.
20. Green S. Syndrome fémoropatellaire: prise en charge clinique. 2005.
21. Lee TQ, Yang BY, Sandusky MD, McMahon PJ. The effects of tibial rotation on the patellofemoral joint: assessment of the changes in in situ strain in the peripatellar retinaculum and the patellofemoral contact pressures and areas. *J Rehabil Res Dev.* 2001 oct;38(5):463-9.
22. Kaufer H. Mechanical function of the patella. *J Bone Joint Surg Am.* 1971 déc;53(8):1551-60.
23. Hungerford DS, Lennox DW. Rehabilitation of the knee in disorders of the patellofemoral joint: relevant biomechanics. *Orthop. Clin. North Am.* 1983 avr;14(2):397-402.
24. Yamaguchi GT, Zajac FE. A planar model of the knee joint to characterize the knee extensor mechanism. *J Biomech.* 1989;22(1):1-10.
25. van Eijden TM, Kouwenhoven E, Verburg J, Weijs WA. A mathematical model of the patellofemoral joint. *J Biomech.* 1986;19(3):219-29.
26. van Eijden TM, Weijs WA, Kouwenhoven E, Verburg J. Forces acting on the patella during maximal voluntary contraction of the quadriceps femoris muscle at different knee flexion/extension angles. *Acta Anat (Basel).* 1987;129(4):310-4.
27. Ficat. Disorders of the patellofemoral joint. 1979.
28. Ficat P, Ficat C, Bailleux A. [External hypertension syndrome of the patella. Its significance in the recognition of arthrosis]. *Rev Chir Orthop Reparatrice Appar Mot.* 1975 févr;61(1):39-59.
29. Dejour H. Instabilité et souffrance rotulienne. 1995.
30. Walch G. Facteurs morphologiques de l'instabilité de la rotule, données de la clinique, de la radiologie et du scanner. journée lyonnaise de chirurgie du genou; 1987.
31. Jansen M. Genu imprenum und patella alta. *Ztschr.Orthop.Chir.* 1932;54.
32. Blumensatt C. Die lageabweichungen und Verletzungen der Kniesscheibe *Ergebn.Chir.Orthop.* 1938.
33. Insall J, Salvati E. Patella position in the normal knee joint. *Radiology.* 1971 oct;101(1):101-4.

34. Bernageau J, Goutallier D. notions classiques et nouvelles en radiologie fémoro patellaire. *Actualités rhumatologiques*. 1976;200-6.
35. Heino Brechter J, Powers CM. Patellofemoral stress during walking in persons with and without patellofemoral pain. *Med Sci Sports Exerc*. 2002 oct;34(10):1582-93.
36. Kujala UM, Jaakkola LH, Koskinen SK, Taimela S, Hurme M, Nelimarkka O. Scoring of patellofemoral disorders. *Arthroscopy*. 1993;9(2):159-63.
37. Piva SR, Goodnite EA, Childs JD. Strength around the hip and flexibility of soft tissues in individuals with and without patellofemoral pain syndrome. *J Orthop Sports Phys Ther*. 2005 déc;35(12):793-801.
38. Witvrouw E, Lysens R, Bellemans J, Cambier D, Vanderstraeten G. Intrinsic risk factors for the development of anterior knee pain in an athletic population. A two-year prospective study. *Am J Sports Med*. 2000 août;28(4):480-9.
39. Fredericson M, Yoon K. Physical examination and patellofemoral pain syndrome. *Am J Phys Med Rehabil*. 2006 mars;85(3):234-43.
40. Fulkerson JP. Diagnosis and treatment of patients with patellofemoral pain. *Am J Sports Med*. 2002 juin;30(3):447-56.
41. Dejour H, Walch G, Neyret P, Adeleine P. [Dysplasia of the femoral trochlea]. *Rev Chir Orthop Reparatrice Appar Mot*. 1990;76(1):45-54.
42. Dejour H, Walch G, Nove-Josserand L, Guier C. Factors of patellar instability: an anatomic radiographic study. *Knee Surg Sports Traumatol Arthrosc*. 1994;2(1):19-26.
43. Tria AJ Jr, Palumbo RC, Alicea JA. Conservative care for patellofemoral pain. *Orthop. Clin. North Am*. 1992 oct;23(4):545-54.
44. Dejour D, Le Coultre B. Osteotomies in patello-femoral instabilities. *Sports Med Arthrosc*. 2007 mars;15(1):39-46.
45. Tavernier T, Dejour D. [Knee imaging: what is the best modality]. *J Radiol*. 2001 mars;82(3 Pt 2):387-405; 407-408.
46. Tecklenburg K, Dejour D, Hoser C, Fink C. Bony and cartilaginous anatomy of the patellofemoral joint. *Knee Surg Sports Traumatol Arthrosc*. 2006 mars;14(3):235-40.
47. Remy F, Besson A, Migaud H, Cotten A, Gougeon F, Duquennoy A. [Reproducibility of the radiographic analysis of dysplasia of the femoral trochlea. Intra- and interobserver analysis of 68 knees]. *Rev Chir Orthop Reparatrice Appar Mot*. 1998 nov;84(8):728-33.
48. Caton J. Une nouvelle technique de mesure de la hauteur de la rotule. 1979.
49. Caton J, Deschamps G, Chambat P, Lerat JL, Dejour H. [Patella infera. Apropos of 128 cases]. *Rev Chir Orthop Reparatrice Appar Mot*. 1982;68(5):317-25.

50. Bernageau J, Goutallier D. Mesure de la torsion des membres inférieurs et mesure de la distance TA-GT, étude de l'engagement rotulien, Tomodensitométrie corps entier. Paris; 1990.
51. Bernageau J, Goutallier D. Le genou, le scanner ostéo-articulaire. 2<sup>e</sup> éd. 1991.
52. Goutallier D, Bernageau J, Lecudonnet B. [The measurement of the tibial tuberosity. Patella groove distanced technique and results (author's transl)]. *Rev Chir Orthop Reparatrice Appar Mot.* 1978 août;64(5):423-8.
53. Merchant A.C, Mercier R.L. ] Merchant A.C., Mercier R.L, Roentgenographic analysis of patello femoral congruence *J Bone. Joint Surg.*, 1974, 56A,, pp1391-1396. *J Bone. Joint Surg.* 1974;1391-6.
54. Maldague B, Malgheim J. Imagerie du genou en 1987, . Cahier d'enseignement de la SOFCOT, conférences d'enseignement. 1987. p. 343-70.
55. Laurin CA, Dussault R, Levesque HP. The tangential x-ray investigation of the patellofemoral joint: x-ray technique, diagnostic criteria and their interpretation. *Clin. Orthop. Relat. Res.* 1979 oct;(144):16-26.
56. OUTERBRIDGE RE. The etiology of chondromalacia patellae. *J Bone Joint Surg Br.* 1961 nov;43-B:752-7.
57. Marlovits S, Striessnig G, Resinger CT, Aldrian SM, Vecsei V, Imhof H, et al. Definition of pertinent parameters for the evaluation of articular cartilage repair tissue with high-resolution magnetic resonance imaging. *Eur J Radiol.* 2004 déc;52(3):310-9.
58. Marlovits S, Singer P, Zeller P, Mandl I, Haller J, Trattng S. Magnetic resonance observation of cartilage repair tissue (MOCART) for the evaluation of autologous chondrocyte transplantation: determination of interobserver variability and correlation to clinical outcome after 2 years. *Eur J Radiol.* 2006 janv;57(1):16-23.
59. Disler DG, McCauley TR, Wirth CR, Fuchs MD. Detection of knee hyaline cartilage defects using fat-suppressed three-dimensional spoiled gradient-echo MR imaging: comparison with standard MR imaging and correlation with arthroscopy. *AJR Am J Roentgenol.* 1995 août;165(2):377-82.
60. Potter HG, Chong LR, Sneag DB. Magnetic resonance imaging of cartilage repair. *Sports Med Arthrosc.* 2008 déc;16(4):236-45.
61. Battaglia M, Vannini F, Buda R, Cavallo M, Ruffilli A, Monti C, et al. Arthroscopic autologous chondrocyte implantation in osteochondral lesions of the talus: mid-term T2-mapping MRI evaluation. *Knee Surg Sports Traumatol Arthrosc* [Internet]. 2011 avr 19 [cité 2011 juin 28]; Available de: <http://www.ncbi.nlm.nih.gov/pubmed/21503808>
62. Kannus P, Natri A, Paakkala T, Järvinen M. An outcome study of chronic patellofemoral pain syndrome. Seven-year follow-up of patients in a randomized, controlled trial. *J Bone Joint Surg Am.* 1999 mars;81(3):355-63.

63. Besier TF, Fredericson M, Gold GE, Beaupré GS, Delp SL. Knee muscle forces during walking and running in patellofemoral pain patients and pain-free controls. *J Biomech.* 2009 mai 11;42(7):898-905.
64. Werner S. An evaluation of knee extensor and knee flexor torques and EMGs in patients with patellofemoral pain syndrome in comparison with matched controls. *Knee Surg Sports Traumatol Arthrosc.* 1995;3(2):89-94.
65. Claiborne TL, Armstrong CW, Gandhi V, Pincivero DM. Relationship between hip and knee strength and knee valgus during a single leg squat. *J Appl Biomech.* 2006 févr;22(1):41-50.
66. Lecoq C, Prou E, Borrione F, Szczot A. Lecoq C, Prou E, Borrione F, Szczot A. Evaluation isocinétique des syndromes rotuliens douloureux inexplicés: déficit de force des effecteurs du genou. *J traumatol Sport.* 2004. *J traumatol Sport.* 2004;
67. Powers CM. The influence of altered lower-extremity kinematics on patellofemoral joint dysfunction: a theoretical perspective. *J Orthop Sports Phys Ther.* 2003 nov;33(11):639-46.
68. Crossley K, Bennell K, Green S, McConnell J. A systematic review of physical interventions for patellofemoral pain syndrome. *Clin J Sport Med.* 2001 avr;11(2):103-10.
69. Schöttle PB, Fucentese SF, Pfirrmann C, Bereiter H, Romero J. Trochleaplasty for patellar instability due to trochlear dysplasia: A minimum 2-year clinical and radiological follow-up of 19 knees. *Acta Orthop.* 2005 oct;76(5):693-8.
70. Albee F. bone graft wedge in the treatment of habitual dislocation of the patella. *Med record.* 1915;(88):257.
71. Marcacci M, Zaffagnini S, Lo Presti M, Vascellari A, Iacono F, Russo A. Treatment of chronic patellar dislocation with a modified Elmslie-Trillat procedure. *Arch Orthop Trauma Surg.* 2004 mai;124(4):250-7.
72. Marcacci M, Zaffagnini S, Iacono F, Visani A, Petitto A, Neri NP. Results in the treatment of recurrent dislocation of the patella after 30 years' follow-up. *Knee Surg Sports Traumatol Arthrosc.* 1995;3(3):163-6.
73. Aglietti P, Buzzi R, De Biase P, Giron F. Surgical treatment of recurrent dislocation of the patella. *Clin. Orthop. Relat. Res.* 1994 nov;(308):8-17.
74. TRILLAT A, DEJOUR H, COUETTE A. [DIAGNOSIS AND TREATMENT OF RECURRENT DISLOCATIONS OF THE PATELLA]. *Rev Chir Orthop Reparatrice Appar Mot.* 1964 déc;50:813-24.
75. Nove-Josserand L, Dejour D. [Quadriceps dysplasia and patellar tilt in objective patellar instability]. *Rev Chir Orthop Reparatrice Appar Mot.* 1995;81(6):497-504.
76. Fulkerson JP. Operative management of patellofemoral pain. *Ann Chir Gynaecol.* 1991;80(2):224-9.

77. Ford DH, Post WR. Open or arthroscopic lateral release. Indications, techniques, and rehabilitation. *Clin Sports Med.* 1997 janv;16(1):29-49.
78. O'Neill DB. Open lateral retinacular lengthening compared with arthroscopic release. A prospective, randomized outcome study. *J Bone Joint Surg Am.* 1997 déc;79(12):1759-69.
79. Small NC. An analysis of complications in lateral retinacular release procedures. *Arthroscopy.* 1989;5(4):282-6.
80. Vialle R, Beddouk A, Cronier P, Fournier D, Papon X, Mercier P. [Prevention of hemorrhagic complications in the lateral retinacular section of the patella. A study of the lateral arteries of the knee applied to the prevention of knee hemarthrosis]. *Rev Chir Orthop Reparatrice Appar Mot.* 1997;83(7):665-9.
81. Servien E, Fritsch B, Lustig S, Demey G, Debarge R, Lapra C, et al. In vivo positioning analysis of medial patellofemoral ligament reconstruction. *Am J Sports Med.* 2011 janv;39(1):134-9.
82. Fithian DC, Paxton EW, Post WR, Panni AS. Lateral retinacular release: a survey of the International Patellofemoral Study Group. *Arthroscopy.* 2004 mai;20(5):463-8.
83. Frank LR, Wong EC, Luh WM, Ahn JM, Resnick D. Articular cartilage in the knee: mapping of the physiologic parameters at MR imaging with a local gradient coil--preliminary results. *Radiology.* 1999 janv;210(1):241-6.
84. Apprigh S, Mamisch TC, Welsch GH, Stelzeneder D, Albers C, Totzke U, et al. Quantitative T2 mapping of the patella at 3.0T is sensitive to early cartilage degeneration, but also to loading of the knee. *Eur J Radiol.* 2012 avr;81(4):e438-443.
85. Liess C, Lüsse S, Karger N, Heller M, Glüer C-C. Detection of changes in cartilage water content using MRI T2-mapping in vivo. *Osteoarthr. Cartil.* 2002 déc;10(12):907-13.
86. Hannila I, Nieminen MT, Rauvala E, Tervonen O, Ojala R. Patellar cartilage lesions: comparison of magnetic resonance imaging and T2 relaxation-time mapping. *Acta Radiol.* 2007 mai;48(4):444-8.
87. Newbould RD, Miller SR, Toms LD, Swann P, Tielbeek JAW, Gold GE, et al. T2\* measurement of the knee articular cartilage in osteoarthritis at 3T. *J Magn Reson Imaging.* 2012 juin;35(6):1422-9.
88. Mosher TJ, Liu Y, Torok CM. Functional cartilage MRI T2 mapping: evaluating the effect of age and training on knee cartilage response to running. *Osteoarthr. Cartil.* 2010 mars;18(3):358-64.
89. Subburaj K, Kumar D, Souza RB, Alizai H, Li X, Link TM, et al. The acute effect of running on knee articular cartilage and meniscus magnetic resonance relaxation times in young healthy adults. *Am J Sports Med.* 2012 sept;40(9):2134-41.
90. Xu J, Xie G, Di Y, Bai M, Zhao X. Value of T2-mapping and DWI in the diagnosis of early knee cartilage injury. *J Radiol Case Rep.* 2011;5(2):13-8.

91. Oneto JMM, Ellermann J, LaPrade RF. Longitudinal evaluation of cartilage repair tissue after microfracture using T2-mapping: a case report with arthroscopic and MRI correlation. *Knee Surg Sports Traumatol Arthrosc.* 2010 nov;18(11):1545-50.
92. Mamisch TC, Trattnig S, Quirbach S, Marlovits S, White LM, Welsch GH. Quantitative T2 mapping of knee cartilage: differentiation of healthy control cartilage and cartilage repair tissue in the knee with unloading--initial results. *Radiology.* 2010 mars;254(3):818-26.
93. Christensen F, Søballe K, Snerum L. Treatment of chondromalacia patellae by lateral retinacular release of the patella. *Clin. Orthop. Relat. Res.* 1988 sept;(234):145-7.
94. Johnson RP. Lateral facet syndrome of the patella. Lateral restraint analysis and use of lateral resection. *Clin. Orthop. Relat. Res.* 1989 janv;(238):148-58.
95. Larson RL, Cabaud HE, Slocum DB, James SL, Keenan T, Hutchinson T. The patellar compression syndrome: surgical treatment by lateral retinacular release. *Clin. Orthop. Relat. Res.* 1978 août;(134):158-67.
96. Fabbriani C, Panni AS, Delcogliano A. Role of arthroscopic lateral release in the treatment of patellofemoral disorders. *Arthroscopy.* 1992;8(4):531-6.
97. Aglietti P, Pisaneschi A, Buzzi R, Gaudenzi A, Allegra M. Arthroscopic lateral release for patellar pain or instability. *Arthroscopy.* 1989;5(3):176-83.
98. Panni AS, Tartarone M, Patricola A, Paxton EW, Fithian DC. Long-term results of lateral retinacular release. *Arthroscopy.* 2005 mai;21(5):526-31.
99. Pagenstert G, Wolf N, Bachmann M, Gravius S, Barg A, Hintermann B, et al. Open lateral patellar retinacular lengthening versus open retinacular release in lateral patellar hypercompression syndrome: a prospective double-blinded comparative study on complications and outcome. *Arthroscopy.* 2012 juin;28(6):788-97.
100. Ricchetti ET, Mehta S, Sennett BJ, Huffman GR. Comparison of lateral release versus lateral release with medial soft-tissue realignment for the treatment of recurrent patellar instability: a systematic review. *Arthroscopy.* 2007 mai;23(5):463-8.
101. Jackson RW, Kunkel SS, Taylor GJ. Lateral retinacular release for patellofemoral pain in the older patient. *Arthroscopy.* 1991;7(3):283-6.
102. Alemdaroğlu KB, Cimen O, Aydoğan NH, Atlihan D, Iltar S. Early results of arthroscopic lateral retinacular release in patellofemoral osteoarthritis. *Knee.* 2008 déc;15(6):451-5.

## 15. Annexes

### 15.1 Score de Kujala

Reference: Kujala UM, Jaakkola LH, Koskinen SK, Taimela S, Hurme M, Nelimarkka O: **Scoring of patellofemoral disorders.** *Arthroscopy* 1993, **9**:159-163.

Nom: \_\_\_\_\_ Date: \_\_\_\_\_

Age: \_\_\_\_\_

Genou: D / G

Durée des douleurs: \_\_\_\_\_ années \_\_\_\_\_ mois

A chaque question, veuillez entourer le choix qui correspond aux symptômes que vous ressentez au niveau de votre genou

#### 1. Boiterie

- (a) Aucune (5)
- (b) légère ou périodique (3)
- (c) Constamment (0)

#### 2. Apui

- (a) Appui complet sans douleur (5)
- (b) Douloureux (3)
- (c) mise en charge impossible (0)

#### 3. Marche

- (a) illimitée (5)
- (b) Plus de 2 km (3)
- (c) 1-2 km (2)
- (d) impossible (0)

#### 4. Escaliers

- (a) Aucune difficulté (10)
- (b) Légère douleur à la descente (8)
- (c) Douleur à la descente et à la montée des escaliers (5)
- (d) impossible (0)

#### 5. S' accroupir

- (a) Aucune difficulté (5)
- (b) accroupissement répétés douloureux (4)
- (c) douloureux à chaque fois (3)
- (d) Possible seulement si mise en charge incomplète (2)
- (e) impossible (0)

#### 6. Courir

- (a) Aucune difficulté (10)
- (b) douleur après plus de 2 km (8)
- (c) légères douleur dès le départ (6)
- (d) Douleurs importantes (3)
- (e) Impossible (0)

#### 7. Sauter

- (a) aucune difficulté (10)
- (b) légèrement difficile (7)
- (c) Douleur constante (2)
- (d) Impossible (0)

#### 8. Situation d'assise prolongée avec genoux fléchis

- (a) aucune difficulté (10)
- (b) Douleur après un laps de temps (8)
- (c) Douleur constante (6)
- (d) Douleur qui conduisent à étendre les genoux de façon temporaire (4)
- (e) impossible (0)

#### 9. Douleur

- (a) Aucune (10)
- (b) Légère et occasionnelle (8)
- (c) Réveillent la nuit (6)
- (d) Sévères (3)
- (e) Constante (0)



**10. Gonflement**

- (a) Aucun (10)
- (b) après un exercice intense (8)
- (c) Après activités quotidiennes (6)
- (d) Chaque matin (4)
- (e) Constante (0)

**11. Douleur anormale de rotule dans ses mouvements ( subluxations)**

- (a) Aucune (10)
- (b) Occasionnellement au cours des activités sportives (6)
- (c) Occasionnellement dans kles activités quotidiennes (4)
- (d) Au moins un épisode de subluxation (2)
- (e) Plus de 2 épisodes de subluxation (0)

**12. Atrophie du muscle**

- (a) Aucune (5)
- (b) Légère (3)
- (c) Sévère (0)

**13. Déficit de Flexion du genou**

- (a) Aucun (5)
- (b) Léger (3)
- (c) Sévère (0)

TOTAL :                    /100

## 15.2 Score de Koos

Knee injury and Osteoarthritis Outcome Score (KOOS), version française LK 1.0

## QUESTIONNAIRE DE GENOU KOOS

DATE : \_\_\_\_\_ DATE DE NAISSANCE : \_\_\_\_\_

NOM : \_\_\_\_\_

### INSTRUCTIONS

Ce questionnaire vous demande votre opinion sur votre genou. Il nous permettra de mieux connaître ce que vous ressentez et ce que vous êtes capable de faire dans votre activité de tous les jours.

**Répondez à chaque question. Veuillez cocher une seule case par question.**

En cas de doute, cochez la case qui vous semble la plus adaptée à votre cas.

**Symptômes**

Ces questions concernent vos symptômes au cours des **huit derniers jours**.

S-1. Est-ce que votre genou gonfle ?

Jamais	Rarement	Parfois	Souvent	Tout le temps
<input type="checkbox"/>	<input type="checkbox"/>	<input type="checkbox"/>	<input type="checkbox"/>	<input type="checkbox"/>

S-2. Ressentez-vous des ou entendez-vous des craquements ou n'importe quel autre type de bruit en bougeant le genou ?

Jamais	Rarement	Parfois	Souvent	Toujours
<input type="checkbox"/>	<input type="checkbox"/>	<input type="checkbox"/>	<input type="checkbox"/>	<input type="checkbox"/>

S-3. Est-ce que votre genou accroche ou se bloque en bougeant ?

Jamais	Rarement	Parfois	Souvent	Toujours
<input type="checkbox"/>	<input type="checkbox"/>	<input type="checkbox"/>	<input type="checkbox"/>	<input type="checkbox"/>

S-4. Pouvez-vous étendre votre genou complètement ?

Toujours	Souvent	Parfois	Rarement	Jamais
<input type="checkbox"/>	<input type="checkbox"/>	<input type="checkbox"/>	<input type="checkbox"/>	<input type="checkbox"/>

S-5. Pouvez-vous plier votre genou complètement ?

Toujours	Souvent	Parfois	Rarement	Jamais
<input type="checkbox"/>	<input type="checkbox"/>	<input type="checkbox"/>	<input type="checkbox"/>	<input type="checkbox"/>

### **Raideur**

Ces questions concernent la raideur de votre genou au cours des huit derniers jours. La raideur est la sensation d'avoir du mal à bouger le genou.

S-6. Le matin au réveil, la raideur de votre genou est :

Absente	Légère	Modérée	Forte	Extrême
<input type="checkbox"/>	<input type="checkbox"/>	<input type="checkbox"/>	<input type="checkbox"/>	<input type="checkbox"/>

S-7. Après être resté(e) assis(e), couché(e), ou au repos pendant la journée, la raideur de votre genou est :

Absente	Légère	Modérée	Forte	Extrême
<input type="checkbox"/>	<input type="checkbox"/>	<input type="checkbox"/>	<input type="checkbox"/>	<input type="checkbox"/>

### **Douleur**

P-1. Avez-vous souvent mal au genou ?

Jamais	Une fois Par mois	Une fois Par semaine	Tous les jours	Tout le temps
<input type="checkbox"/>	<input type="checkbox"/>	<input type="checkbox"/>	<input type="checkbox"/>	<input type="checkbox"/>

Au cours des huit derniers jours, quelle a été l'importance de votre douleur du genou en faisant les activités suivantes ?

P-2. En tournant, pivotant sur votre jambe

Absente	Légère	Modérée	Forte	Extrême
<input type="checkbox"/>	<input type="checkbox"/>	<input type="checkbox"/>	<input type="checkbox"/>	<input type="checkbox"/>

P-3. En étendant complètement le genou

Absente	Légère	Modérée	Forte	Extrême
<input type="checkbox"/>	<input type="checkbox"/>	<input type="checkbox"/>	<input type="checkbox"/>	<input type="checkbox"/>

P-4. En pliant complètement le genou

Absente	Légère	Modérée	Forte	Extrême
<input type="checkbox"/>	<input type="checkbox"/>	<input type="checkbox"/>	<input type="checkbox"/>	<input type="checkbox"/>

P-5. En marchant sur un terrain plat

Absente	Légère	Modérée	Forte	Extrême
<input type="checkbox"/>	<input type="checkbox"/>	<input type="checkbox"/>	<input type="checkbox"/>	<input type="checkbox"/>

P-6. En montant ou en descendant les escaliers

Absente	Légère	Modérée	Forte	Extrême
<input type="checkbox"/>	<input type="checkbox"/>	<input type="checkbox"/>	<input type="checkbox"/>	<input type="checkbox"/>

P-7. Au lit la nuit

Absente	Légère	Modérée	Forte	Extrême
<input type="checkbox"/>	<input type="checkbox"/>	<input type="checkbox"/>	<input type="checkbox"/>	<input type="checkbox"/>

P-8. En restant assis(e) ou couché(e)

Absente	Légère	Modérée	Forte	Extrême
<input type="checkbox"/>	<input type="checkbox"/>	<input type="checkbox"/>	<input type="checkbox"/>	<input type="checkbox"/>

P-9. En restant debout

Absente	Légère	Modérée	Forte	Extrême
<input type="checkbox"/>	<input type="checkbox"/>	<input type="checkbox"/>	<input type="checkbox"/>	<input type="checkbox"/>

**Fonction, vie quotidienne**

Les questions suivantes concernent ce que vous êtes capable de faire. Au cours des huit derniers jours, quelle a été votre difficulté pour chacune des activités suivantes ?

A-1. Descendre les escaliers

Absente	Légère	Modérée	Forte	Extrême
<input type="checkbox"/>	<input type="checkbox"/>	<input type="checkbox"/>	<input type="checkbox"/>	<input type="checkbox"/>

A-2. Monter les escaliers

Absente	Légère	Modérée	Forte	Extrême
<input type="checkbox"/>	<input type="checkbox"/>	<input type="checkbox"/>	<input type="checkbox"/>	<input type="checkbox"/>

A-3. Vous relever d'une position assise

Absente	Légère	Modérée	Forte	Extrême
<input type="checkbox"/>	<input type="checkbox"/>	<input type="checkbox"/>	<input type="checkbox"/>	<input type="checkbox"/>

A-4. Rester debout

Absente	Légère	Modérée	Forte	Extrême
<input type="checkbox"/>	<input type="checkbox"/>	<input type="checkbox"/>	<input type="checkbox"/>	<input type="checkbox"/>

A-5. Vous pencher en avant pour ramasser un objet

Absente	Légère	Modérée	Forte	Extrême
<input type="checkbox"/>	<input type="checkbox"/>	<input type="checkbox"/>	<input type="checkbox"/>	<input type="checkbox"/>

A-6. Marcher sur un terrain plat

Absente	Légère	Modérée	Forte	Extrême
<input type="checkbox"/>	<input type="checkbox"/>	<input type="checkbox"/>	<input type="checkbox"/>	<input type="checkbox"/>

A-7. Monter ou descendre de voiture

Absente	Légère	Modérée	Forte	Extrême
<input type="checkbox"/>	<input type="checkbox"/>	<input type="checkbox"/>	<input type="checkbox"/>	<input type="checkbox"/>

A-8. Faire vos courses

Absente	Légère	Modérée	Forte	Extrême
<input type="checkbox"/>	<input type="checkbox"/>	<input type="checkbox"/>	<input type="checkbox"/>	<input type="checkbox"/>

A-9. Mettre vos chaussettes ou vos collants

Absente	Légère	Modérée	Forte	Extrême
<input type="checkbox"/>	<input type="checkbox"/>	<input type="checkbox"/>	<input type="checkbox"/>	<input type="checkbox"/>

A-10. Sortir du lit

Absente	Légère	Modérée	Forte	Extrême
<input type="checkbox"/>	<input type="checkbox"/>	<input type="checkbox"/>	<input type="checkbox"/>	<input type="checkbox"/>

A-11. Enlever vos chaussettes ou vos collants

Absente	Légère	Modérée	Forte	Extrême
<input type="checkbox"/>	<input type="checkbox"/>	<input type="checkbox"/>	<input type="checkbox"/>	<input type="checkbox"/>

A-12. Vous retourner ou garder le genou dans la même position en étant couché(e)

Absente	Légère	Modérée	Forte	Extrême
<input type="checkbox"/>	<input type="checkbox"/>	<input type="checkbox"/>	<input type="checkbox"/>	<input type="checkbox"/>

A-13. Entrer ou sortir d'une baignoire

Absente	Légère	Modérée	Forte	Extrême
<input type="checkbox"/>	<input type="checkbox"/>	<input type="checkbox"/>	<input type="checkbox"/>	<input type="checkbox"/>

A-14. Rester assis(e)

Absente	Légère	Modérée	Forte	Extrême
<input type="checkbox"/>	<input type="checkbox"/>	<input type="checkbox"/>	<input type="checkbox"/>	<input type="checkbox"/>

A-15. Vous asseoir ou vous relever des toilettes

Absente	Légère	Modérée	Forte	Extrême
<input type="checkbox"/>	<input type="checkbox"/>	<input type="checkbox"/>	<input type="checkbox"/>	<input type="checkbox"/>

A-16. Faire de gros travaux ménagers (déplacer des objets lourds, récurer les sols,...)

Absente	Légère	Modérée	Forte	Extrême
<input type="checkbox"/>	<input type="checkbox"/>	<input type="checkbox"/>	<input type="checkbox"/>	<input type="checkbox"/>

A-17. Faire des petits travaux ménagers (faire la cuisine, faire la poussière,...)

Absente	Légère	Modérée	Forte	Extrême
<input type="checkbox"/>	<input type="checkbox"/>	<input type="checkbox"/>	<input type="checkbox"/>	<input type="checkbox"/>

### Activités, sport et loisirs

Les questions suivantes concernent ce que vous êtes capable de faire au cours d'autres activités. Au cours des huit derniers jours, quelle a été votre difficulté pour les activités suivantes ?

SP-1. Rester accroupi(e)

Absente	Légère	Modérée	Forte	Extrême
<input type="checkbox"/>	<input type="checkbox"/>	<input type="checkbox"/>	<input type="checkbox"/>	<input type="checkbox"/>

SP-2. Courir

Absente	Légère	Modérée	Forte	Extrême
<input type="checkbox"/>	<input type="checkbox"/>	<input type="checkbox"/>	<input type="checkbox"/>	<input type="checkbox"/>

SP-3. Sauter

Absente	Légère	Modérée	Forte	Extrême
<input type="checkbox"/>	<input type="checkbox"/>	<input type="checkbox"/>	<input type="checkbox"/>	<input type="checkbox"/>

SP-4. Tourner, pivoter sur votre jambe

Absente	Légère	Modérée	Forte	Extrême
<input type="checkbox"/>	<input type="checkbox"/>	<input type="checkbox"/>	<input type="checkbox"/>	<input type="checkbox"/>

SP-5. Rester à genoux

Absente	Légère	Modérée	Forte	Extrême
<input type="checkbox"/>	<input type="checkbox"/>	<input type="checkbox"/>	<input type="checkbox"/>	<input type="checkbox"/>

### Qualité de vie

Q-1. Pensez-vous souvent à votre problème de genou ?

Jamais	Une fois Par mois	Une fois Par semaine	Tous les jours	Tout le temps
<input type="checkbox"/>	<input type="checkbox"/>	<input type="checkbox"/>	<input type="checkbox"/>	<input type="checkbox"/>

Q-2. Avez-vous modifié votre façon de vivre pour éviter les activités qui pourraient aggraver votre problème de genou ?

Pas du tout	Un peu	Modérément	Beaucoup	Totalement
<input type="checkbox"/>	<input type="checkbox"/>	<input type="checkbox"/>	<input type="checkbox"/>	<input type="checkbox"/>

Q-3. Est-ce qu'un manque de confiance dans votre genou vous gêne ?

Pas du tout	Un peu	Modérément	Beaucoup	Totalement
<input type="checkbox"/>	<input type="checkbox"/>	<input type="checkbox"/>	<input type="checkbox"/>	<input type="checkbox"/>

Q-4. Finalement, êtes-vous gêné(e) par votre genou ?

Pas du tout	Un peu	Modérément	Beaucoup	Extrêmement
<input type="checkbox"/>	<input type="checkbox"/>	<input type="checkbox"/>	<input type="checkbox"/>	<input type="checkbox"/>

**\*\*\* Merci beaucoup d'avoir répondu à ce questionnaire \*\*\***

VU

NANCY, le **29 août 2012**

Le Président de Thèse

**Professeur D. MAINARD**

NANCY, le **4 septembre 2012**

Le Doyen de la Faculté de Médecine

Par délégation,

**Mme le Professeur K. ANGIOI**

AUTORISE À SOUTENIR ET À IMPRIMER LA THÈSE 4078

NANCY, le 07/09/2012

LE PRÉSIDENT DE L'UNIVERSITÉ DE LORRAINE

**Professeur P. MUTZENHARDT**

---

## RÉSUMÉ DE LA THÈSE

**INTRODUCTION** : le syndrome fémoro patellaire est un motif de consultation fréquent et pose parfois des difficultés diagnostiques et thérapeutiques. L'examen clinique reste primordial et les examens complémentaires ont une place déterminante lorsqu'il faut préciser les origines du syndrome fémoro patellaire. Parfois ceux-ci ne sont pas assez précis et c'est la raison pour laquelle l'IRM et le T2 mapping peuvent apporter des éléments supplémentaires. Cette étude cherche à évaluer l'intérêt de cette technique tant dans le diagnostic que dans le suivi. **METHODE ET RESULTATS** : Nous avons menés une étude prospective monocentrique concernant 27 genoux, avec un recul moyen de 15.2 mois. Tous les patients ont bénéficié d'un examen clinique au début de leur prise en charge et d'une nouvelle évaluation à 6 mois du début du traitement. Cet examen clinique a été complété par évaluation des scores de Koos et de Kujala. Les patients ont bénéficié également de radiographie standard, d'un scanner initial et calcul de la TA-GT puis d'une IRM et T2 mapping associé, dès la prise en charge et à 6 mois. Les valeurs de T2 maximum ont été retenues comme étant les valeurs référence pour comparer les populations. Par ailleurs nous avons étudié les valeurs de T2 maximum chez une population saine, c'est-à-dire des patients sans aucune douleur de genou. Les patients ont bénéficiés soit d'un traitement fonctionnel soit d'un traitement chirurgical par section de l'aileron externe sous arthroscopie. **RESULTATS** : L'âge moyen la population est de 36,9 ans [18-72]. Quelques soient les traitements entrepris on retrouve une amélioration clinique significative des patients lors de la révision Les patients présentant une hyper pression externe isolée et opérés montrent une amélioration significative de leur score clinique. Il existe également une amélioration de leur valeur de T2 maximum mais non significative. Les patients présentant une hyperpression externe et traités fonctionnellement sont peu améliorés. Le T2 mapping ne montre pas d'amélioration significative. Les patients avec une arthrose fémoro patellaire ne montrent pas d'amélioration significative clinique ou radiologique. Il a par ailleurs été démontré une réelle différence, significative, entre les valeurs de T2 maximum des patients sains et des patients pathologiques. **CONCLUSIONS** : Le T2 mapping est une méthode qui permet de différencier les patients sains des patients présentant une pathologie fémoro patellaire. C'est donc un élément supplémentaire dans la prise en charge diagnostique. La section d'aileron externe isolée dans les cas d'hyper pression externe isolée est plus efficace que le traitement fonctionnel. Nous n'avons pu prouver significativement la véracité du suivi des lésions grâce au T2 mapping.

---

## TITRE EN ANGLAIS

Interest of T2 mapping in diagnosis and monitoring in femoro patellar syndrome

---

## THÈSE DE MÉDECINE SPÉCIALISÉE – ANNÉE 2012

---

**MOTS CLEFS** : syndrome fémoro patellaire, T2 mapping, section aileron externe, arthroscopie genou, imagerie IRM genou

---

## INTITULÉ ET ADRESSE :

**UNIVERSITÉ DE LORRAINE**  
**Faculté de Médecine de Nancy**  
9, avenue de la Forêt de Haye  
54505 VANDOEUVRE LES NANCY Cedex

---