



**HAL**  
open science

# Le Remodelage glutéal après perte de poids massive

Héloïse Gisquet

► **To cite this version:**

Héloïse Gisquet. Le Remodelage glutéal après perte de poids massive. Sciences du Vivant [q-bio]. 2010. hal-01733052

**HAL Id: hal-01733052**

**<https://hal.univ-lorraine.fr/hal-01733052>**

Submitted on 14 Mar 2018

**HAL** is a multi-disciplinary open access archive for the deposit and dissemination of scientific research documents, whether they are published or not. The documents may come from teaching and research institutions in France or abroad, or from public or private research centers.

L'archive ouverte pluridisciplinaire **HAL**, est destinée au dépôt et à la diffusion de documents scientifiques de niveau recherche, publiés ou non, émanant des établissements d'enseignement et de recherche français ou étrangers, des laboratoires publics ou privés.



## AVERTISSEMENT

Ce document est le fruit d'un long travail approuvé par le jury de soutenance et mis à disposition de l'ensemble de la communauté universitaire élargie.

Il est soumis à la propriété intellectuelle de l'auteur. Ceci implique une obligation de citation et de référencement lors de l'utilisation de ce document.

D'autre part, toute contrefaçon, plagiat, reproduction illicite encourt une poursuite pénale.

Contact : [ddoc-theses-contact@univ-lorraine.fr](mailto:ddoc-theses-contact@univ-lorraine.fr)

## LIENS

Code de la Propriété Intellectuelle. articles L 122. 4

Code de la Propriété Intellectuelle. articles L 335.2- L 335.10

[http://www.cfcopies.com/V2/leg/leg\\_droi.php](http://www.cfcopies.com/V2/leg/leg_droi.php)

<http://www.culture.gouv.fr/culture/infos-pratiques/droits/protection.htm>

## **THÈSE**

pour obtenir le grade de

### **DOCTEUR EN MÉDECINE**

Présentée et soutenue publiquement

dans le cadre du troisième cycle de

Médecine Spécialisée

par

**Héloïse GISQUET**

le 9 avril 2010

### **LE REMODELAGE GLUTEAL APRÈS PERTE DE POIDS MASSIVE**

Examineurs de la thèse :

M. le Professeur JF. CHASSAGNE,

Président

M. le Professeur E. SIMON

}

Juge

M. le Professeur D. QUILLIOT

}

Juge

M. le Docteur JF. PASCAL

}

Juge, et Directeur de Thèse

UNIVERSITÉ HENRI POINCARÉ, NANCY 1  
FACULTÉ DE MÉDECINE DE NANCY

-----

**Président de l'Université : Professeur Jean-Pierre FINANCE**  
**Doyen de la Faculté de Médecine : Professeur Henry COUDANE**  
**Vice Doyen Mission « sillon lorrain » : Professeur Annick BARBAUD**  
**Vice Doyen Mission « Campus » : Professeur Marie-Christine BÉNÉ**  
**Vice Doyen Mission « Finances » : Professeur Marc BRAUN**  
**Vice Doyen Mission « Recherche » : Professeur Jean-Louis GUÉANT**

**Assesseurs :**

- Pédagogie :	<b>Professeur Karine ANGIOÏ-DUPREZ</b>
- 1er Cycle :	<b>Professeur Bernard FOLIGUET</b>
- « Première année commune aux études de santé (PACES) et universitarisation études para-médicales »	<b>M. Christophe NÉMOS</b>
- 2ème Cycle :	<b>Professeur Marc DEBOUVERIE</b>
- 3ème Cycle :	
« DES Spécialités Médicales, Chirurgicales et Biologiques »	<b>Professeur Jean-Pierre BRONOWICKI</b>
« DES Spécialité Médecine Générale	<b>Professeur Francis RAPHAËL</b>
- Filières professionnalisées :	<b>M. Walter BLONDEL</b>
- Formation Continue :	<b>Professeur Hervé VESPIGNANI</b>
- Commission de Prospective :	<b>Professeur Pierre-Edouard BOLLAERT</b>
- Recherche :	<b>Professeur Didier MAINARD</b>
- DPC :	<b>Professeur Jean-Dominique DE KORWIN</b>

**DOYENS HONORAIRES**

Professeur Adrien DUPREZ – Professeur Jean-Bernard DUREUX  
Professeur Jacques ROLAND – Professeur Patrick NETTER

=====

**PROFESSEURS HONORAIRES**

Pierre ALEXANDRE – Jean-Marie ANDRE - Daniel ANTHOINE - Alain BERTRAND Pierre BEY - Jean BEUREY - Jacques BORRELLY - Michel BOULANGE - Jean-Claude BURDIN - Claude BURLET - Daniel BURNEL - Claude CHARDOT - Jean-Pierre CRANCE - Gérard DEBRY - Jean-Pierre DELAGOUTTE - Emile de LAVERGNE - Jean-Pierre DESCHAMPS - Michel DUC - Jean DUHEILLE - Adrien DUPREZ - Jean-Bernard DUREUX - Gabriel FAIVRE – Gérard FIEVE - Jean FLOQUET - Robert FRISCH - Alain GAUCHER - Pierre GAUCHER - Hubert GERARD - Jean-Marie GILGENKRANTZ - Simone GILGENKRANTZ - Oliéro GUERCI - Pierre HARTEMANN - Claude HURIET – Christian JANOT - Jacques LACOSTE- Henri LAMBERT - Pierre LANDES - Alain LARCAN - Marie-Claire LAXENAIRE - Michel LAXENAIRE - Jacques LECLERE- Pierre LEDERLIN - Bernard LEGRAS - Michel MANCIAUX - Jean-Pierre MALLIÉ - Pierre MATHIEU- Denise MONERET-VAUTRIN - Pierre NABET - Jean-Pierre NICOLAS - Pierre PAYSANT - Francis PENIN - Gilbert PERCEBOIS- Claude PERRIN - Guy PETIET - Luc PICARD -

Michel PIERSON - Jean-Marie POLU – Jacques POUREL - Jean PREVOT - Antoine RASPILLER - Michel RENARD - Jacques ROLAND - René-Jean ROYER - Paul SADOUL - Daniel SCHMITT - Jean SOMMELET - Danièle SOMMELET - Michel STRICKER - Gilbert THIBAUT - Augusta TREHEUX - Hubert UFFHOLTZ- Gérard VAILLANT – Paul VERT - Colette VIDAILHET - Michel VIDAILHET - Michel WAYOFF - Michel WEBER

=====

## **PROFESSEURS DES UNIVERSITÉS**

### **PRATICIENS HOSPITALIERS**

(Disciplines du Conseil National des Universités)

#### **42ème Section : MORPHOLOGIE ET MORPHOGENÈSE**

##### **1ère sous-section : (*Anatomie*)**

Professeur Gilles GROSDIDIER

Professeur Pierre LASCOMBES – Professeur Marc BRAUN

##### **2ème sous-section : (*Cytologie et histologie*)**

Professeur Bernard FOLIGUET

##### **3ème sous-section : (*Anatomie et cytologie pathologiques*)**

Professeur François PLENAT – Professeur Jean-Michel VIGNAUD

-----

#### **43ème Section : BIOPHYSIQUE ET IMAGERIE MÉDICALE**

##### **1ère sous-section : (*Biophysique et médecine nucléaire*)**

Professeur Gilles KARCHER – Professeur Pierre-Yves MARIE – Professeur Pierre OLIVIER

##### **2ème sous-section : (*Radiologie et imagerie médicale*)**

Professeur Denis REGENT – Professeur Michel CLAUDON

Professeur Serge BRACARD – Professeur Alain BLUM – Professeur Jacques FELBLINGER

Professeur René ANXIONNAT

#### **44ème Section : BIOCHIMIE, BIOLOGIE CELLULAIRE ET MOLÉCULAIRE, PHYSIOLOGIE ET NUTRITION**

##### **1ère sous-section : (*Biochimie et biologie moléculaire*)**

Professeur Jean-Louis GUÉANT – Professeur Jean-Luc OLIVIER – Professeur Bernard NAMOUR

##### **2ème sous-section : (*Physiologie*)**

Professeur François MARCHAL – Professeur Bruno CHENUÉL – Professeur Christian BEYAERT

##### **3ème sous-section : (*Biologie Cellulaire*)**

Professeur Ali DALLOUL

##### **4ème sous-section : (*Nutrition*)**

Professeur Olivier ZIEGLER – Professeur Didier QUILLIOT

-----

#### **45ème Section : MICROBIOLOGIE, MALADIES TRANSMISSIBLES ET HYGIÈNE**

##### **1ère sous-section : (*Bactériologie – virologie ; hygiène hospitalière*)**

Professeur Alain LE FAOU - Professeur Alain LOZNIEWSKI

**3ème sous-section : (Maladies infectieuses ; maladies tropicales)**

Professeur Thierry MAY – Professeur Christian RABAUD

-----

**46ème Section : SANTÉ PUBLIQUE, ENVIRONNEMENT ET SOCIÉTÉ**

**1ère sous-section : (Épidémiologie, économie de la santé et prévention)**

Professeur Philippe HARTEMANN – Professeur Serge BRIANÇON - Professeur Francis GUILLEMIN

Professeur Denis ZMIROU-NAVIER – Professeur François ALLA

**2ème sous-section : (Médecine et santé au travail)**

Professeur Christophe PARIS

**3ème sous-section : (Médecine légale et droit de la santé)**

Professeur Henry COUDANE

**4ème sous-section : (Biostatistiques, informatique médicale et technologies de communication)**

Professeur François KOHLER – Professeur Éliane ALBUISSON

-----

**47ème Section : CANCÉROLOGIE, GÉNÉTIQUE, HÉMATOLOGIE, IMMUNOLOGIE**

**1ère sous-section : (Hématologie ; transfusion)**

Professeur Thomas LECOMPTE – Professeur Pierre BORDIGONI

Professeur Jean-François STOLTZ – Professeur Pierre FEUGIER

**2ème sous-section : (Cancérologie ; radiothérapie)**

Professeur François GUILLEMIN – Professeur Thierry CONROY

Professeur Didier PEIFFERT – Professeur Frédéric MARCHAL

**3ème sous-section : (Immunologie)**

Professeur Gilbert FAURE – Professeur Marie-Christine BENE

**4ème sous-section : (Génétique)**

Professeur Philippe JONVEAUX – Professeur Bruno LEHEUP

-----

**48ème Section : ANESTHÉSIOLOGIE, RÉANIMATION, MÉDECINE D'URGENCE,  
PHARMACOLOGIE ET THÉRAPEUTIQUE**

**1ère sous-section : (Anesthésiologie et réanimation chirurgicale ; médecine d'urgence)**

Professeur Claude MEISTELMAN – Professeur Hervé BOUAZIZ

Professeur Paul-Michel MERTES – Professeur Gérard AUDIBERT

**2ème sous-section : (Réanimation médicale ; médecine d'urgence)**

Professeur Alain GERARD - Professeur Pierre-Édouard BOLLAERT

Professeur Bruno LÉVY – Professeur Sébastien GIBOT

**3ème sous-section : (Pharmacologie fondamentale ; pharmacologie clinique ; addictologie)**

Professeur Patrick NETTER – Professeur Pierre GILLET

**4ème sous-section : (Thérapeutique ; médecine d'urgence ; addictologie)**

Professeur François PAILLE – Professeur Gérard GAY – Professeur Faiez ZANNAD

**49ème Section : PATHOLOGIE NERVEUSE ET MUSCULAIRE, PATHOLOGIE MENTALE,  
HANDICAP et RÉÉDUCATION**

**1ère sous-section : (*Neurologie*)**

Professeur Gérard BARROCHE – Professeur Hervé VESPIGNANI  
Professeur Xavier DUCROCQ – Professeur Marc DEBOUVERIE

**2ème sous-section : (*Neurochirurgie*)**

Professeur Jean-Claude MARCHAL – Professeur Jean AUQUE  
Professeur Thierry CIVIT

**3ème sous-section : (*Psychiatrie d'adultes ; addictologie*)**

Professeur Jean-Pierre KAHN – Professeur Raymund SCHWAN

**4ème sous-section : (*Pédopsychiatrie ; addictologie*)**

Professeur Daniel SIBERTIN-BLANC – Professeur Bernard KABUTH

**5ème sous-section : (*Médecine physique et de réadaptation*)**

Professeur Jean PAYSANT

-----

**50ème Section : PATHOLOGIE OSTÉO-ARTICULAIRE, DERMATOLOGIE et CHIRURGIE  
PLASTIQUE**

**1ère sous-section : (*Rhumatologie*)**

Professeur Isabelle CHARY-VALCKENAERE – Professeur Damien LOEUILLE

**2ème sous-section : (*Chirurgie orthopédique et traumatologique*)**

Professeur Daniel MOLE - Professeur Didier MAINARD  
Professeur François SIRVEAUX – Professeur Laurent GALOIS

**3ème sous-section : (*Dermato-vénéréologie*)**

Professeur Jean-Luc SCHMUTZ – Professeur Annick BARBAUD

**4ème sous-section : (*Chirurgie plastique, reconstructrice et esthétique ; brûlologie*)**

Professeur François DAP – Professeur Gilles DAUTEL

-----

**51ème Section : PATHOLOGIE CARDIORESPIRATOIRE et VASCULAIRE**

**1ère sous-section : (*Pneumologie ; addictologie*)**

Professeur Yves MARTINET – Professeur Jean-François CHABOT – Professeur Ari CHAOUAT

**2ème sous-section : (*Cardiologie*)**

Professeur Etienne ALIOT – Professeur Yves JUILLIERE – Professeur Nicolas SADOUL  
Professeur Christian de CHILLOU

**3ème sous-section : (*Chirurgie thoracique et cardiovasculaire*)**

Professeur Jean-Pierre VILLEMOT - Professeur Jean-Pierre CARTEAUX – Professeur Loïc MACÉ

**4ème sous-section : (*Chirurgie vasculaire ; médecine vasculaire*)**

Professeur Denis WAHL – Professeur Sergueï MALIKOV

-----

**52ème Section : MALADIES DES APPAREILS DIGESTIF et URINAIRE**

**1ère sous-section : (Gastroentérologie ; hépatologie ; addictologie)**

Professeur Marc-André BIGARD - Professeur Jean-Pierre BRONOWICKI – Professeur Laurent PEYRIN-  
BIROULET

**2ème sous-section : (Chirurgie digestive)**

**3ème sous-section : (Néphrologie)**

Professeur Michèle KESSLER – Professeur Dominique HESTIN – Professeur Luc FRIMAT

**4ème sous-section : (Urologie)**

Professeur Philippe MANGIN – Professeur Jacques HUBERT – Professeur Pascal ESCHWEGE

-----

**53ème Section : MÉDECINE INTERNE, GÉRIATRIE et CHIRURGIE GÉNÉRALE**

**1ère sous-section : (Médecine interne ; gériatrie et biologie du vieillissement ; médecine générale ;  
addictologie)**

Professeur Jean-Dominique DE KORWIN – Professeur Pierre KAMINSKY

Professeur Athanase BENETOS - Professeur Gisèle KANNY

**2ème sous-section : (Chirurgie générale)**

Professeur Patrick BOISSEL – Professeur Laurent BRESLER

Professeur Laurent BRUNAUD – Professeur Ahmet AYAV

**54ème Section : DÉVELOPPEMENT ET PATHOLOGIE DE L'ENFANT, GYNÉCOLOGIE-  
OBSTÉTRIQUE,  
ENDOCRINOLOGIE ET REPRODUCTION**

**1ère sous-section : (Pédiatrie)**

Professeur Pierre MONIN - Professeur Jean-Michel HASCOET - Professeur Pascal CHASTAGNER

Professeur François FEILLET - Professeur Cyril SCHWEITZER

**2ème sous-section : (Chirurgie infantile)**

Professeur Michel SCHMITT – Professeur Pierre JOURNEAU – Professeur Jean-Louis LEMELLE

**3ème sous-section : (Gynécologie-obstétrique ; gynécologie médicale)**

Professeur Michel SCHWEITZER – Professeur Jean-Louis BOUTROY

Professeur Philippe JUDLIN – Professeur Patricia BARBARINO

**4ème sous-section : (Endocrinologie, diabète et maladies métaboliques ; gynécologie médicale)**

Professeur Georges WERYHA – Professeur Marc KLEIN – Professeur Bruno GUERCI

-----

**55ème Section : PATHOLOGIE DE LA TÊTE ET DU COU**

**1ère sous-section : (Oto-rhino-laryngologie)**

Professeur Claude SIMON – Professeur Roger JANKOWSKI

**2ème sous-section : (Ophtalmologie)**

Professeur Jean-Luc GEORGE – Professeur Jean-Paul BERROD – Professeur Karine ANGIOI-DUPREZ

**3ème sous-section : (Chirurgie maxillo-faciale et stomatologie)**

Professeur Jean-François CHASSAGNE – Professeur Etienne SIMON



=====

**PROFESSEURS DES UNIVERSITÉS**

**64ème Section : BIOCHIMIE ET BIOLOGIE MOLÉCULAIRE**

Professeur Sandrine BOSCHI-MULLER

=====

**MAÎTRES DE CONFÉRENCES DES UNIVERSITÉS - PRATICIENS HOSPITALIERS**

**42ème Section : MORPHOLOGIE ET MORPHOGENÈSE**

**1ère sous-section : (*Anatomie*)**

Docteur Bruno GRIGNON – Docteur Thierry HAUMONT

**2ème sous-section : (*Cytologie et histologie*)**

Docteur Edouard BARRAT - Docteur Françoise TOUATI – Docteur Chantal KOHLER

**3ème sous-section : (*Anatomie et cytologie pathologiques*)**

Docteur Béatrice MARIE

-----

**43ème Section : BIOPHYSIQUE ET IMAGERIE MÉDICALE**

**1ère sous-section : (*Biophysique et médecine nucléaire*)**

Docteur Marie-Hélène LAURENS – Docteur Jean-Claude MAYER

Docteur Pierre THOUVENOT – Docteur Jean-Marie ESCANYE – Docteur Amar NAOUN

**2ème sous-section : (*Radiologie et imagerie médicale*)**

Docteur Damien MANDRY

-----

**44ème Section : BIOCHIMIE, BIOLOGIE CELLULAIRE ET MOLÉCULAIRE, PHYSIOLOGIE ET NUTRITION**

**1ère sous-section : (*Biochimie et biologie moléculaire*)**

Docteur Jean STRACZEK – Docteur Sophie FREMONT

Docteur Isabelle GASTIN – Docteur Marc MERTEN – Docteur Catherine MALAPLATE-ARMAND

Docteur Shyue-Fang BATTAGLIA

**2ème sous-section : (*Physiologie*)**

Docteur Nicole LEMAU de TALANCE

**3ème sous-section : (*Biologie Cellulaire*)**

Docteur Véronique DECOT-MAILLERET

**4ème sous-section : (*Nutrition*)**

Docteur Rosa-Maria RODRIGUEZ-GUEANT

**45ème Section : MICROBIOLOGIE, MALADIES TRANSMISSIBLES ET HYGIÈNE**

**1ère sous-section : (*Bactériologie – Virologie ; hygiène hospitalière*)**

Docteur Francine MORY – Docteur Véronique VENARD

**2ème sous-section : (*Parasitologie et mycologie*)**

Docteur Nelly CONTET-AUDONNEAU – Madame Marie MACHOUART

-----

**46ème Section : SANTÉ PUBLIQUE, ENVIRONNEMENT ET SOCIÉTÉ**

**1ère sous-section : (*Epidémiologie, économie de la santé et prévention*)**

Docteur Alexis HAUTEMANIÈRE – Docteur Frédérique CLAUDOT

**3ème sous-section (*Médecine légale et droit de la santé*)**

Docteur Laurent MARTRILLE

**4ème sous-section : (*Biostatistiques, informatique médicale et technologies de communication*)**

Docteur Pierre GILLOIS – Docteur Nicolas JAY

-----

**47ème Section : CANCÉROLOGIE, GÉNÉTIQUE, HÉMATOLOGIE, IMMUNOLOGIE**

**1ère sous-section : (*Hématologie ; transfusion*)**

Docteur François SCHOONEMAN

**2ème sous-section : (*Cancérologie ; radiothérapie : cancérologie (type mixte : biologique)*)**

Docteur Lina BOLOTINE

**3ème sous-section : (*Immunologie*)**

Docteur Marcelo DE CARVALHO BITTENCOURT

**4ème sous-section : (*Génétique*)**

Docteur Christophe PHILIPPE – Docteur Céline BONNET

-----

**48ème Section : ANESTHÉSIOLOGIE, RÉANIMATION, MÉDECINE D'URGENCE,  
PHARMACOLOGIE ET THÉRAPEUTIQUE**

**3ème sous-section : (*Pharmacologie fondamentale ; pharmacologie clinique*)**

Docteur Françoise LAPICQUE – Docteur Marie-José ROYER-MORROT – Docteur Nicolas GAMBIER

**4ème sous-section : (*Thérapeutique ; médecine d'urgence ; addictologie*)**

Docteur Patrick ROSSIGNOL

-----

**50ème Section : RHUMATOLOGIE**

**1ère sous-section : (*Rhumatologie*)**

Docteur Anne-Christine RAT

-----

**54ème Section : DÉVELOPPEMENT ET PATHOLOGIE DE L'ENFANT, GYNÉCOLOGIE-  
OBSTÉTRIQUE,**

**ENDOCRINOLOGIE ET REPRODUCTION**

**5ème sous-section : (*Biologie et médecine du développement et de la reproduction ; gynécologie médicale*)**

Docteur Jean-Louis CORDONNIER

=====

**MAÎTRES DE CONFÉRENCES**

**5ème section : SCIENCE ÉCONOMIE GÉNÉRALE**

Monsieur Vincent LHUILLIER

-----

**40ème section : SCIENCES DU MÉDICAMENT**

Monsieur Jean-François COLLIN

-----

**60ème section : MÉCANIQUE, GÉNIE MÉCANIQUE ET GÉNIE CIVILE**

Monsieur Alain DURAND

-----

**61ème section : GÉNIE INFORMATIQUE, AUTOMATIQUE ET TRAITEMENT DU SIGNAL**

Monsieur Jean REBSTOCK – Monsieur Walter BLONDEL

**64ème section : BIOCHIMIE ET BIOLOGIE MOLÉCULAIRE**

Mademoiselle Marie-Claire LANHERS

-----

**65ème section : BIOLOGIE CELLULAIRE**

Mademoiselle Françoise DREYFUSS – Monsieur Jean-Louis GELLY

Madame Ketsia HESS – Monsieur Hervé MEMBRE – Monsieur Christophe NEMOS

Madame Natalia DE ISLA – Monsieur Pierre TANKOSIC

-----

**66ème section : PHYSIOLOGIE**

Monsieur Nguyen TRAN

-----

**67ème section : BIOLOGIE DES POPULATIONS ET ÉCOLOGIE**

Madame Nadine MUSSE

=====

**MAÎTRES DE CONFÉRENCES ASSOCIÉS**

**Médecine Générale**

Professeur associé Alain AUBREGE

Professeur associé Francis RAPHAEL

Docteur Jean-Marc BOIVIN

Docteur Jean-Louis ADAM

Docteur Elisabeth STEYER

=====

**PROFESSEURS ÉMÉRITES**

Professeur Daniel ANTHOINE - Professeur Pierre BEY - Professeur Michel BOULANGE

Professeur Jean-Pierre CRANCE - Professeur Jean FLOQUET - Professeur Jean-Marie GILGENKRANTZ

Professeur Simone GILGENKRANTZ – Professeur Henri LAMBERT - Professeur Alain LARCAN

Professeur Denise MONERET-VAUTRIN - Professeur Jean-Pierre NICOLA - Professeur Guy PETIET

Professeur Luc PICARD - Professeur Michel PIERSON - Professeur Jacques POUREL

Professeur Jacques ROLAND - Professeur Michel STRICKER - Professeur Gilbert THIBAUT

Professeur Hubert UFFHOLTZ - Professeur Paul VERT - Professeur Michel VIDAILHET

=====

## DOCTEURS HONORIS CAUSA

Professeur Norman SHUMWAY (1972)

*Université de Stanford, Californie (U.S.A)*

Professeur Paul MICHIELSEN (1979)

*Université Catholique, Louvain (Belgique)*

Professeur Charles A. BERRY (1982)

*Centre de Médecine Préventive, Houston (U.S.A)*

Professeur Pierre-Marie GALETTI (1982)

*Brown University, Providence (U.S.A)*

Professeur Mamish Nisbet MUNRO (1982)

*Massachusetts Institute of Technology (U.S.A)*

Professeur Mildred T. STAHLMAN (1982)

*Vanderbilt University, Nashville (U.S.A)*

Harry J. BUNCKE (1989)

*Université de Californie, San Francisco (U.S.A)*

Professeur Daniel G. BICHET (2001)

*Université de Montréal (Canada)*

Professeur Brian BURCHELL (2007)

*Université de Dundee (Royaume Uni)*

Professeur Théodore H. SCHIEBLER (1989)

*Institut d'Anatomie de Würzburg (R.F.A)*

Professeur Maria DELIVORIA-PAPADOPOULOS (1996)

*Université de Pennsylvanie (U.S.A)*

Professeur Mashaki KASHIWARA (1996)

*Research Institute for Mathematical Sciences de Kyoto (JAPON)*

Professeur Ralph GRÄSBECK (1996)

*Université d'Helsinki (FINLANDE)*

Professeur James STEICHEN (1997)

*Université d'Indianapolis (U.S.A)*

Professeur Duong Quang TRUNG (1997)

*Centre Universitaire de Formation et de Perfectionnement  
des Professionnels de Santé d'Hô Chi Minh-Ville (VIÊTNAM)*

Professeur Marc LEVENSTON (2005)

*Institute of Technology, Atlanta (USA)*

**A notre Maître et président de Thèse :**

**Monsieur le professeur Jean-François CHASSAGNE,**

Professeur de chirurgie maxillo-faciale

Chef du service de chirurgie maxillo-faciale et de chirurgie plastique, reconstructrice et  
esthétique

CHU de Nancy

Hôpital Central. Nancy.

*La véritable culture,  
celle qui est utile,  
est toujours une synthèse  
entre le savoir accumulé  
et l'inlassable observation de la vie.*

*Francesco ALBERO*

**A notre Maître et Juge :**

**Monsieur le professeur Etienne SIMON,**

Professeur de chirurgie maxillo-faciale

PU-PH dans le service de chirurgie maxillo-faciale et chirurgie plastique, reconstructrice et  
esthétique

CHU Nancy

Hôpital Central. Nancy.

*Travail et application sont des ailes ;*

*Elles franchissent fleuves et collines.*

*Jean FISCHART*

**A notre Juge :**

**Monsieur le professeur Didier QUILLIOT,**

Professeur de nutrition

PU-PH dans le service d'endocrinologie et de diabétologie.

CHU Nancy

Hôpital Jeanne d'arc. Dommartin-les-Toul.

*Il faut savoir s'instruire dans la gaieté.*

*Le savoir triste est un savoir mort.*

*L'intelligence est joie.*

*VOLTAIRE*

**A notre directeur de Thèse :**

**Monsieur le Docteur Jean-François PASCAL,**

Chirurgien plasticien

Spécialisé dans la chirurgie de la silhouette

13 Quai Général Sarrail, Lyon.

*La volonté trouve, la liberté choisit.*

*Trouver et choisir, c'est penser.*

*Victor HUGO*



*A Gaspard pour ses sourires et sa joie de vivre*

*A Sylvain pour son amour, sa patience et ses bons petits plats*

*A ma sœur pour apprendre à prendre le temps de vivre, ma mère pour sa volonté et son efficacité, mon père pour ses rêves et son dévouement.*

*A mes amis cristoliens : Claire, Stéphanie, Carine, Laurent, 'foufour', et les V2000*

*A mes amis nancéens : Bob, Jérôme, Rym, Patrice, Clémence, Rémi, Romain T. Alexandre et JR...*

*Aux personnes qui m'ont donné envie de faire ce métier : les différents services d'urgences dans lesquels j'ai fait des gardes (merci aux patients), le service de gynécologie et d'orthopédie de l'Hôpital de Villeneuve-St-George (94), Pr Cherki, Pr Lantieri du CHU de Créteil (94), Pr Van Tan de l'Hôpital Binh Dan d'Hochiminh-ville, Dr Djenadi et Dr Fleuret de l'Hôpital Mamao de Papeete.*

*Aux chirurgiens que j'ai croisé lors de ma formation : JD Metaizeau, J.Penvern, JB Olivier, H Mirghani, Dr Dolivet, H.Lamarre, S.Barbary, Pr Dap, Pr Dautel, J.Gosset, G.Kairallah, F. Bodin, N.Vedrine, D.Deleglise, S.Sellal, Pr Stricker, Dr Meley, Dr Girot, Dr Lindas, Dr Stringini, Dr Beurton, G.Toussoun, PO Paradol, Dr Delay, Dr Sibille, Dr Din Doan, Pr V.Delmas.*

*Merci aux Dr N.Reibel chirurgien viscéral au CHU de Nancy, P.Witkowski psychiatre au CHU de Nancy, et D.Corniaut Professeur à L'Ecole Supérieure des Beaux Art de Nancy, pour leur aide précieuse.*

*Merci au Dr Pascal de nous avoir autorisé à reproduire les photographies de ses cas cliniques.*

## SERMENT

*"Au moment d'être admise à exercer la médecine, je promets et je jure d'être fidèle aux lois de l'honneur et de la probité. Mon premier souci sera de rétablir, de préserver ou de promouvoir la santé dans tous ses éléments, physiques et mentaux, individuels et sociaux. Je respecterai toutes les personnes, leur autonomie et leur volonté, sans aucune discrimination selon leur état ou leurs convictions. J'interviendrai pour les protéger si elles sont affaiblies, vulnérables ou menacées dans leur intégrité ou leur dignité. Même sous la contrainte, je ne ferai pas usage de mes connaissances contre les lois de l'humanité. J'informerai les patients des décisions envisagées, de leurs raisons et de leurs conséquences. Je ne tromperai jamais leur confiance et n'exploiterai pas le pouvoir hérité des circonstances pour forcer les consciences. Je donnerai mes soins à l'indigent et à quiconque me les demandera. Je ne me laisserai pas influencer par la soif du gain ou la recherche de la gloire.*


*Admise dans l'intimité des personnes, je tairai les secrets qui me sont confiés. Reçue à l'intérieur des maisons, je respecterai les secrets des foyers et ma conduite ne servira pas à corrompre les mœurs. Je ferai tout pour soulager les souffrances. Je ne prolongerai pas abusivement les agonies. Je ne provoquerai jamais la mort délibérément. Je préserverai l'indépendance nécessaire à l'accomplissement de ma mission. Je n'entreprendrai rien qui dépasse mes compétences. Je les entretiendrai et les perfectionnerai pour assurer au mieux les services qui me seront demandés. J'apporterai mon aide à mes confrères ainsi qu'à leurs familles dans l'adversité. Que les hommes et mes confrères m'accordent leur estime si je suis fidèle à mes promesses ; que je sois déshonorée et méprisée si j'y manque".*

## **TABLE DES MATIÈRES**

Introduction	20
I Définitions	21
II Esthétique glutéale : « la face cachée des fesses »	24
II.1 L'idéal selon les époques	24
II.2 L'idéal selon les ethnies	37
II.3 L'idéal selon le sexe	40
III Anatomie glutéale	42
III.1 Phylogénie	42
III.2 Anatomie descriptive	43
III.3 Anthropologie du bassin	45
III.4 Anatomie musculaire	47
III.5 Anatomie graisseuse et obésité	50
III.6 Anatomie vasculo-nerveuse et lymphatique	53
III.7 Anatomie morphologique	57
III.7.1 Les morphotypes glutéaux	57
III.7.2 Les sous-unités anatomiques glutéales	58
III.7.3 Anatomie esthétique et examen clinique des fesses	59
III.7.4 La projection glutéale	62
III.7.5 Le sillon sous-fessier et le ptosis glutéal	63

IV Techniques de remodelage glutéal	67
IV.1 Techniques non chirurgicales	67
IV.1.1 Camouflage vestimentaire	67
IV.1.2 Exercices physiques et massages	67
IV.1.3 Produits d'injection et fils de suspension	69
IV.2 Techniques chirurgicales d'augmentation glutéale	71
IV.2.1 Augmentation glutéale par prothèse	71
IV.2.2 Augmentation glutéale par transfert de graisse autologue	74
IV.2.3 Augmentation glutéale par lambeau dermo-graisseux	76
IV.3 Technique chirurgicale de réduction glutéale	81
IV.3.1 Réduction glutéale par lipoaspiration	81
IV.3.2 Réduction glutéale par bodylift	84
IV.3.2.1 Historique	84
IV.3.2.2 Objectifs, dessin et technique opératoire	89
IV.3.2.3 Suites opératoires et moyens de les améliorer	96
V Obésité, chirurgie bariatrique et remodelage glutéal	106
V.1 Epidémiologie de l'obésité	107
V.2 Image du corps obèse	109
V.3 Psychologie du sujet obèse	110
V.4 Chirurgie bariatrique	114
V.4.1 Evolution de la chirurgie bariatrique	114
V.4.2 Indications de la chirurgie bariatrique	115
V.4.3 Technique de l'anneau ou du court-circuit gastrique	116

V.5 Chirurgie plastique reconstructrice après perte de poids massive	120
V.6 Remodelage glutéal après perte de poids massive	123
V.6.1 Les changements posturaux et le derrière du patient obèse	123
V.6.2 Objectifs et techniques actuelles	124
V.6.3 Préparation du patient	127
V.6.4 Examen clinique pré-opératoire	130
V.6.5 Techniques abandonnées	131
VI Discussion	133
Conclusion	140
Bibliographie	141



Divertissements conjugaux W.Busch 1877

## INTRODUCTION

Entre histoire de l'art, psychanalyse, sociologie et sémiologie, les fesses parlent des fondements de notre société, de ses tabous et de ses désirs.

Parmi les 193 espèces vivantes de primates, une seule, l'espèce humaine, possède des fesses. C'est une caractéristique anatomique unique. D'après Yves Coppens, l'apparition des fesses date d'il y a trois ou quatre millions d'années - en Tanzanie - quand l'australopithèque afarensis (Lucy) adopte la marche bipède.

L'apparence du postérieur est donnée par la combinaison de la projection du bassin, du muscle glutéus maximus, de la distribution de la graisse déposée dans le fascia superficiel et de la qualité de la peau. Un large éventail de formes et de tailles s'offre au regard, et la beauté des fesses dépend du relativisme culturel de l'époque considérée, du sexe, de l'âge, et des origines ethniques. Cependant, un nombre croissant de femmes et d'hommes ont recours à la chirurgie plastique afin d'obtenir des « fesses parfaites », conformes à l'idéal de beauté dicté par les stars de cinéma.

Différentes techniques se sont développées pour répondre à la demande. Certains auront recours aux implants de silicone, ou à des injections de graisse pour obtenir le bombé du derrière de Jennifer Lopez, d'autres à la lipoaspiration pour gommer leur hanche.

Étant donné que l'obésité touche à présent 14,5% des Français, et que la chirurgie bariatrique est en plein essor, nous nous pencherons plus particulièrement sur le remodelage glutéal après perte de poids massive, cas des anciens obèses qui souhaitent retrouver une silhouette agréable.

## I DÉFINITION ET ETHYMOLOGIE DES FESSES

Selon Philippe Comar, professeur de morphologie à l'Ecole Supérieure des Beaux Arts de Paris, le mot fesse vient du latin *fissa* qui veut dire fente, c'est donc le creux entre les fesses et non pas les deux proéminences graisseuses qu'il désigne. Autrement dit, les Romains voyaient le creux, alors que nous voyons le plein. Une étymologie comparable est celle du mot « sein », qui vient de sinus, qui signifie « creux ». Dans les deux cas, c'est une étymologie en négatif.

Le mot «derrière» apparaît en 1080. Il vient du latin *deretro* composé de *rétro* (en arrière) et reste d'abord cantonné au vocabulaire militaire pour indiquer les bases arrières d'une armée : «C'était donc plutôt un soutien de renfort», explique Jean-Luc Hennig, historien et critique d'art de la fesse (1).

Différents termes définissent la forme des fesses :

- **Callipygie :**

La Vénus callipyge (en grec *Aphroditê Kallipygos*) est un type particulier de statue grecque représentant la déesse Vénus, ou plus exactement Aphrodite, soulevant son péplos pour regarder ses fesses, forcément superbes (*kalli* = beau, *pygos* = fesse), par-dessus l'épaule. Elle était honorée dans un temple de Syracuse, d'après Clément d'Alexandrie.

- **Stéatopygie :**

Chez les Premiers hommes, la stéatopygie était probablement considérée comme une marque de beauté et de fertilité, comme l'attestent les découvertes de diverses Vénus paléolithiques dites *Vénus stéatopyges* au galbe fessier particulièrement marqué (Vénus de Willendorf, de Lespugue, de Savignano, de Balzi Rossi...).

La stéatopygie est une hyperplasie génétique du tissu adipeux de la région fessière, s'étendant souvent à la partie antéro-latérale des cuisses et parfois jusqu'au genou. La stéatopygie est une caractéristique génétique de certaines populations africaines, notamment des Khoisans et des Pygmées d'Afrique centrale. Elle semble être un trait typique de la population qui s'installa jadis du golfe d'Aden au Cap de Bonne-Espérance, dont les Khoisans et les Pygmées sont les descendants. Mais si les Khoisans en présentent les plus typiques exemples, la stéatopygie s'observe dans de nombreuses populations africaines, notamment chez les Basters de Rehoboth (y compris de sexe masculin) et chez les Andamanais Négritos. La stéatopygie est presque toujours plus marquée chez les femmes (répartition gynoïde des graisses, prédominant sur les fesses et les cuisses) que chez les hommes (répartition androïde des graisses, prédominant sur l'abdomen) et est considérée par les Khoisans comme un trait de beauté. La stéatopygie se constitue dans l'enfance et atteint son niveau de développement maximal au cours de la première grossesse. Elle peut s'accompagner d'une hypertrophie des petites lèvres. Le rôle physiologique de la stéatopygie est discuté (thermorégulation, production hormonale, réserve énergétique).

En 1810, une Africaine, Saartjie Baartman de son vrai nom Sawtche, surnommée la Vénus Hottentote, fut emmenée à Londres pour être exposée comme phénomène de foire. Son périple se poursuivit à Paris où elle mourut en 1816. Le Muséum national d'histoire naturelle a alors réalisé un moulage de son corps et conservé le squelette, les organes génitaux et le cerveau, qui sont restés exposés aux yeux du public jusqu'en 1974 au Musée de l'Homme. La dépouille de la *Vénus Hottentote* a été rendue à son pays d'origine, l'Afrique du Sud, en 2002.

- **Platipygie :**

Elle définit des fesses plutôt plates comme les fesses des asiatiques, correspondant à une antéversion du bassin avec manque de projection antéro-postérieure. Le platipygie



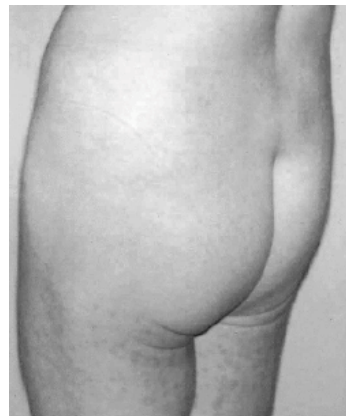
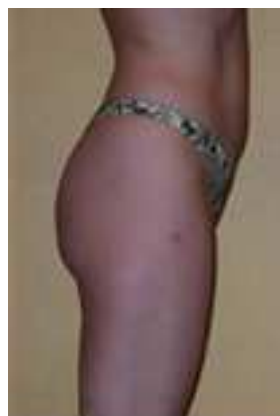caractérise aussi les fesses ptotiques, vieillissantes ou les fesses après perte de poids massive notamment chez les patients qui présentaient une obésité androïde.



Callipygie



Stéatopygie : Vénus Hottentot



Platipygie

## II ESTHETIQUE GLUTEALE : LA FACE CACHÉE DES FESSES

### II.1 L'IDEAL SELON LES ÉPOQUES

*« La plupart des animaux n'ont pas de fesse. Une croyance en a déduit que le diable n'en avait pas non plus.*

*Pour attiser sa jalousie, on lui montre son derrière nu, l'obligeant à détourner son regard maléfique. »*

*Desmond Morris*

Les fesses ont de tout temps intéressé les hommes et ont été à l'origine de beaucoup d'oeuvres d'art et de calambours, mais plus scientifiquement les fesses sont apparues quand les hommes eurent l'idée de se dresser sur leurs pattes arrière et d'y rester. Desmond Morris (2) a une explication moins poétique. Le scientifique rappelle que du temps des primates, le derrière des femelles gonflait et se colorait au moment de l'ovulation, afin de guider les mâles. L'homme aurait donc gardé un attrait animal pour cette partie du corps, même si pour les bipèdes que nous sommes, la sexualité est aussi un échange affectif ! (1) (3)

#### **La préhistoire : Vénus fertile : la beauté synonyme de survie**

Les représentations du corps féminin durant la préhistoire montrent surtout des corps épanouis, avec des caractères sexuels et des tissus adipeux imposants, symbolisant tout d'abord une nourriture abondante, puis une promesse de fécondité. Nous sommes dans un système de représentations qui associe directement nourriture et capacité reproductive, qui fait de la rondeur des formes, une aspiration sociale vers le bien-être, en somme, un modèle.

De nombreuses Vénus (environ 250) comme la Vénus de Willendorf (Autriche), la femme sans tête de Sireuil (Dordogne), la vénus de Kostienki (Russie), ou la vénus de Lespugue (Haute-Garonne) datant du Paléolithique (3 millions-12 000 avant J.C.) ont été découvertes en France et dans tout le reste de l'Europe. Sculptées dans l'ivoire, l'os ou encore la pierre, ces statuettes constituent aujourd'hui les premières représentations connues de la femme. Elles

ont de nombreux points communs : courtes silhouettes, visages souvent sans traits, seins, ventres, fesses, cuisses hypertrophiés. A l'inverse, les mains, pieds, membres supérieurs et, à un degré moindre, les jambes sont négligées. La fonction exacte de ces Vénus n'est pas connue. Certaines présentent un trou de suspension et devaient donc être utilisées comme objets de parure. D'autres ont été trouvées dans un contexte rituel. L'aspect des Vénus pourrait laisser à penser qu'il s'agirait d'idoles de la fécondité et de symboles de la fertilité : beauté et survie sont étroitement associées dans les premières représentations de l'idéal féminin.

Desmond Morris (2) explique le caractère stéatopyge de ses femmes en faisant remarquer que comme tous les primates, l'homme s'accouplait par derrière et les signaux sexuels de la femme étaient émis par la croupe, comme chez les singes. Plus la croupe était généreuse, plus la femme était séduisante. Les fesses seraient devenues si énormes que les mâles seraient passés de la position en levrette à la position du missionnaire... Les seins des femelles humaines auraient alors pris du volume pour rappeler par mimétisme de grosses fesses (2)...



Vénus de Sireuil

Vénus de Willendorf

Vénus de Savignano

Vénus de Balzi Rossi

Vénus de Lespugne

## L'Antiquité

L'Antiquité va développer l'idée d'un corps robuste pour les hommes (pensez à Hercule) et bien proportionné pour les femmes. Ces corps féminins harmonieux étaient des signes de bonne santé. La forme du squelette, et en particulier de larges hanches, informait sur les capacités reproductives. La statuaire présente des femmes au corps sportif, où les rondeurs

des fesses et de la poitrine ne sont jamais disproportionnées par rapport au reste du corps. Par contre les représentations de corps d'hommes et de femmes sont proches : si on regarde l'art classique, grec ou romain, les hommes étaient représentés nus avec des fesses exagérément grosses et de petits sexes (4).

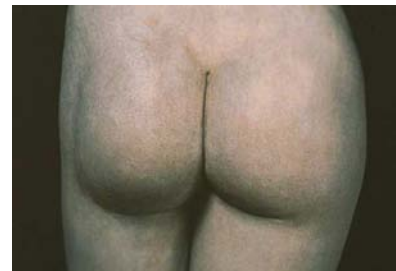Rome va faire de la rondeur des formes signe de notoriété, dans une ville où richesse et misère se côtoient, et où la consommation débridée d'aliments les plus variés est un signe de puissance. Par exemple la Vénus de Milo, une expression idéale de la beauté, ne correspond pas à l'idéal moderne de beauté, elle a la taille trop épaisse et les fesses trop grosses d'après Edward Lucie-Smith critique d'art contemporain.



Aphrodite Callipyge



Venus de Milo



Fesse grecque attribuée à Praxitèle

C'est le sculpteur Praxitèle qui fait accepter pour la première fois le nu féminin. Il présente une image érotique et féminine de la femme, et s'inspire pour ses sculptures d'Aphrodite, des courbes et du visage de Phryné, célèbre courtisane de l'époque. Les Grecs anciens aimaient «les belles fesses ». Athénée raconte dans les Deipnosophistes : « Deux filles d'un fermier de Syracuse avaient des fesses magnifiques et s'enviaient furieusement de savoir laquelle avait les plus belles. Elles décident de demander aux passants de la route proche de dire qui a les plus belles. Passe un jeune homme qui accepte de les départager. Elles se détroussent et lui, tombe dans l'instant même en admiration devant celles de l'aînée, la déclare victorieuse, et en devient tant amoureux qu'il en est malade à mettre au lit. Son frère cadet lui demande ce qui l'a mis dans cet état. Il lui dit son secret. Le cadet va au même endroit, où sont encore les

mêmes filles qui se détraoussent à nouveau pour avoir son jugement. Et lui, tombe dans l'instant même en admiration devant celles de la plus jeune, la déclare victorieuse, et en devient tant amoureux qu'il en est malade à mettre au lit. Leur père, qui était un homme très riche et sage leur demande ce qui les a mis dans cet état. Ils lui disent leur secret. Le père alla négocier avec le père des filles aux belles fesses leur mariage avec ses fils, ce qui advint et les guérit de la manière qu'on imagine ». L'histoire veut qu'ils vécurent heureux et qu'à la mort du père et les sœurs aux belles fesses fondèrent avec l'héritage le temple d'Aphrodite aux belles fesses en remerciement à la déesse (3).

### **Le Moyen-âge chaste**

Au Moyen-âge, les privations alimentaires s'associent au spirituel et à la peur de l'enfer. Ainsi, pour le haut Moyen-âge, les miniatures de Van Eyck ou de Van der Goes montrent des corps féminins effilés, maigres, rappelant la déchéance d'Adam et Ève. Ils expriment une dé-érotisation, correspondant bien à la mise sous péché constante du corps humain. Le corps doit rester du ressort du théologique parce que créé directement par le divin, sans existence autonome. Le salut guide les relations des humains à leur corps et aux corps autres, en rappelant que c'est par la femme que l'homme est tombé dans le péché. Les corps des femmes médiévales sont souvent représentés émaciés, sans personnalité, comme sans vie réelle. Les différents corps féminins exhibés sont parfois dénudés, mais ne sont pas choquants. Inscrits dans l'ordre biblique, ils représentent le plus souvent Ève. Les corps sont vite des lieux de malheur, de souffrance (famine, épidémies, maladies diverses). Le jeûne du carême assure la contrainte du corps et la rédemption de l'âme. Mais, peu à peu, carême et carnaval vont s'affronter, signifiant aussi de nouvelles conceptions du monde. Le corps aspire à une autonomie, à un peu de péché, qu'il trouvera dans les plaisirs conjugués de la chère et de la chair. Ce n'est qu'à la fin du Moyen-âge que le corps dénudé va peu à peu devenir objet de désir (4).

« La tentation d'Adam et Eve »  
Van der Goes 1470




## La Renaissance

À la renaissance, le relâchement des règles théologiques s'associe au retour de la philosophie antique. La femme doit être belle, jeune et saine pour pourvoir aux besoins de fécondité et de perpétuation de l'espèce. Les artistes de la Renaissance rejettent les normes médiévales et réintègrent les canons de la sculpture grecque (4).



Raphaël, « les trois grâces » vers 1500



Stati (1556-1619) « l'amitié »

À cette époque, Léonard de Vinci recherche la « divine proportion », il utilise la quadrature du cercle pour y inscrire la figure humaine dans le célèbre homme de Vitruve. Il travaille avec la règle et le compas. L'homme est vu comme la mesure et le symbole de l'ordre universel (3).

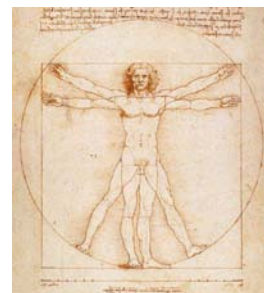Michel-Ange :

1 : David

2 : L'homme de Vitruve



1



2

### **Le culte de la sophistication pendant la période classiques: Les XVIIe et XVIIIe siècles**

C'est l'heure du jardin à la française, de la domestication du naturel et du culte de la sophistication. On demande aux femmes d'avoir un teint de lait, une taille très fine, une poitrine imposante, des bras et des mains potelés. Les femmes se fardent de rouge, symbole de l'amour et de la sensualité, et vont jusqu'à accentuer leurs veines pour souligner leur délicatesse et leur haut lignage. Au XVIIe siècle, Rubens, ou au XVIIIe siècle Regnault ou Girodet feront des peintures de femmes plus proches des nouvelles réalités physiques observées, en leur donnant des morphologies épanouies et des attitudes corporelles très sensuelles. Les transformations du régime alimentaire associées aux révolutions agricoles et à l'industrialisation vont se répercuter sur les morphologies corporelles. Les corps bien nourris des femmes signent la prospérité et ouvrent des promesses d'une sexualité plus débridée (4)...



Van-loo : « Le coucher à l'italienne » vers 1625



Vélasquez : « Venus au miroir » 1647-1651



Rubens : « Venus au miroir » 1614-15



Rubens : « Les 3 grâces » 1636-38

Rubens c'est la fesse flamande plantureuse, mais aussi grasse, volumineuse et avec de la cellulite. On sent la force, la plénitude, quelque chose d'un peu lourd, sensuel, matériel, loin des canons de beauté actuels. *Jean-luc Henning* (1).




Les fesses les plus célèbres de la peinture française appartiennent à Miss O'Murphy : en 1752, cette jolie vierge délurée pose pour Boucher, à plat ventre sur des coussins, dans une pose charnue qui lui attire les foudres de Diderot et... les faveurs du roi Louis XV. L'Odalisque blonde (titre du tableau) devient maîtresse royale grâce à ses fesses (1).





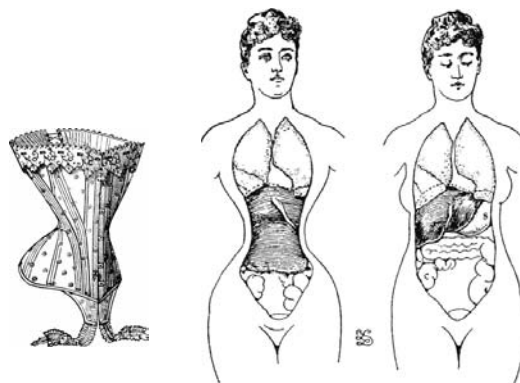
Musée du Louvre: Canova (1757-1822)



Bartolini (1777-1850) « Dirce »

## Le XIXe siècle

Cette transformation de l'esthétique féminine va introduire bientôt de nouvelles distorsions. Pour être attirant ou voluptueux, le corps ne doit pas être " gros " et mou, mais donner des preuves de fermeté. Les seins et les fesses s'y prêtent à merveille en tant qu'organes féminins sexuels secondaires. Mais la graisse se concentre surtout sur le ventre. Le gros ventre devient alors signe d'opulence chez l'homme (ce qui rassure) et signe d'amollissement voire de lascivité chez la femme (ce qui pourrait inquiéter). Au XIXe siècle, une seule règle : mettre en avant la poitrine et les fesses tout en dissimulant le ventre par l'usage de corset (4).




Le corset



Courbet : « Le sommeil » 1866



Ingres : « La Baigneuse », dite de Valpinçon, 1808



Courbet : « La source » 1868 et 1862



A la fin du XIXe siècle déjà, Degas et Toulouse Lautrec mettent en avant un nouveau type de beauté : au cabaret ou dans des cadres plus intimes, des demi-mondaines dévoilent leurs

formes sous un flot de jupons ou se montrent alors qu'elles font leur toilette. La minceur devient bientôt synonyme de bonne santé. La bourgeoise engoncée dans son corset et sujette aux vapeurs laisse la place à une femme libérée et en bonne santé (4).



Degas : « Femme arrangeant ses cheveux » 1886



Bonnard : « Nu au miroir » 1833

### **Moderne : XXe siècle : de la garçonne à Marilyn**

Dans les Années folles (1920), c'est la fameuse mode de la garçonne : cheveux coupés courts, légères et court-vêtue, la nouvelle beauté est androgyne. Les fesses et le ventre doivent être aplatis, les seins petits et bien séparés tandis que les robes sans manches et arrêtées au genou doivent laisser voir des bras musclés et des jambes fines. La surcharge pondérale est dès lors devenue un facteur de dévalorisation à tous les niveaux. C'est en 1960 avec le mannequin Twiggy que régime et minceur ont acquis leur statut d'idéal collectif.

A partir des années trente et en particulier au moment du développement des congés et du tourisme, le corps va se dévoiler de plus en plus. Et l'exhibition du corps signe la modernité. Dès lors, le corset devient inutile pour masquer les rondeurs abdominales qu'on ne peut plus cacher. Il faut impérativement trouver d'autres solutions dans une société qui fait de plus en

plus de l'image corporelle une distinction sociale. Le dénuement du corps doit exposer de la beauté. C'est le contrôle de l'alimentation (et non son abondance) qui devient un signe de qualité. Et l'activité physique permet l'affinement de la mise en forme. Aujourd'hui, c'est le corps maigre et légèrement musclée de la femme sportive qui constitue le modèle dominant. La construction d'un corps maigre ne renvoie ni au péché originel, ni à une sous-alimentation, mais à une norme sociale avec ses excès, qui se retrouvent soit dans la pathologie mentale - l'anorexie - pour le discours médical, soit dans la norme esthétique - la maigreur - pour les grands couturiers qui exhibent des tops modèles comme actuellement Kate Moss.

Cependant, après la Seconde Guerre mondiale, la minceur était devenu synonyme de mauvaise santé. Hollywood, la nouvelle usine à rêves toute puissante, a créé un nouvel idéal féminin : blonde et sensuelle, l'actrice hollywoodienne a toujours un air de Marilyn. Poitrine généreuse, lèvres pulpeuses, sensualité exacerbée... Cette dernière, qui a commencé par poser nue pour des calendriers, s'est transformée pour correspondre parfaitement au nouveau modèle : s'étant éclairci les cheveux en blonde platine, elle est devenue l'image même de la beauté idéale, pure et sensuelle, volcanique et enfantine. Les grands écrans révèlent d'autres stars jeunes et pulpeuses : Silvana Mangano, Liz Taylor, Sophia Loren et Gina Lollobrigida. Dans les publicités, les pin-up prolifèrent : ces femmes sensuelles et maternelles rassurent ; leur corps est celui de l'abondance et de la bonne santé. C'est aussi la fin du teint pâle : le visage hâlé, synonyme d'une vie sportive et aérée, est désormais de mise. Le bikini a été inventé pendant la Seconde Guerre mondiale, la minijupe dans les années 1960 : en 1968, les étudiantes brûlent leur soutien-gorge en gage de contestation. Peu à peu, la beauté idéale est sortie de son carcan bourgeois : place au refus du modèle établi et à la libération de la femme! Mais tout est bien différent dans la "vraie" vie, où les conventions sociales sont soigneusement respectées : certains parents interdisent aux adolescentes de se maquiller, le flirt est chaperonné, les fiançailles et le mariage sont très codifiés (4).



Sculptures de Maillol : fesse ronde, plutôt grasse et légèrement ptotique, qui se rapproche en fait de la fesse « normale » actuelle.

### **Début de XXIe siècle :**

L'ultra-maigreur fait fureur sur les défilés de mode et l'on se doit de rentrer dans des pantalons taille « 34 » fillette si on veut être « belle ». Cependant on note aux Etats-Unis un inversement des tendances : certaines femmes obèses voient leur cote de popularité grimper. Elles deviennent des icônes de beauté comme la top modèle Tyra Lynn qui fait la couverture de « ELLE » de mars 2010, Beth Dito chanteuse du groupe « Gossip » ou April Flores qui est la première femme obèse au monde à servir de modèle à un sextoy réservé aux hommes. April Flores est devenue aux Etats-Unis une sorte d'icône pour les adorateurs de grosses femmes, les *FA (Fat Admirers)*. Là-bas, on ne dit pas “grosse”, on dit “*Big and Beautiful*”, ou encore “*Super Sized*”. La spécialiste de ce phénomène, Katharine Gates, affirme d'ailleurs que 10 à 15% des Américains désirent secrètement faire l'amour à une femme de poids, mais que la plupart n'oseraient pas - devant leurs copains - sortir avec elle. Pour eux, la partenaire sexuelle idéale serait April Flores.



Tara Lynn par Solve Sundsbo



April Flores

### Chronologie de l'image des fesses dans la publicité et la société :


1972 : Polnareff travesti en femme montra ses fesses sur les 6000 affiches de son concert Polnarévolution à l'Olympia.



Polnareff



Carolina



Grace Jones

1978 : JP.Goude a réalisé quelques coups de publicité mémorables avec entre autres, son modèle préféré, Grace Jones, et Carolina, une jeune fille de St Domingue qui pose avec un verre de champagne sur ses fesses.

1981 : « Demain j'enlève le bas ». Cette pub pour un afficheur déclencha un débat sur le rôle des fesses des femmes dans la vente de lessive.

1987 : La cambrure de rein de la femme jouant dans la publicité « Obao » reste dans la mémoire de bon nombre de français

1991 : Dim créa le choc avec un mannequin australien qui montrait ses fesses sur une plage. Les fesses masculines font vendre aussi : les gays ont lancé des modes et sont prescripteurs. Mais Aubade est aussi reconnu pour ses corps féminins.



## II.2 L'IDÉAL SELON LES ETHNIES

Une étude menée en 2008 par la société internationale de chirurgie plastique et esthétique (ISAPS) a montré comment la chirurgie plastique est influencée par les célébrités. La référence numéro un pour les fesses a été Jennifer Lopez. Parmi les autres choix figuraient la Brésilienne Juliana Paes et les Américaines Halle Berry et Sandra Bullock. Pour les hommes, Brad Pitt et Mel Gibson se sont nettement démarqués. Venaient ensuite Ricky Martin et Paulo Zulu.

Il existe même des concours de fesses : la marque de sous-vêtements Sloggi organise chaque année un concours pour désigner les plus belles fesses du monde.

Les derniers en date, Mélanie Nunes Fronckowiak, une Brésilienne de 20 ans et Saïba Bombote, un Français de 27 ans ont été désignés comme les détenteurs des "plus belles fesses du monde". Les deux gagnants ont remporté ce titre envié à l'occasion d'un concours international baptisé "Show me your Sloggi" (en français, "Montre-moi ton Sloggi"). Quarante-cinq candidats originaires de 26 pays différents participaient à la compétition. Laura Frison, une française, avait gagné en 2006 et Kristina Dimitrova, une Bulgare, en 2007.

Publicité pour les slips « Sloggi » :



Mais la beauté n'étant pas une donnée objective, on note en fonction des cultures et des pays quelques différences:

- **Afrique** : En Afrique la beauté de la femme réside dans un « cul royal », évoquant le roulis de la lionne. Les fesses africaines ont 2 grands types : soit des fesses très musclées rondes, avec une forte lordose lombaire, soit une tendance à avoir des fesses très proéminentes type stéatopyge, évoquant la fertilité.

Pour bousculer les modèles établis dans la mode, Jean-Paul Goude dans les années 80, avait fait poser sur une même photo une femme blanche et une femme noire. L'archétype de la beauté selon le magazine Play boy était incarné par la femme blanche incontournable : grosse poitrine, taille fine, hanche large, mensuration 90-60-90, mais fesses plates. Tandis que son alternative d'origine afro-américaine était l'archétype de la beauté d'aujourd'hui: belle poitrine bien sûr, mais aussi et surtout taille minuscule, hanche étroite, cuisse puissante, derrière rebondi, attaches délicates. Avec les brassages culturels et les migrations de populations, les modèles d'un pays sont devenus les modèles d'un autre.

Actuellement la mode en Afrique est aux « Bobarabas ». Le « Bobaraba » présenté initialement comme un dérivé musical du « Coupé Décalé », est en passe de devenir la tendance la plus en vue du moment : celle de se faire grossir les seins ou les fesses à partir d'huiles et de pommades en tout genre comme le « Fenugrec ».

- **Type Afro-américain** : Jennifer Lopez, la « butt-girl » est la référence. La femme doit avoir des fesses assez imposantes rondes et bien remplies.
- **Brésil** : Au pays du culte du corps, les fesses doivent être jeunes : fermes, rondes et très bombées dans les 2 quadrants supérieurs, pour pouvoir porter le célèbre maillot de bain Tanga ou string.
- **Occident** : Il existe une tendance à l'androgynie avec des fesses peu généreuses et relativement athlétiques voire des fesses plates et pratiquement inexistantes, qui se confondent avec les cuisses tellement ce caractère sexuel doit être gommé chez des mannequins extrêmement maigres et juvéniles. Mais Brigitte Bardot, Laetitia Casta,



Monica Belluci qui ont gardé quelques rondeurs, restent les modèles de la beauté à la française. D'ailleurs le directeur du Crazy Horse, Ali Mah Davi, a expliqué qu'au « Crazy, on n'aime pas les fesses en goutte, mais les fesses rondes », et les danseuses, reniant leur formation classique, apprennent à cambrer généreusement les fesses dès leur engagement dans l'établissement.

- **Asie** : Les fesses comme les seins doivent être en proportion avec leurs corps menus. Les asiatiques ont une tendance naturelle à une platipygie qui serait due à une antéversion du bassin (5) avec une faible courbure lombaire.

En définitive, la fesse idéale féminine par-delà le monde est globalement ronde, haute, bombée, ferme et incarne la capacité reproductrice de la jeunesse.



1



2



3



4



5



6

Fesses féminines : 1 : Africaine type stéatopyge, 2 : Africaine « classique », 3 : Afro-Américaine (Jennifer Lopez), 4 : Brésilienne, 5 : Occidentale, 6 : Asiatique.

### II.3 L'IDÉAL SELON LE SEXE : L'homme et la communauté homosexuelle

Alfred Binet (1857-1911) observe que chez l'homme la morphologie de la fesse est dominée par les muscles fessiers, et chez les femmes par des tissus graisseux «harmonieusement» répartis, qui —comme les bosses du chameau— servent de ration alimentaire d'urgence.

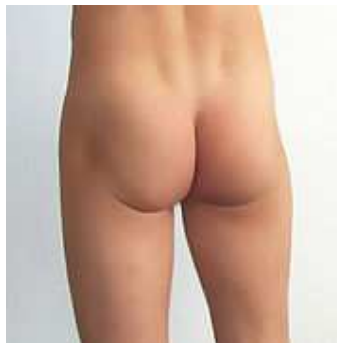Chez la femme, le fessier doit faire ressentir la douceur, la volupté, la générosité, la sensualité, d'où une forme harmonieusement ronde sans relief musculaire alors que chez l'homme, le corps fantasmé est celui du guerrier tout en muscle. Les fesses d'hommes sont plus carrées, plus courtes, sans volume dans les quadrants supérieurs, moins projetées dans la dimension antéro-postérieure, avec une dépression latérale (au niveau du grand trochanter, sous le relief du moyen fessier) plus marquée que chez les femmes, à cause des muscles plus imposants. La taille est moins fine et la lordose lombaire moins importante. Et même si les poignées d'amour existent dans les 2 sexes lorsque l'on grossit, les hommes ne développent pas de stéatométrie trochantérienne (« culotte de cheval ») ni de cellulite.

Dans la communauté gay, la morphologie des fesses à une place toute particulière étant donné qu'elle est probablement le caractère sexuel secondaire le plus important à leurs yeux, et parmi les patients masculins consultant pour une glutéoplastie d'augmentation, nombreux sont homosexuels.

1 : Fesse Masculine:

2 : Fesse de Culturiste :

Notez l'anatomie du grand fessier.



1




2

Au final, une femme aux fesses plates ou trop musclées n'est pas attractive car ses fesses ressemblent à celle des hommes et ses courbes ne revêtent pas de dimension sexuelle ni reproductive. Au contraire, les hommes homosexuels qui trouvent leurs fesses trop plates et qui souhaitent une augmentation glutéale souhaitent obtenir des fesses plus féminines...

En peinture, les représentations de fesses d'homme sont très rares et récentes par rapport à la multitude de peinture représentant les fesses de femme :



Renoir  
« Garçon au chat » 1868



Bazille  
« Le pêcheur à l'épervier » 1868




Caillebote  
« Homme à son bain » 1884



Tamara de lempicka  
« Adam et Eve » 1932



Hockney  
« Peter getting out of nick's pool » 1966



Botero  
« Adam et Eve » 1989

### III ANATOMIE GLUTÉALE

#### III.1 PHYLOGÉNIE

Parmi les 193 espèces vivantes de primates, seule l'espèce humaine possède des fesses hémisphériques qui font saillie en permanence. Quoique certains aient pu croire qu'on trouve des fesses chez le lama des Andes. En tous cas, comparés aux humains, les chimpanzés ont été décrits comme des « singes aux fesses plates » (2). Ce qui est bien le non-sens de la fesse. Donc, la naissance des fesses coïncide avec la station debout et la marche bipède. Laquelle selon Yves Coppens, remonterait à trois ou quatre millions d'années. C'est précisément la grande époque de l'*australopithèque afarensis*, qui vivait en Ethiopie et en Tanzanie et dont on connaît quelques spécimens comme *Lucy*. L'évènement se serait passé à l'époque de l'assèchement climatique qui suivit le soulèvement de la région Est du Rift Africain. À l'Ouest, l'Afrique intertropicale est restée humide, elle a donc gardé ses forêts et ses singes dans les arbres. À l'Est, la région s'est asséchée, la savane a remplacé la forêt et les hommes ont couru sur la terre. Du même coup, leurs mains ont été libérées, l'emmanchement du crâne sur la colonne vertébrale s'est modifié, ce qui a permis au cerveau de se développer. Retenons cette idée intéressante : les fesses de l'homme seraient, en quelque sorte, à l'origine de l'éruption de son cerveau (2)...

Les singes restés dans la forêt furent, par voie de conséquence, privés de fesse. Cependant, Desmond Morris note que lorsqu'une femelle singe voulait adresser un « signal sexuel » à un mâle, leur derrière gonflait et rougissait, à l'approche de l'ovulation. Il fait également observer que la femelle de l'espèce des babouins *gelada* a, sur la poitrine, une copie conforme de sa croupe, ce qui lui confère au moment propice une double vulve, qui peut abuser, mais ne laisse pas indifférent. Desmond Morris ajoute qu'il en est de même pour la femme. Du fait de notre mode de locomotion verticale, le dessous du corps est devenu le devant, donc la plus visible et la plus accessible des zones de signalisation. C'est ainsi que les

lèvres génitales voient leur réplique dans les lèvres maquillées et les fesses rondes dans les seins (2).

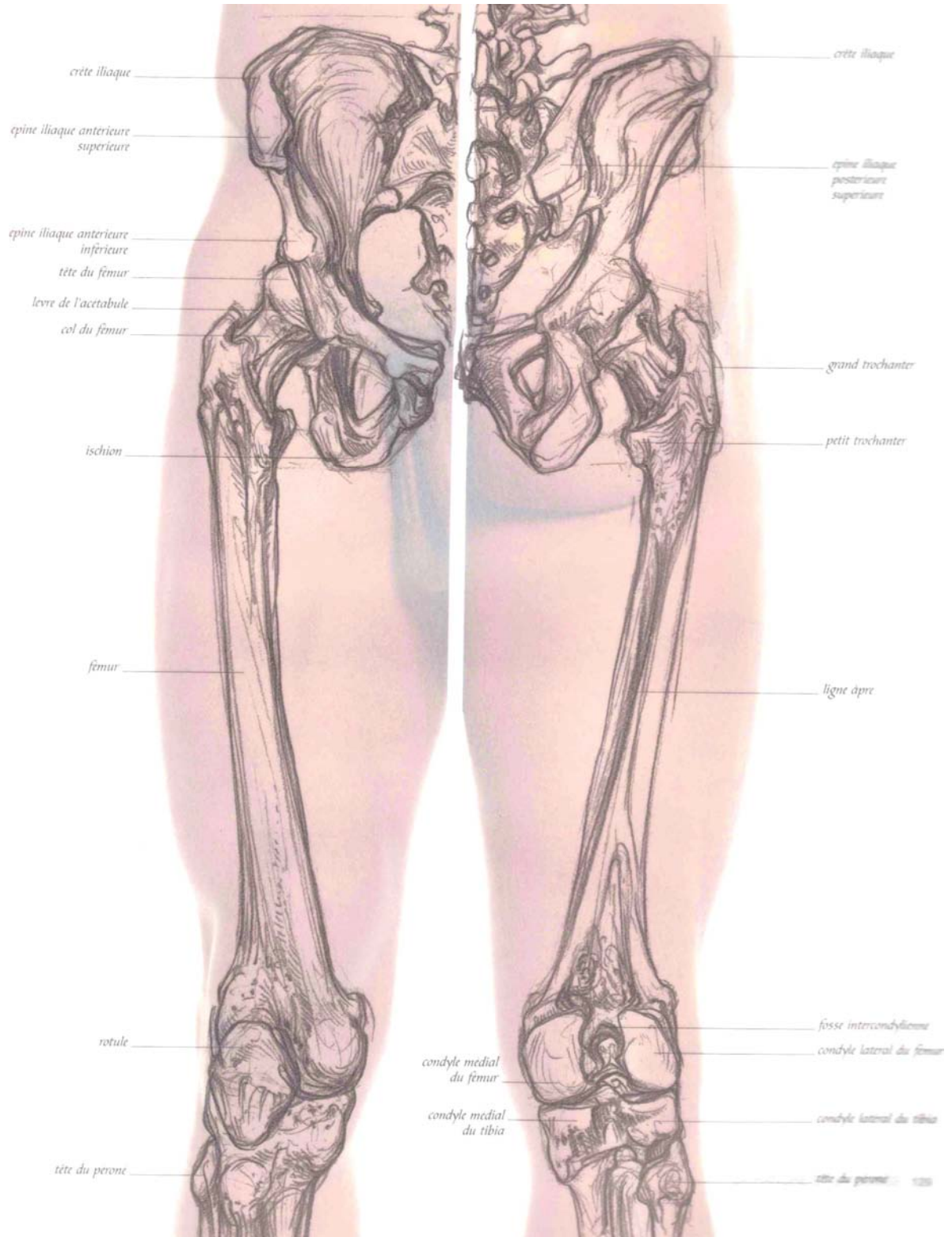
D'après Montagu (6), alors que les singes dorment dans les arbres, les humains ayant adopté un mode de vie totalement terrestre, auraient vu avec la perte des poils, leur peau et leur graisse s'épaissir pour apporter du confort et un meilleur sommeil lors du repos en position couchée. Les fesses serviraient alors de coussins pour protéger le nerf sciatique ainsi que les autres structures nobles de la région. Et il note d'ailleurs que chez les nourrissons qui passent toutes leurs journées allongés, les fesses sont plus développées que chez les enfants ou les adultes alors que les muscles glutéaux ne sont pas très développés puisque le bébé ne marche pas.

### **III.2 ANATOMIE DESCRIPTIVE**

La région fessière comprend :

- Un cadre osseux, le bassin : ce bassin comprend le sacrum et le coccyx en arrière, l'ilion et l'ischion latéralement et le pubis en avant. L'os iliaque supporte l'essentiel des muscles fessiers ;
- Une structure ligamentaire pelvienne : des éléments ligamentaires unissent les différents os du bassin en une seule structure (ligament sacro-lombaire, ligaments ischio-sacrés, ligaments tubéro-sacrés) ;
- Des éléments musculaires, disposés en trois plans.
  - Un plan superficiel, le muscle grand fessier (gluteus maximus)
  - Un plan moyen, le muscle moyen fessier (gluteus médius)
  - Un plan profond constitué du petit fessier (glutéus minus) et du muscle pyramidal.

Dessin de Simblet (7)

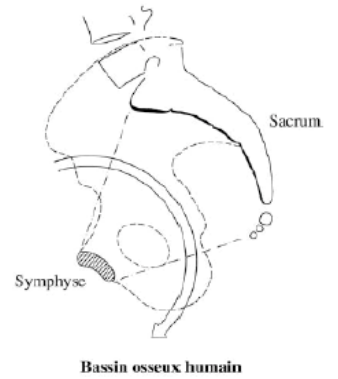
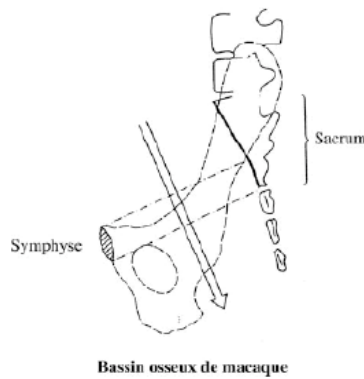
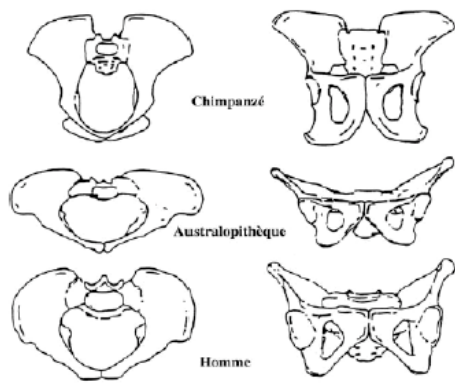


### III.3 ANTHROPOLOGIE DU BASSIN

L'être humain est un primate. Les gorilles et les chimpanzés appelés singes anthropomorphes en sont les plus proches phylogéniquement. La marche debout et la station érigée ont engendré des contraintes mécaniques responsables de modifications osseuses et musculaires retrouvées lors d'études anatomiques comparées sur les grands singes (gibbons et singes anthropomorphes), les australopithèques et les Hommes modernes (5). Pour ces trois groupes, le bassin osseux est constitué de trois détroits (supérieur, moyen et inférieur).

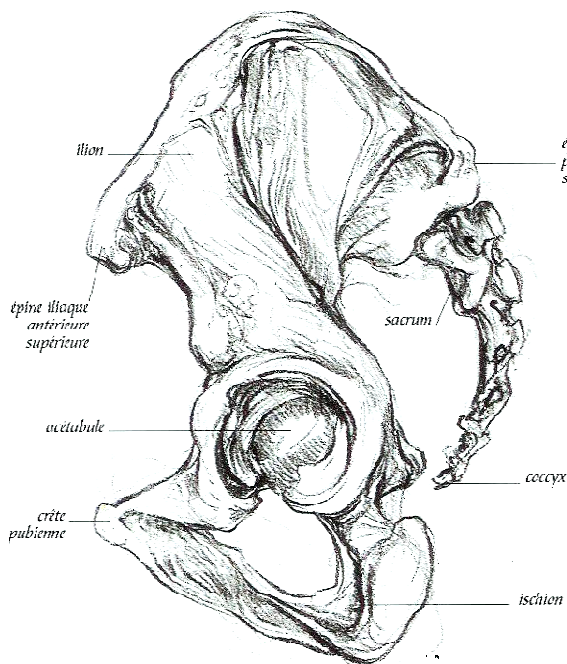
Chez les primates qui ne sont pas bipèdes, ces trois plans ont des dimensions plus grandes dans le plan sagittal que dans le plan transversal, le sacrum est plat et la cavité pelvienne similaire à un cylindre.

Les australopithèques acquièrent la bipédie et la station debout. Le bassin s'est rétréci dans un axe antéro-postérieur, s'est élargi transversalement et est devenu platypelloïde avec un détroit supérieur prenant la forme d'un ovale étiré d'une hanche à l'autre permettant de centrer les jambes sous le corps. On observe également un raccourcissement des os iliaques avec une augmentation de leur surface pour assurer une plus large insertion des muscles fessiers permettant le redressement du tronc par rapport aux membres inférieurs. Une majoration de l'angulation entre le sacrum et les vertèbres lombaires est également notée. Le bassin n'est pas la seule structure modifiée par la station érigée et la bipédie. Sur le rachis apparaissent quatre courbures vertébrales (une seule pour les grands singes) avec un développement de la lordose lombaire, un centrage du trou occipital permettant un port droit de la tête sans effort, une atténuation de l'angle cuisse-axe du genou diminuant le déhanchement lors de la marche, et l'apparition d'une voûte plantaire. La lordose lombaire accentue encore la proéminence des fesses, que nous sommes les seuls à porter dans le règne animal (5).

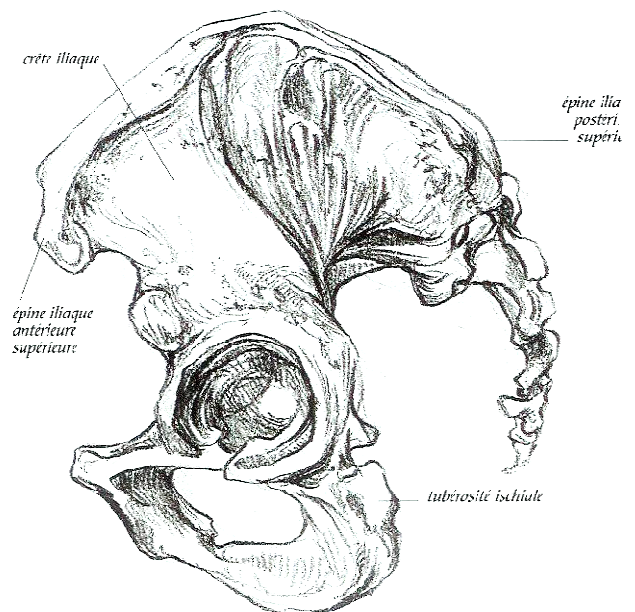


Bassin osseux de Chimpanzé, d'Australopithèque,  
et d'Homme moderne  
Schémas tirés de l'article de Raynal (5)

Axe de la cavité pelvienne  
chez le singe et chez l'Homme



Bassin masculin



Bassin féminin

On peut noter que la largeur antéro-postérieure (distance entre épine iliaque antéro-supérieure et postéro-supérieure) du bassin est plus importante chez la femme, chez qui la lordose lombaire paraîtra plus marquée. Dessin de Simblet (7)



### III.4 ANATOMIE MUSCULAIRE

Le fessier se contracte lors de la flexion de cuisse, dans la course, l'escalade, et lors de la montée d'escalier. Il permet de maintenir l'équilibre entre le tronc et le fémur.

Pas moins de trois muscles façonnent la fesse. (Description de Rouvière (8) et Netter (9))

- Tout d'abord, le **grand fessier**, situé à l'arrière du bassin. C'est le fameux «postérieur» qui constitue l'essentiel de la région fessière. En position debout, il stabilise le bassin en évitant son antéversion. Tonifié, il donne l'aspect bombé des fesses. Muscle érecteur du tronc, c'est le plus puissant et le plus volumineux des muscles du corps. Il se trouve dans le plan superficiel de la région glutéale et s'étend de l'os coxal et du sacrum à l'épiphyse proximale du fémur. C'est un quadrilatère large et épais. Il peut atteindre jusqu'à 6-7 cm d'épaisseur près du sacrum, mais devient plus mince en haut et en dehors, où il ne fait plus que 2,5 à 3 cm. Près du grand trochanter, il ne fait plus que 1 à 2 cm d'épaisseur. Il recouvre en partie le muscle moyen fessier et le muscle pyramidal. Il naît du quart postérieur de la crête iliaque, de la face externe de l'ilium, de la crête sacrale latérale, des bords latéraux du sacrum et du coccyx, du ligament sacro-tubéral et du fascia glutéal qui recouvre les muscles de la fesse. Il est ensuite formé de deux faisceaux, superficiel et profond. Le faisceau superficiel s'insère sur le tractus ilio-tibial du fascia lata. Le faisceau profond se termine sur la tubérosité glutéale située entre le grand trochanter et la ligne âpre. Le muscle grand fessier est innervé par le nerf glutéal inférieur et sa fonction est l'extension et la rotation latérale de cuisse.

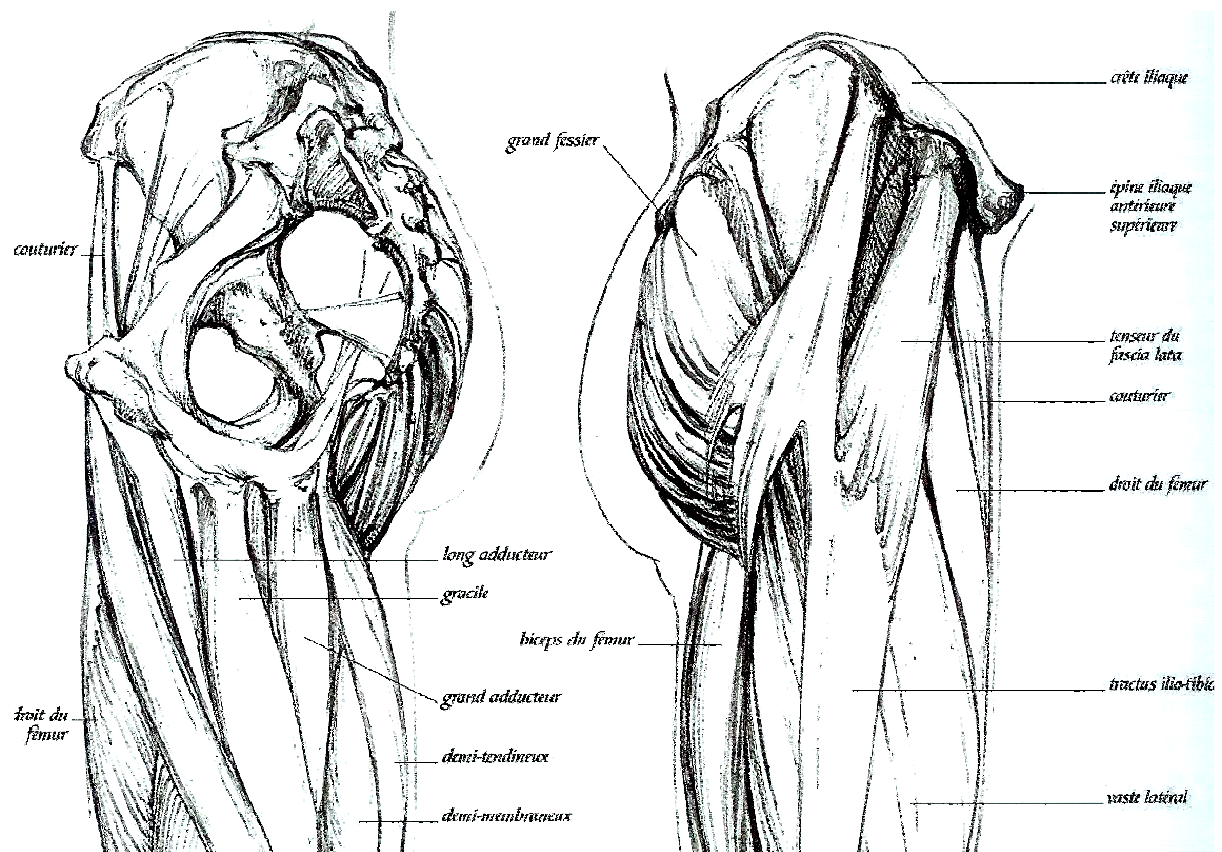
- Sur le côté, sous la hanche, se trouve le **moyen fessier**, qui marque les bords latéraux de la fesse. C'est le muscle abducteur de la cuisse qui permet d'effectuer des mouvements d'élévation latérale et de rotation de la hanche. En appui monopodal, il stabilise latéralement le bassin. Tonifié, il souligne le haut des fesses et participe à leur galbe. Son bord antérieur est limité par une ligne allant de l'épine iliaque antéro-supérieure au grand trochanter. Ses

bords postérieur et interne correspondent au bord supérieur du muscle pyramidal. Il s'étend de l'os coxal à l'épiphyse proximale du fémur. Il s'agit d'un muscle en éventail, large et épais. Il naît des trois quarts antérieurs de la crête iliaque, de la face externe de l'ilium, et du fascia glutéal qui recouvre les muscles des fesses. Ses fibres charnues convergent vers le bas et se terminent par un large tendon sur la face latérale du grand trochanter. Il est innervé par le nerf glutéal supérieur, rameau collatéral du plexus sacral.

- Enfin, le **petit fessier**, situé en profondeur donne le contour rond de la hanche.

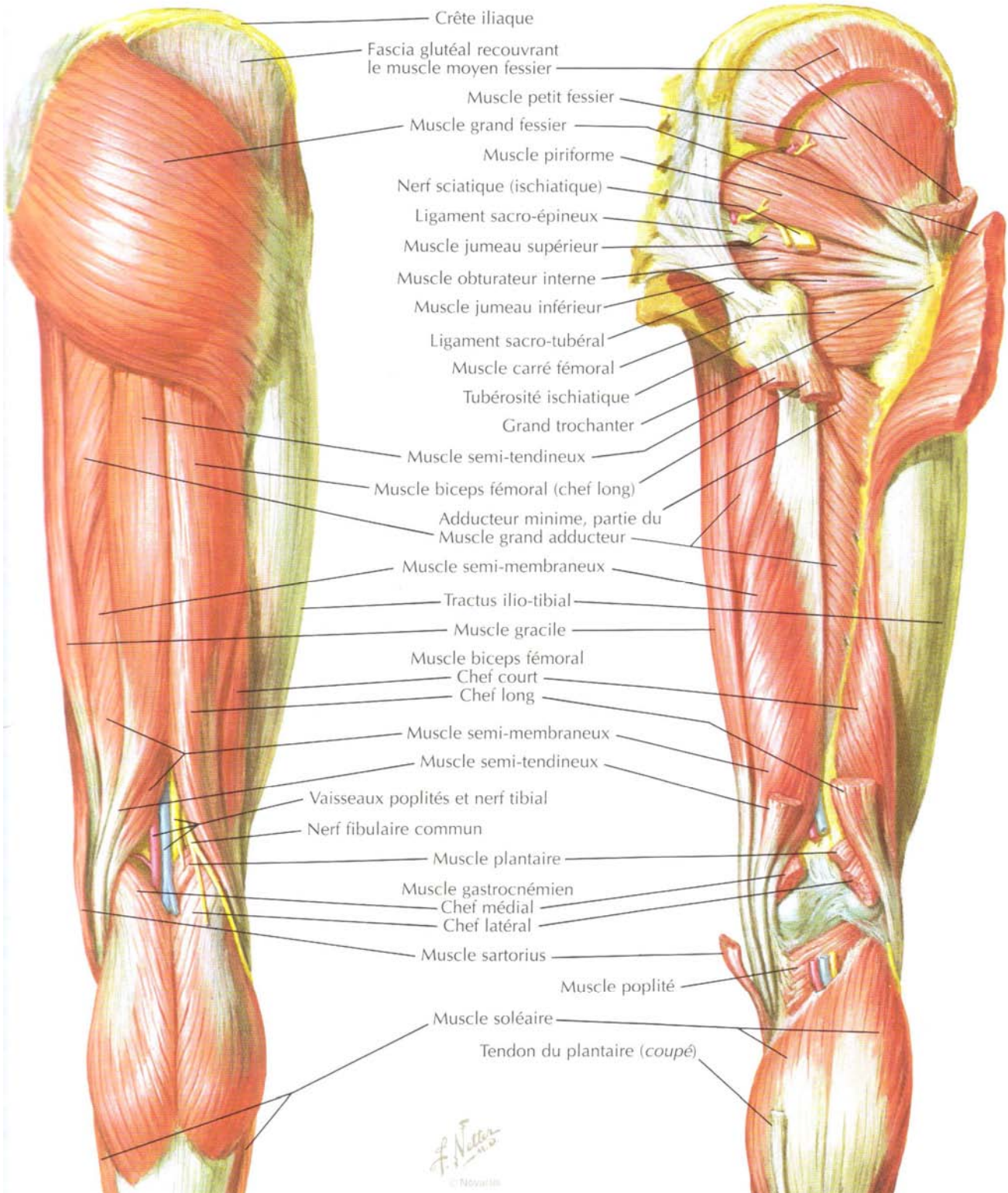
Le petit fessier s'étend de l'os coxal à l'épiphyse proximale du fémur. Ce muscle triangulaire (à sommet inféro-latéral) est épais et naît de la face externe de l'ilium. Ses fibres charnues convergent vers le bas, recouvrent la face supérieure de l'articulation coxo-fémorale et se terminent par un fort tendon sur le bord antérieur du grand trochanter. Il est innervé par le nerf glutéal supérieur, rameau collatéral du plexus sacral. Sa fonction est l'adduction et la rotation médiale de la cuisse.

Schémas des muscles fessiers vus de profil (Simblet(7)) puis vu de face (Netter (9)).

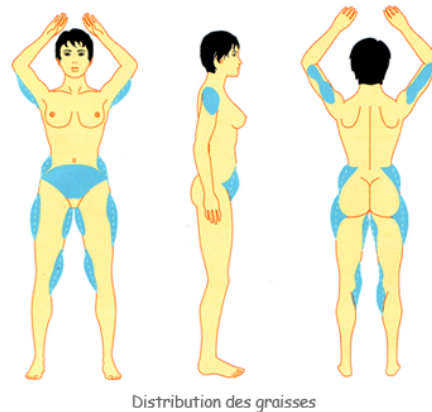


### Dissection superficielle

### Dissection profonde



Juste sous le petit fessier, se trouve le **muscle pyramidal** qui s'étend de la face antérieure du sacrum au grand trochanter. Il recouvre l'orifice ischiatique supérieur, par où passent le pédicule fessier supérieur et le nerf fessier supérieur, et l'orifice ischiatique inférieur par où passent le nerf grand sciatique et le pédicule fessier inférieur. Ce muscle est un point de repère dans la chirurgie glutéale, notamment pour les poses de prothèse, et permet de respecter les structures nobles.



### III. 5 ANATOMIE GRAISSEUSE

- **Différents types de stéatoméries**

Les tissus graisseux sont de 2 sortes. La graisse que nous appelons « métabolique » varie avec le régime, elle a une répartition diffuse sur toute la surface corporelle. La graisse « génétique » au contraire se localise dans certaines parties du corps sous la forme de stéatomérie. Ce néologisme a semble-t-il été créé par R. Vilain, il est issu du grec « stéato » qui veut dire graisse et « meros » (meroz) qui signifie partie ou élément. Ces stéatoméries ont des localisations particulières que nous verrons plus loin. Elles ne se mobilisent pratiquement pas avec les régimes amaigrissants usuels et constituent de véritables comptes en banque bloqués, alors que la graisse sous-cutanée dite métabolique, plus facilement mobilisable, peut être comparée à un compte courant (10). La stéatomérie la plus célèbre est indiscutablement la stéatomérie sous-trochantérienne communément appelée « culotte de cheval ». Sa résistance à tous les régimes amaigrissants est légendaire. On peut la rencontrer même chez des patientes très maigres ; en revanche, elle n'existe pas chez l'homme normal, mais peut apparaître chez les castrats. Fait remarquable, des localisations similaires ont ainsi pu être retrouvées sur plusieurs générations de patientes, grand-mère, mère, petite fille, attestant de l'importance du facteur génétique. Ce fait est aussi confirmé chez de vraies jumelles, même

si celles-ci pouvaient présenter de petites variations pondérales en rapport avec un mode de vie différent. La « bouée » ou « poignée » d'amour est située plus haut au niveau des hanches. Ces diverses observations valident les remarques de R. Vilain qui a comparé la silhouette à une « *symphonie, dont la mélodie est génétique et l'orchestration écologique et événementielle* ». À la face interne de la cuisse, on retrouve, en position haute, la stéatomérie crurale et, plus bas, celle de la face interne de genou. La stéatomérie de la fesse appelée stéatopygie est plus fréquente chez les femmes africaines ; comme nous l'avons vu plus haut, elle est caractéristique de certaines tribus et a été rapportée chez les Hottentotes. Ces stéatoméries peuvent se voir à l'état isolé et parfois même en l'absence de tout excès pondéral. Les stéatoméries sont pour certains chirurgiens les seules indications de la lipoaspiration (10).

- **Définition de l'obésité**

La matière grasse représente 15 à 18 % du poids corporel chez l'homme, et 20 à 25 % chez la femme. L'homme et la femme sont considérés comme obèses lorsque leur matière grasse dépasse respectivement 25 % et 30 % du poids ou quand leur poids relatif (ratio entre le poids actuel et le poids idéal) excède 1,1. Les risques associés à l'obésité peuvent être évalués à l'aide de deux paramètres : **L'Indice de Masse Corporelle** (indice de Quetelet, IMC ou BMI des Anglo-Saxons « Body Mass Index ») = poids (en kg)/taille[en m]<sup>2</sup>) qui est corrélé à l'excès de la masse grasse et le **rapport taille/hanche** qui renseigne sur la répartition du tissu adipeux.

Un IMC compris entre 18 et 25 kg.m<sup>2</sup> est considéré comme normal ; un IMC compris entre 25 et 30 kg.m<sup>2</sup> correspond à un surpoids (pré-obésité) ; un IMC supérieur à 30 kg.m<sup>2</sup> correspond à une véritable obésité ; Au-delà de 35 kg.m<sup>2</sup>, on parle d'obésité sévère et enfin l'obésité morbide se définit comme un IMC > 40 kg.m<sup>2</sup>.

**18 < Normal < 25 < surpoids < 30 < obèse < 35 < obésité sévère < 40 < obésité morbide**

- **Répartition androïde ou gynoïde**

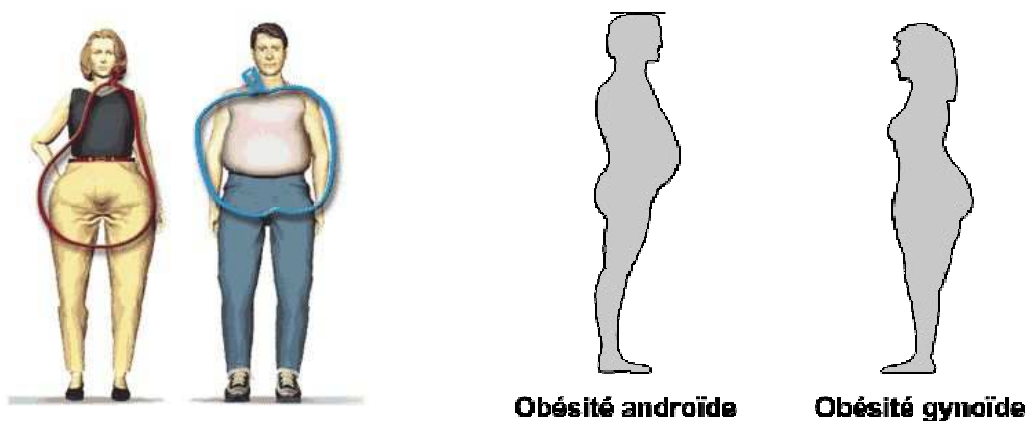
La répartition des graisses de type **androïde**, plus masculine, est définie par un rapport taille/hanche  $> 1$  pour les hommes et  $> 0,85$  pour les femmes (11). La graisse est en majeure partie localisée dans la partie supérieure du corps notamment au niveau abdominal alors que les fesses sont plates, ce qui donne une morphologie corporelle en « pomme » vu de face. Ce type de morphologie est plus à risque de syndrome métabolique avec son cortège de complications cardiovasculaires.

**Le syndrome de la bedaine ou syndrome métabolique**, est diagnostiqué lorsqu'une personne répond à trois des cinq critères suivants :

- Un tour de taille dépassant 88 cm pour les femmes et 102 cm pour les hommes ;
- Une pression artérielle supérieure à 130/85 mmHg;
- Une glycémie à jeun de plus de 1 gramme par litre;
- Un taux de triglycérides allant au-delà de 1,5g/l;
- Un « bon » cholestérol HDL inférieur à 0,4g/l chez l'homme et 0,5g/l chez la femme

La ménopause a tendance à donner aux femmes un morphotype plus androïde (12).

Le type **gynoïde**, plus féminin, typique du bassin méditerranéen, comporte une masse graisseuse plus importante sur les fesses et les hanches, et donne une morphologie en « poire » vu de face, avec des fesses en « guitare » vues de dos.



### III.6 ANATOMIE VASCULO-NERVEUSE

- **Anatomie artério-veineuse**

La vascularisation du muscle grand fessier est de type III de la classification de Mathes et Nahai avec deux pédicules vasculaires principaux indépendants :

- Le **pédicule glutéal supérieur** naît du tronc postérieur de l'artère iliaque interne ; il émerge au-dessus du muscle piriforme et chemine à la face profonde du muscle grand fessier qu'il pénètre à son tiers latéral ;

- Le **pédicule glutéal inférieur** a la même origine, passe en dessous du muscle piriforme et se bifurque en deux branches, latérale mais surtout médiale.

Il existe des pédicules accessoires à partir de l'artère honteuse interne mais aussi à partir de l'artère circonflexe médiale et de la première perforante de l'artère fémorale profonde. Ces deux pédicules glutéaux supérieur et inférieur vascularisent à peu près pour moitié le muscle. Le pédicule inférieur est prédominant et la section du pédicule glutéal supérieur est possible pour faciliter la mobilisation d'un lambeau sans porter préjudice à la vascularisation globale du muscle.

D'après Salmon (13), la peau des fesses est très richement irriguée et il n'y a aucun risque d'observer dans cette région un sphacèle des téguments, même après des décollements étendus. Mais en pratique il existe un réel risque de nécrose cutanée qui justifie que tout décollement soit réalisé sous le fascia superficialis. Toute la peau située au-dessus d'une ligne joignant l'épine iliaque postéro-supérieure et le sommet du grand trochanter est irrigué par la glutéale supérieure et accessoirement par les lombaires et la circonflexe iliaque superficielle. Ceci est corroboré par les travaux de dissection de Qanadli (14).

Actuellement la vascularisation cutanée des fesses est très bien décrite par les équipes qui réalisent des lambeaux perforant glutéaux comme celle de Kankaya (15). D'après son étude anatomique, il existerait 13 à 20 artères perforantes par fesse, avec un maximum entre une

ligne verticale située à 10cm de la ligne médiane qui passe par le sillon inter-fessier, et une ligne passant par l'épine iliaque postéro-supérieure et le grand trochanter. Les perforantes provenant de la glutéale supérieure seraient de bon calibre, mais les perforantes provenant de la glutéale inférieure seraient plus nombreuses à vasculariser la peau des fesses (15).



1 : Schéma réalisé à partir des travaux de dissection de Qanadli (14) pour le repérage angiographique pré-opératoire des territoires glutéaux au bleu patente. Sujet allongé, vue postérieure.

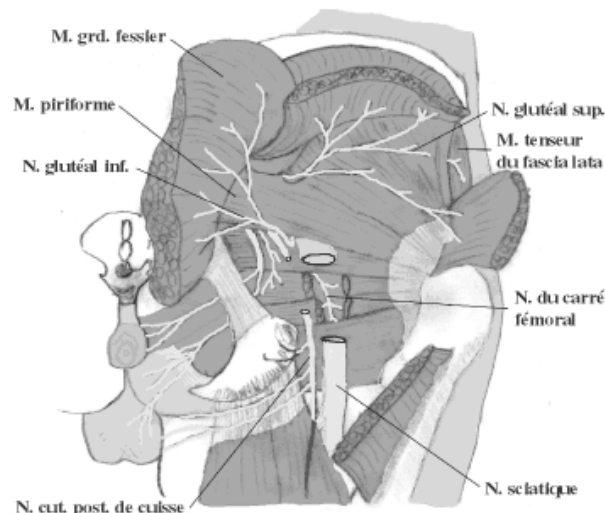
En hachuré : le territoire artériel glutéal supérieur. En pointillé : le territoire artériel glutéal inférieur.

2 : Schéma réalisé à partir des travaux de dissection de Kankaya (15) pour repérer les perforantes artérielles glutéales. En hachuré : zone ou il existe le plus de perforantes artérielle glutéale.

Les veines glutéales supérieures et inférieures, tributaires de la veine iliaque interne, accompagnent les artères correspondantes dans la grande ouverture ischiatique, respectivement au-dessus et en dessous du muscle piriforme.

- **Anatomie nerveuse**

Le nerf sciatique émerge au niveau du foramen infra-piriforme. Il rejoint la face postérieure de la cuisse en passant sous le muscle grand fessier et en surcroisant les muscles obturateur interne, jumeaux et carré fémoral.

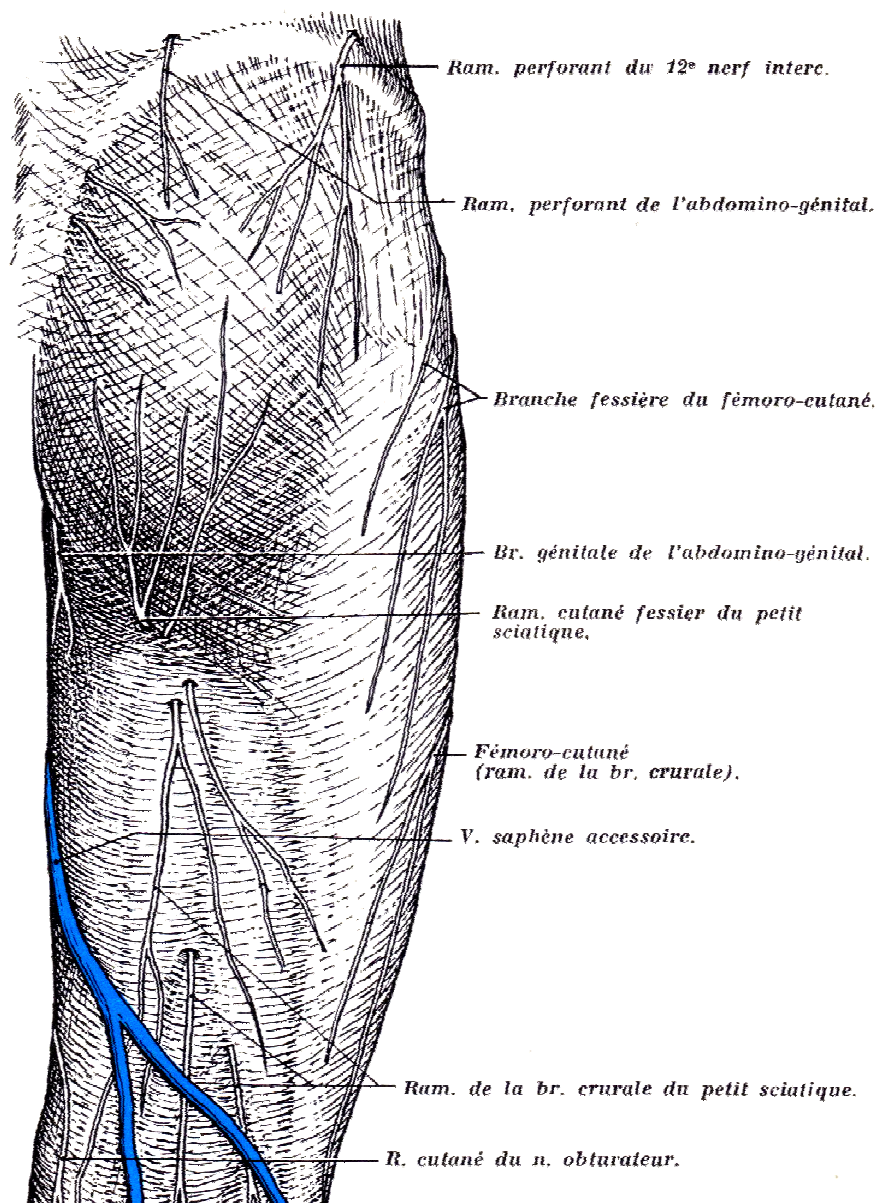




Son anatomie est importante à connaître lorsqu'on pose des prothèses glutéales, notamment en sous-musculaires.

Mais dans les bodylifts, c'est surtout l'innervation cutanée qui nous importe. Ci-dessous, un schéma par Rouvière des nerfs superficiels qui innervent la peau des fesses (8).

Une incision située sur la crête iliaque sectionne les gros troncs nerveux (Rameau perforant du 12<sup>e</sup> nerf intercostal et de l'abdomino-génital). Plus l'incision est basse et plus les branches nerveuses seront de petit calibre et anastomosées entre elles. Dans tous les cas, afin de limiter l'insensibilité des fesses, les décollements cutanés doivent se faire sous le fascia superficialis.

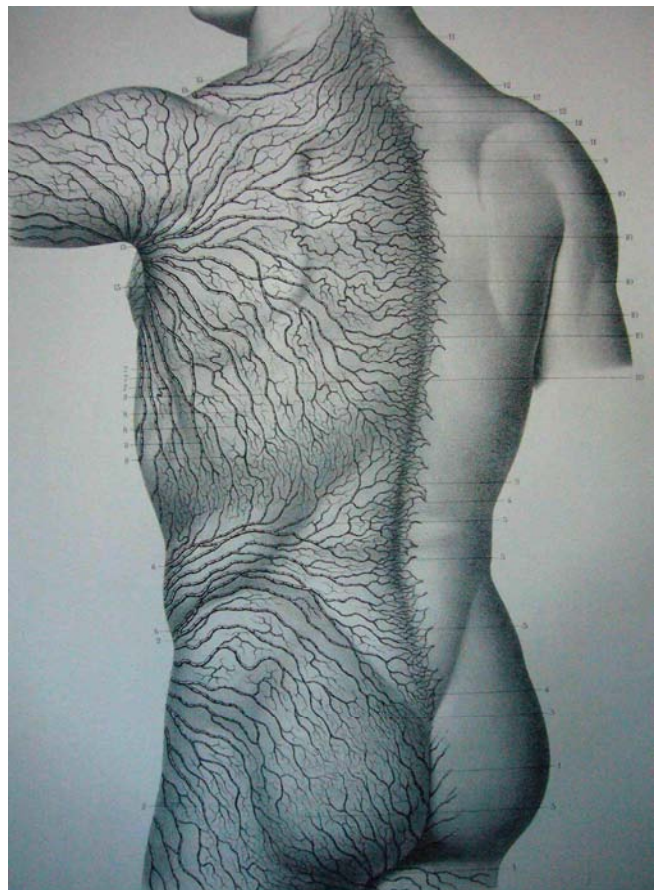


- **Anatomie lymphatique**

Il n'existe pas beaucoup d'études sur l'anatomie des lymphatiques qui drainent la peau du dos et des fesses depuis celle réalisée par Sappey en 1874 (16). Les tissus superficiels supéro-externes de la région glutéale sont drainés vers les nœuds inguinaux superficiels qui drainent aussi la cuisse. Les vaisseaux efférents de tous les nœuds inguinaux superficiels aboutissent aux nœuds lymphatiques iliaques externes, iliaques communs et latéro-aortiques. La partie inféro-interne des fesses est drainée vers les nœuds ischiatiques.

La zone centrale des fesses où se situent les anastomoses terminales des petits vaisseaux lymphatiques entre drainage inguinal et ischiatique est plus propice à la dissection et au décollement des tissus que la zone des crêtes iliaques où toute incision favorisera, par la section des gros troncs lymphatiques, la formation de séromes prolongés. L'incision des bodylifts doit donc idéalement se situer assez basse pour limiter les séromes.

Signalons qu'un mauvais drainage lymphatique de la région glutéale entraîne un phénomène de peau d'orange communément appelé « cellulite ».



Anatomie des lymphatiques : Sappey 1874 (16)

## III.7 ANATOMIE MORPHOLOGIQUE

### III.7.1 Morphotypes glutéaux

D'après Henning (1), il existe 3 morphotypes : carré, rectangulaire horizontal et rectangulaire vertical.

-Le carré dans laquelle s'inscrit le cercle parfait est le privilège de la beauté classique (Louise Brooks, Marilyn Monroe),

-Le rectangle vertical cadrant les fesses dites en courge ou cornue, fesse superbe quoique très vite alourdies (Mae West, Jaynes Mansfield, Jeanne Moreau, Béatrice dalle),

-Le rectangle horizontal signalant plutôt la fesse de la très jeune fille ou le genre éphèbe de certaines sportives (Brigitte Bardot dans « le Mépris », Juliette Binoche) qui serait la moins répandue des trois formes.

Pour Mendieta (17), et Cuenca-guerrera (18, 19) quelle que soit l'origine ethnique de la patiente, la forme du fessier peut s'inscrire dans quatre morphotypes distincts :

-La forme dite en « A », (30% des cas) dans laquelle les masses graisseuses se concentrent vers le bas et notamment au niveau trochantérien comme dans le morphotype gynoïde ;

-La forme dite en « V », (15% des cas) dans laquelle les masses graisseuses se concentrent au niveau des hanches et du ventre comme le morphotype androïde ;

-La forme dite en « W » qui s'inscrit dans un carré, (40% des cas) dans laquelle les masses graisseuses sont concentrées à la fois au niveau des hanches et des trochanters ;

-La fesse plate, (15% des cas) qui de profil, présente une absence plus ou moins complète de projection.

Quoi qu'il en soit et à partir de n'importe quel type de fesse, les patientes souhaiteront avoir des fesses sensuelles, bombées et fermes avec une cambrure de rein mémorable. En d'autre terme, le but est de tendre vers la « fesse idéale » actuelle, tout en respectant les origines

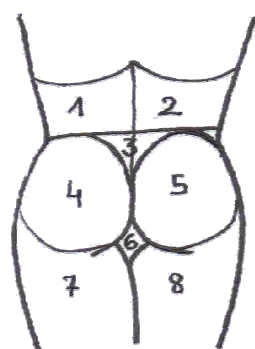
ethniques et les caractéristiques sexuelles de la patiente. Le chirurgien devra donc savoir définir ce modèle idéal et cartographier le derrière de la patiente en zone à retendre, ou zone dont le volume doit augmenter ou diminuer.

### III.7.2 Les sous-unités esthétiques glutéales

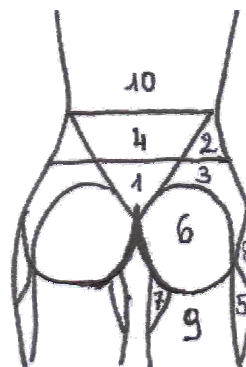
Il est important de réaliser que la fesse ne doit pas être considérée isolément mais comme faisant partie d'un ensemble (la région lombo-glutéo-crurale postérieure) dont l'harmonie doit être respectée.

Pour planifier son intervention et guider sa lipoaspiration Centeno divise la région glutéale en 8 sous-unités esthétiques (20) : 2 Flancs symétriques (1, 2), un triangle sacré (3), 2 unités glutéales symétriques (4, 5), 2 unités symétriques constituées par les cuisses (7, 8), et une dernière unité nommée le diamant infra-glutéal (6).

D'après Mendieta (17) (21), il y aurait plutôt 10 zones : 1 : V sacré, 2 : Flanc, 3 : Haut de la fesse, 4 : Bas du dos, 5 : Face externe de cuisse/culotte de cheval, 6 : Fesse, 7 : Zone du diamant, face interne de cuisse, 8 : Dépression trochantérienne, 9 : Face postérieure de cuisse et « banana fold », 10 : dos.



Centeno



Mendieta

Pour définir ces sous-unités esthétiques et caractériser la fesse, il faut savoir examiner chaque détail anatomique de la fesse.

### III.7.3 Anatomie esthétique et examen clinique des fesses.

Les repères énumérés ci-après permettent de guider l'intervention et ont une importance significative dans le jugement de la beauté des fesses par notre société. Les dépressions latérales, le sillon sous-fessier, les fossettes supra-glutéales, et le sillon inter-fessier qui se poursuit en forme de V sont les 5 points essentiels pour Cuenca-Guerrera (18, 19).

Il faut savoir examiner :

- Dépression lombo-sacrée : Permet de distinguer le dos des fesses. Cambrer le dos fait « remonter » le coccyx et horizontalise le sacrum, ce qui augmente la dimension antéro-postérieure du bassin. Les fesses paraissent plus bombées, le sillon sous-fessier est raccourci, la peau est un peu plus tendue et « la croupe mieux offerte ». Ainsi, une « chute de rein » ou une lordose lombaire bien marquée, comme chez les Africaines, rend les fesses plus projetées et plus sensuelles.
- Les poignées d'amour : graisse située au niveau de la région lombo-sacrée surplombant la fesse et masquant son relief.
- Crêtes iliaques : elles délimitent le bord supérieur de la fesse et guident le placement de l'incision lors des liftings de fesse. En effet, une incision placée au-dessus des crêtes iliaques permet de maintenir le rapport taille sur hanche, mais rend la cicatrice visible car elle dépassera des sous-vêtements. La projection maximale de la fesse sera trop haute et la fesse paraîtra trop longue. Alors qu'une incision placée en dessous des crêtes iliaques permettra d'avoir une cicatrice bien cachée avec impression de fesse courte mais aussi moins bonne définition de la taille (18, 19).
- Fossettes sacrées : situées au niveau des épines iliaques postéro-supérieures. Elles correspondent à la confluence des insertions du grand fessier, de l'aponévrose lombosacrée et du muscle multifidus.
- Triangle sacré : Il a ses sommets représentés par les 2 fossettes sacrées et le coccyx. Il constitue une sous-unité anatomique à part entière. Il doit être respecté et mis en

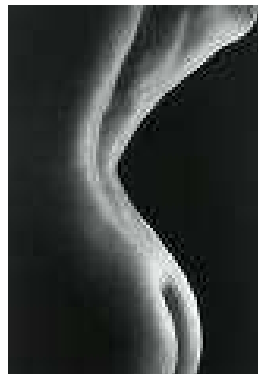
valeur lors de la pose de prothèse ou d'injection de graisse autologue. Il correspond au prolongement en « V » du sillon inter-fessier.

- Sillon inter-fessier : sa hauteur ne doit pas dépasser 2 fois la hauteur du triangle sacré pour obtenir une fesse belle et harmonieuse. La longueur de ce sillon va donner l'impression de fesse longue ou courte. D'après le Dr Pascal, sa taille idéale est proche de 17 cm.
- Sillon sous-fessier : situé sous la tubérosité ischiatique. Un sillon court rend la fesse plus haute, jeune et remplie alors qu'un sillon long qui s'étend au-delà des 2/3 internes, rend la fesse pototique, vieille avec une impression trop grande laxité cutanée.
- Dépressions latérales ou supra-trochantériennes : caractérisent les fesses athlétiques. Elle est située au-dessus et derrière le grand trochanter, sous le bord inférieur du moyen fessier. Son bord inférieur correspond à l'insertion du vaste latéral. Après perte de poids massive, les tissus distendus « coulent » sur les reliefs osseux que sont le grand trochanter et les crêtes iliaques ce qui accentue cette dépression latérale.
- Le « diamant » : losange situé entre le sillon sous-fessier, inter-fessier, et le haut des cuisses
- Sur la vue de profil, le maximum de projection doit se situer au niveau du pubis. Le ratio épine iliaque antéro-supérieure au grand trochanter sur le point de projection maximale des fesses au trochanter ne doit pas excéder  $\frac{1}{2}$ , comme nous le verrons plus loin.
- Le rapport taille sur hanche a aussi son importance dans l'attractivité des corps féminins avec un rapport idéal taille/hanche = 0,7 pour les femmes, quelque soit le poids (22). Un rapport taille/hanche supérieur à 0,85 chez la femme lui confère d'ailleurs un morphotype androïde. Les hommes sont donc naturellement plus attirés par une partenaire à la taille bien marquée (22-24).

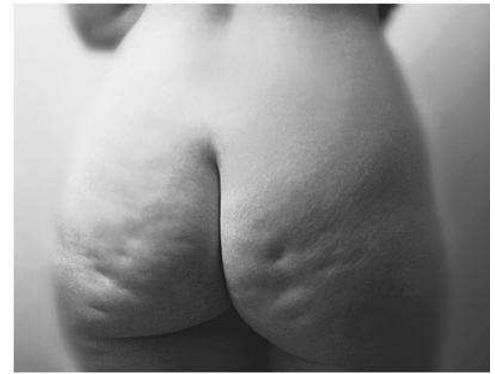- La peau doit être lisse et ferme. L'aspect de peau gondolée avec de multiples dépressions est dû à l'excès cutané avec distension du tissu fibreux qui connecte le derme à la graisse et qui soutient la fesse pour l'empêcher de ptoser. Cet aspect appelé « dépressions glutéales » est souvent confondu avec la cellulite qui elle apparaît lorsque l'on pince la peau. Ces fossettes rendent la fesse frippée, molle et vieille.



Taille fine



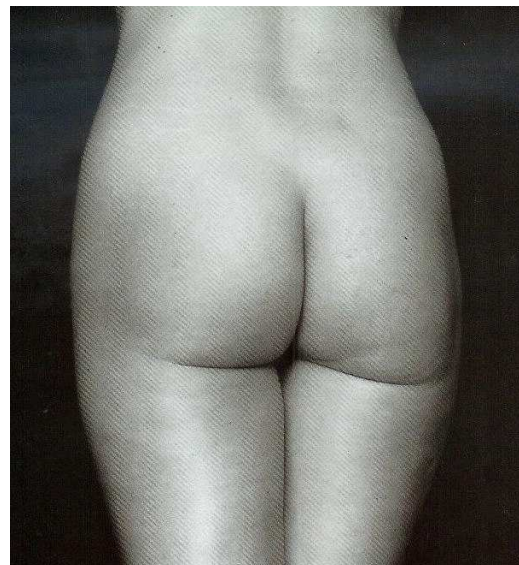Lordose lombo-sacrée



Dépression glutéales



Triangle sacré



Sillon sous-fessier et interfessier pas trop long

Analysons de plus près la projection antéro-postérieure des fesses, qui permet de dire si les fesses sont plates ou bombées et le sillon sous-fessier qui définit le caractère jeune ou vieux des fesses et leur degré de ptose.

### III.7.4 La projection glutéale

Cuenca-Guerra (18, 19) a analysé 1320 photographies de 132 femmes âgées de 16 à 62 ans mesurant de 155 à 170 cm et n'ayant pas d'excès de poids de plus de 5kg. Il a mesuré la projection antéro-postérieure des fesses à l'aide de quelques points de repère :

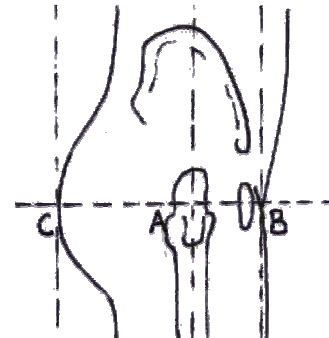
Point A : correspondant au grand trochanter. La ligne verticale passant par A marque le centre de gravité de la patiente.

Point B : point de projection maximale du mont de vénus (pubis)

Point C : point de projection maximale des fesses

Dans l'idéal  $AC=2AB$  .

Ces points lui permettent de définir 5 classes de fesses.



-Type 1 :  $AC/AB \geq 2/1$  : Volume adéquat et bonne projection mais excès graisseux global lombaire et fessier : l'indication chirurgicale est une lipoaspiration.

-Type 2 :  $AC/AB < 2/1$  : Volume adéquat mais pas assez de projection : Il préconise la pose de prothèses.

-Type 3 : Hyperlordose lombosacrée avec bonne projection mais manque de volume avec un tour de hanche fin qui ne se démarque pas beaucoup de la taille en faisant augmenter le rapport taille/hanche au-delà de 0,7 : L'auteur poserait des prothèses assez latérales pour accentuer les hanches et lipoaspirerait la taille.

-Type 4 : morphotype androïde chez les femmes sportives : pas d'excès graisseux, dépression supra-trochanterienne marquée, projection liée au volume du grand fessier : indication de lipofilling pour apporter plus de rondeur sans entraver l'activité sportive.

-Type 5 : fesse vieillie avec ptosis des muscles de la graisse et de la peau : indication de bodylift.

Pour mesurer la projection glutéale Raposo-Amaral a comparé 3 techniques sur les fesses de 10 femmes : analyse anthropométrique, scanner et échographie. Les 3 types d'examens



donnent significativement le même résultat. Il en conclut que l'examen clinique est suffisant et qu'un scanner est inutile (25).

### **III.7.5 Le sillon sous-fessier**

À quoi sert-il ? De quoi est-il composé?

Le sillon sous-fessier est la limite inférieure de la fesse et définit le début de la cuisse, mais n'a pas de relation avec le muscle grand fessier, ni avec les muscles de la cuisse tels que le gracilis ou le vaste interne. Il a été étudié pour la première fois par Morestin en 1894. Ce système de soutien s'étend de la tubérosité ischiatique à la portion latérale du pubis. Dans la cuisse, il avance jusque dans la région du ligament inguinal et de l'épine iliaque antéro-supérieure. Ce système est composé de tissu dense qui connecte le derme au système ostéo-ligamentaire. Il est responsable de la dépression située dans la région inguinale, puis la région crurale et s'étend sur la région glutéale, où il se sépare en 2 pour finalement former le sillon inter-fessier en se joignant au coccyx et au sacrum, et le sillon sous-fessier en rejoignant la tubérosité ischiatique.

Notons que chez les nourrissons, le sillon sous-fessier est déjà présent et démultiplié alors que le bébé ne marche pas encore, qu'il ne bouge presque pas les jambes et qu'il est toute la journée en position allongée. Ce n'est donc pas la fonction qui crée « l'organe ».

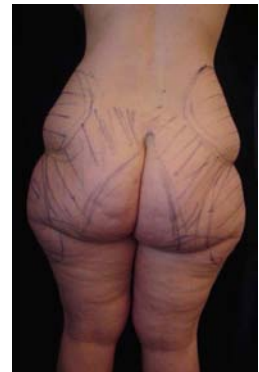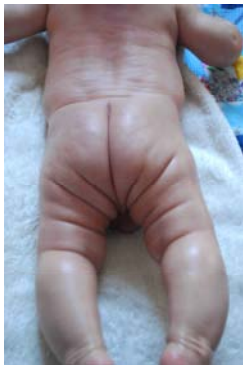Notre perception du sillon sous-fessier est plus parlante que sa description anatomique. Spécialement chez la femme où il est un symbole de sexualité, sa forme et sa taille dictent si elle est sexy, attractive, belle ou pas. Ainsi, toute altération de l'apparence naturelle du sillon sous-fessier peut se compliquer d'une gêne esthétique (26) (27).

Chez les patients jeunes et fins, le sillon sous-fessier est généralement absent, ou s'il est présent, il ne s'étend généralement pas au-delà de la ligne sagittale passant par le milieu de la fesse et de la cuisse. Le sillon se creuse au fur et à mesure que la fesse tombe, à cause du

volume fessier qui augmente avec le poids ou de la laxité cutanée due à l'âge qui fait « glisser la fesse sur la cuisse ». Babuccu (27) a défini les changements glutéaux liés à l'âge et au poids. D'après son étude menée sur 115 femmes de 17 à 48 ans, lorsque la femme vieillit, la largeur de la région glutéale diminue, le sillon sous-fessier s'allonge latéralement et se positionne plus bas. La prise de poids entraînerait au contraire l'élargissement de la région glutéale et un raccourcissement du sillon sous-fessier.

Si le sillon sous-fessier est recouvert de peau (lorsque l'angle que la fesse forme avec la cuisse est inférieur à 90°) on parle alors de ptosis glutéal. Ce ptosis est commun et tout à fait accepté lorsqu'il est à la partie interne des fesses, mais il devient inesthétique lorsqu'il atteint la moitié externe du sillon sous-fessier.

Après perte de poids massive –il s'agit d'une situation extrême- le système de soutien a été forcé, étiré, la fesse entière tombe, perd de la projection, s'allonge et s'aplatit.



Sillon sous-fessier de nourrisson, femme jeune et svelte, femme après perte de poids massive

### **Ptosis glutéal**

Le ptosis glutéal, « sad buttock » ou « fesse triste » a été décrit pour la première fois par Douglas en 1975.

Gonzalez a proposé une classification entre pseudo-ptosis, pré-ptosis, vrai ptosis avec 5 degrés de ptose (28). Il faut prendre 2 points de repère : la tubérosité ischiatique T et la ligne M qui sépare verticalement la fesse en son milieu.

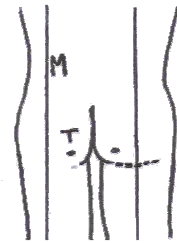
-Degré 0 : pas de ptosis : le sillon ne dépasse pas la tubérosité ischiatique (fesse de gauche sur le schéma)

-Degré 1 : minime préptosis : le sillon dépasse la tubérosité ischiatique mais ne dépasse pas la ligne M séparant la fesse verticalement en son milieu.

-Degré 2 : pré-ptosis modéré : le sillon atteint la ligne M

-Degré 3 : pré-ptosis borderline : le sillon dépasse la ligne M,

mais il n'y a pas de tissu ptotique (fesse de droite sur le schéma)



-Degré 4 : ptosis vrai : il existe du tissu ptotique (la fesse recouvre le sillon) au niveau de la ligne M

-Degré 5 : ptosis dépassé : ptosis sur un sillon descendu, après perte de poids massive.

-Pseudo-ptosis : déplacement vers le bas du sillon sous-fessier

Pour Gonzalez, le ptosis augmente avec l'âge, le poids mais aussi la perte de poids de plus de 10%.

Ci-après : Schéma représentant les différents types de fesses (H.Gisquet):

1 : Fesse masculine idéale, s'inscrivant dans un rectangle horizontal

2 : Fesse féminine idéale, s'inscrivant dans un cercle. Le rapport taille/hanche=0,7

3 : Fesse féminine normale : taille un peu épaisse, pré-ptosis modéré degré 2, et léger excédent graisseux global

4 : Sillon inter-fessier trop long alors que taille fine et pas d'excédent de poids: pseudo-ptosis glutéal

5 : Sillon sous-fessier trop long dépassant la ligne M, alors que taille fine et pas d'excédent de poids: ptosis glutéal vrai

6 : Patiente en surpoids

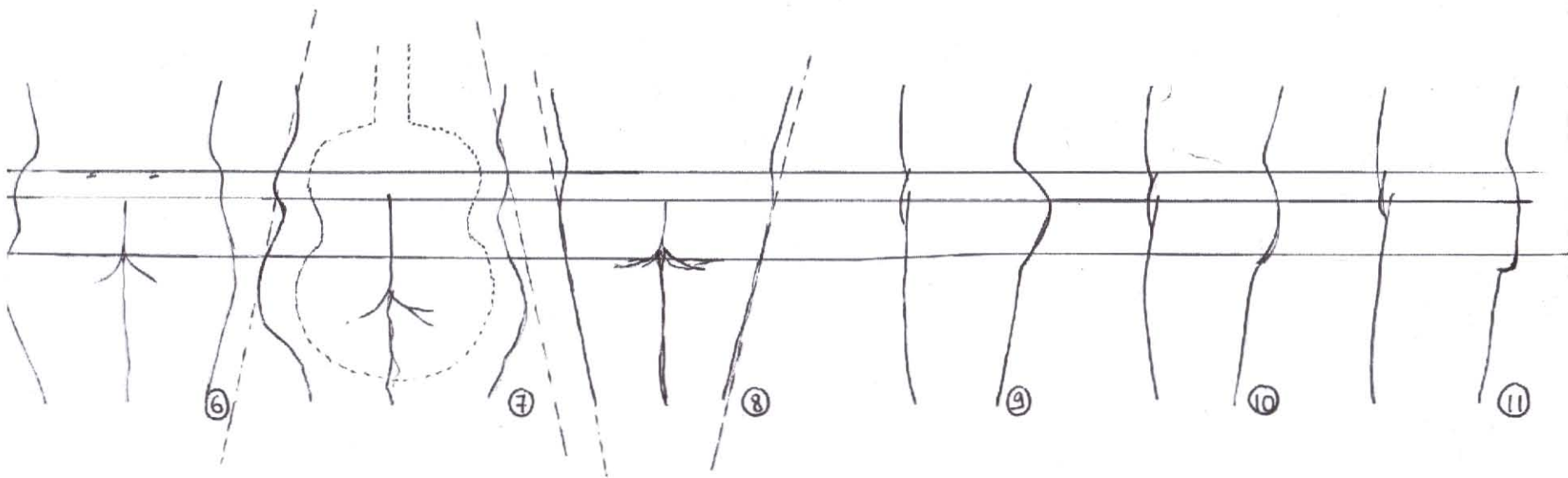
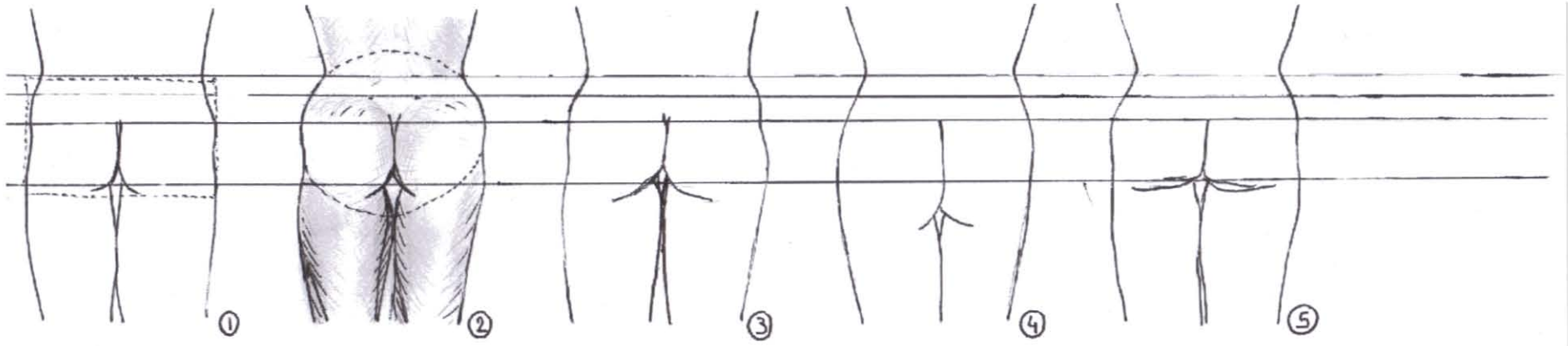
7 : Séquelle d'obésité gynoïde (forme de poire) après perte de poids massive : fesse en forme de guitare avec importante culotte de cheval et poignées d'amour, qui s'inscrit dans la lettre A et ptosis dépassé degré 5.

8 : Séquelle d'obésité androïde (forme de pomme) après perte de poids massive : fesse plate qui s'inscrit dans la lettre V.

9 : De profil : bonne projection antéro-postérieure des fesses avec forte lordose lombo-sacrée

10 : Platypigie : pas assez de projection antéro-postérieure

11 : Ptosis glutéal : Du tissu fessier recouvre le sillon sous-fessier qui est descendu.



## IV TECHNIQUES DE REMODELAGE GLUTÉAL

### IV.1 TECHNIQUES NON CHIRURGICALES

#### IV.1.1 Camouflage vestimentaire

Tout le monde se souvient d'Eva Herzegovina faisant la publicité pour les soutiens-gorge wonderbras « regardez- moi dans les yeux ». Il existe la même chose pour les fesses : des culottes rembourrées en lieu et place des prothèses de fesses pour rendre les fesses plates plus bombées. Il existe également des slips qui remontent les fesses ptotiques, ainsi que des gaines moulantes lissant et comprimant les bourrelets. Elles estompent les redondances cutanées et donnent un aspect plus ferme au corps.

Déjà au XVIIIe° siècle les robes à cerceau, surmontées d'un bustier bien serré permettaient aux femmes d'accentuer la finesse de leur taille, la largeur des hanches et la lordose lombosacrée, donnant l'apparence de fesses très bombées.



#### IV.1.2 Exercices physiques et massages

- **Musculation**

Les fesses peuvent être retonifiées par un peu d'exercice physique : le grand fessier ainsi hypertrophié rendra à la fesse un aspect plus bombé. Voici quelques exercices :

1/ Extension de hanche jambe tendue.

Départ : au sol, à quatre pattes, agenouillez-vous en vous appuyant sur vos coudes.

Exécution : inspirez et tendez une jambe en orientant le talon vers l'arrière. Expirez sur le mouvement, puis revenez à la position de départ et recommencez.

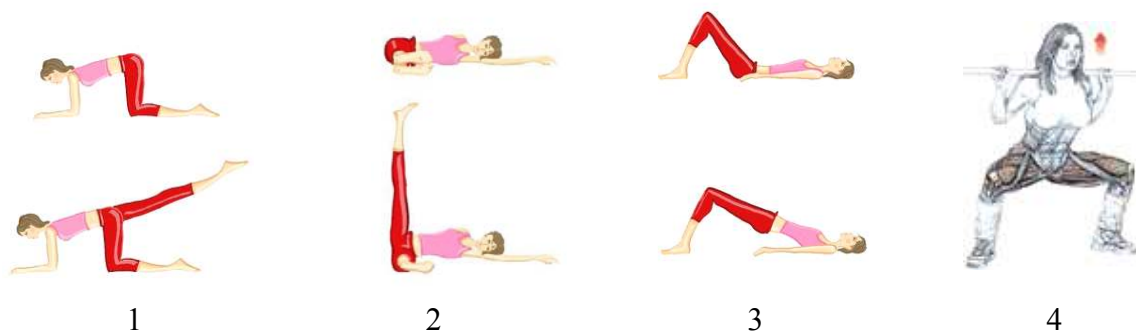
2/ Abduction de hanche, allongé jambe tendue.

3/ Fessiers sur le dos.

Position de départ : Allongez-vous sur le dos, jambes fléchies, pieds au sol, écartés de la largeur du bassin, bras le long du corps.

Exécution : Levez le bassin en contractant les fessiers le plus intensément possible. Lorsque les cuisses sont dans le prolongement du dos, redescendez.

4/ Faire des squats : debout, pieds écartés de la largeur du bassin, une barre droite en appui sur le devant des épaules. Les mains sont espacées de la largeur des épaules. Pliez les genoux et descendez les fessiers vers le sol. Vos talons ne doivent pas décoller du sol lors de la descente. Lorsque vos cuisses sont parallèles au sol, revenez lentement à la position de départ avec la force de vos cuisses et de vos fessiers. Travaillez en souplesse sans à-coup en regardant devant vous pour garder le dos bien droit.



Certaines personnes ont beau faire du sport, elles ne parviennent pas à obtenir des fesses bombées. En effet, les sportives asiatiques, probablement à cause de l'antéversion de leur bassin, n'ont pas les fesses bombées.

De même pour les anciens obèses qui n'ont pas fait de sport depuis des années. Ils ont une fonte musculaire des fessiers qu'il est très difficile de récupérer, du fait des modifications de leur statique rachidienne (que nous détaillerons plus tard) et de leur apport nutritionnel carencé en protéine. De plus, la peau et le tissu de soutien dermo-graisseux ont été complètement distendus lors la prise de poids, et même si les fesses sont musclées, elles sont recouvertes d'un tel excès de peau qu'on ne voit pas le relief des muscles.

Signalons que chez les femmes culturistes, le relief du grand fessier est très marqué mais la

graisse qui le recouvre a fondu ce qui rend la fesse trop carrée. Le muscle apparent juste sous la peau rend au corps un aspect d'écorché destiné à étudier l'anatomie. Ce qui prouve l'importance de la graisse dans la glutéoplastie.

- **Massage et drainage lymphatique**

L'esthétique glutéale est également liée à la qualité de la peau. Des irrégularités ou une peau flasque témoin d'une laxité cutanée, vieillit la fesse de même que la cellulite.

La cellulite est certes due au stockage des graisses, mais pas seulement : cet aspect de peau d'orange est amplifié par les troubles circulatoires notamment lymphatiques. Le système lymphatique remplit plusieurs fonctions : il draine le liquide interstitiel qui baigne nos cellules, transporte les graisses alimentaires, élimine des déchets et protège l'organisme contre les corps étrangers. La lymphe prend environ 48 heures à faire un tour complet du réseau : le drainage lymphatique est donc une fonction physiologique automatique de l'organisme. Mais quand ce drainage naturel est insuffisant, un massage doux réalisé par un masseur kinésithérapeute aide les petits vaisseaux lymphatiques à faire remonter la lymphe vers les veines et le coeur. Ceci désengorge les jambes et les cuisses qui retrouveront une peau lisse. Le système de « Palper Rouler » automatisé type LPG Cellu M6 est assez efficace, mais onéreux et des séances régulières sont nécessaires pour obtenir un résultat satisfaisant mais jamais durable.

#### **IV.1.3 Produits d'injection et fils de suspension**

Différents produits d'injection ont été proposés pour l'augmentation fessière :

Le plus connu est le Bioalcamid® (laboratoire Polymekon) qui est une endoprothèse de polyalkylimide (famille des dérivés acryliques). Implantée dans l'hypoderme ou entre hypoderme et muscle, cette endoprothèse permet de reconstituer des volumes de façon plus ou moins durable (29). Plus récemment, a été proposée l'injection de Macrolane qui est un

acide hyaluronique. Simple d'utilisation, il a cependant une durée de vie d'environ 9 à 18 mois.

En cas de ptôse glutéale, certaines équipes ont proposé l'utilisation de fils crantés en association avec une technique d'augmentation ne faisant pas appel à des prothèses (29). Là encore, il ne peut s'agir que de techniques non permanentes réservées à des cas où l'implant fessier est contre-indiqué.

Nous manquons de recul sur ces techniques pour nous en faire une opinion objective.



## **IV.2 TECHNIQUES CHIRURGICALES D'AUGMENTATION GLUTÉALE**

Les principaux procédés d'augmentation glutéale comme les implants, les injections de graisse autologue et les lambeaux dermo-graisseux seront décrits. Puis nous détaillerons les techniques de réduction par lipoaspiration et « bodylift ». Précisons que pour obtenir le résultat espéré pour chaque patiente, il est possible de combiner les techniques.

### **IV.2.1 Augmentation glutéale par prothèse**

L'histoire de l'augmentation glutéale a commencé en 1969, quand Bartel (30) a introduit un implant mammaire de Cronin dans la région glutéale sous-cutanée. Cela finissait souvent en contracture capsulaire, déplacement de prothèse et asymétrie. En 1973 Cocke, Douglas et Buchuk publient leur cas et en 1991 Gonzales Ulloa (31) rapporta son expérience d'augmentation glutéale sur 10 ans, mais le taux de complication était tel qu'on abandonna ce type d'intervention. Robles (32) révolutionna la technique en 1984, en insérant un implant mammaire juste sous le muscle grand fessier, ce qui entraînait moins de complication. Puis en 1987, Gonzalez, reprenant en partie la technique de Robles, a décrit une technique d'implantation intra-musculaire : Par le respect d'un plan parfaitement homogène, il permet de fiabiliser cette chirurgie et de faire tomber le taux de complications de façon notable. C'est actuellement la technique la plus recommandée. Parallèlement, De La Peña (33) développa une technique d'implantation sous-fasciale (l'aponévrose glutéale est particulièrement résistante) qui, bien que plus délicate, reste une bonne alternative chirurgicale. L'intervention a dès lors gagné en popularité et les complications post-opératoires sont devenues rares, même si le risque infectieux persiste. Une série réalisée sur 3 ans estime son risque infectieux à 5%, ce qui inclut aussi bien les cellulites superficielles que les infections de l'implant (29). L'incision étant placée à proximité de l'anus, l'implant glutéal a plus de risque d'être sujet à une infection post-opératoire immédiate. En comparaison, le risque infectieux des implants mammaires est de 2 à 2,5% (29).

Il y a donc 3 techniques d'augmentation glutéale par implant : la technique sous-fasciale, la technique intra-musculaire, et la technique sous-musculaire dont nous allons énumérer brièvement les avantages et les inconvénients :

- **Implant sous-fascial (33)**
  - Instrumentation spécifique
  - Technique proche de la pose sous-cutanée, abandonnée du fait du trop fort risque de coque péri-prothétique et de la visibilité de l'implant sous la peau, mais seule technique permettant de mettre un implant sur toute la surface de la fesse sans risquer de léser le nerf sciatique.
  
- **Implant intra-musculaire (34) (35) (36)**
  - Pas de limite caudale à la loge
  - Plan de dissection difficile à suivre d'où des irrégularités dans l'épaisseur du tissu qui recouvre la prothèse
  - Risque hémorragique par déchirement des fibres musculaires
  - Technique actuellement recommandée
  
- **Implant sous-musculaire (32):**
  - Invisible sauf quand on contracte les fesses
  - Risque d'irriter le nerf sciatique
  - Loge de la prothèse située en supéro-externe (au-dessus du muscle pyramidal c'est-à-dire une ligne rejoignant le coccyx au grand trochanter) d'où une projection maximale de la fesse très haute, ce qui peut sur des fesses assez longues donner un effet de « double bubble » (ou « double bosse ») et oblige à n'utiliser que des petits volumes.

- Nécessité d'une faible taille d'implant pour éviter le syndrome des loges de la fesse.

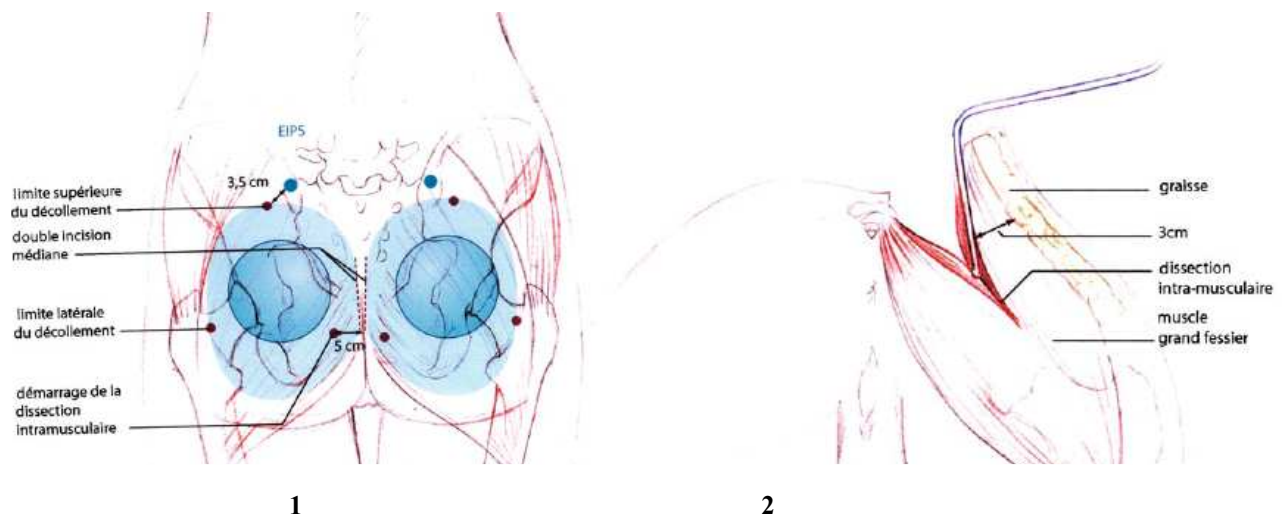


Schéma technique d'augmentation glutéale par implant intramusculaire (D'après G.Horn (29)).

1. Repères, incisions et limites du décollement. 2. Illustration de la profondeur de la dissection intramusculaire.

### Complications des prothèses de fesse pour tous les types de loges :

- Sérome
- Infection
- Retard de cicatrisation (30% dans la série américaine de Mendieta (35))
- Migration de l'implant
- Asymétrie
- Surcorrection
- Coque capsulaire
- Rupture capsulaire

Des quantités d'implants ont été inventés aux USA, mais actuellement les seuls utilisés là-bas sont des implants d'élastomère de silicone, de forme ronde ou anatomique. En Europe et en Amérique du sud, les implants de gel de silicone recouverts de polyuréthane sont plus utilisés. La limitation des produits utilisables aux USA peut expliquer leur taux de complication plus élevé qu'ailleurs.

En France, la pose de prothèses est encore frileuse. Le risque infectieux et le risque de migration prothétique, associés à la faible expérience des chirurgiens français, rendent la technique peu populaire. Les demandes de glutéoplastie sont plutôt rares en comparaison à l'Amérique du Sud ou aux USA, et nous préférons nous tourner vers la technique d'injection de graisse autologue, qui paraît moins risquée. Pourtant, une étude américaine a montré que la pose de prothèse était moins longue que les injections de graisse et qu'elle permettait d'obtenir en un temps le volume qu'il est parfois difficile d'obtenir en une seule fois avec le lipofilling (29). Par rapport au lifting de fesse qui nécessite un décollement important et une longue convalescence, la prothèse permet une reprise rapide de la marche et l'intervention pour la mettre en place est courte.

#### **IV.2.2 Augmentation glutéale par transfert de graisse autologue**

La popularité du transfert de graisse autologue (visage, sein) a permis l'extension de son application au remodelage glutéal. L'avantage indiscutable de cette technique est son faible coût. On peut aussi espérer avoir un résultat plus naturel, sans corps étranger, qui colle précisément à la demande de la patiente en injectant la graisse exactement aux endroits souhaités.

- **Historique :**

Alors que Gasparotti (37) développait la technique de lipoaspiration sous-cutanée, Coleman (38) en parallèle popularisait le principe d'injection de graisse autologue prélevée en sous-cutanée, et mise en place dans les tissus pour combler les dépressions notamment au niveau du visage, du sillon naso-génien, des lèvres et des pommettes (en précisant que le résultat durait sur le long terme). Pour que la greffe d'adipocytes prenne, il faut que chaque cellule soit bien vascularisée, donc il faut un contact maximal entre la graisse et les tissus musculaires ou sous-cutanés environnants. On injecte alors la graisse comme un treillis de

tunnels entrecroisés en évitant de former des « lacs » de graisse. Toledo (39) et Roberts (40) utilisent très largement le lipofilling dans le remodelage glutéal.

- **Technique opératoire appliquée aux fesses**

La technique consiste à lipoaspirer les zones excédentaires : ventre, poignées d'amour, culotte de cheval en sculptant le corps selon les sous-unités esthétiques pour obtenir une taille fine et une accentuation de rapport taille/hanche (le rapport idéal étant de 0,7). La zone lombo-sacrée serait idéalement à aspirer pour exagérer la lordose lombosacrée et la projection des fesses mais c'est une zone à fort risque de sérome (41, 42).

Ensuite la graisse est centrifugée à 3000 tours/minute pendant 3 minutes pour séparer les adipocytes de l'huile et du sang. Les adipocytes sont alors réinjectés à la canule mousse de Coleman (38) dans les différents plans de la fesse, en sachant que la résorption sera moins importante dans le muscle. En post-opératoire, il est interdit de se masser les fesses, et de dormir sur le dos pendant 15 jours. Le lipofilling ne sera envisagé que si le capital de graisse disponible est suffisant (environ 800 ml pour augmenter les deux fesses).

Lorsqu'il est associé à une importante lipoaspiration (21, 43, 44), il est préférable de réaliser le lipofilling des fesses avant la lipoaspiration. Si on fait le contraire, la graisse injectée « tombe » dans les tunnels de lipoaspiration et la localisation des greffes graisseuses devient plus aléatoire (21).

Le lipofilling peut également être utilisé pour reconstruire un « banana fold » (haut de la cuisse situé juste sous la fesse) abîmé par une lipoaspiration antérieure (45).

Il n'y a pas de complication si ce n'est des irrégularités résiduelles et la résorption de la graisse qui pourrait nécessiter une nouvelle séance d'injection.

Une étude de la résorption graisseuse réalisée par Wolf (46) chez 20 patientes avec des IRM de fesses effectués à 3 mois post-opératoire a montré une résorption d'environ 30% du

volume injecté. Une autre étude de Murillo (47) sur 162 patients avec environ 700cc injectés par côté a montré seulement 20% de résorption dans les 4 premiers mois et un résultat pérenne à 12 mois sur des IRM réalisées à 1, 4, 8, 12 mois chez 6 patients.

Cardenas-Camarena (48) a injecté à 62 patientes 120 à 280 cc/fesse (210cc moyenne) avec un résultat durable à 17 mois de recul en moyenne. Il pense qu'un bon résultat réside dans une balance adéquate entre injection de graisse et lipoaspiration qu'il réalise systématiquement au niveau de la lordose lombosacrée. Mais il concède que la technique de lipomodelage est longue et fastidieuse. Cardenas Restropo (49) a injecté à 96 patients des volumes de 300 à 500cc/patiente et a obtenu des résultats durables (nombre d'années de recul non précisé). L'intérêt de la technique réside dans le fait que l'on obtient la même projection qu'avec une prothèse mais sans insérer de corps étranger. La technique est plus longue mais présente moins de complication et représente un coût plus faible (49-51). Toledo note dans sa série 50% résorption et 1% d'infection à staphylocoque doré. Mendieta obtient un taux de survie des adipocyte de 80 à 85 % à 2 ans (21). Il pense que seule la zone 8 (dépression supra-trochantérienne) mérite une lipoinjection systématique. Au final il faut compter sur environ 1/3 de résorption par rapport au volume initial (50-51).

#### **IV.2.3 Augmentation de volume par lambeau dermo-graisseux**

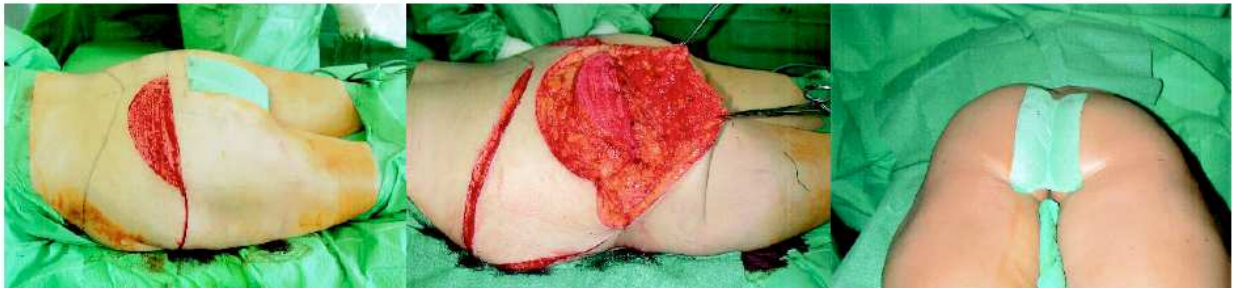Cette technique ne peut s'utiliser qu'associée à un lifting de fesse, c'est à dire associée à une résection cutanée et ne s'utilise jamais seule. La technique inspirée des bodylifts après perte de poids massive est de plus en plus utilisée pour raison esthétique pure sur des fesses plates et ptotiques, sans qu'il y ait d'excès de poids ou de perte de poids importante. Cette technique permet d'augmenter le volume des fesses, de diminuer le ptosis glutéal et également de lisser la peau « gondolée » en retendant la face latérale de cuisse.

Agris, en 1977 (52) proposait déjà d'utiliser la graisse présente sur place pour redonner du volume aux fesses peu projetées. Depuis que l'idée a été remise à la mode en 1997 par Gonzalez et Guerrerosantos (53), différents types de lambeaux ont été décrits :

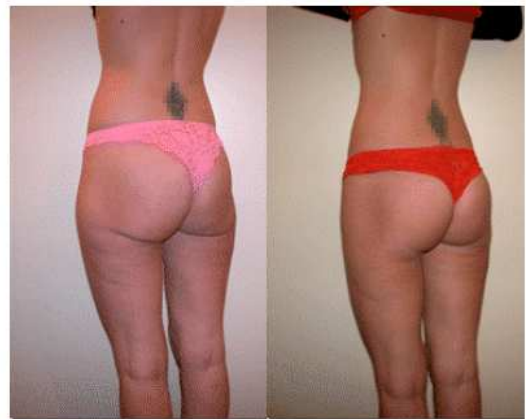
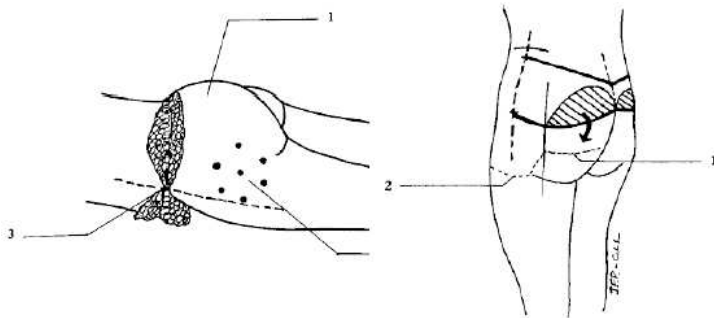
**Pascal et Le Louarn** ont publié le « LP flap » ou « helpy flap » en 2002 (54). Ils se sont vite rendu compte que le bodylift aplatisait les fesses. En effet, le volume est dû à l'excès cutané de l'ancien obèse et réduire celui-ci réduit le volume des fesses alors qu'on voudrait garder des fesses bombées. Les auteurs ont voulu compenser la perte de volume avec la graisse existante sur place. Le LP flap est le premier lambeau individualisé et décrit de façon précise dans la littérature. Le lambeau est un hémidisque graisseux posé sur la ligne d'incision inférieure, dédermisé au bistouri électrique pour limiter la perte sanguine (qui serait plus importante avec une désépidermisation). Il reste attaché au plan profond musculaire afin de garder le maximum de perforantes pour assurer une bonne vascularisation au lambeau et éviter sa fonte. Sa largeur est d'environ 17 cm et sa hauteur de 10 à 12 cm. Le lambeau graisseux, même s'il n'est pas décollé de la profondeur est mobile du fait de l'élasticité des tissus, et peut être suturé avec une traction vers le bas pour combler le manque de volume situé dans le quadrant inféro-interne. Ensuite le LP flap est recouvert par le lambeau cutané inférieur qui est décollé sans dépasser la moitié de la fesse pour éviter tout risque de sérome et limiter les sections de nerfs superficiels qui innervent la peau des fesses. Le lambeau s'il est trop haut entraîne un effet de « double bubble », une malposition du volume supérieur de fesse et implique que la résection tissulaire effectuée soit plus dorsale que fessière avec un fort risque de sérome.

Il est associé à la technique de haute tension latérale que nous détaillerons plus tard, pour retendre la face externe de cuisse (culotte de cheval) et éviter les séromes.

La réalisation du lambeau dure 30 minutes.



Photographies per-opératoire. A droite on peut noter la différence de volume liée à la mise en place du lambeau.



1

2

3

4

1 : Décubitus ventral: la fermeture a commencé par la reconstitution de la ligne médio-axillaire (3). (1), le lambeau est placé sous la peau des fesses; (2), 6-7 points de suspension entre aponévrose et fascia superficiel.

2 : Vue de  $\frac{3}{4}$ . (1), décollement pour placer le lambeau; (2), Décollement latéral et points de suspension pour la haute tension latérale.

3 et 4 : Patiente du Dr Pascal : Lifting de fesse esthétique avec LP flap pour cure de ptosis glutéal chez une patiente de 30 ans.

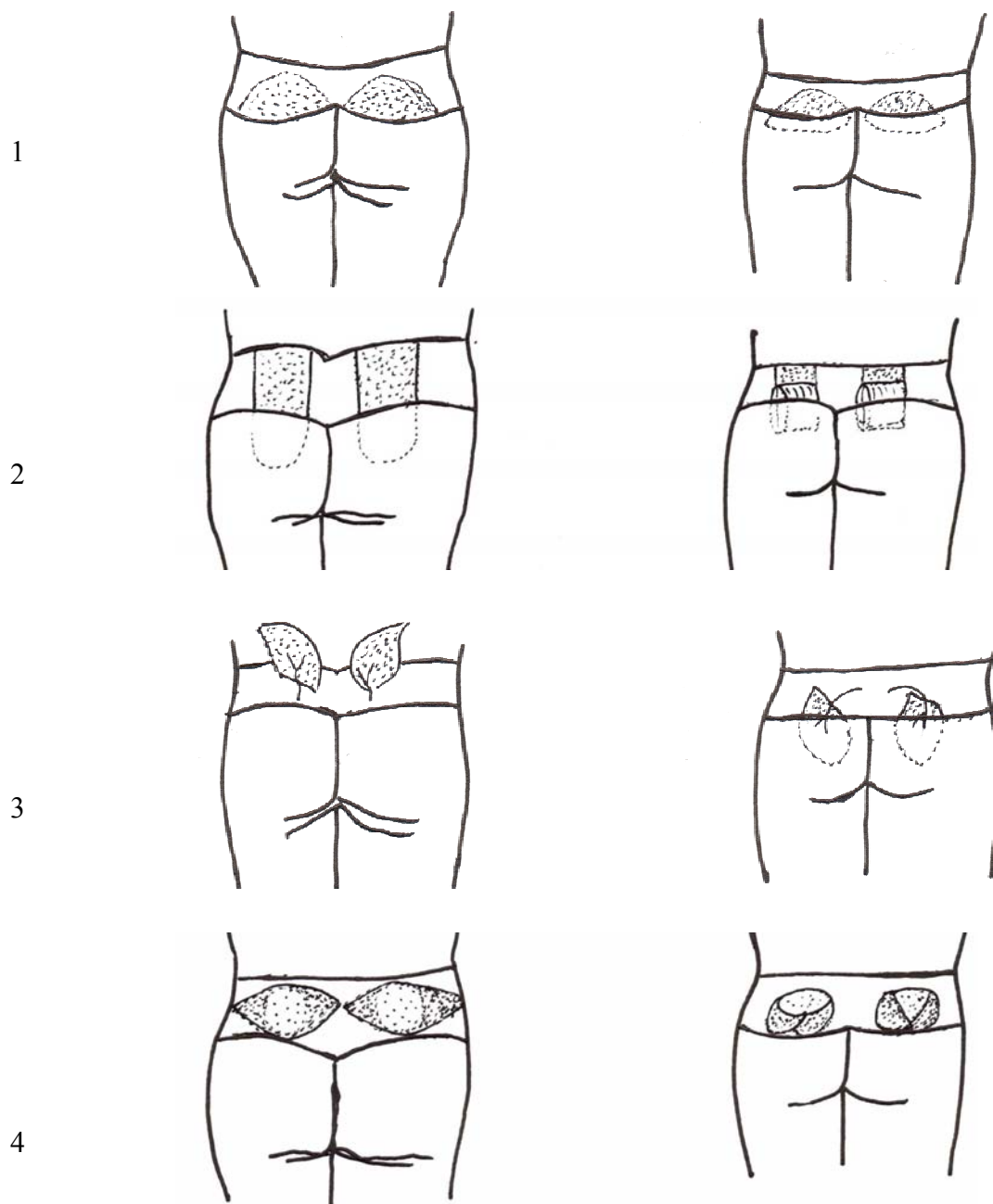
**Sozer** (55-57) a publié en 2005, 50 cas de patients (dont 21 patients après perte de poids massive) ayant bénéficié de lambeaux dermo-graisseux détachés sur la moitié inférieure du plan profond et repliés sur eux-même en chausson pour apporter plus de projection. Cette technique a été critiquée par Gonzales et Hurwitz car elle comporte un lambeau qui semble avoir une base étroite et la plicature à 180° pourrait compromettre sa vitalité.



**Rhode** (58) a publié en 2005 sa série de 62 patients chez lesquels il a réalisé un lambeau de rotation graisseux de 2/1 totalement détaché du plan profond et du plan superficiel, pédiculé sur les vaisseaux glutéaux supérieurs: après 4 ans de recul le volume de graisse reste équivalent au post-opératoire précoce.

**Colwell** (59) a également proposé en 2007 un lambeau pédiculé sur les perforantes et désolidarisé du muscle sous-jacent pour mieux le mobiliser à l'emplacement souhaité. Il lui semble plus intéressant de pouvoir mobiliser le lambeau pour ajuster au mieux sa position et assurer une bonne symétrie des fesses. Il décrit les perforantes comme étant situées sur une ligne unissant l'épine iliaque postéro-supérieure au grand trochanter à 6 à 9 cm du sillon inter-fessier (cf chapitre anatomie). Il résectionne le tissu qui est situé dans les 5 premiers centimètres de part et d'autre du sillon inter-fessier (car il comporte peu de perforantes). Au contrôle à 6 /10 mois, il n'y avait pas de diminution significative du volume du lambeau ou de perte de projection. Deux patients ont subi une nécrose graisseuse de leur lambeau.

**Raposo-Amaral** en 2006 (60) a proposé un lambeau dermo-graisseux elliptoïde dont le centre reste attaché au plan profond pour garder un maximum de perforantes et dont les 2 pointes sont décollées et suturées l'une à l'autre pour apporter encore plus de volume. La série comprend 9 patients avec un recul de 4 ans. Un contrôle scannographique réalisé chez 2 patientes en pré-opératoire et à 6 mois post-opératoire, montre que cette technique accentue la lordose lombaire et majore la projection antéro-postérieure des fesses de 2 cm. Mais cet examen est discutable car il ne permet pas d'évaluer correctement la fonte graisseuse : il faudrait une IRM plutôt qu'un scanner et un examen à 3 mois puis à 1 an par exemple. L'auteur pense que le lambeau graisseux semble plus adapté à des patientes qui recherchent un remodelage esthétique avec poids normal plutôt que chez des patientes après perte de poids massive. Cette technique est semblable au « **Purse string** » décrit par **Hunstad** (61) en 2009 sur 6 patientes.



**Lambeaux d'augmentation glutéale (H.Gisquet):**

1 : Lambeau type « LP flap » de Le Louarn et Pascal (54).

2 : Lambeau type Sozer (55-57).

3 : Lambeau centré sur les perforantes de l'artère glutéale supérieur type Rhode (58) et Colwell (59).

4 : Lambeau type « Purse string » de Raposo-Amaral (60) et Hunstad (61).

### **IV.3 TECHNIQUE CHIRURGICALE DE RÉDUCTION GLUTÉALE**

La réduction de volume des fesses implique une réduction par lipoaspiration du volume de graisse contenu dans les stéatoméries résistantes aux régimes (62), et une résection du volume de peau excédentaire réalisée par lifting de fesse, tel la recoupe d'un vêtement trop grand.

#### **IV.3.1 Réduction de volume par lipoaspiration**

- **Histoire de la liposuction**

L'idée de retirer la graisse excédentaire localisée dans certaines zones du corps a débuté avec Charles Dujarrier en France qui retira de la graisse à la face interne des genoux d'une ballerine à la curette utérine en 1921. Une lésion de l'artère fémorale a conduit à l'amputation de la jambe de la danseuse. Cette complication a mis fin aux avancées dans le domaine. Schrudde en 1964 essaya à nouveau, mais des complications à type d'hématome et sérome survenaient. Ensuite Pitanguy proposa d'enlever en bloc le tissu adipo-cutané ce qui entraînait de longues cicatrices et rendit la technique peu populaire (63).

La liposuction moderne commença avec Giorgio Fischer et son père Arpad Fischer, des gynécologues de Rome. En 1974, ils développèrent leurs propres instruments, des canules tranchantes reliées à une aspiration, et inventèrent le concept des tunnels croisés (63). Pierre Fournier (64) à Paris débuta la lipoaspiration par technique sèche, « dry technic » puis développa la technique de lipoaspiration tumescence, moins hémorragique, qui fut surtout popularisée par Illouz (65). La technique de lipoaspiration tumescence améliorée, avec infiltration de sérum adrénaliné à haute dose 35mg/kg (qui va permettre une vasoconstriction, une antalgie et une hydrodissection) fut décrite pour la première fois par Jeffery Klein (66) dans un article publié en 1987. Depuis, la liposuction assistée par ultrason a été développée par Michael Zocchi en 1996 (67) et les techniques de lipoaspiration superwet, « power assisted » ou de lipolyse par laser permettent d'obtenir de bons résultats en limitant les

saignements et les complications (63).

La technique consiste en la réalisation de tunnels croisés en éventail, réalisés à la canule mousse (pour éviter de léser les vaisseaux et les lymphatiques), situés en profondeur pour sculpter le corps de manière homogène en évitant les creux, les vagues et les adhérences. En post-opératoire une gaine de contention doit être portée 1 mois pour limiter les hématomes et éventuels séromes qui peuvent survenir. En outre, Gasparotti (68) a montré qu'une lipoaspiration superficielle sous-cutanée peut permettre d'entraîner une réaction cicatricielle fibreuse qui peut lisser une peau légèrement fripée.

Baroudi en 1991 (69) a proposé une classification des candidates au « body contouring » (chirurgie de la silhouette) par lipoaspiration :

-Groupe 1 : excédent graisseux avec peau ferme : femme jeune (20ans) parfaite indication de lipoaspiration.

-Groupe 2 : excédent graisseux avec peau modérément distendue : femme entre 20 et 35 ans indication de lipoaspiration conservatrice car le risque de vague, « tôle ondulée » et creux est important. En comptant sur la rétraction naturelle de la peau 2 à 3 mois après la première lipoaspiration, on peut éventuellement en proposer une seconde à 6 mois post-opératoire.

-Groupe 3 : excédent graisseux avec peau flaccide : une exérèse de la peau excédentaire est nécessaire et la lipoaspiration vient parfaire le résultat.

-Groupe 4 : peau flaccide sans excédent graisseux : pas de lipoaspiration

En résumé la candidate idéale à la lipoaspiration des fesses est la femme jeune sans ptosis.

- **Sculpture des fesses**

Les sous-unités esthétiques de la fesse décrites plus haut guident le travail. Il s'agit bien sûr de lipoaspirer la culotte de cheval mais pas seulement : D'après Mendieta (17), il faut toujours lipoaspirer la zone lombosacrée et les poignées d'amour (zones 1 à 4), pour bien

affiner la taille ce qui souligne par contraste la région glutéale. De plus cela accentue la lordose lombaire et améliore la projection antéro-postérieure des fesses. Il n'hésite pas à lipoaspirer le triangle sacré alors qu'il s'agit d'une zone anatomique où les attaches entre le derme et le plan profond sont très résistantes et qui présente un fort risque de sérome lorsqu'on les décolle. Ceci a été observé par le Dr Pascal et par Valeriani (41), mais aucune explication à ce phénomène n'a encore été rapportée. Il faut éviter de lipoaspirer la racine des cuisses ou « banana fold », au risque de perdre le soutien de la fesse et de créer un ptosis iatrogène (45).

- **Mégalipoaspiration**

Le problème est que ces mégalipoaspirations, pratiquées journalièrement depuis des années et sans aucun problème par quelques chirurgiens, ont très mauvaise réputation chez beaucoup d'experts amenés à prendre en charge les conflits. Le consensus mondial est de ne pas dépasser 8 % du poids du corps car cette quantité n'amène pas de trouble hydroélectrolytique trop important (troisième secteur). Les liposuccions de large volume correspondent à une aspiration d'au moins 5 litres de graisse, et d'après Gilliland, les mégalipoaspirations à au moins 8 litres et enfin les gigantoaspirations à au moins 12 litres (63).

Les limites d'administration de lidocaïne ont été recherchées depuis l'émergence de cette technique. Sachant que le pic de passage plasmatique de lidocaïne après infiltration est à 12H, Klein (66) en 1990 avait défini le seuil maximal entre 35 à 50 mg/kg. Ostad (67) considère le seuil maximal de sécurité à 55mg/kg et Lillis n'a pas rapporté de complications avec des dosages de lidocaïne dépassant les 70mg/kg. En pratique on infiltre volume à volume, avec une solution de sérum physiologique additionné de 1mg/l d'adrénaline. Pour les patients candidats au bodylift après perte de poids massive une quantité de 3 à 5 litres de graisse est souvent aspirée avant de pratiquer le lifting de fesse ou l'abdominoplastie, ce qui implique une infiltration de 3-4L.

## **IV.3.2 Réduction de volume par bodylift**

### **IV.3.2.1 Histoire du bodylift**

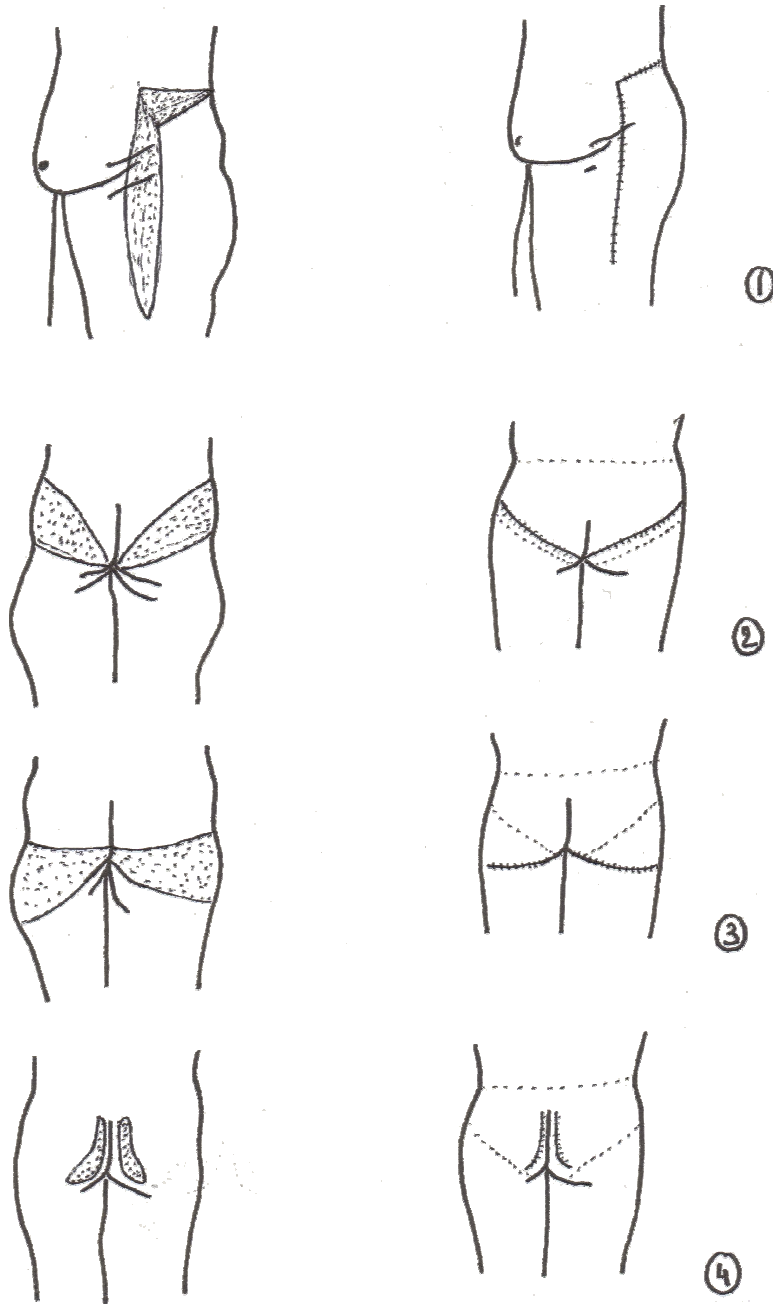
Entre les années 60 et 80, une simple dermolipéctomie des zones hypertrophiques était réalisée sans que les incisions soient placées avec un souci d'esthétique ou de respect des éléments anatomiques comme le montre les lifting de fesse de Baroudi (70) et Regnaut (71) au tout début de la chirurgie plastique ( cf schéma ci-après).

**Pitanguy** (72) (Brésil) en 1964 a popularisé l'idée d'une résection dans le sillon sous-fessier « centerline lift » pour lutter contre la culotte de cheval ou « riding-breeches ». La technique permet au prix d'une large cicatrice de supprimer le volume disgracieux de la culotte de cheval et de retendre les faces internes et externes de cuisse. L'intervention ne perturberait pas le drainage lymphatique et aucun œdème ou sérome résiduel n'aurait été noté.

**Guerrerosantos** (73) (Mexique) en 1984 a rapporté les premiers écueils de ce type de chirurgie : cicatrices asymétriques, sillons sous-fessiers asymétriques, dépressions glutéales, aplatissement et ptose des fesses.

**Illouz** (Paris) a publié en 1980 dans une revue française et en 1984 dans une revue internationale (62) sa technique de lipolyse : la lipoaspiration, qui permet de faire disparaître la culotte de cheval sans laisser de cicatrice. Dès lors les résections étendues ne sont plus indiquées en pratique courante et sont réservées aux patientes après perte de poids massive.

**Ersek** en 1995 (74) a réalisé pour lifter un fessier après plusieurs lipoaspirations, 2 excisions elliptoïdes verticales para-anales (repris sous le nom de « lifting papillon » ou « butterfly lifting ») ce qui préservait le sillon sous-fessier et permettait de cacher les cicatrices dans les sous-vêtements. Mais cette technique ne s'applique que si l'excès cutané est très petit. La cicatrice pouvait entraîner des anus cicatriciels.

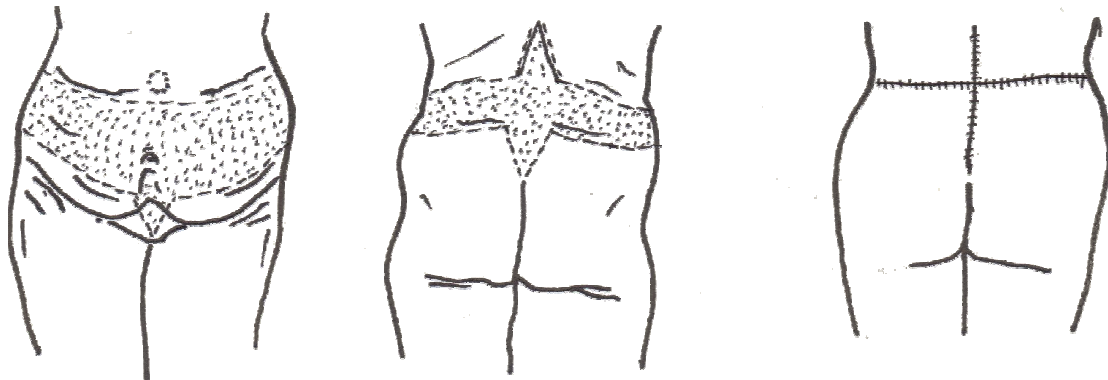


Historique de la glutéoplastie : types d'incisions des années 60 à 90. (H.Gisquet)

- 1 : dermolipectomie de face externe de cuisse pour traiter la culotte de cheval (Baroudi (70))
- 2 : dermolipectomie barrant la fesse réséquant le volume situé en haut des fesses (Regnault (71)).
- 3 : central-lift avec dermolipectomie du sillon sous fessier (Pitanguy (72))
- 4 : dermolipectomie suivant le sillon inter-fessier (Ersek (74))

La première technique peut encore être utilisée lorsque l'on doit faire un lifting vertical de face externe de cuisse (si le « pantalon » est trop grand en longueur et en largeur) mais les 3 dernières techniques ne doivent plus s'utiliser.

Parallèlement se développe le « lower bodylift » encore appelée « abdominoplastie ou dermolipectomie circonferentielle », « Flankplasty », « Torsoplasty » « Gluteopexie » ou « lateral thigh-buttock lift » c'est-à-dire une abdominoplastie associée à un lifting de fesse. Le bodylift a été décrit pour la première fois en 1940 par un Italien nommé Somalo, mais la paternité a été donnée à **Gonzales-Ulloa (75) en 1961 pour sa « belt lipectomie »**. Ce dernier a décrit une technique qui ne liftait pas les fesses ni la face latérale de cuisse. Ses incisions étaient relativement hautes sur le dos, ce qui nécessitait de réaliser des triangles d'excision verticaux complémentaires pour retirer tout l'excès cutané. Notons qu'à cette époque le taux d'obésité aux USA était de 13,5% soit 2 fois moins qu'aujourd'hui et que les indications de bodylift étaient rares car les suites opératoires étaient compliquées.



Bodylift de Gonzales-Ulloa 1961.

**Baroudi** (Brésil) (76) en 1991 a également utilisé cette technique circonferentielle qu'il nomma « Flankplastie », mais l'a associé à la lipoaspiration, et son incision était plus basse pour agir sur les fesses. Cependant il ne l'appliquait pas aux patients après perte de poids massive.

**Lockwood** (USA) (77) a décrit les inconvénients des premiers lifting de fesse qui étaient réalisés dans le sillon sous-fessier : les incisions n'étaient pas cachées par les sous-vêtements, les fesses restaient plates et l'on perdait ce sillon sous-fessier qui est pourtant primordial dans



l'apparente jeunesse des fesses. Les incisions proches de l'anus entraînaient des risques d'infection ou de déhiscence, avec parfois des anus cicatriciels.

Plusieurs questions ont alors été posées :

Est-ce que l'intervention va replacer les tissus dans leur position « jeune » ?

Est-ce que le tissu réséqué est le tissu distendu ?

Est-ce que l'on a enlevé assez de tissu pour obtenir un résultat à long terme satisfaisant ?

Pour lui, les risques étaient plus importants que les bénéfices.

Le bodylift permet quant à lui de réséquer le tissu distendu, de replacer les volumes en position « jeune », de retendre les poignées d'amour et les faces latérales de cuisse, et de remplir la dépression trochantérienne. L'incision ne coupe pas de gros troncs artériels ou lymphatiques (cf chapitre anatomie) et la cicatrice peut se cacher dans les sous-vêtements.

Lockwood (76) a décrit au niveau des cuisses le système fascial superficiel qui connecte la peau et la graisse au système musculo-squelettique sous-jacent. Suspender le lifting de fesse à ce fascia permet de fermer les espaces morts pour limiter les séromes, et de répartir les tractions pour éviter les déhiscences cicatricielles et les cicatrices hypertrophiques. Il estime à 0,25% le risque d'embolie pulmonaire, à moins de 3% le risque de nécrose cutanée étendue lorsque les décollements sont sous-fasciaux, et entre 10 à 20% les complications « mineures » type, sérome, déhiscence cicatricielle, hématome, transfusion, paresthésie et résultats insuffisants.

La technique a été reprise par **Hunstad** en 1996 (78) pour la chirurgie de la silhouette ou des patients obèses mais elle a récemment gagné en popularité avec l'essor de la chirurgie bariatrique.

**M.Gonzalez et Guerrerosantos** (53) (Mexique) ont repris le concept de « Flankplastie » de Baroudi en 1997 mais pensaient que plutôt que d'aspirer la graisse descendue sur les trochanters, il fallait la remonter avec le bodylift pour la replacer en haut des fesses ce qui redonnait une allure jeune et pulpeuse au derrière. Cela permettait également de retendre la

peau flacide. Le concept de lambeau grasseux était né. Mais l'idée était déjà décrite par Agris en 1977 (52) comme nous l'avons vu plus haut.

Jusqu'en 2000, Le bodylift restait une intervention lourde, émaillée de nombreuses complications, très mal cotée par la sécurité sociale, ce qui rendait le bloc « déficitaire ». Cette chirurgie avait si mauvaise réputation qu'elle était très rarement proposée et le plus souvent refusée par les équipes d'anesthésistes, d'où le travail des Dr Pascal et Le Louarn pour alléger l'opération et la rendre praticable par tous les chirurgiens et toutes les équipes, même en clinique non pourvue de réanimation.

Voici les grandes améliorations techniques apportées par **Dr Pascal et Dr Le louarn** (54) en 2002 :

- Le respect des lymphatiques avec :
  - Une cicatrice basse pour éviter de couper les gros troncs lymphatiques
  - Limitation des décollements
  - Décollements sous-fasciaux
  - Fermeture des espaces morts et principe de Haute Tension Latérale inspirée des travaux de Lockwood qui permet de retendre la face externe de cuisse en lissant la peau.
    - *Permet de limiter les séromes et le temps de drainage*
- Economie de sang avec :
  - Large utilisation du bistouri électrique dans la graisse
  - Infiltration généreuse de sérum adrénaliné 1mg/L
  - Hémostase pas à pas
  - Réduction des recoupes
    - *Permet de limiter les transfusions, les phlébites et la fatigue post-opératoire*
- Standardisation du marquage et des découpes avec :

- Cicatrice basse respectant les gros troncs lymphatiques et nerveux et permettant une bonne vascularisation des lambeaux cutanés décollés et des lambeaux graisseux d'augmentation de fesse type « LP flap ».
- Meilleure analyse de l'excès de peau en longueur et en largeur, évitant les tractions sur la cicatrice finale
- Respect de l'harmonie et des sous-unités esthétiques des fesses en ajustant au mieux la taille du sillon inter-fessier.
  - *Permet de gagner du temps, d'éviter les complications types sérome, paresthésie, et déhiscence cicatricielle, tout en améliorant l'aspect esthétique de la reconstruction de fesse.*

Nous allons détailler cette technique.

#### **IV. 3.2.2 Objectifs, Dessin et Technique opératoire du bodylift**

Pour être plus clair, le bodylift est une opération qui permet d'enlever l'excès de peau et de graisse du tiers moyen du corps en une seule opération et avec comme seule marque une cicatrice en ceinture. On peut mieux visualiser cette intervention en imaginant qu'on enlève une bande de peau de 15 à 40 cm de hauteur tout autour du corps comme un pantalon qu'on remonte.

Le bodylift agit donc :

En avant sur :

L'abdomen qui est plat et retendu vers le bas

Le pubis qui est réduit, aplati et remonté

Le devant des cuisses qui est remonté jusqu'à mi-cuisse

Le haut de l'intérieur des cuisses qui est plus faiblement remonté

De côté sur :

La peau latérale qui retombe par-dessus la ceinture du pantalon

L'aspect de cellulite qui est lissé

La culotte de cheval qui est liftée

La taille qui est creusée

En arrière sur :

Les culottes de cheval qui sont aplaties et retendues vers le haut

Les hanches qui sont totalement aplaties

Les fesses qui sont remontées et regalbées en les augmentant ou les diminuant

La chute de rein qui est regalbée

Les poignées d'amour et les bourrelets du bas du dos qui sont supprimés.

Cette opération s'applique à de nombreux cas dans lesquels il y a de l'excès de peau :

- Les suites de pertes de poids importantes obtenues par régime, anneau gastrique ou by-pass,
- Les séquelles de liposuction dans lesquelles la peau ne s'est pas retendue
- Les patientes ayant un relâchement de la peau après 50 ans souvent secondaire à l'excès de soleil, les grossesses et les régimes « yoyo ».
- Les patientes jeunes ayant une laxité cutanée congénitale
- Les patientes ayant un ptosis glutéal

Le bodylift est une intervention encore peu pratiquée malgré un coefficient de satisfaction des patients très élevé. En effet, les résultats sont toujours spectaculaires car on enlève de grande quantité de peau et/ou de graisse. L'efficacité du bodylift est d'autant plus grande qu'il traite les régions maigrissant plus difficilement et donc les plus gênantes pour l'habillement. □

- **Dessin préopératoire :**

Il comprend

a/4 repères latéraux ; b/3 repères dorsaux ; c/2 lignes d'incision ; d/ Le dessin du LP flap ;

e/Le dessin de l'abdominoplastie

a/On dessine une ligne partant du milieu du creux axillaire et descendant sur le côté des cuisses en croisant le milieu des crêtes iliaques. Cette ligne délimite deux zones (antérieure et postérieure) dont les forces de traction sont différentes : dans l'abdominoplastie, les forces de traction sont verticales orientées vers le bas, alors que pour le lifting de fesse, la traction est effectuée vers le haut.

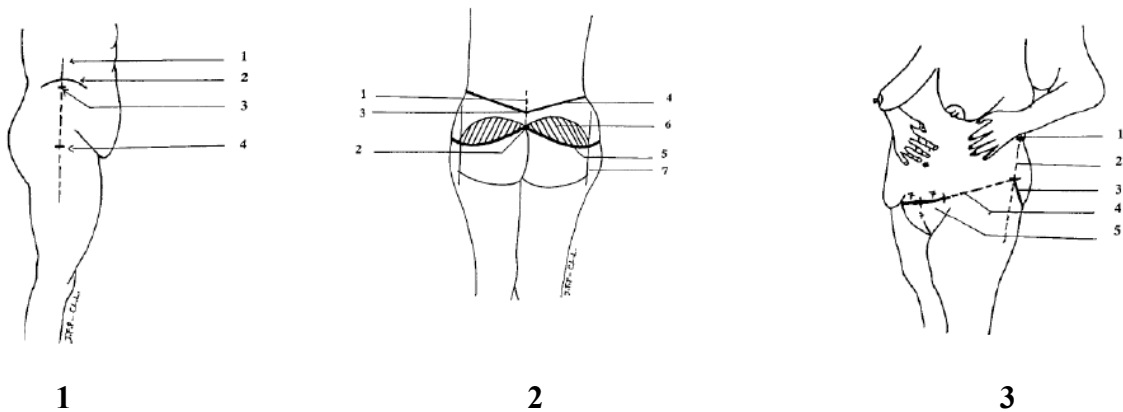
On repère les crêtes iliaques, ce qui garantit la symétrie des incisions. Celle-ci seront placées au minimum 2 cm en dessous des crêtes iliaques et jusqu'à 5-6cm plus bas, en fonction des sous-vêtements que la patiente a l'habitude de porter. La quantité de tissu à réséquer sera évaluée par le « pinching test » en pinçant la peau entre les 2 mains et sera d'environ 15 à 25 cm de large. Au début de la courbe d'apprentissage, il vaut mieux prévoir 2 cm supplémentaires pour être sûr de pouvoir refermer, et de limiter les tractions sur la cicatrice.

b/ Sur le dos, on dessinera une ligne correspondant à la colonne vertébrale et une ligne inter-spinale horizontale. On repèrera le haut du sillon inter-fessier par lequel passera la ligne d'incision inférieure. On peut éventuellement réséquer du sillon inter-fessier car la hauteur du sillon inter-fessier idéal serait d'après Pascal de 15 à 17 cm. Pour évaluer la quantité de tissu à réséquer, le pinching test n'est pas adéquat car la peau du dos est très épaisse, mais elle ne dépasse pas 10 cm en général. Il faut avoir à l'esprit qu'une résection trop haute expose au risque d'obtenir des fesses plates trop étalées avec un sillon inter-fessier trop long. Par ailleurs, une résection trop large peut se compliquer d'une exposition de l'anus et du périnée postérieur.

c/ La ligne d'incision supérieure doit être droite ou concave vers le haut et la ligne inférieure doit être plutôt concave vers le bas si bien que la quantité de peau réséquée sur la partie latérale des fesses sera plus importante qu'au milieu du dos, afin de pouvoir retendre la partie latérale des cuisses. La résection sera donc une bande horizontale située assez bas sous les crêtes iliaques pour éviter de couper les gros troncs lymphatiques et nerveux et pour camoufler la cicatrice dans les sous-vêtements.

d/ Dessin du lambeau dermo-graisseux : la largeur du lambeau LP doit faire 17cm. Si le lambeau est plus large, un décollement externe proche des gros troncs lymphatiques est nécessaire entraînant un plus grand risque de sérome

e/ Le dessin de l'abdominoplastie suit la règle des 7 : on repère le pubis. L'incision doit se trouver à 7 cm de la fourchette vulvaire et partir horizontalement de 7 cm de chaque côté. Cette ligne horizontale vient rejoindre la ligne inférieure du lifting de fesse.



**1 : Marques latérales.** 1 : ligne médio-axillaire ; 2 : crête iliaque ; 3 : marque de résection supérieure, la localisation dépend du maillot de bain préféré, mais au minimum 2cm sous la crête iliaque ; 4 : marque de résection inférieure (position donnée par le pinching test)

**2 : Marques dorsales.** 1 : colonne vertébrale ; 2 : haut du sillon inter-fessier d'une longueur d'environ 17cm ; 3 : marque de résection supérieure ; 4 : ligne de résection supérieure ; 5 : ligne de résection inférieure ; 6 : dessin du lambeau ; 7 : ligne verticale marquant la fin du sillon sous-fessier et souvent la fin du lambeau vertical, à environ 17cm du sillon inter-fessier.

**3 : Vue de ¾.** Jonction entre marquage antérieur et postérieur (la patiente tient son abdomen) 1 : marque de résection supérieure ; 2 : ligne médio-axillaire ; 3 : ligne de résection inférieure ; 4 : ligne de jonction ; 5 : règle des 7 pour réaliser l'abdominoplastie.

- **Technique opératoire**

Les points importants de cette technique sont multiples:

-Cicatrice basse pour éviter de couper les gros troncs lymphatiques et nerveux de la peau

-Eviter les décollements, faire des décollements sous-fasciaux et fermer les espaces mort

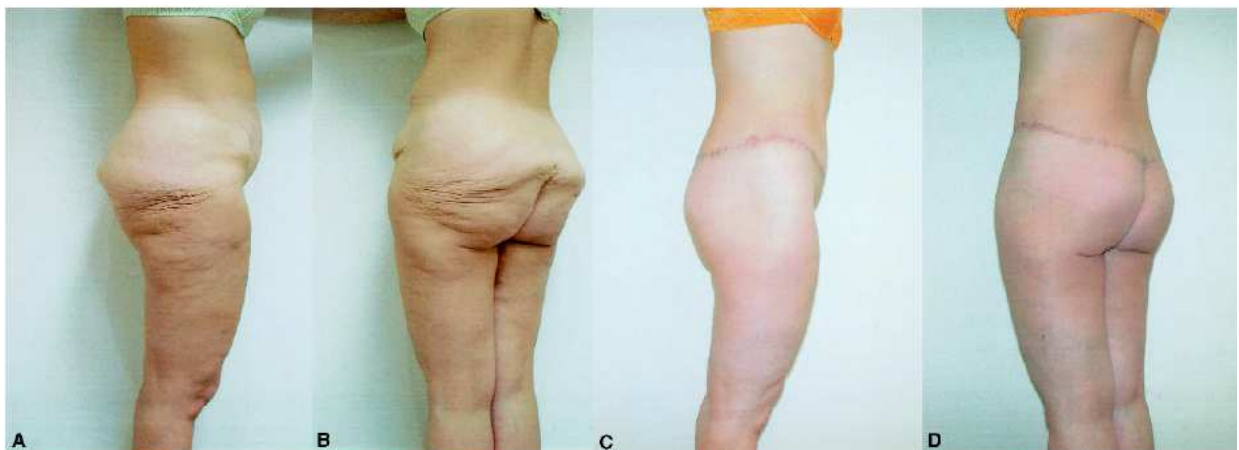-Economie de sang

-Principe de « haute tension latérale » permettant de retendre la partie latérale des cuisses. Un décollement sous-fascial (pour éviter les séromes, les nécroses et les paresthésies) de la région trochantérienne est réalisé sur 15-20cm. On met en place au moins 6 points de suspension entre l'aponévrose musculaire et le fascia superficialis décrit par Lockwood ce qui permet outre de retendre la face externe de cuisse de fermer les espaces morts et de diminuer la tension sur les sutures finales ce qui réduit le risque de déhiscence cutanée.

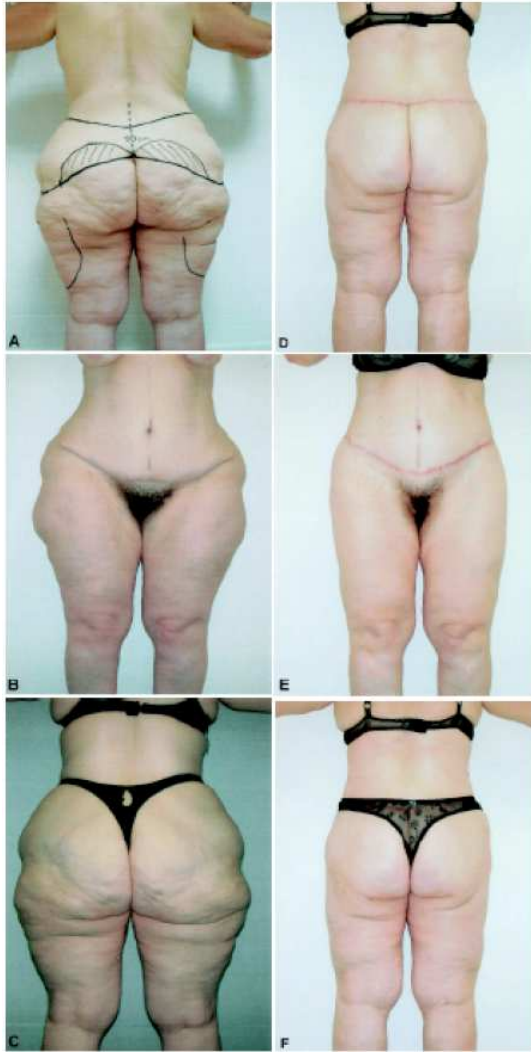- « LP flap » si l'on désire regalber les fesses (décrit plus haut).

En pratique, la lipoaspiration est réalisée en premier, puis le lifting de fesse et enfin l'abdominoplastie dont nous ne détaillerons pas la technique. Le lifting de fesse est réalisé avant l'abdominoplastie car si on faisait l'inverse les sutures de l'abdominoplastie nécessitant une flexion de hanche de 30° seraient trop sous tension lors du retournement et risqueraient de se désunir.

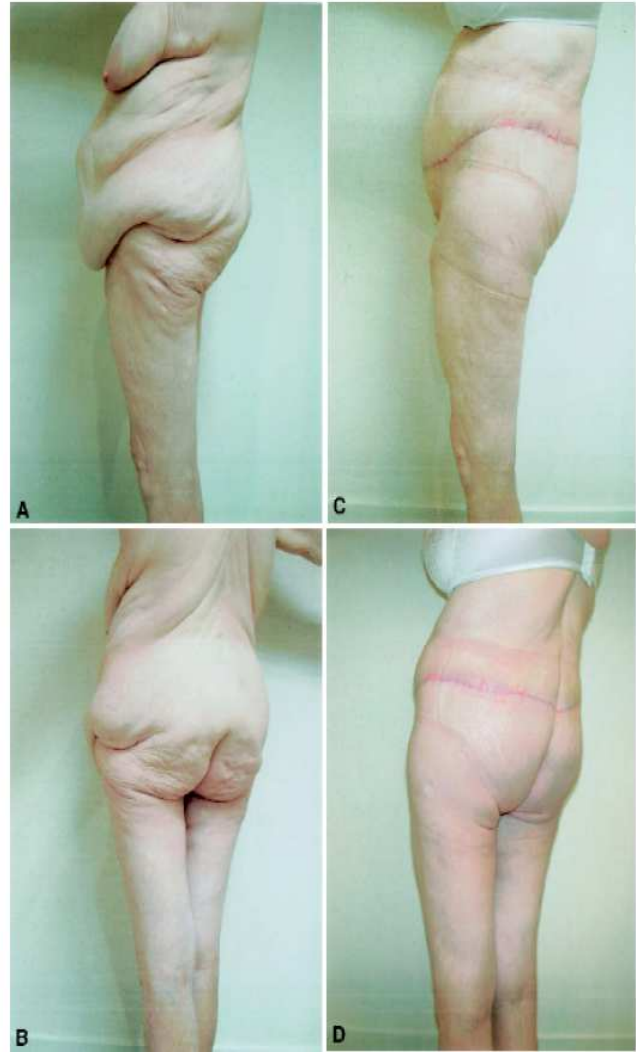
**Résultats attendus :** (Patientes du Dr Pascal)



Chez une patiente jeune (30 ans) après perte de 50kg.



**1**

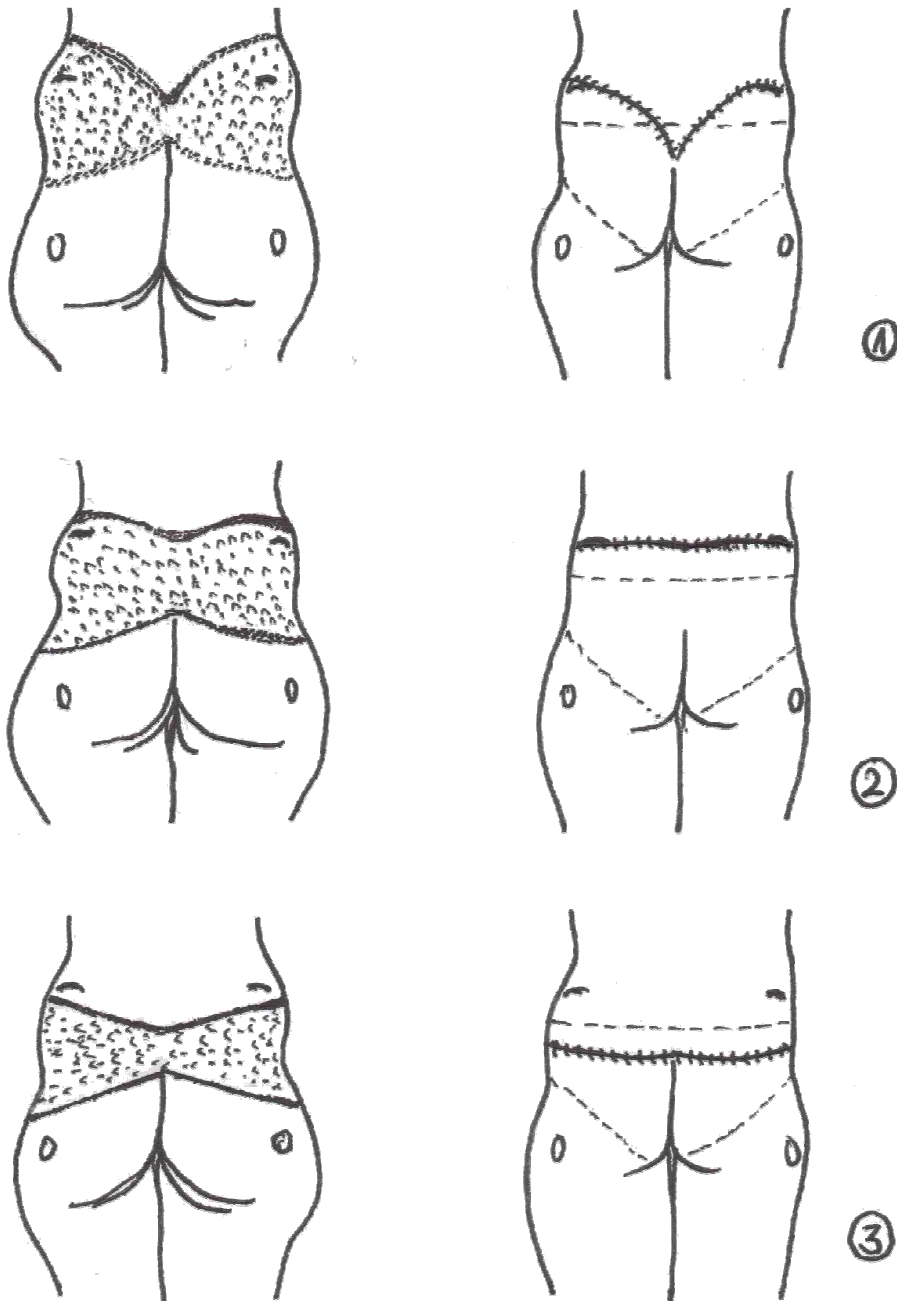


**2**

**1** : Vue préopératoire d'une femme de 45 ans. La haute tension latérale doit être importante pour retendre cette culotte de cheval après lipoaspiration. Le dessin est placé au niveau des crêtes iliaques car la patiente porte des bikinis coupés haut. L'excès de peau a été réduit en hauteur et en circonférence

**2** : Chez une femme de 50 ans avec un important excès cutané après perte de poids de 40kg.





### Bodylift : Différent types d'incisions (H.Gisquet)

Les crêtes iliaques sont les points de repère principaux pour dessiner les incisions.

La peau distendue « glisse » sur les reliefs osseux des crêtes iliaques et des grands trochanters.

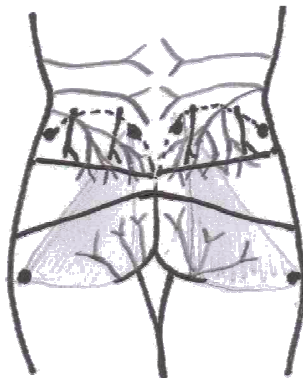
1 : Incision en « aile de mouette » comme le font Aly (79) et Sozer : incision réalisée pour suivre les courbes des strings et du V sacré mais les cicatrices dépassent des culottes normales et la symétrie est difficile à obtenir.

2 : Incision haute, avec la ligne de résection supérieure placée au-dessus des crêtes iliaques comme le font Van Geertruyden, Nemerovsky, Hurwitz et Strauch: peu d'action sur les fesses, risque majoré de sérome et de paresthésies. La cicatrice située sur la ligne inter-spinale sort des sous-vêtements.

3 : Incision basse, située au minimum 2cm sous les crêtes iliaques, réséquant le sillon inter-fessier s'il est trop long (longueur optimale du sillon inter-fessier=17cm) comme Pascal et Le louarn (54) et également Colwell : Les traits du dessin sont tirés droits. Cicatrice symétrique dissimulable dans les sous-vêtements, assez basse

pour lifter les fesses et la face externe de cuisse. Evite de décoller le dos et limite les risques de sérome, paresthésie ou nécrose.

1 et 2 sectionnent les gros troncs lymphatiques et nerveux de la peau et le lambeau cutané supérieur ne comporte pas de perforante.



#### Placement de l'incision en fonction de l'anatomie (H.Gisquet)

Points de repère : crêtes iliaques, épines iliaque postéro-supérieures, grands trochanters.

Triangles grisés : zone où il y a le maximum de perforantes cutanées.

Arborescence gris foncé : réseau lymphatique.

Branches nerveuses superficielles supérieures représentées en noir.

Permet de comprendre pourquoi une incision basse diminue les complications.

#### IV.3.2.3 Suites opératoires : Complications et désenchantements

Certains auteurs décrivent avec précisions leurs suites opératoires ce qui permet de donner une idée de leur pénibilité.

**Carwell** (93) laisse en place une sonde urinaire 48H00. Des dispositifs pneumatiques sont utilisés au niveau des mollets en per et post-opératoire pour éviter la thrombose veineuse profonde. Une hydratation de 15% à 20% de la surface corporelle est réalisée comme chez les grands brûlés étant donné le large décollement cutané effectué et les séromes qu'il engendre.

**Aly** (79) rapporte son expérience sur 32 patients avec un taux de sérome de 37,5% et 9,3% d'embolie pulmonaire. Il note une amélioration du contour abdominal, de la laxité de l'abdomen (grâce à une cure de diastasis des grands droits), une cure de ptose du pubis et des poignées d'amour, une amélioration de la définition de la taille et des fesses. Il considère que

6 semaines sont nécessaires pour se remettre de l'intervention avec un risque maximum de complications pendant ces 6 premières semaines.

Son taux de sérome de 37,5% (soit 1/3 des patients) est important alors qu'il explique qu'il ne fait pas de décollement dorsal, et que les drains sont gardés 2 semaines. Cependant il ne parle pas de capitonnage lors du temps de fermeture, et son incision en aile de mouette passe sur le trajet des gros troncs lymphatiques. Pour remédier au problème, des ponctions itératives avec des pansements compressifs sont nécessaires et il pense essayer la colle biologique pour fermer les espaces morts.

Son taux d'embolie pulmonaire est également important alors que les patients portent des bas de contention dès le début de l'intervention. Mais peut-être est-ce le cathéter épidural que le patient garde 2 jours pour éviter les douleurs, la sonde urinaire que le patient porte 4 jours et les drains qui limitent les mouvements ce qui entraîne plus facilement des thromboses veineuses profondes. Il autorise les patients à se lever au bout d'une semaine et la reprise d'une activité normale est conseillée à 4-6 semaines.

Le poids moyen de ses patients était de 85 kg (entre 57 et 117kg) et le poids moyen de tissu réséqué était de 4,5kg plus 1300cc de lipoaspiration en moyenne (jusqu'à 3000cc) avec un temps opératoire d'environ 6H00, 500cc de perte sanguine et 4 patients qui ont nécessité une transfusion.

**Nemerovsky (85):** En moyenne 3 jours d'hospitalisation. Intervention de 4H20. Drainage en place en moyenne 25j. Premier lever à J1. Arrêt du tabac 6 semaines avant et après. Il préconise de ne pas réaliser de bodylift aux patients de plus de 55ans, ou d'IMC > 35.

**Pascal et Le Louarn (54) (83)** ne laissent plus de drain ni de sonde urinaire depuis 2004, ce qui permet au patient de se mouvoir rapidement (premier lever à J1) et de diminuer ainsi le risque de phlébite. L'intervention dure 4H30. Le taux de sérome est de 0% grâce au

capitonnage et le taux de sepsis est de 4%. Il n'y a pas eu de nécrose cutanée ou de nécrose de lambeaux. 15% des patients ont été transfusés en l'absence d'autotransfusion et 20% des patients se sont plaints de douleur fessière avec une insensibilité définitive des fesses de 30% en 2004. Des fossettes latérales persistaient dans 6 % des cas après mise en place de point de suspension au fascia latéral de cuisse. Depuis l'incision basse et le décollement sous-fascial des plans ont permis d'éviter les paresthésies fessières.

- **Complications (80)**

Outre les risques anesthésiques et le temps opératoire (environ 6H00), certaines complications donnent à cette intervention une mauvaise réputation :

- **Sérome :**

Auteur	Van Geertruyden	Pascal et Le Louarn	Rohrich	Nemerovsky	Capella	Aly
Année	1999	2004	2006	2006	2008	2008
Patients	30	100	151	200	425	32
Sérome %	6,6	0	14,6	16,6	20,9	37

Voici les taux de sérome retrouvés dans différentes séries de bodylifts :Van Geertruyden (82) 6,6% sur 30 patients, Pascal et Le Louarn (83) 0% sans drain sur leurs 100 derniers patients, Rohrich (84) 14,6% sur 151 patients, Nemerovsky (85) 16,6% sur 200 patients Capella (81) 20,9% sur 425 cas avec ablation des drains à 3 semaines, Aly (79) 37% avec ablation des drains à 2 semaines chez 32 patients. D'après Colwell (59), Shermak (86) et Nemerovsky (85), plus l'IMC serait important, plus il y aurait de risque de sérome ce qui est vérifiable dans différents domaines comme celui de la reconstruction mammaire par lambeau de grand dorsal autologue, qui implique de grand décollements (87). Ainsi ils préconisent de limiter les décollements quand l'IMC>30. Nemerovsky (85) estime également le risque augmenté chez les fumeurs. Par ailleurs, Shermak (86) pense que le sérome dépendrait du poids du tissu

enlevé et ceci de manière significative lorsque l'IMC >30. Dans sa série de 57 bodylifts, 18% des patients présentaient des séromes qu'il traitait par sclérose des plans de décollement à la docycycline puis en cas d'échec par bléomycine puis par mise en place d'un cathéter de drainage lorsque le sérome était très volumineux.

Pour l'éviter :
○ Faire une cicatrice très basse pour éviter de sectionner les gros troncs lymphatiques
○ Eviter de décoller le dos (87)
○ Réaliser des décollements sous-fasciaux pour éviter de couper les lymphatiques
○ Faire un capitonnage des zones décollées (87) pour fermer les espaces morts
○ Eviter la lipoaspiration du triangle sacré
○ Obtenir idéalement un IMC < 30.

- **Hémorragie.**

Nous avons vu au chapitre anatomie que la fesse comporte de nombreuses artères perforantes et qu'elle est très richement vascularisée.

L'incidence de l'hémorragie est estimée en moyenne à 2,5% (85).

Pour l'éviter :
○ Infiltrer les zones sous-cutanées à lipoaspirer par du sérum adrénaliné à raison de 1mg d'adrénaline/litre de sérum
○ Infiltrer les incisions à la xylocaine adrénalinée 1%
○ Eviter de désépidermiser le lambeau dermo-graisseux qui devient un lambeau surtout grasseux
○ Préparer le patient avec une cure de fer 2 mois avant l'intervention
○ Prévoir éventuellement de l'autotransfusion
○ Eviter de réaliser plusieurs interventions dans le même temps

- **Thrombophlébite des membres inférieurs :**

Sa fréquence est d'environ 2% pour Rohrich (83) et Nemerovsky (84) et 0% pour Rhode (46) et Pascal et Le Louarn (82).

Pour l'éviter
○ Eviter la déshydratation du patient : Toutes les zones à lipoaspirer sont infiltrées au sérum adrénaliné (1mg adrénaline dans 1L de sérum) volume à volume pour compenser les pertes.
○ Eviter de réaliser plusieurs interventions dans le même temps
○ Bas de contention pré-per- et post-opératoire
○ Système gonflable de massage intermittent des mollets en per-opératoire
○ Premier levé dès J1, reprise de la marche avec sortie de l'hôpital à 1 semaine, reprise d'une activité normale à 6 semaines, ce qui implique
▪ Une bonne antalgie
▪ Un port de sonde urinaire court
▪ Un drainage par Redon court
○ Injection d'Héparine de bas poids moléculaire (HBPM)
○ Un IMC >35 augmente de manière significative le risque thrombo-embolique (88)

- **Une déhiscence cicatricielle ou un retard de cicatrisation:**

Elles sont retrouvées à la fréquence de 32,5% pour Nemerovsky (84), 20% pour Shermak (85), 8% pour Rhode (46).

Les retards de cicatrisation sont liés au tabagisme, au diabète, à la consommation de corticoïdes, à un IMC >40 kg/m<sup>2</sup> et à un mauvais réglage de la tension exercée sur la cicatrice. Par conséquent, le tabac devra être arrêté 6 semaines avant l'intervention et un décollement moins large sera pratiqué chez les patients en obésité morbide, les diabétiques et les consommateurs de stéroïdes.

Chez des patients qui présentent en postopératoire un retard de cicatrisation majeur avec une

importante déhiscence cicatricielle, il convient de réaliser un compte protéique des apports et des pertes sur 24H00. En théorie la balance protéique doit être positive 3 mois consécutifs pour autoriser la chirurgie (89). D'ailleurs la majoration de la consommation de protéines nécessaire pour cicatriser de larges décollements et pour compenser les pertes s'évacuant dans les séromes est évaluée à 25% (59, 90). D'après Rubin (90) plus de 15% des patients ont une carence en protéine avec un apport inférieur à 40g/j alors que l'apport recommandé après perte de poids massive est de 50-60g/j pour les femmes et de 60-70g/j pour les hommes avant et après la chirurgie plastique. Si l'apport est insuffisant, il faut envoyer le patient au nutritionniste qui lui enseignera comment choisir des sources de protéine faibles en graisse et en carbohydrates et pourra proposer un complément vitaminique et minéral.

Des nutriments tels que la vitamine A, la vitamine C, la vitamine B complexe, l'arginine, la glutamine, le fer, le zinc, et sélénium peuvent avoir un rôle important dans l'optimisation de la cicatrisation et du système immunitaire (91). Précisons qu'il n'y a pas de différence sur la cicatrisation entre les patients ayant perdu du poids par un régime et les patients ayant perdu du poids par la chirurgie bariatrique (89).

D'autre part si on observe les schémas d'anatomie, on note qu'une incision basse permet de se trouver dans la zone où il y a le plus de perforante et d'éviter ainsi toute nécrose cutanée des berges. Nemerovsky (84) note que la période où le patient est allongé augmente le risque de nécrose cutanée du coccyx et du sacrum d'autant plus que c'est à cet endroit que s'exerce le maximum de force de traction en position assise. Pour éliminer les problèmes de déhiscence l'auteur propose d'évaluer la quantité de peau à exciser en per-opératoire en position assise.

Pour l'éviter :
○ Bien évaluer la quantité de peau à réséquer.
○ Réaliser un capitonnage avec mise en tension progressive de peau pour éviter une trop forte traction sur les sutures
○ Eviter toute coagulation dermique (préférer l'infiltration)
○ Eviter de traumatiser la peau avec les pinces
○ Eviter la multiplication des fils résorbables
○ Faire arrêter le tabac 6 semaines avant et après l'intervention
○ Eviter de réaliser plusieurs interventions dans le même temps (92)
○ Donner des compléments nutritionnels

- **Paresthésies transitoires de la fesse et de la ceinture abdomino-glutéale :**

Cette complication peut avoir un retentissement fonctionnel important étant donné qu'il s'agit d'une zone érogène et d'une zone sur laquelle on s'assoit : Pascal (83) a décrit une perte de sensibilité fessière de 30% dans sa série en 2004, ce qui était dû à la section des rameaux nerveux superficiels lors du décollement du lifting de fesse, notamment les rameaux supérieurs : le rameau abdomino-génital dans le quadrant supéro-interne et le rameau perforant du 12<sup>e</sup> nerf intercostal en supéro-externe. En inféro-externe, là où on met les points de « haute tension latérale », la branche fessière du fémoro-cutané peut être lésée. En inféro-interne, le rameau cutané fessier du petit sciatique est en théorie épargné (cf schéma de Rouvière au chapitre anatomie). Mais depuis que les incisions de lifting de fesse sont plus basse, ce problème est résolu. Néanmoins, il faut prévenir le patient que cela peut apparaître et dans ce cas, proposer une auto-rééducation de la zone insensible par des massages et des effleurements.

Pour l'éviter
○ Faire une incision basse, sous les crêtes iliaques
○ Faire des décollements sous-fasciaux



- **Résultats insuffisants**

Le lifting de fesse classique bien qu'il améliore indéniablement la silhouette de la patiente, donne parfois des résultats esthétiques moyens :

- Des fesses plates ou platipygie
- Une cicatrice asymétrique, courbe ou mal placée ne permettant pas de la dissimuler sous les sous-vêtements
- Un sillon inter-fessier trop long : conduisant à une fesse longue et ptotique
- Un sillon inter-fessier qui se prolonge au-dessus de la cicatrice
- Une face externe de cuisse pas assez retendue avec persistance de peau « gondolée »
- Un aspect de « double bubble » sur les fesses vues de profil

Voici les solutions qu'on peut apporter :

- **Des fesses plates ou platipygie :**

Réaliser un lambeau graisseux au niveau des quadrants supérieurs de la fesse type « LP Flap »

- **Une cicatrice disgracieuse**

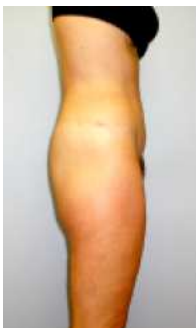Les patients sont prévenus que les cicatrices sont plus grandes que lors du bypass, que la convalescence est plus longue, qu'il est nécessaire de passer par plusieurs interventions. Le chirurgien doit les prévenir qu'il s'agit d'une reconstruction avec ses complications inhérentes et que les résultats ne sont pas comparables avec ceux de la chirurgie cosmétique pure. Il faut expliquer que les cicatrices ne sont pas invisibles, et qu'elles dépendent de facteurs génétiques, ethniques, nutritionnels, et de l'imprégnation tabagique. Chez les hommes, la présence des critères Américains "SIMON" «single, immature, overly expectant, and narcissic » (soit un homme célibataire, immature, narcissique qui attend trop de la chirurgie), pourrait rendre la satisfaction des patients médiocre même après des changements majeurs et une

cicatrice parfaite (94). Mais l'expérience prouve que la cicatrice est bien acceptée si elle est bien positionnée. La position de la cicatrice peut-être choisie avant l'opération pour s'adapter au mieux aux vêtements portés par la patiente. Actuellement, le choix se porte plus souvent sur une position basse permettant le port des jeans taille basse, alors qu'une incision haute permet de s'adapter aux maillots de bain échancrés style "brésilien".

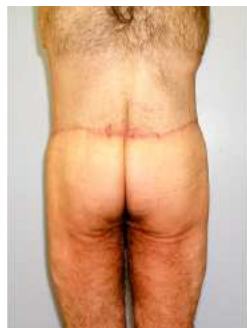Ans les 8 règles du Dr Pascal pour obtenir une belle cicatrice selon sont :

1. Bien positionner la cicatrice : il faut réaliser une cicatrice <b>basse</b> en prévoyant lors des dessins préopératoires qu'avec les tractions exercées lors du lifting, les cicatrices seront plus basses que ce que l'on dessine. La cicatrice doit suivre l'échancrure du maillot de bain et «allonger la cuisse » en se situant relativement haut sur les faces latérales de cuisse, mais dans le dos, elle ne doit pas se situer au niveau des crêtes iliaques mais plutôt sur le haut des fesses, juste au-dessus du point de projection maximum des fesses. Une cicatrice située au niveau des hanches donne un effet de « corps coupé en 2 ». Par ailleurs une cicatrice basse permet comme on l'a vu, d'éviter sérome, paresthésie et nécrose cutanée : les raisons anatomiques est esthétiques sont étroitement liées.
2. Incisions <b>rectilignes</b> . Pas de courbe. Pas de sinusoïde.
3. Incisions <b>symétriques</b> . Rien n'est plus disgracieux qu'une cicatrice asymétrique d'autant que, si le décalage dépasse plusieurs centimètres, elle sera difficile à cacher avec le maillot de bain. Il faut exercer avec une traction égale de chaque côté (soit la traction maximale).
4. Bien contrôler la <b>tension de fermeture</b>
5. Eviter les écoulements (lymphe)
6. Bonne vascularisation des berges (décollement sous-fascial)
7. Pas de cautérisation dans le derme
8. Bonne suture : ne pas utiliser d'agrafe ni de points séparés pour refermer au risque d'obtenir une cicatrice en barreaux d'échelle.

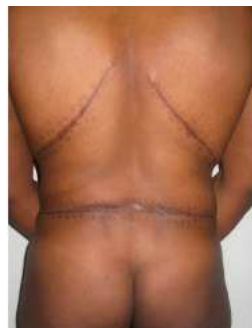- **Un déséquilibre des différentes unités esthétiques de la fesse**
  - **Un sillon inter-fessier trop long** : conduisant à une fesse longue et ptotique. Pour l'éviter il faut réséquer du sillon inter-fessier et faire une cicatrice basse.
  - **Un sillon inter-fessier qui se prolonge au-dessus de la cicatrice de bodylift:**
    - Eviter les forces de tractions concentriques
    - Eviter les lipoaspirations du triangle sacré qui désépaississent les tissus ce qui favorise leur plicature.
  - **Un aspect de « double bubble » sur les fesses vues de profil :**
    - Ne pas faire le lambeau trop haut
    - Bien tendre la fesse
    - Ne pas mettre de prothèse de fesse
  
- **Une face externe de cuisse pas assez retendue :**
  - Mettre en pratique le principe de haute tension latérale : réaliser un décollement sous-fascial et mettre en place quelques points de capitonnages à la face externe de cuisse.



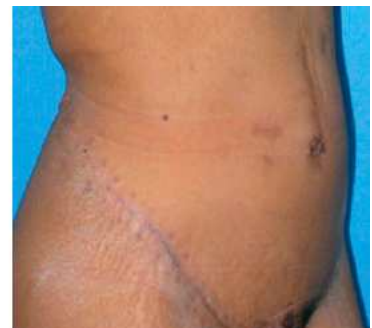1



2



3



4

1 : Platypgie ; 2 : sillon interfessier trop long se prolongeant au-delà de la cicatrice de bodylift ; 3 : cicatrice trop haute située au niveau de la taille et résection métamérique du dos ; 4 : cicatrice en échelle de perroquet.

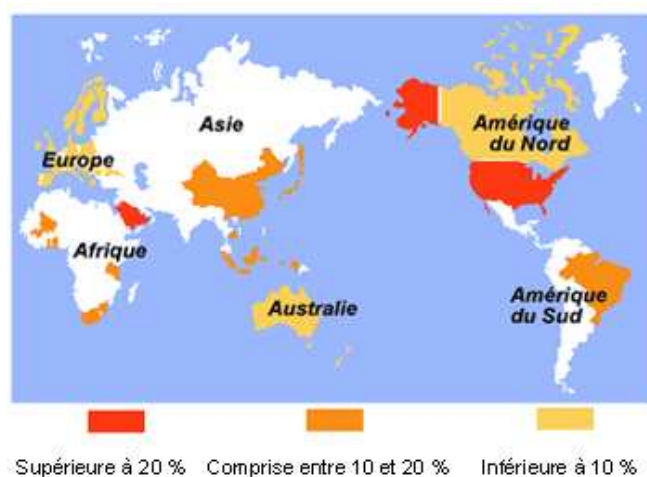
## V OBESITÉ, CHIRURGIE PLASTIQUE BARIATRIQUE ET REMODELAGE GLUTEAL

L'obésité morbide augmente dans la population générale, mais aussi chez les enfants et les adolescents. Quelle que soit l'orientation prise par les pouvoirs publics, les organismes de protection sociale et nos collègues chirurgiens digestifs, la chirurgie esthétique de la silhouette abîmée par l'obésité morbide ou la perte de poids massive, est amenée à se développer de façon exponentielle. En revanche, le traitement financier de cette maladie pourrait marquer le pas même si selon l'Organisation Mondiale de la Santé (OMS) « *La santé est un bien-être physique, mental, social et pas seulement l'absence de maladie ou de handicap* ». Parallèlement, l'image développée aussi bien par les médias, les sociétés occidentales et par une partie du corps médical n'est plus celle, ancienne, du « bon gros » jovial et bon vivant, épicurien, au niveau de vie élevé. C'est plutôt celle du « sale gros », marqué par une difformité honteuse dont on se moque, et qui signe souvent l'appartenance à une catégorie sociale défavorisée (syndrome des Groseilles). De plus, cette obésité est coûteuse à l'assurance maladie ! Certaines caisses de sécurité sociale commencent d'ailleurs à refuser la prise en charge de l'amaigrissement par gastroplastie, et les mêmes sont réticentes, par principe, à la chirurgie plastique. Nous pensons cependant devoir soigner au mieux ces « handicapés du schéma corporel »... (10, 95, 96)

Les patients ayant eu une perte de poids massive ont travaillé dur pour obtenir cette perte de poids et sont souvent déçus par le résultat car leur silhouette reste disgracieuse. C'est au chirurgien plasticien d'éliminer le stigmate de « j'ai été gros » tout en sachant qu'améliorer la silhouette ne règle pas les problèmes psychologiques sous jacents.

## V.1 PRÉVALENCE DE L'OBÉSITÉ

En 1998 l'OMS a déclaré que l'obésité devenait une pandémie. Il y a environ 300 millions d'obèses dans le monde dont l'association à des co-morbidités menace l'espérance de vie (97). Elle «frappe» désormais tous les peuples du monde, sans distinction. Aux USA, 66% de la population est en surpoids ou obèse, avec 5 millions d'obèses morbides, et 17% des enfants en surpoids. Le taux d'obésité chez les adultes Américains qui était de 15% entre 1976 et 1980 est passé à 32% pour 2003 et 2004 avec un taux d'obésité morbide qui a augmenté 4 fois entre 1986 et 2000 (98).



En France, l'obésité est un problème de société émergent dont la prévalence est évaluée tous les 3 ans depuis 1997 par l'INSERM : l'enquête Obépi a recours à une méthodologie constante utilisant un questionnaire auto-administré. En 2009, celui-ci a été renvoyé de manière exploitable par 25286 personnes, formant un échantillon représentatif de la population française.

En 12 ans, le poids moyen des Français a augmenté de 3,1 kg (72 kg en 2009) alors que notre taille moyenne a progressé de 0,5 cm (168,5 cm). Ainsi, l'IMC moyen a progressé de 1 kg/m<sup>2</sup>, passant de 24,3 kg/m<sup>2</sup> en 1997 à 25,3 kg/m<sup>2</sup> en 2009. Notre tour de taille moyen a suivi la même évolution : il a augmenté de 4,7 cm, passant de 85,2 cm à 89,9 cm.

En 2009, date de la dernière évaluation, 14,5 % des Français étaient obèses (8,5 % en 1997) et 31,9 % étaient en surpoids (29,8% en 1997). Ce taux recouvre 10,6% de personnes avec un

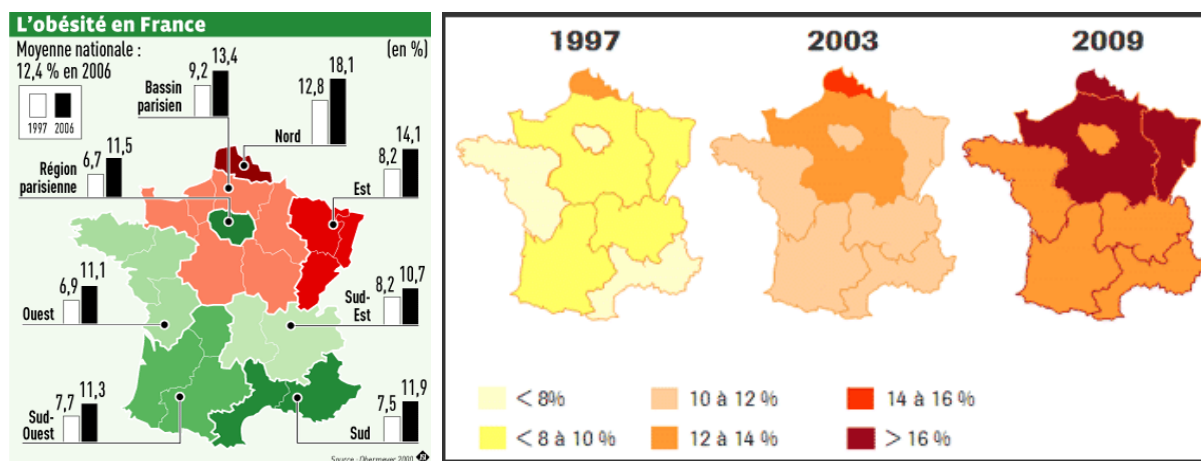
IMC compris entre 30 et 34,9 kg/m<sup>2</sup>, 2,8% d'obésités sévères (IMC entre 35 et 39,9 kg/m<sup>2</sup>) et 1,1% d'obésités massives (40 kg/m<sup>2</sup> et plus). Ainsi, 46,4% de la population française adulte est en surpoids ou obèse. En chiffres, cela représente un passage d'environ 3.566.000 personnes obèses en 1997 à 6.488.000 en 2009, soit près de 3 millions d'obèses en plus en 12 ans.

L'obésité a augmenté pour les deux sexes mais de façon plus importante chez les femmes (passant de 8,3% à 15,1%) que chez les hommes (passant de 8,8% à 13,9%). En particulier, les obésités sévères et morbides ont plus augmenté chez les femmes que chez les hommes.

De plus, la nouvelle enquête confirme que les personnes deviennent obèses de plus en plus jeunes. Selon l'AFPA (Association Française de Pédiatrie Ambulatoire), qui a organisé en 2009 la 5e journée nationale de prévention et d'information sur l'obésité infantile, en France aujourd'hui, un enfant sur cinq est en surcharge pondérale, 3,5% sont obèses et 14,3% sont en surpoids.

L'enquête ObEpi confirme par ailleurs que l'obésité augmente de manière inversement proportionnelle aux revenus mais dans toutes les catégories socio-économiques de la population (à l'exception possible des plus aisés, mais les données ne sont pas claires).

La prévalence varie selon les régions de France, le Centre, le Nord et l'Est étant les plus touchées, mais quel que soit le niveau de départ, elle augmente dans toutes les régions. La prévalence actuelle est la plus élevée dans le Nord-Pas-de-Calais (20,5%) et la plus basse dans tout le Sud-Est de la France à 12,4%. La Région Est est la 2e plus touchée.



## **V.2 IMAGE DU CORPS OBÈSE : mal-être social, relâchement et consommation débridé**

Le corps obèse renvoie à des modes de vie socialement très marqués, puisque la "mauvaise" alimentation - génératrice d'obésité - est bon marché et devient donc quasiment inépuisable dans nos sociétés. Cette consommation débridée de nourriture n'est plus un signe de bien-être social mais un stigmate du mal-être. Dans nos sociétés, le corps obèse devient la marque de faibles revenus, se caractérisant par une alimentation calorique trop riche associée à une mauvaise hygiène de vie. Ainsi, les gros deviennent des mous, c'est-à-dire ceux qui ne se contrôlent plus face à l'abondance alimentaire offerte (à l'inverse des anorexiques qui contrôlent à l'extrême les apports alimentaires), ceux que l'on ne montre pas car leur image est quelque part le signe d'une perte du contrôle social sur leur propre corps.

Outre qu'elle est responsable de problèmes de santé, l'obésité sous-entend des imputations à la paresse et à l'incapacité de se priver de quoi que ce soit. C'est pourquoi le surpoids est considéré comme le signe d'un laisser-aller, d'un manque de volonté et de dynamisme, au point de représenter parfois un handicap dans la recherche d'un emploi. S'occuper de son look n'est pourtant pas une activité futile et encore moins un acte égoïste. Des études ont d'ailleurs montré que si des problèmes de santé pouvaient constituer un élément de motivation pour maigrir, cela ne suffisait pas pour qu'on y parvienne, et encore moins pour qu'on ne grossisse pas ultérieurement. A l'inverse, les motivations personnelles fortes, d'ordre esthétique surtout, sont des facteurs de réussite, donnant des résultats sur le long terme (4).

### **V.3 PSYCHOLOGIE DU PATIENT OBÈSE**

*La société de consommation associe paradoxalement des injonctions de type « consommez » à d'autres comme « soyez minces ».*

L'obésité est associée à des problèmes cardio-vasculaires (HTA, dyslipidémie, diabète), respiratoires (apnée du sommeil), endocriniens, ostéo-articulaires, et à un risque plus élevé de cancer. La qualité de vie de ces patients est altérée par des douleurs articulaires, et une gêne à réaliser des gestes de la vie quotidienne tels que marcher, monter des escaliers, prendre un bain ou s'habiller. Mais c'est surtout leur image corporelle qui les incite à recourir au maquillage, au camouflage vestimentaire, à l'exercice physique, aux régimes et la chirurgie pour perdre du poids.

L'obésité peut être dûe à la simple hyperphagie, liée à une mauvaise hygiène alimentaire (grignotage), ou entrer dans le cadre des maladies psychiatriques.

Le comportement alimentaire peut avoir, dans certains cas, une fonction anxiolytique. Dans les familles où le père est alcoolique, ses ivresses peuvent conduire à des coups et blessures sur femme et enfant voire même des conduites incestueuses. La mère en dépression est absente psychologiquement face à ses enfants et ne peut les protéger de cette violence. Dans cet environnement carencé et instable, la nourriture peut être le seul point sécurisant autour duquel tout le monde se rassemble, le repas étant alors un moment de calme et de relative sécurité.

De plus, l'obésité peut être considérée comme une protection face à l'autre, dangereux, potentiellement intrusif, voire violeur. L'armure de graisse permet une mise à distance entre soi et l'autre. Elle entraîne la perte des caractéristiques féminines chez la femme et l'acquisition de caractéristiques féminines chez l'homme permettant un évitement de la question sexuelle (99).

Par ailleurs dans la théorie psychosomatique de l'obésité, on note chez les obèses une



alexithymie qui consiste en une incapacité à décrire ses états affectifs, à décrypter ses émotions et à avoir des représentations mentales élaborées. Du fait de cette non prise en compte de leurs émotions et de leurs sensations, le sentiment d'exister s'estompe. Le remplissage alimentaire est un moyen de rétablir un sentiment d'intériorité tout en faisant barrage au monde extérieur. Il y a restauration du moi et du schéma corporel au travers des sensations corporelles (99). Mais aussi, chez des sujets incapables d'exprimer un sentiment d'hostilité ou de colère, manger constitue un acte auto-agressif. Manger équivaut alors à se punir et le fait de manger permet d'éviter la dépression.

Dans la théorie systémique c'est le fonctionnement familial qui favorise l'obésité. Dans les familles hypersolidaires, la rigidité favorise des comportements individuels passifs et immatures fréquemment retrouvés chez des familles d'obèses (99).

Les patients obèses souffrent d'anxiété dans 20 à 60% des cas et la dépression liée à une baisse de l'estime de soi, les touche 5 fois plus que la normale, alors que seul un faible pourcentage est affecté par un vrai désordre psychiatrique (99). Un BED (Binge Eating Disorder) est retrouvé dans 5% à 30% des cas (109). Le BED consiste à manger de grandes quantités en moins de 2 heures en ayant un sentiment de perte de contrôle. Le diagnostic nécessite une répétition des troubles plus de 2 fois par semaine pendant 6 mois. L'impulsion est soudaine et irrésistible, sans faim. L'envie est non sélective, la vitesse d'ingestion très rapide et la quantité importante. Il s'agit d'un remplissage solitaire. Il n'y a aucune notion de plaisir. La compulsion est suivie d'un sentiment de dégoût de soi avec un retentissement psychologique important. Le patient mange pour remplir son vide intérieur, et lutte contre les crises d'angoisse par l'ingestion de grande quantité de nourriture. Cela peut se rapprocher d'une addiction à la nourriture, comme l'addiction à l'alcool ou à la drogue. Près de 40% des binge eating disorder ont subi des abus, sévices, ou abandon dans leur enfance (99).

Une psychose active, une boulimie, une dépression sévère non contrôlée et un abus de substance sont des contre-indications à la chirurgie bariatrique et sont dépistés lors de la consultation psychiatrique pré-opératoire. Mais si les patients n'ont pas d'attente démesurée par rapport à l'intervention de chirurgie plastique, le syndrome dépressif ne contre-indique pas l'intervention chirurgicale (90). En tout cas, il existe toujours un pourcentage de patients insatisfaits par leur chirurgie d'environ 7 à 16%. Il s'agit de patients qui souffrent de dysmorphophobie et qu'il est déconseillé d'opérer quelque soit l'intervention de chirurgie esthétique envisagée.

Dans le désir de maigrir chez une personne obèse, existe à la fois la volonté de prévenir les éventuelles complications de l'obésité, mais aussi le désir de transformer son corps, en lien avec la certitude que ce corps est la cause de tous les déboires. Cependant, la mauvaise image de soi n'étant pas entièrement liée à l'apparence corporelle et le corps ne se laissant pas annuler par la chirurgie, il est important de se pencher sur les enjeux psychologiques de l'utilisation de la chirurgie bariatrique. Certains patients ont des attentes irréalistes vis-à-vis des résultats. Ceci se manifeste par des objectifs exagérés notamment en ce qui concerne la perte de poids. Mais aussi par la vision de la chirurgie comme l'intervention « miracle », le « coup de baguette magique » capable de transformer la vie intérieure et relationnelle du sujet, l'opération qui lui permettra de devenir un « autre ». On retrouve encore chez certains patients une impatience avec refus de cheminement au niveau de la prise en charge. Ces patients s'expriment sur le mode binaire du « maintenant ou jamais » et présentent dans leur discours des rationalisations justifiant l'urgence. (99)

A distance de la chirurgie bariatrique quelques patients décrivent une sensation d'étrangeté du corps, une non-reconnaissance de ce corps, comme une « dépersonnalisation ». Le regard de l'entourage change, passant d'un regard de dégoût à un regard désirant. Ce regard positionne le patient dans un champ de séduction inhabituel et angoissant pour lui. Avec l'amaigrissement, les formes corporelles réapparaissent ainsi que la dimension de la féminité.

L'entourage encourage le changement alors que le patient présente un vécu psychique douloureux et angoissant. Cela peut être l'occasion de passage à l'acte hétéroagressif, d'achats compulsifs ou de moment d'hypersexualité entraînant une forte culpabilité. Ces changements peuvent être l'occasion d'une crise relationnelle au sein du couple avec risque de divorce (100) (101).

De plus si des seins tombants, et un ventre flétri peuvent s'expliquer par les grossesses et donc s'associer à une période de vie joyeuse où la patiente a le sentiment que « ça n'est pas de sa faute », la peau excédentaire retrouvée après perte de poids massive liée à l'obésité ne rappelle aucune période heureuse. La seule personne coupable est le patient lui-même « il n'a qu'à moins manger »... C'est pourquoi la prise en charge plastique et psychiatrique de ces patients est bien plus importante que lors d'une simple abdominoplastie.

Donc au moment où le patient va consulter le chirurgien plasticien, le patient a une mauvaise image de soi (102) et il vient nous voir pour qu'on la restaure. L'examen du chirurgien devra comporter l'histoire psychiatrique du patient, l'image qu'il a de lui-même, ses motivations et ses attentes. Il est important de bien expliquer les suites opératoires afin d'éviter tout litige car les patients ont du mal à comprendre que leur corps ne sera pas comme celui de quelqu'un qui n'a jamais été obèse, mais avec de grandes cicatrices, des irrégularités cutanées et des dysmorphies résiduelles, qu'il ne sera pas parfait et qu'il y aura plusieurs retouches à faire. Il est important d'évoquer l'impact que cela pourrait avoir sur leur vie romantique et sexuelle.

## **V.4 CHIRURGIE BARIATRIQUE**

La chirurgie bariatrique vient du grec baros (« poids »), et de iatros (« médecin »).

Les méthodes classiques pour perdre du poids comprennent

- Un régime basé sur un apport calorique de 500 à 1000 Kcal/j,
- Un changement des comportements alimentaires avec relaxation, gestion du stress, auto-contrôle, fixation d'objectif, aide de l'entourage et du nutritionniste
- De l'exercice physique
- Des médicaments qui avec un suivi nutritionnel permettent une diminution de l'absorption intestinale des graisses comme le Xenical (orlistat) et plus récemment Ally conseillée pour des BMI > 28.

Mais la méthode la plus efficace reste la chirurgie bariatrique car elle permet d'obtenir une perte de poids durable (103).

De nombreuses études ont montré que la chirurgie bariatrique pratiquée chez le patient ayant une obésité sévère peut diminuer l'incidence de certaines co-morbidités comme le diabète de type 2 (disparition dans 77 % des cas), l'hypertension artérielle (HTA) (disparition dans 62 % des cas), le syndrome d'apnées du sommeil (disparition dans 86 % des cas) après un suivi de 2 ans (104). Dans l'étude SOS (105) (106) une réduction de 30% de la mortalité totale a été rapportée chez les patients opérés, après 16 ans de suivi. Une étude rétrospective réalisée sur une cohorte de plus de 9 900 patients obèses opérés a montré une réduction de 40 % de la mortalité après 7 ans de suivi (107, 108).

### **V.4.1 Evolution de la chirurgie bariatrique**

Les indications de la chirurgie bariatrique aux États-Unis ont été multipliées par 9 de 1988 à 2000 et ont augmenté de 450% entre 1998 et 2002 avec environ 170000 procédures en 2005.

Du coup les interventions de chirurgie plastique post-bariatrique ont augmenté de 77% entre

2000 et 2004 (94).

En France, en 1997, 2700 patients ont bénéficié de chirurgie bariatrique. Après un pic vers 17000 dans les années 2000, on est redescendu à un chiffre compris entre 10000 et 12000 par an. La chirurgie bariatrique est particulièrement « à la mode » en France, qui occupe le 2e rang après les États-Unis, pour le nombre d'interventions. L'assurance maladie contrôle assez rigoureusement cette stratégie thérapeutique dont 20 % seulement des interventions sont réalisées dans des institutions publiques. Le Programme national nutrition santé (PNNS) 2 a agréé et équipé huit pôles inter-régionaux devant disposer d'une pleine équipe multidisciplinaire: il s'agit de Lille, Rennes, Paris (AP-HP), Nancy, Limoges, Lyon, Toulouse, Marseille (108).

#### **V.4.2 Indications de la chirurgie bariatrique :**

Elle est indiquée pour : (recommandations de l'ANAES)

- IMC>40
- IMC>35 associé à des comorbidités (cardio-respiratoires, HTA, diabète, hyperlipidémie)
  - Échec du traitement médical (prise en charge diététique, comportementale, activité physique)
  - Prise en charge multidisciplinaire
  - Patient motivé, informé, avec des attentes réalistes qui se soumettra à une surveillance prolongée.

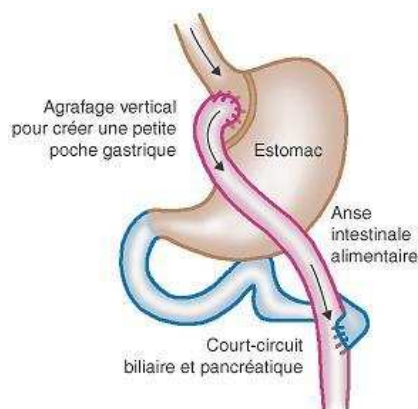
Les anneaux gastriques ne sont indiqués qu'en cas d'absence de BED (30% des patients demandeur de chirurgie bariatrique). Actuellement en France, et à Nancy, la technique la plus utilisée est le court-circuit gastrique ceolioscopique car la perte de poids obtenue reste plus stable dans le temps qu'avec l'anneau gastrique (109).

#### V.4.3 Technique chirurgicale (109):

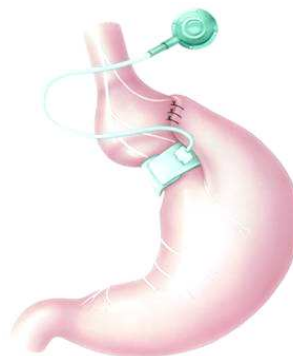**Court-circuit gastrique** (ou « gastric bypass ») : Il y a construction d'une poche gastrique ouverte sur laquelle est branchée l'intestin grêle, sectionné à 50 cm de l'angle de Treitz. La partie court-circuitée, est anastomosée à une distance qui varie de 0,5 à 1,50m. La longueur de la partie ne recevant pas de suc pancréatique et biliaire, conditionne l'importance de la malabsorption. Cette opération limite le volume du bol alimentaire en raison de la réduction de la poche gastrique. Néanmoins l'excès de nourriture est rapidement évacué dans l'intestin, ce qui provoque une sensation de lourdeur gênant le patient, et qui le conduit à limiter des apports. La restriction alimentaire associée à la malabsorption, permettent une perte de poids de 35% en moyenne. La malabsorption peut entraîner des carences nutritionnelles, voire même des complications métaboliques en fonction de la longueur du shunt bilio-pancréatique.

#### L'anneau gastrique :

C'est un anneau rigide, clipé autour de la partie haute de l'estomac. Il est modulable et réalise une poche ajustable et réversible à la partie haute de l'estomac. En variant le serrage de l'anneau, on joue sur la sensation de rassasiement. Cette technique présente l'avantage d'être réversible et source de moins de complications en théorie puisqu'elle permet le passage des aliments dans tous les compartiments intestinaux mais cela facilite aussi la reprise de poids.



Court-circuit gastrique



Anneau gastrique

- **Facteurs prédictifs d'une bonne réponse au traitement chirurgical**

Ses facteurs sont : le caractère spontané de la démarche de soins, la prise de conscience de l'existence d'un TCA (trouble du comportement alimentaire), l'absence de compulsion, l'absence de trouble psychiatrique ancien ou actuel, la capacité de maîtrise personnelle, la bonne intégration sociale, l'absence de problème d'hygiène corporelle, enfin l'absence d'inquiétude exagérée concernant la santé physique.

- **Résultats**

La perte de poids est rapide au début (1,5kg/sem), puis plus lente. A 1 an, les pertes de poids peuvent aller en moyenne de 20 à 50 kg. Dans le rapport de l'OMS de 2003, il est évoqué une perte de poids de 20 kg dans les 12 mois suivants l'opération avec un petit gain de poids au cours des 5 à 15 années qui suivent. A 5 ans, cette perte de poids représente 40 à 60% de l'excès de poids et la morbidité liée à l'obésité s'améliore nettement (109).

- **Complications opératoires**

Il existe un risque de saignement, d'échec de pose d'anneau gastrique et de perforation de la poche gastrique dans le cas de compulsion alimentaire majeure. On retrouve 0,1 à 0,5% de décès post-opératoires précoces avec comme étiologie la plus fréquente l'embolie pulmonaire.

A court terme, les suites peuvent être jalonnées de vomissement (10%) entraînant une déshydratation, une anémie et des calculs vésiculaires, nécessitant de réapprendre à manger. Le régime associé sera d'abord liquide avec un passage progressif vers une alimentation plus solide, et devra être riche en protéine pour éviter d'avoir la peau sèche, les cheveux cassants, et pour pouvoir résister aux infections éventuelles. De l'exercice physique devra accompagner la perte de poids pour entretenir la masse musculaire.

Dans les suites post-opératoires, l'anémie (par perte per-opératoire, diminution des apports en

fer et malabsorption de vitamine B12) et le dumping syndrome (nausée, diarrhée, douleur abdominale, palpitations, flush) sont quasi constants en cas de court-circuit gastrique.

A long terme (110) (3 ans post-opératoire) on note des carences en B9, en fer, en B12, avec anémie ferriprive et anémie mégaloblastique, risque de dénutrition protéique chez les patients consommant beaucoup d'aliments sucrés, ostéomalacie et ostéoporose.. Ces complications sont plus fréquentes en cas de court-circuit gastrique.

On note une amélioration générale du comportement alimentaire mais parfois on observe une augmentation de consommation d'aliments légers ou de liquides à forte teneur calorique visant à contourner la restriction alimentaire imposée par la chirurgie.

Il existe une amélioration psychosociale et psychologique nette car l'employabilité, le salaire médian, le nombre de jours de congé maladie, les interactions sociales, la mobilité et l'affirmation de soi sont améliorés. Mais on peut aussi voir une recrudescence des tentatives de suicide, de sensation de fatigue ou de faiblesse.

- **Prise en charge péri-opératoire du patient obèse (109)**

La mortalité globale liée à l'obésité morbide est deux fois supérieure à celle de la population de poids normal, particulièrement liée aux complications du diabète, aux maladies cardiovasculaires et aux accidents cérébrovasculaires.

La mortalité péri-opératoire est deux fois plus importante chez l'obèse et les complications post-opératoires sont le plus fréquemment pulmonaires. L'évaluation pré-opératoire du sujet obèse est donc particulièrement importante dans ce contexte et doit porter sur le système respiratoire, le système cardiovasculaire et les désordres métaboliques associés.



- **Installation sur la table d'opération**

La mobilisation des sujets obèses nécessite une équipe nombreuse. Demander au patient de se mobiliser de façon indépendante n'est pas toujours possible. L'emploi de dispositifs de transfert par glissement latéral du type Roll Board est utile. Il existe également des systèmes d'élévateurs à hamac. Les tables d'opération usuelles ne sont pas adaptées aux sujets obèses morbides. Elles supportent en général des poids inférieurs à 130 kg. Certaines tables sont destinées spécialement à recevoir des sujets jusqu'à 226 kg mais elles sont peu répandues. La posture et ses modifications per-opératoires doivent être atraumatiques et le demeurer durant toute l'intervention. Ce caractère atraumatique impose le recours à des dispositifs de protection adaptés. Tous les points de compression doivent être capitonnés par enveloppement dans des matériaux de type coton cardé, mousse, ou gel. Ces protections sont installées au mieux alors que le patient est encore éveillé et peut signaler les endroits où il est gêné. Le but est d'éviter toute compression susceptible de se compliquer d'une neuropathie péri-opératoire, notamment ulnaire ou du sciatique poplité externe. Les membres doivent être fixés de manière stable pour prévenir toute chute inopinée qui exposerait d'autant plus volontiers à des complications traumatiques que le segment considéré est plus pesant. La protection des yeux est systématique.

## V.5 CHIRURGIE PLASTIQUE BARIATRIQUE

Dans notre société, les obèses se sentent stigmatisés par leur poids, leur apparence mais aussi par le fait qu'ils choisissent de maigrir par la chirurgie, ce qui peut sembler être un moyen facile ne nécessitant pas d'effort ou de rigueur personnelle.

Bien que n'étant pas indispensable à la santé en général, la chirurgie esthétique peut contribuer de façon significative à la qualité de la vie en améliorant le physique de l'individu normal et l'image qu'il se fait de lui-même (111).

L'obésité entraîne une rupture des fibres d'élastine qui engendre une perte de l'élasticité cutanée, si bien que lors de la perte de poids, la peau ne peut pas se rétracter totalement et le patient se retrouve avec un excédent cutané important qu'on ne peut supprimer que par excision chirurgicale. La prise de poids des obèses se note surtout sur l'abdomen, les hanches, les fesses, les bras le dos et les seins. En plus d'une apparence physique peu attractive, la peau redondante peut entraîner des problèmes d'hygiène, d'irritation cutanée, des douleurs, de l'intertrigo, ainsi qu'une baisse d'activité physique.

La perte de poids massive est définie par une perte de 50% de son poids de départ mais la chirurgie plastique post-bariatrique s'applique dès que la perte de poids est d'environ 30% du poids initial. Elle tend même à s'appliquer aux patientes ayant une peau flacide sans excès de poids. Après amaigrissement, la séquence chirurgicale classique prend en compte 5 sites opératoires plastiques : ventre, fesses, cuisses, seins, bras, sans compter les fréquentes retouches cicatricielles et reprises par lipoaspiration et injections de graisse, pour améliorer les imperfections. C'est en cela que cette chirurgie est bien de type plastique, reconstructrice et esthétique, au mieux effectuée par des spécialistes.

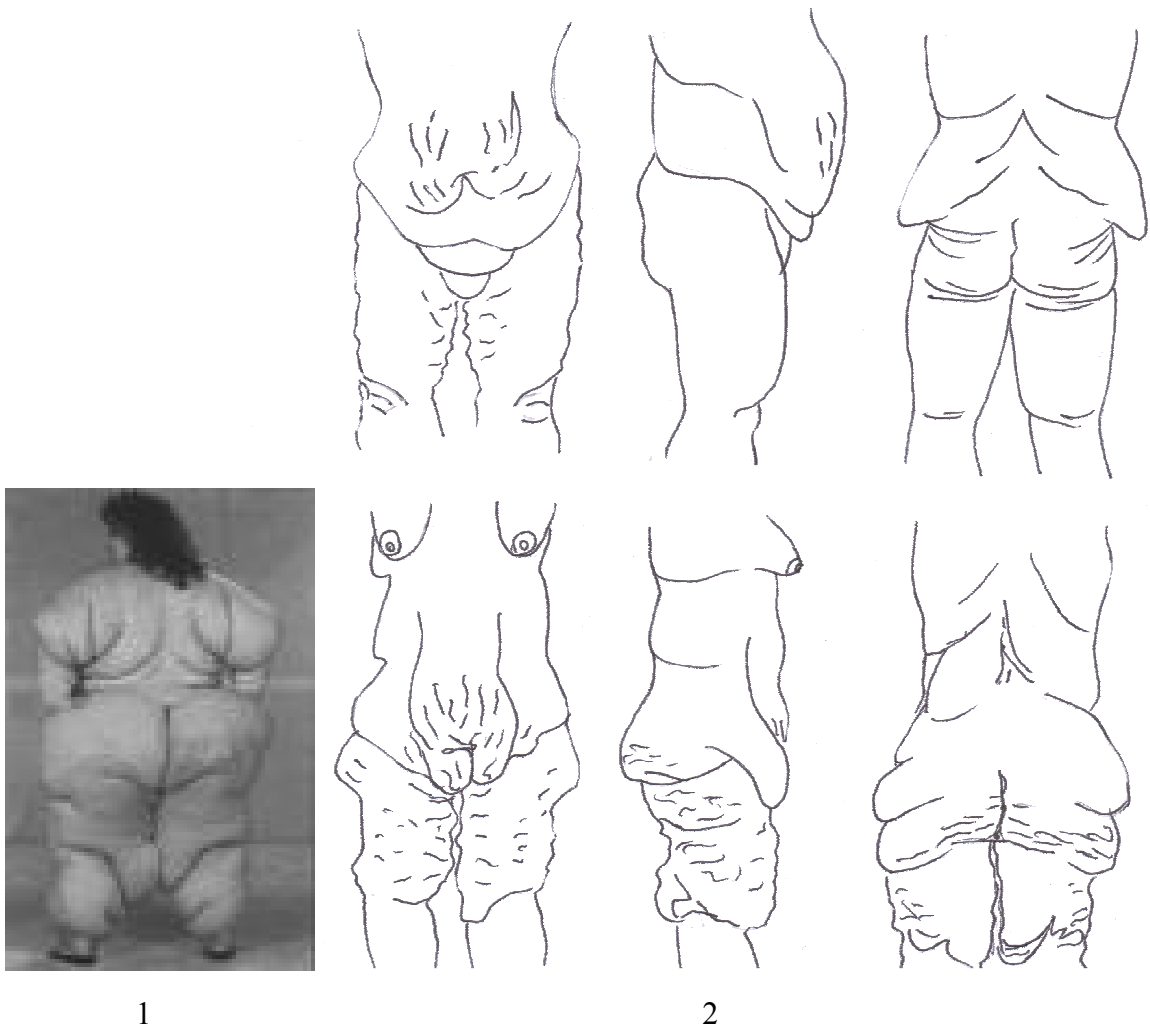
L'interrogatoire des patients sur les motivations de l'amaigrissement retrouve pratiquement toujours une demande morphologique immédiate de type plastique et non une amélioration de l'état de santé. Cela est caractéristique chez l'adolescent : l'amaigrissement, au mieux

obtenu en centre médico-pédiatrique, est responsable d'une ptôse tégumentaire qui décourage les efforts et casse la motivation de ces jeunes obèses immatures. La remarque exprimée est alors la suivante : « Pourquoi avoir maigri pour obtenir un corps qui me déplaît autant ou plus qu'avant »? La conséquence en est un échappement au traitement d'amaigrissement. Certaines femmes qui, sans jamais atteindre les limites admises de l'obésité morbide, après des années de régime, de variations pondérales en «Yo-yo » (variation cumulée de plusieurs dizaines ou centaines de kilogrammes qui détruit la silhouette et l'élasticité cutanée), de dépressions et de psychothérapie, de traitements toxiques (diurétiques, hormones thyroïdiennes...) et bien d'autres procédures altérant leur santé, viennent demander le coup de bistouri magique pour rétablir une silhouette et une vie ruinées. Cette recherche d'un geste magique est la preuve d'une désespérance vraie, et peut-être un traitement préventif, même chirurgical, est à envisager... (95)

En tout cas il est indéniable que la chirurgie plastique après perte de poids massive entraîne une amélioration de la qualité de vie avec une amélioration de l'image de soi. Song (112) montre même qu'après le bodylift, les patients qui ne faisaient absolument pas attention à leur apparence physique, commencent à avoir des préoccupations concernant les autres parties de leur corps et des exigences concernant des « détails » en comparaison de l'importance de leur dysmorphose abdominale. Mais certains patients qui après chirurgie bariatrique sont passés d'obèse morbide à obèse « tout court » avec une perte de 40 kilos, ne présentent plus d'apnée du sommeil, plus de diabète, peuvent mieux se mouvoir et cela leur suffit. Ils se sentent déjà tellement mieux qu'ils ne cherchent pas à tout prix à avoir un corps « normal ».

La dysmorphose après perte de poids massive peut être évaluée par l'échelle de Pittsburg selon l'appréciation de sites corporels : bras, seins, ventre, pubis, fesses, dos, taille, face externe de cuisse avec culotte de cheval, face supéro-interne de cuisse, face inféro-interne de

cuisse avec le genou. Chaque site est noté de 0 à 3 (0=normal, 3=dysmorphose sévère) (113).  
 Capella (81) classifie les patients en 3 groupes selon leur IMC résiduel après la chirurgie bariatrique pour évaluer les risques opératoires et planifier les interventions nécessaires :  
 Type I <28< Type II <32< Type III. Le type I est le candidat idéal à la chirurgie plastique post-bariatrique et le type III sera le plus à risque de complications.



1

2

1. Obésité morbide gynoïde : femme vue de dos.

2. Dysmorphose après perte de poids massive.

Patient du dessus : séquelle d'obésité androïde chez un homme

Patient du dessous : séquelle d'obésité gynoïde chez une femme

Schéma réalisé à partir des photographies du Dr Nemerovsky

## **V.6 REMODELAGE GLUTÉAL APRÈS PERTE DE POIDS MASSIVE**

### **V.6.1 Les changements posturaux et le derrière du patient obèse**

L'obésité est souvent liée à une BPCO et à un syndrome d'apnée du sommeil qui entraînent une déformation et un élargissement thoracique en forme de tonneau (114).

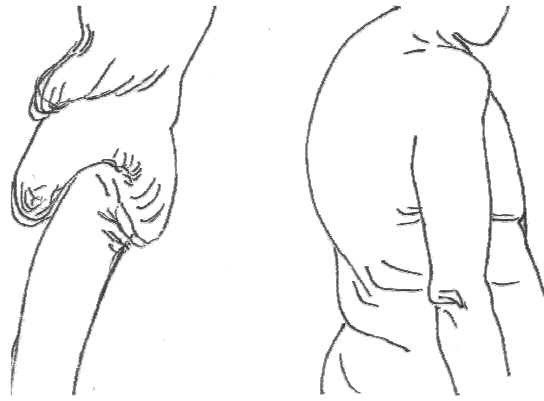
Le diastasis abdominal avec affaiblissement de la sangle musculaire de soutien, et perte d'équilibre entre les muscles abdominaux et les muscles fessiers, ainsi que le poids exercé par les seins et l'abdomen ont tendance à créer une cyphose dorsale. Le centre de gravité est attiré vers l'avant par le ventre, et pour garder l'équilibre, le bassin compense par une antéversion et donc une perte de projection antéro-postérieure des fesses qui deviennent platipyges (114, 115).

Ces déformations squelettiques sont majorées par l'ostéomalacie et l'ostéoporose secondaire à l'intervention de bypass gastrique (114).

Outre la rotation antérieure du bassin, la répartition de la graisse sous-cutanée autour des fesses au niveau des poignées d'amour et du ventre renforce l'impression de platipygie.

L'excès cutané lié à la perte de poids entraîne un ptosis glutéal degré 5 avec allongement du sillon sous-fessier et inter-fessier.

La peau distendue « coule » sur les reliefs osseux des crêtes iliaques et des grands trochanters ce qui accentue la dépression supra-trochanterienne. La peau est en général de mauvaise qualité à cause des régimes « yoyo », des vergetures, des déficits protéiniques, en vitamines et en zinc et de la cellulite qui concerne plus les femmes (116). L'aspect gondolé et flétri est dû à la mise en tension des dernières fibres de connexions dermo-graisseuses qui soutiennent la fesse et qui ont été étirées.



Notez le centre de gravité déplacé en arrière et la cyphose dorsale

Schéma réalisé à partir des photographies de Capella (113)

### **V.6.2 Objectifs de la chirurgie glutéale après perte de poids massive et techniques actuelles**

L'ancien obèse a donc les fesses plates, ptotiques avec un excédent cutané-graisseux, des stéatoméries résiduelles et une peau distendue. Il est certain que l'abdomen qui retombe sur les cuisses est la principale préoccupation des patients, car elle entrave la marche et la toilette, et vu leur corpulence, les patients ne peuvent pas se retourner pour voir leurs fesses dans une glace. Si bien que la demande sera une chirurgie abdominale pure, non circonférentielle. Mais c'est au chirurgien de rappeler que l'abdominoplastie non circonférentielle laisse souvent des « oreilles » latérales et n'a aucune action sur les bourrelets dorsaux, ni sur les poignées d'amour, ni sur les fesses. Même si les changements posturaux liés à l'obésité seront difficiles à améliorer, on peut déjà proposer au patient un bodylift qui traitera en une seule intervention l'avant et l'arrière de son corps tout en le rééquilibrant (39, 82, 117, 118). Il permet de s'habiller normalement sans dissimuler les bourrelets dans les sous-vêtements ou sans les voir ressortir au-dessus de la ceinture.

Le but est de redonner au patient une silhouette se rapprochant le plus de l'idéal de notre société actuelle, c'est-à-dire :

- Supprimer l'excédent cutané abdominal et les poignées d'amour

- Supprimer l'excédent graisseux de la culotte de cheval qui est une stéatomérie qui ne fond pas avec la perte de poids.
- Avoir un rapport taille/hanche de 0,7
- Obtenir une fesse ronde bombée sur le dessus
- Avoir une peau lisse et ferme

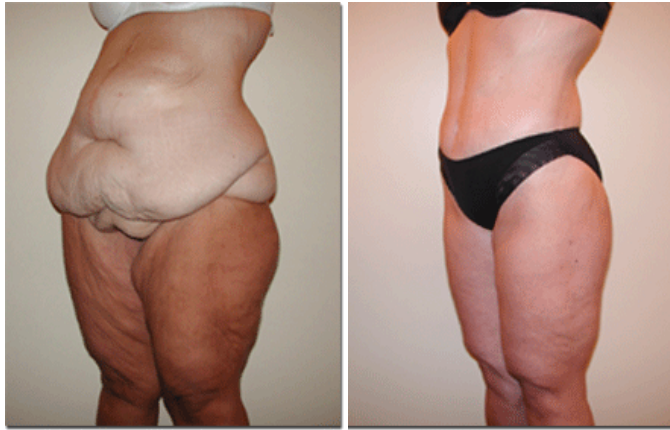Pour cela on mixe les techniques de réduction et d'augmentation glutéale avec quelques principes logiques qui permettent d'obtenir le résultat le plus adéquat pour la patiente :

1. Lipoaspiration pour
  - Enlever la culotte de cheval
  - Marquer la taille
  - Accentuer la lordose lombaire
2. Le lifting de fesse
  - Retend la face latérale de cuisse
  - Supprime le ptosis glutéal et lisse la peau distendue
3. Le lambeau dermograisseux regalbe la fesse dans les quadrants supérieurs
4. Injections de graisse autologue au niveau de la dépression trochantérienne ou dans les quadrants supérieurs pour accentuer la projection antéro-postérieure et parfaire le résultat.

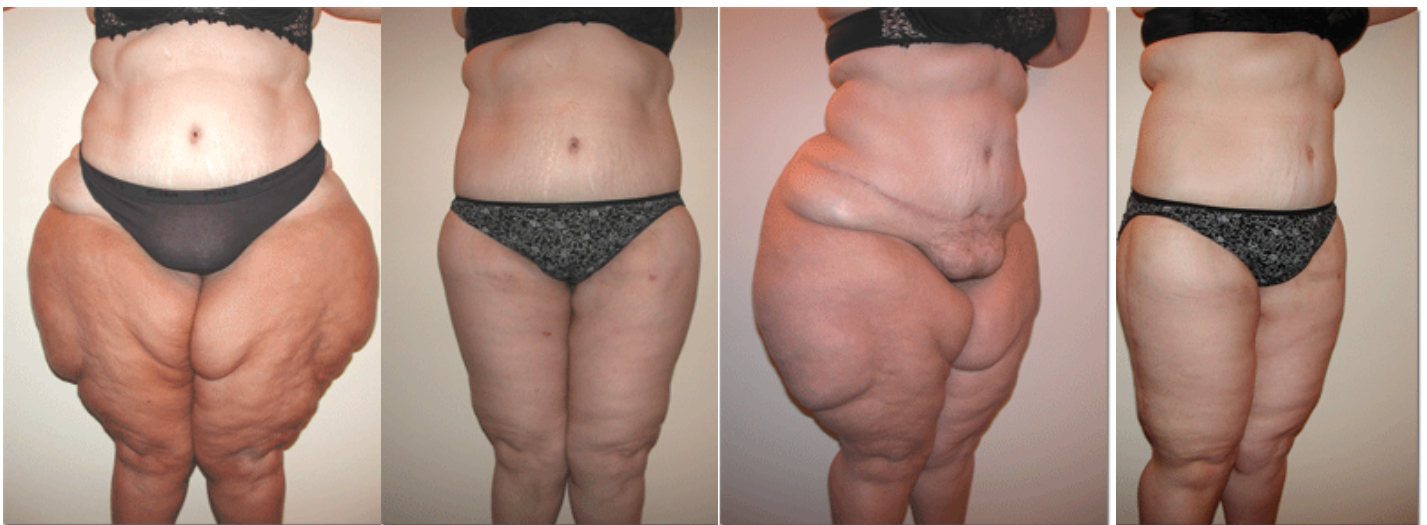La technique de bodylift s'adapte à la morphologie du patient :

Si le patient a une obésité plus androïde, c'est-à-dire gros ventre et fesses plates, alors on lipoaspirera plus le ventre avant de le retendre et on fera un lambeau dermo-graisseux d'augmentation de fesse.

Si la patiente est plus gynoïde, la lipoaspiration sera plus importante sur les culottes de cheval et le bodylift permettra par le principe de la haute tension latérale de retendre la face externe de cuisse.

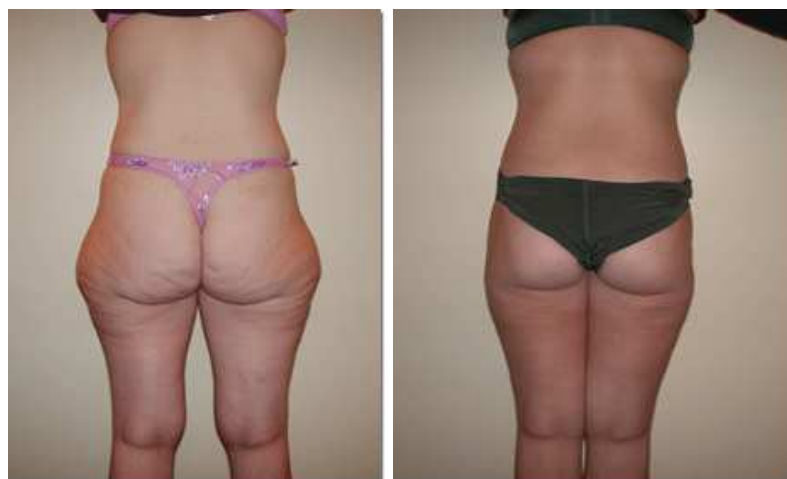

Patiente du Dr JF.Pascal : Avant/Après bodylift après perte de 40kg chez une patiente de 26 ans. L'excès cutané « vieillit » le corps. L'aspect de son ventre la gêne plus que ses fesses mais le bodylift permet de traiter les 2 dans le même temps.



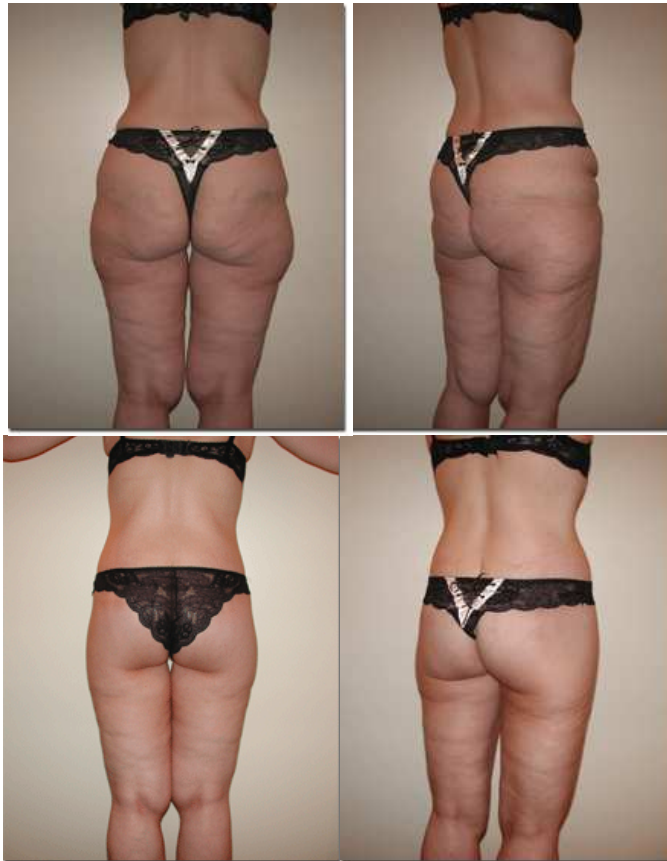Patiente du Dr JF.Pascal : Perte de 100kg. Avant/Après bodylift associé à un lifting vertical de face interne et externe de cuisse.

On comprend que l'aspect des fesses est largement corrélé à la forme des cuisses notamment en cas de volumineuse culotte de cheval chez cette patiente gynoïde.



Résultat de bodylift chez une jeune patiente après perte de 30 kilos.





Perte de 75 kg : Avant/Après bodylift avec lambeau dermo-graisseux glutéal.

### V.6.3 Préparation du patient

- **Etat général**

Il faut préparer le patient à une bonne cicatrisation avec un régime équilibré, riche en protéine, et le préparer à une spoliation sanguine en commençant un traitement par fer 2 mois avant la chirurgie (voire préparer des autotransfusions dans certaines équipes).

De plus si le patient est fumeur, il augmente son risque de complication. Il est classique de demander au patient d'arrêter de fumer 6 semaines avant et après le bodylift (119).

D'autre part, il est prouvé que le taux de complication dépend de l'IMC du patient avec des complications significativement plus importantes pour les IMC supérieurs à 28 (119). Les bons candidats à la chirurgie de la silhouette ont un IMC se situant entre 25 à 30 kg/m<sup>2</sup>, et l'intervention permettra de perdre encore 5 à 10 kilos (3 à 5 l de lipoaspiration des stéatoméries qui ne partent pas avec la perte de poids et 3 à 5kg de peau réséquée). Notons

qu'une perte de 10kg liée à la résection cutanée et à la lipoaspiration entraîne une diminution de 30% des complications liées au diabète et améliore les problèmes d'hypertension, de coronaire et de dyslipidémie qui pourraient persister après bypass chirurgical (90).

Il faudra se méfier des médicaments à base d'herbe que les patients prennent pour maigrir et qui devront être arrêtés 2 semaines avant l'intervention pour éviter tout risque anesthésique additionnel. De plus l'arthrose et autres troubles musculo-squelettiques douloureux poussent les patients à consommer régulièrement des AINS ce qui devra être arrêté pour l'intervention afin de limiter les saignements.

- **Etat physique**

L'obésité modifie la statique vertébrale du patient qui présente une antéversion du bassin et une cyphose dorsale qu'il convient d'améliorer avec l'aide des rhumatologues et des kinésithérapeutes (114).

Une rééducation périnéale visant à diminuer les fuites urinaires peut également être envisagée le cas échéant. En effet comme lors d'une grossesse, le périnée subit des pressions plus importantes que la normale lorsque le patient a un  $IMC > 30$  (113). De plus les modifications squelettiques bouleversent la synergie qui peut exister entre les muscles abdominaux et ceux du bassin.

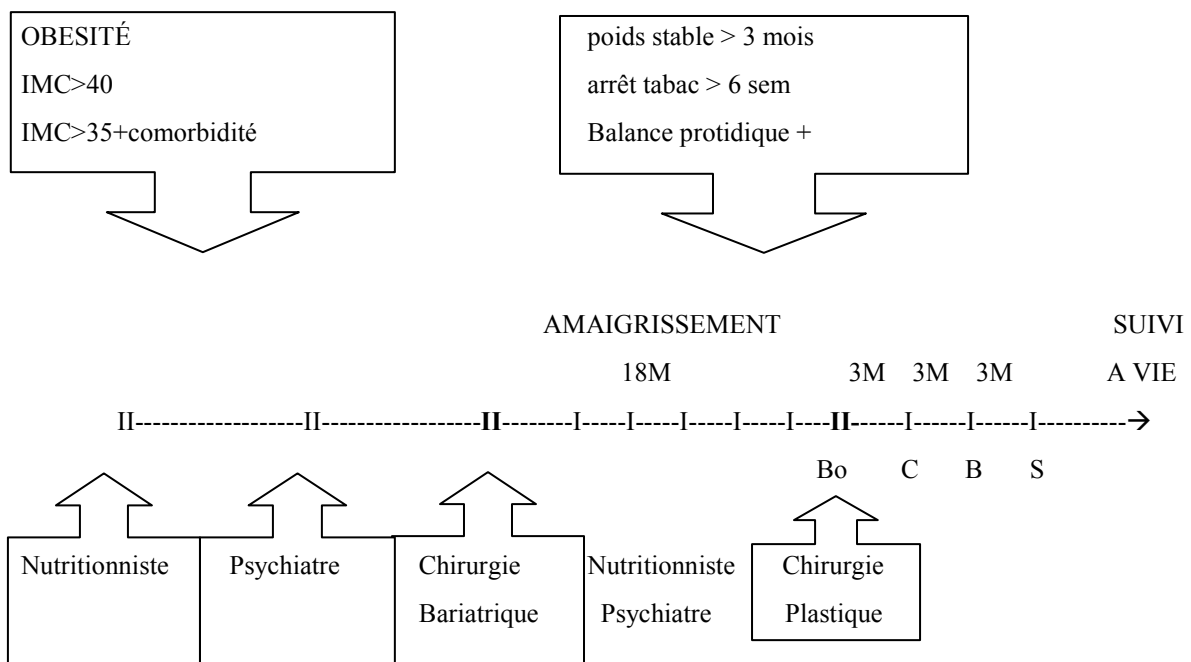
D'autre part on cherchera la présence d'une hernie abdominale pour la traiter dans le même temps.

- **Etat psychiatrique**

La prise en charge renforcée s'arrête souvent au bout de 2 ans soit au moment où le plasticien intervient. La silhouette change et le regard de l'autre (l'homme) se pose sur la patiente alors qu'elle n'est plus suivie de près par le psychiatre référent pour la prise en charge de l'obésité ...La coordination des soins doit s'améliorer à ce niveau.

- **Calendrier des interventions**

Après l'intervention de court-circuit gastrique, on attend environ 18 mois d'amaigrissement, pour que le poids se rapproche de l'objectif fixé. Ensuite, au moins 3 mois de poids stable sont nécessaires avant d'envisager l'intervention de reconstruction. Ainsi les complications seront moins importantes, le patient cicatrisera mieux et les résultats esthétiques seront meilleurs. Proposer de commencer par le bodylift, puis les liftings de cuisses et enfin les liftings de bras, les mastopexies voire le lifting du visage. Une reconstruction complète est indispensable pour que le patient soit pleinement satisfait du résultat. Ce qui fait au total au moins 4 interventions de chirurgie plastique, avec au minimum 3 mois entre chaque (92) donc il faut prévoir environ 18 mois pour la reconstruction.



Bo, C, S, B : Bodylift, cuisses, bras, seins. Les seins et les bras peuvent éventuellement se faire dans le même temps dans le cadre d'un bodylift de la partie supérieure du corps.

Puis, suivi 1x/an par Nutritionniste, Psychiatre, Chirurgiens viscéral et plasticien.

## V.6.4 Examen clinique pré-opératoire du patient :

Evaluer

- Les attentes du patient : le patient doit prendre la peau excédentaire à pleines mains pour se donner une idée du résultat post-opératoire et évaluer ce qui le gêne.
- Age, Tabagisme, Antécédents, Traitements, prise en charge nutritionnelle et psychiatrique,
- IMC, la situation des stéatomeries, morphotype androïde ou gynoïde.
- La forme des fesses : Ronde, Rectangulaire, en A, en V
- La qualité de la peau : laxité, vergetures
- La qualité du muscle grand fessier : repérer le niveau de sa projection maximale
- La projection antéro-postérieure des fesses et la lordose lombaire : indication d'un lambeaux de fesse
- Le degré de ptose, la longueur des sillons inter-fessier et sous-fessier
- Pour l'abdominoplastie : recherche d'une hernie abdominale
- Dessiner les cicatrices sur le patient et les prendre en photo prouve qu'on en a parlé.

Sélection théorique des patients :

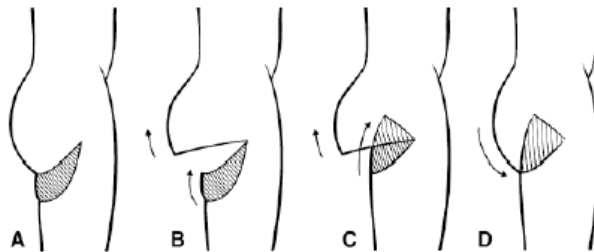
- IMC <35 (120) voire idéalement IMC <28 (89) avec poids stable depuis au moins 1 an pour Hurwitz mais souvent 3 mois de poids stable sont suffisants. Le feu vert est donné par le nutritionniste
- Age < 55 ans (89)
- Taux d'hémoglobine >12g/dl

En pratique, ces critères ne peuvent pas toujours être respectés (âge, stagnation pondérale à un poids élevé) donc un patient avec un IMC encore élevé bénéficiera quand même de la chirurgie plastique en sachant que le taux de complication sera plus important.

### V.6.5 Techniques abandonnées:

- La technique avec une cicatrice dans le sillon inter-fessier passant près de l'anus : elle est à proscrire, car elle n'est pas assez performante pour les patients après perte de poids massive et peut laisser des anus cicatriciels.
- La technique avec une cicatrice dans le sillon sous-fessier : la fesse plate de l'obèse amaigri est accentuée et soulignée par une cicatrice qui s'élargit, toujours trop basse, sortant de la culotte et ne laisse aucune zone vierge une fois la fesse déshabillée.

Actuellement l'indication de lifting de fesse réséquant le sillon sous-fessier persiste seulement s'il existe un double sillon après un bodylift ou si le sillon est asymétrique. Il s'agit alors plutôt d'un refixage de sillon plus qu'un lifting. Il faut de la même manière que pour reconstruire un sillon sous-mammaire désépidermiser la peau de la berge inférieure située sur la cuisse et la glisser sous la berge cutanée opposée située sur la fesse et l'accrocher au périoste de la tubérosité ischiatique plutôt qu'au fascia glutéal (27) (121).



Technique de refixage du sillon sous-fessier d'après Gonzalez.

Différentes étiologies peuvent distordre, creuser ou doubler le sillon sous-fessier : les traumatismes, les interventions chirurgicales type lipoaspiration du « banana fold » (c'est-à-dire le haut de la cuisse qui soutient la fesse), la reconstruction mammaire par transfert libre de grand fessier ou encore le lambeau de gracilis. La restauration du sillon peut s'accompagner d'injections de graisse autologue (45).

- Les résections métamériques (122)
- Le décollement des téguments du dos avec cicatrice haute est à proscrire totalement car le risque de sérome et de nécrose est majeur (123) (124). En revanche, en cas de grands plis dorsaux, la résection dans la brassière de soutien-gorge est possible en tractant la peau vers le haut et le bodylift permet déjà de diminuer un peu l'excès cutané dorsal (118).
- Autotransfusion, hémodilution, cell-saver : d'efficacité discutée et surtout avec des risques reconnus, ces techniques alourdissent le geste et sont inutiles si l'équipe est confirmée.
- La pose de prothèse associée au lifting de fesse semble ne pas être une bonne indication dans la cas des patients après perte de poids massive contrairement à la cure de ptose mammaire:
  - Associé au lifting de fesse le positionnement de la prothèse serait très aléatoire avec un fort risque de migration de l'implant à moins de la poser en sous-musculaire ce qui fait courir un risque au nerf sciatique
  - Le risque infectieux serait plus important étant donné la largeur de l'incision réalisée pour un bodylift.
  - Le risque de sérome serait majoré
  - Un corps étranger mis en place chez ces patients qui souhaitent reconstruire leur image corporelle est moins bien supporté qu'une injection de graisse autologue ou une augmentation de volume par lambeau cutanée graisseux.

## **DISCUSSION**

D'après Stendhal « *La beauté n'est que la promesse du bonheur* »... La chirurgie plastique serait alors « la chirurgie du bonheur »? Même si ce n'est pas un élément suffisant pour vivre heureux, la chirurgie plastique tente en améliorant la qualité de vie des patients et l'image qu'ils ont d'eux-même de rendre les hommes « beaux » selon les critères définis par la société, ce qui peut contribuer au bonheur .... Mais « *La Chirurgie esthétique n'est pas une panacée : elle peut améliorer votre paraître, mais votre être vous appartient.* » JF.Pascal

### **La beauté comme réussite sociale**

Actuellement, la société est très tournée vers la communication visuelle et les médias télévisuels. On juge plus une personne sur son apparence physique que sur ses réelles compétences, et si on est « beau », on recevra plus de sourires et de propositions de travail. Mais être « beau » qu'est que ça veut dire ? Le relativisme culturel est lissé par les schémas dictés par la télévision, les séries américaines et les corps de rêves des stars de cinéma plus ou moins retouchés par chirurgie esthétique et Photoshop®. Le modèle est l'image inaccessible voire surréaliste de femme au corps fluide arborant néanmoins une poitrine opulente. En France au temps du Moyen Age par exemple, être gros était signe de richesse, de bonne santé, et de puissance (125) alors qu'à présent cela signifie, bas niveau social, « mal-bouffe », faiblesse, manque de volonté et dégoût. Mais pourquoi être gros ne serait pas « beau ». Est-ce qu'un corps mince avec des cicatrices est plus « beau » ? Obtenir un corps mince permet de régler les problèmes médicaux (diabète, dyslipidémie, arthrose) qui compliquent l'obésité, mais n'oublions pas que la principale motivation des patients pour maigrir est le problème d'apparence physique et le regard des autres.

En tous cas « beau ou pas », « refait » ou pas, il faut se sentir bien dans son corps pour être bien dans sa tête et « Sans fesse libre, aucun combat ne peut être entendu » comme nous le

rappellent le « Mouvement pour la liberté de la fesse » organisé par les étudiants Science-po de Lille.

### **L'intérêt pour les fesses**

*Si les femmes étaient sans fesses, qu'est-ce que nous ferions de nos mains, pauvres humains ?* □ Raoul Ponchon .

La chirurgie des fesses se résume en pratique courante à la chirurgie des escarres, ou la lipoaspiration de la culotte de cheval. Sinon pour la plupart des chirurgiens plasticiens Français lorsqu'une patiente vient nous consulter pour abdominoplastie, peu sont ceux qui vont demander à la patiente de se retourner pour voir si un bodylift ne serait pas mieux indiqué. Si après chirurgie bariatrique, on a plus le réflexe de la faire, les interventions pour lifting de fesses restent peu pratiquées.

Comment expliquer que la chirurgie des fesses intéresse si peu les plasticiens ?

Jusqu'à présent, de nombreuses thèses sur les seins ont été écrites sur les différentes techniques de réduction mammaire, prothèse mammaire, reconstruction, forme idéale, et symbole alors qu'aucune n'a été faite sur les fesses en France.

De même concernant les articles scientifiques, peu d'auteurs français se sont penchés sur le sujet, alors qu'à chaque congrès de la SOFCPRE (Société Française de Chirurgie Plastique, Reconstructrice et Esthétique), les communications sur les seins foisonnent.

Les fesses seraient-elles sales (défécation), négligeables ou inintéressantes voire taboues ?

Les interventions seraient-elles trop risquées ou trop longues ?

Le fait que le derrière soit par définition dans le dos et donc non visible lorsque l'on se présente à quelqu'un est une des raisons pour laquelle l'intérêt pour les seins est plus important que l'intérêt pour les fesses. Toutefois le parallélisme entre les fesses et les seins est tentant et montre à quel point les fesses sont aussi « passionnantes » que les seins.



Ils ont en commun :

- Faire briller les yeux des hommes
- La forme ronde et pulpeuse, la peau douce, la gémellité
- Le caractère sexuel reproducteur et séducteur mis en valeur par la mode et les vêtements moulants. Ce sont les seules parties du corps avec le sexe, qui sont cachées par les maillots de bain sur la plage ! Il faut néanmoins admettre que les femmes arborent des décolletés pour mettre en valeur leurs seins alors que les fesses restent camouflées sous les habits et la mode du pantalon taille basse qui permettait de deviner la naissance des fesses est vite passée. Mais les « fesses » ont un caractère sexuel plus important que les seins. En effet, les seins sont plus liés à la maternité, alors que les fesses, proche des organes génitaux, sont plus liés à la fonction reproductive et sexuelle. Les danses où l'on remue le derrière sont très suggestives et cette dimension érotique en fait un sujet jugé peu respectable. D'ailleurs lorsque l'on tente d'effectuer des recherches concernant les fesses sur internet, on tombe automatiquement sur des sites pornographiques.
- Les techniques chirurgicales : chirurgie cutanéograsseuse essentiellement, avec augmentation ou réduction de volume par prothèse ou pexie, en respectant la symétrie et en dissimulant les cicatrices, et homologie entre le sillon sous-fessier et le sillon sous-mammaire.
- La dimension « reconstructrice » : les traumatismes psychologiques associés à la reconstruction mammaire et à la chirurgie post-bariatrique sont semblables, même si les fesses ont l'avantage de ne pas être touchées par le cancer. D'ailleurs n'oublions pas que certaines équipes réalisent des reconstructions mammaires avec le muscle grand fessier.
- La fonction des seins paraît plus importante par son caractère nourricier, mais les fesses nous permettent de tenir debout, de maintenir la position assise pendant des heures et de dormir sur le dos sans se faire mal, ce qui n'est pas négligeable.

En Amérique du sud et maintenant aux USA, le culte du corps étant plus important que dans la vieille Europe, la chirurgie esthétique glutéale s'y est bien développée. Le mythe de la Brésilienne en maillot de bain « tanga » allongée toute l'année sur la plage ensoleillée expliquerait en partie cette disparité. Mais c'est bien une question de culture. Aux USA, alors que l'on est plutôt puritain, on voit la chirurgie plastique utilisée à outrance, les femmes souhaitant des seins, des fesses et des lèvres exagérément grosses sans se cacher d'avoir subi une intervention chirurgicale, au contraire de la France, où les patientes souhaitent un résultat plus naturel « que ça ne se voit pas » pour qu'on ne soit pas obligée d'avouer qu'on a eu recours à la chirurgie esthétique.

Le lifting de fesse est peu populaire à cause de la longueur de l'intervention, de la fatigue qu'elle engendre pour le chirurgien, de la taille de la cicatrice (même si elle est bien acceptée lorsqu'elle est bien placée) et par le fait que ce n'est pas une intervention « essentielle » pour la vie du patient. Cependant si la chirurgie plastique bariatrique a pour objectif de reconstruire une silhouette au patient, on voit maintenant les Américains réaliser des liftings de fesses ou des bodylifts pour raison esthétique pure chez des femmes qui n'ont jamais été obèse mais qui préfèrent avoir de jolies fesses avec cicatrice que des fesses plates tombantes et flétries sans cicatrice. D'ailleurs Lockwood écrivait en 1993 « *la lipoaspiration vous rend plus fin, mais le bodylift vous rend plus jeune* ».

Ce qui limite le plus ce type d'intervention pour les patients, c'est son prix, surtout dans les régions où l'intervention n'est pas remboursée. Au sein du groupe de femme qui viennent pour une chirurgie après perte de poids massive, les femmes mariées sont celles qui désirent le plus la chirurgie mais les femmes célibataires sont celles qui passent le plus vite à l'action soit pour retrouver du travail plus facilement, soit parce que leur pouvoir d'achat est plus important (98). Dans le cadre de la chirurgie cosmétique, les patientes ont souvent plus de

moyen financier. Il est certain que le contexte socio-économique de l'ancienne obèse qui vient pour « reconstruction » des fesses n'a rien avoir avec la chirurgie esthétique de la jeune femme qui veut des fesses rebondies pour bronzer en string l'été prochain, mais les techniques chirurgicales sont proches car l'idéal de fesse est commun à ces 2 types de femme. En tout cas, vu l'évolution croissante de l'obésité et le développement de la chirurgie bariatrique, le nombre de demandes de chirurgie type bodylift va sans aucun doute augmenter et il convient, en tant que chirurgien plasticien, de pouvoir répondre à la demande en effectuant un travail de qualité (126).

### **La chirurgie des fesses**

- Combinaison des techniques

La chirurgie de la silhouette est devenue la chirurgie la plus commune pour les chirurgiens plasticiens. Des quantités de techniques existent et sont souvent combinées pour obtenir le meilleur résultat en considérant chaque indication en fonction du morphotype et des disponibilités du corps de la patiente :

-Graisse abondante et bonne qualité de peau : lipoaspiration

-Excès cutané ou peau flaccide : bodylift+lipoaspiration

-Fesse plate : prothèse de fesse, mais l'idée du corps étranger ne plaît généralement pas à la patiente et le prix est plus important que le lipofilling qui est plus « naturel » mais a tendance à fondre et à nécessiter une seconde intervention.

- Une question de sexe

La glutéoplastie esthétique est aussi proposée aux hommes : la seule pose d'implants ou les injections de graisse suffisent à obtenir le résultat recherché car, en général, il n'y a pas de ptôse de la fesse associée.

Notons également que les traitements de type trithérapie entraînent des fontes graisseuses fessières qui amènent souvent les patients à consulter.

D'autre part il faut remarquer que dans le cadre de la chirurgie après perte de poids massive, la même technique va s'appliquer globalement chez la femme et l'homme, même si les morphotypes androïdes et gynoïdes diffèrent. L'homme ne souhaite pas nécessairement des fesses rebondies, mais les fesses plates ne plaisent pas non plus.

La chirurgie plastique permettra aussi de redonner au corps les caractéristiques propres au sexe féminin ou masculin. Ces caractéristiques se confondent lorsque le patient est obèse.

- Après perte de poids massive

Même si la définition de la fesse idéale change d'un pays à l'autre, et que dans certain pays d'Afrique les « grosses fesses » ont la cote car elles sont fermes et rebondies, les grosses fesses d'obèse ou d'ancien obèse ne plaisent à personne, dans aucune culture, ni chez les hommes, ni chez les femmes car elles rappellent tous les jours qu'on a été gros. Dans le cas des Sumotoris japonais, c'est plutôt la carrure et la force du Sumo qui plaît aux femmes plutôt que ses fesses grasses et plates séparées par le fundoshi.

### **Une équipe référente**

Après toute la motivation, la préparation, l'éducation, et toutes les étapes médico-psycho-chirurgicales à passer pour retrouver un corps « normal » et sain, on comprend que ce type de prise en charge doit être réalisée dans les meilleures conditions pour limiter la durée des suites opératoires. De plus, l'époque du médicolégal et de l'administration toute-puissante nous pousse à réaliser des interventions courtes, avec une hospitalisation brève et sans complication. Les différents intervenants (médecin nutritionniste, endocrinologue, psychiatre, chirurgien viscéral, chirurgien plastique et médecin traitant) doivent donc s'organiser pour

plus d'efficacité et de sécurité. Pour la prise en charge des patients souffrant d'obésité morbide, le gouvernement a mis en place 8 centres de référence répartis sur tout le territoire et Nancy est le centre référent sur la région Est, qui est par ailleurs la 2<sup>o</sup> région la plus touchée par l'obésité. Une prise en charge « reconstructrice » de qualité est donc importante à développer dans notre CHU.

### **Des sujets de recherche**

L'équipe de Tang et Rubin (89), associée à leur « centre d'excellence » de prise en charge de l'obésité, un centre de recherche sur les adipocytes et les facteurs de croissance qu'ils contiennent, qui est un sujet très en vogue en reconstruction mammaire et autres indications de lipofilling.

En outre, des études anatomiques méritent d'être menées sur le drainage lymphatique du dos et des fesses, la vascularisation cutanée dorsale et le réseau nerveux cutané superficiel des fesses afin de limiter encore plus les complications des bodylifts.

## CONCLUSION

De jolies fesses sont un atout de séduction majeur chez les femmes comme chez les hommes.

L'idéal actuel est une fesse juvénile, musclée, bombée, et tonique gage d'une bonne santé physique et d'un bon épanouissement sexuel.

Grâce au bodylift, les patients candidats à la chirurgie plastique bariatrique peuvent bénéficier en un temps d'une gain esthétique indéniable, permettant de reprendre une vie quotidienne, sportive et amoureuse normale consolidant la reconstruction psychique qui entoure la perte de poids.

Pour être efficace et satisfaisant pour le patient et le chirurgien, le lifting de fesse doit retendre et repulper la fesse, retendre la face externe de cuisse pour lisser la peau, être capitonné pour éviter les séromes et les déhiscences cicatricielles et laisser des cicatrices symétriques. Une résection basse permet de limiter les complications. Il doit s'accompagner d'une bonne préparation nutritionnelle et psychiatrique en s'inscrivant dans une prise en charge globale qui durera plusieurs années.

Comme le dit si bien JP.Sartre « *La patrie, l'honneur, la liberté, il n'y a rien : l'univers tourne autour d'une paire de fesse, c'est tout.* »

## **BIBLIOGRAPHIE**

1. Henning JL. brève histoire de fesse: Pocket; 1995.
2. Morris D. Le singe nu: Grasset; 1967.
3. Pochon C, Rothschild A. La face cachée des fesses: Democratic books; 2009.
4. Vigarello G. Histoire de la beauté. Le corps et l'art d'embellir de la Renaissance à nos jours; Seuil; 2004.
5. Raynal P, Le Meaux JP, Chereau E. Anthropologic evolution of women's pelvis. *Gynecol Obstet Fertil.* 2005 Jul-Aug;33(7-8):464-8.
6. Montagu A. The buttocks and natural selection. *Jama.* 1966 Oct 3;198(1):169.
7. Simblet S. Anatomie pour l'artiste: Dessain, Tolra; 2002.
8. Rouvière H. Atlas aide mémoire d'anatomie. Paris: Masson; 1947-1996.
9. Netter FH. Atlas d'anatomie humaine: Maloine; 1989.
10. Dardour JC. Analytical study of the silhouette: the segmental syndromes and therapeutic options. *Ann Chir Plast Esthet.* 2009 Oct;54(5):454-66.
11. Ziegler O, Debry G. Epidémiologie des obésités de l'adulte. Masson. EMC(Encyclopédie Médico Chirurgicale); 1998.
12. Toth MJ, Tchernof A, Sites CK, Poehlman ET. Effect of menopausal status on body composition and abdominal fat distribution. *Int J Obes Relat Metab Disord.* 2000 Feb;24(2):226-31.
13. Salmon M. Les artères de la peau. Étude anatomique et chirurgicale. Paris; Masson.1936.
14. Qanadli SD, Barre O, Lortat-Jacob A, Chagnon S, Lacombe P. [Preoperative angiographic landmarks of the gluteal muscle regions using Patent Blue V]. *J Radiol.* 1999 Mar;80(3):319-21.
15. Kankaya Y, Ulusoy MG, Oruc M, Yildiz K, Kocer U, Tuccar E. Perforating arteries of the gluteal region: anatomic study. *Ann Plast Surg.* 2006 Apr;56(4):409-12.
16. Sappey M. Anatomie, physiologie, pathologie des vaisseaux lymphatiques : considérés chez l'homme et les vertébrés. Paris; Ed. Delahaye A. et Lecrosnie E. 1874.
17. Mendieta CG. Classification system for gluteal evaluation. *Clin Plast Surg.* 2006 Jul;33(3):333-46.
18. Cuenca-Guerra R, Quezada J. What makes buttocks beautiful? A review and classification of the determinants of gluteal beauty and the surgical techniques to achieve them. *Aesthetic Plast Surg.* 2004 Sep-Oct;28(5):340-7.

19. Cuenca-Guerra R, Lugo-Beltran I. Beautiful buttocks: characteristics and surgical techniques. *Clin Plast Surg*. 2006 Jul;33(3):321-32.
20. Centeno RF. Gluteal aesthetic unit classification: a tool to improve outcomes in body contouring. *Aesthet Surg J*. 2006 Mar-Apr;26(2):200-8.
21. Mendieta CG. Gluteal reshaping. *Aesthet Surg J*. 2007 Nov-Dec;27(6):641-55.
22. Tovee MJ, Hancock PJ, Mahmoodi S, Singleton BR, Cornelissen PL. Human female attractiveness: waveform analysis of body shape. *Proc Biol Sci*. 2002 Nov 7;269(1506):2205-13.
23. Singh D. Ideal female body shape: role of body weight and waist-to-hip ratio. *Int J Eat Disord*. 1994 Nov;16(3):283-8.
24. Singh D. Female judgment of male attractiveness and desirability for relationships: role of waist-to-hip ratio and financial status. *J Pers Soc Psychol*. 1995 Dec;69(6):1089-101.
25. Raposo-Amaral CE, Ferreira DM, Warren SM, Magna LA, Ferreira LM. Quantifying augmentation gluteoplasty outcomes: a comparison of three instruments used to measure gluteal projection. *Aesthetic Plast Surg*. 2008 Mar;32(2):333-8.
26. Babuccu O, Barut C, Zeyrek T, Comert A, Can B, Tekdemir I, et al. Infragluteal sulcus: a combined histologic and anatomic reappraisal. *Aesthetic Plast Surg*. 2008 May;32(3):496-502.
27. Gonzalez R. Buttocks lifting: the dermo-tuberal anchorage technique. *Aesthet Surg J*. 2005 Jan-Feb;25(1):15-23.
28. Gonzalez R. Etiology, definition, and classification of gluteal ptosis. *Aesthetic Plast Surg*. 2006 May-Jun;30(3):320-6.
29. Horn G. [Gluteoplasty with intramuscular silicone cohesive gel implants: a retrospective study of 50 cases]. *Ann Chir Plast Esthet*. 2009 Oct;54(5):467-76.
30. Bartels RJ, O'Malley JE, Douglas WM, Wilson RG. An unusual use of the Cronin breast prosthesis. Case report. *Plast Reconstr Surg*. 1969 Nov;44(5):500.
31. Gonzalez-Ulloa M. Gluteoplasty: a ten-year report. *Aesthetic Plast Surg*. 1991 Winter;15(1):85-91.
32. Robles JM, Tagliaprieta JC, Grandi MA. Gluteoplastia de aumento: implantes submusculares. *Cir Plast Iberolatinoamericana*. 1984;10(365-9).
33. De la Pena JA, Rubio OV, Cano JP, Cedillo MC, Garces MT. Subfascial gluteal augmentation. *Clin Plast Surg*. 2006 Jul;33(3):405-22.



34. Vergara R, Marcos M. Intramuscular gluteal implants. *Aesthetic Plast Surg.* 1996 May-Jun;20(3):259-62.
35. Mendieta CG. Intramuscular gluteal augmentation technique. *Clin Plast Surg.* 2006 Jul;33(3):423-34.
36. Gonzalez R. Augmentation gluteoplasty: the XYZ method. *Aesthetic Plast Surg.* 2004 Nov-Dec;28(6):417-25.
37. Gasparotti M. Superficial liposuction: a new application of the technique for aged and flaccid skin. *Aesthetic Plast Surg.* 1992 Spring;16(2):141-53.
38. Coleman WP, 3rd. Autologous fat transplantation. *Plast Reconstr Surg.* 1991 Oct;88(4):736.
39. Toledo LS. Sculpting the buttocks after major weight loss. *Aesthet Surg J.* 2003 Mar;23(2):125-7.
40. Roberts TL, 3rd, Toledo LS, Badin AZ. Augmentation of the buttocks by micro fat grafting. *Aesthet Surg J.* 2001 Jul;21(4):311-9.
41. Valeriani M, Mezzana P, Madonna Terracina FS. Liposculpture and lipofilling of the gluteal-trochanteric region: anatomical analysis and technique. *Acta Chir Plast.* 2001;43(3):95-8.
42. Valeriani M. GLADI: Gluteal Adipose Implant. A new technique for the reshaping of the gluteal-trochanteric region. *Acta Chir Plast.* 2004;46(3):70-3.
43. Pereira LH, Sterodimas A. Composite body contouring. *Aesthetic Plast Surg.* 2009 Jul;33(4):616-24.
44. Roberts TL, 3rd, Weinfeld AB, Bruner TW, Nguyen K. "Universal" and ethnic ideals of beautiful buttocks are best obtained by autologous micro fat grafting and liposuction. *Clin Plast Surg.* 2006 Jul;33(3):371-94.
45. Pereira LH, Sterodimas A. Correction for the iatrogenic form of banana fold and sensuous triangle deformity. *Aesthetic Plast Surg.* 2008 Nov;32(6):923-7.
46. Wolf GA, Gallego S, Patron AS, Ramirez F, de Delgado JA, Echeverri A, et al. Magnetic resonance imaging assessment of gluteal fat grafts. *Aesthetic Plast Surg.* 2006 Jul-Aug;30(4):460-8.
47. Murillo WL. Buttock augmentation: case studies of fat injection monitored by magnetic resonance imaging. *Plast Reconstr Surg.* 2004 Nov;114(6):1606-14; discussion 15-6.

48. Cardenas-Camarena L, Lacouture AM, Tobar-Losada A. Combined gluteoplasty: liposuction and lipoinjection. *Plast Reconstr Surg.* 1999 Oct;104(5):1524-31; discussion 32-3.
49. Cardenas Restrepo JC, Munoz Ahmed JA. Large-volume lipoinjection for gluteal augmentation. *Aesthet Surg J.* 2002 Jan;22(1):33-8.
50. Pereira LH, Sterodimas A. Macroscopic and microscopic proof of long-term survival of gluteal fat transplantation. *Plast Reconstr Surg.* 2009 Apr;123(4):162e-3e.
51. Peren PA, Gomez JB, Guerrerosantos J, Salazar CA. Gluteus augmentation with fat grafting. *Aesthetic Plast Surg.* 2000 Nov-Dec;24(6):412-7.
52. Agris J. Use of dermal-fat suspension flaps for thigh and buttock lifts. *Plast Reconstr Surg.* 1977 Jun;59(6):817-22.
53. Gonzalez M, Guerrerosantos J. Deep planed torso-abdominoplasty combined with buttocks pexy. *Aesthetic Plast Surg.* 1997 Jul-Aug;21(4):245-53.
54. Pascal JF, Le Louarn C. Remodeling bodylift with high lateral tension. *Aesthetic Plast Surg.* 2002 May-Jun;26(3):223-30.
55. Sozer SO, Agullo FJ, Palladino H. Bilateral lumbar hip dermal fat rotation flaps: a novel technique for autologous augmentation gluteoplasty. *Plast Reconstr Surg.* 2007 Mar;119(3):1126-7; author reply 7-8.
56. Sozer SO, Agullo FJ, Palladino H. Autologous augmentation gluteoplasty with a dermal fat flap. *Aesthet Surg J.* 2008 Jan-Feb;28(1):70-6.
57. Sozer SO, Agullo FJ, Wolf C. Autoprosthesis buttock augmentation during lower body lift. *Aesthetic Plast Surg.* 2005 May-Jun;29(3):133-7; discussion 8-40.
58. Rohde C, Gerut ZE. Augmentation buttock-pexy using autologous tissue following massive weight loss. *Aesthet Surg J.* 2005 Nov-Dec;25(6):576-81.
59. Colwell AS, Borud LJ. Autologous gluteal augmentation after massive weight loss: aesthetic analysis and role of the superior gluteal artery perforator flap. *Plast Reconstr Surg.* 2007 Jan;119(1):345-56.
60. Raposo-Amaral CE, Cetrulo CL, Jr., Guidi Mde C, Ferreira DM, Raposo-Amaral CM. Bilateral lumbar hip dermal fat rotation flaps: a novel technique for autologous augmentation gluteoplasty. *Plast Reconstr Surg.* 2006 May;117(6):1781-8.
61. Hunstad JP, Repta R. Purse-string gluteoplasty. *Plast Reconstr Surg.* 2009 Mar;123(3):123e-5e.
62. Illouz YG. Illouz's technique of body contouring by lipolysis. *Clin Plast Surg.* 1984 Jul;11(3):409-17.

63. Ahern RW. The history of liposuction. *Semin Cutan Med Surg.* 2009 Dec;28(4):208-11.
64. Fournier PF, Otteni FM. Lipodissection in body sculpturing: the dry procedure. *Plast Reconstr Surg.* 1983 Nov;72(5):598-609.
65. Illouz YG. Body contouring by lipolysis: a 5-year experience with over 3000 cases. *Plast Reconstr Surg.* 1983 Nov;72(5):591-7.
66. Klein JA. The tumescent technique. Anesthesia and modified liposuction technique. *Dermatol Clin.* 1990 Jul;8(3):425-37.
67. Ostad A, Kageyama N, Moy RL. Tumescent anesthesia with a lidocaine dose of 55 mg/kg is safe for liposuction. *Dermatol Surg.* 1996 Nov;22(11):921-7.
68. Gasparotti M. Superficial liposuction yields superior results for most patients. *Aesthet Surg J.* 1997 Jan-Feb;17(1):64-6.
69. Baroudi R, Moraes M. Philosophy, technical principles, selection, and indication in body contouring surgery. *Aesthetic Plast Surg.* 1991 Winter;15(1):1-18.
70. Baroudi R. Body sculpturing. *Clin Plast Surg.* 1984 Jul;11(3):419-43.
71. Regnault P, Daniel R. Secondary thigh-buttock deformities after classical techniques. Prevention and treatment. *Clin Plast Surg.* 1984 Jul;11(3):505-16.
72. Pitanguy I. Trochanteric Lipodystrophy. *Plast Reconstr Surg.* 1964 Sep;34:280-6.
73. Guerrerosantos J. Secondary hip-buttock-thigh plasty. *Clin Plast Surg.* 1984 Jul;11(3):491-503.
74. Ersek RA, Salisbury AV. The saddle lift for tight thighs. *Aesthetic Plast Surg.* 1995 Jul-Aug;19(4):341-3.
75. Gonzalez-Ulloa M. Belt lipectomy. *Br J Plast Surg.* 1960 Jul;13:179-86.
76. Baroudi R. Flankplasty: a specific treatment to improve body contouring. *Ann Plast Surg.* 1991 Nov;27(5):404-20.
77. Lockwood T. Lower body lift with superficial fascial system suspension. *Plast Reconstr Surg.* 1993 Nov;92(6):1112-22; discussion 23-5.
78. Hunstad JP. Body contouring in the obese patient. *Clin Plast Surg.* 1996 Oct;23(4):647-70.
79. Aly A, Cram A. The Iowa belt lipectomy technique. *Plast Reconstr Surg.* 2008 Sep;122(3):959-60.
80. Jones BM, Toft NJ. Bodylifting: indications, technique and complications. *J Plast Reconstr Aesthet Surg.* 2008 Jul;61(7):730-5.
81. Capella JF. Body lift. *Clin Plast Surg.* 2008 Jan;35(1):27-51; discussion 93.

82. Van Geertruyden JP, Vandeweyer E, de Fontaine S, Goldschmidt DP, Duchateau J. Circumferential torsoplasty. *Br J Plast Surg*. 1999 Dec;52(8):623-8.
83. Pascal JF, Le Louarn C. Complications des bodylifts. Bodylift complications. *Ann Chir Plast Esthet*. 2004;49(6):605-9.
84. Rohrich RJ, Gosman AA, Conrad MH, Coleman J. Simplifying circumferential body contouring: the central body lift evolution. *Plast Reconstr Surg*. 2006 Aug;118(2):525-35; discussion 36-8.
85. Nemerofsky RB, Oliak DA, Capella JF. Body lift: an account of 200 consecutive cases in the massive weight loss patient. *Plast Reconstr Surg*. 2006 Feb;117(2):414-30.
86. Shermak MA, Rotellini-Coltvet LA, Chang D. Seroma development following body contouring surgery for massive weight loss: patient risk factors and treatment strategies. *Plast Reconstr Surg*. 2008 Jul;122(1):280-8.
87. Gisquet H, Delay E, Paradol PO, Toussoun G, Delaporte T, Perol D. Prevention of seroma by quilting suture after harvesting latissimus dorsi flap. The "Chippendale" technic. *Ann Chir Plast Esthet*. 2009 Aug 11.
88. Shermak MA, Chang DC, Heller J. Factors impacting thromboembolism after bariatric body contouring surgery. *Plast Reconstr Surg*. 2007 Apr 15;119(5):1590-6; discussion 7-8.
89. Tang L, Song AY, Choi S, Fernstrom M, Rubin JP. Completing the metamorphosis: building a center of excellence in postbariatric plastic surgery. *Ann Plast Surg*. 2007 Jan;58(1):54-6.
90. Rubin JP, Nguyen V, Schwentker A. Perioperative management of the post-gastric-bypass patient presenting for body contour surgery. *Clin Plast Surg*. 2004 Oct;31(4):601-10, vi.
91. Agha-Mohammadi S, Hurwitz DJ. Nutritional deficiency of post-bariatric surgery body contouring patients: what every plastic surgeon should know. *Plast Reconstr Surg*. 2008 Aug;122(2):604-13.
92. Hurwitz DJ, Agha-Mohammadi S, Ota K, Unadkat J. A clinical review of total body lift surgery. *Aesthet Surg J*. 2008 May-Jun;28(3):294-303; discussion 4-5.
93. Carwell GR, Horton CE, Sr. Circumferential torsoplasty. *Ann Plast Surg*. 1997 Mar;38(3):213-6.
94. Gusenoff JA, Rubin JP. Plastic surgery after weight loss: current concepts in massive weight loss surgery. *Aesthet Surg J*. 2008 Jul-Aug;28(4):452-5.

95. Maladry D, Pascal JF. [Outline surgery after massive weight loss or gastroplasty]. *Ann Chir Plast Esthet.* 2003 Oct;48(5):405-11.
96. Dardour JC, Vilain R. Alternatives to the classic abdominoplasty. *Ann Plast Surg.* 1986 Sep;17(3):247-58.
97. Altman JJ, Chevallier JM. Réflexion sur la chirurgie bariatrique: de la prise en charge de l'obésité au traitement chirurgical du diabète. *Médecine des maladies Métaboliques.* 2007;1(4):63-8.
98. Gusenoff JA, Pennino RP, Messing S, O'Malley WE, Boss TJ, Langstein HN. Post-bariatric surgery reconstruction: patient myths, perceptions, cost, and attainability strategies. *Plast Reconstr Surg.* 2008 Jul;122(1):1e-9e.
99. Heinrich C. Rôle de la psychiatrie dans le traitement chirurgical de l'obésité. Thèse de Docteur en Médecine. Nancy: Université Henry Poincaré; 2006.
100. Wadden TA, Sarwer DB, Womble LG, Foster GD, McGuckin BG, Schimmel A. Psychosocial aspects of obesity and obesity surgery. *Surg Clin North Am.* 2001 Oct;81(5):1001-24.
101. Sarwer DB, Wadden TA, Fabricatore AN. Psychosocial and behavioral aspects of bariatric surgery. *Obes Res.* 2005 Apr;13(4):639-48.
102. Schwartz MB, Brownell KD. Obesity and body image. *Body Image.* 2004 Jan;1(1):43-56.
103. Shermak MA, Bluebond-Langner R, Chang D. Maintenance of weight loss after body contouring surgery for massive weight loss. *Plast Reconstr Surg.* 2008 Jun;121(6):2114-9.
104. Buchwald H, Avidor Y, Braunwald E, Jensen MD, Pories W, Fahrbach K, et al. Bariatric surgery: a systematic review and meta-analysis. *Jama.* 2004 Oct 13;292(14):1724-37.
105. Sjostrom L, Narbro K, Sjostrom CD, Karason K, Larsson B, Wedel H, et al. Effects of bariatric surgery on mortality in Swedish obese subjects. *N Engl J Med.* 2007 Aug 23;357(8):741-52.
106. Sjostrom L. Bariatric surgery and reduction in morbidity and mortality: experiences from the SOS study. *Int J Obes (Lond).* 2008 Dec;32 Suppl 7:S93-7.
107. Adams TD, Gress RE, Smith SC, Halverson RC, Simper SC, Rosamond WD, et al. Long-term mortality after gastric bypass surgery. *N Engl J Med.* 2007 Aug 23;357(8):753-61.

108. Baccara-Dinet M, Bonnin M, Nocca D, de Seguin des Hons C, Lefebvre P, Daynes B, et al. Patients' paths to a designated reference center for severe obesity: the example of the Montpellier Regional Hospital Center. *Presse Med.* 2009 Sep 4.
109. Msika S, Ledoux S. Chirurgie de l'obésité morbide. *Encyclopédie Medico chirurgicale (EMC)*: Elsevier.Masson.; 2006.
110. White S, Brooks E, Jurikova L, Stubbs RS. Long-term outcomes after gastric bypass. *Obes Surg.* 2005 Feb;15(2):155-63.
111. Examination of the massive weight loss patient and staging considerations. *Plast Reconstr Surg.* 2006 Jan;117(1 Suppl):22S-30S; discussion 82S-3S.
112. Song AY, Rubin JP, Thomas V, Dudas JR, Marra KG, Fernstrom MH. Body image and quality of life in post massive weight loss body contouring patients. *Obesity (Silver Spring).* 2006 Sep;14(9):1626-36.
113. Song AY, Jean RD, Hurwitz DJ, Fernstrom MH, Scott JA, Rubin JP. A classification of contour deformities after bariatric weight loss: the Pittsburgh Rating Scale. *Plast Reconstr Surg.* 2005 Oct;116(5):1535-44; discussion 45-6.
114. Fabris de Souza SA, Faintuch J, Valezi, A.C., et al. Postural changes in morbidly obese patients. *Obes Surg.* 2005;15:1013-6.
115. Centeno RF, Young VL. Clinical anatomy in aesthetic gluteal body contouring surgery. *Clin Plast Surg.* 2006 Jul;33(3):347-58.
116. Centeno RF, Mendieta CG, Young VL. Gluteal contouring surgery in the massive weight loss patient. *Clin Plast Surg.* 2008 Jan;35(1):73-91; discussion 3.
117. Taylor J, Shermak M. Body contouring following massive weight loss. *Obes Surg.* 2004 Sep;14(8):1080-5.
118. Strauch B, Herman C, Rohde C, Baum T. Mid-body contouring in the post-bariatric surgery patient. *Plast Reconstr Surg.* 2006 Jun;117(7):2200-11.
119. Shermak MA, Chang D, Magnuson TH, Schweitzer MA. An outcomes analysis of patients undergoing body contouring surgery after massive weight loss. *Plast Reconstr Surg.* 2006 Sep 15;118(4):1026-31.
120. Hurwitz DJ, Rubin JP, Risin M, Sajjadian A, Sereika S. Correcting the saddlebag deformity in the massive weight loss patient. *Plast Reconstr Surg.* 2004 Oct;114(5):1313-25.
121. Gonzalez R. Treating the banana fold with the dermatuberal anchorage technique: case report. *Aesthetic Plast Surg.* 2005 Jul-Aug;29(4):300-3.

122. Strauch B, Rohde C, Patel MK, Patel S. Back contouring in weight loss patients. *Plast Reconstr Surg.* 2007 Nov;120(6):1692-6.
123. Delay E, Gounot N, Bouillot A, Zlatoff P, Rivoire M. Autologous latissimus breast reconstruction: a 3-year clinical experience with 100 patients. *Plast Reconstr Surg.* 1998 Oct;102(5):1461-78.
124. Aly AS, Cram AE, Heddens C. Truncal body contouring surgery in the massive weight loss patient. *Clin Plast Surg.* 2004 Oct;31(4):611-24, vii.
125. Vigarello G. *Les Métamorphoses du gras. L'histoire de l'obésité.*: Seuil; 2010.
126. Gusenoff JA, Messing S, O'Malley W, Langstein HN. Temporal and demographic factors influencing the desire for plastic surgery after gastric bypass surgery. *Plast Reconstr Surg.* 2008 Jun;121(6):2120-6.

VU

NANCY, le 01 mars 2010  
Le Président de Thèse

**Professeur J-F. CHASSAGNE**

NANCY, le 8 mars 2010  
Le Doyen de la Faculté de Médecine

**Professeur H. COUDANE**

AUTORISE À SOUTENIR ET À IMPRIMER LA THÈSE

NANCY, le 12 mars 2010

LE PRÉSIDENT DE L'UNIVERSITÉ DE NANCY 1  
Par délégation

**Madame C. CAPDEVILLE-ATKINSON**



---

## **RÉSUMÉ DE LA THÈSE**

L'esthétique de la fesse a été redéfinie au cours des siècles, en fonction des pays des cultures et des sexes, comme en témoigne les nombreuses oeuvres d'art qui lui sont dédiées. Cette caractéristique anatomique qui permet à l'homme de tenir debout mérite l'attention du chirurgien plasticien en particulier chez des patients nécessitant une reconstruction de la silhouette.

En France, l'obésité touche 14,5% de la population en 2009 et augmente chaque année. La chirurgie bariatrique par court-circuit gastrique s'est développée et la demande de chirurgie plastique visant à éliminer l'excédant cutané résiduel est en plein essor.

Les différentes techniques d'augmentation et de réduction de volume glutéal, notamment le bodylift, permettent de remodeler le fessier des patients après perte de poids massive.

La chirurgie glutéale est encore peu développée en France et devrait s'expandre au cours des prochaines années.

## **ABSTRACT**

Gluteal beauty has inspire lot's of artists. It depends on sexual, ethnical, cultural, and historical characters. The buttock makes human stand up and walk. Its important psycho-social impact deserve plastic surgeon's attention.

In France obesity rate increase each year to reach 14,5% in 2009. Bariatric surgery is in expansion such as body contouring surgery.

This study deals with the differents technics that make a buttock beautiful even after massive weight loss.

Gluteal surgery is not very popular in France but it will surely be.

---

TITRE EN ANGLAIS : Gluteal reshaping after massive weight loss

---

THÈSE : MÉDECINE SPÉCIALISÉE - ANNÉE 2010

---

MOTS CLEFS : Obésité, Chirurgie bariatrique, Glutéal, Fesse, Bodylift, Beauté

---

INTITULÉ ET ADRESSE DE L'U.F.R. :

**Faculté de Médecine de Nancy**

9, avenue de la Forêt de Haye

54505 VANDOEUVRE LES NANCY Cedex

---