



HAL
open science

La péri-implantite peut-elle être comparée à la parodontite ?

Stéphanie Greboval

► **To cite this version:**

Stéphanie Greboval. La péri-implantite peut-elle être comparée à la parodontite ?. Sciences du Vivant [q-bio]. 2002. hal-01733054

HAL Id: hal-01733054

<https://hal.univ-lorraine.fr/hal-01733054>

Submitted on 14 Mar 2018

HAL is a multi-disciplinary open access archive for the deposit and dissemination of scientific research documents, whether they are published or not. The documents may come from teaching and research institutions in France or abroad, or from public or private research centers.

L'archive ouverte pluridisciplinaire **HAL**, est destinée au dépôt et à la diffusion de documents scientifiques de niveau recherche, publiés ou non, émanant des établissements d'enseignement et de recherche français ou étrangers, des laboratoires publics ou privés.



AVERTISSEMENT

Ce document est le fruit d'un long travail approuvé par le jury de soutenance et mis à disposition de l'ensemble de la communauté universitaire élargie.

Il est soumis à la propriété intellectuelle de l'auteur. Ceci implique une obligation de citation et de référencement lors de l'utilisation de ce document.

D'autre part, toute contrefaçon, plagiat, reproduction illicite encourt une poursuite pénale.

Contact : ddoc-theses-contact@univ-lorraine.fr

LIENS

Code de la Propriété Intellectuelle. articles L 122. 4

Code de la Propriété Intellectuelle. articles L 335.2- L 335.10

http://www.cfcopies.com/V2/leg/leg_droi.php

<http://www.culture.gouv.fr/culture/infos-pratiques/droits/protection.htm>

ACADEMIE DE NANCY-METZ

UNIVERSITE HENRI POINCARÉ- NANCY I
FACULTE DE CHIRURGIE DENTAIRE

Année 2002

N° 21-02.
Double

THESE

pour le

DIPLOME D'ETAT DE
DOCTEUR EN CHIRURGIE DENTAIRE

Par

Stéphanie GREBOVAL
Née le 17 mai 1977 à BELFORT (Terr. De Belfort)



**LA PERI-IMPLANTITE PEUT-ELLE
ETRE COMPAREE A LA PARODONTITE ?**

Présentée et soutenue publiquement le 26 AVR. 2002

Examineurs de la thèse

M.M. PANIGHI
M.A. FONTAINE
M.J. PENAUD
M.E. GERARD

Professeur des Universités
Professeur 1^{er} Grade
Maître de Conférences des Universités
Odontologiste des Hôpitaux

ACADEMIE DE NANCY-METZ

UNIVERSITE HENRI POINCARÉ- NANCY I
FACULTE DE CHIRURGIE DENTAIRE

Année 2002

PPN 061648841

N°

21
Double

JB 26185

THESE

pour le

DIPLOME D'ETAT DE
DOCTEUR EN CHIRURGIE DENTAIRE

Par

Stéphanie GREBOVAL
Née le 17 mai 1977 à BELFORT(Terr. De Belfort)



**LA PERI-IMPLANTITE PEUT-ELLE
ETRE COMPAREE A LA PARODONTITE ?**

Présentée et soutenue publiquement le

Examineurs de la thèse

M.M. PANIGHI
M.A. FONTAINE
M.J. PENAUD
M.E. GERARD

Professeur des Universités
Professeur 1^{er} Grade
Maître de Conférences des Universités
Odontologiste des Hôpitaux



D 104 056571 4

Assesseur(s) : Docteur C. ARCHIEN - Docteur J.J. BONNIN
Professeurs Honoraires : MM. F. ABT - S. DURIVAUX - G. JACQUART - D. ROZENCWEIG - M. VIVIER
Doyen Honoraire : J. VADOT

Sous-section 56-01 Odontologie Pédiatrique	Mme M Mlle Mme Mlle	D. DESPREZ-DROZ J. PREVOST S. CREUSOT M.J. LABORIE-SCHIELE A. SARRAND	Maître de Conférences Maître de Conférences Assistant Assistant Assistant
Sous-section 56-02 Orthopédie Dento-Faciale	Mme Mlle Mme Mme Mlle	M.P. FILLEUL A. MARCHAL M. MAROT-NADEAU D. MOUROT A. WEINACHTER	Professeur des Universités* Maître de Conférences Assistant Assistant Assistant
Sous-section 56-03 Prévention, Epidémiologie, Economie de la Santé, Odontologie légale	M.	M. WEISSENBACH	Maître de Conférences*
Sous-section 57-01 Parodontologie	M. M. M. Mlle M.	N. MILLER P. AMBROSINI J. PENAUD A. GRANDEMENGE M. REICHERT	Maître de Conférences Maître de Conférences Maître de Conférences Assistant Assistant
Sous-section 57-02 Chirurgie Buccale, Pathologie et Thérapeutique, Anesthésiologie Et Réanimation	M. M. M. M. M. Mme	J.P. ARTIS P. BRAVETTI D. VIENNET C. WANG P. GANGLOFF S. KELCHE-GUIRTEN	Professeur 2 ^{ème} grade Maître de Conférences Maître de Conférences Maître de Conférences* Assistant Assistant
Sous-section 57-03 Sciences Biologiques (Biochimie, Immunologie, Histologie, Embryologie, Génétique, Anatomie pathologique, Bactériologie, Pharmacologie)	M. M. Mme	A. WESTPHAL J.M. MARTRETTE L. DELASSAUX-FAVOT	Maître de Conférences* Maître de Conférences Assistant
Sous-section 58-01 Odontologie Conservatrice, Endodontie	M. M. M. M. M. Mme M	C. AMORY A. FONTAINE M. PANIGHI J.J. BONNIN P. BAUDOT L. CUNIN J. ELIAS	Maître de Conférences Professeur 1 ^{er} grade* Professeur des Universités* Maître de Conférences Assistant Assistant Assistant
Sous-section 58-02 Prothèses (Prothèse conjointe, Prothèse adjointe partielle, Prothèse complète, Prothèse maxillo-faciale)	M. M. M. Mlle M. M. M.	J.P. LOUIS C. ARCHIEN J. SCHOUVER M. BEAUCHAT D. DE MARCH L.M. FAVOT A. GOENGRICH	Professeur des Universités* Maître de Conférences* Maître de Conférences Assistant Assistant Assistant Assistant
Sous-section 58-03 Sciences Anatomiques et Physiologiques Occlusodontiques, Biomatériaux, Biophysique, Radiologie	Mlle M. Mme	C. STRAZIELLE B. JACQUOT V. SCHMIDT MASCHINO	Professeur des Universités* Maître de Conférences Assistant

*Par délibération en date du 11 décembre 1972,
la Faculté de Chirurgie Dentaire a arrêté que
les opinions émises dans les dissertations
qui lui seront présentées
doivent être considérées comme propres à
leurs auteurs et qu'elle n'entend leur donner
aucune approbation ni improbation.*

REMERCIEMENTS

A NOTRE PRESIDENT DE THESE

Monsieur le Professeur Marc PANIGHI

Docteur en Chirurgie Dentaire

Docteur de l'Université Henri Poincaré, Nancy I

Habilité à diriger les recherches par l'Université Henri Poincaré, Nancy I

Professeur des Universités

Sous-section : Odontologie Conservatrice- Endodontie

Vous nous avez fait l'honneur d'accepter la
présidence de ce jury de thèse.

Nous avons particulièrement apprécié, au cours
de nos études, la qualité de votre enseignement
ainsi que l'attention que vous nous avez
toujours portée.

Soyez assuré de notre respectueuse gratitude et
de toute notre estime.

A NOTRE JUGE

Monsieur le Professeur Alain FONTAINE

Chevalier de l'Ordre National du Mérite

Docteur en Chirurgie Dentaire

Docteur en Sciences Odontologiques

Professeur 1^{er} Grade

Sous- section : Odontologie Conservatrice- Endodontie

Vous avez accepté de juger notre travail.
Nous tenons à vous remercier pour votre
enthousiasme et votre disponibilité.
Veuillez trouver ici l'expression de notre
profond respect.

A NOTRE JUGE ET DIRECTEUR DE THESE
Monsieur le Docteur Jacques PENAUD
Docteur en Chirurgie Dentaire
Docteur de l'Université Henri Poincaré, Nancy I
Maître de Conférences des Universités
Sous- section : Parodontologie

Vous nous avez inspiré le sujet de ce travail et nous avez guidé tout au long de son élaboration.

Nous tenons à vous témoigner notre gratitude pour votre soutien, vos précieux conseils, et pour l'accueil chaleureux que vous nous avez toujours réservé, tant à la faculté qu'au sein de votre cabinet.

Soyez assuré de notre profonde estime.

A NOTRE JUGE

Monsieur le Docteur Eric GERARD

Docteur en Chirurgie Dentaire

Odontologiste des Hôpitaux

Praticien Hospitalier au C.H.R de Metz- Thionville (Groupement des Hôpitaux de Metz)

Vous nous avez fait le plaisir d'accepter de participer à ce jury de thèse.

Vous avez su, au fil des mois passés dans le service d'odontologie de Metz, nous inciter à croire en nos compétences, à surmonter nos difficultés et à repousser nos limites.

Veillez trouver ici l'expression de toute notre reconnaissance et de notre respectueuse sympathie.

A TOUS LES ENSEIGNANTS RENCONTRES AU COURS DE CES
ANNEES D'ETUDES,
Et particulièrement à
Monsieur le Professeur Patrick MAHLER,
Monsieur le Docteur Bruno JACQUOT, et
Monsieur le Docteur David GERDOLLE

Vous nous avez communiqué avec
enthousiasme votre passion pour l'Art Dentaire.
Votre enseignement est sans aucun doute à
l'origine du plaisir et du réel intérêt que nous
éprouvons jour après jour à exercer notre
profession.
Soyez assurés de notre admiration et de notre
profond respect.

Je voudrais aujourd'hui écrire de beaux vers
Ainsi que j'en lisais quand j'étais à l'école
Ca me mettait parfois les rêves à l'envers
Il est possible aussi que je sois un peu folle

Mais compter tous ces mots accoupler ces syllabes
Me paraît un travail fastidieux de fourmi
J'y perdrais mon latin mon chinois mon arabe
Et même le sommeil mon serviable ami

J'écrirai donc comme je parle et puis tant pis
Si quelque grammairien surgit de sa pénombre
Voulait me condamner avec hargne et dépit
Il est une autre science où je peux le confondre

Robert Desnos
« Destinée arbitraire »

A MES PARENTS

Je vous dédie cette thèse, pour votre soutien permanent et tout votre amour

A MON FRERE ET A MA SŒUR, CEDRIC ET MARION

De tout mon cœur je vous souhaite à tous les deux un épanouissement total dans tout ce que vous entreprendrez et un avenir radieux

A MES GRAND-MERES

J'admire votre générosité, votre aspiration à faire le bonheur autour de vous, ainsi que votre force face aux épreuves que la vie vous a imposées

A LA MEMOIRE DE MON GRAND-PERE

A TOUTE MA FAMILLE, nombreuse et néanmoins remarquablement unie

A LA FAMILLE DE GAEL

Pour votre accueil chaleureux au sein de votre famille

A FLO ET PEGG

A notre amitié de toujours

A CARO ET ANTOINE

Mes deux chouchous, bien trop éloignés malheureusement

AUX COPAINS DE LA « DREAM TEAM » ; Cracotte, Emilie, Franck, Stephen, Bestiau, Salah, Matt, Pepito, Tof, Jéré, Sandra, Céline, Camille
A tous ces moments inoubliables partagés avec vous, qu'ils soient festifs, associatifs ou professionnels

A nos projets de vacances, pour ne pas se perdre de vue

A TOUS LES AUTRES POTES NANCEENS, en particulier Dudu, même si elle ne vit pas toujours sur la même planète que nous

A MES CONFRERES, ERIC ET JEAN-FREDERIC

C'est un véritable privilège d'accomplir mes premiers pas dans ma vie professionnelle à vos côtés ; l'étendue de vos connaissances et votre disponibilité sont pour moi de précieux atouts

A GAEL
Pour ta patience et ton Amour, en toute simplicité

SOMMAIRE



INTRODUCTION

PREMIERE PARTIE : ETIOPATHOGENIE

- 11 – LE TERRAIN
- 12 – ETIOLOGIE
- 13 – BACTERIOLOGIE
- 14 – REPOSE INFLAMMATOIRE : RUPTURE DE L'EQUILIBRE
HOTE-BACTERIES
- 15 – CONCLUSION

DEUXIEME PARTIE : DIAGNOSTIC

- 21 – DIAGNOSTIC CLINIQUE
- 22 – DIAGNOSTIC RADIOLOGIQUE
- 23 – DIAGNOSTIC BIOLOGIQUE
- 24 – CONCLUSION

TROISIEME PARTIE : TRAITEMENT

- 31 – Prophylaxie
- 32 – Thérapeutique
- 33 – Pronostic
- 34 – Conclusion

CONCLUSION

INTRODUCTION

Depuis la mise au point du concept d'ostéointégration par Bränemark et ses collaborateurs, l'implantologie, particulièrement fiable quand elle est réalisée dans des conditions optimales respectant un protocole rigoureux, est devenue un acte thérapeutique faisant partie intégrante de nos plans de traitement. Mais cette ostéointégration n'est malheureusement pas toujours irréversible et, dans un faible pourcentage de cas, un certain nombre d'échecs peuvent survenir.

Ces complications péri-implantaires peuvent avoir diverses causes, en particulier infectieuses ou traumatiques. Nous nous sommes intéressés exclusivement aux complications d'origine infectieuse, dans lesquelles on distingue d'une part la mucosite, processus inflammatoire réversible affectant les tissus mous péri-implantaires et, d'autre part, une forme plus sévère, la péri-implantite, qui atteint les tissus entourant un implant ostéointégré en fonction et qui aboutit à la perte de l'os de support .

Ces pathologies ne sont pas sans rappeler les complications rencontrées en denture naturelle, à savoir la gingivite et la parodontite, également d'origine bactérienne. Il nous a donc semblé intéressant de comparer de manière plus approfondie ces différentes affections, et en particulier les deux formes entraînant une perte osseuse : la péri-implantite et la parodontite.

Nous allons donc, dans un premier temps, analyser les similitudes entre les deux terrains considérés puis entre les aspects étiopathogéniques de ces deux maladies.

Dans un second temps, nous allons déterminer si les techniques de diagnostic issues de la parodontologie sont utilisables au niveau implantaire.

Enfin, dans un troisième et dernier temps, nous allons étudier les différentes possibilités thérapeutiques préconisées dans la littérature et les comparer aux traitements parodontaux habituellement mis en œuvre.

PREMIERE PARTIE : ETIOPATHOGENIE

11 – LE TERRAIN

Les tissus mous et durs péri-implantaires présentent de nombreux points communs avec les tissus parodontaux en denture naturelle. Cependant, certaines différences ont été mises en évidence entre ces deux types de tissus ; différences qui, nous allons le démontrer, ont une importance capitale, tant au niveau physiologique que pathologique.

Nous nous proposons donc d'étudier ces deux types de tissus et de comparer, dans un premier temps, les interfaces muqueuse-implant et gencive-dent ; puis dans un second temps, les interfaces os-implant et os-dent.

111 – Les tissus mous : interfaces muqueuse-implant et gencive-dent

1111 – Aspect macroscopique :

Le parodonte est défini par Glickman, éminent parodontologiste, comme l'ensemble des tissus de soutien et de revêtement de la dent ; il est composé du desmodonte, de la gencive, du cément et de l'os alvéolaire. Ces tissus parodontaux assurent la liaison entre dent et os, et la gencive libre ou interdentaire a un rôle de barrière et de protection du parodonte proprement dit (cément, ligament desmodontal et os alvéolaire), contre les agressions du milieu externe (Lindhe et Karring, 1989). Les mécanismes de protection font intervenir différentes structures, que nous allons décrire dans le paragraphe suivant, telles que l'épithélium de jonction, les complexes vasculaires, les fibres de collagène, ainsi que des réactions inflammatoires [44].

Ces tissus sont mis en place simultanément à l'édification radiculaire et à l'éruption de la dent sur l'arcade. Ils semblent donc difficilement comparables avec ceux entourant les racines artificielles de substitution que sont les implants.

Néanmoins, certaines études mettent en évidence, après analyse histométrique et morphométrique, une structure tissulaire péri-implantaire se rapprochant en certains points de la structure tissulaire parodontale.

Les travaux de Liljenberg et Coll, 1997, dont l'objectif est de suivre les caractéristiques de la barrière muqueuse avant et après implantation, révèlent essentiellement la présence, dans les deux cas, d'un épithélium buccal kératinisé, d'une attache épithéliale, et de tissu conjonctif [25].

Lindhe, à la conférence de Toronto, 1983, présente même des preuves histologiques et biologiques, issues de l'examen de vingt patients, semblant suggérer que l'interface épithélium-surface de titane pur peut être parfaitement adaptée et comparable à la surface radiculaire d'une dent naturelle.

Cependant, Liljenberg et coll., 1997, mettent également en avant certaines différences non négligeables entre les tissus parodontaux et les tissus mous péri-implantaires. Ils constatent tout d'abord, au niveau des implants, la présence de nombreuses cellules inflammatoires, absentes au niveau du parodonte sain. Ensuite, ils démontrent que le tissu conjonctif péri-implantaire, comprenant certes des cellules, un réseau vasculaire et des fibres de collagène, est organisé de manière tout à fait différente de l'attache conjonctive parodontale. En effet, les implants, à la différence des dents, ne sont pas recouverts de ciment, qui a pour fonction de permettre l'ancrage des fibres desmodontales. Ils n'ont donc aucun système d'attache conjonctive proprement dite [44]. L'autre différence essentielle concerne les fibres de collagène qui semblent être non attachées et parallèles à la surface implantaire, alors qu'en denture naturelle elles sont attachées et perpendiculaires à la jonction amélo-cémentaire.

Conclusion : L'interface entre implants et tissus mous environnants a une importance considérable. Selon Fukuyama et coll., 1986, le critère de succès implantaire est directement lié à cette interface. D'un point de vue macroscopique, elle présente certaines caractéristiques communes avec l'interface gencive-dent (Berglundh, 1998). Pourtant, l'absence d'attache conjonctive et l'orientation des fibres de collagène, parallèles à la surface implantaire, différencient ces deux interfaces de manière significative.

Nous sommes donc en présence de deux terrains dissemblants, (représentés en coupe histologique ; figures 1 et 2), et nous verrons par la suite que ces disparités expliquent les différentes observations réalisées, en situation physiologique mais aussi et surtout en situation pathologique.

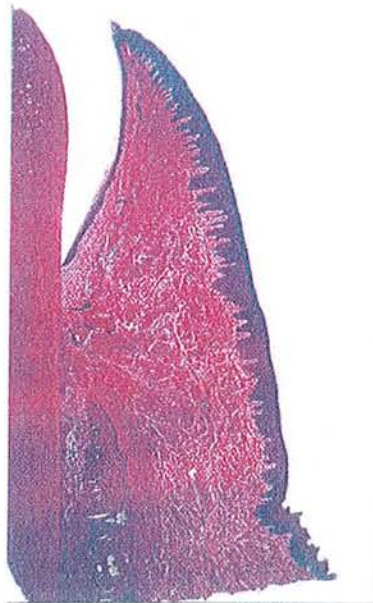


Figure 1-coupe histologique de la région dento-gingivale montrant l'anatomie normale du parodonte (x25), d'après Bert et Missika[7].

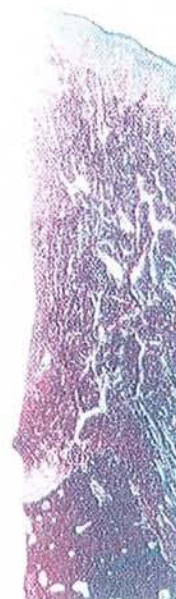


Figure 2-Coupe histologique de la muqueuse et de l'os péri-implantaire montrant un réseau dense de fibres de collagène(x28), d'après Bert et Missika [7].

1112- Aspect microscopique : sillon gingival, attache épithéliale, tissu conjonctif

Afin de comparer de façon plus précise les deux interfaces considérées, nous nous proposons de nous attarder sur leur aspect microscopique.

11121 – Histologie (= les cellules)

➤ Les deux types d'interfaces :

Ericsson et Thomson, 1988, étudient les relations entre gencive et fixture. Ils réalisent alors au microscope électronique des coupes à différents niveaux de l'interface titane-gencive.

La figure 3 illustre les cinq coupes suivantes :

- coupe n°1 : l'épithélium n'est pas encore en contact avec le titane. On observe une matière filamenteuse en surface ainsi que des cellules épithéliales plus en profondeur.

- Coupe n° 2 : on se trouve dans une zone de jonction entre les cellules épithéliales et le tissu conjonctif sous-jacent. Au niveau de la membrane basale épithéliale, séparant les cellules épithéliales du tissu conjonctif, on constate la présence d'hémi-desmosomes. A l'interface entre le tissu conjonctif contenant du collagène et l'implant, on observe une matière filamenteuse.
- Coupe n° 3 : cette matière filamenteuse est à nouveau présente ainsi que des cellules épithéliales désagrégées et du collagène.
- Coupe n°4 : la matière filamenteuse se situe à la surface du titane, et le sépare des fibres de collagène.
- Coupe n° 5 : le collagène et la matière filamenteuse sont en contact avec le pilier.

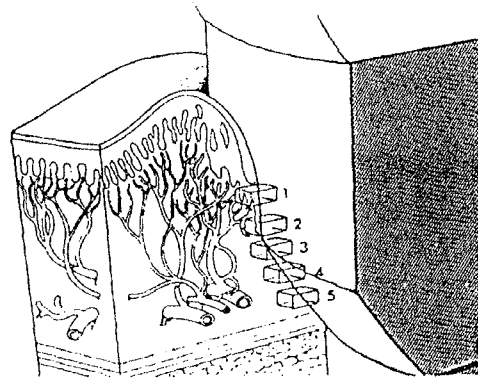


Figure 3- schéma tridimensionnel de la relation entre la muqueuse et le pilier en titane, d'après Bränemark [25].

Ces biopsies de la fibromuqueuse péri-implantaire révèlent donc la présence de cellules, de collagène, et de substance fondamentale propre à tout tissu conjonctif.

Ceci met en évidence la présence d'une barrière muqueuse vis à vis de la cavité buccale.

On peut donc comparer le système d'attache des dents naturelles et le système d'attache implantaire ; on observe dans les deux cas, au niveau de la jonction épithéliale, une couche basale et des hémi-desmosomes.

Cependant, d'autres auteurs, comme French et coll., 1989, soulignent que l'attache conjonctive sur l'implant diffère de celle sur la dent, ce que nous approfondirons dans le paragraphe concernant le tissu conjonctif.

➤ L'épithélium

La gencive est composée d'un épithélium, séparé du tissu conjonctif sous-jacent par une membrane basale. L'épithélium recouvre donc le tissu conjonctif et joue ainsi un rôle protecteur.

Autour d'une dent, la couche la plus superficielle de gencive est constituée d'un épithélium de type pavimenteux, pluristratifié, avec des cellules qui évoluent des couches basales vers les couches superficielles en subissant, à différents degrés, des phénomènes de désquamation et de kératinisation. Cet épithélium se prolonge par un épithélium sulculaire, et par un épithélium de jonction [63].

Autour d'un implant on retrouve ce même type de barrière, mais l'épithélium possède des caractéristiques différentes : on note en particulier une diminution du nombre de couches cellulaires de la partie cervicale à la partie apicale, une absence de kératine, ainsi qu'une absence de digitations.

Toutes ces caractéristiques peuvent être mises en évidence par une coloration au trichrome de Masson. Il s'agit d'une technique qui colore les noyaux cellulaires, l'ergastoplasme, le cytoplasme, les hématies et les fibres de collagène de façon différente.

Elles peuvent également être mises en évidence par une technique utilisant le réactif de Schiff, ou réactif de PAS (périodique acide Schiff). Dans la zone de contact avec l'implant, la coloration PAS révèle une forte concentration en mucopolysaccharides, à l'origine des phénomènes d'attaches cellulaires entre elles ou sur un substrat ; c'est une véritable « colle biologique naturelle ». Ces phénomènes d'attache ont été mis en évidence chez le chien dès 1974 par James et Kelln.

➤ L'épithélium de jonction

L'épithélium de jonction réalise une attache directe entre gencive et pilier. Indispensable d'un point de vue biologique pour permettre la survie de l'implant dans son environnement, il empêche la pénétration bactérienne et chimique.

L'étude histochimique de cet épithélium de jonction montre une grande similitude avec l'attache épithéliale dentaire. Comme représenté sur la figure 4, les cellules épithéliales s'attachent au matériau implantaire par le moyen d'une lame basale, d'hémi-desmosomes, et d'une couche de mucopolysaccharides ou protéoglycanes (Schroeder, 1981, Gould, 1981, Hansson, 1983). Or, ces trois structures sont celles que l'on retrouve dans l'attache épithéliale dentaire [7].

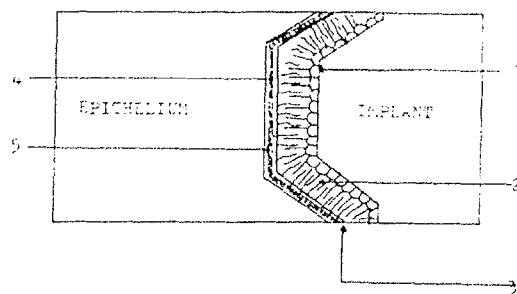


Figure 4- liaison entre l'implant et l'épithélium. 1. Protéoglycanes. 2. Fibronectine. 3. Lamina densa. 4. Lamina lucida. 5. Laminine, d'après Mc Kinney [25].

Toutefois, certains auteurs émettent des réserves concernant cette similitude entre attache épithéliale dentaire et implantaire. La jonction gingivo-implantaire paraît différente de la jonction dento-gingivale ; au niveau de l'implant, cet épithélium semble effectivement plus long que celui retrouvé sur une dent naturelle [7, 25].

➤ Membrane basale épithélio-conjonctive

Les observations des membranes basales du parodonte et des tissus mous péri-implantaires sont similaires, au microscope optique et au microscope électronique.

Au microscope optique, on constate que la membrane basale ondule ; il s'agit de digitations conjonctives au sein de l'épithélium, appelées papilles dermiques. Les invaginations épithéliales, ou crêtes épithéliales, se situent entre deux papilles dermiques. Les digitations s'atténuent de l'épithélium sulculaire jusqu'à disparaître au niveau de l'épithélium de jonction.

Au microscope électronique, on observe deux couches de densité différente. La première, adjacente aux cellules épithéliales de la couche germinative, est nommée lamina lucida ou rara. La seconde, collée au tissu conjonctif sous-jacent, s'appelle lamina densa (figure 4). On distingue deux types de composants, intrinsèques et extrinsèques.

Cette membrane a deux rôles ; celui d'attache de l'épithélium au conjonctif, et un rôle de filtration. En cas d'inflammation elle s'épaissit et se rompt en différents lieux.

➤ Le tissu conjonctif

Le tissu conjonctif semble jouer un rôle essentiel dans la détermination de l'échec ou du succès des implants. Ainsi, si le tissu conjonctif est sain, alors l'attache épithéliale l'est aussi. En revanche, si le tissu conjonctif est enflammé, il y a alors mise en péril de la jonction gingivo-dentaire en denture naturelle. Ce tissu conjonctif supracrestal, riche en collagène, se situe donc entre l'épithélium de jonction et l'os alvéolaire, et est donc en contact direct avec le titane. Il assure innervation, vascularisation et défense des tissus mous, et est composé d'éléments cellulaires, vasculaires et d'une matrice extracellulaire [40].

M.Bert, 1981, considère que, au niveau implantaire, le tissu conjonctif sous-jacent à l'épithélium « jonctionnel » montre une orientation des fibres de collagène très semblable à celle des fibres cémento-gingivales dentaires, assurant une fonction de renforcement de l'attache épithéliale. De même, il met en évidence des fibres circulaires laissant penser que le tissu conjonctif péri-implantaire est en tous points semblable à celui que l'on trouve autour d'une dent.

D'autres auteurs, tels que Schroeder, 1981, et Albrektsson, 1988, décrivent également des groupes de fibres en contact avec l'implant, indiquant l'existence d'une attache fonctionnelle. Selon Albrektsson et coll., « le mécanisme d'attache semble être le même que celui des fibres de Sharpey dans l'os ».

Mais on a pu prouver depuis que ces fibres ne sont en fait pas reliées à la fixture. En effet, tandis que l'interface entre le tissu conjonctif et la dent se caractérise par la présence de fibres de Sharpey insérées dans le ciment de la racine, constituant un soutien pour la collerette gingivale, l'absence de ciment au niveau implantaire rend impossible l'insertion de ces fibres. Donc, en cas d'inflammation des tissus mous péri-implantaires, l'attache épithéliale peut facilement migrer apicalement, provoquant une lyse osseuse et une péri-implantite [25].

Il est prouvé de surcroît à l'heure actuelle que ces fibres n'ont pas du tout la même orientation qu'au niveau du parodonte. Buser et coll., 1992, observent ainsi la présence de fibres de collagène allant dans différentes directions. Au niveau de la couche interne, ils trouvent des fibres circulaires, puis une zone richement vascularisée. Ces fibres collagéniques prennent deux directions ; soit verticales, allant du périoste de la crête alvéolaire à l'épithélium, soit horizontales et perpendiculaires à la surface de la fixture. Toutefois, plus on s'approche de la surface de l'implant, plus elles deviennent verticales. Il n'existe pas, selon Buser, de fibres perpendiculaires en contact avec l'implant.

➤ Le desmodonte

Le ligament parodontal, absent au niveau implantaire, est un tissu fibreux, riche en collagène, non minéralisé, cellulaire. Il peut être considéré comme une extension du tissu conjonctif dans l'espace entre racine et os alvéolaire. Il est bien vascularisé et assure la connexion dent-os.

Les fibres de collagène du desmodonte, ou fibres de Sharpey, sont orientées perpendiculairement à la surface radiculaire et insérées dans le ciment, ou entourent la dent sans liaison particulière.

Celles provenant du périoste péri-implantaire, en revanche, sont orientées parallèlement à la surface du pilier.

➤ Sillon péri-implantaire et sulcus

Selon Bauman et coll., 1993, le sulcus péri-implantaire, situé entre l'épithélium gingival et l'implant, est comparable à celui entourant les dents naturelles ; et ceci, tant au niveau morphologique que physiologique.

Le sulcus gingivo-implantaire est tapissé de cellules épithéliales de morphologie semblable aux cellules du sillon gingivo-dentaire ; on relève essentiellement l'absence de kératine, de digitations dans le tissu conjonctif, et une diminution du nombre de cellules du sommet vers la base. On trouve également quelques granulocytes et des cellules en cours de mutation.

Ce sillon se compose de cinq à quinze couches de cellules basales et de larges espaces intercellulaires (Listgarten, 1992). Plus apicalement, on ne décrit que deux à cinq couches directement en contact avec l'implant (Buser et coll., 1992) [25].

Rappelons qu'à la base de ce sillon, les cellules de l'épithélium de jonction s'attachent au matériau implantaire au moyen d'une lame basale, d'hémi-desmosomes et de mucopolysaccharides [7]. Quelques coupes dans le sulcus montrent des signes d'une petite inflammation, par la migration de leucocytes, de polymorphonucléaires et de lymphocytes. On note également la présence de granulocytes due à la cicatrisation, que l'on peut aussi retrouver au niveau dentaire.

L'épithélium sulculaire peut se kératiniser en cas d'inflammation du tissu conjonctif sous-jacent.

Conclusion : Au niveau microscopique, même si on peut évoquer une certaine similitude entre épithélium de jonction parodontal et péri-implantaire, ainsi qu'entre sulcus parodontal et péri-implantaire, on relève surtout des différences de composition, d'organisation et d'attache entre gencive et racine d'un côté, et muqueuse péri-implantaire et implant de l'autre.

Ericsson et coll. considèrent même que le terme de gencive n'est pas approprié au niveau péri-implantaire, et que l'on doit parler, tout comme chez l'édenté, de muqueuse. De même, en 1997, le professeur Lindhe insiste sur l'emploi du terme muqueuse péri-implantaire car « la gencive se situe autour d'une dent ; quand on extrait cette dent on parle de muqueuse de crête. Donc, lors de la mise en place d'implant, on ne peut pas parler de gencive ».

11122 – Physiologie (= les fluides)

➤ Fluide crévulaire

Ponitz et coll., dès 1970, font une analyse des sécrétions par fluorescence à la tétracycline et montrent que le fluide sulculaire péri-implantaire est comparable à celui retrouvé au niveau du sulcus gingival. Cette ressemblance porte en l'occurrence sur la quantité et la qualité du fluide sulculaire. Ceci a par ailleurs pu être corroboré par les travaux de Schlegel et coll., 1978, et de Koth et Mc Kinney, 1982, et plus tard par ceux d'Adell et coll., 1986 et de Lekholm et coll., 1986, sur des implants ostéo-intégrés.

Cette comparaison implique qu'il existe, autour d'un implant comme autour d'une dent, un système efficace de lutte contre l'agression bactérienne. Ces mécanismes de défense ont d'ailleurs été mis en évidence par Schlegel et coll., 1978, à partir d'une expérimentation animale.

La mesure du débit de ce fluide sulculaire fournit des renseignements sur l'état inflammatoire de la muqueuse péri-implantaire, comme sur l'état inflammatoire de la muqueuse gingivale dans des situations pathologiques [7]. Nous pouvons par exemple remarquer que le débit augmente lorsque la profondeur de poche augmente (Spolein et coll., 1986).

➤ Topographie des systèmes vasculaires

Abordons à présent la topographie des systèmes vasculaires dans les tissus parodontaux et péri-implantaires.

Berglundh et coll., 1994, ont montré sur les dents naturelles que la vascularisation de la gencive et du tissu conjonctif supracrestal provenait à la fois des vaisseaux supra-périostés latéraux au procès alvéolaire et des vaisseaux du ligament parodontal. Ce ligament est lui-même bien vascularisé par des vaisseaux sanguins et lymphatiques suivant un trajet apico-coronaire [44].

Les vaisseaux sanguins de la muqueuse péri-implantaire, quant à eux, sont des branches terminales des vaisseaux périostés environnants.

Dans les deux cas, les systèmes vasculaires, au niveau de la jonction épithéliale, forment un « plexus crévulaire » caractéristique. Mais si le tissu conjonctif supra-osseux

adjacent au ciment est richement vascularisé, celui longeant les implants est en revanche caractérisé par une absence de vascularisation, comme le schématise la figure 5 [4, 57].

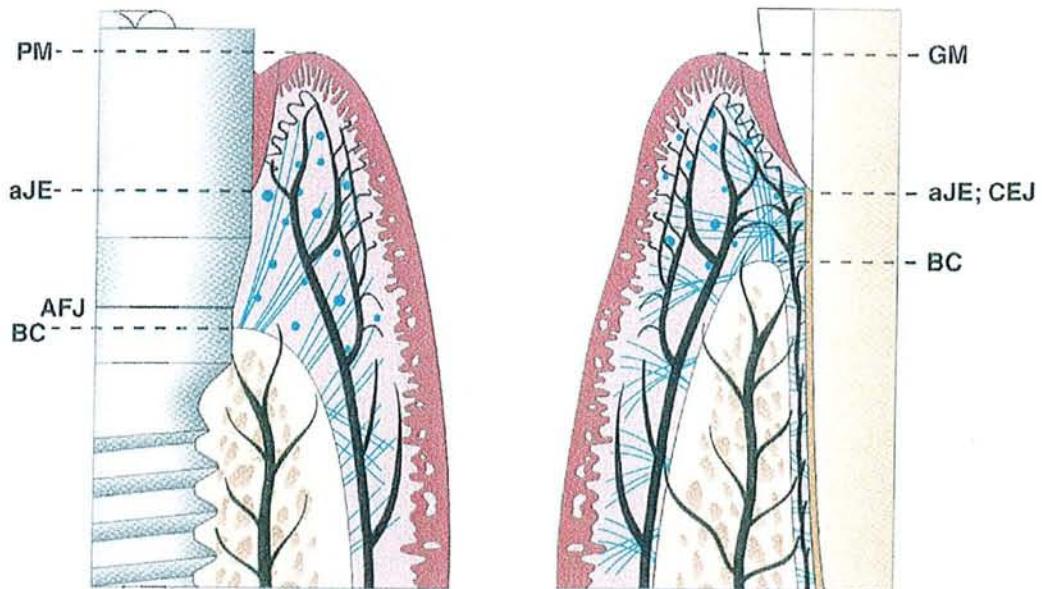


Figure 5- Topographie des systèmes vasculaires dans les tissus parodontaux et péri-implantaires, d'après Palacci [57].

Conclusion : Les tissus mous péri-implantaires ont un système de vascularisation qui leur est propre, différant de celui des tissus parodontaux, de par son origine et de par sa qualité moindre. En revanche, le fluide sulculaire péri-implantaire est très proche du fluide du sillon gingival, et pourra par ailleurs être exploité pour évaluer l'inflammation tissulaire en cas de pathologie.

Conclusion sur les aspects microscopiques :

Toutes les observations histologiques et physiologiques concernant les tissus mous péri-implantaires viennent corroborer les conclusions auxquelles nous avait amenées notre analyse macroscopique. En effet, même si ces tissus ont de nombreuses caractéristiques communes avec les tissus parodontaux, ils n'en demeurent pas moins distincts, essentiellement concernant le système d'attache conjonctive, absente au niveau implantaire, et le système vasculaire.

1113 – Importance et réaction des tissus mous face au titane

De nombreuses études in vitro et in vivo prouvent la bonne tolérance des tissus mous vis à vis du titane. Effectivement, l'absence de réaction immunitaire nocive a été mise en évidence par Lyell, 1979, puis par Smith et Williams, 1982, l'absence d'inflammation par Schroeder, 1981, et l'absence de toxicité par Toth et coll., 1985. Tout ceci, bien entendu, sous réserve de respecter un protocole opératoire rigoureux et d'éviter une mise en charge trop précoce.

Nous avons vu précédemment que la liaison biologique entre tissus mous et implant est permise grâce à la couche d'oxyde de titane et aux mucopolysaccharides, ce qui a été démontré par une expérience menée par Bränemark et coll., 1983. Les caractéristiques histologiques de la muqueuse péri-implantaire sont comparables à celles retrouvées autour des dents. La cicatrisation se fait contre le profil de la vis transgingivale, il existe à ce niveau une union biologique entre le tissu conjonctif de la muqueuse et le dioxyde de titane. C'est cette couche qui est la raison du succès à long terme des implants en titane [40].

La qualité des tissus mous est primordiale quant à la protection de l'implant. Ces tissus, en effet, constituent une barrière identique à un joint, résistante face à l'inflammation. C'est pourquoi il faut souligner l'importance de l'épithélium de jonction, de la gencive attachée et de l'espace biologique. Par conséquent, si les tissus mous sont de qualité médiocre, notamment s'il y a peu de gencive attachée et une muqueuse alvéolaire non kératinisée, ils seront plus sensibles à l'inflammation. Le joint pourra alors se rompre, essentiellement en présence de plaque bactérienne, et on observera une migration apicale de l'attache épithéliale facilitée par l'absence de ciment. Dans ce type de pathologie, le nombre de couches cellulaires du sillon augmente, les cellules épithéliales migrent apicalement, les cellules inflammatoires se multiplient et les liaisons entre les cellules épithéliales se distendent [25].

Conclusion : La formation d'un joint étanche par les tissus mous autour d'un implant est un critère majeur du succès implantaire à long terme. Cette relation est directement dépendante de la qualité des tissus mous et est pérennisée par la bonne tolérance du titane et par la formation d'une couche de passivation à la surface de la fixture.

Conclusion sur les tissus mous

Nous avons pu démontrer l'importance des tissus mous péri-implantaires, qui sont un des critères majeurs de succès en implantologie orale.

Il nous semblait donc primordial d'étudier l'interface implant-tissus mous, qui se décompose en trois parties ; épithélium et attache, sillon gingival et tissu conjonctif, et de comparer cette interface à l'interface dent-gencive.

Les caractéristiques histologiques semblent identiques à celles retrouvées au niveau des dents. Cependant au niveau implantaire, l'absence de ciment rend impossible l'insertion des fibres conjonctives organisées à sa surface. De plus, selon Buser et coll., 1992, il n'y a pas de fibres perpendiculaires à la fixture.

Ces différences d'organisation, par rapport aux tissus parodontaux, ont des conséquences en situation pathologique, l'absence d'attache conjonctive favorisant la migration apicale de l'infiltrat inflammatoire.

112 – Les tissus durs : interfaces os-desmodonte-dent et os-implant

Concernant la pérennité de l'implant, l'interface entre fixture et tissus durs péri-implantaires est tout aussi primordiale que l'interface implant-tissus mous.

Brånemark, 1988, affirme même que l'ostéointégration de la fixture dans l'os receveur serait suffisante pour assurer la viabilité permanente du pilier, même si un système d'attache au dessus de l'os ne se produit pas. C'est dire l'importance de la qualité de l'ostéointégration.

Nous allons donc, dans ce paragraphe, étudier cette interface et mettre en évidence ce qui la différencie de l'interface entre dent naturelle et tissus durs parodontaux.

1121 – Interface os-desmodonte-dent

Nous l'avons déjà évoqué dans le paragraphe consacré au desmodonte, la connexion entre racine dentaire et os alvéolaire est assurée par le ligament parodontal qui est un tissu fibreux, riche en collagène, non minéralisé, cellulaire. Il est caractérisé par la richesse de sa vascularisation et par l'orientation de ses fibres de collagène, perpendiculaires à la surface radiculaire. L'attache de ce desmodonte est assurée, sur la face dentaire par le ciment, et sur la face osseuse par un os très fin appelé os alvéolaire proprement dit [44].

Le ligament parodontal, non seulement assure le rattachement des dents à l'os, mais a aussi d'autres fonctions telles que l'absorption des chocs, la transmission des forces occlusales à l'os, ou encore la préservation des rapports entre tissus gingivaux et dent. De plus, il permet le déplacement des dents par l'intermédiaire de phénomènes d'apposition et de résorption osseuse, et assure des fonctions nutritives et sensorielles. L'innervation du desmodonte fournit en effet une sensibilité proprioceptive et tactile, et joue un rôle important dans le mécanisme neuro-musculaire qui contrôle les muscles de la mastication [12].

1122 – Contact direct os-implant

La pérennité de l'ostéointégration par rapport à la fibrointégration a été prouvée depuis longtemps par de nombreux travaux. En effet, à la lumière des études cliniques publiées par Brånemark depuis 1977, la conception sur la nature souhaitable de l'interface os-implant a considérablement évolué. Alors que l'interposition d'un tissu conjonctif fibreux était le concept classique, le contact direct entre os et implant, décrit par Brånemark et coll. (figure 6) montre des résultats cliniques nettement améliorés [7].

Dans le concept de fibrointégration, la capsule fibreuse se formant autour de l'implant entraîne un taux de complications infectieuses important, conduisant à la perte de celui-ci. Ce concept a donc été abandonné au profit des implants ostéointégrés, qui montrent une remarquable stabilité dans le temps.

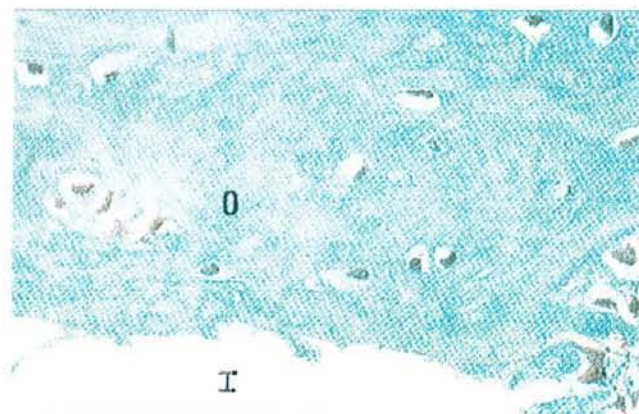


Figure 6- Biopsie animale, coloration au trichrome de Masson : contact direct entre un os (O) et un implant(I), d'après Bert et Missika [7].

La physiologie de l'interface est déterminée par la couche d'oxyde. Mais actuellement, le mécanisme de l'adhésion tissulaire sur le titane est loin d'être élucidé à l'échelle moléculaire. McQueen, 1987, suggère que les matériaux organiques pourraient s'incorporer in vivo dans la couche d'oxyde de surface [7].

Les conséquences physiologiques du contact direct os-implant sont corrélées à l'absence de desmodonte ; les chocs ne sont plus absorbés, augmentant les risques de fracture, les piliers sont complètement immobiles, et il n'y a plus d'apport vasculaire ni de propriocepteurs, donc plus de « signal d'alarme » en cas de surcharge occlusale.

Conclusion sur les tissus durs

Les interfaces os-desmodonte-dent et os-implant sont tout à fait distinctes du fait de l'absence de desmodonte au niveau implantaire. Le contact direct os-implant, critère de succès à long terme, empêche toute mobilité de la fixture, ce qui, ajouté à l'absence de proprioception, favorise les risques de fracture.

CONCLUSION SUR LE TERRAIN

Les tissus environnants, mous et durs, ont un rôle majeur dans le devenir clinique d'un implant à long terme. La formation d'un joint étanche par les tissus mous et l'ostéointégration sont les deux critères majeurs de succès implantaire. Ils sont tous deux directement dépendants de l'innocuité du matériau.

Même si les tissus mous présentent quelques caractéristiques communes avec les tissus parodontaux, il s'agit de deux structures bien distinctes. L'interface entre implant et tissus durs, quant à elle, est complètement différente de celle retrouvée en denture naturelle.

Ces différences d'organisation, de structure avec les tissus parodontaux clairement schématisées dans la figure 7, sont à l'origine du comportement physiologique bien distinct des fixtures par rapport aux dents naturelles. On peut même soupçonner une distinction entre le comportement des deux structures parodontale et péri-implantaire en situation pathologique, l'absence d'attache conjonctive au niveau implantaire favorisant la migration apicale de l'infiltrat inflammatoire.

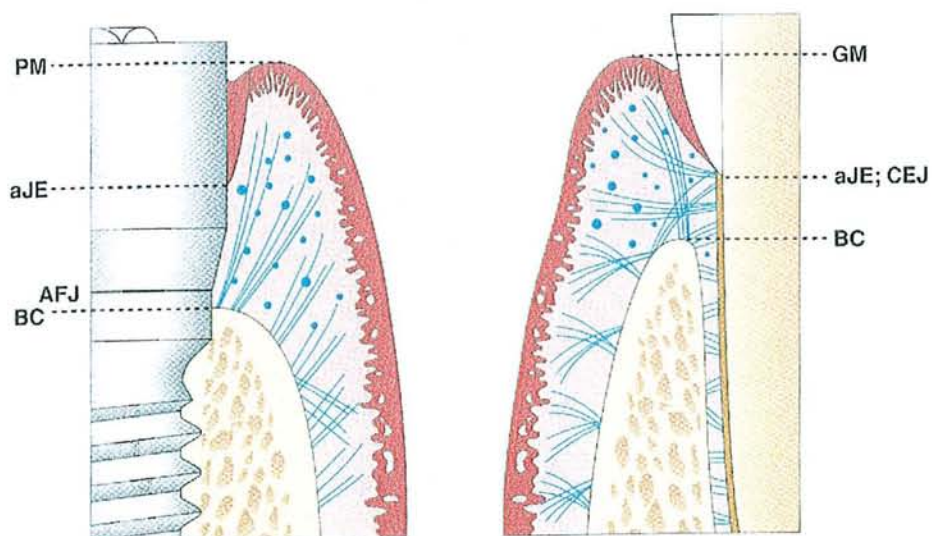


Figure 7- Anatomie des tissus parodontaux et péri-implantaires sains. PM : limite des tissus mous péri-implantaires ; aJE : limite apicale de l'épithélium de jonction ; AFJ : jonction implant-pilier ; BC : crête osseuse marginale ; GM : gencive marginale ; CEJ : jonction émail-cément. D'après Palacci [57].

12 – ETIOLOGIE

Les pertes d'ostéointégration peuvent survenir à plus ou moins long terme et pour différentes raisons, sous réserve que les contre-indications médicales aient été dépistées avant la pose des implants.

Les différents facteurs étiologiques connus sont le choix de l'implant, le site d'implantation, l'occlusion traumatique ou l'infection péri-implantaire. Cependant, la plaque bactérienne semble être le facteur étiologique majeur des pathologies péri-implantaires à moyen et à long terme. Cette hypothèse est confortée par :

- les résultats des études expérimentales sur l'animal de Ericsson et coll., 1992, Léonhardt et coll., 1992 et Lindhe et coll., 1992
- les études cliniques de Bränemark et coll., 1969 et Lindquist et coll., 1988 montrent une perte osseuse plus importante chez les patients avec une hygiène déficiente [77]
- la mise en évidence par Adell et coll., 1981, de la relation entre microbiologie et histopathogénie chez l'homme
- l'observation de la réduction des signes cliniques de l'inflammation après traitement antibactérien [53].

Nous ne nous intéresserons donc volontairement qu'aux étiologies infectieuses, et plus précisément aux mécanismes d'adhérence et de colonisation de la plaque bactérienne, puis à ses effets sur la gencive et la muqueuse péri-implantaire. Enfin, nous verrons que, comme pour les parodontopathies, il existe des facteurs aggravants des pathologies péri-implantaires.

121 – La plaque bactérienne : mécanismes d'adhérence et de colonisation

La première étape de la pathogénicité de la plaque bactérienne est son adhérence aux surfaces étudiées et la colonisation de ces structures par des microorganismes spécifiques. Il est donc primordial d'étudier et de comparer ces mécanismes, aux niveaux dentaire et implantaire.

Au niveau des surfaces dentaires, c'est la pellicule exogène acquise qui est à l'origine de la formation de la plaque ; d'une épaisseur de 3 à 8 micromètres, elle se compose de glycoprotéines salivaires, de lipides et de glucopolysaccharides. Cette pellicule permet l'adsorption des bactéries grâce aux constituants de leur paroi qui sont essentiellement :

- des polysaccharides, constituants de la capsule ou glycocalyx et des pili ou fimbriae. Ils jouent un rôle dans l'augmentation en épaisseur de la plaque
- des adhésines protéiniques capables de reconnaître des récepteurs spéciaux, les lectines, situés à la surface de la pellicule acquise. Elles ont une importance fondamentale dans les premières étapes de la formation de la plaque.

D'autre part, ces bactéries sont chargées négativement mais, à leur surface, on note la présence de forces de Van der Waals qui entraînent une bipolarisation. Cette seconde force positive, plus forte que la charge négative qui repousse la bactérie, permet son adhésion. Cette adhésion des bactéries entre elles, faible et réversible au départ, va devenir de plus en plus importante et irréversible. Les bactéries se reproduisant de façon exponentielle, on observe alors la formation de colonies qui confluent et se mélangent. En quelques jours, la population devient plus complexe, et une symbiose est observée entre les colonies. D'après Bert, 1987, la plaque une fois mature est composée de diverses cellules : bactériennes, épithéliales, et leucocytaires qui s'appuient sur une matrice composée de glycoprotéines salivaires, de fluides crévicaux plasmatiques et de polysaccharides bactériens.

Abordons à présent le mécanisme de formation de la plaque sur les implants. Les opinions divergent quant à l'aptitude de la plaque à adhérer plus ou moins facilement au titane ou à la surface dentaire.

Quirynen, 1986, considère que l'adhérence bactérienne est permise par les micro-irrégularités des surfaces implantaires, donc que la plaque se développe plus vite sur le titane que sur l'émail [77]. Ceci est corroboré par les travaux de Van Steenberghe et coll., 1993, qui relèvent les indices de plaque au niveau des surfaces dentaires naturelles et implantaires et dont les résultats, exprimés dans le tableau 8, montrent que le pourcentage d'implants ayant un indice supérieur à 1 est plus important que celui des dents naturelles. Cependant, ces variations sont assez peu significatives.

Time	Tooth Index (%)				Fixture Index (%)			
	0	1	2	3	0	1	2	3
Before treatment	52	37	10	1	—	—	—	—
1 week	69	26	5	0	73	18	8	0
1 year	76	20	4	0	83	13	4	1
2 years	80	16	4	0	79	14	5	2
3 years	79	17	4	0	79	15	6	0

Figure 8- Indices de plaque relevés sur les surfaces dentaires et implantaire, d'après Van Steenberghe [77].

Au contraire Adell et coll., 1986, remarquent, concernant les indices de plaque bactérienne et d'inflammation autour d'implants ostéo-intégrés (figures 9), que dans 75 à 80% des cas, il n'y a pas de plaque bactérienne autour des implants, ce qui semble montrer que son adhérence sur le titane est faible. De même, Apse et coll., 1991, constatent que la plaque adhère moins sur le titane que sur une surface dentaire lisse. In vitro, en effet, les glycoprotéines salivaires présentent moins d'affinité pour le titane que pour l'émail, et l'adhésion de Actinomyces est quantitativement plus importante sur l'émail (Molinsky et coll., 1989). Or, Actinomyces, colonisateur précoce de la plaque dentaire, sert de substrat pour la maturation ultérieure et est souvent corrélé à la gingivite, tout comme à la mucosite [8,53].

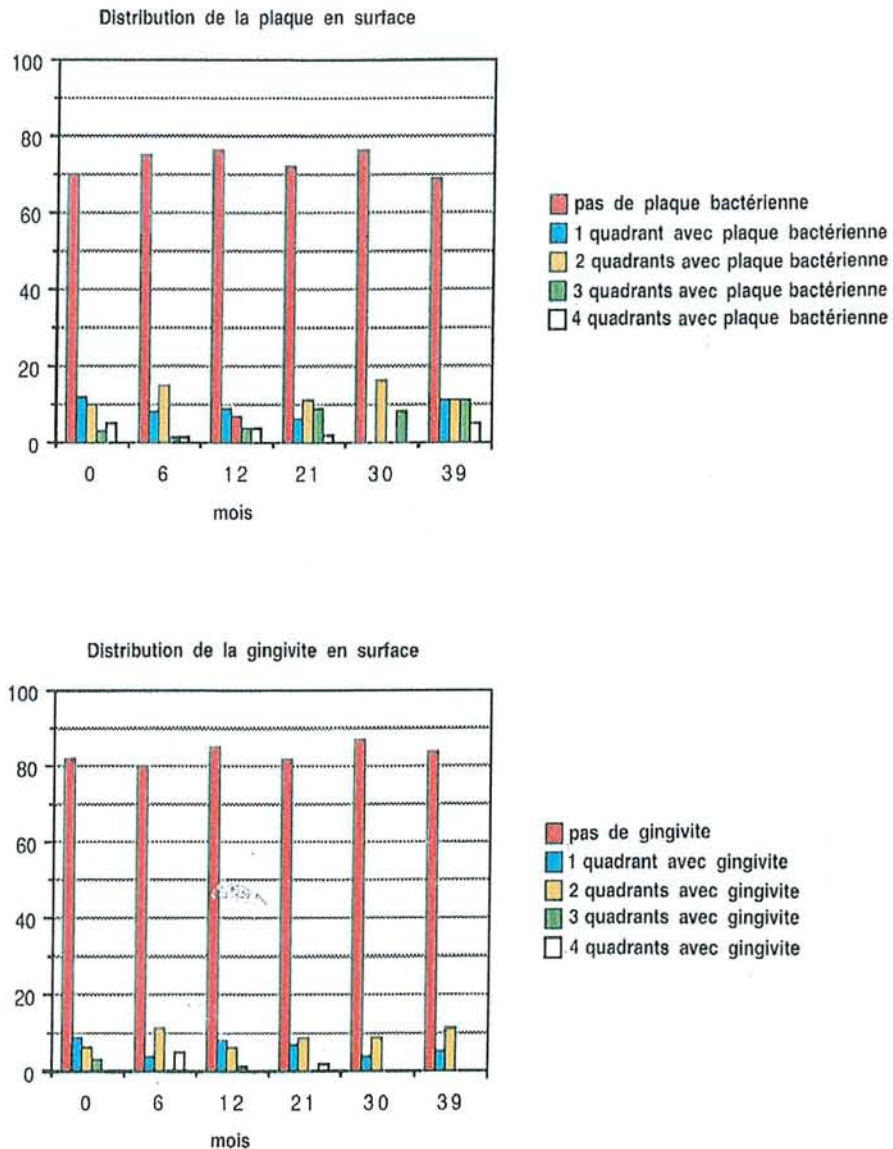


Figure 9- Indices de plaque bactérienne et d'inflammation autour d'implants ostéo-intégrés, d'après Bert et Missika [7].

Cependant, il a été prouvé parallèlement, toujours par Molinsky et coll., 1989, que le nombre de streptocoques, autres colonisateurs précoces de la plaque, qui adhèrent à la surface du titane et de l'émail, est identique [8]. D'autre part les travaux de Nakasato, 1989, démontrent que la formation de la plaque à la surface de différents disques de matériaux de rugosité différente, déposés sur la gencive, montre une cinétique identique pour les matériaux implantaires et les surfaces dentaires. Donc la plaque bactérienne semble suivre le même mécanisme de colonisation au niveau des surfaces dentaires et implantaires, ce qui est corroboré par l'étude de Ericsson et coll., 1992, ne montrant pas de différence chez le chien Briquet concernant la quantité de plaque accumulée sur le titane ou la surface dentaire.

Toutes ces études sur l'aptitude de la plaque bactérienne à adhérer plus ou moins facilement aux matériaux dentaires ou implantaires, aboutissent à des conclusions contradictoires. Or, les travaux de Blanc et Desforges, 1997, établissent que la cinétique de formation de la plaque est similaire dans les deux cas, et que les propriétés de surface des matériaux, la rugosité, n'ont une incidence quantitative que sur l'adhésion initiale de la plaque supra-gingivale et sous-gingivale, et n'influencent pas la maturation de la plaque [8]. Ainsi, entre 0 et 48 heures d'exposition à l'environnement buccal, l'adhésion des bactéries aux matériaux dépend de leur état de surface et les cocci sont présents en majorité. Cette phase d'adhésion initiale est suivie d'une phase de maturation. A 48 heures, il n'y a pas de différence, quels que soient les états de surface des matériaux. Ceux-ci sont uniformément recouverts de plaque lamellaire incluant des bâtonnets, des fusiformes et des cocci anaérobies. L'accumulation dépend alors des concentrations bactériennes, des conditions nutritionnelles et de l'écologie.

Concernant la flore bactérienne, rappelons tout d'abord que l'on distingue deux types de plaque :

- une plaque supra-gingivale, composée le premier jour essentiellement de cocci aérobies Gram positifs (90 %) et de quelques bâtonnets facultatifs. Cette plaque est simplement apposée à la surface des sites émergents de la gencive. Après quelques jours on note une diminution des Gram positifs qui ne représentent plus que 50 %, et apparaissent des spirochètes et des éléments filiformes anaérobies. La plaque se réorganise et en superficie, on trouve les cocci Gram positifs. Puis, au niveau de la couche moyenne, des bâtonnets Gram positifs de type *Actinomyces* israëli en plus grand nombre, et des bâtonnets Gram négatifs de type *Veillonella*, *Bacteroides*, *Fusobacterium*. En profondeur, on observe des bâtonnets et des éléments filiformes anaérobies
- une plaque sous-gingivale qui est beaucoup plus pathogène. La partie coronaire ressemble fortement à la plaque supra-gingivale, mais progressivement elle se modifie et devient de plus en plus compacte, adhérente et pathogène.

Nous aborderons de façon beaucoup plus précise la flore bactérienne en situation de succès et d'échec implantaire dans le paragraphe suivant, mais nous pouvons d'ores et déjà affirmer que l'échec implantaire bactérien est lié à une augmentation quantitative de micro-organismes par accumulation et à une variation qualitative en faveur des anaérobies Gram

négatifs (Sixou et Lodter, 1994). Dans des situations cliniquement saines, la flore sous-gingivale est la même que celle rencontrée au niveau d'une gencive saine. Mais en cas d'inflammation et de perte osseuse, la flore associée est plus complexe et similaire à celle retrouvée dans les parodontites [67].

Conclusion : Les mécanismes de colonisation bactérienne et de formation de la plaque ont fait l'objet de nombreuses études en ce qui concerne l'étiopathogénie des maladies parodontales et des pathologies péri-implantaires. Il est aujourd'hui évident que la colonisation des implants en titane de type ostéo-intégrés par des micro-organismes buccaux peut jouer un rôle important dans leur devenir clinique. Il semble que la colonisation bactérienne des surfaces implantaires et la pathogénie de la mucosite et de la péri-implantite suivent des voies identiques à celles observées autour des dents [5]. Les descriptions de la flore péri-implantaire faites par Rams et coll., 1983, et Mombelli et coll., 1987, mettent en évidence de fortes similitudes avec la flore parodontale, ce que nous approfondirons en 13 [53].

122 – Effets sur la gencive et la muqueuse péri-implantaire : évolution des idées dans le temps

La plaque bactérienne comprend une flore complexe qui libère des substances potentiellement pathogènes pour le parodonte, responsables de lésions gingivales et osseuses. Plusieurs études ont été menées pour évaluer les effets de la plaque bactérienne sur la gencive et la muqueuse péri-implantaire, mais il existe, selon les auteurs, des différences d'opinion concernant la susceptibilité plus ou moins importante de ces deux structures vis à vis de la flore microbienne.

Adell et coll., 1986, relèvent les indices de plaque bactérienne et d'inflammation (figure 9) autour d'implants ostéo-intégrés et ne peuvent établir aucune corrélation entre dépôts de plaque bactérienne et apparition de gingivite. Or, ceci semble contredire les observations cliniques réalisées qui montrent une altération tissulaire au contact de la plaque bactérienne, avec un retour à la normale lorsqu'une hygiène correcte est instituée. L'influence de l'hygiène sur la résorption de l'os a cependant été démontrée par la suite par Lindquist et coll., 1988, la perte osseuse étant d'après eux doublée en cas d'hygiène défectueuse (figure 10).

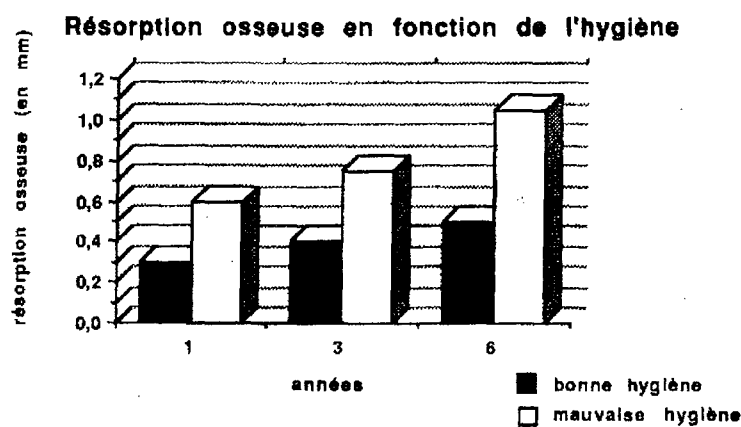


Figure 10- Résorption osseuse en fonction de l'hygiène, d'après Lindquist [6].

D'autres auteurs ont alors cherché à comparer les effets de la plaque sur la gencive et la muqueuse péri-implantaire. Certaines recherches suggèrent alors que les implants sont plus résistants vis à vis de la maladie. C'est le cas des études de Brandes et coll., 1988, et de Liljenberg et coll., 1997. Ces derniers, 6 à 24 mois après avoir mis en place des implants, prélèvent des échantillons de tissu gingival et de muqueuse péri-implantaire et réalisent deux types d'analyse. La première technique est une coloration au PAS et au bleu de toluidine, et la seconde utilise la congélation à l'azote liquide ; les biopsies sont alors coupées et une coloration immuno-histochimique est effectuée. Dans les deux cas, ils mettent en évidence un infiltrat inflammatoire, plus important au niveau des échantillons de tissu gingival. Cependant, les auteurs n'excluent pas la possibilité de modification de l'infiltrat péri-implantaire, en cas d'exposition prolongée du site implantaire dans la cavité buccale. Ces résultats ne sont donc pas complètement fiables, et incitent à s'intéresser à d'autres études.

Berglundh et coll., 1992, démontrent au contraire l'existence de réactions tissulaires similaires au niveau des dents et des implants. Ils relèvent au cours d'une étude animale, de nombreux points communs sur le plan histologique au niveau des lésions induites dans les deux tissus et constatent en effet que, chez les animaux exposés à un contrôle de plaque méticuleux, il se forme au niveau des dents et des implants une barrière de tissus mous sans signe d'inflammation. Lorsque ces mêmes animaux sont soumis à un régime autorisant l'accumulation de plaque, cette barrière, au bout de 3 semaines, présente des signes cliniques d'inflammation quantitativement et qualitativement similaires, un saignement au sondage, le développement d'un sulcus gingival, et l'établissement d'une flore sous-gingivale. Ils

précisent que l'accumulation de plaque visible est similaire sur les surfaces dentaires naturelles et artificielles étudiées. Si l'accumulation se poursuit dans le temps, la gencive marginale devient rouge et oedémateuse [5, 20].

Toutefois ces mêmes auteurs constatent, après examen histologique de biopsies, que l'infiltrat inflammatoire autour des implants est plus apical qu'autour des dents de contrôle. Ils constatent également moins de perte osseuse suite à la mise en place de ligatures au niveau des tissus mous gingivaux dentaires que péri-implantaires. La lésion péri-implantaire est non seulement plus large, mais elle s'étend aussi de façon plus importante jusqu'à la moëlle osseuse. La perte osseuse péri-implantaire atteint une profondeur de 3,2 mm alors qu'elle n'est que de 1,1 mm au niveau des dents (Lindhe et coll., 1992).

Une autre étude, toujours chez le chien, de Ericsson et coll., 1992, confirme les résultats précédents. Au niveau des tissus mous péri-dentaires et péri-implantaires, ils observent lors d'un sondage sans compression un saignement. L'analyse histologique révèle que les deux tissus contiennent des cellules inflammatoires, mais leur extension apicale est plus importante au niveau péri-implantaire.

Les tissus mous péri-implantaires semblent donc plus susceptibles face à la maladie parodontale que les tissus gingivaux, et la perte osseuse semble également plus marquée [5, 20].

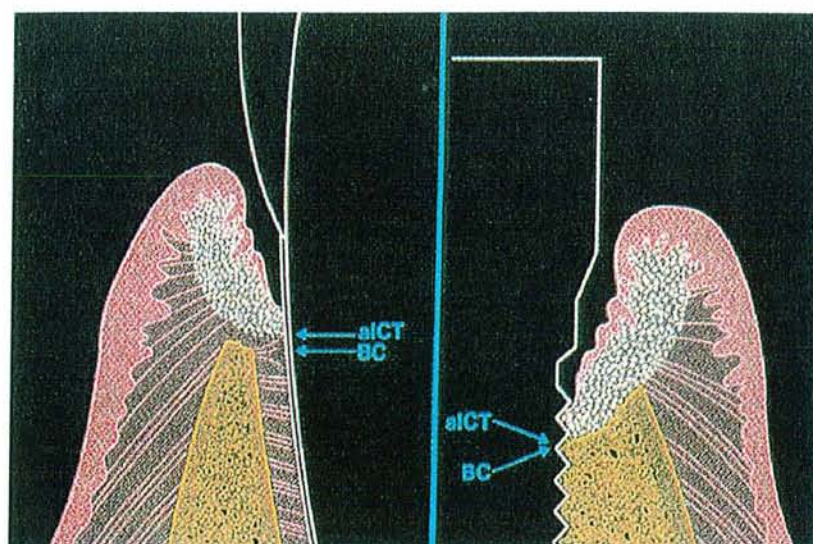


Figure 11- Schéma représentant l'atteinte des tissus parodontaux et péri-implantaires après placement d'une ligature et accumulation de plaque, d'après Marinello [44].

Conclusion : Les effets de la plaque bactérienne sur les muqueuses péri-dentaires et péri-implantaires ont fait l'objet de plusieurs études, dont les résultats ont été sujets à controverse du fait de leur diversité. A l'heure actuelle, l'opinion la plus corroborée est que la péri-implantite semble suivre un processus pathologique identique aux parodontites ; l'accumulation de plaque autour des implants induit une inflammation tissulaire et la perte de leur ostéo-intégration. Cependant, la progression de la perte osseuse alvéolaire, au niveau d'implants ostéo-intégrés, semble différer de celle observée au niveau des dents, ce qui est lié à l'insertion des fibres de collagène à la surface implantaire. On observe en effet une extension plus apicale de l'infiltrat inflammatoire, que nous analyserons plus précisément dans le paragraphe 14, et qui témoigne de la moindre performance de la muqueuse péri-implantaire par rapport à la gencive dans la prévention de la migration apicale de la flore sous-gingivale.

123 – Facteurs aggravants

1231 – Etat de surface :

La qualité de l'attache épithéliale sur les matériaux implantaires dépend directement des caractéristiques de surface du substrat, qui doivent permettre une interaction optimale entre polymères et cellules (Keller et coll., 1988). Elle dépend en particulier de l'énergie de surface qui détermine la mouillabilité du matériau. Selon Lavelle, 1981, le titane poli présente une excellente mouillabilité donc une attache épithéliale de qualité. Toute modification, tant chimique que physique, de l'état de surface des matériaux, peut avoir une grande influence sur cette attache, notamment en la fragilisant et en facilitant ainsi la progression apicale de l'infiltrat inflammatoire en situation pathologique [33].

Nous savons également aujourd'hui que le recouvrement de l'implant, par exemple par de l'hydroxyapatite, conduit plus facilement à l'échec implantaire. Ce type de recouvrement, en effet, favorise la prolifération bactérienne ainsi que la récurrence de la pathologie péri-implantaire après traitement [53].

Enfin, on ne peut parler d'état de surface sans aborder la question de l'influence de la rugosité de surface. En effet, toutes les surfaces de la cavité buccale sont recouvertes par un film de macro-molécules salivaires servant d'attache à l'adhésion bactérienne ; les dents et les

divers matériaux de restauration en sont les sites privilégiés. Or, nous l'avons vu en 121, l'adhésion bactérienne sur les surfaces solides est fortement influencée par l'importance de la rugosité. Au niveau implantaire, c'est l'état de surface du col qui détermine la réaction des tissus mous. La rugosité de l'implant, en favorisant l'adhésion bactérienne initiale et en modifiant l'interaction cellulaire et tissulaire, peut être un facteur aggravant des parodontopathies. Donc au niveau du col implantaire, le métal doit être parfaitement bien poli et fini, non seulement pour permettre un contact plus intime entre les cellules et le substrat métallique qu'avec une surface rugueuse (Rahn et coll., 1982), mais aussi pour maintenir la bonne santé du parodonte (Skerman, 1974).

Pourtant, certains auteurs affirment au contraire que la réduction de la rugosité n'a pas d'impact majeur sur la réaction des tissus mous. Ceci correspond aux conclusions de Blanc et Desforges, 1997, qui affirment que la rugosité, si elle influence l'adhésion bactérienne, n'a aucune répercussion sur la maturation de la plaque. Bollon et coll., 1995, évaluent à long terme les effets d'un pilier usiné de façon standard, et ceux d'un pilier poli et en céramique. Ils constatent une augmentation du saignement et de la profondeur de sondage au niveau du pilier lisse. De même, Buser et coll., 1992, ne constatent aucune différence au niveau des tissus mous en fonction de la rugosité de la fixture, mais ils remarquent que l'attache épithéliale est plus coronaire dans le cas d'implants rugueux. Il semble en fait que le polissage du matériau, même s'il prévient la réaction inflammatoire, ne favorise pas la formation d'une attache épithéliale suffisamment résistante en cas de pathologie. Aujourd'hui, même si l'état de surface idéal n'existe pas encore, le titane est un matériau de choix. Suffisamment poli pour éviter l'accumulation de la plaque, il permet tout de même, grâce à sa structure poreuse, l'attache des fibres collagéniques gingivo-implantaires.

1232 – Influence du trauma occlusal dans la progression de la maladie parodontale et de la péri-implantite :

Certaines études paraissent montrer que, dans des conditions normales de mise en charge, l'occlusion ne joue pas un rôle important et, tant que l'implant n'est pas mobile, elle ne peut être considérée comme un facteur étiologique principal [53].

Cependant le trauma occlusal, reconnu comme facteur aggravant des parodontopathies, pourrait également être un facteur aggravant des pathologies péri-implantaires. En denture naturelle, de nombreuses études montrent que la conjonction entre inflammation parodontale et trauma occlusal entraîne une lyse osseuse plus importante que

celle produite par chaque facteur pris individuellement (Strub, 1985, et Lindhe, 1974). En revanche au niveau implantaire, aucune étude n'a pu encore prouver qu'une surcharge occlusale appliquée sur une fixture dont les tissus environnants sont atteints par une pathologie péri-implantaire favorise la progression de la perte osseuse. Il serait donc intéressant de mettre en place une expérimentation où l'accumulation de plaque serait provoquée sur un certain nombre d'implants, dont une partie seulement serait soumise à des surcharges occlusales.

Conclusion : D'un point de vue étiologique, la péri-implantite est très proche de la parodontite. Initiée par la plaque microbienne, elle peut être aggravée par des co-facteurs de destruction de l'os péri-implantaire qui sont l'état de surface du matériau et le trauma occlusal (Rosenberg et coll., 1991) [46].

CONCLUSION SUR L'ETIOLOGIE

Il existe vraisemblablement une relation entre plaque bactérienne et pathologie péri-implantaire, de même qu'entre plaque et parodontite (cette relation ayant été évoquée dès 1965 par Loe et coll.).

Les mécanismes d'adhérence et de colonisation de la plaque sont similaires sur les surfaces dentaires et implantaire, et on retrouve sensiblement les mêmes espèces bactériennes dans les deux cas.

Toutefois, cette même plaque semble provoquer des effets plus néfastes au niveau des tissus mous péri-implantaires, et notamment une progression plus apicale de l'infiltrat inflammatoire et une résorption osseuse plus importante.

Enfin, il convient de mentionner, comme en denture naturelle, l'existence de cofacteurs de destruction osseuse qui sont principalement la qualité de l'état de surface du matériau et la présence de surcharges occlusales.

13 – BACTERIOLOGIE

131 – Bactéries présentes autour des dents et des implants au niveau de sites sains et pathologiques

Nous avons évoqué précédemment une similitude entre la flore étiologique et pathogène des parodontites et des péri-implantites. L'étude de Leonhardt et coll., 1992, chez le chien briquet, semble en effet ne déceler aucune différence significative entre la flore retrouvée autour des implants et autour des dents, que ce soit en présence de gencive saine, de gingivite ou de parodontite.

Nous nous proposons à présent d'étudier cette flore de façon plus approfondie, au niveau de sites dentaires et implantaires sains, puis atteints par la maladie.

1311 – Aspect quantitatif

Considérons dans un premier temps l'aspect quantitatif de la colonisation bactérienne, au niveau des deux types de tissus. Nous pouvons pour cela nous référer aux études de la flore du sillon gingivo-implantaire d'Adell et coll., 1986, et de Lekholm et coll., 1986, qui montrent que les bactéries pathogènes sont moins nombreuses autour des implants qu'autour des dents, avec des conditions d'hygiène équivalentes [7]. Cette écologie différente, remarquable par la diminution du nombre de bactéries pathogènes, est expliquée par Adell, 1986, par l'énergie de surface du titane, et par Van Steenberghe, 1989, par le rôle bactériostatique de l'oxyde de titane [7].

D'autre part, Leonhardt et coll., 1992, dont l'expérimentation chez le chien briquet consiste à autoriser l'accumulation de plaque pendant 4 mois, au niveau de sites dentaires et implantaires, démontre que lors des pathologies induites, la flore microbienne dans les deux cas augmente en nombre de plus de 10 fois.

1312 – Aspect qualitatif

Dans un second temps, attardons nous essentiellement sur l'aspect qualitatif de la plaque bactérienne, et comparons ses caractéristiques, premièrement au niveau de sites implantaires et dentaires sains, deuxièmement au niveau de sites implantaires et dentaires

atteints par la pathologie, et troisièmement au niveau de sites implantaire sains et pathologiques.

➤ Sites implantaires et dentaires sains :

Marinello, 1998, démontre que la composition de la plaque sous-gingivale au niveau des sites implantaires sains est similaire à celle des dents naturelles (Leonhardt et coll., 1992 ; Mombelli et coll., 1987 ; Quirynen et Listgarten, 1990) [44]. Dans une étude microbiologique, Lekholm et coll., 1986, montrent eux aussi des similitudes dans la distribution des morphotypes bactériens de la plaque supra- et sous-gingivale, avec cependant une quantité moindre autour des implants. Leonhardt et coll., 1992, relèvent par exemple la présence d'une flore microbienne de 40,2 % de streptocoques sur les implants, et de 60,6 % sur les dents dans les conditions de santé tissulaire [6]. La flore présente une prédominance, dans les deux cas, de bâtonnets non mobiles, alors que les spirochètes sont soit absents, soit présents en faible proportion.

➤ Sites implantaires et dentaires atteints par la pathologie

D'après Mombelli et coll., 1987, et Leonhardt et coll., 1991, il n'y a pas de différence significative entre les échantillons microbiens des sites dentaires et implantaires [41]. Dans les deux cas, la flore se modifie et ainsi, en cas de gingivite et de mucosite, les streptocoques ne représentent plus que 11,7 % de la flore au niveau des implants, et 5,4 % au niveau des dents. De même, en cas de parodontite et de péri-implantite expérimentales, les streptocoques ne représentent plus que moins de 1 % de la flore présente.

Porphyromonas gingivalis (Pg) et *Prevotella intermedia* (Pi), peut visibles dans les tissus sains, sont retrouvés à 37,4 % autour des implants, et à 21 % autour des dents en présence de gingivite [6]. Selon Listgarten, 1999, Pg, spécifique des parodontopathies, représente à lui seul 27 % des espèces retrouvées au niveau d'un implant défaillant [42].

Les espèces retrouvées dans des situations d'échec implantaire sont essentiellement des bâtonnets Gram négatif anaérobies (bactéroïdes à pigmentation noire, et fusobactéries) et des spirochètes. Une relation directe avait par ailleurs été décrite par Rams et coll., 1983, puis par Quirynen, 1990, entre le degré d'inflammation des tissus péri-implantaires et la présence de spirochètes, ceux-ci étant également fréquemment associés aux bactéries de la plaque de sujets présentant une gingivite ou une parodontite [70].

Enfin, sont également associées à la péri-implantite d'autres espèces bactériennes comme *Bacteroides forsythus*, *Fusobacterium nucleatum*, *Campylobacter gracilis*, *Peptostreptococcus micros*, et *Streptococcus intermedius*, qui sont retrouvées dans certaines formes de parodontites (Tanner et coll., 1997).

Toutes ces observations sont conformes aux résultats de l'étude de Listgarten, 1999, mettant en évidence les flores bactériennes suivantes :

- au niveau des implants défaillants : *B.forsythus* (59 %), spirochètes (54 %), *Fusobacterium* (41 %), *P.micros* (39 %), *P.g* (27 %)
- dans les cas de parodontite de l'adulte : *B. forsythus* (83 %), *Fusobacterium* (80 %), spirochètes (79 %), *P.g* (59 %), *P.micros* (51 %) et *E.corrodens* (37 %). Ces résultats sont repris dans la figure 12 [42].

Frequency of detection (%) and detection levels of selected bacterial categories													
		P.int./nigr.		C.rectus		Fuso.sp.		Ent.rods		P.ging.		B.forsyth.	
		%	Levels	%	Levels	%	Levels	%	Levels	%	Levels	%	Levels
IMP	Mean (SD)	10	1 (2)	15	1 (2)	41	4 (5)	10	4 (7)	27	1 (2)	59	1 (1)
	Range		0-21		0-29		0-40		0-100		0-9		0-6
AP	Mean (SD)	32	2 (3)	63	2 (2)	80	5 (4)	2	0 (0)	59	4 (5)	83	2 (2)
	Range		0-46		0-30		0-23		0-2		0-40		0-9
RP	Mean (SD)	27	4 (7)	56	1 (1)	83	8 (8)	10	5 (9)	60	4 (4)	85	3 (2)
	Range		0-33		0-12		0-47		0-100		0-14		0-13

Figure 12- Bactéries détectées dans des cas de parodontites et de péri-implantites. IMP : implant défaillant ; AP: parodontite de l'adulte ; RP : parodontite réfractaire. D'après Listgarten [42].

➤ Sites implantaires sains et pathologiques :

Mombelli, 1992, montre que des implants normalement ostéointégrés peuvent être colonisés par une flore dominée par des Gram positifs. Cette flore s'installe rapidement après la mise en fonction des implants. En revanche, les patients présentant des poches et des lésions osseuses péri-implantaires sont contaminés par une flore complètement différente, plus complexe. Comme nous venons de le décrire, cette flore est composée en grande partie de bactéries anaérobies Gram négatif avec des fusiformes, des spirochètes et des anaérobies à pigmentation noire [6,53].

Cependant, d'une étude à l'autre, les résultats obtenus sont sensiblement différents en fonction des conditions de l'expérimentation. Ainsi, Augthun et Nat, 1997, et Salcetti et coll., 1997, concluent de leurs travaux que 4 micro-organismes sont associés à l'implant défaillant : *P.nigrescens*, *P.micros*, *F.nucleatum ss vicentii*, et *F. nucleatum ss nucleatum* [65].

De manière générale, Sixou et Lodter, puis Liljenberg, 1997, en conclusion de leurs expérimentations basées sur des prélèvements de flore sous-gingivale et sur l'utilisation de milieux de culture sélectifs, présentent la cinétique d'évolution des pathologies de la sorte [70] :

- quantitativement, le nombre de bactéries augmente en situation d'échec implantaire (fig.13).

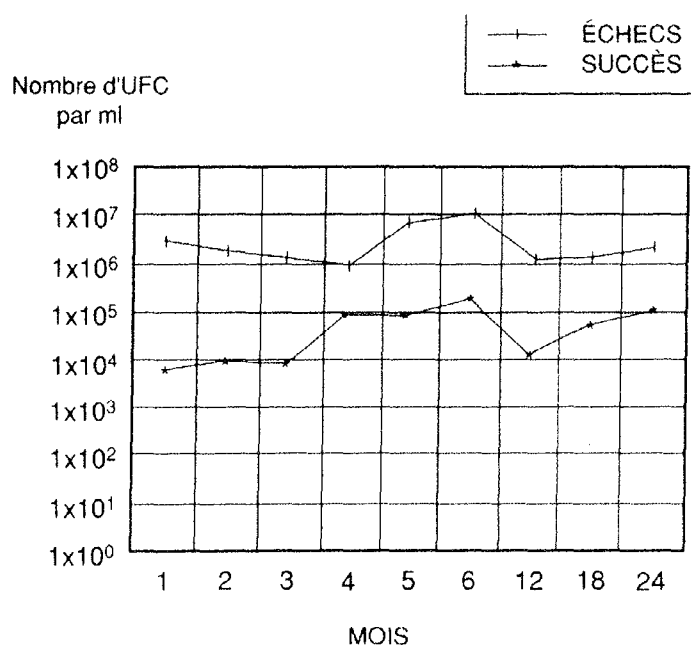


Figure 13- Augmentation quantitative du nombre de bactéries en situation d'échec implantaire, d'après Sixou et Lodter [70].

- qualitativement, on observe dans les cas d'échec implantaire, l'acquisition d'une flore spécifique avec une augmentation des Gram négatifs anaérobies et une diminution des Gram positifs. De plus, même si les résultats sont nuancés d'une étude à l'autre, tous les auteurs soulignent la pathogénicité de *P.g.*, des spirochètes, de *Fusobacterium* et de *B.forsythus*.

Conclusion : l'échec implantaire infectieux, tout comme la parodontite, est systématiquement associé à une augmentation du nombre de micro-organismes d'un facteur 10 à 1000 et P.g semble jouer un rôle particulièrement important dans l'étiopathogénie de la péri-implantite et de la parodontite ; c'est donc un bon marqueur de l'infection péri-implantaire et parodontale.

132 – Bactéries présentes chez l'édenté partiel et l'édenté total.

Adell et coll., 1986, remarquent que les bactéries sont différentes selon que la bouche comporte ou non des dents résiduelles, et que l'absence de bactéries pathogènes est quasi totale dans les bouches totalement édentées. Nous allons donc tenter de définir avec précision la nature de la flore péri-implantaire du sujet totalement édenté, et du sujet partiellement édenté. L'existence de deux flores très différentes dans ces deux situations cliniques, semble soutenir l'hypothèse évoquée par plusieurs auteurs du rôle de réservoir bactérien que pourraient jouer les dents naturelles. Ceci va nous amener ensuite à nous intéresser aux problèmes d'implantation chez les patients ayant des antécédents de maladie parodontale, traitée ou non.

L'étude comparative de la composition de la flore sous gingivale péri-implantaire entre sujets totalement édentés et partiellement édentés réalisée par Sixou et Lodter, 1993, met en évidence que la flore microbienne, autour d'implants cliniquement sains des sujets totalement édentés présente un très fort pourcentage de cocci à Gram positif (90 à 94 %) et présente toutes les caractéristiques d'une flore normale. En revanche, pour les sujets partiellement édentés, on relève un pourcentage relativement élevé de bacilles anaérobies Gram négatifs (15 à 26 %), notamment *F.nucleatum*, *E.corrodens*, *Capnocytophaga ochracea*, et de spirochètes.

D'autre part, en situation d'échec, cette même étude révèle chez les sujets partiellement édentés, une augmentation de *Wolinella recta*, *F.nucleatum*, *P.i*, *P.g* et la présence, chez les sujets totalement édentés, d'entérobactéries, de levure et de souches pyogènes.

Enfin, cette analyse a permis de mettre en évidence un plus grand nombre d'échecs implantaires infectieux chez les sujets partiellement édentés (20 %) par rapport aux sujets totalement édentés (9 %) [70]. Ceci corrobore les observations de Blanc et Desforges, 1997,

d'après lesquels 6 échecs sur 10 sont d'origine infectieuse pour les sujets édentés partiels, versus 6 échecs sur 22 pour le groupe des sujets édentés totaux.

Cette observation a incité de nombreux auteurs à rechercher les causes de cette prédisposition de l'édenté partiel par rapport à l'édenté total. Selon Mombelli, c'est la flore essaimée à partir des dents résiduelles qui est la source principale des bactéries pathogènes, ce qui est en accord avec les travaux de Sanz et coll., 1986, et de Apse et coll., 1989, mettant en avant la notion de réservoir de bactéries [6,77]. En effet, un certain nombre d'hypothèses accorde ce rôle de réservoir aux dents naturelles voisines des sites implantaire qui pourraient ainsi contaminer la flore de ces sites. Cette hypothèse a pu être confirmée par Sixou et Lodter, 1993, par l'étude de marqueurs de transmission des bactéries entre les flores sous-gingivales des dents et des implants. Ils ont pour cela effectué des prélèvements de flore sur les dents naturelles avant la mise en place des implants, puis les principales souches isolées (*P.g*, *P.i*, *A.a* et *W.recta*) ont été typées à l'aide de sondes d'ADN par Southern blot. Les profils de restriction obtenus ont été comparés à ceux obtenus avec les bactéries isolées sur les sites implantaires, mettant en évidence plusieurs cas de transmission de ces bactéries entre dents et implants [70]. Les résultats de cette expérience sont exposés dans la figure 14.

Espèces bact. recherchées	Dents naturelles	Implants	Nbre de cas de transmission
<i>P. gingivalis</i>	4	25	2
<i>P. intermedia</i>	8	23	4
<i>W. recta</i>	7	42	5
<i>A. actino.</i>	7	30	5

Figure 14- Transmission de différentes bactéries entre dents et implants, d'après Sixou et Lodter [70].

Nous pouvons donc affirmer que le sujet totalement édenté est contaminé par une flore péri-implantaire très proche de celle des sujets sains. La composition de cette flore pourrait jouer un rôle de protection contre toute variation pathologique de cet équilibre. C'est une explication envisageable quant au faible nombre d'échecs chez le sujet totalement édenté par rapport au sujet partiellement édenté, en plus de l'absence de dents qui ne peuvent donc plus jouer le rôle de réservoir de micro-organismes [70].

133-Patients porteurs de parodontopathies

Nous l'avons vu précédemment, il semble que les pathogènes présents sur les dents naturelles soient capables de coloniser les implants récemment mis en place et puissent engendrer une destruction tissulaire (Mombelli et Lang, 1992 ; Gouvoussis et Yeung , 1997). Il paraît donc logique que le risque d'infection péri-implantaire soit plus élevé chez les patients atteints de parodontite non traitée ou non maîtrisée (Sanz et Etienne, 1998).

Il convient donc d'assainir l'état parodontal avant toute chirurgie implantaire chez les patients partiellement édentés pour prévenir ces problèmes d' « infections croisées ». Car selon Blanc et Desforges, 1997, la flore présente avant l'implantation détermine la composition de la microflore autour des implants.

On estime à l'heure actuelle que le traitement par des implants de patients avec un historique de parodontite traitée ne représente pas une contre-indication [27]. Mais aucune preuve scientifique ne nous indique si ce patient présente un risque plus élevé d'échec implantaire ou de pathologie péri-implantaire ; ce ne sont que des présomptions. Malmström et coll., 1990, décrivent un cas avec un passé de parodontite à progression rapide, pour lequel un traitement implantaire s'est soldé, après 12 années de suivi, par la perte de la plupart des implants. Cependant Nevins et Langer, 1995, ne valident pas ce cas dans une étude dans laquelle ils mettent en place des implants chez des patients atteints de parodontite réfractaire, avec des taux de survie similaires à ceux obtenus chez des patients sains.

En revanche, si la pathologie est très évoluée, le praticien devra « savoir avulser avant une perte osseuse préjudiciable à la solution implantaire » [27].

Conclusion : le patient édenté partiel, du fait de la présence de dents résiduelles, est contaminé par une flore plus pathogène et est donc plus susceptible vis à vis de l'infection péri-implantaire que le patient édenté total. Les dents résiduelles semblent en effet jouer le rôle de réservoir de bactéries et sont à l'origine de phénomènes d'infections croisées. Par conséquent, si ces dents sont atteintes par une maladie parodontale, elles risquent de transmettre ces germes pathogènes au niveau des tissus péri-implantaires, d'où la nécessité d'assainir la cavité buccale avant toute chirurgie implantaire.

134 - Patients porteurs de prothèse fixée ou amovible.

Marc Bert observe des conditions gingivales moins bonnes dans le temps autour des implants supportant une prothèse de recouvrement qu'autour de ceux portant une prothèse fixe. Il attribue ces complications à la macération des tissus sous l'intrados prothétique, favorisant la prolifération de bactéries plus pathogènes [6]. Malheureusement aucune étude n'a été conduite à l'heure actuelle pour conforter ce point de vue, et il ne s'agit que d'une observation clinique.

CONCLUSION SUR LA BACTERIOLOGIE

Nous retiendrons donc de cette analyse bactériologique, en premier lieu la similitude relevée entre flore parodontale et flore péri-implantaire en situation saine, puis l'acquisition d'une flore plus complexe en cas de pathologie. Cette flore spécifique, dominée alors par des bactéries anaérobies Gram négatif, accorde un rôle particulièrement important à P.gingivalis et aux spirochètes.

Dans un second temps, soulignons l'exposition à un risque plus important de développer une péri-implantite des sujets partiellement édentés, des patients présentant une parodontopathie non maîtrisée, et des porteurs de prothèse adjointe supra- implantaire.

14 – REPONSE INFLAMMATOIRE ; RUPTURE DE L'EQUILIBRE HOTE-BACTERIES

La stabilité des paramètres cliniques associés au maintien dans le temps d'un scellement muqueux, et indirectement de l'ostéointégration, dépend de l'établissement d'un équilibre hôte-bactéries au niveau de la surface transmuqueuse de tous les implants dentaires. L'attache muqueuse au collier de l'implant a des ressemblances frappantes avec la jonction muco-gingivale, à la fois morphologiques et fonctionnelles ; elles permettent toutes deux l'installation d'une réponse locale de protection de l'hôte qui représente un facteur clé pour le succès à long terme des implants ostéointégrés. L'agression bactérienne peut se traduire par une modification de cet équilibre local, provoquant la migration apicale de l'attache muqueuse au niveau de l'implant.

Nous allons donc nous intéresser aux modifications histologiques observées, puis au rôle de certaines enzymes présentes dans le fluide crévicaire.

141 – Modifications histologiques, au niveau des dents et des implants

1411 – Rappels

Afin d'expliquer les différences entre les modifications survenant au niveau parodontal et péri-implantaire, il nous semble utile de rappeler ce que nous avons démontré précédemment concernant le terrain et l'étiopathogénie.

➤ Le terrain : nous avons mis en évidence, dans le paragraphe 11, des ressemblances entre tissus parodontaux et péri-implantaires. Cependant, il semble que le tissu péri-implantaire s'apparente plutôt à un tissu cicatriciel pauvre en fibroblastes et donc plus sensible aux agressions bactériennes. Par conséquent, tandis que la parodontite est une pathologie inflammatoire du tissu conjonctif avec résorption progressive de l'os, la péri-implantite se manifeste directement par une perte osseuse circonférentielle en forme de cratère [14].

➤ Etiopathogénie : nous avons ensuite, en 12, démontré que le facteur étiologique majeur des deux types de pathologies est la plaque bactérienne, et que les tissus parodontaux

et péri-implantaires ont une réponse identique vis à vis de la formation initiale de cette plaque (fig. 15).

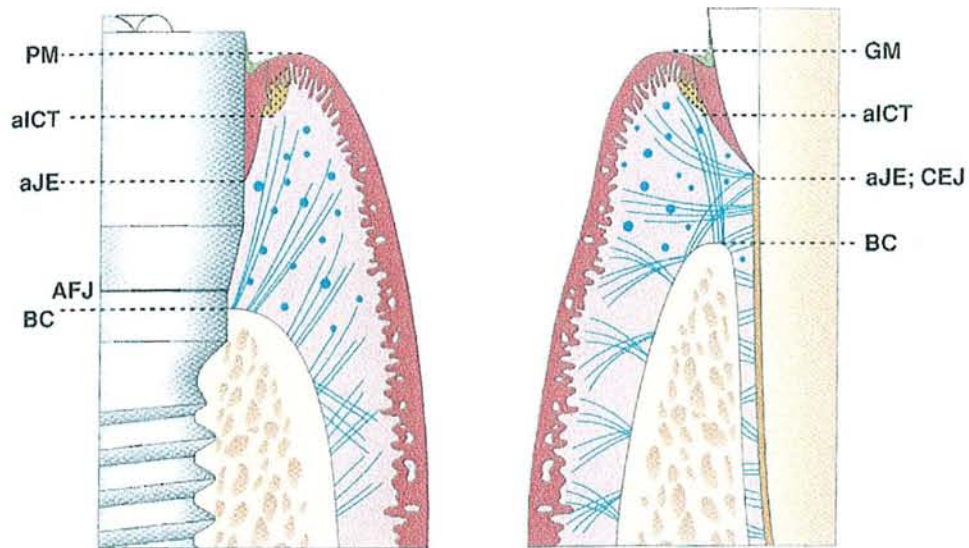


Figure 15- Réponse des tissus parodontaux et péri-implantaires à la formation initiale de la plaque bactérienne ; aJE : limite apicale de l'épithélium de jonction ; AFJ : jonction implant-pilier ; BC : crête osseuse marginale ; GM : gencive marginale ; CEJ : jonction émail-cément ; aICT :infiltrat inflammatoire ; PM : limite des tissus mous péri-implantaires. D'après Palacci [57].

➤ Puis, l'accumulation de plaque provoque une réaction inflammatoire qui est la conséquence de l'infiltration d'un grand nombre de cellules, le développement d'un sulcus gingival, et l'établissement d'une flore sous-gingivale. Si la plaque continue à s'accumuler, alors la gencive devient rouge et oedémateuse et la lésion occupe 10 % du volume de gencive libre [20, 33].

1412 – Examen histologique de la gencive et de la muqueuse péri-implantaire

Ericsson et coll., 1992, réalisent une étude consistant à autoriser l'accumulation de plaque bactérienne au niveau de sites dentaires et implantaire pendant 90 jours, puis à effectuer des biopsies sur chaque site. L'examen histologique de la gencive et de la muqueuse péri-implantaire révèle que :

- les deux lésions ont de nombreux points communs au niveau de leur composition ; elles ont en effet des proportions comparables de collagène, vaisseaux, et cellules plasmiques, mais diffèrent en ce qui concerne les fibroblastes (7,3 % au niveau gingival contre 3,4 % au niveau péri-implantaire), les lymphocytes (1,2 % contre

0,5 %), les macrophages (1,8 % contre 0,6 %), les polymorphonucléaires (1,6 % contre 1,1 %), et le tissu résiduel (33,4 % contre 42,5 %) [20]

- les deux tissus contiennent un infiltrat inflammatoire qui est, dans les deux cas, immédiatement latéral à la jonction épithéliale (fig.16).

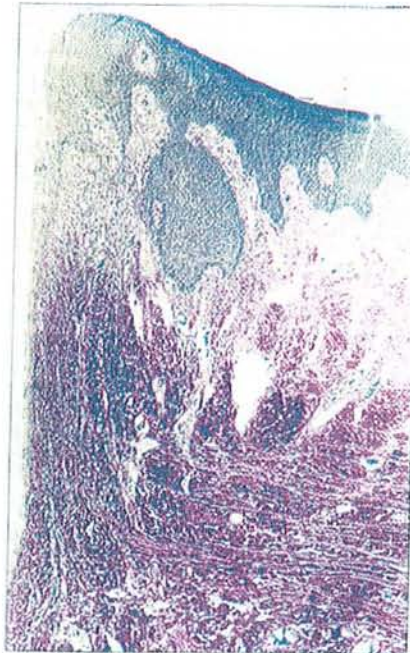

Figure 16- Coupe histologique de la muqueuse péri-implantaire, montrant l'extension apicale de l'infiltrat inflammatoire conjonctif, d'après Marinello [44].

Il est pauvre en collagène mais riche en structures vasculaires et en cellules inflammatoires. La partie marginale de l'épithélium jonctionnel a des caractéristiques d'épithélium de poche ulcéré [20]

- l'extension apicale de l'infiltrat inflammatoire, appelé ICT (tissu conjonctif infiltré), est plus prononcée dans la muqueuse péri-implantaire que dans la gencive (fig.17) , ce qui a été corroboré par de nombreuses publications.

Cet ICT est constamment présent au niveau de la limite implant-pilier, et il représenterait les efforts accomplis par l'hôte pour séparer les bactéries présentes du système implantaire [22].

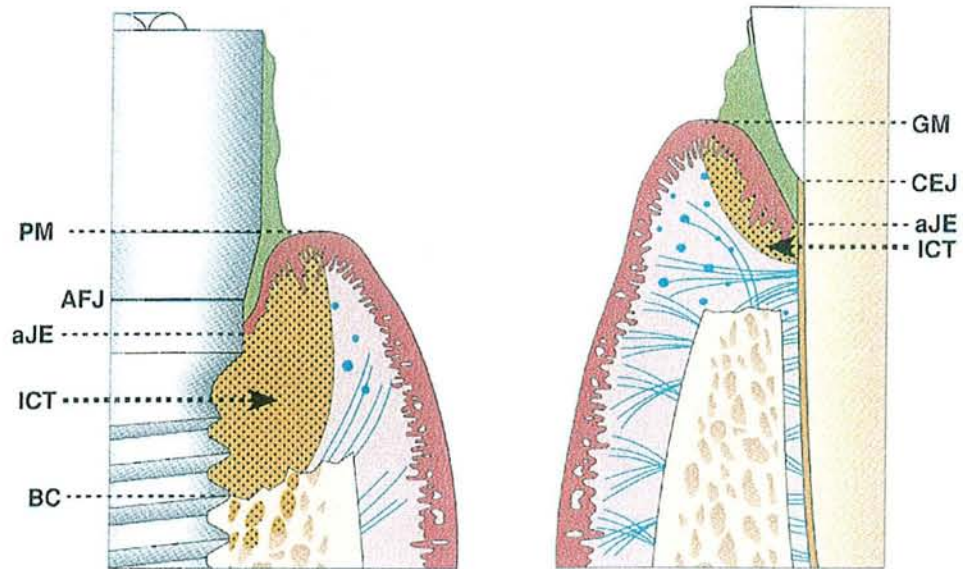


Figure 17- Représentation schématique de l'extension apicale de l'ICT dans la muqueuse péri-implantaire et dans la gencive ; PM : limite des tissus mous péri-implantaires ; aJE : limite apicale de l'épithélium de jonction ; AFJ : jonction implant-pilier ; BC : crête osseuse marginale ; GM : gencive marginale ; CEJ : jonction émail-cément ; ICT : infiltrat inflammatoire. D'après Palacci [57].

La taille de la lésion inflammatoire au niveau des tissus mous est donc plus importante autour des implants. Ce type de lésion s'étend en effet dans les tissus supracrestaux et se rapproche de la crête osseuse, alors que ce n'est pas le cas autour des dents. Par conséquent le potentiel de réponse n'est pas le même autour des dents et des implants ; les tissus gingivaux ont une réponse plus efficace, prévenant la propagation apicale des bactéries de la poche. Mais nous l'avons vu précédemment, certains aspects de l'interface entre tissus mous, tissus durs et implants, sont actuellement mal connus et les similarités entre les réactions des tissus parodontaux et péri-implantaires sont toujours à l'étude [33].

Lindhe et coll., 1992, face à ces observations, ont tenté de rechercher une explication. Selon eux, les raisons de cette différence dans l'intensité du processus destructeur entre les deux barrières tissulaires ne sont pas bien connues actuellement, mais semblent liées à la différence soit du respect de l'infection, soit de la réponse locale de défense [41]. Il est possible que le manque d'un épithélium de jonction à la base de l'interface implant-tissus mous et le manque de ciment avec l'insertion de fibres de collagène puisse permettre une croissance plus rapide de la plaque au niveau des implants par rapport au niveau des dents. De

plus, l'orientation des fibres dans la muqueuse péri-implantaire (parallèle à la surface du titane) peut avoir favorisé l'extension de la lésion dans les tissus péri-implantaires par rapport aux tissus gingivaux et parodontaux [49].

Notons que, selon Malmström et coll., 1990, l'incapacité des tissus péri-implantaires à supporter l'infection sous-gingivale peut, dans quelques situations, avoir des conséquences encore plus néfastes et conduire progressivement à une ostéomyélite [41].

Conclusion : les lésions inflammatoires destructrices parodontales et péri-implantaires présentent de nombreux points communs en ce qui concerne leur composition, mais la lésion s'étend plus apicalement autour des implants qu'autour des dents. Les tissus péri-implantaires sont donc moins résistants vis à vis de l'infection, ce qui semble lié aux différences d'organisation que nous avons décrites dans le premier chapitre, notamment l'absence d'attache conjonctive.

142 – Etude du fluide créviculaire ; activité enzymatique

Nous avons vu en 11122 que le fluide sulculaire est comparable au niveau péri-implantaire et péri-dentaire, sur les plans quantitatifs et qualitatifs, et que l'inflammation de la muqueuse péri-implantaire peut être évaluée en fonction du débit de ce fluide, qui augmente avec la profondeur des poches. Elle peut également être évaluée en fonction de la composition de ce fluide. Or le Périotest, appareil commercialisé par Siemens et dont l'efficacité a été prouvée par Teerlinck et coll., 1991, permet la détermination de l'activité enzymatique dans le fluide sulculaire ; le but est d'identifier les éléments révélant la maladie parodontale ou péri-implantaire destructrice. Il n'y a malheureusement que très peu d'études examinant la composition du fluide sulculaire péri-implantaire ; quatre d'entre elles ont retenu notre attention.

➤ Etude 1 : l'étude menée par S. Schatz, 1993, permet de déterminer les activités enzymatiques de phosphatase alcaline et acide, de beta-glucuronidase et de l'arylsulfatase et de répondre aux questions suivantes :

- quelle corrélation y a-t-il entre les résultats cliniques et l'activité enzymatique dans le fluide sulculaire péri-implantaire ?
- quelles enzymes sont impliquées en cas de pathologie ?

Les prélèvements ont été réalisés avec des pointes de papier absorbantes stériles et la détermination de l'activité enzymatique au moyen de mesures spectrophotométriques. Les résultats observés ont amené les auteurs aux conclusions suivantes :

- le saignement au sondage est corrélé à une activité enzymatique élevée de P-ase alcaline, beta-glucuronidase, et arylsulfatase
- l'augmentation du flux de fluide sulculaire péri-implantaire est corrélée à une activité enzymatique élevée
- en revanche, la profondeur de poche sur les sites implantaire ne montre pas de corrélation avec l'activité enzymatique [19].

➤ Etude 2 : une seconde étude, menée par Boutros et coll., 1996, réalisée suivant le même protocole, sur les enzymes du fluide crévulaire met en évidence que la neutral protéase n'est pas un marqueur suffisant car la différence entre sites inflammés et non inflammés n'est pas significative. En revanche, les taux d'élastase neutrophile, de myeloperoxydase, de beta-glucuronidase et de P-ase alcaline, semblent être de bons indicateurs de risque d'échec implantaire [9].

➤ Etude 3 : une troisième étude menée par Hultin et coll., 1998, sur l'activité de l'élastase et de l'élastase immunoréactive révèle une réponse neutrophile plus importante chez l'édenté partiel. L'expérience mise en jeu consiste à prélever du fluide crévulaire et des échantillons microbiologiques, au niveau de 3 sites (dents, implants chez des édentés partiels, et implants chez des édentés totaux). On étudie ensuite l'activité de l'élastase et de l'élastase immunoréactive. On observe alors que l'activité de l'élastase est plus importante au niveau des implants chez l'édenté partiel. Or, l'élastase est un dérivé des neutrophiles relargué durant la phagocytose [30]. La réponse neutrophile est donc plus importante chez l'édenté partiel. Nous savions déjà que les enzymes dérivées des neutrophiles sont de bons marqueurs de la destruction tissulaire dans les maladies parodontales car, en cas de gingivite, les premiers défenseurs contre l'invasion bactérienne sont les granulocytes neutrophiles. Cette étude nous prouve que ces enzymes sont également de bons révélateurs des pathologies péri-implantaires.

➤ Etude 4 : enfin, une quatrième étude menée par Salcetti et coll., 1997, s'intéresse à l'activité d'autres médiateurs, en l'occurrence PGE₂, Il1-beta, et PDGF. Ces trois marqueurs

sont significativement plus élevés au niveau de sites d'échec implantaire par rapport à des sites implantaires sains [65].

Conclusion : ces études ont permis d'isoler un certain nombre de marqueurs présents dans le fluide sulculaire, dont l'activité est corrélée à la présence d'inflammation.

CONCLUSION SUR LA REPOSE INFLAMMATOIRE :

L'équilibre hôte-bactéries, clé de la stabilité implantaire à long terme, peut être rompu par une agression bactérienne, provoquant la migration apicale de l'attache. Or, les tissus péri-implantaires étant plus sensibles aux agressions, les lésions engendrées sont plus marquées qu'au niveau parodontal, avec notamment une migration plus apicale de l'infiltrat inflammatoire.

Au niveau du fluide sulculaire, les activités enzymatiques de phosphatase alcaline, élastase neutrophile, ou encore myeloperoxydase augmentent en présence d'inflammation ; ce sont donc de bons marqueurs de pathologie inflammatoire, ainsi que PGE2, Il1-beta et PDGF.

15 – CONCLUSION

La première partie de notre étude, consacrée à la comparaison des aspects étiopathogéniques de la péri-implantite et de la parodontite, nous a conduit, dans un premier temps, à relever les similitudes et les différences morphologiques entre les tissus parodontaux et péri-implantaires. Ces deux structures ont, en effet, un certain nombre de points communs, mais il existe cependant certaines distinctions propres aux tissus péri-implantaires, non négligeables. Nous retiendrons essentiellement l'absence d'attache conjonctive, de ciment et de ligament, ainsi que l'orientation des fibres de collagène parallèles et non perpendiculaires à la fixture.

Dans un second temps, nous avons évoqué le facteur étiologique principal des pathologies parodontales et péri-implantaires ; la plaque bactérienne. Cette plaque colonise de façon similaire les deux types de surface étudiées, mais semble avoir des effets plus pathogènes sur les tissus entourant les implants. Il existe également, comme dans les cas de parodontite, des facteurs aggravants tels que l'occlusion ou encore l'état de surface du matériau.

Dans un troisième temps, nous avons mis l'accent sur les espèces bactériennes principalement impliquées dans les situations d'échec implantaire ; ces bactéries, tout comme dans les cas de parodontopathies, sont dominées par des anaérobies Gram négatifs, avec un rôle prépondérant de *P.gingivalis* et des spirochètes. Nous avons également développé la notion de réservoir de bactéries, probablement à l'origine du plus grand nombre d'échecs survenant chez les patients partiellement édentés.

Enfin, dans un quatrième et dernier temps, nous nous sommes attardés sur les aspects histologiques en cas de pathologie, et nous avons démontré que la réponse inflammatoire, qui suit le même déroulement qu'au niveau parodontal, est plus marquée dans les tissus péri-implantaires, l'infiltrat inflammatoire migrant plus apicalement, ce qui confirme ce qui a été avancé en 12. D'autre part, nous avons pu mettre en évidence un certain nombre de marqueurs de cette réaction inflammatoire, présents dans le fluide créviculaire, qui, nous le verrons par la suite, pourront constituer des éléments de diagnostic.

DEUXIEME PARTIE : DIAGNOSTIC

Les complications péri-implantaires d'origine infectieuse peuvent être caractérisées par différents paramètres d'ordre clinique, radiologique, ou encore microbiologique, que nous allons successivement développer dans cette seconde partie de notre exposé.

21 – DIAGNOSTIC CLINIQUE

Les observations cliniques habituellement relevées dans les cas de péri-implantite et évoquées dans la littérature sont essentiellement : saignement au sondage, suppuration, aspect gingival des tissus très inflammatoire, augmentation de la profondeur des poches (plus de 5 mm), présence de tissu de granulation, mobilité éventuelle de l'implant, et douleur [14]. La plupart de ces signes cliniques sont également caractéristiques des maladies parodontales.

Notre étude s'attardera essentiellement sur les signes de mobilité, indice gingival, saignement au sondage et profondeur de poche. Nous évoquerons cependant de façon succincte les autres signes cliniques précédemment cités.

211 – Mobilité

En parodontologie, la mobilité est systématiquement évaluée, mais son interprétation est souvent subjective car il est parfois difficile de lui attribuer un caractère physiologique ou pathologique. Elle n'a donc pas une valeur diagnostique très satisfaisante. En implantologie, son appréciation est en revanche beaucoup plus objective.

En effet, les critères de succès implantaire actuellement internationalement reconnus sont ceux d'Albrektsson et coll., 1986, qui ont par la suite été précisés et complétés par Zarb et coll., 1989. Or, le premier critère évoqué est qu'« un implant isolé et indépendant doit être immobile lorsqu'il est testé cliniquement ». Il s'agit par ailleurs de la définition même de l'ostéointégration ; contact intime entre os et implant. Zarb et coll., 1989, émettent cependant des réserves et précisent qu'il est possible de mobiliser un implant, même correctement ostéointégré, du fait de l'élasticité de l'os et particulièrement du maxillaire [6].

Albrektsson et coll., 1986, ont tout d'abord préconisé, pour l'évaluation de l'immobilité implantaire, l'utilisation de prothèses démontables, permettant de visualiser et de tester directement les implants, mais compliquant considérablement la réalisation prothétique.

Mais étant donné le taux moyen de succès implantaire, actuellement très satisfaisant (95 %), on considère que le contrôle des implants ne nécessite plus de démonter les prothèses [6].

Selon Zarb et coll., 1989, le test le plus fiable est la percussion avec un manche métallique et l'écoute du son émis. Ainsi, un son clair signifie l'absence de mobilité, alors qu'un son mat révèle la présence de tissu fibreux.

Enfin, l'évaluation de la mobilité peut également être réalisée à l'aide d'un Périotest (fig. 18), que nous avons déjà évoqué, et dont les valeurs relevées augmentent avec la mobilité [6].

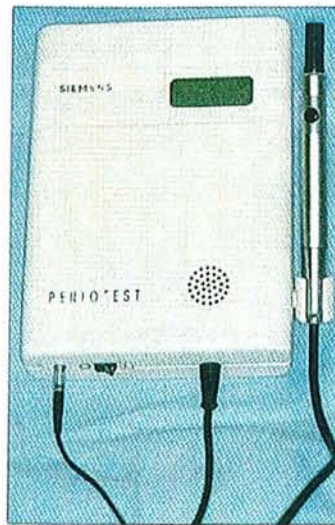

Figure 18- périotest, utilisé pour tester la mobilité dentaire et implantaire, d'après Bert [6].

Toutefois, il est indispensable de préciser que, si toute mobilité implantaire peut être considérée comme un échec de l'ostéointégration, l'immobilité est en revanche un critère de succès remis en question par de nombreux auteurs puisqu'il arrive que, même en présence d'une lésion osseuse importante, l'ostéointégration des derniers millimètres de l'implant maintienne ce dernier de façon très stable. D'après Charon et Joachim, 1998, la présence d'une perte osseuse est même rarement associée à une mobilité de l'implant [34]. C'est pourquoi l'appréciation de la mobilité implantaire doit être corrélée à la recherche systématique d'autres symptômes.

212 – Indice gingival, sillon gingival.

L'indice gingival, défini par Silness et Loe, 1963, et évalué lors de tout examen parodontal, a été modifié par Mombelli et coll., 1987, afin de pouvoir l'adapter et l'appliquer au niveau péri-implantaire.

Toutefois, les relations entre l'inflammation gingivale et le succès implantaire ne sont pas clairement définies. En effet, bien que l'inflammation gingivale ne soit pas la réponse souhaitée, elle n'a pas été démontrée comme étant un facteur du succès ou de l'échec implantaire. Elle peut cependant influencer négativement sur le jugement du praticien, et doit pour cela faire l'objet de mesures correctrices, mais ne doit pas être incluse dans les critères de succès d'un implant [6].

Les travaux de Lekholm et coll., 1983, concernant la profondeur du sillon gingivo-implantaire, semblent prouver que ce dernier ne soit pas non plus un critère suffisamment fiable pour caractériser l'échec ou le succès implantaire.

Il est par conséquent préférable, pour indiquer la présence de mucosite, d'utiliser le test du saignement au sondage [36].

213 – Saignement au sondage.

Lindhe, en 1989, attribue au sondage un rôle de diagnostic des lésions parodontales et d'évaluation thérapeutique. Le saignement au sondage, ou bleeding on probing (BOP) pour les anglo-saxons, est donc un critère couramment utilisé en parodontologie pour estimer la qualité des tissus entourant les dents naturelles, mais également en implantologie concernant les tissus péri-implantaires. Il s'agit du saignement observé après pénétration d'une sonde parodontale dans le sulcus péri-implantaire ou dans une poche, avec une faible pression. Il est recommandé pour cela d'utiliser des sondes parodontales standardisées et d'appliquer une force constante pour chaque mesure effectuée. Ainsi, Lang et coll., 1991, ont proposé une valeur de pression de 0,25 N.

Les résultats des travaux de Lang et coll., 1990, et de Joss et coll., 1994, mettent en évidence que les patients dont le saignement au sondage moyen est inférieur à 20 % des sites sont exposés à un risque significativement moins élevé de perte d'attache ultérieure dans des sites isolés (fig. 7) [32]. L'absence de saignement au sondage est donc un indicateur fiable de stabilité parodontale et de santé des tissus péri-implantaires [36].

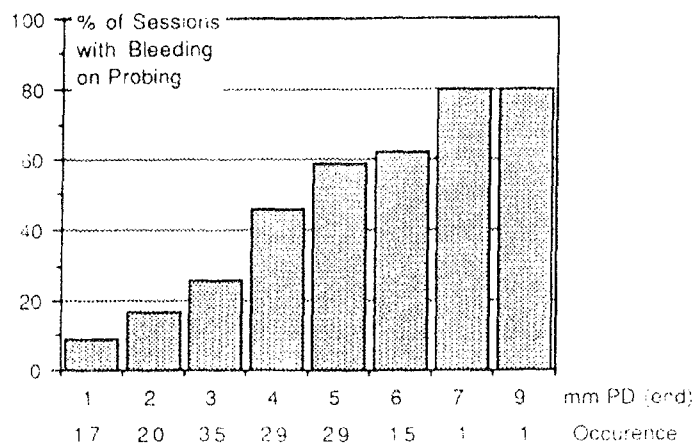


Figure 19- Corrélation entre le pourcentage de sites exposés et la perte d'attache des sites isolés, d'après Joss [32].

Cependant, selon Marinello, 1998, les deux situations, parodontale et péri-implantaire, ne sont pas strictement comparables, ses travaux ayant révélé que les mesures de profondeur au sondage ne provoquaient pas de saignement sur une gencive cliniquement saine, alors qu'un saignement était fréquemment observé lors du sondage au niveau des sites implantaires sains [44].

Néanmoins, encore une fois, plusieurs auteurs émettent des doutes sur la valeur du saignement au sondage comme élément de diagnostic car, si l'absence de saignement est un bon indicateur de stabilité tissulaire, un saignement peut en revanche être provoqué non pas par la présence de pathologie, mais par une force trop importante exercée sur la sonde parodontale [34].

214 – Profondeur de poche et perte d'attache.

La profondeur de poche et la perte d'attache, signes pathognomoniques de la parodontite, sont les paramètres cliniques les plus largement utilisés en pratique parodontale, et sont également couramment appliqués en implantologie. Dans une publication récente, en effet, Lang et coll., 2000, affirment que le sondage autour des implants oraux doit être considéré comme un paramètre clinique fiable pour le contrôle à long terme des tissus muqueux péri-implantaires [36].

On considère actuellement que la perte osseuse verticale annuelle doit être inférieure à 0,2 mm après la première année de mise en fonction de l'implant. La perte osseuse post-

chirurgicale n'est quant à elle pas prise en compte, d'une part parce qu'elle est très variable selon les cas, et d'autre part parce qu'elle n'est pas en rapport avec un échec infectieux correspondant à une péri-implantite. Cette perte osseuse annuelle est un critère important pour évaluer le succès implantaire car sans stabilité osseuse, l'implant est voué à l'échec [6].

Autour des dents, la profondeur au sondage reflète la résistance des tissus parodontaux à la force exercée sur la sonde. Ericsson et Lindhe, 1993, ont comparé la résistance opposée au sondage par la muqueuse péri-implantaire et par la gencive. Ils ont constaté que la résistance de la gencive était plus importante que celle de la muqueuse péri-implantaire. Ceci a ensuite été corroboré par les observations de Christensen et coll., 1997, qui relèvent des valeurs de sondage plus importantes autour des implants qu' autour des dents [36].

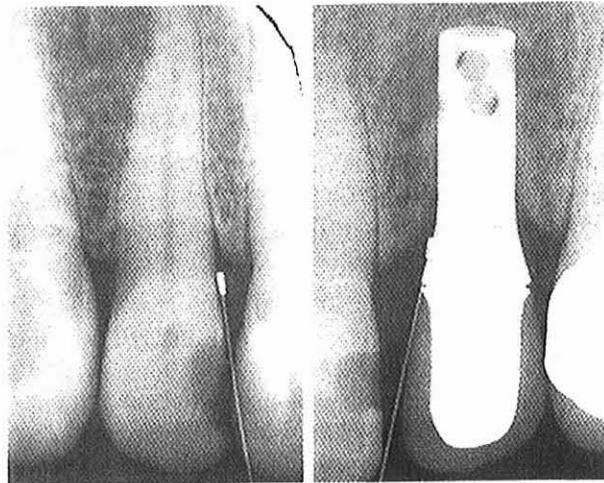


Figure 20- radiographies du sondage standardisé à 0.25 N d'une dent et d'un implant, d'après Mombelli et Lang [54].

Marinello, 1998, attribue cette différence au fait que la sonde, lors d'un sondage péri-implantaire, semble décoller les tissus mous de la surface du pilier implantaire, alors qu'au niveau des sites dentaires, lorsque la gencive est saine, l'extrémité de la sonde s'arrête à proximité des cellules apicales de l'épithélium de jonction (fig.21). Il ne s'agirait donc pas non plus, selon lui, d'un critère très fiable pour évaluer l'échec ou le succès implantaire.

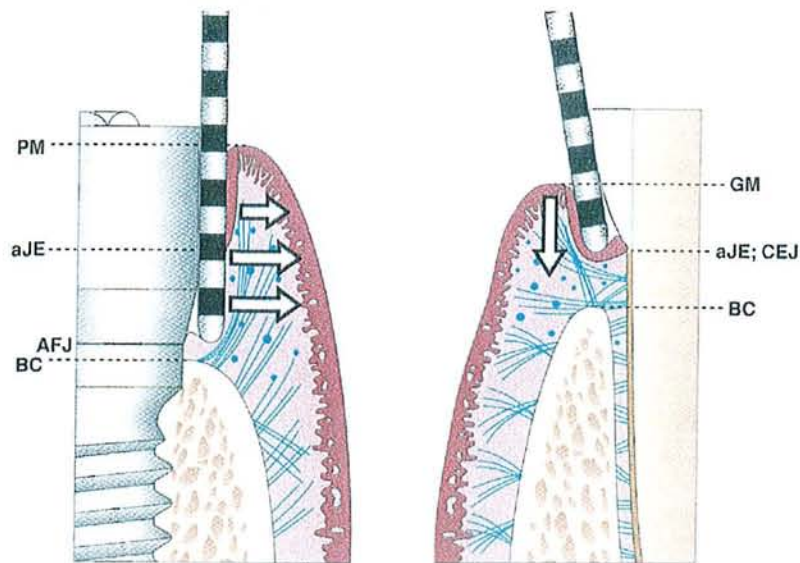


Figure 21- Sondage parodontal autour d'un implant et d'une dent; PM: limite des tissus mous péri-implantaires; aJE: limite apicale de l'épithélium de jonction; AFJ: jonction corps et tête de l'implant; BC: crête osseuse marginale; GM: limite de gencive marginale; CEJ: jonction émail-cément, d'après Palacci [57].

Apparemment, la controverse sur la valeur de la profondeur au sondage et l'évaluation du niveau d'attache autour des implants est encore d'actualité et les auteurs leur attribuent des valeurs diagnostiques bien différentes.

215 – Autres signes cliniques d'échec.

Nous l'avons déjà évoqué précédemment, l'implant doit être exempt de tout signe ou symptôme persistant et/ou irréversible, notamment des signes douloureux pouvant entraîner des difficultés fonctionnelles et, de surcroît, souvent révélateurs de problèmes sous-jacents plus ou moins inquiétants.

Il doit également être exempt d'autres symptômes tels que névropathies, infections, paresthésies, ou encore présence de tissu de granulation [6].

CONCLUSION SUR LE DIAGNOSTIC CLINIQUE :

De manière générale, après un examen clinique complet, tout signe clinique ne répondant pas aux critères de succès implantaire doit être systématiquement relevé et nous devons penser à l'apparition d'une péri-implantite. Cependant, comme nous l'avons démontré, les paramètres conventionnels utilisés en parodontologie (mobilité, indice gingival, saignement au sondage, ou encore profondeur de poche et perte d'attache) n'étant pas strictement fiables pour l'évaluation en implantologie, ce diagnostic devra systématiquement être confirmé par un examen radiologique [14].

22 – DIAGNOSTIC RADIOLOGIQUE

En implantologie, tout comme en parodontologie, on ne peut considérer qu'un examen est complet s'il ne comporte pas un bilan radiologique de qualité. Ce dernier est effectivement essentiel dans l'estimation du succès et de la stabilité ou au contraire de l'échec des implants dentaires. Il demeure toutefois, comme dans toute démarche diagnostique, complémentaire de l'examen clinique, et l'exposition du patient aux rayons X comporte un risque potentiel qu'il faut toujours considérer afin de la réduire au maximum [10].

Les outils de diagnostic dont nous disposons actuellement sont, bien entendu, l'imagerie conventionnelle, argentique ou numérique, mais également un système d'analyse d'images densitométriques assistée par ordinateur, mettant en évidence les processus de remodelage osseux. Nous n'aborderons volontairement pas les autres types d'imagerie utilisés en implantologie, plutôt réservés à l'examen pré-implantaire.

221 – Radiologie conventionnelle.

2211 – Caractérisations radiographiques de la péri-implantite.

Au niveau radiologique les péri-implantites, de même que les parodontites, se caractérisent par des pertes osseuses verticales ou horizontales [34]. Il est cependant assez rare d'observer une perte osseuse horizontale telle qu'on en rencontre dans les cas de parodontite simple. L'image caractéristique de la péri-implantite est plus généralement celle d'une perte osseuse en forme de cratère, plus ou moins importante (fig.22).

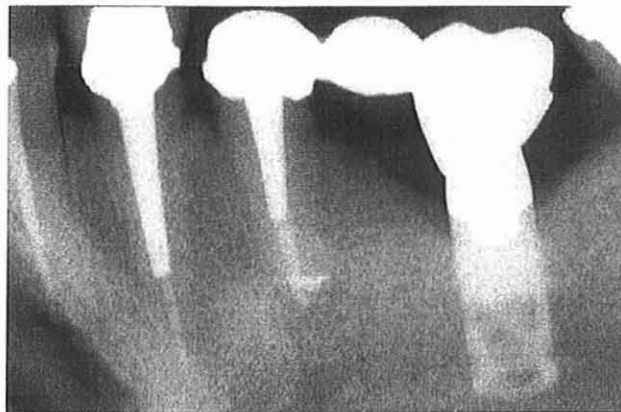

Figure 22- Perte osseuse péri-implantaire en forme de cratère, d'après Khayat [34].

Comme nous l'avons précisé dans le paragraphe consacré à la profondeur de poche, on considère pathologique toute perte osseuse visible supérieure au 1 mm acceptable la première année suivant la mise en place de l'implant [6], ainsi que toute radioclarité péri-implantaire continue [10]. En effet, si l'on se réfère encore une fois aux critères d'Albrektsson et coll., 1986, caractérisant le succès implantaire, la radiographie ne doit montrer aucune zone radioclaire autour de l'implant, mais au contraire une condensation osseuse augmentant avec le temps (Strid, 1985). Il s'agit selon eux du seul critère objectif de la réussite de la thérapeutique implantaire et tout espace radioclaire, témoignant de la présence de tissu fibreux, doit être considéré comme un signe d'échec. Et ceci, même si aucun autre signe d'échec n'est détecté à l'examen clinique, car ce type d'interface est totalement imprévisible dans son évolution [6].

Toutefois Zarb et coll., 1989, admettent qu'il faut tolérer un certain pourcentage de zones radioclaires, l'ostéointégration étant considérée par Branemark comme un succès dès lors qu'il existe un contact direct os-implant sur 90 % de la surface de la fixture [6].

2212 – Technique de choix : le long-cône.

Lorsque l'on souhaite interpréter des clichés radiographiques, il faut tenir compte d'une part de l'agrandissement de l'image, et d'autre part de la déformation qui est directement corrélée à l'angulation du tube de rayons X par rapport au film. C'est pourquoi la technique de choix pour l'évaluation correcte des résultats est celle réduisant au maximum cette déformation, préconisée pour tout bilan radiologique parodontal. Il s'agit en l'occurrence de la technique dite long-cône, rigoureuse, standardisée, et permettant la prise de radiographies rétro-alvéolaires à l'aide d'un porte-film et d'un localisateur pour le tube radiogène. Ce tube est de fait strictement perpendiculaire au film, qui est lui-même parallèle à l'implant ou à la dent.

De plus, l'évaluation correcte de radiographies successives ne peut se faire que si elles sont superposables. Zarb et coll., 1989, préconisent donc l'utilisation de porte-films, idéalement personnalisés pour chaque secteur de chaque patient, grâce à un système de repositionnement réalisé en résine, et garantissant la reproductibilité des conditions de prise des clichés [6] (fig.23).




Figure 23- Porte-film personnalisé, indispensable à la reproductibilité des clichés, d'après Bert [6].

2213 – Limites des clichés traditionnels.

L'analyse de radiographies successives et reproductibles est sans nul doute un excellent moyen pour détecter la présence d'une pathologie péri-implantaire. Pourtant, il convient une fois encore d'émettre des réserves quant à son pourcentage de fiabilité, pour différentes raisons, que nous allons développer.

Premièrement, nous devons souligner que, si la présence d'un espace radioclaire traduit irrémédiablement l'échec, son absence ne garantit en aucun cas l'ostéointégration correcte de l'implant [6].

Deuxièmement, de même qu'en parodontologie, la radiographie donne toujours une image sous-évaluée de la lésion. Ne représentant l'implant ou la dent que dans deux dimensions de l'espace et non dans trois, elle ne peut montrer que leurs faces mésiales et distales. Les faces vestibulaires et linguales échappent donc à tout contrôle, et une perte osseuse peut de ce fait passer inaperçue [6, 34].

Troisièmement, les modifications de morphologie osseuse ne sont radiologiquement visibles que lorsqu'elles atteignent une forme et une taille significatives, ce qui constitue évidemment une entrave à la détection précoce de pathologies (Lang et Hill, 1977).

Nous rencontrons donc deux types d'erreurs d'interprétation ; d'un côté les faux négatifs qui sont les péri-implantites précoces non diagnostiquées et, de l'autre côté, les faux positifs, en faible proportion, qui sont les implants jugés défailants alors qu'ils ne présentent pas de pathologie [36].

Tous ces aléas sont évidemment valables pour les deux types d'imagerie, argentique et numérique, mais il convient en particulier de se méfier des radiographies numérisées qui peuvent donner l'illusion d'une perte osseuse alors qu'il ne s'agit que d'un artefact créé par la technique de numérisation [14].

Conclusion : La radiologie conventionnelle, incluant les techniques d'imagerie argentique et numérique, est la plus souvent exploitée car facile à mettre en œuvre et à interpréter, une lésion péri-implantaire se manifestant généralement par la formation d'un cratère osseux et l'apparition d'une radioclarité autour de l'implant. La péri-implantite diffère en cela de la parodontite, caractérisée par une perte osseuse angulaire et/ou horizontale. La technique de choix pour ce type d'examen est la technique dite long-cône, autorisant une déformation minimale et utilisant des porte-films personnalisés, indispensables pour la comparaison des clichés successifs. Malheureusement, on obtient souvent une image sous-évaluée de la lésion, et lorsque celle-ci est détectable radiologiquement, elle est souvent déjà très volumineuse. Ces radiographies ne peuvent donc pas être utilisées pour la détection précoce de pathologies péri-implantaires ou parodontales.

222 – Images densitométriques.

Urs Bragger, 1998, décrit une technique d'imagerie nommée CADIA (computer-assisted densitometric image analysis). Cette analyse d'images densitométriques assistée par ordinateur est un outil de diagnostic mettant en évidence les processus de remodelage osseux. Le CADIA permettrait donc de détecter aussi bien une perte de densité osseuse en cas de pathologie que, au contraire, une augmentation de densité post-thérapeutique [10].

Comme le montre la figure 24, un code de couleur permet d'objectiver la localisation, l'importance, et le type de remodelage se produisant autour de l'implant. Le vert représente ici les sites sans modification de la densité osseuse, le rouge les sites de résorption, et le bleu les sites de minéralisation. Il s'agit d'une technologie très sensible, capable de détecter les changements minimes de niveau et de densité de l'os alvéolaire [36]. Notons que ce type d'imagerie pourrait tout autant être exploité dans les cas de pathologies parodontales.

Ce type d'analyse se révèle intéressant de part les différentes applications qu'on peut lui attribuer. Il a en effet tout d'abord un rôle d'aide au pronostic, en situant avec précision les sites où l'os est peu dense, et par conséquent où le risque de développer une péri-implantite est accru. Ce risque sera d'autant plus important si la phase de résorption précoce n'est pas

suivie par une phase stable ou appositionnelle, ce qui peut également être objectivé par le CADIA. Il a ensuite un rôle d'aide au diagnostic, en relevant très précocement les sites de résorption osseuse, ce qui permet la mise en œuvre d'un traitement dès le début de la pathologie, et potentialise les chances de succès thérapeutique [10]. Enfin, il a un rôle dans le contrôle post-thérapeutique en objectivant par exemple un remodelage osseux après une greffe, ou tout simplement après un traitement étiologique (fig.24).




Figure 24- Analyse d'images densitométriques assistée par ordinateur; les gains de densité osseuse figurant en bleu et les pertes osseuses en rouge, d'après Bragger [11].

Conclusion : l'analyse d'images densitométriques assistée par ordinateur, mettant en évidence les phénomènes de remodelage osseux, semble beaucoup plus performante que l'imagerie conventionnelle, dans la mesure où elle a un champ d'application beaucoup plus large. Ses performances les plus appréciables sont son rôle d'aide au pronostic et sa précocité dans la détection des sites d'apposition ou de résorption osseuse. Particulièrement intéressante en ce qui nous concerne en parodontologie et en implantologie, elle pourrait également être utile dans d'autres disciplines odontologiques telles que l'endodontie ou encore l'orthopédie dento-faciale.

CONCLUSION SUR LE DIAGNOSTIC RADIOLOGIQUE :

L'examen radiologique, quelle que soit la technique d'imagerie utilisée, conventionnelle ou densitométrique avec assistance informatique, est particulièrement intéressant de par les renseignements qu'il peut fournir. Il doit néanmoins être interprété avec précaution et demeure un examen complémentaire qui ne sera mis en œuvre que si les signes cliniques le rendent nécessaire.

De plus, il convient de relativiser son intérêt puisque, selon Bragger, 1998, la probabilité de prédire l'instabilité d'une fixation à partir d'un examen radiologique semble être faible dans la population et dépend de la prévalence des fixations montrant une instabilité clinique, qui est en général un faible pourcentage [10].

De manière générale, Lindhe et coll., 1992, ont constaté que les signes cliniques et radiographiques de la destruction tissulaire étaient significativement plus prononcés autour des implants, ce qui correspond aux conclusions de la première partie de notre exposé.

23 – DIAGNOSTIC BIOLOGIQUE

Avant la mise en œuvre de tout plan de traitement, il est indispensable de connaître le diagnostic étiologique de la péri-implantite. Or, ce dernier ne peut s'établir avec certitude que sur une analyse bactériologique.

231 – Rappels sur l'étiologie bactérienne des parodontites et des péri-implantites

L'analyse microbiologique réalisée en 13 nous a permis de démontrer que la flore des sites implantaires infectés diffère significativement de celle des sites implantés avec succès. La première, dominée par des bactéries anaérobies Gram négatifs et des spirochètes est beaucoup plus complexe que la seconde, qui est dominée par des Gram positifs.

Nous avons d'autre part mis en évidence des similitudes entre la flore pathogène péri-implantaire et celle des lésions parodontales avancées de l'adulte. On retrouve en effet dans les deux situations Pg, Pi ou encore Aa. Cependant, d'autres micro-organismes non associés à la parodontite sont retrouvés dans les zones péri-implantaires atteintes par la pathologie, tels que des staphylocoques, des entériques ou encore des levures. Mais nous retiendrons essentiellement que les deux flores pathogènes parodontale et péri-implantaire se composent surtout de cocci anaérobies Gram positifs et Gram négatifs, de bâtonnets Gram négatifs anaérobies actifs et mobiles, et de petits spirochètes [2,14].

Conclusion : les bactéries impliquées dans les processus pathogènes parodontaux peuvent donc être identifiées autour des implants, et leur présence témoigne indiscutablement du développement d'une pathologie infectieuse péri-implantaire .

232 – Méthodes d'analyse

Nous disposons actuellement de diverses méthodes pour réaliser les analyses de la flore bactérienne parodontale et péri-implantaire, que nous allons développer successivement.

2321 – Culture bactériologique anaérobie conventionnelle

Cette technique, qui est la plus traditionnelle et la plus couramment utilisée, consiste à effectuer des prélèvements de flore sous-gingivale. Ceux-ci sont précédés par le nettoyage des implants à l'aide de compresses et de sérum physiologique stérile. Puis le site est isolé de la salive par des rouleaux de coton, et les prélèvements effectués à l'aide de pointes de papier absorbantes stériles, mises en place dans le sillon gingival 10 à 15 secondes en fonction des expérimentations. Cette technique de prélèvement est particulièrement appréciée en raison de son efficacité dans la collecte des bactéries anaérobies. Les échantillons sont ensuite traités par le laboratoire ; dispersés, dilués, puis placés en milieu de culture non sélectif. Après incubation pendant 9 jours dans des conditions d'anaérobiose sur un milieu gélosé non sélectif, le nombre total de bactéries viables en anaérobiose est déterminé par comptage d'UFC (unités formant des colonies).

Les différents organismes sont identifiés à partir d'une série de critères morphologiques, biochimiques et enzymatiques, après incubation en milieux de culture sélectifs.

2322 – Analyse au microscope optique à contraste de phase

Cette technique est décrite par Joachim et coll., 1997, à l'occasion de la présentation d'un cas clinique [31]. Les prélèvements bactériens sont effectués au moyen de pointes de papier absorbantes stériles, au niveau de différents sites (dans le cas présent, les auteurs ont choisi les faces distales des dents n° 16, 26, 31, 46). Ces prélèvements sont ensuite analysés au microscope optique à contraste de phase. Dans ce cas clinique, on peut observer une flore constituée essentiellement de spirochètes et de vibrions, non compatible avec la santé parodontale. Cette technique, simple et rapide à mettre en œuvre, peut tout à fait être appliquée pour étudier la flore péri-implantaire et établir un diagnostic rapide et fiable, directement au cabinet dentaire.

2323 – Etude des marqueurs de transmission. Hybridation ADN-ARN

Cette méthode consiste à préparer, au laboratoire, des sondes ADN dirigées contre Pg, Pi, W.recta, Aa, puis à effectuer une analyse par Southern blot avec hybridation ADN-ARN. Les échantillons, après traitement, sont donc placés sur un gel d'agarose et mis en contact

avec les sondes ADN radioactives. Après rinçage, les autoradiographies réalisées mettent en évidence les hybridations éventuelles. Les électrophorèses successives permettent donc de repérer la présence de bactéries pathogènes ; Pg, Pi, W.recta et Aa dans l'exemple développé.

D'après Sixou et Lodter, l'analyse des résultats concernant la cinétique du nombre de bactéries de la flore sous-gingivale dans des situations d'échec et de succès implantaire, permettrait d'envisager, s'ils sont confirmés sur une population plus importante, la mise au point d'un test prédictif des péri-implantites. Ce test serait peu coûteux, rapide par rapport aux techniques de culture bactériologique anaérobie conventionnelle, et réalisable au cabinet dentaire par le praticien sans l'aide d'un laboratoire de bactériologie extérieur.

2324 – Analyse du fluide crévicaire

Nous l'avons évoqué en 14, l'analyse du fluide crévicaire et plus précisément des activités de certaines enzymes, peut être un bon indicateur de la présence de pathologie parodontale ou péri-implantaire. En effet, phosphatase alcaline, élastase neutrophile et myelopéroxydase, dont les activités augmentent en présence de pathologie, sont de bons marqueurs de l'inflammation et de la perte osseuse, ainsi que PGE2, Il1- bêta, ou encore PDGF. Il paraît donc judicieux d'avoir recours à des prélèvements de fluide crévicaire pour déterminer l'activité de ces différents marqueurs.

Dans l'étude présentée par Plagnat et coll., 2000, à Genève, l'activité de phosphatase alcaline est mesurée en utilisant comme substrat p-nitrophényl-phosphate, celle de l'élastase au moyen d'un substrat fluorogénique de bas poids moléculaire, et l'inhibiteur d'alpha 2-macroglobuline par ELISA.

Conclusion : A l'heure actuelle, malgré la diversité des techniques d'analyse microbiologique, la tendance générale des praticiens est de réaliser des prélèvements bactériens et de les adresser à des laboratoires pour culture bactériologique anaérobie conventionnelle. Il s'agit pourtant d'une technique comportant un certain nombre d'inconvénients, notamment en ce qui concerne le transport et la durée de l'incubation. C'est pourquoi, afin de palier à ces aléas, il serait intéressant soit d'analyser directement les prélèvements au microscope optique à contraste de phase, soit de développer des tests prédictifs, simples et rapides à mettre en œuvre au cabinet dentaire.

233 – Intérêts

L'analyse microbiologique permet d'établir de manière objective la présence d'une pathologie parodontale ou péri-implantaire. Elle présente de nombreux intérêts, aussi bien en tant qu'aide au pronostic qu'en tant qu'aide au diagnostic.

2331 – Prélèvements avant implantation chez le sujet partiellement édenté

Nous avons vu précédemment que la flore bactérienne du sujet partiellement édenté diffère significativement de celle du sujet totalement édenté. Les dents résiduelles peuvent en effet jouer le rôle de réservoir de bactéries et contaminer les tissus péri-implantaires. C'est pourquoi toute chirurgie implantaire doit être précédée par un assainissement parodontal de qualité, la flore présente avant implantation déterminant la composition de la microflore autour de l'implant [8]. Donc, même si des études longitudinales prospectives sont nécessaires pour évaluer l'incidence de la flore sur les tissus péri-implantaires, il serait intéressant de procéder à des prélèvements bactériens pour réaliser des tests diagnostics microbiologiques. Ces derniers représentent un moyen de contrôler, avant implantation, les infections vraies parodontales, les infections commensales et opportunistes chez le sujet édenté partiel ou, le cas échéant, l'absence de pathogénicité de la flore. Dans cette situation, la valeur des tests réalisés est essentiellement prédictive et préventive.

2332 – Rôle de diagnostic différentiel entre péri-implantite et surcharge occlusale

Au cours de notre analyse, nous avons volontairement écarté les échecs implantaires dûs à des surcharges occlusales. Toutefois, face à un échec, il convient toujours de procéder à un diagnostic différentiel entre une étiologie infectieuse correspondant à une péri-implantite, et une étiologie traumatique. Ce diagnostic différentiel peut être aisément posé à l'aide de l'examen bactériologique qui, en cas de problèmes occlusaux, montre une flore essentiellement aérobie Gram positive et peu mobile au microscope à contraste de phase [31].

2333 – Rôle complémentaire des diagnostics cliniques et radiologiques

Nous avons pu constater, en 21 et 22, que les signes cliniques et radiographiques de la péri-implantite ne sont pas toujours complètement fiables. Il convient donc de multiplier au maximum les différents outils de diagnostic dont nous disposons et de les confronter afin d'affiner le plus précisément possible le diagnostic final.

Luterbacher et coll., 2000, soulignent les limites du saignement au sondage en tant que valeur prédictive de la progression de la maladie et évoquent avec intérêt les autres sources de diagnostic que sont les échantillons microbiens ou de fluide des tissus parodontaux ou péri-implantaires, notamment les taux élevés de certains médiateurs et la nature de la microflore en situation inflammatoire (Jepsen et coll., 1996, Ruhling et coll., 1999). Ils ont par ailleurs mené une étude ayant pour objectif d'évaluer un test clinique et microbiologique pour mesurer les conditions des tissus durant le traitement parodontal de maintien. Les résultats ont indiqué que l'inclusion d'un test microbiologique supplémentaire augmente significativement les caractéristiques diagnostiques du saignement au sondage seul, tant au niveau des dents qu'au niveau des implants.

Nous retiendrons de cette étude, d'une part le rôle des analyses microbiologiques pour affiner le diagnostic et, d'autre part, la possibilité d'appliquer ces tests au cours d'un traitement de maintien pour contrôler la stabilité parodontale ou implantaire.

2334 – Rôle d'aide dans le choix thérapeutique

Enfin, le diagnostic microbiologique pourrait, selon Leonhardt et coll., 1999, être un guide dans le choix d'un traitement antimicrobien et antibiotique plus spécifique chez les patients présentant une parodontite ou une péri-implantite [2].

Nous verrons en effet dans le chapitre suivant que le traitement prescrit dépend directement de la composition de la flore bactérienne sous-gingivale [31].

Conclusion : le recours à une analyse biologique est souvent nécessaire et présente de nombreux intérêts, notamment pour déterminer chez l'édenté partiel si la pathologie parodontale est maîtrisée avant implantation, pour effectuer un diagnostic différentiel entre échec implantaire d'origine infectieuse ou traumatique, pour affiner le diagnostic clinique et radiologique, pour le contrôle de la stabilité implantaire ou parodontale, ou encore pour guider le choix thérapeutique.

CONCLUSION SUR LE DIAGNOSTIC BIOLOGIQUE

Nous connaissons actuellement les bactéries en cause dans le développement de pathologies parodontales et péri-implantaires, ainsi que certains marqueurs de l'inflammation présents dans le fluide crévicaire.

Or, nous disposons également de différentes méthodes fiables pour déterminer les espèces bactériennes et les différents médiateurs présents dans les échantillons bactériens ou de fluide sulculaire.

Il semble donc intéressant d'inclure dans la démarche diagnostique d'une parodontite ou d'une péri-implantite une analyse microbiologique, et de confronter les résultats obtenus à nos connaissances actuelles. Cet outil de diagnostic, remarquable par son objectivité, trouve de nombreuses applications, avant et après implantation, et est indiscutablement complémentaire des diagnostics cliniques et radiologiques habituellement réalisés.

24 – CONCLUSION

En implantologie comme dans toute autre discipline odontologique, la première étape d'une démarche diagnostique est l'examen clinique du patient. C'est pourquoi nous avons développé, dans un premier temps, les signes cliniques habituels de la parodontite et de la péri-implantite ;

- mobilité : si toute mobilité de la fixture traduit indiscutablement l'échec, l'absence de mobilité ne garantit pas systématiquement le succès implantaire. Ce signe clinique doit donc, comme en parodontologie, être confronté à d'autres symptômes
- indice gingival : l'inflammation gingivale, ainsi que la profondeur du sillon gingivo-implantaire, n'ont pas été démontrés comme étant des facteurs de succès ou d'échec implantaire
- saignement au sondage : couramment utilisé, son absence reflète la stabilité des tissus parodontaux ou péri-implantaires, alors que sa présence peut signifier une pathologie, à condition que la pression exercée sur la sonde reste modérée
- profondeur de poche et perte d'attache : ces signes pathognomoniques de la parodontite n'ont pas une valeur diagnostique aussi bien définie en implantologie, du fait de la faible résistance de la muqueuse péri-implantaire.

Cet examen clinique n'étant pas suffisant pour poser un diagnostic précis, il est complété dans un second temps par un examen radiologique. La péri-implantite est le plus souvent caractérisée par une perte osseuse en forme de cratère et/ou par une radioclarité péri-implantaire. Les radiographies conventionnelles ne permettant souvent pas la détection précoce des pathologies, on peut avoir recours à une analyse d'images densitométriques assistée par ordinateur, mettant en évidence toute modification de densité osseuse.

Dans un troisième temps, le diagnostic peut être confirmé et affiné par une analyse biologique, identifiant les bactéries pathogènes parodontales et péri-implantaires ou les marqueurs de l'inflammation présents dans le fluide créviculaire tels que phosphatase alcaline ou myeloperoxydase par exemple.

En confrontant les résultats de ces trois examens, le praticien peut poser un diagnostic objectif, fiable et précis, qui va le guider dans le choix du plan de traitement le plus adapté au cas clinique considéré.

TROISIEME PARTIE : TRAITEMENT

31 PROPHYLAXIE

Lors d'un traitement implantaire, il est primordial de mettre en œuvre les mesures nécessaires à la prévention de toute complication et principalement, pour le sujet qui nous intéresse, l'apparition d'une péri-implantite. Ces mesures doivent être prises à différentes phases du traitement ; tout d'abord la préparation de la cavité buccale et du site implantaire avant l'implantation, puis la maintenance personnelle et professionnelle post-implantaire, à court et à long terme.

Nous ne développerons volontairement pas les problèmes d'infections post-opératoires immédiates liées à une faute d'aseptie per-opératoire, et non à une perte d'ostéointégration, par conséquent sans lien avec les péri-implantites.

311 – Mesures de préparation pré-implantaire

Avant de diriger un patient vers l'implantologie, il convient d'effectuer un examen clinique minutieux, afin de déterminer les éventuels facteurs de risques que peut présenter ce patient. Cette observation clinique doit donc notamment mettre en évidence la présence éventuelle de parodontopathies et la nécessité de les maîtriser, ou encore les possibles besoins d'aménagements tissulaires.

3111 – Maîtrise des parodontopathies

➤ parodontopathies :

nous avons souligné en 133 l'intérêt d'assainir l'état parodontal avant toute chirurgie implantaire, afin de prévenir les phénomènes d'infections croisées transmises à partir des dents présentant une parodontopathie vers des sites implantaires chez un même patient. Il est donc indispensable que la parodontite, en cas de denture mixte, soit au repos clinique, radiologique et bactériologique [34]. La préparation initiale a donc pour but de prévenir les infections de voisinage et consiste à enseigner au patient un protocole d'hygiène bucco-dentaire, à faciliter cette hygiène en déposant couronnes et amalgames débordants, à réaliser un assainissement de la cavité buccale aux moyens de détartrage, curetage, et si nécessaire un traitement parodontal complet incluant des interventions de chirurgie [14]. Puis, il convient de

maintenir la stabilité parodontale obtenue par l'intermédiaire de soins parodontaux de soutien, diminuant le risque de récurrence de l'infection par un contrôle méticuleux du parodonte [68].

➤ **Autres infections orales :**

Si la maladie parodontale est la plus souvent évoquée, nous ne devons pas omettre le risque que représentent les autres infections orales telles que les infections des différentes muqueuses intra-buccales, des dents en désinclusion, ou encore les pathologies péri-apicales [36]. Ces infections doivent donc elles aussi être maîtrisées, et les éléments dentaires en cause traités ou même avulsés si nécessaire.

3112 – Aménagements tissulaires

Dans son travail consacré aux tissus mous péri-implantaires, S. Fuzellier, 1998, démontre que la présence de gencive péri-implantaire stable et kératinisée semble constituer la situation la plus favorable pour l'implantation, d'autant plus qu'elle influence également la qualité de l'hygiène. Celle-ci est en effet plus efficace puisque le brossage peut être plus vigoureux, et d'autre part, une bande de gencive immobile et kératinisée est plus accessible au contrôle mécanique de la plaque. De nombreux auteurs préconisent donc différentes techniques de chirurgie muco-gingivale soit soustractives, soit additives, en espérant ainsi améliorer les conditions tissulaires initiales [25]. Bert, 1991, préconise par exemple un apport de gencive attachée alors que Palacci, 1995, décrit quant à lui une technique de régénération de la papille pour augmenter la hauteur des tissus mous péri-implantaires [6, 57].

Conclusion : L'ensemble des mesures préventives pré-implantaires, qu'il s'agisse du traitement des maladies infectieuses existantes ou de certains aménagements tissulaires, ont pour objectif de créer les conditions les plus favorables pour qu'un site donné puisse recevoir un implant et que celui-ci ne développe pas d'infection péri-implantaire.

312 – Maintenance post-implantaire

Le but de la maintenance est de préserver la santé des tissus péri-implantaires ; elle est déterminante pour le succès à long terme de l'ostéointégration [16]. Egalement appelée thérapeutique parodontale de soutien, elle permet de maintenir ou de rétablir l'équilibre entre

les facteurs pathogènes et la résistance de l'hôte, de telle sorte qu'aucun processus pathologique ne soit initié [24].

La maintenance post-implantaire est d'une part sous la responsabilité du patient et dépend notamment de sa motivation et de sa capacité à assurer une hygiène buccale de qualité et d'autre part sous la responsabilité du praticien qui doit instaurer un programme rigoureux de maintenance professionnelle.

3121 – Motivation et hygiène du patient

➤ Intérêts : comme dans la maladie parodontale, le facteur étiologique principal des lésions péri-implantaires est la plaque bactérienne. La stabilité à long terme de la fixture est ainsi conditionnée par le maintien d'une hygiène bucco-implantaire minutieuse et régulière qui a pour but d'éliminer cette plaque. En effet, l'étude de Mombelli et Lang, 1998, montre une résorption osseuse plus importante autour des fixtures chez les patients avec une mauvaise hygiène que chez les sujets avec une bonne hygiène. Pour prévenir les infections péri-implantaires, il faut donc :

- éviter la colonisation bactérienne massive des surfaces implantaires
- éliminer régulièrement des dépôts bactériens
- induire une modification de l'écologie locale autour des implants pour empêcher les multiplications massives des bactéries pathogènes [54].

➤ Motivation : le praticien doit donc rappeler à son patient les règles élémentaires d'hygiène buccale et le motiver afin qu'il coopère et assure un contrôle de plaque régulier [34]. Les techniques d'hygiène recommandées sont les mêmes pour les reconstructions supra-implantaires que pour la denture naturelle, mais une attention particulière doit cependant être portée au nettoyage interproximal. Cette motivation à l'hygiène doit bien entendu concerner les implants mais aussi les dents voisines auxquelles le patient a parfois tendance à prêter moins d'attention [36]. Enfin, il est important de souligner l'importance de la motivation des patients édentés totaux récemment implantés, qui ont souvent perdu toute habitude d'hygiène buccale.

➤ Méthode : afin d'aider son patient à assurer une hygiène buccale de qualité, le praticien doit tout d'abord déposer toutes les reconstructions en surcontour, en particulier dans

la région proximale, d'autant que les reconstructions sous-gingivales avec des limites imprécises influencent la composition de la flore sous-gingivale, en faveur d'une augmentation des bactéries pathogènes [36]. Les formes de contour interproximales doivent donc être parfaitement adaptées.

Ensuite, le praticien doit enseigner à chaque patient une méthode de brossage et l'utilisation de chacun des instruments de brossage doit être adaptée au patient. Il n'existe en fait pas une seule, mais plusieurs méthodes de maintenance individuelle entre les visites de contrôle ; le praticien a donc le choix entre différentes prescriptions :

- les brosses post-chirurgicales de type 7/100° ou 15/100° facilitent l'hygiène dans les secteurs postérieurs difficiles d'accès
- les brosses avec pointe caoutchouc permettent de nettoyer les têtes de vis de cicatrisation ou les piliers prothétiques
- les brossettes interdentaires avec tige plastique montées sur des manches angulés trouvent leur application pour les surfaces linguales et palatines des vis et des piliers prothétiques [16]
- les instructions d'hygiène remises au patient comportent également un miroir et une brosse à dent souple, et il est recommandé d'utiliser un dentifrice peu abrasif, sans fluorures acides
- après la pose d'une prothèse fixée, les brossettes interdentaires classiques sont utilisées pour les embrasures avec les différents fils dentaires disponibles, et pour les prothèses de recouvrement sont également disponibles des brosses adaptées à l'élimination de la plaque dans l'intrados prothétique [68]
- l'utilisation d'antiseptique permet l'élimination de bactéries pathogènes présentes sur les surfaces dentaires ou implantaires. Le traitement le plus utilisé est la chlorhexidine concentrée à 0,12 % en bains de bouche, à titre prophylactique ou thérapeutique. Ces adjonctions d'antiseptique, toujours limitées à de courtes périodes, sont principalement recommandées au niveau des zones d'accès difficile et/ou en présence de signes d'inflammation. Egalement à titre prophylactique, l'hydropulseur additionné de chlorhexidine est conseillé chez les patients à dextérité manuelle réduite, en présence de poches péri-implantaires ou de proximité implantaire [16].

Conclusion : les conseils d'hygiène et de maintenance sont essentiels pour éviter les lésions des tissus péri-implantaires et, de même qu'en parodontologie, la motivation du patient est primordiale tout au long du traitement. Ces mesures doivent être accompagnées de séances de contrôle au cours desquelles le praticien procède au sondage du sillon gingivo-implantaire et à des radiographies permettant le dépistage des pertes osseuses [68].

3122 –Visites de contrôle. Maintenance professionnelle

Nous avons déjà évoqué qu'une hygiène bucco-dentaire et/ou une maintenance insuffisantes peuvent être à l'origine d'une péri-implantite, en autorisant le développement d'une flore bactérienne buccale pathogène.

Selon C. Franchi, 1998, les visites de contrôle comportent trois phases bien distinctes : une première phase d'évaluation, une seconde phase thérapeutique, et une troisième phase déterminant la périodicité des visites de contrôle [24].

➤ La phase d'évaluation est elle-même divisée en plusieurs étapes. Comme tout examen clinique, elle débute par une anamnèse précise, puis le praticien procède à l'examen clinique proprement dit, le plus souvent à l'aide d'une sonde parodontale, dont les différents objectifs sont :

- d'apprécier l'aspect des tissus muqueux (inflammation, consistance, volume, contour)
- de contrôler l'indice de plaque et la quantité de tartre
- de mesurer la profondeur des poches autour des implants avec des sondes en plastique, en évitant toute pression excessive, pour ne pas traumatiser l'attache tissus mous-implant
- de rechercher un saignement au sondage et/ou une suppuration

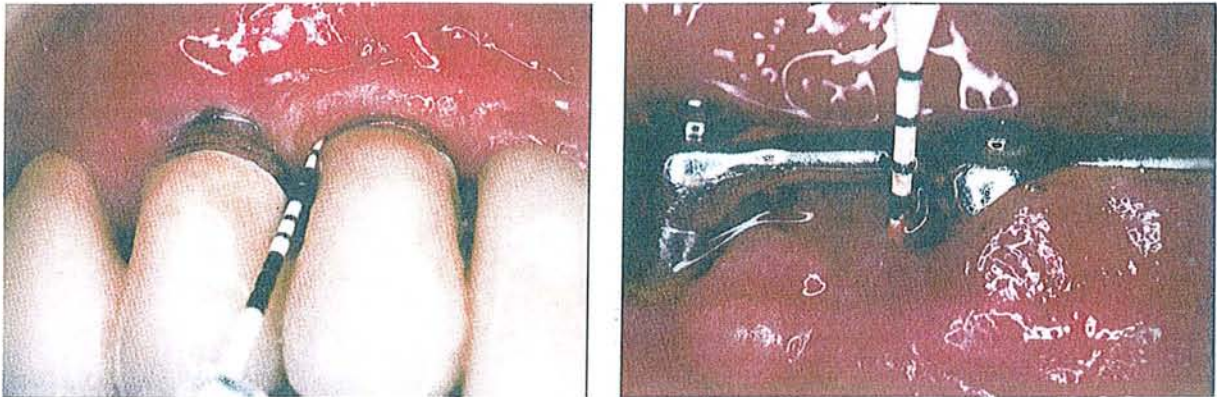


Figure 25- Aspect clinique de muqueuses péri-implantaires saine et inflammatoire, d'après Davarpanah [16].

- de rechercher une éventuelle mobilité implantaire et de contrôler l'adaptation des éléments prothétiques
- de contrôler l'occlusion.

Puis, un examen radiographique complémentaire est généralement réalisé, à 6 mois puis une fois par an en moyenne, pour contrôler le niveau osseux péri-implantaire.

➤ La phase thérapeutique dans un second temps consiste tout d'abord en une remotivation du patient et en un nouvel enseignement du contrôle de plaque si nécessaire. Puis il convient d'éliminer les dépôts de plaque et de tartre. Rappelons toutefois que le détartrage péri-implantaire doit être essentiellement supra-gingival et que le détartrage sous-gingival doit être évité en l'absence de pathologie [16]. L'instrumentation nécessaire présente quelques différences avec celle utilisée pour les dents naturelles. Le matériel utilisé doit être adapté pour éliminer la plaque sur les vis de cicatrisation et les piliers prothétiques sans altérer la surface en titane. Cette nécessité de maintenir un état de surface aussi lisse que possible du moignon de titane a en effet fait reconsidérer les moyens habituels utilisés en parodontologie. L'examen de moignons en titane grattés à l'aide d'une curette de parodontie (fig. 26, 27) ou d'une pointe à ultrasons (fig. 28) montre une telle dégradation de l'état de surface que ces moyens doivent être contre-indiqués [6].

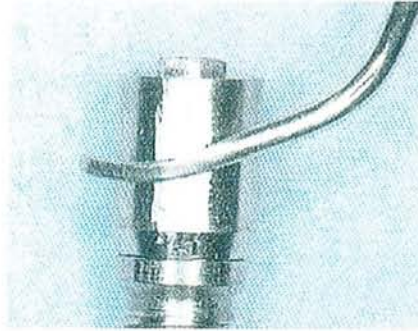


Figure 26- Une curette métallique de parodontologie est passée 20 fois sur le moignon prothétique d'un implant, d'après Bert [6].



Figure 27- MEB grandissements x300 et x1000. L'état de surface laissé par la curette est très irrégulier, favorisant le dépôt de la plaque bactérienne, d'après Bert [6].

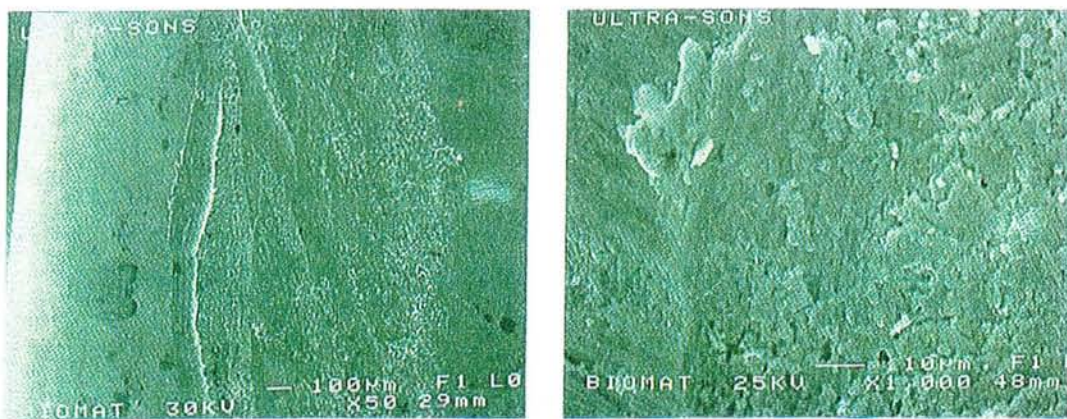


Figure 28- MEB grandissements x50 et x1000. Traces laissées par un détartreur à ultrasons sur le moignon prothétique d'un implant, d'après Bert [6].

C'est pourquoi des kits de maintenance spécifiques ont été conçus, comprenant :

- curettes de Gracey en carbone ou graphite pour ne pas rayer les surfaces en titane , alors que les curettes métalliques et ultrasoniques sont contre-indiquées par l'altération du titane qu'elles provoquent. Les curettes en plastique sont donc conseillées ; bien que non rigides, ce sont des instruments de choix
- pointes caoutchouc pour éliminer la plaque accumulée sur le pas ou têtes des vis
- brochettes pour éliminer les divers résidus (plaque, pâte à polir)



Figure 29- Kit de maintenance et d'hygiène (Straumann), d'après Seban [68].

Le polissage est réalisé avec des cupules à polir en caoutchouc et une pâte peu abrasive (pas de fluorures acides). L'aéropolisseur (polissage par projection d'agents abrasifs), dont l'efficacité a été prouvée par Parham et coll., 1989, peut être utilisé avec modération et toujours en supra-gingival [59] .

Les irrigations sous-gingivales à l'aide de chlorhexidine sont toujours indiquées en présence de phénomènes inflammatoires.

Enfin, les curettes avec une partie active recouverte d'un alliage d'or peuvent être employées, et les détartreurs ultrasoniques avec embout en plastique sont recommandés [68].

➤ La troisième phase consiste à déterminer la fréquence des visites de contrôle, trimestrielle la première année, puis l'intervalle des rendez-vous varie entre 3 et 6 mois en fonction de différents facteurs, notamment l'existence d'antécédents de parodontopathies, la santé parodontale, l'état des tissus péri-implantaires, l'efficacité du contrôle de plaque, l'importance des dépôts de tartre, le type de restauration prothétique.

Conclusion : la maintenance n'est pas la fin du traitement parodontal et implantaire, mais bien sa continuation. Aussi active que les autres phases du traitement, elle obéit également à des principes rigoureux, aussi bien quant au choix de la fréquence des rendez-vous, que du déroulement d'une séance ou de l'abord psychologique du patient [24]. Ce dernier doit sans cesse être remotivé, la première cause d'échec étant la lassitude du patient.

CONCLUSION SUR LA PROPHYLAXIE

L'implantologie est une discipline délicate nécessitant une grande rigueur du praticien et du patient ; tous deux ont en effet un rôle très actif à jouer, avant et après implantation, dans la prévention des complications. C'est pourquoi nous avons insisté sur l'intérêt de la coopération et de la motivation perpétuelle du patient, au cours des phases de préparation pré-implantaire ainsi que tout au long de la maintenance post-implantaire, personnelle et professionnelle, à court et à long terme.

32- THERAPEUTIQUE

En présence d'une pathologie péri-implantaire d'origine infectieuse, le praticien peut avoir recours à différentes possibilités thérapeutiques, dont les indications doivent être rigoureusement posées, en fonction de plusieurs critères. Ces critères sont essentiellement la mobilité de l'implant, la profondeur de poche, et l'objectivation radiologique de la perte osseuse [14].

Après avoir établi un diagnostic précis, le chirurgien dentiste peut donc choisir le traitement le plus adapté ; à savoir l'abstention, la réduction de l'intervalle des visites de contrôle, le débridement mécanique de la lésion et le traitement de surface implantaire, l'utilisation d'antimicrobiens locaux, le recours à une intervention chirurgicale, ou la dépose de la fixture [54].

321 – Les traitements non chirurgicaux

3211 – Abstention

Une étude de Lekholm et coll., 1996, s'intéressant à des implants dont les spires étaient initialement exposées, ou ayant présenté des pertes osseuses importantes au cours de la première année de mise en charge, et n'ayant reçu aucun traitement, ont révélé que les pertes osseuses sont restées stables dans le temps et que les complications muqueuses ont été rares. Il semble donc que ces lésions aient été peu actives et que l'absence de traitement n'ait pas été un problème [34].

Khayat et coll., 1998, concluent de ces résultats que, en l'absence d'une suppuration ou d'une lésion évolutive, il est préférable de s'abstenir de tout traitement, tout en précisant qu'il convient de rappeler au patient les règles d'hygiène buccale et de réaliser un contrôle radiographique annuel.

Dans d'autres cas, la lésion progresse ou présente une suppuration et il est alors préférable d'intervenir, même si Marinello et coll., 1998, mettent en évidence une certaine capacité de guérison spontanée d'une lésion péri-implantaire avancée. Ils affirment en effet que ce type de lésion peut évoluer en une forme encapsulée, séparée de la surface osseuse par un tissu conjonctif fibreux dense, comme le montre la figure 30 [57].

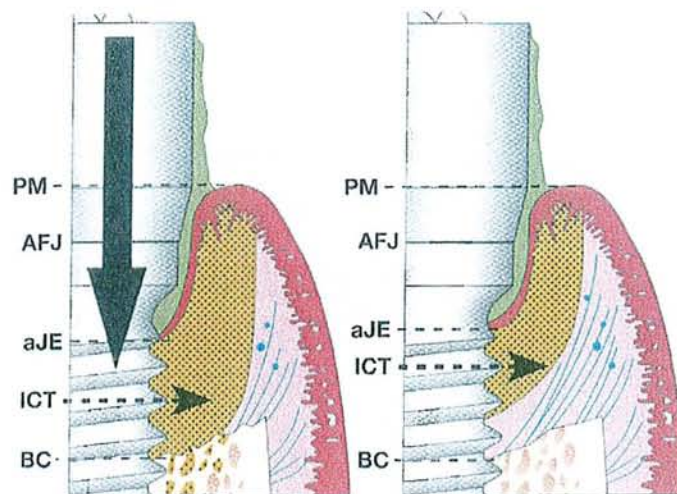


Figure 30- Représentation schématique de la capacité de guérison spontanée d'une lésion péri-implantaire après une durée de 3 mois. PM: limite des tissus mous; AFJ: limite implant-pillier; aJE: limite apicale de la jonction épithéliale; ICT: infiltrat conjonctif inflammatoire ; BC : crête osseuse marginale, d'après Palacci [57].

3212 – Débridement mécanique, traitement de surface

Pour le traitement des infections parodontales et péri-implantaires, Joachim et coll., 1997, préconisent en premier lieu le contrôle de la plaque supra-gingivale au moyen de brosses souples, de brossettes interdentaires, de bicarbonate de soude associé à de l'eau oxygénée à 5 volumes, et seulement dans un second temps un détartrage supra-gingival, soit un mois plus tard, pour éviter toute agression iatrogène [31].

Le protocole d'élimination des germes pathogènes présents au niveau d'une lésion péri-implantaire est identique à celui mis en œuvre pour éliminer les dépôts de plaque bactérienne et de tartre au cours de la phase thérapeutique de maintenance. Le matériel utilisé est par conséquent le même que celui décrit dans le paragraphe consacré à la prophylaxie et répond aux mêmes exigences, à savoir qu'il ne doit pas occasionner de rayures des surfaces de titane. Le système « air abrasif », qui répond à ces critères, a condition de ne pas être utilisé plus de 10 s, est pour ce faire préconisé par de nombreux auteurs (Chairay, Aughtun, Dennison).

Nous devons toutefois préciser que l'efficacité de la décontamination est directement dépendante de l'état de surface et essentiellement du revêtement ou non par de l'hydroxyapatite. Ce type d'implant n'est actuellement quasiment plus utilisé, mais nous avons jugé utile de le mentionner, de nombreuses publications y faisant toujours référence.

En parodontologie, la décontamination est parfois réalisée à l'aide d'un traitement laser ; il nous a donc semblé intéressant de rechercher si ce type de traitement pouvait s'appliquer aux défauts péri-implantaires. On retrouve dans la littérature essentiellement des données sur l'utilisation du laser CO2 et du laser soft.

Haas et coll. ont réalisé une série d'études concernant l'efficacité d'un traitement combinant l'utilisation d'une solution de bleu de toluidine et d'un laser soft dans la décontamination des surfaces implantaires :

- une étude *in vitro*, en 1997, met en évidence que la combinaison de ces deux traitements, l'irradiation étant réalisée pendant une minute, à une longueur d'onde de 905 nm, aboutit à l'élimination des bactéries présentes (Pg, Pi, et Aa) à la surface des différents échantillons (implants usinés, recouverts de plasma, traités par acide ou recouverts d'hydroxyapatite) [29]
- une étude *in vivo*, en 2001, révèle que ces deux traitements ne détruisent pas complètement les bactéries, mais réduisent leur nombre de manière significative, permettant aux défenses immunitaires de l'hôte de prendre le dessus et donc d'inverser le processus infectieux (la longueur d'onde utilisée étant de 690 nm pendant une minute) [18]
- en 2000, une autre étude affirme que ce traitement de décontamination doit être associé, pour un résultat optimal, à une intervention chirurgicale (autogreffe et pose de membrane), ce qu'affirment également Deppe et coll., 2001. Ces derniers, qui ont travaillé sur le laser CO2, précisent que la décontamination laser dans le traitement des défauts osseux péri-implantaires n'occasionne pas, dans le modèle animal, de dommages au niveau des tissus de soutien [17].

3213 – Antiseptiques

➤ Utilisation en parodontie

Tenenbaum et coll., 1999, réalisent une étude ayant pour but d'évaluer l'efficacité d'une administration locale de chlorhexidine réalisée après traitement étiologique classique (détartrage/surfaçage) sur les paramètres de la poche. Ils ont donc pu comparer les résultats obtenus par détartrage/surfaçage seuls et par détartrage/surfaçage avec administration locale de chlorhexidine sur des poches de 5 à 8 mm du maxillaire supérieur, et ont observé une réduction significativement plus élevée de la profondeur de poche, de la perte d'attache, et de l'inflammation, avec la chlorhexidine [74].

➤ Utilisation en implantologie

Les articles publiés jusqu'à ce jour concernant l'utilisation d'antiseptiques dans le traitement des défauts péri-implantaires développent essentiellement les implants recouverts d'hydroxyapatite. Nous l'avons évoqué précédemment, ces implants ne sont plus réellement d'actualité, mais la littérature étant relativement pauvre, dans ce domaine précis, concernant les implants en titane lisses ou sablés traités à l'acide, nous avons pris le parti d'exposer tout de même les résultats obtenus au niveau des implants recouverts d'hydroxyapatite.

Actuellement, l'irrigation sous-gingivale de l'espace péri-implantaire avec des agents antiseptiques est reconnue par de nombreux cliniciens [54], mais si l'efficacité du gluconate de chlorhexidine est indiscutable en parodontie, elle semble moindre au niveau des poches péri-implantaires, essentiellement en ce qui concerne les implants recouverts d'hydroxyapatite [48]. L'étude de Zablotzky et coll., 1991, démontre en effet que le brunissage des surfaces implantaires par de la chlorhexidine laisse de plus grandes quantités d'endotoxines que les surfaces témoins, rincées avec une solution stérile. Il en est de même pour les applications de SnF₂. Ces molécules sont en effet hautement chargées, et leur combinaison avec l'hydroxyapatite aboutit à une liaison avec les endotoxines et non à leur élimination.

D'autres agents chimiothérapeutiques ont ensuite été testés ; tétracycline, polymyxine B, et H₂O₂ ne sont pas plus actifs que la solution témoin dans l'élimination des lipopolysaccharides (LPS) des surfaces implantaires. Ceci est par ailleurs également dû à l'établissement de liaisons avec les endotoxines.

En revanche, l'acide citrique semble inhiber la croissance bactérienne de façon remarquable. Zablotsky, 1991, démontre qu'une détoxification à l'acide citrique pendant 30 secondes laisse une quantité de LPS de 20,31 / mm², pendant une minute de 7,76 LPS / mm², et pendant 3 minutes de 5,09 LPS / mm². Ces valeurs sont bien inférieures à celles obtenues avec la chlorhexidine (249,75 / mm²), SnF₂ (208,11 / mm²), la tétracycline (141,71 / mm²), H₂O₂ (163,46 / mm²), et la polymyxine B (193,51 / mm²).

L'acide citrique est donc le traitement de choix pour la détoxification des implants en titane, métalliques et les surfaces recouvertes d'hydroxyapatite [48].

Meffert et coll., 1996, recommandent eux aussi la détoxification des surfaces implantaires à l'acide citrique, et précisent les modalités d'utilisation de cet agent chimiothérapeutique, dosé à 40 % de concentration et à pH1. Ainsi, pour les implants recouverts d'hydroxy-apatite, ils préconisent un brunissage de 30 secondes à 1 minute maximum, des durées plus longues risquant d'affecter défavorablement le rapport calcium/phosphate et la cristallinité de l'hydroxyapatite. Les surfaces de titane peuvent quant à elles être brunies pendant 3 minutes. La tétracycline (antibiotique utilisé pour la décontamination locale), peu efficace pour les implants recouverts d'hydroxyapatite, peut en revanche être utilisée pour la détoxification des surfaces de titane, pendant 3 minutes également, à 50 mg/ml. Après brunissage, un rinçage à la chlorhexidine à 0,12 % est généralement conseillé [50].

3214 – Antibiothérapie

Dans la thérapeutique parodontale, différents antibiotiques tels que la tétracycline, le métronidazole ou la pénicilline ont été largement utilisés, au niveau local et systémique, pour éradiquer l'infection. Les similarités entre la microflore des infections parodontales et péri-implantaires ont suggéré d'utiliser des antibiotiques pour le traitement des implants défaillants, surtout dans les cas de non réponse aux traitements de débridement parodontal. Le recours à une antibiothérapie, systémique ou topique, doit obligatoirement être associé au débridement mécanique de la lésion et à l'utilisation d'un antiseptique. De même que pour le traitement des parodontopathies, le traitement d'une infection péri-implantaire doit être ciblé sur la flore spécifique affectant le site [56]. L'antibiotique retenu devra donc être reconnu actif sur la ou les souches identifiée(s), en se fondant sur les données actuelles de la

littérature, sans négliger les tendances observées dans l'évolution des résistances de ces bactéries aux antimicrobiens [61].

	MZ	EM	TC	AMX	AMC	CM
<i>Peptostreptococcus micros</i>	80 %	93 %	67 %	93 %	93 %	100 %
<i>Fusobacterium spp</i>	100 %	20 %	87 %	80 %	87 %	93 %
<i>Prevotella intermedia</i>	87 %	100 %	67 %	80 %	100 %	100 %
<i>Porphyromonas gingivalis</i>	100 %	10 %	100 %	100 %	100 %	100 %

Figure 31- Pourcentage de souches sensibles aux différents antibiotiques testés, d'après Poulet [61].

Concernant les traitements antibiotiques topiques, l'étude de Stellini et coll., 2000, a permis d'évaluer l'efficacité du gel dentaire ELYSOL, concentré à 25 % de métronidazole. Ainsi, deux applications dans les poches péri-implantaires semblent aboutir à une diminution de l'inflammation donc à une amélioration de l'aspect des tissus mous, à une diminution de 60-70 % des Grams négatifs et une augmentation de 40-50 % des Grams positifs (qui retrouvent leur valeur normale) et à une diminution des PMN. En revanche, la radiotransparence osseuse persiste [71].

Conclusion : l'administration systémique d'antimicrobiens combinée au nettoyage de l'implant, le curetage de la lésion osseuse et un contrôle de plaque dentaire régulier, résulte en une réduction de la lésion péri-implantaire, toujours associée, comme en denture naturelle, à une récession significative de la muqueuse paro-implantaire marginale [21]. Une fois ces traitements non chirurgicaux réalisés, une visite de contrôle est prévue pour réévaluer la situation clinique. De même qu'en parodontie, si les résultats obtenus sont satisfaisants, le patient passe en maintenance alors qu'en l'absence d'amélioration, un traitement chirurgical pourra être envisagé.

322 – Les traitements chirurgicaux

Un traitement chirurgical peut être indiqué soit d'emblée après le diagnostic si la lésion osseuse est trop importante pour être traitée non chirurgicalement, soit en cas d'échec des thérapeutiques précédemment décrites.

Toutes les techniques habituelles de la parodontie sont applicables en implantologie, avec toutefois certaines modifications liées aux caractéristiques différentes des deux terrains considérés [7].

Nous développerons successivement les interventions sur les tissus mous, soustractives et additives, puis sur les tissus durs, résectives et régénératives.

3221 – Interventions sur les tissus mous

- Technique soustractive : gingivectomie ou mucosectomie.

Cette intervention est indiquée en présence d'une hyperplasie créant une poche gingivale difficile à nettoyer, à l'origine d'une mucosite. Elle consiste à éliminer le tissu hyperplasique, permettant de cureter le tissu de granulation, donc d'assainir la partie contaminée de l'implant et de faciliter la maintenance [6,7].

- Technique additive : augmentation de la hauteur de gencive attachée.

Cette intervention est nécessaire si la préparation du site avant implantation n'a pas été effectuée et si une péri-implantite apparaît sur une muqueuse fine non kératinisée, donc plus fragile. Les résultats de cette greffe de gencive attachée sont généralement excellents malgré une rétraction cicatricielle du greffon de 50 % [6].

- Autre technique : réenfouissement d'un implant.

Le réenfouissement d'un implant est parfois nécessaire en présence d'une hyperplasie causée par la trop grande proximité de deux moignons prothétiques ne laissant pas un espace suffisant au maintien d'une hygiène correcte [6].

3222 – Interventions sur les tissus durs

- Technique résective : élimination chirurgicale de la poche

La technique est globalement identique à celle utilisée dans les traitements parodontaux des lésions infra-osseuses et consiste en une ostéoplastie du cratère péri-implantaire. Cette intervention doit systématiquement être associée à une thérapeutique antimicrobienne et, si les spires de l'implant sont exposées, elles doivent être meulées à l'aide d'une fraise Zekrya afin d'éviter l'accumulation et la rétention de plaque dentaire.

➤ Techniques régénératives

Avant de décider du choix de la technique chirurgicale, le défaut osseux péri-implantaire doit être minutieusement étudié. La forme de la lésion, la hauteur de la cratérisation, son étendue et sa forme détermineront les types d'incision et les différents matériaux à utiliser [34].

32221 –Greffes

Le praticien dispose de différents matériaux de substitution pour le traitement des défauts osseux péri-implantaires : allogreffes (banque d'os humain), xélogreffes (os d'origine animale) , toutes deux actuellement interdites, ou matériaux alloplastiques (phosphate tricalcique par exemple). Ces matériaux ne sont qu'ostéoconducteurs et ont pour rôle principal de maintenir un espace favorisant la croissance osseuse [45].

L'os autogène, par contre, est à la fois ostéogénique, ostéoinducteur et ostéoconducteur. Sa capacité à induire une néoformation osseuse est grande. Facile à prélever dans un site proche de la zone opératoire, il est le matériau idéal pour traiter les petits défauts osseux péri-implantaires [45]. L'étude de Behneke et coll., 2000, démontre son efficacité mais souligne que le degré de réostéointégration n'est que de 0 à 36 % [3]. La question actuelle est de déterminer si cette réostéointégration partielle est suffisante pour éviter toute récurrence et pour assurer un pronostic favorable à long terme ou s'il faut au contraire chercher une réostéointégration complète.

Les autogreffes sont rarement utilisées seules. Associées à l'utilisation de membranes, elles permettent d'obtenir, comme nous allons le développer, un résultat optimal.

32222 – Régénération tissulaire guidée

Si la péri-implantite peut être comparée à la parodontite, de même, la prévention et le traitement des lésions devront être abordés de façon similaire en implantologie et en parodontologie [46]. Ainsi, le principe de RTG, utilisé en parodontie pour reconstruire le système d'attache, a pu être appliqué en implantologie pour reconstruire l'os. On ne parlera donc pas de régénération tissulaire guidée, mais plutôt de régénération osseuse guidée (ROG) [48].

Ainsi, l'utilisation d'une membrane, conformément aux principes de la RTG, contribue à résoudre certains problèmes associés à l'implant défaillant. La membrane est conçue pour être recouverte et pour jouer le rôle d'une barrière passive empêchant le conjonctif gingival de s'interposer dans le processus de cicatrisation ; elle permet alors à l'os, et à lui seul, d'accéder à l'espace vacant du défaut [50].

RTG et ROG peuvent être réalisées avec le même type de membrane et, en fonction de la topographie du défaut osseux et du besoin de créer de l'espace, peuvent être utilisées en conjonction avec des greffes ou des matériaux de comblement.

La membrane doit être laissée en place aussi longtemps que possible et ne doit pas être déposée prématurément. Le problème majeur posé par ces membranes est la colonisation fréquente par des micro-organismes. Wang et coll., 1994, évaluent plusieurs types de membranes : polytétrafluoroéthylène expansé (PTFE-e), polyglactine 910, et membranes à base de collagène, et ils ne remarquent pas de différence dans la colonisation bactérienne. Les membranes PTFE-e sont poreuses et particulièrement sujettes à la pénétration bactérienne donc doivent rester enfouies sous la muqueuse. En cas d'exposition, elles doivent être obligatoirement déposées très rapidement. En résumé, le matériau utilisé, résorbable ou non, doit être facile à mettre en place, biocompatible, rester en place 4 à 6 semaines, et être recouvert par les tissus mous [48].

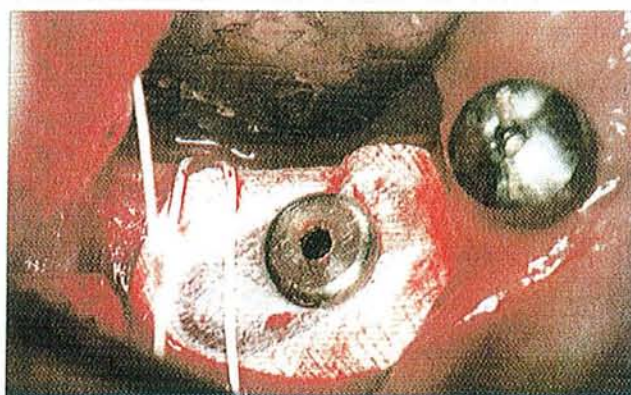


Figure 32- Fixation d'une membrane dans le cadre d'une régénération osseuse guidée, d'après Mattout [46].

On retrouve dans la littérature un certain nombre d'études prouvant l'efficacité de la ROG [46] :

- P. et C. Mattout observent après débridement de la lésion et mise en place d'une membrane Gore Tex enfouie pendant 10 mois, une régénération complète au niveau du défaut osseux. La membrane a ensuite été fixée puis traitée pour être examinée au microscope électronique à balayage. Ils décrivent alors des spicules osseux et des cellules de type ostéoblastique au contact de la membrane (fig. 33).

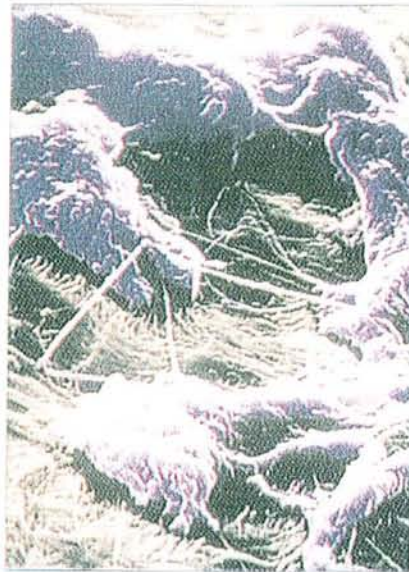

Figure 33- Cellules de type ostéoblastique (en bleu) adhérant à la membrane (en jaune) et montrant des prolongements cytoplasmiques enchevêtrés dans les fibres de téflon(x1500), d'après Mattout [46].

- Jovanovic et coll., 1992, ont initié une péri-implantite expérimentale chez le chien briquet. Ils traitèrent les défauts osseux par débridement, préparation de la surface implantaire exposée, puis pose d'une membrane en téflon. Les observations cliniques et histologiques ont là encore montré une néoformation osseuse et une ostéointégration des implants dans le tissu osseux néoformé [33]

Conclusion : l'approche thérapeutique est donc la même qu'en présence d'une parodontite comprenant, entre autres, une élimination des germes pathogènes et des surcharges prothétiques, puis soit une intervention sur les tissus mous si la pathologie n'a pas été trop destructrice et pour éviter sa récurrence, soit une reconstruction du tissu osseux détruit. Le nettoyage des spires implantaires à nu est indispensable si l'on veut espérer une reconstruction osseuse. Celle-ci peut être obtenue par ROG mais des questions restent

posées quant à la valeur de l'ostéointégration des surfaces implantaire initialement à nu [46].

323 – Dépose

Dans plusieurs situations, il faut envisager l'extraction de l'implant. C'est notamment le cas lorsque celui-ci est mobile ou fracturé, ou encore lorsque toutes les solutions thérapeutiques énumérées précédemment ont échoué [34].

Dans d'autres cas, l'implant semble pouvoir être conservé, mais pour réaliser un débridement complet et accéder à la partie apicale de la lésion, il faut parfois qu'une ostéotomie importante soit réalisée. Or, en présence d'une lésion profonde, pratiquer cet acte provoque une perte significative de capital osseux. Dans le but de préserver ce capital, il semble là encore souvent préférable de déposer l'implant, une nouvelle intervention implantaire restant alors éventuellement possible. Ceci s'applique particulièrement aux implants recouverts d'hydroxyapatite qui favorisent la prolifération bactérienne et présentent un risque important de récurrence de la pathologie péri-implantaire [34].

CONCLUSION SUR LA THERAPEUTIQUE

Devant une cratérisation péri-implantaire, il faut agir rapidement puisqu'elle évolue beaucoup plus vite qu'une lésion parodontale classique. Concernant les pathologies d'origine infectieuse, les possibilités thérapeutiques sont nombreuses ; chirurgicales ou non, en fonction du type de lésion, mais la priorité reste le contrôle adéquat de la plaque avec des antiseptiques et des antimicrobiens adaptés. En effet, comme en parodontologie, les chirurgies aussi bien réalisées soient elles, n'empêcheront pas la récurrence de la lésion si le contrôle de plaque n'a pas été compris et appliqué par le patient.

33- PRONOSTIC

Après toute phase de traitement actif, il est indispensable de réévaluer régulièrement la situation clinique afin d'orienter notre patient soit vers des séances de maintenance, soit vers une nouvelle intervention.

Le système d'analyse d'images densitométriques assistée par ordinateur, permet d'objectiver rapidement les phénomènes de remodelage osseux, donc le gain osseux obtenu après traitement (fig. 34) [10]. Les résultats très satisfaisants obtenus après ROG et traitement antimicrobien confirment le pronostic favorable des implants traités par ces techniques chirurgicales.



Figure 34- CADIA: mise en évidence du gain considérable de densité osseuse (en bleu) après traitement anti-infectieux et ROG, d'après Bragger [10].

Cependant, l'expérience de Persson et coll., 1999, mettant en évidence une néoformation osseuse dans les lésions anciennes suite au traitement antimicrobien et local, nous permet de constater que la réostéointégration est assez faible. En effet, dans tous les sites implantaires expérimentaux, une fine capsule de tissu conjonctif a été trouvée séparant la surface de l'implant de l'os néoformé [60].

CONCLUSION SUR LE PRONOSTIC

Il semble donc indispensable de rester prudent dans le choix et le pronostic des solutions thérapeutiques proposées au patient, d'autant plus que les différentes techniques décrites ont peu de recul et ont souvent été expérimentales ; en effet, peu d'études élaborées à moyen et à long terme ont été menées jusqu'à présent chez l'homme [34].

34- CONCLUSION

La troisième et dernière partie de notre travail, consacrée à la comparaison des traitements des péri-implantites et des parodontites, nous a amenés à développer, dans un premier temps, les traitements à caractère préventif, puis dans un second temps, les thérapeutiques mises en œuvre une fois la pathologie installée.

Les mesures prophylactiques auxquelles le praticien peut avoir recours avant ou après implantation ont toutes pour objectif de créer et de maintenir les conditions optimales pour le traitement implantaire et d'empêcher la survenue de toute pathologie infectieuse. Il peut s'agir des préparations pré-implantaires axées sur la maîtrise des pathologies infectieuses existantes ou sur des aménagements tissulaires, ou encore du protocole de maintenance post-implantaire, personnel et professionnel, faisant appel à la motivation du patient et du clinicien.

Si une péri-implantite est diagnostiquée, il faudra alors entreprendre une phase thérapeutique, chirurgicale ou non. En fonction de différents critères cliniques et para-cliniques (type de lésion, motivation du patient...), le praticien pourra opter pour différents traitements non chirurgicaux (abstention, débridement mécanique, utilisation d'antiseptiques et d'antimicrobiens) associés ou non à un traitement chirurgical, la tendance actuelle étant la greffe d'os autogène combinée à une technique de régénération osseuse guidée. Mais en cas de lésion évolutive, il est parfois préférable de déposer l'implant, dans le but de préserver le capital osseux, avant que la perte de tissu de soutien ne soit préjudiciable à une nouvelle intervention.

Il semble pourtant que toutes ces techniques ne permettent pas la réostéointégration complète de l'implant, donc qu'il soit préférable de rester prudent quant au pronostic des différentes possibilités thérapeutiques présentées.

CONCLUSION

L'objectif de notre travail était de comparer, sous différents aspects, les complications péri-implantaires d'origine infectieuse et les maladies parodontales, et de déterminer si toutes deux pouvaient être appréhendées de la même façon.

Nous avons donc consacré notre premier chapitre à l'étude des similitudes et des différences, sur le plan étiopathogénique, entre ces deux pathologies. Les deux terrains ont de nombreux points communs, mais l'absence d'attache conjonctive, de ciment et de ligament, ainsi que l'orientation parallèle à l'implant des fibres de collagène différencient les tissus péri-implantaires des tissus parodontaux.

Le facteur étiologique principal, dans les deux cas, est la plaque bactérienne, la flore étant dominée par des bactéries anaérobies Gram-. Mais cette plaque a des effets plus pathogènes sur les tissus péri-implantaires que sur les tissus parodontaux, ce qui semble lié aux différences relevées précédemment.

Notre deuxième chapitre nous a amenés à décrire les différents examens cliniques, radiologiques et biologiques réalisés pour établir un diagnostic précis. L'examen clinique seul n'est pas suffisant, certains signes pathognomoniques de la parodontite n'ayant pas une valeur diagnostique très fiable en implantologie. Les examens complémentaires, radiologique et biologique, permettent alors, comme en parodontologie, de visualiser la perte osseuse ou d'identifier la présence de certaines bactéries ou d'inflammation.

Pour terminer, nous avons passé en revue, dans notre troisième chapitre, les différents traitements préconisés dans les deux types de maladies. En implantologie comme en parodontologie, il convient avant tout de créer et de maintenir les conditions optimales pour éviter l'apparition de toute pathologie, au moyen soit de préparations pré-implantaires, soit de l'établissement d'un protocole d'hygiène et de maintenance post-implantaire rigoureux.

Si une péri-implantite s'installe, alors le traitement a pour but d'arrêter la progression de la maladie et d'induire une réparation des tissus détruits. Pour ce faire, les traitements parodontaux non chirurgicaux peuvent être adaptés à la situation implantaire, en modifiant cependant certains instruments, car la surface de titane ne doit impérativement pas être altérée au cours du débridement.

Quant aux traitements chirurgicaux, la tendance actuelle est de réaliser, après traitement étiologique classique, des greffes d'os autogène associées ou non à une technique de régénération osseuse guidée. Mais la réostéointégration ne semble toujours pas être complète ;

des réserves sont donc à émettre quant au pronostic de tels traitements . Nous n'avons effectivement pas encore suffisamment de recul, et des études à long terme seraient souhaitables pour confirmer leur intérêt curatif .

BIBLIOGRAPHIE

1-ABRAHAMSSON I., BERGLUNDH T., MOON I.S., LINDHE J.

Peri-implant tissues at submerged and non-submerged titanium implants.
J. Clin. Periodontol., 1999, 26 : 600-607

2-AUGTHUN M., CONRADS G.

Microbial Findings of deep peri-implant bone defects.
Int. J. Oral Maxillofac. Implants, 1997, 12 : 106-112

3-BEHNEKE A., BEHNEKE N., D'HOEDT B.

Treatment of peri-implantitis defects with autogenous bone grafts : six-month to 3-year results of a prospective study in 17 patients;
Int. J. Oral Maxillofac. Implants, 2000, 15 (1) : 125-138

4-BERGLUNDH T., LINDHE J., JONSSON K., ERICSSON I.

The topography of the vascular systems in the periodontal and peri-implant tissues in the dog.
J. Clin. Periodontol., 1994, 21 (3) : 189-193

5-BERGLUNDH T., LINDHE J., MARINELLO C., ERICSSON I., LILJENBERG B.

Soft tissue reaction to de novo plaque formation on implants and teeth. An experimental study in the dog.
Clin. Oral Impl. Res., 1992, 3 : 1-8

6-BERT M.

Complications et échecs en implantologie. Causes, traitement, prévention.
Paris : Ed. Cdp, 1994. 210 pages.

7-BERT M., MISSIKA P.

Les implants ostéo-intégrables.
Paris : Ed. Cdp, 1992. 410 pages.

8-BLANC A., DESFORGES D.

Microbiologie péri-implantaire. Revue.

J. Parodontol. Impl. Orale, 1997, 16 (3) : 257-265

9-BOUTROS S.M., MICHALOWICZ B.S., SMITH Q.T., AEPPLI D.M.

Crevicular fluid enzymes from endosseous dental implants and natural teeth.

Int. J. Oral Maxillofac. Implants, 1996, 11 (3) : 322-330

10-BRAGGER U.

Use of radiographs in evaluating success, stability and failure in implant dentistry;

Periodontol. 2000, 1998, 17, 77-88

11-BRAGGER U., HUGEL-PISONI C., BURGIN W., BUSER D., LANG N.P.

Correlation between radiographic, clinical and mobility parameters after loading of oral implants with fixed partial dentures. A 2 year longitudinal study.

Clin. Oral Impl. Res., 1996, 7 : 230-239

12-CARRANZA F.A. Jr

La parodontologie clinique selon Glickman.

Paris, Ed. Cdp, 1988. 977 pages.

13-CHAIRAY JP., BOULEKBACHE H., JEAN A., SOYER A., BOUCHARD P.

Scanning electron microscopic evaluation of the effects of an air-abrasive system on dental implants : a comparative in vitro study between machined and plasma-sprayed titanium surfaces.

J. Periodontol., 1997, 68(12) : 1215-1222

14-CHASSIGNOLLE V.

Interrogations au sujet d'une péri-implantite : étiologie chirurgicale, infectieuse ou traumatique ?

Implantodontie, 2000, 37 : 27-33

15-DAVARPANA H. M., MARTINEZ H., KEBIR M., RENOARD F.

Complications et échecs de l'ostéo-intégration.

J. Parodontol. Impl. Orale, 1996, 15 : 285-314

16-DAVARPANA H. M., MARTINEZ H., KEBIR M., TECUCIANU J.F.

Manuel d'implantologie clinique.

PARIS : Ed. CdP, 1999. 338 pages.

17-DEPPE H., HORCH H.H., HENKE J., DONATH K.

Per-implant care of failing implants with the carbon dioxide laser.

Int. J. Maxillofac. Implants, 2001, 16(5) : 659-667

18-DORTBUDAK O., HAAS R., BERNHART T., MAILATH-POKORNY G.

Lethal photosensitization for decontamination of implant surfaces in the treatment of peri-implantitis.

Clin. Oral Impl. Res., 2001, 12(2) : 104-108

19-DRAGO C.J.

A prospective study to assess osseointegration of dental endosseous implants with the Periotest instrument.

Int. J. Oral Maxillofac. Implant., 2000 ; 15 (3) : 389-395.

20-ERICSSON I., BERGLUNDH T., MARTINELLO C., LILJENBERG B., LINDHE J.

Long standing plaque and gingivitis at implants and teeth in the dog.

Clin. Oral Impl. Res., 1992, 3 : 99-103

21-ERICSSON I., PERSSON L.G., BERGLUNDH T., EDLUND T., LINDHE J.

The effects of antimicrobial therapy on peri-implantitis lesions. An experimental study in the dog.

Clin. Oral. Impl. Res., 1996, 7 : 320-328

22-ERICSSON IK, PERSSON L.G., BERGLUNDH T., MARINELLO C.P., LINDHE J. , KLINGE B.

Different types of inflammatory reactions in peri-implant soft tissues.

J. Clin. Periodontol., 1995, 22: 255-261

23-FARDAL O., JOHANNESSEN A.C., OLSEN I.

Severe, rapidly progressing peri-implantitis.

J. Clin. Periodontol., 1999 ,26 : 313-317

24-FRANCHI C.

La maintenance parodontale et implantaire.

J. Parodontol. Impl. Orale, 1998, 17 (4) : 447-452

25-FUZELLIER Sophie

Les tissus mous péri-implantaires : revue de littérature.

Th : Chir. Dent. : Nancy 1 : 1998 ; 37. 119 pages.

26-GATEWOOD R.R., COBB C.M., KILLOY W.J.

Microbial colonization on natural tooth structure compared with smooth and plasma-sprayed dental implant surfaces.

Clin. Oral Impl. Res., 1993, 4 : 53-64

27-GIBERT P., BOUSQUET P., ORTI V.

L'activité paradonto-implantaire : conséquences thérapeutiques.

Implantodontie 2000 ; 36 : 5-10

28-GOUVOUSSIS J., DOUNGKAMOL S., YEUNG S.

Cross-infection from periodontitis sites to failing implant sites in the same mouth.

Int. J. Oral Maxillofac. Impl., 1997, 12 (5) : 666-672

29-HAAS R., DORTBUDAK O., MENS DORFF-POUILLY N., MAILATH G.

Elimination of bacteria on different implant surfaces through photosensitization and soft laser. An in vitro study.

Clin. Oral Impl. Res, 1997, 8(4) : 249-254

30-HULTIN M., BOSTRÖM L., GUSTAFSSON A.

Neutrophil response and microbiological findings around teeth and dental implants.

J. Periodontol., 1998, 69 (12) : 1413-1418

31-JOACHIM F., DUCHATELLE J., FOUCART E., CHARON J.

Maladies parodontales sévères et implantologie.

Rev. Odonto. Stomatol., 1997, 26 (2-3) : 91-101

32-JOSS A., ADLER R., LANG N.P.

Bleeding on probing. A parameter for monitoring periodontal conditions in clinical practice.

J. Clin. Periodontol., 1994, 21 : 402-408

33-JOVANOVIC S.A.

The management of peri-implant breakdown around functioning osseointegrated dental implants.

J. Periodontol., 1993 ; 64 (11) : 1176 –1183

34-KHAYAT P., HABRE P., JOACHIM F., CHARON J.

Que faire face à une cratérisation : intervenir ou non ?

Implant, 1998, 4 (2) : 115-119

35-KWAN JY., ZABLOTSKY MH., MEFFERT RM.

Implant maintenance using a modified ultrasonic instrument.

J. Dent. Hyg., 1990, 64(9) : 422, 424-425, 430

36-LANG N.P., WILSON T.G., CORBET E.F.

Biological complications with dental implants : their prevention, diagnosis and treatment.

Clin. Oral Impl. Res., 2000,11 : 146-155.

37-LEHMANN B. , BRAGGER U., HAMMERLE CHF, FOURMOUSIS I., LANG N.P

Treatment of an early implant failure according to the principles of guided tissue regeneration.

Clin. Oral Impl. Res., 1992, 3 : 42-48

38-LEONHARDT A., BERGLUNDH T., ERICSSON I., BAHLEN G.

Putative periodontal pathogens on titanium implants and teeth in experimental gingivitis and periodontitis in beagle dogs.

Clin. Oral. Impl. Res., 1992, 3 : 112-119.

39-LEONHARDT A., RENVERT S., DAHLEN G.

Microbial findings at failing implants.

Clin. Oral Impl. Res., 1999, 10 : 339-345

40-LINDHE J., BERGLUNDH T

The interface between the mucosa and the implant.

Periodontol. 2000, 1998, 17 : 47-54

41-LINDHE J., BERGLUNDH T., ERICSSON I., LILJENBERG B., MARINELLO C.

Experimental breakdown of peri-implant and periodontal tissues. A study in the beagle dog.

Clint. Oral Impl. Res ., 1992, 3 : 9-16

42-LISTGARTEN M.A., LAI C.H.

Comparative microbiological characteristics of failing implants and periodontally diseased teeth.

J. Periodontol., 1999, 70 (4) : 431-437

43-LUTERBACHER S., MAYFIELD L, BRAGGER U., LANG N.P.

Diagnostic characteristics of clinical and microbiological tests for monitoring periodontal and peri-implant mucosal tissue conditions during supportive periodontal therapy.

Clin. Oral Impl. Res., 2000, 11 : 521-529

44-MARINELLO C.P.

Biologie et pathologie des tissus mous péri-implantaires. Aspects fondamentaux.

J. Parodontol. Impl. Orale, 1998, 17 (1) : 33-41

45-MATTOUT P., CHAVRIER C.

Autogreffe ou membrane pour les petits défauts osseux péri-implantaires ?

Implant, 1998, 4(3) : 197-200

46-MATTOUT P., MATTOU C.

La péri-implantite et sa thérapeutique. Cas clinique et étude au microscope électronique à balayage.

J. Parodontol., 1994, 13 (4) : 399-405

47-MATTOUT P., MATTOU C., NOWZARI H.

L'hygiène et le détartrage-surfaçage en parodontologie.

Paris : Ed. Cdp, 1994, 86 pages.

48-MEFFERT RM

Périodontitis vs peri-implantitis : the same disease ? the same treatment ?

Crit. Rev. Oral biol. Med., 1996, 7 : 278-291

49-MEFFERT RM

Periodontitis and peri-implantitis : one and the same ?

Pract. Periodontics Aesthet. Dert., 1993, 5 : 79-80, 82

50-MELLONING J.T., GRIFFITHS G., MATHYS E.E., SPITZNAGEL J.

Traitement de l' « implant défaillant » : cas cliniques.

Rev. Int. Paro. Dent. Rest. 1995, 15 (4) : 385-395

**51-MESCHENMOSER A., D'HOEDT B., MEYLE J., ELSSNER G., KORN D.,
HAMMERLE H., SCHULTE W.**

Effects of various hygiene procedures on the surface characteristics of titanium abutments.

J. Periodontol., 1996, 67(3) : 229-35

52-MICHAELS C.M., KELLER J.C., STANFORD C.M.

In vitro periodontal ligament fibroblast attachment to plasma-cleaned titanium surfaces.

J. Oral Implantol., 1991, 17 (2) : 132-139

53-MOMBELLI A.

Microbiology of the dental implant.

Adv. Dent. Res., 1993, 7 (2) : 202-206

54-MOMBELLI A., LANG N.P.

The diagnosis and treatment of peri-implantitis.

Periodontol. 2000, 1998, 17 : 63-76

55-MOMBELLI A., LANG N.P.

Antimicrobial treatment of peri-implant infections.

Clin. Oral Impl. Res., 1992, 3(4) : 162-168

56-MULLER E., GONZALEZ Y M., ANDREANA S.

Treatment of peri-implantitis : longitudinal clinical and microbiological findings. A case report.

Implant Dentistry, 1999, 8(3) :247-254

57-PALACCI P., ERICSSON I., ENGSTRAND P., RANGERT B.

Optimal Implant Positioning and soft tissue management for the Branemark system.

Chicago, Berlin, London, Tokyo, Sao Paulo, Moscow, Prague, Warsaw : Quintessence Books. 1995. 83 pages.

58-PAPAIOANNOU W., QUIRYNEN M., VAN STEENBERGHE D.

The influence of periodontitis on the subgingival flora around implants in partially edentulous patients.

Clin. Oral Impl. Res., 1996, 7 (4) : 405-409

59-PARHAM PL., COBB CM., FRENCH AA., LOVE JW., DRISKO CL., KILLOY WJ.

Effects of an air-powder abrasive system on plasma-sprayed titanium implant surfaces : an in vitro evaluation.

J. Oral Implantol., 1989, 15(2) : 78-86

60-PERSSON L.G., ARAUJO M.G., BERGLUNDH T., GRONDAHL K., LINDHE J.

Resolution of peri-implantitis following treatment. An experimental study in the dog.

Clin. Oral. Impl. Res., 1999, 10 : 195-203

61-POULET P.P., DUFFAUT D., LODTER J.P., MALET N.

Etude in vitro de la sensibilité aux antibiotiques des bactéries anaérobies strictes associées à la maladie parodontale.

J. Parodontol. Impl. Orale, 1999, 18 (3) : 251-258

62-QUIRYNEN M., LISTGARTEN M.A.

The distribution of bacterial morphotypes around natural teeth and titanium implants ad modum Branemark.

Clin. Oral Impl. Res., 1990, 1 : 8-12

63-RAMFJORD S.P., ASH M.M. Jr

Parodontologie et parodontie. Aspects théoriques et pratiques.

Paris, Milan, Barcelone, Bonn : MASSON, 1993. 341 pages.

64-RENOUARD F., RANGERT B.

Facteurs de risques et traitements implantaire : évaluation clinique et approche rationnelle.

Paris : Quintessence International, 1999. 179 pages.

65-SALCETTI J.M., MORIARTY J.D., COOPER L.F., SMITH F.W., COLLINS J.G., SOCRANASKY S.S., OFFENBACHER S.

The clinical, microbial, and host response characteristics of the failing implant.

Int. J. Oral Maxillofac. Implants, 1997, 12 : 32-42

66-SANZ M., ETIENNE D.

Identification des patients à risque en implantologie orale.

J.parodontol. Implant. Orale, 1998, 17 : 257-272

67-SCHOU S., HOLMSTRUP P., HJORTING-HANSEN E., LANG N.P.

Plaque-induced marginal tissue reactions of osseointegrated oral implants : a review of the litterature.

Clin. Oral Impl. Res., 1992, 3(4) : 149-161

68-SEBAN A.

Manuel pratique d'implantologie. Indications et principes thérapeutiques.

PARIS : Ed.Ellipses, 1999.190 pages.

69-SEBBAH B.

La gestion des échecs en implantologie.

Implantodontie, 2000, 37, 21-26

70-SIXOU M., LODTER J.P.

Etude de la flore sous-gingivale des implants ostéointégrés dans des situations d'échecs et de succès chez des patients édentés et partiellement édentés.

J. Parodontol., 1994, 13 (1) : 67-76

71-STELLINI E., MIGLIORATO A., MAZZOLENI S., MOTTOLA A., LOMBARDI L., FAVERO GA.

Topical treatment of peri-implantitis with metronidazole dental gel 25%. Clinical analysis and microbial control.

Minerva Stomatol., 2000, 49(1-2) : 59-67

72-SUNDEN S., GRONDAHL K., GRONDAHL H.G.

Accuracy and precision in the radiographic diagnosis of clinical instability in Branemark dental implants.

Clin. Oral Impl. Res., 1995, 6 (4) : 220-226

73-TANNER A., MAIDEN M.F., LEE K., SHULMAN L.B., WEBER H.P.

Dental implant infections.

Clin. Infect. Dis., 1997, 25 : 213-217

74-TENENBAUM H., JEAN F., CUISINIER G.

Etude clinique sur l'administration locale de chlorhexidine dans le traitement des parodontites de l'adulte.

J. Parodontol. Impl. Orale, 1999, 18 : 259-264

75-TONETTI M.S.

Risk factors for osseodisintegration.

Periodontology 2000, 1998, 17 : 55-62

76-TONETTI M.S., SCHMID J.

Pathogenesis of implant failures.

Periodontol. 2000, 1994, 4 : 127-138

77-VAN STEENBERGHE D., KLINGE B., LINDEN U.

Periodontal indices around natural and titanium abutments : a longitudinal multicenter study.

J. Periodontol., 1993, 64 (6) : 538-541

78-VAN WINKELDOFF AJ., GOENE RJ., BENSCHOP C., FOLMER T.

Early colonization of dental implants by putative periodontal pathogens in partially edentulous patients.

Clint. Oral Impl. Res., 2000, 11 : 511-520

79-VERHOEVEN J.W., CUNE M.S., DE-PUTTER C.

Reliability of some clinical parameters of evaluation in implant dentistry.

J. Oral Rehabil., 2000, 27 : 211-216

80-WILSON T.G. Jr

A typical maintenance visit for patients with dental implants.

Periodontol. 2000, 1996, 12 : 29

81-WILSON T.G. Jr, NUNN M.

The relationship between the interleukin-1 periodontal genotype and implant loss.
Initial data.

J. Periodontol., 1999, 70 (7) : 724-729

TABLE DES MATIERES



SOMMAIRE	1
INTRODUCTION	3
PREMIERE PARTIE : ETIOPATHOGENIE	5
11 – LE TERRAIN	6
111 – Les tissus mous : interfaces muqueuse-implant et gencive-dent	6
1111 – Aspect macroscopique	6
1112 – Aspect microscopique : sillon gingival, attache épithéliale, tissu conjonctif	8
11121 – Histologie (= les cellules)	8
11122 – Physiologie (= les fluides)	15
1113 – Importance et réaction des tissus mous face au titane	17
112 – Les tissus durs : interfaces os-desmodonte-dent et os-implant	17
1121 – Interfaces os-desmodonte-dent	18
1122 – Contact direct os-implant	19
12 – ETIOLOGIE	22
121 – La plaque bactérienne : mécanismes d’adhérence et de colonisation	22
122 – Effets sur la gencive et la muqueuse péri-implantaire : évolution des idées dans le temps	27
123 – Facteurs aggravants	30
1231 – Etat de surface	30
1232 – Influence du trauma occlusal dans la progression de la maladie parodontale et de la péri-implantite	31

13 – BACTERIOLOGIE	34
131 – Bactéries présentes autour des dents et des implants au niveau de sites sains et pathologique	34
1311 – Aspect quantitatif	34
1312 – Aspect qualitatif	34
132 – Bactéries présentes chez l'édenté partiel et l'édenté total	38
133 – Patients porteurs de parodontopathies	40
134 – Patients porteurs de prothèse fixée ou amovible	41
14 – REPOSE INFLAMMATOIRE : RUPTURE DE L'EQUILIBRE HOTE-BACTERIES	42
141 – Modifications histologiques, au niveau des dents et des implants	42
1411 – Rappels	42
1412 – Examen histologique de la gencive et de la muqueuse péri-implantaire	43
142 – Etude du fluide crévicalaire : activité enzymatique	46
15 – CONCLUSION	49
DEUXIEME PARTIE : DIAGNOSTIC	50
21 – DIAGNOSTIC CLINIQUE	51
211 – Mobilité	51
212 – Indice gingival, sillon gingival	53
213 – Saignement au sondage	53
214 – Profondeur de poche et perte d'attache	54
215 – Autres signes d'échec	56
22 – DIAGNOSTIC RADIOLOGIQUE	58
221 – Radiologie conventionnelle	58
2211 – Caractérisations radiographiques de la péri-implantite	58
2212 – Technique de choix : le long-cône	59

2213 – Limites des clichés traditionnels	60
222 – Images densitométriques	61
23 – DIAGNOSTIC BIOLOGIQUE	64
231 – Rappels sur l'étiologie bactérienne des parodontites et des péri-implantites	64
232-Méthodes d'analyse	64
2321 - Culture bactériologique anaérobie conventionnelle	65
2322 –Analyse au microscope optique à contraste de phase	65
2323 –Étude des marqueurs de transmission. Hybridation ADN-ARN	65
2324 –Analyse du fluide crévicaire	66
233 –Intérêts	67
2331 –Prélèvements avant implantation chez le sujet partiellement édenté	67
2332–Rôle de diagnostic différentiel entre péri-implantite et surcharge occlusale	67
2333 –Rôle complémentaire des diagnostics cliniques et radiologiques	68
2334 –Rôle d'aide dans le choix thérapeutique	68
24 – CONCLUSION	70
TROISIEME PARTIE : TRAITEMENT	71
31 – Prophylaxie	72
311 –Mesures de préparation pré-implantaire	72
3111 –Maîtrise des parodontopathies	72
3112 –Aménagements tissulaires	73
312 –Maintenance post-implantaire	73
3121 –Motivation et hygiène du patient	74
3122 –Visites de contrôle. Maintenance professionnelle	76

32 – Thérapeutique	81
321 –Les traitements non-chirurgicaux	81
3211 –Abstention	81
3212 –Débridement mécanique, traitement de surface	82
3213 –Antiseptiques	84
3214 –Antibiothérapie	85
322 –Les traitements chirurgicaux	86
3221 –Interventions sur les tissus mous	87
3222 –Interventions sur les tissus durs	87
32221 –Greffes	88
32222 –Régénération tissulaire guidée	88
323 –Dépose	91
33 – Pronostic	92
34 – Conclusion	93
CONCLUSION	94
BIBLIOGRAPHIE	97



GREBOVAL (Stéphanie). La péri-implantite peut-elle être comparée à la parodontite ?
/ par Stéphanie GREBOVAL.

Nancy, 2002. -114 f. : ill. :30 cm

Th. : Chir. Dent. : Nancy : 2002

Mots clés :

-péri-implantite

-parodontite

-infiltrat inflammatoire

-cratérisation osseuse

GREBOVAL (Stéphanie). La péri-implantite peut-elle être comparée à la parodontite ?

Th. : Chir. Dent. : Nancy : 2002

La péri-implantite, complication d'origine infectieuse pouvant survenir autour d'un implant ostéo-intégré en fonction et aboutissant à une perte osseuse, présente de nombreuses similitudes avec la parodontite. Il est donc intéressant de comparer ces deux pathologies, et particulièrement leurs aspects étiopathogéniques, diagnostiques et thérapeutiques.

Le facteur étiologique principal est dans les deux cas la flore de la plaque bactérienne, dominée par des anaérobies Gram-. Mais cette plaque a des effets plus pathogènes sur les tissus péri-implantaires ; l'infiltrat inflammatoire migre en effet plus apicalement que dans les tissus parodontaux.

Comme la parodontite, la péri-implantite est diagnostiquée à partir d'un examen clinique, complété par un examen radiologique et/ou biologique. Toutefois, les paramètres relevés en parodontologie ne sont pas toujours très adaptés pour caractériser l'échec ou le succès implantaire.

La mise en œuvre d'un protocole d'hygiène et de maintenance rigoureux a pour but d'éviter l'apparition de la maladie. Cependant, si une pathologie s'installe, les traitements actuellement préconisés, chirurgicaux ou non, sont similaires en parodontologie et en implantologie.

JURY :

Président

M. M. PANIGHI

Professeur des Universités

Juge

M. A. FONTAINE

Professeur 1^{er} Grade

Juge

M. J. PENAUD

Maître de Conférences des Universités

Juge

M. E. GERARD

Odontologiste des Hôpitaux

Adresse de l'auteur : Stéphanie GREBOVAL
17 rue Albert LEBRUN
54000 NANCY

FACULTE DE CHIRURGIE DENTAIRE

Jury : Président : M. PANIGHI – Professeur des Universités
Juges : A. FONTAINE – Professeur de 1^{er} Grade
J. PENAUD – Maître de Conférences des Universités
E. GERARD – Odontologistes des Hôpitaux

THESE POUR OBTENIR LE DIPLOME D'ETAT DE DOCTEUR EN CHIRURGIE DENTAIRE

présentée par: **Mademoiselle GREBOVAL Stéphanie**

né(e) à: **BELFORT (Territoire de Belfort)** le **17 mai 1977**

et ayant pour titre : «**La péri-implantite peut-elle être comparée à la parodontite** »

Le Président du jury,



M. PANIGHI


Le Doyen,
de la Faculté de Chirurgie Dentaire



Autorise à soutenir et imprimer la thèse

NANCY, le **13 mars 2002** n° **1285**

Le Président de l'Université Henri Poincaré, Nancy-1



GREBOVAL (Stéphanie). La péri-implantite peut-elle être comparée à la parodontite ?
/ par Stéphanie GREBOVAL.
Nancy, 2002. -114 f. : ill. :30 cm

Th. : Chir. Dent. : Nancy : 2002

Mots clés :

- péri-implantite
- parodontite
- infiltrat inflammatoire
- cratérisation osseuse

GREBOVAL (Stéphanie). La péri-implantite peut-elle être comparée à la parodontite ?
Th. : Chir. Dent. : Nancy : 2002

La péri-implantite, complication d'origine infectieuse pouvant survenir autour d'un implant ostéointégré en fonction et aboutissant à une perte osseuse, présente de nombreuses similitudes avec la parodontite. Il est donc intéressant de comparer ces deux pathologies, et particulièrement leurs aspects étiopathogéniques, diagnostiques et thérapeutiques.

Le facteur étiologique principal est dans les deux cas la flore de la plaque bactérienne, dominée par des anaérobies Gram-. Mais cette plaque a des effets plus pathogènes sur les tissus péri-implantaires ; l'infiltrat inflammatoire migre en effet plus apicalement que dans les tissus parodontaux.

Comme la parodontite, la péri-implantite est diagnostiquée à partir d'un examen clinique, complété par un examen radiologique et/ou biologique. Toutefois, les paramètres relevés en parodontologie ne sont pas toujours très adaptés pour caractériser l'échec ou le succès implantaire.

La mise en œuvre d'un protocole d'hygiène et de maintenance rigoureux a pour but d'éviter l'apparition de la maladie. Cependant, si une pathologie s'installe, les traitements actuellement préconisés, chirurgicaux ou non, sont similaires en parodontologie et en implantologie.

JURY :

Président

M. M. PANIGHI

Professeur des Universités

Juge

M. A. FONTAINE

Professeur 1^{er} Grade

Juge

M. J. PENAUD

Maitre de Conférences des Universités

Juge

M. E. GERARD

Odontologiste des Hôpitaux

Adresse de l'auteur : Stéphanie GREBOVAL
17 rue Albert LEBRUN
54000 NANCY