



HAL
open science

La dentisterie au quotidien du jeune praticien: ses difficultés et ses incompréhensions

Hélène Welter Fléchon

► **To cite this version:**

Hélène Welter Fléchon. La dentisterie au quotidien du jeune praticien: ses difficultés et ses incompréhensions. Sciences du Vivant [q-bio]. 2005. hal-01733085

HAL Id: hal-01733085

<https://hal.univ-lorraine.fr/hal-01733085>

Submitted on 14 Mar 2018

HAL is a multi-disciplinary open access archive for the deposit and dissemination of scientific research documents, whether they are published or not. The documents may come from teaching and research institutions in France or abroad, or from public or private research centers.

L'archive ouverte pluridisciplinaire **HAL**, est destinée au dépôt et à la diffusion de documents scientifiques de niveau recherche, publiés ou non, émanant des établissements d'enseignement et de recherche français ou étrangers, des laboratoires publics ou privés.



AVERTISSEMENT

Ce document est le fruit d'un long travail approuvé par le jury de soutenance et mis à disposition de l'ensemble de la communauté universitaire élargie.

Il est soumis à la propriété intellectuelle de l'auteur. Ceci implique une obligation de citation et de référencement lors de l'utilisation de ce document.

D'autre part, toute contrefaçon, plagiat, reproduction illicite encourt une poursuite pénale.

Contact : ddoc-theses-contact@univ-lorraine.fr

LIENS

Code de la Propriété Intellectuelle. articles L 122. 4

Code de la Propriété Intellectuelle. articles L 335.2- L 335.10

http://www.cfcopies.com/V2/leg/leg_droi.php

<http://www.culture.gouv.fr/culture/infos-pratiques/droits/protection.htm>

T 103/N/2005/5107

Docteur

ACADEMIE DE NANCY - METZ
UNIVERSITE HENRI POINCARRE - NANCY I
FACULTE DE CHIRURGIE DENTAIRE

Année 2005

N° 5107

THESE

pour le

DIPLOME D'ETAT DE DOCTEUR
EN CHIRURGIE DENTAIRE

par

Hélène WELTER épouse FLECHON

Née le 8 février 1977 à Metz
(Moselle)



**LA DENTISTERIE AU QUOTIDIEN DU JEUNE PRATICIEN :
SES DIFFICULTES ET SES INCOMPREHENSIONS**

DB 31901

Présentée et soutenue publiquement le 1^{er} juillet 2005

Examineurs de la thèse :

<u>M. M. PANIGHI</u>	<u>Professeur des Universités</u>	Président
M. A. FONTAINE	Professeur 1 ^{er} grade	Juge
M. J. SCHOUVER	Maître de Conférences des Universités	Juge
M. O. SEURET	Assistant hospitalo-universitaire	Juge

BU PHARMA-ODONTOL



104 069857 3

ACADEMIE DE NANCY – METZ
UNIVERSITE HENRI POINCARÉ - NANCY I
FACULTE DE CHIRURGIE DENTAIRE

Année 2005

N°

THESE

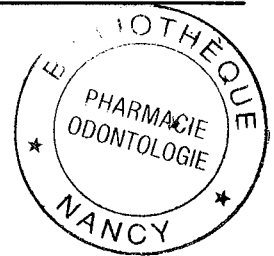
pour le

**DIPLOME D'ETAT DE DOCTEUR
EN CHIRURGIE DENTAIRE**

par

Hélène WELTER épouse FLECHON

Née le 8 février 1977 à Metz
(Moselle)



**LA DENTISTERIE AU QUOTIDIEN DU JEUNE PRATICIEN :
SES DIFFICULTES ET SES INCOMPREHENSIONS**

DB 31901

Présentée et soutenue publiquement le 1^{er} juillet 2005

Examineurs de la thèse :

<u>M. M. PANIGHI</u>	<u>Professeur des Universités</u>	Président
M. A. FONTAINE	Professeur 1 ^{er} grade	Juge
M. J. SCHOUVER	Maître de Conférences des Universités	Juge
M. O. SEURET	Assistant hospitalo-universitaire	Juge

UNIVERSITE Henri Poincaré NANCY 1
Président : Professeur J.P. FINANCE

FACULTE DE CHIRURGIE DENTAIRE
Doyen : Docteur Pierre BRAVETTI

Assesseur(s) : Dr. P. AMBROSINI - Dr. J.M. MARTRETTE
Membres Honoraires : Pr. F. ABT - Dr. L. BABEL - Pr. S. DURIVAUX - Pr. G. JACQUART - Pr. D. ROZENCWEIG - Pr. M. VIVIER
Doyen Honoraire : Pr. J. VADOT

Sous-section 56-01 Pédodontie	Mme	<u>D. DESPREZ-DROZ</u>	Maître de Conférences
	M.	J. PREVOST	Maître de Conférences
	Mlle	N. MARCHETTI	Assistant
	Mlle	A. MEDERLE	Assistant
Sous-section 56-02 Orthopédie Dento-Faciale	Mme	<u>M.P. FILLEUL</u>	Professeur des Universités*
	M.	O. GEORGE	MCUPH en disponibilité
	Mme	M. MAROT-NADEAU	Assistant
Sous-section 56-03 Prévention, Epidémiologie, Economie de la Santé, Odontologie légale	M.	<u>M. WEISSENBACH</u>	Maître de Conférences*
	Mlle	C. CLEMENT	Assistant
	M.	O. ARTIS	Assistant
Sous-section 57-01 Parodontologie	M.	<u>N. MILLER</u>	Maître de Conférences
	M.	P. AMBROSINI	Maître de Conférences
	M.	J. PENAUD	Maître de Conférences
	Mlle	S. DAOUT	Assistant
	M.	D. PONGAS	Assistant
Sous-section 57-02 Chirurgie Buccale, Pathologie et Thérapeutique Anesthésiologie et Réanimation	M.	<u>P. BRAVETTI</u>	Maître de Conférences
	M.	J.P. ARTIS	Professeur 2 ^{ème} grade
	M.	D. VIENNET	Maître de Conférences
	M.	C. WANG	Maître de Conférences*
	M.	G. PERROT	Assistant
Sous-section 57-03 Sciences Biologiques (Biochimie, Immunologie, Histologie, Embryologie, Génétiq ue, Anatomie pathologique, Bactériologie, Pharmacologie)	Mlle	A. POLO	Assistant
	M.	<u>A. WESTPHAL</u>	Maître de Conférences *
	M.	J.M. MARTRETTE	Maître de Conférences
Sous-section 58-01 Odontologie Conservatrice, Endodontie	Mme	V. STUTZMANN-MOBY	Assistant
	M.	<u>C. AMORY</u>	Maître de Conférences
	M.	A. FONTAINE	Professeur 1 ^{er} grade *
	M.	M. PANIGHI	Professeur des Universités *
	M.	J.J. BONNIN	Maître de Conférences
	M.	O. CLAUDON	Assistant
Sous-section 58-02 Prothèses (Prothèse conjointe, Prothèse adjointe partielle, Prothèse complète, Prothèse maxillo-faciale)	M.	M. ENGELS DEUTSCH	Assistant
	M.	Y. SIMON	Assistant
	M.	<u>J. SCHOUVER</u>	Maître de Conférences
	M.	J.P. LOUIS	Professeur des Universités*
	M.	C. ARCHIEN	Maître de Conférences *
	M.	C. LAUNOIS	Maître de Conférences
	M.	B. BAYER	Assistant
	M.	M. HELFER	Assistant
Sous-section 58-03 Sciences Anatomiques et Physiologiques Occlusodontiques, Biomatériaux, Biophysique, Radiologie	M.	K. JHUGROO	Assistant
	M.	O. SEURET	Assistant
	M.	B. WEILER	Assistant
Sous-section 58-03 Sciences Anatomiques et Physiologiques Occlusodontiques, Biomatériaux, Biophysique, Radiologie	Mlle	<u>C. STRAZIELLE</u>	Professeur des Universités*
	M.	B. JACQUOT	Maître de Conférences
	M.	C. AREND	Assistant

* temps plein - *Italique* : responsable de la sous-section

Nancy, le 03.01.2005

*Par délibération en date du 11 décembre 1972,
la Faculté de Chirurgie Dentaire a arrêté que
les opinions émises dans les dissertations
qui lui seront présentées
doivent être considérées comme propre à
leurs auteurs et qu'elle n'entend leur donner
aucune approbation ni improbation.*

REMERCIEMENTS

A notre président et directeur de thèse

Monsieur le Professeur Marc PANIGHI

Docteur en Chirurgie Dentaire

Docteur de l'Université Henri Poincaré, Nancy – I

Habilité à diriger les recherches par l'Université Henri Poincaré, Nancy – I

Professeur des Universités

Sous-section : Odontologie conservatrice – Endodontie

Vous nous avez fait le plaisir de diriger et de présider cette thèse.
Nous vous remercions de votre soutien, de votre disponibilité, de votre écoute
et de toute l'attention que vous nous avez portée durant ces années.
Grâce à vous, un débat contradictoire s'est ouvert tout au long de ce travail et
nous a permis d'avancer, de réfléchir et de nous remettre en question.
Soyez assuré de notre gratitude et de notre profond respect.

A notre juge

Monsieur le Professeur Alain FONTAINE

Chevalier de l'ordre National du Mérite

Docteur en Chirurgie Dentaire

Docteur en Sciences odontologiques

Professeur 1^{er} grade

Sous-section : Odontologie Conservatrice – Endodontie

Vous nous faites l'honneur d'avoir accepté gracieusement de juger ce mémoire et
nous vous en remercions vivement.

Nous vous sommes également reconnaissante de votre engagement pendant toute
ces années pour les méthodes d'enseignement et de votre lutte au sein de
l'université et nous vous prions d'accepter notre sincère gratitude.

A notre juge

Monsieur le Docteur Jacques Schouver

Docteur en Chirurgie Dentaire

Docteur en Sciences Odontologiques

Maître de Conférences des Universités

Responsable de la Sous-section : Prothèses

Vous nous faites le plaisir de participer à ce jury et nous vous en remercions
vivement.

Nous avons toujours été séduit par le charisme et l'humour dont vous avez fait
preuve durant nos stages cliniques et nous vous sommes très reconnaissante de la
qualité de vos conseils et de vos enseignements pratiques.

Soyez assuré de notre gratitude et de toute notre estime.

A notre juge

Monsieur le Docteur Olivier SEURET

Docteur en Chirurgie Dentaire
Assistant hospitalier universitaire
Sous-section : Prothèses

Vous avez accepté de participer à ce jury et nous vous en remercions vivement.
Quelques années nous séparent, mais nous garderons le souvenir de soirées, de sorties et
d'ambiances très agréables tout au long de nos études.
Nous vous témoignons ici notre sincère sympathie.

A Antoine,

Tu es l'homme de ma vie. Que notre amour soit éternel.

A Jeanne, à François et mes enfants à venir,

L'amour que je vous porte est sans limite. Que rien n'entame jamais notre bonheur.

A papi Jean, tante Annie, Jean -Marie et Marianne,

Je ne vous oublierai jamais.

A maman,

A toutes ces années que tu nous a consacrées, à notre enfance heureuse et à tout ce que tu nous a apporté. Je t'aime.

A papa,

Mon héros, mon complexe d'Œdipe, ma référence... je ne te changerais pour rien au monde. Je t'aime.

A Clara-Bernard,

A notre complicité. Je serai toujours là pour toi.

A Eti,

A ton humour et ton grand cœur. Soit heureux avec Mélanie.

A Belette,

Tu as la chance d'avoir deux mamans, profite-en.

A mamie Paulo,

A une grand-mère toujours là quand on a besoin d'elle, sur qui on peut tout le temps compter...

A papi Henri,

Tu es un exemple de bonté, de volonté et de courage.

A mamie Mado,

Il n'existe pas deux modèles comme toi.

A Joli-papa,

Je vous aime comme un père et veillerai au bonheur de votre fils.

A Jolie-maman,

J'aurais tant aimé vous connaître...

A Zaza et Sébastien, Baptiste et Capucine,

A notre vie de famille à Mirecourt.

A Isabelle, Benoît et Pauline,

Vous serez toujours les bienvenus.

A Pépé et Mamie Yvonne,

Pour votre chaleur et tout le respect que je vous porte.

A Louise,

A ma profonde affection.

A Emilie, Yannick, Audrey et Pascal,

C'est grâce à vous que je présente ma thèse aujourd'hui... Merci pour votre aide.

A Edwige, Vincent, Elodie, David, Emilie, Raphaël, Delphine, Julien, Christophe, Juliane, Caroline et Bruno,

Vivez heureux et faites beaucoup d'enfants.

SOMMAIRE



Sommaire

Introduction

1. La consultation

- 1.1. **Qu'est-ce qu'une consultation ? A quoi doit-elle servir ? Quelle est sa finalité ?**
- 1.2. **L'examen fonctionnel du patient**
- 1.3. **L'enquête médicale**

2. Chirurgie buccale

- 2.1. **Le questionnaire médical**
- 2.2. **Le temps per-opératoire**
- 2.3. **Complications post-opératoires**

3. Parodontologie

- 3.1. **Techniques d'hygiène orale**
- 3.2. **Conseils d'hygiène bucco-dentaire**
- 3.2. **Effet du traitement parodontal initial**
- 3.3. **Suppression du tartre et traitement de la surface radiculaire**
- 3.4. **Réévaluation des critères pour envisager un traitement complémentaire**
- 3.5. **Chirurgie parodontale d'accès / soustractive**
- 3.6. **Antibiothérapie systémique**
- 3.7. **Thérapeutique antimicrobienne sous-gingivale**
- 3.8. **Mobilité, équilibration occlusale et contention**
- 3.9. **Résection radiculaire**
- 3.10. **Tunnélisation**
- 3.11. **Thérapeutique régénératrice**
- 3.12. **Traitement des fumeurs par rapport aux non fumeurs**
- 3.13. **Pronostic de la maladie parodontale chez les patients présentant une maladie systémique**
- 3.14. **Thérapeutique de maintenance**
- 3.15. **Perte dentaire**
- 3.16. **Absence de tissu kératinisé**
- 3.17. **Traitement des récessions gingivales localisées**
- 3.18. **Traitement de la parodontite juvénile**
- 3.19. **Traitement de la « parodontite nécrotique »**

4. Odontologie conservatrice et endodontie

- 4.1. **Santé buccale et prévention**
- 4.2. **Soin conservateur coronaire**
- 4.3. **Le traitement endodontique**

5. Réhabilitation prothétique

- 5.1. **Importance de la communication**
- 5.2. **Prothèse fixée**
- 5.3. **Prothèse amovible partielle**

5.4. Prothèse complète

6. La dentisterie chez l'enfant

6.1. Abord psychologique de l'enfant

6.2. Observation clinique

6.3. Plan de traitement

6.4. L'urgence en pédodontie

6.5. La prévention

6.6. L'anesthésie locale et loco-régionale chez l'enfant

6.7. Particularités des traitements conservateurs des dents temporaires

6.8. La dent permanente immature

6.9. L'extraction chez l'enfant

6.10. Traumatismes en denture temporaire

6.11. Les traumatismes des dents permanentes

7. Orthodontie

7.1. Le bilan orthodontique sommaire

7.2. Les différentes anomalies

7.3. Age et indication thérapeutique

7.4. Conclusion

Conclusion

Bibliographie

Table des matières

INTRODUCTION

L'expérience d'un enseignant montre qu'il est souvent nécessaire de répéter et d'expliquer plusieurs fois les choses pour qu'elles soient bien comprises.

Cette thèse aurait pu s'intituler : « dentisterie pour les nuls ». Sa simplicité est son fondement même. Le but a été d'essayer de compacter un petit manuel regroupant les bases de la dentisterie à « maîtriser » au sortir de la faculté.

En effet, le jeune praticien « lâché dans la nature » se trouve vite confronté à des difficultés qu'il serait aisé d'éviter en respectant un minimum de règles. Car si les notions fondamentales sont indispensables pour comprendre les problèmes dans leur globalité, elles ne remplaceront jamais les notions purement pratiques et la clinique.

Pour prendre un exemple concret, les problèmes généraux en étroite relation avec la cavité buccale sont nombreux ; leur compréhension est indispensable, mais il s'agit aussi de savoir comment parer à ses problèmes et comment les prévenir dans la pratique dentaire au quotidien.

Dans un autre registre, la plupart des praticiens ont tendance, surtout pour les soins, à se lancer dans d'interminables séances sans le moindre fil conducteur. Ce défaut est un peu moins vrai quand il s'agit de prothèse (et encore !). Il est nécessaire d'insister sur l'aspect primordial d'un examen clinique et d'un plan de traitement systématiques.

L'acte dentaire doit être un acte réfléchi. Pour passer de la réflexion à l'action, le praticien pose son diagnostic grâce à l'examen clinique, considère les besoins exprimés par son patient et estime ses possibilités. Puis il propose le plan de traitement, le modifie éventuellement en fonction des réflexions du patient et établit son planning thérapeutique quand un accord est trouvé.

Il ne vient que trop peu à l'idée du jeune praticien de prendre en considération le terrain sur lequel il construira la suite.

La majorité des écueils vient d'une erreur d'appréciation initiale, raison pour laquelle la consultation doit être prise en compte à part entière, prendre du temps et se dérouler dès le premier rendez-vous (sauf en cas d'urgence où elle sera plus succincte et reportée ultérieurement).

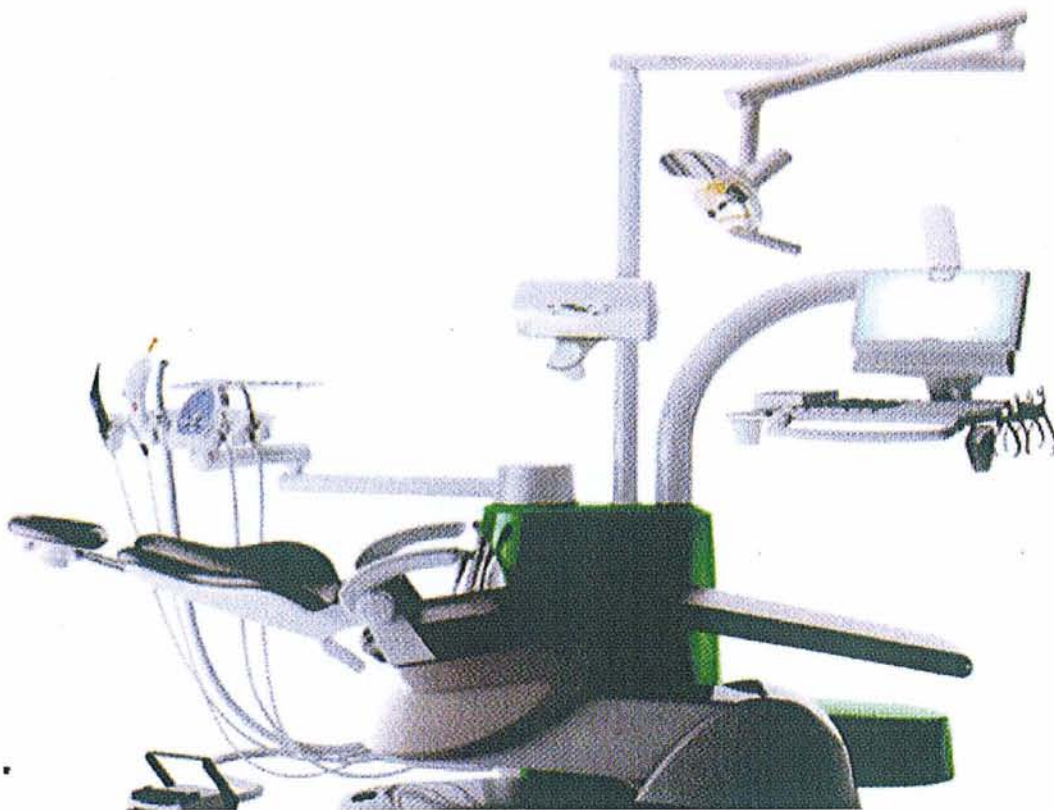
Il est aussi difficile pour le jeune praticien de choisir un exercice réaliste, car la dure réalité du cabinet dentaire au quotidien nous rappelle souvent à l'ordre : temps imparti, rentabilité du cabinet, moyens financiers des patients, etc.

Le traitement radiculaire en trois séances, l'abord psychologique de l'enfant ou encore les neuf mois de gestation du complet, ... on est bien loin des rêves estudiantins.

Le jeune praticien doit donc se donner le bon ton. Ne tomber ni dans la routine, ni dans la médiocrité (d'où la nécessité absolue de la formation continue), ni non plus dans l'irréalisme et l'utopie.

Grâce à des ouvrages très cliniques, nous avons essayé de faire le tour synthétique et non exhaustif de ce qui nous semble être le « nécessaire de dentisterie » pour pallier certains écueils et maîtriser la base qui permettra de pousser ultérieurement la réflexion plus loin et de se lancer dans des domaines plus techniques et plus spécialisés.

1. La consultation



1.1. Qu'est-ce qu'une consultation ? A quoi doit-elle servir ? Quelle est sa finalité ? (Valentin, 1984)

1.1.1. Motifs et raisons de consulter

Une consultation, c'est déjà une rencontre. Les informations issues de l'interrogatoire parfois confuses voire contradictoires, le sentiment de culpabilité reflètent souvent une attitude globale de frustration et de découragement. Les problèmes posés par l'exercice des fonctions orales, par l'aspect de la bouche, par la conservation d'arcades dentaires saines et confortables, par le confort facial relèvent d'une autre évaluation. Tous les traitements que ces problèmes impliquent répondent à d'autres motifs de consultation ; mais ces motifs ne sont exprimés, la plupart du temps, que sous une forme partielle ou biaisée par l'idée erronée que le patient se fait des possibilités de traitements de l'odonto-stomatologiste. Souvent, également, le patient imagine que la satisfaction de ses motifs de consultation implique une technologie lourde et trop onéreuse compte tenu de sa condition sociale, de sa famille, des idées préconçues de son entourage.

L'Organisation Mondiale de la Santé définit la santé comme l'absence de maladie, la possibilité de décider, faire et se mouvoir, mais également comme un sentiment de bien-être physique et moral qui améliore la relation à autrui. Le patient consulte pour améliorer la relation à soi-même. C'est la raison qu'il fournit au thérapeute. Mais il espère que la santé retrouvée lui apportera tous les bienfaits contenus dans la définition de l'OMS. Là résident ses motifs.

La praticien consulté subit une double contrainte : trouver une solution rapide aux problèmes évoqués par les raisons du consultant, mais également apporter une solution durable aux motifs de la consultation. Ne traiter que l'un des termes du problème constitue une conduite

paradoxe qui, de toute façon, décevra patient et praticien. On peut échapper à ce dilemme en différenciant les niveaux logiques : l'immédiat et le devenir, l'organe et l'appareil.


1.1.2. Méthodes adaptées à la consultation

Tout traitement ressortit à une démarche à quatre temps :

- Définir et situer clairement le problème en appréhendant les différents niveaux logiques et leurs interactions. Les difficultés s'expriment en termes concrets.
- Examiner les solutions préalablement essayées ou proposées.
- Définir clairement le changement auquel on veut parvenir.
- Formuler et mettre en œuvre un projet pour effectuer ce changement. Appliquée aux problèmes de l'odontologie, cette démarche conduit à connaître le patient et ses besoins et à définir un projet de changement.

L'observation clinique doit évaluer simultanément :

- l'ensemble des facteurs fonctionnels de l'appareil manducateur,
- leurs relations d'adaptation réciproque,
- leur aptitude à remplir leur office.



(d'après Rosencweig D, 2000)

Pour embrasser ce niveau de complexité, c'est une approche globale, une approche systémique, dont nous avons besoin ; à ce niveau se prennent des décisions.

On peut donc proposer une démarche systématique qui conduit à :

- Identifier les raisons qui amènent le patient à consulter.
- Identifier les motifs qui le conduisent ou bien l'ont retenu de consulter.
- Identifier et définir des besoins de traitement à travers les examens cliniques et paracliniques. Cette phase de documentation réalisée sur des bases de compétences professionnelles constitue le fondement « objectif » de toute décision ultérieure.
- Fixer pour soi-même comme pour le patient des objectifs clairs de traitement.

- Choisir les moyens du traitement en testant des hypothèses contre les éléments de faisabilité.
- Définir les étapes, la durée et le coût de la mise en œuvre.
- Définir les étapes de réévaluation et de contrôle.

1.1.3. Les besoins de traitement

Personne ne souhaite la sénescence. Personne ne souhaite perdre ses dents, ses cheveux, sentir sa vue décliner. Fondamentalement, c'est en ces termes que s'évaluent les besoins de traitements. Conserver des arcades dentaires confortables et saines constitue un objectif de l'odontologie.

Ne traiter que la dent douloureuse, alors que l'ensemble des arcades s'écroule au niveau de ses fondations parodontales et n'autorise plus les plaisirs de la table ni de la relation, constitue une parodie de traitement. On ne rend pas « service » au patient lorsqu'on ne lui laisse aucun choix et que l'on décide pour lui qu'il refusera un traitement global. Cette situation paradoxale se rencontre trop souvent parce que le praticien choisit les moyens d'un traitement unitaire avant de déterminer les besoins d'ensemble et de leur soumettre les techniques qu'il maîtrise.

C'est pour éviter cette erreur que l'examen doit envelopper tout l'appareil stomatognathique et dépister les lésions et les anomalies, comme la tolérance aux thérapeutiques déjà mises en œuvre aux différents niveaux que constituent :

- les organes dentaires, le parodonte, l'unité fonctionnelle dento-parodontale.
- les arcades dentaires, leur morphologie, les interrelations entre les dents, les maxillaires et la musculature périphérique.
- l'occlusion et les interrelations fonctionnelles qui lient tous les facteurs précédents avec l'ATM.

L'examen initial cerne la raison et les motifs de la consultation : il résout le problème déclenchant la consultation ou l'urgence ; il dresse un tableau général de la situation et dépiste les phénomènes morbides de la sphère oro-faciale.

A partir de la consultation initiale, se décident les nécessaires examens approfondis susceptibles d'être requis. Il serait absurde de faire systématiquement un examen approfondi de l'occlusion, de l'état parodontal ou de l'harmonie dento-maxillaire et de l'organisation des arcades. Il est nécessaire par contre de pratiquer un dépistage systématique des caries.

Ainsi, la consultation se construit en différents degrés. Le plus évident, celui du diagnostic, ne prend de sens en odontologie qu'à partir du moment où le praticien le situe dans le contexte stomatognathique d'un patient et de ses particularités. Un autre degré doit être gravi pour appréhender finement l'état des éléments de l'appareil manducateur et leurs interrelations. Si l'informatique apporte une aide à la collation et au stockage des données, les décisions résultent d'un compromis réfléchi qui échappe aux ordinateurs. Le praticien doit, pour lui et pour le patient, traduire et résumer en termes simples et concrets la masse des mesures et des renseignements qu'il a recueillis.

Pour ne pas emprisonner son raisonnement dans la technologie, le praticien consulté doit exprimer les objectifs du traitement. Après avoir précisé ce que nous voulons obtenir en termes simples et concrets, nous définissons et choisissons les moyens qui nous conduisent au but. Puisque nous cernons mieux le point de départ, nous devons approfondir la notion d'objectif de traitement en odontologique.

1.1.4. Les objectifs de traitement

La thérapeutique se propose de provoquer un changement que l'on juge nécessaire pour guérir et pour prévenir.

* Le changement de premier ordre souhaité peut s'opérer à l'intérieur d'un système qui ne sera pas modifié par l'intervention, mais au contraire protégé des endommagements. Ce choix s'applique, évidemment aux traitements prophylactiques comme à la prévention ; il concerne également le traitement d'un organe altéré au sein d'un système encore indemne. Dans cette situation deux problèmes se posent :

- Le praticien doit s'assurer que le système est réellement indemne et compétent.
- Il doit acquérir la certitude que le traitement choisi, bénéfique pour un organe, ne perturbera ni n'altèrera les organes associés ou le système dans son ensemble.

* Le second ordre de changement désiré peut concerner le système dans son ensemble, jugé inadéquat quant à l'aspect ou à l'aptitude fonctionnelle, ou encore dysharmonieux et perturbé dans les interrelations des organes qui le composent. Dans cette situation :

- Le praticien doit acquérir la certitude que le changement est nécessaire, parce que la situation n'est pas supportable ou parce que le risque d'aggravation est important.
- Il doit rechercher un changement tolérable pour les organes qui composent le système.

Ce type de changement est visé lorsqu'on se trouve en présence de dysmorphoses, de lésions d'organes nombreuses et étendues, d'édentements complets ou complexes, ou bien de maladies dysfonctionnelles. Ces changements peuvent s'effectuer aux dépens des parties.

Le traitement choisi doit résoudre le problème posé, mais doit également s'avérer tolérable pour l'ensemble du système comme pour les parties. En résumé, on peut dire que **la thérapeutique se propose de maintenir, restaurer ou améliorer une situation clinique.**

Il est possible de distinguer cinq catégories d'objectifs assignés aux traitements de l'odontostomatologiste :

- Ceux qui visent à maintenir, restaurer, améliorer l'aspect de la denture et de la face.
- Ceux qui visent à maintenir, restaurer, améliorer l'exercice des fonctions orales.
- Ceux qui visent à maintenir, restaurer, améliorer le confort ou le bien-être du patient.
- Ceux qui visent à la conservation de l'intégrité corporelle, le maintien des organes et des arcades.
- Ceux qui visent à la prévention et la prophylaxie ou, de façon plus générale, la lutte contre le vieillissement.

Tout traitement, du plus simple au plus complexe, doit répondre à une ou deux de ces catégories qui sont choisies afin d'atteindre simultanément chacune des autres.

L'attention du clinicien effectue sans cesse lors de la consultation des allers et retours entre une conception globale du cas et les détails qui le caractérisent. Les deux points de vue sont indissociables et complémentaires. L'un nourrit, l'autre ordonne et par les suppositions qu'il avance, réclame de nouvelles nourritures qui infirment, affirment ou complètent la conception initiale.

1.1.4.1. Aspect-Forme-fonction

La mastication ne constitue plus avec la cuisson et la préparation des aliments un acte indispensable à la nutrition, ce qui tend à pallier les insuffisances de la denture.

La prise alimentaire constitue cependant un phénomène social : on évite de manger seul. Le plaisir de la table repose également sur la mastication ; le plaisir oral se poursuit dans le

sourire et le rire qui découvrent les dents ; sans oublier le plaisir du baiser ; les dents enfin s'inscrivent de façon majeure dans l'ensemble des moyens de communication entre deux individus et leur absence altère l'émission des sons comme les éléments non verbaux de la relation .

Les objectifs fonctionnels des traitements dentaires :

- visent à établir l'harmonie des constituants de l'appareil manducateur lors des activités,
- tendent à déterminer les conditions d'exercice fonctionnel les plus supportables pour les organes et les tissus impliqués,
- visent à rendre apte chacun des organes à supporter les effets mécaniques et physiologiques de ces activités.

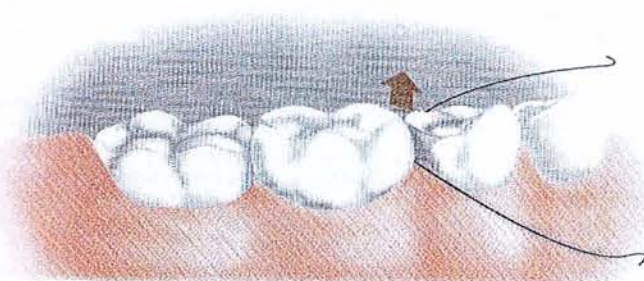
Il apparaît donc impossible de restaurer ou d'améliorer l'aspect de la denture sans prendre des partis pris fonctionnels. Il est également impossible de restaurer une fonction harmonieuse sans intervenir sur l'aspect.

1.1.4.2. Prophylaxie-Prévention

Le pronostic d'un traitement vise un « après » angoissant pour beaucoup de patients. D'autant plus angoissant qu'en dépit de soins souvent consciencieux, il est entaché d'échecs ou de récurrences. Certaines personnes qui montrent une véritable misère bucco-dentaire ont pu recevoir des traitements dentino-pulpaux excellents lors de leur première consultation. Deux erreurs expliquent cependant l'échec à venir

-Le patient n'a été ni informé, ni formé à contrôler la plaque bactérienne.

-La deuxième erreur résulte souvent d'une mauvaise consultation initiale : le choix des moyens est effectué avant l'analyse des objectifs de traitement ; les analyses de faisabilité sont omises ; seul le prix de revient immédiat et la facilité pour le praticien de les mettre en œuvre sont considérés. Ces éléments, évidemment importants, pèsent moins lourds que le prix final d'échecs, de recommencements, d'abandons et de mutilations progressives.



(d'après Jasmin et coll, EMC)

D'autre part, trop souvent, seules les dents sont envisagées et les interrelations sont omises alors qu'au gré des douleurs de carie ou de gingivite, au gré des transformations morphologiques imposées par la destruction des couronnes dentaires et des restaurations transitoires frustes, au gré enfin des migrations dentaires, l'occlusion se modifie profondément.

On peut dire, de manière un peu restrictive, qu'il vaut mieux des édentements précoces bien programmés et bien compensés qu'une dentisterie conservatrice et restauratrice acrobatique et sans devenir.

La prophylaxie odontologique ne peut être obtenue que par la réalisation de l'ensemble des objectifs interdépendants que nous avons présentés.

1.1.5. Choix des moyens de traitement

La technique, le matériel, les méthodes, les matériaux seront choisis au cours de chaque étape thérapeutique, pour leur fiabilité, l'économie d'effort et d'argent qu'ils représentent et, leur adéquation à la situation comme aux objectifs. Chaque progrès dans le travail appelle une série de questions qui remet en cause les moyens comme les objectifs de traitements. « L'acte que j'accomplis s'inscrit-il bien dans le plan choisi ? Est-t-il compatible avec les objectifs généraux ? ». Mais également : « Le plan général est-il encore acceptable après la réalisation de l'acte ? Faut-il changer de moyens pour réaliser le plan ? Est-il nécessaire de changer d'objectifs faute de moyens sûrs pour atteindre ceux qui nous guidaient ? ». Ces questions ne peuvent demeurer étrangères qu'à celui qui n'a jamais imaginé qu'entreprendre ne signifie pas nécessairement réussir.

Qu'il s'agisse des moyens destinés à atteindre les objectifs généraux, ou de ceux qui visent les objectifs partiels des thérapeutiques, le choix s'effectue toujours à partir d'une hypothèse que l'on teste selon deux points de vue : adéquation à la situation clinique, adéquation aux objectifs généraux et immédiats .

La consultation aboutit à un programme de traitement et la réévaluation conclut chaque étape du traitement.

La situation se définit par l'aspect anatomo-pathologique du patient et par l'aptitude du praticien à réaliser la traitement ; également par l'incidence pécuniaire comme l'investissement en temps, paramètres que l'on doit définir avant une prescription de traitement.

1.1.6. Chronologie du traitement

Déterminer la chronologie et les étapes de la mise en œuvre du traitement retenu constitue littéralement le plan de traitement. Il est utile de rappeler que ce plan demeure soumis aux motifs de consultation, aux besoins de traitement, aux objectifs hiérarchisés de la thérapeutique et aux moyens pécuniaires. Le plan de traitement doit :

- Résoudre le plus rapidement possible et le plus complètement possible l'ensemble des problèmes reconnus,
- Lever progressivement les obstacles au maintien dans le temps des résultats obtenus,
- Etablir les conditions nécessaires au maintien d'une denture efficace, confortable, d'aspect plaisant, saine et pérenne,
- Fixer les étapes de réévaluation au cours desquelles peuvent être remis en question les moyens de traitement, le plan de mise en œuvre, ou encore les objectifs partiels du traitement,
- Fixer les paliers possibles du traitement permettant de différer les étapes onéreuses.

La proposition d'un plan de traitement est assortie d'une évaluation pécuniaire avec un calcul des prises en charge par les organismes sociaux. Le patient est prié de différer sa réponse pour avoir le temps d'y réfléchir et d'en mesurer toutes les contraintes comme tous les avantages. Selon Valentin, l'acceptation ou le refus sont relativement indépendants de l'état de fortune du patient, même si, pour les plus démunis, il est nécessaire de trouver des modalités de règlement étalées dans le temps.

La réalisation d'un plan de traitement s'effectue par des actes coordonnés qui relèvent des différentes techniques propres à l'odontologie. Les choix se poursuivent à l'intérieur de chacune des techniques et au cœur même de la réalisation de chacun des actes. Les choix résultent de compromis entre les impératifs technologiques, esthétiques, mécaniques et biologiques qui dominent le traitement. Qu'il s'agisse d'une situation relativement complexe ou du traitement d'une cavité simple de type 1, la méthode d'évaluation demeure la même : confrontation de l'acte lors de chacune des étapes de sa conception et de sa réalisation avec les cinq catégories d'objectifs de traitement comme avec les limites qu'imposent la mécanique et la technologie.

Exprimer précisément ce que l'on doit faire permet également d'échapper à la confusion qu'engendrent les habitudes. Il vaut mieux penser et dire : « Je traite une carie simple et je reconstitue la dent à l'amalgame » que de s'abandonner aux habitudes de « la classe 1 en amalgame ». La première attitude conduit à envisager tous les paramètres d'une situation spécifique, dans ce qu'elle présente et de particulier au cas traité ; la seconde attitude exprime ce qui est commun à une catégorie anatomique d'obturations en un matériau donné. Entre l'artisanat et le travail à la chaîne, il semble préférable, pour le praticien comme pour le patient, de choisir l'artisanat.

La consultation, pour le thérapeute, c'est le fait de recevoir des patients et de leur donner un avis motivé sur leur état, sur les changements à apporter à cet état, sur les mesures à prendre pour effectuer ce changement. Contrairement au médecin interniste, l'odonto-stomatologiste met en œuvre lui-même les traitements chirurgicaux et orthopédiques comme les soins infirmiers. Deux niveaux de consultation se distinguent : celui de la prescription et celui de la réalisation.

Ces deux niveaux ne sauraient se confondre ou se résumer en un seul ; ils demeurent cependant soumis aux mêmes objectifs. Le premier niveau de consultation précise les raisons et les motifs d'un consultant ; il établit les besoins de traitement et hiérarchise les objectifs visés par la thérapeutique. Le second niveau de consultation élucide les possibilités et les conditions de mise en œuvre des différents moyens de traitement, ainsi que leur adéquation aux objectifs que l'on s'est fixés. Le second niveau de consultation se prolonge pendant toute la durée du traitement. Les sources documentaires, dans le premier cas, relèvent exclusivement du patient ; dans le second cas, les matériels, les matériaux, la mécanique et la technologie, les moyens des traitements qu'ils autorisent, imposent des contraintes et des servitudes, et conduisent au choix de compromis acceptables de leur point de vue comme du point de vue biologique. L'omniprésence du second niveau de consultation tend à masquer la prééminence du premier. On ne saurait, cependant, réaliser avant que d'indiquer et de prescrire. A la consultation initiale succèdent les consultations spécialisées ou approfondies de faisabilité.

1.2. L'examen fonctionnel du patient (Valentin, 1984)

L'examen clinique ne porte que sur des structures accessibles à la vue, au toucher, à l'ouïe et à l'odorat. Il recueille des impressions et des sensations qui demeurent difficilement transmissibles, ne sont pas quantifiées et se prêtent malaisément à la comparaison dans le décours des consultations successives.

Pour cette raison, il ne faut pas oublier que la norme relève parfois d'un modèle thérapeutique : la classe 1 d'Angle peut à la rigueur décrire le blanc caucasien ; quelle est sa valeur pour un noir africain ou un jaune d'Asie ? 72 contacts occlusaux caractérisent les rapports de contact entre deux arcades dentaires normales en classe 1 d'Angle. Il n'est, cependant, nullement avéré que les 72 contacts soient nécessaires à la santé de l'appareil manducateur, ni que la réalisation de toutes les potentialités anatomiques constitue une nécessité fonctionnelle.

Une denture apparemment normale peut cependant présenter des dysharmonies anatomiques et fonctionnelles, génératrices de troubles notables. Des arcades dysmorphiques, en revanche, peuvent offrir des surfaces occlusales antagonistes congruentes entre elles. La forme de l'outil, son orientation, ses associations ainsi que la manière d'utiliser l'ensemble paraissent plus importantes pour une fonction harmonieuse que la perfection d'un seul des éléments considéré.

1.2.1. Les moyens de l'examen clinique

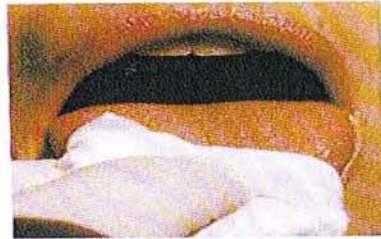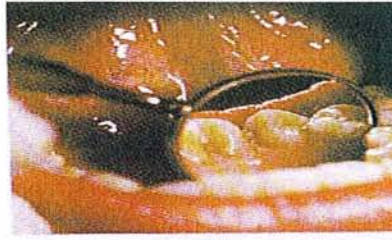Codifié depuis Laënnec, l'examen clinique repose sur l'interrogatoire, l'inspection, la palpation, la percussion et l'auscultation. Tous ces éléments, systématiquement mis en œuvre, sont recrutés dans un ordre variable qui est fonction des progrès de l'examen et des questions qu'il soulève.

1.2.1.1. l'interrogatoire

Dans la relation praticien-patient, le patient doit, le plus rapidement possible, se sentir considéré comme individu et voir ses problèmes pris en charge. L'interrogatoire précise donc la demande du patient. Il renseigne sur les signes subjectifs et fonctionnels et leurs circonstances d'apparition. Il éclaire les statuts psychologique, social et professionnel du patient. Il évalue les antécédents pathologiques du consultant, son état de santé actuel, les diathèses ou les maladies intercurrentes qui l'affectent, ses réponses passées à des traitements spécifiques.

L'interrogatoire fonde la relation praticien-thérapeute. La coopération du consultant au traitement repose sur sa motivation en rapport avec la confiance ou non qu'il accorde au praticien. Le succès ou l'échec d'un traitement peut reposer sur les relations interpersonnelles dès l'interrogatoire indépendamment de la compétence du praticien ou de la difficulté des actes. Lorsqu'un praticien devient « mon dentiste », il ne peut s'avérer qu'attentif, dévoué et compétent, puisque « je » lui accorde sa confiance.

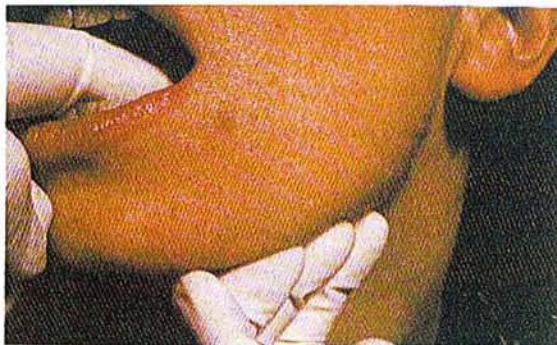1.2.1.2. L'inspection



(d'après Maladière E, EMC)

1.2.1.3. La palpation

La palpation est avant tout bilatérale et comparative. Elle apprécie des volumes, en qualifie l'importance, la forme et la consistance. Elle explore des activités musculaires dans leur symétrie, leur intensité et leur synchronisation. Elle recherche l'hypertonie et les défenses ou la souplesse. Elle enregistre contractures et trémulations.



(d'après Maladière E, EMC)

La palpation accompagne, et parfois provoque, des mouvements dont on évalue la direction, le sens, la vitesse, l'amplitude, la régularité et l'harmonie. Accompagnant la mobilisation passive de la mandibule, elle perçoit des vibrations squelettiques et complète l'auscultation. Elle occupe une place majeure dans la recherche de la relation centrée et de l'occlusion de relation centrée.

La palpation provoque et évalue les mobilités dentaires. Elle les perçoit, même extrêmement ténues, lors des claquements dentaires. Pour cela, la pulpe ou l'ongle des index droit et gauche est appliqué délicatement sur la face vestibulaire des dents homologues pendant que le patient claque des dents en répétant rapidement un mouvement de faible amplitude et de faible puissance.

La palpation est utilisée dans la recherche de la douleur provoquée. Elle identifie la situation exacte d'une douleur exquise.

1.2.1.4. La percussion

La percussion est active lorsqu'on demande au patient de claquer des dents en intercuspidation maximale. Elle est passive lorsque l'opérateur percute un organe ou une région.

La percussion légère et axiale d'un organe dentaire permet au patient de percevoir, par comparaison avec les organes voisins, une sensation plus douloureuse lorsqu'une desmodontite affecte l'organe percuté. Le son plus mat et la mobilité dentaire ne se manifestent qu'à un stade plus avancé de lésion. La douleur provoquée n'apparaît qu'en phase aiguë de desmodontite.

La percussion légère transversale conduit à la reconnaissance d'une dent par le patient lorsqu'une inflammation pulpaire est présente. Il est vrai cependant qu'en phase aiguë de desmodontite, toute percussion est douloureuse.

1.2.1.5. L'auscultation

Avec un stéthoscope, l'auscultation apprécie l'intensité, la hauteur, le timbre et le rythme des bruits issus des articulations temporo-mandibulaires ou des claquements dentaires. Ces deux types de bruits naissent de la mobilisation volontaire, habituelle de la mandibule du patient. Les signes de dysfonction ou de malocclusion relevés ont une grande valeur diagnostique et nous ne saurions trop insister sur l'intérêt de cet examen très simple, très rapide et très généralement omis.

Les A.T.M. s'auscultent dans la région prétragienne et latéro-articulaire. Normalement silencieuse lors de l'ouverture et la fermeture de la bouche, aussi bien que lors de l'exécution d'un mouvement latéral en inoclusion, les articulations peuvent émettre deux sortes de bruits. Les uns, brefs, s'entendent comme des claquements ou des craquements ; ils accompagnent un ressaut condylien et traduisent une dyskinésie du complexe ptérygo-temporo-méniscal. Les autres, souvent plus discrets, éclatent en bouffée sous l'oreille et se prolongent ; décrits comme des crépitations, ils invitent à rechercher des lésions des pièces articulaires.

Les claquements dentaires légers et rapides conduisent la mandibule en intercuspidation maximale lorsque la position de la tête n'est pas contrainte par une flexion antérieure ou latérale sur le tronc. Le bruit ausculté s'avère normalement clair, unique et bref. Il témoigne de l'établissement de contacts simultanés, bilatéraux, égaux en intensité entre les dents d'arcades antagonistes. Des interférences sur le trajet de fermeture engendrent un son mat, prolongé ou dédoublé, parfois crissant comme un papier de soie que l'on froisse.

1.2.2. Les examens paracliniques

Les structures anatomiques s'explorent par les moyens radiographiques.

Les mouvements mandibulaires et les déplacements de l'axe bicondylien peuvent être traduits en graphiques ou bien encore mesurés directement par des moyens électroniques.

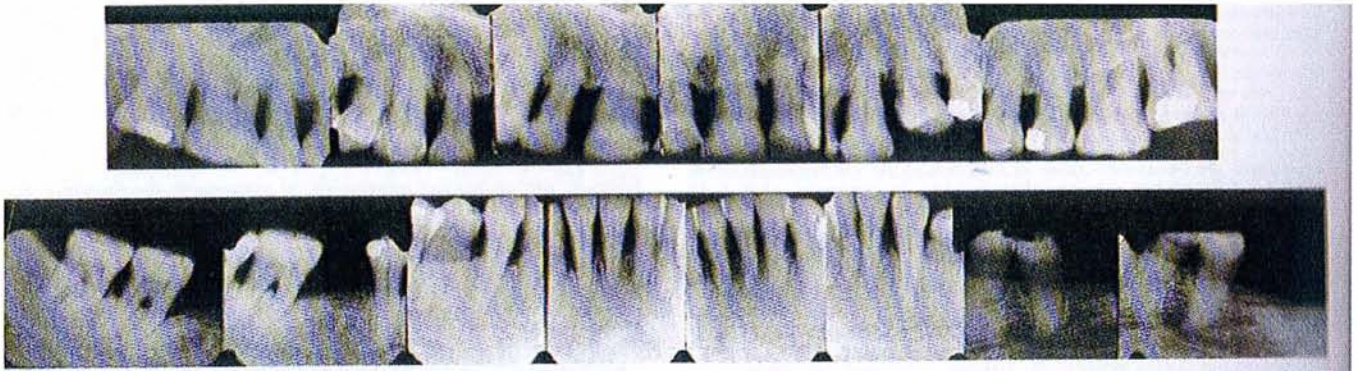
Les rapports dento-dentaires, ainsi que les positions mandibulaires qu'ils déterminent et qui les réalisent font l'objet de l'analyse occlusale.

1.2.2.1. Les examens radiographiques

* Les tomographies des articulations temporo-mandibulaires sont indispensables au diagnostic des lésions organiques de ces articulations.

* La scannographie fournit des coupes frontales et horizontales des A.T.M.

* Le bilan rétro-alvéolaire au long cône fournit des indications précieuses sur la distribution des forces et ses effets au niveau des organes dentaires.



(d'après Anagnostou F, EMC)

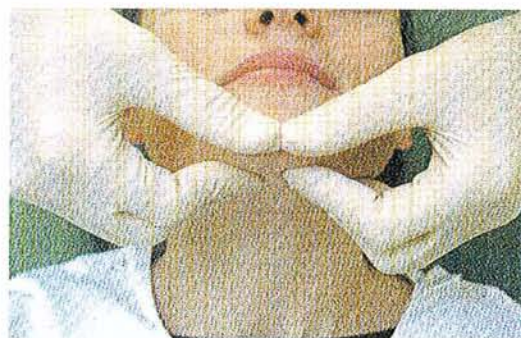L'usure coronaire de l'émail et de la dentine peuvent être évaluées en rapport avec les modifications éventuelles des cavités endodontiques. Outre les proximités et les expositions pulpaire, on peut noter les zones rétrécies par la dentinogenèse, les pulpolithes, ou, au contraire, les espaces élargis par des plages de résorption. Les modifications en plus ou en moins du cément sont parfaitement visibles.

L'hyperfonction aboutit à l'apparition d'un élargissement desmodontal, à la densification des corticales. La trabéculatation endostée s'oriente perpendiculairement à la résultante des forces, et sa densité s'accroît. L'élargissement desmodontal, plus ou moins accompagné de la disparition des crêtes osseuses tend à réduire le volume osseux, tandis que la densité de l'ensemble de l'os alvéolaire tend à s'accroître avec une polarité marquée par la direction des forces.

L'hypofonction, au contraire, conduit au rétrécissement de l'espace desmodontal. L'endoste présente de larges cavités médullaires ; la trabéculatation n'est plus orientée. Une égression dento-alvéolaire se manifeste dès que la migration physiologique n'est plus limitée par l'effet des forces qui s'exercent sur l'organe dentaire.

1.2.2.2. Les examens paracliniques de la mobilité mandibulaire

Les mouvements mandibulaires reflètent l'adaptation réciproque des différents éléments qui les autorisent et les déterminent. Les articulations dento-dentaires, malgré le remaniement parodontal et l'usure coronaire fournissent le guide mécanique le plus contraignant. Les articulations temporo-mandibulaires imposent les limites d'une enveloppe de mouvements assez lâche pour tolérer une vaste gamme de comportements adaptatifs.



(d'après Dupas PH, 2004)

Pour le diagnostic, la répétition des mouvements et des positions appartenant à l'enveloppe des limites de mouvement, constitue le témoin objectif et mesurable de la résolution des tensions au sein de la structure neuro-musculaire masticatrice. L'analyse occlusale permet d'évaluer l'efficacité de la denture à travers celle de chacune des tables occlusales et de ses rapports. Elle montre comment l'anatomie et les relations des surfaces triturantes transmettent les forces au sein d'un ensemble parodontal que sa morphologie rend apte ou inapte aux transformations internes, caractéristiques de l'exercice fonctionnel.

L'analyse occlusale repère dans un référentiel étalonné les positions condyliennes déterminées par l'occlusion, ou, au contraire, les contacts d'occlusion qui s'établissent pour des relations choisies et physiologiquement acceptables de la mandibule au massif crânio-facial. Cette étude d'anatomie fonctionnelle éclaire les comportements relevés à la clinique puisque l'anatomie sous-tend toutes les activités qu'elle autorise, détermine ou limite.

L'analyse occlusale étudie la direction, le sens ou l'amplitude des mouvements guidés par l'articulé dentaire. Elle dénombre les guides associés dans un même mouvement. Elle apprécie leur adaptation réciproque et leurs effets parodontaux, articulaires et comportementaux.

L'analyse occlusale permet d'identifier les interférences dentaires lors de l'accomplissement des mouvements soumis aux guidages fournis par les articulations temporo-mandibulaires. Elle conduit à « essayer » sur les modèles en plâtre des morphologies d'organes dentaires et d'arcades efficaces, distribuant des forces acceptables pour les structures parodontales et dont les rapports occlusaux n'engagent aucune contrainte articulaire ou musculaire.

Le projet d'occlusion thérapeutique est nécessaire au choix des moyens de sa réalisation. Construire une prothèse adjointe, effectuer un traitement orthodontique, réaliser un bridge ; une couronne ou un amalgame ne constitue pas des moyens thérapeutiques : ce sont les moyens d'atteindre une occlusion durable dont les caractères de fonction, d'agrément, de prophylaxie et d'aspect ont été préalablement évalués, discutés et choisis.

1.2.3. Les objets de l'examen

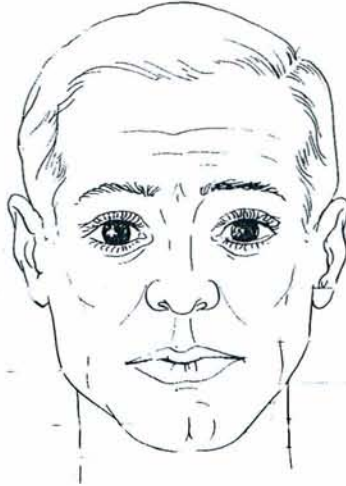Chaque étape de l'examen se conclut par la formulation d'un résumé qui rassemble les signes de même nature affectant plusieurs organes. Il se distingue du syndrome qui rassemble les manifestations diverses d'un seul mécanisme pathogénique. Le résumé fournit le moyen d'expliquer au patient la prescription de traitement.

1.2.3.1. Examen des structures anatomiques

1.2.3.1.1. Examen exobuccal

Il permet d'apprécier les caractères du visage selon trois plans d'orientation :

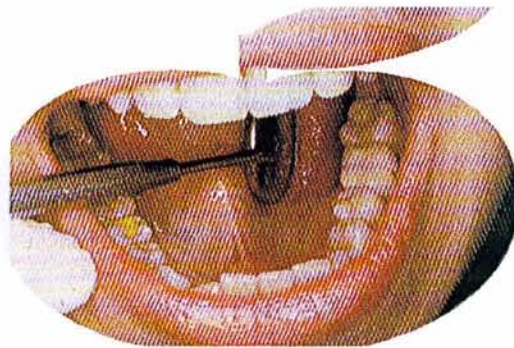
- en vue frontale, la symétrie des structures squelettiques et musculaires par rapport au plan sagittal médian,
- en vue sagittale, la dimension verticale de l'étage inférieur de la face en occlusion habituelle et en inoclusion physiologique,
- la situation et la forme des lèvres (tonicité ou relaxation) en rapport avec les structures dentaires et occlusales,
- les décalages sagittaux des bases osseuses et leur compensation par des attitudes correctrices.



L'observation du visage met au jour les tics, les habitudes, les comportements susceptibles de retentir sur l'occlusion ou de la recruter. On note bien entendu les déformations, les tuméfactions, les dyscolorations qui traduisent des phénomènes infectieux, traumatiques, inflammatoires ou neurologiques.

1.2.3.1.2. Examen endobuccal

Il appartient à la routine de l'odontologie. Il s'effectue systématiquement d'une extrémité d'arcade à l'autre. Chaque organe est examiné sur chacune de ses faces accessibles à la vision directe ou indirecte. Il est palpé par la sonde qui explore les anfractuosités anatomiques et les solutions de continuité des couronnes, tente de mobiliser chaque dent, cherche à recueillir de la plaque bactérienne en ses zones électives d'accumulation, sonde la profondeur du sillon gingivo-dentaire.



L'œil s'exerce à reconnaître les altérations de forme ou de teinte qui traduisent ou annoncent les lésions carieuses et gingivales .

Les édentements importants et les malpositions sévères conduisent à pratiquer l'évaluation des arcades dentaires et de leurs rapports avant l'examen de leurs constituants.

Le bilan radiologique et les moulages d'étude sont indispensables ou inutiles en fonction des premières données cliniques.

L'anatomie dentaire doit assurer le calage de la mandibule en fin de cycle de mastication ou lors de la déglutition, elle doit comporter des structures d'échappement, elle doit présenter des éléments articulaires capables de guider les déplacements mandibulaires en occlusion. L'engrènement des éléments antagonistes conduit à un calage stable des dents et de la mandibule. Ces points sont révélés par des films minces colorés. On observe normalement

que les cuspidés d'appui mandibulaires se projettent à mi-largeur vestibulo-linguale des racines. Le protocône maxillaire se projette à l'union des 2/3 vestibulaires et du 1/3 palatin, lieu de la fusion entre la racine mésio-vestibulaire et la racine palatine.

La carie et ses complications, engendrent des douleurs qu'exacerbent les surcharges occlusales. Dans les situations les plus pénibles, l'évitement de l'organe douloureux se manifeste par le dépôt rapide et abondant de plaque bactérienne ; pour les situations les plus habituelles, l'inflammation pulpaire est entretenue par des dysfonctions

L'examen systématique des arcades dentaires évalue, organe par organe, l'état des structures parodontales. Ces altérations, lorsqu'elles persistent, conduisent à une situation d'impotence fonctionnelle caractérisée par :

- des douleurs spontanées et provoquées,
- des accidents infectieux aigus,
- des bourrages alimentaires,
- des réductions inégales du support parodontal,
- des mobilités dentaires.

1.3. L'enquête médicale

L'enquête médicale est le point de départ de toute consultation odontologique.

Entre le « bonjour, pas de problème de santé » et les pages scolaires d'observation clinique, on peut définir une démarche logique permettant d'éviter un maximum de problèmes graves et de dépister précocement un certain nombre d'affections telles que l'hypertension artérielle, le diabète, ...

Le tableau suivant traite les principales pathologies, les risques encourus relatifs aux différentes maladies, ainsi que la conduite à tenir pour éviter les problèmes :

AFFECTION	RISQUES	CONDUITE A TENIR
Cardiopathies vasculaires -Hypertension artérielle -Artérite -Arthérosclérose	-Hémorragie per et post opératoire, syncope -Thrombose avec risque d'infarctus -Crise d'angor, infarctus, syncope	-Contact avec médecin avant intervention (anxiolytiques + IMAO + B.Bloquants) Eviter le stress pendant l'intervention Anesthésie sans vasoconstricteur Pangen après l'intervention -Contact avec cardiologue (IMAO ou B.Bloquants) Taux de prothrombine Eviter le stress pendant l'intervention Anesthésie sans vasoconstricteur Pangen après l'intervention Anxiolytiques et antalgiques non salicylés après l'intervention.
Cardiopathies valvulaires Valvulopathies mitrales Valvulopathies aortiques	Endocardite bactérienne Hemorragie d'Osler (greffe	Abstention de dévitalisation Suppression de tout foyer infectieux Extraction, détartrage sous antibiotiques Contact avec le cardiologue et discussion sur les dents suspectes Dose de charge : 3g d'amoxicilline avant intervention puis dose d'entretien Vasoconstricteurs autorisés

		Antibiotiques et antalgiques après l'intervention
Diabète	Hypoglycémie : -troubles cardiovasculaires (angoisse, tachycardie, ...) -troubles neurologiques (nausées, malaises, ...) Risque infectieux à la suite d'une extraction ... Retard de cicatrisation	Contact avec médecin pour prémédication antibiotiques et anxiolytiques Intervention après un repas Asepsie +++ Intervention courte Anesthésie sans vasoconstricteur Poursuite des antibiotiques après intervention Hygiène bucco-dentaire +++
Hépatite virale Hépatite B	Contamination : virus B en grande quantité dans le sang et la salive	Recherche préventive Protection (lunettes, masque, ...) Vaccin Nettoyage des instruments aux ultrasons Stérilisation à chaud
Allergies	Choc anaphylactique Manifestations cutanées (œdème de Quinck, urticaire)	Détermination de l'allergène (pénicillines, anti-pyrétiques, anti-inflammatoires, aspirine, ...) Pour éviter une crise comitiale avec les anesthésiques locaux : -5 Éviter le surdosage -6 Ne pas injecter dans un vaisseau -7 Utiliser un vasoconstricteur -8 Injecter lentement Avoir à portée de main : -Celestène® (8mg) (en intra-musculaire) en cas d'allergie -Valium® (10 mg) en intra-rectale (canule) si une crise convulsive ne passe pas au bout de quelques minutes -Matériel de réanimation (canule de Mayot, masque et bouteille d'oxygène) si un malaise vagale ne passe pas
Troubles digestifs Brûlure d'estomac Ulcère peptique	Ulcération activée par le stress ou la prise de médicaments acides (aspirine, anti-inflammatoires, ...)	Prémédication d'anxiolytiques, d'anti-acide (Mopral®) Pas d'antalgiques salicylés ni d'anti-inflammatoires acides
Problèmes nerveux -Etats dépressifs -Epilepsie -Spasmophilie	-Agressivité latente, mauvaise foi Erreur de diagnostic Médicaments à contre-indications gênantes -Crise comitiale Polycarie (hyposialies + hygiène négligée) -Crise de tétanie Anxiété	-Contact avec médecin pour prémédication éventuelle et intolérances possibles Intervenir par étapes Environnement calme et détendu Cordialité mais fermé Prévention et explications -Contact avec le médecin pour conseils Retirer prothèses amovibles et protéger le patient pendant les soins en cas de crise Si crise : canule pour langue, Valium 10mg, Ambu + Oxygène, prévenir le SAMU -Prémédication anxiolytique Environnement calme et détendu Si crise : allonger le patient dans une salle de repos et éventuellement 10 mg de Valium

Insuffisance rénale	Hémorragie importante liée à l'hypertension artérielle ou à la prise d'Héparine après hémodialyse	Contact avec médecin Attendre le lendemain de l'hémodialyse pour intervenir Limiter doses d'anesthésiques Assurer une hémostase soignée Penser à l'action prolongée des médicaments en fonction du retard d'élimination
Déséquilibres endocriniens -Hypothyroïdie (myxoedème) -Hyperthyroïdie (Basedow) -Insuffisance surrénale(Addison) -Hyperpituitarisme	-Hypotension, pouls ralenti Troubles caractériels -Tachycardie permanente (stress) Troubles caractériels importants -Hypotension Troubles gastriques, nausées Cortisone induisant risque infectieux, hémorragique, psychique -Hypertension artérielle Diabète sucré	Contact avec le médecin Prémédication sédatrice Attention aux vasoconstricteurs Hémostase efficace en cas de maladie d'Addison
Affections hémorragiques -Purpura -Hémophilie	-Hémorragie à caractère gravissime	-Accord du médecin pour faire les soins -Adresser à un service hospitalier Hémostatiques locaux collagène Pangen®)
Femme enceinte	Avortement spontané pendant les 3 premiers mois ? Vomissements, nausées	Limiter les prescriptions médicamenteuses (se limiter à l'amoxicilline, le paracétamol, les corticoïdes comme le celestène pour une action anti-inflammatoire) Rassurer la mère sur l'innocuité des soins Temporiser pendant les 3 premiers mois et le dernier mois Eviter les séances longues ou pénibles Tablier de plomb pour les radios Insister sur l'hygiène buccale
Irradiation des maxillaires	Ostéoradionécrose (mandibulaire surtout)	Adresser en milieu hospitalier
Ethylisme (ne pas oublier l'éthylisme mondain)	Accidents d'anesthésie Problèmes hémorragiques Infections post-opératoires Retard de cicatrisation Crises de délirium Réactions imprévisibles	Antibiothérapie de couverture Intervenir de préférence le matin Guetter les réactions brutales Attention aux nausées Faire une hémostase correcte (au besoin faire un bilan avant) Insister sur la poursuite du traitement anti-infectieux et antihémorragique

Pour finir, le praticien se doit de dépister les cancers de la cavité buccale.

- Une anomalie de type ulcéreux (ressemblant à une plaie) ou de type bourgeonnant (plus ou moins important reposant sur une base plus ou moins indurée) doit interpeller le praticien.
- Il faut interroger le patient : tabagisme + éthylisme dans 80 % des cas.
- Un diagnostic différentiel doit être fait :
 - il n'existe pas d'adénopathies dans les lésions jeunes

- lichen et kératose
 - épulis
 - lithiase salivaire
 - lésions traumatiques
- Il faut supprimer les irritations locales :
- dent cassée,
 - prothèse mal adaptée,
 - crochet agressif,

et vérifier que la lésion après régression ne reprenne pas sa croissance.

-En cas de doute, ne pas hésiter à adresser le patient à un spécialiste pour un bilan loco-régional et général complet en prenant soin de ne pas s'affoler ni de rassurer le patient à l'extrême.

En conclusion, on peut proposer un questionnaire, certes incomplet et imparfait, mais simple et pratique qui permettra à l'odontologiste d'envisager de façon globale le profil médical de ses patients.

2. Chirurgie buccale

Les difficultés de l'exercice de la chirurgie ne se résument pas à la réalisation du geste. En effet il faut savoir évaluer le risque et gérer les complications qui peuvent survenir.

2.1. Le questionnaire médical

Aucun soin ne doit être débuté sans un entretien préalable. Cet entretien s'appuiera sur le questionnaire médical rempli par le patient dès son arrivée au cabinet dentaire. Le questionnaire médical doit être compréhensible pour tous, les questions doivent donc être claires.

QUESTIONNAIRE MÉDICAL

Nom du patient : Age Sexe : F M
 Date du dernier examen médical : Profession :
 Prenez-vous actuellement des médicaments ?
 Lesquels Depuis quand ?
 Pourquoi ?
 Nom du médecin traitant : Tél.

Avez-vous des problèmes de santé ?	<input type="checkbox"/>	Digestifs	
Cardiaques - Vasculaires		brûlures d'estomac	<input type="checkbox"/>
hypertension	<input type="checkbox"/>	ulcère	<input type="checkbox"/>
artérite	<input type="checkbox"/>	Nerveux	
angine de poitrine	<input type="checkbox"/>	perte de connaissance	<input type="checkbox"/>
infarctus	<input type="checkbox"/>	dépression	<input type="checkbox"/>
douleurs thoraciques	<input type="checkbox"/>	crises nerveuses	<input type="checkbox"/>
Cardiaques - Valvulaires		Rénaux	
souffle cardiaque	<input type="checkbox"/>	insuffisance rénale	<input type="checkbox"/>
malformation opérée ou non	<input type="checkbox"/>	urémie	<input type="checkbox"/>
rhumatisme articulaire aigu	<input type="checkbox"/>	hémodialyse	<input type="checkbox"/>
Diabète		Glandulaires	
Etes-vous diabétique ?	<input type="checkbox"/>	thyroïde	<input type="checkbox"/>
Si oui, êtes-vous suivi ?	<input type="checkbox"/>	surrénale	<input type="checkbox"/>
Votre diabète est-il équilibré ?	<input type="checkbox"/>	hypophyse	<input type="checkbox"/>
Hépatiques		Sanguins	
hépatite virale	<input type="checkbox"/>	purpura	<input type="checkbox"/>
date		hémophilie	<input type="checkbox"/>
Allergie		Saignez-vous beaucoup après	
Etes-vous allergique ?	<input type="checkbox"/>	coupure ou piqûre	<input type="checkbox"/>
Aux pénicillines	<input type="checkbox"/>	Etat physiologique	
A d'autres médicaments	<input type="checkbox"/>	Etes-vous enceinte ?	<input type="checkbox"/>
lesquels ?		Irradiations	
A des métaux	<input type="checkbox"/>	Avez-vous été irradié ?	<input type="checkbox"/>
lesquels ?		Traitement rayons X ?	<input type="checkbox"/>
A d'autres produits ?	<input type="checkbox"/>		
lesquels ?			
Quel type d'allergie ?			
.....			

Fait le

Signature :

2.1.1. Le risque allergique

Tous les produits et médicaments utilisés en odontologie peuvent être responsable du déclenchement de manifestations allergiques locales c'est-à-dire au niveau de la sphère odontostomatologique, ou générale. En pratique dentaire les manifestations allergiques sont le plus souvent bénignes et se caractérisent par une poussée d'urticaire, des rashes cutanés, et plus rarement par un œdème de la face ou du cou. Très fréquemment d'origine médicamenteuse, ces manifestations cessent avec l'arrêt de la prescription. Cependant il existe une forme d'allergie rare mais gravissime : le choc anaphylactique majeur. Il fait suite aux manifestations bénignes ou apparaît inopinément. Tout praticien doit savoir faire face à cette situation d'urgence.

Dans le cadre de la pratique chirurgicale, le patient peut être en contact avec différents allergènes.

2.1.1.1. Les anesthésiques locaux. (GAUDY, ARRETO, 1999)

Les accidents graves sont exceptionnels et l'allergie immédiate est rare. Les accidents bénins sont plus fréquents et sont souvent dus à une toxicité du produit, souvent le conservateur. En effet la solution anesthésique contient quatre composants allergènes :

- l'anesthésique lui-même ;
- le vasoconstricteur ;
- l'antioxydant (surtout métabisulfite de sodium) ;
- le conservateur.

Il existe trois familles d'anesthésiques :

- les amino-esters : ils représentent la famille la plus allergisante, ce qui a conduit à l'abandonner, même si leur toxicité générale est plus faible que celle des amino-amides. Les réactions allergiques constatées vont de la dermatite de contact jusqu'au choc anaphylactique ;
- Les amino-amides : les allergies vraies à cette famille sont exceptionnelles ;
- Les amino-éthers.

Dénomination commune internationale (DCI)	Dénomination commerciale	Formes galéniques
Amino-esters		
procaïne	<i>Procaïne Biostabtex</i> <i>Pulpéryl</i>	Solution injectable (1 à 2 %) pour infiltration Solution d'application topique
benzocaïne	<i>Topex</i> <i>Pulpisedol</i>	Gel à 20 % Solution d'application topique
Amino-amides		
lidocaïne	<i>Xylocaïne</i> <i>Pressicaïne</i> <i>Xylestésine</i> <i>Xylonor</i> <i>Xyllorolland</i> <i>Ziacaïne</i>	Solution injectable (2 à 3 %) avec ou sans vasoconstricteur Gel à 2 %
mépivacaïne	<i>Scandicaïne</i>	Solution injectable (2 à 3 %) avec ou sans vasoconstricteur
(c)articacaïne	<i>Predesic</i> <i>Alphacaïne</i> <i>Primacaïne</i> <i>Septanest</i> <i>Bucanest</i> <i>Deltazine</i>	Solution injectable à 4 % avec adrénaline Solutions injectables à 4 % sans adrénaline
Amino-éthers		
pramocaïne	<i>Tronothane</i>	Gel à 1 %

Analgésiques locaux utilisés en odontostomatologie. (GAUDY J-F, ARRETO C-D, Manuel d'analgésie en odontostomatologie, ed Masson Paris, 174p)

En cas de suspicion d'allergie il faut adresser le patient à un allergologue et lui fournir un échantillon des produits suspectés responsables. Le patient pourra ainsi subir des tests afin de déterminer le produit responsable

En cas d'allergie, on peut changer de classe chimique d'anesthésique :

- Articaïne : classe des amides avec noyau thiophène ;
- Lidocaïne : classe des amides avec noyau aromatique.

2.1.1.2. Les allergies médicamenteuses

Aux topiques : pommades

Aux antibiotiques (BOIVIGNY, 2002) :

Le plus fréquemment on rencontre une allergie à la pénicilline et à ses dérivés semi-synthétiques comme l'ampicilline. En cas d'allergie à la pénicilline la couverture antibiotique d'un acte chirurgical peut être assurée par un antibiotique n'étant pas de la famille des bêta-lactamines. Par exemple pour la prévention de l'endocardite infectieuse, en cas d'allergie à la pénicilline on prescrira de la clindamycine ou de la pristinamycine.

2.1.1.3. L'allergie au latex

Le latex est présent dans les gants et parfois dans le matériel dentaire (la digue). Le port des gants est indispensable en odontologie.

Il y a trois types de phénomènes allergiques liés au latex et à ses composants :

- Des phénomènes irritatifs à la limite de l'allergie avec desquamation cutanée, disparaissant à l'arrêt du contact ;
- Une hypersensibilité retardée (de type IV) due aux produits provenant du processus de fabrication du latex. Elle se manifeste par une dermatite invalidante dans les zones de contact.
- Une hypersensibilité immédiate (de type I) due aux protéines du latex. L'accident peut aller jusqu'au choc allergique, mais se limite en général à un œdème muqueux des lèvres ou péribuccal.

Si la sensibilisation du patient est confirmée par des tests chez l'allergologue (RAST radio allerge sorbent test, prick-tests au latex), la conduite à tenir sera l'utilisation de gants en polyvinyle, le contrôle du matériel utilisé et son remplacement si nécessaire.

Les particules de latex pouvant être aéroportées on essaiera de programmer un patient allergique en tout début de journée.

La prévention des accidents infectieux repose sur trois démarches (ROCHE, PELISSIER,)

- Détection des sujets à risque par le questionnaire médical (antécédents allergiques) ;
- Exclusion de prescription allergisante ;
- Prémédication chez les sujets exposés :

Son objectif est : soit d'inhiber la synthèse de l'histamine : prescription d'un dérivé de Tritoqualine (Hypostamine®) ; soit bloquer les récepteurs vasculaires à l'histamine : dérivé de l'hydroxyzine (Atarax®).

2.1.2. Le risque infectieux

Il peut être envisagé sous deux angles différents :

- Survenue d'une infection suite à un geste chirurgical en particulier chez un patient à l'état de santé altéré ;
- Infection iatrogène.

Toute intervention chirurgicale nécessite une asepsie :

- Du matériel : celui-ci doit être stérilisé et placé sous sachet ;
- Du site opératoire : utilisation de champ opératoire stérile, faire faire un bain de bouche au patient avant l'acte pour diminuer la bactériémie de la cavité buccale.

Cette asepsie est indispensable pour qu'il n'y ait pas de transmission de virus comme celui de l'hépatite par exemple.

Certains patients, à cause de leur état de santé général, sont plus susceptibles de développer une infection suite à un geste chirurgical, ce qui nécessite la mise en place d'une antibioprofylaxie.

2.1.2.1. Patients atteints de cardiopathie (Recommandations 2002)

Tous les patients atteints de cardiopathie ne présentent pas de risque infectieux. Seuls les patients porteurs de cardiopathies valvulaires présentent un risque d'endocardite infectieuse. Les hypertendus coronariens et les patients artéritiques n'ont pas de risque infectieux particulier.

Cardiopathies à haut risque (groupe A)	<ul style="list-style-type: none">•1 Prothèses valvulaires•2 Antécédents d'endocardite infectieuse•3 Cardiopathies congénitales cyanogènes•4 Dérivations chirurgicales (pulmonaires-systémiques)
Cardiopathies à risque modéré (groupe B)	<ul style="list-style-type: none">•1 Autres cardiopathies congénitales (cardiopathies non cyanogènes sauf communication interauriculaire)•2 Valvulopathies : insuffisance, rétrécissement, et bicuspidie aortiques, insuffisance mitrale•3 Dysfonctions valvulaires acquises•4 Prolapsus de la valve mitrale avec insuffisance mitrale et/ou épaissement valvulaire•5 Cardiomyopathie hypertrophique obstructive

Cardiopathies à risque d'endocardite infectieuse (AFSSAPS)

Pour ces patients à risque d'endocardite, les mesures d'hygiène sont d'autant plus importantes. Il faut tenir compte de la médication en cours et se mettre en rapport avec le cardiologue. En effet ces patients sont souvent sous anticoagulants, ce qui nécessite des précautions particulières. Ceci sera traité dans le chapitre sur le risque hémorragique.

Chez ces patients, il faut éliminer tout foyer infectieux avéré ou potentiel, ce qui implique des extractions. Celles-ci sont obligatoirement réalisées sous couverture antibiotique.

Situation	Antibiotique	Posologie
Prophylaxie standard	Amoxicilline	Adulte : 3 g (2 g*) Enfant : 50 mg.kg ⁻¹ per os 1 h avant le geste
Allergie aux β-lactamines	Clindamycine	Adulte : 600 mg Enfant : 15 mg.kg ⁻¹ per os 1 h avant le geste
	Pristinamycine	Adulte : 1 g Enfant : 25 mg.kg ⁻¹ per os 1 h avant le geste
Voie orale inutilisable	Amoxicilline	Adulte : 2 g IV (perfusion de 30 min) dans l'heure précédant le geste, puis 1 g per os 6 h plus tard Enfant : 50 mg.kg ⁻¹ IV (perfusion de 30 min) dans l'heure précédant le geste, puis 25 mg.kg ⁻¹ per os 6 h plus tard
Allergie aux β-lactamines et voie orale inutilisable	Vancomycine**	Adulte : 1 g IV (perfusion de 60 min) dans l'heure précédant le geste Enfant : 20 mg.kg ⁻¹ IV (maximum 1 g) dans l'heure précédant le geste
	Teicoplanine	Adulte : 400 mg IV (directe) dans l'heure précédant le geste Enfant : pas encore d'AMM en prophylaxie

* Evolution liée aux dernières données de la science.

** La vancomycine n'a pas d'AMM dans cette indication ; son usage est recommandé par la Cinquième Conférence de Consensus en thérapeutique anti-infectieuse de 1992 [38].

Antibioprophylaxie de l'endocardite infectieuse lors de soins dentaires et d'actes portant sur les voies aériennes supérieures.

Alors que pour un détartrage ou un soin, 3 g d'amoxicilline une heure avant le geste suffisent, pour un geste plus invasif, l'antibioprophylaxie doit être prolongée pendant une semaine (recommandé pour le groupe A ; optionnel pour le groupe B).

Certains actes chirurgicaux sont contre-indiqués chez les patients porteurs de cardiopathies :

- Anesthésie locale intraligamentaire ;
- Amputation radiculaire ;
- Transplantation/réimplantation ;
- Chirurgie périapicale ;
- Chirurgie parodontale ;
- Chirurgie implantaire ;
- Mise en place de matériau de comblement ;
- Chirurgie pré-orthodontique des dents incluses ou enclavées.

2.1.2.2. Patients atteints de néphropathies

Dans leur cas, le risque infectieux est relativement élevé surtout pour une glomérulonéphrite aiguë.

Ces patients nécessitent une antibiothérapie préventive deux jours avant l'intervention et se poursuivant quatre jours après. On utilisera des antibiotiques à élimination hépatique (groupe des macrolides) et non pas à élimination rénale.

2.1.2.3. Patients diabétiques

Ces patients ont un terrain favorable à l'infection car la maladie provoque un défaut de vascularisation terminale et donc un défaut dans la défense immunitaire. La cicatrisation est donc plus lente. C'est pourquoi on débute une antibioprofylaxie 48 heures avant l'acte chirurgical, antibioprofylaxie qui sera prolongée huit jours après l'acte.

2.1.2.4. Patients devant subir ou ayant subi une radiothérapie

Tout acte de chirurgie buccale doit être réalisé deux semaines avant l'irradiation. Si toutefois on doit extraire dans un secteur ayant été irradié il faut adresser le patient dans un milieu hospitalier.

2.1.2.5. Patients alcooliques

Ces patients ont un risque de complication infectieuse post-opératoire plus important. Chez un gros buveur on doit mettre en place une antibioprofylaxie.

2.1.2.6. Patients immunodéprimés

C'est le cas des patients greffés, ils sont sous ciclosporine. Ce traitement diminue la réaction immunitaire du sujet. Un traitement antibiotique plus fort et plus long est donc nécessaire.

Les patients infectés par le VIH sont également immunodéprimés. L'antibioprofylaxie se justifie chez (TAZI, LEFEVRE, PERRIN, 1998) :

- Les patients présentant une neutropénie sévère (inférieure à 500 par mm^3) généralement observée quand le taux de lymphocyte CD4 est inférieur à 100 par mm^3 (taux normal : 800 à 1200 par mm^3) ;
- Les patients dont l'origine de l'infection est liée à une toxicomanie par voie veineuse en raison du risque d'endocardite de la valve tricuspide.

2.1.3. Le risque hémorragique (DRIDI, WIERZBA, MEYER J et col, 1998)

La chirurgie est un acte invasif qui entraîne un saignement.

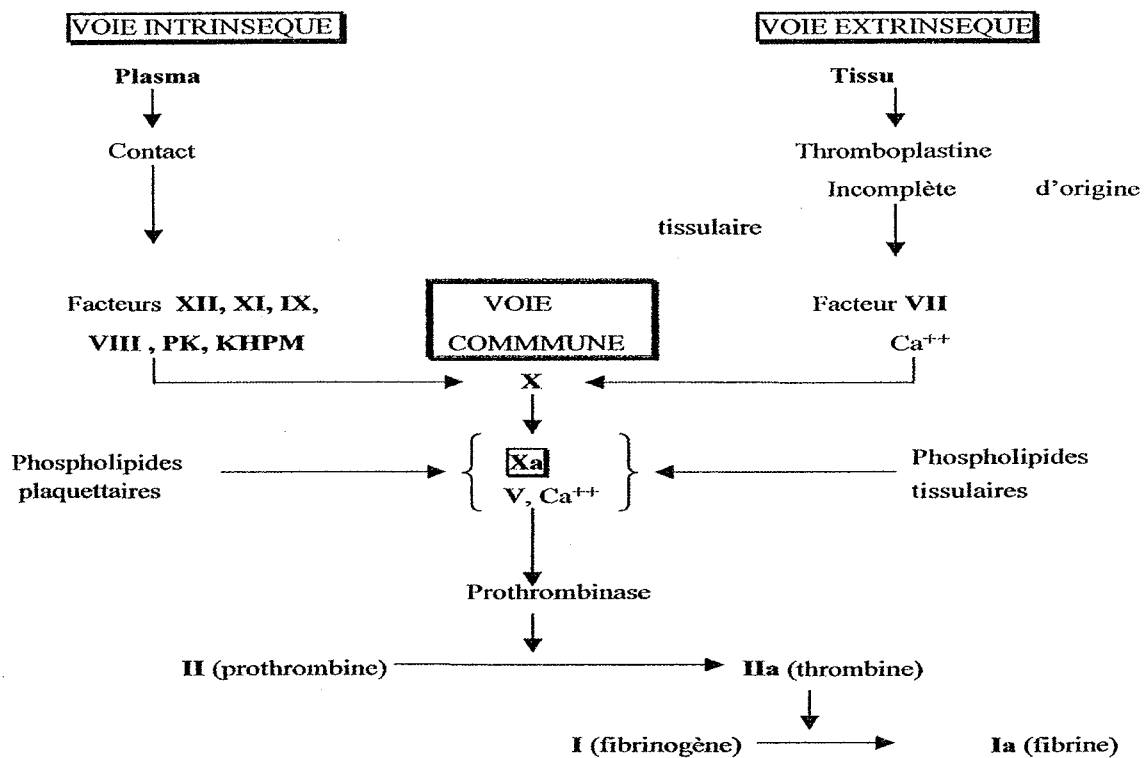
2.1.3.1. Risque dû au geste lui-même

La chirurgie nécessite une bonne connaissance anatomique afin d'éviter une effraction vasculaire. Il faut également prendre des précautions afin de ne pas causer de déchirures, de plaie gingivale ou muqueuse, de fracture alvéolaire ou tubérositaire.

Après le geste chirurgical, il faut assurer une hémostasie correcte. Parfois une simple compression réalisée avec une compresse stérile suffit. Si nécessaire, on réalise des points de suture. On peut également placer un matériel hémostatique dans l'alvéole tel que du Pangen® ou du Surgicel®.

2.1.3.2. Risque du à une pathologie du patient ou à une médication

Il peut exister un risque hémorragique du à une anomalie connue de l'hémostasie. L'hémostasie se déroule en plusieurs temps pendant lesquels interviennent plusieurs facteurs.



Avec : F. XII= F. Hageman ; F.XI= F. Rosenthal ; F.IX =F. antihémophilique B ;
 F.VIII= F. antihémophilique A ; PK= prékallitréine ;
 KHMP= kininogène de haut poids moléculaire ; F.VII= Proconvertine ; F. Xa= F. Stuart ;
 F. V= Proaccéléline.

Schéma récapitulatif des réactions de la coagulation

Une anomalie de l'hémostasie peut être révélée par le questionnaire médical :

1 Syndrome hémorragique génétique :

o Hémophilie :

C'est une maladie familiale héréditaire, récessive liée au sexe, ne touchant que les garçons. Les gingivorragies se manifestent dès l'enfance lors de la chute des dents de lait ou de traumatismes buccaux minimes. La maladie est caractérisée par un déficit en facteur VIII (hémophilie A) ou en facteur IX (hémophilie B) inférieur à 40%. C'est une anomalie plasmatique de l'hémostasie.

- *La maladie de WILLEBRAND :*
C'est une maladie familiale héréditaire autosomale et donc touchant les deux sexes. Elle est caractérisée par un déficit en facteur VIII et surtout en facteur de WILEBRAND. C'est également une anomalie plasmatique de l'hémostase.

2 *Maladie systémique :*

- *La cirrhose alcoolique :*
Les patients alcooliques présentent un risque hémorragique car ils ont un déficit en plaquettes.
- *La leucémie :*
Elle provoque des stomatorragies dues à une neutropénie, une thrombopénie ou aux traitements antimitotiques.

3 *Le patient infecté par le VIH :*

En raison des risques de thrombopénie et de thrombopathie dus à l'infection par le VIH ou aux conséquences du traitement, un bilan d'hémostase doit être réalisé avant chaque geste chirurgical.

4 *Les patients atteints d'une hépatite :*

Il faut faire chez ces patients un bilan d'hémostase avant chaque intervention chirurgicale et éviter toute médication à métabolisme hépatique.

5 *Les médicaments connus pour perturber la physiologie de l'hémostase :*

Les antithrombotiques sont utilisés dans la prévention des maladies thrombotiques. Il s'agit des anti-agrégants plaquettaires et des anti-coagulants.

- *Les anti-agrégants plaquettaires :*
Il existe cinq types de molécules qui inhibent une ou plusieurs fonctions plaquettaires. Leur durée d'action est superposable à la durée de vie des plaquettes. Ces médicaments doivent ainsi être arrêtés sept à dix jours avant l'intervention jusqu'à la cicatrisation complète du site.

Noms pharmaceutiques	Spécialités
Abciximab	RESPRO
Aspirine	
Clopidrogel	PLAVIX
Ticlopidine	TICLID
Dipyramidole	PERSANTINE
AINS : Flubiprofène	CEBUTID 50
Prostacycline	EPOPROSTENOL
Iloprost	ILOMEDINE

Les principales spécialités antiplaquettaires

◦ *Les anti-coagulants :*

Les héparines : elles agissent à la fois sur l'hémostase et sur la coagulation. Elles augmentent le TCA et induisent une thrombopénie.

	Noms pharmaceutiques	Spécialités
	Héparine sodique	FOURNIER, CHOAY, DAKOTA PHARM
	Héparine calcique	CALCIPARINE
	Héparine de magnésium	CUTHEPARINE
HBPM		FRAGMINE, LOVENOX, FRAXODI, FRAXIPARINE, CLIVARINE, INNOHEP, TZARE

Figure 7- Les principales spécialités hépariniques (HNH : héparine non fractionnée ; HBPM : héparine de bas poids moléculaire).

Les anti-vitamines K : c'est un groupe de médicaments anticoagulants antagonistes de la vitamine K. Ils peuvent être administrés par voie orale contrairement à l'héparine.

◦ *Chimiothérapie :*

Le risque hémorragique révélé par l'interrogatoire peut être déterminé par des tests biologiques qui explorent les troubles de l'hémostase :

1 Les tests de première intention :

- *le TS* (temps de saignement) explore l'hémostase primaire dans sa totalité ;
- *Numération plaquettaire ;*
- *TCA* (temps de céphaline avec activateur) évalue l'ensemble de la voie plasmatique de la coagulation (voie intrinsèque). La TCA est pathologique quand elle est supérieure de dix secondes au temps témoin ;
- *TQ* (temps de Quick) évalue l'ensemble de la voie tissulaire de la coagulation (voie extrinsèque).
Chez le sujet normal TQ=12secondes ou 100%. Le temps augmente et le pourcentage diminue en cas d'anomalie ;
- *INR* (international normalized ratio) est le rapport TQ malade/TQ témoin multiplié par un indice de sensibilité international propre à chaque lot de thromboplastine tissulaire. L'INR sert à la surveillance des traitements par anti-vitamines K.
INR normal=1 ; avec un anti-vitamine K il est supérieur à 1 ;
- *Le TT* (temps de thrombine) évalue l'ensemble de la fibrinoformation (voie commune de la coagulation).
TT normal=15 à 25 secondes. Il est anormal si le temps du malade est

supérieur au temps témoin de plus de trois secondes. Le TT est perturbé par l'héparine ;

- 2 **Les tests de deuxième intention** : ils servent à étudier un petit groupe de facteurs ou un facteur seul. Ils permettent de fournir l'explication de l'anomalie et de l'évaluer quantitativement.
- 3 **Les examens complémentaires** : ils sont employés quand un déficit rare avec un tableau clinique évident et sévère n'a pu être détecté par les tests précédents.

Conduite à tenir en cas de risque hémorragique :

En cas de trouble de l'hémostase révélé par l'interrogatoire et par l'examen, on prescrit NFS, plaquettes, TCA et selon le contexte TQ, TS et fibrinogène.

Pour un patient avec un trouble hémostatique sévère nécessitant la compensation des facteurs déficients, il est recommandé d'hospitaliser le patient quel que soit l'acte envisagé.

Pour une déficience légère ou modérée d'un des facteurs de coagulation, les soins courants peuvent être pratiqués, l'hématologue ayant défini le traitement substitutif apportant le facteur manquant. Les indications des traitements chirurgicaux seront discutées avec le médecin traitant.

Si le risque hémorragique est lié à la prise d'anticoagulants (anti-vitamine K), la réalisation de l'acte dépendra de la valeur de l'INR.

INR=1 : acte possible

INR entre 1 et 2,5 : selon l'importance de l'acte demander une diminution de la posologie d'anticoagulant et contrôler l'INR le jour de l'intervention.

Si l'INR est supérieur à 2,5 on n'effectue pas l'intervention.

Pour les patients sous anti-vitamine K, il faudra un relais par héparine avant l'intervention. Il sera souhaitable que l'INR soit inférieur à 1,5 (ou TQ supérieur à 50%).

Pour les troubles de l'hémostase primaire, les soins sont à réaliser avec un TS et une NP normaux.

En cas de maladie hématologique connue, c'est en collaboration avec l'hématologue que sont prévues les modalités de l'intervention et les moyens d'hémostase à mettre en œuvre.

De manière générale, pour prévenir une hémorragie il faudra prévoir pour l'intervention :

- Des anesthésiques locaux associés à des vasoconstricteurs ;
- Des produits hémostatiques locaux : Surgicel®, Pangen® ;
- Des colles biologiques ;
- Une gouttière de compression ;
- Du fil de suture.

2.1.4. Le cas particulier de la femme enceinte et de l'allaitement

Chez la femme enceinte la chirurgie est contre-indiquée pendant le premier et le troisième trimestre de grossesse en raison des risques tératogènes (pour le premier trimestre) et du risque d'accouchement prématuré (pour le troisième trimestre). Au deuxième trimestre on peut réaliser tous les actes, mais il est préférable de reporter la chirurgie non urgente après la grossesse.

En cas d'infection (par exemple cellulite), la patiente devra être placée sous antibiotiques de préférence de la famille des β -lactamines. En cas d'allergie on utilisera un macrolide mais pas au premier trimestre car ils sont très tératogènes.

On n'utilisera pas de Tétracycline (provoque la coloration des dents du bébé) ni de Métronidazole (BIRODOGYL®) car celui-ci est très tératogène.

Pour l'allaitement, la préférence ira aussi aux β -lactamines en cas de prescription antibiotique. Pour l'anesthésie on utilisera l'ARTICAINE (Amino-amides).

Pour les radiographies on pensera à faire porter un tablier de plomb et à utiliser un film ultrasensible pour diminuer la dose de rayons X émis.

Chez la femme enceinte, on peut rencontrer un épulis. C'est une hypertrophie gingivale liée à la grossesse. Elle apparaît généralement au deuxième mois de grossesse, s'aggrave régulièrement et régresse le plus souvent totalement après l'accouchement.

Il s'agit d'une hypertrophie, rouge vif, de consistance molle et friable, saignotante, ou plus rarement d'une hypertrophie pseudotumorale de consistance ferme. Ces lésions sont habituellement indolores.

L'épulis régresse spontanément après l'accouchement et ne nécessite donc que la prescription de bains de bouche antiseptiques. Son exérèse est réalisée en l'absence de régression après l'accouchement ou proposée pendant la grossesse pour le confort de la patiente, tout en sachant qu'il existe un risque de récurrence.

2.2. Le temps per-opératoire

2.2.1. La préparation du geste opératoire

2.2.1.1. Savoir évaluer la difficulté

Toutes les informations collectées lors des examens cliniques et radiologiques doivent permettre non seulement d'établir un diagnostic mais également de constituer une étude de faisabilité opératoire.

Le praticien doit alors prendre en considération les limites de sa compétence et être conscient que l'extraction la plus simple requiert un minimum de moyens humains (assistante) et matériels (éclairage, aspiration chirurgicale, matériaux, instrumentation...). Ce point est capital car sa négligence est source de bon nombre d'incidents et de complications opératoires.

C'est faire preuve de bon sens autant que de professionnalisme que de savoir déléguer un acte qui sort de ses compétences à un praticien ou un service hospitalier spécialisé. Il est important également de savoir évaluer si l'acte chirurgical nécessite une anesthésie générale.

La décision d'effectuer une chirurgie buccale ne sera prise qu'après concertation avec le patient. Celui-ci doit être informé en termes choisis du déroulement et des suites opératoires.

2.2.1.2. Savoir préparer le patient

La préparation de l'acte opératoire débute par la « préparation psychologique » du patient, il est important d'instaurer un climat de confiance sans lequel un acte aussi anxiogène qu'une extraction dentaire n'est guère réalisable. Une prémédication sédatrice peut être prescrite si le praticien juge que son patient a besoin d'une aide médicamenteuse. Le patient peut également la juger souhaitable. Le diazépam (*Valium*®) ou l'hydroxyzine (*Atarax*®) sont des molécules auxquelles on peut avoir recours selon le schéma posologique suivant chez l'adulte: *Valium*® 10 mg ou *Atarax*® 100 mg; prendre un comprimé la veille au soir et un comprimé une heure avant le rendez-vous. Il faut alors conseiller au patient de venir de préférence accompagné, de ne pas boire d'alcool et de ne pas conduire.

La survenue de douleurs postopératoires est une préoccupation quasi constante chez nos patients. Il faut donc en parler et les envisager avant l'intervention. Il est bon de s'enquérir si le patient souhaite lui-même un antalgique donné « parce qu'il marche bien sur lui », auquel cas, il lui sera prescrit s'il est dénué d'effets indésirables importants en particulier sur l'hémostase (aspirine). Il est également recommandé de démarrer le traitement antalgique avant que les douleurs n'apparaissent. En effet, un mode de prescription préventif et systématique est très bénéfique y compris sur l'anxiété préopératoire. Enfin, le type d'antalgique prescrit doit aussi tenir compte de la difficulté technique de l'acte opératoire. En chirurgie quotidienne plusieurs molécules ou associations sont efficaces AINS, paracétamol, dextropropoxyphène + paracétamol, codéine + paracétamol... L'important est de démarrer la prise d'antalgique dès le début de l'intervention ou sitôt celle-ci terminée alors que l'anesthésie est encore efficace puis de la continuer de manière systématique toutes les 4 heures (sauf la nuit) pendant 48 heures de façon à dissocier cette prise de l'apparition d'une douleur. Une douleur installée est une douleur beaucoup plus difficile à combattre. A partir du troisième jour après l'intervention, la prise d'antalgique peut se faire à la demande sans dépasser une dose maximale précisée sur l'ordonnance.

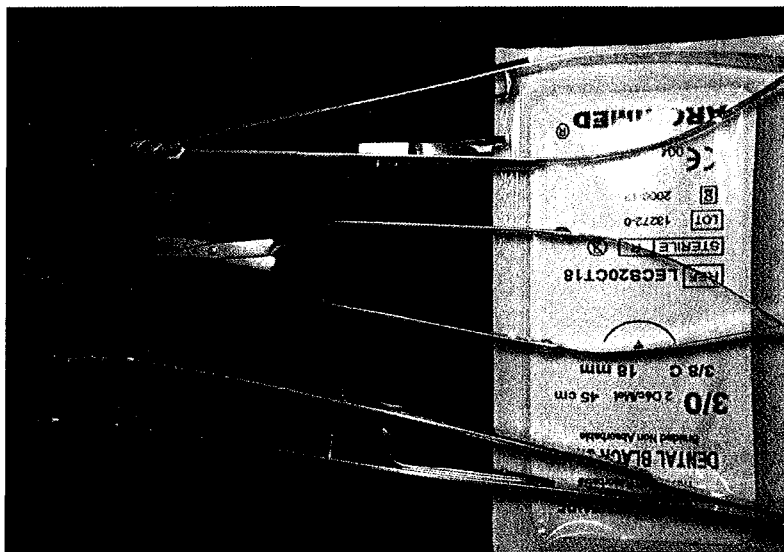
Une prémédication anti-inflammatoire spécifique n'est pas nécessaire en chirurgie quotidienne et une prémédication antibiotique ne l'est que rarement. Dans des cas précis, lorsque la complexité de l'intervention le requiert, il sera prescrit de l'amoxicilline (*Clamoxyl*®). En cas d'allergie, l'association spiramycine + métronidazole (*Rodogyl*®) est indiquée.

Un traitement antiseptique est systématiquement prescrit afin de favoriser l'hygiène et la cicatrisation du site opératoire : chlorhexidine en bains de bouche à commencer 24 h après l'intervention.


2.2.2. Le geste opératoire proprement dit

Le chirurgien-dentiste doit posséder une bonne technique à tous les temps de l'intervention.
Temps par temps d'une intervention :

- 1 Anesthésie du site opératoire
- 2 Phase muqueuse :
 - Syndesmotomie ou incision ;
 - Décollement du lambeau.
- 3 Phase osseuse :
 - Ostéotomie éventuelle.
- 4 Phase dentaire :
 - Morcellement ;
 - Extraction proprement dite.
- 5 Révision du site opératoire :
 - Curetage alvéolaire ;
 - Régularisation osseuse ;
 - Surfaçage des dents adjacentes ;
 - Aménagement muqueux.
- 6 Sutures.



Afin que l'anesthésie soit la plus efficace possible, il est important de savoir quelle technique anesthésique est la plus indiquée pour l'acte chirurgical à réaliser.

Actes	Analgésie canine haute	Analgésie para-apicale	Analgésie de complément	Analgésie au seuil narinaire
Soins en urgence ou dent unitaire		En première intention	Éventuellement en substitution de la para-apicale	
Soins en urgence : groupe de dents	En première intention	En deuxième intention		
Soin unitaire long (pulpectomie) ou cavité complexe	En première intention		En deuxième intention, si nécessaire pour terminer le soin	
Soins multiples et longs	En première intention	En deuxième intention Pour se réserver 	En deuxième intention s'il n'y a pas de problème parodontal, en troisième intention, si nécessaire	
Chirurgie apicale dans le secteur incisif	Dans un premier temps		Éventuellement pour l'analgésie de la gencive marginale et palatine	Dans le même temps que la canine haute
Extractions uniques ou multiples		En première intention	En complément de la para-apicale pour la gencive marginale et palatine	

Choix de la technique en fonction de l'acte dans le secteur incisivo-canin. (GAUDY, ARRETO, 1999)

Actes	Analgésie au foramen grand palatin	Analgésie au foramen incisif	Analgésie de complément
Extractions dentaires	Uniquement en cas d'extractions multiples pour permettre la réalisation d'une suture	En complément de l'infiltration vestibulaire	De la gencive marginale en complément de l'infiltration vestibulaire dans les secteurs latéraux
Prélèvement palatin en parodontologie	En première intention et exclusivement		
Chirurgie de dents incluses en position palatine	En première intention	Toujours, en complément de l'analgésie au foramen grand palatin	Éventuellement, si nécessaire en complément

Choix de la technique en fonction de l'acte dans la région palatine. (GAUDY, ARRETO, 1999)

Actes	Analgésie tubérositaire haute	Analgésie para-apicale	Analgésie de complément (intra-ligamentaire, intraseptale, transcorticale)
Pulpite	En première intention	Ensuite	Éventuellement
Soins en urgence : racines convergentes		En première intention	Éventuellement en substitution de la para-apicale
Soins en urgence : racines divergentes			En première intention ou associée à une para-apicale
Soin unitaire long : pulpectomie ou cavité complexe	En première intention		En deuxième intention pour terminer le soin
Soins multiples et longs	En première intention	En deuxième intention si les racines sont convergentes pour se réserver la possibilité, En cas de soin plus long, de réaliser une intra-ligamentaire	En deuxième intention si les racines sont divergentes ou en troisième intention si les racines sont convergentes et le soin très long
Extractions uniques ou multiples	Inutile dans la plupart des cas	En première intention	En complément de la para-apicale pour la gencive marginale et palatine

Choix de la technique en fonction de l'acte dans le secteur molaire. (GAUDY, ARRETO, 1999)

Actes	Analgésie régionale	Analgésie para-apicale	Analgésie de complément	Analgésie sectorielle
Soins en urgence : dent unitaire		En première intention pour le bloc incisivo-canin et prémolaire, sous certaines conditions pour les molaires	En première intention pour le secteur molaire	
Soins programmés sur un groupe de dents	En première intention pour le secteur molaire	En première intention au foramen mentonnier pour les prémolaires et les incisives	En deuxième intention pour terminer les soins	
Extractions simples		En deuxième intention, puis	Infiltration de la gencive marginale et du desmodonte	En première intention : lingual et buccal
Dents de sagesse	En première intention	Éventuellement pour les suppléances nerveuses		Infiltration du buccal et du lingual en complément de l'analgésie régionale
Plancher et langue		Éventuellement une infiltration vestibulaire ou linguale en complément		Infiltration du nerf lingual en première intention
Implantologie	Possible mais inutile			En première intention : lingual et buccal

Choix de la technique en fonction des actes. (GAUDY, ARRETO, 1999)

Les difficultés que peut rencontrer le jeune chirurgien dentiste en chirurgie buccale dans cette phase opératoire sont en partie liées à la connaissance de l'anatomie. Les incisions doivent respecter les éléments anatomiques vasculaires et nerveux. Les ostéotomies également.

Quand une extraction devient difficile, il faut savoir à quel moment effectuer une alvéolectomie, qui même si elle diminue le capital osseux, est moins néfaste que de s'appuyer exagérément sur les dents voisines en écrasant l'os et les papilles.

En matière d'extraction, c'est la pratique qui permet au praticien d'améliorer son geste et de savoir résoudre des situations opératoires de plus en plus difficiles. Ainsi, effectuer une simple séparation de racines avec un instrument rotatif permet souvent d'extraire aisément une dent qui paraissait résister au praticien.

L'extraction des dents de sagesse est un acte qui paraît souvent insurmontable à certains jeunes praticiens. Ceci est dû à un manque d'expérience, au fait qu'il ne dispose pas de l'aide d'une assistance, ou au fait qu'ils ne savent pas évaluer la difficulté que représente un cas précis qu'ils pourraient en fait traiter eux-mêmes. D'où l'importance d'une bonne connaissance clinique et radiologique.

La révision du site opératoire est une étape très importante qui ne doit pas être négligée. Bien réalisée, elle permet d'éviter nombre de complications post-opératoires.


Il ne faut pas hésiter à réaliser des sutures quand cela est nécessaire. Il faut employer le type de suture adaptée à une situation précise et au type de lambeau qui a éventuellement été réalisé : point simple ou suture en surjet pour un lambeau de grande étendue ?

2.2.3. Le matériel nécessaire

La pratique de la chirurgie buccale nécessite un matériel particulier. La qualité du matériel assure un confort supplémentaire au praticien.

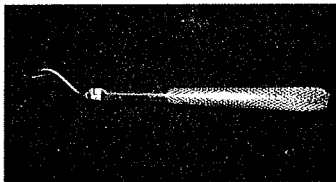

Sont nécessaires :

- Gants stériles, masque et lunettes pour la protection du praticien et du patient
- Un fauteuil permettant une bonne position de travail
- Une aspiration efficace
- Une instrumentation rotative : pièce à main avec spray, turbine
- Des fraises à changer régulièrement : fraise chirurgicale pour turbine, fraise à os pour pièce à main
- Les instruments classiques servant à l'extraction :
 - o lames et manches de bistouris




- o syndemotomes
- o décolleurs
- o élévateurs


- daviers



- pince Gouge



- curettes



- écarteurs (indispensables pour avoir une bonne vision du site opératoire)
- pince porte-aiguille à mors fins pour le confort du praticien
- ciseaux fins ;
- des fils non résorbables et résorbables.

On peut prévoir un plateau de chirurgie polyvalent pour les extractions. Le praticien peut organiser le rangement de ces instruments de façon ergonomique.

- Hémostatiques locaux : collagène natif non dénaturé sous forme de compresse ou de poudre en flacon : PANGEN®
- Les pansements gingivaux à prise rapide ou lente de type COE-PACK®.

Chaque praticien doit, par son expérience, trouver le matériel qui convient le mieux à son exercice.

2.3. Complications post-opératoires

2.3.1. Complications infectieuses

Elles sont majoritaires car toute intervention chirurgicale provoque une bactériémie : passage de germes dans le sang. Cette bactériémie peut induire des complications infectieuses en fonction de l'état de santé général du patient et de l'acte réalisé.

2.3.1.1. Complications infectieuses locales

2.3.1.1.1. La cellulite

Elle est généralement le résultat d'une infection préexistante au niveau de la zone opératoire. Cette infection est réchauffée par l'acte.

La cellulite survient le plus souvent sur une sagesse incluse, elle peut être également causée par la surinfection d'un hématome.

Le traitement consiste à prescrire des antibiotiques et en un drainage si l'infection est collectée. Ce choix sera fait en fonction du type et du stade de la cellulite.

Le risque de complication est la diffusion de l'infection dans les tissus.

PATHOLOGIES	ANTIBIOTHERAPIE chez le Sujet considéré sain	ANTIBIOTHERAPIE chez le Sujet à risque d'infection	
		locale/générale	à distance
Cellulites			
• Aiguë circonscrite	R	R	R
• Aiguë diffusée	R	R	R
• Chronique*	NJ	R	R
• Diffuse (de type gangréneux)*	R	R	R
• Actinomycose cervico-faciale**	R	R	R

Légende :

NJ = non justifiée

R = recommandée par Accord professionnel

* sur argument bactériologique

** sur argument bactériologique et anatomo-pathologique

Indications de l'antibiothérapie dans les cellulites chez le sujet sain et le sujet à risque d'infection.

2.3.1.1.2. L'alvéolite sèche

Il s'agit plus d'un trouble trophique que d'une infection post-opératoire. Elle résulte de la non constitution du caillot sanguin ou de sa désorganisation trop précoce. Ceci peut être dû :

- A un anesthésique trop concentré en vasoconstricteur (pas moins de 100 millièmes) ;
- A une injection trop rapide (le mieux est 1 minute par carpule) ou à un anesthésique trop froid (réchauffer la carpule dans la main) ;
- A un traumatisme de l'os alvéolaire par un curetage trop brutal ;
- A un bain de bouche trop précoce (attendre 24 heures).

A l'examen clinique on constate un alvéole vide, un os blanchâtre et hypersensible ; la gencive est d'aspect normal.

Cette complication apparaît à partir du troisième ou quatrième jour après l'acte chirurgical et persiste pendant dix à douze jours. Elle est rebelle aux antalgiques et irradie le long des troncs nerveux.

La conduite à tenir est de nettoyer l'alvéole avec un peu d'eau oxygénée et d'y placer un pansement alvéolaire (ALVEOPENGA®) ou une mèche iodoformée trempée dans l'eugénol. Ces pansements doivent être changés tous les jours.

2.3.1.1.3. L'alvéolite suppurée

C'est une ostéite qui se limite à l'alvéole de la dent que l'on a extrait.

Cliniquement, l'alvéole est comblé de détritits à l'odeur fétide, la gencive est rouge, tuméfiée et devient bourgeonnante. On peut avoir un trismus ou une adénopathie.

Petit à petit on voit apparaître une suppuration locale, qui est un signe de la séquestration. Le séquestre osseux s'élimine spontanément au bout de trois semaines.

La conduite à tenir : elle consiste à extraire le séquestre une fois qu'il est individualisé et mobilisé. Auparavant il faut nettoyer l'alvéole de façon identique aux alvéolites sèches et prescrire des antibiotiques.

2.3.1.1.4. Les ostéites vraies

On a, en plus des signes de cellulite, des signes d'atteintes osseuses. Douleur vive, trismus intense, mobilité des dents voisines ; et des signes généraux : température (40°C) et asthénie marquée. L'évolution est lente avec une individualisation de plusieurs séquestres en général. Les premiers s'éliminent en trois à quatre semaines ; l'élimination dure plusieurs mois. Elles se retrouvent en général chez le patient immunodéprimé.

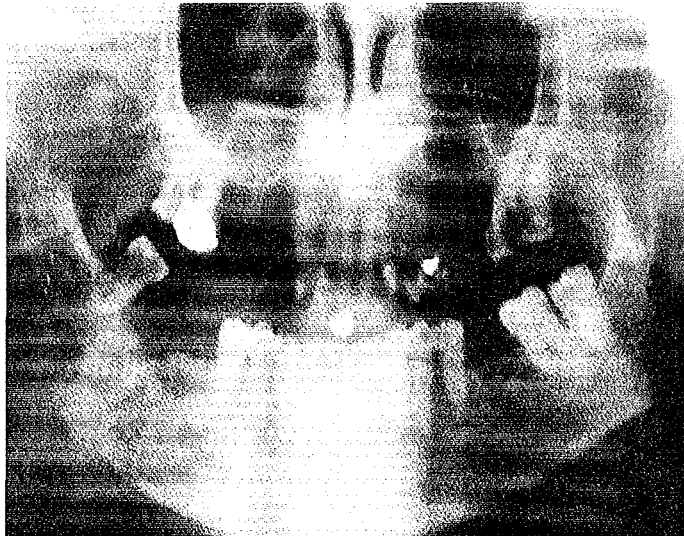
2.3.1.1.5. L'ostéoradionécrose

C'est une complication qui se retrouve chez les patients ayant subi une radiothérapie ou une curiethérapie cervico-faciale. L'os irradié n'a plus de défense car il a un défaut de vascularisation important.

C'est une lésion irréversible de l'os. Elle se caractérise cliniquement par une absence de cicatrisation, une alvéolite plus ou moins suppurée, une gencive ulcérée qui va se nécroser et mettre l'os à nu. Les dents voisines sont très mobiles. La douleur est continue, le trismus est marqué, l'état général est altéré. On va avoir des séquestrations très lentes et les séquelles vont être importantes.

La conduite à tenir : la chirurgie à réaliser dans la zone irradiée sera à faire en milieu hospitalier. Si on a une extraction à faire il faut prévoir une perfusion d'antibiotiques pendant

dix jours et placer le patient dans un caisson hyperbare avant l'intervention pour développer les vaisseaux sanguins au niveau de l'os.



(d'après Breton et coll, EMC, 1997)

2.3.1.2. Les complications infectieuses régionales

2.3.1.2.1. Les adénopathies

Quand une infection touche la muqueuse ou les tissus cellulieux, elle peut remonter par les vaisseaux lymphatiques jusqu'aux premiers ganglions de la zone.

Il existe différents stades inflammatoires et infectieux :

- 1 L'adénite congestive simple :
Le premier relais ganglionnaire est touché. Le ganglion augmente de volume, il est palpable avec une légère douleur à la palpation.

- 2 Forme suppurée :
Elle apparaît quand il n'y a pas de traitement rapide. On a les mêmes signes cliniques mais plus marqués.
Diagnostic différentiel : par rapport à la forme précédente, il n'y a plus de mobilité par rapport au plan profond.
Le traitement s'effectue par un drainage local au niveau du ganglion.

- 3 Adénophlegmon :
Il correspond à la diffusion de l'infection dans les tissus périlymphatiques.
On a :
Une tuméfaction importante ;
Une douleur importante ;
Les ganglions sont fixés par rapport au plan profond ;
Un trismus ;
Des signes généraux : fièvre élevée, asthénie importante.

2.3.1.2.2. Les sinusites

Elles peuvent avoir deux causes.

Tout d'abord une effraction de la muqueuse sinusienne par un acte iatrogène.

Pour refermer une communication bucco-sinusienne, il faut régulariser l'os et effectuer une suture bord à bord. On peut utiliser du PANGEN®. Le but est d'obtenir une étanchéité.

La deuxième cause de sinusite est la projection d'un élément dentaire dans le sinus par un acte iatrogène

La conduite à tenir est alors d'essayer de récupérer l'élément projeté avec une curette ou une mèche de gaze que l'on introduit dans le sinus. En cas d'échec on peut pratiquer une intervention de Caldwell-Luc qui consiste en une trépanation au niveau de la paroi antérieure du sinus, ce qui permet une vision directe et donc une récupération plus aisée.

2.3.1.3. Les complications infectieuses générales

Ces infections seront traitées en milieu hospitalier.

2.3.1.3.1. La septicémie

Elle ne survient qu'en cas de décharges bactériennes importantes et répétées chez un individu avec un état général assez défaillant. Elle se manifeste par une fièvre très élevée. L'hémoculture positive met en évidence les germes bactériens.

2.3.1.3.2. Les thrombophlébites

La thrombophlébite qui apparaît le plus souvent après une chirurgie buccale est la thrombophlébite de la veine faciale.

Elle est caractérisée par un syndrome infectieux sévère, une desmodontite de la dent maxillaire en cause, un œdème inflammatoire au niveau du sillon nasogénien.

Elle se traite par une antibiothérapie qui se base sur un antibiogramme systématique. Cette antibiothérapie est poursuivie plusieurs jours après l'arrêt de la fièvre. Y est associé un traitement anticoagulant par héparine de bas poids moléculaire en général.

2.3.1.3.3. Les infections focales (à distance)

- Infection pulmonaire ou bronchique (abcès du poumon) : transmise par voie sanguine ou inhalation ;
- Infection digestive : gastrite due à une déglutition de pus ;
- Infection rénale : néphropathie aiguë ;
- Infection oculaire : conjonctivite unilatérale ;
- Infection cardio-vasculaire : endocardite infectieuse.

ACTES BUCCO-DENTAIRES INVASIFS (avec risque de saignement significatif)	SUJET SAIN		SUJET A RISQUE		
	Risque d'infection	Antibio prophylaxie	Risque d'infection	Antibioprophylaxie chez le sujet à risque d'infection locale/générale/à distance	
Actes chirurgicaux					
Avulsions dentaires					
• Dent saine	Non	NJ		R	R
• Dent infectée	Oui	ND		R	R
• Alvéolectomie	Non	NJ		R	R
• Séparation de racines	Non	NJ		R	R
• Amputation radiculaire	Non	NJ		R	SO
• Dent incluse	Oui	ND		R	R
• Dent en désinclusion	Oui	R		R	R
• Germectomie	Oui	ND	OUI	R	R
Transplantations / Réimplantations	Oui	R		R	SO
Chirurgie péri-apicale	Oui	R		R	SO
Chirurgie des tumeurs bénignes de la cavité buccale					
• Maxillaires (kyste...)	Oui	R		R	R
• Tissus mous	Non	NJ		R	R
Chirurgie parodontale					
• Chirurgie de la poche					
- Lambeau d'accès	Non	NJ		R	SO
- Comblement et greffes osseuses	Oui	R		R	SO
- Membranes	Oui	R		R	SO
• Chirurgie mucogingivale					
- Lambeau	Non	NJ		R	SO
- Greffes	Non	NJ		R	SO
Freinectomies	Non	NJ		R	R
Biopsie des Glandes Salivaires Accessoires	Non	NJ		R	R
Chirurgie osseuse	Oui	R		R	R
Chirurgie implantaire					
• Mise en place	Oui	R		R	SO
• Dégagement (stade II)	Non	NJ		R	SO
Mise en place de matériaux de comblement	Oui	R		R	SO

Légende :

NJ = non justifiée ; ND = non déterminé : sans preuves scientifiques, études à prévoir ; R = recommandée par Accord professionnel

SO = sans objet : patients non concernés par l'indication d'antibioprophylaxie (acte contre-indiqué chez ce type de sujet) ; * = acte non à risque chez ce type de sujet

Indication de l'antibioprophylaxie au cours des actes chirurgicaux chez le sujet sain et le sujet à risque

2.3.2. Les accidents traumatiques

2.3.2.1. Desmodontite des dents adjacentes

Elle est due à une mauvaise manipulation des instruments d'extraction (élevateur), par une prise d'appui sur les dents voisines. Elle conduit à une douleur de la dent à la pression dès la levée de l'anesthésie. Il faut surveiller la vitalité car une nécrose est possible.

2.3.2.2. Fracture mandibulaire

Elle peut faire suite à l'extraction d'une dent de sagesse mandibulaire incluse positionnée basse, quand l'extraction est réalisée avec un dégagement osseux important. Elle peut également être due à un grand kyste mandibulaire.

Sur un OPT, on repère le trait de fracture.

Il faut adresser le patient à l'hôpital où sera réalisé un blocage intermaxillaire. Celui-ci sera maintenu en place pendant six semaines pendant lesquelles le patient ne pourra faire de sport. Si un fragment a été déplacé, ce que l'on peut constater par un problème d'occlusion, une anesthésie générale sera nécessaire pour remettre le fragment en place.

2.3.3. Les accidents nerveux

2.3.3.1. Le nerf alvéolaire inférieur

Il peut être touché après l'extraction d'une dent de sagesse :

- Piqûre avec une aiguille dans le nerf ;
- Luxation de la dent de sagesse trop rapide ;
- Effraction du canal avec une fraise.

L'accident peut provoquer une simple contusion du nerf ou plus gravement un étirement ou encore la section totale. Ces accidents peuvent entraîner une anesthésie ou une hyperesthésie labio-mentonnaire.

La conduite à tenir en cas de section totale passe par la prise en charge immédiate par un chirurgien maxillo-facial pour la réalisation d'une suture nerveuse sous microscope.

Il sera prescrit au patient des complexes vitaminiques B1 B6 B12 et une corticothérapie immédiate pour éviter l'inflammation et la compression du nerf par un œdème.

2.3.3.2. Le nerf lingual

Il peut être touché au cours de l'avulsion d'une dent de sagesse mandibulaire. La syndesmotomie de la face linguale de la sagesse suffit parfois à la contusion. Il en résulte une paresthésie de l'hémilangue ou une hyperesthésie et une diminution des facultés gustatives.

2.3.4. Les accidents hémorragiques

Le praticien déploie différents moyens pour les éviter :

- Utilisation de compresses ;
- Compresses hémostatiques : PANGEN® ou SURGICEL® ;
- Point de sutures ;

- Colles biologiques ;
- Gouttières de compression.

Les consignes postopératoires données au patient limitent ces accidents :

- Ne pas cracher, ne pas se moucher violemment ;
- Une alimentation tiède et molle pendant deux jours ;
- Pas de bain de bouche avant 48 heures ;
- Faire la différence entre un suintement de sang et une hémorragie c'est-à-dire un saignement abondant qui persiste malgré une compression d'une demi-heure ;
- Expliquer comment faire une compression au patient.

Si malgré ces précautions, une hémorragie survient, il faut faire venir le patient au cabinet :

- Le rassurer et l'installer confortablement ;
- Nettoyer la cavité buccale et repérer l'origine du saignement ;
- Eliminer les étiologies locales ;
- Mettre en place une hémostase locale par une mèche résorbable d'oxycellulose ; ou une éponge de gélatine ou de fibrine associée à de la thrombine ou de l'acide epsilon-aminocaproïque ; ou collagène lyophilisé natif non dénaturé en compresse et sutures à points serrés ; ou collage biologique type BIOCOL® ou colle biologique.

Une compression mécanique peut renforcer cette action si nécessaire avec une gouttière réalisée avec un bourrelet de silicone (type putty).

En cas d'échec, on enverra le patient dans un service hospitalier.

3. Parodontologie (Egelberg J, 2001)

Ce chapitre va permettre de faire une mise au point actuelle sur les différentes étapes du traitement parodontal afin d'avoir une idée claire sur ce qu'il faut dire et ne pas dire, faire et ne pas faire.

3.1. Techniques d'hygiène orale

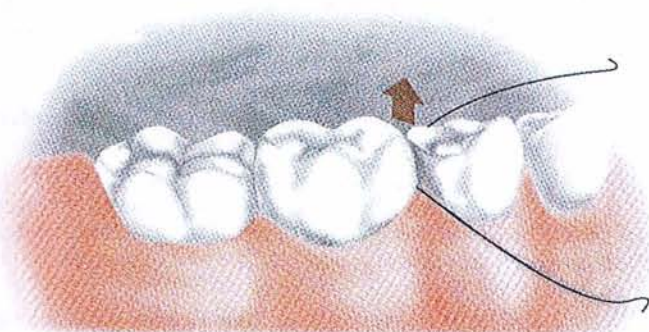
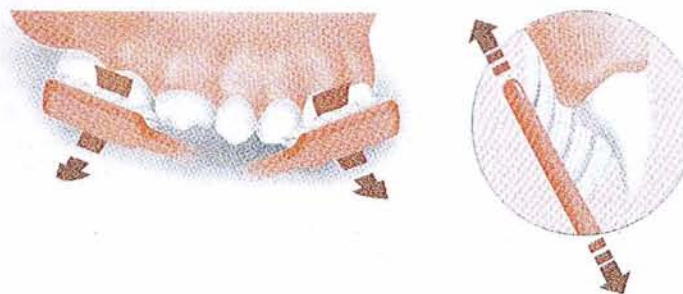


-Il n'y a pas de raison de préconiser une méthode de brossage particulière (sauf en cas de traumatisme direct du parodonte marginal par la brosse à dents), il est préférable de porter les efforts sur la technique employée par le patient afin de la rendre plus efficace dans les zones qu'il néglige.

Cependant, la technique de Bass est une technique simple, facilement apprise et permettant un net nettoyage de l'entrée du sillon :

- *Le premier point est d'inviter le patient à regarder ce qu'il fait. La main inutilisée sert à écarter la lèvre et les joues de façon à observer les gestes effectués.*
- *Le patient divise mentalement la bouche en six régions (trois supérieures, trois inférieures).*
- *Le brossage se fait région par région et chaque fois aussi bien du côté vestibulaire que du côté lingual.*
- *Pour les secteurs postérieurs, la brosse se trouve placée horizontalement et orientée à 45° par rapport à la face vestibulaire de la dent, les poils dirigés vers le haut pour l'arcade supérieure et vers le bas pour l'arcade inférieure.*
- *Le patient place la brosse au niveau des dernières molaires, exerce ensuite une pression sur la dent au moyen de la brosse et transmet à celle-ci un petit mouvement vibratoire tout en maintenant la pression. En conservant cette impulsion, la brosse est déplacée lentement vers l'avant jusqu'à la région prémolaire. Cette dernière atteinte, le mouvement revient vers la zone la plus postérieure. Cinq allers et retours sont ainsi effectués lentement. Le même geste se répète au niveau lingual. Un premier secteur se trouve ainsi nettoyé.*
- *Vient ensuite le tour du segment de canine à canine. La brosse, placée verticalement, recouvre la gencive et la dent. En vestibulaire, une pression s'exerce sur la brosse et un petit mouvement circulaire s'effectue sur chaque dent. Il faut compter cinq allers et retours exécutés lentement.*
- *Le même geste est répété en lingual en tenant la brosse le plus verticalement possible, de façon à bien nettoyer le sillon qui se trouve au niveau du talon de l'incisive.*
- *Les autres secteurs bénéficient ensuite de la même méthode.*
- *Le nettoyage des faces linguales au niveau inférieur est souvent un geste difficile pour les patients à qui l'on peut conseiller de faire littéralement disparaître les poils de la brosse à dents derrière le bord incisif.*
- *Sur les faces triturantes s'opère normalement un nettoyage automatique lors de la*

mastication. De plus, ce type d'entretien est en général bien effectué et assimilé depuis l'enfance.



-Il n'y a pas de forme de brosse à dents qui améliore les capacités de nettoyage.

-La recommandation d'une brosse à dents électrique ne semble pas justifiée, mais on ne peut pas nier pour certains patients, peu ou pas habiles, les avantages obtenus avec une brosse à dents électrique.

-Une bonne utilisation du fil interdentaire permet de réduire les niveaux de plaque sur les surfaces proximales et contribue ainsi à améliorer la santé gingivale.

Les bâtonnets de bois triangulaires sont également efficaces pour réduire la gingivite proximale.

Lorsque les embrasures sont suffisamment larges pour permettre le passage de brossettes interdentaires, celles-ci sont plus efficaces que d'autres instruments interdentaires.

-De nombreuses études ont montré que la fréquence du brossage des dents avait un rapport avec l'apparition de caries et de maladies parodontales. Ces résultats sont équivoques et montrent principalement que la qualité du brossage est plus en relation avec la maladie que la fréquence du brossage. Le brossage 2 fois par jour qui semble être communément accepté repose essentiellement sur des raisons pratiques et sur la sensation de bouche fraîche, plutôt que sur des données scientifiques dont l'objectif serait le contrôle de la maladie.

-Le nettoyage de la langue est recommandé pour réduire la mauvaise haleine le matin au réveil.

-Des brossages trop fréquents, des mouvements horizontaux de la brosse à dents, l'emploi de brosses à dents dures et d'un dentifrice trop abrasif sont des facteurs qui constituent un brossage traumatique et qui participent au développement des récessions gingivales et des abrasions cervicales. Mais il semblerait que les lésions des tissus mous et durs soient provoquées par un brossage trop énergique.

Des lésions gingivales des tissus interdentaires et des abrasions des surfaces radiculaires proximales associées à l'utilisation intensive d'instruments interdentaires ont aussi été démontrées.

-Au niveau de l'efficacité des dentifrices antiplaque et antigingivite, il semble qu'il n'existe actuellement pas de dentifrice présentant des effets cliniques suffisamment positifs sur la formation de la plaque et la gingivite pour les différencier.

-Des dentifrices affirmant une réduction de la formation du tartre supragingival sont disponibles sur le marché, mais il n'y a aucune raison de penser que les dentifrices antitartre agissent sur le tartre sous-gingival puisque des substances appliquées au niveau supragingival n'atteignent généralement pas les espaces sous-gingivaux.

Au niveau du tartre supra-gingival, des résultats semblent justifier la prescription de dentifrice antitartre chez des individus qui ont tendance à en former rapidement.

Pour ce qui est des maladies parodontales, on ne sait pas si l'utilisation des dentifrices antitartre permet d'obtenir des effets favorables sur la gingivite et la parodontite.

-On trouve aussi sur le marché des dentifrices qui « suppriment les colorations ». Habituellement, des abrasifs sont inclus dans les pâtes pour réduire la formation de dépôts colorés sur les dents. Récemment, des agents chimiques ont été incorporés, agents antitaches supposés agir soit en « éliminant » la coloration adhérente, soit en « blanchissant » les chromogènes. Les données scientifiques semblent aujourd'hui trop peu convaincantes pour justifier la recommandation d'un dentifrice « blanchissant », mais chez les patients présentant beaucoup de colorations, il semble intéressant d'essayer l'association dentifrice « blanchissant »-brosse à dents électrique.

-L'hypersensibilité dentinaire semble provenir de l'irritation externe des tubuli dentinaires ouverts et être due, par exemple, à des changements thermiques et à l'absorption d'aliments sucrés ou acides.

Des études ont montré que les dentifrices au chlorure de strontium, à l'acétate de strontium, au nitrate de potassium ou au chlorure de potassium entraînaient une réduction de l'hypersensibilité dentinaire ; pourtant, des dentifrices habituels avec du fluorure de sodium ou du monofluorophosphate de sodium ont montré des résultats similaires sur le degré de désensibilisation. Certains patients répondent peut-être plus favorablement à un sel plutôt qu'un autre. Il semble donc logique d'essayer plusieurs principes actifs chez les patients à l'hypersensibilité persistante.

On connaît peu de chose sur la durée de la réduction de l'hypersensibilité après arrêt du dentifrice. Il semble que l'approche est limitée par le manque de connaissance sur l'étiologie de l'hypersensibilité dentinaire.

-Il y a peu d'arguments incitant à recommander l'utilisation d'un bain de bouche antibactérien chez des patients qui sont à même d'éliminer la plaque dentaire avec des moyens mécaniques. Seule la chlorexidine semble être suffisamment efficace, sur une courte période,

pour remplacer le contrôle de plaque mécanique. Mais des colorations extrinsèques vont s'accumuler sur la surface des dents.

-Les systèmes d'irrigation ne constituent pas un complément utile au contrôle de plaque mécanique. En effet, si l'on considère les efforts supplémentaires nécessaires à l'emploi des systèmes d'irrigation, il semble plus important de passer ce temps à améliorer le contrôle de plaque avec une brosse à dents et du matériel interdentaire.

-En ce qui concerne l'halitose, les bains de bouche antimicrobiens rafraîchissant l'haleine sont disponibles sur le marché. Les huiles essentielles phénoliques (Listerine) et le chlorure de zinc (Lavoris) semblent avoir des effets sur la mauvaise haleine pendant 2 à 3 heures ? Avec la chlorexidine, les effets sont peut être plus persistants.

3.2. Conseils d'hygiène bucco-dentaire

-L'effet des conseils d'hygiène orale est habituellement évalué en enregistrant la présence ou l'absence de plaque dentaire proche de la gencive marginale au niveau de 4 à 6 sites pour chaque dent. Les résultats pour toute la denture sont exprimés en pourcentage : proportion de sites examinés avec présence de plaque.

-Les études montrent que les indices de plaque moyens initiaux pour la denture complète des patients non traités varient de 65 à 75 %. Après un enseignement du contrôle de plaque, ces indices moyens sont généralement réduits et atteignent alors de 15 à 30 %. Les suivis à long terme (de 2 à 6 ans) de patients en phase de maintenance ont montré la possibilité de maintenir ces pourcentages.

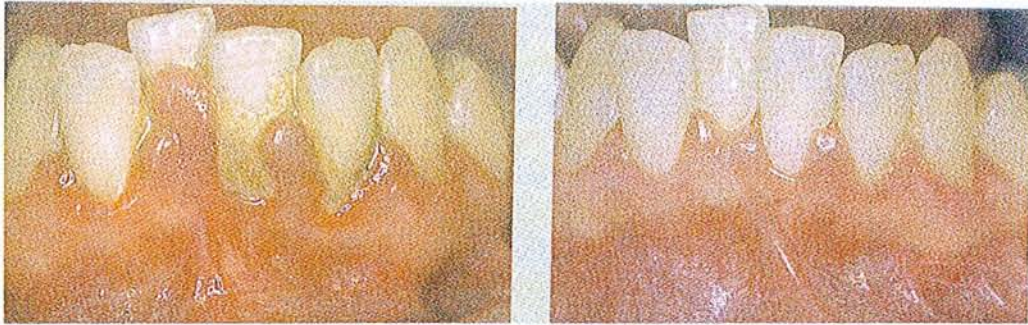-On a montré aussi que des conseils d'hygiène sans suivi ni répétition ne permettent pas d'obtenir d'améliorations à long terme. Inversement, dans de nombreuses études, un programme de maintenance avec 2 ou 3 rendez-vous annuels permet de conserver des indices de plaque réduits. En pratique, la surveillance continue de chaque patient permettra de savoir si les intervalles entre chaque rendez-vous doivent être augmentés.

-Pour les patients qui présentent des indices de plaque élevés après plusieurs séances d'enseignement de l'hygiène, il faudra déterminer si le manque de réponse primaire est en relation avec un manque de dextérité ou un manque de motivation. En cas d'échec de la motivation, des rendez-vous de maintenance fréquents avec des nettoyages professionnels pourront être utilisés afin de la compenser.

3.3. Effet du traitement parodontal initial

-Les méthodes d'évaluation du traitement parodontal reposent habituellement sur l'enregistrement de la plaque dentaire, du saignement au sondage (pourcentage des sites examinés montrant un saignement), de la profondeur de poche au sondage, obtenu sur 4 à 6 sites de chaque dent.

-L'inflammation chronique du tissu conjonctif diminue après le traitement. On observe une réduction de la tendance au saignement et une réduction de l'inflammation du tissu conjonctif.



(d'après Guez et coll, 1998)

-Les résultats des études sur la pénétration de l'extrémité de la sonde par rapport à la limite apicale de l'épithélium de jonction indiquent qu'une telle pénétration dépend de nombreux facteurs comme la pression au sondage, le diamètre de l'extrémité de la sonde, la profondeur de sondage et le degré d'inflammation gingivale. De plus, elle varie d'un site à l'autre. Souvent, le « gain d'attache » après traitement est plus le reflet de l'amélioration du tonus gingival et de l'adaptation gingivale que celui de la formation d'une nouvelle attache sur la surface radiculaire, même si après une technique chirurgicale performante de régénération, le gain d'attache est dû au moins en partie à une nouvelle attache conjonctive. La pénétration apicale de l'extrémité de la sonde est réduite et un gain d'attache est enregistré.

-Au niveau de la pression de sondage (qui est en moyenne de 0,5 N pour la plupart des praticiens), des sondes électroniques, permettant une force de sondage standardisée, sont utilisées pour améliorer l'objectivité des renseignements.

-Au niveau du potentiel de réparation, des résultats obtenus après traitement parodontal non chirurgical (combinaison contrôle de plaque personnel et débridement supra et sous-gingival) ont montré que :

- les indices de plaque et de saignement ont été réduits, chacun, à moins de 20%,
- la profondeur de poche au sondage initial a été réduite par une combinaison de rétraction gingivale et de gain du niveau d'attache.

-Il n'y a pas de profondeur de poche initiale pour laquelle la thérapeutique parodontale de départ ne soit pas efficace. Les profondeurs de poche résiduelles sont pourtant, en moyenne, plus grandes lorsque les profondeurs de poche initiales sont importantes.

-La recherche a montré que la thérapeutique parodontale initiale est également efficace sur les poches profondes associées à des lésions intra-osseuses.

-La santé gingivale est plus facilement obtenue pour les sites vestibulaires ou linguaux que pour les sites proximaux.

Les poches parodontales au niveau des furcations des molaires montrent une réparation réduite par rapport aux autres dents et aux surfaces planes des molaires.

-L'atteinte de la furcation constitue l'unique et le plus important facteur limitatif du succès du traitement non chirurgical (comme du traitement chirurgical). Les raisons hypothétiques pour la mauvaise réparation sont la difficulté du débridement sous-gingival et du contrôle de plaque personnel, ainsi que l'anatomie de la zone de furcation ne permettant pas le même degré d'adaptation gingivale après traitement que les surfaces convexes ou planes.

-En moyenne, un pourcentage réduit de sites montre une progression de la maladie après traitement. Le taux de progression le plus important est observé au niveau des furcations.

-Des études comparant les résultats cliniques après l'utilisation d'instruments manuels, soniques ou ultrasoniques, sous anesthésie locale, ont montré des améliorations équivalentes pour les 3 types d'instruments. Un débridement performant peut être obtenu avec des instruments soniques ou ultrasoniques seuls.

-Une évaluation globale des études disponibles montre qu'une instrumentation répétée n'est pas nécessaire. Des opérateurs expérimentés peuvent obtenir un débridement efficace en une seule séance d'instrumentation. La recolonisation sous-gingivale pendant la période de cicatrisation ne constitue pas un problème immédiat à partir du moment où le contrôle de plaque personnel est optimisé.

-Il existerait un effet délétère sur les fibres conjonctives dû au traumatisme gingival provoqué par l'instrumentation sous-gingivale ; mais des mesures effectuées quelques mois après le traitement ne montrent généralement plus cette perte d'attache initiale traumatique après réadaptation de la gencive.

-Au niveau des effets du traitement non chirurgical sur la flore microbienne sous-gingivale, les prélèvements semblent révéler des modifications qualitatives. Avant le traitement, les bactéries anaérobies à Gram négatif prédominent. Après le traitement, le nombre de ces bactéries est réduit et les proportions relatives de bactéries aérobies à Gram positif sont en augmentation.

-Le contrôle de plaque seul, sans débridement sous-gingival, va agir sur le niveau d'inflammation de la gencive marginale. Des améliorations modérées des indices de saignement et de la profondeur de poche vont avoir lieu. Si la composition de la flore sous-gingivale des poches peu profondes peut être modifiée, ce n'est pas le cas pour les poches profondes. Celles-ci ne montrent pas le gain d'attache habituellement observé après le débridement supra-gingival et sous-gingival. A long terme, la fréquence des sites montrant une perte d'attache va augmenter.

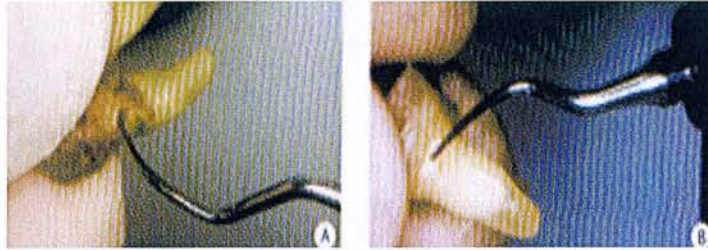
-Des améliorations transitoires peuvent être notées après un débridement sous-gingival seul. Malgré cela, en l'absence de contrôle de plaque concomitant, la recolonisation sous-gingivale va avoir lieu. Une flore microbienne associée à la parodontite va être rétablie en 2 à 3 mois. Une disparition des améliorations transitoires se produit.

-Le débridement supragingival et sous-gingival est souvent réalisé en 4 séances, espacées de 1 à 2 semaines (un quadrant par séance). En utilisant cette approche, les bactéries pathogènes des quadrants non traités peuvent théoriquement réinfecter les régions récemment débridées au niveau sous-gingival, ce qui peut compromettre les résultats. Ce concept de la réinfection est en accord avec l'idée que l'instrumentation répétée ne semble pas nécessaire pendant la phase de guérison.

-L'hypothèse a été émise que l'utilisation à long terme de doses faibles, non antimicrobiennes, de doxycycline (20mg 2 fois par jour ; Periostat®) pourrait améliorer les résultats du traitement mécanique en raison de son action inhibitrice sur les enzymes collagénolytiques dans les tissus gingivaux.

-Aucune étude ne permet de répondre à la question des variations (succès/échec) des traitements non chirurgicaux entre les différents praticiens. Mais la clé du succès consisterait à savoir apprécier l'aspect minutieux du traitement requis.

3.4. Suppression du tartre et traitement de la surface radiculaire



(d'après Lauverjat Y et coll, EMC)

-En ce qui concerne la suppression du tartre sous-gingival, des études ont été réalisées sur des dents destinées à être extraites et les observations suivantes ont été rapportées :

(L'élimination complète du tartre sous-gingival ne peut pas être obtenue par débridement sous-gingival. De petites plages de tartre aplanies sont souvent laissées.

- En moyenne, il y a moins de tartre après une intervention à lambeau qu'après un traitement non chirurgical
- Il y a moins de tartre résiduel sur les faces vestibulaires et linguales que sur les faces proximales, et dans les lésions peu profondes que dans les lésions profondes
- Les molaires, particulièrement au niveau des furcations, sont plus difficiles à nettoyer que les monoradiculées
- Des résultats identiques peuvent être obtenus avec des instruments manuels et ultrasoniques
- Des fraises diamantées peuvent faciliter l'élimination du tartre dans les zones de furcation lors des interventions chirurgicales
- L'expérience de l'opérateur semble être un facteur important de l'efficacité de l'élimination du tartre
- De petites plages de tartre résiduel aplanies semblent être compatibles avec des améliorations cliniques des tissus gingivaux.

-Un surfaçage radiculaire visant à éliminer le ciment toxique ne semble pas obligatoire. On a mis en évidence le fait que des cicatrises similaires sont obtenues dans des poches parodontales après le seul passage d'agents antimicrobiens ou après des techniques mécaniques, au moins à court terme. Il apparaît donc que la plaque bactérienne sous-gingivale vivante constitue l'agent infectieux déterminant.

-Puisque les différentes instrumentations autorisent des résultats cliniques similaires, on pourrait penser que les variations de la rugosité de la surface radiculaire n'affectent pas la cicatrisation.

3.5. Réévaluation des critères pour envisager un traitement complémentaire

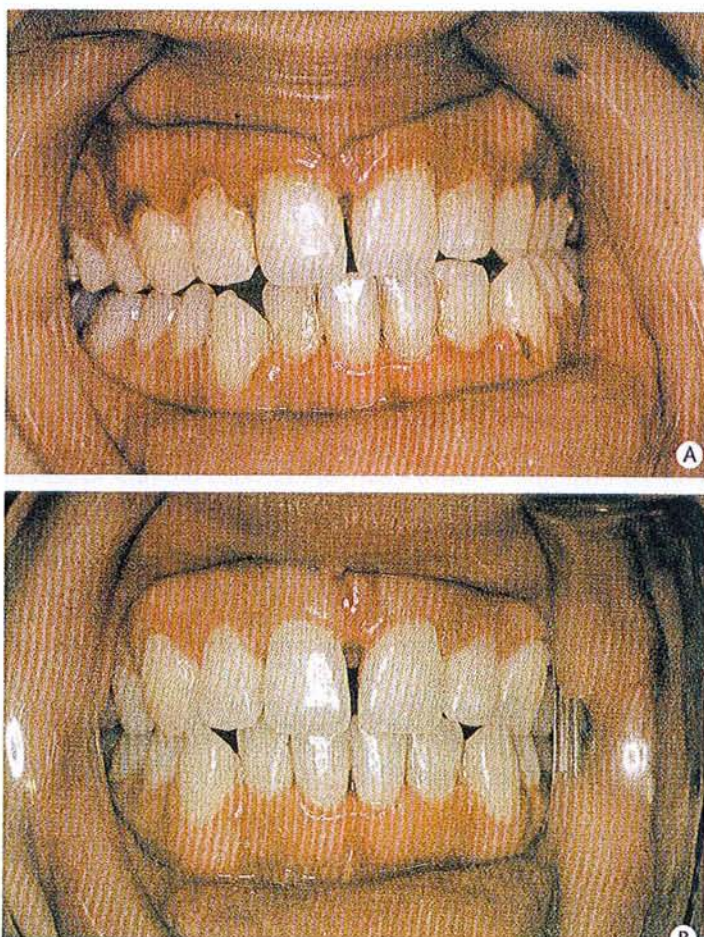
-Les résultats de la thérapeutique initiale non chirurgicale sont évalués afin de déterminer la nécessité de renouveler cette technique ou d'envisager un traitement chirurgical complémentaire. Les conclusions des études cliniques sur la cicatrisation indiquent que la

réévaluation est souhaitable 3 mois après la thérapeutique initiale. L'essentiel de la cicatrisation clinique est obtenu à ce moment, même au niveau des lésions initialement profondes.

-Il semble raisonnable de considérer que des conseils d'hygiène sont nécessaires à n'importe quel moment du traitement, si l'indice de plaque dépasse les 20 % et en particulier si l'indice de saignement est élevé. Bien évidemment, ce renforcement du contrôle de plaque doit aussi prendre en compte les localisations spécifiques de la plaque au niveau de la denture. En cas d'échec de ce renforcement, un nettoyage professionnel fréquent supragingival et sous-gingival peut compenser, en partie seulement, le contrôle de plaque déficient.

-Comme pour l'indice de plaque, les études montrent qu'il est réaliste d'atteindre un indice de saignement de 20% ou moins. Un indice de saignement élevé peut s'expliquer par une inflammation de la gencive marginale due à un mauvais contrôle de plaque du patient, mais aussi par la présence de sites présentant une infection sous-gingivale résiduelle. Au niveau d'un site, la raison du saignement doit donc être déterminée afin d'envisager un traitement adapté.

-Dès lors que la dextérité de l'opérateur n'est pas mise en cause, l'efficacité du débridement sous-gingival semble pouvoir être évaluée par le degré inflammatoire de la gencive.



(Lauverjat Y et coll, EMC, 2001)

-En ce qui concerne la relation entre le saignement au sondage et l'activité de la maladie, le clinicien devra essentiellement considérer la persistance de la maladie lorsque les tissus

saignent « facilement » et « significativement ». Il faut ajouter qu'il a été montré que l'objectif idéal –l'absence de saignement au sondage- peut être considéré comme un indice fiable de stabilité des conditions parodontales.

-La présence d'une suppuration au sondage ou spontanée doit constituer une raison suffisante pour un nouveau traitement.

-Une réduction de la profondeur de poche devrait être considérée comme un signe d'amélioration, même si cette poche résiduelle est encore relativement importante. A l'opposé, une augmentation de la profondeur indique une détérioration, même si la profondeur de la poche après le traitement est comparativement moins importante. En l'absence de marche à suivre claire, une décision subjective permettra de retenir les profondeurs nécessitant un nouveau traitement. Cette appréciation devra inclure une évaluation de l'état inflammatoire de la gencive. On notera que des poches profondes peuvent s'expliquer par des facteurs anatomiques ou par des caractéristiques propres au patient.

-Les résultats des études montrent que les radiographies conventionnelles ne permettent pas de détecter les modifications mineures de l'os alvéolaire après thérapeutique parodontale initiale. Ainsi, la comparaison des radiographies prises lors de la réévaluation avec celles prises avant le traitement offre peut d'intérêt. Les comparaisons sont surtout intéressantes en tant qu'outil diagnostique complémentaire lorsque des changements importants sont suspectés plus tardivement, au cours des séances de suivi.

3.6. Chirurgie parodontale d'accès/soustractive

-La chirurgie d'accès/soustractive répond à deux besoins principaux : améliorer l'accès pour le débridement de la surface radiculaire et réduire les profondeurs des poches. L'élimination de la plaque et du tartre est facilitée par l'observation directe ?

-La gingivectomie est indiquée dans les régions sans lésions intraosseuses ni cratères interdentaires, lorsqu'il n'y a pas de remodelage osseux pour réduire la profondeur des poches. Une importante quantité de tissu kératinisé est nécessaire.

-Un lambeau mucopériosté peut être utilisé dans la plupart des situations.

-La combinaison d'un lambeau mucopériosté vestibulaire et d'une gingivectomie linguale ou palatine peut être envisagée dans les situations où le remodelage osseux peut être limité à l'os vestibulaire.

-Le remodelage osseux doit être réalisé pour obtenir la réduction désirée des poches résiduelles dans les régions où l'os crestal n'a pas un bon profil ou en cas de cratères interdentaires.

-Un lambeau repositionné apicalement devra être envisagé chaque fois qu'une réduction de la profondeur de poches résiduelles sera recherchée.

-La chirurgie parodontale utilisant n'importe quelle technique courante entraîne une amélioration moyenne des niveaux d'attache et prévient d'autres aggravations dans les sites initialement atteints par la maladie parodontale.

Le débridement non chirurgical peut donner des résultats similaires à ceux obtenus avec les

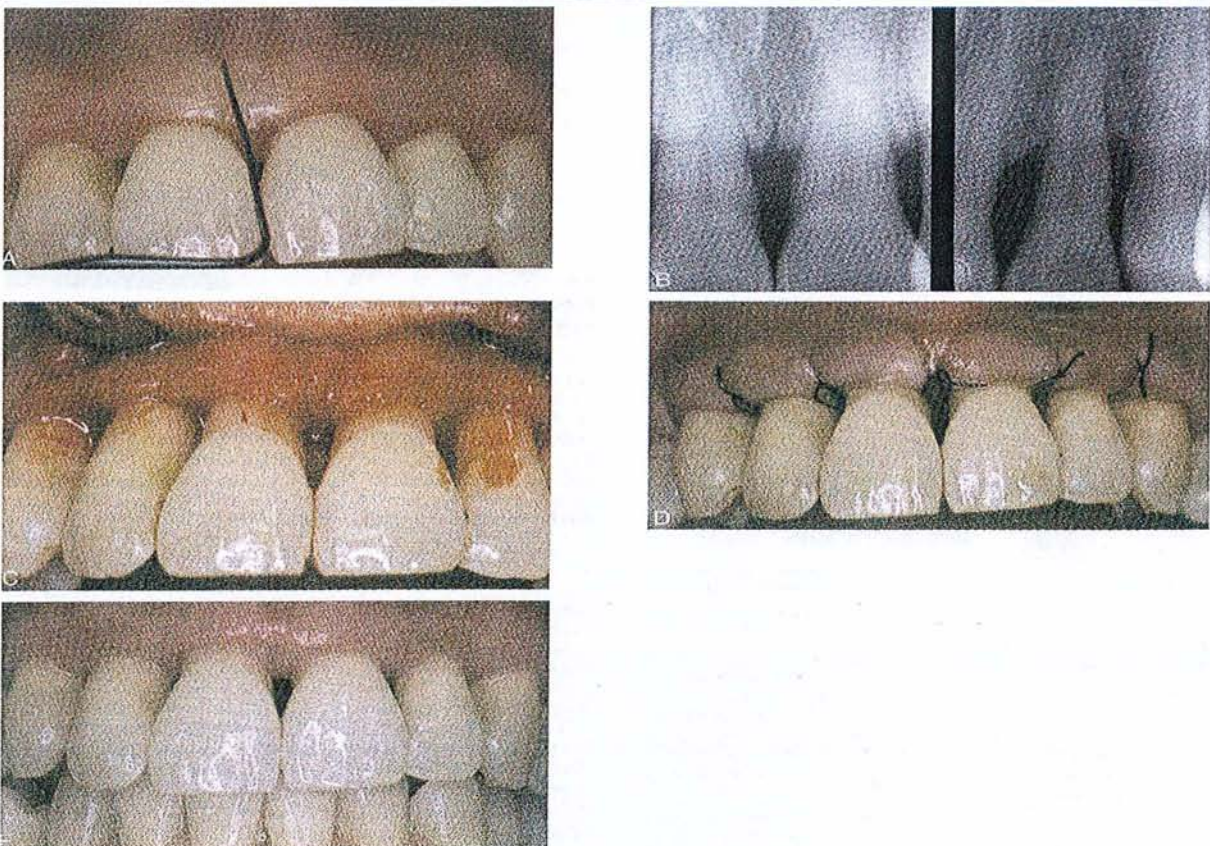
techniques chirurgicales. Cependant, la réduction du sondage au niveau des sites profonds est légèrement plus marquée après un traitement chirurgical, en particulier osseux. Une proportion limitée de sites dentaires continue de présenter une perte d'attache, quelle que soit la modalité de traitement.

-L'élimination du tartre au niveau des furcations est facilitée au cours d'une chirurgie par rapport au débridement sous-gingival « à l'aveugle ». Le traitement chirurgical des lésions interradiculaires semble donc plus efficace. Mais sur les deux seules études qui ont traité de la réponse au traitement dans les sites de furcation, aucune différence n'a été obtenue entre les techniques chirurgicales et non chirurgicales.

-En ce qui concerne la maintenance, il semble raisonnable d'affirmer qu'une fois réinfectés, il est plus facile de débrider une seconde fois les sites peu profonds que les sites profonds.

-Afin de faciliter les travaux de dentisterie restauratrice et de prévenir la récession gingivale indésirable et l'exposition des limites d'une couronne située au niveau sous-gingival, il faut envisager la réduction des poches. A ce jour cependant, aucune étude n'a montré que la correction chirurgicale limitait la récession gingivale postprothétique.

-Les besoins en chirurgie d'accès/soustractive semblent plus limités qu'on ne le croit généralement. L'indication la plus importante et la plus évidente correspond aux situations où les débridements sous-gingivaux précédents n'ont pas donné les résultats escomptés dans l'élimination de la pathologie sous-gingivale.



(d'après Louise F. et coll, EMC, 2003)

3.7. Antibiothérapie systémique

-Les études ont montré que l'administration systémique d'antibiotiques apporte une amélioration gingivale dans les lésions parodontales chroniques non traitées, au moins à court terme. Cela signifie qu'elle permet une concentration antimicrobienne sous-gingivale et que les antibiotiques ont un effet sur les bactéries responsables de la maladie. C'est le fondement biologique de l'emploi des antibiotiques.



-Après des mesures d'hygiène adaptées au patient et débridement radiculaire, il semble que les avantages supplémentaires observés avec l'emploi d'une antibiothérapie systémique additionnelle soient mineurs. Donc, en tenant compte des effets secondaires, les antibiotiques ne devraient pas être utilisés en première intention. Ceci s'applique aussi aux patients atteints de parodontite chronique sévère.

-Un patient présente une parodontite réfractaire s'il y a progression continue de la maladie dans différents secteurs de la denture, malgré un excellent contrôle de plaque personnel et des traitements répétés non chirurgicaux ou chirurgicaux réalisés par un praticien expérimenté. Des études montrent que sur une durée de 12 à 24 mois, une inversion des améliorations initiales a parfois été enregistrées, l'efficacité à long terme de cette thérapie peut donc être remise en question.

-Il n'y a pas de données sur l'efficacité des différents antibiotiques dans la parodontite réfractaire. La sélection des antibiotiques repose sur des études in vitro de l'activité antibactérienne contre les microorganismes suspectés d'être pathogènes. Habituellement les principes actifs suivants sont utilisés :

- tétracycline (4 fois 250mg pendant 3 semaines)
- amoxicycline (3 fois 500 mg pendant une semaine)
- doxycycline (2 fois 100 mg pendant 1 jour, 1 fois 100mg pendant 20 jours)
- métronidazole (3 fois 500 mg pendant une semaine)
- amoxicilline (3 fois 375 mg pendant une semaine + métronidazole, 3 fois 250 mg pendant une semaine)

-Au cours des dernières années, un intérêt de plus en plus marqué a été porté aux effets secondaires en raison d'une augmentation des problèmes de résistance aux antibiotiques. L'emploi de ces derniers devrait être très restreint et réservé aux cas isolés de véritable parodontite réfractaire.

3.8. Thérapeutique antimicrobienne sous-gingivale

-Les principes actifs suivants ont été évalués :

- tétracycline,
- gel de minicycline,
- doxycycline ,
- métronidazole,
- chlorexidine .

Les fibres Actisite (tétracycline) permettent une activité sous-gingivale antibactérienne de tétracycline pendant la durée de leur mise en place.

L'Atridox et le Periochip autorisent une concentration antimicrobienne de doxycycline/chlorexidine persistant 7 jours après l'application.

La persistance sous-gingivale du gel Elyzol et la concentration active antimicrobienne sous gingivale du métronidazole ne semblent exister que pendant une durée limitée à 12-24 heures.

-Les études disponibles montrent des résultats similaires entre utilisation d'agents microbiens d'application locale et débridement mécanique dans les lésions parodontales chroniques au moins à court terme.

-Les études sur la combinaison débridement mécanique-médicament à libération prolongée n'ont montré que de faibles ou pas d'effets supplémentaires.

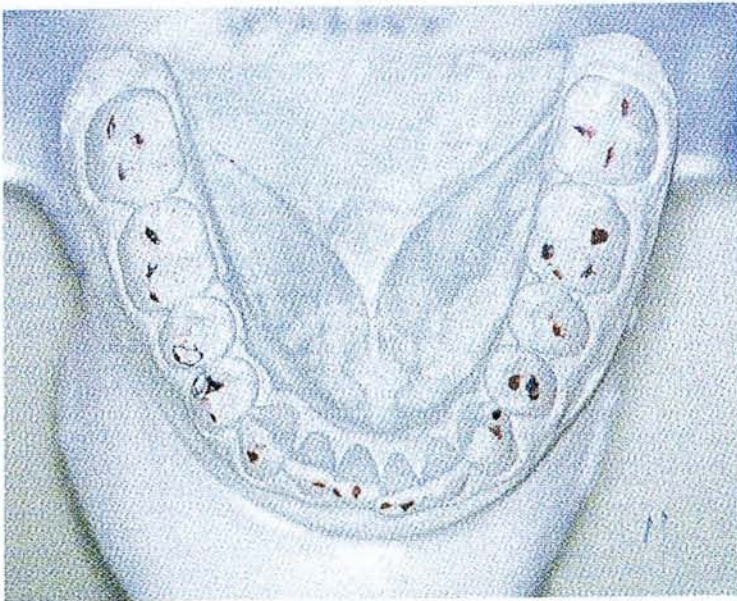
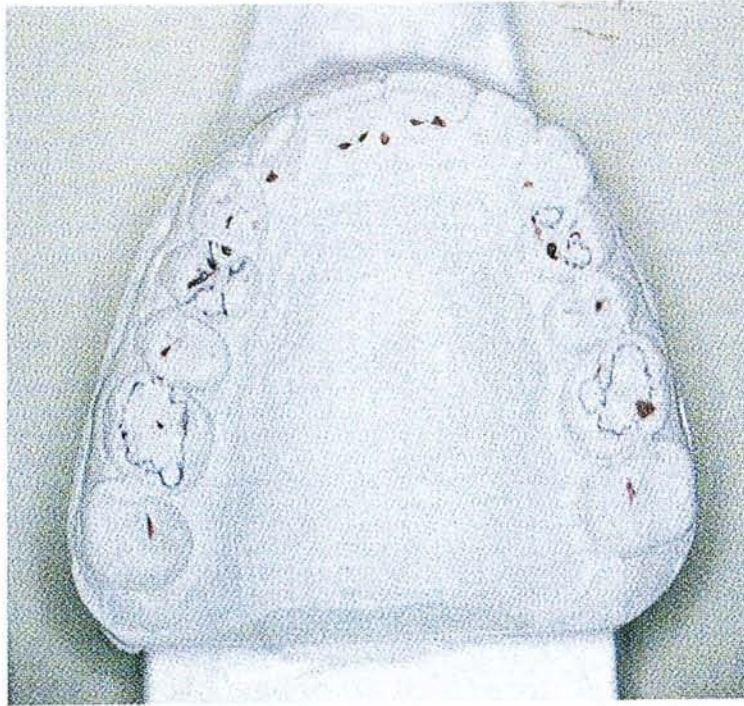
-Il n'existe pas actuellement de données assez convaincantes montrant que les antimicrobiens topiques sont efficaces en tant que traitement complémentaire après une faible réponse à un débridement mécanique.

-L'utilisation de certains antibiotiques sous-gingivaux entraîne une augmentation transitoire de la résistance des pathogènes parodontaux. Cependant, les indications de l'application sous-gingivale d'antibiotiques dans le traitement de la parodontite chronique sont, à ce jour, limitées, et ces produits peuvent être éventuellement considérés comme complément lors d'une mauvaise réponse à un traitement mécanique.

3.9 Mobilité, équilibration occlusale et contention

-En général, l'équilibration occlusale va réduire la mobilité excessive des dents soumises à un trauma occlusal. De même, la mobilité dentaire sera souvent quelque peu réduite après un débridement parodontal du fait de l'amélioration des conditions gingivales. Cependant, la chirurgie parodontale entraînera une augmentation transitoire de la mobilité dentaire pendant la première semaine, voire le premier mois après cette chirurgie. Ceci s'explique certainement par la réponse inflammatoire du parodonte marginal au traumatisme chirurgical et à la cicatrisation.



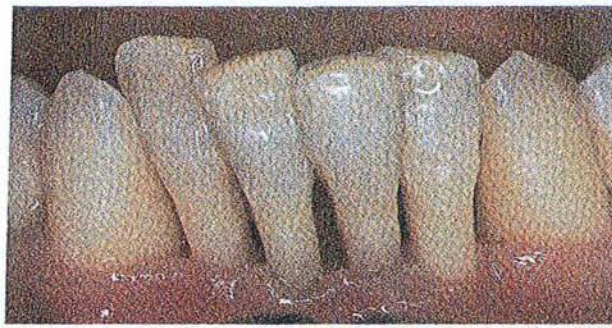
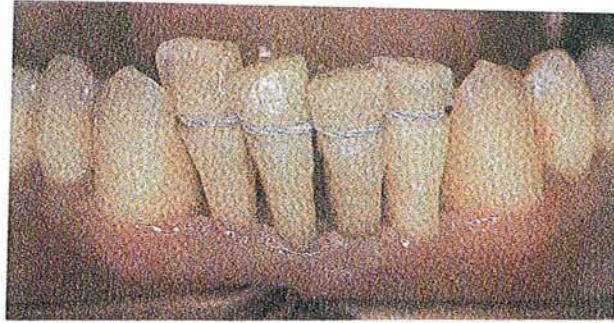
-Une étude évaluant les conséquences d'un traitement parodontal comprenant une équilibration occlusale systématique sur différents degrés de mobilité pendant 8 ans n'a permis de tirer des conclusions que pour les dents à mobilité réduite à modérée, mais suggère que de telles dents n'ont pas de pronostic compromis.



(d'après Dupas PH, 2004)

-Même si des études montrent que l'amélioration des résultats du traitement parodontal par une équilibration occlusale est peu concluante, l'équilibration occlusale des dents qui présentent un traumatisme occlusal est valable ne serait-ce que par le confort qu'elle apporte au patient.

-Des études ont montré que la contention transitoire des dents avec une mobilité limitée associée à un traitement parodontal non chirurgical ou chirurgical améliore la mobilité et la cicatrisation gingivale.



(d'après Bercy P, EMC, 2003)

3.10. Résection radiculaire

-La résection radiculaire peut être envisagée sur les dents pluriradiculées avec une atteinte profonde des espaces interradiculaires afin d'améliorer le pronostic de ces dents en éliminant l'atteinte de la furcation. La résection radiculaire peut, aussi, être utilisée sur des dents pluriradiculées où des racines sont compromises à cause d'une lésion périapicale ou parodontale.

-Il n'y a pas suffisamment d'études réalisées permettant de savoir si la résection radiculaire prolonge la longévité des dents traitées.

-Après résection radiculaire, la fracture radiculaire est la cause la plus commune d'échec suivie par les complications endodontiques. Plus rarement, la progression de la maladie parodontale et les caries peuvent aussi provoquer la perte de la dent.

-Il y a des raisons de penser que la résection radiculaire est une thérapeutique validée, à condition que les traitements endodontique et restaurateur soient réalisés pour minimiser le risque d'échec endodontique et de fracture radiculaire.

3.11. Tunnélisation

-La tunnélisation a été suggérée pour les dents pluriradiculées présentant une atteinte profonde de la furcation afin d'améliorer le contrôle de plaque individuel dans cette région.

-La tunnélisation est peut être une technique discutable en raison du risque élevé de développement de caries interradiculaires. L'emploi de vernis fluorés pourrait peut être réduire ce risque, ainsi que le passage de brossettes interdentaires.

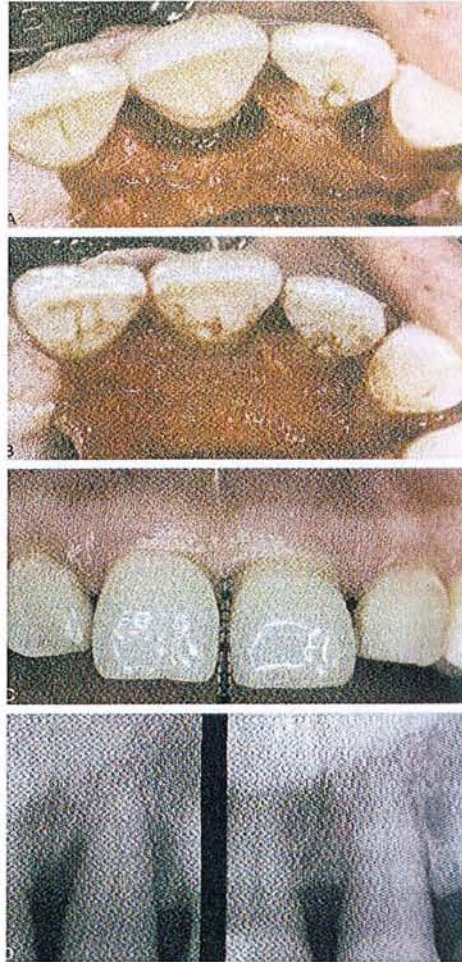
3.12. Thérapeutique régénératrice

-La chirurgie parodontale régénératrice doit reconstruire les tissus parodontaux perdus en formant un nouvel os de soutien lié à la dent par des fibres conjonctives nouvellement formées et une couche de néocément (nouvelle attache). A ce jour, les améliorations obtenues avec les techniques de régénération sont principalement limitées aux défauts intraosseux et aux atteintes des furcations de classe 2.

-Toutes les techniques de régénération utilisent un abord chirurgical et un débridement de la lésion, puis un surfaçage de la racine suivi d'une fermeture par une suture de la plaie.

-Les techniques utilisées sont :

- Le débridement chirurgical seul : la maturation du caillot qui se forme dans le défaut osseux après traitement va permettre une pénétration graduelle d'os néoformé qui pourrait se fixer à la surface radiculaire par une nouvelle attache.
- La déminéralisation de la surface radiculaire : après le surfaçage radiculaire, la surface radiculaire face au défaut est traitée par un agent décalcifiant pour obtenir une déminéralisation superficielle et l'exposition des fibres de collagène de la matrice dentinaire.
- La mise en place de greffes osseuses : après le curetage de la lésion et le surfaçage radiculaire, la lésion est remplie de petites particules d'os (greffe autogène, allogreffe d'os lyophilisé, allogreffe d'os lyophilisé décalcifié, xéno greffe d'os bovin anorganique).



(d'après Louise F et coll, EMC, 2003)

- La mise en place de matériaux en céramique : le défaut est rempli de petites particules d'hydroxyapatite, de phosphate de calcium ou de carbonate de calcium. Ces particules inertes faciliteraient la cicatrisation.
- La mise en place de membranes/barrières : avant le positionnement du lambeau, une fine membrane, adaptée à la forme de la lésion, est placée afin de recouvrir les bords du défaut.
- L'application de facteurs de croissance : un facteur de croissance spécifique est appliqué dans le défaut sous forme d'un gel.

-Sans savoir quelle est la relation quantitative et qualitative entre le succès clinique et la nouvelle attache, des rapports de cas avec examens histologiques après application d'acide citrique, greffe osseuse et placement de membrane/barrière ont démontré qu'une nouvelle attache pouvait avoir lieu sur la partie la plus apicale de la lésion traitée.

-Dans la recherche clinique, les conséquences du traitement sur le niveau osseux sont habituellement déterminées en comparant les mesures du niveau osseux à la base du défaut pendant la chirurgie et lors d'une réentrée de 6 à 12 mois plus tard. L'apposition osseuse peut aussi être mesurée, plus aisément, par un sondage osseux (sous anesthésie locale, mesures avant et après traitement à partir d'un point fixe). En pratique clinique, l'évaluation est habituellement faite à l'examen radiographique, même si la radiographie présente quelques limites.

Il faut garder à l'esprit qu'un traitement avec une apposition osseuse significative ne veut pas

dire automatiquement que l'os est fixé à la dent par une nouvelle attache. La présence possible d'un épithélium de jonction long s'étendant apicalement sur la surface radiculaire dans la zone de formation osseuse ne peut pas être écartée.

-En ce qui concerne les lésions intraosseuses, hormis le débridement chirurgical seul, qui permet un comblement osseux de 25 à 30%, des études montrent que les autres techniques permettent un comblement osseux d'environ 50 à 60%. Mais il est impossible de savoir à l'avance quelle lésion donnera la meilleure réponse.

Pour les lésions de furcation de classe 2, les dents traitées dans les études présentaient généralement un bon support osseux mésial et distal et les défauts étaient de petite taille. On peut considérer que le succès clinique et l'amélioration à long terme n'ont pas été atteints si le défaut n'a pas été complètement comblé, éliminant ainsi la lésion interradiculaire.

3.13. Traitement des fumeurs par rapport aux non fumeurs

-Les fumeurs n'ont pas un taux de formation de plaque supra-gingivale plus élevé que les non-fumeurs.

-Une réduction de la rougeur de la gencive et des indices de saignement au sondage plus faibles sont habituellement trouvés chez les fumeurs, indiquant un effet du tabac sur la circulation périphérique.

-Le tabac a un impact négatif sur la résistance à la parodontite. Une étude indique que les fumeurs ont un pronostic compromis après un traitement parodontal par rapport à un non fumeur, bien que les différences ne semblent pas très importantes. . Cela n'exclut pas pour autant le fait que la cigarette constitue un facteur de risque important chez certains individus plus susceptibles aux effets du tabac.

-La réponse qui suit les traitements par régénération des lésions intraosseuses et de celles des furcations de classe 2 semble être compromise chez les fumeurs. Les résultats des études suggèrent que le comblement osseux des défauts traités est en moyenne de 50% inférieur à celui observé chez les non-fumeurs.

3.14. Pronostic de la maladie parodontale chez les patients présentant une maladie systémique

-Les patients avec des pathologies générales qui présentent une dysfonction des neutrophiles montrent une susceptibilité accrue aux parodontites ? Des patients avec des infections VIH présentent des épisodes aiguës de parodontite et peuvent aussi montrer une réponse amoindrie au traitement parodontal.

Il existe des raisons pour suspecter une réponse réduite en cas de déficit sérieux du système de défense immunitaire.

-Les études croisées réalisées sur différentes populations montrent que les diabétiques présentent plus de parodontites que les non-diabétiques, ce qui semble suggérer que le diabète affecte la résistance à la parodontite.

Les résultats d'une étude conduite pendant 5 ans indiquent que les patients diabétiques ayant reçu un traitement et une maintenance optimaux répondent aussi bien que les patients non-diabétiques témoins.

Les résultats d'une autre étude suggèrent que les patients diabétiques avec un mauvais contrôle métabolique et une maintenance parodontale médiocre peuvent montrer une réponse négative au traitement en comparaison avec des patients au diabète bien contrôlé ou non diabétiques.

Dans de nombreuses études, il a été supposé que l'élimination de l'infection parodontale pourrait améliorer le contrôle métabolique du diabète.

-La relation entre l'ostéopénie/ostéoporose et la maladie parodontale reste incertaine bien que les résultats d'une étude récente indique que les femmes avec une ostéopénie/ostéoporose – en présence de tartre sous-gingival- présentent un peu plus de perte d'attache que les femmes avec une densité osseuse normale.

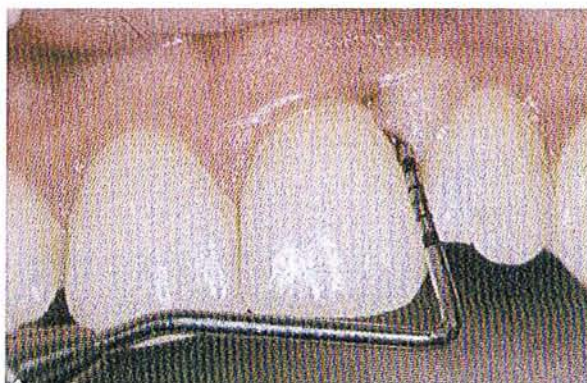-Une hyperplasie gingivale peut être observée lors de la prise d'inhibiteurs calciques, de cyclosporine A et de phénytoïne. Il n'y a pas de preuves permettant d'affirmer que les traitements aux corticoïdes à long terme affectent le pronostic parodontal.

-On ne sait si la parodontite peut contribuer à la survenue d'une maladie cardiovasculaire, ou vice-versa, si les deux pathologies sont dépendantes en raison de facteurs inconnus. Mais au vu de l'importance des maladies cardio-vasculaires, il y a à ce jour suffisamment d'éléments mettant en valeur les besoins en soins parodontaux adaptés chez des patients avec une parodontite et qui sont à risque de maladies cardio-vasculaires.

-Comme pour les maladies cardio-vasculaires, une association entre la présence de la parodontite et la naissance prématurée d'un nouveau-né hypotrophe a été constatée sans que les raisons n'aient été élucidées. Les besoins en soins parodontaux doivent être évalués chez la femme présentant une maladie parodontale et qui envisage d'avoir un enfant.

3.15. Thérapeutique de maintenance

-Il existe des preuves qui indiquent qu'une flore associée aux parodontites s'installe à nouveau entre 2 et 3 mois après un surfaçage radiculaire, en l'absence de contrôle de plaque supragingival. D'autres preuves suggèrent qu'un contrôle de plaque supragingival adapté prévient une telle recolonisation.



(d'après Louise et coll, EMC, 2003)

-Des études réalisées sur des patients atteints de parodontite avancée montrent qu'une maintenance professionnelle avec des détartrages et des surfaçages supragingivaux et sous-gingivaux 2 à 4 fois par an va permettre de maintenir les résultats obtenus. Inversement, des études ont montré qu'un traitement sans maintenance sera suivi d'une récurrence de la maladie.

La surveillance continue de chaque patient permettra au fur et à mesure de déterminer les intervalles entre les visites de contrôle.

-Il a été démontré qu'un premier épisode de parodontite constitue un indicateur de risque d'une future détérioration. Actuellement, il n'y a pas d'autres méthodes éprouvées permettant d'évaluer la susceptibilité à la récurrence. Cela signifie que l'évaluation et la surveillance du traitement devront être adaptées à l'intensité des anciens épisodes de parodontite en prenant en compte la quantité de destruction et l'âge du patient.

3.16. Perte dentaire

-La perte dentaire est beaucoup plus importante pour les molaires qui présentent une atteinte initiale de la furcation que pour celles sans atteinte.

-Les molaires sont perdues beaucoup plus souvent que les autres dents, essentiellement en raison de l'évolution des atteintes de furcations de ces dents. Les différences sont moins importantes concernant la perte dentaire pour les prémolaires, les canines et les incisives. Les dents mandibulaires semblent présenter un meilleur pronostic que les dents maxillaires, principalement pour les canines mandibulaires.

3.17. Absence de tissu kératinisé

-La mise en place d'une greffe gingivale prélevée au niveau palatin entraîne une augmentation à long terme de la hauteur de tissu kératinisé et de gencive attachée.

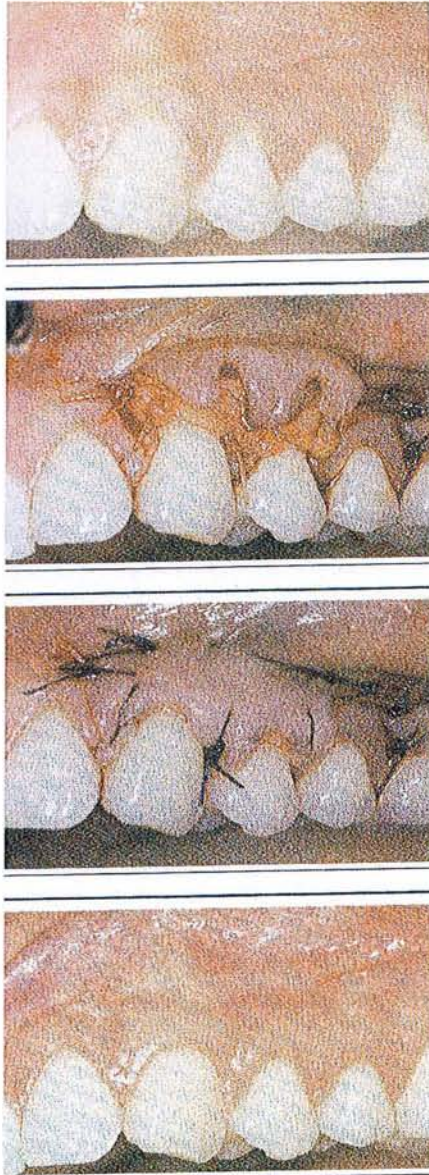
-L'absence de gencive attachée ne prédispose généralement pas plus à la récession gingivale et à la perte d'attache. Les greffes gingivales ne sont donc pas généralement justifiées pour améliorer ces situations.

3.18. Traitement des récessions gingivales localisées

-Les techniques de recouvrement radiculaire sont d'abord réalisées pour des raisons cosmétiques et afin d'obtenir un recouvrement stable à long terme des zones radiculaires exposées par du tissu mou. Les traitements sont limités aux dents avec des lésions en forme de U ou de V, c'est à dire celles dont le niveau osseux en proximal et la hauteur de gencive sont importants.

-De nombreuses techniques sont utilisées pour tenter de trouver des méthodes qui permettent un recouvrement radiculaire prévisible et performant. La surface radiculaire est d'abord débridée. De plus, la convexité vestibulaire de la surface radiculaire est souvent réduite.

- Lambeaux positionnés latéralement : cette technique nécessite une importante hauteur de gencive attachée sur une dent adjacente.
- Lambeaux positionnés coronairement
- Greffes gingivales : le site donneur comprend épithélium et conjonctif
- Greffes conjonctives : le site donneur ne comprend que le conjonctif
- Mise en place de membranes/barrières : des membranes résorbables ou non résorbables peuvent être utilisées.



(d'après Romagna-Genon et coll, EMC)

-Faute de pouvoir extraire la dent après traitement, il est difficile de savoir quand et sur quelle étendue une nouvelle attache conjonctive est obtenue avec un bon résultat clinique.

-Comme pour la nouvelle attache, nous ne savons pas si un recouvrement radiculaire est associé à une apposition osseuse crestale vestibulaire.

-Les études disponibles indiquent qu'un recouvrement moyen de 60 à 90% peut être obtenu. Il n'y a pas de preuves permettant d'affirmer qu'une technique est meilleure qu'une autre, bien que des études récentes montrent que des techniques avec des lambeaux positionnés coronairement, des greffes conjonctives et la mise en place de membranes/barrières semblent donner de meilleurs recouvrements que les techniques plus anciennes utilisant les lambeaux positionnés latéralement ou les greffes gingivales. Des études suggèrent que les résultats semblent stables sur au moins 5 ans (probablement à condition que le brossage traumatique ait été interrompu).

3.19. Traitement de la parodontite juvénile

-Traditionnellement, la parodontite juvénile localisée a été considérée comme une entité pathologique spécifique. Le diagnostic est souvent posé chez les adolescents qui présentent des poches et des lésions intra-osseuses localisées aux incisives et aux premières molaires. Les prélèvements bactériens réalisés sur ces lésions montrent habituellement des proportions élevées d'A. actinomycetemcomitans. Dans les cas d'atteinte généralisée non limitée aux incisives et aux premières molaires, le diagnostic posé entre 10 et 20 ans est celui de parodontite juvénile généralisée.

La présence de lésions parodontales avancées chez de jeunes individus signifie qu'ils présentent une haute susceptibilité à la maladie, ce qui permet de penser que la parodontite juvénile est plus difficile à traiter que celle de l'adulte.

-L'information sur l'efficacité des techniques de traitement est en premier, disponible pour la parodontite juvénile localisée. Les résultats des études sont variables : certaines montrent que le traitement mécanique incluant le débridement sous-gingival sans chirurgie est efficace, d'autres que l'antibiothérapie systémique et la chirurgie sont nécessaire pour la guérison. Ainsi, il n'y a pas de consensus sur le traitement de la parodontite juvénile : les variations des résultats des études sont peut être dues au fait que les formes des maladies traitées sont différentes.

3.20. Traitement de la « parodontite nécrotique »

-Les données cliniques concernant la « parodontite nécrotique » (ou gingivite ulcéro-nécrotique aiguë, GUNA) sont indubitablement différentes de celles se rapportant à la gingivite ou à la parodontite chronique, ce qui permet de la considérer comme une maladie différente et spécifique.

La parodontite nécrotique est rare aujourd'hui dans les sociétés industrialisées. Les études récentes suggèrent que sa prévalence est plus élevée chez les individus infectés par le VIH que chez ceux qui ne le sont pas.

Les antibiotiques sont efficaces lors des phases aiguës. Cela signifie que les bactéries sont en partie impliquées dans le processus pathologique.

La compréhension des causes de la gingivite ulcéro-nécrotique aiguë est limitée. Elle pourrait être une exacerbation d'une gingivite ou d'une parodontite préexistante, provoquée par une réponse immunitaire quelque peu réduite, permettant aux bactéries d'envahir le tissu conjonctif.

-Il y a peu de débats sur les techniques de traitement adéquates, mais :

- Les lésions localisées peuvent être traitées par une combinaison de débridement des lésions et des surfaces radiculaires adjacentes associée à l'utilisation topique d'antiseptiques comme l'eau oxygénée et l'iode.

- L'antibiothérapie systémique peut être utilisée pour traiter les lésions les plus douloureuses ou les plus étendues.

- Des bains de bouche à la chlorexidine sont prescrits jusqu'à ce que le contrôle de plaque puisse être réalisé efficacement.

La récurrence de la maladie n'est pas rare (d'où l'importance des rappels fréquents). Le traitement de la GUNA doit toujours être réalisé en gardant à l'esprit le fait que le patient peut être VIH+ sans qu'il ne connaisse nécessairement son statut sérologique (conduite à tenir : précaution pour prévenir la transmission, tact et abord particulier).

4. Odontologie conservatrice et endodontie

L'approche thérapeutique consistant à ne traiter le processus carieux qu'en réalisant et restaurant des préparations cavitaires, ne correspond pas à une conception moderne de la médecine dentaire.

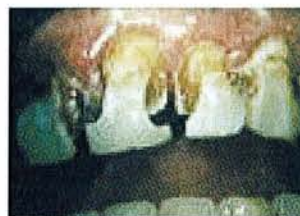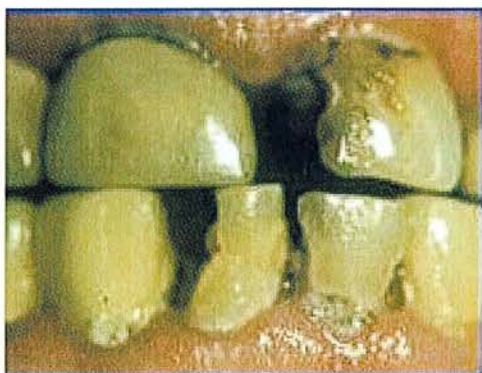L'objectif thérapeutique idéal réside dans la prévention de la maladie carieuse ou encore dans le traitement des endommagements initiaux du processus carieux. Par extension, le traitement des caries plus profondes devrait se limiter à l'ablation des tissus atteints par la carie de manière irréversible. Pour ce faire, il apparaît nécessaire que les techniques utilisées et les biomatériaux commercialisés le permettent.

4.1. Santé buccale et prévention

4.1.1. Hygiène buccale

Des dents et un parodonte sains sont non seulement attractifs d'un point de vue esthétique mais également souhaitables d'un point de vue médical ou économique.

Les caries pourraient être aujourd'hui prévenues et contrôlées à un degré élevé (Axelsson, Lindhe, Nystrom, 1991).



De fréquentes et quotidiennes ingestions de sucre créent les conditions optimales pour que les bactéries cariogènes se multiplient rapidement et développent leurs facteurs virulents : le risque carieux s'en trouve augmenté à tous les âges et dans toutes les populations. Un régime alimentaire adéquat doit veiller à diminuer l'apport de glucides fermentescibles. Le recours à des substituts du sucre diminue donc le risque carieux. L'utilisation de xylitol dans les chewing-gums, les comprimés ou les pâtes dentifrice permet de diminuer efficacement le risque carieux et certains édulcorants n'ont même aucun pouvoir cariogène.

°Contrôle de plaque

Le biofilm bactérien, qui se dépose continuellement sur les dents, doit être nettoyé régulièrement.

Le contrôle du biofilm dentaire peut être réalisé directement, mécaniquement ou chimiquement par le patient ou en ayant recours à l'action professionnelle.

Un brossage correct constitue le moyen de prévention le plus efficace : une démonstration individuelle doit être faite à chaque patient car l'efficacité du brossage dépend de sa motivation et de la qualité de ses gestes.

Le brossage doit être complété par le fil dentaire ou les brossettes interdentaires pour les zones interproximales (Axelsson, 1998).

L'effet des brosses à dents électriques a été évalué par Van Der Weiden (68) qui conclut que l'efficacité des brosses électriques est supérieure au brossage manuel pour le même temps. Le contrôle par des agents anti-microbiens (gel de chlorexidine, vernis à la chlorexidine) a également montré, en combinaison avec le fluor (Fors, 1999) de bons résultats chez les patients à haut risque (Beck et coll, 1998). Mais leur utilisation doit être répétée fréquemment.

°Administration fluorée

Pour renforcer l'émail des attaques acides, l'administration systémique ou topique de fluorures constitue un moyen simple et efficace. L'administration systémique est réalisée lors de la formation de l'émail, plus particulièrement sur la fin de la période de formation de la couronne dentaire. Cependant, les études cliniques tendent à démontrer que l'indice carieux est peu différent pour l'émail fluoré ou non fluoré, lors de ce type d'administration. L'administration topique de fluorures après l'éruption de la dent semble la plus appropriée pour l'activité anticariéuse. Les fluorures renforcent la résistance de l'émail, là où les attaques acides se déroulent. De plus, l'application topique de gels ou vernis fluorés n'ajoute pas une surcharge à l'apport systémique de fluorures, par la supplémentation fluorée par le dentifrice, les sels fluorés ou certaines eaux de table.

4.1.2. Scellement des sillons et inhibition carieuse

Les études montrent en général un taux de succès très élevé sur l'inhibition carieuse variant d'un peu plus de 50% à presque 100% dans certaines études à long terme.

Les agents de scellement des anfractuosités et des sillons (sealants) diffèrent selon leur nature et leur composition et peuvent être ou non chargés. Ils sont, par nature, transparents, teintés ou opaques.

De nombreux paramètres influencent cependant la rétention des sealants : par exemple, les dents antérieures montrent la meilleure rétention sur un long terme et les dents mandibulaires restent mieux scellées que les dents maxillaires

Ce qui revient à dire que, lors des scellements occlusaux précoces, la qualité du geste du praticien et l'environnement buccal sont importants, ainsi qu'un certain nombre de conditions associées à l'éruption dentaire. Une cause d'échec fréquente est la surobturation des sillons, les sealants se fracturant plus facilement.

Les traitements préventifs devraient être pris en compte dans la nomenclature, au moins autant que les traitements curatifs, malheureusement ces actes préventifs resteraient difficilement contrôlables. Pour finir, mais cette remarque est strictement personnelle, le remboursement des soins curatifs devrait être corrélé à la coopération, à la motivation et à l'hygiène des patients... la pérennité des restaurations à moyen et long terme s'en trouverait nettement améliorée, ce qui entraînerait certainement une grande satisfaction chez le patient et le praticien, dont le travail serait récompensé.

4.2. Soin conservateur coronaire

4.2.1. La préparation cavitaire

De manière conceptuelle, la forme des cavités de restauration doit répondre aux exigences physico-chimiques et mécaniques des biomatériaux utilisés. L'utilisation de matériaux de restauration non adhésifs requiert des formes cavitaires rétentes éliminant l'émail non

soutenu et sacrifiant des tissus sains aussi bien pour aménager un espace suffisant à la résistance de l'obturation que pour optimiser sa rétention. Cette attitude est issue des principes de Black et date d'une époque où les caries étaient traitées à un stade avancé et où les individus n'avaient pas une hygiène bucco-dentaire assidue. Il était nécessaire d'envisager des préparations surdimensionnées pour loger les matériaux de reconstitution en tissu dentaire sain et solide, avec des limites dent-matériau en des endroits où l'auto-nettoyage balayait le biofilm bactérien.

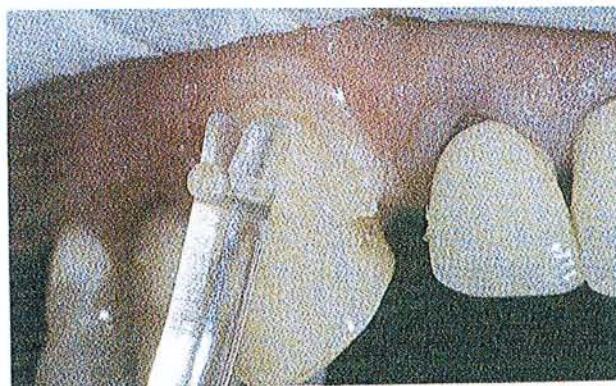
L'objectif avéré de l'acte dentaire vise à assurer la pérennité de la dent soignée. L'utilisation contemporaine de biomatériaux adhésifs ou de restaurations collées change la vision concrète de l'odontologie conservatrice.

Si, à la première carie, la préparation cavitaire est surdimensionnée, à la seconde, qui est fréquemment sur une autre face, la préparation cavitaire met en danger la vitalité pulpaire. En revanche, si la préparation cavitaire se contente d'éliminer le processus carieux, il restera d'avantage de structures résiduelles. En ce qui concerne les tissus durs résiduels, la préparation les conservera au maximum, n'éliminant que les structures susceptibles de se fracturer, même collées, sous les contraintes mécaniques de la mastication.

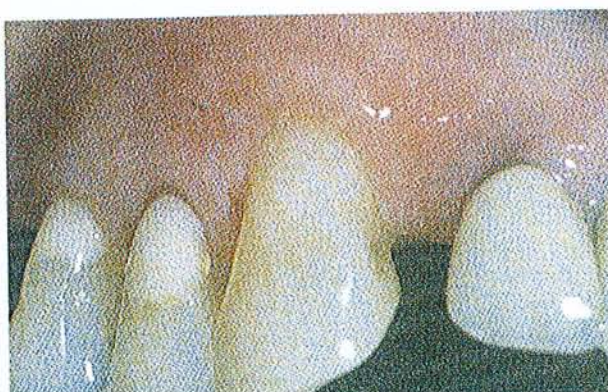4.2.2. La sélection des matériaux

4.2.2.1. Les verres ionomères

Le ciment verre ionomère est considéré comme un matériau des plus tolérants susceptible d'être utilisé dans l'environnement buccal, grâce à sa capacité à sceller les lésions carieuses et à promouvoir la reminéralisation de la dentine. Grâce à ces différentes caractéristiques, il peut même être qualifié de dentine de substitution.



5a



(d'après Mount, Réal Clin, 2000)

Les verres ionomères modifiés par adjonction de résine sont actuellement les plus solides. En évoluant vers la maturité, ils deviennent plus résistants à l'usure et à la dissolution (Nicholson et coll., 1999) et possèderaient une longévité appréciable (Mount, 1997).

Ils sont indiqués dans les régions sans contraintes occlusales et, lorsque la translucidité est importante, leur opacité constitue leur principal inconvénient, ce qui les contre-indique dans les restaurations vestibulaires ou, du moins, visibles.

***Adhésion :**

L'un des avantages les plus importants des ciments verres-ionomères est l'adhésion spontanée par échange d'ions entre le ciment et la structure dentaire. Avec ce type d'adhésion, l'union entre la dent et la restauration minimise les percolations.

Le conditionnement de la dentine avant la mise en place du ciment a été introduit par Wilson et MacLean (Wilson et Kent, 1979). Il est effectué avec de l'acide polyacrylique à 10% (pendant maximum 10 sec). Il est ensuite rincé, ce qui laisse la surface dentaire libre de toute « smear layer », et modifie l'énergie de surface. Il est donc recommandé de conditionner toutes les surfaces cavitaires, avant la mise en place du verre ionomère.



Il est nécessaire de ne pas confondre le conditionnement dentinaire où l'on élimine simplement le débris d'abrasion et le mordantage à l'acide orthophosphorique à 37% où l'on recherche un certain degré de déminéralisation pour exposer les fibres de collagène et les imprégner par l'adhésif (le ciment verre-ionomère nécessite la présence de phosphates de calcium pour se lier à la dentine).

***Propriétés biologiques**

La libération de fluorures par le verre ionomère est un processus bien compris et mesurable. Comme l'ion fluor (très petit) n'est pas un constituant fixe du complexe matriciel, il peut se déplacer vers l'intérieur comme vers l'extérieur.

Après durcissement, une grande quantité de fluorures se trouve à la surface du matériau et, pendant le premier mois, le flux de sortie est important avant de se stabiliser. Cependant, par l'équilibre ionique entre le ciment et le milieu extérieur, des fluorures sont captés par la restauration. Le verre ionomère se comporte comme un réservoir à fluorures, probablement pendant toute la durée de vie de la restauration.

***Utilisation clinique**

La résistance à la fracture du verre ionomère n'est pas suffisante pour supporter la charge occlusale, ce qui nécessite son recouvrement par un autre matériau. D'autre part, l'apparence esthétique de la restauration peut être améliorée grâce à cette technique dans certaines situations. Si le contour final n'est pas idéal à la fin de la séance initiale, il est préférable de repousser la finition d'une semaine environ pour permettre le durcissement total du ciment.

En tant que substitut de la dentine, l'utilisation du ciment verre-ionomère est actuellement mieux cernée. Il peut servir à trois indications principales.

Le verre-ionomère est un excellent fond de cavité dentinaire, même à très faible distance de la pulpe, grâce à sa tolérance biologique.

Une deuxième indication essentielle est dans la technique sandwich, ouvert ou fermé. Cette technique est réalisable, parce que d'une part le verre-ionomère adhère à la dentine et, d'autre part, parce que la résine composite adhère au verre-ionomère. Le choix de la situation du verre-ionomère (ouvert ou fermé) dépend de l'environnement. Dans le cas de forte activité carieuse, il semble important que le verre-ionomère constitue la paroi proximale sous le point de contact. En effet, la libération de fluorures participe à l'activité anti-carieuse, en plus des manœuvres d'hygiène buccale.

La troisième indication est la moins utilisée. Il s'agit d'obturation coronaire dans les zones de faible contrainte. Même à ces endroits, le verre-ionomère n'est toujours pas la sélection préférentielle. Cependant, les ciments verre-ionomère, plus particulièrement modifiés par la résine, restent de bons compromis pour les dents déciduales.

4.2.2.2. Les systèmes adhésifs et les résines composites

Les résines composites sont des matériaux d'obturation d'une esthétique remarquable, mais d'une mise en œuvre délicate. Ils présentent deux inconvénients majeurs : le premier est qu'ils n'ont aucune capacité de se lier « naturellement » aux tissus durs de la dent et le second est que leur polymérisation entraîne une contraction de prise engendrant une perte en volume qui agrandit l'interface entre le matériau et la dent.

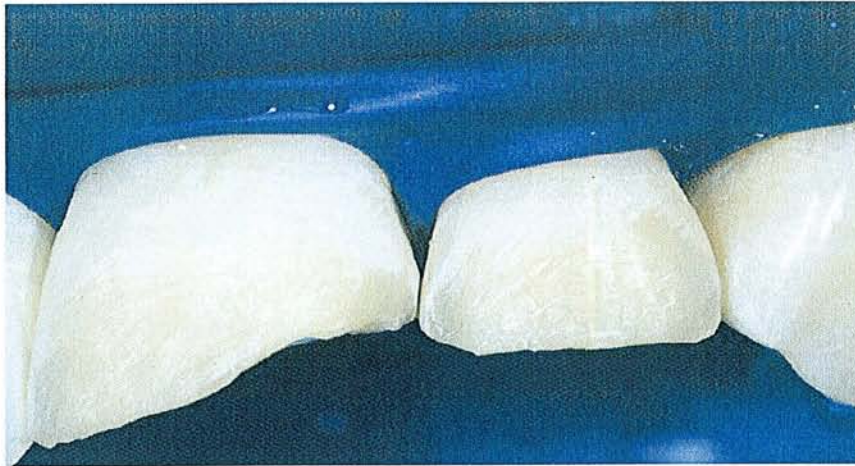Les progrès dans le développement des systèmes adhésifs ont permis de pallier en partie ces défauts interfaciaux, plus facilement au niveau de l'émail que de la dentine ou du ciment.

=Rôle des tissus durs

*L'adhérence à l'émail des résines composites et de leurs adhésifs ne pose plus de problèmes importants, lorsque l'acide phosphorique est utilisé à une concentration de 35 à 37% pendant 30 à 40 secondes. Il s'agit d'une adhésion de type micromécanique dans les micro-irrégularités créées par le mordantage, sur une épaisseur moyenne de 8 µm.

Les solutions auto-mordantes, qui utilisent des sels d'acide – ce qui évite le rinçage – ont cependant montré que leur attaque était moins profonde. L'adhérence résultante est également moindre.

La création d'un biseau périphérique amélaire n'est pas une constante. Son existence et sa surface dépendent d'une nécessité esthétique et/ou du besoin d'une superficie de collage supplémentaire.



*Le collage à la dentine est plus problématique, même avec les polymères contemporains. L'adhérence se fait aussi par des phénomènes de micro-clavetage dans la dentine intercanaliculaire, dont la superficie est transformée en zone d'hybridation. En effet, le mordantage dissout une grande partie des particules minérales et met à nu les fibrilles collagéniques qui sont disposées en faisceaux grossièrement perpendiculaires aux grands axes des canalicules. Ces fibrilles ne s'effondrent pas les unes sur les autres, tant qu'elles baignent dans l'humidité fournie par l'eau liée à la dentine.

Cet échafaudage collagénique comporte de nombreux micro-vides que les éléments du système adhésif (primaire et adhésif proprement dit) peuvent remplir et encastrer. La résine composite, placée par dessus cette zone hybride, se polymérise conjointement aux molécules du système adhésif.

=Les systèmes adhésifs

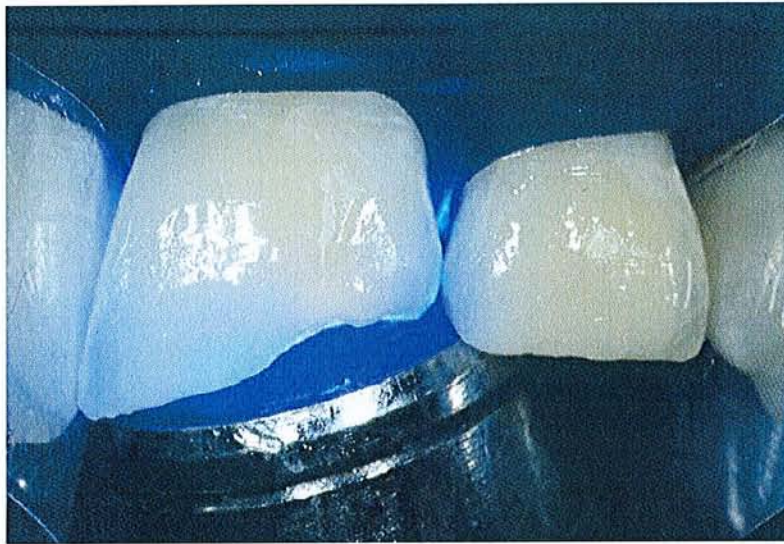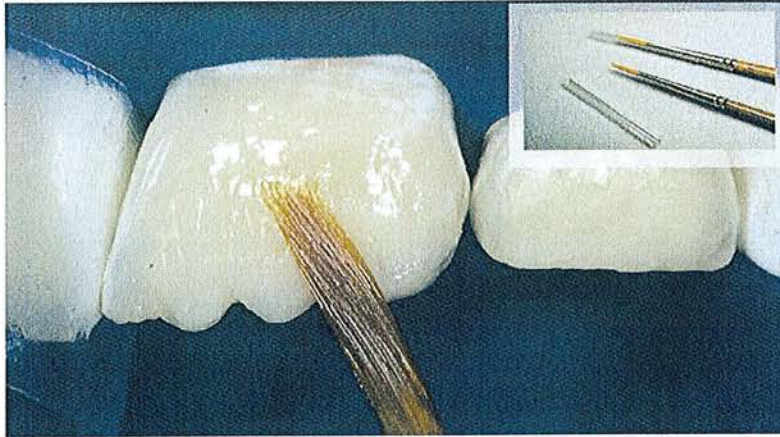
Pour qu'un collage soit effectif sur la dentine, encore faut-il que les polymères adhésifs s'infiltrerent dans le tissu dentinaire déminéralisé. De manière générale, les polymères utilisés en odontologie sont hydrophobes. Et la dentine est une substance humide, puisqu'elle contient naturellement 22% d'eau environ. La difficulté de collage provient donc de l'incapacité des molécules, comme le bisGMA, l'UDMA et autres méthacrylates, de s'immiscer dans l'eau. Heureusement existent quelques molécules comme l'HEMA qui, sans être totalement hydrophiles, sont très nettement moins hydrophobes que leurs homologues. Ces caractéristiques physico-chimiques obligent de procéder au collage dentinaire par plusieurs étapes indissociables.

Dans la dentine déminéralisée, qui doit conserver un degré d'humidité pour empêcher les faisceaux de collagène de s'effondrer, un primer d'adhésion à base d'HEMA vient s'infiltrer. Après cette première étape d'infiltration, l'objectif de la deuxième étape est d'appliquer une résine fluide de liaison qui contient à la fois de l'HEMA pour se lier au primaire, et des résines (type bis-GMA ou UDMA) semblable à la résine composite.

Cette deuxième couche, obligatoirement polymérisée, fait le lien entre la zone hybride de la dentine et la résine composite de restauration.

En résumé, tout procédé de collage à la dentine doit passer par trois actions essentielles :

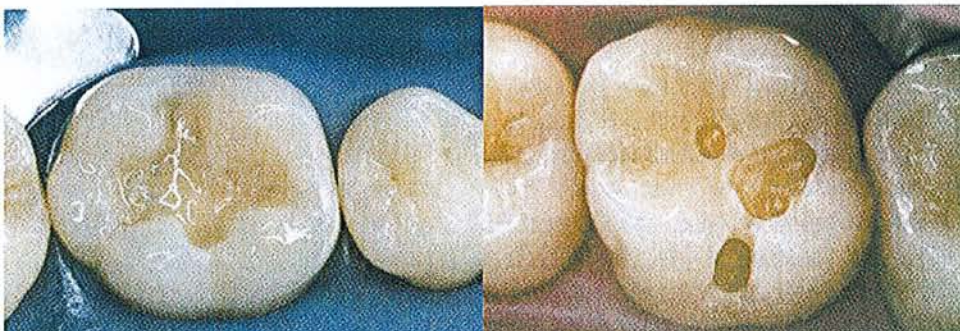1. Créer une zone déminéralisée dans la dentine d'une épaisseur de 5 à 8 μm ;
2. L'infiltrer par une résine fluide de nature « hydrophile » ;
3. Rigidifier cette zone par une résine de liaison ayant la capacité de se polymériser au matériau d'obturation qui recouvre la zone.



Le nombre d'étapes cliniques pour parvenir à ce résultat dépend du mélange des ingrédients par les fabricants. Les premiers systèmes adhésifs comportaient la mise en oeuvre de trois étapes séparées. Actuellement, de nombreux produits sortent sur le marché pour la réaliser en une seule.

=Préparations cavitaires

Avec les polymères de restauration, l'objectif est d'enlever le minimum de tissus dentaires pour assurer un avenir clinique favorable.



La dentine saine doit être préservée plutôt que sacrifiée pour y loger un fond de cavité ou une base. L'émail non soutenu doit être réduit pour diminuer le risque d'une dégradation rapide marginale et éviter la formation d'une « ligne blanche » autour du bord marginal de la restauration. (Cette réduction empêchera également la fracture entraînée par la contraction de polymérisation) (Ngo.H).

L'architecture intérieure de la préparation doit être arrondie plutôt qu'anguleuse. Les limites marginales de la cavité doivent être positionnées en dehors des contacts occlusaux et finies avec le plus grand soin. Il est idéal de laisser un biseau amélaire lisse et continu.

Lorsque la préparation s'étend au-delà de la limite amélaire, il vaut mieux opter pour un plancher cervical à joint marginal dent-matériau à bord franc.

Pour limiter les fêlures, fissures ou craquelures, il est recommandé de compléter les préparations en utilisant des instruments à finir grains très fins, refroidis sous spray. De plus, il faut éviter avec le plus grand soin les lésions iatrogènes sur les surfaces dentaires adjacentes (Lussi, Gyax, 1998).

Pour empêcher ces fraisages intempestifs, la mise en place d'un coin de bois, préférentiellement dans l'espace interdenteaire peut s'avérer suffisant. Sinon, il suffit d'insérer un morceau de bande matrice métallique, tenue par le coin, pour protéger la face proximale adjacente.

=Sélection du matériau

Les praticiens d'expérience ont tendance à sélectionner des systèmes résineux micro-hybrides, photopolymérisables, à haute densité de fines particules, pour la plupart de leurs restaurations de classe 1 et 2. Pour minimiser les effets de rétraction de polymérisation, ces matériaux sont de plus en plus utilisés avec des composites fluides ou des ciments verres ionomères modifiés par adjonction de résine. Ces derniers sont utilisés pour les restauration sandwich dans le cas de préparations plus importantes (gestion des bords marginaux).

Quelque soit le composite sélectionné, l'utilisation d'un système adhésif compatible s'avère indispensable. Il n'existe aucun matériau de restauration idéal et les performances cliniques sont, au mieux, équivalentes à la qualité initiale de la restauration pour laquelle il était destiné. Il est aujourd'hui impossible de préciser cliniquement quel est l'adhésif ou le composite le plus tolérant et le plus performant parmi la multitude de matériaux proposés aux praticiens et en raison de la rapidité du rythme impulsé par la recherche industrielle.

Les composites « fluides », peu chargés, auront tendance à s'étaler facilement, tandis que les « compactables », hautement chargés et très denses, s'adaptent difficilement aux parois des cavités et posent de sérieux problèmes de manipulation.

Il est important pour l'opérateur de bien connaître les propriétés des matériaux choisis, d'en avoir une bonne expérience, et de suivre d'une manière attentive et scrupuleuse le protocole opératoire préconisé.

En définitive, quelque soit le matériau, l'opérateur reste toujours le garant de la qualité et du succès de la restauration.

=Mise en œuvre

**Digue*

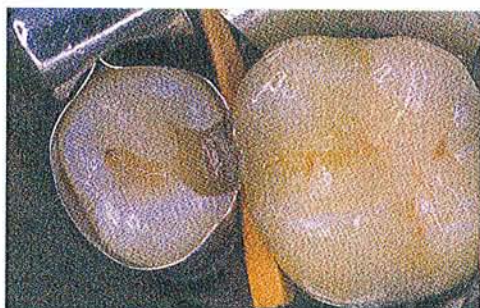En ce qui concerne l'utilisation de la digue avec les composites, il existe dans la littérature un paradoxe. En effet, différentes expérimentations réalisées in vitro montrent que la présence d'humidité altère fortement l'adhérence des résines composites aux tissus dentaires. Sur la

dentine, elle serait même réduite de moitié, par rapport à un environnement à faible humidité ou sec. Un récent rapport (Raskin et coll., 2000) attesterait qu'à court terme des obturations « composite » postérieures posées sous digue se comporteraient aussi bien que des obturations similaires réalisées sans digue.

Cependant, le temps investi pour poser la digue –qui est rapide, en fait, pour un praticien exercé– est largement compensé par l'aisance, le confort et la sécurité apportés aux soins. (Kidd, 1983)

**Matrices et coins*

Si les coins sont nécessaires pour la préparation cavitaire, ils le sont tout autant pour l'obturation. Lors de la préparation, et en plus de la protection de la paroi de la dent adjacente, ils tendent à écarter les dents contiguës, ce qui permet de réaliser un point de contact proximal adéquat. Pour un tel point de contact, la matrice métallique reste le meilleur choix, à condition que son épaisseur soit inférieure à 80 micromètres. Contrairement à une idée répandue, le métal n'empêche pas la polymérisation dans la mesure où il est capable de diffracter les photons, qui reviennent ainsi dans la matrice résineuse.



(d'après Decup et coll, 1998)

**Fonds de cavité*

Un fond de cavité, sous forme d'une couche mince (0,25-0,5mm) d'hydroxyde de calcium ou de ciment verre ionomère peut être placé dans la partie la plus profonde de la cavité. Le ciment verre ionomère peut être étendu, si l'espace le permet, jusqu'à couvrir toutes les parties de dentine exposées. Mais attention, il faut mettre en balance ce principe avec la réduction de surface de tissus dentaires disponibles pour le collage).

Il faut prendre en compte la susceptibilité à la récurrence carieuse, l'âge du patient, le passé de restauration de la dent et l'état apparent de la dentine.

Les « bases » sont des couches épaisses (supérieures à 0,5mm) de matériau de substitution qui remplacent la dentine perdue et réduisent la masse de matériau de restauration nécessaire à la reconstitution de la dent (ciment verre ionomère en général).

=Insertion du matériau

** L'apport initial*

La mise en place de la couche initiale de composite sur le plancher est une phase critique (caries secondaires et récurrences carieuses souvent associées aux limites marginales).

A l'heure actuelle, l'application d'une fine couche (0,5mm) de composite fluide sur la paroi cervicale et pouvant s'étendre sur le mur axial et le plancher pulpaire est préconisée (faible module d'élasticité des fluides = compensation partielle des contraintes engendrées par la contraction de polymérisation).

Le succès dépend aussi du fonctionnement adéquat de lampe à polymérisation (Caughman et coll, 1995).

**Apports supplémentaires : « montage » de la restauration*

La restauration est commencée par un apport oblique en forme de cône dans les angles de la boîte proximale, puis, dans l'autre, les apports sont montés jusqu'à affleurer le niveau de la surface de contact.

Le contact interproximal est établi en utilisant, soit un instrument spécifique pour point de contact, soit un instrument à bord arrondi pressé sur la matrice.

La partie occlusale est alors mise en place par de nouveaux apports.

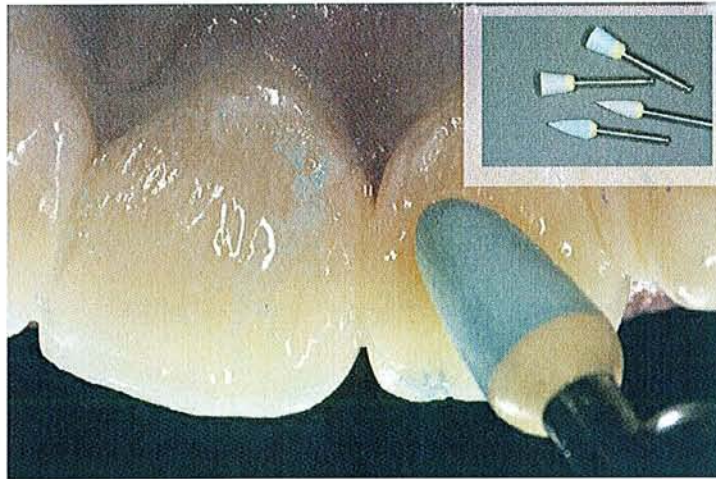
On peut utiliser plusieurs teintes pour l'esthétique. Il peut être préférable de modeler la restauration en très légère suroclusion, pour permettre une finition laissant une surface homogène, parfaitement polymérisée. La dépose de la matrice est nécessaire pour effectuer la polymérisation finale.

**Finitions et contours*

Il faut repousser la tentation d'utiliser une fraise à taille rapide pour éliminer les excès.

La mise en forme et la finition doivent être réalisées en utilisant des séries de fraises diamantées et de pointes à finir fines, de série décroissante, ainsi que des disques, cupules à polir, strips abrasifs inter-proximaux et pâtes à polir selon les indications cliniques. (refroidis sous spray pour éviter les brûlures et éliminer les débris).

L'occlusion doit être soigneusement contrôlée et une vérification finale, préalable à la finition définitive doit être effectuée.



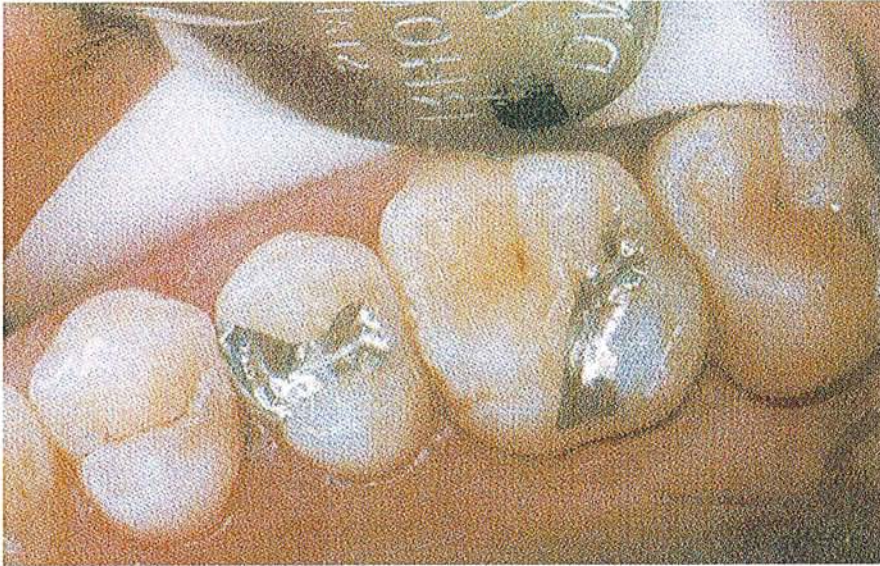**Soins post-opératoires*

Dans les jours suivant la mise en place de la restauration, des retouches peu-vent être nécessaires. Des sensibilités légères post-opératoires peuvent survenir qui devraient durer en général moins de 5 jours.

Si elles durent plus de 10 jours, il faut envisager de ré intervenir et éventuellement mettre en place une restauration transitoire au verre ionomère modifié par adjonction de résine (Ces procédures sont rarement nécessaires si la dentine n'a pas été « desséchée »).

Plus tardivement, des retouches intermittentes, un possible repolissage, ou quelques réfections de surface peuvent augmenter la longévité des restaurations.

4.2.2.3. Les amalgames (Vanherle et coll, 2000)



L'amalgame dentaire est un matériau actuellement indiqué pour les restaurations de classe 1 et 2 dans les régions postérieures. Cependant, le matériau traverse une période où il est largement décrié.

Les critiques peuvent être résumées en quatre plaintes principales :

- l'amalgame serait un matériau dépassé et non représentatif des progrès scientifiques
- une restauration à l'amalgame aurait une durée de vie clinique limitée
- l'inesthétique du matériau devient un handicap
- des doutes existent quant à sa toxicité et à la sécurité de son utilisation.

****L'amalgame dentaire : un matériau dépassé ?***

L'amalgame reste le matériau préféré pour le traitement des lésions carieuses des molaires. Selon Leinfelder (Leinfelder, 1991) la raison de cette préférence tient à son faible coût, la constance de ses performances et sa longévité.

Tous les amalgames à haute teneur en cuivre (dits HCSC) acquièrent plus rapidement une meilleure résistance et sont moins affectés par le fluage. La résistance mécanique est en moyenne supérieure à celle des matériaux concurrents. La dureté, la résistance de rupture à la compression, la résistance de rupture à l'étirement, le module d'élasticité et la résistance à des contraintes transversales atteignent, et bien souvent dépassent, les performances des résines composites et des ciments verres ionomères.

Les alliages à haute teneur en cuivre montrent une dégradation marginale moindre que ceux à faible teneur en cuivre. Les hiatus présents entre les bords de la préparation et le matériau sont compensés ultérieurement par les produits de corrosion qui vont étanchéifier ces espaces, faisant de l'amalgame dentaire un matériau d'obturation auto-scellant.

L'amalgame dentaire reste populaire parmi les praticiens car il est aisé à manipuler et ne requiert pas d'instrumentation onéreuse. L'essentiel de la manipulation est aujourd'hui préprogrammée grâce à l'utilisation de capsules prédosées et de vibreurs automatiques optimisant le temps de travail et les propriétés mécaniques et diminuant le fluage et les variations dimensionnelles.

Une condensation correcte permettra d'obtenir une meilleure adaptation marginale sur tout le pourtour de la cavité et augmentera la résistance d'ensemble de la restauration, mais surtout,

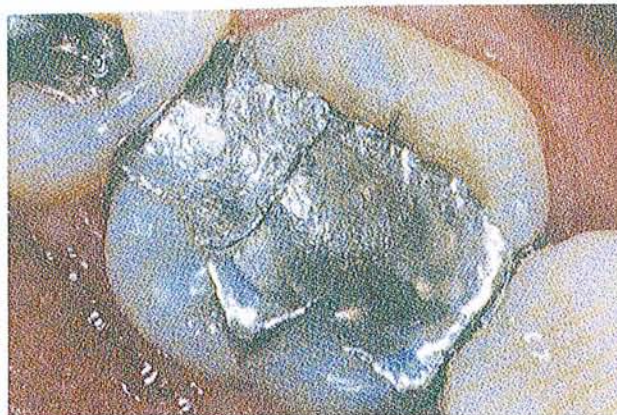
permettra l'élimination de l'excès de mercure (qui compromet la résistance et favorise le fluage à la corrosion et les variations dimensionnelles).

Grâce aux capacités de mise en forme du matériau, un point de contact correct peut être assuré. Une prise lente aide à la mise en forme anatomique par sculpture et à une adaptation marginale optimale.

Aucun autre matériau de restauration direct n'a jamais réuni autant d'atouts pour guérir correctement une lésion carieuse dans les régions postérieures.

C'est un matériau ancien, mais certainement pas dépassé.

****L'amalgame dentaire : une durée clinique inférieure aux autres matériaux ?***



Black disait déjà au début du siècle précédent : « Le fabricant fait l'alliage, le dentiste fait la restauration ». Il existe de plus une grande variation entre les différents praticiens en ce qui concerne la décision de remplacement. Ceux qui remplacent trop rapidement les amalgames aux bords défectueux doivent prendre en considération les dangers d'une réintervention. La plupart des réinterventions conduisent à une augmentation de la taille de la cavité et à une agression du complexe dentino-pulpaire. Le compte à rebours est alors déclenché, en raison de la perte de substrat et des risques de fracture coronaire. Dans une étude néerlandaise, Letzel (Letzel et coll., 1989) observe que seulement 10% des restaurations doivent être remplacées après 7 ans.

Toutefois, l'amalgame possède certains inconvénients et défauts. Maryniuk et Kaplan (1986) rapportent que des restaurations importantes ont une durée de vie limitée par rapport aux petites. Ceci peut être expliqué par le fait que l'amalgame est un bon matériau d'obturation, mais pas un bon matériau de restauration (peu de résistance à l'étirement). Les fractures ne peuvent être évitées que lorsque les restaurations sont placées dans des cavités de forme rétentive assurant une bonne stabilisation. Les cavités doivent fournir de plus une épaisseur d'amalgame suffisante.

De plus, les études cliniques ont montré que les amalgames importants ne peuvent pas maintenir la dimension verticale. Enfin, comme l'amalgame n'est pas un matériau adhésif, il agit plus comme un coin qui fragilise la dent.

****L'amalgame dentaire inesthétique ?***

L'amalgame n'est pas un matériau de restauration esthétique. Lorsqu'il se ternit et se corrode, la restauration devient noire et l'émail bordant la restauration se retrouve tatoué par les produits de corrosion. Il est donc conseillé de ne placer l'amalgame que dans les zones où l'esthétique n'a pas une importance majeure.

****Amalgame : innocuité biologique ?***

Les controverses portent sur 4 domaines :

- galvanisme buccal
- toxicité mercurielle
- réactions allergiques au mercure
- atteinte à l'environnement

****Plaintes de galvanisme buccal***

Les symptômes les plus fréquents sont la douleur, la perception de courants électriques, un goût métallique, une sensation de picotements dans la bouche, ... Des lésions physiques n'ont cependant jamais été démontrées.

Ce phénomène est dû à la dissolution électrochimique dans la salive, à laquelle tous les métaux sont sujets.

Cependant, une corrélation a été trouvée entre la qualité des restaurations et les symptômes buccaux de patients se plaignant de galvanisme buccal.

Une autre investigation (Haraldson, 1985) a révélé qu'environ la moitié des patients se plaignant de galvanisme buccal nécessitaient un traitement pour des dysfonctions temporo-mandibulaires.

Dans une autre étude, Hugoson (1986) a remarqué que les symptômes de certains patients souffrant de galvanisme buccal pouvaient s'expliquer par des origines buccales, dentaires et médicales.

Enfin, Jontell et al (Jontell et coll, 1985) ont trouvé une composante psychogène derrière la plainte des patients souffrant de galvanisme buccal.

****Toxicité du mercure***

L'évaluation des aspects toxiques du mercure présent dans les amalgames dentaires doit prendre en considération les dires de Paracelse selon qui « toutes les substances sont des poisons potentiels dont les effets néfastes dépendent de la dose administrée ». Les réactions toxiques sont donc dose-dépendantes.

Le mercure est libéré des obturations dentaires à l'amalgame par plusieurs voies :

- vapeurs de mercure issues de la surface des restaurations
- produits de corrosion considérés comme étant des ions mercuriques
- débris d'usure ou de fractures contenant du mercure dans des phases amalgamées.

Il existe de grandes différences entre les données publiées, mais les calculs effectués par différents observateurs conduisent aux conclusions suivantes formulées par le « Swedish Medical Research Council » en 1992 : « En considérant toutes les formes ou voies d'absorption, les amalgames dentaires ne seront pas responsables d'une absorption quotidienne de mercure supérieure à 10 microgrammes pour un patient porteur d'un nombre moyen de surfaces d'amalgame (20-30) ». Les revues internationales et les articles récents indiquent que la majorité des porteurs d'amalgame dentaire sont exposés en moyenne à moins de 5 micro-grammes de mercure par jour.

Concernant la neurotoxicité, les données disponibles sur les effets-dose liées à l'exposition au

mercure sur le lieu de travail ont été comparées aux estimations les plus élevées concernant l'exposition au mercure liée aux amalgames dentaires. Une marge de sécurité a été définie en-dessous de laquelle une marge acceptable peut être définie.

Du point de vue de la néphrotoxicité, les auteurs concluent que l'effet de l'absorption métallique issu des amalgames dentaires est insuffisante pour constituer un risque de santé publique au point de vue des maladies rénales.

****Réactions allergiques à l'amalgame dentaire***

Les lésions orales lichénoïdes au contact de l'amalgame peuvent indiquer une hypersensibilisation induite.

En cas d'hypersensibilité prouvée au mercure ou à d'autres constituants des amalgames dentaires, les obturations doivent être éliminées définitivement.

****Atteinte environnementale***

Un contrôle strict de la dissémination du mercure a été institué par le législation Européenne. Les dentistes sont tenus de mettre en place des dispositifs suffisants pour éliminer tout rejet de mercure dans les égouts.

****Conclusion***

L'amalgame dentaire a été le matériau d'obturation direct le plus populaire au cours du siècle dernier. C'est encore un substitut raisonnable pour les pertes de substance dentaires lorsque l'esthétique n'est pas de première importance.

Il est considéré comme le matériau le moins sensible à la technique parmi tous les matériaux de restauration permanente. Il en résulte des restaurations aux propriétés mécaniques satisfaisantes obtenues en dépit de conditions cliniques et de qualités opératoires des praticiens très diverses.

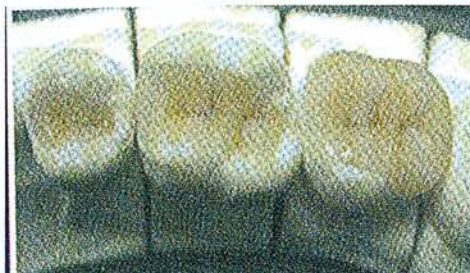Généralement, l'équipement et l'instrumentation nécessaires pour réaliser des restaurations à l'amalgame dentaire sont relativement bon marché.

Les restaurations à l'amalgame dentaire ont prouvé leur durabilité. La longévité moyenne est estimée à 8-10 ans pour l'amalgame dentaire.

L'amalgame dentaire est de loin le matériau au mode de traitement le plus rentable.

Enfin, l'amalgame dentaire peut être utilisé pour une large gamme de restaurations à la fois en denture temporaire et définitive. La plupart des experts s'accordent pour le considérer comme approprié quel que soit l'âge.

4.2.2.4. Les inlays-onlays esthétiques



Ils s'affranchissent de deux problèmes majeurs rencontrés avec les composites, à savoir un retrait de polymérisation préjudiciable à l'étanchéité et un taux d'usure important.

Par ailleurs, le joint de colle amortit les contraintes transmises par la mastication.

On peut comparer la première information publiée par Noack et Roulet (Noack M.J. et Roulet J.F., 1994) aux données relatives aux composites qui présentent un taux de survie comparable, en s'interrogeant sur la complexité et le coût respectif de ces deux restaurations.

Une nouvelle alternative est proposée sous la forme d'inlays-onlays composites mais sans que l'on ait suffisamment de recul clinique.

L'onlay céramique présente un remarquable rendu esthétique mais reste d'exécution difficile et sa longévité est controversée. Il faut les indiquer dans le cadre de doléances esthétiques très affirmées, pour la restauration d'une dent avec gros délabrement. Dans le cas de restaurations plus petites, il semble que le composite postérieur possède un meilleur rapport bénéfice-coût-sécurité. La technique de mise en œuvre est longue, sophistiquée, peu tolérante. Par ailleurs, sur la plan de la biocompatibilité, celle des céramiques est connue.

4.3. Le traitement endodontique

Une agression pulpaire continue finit par créer dans le parenchyme une inflammation irréversible, ce qui oblige à traiter la dent endodontiquement. En première intention, il s'agit de faire le diagnostic de la dent causale.

4.3.1. Diagnostic endodontique et bilan biologique pulpaire

Les dents pulpées qui nécessitent un traitement endodontique se regroupent en deux catégories.

La première catégorie est représentée par les dents symptomatiques. Là, le diagnostic est aisé, parce que l'interrogatoire subjectif suffit à détecter les symptômes signant l'inflammation irréversible :

- douleur spontanée irradiée ou localisée, intermittente ou continue
- hypersensibilité aux agents thermiques (la dent incriminée réagit beaucoup plus qu'une dent témoin)
- douleur rémanente supérieure à 30 secondes
- douleur à la pression : non présente initialement apparaît aux stades avancés de l'inflammation
- présence de destruction coronaire, dyschromie de l'émail, grosses obturations, ...
- image radiographique du ligament périradiculaire normale ou légèrement élargie.

La seconde catégorie des pulpes pathologiques est plus difficile à diagnostiquer parce qu'il n'existe pas de douleurs spontanées. En effet, Seltzer et Bender (2002) soutiennent que 40% des dents à pulpe irréversiblement enflammée sont asymptomatiques. Cet état de fait montre bien la nécessité d'un bilan biologique pulpaire (BBP), afin de déterminer une éventuelle pathologie.

La mise en œuvre du BBP repose sur les tests thermiques et de percussion principalement, associés à une radiographie rétroalvéolaire.

En fait, l'utilisation du froid et de la chaleur est destinée à vérifier en premier lieu la persistance d'un degré de vitalité pulpaire et deuxièmement de tester la réaction d'une pulpe pathologique en comparaison d'une pulpe témoin saine. La percussion et l'image radiographique tentent de mettre en évidence le passage des phénomènes inflammatoires dans le desmodonte.

4.3.2. Importance de l'asepsie

L'objectif global du traitement endodontique est la réalisation d'une préparation canalaire suivie d'une obturation canalaire hermétique et d'une obturation coronaire étanche et fonctionnelle.

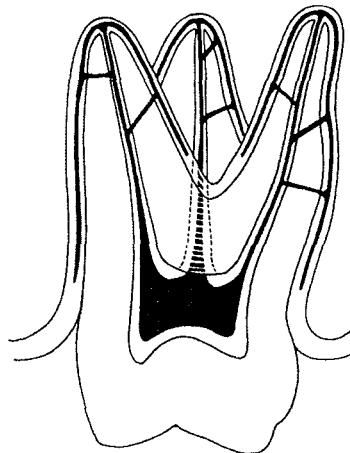
La séquence opératoire globale peut être considérée comme une entité tripode ; qu'un pilier fléchisse et l'ensemble s'écroule. Et cette triade endodontique répond à une conception biologique et mécanique : mise en forme-assainissement-obturation. Les microorganismes étant la cause essentielle des pathologies pulpaires et périradicaux, il est nécessaire d'éradiquer tous ceux présents dans le système canalaire et, d'autre part, de les empêcher d'y pénétrer et de s'y multiplier une fois le canal préparé. L'asepsie doit être envisagée lors de la préparation du système canalaire et pendant les inter séances séparant les différents rendez-vous.

Pendant la préparation canalaire, l'asepsie est apportée par une solution d'irrigation présente en quantité abondante non seulement pendant chacune des étapes de la préparation, mais également entre chacune des étapes.

Pour éviter que les bactéries se réinstallent entre deux séances et pour achever leur éradication, il est essentiel de déposer un produit antiseptique à l'intérieur du système canalaire. L'hydroxyde de calcium est un bon compromis entre ses capacités antibactériennes et anti-inflammatoires et sa toxicité tissulaire. Pour cette dernière activité, l'avantage est que sa toxicité reste limitée à son contact immédiat où il établit une zone nécrotique de faible épaisseur. Par contre, cette limitation d'activité entraîne un inconvénient dans le système canalaire. Pour être certain d'apporter une aseptie totale, il est nécessaire de compacter l'hydroxyde de calcium dans toute la vacuité canalaire, ce qui prend du temps et de la rigueur.

4.3.3. Aléas de l'anatomie radicaux

Si le traitement des canaux simples, ovoïdes, larges et rectilignes pose rarement un problème majeur, ils sont hélas peu fréquents. La difficulté première est donc de se faire une représentation mentale en trois dimensions suffisamment précise de la cavité pulpaire. Cette étape est déterminante pour la suite du traitement et son bon pronostic. Pour y parvenir, les connaissances anatomiques doivent être assimilées ; maîtriser la nomenclature des composantes anatomiques de la cavité pulpaire y contribue.



En règle générale sur le plan transversal, la figure géométrique de la cavité pulpaire est homothétique aux contours extérieurs de la dent. La forme générale des parois occlusales se calque sur la configuration des faces occlusales des dents qui est variable :

-triangulaire pour les incisives

-ovoïde pour les canines et les prémolaires

-quadrangulaire pour les molaires mandibulaires, et souvent triangulaire ou trapézoïdale pour les molaires maxillaires.

En ce qui concerne les canaux radiculaires, la règle qui voudrait que chaque racine ne contienne qu'un seul canal se confirme uniquement au bloc incisivo-canin maxillaire. La fréquence de voir plusieurs canaux dans une même racine est importante. La radiographie rétroalvéolaire est indispensable pour aider la détection de ces canaux et c'est pourquoi l'examen radiographique initial comporte deux radios. L'une est faite orthogonalement au grand axe radulaire et l'autre avec une angulation de 30° environ. Cette angulation est destinée à dissocier les canaux d'une même racine.

Les canaux rectilignes sur la totalité de la longueur radulaire sont peu fréquents. Même pour les monoradiculées, une courbure apicale est présente le plus souvent. D'où l'obligation de courber l'instrument de cathétérisme à son extrémité afin de faciliter la négociation des courbures radiculaires.

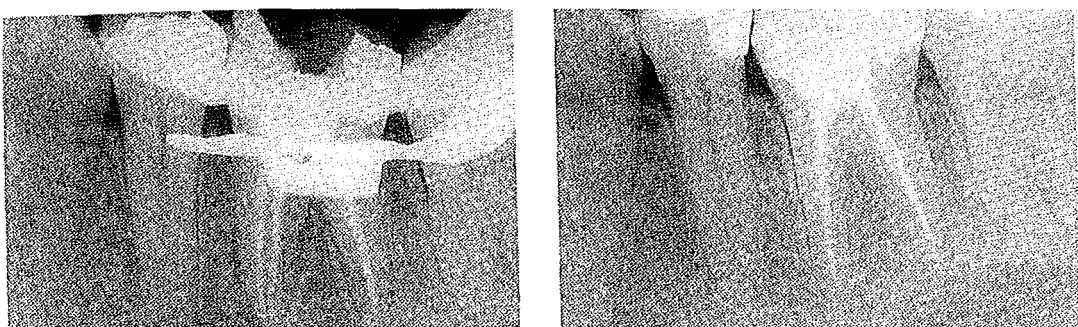
4.3.4. Utilisation de la radiographie

En endodontie, la radiologie est utilisée à plusieurs moments :

-avant la phase thérapeutique afin de confirmer le diagnostic, et établir les étapes et les séquences instrumentales

-pendant la réalisation du traitement afin de définir et de respecter les limites apicales des préparations

-après l'obturation pour contrôler à court, moyen et long terme la réussite du traitement.



(d'après Toumelin-Chemla, 1996)

La lecture radiologique n'est que le dernier maillon d'une chaîne technologique précise, partant d'une émission de rayons X sous une incidence donnée, secondairement captée par un support traité rigoureusement.

La lecture ne peut intervenir que sur une image parfaitement nette, éliminant les artéfacts et dégagant les structures différenciées.

Les pièges de la lecture radiologique liés à une méconnaissance des variations anatomiques et de leurs expressions radiologiques doivent être déjoués pour prévenir les échecs endodontiques.

Il ne faudrait pas pour autant en déduire que la radiologie est le seul facteur de la réussite du

traitement canalaire, mais à l'heure actuelle, elle demeure déterminante car la résolution des problèmes endocanalaire reste toujours dépendante d'une objectivation précise des formes et des limites de l'endodonte.

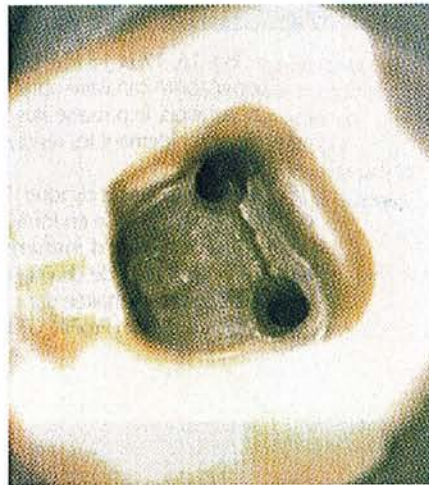4.3.5. Les objectifs cliniques

L'accès au système canalaire reste la première étape du traitement endodontique. La globalité du traitement dépend de l'étape initiale comme, par la suite, de chacune des étapes successives.

4.3.5.1. Buts de la cavité d'accès

Les objectifs d'une cavité d'accès sont triples :

- localiser les orifices canaux
- les rendre visibles
- procurer un accès direct au tiers apical du système canalaire



Pour ce faire, la position, la taille et la forme de la chambre pulpaire doivent être mémorisées d'après les radios initiales. Le plus souvent, il est indiqué de préparer la cavité d'accès avant la pose de la digue afin de tirer partie de la forme extérieure de la dent ainsi que de l'orientation de son grand axe.

La cavité d'accès idéale devrait avoir les orifices canaux au niveau de ses angles et son plancher pulpaire intact. Elle devrait également comporter quatre parois verticales de dépouille, quitte à reconstituer la dent avant de trépaner. C'est le seul moyen pour avoir une cavité d'accès servant de réceptacle au liquide d'irrigation.

4.3.5.2. Isolement du milieu opératoire

Protéger le champ opératoire des infiltrations salivaires et de leurs composants est de première importance. Mais empêcher que les matériaux et matériels utilisés par le praticien soient déglutis ou inhalés l'est également. C'est pourquoi la digue est un moyen indispensable pour dispenser un traitement endodontique de qualité.



Le reproche le plus fréquent fait à la digue est le temps de pose. En sélectionnant son matériel et en travaillant ergonomiquement, la digue est posée en 90 secondes pour un traitement endodontique. Le gain de temps ultérieur, pour toutes les étapes qui restent, est bien plus important que le temps dévolu à la pose.

Par exemple, l'utilisation de feuilles prédécoupées d'épaisseur moyenne fait gagner du temps. Comme, en endodontie, le travail se fait plutôt dent par dent, la feuille de digue ne comporte qu'une perforation centrale. En réalisant elle-même cette perforation, l'assistante fait gagner du temps au praticien.

Une panoplie de cinq crampons suffit dans la majorité des cas :

- Ivory n°1A (prémolaires)
- Ivory n°0 (incisives, canines, petites prémolaires)
- Ivory n°9 (incisives, canines)
- Ivory n°14A (molaires)
- Ivory n° 212 (incisives mandibulaires, racines)

4.3.5.3. Accès aux canaux radiculaires

L'apposition continue de dentine secondaire aboutit à une diminution du volume pulpaire qui, avec l'âge, peut être considérable.

Caries à marche lente, taille de cavités et restaurations, traumatismes occlusaux, maladies parodontales, provoquent la formation de dentine d'irritation qui déforme les parois camérales et diminue le volume de la chambre pulpaire.

Les orifices canaux eux-mêmes peuvent être totalement ou partiellement calcifiés du fait :

- de la réduction de l'espace pulpaire par coalescence du plafond et du plancher de la chambre.
- d'une obstruction par de la dentine réactionnelle ou par des calcifications intra-pulpaire (pulpolithes).

L'examen des tissus aide le praticien dans son travail d'approche (par exemple, le site d'une carie détermine la topographie de la dentine réactionnelle : teinte plus colorée que la dentine secondaire).

Le fraisage sera prudent et guidé par les différences de coloration, jusqu'à perception d'un passage, testé à l'aide d'un instrument résistant.

L'utilisation de grosses fraises boules montées sur contre-angle à vitesse basse est recommandée.

Dès que le passage est établi, l'orifice est élargi par limage en présence d'une solution chélatante, puis à l'aide de forêts de Gates.



Les pulpolithes seront dégagés en alternant l'action des excavateurs endodontiques et des ultrasons, dans un bain chélatant, EDTA associé au peroxyde.

En cas d'adhérence rebelle de ces calcifications, leur usure progressive par fraisage en retrait est nécessaire.

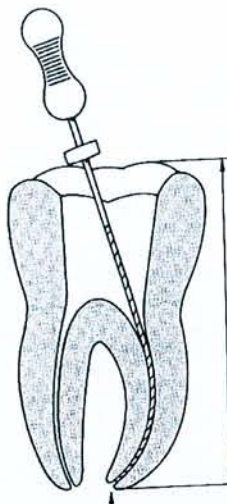
Au niveau du tiers cervical des incisives et prémolaires, il arrive que le canal ne soit pas localisable à la radiologie, bien que présent. Il faut veiller alors à anticiper le risque de perforation radiculaire.

Il faut forer en fonction des contrôles radiologiques en se souvenant qu'un canal unique est toujours au centre de la racine.

4.3.5.4. Mise en forme et assainissement canalaire

**Mise en forme et limites apicales*

La préparation canalaire comprend le retrait de tout le contenu canalaire : matériels organiques, matériel minéralisé, matériaux d'obturation contaminés ou non. Le nettoyage s'opère par retrait mécanique et par dissolution chimique sous une irrigation constante qui chasse physiquement les différents éléments, débarrasse les parois canales des irritants inflammatoires et agit dans les endroits non atteints par l'instrumentation. Au-delà des différentes techniques, la forme de la préparation canalaire doit de conformer à des obligations impératives. La cavité d'accès coronaire doit présenter quatre parois verticales de dépouille, naturelles ou reconstituées ; elle délimite à sa base les orifices canaux de préférence au niveau de leurs angles. La pénétration des instruments en sera facilitée et une plus grande quantité d'irrigant sera ainsi retenue.



La forme idéale de cette cavité endodontique est un cône continu avec la plus petite ouverture en limite apicale et la plus large au niveau de l'orifice canalaire. La forme finale épouse homothétiquement la forme initiale, sans fragiliser les structures radiculaires résiduelles.

Le foramen apical doit être respecté et dans sa position et dans son diamètre d'ouverture. Cette ouverture, toutefois, doit rester perméable pour faciliter la pénétration des matériaux jusqu'à l'extrémité de la préparation canalaire. La vérification de la perméabilité foraminale déroge à la règle voulant que l'instrumentation reste confinée à l'espace endodontique uniquement. Les risques de bouchon seront minimisés par l'utilisation d'une grande quantité d'irrigant pendant toute l'étape de la mise en forme.

Le choix de la limite apicale de préparation et d'obturation prête toujours à débat, même si chacun s'accorde à la situer idéalement à la constriction maximale du canal, considérée comme le sommet du cône de Kuttler à la jonction ciment-dentine. Comme cette jonction ne se trouve qu'exceptionnellement au vertex radiographique de la dent, elle reste délicate à localiser in vivo. Les études cliniques à long terme (Buckley et coll, 1995 ; de Cleen et coll, 1993 ; Kereyes et coll, 1979 ; Saunders et coll, 1997 ; Sjögren et coll) permettent d'éclairer le jugement en jugeant les échecs des traitements endodontiques. **Ils sont liés principalement au niveau atteint par l'obturation en rapport au vertex radiculaire et également à l'état infectieux du système canalaire avant l'intervention. Les traitements ayant le plus de succès à long terme sont ceux où le niveau de l'obturation est situé entre 0 et 2mm de l'apex :** environ 95% de réussite pour les traitements par biopulpectomie et 66% de réussite en cas de retraitement. Les échecs les plus nombreux sont de deux ordres : lors d'un dépassement apical de l'obturation (1 échec sur 4 traitements en cas de biopulpectomie et 1 échec sur 2 traitements en cas de retraitement) et lors d'une obturation distante de plus de 2mm de l'apex (1 échec sur 3 traitements en cas de biopulpectomie comme de retraitement).

**Concepts méthodologiques*

Pendant longtemps, la conception de la préparation canalaire voulait que tous les instruments de la séquence endodontique, du plus petit au plus gros diamètre, aillent jusqu'à la limite de travail apicale. Une fois le diamètre final atteint, l'évasement est effectué par une méthode télescopique, où, à partir du diamètre terminal, chacun des numéros de la séquence ascendante s'arrête à un millimètre du niveau atteint par le précédent. Dans ce type de technique, les courbures et les interférences du canal accentuent les difficultés et la rendent longue et fastidieuse.

Après reconnaissance manuelle de la trajectoire canalaire, les conceptions actuelles préconisent que la préparation coronaire débute par la mise en forme et le nettoyage de la zone coronaire et gagne de proche en proche la zone apicale, puis la limite de travail. **La progression corono-apicale** s'effectue soit avec des instruments manuels soit avec des instruments rotatifs, en nickel-titane plus particulièrement. Les avantages sont nombreux : la technique élimine les interférences coronaires du canal limitant l'accessibilité des instruments à la zone apicale. L'élargissement préalable de la zone coronaire permet de travailler avec un volume d'irrigant plus important, d'où une meilleure efficacité pour le débridement et la dissolution des matières organiques. De plus, l'activité désinfectante des solutions empêche l'instrumentation de refouler vers l'apex les micro-organismes de la zone coronaire.

**Assainissement*

Comme l'objectif principal du traitement endodontique est, en dehors du soulagement des symptômes douloureux, d'éliminer et d'empêcher les micro-organismes d'atteindre l'espace

périoradriculaire, une activité antiseptique est nécessaire durant toute les étapes.

L'irrigation est une phase importante du traitement qui doit débuter avant l'introduction du premier instrument endodontique, afin d'éviter de repousser un maximum de micro-organismes dans l'espace canalaire. La solution d'irrigation idéale doit fournir :

- une action mécanique par un effet de chasse (grâce à la quantité de solution éjectée dans le canal)

- une tension superficielle basse

- un effet de lubrification

- une dissolution des matières organiques

- une action antiseptique, sans cytotoxicité pour l'organisme

- un blanchiment des tissus durs

- une dissolution des boues dentinaires

- une action hémostatique et désodorisante.

Aucune solution ne peut à elle seule être considérée comme idéale. L'hypochlorite de sodium, à une concentration comprise entre 2,5% et 5%, montre d'excellentes propriétés de lubrification, d'antisepsie et de dissolution. En revanche, il est incapable de dissoudre les boues dentinaires, sa toxicité cellulaire est importante et les risques allergogènes ne sont pas négligeables. Pour ces dernières raisons, il convient de ne pas injecter d'hypochlorite dans le périapex. Toutefois, il ne faut pas perdre de vue que l'action d'un irrigant est fonction de la durée de contact ; aussi, pour que l'hypochlorite de sodium soit efficace dans un canal, encore faut il que cette durée ne soit pas inférieure à 30 minutes. Comme la solution perd rapidement de son activité, il est nécessaire de renouveler fréquemment l'apport. On estime que 20 ml environ sont nécessaires pour assainir le canal d'une monoradiculée.

La boue dentinaire des parois canalaires reste un problème à résoudre. L'instrumentation du canal laisse une couche de débris comparable à celle laissée par le fraisage de la dentine, avec des débris organiques plus nombreux et plus gros. Pour obtenir un contact intime entre le matériau d'obturation et les parois dentaires, il est impératif de dissoudre la couche de débris (smear layer) épaisse d'une dizaine de micromètres et qui contient des composés organiques servant de nutriments aux micro-organismes persistants ou introduits à la faveur d'une chute de l'activité antiseptique des matériaux endodontiques. Le retrait des boues pariétales est réalisé par une solution d'EDTA (sel de l'acide éthylène diamine tétra-acétique) pour dissoudre la smear layer, ramollir le dentine et faciliter la déminéralisation des interférences disséminées dans le système canalaire. Un rinçage final à l'hypochlorite de sodium ne s'imposerait plus avec l'emploi de solutions d'EDTA de concentration inférieure ou égale à 8%.



Si la pulpe est vitale, sans saignement important et si la dent n'est pas douloureuse à la percussion, on peut obturer dans la séance. Dans le cas contraire, seule une médication intermédiaire, laissée dans le canal pendant l'inter séance peut parachever l'activité antiseptique de l'irrigant en agissant à distance dans tous les recoins des systèmes canalaires.

Si aucun composé n'est idéal, l'usage a montré que l'hydroxyde de calcium représentait un bon compromis. En effet, ce produit agit sur les bactéries et leurs toxines et dénature la matière organique. Bien qu'étant cytotoxique, il crée au contact des tissus vivants des

nécroses locales de coagulation de faible épaisseur, ces espaces nécrosés servant rapidement de site de nucléation aux dépôts phosphocalciques.

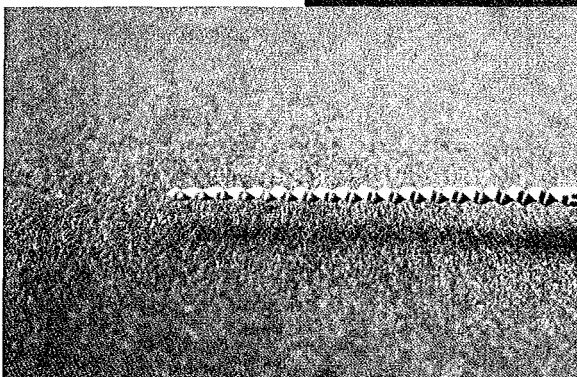

4.3.6. Moyens et méthodes

4.3.6.1. Préparation canalaire (Bukiet et coll, 2003)

L'anatomie pulpo-radiculaire et la présence quasi-systématique de courbures canalaires compliquent la mise en œuvre des objectifs de la préparation. La rigidité des instruments manuels classiques et leur mémoire élastique rendent encore plus complexe la procédure de mise en forme. De nombreuses techniques ont été décrites afin de pallier ces inconvénients. La plupart des systèmes de mise en forme canalaires actuelles sont utilisés pour une technique de préparation corono-apicale (crown-down), l'utilisation de la rotation continue en constitue pour le moment l'évolution majeure.

***Les inconvénients des instruments aciers I.S.O.**

Les instruments manuels en acier sont non seulement très rigides, mais présente une mémoire élastique d'autant plus importante que le diamètre augmente : ce qui tend à les faire se redresser dans le canal pour reprendre leur position initiale. Il en résulte des déviations de trajectoire canalaire à l'origine de bouchons dentinaires, butées, perte de longueur de travail, etc. Ces instruments doivent donc être systématiquement précourbés, ce qui n'est malheureusement pas possible pour les gros diamètres.



Pour augmenter la conicité des canaux, ce qui facilite la désinfection et le nettoyage la technique du step-back est obligatoire et la précourbure instrumentale capitale.

La technique manuelle de mise en forme corono-apicale a été proposée par Marshall et Papin (1980). Une préparation préalable du tiers coronaire, puis moyen, permet d'éliminer l'ensemble des contraintes pariétales. La mise en forme du tiers apical et la négociation des courbures dans cette zone sont alors facilitées, l'instrument étant libre dans les parties déjà instrumentées. L'extrusion de débris dans le périapex est alors limitée, aucun instrument n'étant forcé dans le canal.

***Le nickel titane**

L'avènement de la rotation continue a été rendue possible grâce à l'utilisation d'alliages Nickel-Titane (NiTi) dont les propriétés ont été largement évoquées :


- Super-élasticité
- Flexibilité
- Efficacité de coupe
- Rupture instrumentale

***Avantages et inconvénients de la rotation continue**

- La rotation continue permet d'obtenir une mise en forme conique nécessaire au respect des objectifs de l'endodontie
- Le refoulement de débris dans le péri-apex est amoindri avec l'utilisation du NiTi en rotation continue
- Les instruments rotatifs en NiTi sont moins susceptibles de générer des fausses routes ou butées et le respect de l'anatomie initiale est améliorée en comparaison aux instruments manuels conventionnels.
- La préparation canalaire est plus rapide en rotation continue (rapport qualité/efficacité intéressant)
- La qualité de la mise en forme est meilleure et surtout reproductible en rotation continue en comparaison à l'instrumentation manuelle chez des étudiants ou des opérateurs novices
- La fracture d'un instrument en NiTi résulte le plus souvent d'une mauvaise utilisation clinique de l'opérateur (vitesse de rotation excessive ou inconstante, utilisation de l'instrument sur place et non en mouvement continu de va-et-vient, contre-indication de la rotation continue, absence de contrôle du nombre et du type d'utilisation préalable des instruments.

Le plus souvent, la fracture survient par fatigue liée à des contraintes à la fois en tension et compression.

***Les principaux systèmes de rotation continue**



La grande majorité des systèmes proposés utilisent la technique de préparation corono-apicale

en faisant varier la conicité et/ou le diamètre des instruments de la séquence. Pertot et Pommel (2001) distinguent deux grande catégories d'instruments :

- les instruments passifs

Ces instruments sont non coupants. Ils présentent un ou plusieurs méplats radiants qui permettent d'optimiser le centrage de l'instrument dans le canal et donc de respecter les trajectoires, de limiter le phénomène d'aspiration ou vissage et d'augmenter la résistance des lames et la flexibilité du corps de l'instrument. Des instruments de 6% de conicité pourront s'engager dans la majorité des courbures les plus fréquentes. Cependant, ces instruments présentent une faible efficacité de coupe.

- les instruments actifs

Ces instruments sont coupants et ne comporte pas de méplat radiant. Ils présentent une très bonne efficacité de coupe. En revanche, leur flexibilité est moindre pour des conicités importantes. C'est en partie pour cette raison que certains systèmes limitent la conicité apicale à 2 ou 4%.

Enfin, l'efficacité de coupe peut s'accompagner parfois d'une sensation d'aspiration-vissage. Sur les versions récentes, et notamment le système Hero (Micro-Méga), cet effet est diminué par des variations d'angle d'hélice ; ce qui permet de diminuer le vissage tout en favorisant la remontée des débris.


Toutefois, l'instrument « idéal » n'existe donc pas puisque l'amélioration d'une propriété se fait au détriment d'une autre.

Le système Protaper aurait pour ambition de synthétiser les avantages de chaque système en introduisant le concept de la conicité variable. Chaque instrument de ce système présente plusieurs conicités sur sa partie active. Cette dernière permettrait de limiter les contraintes pariétales de l'effet de vissage (surface de contact avec les parois moindre) tout en conservant une bonne efficacité de coupe. La flexibilité et la résistance à la fracture de ce système seraient également satisfaisantes.

***Utilisation clinique et précautions**

Si la règle est de respecter les recommandations des fabricants, il est tout de même possible de mettre en exergue quelques principes généraux :

- La vitesse de rotation recommandée par les fabricants (300 à 600 tours/min) doit toujours être constante.
- La pression exercée sur l'instrument doit être légère afin de limiter le risque de fracture. En cas de blocage, il est nécessaire d'utiliser une lime K 08 précurvée pour obtenir la perméabilité du canal.
- Il est capital de toujours exercer un mouvement continu de va-et-vient dans le canal d'amplitude d'environ 2 mm afin d'éviter une fracture.
- Les instruments rotatifs NiTi doivent travailler en permanence dans un bain d'hypochlorite de sodium dont la concentration est comprise entre 2,5 et 5%. Une alternance avec un gel d'EDTA à 15% permet d'optimiser l'action de lubrification et l'action solvante nécessaire à l'élimination de la boue dentinaire sur les parois canalaires.
- En cours d'utilisation, chaque instrument doit être soigneusement nettoyé afin d'optimiser la coupe et diminuer les contraintes.



- Même si un chiffre est donné par le fabricant sur le nombre d'utilisation au bout duquel il est nécessaire de jeter les instruments, après chaque traitement, l'assistante formée ou le praticien doit contrôler soigneusement l'état des instruments (dés spiralisation, fracture) et immédiatement jeter tout instrument suspect.

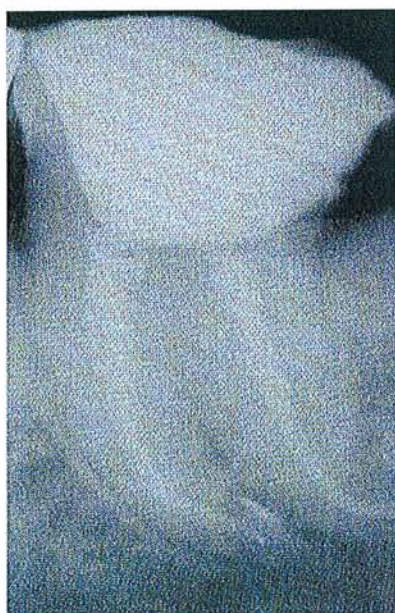***Contre-indications et limites cliniques**

- Une ouverture buccale limitée peut constituer une contre-indication clinique de la rotation continue car l'impossibilité d'effectuer les mouvements de va-et-vient d'amplitude suffisante risque d'aboutir à la fracture de l'instrument.

- La fatigue excessive de l'instrument NiTi pénétrant dans les courbures de petit rayon peut aboutir à une fracture. Dans les cas de sévérité des courbures, la rotation continue est utilisée jusqu'au début de la courbure alors que cette dernière est négociée manuellement. Le maintien de la perméabilité à l'aide d'une lime K 08 précourbée reste capitale entre le passage de chaque instrument, tout comme l'irrigation doit être abondante.

- Dans les situations où les canaux présentent une section laminaire, en huit ou une configuration dite en C, les instruments rotatifs ne pourront pas rentrer en contact direct avec l'ensemble des parois, notamment au niveau du tiers coronaire et moyen. Un complément à l'aide de limes manuelles utilisées en appui sur les parois et une irrigation abondante sont alors indispensables pour éliminer les débris résiduels dans ces zones non accessibles à la rotation continue.

4.3.6.2. Obturation canalaire (ADF, 2003)



Lorsque le canal a été mis en forme et l'assainissement assuré, certains signes semblent décisifs pour prendre la décision d'obturer la dent, en particulier :

- La dent doit être asymptomatique à la percussion.
- La zone en regard de l'apex de la dent concernée doit être dépourvue d'œdème et doit être insensible à la palpation.
- Aucun suintement ne doit être décelable dans le canal qui, asséché doit rester sec.
- Une fistule existant en début de traitement doit s'être refermée après les médicaments d'inter séance.
- Le canal ne doit pas dégager d'odeur, témoin de la persistance d'une nécrose.

- La restauration intermédiaire doit être restée intacte pendant l'inter séance.

A ce stade, l'obturation du système canalaire peut être entreprise.

****Choix du ciment***

Seul un scellement complet de l'endodonte, associé à une restauration coronaire étanche, permet d'isoler l'apex du reste de l'organisme, assurant ainsi d'une manière répétitive et prévisible le succès de la thérapie endodontique.

Aucun matériau ne permet actuellement, de manière itérative, d'obtenir un scellement apical étanche, rendant illusoire la possibilité d'emmurer les bactéries dans le canal. Les bactéries peuvent se fixer à l'apex d'une dent, dont le canal a été nettoyé et préparé, à partir de la restauration coronaire si elle n'est pas étanche, des canalicules encore infectés (car aucune préparation canalaire ne permet d'éliminer toutes les bactéries endocanalaire pathogènes), du sang circulant si toute la pulpe n'a pas été éliminée, du desmodonte après traumatisme.

Afin de prévenir le développement bactérien au niveau apical, le matériau doit obturer tridimensionnellement le canal principal et les canaux latéraux accessibles.

Pour s'adapter aux variations anatomiques, le matériau ne doit pas être trop rigide, mais un remplissage réalisé uniquement avec du ciment propulsé par un bourre-pâte ne permet pas d'obtenir le résultat désiré, à cause des risques de dépassement, des défauts d'étanchéité et de l'absence de stabilité dimensionnelle.

Seul un matériau compactable, foulé dans toutes les irrégularités du système canalaire est une solution satisfaisante : le matériau d'obturation est la gutta-percha seule, le ciment n'est présent qu'en faible quantité pour pallier le manque d'adhérence du matériau principal à la dentine.

Un ciment endodontique doit :

- assurer l'étanchéité apicale pour prévenir toute migration bactérienne et risque de percolation
- faciliter la mise en place du maître-cône, le ciment jouant le rôle de lubrifiant
- obturer les zones inaccessibles à la gutta-percha (fines irrégularités du système canalaire,...)
- créer un milieu défavorable au développement des micro-organismes.

On utilise le terme de « ciment canalaire » (matériau mis en place en petite quantité) et non de « pâte canalaire » (matériau mis en place en grande quantité, utilisé en odontologie pédiatrique pour obturer des racines de dents temporaires sans risquer de léser le germe sous-jacent).

Il existe actuellement cinq types de ciments de scellement canalaires :

- à base de mélange oxyde de zinc-eugénol
- à base d'hydroxyde de calcium
- à base de polymère résineux
- à base de verre ionomère
- à base de silicone

Aucun des ciments endodontiques existants n'assure une herméticité apicale, clé majeure de toute réussite endodontique. Dans cette mesure, aucun ciment n'est idéal, mais tous présentent des avantages :

	Oxyde de Zinc Eugénol	Hydroxyde de Calcium	Verre Ionomère	Résine
Temps de prise	+		+	+
Insolubilité		+	+	+
Adhésion à la dentine			+	+
Adhésion à la gutta-percha	+			++
Possibilité de retraitement	+	+		
Effet bactéricide	+	+	+	
Insensibilité à l'humidité	++	+	+	

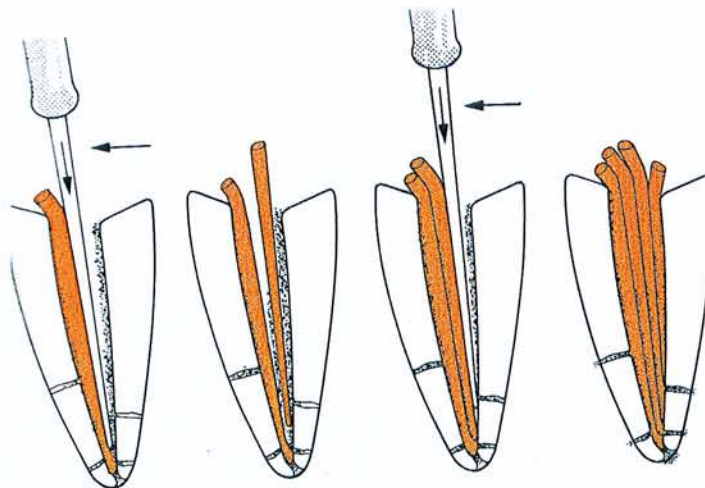
**Techniques d'obturation endocanalaire*

Les seules techniques qui permettent une obturation tridimensionnelle, stable et étanche sont des techniques basées sur le compactage de la gutta-percha associée à une quantité minimale de ciment de scellement canalair.

Les techniques utilisant les cônes d'argent, de résine et les obturations à la « pâte canalair », ne permettent pas d'obtenir une obturation tridimensionnelle et une étanchéité durable.

=Compactage latéral à froid

Les techniques de compaction, à froid, de la gutta-percha, exploitent sa malléabilité pour la mouler et l'adapter en trois dimensions aux parois de la cavité canalair préalablement préparée. Cette technique impose une préparation suffisamment conique pour permettre le passage des fouloirs le long des cônes de gutta-percha, jusqu'au tiers apical.



=Compactage vertical à chaud (technique de Schilder)

Il utilise les propriétés thermoplastiques de la gutta-percha, pour l'adapter, sous pression contrôlée, à la morphologie de la préparation canalair

=Compactage thermomécanique (technique de Mac Spadden)

Cette technique utilise un instrument rotatif pour plastifier et compacter la gutta-percha dans

le système canalaire.

=*System B de Buchanan*

Il permet de simplifier la technique de compactage vertical à chaud sans faillir aux concepts endodontiques. Il combine la phase de réchauffage et de compactage avec le même instrument.

=*Système Microseal*

Cette technique est une évolution du concept de Mac Spadden sur le thermocompactage de la gutta-percha. Elle va combiner le compactage latéral et l'utilisation de fouloirs latéraux et de compacteurs en NiTi, permettant de mieux passer les courbures canalaires.

=*Système Thermafil*

Il permet une obturation canalaire en un temps très court par un tuteur recouvert de gutta-percha (en phase alpha réchauffée avant leur introduction dans le canal).

Voici, résumé en un tableau les avantages et les inconvénients de chaque technique :

	CLM	CV	Thermo Compactage	System B	Microseal	Thermafil Herofil
Apprentissage	Facile	Difficile	Difficile	Assez difficile	Assez difficile	Facile
Facilité de la technique	Facile	Difficile	Difficile	Assez difficile	Assez difficile	Facile
Durée d'obturation	Assez longue	Très longue	Rapide	Moyenne	moyenne	Rapide
Risque d'extrusion	Faible	moyen	Important	Faible	Faible	Important
Spécificité de la conicité	Passage des spreader à LT-2mm	Les fouloirs doivent descendre dans le canal	Courbures contre indiquées	Les fouloirs doivent descendre dans le canal	Non	Conicité régulière de 6%
Risque de fracture instrumentale	Non	Non	Oui (importante)	Non	Oui (faible)	Non
Obturation tridimensionnelle	Canaux accessoires et culs-de sac pas toujours obturés	Oui	Oui	Oui	Oui	Oui
Coût	Modéré	Faible	Modéré	Important	Important	Important

En ce qui concerne le traitement de la douleur post-opératoire, on peut prescrire des AINS s'ils ne sont pas contre-indiqués. La pratique clinique montre qu'une prémédication n'apporte pas d'amélioration par rapport à une prise post-opératoire.

4.3.6.3. Stérilisation de matériel et matériaux endodontiques

Les procédures de décontamination et étapes préalables à la stérilisation sont identiques aux autres instruments dentaires et doivent suivre le cycle suivant :

- décontamination
- nettoyage dans un bac à ultra-sons
- rinçage
- séchage
- ensachage
- stérilisation par autoclave à 134°

Les instruments thermosensibles seront uniquement désinfectés par immersion dans une solution de glutaraldéhyde à 2% pendant une à deux heures puis rincés.

Les instruments en acier inoxydable seront décontaminés dans un liquide spécifique pour les fraises et instruments endodontiques, nettoyé aux ultra-sons, rincés puis examinés à la loupe pour écarter les instruments présentant une altération.

Les instruments en NiTi suivront une procédure identiques, mais en comptabilisant le nombre de stérilisations car les qualités mécaniques peuvent être altérées.

Les seringues d'irrigation seront stériles et jetables.


Les cônes de gutta-percha ne pouvant pas être stérilisés à la chaleur, ils doivent être décontaminés extemporanément par immersion dans un bain de NaOCl à 5,25% pendant une minute avant utilisation.

Il est préférable de choisir les cônes de papier sous blister et conditionnés par 5 cônes.

Le ciment endocanalaire n'est pas stérilisable mais est conditionné en fonction du produit sous tube, sous forme poudre + liquide antiseptique (eugéol), mais le matériel de spatulation doit être stérilisé à l'autoclave.

4.3.6.4. Reprise de traitement radiculaire

4.3.6.4.1. Démontage des éléments prothétiques (Trevelo, 1996)



Pour commencer, il est nécessaire de faire la distinction entre le descellement de la prothèse qui correspond à la dépose par désagrégation du joint de ciment, et le démontage qui sacrifie l'élément prothétique pour sauver le pilier dentaire.

Le descellement par effet de choc (arrache-couronne) ou par effet de traction (pince de Furrer, davier) peut être extrêmement dommageable pour les structures dentaires et provoquer des fractures irréversibles. Aussi, le descellement ne devrait se pratiquer qu'à l'occasion de la dépose des prothèses mises en place pour le court terme et agrégées par un ciment temporaire. Le démontage doit toujours se faire au détriment de la pièce prothétique en place pour constituer une manœuvre essentiellement conservatrice de l'organe dentaire sans pour autant aboutir systématiquement à la destruction de la prothèse, qui, une fois réadaptée et rebasée à la résine pourra servir de prothèse temporaire.

La manœuvre de démontage reste de plus en plus délicate car les couronnes coulées ont remplacé les couronnes ajustées, le recours aux métaux non précieux augmente les difficultés de fraisage, la généralisation des procédés céramo-métalliques laisse des volumes sous-jacents plus réduits donc fragiles.

Il est nécessaire dans un premier temps d'analyser le cas à la lumière de cinq critères:

- d'un interrogatoire visant à dater la prothèse (une prothèse ancienne ou un épisode passé de descellement imprévu peut augurer un démontage plus aisé qu'une prothèse fraîchement scellée).
- d'un examen attentif de l'état et des caractéristiques de la prothèse et de son support dentaire. Couronne ajustée ou coulée, métal précieux ou non précieux, présence de matériaux cosmétiques réduisant à son minimum l'épaisseur métallique, traces de clavetage présentant un obstacle redoutable, hauteur de la couronne et rapport des limites prothétiques avec les tissus gingivaux.
- D'un examen minutieux à la sonde DG16 des régions les plus cervicales de la prothèse et de la racine accessible.
- Des clichés radiographiques rétro-alvéolaires, si possible sous plusieurs incidences.
- De modèles pouvant faciliter la confection éventuelle de prothèses temporaires fixées voire amovibles.

Cette analyse doit permettre de préciser :

- le type de prothèse et la qualité de son ajustage.
- l'état des tissus dentaires sondés ou visibles sur les radiographies permettant d'imaginer la quantité de tissu naturel résiduel.
- les fêlures, voire fractures radiculaire, rendant vaines les manœuvres conservatrices.
- les racines récupérables des pluriradiculées avec recours aux techniques parodontales associées.
- les problèmes endodontiques et les chances de succès d'un retraitement.

L'opportunité d'intervenir se fonde sur des considérations :

- esthétiques = teinte ou morphologie inadaptées, fracture ou fêlure de la céramique, récession gingivale, ...
- mécaniques = ajustage gingival insuffisant, inflammation gingivale, carie
- parodontales = profil d'émergence inadapté, embrasures, point de contact
- occlusales = anatomie triturante erronée, morphologie linguale inadaptée pour les dents antérieures maxillaires, prématurités sur le chemin de fermeture ou en latéralité, sous-occlusion, ...
- prothétiques = pilier à récupérer

- restauratrices = carie cervicale, débordement
- endodontiques = traitement canalaire après nécrose pulpaire inopinée, reprise de traitement déficient.

Il convient d'insister sur la nécessité d'éliminer en totalité l'obstacle de la couronne prothétique pour accéder à la chambre pulpaire et au canal. La seule ouverture occlusale par perforation de la couronne est rarement suffisante pour permettre un accès correct à l'endodonte (de plus, la morphologie de la prothèse est souvent différente de celle d'origine de la dent).

La stratégie doit être dominée constamment par le souci de ne faire courir aucun risque aux structures dentaires sous-jacentes et accessoirement par celui de récupérer temporairement l'élément pour qu'après rebasage et réadaptation, il serve de prothèse provisoire.

Comme on l'a déjà dit, les méthodes faisant appel à la percussion ne seront qu'exceptionnellement utilisées. Il en est de même pour les ultrasons qui seront considérés comme une technique d'appoint utile au début ou à la fin des manœuvres.

La préférence se tourne vers les méthodes utilisant les instruments rotatifs, il s'agit essentiellement :

- de disques ordinaires en carborundum (3/4, plat ou convexe) montés sur mandrin et pièce à main sous irrigation abondante. Ils ne sont aucunement dangereux à condition que l'opérateur assure totalement ses points d'appui et qu'un assistant écarte les tissus mous et aspire convenablement les fluides de refroidissement.

- de fraises diamantées (à haute vitesse et sous pression légère essentiellement pour le meulage des céramiques) ou en carbure de tungstène (pour le fraisage du métal).

Le démontage des couronnes métalliques s'obtient en pratiquant une fente sur toute la hauteur de la face vestibulaire en son milieu et sur au moins la moitié de la face triturante et en contrôlant précisément le degré de pénétration pour ne pas léser la dent. Un instrument droit de type élévateur peut alors s'insinuer dans la tranchée et, par une manœuvre de levier, déloge souvent la couronne d'emblée. En cas de résistance, on peut allonger la tranchée occlusale en direction linguale et s'aider des ultrasons.



Le démontage des couronnes céramiques débute comme précédemment, mais avec une fraise diamantée montée sur turbine. Le métal mis à nu est alors supprimé par une fraise en tungstène avant que l'opérateur puisse faire levier et déloger la couronne. S'agissant d'un bridge, la stratégie consiste à le tronçonner de telle manière qu'on finisse par se retrouver dans les configurations précédentes. Les onlays sont segmentés en plusieurs petites pièces

jusqu'à apercevoir le ciment de scellement ou le tissu dentaire, puis chaque petite pièce peut alors être délogée par les ultrasons ou une traction dans l'axe vertical.

4.3.6.4.2. Dépose des matériaux corono-radicaux (Ferrari et coll, 1996)

***Ancrage corono-radicaux**

Le principe est d'éliminer la totalité des matériaux qui interdisent l'accès à la région apicale. Cependant, si la dépose des matériaux de reconstitution coronaires et radicaux est indispensable, elle peut compromettre l'intégrité et la résistance de la dent.

Aussi, parmi les diverses possibilités de dépose d'un matériau, le choix d'une technique est dicté par la volonté d'être le moins traumatisant pour ne pas fragiliser les structures résiduelles.

Le tableau suivant résume les différentes techniques :

<i>Situations cliniques</i>	<i>Matériels et méthodes</i>		<i>Recommandations cliniques</i>
Amalgame	Fraisage : Dépose en blocs : Ultrasons :	Fraises tungtène Transmétal Insert n°5	Aspiration adaptée (débit) Respecter les têtes des ancrages radicaux Contrôle radiographique
Composite	Fraisage Individualisation par des instruments métalliques Ultrasons	Fraises diamantées	Aspiration adaptée pour éviter les vapeurs de méthacrylate Respecter la partie émergente des ancrages radicaux Bien individualiser pour ne pas léser le plancher
Ancrage manufacturé lisse	Vibrations ultrasons fraise spécifique Rotation pince adaptée Traction Dissolution par solvant spécifique (tenon carbone)	Insert n°5 Fraise Rotopro Gonon-Post puller-arrache pivot Anthogyr ou Eggler éventuellement Massermann	Attention à la puissance des ultrasons afin d'éviter la cavitation Réaliser un accès suffisant sans délabrement intempestif Extracteur = appliquer la force dans l'axe radicaux
Ancrage manufacturé avec vis	Vibrations ultrasons fraise spécifique Dissolution du ciment	Insert n°5 Fraise Rotopro Maillefer Gonon-post	Plateau perpendiculaire (résine, ...) Tourner en sens antihoraire Ne pas détruire la tête des ancrages Attention à la force de dévissage : trop importante elle peut provoquer

	Dévisage clefs spécifiques pinces adaptées filères Gonon Traction Masserman	puller-arrache pivot Anthogyr ou Eggler éventuellement Masserman Solvant spécifique	la fracture de la vis en situation intra-canalair
Reconstitutions corono- radiculaires coulées monobloc	Fraisage =éliminer collerette périphérique Vibrations ultrasons fraises Percussion Traction	Fraises la diamantées (céramique) Fraise tungstène (métal) Arrache couronne Gonon- Massermann	Utiliser un micromoteur multiplicateur : couple supérieur et provoque des vibrations Toron métallique dans la partie coronaire des ancrages afin d'orienter les forces dans l'axe radiculaire
Inlay core monoradiculé	Fraisage =éliminer collerette périphérique Vibration ultrasons fraise Percussion Traction	Fraises la diamantées (céramique) Fraisage tungstène (métal) Arrache couronne Gonon- Masserman	Utiliser un micromoteur multiplicateur couple supérieur et provoque des vibrations Toron métallique dans la partie coronaire des ancrages afin d'orienter les forces dans l'axe radiculaire
Inlay core pluri- radiculé	Section séparation ancrages Vibration ultrasons fraises Percussion Traction	des (Komet) Fraise rotopro° Arrache couronne-Toron métallique double mâchoire. Gonon	Etre vigilant afin de ne pas réaliser de perforation du plancher Prévoir des inlays core dissociés ou comportant un dispositif permettant le repérage et l'extraction des clavettes par le système de Gonon

***Solvants et désobturation canalaire : élimination des pâtes et de la gutta-percha (Cohen, 1996)**

La méthode la plus couramment employée pour retraiter les canaux obturés à l'aide de pâtes consiste à utiliser un solvant pour désagréger chimiquement la pâte, avec l'aide mécanique de limes et de broches, mais un certain empirisme prédomine encore.

Les pâtes d'obturation canalaire peuvent être classées en deux groupes : celles qui sont

résorbables et celles qui ne le sont pas.

Dans les pâtes non résorbables, les moins adaptées sont les résines phénoplastes qui se rétractent lors de leur prise et se sont révélées poreuses.

Malheureusement, il n'y a pas de solvant universel pour tous les types de pâtes. C'est pourquoi, lorsque l'on ne sait pas quel type de pâte a été utilisée, il est nécessaire d'avoir plusieurs solvants à sa disposition.

Le facteur « temps » est essentiel pour optimiser l'efficacité d'un solvant sur une pâte, et cela, pour deux raisons :

-le solvant est plus efficace quand il reste en contact avec la pâte pendant plusieurs jours plutôt que pendant une heure,

-certains solvants n'agissent pas toujours par simple contact sur la surface de la pâte, ils doivent être d'abord absorbés par la pâte pour que celle-ci puisse être dissoute.

Il est donc utile de laisser du solvant en place dans la cavité d'accès entre deux visites si la pâte est particulièrement dure. L'étanchéité du pansement coronaire sera soigneusement vérifiée parce que tous les solvants sont toxiques et irritants.

Moyens pour éliminer les pâtes :

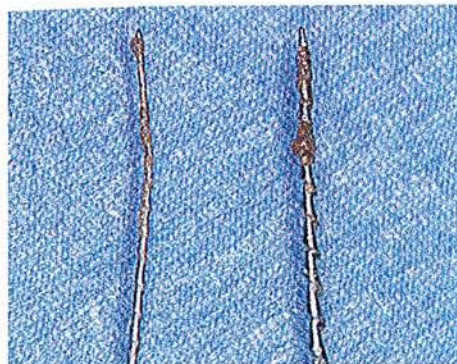Comme pour tout traitement endodontique, une cavité d'accès à quatre murs est indispensable, elle est remplie de solvant, agissant pour celui-ci comme un réservoir.

Les principes classiques appliqués en endodontie conventionnelle ne sont plus valables :

- la pointe de l'instrument doit être active pour pénétrer dans la pâte et l'éliminer simultanément (limes de Hedström sont les mieux adaptées)

- la rigidité de l'instrument est importante pour pénétrer dans la pâte, ce qui implique que dans les portions droites du canal, les moyens et gros diamètres sont utilisés en premier.

Chaque fois que l'on retire l'instrument du canal, il faut observer attentivement sa pointe et vérifier si elle est chargée de pâte ce qui indique que l'on progresse dans la bonne direction.



Lorsque l'instrument a du mal à progresser dans le canal, il faut vérifier qu'aucune fausse route n'est créée, car un instrument pointu s'enfonce plus aisément dans la dentine que dans une résine phénoplaste.

Alors que l'instrument progresse en direction apicale, les parois canalaires doivent être débarrassées de tout résidu de pâte en utilisant la lime H latéralement contre toute les parois, sinon les débris risquent en se détachant de boucher la lumière canalaire.

Quand la pâte est si dure qu'il paraît impossible de l'éliminer, il ne faut pas perdre courage et garder en mémoire que les résines phénoplaste se rétractent au durcissement et qu'une lime de petit diamètre pourrait trouver son chemin entre les parois canalaires et la pâte.

Le solvant doit être sans cesse renouvelé pour garantir son efficacité et doit être alterné avec

une irrigation abondante d'hypochlorite de sodium pour éliminer les débris du canal. Les ultrasons sont particulièrement indiqués dans le cas de retraitement de canaux obturés à la pâte.

Lorsque le canal est rempli de pâte jusqu'au foramen il faut utiliser le solvant modérément dans les derniers millimètres du canal pour éviter d'en propulser dans le périapex et de créer une inflammation et des douleurs post-opératoires.

La gutta-percha est bien plus facile à éliminer puisque le chloroforme est un solvant très efficace. Si l'orifice du canal est suffisamment large, on peut commencer à éliminer la gutta-percha avec un instrument chaud ou des forets de Gates pour gagner du temps. Mais dès qu'une courbure s'amorce ou si le canal devient trop étroit, il faut repasser à l'utilisation de solvant et de limes de Hedström.

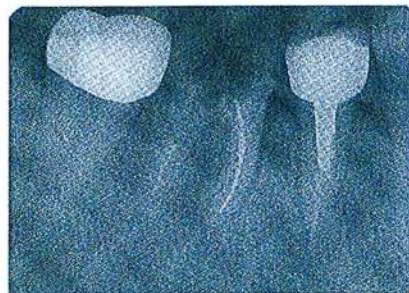
L'utilisation de solvant est contre-indiquée lorsque le canal est particulièrement large, et que le cône de gutta-percha paraît flotter dans le canal. Une action de va-et-vient est imprimée à la lime en essayant d'engager dans ses spires le cône de gutta-percha. De cette façon la gutta-percha ne peut être projetée dans le périapex au travers d'un foramen largement ouvert.

Il est nécessaire ensuite de retrouver la perméabilité du canal au-delà de la pâte, secteur souvent calcifié ponctuellement. Une lime de 10/100^{ème} précourbée est introduite dans le canal et une pression relativement ferme est exercée de façon à l'engager dans la calcification et, par mouvement de quart de tour en retrait, de progresser dans le canal.

En ce qui concerne l'utilisation de la rotation continue dans les retraitements, plusieurs études ont comparé l'efficacité des instruments NiTi quant à la désobturation lors de retraitement. En fonction des systèmes utilisés, il peut persister du matériau plaqué contre les parois et non éliminé par les instruments rotatifs. De ce fait, l'utilisation d'instruments manuels en complément s'avère nécessaire.

L'utilisation des forets de Gates Glidden permet, de relocaliser les entrées canalaires, étape nécessaire pour franchir les butées générées lors du traitement initial. Quel que soit le matériau constituant l'ancienne obturation, aucune pression excessive ne devra être exercée sur les instruments de rotation continue dont la séquence du fabricant sera respectée. Les instruments seront essuyés et débarrassés de tous les débris avant d'être réintroduits dans le canal. Enfin, la survenue d'un blocage implique le franchissement de ce dernier à l'aide de l'instrumentation manuelle.

***Retrait des cônes d'argent et des éléments fracturés (Machtou, 1996)**



L'élimination des cônes d'argent, quelquefois impossible, dépend de la mise en œuvre d'une stratégie clinique. En règle générale, cela dépend de deux facteurs importants :

- de la possibilité de les agripper
- de la forme transversale du canal avec la possibilité ou non de passer à côté.


Les étapes suivantes devront être systématiquement respectées :

- **Etude de la radiographie préopératoire** = la radio-opacité des cônes d'argent les rend facilement reconnaissables à la radiographie, ce qui permet de visualiser leur longueur, leur degré d'adaptation pariétale, mais aussi de savoir si les cônes dépassent dans la chambre pulpaire. Si une dent est couronnée, il faut reprendre une radiographie après dépose prothétique.

- **Passage à côté du cône d'argent** = même si la tête du cône est libre, il ne faut pas vouloir utiliser un moyen de préhension car les cônes ont tous été scellés, mais il est plus sage d'inonder la chambre pulpaire avec un solvant et chercher à se frayer un chemin le long du cône avec une lime fine. L'argent étant un matériau ductile, le cône a tendance à se rompre si on lui imprime une traction trop forte. Si l'on dispose d'un générateur ultrasonore piezoélectrique, la solution de choix consiste à introduire une lime K ultrasonore de calibre n°15 ou supérieur, après passage des limes K n°10 et n°15 manuelles, le long du cône d'argent et faire fonctionner l'appareillage en imprimant de petits mouvements de va-et-vient verticaux sous puissance élevée et irrigation abondante.

- **Extirpation** = lorsqu'une prise existe, on peut utiliser toutes sortes d'instruments de préhension pour extirper les cônes d'argent. Les petites pinces chirurgicales sont bien adaptées et, lorsque la prise est bonne, il est possible de se servir d'une paroi de la couronne dentaire pour faire levier. En cas de résistance, l'aide des ultra-sons s'avère précieuse : on laisse la pince en position et, tout en maintenant une légère pression, on applique sur elle un insert faucille ultrasonore à pleine puissance. Lorsque la tête du cône est accessible et que l'on a besoin d'une prise efficace, l'extracteur de Roydent qui fonctionne comme une mini pince à sucre, peut remplacer avantageusement les pinces chirurgicales.

Lorsqu'une restauration à l'amalgame ou au composite a été directement condensée sur le plancher pulpaire, on peut à l'aide d'une fraise montée sur turbine créer une tranchée périphérique entre les bords de la cavité et l'obturation et suivre précisément le contour de l'obturation jusqu'à atteindre la région du plancher. A ce stade, il faut introduire dans la tranchée, un insert faucille ultrasonore et activer le générateur à pleine puissance dans le but d'éliminer l'amalgame en une seule pièce, l'obturation à l'amalgame faisant ici office d'extracteur.



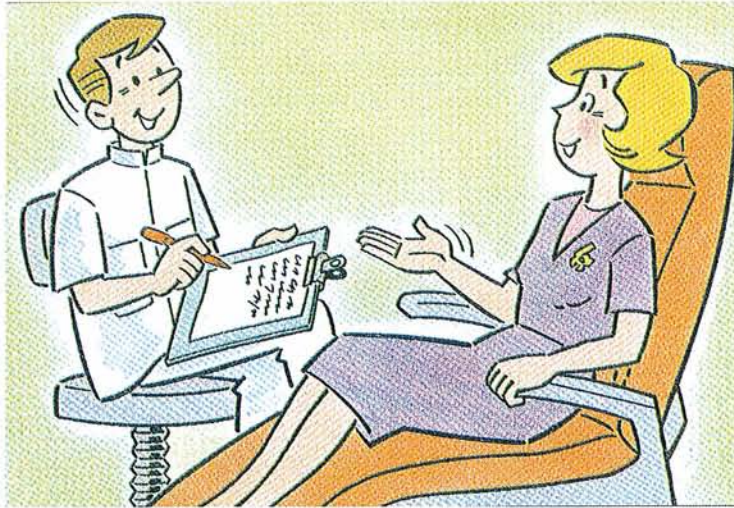
Pour les instruments fracturés, la technique est la même que pour les cônes d'argent, en notant néanmoins que si le fragment instrumental se situe au-delà d'une courbure canalaire ou dans le tiers apical, il est rarement possible de le sortir du canal même si l'on a réussi à passer à côté. De plus, jamais, avant ou pendant l'activation de la lime ultrasonore, celle-ci ne doit se retrouver en position plus coronaire que le fragment sous peine de le forcer plus apicalement.

Les lentulos utilisés pour l'obturation canalaire, sont généralement enrobés de pâte lorsqu'ils se fracturent, si la fracture ne provient pas d'un coinçage du lentulo. Il est relativement aisé de passer à côté et de le libérer avec la technique décrite ci-avant, sauf dans les canaux courbes en raison de son élasticité qui le plaque fermement contre une paroi canalaire.

Si la tentative se solde par un échec, il faut toujours penser à compacter de la gutta-percha dans toute la région canalaire accessible autour et au-dessus du cône d'argent, afin d'améliorer l'étanchéité coronaire, la percolation coronaire étant source de nombreux échecs endodontiques.

5. Réhabilitation prothétique

5.1. Importance de la communication



(d'après Rosenczweig D, 2000)

5.1.1. Quelques généralités

Nous sommes souvent confrontés à des patients qui consultent pour une douleur ou une gêne, sans la moindre idée parfois, des problèmes sous-jacents qui se profilent. *La question est comment conduire ces patients à souhaiter des examens complémentaires, comment leur annoncer ensuite le diagnostic et les thérapeutiques inhérentes, comment justifier l'étendue et l'importance des traitements proposés, aborder le problème des dépenses et les orienter sur la voie de la réalisation ?*

Le coût financier, la longueur des traitements, l'appréhension d'un résultat hypothétique sont autant de freins à l'engagement. Pour gérer tous ces facteurs troublant le patient, qui s'estime dans une situation jusqu'alors tolérable, est de communiquer. Et pour réussir une communication, on doit se montrer disponible au discours de l'autre, s'appliquer à « entendre », à comprendre et à accepter.

Un patient qui entre au cabinet ne doit pas ressortir sans avoir reçu les soins qu'il est venu chercher, mais également ceux qui sont reconnus utiles par notre expertise professionnelle.

Nous allons essayer de définir les moyens à utiliser pour :

- réussir la bonne ouverture de l'entretien
- dégager les besoins non exprimés
- définir les objectifs prioritaires
- aider à leur formulation par le patient
- encourager le désir de soins

Rosenczweig D (2000) a fourni quelques conseils pour faciliter cette communication:

- Commencer la consultation en précisant : « Je tiens à vous dire que cette séance sera consacrée à vous écouter, à vous connaître et à comprendre vos besoins »
- Pour être présent, vigilant, aux aguets, il faut être disponible. La fatigue est le plus grand ennemi de la concentration.
- Pour être totalement à l'écoute, il faut oublier les autres préoccupations.

- Pour augmenter les capacités d'attention, il faut être curieux, avoir soif de savoir et de comprendre.
- Ne sera écouter que celui qui sait lui-même écouter : se mettre dans la peau de l'autre.
- Se placer face à face et fixer l'interlocuteur pour être « suspendu » à ses lèvres ;
- Le corps droit, garder la bonne distance pour que le courant passe (moins d'un mètre).
- Utiliser les encouragements non verbaux et verbaux (*je comprends, je vois, ...*).
- Eviter de faire autre chose en même temps (si ce n'est prendre des notes).
- Recourir à des questions ouvertes en commençant par le nom du patient.
- De temps en temps, pour accompagner la question, poser la main sur l'avant-bras.
- Choisir les mots justes, en harmonie avec le langage du patient.
- Se concentrer sur les propos du patient, ne pas l'interrompre.
- Reformuler ses réponses, ne pas porter de jugement (*Autrement dit ..., Si je comprends bien...*).
- Surveiller les indications émises par notre corps (par exemple l'absence de contact visuel, la manipulation distraite d'objets, les tapotements impatients des doigts, le balancement nerveux de la jambe, le corps déjeté en arrière, sont des messages implicites qui conduisent à l'échec de la relation orale).
- Ne jamais être pressé par le temps car le temps joue en faveur de notre efficacité.

Après avoir écouté son patient, il est temps pour le praticien d'intervenir en posant plutôt des questions ouvertes qui auront l'avantage de donner toute liberté à l'expression des différents aspects de la réclamation. On préférera à « *quel est votre problème* », « *que puis-je faire pour vous aider, racontez-moi, ...* »

Ces questions ouvertes peuvent aussi aider à découvrir la personnalité du patient :

- Ses sentiments : « *Que ressentez-vous lorsque vous vous regardez devant une glace et que vous constatez l'absence de votre canine ?* »
- Ses désirs : « *Quelles améliorations souhaiteriez-vous obtenir ?* »
- Ses opinions : « *Quelles est votre opinion sur les prothèses mobiles ?* »
- Ses réticences : « *Que reprochez-vous à l'utilisation d'une anesthésie pour effectuer vos traitements ?* »

D'une manière schématique, il est possible de résumer l'adéquation entre la personnalité et ses priorité :

Sportifs, Ecolos, Intellos	La santé
Femmes, Jeunes, Mise soignée	La beauté
Adultes énergiques, Ados	La fonction
Ambitieux, Idéalistes	Le statut social, L'halitose
Adultes âgés	La conservation des dents

Le praticien découvre à travers la personnalité du patient la manière la plus percutante de valider son argumentation et ses propositions thérapeutiques.

La définition des attentes est une étape capitale. Pour convaincre le patient que nous pouvons satisfaire ses besoins, il faut les connaître. Parfois, il est difficile de déceler ce que veut vraiment le patient tant il semble confus. De gros efforts doivent être fournis par le praticien pour tenter de comprendre la réelle demande du patient et pour hiérarchiser ses besoins.

S'il y a plusieurs traitements à envisager, leur programmation sera impérativement établie en fonction des priorités du patient dans la mesure où cela ne perturbe pas le résultat.

5.1.2. Comment donner au patient les premières informations ?

Comme la plupart des patients qui nous consultent n'ont aucunement conscience du degré de gravité de leurs lésions, il est primordial de leur communiquer les résultats de l'examen clinique pour une meilleure implication. Les informations données ne doivent pas porter sur des cas généraux, mais sur **la** bouche du patient pour qu'il devienne concrètement spectateur **de son propre cas** et se sente personnellement impliqué.

Après l'annonce de l'état buccal, et grâce à des questions ouvertes, il sera temps de déterminer quelle sont les priorités du patient pour pouvoir commencer les explications concernant la panoplie des moyens de traitement dont nous disposons en nous appuyant sur ses choix prioritaires. Cependant, le choix de nos questions est destiné à faire exprimer par le patient lui-même les choix que nous attendons.

Exposé général sur les voies thérapeutiques

Le praticien enseigne au patient les « passages obligés » entre le point de départ qui est l'état constaté et le résultat final qui est l'état désiré. Si certaines étapes s'imposent sans discussion possible, d'autres laissent place à la négociation.

Il faut aussi se méfier lors de l'adoption d'un projet de modification esthétique, car selon sa culture, sa personnalité et ses goûts, le patient peut souhaiter des options esthétiques différentes des nôtres. Parler le même langage est un préalable essentiel à la satisfaction du patient. En cas de divergence, l'éducation du patient doit débiter précocement et être confirmée avant de commencer la réalisation.

Lorsque l'examen a révélé une dysharmonie occlusale, des procédures précises visant à augmenter la sécurité du résultat (comme les montages sur articulateurs) peuvent être proposées au patient. Par ailleurs, il est nécessaire de décrire les avantages et les inconvénients des différentes constructions prothétiques s'appliquant au cas considéré.

Au terme de ces explications générales, le patient se montre souvent impatient de savoir quelle solution pourra être choisie. Informé sur les différents types de prothèse, s'éveille à lui l'espoir de pouvoir accéder à la solution idéale. Lorsque cet espoir se prolonge, il se transforme en désir. Ce désir est amplifié par l'attente et l'imagination. Peu à peu, le patient se rêve en possession de l'objet désiré.

Cependant, il est souhaitable de :

- Maintenir un suspense en différant l'énoncé de la séance thérapeutique à la séance suivante. Le patient s'imprègne mieux de la situation. Le processus de cheminement des

idées s'accomplissent et aide à lever les hésitations. Par cette imprégnation le patient accorde ses aspirations à nos objectifs.

- Souligner que nos propositions seront le résultat d'une étude approfondie sur le plan médical et technique.
- Suggérer que leur fonction essentielle sera de répondre aux choix exprimés par le patient.
- Ne jamais répondre aux questions sur le montant des honoraires à cette séance.

Le délai existant entre la première et la deuxième séance est utilisé pour organiser l'information du patient sur son cas :

- Evaluation de la pathologie et diagnostic
- Type de réalisation prothétique qui convient le mieux
- Solutions alternatives éventuellement acceptables
- Arguments destinés au choix de la solution idéale
- Objections prévisibles, formulées ou non, à éliminer par nos explications.

5.1.3. Présentation du diagnostic

Par la suite, en ce qui concerne l'énoncé du diagnostic, l'objectif essentiel est de « faire comprendre » plutôt que d'annoncer. Le praticien ne peut cependant pas se permettre de brusquer la démonstration. Elle se poursuit de la révélation jusqu'à la compréhension, au rythme approprié au sujet traité.

Le diagnostic n'est annoncé que lorsque le patient est psychologiquement préparé à le recevoir. Il en est de même pour le pronostic qui est un élément très important du processus de décision. Il est normal d'en fournir toutes les composantes au patient : prévisions approximatives de longévité d'une rémission ou d'une construction prothétique.

5.1.4. Proposition du plan de traitement et des honoraires au patient (Rosenzweig D, 2000)

Présentation du plan de traitement

La prise de décision appartient au patient : c'est le principe du consentement éclairé à l'acte médical. Bien entendu, cette autonomie ne peut exister que si l'information a été clairement dispensée, précise, pédagogique et surtout vérifiée, afin qu'aucune ambiguïté n'existe dans l'esprit du patient.

Deux moyens aident à faire comprendre le plan de traitement au patient :

- **La radiographie** : Les radiographies long cône sont indispensables au diagnostic parodontal et à son explication. Les panoramiques sont préférables pour illustrer l'explication des problèmes prothétiques.

- **L'analyse sur articulateur** : Dans de nombreux cas, l'analyse révèle des conditions occlusales appelant une modification du plan de traitement. La vocation diagnostique de l'analyse est incontestable lorsqu'elle rend compte d'une dysharmonie entre l'intercuspidation maximale et la position d'équilibre mandibulaire, difficilement perceptible à l'examen clinique.

Temps imparti à l'explication du plan de traitement

Selon les psychologues, au-delà de 18-20 minutes, l'attention de l'auditeur se relâche considérablement, quel que soit l'intérêt du sujet. C'est pourquoi, lors de la deuxième séance,, l' « état des lieux » doit être plus précis que le précédent , et surtout plus « parlant » pour le patient (radiographies, moulages, ...). Toute explication du traitement est obligatoirement ancrée sur une situation réelle , appartenant au patient.

C'est le moment de souligner :

- les difficultés de réalisation,
- les réalisations individuelles qui s'emboîtent avec une grande précision,
- la technologie de haut niveau,

et de faire savoir que toute concession est sanctionnée par des inconvénients qui se révéleront à moyen ou à long terme.

Analyse de la stratégie « solution idéale »

Toute réalisation prothétique nécessite beaucoup plus qu'un simple accord spontané. La justification du traitement proposé, la prise de conscience de sa complexité, de ses difficultés et donc des dépenses induites, sont des éléments indispensables à la sérénité future du patient face à la décision qu'il a prise.

Face à une situation clinique, notre véritable problème n'est pas tant de découvrir la meilleure solution que de la faire adopter par le patient. Il est primordial d'entreprendre l'éducation du patient, avant de le confronter au choix prothétique, afin que ce dernier ne soit pas dicté par le montant de la dépense, mais par le souci d'éviter les inconvénients.

La meilleure solution est celle que nous aurions choisie pour nous dans les mêmes circonstances cliniques. Parfois, il est cependant nécessaire de « censurer » la meilleure solution : lorsqu'il est évident que le patient ne pourra pas y accéder.

Associer le patient à la décision du choix de traitement

Le plan de traitement mérite d'être détaillé pour de multiples raisons :

- un devis annoncé sans préparation apparaît toujours cher
- pour éviter cet écueil, le patient est invité à prendre connaissance des étapes successives et à suivre ainsi l'élaboration de son propre traitement
- son implication est plus profonde s'il peut suivre pas à pas la progression de la réalisation
- il comprend les difficultés à résoudre et l'importance du travail à réaliser
- il mesure la part majoritaire des actes cliniques sur les phases de laboratoire
- il possède une indication précise de nos engagements et de ses propres responsabilités.

Le descriptif du plan de traitement se termine avec un seul chiffre global pour la réalisation. Pour donner satisfaction au patient, on peut lui dire que le résultat de la division est une formule incluant le prix de l'élément et de toutes les procédures annexes.

Rédaction des « étapes du plan de traitement »

Afin que le patient comprenne bien que la réalisation d'une prothèse ne se limite pas à une empreinte et une pose et n'incombe pas en totalité au prothésiste, il est important de souligner que les travaux comportent de nombreuses étapes et que la part de fourniture prothétique dans l'élaboration est donc relativement modeste.

Il est donc important de fournir au patient des « étapes du plan de traitement » détaillées.

En cas de traitements multiples, il est souhaitable d'individualiser les différentes phases thérapeutiques et les précisions concernant l'hygiène bucco-dentaire sont primordiales.

Pour la prothèse adjointe, il est bon de fixer le nombre de séances de retouches au contrat.

L'adaptation à une prothèse adjointe est essentiellement psychologique. Au moment de sa mise en place, il faut indiquer les attitudes positives : *« La majorité des patients s'adapte très rapidement jusqu'à oublier sa présence. Sucez des bonbons pour accentuer l'écoulement salivaire et multipliez les déglutitions. Chantez dans votre voiture pour retrouver les réflexes de phonation ».*

Inconsciemment, le patient désire entrer dans le groupe majoritaire des utilisateurs qui s'adaptent rapidement à leur prothèse et ... y parvient. Enfin, il n'est pas superflu de souligner qu'une prothèse adjointe entièrement payée « blesse » beaucoup moins que celle dont le solde n'est pas encore réglé !

Le montant des honoraires correspondant au plan de traitement.

Pour annoncer le montant global des honoraires, le choix des termes est primordial :

- Préférer **investissement à prix**
- Eviter le mot **tarif** qui laisse à penser que le **prix** est le même chez tous les praticiens
- Eviter les prix ronds (1000 euros) ou les chiffres d'épicier (999 euros)

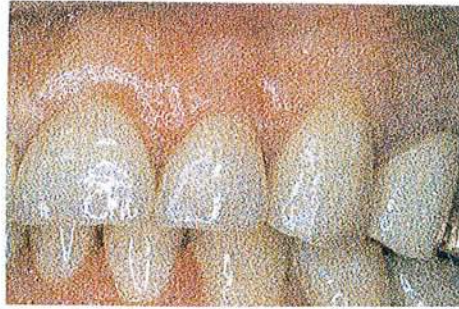Il y a lieu de porter l'accent sur les nombreuses étapes de la réalisation et de la maintenance. Si certaines obligations dévolues au patient (hygiène, visite de contrôle, ...) n'étaient pas assumées, l'avenir de nos réalisations serait aléatoire. A défaut de visite de contrôle, il est inconcevable d'assumer l'entière responsabilité de la pérennité des prothèses. C'est pourquoi il faut absolument spécifier par écrit les obligations du patient, sur le plan de traitement signé. Pour les patients à risque (gros fumeurs, hygiène insuffisante) il est impératif de veiller au respect des visites de contrôle exigées.

Remarques :

- La signature du devis est indispensable. L'absence d'accord écrit se révèle souvent source de difficultés ultérieures.
- Elle doit être systématiquement programmée dans les minutes qui suivent l'accord du patient.
- L'apposition des signatures apparaît comme un échange de bons procédés.
- Dès que le devis est signé, il faut se taire.
- Les modalités de paiement peuvent être fixées immédiatement ou remises à la séance suivante.
- Un devis définitif ne doit jamais être rédigé à la main.

Il importe de souligner combien il est essentiel que le patient conserve le sentiment justifié de décider en toute liberté.

5.2. La prothèse fixée (Unger et coll)



(d'après Malquarti et coll, EMC, 1997)

C'est la thérapeutique de choix pour la reconstruction des dents délabrées, discolorées ou absentes, en particulier lorsque les impératifs de confort et d'esthétique sont prédominants. Elle intervient également quand la restauration de situations occlusales dysfonctionnelles ou compromises nécessite des adjonctions inamovibles équilibrées.

La réalisation prothétique, qui était trop souvent présentée comme une succession d'actes mécaniques, doit être considérée comme une phase thérapeutique prenant sa place dans une démarche globale fondée sur des éléments biologiques, en particulier parodontaux.

Prothèse fixée et santé parodontale doivent donc être associées à chaque étape de la réalisation du plan de traitement :

- la préparation des dents support,
- l'élaboration des prothèses transitoires,
- les empreintes et l'accès aux limites des préparations,
- l'essayage des infrastructures prothétiques,
- le scellement.

Un examen clinique préalable des dents piliers et des éléments parodontaux est indispensable pour une bonne conduite du traitement. Aujourd'hui, on sait :

- déplacer le système d'attache
- renforcer le parodonte marginal
- améliorer l'esthétique dento-gingivale
- favoriser une morphologie prothétique facilitant le contrôle de plaque

D'un point de vue chronologique, le traitement parodontal précède la réalisation prothétique, d'autant qu'il facilite l'exécution des travaux prothétiques ultérieurs et d'améliore leur pronostic en établissant des conditions compatibles avec une maintenance efficace.

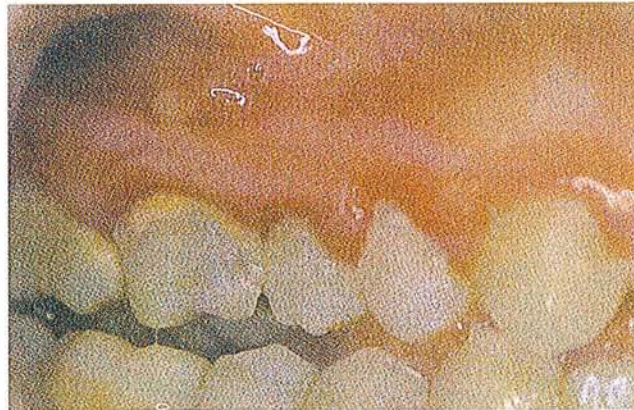5.2.1. Eléments de réflexion et de pronostic

L'évaluation de l'état parodontal doit conduire le praticien à déterminer non seulement si le parodonte est sain ou malade, mais aussi s'il est apte à résister à l'agression que représentent, dans tous les cas, la réalisation et la mise en place d'une prothèse. L'appréciation parodontoprothétique du projet peut être matérialisée par le biais des questions-réponses suivantes.

Le contrôle de plaque est-il satisfaisant ?

Le contrôle de plaque doit être évalué par le praticien lors de l'examen initial, enseigné et vérifié au cours de la phase active de la thérapeutique puis, par la suite, pendant la maintenance.

Le pronostic à long terme de la prothèse est directement lié à la qualité du contrôle de plaque. La réalisation de toute restauration est donc absolument contre-indiquée si le contrôle de plaque est mauvais.



(d'après Toumelin-Chemla et coll, EMC)

Le parodonte est-il sain ?

L'examen clinique est réalisé à l'aide du miroir et de la sonde parodontale. Sont pris en compte :

- la couleur,
- l'aspect de surface,
- le volume,
- la vascularisation,
- l'épaisseur du parodonte,
- la hauteur de gencive kératinisée et de gencive adhérente.

L'exploration du **sillon gingivo-dentaire** à la sonde vient compléter l'examen clinique.

L'examen radiographique permet de connaître la valeur du support osseux.

La gencive revêt un aspect de surface légèrement granité, rose corail, parfois rouge pâle.

La **ligne de jonction muco-gingivale** marque clairement la délimitation entre la gencive et la muqueuse alvéolaire qui apparaît plus rouge, lisse et brillante.

La hauteur de **gencive adhérente** (de la ligne de jonction muco-gingivale -déterminée grâce à la technique du rouleau- au niveau du fond du sillon gingivo-dentaire ou de la poche) considérée comme normale est de 3 mm.

L'examen des **freins et des brides** porte essentiellement sur l'entrave que peuvent représenter leur position et leur insertion lors du contrôle de plaque.

La forme du **feston gingival**, tout particulièrement au niveau du bloc incisivo-canin supérieur est déterminant dans le résultat esthétique de toute réalisation prothétique

L'évaluation de la largeur **des espaces interdentaires** est déterminante non seulement pour le contrôle de plaque, mais aussi pour prévoir l'espace disponible au placement de l'infrastructure prothétique et du cosmétique.

La profondeur du **sillon gingivo-dentaire** ne doit pas excéder 3mm, limite maximale susceptible d'être maintenue par un contrôle de plaque bien réalisé.

L'examen de **l'os alvéolaire** est réalisé grâce au bilan radiographique. Le praticien doit apporter un soin particulier à ce bilan qui doit être réalisé avec un long cône et un paralléliseur. Une bouche entièrement dentée nécessite quatorze clichés.

Les molaires et les premières prémolaires maxillaires nécessitent un examen clinique plus approfondi. Il est nécessaire de situer **la zone de séparation des racines**. Plus le tronc

radiculaire est haut, moins le risque de mise à nu de l'espace inter-radiculaire est important. *L'espace biologique* (entre le fond du sillon gingivo-dentaire et la crête osseuse alvéolaire) doit être impérativement respecté lors de la réalisation de la prothèse, sous peine de voir apparaître inflammation, lyse osseuse et récession. Il est statistiquement d'environ 2mm. En réalité, il varie selon les individus mais reste relativement stable d'une dent à l'autre chez le même patient.

Le parodonte est-il malade ?

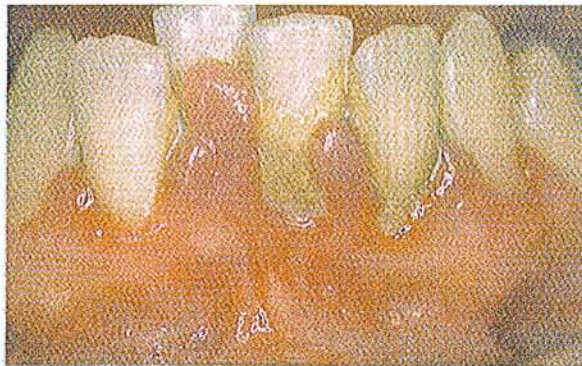
Une restauration prothétique ne peut, en aucun cas, être envisagée si le parodonte est malade. Le traitement du parodonte doit être réalisé et la réévaluation faite avant la mise en place d'une prothèse définitive.

Les gingivites sont caractérisées par l'absence d'atteinte du support osseux et par la réversibilité totale des lésions. Seule la GUN doit retenir l'attention du praticien. Les parodontites à début précoce (patients de moins de 35 ans), de par la rapidité de leur évolution et la difficulté de leur stabilisation, représentent un facteur de risque important en termes de pérennité prothétique, beaucoup plus que les parodontites de l'adulte survenant plus tardivement. La conservation de l'intégrité des arcades, en retardant les extractions même si la lyse osseuse est sévère, semble le seul moyen de préserver l'équilibre des arcades et d'éviter la dérive rapide vers un édentement important.

Afin de pouvoir faire un diagnostic et poser un pronostic, le praticien doit donc répondre aux questions suivantes.

Y a-t-il une inflammation du parodonte superficiel ?

Les gingivites, associées à la présence de plaque et de tartre, nécessitent la mise en œuvre d'un traitement parodontal avant toute thérapeutique prothétique.



(d'après Guez et coll, 1998)

Y a-t-il des poches et une lyse osseuse ?

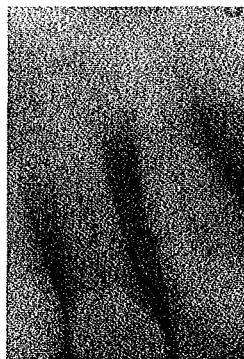
Les parodontites sont caractérisées par la présence de poches. La radiographie met en évidence une lyse osseuse locale ou généralisée ; horizontale, angulaire ou interradiculaire. Un traitement étiologique et éventuellement de régénération doit être instauré avant tout autre geste thérapeutique.

Les dents sont-elles mobiles ?

Le pronostic d'une mobilité axiale est mauvais.

L'augmentation de la mobilité d'une dent peut avoir des origines traumatiques, inflammatoires ou mécaniques. L'anamnèse locale et générale, l'examen clinique et l'examen radiographique permettent de faire le diagnostic différentiel :

- ***Les causes traumatiques*** sont soit accidentelles, soit occlusales. Dans la majorité des cas, la mobilité décelable cliniquement est associée à une image radiographique d'espace ligamentaire augmenté. Cette mobilité est dans tous les cas réversible. La temporisation de la thérapeutique prothétique permet d'attendre une stabilisation spontanée par cicatrisation de fibres desmodontales. Une contention temporaire peut favoriser cette cicatrisation. Le traumatisme peut être aussi provoqué par des éléments prothétiques inadaptés. Le trauma occlusal est en rapport avec une dysfonction ou une parafonction. L'augmentation de l'espace desmodontal, visible sur les clichés, est le plus souvent associé au traumatisme occlusal.
- ***L'origine inflammatoire*** est associée soit à une lésion pulpaire, soit à une lésion parodontale. Ces mobilités sont totalement réversibles et disparaissent avec la cause.
- ***L'origine mécanique*** est représentée par la perte de support osseux. Cette perte du support osseux, à la suite d'une maladie parodontale, se traduit par une augmentation du rapport couronne clinique/racine clinique, sans augmentation de l'espace desmodontal.



(d'après Guez et coll, 1998)

Cette mobilité dite « accrue », n'évolue pas si la maladie parodontale est stabilisée et n'interdit pas la réalisation d'une prothèse pourvu que la répartition des forces occlusales soit faite en fonction du desmodonte résiduel. Il est important toutefois que cette mobilité accrue n'entraîne pas de gêne fonctionnelle.

Le parodonte doit-il être préparé avant la réalisation prothétique ?

Même si le parodonte est sain, il peut exister des défauts qui empêchent d'obtenir un résultat prothétique satisfaisant et qui doivent être restaurés avant la mise en place de la prothèse définitive.

Un traitement parodontal préalable doit absolument être réalisé dans les situations suivantes :

- absence de gencive adhérente
- gencive kératinisée réduite à la gencive marginale
- gencive kératinisée réduite à moins de 2 mm avec un procès alvéolaire mince
- procès alvéolaire mince dont le bord marginal est à distance du collet (déhiscence supérieure à 2 mm) avec un tissu gingival mince très réduit.

La présence d'un frein entraînant, lors de sa mobilité, l'ouverture du sillon gingivo-dentaire ou le blanchiment de la gencive marginale nécessite d'envisager un traitement (de même qu'une insertion haute).

Les récessions importantes avec perte de tissu mou et de tissu dur interdisant toute possibilité de recouvrement, représentent une impossibilité de résultat esthétique qui doit être considérée avec le patient. Il en est de même, mais à un moindre degré, pour les récessions avec perte de tissu interproximal. Toute récession possible à traiter doit l'être, en tenant compte de la fiabilité de la technique utilisée.

L'asymétrie du feston gingival avec décalage des collets gingivaux entre les différentes dents doivent, lorsque cela est possible, être traités avant la réalisation prothétique.

Le « sourire gingival » peut dans certains cas, selon la longueur des dents et la quantité de gencive en excès, faire l'objet d'un traitement chirurgical.

La « violation » de l'espace biologique ne peut être supportée par le parodonte. Il est donc impératif de déplacer apicalement l'ensemble de l'attache épithélio-conjonctive ou de réaliser une égression de la dent.

Les proximités dentaires, coronaires et/ou radiculaires compliquent le contrôle de plaque et limitent l'espace disponible pour la restauration prothétique.

A l'inverse, la présence de diastème et surtout la perte de volume papillaire à la suite d'une maladie parodontale peuvent compromettre l'esthétique prothétique. Enfin, le col interdentaire ne doit pas être trop concave car il empêche ainsi un contrôle de plaque correct.

Les crêtes édentées représentent souvent une source de difficulté dans la réalisation d'une restauration prothétique. Le praticien doit évaluer la place nécessaire à l'élément prothétique de remplacement ainsi que le positionnement du collet par rapport aux dents voisines. Une chirurgie résectrice peut alors être indiquée.

Plus la perte de volume est importante et moins il sera possible de la compenser prothétiquement, la réalisation d'une épithèse restant une solution de dernier recours. Plusieurs solutions de chirurgie parodontale peuvent alors être envisagées.

Le parodonte est-il fragile ?

Si, à l'examen clinique, les structures sous-jacentes sont visibles à travers la gencive, si celle-ci présente un aspect en « pelure d'oignon », si la gencive marginale est mobilisée par le jet d'air, nous nous trouvons en présence d'une gencive fine, sensible à toute agression, pour laquelle des précautions doivent être prises à chaque étape de la réalisation prothétique. De même, une gencive plus rouge, sans signes d'inflammation, est souvent une gencive fine et fragile.

Des dents doivent-elles être extraites ?

Les techniques actuelles tendent à limiter les indications d'extractions, encore faut-il que la dent puisse servir de support de prothèse :

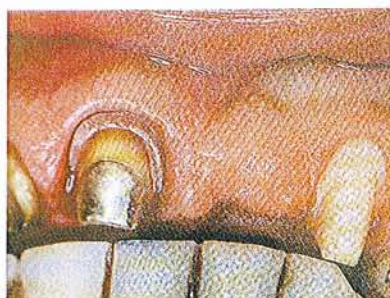- absence de maladie parodontale en évolution
- absence d'affections liées à des défauts endodontiques
- perte limitée du support osseux

Tout effort visant à conserver des dents piliers est totalement envisageable, mais mieux vaut savoir sacrifier une dent plutôt que de l'inclure dans une prothèse qu'elle condamnera à court ou moyen terme.

En fonction du type d'édentement à restaurer, la conservation de certaines dents piliers apparaît comme stratégique, dans la mesure où leur perte conduirait à devoir faire appel à une

prothèse amovible ou aux techniques implantaire. Ici la réflexion sur le maintien ou l'extraction d'un pilier compromis prend tout son sens, d'autant qu'un implant est envisageable.

Les crêtes édentées sont-elles propices à la réalisation de bridges ?



(d'après Malquarti et coll, EMC, 1998)

Différentes techniques chirurgicales sont proposées pour préserver le volume des crêtes, lors d'extractions, ou augmenter le volume de crêtes édentées qui souffriraient de lésions transversales ou de lésions verticales.

Le but de ces interventions est de donner « un volume suffisant de tissu mou pour que l'intermédiaire ovoïde donne l'impression d'un profil d'émergence de dent naturelle, et de préserver la hauteur des tissus interdentaires pour donner l'illusion de papille entre les intermédiaires du bridge ».

Compte tenu des délais de cicatrisation de ces interventions, celles-ci doivent être envisagées dès l'étape du plan de traitement, et non comme thérapeutique palliative à un échec prothétique, en particulier pour un édentement antérieur.

Des dents piliers sont-elles pulpées ?

Une dent pulpée est parfaitement apte à être support de couronne ou de bridge, dans la mesure où les différentes étapes de sa préparation et de son utilisation comme ancrage sont respectueuses des règles biologiques actuelles.

L'examen radiologique met-il en évidence un volume pulpaire compatible avec les préparations à exécuter ? Ainsi :

- il est classiquement impossible de préparer une incisive mandibulaire vitale avec une pulpe volumineuse pour un ancrage céramo-métallique
- de même quand il s'agit de préparer une molaire pulpée très courte
- aussi si la dent présente une atteinte carieuse ou une perte de substance coronaire qui ne permet plus de préparer un ancrage rétentif sans risquer une effraction pulpaire
- ou si la prothèse doit rectifier la morphologie d'une dent en malposition ou très versée.

Les dents piliers sont-elles dépulpées ?

L'examen radiographique renseigne sur la qualité de l'obturation canalaire ou la perméabilité du canal.

Dans un certain nombre de cas la reprise des traitements endodontiques déficients s'avère impossible.

Si la dent en cause est monoradiculée, elle sera extraite plutôt que d'être incluse dans un bridge.

Les techniques parodontales permettent, par résection apicale, hémisection ou amputation,

d'éliminer des fragments de racines ou des racines condamnées qui n'auraient pas permis d'utiliser la dent comme support de prothèse fixée.

Des dents piliers présentent-elles un support parodontal réduit ?

Il n'est pas rare, après traitement d'une maladie parodontale, que les dents conservées présentent une couronne clinique augmentée. Cette situation est responsable de contraintes particulières pour la restauration prothétique.

Les dents piliers offrent-elles suffisamment de rétention ?

La question peut se poser tant au niveau d'une rétention coronaire sur dent vivante pilier de bridge qu'au niveau d'une rétention radiculaire sur dent dépulpée.

Deux solutions peuvent être apportées au problème posé par une dent vivante très courte, insuffisante pour assurer la rétention d'un ancrage prothétique :

- la dépulpation, pour la mise en place d'un tenon radiculaire, mais cette technique est mutilante et impose un axe d'insertion qui n'est pas toujours compatible avec le projet prothétique.
- L'élongation coronaire qui permet de déplacer apicalement l'espace biologique.

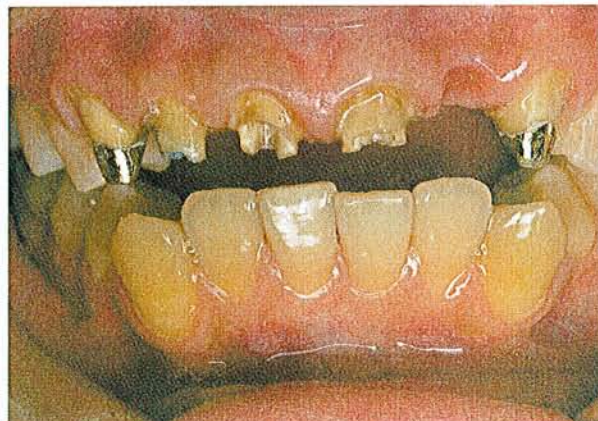L'élongation coronaire, lorsque la situation s'y prête, est donc l'intervention de choix pour répondre au problème posé par la faiblesse de la rétention offerte par une dent vivante trop courte.

L'utilisation d'une dent fracturée, avec atteinte de l'espace biologique, comme pilier de prothèse fixée nécessite qu'une élongation coronaire rétablisse au préalable des conditions parodontales propices.

Peut-on conserver des dents réduites à l'état de racines ?

Les pertes de substance sous-gingivales par caries ou fractures, c'est à dire menaçant ou empiétant sur l'espace biologique, posent l'indication d'un allongement de la couronne clinique. Les techniques chirurgicale (élongation coronaire), orthodontique (extrusion) ou orthodontico-chirurgicale ne sont indiquées que si les pertes de substance se limitent au tiers cervical de la racine.

Les dents piliers sont-elles en nombre suffisant pour faire de la prothèse fixée ?



(d'après Demarch P)

La forme de l'arcade et la disposition des dents résiduelles sur cette arcade interviennent dans la distribution des forces sur ces piliers. « si les intermédiaires sont à distance d'un axe joignant les moyens d'ancrage, ils agissent comme un levier et provoquent un mouvement de rotation autour de cet axe ». A ces éléments strictement mécaniques doit s'ajouter une réflexion plus biologique. Deux facteurs sont à considérer pour évaluer les dents piliers et leur rôle à venir dans la future prothèse :

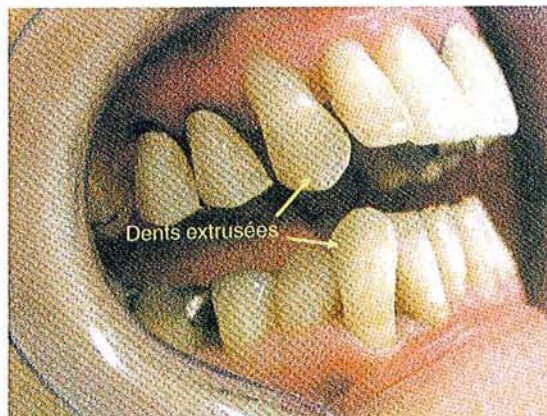
- le rapport couronne clinique/racine est d'autant plus acceptable qu'il est faible,
- la forme des racines est favorable si elles sont volumineuses, nombreuses, divergentes et de forme contournée.

Ces éléments conduisent à une notion de « surface radiculaire efficace », c'est-à-dire celle recouverte par le desmodonte. Cette notion a conduit à édicter la loi d'Ante (1926) qui précise le nombre de dents absentes pouvant être remplacées par une prothèse fixée dans de bonnes conditions : la surface radiculaire globale des dents piliers doit être au moins égale à la surface radiculaire présumée des dents remplacées.

Cependant, la prise en compte de travaux scandinaves bien documentés a montré que, si la distribution des piliers est bien répartie, il est possible de réaliser des bridges fiables avec seulement 50% de la surface radiculaire recommandée par la loi d'Ante. Ces travaux ont ouvert une voie très intéressante qui permet, en particulier avec les bridges en extension pour un édentement distal, de proposer une alternative crédible à la prothèse amovible partielle.

D'un point de vue pratique, il semble judicieux de rappeler qu'il est d'autant plus légitime de s'éloigner de la loi d'Ante que les critères biologiques sont correctement pris en compte par le patient (contrôle de plaque, maintenance) et par le praticien (maîtrise des techniques parodontales).

Des dents piliers sont-elles en malposition ou égressées ?



(d'après Dupas P-H, 2004)

Des malpositions isolées peuvent en général être rectifiées au moyen d'une couronne. Cependant, si la malposition est trop importante, il n'est pas rare de devoir dépulper la dent support. Le souci du respect de cette vitalité doit faire envisager l'alternative thérapeutique constituée par l'orthodontie. Etant admis aujourd'hui que les prothèses fixées doivent impérativement rétablir des plans d'occlusion fonctionnels, les égressions doivent être rectifiées.

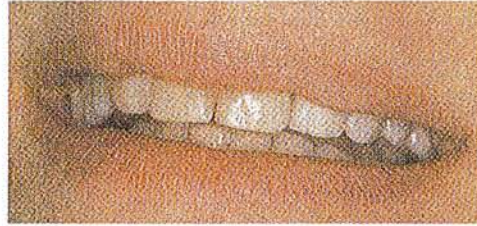La rectification des dents égressées se fait dans la plupart des cas en les raccourcissant. Cette opération peut être obtenue par coronoplastie dans les cas simples mais, le plus souvent, conduit à dépulper la dent égressée. Une elongation coronaire doit parfois accompagner une réduction importante de la couronne clinique. Cette intervention, quand elle concerne une

dent pluriradiculée, n'est cependant pas toujours possible, les limites étant fixées par la situation de la furcation et la forme du tronc radulaire.

Des dents piliers, présentent-elles des problèmes d'esthétique dento-gingivale ?

Les deux objectifs de la dentisterie esthétique sont de créer :

- des dents aux proportions agréables
- un agencement dentaire en harmonie avec la gencive, les lèvres et le visage du patient.



(d'après Babel L et coll, EMC, 1998)

La tendance la plus courante, pour des raisons esthétiques, est de placer en situation intrasulculaire les limites cervicales des prothèses antéro-maxillaires. Un tel choix peut nécessiter un renforcement préalable du parodonte marginal pour assurer la stabilité du rapport gingivo-prothétique.

En règle générale, la ligne des collets, ou ligne gingivale, doit respecter un certain nombre de critères pour soutenir l'harmonie globale :

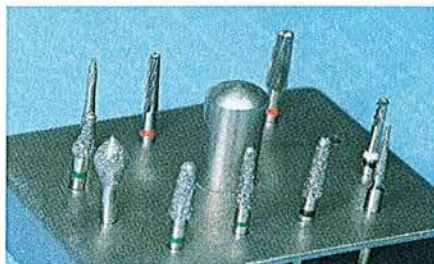- parallélisme avec la ligne bipupillaire lors du sourire,
- similitude de la courbure du plan incisif et de la lèvre inférieure
- les festons gingivaux, dent par dent, doivent respecter les normes

Dans la mesure du possible et si le plan de traitement prothétique prend en compte de tels éléments dento-gingivaux, la correction chirurgicale ou orthodontique doit être réalisée avant toute intervention prothétique. La correction des asymétries peut faire appel à un allongement de la couronne clinique, avec ou sans résection osseuse, avec ou sans recouvrement radulaire.

Il est décisif de définir, dès le départ, la position souhaitée du contour gingival des dents saines, autant que des restaurations prothétiques à réaliser, d'autant plus que la prothèse transitoire peut servir de guide à la chirurgie.

5.2.2. Les étapes prothétiques

5.2.2.1. Les préparations



nette au laboratoire, place suffisante pour les matériaux, mais mutilation en direction pulpaire) et du chanfrein (renforcement de l'armature au niveau de l'épaulement, finition métallique précise en lame de couteau, mais réalisation difficile).

L'épaulement chanfreiné conduit à mettre en place une prothèse à bandeau cervical métallique visible dans la plupart des cas.

Pourtant, elle reste la forme de préparation de référence quand la pathologie parodontale domine le plan de traitement.

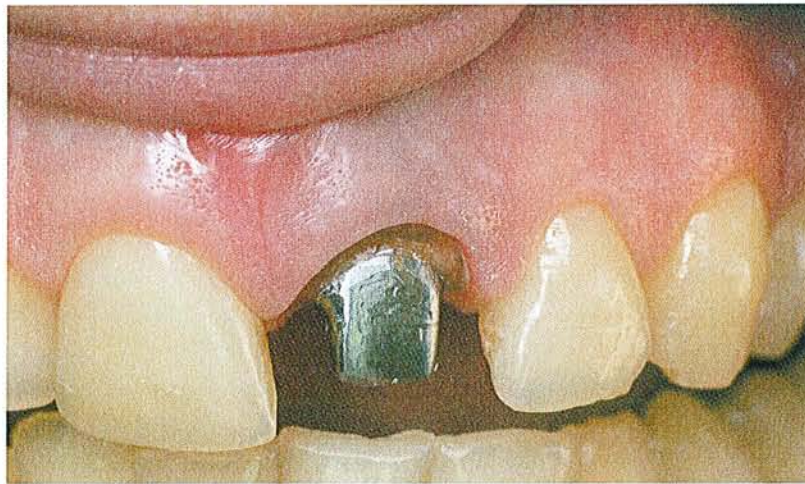L'épaulement à angle arrondi

L'épaulement à angle arrondi bénéficie d'un consensus. Il représente aujourd'hui la limite cervicale la plus adaptée pour les préparations des dents du secteur antérieur, à chaque fois que le souci esthétique est prédominant, que ce soit pour des prothèses céramo-métalliques ou céramo-céramiques.

5.2.2.1.1.2. Localisation des limites

D'un point de vue parodontal la meilleure localisation des limites prothétiques est supra-gingivale, c'est-à-dire au dessus du sommet de la gencive marginale. Cette localisation est intéressante dans le cas de dents postérieures ou pour toutes les faces non visibles des dents supports.

Si les moignons sont courts ou si la préparation concerne une dent pour laquelle l'esthétique joue un rôle important, les limites seront préparées juxta-gingivalemment, c'est à dire dans le sulcus : on parle plus précisément de préparation intrasulculaire ou intra-crévulaire.



(d'après Demarch P)

Les limites sont dites sous-gingivales quand les bords prothétiques sont situés dans l'espace biologique. Situer les limites sous-gingivalemment, que ce soit au niveau de l'attache épithéliale ou de l'attache conjonctive, constitue un risque majeur quant à la pérennité de l'adaptation gingivo-prothétique. L'atteinte chronique de l'espace biologique se traduira le plus souvent par la migration apicale de la gencive marginale, avec toutes les conséquences esthétiques que l'on peut imaginer.

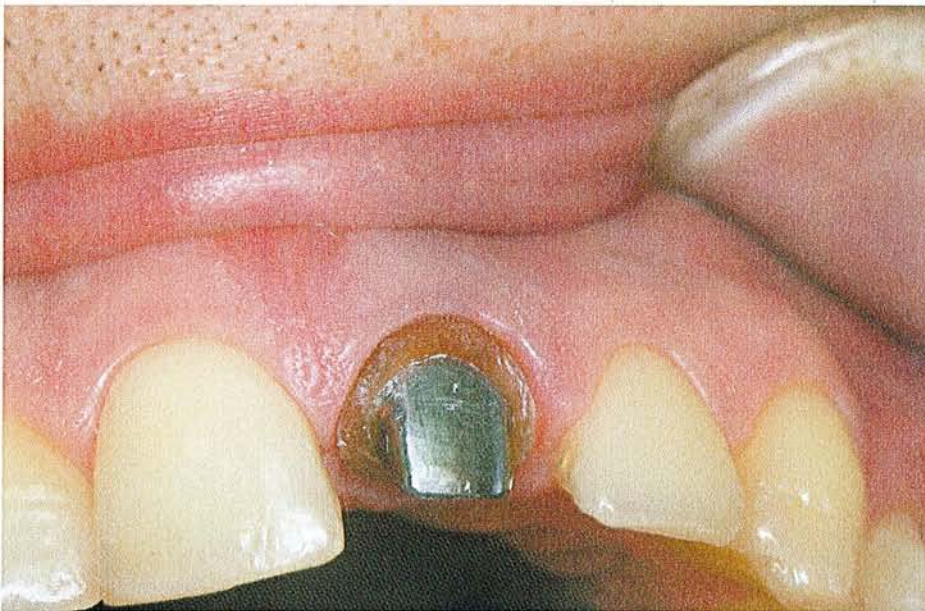La préparation d'une des dents support d'ancrage d'une prothèse fixée répond à des principes généraux bien établis :

- préparer à l'économie des formes qui assurent la rétention et la stabilisation de prothèses pérennes,
- établir des lignes de finition précises, respectueuses de la santé parodontale et compatibles avec les impératifs esthétiques.

5.2.2.1.1. Les différentes formes de limites cervicales

L'évolution des techniques et des matériaux tend à proposer trois grands types de limites cervicales qui peuvent répondre pratiquement à toutes les situations cliniques.

Le congé



(d'après Demarch P)

Le congé est une surface oblique, légèrement concave, obtenue en faisant décrire le bord cervical d'une préparation par une fraise en forme de torpille, tenue dans l'axe de cette préparation.

Le congé est actuellement reconnu comme étant le plus adapté à la préparation de couronnes métalliques.

La finition à congé peut aussi convenir pour la limite cervicale linguale ou palatine des couronnes céramo-métalliques. Il faut veiller cependant à ce qu'il n'y ait pas de rupture entre les différentes formes de finition cervicale sur les différentes faces de la dent.

Les préparations à congé large (1 à 1,5 mm) sont utilisables pour des réalisations céramo-métalliques.

L'épaulement chanfreiné

L'angle de l'épaulement est classique à 90° et l'angle du chanfrein doit être d'au moins 45° pour être efficace en matière de réduction du hiatus lors du scellement.

L'épaulement chanfreiné conjugue les avantages et les inconvénients de l'épaulement (limite

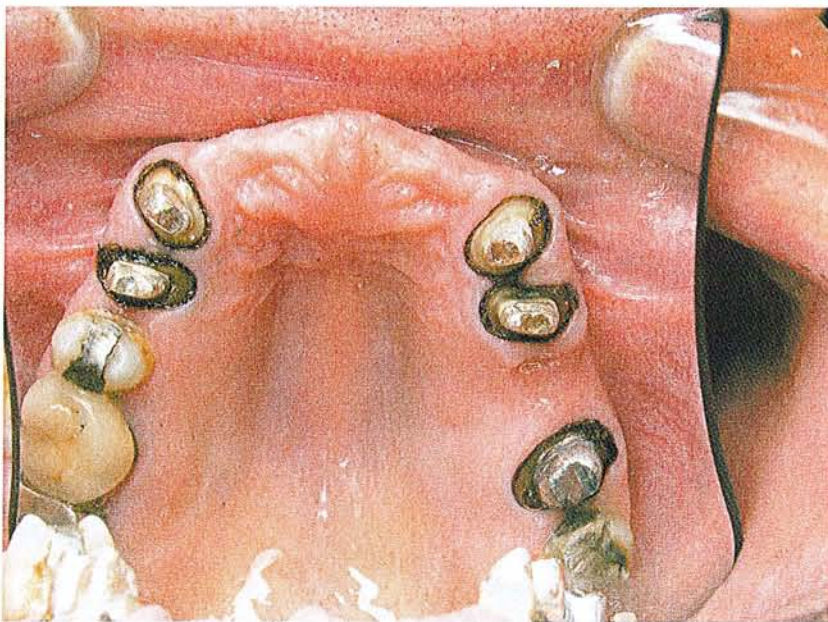
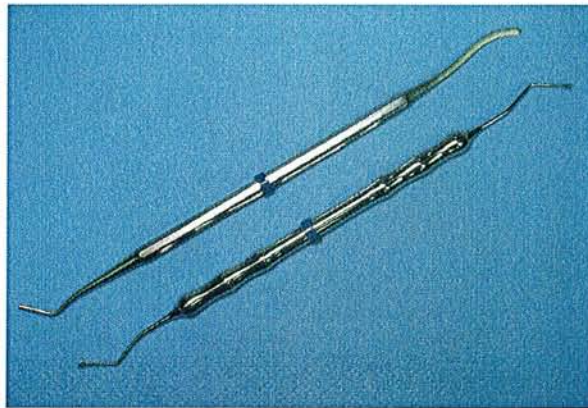
5.2.2.1.1.3. Limites intrasulculaires

La situation des limites cervicales dans le sillon gingivo-dentaire apparaît aujourd'hui comme la solution la plus adaptée aux préparations des dents pour lesquelles les données esthétiques sont à prendre en compte.

Il est recommandé de ne pas placer le bord prothétique plus profondément que 0,5 à 0,7 mm dans le sulcus (accessible au brossage). Cette donnée doit être modulée en fonction des données cliniques du sondage et de l'appréciation de l'épaisseur de la gencive attachée.

5.2.2.1.1.4. Préparation intrasulculaire

Il faut aménager les tissus mous avant la préparation des dents. La méthode de choix consiste à placer un cordonnet de déflexion gingivale (plutôt tressé ou maillé et non torsadé pour éviter qu'un instrument rotatif ne l'expulse). Ce cordonnet, non imprégné, est inséré à l'entrée du sillon, doucement, sans créer de dommages à l'attache épithélio-conjonctive.



(d'après Demarch P)

Le diamètre du fil est choisi en fonction du sulcus. En général, un fil à suture 0/2 suffit.

La surface de l'épaulement doit être aussi lisse que possible.

Il importe aussi que la partie cervicale vestibulaire subsistant après la préparation soit

accessible lors de l’empreinte et enregistrée dans celle-ci pour que le laboratoire puisse reproduire le profil d’émergence (angle d’émergence formé par le grand axe de la dent et l’inclinaison de la face vestibulaire dans la partie cervicale subsistant après la préparation.

En conclusion, on peut recommander de prendre quelques précautions de base :

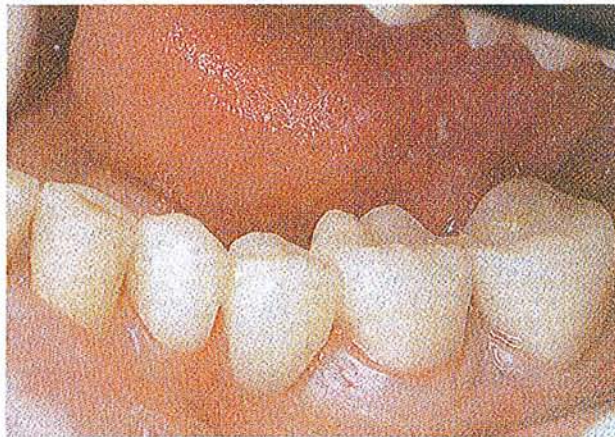- *Ne pas faire de préparations dans un sulcus enflammé.
- *Adapter la forme et la situation de la préparation au type de parodonte.
- *Eviter une limite de préparation dans l’espace biologique.
- *Pour une préparation intrasulculaire :
sonder le sulcus avant la préparation
protéger la gencive marginale
préparer des limites nettes
aplanir les parties externes des épaulements
- *Différer l’empreinte.

5.2.2.2. Les prothèses transitoires en résine

La réalité clinique confère aux prothèses transitoires des fonctions essentielles de contrôle et de gestion des paramètres occlusaux, esthétiques et, bien sûr parodontaux. A ce titre, ces prothèses ne doivent pas être considérées comme une phase provisoire plus ou moins indiquée ou coûteuse, mais comme le moyen de transition privilégié et obligatoire pour retrouver l’état de santé bucco-dentaire.

Vis à vis du parodonte, la prothèse transitoire a plusieurs fonctions :

- elle maintient la gencive marginale dans une position physiologique après la préparation dentaire ;



(d’après Malquarti et coll, EMC, 1998)

- elle facilite la cicatrisation (maturation) des tissus parodontaux autour des dents préparées ;
 - elle permet de contrôler la stabilité du parodonte marginal avant de réaliser la prothèse permanente ;
- elle anticipe la forme de la prothèse permanente et permet de décider du besoin éventuel de chirurgie parodontal esthétique ;
- elle améliore et facilite les conditions de l’empreinte.

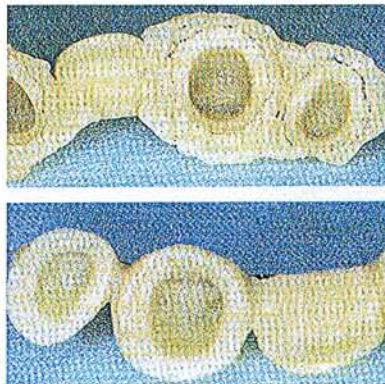
Le cahier des charges de la prothèse transitoire est le suivant :

- être de réalisation facile,
- permettre de modifications, par adjonction ou soustraction de résine, compatibles avec le travail au fauteuil,
- être esthétique, de teinte modulable et stable,
- pouvoir résister aux contraintes occlusales et à l'usure
- ne pas être à l'origine d'agressions intolérables pour la pulpe ou le parodonte marginal,
- être compatible avec les autres matériaux dentaires,
- éviter une conduction thermique trop brutale.

On fait appel à trois types de matériaux :

- les résines autopolymérisantes pour réalisation extemporanée
- les résines polymérisant à la chaleur et/ou à la lumière, surtout utilisées pour les réalisations au laboratoire
- les coiffes préformées en résine polycarbonate, particulièrement résistantes et dont le poli de surface répond bien aux nécessités esthétiques.

Adaptation des bords prothétiques



(d'après Malquarti et coll, EMC, 1998)

La précision d'adaptation des bords des prothèses transitoires aux limites de préparation constitue un facteur clef de la protection parodontale.

On insistera sur les techniques directes d'élaboration des couronnes transitoires qui sont d'utilisation quotidienne au cabinet.

****Techniques directes***

La technique est dite directe quand l'ensemble des étapes est réalisé au fauteuil. Ces techniques extemporanées sont bien adaptées aux éléments unitaires et aux ponts peu étendus.

=Couronne préformée rebasée

Elle est utilisée pour des éléments unitaires sur dents antérieures et prémolaires.

Un des intérêts des couronnes préformées étant la qualité esthétique de leur face vestibulaire, il est particulièrement important que cette face s'inscrive dans la continuité des faces vestibulaires des dents proximales sans avoir à être retouchée par meulage. De plus, la couronne préformée doit être choisie de façon à rétablir les points de contacts proximaux.

Si la couronne ne peut être mise sur l'arcade à l'enfoncement près, il faut choisir une autre technique.

Il n'est pas possible d'obtenir une parfaite précision des bords prothétiques en n'utilisant qu'une seule polymérisation de résine. Deux techniques sont proposées :

-soit, après une première prise de résine dans la préforme et rectification à la fraise, on rebase les bords ;

-soit on prépare, dès le départ, une double fluidité de résine : la préforme est enlevée du moignon quand la première résine est encore caoutchouteuse, et les bords sont rebasés avec une seconde résine plus fluide avant de replacer le préforme en place jusqu'à la fin de la polymérisation.

Cette technique peut aussi bien être utilisée pour élaborer une dent à tenon transitoire sous réserve de deux précision :

il faut vérifier que la tête du tenon en place loge bien dans le volume de la préforme sans en gêner la mise en place ; de plus la tête du tenon doit être de forme rétentive,

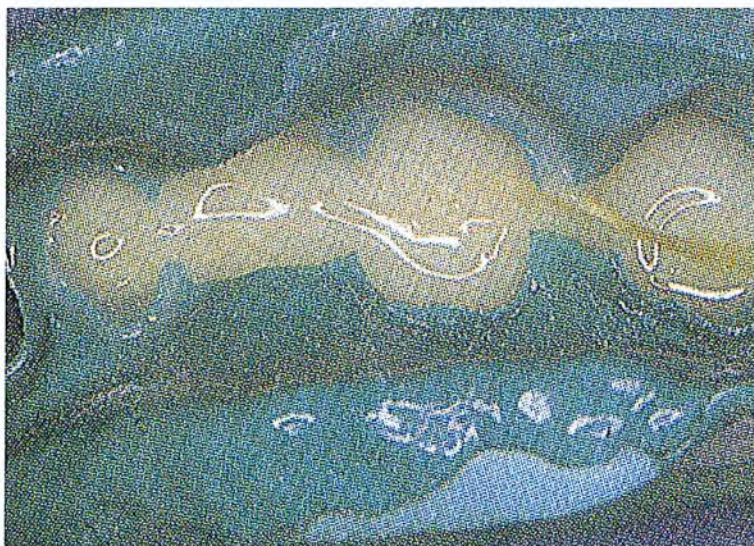on ne peut pas utiliser la méthode de la double fluidité. Une première polymérisation a lieu pour pouvoir solidariser le tenon et le rebasage des bords est effectué dans un second temps.

Des rectifications occlusales importantes doivent très souvent être faites sur les prothèses transitoires obtenues à partir des couronnes préformées.

On peut utiliser un crayon à mine de plomb bien taillé pour marquer les limites cervicales et occlusales avant les retouches à la pièce à main.

=Prothèse transitoire par automoulage

Utilisable pour toutes les dents de l'arcade, cette technique fait appel à une clef réalisée en élastomère ou éventuellement en alginate, qui servira de coffrage pour donner la forme de la dent provisoire.



(d'après Malquarti et coll, EMC, 1998)

S'agissant d'une technique directe, il faut que la morphologie de la dent soit convenable avant la préparation ou rectifiable très simplement en bouche par apport de cire ou de composite.

Le volume de résine qui polymérise est plus important que dans la technique de la préforme et, à ce titre, il faut être plus vigilant vis-à-vis des problèmes liés au monomère et à l'exothermie de la réaction.

Si la dent préparée est vivante, il importe de pouvoir enlever et remettre la pièce résineuse en cours de durcissement et de refroidir le moignon.

La compression due à la clef permet en général d'obtenir des bords précis. Il ne faut

cependant pas hésiter à rebaser les bords prothétiques avec une résine plus fluide après polymérisation si le besoin s'en fait sentir.

Malgré la bonne adaptation de la clef sur les dents voisines, les couronnes transitoires réalisées par automoulage sont toujours surdimensionnées et nécessitent une rectification tant occlusale que des surfaces axiales et en particulier des bords.

L'aspect de la face vestibulaire peut être améliorée de diverses façons :

- application de résine fluide translucide photopolymérisable
- stratification et apport de résines de teintes modulables

Avantages :

- forme anatomique très adaptée
- retouches occlusales minimales
- permet la réalisation de petits ponts

Inconvénients :

- état de surface vieillissant mal
- peut nécessiter un wax-up préalable
- difficulté de maîtrise de l'échauffement
- inutilisable pour les dents à tenons

=Couronne façonnée

Cette technique peut être utilisée pour toutes les dents mais s'adresse avant tout aux dents cuspidées pour des éléments unitaires ou petits ponts.

On prépare une résine crémeuse, puis après évaporation du monomère, la masse résineuse peut être prise entre les doigts, roulée en boule et placée sur le dent préparée, légèrement vaselinée si elle est vivante et séchée si elle est dépulpée.

La résine est façonnée sur le moignon, puis on demande au patient de fermer en intercuspitation maximale, d'ouvrir, et on améliore à deux doigts la situation des bords proximaux en pressant, vestibulairement et lingualement la résine dans les espaces interdentaires. La couronne est désinsérée puis réinsérée régulièrement pendant la polymérisation en veillant à ce que celle-ci se finisse sur le moignon.

Après polymérisation, les limites cervicales, les points de contacts proximaux et les appuis occlusaux sont tracés sur la résine et on entame la sculpture de la masse résineuse.

Quand la morphologie générale de la dent est rétablie, les bords cervicaux sont rebasés.

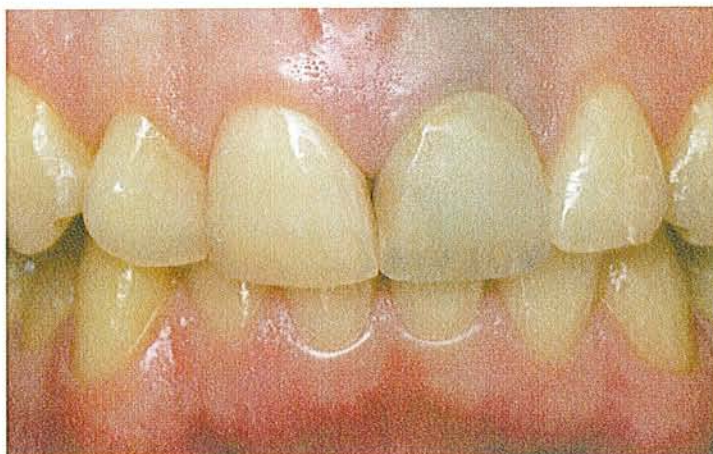Avantages :

- peut être faite pour n'importe quelle dent
- bien adaptée à l'urgence
- permet la réalisation de petits ponts

Inconvénients :

- réaction exothermique devant être bien contrôlée
- sculpture nécessitant une réelle maîtrise
- état de surface vieillissant mal.

**Techniques indirectes*



(d'après Demarch P)

La technique est dite indirecte quand la réalisation des prothèses transitoires fait appel à des étapes de laboratoire.

Ces techniques sont avant tout utilisées dans le cadre de ponts de grande étendue. La logique de réalisation reste cependant la même quelle que soit l'étendue du pont et la chronologie d'intervention.

S'il n'existe pas de pont transitoire en bouche et si le praticien attend la prothèse transitoire avant de faire les préparations.

A partir d'une empreinte initiale, le laboratoire modifie le modèle par *wax up* et soustraction. Une clef en silicone est réalisée sur le modèle rectifié. Cette clef est utilisée pour confectionner un pont en résine, soit sous forme d'une coquille obtenue par application au pinceau dans la clef elle-même, soit par automoulage.

C'est par rebasage que les limites cervicales sont obtenues, selon les méthodes déjà décrites pour les techniques directes, après que l'adaptation occlusale a été vérifiée.

S'il existe en bouche une prothèse transitoire de première génération, une empreinte de cette prothèse est transmise au laboratoire pour réalisation d'une prothèse transitoire de seconde génération. Elle peut être renforcée (kevlar, armature métallique) et bénéficier de techniques de stratification (technique sandwich) qui améliorent sensiblement l'esthétique.

Quelle que soit la technique retenue par le laboratoire, il importe que les limites cervicales puissent bénéficier de rebasages adaptés à l'évolution du parodonte marginal.

Morphologie axiale des prothèses transitoires et embrasures

Elles doivent favoriser la santé parodontale :

- Il faut polir les faces axiales et, en particulier, les bords cervicaux de façon à limiter l'adhésion de la plaque dentaire.
- Le volume des bords des prothèses transitoires doit être réglé en fonction de données dento-parodontales.
- En règle générale, il vaut mieux que les bords prothétiques soient rigoureusement dans le prolongement radiculaire.
- Il faut veiller à ce que les embrasures soient accessibles aux moyens d'hygiène.

Le scellement des prothèses transitoires se fait avec un ciment provisoire. La seule véritable difficulté consiste à ne pas laisser de débris de ciment sur les bords prothétiques ou dans le sulcus.

5.2.2.3. Quelle empreinte pour quel parodonte ?

L'empreinte est une étape essentielle qui permet la transcription des données buccales sous une forme utilisable au laboratoire pour réaliser des reconstitutions prothétiques.

5.2.2.3.1. Les matériaux d'empreinte

Dans le domaine de la prothèse fixée, les matériaux d'empreinte se classent en deux grandes familles :

- les hydrocolloïdes
- les élastomères

***Les hydrocolloïdes** –dont les plus employés actuellement sont les alginates de classe A, type 1 ou 2, les hydroalginates, puis les hydrocolloïdes réversibles- sont des matériaux hydrophiles, ce qui permet d'enregistrer des limites intrasulculaires sans pression excessive et sans être perturbé par le fluide gingival.

Leur faible viscosité avant la prise les rend non compressifs donc non agressifs pour le parodonte et non susceptibles de mobiliser les dents au cours de l'empreinte.

Ils ont une mauvaise résistance mécanique aux déformations ce qui limite leur usage lorsque le nombre, la forme ainsi que la situation des dents sont source de contraintes importantes lors de la désinsertion.

Ils ont une mauvaise stabilité dimensionnelle et donc leur exploitation implique une coulée rapide de l'empreinte.

***Parmi les élastomères**, les plus utilisés en prothèse fixée sont les silicones réticulant par polycondensation, les silicones réticulant par polyaddition et, enfin, les polyéthers.

Ces matériaux ont en commun, par opposition aux hydrocolloïdes, une plus grande élasticité et une meilleure stabilité dimensionnelle, mais une moins bonne affinité pour l'eau.

Les différences entre ces trois groupes méritent d'être précisées, car elles confèrent à chacun de ces matériaux un intérêt variable, pour une situation clinique donnée :

- **Les silicones réticulant par polyaddition** existent dans une large gamme de viscosités permettant de réaliser des empreintes en simple ou double viscosité, en un seul temps ou en deux temps.

Ce sont des matériaux hydrophobes qui ne présentent pas une excellente capacité de mouillage vis-à-vis des tissus dentaires surtout en présence d'humidité. C'est ce qui justifie leur emploi dans les techniques mettant en œuvre deux viscosités différentes.

Cela entraîne une compression non souhaitable pour certains parodontes, ou susceptible de déplacer légèrement les dents au cours de l'empreinte. Le modèle obtenu n'est alors pas fidèle à la situation buccale.

Ce sont les matériaux les plus performants, avec les polyéthers, pour la stabilité dimensionnelle et la résistance aux déformations.

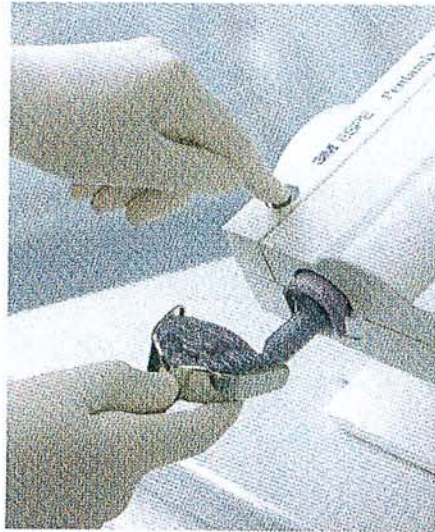- **Les silicones réticulant par polycondensation** ont des qualités globalement inférieures aux précédents.

- **Les polyéthers** sont des copolymères réticulant par addition. On ne peut guère avec eux réaliser d'empreintes compressives en double mélange et en un seul temps.

Leur rigidité après la prise étant très élevée, leur utilisation est délicate pour des dents au parodonte très réduit.

Ils sont hydrophiles, il est donc plus facile d'enregistrer des zones de préparation intra-sulculaire et ceci sans compression.

Leur stabilité dimensionnelle, leur résistance aux déformations et leur élasticité sont excellentes.

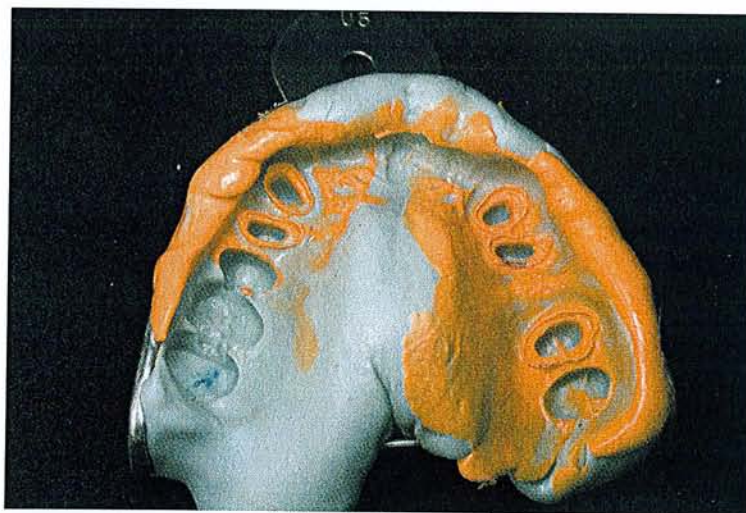


5.2.2.3.2. Les différentes techniques d'empreinte

La manière de mettre en œuvre les matériaux influence les variations dimensionnelles après polymérisation ainsi que les contraintes engendrées lors de la désinsertion ou celles dues à la déformation permanente.

La technique de mise en œuvre des matériaux permet, en outre, de gérer le caractère plus ou moins compressif de la technique et, pour certaines situations, de favoriser l'accès du matériau dans les zones les plus difficiles à enregistrer grâce à l'injection et à l'élargissement sulculaire.

Quel volume d'arcade enregistrer ?



(d'après Demarch P)

En fonction du nombre de préparations, de leur répartition sur l'arcade et des exigences occlusales, l'empreinte peut être globale, partielle ou même unitaire.

Il faut noter que, plus la masse de matériau est importante, plus le risque des déformations internes induites lors de la réticulation est majoré.

Une empreinte globale est moins fidèle qu'une empreinte sectorielle, elle-même moins fidèle qu'une empreinte unitaire.

Comment gérer la compression ?

Pour une même famille de matériaux, on peut faire varier le caractère compressif en choisissant d'utiliser une seule viscosité ou deux viscosités, soit en un seul temps, soit en deux temps.

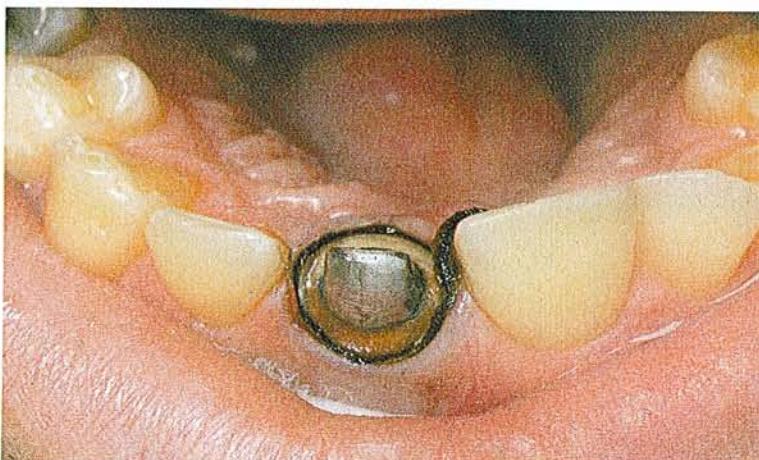Pour le même matériau, la pression sera plus importante avec un porte-empreinte individuel qu'avec un porte-empreinte plein ; elle diminue avec un porte-empreinte perforé.

Les rétentions d'un porte-empreinte ou l'encollage avec un adhésif spécifique limitent considérablement la déformation permanente de l'empreinte.

Pour mouiller parfaitement les surfaces à enregistrer, le produit est injecté autour des préparations, sur les zones infractueuses des faces occlusales ou sur les faces distales des dents bordant l'édentement. Le diamètre des embouts d'injections et la pression exercée lors de l'injection doivent être contrôlés de manière à ne pas léser le parodonte.

Afin d'enregistrer plus nettement le contour et plus apicalement le profil d'émergence de la racine, il convient de maintenir un espace entre la limite de préparation et le fond du sulcus pendant l'empreinte :

- **Méthode du double cordonnet** : Un premier cordonnet de faible diamètre est placé dans le fond du sulcus (fil de suture en soie 2-0), son rôle est d'empêcher la remontée du fluide gingival et d'éviter au parodonte de se plaquer contre les surfaces dentaires lors de l'empreinte. Un second cordonnet de plus gros diamètre (plutôt fil tricoté creux), imprégné ou non de solution astringente, est placé au-dessus du premier fil. Il a un rôle défecteur mécanique sur la gencive marginale. Il est retiré juste avant l'injection du matériau.
- **Méthode du simple cordonnet** : Si la profondeur totale du sulcus est faible, seul le second fil sera utilisé pour la déflexion et retiré juste avant l'injection.



(d'après Demarch P)

- Lorsqu'il n'est pas possible de placer un fil déflecteur pour des raisons de fragilité trop importante du parodonte, il peut être avantageux d'utiliser la *prothèse provisoire* comme moyen de déflexion mécanique.

5.2.2.3.3. Comment choisir la technique d'empreinte ?

C'est par rapport aux différents éléments cliniques et aux caractères physico-chimiques des matériaux que la technique d'empreinte est choisie.

Analyse de la qualité du parodonte

Pour un parodonte épais, toutes les méthodes sont exploitables.

Pour un parodonte fragile, les méthodes les plus compressibles sont à éviter.

Dans le cas de mobilité dentaire perceptible, l'usage de matériaux de consistance trop ferme, comme les masses « putty » des silicones, entraîne un déplacement des dents lors de l'insertion du porte-empreinte, et pose donc des problèmes d'adaptation des chapes de bridge ; il est donc dans ce cas plus judicieux d'utiliser une méthode d'empreinte monophasée, avec une viscosité plus basse qui n'entraînera pas de déplacement des dents.

Influence de la position des limites de préparation

Lorsque la limite des préparations est supra-gingivale, il n'y a pas d'incidence particulière sur le choix de la technique d'empreinte.

Si la limite est intra-sulculaire, avec un sulcus profond et un parodonte marginal souple, on peut utiliser une déflexion par un double cordonnet.

Si la limite est intra-sulculaire, avec un sulcus peu profond et un parodonte marginal ferme, on ne peut pas placer deux fils. On utilise donc une déflexion gingivale avec un seul fil.

Si la limite est intra-sulculaire et que l'espace entre le fond du sulcus et cette limite ne permet pas de placer un fil sans léser le parodonte, il est possible d'utiliser une déflexion mécanique, à l'aide de la prothèse provisoire, qui est retirée au dernier instant. Un matériau hydrophile peut être alors intéressant, si la finesse du parodonte marginal et la faible hauteur de gencive attachée contre-indiquent une méthode compressive.

Analyse des contraintes mécaniques issues de la situation clinique

Les contraintes mécaniques appliquées aux matériaux d'enregistrement lors du retrait de l'empreinte dépendent de plusieurs paramètres :

- des zones de contre-dépouille,
- de la complexité des formes de préparations,
- des transferts sur les piliers implantaires,
- du nombre des préparations et de leur degré de divergence,
- l'état de surface des préparations.

Lors du retrait de l'empreinte, certains paramètres sont plus contraignants que d'autres les contraintes développées sur le matériau, mais les contraintes augmentent lorsqu'ils se combinent.

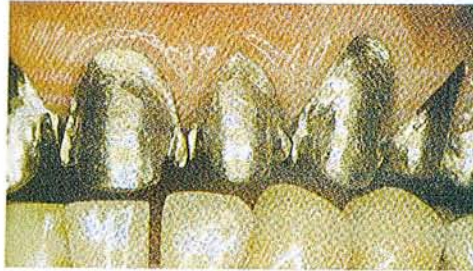
Or, si la contrainte est supérieure à la limite élastique du matériau, il y aura soit un déchirement des zones les plus fines soit ou une déformation résiduelle. C'est pourquoi il est préférable, pour les situations cliniques où les contraintes sont importantes, d'utiliser un élastomère plutôt qu'un hydrocolloïde.

5.2.2.4. Les Essayages

Pour respecter le parodonte, les essayages intermédiaires permettent de contrôler des éléments qui ne peuvent pas être retouchés la prothèse terminée :

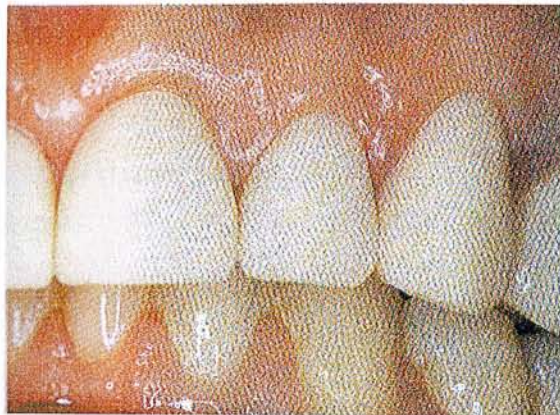
- précision des bords des armatures sur les limites de préparation,
- absence de compression de la gencive marginale par le contour de l'armature,
- respect des embrasures.

*Au stade des armatures, il s'agit de contrôler la précision de l'assise et de l'ajustement des coiffes, ainsi que la morphologie des embrasures.



(d'après Blanchet et coll, EMC, 1999)

*Au stade des biscuits, il s'agit de vérifier à la précision de l'assise de la prothèse. Deux points sont à contrôler : on veille à ce qu'aucune « perle » de céramique ne soit vitrifiée dans l'intrados de la chape et on contrôle également les contacts interproximaux.



(d'après Malquarti et coll, EMC, 1997)

Il importe également de contrôler l'espace laissé aux papilles interdentaires. Des retouches doivent être effectuées au cas où l'embrasure s'avère insuffisante.

Il faut évaluer la forme des intermédiaires de bridge et supprimer toute concavité qui favoriserait la rétention de plaque dentaire et serait inaccessible aux moyens d'hygiène.

Enfin, l'essayage du biscuit permet de contrôler le contact établi par les intermédiaires sur la crête édentée.

5.2.2.5. Le scellement-le collage

Pour épargner le parodonte lors du scellement, deux grandes règles sont à respecter :

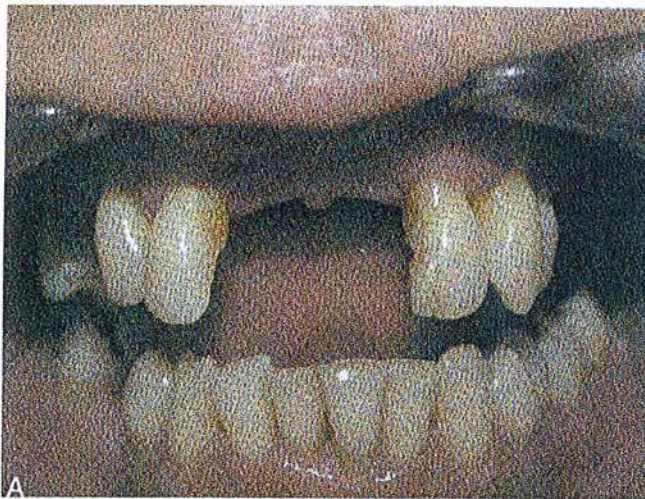- obtenir un joint de ciment de scellement le plus fin possible,
- ne pas oublier de débris dans le sulcus.

Les procédures de mise en œuvre des ciments doivent viser à protéger le parodonte et quelques moyens simples doivent être rappelés :

- ne pas trop remplir les intrados prothétiques de façon à ne pas empêcher la mise en place complète de l'élément prothétique,
- appliquer le ciment avec une spatule ou un pinceau sur l'intrados des bords prothétiques,
- tenir au sec la zone de scellement
- éliminer les excès quand la prise du ciment est complètement faite,
- vaseliner les bords externes pour faciliter l'élimination des excès,
- enfin, il peut être utile de faire le scellement en plaçant au préalable un fil dentaire au niveau des papilles, ou même un cordonnet d'éversion sulculaire. Après la prise, ce fil permet d'éliminer les excès coincés dans les embrasures.

En ce qui concerne le collage, les risques parodontaux sont pratiquement nuls si l'on respecte les procédures et les impératifs propres à ce type de matériau.

5.3. Prothèse partielle amovible (Buch et coll, 1996)



(d'après Esclassan et coll, EMC, 2003)

La motivation du patient à faire restaurer ses arcades, le fait qu'il ait déjà porté ou non une prothèse adjointe, le nombre et la situation des dents restantes, l'état des tissus d'appui, et tous les autres paramètres rendent la thérapeutique plus ou moins complexe et peuvent poser des problèmes psychiques, fonctionnels, esthétiques.

Il est essentiel de savoir évaluer la difficulté du cas et de se donner les moyens d'améliorer la qualité des structures anatomiques pour favoriser l'adaptation de la prothèse et assurer la maintien de la santé dento-parodontale, gingivo-osseuse, neuro-musculaire et articulaire. Le pronostic en dépend.

5.3.1. L'observation

Aucune décision ne peut être prise en l'absence de trois éléments :

- observation clinique
- examen radiographique
- analyse des modèles d'étude sur paralléliseur et sur articulateur

5.3.1.1. Motivation

Le premier entretien permet d'obtenir avec le patient la hiérarchisation de ses souhaits :

- Si le patient désire remplacer un ancien appareil, l'amovibilité est déjà acceptée, mais toute modification doit cependant se faire avec précaution, surtout si le patient est âgé.
- Si le patient édenté n'a jamais porté de prothèse, l'acceptation d'une prothèse amovible peut poser problème.
- Si le patient n'est pas édenté, mais des extractions sont indispensables rendant une prothèse adjointe nécessaire, c'est la situation la plus délicate car le patient éprouve une double agression (extraction + prothèse).

5.3.1.2. Bilan général

Certaines pathologies d'ordre général peuvent conduire à un pronostic moins favorable dont le patient doit être informé (fragilité des tissus à cause de diabète ou d'éthylisme, ...).

5.3.1.3. Examen exobuccal

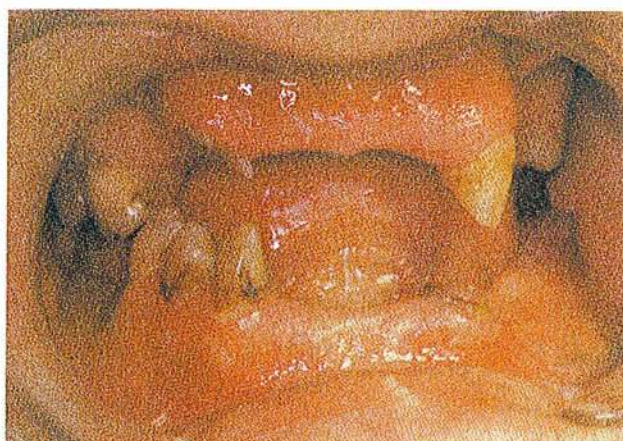Au cours de l'entretien, l'attitude du patient est parfois révélatrice (nervosité, tics, ...).

D'un point de vue physique, notre attention doit se porter sur différents points :

- Une faible hauteur de l'étage inférieur de la face fait soupçonner une diminution de la DVO.
- La forme du visage, de face et de profil, l'amplitude et la ligne du sourire contribuent au choix et à la position des dents prothétiques antérieures. La nécessité d'un soutien labial ou jugal harmonieux influence l'épaisseur des fausses gencives. Une asymétrie faciale peut conduire à décaler le point intercisif.
- Lors de l'ouverture et de l'amplitude de l'ouverture, on observe à la fois le trajet du point incisif inférieur. L'inspection, la palpation et l'auscultation des ATM peuvent révéler des ressauts, claquements, crépitations ainsi qu'une asymétrie des trajets condyliens. En cas de pathologie douloureuse, un traitement préprothétique est nécessaire.

5.3.1.4. Examen endobuccal

Dents et parodonte



(d'après Esclassan et coll, EMC, 2003)

- Les dents

Les caractéristiques morphologiques sont plus facilement décelables sur les modèles d'étude et les interventions tiendront compte du tracé prospectif de la prothèse afin d'éviter, par exemple, qu'une restauration ne soit détruite par une coronoplastie.

- Le parodonte

L'examen parodontal, confirmé par l'examen radiographique, est obligatoire.

- L'occlusion

L'étude de l'occlusion statique se révèle plus ou moins évidente lors de la première séance. L'examen des mouvements mandibulaires permet de noter d'éventuelles interférences à éliminer.

Structures gingivo-osseuses

La stabilité prothétique et le confort du patient dépendent de la qualité des structures gingivo-osseuses.

D'évidence, toute irritation due au port d'une ancienne prothèse inadaptée doit être éliminée immédiatement.

- Tissu de revêtement

- Sur les crêtes édentées, une fibromuqueuse adhérent au plan osseux est favorable à la sustentation ; une crête flottante, non adhérente, peut nécessiter une correction ; une muqueuse trop fine sera facilement blessée par la prothèse.

- Au palais, la dépressibilité tissulaire est variable : faible sur le raphé médian comparée à celle des crêtes, elle justifie la mise en place d'un protège-raphé ; importante sur les zones de Schröder, elle explique que ces dernières sont inutiles à la sustentation et à la stabilisation.

- Tissu osseux

- Les crêtes édentées, régulières, hautes, larges, favorisent l'équilibre de la prothèse ; cependant un volume excessif peut provoquer une gêne.
- L'orientation de la table interne mandibulaire influence le tracé prothétique.
- Un palais étroit et profond contre-indique l'utilisation d'une entretoise ou d'un cadre comme élément de connexion entre les selles.

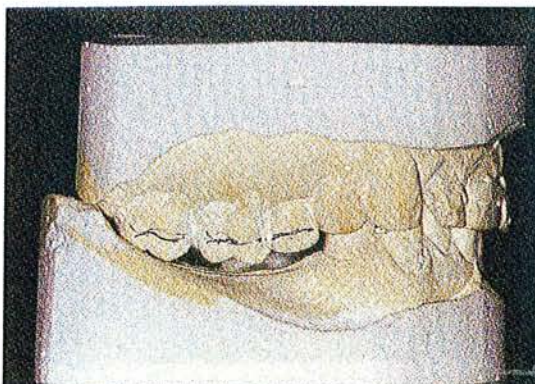
Structures périphériques

La jonction entre fibromuqueuse adhérente et muqueuse mobile permet de situer les bords prothétiques. Les éléments en résine atteignent cette zone, en revanche, toute partie métallique de la prothèse doit rester à distance de la ligne de réflexion muqueuse.

C'est ainsi que le soulèvement maximal du plancher buccal et du frein lingual doit être enregistré afin d'indiquer et de situer avec précision la barre linguale ou le bandeau. De même, la plaque palatine ne doit pas atteindre le voile.

5.3.1.5. Examens complémentaires

Des empreintes sont prises dès la première séance clinique.



Perturbation de la courbe de Spee visible sur les modèles d'étude (Esclassan et coll, EMC, 2003)

Un gros intérêt des modèles d'étude est que tout patient est capable, grâce à nos explications, de prendre conscience de son état et de comprendre la nécessité du traitement proposé et donc de donner son consentement éclairé.

A ce stade, le praticien disposera :

- de l'observation clinique ;
- de l'examen radiologique ;
- des modèles analysés sur articulateur et sur paralléliseur.

Il pourra donc poser un diagnostic, proposer au patient différentes solutions thérapeutiques et l'impliquer dans le choix des actes intervenant dans la globalité du traitement.

5.3.2. Modèles d'étude et analyse sur articulateur

5.3.2.1. Empreinte primaire

Le matériau utilisé est un hydrocolloïde irréversible : l'alginate.

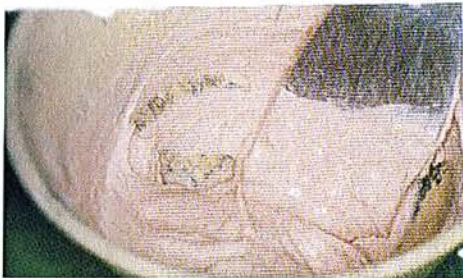Pour le degré de précision, on a le choix entre :

- Classe A (reproduction des détails de l'ordre de 20 μ m)
- Classe B (reproduction des détails de l'ordre de 50 μ m)

Pour le temps de gélification, on a le choix entre :

- Type 1 (temps de prise inférieur à 3 minutes)
- Type 2 (temps de prise supérieur à 3 minutes)

On peut augmenter le temps de prise en abaissant la température de l'eau.



(Pompignoli, 2004)

Le porte-empreinte de série, destiné à soutenir et à guider l'alginate, doit être rigide et de forme anatomique. Il est impérativement essayé avant l'empreinte.

Les dimensions du porte-empreinte sont choisies non seulement en fonction de la longueur de l'arcade, mais aussi en fonction de sa largeur.

L'alginate doit être retenu dans le porte-empreinte par des perforations ou un jonc périphérique, un adhésif n'est pas superflu.

Le matériau doit aussi être soutenu afin d'éviter toute déformation lors du moulage de l'empreinte (ajout de cire ou, mieux, de pâte de Kerr)



.Prise d'empreinte

Après avoir préparé l'alginate et chargé le porte-empreinte, on améliore la qualité d'enregistrement par une enduction digitale rapide des dents et éventuellement des zones en contre-dépouille. Le porte-empreinte doit être parfaitement centré sur l'arcade, puis les lèvres, les joues et la langue sont mobilisées.

Une fois le matériau gélifié, le porte-empreinte est désinséré selon l'axe dentaire en un seul geste par traction sur le manche ou en s'aidant des index placés dans les parties vestibulaires postérieures.

Après rinçage et décontamination, l'empreinte est examinée. Certains défauts peuvent apparaître

Bulles petites ou moyennes sur les surfaces d'appui fibromuqueuses :

- Mauvaise enduction
- Présence de mucosités

Etat de surface défectueux :

- Mauvais malaxage
- Elimination insuffisante de la salive
- Mise en place trop lente du PE après enduction

Manques importants :

- soit au niveau de la cuvette du PE : -PE mal choisi ou mal adapté
 - Mauvais centrage
- soit au niveau des bords : -Manque de matériau
 - Mauvaise enduction

Interférence du PE avec les dents :

- PE mal choisi, mal centré
- Pression trop importante

Grosses bulles :

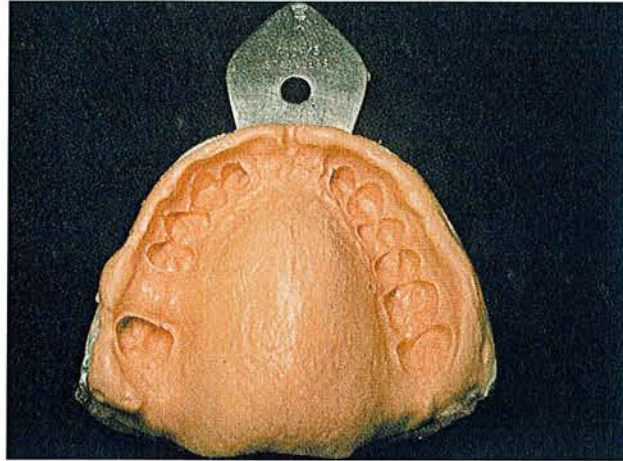
- dents : -Adaptation du PE insuffisante
 - Manque de matériau
- surface gingivo-osseuse : -Mouvement d'insertion désordonné
 - alginate trop fluide

Décollement du matériau

- Absence de rétention

Déchirures

- Embrasures importantes non comblées
- Manque de matériau
- Mauvais choix du PE (épaisseur de matériau trop fine)



(d'après Demarch P)

5.3.2.2. Traitement de l'empreinte

L'empreinte doit être coulée dans les 20 minutes qui suivent, ou à défaut conservée dans un hygrophore avant d'être transmise au laboratoire.

5.3.2.3. Analyse des modèles sur articulateur

Après enregistrement de la position du maxillaire supérieur par rapport au massif cranio-facial à l'aide d'un arc facial, montage du modèle maxillaire en articulateur ; et enregistrement du rapport intermaxillaire et relation centrée à l'aide de maquettes d'occlusion, montage du modèle mandibulaire en articulateur, on peut analyser les modèles.

L'analyse a pour but :

- d'objectiver les prématurités en RC ;
- de contrôler les courbes occlusales ;
- de décider de l'occlusion thérapeutique ;
- de visualiser l'espace prothétique ;
- d'envisager la place et l'espace des taquets occlusaux.

Les prématurités


S'il existe des prématurités, celles-ci sont notées et supprimées sur les modèles afin d'obtenir des contacts bilatéraux simultanés en relation centrée, puis reportées en bouche. En effet, même si la restauration prothétique est réalisée en occlusion habituelle, aucune interférence ne doit empêcher la mandibule d'être stable en relation centrée.

L'occlusion thérapeutique

Dans tous les cas, il s'agit de déterminer, du point de vue statique et cinétique, quelle occlusion optimale donner au patient. D'une façon générale :

- l'occlusion habituelle est conservée en l'absence de pathologie, lorsqu'elle est stable et que les contacts occlusaux sont en nombre suffisant et bien répartis.
- l'intercuspidation maximale est établie en relation centrée : en présence de pathologie, de grandes restaurations prothétiques, de DVO effondrée.

Propulsion



(d'après Dupas P-H, 2004)

Si les dents antérieures maxillaires et mandibulaires sont de bonne valeur (ou peuvent être solidarisiées), le guidage antérieur permettant la désocclusion des pluricuspidées est souhaitable. Cela implique un recouvrement incisif suffisant et des courbes occlusales sagittales peu accentuées.

Si les dents antérieures sont absentes ou de faible valeur, des contacts postérieurs seraient nécessaires sur les prothèses amovibles. Cela implique un faible recouvrement incisif et des courbes sagittales occlusales accentuées.

Diduction

Si la valeur des quatre canines est bonne, la fonction canine provoquant la désocclusion est souhaitable.

Une fonction de groupe, du côté travaillant, soulage les canines jugées déficientes, et provoque la désocclusion des dents du côté non travaillant.

Si les contacts établis du côté travaillant sur une prothèse amovible risquent de déséquilibrer celle-ci, des contacts non travaillants sur la prothèse devront exister. Cela implique un faible recouvrement canin, une faible profondeur cuspidienne et des courbes occlusales frontales accentuées.

L'espace prothétique

L'espace dans lequel viendra s'inscrire la prothèse doit être suffisant pour recevoir la résine des selles, le grillage métallique de rétention et les dents prothétiques.

Un espace prothétique insuffisant conduit, selon les cas, à deux attitudes :

- conserver cet espace en adaptant la prothèse : diminution de la hauteur des dents, déplacement en lingual du grillage de rétention du châssis.
- Augmenter la hauteur de l'espace disponible : coronoplastie soustractive des dents antagonistes, modification légère de la DVO, intervention chirurgicale de la crête édentée.

Logements de taquets


La mise en place de taquets occlusaux tout comme celle d'une éventuelle barre cingulaire maxillaire, ne doit pas créer d'interférence occlusale.

L'analyse des modèles sur articulateur permet d'apprécier les aménagements nécessaires : cela doit être précédé du tracé prospectif de la prothèse qui dépend de l'analyse du modèle sur paralléliseur.

5.3.3. Diagnostic et décision thérapeutique

Il s'agit là de synthétiser les points positifs et négatifs que présente la bouche du patient, et de prendre avec lui une décision, après avoir énuméré les différentes thérapeutiques envisageable en fonction de son cas.

5.3.4. Analyse au paralléliseur



(d'après Buch et coll, 1996)

Cette analyse a pour buts :

- de déterminer l'axe d'insertion prothétique optimal ;
- d'objectiver les obstacles anatomiques à une insertion aisée et non traumatogène ;
- de révéler les zones exploitables pour la stabilisation et la rétention de la prothèse ;
- d'apprécier les corrections à apporter aux structures anatomiques en fonction des trois points précédents.

Choix de l'axe d'insertion

La trajectoire d'insertion-désinsertion prothétique (appelée par facilité : axe d'insertion) est choisie de façon à être facilement retrouvée par le patient. Elle doit tenir compte des axes dentaires et de l'orientation des crêtes, de sorte que l'axe d'insertion optimal devrait être perpendiculaire au plan d'occlusion ; mais cette direction est susceptible de légères modifications en fonction de critères.

Obstacles anatomiques

Mieux que l'examen clinique, l'analyse du modèle au paralléliseur objective les obstacles anatomiques tels les dents très versées, les exostoses, etc.

Selon l'importance des obstacles, deux attitudes sont possibles :

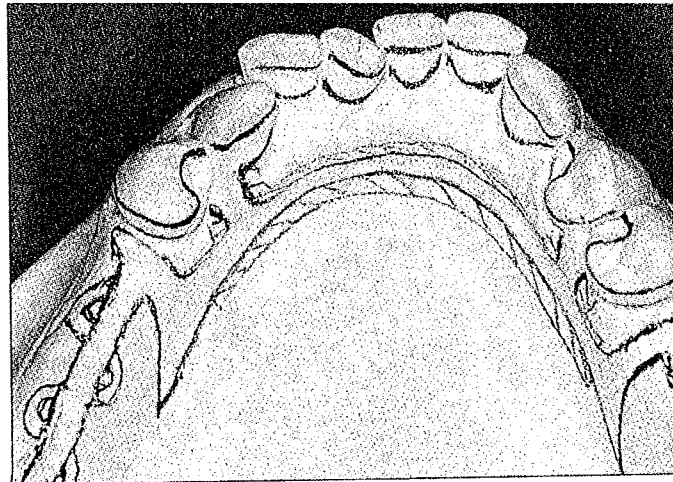
- 165 modifier la direction de l'axe d'insertion, dans la limite compatible avec la santé parodontale des dents restantes ;
- 166 apporter des corrections : aux dents (améloplasties, couronnes, extractions, ...) ou aux tissus gingivo-osseux (gingivo- et ostéoplasties).

Mise en évidence des zones de retrait

L'analyse au paralléliseur révèle les zones coronaires en retrait par rapport à l'axe prothétique, qui pourront être utilisées pour la rétention.

Pour assurer la stabilisation, des zones anatomiques de dépouille, et les axes coronaires parallèles à l'axe d'insertion sont nécessaires.

5.3.5. Tracé prospectif



(d'après Buch et coll, 1996)

Bien qu'amovible, la prothèse ne doit pas être mobile. Il faut donc lutter contre tout mouvement de translation et de rotation.

Translation

L'enfoncement de la prothèse est limité par des selles larges et enveloppantes, et par des taquets occlusaux.

Le décollement ou le soulèvement de la prothèse sous l'effet des forces fonctionnelles est contrôlé par les éléments de rétention.

Les mouvements frontaux et sagittaux de la prothèse sont évités par les éléments de stabilisation.

Rotation

La fibromuqueuse est plus compressible que le desmodonte. Les rotations prothétiques résultantes sont accrues dans les classes 1, en raison de l'absence de dents postérieures.

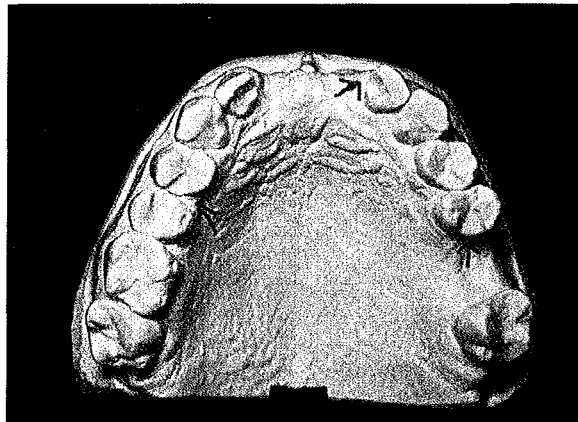L'enfoncement de la partie distale des selles par rotation autour d'un axe passant par les taquets occlusaux est le mouvement le plus difficile à éviter. C'est pourquoi la position mésiale du taquet occlusal sur la dernière dent et de la potence reliant ce taquet à la plaque-base minimise les effets nocifs sur les dents bordant l'édentement.

Lorsqu'il s'agit d'une deuxième prémolaire, on place aussi un taquet occluso-mésial sur la première prémolaire, ce qui majore la sustentation et répartit efficacement les efforts demandés aux dents.

Dans le même, pour une première prémolaire, la canine doit participer à la sustentation par une préparation cingulaire, qui s'avère plus difficile à la mandibule qu'au maxillaire, compte tenu de la morphologie des dents. Sur les incisives, elle n'est pas souvent possible (face linguale plate, émail peu épais).

Le soulèvement de la partie distale de la selle par rotation autour de l'axe joignant les extrémités des crochets est limité voire empêché par la barre cingulaire.

5.3.6. Coronoplasties



(d'après Demarch P)

Les coronoplasties sont des modifications de la forme des couronne dentaires par :

- soustraction : améloplasties dans l'épaisseur de l'émail ;
- ou addition : prothèse fixée.

qui ont pour but d'améliorer la situation clinique et de favoriser l'intégration de la prothèse.

Elles consistent à :

- corriger les faces occlusales pour les inscrire dans le schéma occlusal choisi ;
- favoriser l'insertion et la stabilisation de la prothèse par des surfaces de guidage axial ;
- ménager des logements pour les taquets occlusaux ou cingulaires afin d'augmenter la sustentation dentaire ;
- créer une contre-dépouille afin d'assurer la rétention ;

5.3.7. Empreinte secondaire

Une selle en extension doit adopter vestibulairement et lingualement un profil adapté à la musculature périphérique en fonction. Un PEI, partiel ou complet, est donc indispensable.

Les techniques d'empreinte dans les cas d'édentement postérieur peuvent être regroupées en deux grandes catégories :

- empreinte globale avec un PEI complet garni d'élastomères, fournissant un modèle sur lequel l'ensemble de la prothèse est élaboré.
- empreinte dissociée : le châssis est réalisé grâce à une empreinte globale, puis il est muni de selles PEI qui permettent l'enregistrement plus précis des surfaces d'appui ostéomuqueuses.

L'empreinte dissociée est plus indiquée à la mandibule pour faciliter l'enregistrement des crêtes édentées ou bien quand la fibromuqueuse est déficiente.

Au maxillaire, à l'édentement important ou en présence d'éléments fraisés de prothèse conjointe, l'empreinte globale est préférable.

Le porte-empreinte individuel

Dans la mesure où aucune modification clinique majeure n'a été apportée à la situation de départ, le modèle d'étude peut être utilisé pour la confection du PEI.

Espacement

Le PE individuel est nécessairement espacé des dents de façon à ménager une épaisseur de matériau suffisante, surtout en présence de contre-dépouilles.

Pour les crêtes édentées, l'état de la fibromuqueuse ainsi que la viscosité du matériau à empreinte, orientent soit vers des selles légèrement espacées du sommet des crêtes et ajustées sur les versants vestibulaires et linguaux, soit vers des selles entièrement ajustées sur les crêtes.

Limites du porte-empreinte individuel

La ligne de réflexion muqueuse doit être appréciée cliniquement par manipulation des joues, des lèvres, par mobilisation de la langue, et elle est reproduite sur le modèle primaire.

Du côté vestibulaire, la limite du PEI est tracée à distance du fond du vestibule pour permettre le marginage à la pâte de Kerr.

Dans la zone édentée, le PEI ne doit pas s'étendre dans une région en contre-dépouille et pour cela, s'arrête à la partie la plus saillante de la table externe ; néanmoins il se prolonge un peu plus profondément en regard des dents bordant les crêtes édentées, surtout si un crochet de Roach est indiqué.

Du côté lingual, la limite du PE est tracée en général à 1 mm de la zone de réflexion muqueuse. Dans la région antérieure, une attention particulière doit être portée à la configuration et à l'extension du frein lingual.

Dans les zones postérieures, même en présence de contre-dépouille, le PE doit englober les niches rétro-molaires.

Préparation de porte-empreinte

Le PE doit être rigide : résine chargée chimio- ou photopolymérisable ou thermoformable.

Adaptation clinique du porte-empreinte

Les tests de Herbst de mobilisation des lèvres, des joues et de la langue sont utilisés pour contrôler les limites du PE I, du marginage des bords et de l'empreinte. L'absence de surextension et de zone de friction est contrôlée.

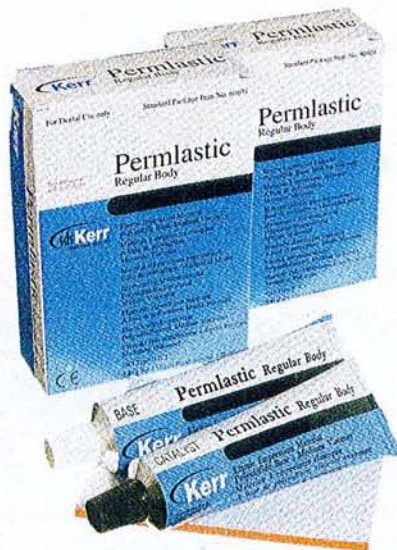Afin d'améliorer la stabilité de l'ensemble et d'apprécier l'épaisseur des bords de la future prothèse, un marginage vestibulaire du PEI dans les poches de Fish, à la pâte de Kerr, est effectué pendant qu'on mobilise les joues. Puis l'intrados et les bords du PEI sont encollés avec l'adhésif spécifique du matériau d'empreinte.

Choix du matériau d'empreinte

Dans le cas d'édentement postérieur, l'empreinte secondaire globale doit enregistrer les dents, les tissus ostéo-fibro-muqueux, et la limite d'action de la musculature périphérique. Le matériau doit donc présenter les principales qualités suivantes :

- précision, stabilité dimensionnelle, élasticité élevée, résistance au déchirement ;
- temps de manipulation, travail et prise suffisamment longs.

Parmi les trois familles d'élastomères (polyéthers, silicones et polysulfures), on préconise les polysulfures, sans ignorer leurs inconvénients (manipulation difficile et salissante, goût et odeur désagréables, hydrophobie) car ces matériaux présentent un temps de travail suffisamment long pour effectuer les tests de Herbst, ainsi qu'une grande résistance au déchirement.



L'empreinte secondaire globale

La bouche est rincée, séchée et maintenue à l'abri de la salive. Le patient est très largement protégé ; les espaces interdentaires trop importants sont comblés et les contours des lèvres vaselinés.

Le matériel nécessaire est préparé et le matériau spatulé. Le PEI est mis en bouche et les tests de Herbst répétés pendant au moins deux minutes. Le PEI est maintenu grâce aux bourrelets jusqu'à polymérisation complète du matériau (8 à 10 minutes).

Pour la désinsertion, les deux index placés dans le vestibule écartent les joues (ce qui permet le passage d'air) et désinsèrent le PEI dans un geste uni-axial.

L'empreinte est rincée, séchée et examinée.

Traitement de l'empreinte

Après décontamination (glutaraldéhyde), l'empreinte est traitée dans les meilleurs délais. Elle est coffrée puis moulée avec un plâtre dur.

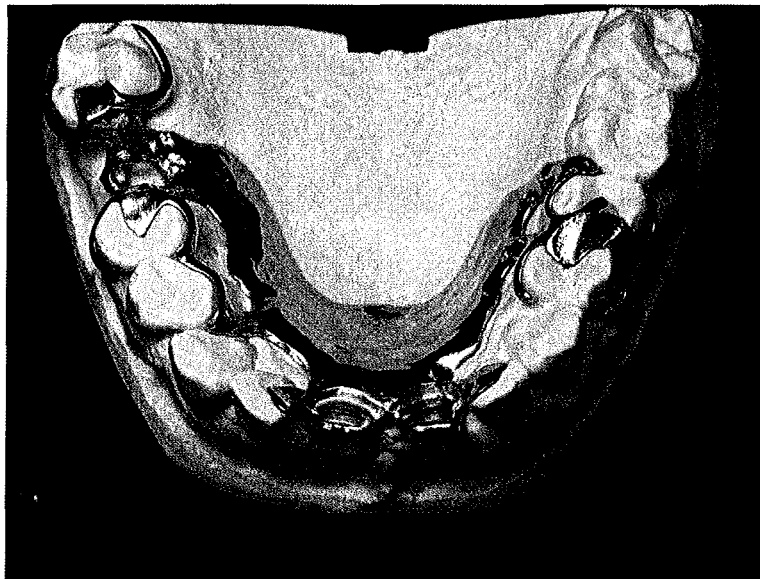
Si le praticien ne traite pas lui-même l'empreinte, il envoie celle-ci au laboratoire, accompagnée d'un modèle primaire portant le tracé prospectif.

Dans le cas contraire, il peut reproduire le tracé sur le modèle à condition de ne pas altérer celui-ci.

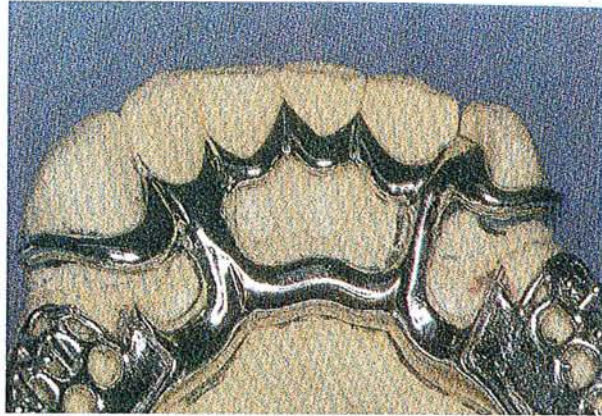
Le châssis est alors réalisé au laboratoire.

5.3.8. Essai du châssis. Enregistrement du rapport intermaxillaire. Choix des dents prothétiques

5.3.8.1. Essai du châssis



(d'après Demarch P)



(d'après Jardel et coll, EMC, 2002)

Sur le modèle, on vérifie :

- le respect du tracé,
- les espacements,
- les dimensions des différents éléments prothétiques,
- la qualité de l'adaptation sur les dents,
- l'état de surface et la finition.

En clinique, on vérifie dans l'ordre :

- l'insertion,
- l'adaptation et l'équilibre du châssis sur les dents,
- la rétention,
- l'occlusion,
- la désinsertion.

Si on observe un léger basculement en appuyant sur les taquets, on vérifie qu'un point du châssis n'empêche pas sa mise en place complète ; cette interférence est objectivée par un silicone de basse viscosité disposé sur l'intrados. Le point d'interférence marqué par un feutre ou un crayon gras est éliminé à la fraise. Si le basculement est trop important pour être éliminé cliniquement, il est nécessaire de reprendre une empreinte secondaire et de réaliser un nouveau châssis.

Une fois le châssis bien en place sur sa surface d'appui, aucune compression de la fibromuqueuse ne doit apparaître.

Il faut alors contrôler l'efficacité des crochets, ainsi que leur situation à distance de la gencive.

On s'assure également qu'il n'existe aucune interférence entre le châssis et l'arcade antagoniste en occlusion statique et pendant les mouvements excentrés de la mandibule.

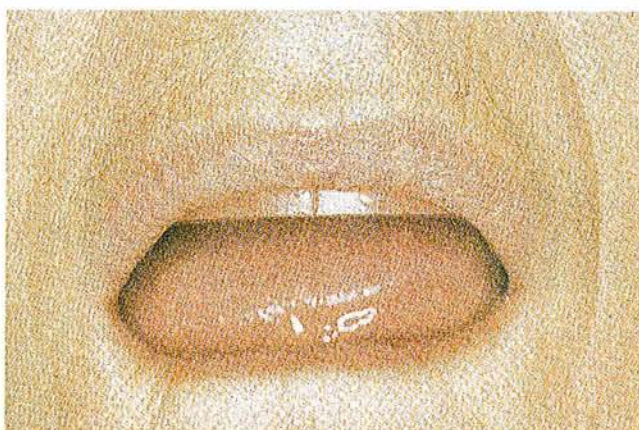
5.3.9.2. Enregistrement du rapport intermaxillaire

Le modèle maxillaire est déjà monté sur articulateur. Compte tenu du fait que le châssis est rigide et comporte des taquets occlusaux et des crochets, il constitue la meilleure des maquettes d'occlusion.

Le châssis sur son modèle mandibulaire est renvoyé au laboratoire afin de réaliser des selles

supportant des bourrelets d'occlusion qui serviront à soutenir le matériau d'enregistrement. Lorsque l'arcade antagoniste est dentée ou restaurée par une prothèse, on peut :

- soit enregistrer l'occlusion exclusivement sur les dents naturelles si elles sont en nombre suffisant et bien réparties ;
- soit enregistrer l'occlusion exclusivement sur les bourrelets lorsque les dents sont en nombre insuffisant ou mal réparties sur l'arcade.



(d'après Esclassan et coll, EMC, 2003)

Les bourrelets étant réchauffés et les dents antagonistes vaselinées, la mandibule est guidée en relation centrée.

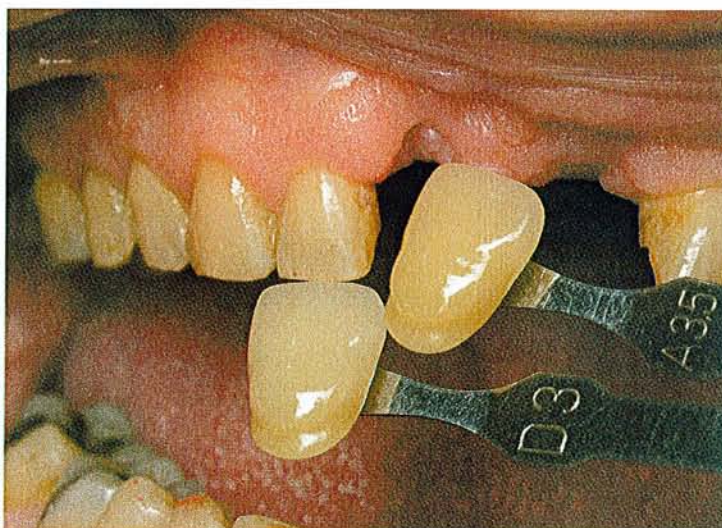On obtient la dimension verticale d'enregistrement par approches successives en réchauffant les bourrelets à l'aide d'une lampe de Hanau.

On élimine les excès en ne conservant que les contacts punctiformes.

5.3.8.3. Choix des dents prothétiques

Les dents prothétiques doivent être choisies en matériau, teinte, dimensions et forme. Ces informations figurent sur les fiches de laboratoire.

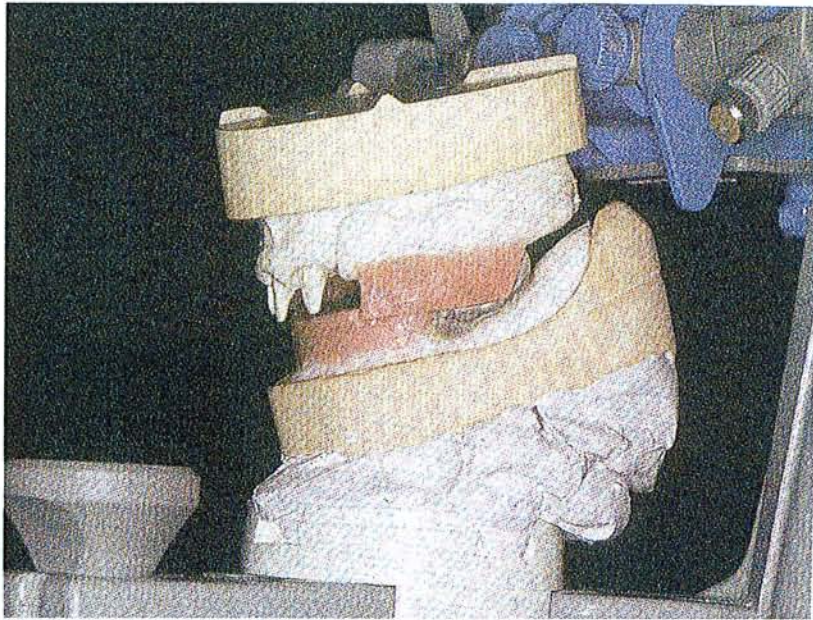Rq : L'utilisation de dents en céramique est la règle sauf quand l'espace prothétique est insuffisant.



(d'après P Demarch)

5.3.8.4. Mise en articulateur

Le modèle mandibulaire est préparé pour la mise en articulateur. La coaptation des deux modèles par l'intermédiaire des bourrelets d'occlusion est stabilisée dans la partie antérieure par une goutte de pâte de Kerr.



(d'après Esclassan et coll, EMC, 2003)

5.3.9. Essai fonctionnel et insertion de la prothèse

Essai fonctionnel

On vérifie qu'aucune erreur n'a été commise au moment de l'enregistrement du rapport intermaxillaire, et que lors de la propulsion et de la diduction, on obtient les contacts nécessités.

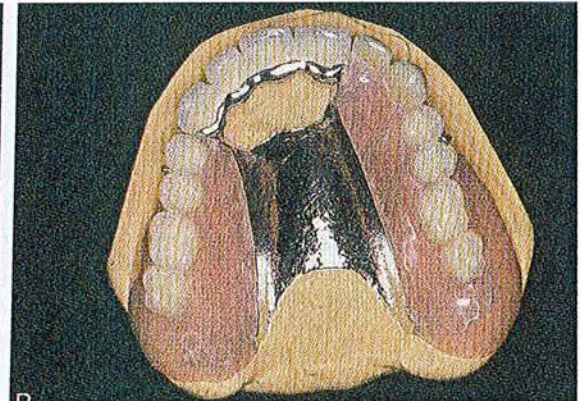
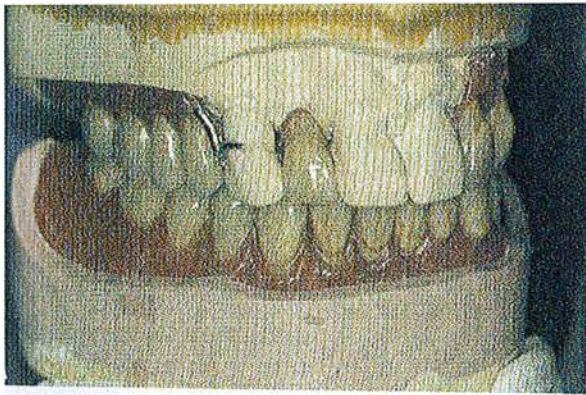
Après contrôle sur articulateur, en bouche, le praticien vérifie :

- la mise en place de la prothèse ;
- l'exactitude du rapport intermaxillaire ;
- les contacts occlusaux e utilisant un papier à articuler ;
- l'extension et l'épaisseur des fausses gencives et volets linguaux ;
- la teinte des dents.

Puis le patient est invité à exprimer son avis.

Insertion de la prothèse

La prothèse terminée, livrée par le laboratoire dans un sachet humide, est contrôlée : finition de la résine (aspérités, polissage), état de surface des dents prothétiques, absence d'excès de résine en particulier en regard des crochets.



(d'après Esclassan et coll, EMC, 2003))

Après immersion dans une solution désinfectante (chlorexidine) et rinçage, la prothèse est essayée.

A ce stade, une difficulté d'insertion peut être décelée en regard des faces proximales des dents bordant l'édentement : lors des manœuvres de laboratoire, un excès de résine a pu pénétrer dans les zones de contre-dépouille et bloque la mise en place. Sa suppression résout le problème.

D'autre part, lors de l'empreinte secondaire, on enregistre sans pouvoir prendre en compte l'axe d'insertion, la totalité des tables internes postérieures : l'insertion peut donc être difficile. Des retouches légères et successives de l'intrados permettent la mise en place complète et sans douleur de la prothèse.

Les zones de compression peuvent être objectivées par un révélateur.

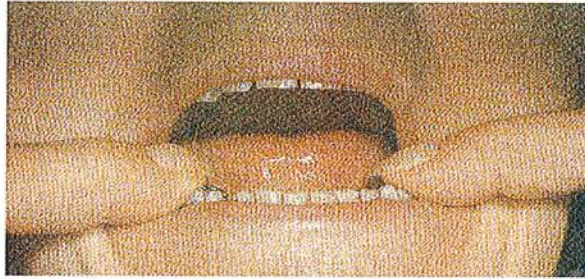
L'extension des bords est vérifiées en exerçant des tractions sur lèvres, joues et langue.

Les contacts occlusaux sont objectivés à l'aide de papier à articuler.

Il convient de contrôler l'absence de prématurités en intercuspitation maximale, puis on invite le patient à effectuer des mouvements de propulsion et de diduction, afin de s'assurer que le schéma occlusal choisi est respecté.

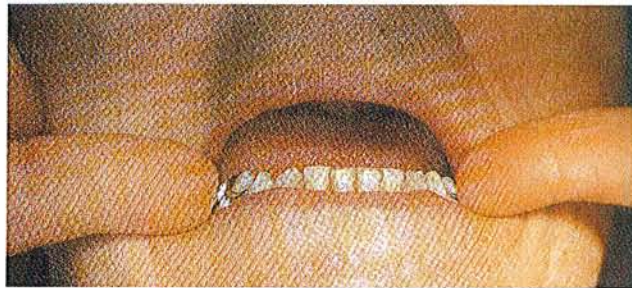En cas d'interférences occlusales, on respecte les cuspidés d'appui sauf lorsqu'elles créent une interférence du côté non travaillant.

Lors de cette séance le patient est entraîné à placer la prothèse en bouche à l'aide des doigts, sans mordre, et à l'enlever. Le miroir est d'une aide précieuse pour lui faire prendre conscience de la trajectoire d'insertion.



(d'après Esclassan et coll, EMC, 2003)

De plus il repère facilement la situation des crochets où il devra placer ses doigts pour désinsérer la prothèse.

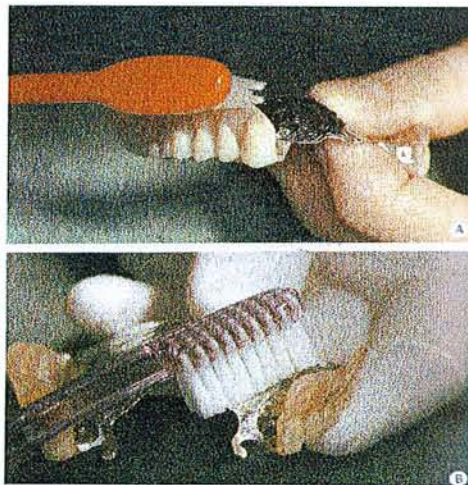


(d'après Esclassan et coll, EMC, 2003)

A ce stade, il ne reste plus qu'à insister sur les précautions à prendre et les règles d'hygiène à suivre.

Instructions au patient

Après chaque repas, la prothèse doit être retirée et nettoyée avec une brosse spéciale au dessus d'un lavabo rempli d'eau pour éviter les risques de fractures. De même, les dents, les muqueuses et la langue doivent être brossées.



(d'après Esclassan et coll, EMC, 2003)

Avant le coucher, en plus de ce brossage, la prothèse doit être plongée pendant une demi-heure dans un bain à libération d'oxygène. L'utilisation d'une boîte spéciale est recommandée pour cet usage.

En outre le patient doit être prévenu des difficultés passagères qu'il peut rencontrer : sensation d'encombrement, trouble d'élocution, inefficacité de mastication, hypersalivation, ...Après un temps d'adaptation nécessaire à l'organisation des tissus paraprothétiques, ces phénomènes disparaîtront.

Néanmoins, des irritations ou même des blessures peuvent se manifester. Il faut insister auprès du patient pour qu'il ne se sépare pas totalement de sa prothèse et qu'il ne remette pas l'ancienne qui, par précaution, peut être conservée par le praticien jusqu'à intégration de la nouvelle. En effet, il faut lui expliquer que l'observation des lésions est nécessaire pour poser un diagnostic et apporter une correction.

La nécessité du suivi de son traitement lui est expliquée : visites de contrôle deux fois par an. Dans l'immédiat les rendez-vous nécessaires sont fixés : le premier à 48 heures, les deux suivants, à huit jours d'intervalle.

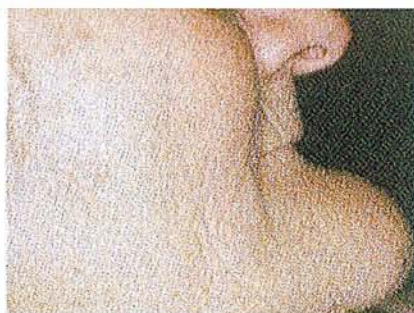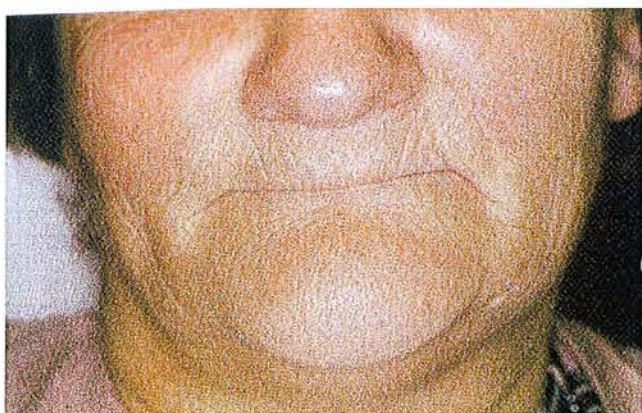
En conclusion, la démarche vise à obtenir l'adaptation de la prothèse sur les surfaces d'appui et dans son environnement (c'est l'intégration fonctionnelle) afin de rétablir une mastication efficace sans nuire aux structures anatomiques. Elle vise également à privilégier le confort du patient pour que celui-ci oublie la présence du corps étranger (c'est l'intégration psychique). Cette dernière dépend aussi des critères esthétiques qui doivent satisfaire extrêmement par le patient.

5.4. Prothèse complète

Les difficultés rencontrées dans la mise en œuvre du traitement de l'édentement total relèvent, bien sûr, de la méconnaissance d'une technique éprouvée mais, aussi, du manque d'expérience relevant de la rareté des cas à traiter. Cependant, plus de deux cas sur trois relèvent d'une thérapeutique simple s'appuyant sur des données cliniques anatomiques, fonctionnelles et médicales.

5.4.1. Observation clinique (Pompignoli et coll, 1996)

L'édenté total est un handicapé physique, psychologique et social parce que l'édentement total s'accompagne d'un déficit fonctionnel et de l'apparition de désordres divers plus ou moins important en fonction du potentiel d'adaptation des malades.



(d'après Mariani et coll, EMC, 2001)

Le déficit fonctionnel est proportionnel et se juge :

- à l'ancienneté de l'édentement ;
- à la qualité des traitements antérieurs,
- à la capacité d'adaptation des patients.

Ce sont tous ces éléments qui vont conditionner la difficulté du traitement.

L'essentiel est de reconnaître la difficulté du cas à traiter pour mieux estimer la compensation prothétique possible en accord avec les espoirs du patient.

L'observation clinique va consister à analyser les différents signes physiques, fonctionnels et psychologiques liés à l'édentement. L'édenté total est un handicapé :

- physique (perte de la « butée » occlusale, étalement de la langue, ...),
- social (rôle social du sourire),
- psychologique (place prépondérante de la cavité buccale dans la vie affective et relationnelle),

Avec la perte des dents, deux types de fonctions sont perturbés :

- les fonctions de relation : esthétique et élocution des phonèmes
- les fonctions de digestion : mastication et déglutition.

La disparition des dents s'accompagne également de la disparition du parodonte et principalement de l'os alvéolaire qui se réduit aux crêtes édentées.

Rencontre avec le patient – Interrogatoire médical.

Motivations - espoirs

Les motifs qui amènent les patients à consulter sont multiples. Il faut très vite reconnaître ceux qui sont mal définis, difficiles à cerner par le patient lui-même et relevant souvent de problèmes d'ordre psychologiques pour ne pas s'exposer à des doléances cliniques et aboutir à l'échec global.

Les motifs cachés de la visite sont parfois bien surprenants. Pour certains, envoyés par des proches, la motivation personnelle est inexistante ; pour d'autres, seuls ou isolés, un traitement peut parfois n'être qu'un prétexte destiné à répondre à une angoisse personnelle.

Les patients attendent toujours beaucoup trop de nos traitements. Nos moyens thérapeutiques étant limités, il faut savoir borner leurs espoirs.

Coopération

Elle intervient par l'implication active du patient dans la conduite du traitement qui le concerne en premier lieu, puis par son acceptation finale.

Il faut apprécier le phénomène de sénilité et relever les marques du temps : rides, coordination des mouvements, compréhension, etc.

Certains signes seront conservés par le traitement quand ils soulignent l'âge apparent (soutien de l'orbiculaire des lèvres), d'autres seront corrigés quand ils sont le résultat d'une pathologie acquise.

Certaines maladies générales, la surdité, l'inclination à se plaindre, l'arthritisme, la sénilité doivent être pris en considération à leur juste valeur en ce qu'ils compliquent le déroulement du traitement.

Certains traitements deviennent délicats sinon impossibles quand il n'y a pas d'harmonie, sympathie réciproque et complicité entre le soignant et le soigné.

Aucun traitement n'est autant dépendant de la relation praticien – patient que celui de l'édentement total et ce n'est pas peu dire que la moitié de la réussite est dans le contenu et la qualité de cette relation.

Interrogatoire médical

Il a pour but de déceler une pathologie d'ordre général qui influencerait le déroulement du plan de traitement.

Sans vouloir être exhaustif, il faut retenir :

- le diabète (sécheresse buccale et susceptibilité à l'infection),
- les maladies des articulations,
- les maladies intervenant sur le tissu osseux (Paget, ostéoporose, ...),
- la maladie de Parkinson (dont les crises spasmodiques avec une hypersalivation rendent les traitements difficiles et le pronostic réservé),
- le cancer et ses traitements rayonnants dans la région oro-faciale,
- les troubles endocriniens avec leur influence sur le métabolisme osseux.

Particularités individuelles

Ce sont les habitudes et tics, les particularités professionnelles quand le patient est encore en activité (musicien, ...).

Histoire de l'édentation

L'interrogatoire devra préciser les conditions de l'édentation totale (date, déroulement, moyens thérapeutiques utilisés).

Ces éléments sont importants pour juger du degré de pathologie acquise du patient et son potentiel d'adaptation.

Signes cliniques

Il s'agit de la reconnaissance des éléments psychologiques, anatomiques et fonctionnels utiles à la conception et à l'atteinte des objectifs du traitement.

Examen exobuccal

La musculature apparente donne une indication sur l'utilisation future des prothèses. Il n'y a aucune commune mesure entre une petite femme maigrelette végétarienne et une « baraque » mangeant des viandes épaisses. Chacune n'attend pas les mêmes performances de ses prothèses.

Examen de l'ouverture buccale

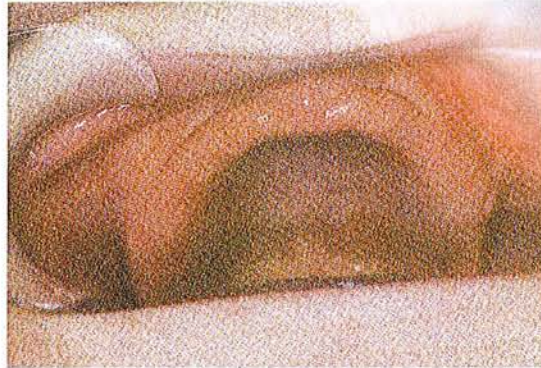
Le trajet, l'amplitude d'ouverture, l'aptitude du patient à répéter plusieurs fois le même trajet d'ouverture – fermeture interviendront dans l'enregistrement du rapport intermaxillaire.

La palpation latérale lors des différents mouvements de la mandibule renseigne sur la santé des ATM et l'éventualité d'un traitement préprothétique de réhabilitation fonctionnelle.

On peut retenir à ce stade qu'une ouverture réduite de la cavité buccale rendra difficile la prise des empreintes primaires et secondaires.

Examen endobuccal

Il s'agit maintenant de noter les éléments anatomiques qui ont une incidence sur l'indication de la technique d'empreinte et la réalisation des surfaces d'appui.



(d'après Mariani et coll, EMC, 2001)

Muscles et organes périphériques

Ils ont une action sur la limite et le volume du rebord des bases et sur les surfaces stabilisatrices pendant la fonction. Rictus, grimaces, mouvements, palpations sont les moyens d'apprécier leur activité et leur influence :

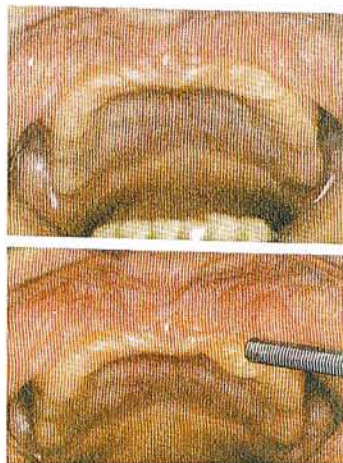
- *Lèvres* : on juge leur tonicité en faisant siffler ou faire la moue au patient.
- *Buccinateur, fibres antérieures du masséter, modiolus* : rictus forcé, joues crispées, creusées les mettent en action.
- *Langue et plancher de la bouche* : on note le volume et la largeur (étalement chez un édenté ancien non appareillé), la mobilité (pointe au palais, sur les joues, les lèvres, en avant), la puissance, la coordination, le niveau d'insertion du frein lingual. On peut dès à présent juger de l'existence de niches rétromolaires si utiles à la stabilisation des bases mandibulaires par l'exploitation de volets linguaux. L'habileté du patient et la mobilité de la langue sont des éléments qui vont contribuer largement à la stabilité de la prothèse mandibulaire.
- *Voile du palais* : il convient de repérer dès maintenant le type de voile dans sa morphologie. Si le voile tombe verticalement près des fossettes palatines, l'élaboration du joint postérieur se situe dans une aire réduite n'autorisant aucune erreur. Si le voile s'étend dans la continuité du palais dur, la situation du joint dans une zone plus étendue est plus tolérante d'éventuelles erreurs. On l'apprécie en faisant prononcer le « Ah » grave et en faisant souffler le patient par le nez tout en lui maintenant les narines bouchées.
- *Ligaments ptérygo-maxillaires* : ouverture maximale. Ils sont peu mobilisés en général.
- *Freins et brides* : mobilité (freins latéraux : simulation d'un baiser), niveau d'insertion sur la crête édentée. Une insertion haute, près du sommet de la crête, peut dans certains cas être exploitée comme un élément de stabilisation grâce à un élément de stabilisation grâce à un enregistrement judicieux au moment de l'empreinte secondaire.
- *Éléments pathologiques* : cicatrices, diapneusies, brides cicatricielles. Ce sont également des entités anatomiques que l'on peut utiliser avantageusement au moment de la prise d'empreintes secondaires.

Surfaces d'appui

- *Tissu de revêtement*

Épaisse, adhérente aux plans profonds, **la muqueuse attachée** est favorable à une bonne sustentation et à une bonne rétention des bases. On l'observe sur les crêtes édentées, les tubérosités, les trigones. Les crêtes en feuillets de livre, en lame de couteau, flottantes sont défavorables.

Les crêtes maxillaires sont souvent flottantes ou peu adhérentes aux plans profonds dans leur partie antérieure, résultat d'une surcharge occlusale rencontrées fréquemment à la suite de traitements mal conduits (DV sous-évaluée avec proglissement mandibulaire, sustentation insuffisante).



(Pompignoli, 2004)

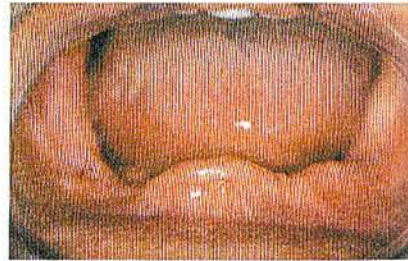
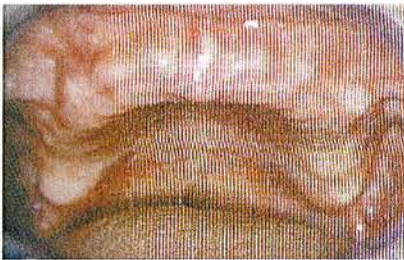
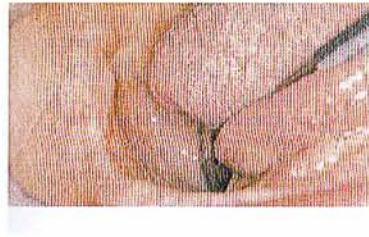
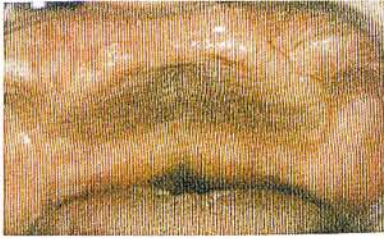La muqueuse attachée se trouve aussi sur la voûte palatine – papilles gustatives plus ou moins marquées, zones de Schröder plus ou moins épaisses et mobilisées par les mouvements du voile du palais, finesse sur le raphé médian plus ou moins saillant, papille rétro-incisive prononcée et mobile – sur les fossettes palatines et la zone de flexion physiologique du voile du palais.

Fine et mobile, **la muqueuse libre** est limitée par la ligne de réflexion muqueuse.

On l'observe au niveau du vestibule, des zones ampoulaire d'Eisenring, du voile du palais (zone du joint postérieur), des poches jugales de Fish, des versants linguaux de la mandibule jusqu'à la limite du plancher buccal (niches rétromolaires, en arrière et zone du joint sublingual en avant).

- *Relief du tissu osseux*

=Crêtes édentées : volume et forme (hauteur et largeur), forme dans le plan horizontal, symétrie, contre-dépouilles (au niveau des tubérosités et des volets linguaux), lignes obliques internes 'à décharger si elles sont saillantes et fines) et externes (noter leur niveau par rapport au sommet de la crête qui signe le degré de résorption osseuse), apophyses géni, tori mandibulaires.



(d'après Pompignoli, 2004)

=Voûte palatine : forme (profonde, plate, en U, ogivale), torus palatin médian, limite palais dur – palais mou, épine nasale (parfois en relief dans les cas de forte résorption).

Salive

C'est un élément à apprécier en quantité et en qualité pour en déduire des impératifs au stade des empreintes (techniques et choix du matériau) et du pronostic fonctionnel (rétention).

Une diminution du flux salivaire doit faire penser à des traitements médicamenteux (anxiolytiques).

Réflexe nauséux

Il est provoqué au contact du palais ou au dos de la langue. Psychologique, il apparaît avant même sa provocation.

Examens complémentaires

Explorations biologiques et radiologiques

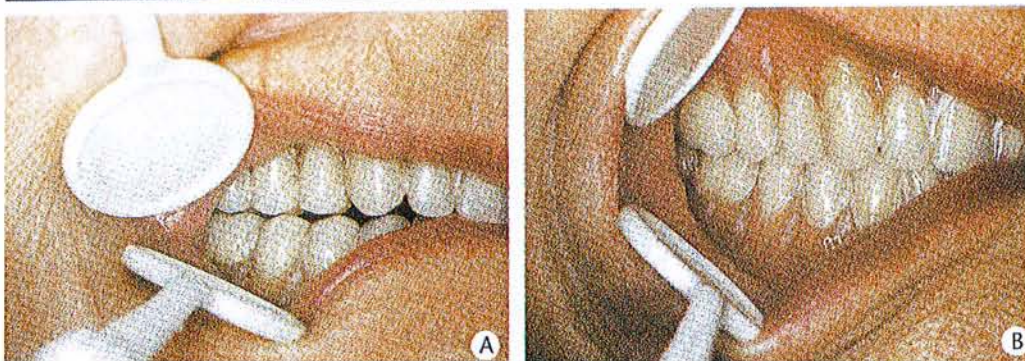
Les OPT trouvent leur indication dans la recherche d'une dent oubliée ou d'une pathologie osseuse ou des ATM.

Des examens biologiques systématiques ne s'imposent pas. On peut les demander quand un pronostic à long terme est établi dans les cas de diabète ou de troubles du métabolisme.

Examen des anciennes prothèses

Cet examen souvent négligé est très riche d'enseignement. Il permet de rendre compte des améliorations et progrès à apporter pour aboutir à une utilisation fonctionnelle des futures prothèses.

Il convient surtout de souligner en qualité et en quantité, la rétention, le rapport intermaxillaire : dimension verticale et position de la mandibule dans le sens antéro-postérieur (proglissement accompagné d'une perte de DV), mais aussi position centrée par rapport à l'axe médian.



Examen des anciennes prothèses en relation centrée (A) et en position d'intercuspitation maximale (B) (Mariani et coll, EMC, 2001)

Hors de la bouche, on observera les bords, l'extrados et l'intrados des bases.

On attachera également beaucoup d'attention à l'analyse du plan d'occlusion prothétique, des surfaces occlusales, du montage esthétique, des surfaces polies stabilisatrices et des bords des prothèses qui sont le plus souvent sous-étendues et, enfin, des rapports occlusaux.

Tous ces éléments sont essentiels pour expliquer, en les comparant, les objectifs de notre traitement au patient afin d'obtenir sa totale coopération.

Type morphologique

On en déduit principalement des indications sur la puissance musculaire, la laxité ligamentaire et la susceptibilité à la résorption. On en tire également des informations sur la psychologie et le comportement de l'individu.

La classification de Vannier est la plus facile à appliquer. Elle distingue :

- le type carbonique : visage carré, morphologie trapue, raideur corporelle, dents abrasées, régulières, peu visibles ;
- le type phosphorique : visage rectangulaire, dents jaunes et longues, équilibre morphologique ;

- le type fluorique : visage triangulaire, souplesse (hyperlaxité ligamentaire), grâce, dents grises, peu abrasées, visibles et présentant des désordres importants.

Pour résumer l'observation clinique et ne rien oublier, on peut s'appuyer sur le tableau suivant et même le transformer en fiche clinique que l'on gardera dans le dossier du patient :

OBSERVER	RETENIR
Rencontre avec le patient	
Motivation, espoirs	Franche ou cachée, borner les espoirs
Coopération	Physique, intellectuelle : relationnelle
Interrogatoire médical	Pathologies générales : médecin
Particularités	Fumeurs, instrumentistes
Histoire de l'édentation	Conditions de l'édentement et pathologies acquises
Observation clinique	
Examen exobuccal	Tonicité téguments et muscles
Ouverture buccale	Influence de la prise d'empreinte, RIM
Examen endobuccal	
Muscles et organes périphériques	
*Lèvres et joues	*Mobilité et tonicité, dessin
*Langue	*Volume, mobilité
*Plancher buccal	*Situation fonctionnelle, volets ligaux
*Voile du palais	*Amplitude flexion, situation, forme
*Ligaments, freins, brides	*Insertion, mobilité
*Eléments de pathologie	*Cicatrices, diapneusies, ...
Surfaces d'appui	
*Tissu de revêtement	
-muqueuse attachée : crêtes et voûte palatine	*Épaisseur, adhérence aux plans profonds, limite, pathologies
-muqueuse libre et ligne de réflexion muqueuse	*Mobilité, épaisseur, situation, pathologies
*Relief du tissu osseux	
-crêtes édentées	*Volume, profil, relief
-voûte palatine	*Forme, profil, étendue
Salive	*Qualité et quantité : rétention
Réflexe nauséux	*Provoqué au toucher, psychologique
Examens complémentaires	
Explorations biologiques et radiologiques	OPT, bilan sanguin
Examen des anciennes prothèses	En bouche, hors de la bouche
Type morphologique	Laxité ligamentaire, puissance musculaire

5.4.2. Empreintes primaires (Pompignoli et coll, 1996)

L'étape de l'empreinte primaire est souvent un peu négligée, considérée à tort comme « améliorable » par la phase suivante de l'empreinte secondaire.

Or, le problème posé en prothèse complète est double :

- obtenir une fidèle reproduction des tissus non mobilisables ou surface d'appui primaire de la prothèse : c'est la vocation de l'empreinte primaire ;

- enregistrer le jeu de la zone de réflexion muqueuse qui, elle, est mobilisable : c'est une des finalités de l'empreinte secondaire.

5.4.2.1. Rôle

L'empreinte de prothèse complète est destinée à confectionner le plus précisément possible la base prothétique. Cette base doit répondre à la triade mécanique classique de rétention, stabilisation et sustentation.

La rétention est sous la dépendance de la qualité du joint périphérique et du joint sublingual (empreinte secondaire), mais elle est aussi influencée par la précision de l'adaptation (film salivaire le plus mince possible à l'interface prothèse/muqueuse).

Dès l'empreinte primaire, les limites prothétiques sont enregistrées ; or, la stabilisation et la sustentation sont en rapport direct avec l'étendue de la surface de contact prothétique et la prise en compte des éléments anatomiques favorables comportant des versants verticaux stabilisateurs.

5.4.2.2. Préambules

Lorsque les limites sont erronées sur les anciennes prothèses, il peut être judicieux de rectifier la surface d'appui. Il est souhaitable de provoquer un retour des tissus à l'état de repos avant tout enregistrement : c'est le premier rôle dévolu à la préparation tissulaire chez des patients déjà appareillés. Le second rôle, chez le patient non appareillé, est de ménager un « couloir prothétique » réduit ou inexistant du fait de la prolifération cellulaire au niveau des organes périprothétiques (face interne des joues, lèvres, plancher buccal). La préparation tissulaire est réalisée à l'aide de matériaux résineux à prise retardée (type Hydro-Cast® ou Fitt de Kerr®). Pratiquement, l'apport de matériau se fait dans l'intrados des anciennes prothèses, après décapage à la fraise résine et activation de la surface par du monomère, ou sur leur duplicata en résine. Si le patient est un édenté non appareillé, il est parfois utile de réaliser des prothèses provisoires afin d'autoriser cette préparation tissulaire. Dans tous les cas, on renouvelle la résine retard tous les 4 jours, après suppression de la couche précédente. Il faut cependant souligner qu'en règle générale, cette préparation est menée de pair avec le rétablissement d'un rapport intermaxillaire stable et la réévaluation de la dimension verticale.

5.4.2.3. Matériaux et porte-empreinte

Matériaux classiquement utilisés et indications

****Plâtre***

C'est un matériau extrêmement précis et fiable qui fait référence pour la réalisation d'empreintes mucostatiques. Son indication est quasi générale, tout particulièrement en présence de crêtes flottantes.

Contrairement à l'idée établie, il ne nécessite pas une expérience de manipulation particulière mais exige une rigueur dans le protocole opératoire, plus particulièrement pour le dosage des poids de plâtre et d'eau et pour le temps de malaxage.

****Hydrocolloïdes irréversibles ou alginates***

Les alginates de classe A présentent la plus grande stabilité dimensionnelle et la plus grande précision de détails. En prothèse complète, il est recommandé d'utiliser des gammes de type 2 à temps de prise long afin de permettre les différentes manipulations cliniques.

Les alginates sont d'utilisation aisée et agréable. Les résultats sont souvent flatteurs mais marquent des distensions du couloir prothétique liées à la viscosité du matériau ou des déformations à la coulée au niveau de volets linguaux non soutenus.

Du fait de leur temps de prise modulable, de leur élasticité et de leur viscosité initiale, l'indication peut être posée chez des patients présentant un réflexe nauséux important, un état de sénilité avancé rendant difficile toute coopération ou une morphologie crestale avec de fortes contre-dépouilles.

Porte-empainte idéal

Quel que soit le matériau à empreinte utilisé, le porte-empainte doit être rigide et avoir une forme anatomique, homothétique de l'arcade, et englober complètement la surface à reproduire sans aucune distension des organes périprothétiques provoquée par ses bords ou son élément de préhension.

Avec l'alginat, le PEI doit être rétentif (perforations) et totalement rigide pour compenser l'élasticité du matériau.

5.4.2.4. Empreinte primaire mandibulaire au plâtre

Choix du matériau

Le plâtre est hydrophile et autorise donc un moulage précis d'une surface humide. Il présente une excellente stabilité dimensionnelle et sa rigidité après la prise évite toute déformation de l'empreinte.

Les différents produits proposés sont

- Buccofix des Plâtres Lambert
- Snow White de Kerr (prise beaucoup plus rapide)

Spécificité de l'empreinte mandibulaire

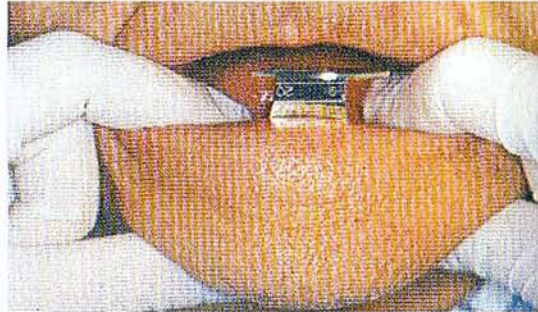
Cliniquement, cette empreinte est à réaliser en premier car elle est moins désagréable pour le patient et plus délicate techniquement (patient encore détendu).

On fait répéter au patient « à vide » la position de la langue en position basse (pendant la mise en place du PE), puis le dégagement au dessus du PE.

La plus faible étendue de la surface d'appui primaire ainsi que la difficulté à obtenir une rétention satisfaisante nécessitent l'enregistrement des loges rétro-mylo-hyoïdiennes et des poches de Fish qui contribuent à la stabilité de la prothèse.

Choix du porte-empreinte

Les porte-empreintes de type Cerpac sont parfaitement adaptés à l'utilisation du plâtre, et présentent, en outre, une graduation de l'élément de préhension permettant la mesure de la position de la lèvre, déterminant la hauteur du bourrelet occlusal du PE individuel. Sa forme et sa taille sont choisies en fonction de celles de l'arcade.



(d'après Pompignoli, 2004)

Adaptation du porte-empreinte

Elle peut être soit soustractive par meulage des bords au niveau de surextensions et de freins ou par bouterollage à la pince soit additive à l'aide de pâte thermoplastique.

Des butées d'enfoncement et de repositionnement en cire molle peuvent être réalisées afin de faciliter une mise en place précise du PE chargé de matériau.

Préparation du patient

Pour lutter contre le réflexe nauséeux, on peut donner une cuillère à soupe de Primpéran®, une heure avant l'intervention. Préparer un haricot destiné à poser le PE chargé, le bol à plâtre et prévenir un accident nauséeux par des conseils au patient : respiration uniquement nasale d'un rythme lent et régulier, épaules basses, éventuellement bascule de la tête vers l'avant. Un patient à jeun est, paradoxalement, plus exposé au réflexe nauséeux.

Préparation du plâtre

Préparer une dose d'eau froide dans un bol à plâtre, puis saupoudrer doucement le plâtre qui, peu à peu, se sature d'eau. Lorsque la quantité de poudre est correcte, il ne reste qu'un cône de plâtre sec. On peut alors spatuler très rapidement pour obtenir un mélange à consistance de crème fraîche, homogène et sans bulles d'air.

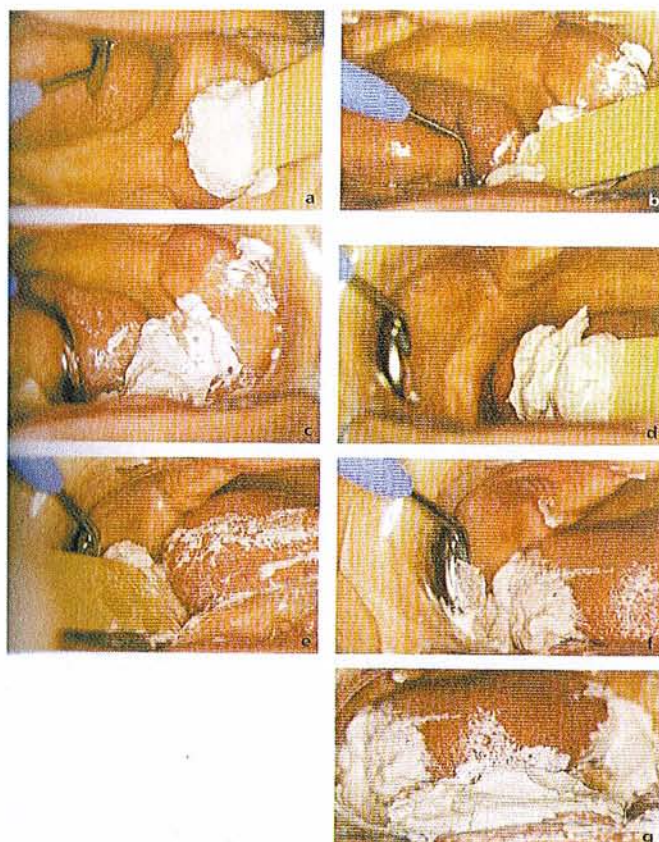
Empreinte pas à pas

Après *préparation psychologique et apprentissage* du patient, on entreprend le mélange du plâtre et de l'eau.

Chargement du plâtre sur le PE en faible épaisseur.

Présentation par l'assistante du haricot contenant le PE enduit, le bol avec le reliquat de plâtre malaxé, la spatule large ou l'abaisse-langue et le miroir.

Garnissage au plâtre avec l'abaisse-langue ou la spatule :



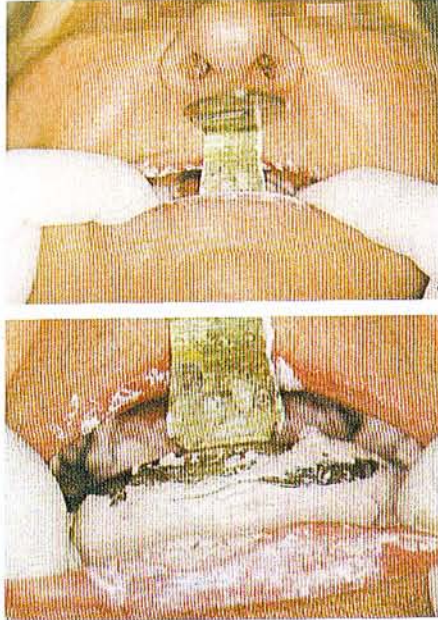
(d'après Pompignoli, 2004)

- Le miroir écarte la langue au niveau du volet gauche afin de déposer la plâtre avec la spatule dans cet espace ouvert, puis on déborde sur le trigone et la poche de Fish du même côté.
- Ensuite, la spatule chargée de plâtre sur une face écarte la langue au niveau du volet droit tandis que le miroir écarte la joue droite. La bascule de la spatule provoque l'écoulement du plâtre dans la niche rétromolaire
- Une troisième spatule de plâtre est déposée sur le trigone droit et glisse dans le vestibule vers l'avant pour combler la poche de Fish.

Insertion rapide du PE

- Mise en place par l'arrière d'abord. Les volets sont engagés sous la langue, puis le PE est basculé vers l'avant.
- Le patient est invité à tirer la langue vers l'avant modérément puis à droite et à gauche
- Le PE est enfin enfoncé avec délicatesse, alors que le patient est invité à fermer la bouche.

Maintien du PE par l'opérateur, les doigts en étau, sans pression ni mouvement. La plâtre descend de son propre poids sur le plancher buccal.



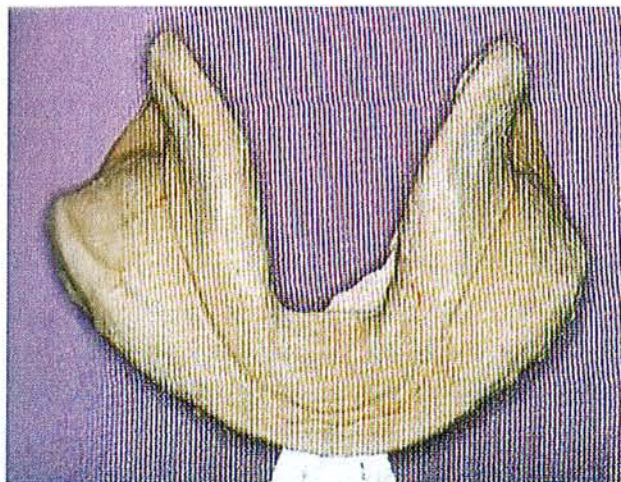(Pompignoli, 2004)

Désinsertion de l'empreinte après durcissement

La déshydratation du plâtre est complète lorsqu'un morceau de plâtre prélevé dans le bol puis écrasé entre le pouce et l'index se pulvérise sans résidus aqueux.

La désinsertion implique d'abord une légère bascule par traction verticale du manche afin de libérer le vestibule au niveau labial, puis un mouvement de translation vers l'arrière pour dégager les volets linguaux et, enfin, une élévation pour désinsertion finale.

Si l'empreinte se fracture au retrait, on récupère les fragments qui seront réunis à l'aide d'une colle cyanoacrylate.

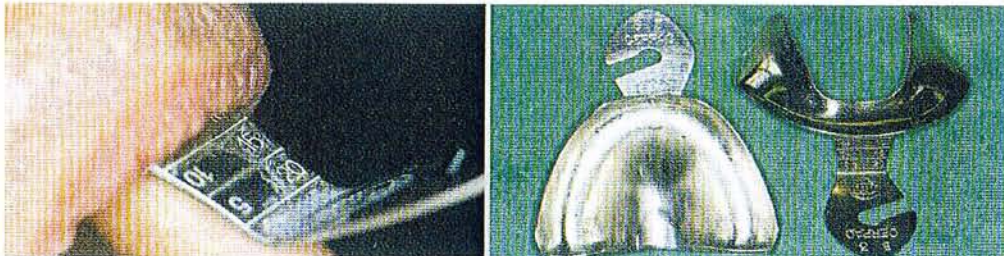


(Pompignoli, 2004)

5.4.2.5. Empreinte primaire maxillaire au plâtre

Choix et adaptation du porte-empreinte

La démarche est exactement la même que pour la mandibule avec les porte-empreintes Cerpac.



(d'après Pompignoli, 2004)

Lorsqu'on se trouve en présence d'une voûte palatine très profonde, pour éviter la formation d'une bulle dans le fond de la concavité palatine, on peut envisager des modifications par adjonction de cire ou, mieux, de composition thermoplastique de type Stent's.

Afin de faciliter la manipulation lors des premières empreintes réalisées avec ce matériau, il est judicieux de mettre en place une « digue postérieure » en cire à coffrer, destinée à éviter l'écoulement du plâtre et de réaliser des butées d'enfoncement et de repositionnement facilitant la mise en place précise lorsque le PE est chargé de plâtre.

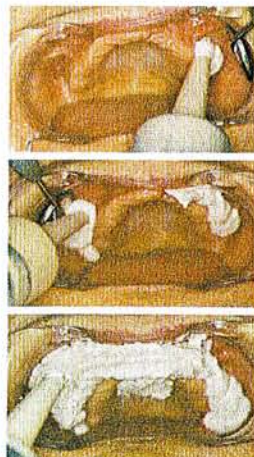
Empreinte pas à pas

Chargement du plâtre sur le PE (5 mm).

Présentation par l'assistante d'un haricot (avec les mêmes ingrédients que pour l'empreinte mandibulaire).

Enduction de plâtre : vestibule et palais.

Le plâtre est porté par la spatule dans l'ensemble du vestibule et en particulier au niveau des zones ampoulaire paratubérositaires d'Eisenring. En présence d'un palais ogival, remplissage du fond de la voûte palatine.



(d'après Pompignoli, 2004)

Insertion rapide du PE. La manipulation est réalisée en se positionnant derrière le patient et en lui basculant la tête dans le PE chargé, entraînant son visage vers ses genoux : c'est le maxillaire qui entre dans le plâtre.

On commence par le bord postérieur puis la bascule du PE permet sa mise en place antérieure. Si le plâtre n'est plus absolument onctueux à ce stade, il faut recommencer car le résultat serait faussé par la viscosité du matériau et l'empreinte serait compressive, quoique d'un aspect souvent flatteur.

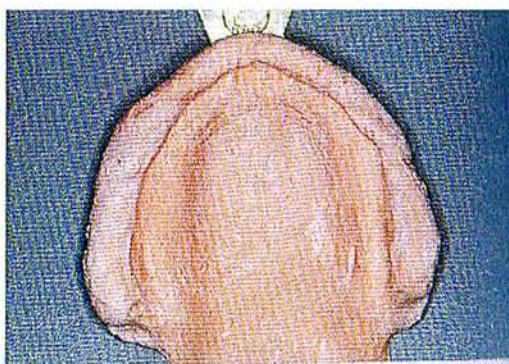Décontraction et remise en place de la lèvre et des joues sans tension en position de repos.

Pendant la prise du matériau, maintenir le PE sans pression à l'aide des index et des majeurs en se positionnant derrière le patient.

Retrait du PE après prise du plâtre.

La désinsertion est facilitée en introduisant de l'air soit à l'aide de la seringue multifonction, soit en créant une prise d'air avec les index dans le vestibule.

Si l'empreinte est globalement satisfaisante mais présente des bulles, ces dernières peuvent être comblées, sans dommage par de la cire.



(Pompignoli, 2004)

Lorsque l'empreinte primaire est réalisée avec du plâtre, elle doit être isolée par immersion pendant 5 à 10 minutes soit dans de l'eau savonneuse, soit dans de l'eau avec 10% de soude.

5.4.2.6. Erreurs les plus fréquentes

- Un PEI surdimensionné distend les joues et les lèvres et provoque un élargissement et une diminution de profondeur de la zone de réflexion muqueuse ;
- Un PEI sous-étendu au niveau du voile du palais ne permet pas l'enregistrement de la zone du joint postérieur dans son intégralité ;
- Un mauvais centrage du PEI se traduit par une empreinte dissymétrique ;
- Une trop grande viscosité du plâtre engendre des bords d'empreinte très larges, arrondis et un effacement des détails de surface ;
- Le bord postérieur du PEI écrase les ligaments ptérygo-maxillaires, les tubérosités ou le voile du palais.

Un échec d'enregistrement des volets linguaux est la conséquence :

- de la fluidité excessive du plâtre qui s'accompagne d'une insuffisance de matériau dans les zones périphériques ;

- d'une ouverture trop grande de la bouche pendant la prise d'empreinte ou d'une position trop haute de la langue soulevant le plancher buccal et réduisant le volume du couloir lingual ;
- de l'emprisonnement de la langue sous les bord du PE.

5.4.2.7. Empreinte primaire mandibulaire à l'alginate

Choix du matériau

La technique décrite utilise des alginates de faible et moyenne viscosité et présentant un temps de prise élevé permettre une mise en place aisée.

La préférence va aux alginates de classe A dont les propriétés mécaniques, la précision et la stabilité dimensionnelles sont les meilleures.

Choix du porte-empreinte

Il existe :

- les PE Accu-Trays de Frusch : volets linguaux dont l'importance permet un enregistrement « flatteur » de cette région, mais ils ne sont réalisés qu'en plastique ;
- les PE Clan-Trays de Schreinemakers disponibles en métal et assurant une parfaite rigidité de l'empreinte garante de sa précision lors de l'utilisation de matériaux élastiques ;
- les PE de type Rim Lock qui peuvent trouver leur indication dans certaines situations cliniques.

La taille et la forme sont sélectionnées comme pour les empreintes au plâtre.

Adaptation du porte-empreinte

Les PE Clan-Tray n'étant pas adaptables à la pince car trop rigides, on peut les rallonger postérieurement ou au niveau des volets linguaux par adjonction de cire de type Moyco.

La face interne du PE est enduite d'adhésif dont on attend l'évaporation complète avant de prendre l'empreinte.

Préparation du patient

Elle est identique à celle qui est décrite pour l'empreinte au plâtre.

Préparation de l'alginate

En général, on utilise de l'eau froide à 15°, la variation du temps de prise avec la température de l'eau n'altère aucunement la qualité de l'empreinte.

Le malaxage peut être manuel ou mécanique.

L'utilisation d'une seringue BD Plastipak® P60 ou de type seringue de pâtissier, destinée à l'injection du matériau basse viscosité, est recommandée car la consistance collante de l'alginate en interdit la mise en place à l'aide d'une spatule.

Empreinte pas à pas

L'opérateur assure la *malaxage* de l'alginate puis le remplissage de la seringue Plastipak®. Tandis que le praticien procède à l'induction des surfaces à enregistrer, l'assistante garnit le PE préalablement enduit d'adhésif. Ce garnissage est généreux afin d'obtenir une surface de matériau convexe, lisse et sans bulles.

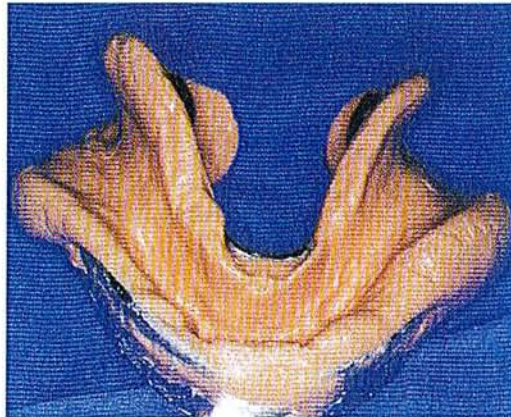Injection du matériau fluide à l'instar de l'empreinte au plâtre.

Présentation par l'assistante du haricot.

Insertion en bouche du PE chargé.

Désinsertion du PE après la gélification complète de l'alginate qui intervient une minute après la prise apparente.

Tout retrait prématuré de l'empreinte se solderait par des déformations d'autant plus préjudiciables qu'elles sont imperceptibles.



(Pompignoli, 2004)

Nettoyage de l'empreinte sous l'eau puis désinfection par trempage ou pulvérisation suivie d'un nouveau rinçage.

Coulée de l'empreinte dans les 20 minutes, ou en cas de nécessité absolue, conservation dans un sac plastique scellé sous vide.

5.4.2.8. Empreinte primaire maxillaire à l'alginate

Choix et adaptation du porte-empreinte

Identique à l'empreinte mandibulaire.

Préparation du patient

On veille à installer le patient assis, buste droit, épaules basses et on lui conseille la respiration exclusivement nasale.

Empreinte pas à pas

Malaxage de l'alginate.

Injection du matériau fluide.

Présentation du haricot.

Insertion rapide du PE chargé :

- l'opérateur se positionne derrière le patient et fait basculer la tête vers l'avant pour faire « entrer » la crête antérieure dans l'alginate, puis il fait basculer le PE vers l'avant, en veillant au parfait centrage ;
- décontraction et remise en place de la lèvre supérieure et des joues ;
- modelage des zones de réflexion muqueuses vestibulaires en massant délicatement les faces externes des joues et de la lèvre du patient tandis que le PE est maintenu plaqué au palais ;
- maintien sans pression du PE à l'aide des index et des majeurs, l'opérateur se situant toujours derrière le patient.

Désinsertion du PE : elle est sèche, uniaxiale, mais non brutale.

Nettoyage, décontamination et coulée de l'empreinte sont identiques à celles de l'empreinte mandibulaire.

L'empreinte est alors coulée, démoulée, régularisée, puis le prothésiste confectionne les porte-empreintes individuels avec de la résine auto ou photopolymérisable, et y adjoint un bourrelet de « simulation » (soutenant les organes périprothétiques et réglé environ à un cm au dessus du sommet de la crête).

5.4.3. Empreintes secondaires (Pompignoli et coll, 1996)

L'efficacité des prothèses relève du respect de trois impératifs mécaniques fondamentaux directement liés à la qualité des empreintes primaires et secondaires. On retrouve :

- la sustentation quantitative (rechercher la surface d'appui maximale) et qualitative (rechercher un appui sur des surfaces favorables, ...) ;
- la rétention : c'est le rôle des joints périphérique et sublingual et de l'empreinte de surfaçage ;
- la stabilisation : c'est le volume totale des bases des prothèses en accord avec la mobilité des organes périphériques, associé à un montage correct des dents artificielles et à un profil adapté des surfaces polies stabilisatrices.

5.4.3.1. Limites et volumes des bords prothétiques

Si la notion de limite concerne l'étendue de la surface d'appui (sustentation quantitative), celle du volume des bords intéresse la relation étroite de la prothèse avec les organes périphériques en fonction et plus précisément la rétention. L'une et l'autre sont intimement liées.

Une surextension des limites ou du volume des bords interfère sur la fonction et, inversement, leur sous-extension (qui autorise la mobilité des freins, ligaments et muscles) s'accompagne

d'une sustentation insuffisante dont l'effet, à plus ou moins court terme, est la résorption pathologique. L'empreinte secondaire doit permettre la liberté complète du spectre fonctionnel dans la recherche de la surface d'appui maximale.

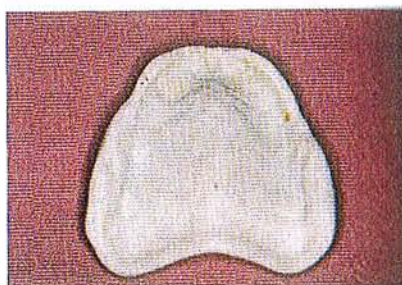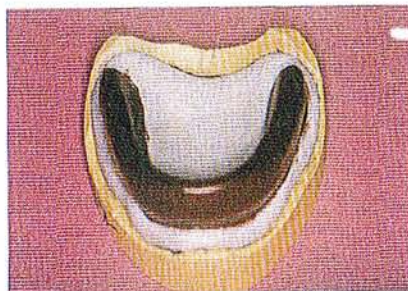
Nous allons décrire, dans la chronologie clinique, une technique simple et sûre d'établissement du joint périphérique, puis du joint sublingual, préludes au surfaçage des empreintes secondaires, que l'on peut appliquer dans la majorité des cas cliniques.

5.4.3.2. Empreinte secondaire maxillaire

Porte-empreinte individuel

Il convient de l'examiner à son retour du laboratoire. On contrôle :

- ses limites par rapport au tracé et son ajustage sur le modèle de travail primaire ;
- l'épaisseur des bords
- le positionnement, le volume et le profil du bourrelet occlusal de préhension.



(d'après Pompignoli, 2004)

Réglages en bouche du porte-empreinte individuel

Un certain nombre de tests simples vont nous permettre, zone par zone, de mettre en évidence les interférences des bords sur la fonction des organes périphériques. Il est important de suivre la chronologie décrite et, surtout, de ne pas passer à l'étape suivante avant d'avoir acquis la certitude du bon réglage du bord concerné. Des interférences multiples peuvent co-agir simultanément.

Volume, orientation et situation du bourrelet occlusal

Il faut s'assurer en tout premier lieu de l'efficacité du bourrelet occlusal :

- soutien des joues (modiolus, buccinateur)
- soutien de la lèvre supérieure.

Tests de réglage des bords de porte-empreinte individuel

Les premiers tests sont effectués avec un patient relâché et détendu.

*Tests statiques

Ils vont révéler les surextensions importantes dans le vestibule.

Tandis que le PEI est maintenu par l'index, un miroir écarte délicatement lèvres et joues pour repérer le bord surétendu incriminé.

La ligne de réflexion muqueuse doit être visible à distance (1 mm) du PEI dont les bords doivent rester en retrait sauf au niveau des poches paratubérositaires. Chaque échancrure au niveau d'un frein ou d'une insertion doit être constatée de visu. Les interférences peuvent être objectivées si le PEI est peu rétenteur et la lèvre ou la joue que l'on laisse retomber le déplace ; ou lors de la mise en place du PEI, quand son bord entraîne la muqueuse dont le déplacement est très facilement repéré visuellement. Les interférences sont éliminées à la fraise de gros calibre en rotation lente pour ne pas déformer la résine. Les rectifications terminées, le PEI reste en place seul sur les surfaces d'appui.

Une absence de rétention à ce stade peut s'expliquer par :

- des surfaces d'appui très résorbées et de faible étendue,
- une sous-extension des limites,
- une hyposialie,
- une erreur d'empreinte primaire passée inaperçue.

Alors seulement peuvent commencer les tests dynamiques.

*Tests dynamiques

Ils vont révéler les surextensions sur la fonction.

- Ouverture extrême, bâillement, latéralités : l'interférence se situe au niveau des poches paratubérositaires et des secondes molaires.

- Rire forcé, creusement des joues : c'est la zone latérale qui est concernée au niveau prémolaire/molaire. Elles intéressent l'activité du buccinateur (mobilisation de la joue) et des freins latéraux (dont il faut assurer la liberté fonctionnelle qui intéresse la profondeur et la largeur de l'échancrure mais aussi l'épaisseur en regard du bord du PEI).

- Siffler, mimer le baiser : c'est la zone antérieure médiane qui est intéressée cette fois. L'activité des lèvres mobilise le vestibule et le frein labial médian donc, il faut vérifier, en cas d'instabilité, l'échancrure et l'épaisseur des bords.

- Réglage de la limite du PEI au niveau du joint postérieur : Le praticien s'assure du recouvrement de la zone du joint postérieur (de la limite palais dur / palais mou à la ligne de vibration la plus postérieure du voile) de 1 à 2 mm, puis vérifie qu'il n'entrave pas l'abaissement fonctionnel du voile en faisant souffler le patient par le nez, narines bouchées, puis tousser. La PEI ne doit pas être expulsé, sinon il faut réduire avec prudence son extension distale.

Si l'on est en présence d'un palais plat, qui s'accompagne d'un voile à l'amplitude fonctionnelle réduite, la limite postérieure tolérée du PEI peut s'étendre alors très en arrière des tubérosités sans relief, augmentant singulièrement la sustentation de la base.

Inversement, un palais creux en V, associé à des tubérosités volumineuses, oblige à

réduire progressivement le bord du PEI à la recherche de la position limite compatible avec l'abaissement violent du voile. Elle se situe presque toujours près de la frontière palais dur / palais mou.

Une fois les réglages terminés, le PEI est bien stable en bouche. La rétention proprement dite est recherchée et obtenue grâce au joint périphérique. Son efficacité restera effective, quelle que soit la position prise par la muqueuse buccale sous l'effet de sa mobilisation par les organes périphériques pendant la fonction.

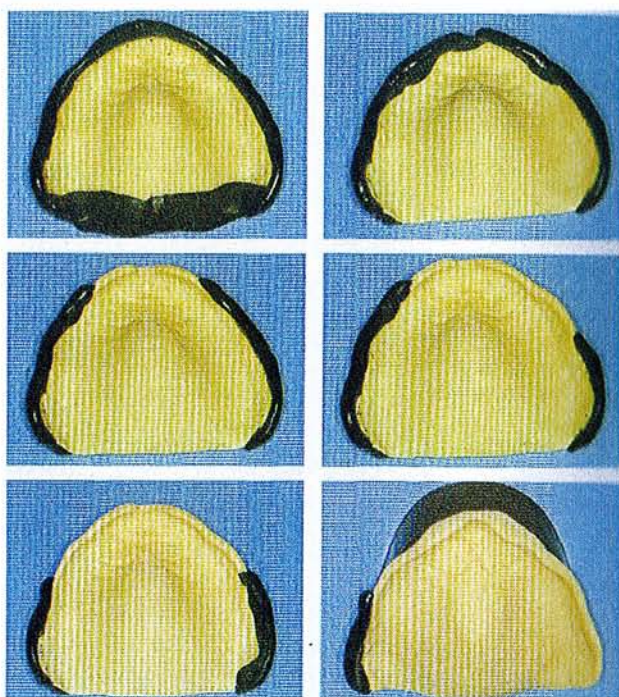
Joint périphérique et joint postérieur

Manipulation

L'élaboration du joint périphérique, secteur par secteur, à la pâte de Kerr verte reste le gage de l'assurance de la réussite.

Le bâton de pâte de Kerr est réchauffé lentement au-dessus de la flamme d'une torche de Hanau pour ne pas brûler. Alors que la pâte commence à briller et à couler lourdement, elle est déposée à cheval sur le bord du PEI, en excès sur le versant externe. La soufflerie de la torche est actionnée et sa flamme très fine permet de ramollir très ponctuellement la pâte, juste avant sa mise en bouche.

L'enregistrement se décompose en 4 secteurs latéraux, alternant côté droit et côté gauche, puis un secteur antérieur pour terminer par le joint vélo-palatin.



(d'après Pompignoli, 2004)

Pendant que le patient est invité à faire des mouvements afférents au secteur envisagé, le PEI est maintenu en bouche soit par un doigt au palais, soit par deux doigts sur le bourrelet au niveau des 5 et 6, centre d'équilibre de la future prothèse. Le durcissement de la pâte est obtenu en une minute environ et le PEI est dégagé.

Un bord arrondi à l'aspect mat signe un enregistrement correct mais :

- un aspect laminé signifie que le PEI est sous-étendu ;
- un bord apparent qu'il est surétendu ou trop épais ou que la pâte était trop ramollie ;
- un aspect brillant que la pâte a emprisonné une bulle d'air.

Les corrections sont effectuées avant de passer au secteur suivant.

Un nouvel essai demande de ramollir la première partie de pâte avant un nouvel apport.

Une fois l'enregistrement jugé satisfaisant, il convient d'éliminer tout le surplus de pâte ayant fusé dans l'intrados avant de continuer (évite l'éloignement progressif de la surface d'appui).

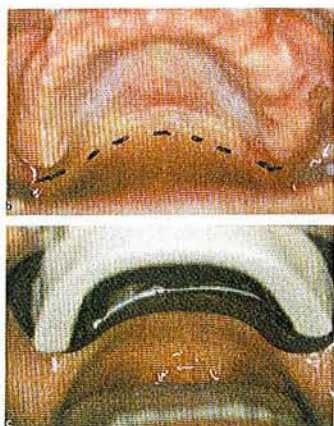
Les mouvements demandés (les mêmes que ceux requis pour le réglage du PEI) ne doivent ni être insuffisants, ni être exagérés.

La rétention ne sera effective qu'après l'enregistrement du joint postérieur.

Enregistrement du joint

La chronologie des secteurs à enregistrer reprend celle utilisée pour les réglages du PEI :

- Secteurs 1 et 2 : Ils intéressent le volume des zones paratubérositaires d'Eisenring. Souvent larges et profondes, elles demandent une quantité importante de pâte de Kerr. Le patient répète les mouvements d'*ouverture forcée et de latéralité en bouche demi-ouverte*.
- Secteurs 3 et 4 : Ils concernent l'enregistrement de l'activité des buccinateurs et la mobilité des freins latéraux. Les mouvements demandés consistent à faire *creuser les joues en suçant le doigt de l'opérateur* qui maintient la base en place.
- Secteur 5 : De canine à canine, la pâte enregistre le volume du vestibule labial et la mobilité du frein médian (et parfois deux petits freins paramédians. Le patient *abaisse la lèvre supérieure et simule le baiser*. Une faible quantité de pâte est nécessaire. Correct, l'enregistrement respecte la gouttière philtrale et l'aspect esthétique du visage. C'est le profil de la future prothèse.
- Secteur 6 : C'est celui du joint postérieur. ***Prononciation du « Ah » grave*** le plus longtemps possible (pour élever le voile dans sa partie la plus mobile) : la pâte de Kerr déposée en quantité importante, d'une tubérosité à l'autre, a pour but d'enregistrer l'amplitude de l'élévation du voile du palais en fonction et en légère pression.



(d'après Pompignoli, 2004)

Une fois la pâte durcie, l'efficacité du joint est appréciée en appuyant d'un doigt sur la partie antérieure du bourrelet occlusal pendant la prononciation du « Ah » grave (voile en position haute). Si le bourrelet est correctement situé et orienté, la base ne doit pas décrocher.

Une fois le joint périphérique terminé et jugé correct, le patient est laissé libre de tenter tous les mouvements et mimiques susceptibles de déloger le PEI de ses surfaces d'appui. Si ce dernier venait à décrocher, il faudrait repérer le geste responsable en reprenant un à un tous les tests décrits, puis ramollir la pâte en regard de la zone incriminée et refaire l'enregistrement.

Empreinte de surfaçage

Elle a un double but :

- enregistrer avec finesse les moindres détails de la surface d'appui pour permettre un contact étroit entre la base et la muqueuse sous-jacente ;
- enregistrer ces mêmes surfaces dans l'objectif de rendre compte de leur valeur de sustentation en qualité : zones d'appui et zones à décharge.

Toutefois, le matériau choisi doit présenter les qualités nécessaires (fluidité) au respect du joint périphérique en évitant toute surextension.

Le profil des surfaces d'appui conditionne schématiquement le type de matériau d'empreinte à utiliser. *Un palais plat autorise un matériau de viscosité moyenne (évacuation facile du matériau) ou haute tandis que, inversement, un palais creux prédispose à un matériau très fluide (évacuation difficile du matériau).*

C'est au moment du surfaçage que l'opérateur complète sa démarche pour rendre compte de la sustentation en qualité. Deux moyens lui permettent d'appliquer ces principes :

- Conception du PEI : il sera espacé quand on cherche une décharge (crête flottante), ajusté dans le cas contraire, pour un appui.. On peut aussi réaliser des perforations dans le PEI, plus ou moins nombreuses ou importantes en regard des zones intéressées à décharger. Elles sont provisoirement obturées pour la mise en place du matériau et la mise en bouche du PEI, puis sont ouvertes avant le début de la prise du matériau pour diminuer la pression à certains endroits (choisis) plus qu'à d'autres.
- Qualités physiques des matériaux : compressifs ou fluides : il est important , au-delà du choix du matériau, pour exercer des pressions sélectives, de contrôler cliniquement l'action mécanique des produits pendant la prise de l'empreinte proprement dite (pression active au centre d'équilibre prothétique pendant la mise en place du PEI chargé et maintien de cet équilibre pendant toute la polymérisation du produit).

Empreinte secondaire pas à pas

Le matériau spatulé est chargé sans excès sur le PEI (enduit d'adhésif pour les polysulfures et les polyéthers).

Le patient bascule la tête en avant, le PEI est porté en bouche, d'abord en distal, puis basculé et enfoncé en avant lentement.

Quand il est presque en place, l'opérateur place ses doigts au niveau des 5 et 6 (centre d'équilibre des futures prothèses), pour exercer une pression digitale contrôler qui va assurer la mise en place exacte du PEI ? La pression doit s'exercer tant que le matériau s'écoule des bords du PEI.

Puis, ce dernier est maintenu en place par un seul doigt au milieu du palais tandis que la patient est invité à répéter les gestes et mimiques qui ont servi à l'élaboration du joint périphérique.

La qualité du surfaçage est vérifiée en s'assurant de l'épaisseur uniforme du matériau. Certaines insuffisances du joint périphérique peuvent être rattrapées à ce moment et certains produits, comme la pâte de zinc-eugéno, possèdent la qualité d'affiner les limites des futures prothèses.

Principaux matériaux et particularités

Pâtes oxyde de zinc-eugéno

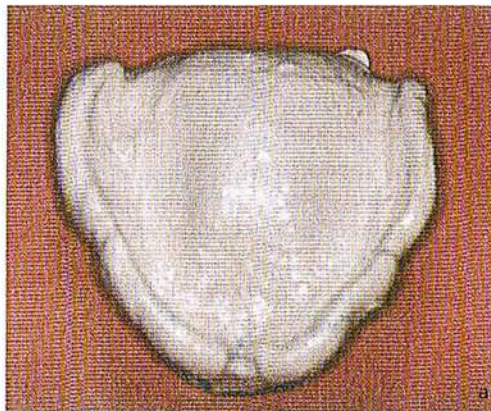*Avantages : - matériau de prédilection pour les empreintes secondaires maxillaires avec un PEI adapté aux conditions cliniques de sustentation.

- Non compressif

*Inconvénients : - A utiliser avec prudence quand la salive est peu abondante car elles provoquent des brûlures et sont très difficiles à décoller des muqueuses sèches.

*Présentations commerciales : - Impression Paste de SS White® (plus consistante avec temps de prise assez rapide).

- Pâte DeTrey® (plus fluide avec un temps de prise plus long).



(d'après Pompignoli, 2004)

Elastomères polysulfures

Le Permlastic *Light* convient bien pour le maxillaire, mais son adhésif contient un solvant des cires, il ne faut donc pas le mettre en excès sur la pâte de Kerr et préférer un PEI en résine.

Elastomères silicones

Ils conviennent moins bien à la prothèse complète car trop fluides.

Les silicones et les polyéthers peuvent convenir pour l'enregistrement du joint périphérique.

Polyéthers

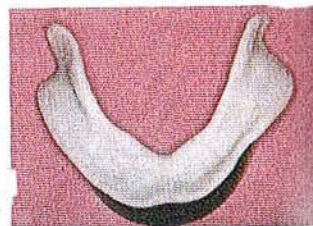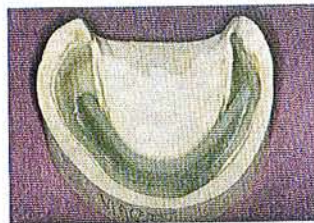3M-Espe propose :

- La Permadyne orange à haute viscosité : elle convient parfaitement pour établir un joint périphérique maxillaire. Un peu d'habitude autorise à l'utiliser en une seule fois. Les surextensions et compressions facilement visualisées sont éliminées.
- La Permadyne bleue (forme fluide) : elle permet de préciser certaines difficultés d'enregistrement. Utilisée pour le surfaçage, elle permet d'améliorer les insuffisances du joint périphérique, sa fluidité mettant à l'abri de quelques surextensions.
- L'Imprégum (viscosité moyenne) : il trouve son indication quand une compression des surfaces d'appui est nécessaire. Il est bien indiqué pour enregistrer un joint postérieur délicat.

Le surfaçage avec du Permlastic® *light* s'accorde parfaitement avec un joint aux polyéthers dans un très grand nombre de situations cliniques.

5.4.3.3. Empreinte secondaire mandibulaire

Porte-empreinte individuel



(d'après Pompignoli, 2004)

Tout comme le PEI du maxillaire supérieur, celui de la mandibule est contrôlé sur le modèle de travail à son retour du laboratoire.

On vérifie les limites, l'épaisseur, l'ajustage et le gabarit du bourrelet occlusal qui prend ici une acuité toute particulière. Il va servir de guide dans les sollicitations fonctionnelles de la langue au cours des différents tests.

La description des tests qui suivent n'est concevable que dans la mesure où les empreintes primaires sont faites au plâtre. En effet, l'alginate qui refoule les organes périphériques en effaçant les détails de la surface d'appui conduit à des PEI mal adaptés dès leur construction au laboratoire.

Réglage en bouche du porte-empreinte individuel

Le contrôle des mouvements fonctionnels par le patient mais aussi par le praticien est essentiel à la construction d'une base assurant la triade des impératifs mécaniques. Or, la limite d'action de la musculature périphérique est très délicate à saisir.

Une série de tests, dont il est important de suivre la chronologie, va être utilisée et servir de plan de conduite pour la recherche de la stabilité du PEI mandibulaire.

Volume, orientation et situation du bourrelet occlusal

Plus fréquemment que pour le bourrelet maxillaire, le praticien est amené à apporter en clinique des modifications du bourrelet occlusal mandibulaire.

***Zones latérales**

Le bourrelet assure le soutien des joues et le respect du volume lingual. Rectiligne, il est à cheval sur l'axe de la crête. On le réduit avec la lame d'un cutter si la langue semble comprimée et manquer de volume, mais on peut le ramollir et le déplacer vestibulairement ou lingualement pour l'accorder avec l'espace prothétique disponible.

Sa hauteur correspond au niveau du futur plan prothétique dont la situation correcte a pour effet, entre autres, de permettre la toilette vestibulaire par la langue.

-S'il est trop haut, la langue devra faire un geste plus ample, plus important, pour le franchir et aller toucher la joue pour assurer la toilette vestibulaire entraînant un bord sous-étendu.

-S'il est trop bas, inversement, il autorise une plus faible amplitude du mouvement de la langue entraînant un bord surétendu.

***Zone antérieure**

Le bourrelet est moins large (de 2 à 3 mm), vertical et à cheval sur la crête. Le réglage de sa hauteur fait l'objet d'une étape clinique importante avant l'empreinte fonctionnelle.

D'un côté, il assure le soutien de la lèvre inférieure dont la tonicité est à prendre en compte pour l'enregistrement du volume fonctionnel du vestibule antérieur.

De l'autre, il participe à l'élaboration du joint sublingual (réglage du PEI et enregistrement du joint) en dirigeant les mouvements de la langue, en la forçant à s'élever pour le franchir, simulant la présence des dents prothétiques.

Le bourrelet respecte et exploite la mobilité linguale grâce à un profil interne concave dans lequel la langue vient se placer pour modeler le joint sublingual.

Tests de réglage des bords du porte-empreinte individuel

Le premier test est statique. La langue est immobile dans une position d'attente, c'est à dire plancher buccal bas, langue en retrait.

*Bouche demi-ouverte

En posant délicatement un doigt de chaque côté sur le bourrelet occlusal, le praticien ne doit déceler aucune élévation ni mobilité du PEI. Dans le cas contraire, il faut rechercher une surextension vestibulaire ou linguale.

On s'attache à éliminer d'abord les interférences vestibulaires, plus faciles à mettre en évidence.

Un miroir écarte les lèvres et les joues à la recherche de la surextension qui est éliminée avec une fraise de gros calibre.

Du côté lingual, elle est plus difficile à objectiver, surtout au niveau des volets linguaux et des niches rétromolaires.

Attention,, il peut s'agir également :

- d'une poussée « parasite » sur le bourrelet occlusal de l'orbiculaire des lèvres, de la langue ou des buccinateurs ;
- de la compression d'une partie de la muqueuse qui fait alors ressort sur la base
- d'une grande surextension linguale qui mobilise le PEI même quand la langue est immobile dans cette position de retrait.

La stabilité bouche demi-ouverte obtenue, le réglage du PEI aux limites fonctionnelles peut débuter.

*Bouche grande ouverte

Le patient est invité à ouvrir largement la bouche. Le PEI maintenu par deux doigts ne doit pas se mobiliser. Sinon il faut rechercher :

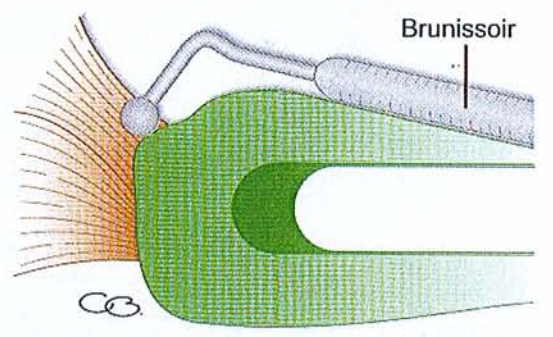
- un manque de liberté des fibres antérieures du masséter au contact du bord disto-vestibulaire de la base ;
- une surextension au niveau des poches de Fish ;
- une surextension ou une compression au niveau du ligament ptérygo-maxillaire.

Le trigone rétromolaire englobé par le PEI se compose de deux parties :

- antérieure convexe, faite de tissus fibreux très denses : elle sert d'appui à la base prothétique ;
- postérieure concave, recouverte d'une muqueuse brillante, mobile, qui se prolonge par le ligament ptérygo-maxillaire et doit être évitée car elle s'avance et se tend à l'ouverture maximale.

La frontière entre ces deux zones sert de limite de recouvrement du trigone.

La limite distale externe du PEI est définie à l'aide d'un brunissoir que l'on fait courir le long de son bord vestibulaire : tant que la surface est résistante, elle offre un appui valable au bord vestibulaire le plus distal du PEI.



Enfin, avant d'entreprendre le réglage des bords internes, linguaux, il faut s'assurer, en écartant lèvres et joues, de la liberté des insertions frénales (échancrure en largeur, en profondeur et en épaisseur).

La recherche des limites linguales du PEI, compatibles avec le jeu fonctionnel de la langue, du mylo-hyoïdien et du constricteur du pharynx, est très délicate et réclame une bonne coordination motrice de la part du patient.

Cinq mouvements sont nécessaires :

1. Le patient est invité à placer **la pointe de la langue au palais**. Le génioglosse entraîne la muqueuse linguale essentiellement au niveau des 5 et 6 de chaque côté.
2. Le patient déplace **la pointe de la langue au dessus du bourrelet, latéralement, jusqu'à toucher sa joue**. Du côté du déplacement, la zone intéressée est légèrement plus en avant que la précédente alors que, du côté opposé elle se situe immédiatement en arrière. Le mouvement symétrique de l'autre côté a les mêmes conséquences.
3. Le patient est invité à poser sa **langue sur la lèvre supérieure en son milieu**, tout d'abord pour vérifier une première fois la liberté du frein lingual puis pour **humecter la lèvre d'une commissure à l'autre**. Les zones intéressées se situent encore plus en avant des précédentes pour le côté du déplacement et encore plus en arrière pour le côté opposé. De plus, le frein lingual est sollicité latéralement.
4. Le patient est prié de porter sa **langue très en avant puis de caresser sa lèvre inférieure**. Ce mouvement intéresse d'abord la profondeur maximale de l'échancrure du frein lingual et la zone immédiatement à son voisinage, puis la partie la plus distale, horizontale des volets linguaux.

Les corrections sont réalisées en suivant cette chronologie par meulages successifs des zones responsables, en sachant que le plancher buccal se mobilise beaucoup plus en arrière (volets linguaux) qu'en avant (joint sublingual).

Une fois la stabilité du PEI obtenue et le bord lingual en accord avec les mouvements linguaux, il faut faire effectuer deux tests supplémentaires en bouche fermée.

5. Le patient doit **déglutir sa salive sans difficulté** et confirmer la stabilité du PEI. A la déglutition, tout le plancher de la bouche s'élève (surtout en arrière) mais la zone à réduire en premier concerne l'angle distal du PEI qui entre en contact avec le constricteur supérieur du pharynx dans la niche rétromolaire.
6. Le patient **contracte ses lèvres en simulant le baiser**. Cela a pour effet de réduire le volume vestibulaire antérieur et de mobiliser vers le haut le frein labial inférieur. Les interférences sont réduites par meulage.

Néanmoins, quatre mouvements essentiels suffisent le plus souvent à régler le bord lingual du PEI dont les limites sont déjà bien conçues dès le laboratoire :

- langue au palais,
- langue en avant,
- langue entre les lèvres d'une commissure à l'autre,
- langue sur la joue à droite puis à gauche.

Joint sublingual

Manipulation

Le joint est réalisé à la pâte de Kerr grise dont la température de transition plastique allonge le temps de refroidissement donc de travail.


Au préalable, le PEI est stabilisé, quand le relief des crêtes est peu prononcé, par l'enregistrement des zones des poches de Fish.

La pâte ramollie est déposée le long du bord sur une longueur correspondant à la ligne oblique externe et déborde le trigone rétromolaire. Mis en place, le PEI est maintenu par l'opérateur et le patient est invité à ouvrir largement la bouche puis à faire des mouvements de latéralité du menton. On pratique ensuite de même de l'autre côté. Le PEI est alors stable. Cette démarche ne s'impose pas quand un relief osseux prononcé stabilise de fait le PEI.

Enregistrement

Lorsque le PEI est stable au cours des mouvements fonctionnels de la langue, la pâte de Kerr grise, lentement ramollie à la flamme de la torche de Hanau, est déposée sur le bord lingual antérieur du PEI sur une longueur allant d'une première prémolaire à l'autre.

La pâte en place est uniformément ramollie une seconde fois juste avant sa mise en bouche. Elle doit apparaître lourde, sans couler et la température doit être contrôlée car cette zone est très sensible aux brûlures.



(d'après Pompignoli, 2004)

Une fois en place avec la langue en retrait, le PEI est maintenu par deux doigts au niveau des deux six et le patient est invité à :

- monter la langue au palais,
- lécher lentement la lèvre supérieure de la commissure gauche à la commissure droite,
- lécher lentement la lèvre inférieure,
- toucher la joue droite puis la joue gauche,
- prononcer ME, MA, MI,
- déglutir,
- tirer complètement la langue en dehors et en avant.

Une fois la pâte durcie, le joint est testé. Bouche demi-ouverte alors que le patient vient d'effectuer une ou deux déglutitions, une précelle exerce sur la partie antérieure du bourrelet :

- une poussée ferme vers le haut et vers l'arrière : après une certaine résistance, un bruit de « succion » caractéristique doit se faire entendre quand la base perd ses contacts étroits avec sa surface d'appui ;
- une traction est exercée au même endroit mais derrière le bourrelet cette fois et vers l'avant, pour éprouver l'efficacité du joint dans cette direction.

Si ces deux essais ne sont pas significatifs, il faut reprendre tout l'enregistrement en prenant soin d'éliminer toute la pâte de Kerr du premier essai.

Si le test est jugé satisfaisant, le PEI est retiré et examiné. L'empreinte de surfaçage peut être réalisée.

Empreinte de surfaçage

Cette fois encore, le matériau utilisé doit simultanément enregistrer la sustentation qualitative, respecter le joint sublingual et enregistrer les organes périprothétiques en fonction. Un temps de prise assez long autorise les mouvements fonctionnels des lèvres, joues et langue. Le matériau doit présenter une résistance en accord avec la puissance linguale du patient, faute de quoi on risque de retrouver avec une prothèse surétendue au niveau lingual malgré tout le soin apporté au réglage du PEI et à l'enregistrement du joint sublingual.

La surface d'appui mandibulaire réduite, souvent par un traitement mal conduit (« sous-extension »), aggravée par une résorption importante, réclame des empreintes secondaires compressives. Les matériaux de surfaçage de haute viscosité trouvent ici leur pleine indication.

En suivant le même raisonnement que pour le maxillaire, le produit à empreinte devra exercer une pression plus importante sur les bords du PEI au moment de sa mise en place, quand le matériau s'échappe. Elle permet d'assurer une sustentation de qualité sur un os basal résistant au niveau du vestibule et tout particulièrement le long de la ligne oblique externe en déchargeant le sommet de la crête édentée. Cela revient à réaliser une sustentation qualitative et selective.

Pour un même matériau compressif, le PEI est espacé en regard des zones à décharger ou ajusté dans le cas contraire.

Empreinte secondaire de surfaçage pas à pas

Le PEI est enduit de l'adhésif imposé par le matériau retenu, puis par une mince couche de produit sur l'intrados et les bords.

Le PEI chargé est mis en bouche tandis qu'un miroir écarte délicatement les lèvres. Il est tout d'abord inséré dans les zones des volets linguaux souvent en légère contre-dépouille, puis basculé sur l'avant. Le praticien, placé devant le patient cette fois, exerce alors une pression bilatérale au niveau des 5 et 6, centre d'équilibre des futures prothèses.

Une fois le PEI assuré d'être en place, le patient est invité à répéter les gestes et mimiques qui ont servi au réglage et à l'enregistrement du joint sublingual. Enfin, l'ensemble est maintenu en place, sans pression, le temps de la prise complète du matériau.

Principaux matériaux et particularités

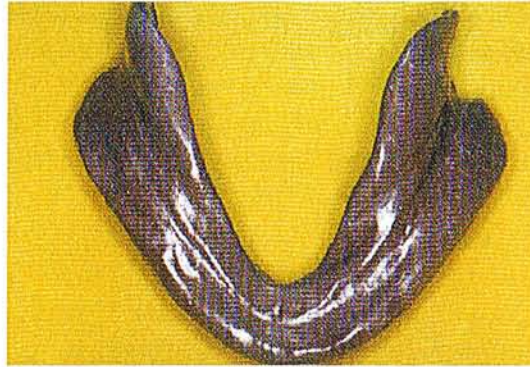Pâte à l'oxyde de zinc-eugéol

Elles sont encore le plus souvent indiquées et utilisées de la même façon que pour le maxillaire.

Elastomères polysulfures

La compression marginale recherchée ainsi que la surface d'appui réduite favorisant l'échappement du matériau recommandent l'utilisation de produits compressifs. Les polysulfures de type regular trouvent ici leur indication.

Ils sont d'utilisation aisée grâce à un temps de travail assez long. Une fois chargé, le produit est préformé dans l'intrados et sur les bords avec un doigt humide pour faciliter son modelage sur les surfaces d'appui. Sa viscosité étant grande, les gestes du patient devront être appuyés, et parfois, le praticien pourra l'aider au modelage en tirant sur les joues, surtout au niveau des poches de Fish.



(d'après Pompignoli, 2004)

Le comportement de ces produits (quand ils sont indiqués : surfaces d'appui stables, reliefs peu prononcés) devant les mouvements fonctionnels de la langue peut dispenser de réaliser un joint sublingual préalable à l'empreinte de surfaçage.

Polyéthers

Ces produits s'accordent également très bien aux empreintes secondaires mandibulaires. La viscosité du Permadyne® orange est exploitée pour enregistrer le jeu fonctionnel de la langue (véritable joint périphérique) suivi d'un surfaçage avec son correspondant plus (Permadyne bleue) ou moins (Impregum) fluide.

Elastomères silicones

Ils conviennent peu aux empreintes secondaires mandibulaires car sont trop compressifs ou trop fluides.

Les empreintes secondaires sont alors coffrées et coulées au laboratoire.

Des maquettes d'occlusions sont réalisées. Celles-ci ne doivent pas se déformer sous l'effet de la pression exercée pendant les différentes manipulations de l'enregistrement du rapport intermaxillaire. Elles sont réalisées soit en résine acrylique, soit en gomme laque avec des fils de renfort ; ou encore mieux, on peut demander au prothésiste de prépolymériser ce qui sera les bases définitives.

5.4.4. Enregistrement du rapport intermaxillaire (Pompignoli et coll, 2004)

Pour de nombreux praticiens préoccupés par la rétention des futures prothèses, la qualité des empreintes est le gage essentiel du succès final. Pourtant, le bénéfice apporté par les meilleures empreintes peut être ruiné par un mauvais choix concernant l'occlusion.

Le rapport intermaxillaire a deux composantes :

- une composante verticale : la dimension verticale d'occlusion,
- une composante horizontale : la relation centrée.

Pour nombre de praticiens, relation centrée et rapport intermaxillaire sont des expressions synonymes en prothèse adjointe complète. De fait, la relation centrée au sens strict du terme répond bien aux objectifs que s'assigne le praticien lors de l'enregistrement du rapport intermaxillaire en prothèse complète.

Pourtant, elle ne convient pas pour traiter toutes les expressions de l'édentation totale. Pour cette raison, les manipulations mandibulaires doivent être douces, excluant toute contrainte exercée par l'opérateur. Il faut laisser le patient trouver sa relation centrée, sans forcer. En guidant doucement sa mandibule, on invite le patient à mettre sa langue au niveau palais dur / palais mou pour éviter que la mandibule n'avance trop et que la relation centrée ne soit faussée.

5.4.4.1. Préalables pratiques à l'enregistrement du rapport intermaxillaire

Préparation du patient et du praticien

Le patient doit être calme et détendu, installé dans le fauteuil dentaire en position « orthostatique » :

- buste droit, dos et rein bien soutenus par le dossier ;
- tête tout juste appuyée contre la tête, regard à l'infini ;
- les mains (bien ouvertes) et les avant-bras posés sur les cuisses ;
- les jambes parallèles, dans l'axe du fauteuil, non croisées.

Le praticien doit lui-même être calme et serein, sa nervosité et son anxiété risquant de se communiquer au patient. Il pensera à la fatigue pouvant découler d'une séance trop prolongée et aux erreurs d'enregistrement qui l'accompagnent inévitablement.

Choix de l'articulateur

Un articulateur simple, basé sur des valeurs moyennes, comme le « Quick / 40-15 » (Fag Dentaire), par ses caractéristiques et les réglages simples qui en découlent sont suffisants pour les besoins de notre traitement.

Un articulateur semi-adaptable à guides postérieurs réglables convient au traitement : il suffit de prérégler sur l'appareil des paramètres symétriques de propulsion et de latéralité.

5.4.4.2. Transfert du modèle supérieur sur l'articulateur

Nécessité et principe du transfert

Le but de cette première phase pratique est de situer convenablement le modèle secondaire maxillaire sur l'articulateur pour simuler la position du maxillaire par rapport à la base du crâne.

Réglage de la base d'occlusion supérieure

Le bourrelet de Stent's blanc est progressivement adapté en bouche afin de préfigurer au mieux la future denture prothétique. L'opérateur procède tout d'abord :


- à une adaptation de la courbure antérieure pour donner à la lèvre un soutien harmonieux,
- à un réglage en hauteur de cette même zone pour situer au mieux le point interincisif prothétique.

La face occlusale du bourrelet maxillaire est matérialisée sur l'articulateur : c'est le plan de la table de transfert. Sur le patient, le plan de référence est parallèle à un repère anatomique : le plan de Camper (parallèle à la ligne bipupillaire frontalement, parallèle à la ligne reliant le tiers inférieur du tragus à l'aile du nez sagittalement).

Montage du modèle supérieur sur articulateur

Le transfert du modèle supérieur peut s'exécuter :

- soit grâce à la table de transfert de l'articulateur,
- soit à l'aide d'un arc facial.



(d'après Schoendorff et coll, EMC, 1997)

Avec l'utilisation de la table de transfert, la base maxillaire surmontée du modèle est disposée en symétrie sur la table de transfert, le point interincisif du bourrelet étant calé sur le repère cruciforme gravé à l'avant de la table. La solidarisation à la branche supérieure se fait par l'intermédiaire d'une base engrenée en plâtre (possibilité de désoclage aisé et rapide du modèle à tout instant).

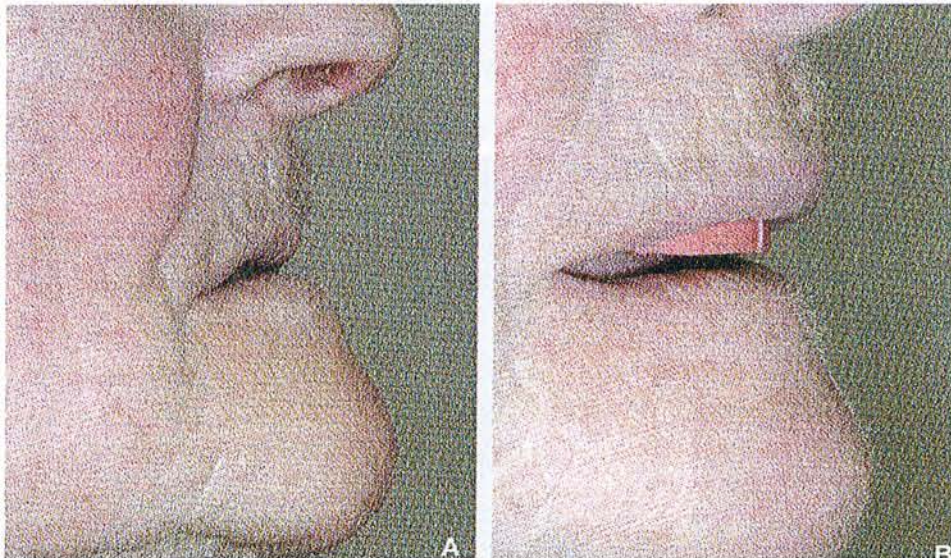
Avec l'arc facial, l'opérateur cherche à prendre directement en compte les rapports anatomiques entre le maxillaire et le crâne du sujet. Les « olives » auriculaires de l'arc sont placées dans les conduits auditifs externes du patient tandis qu'un appui nasal fournit la référence antérieure du système. Une fourchette occlusale portée par la base d'occlusion supérieure est alors solidarisée à l'arc de transfert. L'ensemble est transféré sur l'articulateur selon un procédé simple et classique. La mise en œuvre de l'arc de transfert équivaut à une localisation approchée de l'axe charnière bicondylien.

Transfert du massif supérieur : pas à pas

1. Réglage du soutien labial

Il porte sur l'arrondi du bourrelet, approximativement de prémolaire à prémolaire. Le but est de donner un soutien harmonieux à la lèvre supérieure :

- Appréciation rapide de la hauteur à donner au bourrelet,
- Réglage du galbe antérieur du bourrelet,
- Surfaçage final.



(d'après Millet et coll, EMC, 2005)

2. Réglage de la hauteur antérieure

Elle est appréciée par rapport au bord de la lèvre supérieure au repos. La surface antérieure du bourrelet sera entièrement cachée ou au contraire légèrement apparente selon l'effet esthétique recherché.

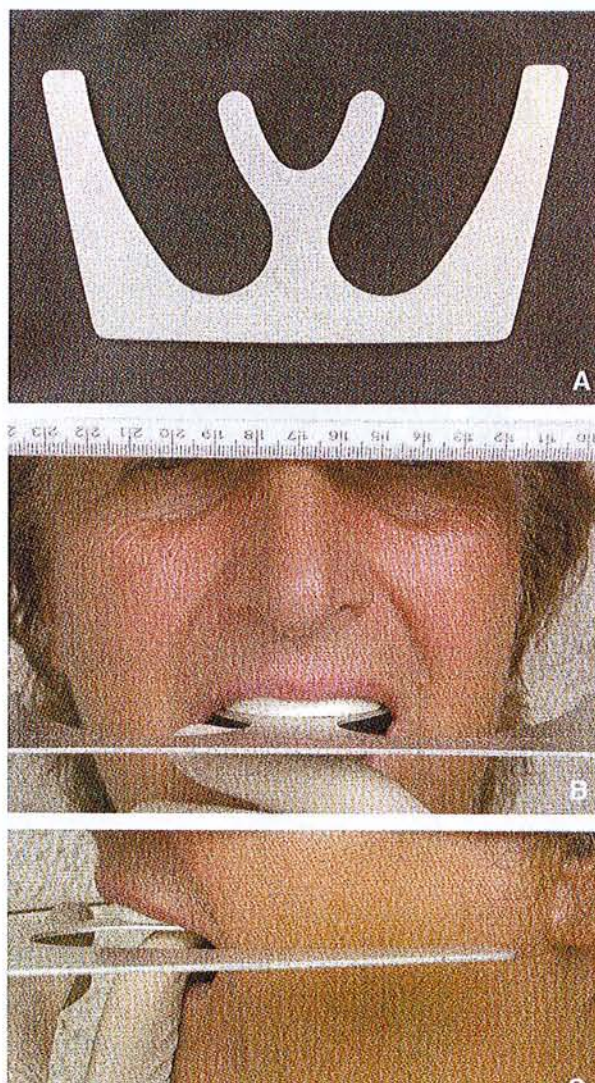
Si le sujet est âgé (abrasion des bords incisifs, relâchement de l'orbiculaire, allongement de la lèvre), le bord incisif disparaît sous la lèvre.

Si le patient est une femme, le bord incisif sera apparent, si c'est un homme, caché par la lèvre.

On repère la hauteur antérieure semblant convenir au sujet par un trait de crayon horizontal. Le praticien surveille le débattement du bord labial pendant que le patient sourit et parle. On sectionne le bourrelet le long de la ligne et on contrôle une dernière fois la hauteur.

3. Matérialisation du plan de transfert

Il s'agit de représenter ce plan par la face occlusal du bourrelet supérieur grâce au plan de Fox. L'opérateur situe ainsi d'emblée l'ampleur et la localisation des soustractions de matériau propres à réaliser le parallélisme recherché.



(d'après Millet et coll, EMC, 2005)

Le réglage progresse par ajustements successifs jusqu'au parallélisme recherché dans le plan frontal (ligne bipupillaire) et dans le plan sagittal (tragus – aile du nez).

On peut aussi prendre comme référence frontale la perpendicularité à l'axe sagittal du visage. Puis on repère le point interincisif supérieur en gravant au bistouri un trait vertical et médian sur la face antérieure du bourrelet (prise en compte du philtrum, d'une éventuelle déviation de la cloison nasale et de l'axe de symétrie approchée du visage).

4. Mise en articulateur du modèle maxillaire

Le praticien l'effectue lui-même :

- Contrôle de l'espace disponible sous la branche supérieure
- Réalisation des encoches de repositionnement au dos du modèle.
- Report de l'axe sagittal au dos du modèle.

- Application de séparateur plâtre-plâtre.
- Mise en place du ruban adhésif, collé à la paroi verticale du modèle, sur la moitié de sa largeur.
- La base d'occlusion est replacée sur le modèle de plâtre et l'ensemble est positionné sur la table de transfert en respectant les repères gravés.
- Solidarisation au plâtre à prise rapide préparé à consistance fluide.

La base d'occlusion supérieure peut alors être récupérée pour l'enregistrement du rapport intermaxillaire.

5.4.4.3. La dimension verticale

La dimension verticale est la hauteur de l'étage inférieur de la face, c'est à dire la distance entre le point sous-nasal et le gnathion.

La dimension verticale de repos est la hauteur de l'étage inférieur de la face lorsque les muscles sont au repos.

La dimension verticale d'occlusion est la hauteur de l'étage inférieur quand le sujet est en situation d'intercuspidation maximale.

L'espace libre d'inocclusion est un espace de 1 à 3 mm qui peut être objectivé entre les molaires d'un sujet denté en posture de repos.

Seule la dimension verticale d'occlusion nous intéresse, elle constitue l'objectif pratique de notre approche.

L'approche la plus courante consiste à évaluer la dimension verticale de repos et à en déduire la dimension verticale d'occlusion. Le praticien estime la valeur de l'espace libre d'inocclusion (en se référant au type constitutionnel du sujet) et la retranche à la dimension verticale de repos.

Pour trouver la dimension verticale de repos, il faut avant tout penser à la détente du patient, tant sur le plan musculaire que sur le plan psychique.

La quasi-indifférence du sujet est souvent la meilleure alliée dans cette approche.

On peut mettre en condition le patient par des exercices de relaxation simples (respiration abdominale, expiration prolongée et calme par voie buccale, ...), mais l'attitude recherchée peut être obtenue comme conséquence de la fatigue, voire d'une certaine lassitude (déglutitions successives à un rythme dépassant les capacités du sujet, prononciation répétée d'une même phrase vide d'intérêt, bâillements prolongés, ...)

Détermination de la dimension verticale d'occlusion pas à pas

1. Préparation du patient

La détermination de la DV étant l'étape pour laquelle le sujet doit être disponible et détendu, le patient sera :

- en position assise, dos bien en contact avec le dossier du fauteuil relevé ;
- la tête non appuyée sur la tête ;
- les épaules tombantes ;
- les avant-bras posés horizontalement sur les cuisses, les mains en contact, doigts mollement entrecroisés ;
- les jambes repliées à angle droit, pieds en appui (si possible) ;

- la respiration calme et bien contrôlée.

La lumière du scialytique doit être déviée sur la poitrine du patient.

Deux repères ponctuels sont portés sur les téguments : bout du nez et pointe du menton. La dimension verticale sera mesurée entre ces deux points.

2. Première approche de la dimension verticale de repos

Le praticien choisit une technique adaptée à son patient, en fonction, notamment :

- de l'âge (tonicité des téguments et état des capacités motrices) ;
- de l'ancienneté de l'édentation ;
- du fait que le patient est ou non porteur de prothèses.

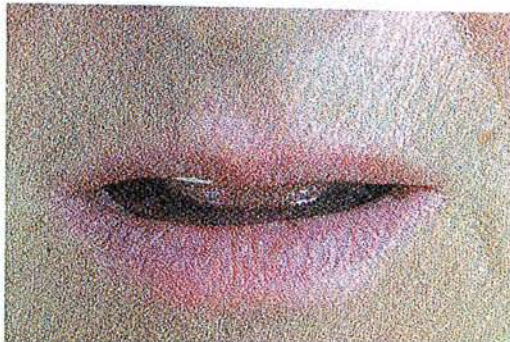Dans un premier temps, afin de faciliter la préparation du patient, la base supérieure n'est pas placée en bouche ; la dimension verticale de repos fait donc l'objet d'une première évaluation « à vide » :

- Le patient mobilise sa langue pour humecter toute la muqueuse jugale, les faces internes des lèvres, le palais, les vestibules.
- Bâillement intense et prolongé puis déglutition. Nouvelles manœuvres d'humectage des muqueuses et exercices de tension des sangles labiojugales très rapidement enchaînés (rire exagéré, bouche en « cul de poule », lèvres retroussées, puis rentrées à fond entre les arcades, ...)
- Exercices de respiration calme et essais répétés d'expulsion d'air entre les lèvres, de plus en plus doucement. La DVO est alors mesurée au compas. Les expirations sont entrecoupées de manœuvres très douces pour humecter le versant interne des lèvres : multiples mesures convergeant lentement vers une valeur stable.
- Nouvelles mesures après une série de déglutitions.
- Test phonétique : le patient étant invité à compter très lentement à voix basse, recouplement des mesures précédentes entre les émissions vocales.

3. Nouvelle évaluation de la dimension verticale de repos

La base d'occlusion est maintenant en bouche. L'intégration à nouveau est facilitée par quelques manœuvres simples et rapides : toilette vestibulaire par humectage du bourrelet, glissement des joues et des lèvres sur la surface externe du Stent's.

4. Estimation de l'espace libre d'innocclusion



(d'après Millet et coll, EMC, 2005)

Une valeur moyenne de l'espace libre d'innocclusion de 2 à 3 mm peut être retenue dans la

plupart des situations cliniques rencontrées.

En cas de doute, il est prudent de majorer l'estimation, ce qui conduit à une DV sous-évaluée, mieux tolérée.

La DVO est alors évaluée en amputant la valeur de la DVR de celle de l'espace libre. Cette valeur est immédiatement reportée sur le compas à pointe sèche.

5. Réglage de la base d'occlusion inférieure

*La base d'occlusion inférieure est mise en place sans précaution particulière et le patient est prié de fermer la bouche.

*Première section du bourrelet mandibulaire pratiquée au cutter.

*Réinsertion de la base mandibulaire.

*Recouvrements d'aspect. Le sujet en occlusion sur les bases, le praticien recherche les signes de « sur DV ».

*Diminution progressive de la hauteur du bourrelet inférieur par soustraction de Stent's à froid (cutter).

Remarque : A ce stade, le patient est presque accoutumé à fermer dans une relation maxillo-mandibulaire rétro-pulsée. Déjà s'amorce l'enregistrement de la relation centrée...

6. Approche de la dimension verticale définitive

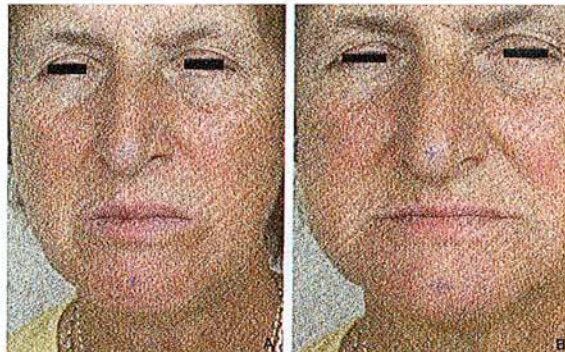
Le patient ferme en relation postérieure, effectue deux ou trois déglutitions et une brève série de « tap-tap » sur les bourrelets. Il reste ensuite en occlusion, sans « serrer ».

Le praticien doit percevoir une sensation d'équilibre, de « bonne mise en place » des reliefs de la face ; un air « présent » chez le patient ; la déglutition doit être facile et efficace ; les chocs du « tap-tap » doivent se faire librement, renforçant la sensation d'efficacité du tampon occlusal retrouvé.

7. Contrôle final de la dimension verticale d'occlusion

Les tests de déglutitions, bases en bouche, paraissent de loin les plus sûrs. Une bonne relation avec le patient est nécessaire afin qu'il se prête passivement à l'examen furtif de l'espace libre d'inocclusion.

Lorsque le praticien hésite pour fixer la valeur de la DVO, il est sage de s'exposer plutôt à une sous-évaluation de ce paramètre.



DV surévaluée et sous-évaluée (Millet et coll, EMC, 2005)

5.4.4.4. Enregistrement et transfert du rapport intermaxillaire

Cette dernière phase de mise en place de l'occlusion de référence comprend elle-même trois étapes principales :

- obtention de la relation centrée ;
- enregistrement proprement dit du rapport intermaxillaire
- transfert du modèle inférieur sur articulateur

Obtention de la relation centrée

La mandibule doit être placée en situation postérieure, les condyles se trouvant en position haute et « centrée » dans les cavités glénoïdes. Cette situation mandibulaire doit en outre respecter le DVO précédemment définie.

On recherche donc un très léger déplacement de la mandibule vers l'arrière. Cet ultime ajustement de la position relative des bases peut se faire par glissement sur les faces planes des deux bourrelets (plan de référence).

Aide à l'obtention de la relation centrée

- Réflexe « d'occlusion molaire » : la perception d'une pression sur les segments latéraux des bourrelets favorise le recul de la mandibule. L'opérateur appuie sur les bords externes de la base inférieure ou interpose ses doigts entre les bourrelets.
- Détente du sujet : elle vise à supprimer tout réflexe de défense, d'opposition, de lutte, réflexe qui se manifeste toujours par une poussée antérieure de la mandibule (série d'ouvertures et de fermetures buccales alternées, oscillations de plus en plus souples)
- Fatigue : elle amène par une autre voie au même résultat que le test précédent. La patient alterne la propulsion mandibulaire forcée et la rétraction souple. Ce faisant, il découvre progressivement sa capacité à « rentrer le menton ».
- Réflexe linguo-mandibulaire : le sujet place la pointe de sa langue au milieu du palais, le plus postérieurement possible, au contact du voile. Il entraîne ainsi la mandibule vers l'arrière. Si le patient ne peut y arriver, on peut déposer des petits ergots de pâte de Kerr sur la partie postérieure et médiane de la base.
- Déglutition : le patient est prié « d'avaler sa salive en se calant sur les dents du fond ». Les résultats sont inégaux, mais, quand le sujet est réceptif à cette sollicitation, l'effet est immédiat et tout à fait répétitif.
- Le « tap-tap » : la base inférieure étant bien réglée, le praticien demande à son patient de « claquer sur les dents du fond ».

Enregistrement du rapport intermaxillaire

Une méthode simple sera décrite basée sur un engrènement entre les bourrelets antagonistes. Lorsque le patient ferme sur les maquettes, un matériau thermoplastique ramolli déposé sur le bourrelet mandibulaire vient mouler des encoches préalablement creusées sur le bourrelet antagoniste.

Transfert du rapport intermaxillaire sur l'articulateur

Le transfert du rapport intermaxillaire coïncide évidemment avec celui du modèle secondaire inférieur. Il paraît tout particulièrement indiqué que le praticien qui a déterminé le rapport intermaxillaire en bouche et l'a consigné sur les bases d'occlusion assure lui-même la mise en articulateur du modèle mandibulaire.

Enregistrement et transfert de l'occlusion de référence : pas à pas

1. *Approche de la relation centrée*

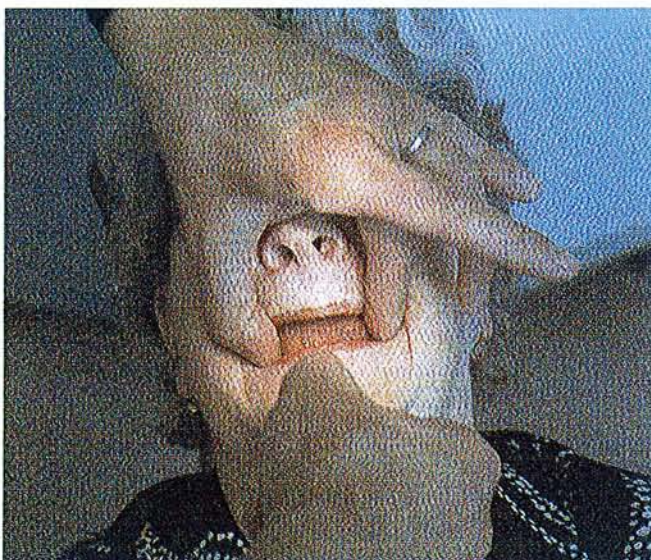A partir de là, la hauteur du bourrelet inférieur ne devra plus être réduite. Il est important de noter ici que la précision du rapport intermaxillaire impose que les faces occlusales des deux bourrelets soient rigoureusement planes.

Le contrôle de la planéité de la face occlusale se fait par contact avec le plan de travail ou une plaque de verre. La retouche éventuelle se fait au papier abrasif.

*La base mandibulaire étant à nouveau portée en bouche, le sujet ferme en relation postérieure.

*Juste avant l'impact, le praticien scrute le mode d'affrontement des bourrelets en guettant un éventuel contact unilatéral suivi d'une imperceptible bascule.

*Le contrôle de répétitivité des impacts en fermeture va clôturer la séquence de recherche de la relation centrée.



(d'après Schoendorff et coll, EMC, 1997)

Des repères sont gravés à la sonde sur la face externe des bourrelets alors que le patient « garde la pose » en position postérieure.

*La relation centrée est réputée atteinte quand le repère antérieur ne varie plus ni à droite ni à gauche tandis qu'aucun recul supplémentaire ne peut être décelé sur les repères latéraux.

Attention, le test n'a de valeur que si les bases sont rigoureusement en place sur les surfaces d'appui. L'interposition systématique des index de l'opérateur est donc impérative du procédé.

2. Enregistrement du rapport de référence

Cette étape est d'importance cruciale car elle est l'aboutissement de toutes les séquences qui précèdent.

*Des encoches prismatiques sont réalisées aux dépens de la face occlusale du bourrelet supérieur.

*Deux gouttes de pâte de Kerr verte sont déposées sur les segments latéraux du bourrelet mandibulaire, face aux encoches antagonistes.

*La base mandibulaire étant rapidement introduite en bouche, le patient ferme une ultime fois en rétraction non forcée. Les bourrelets venant en contact, la pâte de Kerr fuse dans les encoches qu'elle reproduit en relief, donnant les clés d'engrènement recherchées.



(d'après Millet et coll, EMC, 2005)

3. Mise en articulateur du modèle secondaire inférieur

*La tige guide étant calée au zéro, l'articulateur est retourné, reposant alors sur sa planche supérieure.

*Préparation du plâtre Snow White® n°2 et fixation du modèle mandibulaire par rapport à la branche inférieure de l'articulateur. Il est conseillé de manipuler à deux dans cette étape cruciale du transfert.

*L'assistante rabat la branche inférieure avec précaution jusqu'au contact avec la tige guide.

*L'articulateur étant ouvert puis refermé, un dernier examen visuel permet de vérifier la bonne coaptation des bourrelets. Ce contrôle termine le transfert du rapport intermaxillaire.

Pièges classiques de la relation centrée.

Contact postérieur entre les extrados des bases

La portion de la base inférieure recouvrant le trigone rétromolaire touche la partie la plus distale de la base supérieure.

La solution consiste à couper les parties postérieures de la base d'occlusion mandibulaire. La section sera franche, dans le plan du bourrelet.

Dissymétrie des conditions d'enregistrement

Ce défaut concerne à la fois le patient et l'opérateur, le risque est d'entacher la relation centrée par une erreur en latérodéviation (Par exemple si le patient croise les jambes ou si l'opérateur est assis à la droite du patient).

Deux impératifs sont donc à respecter :

- placer le patient en parfaite symétrie par rapport à l'axe longitudinal du fauteuil (condamner l'accoudoir).
- L'opérateur travaille debout, le plus souvent en porte-à-faux au-dessus du fauteuil.

Le dérapage

Les bourrelets étant réglés à la bonne dimension verticale, le patient ferme en rétraction. Percevant un contact postérieur (uni- ou bilatéral), il déplace sa mandibule en avant de manière à trouver un appui équilibré (avec contact antérieur). L'occlusion de référence est alors enregistrée de façon erronée : trop en avant et éventuellement sur le côté.

La base mandibulaire étant retirée, la zone de contact est réchauffée à la torche de Hanau. Etablissant d'emblée un contact généralisé, le sujet conserve la situation mandibulaire après l'impact.

En conclusion, on peut dire que la rigueur des enregistrements exécutés au fauteuil conditionne la précision occlusale terminale. Cependant, les opérations de report sur articulateur recèlent des risques d'erreur aux conséquences tout à fait comparables à celles pouvant découler de mauvais enregistrements sur le patient.

Le souci de précision doit rester constamment présent à l'esprit en dépit même de ses limites d'action face à la complexité physiologique à laquelle il est confronté.

Enfin, si une approximation raisonnable peut être acceptée dans le transfert du massif facial, aucune erreur ne saurait être envisagée a priori dans celui de la relation centrée. C'est pourquoi l'emploi d'un articulateur semi-adaptable pré-réglé sur des valeurs moyennes, exclue par là même toute analyse occlusale superflue.

5.4.5. Choix des dents artificielles

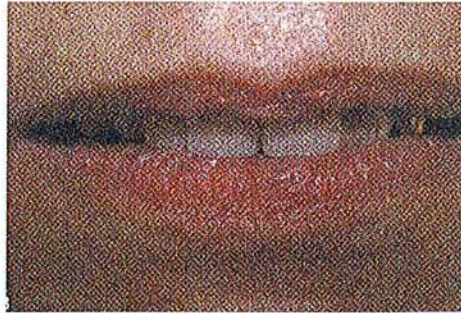
Le choix des dents prothétiques antérieures et postérieures fait partie intégrante de la thérapeutique prothétique ; il ne peut se résumer à l'indication laconique d'une teinte sur une fiche de laboratoire.

5.4.5.1. Choix du matériau

Malgré les progrès réalisés dans le domaine des matériaux polymériques, la céramique reste le plus sûr allié de nos constructions prothétiques amovibles pour de nombreuses caractéristiques (grande dureté, résistance à l'abrasion, état de surface lisse, très faible porosité, intéressante sur le plan esthétique, etc).

Les dents en résine doivent être réservées à quelques cas exceptionnels (maladie de Parkinson en raison de la sonorité des dents en porcelaine, crêtes très flottantes ou espace prothétique insuffisant).

5.4.5.2. Choix des dents antérieures



(d'après Esclassan et coll, EMC, 2003)

Le choix des dents antérieures supérieures et inférieures intervient dès que les modèles de travail définitifs, issus des empreintes sont montés sur articulateur.

On note et on grave sur le bourrelet supérieur le point interincisif, la position des pointes canines (à l'aplomb des ailes du nez), la projection du bord inférieur de la lèvre supérieure, lors du sourire forcé.

Dents et personnalité, les types morphologiques

Dès l'examen clinique, il est important de savoir observer la morphologie du patient et d'analyser son comportement.

Choix de la teinte

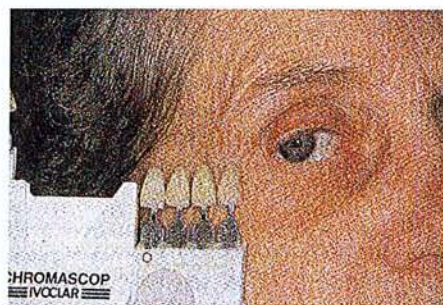Une erreur concernant la teinte ne passera jamais inaperçue et peut se traduire par un refus d'intégration prothétique se manifestant, à terme, par des doléances « fonctionnelles » injustifiées.

Il faut savoir intégrer le patient dans le choix de la teinte tout en le guidant intelligemment.

Lors du choix, on présente le teintier au niveau de la lèvre supérieure, si possible à la lumière du jour.

Des règles générales permettent d'établir une présélection :

- On attribue des dents plus claires à la femme qu'à l'homme.
- Plus le patient est âgé, plus la teinte est saturée, les dents moins transparentes ; des défauts apparaissent (fêlures, tâches, ...).
- La carnation, la couleur des yeux et des cheveux sont en harmonie avec la teinte des dents. Plus la peau est sombre, plus les dents sont jaune orangé ; la translucidité est plus marquée chez les blonds ou chez les patients aux yeux clairs dont la couleur des dents a une prédominance grise.



(d'après Schoendorff et coll, EMC, 1997)

Choix de la forme et de la dimension

Rôle des documents pré-extractionnels

Rares sont les patients qui ne pourront fournir une photographie où apparaissent leurs dents naturelles. Dans le même but, on conserve soigneusement d'éventuels moulages pré-extractionnels ou des dents extraites. Lorsque le patient est déjà appareillé, on tient compte de ses remarques ou de son satisfecit concernant le rendu esthétique de la prothèse précédente.

Forme

C'est la forme de l'incisive centrale supérieure qui détermine notre choix du groupe des dents antérieures, elle est liée à la forme générale du visage, au sexe et à l'âge de chaque individu. Dans le plan frontal, la forme de l'incisive centrale correspond à l'image à l'envers du visage, carré, ovoïde ou triangulaire.

Dans le plan sagittal, un visage présentant une forte convexité est associé à des dents bombées.

Les formes douces aux angles arrondis (forme ovoïde) conviennent mieux aux femmes, alors que des formes anguleuses, épaisses sont plus viriles (dents carrées ou rectangulaires).

Dimensions

En largeur on peut, d'emblée évaluer la distance de pointe canine à pointe canine (indices de Lee), leur position étant gravée sur le bourrelet d'occlusion supérieur.

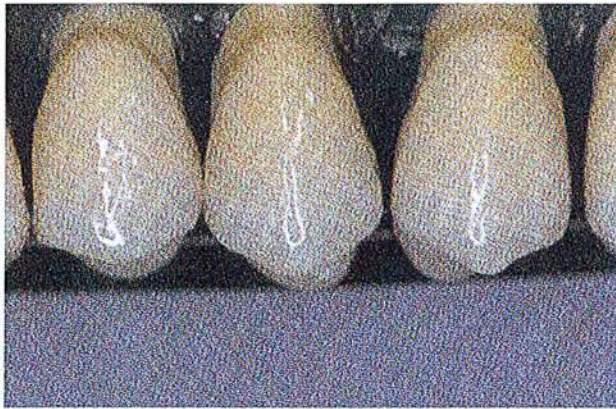
Cependant, il n'est pas interdit de panacher les dents (livrées par paire) afin de souligner un trait de personnalité ou une particularité morphologique.

La hauteur des dents antérieures peut être déterminée par mesure directe sur le bourrelet. Le bord libre du bourrelet a été réglé esthétiquement, en fonction du type morphologique, de l'âge et du sexe du patient ; ces divers éléments déterminant la visibilité des dents antérieures. La distance séparant le bord inférieur du bourrelet de la ligne du sourire permet d'apprécier l'espace vertical disponible pour les dents prothétiques ; cette valeur est modulée selon l'importance désirée de visibilité de la fausse gencive.

Dents mandibulaires

Il s'agit d'un choix purement fonctionnel assurant une concordance de proportion entre les dents maxillaires et mandibulaires. Ces dernières doivent permettre des contacts généralisés harmonieux lors des mouvements excursifs. Ce choix est réalisé au laboratoire de prothèse en fonction des dents maxillaires et par référence aux correspondances fournies par les fabricants.

5.4.5.3. Choix des dents postérieures



Choix fonctionnel

Le choix de l'angulation cuspidienne (20, 30 ou 33°), déterminant la hauteur des cuspides, illustré dans le plan sagittal médian est fonction :

- **De la qualité des surfaces d'appui** : plus l'angulation cuspidienne est importante, plus les composantes horizontales déstabilisantes des forces de mastication seront importantes.
- **Du rapport intercrête** : un rapport intercrête favorable autorise l'utilisation de dents à fort relief.
- **Du profil sagittal de l'arcade mandibulaire** : une concavité accentuée du profil sagittal de l'arcade mandibulaire impose l'utilisation de dents peu cuspidées.
- **De l'état des ATM** : une usure des condyles importantes interdit l'usage de dents fortement cuspidées.
- **De la valeur de la pente condylienne** : l'angulation cuspidienne doit autoriser des glissements harmonieux, stabilisants, des surfaces occlusales lors des moments excursifs. Ces mouvements étant sous la dépendance directe des trajectoires condyliennes, on choisit l'angulation cuspidienne en fonction de l'importance de la pente condylienne.
- **De facteurs généraux** : l'âge et la personnalité du patient sont à prendre en compte. Un patient jeune à la personnalité affirmée nous incite à la restauration d'une efficacité masticatoire maximale par l'utilisation de dents très cuspidées.

Dimensions

Le choix de la taille des dents postérieures est dicté par des impératifs de place disponible. La mesure est réalisée au laboratoire, après montage des dents antérieures.

Le choix de la taille des dents postérieures peut donc être du ressort du laboratoire, sa validité sera simplement entérinée en clinique.

Le montage esthétique conventionnel est réalisé au laboratoire, ainsi que le montage fonctionnel.

5.4.6. Essai esthétique

5.4.6.1. Contrôles préliminaires

Le praticien vérifie, en premier lieu, le choix des dents antérieures. Une sensation générale d'harmonie doit se dégager sans qu'aucun détail déplaisant ne capte l'attention.

Le montage est contrôlé dans les trois plans de l'espace :

- soutien des lèvres dans le plan frontal ;
- symétrie du montage, positionnement correct du point interincisif, orientation satisfaisante du grand axe des dents dans le plan sagittal ;
- ligne générale des bords libres (plus curviligne chez la femme et rectiligne chez l'homme) dans le plan horizontal.

Le volume de la fausse gencive doit restaurer l'esthétique labiale sans provoquer un bombé disgracieux sous-nasal.

5.4.6.2. Symbolisme des dents antérieures

L'incisive centrale supérieure est la dent la plus visible ; c'est celle qui est exposée à la « vitrine » sociale de chacun ; elle caractérise l'image que l'on veut donner de soi-même aux autres.

L'incisive latérale supérieure a une position plus effacée, une forme plus élancée, plus élégante, plus douce que celle de la centrale. Elle symbolise la vie intérieure, les aspirations profondes, les rêves non exprimés et la part de féminité du sujet.

La canine supérieure est située à un carrefour stratégique ; elle participe à l'esthétique antérieure par sa moitié mésiale, alors que sa moitié distale, invisible en vue frontale, appartient déjà au groupe postérieur. Cette dent symbolise l'instinct animal avec son cortège d'ambition, d'agressivité, de jouissance et de désirs.

5.4.6.3. Animation du montage

Si le volume, la forme, la teinte des dents antérieures sont prépondérantes sur l'adéquation entre l'individu et la prothèse, la position relative de chaque dent joue un rôle spécifique de mise en valeur ou d'effacement.

On peut ainsi, par différents artifices (déplacements, établissement d'encombres ou de diastèmes, meulages) favoriser la mise en valeur d'une dent et de la symbolique qui lui est attachée.

Ces différents gestes simples d'animation d'un montage confèrent à la prothèse un caractère unique et valorisent l'approche psychologique, gage de l'intégration prothétique future

5.4.7. Essai fonctionnel (Pompignoli et coll, 2004)

Dernière étape avant la polymérisation des prothèses, l'essai fonctionnel revêt donc une importance toute particulière. Il permet de déceler d'éventuelles erreurs cliniques ou de laboratoire.

5.4.7.1. Contrôles avant la séance

Avant l'arrivée du patient et la mise en place des maquettes en bouche, on vérifie le respect des règles du montage antérieure et postérieure.

La vocation à la fois esthétique et fonctionnelle de la finition des cires impose un contrôle rigoureux du profil des surfaces polies, de la sculpture et de l'état de surface de la fausse gencive.

5.4.7.2. Contrôle individuel des maquettes

On essaie successivement et indépendamment en bouche la maquette supérieure puis la maquette inférieure.

Maquette supérieure

La maquette désinfectée et rincée est doucement mise en bouche encore mouillée, puis elle est fermement appliquée. Elle doit être stable et rétentive, aussi bien à l'état statique que lors de la sollicitation dynamique des muscles et des organes paraprothétiques.

Pour tester cette maquette sur le plan dynamique :

- On évalue la qualité du joint palatin postérieur par traction sur les faces linguales des incisives maxillaires.
- On évalue les secteurs latéraux par traction jugale.
- On évalue enfin le secteur antérieur par traction de la lèvre supérieure vers l'avant et latéralement.

Maquette inférieure

Après avoir retiré de la bouche du patient la maquette supérieure, on met en place la maquette mandibulaire, qui est testée à son tour.

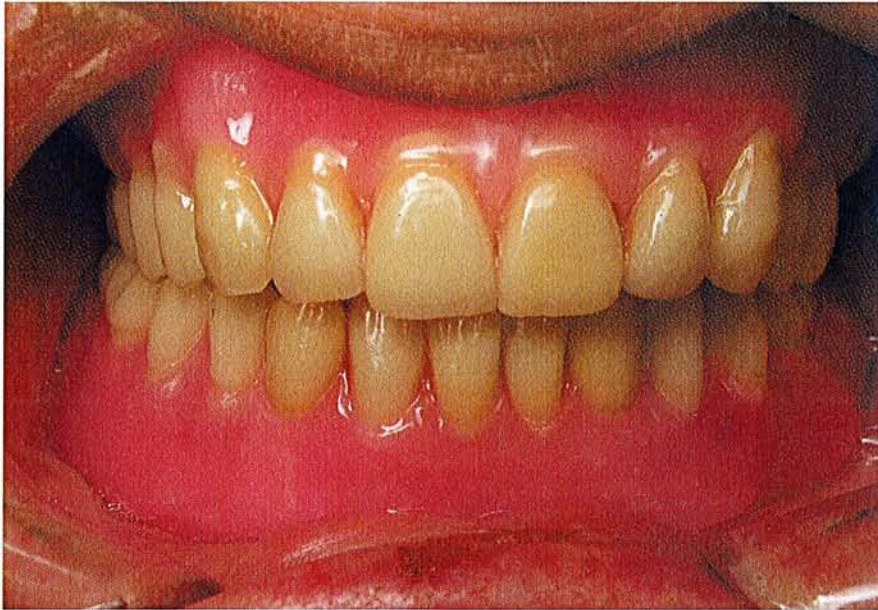De la même manière, elle est évaluée sur le plan statique ; elle doit être stable et naturellement rétentive, quoique plus discrètement que la maquette supérieure.

Au plan dynamique, on mobilise par traction, successivement la lèvre inférieure puis les joues afin de contrôler l'exactitude des bords vestibulaires antérieurs et latéraux.. Puis des mouvements linguaux sont demandés au patient pour juger les bords internes.

La qualité du joint sublingual peut être appréciée, à ce stade du traitement, en opérant une traction digitale horizontale à partir de la face linguale des incisives ; l'effet de succion doit déjà exister.

Tous ces tests qui concernent la stabilité des deux bases sont bien sûr réalisés avec beaucoup de modération. Des erreurs de limites minimales qui pourraient être mises en évidence sont notées et les rectifications seront effectuées une fois les prothèses terminées.

5.4.7.3. Mise en bouche et contrôle des deux maquettes



(d'après Demarch P)

La maquette inférieure, la plus large, est introduite en premier.

Contrôle du rapport intermaxillaire

Occlusion statique

Afin de retrouver la position d'occlusion centrée enregistrée, et de lui faire oublier l'occlusion de ses anciennes prothèses, on demande au patient de serrer modérément les dents sur deux rouleaux de coton pendant deux minutes avant d'autoriser tout contact dentaire.

Il est ensuite prié de fermer doucement la bouche en lui conseillant de rechercher à entrer d'abord en contact au niveau des dents postérieures avec la langue en arrière. Ces invitations invitent naturellement le recul mandibulaire. Le mouvement de fermeture est interrompu au premier contact et les rapports occlusaux contrôlés.

On vérifie :

- la présence de contacts postérieurs ;
- la qualité de l'engrènement ;
- la coïncidence des points interincisifs sans mobilisation des bases. La stabilité des maquettes sur leur surface d'appui est mise en évidence en essayant d'interposer une fine lame de bistouri entre les deux arcades.

Si l'occlusion observée en bouche est différente de celle établie sur articulateur, un nouvel enregistrement du rapport intermaxillaire est entrepris par la réalisation d'un articulé de Tench. Une feuille d'étain interposée entre deux feuilles de cire de 1 cm d'épaisseur sert de clef d'enregistrement du rapport intermaxillaire et de transfert sur articulateur des maquettes

dans le nouveau rapport. Les indentations ne doivent intéresser que l'épaisseur de la cire. On peut aussi utiliser de la cire Aluwax non toilée.

Dimension verticale

La DVR est approuvée sur le plan esthétique et contrôlée phonétiquement en faisant prononcer des sifflantes. Après l'émission de ces phonèmes, la mandibule se trouve en position de repos physiologique et l'importance de l'espace libre d'inocclusion déjà défini est contrôlé.

A ce stade, une légère surélévation de la DVO est admise en compensation de la perte à venir du fait du tassement des prothèses.

Occlusion dynamique

Il s'agit simplement de vérifier que la cinématique de l'articulateur est en accord avec les mouvements réels du patient.

Il n'est pas question à ce stade, de juger de l'équilibre occlusal définitif.

On demande au patient de réaliser, à partir de la position d'intercuspidation maximale, des petits mouvements excentrés sans pression excessive pour éviter d'écraser les maquettes et déplacer les dents.

On contrôle l'existence de contacts équilibrants en propulsion et en latéralité.

Approbation par le patient

La séance doit être validée esthétiquement et phonétiquement par le patient avant l'envoi des prothèses au laboratoire pour leur polymérisation.

5.4.8. Mise en bouche

5.4.8.1. Contrôles avant l'arrivée du patient

L'observation attentive de chacune des prothèses visuelle et tactile, vérifie les bords, les surfaces polies stabilisatrices, l'intrados à la recherche de rugosités, arêtes vives ou bulles.

Puis entre les mains, rechercher une position de contact entre les deux arcades artificielles.

Sur l'articulateur, les glissements dans les différentes excursions mandibulaires sont effectués et les contacts requis contrôlés. Les prothèses jugées correctement sont alors immergées dans un récipient rempli d'eau tiède pour attendre la venue du patient.

5.4.8.2. Contrôles en bouche

Il ne faut pas être pressé par le temps et s'assurer d'un environnement accueillant car c'est un moment très attendu pour les patients.

Les prothèses sont d'abord essayées seules, l'une après l'autre, jamais ensemble.

Mise en bouche de la prothèse maxillaire

On la préfère à la prothèse mandibulaire quand on est assuré d'avoir d'emblée une rétention efficace et en l'absence d'un réflexe nauséux.

On s'assure d'une bonne adaptation de la base sur les surfaces d'appui. Sa mise en place est obtenue par une pression digitale ferme, quelques secondes, au centre d'équilibre prothétique

(premières molaires et secondes prémolaires). On effectue alors le contrôle des éléments mécaniques et esthétiques :

Rétention

La rétention n'a pas atteint sa pleine expression mais elle est malgré tout présente à cet instant.

Le pouce et l'index se saisissent de la prothèse au niveau des premières molaires et exercent une traction exactement opposée à la pression de mise en place précédente.

Stabilité

On s'assure d'abord de la liberté des freins et insertions qui peuvent manquer de dégagement vertical.

On tente la mobilisation par des pressions digitales légères cette fois sur le bord libre des incisives, puis sur les sommets des cuspides palatines des premières molaires.

Ces pressions doivent être dirigées vers l'aire de sustentation des bases pour éviter une bascule intempestive.

Ne pas oublier en outre que la rétention n'est toujours pas entièrement effective.

Esthétique

Le montage esthétique doit être conforme à celui avalisé au cours de l'essai fonctionnel. Certaines dents peuvent avoir bougé.

La prothèse maxillaire est retirée.

Mise en bouche de la prothèse mandibulaire

Elle est placée le plus souvent en premier surtout, en présence de réflexe nauséux.

Rétention

Là aussi son efficacité définitive ne sera effective que lorsque les bases auront trouvé leur place fonctionnelle d'usage, c'est-à-dire après quelques jours et à la suite des différentes équilibrations immédiates et médiatees.

Stabilité

Il est dangereux de faire des tests risqués dans cette séance pour éviter d'hypothéquer la confiance du patient. Tous ces tests auront plutôt été effectués au moment de l'essai clinique fonctionnel des maquettes en cire.

Néanmoins, il faut s'assurer de la stabilité statique bouche demi-ouverte en faisant faire des mouvements de la langue de faible amplitude au patient alors que la prothèse est maintenue en place par deux doigts au niveau du centre d'équilibre.

Contrôle du rapport intermaxillaire et de l'occlusion

Les deux prothèses sont en bouche. Le patient est prié de serrer les dents sur deux rouleaux de coton salivaires pendant quelques minutes.

Puis les cotons sont retirés et on demande au patient de serrer les dents.

Le praticien s'en assure visuellement et par le maintien digital des bases. On peut également interroger le patient sur l'égalité des pressions de part et d'autre des arcades ou bien interposer deux fines bandelettes de matrice de cellulose et s'assurer de la pression égale des deux côtés par la résistance à une traction alors que le patient est invité à les maintenir fermement entre les dents.

Equilibration immédiate

Dans la majorité des cas, elle peut être réalisée en bouche, dans cette séance finale.

Deux bandes longues de papier à articuler épais sont interposées entre les deux arcades. Le patient est invité à serrer dessus doucement, délicatement, ceci dans le but de mettre en place les bases et les bandes de papier.

Puis on lui demande de claquer plusieurs fois les dents assez fermement, tandis que la mandibule est maintenue pour éviter toute propulsion spontanée.

On recherche en intercuspidation maximale, des marques de contacts bilatéraux de part et d'autre sur les cuspides palatines des prémolaires et molaires maxillaires et vestibulaires mandibulaires, à l'exception de tout contact antérieur.

L'équilibre occlusal en propulsion (désengrènement molaire) et en diduction (occlusion balancée) n'est pas recherché dans cette première séance d'équilibration. Il est nécessaire d'attendre quelques jours d'adaptation avant.

Tout au plus le praticien s'assure que les glissements occlusaux se font sans difficulté ni interférence importante.

L'équilibration au papier terminée, on vérifie par une palpation digitale que les bases ne sont pas mobilisées par des contacts prématurés au moment de l'occlusion.

C'est alors que l'on peut réellement s'assurer de l'efficacité rétentive du joint sublingual et des joints périphérique et postérieur.

On renouvelle les tests afférents à la prothèse maxillaire puis on s'applique à éprouver l'efficacité du joint sublingual.

Bouche demi-ouverte, alors que le patient vient d'effectuer une ou deux déglutitions et placé la pointe de sa langue derrière les incisives, une précelle prenant appui entre les deux incisives mandibulaires exerce sur la partie antérieure de l'arcade une poussée ferme vers le haut et vers l'arrière.

Puis, prenant appui derrière les incisives, une traction est exercée cette fois vers l'avant, pour éprouver l'efficacité du joint.

Après une certaine résistance, un bruit de succion caractéristique doit se faire entendre à chaque fois quand la base perd ses contacts avec sa surface d'appui.

On termine cette séquence de vérification par le contrôle de l'exactitude de la DVO à partir d'une nouvelle estimation de la DVR.

5.4.8.3. Conseils d'usage

Il faut expliquer au patient ce qui va se passer, le convaincre de la continuité de notre aide même si les apparences laissent entrevoir que le travail du praticien est terminé.

Alimentation

Il faut conseiller au patient une alimentation molle mais consistante : petits carrés de jambon,

fromage à pâte dur, petits morceaux de filets de poisson, de viande tendre, ... Les biscottes de pain sont une bonne expérience. En quantité, les bouchées sont petites et la mastication lente, précautionneuse. Il faut le mettre en garde contre une maladresse d'utilisation qui peut amener une blessure douloureuse et décourageante.

Hygiène

L'hygiène des prothèses ressemble à celle des dents naturelles : brossage biquotidien avec des brosses adaptées aux prothèses.

Attention aux produits de désinfection du commerce qui conduisent à la décoloration de la résine des bases. A utiliser avec parcimonie !

La décision du port nocturne des prothèses, si elle n'est pas recommandée devant les risques de prolifération microbienne, doit être laissée à l'appréciation des patients. Une composante psychique est réelle. Elle intervient souvent dans la vie affective et relationnelle.

5.4.8.4. Equilibrations et adaptations médiatees

Le tassement des prothèses conduit à des relations occlusales plus ou moins différentes de celles des premiers jours. Les equilibrations dans les séances ultérieures doivent toujours rechercher l'équilibre en intercuspidation maximale mais également s'assurer des contacts d'équilibre au cours des différentes excursions de la mandibule.

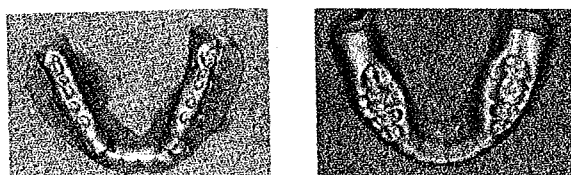
Les meulages sont conduits dans le respect de la DVO et la recherche des contacts travaillants et équilibrants en diduction et en propulsion.

Quelques règles sont à respecter :

On n'abrase jamais la pointe d'une cuspide d'appui gardienne de la DVO. Très simplement on peut retenir :

- en intercuspidation, devant une marque sur une cuspide d'appui, on meule la fosse antagoniste. On préserve toujours la cuspide d'appui sauf quand elle provoque une interférence non travaillante ;
- En propulsion, on meule le pan distal des cuspides vestibulaires maxillaires, ou le versant mésial de la cuspide linguale mandibulaire dont on peut diminuer la pointe ;
- En rétropulsion, quand on veut revenir à une position plus postérieure de la mandibule, on meule les versants distaux inférieurs et/ou mésiaux supérieurs. Ce sont les meulages inverses de ceux de la propulsion ;
- En latéralité = du côté travaillant, on meule toujours les cuspides guides (vestibulaires supérieures et linguales inférieures)
= du côté équilibrant, quand l'interférence intéresse les deux cuspides d'appui, qui gardent la DV, on meule de préférence la cuspide vestibulaire inférieure avec parcimonie.

Des modifications importantes peuvent réclamer une remise sur articulateur des prothèses après l'enregistrement d'un articulé de Tensch. Les meulages d'équilibration se superposent alors à ceux décrits pour les ajustements occlusaux après la polymérisation des prothèses au laboratoire.



Articulé de Tensch (Schoendorff et coll, EMC, 1999)

Au fur et à mesure que l'équilibration s'affine, il convient d'utiliser du papier à articuler moins épais sans pour autant aller, pour une équibration en bouche, jusqu'aux papiers très fins utilisés en prothèse conjointe. Chaque meulage est suivi d'un polissage soigneux de la surface occlusale.

Cette séance de mise en bouche n'est toujours pas terminée. La parole est donnée au patient et le praticien écoute les doléances immédiates.

5.4.9. Doléances de l'édenté total appareillé (Pompignoli et coll, 2004)

Les interminables séances de « réglage » qui suivent la mise en bouche des prothèses, pourraient singulièrement se réduire par la simple connaissance de quelques notions abordables.

Il faut faire le diagnostic entre :

- les doléances contre lesquelles on ne peut rien et qui sont liées à l'existence même des prothèses. Elles dépendent de la fourchette d'adaptation de chacun. Elles sont à la limite des doléances injustifiées, qui sont d'ordre psychologique et demandent un diagnostic précoce. Aucun traitement ou amélioration a posteriori ne sauraient apporter une solution à ces pathologies ;
- Les doléances dues à des erreurs minimales, défauts incontrôlés. En trouver la cause est parfois délicat, mais le remède est souvent simple ;
- Enfin, les grosses erreurs qui imposent de recommencer l'ensemble du traitement. Tout essai d'amélioration est voué à l'échec. Savoir le reconnaître au bon moment permet de conserver la confiance du patient, d'économiser des désagréments et du temps de travail.

5.4.9.1. Les doléances immédiates

Instabilité

Distinguer d'emblée l'instabilité en occlusion de celle en inoclusion. Temporiser dans le second cas (la rétention n'est pas encore effective), mais contrôler la stabilité occlusale dans le premier : équibration immédiate et recherche d'un trépied stable en relation centrée. Ne pas oublier que les prothèses doivent « faire leur lit ».

Esthétique

La lèvre supérieure apparaît souvent en avant ou gonflée. Muscles et téguments n'ont pas encore assimilé le nouveau volume prothétique. Parler de « cellulite » qui déforme la peau, notion que les patients appréhendent très bien. Il faut temporiser et attendre l'effet produit sur l'entourage.

Inconfort, encombrement

Cette doléance est réelle aussi bien pour un renouvellement que pour des nouvelles prothèses. L'adaptation est aisée au bout de quelques heures, voire quelques jours.

Nausées

Il est bien rare de découvrir un réflexe nauséux le jour de la mise en bouche. Si cela arrive, il faut temporiser, ne pas toucher au joint postérieur, faire exécuter des exercices de respiration.

Troubles de la phonation

Leur absence est exceptionnelle ! Rassurer le malade, et mieux le prévenir !

La gêne disparaît rapidement sauf quand le volume de la nouvelle prothèse est très différent de l'ancienne ou quand la DVO est très modifiée.

Hypersalivation

Elle est également de règle, pour les mêmes raisons que les troubles de la phonation, l'inconfort du nouveau volume prothétique.

En résumé, dans cette première séance il convient toujours de temporiser à moins d'une grave erreur. Il faut par contre parler longuement au patient et lui donner des explications. Et surtout beaucoup l'écouter car il craint toujours de ne pas être entendu.

L'utilisation d'images ou de comparaisons est souvent très utile.

Un dernier impératif s'impose : le patient ne doit en aucun cas conserver ses anciennes prothèses avec lui. Il faut montrer une fermeté sans équivoque, et dans le cas extrême, le menacer de reprendre les nouvelles s'il ne rend pas les anciennes.

5.4.9.2. Dans les séances ultérieures

Instabilité des prothèses

Elle présente deux aspects bien distincts en fonction de son origine :

- Le manque de rétention, qui est mis en évidence en vérifiant l'efficacité des éléments de rétention (joint périphérique, postérieur et sublingual). Il faut savoir que cette rétention statique peut très bien exister le jour de la mise en bouche et disparaître dans le temps et inversement. Une équilibration occlusale imparfaite est à l'origine de cette doléance.
- La perte de rétention est plus difficile à appréhender du fait de ses origines multiples. La rétention est perturbée par tout élément ayant pour effet de déplacer la base sur sa surface d'appui : contact prématuré dans toute position inter-occlusale, interférence fonctionnelle sur un bord étendu, action perverse d'une activité parafonctionnelle.

C'est au praticien de faire le diagnostic différentiel de la cause de l'instabilité, sachant qu'elle s'accompagne le plus souvent de blessures ou d'irritations et qu'elle demande des remèdes différents.

Rétention insuffisante ou inexistante

La mobilisation des bases intervient, les prothèses en inoclusion, bouche semi-ouverte. C'est le résultat :

- au maxillaire, de joints périphérique et postérieur inefficaces ;
- à la mandibule, d'un joint sublingual inopérant ;

- aux deux maxillaires, de bords très sous-étendus, ou de surextensions importantes ;
d'une erreur de la qualité de sustentation sur les surfaces d'appui

Tous ces éléments peuvent être aggravés par la présence d'une salive trop fluide ou rare.

Des surextensions importantes sont corrigées en utilisant un matériau révélateur.

Les surpressions sont mises en évidence par l'utilisation de matériau d'empreinte fluide que l'on met sur l'ensemble de l'intrados prothétique. Les zones de pression visibles sont meublées avec modération.

Pour les insuffisances importantes (joints et sous-extensions), une réfection de base est le plus souvent nécessaire.

Instabilité dynamique

Cette fois, il y a rétention, mais les prothèses sont mobilisées par les mouvements fonctionnels du patient.

Il faut rechercher l'origine de la perte de rétention :

- ***Intervient-elle pendant la phonation et les mimiques ?***

L'enregistrement des mouvements des organes paraprothétiques n'a pas pris en considération certains mouvements (rire, bâillement, grimace) ou plus simplement leur amplitude.

Les remèdes consistent à refaire les tests d'enregistrement des limites des bases en s'aidant de Disclosing Wax et à corriger les surextensions interférentes.

- ***Intervient-elle au cours des mouvements mandibulaires ?***

-A ***vide*** : Une mauvaise équilibration caractérisée par des contacts prématurés entraîne une perte de rétention secondaire. Il faut contrôler l'existence de contacts simultanés inter-arcade :

- en intercuspitation maximale, de part et d'autre de l'arcade au centre d'équilibre des bases ;
- en propulsion, un contact antérieur et deux autres postérieurs au niveau des deuxième molaires sont suffisants. Une prématurité antérieure en propulsion s'accompagne souvent d'une douleur ou blessure au niveau de la papille bunoïde et/ou du frein médian supérieur ;
- en latéralité, il faut dans tous les cas obtenir au minimum le fameux trépied stabilisateur, deux contacts côté travaillant et un contact côté équilibrant.

L'équilibration des prothèses au papier à articuler épais, puis de plus en plus fin au fur et à mesure que l'équilibre s'affine, amène le retour d'une rétention objectivable par le patient.

-A ***la mastication*** : L'instabilité est le résultat d'erreurs de montage des dents au laboratoire qui sont situées en dehors du polygone de sustentation ou qui engendrent des composantes destabilisatrices. Il est difficile de corriger de telles erreurs. Cependant, le meulage d'une cuspidé ou d'un versant vestibulaire peut réorienter favorablement les résultantes occlusales.

Mobilisation des bases par jeu

Cette doléance est le résultat :

- d'une mauvaise rétention de la base inférieure ;
- d'un joint sublingual mal situé ou trop volumineux ou convexe ;
- d'une béance antérieure trop importante : la lèvre inférieure ou la langue s'interposent ;
- d'un malade qui suce ses prothèses comme s'il s'agissait d'un noyau d'olive.

Les patients qui se crispent sur leurs prothèses avec des forces importantes, provoquent à long terme des résorptions qui entraînent une perte de rétention.

Persistence des doléances immédiates

Sans aggravation

Inconfort

- de la langue : les dents sont trop lingualées. Le remède consiste à meuler la face linguale des dents inférieures. Augmenter la concavité des volets linguaux ajoute du confort et de l'espace à la langue.
- Des lèvres (gêne à siffler, à se moucher, à se raser) : il faut rechercher, une surextension labiale inférieure et/ou supérieure ou une surépaissuer des bords à cet endroit. Une insuffisance de profondeur de l'échancrure frénale peut être à l'origine de doléances de cet ordre.

Les causes sont éliminées par meulages prudents et répétés pour éviter de perdre l'efficacité rétentive du joint périphérique.

Nausées

S'il s'agit de nausées provoquées par la présence des prothèses, il faut rechercher une interférence entre la prothèse et une zone réflexogène. Celle-ci correspond à la partie postérieure du dos de la langue en regard du joint vélo-palatin.

Rechercher :

- un bord postérieur trop épais, qui « accroche » le dos de la langue ;
- une surélévation de la DVO ;
- le joint postérieur est inefficace, la rétention insuffisante entraîne une insécurité et le patient traduit son angoisse par des nausées.

Avec aggravation

C'est essentiellement toute la pathologie des blessures, des douleurs et des irritations.

Blessures et irritations

Pour les mettre en évidence, il faut obliger le malade à porter ses prothèses au moins 24 heures.

1. Il faut toujours rattacher une blessure à une cause :
 - soit occlusale, à vide ou au cours de la mastication
 - soit à la base : intrados, extrados, limites.

En règle générale, il ne faut jamais rectifier une base avant d'avoir vérifié les rapports occlusaux. On utilise la Disclosing-Wax sur les bords et l'intrados avant les retouches.

2. Ne pas oublier de faire le diagnostic différentiel avec les maladies de la muqueuse buccale. De plus, il peut exister des douleurs sans blessure sur la totalité des crêtes, au niveau des ATM, ...

Gêne à la déglutition

1. Douleurs, blessures.

C'est la fameuse sensation d'angine qui conduit certains patients chez leur médecin.

Rechercher :

- des volets linguaux trop étendus en arrière ou en bas, ou trop épais ;
- un joint postérieur trop long, comprimant ou tranchant.

2. Inconfort

Il faut rechercher :

- une erreur de DVO ou de rapport intermaxillaire provoquant une absence de stabilité occlusale ;
- une erreur de situation du plan d'occlusion qui peut provoquer une morsure de la langue, ou un glissement des bases ;
- un joint sublingual mal situé.

Gêne à l'articulation des phonèmes

Les 17 muscles de la langue jouent sur le clavier de la denture naturelle. Le tableau résume les principales doléances et leurs causes :

Doléances	Rechercher
Le patient parle les dents serrées	Manque de confiance en la rétention des bases DVO excessive
Gêne à l'émission des labio-dentales F et V	Position verticale ou sagittales erronée des incisives supérieures
Gêne à l'émission des sifflantes S-C	Suspecter :
Zézaïement	-DVO, l'espace libre,
Sifflement	-les points d'appui rétro-incisifs :
	= trop épais : interférence
	= trop mince : vide
Gêne à l'émission de bilabiales P-B-M	Suspecter :
	-une surélévation des volumes antérieurs
	-une DVO surévaluée
Gêne à l'émission des gutturales GUE-KE	Suspecter :
Chuintement	-un joint postérieur ou zone voisine trop épais
Gêne à l'émission des linguo-post-dentales D T	-zone molaire latérale supérieure trop épaisse
Gêne à l'émission du AH	La face palatine du bloc incisivo-canin est mal situé sagittalement
	Suspecter un joint postérieur insuffisant

Esthétique

Certainement les griefs les plus empreints de subjectivité.

Voici les doléances les plus souvent rencontrées :

- dents trop longues,
- dents trop jaunes,
- trop ou trop peu visibles,
- béance fonctionnelle non acceptée et incomprise,
- malpositions prises pour des erreurs.

La prévention de ces doléances consiste à faire avaliser l'essai esthétique par un proche influent ou de faire participer un fils ou un petit-fils dans lequel le patient se reconnaît, se retrouve jeune.

Doléances d'apparition différée ou progressive

Ces doléances sont particulièrement perfides dans la mesure où elles apparaissent alors que les prothèses se mettent en place et que le patient commence à les intégrer. Elles viennent en surface quand les doléances plus bruyantes ont disparues. Là aussi, beaucoup de compréhension et de psychologie permettront de garder la confiance de notre patient.

Morsure de la langue ou des joues

C'est la conséquence, le plus souvent, de l'absence de surplomb horizontal des dents des deux arcades. Un meulage en pan coupé permet de rétablir ce surplomb.

Quand la langue ou les joues sont pincées entre les deux bases au niveau des trigones, un simple meulage en épaisseur est suffisant pour ménager un espace.

Une DV sous-évaluée ou un profil mal étudié des surfaces polies dans leur vocation de soutien des organes paraprothétiques conduisent aux mêmes conséquences. Les corrections sont alors plus radicales : rétablissement de la DV correcte avec remontage des dents prothétiques et réfection des bases.

Claquements sonores

Ils relèvent d'une DVO surévaluée ou d'une instabilité des bases prothétiques (inférieure le plus souvent).

Instabilité à l'ouverture

Il faut rechercher :

- à la mandibule, une surextension dans les poches de Fish ou une interférence sur les fibres antérieures du masséter ;
- au maxillaire, une interférence avec les ligaments ptérygo-maxillaires.

Instabilité à la déglutition

Il faut rechercher :

- une petite erreur du rapport intermaxillaire ;
- une erreur d'engrènement dento-dentaire. Une légère interférence en occlusion centrée entraîne une mobilisation des bases ;
- une surextension ou une surépaisseur des volets linguaux qui mobilise la base inférieure sans provoquer par ailleurs de blessure.

Instabilité à l'incision

L'apprentissage du patient doit le conduire rapidement à appréhender les limites des possibilités de ses prothèses. Sinon, il faut rechercher :

- montage trop externe, ou sustentation insuffisante ;
- insuffisance d'efficacité du joint postérieur ;
- dents antérieurs trop longues ;
- crête antérieure dépressible ou mobile (sustentation qualitative).

Gonflement des sublinguales

Le tassement des prothèses provoque une compression des canaux excréteurs ou une obstruction des émonctoires des glandes salivaires dans la région sublinguale. La perturbation de la fonction sécrétoire entraîne le gonflement des glandes salivaires.

Un meulage parcimonieux prendra soin de ne pas détruire le joint sublingual.

Efficacité masticatoire réduite

Des équilibrations un peu trop poussées finissent pas effacer le relief cuspidien. Il faut resculpter les surfaces occlusales ou remplacer les dents prothétiques.

Perturbation du goût

La notion de « fin palais » qui attribue au palais la responsabilité de la gustation est fortement encrée dans l'esprit des patients. La base qui recouvre et « cache » la voûte palatine est à l'origine de cette doléance qui est plus subjective qu'objective. Il faut ici expliquer et convaincre.

Suintement aux commissures et perlèche

Un filet de salive qui s'échappe régulièrement par les commissures labiales provoque en complication, une perlèche. Les causes sont de deux ordres :

- DV sous-évaluée ou surévaluée, s'accompagnant d'hypersalivation ;
- Soutien insuffisant du modiolus, accompagné d'un manque d'épaisseur des bords.

Intolérance - allergie

Cette intolérance de la muqueuse aux matériaux prothétiques est très contestable. Il faut être très prudent avec cette notion. Une allergie vraie apparaît en quelques secondes et donne des signes disséminés à tout l'organisme. L'intolérance aux prothèses est au contraire parfaitement localisée et en regard des bases.

Cependant un diagnostic différentiel s'impose avec :

- une fragilité capillaire
- une irritation mécanique, (compression des zones de Schroöder) ;
- une erreur d'occlusion.

Enfin il ne faut pas oublier de penser à une candidose buccale, affection en recrudescence depuis l'apparition des antibiotiques.

En présence de lésions buccales, il faut soupçonner :

- un abus d'antibiotiques,
- la porosité du matériau prothétique mal polymérisé.

En conclusion, à l'écoute des doléances de l'édenté total appareillé, il faut redoubler d'humilité... mais aussi soupçonner les patients de mauvaise foi pour ne pas prendre en compte leurs griefs par erreur.

Cependant, l'observation élémentaire de la majorité des traitements prothétiques réalisés consciencieusement montre des erreurs tangibles et la répétition de séances multiples d'équilibration, rectifications, modifications arrive à « user » la résistance de certains de nos patients donnant l'illusion de traitements réussis.

6. La dentisterie chez l'enfant



6.1. Abord psychologique de l'enfant

L'expérience dentaire constitue pour l'enfant une épreuve rarement facile à surmonter. Parfois, les attitudes de l'enfant rendent impossibles les soins dentaires, ou limitent leur qualité donc leur pérennité. Dans ce cas, une approche psychologique adaptée est indispensable, et doit être plus humaine que technique. On peut ainsi proposer à l'enfant un contrat de soins sous forme « demande-promesse », dans lequel chacune des parties en cause doit tenir ses engagements. Une approche empathique contribue à une relation praticien-enfant-parent de qualité, et rend les soins plus acceptables pour l'enfant en lui assurant un avenir dentaire favorable. (Dajeau et coll, 1998)

6.1.1. Les acteurs en présence

Il est difficile de traiter de façon univoque la question des rapports de l'enfant aux soins dentaires. Tout d'abord, de quel enfant parlons nous ? L'enfant confiant ou craintif, sans expérience ; l'enfant traumatisé, ou averti et serein ? Dans la plupart de ces cas de figures, trois partenaires sont à considérer : le praticien, l'enfant et ses parents.

6.1.1.1. Le praticien

Du praticien, on attend son authenticité. Son rôle sera aussi de neutraliser par son comportement et par des explications simples, les appréhensions et les attitudes de crainte inspirées par le cabinet dentaire. Un accueil chaleureux, affectueux et tranquille ne devra cependant pas masquer une certaine fermeté et une détermination réelle du praticien.

Des stratégies non invasives font clairement appel à la communication : la désensibilisation et le renforcement. Les deux méthodes de base de la désensibilisation sont l'expérience de la préexposition où l'enfant se familiarise avec l'inconnu et le classique et efficace tell-show-do, applicable à tout âge. Ces techniques aident l'enfant à vaincre ses peurs du dentiste, des soins, de la douleur et de l'inconnu. Ces deux méthodes se rejoignent dans la communication verbale et non verbale et nécessitent la plus grande authenticité du praticien, le parler et les gestes vrais, les regards francs, les sourires et les encouragements.

Mais pour garantir un bon déroulement des soins, il devra écouter. Ecouter au-delà de la demande de soins, portée par d'autres la plupart du temps (le parent) suppose qu'on accorde à l'enfant un droit de choisir, d'être informé voire de dire « non ». On se rend compte qu'une telle attitude peut très souvent vaincre des appréhensions apparemment insurmontables. Cette authenticité de la relation devrait pouvoir positionner l'enfant comme responsable dans ce qui lui arrive, et à ce titre véritable interlocuteur. Elle demande de la part du praticien une réelle disponibilité d'écoute, tout particulièrement lors de la ou les premières consultations, véritables plaques sensibles de la relation future qui pourra s'instaurer (Anastasio et coll, 1995)

6.1.1.2. L'enfant

Sa participation et sa responsabilité dans ce qui lui arrive sont à prendre en compte chaque fois que cela est possible, et ce, quel que soit son âge. Dans tous les cas, il s'agit de sa bouche et de ses dents, sa collaboration est donc requise. Un contrat de soins sous forme « demande-promesse » dans lequel il s'agira pour les protagonistes de tenir leur engagement pourra être proposé. L'enfant a besoin de soins. Le praticien doit réaliser un soin acceptable tant sur le plan odontologique (accomplir un traitement efficace : maîtrise et savoir) qu'humain (éthique et place laissée à la parole dans l'acte).

Une promesse établit un engagement. Les demandes supposent l'accord de l'enfant. Tout acte doit être expliqué, décidé d'un commun accord. Les promesses devront être tenues. Elles engagent le praticien qui doit pouvoir aller jusqu'au bout du traitement entrepris, ainsi que l'enfant qui doit être reconnu jusque dans la responsabilité de sa parole. Chaque étape doit permettre d'avancer dans le traitement. Au début de la séance, le praticien rappelle le contrat mis au point à la fin du rendez-vous précédent. Après les soins, praticien et enfant font un bilan et établissent le contrat valable pour la prochaine fois.

La remise en cause du contrat par l'enfant est possible à tout moment à condition qu'elle se fasse dans l'échange. La communication doit toujours être maintenue. L'enfant doit sentir que le praticien ne lui impose pas un comportement par le biais d'une technique mais qu'il accepte, qu'il comprend sa vision de l'expérience dentaire.

L'expression comportementale de la peur ou de l'anxiété de l'enfant varie. L'enfant peureux craint quelque chose de spécifique, l'enfant anxieux craint quelque chose de non spécifique quant à ce que le dentiste peut ou va faire. Plus l'enfant est jeune, plus forte est son inquiétude. A 6-7 ans, entrant dans sa phase de latence, l'enfant est plus apte à affronter une situation inconnue.

L'anxiété maternelle face aux soins dentaires influence négativement.

Des facteurs individuels, des facteurs médico-dentaires antérieurs traumatisants, des facteurs environnementaux et également la qualité de la relation enfant-praticien-parents, les capacités d'empathie du dentiste sont autant d'éléments qui peuvent avoir des répercussions sur le développement de la peur-anxiété chez un enfant.

Au vue de la transformation de la société ces 30 dernières années, certains comportements particuliers, voire difficiles, de l'enfant ne sont pas uniquement liés à la peur et à l'anxiété face aux soins mais peuvent relever de rapports éducatifs spécifiques mettant en cause la structure même de la famille et la nature des échanges intra-familiaux (Pinkham, 1997). En raison de ces éléments, le praticien peut être appelé à incarner différents rôles auprès de l'enfant. Le praticien doit donc être capable de sortir d'une position de maîtrise et de savoir qui pourrait exclure le sujet ; il semble important qu'il puisse en permanence se convaincre que l'enfant se trouve livré à ses soins comme sujet et non uniquement comme objet de soins.

6.1.1.3. Les parents



Porteurs de la demande de soins, les parents sont à considérer comme associés inévitables de la relation. Il est important de repérer la place que l'enfant occupe dans la constellation familiale. Si la souffrance de l'enfant lui appartient en propre, il paraît essentiel de prendre en compte la position des parents vis à vis du soin, du praticien et de l'enfant lui-même. Dans tous les cas, il est évidemment préférable de s'assurer de l'alliance et du consentement familial, sauf dans les cas où cette alliance s'effectuerait contre l'enfant.

La première visite étant déterminante, il peut être intéressant de donner des conseils aux parents (Bourassa, 1991) avant celle-ci, notamment à la mère, puisqu'elle est souvent l'accompagnatrice et que son attitude est un facteur déterminant dans le degré d'anxiété de l'enfant.

Le fait de décrire ce qui doit être fait ou ce qui sera à faire aux parents leur permettent de mieux accepter le soin et de transmettre un sentiment de confiance à l'enfant.

Les parents doivent être présents dans la salle de soins ? Leur présence paraît importante lors de la première visite, orientée en majeure partie vers le dialogue, mais peut être discutée lors des séances suivantes. Il n'y a pas de règle absolue. C'est au nom d'une relation directe de qualité praticien-jeune patient que la présence parentale est souvent rejetée.

L'anxiété du parent peut influencer négativement le comportement de l'enfant, mais plus l'enfant est jeune, plus l'absence du parent sera néfaste (Fenlon et coll, 1993). Dans tous les cas, le praticien gardera à l'esprit l'importance d'établir avec l'enfant responsable un dialogue constructif.

Le dentiste doit comprendre les sentiments des parents et parfois les accepter dans la salle de soins, si les explications fournies ne suffisent pas à les rassurer (MA Certo, JE Bernat, 1995).

6.1.2. Quelques règles pratiques (Orlowetsky, 1994)

Il est nécessaire de respecter certains principes pour bien conduire un traitement dentaire chez l'enfant :

- ne pas lui mentir
- suggérer plutôt qu'ordonner
- être raisonnable dans notre demande
- ne pas rester sur un échec vis à vis de l'enfant, et en particulier ne jamais le laisser partir sans qu'un minimum de soins n'aient été faits.

Procédez à l'examen initial avec beaucoup de douceur.

Obtenir le plus rapidement la sédation en cas d'urgence, l'enfant en saura gré les fois suivantes.

L'enfant doit toujours être prévenu quand le traitement risque d'être douloureux. Ne dites jamais « cela ne va pas faire mal » s'il y a le moindre risque de douleur.

Sauf en cas d'urgence, prévenez l'enfant au moins une séance à l'avance en cas d'extraction. Le jour de l'intervention, expliquez lui toutes les étapes et ne lui cachez pas l'anesthésie en lui expliquant que ce petit désagrément évitera la douleur.

Pendant le fraisage, ne tolérez aucun mouvement de tête ou de déplacement des mains vers les instruments. Prenez de très bons points d'appui, vous pourrez ainsi faire tourner votre fraise très vite pendant des temps très courts. Arrêtez vous toujours avant que l'enfant puisse avoir mal, mieux vaut préparer une cavité en plusieurs fois.

6.1.3. Conclusion

Soigner un enfant demande un peu de patience, beaucoup de compréhension, mais si le praticien dédramatise une situation de conflit et établit un climat de confiance, c'est le comportement même de l'adulte qui sera déterminé par les premiers contacts que l'enfant aura eu, à travers vous, avec l'expérience dentaire.

6.2. Observation clinique

C'est une phase indispensable avant tout traitement dentaire pour permettre d'élaborer un plan de traitement et pour prévenir certains risques.

6.2.1. Renseignements généraux et interrogatoire des parents de l'enfant

Nom, prénom, date de naissance, adresse, âge et profession du père et de la mère.

- Motif de la consultation
- Etat général de l'enfant depuis sa naissance
- Etat de santé bucco-dentaire depuis la naissance
- Antécédents : il est nécessaire de savoir s'il existe chez l'enfant des allergies (surtout à des médicaments) et des affections graves (troubles cardiaques, RAA, diabète, ...) en cas de prescription ou d'extraction.

6.2.2. Examen exo-buccal

Retenons pour le plus important :

- la forme de la tête (brachy, méso ou dolichocéphale) et la hauteur des 3 étages
- la perceptibilité des ganglions sous-maxillaires et cervicaux
- la respiration normale ou buccale

A l'ouverture et à la fermeture de la bouche :

- Rapport des lèvres entre elles = normal, pro ou rétrochélisme inférieure ou supérieure
- rapport entre la fente labiale et le bord incisif
- tonus musculaire
- ouverture de la bouche (amplitude et symétrie)
- trajectoire condylienne

6.2.3. Examen endo-buccal

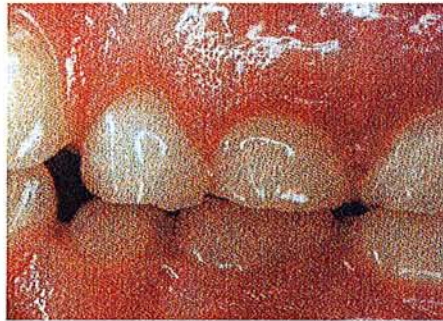
On examine les freins, le vestibule, les joues, la langue, le plancher de bouche, le palais, le pharynx et les glandes salivaires et noter les éléments anormaux.

6.2.3.1. Examen du parodonte

La grande fréquence des gingivopathies, précurseurs des parodontolyses de l'adulte, et l'existence de parodontolyses juvéniles, ou à début juvénile, rend indispensable l'observation du parodonte de l'enfant. Dans ce domaine, trois examens peuvent être significatifs :

6.2.3.2. Examen gingival et muqueux

Il permet de rechercher un signe clinique de l'inflammation.



Aspect sain de la gencive temporaire d'après Bailleul-Forestier et coll, EMC, 2001

6.2.3.3. L'examen radiographique

Il peut mettre en évidence la destruction des corticales ou une alvéolyse. La corticale septale est située à 1 ou 2 mm de la jonction amélo-cémentaire sur une dent ayant achevé son éruption. Normalement horizontale chez l'adulte, elle peut être oblique chez l'enfant lorsque deux dents adjacentes ne sont pas au même niveau d'éruption ou en denture mixte.

6.2.3.4. Le sondage parodontal

La JAC de l'enfant est souvent difficile à repérer car le sulcus varie entre 1 et 6 mm selon le degré d'éruption de la dent permanente (1,8 mm en moyenne chez l'adulte).

Il est habituellement plus profond en denture lactéale (2 mm).

Les signes cliniques que ce sondage permet de dépister sont :

- la perte d'attache, apicale, à la JAC, seule pathognomonique d'une parodontolyse
- le saignement provoqué au sondage, signe d'une pathologie évolutive du parodonte profond.

Du diagnostic précoce d'une atteinte parodontale dépend souvent l'efficacité du traitement de certaines parodontolyses aiguës ou à évolution rapide chez l'enfant et l'adolescent.

6.2.3.5. Examen de l'occlusion

6.2.3.5.1. Denture temporaire (jusqu'à 6 ans)

- **Dans le plan transversal :** l'arcade maxillaire circonscrit légèrement l'arcade mandibulaire.

- **Dans le plan vertical :**

- = incisives en supraclusion à leur éruption
- = incisives en normocclusion jusqu'à 6 ans
- = incisives en bout à bout avant leur chute

- **Dans le plan sagittal : 3 possibilités :**

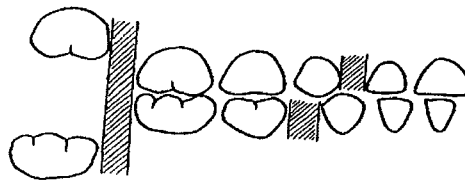
= plan terminal droit = rectocclusion :

-type 1 de Baume quand il existe des espaces simiens (espaces simiens à 4-5 ans entre IL et C sup ; C et 1^{ère} M inf) ; donne une classe 1 d'angle précoce à 8 ans

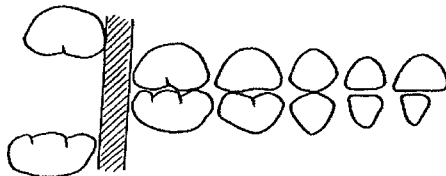
-type 2 de Baume quand il n'existe pas d'espaces simiens ; donne une classe 1 d'Angle tardive à 11 ans.

= plan terminal à marche mésiale ; peut donner une classe 3 d'Angle en denture permanente (5% des cas)


= plan terminal à marche distale ; peut donner une classe 2 d'Angle dans 90% des cas.




Rectocclusion — Plan terminal droit avec espaces simiens.



Rectocclusion — Plan terminal droit sans espaces simiens.



Plan terminal à marche mésiale.



Plan terminal à marche distale.

6.2.3.5.2. Denture mixte et permanente (après 6 ans)

Voir le chapitre orthodontie chez l'enfant

6.2.4. Examen dentaire (complété par les radiographies)

6.2.4.1. Schéma des dents

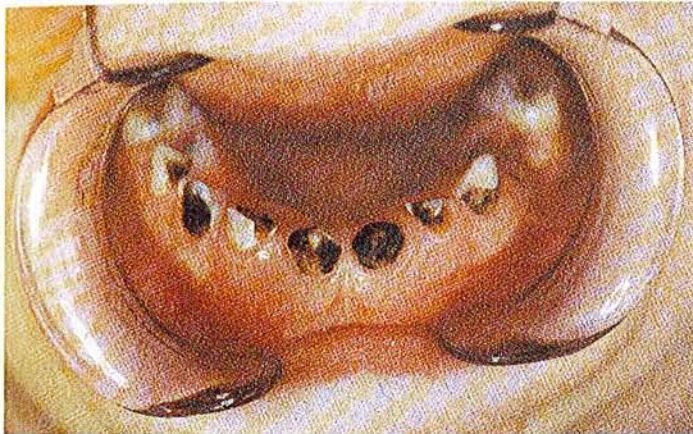6.2.4.2. Comparaison entre âge dentaire et âge civil

6.2.4.3. Dents sur l'arcade

- Présentes, mobiles ou absentes = normal ou anormal pour l'âge
- Anomalies de forme (macrodontie, microdontie, dysplasies, dystrophies), de position (version, gression, rotation), siège ou direction (transposition, hétérotypie).

6.2.4.4. Etude de chaque dent

- = Email : sillons, fissures, points
- = Email et dentine : -cavités de carie



Caries du biberon (d'après Portier et coll, EMC, 1997)

- fracture des antérieures
- obturations défectueuses
- = Pulpe : -pulpe exposée naturellement, accidentellement
 - pulpite aiguë
 - pulpite chronique : gangrène, nécrose
 - pulpotomies
 - pulpectomie
 - traitements défectueux
- = Périapex : -granulome
 - kyste
 - foyer d'ostéite

6.3. Plan de traitement

Les éléments classés et répertoriés par l'observation clinique vont permettre d'établir un plan de traitement, c'est à dire l'ordre dans lequel l'action thérapeutique sera entreprise.

Cependant, avant la mise en place de traitements programmés, il est indispensable de faire une place prioritaire aux traitements d'urgence et à la connaissance de l'enfant qu'on doit soigner.

Les traitements d'urgence sont destinés à supprimer la douleur, enrayer l'infection, prévenir les complications.

Comprendre l'enfant que l'on va soigner, c'est évaluer ses possibilités de communication, noter ses réactions, apprécier sa conduite.

On peut faire ensuite des prévisions et une séquence de traitement :

6.3.1. Hygiène et prophylaxie

Il faut les aborder le plus vite possible pour en observer les premiers résultats pendant le cours du traitement.

6.3.2. Traitements dentaires

6.3.2.1. Evaluation préalable

Elle comprend :

- le dépistage des zones cariogènes
- la prévision de traitement
- la mesure du risque d'aggravation et d'extension
- le diagnostic différentiel

6.3.2.2. Séquence des traitements

= Avant l'âge de 6 ans (dentition temporaire)

1-Soigner les dents dont la vitalité est menacée

2-Soigner les dents dont la fonction est menacée

3-On traitera d'abord les dents les plus éloignées de leur date de chute, autrement dit celles qui resteront le plus longtemps sur l'arcade, en premier, et les autres, par ordre décroissant de durée.

= De 7 à 12 ans (dentition mixte)

1-Soigner d'abord les dents permanentes

2-Soigner ensuite les dents temporaires

= Pour toutes les dents permanentes

1-Soigner les dents dont la vitalité est menacée

2-Soigner les dents dont la fonction est menacée

3-On traitera d'abord les dents dont les apex sont les plus éloignés de leur date de fermeture.

Dans les trois dentitions à délabrement égal, reconstituer le côté qui permettra le plus vite d'obtenir une mastication fonctionnelle

Ainsi seront prévus :

1-Les préparations cavitaires

2-Les traitements des différentes réactions pulpaires

3-Les reconstitutions des dents

6.3.3. Traitement des lésions traumatiques

Fractures- Déplacements- Luxations.

6.3.4. Orthodontie interceptive et traitement des habitudes déformantes.

6.4. L'urgence en pédodontie

Un enfant amené en urgence peut poser des problèmes d'attitude. Son approche est parfois difficile et on doit le traiter avec calme, patience et bienveillance alors qu'il vient précisément perturber le déroulement de notre emploi du temps.

Les trois raisons qui peuvent justifier la priorité de notre intervention sont la douleur, l'infection et le traumatisme.

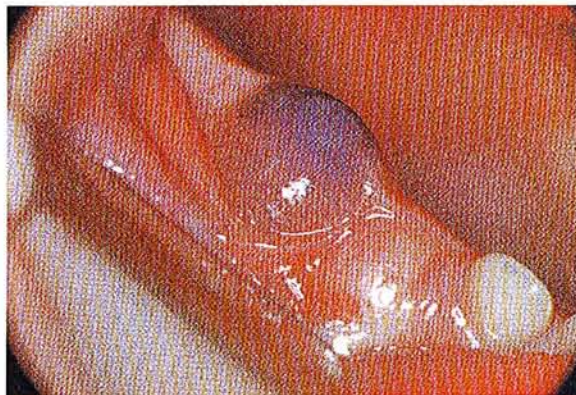Les buts recherchés sont calmer, soigner et éviter les complications.

Avant d'entreprendre un acte en urgence, ne jamais oublier de faire préciser l'éventualité d'un état pathologique actuel ou passé, nécessitant des précautions particulières ou une thérapeutique spécifique (RAA, hémophilie, diabète, allergies, ...).

6.4.1. Les douleurs dentaires chez l'enfant : causes, manifestations, traitements

6.4.1.1. Accidents de la première dentition

= *Etiologie* : éruption des dents de lait.



Kyste d'éruption (d'après Bordais P et coll, EMC, 1977)

= *Manifestations locales* : prurit gingival, hypersialorrhée, stomatite d'éruption.

= *Traitement* : hygiène buccale (essuyer dents et muqueuse après les repas avec brosse ou compresse), masser avec un doigt enduit d'un topique calmant (Dolodent, ...).

= *Manifestation régionales* : réflexes (trijumeau), larmoiement, rougeur de la joue.

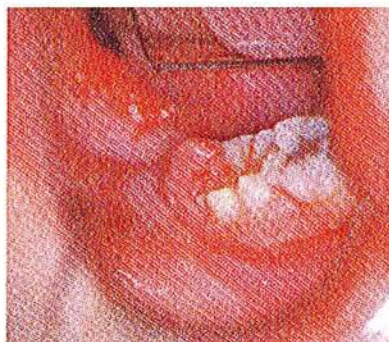= **Traitement** : antalgiques (Algotropyl enfant, ...).

= **Altération de l'état général** : hyperthermie, troubles digestifs (diarrhée, vomissements), troubles respiratoires (bronchite dentaire).

= **Traitement** : symptomatologique mais ne pas hésiter à adresser au médecin.

6.4.1.2. Accidents de la deuxième dentition

= **Etiologie** : en général liée aussi à l'éruption



Péricoronarite congestive(d'après Bordais et coll, EMC, 1977)

= **Manifestations** :-muqueuses : péricoronarite associée ou non à des signes infectieux
-tumorales : kyste corono-dentaire d'éruption, kyste folliculaire

= **Traitement** : symptomatologique : décapuchonnage ou énucléation kystique
En cas de difficultés, s'abstenir et faire appel à un spécialiste

6.4.1.3. Syndrome dentinaire et pulpaire

= **Etiologie principale** : la carie

= **Manifestations** : très variables selon la cavité, les dentitions, les dents, la résorption ou l'édification apicale

= **Traitement** : -protéger la pulpe si la dent est vivante par un coiffage direct ou indirect (Hydroxyde de Calcium ou Eugénate)

-pansement sédatif d'attente si les réponses aux tests de vitalité ne sont pas sûres, ou attendre 24 à 48 h pour faire un nouveau test et pratiquer un traitement endodontique si nécessaire.

-pulpectomie ou pulpotomie sous anesthésie

6.4.1.4. Syndrome du septum

= **Etiologie** : bourrage alimentaire interdentaire, aggravé parfois par une carie proximale

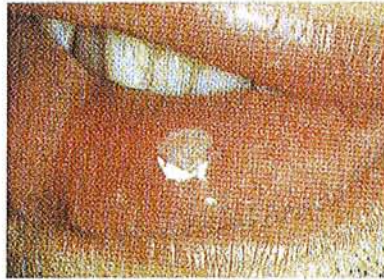
= **Manifestations** : douleur à la mastication accompagnée souvent par un refus de s'alimenter

= **Traitement** : supprimer le tassement et reformer si nécessaire le volume anatomique normal avec reconstitution d'un point de contact.

6.4.1.5. Aphte

Les aphtes, dont on ne connaît pas l'étiologie exacte, touchent au moins un tiers des enfants de 3 à 10 ans, en particulier au moment de l'éruption des dents permanentes.

C'est une « lésion ovale, de couleur beurre frais, entouré d'un liseré carminé sans induration à sa base ». Elle peut se localiser au niveau de tous les replis muqueux, et de la langue, et s'accompagne d'une brûlure très vive, en particulier au contact de certains aliments (tomate, citron, ...).



(d'après Franceschini, 1984)

On peut cautériser à l'acide trichloracétique, puis rincer abondamment : le soulagement est immédiat.

On peut aussi prescrire une solution topique (Hyalugel®,...) ou systémique (Fungizone®) en fonction de l'âge.

6.4.2. L'infection

Les réactions infectieuses chez l'enfant sont fréquentes et peuvent conduire, dans certains cas, après traitement par antibiothérapie, à l'extraction prématurée d'une dent (atteinte de furcation, ...)

En urgence, il faudra tenir compte des manifestations d'un état infectieux : altération de l'état général (température, ...), présence d'un œdème, existence d'une adénopathie, mobilité d'une dent suspecte, voussure, collection, fistule, ...

Les principales infections dentaires rencontrées en urgence chez l'enfant sont :

6.4.2.1. Complications infectieuses des accidents d'éruption

Il faut dans ce cas adjoindre au traitement symptomatique des antibiotiques.

6.4.2.2. Desmodontite (ou parorontite) alvéolaire aiguë et abcès non collecté, non fistulisé

= **Etiologie** : succède généralement à une nécrose pulpaire sur une dent temporaire ou permanente en général mature.

= **Manifestations** : Douleur localisée à une dent non vivante, les trois signes généraux très souvent associés sont température, agitation et insomnie.

= **Aide au diagnostic** : cliché rétro-alvéolaire

= **Traitement** : -ouvrir la dent pour drainer
-prescrire un traitement où l'on pourra associer si nécessaire un antibiotique, un sédatif et un anti-inflammatoire.

6.4.2.3. La parulie

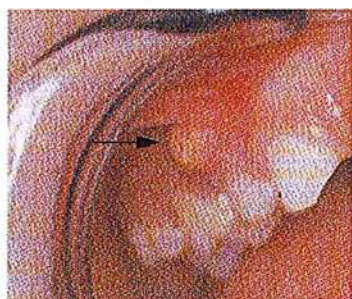
= **Etiologie** : C'est une infection du septum située entre les racines de la molaire temporaire et le sac péri-coronaire de la dent permanente sous-jacente. Son évolution se fait par voie desmodontale.

= **Manifestations** : -il s'agit d'une molaire temporaire
-la dent est vivante
-la collection est proche du collet vestibulaire
-petit décollement gingival

= **Traitement** : -décoller avec une spatule mousse le rebord gingival près de la dent
-on peut, avec une sonde, créer un pertuis sur la collection et placer une gouttelette d'acide trichloracétique pour maintenir 24 heures le drainage.

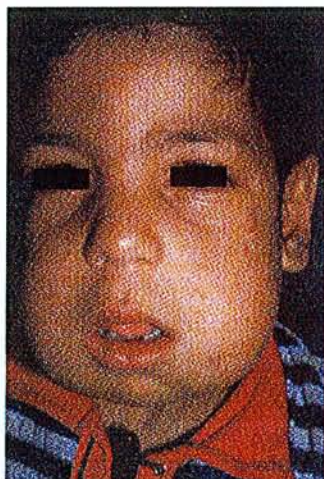6.4.2.4. Abscess collecté non fistulisé

Si la collection est fluctuante, on peut faire une incision qui permettra une évacuation immédiate du pus et un drainage plus rapide.



(d'après Portier et coll, EMC, 1997)

6.1.1.4. Cellulite, ostéite ou complication d'adénite



(d'après Portier et coll, EMC, 1997)

= **Etiologie** : complication infectieuse aiguë d'origine dentaire

= **Manifestations** : les signes généraux sont accentués et les manifestations peuvent être plus graves

= **Traitement** : antibiothérapie majeure, mais il est préférable d'avoir recours sans hésiter au médecin traitant pour envisager une éventuelle hospitalisation (très rare).

6.4.3. Les traumatismes

D'une grande fréquence chez l'enfant, ils atteignent les dents temporaires et permanentes. Il faut rester calme, reconforter l'enfant, poser des questions simples et claires et agir par gestes doux, précis et efficaces.

= **Interrogatoire** : -Où, quand, comment le traumatisme ?

-Y a-t-il eu perte de connaissance, saignement ou écoulement du nez ? Dans ce cas, s'assurer que l'enfant ait été vu par un médecin.

-En présence de plaies cutanées ou muqueuses, et à défaut d'examen médical préalable, demander la date du dernier vaccin antitétanique.

-Demander si l'état de santé général de l'enfant nécessite des précautions ou des thérapeutiques particulières.

= **Examens** : clinique et radiologique (voir chapitre sur les traumatismes)

= **Formes cliniques** : luxations (fréquentes sur les dents temporaires), fractures (coronaires, radiculaires, corono-radiculaire).

Les buts du traitement en urgence sont :

- 1 préserver la vitalité
- 2 réimplanter les luxations
- 3 réaligner les déplacements
- 4 éviter les complications des fractures

6.5. La prévention

6.5.1. Prévention de la carie dentaire

Quand la prévention individuelle s'adresse à l'enfant, elle est le fait d'un partenariat entre trois volontés : celle des parents, celle de l'enfant et celle du dentiste.

Ce chapitre a pour but de passer en revue les données et techniques les plus utilisées actuellement, et de discuter et classer ces mesures par ordre d'importance stratégique.

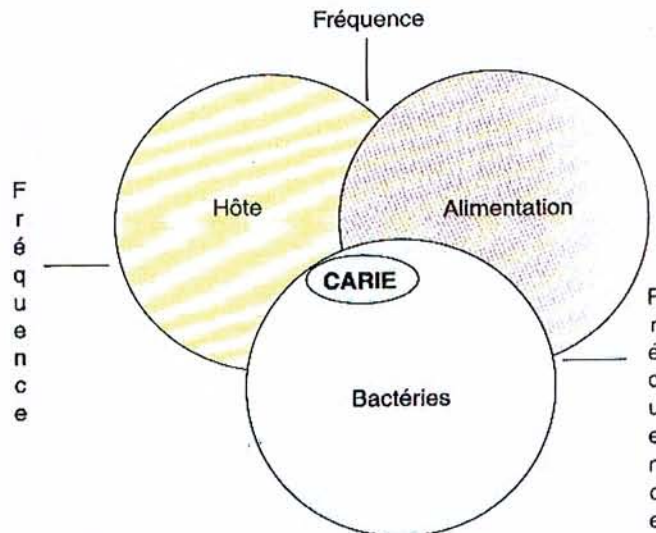
De manière routinière, on peut observer que certains enfants sont des patients à risque carieux élevé et d'autres semblent être immunisés.

Cette constatation oblige les dentistes à s'adapter à ces variations et à individualiser leurs conseils et leurs traitements plus particulièrement pour les patients présentant plusieurs facteurs de risque (Tinanoff, 1995) :-consommation importante de sucre

-un niveau important de bactéries cariogènes

- les expériences carieuses antérieures
- la qualité des mesures d'hygiène bucco-dentaire
- l'exposition aux fluorures
- le statut socio-économique
- les habitudes familiales.

Les facteurs de risque peuvent s'inscrire dans le schéma proposé par Keyes auquel s'ajoute la fréquence.



Ce schéma permet de distinguer deux aspects dans le concept préventif : mesures de prévention instituées exclusivement au cabinet et mesures dépendant uniquement de la motivation de l'enfant et de ses parents.

Il est préconisé d'effectuer le premier contrôle dentaire dès l'éruption de la première dent temporaire ou au plus tard vers un an. Cette première visite est particulièrement destinée aux parents pour leur conseiller une supplémentation fluorée, pour leur donner des conseils d'hygiène bucco-dentaire et les mettre en garde contre de mauvaises habitudes alimentaires. Cette première visite permet surtout d'évaluer l'enfant à risque par l'anamnèse et l'observation clinique.

6.5.1.1. Les fluorures

Les fluorures sont actuellement considérés comme l'élément primordial d'un programme de prévention. Bien que ses mécanismes ne soient pas encore totalement élucidés, son action cariostatique est indéniable. Celle-ci résulte de son utilisation systémique et de son application topique.

6.5.1.1.1. Utilisation systémique

Son mécanisme d'action consiste en une substitution partielle dans l'apatite de groupements hydroxyles par des ions fluor, pendant la formation de l'émail. Les vecteurs de fluoration systémique qui existent actuellement sont l'eau, les comprimés, les gouttes, le sel, le lait.

La supplémentation fluorée dépend de la concentration en fluor de l'eau de boisson et de l'âge de l'enfant. La prescription fluorée doit être utilisée chez les enfants à faible risque carieux jusqu'à 4 ans, et à fort risque carieux jusqu'à 14 ans.

= Le sel fluoré

L'ingestion de 3 à 4g de sel par jour correspond à la dose optimale de fluor souhaitée pour un enfant de 3 ans (quand la teneur en fluor de l'eau de boisson est inférieure à 0,3ppm). La prophylaxie de la carie par les fluorures à travers le sel fluoré correspond à celle offerte par la fluoration de l'eau : réduction du taux de carie d'environ 50% (Künzel, 1993). Le sel se substitue avantageusement aux comprimés abandonnés vers l'âge de 2 ans par les parents.

Des comparaisons entre la prévalence de la carie chez des enfants supplémentés et des enfants non supplémentés montrent que le bénéfice d'une thérapeutique fluorée est moins important que celui auquel on pensait il y a encore quelques années. D'autre part, les familles qui se conforment aux prescriptions font preuve d'une motivation certaine et souscrivent plus volontiers à l'ensemble des mesures de prévention préconisées, ce qui réduit d'autant les bénéfices attribués à l'action systémique du fluor.

La supplémentation fluorée peut avoir des effets topiques lors de l'ingestion des gouttes ou des comprimés. Il s'agit d'une prophylaxie de contact.

La fluorose dentaire est une maladie systémique se traduisant par un défaut développemental de l'émail. Elle est provoquée par un surdosage de longue durée aux fluorures. De ce fait, il est important de séparer la limite séparant la dose thérapeutique de la dose toxique et d'évaluer la charge fluorée totale de l'enfant pour prévenir ce phénomène inesthétique. Cette charge fluorée ne doit dépasser en aucun cas 1,5mg par jour et plus précisément se situer entre 0,04 et 0,06 mg/kg/j (Ekstrand J, 1989).

6.5.1.1.2. Utilisation topique

6.5.1.1.2.1. Au cabinet dentaire

Les applications de fluorures sont une thérapeutique routinière dans les cabinets dentaires. Elles délivrent des concentrations d'ions fluor importantes et font intervenir l'action « contact » du fluor qui va favoriser l'enrichissement en fluor de la couche superficielle de l'émail et la formation d'une réserve fluorée relativement stable. Ces fluorures sont suffisants pour inhiber la croissance bactérienne et la formation d'acides, et pour augmenter le phénomène de reminéralisation.

Les gels fluorés commercialisés sont :

- le fluorure stanneux
- le fluorure de phosphate acide
- le fluorure de sodium
- les fluorures d'amines

Il est recommandé de renouveler les applications deux fois par an.

Les inconvénients de ces applications sont liées à l'ingestion d'une quantité de fluor pouvant atteindre 7,7mg chez l'enfant. Cette quantité avoisine le seuil de néphrotoxicité fluorée. Il existe également des risques gastro-intestinaux et des risques de fluorose en fonction de l'âge de l'enfant. Ils sont liés à des porte-topiques mal adaptés. Il faut donc préférer les porte-topiques enrobés de papier ou de mousse.

Les vernis fluorés, qui adhèrent à l'émail pendant quelques semaines, ont été introduits pour remplacer les applications topiques de fluor. Ils présentent l'avantage, contrairement à celles-

ci de relâcher lentement le fluor sur une longue période de temps. De ce fait, ils favorisent la reminéralisation des lésions débutantes de l'émail.

Il existe deux vernis fluorés :

-le Durafat , dont l'efficacité est maximale quand on réalise tous les ans trois applications dans la même semaine.

-le Fluor Protector®, dont l'efficacité semblerait supérieure au Durafat®.

L'effet cariostatique des vernis fluorés est reconnu. Il est recommandé de les utiliser sur les faces occlusales des molaires en éruption chez les enfants à faible risque carieux. L'inconvénient est que leur utilisation n'est pas sans risque puisque leur ingestion peut atteindre les mêmes proportions que pour les gels fluorés.

En conclusion, les applications topiques professionnelles à haute teneur en fluor et les vernis fluorés doivent être utilisés chez les enfants à risque âgés d'au moins 6 ans et pour lesquels leur utilité est incontestable.

6.5.1.1.2.2. Mesures individuelles

Elles englobent des produits destinés à être utilisés quotidiennement et dont la concentration en fluor est faible. De faibles quantités de fluor augmentent la reminéralisation de l'émail déminéralisé et permettent la formation d'hydroxyapatite.

= *Les dentifrices fluorés*

Il ne fait plus de doute actuellement que l'utilisation d'un dentifrice fluoré convenablement fluoré est une mesure de prévention efficace contre la carie.

Des données cliniques récentes démontrent que le dentifrice NaF à base de silice assure un niveau plus élevé et plus durable de fluor dans la plaque dentaire et semble plus efficace dans la prévention de la carie.

La majorité des dentifrices fluorés commercialisés actuellement contiennent 1000 à 1100 ppm de fluorure, et quelques uns en renferment 1500.

En ce qui concerne l'ingestion de dentifrice pendant le brossage, on observe une augmentation de 72% de fluorose dentaire lorsque l'utilisation d'un dentifrice fluoré débute avant l'âge de 2 ans ou qu'il est associé avant l'âge de 4 ans à la prise de compléments fluorés (Woltgens et coll, 1989). Pour les enfants de 4 à 6 ans, il est recommandé d'assimiler la quantité de dentifrice déposé sur la brosse à dents à la taille d'un petit pois.

L'utilisation de dentifrices fluorés bien formulés est une mesure efficace de la prévention des caries et doit être systématisée dès l'âge de 4 ans.

= *Les gels fluorés*

Réservés aux enfants à risque, les gels doivent être prescrits avec parcimonie et jamais avant l'âge de 8 ans.

= *Les bains de bouche fluorés*

Ils doivent être utilisés chez les enfants à risque et jamais avant 7 ans.

= *Les gommes à mâcher*

A utiliser après les repas dès l'âge de 6 ans quand le brossage n'est pas possible, leur action protectrice est efficace par augmentation transitoire du taux de fluor salivaire et surtout par l'augmentation du pH salivaire.

Il est important de signaler que de nombreuses études chez l'homme ont conclu à l'innocuité

des fluorures quand leur utilisation était conforme aux recommandations des fabricants et des prescripteurs.

6.5.1.2. Stratégies antimicrobiennes

6.5.1.2.1. Gommages à mâcher renfermant du xylitol

L'efficacité du xylitol sur Streptococcus mutans est reconnue. C'est un pentose à pouvoir sucrant comparable au saccharose (il ne tient pas la chaleur) et à le mérite de ne pas être fermenté par les bactéries. L'efficacité de ce produit en denture temporaire est reconnue et on recommande l'utilisation d'au moins une tablette par jour.

A utiliser à partir de 6 ans après un repas quand il existe une impossibilité de se brosser les dents.

6.5.1.2.2. Prévention indirecte

Les agents antimicrobiens utilisés professionnellement (gels, vernis à la chlorhexidine qui peuvent remplacer les sealants chez les enfants à faible risque carieux) ou individuellement (dentifrices, bains de bouche) réduisent l'activité carieuse.


Il existe aussi une prophylaxie antimicrobienne pour réduire la fréquence des Streptococcus mutans (il semblerait qu'il y ait extrêmement peu de bouches sans Streptococcus mutans) transmis par les mères infestées à leur enfant et retarder le développement des caries.

6.5.1.3. Contrôle de plaque : le brossage

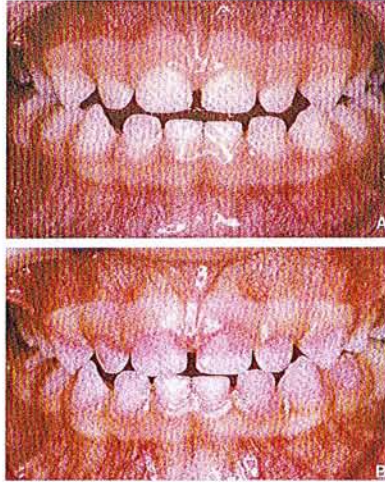
La validation d'un brossage passe par l'apprentissage de techniques d'hygiène et par la prescription d'une brosse adaptée à la bouche de l'enfant.

Afin d'inculquer le plus tôt possible la notion d'hygiène buccale, on peut nettoyer les dents du nourrisson avec une compresse. L'usage de la brosse à dents n'est nécessaire qu'à l'éruption des premières molaires de lait et doit être assuré jusqu'à l'âge de 6 ans et contrôlé entre 6 et 8 ans par les parents.

Le brossage horizontal (balayage ou scrub-technic) peut être utilisé en denture temporaire et en denture mixte jusqu'à l'apparition des premières incisives.



Le brossage vertical (technique du rouleau) et l'utilisation du fil de soie (quand il existe des points de contact) doivent être enseignés par le dentiste à l'enfant dès 8 ans. C'est à partir de ce moment que les révélateurs de plaque sont à utiliser.



Révélateur de plaque chez une fillette de 3 ans (d'après Bordais et coll, EMC)

6.5.1.4. Scellement de sillons

Chez les enfants de 3 ans à risque, 50% des lésions carieuses se trouvent sur les faces occlusales des molaires temporaires (Douglass et coll, 1994), et à 6 ans, les caries des premières molaires permanentes sont toujours occlusales.

Le scellement de sillons consiste à dresser une barrière physique entre les puits et fissures et le milieu oral de manière à limiter la prolifération bactérienne. Les matériaux utilisés sont des verres ionomères ou des résines polymères chimiopolymérisables ou photopolymérisables qui ne s'accrochent pas à l'intérieur des fissures mais sur les versants cuspidiens.

Les succès enregistrés sont attribués à la rigueur du protocole opératoire. Il est difficile d'obtenir chez le jeune enfant un scellement à l'abri total de la salive, on recommande donc d'utiliser un verre ionomère plutôt qu'une résine dont la tenue est pour cette raison plus aléatoire. De plus, les ciments verre ionomère ont la propriété d'agir comme des piles à fluor.

En cas de perte partielle ou totale du matériau, et en l'absence de lésions carieuses, il suffit de recommencer l'opération au niveau de la zone défectueuse.

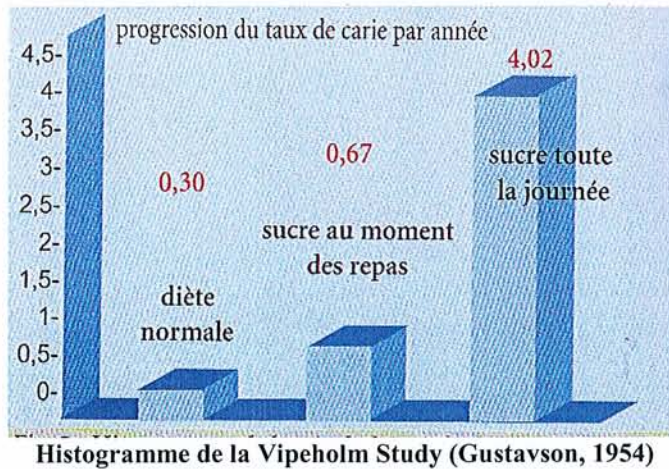
6.5.1.5. Visites de contrôle

Elles sont indispensables dans tout programme de prévention. Elles permettent d'améliorer la relation praticien-enfant-parent et d'intercepter à temps d'éventuels problèmes. La fréquence de ces visites varie entre 3, 6 et 12 mois selon les facteurs de risque de l'enfant.

6.5.1.5. Alimentation

Tous les aliments renfermant des hydrates de carbone sont potentiellement cariogènes.

Cependant, dans ces mêmes composés, certains composants ou certains additifs sont cariostatiques. Il en résulte que le taux d'hydrate de carbone présent dans un aliment n'est qu'un déterminant du potentiel pathogène de cet aliment.



Rétention d'un aliment = Le taux de rétention d'un aliment en bouche va altérer sa cariogénicité potentielle et relative. Il faut se méfier de l'adhésivité perçue en bouche qui n'est pas toujours le reflet de la clairance orale.

Manière de manger, fréquence = Des études plaident en faveur d'une relation carie-fréquence d'ingestion plutôt que carie-quantité de sucre consommée.

Charge cariogène totale = Une carie est à même de se développer quand la charge cariogène totale (fréquence d'ingestion, cariogénicité potentielle d'un aliment, ...) est trop importante pour les facteurs de protection (hygiène bucco-dentaire, application de fluor, scellement de sillons, ...).

Modification des aliments = Tous les aliments qui contiennent des hydrates de carbone sont potentiellement cariogènes. Cependant, on peut les remplacer par des sucres de substitution non fermentables. Avec les sucres d'alcool, les dents sont moins souvent et moins longtemps soumises à l'attaque acide et de ce fait le temps de la reminéralisation est allongé.

Les sucres de substitution (mannitol, xylitol, sorbitol,...) ne sont pratiquement pas fermentés en présence des bactéries orales. Les édulcorants (aspartame, saccharine, ...) ne sont pas cariogènes et leur apport en énergie est très faible. Ils n'ont aucune des propriétés de conservation des sucres de substitution. On les utilise dans les gommages à mâcher, les boissons.

Modification des comportements = Chez certains enfants, une seule habitude alimentaire peut expliquer leur niveau de carie (biberon nocturne, grignotage, ...). Il faut informer les parents du rôle des sucres dans le processus carieux, de la manière de les substituer et/ou de les distribuer dans la journée.

En conclusion, les recommandations que l'on peut formuler aux patients sont :

- Réduire la fréquence d'ingestion des aliments ou des boissons contenant des hydrates de carbone.
- Substituer dans quelques occasions les aliments potentiellement cariogènes à des aliments qui n'ont pas de potentiel cariogène.
- Faire suivre n'importe quel repas ou boisson sucrée d'un aliment ou d'une boisson non cariogène (fromage fermenté ou cuit) ou ayant des propriétés anticariogènes (gommages à mâcher contenant du xylitol ou du fluor).
- Effectuer un brossage le soir et ne plus rien manger après.
- Utiliser un dentifrice fluoré.

6.5.2. Prévention des parodontopathies

On englobe sous le terme de parodontopathies les gingivites et les parodontites.

Les tissus parodontaux de l'enfant et de l'adolescent diffèrent de ceux de l'adulte par leur aspect clinique et leur résistance à développer des maladies parodontales.

La gingivite marginale est la forme la plus courante des maladies parodontales.

La gingivite est étroitement liée à la présence de plaque. Pour un niveau de plaque équivalent, les gingivites sont moins sévères chez l'enfant que chez l'adulte et localisées principalement aux molaires temporaires. Le passage de la gingivite à la parodontite est extrêmement rare et souvent associé à une maladie systémique.

En denture temporaire, la normalité parodontale correspond à une hauteur de crête alvéolaire située au niveau de la JAC ; 2 ou 3mm en-dessous peut signifier une atteinte parodontale ; une distance supérieure à 3mm correspond à une résorption osseuse anormale. La perte osseuse peut être localisée ou généralisée.

Chez l'adolescent, l'inflammation gingivale associée à du tartre sous-gingival favorise l'installation d'une parodontite précoce, surtout en période pubertaire.

On détecte une parodontite chez l'enfant :

- cliniquement par sondage (perte de l'attache épithéliale) ; les récessions, les érythèmes ou les oedèmes gingivaux ne sont pas visibles
 - radiographiquement sur les bite-wings en examinant le niveau osseux. Elles permettent de constater une perte d'os alvéolaire qui est plus importante sur les molaires temporaires.
- On a également observé une corrélation entre les caries proximales qui favorisent la rétention de plaque et la perte de l'os alvéolaire.

La prévention des parodontopathies chez l'enfant nécessite obligatoirement une hygiène bucco-dentaire convenable, la restauration des caries proximales, l'utilisation d'agents antimicrobiens comme la chlorexidine et des visites de contrôle régulière.

6.6. L'anesthésie locale et loco-régionale chez l'enfant

Elle nécessite des précautions destinées à faire accepter ce geste simple et éviter les accidents ou les incidents. Avant d'aborder les techniques, il est important de se pencher sur les antécédents de l'enfant et d'évaluer ainsi le risque de l'anesthésie.

6.6.1. Antécédents de l'enfant

= ***Antécédents familiaux :***

- neurologiques : l'existence de crises comitiales dans l'entourage proche de l'enfant est recherchée
- allergiques : l'atopie ou terrain allergique familial doit rendre prudent l'administration de certains produits dits allergisants

= ***Antécédents personnels :*** les antécédents médicaux sont orientés selon trois axes principaux en rapport avec les organes cibles des anesthésiques locaux :

- pathologies neuro-psychiatriques
- affections cardio-vasculaires
- réactions allergiques diverses

Cependant, l'ensemble des maladies doit être pris en considération car certaines nécessitent des précautions particulières :

- Le diabète insulino-dépendant obligeant à envisager des précautions
 - = respecter le rythme des injections d'insuline avec l'alimentation aux horaires habituels
 - = diminuer le stress en évitant l'attente prolongée
 - = proscrire les associations adrénalinées ou noradrénalinées fortement concentrées

- Les tumeurs malignes en cours de chimiothérapie, les déficits immunitaires acquis ou congénitaux, les agranulocytoses nécessitent une antibiothérapie en prophylaxie systématique en cas d'extraction ou de traitement radiculaire.
- L'insuffisance surrénalienne impose l'augmentation indispensable des glucocorticoïdes dès la veille de l'intervention et pendant 3 jours.
- Une antibioprofylaxie est toujours à prévoir chez l'enfant porteur d'une valve ou en cas de cardiopathies congénitales ou valvulaires acquises.

6.6.2. L'examen préopératoire

Il a pour but d'évaluer l'aptitude de l'enfant à supporter une intervention de courte durée sous anesthésie

6.6.2.1. L'enfant présumé sain

L'enfant normal, âgé de cinq ans au moins peut bénéficier d'une chirurgie sous anesthésie locale. Beaucoup de patience et de savoir-faire sont récompensés. L'anesthésie loco-régionale est contre-indiquée en cas de trouble de l'hémostase, d'infection locale ou de maladies aiguës infantiles intercurrentes.

6.6.2.2. L'enfant malade

6.6.2.2.1. L'enfant cardiaque (Thibert et coll, 1976)

Toute cardiopathie infantile compensée, bien supportée n'est pas une contre indication à la loco-régionale.

Il ne faut pas arrêter le traitement habituel et ne pas utiliser des solutions adrénalinées ou noradrénalinées dont le concentration est supérieure à 1/200 000.

La prévention du risque infectieux est indispensable. Les antibiotiques du type céphalosporine ou pénicilline à large spectre sont utilisés.

6.6.2.2.2. L'enfant neurologique ou psychiatrique

L'anesthésie locale n'est pas une contre-indication. Les médications ne doivent pas être interrompues.

L'enfant psychopathe est une contre-indication relative en fonction du degré plus ou moins grave du trouble du comportement. L'absence de coopération devient une contre-indication évidente de bon sens.

6.6.2.2.3. L'enfant allergique

Le praticien tient compte des contre-indications à l'utilisation de médicaments ayant provoqué des réactions allergiques, même minimales dans les antécédents. L'anesthésie locale n'est pas à pratiquer en période de décompensation de la maladie (eczéma, asthme). Les anesthésiques locaux de type ester ne sont pas utilisés chez ces patients.

6.6.3. Techniques

6.6.3.1. Techniques d'application

6.6.3.1.1. La cryoanesthésie locale

Elle s'obtient sur la muqueuse par projection d'un produit volatil, le tétrafluorodichloroéthane. Cette technique convient à l'évacuation de collections superficielles.

6.6.3.1.2. L'anesthésie de contact

Elle est réalisée au moyen de substances anesthésiques de type lidocaïne (Xylocaïne) à 2% le plus souvent, en solution, gel ou pommade parfumée. L'effet anesthésique, très superficiel, permet la préparation du site d'injection.

6.6.3.2. Techniques d'injection

Précaution à leur réalisation

= *Concernant la solution anesthésique*

Le risque toxique de l'anesthésique local est fonction de la concentration plasmatique. Il faut donc injecter lentement pour éviter le pic de concentration plasmatique.

Le produit le plus utilisé en pédiodontie est la lidocaïne. La solution est à 2% avec ou sans adrénaline au 1/80 000.

L'idéal est d'utiliser des concentrations en vasoconstricteur au 1/200 000.

Il est impératif de ne pas renouveler l'injection avant 20 minutes. Au delà, les effets systémiques de l'adrénaline sont toujours présents : hypertension, tachycardie, bouffées vasomotrices.

Il ne faut pas utiliser de noradrénaline avant l'âge de 5 ans.

= *Concernant le matériel d'anesthésie*

Les aiguilles sont à usage unique, bipointes pour les anesthésies para-apicales, ou intramusculaires pour les loco-régionales.

= *Concernant le malade*

Il devra être confortablement installé, allongé sans hyperextension.

6.6.3.3. Anesthésie locale

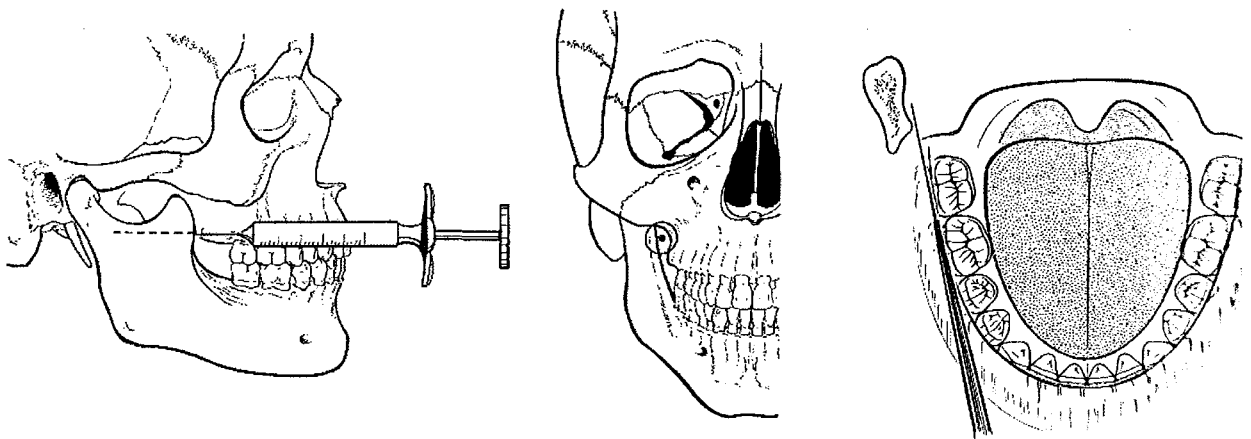
Elle sera exclusivement para-apicale en denture temporaire pour éviter un ensemencement du sac péricoronaire de la dent sous-jacente. Il est donc hors de question d'utiliser l'anesthésie intra-septale ou intra-ligamentaire.

L'injection sera supra-périostée, au-dessus de la ligne de réflexion du vestibule. Le biseau de l'aiguille est parallèle à la surface osseuse pour réaliser une injection traçante (1/4 d'ampoule) avant d'obtenir le contact de l'os, qu'il est préférable de ne pas blesser ; à ce moment seulement, les 3/4 restants seront injectés.

On réalise alors une anesthésie d'au moins une demie heure.

6.6.3.4. Anesthésie loco-régionale

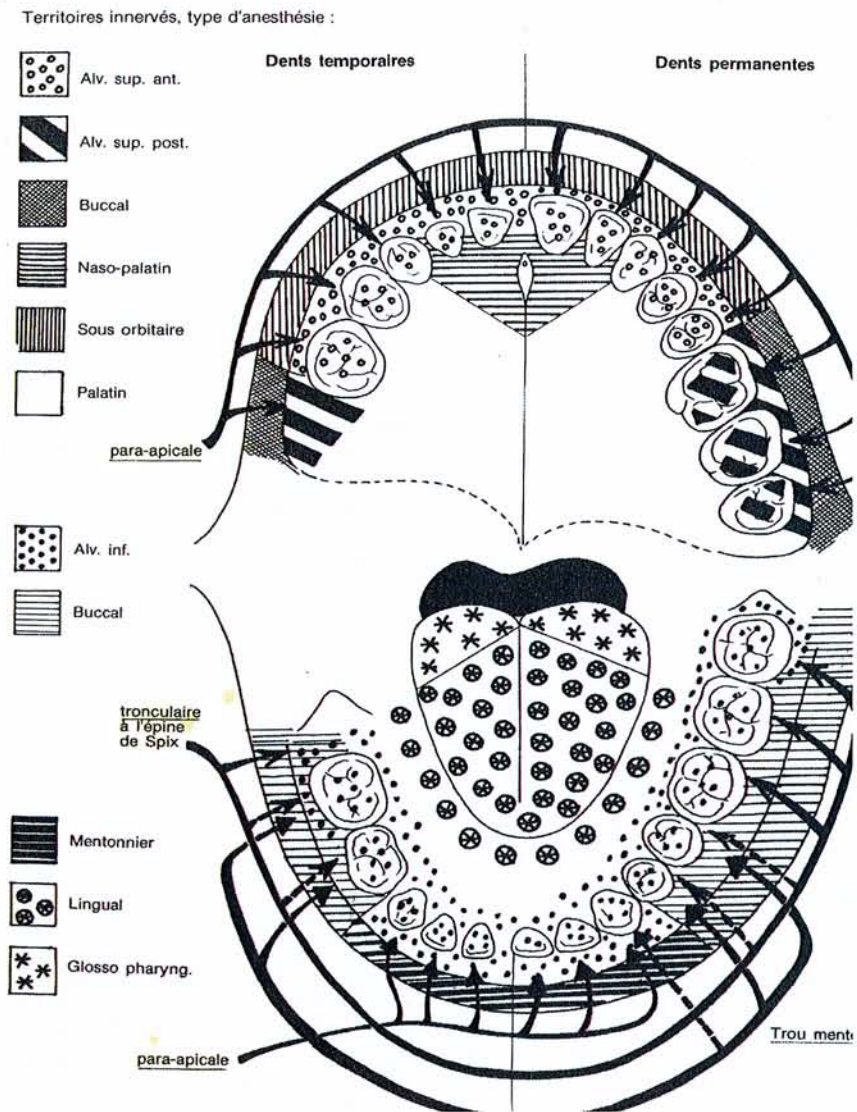
La plupart des techniques de l'adulte ne sont pas utilisées chez l'enfant sauf l'anesthésie du nerf dentaire inférieure à l'épine de Spix.



Il ne faut pas ignorer les particularités anatomiques de la branche montante chez l'enfant : à la naissance, il n'y a pratiquement pas d'angle mandibulaire puis celui-ci s'établit et s'accroît progressivement jusqu'à atteindre sa forme définitive au moment de la puberté. De plus, la largeur de la branche montante suit cette angulation et la position de l'épine de Spix est variable avec l'âge.

Le bord antérieur de la branche montante est repéré avec l'index, puis en dedans on palpe la gouttière temporale. L'aiguille est enfoncée en avant et en dehors du ligament ptérygo-mandibulaire. La pénétration se fait environ à 10 mm au dessus du plan occlusal mandibulaire, en un seul temps et progresse d'environ 10 mm jusqu'au contact osseux. L'aiguille est retirée d'1 mm puis « obliquée » légèrement vers la cavité buccale. L'aspiration vérifie l'absence d'effraction vasculaire puis l'injection est lentement effectuée et vérifiée par la palpation.

Cette anesthésie dure environ 1h30.



6.6.4. Incidents et accidents de l'anesthésie loco-régionale

6.6.4.1. Accidents locaux

Ils sont le fait d'une mauvaise technique ou d'une méconnaissance anatomique.

= **Rupture de l'aiguille** : elle ne pose problème qu'en cas d'anesthésie à l'épine de Spix.

= **Hémorragie** : la ponction d'un vaisseau doit être décelée par aspiration avant l'injection.

= **Accidents neurologiques** : ils sont le fait d'une blessure du tronc nerveux ou d'une diffusion de l'anesthésique hors du champ prévu. Dans une Spix, la piqûre du nerf est peu à craindre, mais la diffusion du liquide anesthésique le long de la branche montante peut entraîner une paralysie faciale transitoire.

= **Accidents infectieux** : Ils sont dus à une injection en milieu septique et peuvent entraîner des lésions dramatiques chez l'enfant.

6.7. Particularités des traitements conservateurs des dents temporaires (Fortier et coll, 1997)

La conservation des dents temporaires jusqu'à la date normale de leur chute est une nécessité. Cependant, cette conservation ne sera possible que dans la mesure où les thérapeutiques n'ouvriront pas le champ à des complications infectieuses.

Les traitements dentino-pulpaire sont conditionnés par les caractéristiques morphologiques, histologiques et physiologiques des dents temporaires. Le diagnostic du stade d'évolution de la pathologie et particulièrement de l'atteinte pulpaire est particulièrement délicat.

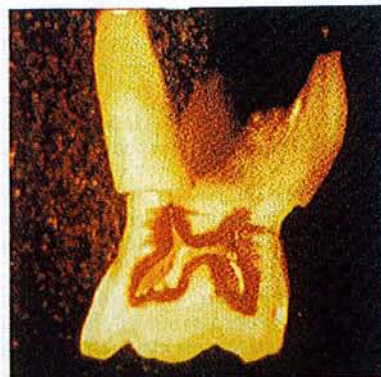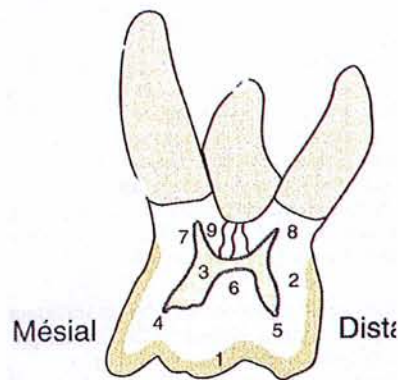
Les traitements dentino-pulpaire des dents temporaires ont le même éventail de possibilités que ceux des dents permanentes : coiffage dentinaire, coiffage direct, pulpotomie, pulpectomie. Cependant, pour chaque choix thérapeutique la prise en compte du stade d'évolution de la dent mais aussi du terrain particulier sera influençable. La décision d'extraire, solution de dernier recours, ne devra jamais être éludée.

6.7.1. Rappels

6.7.1.1. Morphologie et histologie

En denture temporaire, la réponse inflammatoire précoce est liée à la faible épaisseur de la dentine et à la largeur de ses canalicules.

La pulpe est relativement volumineuse. Le plafond pulpaire des molaires présente une forte dépression centrale, ce qui, dans les caries à évolution lente, pourra favoriser une quasi-séparation des parties mésiale et distale de la chambre pulpaire du fait de la formation de dentine réactionnelle.



(d'après Fortier et coll, EMC, 1997)

La précocité, la fréquence et l'importance des phénomènes inflammatoires et de la résorption osseuse pathologique au niveau de l'espace interradiculaire plaident pour un certain « porosité » du plancher caméral, probablement plus importante au stade 3 (rhizalyse).

La morphologie de la pulpe canalaire est la cause des principales difficultés de l'endodontie et du recours à la pulpotomie plutôt qu'à la pulpectomie chaque fois que le degré de pathologie pulpaire le permet. Cette morphologie, extrêmement complexe rend l'extirpation du parenchyme pulpaire totalement illusoire. La mise en forme canalaire par alésage est également délicate.

Les foramina apicaux posent aussi un problème. Ils peuvent être multiples et occuper différentes situations qui d'ailleurs évolueront avec la rhizalyse.

La pulpe présente les caractéristiques d'un tissu jeune : très forte vascularisation expliquant la forte résistance à la nécrose ; nombreux médiateurs chimiques, notamment en facteurs immunologiques d'induction de la réaction inflammatoire ; activité odontoblastique considérable ayant la capacité de former un pont dentinaire, par coiffage indirect, plus rapide que pour la dent permanente.

6.7.1.2. Physiopathologie dentino-pulpaire

On peut diviser la « vie » de la dent temporaire en trois stades :

* Stade 1 : Croissance et développement

* Stade 2 : Maturation et stabilité (de l'achèvement apical au début de la rhizalyse)

* Stade 3 : Régression marquée par la rhizalyse, le « vieillissement pulpaire et la résorption alvéolaire ».

6.7.1.2.1. Stade 1

Les lésions carieuses caractéristiques de ce stade sont les caries du biberon. Si l'extension des lésions carieuses peut être rapide initialement et très destructrice, la réponse dentino-pulpaire est remarquablement active et va contenir l'invasion carieuse en profondeur. L'extension carieuse se fait alors surtout latéralement et l'émail miné par le dessous est fragilisé. La sclérodentine et la dentine isolent la pulpe qui peut redevenir saine.

L'évolution de ces lésions est fonction du maintien ou non des habitudes alimentaires nocives et du brossage. Sur les nombreuses dents atteintes, quelques unes peuvent présenter une infection pulpaire (généralement les incisives maxillaires).

Les caries à évolution rapide sont rares au stade 1.

L'importance des communications pulpo-desmodontales et les ouvertures apicales larges ainsi que l'immaturité du système immunitaire expliquent la fréquence des infections, sans nécrose pulpaire dans cette période initiale.

Cette pathologie de la furcation sans nécrose est très caractéristique de la dent temporaire : selon les cas, la pulpe sera vitale en totalité ou en partie, mais toujours très enflammée.

Ce type de lésion est peut-être facilité par un syndrome du septum important.

Les complications vont du simple abcès parulique à la cellulite (immaturité du système immunitaire général). L'infection chronique si elle dure plus d'un an pourra être à l'origine de lésions du germe dentaire sous-jacent.

Dans le cas d'infection parodontale sans nécrose pulpaire préalable, l'évolution peut se faire vers la nécrose, le plus souvent, mais parfois vers une réaction hyperplasique bourgeonnante de la pulpe mise à nu qui peut combler la cavité carieuse. L'inflammation parodontale accélère la rhizalyse, ce qui facilite encore le double processus inflammation pulpaire sans nécrose / inflammation de l'espace interradiculaire.

6.7.1.2.2. Stade 2

Les dents sont en période de stabilité. Les apex sont édifiés, l'activité de l'organe dentino-pulpaire est moins intense, mais le potentiel de réaction et de défense reste très élevé.

6.7.1.2.3. Stade 3

C'est le début de la rhizalyse physiologique. Le potentiel de défense et de réaction décroît progressivement et devient pratiquement nul dans l'année qui précède la chute de la dent.

Au stade 3 : -Les caries seront à évolution rapide.

-Le complexe dentino-pulpaire voit sa capacité de réaction et de défense diminuer

progressivement.

-Les thérapeutiques de conservation ne feront plus appel à des coiffages.

-Les indications d'extraction deviendront de plus en plus fréquentes.

6.7.1.3. Particularités du diagnostic

La plupart du temps, l'interrogatoire de l'enfant donne des renseignements difficiles à interpréter.

La douleur, dans les caries proximales des molaires temporaires, peut être due au syndrome du septum ou à une complication parodontale plus qu'à l'inflammation pulpaire.

De plus, la radiographie est peu utile.

Il en résulte une symptomatologie particulière dont les points principaux sont les suivants :

* La douleur :

- rythmée par les repas, elle évoque un syndrome du septum,
- intermittente et spontanée, et particulièrement nocturne, elle évoque une inflammation irréversible totale de la pulpe,
- une sensibilité aux stimuli thermiques indique une pulpe encore vitale,
- la durée de la douleur signe le degré de l'inflammation,
- une douleur continue avec poussées paroxystiques indique un abcès en formation.

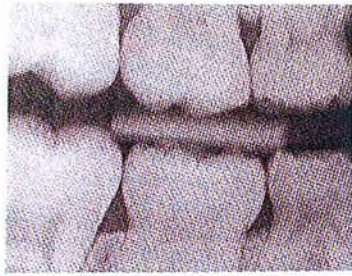
* L'aspect des lésions carieuses est un facteur important. L'aspect de la dentine en fond de cavité indique la carie rapide ou lente.

* La réponse aux tests de vitalité est souvent décevante.

* L'évaluation de l'inflammation parodontale

L'examen montre souvent une rougeur et un œdème de la gencive attachée, ainsi qu'une mobilité excessive de la dent mise en évidence par une discrète pression et un déplacement digital. Le parodonte de la dent temporaire est le « baromètre » de l'état pulpaire. Il faut néanmoins se rappeler qu'à tous les stades, la pulpe est susceptible d'être encore vitale.

* La radiographie doit être réalisée dans tous les cas. Elle permet d'évaluer l'extension de la carie en direction pulpaire, elle révèle les conséquences des pathologies intrapulpaires, les résorptions radiculaires ou osseuses, voire les complications plus sévères, elle renseigne sur la morphologie et l'âge dentaire, enfin elle est un outil indispensable de contrôle, puis de suivi post-thérapeutique.



(d'après Bailleul-Forestier et coll, EMC, 2001)

6.7.2. Thérapeutiques

6.7.2.1. Contre-indications des soins conservateurs

= D'ordre général : toute pathologie générale susceptible d'être aggravée par l'existence d'une infection dentaire aiguë ou chronique (problèmes cardiaques, ...).

= D'ordre local :

- si la couronne n'est pas restaurable
- s'il existe une résorption interne
- si le plancher pulpaire est perforé
- si la résorption radiculaire physiologique ou pathologique est très importante

6.7.2.2. Coiffage dentinaire en deux temps

Cette option vise à conserver la vitalité de l'organe pulpaire lors du traitement des lésions carieuses profondes sans exposition de la pulpe.

En l'absence de tout signe d'inflammation pulpaire, aux stades 1 et 2, le coiffage indirect est une technique de choix.

Une préparation cavitaire périphérique totale est pratiquée et un peu de dentine affectée est conservée dans la zone des cornes pulpaires. La pose d'un oxyde de zinc-eugérol à prise rapide pendant 6 semaines permet lors de la réintervention de diminuer largement le risque d'exposition pulpaire.

Le succès de cette option clinique repose sur :

- Sélection soigneuse de dents à pulpe vitale, saine ou modérément enflammée, aux stades 1 ou 2.
- Préparation cavitaire permettant la stabilité et l'étanchéité totale d'une obturation temporaire pendant 6 semaines.
- Certitude que le patient sera revu au terme prévu
- Pas de contact direct de l'oxyde de zinc-eugérol avec la pulpe ou utilisation d'un fond d'hydroxyde de calcium.

6.7.2.3. Coiffage pulpaire

C'est une technique d'emploi exceptionnel en denture temporaire.

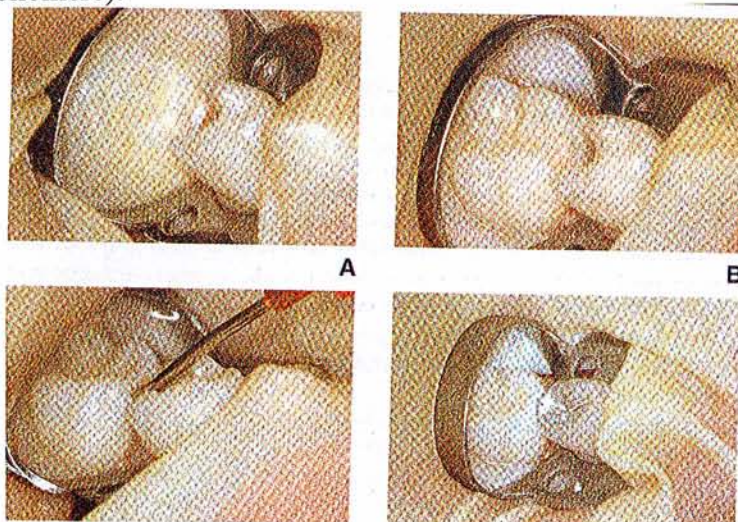
La sélection se fera selon les critères suivants :

= Stade 1

- = Exposition mécanique accidentelle au cours de l'éviction d'un tissu carieux qui ne touchait pas la pulpe
- = Exposition pulpaire par suite d'une fracture coronaire datant de moins de 24 heures
- = Exposition pulpaire de petite dimension
- = Hémorragie présente mais faible et hémostase obtenue aisément

La technique est la suivante :

- = Asepsie,
- = Anesthésie locale,
- = Rinçage cavitaire au sérum physiologique,
- = Hémostase (elle doit être spontanée),
- = Coiffage avec de l'hydroxyde de calcium (Pulpdent ou préparation extemporanée poudre-sérum physiologique),
- = Pose d'un ciment à prise rapide,
- = Restauration coronaire définitive ou permettant d'attendre 6 à 8 semaines (Eugénate renforcé, verre ionomère).



(d'après Bouvier-Duprez et coll, EMC, 1999)

Le suivi est impératif jusqu'à 6 mois.

Le succès est considéré comme acquis si, à 2 mois, on observe soit la formation d'un pont dentinaire, soit au moins une absence de signes d'inflammation, de résorption interne et de pathologie de la furcation.

6.7.2.4. Pulpotomie

C'est l' « amputation de la pulpe coronaire affectée ou infectée préservant la vitalité et la fonction de tout ou une partie de la pulpe radiculaire résiduelle ».

6.7.2.4.1. Indications

- = Thérapeutique : dans les caries profondes et dans les expositions pulpaires accidentelles.
- = Préventive : chez les sujets à haut risque carieux, peu motivés
- = mécanique : lorsque la destruction coronaire impose la recherche d'ancrage du matériau de reconstitution dans une partie de la chambre pulpaire.

6.7.2.4.2. Contre-indications

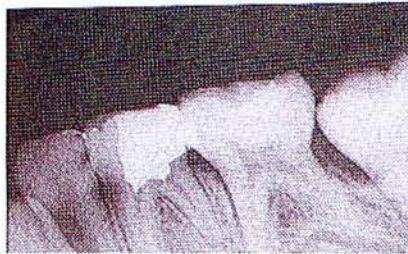On ne réalisera de pulpotomie que si :

- Pas d'inflammation pulpaire radiculaire, ce qui est vérifiable par la qualité, l'intensité et la durée de l'hémorragie après exérèse de la pulpe camérale
- La dent peut être durablement restaurée
- Pas de douleur spontanée
- Pas de résorption interne ou de calcification pulpaire
- Pas de pathologies de la furcation ni d'abcès, fistulisé ou non
- La résorption radiculaire, physiologique ou pathologique n'est pas trop importante.

6.7.2.4.3. Techniques opératoires

= **Méthodologie initiale :**

- Curetage soigneux et désinfection (chlorexidine) de la cavité carieuse
- La cavité d'accès doit passer par les cornes pulpaires dans les molaires
- L'éviction du parenchyme pulpaire sera réalisé à la fraise boule diamantée sous forte irrigation ou à l'excavateur
- Rinçage de la cavité à l'hypochlorite de sodium à 2,5% puis au sérum physiologique
- Hémostase avec une boulette de coton stérile imprégnée de sérum physiologique comprimée dans la chambre 3 à 5 minutes. La non-obtention de l'hémostase dans ce délai indique la pulpectomie ou l'extraction si cette dernière est envisageable.



(d'après Portier et coll, EMC, 1997)

= **Choix des matériaux pour les phases finales**

Pour la pulpotomie non fixatrice, on peut utiliser l'oxyde de zinc eugéol ou l'hydroxyde de calcium.

A ce jour, l'utilisation de l'oxyde de zinc-eugéol sans fixation ne repose pas sur des corrélations expérimentales fiables. L'eugéol est cytotoxique, surtout à forte concentration. Les partisans préconisent l'emploi d'un matériau renforcé à prise rapide (IRM ou Eugespad), pour limiter le plus possible l'importance et la durée de diffusion de l'eugéol dans la pulpe radiculaire.

L'alternative thérapeutique à ce type de pulpotomie est l'hydroxyde de calcium (Pulpdent ou Contrasil ou sérum physiologique/poudre), mais il peut provoquer des résorptions internes.

L'électrochirurgie ou l'utilisation de protéines morphogéniques osseuses sont peut être des techniques d'avenir.

= **Phase finale de la pulpotomie**

Après hémostase, séchage délicat, éviction d'un éventuel caillot, obturation camérale avec un oxyde de zinc-eugéol renforcé à prise rapide ou un hydroxyde de calcium, on condense et on

réabsorbe l'humidité avec une boulette de coton stérile. On met en place un ciment à prise rapide, puis la restauration coronaire définitive immédiate est souhaitable. L'étanchéité de la restauration reste toujours un facteur important.

Quels que soient la technique et le matériau utilisés, le suivi et la réévaluation périodique des pulpotomies sont impératifs, sur des critères cliniques et radiographiques.

6.7.2.5. Pulpectomie

Les dents temporaires peuvent être considérées comme des entités ouvertes : l'endodonte est en communication large avec les structures péri-apicales et alvéolo-dentaires. Les particularités anatomiques, physiologiques et la complexité des pathologies pulpo-parodontales posent des exigences, tant en ce qui concerne les techniques que les matériaux.

La dent lactéale et le germe permanent sont indissociables. Effectuer un traitement endocanalair et choisir un matériau approprié permettent de guérir la lésion de la dent temporaire mais conjointement de préserver le germe successional, de permettre la résorption physiologique et de ne pas interférer avec la permutation des dents.

La complexité des structures canalaire rend l'endodonte des dents temporaires peut compatible avec les conceptions endodontiques conventionnelles.

La dent temporaire se caractérise par la multiplicité de situations radiculaires tout au long de la durée de vie de la dent.

Au stade 1, les techniques et matériaux auront pour objectif de favoriser l'édification radiculaire et apicale. Les concepts endodontiques sont plus aisément applicables au stade 2. Au stade 3, le matériau peut fuser aisément, la biocompatibilité et la résorbabilité sont alors de facto les critères essentiels, rendus encore plus cruciaux par la présence du germe successional en formation.

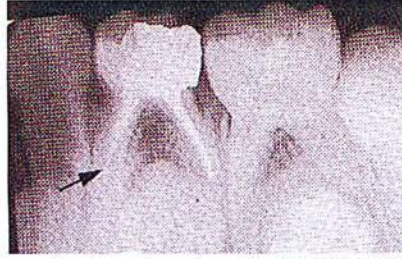6.7.2.5.1. Indications et contre-indications

Au stade 1, les indications de la pulpotomie seront poussées à leur limite (apex ouverts), alors qu'au stade 2, la pulpectomie pourra être plus facilement réalisée. Au stade 3, La pulpectomie ne sera tentée que si la rhizalyse n'affecte que moins de la moitié de la longueur radiculaire.

6.7.2.5.2. Pulpectomie des dents vitales sans pathologie de la furcation

Les différentes étapes sont les suivantes :

- Radiographie pré-opératoire,
- Anesthésie locale Curetage et désinfection cavitaires,
- Cavité d'accès,
- Eviction du parenchyme caméral et repérage du nombre et de la situation des orifices canalaire,
- Longueur de travail : longueur radiculaire à laquelle on retire 2 mm aux stades 1 et 2, et 4 mm au stade 3,
- Cathétérisme,
- Parage canalair à l'hypochlorite de sodium,
- Séchage canalair aux pointes de papier : si l'hémostase n'est pas obtenue, on reporte l'obturation sous pansement temporaire. Dans les cas douteux, pose d'un antiseptique aussi peu irritant que possible (Mepacyl par exemple), et mise en place d'un ciment canalair solide et étanche,
- Obturation canalair à l'aide d'un lentulo.



(d'après Portier et coll, EMC, 1997)

Un matériau endocanalair idéal en denture temporaire devrait, plus particulièrement, posséder une action antiseptique, une action de dissolution des matières organiques nécrotiques, une action anti-inflammatoire, une action reminéralisante et stimulatrice, une biocompatibilité et une résorbabilité.

Selon ces critères, deux pâtes canalaires sont actuellement le plus utilisé : l'oxyde de zinc eugéol et l'hydroxyde de calcium.

L'oxyde de zinc-eugéol reste intéressant dans les situations cliniques de stade 2 et dans les pathologies pulpaires sans atteinte parodontale sévère associée. Le risque de dépassement dans les zones péri-apicales, interradiculaires ou de formation du germe exige non seulement un protocole opératoire stricte, mais peut également justifier du choix d'un autre matériau, tel l'hydroxyde de calcium.

L'hydroxyde de calcium peut être utilisé comme obturation canalair aux stades 1 et 3, dans les pathologies pulpo-parodontales complexes (nécrose avec implications parodontales) ou pathologies de la furcation radiculaire.

6.7.2.5.3. Pulpectomie des dents vitales avec pathologie de la furcation

En cas d'option conservatrice, une antibiothérapie devra être instaurée lors de la première séance. Si la pulpe camérale est vitale, on ne réalisera aucune obturation temporaire. Si la pulpe radiculaire est vivace, on placera un hydroxyde de calcium dans la chambre après curetage et désinfection à l'hypochlorite de sodium de l'ensemble cavité/chambre.

Après 5 à 7 jours d'antibiothérapie, l'anesthésie permettra la pulpectomie normale dans la majorité des cas. L'extraction sera indiquée en cas d'échec du traitement à 3 mois, de nouveau sous antibiothérapie.

6.7.2.5.4. Pulpectomie des dents à pulpe nécrosée

- Dans les cas de nécrose avec pathologie parodontale aiguë, sera utilisée une antibiothérapie à une dose légèrement supérieure à la posologie moyenne, d'une durée plus longue (10 jours). Ce qui permettra à la dent causale d'être traitée endodontiquement et conservée. Dans tous les cas, la première séance comportera un parage cavitaire et caméral, une trépanation et un « débouchage » de l'entrée des canaux. L'incision minima et l'aspiration d'une collection suppurée peuvent être pratiquées. Cinq à 7 jours après le début de l'antibiothérapie, le traitement endodontique classique sera réalisé ou encore l'extraction, si l'indication a été posée.

- Dans les cas de nécrose avec pathologie parodontale chronique (abcès fistulisé), la conservation peut être possible. Dans les cas simples, l'obturation canalair pourra être réalisée au cours de la première séance. En cas de problème, la mise en place d'un

antiseptique (3 ou 4 fois car ils perdent rapidement leurs propriétés) sous ciment temporaire est utilisable. L'utilisation d'une obturation partielle des canaux et totale de la chambre avec de l'hydroxyde de calcium est également préconisée. L'obturation totale est réalisée alors lors d'une deuxième séance.

- Dans les dents infectées, l'utilisation de l'hydroxyde de calcium semble préférable.

Le suivi, par contrôles périodiques jusqu'à la chute de la dent temporaire est nécessaire.

6.8. La dent permanente immature : Apexogenèse et apexification

6.8.1. Apexogenèse

Anatomiquement, les extrémités radiculaires non encore édifiées de la dent permanente immature possède des parois dentinaires minces, un canal large et une ouverture apicale importante avec un ligament alvéolo-dentaire en formation.

Physiologiquement, la pulpe et le parodonte possèdent des cellules jeunes à fort potentiel de différenciation, de défense et de réparation.

Le respect, la stimulation, la formation des éléments cellulaires et tissulaires de l'espace endocanalair, apical ou périapical, conditionnent les critères de la thérapeutique et des matériaux employés.

Le pont dentinaire obtenu avec l'utilisation de l'hydroxyde de calcium est parfois décrit comme de qualité inconstante, de meilleurs résultats seraient obtenus avec le MTA (Faraco et Holland, 2001).

6.8.2. Apexification

La dent permanente immature nécrosée et infectée constitue une difficulté thérapeutique réelle. Les techniques et les matériaux canalaire auront dans ces situations cliniques d'immaturité des objectifs déterminés :

- traiter les lésions apicales existantes
- induire la formation d'une barrière au niveau apical
- terminer si possible la croissance pulpaire et radiculaire par stimulation de cellules locales pluripotentes

Le processus d'apexification peut aboutir à :

- un apex anatomique, en fonction de l'âge dentaire, de la sévérité des lésions périapicales, du degré de destruction ou non des tissus périapicaux
- une barrière de tissus durs (apex dystrophique) constituée de matériaux minéralisés s'étant déposés par stimulation

Dans les deux cas, une obturation définitive de qualité pourra dès lors être envisagée, car elle pourra s'appuyer sur un front dur.

Pour le moment, les deux seuls matériaux répondant à des critères stricts favorisant les activités biologiques de cicatrisation et de maturation sont l'hydroxyde de calcium et le MTA, avec un recul clinique plus long pour le premier.

Le Mineral Trioxide Aggregate (MTA) commercialisé en France sous le nom de ProRoot MTA (Dentsply) en 1999 est utilisé sous forme d'un gel colloïdal obtenu à partir du mélange poudre et eau. Ses principaux avantages semblent être une excellente biocompatibilité et une prise en milieu humide qui permet de pallier un séchage toujours aléatoire du site opératoire. Cependant, quelques inconvénients de manipulation peuvent limiter ses indications.

6.9. L'extraction chez l'enfant (Deloup et coll, 1989)

La denture lactéale a une importance fondamentale dans le développement psychosomatique équilibré de l'enfant. Si le dentiste doit recourir aux extractions, c'est parce qu'elles sont curatives pour la santé de l'enfant ; il doit être également préventif et interceptif du point de vue dentaire et maxillaire, en collaboration avec l'orthodontiste et en pensant à l'avenir dento-maxillaire de l'enfant.

6.9.1. Buts et indications des extractions des dents temporaires

6.9.1.1. Indications d'ordre local

= *Dans un but curatif pour écarter les dangers dus :*

- A la carie et à ses complications, chaque fois que l'étape endodontique est dépassée, quand le traitement conservateur s'avère impossible, en cas d'accident inflammatoire ou de délabrement trop important,
- Aux dystopies,
- Aux inclusions ou rétention des dents lactéales pendant l'éruption d'une dent permanente,
- Aux obstacles à l'éruption des dents permanentes,
- Aux anomalies de forme ou de nombre,
- Aux traumatismes,
- Aux tumeurs bénignes ou malignes

= *Dans un but préventif :*

- Cas des dents supplémentaires, d'un mésiodens,
- Extractions pilotées (prophylaxie et interception)

6.9.1.2. Indications d'ordre régional

- Adénopathies cervico-faciales
- Troubles oculaires
- Parodontolyses juvéniles

6.9.1.3. Indications d'ordre général

- Si risque d'infection focale et donc de répercussions au niveau des articulations, ...
- Au cours de maladies générales métaboliques ou sanguines
- En présence d'un enfant non coopérant pour des soins conservateurs

6.9.1.4. Conduite à tenir

Toute extraction pratiquée avant l'époque normale est liée à des indications soit locales, soit générales et est due à une nécessité.

L'examen radiologique est toujours indispensable avant l'extraction.

L'extraction prématurée d'une dent délabrée ne se justifie pas si elle ne provoque pas de phénomènes inflammatoires.

Chaque fois qu'il sera nécessaire d'extraire précocement une dent temporaire, il sera indispensable de maintenir l'espace créé par l'extraction par un artifice orthodontique pendant le temps nécessaire à l'apparition de la dent de remplacement.

6.9.2. Buts et indications des extractions des dents permanentes

6.9.2.1. Extraction liée à des raisons pathologiques

- D'ordre local : la carie et ses complications, dystrophies et dysplasies, traumatismes
- D'ordre régional : cellulite circonscrite, adénopathie cervico-faciale, sinusite maxillaire, trouble oculaire
- D'ordre général : infection focale et septicémie, maladie générale

6.9.2.2. Extraction liée à des motivations orthodontiques

Elles auront un rôle important dans la prévention des malocclusions.
Voir le chapitre orthodontie chez l'enfant.

6.9.3. Extraction des dents temporaires maxillaires

6.9.3.1. Incisives et canines

Il existe une grande élasticité osseuse due au jeune âge du sujet. On emploiera un davier adapté au volume des dents et on le placera sous le collet anatomique. Par un mouvement de rotation léger, selon le degré de rhizalyse, accompagné de traction, on pratiquera aisément l'extraction.

6.9.3.2. Molaires

Il est nécessaire de pratiquer un examen radiologique pour visualiser la forme des racines, le niveau de rhizalyse et le germe sous-jacent.

Pour la technique de l'extraction de ces molaires supérieures, on pratique une syndesmotomie et on luxe la dent d'un mouvement côté vestibulaire, toujours vers l'extérieur et par traction vers le bas

On trouve en principe trois racines dont la palatine est plus importante, le germe de la permanente se situant au milieu.

Il est indispensable de comparer la dent extraite à la radio car l'apex est très friable, et l'on est parfois obligé d'aller chercher un petit morceau fracturé avec un syndesmotome fin ou un excavateur pour éviter des désagréments parodontaux par la suite.

6.9.4. Extraction des dents temporaires mandibulaires

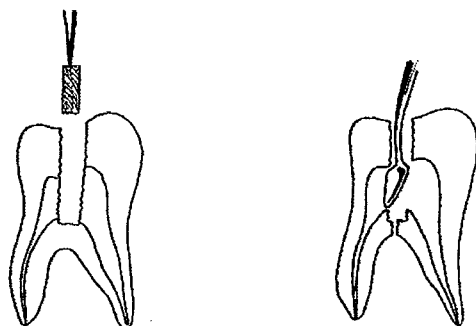
6.9.4.1. Incisives et canines

La table osseuse vestibulaire est plus épaisse que la table interne.

L'extraction est obtenue grâce à un mouvement de bascule continu et ferme du poignet vers le bas et un mouvement d'élévation au niveau des mors du davier qui enserrant la dent le plus possible en dessous du collet.

6.9.4.2. Molaires

Elles ont en général deux racines, une mésiale et une distale aplatie dans le sens méso-distal à l'image des incisives. Il est souhaitable afin de simplifier l'extraction de pratiquer la séparation des racines. On veillera à les luxer toutes les deux avant de les extraire séparément, afin d'éviter de prendre appui sur les dents en éruption.



La difficulté de ces extractions ne tient en général pas à la dent elle-même, mais d'une part à une trop grande confiance du praticien qui oubliera de faire une radiographie lisible, et risque alors de fracturer un apex au petit patient qui a peur et qu'il faudra tranquilliser.

Il ne doit en aucun cas être fait de manœuvres traumatisantes au point de luxer ou d'extraire un germe situé entre les racines d'une molaire temporaire.

6.10. Traumatismes en denture temporaire (Naulin et coll, 1994)

Plus fréquents que les traumatismes en denture permanente, les accidents en denture temporaire (51% des enfants de moins de 6 ans ont eu un traumatisme) sont trop souvent ignorés et négligés. De plus, la proximité de la racine des dents temporaires avec le germe successional explique les répercussions souvent importantes de ces traumatismes sur les dents permanentes.

Les pics de fréquence se situent la première année et entre 3 et 4 ans, avec une nette prédominance chez les garçons et 95% de ces traumatismes sont localisés au maxillaire et concernent surtout les incisives centrales.

Les habitudes déformantes (succion du pouce, ...) constituent des facteurs prédisposants.

Les déplacements dentaires sont plus fréquents que les fractures coronaires.

Les séquelles sur le germe de la dent successionale sont fréquentes. Elles peuvent être directes (dues au traumatisme lui-même) ou indirectes (dues aux complications du traumatisme).

Le manque de coopération du jeune patient traumatisé est souvent un obstacle majeur au diagnostic.

Deux aspects sont aussi à prendre en considération :

- le maintien de l'espace est primordial, car la perte d'une ou plusieurs incisives avant l'éruption des canines temporaires entraîne un raccourcissement du segment antérieur
- L'aspect psychologique, conséquence des problèmes phonétiques et esthétiques n'est pas à négliger.

Le traitement doit aussi tenir compte du stade d'évolution de la dent temporaire.

6.10.1. Examen du jeune patient

* Anamnèse

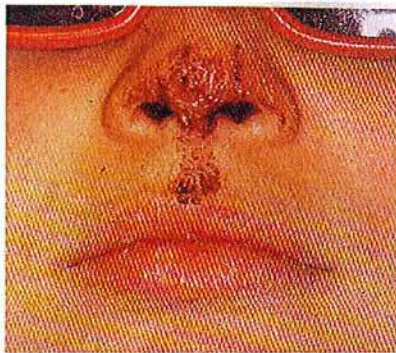Il faut rechercher le lieu, les circonstances et le moment de l'accident. Il faut vérifier les vaccins, les lésions associées, mais aussi une perte de connaissance, des vomissements ou de forts maux de tête imposant un hospitalisation.

Le laps de temps écoulé entre l'accident et la consultation est un aspect décisif pour le traitement.

*Examen clinique

Il doit recouvrir :

- l'examen médical
- l'examen exobuccal (plaies, palpation des rebords osseux et amplitude d'ouverture)



(D'après Naulin-Ifi, EMC)

- l'examen endobuccal :

= des tissus mous (oedèmes, hématomes, ...)

= des tissus durs : on recherche la direction, le degré du déplacement et le sens du déplacement.

La mobilité est accentuée dans les cas d'intrusion et de fracture radiculaire moyenne ou basse.

Les tests à la percussion s'effectuent avec le manche du miroir de l'opérateur. Le son est métallique en cas d'intrusion et sourd dans les autres types de luxation.

*Examen radiologique

Le film occlusal (film n°2) permet d'objectiver l'espace desmodontal et l'amplitude du déplacement.

Le cliché rétro-alvéolaire est un peu plus délicat à réaliser.

La technique extra-orale du maxillaire défilé est particulièrement intéressante pour connaître et évaluer un déplacement, notamment la position de l'apex radiculaire par rapport au germe successional et la présence, ou non, de fracture de la lame osseuse vestibulaire.

Deux critères d'évaluation radiographiques sont essentiels :

- La taille de la dent traumatisée : lorsque la dent paraît plus courte, c'est le signe d'un déplacement vestibulaire de l'apex, alors qu'une élévation de la dent temporaire est le signe d'une atteinte du follicule dentaire.
- L'orientation symétrique du germe sous-jacent par comparaison avec le germe de la dent controlatérale.

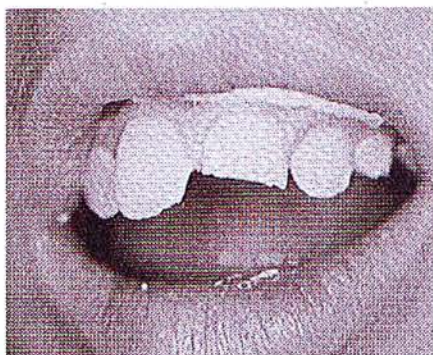6.10.2. Traitement

6.10.2.1. Fractures coronaires

Elles entraînent fréquemment une implication du tissu pulpaire.

= *Fractures de l'émail* : Le meulage peut être suivi de l'application d'un gel fluoré.

= *Fracture émail + dentine* :



(d'après Goldsmih et coll, EMC, 1997)

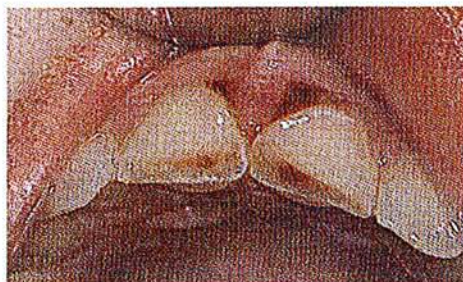
En cas de petite perte de substance, un simple meulage est suffisant et peut être suivi de l'application de fluor.

En cas de plus grande perte de substance, on peut envisager une reconstitution à l'aide d'un composite photopolymérisant. La protection dentino-pulpaire est impérative avant les techniques de mordançage.

La technique de recollage du segment fracturé n'est pas recommandé en denture temporaire.

Ces fractures nécessitent une surveillance régulière de la vitalité pulpaire et de l'apparition d'éventuelles discolorations.

= *Fracture émail + dentine + pulpe* :



(d'après Tardif A et coll, EMC, 2004)

Dans les cas d'exposition pulpaire minime et récente (inf. à 48h), le traitement de choix est la pulpotomie avec l'hydroxyde de calcium pour les dents immatures ; et la pulpotomie de fixation avec le formocrésol ou la glutaraldéhyde pour les dents matures ou en phase de résorption.

Dans le cas d'exposition pulpaire plus importante, et dont le délai est supérieur à 48h, la pulpectomie est le traitement de choix pour les dents matures. La surveillance radiologique s'effectue tous les 6 mois, en comparant la résorption de la dent traitée avec celle de la


controlatérale. En cas de résorption retardée, et si la controlatérale est proche de la chute, il faut extraire.

Pour les dents immatures ou résorbées, l'extraction est recommandée.

6.10.2.2. Fractures corono-radiculaires

L'extraction est le traitement de choix

6.10.2.3. Fractures radiculaires



(d'après Goldsmith et coll, EMC, 1997)

Dans le cas de fractures radiculaires sans déplacement, on peut conserver la dent, mais il faut surveiller radiographiquement la résorption du fragment apical qui s'effectue souvent de manière accélérée.

Dans le cas de déplacement sévère du fragment coronaire, il est préférable de l'extraire et de laisser se résorber physiologiquement le segment apical (en contrôlant régulièrement radiographiquement) pour ne pas léser le germe sous-jacent.

6.10.2.4. Ebranlement et subluxation

En cas d'ébranlement, la dent n'est pas mobile et n'est pas déplacée. L'enfant peut se plaindre de douleur à la mastication. On n'entreprendra aucun traitement immédiat, mais une surveillance clinique et radiologique jusqu'à l'éruption du germe successional.

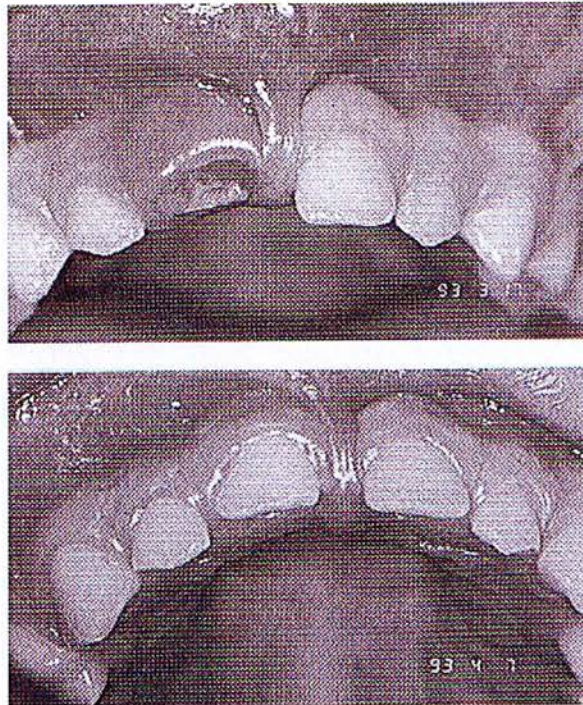En cas de subluxation, la dent est mobile mais non déplacée. Il faut faire le diagnostic différentiel entre mobilité physiologique et pathologique. Une petite hémorragie est visible au niveau du sillon gingival. La conduite à tenir est la même que pour l'ébranlement.

6.10.2.5. Extrusion

Il peut exister des interférences occlusales.

On replace délicatement la dent dans son alvéole et on met 8 jours sous antibiotiques et anti-inflammatoires ou on extrait la dent si elle est retenue uniquement par des fibres gingivales et si elle instaure des interférences occlusales.

6.10.2.6. Intrusion et luxation latérale



Intrusion et régression spontanée (Goldsmith et coll, EMC, 1997)

Généralement, la dent est intrusée et forcée vers l'os vestibulaire.

A l'examen radiologique, si la dent traumatisée paraît plus courte que les dents controlatérales, la racine est déplacée vestibulairement ; au contraire, forcée en direction du germe, elle paraît allongée.

Le stade d'évolution radiculaire, le degré d'intrusion, les rapports avec le germe sous-jacent influencent le traitement.

La rééruption physiologique de la dent peut s'effectuer spontanément (1 à 6 mois), plus fréquemment pour les dents immatures. L'extraction est recommandée en cas de rétention (cependant extrêmement rare).

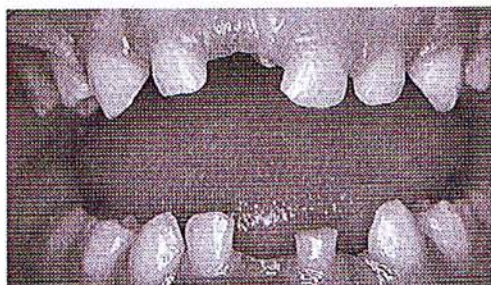
Si l'apex est déplacé en position vestibulaire surtout pour les dents immatures, la dent peut être conservée (anti-inflammatoire et antibiotique pendant 8 jours).

L'extraction est nécessaire en cas de problèmes infectieux et inflammatoires et si l'apex de la dent temporaire est forcé en direction du germe. Il faut dans ce cas prendre la dent par les faces proximales sans la luxer, ne pas utiliser d'élévateur ; et replacer les lames osseuses vestibulaire et palatine par pression digitale puis suturer la muqueuse.

6.10.2.7. Avulsion

La réimplantation est contre-indiquée sauf quand les conditions idéales sont remplies :

- laps de temps inférieur à 30 minutes
- excellente coopération de l'enfant
- grande motivation des parents qu'il faudra prévenir des risques potentiels de lésion du germe sous-jacent.



(Expulsion de 51, 72, 81 d'après Goldsmith et coll, EMC, 1997)

La perte prématurée d'une ou plusieurs incisives temporaires avant l'éruption des canines va entraîner une diminution de la longueur d'arcade du secteur antérieur. Si les canines ont fait leur éruption, on n'observe pas de modification du périmètre d'arcade, mais une migration des dents adjacentes vers le site édenté.

Le maintien de l'espace peut se faire par prothèse amovible ou fixée (voir orthodontie).

6.10.3. Séquelles des traumatismes des dents temporaires

6.10.3.1. Sur les dents temporaires

= les discolorations coronaires

Elles signifient atteinte pulpaire qui peut être réversible au stade 1 et début du stade 2.

Si une décoloration coronaire au bout de 2 ou 3 semaines n'est pas systématiquement le signe d'une nécrose, un changement de teinte survenant plusieurs mois après l'accident signe une mortification pulpaire.

Ces dyschromies :

- brunes ou rougeâtres représentent une hémorragie du tissu pulpaire et peuvent s'atténuer si le traumatisme est de petite intensité.
- grises signent une nécrose pulpaire dans 90% des cas (le plus souvent en fin de stade 2, stade 3 et déplacements radiculaires importants). S'il n'y a pas de lésion apicale, un traitement endodontique peut être effectué ; en cas de lésion apicale de plus d'1/3 de la racine, d'abcès ou de fistule, l'extraction s'impose.
- Jaunes traduisent une dégénérescence calcique pathologique de la pulpe. L'abstention et la surveillance radiologique jusqu'à l'éruption de la dent définitive sont de rigueur. En cas de lésion apicale ou de résorption retardée, l'extraction est alors envisagée.

= Les complications parodontales

- La résorption de type inflammatoire a pour conséquence la résorption accélérée de la racine et la perte prématurée de la dent en quelques mois.
- La résorption de remplacement (ankylose) est souvent observée après les intrusions. Elle entraîne un retard important et/ou une absence de la résorption physiologique ayant

pour conséquence une éruption ectopique, une inclusion de la dent permanente successionnelle ou encore un retard d'évolution du processus alvéolaire. L'extraction s'impose si on soupçonne une absence d'éruption spontanée ou une ankylose installée.

6.10.3.2. Sur les dents permanentes

Les séquelles sont liées à la proximité de l'apex de la dent temporaire avec le germe permanent, au degré de minéralisation du germe et à l'intensité et la direction du traumatisme (inclusion et expulsion causent plus de traumatisme).

Les lésions observées sont :

- coloration blanche ou brun-jaune de l'émail
- coloration blanchâtre ou jaune foncé associée à une hypoplasie circulaire de l'émail (surtout intrusion)
- dilacération coronaire (souvent intrusion vers 2ans)
- formation odontoïde, rare (souvent intrusion ou expulsion entre 1 et 3 ans)
- dédoublement radiculaire, rare (souvent intrusion vers 2 ans)
- angulation vestibulaire de la racine (souvent expulsion ou intrusion entre 2 et 5 ans)
- dilacération ou angulation latérale radiculaire, 1% (souvent expulsion entre 2 et 7 ans)
- arrêt partiel ou total de l'édification radiculaire, 2% (expulsion entre 5 et 7 ans ?)



(d'après Goldsmith et coll, EMC, 1997)

- séquestration du germe de la dent permanente, rarissime, due à une infection du follicule conduisant à l'éruption extrêmement précoce du germe non développé.
- éruption perturbée, se traduisant par une éruption retardée de la dent successionnelle et/ou une éruption ectopique (le plus souvent en position palatine).

6.11. Les traumatismes des dents permanentes (Fortier et coll, 1994)

6.11.1. Le diagnostic

6.11.1.1. Les formes cliniques

Les formes cliniques les plus caractéristiques sont :

- les fêlures
- les fractures coronaires (émail ; émail+dentine ; émail+dentine+pulpe)
- les fractures radiculaires (tiers coronaire ; tiers moyen ; tiers apical)
- les ébranlements (sans déplacement)
- les luxations partielles avec déplacement
- les avulsions (avec possibilité de réimplantation)
- la perte totale de la dent

Mais le clinicien ne peut pas se contenter, pour sa démarche thérapeutique, des simples formes cliniques énumérées dans les classifications habituelles... en effet :

- Toute dent traumatisée présente une lésion pulpaire et une lésion parodontale
- La même dent peut présenter plusieurs formes cliniques (« traumatisme compliqué »)
- Un traumatisme est rarement limité à une seule dent (« traumatismes associés » à d'autres dents ; « traumatismes complexes » concernant ATM, maxillaires ou autres os de la face)
- La succession de traumatismes comme les récurrences sont fréquentes (« traumatisme ajouté »)
- Les parafunctions et les habitudes déformantes maintiennent la dent et son parodonte dans un état de « traumatisme entretenu » .

6.11.1.2. Les statistiques

L'analyse de la littérature montre la fréquence des traumatismes des dents antérieurs chez l'enfant et l'adolescent.

Nous constatons en clinique que les traumatismes « compliqués » et les traumatismes « associés » sont les grands porteurs de séquelles et, en particulier, de nécroses pulpaires à moyen ou long terme sur des dents exemptes de signes cliniques objectifs

Cette réflexion trouve une explication dans l'absence de prise en compte de tous les « traumatismes inaperçus » lors de la consultation initiale. Il s'agit essentiellement des dents voisines ou antagonistes et des dents ayant seulement été victimes d'une contusion sans déplacement ni fracture.

Cette démarche démontre que tout traumatisme dentaire provoque une lésion parodontale : il y a en fait 100% d'ébranlement.

6.11.1.3. L'observation clinique

- **L'entretien préalable** donne l'occasion de connaître les circonstances de l'accident, l'incidence éventuelle sur l'état général, céphalées, perte de connaissance ; les signes objectifs et subjectifs ressentis par l'enfant ; les antécédents médicaux et les traitements en cours.
- **L'historique de l'accident** a un intérêt médico-légal, mais est riche d'enseignements sur le siège de la lésion, le type et la direction du choc et sur le temps écoulé depuis les faits.
- **L'examen exo-buccal** permet d'évaluer l'importance des traumatismes complexes avec les lésions cutanées, la recherche de corps étrangers, la palpation des os de la face, l'examen de l'ATM et du trajet d'ouverture buccale.
- **L'examen endo-buccal** précise les lésions des tissus de soutien, les lésions dentaires et parodontales, et les troubles de l'articulé. On remarquera le peu de fiabilité des tests de vitalité pulpaire en raison de la sidération de la sensibilité pendant les heures et les jours qui suivent l'accident.
- **L'examen radiographique.** Seules les radiographies rétro-alvéolaires de qualité permettent une observation valable. L'emploi d'un angulateur porte-film facilitera la comparaison des clichés. Les dents traumatisées seront toujours comparées à leurs homologues. Des incidences crânio-faciales complémentaires seront exigées pour tout traumatisme complexe.

L'ensemble de ces données cliniques permet d'établir le diagnostic et de formuler aussi un pronostic dont les éléments sont indispensables pour la décision thérapeutique.

Quels traitements, pour quoi faire ?

= Des traitements d'urgence

- Supprimer l'inflammation initiale (protéger la vitalité pulpaire, contenir la mobilité parodontale, réimplanter la dent avulsée)
- Rétablir les conditions de la réparation tissulaire (pulpaire et parodontale)

= Des traitements « retardés » ou de « transition »

- Conserver la vitalité pulpaire même partiellement pour assurer la formation radiculaire et apicale de la dent immature.
- Conserver la dent sur l'arcade
- Rétablir l'esthétique de façon souvent transitoire
- Remettre la dent en fonction, en harmonie avec son homologue
- Préserver l'avenir en favorisant les traitements nécessaires : endodontie, prothèse, orthodontie,...

La situation finale sera définie comme une guérison ou une consolidation en fonction de la présence ou de l'absence de séquelles.

6.11.2. Les thérapeutiques d'urgence

6.11.2.1. La conservation de la vitalité pulpaire

Au moment du traumatisme, la dent est pulpée ; la seule contre-indication au maintien de la vitalité pulpaire est la restauration fonctionnelle et esthétique impossible sans ancrage radiculaire sur une dent mature.

Dans le cas d'une dent immature, il est indispensable de conserver au moins partiellement la vitalité pulpaire pour assurer la formation radiculaire.

Le maintien de la vitalité peut être mis en œuvre par trois thérapeutiques :

- En l'absence d'effraction pulpaire, une protection de toute la dentine exposée au niveau de la fracture par un fond de cavité maintenu en place à l'aide d'un composite collé à l'émail périphérique.
- Dans les cas de mise à nu limitée de la pulpe coronaire, et dans un délai raisonnable après l'accident, un coiffage pulpaire direct, sans compression et dans les conditions habituelles, à l'hydroxyde de calcium protégé comme précédemment par un fond de cavité. Un composite collé assure le maintien des matériaux de coiffage.
- Devant une effraction pulpaire de grande surface ou en cas d'intervention retardée de plus de six heures après l'accident, une pulpotomie à l'hydroxyde de calcium ou à l'eugénol oxyde de zinc, véritable coiffage au niveau de la pulpe radiculaire, assurant la conservation partielle de la pulpe.

La surveillance clinique et radiographique est de règle à 7, 21 et 90 jours afin d'intercepter la nécrose pulpaire, seule complication possible après un traitement d'urgence bien conduit.

Les tests de vitalité, inutiles à la première consultation en raison de la sidération de la sensibilité au moment de l'accident, sont, après la première semaine, significatifs en comparaison avec les dents voisines.

La radiographie de contrôle à 1, 3 et 6 mois permet de constater la totale harmonie de formation radiculaire des dents immatures par comparaison avec les homologues.

Enfin, il semble de règle, après édification radiculaire complète sous un coiffage ou une pulpotomie, de pratiquer la pulpectomie et l'obturation du canal pour éviter l'oblitération réactionnelle exagérée de la lumière canalaire qui signe, en fait, une inflammation pulpaire chronique.

6.11.2.2. La contention parodontale

La souffrance parodontale est constante après toute contusion ou luxation avec ou sans déplacement. Proportionnelle à l'intensité du traumatisme, elle peut se traduire cliniquement par la mobilité et la douleur de la dent à la palpation digitale, mais aussi restée négligée en l'absence d'impotence ou sans autre signe clinique apparent.

Pulpe et parodonte forment une entité indissociable dont il faut tenir compte dès le traitement d'urgence.

La mobilité entretenue prolonge et aggrave l'inflammation parodontale et par conséquent l'inflammation pulpaire. Cette situation est à l'origine de la plupart des nécroses pulpaires post-traumatiques qui sont diagnostiquées le plus souvent à moyen ou long terme et alimentent la chronique des séquelles.

Les indications sont donc simples : dans tous les cas de mobilité dentaire ou de risques d'agressions occlusales des dents traumatisées, une contention doit être mise en place en urgence au même titre que la protection dentino-pulpaire.

C'est la condition pour que l'inflammation pulpaire et parodontale puisse céder au bout de 7 jours, pour évoluer vers la réparation tissulaire à 21 jours, puis vers la guérison ou, au moins, la consolidation des lésions à 90 jours.

En ce qui concerne la durée de la contention, plus la dent est immature, plus la contention sera courte (7 à 21 jours pour ne pas risquer l'ankylose) ; plus la dent est mature et dans une arcade adulte stable, plus la contention pourra être longue (21 à 90 jours)

Il existe deux types de contention :

- **La contention fixée collée**, quand elle est possible, est actuellement la solution la plus simple et la plus sûre. Le composite maintient en place un fil métallique inoxydable rond ou plat de 6 à 8/10° façonné à la demande et ajusté sur les faces vestibulaires des dents supérieures ou les faces linguales des dents inférieures (un simple trombone remplace souvent le fil de contention habituel).

La pathologie traumatique, contrairement à la pathologie parodontale, est une inflammation aiguë qu'une légère mobilité résiduelle risquerait d'entretenir.

Cette contention collée n'entrave ni l'examen radiographique, ni l'examen clinique à l'exception de contrôle de la mobilité.

- **La contention amovible** se réalise dans tous les cas d'impossibilité de contention

Collée stable, par une plaque en résine acrylique de type Hawley. Des crochets « étriers » bloquent les dents traumatisées dans le sens antéro-postérieur et un plan de surélévation globale les met à l'abri de l'occlusion et des parafunctions. Elle est facilement modifiable pour s'adapter à la situation clinique et redonné, par exemple, une certaine fonctionnalité aux

dents immatures par suppression de la surélévation ou dégagement du blocage axial. Enfin, en cas de nécessité, cette contention peut supporter une dent prothétique. Elle sera souvent indispensable au moment de l'évolution des incisives entre 7 et 9 ans en raison de l'absence de points d'ancrage stables.

Dans les cas de traumatismes compliqués et atteinte parodontale importante de dents ne pouvant pas bénéficier d'une contention fixe collée, nous pouvons réaliser extemporanément une gouttière occlusale thermo-formée qui sera scellée au ciment chirurgical (COE-PACK) pendant 7 à 10 jours puis remplacée par une contention amovible. Les gouttières thermo-formées remplacent facilement aussi les plaques en résine.

6.11.2.3. La réimplantation

Les avulsions, résultat d'un choc violent, sont souvent accompagnées de traumatismes associés sur les dents voisines qui demandent une attention toute particulière à l'examen clinique et au moment de la réalisation de la contention.

Quelque soit le stade de maturité de la dent, après transport dans un milieu biocompatible (sérum physiologique, lait, salive de l'enfant ou de ses parents), le traitement d'urgence est le même, réimplantation et contention.

Il est admis à peu près par tous les auteurs que le traitement et l'obturation radiculaire des dents matures, non pratiqués au moment de l'intervention, doivent intervenir dans un délai maximum de 3 semaines. Certains pratiquent systématiquement un traitement à l'hydroxyde de calcium, d'autres obturent d'emblée à l'eugénol-oxyde de zinc. Quelque soit la méthode, la consolidation se fera par ankylose ostéo-cémentaire.

Pour la dent immature, l'attitude est fondamentalement différente.

Seule une apexification peut être espérée grâce à l'activité cellulaire résiduelle ou provoquée par les traitement habituel, et en particulier, par l'action de l'hydroxyde de calcium.

La consolidation sera suivie comme pour la dent mature, d'une ankylose ostéo-cémentaire. Or, la dent immature évolue avec son parodonte et sa mise en place sur l'arcade se poursuit pendant toute la période de formation radiculaire et parodontale, et l'éruption se poursuit encore jusqu'à la stabilisation de la denture adulte.

Cette ankylose sera donc un obstacle incontournable dans cette situation d'évolution permanente des structures.

Dans la plupart des cas, la dent réimplantée, mature ou immature, conservera une position d'ankylose sur l'arcade et ne pourra que rarement s'harmoniser avec ses voisines pendant le reste de la période de croissance. Les traitements orthodontiques, véritables « traumatismes ajoutés », seront très dangereux sur ces dents par le risque de résorption pathologique irréversible.

Mais dans le doute, la réimplantation d'urgence peut toujours être réalisée comme une thérapeutique de transition qui tente de conserver le potentiel cellulaire, fonctionnel et esthétique ne serait-ce que provisoirement.

La durée de la contention respecte la règle établie précédemment.

6.11.3. La nécrose pulpaire

La nécrose pulpaire s'installe à « bas bruit », le plus souvent sans signes nets pour justifier une consultation. La découverte trop tardive de cette nécrose entraîne des séquelles qui pèsent

alors lourdement sur l'avenir de ces dents. Le degré d'immaturation de la dent traumatisée est en « première ligne » des préoccupations puisque la radiculogenèse et l'apexogenèse sont essentiellement tributaires de la vitalité pulpaire.

Seul le praticien pourra mettre en évidence les séquelles silencieuses grâce à un suivi systématique permettant d'intercepter cette évolution de la pathologie pulpaire.

Nous distinguerons plusieurs étapes de la nécrose de la dent immature donnant lieu à des thérapeutiques bien spécifiques en fonction de chacune d'elles :

- Stade 1 : c'est le stade initial de la nécrose qui reste partielle sans arrêt de l'édification radiculaire. En clinique, il existe peu de signes objectifs. Le traitement sera la pulpotomie radiculaire. L'immaturation, les circonstances cliniques et les possibilités de suivi détermineront le choix de la méthode entre le traitement par l'hydroxyde de calcium ou la pulpotomie immédiate et l'obturation à l'oxyde de zinc eugéol=en l'absence d'anesthésie locale, la pénétration canalaire douce, lente, exempte de vibrations et sans compression aboutit au seuil de sensibilité sans aucune difficulté.

- Stade 2 : la nécrose pulpaire est subtotale, intéressant toute la pulpe, sans arrêt de l'édification radiculaire. La zone apicale conserve son potentiel cellulaire. Au niveau clinique, il y a peu de signes objectifs. La décision de traitement est guidée par le stade d'immaturation de la dent. Le but est de préserver la zone apicale afin de favoriser si possible l'apexogenèse. Plus la dent est immature, plus le traitement par l'hydroxyde de calcium est justifié ; plus la dent est mature, plus le traitement habituel et l'obturation simple par l'oxyde de zinc eugéol est efficace.

- Stade 3 : la nécrose est totale sans complication périapicale mais avec perturbation de l'édification radiculaire et apicale. En clinique, les signes objectifs sont limités à quelques épisodes de sensibilité, discoloration souvent discrète, palpation digitale révélant une légère mobilité parfois douloureuse. La radiographie peut mettre en évidence une largeur canalaire plus importante de la dent concernée. Sur la dent mature, l'examen radiographique peut montrer au contraire une oblitération radiculaire partielle ou presque incomplète. Au niveau du traitement, on cherche à obtenir une apexification la plus proche possible d'une formation radiculaire et apicale normale. Il ne fait aucun doute que l'hydroxyde de calcium est actuellement le produit de choix qui nous permette, par ses propriétés propres, d'obtenir à la fois l'arrêt du processus de nécrose et la stimulation de la réparation au niveau des tissus du périapex.

- Stade 4 : la nécrose est totale avec complication périapicale et résorption radiculaire. En clinique, toutes les situations peuvent de présenter :cellulite vestibulaire avec ou sans fistule, discoloration, mobilité avec ou sans douleur, ...La situation clinique est claire, elle commande de traiter dans un premier temps la situation périapicale par les mêmes méthodes que celles applicables au stade 3, quelle que soit l'immaturation de la dent, le premier stade du traitement réclame l'utilisation de l'hydroxyde de calcium. Un curetage péri-apical est parfois utile après consolidation de la lésion et apexification de la racine concernée.

- Dans le cas des dents matures, en cas d'oblitération canalaire, les avis sont partagés sur l'urgence du traitement endodontique. Il est peut être préférable de la pratiquer avant de

« ne plus pouvoir passer » surtout quand l'importance du délabrement oblige à prévoir un ancrage radiculaire.

6.11.4. la prévention en traumatologie

La denture mixte , période clé de la dentition, est le moment des malpositions des incisives encore immatures entre 7 et 10 ans. En plus des malformations, les habitudes déformantes et les parafunctions ont contribué à l'installation des malpositions et des malocclusions.

Plusieurs années vont passer avant la mise en œuvre des traitements orthodontiques qui rétabliront les rapports harmonieux de voisinage et d'antagonisme. C'est l'époque du « pare-choc » en avant et aussi celle de l'apprentissage des sports et de plus grande liberté dans la cour de récréation.

Il existe donc des activités à risque et des patients à risque qu'il est possible d'épargner un minimum grâce aux protège-dents (personnalisés, semi-adaptables ou standards)

De plus, en dehors de l'éducation des enfants, des parents et responsables sportifs, l'énorme importance des traitements ODF précoces au niveau du secteur antérieur pour réduire les proportions des individus à risque est indéniable.

6.11.5. Certificat médical

Je soussigné, Dr X, certifie avoir examiné le (date) _____ l'enfant _____, né le _____ qui m'a dit avoir été victime d'un accident le _____.

J'ai constaté :

- à l'examen clinique : _____
- l'examen radiographique révèle : _____

Le traitement d'urgence a consisté en _____

Toutes les réserves d'usage doivent être faites concernant :

- le devenir des dents traumatisées
- le traitement ODF
- sur le plan esthétique et fonctionnel

Sous réserve de prolongation, l'ITT (absence d'école) sera de _____.

Une IPP est à prévoir (*éventuellement*).

Certificat rédigé et remis à _____ (les parents).

Sur sa demande pour valoir ce que de droit.

Date et signature.

7. Orthodontie

En discutant avec les orthodontistes, on constate qu'il existe des lacunes évidentes chez les omnipraticiens quant à la prévention et au dépistage des problèmes orthodontiques chez les jeunes.

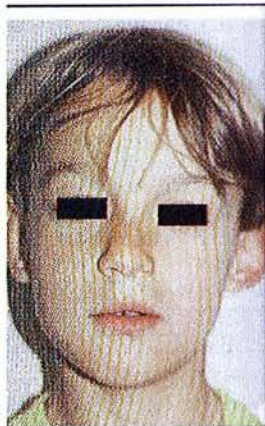
L'intérêt est donc de dépister au cabinet dentaire un problème le plus tôt possible dans le but d'éviter à l'enfant des traitements ingrats, coûteux et interminables. De plus, il est fort probable que la motivation d'un enfant (surtout au niveau de l'hygiène) sera d'autant plus importante que la durée de son traitement sera raisonnable.

Le but de ce chapitre est de faire le point sur l'examen orthodontique de base, les principales anomalies et les indications thérapeutiques en fonction de l'âge afin de mieux surveiller les jeunes patients et ne pas passer à côté des principaux problèmes faute de négligence ou de méconnaissance.

7.1. Le bilan orthodontique sommaire

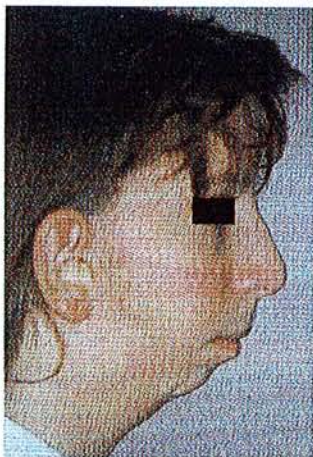7.1.1. Examen du visage

- Face



(d'après Benoît R et coll, EMC, 2001)

- Profil



(d'après Benoît R et coll, EMC, 2001)

7.1.2. Examen de l'occlusion

7.1.2.1. Statique

- Correspondance des lignes médianes entre elles et concordance ou non du milieu supérieur par rapport au plan sagittal médian.
- Mesure de surplomb (overjet) et du recouvrement incisif (overbite).
- Relations antéro-postérieures au niveau de la première molaire et au niveau de la canine. (En denture mixte, relation antéro-postérieure au niveau de la deuxième molaire temporaire) ;

On peut définir trois type de relation molaire grâce à la classification d'Angle :

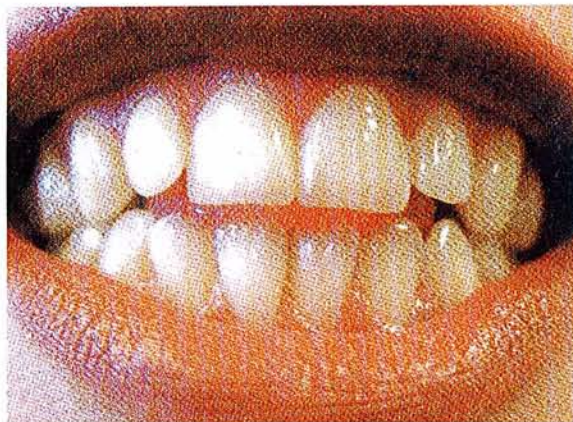- classe 1 : normalité, la cuspside mésio-vestibulaire de la première molaire supérieure est reçue dans le sillon vestibulaire de la première molaire inférieure (décalage d'une demi-cuspside des dents mandibulaires en mésio-position)
- classe 2 : la première molaire maxillaire occupe une position mésiale par rapport au sillon vestibulaire de la première molaire mandibulaire.
 - classe 2 division 1 caractérisée par l'augmentation du surplomb incisif et par une version vestibulaire des incisives.
 - classe 2 division 2 caractérisée par l'existence d'une version palatine des incisives supérieures.
- Classe 3 : la première molaire maxillaire occupe une position distale par rapport au sillon vestibulaire de la première molaire mandibulaire.
- Examen de l'encombrement incisif et présence ou non des canines temporaires.
- Occlusion normale ou inversée bilatérale ou unilatérale

7.1.2.2. Recherche des troubles cinétiques de l'occlusion

- Proglissement
- Latérodéviation : analyse du trajet mandibulaire bouche fermée-bouche grande ouverte

7.1.2.3. Analyse des fonctions

- Déglutition : normale ou infantile



Déglutition atypique d'après Dupas P-H, 2004

- Ventilation : orale ou nasale
- Phonation

7.2. Les différentes anomalies (Todorova, 1999)

7.2.1. Les anomalies dentaires

7.2.1.1. Anomalies d'éruption

****Eruption précoce***

Apparition d'encombrement primaire dû au décalage entre âge osseux et âge dentaire. L'attitude thérapeutique consiste à faire un diagnostic exact d'abord et extraire ensuite deux dents temporaires, symétriques de préférence pour ne pas perturber le milieu interincisif. Ces extractions ont pour but un alignement correct en attendant la croissance osseuse. Il ne s'agit pas ici de dysharmonie dentomaxillaire.

****Eruption tardive***

Elle ne pose généralement pas de problème orthodontique.

Le retard peut être dû à des causes locales :

- kyste péricoronaire d'éruption qu'il faudra enlever avec conservation du germe dans l'attente de son évolution,
- bruxisme (éruption tardive de la globalité des dents). On peut traiter avec des gouttières thermoformées,
- persistance tardive d'une dent temporaire sur l'arcade sans cause pathologique. Après vérification radiographique de l'état du germe, de sa position par rapport à la dent temporaire et de son ligament alvéolo-dentaire (ankylose), faire l'extraction de la dent temporaire suivie d'un dégagement chirurgical de la couronne de la dent permanente et maintenir l'espace au cas où l'évolution spontanée du germe tarderait.

Le retard peut être dû à des causes générale et l'attitude thérapeutique sera ici l'attente de l'éruption et si possible le traitement de la maladie générale.

7.2.1.2. Anomalies de forme et de morphologie

Les dents géminées, la mélanodontie, les dyschromies, les dysplasies, l'intoxication fluorique, le dent d'Hutchinson, les tubercules accessoires ne présentent pas d'indication d'extraction et leur thérapeutique est à but uniquement esthétique. En revanche, pour les incisives latérales en forme de grains de riz, l'interception dépend de l'existence ou non d'un encombrement dentaire :

- garder la dent et augmenter son volume artificiellement par une coiffe en composite ou la recouvrir par une couronne provisoire pour préserver le périmètre d'arcade
- l'extraire ou les extraire en cas d'encombrement et adopter l'attitude de « maquillage » de la canine en latérale comme pour les agénésies des incisives.

Le traitement du « gigantisme » de la deuxième prémolaire mandibulaire, s'il n'est pas excessif, comporte un meulage proximal. Il est possible de retrouver alors des dimensions mésio-distales correctes et une occlusion équilibrée.

7.2.1.3. Anomalies de nombre

7.2.1.3.1. Par défaut

L'absence d'une ou plusieurs dents, vérifiée radiographiquement, entraîne des malpositions diverses avec éversion, égression et parfois rotation des dents adjacentes. L'interception

consistera, soit en la fermeture des espaces avec extraction des dents temporaires et migration mésiale des dents voisines, soit en le maintien de la dent temporaire et le maintien de l'espace, par la suite, pour une correction prothétique ultérieure.

En cas d'agénésies multiples, la décision thérapeutique orthodontique est beaucoup plus difficile et c'est plutôt un traitement prothétique d'attente.

7.2.1.3.2. Par excès

Le germe supplémentaire dont le siège de prédilection est la région incisive maxillaire et les dents surnuméraires peuvent être la cause d'un diastème interincisif, d'un retard d'éruption ou de malpositions importantes des dents adjacentes. La thérapeutique consiste, après contrôle radiologique et étude de la dimension de l'arcade alvéolaire, en l'extraction du germe de la dent surnuméraire. La correction des malpositions et l'évolution des dents voisines peuvent se faire spontanément en maintenant la place, si le diagnostic est précoce. Dans le cas contraire, l'utilisation des techniques fixées permettra l'alignement des dents.

7.2.1.4. Anomalie de position

7.2.1.4.1. Diastème

D'origines différentes, la thérapeutique dépendra de l'étiologie :

- A cause d'une mésiodens : extraction du germe supplémentaire
- A cause du frein labial : freinectomie et rapprochement des incisives à l'aide de dispositifs collés.
- A cause d'une DDM par microdontie avec diastèmes entre toutes les dents, sauf en cas d'handicap esthétique important, il est préférable de s'abstenir. Choisir ultérieurement une correction prothétique, les mouvements orthodontiques mésialants étant suivis, dans ce cas précis, par des récidives.

7.2.1.4.2. Malposition des incisives inférieures en disto-vestibulo-version

la cause principale est la pression qu'exerce la canine permanente lors de son mouvement éruptif. Toute intervention orthodontique corrigeant la version de l'incisive latérale est déconseillée pour éviter sa rhizolyse.

Pour permettre l'accélération de l'éruption de la canine, on peut extraire prématurément la canine temporaire et faire la correction orthodontique ensuite.

7.2.1.4.3. Transposition

Elle intéresse essentiellement la canine, qui peut prendre la place, soit de la latérale, soit de la première prémolaire. Les options thérapeutiques sont :

- Abstention d'extraction s'il n'y a pas de risque pour les dents voisines et peu ou pas de préjudice esthétique (cas de dent transposée et non évoluée)
- Abstention et alignement : les dents transposées sont alignées sans changement de position en remodelant leur morphologie (prémolaire en canine). A déconseiller pour les incisives latérales et les canines.
- Extraction de la dent transposée et conservation de la canine à sa place en cas de délabrement important ou encombrement, suivie d'alignement.

7.2.1.4.4. Réingression des dents temporaires

Elle se produit généralement au niveau de la deuxième molaire temporaire par un mouvement de dérive mésiale excessif de la première molaire permanente. La dent temporaire, prise dans un étau disparaît lentement et diminue sa hauteur coronaire. Il faut extraire la molaire temporaire et mettre un mainteneur d'espace bloquant le mouvement mésial de la molaire.

7.2.1.4.5. Perte de dents par carie ou par traumatisme

Elle nécessite la mise en place d'un mainteneur d'espace. Afin de maintenir les trois dimensions, on préférera le remplacement de ces dents par une ou plusieurs dents prothétiques sur plaque amovible ou sur arc lingual.

7.2.1.5. Anomalies de volume

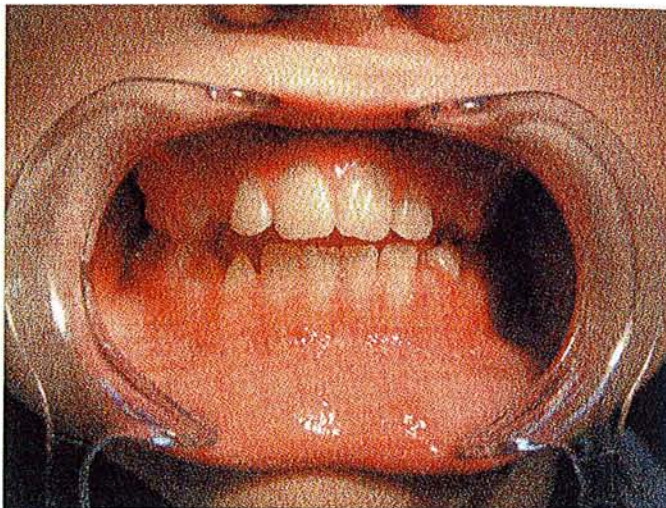
Cette anomalie appelée par Cauhepe « dysharmonie dento-maxillaire » représente une disproportion entre le volume des dents et le périmètre des arcades alvéolaires qui les portent. Le signe clinique est l'encombrement des arcades avec différents types de malpositions dentaires, et, par conséquent, des malocclusions. La thérapeutique interceptive dépend du degré de manque de place ou d'encombrement ; elle consiste en la suppression par extraction du matériel dentaire.

Il est important de reconnaître et diagnostiquer la dysmorphie précocement, l'espoir d'une amélioration spontanée étant un leurre. Plus tôt la thérapeutique est instaurée, meilleures sont les chances de réussite.

7.2.2. Les anomalies alvéolaires

7.2.2.1. Infra et proalvéolies incisives

La vestibuloversion des incisives associée à une béance antérieure est la déformation la plus fréquente rencontrée chez les enfants en âge orthodontique. La cause principale est en général la succion digitale ou d'un corps étranger. Ce tic de succion est souvent suivi (même après l'arrêt de l'habitude nocive) d'une interposition linguale, au repos et en fonction accompagnée d'une pulsion des dents antérieures.



(d'après Ameisen E et coll, EMC, 2003)

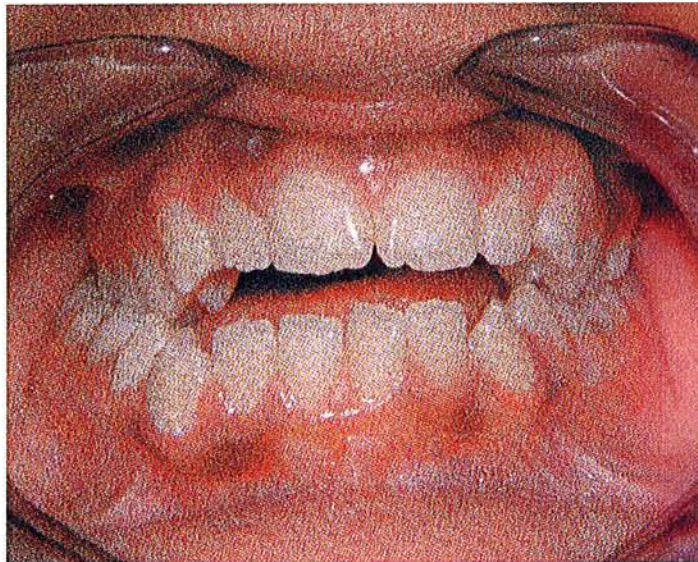
L'interception consistera à supprimer d'abord l'agent causal, ce qui a pour effet une guérison spontanée dans certains cas avec amélioration des relations des arcades dans le sens sagittal.

Les manœuvres interceptives sont :

- Arrêt de la succion
- Correction de l'interposition linguale
- L'alignement dentaire

La suppression de l'interposition labiale inférieure nécessite la mise en place d'une myothérapie concomitante ou suivie d'un traitement amovible, l'action rétrusive de l'arc vestibulaire permet la correction du surplomb augmenté. La stabilité des résultats est assurée par la lèvre inférieure qui bloque les bords libres des incisives supérieures.

7.2.2.2. Endoalvéolie et infra-alvéolie postérieures



Endoalvéolie supérieure avec linguoocclusion molaire unilatérale (d'après Ameisen E et coll, 2003)

La cause du manque de développement des parties latérales des arcades est l'interposition continue de la langue. Celle-ci empêche la croissance verticale éruptive des dents et leurs procès alvéolaires, le résultat étant une croissance insuffisante des couronnes dentaires. En même temps, elle n'induit pas le développement harmonieux de la dimension transversale, surtout du maxillaire ; il en résulte une diminution de celle-ci.

La thérapeutique interceptive vise à corriger :

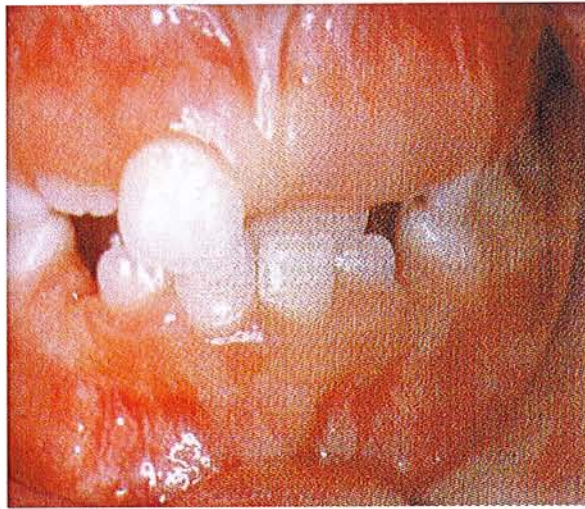
- les interférences provoquées par le contact prématuré des canines temporaires avec déviation du chemin de fermeture et articulé croisé unilatéral de convenance.
- L'endoalvéolie maxillaire : l'intercuspitation maximale obtenue après traitement bloque l'articulé et prévient la récurrence.
- L'infra-alvéolie postérieure empêchant l'interposition permanente de la langue.
- La correction de la ventilation par un kinésithérapeute spécialisé en rééducation respiratoire.

7.2.2.3. Birétroalvéolie et supra-alvéolie incisive

Ces anomalies sont provoquées par un déséquilibre dont l'origine est l'association d'une langue petite et en position postérieure, et de lèvres toniques dont l'action est rétrusive. L'angle interincisif augmente et le rapport incisives supérieures/inférieures devient tel qu'elles glissent les unes sur les autres en provoquant une supraclusion vraie.

La conduite à tenir est de diminuer la pression labiale par des « pare-chocs » labiaux sur appareillage amovible ou fixé, le but étant d'éloigner les lèvres des arcades dentaires. D'autre part, il faut essayer de changer la position de la langue par rééducation. Malheureusement, ce type d'anomalie est particulièrement récidivant, même après une thérapeutique fixée.

7.2.2.4. Rétroalvéolie supérieure et proalvéolie inférieure



Rétroposition de la 21 (d'après Todorova I, EMC, 1999)

Appelées encore articulé inversé ou croisé ou fausse classe 3, les linguoversions des incisives maxillaires et les vestibuloversions des incisives mandibulaires sont dues à un développement excessif au niveau de la mandibule à cause de la position basse de la langue, alors que les incisives supérieures n'étant pas poussées vers l'avant, gardent une inclinaison rétrusive. La correction interceptive visera à obtenir une occlusion antérieure normale

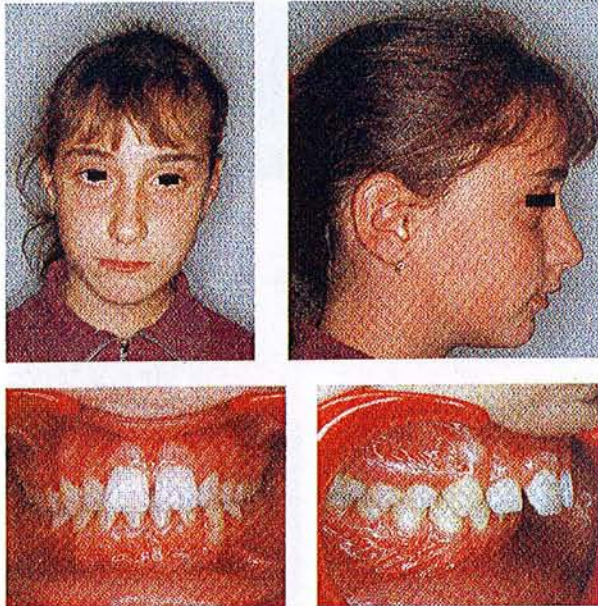
Lorsqu'une ou deux dents sont en articulé inversé, il est possible de réaliser la correction grâce à la manœuvre de l' « abaisse-langue » ou par le plan incliné faisant glisser et avancer l'incisive supérieure.

D'autres associations de dysmorphies alvéolaires peuvent exister, le hasard d'interrelations étant multiple. L'essentiel est d'abord de reconnaître l'anomalie et de la différencier des autres apparemment identiques. Ensuite, trouver son origine et essayer de supprimer l'obstacle s'opposant au développement normal. Enfin, corriger la déviation pour empêcher sa fixation, son aggravation et sa transformation en dysmorphie basale.

7.2.3. Les anomalies basales

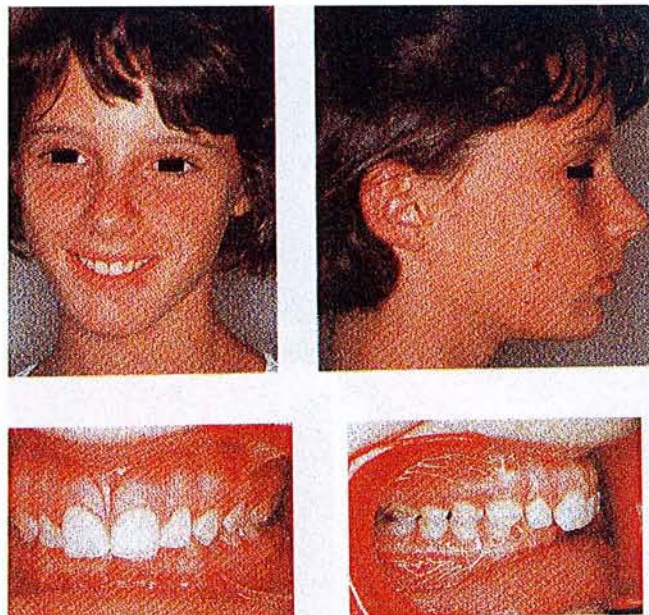
Toutes les anomalies des bases osseuses, dont le diagnostic est confirmé et la thérapeutique nécessite une intervention spécialisée, sont à adresser à l'orthodontiste. Lui seul peut décider du moment de la démarche du traitement en faisant un diagnostic complet et approfondi des dysmorphies. Il s'agit :

- Classe 2 division 1, avec décalage des bases à responsabilité mandibulaire, maxillaire ou les deux à la fois.



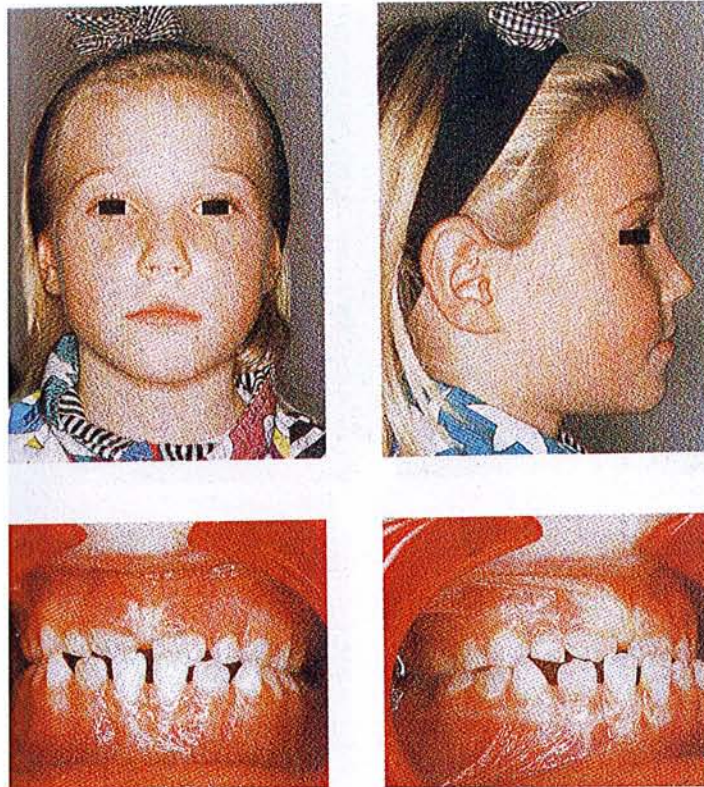
(d'après Canoni P et coll, EMC, 1998)

- Classe 2 division 2, anomalie particulièrement récidivante et difficile à traiter.



(d'après Cannoni P et coll, EMC, 1998)

-Classe 3 à responsabilité maxillaire, mandibulaire ou le plus souvent les deux simultanément.



(d'après Canoni P et coll, EMC, 1998)

- Anomalies verticales, surtout l'excès vertical antérieur.
- Anomalies transversales telles les endognathie ou les anomalies asymétriques

Néanmoins, l'action interceptive peut exister si le praticien ne traite que le symptôme dominant d'une dysmorphie basale, ce qui a pour conséquence de diminuer le trouble secondaire.

Frazer (Frazer H, 1996) présente une liste de raisons prouvant la nécessité d'un traitement précoce :

- Prévention des traumatismes des incisives vestibuloversées
- Réduction de la durée du traitement avec des avantages pécuniaires considérables
- Facilité de traitement plus grande pour les enfants de 7 à 11 ans par rapport aux plus âgés
- Evolution de la longueur de l'arcade sous l'effet du traitement précoce
- Correction plus rapide des articulés inversés chez l'enfant jeune
- Rééducation fonctionnelle suivie d'amélioration spontanée
- Normalisation des rapports squelettiques après correction précoce d'une asymétrie.
- Prévention des problèmes dysfonctionnels de l'ATM.

Les avantages des traitements précoces sont indéniables. Il est néanmoins nécessaire d'avoir des objectifs bien définis, de limiter dans le temps l'intervention et surtout informer la famille du déroulement thérapeutique.

7.3. Age et indications thérapeutiques

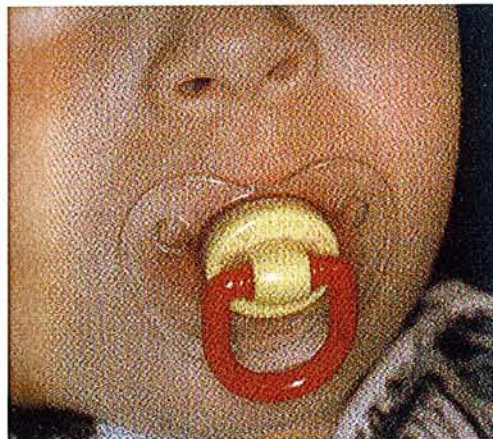Le choix d'une thérapeutique dépend des dysmorphoses présentes, de la gravité des anomalies, du facteur humain, mais aussi de l'âge dentaire et du stade de croissance.

Liés de façon plus ou moins étroite à l'âge civil, l'âge dentaire est classiquement divisé en cinq stades de denture (temporaire, mixte, adolescente, adulte jeune, adulte) et l'âge osseux en deux phases, l'une située avant le pic de croissance, l'autre après. L'analyse de ces différents âges permet de choisir entre différents types de traitements.

7.3.1. Le traitement préventif

La prévention est l'« ensemble des mesures prises pour éviter ce que l'on peut prévoir ». En orthodontie, on préfère le terme d'interception pour les anomalies acquises. Soulet (Soulet, 1989) a démontré qu'on pouvait agir dès la première année de vie en permettant la mise en place des circuits nerveux physiologiques qui vont permettre un fonctionnement musculaire correct en modifiant certaines habitudes et comportements familiaux :

- Privilégier la tétée au sein, le besoin de la fonction de succion est ainsi satisfait.
- La tétée orthostatique permet la préhension du biberon en propulsant la mandibule.
- Coucher le bébé sur le côté pour éviter la position ventrale qui favorise la respiration buccale et la persistance de la rétromandibulie néonatale
- Surveiller le maintien de la respiration nasale avec voies respiratoires supérieures dégagées et instaurer plus tard une gymnastique respiratoire
- Modifier les comportements alimentaires, introduire progressivement des aliments de plus en plus durs pour développer la fonction masticatoire de l'enfant. Ils permettent de déclencher des mouvements de propulsion et de latéralité, et par conséquent, un bon ajustement maxillo-mandibulaire. Cela conduit également à l'abandon de la « déglutition-sucion »
- Supprimer les mauvaises habitudes le plus tôt possible.



- Eduquer les parents à propos de la nocivité des sucreries dont l'ingestion n'est pas suivie de brossage. Leur apprendre à faire soigner les dents temporaires dès l'apparition des caries et à faire contrôler régulièrement l'état bucco-dentaire de l'enfant.

Ces interventions prophylactiques relèvent plus d'une hygiène générale mais représentent aussi le premier pas de l'intervention précoce.

7.3.2. Le traitement précoce ou interceptif (Pajoni, Foucart)

Un traitement précoce a pour but d'intervenir sur certaines dysmorphoses avant le temps normal ou habituel, afin de limiter leur gravité et en se réservant la possibilité de parfaire ultérieurement l'occlusion.

Un traitement interceptif a pour objectif d'éviter l'aggravation d'une malocclusion naissante. Ces traitements débutent en denture temporaire, denture mixte et denture adolescente avant le pic de croissance.

7.3.2.1. Avantages

Ces traitements permettent :

- des actions étendues et rapides
- d'éviter ultérieurement des extractions ou la chirurgie
- de normaliser rapidement les rapports entre les arcades, favorisant ainsi une croissance harmonieuse, un développement fonctionnel optimal, ...
- de faciliter un traitement ultérieur.

7.3.2.2. Inconvénients

La réalisation de ces traitements est subordonnée à une coopération sans faille du patient. Le temps de traitement global est augmenté et se divise en deux ou trois étapes (phase d'interception, surveillance puis traitement proprement dit).

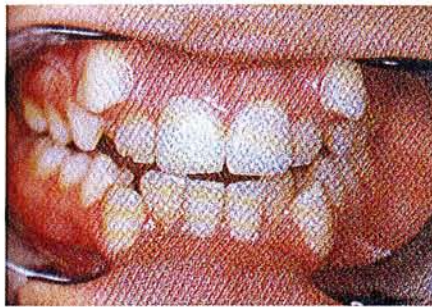La réponse de la croissance est aléatoire.

7.3.2.3. Indications et moyens

7.3.2.3.1. Extraction précoce des dents temporaires

Les extractions précoces imposent la mise en place d'un mainteneur d'espace.

7.3.2.3.2. DDM sévère



(d'après Torodova I, EMC, 1999)

Dès la mise en place de la denture mixte, il est possible d'envisager des extractions pilotées, avec ou sans traitement immédiat. Ces extractions consistent en l'avulsion de certaines dents temporaires et en l'extraction de germes ou de dents permanentes dès leur apparition sur l'arcade. Elles sont conduites en une ou plusieurs étapes et permettent :

- la correction spontanée de l'encombrement
- la diminution du temps de traitement
- la prévention des inclusions

7.3.2.3.3. Classe 2

En denture temporaire, il est exceptionnel de traiter un enfant.

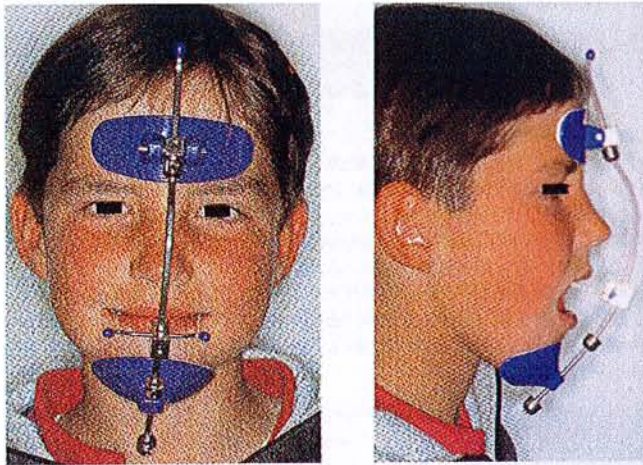
En denture mixte stable et en denture adolescente, un traitement orthopédique constitue souvent un traitement de choix, surtout s'il est débuté juste avant le pic de croissance.

Il est réalisé à l'aide :

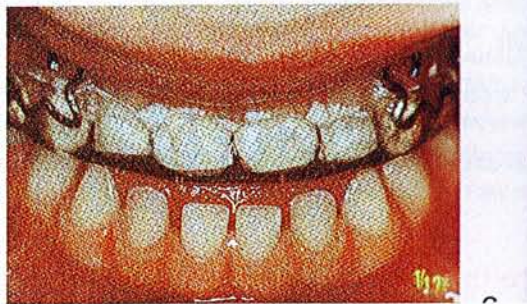
- d'une FEB sur gouttière
- d'une FEB sur plaque
- d'activateurs
- d'exercices fonctionnels, d'orthophonie et d'un accompagnement ORL.

7.3.2.3.4. Classe 3

Dès la denture temporaire, un masque de Delaire est envisageable.



A



(d'après Cannoni P et coll, EMC, 1998)

En denture mixte stable, le masque et les FEO mandibulaires sur gouttière peuvent être posés.

7.3.2.3.5. Sens transversal

Dès la denture temporaire, pour éviter l'apparition d'une latérogathie, l'endo-alvéolie symétrique avec latérodéviation doit être corrigée.

En denture mixte stable ou adolescente, la correction de l'endognathie symétrique se fait par disjonction pour profiter du potentiel de croissance suturale.

L'endoalvéolie mandibulaire se corrige dès la période de denture mixte stable.

7.3.2.3.6. Sens vertical

En denture mixte, la correction des supraclusions sévères est réalisée avec des plaques présentant un recouvrement incisif.

7.3.2.3.7. Occlusion inversée localisée

En denture mixte, elle se corrige aisément avec un plaque amovible et des ressorts.

7.3.3. Traitement de l'adolescent

Les traitements orthodontiques sont normalement conduits entre 11 et 13 ans, en accord avec les règlements de la sécurité sociale et la mise en place de toutes les dents permanentes. Ces traitements permettent de corriger la plupart des malocclusions en profitant d'un potentiel de croissance résiduel.

7.3.4. Traitement tardif ou traitement de l'adulte

Ces traitements s'adressent à tous les patients dont la croissance est terminée. Ils résultent :

- d'un choix personnel du patient
- d'une demande du praticien traitant pour des indications thérapeutiques précises
- d'un protocole chirurgico-orthodontique prévu dans le plan de traitement d'un adolescent pour la correction d'une dysmorphose sévère.

7.4. Conclusion

L'omnipraticien ne peut se contenter de traiter des dents sans se soucier de l'aspect orthodontique, surtout chez les enfants. En effet, l'acceptation d'un traitement orthodontique est plus facile chez l'enfant et le jeune adolescent alors qu'elle devient difficile, voire inacceptable en fin d'adolescence, ce qui peut conduire le praticien à reporter quelque fois le traitement à l'âge adulte.

Il est indispensable pour un omnipraticien de savoir diagnostiquer un problème orthodontique et de l'adresser à temps chez le spécialiste.

Il est aussi important de ne pas commettre d'erreurs qui pourraient avoir des conséquences lourdes sur un traitement orthodontique à venir, comme :

- extraire une dent temporaire avant que la définitive n'ait fait son éruption
- extraire les canines temporaires pour faire de la place aux incisives définitives
- ne pas garder les dents temporaires le plus longtemps possible, et si une extraction est faite, ne pas mettre de mainteneur d'espace, ...

Lorsque le praticien en a le choix, il doit prévoir le moment le plus opportun de début de traitement en analysant ses avantages et ses inconvénients. Dans la pratique, ce choix est limité par la sécurité sociale, la prise en charge devant être envoyée avant la date anniversaire des 16 ans et le traitement commencé dans les 6 mois suivants. Pour cette raison aussi, les enfants sont rarement vus assez tôt.

La période idéale n'existe pas ; ce serait celle où les demandes du patient correspondraient aux possibilités thérapeutiques du praticien.

CONCLUSION

Pour accéder à une pratique correcte, le cheminement intellectuel du jeune praticien passe par une base de connaissances solide.

Nous avons traité dans un premier temps la consultation, avec ses motifs, sa méthode, ses moyens, ses besoins et ses objectifs afin d'aboutir au plan de traitement.

Puis en chirurgie buccale, nous nous sommes attardés sur les différents risques pré, per et post-opératoires posés par les extractions.

En parodontologie, nous avons tenté de faire le point sur les techniques d'hygiène, les différents traitements parodontaux et leur réévaluation, le pronostic et la thérapeutique de maintenance.

L'odontologie conservatrice s'est essentiellement basée sur les différents systèmes adhésifs, les composites et la place actuelle des amalgames. Pour l'endodontie, l'accent a été porté sur l'importance du débridement canalaire, la rotation continue et les différentes techniques d'obturation canalaire.

La réhabilitation prothétique a été traitée en quatre temps : l'importance de la communication, la préparation des dents et les techniques d'empreinte en prothèse fixée, les différentes étapes et l'investissement du praticien dans la réalisation d'une prothèse amovible partielle à infrastructure métallique, la méthode adaptée à la réalisation d'une prothèse complète.

Nous n'avons pas oublié de traiter les difficultés de la prise en charge de l'enfant, en insistant sur les problèmes posés par le croisement entre la denture temporaire et la permanente et les traitements adaptés à leur physiopathologie.

Puis, nous avons consacré un petit chapitre au « nécessaire d'orthodontie » à maîtriser pour adresser au bon moment les enfants chez le spécialiste et ne pas commettre d'impairs au cabinet qui pourraient compromettre par la suite le traitement orthodontique de l'enfant.

La règle première est de réaliser de façon rigoureuse et d'achever les différentes étapes thérapeutiques sans en omettre aucune ; et ne pas se réfugier dans sa pratique quotidienne et s'installer dans des habitudes cliniques bien souvent insuffisantes.

BIBLIOGRAPHIE

AXELSSON P

Needs related plaque control measures based on risk prediction. In : Proceeding of the European Workshop on Mechanical Plaque Control. Lang NP.
Paris : Quintessence International, 1998, pp. 190-247.

AXELSSON P, LINDHE J, NYSTRÖM B

On the prevention of caries and periodontal disease. Results after 15 years longitudinal study in adults.
J Clin Periodontol, 1991, 13, pp. 182-189.

BECK J, OFFENBACHER S, WILLIAMS R, GIBBS P, GARCIA R

Periodontitis : a risk factor for coronary heart disease ?
Ann Periodontol, 1998, 3, pp. 127-141.

BOIVIGNY A

CDF, 2002, 1084/1085, pp. 15-22.

BOURASSA M

Approche psychologique de l'enfant au cabinet dentaire.
Encycl Medic Chir (Elsevier, Paris), Stomatologie/Odontologie, 23-400-D-10, 1991 : 1-4.

BUCH D, BATAREC E, BEGIN M, RENAULT P

Prothèse partielle amovible au quotidien
Paris : CdP, 1996, 95p.

BUKIET F, GARDON N, CAMPS J, POMMEL L

FMCD La rotation continue.
Inf Dent, 2003, 85 (43), pp.3399-3407.

CAUGHMAN W-F, RUEGGERBERG F-A, CURTIS J-W

Clinical guidelines for photocuring restorative resins.
J Am Dent Assoc, 1995, 126, pp.1280-1286.

COHEN A

Solvants et désobturation canalaire : élimination des pâtes et de la gutta-percha.
Réal Clin, 1996, 7 (3), pp. 305-313.

DAJEAN-TRUTAUD C, FRAYSSE C, GUIHARD J

Approche psychologique de l'enfant au cabinet dentaire.
Encycl Med Chir (Elsevier, Paris), Stomatologie/Odontologie, 24-400-D-10, 1998 : 1-4.

DELOUP PL, BESSE H

Extractions chez l'enfant.
Encycl Med Chir (Elsevier, Paris), Stomatologie/Odontologie, 23-410-F-10, 1989 : 1-5.

- DRIDI S-M, WIERZBA C-B, MEYER J et coll.
 Syndromes hémorragiques : intérêt clinique des tests biologiques.
 Rev Odonto Stomatol, 1998, 27 (3), pp. 165-177.
- DOSSIERS ADF.
 Matériaux et Techniques d'obturation endodontique.
 2003.
- DOUGLASS J, WEI Y, ZHANG BX ET AL
 Dental caries in preschool Beijing and Connecticut children as described by a new analysis model.
 Commun Dent Oral Epidemiol, 1994, 22, pp. 94-97.
- EGELBERG J
 Traitement parodontal : questions et réponses.
 Paris : CdP, 2001, 104 p.
- FENLON WL, DAABS A-R, CURZON M-E
 Parental presence during treatment of the child patient: a study with British parents.
 Br Dent J, 1993, 174, pp. 23-28.
- FORS H
 Efficiency of fluoride programs in the light of reduced caries levels in young populations.
 Acta Odontol Scand, 1999, 57, pp. 348-350.
- FORTIER JP, ALDIN P, LANDRU MM, VILLETTE F, BRASSEUR B
 Les traumatismes des dents permanentes.
 Pédodontie : Stratégie thérapeutique.
 26^e journées internationales de la société française de pédodontie, Montpellier 7, 8, 9 octobre 1994.
- FORTIER R, BANDON D, BRUN-CROËSE N, TARDIEU C
 Thérapeutique dentino-pulpaire des dents temporaires.
 Encycl Medic Chir (Elsevier, Paris), Stomatologie/Odontologie, 23-410-G-10, 1997 : 1-9.
- GAUDY J-F, ARRETO C-D
 Manuel d'analgésie en odontostomatologie.
 Paris : Masson, 1999, 174 p.
- HARALDSON T
 Oral galvanism and mandibular dysfunction.
 Swed Dent J, 1985, 9, pp.129-133.
- HUGOSON A
 Results obtained from patients referred for the investigation of complaints related to oral galvanism.
 Swed Dent J, 1986, 10, pp. 15-28.

- JONTELL M, HARALDSON T, PERSSON L-O, OHMAN S-C
An oral and psycho-social examination of patients with presumed oral galvanism.
Swed Dent J, 1985, 9, pp. 175-184.
- KUNZEL W
Systemic use of fluoride. Other methods ; salt, sugar, milk, etc.
Caries Res , 1993, 27 (suppl 1), pp.16-22.
- LEINFELDER K-F
Dental amalgam alloys.
Curr Opin Dent, 1991, 1, pp. 214-217.
- LETZEL H, VANT HOF M, VRIJHOEF M-M-A, MARSHALL G-W, MARSHALL S-J
Failure survival, and reasons for replacement of amalgam restorations. In Anusavice KJ Ed. Quality evaluation of dental restorations criteria for placement and replacement.
Quintessenz Publishing, 1989.
- LUSSI A, GYGAX M
Iatrogenic damage to adjacent teeth during classical approximal box preparations.
J Dent, 1998, 26, pp. 435-441.
- MACHTOU P
Elimination des matériaux solides : cônes d'argent et instruments fracturés
Réal Clin, 1996, 7 (3), pp. 315-322.
- MARINIUK G-A, KAPLAN S-H
Longevity of restorations : Survey result of dentist's estimates and attitudes.
J Am Dent Assoc, 1986, 112, pp. 39-45.
- MOUNT G-J
Longevity in glass-ionomer restorations : review of a successful technique.
Paris : Quintessence International, 1997, 28, pp. 643-650.
- NAULIN-IFI C, ARTAUD C
Traumatologie des dents temporaires.
Pédodontie : Stratégie thérapeutique.
26^e journées internationales de la société française de pédodontie, Montpellier 7, 8, 9 octobre 1994.
- NGO H
Restorative failure modalities and minimal intervention treatment planning.
Proceedings of a Symposium on Direct Adhesive Materials – Current perceptions and evidence – future solutions.
Perth, Australia (in press).

- NICHOLSON J-W, CZARNECKA B, LIMANOWSKA-SHAW H
Effect of glass-ionomer and related dental cements on the pH of lactic acid storage solutions.
Biomaterials, 1999, 20, pp. 155-158.
- ORLOVETSKY P
La pédodontie pratique.
Paris : Procodif, 1994, pp. 11-18.
- PAJONI D, FOUCART JM
Questions d'internat en ODF.
La bibliothèque orthodontique.
Paris : S.I.D., 1994, 157p.
- PINKHAM JR
Linguistic maturity as a determinant of child patient behaviour in the dental office.
ASDCJ Dent Child, 1997, 64, pp. 322-326.
- Révision de la conférence de mars 1992 : Recommandations 2002.
Prophylaxie de l'endocardite infectieuse.
Inf Dent, 2003, 33, pp. 2349-2359.
- ROCHE Y, PELISSIER A
Chirurgie dentaire et patients à risque : Evaluations et précautions à prendre en pratique quotidienne.
Paris : Flammarion, 1996, 529 p.
- ROSENSWEIG D
Réussir au cabinet dentaire. Communication-Organisation-Gestion
Paris : Quintessence International, 2000, 294 p.
- TAZI M, LEFEVRE B, PERRIN D
Med Buc Chir Buc, 1998, 4 (3), pp.191-200.
- THIBERT M, LECA-CHETOCHINE F
Cardiologie pratique de l'enfant.
Paris : Maloine, 1976.
- TINANOFF N
Dental caries risk assesement and prevention.
Dent Clin North Am, 1995, 4, pp. 709-719.
- TODOROVA I
Orthopédie préventive et interceptive.
Encycl Med Chir (Elsevier, Paris), Stomatologie/Odontologie, 23-405-E-10, 1999 : 1-8.
- TREVELO A
Le démontage des couronnes prothétiques à recouvrement périphérique.
Réal Clin, 1996, 7 (3), pp. 281-290.

UNGER F, LEMAITRE P, MOORNAERT A
Prothèse fixée et parodonte
Paris : CdP, 1997, 151p.

VALENTIN C
La consultation en odontologie.
Paris : S.N.P.M.D., 1984, 130 p.

VANHERLE G, LAMBRECHTS P, VAN MEERBEEK B
Dental Amalgam in the year 2000.
Réal Clin, 2000, 11 (4), pp. 393-405.

WILSON A-D, KENT B-E
A new translucent cement for dentistry : the glass-ionomer cement.
Br Dent J, 1979, 132, pp.133-135.

WOLTGENS J-H, ETTY E-J, NEUWLAND W-H
Prevalence of mottled enamel in permanent dentition of children participating in a
fluoride programme at the Amsterdam Dental School.
J Biol Buc, 1989, 17, pp. 15-20.

TABLE DES MATIERES

Sommaire	4
Introduction	7
1. La consultation	16
1.1 Qu'est-ce qu'une consultation ? A quoi doit-elle servir ? Quelle est sa finalité ?	17
1.1.1. Motifs et raisons de consulter	17
1.1.2. Méthodes adaptées à la consultation	18
1.1.3. Les besoins de traitement	19
1.1.4. Les objectifs de traitement	20
1.1.4.1. Aspect-Forme-Fonction	20
1.1.4.2. Prophylaxie-Prévention	21
1.1.5. Choix des moyens de traitement	22
1.1.6. Chronologie du traitement	22
1.2. L'examen fonctionnel du patient	24
1.2.1. Les moyens de l'examen clinique	24
1.2.1.1. L'interrogatoire	24
1.2.1.2. L'inspection	25
1.2.1.3. La palpation	25
1.2.1.4. La percussion	26
1.2.1.5. L'auscultation	26
1.2.2. Les examens paracliniques	26
1.2.2.1. Les examens radiologiques	26
1.2.2.2. Les examens paracliniques de la mobilité mandibulaire	27
1.2.3. Les objets de l'examen	28
1.2.3.1. Examen des structures anatomiques	28
1.2.3.1.1. Examen exobuccal	28
1.2.3.1.2. Examen endobuccal	29
1.3. L'enquête médicale	30
2. Chirurgie buccale	34
2.1. Le questionnaire médical	35
2.1.1. Le risque allergique	36
2.1.1.1. Les anesthésiques locaux	36
2.1.1.2. Les allergies médicamenteuses	37
2.1.1.3. L'allergie au latex	37
2.1.2. Le risque infectieux	38
2.1.2.1. Patients atteints de cardiopathie	38
2.1.2.2. Patients atteints de néphropathie	39
2.1.2.3. Patients diabétiques	39
2.1.2.4. Patients devant subir ou ayant subi une radiothérapie	39
2.1.2.5. Patients alcooliques	39
2.1.2.6. Patients immunodéprimés	39
2.1.3. Le risque hémorragique	39
2.1.3.1. Risque du geste lui-même	39
2.1.3.2. Risque dû à une pathologie du patient ou à une médication	40

2.1.4.	Cas particulier de la femme enceinte.....	45
2.2.	Le temps per-opératoire.....	45
2.2.1.	La préparation du geste opératoire.....	45
2.2.1.1.	Savoir évaluer la difficulté.....	45
2.2.1.2.	Savoir préparer le patient	46
2.2.1.	Le geste opératoire proprement dit.....	47
2.2.2.	Le matériel nécessaire.....	50
2.3.	Complications post-opératoires.....	52
2.3.1.	Complications infectieuses.....	52
2.3.1.1.	Les complications infectieuses locales.....	52
2.3.1.1.1.	La cellulite.....	52
2.3.1.1.2.	L'alvéolite sèche.....	53
2.3.1.1.3.	L'alvéolite suppurée.....	53
2.3.1.1.4.	Les ostéites vraies.....	53
2.3.1.1.5.	L'ostéoradionécrose.....	53
2.3.1.2.	Les complications infectieuses régionales.....	54
2.3.1.2.1.	Adénopathies.....	54
2.3.1.2.2.	Les sinusites.....	55
2.3.1.3.	Les complications infectieuses générales.....	55
2.3.1.3.1.	La septicémie.....	55
2.3.1.3.2.	Les thrombophlébites.....	55
2.3.1.3.3.	Les infections focales.....	55
2.3.2.	Les accidents traumatiques.....	57
2.3.2.1.	Desmodontite des dents adjacentes.....	57
2.3.2.2.	Fracture mandibulaire.....	57
2.3.3.	Les accidents nerveux.....	57
2.3.3.1.	Le nerf alvéolaire inférieur.....	57
2.3.3.2.	Le nerf lingual.....	57
2.3.4.	Les accidents hémorragiques.....	57

3	Parodontologie.....	59
3.1.	Techniques d'hygiène orale.....	60
3.2.	Conseils d'hygiène bucco-dentaire.....	63
3.3.	Effet du traitement parodontal initial.....	63
3.4.	Suppression du tartre et traitement de la surface radiculaire.....	66
3.5.	Réévaluation des critères pour envisager un traitement complémentaire.....	66
3.6.	Chirurgie parodontale d'accès / soustractive.....	68
3.7.	Antibiothérapie systémique.....	70
3.8.	Thérapeutique antimicrobienne sous-gingivale.....	71
3.9.	Mobilité, équilibration occlusale et contention.....	71
3.10.	Réséction radiculaire.....	73
3.11.	Tunnélisation.....	74
3.12.	Thérapeutique régénératrice.....	74
3.13.	Traitement des fumeurs par rapport aux non fumeurs.....	76

3.14.	Pronostic de la maladie parodontale chez les patients présentant une maladie systémique.....	76
3.15.	Thérapeutique de maintenance.....	77
3.16.	Perte dentaire.....	78
3.17.	Absence de tissu kératinisé.....	78
3.18.	Traitement des récessions gingivales localisées.....	78
3.19.	Traitement de la parodontite juvénile.....	80
3.20.	Traitement de la « parodontite nécrotique ».....	80
4	Odontologie conservatrice et endodontie.....	81
4.1.	Santé buccale et prévention.....	82
4.1.1.	Hygiène buccale.....	82
4.1.2.	Scellement des sillons et inhibition carieuse.....	83
4.2.	Soin conservateur coronaire.....	83
4.2.1.	La préparation cavitaire.....	83
4.2.2.	La sélection des matériaux.....	84
4.2.2.1.	Les verres ionomères.....	84
4.2.2.2.	Les systèmes adhésifs et les résines composites.....	86
4.2.2.3.	Les amalgames.....	92
4.2.2.4.	Les inlay-onlay esthétiques.....	95
4.3.	Le traitement endodontique.....	96
4.3.1.	Diagnostic endodontique et bilan biologique pulpaire.....	96
4.3.2.	Importance de l'aseptie.....	97
4.3.3.	Aléas de l'anatomie radiculaire.....	97
4.3.4.	Utilisation de la radiographie.....	98
4.3.5.	Les objectifs cliniques.....	99
4.3.5.1.	Buts de la cavité d'accès.....	99
4.3.5.2.	Isolement du milieu opératoire.....	99
4.3.5.3.	Accès des canaux radiculaires.....	100
4.3.5.4.	Mise en forme et assainissement canalaire.....	101
4.3.6.	Moyens et méthodes.....	104
4.3.6.1.	Préparation canalaire.....	104
4.3.6.2.	Obturation canalaire.....	107
4.3.6.3.	Stérilisation du matériel et matériaux endodontiques....	111
4.3.6.4.	Reprise e traitement radiculaire.....	111
	4.3.6.4.1. Démontage des éléments prothétiques.....	111
	4.3.6.4.2. Dépose des matériaux corono-radiculaire.....	114
5	Réhabilitation prothétique.....	120
5.1.	Importance de la communication.....	121
5.1.1.	Quelques généralités.....	121
5.1.2.	Comment donner au patient les premières informations.....	123
5.1.3.	Présentation du diagnostic.....	124
5.1.4.	Proposition du plan de traitement et des honoraires au patient.....	124
5.2.	Prothèse fixée.....	127

5.2.1.	Eléments de réflexion et de pronostic.....	127
5.2.2.	Les étapes prothétiques.....	135
5.2.2.1	Les préparations.....	135
5.2.2.1.1.	Les différentes formes de limites cervicales.....	136
5.2.2.1.2.	Localisation des limites.....	137
5.2.2.1.3.	Limites intrasulculaires.....	138
5.2.2.1.4.	Préparation intrasulculaire.....	138
5.2.2.2.	Les prothèses transitoires en résine.....	139
5.2.2.3.	Quelle empreinte pour quel parodonte ?.....	144
5.2.2.3.1.	Les matériaux d'empreinte.....	144
5.2.2.3.2.	Les différentes techniques d'empreinte.....	145
5.2.2.3.3.	Comment choisir la technique d'empreinte ?.....	147
5.2.2.4.	Les essayages.....	148
5.2.2.5.	Le scellement-le collage.....	149
5.3.	Prothèse amovible partielle.....	150
5.3.1.	L'observation.....	150
5.3.1.1.	Motivation.....	150
5.3.1.2.	Bilan général.....	150
5.3.1.3.	Examen exobuccal.....	151
5.3.1.4.	Examen endobuccal.....	151
5.3.1.5.	Examens complémentaires.....	152
5.3.2.	Modèles d'étude et analyse sur articulateur.....	153
5.3.2.1.	Empreinte primaire.....	153
5.3.2.2.	Traitement de l'empreinte.....	156
5.3.2.3.	Analyse des modèles sur articulateur.....	156
5.3.3.	Diagnostic et décision thérapeutique.....	157
5.3.4.	Analyse sur paralléliseur.....	158
5.3.5.	Tracé prospectif.....	159
5.3.6.	Coronoplastie.....	160
5.3.7.	Empreinte secondaire.....	160
5.3.8.	Essai du châssis. Enregistrement du rapport intermaxillaire. Choix des dent prothétiques.....	163
5.3.2.4.	Essai du châssis.....	163
5.3.2.5.	Enregistrement du rapport intermaxillaire.....	164
5.3.2.6.	Choix des dents prothétiques.....	165
5.3.2.7.	Mise en articulateur.....	165
5.3.9.	Essai fonctionnel et insertion de la prothèse.....	166
5.4.	Prothèse complète.....	169
5.4.1.	Observation clinique.....	169
5.4.2.	Empreintes primaires.....	176
5.4.2.1.	Rôle.....	176
5.4.2.2.	Préambules.....	176
5.4.2.3.	Matériaux et porte-empreinte.....	177
5.4.2.4.	Empreinte primaire mandibulaire au plâtre.....	177
5.4.2.5.	Empreinte primaire maxillaire au plâtre.....	181
5.4.2.6.	Erreurs les plus fréquentes.....	182
5.4.2.7.	Empreinte primaire mandibulaire à l'alginat.....	183
5.4.2.8.	Empreinte primaire maxillaire à l'alginat.....	184
5.4.3.	Empreintes secondaires.....	185

5.4.3.1.	Limites et volumes des bords prothétiques.....	185
5.4.3.2.	Empreinte secondaire maxillaire.....	186
5.4.3.3.	Empreinte secondaire mandibulaire.....	192
5.4.4.	Enregistrement du rapport intermaxillaire.....	199
5.4.4.1.	Préalables pratiques à l'enregistrement du rapport intermaxillaire.....	199
5.4.4.2.	Transfert du modèle supérieur sur l'articulateur.....	200
5.4.4.3.	La dimension verticale.....	203
5.4.4.4.	Enregistrement et transfert du rapport intermaxillaire.....	206
5.4.5.	Choix des dents artificielles.....	209
5.4.5.1.	Choix du matériau.....	209
5.4.5.2.	Choix des dents antérieures.....	210
5.4.5.3.	Choix des dents postérieures.....	212
5.4.6.	Essai esthétique.....	213
5.4.6.1.	Contrôles préliminaires.....	213
5.4.6.2.	Symbolisme des dents antérieures.....	213
5.4.6.3.	Animation du montage.....	213
5.4.7.	Essai fonctionnel.....	214
5.4.7.1.	Contrôle avant la séance.....	214
5.4.7.2.	Contrôle individuel des maquettes.....	214
5.4.7.3.	Mise en bouche et contrôle des deux maquettes.....	215
5.4.8.	Mise en bouche.....	216
5.4.8.1.	Contrôle avant l'arrivée du patient.....	216
5.4.8.2.	Contrôles en bouche.....	216
5.4.8.3.	Conseils d'usage.....	218
5.4.8.4.	Equilibrations et adaptations médiatees.....	219
5.4.9.	Doléances de l'édenté total appareillé.....	220
5.4.9.1.	Les doléances immédiates.....	220
5.4.9.2.	Dans les séances ultérieures.....	221

6.	La dentisterie chez l'enfant.....	227
6.1.	Abord psychologique de l'enfant.....	228
6.1.1.	Les acteurs en présence.....	228
6.1.1.1.	Le praticien.....	228
6.1.1.2.	L'enfant.....	229
6.1.1.3.	Les parents.....	230
6.1.2.	Quelques règles pratiques.....	230
6.1.3.	Conclusion.....	231
6.2.	Observation clinique.....	231
6.2.1.	Renseignements généraux et interrogatoire des parents.....	231
6.2.2.	Examen exobuccal.....	231
6.2.3.	Examen endobuccal.....	232
6.2.3.1.	Examen du parodonte.....	232
6.2.3.2.	Examen gingival et muqueux.....	232
6.2.3.3.	L'examen radiographique.....	232
6.2.3.4.	Le sondage parodontal.....	232
6.2.3.5.	Examen de l'occlusion.....	233
6.2.3.5.1.	Denture temporaire (jusqu'à 6 ans).....	233
6.2.3.5.2.	Denture mixte et permanente (après 6 ans).....	234

6.2.4. Examen dentaire (complété par les radiographies).....	234
6.4.2.1. Schéma des dents.....	234
6.4.2.2. Comparaison entre âge dentaire et âge civile.....	234
6.4.2.3. Dents sur l'arcade.....	234
6.4.2.4. Etude de chaque dent.....	234
6.3. Plan de traitement.....	235
6.3.1. Hygiène et prophylaxie.....	235
6.3.2. Traitements dentaires.....	235
6.3.2.1. Evaluation préalable.....	235
6.3.2.2. Séquence des traitements.....	235
6.3.3. Traitement des lésions traumatiques.....	236
6.3.4. Orthodontie interceptive et traitement des habitudes déformantes.....	236
6.4. L'urgence en pédodontie.....	236
6.4.1. Les douleurs dentaires chez l'enfant : causes manifestations, traitements.....	236
6.4.1.1. Accidents de la première dentition.....	236
6.4.1.2. Accidents de la deuxième dentition.....	237
6.4.1.3. Syndrome dentinaire et pulpaire.....	237
6.4.1.4. Syndrome du septum.....	237
6.4.1.5. Aphte.....	238
6.4.2. L'infection.....	238
6.4.2.1. Complications infectieuses des accidents d'éruption.....	238
6.4.2.2. Desmodontite (ou parodontite) alvéolaire aiguë et abcès non collecté, non fistulisé.....	238
6.4.2.3. La parulie.....	239
6.4.2.4. Abcès collecté non fistulisé.....	239
6.4.2.5. Cellulite, ostéite ou complication d'adénite.....	239
6.4.3. Les traumatismes.....	240
6.5. La prévention.....	240
6.5.1. Prévention de la carie dentaire.....	240
6.5.1.1. Les fluorures.....	241
6.5.1.1.1. Utilisation systémique.....	241
6.5.1.1.2. Utilisation topique.....	242
6.5.1.1.2.1. Au cabinet dentaire.....	242
6.5.1.1.2.2. Mesures individuelles.....	243
6.5.1.2. Stratégies antimicrobiennes.....	244
6.5.1.2.1. Gommages à mâcher renfermant du xylitol.....	244
6.5.1.2.2. Prévention indirecte.....	244
6.5.1.3. Contrôle de plaque : le brossage.....	244
6.5.1.4. Scellement de sillons.....	245
6.5.1.5. Visites de contrôle.....	245
6.5.1.6. Alimentation.....	245
6.5.2. Prévention des parodontopathies.....	247
6.6. L'anesthésie locale et loco-régionale chez l'enfant.....	247
6.6.1. Antécédents de l'enfant.....	247
6.6.2. L'examen préopératoire.....	248
6.6.2.1. L'enfant présumé sain.....	248

6.9.1.3. Indication d'ordre général.....	262
6.9.1.4. Conduite à tenir.....	262
6.9.2. Buts et indications des extractions des dents permanentes...263	
6.9.2.1. Extraction liée à des raisons pathologiques.....	263
6.9.2.2. Extraction liée à des motivations orthodontiques.....	263
6.9.3. Extraction des dents temporaires maxillaires.....	263
6.9.3.1. Incisives et canines.....	263
6.9.3.2. Molaires.....	263
6.9.4. Extraction des dents temporaires mandibulaires.....	263
6.9.4.1. Incisives et canines.....	263
6.9.4.2. Molaires.....	264
6.10. Traumatismes en denture temporaire (Naulin et coll, 1994)....	264
6.10.1. Examen du jeune patient.....	265
6.10.2. Traitement.....	266
6.10.2.1. Fractures coronaires.....	266
6.10.2.2. Fractures corono-radiculaires.....	267
6.10.2.3. Fractures radiculaires.....	267
6.10.2.4. Ebranlement et subluxation.....	267
6.10.2.5. Extrusion.....	267
6.10.2.6. Intrusion et luxation latérale.....	268
6.10.2.7. Avulsion.....	269
6.10.3. Séquelles et traumatismes des dents temporaires.....	269
6.10.3.1. Sur les dents temporaires.....	269
6.10.3.2. Sur les dents permanentes.....	270
6.11. Les traumatismes des dents permanentes (Fortier et coll, 1994)	
.....	270
6.11.1. Le diagnostic.....	270
6.11.1.1. Les formes cliniques.....	270
6.11.1.2. Les statistiques.....	271
6.11.1.3. L'observation clinique.....	271
6.11.2. Les thérapeutiques d'urgence.....	272
6.11.2.1. La conservation de la vitalité pulpaire.....	272
6.11.2.2. La contention parodontale.....	273
6.11.2.3. La réimplantation.....	274
6.11.3. La nécrose pulpaire.....	274
6.11.4. La prévention en traumatologie.....	276
6.11.5. Certificat médical.....	276
7. Orthodontie.....	277
7.1. Le bilan orthodontique sommaire.....	278
7.1.1. Examen du visage.....	278
7.1.2. Examen de l'occlusion.....	279
7.1.2.1. Statistique.....	279
7.1.2.2. Recherche des troubles cinétiques de l'occlusion.....	279
7.1.2.3. Analyse des fonctions.....	279
7.2. Les différentes anomalies (Torodova, 1999).....	280
7.2.1. Les anomalies dentaires.....	280
7.2.1.1. Anomalies d'éruption.....	280

7.2.1.2. Anomalies de forme et de morphologie.....	280
7.2.1.3. Anomalies de nombre.....	280
7.2.1.3.1. Par défaut.....	280
7.2.1.3.2. Par excès.....	281
7.2.1.4. Anomalies de position.....	281
7.2.1.4.1. Diastème.....	281
7.2.1.4.2. Malposition des incisives inférieures en disto- vestibulo-version.....	281
7.2.1.4.3. Transposition.....	281
7.2.1.4.4. Réingression des dents temporaires.....	282
7.2.1.5. Anomalies de volume.....	282
7.2.2. Les anomalies alvéolaires.....	282
7.2.2.1. Infra et proalvéolie incisive.....	282
7.2.2.2. Endoalvéolie et infra-alvéolie postérieures.....	283
7.2.2.3. Birétroalvéolie et supra-alvéolie incisive.....	284
7.2.2.4. Rétroalvéolie supérieure et proalvéolie inférieure.....	284
7.2.3. Les anomalies basales.....	285
7.3. Age et indication thérapeutique.....	287
7.3.1. Le traitement préventif.....	287
7.3.2. Le traitement précoce ou interceptif (Pajoni, Fourcart).....	288
7.3.2.1. Avantages.....	288
7.3.2.2. Inconvénients.....	288
7.3.2.3. Indications et moyens.....	288
7.3.2.3.1. Extraction précoce des dents temporaires.....	288
7.3.2.3.2. DDM sévère.....	288
7.3.2.3.3. Classe 2.....	289
7.3.2.3.4. Classe 3.....	289
7.3.2.3.5. Sens transversal.....	289
7.3.2.3.6. Sens vertical.....	290
7.3.2.3.7. Occlusion inversée localisée.....	290
7.3.3. Traitement de l'adolescent.....	290
7.3.4. Traitement tardif ou traitement de l'adulte.....	290
7.4. Conclusion.....	290
Conclusion.....	291
Bibliographie.....	293
Table des matières.....	299

FLECHON (Hélène) – La dentisterie au quotidien du jeune praticien : ses difficultés et ses incompréhensions. / par Hélène FLECHON
Nancy 2005 : 310 f.

Th. : Chir.-Dent. : Nancy I : 2005

Mots clés : - Ecueils

- Méthode
- Avantages
- Inconvénients
- Difficultés

Au sortir de la faculté, avec un bagage de notions fondamentales, certes présent, mais difficile à mettre en pratique, le jeune praticien est livré à lui-même.

Il se retrouve seul face à ses patients avec une expérience quasi nulle.

Il est donc indispensable de faire le tri de ses connaissances afin de ne garder que l'essentiel des bases pratiques pour commencer et de les étoffer au fil des mois en fonction des besoins et une fois une certaine aisance acquise.

Cette thèse aurait pu s'intituler « dentisterie pour les nuls ». Aux yeux d'omnipraticiens avertis, elle paraîtra sans doute sans intérêt et très restrictive, mais seul un étudiant est capable de définir ses incompréhensions et ses difficultés, et contrairement aux idées reçues, les notions les plus simples ne sont pas toujours maîtrisées.

Le tour d'horizon est loin d'être exhaustif mais les différentes matières de la dentisterie sont toutes passées en revue pour faire le point sur ce qu'il faut retenir.

Nous avons essayé de nous limiter à l'essentiel étant donné la multitude de problèmes qui peuvent être posés. Le choix des thèmes traités est personnel et ne convient sans doute pas à tous les jeunes praticiens, mais dans les conversations, on retrouve souvent une récurrence des problèmes et des limites auxquels les débutants sont confrontés.

Monsieur	M. PANIGHI	Professeur des Universités
Monsieur	A. FONTAINE	Professeur 1 ^{er} grade
Monsieur	J. SCHOUVER	Maître de Conférences des Universités
Monsieur	O. SEURET	Assistant

Adresse de l'auteur :

Hélène FLECHON
61, rue Jeanne d'Arc
54000 NANCY

FACULTE DE CHIRURGIE DENTAIRE

Jury : Président : M. PANIGHI – Professeur des Universités
Juges : A. FONTAINE – Professeur de 1^{er} Grade
J. SCHOUVER – Maître de Conférences des Universités
O. SEURET – Assistant Hospitalier Universitaire

Thèse pour obtenir le diplôme D'Etat de Docteur en Chirurgie Dentaire

présentée par : **Madame WELTER épouse FLECHON Hélène**

né(e) à: **METZ (Moselle)**

le **08 février 1977**

et ayant pour titre : «**La dentisterie au quotidien du jeune praticien : ses difficultés et ses incompréhensions**»

Le Président du jury,
Pr. M. PANIGHI




Le Doyen,
de la Faculté de Chirurgie Dentaire

Dr P. BRAVETTI
FACULTE DE CHIRURGIE DENTAIRE
96, av. de la Gare de Tassin
Le Doyen
Dr P. BRAVETTI
BP 50208 - 54004 NANCY CEDEX
UNIVERSITE HENRI POINCARÉ - NANCY 1

Autorise à soutenir et imprimer la thèse n°2248

NANCY, le 13 juin 2005

Le Président de l'Université Henri Poincaré, Nancy-1



FLECHON (Hélène) – La dentisterie au quotidien du jeune praticien : ses difficultés et ses incompréhensions. / par Hélène FLECHON
Nancy 2005 : 310 f.

Th.: Chir.-Dent. : Nancy I : 2005

Mots clés : - Ecueils
- Méthode
- Avantages
- Inconvénients
- Difficultés

Au sortir de la faculté, avec un bagage de notions fondamentales, certes présent, mais difficile à mettre en pratique, le jeune praticien est livré à lui-même.

Il se retrouve seul face à ses patients avec une expérience quasi nulle.

Il est donc indispensable de faire le tri de ses connaissances afin de ne garder que l'essentiel des bases pratiques pour commencer et de les étoffer au fil des mois en fonction des besoins et une fois une certaine aisance acquise.

Cette thèse aurait pu s'intituler « dentisterie pour les nuls ». Aux yeux d'omnipraticiens avertis, elle paraîtra sans doute sans intérêt et très restrictive, mais seul un étudiant est capable de définir ses incompréhensions et ses difficultés, et contrairement aux idées reçues, les notions les plus simples ne sont pas toujours maîtrisées.

Le tour d'horizon est loin d'être exhaustif mais les différentes matières de la dentisterie sont toutes passées en revue pour faire le point sur ce qu'il faut retenir.

Nous avons essayé de nous limiter à l'essentiel étant donné la multitude de problèmes qui peuvent être posés. Le choix des thèmes traités est personnel et ne convient sans doute pas à tous les jeunes praticiens, mais dans les conversations, on retrouve souvent une récurrence des problèmes et des limites auxquels les débutants sont confrontés.

Monsieur	M. PANIGHI	Professeur des Universités
Monsieur	A. FONTAINE	Professeur 1 ^{er} grade
Monsieur	J. SCHOUVER	Maître de Conférences des Universités
Monsieur	O. SEURET	Assistant

Adresse de l'auteur :

Hélène FLECHON
61, rue Jeanne d'Arc
54000 NANCY