



**HAL**  
open science

# Indications et modalités implantaïres chez les patients atteints de maladies parodontales

Cédric Seckinger

► **To cite this version:**

Cédric Seckinger. Indications et modalités implantaïres chez les patients atteints de maladies parodontales. Sciences du Vivant [q-bio]. 2006. hal-01733111

**HAL Id: hal-01733111**

**<https://hal.univ-lorraine.fr/hal-01733111v1>**

Submitted on 14 Mar 2018

**HAL** is a multi-disciplinary open access archive for the deposit and dissemination of scientific research documents, whether they are published or not. The documents may come from teaching and research institutions in France or abroad, or from public or private research centers.

L'archive ouverte pluridisciplinaire **HAL**, est destinée au dépôt et à la diffusion de documents scientifiques de niveau recherche, publiés ou non, émanant des établissements d'enseignement et de recherche français ou étrangers, des laboratoires publics ou privés.



## AVERTISSEMENT

Ce document est le fruit d'un long travail approuvé par le jury de soutenance et mis à disposition de l'ensemble de la communauté universitaire élargie.

Il est soumis à la propriété intellectuelle de l'auteur. Ceci implique une obligation de citation et de référencement lors de l'utilisation de ce document.

D'autre part, toute contrefaçon, plagiat, reproduction illicite encourt une poursuite pénale.

Contact : [ddoc-theses-contact@univ-lorraine.fr](mailto:ddoc-theses-contact@univ-lorraine.fr)

## LIENS

Code de la Propriété Intellectuelle. articles L 122. 4

Code de la Propriété Intellectuelle. articles L 335.2- L 335.10

[http://www.cfcopies.com/V2/leg/leg\\_droi.php](http://www.cfcopies.com/V2/leg/leg_droi.php)

<http://www.culture.gouv.fr/culture/infos-pratiques/droits/protection.htm>

T101/N/2006/2002

ACADEMIE DE NANCY-METZ  
UNIVERSITE HENRI POINCARRE-NANCY 1  
FACULTE DE CHIRURGIE DENTAIRE

*Docteur*


Année 2006

*N° 2002*

# THESE

pour le

DIPLOME D'ETAT DE DOCTEUR  
EN CHIRURGIE DENTAIRE



par

**Cédric SECKINGER**

né le 7 janvier 1976 à Nancy (Meurthe et Moselle)

INDICATIONS ET MODALITES IMPLANTAIRES  
CHEZ LES PATIENTS ATTEINTS  
DE MALADIES PARODONTALES

Présentée et soutenue publiquement le 17 Février 2006

*DB 32440*

Examineurs de la thèse :

M. J.P. LOUIS

M. J. PENAUD

M. C. AREND

M<sup>me</sup> S. DAOUT

M. D. ANASTASIO

Professeur des Universités

Maître de Conférences

Assistant Hospitalier Universitaire

Docteur en Chirurgie Dentaire

Praticien Hospitalier


Président

Juge

Juge

Juge

Invité

D BU PHARMA-ODONTOL  
  
104 071624 6

ACADEMIE DE NANCY-METZ  
UNIVERSITE HENRI POINCARE-NANCY 1  
FACULTE DE CHIRURGIE DENTAIRE

Année 2006

N° = 2002

# THESE

pour le

## DIPLOME D'ETAT DE DOCTEUR EN CHIRURGIE DENTAIRE



par

**Cédric SECKINGER**

né le 7 janvier 1976 à Nancy (Meurthe et Moselle)

## INDICATIONS ET MODALITES IMPLANTAIRES CHEZ LES PATIENTS ATTEINTS DE MALADIES PARODONTALES

Présentée et soutenue publiquement le 17 Février 2006

DB 32440

Examineurs de la thèse :

M. J.P. LOUIS

M. J. PENAUD

M. C. AREND

M<sup>me</sup> S. DAOUT

M. D. ANASTASIO

Professeur des Universités

Maître de Conférences

Assistant Hospitalier Universitaire

Docteur en Chirurgie Dentaire

Praticien Hospitalier

Président

Juge

Juge

Juge

Invité

Vice-Doyens : Dr. Pascal AMBROSINI - Dr. Jean-Marc MARTRETTE - Dr Jacques PREVOST  
Membres Honoraires : Pr. F. ABT - Dr. L. BABEL - Pr. S. DURIVAUX - Pr. G. JACQUART - Pr. D. ROZENCWEIG -  
Pr. M. VIVIER  
Doyen Honoraire : Pr. J. VADOT

Sous-section 56-01 Pédodontie	Mme M. Mme Mlle Mlle	<u><i>DROZ Dominique (Desprez)</i></u> PREVOST** Jacques HELPER Violaine (Minaud) MARCHETTI Nancy MEDERLE Angélique	Maître de Conférences* Maître de Conférences Assistant Assistant Assistant
Sous-section 56-02 Orthopédie Dento-Faciale	Mme Mlle M.	<u><i>FILLEUL Marie Pierryle</i></u> Vacant au 01/11/2006 BRAVETTI Morgane GEORGE Olivier	Professeur des Universités* MCUPH Assistant Assistant
Sous-section 56-03 Prévention, Epidémiologie, Economie de la Santé, Odontologie légale	M. M. Mlle	<u><i>WEISSENBACH Michel</i></u> ARTIS Olivier CLEMENT Céline	Maître de Conférences* Assistant Assistant
Sous-section 57-01 Parodontologie	M. M. M. Mme M.	<u><i>MILLER** Neal</i></u> AMBROSINI Pascal PENAUD Jacques BACHERT Martine PONGAS Dimitrios	Maître de Conférences Maître de Conférences Maître de Conférences Assistant Assistant
Sous-section 57-02 Chirurgie Buccale, Pathologie et Thérapeutique Anesthésiologie et Réanimation	M. M. M. M. Mlle M.	<u><i>BRAVETTI Pierre</i></u> ARTIS Jean-Paul VIENNET Daniel WANG Christian LE Audrey PERROT Ghislain	Maître de Conférences Professeur 1er grade Maître de Conférences Maître de Conférences* Assistant Assistant
Sous-section 57-03 Sciences Biologiques (Biochimie, Immunologie, Histologie, Embryologie, Génétique, Anatomie pathologique, Bactériologie, Pharmacologie)	M. M. Mme	<u><i>WESTPHAL** Alain</i></u> MARTRETTE Jean-Marc MOBY Vanessa (Stutzmann)	Maître de Conférences * Maître de Conférences Assistant
Sous-section 58-01 Odontologie Conservatrice, Endodontie	M. M. M. M. M. M. M.	<u><i>AMORY** Christophe</i></u> PANIGHI Marc FONTAINE Alain BONNIN Jean-Jacques CLAUDON Olivier ENGELS DEUTSCH** Marc SIMON Yorick	Maître de Conférences Professeur des Universités* Professeur 1 <sup>er</sup> grade* Maître de Conférences Assistant Assistant Assistant
Sous-section 58-02 Prothèses (Prothèse conjointe, Prothèse adjointe partielle, Prothèse complète, Prothèse maxillo-faciale)	M. M. M. M. M. M. M. M. M.	<u><i>SCHOUVER Jacques</i></u> LOUIS** Jean-Paul ARCHIEN Claude LAUNOIS** Claude KAMAGATE Sinan HELPER Maxime JHUGROO Khoondial SEURET Olivier WEILER Bernard	Maître de Conférences Professeur des Universités* Maître de Conférences * Maître de Conférences Assistant associé au 1/10/05 Assistant Assistant Assistant Assistant
Sous-section 58-03 Sciences Anatomiques et Physiologiques Occlusodontiques, Biomatériaux, Biophysique, Radiologie	Mlle M.	<u><i>STRAZIELLE** Catherine</i></u> Vacant au 01/09/2005 AREND Christophe	Professeur des Universités* Maître de Conférences Assistant

*italique : responsable de la sous-section*

\* temps plein - \*\* responsable TP

Nancy, le 01.01.2006

*Par délibération en date du 11 décembre 1972,  
la Faculté de Chirurgie Dentaire a arrêté que  
les opinions émises dans les dissertations  
qui lui seront présentées  
doivent être considérées comme propres à  
leurs auteurs et qu'elle n'entend leur donner  
aucune approbation ni improbation.*

## **A NOTRE PRESIDENT DE THESE**

### **Monsieur le Professeur Jean-Paul LOUIS**

Officier des Palmes Académiques  
Docteur en Chirurgie Dentaire  
Docteur en Sciences Odontologiques  
Docteur d'Etat en Odontologie  
Professeur des Universités  
Sous-section : Prothèses

Vous nous avez fait l'honneur d'accepter la présidence du jury d'examen de notre thèse.

Vous nous avez fait partager votre passion de la prothèse complète avec toute la patience et la pédagogie que nous vous connaissons.

Votre parcours professionnel restera un exemple pour nous.

Veillez trouver ici l'expression de notre profond respect et de notre gratitude infinie.



## **A NOTRE JUGE ET DIRECTEUR DE THESE**

### **Monsieur le Docteur Jacques PENAUD**

Docteur en Chirurgie Dentaire

Docteur de l'Université Henri Poincaré, Nancy-I

Maître de Conférences des Universités

Sous-section : Parodontologie

Vous nous avez fait le grand honneur de superviser ce travail.

La qualité de votre enseignement et la rigueur de votre travail sont des modèles que nous tâcherons de suivre modestement.

Veillez trouver ici le témoignage de notre profonde admiration et de nos remerciements les plus sincères.

## **A NOTRE JUGE**

### **Monsieur le Docteur Christophe AREND**

Docteur en Chirurgie Dentaire

Assistant Hospitalier Universitaire

Sous-section : Sciences Anatomiques et Physiologiques,  
Occlusodontiques, Biomatériaux, Biophysique, Radiologie.

Vous avez accepté avec gentillesse de prendre part à notre jury.

Nous avons pu profiter au sein des vacations cliniques de vos compétences et qualités humaines.

Veillez trouver ici le témoignage de notre amitié et sincère estime.

## **A NOTRE JUGE et CO-DIRECTRICE**

**Madame le Docteur Sandra DAOUT**

Docteur en Chirurgie Dentaire

Ancien Assistant Hospitalier Universitaire

Vous nous avez fait l'honneur de diriger ce travail dont vous en êtes l'inspiratrice.

Nous avons toujours pu compter sur votre disponibilité et nous vous en sommes profondément reconnaissants.

Votre compétence nous a aidé à progresser tout au long de nos études.

Veillez trouver ici le témoignage de notre profonde admiration et de nos remerciements les plus sincères.

## A NOTRE JUGE

### **Monsieur le Docteur Daniel ANASTASIO**

Docteur en Chirurgie Dentaire

Praticien Hospitalier

Odontologiste des Hôpitaux

Responsable de l'Unité Fonctionnelle de Thionville

Département d'Odontologie du CHR de Metz-Thionville

Vos précieux conseils nous ont guidé tout au long de notre stage au sein de l'Unité fonctionnelle de Thionville.

Votre enseignement nous aura donné le goût de la perfection et le sens des réalités.

Votre dévouement et votre passion resteront toujours pour nous un exemple.

Veillez trouver ici le témoignage de notre gratitude et de notre profond respect.

# REMERCIEMENTS

A mon père.....

A ma mère et ma soeur, qui me supportent depuis si longtemps.

A Carmen, celle qui partage mes jours et mes nuits.

Au Docteur Geoffroy et toute l'équipe du CAV, sans qui je ne serais là aujourd'hui.

A mes amis de Fléville, Benjamin, Jérôme, Geoffrey, Olivier, Vincent, Sébastien, Anthony, Philippe, Hamadi et les autres, avec qui je n'ai pas fait que des grandes choses, mais nous avons quand même fini par grandir.

A Mathieu, mon ami depuis presque 30 ans.

A mes années collège, Doudouce qui a toujours été amusée de mes singeries en cours de physique.

A mes années lycée, Lalex et les autres, je n'oublierai jamais le soutien que vous m'avez accordé quant je devais lutter contre la maladie.

A Bertrand et sa famille, on ne s'est jamais perdu de vue depuis cette fameuse rentrée.

A ma première année de médecine, qui a duré plus longtemps que prévu, mais qui m'a permis de rencontrer des gens bien.

A Lili, sans qui cette thèse ne serait comestible.

Aux Docteurs Anastasio, Osswald et Richardin, vous nous avez montré la voie.

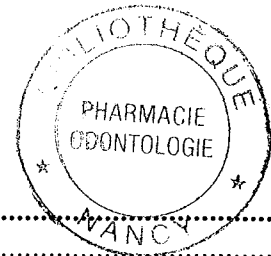
A mes années dentaires, ma promotion millénium, Amélie, Emilie, Valérie, Chloé, Pascal, Stéphane, Mathieu, Benoît, Julien, Geoffrey, Patrick, Hélène, Arnaud, Jérémy, Catherine (ma grande binôme), et tous les autres..... 5 ans déjà !

Au docteur Jean Luc Ardouin qui m'a permis d'assister à la conférence des Docteurs Fuzzi et Capri.

A tous ceux dont j'ai croisé le chemin, avec qui j'ai partagé un peu, beaucoup ou pas grand chose.

Le destin est parfois le chemin, que l'on prend pour l'éviter.

# PLAN



<b>1</b>	<b>INTRODUCTION.....</b>	<b>4</b>
1.1	La classification des maladies parodontales .....	5
1.1.1	Définition .....	5
1.1.2	Nouvelle classification 1999 .....	7
1.1.2.1	Parodontite chronique .....	7
1.1.2.1.1	Caractéristiques .....	7
1.1.2.1.2	Classification.....	8
1.1.2.2	Parodontites agressives .....	9
1.1.2.2.1	Caractéristiques .....	9
1.1.2.3	Parodontites comme manifestation d'une maladie systémique .....	10
1.1.2.4	Maladies parodontales nécrotiques .....	10
1.1.2.5	Abcès parodontaux.....	11
1.1.2.6	Lésions endoparodontales .....	12
1.2	Microbiologie parodontale et interrelation avec les sites implantaire.....	12
<b>2</b>	<b>HISTOLOGIE DES TISSUS MOUS PÉRI-IMPLANTAIRES .....</b>	<b>17</b>
2.1	Similitude avec les tissus mous péri-dentaires.....	17
2.1.1	Structure de la muqueuse péri-implantaire .....	17
2.1.2	Distribution des collagènes .....	18
2.1.3	Anatomie vasculaire.....	18
2.2	Différences avec les tissus mous péri-dentaires.....	19
2.2.1	Absence de ciment.....	19
2.2.2	Orientation des fibres .....	19
2.2.3	Quantité de collagène et de fibroblaste .....	19
2.2.4	Anatomie vasculaire.....	20
2.2.5	Le sondage .....	20
<b>3</b>	<b>IDENTIFICATION DES PATIENTS À RISQUE EN IMPLANTOLOGIE</b>	
	<b>ORALE .....</b>	<b>21</b>
3.1	Contrôle des facteurs de risque .....	21
3.2	Contre-indications absolues .....	21
3.3	Contre-indications relatives .....	22
3.4	Pronostic implantaire chez les patients atteints de maladies parodontales .....	23
3.4.1	Implants et parodontites chroniques.....	23
3.4.2	Implants et parodontites agressives.....	26
<b>4</b>	<b>RÉHABILITATION IMPLANTO-PROTHÉTIQUE.....</b>	<b>30</b>
4.1	Phase pré-implantaire.....	30
4.1.1	Conservation ou avulsion des dents naturelles, face aux dents antérieures compromises .....	30
4.1.1.1	Facteurs physiologiques .....	31
4.1.1.2	Facteurs psychologiques et pronostic.....	31
4.1.1.3	Facteurs généraux et pronostic.....	31
4.1.1.4	Facteurs locaux et pronostic.....	32
4.1.2	Maintien de l'esthétique face aux dents antérieures compromises .....	32
4.1.2.1	La résorption osseuse .....	33
4.1.2.2	Défauts de crêtes .....	33

4.1.2.3	Aménagement des tissus mous .....	34
4.1.2.4	Positionnement de l'implant .....	34
4.1.2.4.1	Positionnement mesio-distal .....	35
4.1.2.4.2	Positionnement vestibulo-lingual.....	35
4.1.2.4.3	Sens corono-apical .....	35
4.1.2.5	Papilles interdentaires .....	36
4.1.3	Maintien de l'équilibre parodontale, face aux dents postérieures compromises .	36
4.1.3.1	Facteurs parodontaux .....	36
4.1.3.1.1	Support alvéolaire .....	38
4.1.3.1.2	Pronostic des atteintes de furcation.....	38
4.1.3.1.3	Hémisection et amputation radiculaire.....	39
4.1.3.1.4	Pronostic des dents réséquées .....	39
4.1.3.1.5	La mobilité .....	40
4.1.4	Evaluation radiologique et guide radiographique .....	41
4.1.4.1	Utilisation de l'imagerie.....	41
4.1.4.1.1	La radiographie rétroalvéolaire .....	42
4.1.4.1.2	Le panoramique dentaire (OPT).....	42
4.1.4.1.3	Le scanora .....	42
4.1.4.1.4	Le scanner : tomodensitométrie .....	43
4.1.4.1.5	Le guide radiologique .....	43
4.1.4.2	La qualité osseuse .....	44
4.1.4.3	Le type d'implant .....	46
4.1.4.3.1	La longueur de l'implant.....	46
4.1.4.3.2	Le diamètre de l'implant .....	47
4.1.4.3.3	Le nombre d'implants .....	48
4.1.4.4	Les techniques d'apports osseux.....	49
4.1.4.4.1	La régénération osseuse guidée (R.O.G.).....	49
4.1.4.4.2	L'autogreffe osseuse .....	52
4.1.4.4.3	Expansion des crêtes minces .....	53
4.1.4.4.4	La distraction osseuse .....	53
4.2	Phase implantaire et guide chirurgical .....	54
4.2.1	Le guide chirurgical .....	54
4.2.2	Un nouveau concept : NOBELGUIDE™ .....	55
4.2.3	Implantation immédiate .....	56
4.2.4	Implants non enfouis.....	60
4.3	La prothèse implantaire.....	64
4.3.1	Condition de mise en charge.....	64
4.3.2	Les liaisons implants dents-naturelles.....	66
4.3.2.1	Considération histophysiologique.....	66
4.3.2.2	Les deux principaux types de liaisons prothétiques: avantages et inconvénients.....	68
4.3.2.2.1	Les connexions rigides.....	68
4.3.2.2.2	Les connexions semi-rigides ou non rigides .....	68
4.3.2.2.3	Avantages des liaisons rigides dents/implants .....	69
4.3.2.2.4	Inconvénients des liaisons rigides dents/implants .....	69
4.3.2.2.5	Avantages et inconvénients des liaisons semi-rigides ou non rigides de type glissière.....	70
4.3.2.3	La contention des dents naturelles mobiles.....	70
4.3.3	La prothèse vissée et scellée .....	72
4.3.3.1	Les avantages et inconvénients de la prothèse vissée .....	72



4.3.3.2	Les avantages et inconvénients de la prothèse scellée .....	72
4.3.3.3	Le choix entre la prothèse vissée ou scellée.....	73
4.3.3.4	Méthode d'analyse scanoprothétique (205).....	74
4.3.4	Le concept occlusal .....	78
4.3.4.1	La position d'intercuspidie maximale (PIM).....	78
4.3.4.2	La protrusion .....	79
4.3.4.3	La rétrusion .....	79
4.3.4.4	La diduction ou latéralité .....	79
4.3.4.5	La dimension verticale d'occlusion (DVO).....	80
<b>5</b>	<b>LA MAINTENANCE .....</b>	<b>81</b>
5.1	Définition .....	81
5.2	La maintenance individuelle .....	81
5.2.1	Le contrôle de plaque.....	81
5.2.1.1	Les faces vestibulaires, palatines et linguales .....	81
5.2.1.2	Les faces proximales .....	82
5.2.1.2.1	Le fil interdentaire.....	82
5.2.1.2.2	Les brossettes interdentaires .....	82
5.2.1.2.3	Les brosses à dents monotouffes manuelles ou électriques .....	82
5.2.1.3	Les dentifrices .....	83
5.2.1.4	Les antiseptiques .....	83
5.3	La maintenance professionnelle.....	84
5.3.1	La maintenance à court terme ou post-chirurgicale .....	84
5.3.2	La maintenance à long terme .....	84
5.3.3	Les instruments .....	86
<b>6</b>	<b>LES ÉCHECS.....</b>	<b>88</b>
6.1	Les échecs primaires .....	88
6.2	Les échecs secondaires.....	90
6.2.1	Etiopathogénie des maladies péri-implantaires.....	90
6.2.2	Le diagnostic des maladies péri-implantaires .....	91
6.2.3	Le traitement de la péri-implantite.....	94
6.2.3.1	Phase étiologique .....	95
6.2.3.2	Phase correctrice .....	96
6.2.3.3	Phase réparatrice .....	96
6.2.4	Conduite à tenir face à une péri-implantite selon MOMBELLI (2002)(191).....	97
6.2.4.1	Présence de poches péri-implantaires supérieures à 3 mm ? .....	97
6.2.4.2	Présence d'inflammation ? .....	97
6.2.4.3	Présence de poche qui s'étend à plus de 3 mm sous le col implantaire ?..	98
6.2.4.4	Présence d'une lyse osseuse péri-implantaire ?.....	98
6.2.4.5	Présence d'autres causes pour la lyse osseuse que la péri-implantite ?....	98
6.2.4.6	Présence de poches péri-implantaires supérieures à 5 mm ? .....	99
6.2.4.7	Péri-implantite associée à une maladie parodontale ?.....	99
6.2.4.8	Présence de bactéries parodontopathogènes ?.....	99
<b>7</b>	<b>CONCLUSION.....</b>	<b>100</b>
<b>8</b>	<b>TABLE DES ILLUSTRATIONS .....</b>	<b>102</b>
<b>9</b>	<b>TABLEAUX .....</b>	<b>103</b>
<b>10</b>	<b>BIBLIOGRAPHIE.....</b>	<b>104</b>

# 1 INTRODUCTION

---

En 1981, P.I BRÅNEMARK et son équipe présentèrent leurs travaux basés sur un nouveau concept d'interface entre un implant et l'os appelé « ostéointégration », révolutionnant l'implantologie. Les résultats présentés étaient déjà des résultats à long terme, mais n'intéressaient que des édentés complets.

Aujourd'hui encore l'implantologie s'appuie sur les principes de BRÅNEMARK, et continue d'évoluer grâce à une meilleure connaissance de la biologie osseuse et de la biomécanique afin d'augmenter l'ostéointégration et de permettre la mise en charge la plus rapide des implants tout en répondant aux exigences esthétiques des patients.

Cependant, les données épidémiologiques actuelles révèlent que près de la moitié de la population souffre de maladie parodontale et plus de 10 % de parodontite agressive.

Certains auteurs comme FARDAL et coll (201), considèrent les parodontites comme étant des contre-indications à la mise en place d'implants, alors que ELLEGAARD (30) et QUIRYNEN (202), estiment que si il existe un facteur de risque, il n'y a pas de contre-indication absolue à la pose d'implants, en considérant que le traitement et/ou la stabilisation de la pathologie parodontale auront été préalablement instaurés.

Ainsi nous allons nous intéresser aux indications et modalités implantaire chez les patients atteints de maladies parodontales, afin de pouvoir assurer une pérennité des implants en fonction des différentes techniques employées lors des étapes allant de l'étude pré-implantaire aux étapes post-implantaires.

Dans une première partie, nous rappellerons la classification actuelle des maladies parodontales ainsi que leurs impacts sur les sites implantaires.

Dans une deuxième partie, l'anatomie des tissus péri-dentaires et péri-implantaires sera comparée.

La troisième partie rappellera la notion de facteur de risque ainsi que les contre-indications admises actuellement, et le pronostic implantaire chez les patients atteints respectivement de parodontite chronique et parodontite agressive.

Dans une quatrième partie, l'étude pré-implantaire sera détaillée en fonction des exigences esthétiques et fonctionnelles en considérant l'impact de la maladie parodontale sur la réalisation implanto-prothétique future.

La cinquième partie nous amènera à une étape clé de l'implantologie qui est la maintenance tant individuelle que professionnelle.

La sixième et dernière partie, sera consacrée à la gestion des complications implantaire principalement infectieuses.

## **1.1 LA CLASSIFICATION DES MALADIES PARODONTALES**

### **1.1.1 DÉFINITION**

Les maladies parodontales sont des lésions du parodonte, à manifestation inflammatoire, qui entraînent la destruction des tissus de soutien de la dent.

L'Anaes (Agence Nationale d'Accréditation et d'Evolution en santé) définit ces « maladies parodontales comme des maladies infectieuses multifactorielles » (2).

Le modèle actuel affirme que des patients sont plus susceptibles que d'autres à développer des maladies parodontales.

Il a été démontré qu'en absence de brossage et de soins parodontaux (3) :

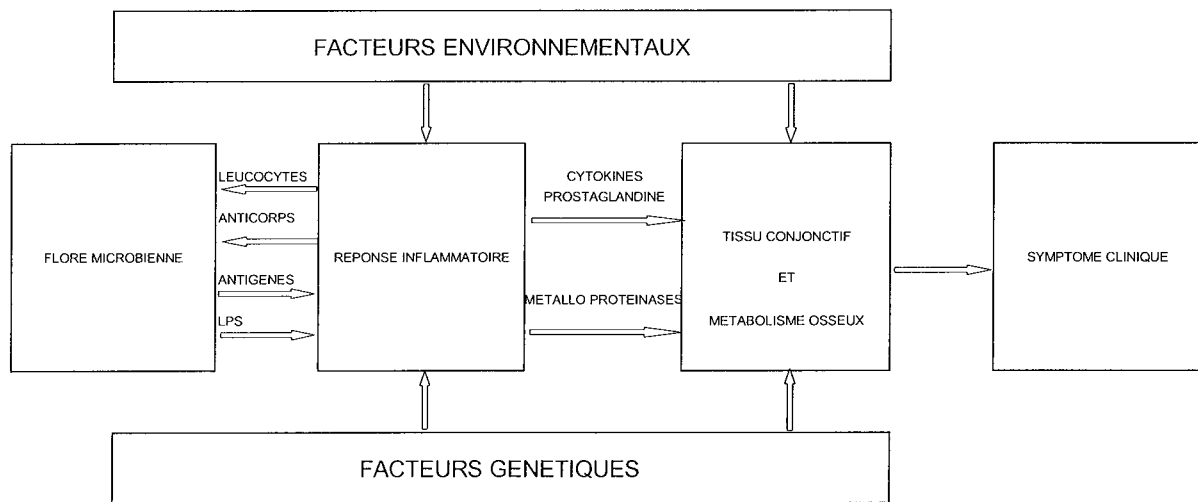
- une très faible partie de la population était indemne,
- la majorité des individus souffraient de parodontites chroniques pratiquement asymptomatiques,
- 10 à 15% de la population présentent des parodontites agressives, à symptomatologie variée et pouvant provoquer des pertes dentaires importantes.

En France, 51% de la population adulte présente au moins une poche parodontale supérieure à 3 mm et 10% une poche à 5mm (39).

Selon HAFFAJEE et al (4), il a été proposé un modèle fondé sur la réunion de quatre conditions déclenchant la destruction des tissus parodontaux :

- présence de bactéries virulentes,
- absence de bactéries protectrices,
- environnement dentogingivale défavorable,
- défaillance du système immunitaire.

La composante bactérienne est essentielle mais non suffisante à l'apparition transitoire ou définitive de maladies parodontales, il faut la présence d'un second élément afin de déclencher le processus parodontopathique (5).



**Figure 1 : Concept actuel des maladies parodontales d'après PAGE et KORNMAN, 1997 (5)**

Le concept de réponse individuelle résume les influences des facteurs génétiques et environnementaux (hygiène, tabac, stress...).

## **1.1.2 NOUVELLE CLASSIFICATION 1999**

(International Workshop for a classification of periodontal diseases and conditions)(6)

La nouvelle classification favorise les indices chimiques et biologiques disponibles et considère le facteur « âge » comme un des éléments parmi d'autres, participant à l'élaboration du diagnostic parodontal, en perdant donc sa place prépondérante.

Dans cette nouvelle classification, toutes les différentes formes des parodontites (parodontites de l'adulte, parodontites à début précoce, c'est-à-dire prépubertaires juvéniles et à progression rapide, parodontites réfractaires) disparaissent au profit de deux entités cliniques qui sont la parodontite chronique et la parodontite agressive (1), chaque forme pouvant être soit localisée, soit généralisée.

### **1.1.2.1 Parodontite chronique**

(FLEMMING, 1999) (7)

Cette catégorie recoupe le schéma clinique des anciennes parodontites de l'adulte ; elles peuvent être localisées (si moins de 30 % des sites présentent une perte d'attache) ou généralisées (si plus de 30 % des sites présentent une perte d'attache).

La parodontite chronique est une maladie infectieuse entraînant une inflammation des tissus de soutien des dents, une perte d'attache et une alvéolyse progressive. Elle est caractérisée par la formation d'une poche parodontale et/ou d'une récession gingivale. Elle représente la forme la plus commune de parodontite. La prévalence et la sévérité de la maladie augmentent avec l'âge. Le facteur étiologique en est la plaque bactérienne, mais les mécanismes de la réponse de l'hôte jouent un rôle important dans sa pathogénie.

#### **1.1.2.1.1 Caractéristiques**

Les caractéristiques communes des parodontites chroniques sont les suivantes :

- si la prévalence est majeure chez l'adulte, ces parodontites peuvent aussi survenir chez les enfants et les adolescents,
- l'ampleur des destructions parodontales est en accord avec la présence de facteurs locaux,
- du tartre sous gingival est très souvent présent,

- la flore microbienne est variable,
- le taux de progression de la maladie est lent ou modéré mais il peut présenter des périodes de progression rapide,
- la classification peut se faire sur la base de l'étendue et de la sévérité de l'atteinte,
- les parodontites peuvent être associées à des facteurs locaux de prédisposition (liés à la position de la dent ou des facteurs iatrogènes),
- elles peuvent être modifiées et /ou associées à des maladies systémiques (diabète, infection à VIH),
- elles peuvent être modifiées par des facteurs autres que des maladies systémiques (tabac, stress).

### **1.1.2.1.2 Classification**

La classification peut se faire sur la base de l'étendue et de la sévérité de l'atteinte :

- l'étendue représente le nombre de sites atteints (localisé ou généralisée),
- la sévérité de la maladie parodontale peut être vue soit dans sa globalité (sur l'ensemble des dents de la bouche) ou au niveau d'une dent ou d'un site. Elle est définie sur la base du niveau de perte d'attache clinique comme suit :

- ➔ débutante, si la perte d'attache est comprise entre 1 et 2 mm,
- ➔ modérée, si la perte d'attache est comprise entre 3 et 4 mm,
- ➔ sévère, si la perte d'attache est supérieure ou égale à 5 mm.

La dénomination « maladie parodontale chronique » ne veut pas dire pour autant que la maladie ne puisse pas être contrôlée par le traitement parodontal et la thérapeutique de soutien ; elle reflète plutôt la nécessité d'une prise en charge régulière à l'issue du traitement actif.

La thérapeutique de soutien joue un rôle primordial pour le maintien de la santé parodontale à long terme.

Malgré le traitement, il peut arriver que certains sites continuent de se dégrader, quelle que soit la thérapeutique mise en œuvre, ils seront alors qualifiés de « réfractaires ».

Il faut noter que la forme clinique spécifique de « parodontite réfractaire » disparaît.

En effet, les données actuelles montrent que cette appellation regroupe, en fait, une multitude de situations cliniques différentes et ne peut être considérée comme une entité clinique propre.

En conséquence, cette forme pourra s'appliquer à toutes les formes de parodontites de la nouvelle classification (parodontite chronique réfractaire, parodontite agressive réfractaire) en cas de poursuite de l'évolution de la maladie après traitement parodontal et en présence d'un contrôle de plaque stricte.

### **1.1.2.2 Parodontites agressives**

(TONETTI,1999)(8)

La parodontite agressive représente une entité spécifique, clairement différente de la parodontite chronique.

#### **1.1.2.2.1 Caractéristiques**

Les caractéristiques communes des parodontites agressives localisées ou généralisées sont les suivantes :

- patients en bonne santé générale,
- patients présentant des pertes d'attaches et des alvéolyses rapides,
- présence d'une composante familiale.

D'autres caractéristiques sont retrouvées de façon inconstantes :

- la quantité de plaque bactérienne dans la cavité buccale est en inadéquation avec la sévérité, de la destruction des tissus parodontaux,
- les pourcentages au sein de la flore d'Actinobacillus actinomycetemcomitans et de Porphyromonas gingivalis sont importants,
- la présence d'anomalies dans les systèmes phagocytaires,
- l'existence d'un phénotype entraînant une hyper réponse macrophagique, aboutissant à des niveaux élevés de sécrétion de PGE-2 et d'IL -1b,
- l'éventuelle survenue d'un arrêt spontané de la progression de la perte d'attache et osseuse.

De plus la parodontite agressive localisée présente des spécificités :

- âge de survenue aux alentours de l'adolescence,

- présence d'une réponse anticorps sérique forte aux agents infectants,
- localisation spécifique au niveau des première molaires et des incisives, avec présence d'une perte d'attache interproximale sur au moins 2 dents permanentes, et dont une première molaire, et intéressant au plus 2 dents supplémentaires autres que les incisives et les premières molaires.

La parodontite agressive généralisée présente aussi certaines spécificités :

- elle affecte habituellement des patients de moins de 30 ans, mais qui peuvent également être plus âgés,
- la réponse anticorps sérique aux agents infectants est faible,
- la maladie progresse par épisodes de perte d'attache et de destruction osseuse prononcées,
- on note la présence d'une perte d'attache interproximale généralisée affectant au moins 3 dents permanentes autres que les incisives et les premières molaires.

### **1.1.2.3 Parodontites comme manifestation d'une maladie systémique**

Il a été démontré que les maladies parodontales peuvent représenter des manifestations de pathologies systémiques pouvant être d'ordre hématologique ou générale (9).

Actuellement les déficits hormonaux, l'ostéoporose ne sont pas encore ajoutés à cette classification, cependant on sait que les variations hormonales physiologiques ou artificielles affectent l'état parodontal de la femme, parce que les tissus parodontaux sont sensibles aux variations des niveaux d'hormones stéroïdes, au cours de la puberté, de la menstruation, de la grossesse et de la ménopause. Ces variations hormonales influent sur les infections parodontales bactériennes, parasitaires et virales, pouvant devenir des facteurs aggravants. (12)

### **1.1.2.4 Maladies parodontales nécrotiques**

(NOVAK, 1999)(10)(ROWLAND,1999)(11)

Regroupées sous la dénomination commune de maladies parodontales nécrotiques, les gingivites ulcéro-nécrotiques se distinguent par leur limitation aux tissus gingivaux alors que les parodontites ulcéro-nécrotiques atteignent l'ensemble des tissus parodontaux.



La gingivite ulcéro-nécrotique est décrite par :

- une nécrose gingivale avec des papilles interdentaires décapitées,
- des saignements gingivaux,
- des douleurs importantes,
- la présence de débris pseudo-membraneux,
- une haleine fétide.

On note la présence de bactéries fusiformes, de *Prevotella intermedia* et de spirochètes, ainsi que des facteurs prédisposant tels que le stress, les carences alimentaires, le tabac et l'infection au VIH.

Quant à la parodontite ulcéro-nécrotique, on note :

- la nécrose des tissus gingivaux,
- la nécrose du ligament parodontal,
- la nécrose de l'os alvéolaire,

la parodontite ulcéro-nécrotique peut être associée à des conditions systémiques telles que le VIH, une immunosuppression et une sévère malnutrition.

### **1.1.2.5 Abscesses parodontaux**

Présentant un diagnostic et un traitement particulier sans pour autant représenter une forme particulière, il rentre dans la classification.

Les signes cliniques sont

- gonflement avec modification de la couleur et de la texture gingivale,
- extrusion et hyper mobilité de la dent,
- suppuration, adénopathies et fièvre.

On distingue 3 types d'abscesses :

- les abscesses gingivaux, limités à la gencive marginale et/ou aux papilles interdentaires,
- les abscesses parodontaux, localisés au niveau des poches parodontales et qui amènent à la destruction du ligament et de l'os alvéolaire,
- les abscesses péri-coronaires, situés au niveau des tissus surplombant une dent en cours d'éruption.

### 1.1.2.6 Lésions endoparodontales

Présentant un diagnostic et un traitement spécifique, il y a eu la création d'une entité spécifique.

Les signes cliniques sont

- sondage parodontal localisé,
- gonflement,
- suppuration et fistule,
- hypersensibilité à la percussion et hyper mobilité de la dent.

L'examen radiologique permet de noter :

- une lésion angulaire (dans le cas d'une lésion d'origine simplement endodontique, le ligament sert de voie de propagation mais le seul traitement endodontique résoudra la pathologie a contrario lors d'une lésion combinée, infection endodontique et parodontale, le traitement endodontique sera complémentaire du traitement parodontal.

## 1.2 MICROBIOLOGIE PARODONTALE ET INTERRELATION AVEC LES SITES IMPLANTAIRES

La flore microbienne péri-implantaire est sous l'influence de la flore microbienne de la cavité buccale.

MOMBELLI et coll (33), dans une étude de patients ayant des antécédents de maladie parodontale, ont montré que la microflore de la cavité buccale détermine celle autour des implants. Ce que confirme les résultats de l'étude de SANZ et al (26).

**Ainsi, les dents seraient un support de la microflore pathogène, initiatrice des infections péri-implantaires (34), (35).**

GOUVOUSSIS et coll (40) choisissent de prélever des données microbiologiques autour d'implants en situation d'échec et recherchent dans les sites parodontaux de la même cavité buccale la présence de germes identiques à ceux retrouvés dans les sites implantaires. Ils recherchent, en utilisant des sondes ADN spécifiques, sept micro-organismes (Aa, Pg, Pi,

Ec, Fn, Treponema denticola et Cr) dans les sites implantaire et parodontaux répartis en trois catégories :

- sites atteints de gingivites,
- sites atteints de parodontites,
- sites péri-implantaires, sièges de péri-implantites, présents conjointement dans la même bouche de 9 patients.

Dans les sites de colonisation de sites implantaire, quatre hypothèses sont envisagées :

- l'organisme est présent à la fois dans le site dentaire et implantaire,
- l'organisme est absent du site dentaire et du site implantaire,
- l'organisme est présent au site dentaire mais absent du site implantaire,
- l'organisme est absent du site dentaire mais est présent au site implantaire.

Seule la première hypothèse représente une preuve positive d'infection du site implantaire par le site dentaire.

Les résultats sont que quand Aa et Ec sont présents dans un site parodontal, on les retrouvera dans 100 % des cas au sein des sillons péri-implantaires. De même pour Pi, Fn et Pg, que l'on peut retrouver respectivement dans 83 %, 87 % et 75 % des sites péri-implantaires.

**De part ces résultats, les auteurs estiment qu'en présence d'une maladie parodontale active non traitée, il existe bien un risque d'infection croisée vers les implants.**

Pour SUMIDA (36), la présence de bactéries pathogènes est un risque de péri-implantite.

Il a été démontré qu'il existait une similitude dans la composition de la microflore responsable de maladie parodontale et celle mise en cause dans les cas de péri-implantite.

Dans une poche parodontale, les Gram négatifs anaérobies, parmi lesquels Porphyromonas gingivalis, Actinobacillus mycetomcomitans, Bactéroides forsythus et Treponema denticola, prolifèrent en même temps que progresse la maladie parodontale. On considère que les germes pathogènes de la péri-implantite sont le résultat d'une propagation de bactéries parodontopathiques vers la région des implants.

L'étude de SUMIDA et al, a pour objet de s'assurer que les agents pathogènes originaires des dents naturelles peuvent effectivement coloniser les sites implantaire, et être responsables d'infections.

Matériel et méthode : 15 patients, 10 de sexe féminin et 5 de sexe masculin, âgés de 21 à 66 ans, porteurs d'implants placés sur des sites partiellement édentés pour cause de parodontite. Il a été vérifié qu'aucun patient n'avait recours à des antibiotiques 6 mois auparavant ; 105 échantillons de plaque bactérienne sont prélevés autour des dents naturelles et des implants. La présence des bactéries parodontopathiques est confirmée par une réaction en chaîne de polymérase (PCR). Une technique d'électrophorèse spécifique permet d'analyser la transmission des bactéries depuis les sites parodontaux vers les sulcus péri-implantaires. Les relations entre la colonisation par les 5 types de bactéries des dents naturelles et de la région implantaire se fait par analyse statistique à l'aide d'un CHI 2.

Résultat : Au moment des prélèvements de plaque, les sites implantaires (n=50) ne font l'objet d'aucune pathologie. Les sulcus autour des implants sont profonds de 4 à 5 mm (moyenne 4,1 mm+/- 0,4 mm). Autour des dents naturelles (n=55), les profondeurs de poches parodontales vont de 4 à 7 mm (moyenne 4,6 mm+/-0,8 mm).

Les proportions des cinq espèces bactériennes détectées sur les 105 échantillons sont (Figure2) :

*Porphyromonas gingivalis* : 80 %

*Actinobacillus actinomycetemcomitans* : 46,7 %

*Treponema denticola* : 40 %

*Prevotella intermedia* : 53,3 %

*Bactéroïde forsythus* : 60 %

**Les 3 premiers sont retrouvés en quantités similaires à la fois dans les poches dentaires et les sulcus implantaires, tandis que *Prevotella intermedia* et *Bactéroïde forsythus* sont en plus grande quantité autours des implants.**

La comparaison de proportion des bacilles Grams négatifs entre poche parodontale des dents naturelles et des sites implantaires est quasiment similaire pour Pg de 65 % à 72 %, pour Aa de 40 % à 38 % et pour Td de 14,5 % à 18 %.

**Cependant pour Bf et Pi les chiffres sont 10,9 % à 46 % et de 20 % à 30 % des dents aux implants, il y a une différence significative, montrant que les bâtonnets Gram négatifs sont détectés en plus grande quantité au niveau implantaire qu'au niveau des poches parodontales (Figure 3).**

La méthode PCR soutient l'hypothèse que les agents pathogènes parodontaux originaires des dents naturelles peuvent coloniser les sites implantaires. Ils suggèrent donc que l'élimination de ces germes parodontaux de la cavité buccale soit réalisée préalablement au traitement implantaire, afin de réduire ou inhiber le risque de péri-implantite, qui peut conduire à l'échec implantaire.

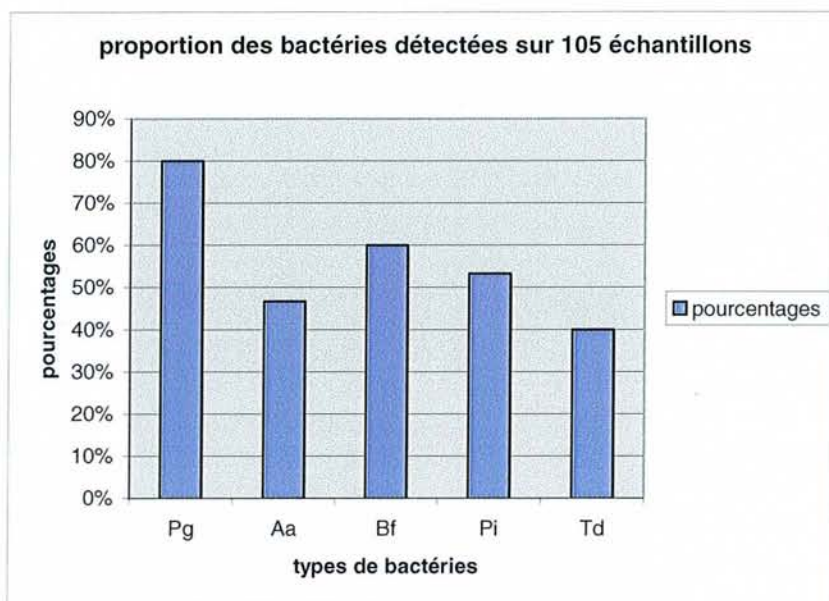


Figure 2 : Proportion des différents types de bactéries détectées sur les 105 échantillons

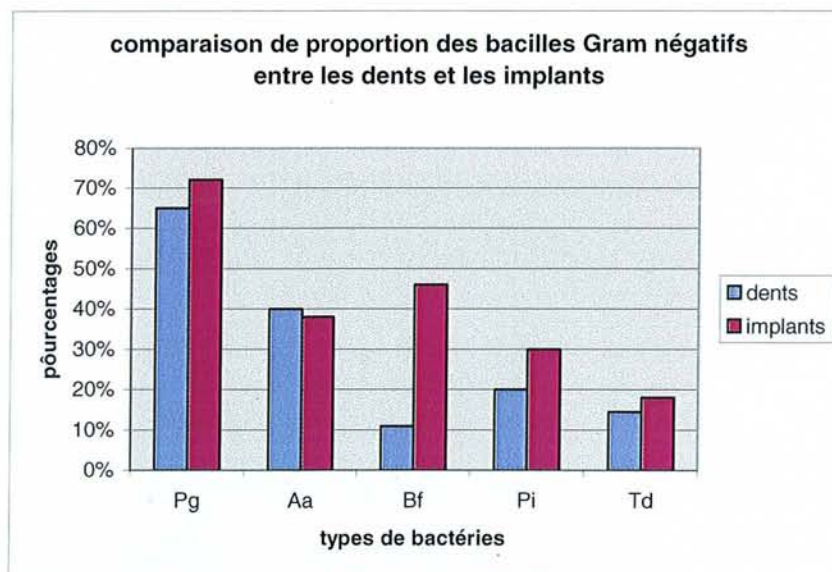


Figure 3 : Comparaison de proportion des bacilles Gram négatifs entre les dents et les implants

De plus selon KELLER (37) et QUIRYNEN (38), la profondeur de poche aurait un rôle positif sur la sélection de la microflore péri-implantaire. Certains auteurs montrent que des poches supérieures à 4 mm seraient des foyers profitables à la flore pathogène péri-implantaire. D'où la nécessité de considérer les patients ayant perdu leurs dents à la suite de maladie parodontale comme un groupe à risque en terme de survie implantaire.

**La gestion de la maladie parodontale est un pré-requis indispensable à la mise en place d'implant.**

## 2 HISTOLOGIE DES TISSUS MOUS PÉRI-IMPLANTAIRES

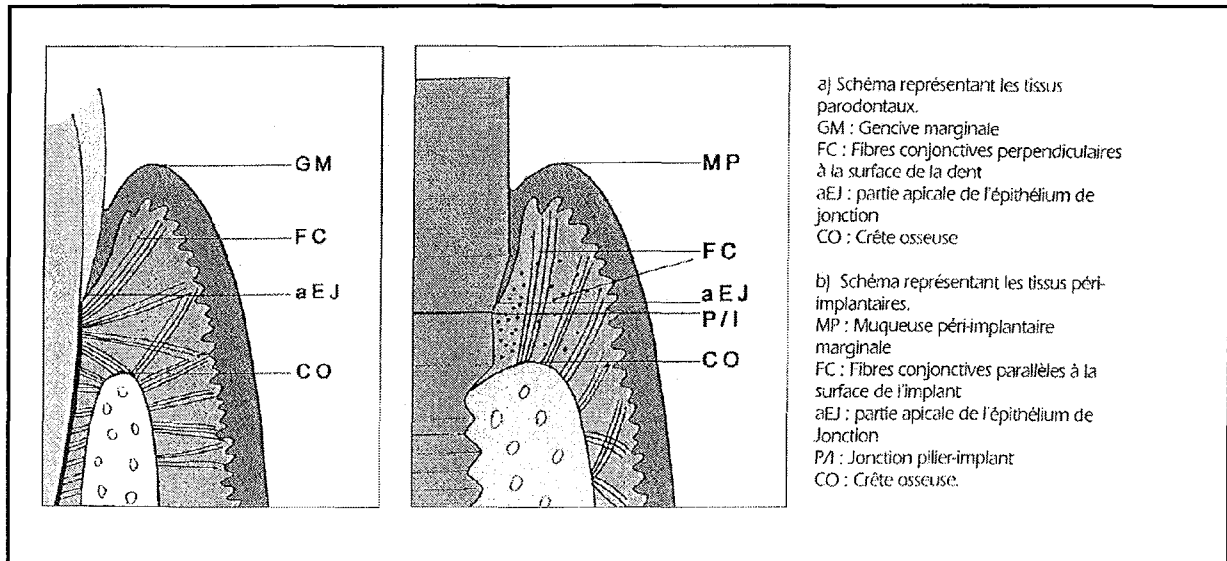


Figure 4 : Les tissus péri-dentaires et péri-implantaires (20)

### 2.1 SIMILITUDE AVEC LES TISSUS MOUS PÉRI-DENTAIRES

#### 2.1.1 STRUCTURE DE LA MUQUEUSE PÉRI-IMPLANTAIRE

Dans une étude réalisée sur le chien briquet et avec un contrôle de plaque rigoureux, BERGLUNDH et coll (13), ont montré que la muqueuse autour des piliers prothétiques sur des implants de type BRÅNEMARK présente beaucoup de caractéristiques communes avec le tissu gingival.

Ainsi comme la gencive, la muqueuse péri-implantaire présente une barrière analogue à un manchon qui semble d'un point vue clinique :

- adhérer à la surface du pilier en titane,
- ne pas présenter de saignement au sondage léger en absence d'inflammation.

Un examen microscopique des tissus mous péri-implantaires montre la présence d'un épithélium kératinisé se prolongeant par l'épithélium de jonction :

- faisant face à la surface de titane,
- ayant la même longueur, environ 2 mm, que l'épithélium de jonction autour des dents,
- s'arrêtant à 1-1,5 mm coronairement à la crête osseuse.

Comme dans la denture naturelle, l'épithélium de jonction est lié à la surface implantaire par une lame basale et des hémidesmosomes (14), ce qui montre l'effet de barrière efficace que produit l'épithélium de jonction sur la surface de titane.

## **2.1.2 DISTRIBUTION DES COLLAGÈNES**

ROMANOS et coll (15) ont montré par immuno-histochimie sur des individus chez lesquels ont été posés des implants en titane (système ITI), que la distribution des collagènes I, III, IV, VII et de la fibronectine est presque identique au niveau de la matrice extra-cellulaire du tissu péri-implantaire et péri-dentaire. Les caractéristiques et les activités des différentes protéinases (collagénases, gélatinases, élastases) dans le fluide sulculaire autour des implants seraient identiques à celles des dents (16).

## **2.1.3 ANATOMIE VASCULAIRE**

BERGLUNDH et coll (29) ont montré, sur des dents naturelles, que la vascularisation de la gencive et du tissu conjonctif supracrestal provenait de deux sources :

- les vaisseaux sanguins supra-périostés latéraux au procès alvéolaire,
- les vaisseaux du ligament parodontal.

Les vaisseaux sanguins de la muqueuse péri-implantaire sont des branches terminales des vaisseaux périostés environnants.

Au niveau dentaire et péri-implantaire, les vaisseaux adjacents à la jonction épithéliale forment un plexus crévulaire.



## **2.2 DIFFÉRENCES AVEC LES TISSUS MOUS PÉRI-DENTAIRES**

### **2.2.1 ABSENCE DE CÉMENT**

Contrairement aux dents qui se sont développées en même temps que les tissus parodontaux et qui présentent des liaisons structurelles avec les tissus, les implants endo-osseux sont des racines artificielles de substitution. Ce qui permet de noter une différence majeure de l'absence de ciment et donc pas de système d'attache conjonctive.

### **2.2.2 ORIENTATION DES FIBRES**

BERGLUNDH et coll (13) ont montré que les fibres de collagènes sous-jacentes à l'épithélium de jonction au niveau des tissus péri-implantaires sont orientées parallèlement à la surface implantaire alors qu'elles sont perpendiculaires au niveau des dents.

Contrairement aux études antérieures de SCHRÖEDER et coll (17) et de BUSER et coll (18) qui ont montré par des études sur le chien et le singe que les fibres de collagènes pouvaient avoir une orientation perpendiculaire à l'implant.

### **2.2.3 QUANTITÉ DE COLLAGÈNE ET DE FIBROBLASTE**

La muqueuse péri-implantaire semble être constituée d'une quantité plus importante de collagène et moins de fibroblaste que la gencive péri-dentaire.

Le rapport de collagène/fibroblaste est de 4 au niveau du tissu gingival et de 109 au niveau du tissu péri-implantaire. Il existe une différence aussi sur certaine catégorie de collagène, tel le collagène V qui est en plus grande quantité au niveau de la lamina propria des tissus péri-implantaires, jouant un rôle de défense et possédant une résistance aux collagénases.

Par contre le collagène VI est en plus grande quantité au sein des tissus parodontaux, sa fonction n'étant pas encore définie.

## 2.2.4 ANATOMIE VASCULAIRE

Si le tissu conjonctif supracrestal adjacent au ciment est richement vascularisé, la zone correspondante péri-implantaire montre une absence de vascularisation.

## 2.2.5 LE SONDAGE

Selon ERICSSON et LINDHE (19) qui ont comparé la résistance opposée au sondage par la muqueuse péri-implantaire et par le gencive. Ils ont constaté que la résistance de la gencive était plus importante que celle de la muqueuse péri-implantaire, donc la pénétration de la sonde était plus importante autour des implants. Il semble que la sonde décolle les tissus mous péri-implantaire, alors qu'au niveau des dents la sonde semble être en butée à proximité des cellules apicales de l'épithélium de jonction.

**Tableau 1 : Récapitulatif de l'architecture gingivale et péri-implantaire**

ARCHITECTURE GINGIVALE	ARCHITECTURE DE LA MUQUEUSE PERI IMPLANRAIRE
Gencive kératinisée	Masticatoire /revêtement muqueux
Limite ciment émail	Pas de limite ciment émail (pas ciment)
Présence d'attache conjonctive	Pas d'attache conjonctive
Présence d'un épithélium de jonction	Présence d'un épithélium de jonction
Réponse à l'accumulation de plaque par la formation d'un infiltrat conjonctif inflammatoire	Réponse à l'accumulation de plaque plus marquée qu'au péri-dentaire

# **3 IDENTIFICATION DES PATIENTS À RISQUE EN IMPLANTOLOGIE ORALE**

---

## **3.1 CONTRÔLE DES FACTEURS DE RISQUE**

BECK (21) a défini un facteur de risque comme le maillon d'une chaîne causale associée à une maladie spécifique ou une caractéristique individuelle (c'est-à-dire un comportement personnel, une exposition à l'environnement ou un caractère génétique), capable d'exposer le patient à cette maladie. Cette relation causale a des implications directes sur la probabilité de survenue de la maladie qui peut être augmentée ou diminuée selon la présence ou l'absence de variable. Le nouveau concept est que le facteur de risque doit être évalué dans le pronostic et le traitement des patients.

Le bilan préopératoire devant comporter :

- un bilan médical et contre-indication
- une analyse préprothétique (DAVARPANA M et al)(22)
  - l'anamnèse du patient et définition de ses attentes en matière de fonction et d'esthétique,
  - l'examen clinique, dento-parodontal, muco-osseux et occlusal,
  - l'analyse du bilan radiologique (documents et guide radiologique et chirurgicale)

la synthèse des données permettant de réduire les facteurs de risque et ainsi de pouvoir optimiser les résultats.

## **3.2 CONTRE-INDICATIONS ABSOLUES**

- Les troubles psychologiques majeurs,
- Les cardiopathies à risque (les endocardites infectieuses, infarctus du myocarde récent, prothèse valvulaire de moins de 18 mois),
- Les pathologies systémiques non contrôlées,
- La dépendance alcoolique ou médicamenteuse,
- l'âge du patient essentiellement le patient jeune en période de croissance maxillaire.

### 3.3 CONTRE-INDICATIONS RELATIVES

- Une distance interocclusale insuffisante,
- un volume et/ou une qualité osseuse insuffisants,
- la bruxomanie,
- la radiothérapie active,
- le tabagisme, selon une étude de SCHWARTZ et al (23), qui compare l'incidence des complications et la survie implantaire entre fumeurs et non fumeurs : 69 % des implants du groupe non fumeurs sont indemnes de complications contre 55 % des deux groupes de fumeurs. Les gros fumeurs et fumeurs de longue date ont davantage de complications (36 % si inférieures à 10 ans contre 50 % si supérieures à 10 ans), particulièrement lors d'implantation immédiate. Les implants porteurs de vis de couverture haute ont plus d'exposition, deux fois plus chez les fumeurs : 27 % contre 63 %.

En sachant que les patients fumeurs ont une quantité de dépôt bactérien plus important, plaque dentaire et tartre, que les patients non fumeurs, et que leur flore buccale contient plus de bactéries pathogènes agressives pour le parodonte (24).

De plus, d'après les études de MOMBELLI et coll (25) et SANZ et coll (26) la microflore associée aux échecs implantaires est identique à celle retrouvée dans les sites atteints d'une maladie parodontale avancée, **il est prouvé que la cessation de tabac améliore significativement le pronostic de la mise en place d'implants (27).**

- Parodontite non contrôlée, selon MALMSTRÖM et coll (28), chez l'édenté partiel, les pathogènes parodontaux présents au niveau des dents naturelles peuvent coloniser le sulcus péri-implantaire. Le risque d'apparition d'infections péri-implantaires est plus élevé chez les patients atteints de parodontites, en particulier pour les formes agressives.

## **3.4 PRONOSTIC IMPLANTAIRE CHEZ LES PATIENTS ATTEINTS DE MALADIES PARODONTALES**

### **3.4.1 IMPLANTS ET PARODONTITES CHRONIQUES**

ELLEGAARD et coll (30), ont évalué le pronostic et le taux de succès d'implants placés chez des patients atteints de parodontites chroniques de l'adulte stabilisées avec environ 40 à 50 % de perte d'attache.

- Matériel : 68 patients ont reçu 124 implants (31 Astra® chez 19 patients et 93 ITI® chez 56 patients) au sein d'une pratique privée danoise pendant une période consécutive de 7 ans. La moyenne d'âge des patients est de 60 ans (47-78 ans), 75 % sont de sexe féminin et 64 % sont des fumeurs. Il reste chez les patients en moyenne 18 dents (8 dents au maxillaire et 10 dents à la mandibule). La longueur des implants posés varie de 8 mm à 14 mm (45 % de 8 mm, 21 % de 11 mm et 33 % de 14 mm) dont 75 % placés au maxillaire.

- Résultats : Sur un recul moyen de 3 ans, 3 implants ITI® sont perdus (2 au maxillaire et un à la mandibule). 2 de ces implants (8 mm) sont perdus dans la première année. Le troisième (10 mm) est perdu à 36 mois. Le taux de succès est donc de 95 % pour ITI® ET 100 % pour Astra®. La perte osseuse est inférieure à 1,5 mm à 36 mois pour 76 % des implants ITI® et de 84 % pour les implants Astra® et 50 % des implants sont indemnes de poches supérieures à 4 mm. 70 % des implants ne présentent pas de plaque.

- Conclusion : Ces résultats avec un recul de 7 ans chez certains patients sont conformes aux critères de succès d'ALBREKTSSON (32) qui sont :

- absence de mobilité clinique d'un implant isolé et non relié,
- absence d'image radioclaire péri-implantaire,
- absence d'infection, douleurs, neuropathie, paresthésie ou effraction du canal mandibulaire,

- perte osseuse verticale inférieure à 0.2 mm par an après 1 an de mise en fonction des implants. La perte osseuse marginale doit être inférieure à 1.5 mm durant la première année de mise en fonction,
- un taux de succès de 85 % à 5 ans, et 80 % à 10 ans

De même MENGEL, SCHRÖDER, FLORES-DE-JACOBY, (31) dans une étude longitudinale prospective à 3 et 5 ans dont le but était de comparer, sur le plan clinique, microbiologique et radiographique, les dents et les implants chez des patients atteints et traités pour des parodontites chroniques et parodontites agressives, afin de pouvoir conclure à l'indication implantaire chez ces patients.

- Matériels : 5 patients, de sexe féminin, âgés de 35 à 42 ans, sans pathologie systémique et dont le diagnostic de parodontite chronique a été posé sur la base des critères de l'académie américaine de parodontologie, ont bénéficié de la pose d'implants, 6 mois après les extractions des dents condamnées. Il restait 115 dents. Au total 12 implants ont été posés, 5 implants de 10 mm, 5 implants de 13 mm et 2 implants de 15 mm en position prémolaire et molaire. Au préalable les patients ont bénéficié d'éducation et motivation à l'hygiène. La mise en charge a été effectuée 6 mois après au maxillaire et 3 mois après à la mandibule.

- Méthodes : tous les 3 mois les différents paramètres sont analysés :

- Les paramètres cliniques sont l'indice gingival, l'indice de plaque, la profondeur de sondage et la perte d'attache.
- L'examen microbiologique relève par l'intermédiaire de pointes papiers stériles, appliquées 30 secondes sur les surfaces mésiales des dents et des implants, la présence de 8 microorganismes de types Cocci, Bâtonnets mobiles ou non mobiles, petit spirochètes, moyens spirochètes et larges spirochètes, filaments et les fusiformes.
- L'examen radiographique standardisé permet de mesurer la perte osseuse, après la pose de l'infrastructure prothétique, dans la première, troisième et cinquième année.

Résultats : Les paramètres cliniques ainsi que la répartition des microorganismes ne sont pas significativement différents entre les dents restantes et les implants. La perte osseuse autour des implants est de 0,13 mm la première année et 0,19 mm à 3 ans. **Le taux de succès à l'issue de l'étude était selon les critères d'ALBREKTSSON de 100 % pour ces patients atteints de parodontites chroniques.**

**Tableau 2 : Des paramètres cliniques**

	I	BASE DE DONNEES	1 AN	2 ANS	3 ANS	4 ANS	5 ANS	TOTAL
Indice gingival	Dents	0,16 (0,16)	0,06(0,04)	0,19(0,09)	0,20(0,00)	-	-	0,14(0,11)
	Implants	-	0,23(0,18)	0,02(0,03)	0,17(0,11)	-	-	0,29(0,27)
Indice de plaque	Dents	0,47(0,29)	0,25(0,06)	0,33(0,11)	0,30(0,21)	-	-	0,34(0,19)
	Implants	-	0,37(0,18)	0,51(0,31)	0,45(0,35)	-	-	0,38(0,49)
Profondeur de sondage	Dents	2,73(0,58)	2,95(0,43)	2,82(0,28)	2,56(0,43)	-	-	2,80(0,42)
	Implants	-	3,10(0,92)	2,98(0,28)	3,03(0,31)	-	-	3,04(0,64)
Perte d'attache	Dents	3,18(1,06)	3,72(0,76)	3,87(0,59)	3,62(0,98)	-	-	3,59(0,81)
	Implants	-	3,98(0,80)	4,44(0,90)	5,47(0,84)	-	-	4,63(0,85)

**Tableau 3 : De la perte osseuse**

	1 AN	3 ANS	5 ANS	TOTAL
Implants (mm)				
Maxillaire	- 0,18	- 0,06	-	- 0,24
Mandibule	- 0,07	- 0,06	-	- 0,13
TOTAL	- 0,13	- 0,06	-	- 0,19

KARO USSIS et coll (182), dans une étude prospective de 10 ans, étudiée sur 53 patients le devenir de 112 implants ITI Dental Implant System. Le groupe A est formé de 8 patients atteints de parodontites chroniques sur lesquels 21 implants sont posés, le groupe B est formé de 45 patients sans maladie parodontale sur lesquels 91 implants sont posés.

Les critères de succès fixés par l'étude sont les suivants :

- une profondeur de poche inférieure ou égale à 5 mm,
- une perte osseuse annuelle de 0,2 mm.

**Les résultats à 10 ans montrent, un taux de survie de 90,5 % pour le groupe A et de 96,5 % pour le groupe B.**

**Le taux de succès en fonction des critères fixés par l'étude est de 52,4 % pour le groupe A et de 79,1 % pour le groupe B.** De plus, le groupe A a de manière significative plus de péri-implantite par rapport au groupe B respectivement de 28,6 % contre 5,8 %.

Les auteurs soulignent l'importance cruciale des critères de succès fixés par l'étude par rapport au taux de succès.

### **3.4.2 IMPLANTS ET PARODONTITES AGRESSIVES**

Selon l'étude de MENGEL et al (31) les paramètres cliniques, les examens microbiologiques et radiographiques sont les mêmes que décrit précédemment.

- Matériels : 5 patients, de sexe féminin, âgés de 31 à 44 ans, sans pathologie systémique, dont le diagnostic de parodontite agressive a été posé selon les critères de PAGE et al (1983), ont bénéficié de la pose d'implants, 6 mois après les extractions des dents condamnées. Il restait 40 dents. Au total 36 implants ont été posés, 4 implants de 7 mm, 4 implants de 10 mm, 9 implants de 13 mm, 11 implants de 15 mm et 8 implants de 18 mm, au niveau des régions incisive, prémolaire et molaire.

Au préalable les patients ont reçu un enseignement et motivation à l'hygiène. La mise en charge est effectuée 6 mois après pour le maxillaire et 3 mois après à la mandibule.

- Résultats : une légère différence est notée entre les dents et les implants au niveau de l'indice gingival durant la période d'étude. Cependant la distribution des microorganismes n'est pas significativement différente autour des implants et des dents. Par contre, une augmentation de la profondeur de sondage et de la perte d'attache a été enregistrée après la troisième année. La perte osseuse est de 0,2 mm à 3 ans au maxillaire et à la mandibule. **Le taux de réussite est de 85,7 % au maxillaire et de 93,3 % à la mandibule soit un pourcentage de réussite de 88,8 %.**



**Tableau 4 : Des paramètres cliniques**

		BASE DE DONNEES	1 AN	2 ANS	3 ANS	4 ANS	5 ANS	TOTAL
Indice gingival	Dents	0,00(0,00)	0,24(0,15)	0,03(0,04)	0,08(0,10)	0,25(0,19)	0,49(0,19)	0,18(0,21)
	Implants	-	0,23(0,18)	0,02(0,03)	0,17(0,11)	0,51(0,29)	0,50(0,29)	0,29(0,27)
Indice de plaque	Dents	0,28(0,40)	0,85(0,43)	0,63(0,46)	0,65(0,53)	0,58(0,84)	0,82(0,60)	0,63(0,55)
	Implants	-	0,78(0,59)	0,45(0,42)	0,28(0,40)	0,57(0,81)	0,69(0,58)	0,55(0,56)
Profondeur de sondage	Dents	3,00(0,42)	2,95(0,36)	2,83(0,37)	3,00(0,42)	4,05(0,59)	3,48(0,55)	3,22(0,60)
	Implants	-	2,05(0,79)	2,04(0,59)	2,26(0,42)	3,79(0,57)	3,30(0,29)	2,69(0,89)
Perte d'attache	Dents	4,07(1,42)	4,49(1,57)	4,73(1,77)	4,90(1,52)	6,10(1,42)	6,34(1,72)	5,10(1,67)
	Implants	-	1,99(0,99)	2,30(1,30)	2,40(1,27)	4,69(1,61)	5,61(1,81)	3,40(1,55)

**Tableau 5 : De la perte osseuse**

	1 AN	3 ANS	5 ANS	TOTAL
Implants (mm)				
Maxillaire	-0,70	-0,20	-0,70	-0,97
Mandibule	-0,50	-0,20	-0,08	-0,80
TOTAL	-0,60	-0,20	-0,08	-0,88

En 2001, Joachim DUCHATELLE et CHARON (41) ont présenté les résultats d'une étude rétrospective recensant 225 implants mis en place chez 93 patients traités précédemment pour des parodontites agressives ou chroniques. Ces implants, de trois types différents (IMZ, FRIALIT-2 et 3I) ont été placés par le même opérateur sur une période de 10 ans (mai 1990 à décembre 1999). 60 % des implants posés l'ont été chez des patients présentant plus de 50 % de perte d'attache à l'issue du traitement parodontal.

La moyenne de suivi des implants est de 4,6 ans. Quatorze des 225 implants ont été perdus, aboutissant à un taux de succès de 93,78 %. D'après les auteurs, seulement 2 implants semblent avoir été perdus suite à des pathologies infectieuses, 12 autres représentant des échecs probablement d'origine traumatique.

Cependant l'absence de témoins, l'absence d'informations concernant la durée de vie des implants ayant échoué et l'hétérogénéité des concepts prothétiques implanto-portés réalisés invite à ne pas conclure de façon hâtive.

L'étude rétrospective publiée en 2002 par HARDT et collaborateurs (42) est intéressante. Le but de cette étude a été d'observer le taux de succès implantaire et les altérations du niveau d'os marginal autour des implants mis en place dans les secteurs postérieurs de l'arcade maxillaire chez des patients ayant des antécédents parodontaux variables.

Cette étude concerne 346 implants BRÅNEMARK mis en place chez 97 patients partiellement édentés. Cette étude ne concerne que des prothèses fixées implanto-portées mises en place entre 1985 et 1991 dans la même clinique. En utilisant les radiographies prises avant la première phase chirurgicale, les auteurs ont attribué à chaque patient un indice de perte osseuse tenant compte de l'âge et ont classé les patients en quatre catégories selon leur susceptibilité parodontale. Les deux groupes extrêmes ont été choisis pour représenter les individus avec destruction parodontale minimale et maximale. Avant la mise en place des implants, des patients du groupe non paro ont un niveau osseux de 91,6 % alors que les patients du groupe paro ont un niveau osseux de 62,7 %. Le nombre de dents présentes est équivalent dans les deux groupes et le pourcentage moyen de dents avec un support osseux inférieur à 50 % est respectivement de 1,1 % et 25,7 %. Pour chaque patient, les auteurs ont recensé les pertes implantaire cinq ans après la mise en place des prothèses. Il n'y a pas de différence quant à la longueur des implants entre les deux groupes.

Après cinq ans, le taux de perte implantaire est de 3,3 % pour le groupe non paro et de 8 % pour le groupe paro. Alors que le taux d'échec précoce est identique entre les deux groupes, c'est le taux d'échec enregistré entre 1 et 5 ans après la mise en place des prothèses qui explique cette différence. La comparaison entre les pertes osseuses marginales péri-implantaires dans les deux groupes révèle une perte moyenne de 1,7 mm pour le groupe non paro et de 2,2 mm pour le groupe paro.

L'étude statistique démontre une relation significative entre le changement de niveau osseux péri-implantaire et l'indice de perte osseuse parodontale préalable.

Cette étude note un taux d'échec supérieur et une perte osseuse péri-implantaire majorée chez des patients ayant des antécédents de maladie parodontale.

- Conclusion : Sachant que la composition de la flore microbienne, associée aux implants, est très similaire à l'évolution de celle autour des dents et que l'évolution des péri-implantites est plus rapide que celle des parodontites. **Les résultats de ces études confirment qu'il est tout à fait possible de poser des implants avec un taux de succès élevé à moyen terme, chez des patients atteints de parodontite non active et stabilisée, mais que la surveillance et les contrôles de maintenance sont d'une grande importance.**

# 4 RÉHABILITATION IMPLANTO-PROTHÉTIQUE

---

## 4.1 PHASE PRÉ-IMPLANTAIRE

### 4.1.1 CONSERVATION OU AVULSION DES DENTS NATURELLES, FACE AUX DENTS ANTÉRIEURES COMPROMISES

Le besoin de sauvegarder les dents naturelles afin d'éviter un édentement a été à l'origine du développement de techniques complexes endodontiques, prothétiques et parodontales. Dans certains cas, malgré un pronostic douteux à long terme et le préjudice porté au capital osseux et aux dents adjacentes, des efforts considérables sont développés pour mener à terme ces traitements.

Il semble cependant que le recours à des implants simplifie le traitement et sa maintenance, tout en améliorant le pronostic. En effet la fiabilité des implants est une réalité (156).

Les taux de succès chez l'édenté partiel ont fait l'objet de nombreuses études : LEKHOLM et coll (43) relatent une évaluation multicentrique sur un groupe initial de 127 patients édentés partiels porteurs de 461 implants de BRÅNEMARK suivis sur une période de dix ans. **Le taux de succès est de 90,2 % au maxillaire et 93,7 % à la mandibule, avec une résorption osseuse péri-implantaire de 0,7 mm.**

Concernant le maxillaire au secteur postérieur, plusieurs auteurs avaient suggéré d'adopter autant que possible, une attitude conservatrice car le pronostic des implants dans un os peu dense est moins bon. Cependant, aujourd'hui les techniques d'expansions osseuses quelle que soit la zone buccale offrent des résultats tout à fait satisfaisants.

Pour ANTOUN (44) la démarche rationnelle pour établir le plan de traitement le plus favorable à long terme serait de préciser le diagnostic étiologique et le pronostic des dents résiduelles, ainsi que celui des différentes options thérapeutiques. Par la suite, il faudrait visualiser le meilleur résultat fonctionnel et esthétique.

Afin de déterminer le choix thérapeutique, et surtout programmer l'avulsion des dents à mauvais pronostics, plusieurs facteurs doivent être considérés, notamment physiologique, psychologique généraux et locaux.

### 4.1.1.1 Facteurs physiologiques

La résorption osseuse physiologique décrite par ATWOOD en 1979 (45), comme une pathologie majeure de la cavité buccale et qui dépend de facteurs anatomiques, biologiques est un des facteurs incontournables à considérer.

La résorption post-extractionnelle qui s'étend en direction apicale et palatine atteindrait 25 % à un an et jusqu'à 40 à 60 % à 3ans (46), d'où l'intérêt, dans certaines conditions d'avoir recours au protocole d'extraction implantation immédiate.

### 4.1.1.2 Facteurs psychologiques et pronostic

D'après DAVARPANAH et coll (47)

Tableau 6 : 4.1.1.2

Facteurs à considérer	Pronostic défavorable	Pronostic favorable
Motivation du patient	Faible	Excellente
Demande thérapeutique	Irréaliste	Adoptée
Stress	Important	Absent

### 4.1.1.3 Facteurs généraux et pronostic

D'après DAVARPANAH et coll (47)

Tableau 7 : 4.1.1.3

Facteurs à considérer	Pronostic défavorable	Pronostic favorable
Etat général du patient	Patient à risque	Bonne santé
Antécédents médicaux	Importants	Aucun
Système immunitaire	Immunodéprimé	Stable
Test génétique (parodontite)	Positif	Négatif
Tabagisme	Important	Non
Prise de médicaments	Cyclosporine, phénytoïne	Non
Nutritionnels	Carence de protéine	Compensés
Toxicomanie	Oui	Non

### 4.1.1.4 Facteurs locaux et pronostic

D'après DAVARPANAH et coll (47)

Tableau 8 : 4.1.1.4

Facteurs à considérer	Pronostic défavorable	Pronostic favorable
Flore bactérienne	Pathologie	Physiologique
Perte d'attache	Importante	Absente
Activité des poches	Saignement, pus	Physiologique
Perte osseuse	Supérieure à 5 %	Inférieure à 5 %
Evolution de la maladie	Aigue	Chronique
Furcation	Atteinte	Absente
Mobilité	Augmentée	Physiologique
Contrôle de plaque	Insuffisant	Adéquat
Dents résiduelles	Peu et isolées	Majorité
Rapport couronne/racine	Inadéquat	Favorable
Trauma occlusal	Présent	Absent
Parafonction	Présente	Absent
Position dentaire	Malposition	Adéquate
Anatomie radulaire	Inadéquat	Favorable
Carie dentaire	Présence	Absent
Réhabilitations	Mal adoptées	Bien adoptées
Critères endodontiques	Complicés	Favorable

### 4.1.2 MAINTIEN DE L'ESTHÉTIQUE FACE AUX DENTS ANTÉRIEURES COMPROMISES

Certains auteurs comme ARNOUX (48), préconise la conservation des dents antérieures, pour des raisons esthétiques.

L'obtention d'un résultat esthétique en remplaçant une dent dans le secteur antérieur par une restauration implanto-portée, s'avère d'autant plus difficile que les profils osseux et muqueux sont aplatis à la suite de la résorption osseuse avancée.

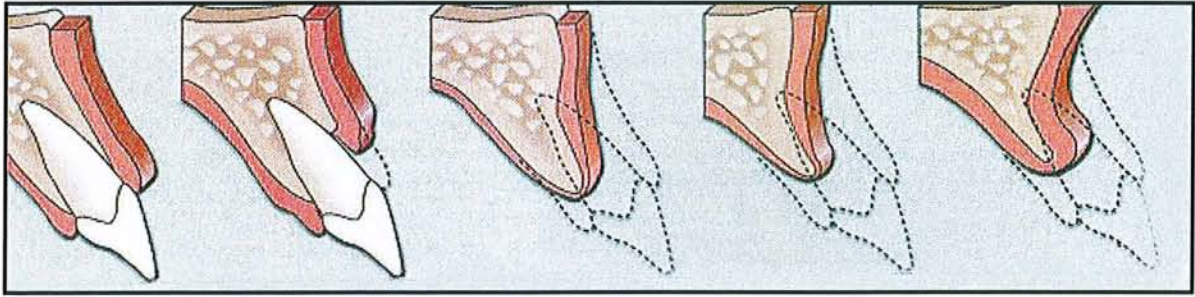


Figure 5 : Vue schématique illustrant les différentes étapes de résorption au niveau du maxillaire antérieur. (166)

La position initiale de la crête alvéolaire et de la dent (en pointillés) permet d'évaluer la perte des tissus durs et mous ainsi que le degré de résorption par rapport à la position originelle de la dent d'après PALACCI (166).

#### 4.1.2.1 La résorption osseuse

Des études sur la résorption osseuse de CARLSSON (49), montrent que l'extraction d'une dent chez un patient avec des gencives plates et épaisses peut provoquer des modifications légères de l'os et de la muqueuse sus-jacente.

Concernant des patients à gencives fines et festonnées, une telle extraction provoquera une modification plus importante des contours osseux et gingivaux avec des dommages esthétiques conséquents.

**Ainsi quand elle est indiquée, l'extraction implantation immédiate serait un moyen de préserver le capital osseux (50).**

Cette thérapeutique implantaire, accompagnée d'une possible temporisation immédiate, assure en plus un résultat esthétique très satisfaisant.

**Cependant l'implantation immédiate devra être évaluée avec le risque d'infection qui est présent lors de maladie parodontale (51).**

#### 4.1.2.2 Défauts de crêtes

Le résultat esthétique ne peut être correct que si la crête édentée présente une forme et un volume suffisants. Différents facteurs sont à prendre en compte :

- Les papilles interdentaires ne peuvent être recrées que si la crête a une épaisseur de 5 à 6 mm (52).

- Dans la majorité des cas, la récession tissulaire se fait dans les 12 à 24 semaines post-opératoires.

Si l'objectif est un résultat esthétique et fonctionnel optimal, l'intégrité des tissus durs doit être maintenue et les défauts réparés et/ou comblés au moyen de techniques de préservation de crête, d'augmentation et/ou de régénération osseuse. (53) (54)

Si la crête osseuse est plate, un remodelage de celle-ci devra être réalisé lors de la pose de l'implant pour préparer le lit osseux d'émergence et tenter d'éviter l'installation future de défauts osseux (gaps) (55).

### **4.1.2.3 Aménagement des tissus mous**

En raison des demandes de plus en plus fortes de restaurations esthétiques, la gestion des tissus péri-implantaires est devenue un élément essentiel du traitement.

Afin de stabiliser les tissus qui entourent l'implant, il est préférable d'avoir une large bande de muqueuse kératinisée (56) (57).

Les défauts tissulaires devront être corrigés par des interventions de chirurgie muco-gingivales d'augmentation du volume des tissus mous (greffe épithélio-conjonctive ou conjonctive) (55).

Pour préserver les tissus mous peri-implantaires dans les sites esthétiques, BUSER (58), préconise des implants enfouis.

D'autres auteurs indiquent une approche implantaire non enfouie, moins traumatisante pour les tissus en évitant le deuxième temps chirurgical (59).

### **4.1.2.4 Positionnement de l'implant**

A l'issue de l'étude pré-implantaire qui commence par la prise d'empreinte, d'où sont issus les modèles d'études, on utilisera pour avoir un emplacement optimal des implants un guide chirurgical qui aura préalablement été validé par le guide radiologique (60).



#### **4.1.2.4.1 Positionnement mesio-distal**

(DAVARPANA 1999)(61)

Il faut 3 mm entre deux implants pour des composants prothétiques.

Il faut 2 mm entre un implant et une dent pour ménager l'os et le ligament, le respect des papilles et la distance nécessaire avec les racines adjacentes.

#### **4.1.2.4.2 Positionnement vestibulo-lingual**

(DAVARPANA 1999)(61)

La largeur crestale nécessaire est l'équivalent du diamètre implantaire + 2mm.

Un implant trop palatin aboutit à poser une restauration en sur contour vestibulaire, augmentant les contraintes occlusales non axiales et rendant la maintenance difficile.

#### **4.1.2.4.3 Sens corono-apical**

(DAVARPANA 1999)(61)

Au maxillaire, la hauteur crestale nécessaire doit être supérieure à 10 mm (longueur de l'implant).

A la mandibule, une hauteur crestale nécessaire doit être supérieure à 12 mm (longueur de l'implant + 2 mm).

Selon SAADOUN (55), pour obtenir un profil d'émergence correct, l'implant devra être posé d'autant plus apicalement que son diamètre est réduit par rapport aux dimensions de la racine extraite.

Si le diamètre de l'implant correspond au diamètre de la racine extraite au niveau de la crête osseuse, l'épaulement implantaire doit se situer apicalement à 4-5 mm de la gencive marginale des dents adjacentes.

Cependant l'enfouissement de l'implant provoque une poche artificielle, qui est propice à la flore microbienne anaérobie pathogène (62).

Sachant que le taux de bactéries parodontopathogènes augmentent avec la profondeur des poches péri-implantaires : il faut respecter une hauteur minimale d'enfouissement de l'implant selon QUIRYNEN et coll (38).

### 4.1.2.5 Papilles interdentaires

(SAADOUN, 1999)(55)

- La tendance actuelle en implantologie est de préserver la papille au cours des différentes étapes chirurgicales.
- Réduction de la distance entre la crête osseuse interdentaire et le point de contact en augmentant la surface de contact et/ou en induisant une pression latérale.
- Obtention d'un profil d'émergence optimal avec des piliers anatomiques (Bio-Esthetic, Steri-Oss, SUISSOR) et des restaurations provisoires personnalisées.
- Verticalement, le point de contact convexe doit être situé à moins de 5 mm de la crête osseuse sous-jacente. Les surfaces prothétiques délimitant l'embrassure doivent avoir un profil convexe verticalement et horizontalement.

## 4.1.3 MAINTIEN DE L'ÉQUILIBRE PARODONTALE, FACE AUX DENTS POSTÉRIEURES COMPROMISES

### 4.1.3.1 Facteurs parodontaux

Un diagnostic précis de l'état parodontal s'avère nécessaire avant d'établir le plan de traitement global et l'évaluation du pronostic parodontal.

Certaines formes de maladies répondant mal au traitement parodontal entraînent des pertes osseuses importantes en peu de temps, compromettant ainsi le pronostic d'un traitement implantaire ultérieur. **Un choix est à faire entre « conserver des dents ou réaliser des extractions précoces », pour conserver le capital osseux selon ETIENNE et coll (72).**

Il faut donc prendre en considération les différents éléments parodontaux qui peuvent influencer sur le pronostic : Perte d'attache, perte osseuse, saignement au sondage, évolutivité de la maladie, mobilité, atteinte de furcation, flore bactérienne et le contrôle de plaque (47).

Si les traitements parodontaux classiques, conservateurs et chirurgicaux ont démontré leur efficacité, l'avulsion d'une dent présentant un mauvais pronostic ou un pronostic réservé peut être considérée.

**Tableau 9 : Résultats à long terme des thérapeutiques multidisciplinaires (parodontales, conservatrices et chirurgicales) sur les dents postérieures d'après CARNEVALE en 1994 (63)**

Auteurs, Année	Temps d'observation	Nombre de dents observées	Taux de succès
HIRSCHFELD 1978	15 ans	1464	98
ROSS 1978	5-24 ans	387	97
MC FALL 1982	15-19 ans	163	65
GOLDMAN 1986	15-34 ans	636	93
WOOD 1989	10-34 ans	164	86
WANG et coll 1994	8 ans	87	66

L'avulsion peut permettre de conserver un volume osseux suffisant et une morphologie alvéolaire adéquate. Cependant une perte alvéolaire est toujours observée.

ABRAMS et coll (64) ont observé une perte de substance chez 91 % des sujets présentant une édentation partielle antérieure.

La réduction de la crête alvéolaire résiduelle est importante entre les 6 premiers mois et les 2 ans qui suivent l'avulsion. (ATWOOD)(45)

**L'essentiel de la résorption se produit lors des premières semaines : 80 % de la résorption observée à 2 ans est déjà présente au bout de 3 mois de cicatrisation.**

Selon TALGREN dans l'article de BORGHETTI et MONNET-CORTI (65).

L'effondrement alvéolaire peut être secondaire à une atteinte parodontale avancée, une lésion endoparodontale, une fracture radiculaire ou une avulsion traumatique.

Pour prévenir cette résorption, il faut traiter les maladies parodontales et pratiquer des avulsions non traumatiques ou stratégiques en préservant l'intégrité des corticales alvéolaires (44).

#### **4.1.3.1.1 Support alvéolaire**

L'évaluation de la perte d'os alvéolaire est le principal facteur de choix entre la conservation des dents par un traitement parodontal et ou l'avulsion de celle-ci.

**De même la qualité et la quantité d'os disponible au site implantaire est le facteur local le plus important selon la revue de littérature de WOOD (2004)(27).**

En sachant que les techniques en vue d'améliorer le déficit osseux compliquent la thérapeutique et augmentent la durée de traitement.

#### **4.1.3.1.2 Pronostic des atteintes de furcation**

Le but principal du traitement parodontal est d'éliminer l'inflammation supra et sous-gingivale. La région postérieure de la denture présente des problèmes particuliers liés à la morphologie complexe des molaires (SVARDSTRONN et WENNSTRAM, 1988)(70).

L'atteinte de furcation radiculaire en est la meilleure illustration.

Elle serait présente chez plus de 50 % des patients atteints de parodontites, âgés de 30 ans.

Elle affecterait toutes les deuxièmes molaires après l'âge de 40 ans (SVARDSTRONN et WENNSTRAM, 1996)(66).

Ces régions constituent des obstacles aux techniques d'hygiène et de maintenance.

Après débridement, seulement 12,5 % des surfaces radiculaires furcatoires sont exemptes de dépôts tartriques et 25 % lors d'une chirurgie d'accès. (MORA et coll, 2003)(67)

Toutes ces raisons peuvent expliquer pourquoi les dents présentant des atteintes de furcations ont une plus forte tendance à être extraite (2,54 fois) pendant la période de maintenance que les dents sans atteintes. (ANTOUN, 2005)(44)

De même, ces dents ainsi que les dents mobiles sont plus susceptibles de présenter une perte d'attache (WANG et coll, 1994). La conservation d'une dent présentant une lésion inter radiculaire (classe II profonde ou classe III) risque d'aggraver la perte osseuse et de compromettre l'alternative implantaire.

**L'avulsion n'est donc pas un acte thérapeutique final, mais s'inscrit dans un plan de traitement réfléchi.**

#### **4.1.3.1.3 Hémi-section et amputation radiculaire**

Ces thérapeutiques sont utilisées pour traiter des dents pluriradiculées ayant une atteinte parodontale (lésion de furcation de classe II profonde ou III).

- L'hémi-section consiste à séparer chirurgicalement les racines d'une dent pluriradiculée.
- L'amputation, représente l'élimination d'une racine d'une dent pluriradiculée (cause parodontale, iatrogène...).

Une reconstruction prothétique sera envisageable afin de redonner une fonction aux dents traitées.

Ces thérapeutiques permettent un assainissement ainsi qu'une maintenance plus aisée.

#### **4.1.3.1.4 Pronostic des dents réséquées**

La résection radiculaire ou amputation est une thérapeutique conservatrice nécessitant plusieurs conditions.

- Anatomie des racines : divergence en direction apicale, absence de fusion, racine et tronc radiculaire long.
- Faisabilité du traitement endodontique.
- Accessibilité au contrôle de plaque.

Si cette technique permet d'éviter l'extraction, elle reste moins fiable à long terme en comparaison au traitement implantaire : sur une période de 7 ans, 6 études présentées dans une revue de littérature (MORA et coll, 2003)(67) incluant 846 dents ont montré un taux d'échec moyen de 12,6 % (allant de 5 à 20 %).

SVARDSTRONN et WENNSTRAM (2000)(68) ont obtenu un taux d'échec de 11 % après une période de maintenance moyenne de 9,5 ans.

Parmi 1313 molaires de départ, 336 (28 %) ont été extraites, 889 (68 %) maintenues et seulement (58) (4 %) ont subi une résection radiculaire.

Seulement 81 % de ces dernières ont été réévaluées.

Ainsi, si l'on se penche sur les données à long terme publiées pour les amputations radiculaires de molaires, les échecs sur une période de 10 ans, varient de 38 % pour le

travail de LANGER et coll (1981)(71) à 6 % pour celui de CARNEVALE et coll (1991)(63).

Bien qu'il faille être prudent dans l'interprétation de ses résultats, il apparaît que le taux de succès est sous la dépendance de la qualité de procédures endodontiques, parodontales et restauratrices et celle-ci sont mieux contrôlées quand c'est la même équipe qui prend en charge le patient (156).

La nature multidisciplinaire de ces traitements exigent un grand soin apporté à chaque étape (endodontique, chirurgicale et prothétique) selon BASTEN et coll, (1996)(69). Sans négliger le respect strict de la maintenance.

#### **4.1.3.1.5 La mobilité**

La mobilité d'une dent est évaluée par l'ampleur de son déplacement lorsqu'elle est soumise à une force exercée par deux instruments. Il est possible de quantifier cette mobilité en utilisant l'indice de MÜLHEMAN (1954).

0 = état physiologique.

1 = mobilité horizontale 1 mm, perceptible au toucher.

2 = mobilité horizontale 1 mm, perceptible à l'œil.

3 = mobilité horizontale 1 mm.

4 = mobilité horizontale et axiale.

La mobilité d'une dent, au delà de sa limite physiologique peut avoir 3 origines :

- Traumatique, inflammatoire ou mécanique.

Les causes traumatiques sont d'origine accidentelles (choc) ou occlusales.

Dans la majorité des cas, la mobilité décelable cliniquement est associée à l'examen complémentaire (radiographique) par un épaissement desmodontal.

Un déchirement des fibres desmodontales peut faire varier la pathologie entre la subluxation à la luxation.

L'atteinte étant réversible, la temporisation permet d'atteindre une stabilisation spontanée par cicatrisation des fibres.

Le traumatisme pouvant être provoqué par des éléments prothétiques ou extension appelé effet scoliodontique.

- Le traumatisme occlusal est en rapport avec une dysfonction (contact prématuré, interférence) ou une parafonction (tic, interposition, bruxisme).

- L'origine inflammatoire est associée à une lésion pulpaire ou lésion parodontale.

Toute agression pulpaire, qu'elle que soit mécanique ou chimique, peut entraîner une réaction inflammatoire qui se représente sur le ligament parodontal (appelé desmondontite).

C'est une mobilité réversible en corrigeant l'étiologie.

L'origine mécanique est représentée par la perte de support osseux qui, à la suite d'une pathologie parodontale, se traduit par une augmentation du rapport, couronne clinique/ racine clinique.

Le centre de rotation de la dent se trouve déplacé apicalement.

Cette mobilité n'évolue pas si la maladie parodontale est stabilisée.

Cependant la quantité de tissu osseux alvéolaire est le choix déterminant pour la décision d'extraction d'une dent.

La mobilité est un signe clinique mais pas un élément décisionnel.

## **4.1.4 EVALUATION RADIOLOGIQUE ET GUIDE RADIOGRAPHIQUE**

### **4.1.4.1 Utilisation de l'imagerie**

L'imagerie moderne permet d'étudier le site osseux qui sera le futur site implantaire.

Ce dernier est d'une importance capitale, car la qualité et le volume osseux vont conditionner l'ostéointégration de l'implant, ainsi que sa fonctionnalité et son esthétique.

(ADELL et coll, 1981)(73) (WOOD et coll, 2004)(27)

Le principe de l'ostéointégration développé par BRÅNEMARK à partir de 1960, a permis de dégager des paramètres primordiaux qui sont, le volume osseux, la qualité de l'os et le moment de mise en charge, permettant de réduire les échecs implantaires.

#### 4.1.4.1.1 La radiographie rétroalvéolaire

Le bilan parodontal, représente une étape incontournable de l'évaluation pré-implantaire. Il permet de vérifier que les tissus parodontaux sont capables de fournir les paramètres nécessaires et indispensables à l'ostéointégration, sachant que les pathogènes parodontaux sont susceptibles d'infecter les tissus péri-implantaires.

Le bilan radiographique permet d'affiner le diagnostic pré-implantaire pour certaines situations particulières comme l'évaluation de la distance entre les racines, la recherche de pics osseux interproximaux ainsi que l'évaluation de la résorption osseuse verticale.

De plus, il permet de poser l'indication de l'aménagement péri-implantaire afin d'améliorer la qualité des tissus entourant le pilier.

**Il est possible de placer les implants après la phase de préparation initiale, et de profiter de la période de cicatrisation pour entreprendre les traitements parodontaux des secteurs dentés (204).**

#### 4.1.4.1.2 Le panoramique dentaire (OPT)

Cet examen est considéré comme un cliché de « débrouillage », qui permet l'étude de la morphologie du maxillaire et de la mandibule.

Il renseigne approximativement sur la hauteur d'os disponible ainsi que sur les obstacles anatomiques. Les inconvénients résident dans la déformation occasionnée lors d'agrandissement, ainsi que l'impossibilité de mesurer les épaisseurs vestibulo-linguale et vestibulo-palatine, et de connaître l'obliquité du maxillaire et de la mandibule.

De plus, la densité osseuse est difficilement analysable. (LACAN et al, 1993)(74)

**Cet examen permet de poser l'indication implantaire, mais n'est pas suffisant pour un bilan implantaire à lui seul.**

#### 4.1.4.1.3 Le scanora

Le scanora est un appareil multifonction à rayons X, permettant de réaliser des radiographies panoramiques et des tomographies transversales et longitudinales.

L'image obtenue subit un agrandissement :

- variable de 1,3 à 1,7 en mode panoramique,



- constant de 1,7 en mode tomographique.

L'image scanora, donne une image tomographique floue. Les structures très denses (restaurations métalliques, couronnes et bridges) sont responsables de traînées de balayage, rendant difficile l'interprétation de la crête osseuse, ainsi que la densité. (LACAN et al, 1993)(74)

#### **4.1.4.1.4 Le scanner : tomodensitométrie**

L'avantage premier du scanner est d'obtenir une image grandeur réelle. L'intérêt de cet examen est double, à la fois morphologique et structural. Le scanner avec logiciel de reconstruction spécifique dentaire DENTASCAN est un outil performant et fiable.

Il permet une étude du cadre osseux disponible en grandeur réelle ainsi qu'une analyse de la texture osseuse. Cette étude en grandeur réelle permet une appréciation exacte des dimensions par mesure directe ou superposition d'un calque transparent en grandeur réelle sur les films radiologiques fournis. **Ainsi le scanner permet d'établir la stratégie implantaire.**

#### **4.1.4.1.5 Le guide radiologique**

En préopératoire, le guide prend le nom de « guide de repérage ».

Permettant de visualiser le positionnement de la future prothèse. (HIRARDOT, MISSIKA, 1999)(60)

Le guide radiologique est utilisé pour transmettre les données de l'analyse préprothétique sur l'imagerie choisie. Il permet de visualiser exactement l'emplacement des futures dents prothétiques au niveau de l'édentement à restaurer et cela permet de retrouver sur le cliché le volume osseux disponible sous chaque repère. Le guide radiologique est obtenu après avoir réalisé la mise en articulateur des modèles, selon un montage diagnostique le plus fiable, préfigurant la prothèse terminée, en tenant compte des volumes dentaires souhaités, des rapports occlusaux et des points d'émergence des implants. La réalisation se fera à l'aide d'une plaque thermoformée où résine acrylique, les emplacements sont marqués par une perforation, et les sites seront visualisés radiographiquement par des matériaux radio-opaques.

**En fonction de l'évaluation osseuse, sera défini le nombre d'implants nécessaires, leurs positions et leurs orientations. (DAVARPANA, 1999) (22)**

#### **4.1.4.2 La qualité osseuse**

La classification de la qualité osseuse la plus utilisée est celle de LEKHOLM et ZARB (1985)(75) basée sur des critères radiographiques et cliniques, évaluant la densité osseuse, c'est-à-dire la capacité mécanique de l'os.

Classe I : Constituée presque exclusivement d'os compact homogène.

Classe II : Os compact épais entourant un noyau spongieux à trabéculations denses.

Classe III : Os cortical fin entourant un noyau spongieux à trabéculations denses.

Classe IV : Os cortical fin entourant un os spongieux peu dense.

Certaines habitudes, (tabac), maladie (ostéoporose), ou médication (corticoïde) peuvent modifier la qualité de la cicatrisation osseuse. RENOARD et RANGERT ont proposé un tableau de synthèse sur la densité et qualité osseuse (77) (tableau 5).

Tableau 10 : Synthèse en fonction de densité et qualité osseuse (77)

Densité	
Type I	Os essentiellement corticalisé
Type II	Os cortico-spongieux dense
Type III	Os cortico-spongieux peu dense
Type IV	Os avec fine corticale et médullaire très peu dense
Qualité	
BHP 1	Os ayant un potentiel de cicatrisation normal
BHP2	Os ayant un potentiel de cicatrisation faiblement perturbé CAUSES POSSIBLES : -patient faiblement fumeur (environ 10 cigarettes/jour) -diabète équilibré -anémie -ostéoporose -déficience nutritionnelle -greffe osseuse -os régénéré -traitement corticoïde au long court -traitement anti-inflammatoire non stéroïdien (indométacine) au long cours
BHP3	Os présentant un potentiel de cicatrisation fortement perturbé CAUSES POSSIBLES : -patient gros fumeur (+ 20 cigarettes/jour) -hyperparathyroïdie -thalasémie -maladie de Gaucher -maladie de Paget -displasie fibreuse -diabète mellitus -anémie importante -patient sous médication antimétabolique -patient ayant une ostéoporose très sévère - os irradié -polyarthrite rhumatoïde...

**La recherche de la stabilité primaire de l'implant est capitale pour l'ostéointégration, ainsi que sur le taux de réussite. (BUCHS et al, 1995)(76)**

### **4.1.4.3 Le type d'implant**

#### **4.1.4.3.1 La longueur de l'implant**

BRÅNEMARK et coll, 1995(78) recommande l'utilisation d'implant d'au moins 10 mm au maxillaire et de 6 mm à la mandibule.

L'augmentation de la longueur des implants a pour principal objectif d'augmenter la stabilité primaire de l'implant et d'augmenter la surface de contact os/implant après ostéointégration. Une augmentation de la surface de contact os/implant améliore la résistance de l'implant aux forces de torque et de cisaillement.

Si dans les secteurs postérieurs un taux d'échec de 10 à 35 % est rapporté avec des implants courts à surface lisse (6 à 7 mm), il est à noter que l'os est de faible densité et donc que la stabilité primaire n'est pas suffisante.

D'après BAHAT (1992)(79), on peut les utiliser en réalisant une condensation osseuse (technique de sous forage ou de forage par paliers).

Selon BABBUSH et SHIMURA (1993)(80), qui ont placé 1059 implants IMZ dans tous les sites, observent un taux d'échec plus importants avec des implants courts (inférieurs à 8 mm) ou fins (inférieur à 3,3 mm) dans les zones de faible densité osseuse.

**Ce qui rejoint l'étude de WINKLER et al (2000)(81), qui a fait l'étude de 300 implants, en comparant leur taux de survie, avec des longueurs de 7, 8, 10, 13 et 16 mm après 36 mois les résultats indiquent que les implants longs (10 mm et plus), se comportent mieux que les implants courts (inférieurs à 8 mm).**

Une méta-analyse réalisée par HAGI et coll en 2004 (161) montre qu'en présence d'un volume osseux faible, le risque que l'on prend en plaçant un implant de longueur réduite (7 mm) peut être significativement diminué si on utilise un implant à surface poreuse ayant bénéficié d'un traitement de surface à l'acide.

Cependant selon SCHATZKER (2002)(82), une longueur d'implants de 16 mm n'a pas de raisons d'être utilisé. De plus en sachant que les forces occlusales se dissipent le long de l'implant de façon proportionnelle à la surface de contact os/implant, il a été mis en évidence que cette corrélation n'est quasiment plus significative au-delà d'une longueur d'implant de 12 mm.

RENOUARD dans une étude récente de 2005 (162), donne le taux de survie d'implants courts (6 à 8,5 mm) au maxillaire dans un os résorbé. Des implants de types BRÅNEMARK Ti Unite NobelBiocare sont utilisés, 54 implants à surfaces lisses et 42 implants à surfaces rugueuses. Cette étude rétrospective à 2 ans montre des résultats en terme de survie implantaire tous types d'implants confondus de 94,6 % et des résultats intéressant en terme de perte osseuse marginale de l'ordre de 0,44 mm +/- 0,52 mm.

**Selon les auteurs la modification de la technique de forage est d'autant plus importante que l'os est de mauvaise qualité même si les implants à surface rugueuse présente moins d'échecs que les implants à surface lisse, il n'existe pas de différence significative.**

#### **4.1.4.3.2 Le diamètre de l'implant**

Les implants de 3,75 ou de 4 mm de diamètre n'ont pas une bonne stabilité primaire dans un os peu dense. Certaines publications annoncent des taux d'échecs entre 20 et 50 % dans un os type IV. (JAFFIN et BERMAN, 1991)(83) (JEMT et al, 1995)(84)

Il serait donc envisageable d'utiliser des diamètres supérieurs à 4 mm, comme le conclut WINKLER et coll (2000)(81). En sachant que la surface d'ancrage implantaire est en fonction de la longueur, du diamètre implantaire et du type de surface, et qu'il est possible de le faire varier en fonction des deux premiers paramètres, **l'utilisation d'implants de 5 mm de diamètre est à envisager dans un os de type IV afin d'augmenter la stabilité primaire (22).**

FRIEBERG et coll en 2002(163), ont mis en évidence, dans une étude rétrospective portant sur 379 implants BRÅNEMARK de 3,75 mm, 4 mm et 5 mm de diamètre que le taux de survie des implants sur une durée moyenne de 3 ans augmente avec le diamètre.

L'épaisseur de la crête alvéolaire doit toutefois être supérieure ou égale à 8 mm.

(DAVARPANA et al, 1998)(85)

Cependant la littérature concernant les implants larges, recommande la prudence. Des complications semblent survenir avec des implants de 5 mm de diamètre et plus.

RENOUARD et al (2002)(86), décrit une augmentation des échecs et des résorptions osseuses péri-implantaires.

Il est recommandé d'avoir au moins 1 mm d'os entourant toute la surface de l'implant.

ECKERT et al (2001)(87), publient un taux d'échec de 24 % avec des implants larges sans trouver de corrélation avec la densité osseuse, le volume osseux ou une pathologie systémique.

SCHIN et coll en 2004 (164), constatent des taux de succès inférieurs pour les larges diamètres 81 % contre 96 % à 5 ans. Les résultats moindres des implants larges pourraient être expliqués par le fait qu'ils sont souvent utilisés dans des situations compromises, ce qui affecte les taux de succès. Ce qui semble admis, c'est la nécessité d'augmenter la surface de contact os/implant, notamment dans les situations les moins favorables, dans les secteurs où l'os est de moins bonne qualité, de volume plus réduit.

#### **4.1.4.3 Le nombre d'implants**

Le nombre d'implants nécessaire pour recevoir une prothèse reste inconnu.

Des modèles biomécaniques ont été proposés qui semblent correspondre à la réalité clinique. (RANGERT et coll, 1989)(88)

**Il n'existe aucune preuve justifiant la pose d'un maximum d'implants.**

Bien que le placement de 3 implants au lieu de 2 peut être préconisé pour les régions latérales dans l'édentement partiel. (RANGERT et al, 1997)(89)

Des bridges complets réalisés au maxillaire ou à la mandibule, sur 4 à 6 implants, restent fonctionnels au-delà de 10 ans. (BRÅNEMARK et al, 1995)(78)

Il est intéressant de noter que les seules études positives à long terme sur des implants mis en place dans un os de mauvaise qualité ou en quantité insuffisante, sont au nombre de deux. (BAHAT, 1993)(90) (FRIBERG, 1999)(91)

Ces deux études utilisent le même type d'implant vissé en titane. BAHAT et FRIBERG présentent un matériel clinique respectivement de 732 et 523 implants BRÅNEMARK. Les résultats sur 200 implants mis en place dans un os de type IV montrent un taux d'échec, entre 3 et 7 ans, de 4 à 7 % dans les deux études. **Les résultats positifs ont été obtenus par une modification mineure de la technique habituelle en forant des puits inférieurs au diamètre habituellement recommandé dans un os de mauvaise qualité.**

#### 4.1.4.4 Les techniques d'apports osseux

##### 4.1.4.4.1 La régénération osseuse guidée (R.O.G.)

Les techniques de régénération osseuse guidée traitent les défauts osseux avant ou pendant la pose d'implants. DALHIN et coll (1989)(92) chez le lapin, puis BECKER et coll (1990)(93) chez le chien ont démontré qu'il était possible d'augmenter le volume osseux autour d'un implant ostéointégré.

Les principes biologiques de la R.O.G sont directement dérivés des principes de la régénération tissulaire guidée (R.T.G), développés en parodontologie.

Au cours de la cicatrisation d'un site d'extraction dentaire, l'invagination des tissus mous à l'intérieur de l'alvéole freine le processus de réparation osseuse et tend à initier une résorption secondaire des rebords osseux résiduels.

L'isolement et la protection du caillot sanguin peuvent donc exclure les cellules épithéliales et conjonctives, favoriser la prolifération des cellules à fort potentiel ostéogénique, accélérer la maturation osseuse physiologique, éviter la résorption secondaire et aboutir ainsi à la formation d'un os corticalisé dont le volume est préservé (165).

Les indications des R.O.G sont multiples :

- préservation de volume d'une crête au stade de l'extraction,
- augmentation de volume d'une crête édentée,
- aménagement d'un volume osseux péri-implantaire au stade de l'implantation,
- défaut type déhiscence,
- défaut type fenestration,
- protection d'une greffe osseuse pour éviter sa résorption, mise en place immédiate d'un implant dans une alvéole,
- Augmentation verticale de la crête osseuse.

La R.O.G réalisée simultanément à l'implantation, est indiquée si une partie de l'implant risque d'être exposé, mais il faut obligatoirement une stabilité primaire.

ZITZMANN et coll (2001)(94), dans une étude chez 75 patients, ont comparé l'évolution clinique et radiologique de 112 implants intégrés parfaitement, avec 112 implants pour lesquels un défaut osseux a été traité simultanément à l'implantation par une membrane résorbable BIO-GIDE et d'un matériau de greffe osseuse xénogénique BIO-OSS.

Les résultats de leur étude démontrent que le taux de survie à 5 ans sont identiques 95,4 % pour les implants avec R.O.G et 97,3 % pour les implants sans R.O.G.

Cependant, la perte osseuse marginale était plus importante pour les implants avec R.O.G (1,83 mm) par rapport à ceux sans R.O.G (1,73 mm), à long terme.

La R.O.G réalisée antérieurement à l'implantation est indiquée quand une stabilité primaire de l'implant est impossible, sans correction préalable du défaut osseux.

BUSER et coll (1995)(95), ont montré que la totalité des 15 implants mis en place chez le chien, présentaient une ankylose fonctionnelle 9 mois après leur intégration.

8 des 15 implants ont été mis en charge 6 mois auparavant.

BUSER et coll (1996)(96), ont réalisé une étude chez l'homme. A 5 ans les douze implants étaient considérés comme intégrer avec succès, les crêtes osseuses étaient stables, et la perte osseuse moyenne entre la première et la cinquième année était de 0,3 mm.

Par contre BECKER et coll (1990)(97), constatent comme d'autres auteurs que lorsque la membrane est exposée, le gain osseux n'est pas significatif, et confirment que l'exposition prématurée de la membrane est à relier au degré de régénération osseuse.

LEKHOLM et coll (1993)(98), observent les conséquences sur la formation osseuse de la dépose précoce de membrane GTAM autour d'implants dans des alvéoles d'extractions chez le chien.

Une analyse clinique et histométrique montre que la dépose précoce (4 semaines), entraîne une formation moindre (42 % contre 100 %) pour une dépose à 16 semaines. et que la formation osseuse était encore diminuée si l'on enlevait le tissu de granulation sous-jacent avec la membrane (21 % de comblement dans ce cas).



Ils suggèrent en cas d'exposition de retirer la membrane sans attendre, la contamination bactérienne pouvant perturber ce tissu fragile en provoquant une affection.

MENGEL et FLORES-DE-JACOBY, dans une étude longitudinale prospective de 2005 (181), ont comparé les facteurs cliniques, microbiologiques et radiologiques dans deux groupes de patients.

Le premier groupe, constitué de 10 patients atteints de parodontite agressive généralisée, ayant perdu une ou deux incisives ou prémolaires maxillaire à cause de maladie parodontale et dont les crêtes alvéolaires n'étaient ni assez hautes ni assez larges pour placer des implants ont bénéficié de régénération osseuse guidée. La R.O.G a été réalisée en deux temps en utilisant des membranes en polytétrafluoroéthylène expansé renforcé au titane et des vis en titane. Aucune greffe osseuse, ni substitut osseux n'ont été utilisés. Après 6 à 8 mois, les membranes et les vis sont retirées et 15 implants (MK II, Nobel Biocare) sont placés.

Le second groupe, dit groupe de témoin, comprend 10 patients en bonne santé parodontale chez qui 11 implants (MK II, Nobel Biocare) sont placés aux maxillaires dans les secteurs incisifs et prémolaires sans R.O.G en raison de lésions d'aplasie; traumatiques ou endodontiques. Tous les patients sont examinés 2 à 4 semaines avant l'extraction des dents « condamnées » et à nouveau immédiatement après la mise en place de la suprastructure prothétique. D'autres examens sont réalisés lors des rendez-vous de contrôle trimestriels ayant lieu pendant 3 ans. A chaque examen, les paramètres cliniques (profondeur de poches, saignement au sondage, récession gingivale, niveau d'attache clinique, indice gingival et indice de plaque) sont enregistrés aux niveaux des dents et des implants, la composition de la flore microbienne sous-gingivale est déterminée par microscopie sur fond noir et sondes immédiatement après la mise en place de la suprastructure et 1 et 3 ans après.

La technique de R.O.G a permis d'obtenir des gains osseux de 4,5 mm en vertical et 7 mm en épaisseur chez les patients atteints de parodontite agressive généralisée.

Les résultats cliniques, microbiologiques et radiologiques rendent compte de parodonte et d'environnement péri-implantaire sains dans les deux groupes de patients tout au long de l'étude. Mais de petites pertes d'attache (0,65 mm) et d'os (1,78 mm) sont enregistrés aux niveaux des implants placés dans l'os régénéré après 3 ans de mise en charge.

**Le taux de survie des implants à 3 ans est de 100 % dans les deux groupes.** Cependant l'éventualité de pertes continues d'attache et d'os intervenant aux niveaux des dents et des

implants placés dans l'os régénéré ne peut être exclue chez les patients traités pour une parodontite agressive.

En synthèse, les R.O.G sont efficaces pour augmenter tant horizontalement que verticalement le volume d'une crête osseuse. Cependant, le plus souvent les membranes sont utilisées pour recouvrir une greffe osseuse ou un matériau de substitution osseux. D'après RENOUARD et RANGERT (77), la pose d'implant pourra se faire 8 mois après la régénération osseuse guidée.

#### **4.1.4.4.2 L'autogreffe osseuse**

Une greffe osseuse est envisagée lorsque le volume osseux résiduel dans le secteur à implanter est insuffisant pour fournir un ancrage durable, ou lorsque les conditions locales permettent un ancrage implantaire mais sans conduire à un résultat esthétique suffisant.

Ces conditions défavorables peuvent s'observer dans tout secteur édenté mais prennent évidemment une importance toute particulière dans le secteur antérieur maxillaire.

Les publications depuis une dizaine d'années montrent un pourcentage de succès, avec un maintien de l'ostéointégration de l'implant, légèrement inférieur à 90 % après construction iliaque et supérieur à 90 % pour les reconstructions par greffon crânien. (ISAKSSON, 1994)(99) (DONOVAN, 1994)(100)

Le renforcement du maxillaire par des greffons osseux en vue de la mise en place concomitante ou différée d'implant dentaire ne peut actuellement être considéré comme une intervention mineure. Le patient devra accepter plusieurs semaines d'inconfort ainsi que de ne pas porter sa prothèse adjointe durant les 2 à 3 premières semaines. La mise en place des implants pourra se faire, après avoir vérifié cliniquement et par scanner la qualité de la reconstruction. En sachant que le remodelage osseux se fait 5 à 6 mois minimum après la greffe. D'après RENOUARD et RANGERT (77), la pose d'implant pourra se faire 6 mois après la greffe osseuse.

**Tableau 11 : Avantages et inconvénients des différents types de prélèvements osseux (165)**

	Nature	Volume	Douleur	Cicatrice	Risque	Hospitalisation
ILIAQUE	cortical+ spongieux+ ++	abondant	+++	peu visible	troubles sensitifs de la cuisse	3 jours
CRANE	cortical+++ spongieux+	abondant	0	invisible	lésion intra- crânienne	1 jour
MENTON	cortical+++ spongieux+	faible	+/-	invisible	dysesthésies	0 à 1 jour
RAMUS	cortical	faible	+/-	invisible	anesthésie labio-menton	0 à 1 jour
TIBIA	cortical et spongieux	modéré	+++	visible	fragilité osseuse	3 jours

#### **4.1.4.4.3 Expansion des crêtes minces**

L'expansion de crête osseuse vise, par une séparation progressive des corticales osseuse externe et interne, à augmenter la largeur en maintenant l'os dense corticalisé en vestibulaire de l'implant.

La régénération osseuse se fait alors « de l'intérieur » entre deux surfaces spongieuses hautement ostéogéniques.

Cette technique se pratique généralement sur des crêtes dont la largeur est inférieure à 4 mm, en veillant à l'absence de fusion de corticales vestibulaire et palatine.

Cependant les crêtes à fortes concavités vestibulaires se prêtent mal aux techniques d'expansion.

#### **4.1.4.4.4 La distraction osseuse**

L'ostéogénèse par distraction osseuse est un procédé qui permet la formation d'os entre deux segments osseux obtenus après section, puis séparés progressivement.

Cette technique est utilisable dans les cas de déficiences osseuses en vue de reconstruction implantaire.

L'histogénèse des tissus mous qui en résulte est un atout de cette technique par rapport aux techniques conventionnelles. Plusieurs études cliniques montrent un taux de succès implantaire dans les sites de distraction équivalent à celui qu'on trouve dans l'os natif. (UCKAN, 2002)(101) (ZAFFE, 2002)(102)

## **4.2 PHASE IMPLANTAIRE ET GUIDE CHIRURGICAL**

### **4.2.1 LE GUIDE CHIRURGICAL**

Le guide chirurgical est issu de l'étude préimplantaire qui commence par la prise d'empreinte d'où sont tirées les modèles d'étude. Ces derniers, après la mise en articulateur, permettent de décider du projet prothétique.

Tout au long du traitement le guide chirurgical permet

- en préopératoire : l'étude de la mise en place des implants,
- en peropératoire : le contrôle de la mise en place,
- en postopératoire : lors du deuxième temps chirurgical de retrouver l'emplacement initial des implants (103).

Les objectifs du guide chirurgical, en préopératoire :

Pour PEREL (104), le guide chirurgical prend le nom de guide de repérage, il prévisualise l'esthétique de la future prothèse,

- anticipe la prothèse afin que celle-ci ne nuise en rien aux implants sous-jacents,
- permet de prévoir les perforations d'accès aux vis implantaires pour ne pas empiéter sur les surfaces de contact des cuspides d'appui, ni d'être visible sur les faces vestibulaires des couronnes à vocation esthétique,
- permet de prévoir le soutien labial, assurant l'harmonie des rapports interarcades, de ne pas violer l'espace imparti à la langue, pour des raisons esthétiques et fonctionnelles.

Pour GARBER (105), l'utilisation d'un guide de repérage est surtout indiqué dans les cas d'implantation où l'esthétique est prépondérante en permettant de calculer l'épaisseur d'une éventuelle greffe osseuse, nécessaire au placement de l'implant.

Toutefois, GONZALES (106) considère que si le volume osseux est suffisamment important, le guide chirurgical peut être directement réalisé sur les empreintes d'études sans directement passer par l'examen scanner.

Les impératifs de la réalisation du guide chirurgical.

Les critères anatomiques.

- Evaluation de l'ouverture buccale maximale du patient, il faut environ 28 mm où l'équivalent de 3 doigts.
- La hauteur d'os disponible au niveau des zones édentées est importante à visualiser avant la réalisation du guide, afin de ne pas prolonger inutilement dans la zone où la mise en place des implants n'est pas indispensable.

Les critères prothétiques.

Un montage en articulateur est le préalable indispensable à toute étude préimplantaire. Un montage en cire (céraplastie) sera réalisé sur le modèle en plâtre. Le type de guide chirurgical sera déterminé en tenant compte de l'édentement (partiel ou complet), de l'arcade antagoniste (denture naturelle ou artificielle), des versions et migrations et de la prothèse envisagée (unitaire, supraradiculaire, adjointe ou fixée). Un nouveau modèle en plâtre sera tiré à partir du modèle en cire. Ce modèle en plâtre servira pour réaliser le guide chirurgical.

## **4.2.2 UN NOUVEAU CONCEPT : NOBELGUIDE™**

La société Nobel Biocare propose par un nouveau concept NOBELGUIDE™ la mise en place d'implants et d'une prothèse fixe permanente en moins d'une heure (TEETH-IN-AN-HOUR™).

A partir du scanner pré chirurgical, un guide chirurgical et la prothèse sont réalisés en faisant appel à un logiciel de reconstruction en 3D et à la CFAO. Une chirurgie sans lambeau limite les suites post-opératoires.

Le procédé NOBEL GUIDE™ permet d'insister sur la planification du plan de traitement sur ordinateur tout en augmentant la précision de réflexion.

La technique peut être résumée de la façon suivante.

Après enregistrement de la relation intermaxillaire puis validation du montage esthétique et fonctionnel, l'ensemble des étapes chirurgicales et prothétiques sont conçues et planifiées à l'aide de logiciel de reconstruction 3D. Un scanner d'acquisition permet une reconstruction tridimensionnelle sur laquelle une planification précise de la position des implants et des piliers est réalisée.

Un guide d'imagerie (copie du montage de la future prothèse) assure la transposition des paramètres prothétiques sur le scanner.

Le transfert des données scanner se fait via internet jusqu'à l'unité de fabrication basée en Suède qui renverra un guide chirurgical à appui muqueux, les gabarits de forage, les piliers ainsi que la prothèse permanente en quelques semaines.

La séquence chirurgicale, peut être réalisée sous anesthésie locale, aucune incision ni lambeau d'accès ne sont pratiqués. Le guide chirurgical placé en bouche matérialisant le rapport intermaxillaire est fixé par trois clavettes. Des fûts de forage permettent une grande précision dans la pose des implants. Les piliers spécifiques sont positionnés dans la prothèse et permettent leur vissage sur les implants, la réalisation de la séquence chirurgicale est très rapide environ une heure.

Cependant un certain nombre de paramètres sont à respecter, comme la quantité et qualité osseuses suffisantes, ouverture buccale de 50 mm, une bonne santé générale. Une période d'environ 3 mois de cicatrisation est nécessaire après les extractions des dents au niveau des sites à implanter et un assainissement parodontal est nécessaire afin de stabiliser toute parodontite éventuelle, car NOBEL GUIDE™ est applicable à tous types d'édentement.

### **4.2.3 IMPLANTATION IMMÉDIATE**

L'extraction implantation immédiate (EII) consiste en l'extraction dentaire et la mise en place d'un implant endo-osseux dans l'alvéole extractionnelle au cours du même acte opératoire.

Avantages et indications (165).

- Minimiser la résorption osseuse post-extractionnelle qui va provoquer de façon irréversible une diminution de la crête alvéolaire en hauteur et en épaisseur.

Après 6 à 12 mois de cicatrisation, il est fréquent de rencontrer des sites où les volumes osseux ne sont pas suffisants pour la pose d'un implant alors qu'il était lors de l'extraction

- Profiter du fort potentiel cicatriciel et ostéogénique du site d'extraction.
- Minimiser les étapes de forage, l'alvéole post-extractionnelle monoradiculaire offre un site plus ou moins conique en partie aménagé pour recevoir un implant.
- Une réduction de la durée de traitement et du nombre d'interventions.
- Une intégration à priori facilitée de la future prothèse implanto-portée tant sur le plan esthétique que fonctionnel.

Les indications :

- la traumatologie : expulsion traumatique des dents, fracture dentaire irrécupérable (sans lésion osseuse), résorption radiculaire interne ou externe,
- l'échec endodontique irrécupérable,
- la parodontite à évolution lente au stade terminale,
- le remplacement des dents lactéales persistantes avec rhizalyse et agénésie des dents définitives correspondantes,
- la dépose et le remplacement d'un implant fracturé.

Les difficultés inhérentes à cette technique :

- obtenir et maximiser l'intimité de contact entre l'implant et les parois alvéolaires,
- obtenir la stabilité primaire de l'implant dans l'alvéole résiduelle. Les défauts osseux, ainsi que la corticale vestibulaire le plus souvent très fine après extraction peuvent compliquer l'obtention de la stabilité primaire,
- obtenir une fermeture hermétique du lambeau sur le site implantaire, afin d'éviter une exposition prématurée du site et aussi l'infiltration bactérienne sur le site chirurgical.

Si l'adaptation de l'implant aux parois osseuses de l'alvéole est bonne, cette fermeture n'est pas nécessaire,

- optimiser le positionnement de l'implant en fonction des dents adjacentes. L'axe de la dent à extraire et l'axe implantaire idéale ne sont pas toujours compatibles.

Les études rapportant le taux de survie entre les implants placés de façon différée à l'extraction et les implants placés immédiatement après l'extraction sont tout à fait comparables.

**Tableau 12 : Comparaison du taux de survie des implants immédiats et différés au niveau des sites d'extractions EVIAN et al (2004)(108)**

Etude	Année de suivie	Site extraction	Implants			
			Nombre placé	Nombre censuré	Nombre retiré	Taux de survie (%)
GOMEZ-ROMAN et al.(109)	6	immédiat	124	13	4	97 %
COSCI et COSCI (110)	7	immédiat	423	0	2	99,53 %
BECKER et al (126)	8	immédiat	134	0	9	93,30 %
TOLMAN et KELLER (127)	6	immédiat	303	10	2	99,30 %
WAGENBERG et GINSBURG (128)	11	immédiat	1081	0	54	95 %
MENSITORFF-POUILLY et al (129)	1	immédiat	93	8	7	91,80 %
SCHWARTZ-ARAD et CHAUSHU (130)	7	immédiat	95	0	9	94,70 %
DE LEONARDIS et al (131)	1	différé	100	0	0	100 %
SCHWARTS-ARAD et DOLEV (132)	5	différé	87	0	4	95,40 %
LEKHOLM et al (43)	10	différé	461	123	34	89,90 %
TEN BRUGGENKATE et al (133)	7	différé	253	28	7	96,90 %
AHLQVIST et al (134)	2	différé	269	0	14	94,80 %

Les études de GOMEZ-ROMAN (109) et COSCI (110) montrent que le taux de survie des implants immédiats placés chez des patients avec une histoire de maladie parodontale, est comparable aux patients indemnes de maladie parodontale.

Pour NOVAES (107), l'implantation immédiate en site parodontal infecté est possible, selon la hauteur et l'épaisseur vestibulo-linguales osseuses.

L'étude sur 5 chiens mongrels, avec une parodontite induite d'un côté de la mandibule sur les prémolaires avec des lésions chirurgicales entretenues par des ligatures en soie laissées en place pendant 3 mois (côté test) tandis que de l'autre côté (côté contrôle), la prophylaxie



est assurée. A 3 mois les prémolaires sont extraites, 40 implants (Frialit-2) de diamètre 4,5 mm et longueur 8 mm, sont mis dans l'alvéole et laissés pendant 12 semaines.

Une étude histomorphométrique du contact os/implant est réalisée sur des coupes mésio-distales localisées au tiers médian colorées au bleu de stevenel et au rouge d'alizarine.

Les résultats donnent après la perte de 3 implants test et de 5 implants contrôle au moment du sacrifice, un taux de survie de 60 % +/- 19,6 % pour les implants test et 62,4 % +/- 19,6 % pour les implants « contrôle » donc différence non significative. Cependant les études chez le chien doivent être étendues à l'homme, sachant que le profil immunologique entre les ligatures induites et la parodontite chronique et agressive chez l'homme ne sont pas identiques.

EVIAN et coll (2004) (108), ont étudié l'influence de maladie parodontale sur la pose d'implants immédiats. Chez chaque patient, atteint de maladie parodontale ou sans maladie parodontale, un implant a été posé, soit de façon différée ou immédiate. Au total 149 implants ont été posés.

**L'étude conclut que le taux de survie d'un implant est sous la dépendance de la présence de maladie parodontale et non sur la technique employée (immédiate ou différée).** Le taux de réussite est de 85 % pour les implants immédiats contre 85,71 pour les implants différés, le temps de survie moyen d'un implant chez un patient sans maladie parodontale est de 3548 jours contre 1799 pour un patient avec une maladie parodontale.

Pour QUIRYNEN (111), lors d'une communication au 13<sup>ème</sup> congrès de l'European Academy of Osseointegration à Paris, si les échecs implantaires primaires peuvent résulter d'une contamination per-opératoire, qui peut-être prévenue par un contrôle de la charge bactérienne, une cause locale peut également être envisagée (antécédent de pathologies endodontiques au niveau du site à implanter, racine résiduelle, kyste, parodontite apicale sur les dents adjacentes).

QUIRYNEN (111), précise la difficulté de détecter la lésion. Ainsi, l'examen minutieux du site à implanter, par comparaison des clichés radiographiques anciens et récents, par l'analyse des coupes axiales tomодensitométriques et par l'examen de la vitalité pulpaire des dents adjacentes est un pré requis indispensable. De plus, le curetage de l'alvéole, ainsi que l'irrigation du futur site implantaire se révèle être d'un grand intérêt.

Le fraisage léger au fond de l'alvéole est indiqué afin d'éliminer tout tissu inflammatoire ou débris infectés.

NOVAES (107), précise dans le protocole clinique pour l'implantation immédiate, que l'antibiothérapie préopératoire est indispensable.

L'utilisation d'amoxicilline associé à de l'acide clavulanique (AUGMENTIN<sup>®</sup>) 2 grammes par 24 heures pendant 10 jours. En cas d'exposition de la membrane un relais à la doxycycline, 100 mg par 24 heures est instauré.

## 4.2.4 IMPLANTS NON ENFOUIS

Pour BRÅNEMARK (1969)(112), l'enfouissement total de l'implant est un facteur indispensable au succès implantaire. L'enfouissement avait pour but d'éviter la mise en fonction prématurée des implants, le risque d'infection et la migration apicale des cellules épithéliales le long de la surface implantaire.

SCHRÖEDER (113), introduit dans les années 1970 le concept de l'implant non enfoui : mis en place en un seul temps chirurgical.

Pour SCHRÖEDER (113), l'enfouissement total de l'implant n'est pas une condition nécessaire à l'obtention de l'ostéointégration. Les résultats du taux d'échec comparé par Buser et coll (1999)(114) ne montre pas de différence entre les techniques en un ou deux temps.

**Tableau 13 : Comparaison des techniques en un seul temps et deux temps. BUSER (1999)(114)**

Auteurs	Années	Système implantaire	Nombre d'implant	Echecs (%)
ERICSSON et coll	1994	Brånemark	33	6,1% (2)
MERICSKÉ-STERN et coll	1994	ITI	24	0% (0)
BERNARD et coll	1995	Brånemark	10	0% (0)
BECKER et coll	1997	Brånemark	135	4,4% (6)
BUSER et coll	1999	ITI	1475	8,6% (127)

Un des principaux intérêts d'un système non enfoui est la position de la jonction entre l'implant et la partie secondaire. En effet, celle-ci est située au niveau de la crête osseuse pour les systèmes en deux temps chirurgicaux alors qu'elle est placée dans la région juxtagingivale pour un système en un temps. Cette particularité permet d'obtenir une situation se rapprochant de celle observée au niveau des éléments dentaires (BERNARD et coll, 1992)(116), et des conditions biologiques et mécaniques favorables à la stabilité à long terme des résultats. (BUSER et al 1997)(117) (BUSER et al, 1999)(114)

L'avantage principal de cette technique non enfouie est de supprimer la nécessité d'une pièce secondaire transgingivale dont la jonction avec l'implant laisse un espace (BINON et coll, 1992)(118), constituant une niche écologique située profondément sous le niveau de la gencive. (QUIRYNEN et VAN STEENBERGHE, 1993)(119)

**Cet espace peut être colonisé par des bactéries (QUIRYNEN, 1994)(120), et pourrait servir de réservoir à des bactéries potentiellement pathogènes transmises à partir des lésions parodontales. (QUIRYNEN et coll, 1996)(38) (ELLEN, 1998)(121)**

HERMANN (2001)(122), compare les implants enfouis et non enfouis en une et deux pièces, avec six types expérimentaux d'implants (dont 2 en une pièce et 4 en deux parties) placés chez le chien. Une analyse histomorphométrique est réalisée 3 mois après la connexion des piliers.

Les résultats, montrent une inflammation plus marquée autour des implants en deux parties. L'espace biologique pour les implants en une partie avec limite lisse/rugueuse située au niveau de la crête osseuse est significativement plus court que les implants en deux parties avec une interface située au niveau crestal ou sous crestal et des implants en une pièce avec la limite lisse/rugueuse placée en sous crestal.

La gencive marginale est en position plus coronaire pour les implants monocorps.

Donc l'espace biologique autour des implants en une pièce ressemble plus à celui des dents naturelles en comparaison aux implants en deux parties, qu'ils soient placés selon la technique enfouie et non enfouie.

Dans une évaluation radiographique chez le chien, FIORELLINI (1999)(123), rapporte après 18 semaines de mise en place d'implants STRAUMANN cylindriques de 8 mm de longueur et 2,55 mm de diamètre avec un état de surface rugueux de type TPS, une perte

osseuse crestale équivalente autour d'implants impactés enfouis (0,99 +/- 0,08 mm) et non enfouis (0,92 +/- 0,08 mm).

Cependant, cet auteur trouve une chronologie différente de la perte osseuse dans le temps selon le type d'implant.

Pour les implants non enfouis, la perte osseuse est plus importante durant les premières semaines qui suivent leur mise en place. Par contre pour les implants enfouis, le pic de perte osseuse le plus important a lieu après le deuxième temps chirurgical (réalisé à 12 semaines).

Cependant dans un os de type IV, il faut éviter des sollicitations trop importantes durant la phase de cicatrisation.

Il a été observé que la technique en 2 temps est prévisible et donne des résultats supérieurs à 90 % (FRITZ, 1999)(124).

**Pour GLAUSER (2003)(125), le taux de succès est médiocre pour les implants en un temps dans l'os de faible densité avec un taux d'échec de 22 % comparé à un taux d'échec de 10 % pour l'os dense.**

Pour DAVARPANAH (115), la mise en place conventionnelle d'implants enfouis (2 temps) et non enfouis (1 temps) a montré de très bons résultats cliniques et radiographiques à long terme.

Une perte osseuse crestale initiale limitée et quasi stable dans le temps.

L'utilisation récente d'implants enfouis en un seul temps, avec la mise en place immédiate de pilier de cicatrisation permet de simplifier le protocole opératoire.

De bons résultats à court et moyen terme ont été rapportés avec cette option chirurgicale intéressante.

Une nouvelle proposition suggère un positionnement apico-coronaire supracrestal du col implantaire

Elle permet de simplifier l'acte chirurgical et de faciliter la réalisation prothétique.

La perte osseuse cervicale péri-implantaire s'en trouve limitée.

**Tableau 14 : Avantages et inconvénients des techniques enfouies et non enfouies de DAVARPANAH (2000)(115)**

Protocole	Indication	Avantages	Inconvénients	Recul clinique
Enfoui	Tous types d'édentement +++	Esthétique micromouvements limités	2 temps chirurgicaux	Très important
Non enfoui	-Secteurs postérieurs maxillaire et mandibulaire+++ -Secteur antérieur mandibulaire++	1 seul temps chirurgical	Esthétique dans le secteur antérieur difficile à contrôler micromouvement de l'implant	Important
Enfoui avec pilier	-Secteurs postérieurs maxillaire et mandibulaire+++ -Secteur antérieur mandibulaire++	-Esthétique -1 seul temps -Réalisation prothétique facilitée -Gestion des tissus mous -Conception du profil d'émergence	Esthétique dans le secteur antérieur difficile à contrôler micromouvement de l'implant	Moyen
Supra cristal	-Secteurs postérieurs maxillaire et mandibulaire -Secteur antérieur maxillaire+ -Secteur antérieur mandibulaire++	-Geste de chirurgie simplifié -Gestion du décalage osseux apico-coronaire -Perte limitée d'os cristal -Optimisation de la stabilité primaire	Esthétique dans le secteur antérieur difficile à contrôler micromouvement de l'implant	Faible

## 4.3 LA PROTHÈSE IMPLANTAIRE

### 4.3.1 CONDITION DE MISE EN CHARGE

L'école BRÅNEMARK préconise deux principes fondamentaux pour l'obtention de l'ostéointégration qui étaient :

- l'enfouissement de l'implant,
- mise en fonction après 4 à 6 mois de cicatrisation osseuse.

Le principe du protocole conventionnel est un délai de 4 mois à la mandibule et de 6 mois au maxillaire (pour les systèmes enfouis) avant la mise en charge.

De nombreuses études sur la technique de mise en charge immédiate des implants, rapportent des résultats très intéressants malgré des contre-indications non négligeables.

Ces résultats restent cependant inférieurs aux principes conventionnels.

**Tableau 15 : Du taux de succès avec mise en charge implantaire immédiate et différée (61)**

	Temps du suivi	Nombre de patients	Nombre d'implants immédiats	Succès	Nombre d'implants différés	Succès
WOHRLE et coll 1992 (135)	1 à 5 ans	8	22 (mandibule)	86 %	31	100
SCHNITMAN et coll 1997 (137)	1 à 10 ans	10	28 (mandibule)	86 %	35	100
BALSHI et coll 1997	1 à 2 ans	10	40 (mandibule)	80 %	90	96
TARNOW et coll 1997 (136)	1 à 5 ans	10	69 (mandibule, maxillaire)	97 %	38	97

Cependant l'étude de BALSHI rapporte que la qualité osseuse de type III était présente pour 6 échecs et de type IV pour 2 échecs.

Les taux de succès rapportés sont de 80 à 97 % pour la mise en charge immédiate et de 96 à 100 % pour la mise en charge conventionnelle.

Les causes d'échecs de la mise en charge immédiate sont :

- une stabilité primaire insuffisante,
- une qualité osseuse inappropriée (type III ou IV),
- la transmission de micromouvements aux implants,
- une surcharge occlusale.

Pour GENON (1996)(138), les conditions nécessaires aux plans de traitement, doivent tenir compte du potentiel infectieux que représentent les lésions parodontales. Il est donc nécessaire de réaliser une désinfection préalable et définitive des lésions parodontales. La mise en place d'implants doit être stratégique et intégrée dans une conception monobloc dents/implants, ce qui permet d'assurer la contention. La répartition des pressions et le réglage de l'occlusion doit se faire préférentiellement sur les implants.

MISCH 1990(139), prétend que le choix du système implantaire doit permettre en toute fiabilité la réalisation de prothèse parodontale mécanique et esthétique stable dans le temps. Les prothèses doivent être conçues pour des techniques de mise en charge progressive permettant l'ajustage occlusal, esthétique et parodontal.

Au 13<sup>ème</sup> congrès de l'European Academy of Osseointegration, LYNDON F COOPER a présenté les améliorations cliniques de l'OSSEOSPEED (deuxième génération de surface TIOBLAST) qui permet la réduction du temps de cicatrisation en vue d'une mise en charge immédiate ainsi que l'amélioration de la gestion de la quantité déficiente d'os par expansion du volume de la crête.

Pour le professeur ALBREKTSSON, la modification chimique du titane par apport d'ions fluorures apparaît potentiellement bio active.

En sachant que dans un os de qualité insuffisante (type IV), la stabilisation et l'adhésion du plexus de fibrine deviennent capitales pour le succès implantaire, il est impératif que l'espace en regard de l'implant soit colonisé par le plexus de fibrine.

D'où l'intérêt du conditionnement de surface dans l'os de type IV, qui permettrait d'améliorer la cicatrisation osseuse, ainsi que le délai de mise en charge.

## 4.3.2 LES LIAISONS IMPLANTS DENTS-NATURELLES

### 4.3.2.1 Considération histophysique

Le ligament parodontal ou desmodonte autorise certains degrés de libertés aux dents naturelles par rapport à l'os environnant.

En revanche, l'ostéointégration limite considérablement la capacité d'amortissement d'un implant.

La mobilité physiologique d'une dent saine dans le sens transversal varie en moyenne de 56 à 108  $\mu\text{m}$  selon le type de dents. L'enfoncement axial peut être de 28  $\mu\text{m}$  selon PARFITT (1960)(140). L'implant a une mobilité transversale de l'ordre de 25  $\mu\text{m}$  et une mobilité axiale limitée à 5  $\mu\text{m}$  pour KOMIYAMA (1975)(141).

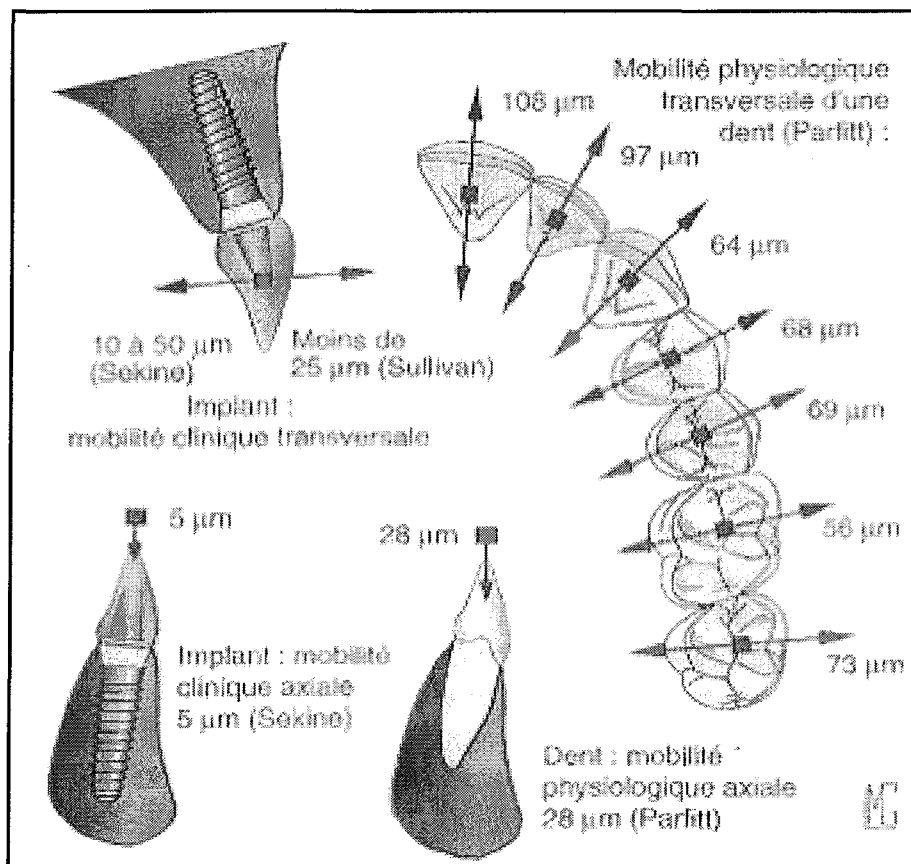


Figure 6 : Capacité d'amortissement comparée des dents et des implants.  
D'après LE GALL (2004)(145)



La mobilité physiologique transversale d'une dent naturelle saine varie du simple au double selon la dent. Ces chiffres sont de 2 à 4 fois plus élevés que ceux de la mobilité axiale des dents et de la mobilité transversale des implants.

Les chiffres sur la mobilité des implants sont à moduler en fonction du diamètre, de la longueur, de la forme de l'implant, ainsi que de la densité osseuse. **De plus, l'absence de mécanorécepteurs parodontaux autour des implants est de nature à réduire ou perturber les mécanismes proprioceptifs très fins, issus du système nerveux central, qui régulent les forces appliquées sur les dents** (MUHLBRANDT ,1989)(142). Ce qui génèrent des réflexes d'évitement en cas d'obstacle alimentaire et/ou d'interférence occlusale. (LE GALL, 2000, 2004)(143)(145)

Pour certains auteurs comme SEKINE et al (144), la connexion dent/implant engendre un risque potentiel en raison de la mobilité nettement plus réduite des implants et du schéma de déplacement différent des dents, comportement élastique contre visco-élastique.

D'après LE GALL et coll (2000)(143), il faut appliquer une force de 1 newton pour provoquer le déplacement transversal d'une dent de 50 µm. Pour réaliser ce même déplacement avec implant, il faut une force 20 fois supérieure.

Pour KOMIYAMA (141), lorsqu'on réunit dans un bridge des implants et des dents, ce sont les implants qui supportent la charge, les dents ne sont, quant à elles, pas fonctionnelles.

Cependant pour d'autres auteurs comme GUNNE et coll (1997)(147) et SAADOUN (1997) (146), la conception et la géométrie prothétique l'emportent sur les différences de caractéristiques entre les dents et les implants, ce qui rend possible leur connexion rigide sous la même restauration.

De même, ARNOUX (48) considère que l'implant ostéointégré, dont la fiabilité dans le temps a été démontré, est parfois indiqué comme pilier supplémentaire, non seulement pour permettre une restauration fixe, mais également pour participer à la contention des dents naturelles.

**D'après GENON (148), la connexion des dents mobiles et implants, permet de réaliser un traitement global des arcades chez des patients traités pour des maladies parodontales sévères.**

### **4.3.2.2 Les deux principaux types de liaisons prothétiques: avantages et inconvénients**

#### **4.3.2.2.1 Les connexions rigides**

La liaison entre les dents et les implants est généralement réalisée à l'aide d'une armature rigide, plus rarement par inlays ou clavetage. La rigidité de l'ensemble et son inamovibilité rendent ce type de solution moins flexible (LINDHE, 1997)(149). Mais les bras de leviers verticaux et transversaux sont minimisés par la contention.

Les mécanorécepteurs parodontaux des dents naturelles permettent une meilleure régulation de l'intensité des forces appliquées. (GIBBS, 1981)(150)

Le scellement permanent sur ces prothèses mixtes permet d'éviter le descellement du ou des piliers dentaires et leur ingression, car comme en prothèse sur dents naturelles c'est également le pilier présentant la rétention la moins forte qui se descelle.

Les contacts et guidages dentaires doivent être parfaitement ajustés en occlusion d'intercuspidie maximale et durant l'incision et la mastication.

Pour LE GALL (2004)(145) dans le cas de restaurations étendues à une arcade, la stabilité de l'ensemble permet à cette équilibration fonctionnelle d'être généralement très stable dans le temps. La maîtrise des mobilités dentaires excessives et l'équilibration pendant la fonction réelle apparaissent dès lors comme des clés incontournables de la restauration qu'elle soit implantaire ou dento-implantaire.

#### **4.3.2.2.2 Les connexions semi-rigides ou non rigides**

La liaison entre dents et implants est réalisée à l'aide d'une glissière ou d'un mécanisme rupteur de force pour permettre au différentiel de mobilité axiale de s'exprimer. Seule la mobilité axiale est autorisée et la mobilité transversale est contenue. Cependant, le risque

d'ingression des piliers naturels rend cette solution moins prévisible et plaide en faveur du choix d'une connexion rigide lorsqu'une liaison dent/implant s'avère nécessaire (NAERT, 2003)(151) (GUNNE,1999)(152), même si certaines publications reconnaissent un meilleur comportement de l'os péri-implantaire pour les liaisons semi-rigides. (NAERT, 2001)(153)

#### **4.3.2.2.3 Avantages des liaisons rigides dents/implants**

La liaison rigide des dents naturelles et des implants peut présenter des avantages cliniques important d'après LE GALL (2000, 2002)(143)(154).

- Améliorer la régulation des forces occlusales sur les implants par la participation de la proprioception desmodontale des dents reliées à ces implants,
- permettre d'augmenter la surface portante lorsque les limitations anatomiques n'autorisent pas la pose d'un nombre suffisant d'implants,
- faciliter la contention des dents à parodonte réduit,
- permettre le contrôle par une meilleure répartition des forces transversales postérieures,
- diminuer les risques de fractures des composants implantaire lorsque le rapport axial prothèse/implant ostéointégré est défavorable,
- faciliter l'équilibre et la stabilité de l'occlusion dans le temps,
- obtenir une stabilisation dans les 3 plans de l'espace par l'intégration des dents antérieures et postérieures sous la même restauration,
- rendre possible des réalisations prothétiques sur les secteurs postérieurs lorsque la surface portante implantaire est réduite (implant de faible diamètre et/ou de longueur réduite).

#### **4.3.2.2.4 Inconvénients des liaisons rigides dents/implants**

- La mutilation des dents saines à des fins prothétiques alors que précisément un des objectifs implantaires est de l'éviter,
- difficulté d'évaluer correctement le pronostic de conservation à long terme de certains piliers dentaires pour des raisons parodontales ou de résistance mécanique,
- perte de niveaux osseux autour des implants, lorsque leur positionnement est inadéquat et que l'équilibration occlusale est incomplète.

#### 4.3.2.2.5 Avantages et inconvénients des liaisons semi-rigides ou non rigides de type glissière

D'après ARNOUX (1992)(48)

Tableau 16 : 4.3.2.2.5

Avantages	Inconvénients
<ul style="list-style-type: none"><li>- Rupteur de force</li><li>- Coulée de portée réduite, plus facile à réaliser</li><li>- Possibilités de modifier la prothèse sans avoir à tout reconstruire si un pilier vient à faillir.</li></ul>	<ul style="list-style-type: none"><li>- Décalage au niveau des attachements.</li></ul>

#### 4.3.2.3 La contention des dents naturelles mobiles

En fonction de la répartition des dents naturelles, une contention rigide plus ou moins étendue peut permettre une diminution notable de la mobilité de l'ensemble. (NYMAN, 1982)(155)

Lorsque les dents naturelles présentent une mobilité clinique importante, leur schéma d'amortissement ne correspond plus vraiment à la description qu'en a faite SEKINE et coll (1986)(144) et l'application de forces légères peut provoquer un déplacement très important de ces dents. Dans ce cas, les implants risquent d'être en suroccclusion ou en surguidage lors des cycles de mastication et de déglutition. Les bras de levier et les forces développées sur les implants vont devenir incontrôlables.

Pour GENON (1997)(148), la réduction de la mobilité clinique de l'ensemble par contention est souvent le seul moyen d'éviter ce phénomène et de réaliser des réglages occlusaux précis, en établissant ainsi des fonctions de groupe le plus souvent possible pour solliciter plus largement les piliers, implants ou dents, les plus forts.

Ce qui permet à LE GALL (2000)(143) et COLIN (2003)(156), d'affirmer que dans ces conditions, la réalisation d'une prothèse de grande portée, englobant les dents naturelles et les implants d'une même arcade peut devenir une indication.

La clé essentielle du succès à long terme de la prothèse dento-implantaire est le réglage et la maîtrise des forces axiales et transversales inévitables développées pendant la mastication, en sachant que un mauvais contrôle des forces transversales se traduit souvent par une baisse du niveau osseux autour des implants et des dents, pouvant provoquer leur perte et parfois la fracture de composants implantaires peu fiables. (RENOUARD, 2003)(77)

En final, deux stratégies cliniques sont proposées :

D'après GENON, les implants sont insérés pour compléter le nombre de points d'appui sans se substituer aux dents mobiles qu'elles soulagent des contraintes occlusales. Dans l'étude de GENON et GENON-ROMAGNA(148) portant sur 19 patients atteints de parodontite de l'adulte et de parodontite à progression rapide, les dents maintenables étaient mobiles et en nombre réduit, les secteurs d'édentations étendus ou situés postérieurement. Le traitement prothétique choisi a été la réalisation de bridges complets supportés conjointement par les dents restantes et par des implants standard BRÅNEMARK.

Les résultats à 2 ans montrent que les 61 implants qui participaient à la stabilisation des 19 bridges et à la contention des dents, nettement mobiles pour 14 cas traités, sont tous maintenus sans incident 2 ans ou plus après la mise en charge définitive.

La récession osseuse marginale est négligeable à 1 an, et elle est encore inférieure à 0,1 µm à 2 ans pour les 61 implants. Elle n'a évolué que lentement pour les patients revus à 5 ans.

Pour COLIN (156), un nombre important d'implants est posé entre les dents à parodonte affaibli de telle sorte que la biomécanique se rapproche ou s'identifie à celle d'une reconstruction sur implants, les dents servants de pontics vivants, avec un rôle autosustentateur des implants.

## 4.3.3 LA PROTHÈSE VISSÉE ET SCÉLÉE

### 4.3.3.1 Les avantages et inconvénients de la prothèse vissée

Tableau 17 : 4.3.3.1

Avantages	Inconvénients
<ul style="list-style-type: none"><li>- Un démontage aisé de la prothèse</li><li>- Des connexions par l'intermédiaire de piliers usinés</li><li>- L'absence d'utilisation d'un ciment de scellement</li></ul>	<ul style="list-style-type: none"><li>- Pour l'esthétique et la fonction dans une anatomie occlusale altérée</li><li>- Difficulté à réaliser un profil d'émergence anatomique</li><li>- L'émergence des vis sur les surfaces occlusales ou faces visibles</li><li>- Difficulté de réglage de l'occlusion par la présence de la vis limitant les retouches</li><li>- Résistance moindre à la fracture</li></ul>

### 4.3.3.2 Les avantages et inconvénients de la prothèse scellée

Tableau 18 : 4.3.3.2

Avantages	Inconvénients
<ul style="list-style-type: none"><li>- Profil d'émergence anatomique</li><li>- Réglage facilité lors d'anatomie occlusale perturbée</li><li>- Le ciment de scellement permet une adaptation passive de l'armature</li><li>- La résistance élevée à la fracture des vis</li><li>- Technique de laboratoire proche des techniques conventionnelles</li></ul>	<ul style="list-style-type: none"><li>- Difficulté de démontage</li><li>- Risque d'inflammation des tissus sous gingivaux par le ciment de scellement</li><li>- Contre-indication dans le cas d'espace prothétique faible</li></ul>

### 4.3.3.3 Le choix entre la prothèse vissée ou scellée

Au niveau de la zone antérieure, le choix se fera en fonction du décalage entre l'axe de l'implant et celui de la prothèse.

Si le décalage est compris entre 0 et 3 mm, il y a possibilité de mettre une prothèse fixe scellée.

Si le décalage est compris entre 3 et 5 mm, il est recommandé de réaliser une prothèse fixe vissée.

Si le décalage est supérieur à 5 mm, il est recommandé de réaliser une prothèse amovible sur barres ou pilotis.

Au niveau de la zone postérieure, le choix se fera en fonction de l'espace disponible pour l'implant et la prothèse qui doit être au minimum de 10 mm.

Si il y a peu d'espace, il faut passer en prothèse vissée.

Le bilan radiographique est indispensable dans la détermination du volume et de la densité osseuse. Il est important de différencier le volume disponible, qui est le volume total d'os dans lequel il est théoriquement possible de placer un implant dans une région donnée, c'est une évaluation uniquement chirurgicale.

Alors que le volume nécessaire représente le volume minimum nécessaire pour placer un implant par rapport à une situation clinique donnée, c'est une valeur théorique.

Enfin, le volume utile représente le volume d'os utilisable pour une situation clinique donnée en prenant en compte les paramètres prothétiques. Si volume utile est très différent du volume nécessaire, la mise en place d'implant devra être réexaminée (204).

#### **Le projet prothétique guide la conduite chirurgicale et non l'inverse.**

La visualisation du projet prothétique peut être comparée aux documents radiologiques par l'intermédiaire du guide scanoprothétique.

#### 4.3.3.4 Méthode d'analyse scanprothétique (205)




Figure 7 : Evaluation de l'espace prothétique vertical AA'. Traduisant la lyse osseuse verticale

Cet espace représente un bras de levier important qui devra être corrélé avec la surface portante implantaire.

Point A : Bord libre des dents antérieures/fosse centrale des dents postérieures.

Point B : Milieu mésiodistal niveau cervical (centre anatomique de la future dent prothétique).

Point C : Milieu de la largeur crestale maximale au niveau cervical.

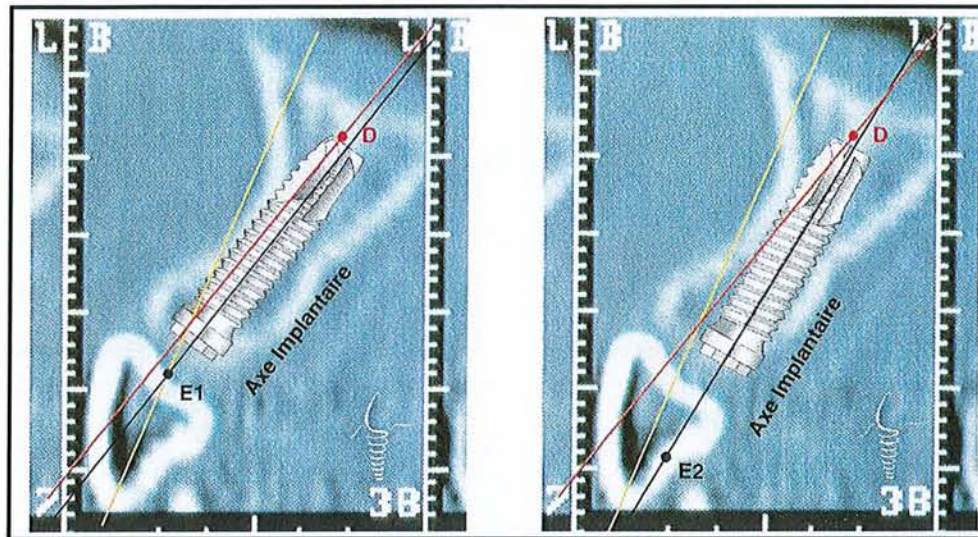
Point D : Milieu de la largeur crestale maximale au niveau apical.

Point A' : Sommet de la crête osseuse résiduelle.



Figure 8 : Visualisation de l'angle anatomoprothétique : cet angle détermine le degré de porte-à-faux de la future restauration





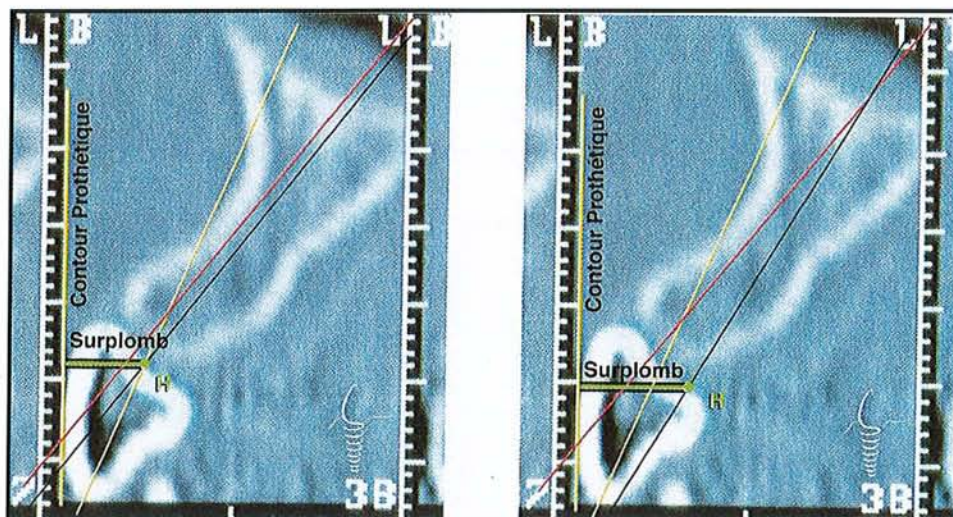
a- Prothèse scellée

b- Prothèse transvissée

**Figure 9 : Choix de l'axe implantaire E1D ou E2D en fonction du choix prothétique : restauration scellée ou restauration transvissée. L'option devra tenir compte de la valeur de l'angle anatomoprothétique**

Point E1 : point d'émergence de la vis prothétique du futur pilier implantaire dans le cas d'une prothèse scellée.

Point E2 : point d'émergence de la vis prothétique au niveau du cingulum/de la fosse centrale de la future restauration dans le cas d'une prothèse transvissée.

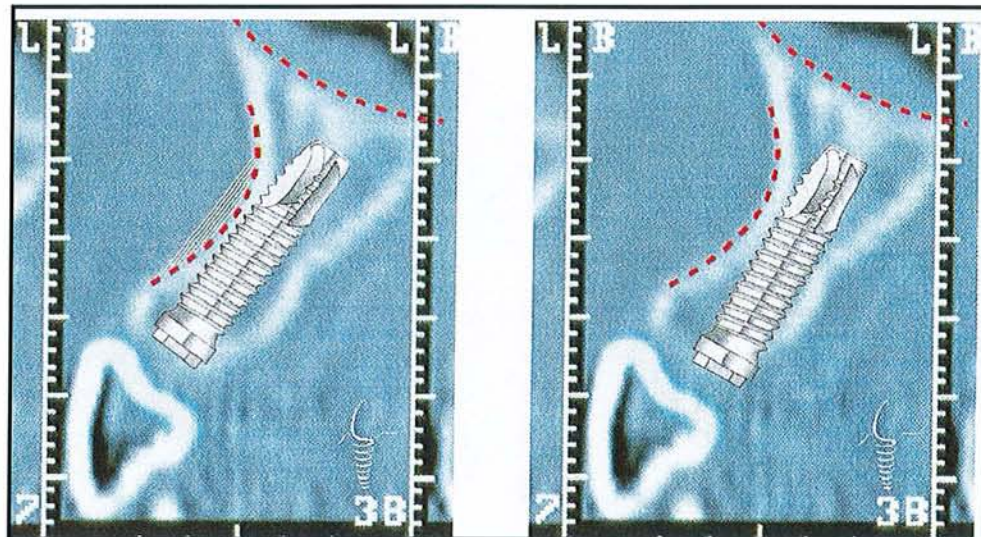


a- Prothèse scellée.

b- Prothèse transvissée.

**Figure 10 : Evaluation de la résorption osseuse horizontale CP-H : distance entre le contour prothétique (CP) vestibulaire et le point H**

Point H : intersection au niveau cervical de la future restauration avec l'axe implantaire désiré E1/E2D. Cette évaluation dépend du projet prothétique, de l'axe de la crête, et de l'axe implantaire ; on en déduit la valeur du « porte-à-faux » prothétique vestibulaire ou lingual (CP-H). L'amplitude de ce « porte-à-faux » augmente avec l'angle anatomoprothétique.



a- Prothèse scellée.

b- Prothèse transvissée.

**Figure 11 : Poser l'indication d'une chirurgie d'augmentation et/ou d'assainissement et quantifier les volumes nécessaires et disponibles**

Dans le cas de prothèse scellée : une chirurgie d'augmentation dans la concavité vestibulaire est nécessaire.

Dans le cas de prothèse transvissée : cette solution dispense d'une chirurgie d'augmentation.

Le surplomb est conservé.

**Tableau 19 : Des caractéristiques des différents concepts prothétiques lors de l'analyse scanoprothétique (205)**

Concepts prothétiques	P. Fixe Scellée	P. Fixe Vissée
<b>Déterminants</b>		
Hauteur coronaire / Espace prothétique vertical AB /AA'	< 25 %	< 25 %
Résorption horizontale Porte-à-faux prothétique CP-H	<b>Résorption faible</b> - BH < 1/2 Ø cervical VL	<b>Résorption faible</b> - BH < 1/2 Ø cervical VL
	<b>Résorption modérée</b> P. Fixe scellée avec porte-à-faux - BH < 1/2 Ø cervical VL	<b>Résorption modérée</b> - Préférer P. Fixe scellée avec porte-à-faux - CP-H < 5 à 7 mm
Angle anatomo-prothétique	<b>Résorption faible</b> Grande proximité entre AB et CD (voire confondus)	<b>Résorption faible</b> Divergence faible entre AB et CD
	<b>Résorption faible</b> Grande proximité entre AB et CD	<b>Résorption faible</b> Divergence faible entre AB et CD
Nombre d'implants	Maxillaire Mandibule	Le plus possible Le plus possible
Rapport des bases osseuses	Classe I	
Indications	Édentement unitaire / partiel / total	

## 4.3.4 LE CONCEPT OCCLUSAL

Selon CHICHE (157), le choix d'un schéma occlusal en implantologie dépend principalement de l'étendue de l'édentement et du type de prothèse qui lui est associé, en sachant que la présence d'implants influence les forces développées durant la mastication.

La charge axiale dans les régions postérieures peut varier, en denture naturelle de 390 à 880 N et en prothèse implanto-portée de 42 à 412 N (160).

Pour DE SMET et al (2001)(158), il est possible que l'interaction entre l'environnement mécanique (intensité, direction, durée de fréquence de la charge) et l'environnement biologique (quantité et qualité osseuse) soient les facteurs déterminants qui entraînent des pertes osseuses.

**Le choix du système d'implant, le contrôle de plaque efficace et la réduction des surcharges occlusales restent les clés stratégiques du succès.**

### 4.3.4.1 La position d'intercuspidie maximale (PIM)

Les auteurs comme ABJEAN (2004)(159), préconisent l'établissement en harmonie de la PIM et du chemin de fermeture physiologique, les points de supports de l'occlusion sont répartis sur toutes les dents avec la même intensité, lors de l'établissement de position d'intercuspidie maximale, les dents se positionnent dans un couloir neutre où les forces musculaires centrifuges et centripètes se neutralisent.

DE SMET (2001)(158), indique que l'examen clinique doit confirmer la répartition uniforme des contraintes en compression sur les implants, afin d'éviter des surcharges à l'origine d'échecs.

En favorisant les forces axiales, en évitant l'induction d'un moment de flexion nocif provoquant un gradient de contrainte dans le système implantaire et dans l'os environnant.

La flexion de l'implant augmentant quand l'inclinaison de ce dernier s'écarte de la direction de la charge.

De plus, DE SMET et coll (2001)(158), conseil l'utilisation d'implants de gros diamètres, car les diamètres vestibulo-linguaux et mesio-distaux d'une molaire étant plus grands que le diamètre de l'implant (4 à 5 mm), cette différence se traduit par la flexion de l'implant au cours de la mastication, représentant un risque pour ce dernier.

#### **4.3.4.2 La protrusion**

GENON (1997)(148), constate que l'apport d'implants antérieurs est souvent favorable et que si la fonction antérieure est bien assurée, le nombre de piliers naturels ou d'implants postérieurs, dans les bridges complets, peut- être réduit ou diminué.

Dans les relations de classe I et II d'ANGLE, des implants antérieurs permettent d'assurer la fonction antérieure protrusive

Dans la classe II d'ANGLE, la supraclusion augmentant la surcharge, l'ajout d'implant antérieur permet d'augmenter la résistance.

Le nombre d'implants postérieurs sera augmenté en cas de béance antérieure.

#### **4.3.4.3 La rétrusion**

ABJEAN (159) considère que ce sont les dents cuspidées les plus antérieures, si possible les premières prémolaires qui doivent prendre en charge la rétrusion.

#### **4.3.4.4 La diduction ou latéralité**

L'instauration d'une protection canine, pour CHICHE (157), permettant une désocclusion immédiate des secteurs cuspidés doit être recherchée pour réduire la composante horizontale des contraintes fonctionnelles.

ABJEAN (159) ajoute que le choix doit se faire si possible sur les dents les plus antérieures possédant le meilleur parodonte.

Si la diduction est assurée par des piliers implantaire, il faut privilégier la fonction de groupe.

#### **4.3.4.5 La dimension verticale d'occlusion (DVO)**

Pour ABJEAN (159), une augmentation inopinée de la DVO conduit à des échecs du fait de la récurrence vers la position occlusale primitive.

L'implantologie sur parodonte réduite implique un respect primordial du maintien de la DVO à chaque étape prothétique.

GENON (148) et ABJEAN(159) sont en accord sur le fait que le respect d'une occlusion stable et fonctionnelle, privilégiant la fonction de groupe antérieur, assure aux implants connectés aux dents à parodonte réduite un même taux de survie que les implants individualisés.

## **5 LA MAINTENANCE**

---

### **5.1 DÉFINITION**

La maintenance comprend l'ensemble des mesures nécessaires pour assurer la pérennité des résultats acquis par un traitement quel qu'il soit.

En implantologie, la maintenance se définit comme l'ensemble des mesures nécessaires pour éviter les complications ou les échecs secondaires (165).

### **5.2 LA MAINTENANCE INDIVIDUELLE**

Les règles d'hygiène bucco-dentaire adaptées au patient devront être enseignées par le praticien.

Le nettoyage doit intéresser les zones suivantes :

- les zones prothétiques,
- les zones de jonction implant/muqueuse,
- les zones dentées.

#### **5.2.1 LE CONTRÔLE DE PLAQUE**

##### **5.2.1.1 Les faces vestibulaires, palatines et linguales**

Chez des patients suffisamment agiles, l'emploi de la brosse à dent manuelle afin d'éliminer les dépôts bactériens au niveau des zones péri-implantaires est suffisant.

Cependant l'utilisation de la brosse à dents électrique est une alternative.

TRUHLAR et coll (2000) (167), ont comparé sur 2966 implants pendant 24 mois, l'efficacité d'une brosse à dents électrique rotationnelle.

Durant les intervalles de maintenance, le score de plaque à 0 est retrouvé chez 66 à 72 % des surfaces implantaire nettoyyées avec la brosse à dent électrique contre 50 à 58 % pour la brosse à dent manuelle.

**Cette étude montre aussi que les scores de plaque sont plus faibles pour les espaces interproximaux les moins accessibles et nettoyyés avec une brosse à dent électrique que les faces vestibulaires les plus accessibles nettoyyées avec une brosse à dent manuelle.**

Cependant TAWSE-SMITH et coll (2002) (168), dans une étude comparative entre brosse à dent électrique et manuelle sur 36 patients porteurs d'implants mandibulaires, n'ont pas trouvé de différence significative au niveau du score de plaque.

## **5.2.1.2 Les faces proximales**

### **5.2.1.2.1 Le fil interdendaire**

L'utilisation du fil interdendaire peut se faire entre les dents naturelles et entre les restaurations unitaires quand les espaces interproximaux sont trop étroits pour passer une brosette interdendaire.

### **5.2.1.2.2 Les brosettes interdentaires**

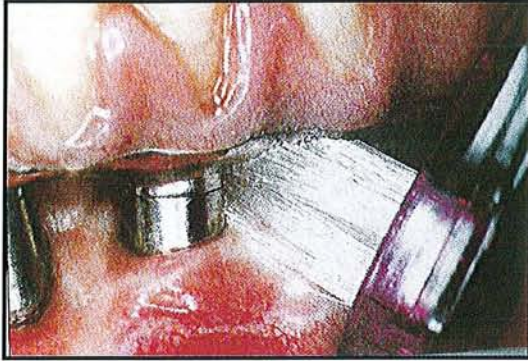Elles sont indiquées pour nettoyyer les embrasures des structures supra-implantaires ou les espaces interproximaux larges en cas de restaurations unitaires.

Un revêtement en nylon ou en plastique doit recouvrir le fil de fer central pour ne pas rayer la surface en titane de l'implant (61).

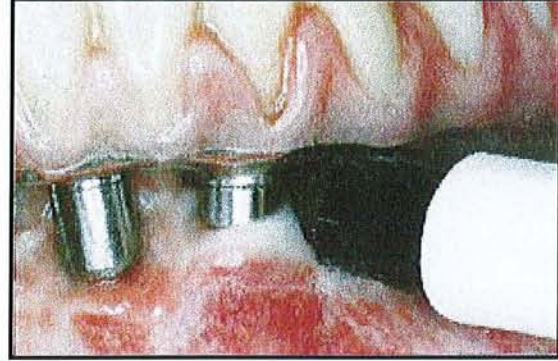
### **5.2.1.2.3 Les brosses à dents monotouffes manuelles ou électriques**

Dans le cas où le pilier supra-implantaire est très apical l'utilisation d'une brosse à dents monotouffé permet le nettoyyage des piliers et de la restauration supra-implantaire de façon plus aisée (61).





Brosse monotouffe (61)



Brosse à dents électrique monotouffe  
(rotadent<sup>®</sup>)(61)

### 5.2.1.3 Les dentifrices

Les dentifrices à base de fluorures de sodium ou de fluors neutres peuvent être utilisés. Au contraire, les dentifrices contenant des fluorures acides ne doivent pas être utilisés. Ils peuvent provoquer une corrosion des surfaces implantaire en titane (169).

### 5.2.1.4 Les antiseptiques

L'utilisation de la chlorhexidine dont l'action en terme de contrôle de plaque et de l'inflammation se révèle supérieure aux autres agents chimiques (170), ne peut être utilisée de façon prolongée à cause d'effets secondaires apparaissant à 10 jours d'utilisation (perte de goût, langue noire). Cependant, il est possible de la jumeler avec d'autres antiseptiques.

Les solutions à base d'huiles essentielles tout comme la chlorhexidine, provoquent une réduction des composés sulfurés volatils associés à la présence de germes spécifiques (Pg, Pi, Aa) dans les zones inaccessibles.

Elles peuvent être utilisées aux cours de la maintenance implantaire, comme au cours de la maintenance parodontale (171).

En comparaison à une solution placebo, elles provoquent une baisse de la plaque de 53,7 % et de l'inflammation de 34,2 % avec un rinçage 2 fois par jour pendant 3 mois (172).

## **5.3 LA MAINTENANCE PROFESSIONNELLE**

### **5.3.1 LA MAINTENANCE À COURT TERME OU POST-CHIRURGICALE**

Elle a pour objectif de prévenir l'accumulation de plaque autour des piliers et vis de couverture pendant la cicatrisation tissulaire.

Pendant la première semaine de cicatrisation, le patient doit utiliser des bains de bouche à base de chlorhexidine associés à un massage léger à l'aide d'une brosse post-opératoire (7/100).

Après 8 à 10 jours de cicatrisation, les fils de suture sont déposés. Le patient peut alors commencer à brosser les piliers implantaires et la muqueuse péri-implantaire à l'aide d'une brosse douce post chirurgicale (15/100).

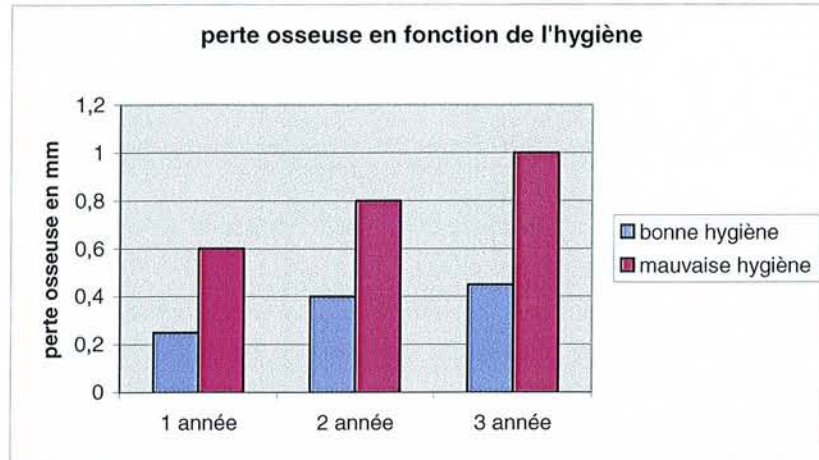
**Un nouveau contrôle sera effectué à 15 jours puis tous les mois jusqu'à la pose des éléments prothétiques (61).**

### **5.3.2 LA MAINTENANCE À LONG TERME**

Selon WILSON (173), une séance idéale de maintenance implantaire devrait comprendre :

- une actualisation de l'état de santé général et dentaire du patient,
- une écoute des perceptions et plainte du patient,
- une évaluation du contrôle de plaque et un renforcement éventuel de la motivation.

**LINDQUIST et coll (1988) (180), ont montré que, si tous les paramètres confondus étaient semblables, alors un patient avec une hygiène défectueuse perdait 2 fois plus d'os qu'un patient avec une bonne hygiène.**



**Figure 12 : La perte osseuse en fonction de l'hygiène selon LINDQUIST (180)**

Le patient n'est pas seul responsable de son hygiène. Le praticien doit vérifier que le maintien de l'hygiène soit suffisamment aisé pour le patient afin de maintenir un contrôle de plaque optimal.

- un examen radiographique comprenant des clichés péri-apicaux au niveau des implants.

Un examen clinique des implants et des tissus péri-implantaire comprenant :

- Un sondage autour de chaque implant. L'utilisation d'une sonde graduée en plastique est préconisée. Autour des implants, il faut être très prudent dans l'interprétation du sondage. En effet, la nature des tissus mous péri-implantaires et l'orientation des fibres du tissu conjonctif supracrestal, parallèle à la surface implantaire, peuvent influencer l'appréciation du sondage, dans la mesure où la résistance au sondage est faible.

Dans les sites sains, la sonde est stoppée par l'adhésion du tissu conjonctif au col de l'implant, alors que dans les sites malades, la sonde pénètre jusqu'à l'os (174).

Une profondeur moyenne au sondage péri-implantaire de 3 à 4 mm avec l'extrémité de la sonde située à 1mm de l'os semble compatible avec un état péri-implantaire sain (179).

- Un dépistage des saignements au sondage et des suppurations. Autour des dents, le saignement au sondage est un signe établi de l'activité d'une maladie parodontale. Autour des implants, la signification du saignement au sondage n'a pas encore été clairement

établie. En comparant les paramètres cliniques autour des dents et des implants, BRAGGER et coll en 1997 (175), ont montré que dans une même bouche, les saignements au sondage sont plus fréquents et plus importants autour des implants.

Cependant un saignement au sondage abondant sous pression d'une force modérée, selon MOMBELLI (178) avec une pression de 0,25 N, signe la présence d'une péri-implantite en activité et doit inciter le clinicien à réaliser des examens complémentaires pour confirmer le diagnostic.

Les tests bactériens seraient dans ce cas d'une certaine utilité afin d'adopter le traitement antibactérien optimal (178).

Pour QUIRYNEN (176), le sondage et la radiographie restent des moyens fiables pour évaluer le niveau osseux résiduel autour des implants.

- Une évaluation de la stabilité des implants.
- Un examen minutieux des prothèses implanto-portées.
- Une analyse occlusale recherchant, les facettes d'abrasion, les défauts de serrage de vis, des piliers ou de prothèses, les fractures de vis, de piliers ou d'implants.

L'aménagement du programme de maintenance selon les besoins, pour les patients présentant un édentement partiel, la fréquence des séances de maintenance doit être celle recommandée en parodontologie pour maintenir, selon la situation de chacun, le parodonte et les tissus péri-implantaires en bonne santé, **l'intervalle de séance pouvant varier de 3 à 6 mois selon AXELSSON (177).**

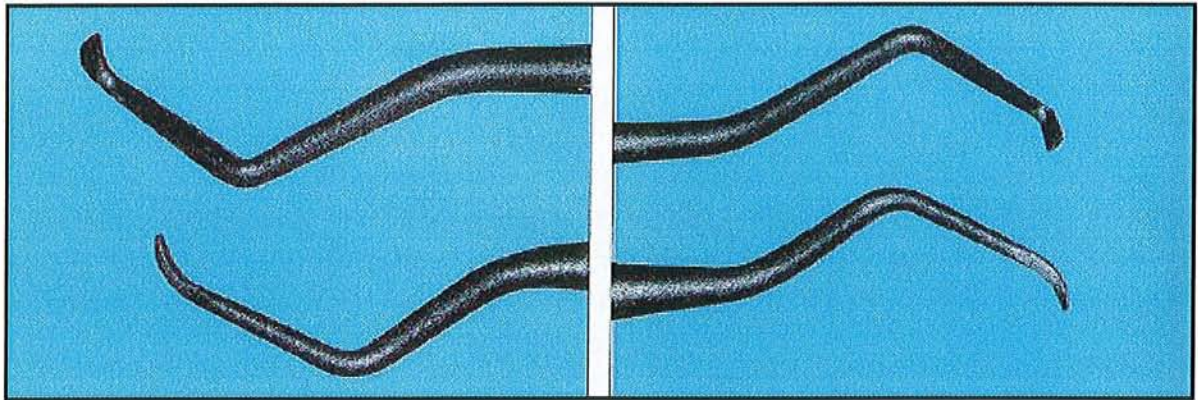
### 5.3.3 LES INSTRUMENTS

L'instrument le plus couramment recommandé autour des implants est aujourd'hui l'aéropolisseur présentant de grande facilité d'utilisation.

Plusieurs types d'instruments spécifiques proposés pour le détartrage péri-implantaire existent, comme les curettes en plastiques conçues pour éviter d'endommager le titane et tous les autres matériaux entrant dans la composition des piliers prothétiques.

La plupart sont stérilisables et affûttables, et présentent les formes habituelles des curettes parodontales (Gracey ou Columbia). Il existe aussi des inserts spéciaux pour détartrage

ultrasoniques, mais tous ces instruments n'ont fait l'objet d'aucune étude qui en démontre l'efficacité.



**Figure 13 : Curettes en plastique ou fibres de carbone permettant une maintenance de qualité sans altérer la surface du titane (183)**

Paradoxalement peu d'études ont été menées pour déterminer l'influence de la maintenance sur la longévité des implants. Mais dans la mesure où la responsabilité des lésions inflammatoires d'origines infectieuses sur l'apparition des pertes osseuses péri-implantaires a été clairement démontrée, la mise en oeuvre d'un protocole de maintenance efficace doit faire partie intégrante du traitement implantaire (165).

# 6 LES ÉCHECS

---

## 6.1 LES ÉCHECS PRIMAIRES

Les échecs primaires ou immédiats témoignent d'une absence d'ostéointégration à la fin de la période de cicatrisation, entraînant son expulsion ou extraction secondaire (184).

Lorsque l'os a été échauffé, a subi une compression excessive ou une contamination bactérienne, le tableau clinique est décrit comme étant le suivant :

- les deux jours suivant l'intervention, le patient ne ressent aucune gêne particulière et il y a rarement un oedème,
- au troisième jour, le patient commence à ressentir une douleur importante, pulsatile, cédant mal aux antalgiques, aux anti-inflammatoires et sur laquelle les antibiotiques n'ont aucun effet. Un oedème peut s'installer à ce moment.
- la douleur augmente progressivement pendant quelques jours, puis reste stable.
- la douleur décroît progressivement à partir du dixième jour, pour disparaître au bout de trois semaines.

Ces douleurs sont toujours plus importantes à la mandibule qu'au maxillaire, l'anatomie de la mandibule ne permettant pas l'évacuation par diffusion de la compression liée à l'inflammation (183).

A l'inverse, la fracture de l'implant étant une complication mécanique permettant ainsi un remplacement immédiat par un implant de plus gros diamètre. Les complications biologiques créent un double écueil.

- Une infection locale du site osseux, ne pouvant pas être totalement maîtrisée par un curetage soigneux de la néoalvéole,
- une perte osseuse plus ou moins importante ne garantissant pas la parfaite immobilité de l'implant de remplacement, même de plus gros diamètre.

Cependant l'implant en situation d'échec, devra être déposé, puis un curetage de l'alvéole devra être réalisé. Il est recommandé de ne pas suturer les tissus, ce qui permet une meilleure évacuation de l'exsudat sérique lié à l'inflammation et/ou à l'infection, de la même manière qu'après l'extraction d'une dent infectée.

Le choix du temps de latence avant la remise en place de l'implant ne sera pas anodin.

Les travaux de BERT et coll, publiés en 1989, précisent l'importance de la revascularisation de l'os préalablement à la mise en place de l'implant. L'alvéole implantaire est préparée intégralement, puis le site est refermé, sans mise en place de l'implant. Le tissu conjonctif remis en place occasionne un saignement remplissant l'alvéole implantaire vide. Les macrophages et les ostéoclastes vont supprimer l'os abîmé uniquement par la préparation chirurgicale, laissant un os sain au bord de l'alvéole. Le trauma infligé à l'os par le forage initie un processus classique de cicatrisation et en quelques semaines, l'os cortical montre une intense néovascularisation.

Les constatations histologiques indiquent que la néovascularisation est maximale à six semaines, ce qui permet de conclure, que six semaines après la dépose d'un implant, les conditions osseuses sont semblables à celles de la stimulation endostée décrites par BERT (185).

Lorsque la destruction osseuse est minime, on peut remettre en place à six semaines un implant de la même longueur et du même diamètre que l'implant qui a été déposé.

Lorsque la destruction osseuse est plus importante, on remet alors en place après six semaines un implant de la même longueur et d'un diamètre supérieur à celui de l'implant qui a été déposé.

**BERT (183), prétend que le taux de succès prévisible, lorsque qu'un implant est déposé est remis en place après six semaines, est de 96 à 97 %.**

Entre 1986 et 2002, 8221 implants en titane ont été mis en place, 4295 à la mandibule et 3926 au maxillaire.

Le taux d'échec global est de 4,82 % ce qui représente 345 implants (220 à la mandibule et 125 au maxillaire ce qui représente respectivement 5,12% et 3,18 % d'échec).

Les échecs à la mandibule concernaient, pour la plupart, des implants courts (7 mm, 8,5 mm et 10 mm de longueur) mis en place dans des secteurs postérieurs anciennement édentés. Les échecs aux maxillaires étaient également répartis, tant pour les longueurs d'implants que pour les sites osseux.

Après six semaines, 328 implants ont été remis en place. 302 du même diamètre et de la même longueur et 26 d'un diamètre supérieur à l'implant déposé.

Le taux d'échec global est de 3,65 % (12 implants soit 4 au maxillaire et 12 à la mandibule), soit un taux de succès de 96,35 %.

## 6.2 LES ÉCHECS SECONDAIRES

En implantologie, les complications ou échecs secondaires ne concernent que les implants en fonction qui ont présenté, au stade de leur mise en fonction, tous les critères cliniques du succès.

Parmi les échecs secondaires, il existe deux types d'incidents possibles, les incidents biomécaniques qui se manifestent par une fracture d'implants ou de composants, pouvant aboutir à une perte d'ostéointégration, et les incidents infectieux, qui se manifestent par une altération progressive des tissus autour des implants et l'apparition d'une maladie péri-implantaire.

Ces dernières sont des maladies inflammatoires d'origine infectieuse. La réponse de l'hôte à la formation du bio-film autour d'un implant induit une série de réactions inflammatoires qui se manifestent initialement au niveau des tissus mous pouvant progresser en direction apicale pour atteindre les tissus durs.

La destruction tissulaire qui en résulte se manifeste cliniquement par une perte d'attache et radiographiquement par une lyse osseuse en forme de cratère (183).

Les maladies péri-implantaires comprennent les mucosites et les péri-implantites.

D'après ALBREKTSSON et coll (186), on appelle mucosite, l'inflammation réversible de tissus mous supracrestaux autour des implants en fonction, et péri-implantite, le processus inflammatoire affectant l'ensemble des tissus autour des implants en fonction et aboutissant à une destruction osseuse.

### 6.2.1 ETIOPATHOGÈNE DES MALADIES PÉRI-IMPLANTAIRES

La composition de la flore rencontrée au niveau des sites péri-implantaires est marquée par une augmentation importante de la proportion de bactéries anaérobies gram-, avec une flore identique à celle rencontrée dans les cas de parodontite agressive (187, 25).

LINDHE et coll (1992)(188), ont mis au point un modèle de péri-implantite expérimentale sur le chien, afin de comparer la réponse des tissus à l'accumulation prolongée de plaque dentaire autour de dents et autour des implants.

La pose de la ligature aboutit à la formation d'une poche, ainsi qu'à la prolifération d'une flore bactérienne sous muqueuse et au développement de lésions inflammatoires étendues.



L'examen radiographique réalisé à 6 semaines révèle la présence de lésions osseuses identiques autour des implants et autour des dents.

L'analyse de la flore bactérienne retrouvée dans les poches est dominée par la présence de bactéries anaérobies gram-.

BERGLUNDH et coll (2004)(189), analysent par des examens histopathologiques les biopsies prélevés autour des dents et des implants.

Les résultats révèlent une différence marquée de la taille et de la localisation des lésions inflammatoires.

Autour des dents, ces lésions sont séparées de l'os sain par une zone d'environ 1 mm de tissu conjonctif non infiltré, tandis qu'autour des implants ces lésions s'étendent jusqu'aux espaces médullaires de l'os alvéolaire. **Cela signifie qu'en présence de poches parodontales les tissus péri-implantaires répondent moins favorablement à l'agression bactérienne.**

PIATELLI et coll (1998)(190), sur une étude histopathologique concernant 230 implants perdus, ont montré que le tissu conjonctif entourant les implants est caractérisé par la présence d'un infiltrat inflammatoire composé de macrophages, de lymphocytes et de plasmocytes. Cet infiltrat inflammatoire s'étend jusqu'à la partie la plus apicale de la poche et pénètre directement le tissu osseux.

Ceci tant à démontrer que la péri-implantite se manifeste par un état inflammatoire des tissus mous supracrestaux et par une destruction osseuse avec une perte d'ostéointégration et la formation de défauts infraosseux dont l'évolution est particulièrement rapide.

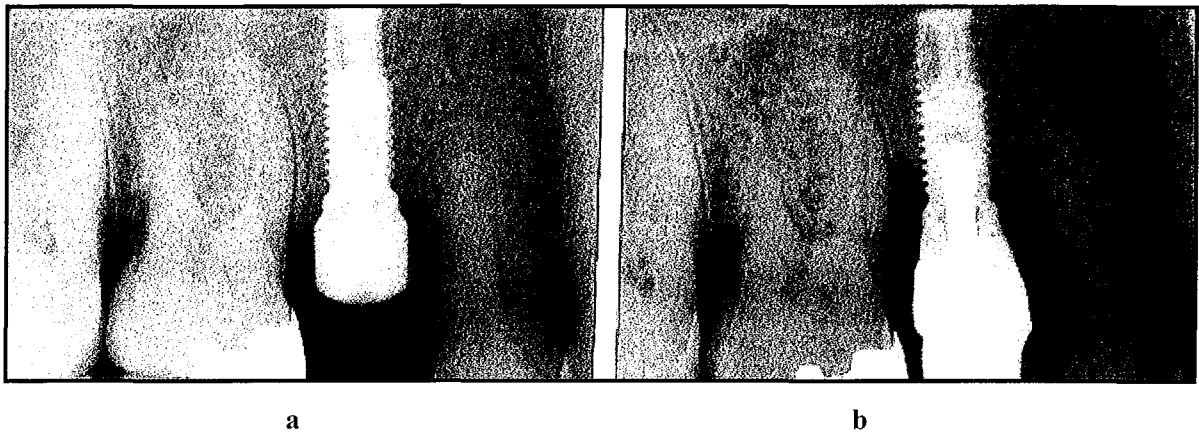## **6.2.2 LE DIAGNOSTIC DES MALADIES PÉRI-IMPLANTAIRES**

Le diagnostic de la mucosite est basé sur l'examen clinique des tissus mous péri-implantaires et sur l'évaluation de l'état inflammatoire de ce tissu.

Le diagnostic de la péri-implantite est basé cliniquement sur la présence de poches péri-implantaires globalement supérieures à 3 mm, et surtout sur la présence d'un saignement au sondage et d'une suppuration.

L'examen clinique doit être complété d'un examen radiographique pour confirmer la présence de défauts osseux péri-implantaires et d'examens microbiologiques pour identifier la nature de la flore sous muqueuse. L'analyse et la comparaison des images radiographiques

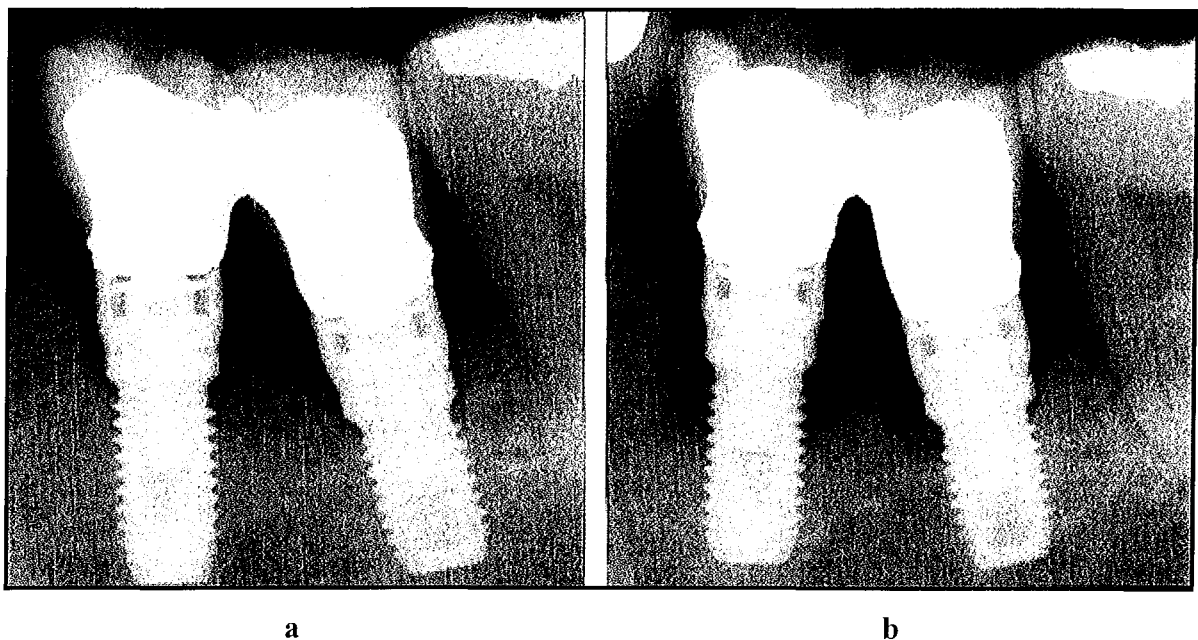
doivent permettre de faire la différence entre une lésion d'origine infectieuse et une perte d'ostéointégration d'origine biomécanique (183).



**Figure 14 : Exemple de complication secondaire d'origine infectieuse avec perte osseuse autour d'un implant ostéo-intégré d'après BERT (183)**

a- Radiographie de contrôle prise au stade de la mise en fonction

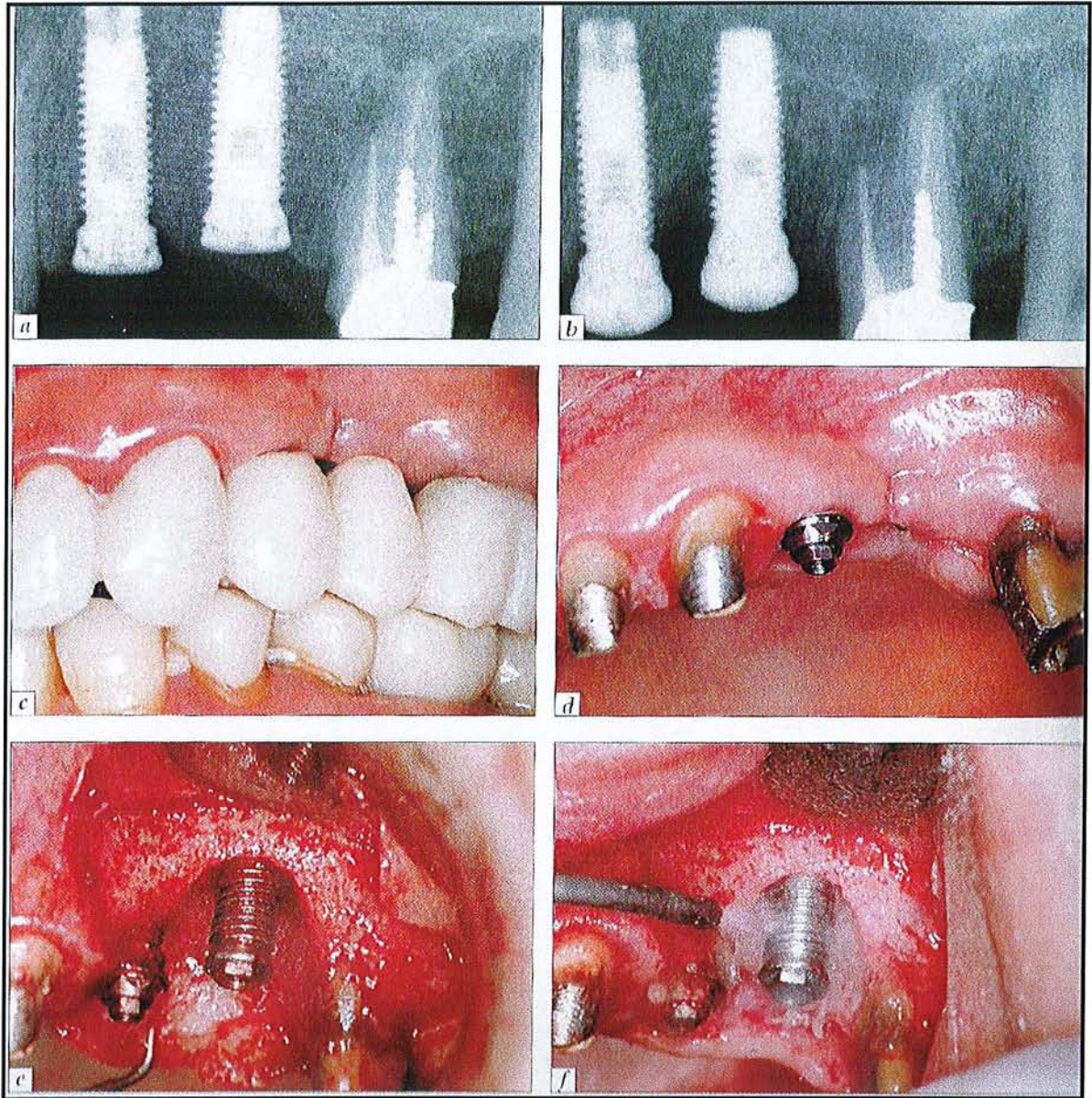
b- Radiographie de contrôle prise un an plus tard. Noter l'image radiographique caractéristique de destruction liée à la présence d'une maladie péri-implantaire.



**Figure 15 : Exemple d'image radiographique caractéristique de la présence d'une péri-implantite autour de deux implants ostéo-intégrés mandibulaires d'après BERT (183).**

a- Radiographie de contrôle initiale prise après la mise en fonction des implants et la pose de la prothèse implanto-portée.

b- Radiographie prise après quatre ans de mise en fonction. Noter l'image radiographique de destruction osseuse en forme de cratères autour des deux implants.



**Figure 16 : Exemple de péri-implantite autour d'un implant ostéo-intégré placé au niveau d'une deuxième prémolaire maxillaire (183).**

- a- Radiographie de contrôle prise au stade de la mise en fonction des implants.
- b- Image radiographique de péri-implantite permettant d'évaluer l'étendue de la destruction osseuse, survenue deux mois après la mise en fonction, au stade de la pose de la prothèse.
- c- Vue clinique du bridge provisoire acrylique mis en place sans y inclure l'implant atteint.
- d- Vue clinique préopératoire.
- e- Vue opératoire après l'élévation d'un lambeau de pleine épaisseur et l'élimination du tissu de granulation, permettant d'évaluer l'étendue de la destruction osseuse et le nombre de spires de l'implant exposé.
- f- Décontamination de la surface implantaire exposée à l'aide d'un aéropolisseur.

## 6.2.3 LE TRAITEMENT DE LA PÉRI-IMPLANTITE

Selon MOMBELLI (191), le traitement des péri-implantites présente 5 aspects.

- 1- Elimination de la plaque bactérienne à l'intérieur de la poche péri-implantaire.
- 2- Décontamination et conditionnement de la surface implantaire.
- 3- Réduction et élimination des sites qui ne peuvent être maintenus sans plaque par les procédures d'hygiène orale.
- 4- Mis en place d'un contrôle de plaque efficace afin de prévenir la mucosite et la réinfection des poches résiduelles.
- 5- Techniques de réparation osseuse.

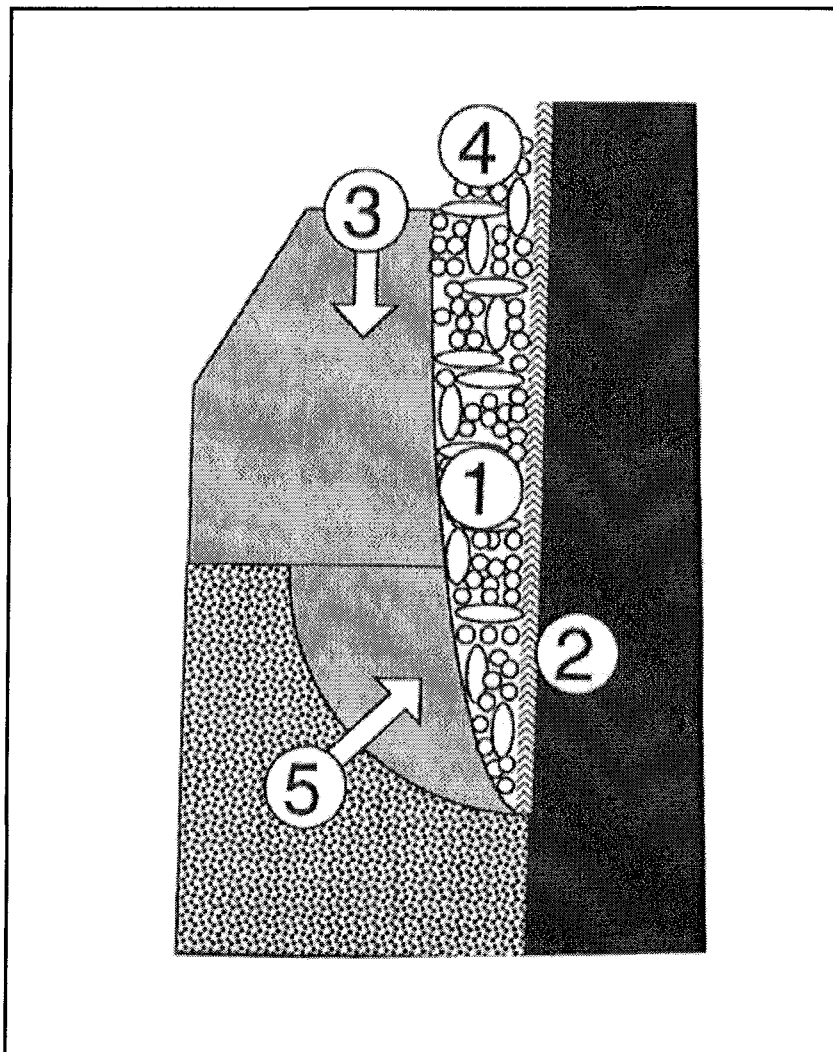


Figure 17 : Les cinq aspects du traitements de la péri-implantite d'après MOMBELLI (191)

Pour BERT (2005) (183), le traitement d'une péri-implantite peut s'inspirer des principes chronologiques des traitements parodontaux traditionnels, amenant 3 phases :

- Phase étiologique.
- Phase correctrice.
- Phase réparatrice.

### **6.2.3.1 Phase étiologique**

Le traitement anti-infectieux doit être global, comprenant l'amélioration de l'hygiène bucco-dentaire ainsi que l'élimination du tartre supramuqueux. Ainsi que l'élimination d'agents microbiens par la prescription de bains de bouche à base de chlorhexidine à 0,2 %. Et surtout une antibiothérapie d'où l'utilisation d'amoxicilline-métronidazole montrant son efficacité dans les cas de bactéries résistantes. Il faut y associer un débridement mécanique par curetage de la lésion.

MOMBELLI et LANG (1992) (192), ont proposé, chez 9 patients présentant des pertes osseuses et des poches péri-implantaires supérieures à 5 mm avec un taux de bactéries anaérobies gram-supérieures à 20 %, d'associer un curetage, une prescription de 1g de métronidazole pendant 10 jours ainsi que des irrigations sous muqueuse de chlorhexidine à 0,5 %.

Le résultat a été un changement instantané qualitatif et quantitatif de la flore bactérienne, avec réduction du saignement au sondage et une réduction progressive de la profondeur de poche.

MOMBELLI et coll (2001)(193), ont proposé, chez 25 patients édentés partiels présentant des pertes osseuses et des poches péri-implantaires supérieures à 5 mm, d'insérer dans ces dernières des fibres de polymères imprégnées de tetracyclines (Asticite®).

Il a été noté une diminution significative de la fréquence de détection des bactéries anaérobies gram-, une réduction des saignements au sondage, une réduction significative de la profondeur de poche de 6 mm à 4,1 mm en moyenne, et une réparation osseuse non significative de 5,2 mm à 4,9 mm en moyenne détectable radiographiquement.

### **6.2.3.2 Phase correctrice**

En élevant un lambeau mucopériosté, il est possible d'accéder à la surface implantaire contaminée, de plus le repositionnement apical du lambeau permet de réduire la profondeur de poche. Une réponse très favorable des tissus, est notée lors de la décontamination de la surface par l'association de l'aéropolisseur et de l'acide citrique (183).

### **6.2.3.3 Phase réparatrice**

En présence de défauts infraosseux péri-implantaires ou de cratères circonférentiels, il est possible de recourir aux techniques de régénération osseuse afin d'obtenir une réparation osseuse et une réostéointégration. Cependant tous les auteurs suggèrent d'accompagner systématiquement ces traitements chirurgicaux par une couverture antibiotique habituelle.

La littérature de plusieurs rapports de cas sur la réalisation de greffes osseuses, de régénération osseuse guidée et de greffes osseuses combinées à des membranes (ROOS-JANKER et coll, 2003)(194), afin de traiter les lésions péri-implantaires permettent de déduire que les récurrences et le pronostic à long terme est amélioré, et qu'il est possible de noter une réostéointégration partielle.

Cependant des incertitudes demeurent sur l'utilisation topique d'agents antimicrobiens, sur les méthodes de détoxification des surfaces implantaires exposées, ainsi que sur la fiabilité des techniques de réparation osseuse et sur le potentiel de réostéointégration des tissus néoformés et leur maintien dans le temps.

Pour BERT (2005)(183), la littérature permet d'exprimer des recommandations admises actuellement par la majorité des auteurs.

- Une technique de brossage adaptée doit être enseignée.
- Des agents antimicrobiens sous forme de bains de bouche doivent être prescrits.
- Un curetage supra et sous muqueux avec des curettes plastiques doit être réalisé.
- En présence d'atteinte osseuse, des antibiotiques seront prescrits.
- En présence d'une lyse osseuse, horizontale ou de défauts infraosseux larges et peu profonds, un curetage ouvert avec un lambeau de pleine épaisseur repositionné apicalement doit être réalisé.

- La surface implantaire exposée doit être décontaminée.
- Les défauts verticaux à deux ou trois murs résiduels seront comblés par des techniques de greffe osseuse ou de régénération osseuse guidée.
- Les défauts plus larges ou circonférentiels pourront être comblés par greffe osseuse associée à la mise en place d'une membrane.

## **6.2.4 CONDUITE À TENIR FACE À UNE PÉRI- IMPLANTITE SELON MOMBELLI (2002)(191)**

Une lésion péri-implantaire avancée peut être facilement diagnostiquée radiologiquement par la perte osseuse péri-implantaire. Une mobilité implantaire met en évidence un stade terminal de maladie péri-implantaire, qui sera caractérisé par une perte totale de l'interface direct os/implant. Il est évident que la maladie péri-implantaire devra être diagnostiquée de façon précoce, afin de permettre une intervention avant une perte substantielle de tissu osseux support. Ainsi les procédures de diagnostic doivent permettre de détecter les signes et symptômes précoces de l'infection.

MOMBELLI suggère de réaliser un diagnostic de santé péri-implantaire avec l'évaluation de la mobilité, de la profondeur au sondage, du saignement au sondage et de la suppuration. Ces procédures cliniques sont efficaces donnant des résultats instantanés. Dans un second temps, il est possible de réaliser l'analyse des paramètres cliniques et radiologiques.

### **6.2.4.1 Présence de poches péri-implantaires supérieures à 3 mm ?**

Des implants en situation de succès permettent généralement un sondage d'environ 3 mm (MOMBELLI, 1990)(195) (APSE 1991)(196), et le niveau du tissu osseux se trouve à 1-1,5 mm de la position la plus apicale de la sonde.

### **6.2.4.2 Présence d'inflammation ?**

Si la muqueuse péri-implantaire ne présente pas de signes d'inflammation et si elle permet un sondage inférieure à 3 mm, l'implant est habituellement colonisé par des cocci non

pathogènes gram-positifs. De tels implants présentent un faible risque de péri-implantite et aucun traitement n'est nécessaire.

Une tendance au saignement peut être due à des mesures d'hygiène trop poussées (PONTORIERO, 1994)(197). D'un autre côté, en cas de poche supérieure à 3 mm, un processus inflammatoire peut avoir lieu à la base du défaut. Ainsi ce problème n'est pas toujours accompagné par des signes évidents d'inflammation superficielle.

Alors que le gonflement et la rougeur peuvent ne pas toujours être présents, la formation de pus est un signe clair d'infection péri-implantaire active.

#### **6.2.4.3 Présence de poche qui s'étend à plus de 3 mm sous le col implantaire ?**

Des profondeurs au sondage de plus de 3 mm peuvent être parfois dues à des positions sous-gingivales de la connexion entre l'implant et la supra structure. Les tissus mous peuvent être positionnés au dessus du col implantaire de façon intentionnelle pour des raisons esthétiques (pseudo poche péri-implantaire).

#### **6.2.4.4 Présence d'une lyse osseuse péri-implantaire ?**

Le diagnostic différentiel de la péri-implantite nécessite d'écarter l'inflammation réversible des tissus mous, la mucosite est associée à une absence de perte osseuse.

Ainsi, en présence de poche de plus de 3 mm sous le col implantaire, l'examen radiologique est nécessaire pour évaluer la morphologie osseuse péri-implantaire.

#### **6.2.4.5 Présence d'autres causes pour la lyse osseuse que la péri-implantite ?**

Le diagnostic différentiel de la péri-implantite nécessite d'écarter les échecs mécaniques dus à une surcharge occlusale. Cependant les données microbiologiques donnent des informations relativement peu spécifiques dans la mesure où les défauts osseux dus au trauma sont colonisés par les bactéries.



Le diagnostic différentiel de la péri-implantite nécessite aussi d'écarter les échecs primaires (échecs d'ostéointégration) conduisant à la perte précoce de l'implant avant sa mise en charge.

La lyse du tissu osseux après placement de l'implant peut être due enfin à une insertion trop profonde de l'implant. Une fois que l'espace biologique adéquat est établi, l'os se stabilise à un niveau plus bas. (HERMANN 2000)(198)

#### **6.2.4.6 Présence de poches péri-implantaires supérieures à 5 mm ?**

Des profondeurs de poche de 4-5 mm peuvent être causées par un gonflement des tissus et peuvent être améliorés par une amélioration du contrôle de plaque. Les mesures d'hygiène orale notamment associées à l'utilisation de bains de bouches ont peu d'effet sur les poches de plus 5 mm. (PITCHER 1980)(199)

#### **6.2.4.7 Péri-implantite associée à une maladie parodontale ?**

Les patients souffrant de péri-implantite localisée sont de bons candidats à des procédés de médicaments à libération contrôlée (MOMBELLI 1998)(178). Par contre, si des pathogènes potentiels sont présents en grand nombre dans de nombreux sites de la même cavité buccale, les sites traités localement seront rapidement recolonisés par ces pathogènes issus des autres sites (MOMBELLI 1997)(200). Un examen parodontal attentif des dents résiduelles doit aider à identifier des réservoirs potentiels de bactéries pathogènes (MOMBELLI 1995)(33). Si la péri-implantite est associée avec une maladie parodontale persistante, les deux problèmes doivent alors être traités. Dans ce cas, l'utilisation d'antibiotique systémique peut avoir un intérêt certain.

#### **6.2.4.8 Présence de bactéries parodontopathogènes ?**

Des informations spécifiques bactériologiques sont nécessaires si le problème n'est pas localisé et si des antibiotiques doivent être administrés de façon systémique.

## 7 CONCLUSION

---

Les indications de l'implantologie sont régulièrement repoussées, en utilisant des techniques de plus en plus élaborées, comme la régénération osseuse guidée, les greffes osseuses et les comblements de sinus.

Cependant, chez les patients ayant des antécédents de maladies parodontales ou étant en phase de stabilisation, il est impératif de ne jamais omettre le fondement de tout traitement qui est la réflexion et la préparation.

Les infections péri-implantaires causées par les bactéries parodontopathogènes sont les principales causes d'échecs implantaires ; d'où l'importance de la maîtrise de l'équilibre hôte-bactéries au niveau des sites péri-implantaires. Le risque d'infection étant majoré par l'anatomie particulière de l'implant, qui n'offre que peu de résistance à la progression bactérienne pathogène.

Il sera donc conseillé d'éviter la présence de réservoirs parodontopathogènes au niveau des éléments dentaires ainsi qu'au niveau des différents hiatus présents au niveau des restaurations implanto-prothétiques.

Le contrôle du niveau osseux, ainsi que sa quantité et qualité devra avoir été considéré de manière à garantir la pérennité de l'implant.

Le réglage de l'occlusion sera réalisé de manière à ne pas trop solliciter les dents au parodonte réduit tout en évitant les surcharges occlusales sur les implants.

L'occlusion est le facteur prépondérant de la perte d'intégration des implants à moyen et long terme.

Le maintien de l'hygiène bucco-dentaire strict devra impliquer aussi bien le praticien que le patient sans qui le programme de maintenance ne peut être tenu.

Dans l'étude de BAELUM et ELLEGAARD en 2004 (203), sur 258 implants posés chez des patients ayant préalablement suivi des traitements parodontaux comprenant des phases étiologiques et chirurgicales pour des parodontites sévères, les auteurs ont montré un taux de survie à 10 ans variant en fonction des protocoles opératoires entre 78 % et 97 % , résultats semblable à ceux obtenus pour des patients à parodonte sain.

Même si 30 % à 40 % des implants ont subi une perte osseuse de plus de 1-1,5 mm et 76 % d'entre eux présentent une profondeur au sondage d'au moins 4 mm.

**Si le succès implantaire chez les patients atteints de parodontite chronique est similaire aux patients sains, l'extrapolation aux parodontites agressives nécessite encore des études à long terme, afin de pouvoir en sortir un bénéfice/risque sans équivoque tout en sachant que le risque zéro n'existe pas dans le domaine médical.**

## 8 TABLE DES ILLUSTRATIONS

---

Figure 1 : Concept actuel des maladies parodontales d'après PAGE et KORNMAN, 1997 (5) ....	6
Figure 2 : Proportion des différents types de bactéries détectées sur les 105 échantillons...	15
Figure 3 : Comparaison de proportion des bacilles Gram négatifs.....	15
Figure 4 : Les tissus péri-dentaires et péri-implantaires (20).....	17
Figure 5 : Vue schématique illustrant les différentes étapes de résorption au niveau du maxillaire antérieur. ....	33
Figure 6 : Capacité d'amortissement comparée des dents et des implants.....	66
Figure 7 : Evaluation de l'espace prothétique vertical AA'. Traduisant la lyse osseuse verticale.....	74
Figure 8 : Visualisation de l'angle anatomoprothétique : cet angle détermine le degré de porte-à-faux de la future restauration.....	74
Figure 9 : Choix de l'axe implantaire E1D ou E2D en fonction du choix prothétique : restauration scellée ou restauration transvissée. L'option devra tenir compte de la valeur de l'angle anatomoprothétique .....	75
Figure 10 : Evaluation de la résorption osseuse horizontale CP-H : distance entre le contour prothétique (CP) vestibulaire et le point H .....	75
Figure 11 : Poser l'indication d'une chirurgie d'augmentation et/ou d'assainissement et quantifier les volumes nécessaires et disponibles .....	76
Figure 12 : La perte osseuse en fonction de l'hygiène selon LINDQUIST (180).....	85
Figure 13 : Curettes en plastique ou fibres de carbone permettant une maintenance de qualité sans altérer la surface du titane (183).....	87
Figure 14 : Exemple de complication secondaire d'origine infectieuse avec perte osseuse autour d'un implant ostéo-intégré d'après BERT (183).....	92
Figure 15 : Exemple d'image radiographique caractéristique de la présence d'une péri- implantite autour de deux implants ostéo-intégrés mandibulaires d'après BERT (183). .....	92
Figure 16 : Exemple de péri-implantite autour d'un implant ostéo-intégré placé au niveau d'une deuxième prémolaire maxillaire (183). ....	93
Figure 17 : Les cinq aspects du traitements de la péri-implantite d'après MOMBELLI (191) .....	94

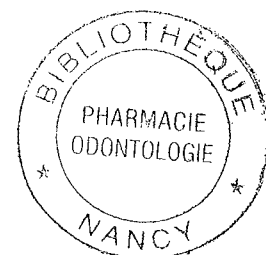
# 9 TABLEAUX

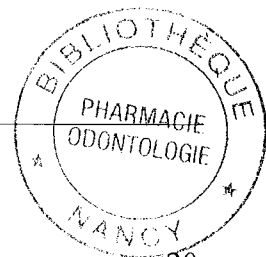

Tableau 1 : Récapitulatif de l'architecture gingivale et péri-implantaire .....	20
Tableau 2 : Des paramètres cliniques.....	25
Tableau 3 : De la perte osseuse .....	25
Tableau 4 : Des paramètres cliniques.....	27
Tableau 5 : De la perte osseuse .....	27
Tableau 6 : 4.1.1.2.....	31
Tableau 7 : 4.1.1.3.....	31
Tableau 8 : 4.1.1.4.....	32
Tableau 9 : Résultats à long terme des thérapeutiques multidisciplinaires (parodontales, conservatrices et chirurgicales) sur les dents postérieures d'après CARNEVALE en 1994 (63) .....	37
Tableau 10 : Synthèse en fonction de densité et qualité osseuse (77) .....	45
Tableau 11 : Avantages et inconvénients des différents types de prélèvements osseux (165) .....	53
Tableau 12 : Comparaison du taux de survie des implants immédiats et différés au niveau des sites d'extractions EVIAN et al (2004)(108) .....	58
Tableau 13 : Comparaison des techniques en un seul temps et deux temps. BUSER (1999)(114) .....	60
Tableau 14 : Avantages et inconvénients des techniques enfouies et non enfouies de DAVARPANAH (2000)(115) .....	63
Tableau 15 : Du taux de succès avec mise en charge implantaire immédiate et différée (61)64	
Tableau 16 : 4.3.2.2.5.....	70
Tableau 17 : 4.3.3.1.....	72
Tableau 18 : 4.3.3.2.....	72
Tableau 19 : Des caractéristiques des différents concepts prothétiques lors de l'analyse scanoprothétique (205).....	77

# 10 BIBLIOGRAPHIE

---



## **1-ARMITAGE GC**

Development of classification for periodontal diseases and conditions.  
Annals of periodontology 1999 ; 4:1-6.

## **2-ANAES**

Parodontopathies : Diagnostic et traitement.2003 ; 17-34.

## **3-PILOT T., MIYAZAKI H**

Periodontal conditions in Europe.  
J.Clin.Periodontal, 1991 ;18 :353-357.

## **4-HAFFAJEE A., SOCRANSKY S., SMITH C., DIBART S.**

Microbial risk indicators for periodontal attachment loss.  
J.Periodont Res.1991; 26:293-296.

## **5-PAGE R.C.KORNMAN K.S.**

The pathogenesis of human periodontitis : an introduction.  
Periodontal 2000, 1997 ;14:9-11.

## **6-ANNALS OF PERIODONTOLOGY**

1999 International workshop for a classification of periodontal diseases and conditions.Chicago : The American Academy of Periodontology 1999;4.

## **7-FLEMMING TF.**

Periodontitis.  
Ann Periodontol 1999 ; 4 :32-37.

## **8-TONETTI MS, MOMBELLI A.**

Early-onset periodontitis.  
Ann Periodontol 1999 ; 4 :39-52.

## **9-KINANE DF**

Periodontitis modified by systemic factors.  
Ann Periodontol 1999;4:54-63.

## **10-NOVAK MJ.**

Necrotizing ulcerative periodontitis.  
Ann periodontol 1999;4: 74-77.

## **11-ROWLAND RW.**

Necrotizing ulcerative periodontitis.  
Ann periodontol 1999; 4: 65-73.

## **12-MATTOUT C**

Femmes et problèmes parodontaux. Parodontologie.com, dossiers mars 2001 et mai 2001.

**13-BERGLUNDH T., LINDHE J., ERICSSON I., et al.**

The soft tissue barrier at implants and teeth.  
Clin oral Impl.Res.2 :81-90,1991.

**14-CARMICHAEL R.P., ASPE P., ZARB G.A et MCCULLH C.A.G.**

Biological, microbiological, and clinical aspects of the peri-implant mucosa. In :  
ALBREKTSSON T. et ZARB G.A. eds. The brånemark osseointegrated implant . 1 st ed.  
Chicago : Quintessence :39-78; 1990.

**15-ROMANOS G.E., SCHRÖTER-KERMANI C. et al**

Healthy human periodontal versus peri-implant gingival tissues : An immunohistochemical  
differentiation of the extracellular matrix.  
Int.J.Oral Maxillofac.Implants.10 :750-758,1995.

**16-INGMAN T., KÖNÖNEN Y.T., SIIRILÄ H.S., et al**

Collagenase, gelatinase and elastase activities in sulcular fluid of osseointegrated implants  
and natural teeth.  
J.Clin. Periodontol. 21:301-307, 1994.

**17-SCHROEDER A., VAN DER ZYPEN E., STICH H. et al**

The reaction of bone, connective tissue and epithelium to endosteal implants with sprayed  
titanium surfaces.  
J.Maxillofac. Surg.9 :15-25, 1981.

**18- BUSER D., STICH H., KREKELER G.**

Et al-Faserstrukturen der periimplantären Mukosa bei Titanimplantate .Zeitschrift fur  
Zahnarzneiliche Implantologie.5:15-23, 1989.

**19-ERICSSON I., LINDHE J.**

Probing depth at implants and teeth.  
J Clin Periodontol 1993;20:623-627.

**20-ANTOUN H. CHEMALY C**

Les tissus mous peri-dentaires et peri-implantaires. Similitude ou différence?  
Information dentaire 2000 ;30:2247-2252.

**21-BECK JD**

Methods of assessing risk for periodontitis and developing multifactorial models.  
J Periodontol 1994;65:468-478.

**22-DAVARPANA M.; MARTINEZ H.; KEBIR M.; TECUCIANI J.F.**

Manuel d'implantologie clinique.CdP.1999.

**23-SCHWARTZ -ARAD D, SAMET N, MAMLIDER A.**

Smoking and complications of endosseous dental implants.  
J Periodontol 2002;73:153-157.

**24-PREBER H.et coll.**

Periopathogenic microflora in smokers and non smokers.  
Journal of clinical Periodontology.1995;22:946-952.

**25-MOMBELLI A, VAN OSTEN MAC, SCÜRCH E, LANG NP**

The microbiota associated with successful or failing osseointegrated titanium implants.  
Oral Microbiol Immunol 1987;2:145-151.

**26-SANZ M, NEWMAN MG, NACHNANI S, HOLT R, STEWART R, FLEMMING T.**

Characterization of the subgingival microbial flora around endosteal sapphire dental implants in partially edentulous patients.  
Int J Oral Maxillofac Implants 1990;5:247-253.

**27- WOOD MR, VERMILYEA G.A**

review of selected dental literature on evidence-based treatment planning for dental implants: report of the committee on research in fixed prosthodontics of the academy of fixed prosthodontics.  
J Prosthodont 2004;92:447-462.

**28-MALSTRÖM HS, FRITZ ME, TIMMIS DT, VAN DYKE TE.**

Osseointegrated implant treatment of a patient with rapidly progressing periodontitis.  
J Periodontol 1990;61:300-304.

**29-BERGLUNDH T, LINDHE J, JONSSON K, ERICSSON I.**

The topography of the vascular systems in the periodontal and periimplant tissues in the dog.  
J Clin Periodontol 1994;21:189-193.

**30-ELLEGAARD B, BALLNUM V, KARRING T.**

Implant therapy in periodontally compromised patients.  
Clin Oral Impl Res1997;8:180-188.

**31-MENGEL R , SCHRÖDER T , FLORES- DE –JACOBY.**

Osseointegrated implants in patients treated for Generalised chronic periodontitis and generalized aggressive periodontitis:3-and 5 year results of a prospective long-term study.  
J Periodontol 2001;72: 977-989.

**32-ALBREKTSSON T , ZARB G , WORTHINGTON P , ERICKSSON AR.**

The long-term efficacy of currently used dental implants:A review and proposed criteria of success.  
Int J Oral Maxillofac Implants 1986;1:11-25.

**33-MOMBELLI A, MAXER M, GABERTHEUEL T, GRUNDER U, LANG NP.**

The microbiota of osseointegrated implants in the patients with a history of periodontal disease.  
J Clin Periodontol 1995; 22:124-130.

**34- MOMBELLI A, BUSER D, LANG NP.**

Colonization of osseointegrated titanium implants in edentulous patients. Early results.  
Oral Microbiol Immunol 1988;3:113-120.



**35-QUIRYNEN M, LISTGARDEN MA.**

Distribution of bacterial morphotypes around natural teeth and titanium implants ad modum Brånemark.

Clin Oral Implants Res 1990 ; 1 :8-12.

**36-SUMIDA S, ISHIRARA M, KISHI M, OKUDA K.**

Transmission of periodontal disease associated bacteria from teeth to osseointegrated implant regions.

Maxillofac Implants 2002;17:696-702.

**37-KELLER W, BRAGGER U, MOMBELLI A.**

Peri-implant microflora of implants with cemented and screw retained suprastructures.

Clin Oral Implants Res 1998; 9 :209-217.

**38-QUIRYNEN M, BOLLEN CM, PAPAIOANNOU W, VAN ELDERE J, VAN STEENBERGHE D.**

The influence of titanium abutment surface roughness on plaque accumulation and gingivitis:short term observations.

Int J Oral Maxillofac Implants 1996 ;11 : 169-178.

**39-BOURGEOIS D, ROLAND E, BOUCHARD P, FAROZZI AM.**

National periodontal survey and risk factors. France 2002-2003. An overview. Health and system Science 2005 : Accepted for publication.

**40-GOUVOUSSIS J, DOUNGKAMOL S, YEUNG S.**

Cross infection from periodontitis sites to failing implant sites in the same mouth.

Int J Oral maxillofac Implants 1997;12 :673.

**41-JOACHIM F, DUCHATELLE, CHARON J.**

Implantologie et maladie parodontales.

Information Dentaire 2001 ; 2937-2946.

**42-HARDT C, GRONDAHL K, LEKHOLM U, WENNSTROM J.**

Outcome of implant therapy in relation to experienced loss of periodontal bone support.

Clin Oral Implants Res 2002;13 :488-494.

**43-LEKHOLM U et coll.**

Survival of the Brånemark implant in the partially edentulous jaws: a10 year prospective multicenter study.

Int Oral MaxilloFac Implants 1999;14:639-645.

**44-HADI A, CHERFANE P.**

Quelle stratégie adopter face à une dent compromise : la conserver ou la remplacer par un implant ?

Rev Odonto-Stomato 2005 ;34:21-37.

**45-ATWOOD D.**

Bone loss of edentulous alveolar ridge. Oral perspective on bone biology.

J Perodontol 1974;50 (4 spec n°):11-21.

**46-PIETROKOVSKI J.**

The bony residual ridge in man.  
J Prosth dent 1975;34:456-462.

**47-DAVARPANA M, MATTOU C, KEBIR M, MARTINEZ H.**

Conserver ou extraire un défi en parodontologie.  
J Parodontologie Implantol Oral 1998 ;17 :43-55.

**48-ARNOUX JP.**

Implant de Brånemark et traitement des parodontites terminales.  
Réalités cliniques 1992, Vol 3 N°3 :359-369.

**49-CARLSSON GE, THILANDER H, HEDEGARD B.**

Histologic changes in the upper alveolar process after extractions with ou without insertion of an immediate full denture.  
Acta Odonto Scand 1967;25:1-31.

**50-WATZEK G, HAIDER R, MENSENDORF F, POUILLY N, HAAS R.**

Immediate and delayed implantation for complete restoration of the jaw following extraction of all residual teeth: a retrospective study comparing different type of serial immediate implantation.  
Int J Oral MaxilloFac Implants 1995;10:561-567.

**51-WHEELER SL, VOEGEL RE, CASSELLINI.**

Tissue preservation and maintenance of the optimum esthetics. A clinical report.  
Int J Oral MaxilloFac Implants 2000;15:265-271.

**52-WEISGOLD A, ARNOUX JF, LU J.**

Single tooth anterior implant: a word of the caution.  
J Esthétiq dent 1997;9(5):225-233.

**53-BAHAT O, FONTANESI RV, PRESSON J.**

Reconstruction of the hard and soft tissues for optimal placement of the osseintegrated implants.  
Int J Periodont Rest dent 1993;13(3):225-275.

**54-DAFTARY F.**

Natural esthetics with implant protheses.  
J Esthétiq dent 1995;7(1):9-17.

**55-SAADOUN AP, LE GALL MG.**

Esthétique en prothèse implantaire : implications parodontales.  
Cah Proth 1999 ;105 :79-92.

**56-KLOKKEVOLD PR, NEWMAN MG.**

Current status of dental implants : a periodontal perspective.  
Int J Oral MaxilloFac Implants 2000;15:56-55.

**57-GOLDBERG PV, HIGGINBOTTOM FL, WILSON TG.**

Periodontal considerations in restorative and implants therapy.  
Periodontology 2000. 2001;25:100-109.

**58-BUSER D, BELSER UC, LANG NP.**

The original one stage dental implant system and it's clinical applications.  
Periodontology 2000. 1998.17:106-118.

**59-HERMANN JS, COCHRAN DL, NUMMIKOSKHI DV, BUSER D.**

Crestal bone changes around titanium implants. A radiographic evaluation of unloaded non submerged implants in the canine mandible.  
J Periodontol 1997;68:1117-1130.

**60-HIRARDOT A, MISSIKA P.**

Le guide chirurgical: intérêts et techniques.  
Implant 1999 ;5 :58-92.

**61-DAVARPANAH M, MARTINEZ H, KEBIR M, TECUCIANI JF.**

Manuel d'implantologie clinique. Ed CdP 1999, 338 p.

**62-WEBER HP, BUSER D, DONATH K, FIORELLINI JP, DOPPAPUDI V, PAQUETTE DW, WILLIAM RC.**

Comparison of healed tissies adjacent to submerged unloaded titanium dental implants. A histometric study in beagle dogs.  
Clin Oral Impl Res 1996 ;7 :11-19.

**63-CARNEVALE G, GIANFRANCO DF, TONELLI MP, MARIN C, FUZZI MA.**

A restropective analysis of the periodontal prosthetic treatment of the molars with interradiculars lesions.  
Int J Periodont Rest dent 1991;11:188-205.

**64-ABRAMS H, KOPCZYK R, KAPLAN AL.**

Incidence of the anterior ridge deformities in partially edentulous patients.  
J Prosthet 1987;57:191-194.

**65-BORGHETTI A, MONNET – CORTI V.**

Aménagement de la crête édentée pour la prothèse fixée sur piliers naturels : Chirurgie plastique parodontale 1 édition ,Rueil-Malmaison, Ed Cdp 2000, 498 pages : p392.

**66-SVARDSTROM G, WENNSTROM J.**

Prevalence of furcation involments in patients referred for periodontal treatment.  
J Clin Periodont 1996.23:1093-1099.

**67-MORA F, BARTALA M, MERCANDALLI S**

Les atteintes de furcations : traitements chirurgical et prothétique par séparation et résection radiculaire.  
J Parodont implantol Orale 2003 ;22 :115-132.

**68- SVARDSTROM G, WENNSTROM J.**

Periodontal molar treatment decisions for molars: an analysis of influencing factors and long-term outcome.

J Periodont 2000;71:579-585.

**69-BASTEN J, AMMONS F, PERSON R.**

Long term evaluation of root resected molars. A retrospective study.

Int J Periodont Rest dent 1996;16:207-219.

**70- SVARDSTROM G, WENNSTROM J.**

Furcation topography of the maxillary and mandibular first molars.

J Clin Periodontal 1988;15:271-275.

**71-LANGER , STEIN , WAGENBERG .**

An evaluation of the root resections. A ten year study.

J Periodontol 1981.52:719-722.

**72-ETIENNE D, EL JAFFALI K, DUTHU C.**

Traitement des lesions interradiculaires molaires. Les cas limites.

J Parodont Implant Orale 1997 ;2 :145-163.

**73-ADELL R, LEKHOLM U, ROCKLER B, BRÅNEMARK PI. A**

15 year study of osseointegrated implants in the treatment of the edentulous jaws.

Int J Oral Surg 1981;10:387-416.

**74-LACAN A, MICHELIN J, DANA A, LEVY, MEYER D.**

Nouvelle imagerie dentaire. Scanner Dentascan IRM Ed CdP 1993 , 371p.

**75-LEKHOLM U, ZARB GA.**

Pt selection and preparation in : BRÅNEMARK PI, ZARB GA, ALBREKTSSON. Tissue integrated protheses: osseintegrated in clinical dentistry Chicago. Quintessce Publishing Co,1985.

**76-BUCHS AU, HANH J, VASSOS DM.**

The prospective clinical study of 2,372 Steri-Oss HA-Coated threaded implants. Six year post-restorations update results. Presented at the 1995 Steri-Oss. International conference JULY 1995.

**77-RENOUARD F, RANGERT B.**

Facteurs de risque et traitements implantaire évaluation clinique et approche rationnelle.

Paris édition Quintessence International 1999. 176p.

**78- BRÅNEMARK PI, SVENSSON B, VAN STEENBERGHE D.**

10 year survival rates of fixed protheses on four or six implants and modum brånemark in full edentulism.

Clin Oral Impl Res. 1995;6:227-231.

**79-BAHAT O.**

Osseointegrated implants in the maxillary tuberosity: report on 45 consecutive patients.  
Int J Oral MaxilloFac Implants 1992;7:459-467.

**80-BABBUSH CA, SHIMURA M.**

5 year statistical and clinical observation with IMZ two stage osseintegrated implant system.  
Int J Oral MaxilloFac Implants 1993;8:245-253.

**81-WINKLER S, MORRIS HF, OCHI S.**

Implant survival to 36 months as related to lenght and diameter.  
Ann Periodontol 2000;5:22-31.

**82-SCHATZKER J.**

Cossing in prosthesis for total hip replacement: biologic and biomechanical considerations  
in:ZARB GA (ed). Aging, osteoporosis and dental implant. New York. Quintessce  
Publishing Co 2002: 45-54.

**83-JAFFIN RA, BERMAN CL.**

The excessive loss of Brånemark fixtures in the types IV bone. A 5 year analysis.  
J Periodontol 1991;62:2-4.

**84-JEMT T, LEKHOLM U.**

Implant treament in the edentulous maxillae: a 5 year follow up report on patient with  
different degrees pf jaw resorption.  
Int J Oral MaxilloFac Implants 1995;10: 303-311.

**85-DAVARPANA M, MARTINEZ H.**

L'implant large: indications avantages et réflexions.  
Implants 1998;4:275-277.

**86-RENOUARD F, POURDIEU M.**

Analyse de la perte osseuse autour des implants de larde diamètre: technique chirurgicale en  
un temps.  
Revue Odonto-Stomatologique 2002;2:45-54.

**87-ECKERT SE, MERAW SJ, WEAVER AL, LOHSE CM.**

Early experience with wide-platform MK II implants.  
Int J Oral MaxilloFac Implants 2001 16(2):208-216.

**88-RANGERT B, JEMT T, JÖRNEUS L.**

Forces et moments on Brånemark implants.  
Int J Oral MaxilloFac Implants1989;4:241-247.

**89- RANGERT B, SULLIVAN RM, JEMT T.**

Load factor control for implants in the posterior partially edentulous segment.  
Int J Oral MaxilloFac Implants 1997;12:360-370.

**90-BAHAT O.**

Treatment planning and placement of implants in the posterior maxillae: report of 731 consecutive NobelPharma implants.  
Int J Oral MaxilloFac Implants 1993;8:151-161.

**91-FRIBERG B.**

On perioperative bone density measurements and implants stability. Göteborg Department of Biomaterials handicaps Research. University of GÖTEBORG, 1999.

**92-DAHLIN C, SENNERBY L, LEKHOLM U, LINDE A, NYMAN S.**

Generation of new bone around titanium implants using a membrane technique, an experimental study in rabbits.  
Int J Oral MaxilloFac Implants 1989;4:19-25.

**93-BECKER W, BECKER BE, HANDELSMANN M, CELLETI R et coll.**

Bone formation at dehiscenced dental implants sites treated with implant augmentation material: a pilot study in dogs.  
Int J Periodont Res Dent. 1990a;10:93-101.

**94-ZITZMANN NU, SCHÄRER P, MARINELLO CP.**

Long term results of implants treated with guided bone regeneration: a 5 year prospective study.  
Int J Oral MaxilloFac Implants 2001;16:355-366.

**95-BUSER D, RUSKIN J, HIGGINGBOTTOM F, HARDWICK R, DAHLIN C, SCHENK RK.**

Osseointegrated of titanium implants in bone regenerated membrane protected defects: a histologic study in the canine mandible.  
Int J Oral MaxilloFac Implants 1995;10:666-681.

**96- BUSER D, DULA K, LANG NP, NYMAN S.**

Long term stability of osseointegrated implants in bone regenerated with membrane technique. 5 years result in a prospective study with 12 implants.  
Clin Oral Implant Res 1996;7:175:183.

**97-BECKER W, BECKER BE.**

Guided tissue regeneration for implants placed into extraction sockets and for implant dehiscences : surgical techniques and case reports. Surgical and restorative advantages.  
Int J Periodont Res Dent. 1990:377-391.

**98-LEKHOLM U, BECKER W, DAHLIN C, BECKER BE, DONATH K, MORRISON E.**

The role of early versus late removal of GTAM membrane on bone formation at oral implants placed into immediate extraction sockets.  
Clin Oral Implants Res 1993;4:121-129.

**99-ISAKSSON S.**

Evaluation of the three bone grafting techniques for severely resorbed maxillae in conjunction with immediate endosseous implants.  
Int J Oral MaxilloFac Implants 1994 vol 9 N°6:679-688.

**100-DONOVAN MG, DICKERSON NC, HANSON LJ, GUSTAFSON RB.**

Maxillary and mandibular reconstruction using calvarial bone grafts and Brånemark implants: a preliminary report.  
J Oral MaxilloFac Surg 1994;52:588-594.

**101-UCKAN S, HAYDAR SG, DOLANMAZD.**

Alveolar distraction analysis of 10 cases.  
Oral surg, Oral med, Oral pathol, Oral radiol. Endod 2002;94:561-565.

**102-ZAFFE D, BERTOLDI C, PALUMBO C, CONSOLO U.**

Morphofunctional and clinical study on mandibular alveolar distraction osteogenesis.  
Clin Oral Implants Res 2002;13:550-557.

**103-HIRARDOT A, MISSIKA P.**

Le guide chirurgical : intérêts et techniques.  
Implant 1999 Vol 5 N°2:85-92.

**104-PEREL ML.**

Prothèse implantaire transitoire et guide chirurgical.  
Cah Prothèse 1995;91:23-32.

**105-GARBER DA.**

The esthetic dental implant : letting restoration be the guide.  
J Oral Impl 1966;22(1):45-50.

**106-GONZALES JM, GIRAUD L.**

L'évaluation préchirurgicale en implantologie.  
Réalités Cliniques 1992;3(3):283-291.

**107-NOVAES AB, MARCONI AM, SOUZA SLS, TABA M, GRISI MFM.**

Immediate implants into periodontally infected sites in the dogs: A histomorphometric study of bone implant interface.  
Int J Oral MaxilloFac Implants 2003;18:391-398.

**108-EVIAN CI, EMLING R, ROSENBERG ES et al.**

Retrospective analysis of implant survival and the influence of periodontal disease and immediate placement on long-term results.  
Int J Oral MaxilloFac Implants 2004;19:393-398.

**109-GOMEZ-ROMAN G; KRUPPENBACHER M, WEBER H, SCHULTE W.**

Immediate postextraction implant placement with root-analog stepped implants: surgical procedure and statistical outcome after 6 years.  
Int J Oral MaxilloFac Implants 2001;16:503-513.

**110-COSCI F, COSCI B. A.**

7 year retrospective study of 423 immediate implants.  
Compend Contin Educ Dent 1997;18:940-950.

**111-QUIRYNEN M.**

Influence of pre-existing infectious pathologies on the implants success rate. XIII congr s de l'European Academy of Osseointegration du 16 au 18 Septembre 2004. Eurodisney Paris.

**112- BR NEMARK PI, BREINE U, ADELL R, HANSSON BO, LINDSTR M J, OHLSSON A.**

Intra-osseous anchorage of dental prosthesis. I. Experimental studies.  
Scand J Plast Reconstr Surg 1969;3:81-100.

**113-SCHR DER A, MAEGLIN B, SUTTER F.**

Das ITI Hohlzylinderimplant typ-F zur Prothesenretention beim zahnlosen Kiefer.  
Schweizerische Monatschrift f r Zahnheilkunde 1983;93:720-733.

**114-BUSER D, MERICSKE-STERN R, DULA K, LANG NP.**

Clinical experience with one stage, nonsubmerged dental implants.  
Adv Dent Res 1999;13:153-161.

**115-DAVARPANA M, MARTINEZ H, KEBIR-QUELIN M, TECUCIANU JF.**

Enfouissement implantaire. Approche conventionnelle et nouvelle proposition.  
Implant 2000;6(2):81-90.

**116-BERNARD JP, MARTINET JP, BUSER D.**

Implant endo-osseux non enfou : le syst me ITI Bonefit.  
Cah Proth se/Implant 1992a ;1:5-15.

**117-BUSER D, MERICSKE-STERN R, BERNARD JP, BEHNEKE A, BEHNEKE N, HIRT HP et coll.**

Long-term evaluation of non submerged ITI implants. Part I. An 8 year life table analysis of a prospective multicenter study with 2359 implants.  
Clin Oral Implants Res 1997;8:161-172.

**118-BINON P, WEIR D, WATANABE L, WALKER L.**

Implant component compatibility in . LANEY WR, TOLMAN DZ. eds. Tissue integration in oral, orthopedic and maxillofacial reconstruction. Chicago: Quintessence Publishing;1992:218-226.

**119-QUIRYNEN M, VAN STEENBERGHE D.**

Bacterial colonization of the internal part of two-stage implants. An in vivo study.  
Clin Oral Implants Res 1993;4:158-161.

**120-QUIRYNEN M, BOLLEN CML, EYSSEN H, VAN STEENBERGHE D.**

Microbial penetration along the implant components of the Br nemark system . An in vitro study.  
Clin Oral Implants Res 1994;5:239-244.



**121-ELLEN RP.**

Microbial colonization of the peri-implant environment and its relevance to long-term success of the osseointegrated implants.  
Int J Prosthodont 1998;11:433-441.

**122-HERMANN JS, BUSER D, SCHENK RK, SCHOEFFIED JD, COCHRAN DL.**

Biologic width around one and two-piece titanium implants. A histometric evaluation of unloaded non submerged and submerged implants in the canine mandible.  
Clin Oral Implants Res 2001;12:559-571.

**123-FIORELLINI JP, BUSER D, PAQUETTE DW, WILLIAM S, HAGHIGHI D, WEBER HP.**

A radiographics evaluation of bone healing around submerged and nonsubmerged-dental implants in beagle dogs.  
J Periodontol 1999;70:248-254.

**124-FRTZ ME.**

Two stage implant systems.  
Adv Dent Res 1999;13:162-169.

**125-GLAUSER R, LUNDGREN A, GOTTLOW J, SENNERBY L et coll.**

Immediate occlusal loading of Brånemark TiUnit implant placed predominantly in soft bone. 1 year results of a prospective clinical study.  
Clin Oral Dentistry and Related Research 2003;5(1):47-56.

**126-BECKER BE, BECKER W, RICCI A, GEURS N.**

A prospective clinical trial of endosseous screw-shaped implants placed at the time of tooth extraction without augmentation.  
Periodontol 1998;69:920-926.

**127-TOLMAN DE, KELLER EE.**

Endosseous implant placement immediately following dental extraction and alveoloplasty: preliminary report with 6-year follow-up.  
Int J Oral MaxilloFac Implants 1991;6:24-28.

**128-WAGENBERG BD, GINSBURG TR.**

Immediate implant placement on removal of the natural tooth: retrospective analysis of 1081 implants.  
Compend Contin Educ Dent 2001;22:399-409.

**129-MENSENDORFF-POUILLY N, HAAS R, MAILATH G, WATZEK G.**

The immediate implant: a retrospective study comparing the different types of immediate implantation.  
Int J Oral MaxilloFac Implants 1994;9:571-578.

**130-SCHWARTZ-ARAD D, CHAUSHU G.**

Placement of implants into fresh extraction sites: 4 to 7 years retrospective evaluation of 95 immediate implants.  
J Periodontol 1997;68:1110-1116.

**131-DE LEONARDIS D, GARG AK, PECORA GE, ANDREANA S.**

Osseointegrated of rough acid-etched implants: one-year follow-up of placement of 100 Minimatic implants.

Int J Oral MaxilloFac Implants 1997;12:65-73.

**132- SCHWARTZ-ARAD D, DOLEV E.**

The challenge of endosseous implants placed in the posterior partially edentulous maxilla: a clinical report.

Int J Oral MaxilloFac Implants 2000.15;261-264.

**133-TEN BRUGGENKATE CM, ASIKAINEN P, FOITZIK C, KREKELER G, SUTTER F.**

Short (6 mm) nonsubmerged dental implants: results of a multicenter clinical trial of 1 to 7 year.

Int J Oral MaxilloFac Implants 1998;13:791-798.

**134-AHLQVIST J, BORG K, GUNNE J, NILSON H, OLSSON M, ÅSTRAND P.**

Osseointegrated implants in edentulous jaws: a 2-year longitudinal study.

Int J Oral MaxilloFac Implants 1990;155-163.

**135-WOHRLE PS, SCHITMAN PA, DA SILVA JD, WANG NH, KOCH GG.**

Brånemark implants placed into immediate function: 5 years results.

J Oral Implant 1992;18:282.

**136-TARNOW DP, EMTIAZ S, CLASSI A.**

Immediate loading of threaded implants at stage I surgery in edentulous arches : ten consecutive case reports with 1 to 5 year data :

Int J Oral MaxilloFac Implants 1997;12:319-324.

**137-SCHNITMAN PA, WOHRLE PS, RUBENSTEIN JE, DA SILVA JD, WANG NH.**

Ten year results for Brånemark implants immediately loaded with fixed prostheses at implant placement.

Int J Oral MaxilloFac Implants 1997;12:495-503.

**138-GENON P, CHICHE F.**

Liaison implants-dents naturelles.

Implants 1996;VOL 2 N°2:111-115.

**139-MISCH CE.**

Density of bone. Effect on treatment plans,surgical approach, healing and progressive loading.

Int J Oral Implantol 1990;6:23-31.

**140-PARFITT G.**

Measurement of the physiologic mobility of individual teeth in an axial direction.

J Dent Res 1960;39:68-75.

**141-KOMIYAMA Y.**

Clinical and research experiences with osseointegrated implants in Japan. In : Albrektsson T, Zarb GA, eds. The brånemark osseointegrated implant. Chicago. Quintessence Publishing, 1989;197-214.

**142-MUHLBRANDT L, ULTRICH R, MOHLMANN H, SCHMID H.**

Mechano-perception of natural teeth versus endosseous implants revealed by magnitude estimation.

Int J Oral MaxilloFac Implants 1989;4:125-129.

**143-LE GALL MG, LAURET JF, SAADOUN AP.**

Quelle occlusion en prothèse implantaire?

1 ère partie Cah Prothèse 2000;109:25-34.

**144-SEKINE H, KOMIMIYAMA Y, HOTTA H, YOSHID K.**

Mobility, characteristics and tactile sensitivity of osseointegrated fixture supporting system.

Int Oral Maxillofac Reconst 1986;326-332.

**145-LE GALL MG, SAADOUN AP.**

Liaison entre dents naturelles et implants. Limites et indications.

Cah Prothèse 2004;127:17-28.

**146-SAADOUN AP, LE GALL MG.**

Implants endosseux STERI-OSS. Résultats cliniques sur 8 ans.

Implants 1997;3:249-262.

**147-GUNNE J, RANGERT B, GLANTZ, STEVENSSON A.**

Functional loads on freestanding and connected implants in three-unit mandibular prostheses opposing complete dentures: an in vivo study.

Int J Oral Maxillofac Implants 1997;12:335-341.

**148-GENON P, GENON-ROMAGNA C.**

Apports des implants dans le traitement des parodontites avancées: comment les implants peuvent contribuer à améliorer le pronostic des dentures au parodonte réduit.

J Parodontol Implantol Orale 1997;16(2):177-189.

**149-LINDHE T, GUNNE J, DANIELSSON S.**

Rigid connections between natural teeth and implants: a technical note.

Int J Oral MaxilloFac Implants 1997;2:647-678.

**150-GIBBS CH.**

Occlusal forces during chewing. Influences of biting strength and food consistency.

J Prosthet Dent 1981;46(5):561-574.

**151-NAERT I, VANDAMME K.**

Connexion entre dents et implants.

Implant 2003;9:85-99.

**152-GUNNE J, ASTRAND P, LINDHE T, BORGH K, OLSSON M.**

Tooth implants and implants supported fixed partial dentures: a 10 years report.  
Int J Prosthodont 1999;12:216-221.

**153-NAERT I, DUYCK J, HOSNY M, VAN STEENBERGHE D.**

Freestanding and tooth-implant connected protheses in the treatment of partially-edentulous patients. Part I: an up to 15 years clinical evaluation.  
Clin Oral Implants Res 2001;12(3):237-244.

**154-LE GALL MG, LAURET JF, SAADOUN AP.**

Occlusion fonctionnelle en implantologie. in : LE GALL MG, LAURET JF, eds. Occlusion et fonction : une approche rationnelle. Paris éditions Cdp,2002:97-120.

**155-NYMAN S, ERICSSON I.**

The capacity of reduced periodontal tissues to support fixed bridgwork.  
J Clin Periodontol 1982;9:409-414.

**156-COLIN P.**

Stratégie implantaire et parodonte réduit. ADF 2003.

**157-CHICHE F, GUEZ G.**

Actualisation des concepts occlusaux en implantologie.  
Cah Prothèse 2000;112:83-96.

**158- DE SMET E , VAN STEENBERGHE D, QUIRYNEN M, NAERT I.**

Influence de la plaque et/ou des surcharges sur les tissus périphériques des implants de Brånemark: revue de littérature et expérience clinique.  
Parodont Dent Rest 2001;21:381-393.

**159-ABJEAN J.**

Concept occlusal lors des connections dents mobiles et implants. Congrès international de parodontologie et d'implantologie orale. 4 et 5 juin 2004 Aix-en-provence.

**160-STANFORD CM, BRAND RA.**

Toward understanding of implant occlusion and strain adaptative bone modeling and remodeling.  
J Prosthet Dent 1999;81:553-561.

**161-HAGI D, DEPORTER D.A, PILLIAR R.M, ARENOVICH T.A.**

Targeted review of study outcomes with short (< or = 7mm) endosseous dental implants placed in partially edentulous patients.  
J Periodontol 2004;75(6):798-804.

**162-RENOUARD F, NISAND D.**

Utilisation d'implants courts dans un maxillaire résorbé : étude rétrospective à 2 ans.  
Clin Implant Dent Relat Res 2005;7S(1):104-110.

**163-FRIBERG B, EKESTUBBE A, SENNERBY L.**

Clinical outcome of Brånemark system implants of various diameters: a retrospective study.  
Int J Oral Maxillofac Implants 2002;17(5):671-677.

**164-SCHIN S.W, BRYANT S.R, ZARB G.A.**

A retrospective study on the treatment outcome of wide-bodied implants.  
Int J Prosthodont 2004;17:52-58.

**165-IMPLANTOLOGIE ORALE**

2003. ADF p 143.

**166-PALACI P.**

Traitement optimal esthétique du maxillaire antérieure à l'aide de l'implant Brånemark.  
J Parodontol Impl Orale 2002; 21 (2):95-107.

**167-TRUHLAR R.S? MORRIS R.F, OCHI S.**

The efficacy of a counter-rotational powered toothbrush in the maintenance of endosseous dental implants.  
JADA 2000.131:101-107.

**168-TAWSE-SMITH A, WARWICK J, PAYNE AG, THOMSON W.M, WENNSTRÖM**

J. Relative effectiveness of powered and manual toothbrushes in elderly patients with implant supported mandibular overdentures.  
J Clin Periodontol 2002;29:275-280.

**169-PROBSTER L, LIN W, HUTTERMANN H.**

Effect of fluoride prophylactic agents on titanium surfaces.  
Int J Oral Maxillofac Implants 1992;7:390-394.

**170-RIEP B.G, BERNIMOULIN J.P, BARNETT M.L.**

Comparative antiplaque effectiveness of an essential oil and an amine fluoride/stannous fluoride mouthrinse.  
J Clin Periodontol 1999;26:164-168.

**171-CHARLES C.H, MOSTLER K.M, BARTELS E.L, MKODI S.M.**

Comparative antiplaque and antigingivitis effectiveness of a chlorhexidine and essential oil mouthrinse : 6 months clinical trial.  
J Clin Periodontol 2004;31:878-884.

**172-CIANCO S.G, LAUCIELLO F, SHIBLY O, VITELLO M, MATHER M.**

The effect of an antiseptic mouthrinse on implant maintenance : plaque and peri-implant gingival tissues.  
J Periodontol 1995;66:962-965.

**173-WILSON T.G.**

Atypical maintenance visit for patients with dental implants.  
Periodontology 2000,1996;12:29-32.

**174-LANG N.P, WETZEL A.C.**

Histologic probe penetration in healthy and inflamed peri-implant tissues.  
Clin Oral Impl Res 1994;5:191-201.

**175-BRAGGER U, BURGİN W, HAMMERLE C.H.F, LANG N.P.**

Associations between clinical parameters assessed around implants and teeth.  
Clin Oral Impl Res 1997;8:412-421.

**176-QUIRYNEN M, VAN STEENBERGHE D, JACOBS R, SCHOTTE A. et coll**

The reliability of pocket probing around screw-type implants.  
Clin Oral Impl Res 1991;2:186-192.

**177-AXELSSON P, LINDHE J.**

The significance of maintenance in the treatment of periodontal disease.  
J Clin Period 1981;8:281-294.

**178-MOMBELLI A, LANG N.P.**

The diagnosis and treatment of peri-implantitis.  
Periodontology 2000.1998;17:63-76.

**179-CHRISTENSEN M.M, JOSS A, LANG N.P.**

Reproductibility of automated periodontal probing around teeth and osseointegrated oral implants.  
Clin Oral Impl Res 1997;8:455-464.

**180-LINQUIST L.W, ROCKLER B, CARLSSON G.E.**

Bone resorption around fixtures in edentulous patients treated with mandibular fixed tissue-integrated prostheses.  
J Prosthet Dent 1988;59:59-63.

**181-MENGEL R, FLORES-DE-JACOBY L.**

Implants in regenerated bone in patients treated for generalized aggressive periodontitis : a prospective longitudinal study.  
Int J Periodontics Restorative Dent 2005;25(4):331-341.

**182-KAROUSSIS I.K, SALVI G.E, HEITZ-MAYFIELD L.D, BRAGGER U, HAMMERLE C.H, LANG N.P.**

Long-term implant prognosis in patients with and without a history of chronic periodontitis: a 10-year prospective cohort study of the ITI Dental Implant System.  
Clin Oral Implants Res 2003;14(3):329-339.

**183-BERT M, MISSIKA P, GIOVANNELLI J.L.**

Gestion des complications implantaires.  
Quintessence International 2005 p 355.

**184-SEBBAH B.**

La gestion des échecs en implantologie.  
Implantodontie 21-26.

**185-BERT M, ITIC J, SERFATI R.**

La stimulation endostée en implantologie : étude et résultats après 2 ans.  
Cah Prothèse 1989;65:23-30.

**186-ALBREKTSSON T, ISIDOR F.**

Consensus report of session IV. In LANG N.P, KARRING T, proceedings of the first european workshop on periodontology. Londres.  
Quintessence Publishing Co 1994;365-369.

**187-ALCOFORADO G.A.P, RAMS T.E, FEIK D, SLOTS J.**

Microbial aspects of failings osseointegrated dental implants in humans.  
J Parodontol 1990;10:11-18.

**188-LINDHE J, BERGLUNDH T, ERICSSON B, LILJENBERG B, MARINELLO C.**

Experimental breakdown of peri-implant and periodontal tissues. A study in the dog.  
Clin Oral Impl Res 1992;3:9-16.

**189-BERGLUNDH T, GISLASON O, LEKHOLM U, SENNERBY L, LINDHE J.**

Histopathological observations of human periimplantitis lesions.  
J Clin Period 2004;31:341-347.

**190-PIATELLI A, SCARANO A, PIATELLI M.**

Histologic observation on 230 retrieved dental implants: 8 years experience (1989-1996).  
J Periodontol 1998;69:178-184.

**191-MOMBELLI A.**

Microbiology and antimicrobial therapy of periimplantitis.  
Periodontology 2000 2002;28:177-189.

**192-MOMBELLI A, LANG N.P.**

Antimicrobial of peri-implant infections.  
Clin Oral Impl Res 1992;3:162-168.

**193-MOMBELLI A, FELOUTZIS A, BRAGGER U, LANG N.P.**

Treatment of periimplantitis by local delivery of tetracycline clinical microbiological and radiological results.  
Clin Oral Impl Res 2001;12:287-294.

**194-ROOS-JANKER A.M, RENVERT S, EGELBERG J.**

Treatment of peri-implant infections: a literature review.  
J Clin Period 2003;30:467-485.

**195-MOMBELLI A, MERICSKE-STERM R.**

Microbial features of stable osseointegrated implants used as abutments for overdentures.  
Clin Oral Implants Res 1990;1:1-7.

**196-APSE P, ZARB GA, SCHMITT A, LEWIS DW.**

The longitudinal effectiveness of osseointegrated dental implants. The Toronto study: peri-implant mucosal response.  
Int Periodontics Restorative Dent 1991;11:95-111.

**197-PONTORIERO R, TONELLI M.P, CARNEVALE G, MOMBELLI A, NYMAN S.R, LANG N.P.**

Experimentally induced peri-implant mucositis. A clinical study in humans.  
Clin Oral Implants Res 1994;5:254-259.

**198-HERMANN J.S, BUSER D, SCHENK R.K, HIGGINBOTTOM F.L et coll**

Biologic width around titanium implants. A physiologically formed and stable dimension over time.

Clin Oral Implants Res 2000;11:1-11.

**199-PITCHER G, NEWMAN H, STRAHAN J.**

Access to subgingival plaque by disclosing agents using mouthrinsing and direct irrigation.

J Clin Periodontol 1980;7:300-308.

**200-MOMBELLI A, LEHMANN B, TONETTI M, LANG N.P.**

Clinical response to local delivery of tetracycline in relation to overall and local periodontal conditions.

J Clin Periodontol 1997;24: 470-477.

**201-FARDAL O, JOHANESSEN A.C, OLSEN I.**

Severe, rapidly progressing peri-implantitis.

J Clin Period 1999;26:313-317.

**202-QUIRYNEN M, PEETERS W, NAERT I, COUCKE W. et coll**

Peri-implant health around screw-shaped c.p.titanium machined implants in partially edentulous patients with or without ongoing periodontics.

Clin Oral Implants Res 2001;12:589-594.

**203-BAELUM V, ELLEGAARD B.**

Implant survival periodontally compromised patients.

J Periodontol 2004;75(10):1404-1412.

**204-RENOUARD F, RANGERT B.**

Prise de décision en pratique implantaire. Paris : Quintessence International 2005 p 209.

**205-BAUDOIN C, BENNANI V.**

Un projet prothétique en implantologie. Paris : Quintessence International 2003 p133.



**SECKINGER (Cédric).** – Indications et modalités implantaïres chez les patients atteints de maladies parodontales.

Nancy 2006, 122f., ill., tabl.,30 cm.

Th. : Chir-Dent. : Nancy -I : 2006

**MOTS CLÉS :** Implants  
Parodontite chronique  
Parodontite agressive

**SECKINGER (Cédric).** – Indications et modalités implantaïres chez les patients atteints de maladies parodontales.

**Th. : Chir-Dent. : Nancy – I : 2006**

La majeure partie des patients partiellement édentés sont atteints de maladies parodontales.

Par ailleurs, la littérature a montré que la présence de bactéries parodontopathogènes représente un facteur de risque indéniable pour l'indication implantaïre.

Il semble donc primordial de mettre en place une stratégie pré-implantaïre afin de prévenir tous risques de contamination des tissus péri-implantaïres par les bactéries parodontales, en faisant le choix d'avulser ou de maintenir des dents qui seront de potentiels réservoirs à bactéries pathogènes.

De plus, même si la maladie parodontale est stabilisée, les conditions implantaïres ne sont plus optimales, par la diminution de la qualité et quantité osseuse, ainsi que par un schéma occlusal perturbé.

De nombreux auteurs considèrent actuellement que les patients atteints de parodontites chroniques ont un taux de survie implantaïre semblable aux patients sains.

Cependant des questions subsistent chez les patients atteints de parodontites agressives, pour qui la majoration des effets néfastes de la maladie parodontale semble diminuer le taux de réussite implantaïre.

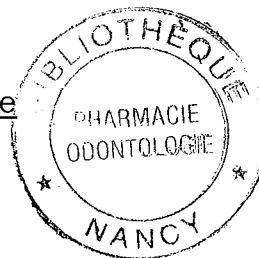
M. J.P. LOUIS	Professeur des Universités	Président
<u>M. J. PENAUD</u>	<u>Maître de Conférences</u>	<u>Juge</u>
M C. AREND	Assistant Hospitalier Universitaire	Juge
<u>M<sup>me</sup> S. DAOUT</u>	<u>Docteur en Chirurgie Dentaire</u>	<u>Juge</u>
M. D. ANASTASIO	Praticien hospitalier	Invité

**Adresse de l'auteur :** Cédric SECKINGER  
6 rue des Saules  
54710 FLEVILLE devant NANCY

**FACULTE D'ODONTOLOGIE**

Jury :   Président : JP LOUIS – Professeur des Universités  
          Juges :    J. PENAUD – Maître de Conférences des Universités  
                  C. AREND – Assistant Hospitalier Universitaire  
                  S. DAOUT – Docteur en Chirurgie Dentaire  
                  D. ANASTASIO – Praticien Hospitalier

Thèse pour obtenir le diplôme D'Etat de Docteur en Chirurgie Dentaire



présentée par : **Monsieur SECKINGER Cédric**

né(e) à: NANCY (54)

le 07 janvier 1976

et ayant pour titre : «**Indications et modalités implantaires chez les patients atteints de maladies parodontales**»

Le Président du jury,  
Pr. J.P. LOUIS

Le Doyen,  
de la Faculté d'Odontologie  
Dr P. BRAVETTI  
Le Doyen  
Dr P. BRAVETTI  
BP 50208 - 54004 NANCY CEDEX  
UNIVERSITE HENRI POINCARÉ - NANCY 1

Autorise à soutenir et imprimer la thèse **N° 2436**

NANCY, le - 9 JAN. 2006

Le Président de l'Université Henri Poincaré, Nancy-1





**SECKINGER (Cédric).** – Indications et modalités implantaires chez les patients atteints de maladies parodontales.

Nancy 2006, 122f., ill., tabl., 30 cm.

Th. : Chir-Dent. : Nancy -I : 2006

**MOTS CLÉS :** Implants  
Parodontite chronique  
Parodontite agressive

**SECKINGER (Cédric).** – Indications et modalités implantaires chez les patients atteints de maladies parodontales.

**Th. : Chir-Dent. : Nancy – I : 2006**

La majeure partie des patients partiellement édentés sont atteints de maladies parodontales.

Par ailleurs, la littérature a montré que la présence de bactéries parodontopathogènes représente un facteur de risque indéniable pour l'indication implantaire.

Il semble donc primordial de mettre en place une stratégie pré-implantaire afin de prévenir tous risques de contamination des tissus péri-implantaires par les bactéries parodontales, en faisant le choix d'avulser ou de maintenir des dents qui seront de potentiels réservoirs à bactéries pathogènes.

De plus, même si la maladie parodontale est stabilisée, les conditions implantaires ne sont plus optimales, par la diminution de la qualité et quantité osseuse, ainsi que par un schéma occlusal perturbé.

De nombreux auteurs considèrent actuellement que les patients atteints de parodontites chroniques ont un taux de survie implantaire semblable aux patients sains.

Cependant des questions subsistent chez les patients atteints de parodontites agressives, pour qui la majoration des effets néfastes de la maladie parodontale semble diminuer le taux de réussite implantaire.

M. J.P. LOUIS	Professeur des Universités	Président
<u>M. J. PENAUD</u>	<u>Maître de Conférences</u>	<u>Juge</u>
M. C. AREND	Assistant Hospitalier Universitaire	Juge
<u>M<sup>me</sup> S. DAOUT</u>	<u>Docteur en Chirurgie Dentaire</u>	<u>Juge</u>
M. D. ANASTASIO	Praticien hospitalier	Invité

**Adresse de l'auteur :** Cédric SECKINGER  
6 rue des Saules  
54710 FLEVILLE devant NANCY