



HAL
open science

Aplasia congénitale du poumon gauche: à propos d'un cas

Carole d' Hondt

► **To cite this version:**

Carole d' Hondt. Aplasia congénitale du poumon gauche: à propos d'un cas. Sciences du Vivant [q-bio]. 2005. hal-01733112

HAL Id: hal-01733112

<https://hal.univ-lorraine.fr/hal-01733112>

Submitted on 14 Mar 2018

HAL is a multi-disciplinary open access archive for the deposit and dissemination of scientific research documents, whether they are published or not. The documents may come from teaching and research institutions in France or abroad, or from public or private research centers.

L'archive ouverte pluridisciplinaire **HAL**, est destinée au dépôt et à la diffusion de documents scientifiques de niveau recherche, publiés ou non, émanant des établissements d'enseignement et de recherche français ou étrangers, des laboratoires publics ou privés.



AVERTISSEMENT

Ce document est le fruit d'un long travail approuvé par le jury de soutenance et mis à disposition de l'ensemble de la communauté universitaire élargie.

Il est soumis à la propriété intellectuelle de l'auteur. Ceci implique une obligation de citation et de référencement lors de l'utilisation de ce document.

D'autre part, toute contrefaçon, plagiat, reproduction illicite encourt une poursuite pénale.

Contact : ddoc-theses-contact@univ-lorraine.fr

LIENS

Code de la Propriété Intellectuelle. articles L 122. 4

Code de la Propriété Intellectuelle. articles L 335.2- L 335.10

http://www.cfcopies.com/V2/leg/leg_droi.php

<http://www.culture.gouv.fr/culture/infos-pratiques/droits/protection.htm>

UNIVERSITE HENRI POINCARÉ-NANCY I
2005

FACULTE DE MEDECINE DE NANCY
N° 34

DOUBLE

181991

THESE

Pour obtenir le grade de

DOCTEUR EN MEDECINE

Présentée et soutenue publiquement
dans le cadre du troisième cycle de Médecine Générale

par

Carole FÉGELÉ-D'HONDT

Le 20 mai 2005

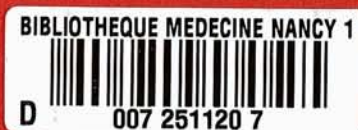**APLASIE CONGENITALE DU POUMON
GAUCHE A PROPOS D'UN CAS**

Examineurs de la Thèse

Monsieur **Daniel ANTHOINE**
Monsieur **Yves MARTINET**
Monsieur **Alain BLUM**
Monsieur **Zola BAVELELE**

Professeur
Professeur
Professeur
Docteur en Médecine

Président
Juge
Juge
Juge





THESE

Pour obtenir le grade de

DOCTEUR EN MEDECINE

Présentée et soutenue publiquement
dans le cadre du troisième cycle de Médecine Générale

par

Carole FÉGELÉ-D'HONDT

Le 20 mai 2005

APLASIE CONGENITALE DU POUMON GAUCHE A PROPOS D'UN CAS

Examineurs de la Thèse

Monsieur **Daniel ANTHOINE**
Monsieur **Yves MARTINET**
Monsieur **Alain BLUM**
Monsieur **Zola BAVELELE**

Professeur
Professeur
Professeur
Docteur en Médecine

Président
Juge
Juge
Juge

UNIVERSITÉ HENRI POINCARÉ, NANCY 1

FACULTÉ DE MÉDECINE DE NANCY

Président de l'Université : Professeur Jean-Pierre FINANCE

Doyen de la Faculté de Médecine : Professeur Patrick NETTER

Vice-Doyen de la Faculté de Médecine : Professeur Henry COUDANE

Assesseurs

du 1^{er} Cycle :

du 2^{ème} Cycle :

du 3^{ème} Cycle :

de la Vie Facultaire :

Mme le Docteur Chantal KOHLER

Mr le Professeur Jean-Pierre BRONOWICKI

Mr le Professeur Hervé VESPIGNANI

Mr le Professeur Bruno LEHEUP

DOYENS HONORAIRES

Professeur Adrien DUPREZ – Professeur Jean-Bernard DUREUX

Professeur Georges GRIGNON – Professeur Jacques ROLAND

PROFESSEURS HONORAIRES

Louis PIERQUIN – Etienne LEGAIT – Jean LOCHARD – René HERBEUVAL – Gabriel FAIVRE – Jean-Marie FOLIGUET

Guy RAUBER – Paul SADOUL – Raoul SENAULT – Marcel RIBON

Jacques LACOSTE – Jean BEUREY – Jean SOMMELET – Pierre HARTEMANN – Emile de LAVERGNE

Augusta TREHEUX – Michel MANCIAUX – Paul GUILLEMIN – Pierre PAYSANT

Jean-Claude BURDIN – Claude CHARDOT – Jean-Bernard DUREUX – Jean DUHEILLE – Jean-Pierre GRILLIAT

Pierre LAMY – Jean-Marie GILGENKRANTZ – Simone GILGENKRANTZ

Pierre ALEXANDRE – Robert FRISCH – Michel PIERSON – Jacques ROBERT

Gérard DEBRY – Georges GRIGNON – Pierre TRIDON – Michel WAYOFF – François CHERRIER – Oliéro GUERCI

Gilbert PERCEBOIS – Claude PERRIN – Jean PREVOT – Jean FLOQUET

Alain GAUCHER – Michel LAXENAIRE – Michel BOULANGE – Michel DUC – Claude HURIET – Pierre LANDES

Alain LARCAN – Gérard VAILLANT – Daniel ANTHOINE – Pierre GAUCHER – René-Jean ROYER

Hubert UFFHOLTZ – Jacques LECLERE – Francine NABET – Jacques BORRELLY

Michel RENARD – Jean-Pierre DESCHAMPS – Pierre NABET – Marie-Claire LAXENAIRE – Adrien DUPREZ – Paul VERT

Philippe CANTON – Bernard LEGRAS – Pierre MATHIEU – Jean-Marie POLU – Antoine RASPILLER – Gilbert THIBAUT

Michel WEBER – Gérard FIEVE – Daniel SCHMITT – Colette VIDAILHET

=====
**PROFESSEURS DES UNIVERSITÉS -
PRATICIENS HOSPITALIERS**

(Disciplines du Conseil National des Universités)

42^{ème} Section : MORPHOLOGIE ET MORPHOGENÈSE

1^{ère} sous-section : (*Anatomie*)

Professeur Jacques ROLAND – Professeur Gilles GROSDIDIER

Professeur Pierre LASCOMBES – Professeur Marc BRAUN

2^{ème} sous-section : (*Cytologie et histologie*)

Professeur Bernard FOLIGUET

3^{ème} sous-section : (*Anatomie et cytologie pathologiques*)

Professeur François PLENAT – Professeur Jean-Michel VIGNAUD – Professeur Eric LABOUYRIE

43^{ème} Section : BIOPHYSIQUE ET IMAGERIE MÉDICALE

1^{ère} sous-section : (*Biophysique et médecine nucléaire*)

Professeur Alain BERTRAND – Professeur Gilles KARCHER – Professeur Pierre-Yves MARIE

2^{ème} sous-section : (*Radiologie et imagerie médicale*)

Professeur Luc PICARD – Professeur Denis REGENT – Professeur Michel CLAUDON

Professeur Serge BRACARD – Professeur Alain BLUM – Professeur Jacques FELBLINGER

Professeur René ANXIONNAT

44^{ème} Section : BIOCHIMIE, BIOLOGIE CELLULAIRE ET MOLÉCULAIRE, PHYSIOLOGIE ET NUTRITION

1^{re} sous-section : (Biochimie et biologie moléculaire)

Professeur Jean-Pierre NICOLAS

Professeur Jean-Louis GUÉANT – Professeur Jean-Luc OLIVIER

2^{ème} sous-section : (Physiologie)

Professeur Jean-Pierre CRANCE – Professeur Jean-Pierre MALLIE

Professeur François MARCHAL – Professeur Philippe HAOUZI

3^{ème} sous-section : (Biologie cellulaire)

Professeur Claude BURLET

4^{ème} sous-section : (Nutrition)

Professeur Olivier ZIEGLER

45^{ème} Section : MICROBIOLOGIE, MALADIES TRANSMISSIBLES ET HYGIÈNE

1^{re} sous-section : (Bactériologie – virologie ; hygiène hospitalière)

Professeur Alain LE FAOU – Professeur Alain LOZNIEWSKI

2^{ème} sous-section : (Parasitologie et mycologie)

Professeur Bernard FORTIER

3^{ème} sous-section : (Maladies infectieuses ; maladies tropicales)

Professeur Thierry MAY – Professeur Christian RABAUD

46^{ème} Section : SANTÉ PUBLIQUE, ENVIRONNEMENT ET SOCIÉTÉ

1^{re} sous-section : (Épidémiologie, économie de la santé et prévention)

Professeur Philippe HARTEMANN – Professeur Serge BRIANÇON

Professeur Francis GUILLEMIN – Professeur Denis ZMIROU

2^{ème} sous-section : (Médecine et santé au travail)

Professeur Guy PETIET – Professeur Christophe PARIS

3^{ème} sous-section : (Médecine légale et droit de la santé)

Professeur Henry COUDANE

4^{ème} sous-section : (Biostatistiques, informatique médicale et technologies de communication)

Professeur François KOHLER – Professeur Éliane ALBUISSON

47^{ème} Section : CANCÉROLOGIE, GÉNÉTIQUE, HÉMATOLOGIE, IMMUNOLOGIE

1^{re} sous-section : (Hématologie ; transfusion)

Professeur Christian JANOT – Professeur Thomas LECOMPTE – Professeur Pierre BORDIGONI

Professeur Pierre LEDERLIN – Professeur Jean-François STOLTZ

2^{ème} sous-section : (Cancérologie ; radiothérapie)

Professeur François GUILLEMIN – Professeur Thierry CONROY

Professeur Pierre BEY – Professeur Didier PEIFFERT

3^{ème} sous-section : (Immunologie)

Professeur Gilbert FAURE – Professeur Marie-Christine BENE

4^{ème} sous-section : (Génétique)

Professeur Philippe JONVEAUX – Professeur Bruno LEHEUP

**48^{ème} Section : ANESTHÉSIOLOGIE, RÉANIMATION, MÉDECINE D'URGENCE,
PHARMACOLOGIE ET THÉRAPEUTIQUE**

1^{re} sous-section : (Anesthésiologie et réanimation chirurgicale)

Professeur Claude MEISTELMAN – Professeur Dan LONGROIS - Professeur Hervé BOUAZIZ

Professeur Paul-Michel MERTES

2^{ème} sous-section : (Réanimation médicale)

Professeur Henri LAMBERT – Professeur Alain GERARD

Professeur Pierre-Edouard BOLLAERT – Professeur Bruno LÉVY

3^{ème} sous-section : (Pharmacologie fondamentale ; pharmacologie clinique)

Professeur Patrick NETTER – Professeur Pierre GILLET

4^{ème} sous-section : (Thérapeutique)

Professeur François PAILLE – Professeur Gérard GAY – Professeur Faiez ZANNAD

49^{ème} Section : PATHOLOGIE NERVEUSE ET MUSCULAIRE, PATHOLOGIE MENTALE, HANDICAP et RÉÉDUCATION

1^{ère} sous-section : (Neurologie)

Professeur Gérard BARROCHE – Professeur Hervé VESPIGNANI

Professeur Xavier DUCROCQ

2^{ème} sous-section : (Neurochirurgie)

Professeur Jean-Claude MARCHAL – Professeur Jean AUQUE

Professeur Thierry CIVIT

3^{ème} sous-section : (Psychiatrie d'adultes)

Professeur Jean-Pierre KAHN

4^{ème} sous-section : (Pédopsychiatrie)

Professeur Daniel SIBERTIN-BLANC

5^{ème} sous-section : (Médecine physique et de réadaptation)

Professeur Jean-Marie ANDRE

50^{ème} Section : PATHOLOGIE OSTÉO-ARTICULAIRE, DERMATOLOGIE et CHIRURGIE PLASTIQUE

1^{ère} sous-section : (Rhumatologie)

Professeur Jacques POUREL – Professeur Isabelle VALCKENAERE

2^{ème} sous-section : (Chirurgie orthopédique et traumatologique)

Professeur Jean-Pierre DELAGOUTTE – Professeur Daniel MOLE

Professeur Didier MAINARD

3^{ème} sous-section : (Dermato-vénéréologie)

Professeur Jean-Luc SCHMUTZ – Professeur Annick BARBAUD

4^{ème} sous-section : (Chirurgie plastique, reconstructrice et esthétique)

Professeur François DAP

51^{ème} Section : PATHOLOGIE CARDIORESPIRATOIRE et VASCULAIRE

1^{ère} sous-section : (Pneumologie)

Professeur Yves MARTINET - Professeur Jean-François CHABOT

2^{ème} sous-section : (Cardiologie)

Professeur Etienne ALIOT – Professeur Yves JUILLIERE – Professeur Nicolas SADOUL –

Professeur Christian de CHILLOU

3^{ème} sous-section : (Chirurgie thoracique et cardiovasculaire)

Professeur Jean-Pierre VILLEMOT

Professeur Jean-Pierre CARTEAUX – Professeur Loïc MACE

4^{ème} sous-section : (Chirurgie vasculaire ; médecine vasculaire)

52^{ème} Section : MALADIES DES APPAREILS DIGESTIF et URINAIRE

1^{ère} sous-section : (Gastroentérologie ; hépatologie)

Professeur Marc-André BIGARD

Professeur Jean-Pierre BRONOWICKI

2^{ème} sous-section : (Chirurgie digestive)

3^{ème} sous-section : (Néphrologie)

Professeur Michèle KESSLER – Professeur Dominique HESTIN (Mme) – Professeur Luc FRIMAT

4^{ème} sous-section : (Urologie)

Professeur Philippe MANGIN – Professeur Jacques HUBERT – Professeur Luc CORMIER

53^{ème} Section : MÉDECINE INTERNE, GÉRIATRIE et CHIRURGIE GÉNÉRALE

1^{ère} sous-section : (Médecine interne)

Professeur Francis PENIN – Professeur Denise MONERET-VAUTRIN – Professeur Denis WAHL

Professeur Jean-Dominique DE KORWIN – Professeur Pierre KAMINSKY

Professeur Athanase BENETOS - Professeur Gisèle KANNY – Professeur Abdelouahab BELLOU

2^{ème} sous-section : (Chirurgie générale)

Professeur Patrick BOISSEL – Professeur Laurent BRESLER

Professeur Laurent BRUNAUD

**54^{ème} Section : DÉVELOPPEMENT ET PATHOLOGIE DE L'ENFANT, GYNÉCOLOGIE-OBSTÉTRIQUE,
ENDOCRINOLOGIE ET REPRODUCTION**

1^{ère} sous-section : (Pédiatrie)

Professeur Danièle SOMMELET – Professeur Michel VIDAILHET – Professeur Pierre MONIN
Professeur Jean-Michel HASCOET – Professeur Pascal CHASTAGNER – Professeur François FEILLET

2^{ème} sous-section : (Chirurgie infantile)

Professeur Michel SCHMITT – Professeur Gilles DAUTEL – Professeur Pierre JOURNEAU

3^{ème} sous-section : (Gynécologie-obstétrique ; gynécologie médicale)

Professeur Michel SCHWEITZER – Professeur Jean-Louis BOUTROY

Professeur Philippe JUDLIN – Professeur Patricia BARBARINO

4^{ème} sous-section : (Endocrinologie et maladies métaboliques)

Professeur Georges WERYHA – Professeur Marc KLEIN – Professeur Bruno GUERCI

5^{ème} sous-section : (Biologie et médecine du développement et de la reproduction)

Professeur Hubert GERARD

55^{ème} Section : PATHOLOGIE DE LA TÊTE ET DU COU

1^{ère} sous-section : (Oto-rhino-laryngologie)

Professeur Claude SIMON – Professeur Roger JANKOWSKI

2^{ème} sous-section : (Ophtalmologie)

Professeur Jean-Luc GEORGE – Professeur Jean-Paul BERROD – Professeur Karine ANGIOI-DUPREZ

3^{ème} sous-section : (Chirurgie maxillo-faciale et stomatologie)

Professeur Michel STRICKER – Professeur Jean-François CHASSAGNE

=====

PROFESSEURS DES UNIVERSITÉS

64^{ème} Section : BIOCHIMIE ET BIOLOGIE MOLÉCULAIRE

Professeur Daniel BURNEL

=====

MAÎTRES DE CONFÉRENCES DES UNIVERSITÉS - PRATICIENS HOSPITALIERS

42^{ème} Section : MORPHOLOGIE ET MORPHOGENÈSE

1^{ère} sous-section : (Anatomie)

Docteur Bruno GRIGNON – Docteur Jean-Pascal FYAD

2^{ème} sous-section : (Cytologie et histologie)

Docteur Edouard BARRAT – Docteur Jean-Claude GUEDENET

Docteur Françoise TOUATI – Docteur Chantal KOHLER

3^{ème} sous-section : (Anatomie et cytologie pathologiques)

Docteur Yves GRIGNON – Docteur Béatrice MARIE

Docteur Laurent ANTUNES

43^{ème} Section : BIOPHYSIQUE ET IMAGERIE MÉDICALE

1^{ère} sous-section : (Biophysique et médecine nucléaire)

Docteur Marie-Hélène LAURENS – Docteur Jean-Claude MAYER

Docteur Pierre THOUVENOT – Docteur Jean-Marie ESCANYE – Docteur Amar NAOUN

44^{ème} Section : BIOCHIMIE, BIOLOGIE CELLULAIRE ET MOLÉCULAIRE, PHYSIOLOGIE ET NUTRITION

1^{ère} sous-section : (*Biochimie et biologie moléculaire*)

Docteur Xavier HERBEUVAL – Docteur Jean STRACZEK – Docteur Sophie FREMONT

Docteur Isabelle GASTIN – Docteur Bernard NAMOUR – Docteur Marc MERTEN

2^{ème} sous-section : (*Physiologie*)

Docteur Gérard ETHEVENOT – Docteur Nicole LEMAU de TALANCE – Docteur Christian BEYAERT

4^{ème} sous-section : (*Nutrition*)

Docteur Didier QUILLIOT

45^{ème} Section : MICROBIOLOGIE, MALADIES TRANSMISSIBLES ET HYGIÈNE

1^{ère} sous-section : (*Bactériologie – Virologie ; hygiène hospitalière*)

Docteur Francine MORY – Docteur Michèle WEBER – Docteur Christine LION

Docteur Michèle DAILLOUX – Docteur Véronique VENARD

2^{ème} sous-section : (*Parasitologie et mycologie*)

Docteur Marie-France BIAVA – Docteur Nelly CONTET-AUDONNEAU

46^{ème} Section : SANTÉ PUBLIQUE, ENVIRONNEMENT ET SOCIÉTÉ

1^{ère} sous-section : (*Epidémiologie, économie de la santé et prévention*)

Docteur François ALLA

4^{ème} sous-section : (*Biostatistiques, informatique médicale et technologies de communication (type biologique)*)

Docteur Pierre GILLOIS

47^{ème} Section : CANCÉROLOGIE, GÉNÉTIQUE, HÉMATOLOGIE, IMMUNOLOGIE

1^{ère} sous-section : (*Hématologie ; transfusion*)

Docteur François SCHOONEMAN

3^{ème} sous-section : (*Immunologie*)

Docteur Marie-Nathalie SARDA

4^{ème} sous-section : (*Génétique*)

Docteur Christophe PHILIPPE

**48^{ème} Section : ANESTHÉSIOLOGIE, RÉANIMATION, MÉDECINE D'URGENCE,
PHARMACOLOGIE ET THÉRAPEUTIQUE**

1^{ère} sous-section : (*Anesthésiologie et réanimation chirurgicale*)

Docteur Jacqueline HELMER – Docteur Gérard AUDIBERT

3^{ème} sous-section : (*Pharmacologie fondamentale ; pharmacologie clinique*)

Docteur Françoise LAPICQUE – Docteur Marie-José ROYER-MORROT

Docteur Damien LOEUILLE

**54^{ème} Section : DÉVELOPPEMENT ET PATHOLOGIE DE L'ENFANT, GYNÉCOLOGIE-OBSTÉTRIQUE,
ENDOCRINOLOGIE ET REPRODUCTION**

5^{ème} sous-section : (*Biologie et médecine du développement et de la reproduction*)

Docteur Jean-Louis CORDONNIER

=====

MAÎTRES DE CONFÉRENCES

19^{ème} section : SOCIOLOGIE, DÉMOGRAPHIE

Madame Michèle BAUMANN

32^{ème} section : CHIMIE ORGANIQUE, MINÉRALE, INDUSTRIELLE

Monsieur Jean-Claude RAFT

40^{ème} section : SCIENCES DU MÉDICAMENT
Monsieur Jean-Yves JOUZEAU

60^{ème} section : MÉCANIQUE, GÉNIE MÉCANIQUE ET GÉNIE CIVILE
Monsieur Alain DURAND

64^{ème} section : BIOCHIMIE ET BIOLOGIE MOLÉCULAIRE
Madame Marie-Odile PERRIN – Mademoiselle Marie-Claire LANHERS

65^{ème} section : BIOLOGIE CELLULAIRE
Mademoiselle Françoise DREYFUSS – Monsieur Jean-Louis GELLY – Madame Anne GERARD
Madame Ketsia HESS – Monsieur Pierre TANKOSIC – Monsieur Hervé MEMBRE

67^{ème} section : BIOLOGIE DES POPULATIONS ET ÉCOLOGIE
Madame Nadine MUSSE

68^{ème} section : BIOLOGIE DES ORGANISMES
Madame Tao XU-JIANG

=====

MAÎTRES DE CONFÉRENCES ASSOCIÉS

Médecine Générale

Docteur Alain AUBREGE
Docteur Francis RAPHAEL

=====

PROFESSEURS ÉMÉRITES

Professeur Georges GRIGNON – Professeur Michel PIERSON - Professeur Michel BOULANGE
Professeur Alain LARCAN - Professeur Michel WAYOFF – Professeur Daniel ANTHOINE
Professeur Hubert UFFHOLTZ – Professeur Pierre GAUCHER – Professeur Claude CHARDOT
Professeur Adrien DUPREZ - Professeur Paul VERT – Professeur Jean PREVOT – Professeur Jean-Pierre GRILLIAT
Professeur Philippe CANTON – Professeur Pierre MATHIEU – Professeur Gilbert THIBAUT
Professeur Daniel SCHMITT

=====

DOCTEURS HONORIS CAUSA

Professeur Norman SHUMWAY (1972)
Université de Stanford, Californie (U.S.A)
Professeur Paul MICHIELSEN (1979)
Université Catholique, Louvain (Belgique)
Professeur Charles A. BERRY (1982)
Centre de Médecine Préventive, Houston (U.S.A)
Professeur Pierre-Marie GALETTI (1982)
Brown University, Providence (U.S.A)
Professeur Mamish Nisbet MUNRO (1982)
Massachusetts Institute of Technology (U.S.A)
Professeur Mildred T. STAHLMAN (1982)
Wanderbilt University, Nashville (U.S.A)
Harry J. BUNCKE (1989)
Université de Californie, San Francisco (U.S.A)

Professeur Théodore H. SCHIEBLER (1989)
Institut d'Anatomie de Würzburg (R.F.A)
Professeur Maria DELIVORIA-PAPADOPOULOS (1996)
Université de Pennsylvanie (U.S.A)
Professeur Mashaki KASHIWARA (1996)
Research Institute for Mathematical Sciences de Kyoto (JAPON)
Professeur Ralph GRÄSBECK (1996)
Université d'Helsinki (FINLANDE)
Professeur James STEICHEN (1997)
Université d'Indianapolis (U.S.A)
Professeur Duong Quang TRUNG (1997)
*Centre Universitaire de Formation et de Perfectionnement des
Professionnels de Santé d'Hô Chi Minh-Ville (VIËTNAM)*

A NOTRE MAITRE ET PRESIDENT DE THESE

Monsieur le Professeur Daniel ANTHOINE
Professeur émérite de Pneumologie
Officier dans l'ordre des Palmes Académiques

Vous nous faites l'honneur de présider notre thèse.
Nous vous remercions pour la spontanéité avec laquelle vous avez bien voulu nous confier ce sujet de thèse et pour nous avoir initiée et guidée pour les prémices de cet ouvrage.
Veuillez trouver dans ce travail l'expression de notre profond respect et de notre plus haute considération.

A NOTRE MAITRE ET JUGE

Monsieur le Professeur Yves MARTINET
Professeur de Pneumologie

Nous vous remercions de l'honneur que vous nous faites en acceptant de juger cette thèse.

Nous avons beaucoup appréciée l'intérêt que vous nous avez porté et vos précieux conseils dès le départ.

Permettez nous de vous exprimer notre profond respect et vous témoigner notre reconnaissance.

A NOTRE MAITRE ET JUGE

Monsieur le Professeur Alain BLUM
Professeur de Radiologie et imagerie médicale

Vous nous faites l'honneur de participer au jury de notre thèse.
Nous avons vivement apprécié votre aide pour la réalisation de ce travail et nous vous en remercions.
Veuillez trouver ici le témoignage de notre plus profonde gratitude et notre sincère reconnaissance.

A NOTRE MAITRE ET JUGE

Monsieur le Docteur Zola BAVELELE

Docteur-en Médecine, Chef du Service de Pneumologie
au Centre Hospitalier Général de Remiremont

Tu m'as inspiré le sujet de cette thèse et m'as aidée de tes conseils.
Depuis plusieurs mois, j'ai pu apprécier ta coopération dans la compilation des données, ta disponibilité et j'ai retrouvé avec plaisir ton service de Pneumologie dans lequel j'ai effectué mon premier stage hospitalier et où il règne toujours une excellente ambiance de travail, grâce à tes grandes qualités humaines.
Permetts-moi de t'exprimer mes plus vifs remerciements et ma grande admiration.

A Vincent, mon petit mari,

Tu m'as apporté ton inconditionnel soutien au cours de ces longues mais passionnantes études, je vis avec toi des moments extraordinaires de complicité, de rires et d'amour : je t'aime plus que tout.

A Lou-Anne, ma fille chérie,

Je t'aime très fort, ton sourire resplendissant illumine chacune de mes journées.

Grâce à vous, je connais le bonheur au quotidien.

A mes parents,

Vous m'avez toujours soutenue, encouragée dans tout ce que j'ai entrepris.

Vous m'avez donné la confiance et la force nécessaires pour accomplir ces précieuses études.

Vous avez toujours été et serez toujours présents à mes côtés.

Merci Maman pour cette superbe mise en page et merci Papa pour tes nombreuses et utiles relectures.

Je vous dédie ma thèse et cette journée mémorable.

A Pierre-Yves, mon frère,

Je suis heureuse et fière de t'avoir auprès de moi depuis toujours.

Tu es mon plus beau cadeau de Noël !

J'ai partagé avec toi des années de complicité inoubliables et je sais pouvoir compter sur toi sans retour.

A Anne-Sophie,

Tu as eu la patience nécessaire pour dactylographier une grande partie de ce travail avec une spontanéité et une gentillesse qui m'ont beaucoup touchée.

Tu m'as souvent encouragée avec tes petits mots de soutien (que j'ai gardés !)

Je t'en remercie de tout cœur.

A la mémoire de mon grand-père disparu,

A Mémère,

A Mamy et Papy,

Je vous remercie sincèrement pour votre affection, vos pensées et votre soutien.

A la mémoire de Grand Papa

A Lucienne et Jean

A Benjamine, Maxime, Nadine et Laurent,

J'ai beaucoup apprécié vos encouragements et votre gentillesse.

**A mes oncles et tantes, cousins et cousines,
A la mémoire de mon Parrain,
A Patricia et Lucette,
A la mémoire de Lulu,**

Merci pour ces super moments partagés ensemble en famille.

**A Lucie, Louis, Céline et Jean-Philippe,
A Emma, Marie et William,
A Audrey et Franck,**

Grâce à vous le mot amitié prend tout son sens.
Merci pour nos formidables moments à chaque retrouvaille.
Vive le Board qui ne cesse de s'agrandir pour notre plus grand plaisir.

A Mael, Elodie et Emmanuel,

Merci pour tous nos moments passés à la bibliothèque, notre soutien mutuel et notre amitié.

A Mattéo, Marjorie et Christophe,

Vous n'êtes plus nos voisins mais restez heureusement nos amis.
Bisou spécial à Mattito « le copain de Loulou », à Mister Swarovski et à Miss Tea Time.

A Romane, Anne et Frédéric

Merci à vous pour tous ces bons moments passés en votre compagnie à Paris, dans l'Est et dans le Sud en vacances.

A tous les médecins que j'ai eu la chance de remplacer depuis mes débuts et en particulier :

A Yves-Olivier Bachelet et à toute sa petite (?!) famille.

Merci pour votre accueil très chaleureux à Diarville et votre confiance

A Laurence et Jean-Marc Laborderie

A Anne-Marie Cloup-Lefevre

A Corinne Haglon-Duchemin

A Alain Pichot

Tous mes remerciements pour mes remplacements à Saint Maur.

SERMENT

"Au moment d'être admise à exercer la médecine, je promets et je jure d'être fidèle aux lois de l'honneur et de la probité. Mon premier souci sera de rétablir, de préserver ou de promouvoir la santé dans tous ses éléments, physiques et mentaux, individuels et sociaux. Je respecterai toutes les personnes, leur autonomie et leur volonté, sans aucune discrimination selon leur état ou leurs convictions. J'interviendrai pour les protéger si elles sont affaiblies, vulnérables ou menacées dans leur intégrité ou leur dignité. Même sous la contrainte, je ne ferai pas usage de mes connaissances contre les lois de l'humanité. J'informerai les patients des décisions envisagées, de leurs raisons et de leurs conséquences. Je ne tromperai jamais leur confiance et n'exploiterai pas le pouvoir hérité des circonstances pour forcer les consciences. Je donnerai mes soins à l'indigent et à quiconque me les demandera. Je ne me laisserai pas influencer par la soif du gain ou la recherche de la gloire.

Admise dans l'intimité des personnes, je tairai les secrets qui me sont confiés. Reçue à l'intérieur des maisons, je respecterai les secrets des foyers et ma conduite ne servira pas à corrompre les mœurs. Je ferai tout pour soulager les souffrances. Je ne prolongerai pas abusivement les agonies. Je ne provoquerai jamais la mort délibérément.

Je préserverai l'indépendance nécessaire à l'accomplissement de ma mission. Je n'entreprendrai rien qui dépasse mes compétences. Je les entretiendrai et les perfectionnerai pour assurer au mieux les services qui me seront demandés.

J'apporterai mon aide à mes confrères ainsi qu'à leurs familles dans l'adversité.

Que les hommes et mes confrères m'accordent leur estime si je suis fidèle à mes promesses ; que je sois déshonorée et méprisée si j'y manque".

SOMMAIRE



APLASIE CONGENITALE DU POUMON GAUCHE : A PROPOS D'UN CAS.

<u>INTRODUCTION</u>	p. 15
<u>I GENERALITES</u>	p. 18
1. Définition.....	p. 19
2. Classification	p. 19
3. Historique	p. 20
4. Fréquence	p. 20
<u>II RAPPEL EMBRYOLOGIQUE</u>	p. 22
1. Développement des bronches et des alvéoles	p. 23
2. Développement de la plèvre et du diaphragme	p. 25
3. Développement de la circulation pulmonaire	p. 25
<u>III ANATOMOPATHOLOGIE</u>	p. 27
1. Pathogénie, histologie du poumon unique	p. 28
2. Etiologie	p. 29
3. Anatomie	p. 31

IV REVUE DE LA LITTERATURE p. 32

1. Circonstances de découverte p. 33
2. Signes cliniques p. 33
3. Examens complémentaires p. 35

- a. Radioscopie
- b. Radiographie pulmonaire standard
- c. Scanner thoracique
- d. IRM
- e. Fibroscopie bronchique
- f. Bronchographie
- g. Angiographie/angioscanner
- h. Cathéterisme intracardiaque
- i. Scintigraphie de ventilation/perfusion
- j. Biologie
- k. Exploration fonctionnelle respiratoire (EFR)
- l. Autres examens recherchant les malformations associées

- Echographie cardiaque
- Electrocardiogramme (ECG)
- Lavement baryté, fibroscopie gastrique
- Echographie rénale et urographie intraveineuse
- Caryotype
- Echographie anténatale

4. Malformations associées p. 43

- a. Cardio-vasculaires
- b. Gastro-intestinales
- c. Squelettiques
- d. Malformations urogénitales
- e. Anomalies de l'appareil respiratoire
- f. Anomalies diverses

5. Complications éventuelles p. 46

- a. Emphysème
- b. Hypertension artérielle pulmonaire.

6. Diagnostic différentiel p. 47

- a. Clinique
- b. Radiologique



7. Pronostic p. 48

- a. Age de la découverte
- b. Siège de l'anomalie
- c. Etat du poumon unique
- d. Malformations associées

8. Traitement p. 50

- a. Traitement médical
- b. Traitement chirurgical

V NOTRE OBSERVATION CLINIQUE p. 52

1. En 1979
2. En 1992 et 1994
3. En 2000
4. En 2003
5. En 2005

VI COMMENTAIRES p. 59

CONCLUSION p. 62

BIBLIOGRAPHIE p. 65

ANNEXES p. 76

INTRODUCTION

L'aplasie pulmonaire gauche fait partie des grandes malformations congénitales du poumon par défaut. Elle est peu fréquente et se traduit par l'absence complète d'un poumon et de ses vaisseaux, due à l'arrêt de développement de la bronche souche gauche : il s'agit d'une embryopathie majeure, le vice de développement se produisant tôt au stade embryonnaire, intéressant simultanément le système bronchique et artériel pulmonaires.



Les facteurs étiologiques sont variés et encore hypothétiques.

L'anomalie en elle-même est asymptomatique, sa tolérance est donc souvent très longue et elle peut alors être reconnue tardivement à l'âge adulte, notamment à l'occasion d'un examen radiologique systématique. Les manifestations fonctionnelles telles que cyanose ou dyspnée sont exceptionnelles. Les malformations associées sont variées, elles peuvent affecter plusieurs systèmes : cardiovasculaire, gastro-intestinal, uro-génital ou musculo-squelettique. Ce sont elles, ainsi que le siège de l'anomalie et la valeur fonctionnelle du poumon unique, qui conditionnent le pronostic. La moitié des cas rapportés meurent ou à la naissance, ou pendant les cinq premières années de vie.

Ce n'est que depuis le milieu du siècle dernier, que l'on peut identifier avec certitude l'anomalie du vivant du sujet, grâce aux explorations. En effet, les premières descriptions de ces anomalies appartiennent à la tératologie, puis sont faites à partir d'autopsies. C'est seulement avec le développement des techniques successives d'exploration radiologique que le diagnostic peut se faire in vivo : radiographie standard, bronchoscopie et bronchographie, angiographie et aujourd'hui scanner et IRM.

A l'occasion d'une observation exceptionnelle, rencontrée dans le service de pneumologie du centre hospitalier de Remiremont, il nous a paru intéressant d'actualiser la pathologie avec les moyens iconographiques actuels. Nous avons effectivement la chance que notre sujet soit toujours en vie et que des explorations pour diagnostiquer cette malformation aient été pratiquées par le passé, nous permettant ainsi un suivi longitudinal du patient et une nouvelle étude radiologique, étant donné l'évolution extraordinaire de l'imagerie et son accessibilité.

I GENERALITES

1. Définition

L'aplasie pulmonaire unilatérale appartient à l'ensemble des malformations bronchopulmonaires majeures et se caractérise par l'absence d'un poumon et de ses vaisseaux et par l'existence d'un minuscule tronc bronchique d'environ un centimètre de long, se terminant en doigt de gant et ne portant à son extrémité aucune ébauche de tissu pulmonaire.

L'agénésie pulmonaire, quant à elle, se manifeste par l'absence totale de parenchyme pulmonaire, de vaisseaux et des bronches distales après la carène.

En pratique, ces deux formes sont considérées comme la même entité : on ne fait pas de distinction étiologique, physiopathologique, ni clinique entre les deux (22, 31, 39). La seule différence est anatomique et réside dans l'existence d'un moignon de bronche souche en cas d'aplasie.

Ces malformations correspondent à des embryopathies précoces : en effet, ce sont des affections congénitales, acquises au cours de la vie intra-utérine donc non transmissibles, à distinguer des affections héréditaires, qui elles, sont transmissibles (11).

L'aplasie bilatérale existe mais est exceptionnelle et bien sûr incompatible avec la vie.

2. Classification

Plusieurs classifications ont été proposées.

Celle présentée par SCHNEIDER (70) en 1909 est la plus connue et la plus utilisée, encore à l'heure actuelle. Elle définit trois degrés de développement du poumon :

- le type I ou agénésie, avec absence complète de la bronche souche, du tissu pulmonaire et de sa vascularisation.
- le type II ou aplasie, avec existence d'un moignon bronchique borgne mais sans tissu pulmonaire, ni vaisseau pulmonaire.
- le type III ou hypoplasie, avec un développement bronchique, parenchymateux et vasculaire rudimentaire.

En 1955, BOYDEN (9) donne une classification basée sur le degré d'arrêt de développement :

- dans le groupe I, il y a une absence complète d'un ou des deux poumons.
- dans le groupe II, il y a seulement une bronche rudimentaire sans tissu pulmonaire.
- dans le groupe III, la croissance a échoué.

MONALDI, en 1959, distingue des broncho-pneumopathies malformatives :

- du premier degré, lorsque l'arrêt siège dès le départ d'une bronche souche par absence de bifurcation trachéale.
- du second degré, lorsque l'arrêt se produit sur une bronche souche, donc avec existence d'un moignon bronchique.
- du troisième degré, lorsqu'il siège sur les bronches lobaires ou segmentaires.
- du quatrième degré, lorsqu'il siège au-delà des bronches segmentaires.

3. Historique

La première agénésie pulmonaire fut découverte accidentellement par DE POZZE en 1673, lors de l'autopsie d'une femme, puis MORGAGNI en 1762 signale également son existence.

Le terme d'agénésie fut utilisé pour la première fois par HABERLEIN et KLINZ en 1787.

La première observation diagnostiquée cliniquement du vivant du malade est due à MUNCHMEYER en 1885 et c'est en 1928 que publient pour la 1^{ère} fois GILKEY et WELSH un cas d'agénésie diagnostiqué in vivo.

4. Fréquence

a. Globale :

Il s'agit d'une affection rare. Ainsi, WEXELS (81) recense 87 cas en 1951. OYAMADA (58), en 1953, répertorie 109 cas d'agénésie, aplasie et hypoplasie confondues (50 à droite et 59 à gauche) et VALLE (79), en 1955, en collige 120.

En ce qui concerne agénésies et aplasies seules, BRETON et DUBOIS (11), lors d'une revue de la littérature très complète en 1957, rassemblent un peu moins d'une centaine de cas.

En 1966, MASSUMI (47) recense 110 cas de « vraie agénésie » dans le monde.

Plus de 160 cas dans la littérature mondiale sont dénombrés par DAVACHI et alter (21) en 1976.

L'incidence est d'environ 1 sur 10 000 à 15 000 autopsies selon OLLCOTT et DOOLEY en 1943 et FERGUSSON et NEUHAUSER en 1944 (cités respectivement par ARGENT (2) et MANAGOLI (46)).

Cependant, ce qui était avant une découverte autopsique est aujourd'hui diagnostiqué par des méthodes d'imagerie moderne.

Ceci fait dire à OSBORNE (57) que cet état est probablement moins rare qu'on ne le pensait, mais FRASER et PARE (31) dans leur ouvrage confirment ces données et parlent d'une radiographie pulmonaire sur dix mille.

b. Selon le sexe et le côté atteint :

Dans la littérature, la répartition est à peu près égale pour les deux sexes et il ne semble pas exister de prédominance quant au côté (OYAMADA (58) en 1953, BRETAGNE (10) en 1972, KRAVITZ (38) en 1994).

Pourtant, SMART (72) en 1946 et MEHTA (51) en 1983 trouvent que l'anomalie est plus fréquente chez les femmes et à gauche.

c. Des anomalies congénitales associées :

Elles existent dans 50 (WEXELS (80)) à 60% (MEHTA (51)) des cas.

Les plus fréquentes sont les anomalies cardiovasculaires (25% des cas selon BORJA (7), citant MARIONI).

II RAPPEL EMBRYOLOGIQUE

1. Développement des bronches et des alvéoles

Trois étapes sont à distinguer dans le développement du poumon selon DUBREUIL en 1936, LOOSLI et POTTER en 1959, BOYDEN en 1972 (cf. REID (62))

a. Le stade embryonnaire

L'ébauche de l'appareil respiratoire apparaît à la quatrième semaine de grossesse, dès le vingt-quatrième jour, sous la forme d'un diverticule de la paroi ventrale de l'intestin antérieur. Larynx, trachée, bronches et alvéoles ont donc un revêtement épithélial d'origine entoblastique, tandis que leurs éléments cartilagineux et musculaires proviennent du mésoblaste, c'est-à-dire de la splanchnopleure qui entoure l'intestin antérieur.

En moins de deux jours (du vingt-cinquième au vingt-septième jour), le bourgeon primaire se développe à la partie caudale du sillon laryngotrachéal.

Du vingt-sixième au vingt-huitième jour (ce qui correspond à un embryon de 4 à 5 millimètres), le diverticule donne naissance aux bourgeons pulmonaires droit et gauche, avec une direction caractéristique, telle que le poumon droit soit plus vers le bas et que le gauche soit plus transverse.

Pendant que les bourgeons s'allongent, la portion respiratoire de l'intestin antérieur commence à se séparer de la portion oesophagienne par des crêtes latérales du mésoderme environnant qui progresse en direction crâniale pour former le septum oesophagotrachéal : il divise donc l'intestin en une partie dorsale (l'œsophage) et une partie ventrale (le bourgeon trachéobronchique) alors que l'embryon mesure 5,5 millimètres (41).

Les deux jours suivants (du vingt-huitième au trentième jour), les bourgeons pulmonaires s'allongent pour devenir les bronches souches (embryon de 6 à 7 millimètres).

Du trentième au trente-deuxième jour, (embryon de 7- à 8 millimètres), les cinq bronches lobaires apparaissent comme des excroissances monopodales des bronches souches (82).

Ces cinq bronches lobaires, entre le trente-deuxième et le trente-quatrième jour, commencent à donner des branches, de façon plus ou moins dichotomique.

-Lorsque l'embryon mesure entre 11 et 13,6 millimètres (soit du trente-quatrième au trente-sixième jour), toutes les bronches segmentaires sont présentes.

Les bronches sous-segmentaires commencent à apparaître du trente-sixième au trente-huitième jour.

Entre le trente-huitième et le quarantième jour, quand l'embryon mesure de 17 à 20 millimètres, elles existent toutes puis beaucoup subissent d'autres subdivisions (BOYDEN (9), ZYLAK (84)).

b. Le stade canalaire

Il représente la période précoce de développement des voies aériennes transitoires, de la dix-septième à la vingt-cinquième semaine.

Le tissu mésenchymateux se réduit, les espaces aérés et les capillaires nouvellement formés se rapprochent les uns des autres.

c. Le stade alvéolaire

La morphologie des acinus est bien développée à la vingt-huitième semaine de gestation.

On retrouve des alvéoles dès la trentième semaine.

La période finale du développement pulmonaire intra-utérin depuis la trente-sixième semaine jusqu'au terme, se traduit par le développement prolifique des alvéoles.

Cependant, le développement broncho-alvéolaire n'est pas complet à la naissance et le nombre d'alvéoles continue à croître jusqu'à l'âge de huit ans. Puis la croissance du poumon est purement volumétrique jusqu'à l'âge adulte.

Il découle de ce rappel embryologique que le problème dans l'aplasie, se situe au trentième jour (annexe 1).

2. Développement de la plèvre et du diaphragme

Le diaphragme et les cavités pleurales vont se former simultanément : quand les bourgeons pulmonaires apparaissent, le coelome interne est constitué par la cavité péricardo-pleuro-péritonéale (ou thoraco-abdominale) qui va se cloisonner.

A la fin de la troisième semaine, le septum transversal ou diaphragme primitif va isoler la cavité coelomique sus-diaphragmatique (qui se séparera en cavité péricardique et cavités pleurales) et la cavité sous-diaphragmatique.

La cavité pleurale va se modeler sur le développement des lobes pulmonaires engendrant les scissures au quarantième jour (BRETON (11) et BROCARD (12)).

C'est au soixante-quatrième jour que le thorax est complètement séparé de l'abdomen (52).

3. Développement de la circulation pulmonaire

a. Artérielle

Très tôt (au vingt-sixième jour), un plexus capillaire bronchique, venant de l'aorte, apparaît au niveau de l'ébauche pulmonaire. Vers le trentième jour, les artères pulmonaires prennent naissance à partir des branches proximales des sixièmes arcs aortiques.

Du côté droit, la partie distale de l'arc aortique disparaît et à gauche, elle maintient une connexion avec l'aorte, appelée canal artériel.

Pendant le stade embryonnaire, le développement artériel est parallèle à celui des voies aériennes (BRETON (11), BROCARD (12)).

b. Veineuse

~ Durant la phase embryonnaire, le sang veineux pulmonaire s'écoule à travers le plexus splanchnique dans le système veineux systémique primaire.

Ultérieurement, des évaginations crâniale et caudale de la région sinoatriale du cœur se développent et s'étendent vers les bourgeons pulmonaires. La partie caudale va régresser tandis que la partie crâniale continue à se développer pour devenir la veine pulmonaire commune.

Ensuite, elle est incorporée dans l'oreillette gauche et la majorité des connexions splanchnopulmonaires est oblitérée, laissant place à quatre veines pulmonaires indépendantes, entrant directement dans l'oreillette gauche (31,84).

Un fait important à retenir est que le développement des vaisseaux est postérieur à celui de l'organe auquel ils sont destinés (11,37) : le développement de la vascularisation pulmonaire dépend de la présence de tissu pulmonaire, alors que l'affirmation inverse est fausse.

III ANATOMOPATHOLOGIE

1. Pathogénie, histologie du poumon unique

Comme nous l'avons vu dans le chapitre « Rappel embryologique », les facteurs qui empêchent la formation des poumons et des bronches lobaires doivent survenir au plus tard entre le vingt-huitième et le trentième jour de gestation.

REID dans plusieurs parutions (62,63) émet l'hypothèse qu'agénésie et aplasie pulmonaires ont lieu suite à un déficit en tissu mésenchymateux entourant les voies aériennes du poumon en développement.

Elle explique qu'une interaction entre les tissus (ici mésenchyme et épithélium) est nécessaire pour la croissance et la différenciation du diverticule respiratoire provenant de l'intestin antérieur.

Pour ce faire, elle s'appuie sur l'exemple du système paracrine, qui concerne l'interaction cellule-cellule, selon lequel des messagers dans le liquide tissulaire et des récepteurs cellulaires entraînent des déclenchements locaux pour la multiplication et la différenciation cellulaires.

Une expérience illustre ces propos : si les bourgeons pulmonaires d'un animal sont enlevés à une période précoce du développement, puis mis en culture, le processus de ramification se poursuit, si et seulement si, le mésenchyme adjacent est inclus dans le milieu de culture.

Elle pense donc que dans l'agénésie pulmonaire, un déséquilibre précoce entre l'épithélium respiratoire et le mésenchyme est impliqué : il y a probablement un déficit du mésenchyme autour du bourgeon des voies aériennes d'un poumon.

RYLAND et REID, en 1971 (66) ont réalisé des études morphométriques sur le poumon présent chez un patient porteur d'une agénésie pulmonaire.

Ils ont été capables de montrer que le volume du poumon unique et son nombre d'alvéoles étaient équivalents à celui de deux poumons, malgré l'arbre bronchique peu développé. En effet, le nombre de voies aériennes était à peu près égal à la moitié du nombre normal.

Ceci suggère que le développement des alvéoles et des voies aériennes est stimulé par des facteurs différents : la multiplication des alvéoles résulte probablement de l'augmentation de l'espace intrathoracique disponible avant la naissance.

Souvent le poumon unique connaît une anomalie de développement de lobes (9,66). Il est parfois unilobaire, bilobaire (en cas d'agénésie du poumon gauche) ou trilobaire (en cas d'agénésie du poumon droit) ou pourvu de lobes surnuméraires.

C'est pourquoi, beaucoup (KESLAR (37), REID (63), BOYDEN(9)) avancent que la première agression causant l'aplasie d'un poumon modifie également la formation du poumon controlatéral.

Sur le plan histologique, les travaux de RIENHOFF en 1937 (cité par RYLAND (66)) ont montré que le poumon unique était simplement élargi, sans emphysème ni fragilisation du tissu élastique à l'examen microscopique.

Ces données sont confirmées dix ans plus tard par SMART (72) qui rapporte deux cas d'agénésie pulmonaire unilatérale chez des sujets vivants : il pratique des enregistrements des pressions intrapleurales (qui sont très réduites en cas d'emphysème) et des tracés spirométriques.

Les résultats recueillis suggèrent que dans chaque cas, le poumon restant est hypertrophié plutôt qu'emphysémateux.

Pourtant, certains ont décrit l'existence de broncheectasies (PRUYS et VEEN en 1939) ou d'emphysème (KILLINGSWORTH et HIBBS en 1939, FERGUSON et NEUHAUSER en 1944), mais ils sont rares.

2. Etiologie

La cause des agénésies et aplasies n'est pas connue mais plusieurs théories sont proposées.

a. Facteurs génétiques

Pour les uns (COFFEY (16), STEINBERG (74), SAFA KAYA (67), WARKANY (80)), elles résultent de facteurs génétiques ou tératogènes car leur association avec d'autres anomalies congénitales est trop fréquente pour être accidentelle : SCHOBBER, cité par SAFA KAYA (67), a par exemple un cas d'agénésie pulmonaire chez un patient atteint d'une trisomie partielle 2p et 21q, et plusieurs auteurs (YOUNT, BRIMBLECOMBE) ont des exemples d'agénésies chez des jumeaux ou des enfants issus de cousins germains.

Ceci est réfuté par BRETON et DUBOIS (11) qui ont un exemple d'agénésie chez un seul des jumeaux univitellins.

L'expérience de WARKANY (80) en 1948 a permis de reproduire des agénésies pulmonaires chez des fœtus de rats en privant leur mère de vitamine A.

Cependant, dans nos sociétés, il n'y a pas de carence en vitamine A. WARKANY en 1952 suggère alors l'existence de lésions placentaires dégénératives ou infectieuses, pouvant modifier l'apport sanguin au poumon embryonnaire, ce qui produirait une carence nutritionnelle qui affecterait la chimie du développement.

Les agents infectieux peuvent être la rubéole (BOURQUIN), le zona ou la grippe (FIELD) survenant avant le troisième mois de gestation.

b. Facteurs traumatiques

Pour les autres, (BORJA (7)), elles peuvent résulter de facteurs traumatiques comme une chute accidentelle de la mère pendant le premier trimestre de la grossesse ou un accident de la voie publique ayant entraîné une oblitération de la bronche souche (MALTZ (45)).

c. Autres théories

Des explications plus précises ont été avancées en 1989 par OSBORNE (57) qui s'appuie sur six cas d'agénésie pulmonaire unilatérale associée à des anomalies squelettiques telles que : hypoplasie des phalanges d'un pouce, anomalies métacarpiennes et radiales, anomalies rachidiennes et costales, homolatérales à l'agénésie.

Il propose donc la théorie des crêtes neurales, expliquant que leur agression conduirait à une inhibition de croissance des tissus approvisionnés (squelettiques et viscéraux), innervés par ces nerfs endommagés, altérés (par exemple par un agent tératogène comme le thalidomide) .

Malheureusement cette théorie ne permet pas d'expliquer les anomalies controlatérales à l'agénésie.

Plus récemment encore, en 1997, CUNNINGHAM et MANN devant la fréquence des anomalies congénitales associées (rayon radial, microsomie hémifaciale) homolatérales à l'agénésie, émettent l'hypothèse d'une altération de l'apport sanguin dans les arcs aortiques dorsaux, pendant la quatrième semaine de grossesse : ceci entraînerait une anomalie de développement des tissus normalement ravitaillés par ces arcs.

En effet, plusieurs molécules régulatrices (qui sont des facteurs de croissance) sont apportées par ce flux sanguin.

- En résumé, une déficience en facteurs de croissance, apportés par les vaisseaux, pourrait être à l'origine du défaut de développement du poumon et des anomalies congénitales associées.

Malheureusement, cette hypothèse ne nous permet pas de connaître l'évènement qui conduit à l'altération du flux sanguin.

3. Anatomie

Nous avons déjà vu que la distinction morphologique entre agénésie et aplasie était la présence d'une bronche rudimentaire de longueur variable ne dépassant pas 1,5 cm et se terminant en doigt de gant.

Ce moignon bronchique, ayant le plus souvent une clairance mucociliaire anormale, peut héberger des micro-organismes et être responsable d'une infection dans le poumon controlatéral.

L'hémithorax atteint est occupé par le cœur et le médiastin, avec parfois du tissu graisseux ou du liquide séro-fibrineux.

Le poumon et la plèvre font défaut.

Il n'y a ni artère, ni veine pulmonaire, ni plexus nerveux.

La trachée comporte souvent un nombre d'anneaux cartilagineux inférieur ou supérieur à la normale.

Le poumon unique, hypertrophié, avec souvent des défauts de lobation fait hernie dans la cavité hémithoracique opposée.

La moitié des agénésies est associée à des malformations congénitales variées.

IV REVUE DE LA LITTERATURE

1. Circonstances de découverte

L'aplasie pulmonaire peut demeurer asymptomatique et être découverte à l'autopsie, comme cela était souvent le cas avant (7). Cette pauvreté de l'expression clinique conduit donc parfois à un diagnostic tardif, surtout s'il n'y a pas d'anomalie associée : la période néonatale et la petite enfance se déroulent alors sans incident (BRETON (11), GULERIA (35)).

C'est souvent un examen radiologique systématique ou pratiqué à l'occasion d'infections respiratoires à répétition, d'insuffisance respiratoire, d'inhalation d'un corps étranger ou d'une déformation thoracique (scoliose, par exemple) qui mène à la découverte de la malformation (GERBEAUX (33), BRETAGNE (10)). Rarement, l'agénésie pulmonaire est révélée par une détresse respiratoire néonatale ou une cyanose qui dévoile en plus, une anomalie cardiaque associée (BRETAGNE (10) et GULERIA (35)).

2. Signes cliniques

a. Symptômes :

Il peut s'agir d'infections bronchopulmonaires récurrentes, de tachypnée avec cyanose à l'effort, de dyspnée à l'exercice, de détresse respiratoire chez le nouveau-né (37,39,67).

Cependant, la symptomatologie fonctionnelle est en général discrète (BROCARD (12)).

b. Signes physiques :

L'inspection attentive peut parfois permettre de retrouver une déviation de la trachée d'un côté, une asymétrie thoracique avec aplatissement d'un hémithorax, un défaut d'ampliation unilatéral, une scoliose...ou ne révèle rien, surtout chez le nouveau-né et le jeune enfant, chez qui le thorax n'a pas eu le temps de devenir asymétrique (33,67,72).

A la percussion, l'hémithorax atteint est mat, mais peut parfois être sonore à son sommet, où le poumon normal a fait hernie à travers la ligne médiane.

Les bruits respiratoires sont absents du côté atteint, mais peuvent être parfois perçus et diminués en regard du lobe supérieur, surtout à l'auscultation antérieure. En cas de hernie du poumon unique, cœur et médiastin sont trouvés grâce à la percussion, à l'auscultation, mais aussi à l'inspection qui montre les battements de l'apex, déplacés du côté atteint. Les bruits du cœur peuvent être perçus trop nettement et sont déjetés vers l'hémithorax pathologique, en dehors et en haut dans le creux axillaire.

Côté sain, on note parfois, une hypersonorité et un murmure vésiculaire de plus forte intensité (10,11,35,37,67).

3. Examens complémentaires

a. Radioscopie

Elle est utilisée pour étudier la course diaphragmatique et peut montrer une ampleur excessive du mouvement du diaphragme côté normal et une course limitée, voir une immobilité de l'autre coupole (12,27,74).

b. Radiographie pulmonaire standard

Elle est l'examen fondamental. MASSUMI (47) pense même qu'elle est assez caractéristique pour permettre le diagnostic : absence ou minime rétraction de l'hémithorax et élévation de l'hémi-diaphragme en regard d'un déplacement médiastinal extrême.

De façon plus détaillée, la radiographie pulmonaire montre :

- de face (annexe 7), l'opacité totale d'un hémithorax avec déviation trachéale et translation de l'opacité cardiaque et des gros vaisseaux du côté altéré, laissant apparaître la colonne vertébrale de façon plus claire qu'habituellement (10). Un pincement des espaces intercostaux et une surélévation d'une coupole diaphragmatique sont inconstants et traduisent des signes secondaires de diminution de volume (21).

Parfois, la radiographie pulmonaire est moins typique avec, au sein de l'opacité, une image claire occupant l'apex, résultant de la hernie marquée du poumon controlatéral.

- de profil (annexe 8), cette hernie provoque une hyperclarté rétrosternale et déplace le cœur et le médiastin vers l'arrière (49).
On peut également observer des anomalies des vertèbres et des côtes.

Si, contrairement à l'affirmation de MASSUMI, la radiographie pulmonaire simple n'aboutit pas au diagnostic, le scanner et l'IRM peuvent être utiles en montrant l'absence de parenchyme pulmonaire, d'arbre bronchique et de vaisseaux pulmonaires côté atteint.

c. Scanner thoracique

Le scanner devient donc le deuxième outil en imagerie thoracique après la radiographie pulmonaire. Il est une excellente méthode pour l'étude des pathologies thoraciques, grâce à ses coupes transversales et à sa capacité à décrire des régions, avec plus ou moins de densité que la radiographie thoracique. De plus, des zones peuvent être réhaussées grâce à l'injection intraveineuse de produit de contraste, ce qui représente encore un avantage.

Parfois, des reconstructions multiplanaires (2D,3D), sont réalisées pour démontrer une anatomie vasculaire anormale, une malformation trachéobronchique et ainsi permettre d'éviter certains examens souvent plus invasifs (annexe 22).

Le scanner explique certaines atypies de la radiographie pulmonaire (par exemple, lorsque l'opacification de l'hémithorax n'est pas complète, le scanner révèle que cela est dû à une hernie du poumon unique). Il détermine si une bronche est visible côté atteint et peut parfois même montrer qu'elle finit en aveugle. Il exclut une atélectasie (qui est le diagnostic différentiel radiographique principal de l'aplasie) due à une obstruction bronchique ou à une compression des voies aériennes

principales par des gros vaisseaux anormaux ou déplacés (scanner avec injection de produit de contraste).

Il démontre bien sûr l'absence de parenchyme pulmonaire et l'absence de vaisseaux pulmonaires côté atteint (30,35).

Le scanner est également utile pour montrer les malformations associées, parfois non soupçonnées sur la radiographie pulmonaire et permet une évaluation complète et fiable de l'anomalie (4,48).

d. IRM (imagerie par résonance magnétique) et angio-IRM

L'IRM est la technique la plus récente pour évaluer les anomalies thoraciques. Elle est capable de donner certaines informations indisponibles avec les autres méthodes d'imagerie et est utilisée pour évaluer les malformations cardiovasculaires congénitales. Ainsi, elle peut démontrer de façon optimale les échanges vasculaires dus à l'anomalie (une artère pulmonaire unique) et aux anomalies associées (par exemple, la veine azygos se jetant dans la veine cave inférieure) et détecter des obstructions ou interruptions des voies aériennes trachéobronchiques (1,27,31).

e. Fibroscopie bronchique

Elle reste d'actualité malgré la généralisation du scanner et de l'IRM : NOWOTNY et ses collaborateurs (55) la recommandent chez les nouveau-nés ayant une agénésie pulmonaire, si les tests de fonction respiratoire démontrent une limitation du flux respiratoire et une augmentation des résistances respiratoires : ceci pour prouver ou

exclure une compression vasculaire ou une sténose de l'arbre trachéobronchique.

Jadis, elle était essentielle au diagnostic. Elle permettait notamment de différencier agénésie et aplasie en montrant un récessus aveugle du côté de la malformation et une bronche souche normale de l'autre côté (12,33).

Cependant, cet examen est toujours difficile en raison de l'attraction trachéale et de la réduction quasi constante du calibre de la bronche (10).

f. Bronchographie

Elle est réalisée après la bronchoscopie et met en évidence la malformation bronchique en dessinant un moignon borgne côté poumon absent, à quelques centimètres de la carène. Du côté controlatéral, on met parfois en évidence des anomalies de distribution du poumon unique ou bien, l'examen est normal : un seul hémithorax est donc imprégné.

La bronchographie doit être pratiquée avec une extrême prudence, en injectant aussi peu de produit de contraste que possible, sous peine d'accidents graves. En effet, il y a des risques d'allergie au produit et l'injection entraîne une détérioration temporaire de la ventilation pouvant aboutir à l'asphyxie au cours de l'examen, surtout en cas d'aplasie et particulièrement chez l'enfant (11,12,19,78) .

Tout ceci en fait un examen mal toléré et trop risqué (83).

Elle n'est donc plus utilisée fréquemment de nos jours et son déclin a coïncidé avec la disponibilité de méthodes moins invasives comme le scanner (27).

g. Angiographie pulmonaire

Elle confirme les résultats de la bronchographie en montrant les malformations vasculaires pulmonaires (absence complète d'artère pulmonaire et bronchique), et nous fait découvrir la rotation du cœur côté pathologique et les malformations cardiovasculaires associées. Elle peut faire le diagnostic différentiel avec plusieurs pathologies mimant à la radiographie pulmonaire une aplasie pulmonaire (que nous étudierons dans un chapitre spécial cf. IV-6) (10,74).

L'angiographie est réalisée par injection de produit de contraste dans les vaisseaux par plusieurs voies (voie veineuse dans un ou les deux bras, cathétérisme dans la veine cave supérieure, l'oreillette droite ou le ventricule droit) (31).

Pour certains (78), elle est indispensable pour affirmer le caractère congénital de la malformation en montrant qu'aux anomalies bronchiques, sont associées des anomalies du système artériel pulmonaire.

Pour d'autres (12), elle n'a aucune valeur diagnostique, puisque beaucoup de processus pathologiques peuvent arrêter la circulation normale dans l'arbre pulmonaire.

Cet examen n'est pas dénué de risques bien que de gros progrès techniques (dans les cathéters et le produit de contraste) aient été faits ces dix dernières années (31). La complication la plus sérieuse était la perforation cardiaque. Aujourd'hui, les complications sont moins fréquentes et les plus importantes sont l'arrêt cardiorespiratoire, les arythmies ventriculaires et l'éruption urticarienne au produit de contraste. Heureusement, la majorité des vaisseaux peut actuellement aussi être visualisée par scanner dynamique (27).

h. Cathétérisme intracardiaque

Il renseigne sur la répercussion hémodynamique de la malformation et sur l'existence éventuelle d'anomalies cardiaques associées. Il prouve l'impossibilité de trouver une artère pulmonaire d'un côté et permet l'étude du régime des pressions intracavitaires qui s'avère le plus souvent être normal, comme l'avait signalé FERENCZ (25) en 1961. Le fait que la pression dans l'artère pulmonaire unique soit normale, coïncide bien avec l'absence de retentissement fonctionnel vasculaire correspondant (10,12,44) : lorsqu'une HTAP (hypertension artérielle pulmonaire) existe, elle n'est pas due à l'absence d'une artère pulmonaire mais à des malformations associées.

i. Scintigraphie de ventilation- perfusion

Elle permet de faire le diagnostic différentiel avec une agénésie de l'artère pulmonaire.

En effet, la scintigraphie de perfusion (annexe 26) montre l'absence de radioactivité dans le poumon atteint, comme cela peut être le cas avec les malformations congénitales des artères pulmonaires, d'où l'intérêt de la scintigraphie de ventilation (annexe 25) : si elle montre une fixation normale de la radioactivité, il s'agit d'une agénésie de l'artère pulmonaire et s'il n'y a aucune fixation isotopique, c'est une agénésie pulmonaire. Elle peut aussi montrer une continuité de tissu pulmonaire de l'hémithorax sain à l'hémithorax atteint (traduisant toujours la hernie du poumon unique) (8,27,47,67).

j. Biologie

Les gaz du sang ainsi que la saturation en oxygène sont normaux, confirmant que le seul poumon développé l'est suffisamment pour avoir une valeur fonctionnelle proche des deux poumons (12).

k. Exploration fonctionnelle respiratoire (EFR)

La plupart des auteurs (BRETON et DUBOIS (11), BROCARD (12), GERBEAUX (33)) rapportent des volumes ventilatoires sensiblement normaux qui témoignent de la tolérance presque parfaite de l'organisme et de sa remarquable adaptation malgré une malformation de cette importance.

L'EFR permet également d'éliminer l'existence d'un emphysème du côté sain.

Les autres (KRUMMEL (39), NOWOTNY (55)), retrouvent une réduction de la capacité vitale et une tolérance diminuée à l'exercice.

NOWOTNY qui a étudié spécialement la fonction pulmonaire de nouveau-nés porteurs d'aplasie pulmonaire unilatérale, trouve que les tests volumétriques détectent une obstruction bronchique précoce : la diminution de la compliance de l'arbre respiratoire traduit donc la surdistension du poumon.

l. Autres examens recherchant les malformations associées

BRETAGNE et HAZEAX (10) recommandent un bilan radiologique complet osseux, digestif et urinaire.

- L'échographie cardiaque
L'échographie cardiaque est un examen simple, non invasif, pour détecter des anomalies cardiaques associées et peut révéler une dextrocardie en cas d'agénésie droite (2).
- L'électrocardiogramme ou ECG (annexe 2)
L'ECG est utile pour séparer l'agénésie d'une dextrocardie ; il montre justement la position aberrante du cœur par des complexes anormaux et en cas d'hypertension pulmonaire, retrouve un axe électrique dévié à droite (11,39,43).
- Le lavement baryté et la fibroscopie gastrique
Ils témoignent d'une déviation de l'œsophage (qui a aussi subi l'attraction) et peuvent dévoiler une fistule trachéo-oesophagienne, une compression extrinsèque par un anneau vasculaire (11,27).
- L'échographie rénale et l'urographie intraveineuse (UIV)
Elles recherchent une absence ou une anomalie congénitale du rein (43).
- Le caryotype
Un caryotype peut être demandé mais il est le plus souvent normal bien que COFFEY et WATSON (16), en parcourant la littérature, aient retrouvé un cas d'agénésie pulmonaire associée à une trisomie partielle (16,18) et SAFA KAYA (67), citant SCHOBER, signalait, lui aussi, un cas de trisomie partielle (cf. chapitre III-2).
- L'échographie anténatale
Elle peut diagnostiquer l'agénésie dès la trente-quatrième semaine de grossesse et aider pour la conduite à tenir post-natale.
On peut déjà voir le déplacement médiastinal côté atteint, l'absence de parenchyme pulmonaire et le doppler peut révéler l'absence d'artère pulmonaire (15,46,55,71).

4. Malformations associées

Elles sont fréquentes (50 à 60% des cas selon BORJA (7)) et de nature très variable (11). Nous les avons classées par ordre décroissant.

a. Malformations cardio-vasculaires

Ce sont les plus fréquentes selon MALTZ et NADAS (45) puisqu'elles intéressent 25% des anomalies congénitales associées.

La malformation la plus souvent rencontrée est la persistance du canal artériel : JIMENEZ et MARTINEZ la retrouvent 5 fois sur 120, d'après LANDING (40).

Les autres anomalies cardiaques majeures incluent : persistance du foramen ovale, communication inter-ventriculaire, communication inter-auriculaire, ventricule unique, persistance de la veine cave supérieure gauche se jetant dans l'oreillette droite, retour veineux anormal, tétralogie de Fallot.

Signalons que toutes ces anomalies sont plus communes dans l'absence de poumon droit (1,4,16,46).

b. Malformations gastro-intestinales

MALTZ et NADAS (45) chiffrent à 14% leur association à l'absence d'un poumon.

Ce sont l'imperforation anale, la fistule trachéo-oesophagienne et le diverticule de MECKEL qui sont les plus souvent notés (46).

Plus rarement, une atrésie de l'œsophage, un pancréas annulaire, une hernie diaphragmatique accompagnent l'aplasie (7,16,71).

c. Malformations squelettiques

Leur fréquence est de 12% d'après MALTZ et NADAS (45).

Les anomalies concernent fréquemment les vertèbres et sont à type de scoliose, d'hémivertèbre supplémentaire, de fusion de vertèbres, d'anomalies de segmentation vertébrale qui concernent davantage les trois premières vertèbres dorsales.

Viennent ensuite les anomalies des côtes : dysplasie costale, côte surnuméraire ou absente, fusion des côtes (7,66,67).

Les malformations des membres sont le plus souvent des hypoplasies des phalanges du pouce, l'absence d'un métacarpe, une agénésie radiale, mais on rencontre aussi des anomalies ostéo-articulaires comme un pied bot, une luxation de hanche, une absence de conduit auditif externe, une fente palatine ou encore une microstomie (16,44).

Les malformations des membres et des vertèbres sont homolatérales à l'aplasie pulmonaire, tandis que les anomalies des côtes varient d'un côté à l'autre (37).

d. Malformations urogénitales

Selon MALTZ et NADAS (45), leur fréquence s'élève à 8%.

Les anomalies rénales répertoriées sont les suivantes : agénésie ou hypoplasie rénale, ectopie rénale, rein polykystique, rein en fer à cheval, hydronéphrose.

L'association, insuffisance rénale sur rein agénésié ou dysplasique et aplasie ou plus souvent hypoplasie pulmonaire, constitue le syndrome de POTTER (61).

On signale également des agénésies ou hypoplasies urétérales, absence d'organes génitaux (internes et externes), sténose urétérale, hypoplasie testiculaire unilatérale (46,57,67).

e. Anomalies de l' appareil respiratoire

Des anomalies de lobation du poumon unique, du nombre d'anneaux trachéaux, une sténose trachéale, des scissures incomplètes sont rapportées (11).

f. Anomalies diverses

Des malformations des tissus mous incluent : atrophie des muscles thoraciques du côté homolatéral (pectoral, trapèze, deltoïde), diaphragme sans muscle (remplacé par du tissu conjonctif), ptôsis des paupières uni ou bilatéral (7,45,66).

Sur le plan neurologique, on a pu rencontrer des anencéphalie, microcéphalie, hydrocéphalie, spina-bifida (35).

D'autres anomalies organiques peuvent être décrites : rate absente ou accessoire, thymus accessoire, agénésie d'un lobe thyroïdien, atrophie des surrénales (36,45).

Plusieurs auteurs (MANAGOLI (46), CHEN (15), OSBORNE (57)) considèrent que l'aplasie ou agénésie pulmonaire peut faire partie du syndrome de VACTERL lorsque plusieurs de ces anomalies existent chez la même personne. Ce syndrome est un ensemble de malformations, en associant au moins trois sur les six suivantes :

V : vertébrales ou costales

A : imperforation anale

C : anomalies cardiaques

TE : fistule trachéo-oesophagienne

R : dysplasies rénales ou radiales

L : malformation des membres (= limb en anglais)

Les malformations citées dans ce chapitre impliquent donc une relation de l'agénésie pulmonaire à cette association malformative, l'absence du poumon pouvant être une alternative à la fistule trachéo-oesophagienne.

5. Complications éventuelles

a. Emphysème

A cause des bronchites à répétition qui, nous l'avons vu dans le chapitre IV-1., peuvent mener au diagnostic d'aplasie pulmonaire, un emphysème post-sténotique peut se former assez tôt (47, 59).

TURIAF (78), quant à lui, signale que : « de même que chez les pneumonectomisés, on peut observer soit de simples hypertrophies compensatrices du poumon, soit de véritables emphysèmes susceptibles d'aboutir à l'hypertension pulmonaire et à l'insuffisance cardiaque ». Ceci semble rare et est démenti par la plupart des auteurs, qui ne retrouvent, eux, que l'hypertrophie du poumon unique.

b. Hypertension artérielle pulmonaire

L'absence d'un poumon, en causant une augmentation du flux sanguin à travers l'autre poumon de façon chronique, pourrait mener à une maladie vasculaire (une souffrance des cavités droites) plus tard (40). BRETON et DUBOIS (11), dans leur revue de la littérature n'ont retrouvé qu'un seul cas de déviation droite de l'axe électrique du cœur chez VALLE et GRAHAM en 1944.

Ce fait est également considéré comme improbable par MALTZ et NADAS (45) qui pensent au contraire, que l'agénésie pulmonaire ne conduit pas à l'hypertension artérielle pulmonaire, sauf si elle est associée à une malformation cardiaque congénitale y prédisposant par elle-même.

6. Diagnostic différentiel

a. Clinique

Bien que la symptomatologie soit le plus souvent pauvre, la découverte à l'examen clinique d'un défaut unilatéral d'ampliation thoracique associé à une matité et à un silence auscultatoire, fait d'abord évoquer une atélectasie ou un épanchement pleural.

C'est d'ailleurs cette histoire clinique sans événement, qui peut entraîner une découverte tardive et tromper le clinicien, en lui faisant considérer cette anomalie comme acquise plutôt que congénitale (11,51).

b. Radiologie

C'est devant la radiographie thoracique standard que se pose le problème du diagnostic étiologique d'un hémithorax sombre.

Chez le nouveau-né, différents diagnostics peuvent être évoqués (34,56) :

- une atélectasie
- un épanchement pleural
- une hémorragie pulmonaire massive
- une aspiration de liquide amniotique
- une pneumopathie de déglutition
- une pneumopathie congénitale (acquise in utero) ou post-natale.

L'atélectasie du nouveau-né peut être secondaire à un emphysème lobaire géant congénital du poumon opposé, à une atrésie bronchique ou à une hernie diaphragmatique majeure du même côté, quand ce sont des organes solides qui font hernie. Une atélectasie gauche peut être

liée à l'existence d'un canal artériel ou à une anomalie vasculaire (type coarctation de l'aorte) (10).

L'épanchement pleural doit être massif pour aboutir à une opacification complète d'un hémithorax : le chylothorax et l'hémithorax traumatique en sont les causes les plus fréquentes.

Chez l'enfant, les hypothèses suivantes sont à envisager :

- une atélectasie par inhalation d'un corps étranger
- une rétraction pulmonaire acquise, post-infectieuse (par exemple, tuberculose)

Chez l'adulte, la radiographie pulmonaire peut mimer :

- un fibrothorax sur tuberculose, après pneumothorax thérapeutique souvent (45)
- une atélectasie complète d'un poumon par inhalation d'un corps étranger ou par carcinome bronchique (21)
- une pneumonectomie (37)
- une agénésie lobaire (de découverte tardive) (21)
- une maladie broncheectasique avancée avec fibrose pulmonaire sévère (31)
- une agénésie congénitale d'une artère pulmonaire (74)

Pour aboutir au diagnostic d'absence d'un poumon, il faudra donc faire appel à des techniques d'imagerie complémentaires.

7. Pronostic

Il est conditionné par quatre facteurs que nous allons développer ci-après :

- la date d'apparition des manifestations cliniques, c'est-à-dire l'âge auquel est fait le diagnostic d'aplasie pulmonaire
- le siège de l'aplasie
- l'état du poumon unique, soit sa valeur fonctionnelle
- les malformations associées.

a. L'âge de découverte

WEXELS (81) et MALLET (44) rapportent une mortalité proche de 50% dans les cinq premières années de vie, à cause des anomalies associées et des complications de broncho-pneumopathies (21).

Au-delà de cet âge, la tolérance est bien meilleure.

Citons en exemple la patiente de VALLE (79), âgée de 72 ans, dont le décès n'avait aucun rapport avec l'agénésie pulmonaire puisqu'il était dû à une hémorragie cérébrale.

GERBEAUX (33) parle de 35% de survie au-delà de 40 ans dans les agénésies gauches et de 10% dans les agénésies droites.

La différence de survie entre les deux côtés nous amène au chapitre suivant.

b. Le siège de l'anomalie

Les patients dont l'aplasie pulmonaire est à droite, ont un pronostic deux fois moins bon que ceux porteurs de l'anomalie à gauche pour plusieurs raisons :

- l'absence de poumon droit aboutit à un déplacement médiastinal plus marqué qu'à gauche, à une rotation de la carène et à une distorsion des vaisseaux sanguins (2,38,39)
- la bronche souche gauche peut alors subir une compression mécanique avec possible bronchomalacie (4)
- à cause de cet important déplacement des différentes structures, le drainage du poumon gauche est sévèrement altéré, ce qui le rend propice au développement d'infections respiratoires récurrentes (35,37), facteur pronostique inquiétant
- enfin, plus de malformations congénitales sont associées à l'agénésie droite, pouvant compromettre sévèrement la fonction respiratoire (46).

c. L'état du poumon unique

Nous l'avons déjà vu (cf. chapitres III.1., IV.3j.) le poumon opposé est, le plus souvent, le siège d'une véritable hypertrophie compensatrice, sans retentissement cardiaque, ce que tendent à confirmer des examens tels que l'exploration fonctionnelle respiratoire et un bilan de l'hématose (45,78).

Pourtant, le poumon restant peut être le siège de malformations (emphysème obstructif, kystes, séquestrations, lobes surnuméraires) évidemment facteurs de gravité (36).

d. Les malformations associées

Elles sont présentes dans plus de la moitié des cas et ce sont elles, plus que l'anomalie pulmonaire elle-même, qui assombrissent le pronostic (10).

Les plus graves sont les malformations cardiaques et rénales, puisqu'elles mettent en jeu le pronostic vital, particulièrement à la naissance et au cours de la petite enfance (36,83).

La mort est due à une insuffisance respiratoire progressive, secondaire aux complications ou à des infections respiratoires sévères, fréquentes dans l'enfance (67).

En conclusion, les sujets porteurs d'aplasie pulmonaire, décédés pendant l'enfance, sont les sujets porteurs de malformations congénitales associées graves.

Au contraire, l'anomalie pulmonaire souvent de découverte accidentelle chez les personnes sans malformation associée, est de bon pronostic, suggérant que l'absence d'un poumon par elle-même, n'aboutit pas à des effets néfastes sur le système cardiovasculaire (25).

8. Traitement

Ce sont les complications qui dictent le genre de traitement à instaurer, pas le degré d'aplasie.

a. Traitement médical

Tous les auteurs s'accordent pour dire que la prévention des infections pulmonaires est primordiale (6,33,53).

Différents moyens sont à notre disposition :

- la vaccination régulière contre le pneumocoque, la grippe, haemophilus influenzae, la coqueluche et la vaccination antituberculeuse
- les immunomodulateurs ou immunostimulants (par exemple Biostim ®, Ribomunyl ® ou Imocur ®)
- le changement de position chez le nouveau-né peut prévenir l'expansion de germes provenant du bourgeon agénésié (7)
- le maintien d'une atmosphère humide et tempérée.

Le traitement curatif vise à assurer la meilleure ventilation du poumon sain en traitant les éventuelles infections bactériennes.

Il repose sur :

- l'antibiothérapie, conventionnelle en cas d'infections aiguës mais continue en cas d'infections à répétition (39)
- les fluidifiants bronchiques, l'aérosolthérapie bronchodilatatrice (53)
- la kinésithérapie respiratoire avec technique de drainage postural des sécrétions stagnantes dans le moignon aveugle bronchique (34,39).

b. Traitement chirurgical

Il est rare et la plupart des auteurs prônent l'abstention chirurgicale (12,40).

Cependant, l'exérèse du moignon bronchique, source de suppurations menaçant le poumon unique, peut être pratiquée (34,36) si le drainage postural ne suffit pas.

Une chirurgie de la scoliose, si elle survient, ainsi que l'intervention correctrice d'une malformation cardiaque pourront être envisagées (53,78).

NOWOTNY et ses collaborateurs (55) suggèrent la mise en place d'un implant expansible dans l'hémithorax afin de réduire le déplacement médiastinal, la déviation trachéale et la compression vasculaire, existant surtout dans l'absence de poumon droit.

Ainsi, ils pensent prévenir les complications qui en résultent et le développement d'une scoliose lors de la croissance.

Ce genre de traitement paraît aujourd'hui fort peu utilisé.

V NOTRE OBSERVATION

CLINIQUE

Monsieur M...Hubert, né le 26.06.1951, est adressé le 14 mars 2000 par son médecin traitant, en pneumologie, pour majoration de sa dyspnée, notamment à l'effort, associée à des palpitations.

Il exerce le métier de ferblantier-couvreur et ne fume pas.

Ses antécédents regroupent une hernie inguinale gauche opérée, une hydrocèle opérée à deux reprises, des migraines traitées par triptan, une arthrose cervicale sur malformation cervicale haute de type dysplasique, des sciatalgies sans malformation retrouvée et une aplasie congénitale pulmonaire gauche, connue depuis 1979.

1. En 1979

A cette époque Monsieur M... avait été hospitalisé durant quarante-huit heures dans un service de pneumologie, afin de faire le diagnostic étiologique d'une opacité rétractile ancienne de l'hémithorax gauche, découverte sur une radiographie pulmonaire, pratiquée dans la petite enfance, pour une raison que nous ignorons (annexe 3).

Il a alors subi une fibroscopie, une bronchographie et une angiocardiopneumographie qui ont permis de faire le diagnostic d'aplasie congénitale du poumon gauche.

Nous n'avons malheureusement pas retrouvé tout le dossier d'hospitalisation : seule une radiographie de l'angiocardiopneumographie était en possession de Monsieur M... (annexe 4).

Celle-ci montre que le cœur est totalement déporté vers la gauche et qu'il occupe presque la totalité de l'hémithorax gauche, le ventricule droit affleurant la paroi thoracique gauche.

Le tronc de l'artère pulmonaire est très volumineux ainsi que l'artère pulmonaire droite.

Celle-ci est injectée presque dans ses plus fines ramifications, dans le parenchyme pulmonaire droit. Quelques branches irriguent sa portion herniée vers la gauche.

Par contre, l'artère pulmonaire gauche n'existe pas : on ne voit ni son origine, ni ses branches.

Les troncs vasculaires veineux à gauche sont également absents.

Jusqu'en 1991, l'histoire clinique est pauvre, la tolérance de l'anomalie étant parfaite.

2. En 1992 et 1994

C'est alors que Monsieur M...présente une douleur thoracique gauche avec tachycardie survenue au repos, accompagnée d'une sensation de malaise avec pâleur, pour laquelle il consulte un cardiologue.

L'examen clinique ne retrouve rien de particulier en dehors d'une diminution du murmure vésiculaire dans le champ pulmonaire gauche. Il n'y a ni dyspnée, ni cyanose.

On conclut à une douleur thoracique liée à un épisode de tachyarythmie.

En 1992, une radiographie pulmonaire et un bilan de la fonction respiratoire sont pratiqués (annexes 5 et 6)

Celui-ci retrouve un trouble ventilatoire mixte, à composante obstructive prédominante, en relation avec une BPCO (bronchopneumopathie chronique obstructive) à tendance spastique.

La composante restrictive est liée à l'aplasie pulmonaire gauche.

Deux ans plus tard, en 1994, les migraines étant devenues invalidantes, Monsieur M...revoit son cardiologue, avant prescription éventuelle d'un traitement de fond de type bêtabloquant.

Il effectue donc une échocardiographie qui, ne retrouvant pas d'insuffisance tricuspidiennne, ne permet pas de calculer la pression artérielle pulmonaire.

En revanche, le ventricule gauche est dilaté avec une fraction d'éjection à la limite inférieure de la normale.

Devant cette possible cardiomyopathie débutante et la récurrence de douleurs thoraciques à type de pincements, une épreuve d'effort est pratiquée en août 1994 et se révèle être négative : elle ne met en évidence que quelques troubles rythmiques de type ESV (extra-systoles ventriculaires) isolées.

3. En 2000

L'histoire clinique était dénuée d'événement jusqu'en 2000, date à laquelle Monsieur M... se plaint donc de dyspnée à l'effort et parfois au réveil.

Lors de la consultation de pneumologie, l'examen clinique retrouve :

- à l'inspection, l'épaule gauche abaissée par rapport à la droite, un thorax légèrement asymétrique et une course respiratoire semblant unilatérale.
- à la palpation, une diminution des vibrations vocales à gauche.
- à la percussion, une matité de la base postérieure gauche et une hyper sonorité du champ droit.
- à l'auscultation, le murmure vésiculaire est perçu des deux côtés, mais très diminué à la base gauche. Les bruits du cœur sont normaux mais entendus très à gauche, le rythme est régulier.
- un poids à 71kg.

Les radiographies pulmonaires anciennes (la plus récente datant de 1998) révèlent (annexes 7 à 13) :

- dans la petite enfance, une opacité homogène de l'hémithorax gauche, avec pincement des espaces intercostaux.
- à l'âge adulte, toujours l'hémithorax gauche dense, avec déviation de la trachée à gauche et déplacement médiastinal marqué à gauche, surélévation de la coupole diaphragmatique gauche (visualisée grâce à la poche à air gastrique) et hernie du poumon droit, de l'autre côté de la ligne médiane, dans l'hémithorax supérieur gauche. La colonne dorsale est trop nettement dégagée.

Aussi, le bilan iconographique est réactualisé, en commençant par la radiographie thoracique (annexe 14)

La fibroscopie bronchique (annexe 15), visualise un arbre respiratoire droit normal avec les trois bronches lobaires, des bronches segmentaires et sous-segmentaires. En revanche, l'arbre gauche est constitué seulement d'une bronche souche de calibre très réduit, ne permettant pas le passage du petit fibroscope.

Le scanner thoracique est réalisé avant et après injection de produit de contraste, en fenêtres médiastinale et parenchymateuse, soit en acquisition hélicoïdale, permettant une exploration de tout le volume (surtout le médiastin) et une vision des vaisseaux sur une grande longueur, soit coupe par coupe, la coupe fine apportant plus de détails, notamment pour voir le parenchyme pulmonaire.

Le scanner confirme l'absence de parenchyme pulmonaire à gauche et montre (annexes 16 à 21) :

- la hernie compensatrice du poumon droit dans la partie antérieure de l'hémithorax gauche, le déplacement marqué du médiastin dans la partie postérieure de l'hémithorax gauche.
- l'existence d'un tronc artériel pulmonaire, mais ne donnant qu'une seule artère pulmonaire droite (absence de l'artère pulmonaire gauche).

- la bronche souche gauche se terminant en cul-de-sac, confirmant le diagnostic d'aplasie pulmonaire gauche (annexe 22).

A noter une ascension dans l'hémithorax inférieur gauche et une rotation de 90 degrés des organes susmésocoliques (rate, estomac, foie) vers la gauche.

Une exploration fonctionnelle respiratoire (EFR) ou spirométrie (annexe 23) est réalisée et confirme le syndrome obstructif déjà évoqué en 1992 : les volumes pulmonaires sont à la limite inférieure de la normale avec une capacité pulmonaire totale à 79% de la valeur théorique et une capacité totale vitale à 82% de la valeur théorique.

L'étude des débits expiratoires forcés, indique la présence d'une obstruction bronchique avec un VEMS (volume expiratoire maximal par seconde) abaissé à 70% et des débits maximaux diminués (DEM 25/75) à 47% de la théorique.

Le test de bronchodilatation par salbutamol permet une amélioration du VEMS et des débits maximaux.

La mesure du transfert au monoxyde de carbone (CO) par la méthode en apnée, est à 81% de la valeur théorique.

La gazométrie artérielle de repos retrouve une normoxémie à 83%, avec normocapnie à 41%. La saturation artérielle en oxygène est à 97%. Le pH est à 7,42.

En conclusion, il existe une obstruction bronchique améliorée par les bronchodilatateurs sans perturbation des échanges alvéolo-capillaires, ni de l'hématose.

L'ECG (électrocardiogramme) objective un axe droit sans trouble de la repolarisation (annexe 24).

L'échocardiographie ne retrouve pas d'hypertension artérielle pulmonaire (évaluée sur une insuffisance pulmonaire) et montre simplement un prolapsus probable de la tricuspide, sans insuffisance tricuspidiennne.

Le ventricule droit est de dimension normale, le gauche est toujours un peu dilaté, avec une fraction d'éjection limite à 43%.

La scintigraphie de ventilation-perfusion objective :

- sur le plan ventilatoire, une diffusion légèrement inhomogène du traceur au niveau du poumon droit, une mutité complète du poumon gauche (annexe 25).
- sur le plan circulatoire, une distribution discrètement inhomogène des macro-agrégats et également un poumon gauche muet (annexe 26).

Ces explorations fonctionnelles montrent une pathologie mixte discrète du poumon droit, avec mutité totale du poumon gauche.

4. En 2003

Une IRM et une endoscopie virtuelle sont réalisées par Monsieur le professeur BLUM que nous remercions vivement de son obligeance.

La bronchoscopie virtuelle correspond à la technique par laquelle des vues de la surface endoluminale des voies aériennes sont produites par l'environnement virtuel de la base de données du scanner. Ces images tridimensionnelles sont très intéressantes, car elles permettent une meilleure appréciation des relations spatiales de structures variées qu'une série de sections et elles ressemblent à des images vues par bronchographie ou pendant une bronchoscopie.

Le scanner spiralé est actuellement la technique optimale d'examen du thorax selon REMY et alter (65), et les reconstructions multiplanaires permettent l'étude d'un volume thoracique, comme on peut le faire avec l'IRM.

6. En 2005

- Monsieur M... est revu en consultation de Pneumologie afin de réévaluer le traitement et de pratiquer une nouvelle EFR.

Il existe toujours une dyspnée à l'effort malgré un traitement à visée bronchodilatatrice par une association de B2 agonistes de longue durée d'action et corticoïdes inhalés.

La gazométrie en air ambiant retrouve une SaO₂ à 96%. L' EFR retrouve le syndrome mixte de prédominance obstructive sévère, mais les paramètres sont majorés par rapport au bilan de 2000 (Annexes 27 et 28)

Son traitement bronchodilatateur est donc renforcé.

VI COMMENTAIRES

L'observation rapportée concerne un adulte âgé de 54 ans, chez qui l'aplasie pulmonaire gauche était déjà connue depuis l'âge de 28 ans, alors qu'on le savait porteur d'un hémithorax gauche sombre rétractile depuis l'enfance.

Une des caractéristiques les plus importantes de cette anomalie congénitale siège dans sa capacité à se faire passer pour une maladie acquise, comme une pneumonie, une atélectasie ou une pleurésie. Le diagnostic doit donc être évoqué quand plusieurs radiographies pulmonaires montrent la persistance de la densité dans un hémithorax (47). DAVES et WALSH ont tenté de différencier mini-hémithorax acquis versus congénital. La lecture de la radiographie pulmonaire démontrait un rassemblement des cinq premières côtes du côté atteint dans les deux groupes, mais la symétrie des côtes antéro-inférieures était en faveur d'une cause congénitale, alors que le rassemblement et le déplacement vers le bas des côtes antéro-inférieures, indiquait une cause acquise.

La réalisation d'explorations a minima et en l'occurrence la fibroscopie bronchique, apportent la preuve de l'aplasie pulmonaire : c'est le moyen de diagnostic standard adéquat chez les patients ayant des malformations des voies aériennes.

Aujourd'hui, le scanner spiralé permet de pratiquer des bronchoscopies virtuelles et des reconstructions en trois dimensions des voies aériennes : ce sont d'excellents outils diagnostiques chez les patients porteurs de ces malformations et ils contribuent à définir la nature, la longueur et le diamètre de la lésion.

Dans son étude, MATUTE (50) obtient une excellente corrélation diagnostique entre les bronchoscopies analogiques et virtuelles, bien que d'autres études multicentriques doivent être conduites. En revanche, ce n'est pas l'avis de NOWOTNY (55) qui recommande vivement la bronchoscopie.

L'angiographie, et en particulier l'aortographie, est une technique d'imagerie très utile, mais les complications potentielles (surtout chez l'enfant) l'emportent sur les bénéfices. De même, des précautions doivent être prises lors de l'exécution d'une bronchographie chez des patients fragiles, pour qui ce procédé n'est pas sans danger. C'est là l'intérêt des moyens iconographiques actuels tels que le scanner avec injection ou l'IRM, qui peuvent fournir des informations similaires sans les risques potentiels.

L'angioscanner et l'angio-IRM permettent des études de perfusion non invasives et donnent ainsi l'accès au diagnostic de certitude, en prouvant l'absence de vascularisation artérielle ou de retour veineux depuis la région du poumon inexistant (21,84).

Un bilan non invasif à la recherche de malformations associées, comprend l'échographie cardiaque, rénale, la radiographie du rachis ou l'IRM rachidienne.

La seule malformation associée retrouvée chez ce patient est vertébrale : il s'agit d'une dysplasie cervicale haute concernant C1 et C2, n'assombrissant aucunement le pronostic vital. Ceci, ainsi que la localisation gauche de l'aplasie pulmonaire et l'âge du patient, permettent d'affirmer le bon pronostic de cette malformation congénitale.

Lors de notre revue de la littérature, nous avons remarqué une discordance entre les différents auteurs, en ce qui concerne l'examen clinique : beaucoup décrivent un thorax et une ampliation symétriques et en font même un critère diagnostique (12,47), tandis que d'autres remarquent l'aplatissement d'un hémithorax et son défaut d'ampliation (31,44). Nous tentons de l'expliquer par l'âge auquel est pratiqué l'examen physique : chez le nouveau-né et l'enfant, le thorax a une forme normale, mais avec l'âge, il se produit un aplatissement de hémithorax involué et une diminution de sa course. C'est ce que nous avons pu observer chez M.M...

CONCLUSION

L'aplasie pulmonaire unilatérale sans autre malformation (surtout cardiaque et rénale), peut permettre une vie normale (comme le confirme l'observation des malades ayant subi une pneumonectomie).

Du point de vue embryologique, cette affection rare correspond à une absence de développement d'une partie de l'ébauche respiratoire vers le trentième jour.

Le diagnostic d'aplasie pulmonaire se fait devant une bronche souche rudimentaire finissant en aveugle et l'absence de vaisseaux pulmonaires du même côté.

Il ne semble pas exister de prédominance homme/femme, ni droite/gauche.

La découverte de cette anomalie est souvent fortuite ou se fait à l'occasion d'un bilan recherchant une cause à l'existence d'infections respiratoires à répétition.

Les signes cliniques sont le plus souvent discrets et radiologiquement, l'aplasie pulmonaire simule une pneumonectomie.

Il est donc utile de mener une véritable enquête radiologique devant un hémithorax sombre, mat à la percussion et silencieux à l'auscultation.

Après la radiographie pulmonaire standard, celle-ci comprendra :

- le scanner thoracique avec produit de contraste, actuellement considéré comme la méthode d'imagerie de choix, pour diagnostiquer l'aplasie et identifier d'autres anomalies. Mieux, le scanner spiralé peut explorer un volume complet sans lacune. De plus, ses reconstructions pluridimensionnelles étant excellentes, il permet une meilleure détection et une analyse complète de la malformation et de ses anomalies associées.
- l'IRM ou l'angio-IRM qui affirmera le caractère congénital de l'aplasie pulmonaire, en montrant l'atteinte associée du système artériel pulmonaire.

Le diagnostic est donc de nos jours généralement établi de façon non invasive, moins onéreuse et non dangereuse par scanner, IRM voire scintigraphie et échographie, bien que les procédés comme la bronchographie et l'angiographie puissent toujours être requis particulièrement si l'indication chirurgicale est posée.

Les caractéristiques de l'imagerie de ces anomalies de développement du poumon sont utiles pour le diagnostic différentiel d'autres lésions thoraciques, car l'anomalie peut être prise pour une affection plus grave. Bien qu'étant une malformation peu fréquente, elle survient suffisamment souvent, pour mériter une place dans leur diagnostic différentiel, car négliger de la prendre en compte pourrait entraîner une erreur pour le diagnostic et le traitement d'autres maladies pulmonaires. C'est donc un diagnostic auquel il faut penser, maintenant facilement accessible, grâce aux techniques d'imagerie moderne non invasives, donc sans risque pour le patient.

Par ce travail, nous avons pu confronter les éléments dont nous disposions (puisque'il ne s'agissait pas d'une découverte) et les éclairer avec les moyens d'exploration actuels dont on dispose, montrant ainsi l'évolution extraordinaire de l'imagerie dans le diagnostic, la prise en charge et le suivi du patient.

L'histoire clinique de ce patient, que nous avons pu suivre de façon longitudinale, montre qu'à 54 ans, avoir vécu et vivre avec un seul poumon, lorsqu'il n'y a pas de malformations congénitales majeures, est possible sans grand retentissement fonctionnel.



BIBLIOGRAPHIE



1 ALPER H., SENER R.N.

Pulmonary aplasia : MR angiography findings.
Eur. Radiol., 1996 ; 6 (1) : 89-91

2 ARGENT AC., CREMIN B.J.

Computed tomography in agenesis of the lung in infants.
Br. J. Radiol., 1992 ; 65 : 221-24

3 BAUDAIN PH., MARTIN G.

Les malformations congénitales des voies aériennes intrathoraciques de l'enfant.
E.M.C. Paris Radiodiagnostic IV, 32496-A10 : 10,1984, 22p

4 BEIGELMAN C., HOWARTH NR., CHARTRAND-LEFEBVRE C., GRENIER P.

Congenital anomalies of tracheobronchial branching patterns : Spiral CT aspects in adults.
Eur. Radiol., 1998 ; 8 (1) : 79-85

5 BERROCAL T., MADRID C., NOVO S.

Congenital anomalies of the tracheobronchial tree, lung and mediastinum : embryology, radiology and pathology.
Radiographics, 2004 Jan-Feb ; 24 (1) : e17

6 BONNET D., REY PH., VERROT D. et al.

Agénésie unilatérale de l'artère pulmonaire
Rev. Pneumol. Clin. 1995 ; 51 (2) : 83-6

7 BORJA AR., RANSELL H.T., VILLA S.

Congenital developmental arrest of the lung
Ann. Thorac. Surg., 1970 ; 10 : 317-26

8 BOUROS D.E., PANAGOU P.V.

Agenesis of the lung.
European Respiratory Journal, 1990 ; 3 (3) : 379-80

9 BOYDEN E.A.

Developmental anomalies of the lungs
Am. J. Surg., 1955 ; 89 : 79-89

10 BRETAGNE M.C., HAZEAX M., DESCHAMPS J.P., et al.

Diagnostic radiologique des agénésies et hypoplasies pulmonaires : à propos de 8 observations du CHU de Nancy.

Journal. Radiol. Electrol. Med. Nucl., 1972 ; 53 (2) : 125-32

11 BRETON A., DUBOIS O.

Les malformations congénitales du poumon.

Paris : Doin, 1957-1 vol.

12 BROCARD H.

Agénésie et aplasie pulmonaires unilatérales.

Malformations de l'appareil respiratoire

Encycl.méd.chir., Paris, Poumon, 4.2.06,6000 A-50

13 BURKE C.M., SAFAI C., NELSON D.P., et al.

Pulmonary arteriovenous malformations : a critical update.

Am. Rev. Respir. Dis., 1986 ; 134: 334-39

14 CAY A., SARIHAN H.

Congenital malformation of the lung.

J. Cardiovasc. Surg. 2000 Jun ; 41 (3) : 507-10

15 CHEN C.P., SHIH J.C., CHANG J.H., LIN Y.H., WANG W.

Prenatal diagnosis of right pulmonary agenesis associated with VACTERL sequence.

Prenat. Diagn., 2003 jun ; 23 (6) : 515-8

16 COFFEY J.D., WATSON D.G.

Left pulmonary aplasia : a case report.

Journal of the mississippi state medical association, 1969 ; 10 (2) : 37-40

17 CUNNINGHAM M.L., MANN N.

Pulmonary agenesis : a predictor of ipsilateral malformations.

Am. J. Med.Genet., 1997 ; 70 : 391-98

18 CURRARINO G., WILLIAMS B.

Causes of congenital unilateral pulmonary hypoplasia : a study of 33 cases.

Pediatric Radiology, 1985 ; 15(1) : 15-24

19 DANNER D., MULLER J., STEIN H.

Aplasia du poumon gauche avec agénésie de l'artère pulmonaire gauche.
Radiologe, 1969 March ; 9 (3) : 83-5

20 DARONDEAU J.A.

Absence congénitale unilatérale isolée d'une artère pulmonaire.
Th : Médecine : Paris, Saint Antoine : 1975 ; 26.

21 DAVACHI F., ROTHBERG M., GWINN J.L. ET LEE F.A.

Radiological case of the month.
American journal of diseases of children, 1976 ; 130 (10) : 1121-2

22 DAVIS S.D., UMLAS S.L.

Radiology of congenital abnormalities of the chest.
Curr. Opin. Radiol., 1992 Oct ; 4 (5) : 25-35

23 DREWS U.

Atlas de poche d'embryologie.
Paris : Flammarion, 1994.-p310-313

24 DUPUIS C., DU BOIS R., DUCOULOMBIER H.

Agénésies, aplasies et hypoplasies pulmonaires.
J. Radiol. Electrol. Med. Nucl., 1969 ; 50 (8) : 589-96

25 FERENCZ C.

Congenital abnormalities of pulmonary vessels and their relation to malformations of the lung.
Pediatrics, 1961 ; 28 : 993-1010

26 FITCZ W.N.

DiGeorge syndrome associated with left lung aplasia.
British journal of radiology, 2001 ; 74 (884) : 764-6

27 FLETCHER B.D.

Diagnostic imaging of the respiratory tract .
In: Kendig's
Disorders of the respiratory tract in children. – 6^e éd.
W. B. Saunders Company 1998: p.143-174.

28 FLOWER C.D.R.

Imaging pulmonary arteriovenous malformations.
Br. Med. J., 1987 ; 294 : 1633-34

29 FOUQUET J., HEIMANN V., ARNOLDI M.

Agénésie totale du poumon gauche bien tolérée chez une fillette de 12 ans
Bull. et Mém. de la Soc. Méd. Hop. Paris., 1951 ; 25 : 1084-90

30 FRANCIS R.A.

Radiology Quiz – Right lung aplasia or hypoplasia.
Missouri Medicine, 2000 ; 97 (9) : 448-50

31 FRASER , PARÉ

Diagnosis of diseases of the Chest –4^e éd.
Philadelphia: WB Saunders, 1999.3077p.

32 FREY B., FLEISCHHAUER A., GERSBACH M.

Familial isolated pulmonary hypoplasia : a case report, suggesting
autosomal recessive inheritance.
European journal of pediatrics, 1994 ; 153 (6) : 460-3

33 GERBEAUX J

Aspects cliniques et radiologiques des malformations congénitales
pulmonaires chez l'enfant.
Poumon, 1970 ; 26 : 367-83

34 GRAFF G.R., BECKERMANN R.C.

Radiological case of the month – Pulmonary aplasia.
Arch. Pediatr. Adolesc. Med., 1997 Jul ; 151(7) : 737-8

35 GULERIA R., MOHAN A., MUKHOPADHYAY S.

Opaque hemithorax in a young adult.
Postgraduate medical journal, 1997 ; 73 (864) : 681-3

36 HAZEAUX M.

Etude radiologique des agénésies, aplasies, hypoplasies pulmonaires.
Th : Médecine : Nancy : 1973 ; 74

37 KESLAR P., NEWMAN B., et al.

Radiographic manifestation of anomalies of the lung.
Radiol. Clin. North. A., 1991 ; 29: 255-70

38 KRAVITZ R.M.

Congenital malformations of the lung.
Pediatr. Clin. N. Am., 1994 ; 41(3) : 453-72

39 KRUMMEL T.M.

Congenital malformations of the lower respiratory tract.
In: Kendig's Disorders of the respiratory tract in children.
W. B. Saunders Company, 1998 ; 6^è éd. : p 287-327

40 LANDING B.H.

Congenital malformations and genetic disorders of the respiratory tract.
Am. Rev. Respir. Dis., 1979 ; 120 (1) : 151

41 LANGMAN J., SADLER T.W.

Embryologie médicale : développement humain, normal et pathologie-
6^è éd.
Paris : Masson, 1996 – 458p

42 LANGSTON C.

Normal and abnormal structural development of the human lung.
Progress in clinical and biological research, 1983 (140) : 75-91

43 LELONG M., VIALATTE J., COUDER FR. et GIFFARD Ed

Un cas d'absence congénitale du poumon gauche avec d'autres
malformations homolatérales.
Ed. Bull. et Mem. de la Soc. Med. Hop. Paris, 1950 ; 15: 715-22

44 MALLET R., RIBIERRE M., REYROLE L. et LABRUNE B.

Aplasies et hypoplasies pulmonaires chez l'enfant.
Presse Med., 1967 ; 75 (20) : 1019-24

45 MALTZ D.L., NADAS A.S.

Agnesis of the lung : presentation of eight new cases and review of
litterature.
Pediatrics, 1968 ; 42 : 175-88

46 MANAGOLI S., CHATURVEDI P., VILHERKAR K.Y., GAGANE N.

Unilateral pulmonary agenesis and renal anomalies associated with *in situ* neuroblastoma of the adrenal gland.
Indian. J. Pediatr., 2004 ; 71 : 545-547

47 MASSUMI R. , TALEGHANI M., ELLIS I.

Cardiorespiratory studies in congenital absence of one lung.
J. Thorac. Cardiovasc. Surg., 1966 ; 51 : 561-68

48 MATA J.M, CACERES J., LUCAYA J. et al.

CT of congenital malformations of the lung.
Radiographics, 1990 ; 10 : 651-74

49 MATA J.M., CACERES J.

The dysmorphic lung : imaging findings
Eur.Radiol., 1996 ; 6, 403 - 414

50 MATUTE J.A., GORDILLO I., GARCIA-CASILLAS M.A.

Fiberoptic bronchoscopy, 3-D reconstruction of the airway and virtual bronchoscopy in patients with airway malformations. Preliminary report.
Cir. Pediatr., 2003 Jul ; 16 (3) : 116-20

51 MEHTA A.C., AHMAD M., GOLISH J.A., BUONOCORE E.

Congenital anomalies of the lung in the adult.
Cleveland clinic quaterly, 1983 ; 50 (4) : 401-16

52 MERCIER R., VANNEUVILLE G.

Les étapes du développement du poumon.
Poumon, 1970 ; 26 : 327-37

53 MILLON C.

Agénésie pulmonaire unilatérale : à propos d'un cas
Th: Med.:Rennes : 1995 ; 81

54 Necker enfants malades

Malformation et pathologie
Chapitre 7
[http: // www.anapath.necker.fr](http://www.anapath.necker.fr)

55 NOWOTNY T., AHRENS B.C., BITTIGAU K., et al.

Right-sided pulmonary aplasia : longitudinal lung function studies in two cases and comparison to results from term healthy neonates.
Pediatric pulmonology, 1998 ; 26 (2) : 138-44

56 OLIVE D.

Hémithorax sombres d' origine médicale chez le nouveau-né.
Méd. Infant., 1967 ; 74: 479-84

57 OSBORNE J., MASEL J., MC CREDIE J.

A spectrum of skeletal anomalies associated with pulmonary agenesis : possible neural crest injuries.
Pediatr. Radiol., 1989 ; 19: 425-32

58 OYAMADA A., GASUL B.M., HOLINGER P.H.

Agenesis of the lung : report of a case with the review of all previously reported cases.
Amer. J. Dis. Child., 1953 ; 85 : 182-201

59 PANKOW W., VON WICHERT P.

Angeborene Missbildungserkrankungen der Lunge des Erwachsenen.
Prax. Klein. Pneumol., 1986 (40) : 43-48

60 PANT M.C., SRIVASTAVA P.K., SINHA K.N., et al.

Agenesis of the lungs
American journal of roentgenology, 1989 ; 152 (6) : 1339

61 POTTER

Oligohydramnios : further comment.
J. Pediatr., 1974 ; 84: 931-32

62 REID L.

The lung : its growth and remodeling in health and disease.
Am. J. Roentgenol., 1977 ; 129 : 777-88

63 REID L.

Lung growth in health and disease.
Br. J. Dis.Chest., 1984 ; 78 : 113-34

64 REMY J., MARACHE Ph., DUPLOUY E. et DUPUIS C.

Agénésies, aplasies et hypoplasies lobaires : à propos de 5 observations.
J.Radiol.Electrol., 1976 ; 57(3): 197-206

65 RÉMY J., RÉMY-JARDIN M., WATTINE L., GIRAUD F.

Le balayage spiralé volumique en tomодensitométrie thoracique.
Feuillets de radiologie, 1993 ; 33 (4) : 239-56

66 RYLAND D., REID L.

Pulmonary aplasia – a quantitative analysis of the development of a single lung.
Thorax, 1971 ; 26 (5) : 602-9

67 SAFA KAYA I., DILMEN U.

Agenesis of the lung.
Eur. Respir. J., 1989 ; 2 : 690-92

68 SCARINCI

Agénésie pulmonaire gauche chez un jeune homme de 18 ans diagnostiquée par bronchoscopie, bronchographie et angiopneumographie.
Presse Méd., 1957 ; 51 : 1211-12

69 SCARINCI

Agénésie totale du poumon gauche bien tolérée chez un jeune homme de vingt ans.
Annales d'oto-laryngologie, 1953 ; 10 : 646-650

70 SCHNEIDER P.

Die Morphologie der Missbildungen des Menschen und der Tiere/éd.par E.Schwalbe
Jena : Fischer, 1909.vol III, part 2-p 772.

71 SCHWARTZ M.Z., RAMACHANDRAN P.

Congenital malformations of the lung and mediastinum-a quarter century of experience from a single institution.
J. Pediatric Surg., 1997 Jan ; 32 (1) : 44-7

72 SMART J.

Complete congenital agenesis of a lung.
Quart. J. Med., 1946 ; (15) : 125-139

73 SOHDI K.S., TIRATHA. SURY S.

Radiological Quiz – Chest.

Ind. J. Radiol. Imag., 2001 ; 11 (3) 145-146

74 STEINBERG I., STEIN H.L.

Angiocardiography in diagnosis of agenesis of a lung.

Am. J. Roentgenol., 1966 ; 96 : 991

75 STEINER H.A.

Aplasia of the lung.

Radiology, 1956 ; 67 : 751-53

76 SYMCHYCH S., WINCHESTER P.

Animal model of human disease : Potter's Syndrome - amniotic fluid deficiency and fetal lung growth in the rat.

Am. J. Pathol., 1978 ; 90: 779-82

77 TEZOK F., BALCI K., ALIN H., et al.

Un cas d'hypoplasie totale du poumon gauche.

Revue médicale du Moyen Orient, 1965 ; 22 (1) : 451-2

78 TURIAF J., BASSET G., BOLLINELLI R., et al.

Agénésie et hypoplasie pulmonaires tardivement découvertes chez des adultes.

J. Fr. Med. Chir. Thor., 1962 ; 16 : 361-74

79 VALLE A.R.

Agenesis of the lung.

Am. J. Surg., 1955 ; 89 : 90-100

80 WARKANY J., ROTH C.B.

Congenital malformations induced in rats by maternal vitamin deficiency.

J.Nutr., 1948 ; 35 : 1 -11

81 WEXELS P.

Agenesis of the lung .

Thorax, 1951 ; 6 (2) , 171-192

82 WIER J.A.

Congenital anomalies of the lung.
Ann. Intern. Med., 1960 ; 52 : 330-48

83 YAGHMAI I.

Agensis of the lung.
American journal of reontgenology, radiumtherapy and nuclear medicine
1970 ; 108 (3) : 564-8

84 ZYLAC C.J., EYLER W.R., SPIZARNY D.L., STONE C.H.

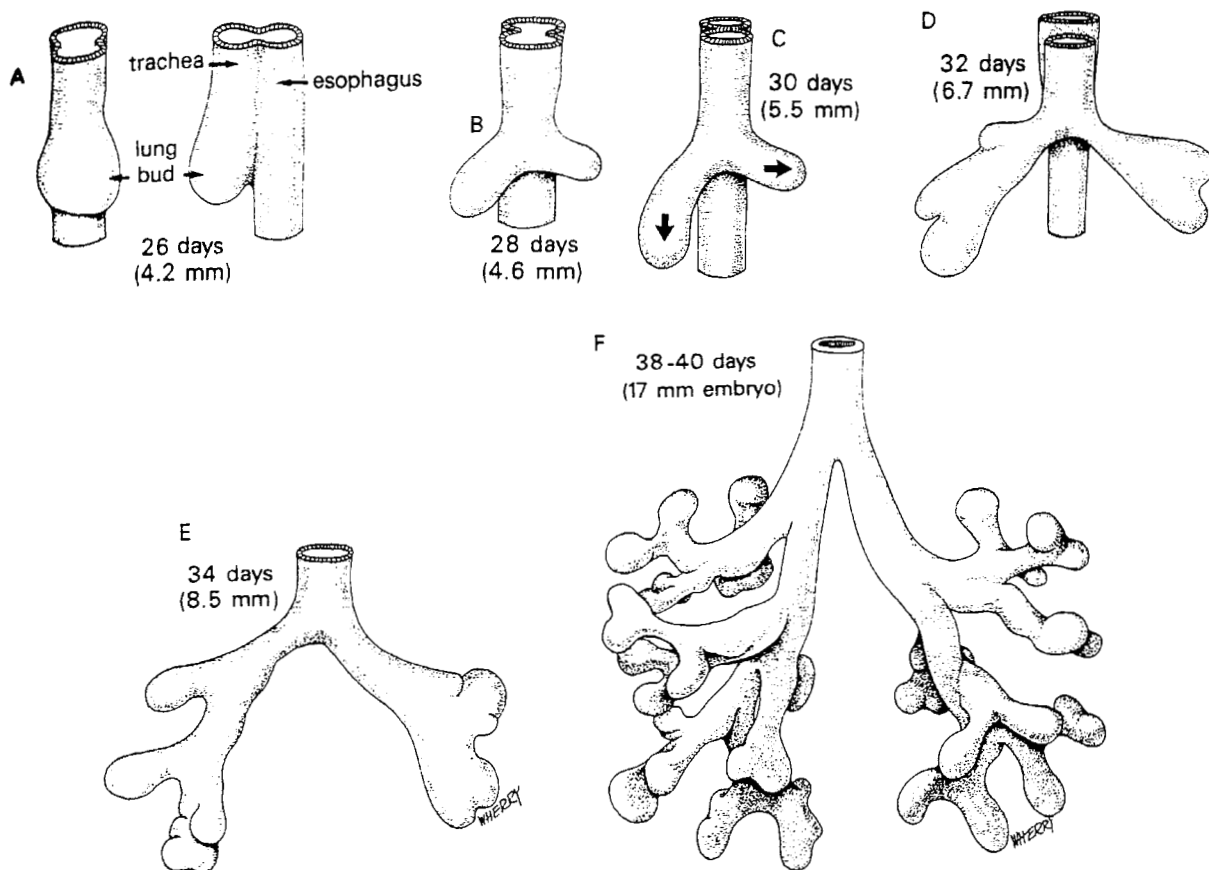
Developmental lung anomalies in the adult : radiologic-pathologic
correlation.
Radiographics, 2002 Oct ; 22 Spec No : S25-43



ANNEXES

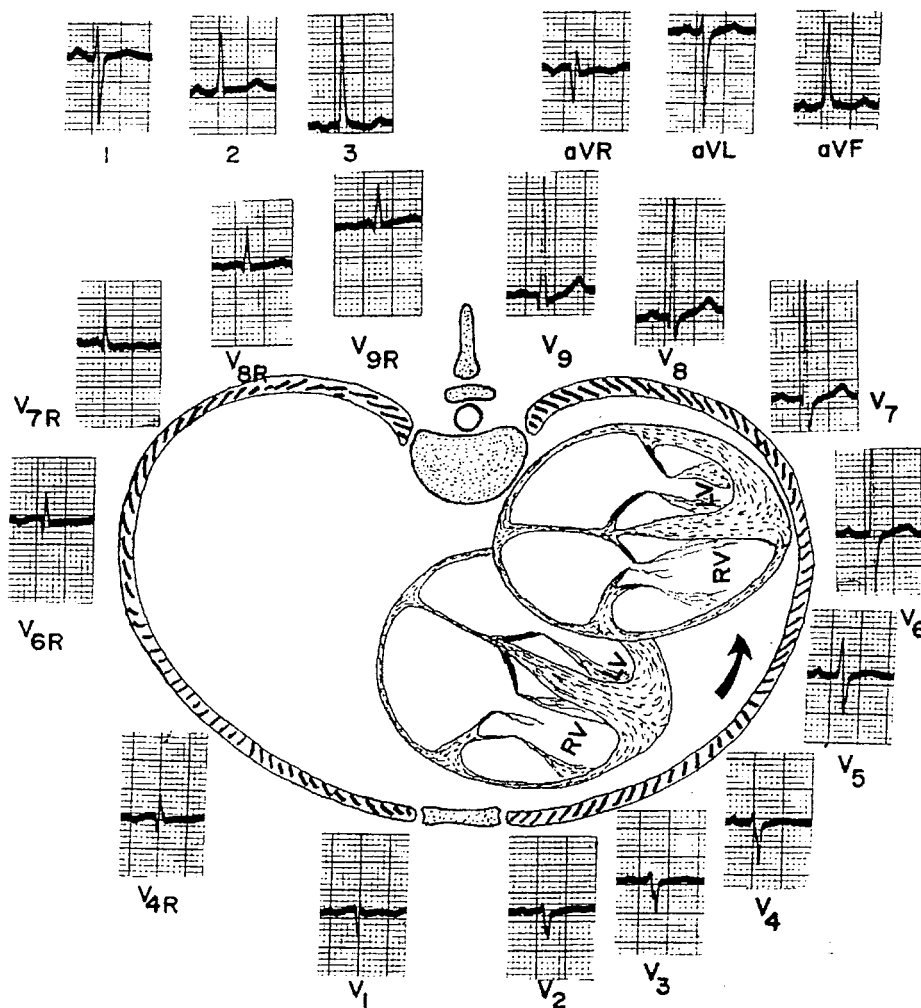
Annexe 1 :

Schéma des stades du développement des bronches (d'après Fraser et Paré (31))



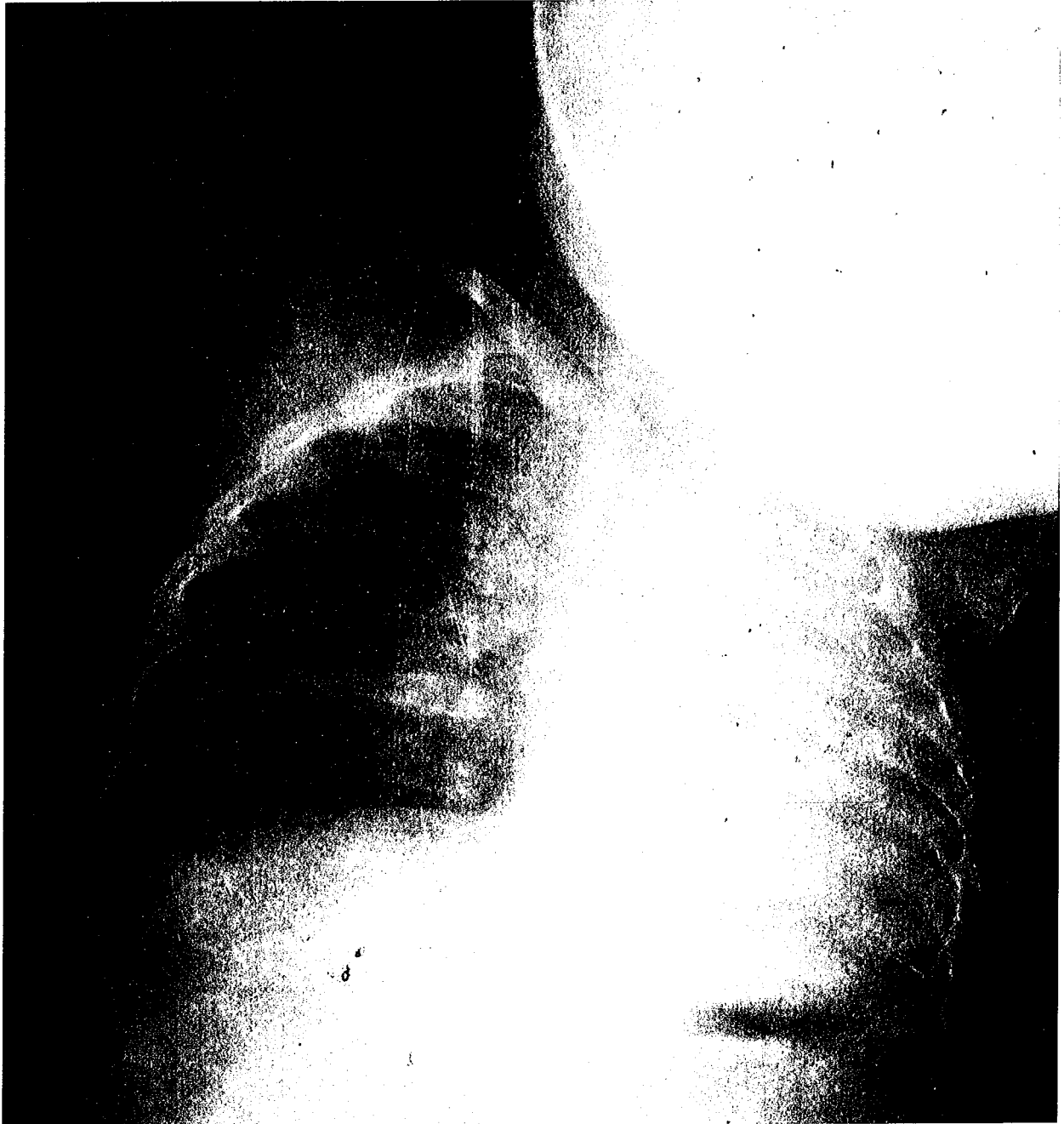
Annexe 2 :

Schéma représentant la rotation cardiaque et les axes QRS (d'après Massumi (47))



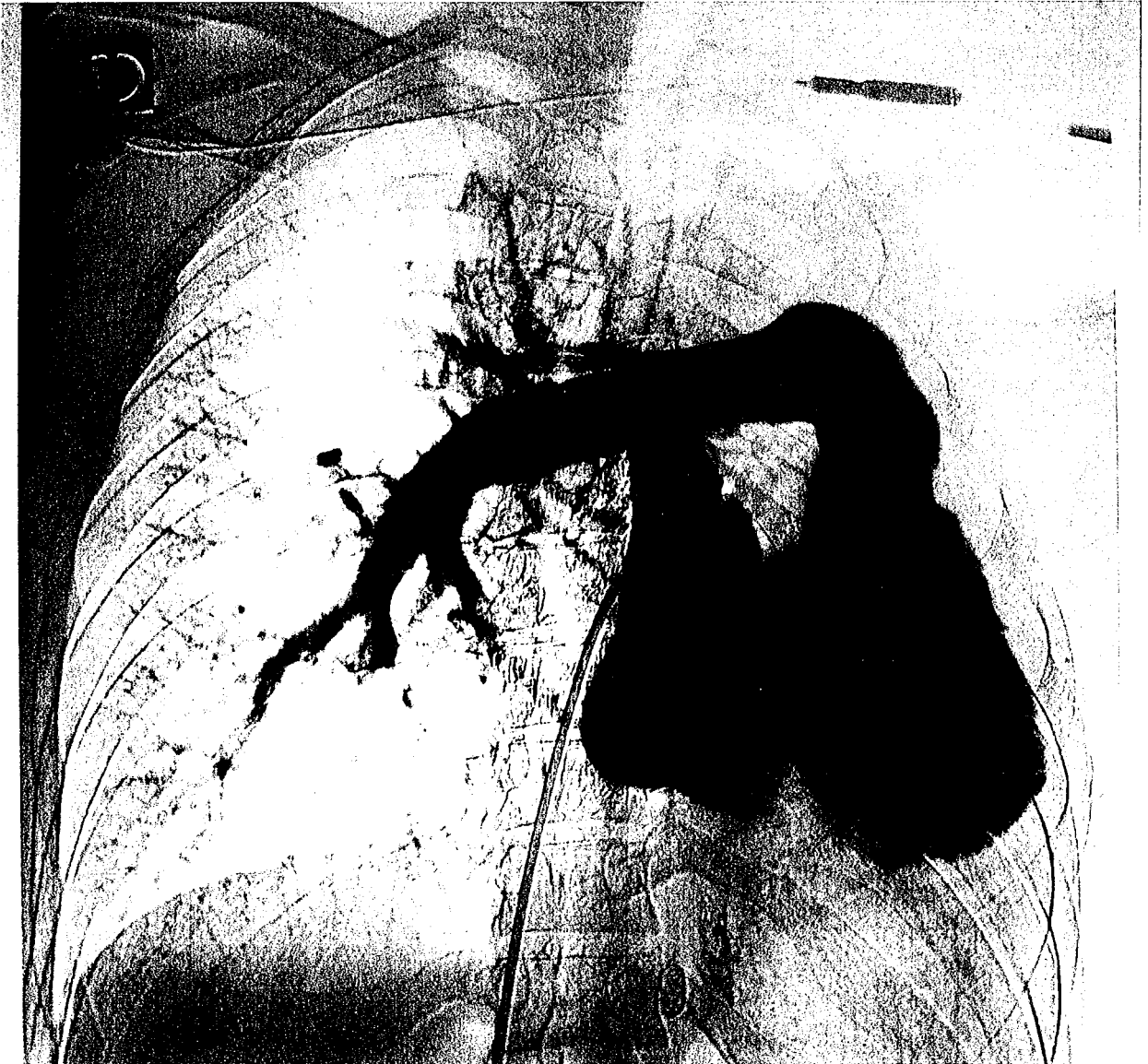
Annexe 3 :

**Radiographie pulmonaire de face à 9 mois
(09/04/1952)**



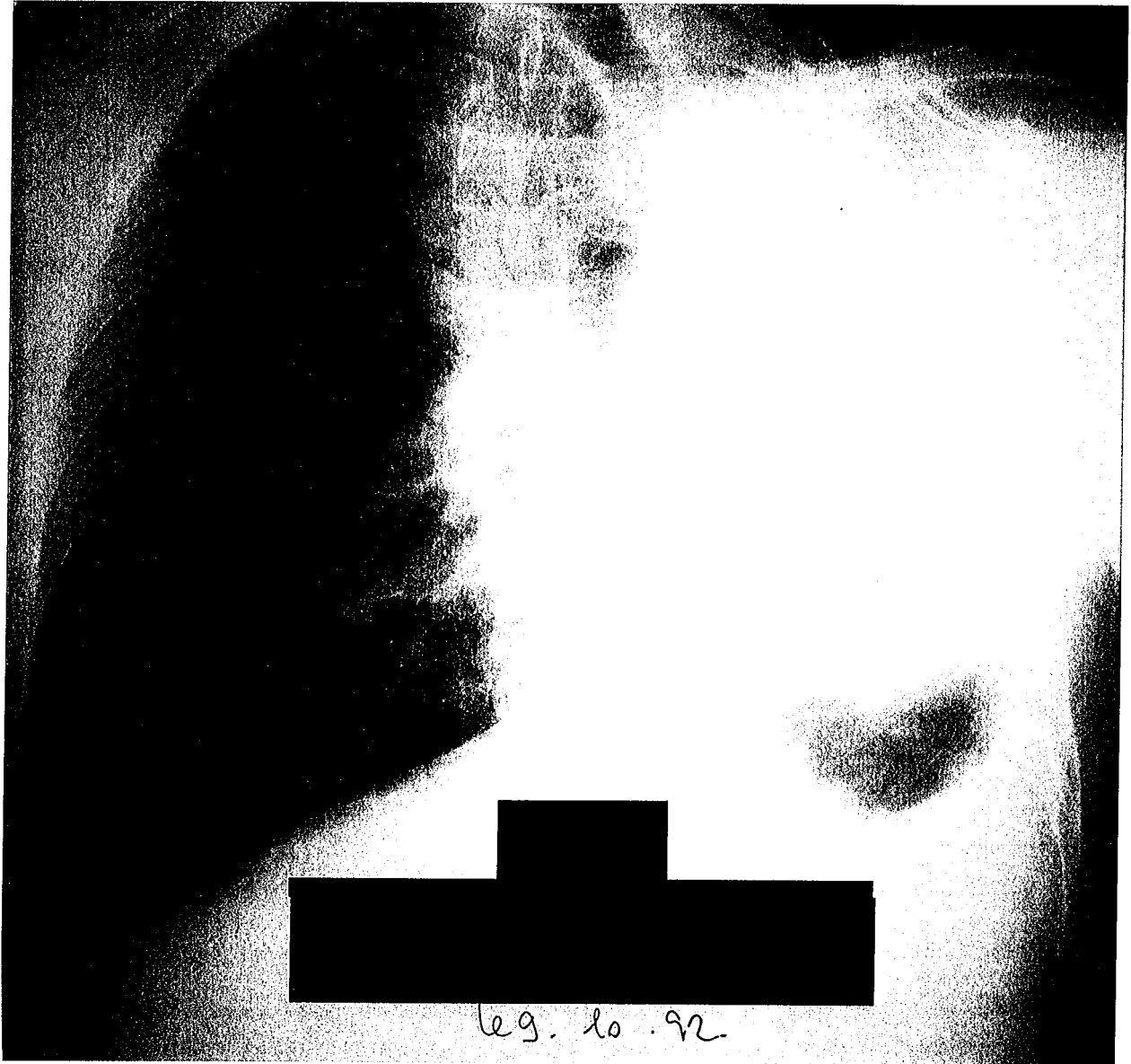Annexe 4 :

Angiocardiopneumographie à 28 ans
(1979)



Annexe 5 :

Radiographie pulmonaire de face à 41 ans
(09/10/1992)



Annexe 6 :

Exploration fonctionnelle respiratoire en 1992

CABINET DE PNEUMOLOGIE

15, Place Jeanne d'Arc

89005 EPINAL

EXPLORATION FONCTIONNELLE RESPIRATOIRE

Date: 24 octobre 1992
Pression barométrique: 751 mm Hg
Haut: M
Sexe: M
Age: 41 ans
Heure: 11 h
Température: 37°C
Pneum: -
Tête: 173 cm

Nom du Médecin Traitant

VALEURS		THEORIQUES	SUJET	%
CVF	(litres)	2,32	2,43	79
VPE	(l)		0,99	
VE	(l)	1,53	1,44	75
CVF	(litres)	1,56	3,33	79
CVI	(l)	4,73	3,61	75
CVT	(l)	6,74	5,05	75
VEMS	(litres)	0,75	2,12	96
VEMS25	%	30	30	100
VVCPT	%	29	30	100
DEP	(litres/seconde)	2,06	2,45	97
DEPM	(l)	1,29	1,77	11
DEM 75	(l)	2,26	1,93	25
DEM 50	(l)	1,90	1,87	50
DEM 25	(l)	2,19	1,36	65

TESTS DE BRONCHOMOTRICITE

CARBACHOL 0,1 %

CARBACHOL 1 %

VENTOLINE

GAZOMETRIE ARTERIELLE

PA O2 91 mm Hg

PA CO2 41 mm Hg

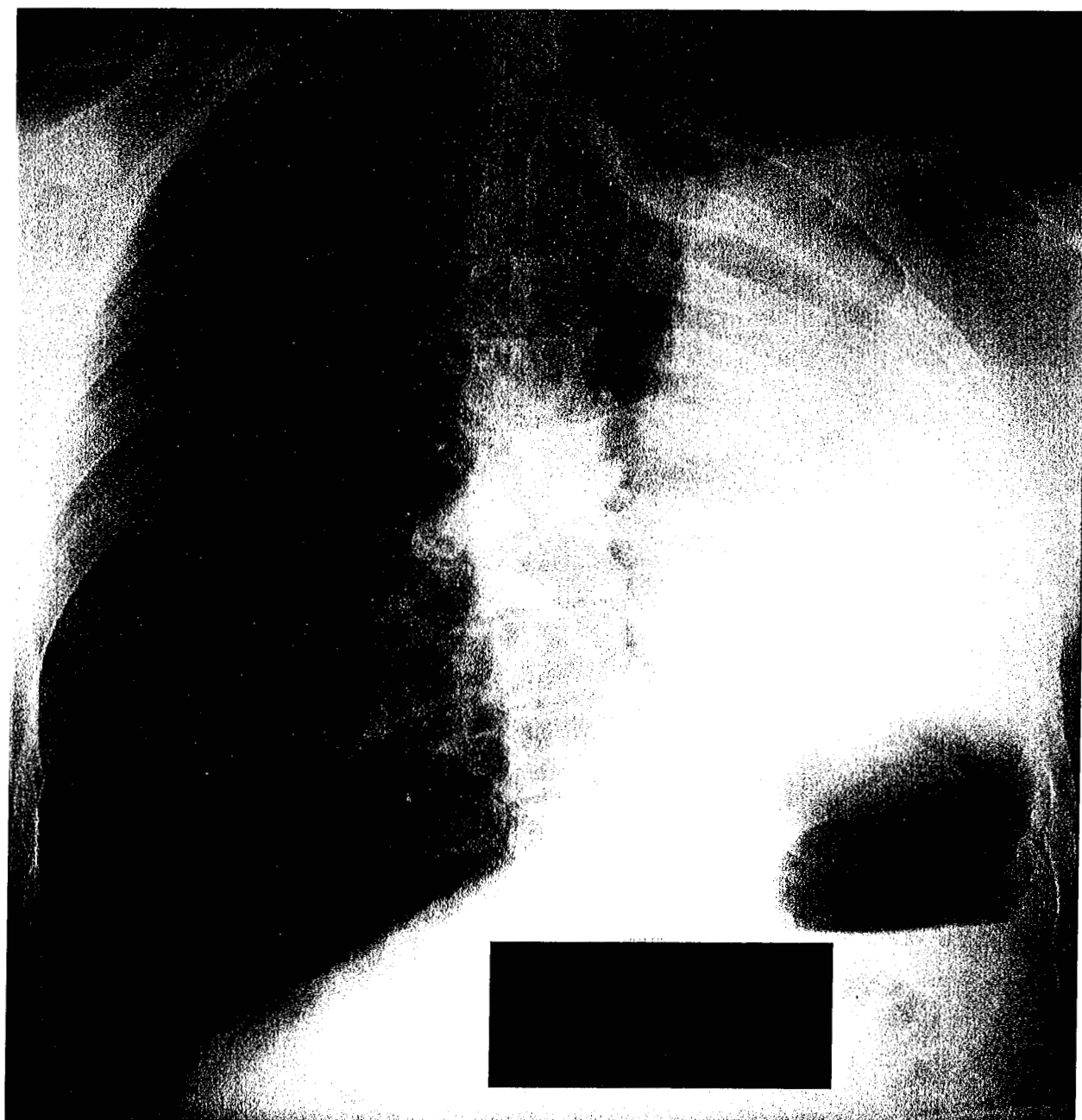
SA O2 96,9 %

PH 7,40

BASE EXCESS 1,2 mEq

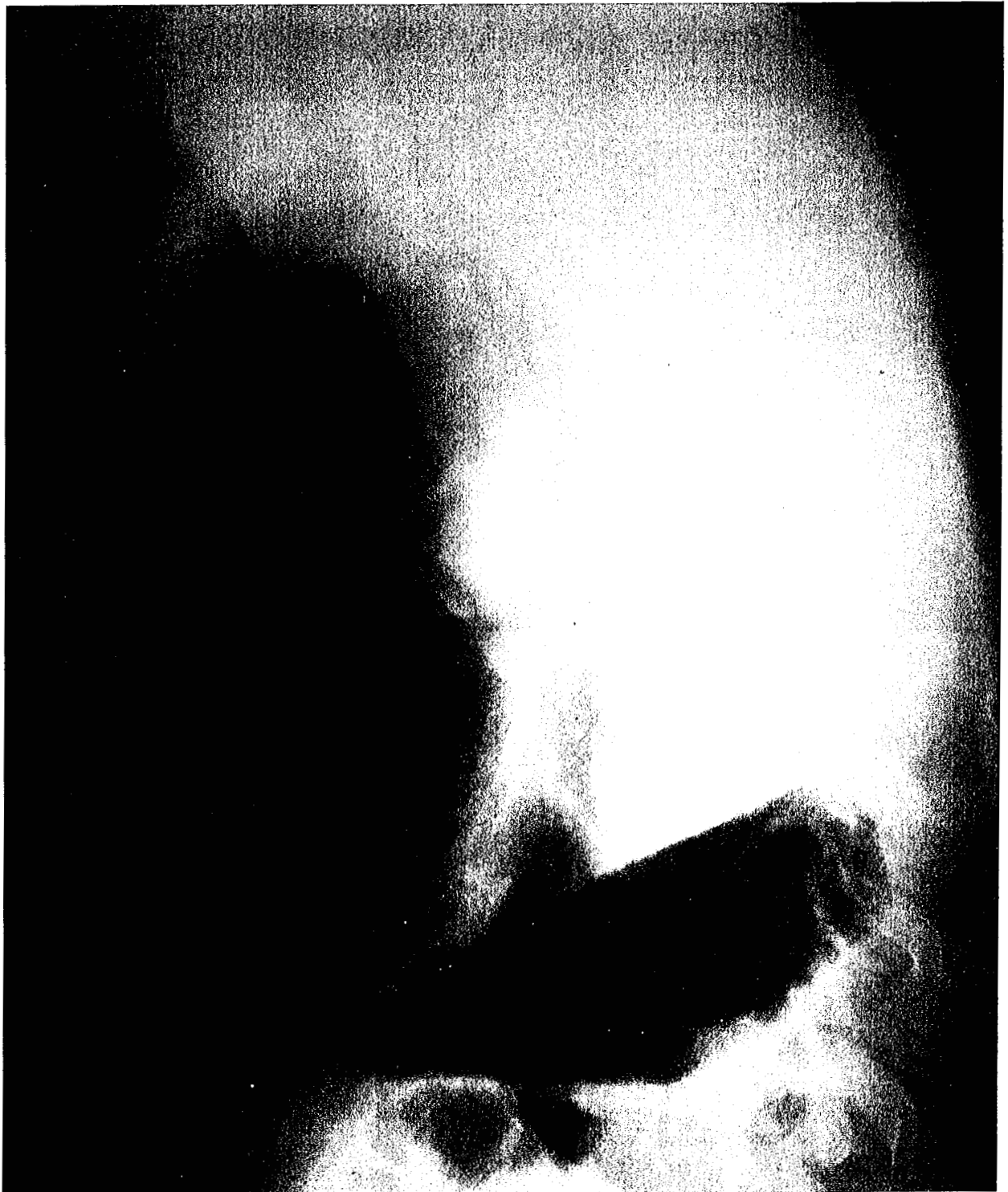Annexe 7 :

Radiographie pulmonaire de face à 25 ans
(24/02/1976)



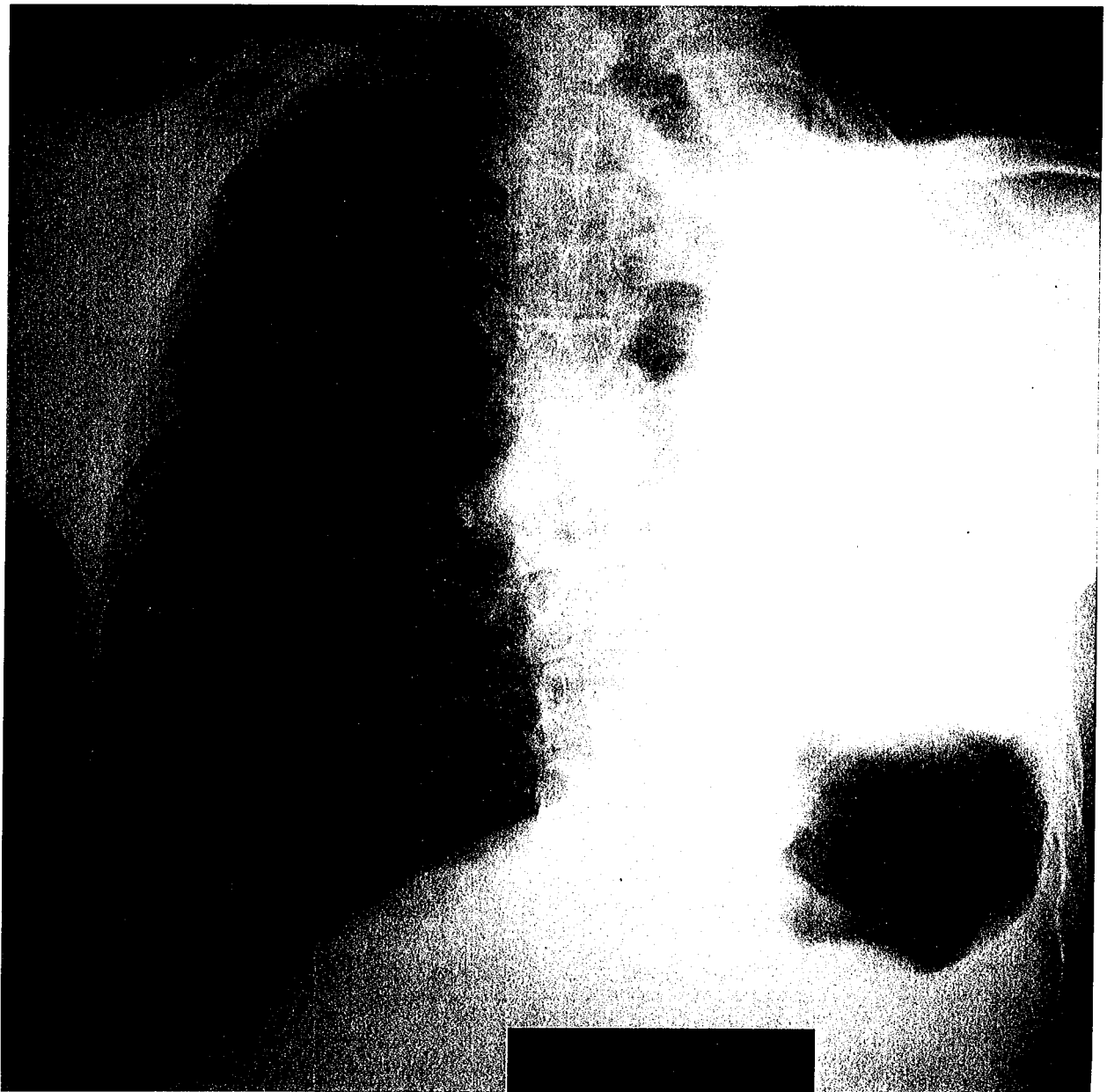Annexe 8 :

Radiographie pulmonaire de profil à 25 ans
(24/02/1976)



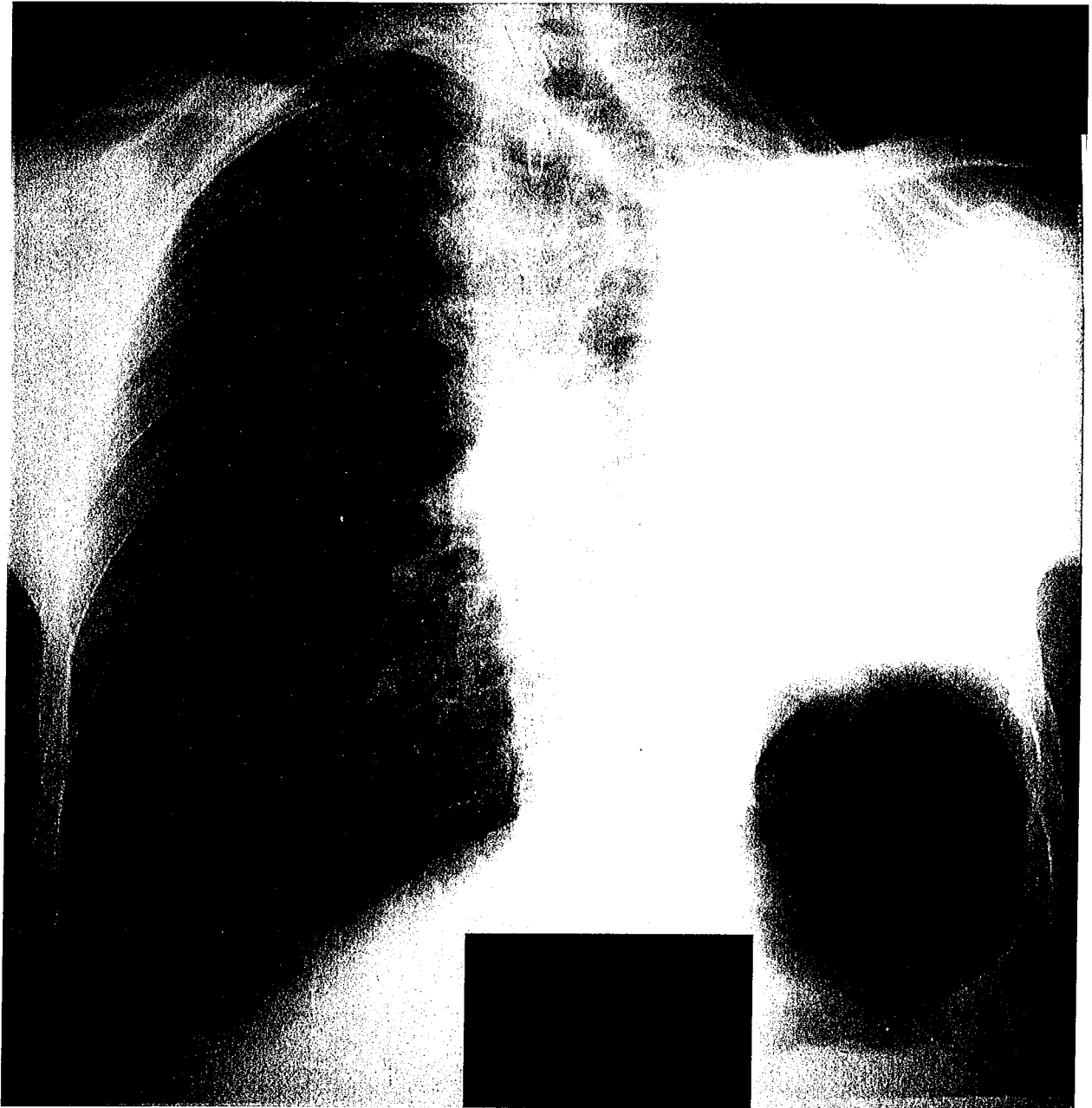
Annexe 9 :

Radiographie pulmonaire de face à 28 ans
(17/01/1979)



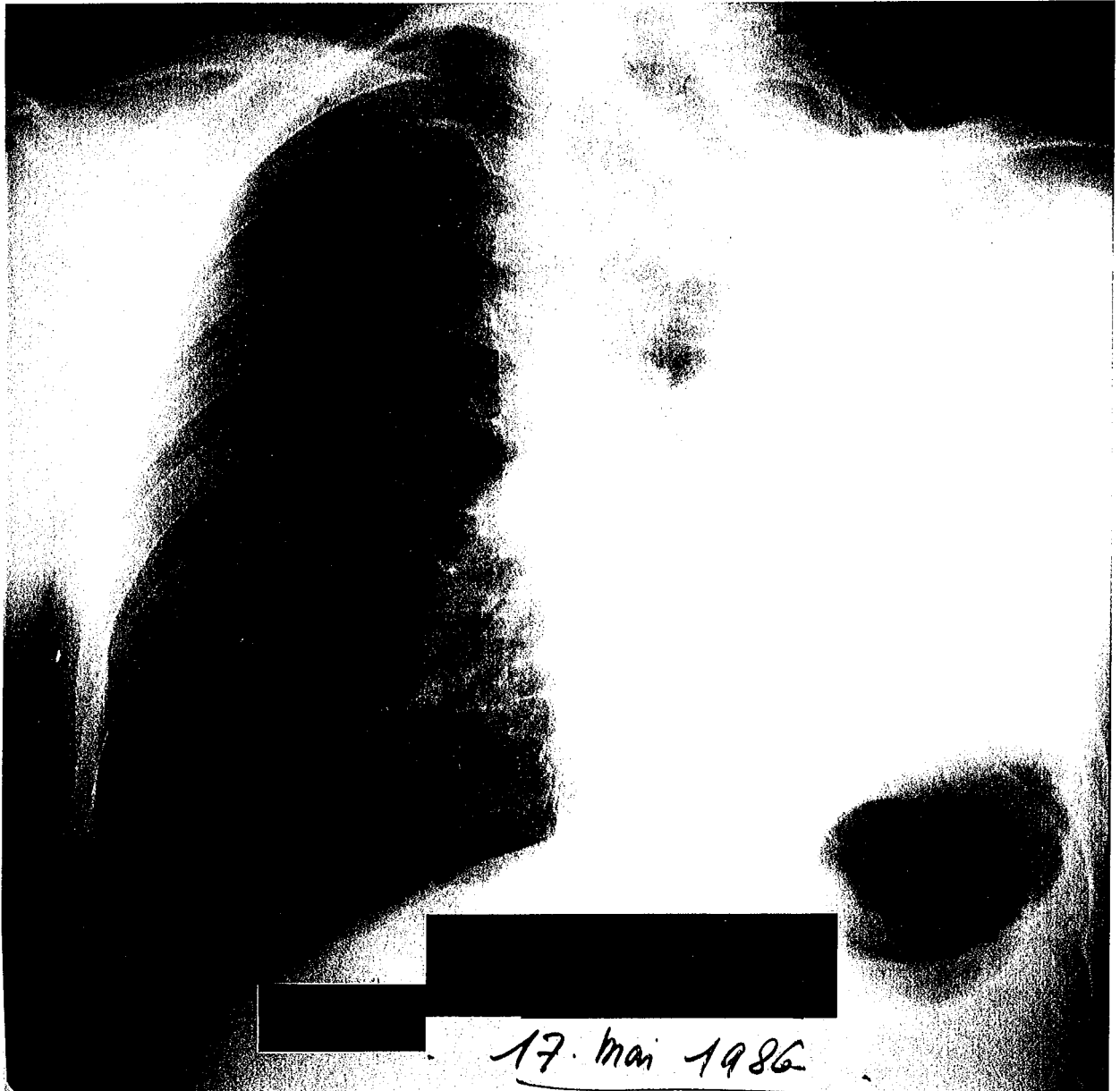Annexe 10 :

Radiographie pulmonaire de face à 30 ans
(28/04/1981)



Annexe 11 :

Radiographie pulmonaire de face à 35 ans
(17/05/1986)



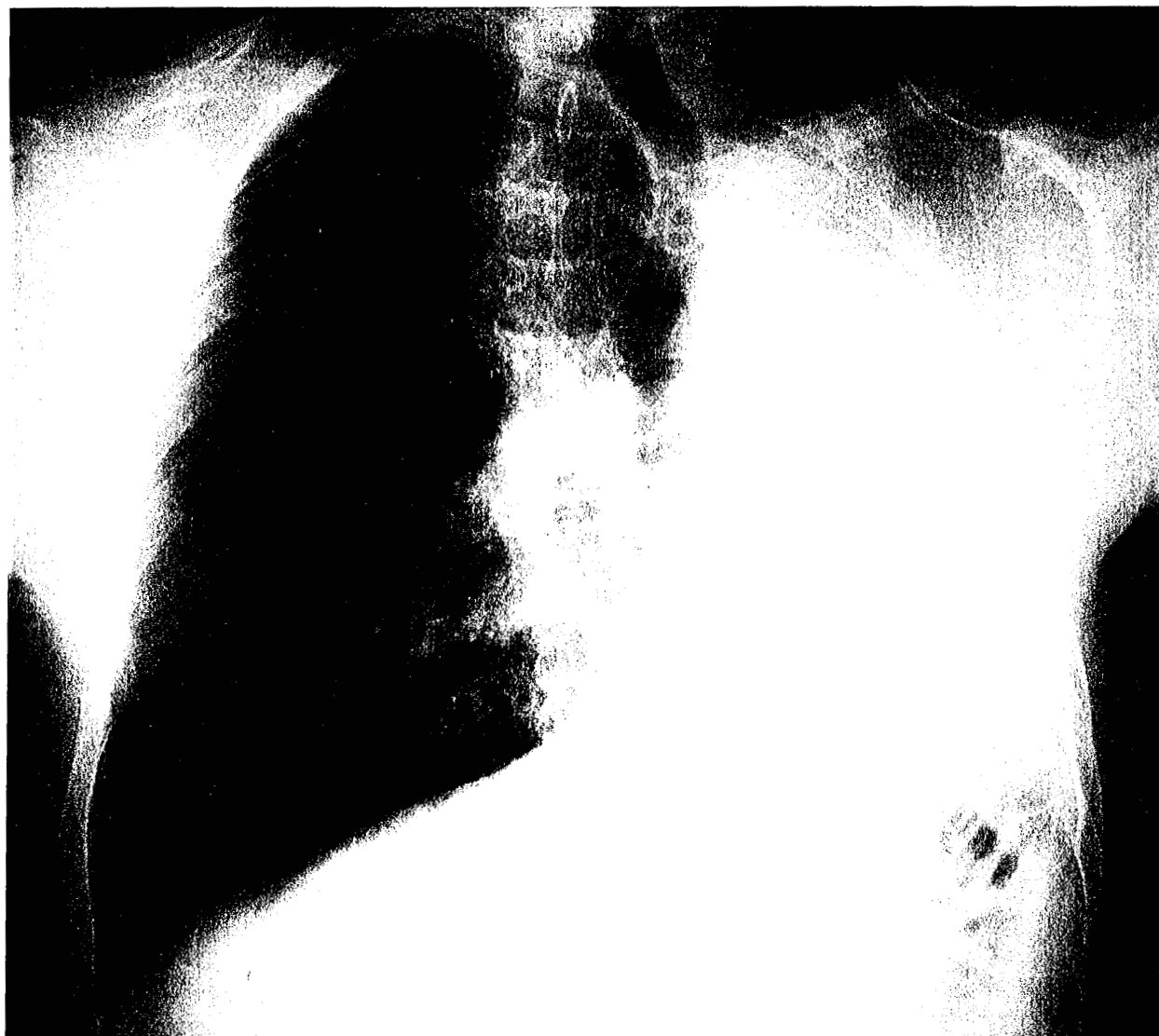
Annexe 12 :

**Radiographie pulmonaire de face à 44 ans
(15/11/1995)**



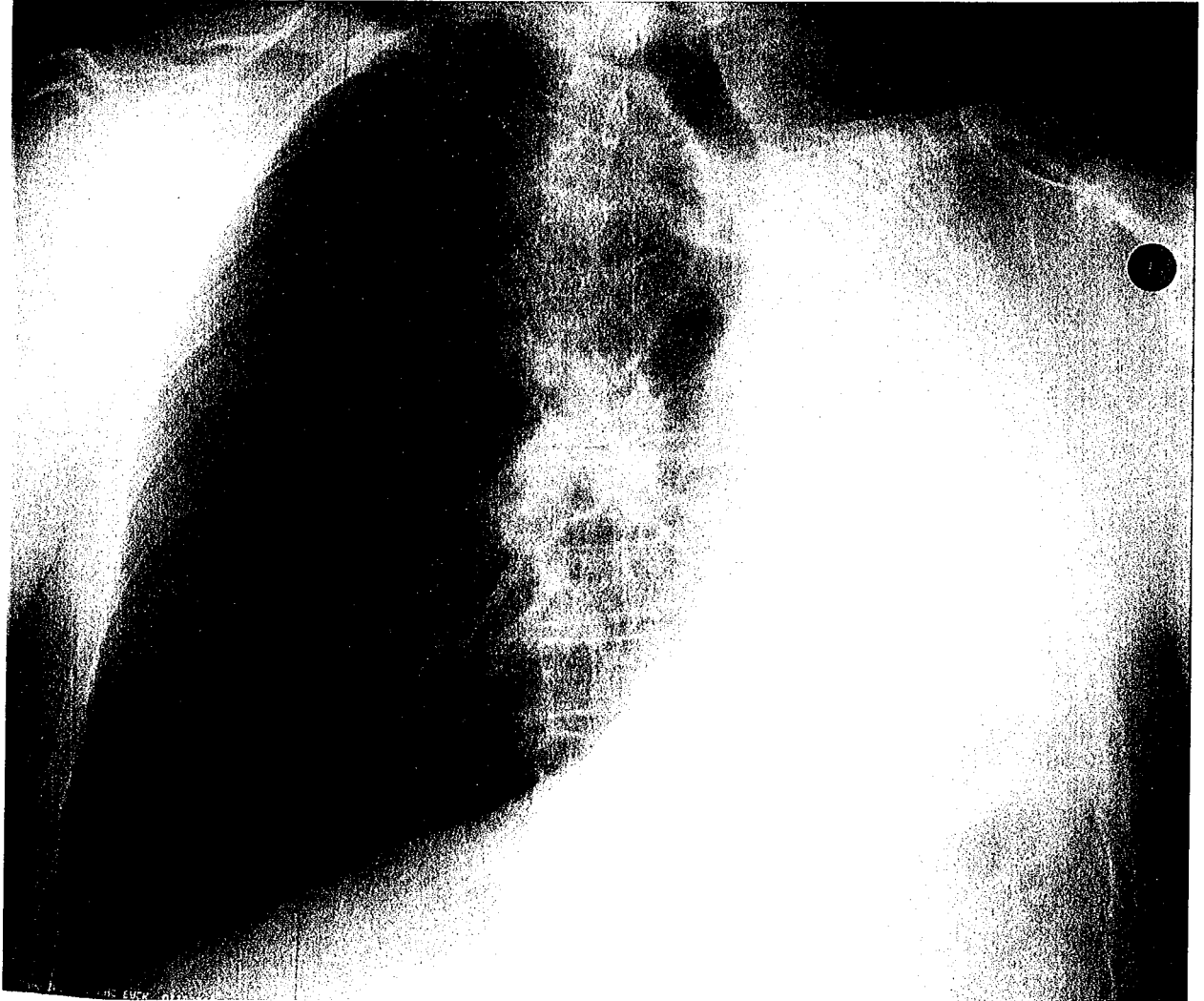
Annexe 13 :

**Radiographie pulmonaire de face à 47 ans
(05/05/1998)**



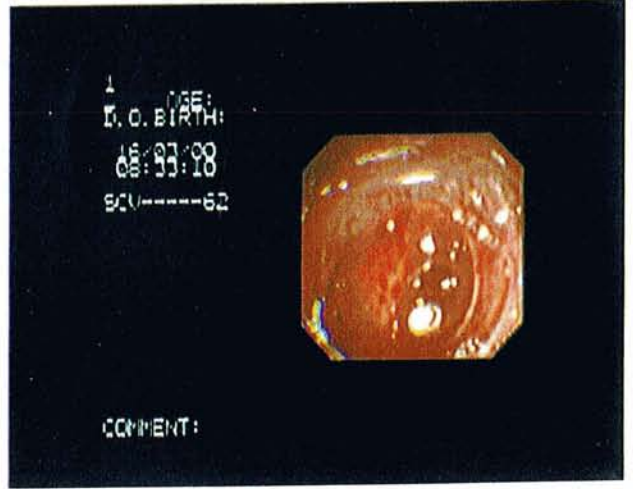
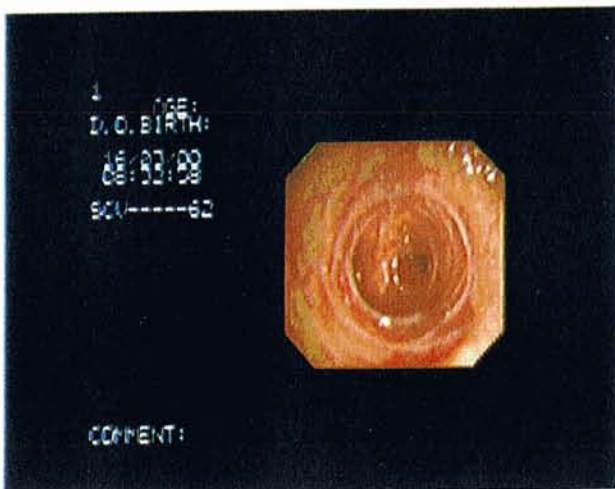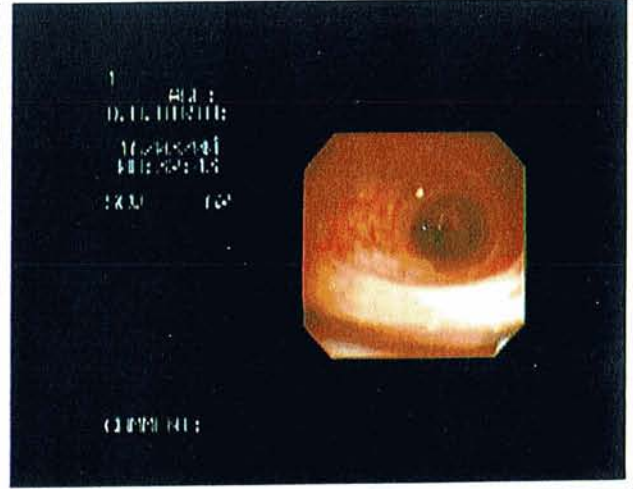
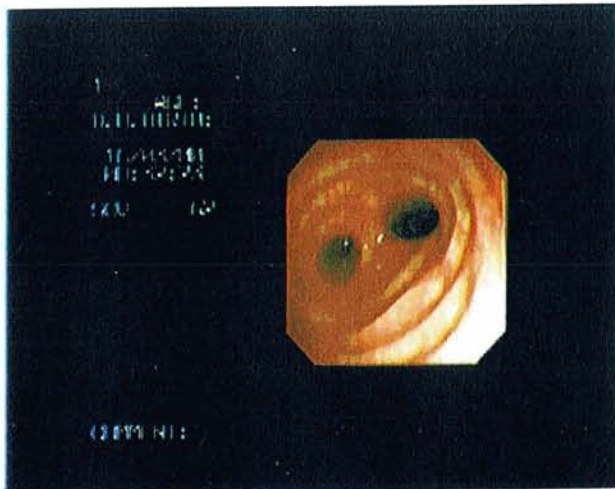
Annexe 14 :

**Radiographie pulmonaire de face à 49 ans
(mars 2000)**



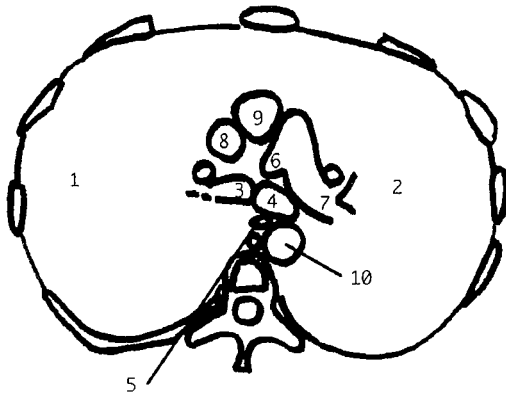
Annexe 15 :

Bronchoscopie en 2000

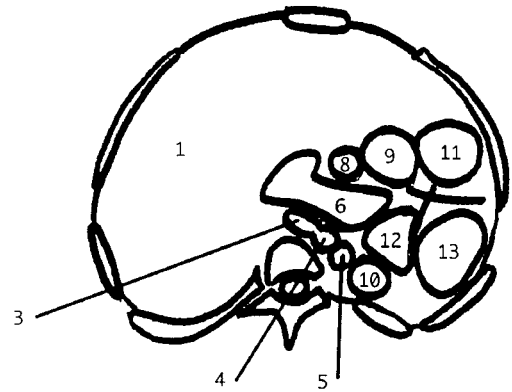


Annexe 16 :

Schéma d'une coupe scanographique thoracique passant par la carène



POUMONS SAINS

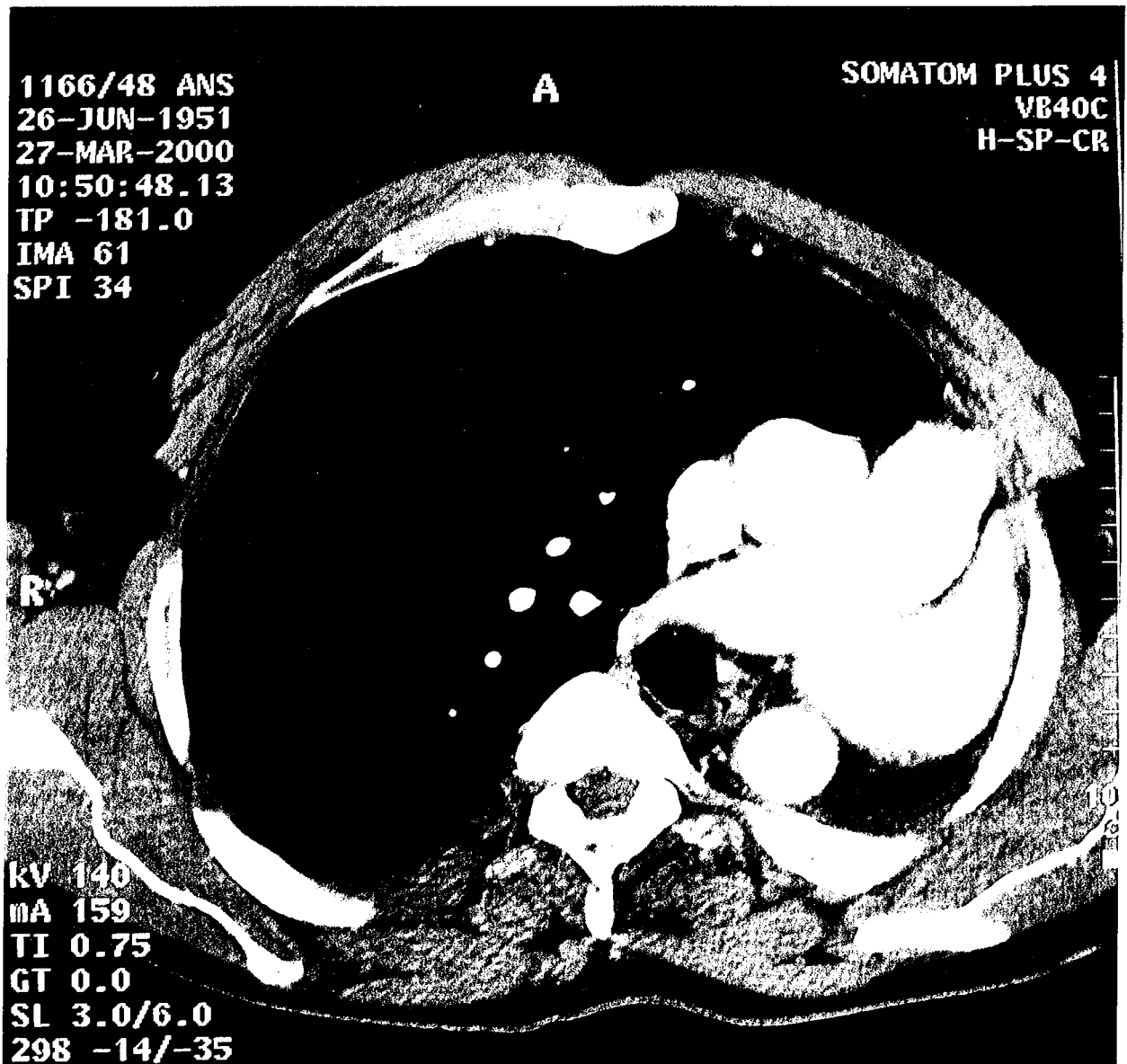


AGENESIE GAUCHE

1. Poumon droit
2. Poumon gauche
3. Bronche souche droite
4. Bronche souche gauche
5. Oesophage
6. Artère pulmonaire droite
7. Artère pulmonaire gauche
8. Veine cave supérieure
9. Aorte ascendante
10. Aorte descendante
11. Ventricule droit
12. Oreillette gauche
13. Ventricule gauche

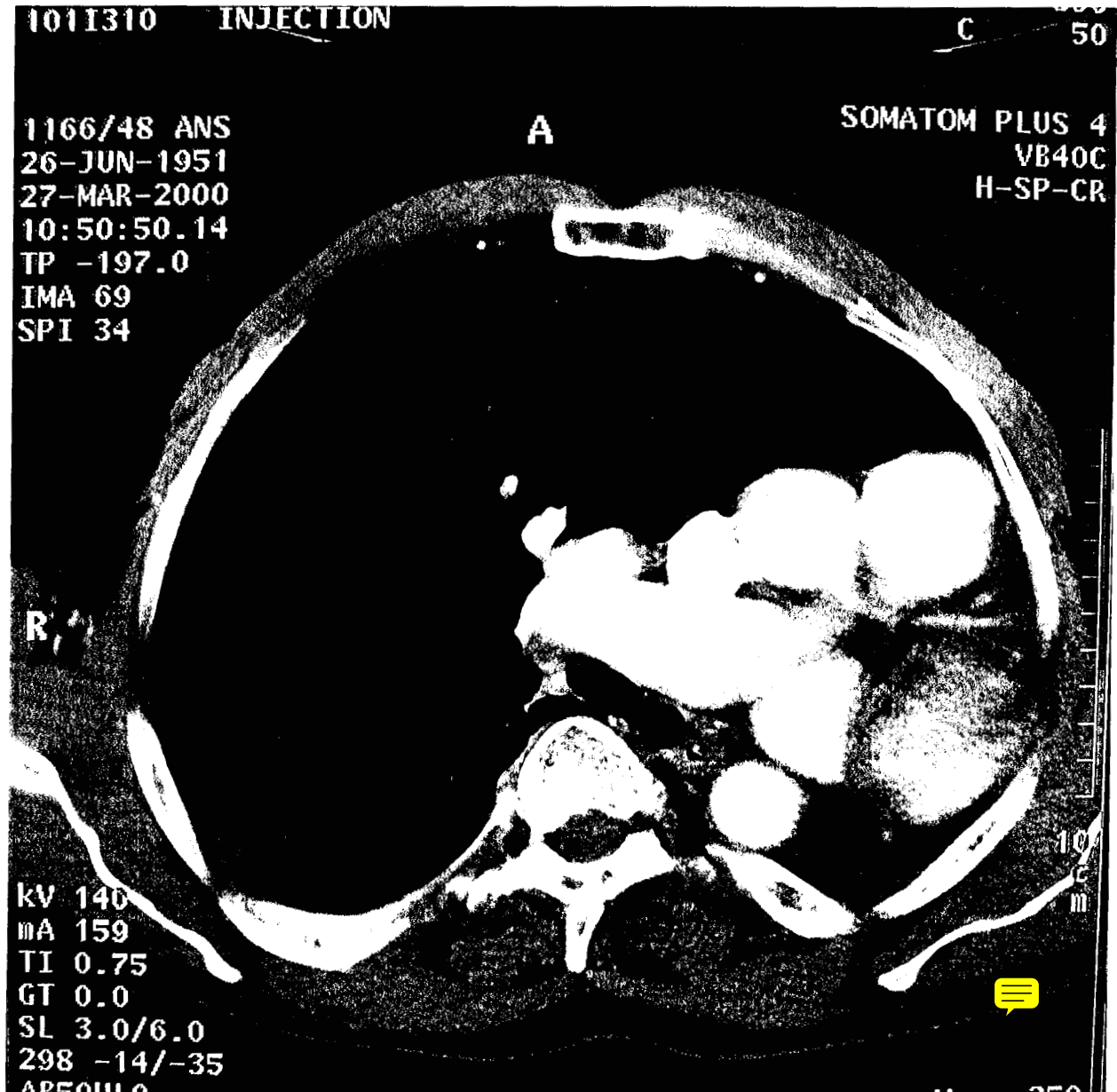
Annexe 17 :

Coupe thoracique avec fenêtre de densité
médiastinale passant par la trachée et le tronc
de l'artère pulmonaire



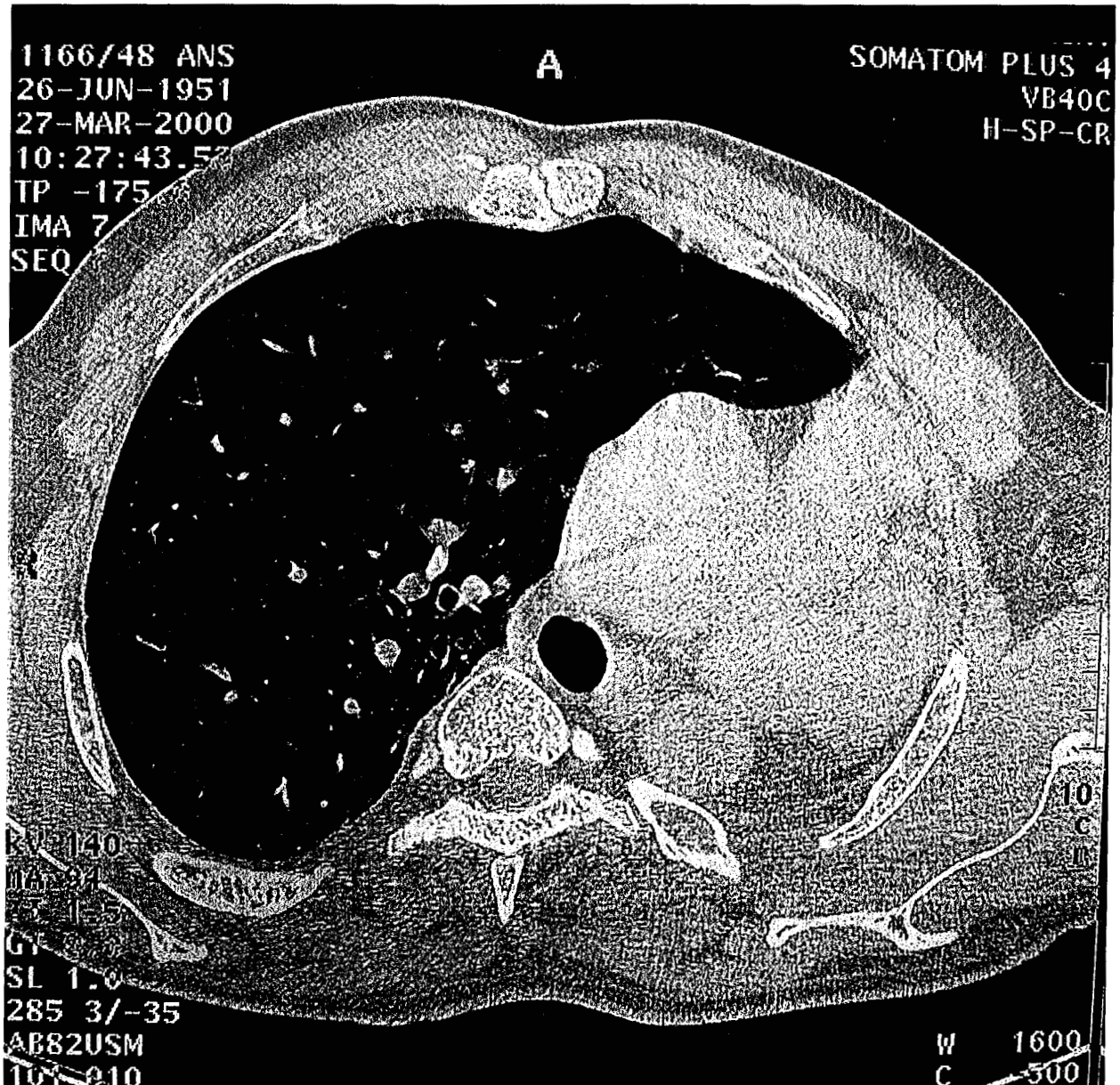
Annexe 18 :

Coupe thoracique avec fenêtre de densité
médiastinale passant par les bronches souches
et l'artère pulmonaire droite



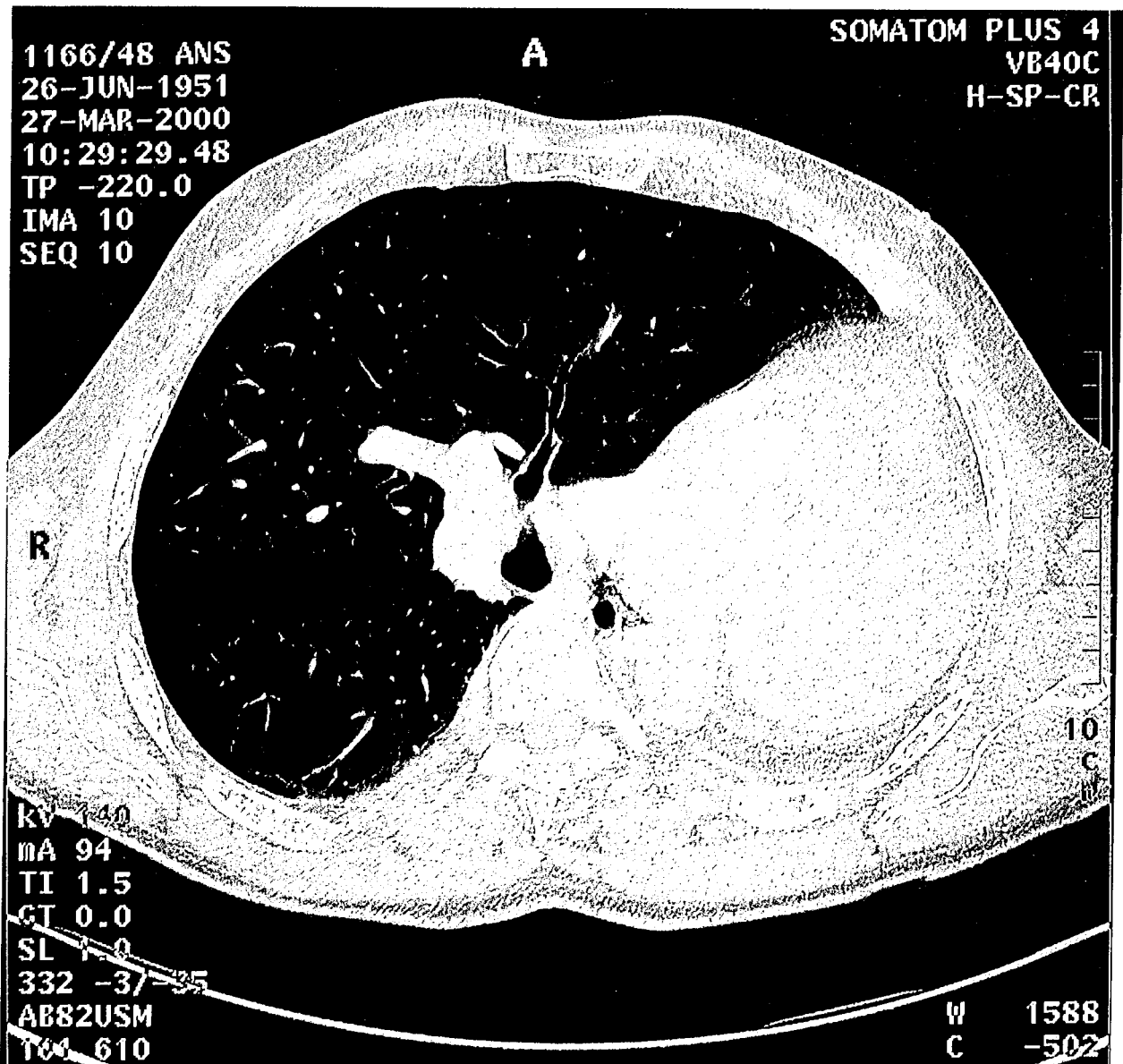
Annexe 19 :

Coupe thoracique avec fenêtre de densité parenchymateuse passant par la trachée



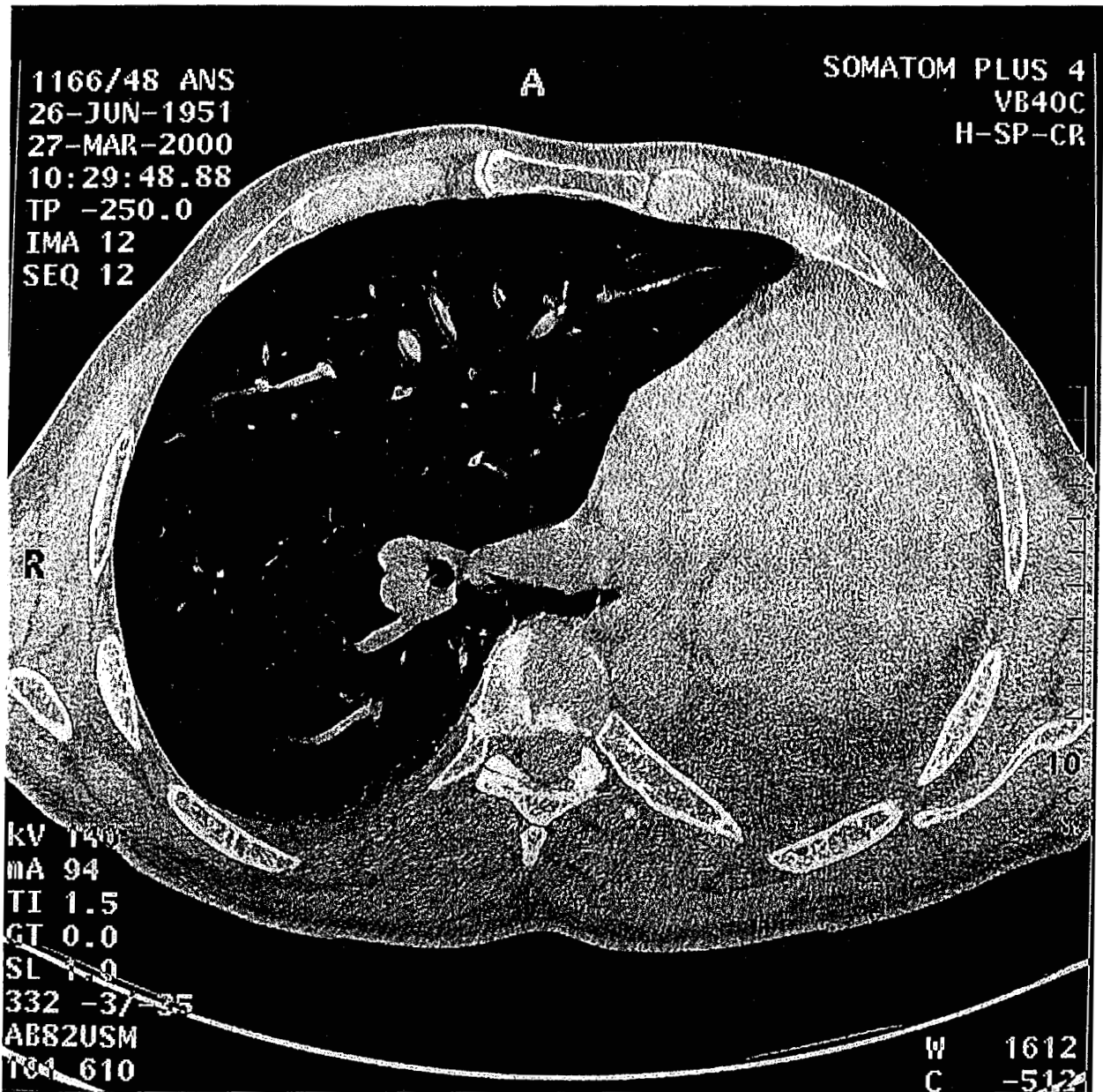
Annexe 20 :

Coupe thoracique avec fenêtre de densité
parenchymateuse passant par les bronches
souches



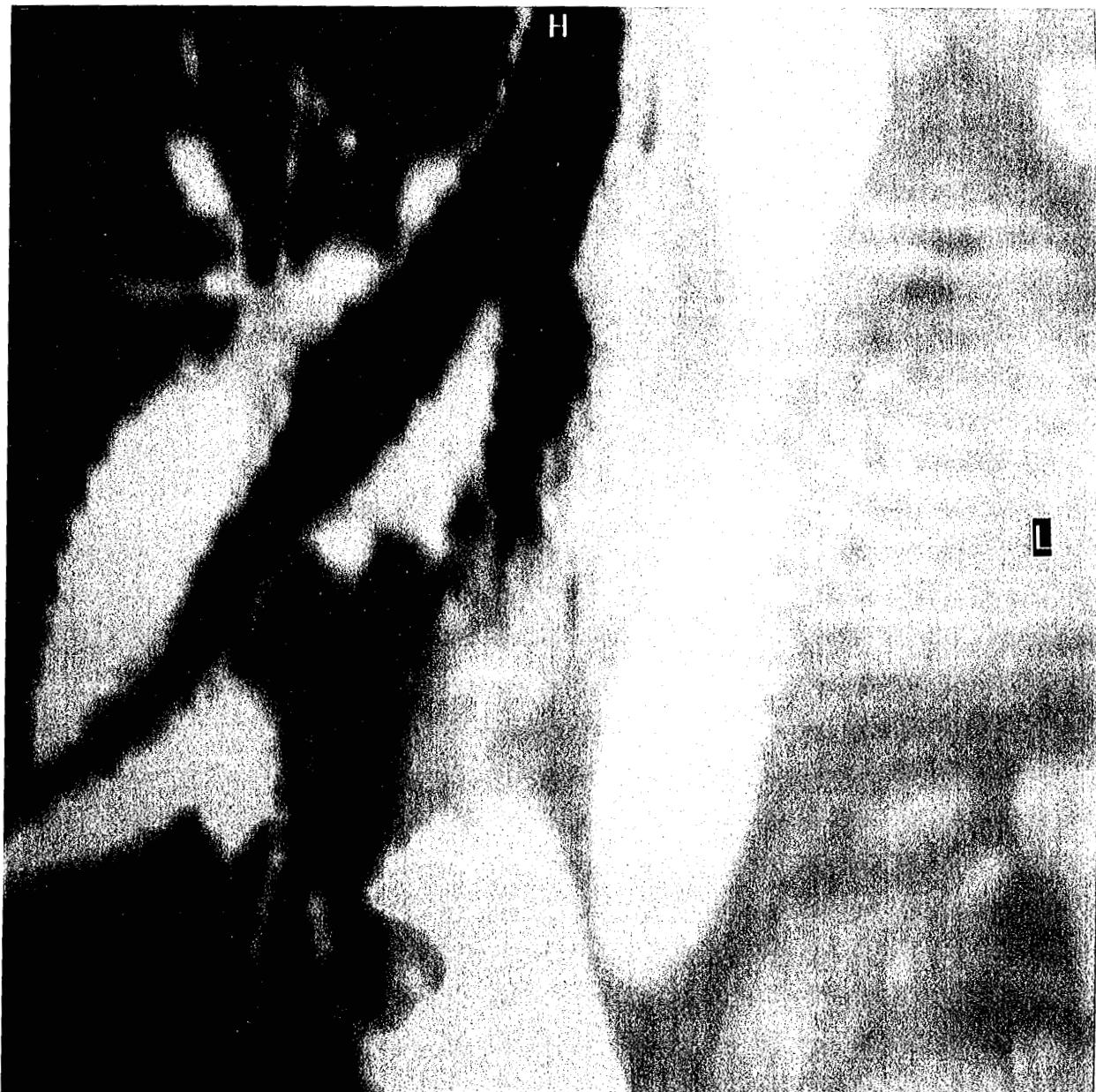
Annexe 21 :

Coupe thoracique avec fenêtre de densité parenchymateuse montrant la bronche souche droite : la gauche n'existe plus.



Annexe 22 :

**Coupe axiale :
la bronche souche gauche finit en cul de sac.**



Annexe 23 :

Exploration fonctionnelle respiratoire en 2000

SERVICE DES EXAMENS DE LA FONCTION RESPIRATOIRE
PR. CRANCE PR. HAOUZI
C.H.U NANCY-DRABOIS
03.83.15.42.65

NE LE 26/06/1951

Nom: ID#:MARHUB51
Age: 48 Ans Chan:HOP.REM Date:28-MAR-00
Sexe/Race: Masculin / Temp/Pres: 22 C / 726 mmHg
Taille: 68 in 172 cm Médecin:
Poide: 154 lbs 70 kg Testé par:CF

		THEO	PRE-BX		POST-BX		%DIF
			MEIL	%THEO	MEIL	%THEO	
DEBITR/VOLUME (BTPS)							
CVF	Litres	4.35	3.55	82	3.63	83	2
VEMS	Litres	3.54	2.50 #	71*	2.71	76*	0
VEMS/CV	%	79	70		74		
DEMN25-75%	L/Sec	3.99	1.71 #	43*	2.10 #	53*	23
Vmax 75	L/Sec	7.57	4.55 #	60	5.39	71	10
Vmax 50	L/Sec	4.71	2.07 #	44*	2.60	55*	26
Vmax 25	L/Sec	1.92	0.69	36*	1.02	53*	48
DEP	L/Sec	8.71	5.53 #	64*	6.15 #	71	11

		THEO	PRE-BX		POST-BX		%DIF
			MOY	%THEO	MOY	%THEO	
VOLUMES PULMONAIRES (BTPS)							
CV	Litres	4.54	3.98 #	79*			
CPT	Litres	6.72	5.28 #	79*			
VR	Litres	2.09	1.70	81			
VR/CPT	%	33	32				
CRF N2	Litres	3.39	2.69	79			
VR	Litres		0.99				
Vt	Litres		0.78				

DIFFUSION							
DLCO	ml/Min/mmHg	29.9	24.3	81			
DLCO/VA	L/Min/mmHg	5.69	4.84	85			
VA	Litres		5.01				


= DEHORS 95% INTERVALLE DE FIABILITE * = DEHORS GAMME NORMALE
CALIBRATION: THEO: 3.33 ACTUELLE: EXP 3.35 INSP 3.31
IPS-FL10-06E IPS-FH10-05E N-2402-5

COMMENTAIRE:

POST-BX= 5 MIN. APRES 2 BOUFFEES DE SALBUTAMOL.


Annexe 24 :

Electrocardiogramme en 2000



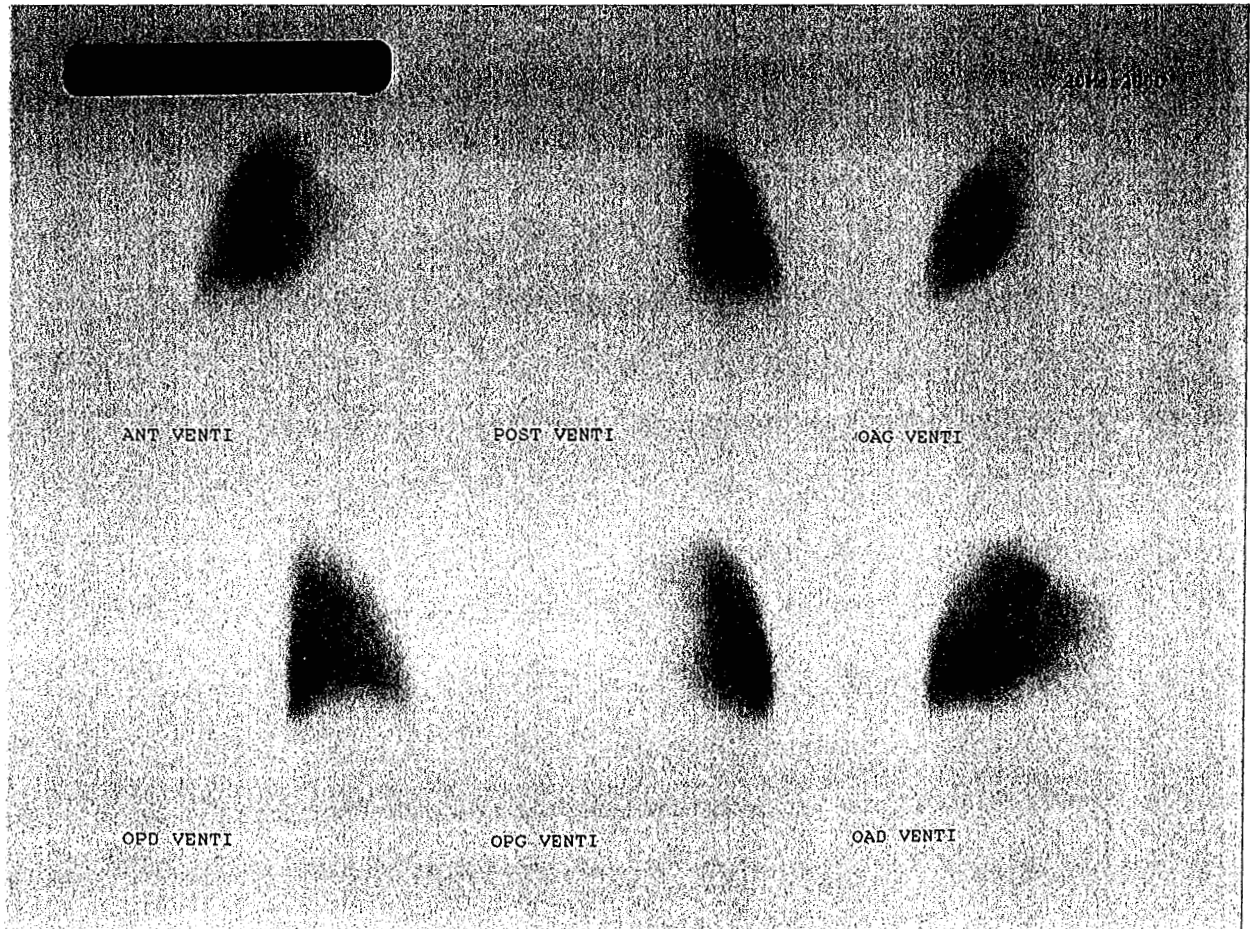
Annexe (24 bis) :

Electrocardiogramme en 2000



Annexe 25 :

Scintigraphie de ventilation en 2000



Annexe 27 :

Gaz du sang en 2005

CENTRE HOSPITALIER DE RSMIREMONT
LABORATOIRE DE BIOLOGIE MEDICALE

Reçu le : 23/03/05 à 13h13m
Nom JF :
MR

MR LE DOCTEUR Z HAVELELE

MR LE DOCTEUR BERNARD
externe

CHG
MEDECINE A

Ref : 503230477B / 3
Né(e) le : 26/06/51
Edité le : 23/03/05 à 13h22m

GAZ DU SANG

ISEMPC14 151

VALUEX ISQUEVRS

EN AIR

Heure de prélèvement:13H00
Nature du prélèvement:Artériel

pH	▲ 7,43		7,34 - 7,42
pCO2	40	mmHg	35 - 45
pO2	60	mmHg	75 - 95
SO2	96	%	94 - 98
HCO3	▲ 26	mmol/l	21 - 27
CO2 TOTAL	▲ 28	mmol/l	25 - 30
BE	▲ 2,6		-1 - +1

Biologistes : Mr P.EMERIQUE MME I.ZIAJHA MLE D.BELIGNE
Secrétariat : Tel 03 29 23 41 51 / fax 03 29 23 41 52

** édition finale **



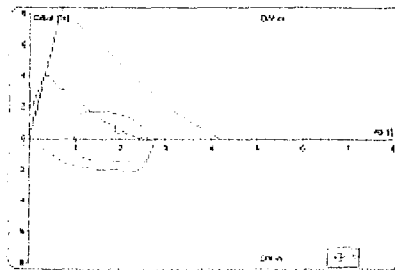
Annexe 28 :

Exploration fonctionnelle respiratoire en 2005

00910052

CENTRE HOSPITALIER GÉNÉRAL DE REMIREMONT
EXPLORATIONS FONCTIONNELLES RESPIRATOIRES
Dr. KHEIR Dr. SAUJELLE
B.P.161 88204 REMIREMONT Cedex
Tél : 03 29 23 41 70

Nom: Prénom:
Date naissance: 25/05/1951 Age: 53 Ansans
Taille: 172,1 cm Poids: 73,0 kg
Sexe: M



Date	Théo	Mesure (Norm/Théo)	
23/03/2005			
VEAS..... [L]	3.37	1.94	-42.4
VEAS % CV MAX..... [L]	77.67	71.34	-9.1
DEP..... [L/s]	0.53	3.02	-52.3
DEH 75..... [L/s]	1.32	3.15	-57.1
DEH 50..... [L/s]	4.53	1.62	-62.0
DEH 25..... [L/s]	1.77	0.19	-72.1
DEH 50 % CVF..... [L]	108.0	57.60	-47.1
DEH 25/75..... [L/s]	1.75	1.35	-64.0
CV MAX..... [L]	4.36	2.72	-37.6
VRE..... [L]	1.22	0.57	-53.6
VT..... [L]	0.50	1.18	135.1
VRI..... [L]		0.90	
VGT..... [L]	3.41	3.95	-10.5
VR..... [L]	2.19	2.49	-11.5
CPT..... [L]	6.66	9.21	-21.9
VR % CPT..... [L]	34.63	47.74	37.9
R..... [KPa*s/L]	0.30	0.36	19.0
SR AW..... [KPa*s] (KPa*s)	1.10	1.59	34.7
G..... [L/(KPa*s)]	1.33	2.80	-18.0
SG AW..... [L/(KPa*s)]	0.85	0.63	-25.8
VR-Na..... [L]	3.19	1.62	-25.9
VRACPT-Na..... [L]	34.63	41.10	18.7
CPT-Na..... [L]	6.66	3.95	-40.8
FLCO SB..... [MOL/BDN/KPA]	9.58	5.34	-44.3
FLCO/VA..... [MOL/MEH/KPA/L]	1.44	1.41	-2.0
VA..... [L]	6.51	3.79	-41.0
VIF..... [L]	4.36	2.32	-46.7
FA..... [L]		11.50	

VU

NANCY, le **05 avril 2005**

Le Président de Thèse

NANCY, le **20 avril 2005**

Le Doyen de la Faculté de Médecine

Professeur **D. ANTHOINE**

Professeur **P. NETTER**

AUTORISE À SOUTENIR ET À IMPRIMER LA THÈSE

NANCY, le **2 mai 2005**

LE PRÉSIDENT DE L'UNIVERSITÉ DE NANCY 1

Professeur **J.P. FINANCE**

RESUME DE LA THESE

L'aplasie congénitale pulmonaire est un processus malformatif rare, dans lequel le parenchyme pulmonaire est absent, mais une bronche rudimentaire finissant en aveugle est présente.

Le mécanisme pathogénique exact n'est pas connu, mais l'origine embryonnaire est certaine, le défaut de développement se situant vers le trentième jour.

Elle frappe également les deux sexes et les deux côtés et est associée dans la moitié des cas à des anomalies congénitales, affectant principalement le système cardio-vasculaire, mais aussi les systèmes gastro-intestinal, uro-génital et squelettiques.

Les patients porteurs d'une aplasie pulmonaire unilatérale sont souvent asymptomatiques, mais peuvent parfois présenter des infections respiratoires récurrentes dans l'enfance.

Leur pronostic individuel est déterminé par la présence ou non de ces infections à répétition et par la sévérité des malformations associées, surtout cardiaques.

En leur absence, ils peuvent mener une vie normale.

Le diagnostic différentiel inclut l'atélectasie totale, l'épanchement pleural et la pneumonectomie.

Le diagnostic est suggéré par la radiographie thoracique, révélant un hémithorax opacifié, avec déplacement des structures médiastinales de ce côté.

Il est confirmé par le scanner et l'IRM, qui sont des procédés d'imagerie modernes évitant des examens plus invasifs.

Ils permettent aussi le diagnostic des cas atypiques et montrent les malformations associées insoupçonnées.

Les reconstructions 3-D à partir du scanner spiralé peuvent remplacer les bronchographies et les bronchoscopies.

TITRE EN ANGLAIS

Congenital aplasia of the left lung : a case report.

THESE: MEDECINE GENERALE-ANNEE 2005

MOTS CLES:

Poumon - - Embryologie

Poumon - - Croissance et développement

Diagnostic par imagerie - - Méthodes

INTITULE ET ADRESSE DE L' U.F.R. :

Faculté de Médecine de Nancy

9, avenue de la Forêt de Haye

54505 VANDOEUVRE LES NANCY Cedex