



HAL
open science

La gestion des extractions dentaires multiples dans le cadre de la réhabilitation prothétique

Thomas Guillaumin

► **To cite this version:**

Thomas Guillaumin. La gestion des extractions dentaires multiples dans le cadre de la réhabilitation prothétique. Sciences du Vivant [q-bio]. 2002. hal-01733171

HAL Id: hal-01733171

<https://hal.univ-lorraine.fr/hal-01733171>

Submitted on 14 Mar 2018

HAL is a multi-disciplinary open access archive for the deposit and dissemination of scientific research documents, whether they are published or not. The documents may come from teaching and research institutions in France or abroad, or from public or private research centers.

L'archive ouverte pluridisciplinaire **HAL**, est destinée au dépôt et à la diffusion de documents scientifiques de niveau recherche, publiés ou non, émanant des établissements d'enseignement et de recherche français ou étrangers, des laboratoires publics ou privés.



AVERTISSEMENT

Ce document est le fruit d'un long travail approuvé par le jury de soutenance et mis à disposition de l'ensemble de la communauté universitaire élargie.

Il est soumis à la propriété intellectuelle de l'auteur. Ceci implique une obligation de citation et de référencement lors de l'utilisation de ce document.

D'autre part, toute contrefaçon, plagiat, reproduction illicite encourt une poursuite pénale.

Contact : ddoc-theses-contact@univ-lorraine.fr

LIENS

Code de la Propriété Intellectuelle. articles L 122. 4

Code de la Propriété Intellectuelle. articles L 335.2- L 335.10

http://www.cfcopies.com/V2/leg/leg_droi.php

<http://www.culture.gouv.fr/culture/infos-pratiques/droits/protection.htm>

ACADÉMIE DE NANCY-METZ

UNIVERSITÉ HENRI POINCARÉ-NANCY I

FACULTÉ DE CHIRURGIE DENTAIRE

Année 2002



THESE

pour le

**DIPLOME D'ETAT DE DOCTEUR EN
CHIRURGIE DENTAIRE**

par

Thomas GUILLAUMIN

Né le 2 décembre 1969 à Metz (Moselle)

**LA GESTION DES EXTRACTIONS DENTAIRES
MULTIPLES DANS LE CADRE DE LA
RÉHABILITATION PROTHÉTIQUE.**

Présentée et soutenue publiquement le **17 MAI 2002**

Examineurs de thèse:

M.	J.P. LOUIS	Professeur des Universités	Président
M.	A. FONTAINE	Professeur de 1 ^{er} grade	Juge
M.	D. VIENNET	Maître de Conférence des Universités	Juge
M.	J.M. OSSWALD	Praticien Hospitalier	Juge

BU PHARMA-ODONTOL



D

104 059841 5

ACADEMIE DE NANCY-METZ

UNIVERSITE HENRI POINCARE-NANCY I

FACULTE DE CHIRURGIE DENTAIRE



Année 2002

N°

D^o 26263

THESE

pour le

**DIPLOME D'ETAT DE DOCTEUR EN
CHIRURGIE DENTAIRE**

par

Thomas GUILLAUMIN

Né le 2 décembre 1969 à Metz (Moselle)

**LA GESTION DES EXTRACTIONS DENTAIRES
MULTIPLES DANS LE CADRE DE LA
REHABILITATION PROTHETIQUE.**

Présentée et soutenue publiquement le

Examineurs de thèse:

M.	J.P. LOUIS	Professeur des Universités	Président
M.	A. FONTAINE	Professeur de 1 ^{er} grade	Juge
M.	<u>D. VIENNET</u>	Maître de Conférence des Universités	Juge
M.	J.M. OSSWALD	Praticien Hospitalier	Juge

Assesseur(s) : Docteur C. ARCHIEN - Docteur J.J. BONNIN
Professeurs Honoraires : MM. F. ABT - S. DURIVAUX - G. JACQUART - D. ROZENCWEIG - M. VIVIER
Doyen Honoraire : J. VADOT

Sous-section 56-01 Odontologie Pédiatrique	Mme M Mlle Mme Mlle	D. DESPREZ-DROZ J. PREVOST S. CREUSOT M.J. LABORIE-SCHIELE A. SARRAND	Maître de Conférences Maître de Conférences Assistant Assistant Assistant
Sous-section 56-02 Orthopédie Dento-Faciale	Mme Mlle Mme Mme Mlle	M.P. FILLEUL A. MARCHAL M. MAROT-NADEAU D. MOUROT A. WEINACHTER	Professeur des Universités* Maître de Conférences Assistant Assistant Assistant
Sous-section 56-03 Prévention, Epidémiologie, Economie de la Santé, Odontologie légale	M.	M. WEISSENBACH	Maître de Conférences*
Sous-section 57-01 Parodontologie	M. M. M. Mlle M.	N. MILLER P. AMBROSINI J. PENAUD A. GRANDEMENGE M. REICHERT	Maître de Conférences Maître de Conférences Maître de Conférences Assistant Assistant
Sous-section 57-02 Chirurgie Buccale, Pathologie et Thérapeutique, Anesthésiologie Et Réanimation	M. M. M. M. M. Mme	J.P. ARTIS P. BRAVETTI D. VIENNET C. WANG P. GANGLOFF S. KELCHE-GUIRTEN	Professeur 2 ^{ème} grade Maître de Conférences Maître de Conférences Maître de Conférences* Assistant Assistant
Sous-section 57-03 Sciences Biologiques (Biochimie, Immunologie, Histologie, Embryologie, Génétique, Anatomie pathologique, Bactériologie, Pharmacologie)	M. M. Mme	A. WESTPHAL J.M. MARTRETTE L. DELASSAUX-FAVOT	Maître de Conférences* Maître de Conférences Assistant
Sous-section 58-01 Odontologie Conservatrice, Endodontie	M. M. M. M. M. Mme M	C. AMORY A. FONTAINE M. PANIGHI J.J. BONNIN P. BAUDOT L. CUNIN J. ELIAS	Maître de Conférences Professeur 1 ^{er} grade* Professeur des Universités* Maître de Conférences Assistant Assistant Assistant
Sous-section 58-02 Prothèses (Prothèse conjointe, Prothèse adjointe partielle, Prothèse complète, Prothèse maxillo-faciale)	M. M. M. Mlle M. M. M.	J.P. LOUIS C. ARCHIEN J. SCHOUVER M. BEAUCHAT D. DE MARCH L.M. FAVOT A. GOENGRICH	Professeur des Universités* Maître de Conférences* Maître de Conférences Assistant Assistant Assistant Assistant
Sous-section 58-03 Sciences Anatomiques et Physiologiques Occlusodontiques, Biomatériaux, Biophysique, Radiologie	Mlle M. Mme	C. STRAZIELLE B. JACQUOT V. SCHMIDT MASCHINO	Professeur des Universités* Maître de Conférences Assistant

*Par délibération en date du 11 décembre 1972,
la Faculté de Chirurgie Dentaire a arrêté que
les opinions émises dans les dissertations
qui lui seront présentées
doivent être considérées comme propres à
leurs auteurs et qu'elle n'entend leur donner
aucune approbation ni improbation.*

A NOTRE PRESIDENT DE THESE,

Monsieur le Professeur Jean-Paul LOUIS

Chevalier des Palmes Académiques

Doyen de la Faculté de Chirurgie Dentaire de l'Université Henri Poincaré,
Nancy I.

Docteur en chirurgie Dentaire

Docteur en Sciences Odontologiques

Docteur d'état en Odontologie

Professeur des universités

Responsable de la sous-section : Prothèses

Vous nous avez fait le grand honneur de vous être proposé pour la présidence de notre thèse, nous donnant encore une fois, la preuve des marques de sympathie que vous nous avez toujours manifestées.

Nous garderons le souvenir de votre compétence, de la qualité et du bon sens de votre enseignement.

Veillez trouver dans ce travail notre vive reconnaissance et notre sincère admiration.

A NOTRE JUGE,

Monsieur le Professeur Alain FONTAINE

Chevalier de l'Ordre National du Mérite

Docteur en Chirurgie Dentaire

Docteur en Sciences Odontologiques

Professeur de 1^{er} grade

Sous-section ; Odontologie Conservatrice " Endodontie".

Nous vous remercions très sincèrement de l'honneur que vous nous fait en acceptant si volontiers de juger notre travail.

Nous voudrions que vous trouviez ici la marque de notre reconnaissance pour votre disponibilité de tous les instants et le témoignage de notre profond respect.

A NOTRE JUGE ET DIRECTEUR DE THESE,

Monsieur le Docteur Daniel VIENNET

Docteur en Chirurgie Dentaire

Docteur en Sciences Odontologiques

Maître de Conférences des Universités

Sous-section : Chirurgie buccale -Pathologie et Thérapeutique,

Anesthésiologie et réanimation

Vous nous avez fait l'honneur d'accepter la direction de notre travail.

Nous tenons à vous remercier très chaleureusement de la qualité et de la pertinence des conseils que vous nous avez prodigués tout au long de l'élaboration de cette thèse.

Veillez trouver ici l'assurance de notre reconnaissance et de notre sincère admiration.

A NOTRE JUGE,

Monsieur le Docteur Jean-Marc OSSWALD

Docteur en Chirurgie Dentaire

Praticien Hospitalier au CHR de Metz-Thionville

Vous nous avez inspiré et avez accepté de diriger notre travail. Vos conseils et vos connaissances nous ont été une aide précieuse dans l'orientation et l'élaboration de cette thèse.

Pour la qualité de votre enseignement clinique lors de notre stage hospitalier, pour la rigueur et la compétence avec lesquels vous l'avez toujours délivré, qu'il nous soit permis aujourd'hui de vous exprimer notre admiration, notre profonde gratitude ainsi que de notre sincère amitié.

A Monsieur le Docteur Jacques NANTY,

Docteur en Chirurgie Dentaire
Docteur en Sciences Odontologiques

Inscrit sur les listes d'aptitude au fonction de Professeur de 2ème Grade en
Chirurgie Dentaire

Chef de service d'Odontologie du C.H.R. de Metz-Thionville

Vous nous avez accueilli dans votre service.

*Nous garderons le souvenir de vos grandes
compétences, de votre disponibilité et de la rigueur
et la justesse de votre enseignement clinique.*

*Veillez trouver ici le témoignage de notre respect et
de notre sincère admiration.*

A Monsieur le Docteur Daniel ANASTASIO,

Docteur en Chirurgie Dentaire

Praticien Hospitalier à temps plein

au C.H.R. Bel-Air de Metz-Thionville (groupement des hôpitaux de Thionville)

Vous avez toujours fait preuve de compétences, de disponibilité et de qualités humaines à l'occasion de votre encadrement au sein du service d'odontologie.

Veillez trouver ici l'assurance de notre admiration, de notre profonde gratitude et de notre sincère amitié.

A la mémoire de mon Père,

Pour tout ce qu'il m'a apporté et pour le modèle de bonté et de droiture qu'il a été. Pour tout ce que je n'ai pas eu le temps de lui dire et de lui montrer.

A ma Mère,

Avec tout mon amour et ma tendresse en remerciements pour les nombreux coups de pieds au derrière qui m'ont permis d'avancer dans les études et dans la vie.

A Soline,

Tu as été le soutien financier qui m'a permis de faire des études, mais aussi une sœur attentionnée toujours prête à m'aider moralement et à dispenser tes connaissances médicales.

A Marie,

La très chère sœur de la famille; pour tes nombreuses intercessions qui ont porté leurs fruits aujourd'hui.

A Paul-Alexandre,

Même si tu as bien grandi, tu resteras toujours mon petit frère. Comptes sur moi pour te botter le train mais aussi pour t'aider dans tes études et dans la vie.

A Gérard,

Pour tes nombreuses connaissances médicales et surtout œnologiques que tu as partagées avec moi.

A toute ma famille,

A mes oncles et tantes, mes cousins et cousines, mes petits cousins et petites cousines dont la liste est bien trop longue pour en faire l'énumération ; avec tout mon amour.

Au Père Raymond,

A Christelle,

Ma *petite belette d'amour*, pour ton soutien de tous les jours, avec toute ma tendresse et mon affection.

A Rachel,

Pour ton amitié qui ne se sera jamais démentie tout au long de nos études et au-delà, pour notre complicité au cours des nombreux week-ends et des quatre cents coups faits ensemble, tu es restée et resteras ma meilleure amie.

A François,

Pour les sorties ensemble et les franches rigolades.

A Laurence, Gaby, Christophe,

Pour les nombreuses parties de Uno et votre amitié.

A Nico, Nenette, Moun, Manu, Patou, Didier, Mano,...

Pour les parties de nounours et les week-ends.

A Olivier, Vincent, Jérémie, Diane, Caroline, Christelle, Roger, Mylène, Nathalie, Yan., Maryse, Alexandra, ... et à tous ceux que j'oublie,

Pour votre amitié.

A tous ceux de Bel-Air,

Jean-Marc, Daniel, Patrice, Patrick, Alain, Sylvie,...

Pour ces trois années passées ensemble.

Sommaire

- ✓ **INTRODUCTION**
- ✓ **LES INDICATIONS DES EXTRACTIONS DENTAIRES MULTIPLES.**
 - .1 **Indications générales**
 - .2 **Anomalies dentaires.**
 - .3 **Le patient devant subir une radiothérapie.**
 - .4 **Patients avec des troubles immunitaires.**
 - .5 **Patients à risque d'endocardite bactérienne**
- ✓ **RAPPELS SUR LA PHYSIOLOGIE DE L'OS ALVEOLAIRE ET BASAL**
 - .1 **Description de l'os alvéolaire et basal.**
 - .2 **Structure des différents tissus en présence.**
 - .3 **les cellules osseuses.**
- ✓ **PHYSIOLOGIE DE LA CICATRISATION OSSEUSE.**
 - .1 **Définition de la cicatrisation**
 - .2 **La cicatrisation de l'os alvéolaire**
 - .3 **La cicatrisation de l'os basal**
 - .4 **La résorption osseuse post-extractionnelle.**
 - .5 **Les facteurs de variation**
- ✓ **EXAMEN CLINIQUE ET PLAN DE TRAITEMENT**
 - .1 **L'examen clinique**
 - .2 **Le plan de traitement.**
- ✓ **CHOIX DU TYPE D'ANESTHÉSIE.**
 - .1 **L'anesthésie générale.**
 - .2 **La neurolept-analgésie.**
 - .3 **Anesthésie locale et locorégionale.**
 - .4 **Préparation du patient.**

- ✓ **TECHNIQUE OPERATOIRE.**
 - .1 **Déroulement classique d'une extraction.**
 - .2 **Les incisions et lambeaux**
 - .3 **Conserver le capital osseux**
 - .4 **Régularisation des crêtes osseuses.**
 - .5 **La suture de la plaie**
 - .6 **La révision muqueuse.**
 - .7 **Conseils post opératoires.**
- ✓ **CONCLUSION**
- ✓ **BIBLIOGRAPHIE.**

✓ INTRODUCTION

Bien plus que de simples avulsions groupées, les extractions dentaires multiples doivent être réalisées avec prudence et clairvoyance. Elles doivent être conçues dans la perspective de réalisation du meilleur support prothétique possible.

Le mécanisme des résorptions osseuses est connu en théorie mais réserve souvent des surprises dans la pratique clinique. De même, les remaniements muqueux sont souvent imprévisibles et contrarient parfois les réalisations prothétiques.

La littérature fait souvent état des traitements pré-prothétiques post-avulsionnels mais délaisse fréquemment les enjeux de la partie chirurgicale au cours des avulsions.

Nous décrirons les différentes indications des extractions dentaires multiples et nous mettrons l'accent sur l'importance qu'il faut accorder à l'examen clinique.

Puis, nous étudierons les différents types d'anesthésies faisant partie de l'arsenal du chirurgien dentiste.

Enfin, nous décrirons les techniques opératoires qui permettront de maintenir au maximum le capital osseux et de réaliser la réhabilitation prothétique au mieux.

✓ LES INDICATIONS DES
EXTRACTIONS DENTAIRES
MULTIPLES.

La conservation de la denture est un objectif majeur de la chirurgie dentaire.

L'odontologie a fait de gros progrès notamment en matière de parodontie permettant ainsi de différer le moment de l'avulsion.

Cependant, lorsque les dents sont fortement délabrées, lorsque l'hygiène est insuffisante, et lorsque de surcroît l'état de santé général se dégrade, l'extraction des dents reste parfois nécessaire pour permettre à nos patients de recouvrir une santé bucco-dentaire acceptable.

Nous verrons donc dans ce chapitre qu'elles sont les indications générales d'extractions multiples mais aussi les indications particulières liées à une pathologie générale.



.1 INDICATIONS GÉNÉRALES

⇒ Destruction carieuse irréparable même par des éléments prothétiques fixes. C'est le cas des lésions atteignant ou dépassant largement le contour gingival.

⇒ Atteinte carieuse de la racine.

⇒ Impossible de traiter une maladie parodontale extensive et avancée.

⇒ Existence d'une poche parodontale ayant détruit la majorité du système d'attache et lorsqu'un traitement parodontal ne peut être mis en œuvre.

⇒ Malposition mettant en danger les structures ou dents adjacentes.

⇒ Traitement orthodontique notamment lors de DDM.

⇒ Atteinte carieuse sur une dent en désinclusion.

⇒ Certaines lésions apicales ou inter radiculaires importantes.

⇒ Fractures radiculaires; hors traumatismes, cela arrive le plus souvent sur les dents dépulpées et en particulier sur les piliers de prothèse conjointe.

⇒ Faux canaux intraitables (même avec une ostéotomie ayant pour but de placer en supra-osseux l'abouchement du faux canal).

⇒ Traumatisme dentaire et certains cas de fractures alvéolaires (comme on peut en rencontrer lors d'un accident de la voie publique).

⇒ Lyse radiculaire trop importante touchant plusieurs dents.

⇒ Anomalies dentaires comme les anomalies ;

- Morphologiques.
- De nombre par excès.
- Par trouble de la minéralisation.

.2 ANOMALIES DENTAIRES.

La grande diversité des anomalies mérite que l'on développe celles qui vont conduire à des extractions.

.2.1 Anomalies morphologiques

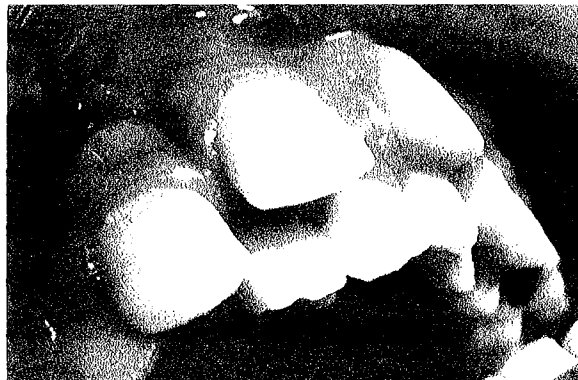Ce type d'anomalie concerne la forme des dents ; forme qui s'oppose parfois à une mastication normale ou à une éruption ou qui présente un caractère inesthétique évident.

Il s'agit des fusions :

- géminations.
- conressences.
- amélomes.
- odontomes.

.2.2 Anomalie numériques par excès.

L'hyperdontie ; elle caractérise une denture dont le nombre de dents , sur l'arcade ou incluses, est supérieur à la normale.



Exemple d'hyperdontie
de l'arcade supérieure.

Photo 1 d'après Heritier.

.2.3 Anomalie par trouble de la minéralisation.

.2.3.1 De l'émail ou hypoplasie

Ce sont des altérations d'aspect et de structure qui siègent sur la surface des couronnes des dents. Elles peuvent intéresser un petit nombre de dents tout comme elles peuvent affecter toute la denture.

Les hypoplasies sont stigmatisantes et portent sur les deux dentures, définitives et temporaire bien que cette dernière soit plus rare.

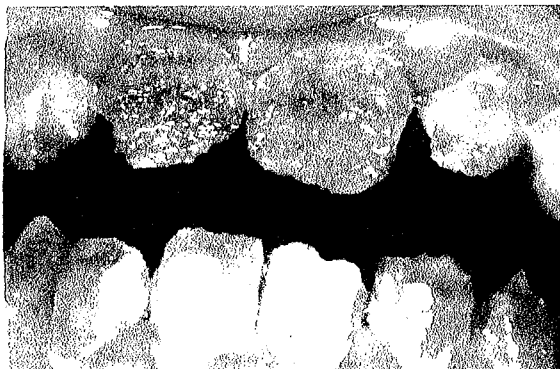Heritier M. affirme que « des études épidémiologiques mettent toutefois en évidence leur nette tendance à la régression en fonction de l'amélioration de l'hygiène . »

Mais, si une régression peut être espérée, il faut dire que celle ci est rarement obtenue, en particulier chez les personnes dont l'aspect esthétique de la denture engendre une certaine démotivation vis à vis de l'hygiène.

Dans un tel contexte, le tableau clinique est bien souvent catastrophique et l'extraction des dents les plus abîmées en vue d'une restauration prothétique adjointe est perçue comme la seule alternative possible si une restauration prothétique conjointe est irréalisable.

.2.3.2 Amélogénèse imparfaite.

Cette anomalie se caractérise par un défaut de l'émail et peut atteindre toutes les dents de l'une ou des deux dentures. Toutes couronnes des dents présentent une teinte brunâtre diffuse ainsi qu'un aspect de surface rugueux et très irrégulier.



Délabrement
par
amélogénèse
imparfaite

Photo 2 (D'après Heritier)

Ces stigmates sont associés à des pertes de substance cuspidiennes considérables, par délabrement traumatique ou carieux.

Il est évident qu'une restauration prothétique conjointe peut être envisagée, mais, dans le cas contraire ou lorsque les délabrements sont trop avancés, la mise en place d'une prothèse adjointe apparaît comme la meilleure solution pour une remise en état bucco-dentaire tant fonctionnelle qu'esthétique.

.3 LE PATIENT DEVANT SUBIR UNE RADIOTHERAPIE.

Le chirurgien dentiste est parfois amené à effectuer des E.D.M chez des patients devant subir une radiothérapie des zones cervicales céphaliques.

Cette irradiation provoque des altérations bien différentes sur les organes et les tissus. Cette inégalité est due à la sensibilité propre des différents constituants irradiés.

Quelle soit curative ou palliative la radiothérapie a des conséquences sur les zones irradiées.

Les extractions sont très risquées dans les deux ans qui suivent la radiothérapie. Pour cette raison, on pratiquera parfois les extractions des dents les plus délabrées à titre préventif.

.3.1 Incidences de la radiothérapie.

.3.1.1 Au niveau des cellules

Le retentissement de l'irradiation est fonction de l'intensité du rayonnement. Les altérations cellulaires, quand elles sont importantes, entraînent la mort de la cellule ;

⇒ Soit une mort immédiate par coagulation.

⇒ Soit une mort différée, survenant après une période de latence plus ou moins grande.

Dans cette mort différée, les lésions sont variables; suppression de la capacité de reproduction ou blocage des systèmes d'absorption de la cellule.

.3.1.2 Au niveau des formations inter cellulaires

Pour la fibre collagénique, on observera un gonflement œdémateux diffus qui va se scléroser de manière définitive : les tissus mésenchymateux irradiés sont définitivement altérés.

Toute nouvelle irradiation agira par effet d'addition quelle que soit la date plus ou moins tardive de son application.

.3.1.3 Au niveau des substances minérales osseuses.

L'os a l'inconvénient comme le montre Regaud (1920) de « devenir la source d'un rayonnement secondaire intense, de se brûler lui-même sous l'effet du pouvoir radiogène de ses substances à poids atomique élevé ; elles sont le siège d'une émission secondaire d'un rayonnement ionisant mou qui prolonge l'action des rayons x ».

.3.1.4 Au niveau des capillaires.

On observera des destructions définitives de certains d'entre eux. Cette diminution de la vascularisation est donc préjudiciable à l'ensemble des tissus anciennement vascularisés, elle entraîne une baisse des capacités de défense, et de reproduction des tissus exposés.

.3.2 Complications liées à la radiothérapie

.3.2.1 Au niveau des tissus mous.

Outre les muscles et la muqueuse, les glandes salivaires et leur fonction sont touchées par l'irradiation.

En effet, l'irradiation des régions cervicales et salivaires entraîne une altération du goût, diminution du flux salivaire dès les premiers jours du traitement pouvant atteindre l'asialie complète.

De part les modifications histopathologiques entraînées sur les glandes salivaires, la salive est modifiée en quantité et son pH est plus acide que la normale.

Or, la salive est un agent anti-carie important, toute modification quantitative et ou qualitative de la salive est préjudiciable à ses propriétés protectrices vis à vis des dents.

.3.2.2 Au niveau des dents

On observera essentiellement une inflammation (pulpite généralement assez frustre) du tissu pulpaire ou une radionécrose pulpaire. L'apparition de ces pulpites et nécroses étant favorisées par un mauvais état dentaire.

En ce qui concerne les structures minéralisées on peut constater une altération de l'émail et de la dentine. Elles se manifestent même chez les patients jusqu'alors indemnes de caries. Les lésions débutent dans les trois mois qui suivent la radiothérapie. Ces lésions ne sont pas liées à un effet direct de l'irradiation sur les dents, mais résultent de l'altération quantitative et qualitative de la salive. Les modifications du pH favorisent le développement d'une flore hautement cariogène.

Il s'agit d'un changement de teinte au niveau du collet intéressant principalement la portion dentaire au contact du cément. Cette zone se laisse facilement pénétrer par la sonde et la dent insensible au chaud et au froid est souvent douloureuse à la percussion. L'évolution de cette raréfaction dentinaire conduit à la fracture cervicale de la dent.

Pour Balosso, les dents ainsi lésées peuvent au contraire devenir particulièrement sensibles.

L'état bucco-dentaire est altéré et des extractions multiples peuvent être réalisées.

.3.2.3 Au niveau osseux.

La complication principale est l'ostéoradionécrose. Elle fût décrite pour la première fois par Regaud en 1922. L'ostéoradionécrose (ORN) ou ostéite postradique, représente l'ensemble des phénomènes biologiques et cliniques qui se produisent au niveau des structures osseuses irradiées de la face, pouvant créer des altérations majeures qui mettent en jeu la vie du patient, si celui ci est en cours de régression ou de rémission vis à vis de son problème carcinologique.

Pour Dambrain, le phénomène infectieux ischémique est à l'origine de l'ORN.

En effet, la radiothérapie provoque une diminution quantitative et qualitative du système vasculaire osseux, dans ces conditions, en cas d'infection les capacités d'apport en cellules de défenses sont amoindries.

Si Dambrain met en avant l'aspect infectieux de l'ORN, Marx constate que l'os nécrotique est souvent stérile et Millet distingue l'ORN aseptique.

La théorie de Marx s'oppose à celle de Dambain en insistant sur :

- **L'hypoxie** : la baisse de l'oxygénation tissulaire constatée réduit les possibilités de défenses et de cicatrisation des tissus irradiés
- **L'hypocellularité** : les zones irradiées présentent un moins grand nombre de cellules qu'à la normale et la fonction de ces dernières est altérée, le pouvoir de réparation en est par conséquent diminué.
- **L'hypovascularisation** : la quantité de vaisseaux sanguins diminue, on le retrouve au niveau des canaux de Havers.

En fait, les théories de Brandain et de Marx nous semblent complémentaires. Il paraît évident que les conditions locales sont favorables à la prolifération bactérienne (Ischémie, hypoxie, hypocellularité) et que l'infection est un facteur aggravant sinon déclenchant.

Au niveau osseux, on peut parfois constater la présence de fragments d'os nécrosé qui s'éliminent spontanément par la formation d'un séquestre osseux. Un traitement antibiotique peut être instauré pendant la phase infectieuse mais il semble qu'il n'y ait pas de traitement qui soit réellement efficace.

.3.3 Discussion

L'état de la denture du patient joue un rôle important dans l'apparition de l'ORN.

Pour Morrisch, le risque est de 13 % chez le sujet édenté contre 24 % pour le denté.

La pénétration de bactérie se faisant ;

-soit par les altérations muqueuses d'origine traumatique ou iatrogène.

-soit par la présence de caries ou de tissus parodontaux malades.

Etant donné la nature particulièrement fragile de l'os ainsi que les problèmes de cicatrisation de celui-ci, il convient pour le patient de commencer la radiothérapie avec un état dentaire sain. La prise en compte de l'état dentaire est fondamentale avant et après l'irradiation pour diminuer les risques d'ORN.

Pour toutes les raisons invoquées précédemment, la mise en état buccodentaire est primordiale et doit être réalisée, lorsque cela est possible, suffisamment longtemps (3 à 4 semaines) avant le début de la radiothérapie pour permettre la cicatrisation complète de la muqueuse. A ce niveau, un bilan clinique et radiologique doit être effectué soigneusement.

On retiendra les principes de traitement suivants ;

- détartrage complet.
- élimination des obturations iatrogènes.
- conservation des couronnes de bonne qualité.
- conservation ou avulsion des dents incluses. Les auteurs ne sont pas tous d'accords et certains préconisent l'avulsion dans un but prophylactique.

Mais, l'extraction dentaire sera indiquée dans les cas suivants (fig 1);

- dent couronnée inadaptée au niveau cervical laissant exposée la région des collets.
- toutes dents délabrées et mobiles (pour pathologie carieuse et /ou parodontale).
- toutes dents présentant une pathologie péri apicale.
- toutes troisième molaires partiellement ou entièrement sous muqueuse dans les secteurs irradiés.

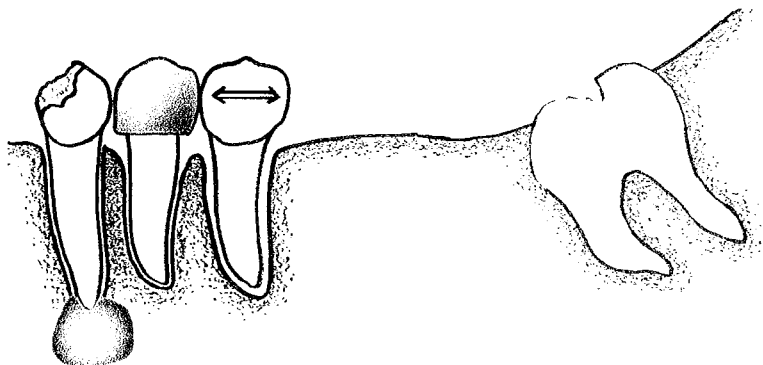


Figure 1

Ainsi, chez le sujet dont l'hygiène est insuffisante et dont l'état dentaire est insatisfaisant, les extractions multiples sont le plus souvent indiquées. Il faut toutefois ajouter qu'il est possible d'avoir une attitude plus conservatrice au niveau du maxillaire, car les ORN y sont plus rares du fait de l'existence d'un réseau capillaire plus important au maxillaire qu'à la mandibule.

Des gouttières de fluoruration doivent impérativement être mises en place afin de protéger les dents restantes.

.4 PATIENTS AVEC DES TROUBLES IMMUNITAIRES.

.4.1 Introduction

Le chirurgien oral et maxillo-facial a la chance de travailler dans un secteur de l'organisme où les défenses de l'hôte sont bien dirigées contre l'infection et permettent la guérison de blessures qui seraient plus hasardeuses dans d'autres parties du corps. Par ailleurs, la cavité buccale est souvent le premier endroit à devenir symptomatique en cas de mauvais fonctionnement du système immunitaire. Ainsi, pour exemple, les symptômes initiaux de la leucémie aiguë peuvent être des gonflements hémorragiques douloureux des tissus gingivaux inflammatoires. La biopsie révèle un infiltrat leucémique en réponse à un trouble immunitaire et à la présence de la flore buccale. De tels organismes, d'ordinaire bénins, deviennent pathogènes lorsque les défenses s'effondrent (DONOFF, 1990).

L'immunologie est un des secteurs de la médecine qui évolue rapidement. C'est un front actif dans la bataille menant à la compréhension et au traitement du cancer et de nombreuses maladies identifiées comme des conséquences de phénomènes auto-immuns. Les progrès dans le domaine de la transplantation d'organes sont basés sur les progrès des techniques chirurgicales, et plus encore sur notre aptitude croissante à contrôler les facteurs immunologiques de l'histocompatibilité.

Le chirurgien dentiste rencontre des patients présentant des troubles du système immunitaire dans les circonstances suivantes :

- En cancérologie.
- Dans le cas de traitement immunosuppresseur
- Dans le cas de médullo-suppression et réponse immunologique
- Dans l'anémie aplasique ou pancytopenie
- Dans le syndrome d'immunodéficience acquise (SIDA)

.4.2 Cancérologie.

Le remplacement des cellules de la moelle par les cellules tumorales, qu'elles soient leucémiques ou métastatiques, conduit à une neutropénie et à des altérations immunologiques.

La chimiothérapie des tumeurs tue les cellules tumorales ou supprime leur potentiel de multiplication rapide mais elle tue ou supprime les cellules normales à division rapide tels que les cellules de la moelle.

Ainsi, la toxicité des agents utilisés en chimiothérapie provoque une immuno-suppression qui limite l'utilisation de ces agents.

.4.3 Le traitement immuno-suppresseur.

L'immuno-suppression décrit l'ensemble des méthodes employées pour réduire l'efficacité de la réponse immune, particulièrement lors des transplantations ou des greffes afin d'éviter le rejet.

On pratique également des immuno-suppressions dans le traitement des maladies auto-immunes très variées comme l'arthrite rhumatoïde sévère, le lupus érythémateux systémique et le pemphigus vulgaire.

.4.4 Médullo-suppression et réponse immunologique

Ils résultent d'une irradiation totale du corps qu'on utilise thérapeutiquement avant greffe de moelle ou éventuellement dans le cas d'un accident dans un centre nucléaire.

Ces patients sont en générale soignés dans des centres spécialisés et ne sont rencontré que rarement par les chirurgiens dentistes au cabinet.

.4.5 L'anémie aplasique ou pancytopenie

Elle survient comme conséquence idiopathique d'une surdose d'agents médullo-suppresseurs, à la suite d'exposition à des composés chimiques industriels, ou comme accident iatrogène à des médicaments comme le chloramphénicol, les antihistaminiques, et le phénylbutazone.

.4.6 Le syndrome d'immunodéficience acquise (SIDA)

Identifié en 1981, par le Pr. Montagnier, le syndrome d'immunodéficience acquise (SIDA) est une maladie létale caractérisée par une déficience immune progressive et sévère causée par un rétrovirus : le virus de l'immunodéficience humaine CVTH.

Le SIDA peut être défini comme un ensemble d'affections opportunistes, telles que la pneumocystose, et/ou de tumeurs, telles que le sarcome de Kaposi ou autres tumeurs (en particulier les lymphomes) associées à une immunodéficience sévère se développant chez un sujet auparavant sain et n'ayant pas reçu de traitement immuno-suppresseur.

Le virus peut être détecté dans le sang, le plasma, le sperme, les sécrétions vaginales, la salive, les larmes et le liquide céphalorachidien.

Le chirurgien-dentiste occupe une place de premier plan dans le diagnostic puisque certaines lésions buccales associées à l'infection VIH peuvent être la première expression de cette infection. De plus, c'est au chirurgien-dentiste à qui revient le traitement de la majorité des lésions buccales notamment d'origine infectieuse et traumatique.

Compte tenu de l'immuno-dépression qui caractérise cette maladie, le chirurgien dentiste doit impérativement aider le patient à recouvrir une denture saine pour éviter les surinfections à portes d'entrée bucco-dentaire (OPOKA & BRAVETTI, 1997).

Quand la denture est en très mauvais état, le chirurgien dentiste sera alors fréquemment amené à extraire les dents les plus abîmées constituants des foyers infectieux potentiels ou avérés.

.4.6.1 Manifestations buccales de l'infection au VIH

20 à 50 % des patients infectés par le virus VIH présentent au moins une lésion buccale.

Si aucune manifestation n'est spécifique du SIDA, chacune présente cependant un aspect et/ou une évolution clinique différente de la description habituelle. De plus, elles sont en général réfractaires aux traitements conventionnels.

Les manifestations buccales associées à l'infection VIH (tab. 1) sont de quatre types : infectieuses, néoplasiques, neurologiques et diverses.

Tableau 1 Manifestations buccales associées à l'infection VIH.

	Manifestations les plus fréquentes	Manifestations moins fréquentes
Infectieuses		
<i>Fongiques</i>	Candidoses	Aspergillose Histoplasmosse
<i>Bactériennes</i>	Gingivite non-spécifique Parodontite de l'adulte Gingivite nécrosante aiguë Gingivite HIV Parodontite HIV	Mycobactérium Klebsiella Enterobacter E. coli Salmonella Angiomatoses Sinusites Périodontite apicale Stomatite nécrosante
<i>Virales</i>	EBV - HSV - VZV	HPV - CMV
Néoplasiques	Sarcome de Kaposi Lymphome non-hodgkinien	Lymphome hodgkinien Carcinome cellulaire squameux
Neurologiques		Paresthésies Hyperesthésies Paralysie faciale Dysphagie
Divers		Ulcérations aphteuses Ulcérations nécrosantes progressives Retard de cicatrisation Thrombopénie Affections salivaires Chéilite exfoliative

.4.6.1.1 Cas des infections fongiques.

Les candidoses sont les plus fréquentes des infections fongiques. Elles sont retrouvées chez 30 à 50 % des patients infectés par le VIH.

Toutes sont aggravées par un état bucco-dentaire insatisfaisant.

.4.6.1.2 Cas des infections bactériennes.

Elles sont constituées essentiellement par des pathologies parodontales tel que des gingivites et des parodontites particulièrement réfractaires au traitement conventionnel.

Même si notre objectif est la préservation maximale des dents, l'extraction des dents les plus touchées par une parodontite sévère conduit généralement à une amélioration de la situation parodontale des dents restantes (BENGTÖWALL, 1998)

De plus, reculer le temps des extractions dentaires diffère d'autant la réduction de la crête alvéolaire mais avec les maladies parodontales sévères, il vaut mieux accélérer le moment des avulsions.(DEVLIN & COLL., 1991)

.4.6.2 Conséquences des manifestations buccales du VIH.

Comme nous l'avons vu précédemment, les manifestation buccales du VIH chez les patients peuvent être nombreuses et sont d'autant plus aiguës que l'état bucco-dentaire est insatisfaisant. De plus, elles contribuent à altérer la denture de part la difficulté à maintenir une hygiène convenable (lésions douloureuses).La décision d'extraire une ou plusieurs dents présentant une pathologie va donc être directement influencée par les manifestations buccales du VIH chez le patient.

Dans ces conditions, des extractions dentaires multiples peuvent être indiquées chez ce type de patients.

.4.7 Attitudes thérapeutiques chez les immuno-déprimés

Quand on prévoit un traitement immunosuppresseif, le patient doit être examiné avant le début du traitement et toute source potentielle d'infection buccale doit être traitée en premier de manière à éviter qu'aucun problème infectieux ne vienne se surajouter pendant le traitement immuno-suppressif.

De même les patients doivent être examinés sur le plan dentaire avant le début de toute chimiothérapie pour tumeur maligne.

Chez les patients les plus atteints et dont les chances de survie sont faibles, il convient d'effectuer des traitements à minima. Pendant l'immunosuppression, les soins buccaux doivent être palliatifs ou de soutien en cas d'urgence dentaire.

Les patients immuno-supprimés sont sujets aux infections orales opportunistes telles que les candidoses et aux réactivations de maladies virales comme l'herpès simplex.

Le respect d'une hygiène buccale est difficile chez le patient ayant une stomatite virale ou autre. L'utilisation d'anesthésique topique (lidocaïne visqueuse en solution 0,25 à 0,5 %) ainsi que les gels de chlorexidines peuvent être utiles avant les soins d'hygiène ou les repas.

Le meilleur moment pour entreprendre une intervention chirurgicale orale spécifique ou semi-spécifique chez un patient sous chimiothérapie, se trouve à mi-chemin entre deux cycles de traitement quand les numérations sanguines s'améliorent.

L'antibiothérapie per opératoire est une bonne précaution mais peut entraîner le risque de sélection des bactéries résistantes ou d'ouvrir des sites écologiques pour la colonisation d'organismes nosocomiaux qu'il sera difficile de détruire et qui seront pathogènes chez un hôte affaibli.

La cicatrisation peut être retardée chez le patient sous chimiothérapie agressive. Les agents chimiothérapeutiques dont on dispose couramment ne font pas la différence entre un tissu en croissance rapide et un autre.

C'est pour toutes ces raisons que les extractions dentaires doivent être réalisées au moins 15 jours avant le début du traitement immunosuppresseur.

Cela demande une bonne coordination entre les différents services hospitaliers.

Les avulsions des dents dont la survie à moyen terme est menacée sont ici réalisées dans un but prophylactique pendant que l'état général du patient le permet.

.5 PATIENTS A RISQUE D'ENDOCARDITE BACTERIENNE

En pratique quotidienne, une attention toute particulière doit être portée aux patients présentant certaines pathologies cardiovasculaires congénitales ou acquises.

En effet ces patients sont exposés à une infection de l'endocarde via une bactériémie transitoire associée notamment aux actes intéressant les voies aérodigestives et tout particulièrement buccodentaire.

L'endocardite résulte habituellement de l'infection microbienne de l'endocarde qui touche les valves cardiaques.

L'endocardite reste une maladie grave avec un taux de mortalité de l'ordre de 20% à 30%.La porte d'entrée orale est la plus importante (DESCROSAILLES, 1989). Le chirurgien dentiste a donc un rôle important à jouer dans sa prévention.

.5.1 Classification

Deux types d'endocardite sont à différencier; l'endocardite aiguë et l'endocardite subaiguë.

.5.1.1 L'endocardite aiguë

Elle est caractérisée par :

- une survenue sur un cœur sain (DESCROSAILLES, 1989),
- une étiologie principalement à bactéries pyogènes.(Staphylocoques aureus) (DESCROSAILLES, 1989)
- des mutilations importantes par érosion des valves et par les végétations qui aboutissent à des perforations valvulaires,

- une évolution rapide aboutissant à la mort en une ou plusieurs semaines (ISSELBACHER & coll., 1994).

.5.1.2 Endocardite subaiguë ou lente, ou endocardite bactérienne secondaire (DESCROSAILLES, 1989) ou endocardite ou maladie d'OSLER (GIRARD, 1988)

Elle est caractérisée par :

- une plus grande fréquence que la précédente,
- une survenue sur une cardiopathie préexistante (DESCROSAILLES, 1989),
- une étiologie à bactéries peu pathogènes : germes commensaux (streptocoques ; pathogènes opportunistes),
- des végétations, sur le plan anatomique, friables et granuleuses, rouges ou grisâtres, attachées en une ou plusieurs parties aux appareils valvulaires,
- une évolution lente aboutissant à la mort dans un délai de quelques semaines à deux ou trois ans.(DESCROSAILLES, 1989)

Actuellement, les auteurs (FRANKLIN,1992), (ISSELBACHER & coll., 1994) s'accordent pour dire que la classification la plus importante doit être fondée sur le germe responsable (par exemple endocardite à staphylocoques aureus) parce que le germe conditionne à la fois le traitement et l'évolution.

De même, on décrit une endocardite thrombotique non bactérienne qui consiste en des végétations stériles, faites de plaquettes et de fibrine (ISSELBACHER & coll., 1994). Ces végétations stériles se développent sur des zones endothéliales traumatisées, sur des zones de turbulence, sur des cicatrices ou chez des malades présentant une maladie cachectisante, en particulier maligne (endocardite marastique) (ISSELBACHER & coll., 1994). Sur ces végétations les bactéries vont se greffer pour développer une endocardite infectieuse.

.5.2 Morbidité- épidémiologie

L'endocardite a une fréquence variable selon le pays. En France, on recense 24 cas par million et par an (DESCROSAILLES, 1989), aux Etats-Unis on en recense 11 à 50 (FRANKLIN,1992) et en Angleterre 21 (FRANKLIN,1992) ce qui représente, pour la France et l'Angleterre, 1000 nouveaux cas par an.

Du point de vue de l'âge, 3 % des patients ont moins de 15 ans, 64 % entre 15 et 64 ans et 33 % ont plus que 65 ans (FRANKLIN,1992). Elle survient donc à tout âge mais elle est plus fréquente à partir de 50 ans où 50 % des cas ont été observés (GHEE & coll., 1982). L'âge moyen des patients tend à augmenter ; il est proche de 60 ans d'après l'enquête française de 1991. Le risque d'endocardite infectieuse est élevé chez les personnes âgées, atteignant 140 cas/ million/ an.

L'endocardite infectieuse survient dans 60 à 70% des cas chez les patients ayant une valvulopathie connue ou une prothèse valvulaire.

Elle atteint trois fois plus le sexe masculin que le sexe féminin (GHEE & coll, 1982, MOSTAGHIM & coll., 1982). Pour FRANKLIN, ce rapport est de 2.

Pour DESCROSAILLES l'endocardite infectieuse à porte d'entrée orale (bouche et dents) représente 6 à 15 % des portes d'entrée que celles-ci soient retrouvées ou non (DESCROSAILLES, 1989). De même le germe responsable de l'endocardite infectieuse d'origine orale est généralement le streptocoque.

L'endocardite peut atteindre une mortalité jusqu'à 60 à 70% selon le germe responsable. Pour le streptocoque, qui nous intéresse en premier lieu, cette mortalité est inférieure à 10 %.

Le nombre des personnes qui décèdent suite à l'endocardite est de 200 cas par an en Angleterre (FRANKLIN,1992) comme en France.(DESCROSAILLES, 1989)

.5.3 Critère de risques de l'endocardite infectieuse

L'appréciation du risque d'endocardite infectieuse reste difficile, car il y a peu de travaux qui définissent quantitativement ce risque. La plupart des auteurs s'accordent cependant à dire que le risque le plus élevé est associé aux patients ;

- porteurs de prothèse valvulaire,
- ayant des antécédents d'E.I,
- atteints d'une cardiopathie congénitale cyanogène (Tab. 2).

Suivant les données de la 5^{ème} Conférence de Consensus en Thérapeutique anti-infectieuse (Paris, 1992) concernant la prophylaxie de l'E.I. on peut classer les cardiopathies à risque d'E.I. comme suit :

Tableau 2 (d'après Roche)

<u>Cardiopathie à haut risque</u>	Cardiopathie à risque
* Patients porteurs de prothèse valvulaire	* Valvulopathie : I.A., I.M., R.A.
* Patient ayant un antécédent d'endocardite infectieuse	* Prolapsus avec I.M. et épaissement valvulaire
* Patient atteint d'une cardiopathie congénitale cyanogène	* Bicuspidie aortique
	* Cardiopathie congénitale non cyanogène, sauf communication inter-auriculaire
	* Cardiomyopathie obstructive

.5.4 Actes et traitements prophylactiques

.5.4.1 L'antibioprophylaxie

Chez le patient à risque, la meilleure prévention consiste en une prophylaxie anti-infectieuse chaque fois qu'un acte induisant une bactériémie est envisagée.

L'administration d'antibiotiques constitue la base du traitement et doit couvrir la période de l'acte.

Les antibiotiques utilisés doivent être dirigés contre les germes susceptibles d'être à l'origine de l'endocardite et délivrés en concentrations efficaces.

L'antibioprophylaxie doit être appliquée pour tous les actes engendrant une bactériémie, ce qui permet d'exclure le traitement des caries superficielles et les préparations prothétiques supra gingivales sur dents pulpées.

.5.4.2 Modalité de l'antibioprophylaxie

Selon que les actes sont effectués en ambulatoire ou sous anesthésie générale, l'administration des antibiotiques diffère quelque peu.

Ces modalités d'administration sont simples puisqu'il s'agit d'une prise unique dans l'heure qui précède l'acte (Tab. 3 et 4).

Si le patient n'est pas allergique à la pénicilline, l'amoxicilline est l'antibiotique de choix.

.5.4.2.1 Antibioprophylaxie lors de soins ambulatoires :

Tableau 3 (d'après Roche)

	Produit	Posologie et voie d'administration
Pas d'allergie aux β-lactamines	Amoxicilline	3 g pers os Prise unique dans l'heure précédant le geste
Allergie aux β-lactamines	Clindamycine <i>ou</i> pristinamycine	600 mg pers os 1 g pers os

Posologie pédiatrique per os : amoxicilline 75 mg/kg ; clindamycine 15 mg/kg ; pristinamycine 25mg/kg .

.5.4.2.2 Antibioprophylaxie lors de soins sous anesthésie générale :

Tableau 4 (d'après Roche)

	Produit	Posologie et voie d'administration	
		Avant <i>(dans l'heure précédant le geste)</i>	Après <i>(6 heures plus tard)</i>
Pas d'allergie aux β-lactamines	Amoxicilline	2 g IV (perfusion 30 min)	1 g pers os
Allergie aux β-lactamines	Vancomycine <i>ou</i> Teicoplanine	1 g IV perfusion =60 min (pas de 2 ^{ème} dose) 400 mg IV (pas de 2 ^{ème} dose)	

Posologie pédiatrique : amoxicilline 50 mg/kg IV avant, 25mg/kg pers os 6 heures après ; vancomycine 20mg/kg (maximum 1g) ; la téïcoplamine n'a pas d'AMM pour l'enfant.

.5.4.3 Actes prophylactiques

L'antibioprophylaxie ne représente qu'un élément de la prévention générale contre l'endocardite infectieuse et l'antisepsie locale limite l'ensemencement de germes bactériens (détersion du champs opératoire).

Puisque les portes d'entrée de l'endocardite infectieuse comptent parmi elles celles de la bouche et des dents, il est évident que l'état de la denture du patient est un facteur non négligeable dans l'apparition d'une endocardite infectieuse.

La meilleure prophylaxie est encore de réduire la probabilité et/ou la gravité de la bactériémie provoquée (d'ordre thérapeutique) et latente (d'ordre physiologique). La bactériémie physiologique est proportionnelle à l'état de la denture, le patient à risque d'E.I doit donc subir une remise en état bucco-dentaire complète et sera encouragé par la suite à être suivi régulièrement pour réduire le risque de caries (fluoration, régime alimentaire, ...).

Ainsi, pour LEFORT (1993), dans la perspective d'une chirurgie de remplacement valvulaire (patient à haut risque d'endocardite), seules seront conservées les dents pulpées ou présentant un traitement endodontique parfait (antérieur à 1 an) et présentant un parodonte sain. Dans le cas contraire, les dents doivent être avulsées dans un délai d'au moins 15 jours avant la chirurgie valvulaire.

De ce fait, chez les personnes où la qualité de la denture et de l'hygiène est insuffisante, le chirurgien dentiste sera amené à effectuer un grand nombre d'extractions dentaires afin d'éliminer les foyers infectieux potentiels ou résiduels.

Avant toute intervention chirurgicale, la détersion du site opératoire est de règle, et, le groupement des actes à effectuer est préférable à des interventions échelonnées dans le temps qui ne feraient qu'augmenter de façon injustifiée le risque d'infection du patient.

.5.5 Discussion

Quand on sait que l'endocardite infectieuse présente un taux de mortalité de 20 à 30% et que la porte d'entrée orale est la plus fréquente, on comprend

mieux le rôle que doit jouer le chirurgien-dentiste dans le diagnostic et surtout dans la prévention de cette endocardite.

Chez tout patient présentant une cardiopathie à risque d'E.I, le chirurgien-dentiste devra guetter toute manifestation clinique faisant partie du tableau classique de l'endocardite infectieuse et, à la moindre suspicion, orienter le malade vers un centre spécialisé.

✓ RAPPELS SUR LA
PHYSIOLOGIE DE L'OS
ALVEOLAIRE ET BASAL

.1 DESCRIPTION DE L'OS ALVEOLAIRE ET

BASAL.

.1.1 Introduction.

Les dents se développent dans leur propre alvéole qui va s'édifier au fur et à mesure de leur croissance radiculaire. La perte d'une dent entraîne l'involution de son alvéole.

L'architecture de l'alvéole est constamment modifiée au cours de la croissance alvéolaire et pendant la vie durant par la dérive mésiale et le remodelage physiologique, (assurant donc le maintien de la morphologie alvéolaire).

.1.2 Description de l'os alvéolaire.

Il s'agit d'un os plat présentant deux tables, une interne et une externe qui délimitent une portion d'os spongieux (photo 3). Rien ne permet de différencier l'os basal cortical de la corticale externe de l'os alvéolaire.

.1.2.1 La table interne

On l'appelle lamina dura à cause de son opacité aux rayons X (due à l'angle formé par celle-ci avec le faisceau) et à cause de sa densité osseuse (légèrement) supérieure à la normale.

On y note la présence de pertuis assurant le passage de vaisseaux, de nerfs et de lymphatiques. De plus on y voit les fibres de Sharpey s'y ancrer.

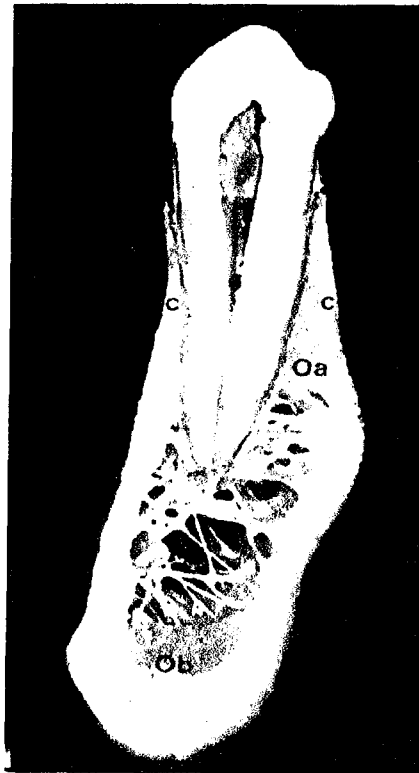
Ces multiples pertuis lui ont fait donner le nom de lame cribiforme. C'est l'os alvéolaire proprement dit (à cause de son rôle dans la solidité de l'ancrage. (TRILLER 1987)

La dérive mésiale physiologique fait que l'os alvéolaire proprement dit est toujours plus épais en mésial qu'en distal.

.1.2.2 La table externe.

Cette corticale externe, dont l'épaisseur varie avec la zone anatomique considérée, est en parfaite continuité topographique et physiologique avec l'os basal sous-jacent.

Sa structure est celle d'un os cortical normal (différent de celle de la table externe) et au maxillaire cette corticale est plus fine qu'à la mandibule.



**Coupe sagittal
d'une mandibule**

Oa : Os alvéolaire

Ob : Os basal

C : cortical

Photo 3 (d'après Parrant).

.1.2.3 L'os spongieux.

Il est situé entre les deux corticales et constitue le pool d'éléments minéraux du cycle du Ca^{++} , il constitue la moelle osseuse qui est à l'origine de toutes les cellules sanguines ainsi que des cellules du système immunitaire.(BARON 1986)

Il est la réserve hématopoïétique de l'organisme.

Il est fait de travées d'os compact qui constituent la paroi des trabécules et qui sont orientées selon des pressions exercées selon l'axe des dents.

.1.3 Description de l'os basal.

On va retrouver des corticales et de l'os spongieux à l'intérieur, les travées de son os spongieux sont orientées selon les forces appliquées par les muscles masticateurs et également ceux de la face.

A la mandibule, la densité de l'os basal est différente car plus épaisse qu'au maxillaire.

On note plus d'os spongieux et une corticale plus fine au maxillaire qu'à la mandibule.

On pourra comparer l'os basal aux fondations sur lesquelles va s'ériger le rempart alvéolo-dentaire : C'est la poutre de l'édifice. (BAUER 1981)

L'os basal provient d'une ossification primaire alors que l'os alvéolaire provient d'une ossification secondaire (après la naissance).

Les corticales sont ici aussi en contact avec les muqueuses par l'intermédiaire du périoste à l'extérieur et avec les trabécules osseuses (endoste) à l'intérieur.

.2 STRUCTURE DES DIFFERENTS TISSUS EN PRESENCE.

Pour comprendre les diverses parties des tissus osseux en présence, il faut parler des différents types d'ossifications .

Quels que soient ceux-ci on aura toujours :

- une matrice minéralisée,
- des éléments cellulaires.

L'ossification dépendant du pourcentage d'élément minéralisé par rapport au tissu conjonctif.

.2.1 Les différents types d'organisation tissulaire selon Klapisz-Wolikow

.2.1.1 Le tissu osseux primaire

Il n'existe plus chez l'adulte, sauf en cas de fracture, dans le cal osseux.

Il a une trame collagénique non organisée de type pâte à papier.

Il est restructuré lors de la croissance en os secondaire.

.2.1.2 Le tissu osseux secondaire

Il provient de l'ossification du tissu osseux primaire et se retrouve dans des zones de fortes contraintes.

Il peut être divisé en deux types; l'os lamellaire et l'os fibreux.

.2.1.2.1 L'os lamellaire

Il est fait de feuillets de 4 à 7 micro-mètres de large. Ces fibres de collagène sont parallèles entre elles, mais l'orientation change entre les différentes lamelles.

On le retrouve généralement dans l'os compact des os longs et dans les corticales alvéolaires.

On doit citer l'os à lamelles alternées (riche en collagène / fibrilles arciformes) et à lames parallèles (fibrilles denses / fibrilles lâches) que l'on retrouve dans des zones de moindres pressions tout en étant un os d'origine secondaire.

.2.1.2.2 L'os fibreux

Il est non lamellaire et est fait de fibrilles de collagène épaisses et parallèles entre elles.

On le rencontre sur des zones d'insertion ligamentaire, il est spécialisé dans l'ancrage et on le retrouve donc dans la corticale interne alvéolaire. Il est encore appelé os fasciculé.

.2.1.3 Le périoste.

C'est la liaison os-tissus mous.

Il est généralement fait de deux assises cellulaires. Celle en contact avec le tissu dur est dite ostéogénique (présence de cellules ostéoprogénitrices). Celle qui est plus externe est riche en fibroblastes et en éléments fibrillaires.

.2.1.4 L'endoste.

C'est l'enveloppe interne de l'os.

Selon son contact elle est dite soit haversienne (tissu compact haversien), soit endostée vraie (tissu haversien trabéculaire.)

Il est aussi formé de cellules ostéoprogénitrices.

.2.2 Histologie des différents types de tissus osseux de l'os alvéolaire et basal

.2.2.1 L'os cortical

Il s'agit d'os dit compact, dense et haversien constitué de formations concentriques qui sont des unités morphofonctionnelles aussi appelées systèmes de Havers.

Un système comprend 10 à 15 lamelles, et au centre de chaque ostéone se trouve un canal contenant vaisseaux et nerfs. 95 % de ce type de tissu osseux est minéralisé et se retrouve dans des zones subissant de fortes pressions, il a donc les caractéristiques de l'os lamellaire. (BARON, 1986)

Il se forme soit par consolidation d'un os immature (avec ostéone primaire), soit par apposition périostée, soit par remaniement d'un os compact préexistant et les ostéones formés sont alors dit secondaires. (KLAPISZ – WOLIKOW, 1989)

.2.2.2 L'os trabéculaire

C'est l'os alvéolaire, on y trouve des travées d'os lamellaire situées entre l'os cortical et la paroi alvéolaire vraie (os dense = forte pression).

Les lacunes sont remplies d'un parenchyme cellulo-fibrillaire richement vascularisé (lié à la vascularisation de la gencive et du desmodonte). (TRILLER, 1987)

Ces alvéoles communiquent les unes avec les autres abritant la moelle hématopoïétique (origine des cellules sanguines et des cellules du système immunitaire).

Au niveau densité, l'os spongieux est moins dense que le cortical lamellaire. (BARON, 1986)

En pourcentage de contact tissus mous / tissus durs on a :

- os cortical lamellaire = 5 %
- os spongieux général = 55%
- os spongieux alvéolaire = 22 %

L'os spongieux alvéolaire est donc un intermédiaire: Pour le distinguer, on l'appellera os trabéculé.

.2.2.3 L'os fasciculé (paroi interne)

Il a une structure particulière due à la présence de fibres d'ancrage dites de Sharpey et due à un cycle de remaniement particulier.

On trouve une zone d'apposition osseuse en distal des racines concernées et une zone de résorption en mésial de ces mêmes racines. (dérive mésiale physiologique)

Cet os présente donc des différences histo-physiologiques.

.2.2.4 L'os basal

Comme pour l'os alvéolaire les corticales sont constituées d' os compact lamellaire, soit de tissu osseux secondaire. (KLAPISZ –WOLIKOW, 1989)

Il constitue la base des remparts alvéolo-dentaire. (BAUER, 1981)

L'os spongieux qui y est présent a une minéralisation différente de celle de l'os spongieux alvéolaire.

Le pourcentage de contact tissus durs / tissus mous est ici de 55%.

.3 LES CELLULES OSSEUSES.

Le tissu osseux est fait de cellules, de substances fondamentales et de fibres.

Cette substance fondamentale et ces fibres constituent la matrice.

.3.1 Les différentes cellules en présence.

On note quatre types de cellules prenant un rôle important dans les mécanismes d'ossification.

Ces cellules sont :

- les ostéoblastes,
- les ostéocytes,
- les ostéoclastes,
- les cellules bordantes.

.3.1.1 Les ostéoblastes.

Les ostéoblastes dérivent de cellules mésenchymateuses ostéoprogénitrices. Ils synthétisent et sécrètent les précurseurs de la matrice ostéoïde.

Ils se trouvent, dans les zones ostéogénétiques :

- à la face interne du périoste qui recouvre les corticales, protégées par une couche fibreuse dense ;
- tapissant la face interne des trabécules osseuses ou endoste au niveau de l'os spongieux (septa interdentaires et interradiculaires) ;
- le long des parois alvéolaires dans les zones en voie d'apposition osseuse.

Les ostéoblastes sont des cellules de forme arrondie. Le noyau est excentré. L'équipement intracytoplasmique (ergastoplasme, ribosomes et polyribosomes, appareil de Golgi), responsable de la synthèse protéinique,

est abondant et bien développé. Ces organites sont répartis entre le noyau et le pôle sécréteur. Les mitochondries, aux crêtes bien dessinées sont abondantes. On observe, dans le cytoplasme des microtubules, des microfilaments et des vésicules, issues de l'appareil de Golgi, à contenu granulaire ou fibrillaire. Les activités enzymatiques (phosphatases, phosphorylases, estérases) sont importantes. Le pôle de sécrétion présente des expansions cytoplasmiques face au tissu ostéoïde en voie de minéralisation.

Au cours de leur activité, le pôle sécrétoire des ostéoblastes peut s'inverser. Dans ce cas, la cellule se trouve incluse dans le matériel extracellulaire et devient un ostéocyte.

.3.1.2 Les ostéocytes

Les ostéocytes dérivent des ostéoblastes. Ils sont d'abord inclus dans la matrice ostéoïde, puis, secondairement, au fur et à mesure de la minéralisation, dans le tissu osseux proprement dit.

Les ostéocytes sont répartis le long des lignes d'apposition osseuse. Ils sont inclus dans une cavité ou ostéoplaste dont la forme épouse les contours cellulaires.

Des canalicules se dégagent de la cavité principale entourant les prolongements ostéocytaires. Les ostéocytes sont des cellules dont le corps cellulaire est arrondi. Ils présentent de longs prolongements cytoplasmiques.

Le noyau, central, est volumineux. Le développement des organites, qui entourent le noyau, est variable, en fonction de l'activité ostéocytaire.

Entre la paroi de l'ostéoplaste et la cellule, se trouve un espace péri-ostéocytaire riche en substance fondamentale matricielle et qui contient quelques fibrilles de collagène.

En raison de leur origine, les ostéocytes s'observent, au sein de l'os compact, le long des lignes d'apposition osseuse.

.3.1.3 Les ostéoclastes

Les ostéoclastes sont les cellules responsables de la résorption osseuse. Ils se forment à partir de pré ostéoclastes qui eux-mêmes dérivent des monocytes sanguins.

Ce sont de grosses cellules polylobées, mobiles, caractérisées par de nombreux noyaux, ce qui conduit à penser que leur formation résulte de la fusion de cellules antérieures.

L'ergastoplasme et l'appareil de Golgi sont dispersés dans le cytoplasme qui contient en outre de nombreux lysosomes où sont élaborés des enzymes protéolytiques et de larges vacuoles à contenu fibrillaire ou minéral. Au voisinage de la surface osseuse, l'ostéoclaste présente une bordure en brosse : le contour cellulaire est face à l'os en voie de résorption.

A ce niveau on observe, dans l'environnement extracellulaire des fibres de collagène et des cristaux d'hydroxyapatite résultant de la désorganisation organo-minérale de l'os. Ces éléments sont secondairement phagocytés par les ostéoclastes et leur dégradation se poursuit au sein de vacuoles intracytoplasmiques.

La destruction osseuse aboutit à la formation de géodes ou lacunes de Howship.

On observe la présence des ostéoclastes :

- au cours des remaniements osseux : remaniement haversien, remodelage endosté ;
- le long de la paroi alvéolaire dans les zones en voie de résorption.

.3.1.4 Les cellules bordantes

Longtemps considérées comme dénuées d'intérêt, elles apparaissent en fait comme primordiales dans la physiologie osseuse.

C'est une barrière relative entre liquide extra-cellulaire osseux et non osseux, elles régulent la nutrition et l'oxygénation des cellules osseuses, ainsi que l'ensemble des transports entre les deux milieux.

Ce sont des ostéoblastes transducteurs de messages par libération de facteurs locaux. (BARON, 1986)

✓ PHYSIOLOGIE DE LA
CICATRISATION OSSEUSE.

.1 DEFINITION DE LA CICATRISATION

C'est un ensemble de phénomènes biologiques qui va conduire à la réparation du tissu lésé (BIOU, 1978), ce processus est étroitement lié à la réaction inflammatoire et en représente le terme ultime. Cependant il est difficile d'en donner une définition satisfaisante.

Ce processus est principalement connu grâce à des études sur l'animal et sur l'homme.(AMLER, 1969)

C'est un phénomène complexe où les différentes étapes qui se succèdent sont intriquées les unes aux autres.(MAUREL, 1980)(BAUER, 1981)

De plus, au niveau buccal, les conditions anatomo-topographiques et pathophysiologiques ainsi que le degré hygrométrique (100 %) et la présence de micro-organismes donnent des conditions de cicatrisation particulières. (SCHROEDER 1987)

L'abord de ce processus peut être fait selon différentes manières, pour cela, on distinguera deux types de cicatrisation.

.1.1 La cicatrisation par première intention.

On parlera de cicatrisation par première intention lorsque après l'acte chirurgical on est en mesure de réappliquer les berges muqueuses l'une à l'autre de telle manière que les sutures soient les plus étanches possibles.

La cicatrisation par première intention est la plus rapide car elle s'effectue dans un milieu protégé des agressions bactériennes mais également des agressions physiques liées aux pressions du bol alimentaire durant la mastication.

.1.2 La cicatrisation par deuxième intention.

Ici les berges de la plaie sont éloignées l'une de l'autre et on assiste à un comblement conjonctif par bourgeonnement.

En ce qui concerne l'extraction dentaire simple telle quelle est pratiquée dans la clinique courante, la cicatrisation se fera dans le cadre d'une deuxième intention. (BIOU 1978) (VERPLANKEN 1987) (MAUREL 1980) (BAUER 1981)

A l'inverse, avec les extractions dentaires multiples, la cicatrisation par deuxième intention n'est pas souhaitable.

.2 LA CICATRISATION DE L'OS ALVEOLAIRE

Cette cicatrisation se présente selon deux grands actes :

- la détersion.
- la réparation proprement dites (BIOU 1978).

.2.1 Détersion.

Cela comprendra la phase inflammatoire et la phase exsudative.

On y voit :

- une congestion des tissus bordant la plaie, cette stase circulatoire augmentant la perméabilité vasculaire et favorisant l'exsudation plasmatique.
- une migration leucocytaire.

.2.2 La réparation.

Elle se fait en trois temps se succédant et s'imbriquant les uns dans les autres ; le comblement - la contraction - l'épidermisation.

La cicatrisation s'envisagera selon trois actes. (BAUER 1981)

.2.3 Phénomènes sanguins et réactions inflammatoires

- Formation d'un caillot fibrineux.
- Exsudation.
- Début de la prolifération conjonctive.

.2.4 Phénomènes de réparation tissulaire.

- Elaboration de substance fondamentale et de protéines par les fibroblastes.

.2.5 Phénomènes de réparation osseuse.

- Formation de la matrice ostéoïde.
- Concentration de sels minéraux.
- Formation du tissu osseux mature.

.2.6 Récapitulatif.

On peut envisager la cicatrisation selon un calendrier (SCHROEDER 1987).

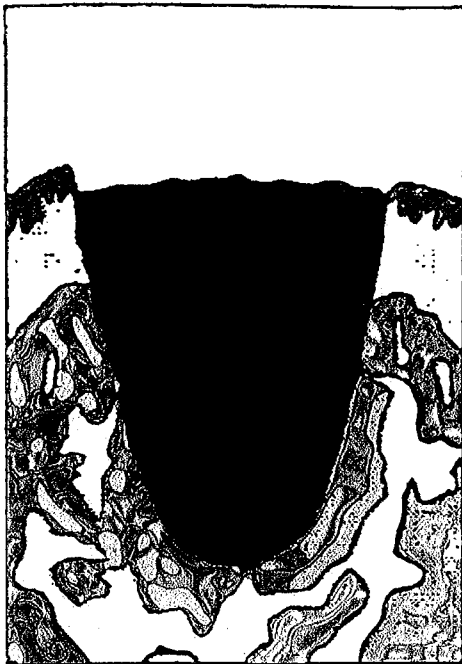-T 0 : Formation du caillot.

-T+48 h : Inflammation aiguë avec présence de polynucléaires et de fibroblastes (fig.2).

A la périphérie, un tissu de granulation va remplacer le caillot qui s'est rétracté. A la surface, on aura un exsudât baigné de salive.


-T+4 j : La densité fibroblastique au sein du caillot augmente considérablement, le caillot se contracte plus encore. L'épithélium gingival prolifère au-dessus du réseau fibrineux mais au-dessous de l'exsudat (fig.3).

Jour de l'extraction



- arrêt de l'hémorragie
- caillot sanguin _1

2 à 3 jours après l'extraction



- caillot sanguin _1
- tissu de granulation _2

Figure 2 (d'après Appourchaux)

-T+7 j : Le tissu de granulation a remplacé le caillot (fig.3).

Des ostéoclastes apparaissent qui résorbent et lysent le bord de l'alvéole. Il y a donc perte de la hauteur crestale. On peut aussi voir au fond de l'alvéole les premières couches de tissu ostéoïde (certains auteurs contredisant ce dernier point).

Pour Shroeder la reconstruction se fait à partir du bord du procès alvéolaire.

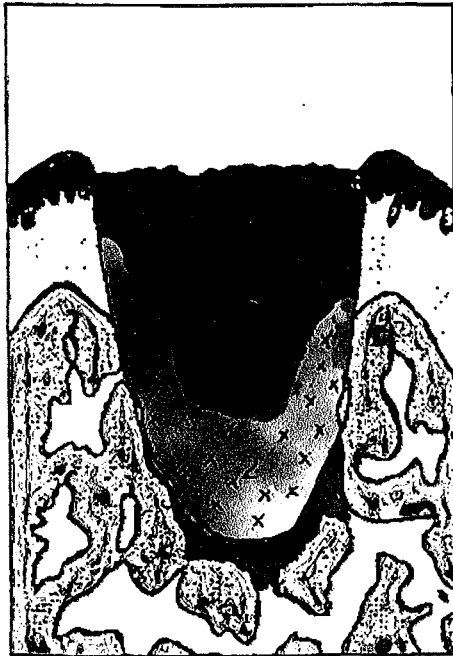-T+10/14 j : Les régions marginales de la gencive ont basculé vers le caillot (l'ouverture de la plaie est donc plus petite).

-T+ 14 / 21j : Transformation du tissu de granulation en un tissu conjonctif jeune et formation de trabécules osseux jeunes.

Au niveau de la crête alvéolaire, on a une résorption ostéoclasique du bord alvéolaire, alors que l'on a une formation de trabécules osseux du bord vers le centre de l'alvéole.

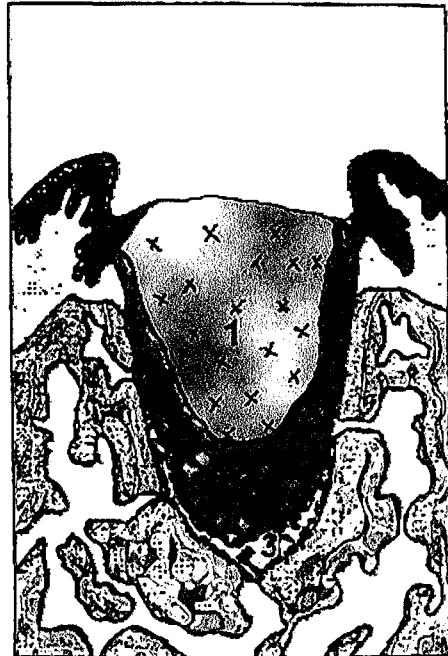On note une augmentation de la population des éléments nécessaire à la formation osseuse.

4 jours après l'extraction



- callot sanguin _ 1
- tissu de granulation _ 2
- tissu conjonctif _ 3
- épithélium _ 4

7 jours après l'extraction



- tissu de granulation _ 1
- tissu conjonctif _ 2
- tissu ostéoïde _ 3
- épithélium _ 4

Figure 3

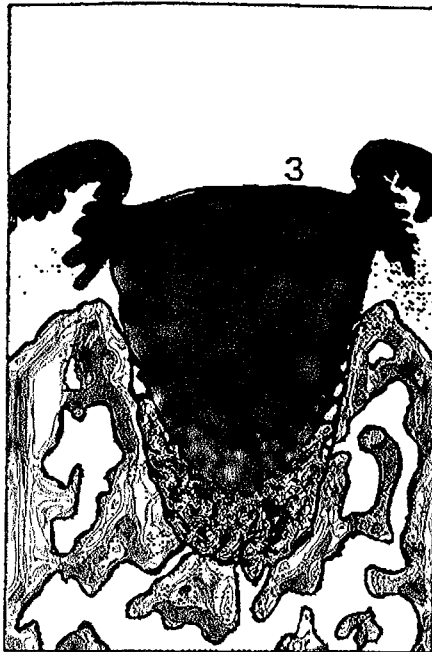
-T+21/ 24 j : Fin de la transformation du tissu de granulation en tissu conjonctif (fig. 4)

-T+ 24 / 35 j : La fusion des lèvres épithéliales a lieu et la néoformation osseuse monte vers la partie supérieure de l'alvéole.

-T+38 j : Les deux-tiers apicaux de l'alvéole sont régénérés (fig.4).

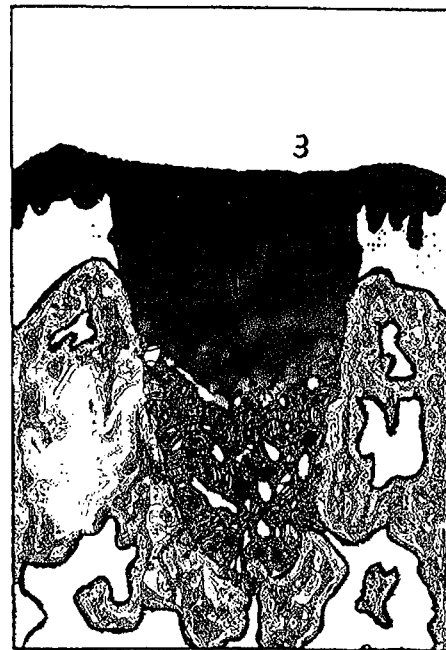
La synthèse osseuse ne sera visible radiographiquement qu'aux alentours de la sixième à la huitième semaine.

20 jours après l'extraction



- tissu conjonctif _1
- tissu ostéoïde avec quelques calcifications _2
- épithélium _3

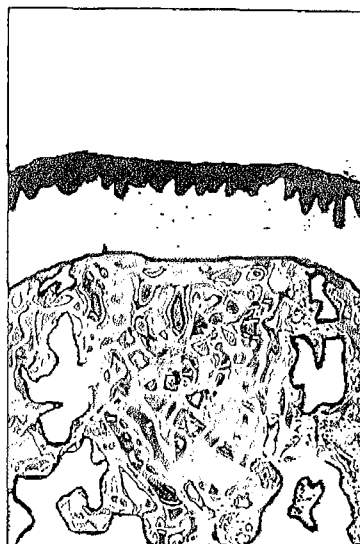
40 jours après l'extraction



- tissu conjonctif _1
- os _2
- épithélium _3

Figure 4

A **quinze semaines** l'alvéole est remplie par de l'os mais la nouvelle crête osseuse n'atteint pas la même hauteur que celle des régions dentées (fig .5).



Cicatrisation complète avec perte significative de la quantité osseuse.

Figure 5

La cicatrisation est un phénomène continu dans le temps et qui comprend des étapes; étroitement imbriquées les unes dans les autres. (MAUREL, 1980)

.2.7 Déroulement du processus.

- Formation du caillot sanguin
- Fibrinolyse du caillot
- Formation du tissu de granulation
- Formation du tissu conjonctif
- Formation de la matrice ostéoïde
- Concentration en sels minéraux
- Formation du tissu osseux mature

.2.7.1 Formation du caillot sanguin

Après l'extraction, on a un hématome dû à la blessure des plexus périostiques, des plexus endo-osseux et dans une proportion moindre, des capillaires haversiens .

Le périoste va permettre une fusion de l'hématome dans les tissus voisins, ce qui va se traduire par un œdème. (MAUREL, 1980)

Le traumatisme fait que la zone voisine subit une dégénérescence cellulaire. (BIOU, 1978)

C'est le début de la phase exsudative, des vaisseaux lésés sortent sérum et cellules sanguines qui coagulent dans la plaie. (SCHROEDER, 1987)

Le caillot est fragile. C'est un lacis fibrineux qui a pour but de stopper l'hémorragie et qui peut englober des débris voués à la nécrose et à l'élimination. (BIOU, 1978)

Dans ce caillot on trouvera; - des protéines sériques - de la substance minérale - un stroma protéique - de la phosphatase – du cholestérol - des éléments figurés - de l'hémoglobine. (BAUER, 1981) (MAUREL, 1980)

Le caillot est une protection des structures sous jacentes et à sa surface on trouve une densité plus importante de fibrine (SCHROEDER, 1987) (MAUREL, 1980).

.2.7.2 Fibrinolyse.

Elle est sous la dépendance de la plasmine ou fibrinolysine. C'est un remaniement de la fibrine, qui doit elle même disparaître à un moment précis pour induire une bonne suite au processus.

Si elle est dissoute trop tôt on aura un saignement. Si elle est trop longtemps présente, on aura une cicatrisation hypertrophique (car la fibrine sert de trame à la prolifération fibroblastique). (BJORLIN & NILSON, 1968)(MAUREL, 1980)

.2.7.3 Formation du tissu de granulation

Elle sera possible grâce à différents constituants apportés sur le site par la circulation et qui passent vers le caillot par diapédèse (les polynucléaires passent en 7 à 9 min). On note aussi le passage de cellule de l'adventice des vaisseaux.

C'est grâce à ces éléments et d'autres (mastocytes, cellules endothéliales, histiocytes, plasmocytes) que le caillot est envahi par une prolifération vasculaire du tissu de réparation. (BIOU, 1978)

A T+2; on a des cellules de granulation et quelques cellules de tissu conjonctif jeune à l'intérieur du caillot. (AMLER, 1969)

.2.7.4 Formation du tissu conjonctif

Amler, grâce à l'individualisation des polysaccharides acides et des phosphatases alcalines dans la substance fondamentale a pu déceler et suivre la prolifération du tissu conjonctif (MAUREL, 1980)

Ce sont les fibres de réticuline (5^{ème} jour) qui sont transformées en fibre de collagène par l'action des fibroblastes. Fibroblastes eux-mêmes issus des cellules adventitielles et des fibrocytes à partir du 2^{ème} jour (BIOU, 1978)

Ces fibres de collagènes vont constituer la charpente de la réparation. Ce tissu conjonctif aura en profondeur une allure embryonnaire au bout de 10 à 15 jours. (BIOU, 1978)

La prolifération conjonctive se fait après la réparation épithéliale qui s'achève vers le sixième jour et qui protège les structures sous-jacentes. (BIOU, 1978)

.2.7.5 Formation de la matrice ostéoïde.

Il s'agit de la formation d'un moule protéique qui recevra par la suite une précipitation d'éléments minéraux. A l'origine de cette trame se trouve le fibroblaste qui va se transformer en ostéoblaste et va constituer la source principale de cette matrice. Ce tissu ostéoïde diffère uniquement du tissu osseux par l'absence de sels minéraux. (MAUREL, 1980)

Cette formation de trabécules ostéoïdes débute lors de la deuxième semaine. Elle se fait au fond de l'alvéole à partir de la paroi et de son milieu en direction supérieure. Histologiquement la minéralisation ne s'observera qu'après le 24^{ème} jour. (SCHROEDER, 1987)

Les premières traces de la matrice ostéoïde (une rangée d'ostéoblastes) est déjà visible au 7^{ème} jour. (AMLER, 1969)

Les premières traces de cette matrice apparaîtraient plus tôt et l'apposition se ferait de façon centripète. (BOYNE. 1966)

La croissance ostéoïde est de type interstitielle et appositionnelle, et elle se fait en séparant deux rangées d'ostéoblastes .(FRANK, 1972)

La cellule ostéoïde est un régulateur de la calcification.

.2.7.6 Concentration des sels minéraux

On constate une augmentation de la charge calcique du caillot avec formation de multiples foyers d'ossification. L'union de ces foyers se fait alors d'un jour à l'autre comme une sorte de cristallisation. (BIOU 1978)

Cette néoformation osseuse va monter vers la partie supérieure de l'alvéole. (SCHROEDER 1987)

L'apport des sels minéraux semble plutôt dû à l'apport sanguin qu'à l'action ostéoclasique locale (sur les bords supérieurs de la crête alvéolaire). (BARON 1986)

Les sels sont présents depuis longtemps dans le caillot mais attendent le moment voulu pour se fixer sur la matrice ostéoïde. (COSTACHE, 1960) (MAUREL, 1980)

2.7.7 Formation du tissu osseux mûre

Histologiquement, on observe à partir du 24^{ème} jour des trabécules minéralisées. Au 38^{ème} jour les deux-tiers apicaux de l'alvéole sont régénérés. (SCHROEDER 1987)

A la radiographie on note une disparition de la lamina dura qui signe un remaniement osseux. La synthèse osseuse devient visible radiologiquement six à huit semaines après l'extraction. Les sels minéraux vont se déposer sur la trame protéique et l'on va passer par différents stades d'ossification.

⇒ Un os fibrillaire peu calcifié.

⇒ Les ostéoblastes cessent leur activité et des remaniements s'opèrent dans l'os jeune, l'os lamellaire va ainsi remplacer le tissu ostéoïde formé.

La calcification est la déposition de cristaux semblables à l'hydroxyapatite sur un moule protéique, à partir soit de phosphate de calcium amorphe, soit de phosphate ostéocalcique qui subirait une hydrolyse in situ.

La disposition des ions calcium et phosphate se fait selon un phénomène dit de nucléation, les cristaux d'hydroxyapatite se déposant le long des fibres de collagène ainsi qu'à l'intérieur de la fibrille. (FRANCK 1972)

Au fur et à mesure que le précipité minéral se fixe sur la matrice ostéoïde, l'activité de la phosphatase alcaline, importante jusqu'alors va aller en diminuant et cessera définitivement quand le tissu osseux sera parfaitement calcifié. (BAUER 1981)

La première apposition se fait dans les zones voisines à l'alvéole et au niveau des parois. (BOYNE 1966)

Au 8^{ème} jour on a une apposition à l'extérieur de l'alvéole.

Au 10^{ème} jour on a une apposition le long des parois de l'alvéole.

Au 13^{ème} jour on a une apposition au fond de l'alvéole.

L'ossification va progresser jusqu'à obtenir un tissu osseux mature qui présentera des cavités médullaires individualisées entre les travées d'os lamellaires.

La maturation osseuse est évidente au 25^{ème} jour et terminée au troisième mois. (AMLER 1969)

.3 LA CICATRISATION DE L'OS BASAL

Elle sera juste abordée ici pour montrer qu'elle diffère de la cicatrisation de l'os alvéolaire.

Il s'agit d'une cicatrisation identique en tout point à celle des os longs (MAUREL 1980)

* Traumatisme ⇒ Oedème et hémorragie

L'œdème est aussi présent dans des zones éloignées de celle du trauma, (dans l'autre membre que celui fracturé), ceci prouvant l'existence d'une substance agissant à distance, donc d'un facteur autre que local.

* Caillot et épaissement du périoste

Pour l'os cortical on aura une nécrose osseuse de voisinage qui n'existe pas pour l'os spongieux.

* Cal provisoire (on n'abordera pas la présence ou l'absence de stade cartilagineux)

Il contient - un cal périphérique ou périosté.
- un cal interne ou endosté.

* Remodelage du cal et ossification.

L'os spongieux consolide vite et bien si on a une continuité tissulaire. S'il existe un écart entre les deux parties la consolidation sera longue et hasardeuse.

.4 LA RESORPTION OSSEUSE POST- EXTRACTIONNELLE.

.4.1 Au niveau mandibulaire.

La réaction de la mandibule à la perte des dents est liée à son architecture et ses rapports avec les tissus environnants.

La mandibule est un lieu d'insertion musculaire très important. Ces muscles occasionnent des contraintes sur la structure osseuse. Si l'os mandibulaire subît une perte dentaire, l'os qui se reconstruit dans l'alvéole déshabillée sera un os spongieux qui n'aura plus la possibilité de se trabéculer du fait de l'absence de stimuli mécaniques.

BERT (1986), citant SILVERMAN, indique que l'os peut perdre jusqu'à 75% de sa masse sans que sa forme extérieure ne soit altérée.

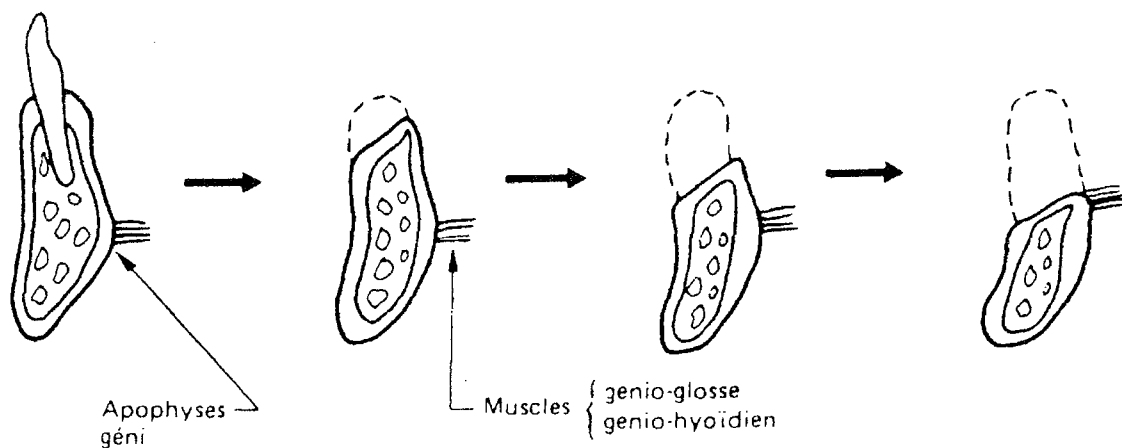
La radiographie que l'on peut pratiquer alors n'est pas forcément indicatrice de cette perte de densité de l'os.

L'os mandibulaire est pourtant un os dense qui après la perte de plusieurs dents se reconstruit en se résorbant toutefois mais en préservant une corticale au-dessus des alvéoles déshabitées (fig. 6 à 8)

Une corticale se forme donc à la place des dents extraites au-dessus de l'os spongieux.

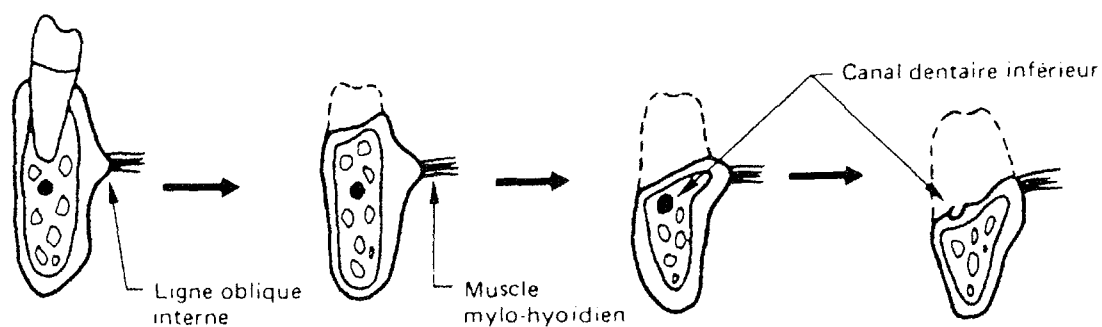
Du point de vue anatomique, nous pouvons également dire que l'os mandibulaire du fait du travail incessant des muscles masticateurs qui s'insèrent sur lui (génio-glosse, génio-hyoïdien, mylo-hyoïdien) a tendance à voir sa crête se déplacer du côté lingual en direction de ses muscles

Résorption mandibulaire



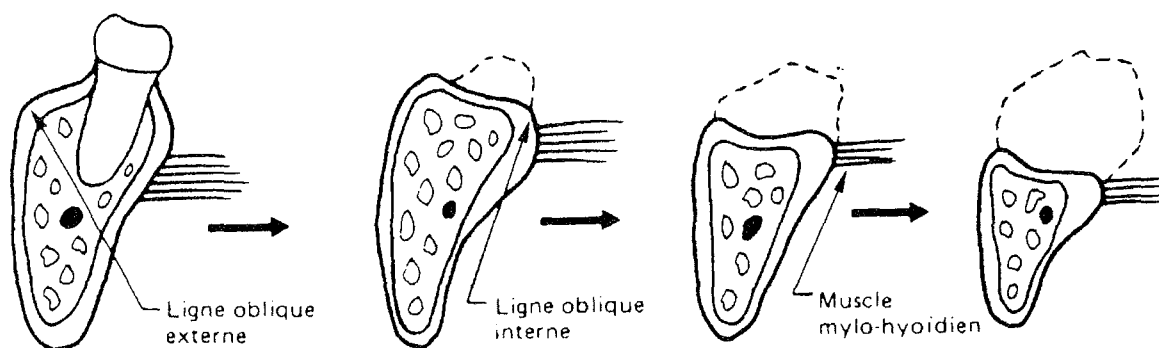
Niveau incisive

Figure 6 (d'après Bert)



Niveau prémolaire

Figure 7 (d'après Bert)



Niveau molaire

Figure 8 (d'après Bert)

.4.2 Au niveau du maxillaire.

Nous savons que l'os alvéolaire naît, vit et disparaît avec la dent, et, que sa principale fonction est de soutenir la dent.

Voyons ce qu'il advient au maxillaire après disparition d'une ou de plusieurs dents.

Au cours du temps, après une extraction, l'os maxillaire disparaît de façon progressive de manière centripète, là où les contraintes musculaires sont les plus faibles (fig. 9 à 12).

On peut alors remarquer le paradoxe qui existe entre le lien de causalité de la résorption osseuse et les contraintes musculaires, puisque la résorption est centripète dans les deux cas et que les efforts musculaires sont différents.

La crête alvéolaire externe des dents du maxillaire est souvent la cause de difficultés pour l'élaboration d'une prothèse adjointe car sa résorption est rapide et l'odontologiste est confronté à une crête fine en "*lame de couteau*".

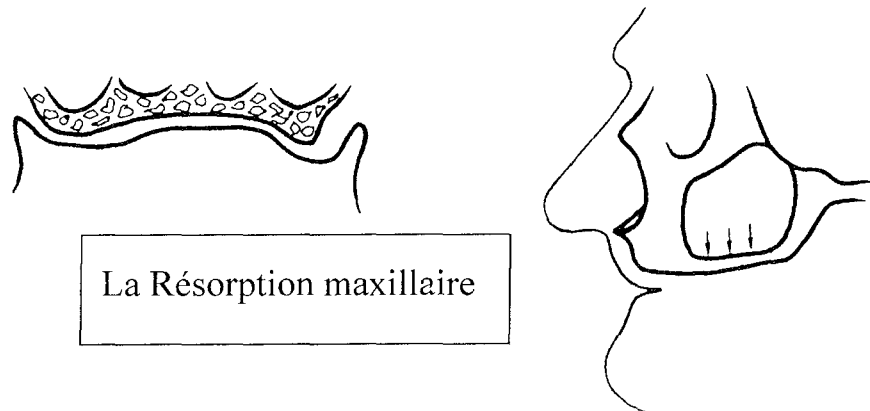


Figure 9 (d'après Bert)

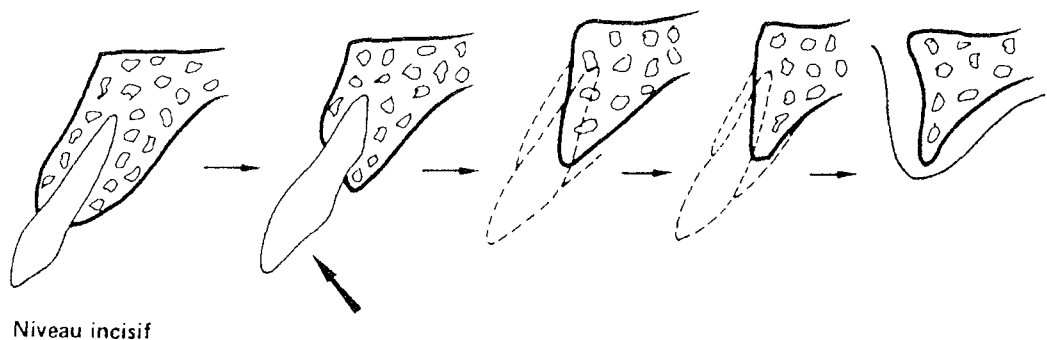
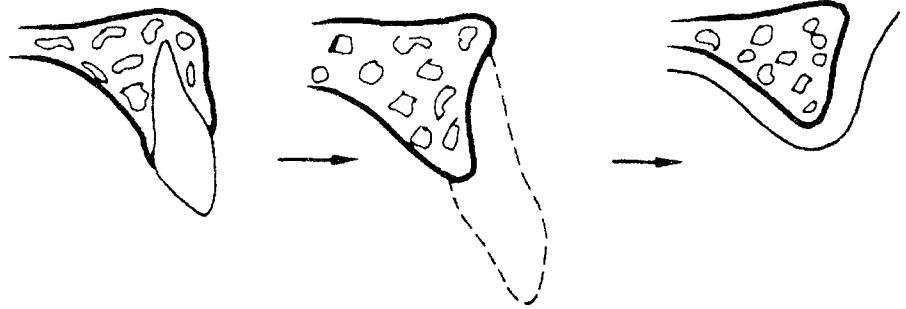
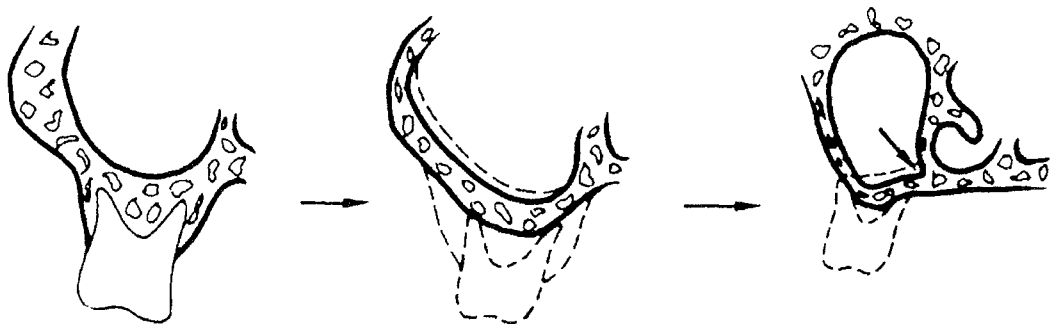


Figure 10 (d'après Bert)



Niveau canin

Figure 11 (d'après Bert)



Niveau molaire

Figure 12 (d'après Bert)

Cette résorption peut être très rapide et parfois les tissus mous viennent également compromettre les traitements dentaires car ils adoptent la forme fibreuse (gencive fibreuse) et que l'on se trouve face à des crêtes flottantes.

Un autre problème est celui de la distance qui sépare les apex dentaires et le plancher des fosses nasales. Cette distance d'habitude établie entre 10 et 15 millimètres peut diminuer considérablement et occasionner des problèmes incurables notamment si l'on espère poser un implant dans de tels sites.

De plus, contrairement à la mandibule il ne se reforme pas une corticale osseuse en surface après une extraction.

Enfin, il reste un obstacle anatomique de choix au maxillaire que l'on ne trouve pas à la mandibule c'est le sinus maxillaire dont la position varie avec l'âge ainsi que le volume.

La résorption post-extractionnelle (au maxillaire) se révèle être une cause possible de l'impossibilité d'utiliser les thérapeutiques implantaire au sein du maxillaire supérieur ou tout au moins, risque d'apporter des complications nécessitant l'emploi de chirurgie pré-implantaire très lourde.

.5 LES FACTEURS DE VARIATION

La cicatrisation comme tout phénomène physiopathologique est susceptible de subir des variations qualitatives et quantitatives en fonction de différents facteurs.

.5.1 Les facteurs défavorisant.

Ils sont nombreux, nous ne citerons que les plus évidents et les plus courants.

.5.1.1 Les facteurs généraux

.5.1.1.1 L'âge

Le processus cicatriciel est plus actif chez le jeune, ceci compte tenu du potentiel de multiplication cellulaire. (BIOU 1978)

.5.1.1.2 La race

Le sujet de race blanche cicatrisera moins bien que le sujet de race noire, ce dernier étant plus richement vascularisé dans les zones considérées.

Mais l'excès de production de tissu conjonctif chez le sujet de race noire entraîne des cicatrisations chéloïdes. (BIOU, 1978)

.5.1.1.3 Les facteurs métaboliques

Toutes les maladies affectant le métabolisme général sont de nature à retarder la cicatrisation des plaies.

On peut citer : Les troubles de la crase sanguine, les anémies, les hémopathies malignes, l'éthylisme (par hypovitaminose K), l'hypertension

artérielle, les problèmes de coagulation (médication anti-coagulante), le diabète (qui entraîne une athérosclérose et une micro-angiopathie, donc un affaiblissement vasculaire et un retard de cicatrisation), de façon plus générale toutes les maladies induisant des perturbations de la circulation sanguine. (BAUER, 1981)

.5.1.1.4 Les facteurs génétiques

Certains facteurs génétiques ont une influence sur la qualité de la cicatrisation. (BIOU 1978)

.5.1.1.5 Les carences nutritionnelles

Les carences d'ordre protéique entraînent un retentissement au niveau osseux par réduction des amino-acides soufrés nécessaires à la cicatrisation. (BAUER, 1981)

Ce type de carence ne se retrouve pratiquement pas dans les pays industrialisés.

.5.1.1.6 Carence vitaminique

Les avitaminoses A et C vont prolonger l'inflammation et entraver la synthèse de collagène. (BAUER, 1981)

a) En vitamines A : une carence en vitamine A provoque:

- une métaplasie kératinisante de l'épithélium,
- des troubles de la formation osseuse (diminution des espaces médullaires, hypercalcification, ralentissement du dépôt osseux),
- diminution des défenses locales liées à la baisse de production des mucopolysaccharides (MPS) du mucus protecteur des cellules épithéliales.

b) En vitamine C : Cette vitamine tient une place essentielle dans la formation du collagène puisqu'elle agit comme un cofacteur enzymatique de l'hydroxylation de la proline entrant dans la composition du tropocollagène, de la substance fondamentale et des MPS des tissus conjonctifs embryonnaires.

Une avitaminose sévère (scorbut) se caractérise par une diastèse hémorragique et un retard profond de la formation du collagène.

Ceci induit :

- au niveau conjonctif ; un manque de résistance du tissu de réparation.
- au niveau osseux ; ralentissement de la fonction de la substance ostéoïde - fonction ostéoblastique altérée.
- ostéoporose au niveau vasculaire ; sensibilité hémorragique exacerbée par la perméabilité vasculaire élevée.

c) En vitamine K : Une avitaminose en vitamine K n'intervient pas directement sur la cicatrisation mais peut retarder la formation du caillot sanguin.

.5.1.1.7 Les facteurs exogènes.

Le tabac et certains médicaments (bismuth, mercure), par exemple sont défavorables à la cicatrisation.

.5.1.1.8 Les influences hormonales

Les principes actifs de la cortico-surénale et de la thyroïde vont à rencontre des processus de cicatrisation.

Ils ont pour rôle le maintien de la cicatrisation dans sa juste limite et empêchent donc une prolifération anarchique.

Les grossesses, le cycle menstruel, les atteintes surénales, et les variations du taux normal de production hormonales auront donc une influence sur la cicatrisation. (BIOU 1978)

.5.1.2 Les facteurs locaux.

.5.1.2.1 L'anesthésie.

Les vasoconstricteurs employés avec les anesthésiques peuvent être gênants par la vasodilatation qui suit la vasoconstriction induite et qui peut être responsable de problèmes de cicatrisation.

.5.1.2.2 L'incision.

Elle n'est néfaste à la cicatrisation que si elle est mal conduite, en particulier lorsqu'elle est pratiquée en amont de la vascularisation. (BAUER, 1981)

.5.1.2.3 La plaque dentaire.

La bouche étant un milieu septique, toute lésion est donc susceptible de s'infecter.

Deux jours après une extraction, on va trouver une flore microbienne dans l'alvéole de type aérobie-anaérobie avec une prédominance de bactéries anaérobies.

A sept jours on ne trouve plus qu'exclusivement des bactéries aérobies.

.5.1.2.4 La salive.

Elle a un double aspect : négatif par sa fragilisation mécanique du caillot et positif par sa protection du milieu cicatriciel grâce aux enzymes qu'elle contient. (BAUER 1981)

.5.1.2.5 La médication.

La mise en place d'antibiotiques directement dans l'alvéole provoque un retard de cicatrisation, il en est de même pour tous les produits insérés dans l'alvéole tels que les gazes hémostatiques ou les matériaux de comblements osseux (BAUER 1981) sauf peut être les produits à base de collagène.

.5.1.2.6 L'état de l'alvéole après l'extraction.

La présence de débris osseux ou autre, donc un mauvais curetage et toilettage de l'alvéole entraînent un retard de cicatrisation. (BAUER, 1981)

La présence de corps étrangers arrête le processus de réparation durant toute la période d'élimination du séquestre. (MAUREL 1980)

.5.1.2.7 Plaie suturée.

Peut être néfaste si on laisse un débris à l'intérieur, car en plus de l'arrêt de réparation pendant le temps de l'élimination du corps étranger, on peut avoir un risque de nécrose secondaire (MAUREL 1980).

Dans le cas contraire, elle sera bénéfique et nécessaire.

.5.1.2.8 Les freins.

Ils sont négatifs si ils mobilisent la zone cicatricielle, sinon ils sont sans influence.(BAUER 1981)

.5.1.2.9 Les lambeaux muco-périostés.

Un lambeau de pleine épaisseur induit un retard de cicatrisation et un préjudice au déroulement normal de la cicatrisation osseuse (par lésion du périoste) (MAUREL 1980).

De façon générale, toute inflammation est suivie d'une résorption osseuse.

L'alvéolectomie peut ralentir la cicatrisation et réduire le volume osseux normalement espéré, avec une possible création de problèmes parodontaux (BERCY 1989). Toutefois, quand elle s'avère nécessaire, elle est bien moins traumatisante qu'une fracture de table.

.5.1.2.10L'irradiation.

En irradiant des rats à 0, 3, 7 jours, on peut voir que le fait d'exécuter une radiographie n'est pas recommandée pendant la première semaine qui suit l'extraction, ceci interférant avec la cicatrisation osseuse (GUGLIELMOTTI & COLL 1986).

L'irradiation lors d'une radiographie (rétro-alvéolaire) reste tout de même négligeable comparativement à certains facteurs influençant la cicatrisation.

De plus, avec les nouvelles technologies, les doses reçues par le patient ont considérablement diminuées.

✓ EXAMEN CLINIQUE ET
PLAN DE TRAITEMENT

.1 L'EXAMEN CLINIQUE

Le premier entretien clinique est capital quant au bon déroulement des soins qui vont être apportés au patient. Il permettra d'une part d'établir la communication entre praticien et patient si ce dernier correspondait à un nouveau cas, et, d'autre part d'établir un diagnostic ainsi qu'un plan de traitement.

Le but est de mettre en évidence :

- Les doléances du patient.
- Les altérations générales, régionales et locales présentées par le patient ainsi que leur traitement médicamenteux éventuel.
- Toutes les données sur le patient qui permettront d'élaborer un diagnostic puis un plan de traitement.

.1.1 le recueil de données

Il faut tout observer chez le patient sans rien négliger, chaque détail a son importance.

On notera ;

- Nom, âge, sexe.
- Profession (donne une indication sur ce qui a conduit le patient à une mauvaise denture et sur le type de prothèse que l'on proposera pour pallier l'édentation qui suivra les avulsions).
- Les antécédents médicaux et les traitements en cours (donne des indications sur des pathologies éventuelles).
- Les pathologies générales ou locales et les antécédents médicaux ainsi que les traitements associés.
- Morphologie générale du patient (gros ou maigre, grand ou petit,...).
- Allure générale (soigné, négligé, distingué, rustre, ...).

Certains auteurs comme Vannier, par exemple, vont jusqu'à noter le signe astral de leur patient pour en faire une interprétation psychologique.

Afin de faciliter le recueil des données, on pourra remettre au patient un questionnaire médical qu'il remplira au calme dans la salle d'attente

Il est cependant préférable que se soit le praticien lui-même qui conduise l'interrogatoire médical afin de s'assurer que le patient n'oublie aucun trouble d'ordre général interférent sur le bon déroulement des actes chirurgicaux et leurs suites post-opératoires.

En effet, aux yeux des patients, certaines pathologies ne présentent aucuns liens avec notre exercice professionnel ; (pathologies pulmonaires, cardiovasculaires, hépatiques, hématologiques, néphrologique et systémiques).

En guidant le patient dans ses réponses, le praticien lui fera préciser les symptômes ressentis pour que ce dialogue permette de mieux juger la situation. En cas de doute, une communication téléphonique suivie d'un courrier avec le médecin traitant ou le spécialiste permettra d'éclaircir la situation.

.1.2 L'écoute

.1.2.1 Demande initiale du patient

Si la première consultation est l'occasion pour le patient de se sensibiliser à l'ambiance et aux us et coutumes du cabinet dentaire, c'est également pour le praticien l'opportunité de prendre contact avec son malade, et d'apprécier les conditions dans lesquelles peut s'engager la relation thérapeutique.

On n'insistera sans doute jamais assez sur la nécessité d'accorder la plus grande écoute à la demande initiale du malade.

Sa venue au cabinet dentaire est toujours motivée par un mobile.

Celui-ci peut être mineur :

- examen de routine,
- douleur,
- obligation de s'en remettre à un nouveau praticien à l'occasion d'un changement domiciliaire ou d'affectation professionnelle,
- inquiétude opportuniste (fondée ou non fondée) à propos d'un indice réputé suspect au niveau de la sphère orale constaté au cours des manœuvres d'hygiène,

- rescellement ou réparation d'un élément prothétique,
- mobilité anormale ou gênante d'une ou de plusieurs dents,

Mais il peut être également plus important ;

- réhabilitation de la cavité buccale nécessitant des extractions dentaires multiples puis une réhabilitation prothétique,
- extractions dentaires comme seul objectif final.

.1.2.2 La compréhension du praticien

Le premier entretien clinique permet donc au praticien d'évaluer la nature et le contenu de la demande du patient.

Il est important que le praticien soit en mesure de comprendre son patient, ses aspirations, ses craintes ...

Il s'agit là de sa capacité plus ou moins innée à se mettre à la place de l'autre, c'est-à-dire, son aptitude à l'empathie.

.1.2.3 Le profil psychologique du patient

Il importera de vérifier les critères qui ont incité le patient à prendre pour la première fois rendez-vous dans notre cabinet dentaire.

Ces éléments sont significatifs de la personnalité du patient, et constituent déjà une amorce de profil psychologique :

- Le cas de figure le plus favorable est celui où le patient s'est informé préalablement des conditions d'exercice du cabinet dentaire, de la compétence du praticien, de la notoriété qu'il s'est acquise. Toutefois, certains patients attendent trop du praticien.

- Un cas de figure moins favorable fait choisir le cabinet dentaire pour des raisons de simple proximité domiciliaire ou professionnelle. Le choix ne procède d'aucune autre discrimination que celle de la facilité d'accès et de fréquentation (dans de telles conditions, le praticien est fréquemment « recruté » comme un simple prestataire de services.

Le comportement du malade lors du premier entretien est riche d'enseignements. On distinguera à priori :

- des patients humbles et coopérants,

- des patients anxieux,
- des patients revendicatifs,
- des patients « scientifiquement informés » (emploi d'un vocabulaire médical, désignation des dents par un code chiffré professionnel, etc.) - patients enclins à l'auto diagnostic, patients s'ingérant dans la démarche du praticien et ses choix thérapeutiques,
- des patients inhibés et mutiques, refusant le dialogue,
- par opposition, des patients très volubiles, voire logorrhéiques,
- des patients affectés de troubles psychopathologiques divers immédiatement perceptibles
- patients handicapés mentaux ou handicapés physiques.

Le premier entretien clinique, s'il n'est pas suffisant pour valablement établir le profil psychologique du patient, peut être toutefois indicateur d'une tendance qui devra être confirmée ou infirmée.

La première consultation peut donc constituer un test d'évaluation qui pourra être révélateur pour le clinicien.

.1.2.4 La motivation du patient face à l'extraction.

La volonté d'extraire.

La volonté déclarée par nos patients qui désirent se faire extraire une ou plusieurs dents est liée à la signification et à la valeur qu'ils accordent à leurs dents.

Trop souvent il nous arrive d'accueillir au sein de nos cabinets des patients nous implorant d'extraire la dent causale de leurs douleurs. C'est pour eux le seul remède possible pour faire cesser leurs maux. Leur action est dictée par l'ignorance des possibilités thérapeutiques dont nous disposons et, par peur de voir à nouveau cette (ces) dent(s) reproduire les mêmes symptômes

L'extraction, peut aussi refléter une volonté cachée de modifier l'esthétique du patient en passant par une réhabilitation prothétique de la cavité buccale.

En général, le patient nous informe de ce vœu et ne cache pas sa motivation.

Il veut des dents plus belles, plus grandes ou plus petites, des canines pointues ou mousses, un espace inter-incisives (dents du bonheur), une teinte plus claire...

Mais, il convient de se méfier du souhait, parfois impossible à réaliser, de voir sa denture refaite mieux qu'elle ne l'était au départ.

Cette recherche d'absolu de l'esthétisme cache parfois un état de mal être sous-jacent dont le soulagement relève plus de la consultation chez un psychanalyste que chez un chirurgien-dentiste.

Enfin, les patients qui viennent nous demander des avulsions dentaires présentent parfois des dents réduites à l'état de racines. Il en découle des troubles fonctionnels et esthétiques que le praticien est exhorté à corriger par des extractions et une réalisation prothétique.

Notre rôle de praticien est alors de comprendre ce qui a conduit le patient à avoir un état bucco-dentaire aussi mauvais, de le motiver à l'hygiène, et, si nécessaire de pratiquer les avulsions demandées sans pour cela accepter le « diagnostic du patient » sans avoir posé le nôtre.

.1.2.5 Conclusion

L'écoute attentive du patient permet au praticien de saisir

- le degré de motivation du patient,
- l'état d'esprit qui anime celui-ci au moment de la consultation,
- ses aspirations dévoilées mais également celles qui sont cachées,
- les possibilités financières.

Lors de cette étape il faut laisser le patient s'exprimer afin de le connaître et de créer un climat de confiance.

Il est nécessaire de le laisser s'exprimer librement sans le couper dans ses explications afin qu'il se sente écouté et en sécurité face à quelqu'un qui s'intéresse à lui et à sa souffrance.

C'est dans ce climat de confiance que l'on peut cerner son caractère et déterminer ses souhaits et ses exigences afin d'y répondre au mieux et de prévenir le risque conflictuel.

.1.3 l'examen endo-buccal

Lors de cet examen, le chirurgien dentiste doit observer successivement ;

- l'hygiène

- les dents
- le parodonte
- les tissus mous
- les tissus durs

On n'effectuera pas une liste exhaustive des différentes étapes qui constituent l'examen endo-buccal. Mais, on s'intéressera aux points auxquels le praticien doit porter son attention dans le cadre des extractions et de leurs éventuelles complications per et post opératoire afin d'y pallier au mieux.

.1.3.1 Les dents.

Les caries.

On cherchera à connaître l'importance du délabrement carieux et son incidence sur la solidité de la dent.

Car, il convient de prévoir à l'avance si l'avulsion va être aisée ou particulièrement difficile.

Le rapport racine-couronne clinique.

La résorption osseuse physiologique et pathologique va conduire à une diminution de l'attache parodontale donnant lieu à une dénudation radiculaire.

Le rapport racine couronne clinique augmente et constitue un élément négatif quant à la conservation de la dent.

Plus ce rapport est élevé et plus la dent ne présentera pas de difficultés pour être extraite, la partie supra gingivale permet une meilleure préhension.

On se méfiera cependant des dents à l'apex fin et coudé pour lequel une mobilisation intempestive augmente le risque de fracture de l'apex (ex : incisive inférieur).

La mobilité.

On notera l'indice de mobilité de la dent suivant la classification de Mühlemann.

D'autres classifications existent mais cette dernière nous semble la plus simple.

Classification de Mühlemann:

Degré 0 : mobilité physiologique.

Degré 1 : mobilité transversale de moins de 1 mm (décelable qu'au touché).

Degré 2 : mobilité transversale visible.

Degré 3 : mobilité transversale supérieur à 1 mm.

Degré 4 : mobilité transversale et axiale.

Plus l'indice est élevé et plus la difficulté d'extraction diminue.

.1.3.2 L'hygiène.

On examinera la présence de plaque dentaire, de tartre et le caractère inflammatoire ou non de la gencive.

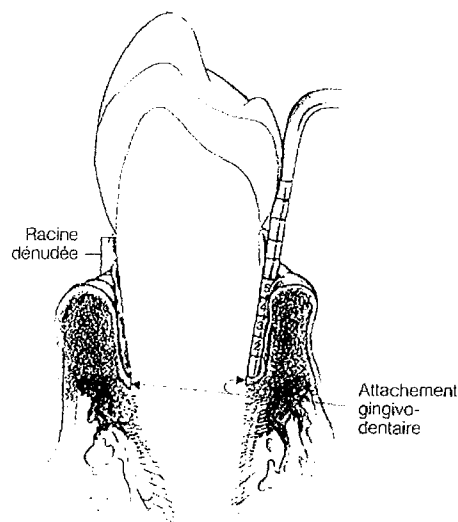
On pourra également questionner le patient sur ses habitudes d'hygiène (fils dentaire, bossette, bâtonnet, hydro-pulseur, ...)

Bien souvent, chez les patients devant subir un grand nombre d'extractions, le niveau d'hygiène est très faible.

Le risque d'avoir un mauvais pronostic augmente considérablement si les habitudes d'hygiène du patient ne sont pas modifiées.

.1.3.3 Le parodonte.

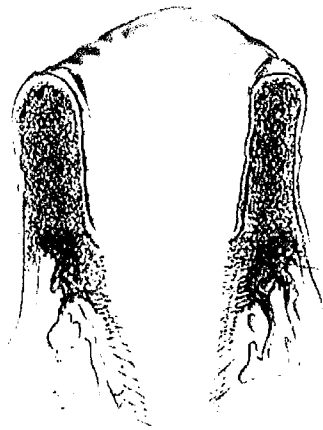
On évalue à l'aide d'une sonde parodontale la profondeur du sulcus afin de dépister les poches parodontales profondes.



Sondage parodontal
jusqu'à l'attache
gingivo-dentaire.

Figure 13 (sondage parodontal)

Ces dernières laissent, après avulsion de la dent, une papille « flottante » qu'il faudra exciser pour permettre d'effectuer des sutures bord à bord des berges.



Après avulsion, il reste une forte hauteur de gencive « flottante »

Figure 14 (alvéole après avulsion)

.1.3.4 Palper les tissus mous.

La palpation endo-buccale est un élément essentiel de l'examen clinique. Il faudra s'intéresser aux freins et aux insertions musculaires et ligamentaires.

Une connaissance précise de leur situation et de leur orientation s'impose.

Il convient de citer :

Au maxillaire :

- Le frein médian de la lèvre supérieure.
- Le myrtiforme, le canin.
- Les freins latéraux.
- Les ligaments ptérygo-mandibulaires.

A la mandibule :

- Le frein de la langue.
- Le frein de la lèvre.
- Le ligament de Passamanti.
- Le ligament de l'apophyse génie.
- La ligne mylohyoïdienne.
- Le ligament ptérygo mandibulaires.

Les freins.

Après la résorption osseuse liée aux extractions, la situation des freins et leur insertion reste inchangée.

Une insertion trop basse de ceux-ci peut constituer une gêne pour la mise en place d'une prothèse adjointe. Toute entrave même insignifiante au moindre déplacement des freins se traduirait par une réaction musculaire risquant d'interdire le relâchement indispensable des organes paraprothétiques (Lejoyeux, 1993).

Il faudra estimer l'importance de la résorption osseuse post-extractionnelle et juger de la nécessité d'une freinectomie per-opératoire.

.1.3.5 Noter la place inter-arcade.

L'égression d'une dent peut conduire à une diminution de la place inter-arcade pouvant aller jusqu'au contact entre cette dent et la gencive antagoniste. Cette égression peut alors mener à des extractions quand elle rend impossible un traitement prothétique.

.1.4 L'examen radiologique

C'est un examen complémentaire essentiel. Avant toute extraction, aussi simple soit-elle, une radiographie préopératoire est indispensable.

.1.4.1 Le cliché panoramique (OPT).

Lorsque le site opératoire est étendu, l'orthopantomogramme ou radiographie panoramique peut s'avérer nécessaire voir indispensable. C'est un examen préalable à toutes avulsions multiples. Cette catégorie de cliché permet de visualiser l'ensemble de la denture, des maxillaires et des structures avoisinantes.

On observera ;

- Les caries et foyer infectieux dentaires.
- Les dents incluses, surnuméraire et odontomes.
- Les racines incluses résiduelles.
- Les dysplasies et les dystrophies dentaires.

- Les parodontopathies et les parodontolyses.
- La position de la dent de sagesse.
- Des lésions des articulations temporo-mandibulaire (parfois).
- Les kystes et leur étendue (photo 4)

Kyste mandibulaire
d'origine dentaire



Photo 4 (d'après Friedrich)

- Le nerf alvéolaire inférieur.
- L'étendue et la forme des sinus.
- La localisation de corps étrangers de la face.
- Le volume osseux de la mandibule (photo 5)(il peut être diminué par la présence d'un kyste et fragiliser considérablement la mandibule).

Mandibule fragilisée
par un important
kyste.

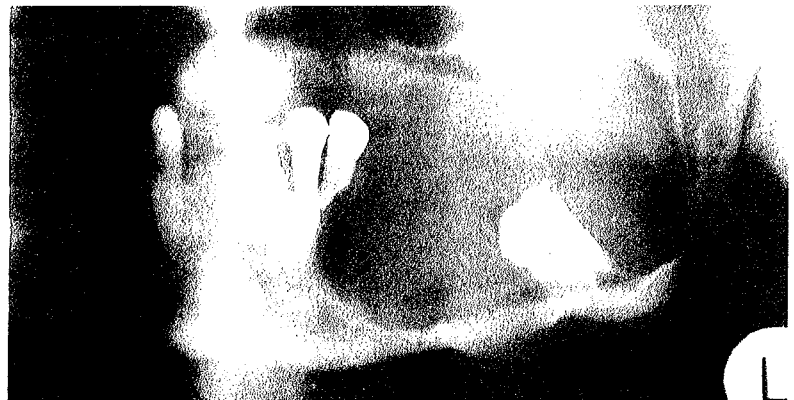
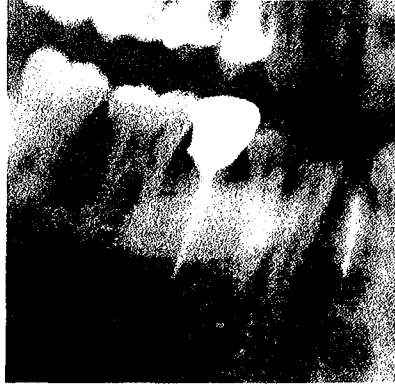
Photo 5 (d'après Friedrich)

- l'existence de pathologie des glandes salivaires (photo 6) telles que les lithiases salivaires



Lithiase salivaire
découverte
fortuitement sur
un OPT.

Photo 6 (d'après Friedrich)

Cependant, il faut être conscient que ce type de cliché n'est pas dénué d'artéfacts et qu'il ne donne qu'une vision d'ensemble des dents. Pour une étude plus précise, on préférera des radiographies rétroalvéolaires en raison des déformations des clichés panoramiques, surtout dans les régions antérieures. Les radiographies rétroalvéolaires donnent également beaucoup plus de précision.

.1.4.2 Le bilan long cône

Il est constitué de plusieurs radiographies rétroalvéolaires. Ce type de radiographie est plus précis qu'un OPT. C'est un examen plus couramment utilisé en parodontologie, mais reste d'actualité pour les dents à avulser.

Il donne des indications sur :

- la présence de caries
- la qualité des dents et de leurs racines
- la qualité des traitements endodontiques
- la présence de foyers infectieux (granulomes péri-apicaux, kystes, ...)
- la présence de dents incluses
- la nature des trabéculations osseuses, des poches, du desmodonte
- la présence de spicules de tartre sous-gingival
- les rapports racine-couronne clinique
- les éléments anatomiques et leurs rapports avec les racines
- les prothèses conjointes et les éventuels débordements iatrogènes
- le volume pulpaire

- l'état parodontal
- la forme et la position des racines
- la densité osseuse ; il est connu que celle ci est élevée chez les noirs et qu'il convient donc d'y être plus attentif chez cette population.

.1.4.2.1 Les différentes formes et la position des racines

La forme, la position et le nombre des racines nous semblent importants quant aux divers renseignements qu'elles peuvent nous donner. Il conviendra d'y apporter une attention toute particulière surtout dans le cadre de la chirurgie exodontique.

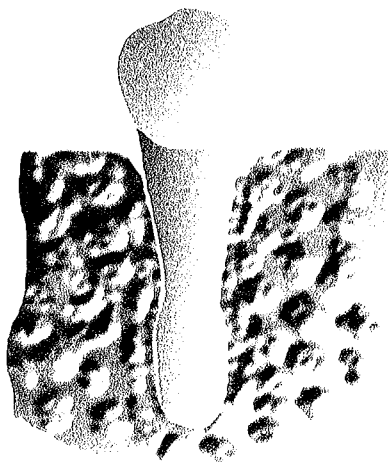
Certaines formes ou états radiculaires peuvent compliquer considérablement l'avulsion des dents.

On discernera :

les racines en battant de cloche

Normalement les racines ont un diamètre qui diminue de façon homogène jusqu'à l'apex. Dans le cas présent, le diamètre terminal augmente légèrement, ce qui lui donne une forme rétentrice dans l'alvéole osseuse (fig.15).

Cette forme en battant de cloche imposera au chirurgien la pratique d'une avulsion par voie alvéolaire élargie qu'il vaut mieux prévoir par avance.

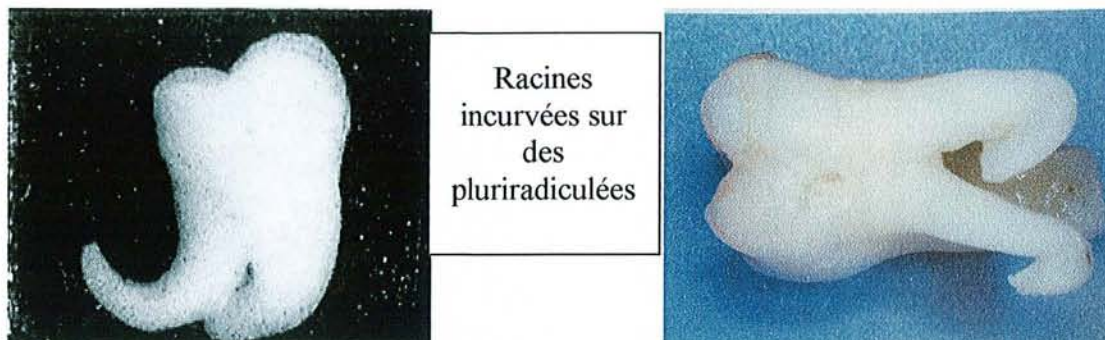

Racine en battant de cloche

Figure 15

Les racines incurvées.

Sur les monoradiculées et parfois sur les pluriradiculées, les racines des dents peuvent présenter une incurvation plus ou moins élevée (photo 7 et 7'). Cette courbure peut également compliquer l'avulsion.

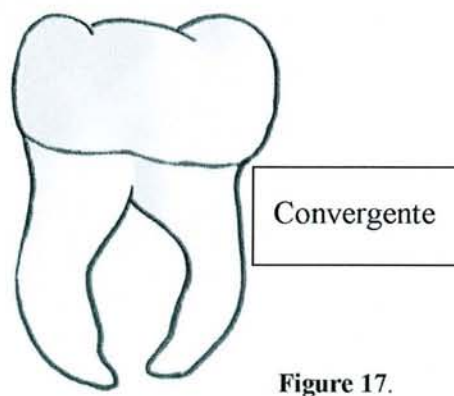
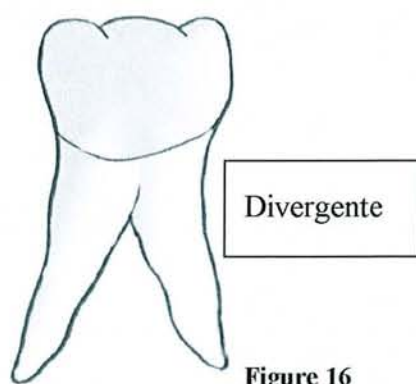


Photos 7 et 7' (d'après Heritier)

Les racines divergentes et convergentes.

Sur les dents pluriradiculées, tels que les molaires et accessoirement la première prémolaire, les racines peuvent présenter une direction divergente ou convergente (fig.16 & 17) l'une par rapport à l'autre.

Dans les deux cas, le praticien doit prévoir d'effectuer une séparation de racine afin d'être le moins délabrant possible au niveau osseux du fait de la forme rétentrice de la dent.



les racines incluses, enclavées, et ankylosées

Il peut arriver que l'on retrouve des racines laissées en place par des praticiens peu consciencieux ou ayant peur de léser un nerf.

.1.4.2.2 La position des racines par rapport aux éléments anatomiques.

Les sinus maxillaires

La base des sinus maxillaires peut venir entourer les racines des dents supérieures. En générale, le secteur postérieur et plus particulièrement celui des prémolaires et molaires est concerné du fait de l'étendue basse du sinus à ce niveau.

Les racines peuvent être recouvertes d'une fine pellicule osseuse, les isolant du même coup de la cavité sinusienne (fig.18). Toutefois, cette pellicule osseuse est parfois inexistante et la racine est alors directement accolée à la membrane sinusienne.

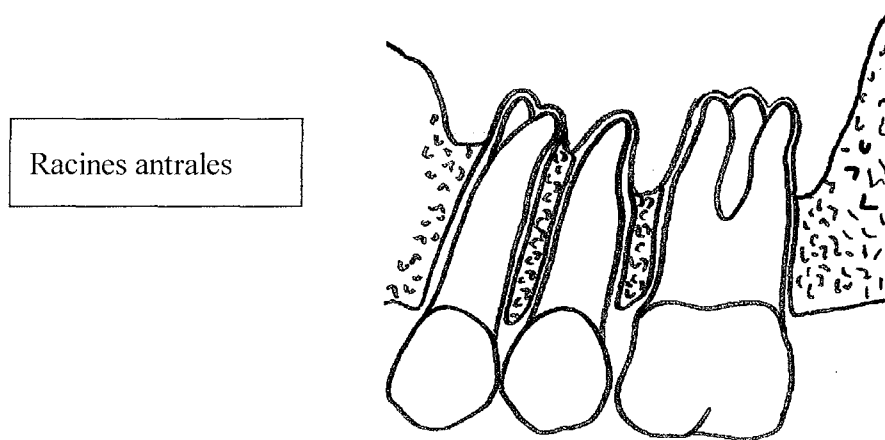


Figure :8

Dans ces deux cas de figure, il faudra être très vigilant lors de l'extraction afin d'éviter de perforer la membrane sinusienne créant ainsi une communication bucco-sinusienne (CBS).

Une alvéolectomie conservatrice ou une séparation de racines permettra d'éviter une fracture de la table externe ou interne ainsi que les CBS.

Le rapport entre dent de sagesse et canal alvéolaire inférieur.

Ce rapport est de très loin le plus important car il peut être à l'origine d'incidents divers dont le plus sérieux est le traumatisme du nerf alvéolaire inférieur. Ce traumatisme se manifeste par une hypoesthésie ou une anesthésie labio-mentonnière qui peut être transitoire voir définitive s'il y a section.

La situation du nerf alvéolaire par rapport à la dent est très variable (fig. 19). Par ailleurs, le nerf n'est généralement pas constitué d'un seul tronc. Il est fasciculé, constitué de plusieurs éléments qui ont des destinées différentes à l'égard des dents, de la muqueuse gingivale et de la peau de la région mentonnière. (Parrant, 1963)

On peut donc concevoir que le nerf ait été respecté en apparence au cours d'une avulsion alors que seul le tronc principal aura été conservé intact.

Des troubles de la sensibilité peuvent se manifester à titre post-opératoire, en rapport avec le traumatisme des canaux accessoires.

Si le plus souvent une lamelle osseuse persiste séparant la dent du nerf, dans quelques cas ce dernier est au contact de la racine.

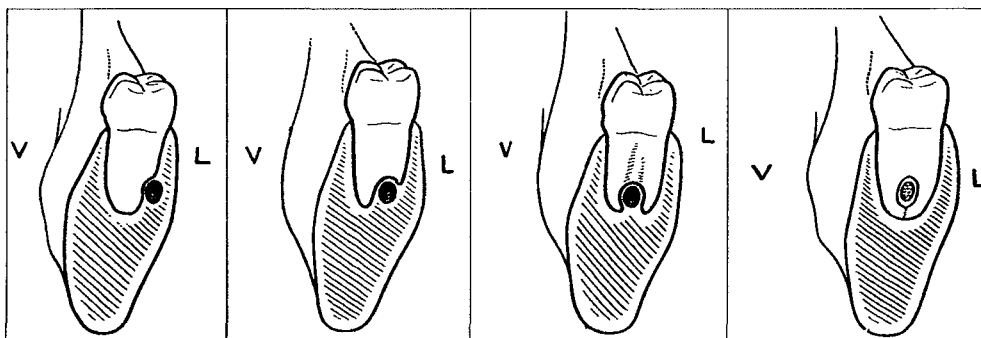



Figure 19 (d'après Parrant)

Dans d'autres cas, le nerf passe entre les racines dont les apex peuvent se resserrer en réalisant un anneau presque fermé.

Le nerf alvéolaire inférieur traversant la dent.

Il s'agit là de cas particuliers où les racines sont réunies par leurs l'apex (photos 8&8'). Ce sont généralement des dents de sagesse inférieures dont les racines ont évoluées à proximité du nerf alvéolaire inférieur qui traverse les racines de part en part. Parrant (1963) pense que la proportion de ce cas exceptionnel ne devrait pas dépasser un pour mille.



Dent de sagesse traversée par le nerf alvéolaire inférieur.

Photos 8 et 8'(collection du Dr Viennet)

Lors de la mobilisation de la dent, compressions et tractions peuvent provoquer une hypoesthésie passagère dont la durée varie de quelques jours à quelques semaines.

Une section des racines permettra de minimiser le risque de lésion. On peut encore mesurer ici l'importance d'une radiographie préopératoire, cependant pas toujours facile à interpréter. En cas de sérieux doutes un examen complémentaire DENTASCAN sera indiqué pour préciser les rapports exacts entre la dent et le nerf.

.1.4.3 Autres examens radiologiques

D'autres examens complémentaires peuvent être envisagés afin de confirmer ou de préciser la position d'une dent ou d'un élément anatomique.

On citera donc ;

- Les maxillaires défilés : permettent l'étude de l'angle des branches horizontales et branche montante ainsi que le rapport entre le canal alvéolaire inférieur et la dent de sagesse.
- La radiographie mordue occlusale : permet d'étudier la position d'une canine incluse, d'un kyste (photo 9), d'une dent de sagesse dont on veut connaître la situation lingualée ou vestibulée

Mordu occlusal montrant la position d'un kyste du canal incisif.



Photo 9 (d'après Friedrich)

- Tomodensitométrie, IRM, dentascan, ... :ces méthodes d'exploration ne présentent pas un intérêt particulier dans le cadre des avulsions sériées.
- Cependant le scanner ou le dentascan peuvent être utilisés dans certains cas comme nous l'avons indiqué précédemment.

En résumé, les examens radiographiques ont donc pour but de préciser le diagnostic, et d'apporter au praticien des précisions utiles afin de réaliser l'acte opératoire dans les meilleures conditions possibles, en ayant une connaissance approfondie du terrain.

.1.5 Examens biologiques.

Ce sont surtout les examens qui ont comme but l'exploration de l'hémostase.

Il n'est pas question, chaque fois que l'on extrait une dent, de demander un bilan hématologique complet, en particulier lorsque nous nous trouvons en présence d'un sujet jeune et sain et, dont l'interrogatoire n'a rien révélé de suspect. Si des actes chirurgicaux ou des extractions dentaires ont déjà eut lieu sans problèmes d'hémostase, l'utilité de cet examen est alors d'autant plus discutable. Par contre, ils seront nécessaires lorsque le patient fera état d'un traitement anticoagulant ou présentera une pathologie de l'hémostase.

On peut citer les examens suivants:

- ***Temps de saignement (TS).***

Il est généralement compris entre 2 et 4 minutes.

Ce temps nous renseigne sur la phase primaire de l'hémostase, c'est-à-dire le moment où les capillaires se rétractent.

- ***Temps de céphaline-kaolin (TCK).***

Il est généralement compris entre 40 et 70 secondes, plus ou moins 6 secondes

- ***Temps de Quick (TQ).***

Appelé aussi taux de prothrombine (TP) parce qu'il est donné en pourcentage. Le taux normal est de 75 à 100 %

- ***L'hémogramme ou Numération Globulaire Formule Sanguine (NGFS).***

Qui donne, entre autres, le nombre de globules rouges et de leucocytes, le taux d'hémoglobine, le volume globulaire, etc...

Certains praticiens n'utilisent principalement que l'INR (International Normalized Ratio) qui est une standardisation internationale de l'expression du temps de Quick et qui permet de donner une idée de l'hémostase du patient. Il correspond au rapport du TP du patient sur celui du témoin élevé au coefficient ISI (International Sensibility Index) (ROCHE, 1996).

Cependant, l'INR ne devrait être employé qu'avec les patients sous AVK (BIERLING, 1996).

Nous voudrions souligner combien il est *indispensable*, avant chaque intervention, de mener à bien l'enquête médicale pré-opératoire. Comme le dit Ackermann, il s'agit d'établir une « check-list » des questions à poser et des examens à effectuer, et de ne décider qu'après avoir épuisé la dite liste.

L'interrogatoire médical constitue la phase la plus importante du premier entretien clinique.

.1.6 Photographies endo et exo buccales

.1.6.1 Photographies endo buccales.

Le praticien effectuera ;

- un cliché de face de l'arcade supérieure et inférieure,
- un cliché du profil droit et gauche des deux arcades.

Elles ont pour utilité ;

- ⇒ La conservation de données pathologiques.
- ⇒ D'être une source d'information supplémentaire sur le cas à traiter tant en prothèse adjointe qu'en prothèse conjointe.
- ⇒ La conservation des données esthétiques telles que la couleur et la forme des dents.
- ⇒ L'utilisation d'un outil de motivation et de compréhension pour les patients afin qu'ils acceptent et comprennent le traitement proposé, mais également après traitement, pour montrer l'amélioration de l'état bucco dentaire. On peut d'ailleurs noter à ce sujet les travaux de Mac Luhen qui a analysé le pouvoir de l'audiovisuel sur la mémoire de l'homme. Il démontre que l'homme se souvient de 20% de ce qu'il entend contre 50 % de ce qu'il voit et entend. On comprend mieux alors l'intérêt des séances de motivation en parodontologie où la prophylaxie et l'hygiène bucco dentaire sont présentés à l'aide de diapositives.
- ⇒ La comparaison post-mortem en odontologie médico-légale. A l'école Royale Dentaire de Malmoe, les photographies sont utilisées de façon systématique dans les « collectivités à risques » tel que le

personnel navigant dans les grandes compagnies aériennes.(CAILLERE, 1993)

⇒ L'illustration pour la présentation d'un cas clinique lors de la réalisation d'une publication.

.1.6.2 Photographie exo buccale.

Le praticien effectuera ;

- un cliché de face du visage,
- un cliché du profile droit et gauche du visage.

Elles peuvent donner des renseignements utiles pour le praticien qui pourra en se basant sur des photographies récentes et anciennes :

- évaluer la perte de la dimension verticale.
- enregistrer les caractéristiques esthétiques du patient telles que le sourire, la forme du visage, la couleur des yeux, la couleur des cheveux, ...
- effectuer une pré visualisation du résultat esthétique à l'aide d'un traitement numérique de l'image.

.1.6.3 Photographies à titre préventif

Les clichés exécutés lors de la première séance de consultation constituent un élément en possession du praticien pour argumenter sa défense en cas de désaccord avec le patient en fin de traitement préprothétique ou prothétique sur le niveau fonctionnel ou esthétique de la réalisation.

Il en va de même pour les radiographies.

Une enquête, réalisée auprès de chirurgiens-dentistes effectuant des photographies au cabinet dentaire (DURAFOUR, 1995), nous indique que les praticiens interrogés sont très sensibilisés par ce problème :

- 63% des praticiens interrogés utilisent la photographie buccale comme témoin avant-après d'un traitement chirurgical ou parodontologique.
- 37% des praticiens interrogés utilisent la photographie buccale comme témoin avant-après d'une importante restauration prothétique (si litige pour un problème d'esthétique)

Quel praticien n'a pas entendu au moins une fois dans sa vie un patient se plaindre : "Ma lèvre ne ressemble pas à ce qu'elle était avant la pose de ma prothèse". Sachant que nous avons la preuve évidente de ce à quoi le patient ressemblait avant le traitement, le patient est moins enclin à contester notre travail.

.1.7 Modèles d'études et montages sur articulateur

Ce sont des empreintes préliminaires d'études et de diagnostic.

Ces empreintes d'études sont un préalable indispensable à l'établissement d'un plan de traitement, puisqu'elles visent à fournir des moulages qui seront utilisés :

- Comme document de référence avant traitement.
- Pour conserver une trace de l'état antérieur, permettant la comparaison avec l'état final.
- Pour l'analyse de l'occlusion et des pathologies occlusales sur l'articulateur.
- Pour analyser le rapport inter arcade.
- Pour une (éventuelle) analyse au paralléliseur dans le cadre de la prothèse adjointe.
- Pour réaliser un porte-empreinte individuel.
- Pour étudier l'espace prothétique disponible à l'aide d'un montage prospectif dont le caractère est indispensable en prothèse.
- Pour réaliser un guide chirurgical à visé implantaire ou extractionnel (chirurgie correctrice soustractive).
- Pour réaliser des gouttières de compression chez les patients atteints de troubles importants de la coagulation.

L'empreinte préliminaire devra obligatoirement objectiver :

- L'anatomie des dents avec une parfaite définition des surfaces occlusales.
- La morphologie des structures ostéo-muqueuses de la surface d'appui en prothèse adjointe (surface qui n'est que partielle, étant donné que certaines dents figurants sur les empreintes préliminaires sont à extraire).

- La situation des organes périphériques, freins, insertions musculaires, voiles du palais, plancher buccal, ...

.1.8 La motivation à l'hygiène

Nous avons vu précédemment que la plupart des patients devant subir des extractions dentaires multiples faisaient bien souvent partie d'une population dont la qualité de l'hygiène bucco-dentaire était insuffisante.

Avant toutes extractions multiples, il est indispensable que les patients recouvrent une hygiène adéquate au traitement envisagé.

Pour cela, il est nécessaire que le patient prenne pleinement conscience que même s'il ne peut revenir en arrière sur l'état de sa denture actuelle, il peut néanmoins « limiter la casse » après avulsions en ce qui concerne les dents restantes.

De plus, les extractions dentaires multiples doivent s'effectuer dans un milieu où le processus infectieux est soit stoppé, soit seulement stabilisé.

Il est donc de notre devoir d'éduquer à minima notre patient pour qu'il recouvre avant et après traitement des habitudes d'hygiène.

Qu'il s'agisse d'extractions multiples ou de la réalisation d'une prothèse dentaire, nos conseils en matière d'hygiène et notre aptitude à enseigner les méthodes visant à contrôler la plaque dentaire font parti intégrantes du traitement proposé.

De l'hygiène du patient, du contrôle de plaque et de la qualité de notre travail dépend la pérennité des travaux réalisés.

Cet enseignement à l'hygiène doit se faire avec tact pour ne pas exacerber la susceptibilité de nos patients.

La motivation doit s'effectuer dans un climat détendu sans éveiller un sentiment de culpabilité pour le patient.

De manière inconsciente, nous sommes souvent dans une situation *praticien = parent* et *patient = enfant* où nous serions dans la position du père qui demanderait à son enfant s'il a bien brossé ses dents avant d'aller se coucher... (fig. 20)

On comprend mieux ainsi que, pour certains types de personnalité, ce discours ait du mal à être entendu.

Notre discours doit donc être le plus professionnel possible et être basé sur des relations de types *praticien – patient*.

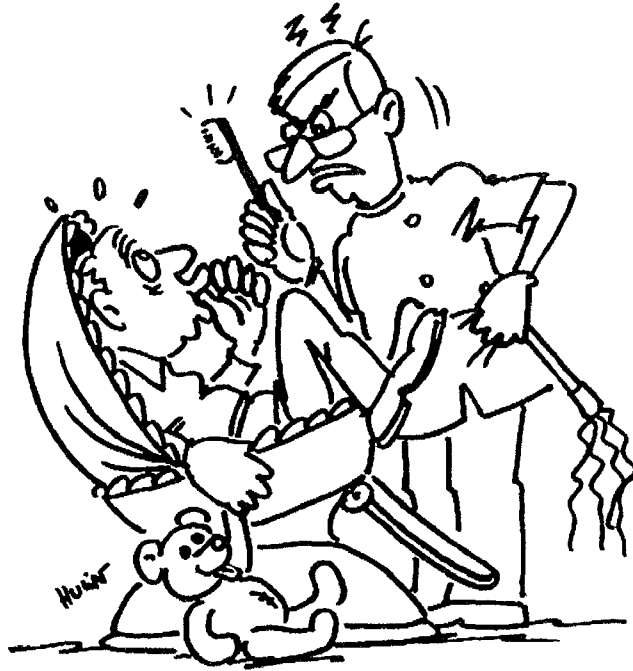


Figure 20 (d'après Charon)

Ce n'est qu'après avoir établi un contact avec le patient et après avoir étudié des différents paramètres concernant le patient que le praticien est en mesure de réaliser son plan de traitement.

.2 LE PLAN DE TRAITEMENT.

.2.1 Introduction

Le plan de traitement est une ligne de conduite que le praticien fixe, en accord avec le malade, afin de réaliser un ensemble de soins qui paraissent le mieux adaptés à la situation pathologique, aux circonstances socioéconomiques, aux préoccupations esthétiques du sujet, voire de son entourage.

Il est l'aboutissement de l'observation clinique et tous les renseignements recueillis servent à l'établir

Il n'est pas immuable et il peut être modifié au cours de sa réalisation, en tenant compte d'éléments nouveaux, liés à la pathologie, aux difficultés de réalisation des étapes intermédiaires, et donc plus qu'un plan d'exécution c'est un plan directeur. L'utilisation de prothèse provisoire revêt toute son importance car elle permet de modifier et temporiser le traitement initial.

Le malade qui consulte vient, en général, avec une demande bien précise, correspondant à un événement pathologique récent, nécessitant une réponse rapide voire immédiate : C'est la « demande initiale » .

Par la suite il nous appartient de proposer au malade un traitement global, adapté à son cas, qu'il est libre d'accepter ou de refuser.

.2.2 Consentement éclairé

Quoi qu'il en soit, le plan de traitement est établi d'un commun accord, avec toutes les explications nécessaires, exprimées clairement avec le minimum de termes scientifiques abscons, afin que le malade prenne sa décision en toute connaissance de cause : C'est le « consentement éclairé ».

Le patient sera alors prié de différer sa réponse, pour avoir le temps de réfléchir aux propositions faites, afin d'en mesurer les contraintes et les avantages.

Lors d'une rencontre ultérieure, le patient donnera sa réponse. Si elle est positive, il sera alors tenu de respecter les engagements qu'il a contractés vis à vis du praticien.

.2.3 Le devis

Le devis détaillé et chiffré doit être établi et expliqué au patient. Parallèlement, seront calculés les prises en charges par les organismes sociaux et privés, dans la mesure du possible.

Ce devis nécessite d'être rédigé par écrit et signé par les deux partis.

Le praticien et le patient en garderont chacun un exemplaire.

.2.4 Place des extractions dans les étapes prothétiques

La place qu'occupent les extractions dans les différentes étapes de réalisations prothétiques est un élément essentiel pour la façon d'organiser ces dernières. Elle peut directement influencer le plan de traitement car pour aboutir à un même résultat les techniques peuvent considérablement varier.

C'est le praticien qui décidera de la technique à utiliser en fonction des désires, des impératifs et de la disponibilité du patient, mais aussi en fonction du propre savoir-faire du praticien et de celui de son prothésiste, de ses préférences et également de sa disponibilité.

Pour le patient il est essentiel de savoir quand les extractions vont avoir lieu, il a besoin de le prévoir mentalement pour mieux en accepter l'augure. Il s'agit toujours d'un acte traumatisant pour le patient; acte qui est d'autant mieux vécu qu'il ne se voit pas esthétiquement.

Bien souvent les praticiens sont confrontés aux craintes du patient de se retrouver "amputé" de leur sourire ou de leur capacité à manger après les extractions ;

" Comment je vais faire pour manger ? "

" Je suis commerçante, je ne peux pas rester sans dents, ça ferait mauvais genre devant les clients ! "

" Je refuse que mon mari me voie sans dents. Docteur, vous devez trouver une solution ! "

La prothèse immédiate répond favorablement aux attentes bien légitimes de ces patients.

Pour les autres patients moins exigeants, la pose différée de leur prothèse ne constitue pas un problème majeur.

Nous rappelons succinctement les étapes des différentes techniques de réalisation des prothèses immédiates ainsi que des prothèses de pose différée.

.2.4.1 En prothèse conjointe

Pose différée.

Si le patient n'est pas gêné par son édentement provisoire et si le praticien ne souhaite pas travailler "dans le sang" le jour des extractions, il est possible d'attendre quelques jours et d'effectuer une prothèse de transition après cicatrisation muqueuse. Ce n'est qu'après la cicatrisation osseuse que la prothèse d'usage est réalisée.

Une empreinte primaire peut s'avérer nécessaire avant extractions pour conserver certaines informations, après extractions elle servira à avoir un modèle en plâtre qui tient compte du nouvel état buccal.

Pose immédiate.

La confection et/ou la pose s'effectue le jour même des extractions. Le praticien est souvent gêné par la présence de sang.

.2.4.2 En prothèse adjointe.

Pose différée.

La réalisation de la prothèse débute après les extractions et la cicatrisation muqueuse (prothèse transitoire) ou la cicatrisation totale (prothèse d'usage).

Pose immédiate.

Les extractions s'inscrivent dans un processus plus ou moins complexe.

Le nombre de séances avant les extractions est variable.

Les séances d'extractions peuvent être multiples et entrecoupées par des étapes de laboratoire.

Les étapes de trois techniques sont récapitulées dans un tableau (tab.6):

- Technique classique.

- Technique sous contrôle du patient décrite par LOUIS (1988).
- Technique rapide en deux rendez-vous.

Tableau 5 Place des extractions en prothèse conjointe.

	Pose différée	Pose immédiate
Préparatifs.	-Préparation initiale (détartrage, surfaçage, hygiène).	
Clinique.	-Empreinte primaire (porte empreinte du commerce). -Extractions. -Hémostase.	-Empreinte primaire. (si nécessaire)
Laboratoire.	-Coulée des modèles. -Confection d'un wax-up (si nécessaire) des dents à remplacer par des prothèse fixées. <i>Méthode indirecte:</i> -Réalisation d'un bridge en résine acrylique ou d'une gouttière thermoformée.	<i>Si méthode indirecte:</i> -Réalisation d'un bridge en résine acrylique ou d'une gouttière thermoformée.
Clinique.		<i>Si méthode directe:</i> -Confection d'une clé en silicone. -Extractions. -Hémostase. -Confection de la prothèse à partir de la clé ou de la gouttière. -Réglage de l'occlusion.
<i>Après cicatrisation muqueuse:</i>		Contrôle à moyen terme.
Clinique.	Adaptation ou Confection de la prothèse à partir de la gouttière Réglage de l'occlusion. Contrôle à moyen terme.	

Tableau 6 Récapitulatif des différentes étapes de chaque technique.

	Technique classique.	Technique "sous contrôle du patient."	Technique rapide.
Préparatifs.	Préparation initiale. (détartrage, surfaçage,hygiène)	Préparation initiale. Edentement classe I de Kennedy	Préparation initiale. Equilibration occlusale.
Clinique.	Empreinte primaire mucostatique (porte empreinte du commerce, alginate).	Empreinte primaire mucostatique (porte empreinte du commerce, alginate).	Empreinte primaire mucostatique (porte empreinte du commerce, alginate). Arc facial. Sondage parodontal.
laboratoire	Coulée des modèles. Confection d'un PEI.	Coulée des modèles. Confection de la base-matrice avec bourrelets occlusaux.	Coulée des modèles. Mise en articulateur. Elimination sur le modèle des dents à extraire en fonction du sondage parodontal. Montage des dents artificielles. Polymérisation. Guide chirurgical.
Clinique.	Marginage (pâte de Kerr et polyether). Empreinte secondaire anatomofonctionnelle.	Détermination de la RIM Arc facial Choix des dents artificielles.	Extractions dentaires. Régularisation.osseuse. Essayage du guide chirurgical. Insertion de l'appareil. Equilibration.
laboratoire	Coulée de l'empreinte Réalisation des bourrelets d'occlusions.	Montage des dents cuspidées.	
Clinique.	Détermination de la RIM Arc facial Choix des dents artificielles.	Essayage en bouche Vérification de la RIM.	
laboratoire	Montage des dents cuspidées.		
Clinique.	Essayage en bouche. Vérification de la RIM. Sondage parodontal.	Extractions dentaires. Montage progressif concomitant aux avulsions sur la base-matrice. Régularisation.osseuse. Sutures. Remarginage de la base-matrice. Empreinte secondaire anatomofonctionnelle.	
laboratoire	Remodelage du modèle en plâtre. Montage des dents antérieures. Polymérisation. Guide chirurgical.	Mise en moufle. Polymérisation. Maquillage éventuel.	
Clinique.	Extractions dentaires. Régularisation.osseuse. Essayage du guide chirurgical. Insertion des appareils. Equilibration.	Insertion des appareils. Equilibration.	
Contrôle.	Contrôle à court, moyen et long terme.	Contrôle à court, moyen et long terme.	Contrôle à court et moyen terme.

.2.4.3 En conclusion

Une fois la technique choisie par le praticien, il ne lui reste plus qu'à mettre en place les différents rendez-vous avec son patient.

Le patient n'est pas seul impliqué dans cette gestion des temps opératoires, le prothésiste et parfois les centres de soins hospitaliers le sont également quand l'intervention chirurgicale doit se dérouler en dehors du cabinet. C'est au chirurgien d'harmoniser le calendrier des différents protagonistes.

En effet, le prothésiste, doit être en mesure de réaliser à temps le travail demandé et si besoin est, de venir au cabinet participer à la réalisation prothétique. Le chirurgien dentiste doit donc tenir compte de l'emploi du temps de son prothésiste.

Quant aux organismes hospitaliers, leurs plannings concernant les blocs opératoires sont souvent surchargés, il faut une bonne coordination avec le praticien et avec le patient. Ce dernier devra subir impérativement un bilan dans un service d'anesthésiologie si une anesthésie générale ou une neurolept-analgésie est envisagée.

✓ **CHOIX DU TYPE**
D'ANESTHESIE.

.1 L'ANESTHESIE GENERALE.

.1.1 Définition

L'anesthésie générale décrit un état d'inconscience contrôlé, induit par des drogues, accompagnée d'une perte totale ou partielle des réflexes protecteurs, incluant l'incapacité du maintien indépendant de la liberté des voies respiratoires, de la réponse appropriée aux ordres verbaux.

Stephen B. Milam nous en donne une autre, plus complète : l'anesthésie générale est un état réversible, induit par des drogues, de dépression du système nerveux central (SNC) d'où résulte l'inconscience et la perte de toute sensation. Elle est fréquemment associée à l'incapacité de la maintenance des réflexes protecteurs des voies respiratoires libres et à une dépression respiratoire importante.

.1.2 Buts

Les objectifs de l'anesthésie générale sont :

- l'inhibition de la réponse réflexe, aux stimuli douloureux,
- l'inconscience,
- la relaxation musculaire,
- l'immobilité,
- l'amnésie,
- un retour rapide à la normale,
- une hyposialie (bien qu'il ne s'agisse plus d'un avantage pour opérer que d'un but en soit).

.1.3 Indications de l' anesthésie générale :

.1.3.1 Indications absolues.

Pathologiques : Arythmies graves, allergies vraies aux anesthésiques locaux, dystonies neuro-végétatives importantes, les cardiaques artériels, les athérosiques, les malades déjà irradiés avant remise en état dentaire

Physiques : Trismus très serré.

Psychologiques : Débiles profonds non coopératifs, anxieux sévères chroniques.

Stomatologiques : Les affections qui débordent les territoires de l'anesthésie loco-régionale - Les situations d'urgence.

Particulières : Les très jeunes enfants

.1.3.2 Indications relatives.

.1.3.2.1 Fonction du terrain.

Les patients à risque Oslerien avec un état dentaire défectueux, nécessitant une remise en état très rapide supprimant les infections – Les futurs irradiés – Dans une moindre mesure, les diabétiques non équilibrés.

.1.3.2.2 Fonction de l'intervention

La chirurgie en est l'indication principale : chirurgies ;

- des inclusions,
- des kystes importants,
- des grosses tumeurs,
- des ostéophlegmons et cellulites,
- des ostéites,
- des extractions multiples en grand nombre avec préparation des crêtes,
- des apicectomies multiples surtout mandibulaires,

- pré-prothétiques,
- parodontales,
- à visées orthognatiques ou orthodontiques.

.1.3.2.3 Fonction de la situation sociale

Certains patients particuliers dont le travail, la maladie, ou éventuellement le contexte social nécessite une remise en état rapide de la cavité buccale (ex : Alcooliques, toxicomanes,...) pendant une période de stabilité comportementale.

Les travailleurs de nuit dormant le jour (artistes, veilleurs de nuit, boulangers).

Les travailleurs expatriés ne pouvant se faire soigner sur le lieu de travail dont la durée de congés est incompatible avec des soins de longue durée.

Les forains, les S.D.F.

Les patients éloignés des centres de soins dentaires.

Les patients demandant une anesthésie générale par convenance et en accord avec leur praticien.

.1.4 Contre-indications de l'anesthésie générale

.1.4.1 Contre-indications d'ordre général :

- insuffisance hépatique marquée
- insuffisance rénale grave,
- affections pulmonaires sévères.

.1.4.2 Contre-indications d'ordre local :

Celles qui s'opposent aux précautions habituelles et indispensables :

- imperméabilité des fosses nasales (problème pouvant être contourné par une intubation oro-trachéale),
- déviation importante de la glotte,

- constriction permanente des mâchoires (nécessité d'avoir à portée de la main le matériel à trachéotomie).

Mais aussi :

- raideur de la colonne vertébrale,
- cous très courts et très gros,
- certaines rétrognathies marquées,
- une macro-glossie importante,
- une obésité marquée, qui rend difficile, voir impossible l'intubation trachéale indispensable à la sécurité.

Ces contres-indications diminuent de fréquence avec les nouvelles techniques de fibroscopie.

.1.5 Avantages et inconvénients de l'AG

.1.5.1 Pour le patient

.1.5.1.1 Avantages

- ☺ Le patient est inconscient, il ne perçoit aucune sensation douloureuse.
- ☺ L'environnement stérile du bloc opératoire est un gage de sécurité.
- ☺ Confort du patient : peu de malades apprécient de voir, d'entendre et de ressentir l'intervention chirurgicale.
- ☺ Le patient sait qu'il n'aura pas de problème d'ouverture buccale.
- ☺ Le résultat est plus rapide, tant au niveau chirurgical qu'au niveau prothétique.
- ☺ Une seule séance permet d'avancer rapidement dans le plan de traitement.
- ☺ Il se sent sécurisé par l'équipe hospitalière.

.1.5.1.2 Inconvénients

- ☹ Les risques vitaux inhérents à toutes anesthésies générales.

- ☹ Le bruit des appareils de monitoring.
- ☹ La crainte toujours persistante vis à vis de l'AG, notamment celle de ne pas se réveiller.
- ☹ Le milieu hospitalier pour lequel les patients peuvent avoir de l'appréhension ou de l'aversion.
- ☹ L'obligation de rester hospitalisé avant, pendant et après l'intervention (exceptés les hospitalisations de jour ou ambulatoires).
- ☹ La nécessité de devoir stopper son activité professionnelle.
- ☹ Douleur post opératoire liée à l'intubation.

.1.5.2 Pour le praticien

.1.5.2.1 Avantages

- ☺ Le patient ne bouge pas, le praticien peut se concentrer sur l'intervention, de ce fait, il y a moins de risques de fausses manœuvres (dérapage).
- ☺ L'absence de douleur du patient, permet de travailler sans se soucier de son confort.
- ☺ Le champ opératoire est plus facilement accessible grâce à la possibilité d'écartier d'avantage les lèvres.
- ☺ Il n'y a pas nécessité de tenir compte de la quantité d'eau ou de sang dans la gorge puisque le patient est intubé soit avec une sonde à ballonnet, soit en association à un packing.
- ☺ Le packing ou le ballonnet empêche les débris osseux ou dentaires d'être inhalés.
- ☺ Une meilleur surveillance post-opératoire.
- ☺ Pour les patients ayant une faible ouverture buccale ou des difficultés d'ouverture buccale ou des réflexes nauséux importants, l'AG est un atout.
- ☺ Le praticien n'est pas obligé de communiquer avec le patient en lui expliquant chacun de ses actes durant l'intervention.

.1.5.2.2 Inconvénients

- ☹ Une plus grande responsabilité.

- ⊗ L'obligation d'intégrer tous les paramètres liées à l'AG.
- ⊗ Les déplacements liés aux visites de contrôles.
- ⊗ La sonde d'intubation est un élément parfois gênant, en particulier lorsqu'il s'agit d'une intubation oro-trachéale puisque la sonde occupe une grande place et qu'il faut déplacer celle-ci vers la droite ou vers la gauche suivant le lieu où le praticien travaille.
- ⊗ La nécessité de travailler dans des positions non conventionnelles du fait de la position allongée du patient.
- ⊗ Un saignement qui est plus abondant que lors de l'anesthésie locale (ceci constitue toutefois un avantage pour le patient car les suites opératoires sont meilleures) et qui vient perturber la visibilité de la cavité buccale et du site opératoire.
- ⊗ Le packing déplace la langue vers l'avant et cela vient gêner le travail du praticien.
- ⊗ L'obligation d'avoir un(e) aide-opérateur(e) compétent(e) et aguerri(e) à cet exercice sous anesthésie générale.
- ⊗ L'impossibilité de pratiquer des actes nécessitant plusieurs étapes.
- ⊗ L'obligation d'effectuer des actes dont le pronostic positif est quasiment certain.
- ⊗ La durée du traitement diminue l'arsenal thérapeutique.

.2 LA NEUROLEPT-ANALGESIE.

.2.1 Définition

Technique anesthésique définie par Mundeleer et de Castro (dic.med.flammarion) comme l'association d'une neurolepsie, c'est à dire « un désintéressement pour le milieu extérieur allié à un freinage de la réaction neurovégétative » et d'une analgésie. Elle est obtenue par l'association d'un neuroleptique et d'un analgésique morphinomimétique.

Les myorelaxants et les narcotiques peuvent y être associés mais cela est souvent inutile et contraire à l'éthique de la neurolept-analgésie qui veut faire appel à des drogues pures, les moins nombreuses possible, dosées séparément.

.2.2 Buts de la neurolept-analgésie

Obtenir calme, indifférence, myorelaxation, bradypnée, tension artérielle légèrement abaissée, diurèse normale, hypothermie modérée, absence de nausées, coloration rosée des téguments, réflexes protecteurs conservés, rendant inutile l'intubation.

.2.3 Généralité

Grâce au développement important de la pharmacologie durant ces dernières années, il existe des alternatives à l'utilisation de l'anesthésie générale avec narcose.

L'utilisation de nouvelles drogues, dont l'impact sur le système nerveux est plus spécifique et qui sont données en association, assure une neutralisation suffisante des systèmes réactionnels au prix d'une intoxication moindre.

La neurolept-analgésie vigile est une technique anesthésique qui laisse le patient conscient durant l'intervention, tout en supprimant la douleur. Cette technique hospitalière répond point par point à la demande des patients qui

souhaitent -rapidité, -qualité, -absence de douleur durant l'intervention, -tranquillité du patient donc liberté d'intervention.

La diazanalgésie permet au patient de déconnecter et d'oublier l'acte. Il ne se souvient de rien et aucun mauvais souvenir ne l'empêchera de revenir consulter.

Dans le cadre des soins dentaires, la neurolept-analgésie ou diazanalgésie vigile est couplée à une AL ou une anesthésie loco-régionale classique. On retrouve donc les inconvénients de l'AL (au niveau de la cicatrisation et de la douleur lors de l'injection).

En associant les psychosédateurs et analgésiques aux anesthésiques locaux, on peut prodiguer des soins dentaires efficaces et peu désagréables aux patients qui subissent habituellement ces traitements avec crainte et appréhension, tout en évitant la narcose.

L'état de sédation de conscience peut être défini comme une situation dans laquelle un sujet conscient est calme et libéré de toute anxiété grâce à des agents pharmacologiques.

Un individu est considéré comme conscient lorsqu'il est en mesure de répondre à un ordre et dispose de tous ses réflexes de défense et de protection, y compris celui de maintenir libres ses voies respiratoires.

Le patient ne peut plus réaliser avec la technique de la neurolept-analgésie, quelle sont les diverses étapes du traitement et il n'en garde aucun souvenir conscient, il montre une amnésie opératoire.

Bien qu'étant conscient, il est dans une situation confortable, il est en mesure de coopérer, mais ne perçoit aucune douleur.

Du fait que le patient ne perd pas conscience, il n'est pas exposé aux incidents susceptibles de survenir lors d'une anesthésie générale comme la régurgitations ou la pause respiratoire.

La diazanalgésie répond à tous les critères cités précédemment.

L'amnésie est une propriété intéressante car les extractions dentaires sont mal ressenties par le patient.

Les patients sont plus facilement séduits pour ce type d'anesthésie que pour une AG.

.2.4 Les produits utilisés.

Comme nous l'avons vu précédemment, deux types de produit sont utilisés:

- les analgésiques,

- les neuroleptiques (benzodiazépines).

.2.4.1 Les analgésiques.

.2.4.1.1 Phénopéridine ou R 1406.

C'est l'analgésique majeur le plus puissant réservé à l'anesthésie. C'est un morphinomimétique de la série des péridines.

La Phénopéridine possède sensiblement les mêmes propriétés que la morphine qui est la drogue référence.

a) Analgésie.

Elle élèverait le seuil de sensibilité à la douleur par action hypothalamique et créerait une indifférence à la douleur par action cortical. La douleur ne sera plus perçue comme telle, mais comme une sensation qui n'affecte plus le patient.

Le R 1406 serait 50 fois plus actif que la morphine.

b) Les effets pharmacodynamiques.

Effets sur les centres respiratoires : les morphiniques dépriment les centres respiratoires. Cette action se caractérise par une bradypnée, c'est à dire un ralentissement du cycle ventilatoire essentiellement par allongement du temps expiratoire.

Effet sur les centres du vomissement : Il y a stimulation des centres du vomissement. On note des nausées au réveil dans 70 % des cas quand la drogue est utilisée seule.

Effets sur la conscience : Le patient réagit aux stimuli et aux bruits

Effets sur le système nerveux végétatif : A dose usuelle les effets cardiovasculaires sont nuls.

c) Conclusion.

La phénopéridine avec sa forte puissance, son effet rapide et court est une drogue active dont les effets sont facilement réversibles (la Nallorphine est son antidote). Elle suffit à couvrir la majorité des interventions odontostomatologiques.

.2.4.1.2 Le palfium (dextromoramide)

L'effet analgésique est 3 à 5 fois plus puissant que celui de la morphine. Il respecte mieux la conscience.

Son action se manifeste deux minutes après son injection et dure 50 minutes environ, ce temps doit normalement être suffisant pour un nombre réduit d'extractions.

Effets indésirables : nausées et dépression respiratoire.

Contre-indication : IMAO non sélectif.

.2.4.2 Les neuroleptiques (benzodiazépines).

.2.4.2.1 Le valium (diazépam)

Il fait partie du groupe des benzodiazépines, utilisé par voie parentérale comme anxiolytique et hypnotique dans la diazanalgie.

Le valium a également des propriétés sédatives avec perte de mémorisation et hypotonie musculaire. Cette dernière caractéristique peut s'avérer parfois très utile, notamment dans le cadre des trismus légers.

a) Drogues les plus usitées :

⇒ diazépam

⇒ flunitrazépam

⇒ chlorazépam

⇒ midazolam (utilisé par voie parentérale, il vient à remplacer le diazépam car il n'irrite pas les tissus ; de plus son délai d'action et son élimination sont plus rapides) (encyclo.flammarion)

Ces drogues interviennent au niveau du système limbique. Elles interrompent les transmissions entre les centres et le cortex.

b) Contre-indications :

- myasthénie.
- insuffisance respiratoire décompensée.
- insuffisance hépatique.

- allergie aux benzodiazépines.
- femme enceinte.
- un rash cutané peut parfois s'observer en cours et en fin d'intervention.

Chez le vieillard, il faut diminuer la posologie car la demi-vie de ces produits est plus longue. On aura donc une augmentation de la toxicité.

.2.4.3 Les associations du valium avec le palfium ou avec la phénopéridine

Ces associations permettent d'obtenir :

- une indifférence psychique
- une analgésie
- une protection neurovégétative

Par l'association, on obtient une potentialisation de leurs effets respectifs ceci permet de diminuer les doses utilisées.

En anesthésie, on peut donc attendre de leur association:

- ⇒ Une faible toxicité.
- ⇒ Une action rapide, de courte durée, contrôlable et réversible.
- ⇒ Une protection contre les chocs : on a une surveillance continue du patient par monitoring et les posologies utilisées sont peu élevées.

En cas d'inefficacité :

Cette éventualité est extrêmement rare. L'anesthésiste injectera du Diprivan en IV directe, 1 à 3 mg, puis on passe à la perfusion : 1 mg/kg/heure.

.2.5 Les indications de la neurolept-analgésie

Ce sont en premier lieu les contres indications de l'AG :

.2.5.1 Indications d'ordre général :

- ⇒ insuffisance hépatique marquée,

- ⇒ insuffisance rénale grave,
- ⇒ affections pulmonaires sévères.

.2.5.2 Indications d'ordre local :

Celles qui s'opposent aux précautions habituelles et indispensables :

- déviation importante de la glotte,
- constriction permanente des mâchoires (nécessité d'avoir à portée de la main le matériel à trachéotomie).

Mais aussi :

- raideur de la colonne vertébrale,
- certaines rétrognathies marquées,
- une macro-glossie importante,
- une obésité marquée, qui rendent difficile, voir impossible l'intubation trachéale indispensable à la sécurité du patient.

Dans les cas où l'AG n'est pas indispensable, on préférera la NLA pour lesquels les risques vitaux sont moindres.

.2.5.3 Indications selon le terrain

.2.5.3.1 Chez les patients ayant des pathologies cardio-vasculaires.

Les patients ayant des cardiopathies à risque oslérien : l'élimination de tous les foyers infectieux dentaires est essentielle avant une chirurgie cardiaque ou une transplantation.

La surveillance et le contrôle des fonctions sont inférieurs à une AG mais bien supérieurs à une A.L.

Comme il n'y a pas d'effets indésirables sur le rythme et la contraction du myocarde, on peut aussi traiter les hypertendus, les coronariens, les insuffisants cardiaques. Le médecin anesthésiste peut surveiller les paramètres cardiaques par l'électrocardiogramme (ECG) ; ce qui lui permet de prendre les mesures adéquates pour prévenir ou traiter un accident

cardiaque. Cette surveillance du rythme cardiaque est également réalisée en AG.

La réversibilité des produits permet un réveil rapide et autorise un lever précoce.

Chez ces patients, une NLA bien conduite, complétant l'AL, peut être moins dangereuse que l'AL seule surtout si le patient est anxieux, angoissé et craint une mort subite.

Cependant, si l'importance de l'intervention nécessite une grande quantité d'A.L en complément, on préférera, chez ces patients, une AG.

.2.5.3.2 Les insuffisants surrénaliens et les hépatiques

Cette technique n'est que peu toxique pour le foie et pour les reins, elle peut donc être employée avec ces patients. Mais si l'insuffisance surrénalienne ou hépatique est très sévère, on préférera une AG.

.2.5.3.3 Les diabétiques

Le risque de coma hypoglycémique est moindre. En outre, le patient étant perfusé durant la durée de l'acte, il est facile à l'anesthésiste d'injecter du glucose par voie parentérale.

.2.5.3.4 Les épileptiques

Certains auteurs pensent à tort que l'AG est indispensable pour ces patients. Mais en fait, le Valium est un anticonvulsivant, donc la NLA est indiquée car elle épargne les fortes doses de barbituriques.

.2.5.3.5 Les obèses

A l'inverse de l'AG, il n'y a pas d'accumulation dans les graisses de barbituriques.

De plus, ce type de patient peut devenir très difficile à intuber, comme cela est nécessaire lors d'une AG, à cause de sa surcharge pondérale et du rétrécissement de l'ouverture buccal.

.2.5.3.6 Les anxieux

Ils peuvent bénéficier d'une NLA quand leur comportement risque de compromettre ou de rendre impossible un acte dentaire simple.

.2.5.4 Indications selon l'âge

.2.5.4.1 Les enfants

Elle est souhaitable chez ces patients peu coopérants et peureux faces au dentiste; l'âge minimum requis est de 10 ans.

.2.5.4.2 Les vieillards.

Cette technique est conseillée quand les risques d'une AG sont trop importants. Il faut veiller à diminuer les posologies et si la réinjection s'avère nécessaire, ne pas la faire trop vite car la demi-vie du produit est augmentée.

.2.5.5 Indications selon l'acte opératoire

L'indication est limitée à des interventions de moins d'une heure où la narcose n'est pas nécessaire.

- Avulsions multiples.
- Avulsions chirurgicales des dents de sagesse peu compliquées.
- Exérèse de kystes de faibles étendues.
- Extractions en phase inflammatoire.
- Implantologie.
- Parodontologie.
- Prise d'empreinte en relation centrée après plusieurs extractions.

Le patient garde les réflexes de déglutition mais il faut veiller tout de même à diminuer le saignement car le sang risque de provoquer nausées et vomissements post-opératoires.

.2.6 Les contre-indications de la neurolept-analgésie

Les contre-indications à la NLA sont peu nombreuses :

- Allergie aux benzodiazépines.
- IMAO non sélectifs (les interrompre 3 semaines avant l'acte opératoire tout comme dans une AL classique).
- Insuffisant respiratoire grave.
- Allergie reconnue aux anesthésiques locaux.
- Enfant de moins de 10 ans (l'AG est alors la meilleure solution).

.2.7 Risque principal de la NLA

Le risque principal lors d'une NLA est rencontré lorsque celle-ci est trop poussée. En effet, le patient peut se retrouver en apnée irréversible, il est alors indispensable de pratiquer une intubation en urgence pour palier l'apnée du patient.

Bien que n'étant pas souvent rencontré, ce type d'inconvénient peut entraîner des complications graves. Actuellement, les doses utilisées sont de mieux en mieux contrôlées, mais, le praticien ainsi que l'anesthésiste doivent porter une attention toute particulière à la respiration du patient.

.2.8 Avantages et inconvénients de la NLA

.2.8.1 Avantages et inconvénients pour le patient

.2.8.1.1 Avantages

- ☺ Diminution du stress engendré par l'intervention.
- ☺ Diminution de la douleur pendant les actes.
- ☺ Ignorance complète ou partielle du déroulement des actes.
- ☺ Absence de souvenirs désagréables.

- ☺ La remise en confiance qui est à peu près la règle générale et qui lui donne la possibilité ultérieure d'accepter les soins classiques, ce qui était impensable auparavant.
- ☺ La rapidité du traitement.
- ☺ Le gain de temps qui en découle.
- ☺ La réduction du complexe d'odontophobie.
- ☺ La possibilité d'avulsions multiples de dents, incluses ou non, en une seule fois.
- ☺ Le fait d'être dans un milieu où tout a été pensé pour sa sécurité et où il peut compter sur la présence d'un personnel nombreux et qualifié, surtout pour un sujet malade ou affaibli.
- ☺ Une récupération rapide par le repos.
- ☺ Il n'y a plus de patients réputés insoignables.
- ☺ Enfin il est plus sécurisé par l'environnement hospitalier.

.2.8.1.2 Inconvénients

- ☹ La nécessité de se soumettre à des examens pré-opératoires complets.
- ☹ La nécessité de subir une hospitalisation de courte durée.
- ☹ L'interruption de l'activité habituelle pendant quelques jours.
- ☹ Les appréhensions toujours persistantes au sujet de l'anesthésie générale.
- ☹ Les effets émétisants de l'anesthésique.
- ☹ Le patient est soumis aux infections nosocomiales hospitalières.
- ☹ Les frais d'hospitalisation et d'anesthésie (dans certaines cliniques privées).

.2.8.2 Avantages et inconvénients pour le praticien

.2.8.2.1 Avantages

- ☺ Notion de service rendu, tout à fait dans le droit fil de l'éthique de la profession.
- ☺ Le reconditionnement psychique des patients odontophobes est absolument spectaculaire.

☺ Le praticien travaille dans une totale tranquillité d'esprit et se consacre entièrement à son travail. Le patient ne sent rien, n'a pas de notion de temps, ne salive pas ou peu et n'aura aucun souvenir des soins pour douloureux qu'ils soient.

☺ Le praticien pourra donc exécuter en peu de temps (relativement) une grande quantité d'actes de qualité.

☺ La possibilité de passer à une AG, si l'acte devient trop complexe ou s'il y a des complications en cours d'intervention, du fait de l'environnement hospitalier (bloc opératoire).

.2.8.2.2 Inconvénients

☹ Le déplacement en dehors de son lieu habituel de travail pour l'intervention et les visites post-opératoires.

☹ L'acquisition de techniques particulières permettant la réalisation de ce genre de travaux.

☹ La notion d'une responsabilité accrue par rapport aux soins classiques.

☹ La capacité physique de soutenir un rythme de travail élevé.

☹ La nécessité d'une parfaite maintenance de son matériel opératoire.

☹ La nécessité de soigner un patient dans une position allongée, avec des positions de travail peu classiques.

☹ Les réactions parfois inattendues du patient (brise la chaîne de la stérilisation en bougeant et en touchant le plan de travail).

☹ Recherche parfois systématique d'une nouvelle AG ou d'une NLA + AL chez les patients ayant déjà subis ce type d'intervention, lorsque l'on doit réintervenir.

.3 ANESTHESIE LOCALE ET LOCOREGIONALE.

La suppression de la douleur peropératoire constitue un des aspects les plus importants de notre spécialité. Aujourd'hui, il est possible de la supprimer grâce à l'anesthésie locale ou locorégionale. La connaissance des sites et de l'anatomie augmente la précision et la fiabilité de ce geste.

.3.1 Définition et but

C'est l'abolition réversible de la sensibilité provoquée par l'utilisation d'agents dits « anesthésiques ».

L'anesthésie locale ou la disparition de la sensibilité douloureuse est obtenue dans un territoire limité par l'infiltration d'un anesthésique.

L'anesthésie locorégionale ou l'abolition de la sensibilité, le plus souvent associé à l'abolition de la motilité volontaire, est obtenue par infiltration d'un anesthésique local autour du tronc nerveux ou de racine nerveuse innervant la région à insensibiliser.

.3.2 Fondement neurophysiologique des produits anesthésiques

La fonction conductrice du nerf est conditionnée par les modifications de l'état électrophysiologique de sa membrane. Le potentiel de repos entre l'intérieur et l'extérieur de la cellule se situe entre -50 et -70mV .

Cette différence de potentiel membranaire vient d'un déséquilibre ionique intra et extra cellulaire lié à un pouvoir de perméabilité sélective de la membrane vis à vis des ions sodium et potassium, ainsi qu'à l'activité de la pompe sodium-potassium (fig. 21).

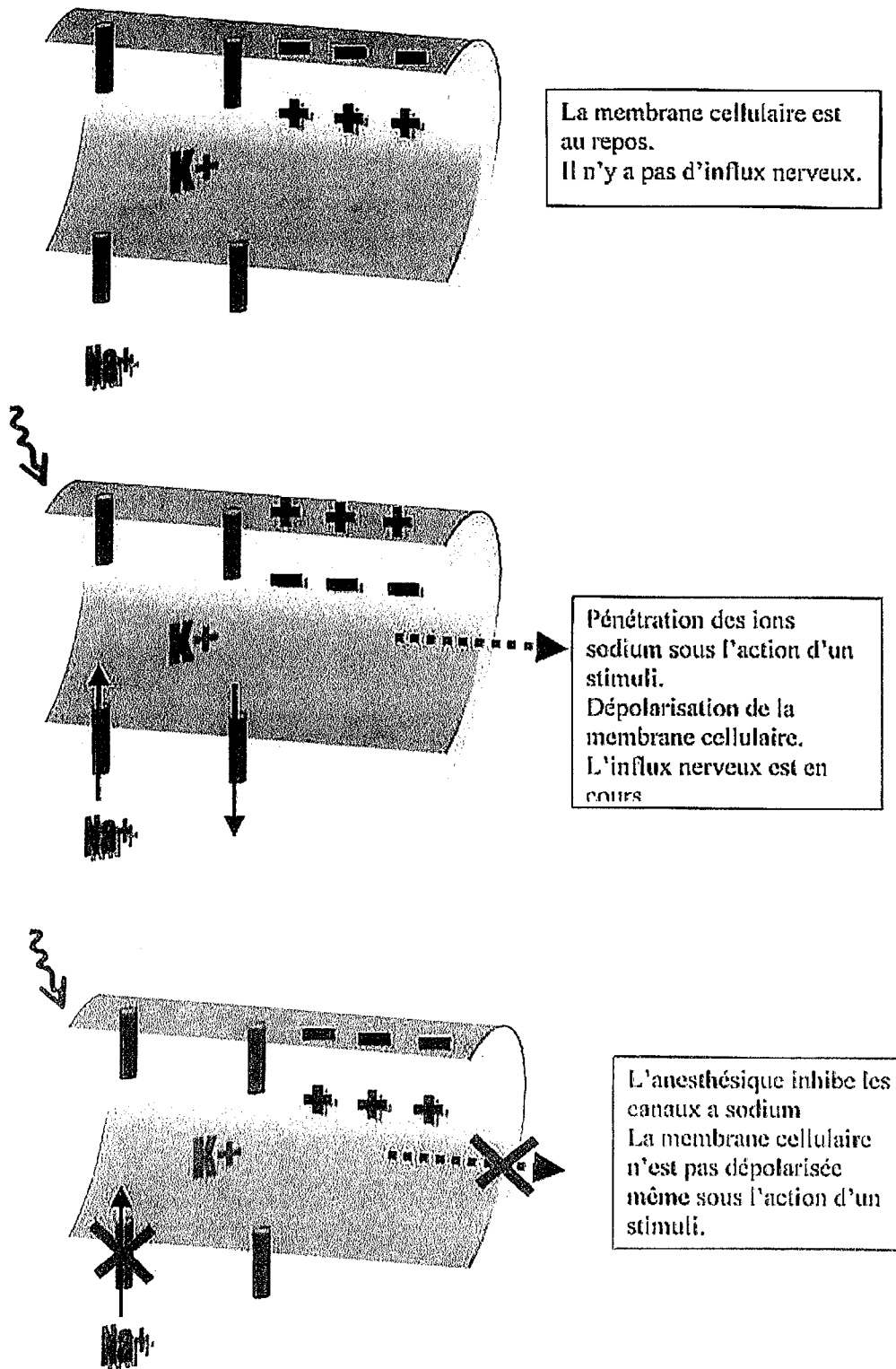


Figure 21

Lors de la stimulation nerveuse, il se crée une dépolarisation et une inversion du potentiel membranaire. Au maximum de l'activité nerveuse, ce potentiel atteint des charges intracellulaires de +30 et +40mV.

Quand une stimulation nerveuse intervient, les ions sodium pénètrent la cellule par les canaux sodium situés dans la membrane cellulaire. C'est là

que se situe le site d'action des anesthésiques locaux qui inhibent le flux de sodium entrant.

La transmission d'un stimulus nécessite une série de dépolarisations.

Les anesthésiques locaux inhibent la formation et la conduction des potentiels d'actions nerveux.

L'anesthésique local sur un récepteur spécifique inactive les canaux à sodium, bloquant ainsi la pénétration des ions sodium dans la cellule. Ce blocage reste toutefois réversible.

.3.3 Les produits utilisés.

Nous ne décrirons pas en détail tous les produits anesthésiques locaux existant mais jugeons toutefois qu'il est utile de rappeler certaines données fondamentales concernant ceux qui sont les plus utilisés en chirurgie dentaire.

.3.3.1 Les produits anesthésiques

.3.3.1.1 Principales molécules

Les molécules d'analgésie locale présentent dans leur chaîne aliphatique des types de liaison caractéristiques. On retrouve ainsi ;

- Une liaison de type amino-éther.
- Une liaison de type amino-ester.
- Une liaison de type amino-amide.

Donc, même si les molécules d'analgésie locale utilisées en odontostomatologie appartiennent principalement à la famille des amino-amides, on rappellera qu'il existe d'autres familles d'analgésiques locaux, notamment les amino-esters et les amino-éthers.

On notera également que certaines molécules d'analgésie locale ne possèdent pas une chaîne aliphatique, mais un hétérocycle avec l'un des trois types de liaison énoncés et sont par conséquent considérées comme apparentées. L'articaine (ou carticaïne) en est un exemple.

Amino-éthers

L'unique molécule utilisée est actuellement la *pramocaïne* (*Tronothane*) présentée sous forme d'un gel hydrosoluble pour application locale lors de préparations à certaines explorations endoscopiques en proctologie ou en intubation trachéale. En analgésie de surface, son activité est 3,6 fois plus grande que celle de la cocaïne et 8 fois plus que celle de la lidocaïne (Arreto & Gaudy).

Cette molécule ne nous intéressera donc que pour effectuer une anesthésie de surface avant l'anesthésie par infiltration.

Amino-esters

Le chef de file de ces analgésiques locaux est la *procaïne*. Synthétisée en 1905, elle fût utilisée jusqu'à la découverte des amino-amides. Son usage en odontostomatologie est tombé en désuétude à cause des effets indésirables de type allergique engendrés par cette molécule et à ses performances discutables. Sa fixation aux protéines, son pKa (8,9) et sa liposolubilité sont à l'origine de la faible puissance et de l'action courte de cette molécule. De plus, la procaïne est moins stable chimiquement que les dérivés amino-amides et doit être préservée de la lumière.

Une indication thérapeutique reste toutefois recommandée : il s'agit du cas des porphyries hépatiques

Amino-amides

L'introduction en thérapeutique de cette famille d'analgésiques locaux a permis de pallier les inconvénients de faibles performances et le rapport bénéfique/risque défavorable des amino-esters. On est passé, à dose équivalente, de molécules à action courte (procaïne, chloro-procaïne : 15-120 min) à des molécules d'action moyenne (lidocaïne, mépivacaïne, articaïne : 30-300 min).(Arreto & Gaudy)

Le chef de file des amino-amides est la *lidocaïne* ou *lignocaïne*, synthétisée par Lügren en 1943. Cette molécule présente des propriétés anti-arythmiques et fut même adoptée pour le traitement de certains troubles du rythme. Elle n'est plus allergisante comme l'étaient la procaïne et tous les esters. De plus, cette molécule n'est que faiblement vasodilatatrice.

Cependant, même si la lidocaïne reste l'analgésique local le plus utilisé, d'autres molécules de la même famille méritent une attention plus particulière : la *mépivacaïne* et la *articaïne* ou *articaïne*.

En cas de porphyrie hépatique, *Aptocaïne (Pradicaïne)* est l'unique amino-amide qui puisse être utilisée pour l'analgésie par infiltration, en cas d'allergie aux amino-esters et comme alternative obligatoire aux autres molécules de cette famille.

La mépivacaïne, même si elle est la moins performante des amino-amides sur le plan de la puissance analgésique, du délai d'action et de la durée d'action, présente des caractéristiques physico-chimiques et pharmacologiques comparables à celles de la lidocaïne, sauf dans son comportement sur les vaisseaux sanguins. Alors que la lidocaïne est vasodilatatrice, la mépivacaïne est neutre vis-à-vis des vaisseaux. Cela signifie que la quantité de vasoconstricteur, pour une dose équivalente en produit anesthésique, peut être diminuée avec la mépivacaïne.

.3.3.2 Agents conservateurs

Afin de garantir leur sécurité et de faciliter leur usage au cours des infiltrations, les cartouches d'analgésie locale sont conditionnées selon des critères pharmaco-techniques permettant d'éviter des manipulations hasardeuses lors de préparations extemporanées. Ceci suppose la présence d'agents conservateurs permettant l'utilisation des cartouches jusqu'à une date de péremption. Par ailleurs, ces agents assurent le maintien dans le temps des qualités physico-chimiques et bactériologiques des cartouches. (Arreto & Gaudy)

Leurs caractéristiques principales sont ;

- D'assurer la stabilité du pH de la solution d'analgésie locale.
- D'assurer Le maintien aseptique des solutions grâce à leurs activités bactériostatiques (bactéries Gram+ et surtout Gram-) et antifongiques.
- De présenter une faible toxicité (solution à 1 %).
- Et enfin, d'empêcher l'oxydation de l'adrénaline.

Tableau 7 (d'après Arreto)

Agents conservateurs	Produit à conserver	Propriétés
Parahydrobenzoate de méthyl	Solution injectable	Antiseptique
Parahydrobenzoate de propyl	Solution injectable	Antiseptique
Métabisulfite de sodium ou de potassium	vasoconstricteur	Anti-oxydant
Ethylène Diamine Tétra Acétate (EDTA)	Agent conservateur (sulfite)	Chélateur de métaux lourds

.3.3.3 Les vasoconstricteurs

L'intérêt de l'apport d'un vasoconstricteur réside dans une réduction de la toxicité de la molécule d'analgésie locale, dans l'accroissement de l'efficacité de l'analgésie et dans la réduction du saignement.

.3.3.3.1 Réduction de la toxicité de la molécule d'anesthésie locale.

En réduisant la diffusion de la molécule d'analgésie locale, on évite la saturation, d'une part des sites accepteurs tissulaires et plasmatiques, chargés de diminuer la forme libre active de la molécule d'analgésie locale, d'autre part des sites récepteurs des molécules d'analgésie locale.

On réduit le pic de concentration plasmatique de cette molécule jusqu'à 50 % pour la lidocaïne lors d'une infiltration sous-cutanée utilisant de l'adrénaline à $5\mu\text{g.ml}^{-1}$ (Arreto & Gaudy)

.3.3.3.2 Accroissement de l'efficacité de l'analgésie.

En augmentant la vitesse d'installation de l'anesthésie locale (~ 20 %) et en prolongeant sa durée, on augmente la qualité de l'anesthésie obtenue. On peut attribuer cette situation au fait de conserver localement des quantités importantes de molécules d'anesthésie locale afin qu'elles puissent pénétrer dans la cellule nerveuse pour y agir.

.3.3.3.3 Réduction du saignement.

Elle s'opère uniquement pendant la phase opératoire avec comme inconvénient le risque d'un saignement postopératoire.

.3.3.4 Solution de remplissage

Cette solution est en fait une solution saline isotonique pour préparations injectables présentant comme caractéristiques d'être stérile, mais aussi d'être également dépourvue d'endotoxine.

.3.4 Indications de l'anesthésie locale et locorégionale.

Ce sont avant tous, les cas de chirurgie buccales osseuses et muqueuses que l'on rencontre dans la parodontie, la prothèse, l'implantologie ou l'orthodontie.

En pratique dentaire la plus courante, il s'agit surtout des soins conservateurs.

.3.5 Avantages et inconvénients.

.3.5.1 Avantages

- ☺ Il n'y a pas nécessité d'intervenir dans un milieu hospitalier.
- ☺ Possibilité d'effectuer des actes demandant la participation du patient en cours d'intervention.
- ☺ Le patient n'est pas exposé aux risques vitaux que l'on rencontre avec l'AG et la NLA.
- ☺ Possibilité de mettre le patient en position assise.
- ☺ Rapidité d'exécution.
- ☺ Facilité de mise en œuvre de la technique.
- ☺ Les actes chirurgicaux peuvent être effectués en plusieurs fois sans pour cela mettre en danger la vie du patient.
- ☺ L'acte est bien moins coûteux qu'une AG ou une NLA.

.3.5.2 Inconvénients

- ☹ Il n'y a pas de système de surveillance cardio-respiratoire comme au bloc opératoire.
- ☹ Impossibilité de réaliser des actes très compliqués.
- ☹ La faible importance du territoire anesthésié implique parfois la nécessité de pratiquer plusieurs injections pour pouvoir étendre ce territoire (surtout avec l'anesthésie locale).
- ☹ Douleur à l'injection surtout quand on ne maîtrise pas bien la technique.

- ⊗ Risque de lésion du périoste et d'injection endovasculaire.
- ⊗ Le patient est conscient et peut conserver des souvenirs désagréables, le praticien doit rester vigilant vis à vis de ses actes mais également vis à vis du confort du patient.

.4 PREPARATION DU PATIENT.

Dès le moment où une intervention chirurgicale est décidée, le patient doit y être préparé.

Cette préparation peut revêtir un aspect psychologique et parfois quand cela s'avère nécessaire anxiolytique et/ou physique.

.4.1 Préparation psychologique

La préparation psychologique du patient débute dès son entrée dans la salle d'attente. Il n'existe pas un temps pré opératoire spécifiquement dévolu à cette préparation.

Il est évident qu'attention et explications permettent généralement d'instaurer un climat de confiance sans lequel un acte aussi anxiogène qu'une extraction dentaire n'est guère réalisable. Cette relation sera d'autant plus efficace que le praticien se montre serein et sûr de lui et de son propos.

La fréquence d'une relation privilégiée avec le praticien et le contact sans cesse renouvelé avec la bouche du patient permet également de favoriser l'établissement d'un climat de confiance.

Si le patient n'est pas un « habitué » du cabinet, la première consultation prend alors toute son importance. Elle consiste en une explication simplifiée de l'intervention et de ses suites.

Il faudra privilégier l'accueil du patient, la décoration du cabinet devra être rassurante et le praticien devra faire preuve de compassion et de gentillesse.

Le rapport cordial entre le praticien et le patient est le meilleur moyen pour appréhender l'anxiété et la douleur du patient.

.4.2 Prémédication anxiolytique.

Dans la pratique odonto-stomatologique courante, les prémédications sont peu utilisées. Pourtant, la mise en condition chirurgicale du patient est le gage de la réussite de l'intervention

Une prémédication anxiolytique ne doit pas être systématique. Elle n'est prescrite que si le praticien juge que son patient a besoin d'une aide médicamenteuse. Le patient peut également la juger souhaitable.

.4.2.1 Les molécules de choix en odontologie

.4.2.1.1 Peut t'on utiliser les barbituriques et les neuroleptiques ?

Les neuroleptiques : leur effet est variable d'un sujet à l'autre et leur administration a un effet anxiogène. Il n'est donc pas recommandé de les utiliser en odontologie.

Les barbituriques : l'action hypnotique tend à augmenter l'appréhension du patient. De plus, leurs utilisation à d'ailleurs été condamnée en prémédication (HORIOT, 1999).

.4.2.1.2 Les anxiolytiques.

C'est parmi les anxiolytiques que se trouvent les molécules de choix en prémédication.

Le choix d'une molécule anxiolytique plutôt qu'une autre est dicté par :

- les effets recherchés (anxiolyse, mais aussi anti-allergie),
- la durée de l'effet recherché,
- le type de patient (âge, sexe, pathologie, niveau d'appréhension,...)
- l'acte.

Le diazépam (*Valium*®) ou l'hydroxyzine (*Atarax*®) sont des molécules auxquelles on a le plus souvent recours pour la prémédication.

⇒ **Effets du diazépam**

- anxiolytique
- sédatif (potentialisation des anesthésiques)
- myorelaxant (diminution de la tension musculaire et des mouvements brusques du patient)
- amnésiant
- anticonvulsivant
- hypnotique (seulement en utilisation prolongée)

⇒ **Effet de l'hydroxyzine**

- anxiolytique
- anticonvulsivant
- anti-émétique (cette particularité est un réel atout en odontologie)
- anti-cholinergique
- anti-histaminique.

⇒ **Posologie**

Chez l'adulte ; *Valium*® 10 mg ou *Atarax*® 100 mg

Prendre un comprimé la veille au soir et un comprimé une heure avant le rendez-vous.

Venir obligatoirement accompagné, ne pas boire d'alcool et ne pas conduire.

En ce qui concerne les interventions sous anesthésie générale et sous neurolept-analgésie, l'anesthésiste sera seul à décider du bien fondé d'une prémédication et de sa posologie.

.4.2.2 Indication de la prémédication en fonction du terrain

.4.2.2.1 Patients ayant un terrain particulier ou des habitudes nocives

a) La femme enceinte et l'allaitement

La sédation pharmacologique par l'hydroxyzine est contre-indiquée au cours du premier trimestre de la grossesse et de la lactation.

De même, toutes les benzodiazépines et les barbituriques sont à proscrire lors de la grossesse à cause de leurs possibles effets tératogènes et aussi de leurs effets déprimeurs sur la ventilation maternelle chez le fœtus.

Une prise unique de benzodiazépines est possible lors de l'allaitement, en tenant compte toutefois du passage, même s'il est faible, de la molécule dans le lait.

b) Le patient âgé

Chez le sujet âgé, dont les facultés d'adaptation et parfois de compréhension s'amenuisent (sénilité), une prescription anxiolytique peut s'avérer utile.

Le sujet âgé doit être considéré comme un « insuffisant rénal physiologique » car sa fonction rénale est altérée. De plus la quantité de protéines plasmatiques est diminuée ce qui augmente la proportion de forme libre du médicament.

Chez les sujets âgés, la demi-vie des anxiolytiques est donc augmentée. Il faudra donc ajuster la posologie.

En ce qui concerne les benzodiazépines, les doses seront diminuées de 50 à 70 %. Ainsi la cinétique du lorazéparn (Témesta®) est peu modifiée alors que celle du diazépam double et même parfois quadruple.

Chez ces patients il sera préférable d'utiliser Voxazépam (Seresta®) ou le lorazéparn (Témesta®, Equitam®) qui ne sont pas métabolisés avant d'être glucuro-conjugués et donc présentent un risque d'accumulation faible (ZERAH, 1997).

.4.2.2.2 Le patient ayant des habitudes nocives

a) Le fumeur

Le tabac, à doses élevées, réduit les défenses immunitaires, provoque une vasoconstriction néfaste pour la cicatrisation et modifie qualitativement et quantitativement la production de salive.

Avant et après une intervention chirurgicale, le patient doit réduire ou stopper sa consommation de tabac.

Ceci a pour effet d'augmenter son anxiété.

Une prémédication doit alors être instaurée pour l'aider à passer le capte de l'intervention et de la phase de cicatrisation pendant laquelle l'usage du tabac lui sera formellement contre-indiqué.

b) Le patient éthylique

Il faut considérer l'éthylique chronique comme un insuffisant chronique. En raison de l'atteinte hépatique, il sera préférable d'éviter de prescrire des sédatifs hypnotiques du fait des dosages conséquents qui sont nécessaires afin d'obtenir l'effet escompté.

S'il y a lieu d'en prescrire, la dose d'anxiolytique doit donc être diminuée.

La prise d'une boisson alcoolisée perturbe la réaction médicamenteuse, il faudra donc s'assurer de l'absence de prise d'alcool les heures précédant la prise médicamenteuse.

c) Le patient toxicomane

Le patient toxicomane est en général particulièrement anxieux à l'égard des soins bucco-dentaires et présente une faible tolérance à leur réalisation.

Certains patients, pour lutter contre cette anxiété, vont même jusqu'à s'administrer leur drogue avant de se rendre à leur rendez-vous,

L'usage des benzodiazépines est tout à fait approprié chez le cocaïnoman.

Chez les patients sous maintenance en méthadone, il est préférable d'en poursuivre l'administration lors des soins bucco-dentaires pour éviter les manifestations du syndrome de sevrage, avec notamment un abaissement du seuil de la douleur.

Il est à noter que chez ce type de patients, les anesthésiques locaux fonctionnent moins bien, c'est pourquoi l'effet potentialisateur des benzodiazépines peut être un atout.

.4.2.2.3 Les patients ayant un terrain pathologique

a) Les patients atteints d'une affection cardiovasculaire

Le contrôle de l'anxiété et la réduction du stress doivent être une préoccupation prioritaire du praticien chez les patients ayant eu des antécédents de pathologie cardiovasculaire.

Si une prémédication anxiolytique est nécessaire, l'utilisation des benzodiazépines sera possible et en particulier le diazépam.

Les benzodiazépines ont des effets dépresseurs limités sur le système cardiovasculaire et constituent le meilleur choix dans le cadre d'une sédation pharmacologique.

Le rendez-vous sera reporté si le patient manifeste de l'anxiété le jour de l'intervention.

b) Les patients atteints d'une maladie endocrinienne

i) Le patient diabétique.

Le stress stimule la production d'adrénaline et de corticoïdes qui sont des hormones hyperglycémiantes ; ainsi une sédation anxiolytique permettra de minimiser l'élévation de la glycémie.

ii) Désordres surrénaliens et corticothérapie.

En principe toute intervention doit être reportée jusqu'à ce que l'affection soit stabilisée.

En cas d'intervention, une prémédication à base de benzodiazépines pourra être mise en place sauf chez les patients présentant un syndrome de Cushing car il sont plus exposés à une détresse ventilatoire.(ROCHE, 1996).

iii) Désordres thyroïdiens.

Une anxiolyse médicamenteuse est fortement recommandée lors des soins chez le patient hyperthyroïdien ; elle sera obtenue à l'aide de benzodiazépines.

Par contre, ce type de sédation est fortement déconseillée chez le patient hypothyroïdien.(ROCHE, 1996).

c) Les patients souffrant d'une affection pulmonaire

Seuls les anxiolytiques qui ne sont pas dépresseurs du système respiratoire seront utilisés. L'utilisation des benzodiazépines est donc à proscrire.

Par contre, l'hydroxyzine sera l'anxiolytique de choix chez ces patients.

Parmi les affections pulmonaires devant suivre ce protocole se trouvent :

- Les obstructions pulmonaires chroniques.
- La tuberculose.
- L'asthme.

d) L'insuffisance hépatique

Les benzodiazépines seront à utiliser prudemment, les posologies devront être adaptées.

Dans les cas d'insuffisance hépatique sévère, elles seront contre-indiquées.

Il est préférable d'utiliser l'hydroxyzine ou des benzodiazépines ne subissant pas de catabolisme hépatique telles que le lorazépam et l'oxazépam.

En cas d'hépatite virale, les choix seront les mêmes.

e) Les troubles de l'hémostase

Les patients étant traités par des anti-vitamines K ne devront pas être prémédiqués à l'aide de barbituriques du fait d'une interaction médicamenteuse, entraînant une diminution des effets anticoagulants. Les benzodiazépines et l'hydroxyzine pourront être utilisées sans risque.

f) Les patients anémiés

Chez les patients atteints d'anémie sévère ou de drépanocytose, les benzodiazépines seront contre-indiquées en raison de leur effet dépressif sur la ventilation.

Par contre l'hydroxyzine ne posera aucun problème.

g) Les patients souffrant d'insuffisance rénale

Aucune contre-indication n'est à rapporter (ZERAH, 1997), mais les doses devront toutefois être réduites.

h) Le patient allergique

Sur le plan clinique, le terrain atopique est révélé par un eczéma constitutionnel, une rhinite chronique, un rhume des foins, un asthme infantile, une spasmophilie.

L'anxiété facilite l'histamino-libération ainsi que l'hyperactivité à l'histamine.

Ainsi une prémédication anxiolytique et antihistaminique est largement conseillée.

L'hydroxyzine étant à la fois le plus efficace des anti-H1 et un anxiolytique constitue la molécule de choix.

Une benzodiazépine peut également y être associée en cas d'anxiété importante.

i) Le patient épileptique

Le contrôle de l'anxiété est très important chez ces patients souvent angoissés par les soins dentaires.

L'usage des benzodiazépines n'a pas de contre-indication.

j) Les patients sous traitement anxiolytique au long cours

En raison de phénomènes de compétition et d'antagonisme entre les différents anxiolytiques, il est souhaitable d'utiliser la même molécule pour la prémédication.

Il faudra aussi prendre en compte que ces patients sont moins sensibles aux effets anxiolytiques de ces molécules, en raison d'un phénomène d'accoutumance.

.4.2.3 Discussion

Une approche psychologique adaptée, afin d'instaurer une relation de confiance, suffira pour apaiser certains patients anxieux. Toutefois, chez les patients très anxieux le recours aux anxiolytiques sera d'une aide précieuse et permettra la réalisation des extractions dentaires dans de bonnes conditions pour le chirurgien dentiste, et assurera un confort psychologique au patient.

Il faudra toujours comparer le bénéfice qu'apporte la prémédication, par rapport aux risques auxquels elle expose le patient.

Une fois que le recours à une prémédication sera décidé, le choix de la molécule se fera en fonction de l'acte à réaliser ainsi qu'en fonction du patient.

L'effet amnésiant propre à la famille des benzodiazépines est remarquable. Grâce à cette propriété les patients ne semblent pas se soucier de leur environnement lors des soins et ils ne gardent aucun mauvais souvenir de l'acte opératoire.

L'hydroxyzine est dépourvue de cet effet mais son action anxiolytique est accompagnée d'une forte action anti-histaminique qui a un grand intérêt chez les patients présentant un risque allergique.

La prémédication anxiolytique peut rendre d'indéniables services, elle ne devra pas cependant remplacer la prise en charge psychologique.

.4.3 Préparation physique du patient

En raison de l'existence d'une pathologie générale ou locale, une préparation physique du patient avant une intervention chirurgicale s'impose.

Cette préparation tend à prévenir les risques hémorragiques per et post opératoire mais également les risques infectieux et l'œdème post opératoire inhérent à tous actes chirurgicaux.

La préparation physique du patient est essentiellement médicamenteuse. Elle peut être fonctionnelle dans les cas de faible ouverture buccale due à

trismus d'étiologie mécanique qui viendrait compliquer les extractions dentaires.

.4.3.1 Préparation médicamenteuse.

La préparation médicamenteuse du patient consiste essentiellement en une antibio-prophylaxie pour éviter les problèmes infectieux, et au contrôle voir à la correction des facteurs influençant l'hémostase.

.4.3.1.1 Terrain physiologique particulier

a) Chez la femme enceinte

D'une manière générale, on évitera de pratiquer une chirurgie pendant la grossesse.

Si elle est nécessaire, elle se fera plutôt au cours du deuxième trimestre de la grossesse.

-Le premier trimestre n'est pas favorable à une intervention: la patiente présente des nausées, des vomissements, est stressée.

-Au cours du troisième trimestre, l'hypotension posturale et la limitation des mouvements de la mère nous obligent à différer l'intervention.

Si une antibiothérapie est à instaurer, l'amoxicilline sera alors la molécule de choix et en cas d'allergie ou d'intolérance, les macrolides et céphalosporines peuvent être employés.

b) Le sujet âgé.

On tiendra compte qu'avec l'augmentation des divers pathologies dues à une baisse des défenses et dues au vieillissement en générale, le sujet âgé est plus facilement poly-médicamenté.

Le concept du sujet âgé est arbitrairement fixé à 65 ans.

C'est en réalité un concept discutable au vu des grandes variétés physiologiques des individus.

Les paramètres biologiques, physiologiques et pharmacologiques évoluent de manières différentes selon les sujets.

Globalement :

La fonction rénale est altérée à partir de 50 ans. Ainsi, il faut considérer le sujet âgé comme un « insuffisant rénal physiologique ».

La principale conséquence est la diminution de l'élimination des médicaments. Cela entraîne une augmentation de la concentration plasmatique de ceux-ci. La quantité de protéines plasmatiques diminue : ce qui augmente la proportion de forme libre des médicaments.

Ces deux premiers points ont pour incidence, de rapprocher le sujet âgé du seuil de toxicité du médicament.

Au niveau physiologique :

- La fonction respiratoire diminue.
- Les fonctions cardiaque et hépatique diminuent, réduisant l'oxygénation des tissus et les métabolismes.

Les conséquences sont :

- Accumulation des médicaments.
- L'effet est plus tardif.
- les interactions médicamenteuses nombreuses, du fait de la polythérapie fréquente. C'est un risque iatrogène.

En pratique, les posologies devraient être réduites du tiers vers 70 ans, et de la moitié vers 80 ans

.4.3.1.2 Les habitudes et modes de vie

a) Le tabagisme

Le tabac diminue la quantité et la qualité des sécrétions salivaires or la salive constitue une protection efficace sur les plaies.

Il faut savoir qu'un retard de cicatrisation est remarqué chez ces patients.

Le tabac, à doses élevées, réduit les défenses immunitaires.

Il agit sur :

- les lymphocytes
- les immunoglobulines
- les plaquettes, en diminuant la durée de leur vie

- l'induction enzymatique hépatique et donc modifie la cinétique de nombreux médicaments.

L'antibiothérapie préventive sera donc instaurée chez les gros fumeurs : on adaptera les posologies des prescriptions au degré d'intoxication.

Un arrêt de six à huit semaines de prise de tabac est nécessaire afin de retrouver des paramètres immunitaires normaux.

b) Toxicomanie

L'augmentation du nombre de toxicomanes en France est constante.

Le praticien est donc de plus en plus souvent confronté à cette population.

☞ Les complications infectieuses

Les complications infectieuses des extractions dentaires chez ces patients sont fréquentes et graves car les paramètres immunitaires sont modifiés.

En effet :

- leur mode de vie entraîne de fréquentes infections à transmission sexuelle (Herpès, hépatite virale, HIV)

- la mauvaise hygiène et la malnutrition sont responsables de la tuberculose pleuropulmonaire

- la flore oropharyngée du toxicomane est trois fois plus contaminée par le staphylocoque doré que celle du sujet sain

- un trouble de la réponse immunitaire est fréquent chez les héroïnomanes (hyperactivité de l'immunité humorale et déficit de l'immunité cellulaire).

Les complications sont donc :

☞ Locales : alvéolite, cellulite, retard de cicatrisation.

☞ Générales, (plus rares) : thrombophlébites, cellulites diffuses.

Ces dernières peuvent avoir des conséquences dramatiques en présence d'une valvulopathie, séquelle d'une endocardite aiguë.

En conséquence, la prévention de ces complications passe par une antibiothérapie prophylactique.

L'antibiotique de choix se porte sur le Clamoxyl® (Amoxicilline) ou association du métronidazole (Flagyl®) à l'amoxicilline pour obtenir un large spectre.

D'autre part, le toxicomane est souvent porteur asymptomatique de virus à transmission sanguine ou salivaire avec un risque de contamination important.

C'est ainsi que, s'il persiste une virémie après une hépatite aiguë, on pourra légitimement demander un bilan sérologique avant toute intervention chirurgicale :

- recherche d'Antigène HBe ou HBs
- ou recherche de l'ADN du virus B de l'hépatite virale.

☞ *Complications hémorragiques*

On pratiquera aussi un bilan de l'hémostase:

- Le taux de prothrombine (TP en %) ou temps de Quick (TQ en secondes) permettant de donner l'INR.
- Le temps de céphaline activée (TCA).
- Une numération plaquettaire (NP).

Ces trois éléments, recherchés en première intention, nous donnent déjà de bonnes indications sur l'hémostase du patient.

Le bilan pourra être complété par :

- temps de saignement (TS).
- une numération de la formule sanguine (NFS).

c) Éthylisme chronique

Il faut considérer l'éthylisme chronique comme un insuffisant hépatique.

On préparera donc en tenant compte de la toxicité directe ou des désordres immunologiques du médicament au niveau de l'hépatocyte.

On distingue ainsi différents risques inhérents à ce type de patients :

i) Risques hémorragiques.

Chez le cirrhotique comme pour tous les patients, pour déterminer la dimension du risque hémorragique, on s'intéressera aux antécédents chirurgicaux. Y a-t'il eut saignement prolongé, la cicatrisation s'est-elle réalisée rapidement et sans complications, ...

Autant de questions simples qui peuvent aider le chirurgien à se forger une idée du risque hémorragique.

Chez ces patients, le risque hémorragique est présent et on observe :

- que les facteurs de la coagulation qui dépendent de la vitamine K sont déficitaires (facteurs II, VII, IX, X). Chez le cirrhotique anémié, les facteurs V, fibrinogène sont déficitaires,

- une fibrinolyse exceptionnelle,
- un retard de cicatrisation,
- une fragilité capillaire,
- un risque infectieux.

Ainsi l'exploration de l'hémostase est donc indispensable chez tout éthylique qui doit subir une chirurgie buccale.

On demandera :

- Dosage des amino-transférases,
- Taux de prothrombine (TP en %) ou temps de Quick (TQ en secondes) ou encore l'INR,
- Un temps de céphaline activée (TCA),
- Une numération plaquettaire.

En cas d'anomalie de ces tests, on complétera par l'exploration du taux de fibrinogène, des études de la fibrinolyse et des produits de dégradation du fibrinogène.

ii) Risques infectieux.

La conduite à tenir est une préparation de l'éthylique en fonction de ces anomalies en vue de renforcer ses défenses : une antibiothérapie non hépatotoxique pré-opératoire (Ex : Clamoxyl ® à 2 g/jour pour un adulte de 70 kg).

On prévoira également une compression post-opératoire hémostatique, après suture hermétique des lambeaux et quelquefois recours à des colles biologiques et compresses hémostatiques.

Il ne faudra pas hésiter à ;

- faire appel au médecin traitant afin de mesurer les risques (notamment hémorragiques),
- hospitaliser le malade si l'on court un risque hémorragique trop important, notamment en cas de cirrhose éthylique non compensée.

.4.3.1.3 Patients avec troubles importants de l'hémostase

Globalement, on peut classer les patients présentant des troubles de l'hémostase en :

- Patients à risque modéré.
- Patients à risque élevé.

a) Patient à risque modéré

Il s'agit des patients traités par l'acide acétylsalicylique ou ses dérivés, ou par ticlopidine, ou encore par AINS. Ces produits ont une action sur l'adhésivité plaquettaire.

Un arrêt du traitement environs 7 jours avant l'intervention avec ou sans relais par héparine suffira à diminuer le risque hémorragique.

b) Patient à risque élevé

⇒ Patients traités par anticoagulants oraux.

- antivitamine K.
- héparine.

⇒ Patients présentant :

- Une thrombopénie.
- Une coagulopathie héréditaire (hémophilie A ou B, maladie de Willebrand).
- Une coagulopathie acquise (affection hépatique).
- Une leucémie chronique.

Le médecin traitant sera contacté. La majorité de ces patients seront traités en milieu hospitalier.

.4.4 En conclusion.

Après un examen clinique approfondi, le praticien à pu établir un plan de traitement.

Dés lors que le patient a accepté ce plan de traitement, le chirurgien peut préparer le patient physiquement et psychologiquement à subir l'intervention dans les conditions d'analgésie requises par l'état du patient et par l'intervention elle-même.

Le patient est prêt on peut alors débiter la phase clinique des avulsions.

✓ **TECHNIQUE OPERATOIRE.**

.1 DEROULEMENT CLASSIQUE D'UNE EXTRACTION.

.1.1 Préparation du matériel.

.1.1.1 Installation du matériel et du patient

Les instruments doivent être de préférence disposés sur une table recouverte d'un champ stérile dans l'ordre chronologique de leur utilisation, par exemple de gauche à droite et de haut en bas.

Ne reposent sur cette table que du matériel et des instruments stériles. Autrement dit, aiguilles et cartouches anesthésiques ne doivent pas figurer sur ce champ mais dans un plateau à part. Les cartouches sont placées dans une solution antiseptique.

Cette table doit être préparée hors de la vue du patient car elle représente une source d'anxiété majeure.

Après s'être enquis de l'observance de nos prescriptions et de nos conseils, le patient est installé confortablement sur le fauteuil.

Il doit être le plus à l'aise possible. Vestes et manteaux doivent être ôtés, les cravates sont desserrées.

.1.1.2 L'instrumentation.

En pratique dentaire, le système des plateaux standards avec un jeu d'instruments chirurgicaux de base, pouvant être complété en fonction des besoins de chaque type d'intervention, est largement répandu.

Ce système permet la composition de « l'instrumentation » nécessaire, la stérilisation et le rangement dans un même contenant.

Ce système permet un large éventail de choix des instruments, propre à chaque opérateur.

La préparation de boîtes adaptées à chaque type d'intervention (par exemple; apicectomie, alvéolectomie) en fonction du nombre d'interventions permet une meilleure organisation du travail qu'un nombre trop important de boîtes standards.

Nous considérons pour cela qu'aucune recommandation concernant la préparation d'un jeu idéal d'instruments n'est possible, chacun pouvant avoir ses propres préférences.

Les très intéressants articles à usage unique ont, malgré leur prix parfois élevé, largement supplanté certains instruments dont la réutilisation exigeait un nettoyage et une manutention complexe, comme les canules d'aspiration, les seringues et les lames de bistouris.

.1.2 Désinfection du champ opératoire

Pour les patients au fauteuil, elle peut être réalisée par un simple bain de bouche d'une solution antiseptique (chlorexidine, Bétadine) que le patient réalise seul.

Pour les soins sous AG ou sous NLA, en raison de l'état de conscience du patient, le praticien effectue la déterision du champ en badigeonnant, à l'aide de compresses, imbibées d'antiseptique, maintenues par des pinces de Kocher, le milieu péri-buccal puis endobuccal.

.1.3 Anesthésie.

En dehors d'une intervention sous anesthésie générale, et en fonction du site d'intervention, on réalisera une anesthésie para-apicale et/ou une anesthésie locorégionale.

L'anesthésie doit être suffisamment large et à distance pour permettre, si besoin est, de réaliser un lambeau.

Pour les extractions dentaires multiples, une anesthésie locorégionale sera préférable, car elles sont moins traumatisantes pour la muqueuse que plusieurs anesthésies para-apicales. On utilise ainsi moins d'anesthésique et de vasoconstricteur; la cicatrisation est meilleure.

Les anesthésies intra-septales et intra-ligamentaires sont dans la mesure du possible à éviter voir même à proscrire car leur action est trop localisée et les suites post-opératoires parfois difficiles (alvéolites).

.2 LES INCISIONS ET LAMBEAUX

Dés lors que plusieurs dents sont à extraire, et de surcroît quand elles sont contiguës, la réalisation d'un lambeau doit être envisagée.

Pour ce faire, on doit pratiquer une incision réfléchie dans la muqueuse buccale, en tenant compte du travail à effectuer et des conditions locales du site d'intervention comme; la morphologie et la position des dents ainsi que la vascularisation du lambeau.

Comme les tracés d'incision peuvent en cours d'intervention être susceptibles de subir un complément d'ouverture pour élargir le champ de vision, il est bon que le premier tracé prenne en compte cette éventualité.

.2.1 But et qualités du tracé d'incision.

Le but du tracé d'incision.

Le but de l'incision est de permettre un regard suffisant sur la zone à traiter et elle doit, sous réserve du respect des éléments anatomiques à protéger, englober au maximum tous les processus pathologiques (fistules, incisions de drainage, pertes osseuses).

Qualités du tracé d'incision.

a) Les incisions doivent respecter les données anatomiques locales.

⇒ Les obstacles anatomiques.

Le nerf mentonnier dans la région prémolaire inférieure ou le nerf lingual dans la région de la dent de sagesse inférieure.

⇒ Les freins.

Pour ne pas perturber le frein médian de la lèvre supérieure ou de la lèvre inférieure, deux attitudes thérapeutiques sont possibles : la première consiste à arrêter le tracé d'incision à proximité du frein ; la seconde

.1.4 Syndesmotomie

.1.5 Mobilisation et avulsions

.1.6 Contrôle alvéolaire

On vérifie l'intégrité des parois alvéolaires, En cas de fragment osseux fracturé, si celui-ci est de petite dimension, il doit être retiré.

Si, au contraire, son volume est considérable, il faut s'enquérir de son degré d'attachement au périoste et évaluer ses possibilités de conservation ou ses risques de séquestration avant d'avoir une pratique d'exérèse systématique.

L'utilisation des curettes de Chompret est tout à fait indiquée pour effectuer un toilettage de l'alvéole. Elles permettent également, quand l'os ne saigne pas, d'aviver ses parois par un grattage appuyé pour s'assurer de la formation d'un caillot indispensable à la cicatrisation.

Il est parfois nécessaire de pratiquer une régularisation des crêtes saillantes à l'aide d'une pince-gouge et/ou d'une râpe à os dès lors que cela s'avère nécessaire.

.1.7 Sutures.

Définition: Affrontement, à l'aide de fils, des lèvres d'une plaie ou des deux extrémités d'un organe sectionné (Dic.Méd.Flammarion, 1992).

Buts de la sutures:

- maintenir les tissus mous dans le rapport voulu avec l'os et les tissus adjacents pour aider la cicatrisation,
- après une ou plusieurs extractions, rapprocher le plus possible les bords de l'alvéole pour favoriser l'organisation du caillot,
- prévenir l'hémorragie post-opératoire,
- éviter l'entrée de débris alimentaires dans la plaie,
- permettre une cicatrisation par première intention.

consiste à intégrer le frein dans l'aire du lambeau sans pratiquer d'incision à son niveau, mais en le détachant de son support osseux.

⇒ La morphologie.

b) Les incisions doivent aboutir à un lambeau découvrant largement le site opératoire.

Les conséquences d'une incision insuffisante sont :

⇒ Une visibilité et un accès instrumental médiocre, ce qui ralentit l'intervention.

⇒ un risque pour les parties molles :

- de lésion surtout par les instruments rotatifs,
- de déchirure du lambeau par la traction de l'écarteur.

c) Etre franches.

Une incision nette et franche facilite la suture, limite l'œdème et les douleurs post-opératoires et contribue à l'obtention d'une cicatrice esthétique.

A l'inverse, une incision incertaine augmente l'hémorragie per-opératoire, n'autorise pas une coaptation bords à bords des berges et compromet la cicatrisation.

.2.2 Les incisions de prédilection pour les E.D.M.

Pour les extractions dentaires multiples, les lambeaux seront pratiquement toujours effectués en débutant par une incision marginale qui suit le contour festonné de la gencive attachée, puis un réclinement d'un lambeau muco-périosté (fig. 22, 23, 24).

Cette approche en lambeau total muco-périosté élimine tout risque hémorragique. Le lambeau d'épaisseur partielle ne sera qu'exceptionnellement utilisé dans le cadre des extractions multiples.

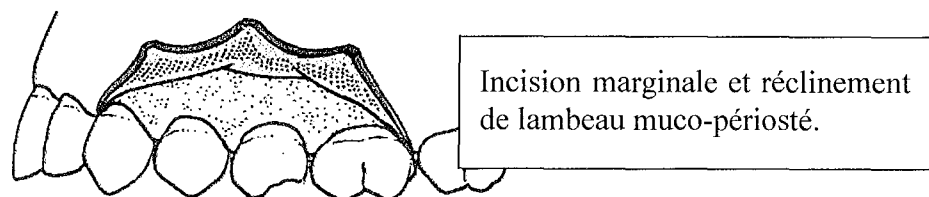
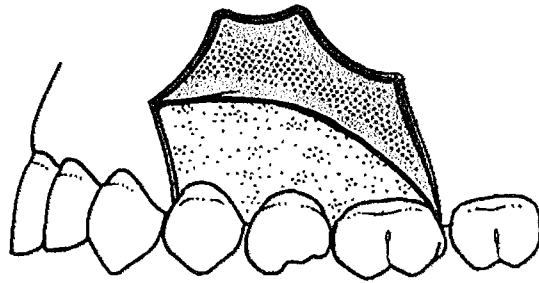


Figure 22 (d'après Peterson, 1993)

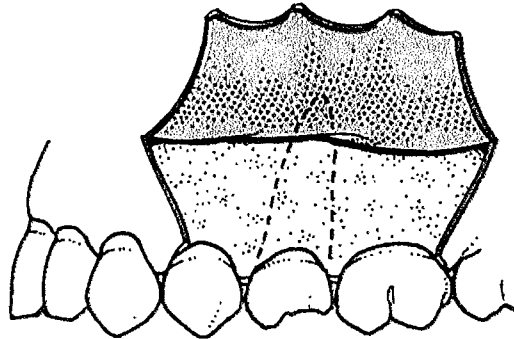
L'incision de décharge va permettre d'augmenter la laxité du lambeau en effectuant une incision verticale.



Incision marginale avec une incision de décharge.

Figure 23 (d'après Peterson)

Si on souhaite encore augmenter la laxité du lambeau on pourra pratiquer une double incision de décharge.



Incision marginale avec une double incision de décharge.

Figure 24 (d'après Peterson)

.3 CONSERVER LE CAPITAL OSSEUX

.3.1 Evaluation de la fragilité osseuse

.3.1.1 Importance des parois alvéolaires

La fracture d'une paroi alvéolaire ou d'un septum au cours d'une avulsion est une complication fréquente au cours de l'avulsion d'une dent.

Lorsqu'elle survient, elle est parfois mutilante dans la mesure où elle compromet la réhabilitation prothétique adjointe, conjointe (difficulté de réhabilitation esthétique) et implantaire en réduisant le volume osseux utile à ces traitements.

En effet, du point de vu de l'implantologie, la perte d'une table osseuse va empêcher la pose de l'implant par manque de rebord osseux et, du point de vu de la prothèse adjointe, elle va diminuer les chances de succès quant à la rétention de la prothèse.

C'est pourquoi, il est important de bien évaluer la solidité de l'os alvéolaire qui entoure la dent.

.3.1.2 Les conditions locales ou générales

Le bilan préopératoire revêt tout son importance dans l'évaluation du risque de fracture.

Certains facteurs locaux ou généraux peuvent nous inciter, dès le départ, à une certaine méfiance:

- L'ostéoporose chez la femme et la résorption osseuse chez le sujet âgé contribue à la fragilité du squelette maxillomandibulaire.
- L'ankylose dentoalvéolaire chez les sujets bruxomanes augmente avec l'âge.
- Les parodontites fragilisent l'os alvéolaire (DENHEZ, 1999).

.3.1.3 Anatomie du procès alvéolaire

Une connaissance approfondie de l'anatomie dentaire et de son os alvéolaire sera particulièrement utile pour éviter certains "pièges" de l'extraction.

A la mandibule:

- les incisives ont une table alvéolaire vestibulaire plus fine qu'en linguale,
- la canine à une table alvéolaire vestibulaire très fine; sa racine transparaît parfois sous l'os,
- les collets des prémolaires sont fortement étranglés par un os alvéolaire dense et résistant. Cette dent est bien implantée dans son alvéole, elle demande fréquemment une alvéolectomie,
- la première molaire possède un os alvéolaire plus aminci en vestibulaire qu'en linguale,
- la deuxième molaire est plus fortement ancrée dans son os alvéolaire que la première molaire. La table linguale y est plus fine.

Au maxillaire:

- l'incisive centrale à une table alvéolaire osseuse si mince en vestibulaire que la racine transparaît parfois immédiatement sous la muqueuse,
- l'incisive latérale possède un os alvéolaire vestibulaire plus épais que l'incisive centrale,
- la canine n'est pourvue en vestibulaire que d'une fine pellicule d'os alvéolaire,
- les premières prémolaires ont un os alvéolaire relativement épais mais leurs racines sont parfois à faible distance du sinus maxillaire,
- les deuxièmes prémolaires ont une table vestibulaire plus épaisse qu'au niveau de la première prémolaire,
- la première molaire a en général un os vestibulaire peu épais qui explique les fréquentes fractures des tables osseuses pendant la mobilisation, de plus, l'os spongieux sur les faces proximales à une épaisseur variable fonction de la proximité des dents adjacentes (MARTINEAU, 1999), mais également du sinus parfois très proclinent.

- la deuxième molaire à une table vestibulaire plus épaisse que celle de la première molaire,
- la troisième molaire étant la dernière dent, a une face distale qui répond à la tubérosité maxillaire supérieure dont la fragilité est parfois une cause de fracture pendant l'avulsion de plus, les deux tables externes sont peu épaisses.

.3.1.4 Evaluation en cours d'intervention

Si le moindre doute persiste quant à la solidité des tables osseuses alvéolaires, il est toujours possible, par un décollement de lambeau muco-périosté, d'évaluer la quantité d'os au niveau des tables externes.

Une fois l'os mis à nu, l'opérateur pourra aisément distinguer de visu ou par palpation l'épaisseur des tables osseuses.

Nous pensons qu'il est de loin préférable de réaliser un lambeau et prendre les dispositions adaptées à la quantité osseuse en présence, plutôt que "d'avancer à l'aveuglette" et de fracturer une table externe.

Il est recommandé d'effectuer une suppression préventive, à la fraise, de toute paroi trop fine qui se fracturera inévitablement.

D'autres gestes à visés prophylactiques peuvent également être réalisés, notamment sur les pluri-radiculés.

.3.2 La séparation de racines

.3.2.1 Généralités.

Les extractions des molaires à racines divergentes ou convergentes par méthode classique (syndesmotomie et luxation au davier) présentent de fréquentes complications, transformant alors ces extractions dites simples en alvéolectomie avec perte osseuse irréversible et cicatrisation retardée.

Les complications les plus fréquentes sont ;

- fracture de racine ;
- fracture alvéolaire, le fragment osseux pouvant dénuder les racines des dents voisines ;
- fracture de la racine palatine ;

- communication buccosinusienne importante par perte du septum interradiculaire (MARTINEAU, 1999).

La prévention consiste à séparer les racines convergentes ou divergentes entre elles afin de lever l'obstacle qui s'oppose mécaniquement à la sortie de la dent dans l'alvéole et de retirer, une à une, les racines ainsi disjointes.

Cette technique peut être utilisée seule ou compléter une alvéolectomie selon les cas.

.3.2.2 Technique opératoire.

- **Exposition de la bifurcation radiculaire;** la réalisation d'une syndesmotomie profonde et mieux d'un petit lambeau mucopériosté, permet de mettre en évidence la bifurcation radiculaire mais également de faciliter le recouvrement du site opératoire de par la plus grande laxité des tissus mous qui bordaient la dent.

La bifurcation mise à nu va servir de point de repérage pour le temps de fraisage.

- **Fraisage de la dent;**

Dans un premier temps, pour les molaires inférieures bi-radiculées on réalise une tranchée vestibulolinguale en s'arrêtant avant d'atteindre le rempart alvéolaire (fig.25).

Pour les premières prémolaires supérieures, le trait de séparation est mésiodistal.

Pour les molaires supérieures tri-radiculées, on réalise une séparation en T. La tranchée est faite dans le sens mésio-distale au milieu de la face occlusale qui va isoler la racine palatine, puis une seconde section vestibulopalatine va isoler chaque racine vestibulaire (fig.25).

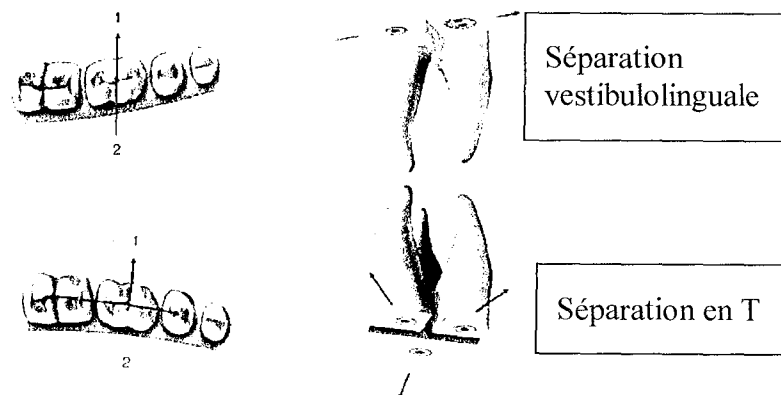


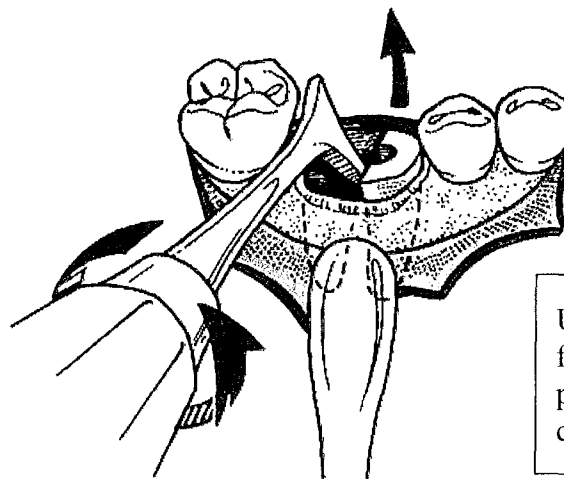
Figure 25 (d'après Denhez)

On prendra soin de s'arrêter dans le fond des fossettes marginales mésiale et distale pour ne pas risquer de toucher les faces proximales des dents adjacentes si elles sont à conserver.

- **Séparation;** en insérant l'extrémité d'un syndesmotome droit de Chompret ou d'un élévateur, le praticien exerce un léger mouvement de rotation qui désolidarise les différentes parties en fracturant les tissus dentaires restants.

On doit voir s'éloigner les deux morceaux. Si ce n'est pas le cas, il ne faut pas forcer sous peine de créer une fracture horizontale, plus difficile à gérer, et reprendre la fraise pour approfondir le sillon.

- **Avulsion;** chaque racine est ensuite extraite aisément au davier après luxation de la dent (fig. 26). Si la courbure est importante, le syndesmotome faucille utilisé comme un élévateur est plus efficace en créant une force rotative dans le sens de la courbure, à condition qu'il ne s'appuie pas sur les dents voisines.



Utilisation du syndesmotome faucille ou d'élévateur coudé pour l'avulsion des racines courbes.

Figure 26 (d'après Peterson)

- **Révision alvéolaire;** les éventuels tissus de granulation ou lésions apicales sont curetées, l'intégrité osseuse est contrôlée afin d'éliminer tout fragment osseux mobile.

.3.2.3 Variantes.

Plusieurs techniques divergent légèrement entre elles.

.3.2.3.1 Conservation coronaire.

C'est la méthode la plus couramment utilisée, la tranchée s'effectue à partir de la face occlusale (fig. 27).

La profondeur du fraisage et l'axe de celui-ci est évalué sur une radiographie rétroalvéolaire.

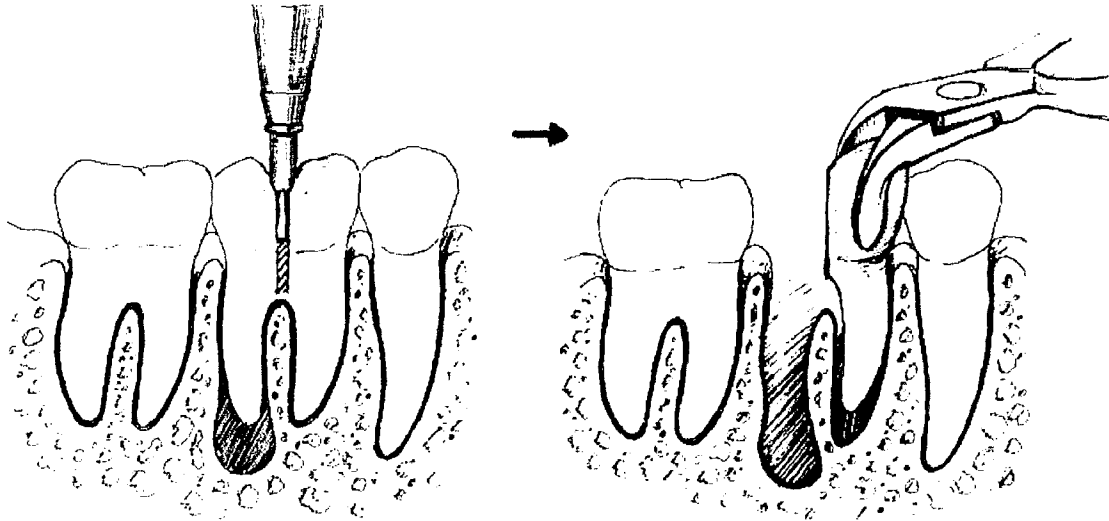


Figure 27 (d'après Waite)

A la fin de la séparation de racines il persiste une partie de la couronne qui servira de surface de préhension pour le davier.

.3.2.3.2 Conservation partielle coronaire

Cette technique consiste à isoler une ou deux racines (fig. 28-1) de la couronne et de conserver une partie de celle-ci pour faire l'avulsion (fig. 28-2).

Un lambeau doit être exécuter ainsi q'une gouttière osseuse pour atteindre la furcation qui sert de point de départ au fraisage.

Après section partielle du septum pour faciliter l'accès, la ou les racines résiduelles sont extraites (fig. 28-3).

.3.2.3.3 Pas de conservation coronaire

Pour Martineau, dans le cas de destruction ou de reconstitution coronaire ou de carie importante, la technique consistant en la séparation coronoradiculaire horizontale, au niveau du collet, afin de bien objectiver l'emplacement des sections radiculaire est la plus indiquée (fig. 29 et 29').

Cette technique nécessite un lambeau ainsi qu'une gouttière osseuse pour atteindre la zone de furcation. Les racines sont séparées grâce à la section coronoradiculaire.

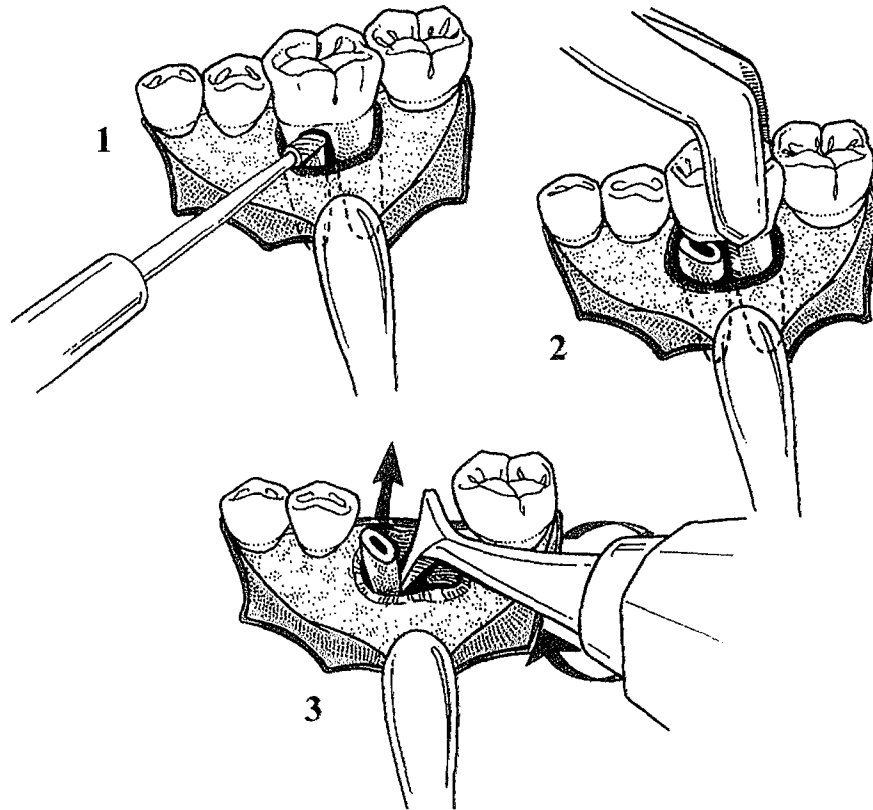
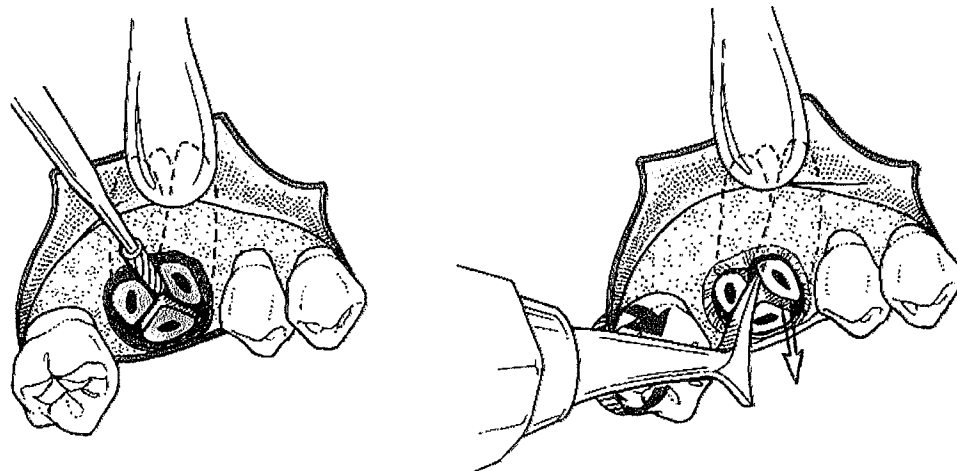


Figure 28 Conservation partielle coronaire (d'après Peterson)



Figures 29 et 29' Pas de conservation coronaire (d'après Peterson)

.3.2.4 Discussion.

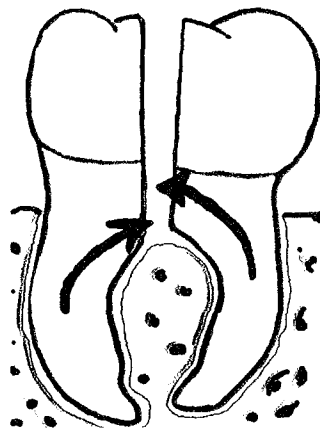
Les deux techniques nécessitant un abord osseux vont demander une cicatrisation plus lente et leur mise en œuvre ne sont pas très aisées.

De plus dans la section coronnoradiculaire partielle, l'élimination d'une partie du septum ainsi que l'ostéotomie sont dommageables pour la conservation osseuse recherchée.

Enfin, avec la section coronnoradiculaire totale, l'ostéotomie du rebord alvéolaire doit être effectuée suffisamment basse pour que le trait de section puisse passer sous la (ou les) furcation(s). Il en résulte une perte osseuse importante.

C'est pourquoi, nous pensons qu'il est préférable de commencer le fraisage de la dent à partir de la face occlusale et sous contrôle radiologique pour en vérifier l'axe de coupe, de telle manière que nous ne soyons pas obligés de faire une gouttière osseuse afin de dégager la furcation et, que nous puissions ainsi conserver un maximum de tissus osseux.

En outre, dans le cas où une couronne persisterait, le fait d'en conserver une partie, même infime, permet au chirurgien de faciliter la préhension et donc l'avulsion de la dent. Cependant, la conservation coronaire est fonction de l'axe de sortie des racines sectionnées qui souvent s'opposent et buttent l'une contre l'autre.



Les racines viennent buter l'une contre l'autre, car les trajectoires de sortie sont convergentes (fig. 30); la section d'une des deux racines est nécessaire pour l'avulsion.

Figure 30

.3.3 Les apex fracturés

.3.3.1 Généralités.

Au cours d'une avulsion il peut arriver que la racine se fracture laissant dans l'alvéole un apex difficile d'accès (fig. 31).

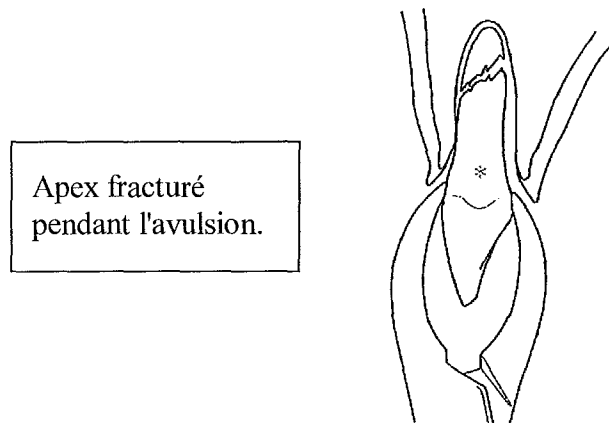


Figure 31 (d'après Peterson)

Les causes de ces fractures sont le plus souvent dues à une manipulation mal conduite, à un effort mal dosé ou encore, au fait de n'avoir pas su apprécier la fragilité radulaire (rhyzalise interne, tenon radulaire important,). De plus, finesse et courbure de l'apex ne sont pas toujours visibles sur l'image radiographique. Il faut se méfier des incisives mandibulaires dont l'apex très fin se fracture facilement sous l'action d'un bras de levier important.

Quelqu' en puisse être la cause, le chirurgien se doit de retirer cet apex qui pourrait venir perturber la cicatrisation osseuse.

Dans le souci de conserver au maximum le tissu osseux, on utilisera quelques techniques simples permettant d'éviter de pratiquer une alvéolectomie qui va effondrer la paroi alvéolaire.

Toutefois, si les techniques décrites ci-après s'avèrent inefficaces, la décision de réaliser l'alvéolectomie doit être prise avant de traumatiser l'os alvéolaire.

.3.3.2 Utilisation du luxateur fin et de l'élévateur d'apex

Afin d'éviter une approche osseuse de la racine ou de l'apex, on utilise un élévateur de petite taille que l'on vient insérer entre l'alvéole et l'odonte resté dans l'alvéole(fig. 32).

Cette technique n'est exploitable que si la partie fracturée est visible.

Une force dirigée apicalement est appliquée à l'élévateur pour déplacer la racine dans une direction occlusale.

Insertion d'un luxateur fin et déplacement occlusal de la racine

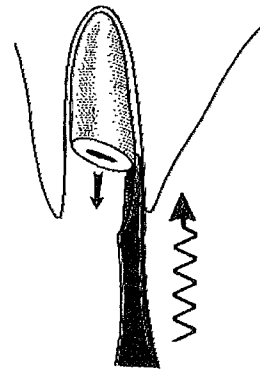


Figure 32 (d'après Peterson)

Une force trop excessive peut déplacer la racine dans des places indésirables comme le sinus maxillaire (fig. 33).

Projection de la racine dans le sinus maxillaire par excès de force.

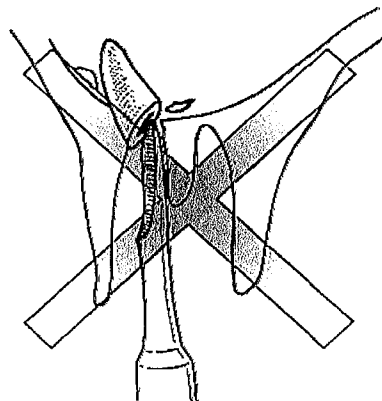


Figure 33 (d'après Peterson)

Pour Peterson, quand l'apex se situe entre 2 et 4 mm de longueur, on utilisera un élévateur d'apex (ph. 10) dont la longueur et la section fine sont adaptées à ce type d'intervention. l'utilisation d'excavateur à dentine à col long est parfois très efficace également.

Elévateur d'apex.



Photo 10

Comme précédemment, on cherchera à insérer l'élevateur entre la racine et l'alvéole (fig.34).

La forme allongée et fine de l'élevateur d'apex permet un accès plus facile.

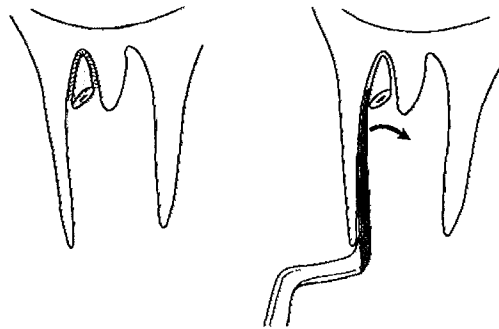


Figure 34 (d'après Peterson)

.3.3.3 Utilisation des instruments endodontiques

Les instruments endodontiques peuvent retirer un apex fracturé dans certaines situations.

Après avoir réussi à visualiser le fragment apical dans l'alvéole, un instrument endodontique, généralement un racleur de dimension appropriée, est inséré dans le canal pulpaire de la racine restante (fig. 35).

Puis, après avoir visser l'instrument dans le canal de façon à avoir le maximum de fixations, on tire sur l'instrument à l'aide d'une pince prenant appui sur une dent.

Si la dent servant à l'appui de la pince est conservable, on prendra soin de placer entre les deux une compresse ou un coton salivaire.

Avulsion d'un apex à l'aide d'un racleur inséré dans le canal pulpaire d'une racine restante.

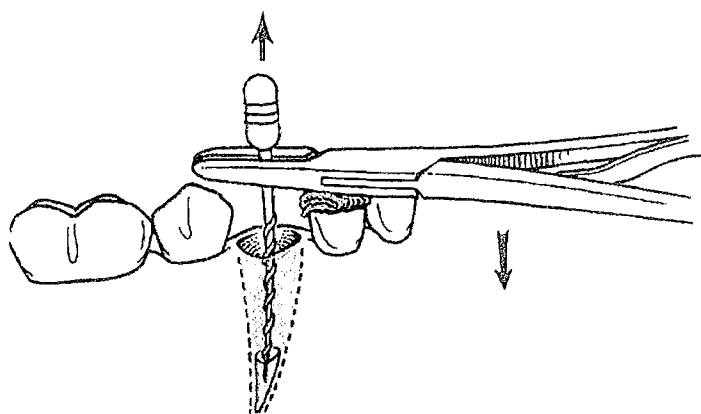


Figure 35 (d'après Peterson)

Si l'instrument se retire du canal, on utilisera alors un diamètre supérieur.

Cette technique donne de bons résultats et n'endommage pas les structures osseuses de l'alvéole, mais, sa mise en œuvre est parfois délicate surtout quand le canal pulpaire est très fin ou qu'il est peu accessible.

.3.3.4 Utilisation d'un instrument rotatif.

Une technique similaire au concept de l'utilisation des instruments rotatifs consiste à employer une fraise ronde pour fraiser dans la racine restante (fig.36).

La fraise est stoppée mais maintenue dans l'apex à retirer.

La friction entre l'instrument et la dent peut être suffisante pour pouvoir emporter cette dernière en même temps que l'on retire la fraise de l'alvéole.

Avulsion d'un fragment radiculaire par l'utilisation d'un instrument rotatif.

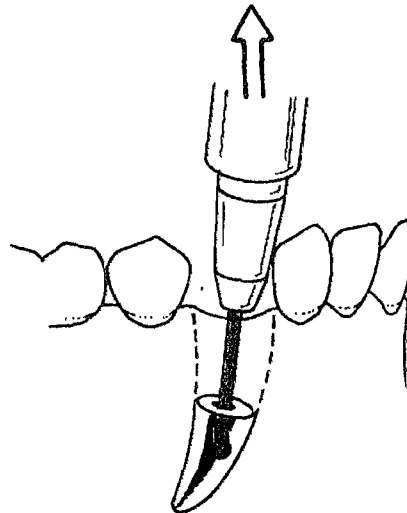


Figure 36 (d'après Peterson)

Cette technique est surtout utilisée pour les fragments de racines larges, plutôt que sur les apex des petites racines comme ceux des prémolaires maxillaires.

.3.3.5 L'alvéolectomie apicale.

Afin d'éviter de provoquer une destruction osseuse qui débiterait de la parti occlusale jusqu'à l'apex, on réalise une fenêtre osseuse en regard de l'apex ou du fragment radiculaire à extraire.

Cette technique consiste en un premier temps, à effectuer un lambeau mucopériosté donnant accès au fragment radiculaire (fig.37).

Le lambeau peut être de petite taille comme avec une incision arciforme ou, plus étendu comme avec une incision marginale et de décharge.

Lambeau mucopériosté
donnant accès à la racine.

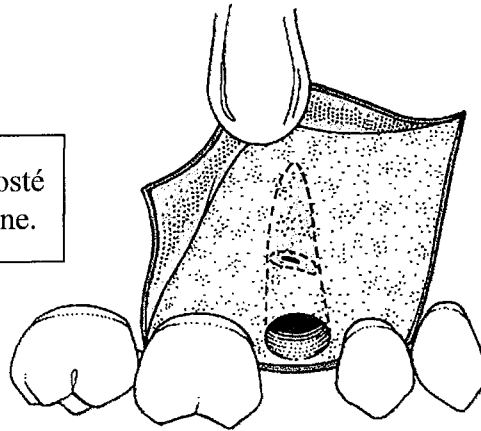


Figure 37 (d'après Peterson)

Puis, dans un deuxième temps, il faut créer avec une fraise un petit volet osseux afin de mettre en évidence l'apex recherché (fig.38).

Création d'une
fenêtre osseuse

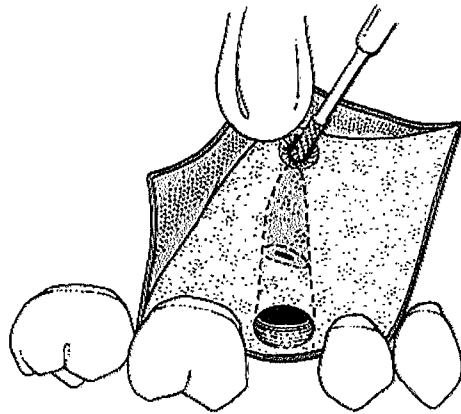


Figure 38 (d'après Peterson)

Un instrument est alors insérer dans la fenêtre pour déplacer l'odonte hors de l'alvéole en le poussant (fig.39).

Mini CK6, luxateur fin, sonde 17 ou élévateur d'apex peuvent être utilisés.

Déplacement de l'odonte.

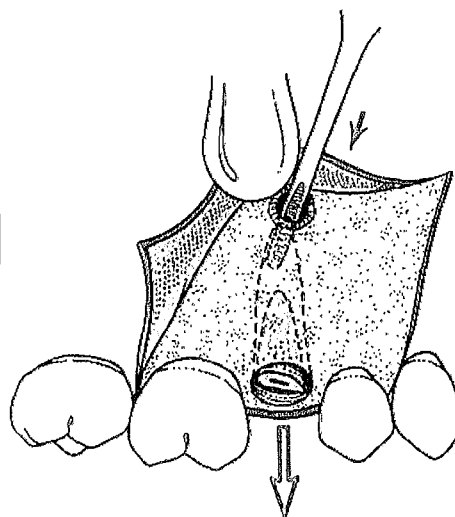


Figure 39 (d'après Peterson)

Cette méthode est particulièrement bien adaptée aux cas où l'on désire laisser intact le rempart alvéolaire.

La table externe n'est pas altérée et, les suites opératoires sont simples puisque la cicatrisation est guidée par l'existence des tables et la résorption osseuse est minime.

.3.3.6 Discussion.

Ces techniques peuvent être utilisées d'emblée sans chercher toutefois à insister exagérément.

L'alvéolectomie apicale est contre-indiquée quand elle met en danger des zones anatomiques nobles. En effet, l'abord osseux dans une situation très apicale peut entraîner, s'il est mal conduit, des lésions nerveuses au niveau du nerf mentonnier dont l'émergence est proche de l'apex des premières et deuxièmes prémolaires inférieures.

Sur des racines antrales, comme peuvent l'être parfois les molaires et prémolaires supérieures, l'alvéolectomie apicale n'est pas possible sans venir créer une communication bucco-sinusienne.

Pour les techniques employant des élévateurs, des instruments endodontiques ou rotatifs, l'expérience et la dextérité du praticien sont des facteurs qui conditionnent la réussite du geste.

Il faut toujours juger le ratio bénéfices-risques avant de rechercher un fragment radiculaire et, il est parfois préférable de laisser en place l'odonte fracturé plutôt que de risquer une C.B.S, une projection dans une cavité anatomique (fosse ptérygo-maxillaire, sinus maxillaire) ou de léser un nerf de façon irrémédiable.

Il est toujours possible en cas d'échec de revenir à une méthode plus conventionnelle comme l'alvéolectomie qui devient alors le dernier recours du praticien pour extraire le fragment dentaire.

.3.4 L'alvéolectomie conservatrice

.3.4.1 Définition.

Selon Biou, l'alvéolectomie peut se définir comme l'extraction qui nécessite une résection totale ou partielle du rebord alvéolaire.

Il s'agit donc d'exposer partiellement ou totalement la ou les racines de la dent à extraire en pratiquant une ostéotomie de la table externe alvéolaire intéressant ou non les septa intermédiaires.

.3.4.2 Indications

Martineau définit les indications de l'alvéolectomie comme suit:

Indications liées à la couronne

- Destruction coronaire par carie ou fracture, lorsqu'une élévation coronaire ne peut être réalisée.
- Fragilité des parois après reconstitution coronaire importante, faisant craindre un éclatement de celle-ci avec l'utilisation du davier ou de l'élévateur.
- Dents dont la malposition n'offre pas une bonne prise au davier.

Indications liées à la racine

- Fracture radiculaire infra-osseuse.
- Fêlure ou fracture longitudinale.
- Fragilisation par un tenon ou un traitement endodontique volumineux.
- Racine fortement coudée.
- Hypercémentose radiculaire ou apicale.
- Apex oublié.
- Peropératoire, lorsqu'en cours d'intervention un apex se fracture et ne peut être éliminé par voie alvéolaire sans risque pour l'environnement : refoulement dans le sinus, proximité radiculaire...
- Risque de refoulement de la dent dans une structure anatomique.
- Racine plongeant dans le sinus (racine antrales).
- Racine au contact du canal alvéolaire inférieur.

Indications liées à la qualité du parodonte

- Desmodonte inexistant, ankylose.
- Gencive fine associée à une table osseuse alvéolaire pelliculaire.

.3.4.3 Technique opératoire

- **Anesthésie;** on pratique une anesthésie locorégionale qui sera de préférence associée à une anesthésie locale.
- **Incision;** l'incision comporte une branche horizontale longeant le collet de la dent à extraire et celui des dents proximales. Une incision de décharge sera pratiquée à distance du site opératoire (fig.40). Le but étant d'obtenir un lambeau mucopériosté à base large facile à repositionner lors du temps de fermeture. Si les dents adjacentes sont également à extraire, l'incision de décharge pourra être évitée au profit d'une incision marginale plus étendue.

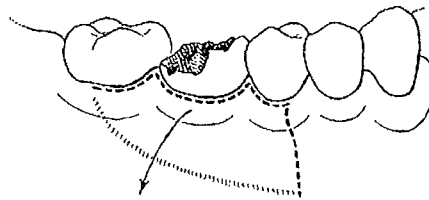


Figure 40 (d'après Parrant)

- **Décollement;** le décollement du lambeau muco-périosté fait à partir du trait de décharge (s'il est pratiqué) et progresse le long des collets dentaires en s'enfonçant progressivement vers le fond du vestibule. La paroi alvéolaire vestibulaire doit être nette et propre.
- **Ostéotomie;** le praticien creuse une gouttière dans la paroi alvéolaire à l'aide de préférence d'un instrument rotatif (fig.41) sous une bonne irrigation-aspiration en se servant du rempart dentaire comme guide.

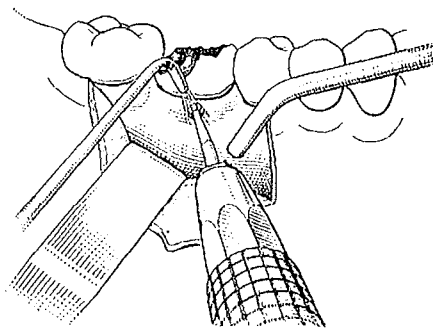


Figure 41 (d'après Parrant)

L'utilisation du maillet chirurgicale et de la gouge est désagréable pour le patient et en outre moins précise. Elle pourra néanmoins être employée au maxillaire où l'os y est moins dense et plus facile à couper. (PARRANT, 1963) (fig.42). L'opérateur réalise donc une véritable ostéotomie latérale avec agrandissement de l'espace desmodontal, facilitant ainsi l'accessibilité à la partie radiculaire.

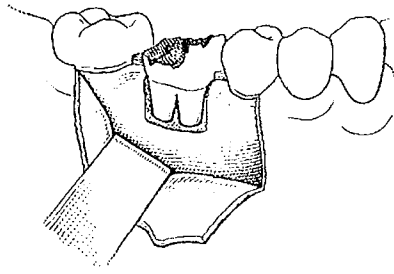


Figure 42 (d'après Parrant)

L'alvéolectomie peut être étendue apicalement, parfois jusqu'à devenir totale et ce, en fonction des besoins et de la compétence du praticien. Cependant, pour Martineau et Lesclous, "il est préférable de réaliser une alvéolectomie totale bien conduite, sans autre dégât que la destruction de l'os alvéolaire vestibulaire, plutôt que de chercher à tout prix à résoudre le problème avec un dégagement osseux limité tout en s'appuyant sur les dents voisines, en écrasant l'os environnant et les papilles, en laissant les berges muqueuses mobiles sans points de suture".

- **Avulsion;** Dès que la dent ou la racine est suffisamment dégagée, le syndesmotome ayant légèrement libéré la muqueuse de la table interne, on pratiquera l'extraction avec le davier approprié (fig.43).

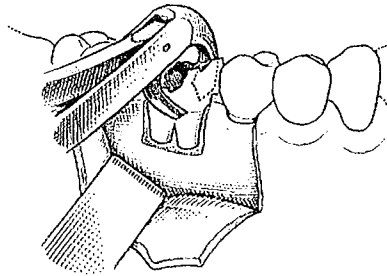


Figure 43 (d'après Parrant)

Si une bonne prise n'est pas possible le chirurgien dentiste utilisera l'élévateur en prenant comme point d'appui une petite gouttière aménagée à la fraise du côté externe ou au niveau de l'un des angles mésial ou distal de la racine (fig.44). Il évitera autant que possible de prendre comme point d'appui une dent voisine (DENHEZ, 1999).

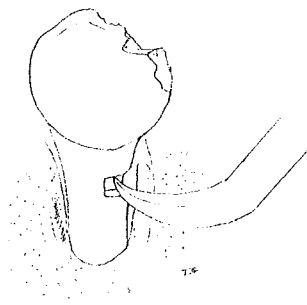


Figure 44

Grâce à cette technique les extractions les plus difficiles se réduisent à des gestes simples, efficaces qui apportent très rapidement la solution du problème évitant ainsi les fractures alvéolaires plus préjudiciables au niveau osseux que l'ostéotomie elle-même.

- **Révision alvéolaire;** le praticien s'assure que l'alvéole est correctement lavée et qu'aucune fissure osseuse n'existe, que ce soit au niveau de l'une des tables ou du septum inter-radicaire (fig.45).

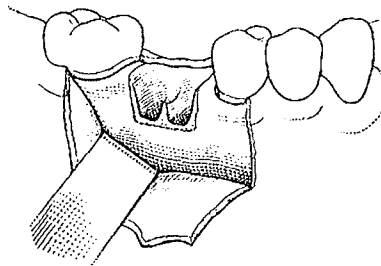



Figure 45 (d'après Parrant)

Les bords de la cavité sont émoussés à la râpe à os ou avec un instrument rotatif (fig.46 et 46').



Figures 46 et 46'(d'après Parrant)

Le chirurgien dentiste peut alors vérifier avec son doigt qu'il n'existe plus ni saillie, ni épine osseuse qui puisse venir perturber la cicatrisation.

- **Sutures;** elles devront être les plus hermétiques possibles.

.3.5 Le comblement osseux.

.3.5.1 Buts et intérêts.

Le comblement des alvéoles immédiatement après extraction est une indication précieuse, qui permet le maintien à long terme de la morphologie de la crête. (ROSTHEIN et Coll., 1984),(QUINN et Coll., 1985)

La résorption alvéolaire post extractionnelle est une constante, elle pose souvent des problèmes prothétiques. (VELDIUS et Coll., 1984)

Environ 80% de la perte osseuse à 2 ans post opératoire est déjà présente à 3 mois.

Le but du comblement immédiat des alvéoles est d'éviter cet affaissement initial. (LAM, 1972), (TALLGREEN, 1972), (OUHAYOUN et ETIENNE, 1989)

La prévention de l'effondrement tissulaire par comblement est plus prévisible et plus efficace que les procédures de restauration. (OUHAYOUN et Coll., 1991)

.3.5.2 Critères d'un matériau de comblement idéal

Le matériau de comblement idéal doit répondre à cinq critères :
(d'après ADRIAENSSEN et BERCY, 1989)

① - Le matériau ne doit en aucun cas provoquer une réaction antigénique chez le receveur.

② - Le greffon doit aider au processus ostéogénique, il peut être ostéoconducteur et se comporter comme une trame passive, un échafaudage au processus de réparation ou être ostéoinducteur, induire des mitoses et des différenciations cellulaires.

③ - Il doit induire la cémentogenèse, faciliter la création d'une nouvelle attache conjonctive et empêcher si possible la migration apicale de l'attache épithéliale (ce dernier point n'est intéressant que dans le cas où le matériau est utilisé à proximité d'une dent résiduelle).

④ - Il doit être lentement résorbable, si possible radio-opaque et ne provoquer aucun trouble hématologique.

⑤ - Il doit répondre à des facilités d'ordre pratique, il doit être facilement disponible, facile à employer et d'un coût abordable.

Un sixième critère doit être ajouté, il concerne le risque de transmission infectieuse ou des agents non conventionnelles responsables des encéphalopathies spongiformes.

⑥ - Il ne doit pas transmettre de maladies infectieuses et virales.

.3.5.3 Nature des matériaux de comblement osseux.

On pourrait classer les matériaux de comblement en deux catégories; ceux qui sont constitués de tissu osseux et ceux qui représentent des substituts osseux.

Lorsqu'on utilise les premiers on parle alors de greffe osseuse qui peut être:

- ⇒ Une *autogreffe* lorsque le greffon est prélevé sur un même patient, à partir d'un site intra ou extra-oral.
- ⇒ Une *homogreffe* quand le greffon est issu d'un individu de la même espèce.
- ⇒ Une *xénogreffe* ou une *hétérogreffe*, lorsque le greffon (hétérologue) est prélevé sur un sujet d'espèce différente.

Les substituts osseux, quant à eux, sont essentiellement phospho-calciques.

Ces matériaux biocompatibles et pour certains bioactifs ont montrés leurs limites à cause de leurs résorbabilité trop rapide pour certains et la non résorbabilité pour d'autres.

En tous cas, le principal intérêt de ce type de matériaux réside dans leur propriété de servir d'échafaudage (scaffold) pour les cellules osseuses : C'est l'ostéoconduction. (HAMEL, 1991)

Les recherches actuelles s'orientent vers des bio-matériaux hybrides (qui cherchent à exploiter une synergie entre le mélange injectable de phosphates de calcium et de polymères), mais aussi vers des associations avec des facteurs biologiques ostéo-inducteurs, intervenant dans la régénération de l'os alvéolaire. (SAUTIER & Coll., 1993)

.3.5.3.1 Les substituts d'origine non osseuse

Ces matériaux sont synthétisés artificiellement et sont disponibles en grandes quantités.

Leurs propriétés comme la résorbabilité, la biocompatibilité et le pouvoir inducteur ou ostéoconducteur varient d'un matériau à l'autre ainsi que leur granulométrie et leur composition.

On peut citer:

- • Le Plâtre de Paris
- • L'hydroxyapatite dense : **Calcitite[®]**, **Périograp[®]**, **Cérapatite[®]**
- • L'hydroxyapatite macroporeuse : **Interpore 200[®]**, **Corail madrépore**
- • Phosphate tricalcique : **Synthograp[®]**, **Mc2[®]**
- • Céramique semi-résorbable : **Bioapatite[®]**, **Biostite[®]**
- • Polymère : **H.T.R[®]**.
- • Verre polymère : **Périoglas[®]**

Le développement et l'essor des céramiques comme substitut osseux sont actuellement très importants en particulier en odontologie, ils ont pour avantages de limiter les risque de transmission virale ou protéique.

.3.5.3.2 Les substituts d'origine osseuse.

Ils sont principalement d'origine bovine.

Leur utilisation est limitée par la législation française pour des raisons éthiques et de sécurité infectieuse notamment vis à vis des virus de l'hépatite B et C, du SIDA et des agents responsables des encéphalopathies spongiformes comme la maladie de Creutzfeld-Jacob, bien que les risques actuellement soient quasiment négligeables.

On citera : **Bio-Oss[®]** et **Laddec[®]**.

.3.5.4 Les matériaux de comblements à retenir.

Les greffes osseuses;

Les autogreffes osseuses sont les greffes qui apportent le maximum de sécurités tant au point de vue de la biocompatibilité que du risque infectieux. Elles auraient donc notre préférence, mais, la complexité de leur mise en œuvre est un frein important à leur utilisation.

En effet, les autogreffes nécessitent un site opératoire supplémentaire et la quantité d'os prélevée n'est pas très importante. Le prélèvement au niveau de la symphyse et du ramus peut s'effectuer au fauteuil, mais une AG est nécessaire pour les autres sites extra-oraux.

HTR[®];

Selon les études de KWAN et Coll., 1990, HTR[®], est à retenir de façon très positive comme maintien du capital osseux alvéolaire dans le cas de comblement d'alvéole.

Dans la littérature, plusieurs types de matériaux résorbables rapidement sont décrits et utilisés pour combler les alvéoles. S'ils sont résorbables, on se retrouve alors dans les mêmes conditions que la cicatrisation osseuse d'une alvéole à partir du bourgeon charnu, et par là même ne peuvent empêcher dans le temps les résorptions de l'os alvéolaire.

A l'inverse HTR[®], bien qu'étant résorbable, sert d'overdenture (MARQUIS, 1999). Il se comporte comme un matériau de remplissage déviant le phénomène de cicatrisation physiologique et atténuant considérablement la résorption alvéolaire.

Laddec[®] - Périoglas[®];

Laddec[®] (origine bovine) et le verre polymère Périoglas[®] (synthétique) donnent de bons résultats également, seul leur coût élevé constitue un frein pour leur utilisation dans le comblement des alvéoles.

De plus, les travaux de Schenk, Berglundh, Wetzel et Nentwig ont montré une présence constante du matériau intégré dans l'os. La résorbabilité complète n'a donc pas été prouvée chez l'homme (BENQUE & Coll, 1995).

Calcitite[®], Périograf[®], Bioapatite[®];

D'après Marquis S., 1999, Calcitite[®], Périograf[®], Bioapatite[®] ne sont pas ostéogéniques, leur implantation s'accompagne d'une inflammation et ne sont pas résorbables.

Ils ne sont plus utilisés aujourd'hui.

Biocoral[®] - Synthograf[®];

Les matériaux comme Biocoral[®] et Synthograf[®] sont ostéoconducteurs.

De nombreux travaux leur ont été consacrés : pour le Biocoral[®] (OUHAYOUN & Coll., 1991 ; HIPPOLYTE, 1991) et pour le Synthograf[®] (ELLINGER & Coll., 1986 ; BOWERS & Coll., 1986) ont invoqué une résorbabilité à long terme, mais aucun document histologique n'en a apporté la preuve chez l'homme (BENQUE & Coll, 1995).

Ils ne sont également plus utilisés.

Interpore 200[®]

Ce matériaux est aujourd'hui délaissé, la résorbabilité est nulle comme celle de toute les apatites denses (BENQUE & Coll, 1995).

.3.6 La régénération tissulaire guidée: RTG.

La notion de régénération tissulaire à été introduite par Nyman en 1982 et a modifiée le concept du comblement osseux.

Pour Benqué (1995), le comblement d'une lésion osseuse lui semble "illusoire ", mais il considère que le concept de RTG est plus rationnel pour tenter de reconstituer de l'os. Toutefois, il pense également que les recherches effectuées sur les matériaux de comblement ne s'avèrent pas inutiles et qu'elles ont permis de comprendre leurs intérêts dans le soutien des membranes.

En effet, certains chercheurs utilisent ces matériaux, non pour combler la lésion mais pour soutenir les membranes et pour éviter que celles-ci ne s'affaissent dans l'alvéole.

Pour Benqué (1995), dans le cas où le tissu néoformé doit impérativement être de l'os, l'utilisation de matériaux strictement résorbables comme soutien de membranes est obligatoire.

Cependant, le coût élevé des membranes utilisées en RTG vient ralentir l'emploi de celles-ci.

Quelles que soient les méthodes employées et une fois que l'on a obtenu un os néoformé, la résorption sera déterminée par l'absence de stimuli fonctionnels (ROZENCWEIG, 1978).

.3.7 Les racines enfouies

En vue de préserver les crêtes alvéolaires, l'enfouissement de racines traitées endodontiquement peut s'avérer fort utile.

L'enfouissement à été utilisé dès 1973 par HOWELL FA et coll.

En fonction de la nature de la réhabilitation prothétique post extractionnelle, les résultats obtenus varient.

☞ *Des prothèses fixées sont envisagées comme moyen de réhabilitation prothétique:*

De nombreuses études : WHITAKER DD et SHANGLE RJ (1976), GUYER SE (1975), PLATA RL et KELLY EE (1976), COOK RT et coll. (1977), MURRAY CG et ADKINS KF (1979), GARVERS DG et coll. (1980), VANDEN OOSTENDE M et coll. (1985), ont montré la parfaite intégration de ces racines enfouies, et où l'os se régénère par-dessus. L'architecture de la crête est ainsi préservée après l'extraction.

La racine dentaire s'avère être un excellent mainteneur de crête. A la différence des autres matériaux de comblements, la racine dentaire préexiste. Elle est laissée in situ, simplement réséquée coronairement, en vue de son enfouissement.

☞ *Des prothèses amovibles sont envisagées comme moyen de réhabilitation prothétique:*

En prothèse amovible, les résultats sont beaucoup plus aléatoires.

MASTERSON MP (1979), BOWLES WH et DANIEL RE (1983) notent plusieurs échecs dont les plus fréquents sont les effractions secondaires des racines à travers les tissus gingivaux.

Celles-ci se comportent alors comme des implants enfouis sous une crête supportant une prothèse amovible.

.3.8 La pose d'implants.

Les implants en titane posés immédiatement, ou quelques semaines après l'extraction, vont permettre de maintenir une stimulation mécanique du tissu osseux restant, assurant ainsi un processus de remodelage permanent. Un implant est dans ce cas un mainteneur de crête (LOUIS & Coll, 1980).

On peut noter que l'absence d'un ligament alvéolo-dentaire n'empêche pas le maintien de hauteur osseuse, en effet la pose d'implants et d'une prothèse supra-implantaire peut entraîner une augmentation de hauteur osseuse à distance (DAVIS & Coll, 1999). La fonction crée l'organe.

La pose d'implants contribue à rétablir une transmission des charges fonctionnelles bien plus importantes qu'avec les prothèses complètes ; la surface spécifique de contact entre les implants et le tissu osseux, est nettement supérieure à celle qui existe entre l'intrados prothétique et la muqueuse gingivale. La nature des stimulations est en outre très différente.

En pratique, la pose immédiate ou précoce d'implants dans les sites d'extraction, afin de maintenir le potentiel régénératif de l'alvéole est recommandée (SEIBERT & Coll, 2000).

.4 REGULARISATION DES CRETES OSSEUSES.

La régularisation des rebords alvéolaires a pour but, à l'occasion d'avulsions multiples, de régulariser le feston osseux et muqueux souvent très irrégulier.

Elle réduit également le temps de cicatrisation et d'harmonisation osseuse, permettant la mise en place immédiate d'une prothèse transitoire mais encore l'établissement précoce d'une prothèse définitive (PARANT, 1963).

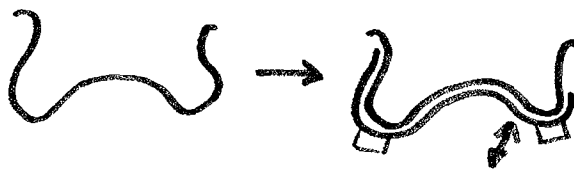
On connaît les effets bénéfiques de la prothèse transitoire immédiate dans la régulation et la limitation du phénomène de résorption osseuse post-extractionnel. La cicatrisation s'effectue avec conservation quasi totale du volume obtenu en fin d'intervention, à condition d'avoir une répartition parfaite des forces sur celle-ci. (APAP G.,1978)

Pour BUISSON (1959) ; "il s'agit d'obtenir en quelques instants ce qu'une résorption physiologique aurait mis des mois à accomplir".

Quand la régularisation osseuse n'est pas réalisée d'emblée, les phénomènes de résorption sont plus longs et plus aléatoires.

Il convient cependant de ne pas pratiquer d'interventions intempestives pouvant aller à l'encontre du but recherché ; des résections osseuses trop étendues peuvent en effet effacer les saillies alvéolaires, réduire la base de sustentation prothétique et compromettre la rétention, l'adhérence et la stabilité de la prothèse adjointe.

Il est parfois judicieux de conserver des crêtes en contre dépouille sans empêcher pour autant l'insertion de la prothèse.



Il existe plusieurs façons d'envisager l'acte chirurgical;

- Conception classique.
- Technique des fractures alvéolaires parcellaires de G. AGAP.
- Technique de DEAN.
- Technique d'OBWEGESER.

.4.1 Conception classique.

Un décollement muco-périosté est réalisé après une incision du côté palatin et vestibulaire (fig.47) passant en pont sur les languettes interdentaires afin d'obtenir deux lambeaux à bord sensiblement rectilignes (PARANT, 1963).

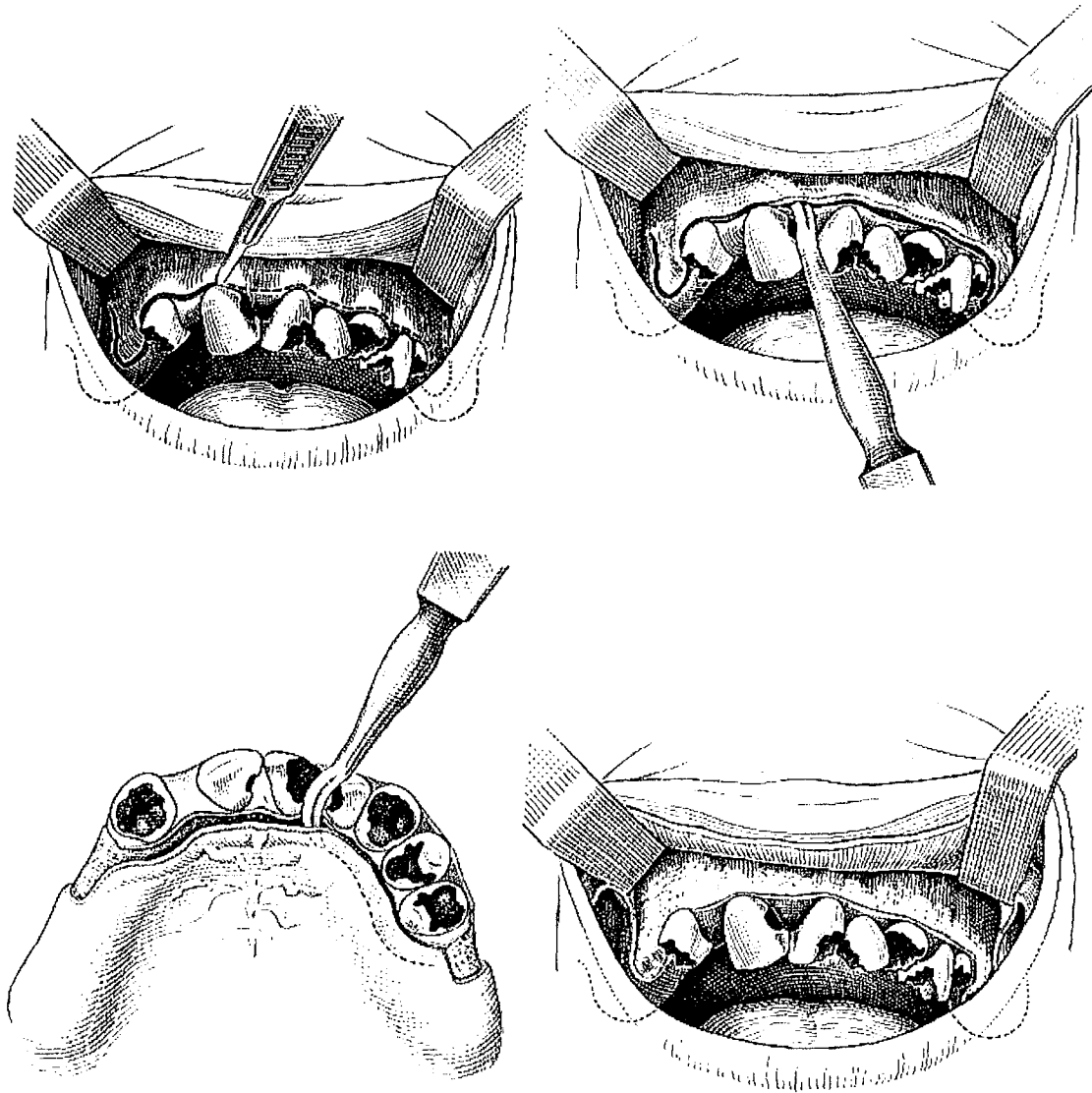


Figure 47 (d'après Parrant)

Après avulsion délicate des dents, la régularisation est pratiquée à la pince-gouge ou au ciseau frappé qui supprime à la fois les aspérités osseuses et les fragments de fibro-muqueuse restant sur les septa alvéolaires(fig.48). Cette phase s'effectue sous contrôle de la vue.

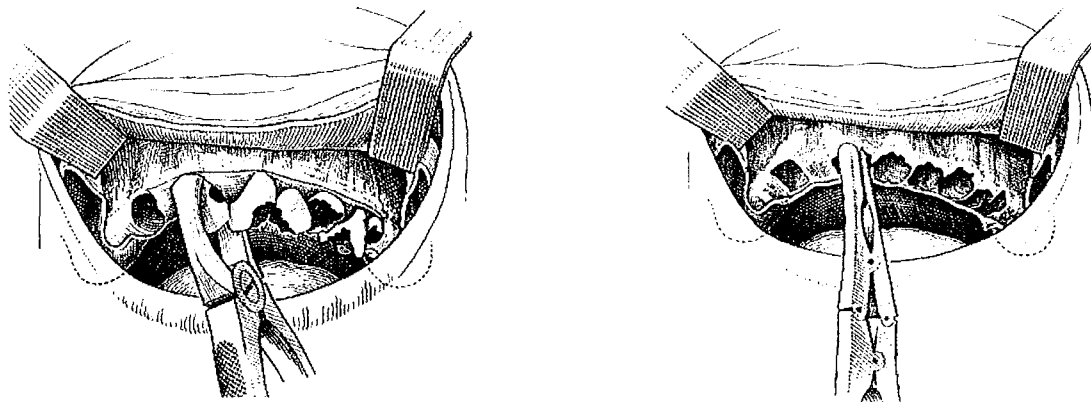


Figure 48 (d'après Parrant)

La râpe à os permet d'adoucir les contours osseux (fig.49). Le lambeau muqueux est repositionné et on vérifie avec la pulpe du doigt qu'il n'existe plus d'épines irritatives susceptibles d'entraîner une blessure par frottement sur l'intrados de la prothèse.

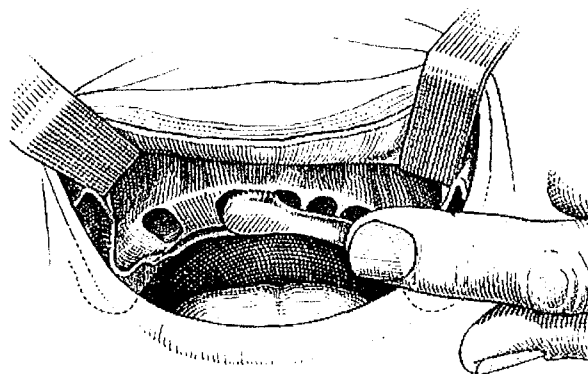


Figure 49 (d'après Parrant)

On rapproche les lambeaux bord à bord et on élimine au ciseau l'excédent de gencive afin d'obtenir un bon affrontement des berges que l'on suture (fig.50).

Les sutures doivent être les plus hermétiques possibles.

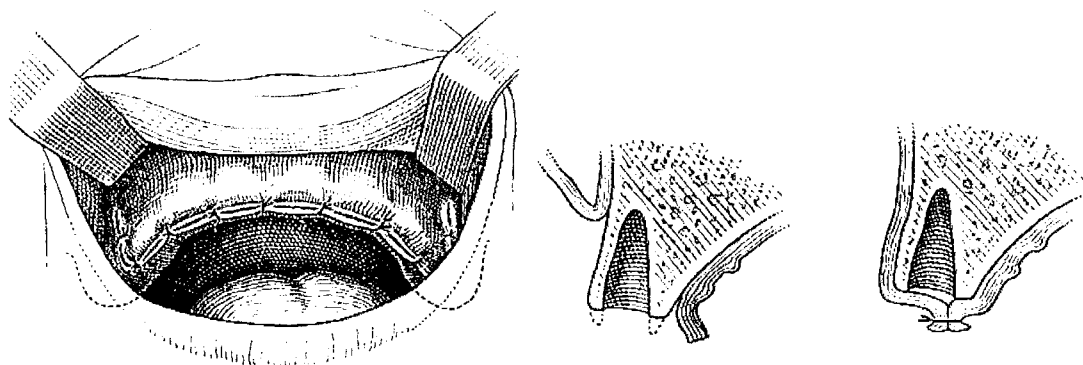


Figure 50 (d'après Parrant)

.4.2 Technique des fractures alvéolaires parcellaires de G. APAP

Cette technique mise au point par G. APAP consiste après extraction à l'ablation des septa interdentaires à la pince gouge.

On effectue par de petits mouvements d'avant en arrière une série de fractures des tables externes à l'aide d'une pince gouge ou d'un davier à racine.

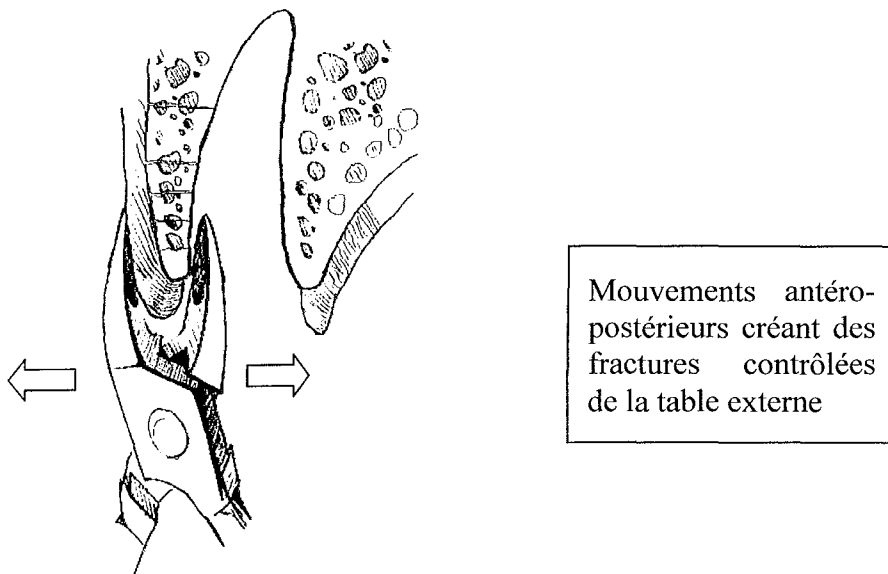


Figure 51

On insère un des mors dans l'alvéole, l'autre étant appliqué sur la muqueuse vestibulaire (fig.51) (M. BUCHARD préconise l'adaptation d'un tube plastique stérile).

Les portions fracturées sont basculées à l'intérieur de l'alvéole par pression digitale et par le guide (fig.52).

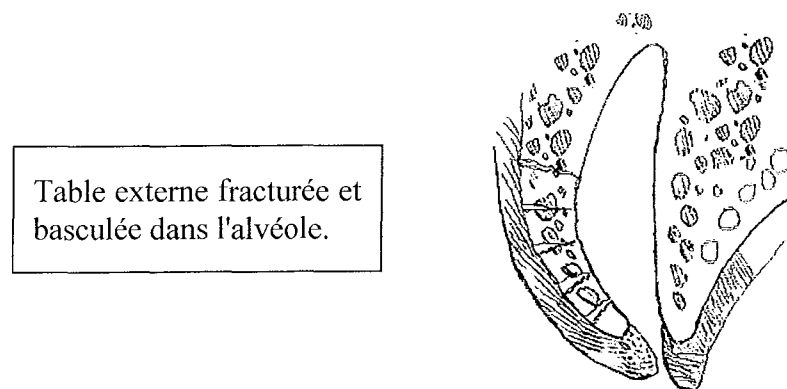


Figure 52

Dans ce cas, on ne pratique pas de décollement muco-périosté afin d'assurer une continuité vasculaire donc un apport nutritif entre le périoste et l'os.

Cette technique trouve son indication lorsque la résection osseuse à effectuer est peu importante. "Elle permet une économie osseuse et assure d'emblée un soutien dur à la prothèse" (APAP, 1978).

Cette technique ancienne semble être peu utilisée; la séquestration des parois alvéolaires fracturées n'étant pas forcément évitée.

.4.3 Technique de DEAN

Après extraction des dents, DEAN excise les papilles interdentaires (fig.53). Cette opération peut se faire aux ciseaux à gencive ou au bistouri.

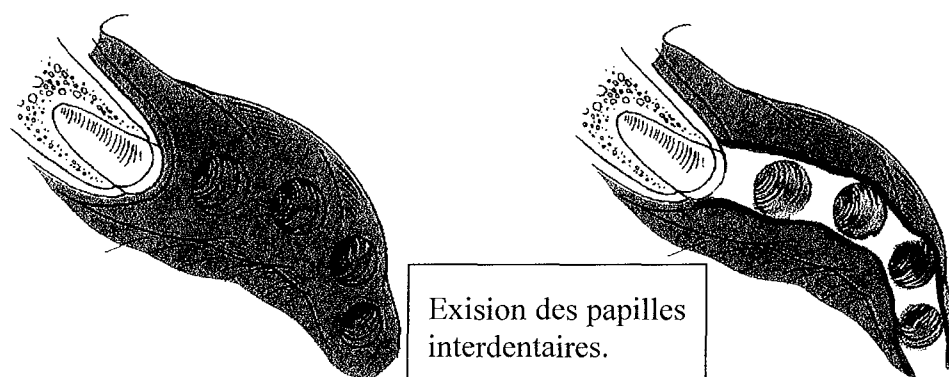


Figure 53 (d'après Peterson)

Puis à l'aide d'une fraise à os (fig 54.a) ou d'une pince gouge (fig.54.b), il supprime les septa interdentaires, créant ainsi une tranchée réunissant les alvéoles entre les deux tables osseuses.

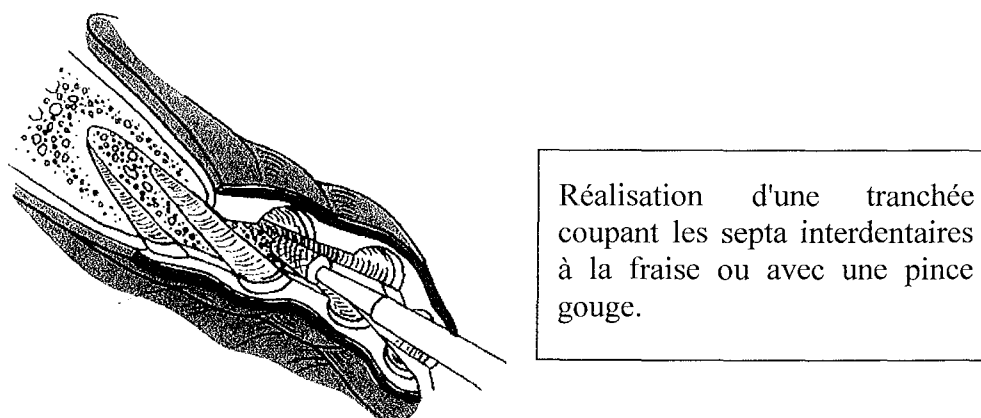


Figure 54.a (d'après Peterson)

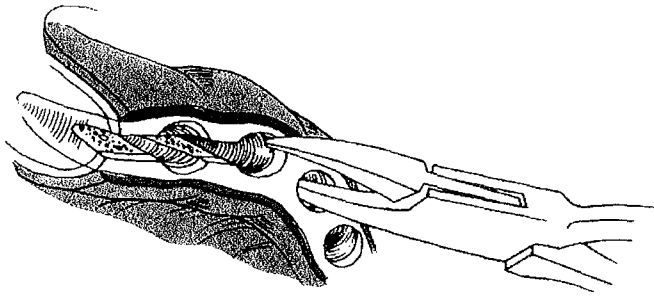


Figure 54.b (d'après Peterson)

Deux sillons parallèles sont pratiqués à la fraise au niveau du versant labial de la table osseuse, verticalement au droit mésial des canines.

Un instrument plat est inséré dans la tranchée (fig.55), sur lequel on exerce une force dirigée vers l'extérieur afin de fracturer la corticale externe.

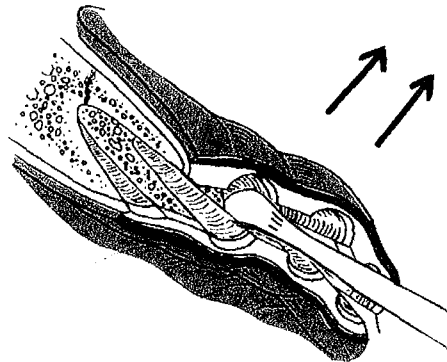


Figure 55 (d'après Peterson)

La région alvéolaire est saisie entre le pouce et l'index (fig.56). Cette pression digitale va permettre de modeler et comprimer la table externe dans la position désirée.

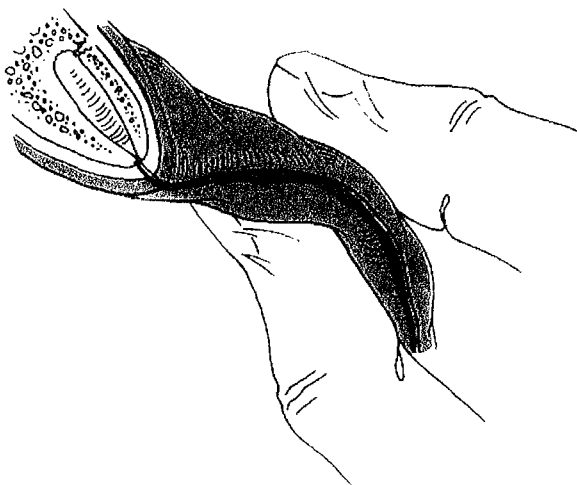


Figure 56 (d'après Peterson)

La table externe est maintenue entre le pouce et l'index puis mis en condition avant d'être suturée.

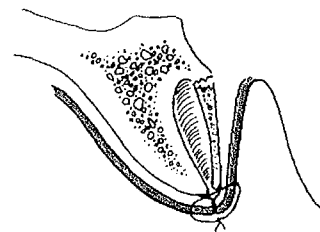


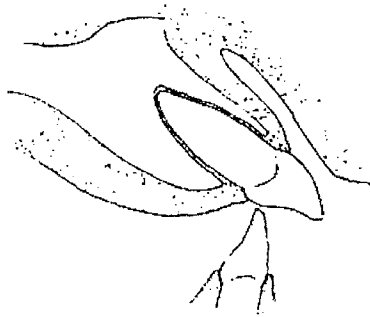Figure 57

Comme pour la technique de G. APAP, il n'a pas été pratiqué de décollement muco-périosté afin d'assurer la continuité vasculaire.

Cette technique peut donner des séquestrations et de toute façon induit une crête très pointue qui va à l'encontre de ce que l'on cherche (fig.57).

.4.4 Technique d'OBWEGESER

Cette technique reprend celle de DEAN en apportant quelques modifications. Elle est utilisée dans les cas de proalvéolie maxillaire importante. On élimine de la même manière les papilles et les septa interdentaires.



La proalvéolie laissera des crêtes osseuses qui vont s'opposer à l'insertion d'une prothèse adjointe.

Figure 58 (d'après Starshak)

Avec une grosse fraise à os, on élargit les alvéoles de manière à pouvoir introduire au fond de celles-ci un petit disque monté sur une pièce à main (fig.59).

Deux sillons parallèles sont pratiqués à la fraise au niveau des versants labial et palatin de la table osseuse, verticalement au droit mésial des canines.

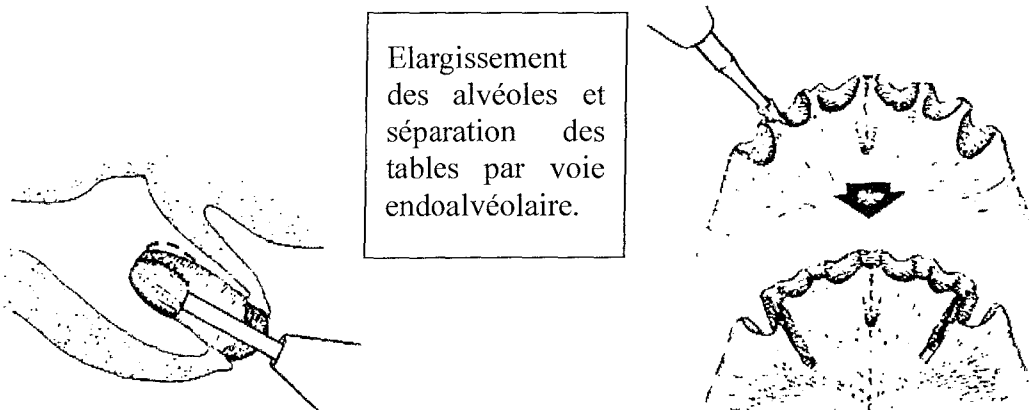
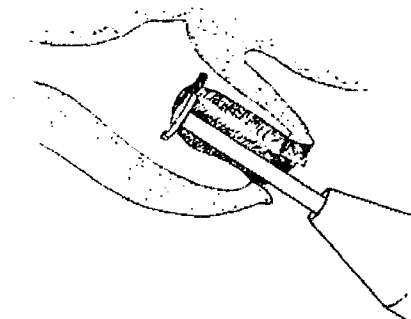


Figure 59 (d'après Starshak)

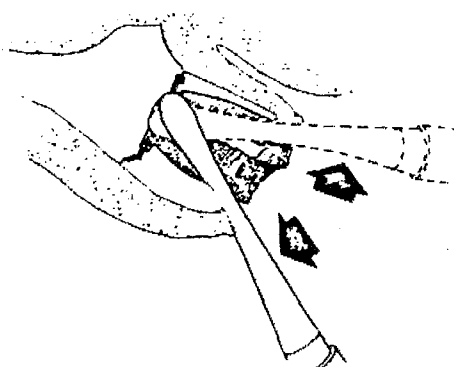
Puis, un disque est inséré au fond de la tranchée et coupe partiellement la corticale palatine et vestibulaire (fig.60). En règle générale, la table externe est fine et ne nécessite pas de préfracture, mais, cela reste plus prudent.



Les tables externes et internes sont fragilisées au niveau désiré par le praticien.

Figure 60 (d'après Starshak)

Deux élévateurs plats sont insérés dans les alvéoles, puis avec précaution les corticales externes et internes sont fracturés pour devenir mobiles (fig.61). Grâce aux sillons qui ont été réalisés précédemment, le trait de fracture passe exactement par les tranchées.

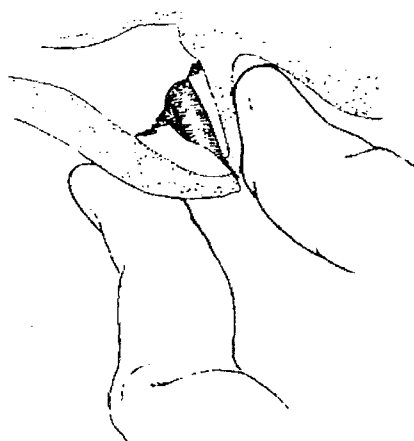


Fracture des tables externes et internes

Figure 61 (d'après Starshak)

Les régions alvéolaires palatines et vestibulaires sont saisies entre le pouce et l'index puis repositionnées en direction palatine. Les berges sont alors suturées entre elles (fig.62).

Ce déplacement dans le sens antéro-postérieur va permettre de réduire la proalvéolie.



Repositionnement des alvéoles fracturées et suturées hermétiquement.

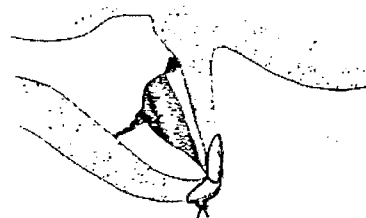


Figure 62 (d'après Starshak)

On obtient ici le même inconvénient qu'avec la technique précédente, on se retrouve avec une configuration inadaptée des crêtes; l'aspect aigu de celles-ci va gêner la cicatrisation et induire des phénomènes douloureux sous la plaque base prothétique.

.4.5 Conception parodontale

Cette conception ne diffère pas beaucoup de la technique de résection osseuse classique. Elle apporte quelques modifications au niveau du tracé de l'incision, ainsi que du repositionnement final des lambeaux.

En effet, l'incision ne se fait pas au niveau des collets des dents à extraire mais légèrement à distance.

Elle se situe plus ou moins apicalement selon l'importance de la résection osseuse envisagée. Elle est rectiligne, à biseau interne et sectionne au passage les languettes interdentaires.

On utilise la curette de KRAMER n° 3 pour exciser tout le tissu de granulation et la gencive marginale. Cette phase aboutit à la suppression des zones inflammatoires subsistantes et limite considérablement le saignement péropératoire.

Le décollement du lambeau est pratiqué à minima. Puis de la même manière, on réalise les extractions en série, la régularisation osseuse et celle des bords muqueux. Il est souvent nécessaire de désépaissir le lambeau palatin. On pratique une incision à biseau interne.

Il existe deux éventualités lorsqu'on rapproche les lambeaux vestibulaire et palatin;

- Soit la résection osseuse a été importante et dans ce cas, il est possible d'obtenir un affrontement des berges du lambeau permettant une cicatrisation par première intention. MARTINEAU préconise la suture en surjet à points continus.
- Soit la résection osseuse a été faible, ou bien, la gencive adhérente était peu importante. Si l'on cherche à coapter les berges du lambeau, on risque de déplacer coronairement la ligne muco-gingivale et par-là même de diminuer la profondeur du vestibule. On repositionnera la ligne muco-gingivale dans sa situation initiale et on obtiendra au niveau des berges une cicatrisation de seconde intention.

Il faut néanmoins noter qu'il existe une alternative à cette dernière éventualité en réalisant une incision sous-périostée pour augmenter la laxité du lambeau sans modifier la profondeur du vestibule.

Il est en effet toujours recommander d'obtenir une suture hermétique qui donnera lieu à une cicatrisation par première intention.

.4.6 Utilisation du guide chirurgical

Le guide chirurgical de Buchard (1978), réplique transparente de la future base prothétique, permet de mettre en évidence les compressions muqueuses en cours d'intervention et de guider le chirurgien lors de la régulation osseuse des crêtes (ph.11).

Le guide chirurgical permet donc de contrôler l'exérèse osseuse prédéterminée sur les modèles, afin de permettre une adaptation parfaite de la prothèse immédiate.

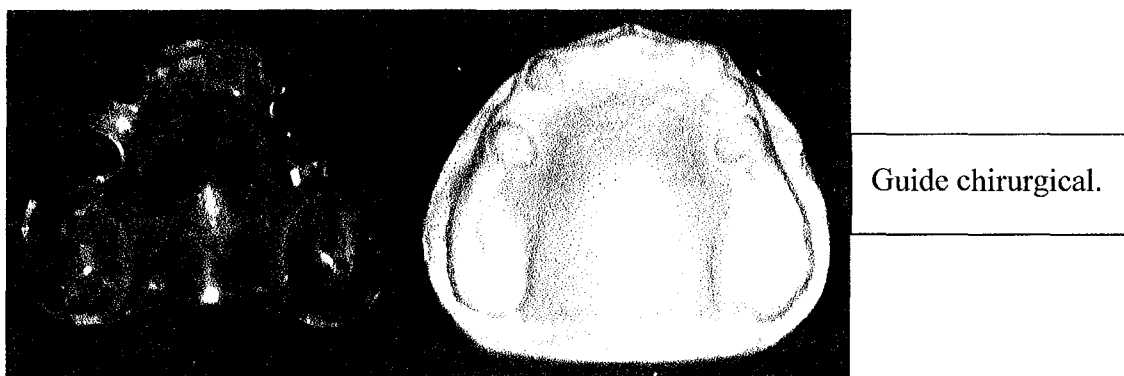


Photo 11 (collection du Dr Viennet)

En résumé, il va diriger la résection osseuse et surtout constituer un élément de finition.

Dès la fin des extractions, le praticien commence la résection et tente de positionner le guide (ph.12). La fibromuqueuse est repositionnée. Le guide est retiré de la solution germicide et placé en bouche.

Après de multiples retouches osseuses, le praticien obtient une assise parfaite du guide sur les surfaces d'appui (POSTAIRE & Coll., 1998), (RIGNON & Coll., 1990).




Photo 12 (collection du Dr Viennet)

Au cours de la mise en place du guide, trois cas peuvent se présenter:

Premier cas; le guide se place parfaitement

Après avoir massé avec le guide les surfaces d'appui, on note que l'intrados est en contact avec l'ensemble de la surface d'appui muqueuse. Celle-ci est comprimée de manière uniforme. L'intrados prothétique, la forme des crêtes et la position de la muqueuse sont en adéquations; l'intervention peut se terminer.

Deuxième cas; le guide se place de manière incomplète

La mise en place du guide permet de visualiser des zones d'ischémie. Toute zone comprimée apparaît blanche sous le guide transparent en rapport avec l'ischémie locale. Ces zones de compression correspondent à un excès de volume des procès alvéolaires.

Le guide est alors retiré puis remis dans la solution germicide et on procède à une correction prudente pour obtenir, par approches successives, une coaptation parfaite entre la muqueuse et le guide. On repositionne le guide pour apprécier le résultat obtenu. On renouvelle cette démarche jusqu'à obtenir une coloration de la muqueuse parfaitement uniforme.

Troisième cas: le guide ne rentre pas du tout.

Par exemple dans les cas de proalvéolie importante. On éliminera d'emblée l'excédent d'os. Puis on agit comme précédemment, par approches successives, en remplaçant le guide entre chaque étape jusqu'à obtenir un bon positionnement de celui-ci sur les surfaces d'appui. Le guide doit être stable et ne plus provoquer de blanchiment muqueux.

Ses bords doivent atteindre la limite d'enregistrement périphérique. Le guide reproduisant exactement la prothèse au niveau de l'intrados et des joints périphériques, cela signifie une adaptation que l'on vérifie en bouche.

On fera faire au patient des mimiques, exactement comme pour une prothèse complète pour vérifier la rétention.

D'après G. APAP (1978), il ne sera pas fait de sutures, les berges du lambeau s'affrontant parfaitement et l'épaisseur des sutures n'étant pas ménagée dans la prothèse, leur compression serait susceptible d'amener des petits foyers de nécrose, voire des éliminations de séquestre ou des résorptions localisées.

Comme selon C. MARTINEAU (1980), nous pensons qu'il est nécessaire de refermer le site d'extraction et de maintenir les berges du lambeau par une suture continue, en surjet croisé de manière à obtenir une cicatrisation de première intention.

.4.7 Discussion sur l'utilisation des différentes techniques

Les techniques de résection osseuse classique, c'est-à-dire incision, décollement d'un lambeau et modelage de la crête, bien que plus "mutilantes", semblent être les plus rigoureuses.

Le remodelage doit être effectué avec précaution car la réaction inflammatoire qui s'en suit accélère la résorption osseuse.

Grâce au guide chirurgical, il est possible de contrôler l'exérèse osseuse afin d'obtenir une parfaite adaptation entre l'intrados prothétique et la surface muqueuse.

Les autres techniques utilisent les fractures des tables osseuses pour obtenir cette adaptation.

Or ces fractures sont souvent pratiquées à l'aveugle. En effet, il semble difficile de déterminer avec exactitude le volume osseux fracturé ainsi que la position des lignes de fractures. L'utilisation du guide chirurgical ne semble plus efficace, particulièrement en ce qui concerne les techniques de DEAN et d'OBWEGESER. La mise en oeuvre est délicate et le résultat plus aléatoire.

En outre, avec les techniques utilisant les fractures des tables osseuses, la séquestration osseuse constitue un risque non négligeable dont la survenue constituerait une perte osseuse irrémédiable.

De plus, la forme crestale n'est jamais idéale pour réaliser la prothèse dans de bonnes conditions. Elle est beaucoup trop fine et anguleuse.

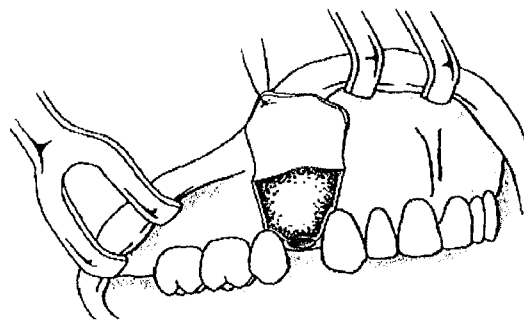
.5 LA SUTURE DE LA PLAIE

.5.1 Le recouvrement de la plaie.

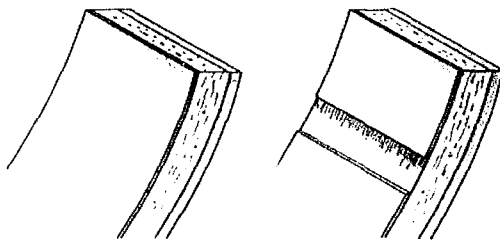
Avant de commencer à suturer le lambeau, il faut s'assurer que celui-ci soit en mesure de recouvrir le rebord alvéolaire.

L'incision destinée à produire un lambeau d'épaisseur totale, muco-périosté, est un facteur important car, dans ces conditions on peut aisément prolonger l'incision de manière à augmenter la laxité du lambeau par un clivage périosté (fig.63).

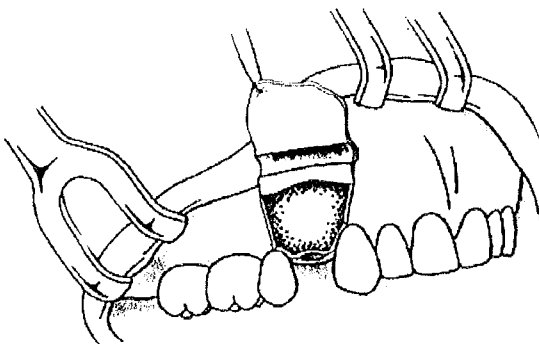
On peut décrire ainsi la technique du clivage périosté de REHRMANN qui permet d'aboutir au recouvrement du rebord alvéolaire:



Avant de cliver le lambeau on le tracte de manière à ce qu'il soit tendu.



On pratique une incision sur le périoste.



Le lambeau est rendu plus lâche et peut recouvrir le rebord alvéolaire.

Figure 63 (d'après Denhez)

Pour un recouvrement étendu du secteur antérieur, ROZENCWEIG (1978) propose d'effectuer un glissement de lambeau issu du palais. Le lambeau est d'épaisseur partielle et totale en palatin. En vestibulaire il est d'épaisseur totale pour augmenter la laxité. Il fait suite à l'avulsion des dents et à l'excision du tissu de granulation qui entoure les alvéoles.

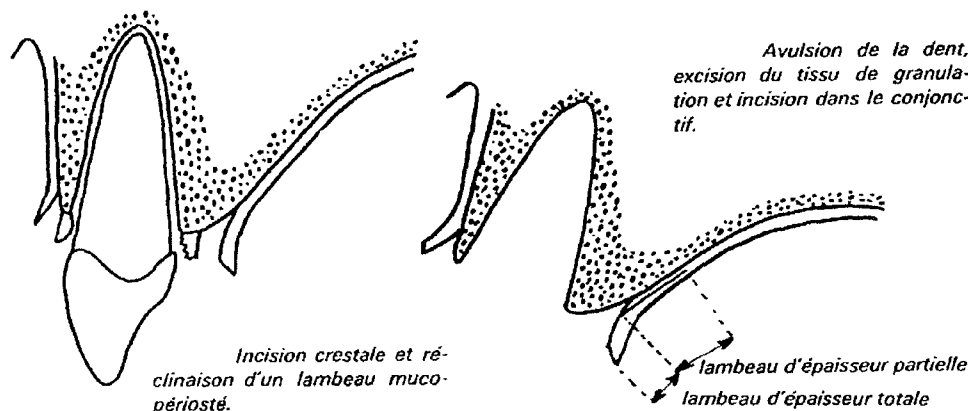


Figure 64 (d'après Rozenweig)

Puis, une incision transversale est pratiquée au palais (fig.65).

Elle s'effectue sur deux centimètres environ, de façon parallèle à l'os et va permettre de faire glisser le lambeau palatin vers les berges du lambeau vestibulaire (fig.66).

Le lambeau ainsi tracté recouvre totalement les alvéoles.

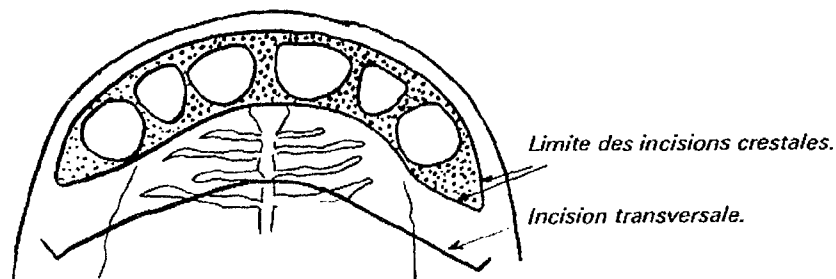


Figure 65 (d'après Rozenweig)

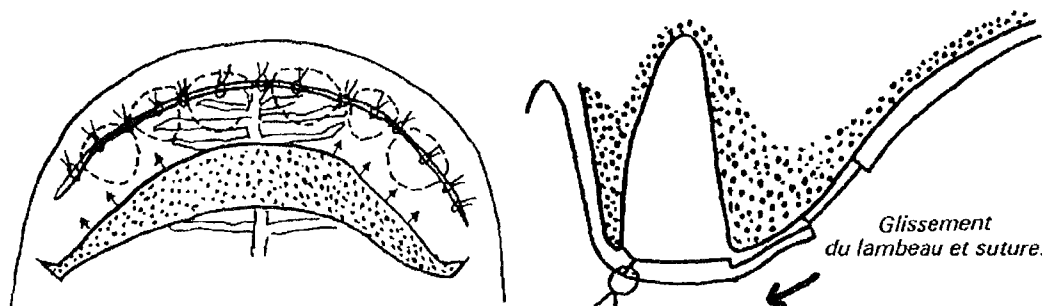


Figure 66 (d'après Rozenweig)

Le praticien est alors en mesure de suturer les berges et d'obtenir ainsi une parfaite herméticité et une cicatrisation par première intention.

.5.2 La technique des sutures.

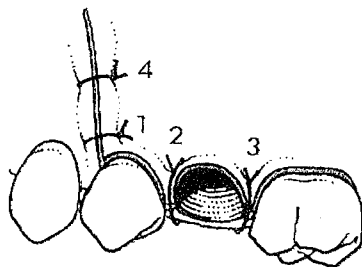
La pince porte-aiguille saisit l'aiguille à la jonction du tiers médian avec le tiers postérieur, sans toucher la partie du chas.

La pointe de l'aiguille est enfoncée perpendiculairement à 2-3 mm du bord dans la lèvre de la plaie, le lambeau étant maintenu par la pincette chirurgicale, puis elle est poussée à travers le lambeau.

Ce geste se fait par un mouvement en arc de cercle de la pince porte-aiguille, arc de cercle conforme au rayon de courbure de l'aiguille, sinon cette dernière se casse ou le tissu se déchire.

C'est pourquoi, nous recommandons de perforer l'une après l'autre les deux lèvres de la plaie dans les zones d'accessibilité délicate ou dans les zones avec une muqueuse fine pouvant se déchirer lors de la perforation.

L'aiguille doit aborder en premier lieu le lambeau mobile et en second lieu la partie fixe. Avec un lambeau comprenant une incision de décharge, on doit effectuer le premier point à partir du coin de celui-ci.



Le premier point doit débiter au niveau du coin du lambeau.

Figure 67 (d'après Peterson)

.5.3 La suture.

Le but de la fermeture de la plaie est d'amener les deux lèvres bord à bord, mais de manière à éviter le contact épithélium contre épithélium. Les sutures s'exécutent en général par points séparés, distants de 3 à 5 mm.

Le surjet continu (fig.68) n'a pas d'intérêt pour les petites plaies non rectilignes. Mais il trouve toute son utilité dans les zones édentées où nous pouvons avoir une longue incision rectiligne, car le surjet provoquerait moins d'irritations mécaniques (SAUVANET, 1992). Toutefois, le surjet fait toujours courir le risque de voir la totalité de la suture se défaire si le fil se rompt.

Suture en surjet où les crêtes sont rapprochées et maintenues jusqu'à la cicatrisation entre elles à la manière d'un "ficelage de rôti".

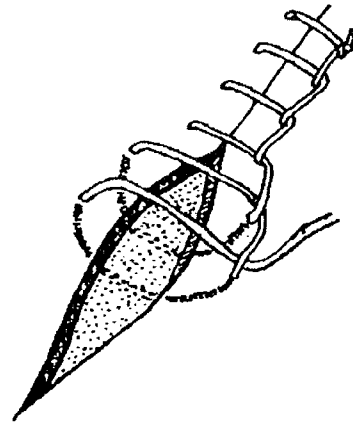
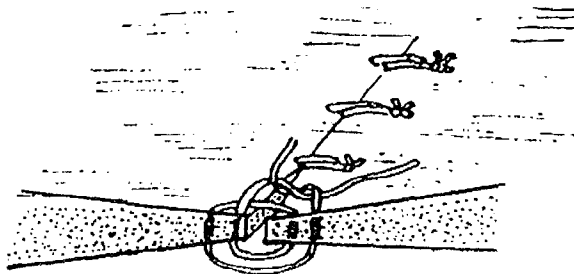


Figure 68 (d'après Sauvanet)

L'avantage des sutures par points séparés, comme les sutures de Smead Jones (fig.69) et les sutures de Blair Donatti (fig70), réside dans la possibilité d'éliminer l'un ou l'autre point pour effectuer par exemple un petit drainage lors d'un incident post-opératoire. De plus, si un fil vient à se casser, la totalité de la suture n'en est pas affectée pour autant.




Suture Smead Jones

Figure 69 (d'après Sauvanet)

La muqueuse buccale et le périoste sont pris dans la même suture et les lèvres de la plaie doivent être suturées avec une légère éversion des bords.

Une suture plan par plan avec suture du plan profond au fil résorbable n'a que d'exceptionnelles indications dans la cavité buccale. Il n'y a guère que lors de la fermeture d'une communication bucco-sinusienne qu'existe l'indication d'une suture en deux plans, la plus profonde intéressant le périoste, pour éviter la récurrence lors de la déchirure toujours possible de la muqueuse.



Suture de Blair Donatti.
A droite, le même trop serré.

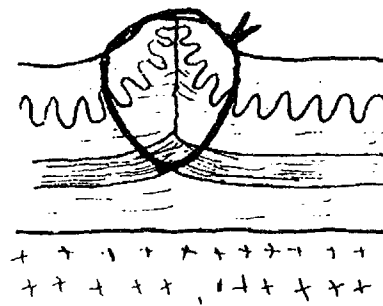


Figure 70 (d'après Sauvanet)

En cas de tendance à l'invagination des lèvres de la plaie, il convient de parfaire la fermeture par des sutures de soutien, du type suture de matelassier.

.5.4 La technique des nœuds.

Les nœuds tiennent une place importante dans la réalisation de la suture, car s'ils sont mal réalisés ou s'ils sont employés à mauvais escient, le nœud risque de se défaire et ainsi empêcher une bonne coaptation des tissus et par la même une bonne cicatrisation.

Toutes les formes de nœuds procèdent d'un seul et même nœud fondamental dont le but est d'adapter les lèvres de la plaie et d'un second nœud, exécuté en sens inverse dont le but est de bloquer le premier.

.5.4.1 Classification internationale des nœuds de TERA et ABERG (1976).

Ils classent les nœuds en deux grandes catégories (Tab.6):

- Les nœuds effectués dans le même sens: ils leur donnent le signe X.
- Les nœuds effectués dans un sens différent: le signe est alors =.
- Le nombre de boucles autour de la pince porte-aiguille est également codifié.

Tableau 8 (d'après Sauvanet)

Classification
international
des nœuds selon
Tera & Aberg.

1=1		1x1	
2=1		2x1	
1=2		1x2	
2=2		2x2	
1=1=1		1x1x1	
2=2=2		2x2x2	

Les nœuds peuvent être exécutés manuellement ou à la pince.

Le praticien expérimenté pourra aisément faire ses nœuds à la main ce qui se conçoit bien dans la cavité buccale, car la dextérité autorise un bon positionnement des nœuds et une bonne tension sur les lèvres de la plaie.

L'opérateur moins entraîné donnera la préférence aux nœuds réalisés à la pince, ce qui est plus économique pour le fil serti en aiguillée de longueur limitée. De plus l'usage de la pince comporte un élément de sécurité de plus par le maintien de l'aiguille limitant le risque de déglutition ou d'aspiration.

.5.4.2 Quels sont les nœuds les plus adaptés en fonction du fil utilisé?

Selon SAUVANET N. (1992), certains nœuds sont plus adaptés que d'autre en fonction de la rigidité du fil employé:

a) Soie-Catgut.

Le meilleur nœud serait 1=1=1 puis on trouverait 2X2.

b) Vicryl.

Le meilleur nœud est 1=1=1 ou le nœud 1=1.

c) Pour les monofils.

Il faudra faire le nœud 2X2 ou le nœud 1=2.

Notons que ces indications varient en fonction de l'épaisseur du fil utilisé.

.6 LA REVISION MUQUEUSE.

.6.1 Les freins.

Du fait de la diminution déjà perceptible de la hauteur des crêtes osseuses, les freins peuvent venir s'implanter jusqu'à la ligne faîtière. Cette diminution est d'autant plus importante si une régularisation osseuse a été pratiquée ou si un accident comme une fracture de table est survenue.

La nouvelle position relative des freins par rapport à la hauteur des crêtes peut devenir une gêne importante pour la mise en place d'une prothèse adjointe. Comme nous l'avons vu précédemment, les freins ne doivent pas interférer avec les bords de la prothèse sous peine d'empêcher le relâchement musculaire para-prothétique. Une freinectomie peut alors s'avérer nécessaire dans de telles conditions.

.6.2 Les muscles.

Une insertion musculaire trop haute est également un élément négatif quant au maintien d'une prothèse adjointe. S'il est possible de le faire, le chirurgien peut rabaisser les limites d'insertion musculaire; cela permet alors d'augmenter la stabilisation prothétique par une élévation relative de la hauteur des crêtes.

Ce type d'intervention est peu réalisée car les suites post-opératoires sont douloureuses et les résultats obtenus décevants.

.6.3 La muqueuse.

Les crêtes édentées et appareillées incorrectement peuvent présenter une hypertrophie muqueuse. L'existence d'une crête flottante va, d'une part, nuire à la stabilité prothétique et d'autre part, accélérer la résorption du tissu osseux sous jacent. Le chirurgien-dentiste peut donc profiter de l'intervention en cours pour éliminer cette hypertrophie muqueuse en

pratiquant deux incisions parallèles entre elles et en excisant le bourrelet charnu ainsi délimité. Après hémostase, les lèvres de la plaie sont rapprochées par des sutures permettant un affrontement des berges muqueuses et une cicatrisation par première intention.

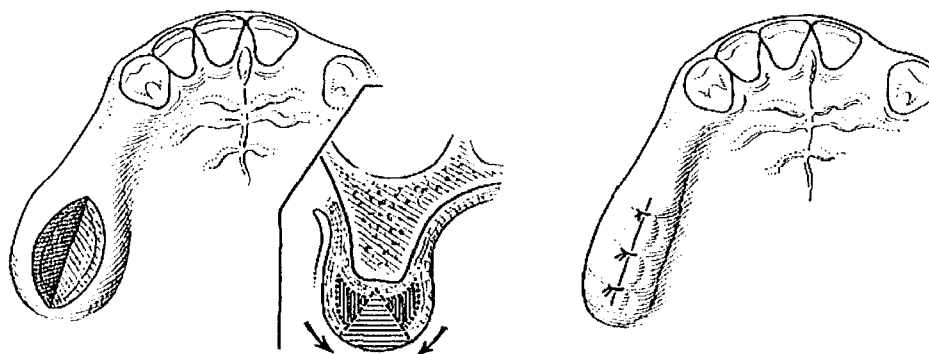


Figure 71 (d'après Parrant)

.7 CONSEILS POST OPERATOIRES.

.7.1 Soins postopératoires.

La partie la plus importante des soins postopératoires est l'information du patient et si cela semble utile, de son entourage sur la conduite à tenir après l'intervention, sur les suites à attendre et sur les éventuels incidents possibles.

Cette information passe parfois difficilement la rampe, à cause de la situation de stress du patient, qui occulte alors les indications données ou qui ne sait pas bien gérer la suite des événements, si bien qu'il devient important de lui remettre un résumé écrit des principales informations données.

Ce document explicatif doit comporter les éléments suivants :

- Indications concernant la nourriture.
- L'interdiction de fumer et de consommer du café.
- Les mesures physiques à prendre.
- Les médicaments.
- Le comportement à adopter en cas de saignement.
- Les restrictions ou interdictions de conduire un véhicule.

.7.2 Alimentation.

La mise au repos de la plaie opératoire en chirurgie générale est une recommandation qui s'applique aussi à la chirurgie buccale, mais qui est dans ce cas particulier difficilement réalisable à cause des mouvements provoqués par l'alimentation, la déglutition et la parole.

Alors que pour des patients hospitalisés et ayant subi une intervention de chirurgie buccale de grande ampleur, l'alimentation temporaire par sonde nasale est tout à fait indiquée, on ne peut recommander au patient ambulancier qu'une diète semi-liquide, à prendre d'ailleurs uniquement après un temps d'abstinence correspondant à la durée de l'anesthésie locale.

Le café et le thé ainsi que le fait de fumer doivent être diminués pendant 3 à 4 jours.

.7.3 Soins de la plaie et de la bouche.

Pendant les deux premiers jours postopératoires la règle veut que l'on s'abstienne de bains de bouche pour ne pas diluer le caillot qui s'organise dans l'alvéole ou pour ne pas désunir les lèvres de la plaie.

On pourra de même recommander aux patients de ne pas conserver la salive trop longtemps en bouche.

A partir du troisième jour, les bains de bouche sont propices au bon nettoyage de la plaie.

Les solutions avec des antiseptiques (Chlorexidine) sont les plus recommandées. Certains auteurs préconisent l'utilisation de camomille qui est facilement préparée sous forme d'infusion. Toutefois notre préférence se porte sur des solutions ayant un antiseptique et ne contenant pas d'alcool à cause de la sensation de brûlure.

Dans un premier temps, le patient pourra utiliser des cotons-tiges trempés dans la solution pour nettoyer délicatement la plaie et les fils.

Il convient d'éviter les douches buccales et les jets d'eau pulsés (hydropulseur) jusqu'à l'ablation des points de sutures. Celle-ci intervient en général au bout de 8 à 10 jours.

Il est également important de recommander aux patients d'enlever après chaque repas les plaques de contention ou les prothèses pour les laver et les remettre ensuite immédiatement en place.

.7.4 Prophylaxie de l'œdème.

L'information concernant l'apparition d'un œdème est un impératif incontournable pour apaiser le patient.

L'œdème est à son apogée 24 à 48 heures après l'intervention. C'est une phase normale de la cicatrisation qu'il faudra bien expliquer au patient sans chercher à minimiser son ampleur. Il appartient au praticien d'adapter son discours en exagérant parfois les suites afin de ne pas être submergé par des appels téléphoniques répétés sans véritables fondements.

L'œdème peut parfois être important et ceci en fonction de l'ampleur de l'intervention et du sujet. C'est pourquoi, dans certains cas, les patients

seront mis au repos pendant trois jours après les extractions et, en fonction de l'ampleur de l'intervention un arrêt de travail pourra leur être prescrit.

La mise en place d'une thérapeutique aux rayons infra-rouges, à l'ionophorèse iodée ou aux ondes ultra-courtes est possible dès la seconde semaine pour diminuer l'œdème. Ces thérapeutiques sont rarement utilisées en chirurgie buccale et certains auteurs s'interrogent sur l'efficacité de telles thérapeutiques.

La prophylaxie de l'œdème passe, d'abord et avant tout par l'application de froid. Les vessies de glace ont les avantages des anti-inflammatoires sans leurs inconvénients pour l'état général.

L'application de chaleur est contre-indiquée pendant la première semaine. On peut également recommander aux patients de ne pas s'emmitoufler avec un cache-nez ce qui a pour effet de conserver la chaleur.

Même si la prescription d'antiphlogistiques reste indiquée dans certains cas, l'application d'une thérapeutique physique par le froid reste dans la plupart des cas suffisante. La médication postopératoire doit avant tout permettre de diminuer les douleurs ce qui est possible avec de simples antalgiques à action périphérique.

.7.5 Soins postopératoires généraux.

L'accompagnement et les soins généraux postopératoires d'un patient ambulatoire est un problème souvent occulté ou mal étudié d'avance.

En effet, il faut, en plus des problèmes postopératoires locaux (saignements, œdème, infection, douleur) savoir prendre en charge les répercussions postopératoires de l'état général résultant de l'anesthésie et du stress. Après une intervention de grande ampleur, il convient de garder le malade pendant une trentaine de minutes en salle de repos.

Alors qu'au cours des recommandations postopératoires habituelles on évoque l'hypothèse d'une incapacité de conduire un véhicule, on oublie souvent de parler de l'accompagnement du malade lorsqu'il est à domicile. Ainsi, chez les patients vivant seuls, ou âgés, ou à risques hémorragiques, il faut veiller à la possibilité de faire surveiller le patient à la maison.

L'éventualité du maintien du patient en clinique pour des soins postopératoires peut dans certains cas s'avérer prudent.

.7.6 Soins postopératoires locaux.

Le contrôle postopératoire de la plaie a également pour objectif de tranquilliser le patient. C'est pourquoi il n'est pas souhaitable de faire une intervention importante avant la fin de semaine si les conditions requises pour un contrôle ne sont pas réunies.

La mise à disposition du patient d'un numéro de téléphone ou il peut joindre rapidement le chirurgien-dentiste est une démarche rassurante pour le patient.

Le rôle essentiel du contrôle post-opératoire est de reconnaître à temps une possible complication afin de mettre en œuvre rapidement la thérapeutique adéquate, si bien que le rythme des contrôles nécessaires ne peut être déterminé que par l'opérateur. Alors qu'après une extraction simple, un contrôle peut n'être envisagé qu'après la cicatrisation ou s'il y a un problème intercurrent, avec des extractions multiples, un contrôle doit être fait dans les 24 à 48 heures et ensuite dans les 7 à 8 jours pour l'ablation des sutures. En milieu hospitalier, le premier contrôle se fera lors de la contre-visite (le soir de l'intervention).

✓ CONCLUSION

La prévention et la parodontologie permettent de faire reculer sensiblement le moment des extractions, toutefois, un état bucco dentaire fortement délabré, provoqué ou aggravé par une pathologie générale qui conduit à une mise en danger de la vie du patient, va orienter le traitement vers des extractions multiples.

L'os alvéolaire est si intimement lié à la dent que l'avulsion de cette dernière entraîne une résorption accélérée.

De nombreux facteurs locaux et généraux vont influencer la résorption osseuse. Le praticien se doit de les connaître afin d'en minimiser les effets, et de réaliser les avulsions avec prudence en respectant, autant que possible, les procès alvéolaires.

L'examen clinique parfaitement conduit doit permettre au praticien, d'évaluer les difficultés et les nécessités chirurgicales liées aux extractions multiples et, de collecter les informations qui seront perdues après les avulsions.

Si de très nombreuses avulsions sont nécessaires, le praticien pourra, ou bien intervenir en milieu hospitalier sous anesthésie générale ou sous neurolept-analgésie, ou bien intervenir en un ou plusieurs temps au fauteuil sous anesthésie locale.

Des gestes chirurgicaux simples et effectués à bon escient peuvent éviter de tomber dans les pièges tendus par la physiologie de l'os et de la dent.

Nous considérons que quand cela est nécessaire, une avulsion avec une chirurgie osseuse programmée et bien conduite est préférable à une avulsion traditionnelle qui risquerait de menacer la continuité des procès alvéolaires.

La régularisation des crêtes osseuses qui suit les avulsions permet de prévenir une résorption anarchique et d'entreprendre très vite l'élaboration de la prothèse définitive grâce à un profil cicatriciel anatomiquement régulier.

Le recouvrement de la plaie se doit d'être le plus hermétique possible et l'exécution d'un lambeau muco-périosté vient faciliter la réalisation de la couverture totale de l'alvéole.

La conservation osseuse doit être le souci majeur du praticien qui souhaite préparer au mieux le terrain dévolu à la prothèse.

✓ BIBLIOGRAPHIE.

ADRIAENSEN C, BERCY P

Poches infra-osseuses et techniques de comblement.

Rev. Belge Med. Dent., 1989, 44 :70-86

APAP G.,

La prothèse immédiate. La technique chirurgicale.

Cah. Prot., 1978, 24:85-97.

ARRETO C D, GAUDY J.F.

Manuel d'analgésie en odontostomatologie.

Paris: Masson, 1999, 174p.

BAUER B

La cicatrisation des plaies buccales.

Th.: Chir. Dent.:Aix-Marseille 2; 1981.

BENGT öWALL, ARND F, GUNNARD E

Prothèse dentaire. Principes et stratégies thérapeutiques.

Paris: Masson, 1998.-249p

BENQUE E.P., BROCARD D., OSCABY F.

A propos des comblements, des membranes et de leur association.
Plaidoyer pour la résorbabilité.

Inf. Dent., 1995, 22, 1671-1676

BERCY P

Considérations parodontales liées aux extractions.

Rev. Bel. Med. Dent., 1989,4:79-86.

BIERLING P.

Traitements anti-coagulants.

In: traité de médecine par Godeau P.-3^e ed.

Paris: Flammarion, 1996.-2968p.

BIOU C.

Manuel de chirurgie buccale.

Paris: Masson, 1978.-274p.

BJORLING, NILSON I.M.

Réparation osseuse de l'alvéole post extractionnelle chez l'homme.

Oral. Surg., 1966, 6, 805-815

BOWERSG.M., VARGOJ.W., LEVY B.

Histologic observations following the placement of tricalcium phosphate in Human intrabony defects.

J. Periodontol., 1986 , 57, 286-287.

BOWLES WH., DANIEL RE.

Reevaluation of submerged vital roots,

J. Am. dent. Ass., 1983, 107, p. 429

BUCHARD P., APAP G., NAVARRO M., RIGNON-BRET J.M.

Spéciale prothèse immédiate.

Cah. Prot., 1978; 24, 37-132

CHARON J.

La lithotritie parodontale.

Velizy-Villa Coubley: Ed. CdP, 1997.-275p.

COOK RT, HUTCHENS LH, BURKES JJ

Periodontal osseous defects associated with vitally submerged roots.

J. Periodontol., 1977, 48, 249.

COSTACHE A

Le processus de néo-genèse et les moyens de la régénération du tissu en chirurgie bucco-dentaire.

Inf. Dent., 1960, 50:1586-1594

DAWIS WH., LAM PS., MARSHALL MW., DORCHESTER W.,
HOCHWALD DA.

Using restauration borne totally by anterior implants to preserve the edentulous mandible.

JADA, 1999, 130, 1183-1189.

DENHEZ F., SEIGNEURIC JB., ANDREANI JF., CANTALOUBE D.

Extractions dentaires: techniques opératoires.

Encycl.Méd.Chir., Stomatologie/odontologie, 6, 22-092-A-10, 1999, 12 p.

DESCROSAILLES C.

Prévention de l'endocardite infectieuse d'Osler en pratique dentaire chez les malades atteints de cardiopathie congénitale ou valvulaire acquise.

Inf. Dent., 1989, 18: 1521-1528.

DONOFF R.B.

Manuel de chirurgie orale et maxillo-faciale.

Paris: Masson, 1990.-245p.

ELLINGER R.F., NERY E.B., LUNCH K.L.

Evaluation histologique des défauts osseux parodontaux après implantation de céramique d'hydroxyapatite et de phosphate de calcium biphasique.

Rev. Int. Parodont. Dent. Rest., 1986, 3, 23-31.

FRANKLIN C.D.

The aetiology, epidemiology, pathogenesis and changing pattern of ineffective endocarditis, with a note on prophylaxis.

Brit. Dent. J., 1992, 23, 172, 369-373.

FRIEDRICH A.

Atlas de médecine dentaire: radiologie.

Paris: Flammarion Médecine –Sciences, 1994,-266p.

GARVER D.

Vital root retention in humans ; a final report.

J. Prosth. Dent., .1980, 43, p 368

Me GHEE J.R., MICHALEK S.M., CASSELL G.H.

Dental microbiology.

Philadelphia: Harper and Row, 1982, -327p

GIRARD P., GUY P., MISSIKA P. Médecine et chirurgie dentaire problèmes médicaux en pratique quotidienne.

Paris: Ed: CdP, 1988,-120p.

GOLDBERG M.

Manuel d'histologie et de biologie buccale.

Paris: Masson, 1989.-140p.

GUGLIELMOTTI M.B., UBIOS A.M., CABRINI R.L.

Alveolar wound healing after X-irradiation, histologic, radiographic and histometric study.

J. Oral Maxillofac. Surg., 1986, 44 : 972-976

HAMEL L.

Intérêt préprothétique et prothétique des phosphates de calcium en odontologie.

Th.: Chir. Dent.: Nantes: 1991;26

HIPPOLYTE M.P., FABRE D., PEYROL S.

Corail et régénération tissulaire guidée. Aspects histologiques.

J. Parodontol., 1991, 3, 279-286.

HORCH H.H

Chirurgie buccale; -3^e ed.

Paris: Masson, 1996, -321 p

HOWELL FA, cité dans COOK RT, HUTCHENS LH, BURKES JJ

Periodontal osseous defects associated with vitally submerged roots.

J. Periodontol, 1973, 48, p.249

ISSELBACHER K.J., BRAUNWALD E., WILSON J.D., MARTIN J.B.

Harrison's principles of internal medicine.-3 Ed.

Philadelphia: McGraw-Hill, 1994, 432p.

KWAN J.Y., KALDHAL W., PATIL K.

Evaluation clinique et histologique du matériau de greffe alloplastique HTR[®] : cas clinique.

Rev. Int. Parodontol. Dent. Res., 1990, 4, 281-287

LAM RV

Effect of root implants on resorption of residual ridges.

J.Prost. Dent., 1980, 44, 363-370

LEFORT C., REY M., ZEILIG G., DANCHIN N., GOLDGEWICHT M.,
VOIRIOT P.

La carte patient de prévention de l'endocardite infectieuse.

Inf. Dent., 1993, 34, 2573-2577.

LOUIS J.P.

Inclusion alvéolaire de carbone fibreux pour le maintien du capital osseux
infra-prothétique. Etude expérimentale et clinique.

Th. Chir. Dent.: Paris 7 : 1990

LOUIS J.P., CHEVALLEY F., ROZENCWEIG D., BABEL L.

La prothèse immédiate sous contrôle du patient: une technique originale.

Cah. Proth., 1988, 64, 7-19.

LOUIS J.P., LEJOYEUX J., JACQUE M., CATAU G

Le maintien de l'os alvéolaire par "overdenture"

Cah. Proth., 1980, 30, 91-109.

MARTINEAU C.

L'amélioration des prothèses amovibles par la chirurgie: conception
actuelles.

Entretien Garancière. Paris, 1980.

MARTINEAU C., LESCLOUS P.

La chirurgie exodontique au quotidien

Paris: Ed CdP, 1999, 345p.

MAUREL J.P.

Cicatrisation des plaies osseuses.

Th: Chir Dent.: Aix-Marseille 2: 1980.

MOSTAGHIM D., DEAN MILLARD H.

Bacterial endocarditis: A retrospective study.

J. Oral Surg., 1975, 40, 2, 219-232.

MURRAY C., ADKIN K.

The elective retention of vital roots for alveolar bone preservation : a pilot study.

J. Oral Surg., 1979, 37, p. 650

Nouveau Larousse Médical Sous la dir. de DOMART A. et BOURNEUF J.

Paris: Libr. Larousse, 1981

OPOKA J.M, BRAVETTI P.

Manifestation buccales de l'infection à VIH.

Paris: Ed CdP, 1997,-83p.

OUHAYOUN J.P., ETIENNE D., POKOIK P.

Prévention d'une perte de substance sur un site édenté : rapport sur un cas combinant greffe gingivale et particules de corail.

J. Parodontol., 1991, 1, 61-67.

OUHAYOUN J.P., ETIENNE D.

Comblement immédiat des sites d'extraction en omnipratique: utilisation d'un biomatériau résorbable, le corail naturel.

Inf. Dent., 1989, 4: 225-238

PARANT M

Petite chirurgie de la bouche.-5^e Ed.

Paris: Expansion scientifique française, 1963.-276p

PEDERSON G.WS

Oral surgery.

Philadelphia: Saunders,1988. -405p.

PETERSON L., ELLIS E., HUPP J., TUCKER M.

Contemporary oral and maxillofacial surgery.

St. Louis: Mosby, 1993. -799p.

PLATA RL., KELLY EE.

Intentional retention of vital submerged roots in dogs.

Oral Surg., 1976, 42, p. 120

POSTAIRE M., NASER B.

La prothèse immédiate d'usage.

Inf. Dent., 1998; 10, 669-675.

QUINN J.M, KENT J.N, HUNTER R

Preservation of the alveolar ridges with hydroxylapatite tooth root substitute.

J.A.D.A ,1985, 52, 680-689

RIGNON-BRET JM., MARTINEAU C.

Prothèse complète immédiate. La rectification du modèle, l'étape chirurgicale et la pose de la prothèse.

Inf.. Dent., 1990, 7, 489-497.

ROCHE Y.

Chirurgie dentaire et patient à risque. Evaluation et précaution à prendre en pratique quotidienne.

Paris: Flammarion Médecine –Sciences, 1996.-529p.

ROTHSTEIN S., PARIS D., SAGE B.

Use of Durapatite[®] for the rehabilitation of resorb alveolar ridges.

J.A.D.A. , 1984, 109, 571-574

ROZENCWEIG D.

Chirurgie pré-prothétique destinée à conserver les crêtes alvéolaires.

Cah. Proth., 1978, 23, 97-104

SAUTIER J-M., MORA F., BERNHEIM H.

Facteurs biologiques intervenants dans la régénération de l'os alvéolaire.

J. Parodontol., 1993; 12, 237-245

SAUVANET N.

Les extractions multiples et groupées dans la perspective des réhabilitations prothétiques.

Th: Chir Dent.: Bordeaux : 1992; 57

SCHROEDER H.E.

Biopathologie des structures orales.

Paris: Ed CdP, 1987.-320p.

SEIBERT J.S, SALAMA H

Alveolar ridge preservation and reconstruction

Periodontology 2000, 1996; 11, 69-84.

STARSHAK T., BRUCE S.

Préprosthetic oral maxillofacial surgery.

St. Louis: Mosby, 1980. 351p.

TALLGREN A.

The continuing reduction of the residual alveolar ridges in complete denture wearer : A mixed longitudinal study covering 25 years.

J. Prosthodont. Dent., 1972, 27, 120-132

TRILLER M

Histologie dentaire.

Paris: Masson, 1986. -210p.



VANDEN OOSTENDE M., VANDEN BERGLE, SOMERLING R.,
VAN PETEGHEM

Le rootbonking : la prévention de la résorption maxillaire.

Revue de la littérature.

Rev. Belg. Méd. Dent., 1985, 40, 72-75

VELDHUIS H.

A 5 years evaluation of apatite toothroots as means to reduce residual ridges resorption.

Clin.Prev.Dent., 1984, 6, 5-8

WAITE D.

Textbook of practical oral and maxillofacial surgery.-3^e Ed.

Philadelphia: Lea and Fegiber, 1987. 569p.

WHITAKER DD, SHANGLE RJ

A study of the histologic reaction of submerged root segments.

Oral Surg., 1974, 37, p. 979

ZERAH P.

La prémédication en chirurgie buccale ambulatoire

Th: Chir. Dent.: Paris 5: 1997



Table des matières.

✓	INTRODUCTION	3
✓	LES INDICATIONS DES EXTRACTIONS DENTAIRES MULTIPLES.....	5
	.1 Indications générales	6
	.2 Anomalies dentaires.	8
	.2.1 Anomalies morphologiques	8
	.2.2 Anomalie numériques par excès.	8
	.2.3 Anomalie par trouble de la minéralisation.	9
	.3 Le patient devant subir une radiothérapie.....	11
	.3.1 Incidences de la radiothérapie.....	11
	.3.2 Complications liées à la radiothérapie	12
	.3.3 Discussion	14
	.4 Patients avec des troubles immunitaires.	16
	.4.1 Introduction	16
	.4.2 Cancérologie.	17
	.4.3 Le traitement immuno-suppresseur.....	17
	.4.4 Médullo-suppression et réponse immunologique	17
	.4.5 L'anémie aplasique ou pancytopenie.....	17
	.4.6 Le syndrome d'immunodéficience acquise (SIDA)	18
	.4.7 Attitudes thérapeutiques chez les immuno-déprimés	20
	.5 Patients à risque d'endocardite bactérienne	22
	.5.1 Classification.....	22
	.5.2 Morbidité- épidémiologie	23
	.5.3 Critère de risques de l'endocardite infectieuse.....	24
	.5.4 Actes et traitements prophylactiques.....	25
	.5.5 Discussion	27
✓	RAPPELS SUR LA PHYSIOLOGIE DE L'OS ALVEOLAIRE ET BASAL.....	29
	.1 Description de l'os alvéolaire et basal.....	30
	.1.1 Introduction.	30
	.1.2 Description de l'os alvéolaire.	30
	.1.3 Description de l'os basal.	32

.2	Structure des différents tissus en présence.	33
.2.1	Les différents types d'organisation tissulaire selon Klapisz-Wolikow	33
.2.2	Histologie des différents types de tissus osseux de l'os alvéolaire et basal	35
.3	les cellules osseuses.	37
.3.1	Les différentes cellules en présence.	37
✓	PHYSIOLOGIE DE LA CICATRISATION OSSEUSE	40
.1	Définition de la cicatrisation	41
.1.1	La cicatrisation par première intention.	41
.1.2	La cicatrisation par deuxième intention.	41
.2	La cicatrisation de l'os alvéolaire	42
.2.1	Détersion.	42
.2.2	La réparation.	42
.2.3	Phénomènes sanguins et réactions inflammatoires.	43
.2.4	Phénomènes de réparation tissulaire.	43
.2.5	Phénomènes de réparation osseuse.	43
.2.6	Récapitulatif.	43
.2.7	Déroulement du processus.	47
.3	La cicatrisation de l'os basal	51
.4	La résorption osseuse post-extractionnelle.	52
.4.1	Au niveau mandibulaire.	52
.4.2	Au niveau du maxillaire.	54
.5	Les facteurs de variation	56
.5.1	Les facteurs défavorisant.	56
✓	EXAMEN CLINIQUE ET PLAN DE TRAITEMENT	61
.1	L'examen clinique	62
.1.1	le recueil de données	62
.1.2	L'écoute	63
.1.3	l'examen endo-buccal.	66
.1.4	L'examen radiologique.	70
.1.5	Examens biologiques.	78
.1.6	Photographies endo et exo buccales.	79
.1.7	Modèles d'études et montages sur articulateur.	81
.1.8	La motivation à l'hygiène	82
.2	Le plan de traitement.	84

.2.1	Introduction	84
.2.2	Consentement éclairé.....	84
.2.3	Le devis	85
.2.4	Place des extractions dans les étapes prothétiques	85
✓	CHOIX DU TYPE D'ANESTHESIE.	90
.1	L'anesthésie générale.....	91
.1.1	Définition	91
.1.2	Buts	91
.1.3	Indications de l'anesthésie générale :	92
.1.4	Contre-indications de l'anesthésie générale	93
.1.5	Avantages et inconvénients de l'AG	94
.2	La neurolept-analgésie.	97
.2.1	Définition	97
.2.2	Buts de la neurolept-analgésie	97
.2.3	Généralité	97
.2.4	Les produits utilisés.	98
.2.5	Les indications de la neurolept-analgésie.....	101
.2.6	Les contre-indications de la neurolept-analgésie.....	105
.2.7	Risque principal de la NLA	105
.2.8	Avantages et inconvénients de la NLA	105
.3	Anesthésie locale et locorégionale.	108
.3.1	Définition et but	108
.3.2	Fondement neurophysiologique des produits anesthésiques.	108
.3.3	Les produits utilisés.	110
.3.4	Indications de l'anesthésie locale et locorégionale.....	114
.3.5	Avantages et inconvénients.	114
.4	Préparation du patient.	116
.4.1	Préparation psychologique.....	116
.4.2	Prémédication anxiolytique.	117
.4.3	Préparation physique du patient.....	124
.4.4	En conclusion.	130
✓	TECHNIQUE OPERATOIRE.	132
.1	Déroulement classique d'une extraction.	133
.1.1	Préparation du matériel.....	133
.1.2	Désinfection du champ opératoire	134
.1.3	Anesthésie.	134
.1.4	Syndesmotomie	135
.1.5	Mobilisation et avulsions.....	135

.1.6	Contrôle alvéolaire	135
.1.7	Sutures.....	135
.2	Les incisions et lambeaux.....	136
.2.1	But et qualités du tracé d'incision.	136
.2.2	Les incisions de prédilection pour les E.D.M.....	137
.3	Conserver le capital osseux.....	139
.3.1	Evaluation de la fragilité osseuse.....	139
.3.2	La séparation de racines.....	141
.3.3	Les apex fracturés.....	147
.3.4	L'alvéolectomie conservatrice.....	152
.3.5	Le comblement osseux.	156
.3.6	La régénération tissulaire guidée: RTG.....	161
.3.7	Les racines enfouies	161
.3.8	La pose d'implants.	162
.4	Régularisation des crêtes osseuses.....	164
.4.1	Conception classique.	165
.4.2	Technique des fractures alvéolaires parcellaires de G. APAP 167	
.4.3	Technique de DEAN	168
.4.4	Technique d'OBWEGESER	170
.4.5	Conception parodontale.....	172
.4.6	Utilisation du guide chirurgical	173
.4.7	Discussion sur l'utilisation des différentes techniques.....	175
.5	La suture de la plaie	176
.5.1	Le recouvrement de la plaie.....	176
.5.2	La technique des sutures.....	178
.5.3	La suture.....	178
.5.4	La technique des nœuds.....	180
.6	La révision muqueuse.....	182
.6.1	Les freins.....	182
.6.2	Les muscles.	182
.6.3	La muqueuse.	182
.7	Conseils post opératoires.....	184
.7.1	Soins postopératoires.....	184
.7.2	Alimentation.....	184
.7.3	Soins de la plaie et de la bouche.	185
.7.4	Prophylaxie de l'œdème.....	185
.7.5	Soins postopératoires généraux.....	186
.7.6	Soins postopératoires locaux.....	187

✓	CONCLUSION.....	188
✓	BIBLIOGRAPHIE.....	190



GUILLAUMIN (Thomas). La gestion des extractions dentaires multiples dans le cadre de la réhabilitation prothétique.

Nancy 2002 : 205 f. : ill. ; 30 cm

Th.: Chir.-Dent.:Nancy 1: 2002

Mots-Clés : Extractions multiples
Régularisation osseuse
Alvéolectomie
Conservation osseuse

En plus de la perte osseuse physiologique qui suit toutes extractions, les difficultés chirurgicales rencontrées au cours de l'avulsion peuvent conduire le praticien à éliminer, plus ou moins volontairement, le rebord osseux des dents venant ainsi compromettre la réhabilitation prothétique du patient.

Lorsque ces difficultés sont identifiées par avance, il est plus aisé pour le praticien de prévoir les gestes les plus adaptés au maintien du capital osseux.

L'obtention de profils cicatriciels anatomiquement réguliers, et la fermeture hermétique du site chirurgicale permet de limiter les phénomènes de résorption osseuse.

La conservation des crêtes est possible à condition d'être programmée dès la réalisation des avulsions

JURY :

Président	M. J.P. LOUIS	Professeur des Universités
Juge	M. A. FONTAINE	Professeur de 1 ^{er} grade
Juge	M. <u>D. VIENNET</u>	Maître de Conférence des Universités
Juge	M. J.M. OSSWALD	Praticien Hospitalier

Adresse de l'auteur :

Thomas GUILLAUMIN
5, rue de la moselle
57130 VAUX

FACULTE DE CHIRURGIE DENTAIRE

Jury : Président : J.P. LOUIS – Professeur des Universités
Juges : A. FONTAINE – Professeur de 1^{er} Grade
D. VIENNET – Maître de Conférences des Universités
J.M. OSSWALD – Praticien Hospitalier

THESE POUR OBTENIR LE DIPLOME D'ETAT DE DOCTEUR EN CHIRURGIE DENTAIRE

présentée par: **Monsieur GUILLAUMIN Thomas**

né(e) à: **METZ (Moselle)**

le **02 décembre 1969**


et ayant pour titre : «**La gestion des extractions dentaires multiples dans le cadre de la réhabilitation prothétique**»

Le Président du jury,



J.P. LOUIS

Le Doyen,
de la Faculté de Chirurgie Dentaire



Autorise à soutenir et imprimer la thèse

NANCY, le *18 mars 2002 n°1288*

Le Président de l'Université Henri Poincaré, Nancy-1



GULLAUMIN (Thomas). La gestion des extractions dentaires multiples dans le cadre de la réhabilitation prothétique.

Nancy 2002 : 205 f. : ill. ; 30 cm

Th : Chir - Dent.: Nancy 1: 2002

Mots-Clés : Extractions multiples
Regularisation osseuse
Alvéolectomie
Conservation osseuse

En plus de la perte osseuse physiologique qui suit toute extraction, les difficultés chirurgicales rencontrées au cours de l'avulsion peuvent conduire le praticien à éliminer, plus ou moins volontairement, le rebord osseux des dents venant ainsi compromettre la réhabilitation prothétique du patient.

Lorsque ces difficultés sont identifiées par avance, il est plus aisé pour le praticien de prévoir les gestes les plus adaptés au maintien du capital osseux.

L'obtention de profils cicatriciels anatomiquement réguliers et la fermeture hermétique du site chirurgical permet de limiter les phénomènes de résorption osseuse.

La conservation des crêtes est possible à condition d'être programmée dès la réalisation des avulsions

JURY :

Président

M. J.P. LOUIS

Professeur des Universités

Juge

M. A. FONTAINE

Professeur de 1^{er} grade

Juge

M. D. VIENNET

Maître de Conférence des Universités

Juge

M. J.M. OSSWALD

Praticien Hospitalier

Adresse de l'auteur :

Thomas GULLAUMIN

5, rue de la Moselle

57130 VAUX