



HAL
open science

Détermination de l' influence des paramètres d' acquisition sur la qualité de l' image en scanner cardiaque: étude expérimentale et applications cliniques

Alexandre Fuchs

► **To cite this version:**

Alexandre Fuchs. Détermination de l' influence des paramètres d' acquisition sur la qualité de l' image en scanner cardiaque: étude expérimentale et applications cliniques. Sciences du Vivant [q-bio]. 2002. hal-01733172

HAL Id: hal-01733172

<https://hal.univ-lorraine.fr/hal-01733172v1>

Submitted on 14 Mar 2018

HAL is a multi-disciplinary open access archive for the deposit and dissemination of scientific research documents, whether they are published or not. The documents may come from teaching and research institutions in France or abroad, or from public or private research centers.

L'archive ouverte pluridisciplinaire **HAL**, est destinée au dépôt et à la diffusion de documents scientifiques de niveau recherche, publiés ou non, émanant des établissements d'enseignement et de recherche français ou étrangers, des laboratoires publics ou privés.



AVERTISSEMENT

Ce document est le fruit d'un long travail approuvé par le jury de soutenance et mis à disposition de l'ensemble de la communauté universitaire élargie.

Il est soumis à la propriété intellectuelle de l'auteur. Ceci implique une obligation de citation et de référencement lors de l'utilisation de ce document.

D'autre part, toute contrefaçon, plagiat, reproduction illicite encourt une poursuite pénale.

Contact : ddoc-theses-contact@univ-lorraine.fr

LIENS

Code de la Propriété Intellectuelle. articles L 122. 4

Code de la Propriété Intellectuelle. articles L 335.2- L 335.10

http://www.cfcopies.com/V2/leg/leg_droi.php

<http://www.culture.gouv.fr/culture/infos-pratiques/droits/protection.htm>

161 029



UNIVERSITE HENRI POINCARÉ, NANCY I

FACULTE DE MEDECINE DE NANCY

2002

N° 145

THÈSE

Pour obtenir le grade de

DOCTEUR EN MÉDECINE

Présentée et soutenue publiquement

Dans le cadre du troisième cycle de Médecine Spécialisée

par

FUCHS Alexandre

Le 29 Octobre 2002

**DETERMINATION DE L'INFLUENCE DES
PARAMÈTRES D'ACQUISITION SUR LA QUALITÉ DE
L'IMAGE EN SCANNER CARDIAQUE: ÉTUDE
EXPERIMENTALE ET APPLICATIONS CLINIQUES**

Examineurs de la thèse :

M. A.BLUM	Professeur	Président
M. E.ALIOT	Professeur	Juge
M. P.Y.MARIE	Professeur	Juge
M. J.FELBLINGER	Professeur	Juge
M. D.WINNINGER	Ingénieur	Juge



BIBLIOTHEQUE MEDECINE NANCY 1



D

007 216034 4

THÈSE

Pour obtenir le grade de

DOCTEUR EN MÉDECINE

Présentée et soutenue publiquement

Dans le cadre du troisième cycle de Médecine Spécialisée

par

FUCHS Alexandre

Le 29 Octobre 2002

**DETERMINATION DE L'INFLUENCE DES
PARAMÈTRES D'ACQUISITION SUR LA QUALITÉ DE
L'IMAGE EN SCANNER CARDIAQUE: ÉTUDE
EXPERIMENTALE ET APPLICATIONS CLINIQUES**

Examineurs de la thèse :

M. A.BLUM	Professeur	Président
M. E.ALIOT	Professeur	Juge
M. P.Y.MARIE	Professeur	Juge
M. J.FELBLINGER	Professeur	Juge
M. D.WINNINGER	Ingénieur	Juge

FACULTÉ DE MÉDECINE DE NANCY

Président de l'Université : Professeur Claude BURLET

Doyen de la Faculté de Médecine : Professeur Jacques ROLAND

Vice-Doyen de la Faculté de Médecine : Professeur Hervé VESPIGNANI

Assesseurs

du 1^{er} Cycle :

du 2^{ème} Cycle :

du 3^{ème} Cycle :

de la Vie Facultaire :

Mme le Docteur Chantal KOHLER

Mr le Professeur Jean-Pierre BRONOWICKI

Mr le Professeur Henry COUDANE

Mr le Professeur Bruno LEHEUP

DOYENS HONORAIRES

Professeur Adrien DUPREZ – Professeur Jean-Bernard DUREUX

Professeur Georges GRIGNON

PROFESSEURS HONORAIRES

André PIERQUIN – Etienne LEGAIT – Jean LOCHARD – René HERBEUVAL – Gabriel FAIVRE – Jean-Marie FOLIGUET

Guy RAUBER – Paul SADOUL – Raoul SENAULT – Pierre ARNOULD – Roger BENICHOX – Marcel RIBON

Jacques LACOSTE – Jean BEUREY – Jean SOMMELET – Pierre HARTEMANN – Emile de LAVERGNE

Augusta TREHEUX – Michel MANCIAUX – Paul GUILLEMIN – Pierre PAYSANT

Jean-Claude BURDIN – Claude CHARDOT – Jean-Bernard DUREUX – Jean DUHEILLE – Jean-Pierre GRILLIAT

Pierre LAMY – Jean-Marie GILGENKRANTZ – Simone GILGENKRANTZ

Pierre ALEXANDRE – Robert FRISCH – Michel PIERSON – Jacques ROBERT

Gérard DEBRY – Georges GRIGNON – Pierre TRIDON – Michel WAYOFF – François CHERRIER – Oliéro GUERCI

Gilbert PERCEBOIS – Claude PERRIN – Jean PREVOT – Pierre BERNADAC – Jean FLOQUET

Alain GAUCHER – Michel LAXENAIRE – Michel BOULANGE – Michel DUC – Claude HURIET – Pierre LANDES

Alain LARCAN – Gérard VAILLANT – Daniel ANTHOINE – Pierre GAUCHER – René-Jean ROYER

Hubert UFFHOLTZ – Jacques LECLERE – Francine NABET – Jacques BORRELLY

Michel RENARD – Jean-Pierre DESCHAMPS – Pierre NABET – Marie-Claire LAXENAIRE – Adrien DUPREZ – Paul VERT

=====

PROFESSEURS DES UNIVERSITÉS -
PRATICIENS HOSPITALIERS

(Disciplines du Conseil National des Universités)

42^{ème} Section : MORPHOLOGIE ET MORPHOGENÈSE

1^{ère} sous-section : (*Anatomie*)

Professeur Jacques ROLAND – Professeur Gilles GROSDIDIER

Professeur Pierre LASCOMBES – Professeur Marc BRAUN

2^{ème} sous-section : (*Cytologie et histologie*)

Professeur Bernard FOLIGUET

3^{ème} sous-section : (*Anatomie et cytologie pathologiques*)

Professeur François PLENAT - Professeur Jean-Michel VIGNAUD – Professeur Eric LABOUYRIE

43^{ème} Section : BIOPHYSIQUE ET IMAGERIE MÉDICALE

1^{ère} sous-section : (*Biophysique et médecine nucléaire*)

Professeur Alain BERTRAND – Professeur Gilles KARCHER – Professeur Pierre-Yves MARIE

2^{ème} sous-section : (*Radiologie et imagerie médicale*)

Professeur Jean-Claude HOEFFEL – Professeur Luc PICARD – Professeur Denis REGENT

Professeur Michel CLAUDON – Professeur Serge BRACARD – Professeur Alain BLUM

Professeur Jacques FELBLINGER

44^{ème} Section : BIOCHIMIE, BIOLOGIE CELLULAIRE ET MOLÉCULAIRE, PHYSIOLOGIE ET NUTRITION

1^{ère} sous-section : (*Biochimie et biologie moléculaire*)

Professeur Jean-Pierre NICOLAS

Professeur Jean-Louis GUÉANT – Professeur Jean-Luc OLIVIER

2^{ème} sous-section : (*Physiologie*)

Professeur Jean-Pierre CRANCE – Professeur Jean-Pierre MALLIE

Professeur François MARCHAL – Professeur Philippe HAOUZI

3^{ème} sous-section : (*Biologie cellulaire*)

Professeur Claude BURLET

4^{ème} sous-section : (*Nutrition*)

Professeur Olivier ZIEGLER

45^{ème} Section : MICROBIOLOGIE, MALADIES TRANSMISSIBLES ET HYGIÈNE

1^{ère} sous-section : (*Bactériologie – virologie ; hygiène hospitalière*)

Professeur Alain LE FAOU

2^{ème} sous-section : (*Parasitologie et mycologie*)

Professeur Bernard FORTIER

3^{ème} sous-section : (*Maladies infectieuses ; maladies tropicales*)

Professeur Philippe CANTON – Professeur Thierry MAY – Professeur Christian RABAUD

46^{ème} Section : SANTÉ PUBLIQUE, ENVIRONNEMENT ET SOCIÉTÉ

1^{ère} sous-section : (*Épidémiologie, économie de la santé et prévention*)

Professeur Philippe HARTEMANN – Professeur Serge BRIANÇON

Professeur Francis GUILLEMIN – Professeur Denis ZMIROU

2^{ème} sous-section : (*Médecine et santé au travail*)

Professeur Guy PETIET

3^{ème} sous-section : (*Médecine légale et droit de la santé*)

Professeur Henry COUDANE

4^{ème} sous-section : (*Biostatistiques, informatique médicale et technologies de communication*)

Professeur Bernard LEGRAS – Professeur François KOHLER

47^{ème} Section : CANCÉROLOGIE, GÉNÉTIQUE, HÉMATOLOGIE, IMMUNOLOGIE

1^{ère} sous-section : (*Hématologie ; transfusion*)

Professeur Christian JANOT – Professeur Thomas LECOMPTE – Professeur Pierre BORDIGONI

Professeur Pierre LEDERLIN – Professeur Jean-François STOLTZ

2^{ème} sous-section : (*Cancérologie ; radiothérapie*)

Professeur François GUILLEMIN – Professeur Thierry CONROY

Professeur Pierre BEY – Professeur Didier PEIFFERT

3^{ème} sous-section : (*Immunologie*)

Professeur Gilbert FAURE – Professeur Marie-Christine BENE

4^{ème} sous-section : (*Génétique*)

Professeur Philippe JONVEAUX – Professeur Bruno LEHEUP

48^{ème} Section : ANESTHÉSIOLOGIE, RÉANIMATION, MÉDECINE D'URGENCE,
PHARMACOLOGIE ET THÉRAPEUTIQUE

1^{ère} sous-section : (*Anesthésiologie et réanimation chirurgicale*)

Professeur Claude MEISTELMAN – Professeur Dan LONGROIS – Professeur Hervé BOUAZIZ – Professeur Paul-Michel MERTEZ

2^{ème} sous-section : (*Réanimation médicale*)

Professeur Henri LAMBERT – Professeur Alain GERARD – Professeur Bruno LÉVY

Professeur Pierre-Edouard BOLLAERT

3^{ème} sous-section : (*Pharmacologie fondamentale ; pharmacologie clinique*)

Professeur Patrick NETTER – Professeur Pierre GILLET

4^{ème} sous-section : (*Thérapeutique*)

Professeur François PAILLE – Professeur Gérard GAY – Professeur Faiez ZANNAD

49^{ème} Section : PATHOLOGIE NERVEUSE ET MUSCULAIRE, PATHOLOGIE MENTALE,
HANDICAP et RÉÉDUCATION

1^{ère} sous-section : (*Neurologie*)

Professeur Michel WEBER – Professeur Gérard BARROCHE – Professeur Hervé VESPIGNANI
Professeur Xavier DUCROCQ

2^{ème} sous-section : (*Neurochirurgie*)

Professeur Henri HEPNER – Professeur Jean-Claude MARCHAL – Professeur Jean AUQUE
Professeur Thierry CIVIT

3^{ème} sous-section : (*Psychiatrie d'adultes*)

Professeur Jean-Pierre KAHN

4^{ème} sous-section : (*Pédopsychiatrie*)

Professeur Colette VIDAILHET – Professeur Daniel SIBERTIN-BLANC

5^{ème} sous-section : (*Médecine physique et de réadaptation*)

Professeur Jean-Marie ANDRE

50^{ème} Section : PATHOLOGIE OSTÉO-ARTICULAIRE, DERMATOLOGIE et CHIRURGIE PLASTIQUE

1^{ère} sous-section : (*Rhumatologie*)

Professeur Jacques POUREL – Professeur Isabelle VALCKENAERE

2^{ème} sous-section : (*Chirurgie orthopédique et traumatologique*)

Professeur Daniel SCHMITT – Professeur Jean-Pierre DELAGOUTTE – Professeur Daniel MOLE
Professeur Didier MAINARD

3^{ème} sous-section : (*Dermato-vénéréologie*)

Professeur Jean-Luc SCHMUTZ – Professeur Annick BARBAUD

4^{ème} sous-section : (*Chirurgie plastique, reconstructrice et esthétique*)

Professeur François DAP

51^{ème} Section : PATHOLOGIE CARDIORESPIRATOIRE et VASCULAIRE

1^{ère} sous-section : (*Pneumologie*)

Professeur Jean-Marie POLU - Professeur Yves MARTINET

Professeur Jean-François CHABOT

2^{ème} sous-section : (*Cardiologie*)

Professeur Etienne ALIOT – Professeur Yves JUILLIERE – Professeur Nicolas SADOUL –
Professeur Christian de CHILLOU de CHURET

3^{ème} sous-section : (*Chirurgie thoracique et cardiovasculaire*)

Professeur Pierre MATHIEU – Professeur Jean-Pierre VILLEMOT

Professeur Jean-Pierre CARTEAUX – Professeur Loïc MACE

4^{ème} sous-section : (*Chirurgie vasculaire ; médecine vasculaire*)

Professeur Gérard FIEVE

52^{ème} Section : MALADIES DES APPAREILS DIGESTIF et URINAIRE

1^{ère} sous-section : (*Gastroentérologie ; hépatologie*)

Professeur Marc-André BIGARD

Professeur Jean-Pierre BRONOWICKI

2^{ème} sous-section : (*Chirurgie digestive*)

3^{ème} sous-section : (*Néphrologie*)

Professeur Michèle KESSLER – Professeur Dominique HESTIN (Mme)

4^{ème} sous-section : (*Urologie*)

Professeur Philippe MANGIN – Professeur Jacques HUBERT

53^{ème} Section : MÉDECINE INTERNE, GÉRIATRIE et CHIRURGIE GÉNÉRALE

1^{ère} sous-section : (*Médecine interne*)

Professeur Gilbert THIBAUT – Professeur Francis PENIN

Professeur Denise MONERET-VAUTRIN – Professeur Denis WAHL

Professeur Jean DE KORWIN KROKOWSKI – Professeur Pierre KAMINSKY – Professeur Athanase BENETOS
Professeur Gisèle KANNY

2^{ème} sous-section : (*Chirurgie générale*)

Professeur Patrick BOISSEL – Professeur Laurent BRESLER

54^{ème} Section : DÉVELOPPEMENT ET PATHOLOGIE DE L'ENFANT, GYNÉCOLOGIE-OBSTÉTRIQUE,
ENDOCRINOLOGIE ET REPRODUCTION

1^{ère} sous-section : (*Pédiatrie*)

Professeur Danièle SOMMELET – Professeur Michel VIDAILHET
Professeur Pierre MONIN – Professeur Jean-Michel HASCOET – Professeur Pascal CHASTAGNER

2^{ème} sous-section : (*Chirurgie infantile*)

Professeur Michel SCHMITT – Professeur Gilles DAUTEL

3^{ème} sous-section : (*Gynécologie-obstétrique ; gynécologie médicale*)

Professeur Michel SCHWEITZER – Professeur Jean-Louis BOUTROY

Professeur Philippe JUDLIN – Professeur Patricia BARBARINO

4^{ème} sous-section : (*Endocrinologie et maladies métaboliques*)

Professeur Pierre DROUIN – Professeur Georges WERYHA – Professeur Marc KLEIN

5^{ème} sous-section : (*Biologie et médecine du développement et de la reproduction*)

Professeur Hubert GERARD

55^{ème} Section : PATHOLOGIE DE LA TÊTE ET DU COU

1^{ère} sous-section : (*Oto-rhino-laryngologie*)

Professeur Claude SIMON – Professeur Roger JANKOWSKI

2^{ème} sous-section : (*Ophthalmologie*)

Professeur Antoine RASPILLER – Professeur Jean-Luc GEORGE – Professeur Jean-Paul BERROD

3^{ème} sous-section : (*Chirurgie maxillo-faciale et stomatologie*)

Professeur Michel STRICKER – Professeur Jean-François CHASSAGNE

=====

PROFESSEURS DES UNIVERSITÉS

27^{ème} section : INFORMATIQUE

Professeur Jean-Pierre MUSSE

64^{ème} Section : BIOCHIMIE ET BIOLOGIE MOLÉCULAIRE

Professeur Daniel BURNEL

=====

PROFESSEUR ASSOCIÉ

Épidémiologie, économie de la santé et prévention

Professeur Tan XIAODONG

=====

MAÎTRES DE CONFÉRENCES DES UNIVERSITÉS - PRATICIENS HOSPITALIERS

42^{ème} Section : MORPHOLOGIE ET MORPHOGENÈSE

1^{ère} sous-section : (*Anatomie*)

Docteur Bruno GRIGNON – Docteur Jean-Pascal FYAD

2^{ème} sous-section : (*Cytologie et histologie*)

Docteur Edouard BARRAT – Docteur Jean-Claude GUEDENET

Docteur Françoise TOUATI – Docteur Chantal KOHLER

3^{ème} sous-section : (*Anatomie et cytologie pathologiques*)

Docteur Yves GRIGNON – Docteur Béatrice MARIE

Docteur Laurent ANTUNES

43^{ème} Section : BIOPHYSIQUE ET IMAGERIE MÉDICALE

1^{ère} sous-section : (*Biophysique et médecine nucléaire*)

Docteur Marie-Hélène LAURENS – Docteur Jean-Claude MAYER

Docteur Pierre THOUVENOT – Docteur Jean-Marie ESCANYE – Docteur Amar NAOUN

44^{ème} Section : BIOCHIMIE, BIOLOGIE CELLULAIRE ET MOLÉCULAIRE, PHYSIOLOGIE ET NUTRITION

1^{ère} sous-section : (*Biochimie et biologie moléculaire*)

Docteur Xavier HERBEUVAL – Docteur Jean STRACZEK

Docteur Sophie FREMONT – Docteur Isabelle GASTIN – Dr Bernard NAMOUR

2^{ème} sous-section : (*Physiologie*)

Docteur Gérard ETHEVENOT – Docteur Nicole LEMAU de TALANCE – Christian BEYAERT

45^{ème} Section : MICROBIOLOGIE, MALADIES TRANSMISSIBLES ET HYGIÈNE

1^{ère} sous-section : (*Bactériologie – Virologie ; hygiène hospitalière*)

Docteur Francine MORY – Docteur Michèle WEBER – Docteur Christine LION

Docteur Michèle DAILLOUX – Docteur Alain LOZNIEWSKI – Docteur Véronique VENARD

2^{ème} sous-section : (*Parasitologie et mycologie*)

Docteur Marie-France BIAVA – Docteur Nelly CONTET-AUDONNEAU

46^{ème} Section : SANTÉ PUBLIQUE, ENVIRONNEMENT ET SOCIÉTÉ

1^{ère} sous-section : (*Epidémiologie, économie de la santé et prévention*)

Docteur Mickaël KRAMER – Docteur François ALLA

4^{ème} sous-section : (*Biostatistiques, informatique médicale et technologies de communication (type biologique)*)

Docteur Pierre GILLOIS

47^{ème} Section : CANCÉROLOGIE, GÉNÉTIQUE, HÉMATOLOGIE, IMMUNOLOGIE

1^{ère} sous-section : (*Hématologie ; transfusion*)

Docteur Jean-Claude HUMBERT – Docteur François SCHOONEMAN

3^{ème} sous-section : (*Immunologie*)

Docteur Marie-Nathalie SARDA

4^{ème} sous-section : (*Génétique*)

Docteur Christophe PHILIPPE

**48^{ème} Section : ANESTHÉSIOLOGIE, RÉANIMATION, MÉDECINE D'URGENCE,
PHARMACOLOGIE ET THÉRAPEUTIQUE**

1^{ère} sous-section : (*Anesthésiologie et réanimation chirurgicale*)

Docteur Jacqueline HELMER – Docteur Gérard AUDIBERT

3^{ème} sous-section : (*Pharmacologie fondamentale ; pharmacologie clinique*)

Docteur Françoise LAPICQUE – Docteur Marie-José ROYER-MORROT

Docteur Damien LOEUILLE

**54^{ème} Section : DÉVELOPPEMENT ET PATHOLOGIE DE L'ENFANT, GYNÉCOLOGIE-OBSTÉTRIQUE,
ENDOCRINOLOGIE ET REPRODUCTION**

5^{ème} sous-section : (*Biologie et médecine du développement et de la reproduction*)

Docteur Jean-Louis CORDONNIER

=====

MAÎTRES DE CONFÉRENCES

19^{ème} section : SOCIOLOGIE, DÉMOGRAPHIE

Madame Michèle BAUMANN

32^{ème} section : CHIMIE ORGANIQUE, MINÉRALE, INDUSTRIELLE

Monsieur Jean-Claude RAFT

40^{ème} section : SCIENCES DU MÉDICAMENT
Monsieur Jean-Yves JOUZEAU

60^{ème} section : MÉCANIQUE, GÉNIE MÉCANIQUE ET GÉNIE CIVILE
Monsieur Alain DURAND

64^{ème} section : BIOCHIMIE ET BIOLOGIE MOLÉCULAIRE
Madame Marie-Odile PERRIN – Mademoiselle Marie-Claire LANHERS

65^{ème} section : BIOLOGIE CELLULAIRE
Mademoiselle Françoise DREYFUSS – Monsieur Jean-Louis GELLY – Madame Anne GERARD
Madame Ketsia HESS – Monsieur Pierre TANKOSIC – Monsieur Hervé MEMBRE

67^{ème} section : BIOLOGIE DES POPULATIONS ET ÉCOLOGIE
Madame Nadine MUSSE

68^{ème} section : BIOLOGIE DES ORGANISMES
Madame Tao NU-JIANG

=====

MAÎTRES DE CONFÉRENCES ASSOCIÉS

Médecine Générale
Docteur Alain AUBREGE
Docteur Louis FRANCO

=====

PROFESSEURS ÉMÉRITES

Professeur Georges GRIGNON – Professeur Michel PIERSON
Professeur Michel BOULANGE – Professeur Alain LARCAN – Professeur Michel DUC
Professeur Michel WAYOFF – Professeur Daniel ANTHOINE – Professeur Claude HURIET
Professeur Hubert UFFHOLTZ – Professeur René-Jean ROYER
Professeur Pierre GAUCHER – Professeur Claude CHARDOT – Professeur Adrien DUPREZ

=====

DOCTEURS HONORIS CAUSA

Professeur Norman SHUMWAY (1972) <i>Université de Stanford, Californie (U.S.A)</i>	Professeur Mashaki KASHIWARA (1996) <i>Research Institute for Mathematical Sciences de Kyoto (JAPON)</i>
Professeur Paul MICHIENSEN (1979) <i>Université Catholique, Louvain (Belgique)</i>	Professeur Ralph GRÄSBECK (1996) <i>Université d'Helsinki (FINLANDE)</i>
Professeur Charles A. BERRY (1982) <i>Centre de Médecine Préventive, Houston (U.S.A)</i>	Professeur James STEICHEN (1997) <i>Université d'Indianapolis (U.S.A)</i>
Professeur Pierre-Marie GALETTI (1982) <i>Brown University, Providence (U.S.A)</i>	Professeur Duong Quang TRUNG (1997) <i>Centre Universitaire de Formation et de Perfectionnement des Professionnels de Santé d'Hô Chi Minh-Ville (VIÊTNAM)</i>
Professeur Mamish Nisbet MUNRO (1982) <i>Massachusetts Institute of Technology (U.S.A)</i>	
Professeur Mildred T. STAHLMAN (1982) <i>Vanderbilt University, Nashville (U.S.A)</i>	
Professeur Harry J. BUNCKE (1989) <i>Université de Californie, San Francisco (U.S.A)</i>	
Professeur Théodore H. SCHIEBLER (1989) <i>Institut d'Anatomie de Würzburg (R.F.A)</i>	
Professeur Maria DELIVORIA-PAPADOPOULOS (1996) <i>Université de Pennsylvanie (U.S.A)</i>	

A notre Maître et Président de thèse,

Monsieur le Professeur Alain BLUM

Professeur de Radiologie et d'Imagerie Médicale

C'est avec bienveillance et dynamisme que vous nous avez accueillis dans le service de Radiologie.

Nous avons pu apprécier, tout au long de nos différents séjours dans le service, l'importance des connaissances et l'impératif de la rigueur dans le raisonnement médical.

Nous avons pu, grâce à votre confiance, mesurer toute la signification et l'implication que vous voulez donner au rôle de l'interne.

Nous sommes très sensibles à l'honneur que vous nous faites en présidant cette thèse.

·
Veuillez trouver ici le témoignage de notre admiration et de notre estime.

A notre Maître et Juge

Monsieur le Professeur Etienne ALIOT

Professeur en Cardiologie et maladies vasculaires

Vous nous faites l'honneur d'accepter de
juger cette thèse.

Soyez assuré de notre profonde
reconnaissance.

A notre Maître et Juge

Monsieur le Professeur Pierre-Yves MARIE
Professeur de Biophysique et traitement de l'image

Nous vous remercions de l'honneur
que vous nous faites de juger ce
travail.

Qu'il soit l'expression de notre
profond respect.

A notre Maître et Juge

Monsieur le professeur Jacques FELBLINGER

Professeur en Radiologie et Imagerie Médicale

Nous vous remercions de l'honneur que
vous nous faites de juger cette thèse.

En témoignage de toute notre gratitude.

A notre Juge

Monsieur Daniel.WINNINGER

Ingénieur

Nous vous remercions de l'honneur que
vous nous faites de juger cette thèse.

Nous avons été très sensibles à votre
dévouement dans le travail, vos idées et
votre générosité.

Soyez assuré de notre plus grand respect

A nos Maîtres de Stage,

Monsieur le Professeur J. ROLAND,

Monsieur le Professeur D. REGENT

Monsieur le Professeur M. CLAUDON

Monsieur le Professeur J.C. HOEFFEL

Monsieur le Professeur L. PICARD

Monsieur le Professeur S. BRACARD

Monsieur le Professeur M. BRAUN

Monsieur le Docteur JL. ULRICH

Monsieur le Docteur A. PEUTOT

Au Docteur Frédéric WALTER,

qui a su trouver du temps pour suivre notre étude et nous guider.
Qu'il soit assuré de notre profonde reconnaissance.

A Sandrine IOCHUM,

qui après avoir été une collègue exemplaire, est devenue notre Assistante
Chef de Clinique dévouée. Qu'elle en soit remerciée.

A tous les Manipulateurs,

et en particuliers à Benoit CORRUBLE, Magalie IMHOF pour
leurs soirées passées à nos côtés à la console du Scanner.

Nous tenons également à remercier **le personnel,**

Du service de Radiologie Guilloz à Nancy

Des services de Radiologie de Brabois adulte et de Brabois enfants
à Vandoeuvre,

Du service de Neuroradiologie à Nancy,

Du service de Radiologie de Metz,

Au laboratoire GUERBET,

pour l'impression de cette thèse

A mes Parents,

qui ont su me pousser dans mes études et me fournir un amour et un soutien sans faille depuis toujours.

Qu'ils trouvent dans ce travail le témoignage de ma gratitude et de mon affection.

A mon petit frère Jérémie,

En espérant qu'il soit fier de moi comme moi je suis fier de lui.

En souvenir de mes grands-parents

Qui ont apporté à ma jeunesse un goût inoubliable

A Arnaud, Marie et Frédérique,

Nous avons beaucoup travaillé ensemble durant ces longues soirées de préparation d'Internat.

Qu'ils trouvent dans cette thèse toute mon amitié.

A ma famille et à mes amis.

,

Avec toute mon affection.

A Caroline,

Avec tout mon amour.

SERMENT

"Au moment d'être admis à exercer la médecine, je promets et je jure d'être fidèle aux lois de l'honneur et de la probité. Mon premier souci sera de rétablir, de préserver ou de promouvoir la santé dans tous ses éléments, physiques et mentaux, individuels et sociaux. Je respecterai toutes les personnes, leur autonomie et leur volonté, sans aucune discrimination selon leur état ou leurs convictions. J'interviendrai pour les protéger si elles sont affaiblies, vulnérables ou menacées dans leur intégrité ou leur dignité. Même sous la contrainte, je ne ferai pas usage de mes connaissances contre les lois de l'humanité. J'informerai les patients des décisions envisagées, de leurs raisons et de leurs conséquences. Je ne tromperai jamais leur confiance et n'exploiterai pas le pouvoir hérité des circonstances pour forcer les consciences. Je donnerai mes soins à l'indigent et à quiconque me les demandera. Je ne me laisserai pas influencer par la soif du gain ou la recherche de la gloire.

Admis dans l'intimité des personnes, je tairai les secrets qui me sont confiés. Reçu à l'intérieur des maisons, je respecterai les secrets des foyers et ma conduite ne servira pas à corrompre les mœurs. Je ferai tout pour soulager les souffrances. Je ne prolongerai pas abusivement les agonies. Je ne provoquerai jamais la mort délibérément.

Je préserverai l'indépendance nécessaire à l'accomplissement de ma mission. Je n'entreprendrai rien qui dépasse mes compétences. Je les entretiendrai et les perfectionnerai pour assurer au mieux les services qui me seront demandés.

J'apporterai mon aide à mes confrères ainsi qu'à leurs familles dans l'adversité.

Que les hommes et mes confrères m'accordent leur estime si je suis fidèle à mes promesses ; que je sois déshonoré et méprisé si j'y manque".

TABLE DES MATIERES

INTRODUCTION

PREMIERE PARTIE : MATERIELS ET METHODES

1. LE FANTOME
2. LES ACQUISITIONS
3. LES RECONSTRUCTIONS
4. LA LECTURE
5. LES CATEGORIES

DEUXIEME PARTIE : RESULTATS

TROISIEME PARTIE : DISCUSSION

1. ETUDE
2. TECHNIQUE
 - 2.1. Les bases techniques indispensables
 - 2.1.1. Résolution en contraste
 - 2.1.2. Résolution spatiale
 - 2.1.3. Résolution temporelle
 - 2.2. La synchronisation
 - 2.2.1. La synchronisation prospective multicoupe
 - 2.2.1.1.Reconstruction partielle (demi-tour) en acquisition séquentielle
 - 2.2.1.2.Acquisition séquentielle du scan partiel synchronisée à l'ECG
 - 2.2.2. La synchronisation rétrospective multicoupe
 - 2.2.2.1.Reconstruction spiralée cardiaque multicoupe (MSCV)
 - 2.2.2.2.Acquisition spiralée multicoupe synchronisée à l'ECG
 - 2.2.3. Comparaison de la méthode prospective et de la méthode rétrospective
3. EXAMEN
 - 3.1. Le pitch
 - 3.2. Le produit de contraste
 - 3.3. Reconstruction et traitement d'images
4. ETUDE COMPARATIVE
 - 4.1. Méthodes d'études invasives
 - 4.1.1. Les ultrasons intra vasculaires
 - 4.1.2. L'angiographie
 - 4.2. Méthodes d'explorations non invasives

- 4.2.1. L'échocardiographie
- 4.2.2. L'imagerie nucléaire et le PET scan
- 4.2.3. L'imagerie par résonance magnétique
- 4.2.4. Le scanner conventionnel incrémental
- 4.2.5. le scanner hélicoïdal
- 4.2.6. Le scanner multibarrette
- 4.2.7. Le scanner à faisceau d'électron

5. ANATOMIE ET PHYSIOLOGIE

- 5.1. Anatomie normale
- 5.2. Les variantes

6. INDICATIONS

- 6.1. L'imagerie volumique fonctionnelle
- 6.2. Le scoring
- 6.3. Les sténoses coronariennes
- 6.4. Le pontage coronarien et l'angioplastie
- 6.5. le péricarde
- 6.6. Le myocarde
- 6.7. Les masses cardiaques (thrombus ou tumeurs)
- 6.8. Les valves cardiaques
- 6.9. Les cardiopathies congénitales
- 6.10. les pathologies de l'aorte thoracique, de l'artère pulmonaire et des poumons.
- 6.11. Les transplantations cardiaques

CONCLUSION

BIBLIOGRAPHIE

INTRODUCTION

La pathologie coronarienne est l'une des premières causes de consultation et d'hospitalisation. Un million de patients des USA a été victime d'une angine de poitrine ou d'un infarctus du myocarde en 1995 (1). Elle est l'une des premières causes de décès en Europe avec 600.000 décès en 1998 (2) ; elle est même la 1^{ère} cause de décès aux USA avec 481000 morts enregistrés en 1995 (1). Les facteurs de risques socio-alimentaires abaissent petit à petit l'âge d'apparition des premiers épisodes d'angor ou d'infarctus avec un 1^{er} épisode touchant dans 65% des cas des patients de moins de 65 ans. 4% des patients atteints ont moins de 45 ans.

Depuis le début des années 1960, la coronarographie sélective est l'examen incontournable dans la prise en charge diagnostique et thérapeutique des patients coronariens (3,4,5). Son efficacité n'est plus à démontrer, mais elle présente quelques risques de complication et de réactions liées à l'injection d'iode et à son potentiel allergisant. De plus, cet examen est très irradiant (3 à 6 mSv par examen) (6,7).

Enfin et surtout, une étude colossale de 1995 réalisée aux USA sur plus d'un million d'angiographies révélait que seuls 28% des examens aboutissaient à la réalisation d'une angioplastie percutanée (8). En fait l'angiographie complète la plupart du temps la prise en charge initiale du patient coronarien symptomatique qui a déjà bénéficié en urgence d'une radiographie thoracique, d'un ECG, d'une étude scintigraphique au thallium, et/ou d'une échocardiographie. Malheureusement, beaucoup d'examens de première intention sont peu contributifs, car uniquement significatifs si la lumière du vaisseau est obstruée à plus de 50%.

D'autres examens, et en particulier non invasifs, devaient donc être proposés dans le diagnostic de la pathologie coronarienne et ce, afin d'améliorer leur détection avant même qu'il n'existe une occlusion significative des vaisseaux (9). Les 3 techniques développées durant cette dernière décennie sont l'angio IRM, le scanner à faisceau d'électrons et le scanner volumique multicoupe.

Il faut que ces examens non invasifs tiennent compte de 2 difficultés majeures :

- **la résolution spatiale** qui doit être très élevée afin d'être adaptée à l'exploration des artères coronaires qui sont de petit calibre et qui présentent un trajet complexe dans les 3 plans

- **la résolution temporelle** qui doit tenir compte des modifications permanentes de la forme et de la position des vaisseaux suivant les mouvements cardiaques et respiratoires (3).

Les nouvelles générations de scanner multicoupe permettent une étude accélérée des organes et en particulier des artères coronaires, du cœur et des vaisseaux avoisinants, grâce à leur vitesse de rotation accrue, leur système de détection multicoupe et leur possibilité de synchronisation cardiaque (10), améliorant de ce fait les résolutions temporelle et spatiale.

Les capacités de reconstruction des nouvelles techniques (2D curviligne, VRT, MPVR, MIP) complètent les coupes natives et permettent d'aboutir à une véritable cartographie des vaisseaux coronaires, de l'aorte ascendante et de l'artère pulmonaire, mais aussi d'avoir une idée précise sur la morphologie des cavités cardiaques et du péricarde. L'étude fonctionnelle du cœur est en cour d'évaluation.

Les dernières générations de scanner multicoupe à 16 barrettes améliorent encore la résolution temporelle et spatiale, ce qui permettra probablement d'égaliser l'angiographie dans le diagnostic des pathologies coronariennes (mais pas dans leur traitement), en y ajoutant une image précise de l'ensemble des structures avoisinantes de l'aire cardiaque.

Le but de cette étude est de déterminer l'influence des paramètres d'acquisition sur la qualité de l'image en scanner sur un scanner avec 4 canaux de détection, en se référant aux deux difficultés principales que sont la résolution spatiale et la résolution temporelle.

PREMIERE PARTIE
MATERIELS ET METHODES

1. LE FANTOME

Un objet test simulant une artère coronaire sténosée (Fig.1), placé sur un support mobile en Plexiglas mobile est créé.

L'ensemble est immergé dans un volume d'eau de 7 cm de hauteur. Un mouvement est utilisé pour recréer la cinétique d'une artère coronaire au cours d'une révolution cardiaque.

L'objet test correspond à un tuyau en résine silicone de 2,98 mm de section pour sa partie principale et de 1,59mm de section dans sa partie centrale sur 6 mm de longueur simulant une sténose coronarienne. L'ensemble est rempli de produit de contraste et est assemblé sur un support mobile liquidien (Fig.2).

La vitesse de déplacement est dépendante de l'alimentation d'un moteur à courant continu. La distance de déplacement de l'objet test est liée au montage mécanique.

La platine reliée au tuyau est accouplée à un potentiomètre. On mesure ainsi l'amplitude de déplacement ainsi que la vitesse, par l'intermédiaire d'un appareil de mesure (oscilloscope) en temps réel.

Le potentiomètre est connecté à une voie A de l'oscilloscope. Sur la deuxième voie B est branché le signal de synchronisation à l'ECG provenant du simulateur ECG avec un signal analogique mesuré sur le potentiomètre.

L'étude se divise en deux types d'examen distincts selon les fréquences cardiaques retenues de 67 bpm et de 111 bpm.

Le fantôme coronarien est ainsi animé d'une vitesse de contraction de 3.3 cm/sec et d'une relaxation de 1.1 cm/sec avec une amplitude de 3.5 cm pour les acquisitions réalisées avec une fréquence cardiaque à 57 bpm (Fig.3). Il est animé d'une vitesse de contraction de 6.66 cm/sec et d'une relaxation de 2.22 cm/sec avec une amplitude de 2.92 cm pour les acquisitions réalisées avec une fréquence cardiaque à 111 bpm (Fig.4).

2. LES ACQUISITIONS

Toutes les acquisitions sont réalisées sur un scanner multibarrette 4 canaux (Somatom Volume Zoom, Siemens Medical Systems, Forchheim, Germany).

Le protocole comporte 3 types d'acquisitions différentes avec le fantôme orienté perpendiculairement à l'axe x-y:

- une acquisition comportant une collimation de 4 x 1 mm (acquisition simultanée de 4 images de 1 mm par rotation), avec une avancée de table de 1.5 mm (avancée de table lors d'un tour complet du statif),
- une acquisition en 4 x 1 mm avec un Feed Rot 1 de 1.8 mm,
- une acquisition en 4 x 2.5 mm avec un feed Rot de 3.8 mm.

Bien que l'étude des variations d'avancée de table (feed rot) apparaisse intéressante, les protocoles pré établis dans notre ordinateur par Siemens et non accessibles à d'éventuelles modifications ne nous ont pas permis d'étudier l'influence d'autres feed Rot sur la qualité des images.

La variation du rythme cardiaque est également étudiée avec deux rythmes réguliers à 57 battements/minute (bpm) et 111 bpm.

Les différentes acquisitions ont été effectuées avant et après synchronisation rétrospective à l'ECG.

Le temps de rotation du tube du scanner était de 500-msec. Les paramètres du tube étaient de 120 kV et 300 mA.

La FOV (Field Of View) ou champ de reconstruction était fixée à 150 mm comparable à celle utilisée en routine dans l'étude cardiaque en scanner.

Afin d'établir une concentration d'iode adéquate à notre étude, une dilution à 3ml d'iode Omnipaque 300 dans 100 ml de sérum physiologique est injectée dans notre fantôme.

3. LES RECONSTRUCTIONS

Les données brutes sont secondairement reconstruites en 1.25 mm/ 0.6 mm pour les acquisitions en 4 x 1.25 mm, et en 3 mm / 1.5mm pour les acquisitions en 4 x 2.5mm.

1 : Feed Rot : avance de table à chaque rotation du statif

Des reformations MPR axiales et Frontales sont réalisées à 40%, 60% et 80% de l'intervalle R-R à l'aide d'une station de reconstruction (software release VA20Q, Volume Zoom Navigator, Siemens, Forchheim, Germany) par un manipulateur. L'intervalle temps choisi avant l'onde R suivante, par la technique de « retard absolu » est adapté pour se rapprocher des intervalles choisis en applications cliniques sur un cœur standard en diastole.

Cependant, les courbes systolo-diastoliques obtenues par l'oscilloscope lors de notre expérience ne sont pas complètement superposables à un cycle cardiaque standard. La courbe diastolique ne peut pas être aussi rapide que celles observées sur des cycles cardiaques réels, avec un tracé considéré comme quasiment plat en fin de diastole. Les résultats retrouvés aux différents intervalles de temps selon l'onde R sont donc à interpréter avec précaution.

4. LA LECTURE

Les résultats sont relus en double aveugle par deux radiologues (un interne et un Praticien hospitalier). L'ensemble des mesures est décrite suivant la visualisation des reconstructions MPR axiales et frontales, sur leur qualité en terme de résolution spatiale longitudinale, et selon les artefacts individualisables. Après les mesures effectuées sur chaque acquisition, une étude croisée sur les différentes acquisitions est faite.

5. LES CATEGORIES

Les résultats sont alors regroupés sur un diagramme en les classant en 4 catégories.

La catégorie 4 correspond à une qualité d'image très bonne avec une absence ou peu d'artefacts.

La catégorie 3 correspond à une qualité d'image acceptable avec des artefacts permettant tout de même une étude correcte.

La catégorie 2 correspond à une qualité d'images insuffisantes avec de nombreux artefacts permettant de mettre en évidence le vaisseau mais sans qu'une étude satisfaisante ne puisse être faite.

La catégorie 1 correspond à une qualité d'image interprétable et des artefacts majeurs.

DEUXIEME PARTIE
RESULTATS

- Avec une fréquence cardiaque de 57 bpm, le fantôme coronarien étudié en 4 x 1 mm avec un Feed Rot de 1.5 mm, présente des images de meilleure qualité avec une synchronisation à l'ECG rétrospective et une reconstruction à 80% de l'onde R. Ils sont considérés comme acceptables avec des artéfacts interférant peu dans la lecture des résultats et sont cotés dans la catégorie 3. Ces images sont globalement similaires à celles retrouvées avec une reconstruction à 60% de l'onde R et sont également classés dans la catégorie 3. Les images retrouvées avec une reconstruction à 40% de l'onde R apparaissent par contre insuffisantes avec des artéfacts gênant à l'interprétation et sont classées dans la catégorie 2 (Fig.5).

- L'étude en 4 x 2.5 mm avec un Feed Rot de 3.8 mm retrouve les meilleurs résultats avec une synchronisation à 80%. Ils apparaissent effectivement très bons avec une absence quasi complète d'artefact sur les MPR axiales et frontales engendrant des résultats de catégorie 4. Ils sont légèrement moins bons avec une synchronisation à 60% avec quelques artéfacts peu gênant de catégorie 3. Les résultats visualisés avec une reconstruction à 40% de l'onde R apparaissent globalement similaires à ceux retrouvés à 60% (Fig.7).

- Avec une étude en 4x1 mm avec un Feed Rot de 1.8 mm, les résultats recueillis aux différents moments du cycle cardiaque, montrent des artéfacts sensiblement identique quel que soit le moment de la reconstruction à 40%, 60% ou 80% avec des artéfacts peu nombreux qui ne gênent pas à l'interprétation et sont notés dans la catégorie 3 pour les 3 reconstructions. L'amélioration à 80 % apparaît effectivement moins évidente qu'avec les autres acquisitions (Fig.6).

- Avec une fréquence cardiaque élevée à 111 bpm, les résultats obtenus en 4 x 1 mm et un Feed Rot de 1.5 mm apparaissent très mauvais et sont ininterprétables à 60% et 80% avec de nombreux artéfacts de catégorie 1. L'acquisition réalisée à 40% de l'onde R retrouve de mauvais résultats, mais légèrement meilleurs que les précédants, de catégorie 2 (Fig.8).

- Les résultats de l'acquisition réalisée en 4 x 1 mm avec un Feed Rot de 1.8 mm, apparaissent mauvais, globalement identiques sur l'ensemble des reconstructions,

avec des artéfacts importants ne permettant pas une étude satisfaisante de catégorie 2 (Fig.9).

- L'acquisition réalisée en 4 x 2,5 mm retrouve des résultats satisfaisants à 40% de catégorie 3. Par contre, ils apparaissent insuffisants à 60% et à 80% avec des artéfacts importants ne permettant pas une étude satisfaisante, classés dans la catégorie 2 (Fig.10).

Enfin, les résultats des différentes acquisitions obtenus sans synchronisation montrent tous des artéfacts majeurs de catégorie 1 ne permettant aucune étude satisfaisante (Fig.11).

Au total, les données de notre étude retrouvent une amélioration significative de la qualité d'image du fantôme après **synchronisation cardiaque**.

Quelle que soit la fréquence cardiaque, **l'acquisition en 4 x 2,5 mm génère moins d'artéfacts cinétique que l'acquisition en 4 x 1 mm**.

L'augmentation du pitch à épaisseur de coupes identiques, a pour conséquence une amélioration relative des résultats mais encore insuffisante à fréquence cardiaque élevée (Fig.12).

-Enfin, si la visualisation du fantôme coronarien est identifiable sur l'ensemble des acquisitions, la sténose de 1,59 mm de section n'est visible sur aucune séquence.

TROISIEME PARTIE

DISCUSSION

1. L'ETUDE

Les meilleurs résultats de notre étude sont retrouvés avec une acquisition en 4 x 2,5 mm, une synchronisation cardiaque, et une reconstruction à 80% de l'onde R en cas de fréquence cardiaque faible. Notre courbe systolo-diastolique obtenue à l'aide de l'oscilloscope n'est pas tout à fait superposable à celle d'un ECG, mais elle s'en approche et nos données vont dans le sens des résultats retrouvés dans la plupart des études avec les meilleurs résultats retrouvés à 80% de l'onde R à fréquence cardiaque faible (< 65 bpm) (8).

. Par contre, les résultats obtenus à fréquence cardiaque élevée, sont inversés avec les meilleurs résultats retrouvés à 40% de l'onde R, sur une acquisition donnée. Ces données apparaissent tout à fait intéressantes car déjà décrites dans une étude récente par Herzog et al.(11). La diastole dépend plus de la fréquence cardiaque que la systole et une majoration du rythme cardiaque a pour conséquence une diminution de la diastole. On peut ainsi penser que la reconstruction à 80% « empiète » déjà sur la systole, d'où ces artéfacts majorés. Ce qui n'est pas le cas d'une reconstruction plus précoce à 40% (Fig.13).

Au final, le meilleur résultat est obtenu en 4 x 2.5 mm avec un Feed Rot élevé de 3.8 mm, avec une synchronisation à 80% de l'onde R et une fréquence cardiaque faible à 57 bpm. Ce type d'acquisition apparaît préférable dans l'étude des gros troncs coronariens. Les fréquences cardiaques élevées doivent bénéficier de reconstructions plus précoces au environ de 40% de l'onde R.

Par ailleurs, l'étude d'une coronaire apparaît aisée lorsqu'elle est de diamètre élevé (2.98 mm dans notre étude), mais la reconnaissance des sténoses intra luminales des grosses coronaires ou la reconnaissance des petites artères millimétriques n'apparaît pas encore optimale avec un scanner multibarrette à 4 canaux, ce que confirment Vogle et al. dans leur étude qui montre que seules les artères coronariennes > 1.5mm de diamètres peuvent être visualisées avec une acquisition scanographique 4 canaux (12).

2. TECHNIQUE :

2.1 Les bases techniques indispensables:

2.1.1 Résolution en contraste :

Autour des vaisseaux opacifiés, existe de la graisse péricardique hypodense. Le problème est de différencier les artères opacifiées des cavités cardiaques de même densité, en particulier l'artère circonflexe. Leur trajet proximal est perpendiculaire à l'axe des z de déplacement de table, au contact de l'oreillette gauche (OG) dans le sillon inter ventriculaire gauche qui est peu épais avec peu de graisse épicaudique.

Par ailleurs, la technique d'examen doit posséder une résolution optimale pour l'étude de la paroi vasculaire qui peut comporter des plaques molles ou calcifiées qui doivent être bien dissociées de la lumière.

2.1.2 Résolution spatiale :

Il existe un problème de taille mais aussi d'orientation des artères coronaires et des valves cardiaques qui varie dans l'espace et dans l'axe des Z de la table lors de l'acquisition scanographique spiralée.

Le diamètre des artères varie de 1 à 5mm environ. La coronaire droite et le tronc commun de la coronaire gauche mesurent environ 5mm de diamètre environ. La circonflexe et l'IVA font généralement entre 3 et 4mm. et permettent une étude TDM aisée. Par contre, les branches de division marginales, diagonales mesurent classiquement 1 à 3 mm, et les perforantes mesurent environ 1 mm.

Elles sont tortueuses, avec des changements de direction et des bifurcations qui sont les sièges privilégiés des sténoses. Par ailleurs, certaines portions peuvent être masquées par d'autres structures médiastinales (ex : le tronc commun par l'artère pulmonaire dans le plan coronal et axial, la circonflexe par l'OG en axial, la coronaire droite par l'auricule droit).

Il est donc nécessaire d'avoir une résolution spatiale la plus fine possible, infra millimétrique, et de pouvoir associer les acquisitions à des reconstructions tridimensionnelles (tels que le 2D curviligne, le MIP, le VRT ou le MPVR en cas d'acquisition scanographique (13)).

L'un des points les plus importants dans l'acquisition scanographique coronarienne, est de couvrir un maximum du volume à explorer avec une résolution spatiale infra millimétrique. Limiter la résolution spatiale longitudinale à 1 mm avec une collimation de 4x1 mm ou 12 x 0,75 mm, est considéré comme l'un des arguments les plus importants dans la précision de l'imagerie du cœur.

Une bonne résolution longitudinale est atteinte avec une acquisition de coupes très fines et une collimation de 0.75 voir 0.5mm. A l'heure actuelle, la taille d'un détecteur de 0.75mm apparaît mieux approprié pour avoir une image avec un signal sur bruit satisfaisant.

L'inconvénient de l'acquisition des images avec des collimations plus épaisses (0.75 au lieu de 0.5 ou 1.5 au lieu de 1mm) est de réduire partiellement la résolution longitudinale. Par contre, elle permet d'accélérer l'acquisition et de réduire le temps d'exposition aux Rayons X.

Il apparaît nécessaire que le nombre de détecteurs soit supérieur à 4 afin de couvrir un volume suffisant, estimé à 120-150 mm en une seule apnée de 20 s environ.

Les nouveaux scanners à 16 canaux avec une collimation infra-millimétrique apparaissent mieux adaptés à ce genre d'étude dans des temps d'apnées courtes de moins de 20 s (14). Ils permettent des acquisitions en 12 x 0.75 mm avec des reconstructions de 0.8 mm tous les 0.4 mm, une **résolution longitudinale maximale isotropique de 0.5 x 0.5 x 0.6 mm** et une **résolution temporelle améliorée de 105 à 210 ms**. Cette dernière évolution permet ainsi de mieux définir les plaques d'athéromes, quelle que soit leur composition, ainsi que de mieux préciser la perméabilité des stents. Elle apparaît surtout très intéressante chez les patients présentant soit une arythmie cardiaque soit une importante variation du rythme cardiaque pendant l'apnée. La fréquence cardiaque limite est également améliorée avec des **examens satisfaisants jusqu'à 85-90 bpm**.

2.1.3 Résolution temporelle :

Les coronaires ont un mouvement de déplacement et de raccourcissement qui varie suivant le cycle cardiaque. Hofman et al. montrent sur des artères coronaires étudiées dans un plan perpendiculaire à la portion proximale du vaisseau, qu'en fonction du temps et selon le cycle cardiaque, **le déplacement de la coronaire est de deux fois sa largeur environ** (15).

L'acquisition en diastole apparaît primordiale car la diastole est le moment d'immobilité complète des coronaires et des cavités cardiaques. L'acquisition est couplée à l'ECG, mais la rapidité de rotation du tube scanographique ne permet pas d'avoir une image d'immobilité complète du cœur avec un scanner 4 canaux. Certaines équipes considèrent qu'elle doit être inférieure à 50 ms, pour d'autres, elle doit se situer en dessous de 19,1 ms (16), pour d'autres encore elle doit se situer au maximum entre 25 et 120 ms selon l'artère coronaire étudiée (15). On se rend compte qu'il existe des disparités entre les équipes mais quoi qu'il en soit, les examens à notre disposition actuellement, se rapprochent du gel des mouvements sans l'atteindre. Les acquisitions scanographiques en 4 x 1 mm ne permettent pas d'avoir une résolution temporelle inférieure à 250 ms (17) et ce, dans l'hypothèse que le rythme cardiaque soit régulier durant l'apnée à l'acquisition. Or, il est acquis qu'il existe des fluctuations du rythme cardiaque durant la réalisation de l'examen (18).

Les nouveaux scanners à 16 canaux et de nouvelles approches de reconstruction permettent d'améliorer la résolution temporelle, en particulier en cas de rythme cardiaque supérieur à 65 bpm et donc en cas de diastole réduite. Si peu d'évaluations de l'influence du rythme cardiaque sur la qualité des images ont été publiées (19), Horiguchi et al., montrent qu'à des rythmes cardiaques élevés, une vitesse de rotation du tube de 0.5, 0.6 ou 0.7 s permet d'améliorer la résolution temporelle à moins de 250 ms (18).

Par ailleurs, les techniques de synchronisation ainsi que les techniques de reconstruction segmentée qui utilisent les données brutes obtenues lors de plusieurs cycles consécutifs permettent des résolutions temporelles de 65 à 125 ms avec un scanner 4 canaux, et 42 ms avec le scanner 16 canaux. Le rapport signal sur bruit en est largement amélioré (14,20,21).

Il est à penser que les ultimes évolutions permettront probablement d'ici quelques années de réaliser une acquisition en une seule révolution et de s'affranchir des problèmes de résolution temporelle avec le VCT (High Résolution Volumetric Coverage) (11).

2.2 La synchronisation

Afin de limiter les artefacts de mouvements, principalement dus aux mouvements cardiaques et à la respiration du patient, un temps d'exposition très court est nécessaire. Une résolution temporelle minimale est donc particulièrement importante.

L'intensité des mouvements varie durant un même cycle cardiaque. Les mouvements les plus importants se déroulent durant la contraction de l'atrium et du ventricule en systole. C'est donc en diastole, moment durant lequel les mouvements du cœur sont minimales, que l'image obtenue présentera le moins d'artéfacts de mouvement. L'acquisition et les reconstructions nécessitent donc d'être synchronisées aux mouvements du cœur et aux informations d'un ECG raccordé en parallèle à l'acquisition scanographique. Un rythme cardiaque relativement stable est nécessaire sans changement arythmique majeur. Des informations sur la fonction cardiaque peuvent être obtenues si les images peuvent être générées à différentes phases du cycle.

Plusieurs méthodes de synchronisation cardiaque sont proposées.

2.2.1 la synchronisation prospective multicoupe

La synchronisation prospective séquentielle est déjà utilisée avec le scanner FE, ainsi qu'avec les scanners mono coupe. Les images sont acquises avec un temps d'exposition minimale à une phase donnée de plusieurs cycles cardiaques consécutifs. La durée totale d'un examen dépend du rythme cardiaque, et est souvent trop longue pour une seule apnée et des acquisitions en coupes fines. L'arrivée des scanners multi coupes a permis de diminuer les temps d'acquisitions en effectuant plusieurs acquisitions en un seul tour de spire.

2.2.1.1.1 Reconstruction partielle (demi-tour) en acquisition séquentielle

Cette résolution fait appel à la technique du « scan partiel » afin d'améliorer la résolution temporelle et à la synchronisation prospective à l'ECG (22). La série de données du faisceau du scan partiel couvre un intervalle angulaire en projection de 180° entre le point de départ et le point final de rotation du tube, auquel il faut rajouter la largeur du faisceau ; cette rotation partielle couvre donc environ 240° soit les $2/3$ d'une rotation complète.

Pour optimiser la résolution temporelle (correspondant à la durée des $2/3$ d'un tour de tube) , on peut utiliser un faisceau parallèle basé sur des algorithmes de reconstruction demi-scan (23). La technique est basée sur un plan parallèle de reconstruction. A la fin, le champ géométrique des données du partial scan doit être transformé en plan parallèle géométrique. Grâce à ce procédé, une image peut être reconstruite dans des plans de projections couvrant un angle de 180° (23). A la différence d'une interpolation technique standard multicoupe, chaque projection est traitée indépendamment.

Chaque projection multicoupe, correspond à 4 sous projections des 4 coupes de détection mesurées à la même position α . Dans un deuxième temps, les algorithmes de reconstruction sont appliquées aux données images du partial scan, et sont générées pour chaque position z (24) (Fig.14). La technique peut être modifiée avec une résolution temporelle d'environ la moitié du temps de rotation selon le champ de vue (*scan field of view*) soit 250 ms pour un temps de rotation de 500 ms.

Pour améliorer la qualité des images, des algorithmes de suppression d'artéfacts de mouvements peuvent être incluses dans les reconstructions (24).

2.2.1.1.2 acquisition séquentielle du scan partiel synchronisée à l'ECG

La synchronisation entre l'acquisition et le mouvement du cœur en utilisant les informations de l'ECG permet d'avoir des données uniformes par cycle pendant les phases de repos. L'étude ECG est réalisée juste avant l'examen scanographique. Il permet d'avoir des informations sur les cycles cardiaques et ses différentes phases ainsi que d'estimer les cycles cardiaques suivants (6)

L'acquisition débute à un moment précis du cycle cardiaque, en fonction du délai défini par rapport à l'onde R il est calculé sur une moyenne des 7 derniers intervalles R-R du cycle cardiaque. Généralement, le délai est défini de telle sorte que les acquisitions soient effectuées durant la phase diastolique du cœur. Cette opération est répétée pour obtenir plusieurs images contiguës au cours d'une seule apnée. La longueur de la région examinée dépend des différents paramètres d'acquisition tels que la collimation, le temps de rotation du tube, le temps du cycle cardiaque, et par les paramètres du patient tels que son rythme cardiaque et sa capacité à tenir l'apnée.

Ce procédé permet d'acquérir les données lorsque le cœur est en rythme régulier, c'est à dire qu'il retrouve la même forme au cours de chaque cycle cardiaque. Il permet également d'évaluer la dynamique des cavités cardiaques en réalisant une acquisition sans avancée de table et une prise des données brutes à chaque cycle cardiaque pour des rythmes modérés (21).

L'arythmie ou les extra systoles risquent de générer des erreurs dans l'association des coupes (25). Une technique de filtre moyen ou de filtre médian peut être inclus afin d'estimer la position d'un intervalle R-R. Cette méthode apparaît particulièrement adaptée à **la quantification des calcifications coronariennes**, à **l'étude de la paroi du cœur**, mais aussi à celle de la **perméabilité des stents** (21).

2.2.2 la synchronisation rétrospective multicoupe

Avec cette nouvelle approche de l'imagerie spiralée, des images en 3 dimensions isotropes peuvent être acquises ou reconstruites, et ce, en raison de l'importante amélioration de la résolution spatiale, de l'augmentation de la vitesse d'acquisition et d'un volume couvert plus large.

La synchronisation rétrospective à l'ECG permet de faire concorder la reconstruction de l'acquisition spiralée aux battements cardiaques par un tracé ECG enregistré par l'ordinateur en même temps que l'acquisition. Les données brutes sont alors sélectionnées en respectant le moment précis prédéfini de l'intervalle R-R choisi.

Des algorithmes de reconstruction permettent d'optimiser la reconstruction, en fonction de la résolution temporelle et du volume à couvrir. L'algorithme le plus utilisé est la reconstruction MSCV.

L'acquisition spiralée d'une part et les mouvements de la table d'autre part, engendrent des artéfacts. Les algorithmes de reconstructions ne permettent pas de minimiser ces artéfacts et une vitesse de table peu élevée est préconisée. Cette condition handicape largement les scanners mono spiralés qui ont du mal à acquérir un volume cardiaque avec une résolution longitudinale satisfaisante et un temps d'acquisition assez court (21).

2.2.2.1.1 Reconstruction spiralée cardiaque multicoupe (MSCV)

La technique MSCV a été développée par Ohnesorge et al. (21). Elle permet une reconstruction d'images chevauchées, à des positions z arbitraires et à n'importe quelle phase du cycle cardiaque. Elle combine la technique de reconstruction du scan partiel avec des algorithmes de reconstruction qui permettent d'optimiser la résolution temporelle, et la technique d'acquisition spiralée multicoupe pondérée qui compense les mouvements de table et fournit un profil de coupes optimal.

La pondération multicoupe exploite, pour chaque image, un jeu de données brutes de type monocoupe en acquisition partielle qui est extraite du jeu de données de l'acquisition spiralée multicoupe couvrant la position z exacte. Pour chaque angle de projection α comprenant le segment de données multicoupe, une interpolation

linéaire est réalisée entre les données des deux barrettes qui se situent à proximité du plan image z image.(Fig.14))

La seconde étape consiste à réaliser une reconstruction monocoupe à partir des données du scan partiel générées pour chaque position image z, afin d'obtenir une résolution temporelle égale à la moitié du temps de rotation d'un tour de spire, soit 250ms pour un temps de rotation de 500 ms.

La reconstruction MSCV montre une relation constante indépendante du pitch entre l'épaisseur de collimation (SWcoll) et l'épaisseur de coupe reconstruite définie par sa largeur à mi-hauteur (10)

$$SW \approx 1,25 SW_{coll}$$

Elle permet ainsi de fournir une série d'images 3D isotropes correspondant au volume cardiaque complet (26).

La reconstruction permet également de reconstruire des coupes plus épaisses par rapport à SWcoll à partir du même jeu de données. Lors de la pondération de spirale multicoupe, 2 jeux de données partielles monocoupes adjacents sont générés symétriquement pour chaque position Z de l'image (Z_{ima}) : Z_{ima}-αZ et Z_{ima}+αZ (αZ est une petite variation sur l'axe Z). la moyenne de ces données est utilisée pour reconstruire une coupe plus épaisse. Cette technique permet de reconstruire des images moins bruitées et améliorer à bas contraste, au détriment de la résolution spatiale Z (10).

2.2.2.1.2 Acquisition spirale multicoupe synchronisée à l'ECG

Le principe de synchronisation cardiaque est bien codifié depuis plusieurs années en IRM. Il permet d'acquérir un volume cardiaque complet en une seule apnée et en une seule acquisition spiralee. Il repose sur l'acquisition continue et associe les données scanographiques et ECG du patient. Les données acquises sont ensuite segmentées et ordonnées, mais seules les données brutes acquises à un moment prédéfini de l'intervalle R-R du cycle cardiaque, sont utilisées pour la reconstruction des images. Les données concordantes sont regroupées pour permettre la reconstruction de coupes à une phase donnée du cycle cardiaque.

En effet, que ce soit avec la synchronisation ECG prospective ou rétrospective, les points de départ de l'acquisition des données brutes ou la sélection des données

pour les reconstructions, sont définis à l'intérieur de chaque cycle cardiaque durant l'acquisition.

Ces points de départ sont déterminés en fonction de l'onde R selon différentes techniques:

Le retard absolu correspond à un délai temps fixé après l'onde R définie comme le point de départ des reconstructions des intervalles des données brutes.

Le retard relatif correspond à un délai temporel relatif fixé selon l'onde R précédente qui en sera le point de départ de l'acquisition par synchronisation prospective ou de la reconstruction des données brutes. Ce délai temps est déterminé individuellement pour chaque cycle cardiaque par un pourcentage de l'intervalle temps R-R.

La stratégie de retour absolue correspond à fixer le temps T avant l'onde R suivante définie comme étant le point de départ de l'acquisition par synchronisation prospective ou le point de départ de reconstructions des données brutes (24).

Différentes approches sont utilisées en pratique clinique aujourd'hui dans différentes applications cliniques. Les techniques de délai relatif et la stratégie de retour absolue sont les plus couramment utilisés dans l'étude des petites structures vasculaires telles que les coronaires en phase diastolique (21).

La qualité de l'image et des informations contributives, varie suivant le moment choisi du cycle cardiaque comme point de départ aux reconstructions. Les artères coronaires ont un mouvement distinct les unes des autres durant le cycle cardiaque par variation de la contraction et de la relaxation du myocarde (en particulier de l'oreillette à la fin de la diastole). **L'artère coronaire droite et l'artère circonflexe ont une diastole plus rapide que l'artère interventriculaire gauche.**

Plusieurs études ont cherché à montrer le moment précis où la qualité d'image serait optimale (8). Hong et al. ont trouvé sur 65 patients que l'artère coronaire droite est la mieux étudiée à 50% de l'intervalle R-R, l'artère circonflexe est optimisée à 60%, l'artère interventriculaire antérieure indépendamment à 50 ou 60% et que la moyenne globale optimale se situait à 50%. En fait, l'intervalle de reconstruction varie suivant les équipes mais les différentes études estiment cet intervalle entre 40 et 70% de l'onde R (27,28,8).

Comme il a été précédemment décrit, les meilleurs résultats de notre étude sont retrouvés avec une acquisition en 4 x 2,5 mm et une reconstruction à 80% de l'onde R en cas de fréquence cardiaque faible. Elle s'approche des résultats retrouvés dans la plupart des études. Par contre, avec une fréquence cardiaque élevée, nos résultats sont inversés avec les meilleurs résultats retrouvés à 40% de l'onde R, sur une acquisition donnée. Ces données ont déjà décrites par Herzog et al., qui montrent que la durée de la diastole dépend plus de la fréquence cardiaque que la systole. Si la diastole dure environ 761msec à 50 bpm, elle est réduite à 311ms à 90 bpm (soit une diminution de 112 ms/ 10 bpm). La systole est plus stable avec une durée de 439ms à 50bpm et 355ms à 90 bpm (soit une variation de 21 ms/ 10bpm).

Par ailleurs, la phase d'éjection systolique peut être divisée en une 1^{ère} phase précoce d'éjection maximale, suivie d'une 2^{ème} phase tardive durant laquelle la pression augmente dans l'aorte et les ventricules mais sans expulsion sanguine. Au décours de cette phase, se produisent la protodiastole (intervalle de temps entre la fin de la contraction ventriculaire et la fermeture des valves), et la phase de relaxation isovolumétrique (intervalle de temps entre la fermeture des valves semi-lunaires et l'ouverture des valves atrio-ventriculaires). C'est à ce moment précis du cycle cardiaque qu'il existe le moins de mouvement d'un point de vue physiologique et non au moment de la diastole, surtout chez les patients à fréquence cardiaque élevée. Le diamètre maximal des coronaires est par ailleurs obtenu pendant cette phase de relaxation isovolumétrique. Ces données paraissent très intéressantes dans les reconstructions d'images des patients qui présentent une fréquence cardiaque élevée (11).

Cependant, à un délai du trigger égal, nos images recueillies avec une fréquence cardiaque élevée de 111 bpm, sont très artéfactées et ne permettent pas une étude convenable quelle que soit l'acquisition (à l'exception de l'acquisition réalisée en 4 x 2.5 mm et une reconstruction à 40% de l'onde R). A contrario, une fréquence cardiaque faible à 57 bpm, permet d'estimer la coronaire dans la majorité des cas (à l'exception de l'acquisition réalisée en 4 x 1 mm avec un Feed Rot de 1.5 mm et une reconstruction à 40% de l'onde R).

Certaines équipes ont tenté d'estimer la fréquence cardiaque limite en dessous de laquelle il faut être pour bénéficier d'images de bonne qualité. Une étude réalisée

par Hong et al., montre qu'un **rythme cardiaque supérieur à 74,5 bat/ mn** engendre une majoration visible des artéfacts de mouvements avec un scanner 4 canaux (27).

La **notion de régularité du rythme cardiaque** est également importante. Si les patients présentent un rythme régulier, la reconstruction du volume cardiaque en fin de diastole est préférablement réalisée avec la technique de retard partiel ou retour absolu.

Chez les patients présentant une arythmie partielle ou sévère, les reconstructions de volume apparaissent optimales avec **la stratégie de retour absolu** (24).

2.2.3 Comparaison de la méthode prospective et de la méthode rétrospective

L'acquisition avec synchronisation prospective se déroule selon l'estimation de l'intervalle R-R. En cas d'arythmie, il n'existe plus de véritable synchronisation et l'étude ne se déroule plus au temps donné initialement. L'acquisition faite avec une synchronisation rétrospective s'affranchit plus fréquemment de ce problème puisqu'elle est reconstruite secondairement.

L'acquisition spiralée avec synchronisation à l'ECG, permet une couverture continue du volume cardiaque avec des données images chevauchées et une meilleure résolution spatiale dans l'axe des z. L'acquisition séquentielle n'offre que des images adjacentes non chevauchées. L'acquisition spiralée avec reconstruction rétrospective offre une couverture volumique plus rapide qu'en mode séquentiel puisque les données sont acquises de façon continue et sont reconstruites à l'intérieur de chaque cycle cardiaque.

Les données en synchronisation prospective ne sont acquises que chaque seconde au mieux, en raison des limitations mécaniques (démarrage et arrêt de la table), et elles n'offrent qu'une phase spécifique du cycle cardiaque. L'acquisition spiralée avec synchronisation rétrospective permet la visualisation du cycle cardiaque complet en utilisant les mêmes données, offrant une information cardiaque fonctionnelle.

L'acquisition spiralée avec synchronisation rétrospective permet d'acquérir des données avec un pitch faible et une exposition continue aux rayons x et d'obtenir des

reconstructions aux différents temps du cycle cardiaque. Elle nécessite par contre une dose patient et donc une irradiation plus élevée qu'avec l'acquisition séquentielle et gating prospectif pour un rapport S/B comparable. Si une seule phase du cycle est nécessaire, le mode séquentiel peut être utilisé, mais de nouveaux protocoles développés sur les derniers appareils 8 ou 16 canaux permettent de réduire la dose de rayons émis lors d'une acquisition spiralee continue par une modulation on-line du milli-ampérage en sortie du tube selon le cycle cardiaque (10,29). Ils permettraient des **économies d'irradiation allant jusqu'à 50% des doses initiales** (26).

3. L'EXAMEN

Les scanners multibarrettes actuels utilisent simultanément 4, 8 ou 16 rangées réelles ou reconstituées de détecteurs. Ces rangées peuvent être formées par l'association de détecteurs de moindre largeur. Les données provenant des différents détecteurs sont regroupées pour alimenter respectivement 4, 8, ou 16 DAS (Data Acquisition System).

3 systèmes existent sur le marché :

Le scanner matriciel (Lightspeed QX/i, G.E.) est constitué de 16 rangées juxtaposées dans l'axe Z du déplacement de la table, avec des rangées de détecteurs de 1,25 mm d'épaisseur. La collimation du faisceau du rayon X, la sélection électronique des capteurs et leur couplage permettent de définir la collimation. Il est ainsi possible de réaliser une collimation avec 4 barrettes de 1,25 mm, 4 barrettes de 2,5 mm (couplage de deux capteurs contigus selon l'axe Z) de 3,75 mm (couplages de 3 capteurs) ou de 5 mm (couplage de 4 capteurs). Il est également possible en jouant sur la collimation primaire de réaliser deux coupes de 0,63 mm.

Le scanner à RDM (Somaton Plus 4 VZ, Siemens et MX8000, Picker-Marconi-Philips) comportent 8 barrettes dont la largeur croît au fur et à mesure qu'elles s'écartent de la perpendiculaire à l'axe de rotation : le système de détection est constitué de deux barrettes centrales de 1mm ; en périphérie, il existe deux

barrettes de 1,5 mm, elles-mêmes encadrées par deux barrettes de 2,5 mm et ces dernières sont accolées à deux barrettes plus périphériques de 5mm. Ce système permet de reconstituer 4 barrettes de 1mm, de 2,5 mm et de 5 mm de large. Enfin, la collimation (primaire et secondaire) permet de réduire à 0,5 mm la largeur de deux barrettes centrales.

Le système hybride (Aquila-Toshiba) comporte 34 rangées de détecteurs : 4 rangées centrales de 0,5mm d'épaisseur et 15 rangées périphériques de 1mm. Ce scanner est le seul permettant de réaliser une acquisition avec 4 barrettes de 0,5mm.

Pour ces 3 systèmes, les données sont recueillies par 4 DAS et par conséquent, quel que soit le nombre de rangées de détecteurs, le nombre de coupes par rotation est limité à 4.

L'amélioration des dernières technologies du scanner a permis d'effectuer des rotations du tube de 360° en 0,5 sec. Cette augmentation de la vitesse de rotation permet de couvrir un volume plus étendu en un laps de temps donné. Elle permet en outre de diminuer les artéfacts cinétiques et d'améliorer la résolution temporelle.

Cependant, une résolution temporelle inférieure à 120 ms est nécessaire pour explorer le cœur en toutes circonstances (15,16), et une durée de rotation de 0,5 sec n'est pas encore suffisante pour l'exploration des cavités cardiaques en routine, en particulier si la fréquence cardiaque est supérieure à 75 bpm. Les algorithmes permettent un examen cardiaque satisfaisant lorsque la fréquence est faible mais une vitesse de rotation encore plus élevée apparaît nécessaire.

Si des coupes de 3 mm sont réalisées (collimation de 4 x 2.5 mm), l'examen dure entre 10 et 16 sec . Avec des coupes de 1.25mm d'épaisseur (collimation de 4 x 1 mm), l'examen dure 25 à 35 sec pour un volume scanné de 10 cm (24).

Le problème de la projection conique du faisceau de rayon X, se situe au niveau des rangées centrales de détecteurs, atteintes perpendiculairement à l'axe de rotation alors que les rangées les plus externes sont atteintes obliquement par le faisceau. Il y a donc une diminution de l'efficacité du système de détection et d'autre part, la largeur du volume traversé par le faisceau peut devenir plus importante que la largeur des détecteurs entraînant une dégradation de l'image.

Ces phénomènes augmentent lorsque :

- le détecteur s'écarte de la perpendiculaire de l'axe de rotation,
- leur largeur diminue comme la géométrie du système.

L'évolution est telle que Siemens et Philips ont mis sur le marché une ultime évolution à 16 canaux, utilisant un système hybride de 16 rangées centrales de 0,75 mm de large entouré par 4 barrettes de 1,5 mm de large permettant la réalisation de 16 coupes de 0,75 mm ou 1,5 mm par rotation.

Toshiba annonce pour les prochains mois, un système de détection de 32 mm de large avec 16 rangées centrales de 0,5 mm entourées de part et d'autre par 12 rangées de 1 mm. G.E. va proposer quant à lui un système de 20 mm de large comportant 16 rangées centrales de 0,625 mm entourées de part et d'autre par 4 rangées de 1,25mm.

Enfin, d'ici 5 ans, les ultimes progrès de la technologie, permettront très probablement l'exploration de tout un volume en une seule révolution avec le VCT (10).

Il n'existe pas encore de réel consensus sur le protocole à adopter sur le scanner multibarrette à 4 canaux, mais différentes équipes montrent que **l'étude précise des branches principales des artères coronaires et des calcifications est appropriée en 3mm (soit une acquisition de 4 x 2,5mm) et que les reconstructions en 1.25mm (soit une acquisition de 4 x 1mm) permettent d'estimer sérieusement des branches plus fines (30,27,24).**

3.1 Le pitch

les algorithmes de reconstruction spiralée cardiaque multicoupe (MSCV) améliorent la qualité des acquisitions scanographique des artères cardiaques avec une résolution temporelle égale à la moitié du temps de rotation d'une spire. Cependant une résolution temporelle de 250msec basée sur un temps de rotation de 0,5 s peut apparaître insuffisante pour des fréquences cardiaques rapides. Sans changer le temps de rotation, la résolution temporelle et donc la reconstruction, peuvent être améliorées en utilisant les données brutes d'un ou plusieurs cycles cardiaques. La résolution

temporelle peut être améliorée à $Trot/(2M)$ en utilisant les données brutes de M cycles cardiaques consécutifs. L'inconvénient est d'avoir un volume couvert insuffisant en une seule apnée ou de perdre en résolution spatiale dans l'axe Z .

Afin de maintenir une bonne résolution longitudinale et des images fines, chaque position Z du cœur doit être étudiée par un détecteur à chaque moment des M cycles cardiaques. Par conséquent, plus le nombre M de cycles cardiaques est important et plus le rythme cardiaque est lent, plus le pitch doit être réduit (21). En effet, le pitch correspond à l'avancée de table à chaque rotation complète du tube divisé par la largeur de la collimation, et si le pitch choisi est trop élevé, certaines positions risquent de ne pas être couvertes par les détecteurs à la phase désirée du cycle.

Par contre un pitch trop petit augmente le temps d'acquisition et minimise la résolution spatiale dans le plan Z . Or, une haute résolution dans l'axe des Z et une résolution temporelle adéquate sont essentielles, et le fait d'améliorer l'un sans l'autre risque d'altérer les images.

Ohnesorge et al ont développé une **technique de reconstruction segmentaire** qui maintient une résolution z élevée à un même moment. Cette technique prend en compte le rythme cardiaque du patient mais également le nombre de cycles durant l'examen afin de définir le pitch.

Dans une autre étude, toujours réalisée par Ohnesorge et al., le pitch a été également défini suivant l'avancée de table selon une rotation entière qui correspond à la largeur de coupe d'un détecteur (24,23) mais aussi selon la fréquence cardiaque du patient (106).

En utilisant l'équation : $\text{pitch} < (N-1) Trot / (T_{RR} + T_Q)$, l'avancée de table est limitée à $N-1$ coupes du nombre N de détecteurs de coupes à l'intérieur de l'intervalle $T_{RR} + T_Q$. (T_{RR} correspond à l'intervalle R-R et T_Q au temps de partial scan. T_{rot} représente le temps de rotation complète).

En utilisant ces principes, avec deux types d'interpolation, la bonne spirale peut être optimisée par l'ensemble des projections des données du partial scan. Les temps d'examen peuvent être accélérés en acceptant le fait que la moitié des projections des images empilées soient reconstruites sans interpolation, en utilisant la projection que sur les détecteurs les plus proches. Par cette approche, le pitch de la spirale dépend directement du rythme cardiaque avec cette 2^e équation : $\text{pitch} < (N-1) T_{rot} / T_{RR}$ (24).

L'utilisation de ces équations peut paraître fastidieuse, mais chaque usine propose ses pitches. En effet, si la variation du rythme cardiaque ne peut être que partiellement atténuée, la différence de qualité d'images varie d'un scanner à l'autre en raison de la spécificité des algorithmes utilisés. Siemens propose 0,75- 1,25 et 1,75. Ces valeurs de pitch non entières permettent un meilleur échantillonnage dans l'axe Z.

Notre étude a permis de comparer deux Feed Rot avec les acquisitions de 4 x 1mm : 1.5mm et 1.8mm.

Que ce soit à fréquence cardiaque faible ou élevée, **une augmentation du Feed Rot permet d'avoir des images de qualité similaire ou supérieure.**

En fait, Wang et al. démontrent bien que l'augmentation du pitch dégrade la qualité d'image car elle majore les artéfacts de projections coniques, mais elle améliore la résolution temporelle (31).

Par conséquent, **les structures fixes doivent être explorées avec un pitch modéré et les structures mobiles avec un pitch élevé.**

3.2 Le produit de contraste

Les produits de contraste iodés possèdent un contraste naturel et un pouvoir opacifiant qui dépendent de l'osmolalité du produit et donc de son nombre de particules.

Une osmolalité trop importante pour conséquence des risques osmotiques, un appel d'eau du milieu intracellulaire donc une déshydratation intra-cellulaire, des perturbations hémodynamiques. Cet effet est dose dépendante et l'apparition des Dimères monoacides, des monomères non ioniques et les dimères non ioniques ont permis de réduire l'osmolalité.

De nombreux produits de contraste iodé existent sur le marché, mais un agent non ionique doit être utilisé pour l'étude de la fonction ventriculaire et des artères coronaires afin de prévenir les effets indésirables cardiaques et hémodynamiques qui peuvent être retrouvés avec des produits ioniques. Ces produits ioniques risquent d'altérer les mesures par perturbation du rythme cardiaque et de la pression sanguine (33).

Certaines complications inhérentes au produit de contrastes sont possibles mais sont maintenant bien connues. Des effets indésirables tels que les nausées, les vomissements, ou des réactions allergiques s'étendant à de simples lésions cutanées érythémateuses jusqu'aux rares cas de choc anaphylactique et de décès du patient peuvent être retrouvés.

Si ces effets indésirables ne sont pas corrélés à la quantité injectée, les risques d'insuffisance rénale sont connus et l'avènement des scanners multibarrette a permis tout de même de réduire de 30 à 50% environ les doses d'iode injectées comparativement aux scanners monobarrettes (32).

L'injection est variable en quantité et en délai mais la plupart des auteurs s'accordent sur une **dose de 120 à 140 ml** (30,27,24). Le débit est généralement estimé à **3-4 ml/sec**.

Pour avoir un contraste optimal, le délai entre le début d'injection et le début de l'acquisition scanographique peut être déterminé individuellement pour chaque patient après **un test bolus de 10ml**. Il apparaît le plus adapté lorsque la crosse aortique est opacifiée, soit entre 10 et 18 secs selon les études (24).

3.3 Reconstruction et traitement des images

Après l'acquisition, les données sont collectées avec l'enregistrement ECG. Comme nous l'avons vu précédemment, il apparaît préférable d'utiliser la technique du **gating cardiaque rétrospectif** qui permet une reconstruction des images au moment désiré de la révolution cardiaque.

Il est possible également de faire varier l'épaisseur de coupe, l'incrément et la fenêtre de reconstruction par rapport à la durée du cycle cardiaque.

Par ailleurs, les algorithmes de reconstruction en scanner multibarrette reposent sur deux principes : l'acquisition multicoupe et la reconstruction en scan partiel (qui donnent une résolution de la moitié du temps de rotation) (24) . Le volume cardiaque à étudier est ainsi couvert deux fois plus rapidement, les risques d'artefact de mouvements et de respiration diminuent, et les structures vasculaires sont mieux opacifiées.

Les délais de reconstructions doivent varier suivant le moment du cycle, afin d'optimiser l'opacification de l'artère coronaire étudiée. Comme les artères coronaires ont des pics de rehaussement à des moments différents de la révolution cardiaques, il convient de reconstruire à plusieurs instants donnés de la diastole. Les différentes études s'accordent sur des **reconstructions à -350 ms, -450 ms, et -550 ms** avant l'onde R suivante pour une fréquence cardiaque inférieure à 75 bpm ou entre **40% et 70% de l'onde R**. En cas de fréquence cardiaque élevée (>75 bpm), des reconstructions précoces doivent être réalisées (11).

Les limites du système sont les explosions des datas jusqu'à 3000 images natives à traiter. Il faut donc de puissants ordinateurs pour proposer un post traitement intéressant.

Si les coupes axiales natives sont nécessaires à la lecture de l'examen, les reconstructions sont également indispensables, car elles permettent une étude multi planaire, en 3D voir en 4D des cavités cardiaques et des coronaires.

Les données brutes sont transférées vers une console de traitement variant suivant les constructeurs (Insight, Neo Imagery Technologies, City of Industry, Calif; 3D-Virtuoso, et Leonardo Siemens dans notre service) en utilisant, l'évaluation 2 Dimensions (MPR) et curviligne, 3 Dimensions (MPVR), la technique de Rendu Volumique (VRT), la technique de projection maximale d'intensité (MIP) et de reformations multi planaires (MPVR).

L'évaluation 2D est la technique de reconstruction la plus simple, permettant l'étude du volume en deux dimensions mais dans n'importe quel plan (Fig.15 et 16).

Elle permet également d'associer la technique de **curviligne** ou « **curved plan** » permettant de visualiser un vaisseau tortueux (Fig.17). Le reformatage 2D curviligne garde les caractéristiques des coupes axiales de base : on dissocie la lumière de la paroi (plaque molle, calcification, stents). A partir d'un logiciel AVA (advanced vessel analysing), on visualise l'artère en 2D dans plusieurs projections dès que le centre de la lumière a été déterminé automatiquement. L'AVA permet une analyse quantitative de la sténose (34). Elle donne une excellente imagerie du VG dans son petit axe avec une bonne dissociation cavité-myocarde qui permet d'envisager une

étude automatique du volume diastolique, de la masse myocardique globale ou segmentaire et de la perfusion avec visualisation de la surface de la lésion. Cependant, la complexité des trajets et des multiples divisions des vaisseaux coronariens en limite son intérêt.

Le MIP automatique ne sélectionne que les images ayant des voxels à intensité maximale. Il efface ainsi la densité des cavités cardiaques et fait ressortir le réseau coronaire dans tous les plans en particulier en OAD et OAG comme pour la coronarographie. Cependant, les calcifications murales peuvent artéfacter l'interprétation car ces dernières seront considérées comme ayant les voxels d'intensité maximale, et l'étude du contraste intravasculaire ne sera pas possible (35).

Le MPVR est en fait un MIP avec une épaisseur ≤ 5 mm. Durant la conversion des données brutes d'un volume, une grande partie de celles-ci est éliminée pour une meilleure interprétation en temps réel. Il dissocie les différents segments des coronaires. On profite par ailleurs du faible contraste de la graisse épocardique qui entoure les vaisseaux. On visualise chaque coronaire en totalité ou segment par segment. Son intérêt est limité par les artéfacts qu'il engendre et son manque de précision (36).

Avec la technique **du VRT** (Fig.18-19-20), il existe une incorporation de l'ensemble des données brutes, permettant un résultat en 3D et de surmonter beaucoup de problèmes retrouvés avec le MPVR et le MIP (36). Elle permet d'effacer certaines structures médiastinales pour bien dégager les ostiums des artères coronaires, en particulier l'artère pulmonaire, et l'oreillette gauche.

Leclerc et al., ont montré dans leurs études l'intérêt de la technique du VRT et en particulier en cas de calcifications pariétales denses associées, avec une sensibilité de 100% dans le diagnostic de sténose artérielle, et 92% de spécificité, alors que les autres techniques de reconstructions MPR ou MIP ont une sensibilité de dépistage plus faible (respectivement 89% et 90%). Elles permettent en outre de voir la lumière du vaisseau par transparence et d'en vérifier ainsi sa perméabilité (36). Quant aux coupes axiales seules, elles n'ont que 88% de sensibilité en raison du plan de coupe qui n'est pas toujours scrupuleusement perpendiculaire au vaisseau (35,12).

Le navigateur ou endoscopie virtuelle extrait le rehaussement de la lumière des vaisseaux des données brutes acquis, permettant une vue endoluminale du vaisseau. Elle permet de générer une vue anatomique ou pathologique du vaisseau et en particulier les bifurcations, lieux des sténoses ou occlusions. Actuellement, cette technique nécessite un important travail manuel. Les développements futurs permettront une extraction automatique de la lumière du vaisseau, et donc une application clinique en routine.

Une étude fonctionnelle avec tentative d'estimation de la fraction d'éjection du volume ventriculaire est possible en comparant la reconstruction diastolique 40-70% de l'intervalle R-R) et la reconstruction systolique (10% de l'intervalle R-R environ) (24).

4. ETUDE COMPARATIVE

4.1 Méthodes d'étude invasive

4.1.1 Les ultra-sons intra vasculaires

Il s'agit d'une méthode qui nécessite la mise en place d'un cathéter dans la lumière du vaisseau. Un faisceau d'ultrasons est envoyé par un transducteur placé à l'extrémité du cathéter. La réflexion des sons met en évidence les plaques d'artériosclérose localisées dans la paroi du vaisseau (9). Elle permet également de déterminer le contenu lipidique, fibreux ou calcique des plaques (37).

Cependant, son caractère invasif, son efficacité diagnostique opératoire dépendant, son champ d'action limité aux segments coronariens proximaux, son coût très élevé, et sa non-reproductibilité en sont ses limites.

4.1.2 L'angiographie

La coronarographie est utilisée depuis les années 1960 (3,5) dans le diagnostic et le traitement des sténoses coronariennes. La méthode, aux risques certains mais relatifs, a toujours été considérée comme **la technique de référence**, en raison surtout de sa possibilité d'effectuer un diagnostic et un traitement de la pathologie coronarienne en un seul temps et en un seul examen et de son excellente résolution spatiale.

la technique de l'angiographie conventionnelle repose sur l'utilisation des rayons X associée à une soustraction numérisée et à l'injection de produit de contraste iodé radio-opaque (38).

Un cathéter est placé par voie artérielle fémorale ou humérale pour y être acheminer de façon rétrograde jusqu'à l'origine des artères coronaires à étudier. Une injection d'iode est alors réalisée par l'intermédiaire du cathéter afin d'opacifier les vaisseaux, et une acquisition dynamique est réalisée à différents temps : temps artériel et temps veineux.

La fréquence d'acquisition peut atteindre 60 images/s avec une résolution spatiale très élevée (0,1x 0,1 mm² sur les systèmes les plus courants) de 9 à 50pl/ cm et une résolution temporelle de 50 msec.

Les artères coronaires sont montrées dans un seul plan sans notion de relief, mais sans interfaces des structures osseuses, de la graisse péricardique ou du myocarde. De multiples acquisitions doivent être réalisées dans différents plans pour une étude précise des artères.

Enfin, l'acquisition fluoroscopique procure un effet dynamique sur la progression du produit de contraste qui complète l'étude morphologique. Elle permet ainsi une estimation de la taille du ventricule en systole et en diastole. Elle offre en outre la possibilité de mise en place de stents.

Cependant, l'évaluation de la paroi d'une coronaire ou de plaques murales n'est pas possible.

Elle apparaît également comme une technique invasive, comportant quelques risques de complications (hématome au point de ponction, rupture vasculaire, accident thrombo-embolique, accident vasculaire cérébral, infarctus du myocarde, rares cas de mort du patient, risques infectieux par la porte d'entrée fémorale). Les grandes quantités d'iodes injectés, les risques d'allergie ou d'insuffisance rénale et l'importante irradiation de la méthode fluoroscopique (estimé à environ 2 à 6 mSv par

exploration contre 2 à 3 mSv environ pour une acquisition scanographique multibarrette en 4 x 1 mm (8)) rendent la technique astreignante.

En raison de ces différents risques ou effets indésirables ainsi que l'absence d'étude des structures extra luminales, d'autres techniques d'imageries ont été développées. Elles reposent toutes sur le principe d'imagerie non invasive.

4.2 Méthodes d'explorations non invasives

4.2.1 L'échocardiographie

L'utilisation des ultrasons permet une estimation de la morphologie et de l'épaisseur du myocarde ainsi que des valves. La fonction cardiaque peut être évaluée par le mouvement du myocarde durant la révolution, et la fraction d'éjection est possible grâce aux techniques de Doppler (couleur, continue, et pulsée).

Cette technique d'examen est tout à fait indiquée dans **l'étude des carotides et des grands vaisseaux thoraciques**, mais actuellement, la détection des plaques coronaires ou des sténoses n'est pas encore possible.

4.2.2 L'imagerie nucléaire et le PET Scan

L'imagerie nucléaire permet **l'évaluation des fonctions cardiaques, de la perfusion du myocarde et de la viabilité du myocarde**. Une tomographie à émission de photos utilisant un gamma isotope thallium-201 radioactif, permet de « marquer » les zones perfusées du myocarde et celles qui souffrent.

Le scanner à émission de Positron ou PET Scan utilise un isotope bêta qui **identifie les zones ou le métabolisme** est normal ou réduit permettant de séparer le myocarde viable et le myocarde nécrosé.

Les techniques d'imageries nucléaires offrent une information fonctionnelle et de perfusion du myocarde assez limitée. Elles ne peuvent pas être utilisées pour l'estimation de la morphologie des artère coronaires.

4.2.3 L'Imagerie par Résonance Magnétique

L'imagerie par résonance magnétique est utilisée en routine dans le diagnostic des pathologies vasculaires. Les capacités de l'IRM dans le diagnostic de la pathologie cardiaque ont largement été étudiées ces 10 dernières années. La 1ère étude des coronaires en IRM date de 1991 (38), et la première tentative d'angio IRM des coronaires en apnée est réalisée par Manning en 1993 (39). Elle nécessitait des temps d'acquisition si longs que plusieurs apnées étaient nécessaires. Comme chaque apnée n'est pas obligatoirement reproductible, les sensibilités et les spécificités de détection des sténoses coronariennes variaient de façon considérable, rendant cette technique inutilisable en routine clinique (40).

Les dernières évolutions permettent actuellement à l'IRM de se placer en compétition avec le scanner par sa meilleure résolution temporelle. Son excellent contraste tissulaire lui permet d'être un outil très intéressant dans **l'étude du muscle cardiaque, des valves et des tissus lésés.**

Elle possède également une excellente résolution spatiale, mais les durées d'acquisitions en font sa limite. Des séquences spécifiques dédiées à l'étude cardiaque ont été développées avec une synchronisation à l'ECG et une résolution temporelle élevée de 20 à 50ms permettant une étude en 4D très intéressante, mais il doit y avoir un compromis entre la résolution temporelle et la résolution spatiale, car l'amélioration de l'une se fait au détriment de l'autre.

Afin de limiter principalement les artefacts de mouvements cardiaques la synchronisation cardiaque a été créée et développée. Le problème est l'existence d'un champ électromagnétique intense sans interface avec le système de gradient, mais des connexions optiques ont permis de s'affranchir de ce problème.

En ce qui concernent les artefacts de mouvements respiratoires, différentes techniques de compensations ont été testées : le moyennage (37), la technique de synchronisation respiratoire (41), les échos navigateurs (42,43) et les acquisitions en temps réel (44,45).

Afin de s'affranchir de l'apnée, une utilisation conjointe de la synchronisation cardiaque et de l'ECG a été réalisée. La synchronisation respiratoire appelée aussi technique navigateur suppose de contrôler la position du diaphragme (habituellement quand le dôme de l'hémidiaphragme droit est à son plus haut niveau), pour rejeter les données obtenues en dehors de la fenêtre temporelle souhaitée (40,46). L'inconvénient

de l'utilisation conjointe des deux techniques de synchronisation, est que 80% des données acquises sont rejetées, et que cette technique a un faible rapport temps-efficacité.

A ce jour, la plupart des études sont réalisées avec un navigateur rétrospectif. Cette méthode, bien que prometteuse, présente une sensibilité et une spécificité inconstante de détection des sténoses coronariennes, en particulier lors de respirations irrégulières. Les nouvelles techniques de navigation sont moins sujettes aux artefacts respiratoires et les nouvelles séquences en apnée, réalisée avec une bascule et une lecture spécifique du plan de Fourier sont plus courtes et présentent un meilleur rapport signal sur bruit (47).

Récemment, une association de ces deux techniques a été développée (le VCATS ou Volume Coronary Angiography Using Targeted Scan), qui consiste en une angiographie coronaire volumique avec des acquisitions ciblées. Elle permet d'explorer l'anatomie tridimensionnelle complexe des artères coronaires au sein d'un petit volume spécifique (48). La technique repose sur une acquisition 3D pour localiser et cibler les objectifs. Une séquence en Echo-planar 3D multishot segmentée et réalisée pour localiser les plans optimaux. Les volumes ainsi déterminés sont explorés avec une séquence Echo de Gradient 3D segmentée (TR/TE : 5.3/ 2.3), avec une double obliquité, en appliquant le transfert de magnétisation et un pulse de suppression du signal de la graisse, avec une matrice de 128 x 256 et un plan de Fourier partiel, pendant 21 cycles cardiaques.

En règle générale, 7 volumes ciblés sont ainsi explorés pour couvrir l'essentiel des artères coronaires. Cette technique réalisée en apnée procure des images avec une résolution de 2.0 x 1.25x 1.5 mm. La totalité de l'exploration, en incluant les séquences de repérage dure moins de 30 mn. Sa résolution spatiale est de 5pl/cm.

L'avènement des nouvelles séquences des IRM up-gradées avec les séquences EPI (single ou multishot Echo-planar Imaging), FLASH (turbo-fast low angle shot), associées aux nouvelles consoles de post-traitement permettent d'avoir une qualité d'images excellente.

En fait, 3 types de séquences sont utilisés en IRM :

- les séquences en Fast Spin Echo de 4 à 5 mm permettent une information intéressante sur la caractérisation tissulaire.

- les séquences « ciné IRM » de type Fast-Card ou FIESTA bénéficient d'un excellent contraste entre la paroi du Ventricule gauche et les cavités.

- l'imagerie de flux permet des images d'amplitude et en contraste de phase et donne des renseignements sur le débits ventriculaire.

L'IRM apparaît donc très intéressante et supérieure au scanner dans l'étude dynamique des cavités cardiaques, mais aussi dans l'étude de leur morphologie, de l'estimation de la fonction cardiaque, de la perfusion myocardique et de la viabilité du myocarde. Elle est par ailleurs non irradiante.

Par contre, elle apparaît, à ce jour, très en retrait du scanner multibarrette dans l'étude des plaques d'artérioscléroses et en particulier des plaques calcifiées coronariennes. Les plaques calcifiées apparaissent en asignal difficile à analyser et les « densités » ne peuvent pas être calculées.

Le développement de nouveaux agents de contrastes et de nouveaux développements technologiques (en particulier la diminution de la résolution spatiale) permettront peut être dans quelques années d'optimiser encore ses applications courantes en matière de pathologie cardio-vasculaire et de réduire le fossé qui la sépare du scanner dans certaines indications et en particulier dans celle de l'étude des coronaires (37).

4.2.4 Le scanner conventionnel incrémental

Dès 1977, les premières études sur l'efficacité de la tomodensitométrie sur l'exploration des cavités cardiaques sont relatées (49). Mais les faibles résolutions spatiales et temporelles avec des vitesses d'acquisitions faibles pour un temps de rotation du gantry trop long, ne permettaient pas une approche satisfaisante et un temps d'acquisition assez court pour une pratique clinique quotidienne (50).

4.2.5 Le scanner hélicoïdal

L'apparition de l'acquisition hélicoïdale monobarrette au début des années 1990, a permis d'explorer un organe entier en quelques secondes seulement contre plusieurs minutes avec le scanner incrémental.

Il permet d'une part d'obtenir l'apnée nécessaire à la suppression du décalage entre les coupes lorsque le patient cesse de respirer à des phases différentes du cycle respiratoire, d'autre part, elle garantit un rehaussement intense et homogène des structures vasculaires tout en limitant la quantité de produit de contraste injecté. Elle permet enfin d'explorer tout un organe au cours d'une seule de ces phases et d'étudier chacune en répétant les séquences successivement.

En favorisant le choix de l'incrément (distance séparant le milieu de chaque coupe), il est possible de réaliser des coupes chevauchées qui améliorent la résolution spatiale longitudinale, donc la détection de plus petites lésions, et d'améliorer significativement le post-traitement.

Cependant, les premiers scanners monobarrette étaient limités par des tubes et des générateurs trop peu puissants. Ils ne permettaient pas la réalisation d'acquisitions de longue durée ou successives. La durée de rotation ramenée à 1 seconde était encore trop importante pour « figer » une structure mobile telle que le cœur.

Une amélioration partielle a été apportée par la suite en augmentant le pitch à 3 (durée et vitesse de rotation de la table/ la collimation) et en diminuant la rotation du tube sous la seconde. Mais l'augmentation incongrue du pitch entraîne une augmentation de la largeur réelle de la coupe et dégrade la qualité de l'image (24).

4.2.6 le scanner multibarrette

Depuis 1998, un dernier saut technologique est apporté par les systèmes multicoupes pourvus de détecteurs matriciels (General Electric), de détecteurs asymétriques encore appelés réseaux de détection modulable (Siemens et Marconi-Philips), ou de détecteurs hybrides (Toshiba).

Pour une rotation de 360°, le système Siemens 4 canaux reconstruit, à partir de ces détecteurs complexes, 4 coupes jointives d'une épaisseur minimale de 0,5 à 1,25 mm. Le scanner matriciel G.E. permet de réaliser 8 coupes par rotation de tube, mais Siemens et Philips viennent de mettre sur le marché un nouveau système de détection

hybride à 16 coupes. L'évolution ultime sera la possibilité d'explorer tout un volume en une seule révolution (24).

Le principe repose sur la suppression de la courroie de rotation du gantry et la transmission des données sans contact mécanique permettant dans un premier temps de diminuer le temps de gantry et dans un deuxième temps d'augmenter la résolution temporelle sans dégradation de la résolution spatiale, entraînant des rotations du tube à rayons x initialement à plusieurs secondes à des temps voisins de 500 ms pour les systèmes actuels à 4 barrettes.

Ces scanners de troisième génération comportent un système de détection en arc de cercle constitué par une rangée (ou barrette) de détecteurs en arc de cercle. Le faisceau de rayon X, produit par le tube à rayon X situé en vis à vis des détecteurs, présente la forme d'un éventail ouvert à environ 43° . La collimation primaire (entre le tube et le patient) définit l'épaisseur de coupe. La rotation continue du tube et des détecteurs autour du patient lorsque la table d'examen avance, aboutit à une acquisition hélicoïdale (24). Ces nouveaux systèmes permettent ainsi de franches améliorations de la résolution spatiale dans le plan (10 paires de ligne par centimètre soit 0,5mm environ) et en Z (0,5 à 1,25mm selon les constructeurs).

Les résultats obtenus par les scanners multicoupes dans les applications cardiaques sont très proches de ceux de la tomодensitométrie par faisceau d'électron (FE) qui supprime toutes les contraintes mécaniques de la rotation du matériel conventionnel avec des temps d'acquisition de 50 à 100 ms par image.

Mais avec 500 ms, le scanner multibarrette était initialement encore trop loin des vitesses d'acquisition nécessaires pour « immobiliser » le cœur. Secondairement, la technique de scan partiel a permis d'abaisser encore la résolution temporelle à 250 ms. Malgré tout, les mêmes types d'artéfacts de mouvements que l'EBT peuvent être retrouvés. Les artéfacts sont même plus importants que dans l'EBT en raison du faible gantry.

Le développement du scanner hélicoïdal depuis une dizaine d'années, avec son avancée de table continue et ses images de reconstruction chevauchées, a augmenté la résolution spatiale dans l'axe des z. Il permet ainsi d'acquérir un volume important en une seule apnée (jusque 10 cm dans le plan z en une seule rotation du tube, selon le pitch utilisé). L'irradiation qui en découle est légèrement plus importante que le scanner monobarrette mais la possibilité de moduler le milli-ampérage en fonction du

cycle cardiaque sur certains appareils, permet, si seule une phase d'acquisition est intéressante, de limiter l'irradiation (24,29).

Les premiers résultats des constructeurs montrent que les nouveaux scanners 16 canaux bénéficient d'une meilleure utilisation de la dose par une diminution de la contribution de la zone de pénombre ce qui entraînerait une irradiation moins importante de l'ordre de 20% par rapport aux scanners 4 canaux. Une modulation de la dose selon la période du cycle permettrait même de réduire de 80% l'irradiation pendant la phase systolique.

Par ailleurs, la synchronisation cardiaque prospective ou rétrospective associée à l'apnée ou au gating respiratoire, ont permis de diminuer significativement les artéfacts d'empilement et de s'affranchir des problèmes d'arythmie ou d'extrasystole (en particulier avec la méthode rétrospective).

Il en découle de nombreuses applications diagnostiques. Il est complémentaire de l'artériographie dans le **diagnostic des pathologies coronariennes ou cardiaques** et remplace aisément le TDM FE dans le **calcul des scores calciques**, véritable témoin de l'évolution de l'artériosclérose coronarienne (51). Il permet également une **approche de l'ensemble des structures avoisinantes**, comme nous le verrons dans le chapitre suivant.

Ses prochaines évolutions (jusqu'à 32 coupes dans quelques mois et la probable acquisition en une seule révolution dans quelques années) ont feront à cours terme un examen incontournable dans l'approche diagnostique cardiaque. Il n'existera plus alors de limitation de la fréquence cardiaque (inférieure à 80 bpm actuellement), et cet examen pourra être réalisé en ambulatoire comme tout autre scanner à ce jour.

4.2.7 Le scanner à faisceau d'électron

Le scanner à faisceau d'électrons, mis au point par Boyd et al (52) (EBT, IMATRON, San Francisco, USA) a été développé en raison de la faible vitesse d'acquisition des scanners conventionnels. Il s'affranchit de toute contrainte mécanique.

Un canon à électron produit un faisceau d'électrons, focalisé et orienté électromagnétiquement dans un mouvement alterné de 240° sur une cible en arc de cercle localisée sous le patient, à la partie inférieure de l'anneau et génère des rayons x dans un plan z perpendiculaire au patient. La partie production et cibles des électrons est placée dans une chambre sous vide, située autour du patient. La rangée de détecteurs est localisée à la partie supérieure de l'anneau (9).

Comme il n'y a pas de contrainte mécanique, la vitesse d'acquisition est indépendante de la vitesse de rotation du gantry, ce qui favorise des acquisitions ultrarapides ; elles permettent une résolution temporelle de 50 à 100 ms, ce qui est considéré comme étant une vitesse de rotation suffisante pour s'affranchir des artéfacts cinétiques du cœur.

Les données sont synchronisées à l'ECG par la méthode prospective ; chaque image étant acquise à la même phase du cycle cardiaque. C'est donc une acquisition apnée dépendante, mais aussi ECG dépendante et donc rythme cardiaque dépendant, ce qui a pour conséquence d'augmenter le temps d'acquisition chez les patients à fréquence cardiaque faible, et d'augmenter le risque d'artefact si l'examen se déroule en une apnée. Certaines équipes préconisent l'emploi d'atropine pour accélérer le rythme cardiaque (3).

Un topogramme est réalisé avant l'acquisition afin de déterminer le meilleur plan pour l'étude d'une coronaire.

Il est à noter que des artéfacts d'empilement de coupes peuvent apparaître si les images successives acquises à des moments différents sont mal corrélées par les mouvements du patient pendant l'examen.

Un problème technique majeur est sa faible résolution spatiale avec des voxels de 0.8 x 0.8 x 3 mm soit 7 paires de lignes par centimètre environ pour des épaisseurs de coupes de 3 mm et une durée d'acquisition de 25 à 40 s (37). La résolution longitudinale peut être améliorée par des acquisitions chevauchées et des coupes fines de 1.5 mm mais n'est pas applicable en routine dans la plupart des cas en raison du

temps d'acquisition trop important et d'une diminution du rapport signal/bruit. Cette sensibilité réduite du scanner FE angiographique est précisée dans certaines études qui montrent son inaptitude à étudier la carotide droite et la circonflexe dans une large portion de patients (53,54). Schmermund et al. (55), ont trouvé 26% de patients chez qui le segment proximal et moyen de la carotide droite et de la circonflexe ne pouvaient être visualisés en raison des artéfacts de mouvements dus à la contraction atriale systolique, des arythmies, de la petite taille des vaisseaux, l'opacification insuffisante ou un rapport signal sur bruit insuffisant. Même constatation pour les vaisseaux épicaudique. Pas contre, l'étude du tronc gauche et de l'artère interventriculaire antérieure apparaît aisée (56).

Les indications du scanner FE sont maintenant bien connues. Il est acquis que le scanner FE est utilisé en routine dans le diagnostic des pathologies coronariennes et dans leur suivi évolutif (57). Plusieurs applications cliniques en découlent : la **détection et la quantification du calcium coronaire** d'une part, et la possibilité de réaliser des **angiographies scanographiques non invasives des artères coronaires** d'autre part (58,59).

Mais, il existe une limitation de la quantification des dépôts de calcium coronaire, une inaptitude à détecter des plaques d'artériosclérose non calcifiées et sa trop faible résolution spatiale en 3 dimensions pour étudier convenablement les artères coronaires (60). Par ailleurs, la reproductibilité de l'examen porte à controverse. Si de nombreuses études montrent une variabilité minimale inter et intra observateurs (9,61), d'autres au contraire montrent une variabilité importante qui en limite son intérêt (59).

Enfin, sa limite principale se situe au niveau de la pauvreté mondiale de son parc et de son coût élevé (62). La plupart de ces appareils est installée au Moyen-Orient et aux USA. De plus, sa valeur dans l'analyse des pontages artériels est mal connue alors que l'utilisation des pontages mammaires internes augmente en raison des meilleurs résultats qu'ils procurent en terme de pronostic, de mortalité, et de perméabilité du pontage (52,63).

5. ANATOMIE ET PHYSIOLOGIE

5.1 Anatomie normale

Le cœur est un organe musculaire de localisation médiastinale de 15x15x15 cm³. Il peut être considéré comme un ovoïde régulier enfermé dans la cage thoracique. Il est mobile dans les 3 plans de l'espace sur son axe et en rotation en systole. Son volume augmente en diastole par relaxation du muscle myocardique et diminue en systole par contraction du même muscle. Le volume cardiaque est également soumis aux déplacements diaphragmatiques.

Le remplissage coronarien s'effectue principalement en diastole par l'ouverture des valves aortiques et le jet de l'éjection ventriculaire qui provoque un effet de pompe à vide par rapport aux sinus aortiques coronariens qui ne favorisent pas la progression du sang au travers des ostias coronariens. Les contractions cardiaques vont permettre la progression du sang oxygéné dans les coronaires.

La diastole est le moment clé de la révolution cardiaque en imagerie. En effet, il représente le silence musculaire et valvulaire : immobilité cardiaque, fixité de position (en dehors des mouvements diaphragmatiques contrôlés par l'apnée) et meilleur remplissage des artères coronaires. Sur l'ECG, la phase d'immobilité cardiaque ou diastole débute avec un certain retard par rapport à l'onde R et dure jusqu'à l'onde Q, avec à l'ECG, le milieu de la diastole se situant à environ 70% d'un complexe R-R (34).

Cette ovoïde cardiaque est divisé en 4 cavités : les deux oreillettes et les deux ventricules. Ces différentes cavités ont leurs parois propres, l'ensemble est entouré par les feuillets péricardiques.

Sur cet ovoïde vont courir les artères coronaires issues de l'aorte. Elles sont de situation profonde. La coronaire droite naît du sinus de Valsalva droit et antérieur, elle se dirige vers l'avant pour aller rejoindre le sillon auriculo-ventriculaire droit (Fig.21). La coronaire gauche naît du sinus de Valsalva gauche et antérieur, elle se dirige vers l'arrière puis revient vers l'avant cravatant l'artère pulmonaire. A ce niveau, elle se divise en deux branches principales : l'artère coronaire circonflexe et l'artère inter ventriculaire antérieure (Fig.22).

Les coronaires décrivent une couronne postérieure et une anse antérieure autour du cœur. La couronne postérieure est constituée par les coronaires qui longent le sillon auriculo-ventriculaire sur toute sa circonférence. Elle est constituée par la coronaire droite et sa branche terminale rétro ventriculaire gauche, ainsi que par la coronaire gauche (le tronc commun, la circonflexe propre, la circonflexe terminale). Dans 80% des cas, le cercle postérieur est formé par la coronaire droite et par sa branche terminale rétro ventriculaire (Fig.23). Dans ce cas, la coronaire droite est prédominante.

L'anse antérieure qui cravate la pointe du cœur est formée par des branches de division de la coronaire droite et de la coronaire gauche (Fig.24). Cette anse prend son origine sur la face supérieure du cœur à partir du tronc commun de la coronaire gauche qui dessine une branche antérieure : l'inter ventriculaire antérieure ou IVA Celle-ci rejoint le sillon inter ventriculaire, cravate la pointe du cœur, et se termine en récurrence de la pointe ayant tendance à rejoindre sur la phase diaphragmatique du cœur, la branche diaphragmatique de cette anse : l'inter ventriculaire postérieure ou IVP issue de la bifurcation de la coronaire droite (en rétro ventriculaire et IVP).

Cet anneau et cette anse sont largement anastomosés entre eux autant par leurs terminales que leurs collatérales.

Cette couronne postérieure, l'anse antérieure, les collatérales antérieures et les perforantes créent un véritable réseau dont les mailles enserrent le cœur.

Afin de mieux préciser le siège de pathologies lumenales des coronaires, une ségmentation des vaisseaux a été proposée. Les artères coronaires sont divisées en plusieurs segments. L'artère coronaire droite est divisée en segments notés 1 à 4, l'artère interventriculaire antérieure de 5 à 10, l'artère circonflexe de 11 à 15 (Fig.25a).

Chaque coronaire vascularise différents segments des parois myocardiques :

- l'IVA vascularise l'apex et la paroi antero-septale du myocarde.

- La circonflexe vascularise la paroi latérale du myocarde.

- L'artère coronaire droite vascularise la paroi inférieure.

5.2 Les variantes

Les anomalies coronariennes sont présentes dans 0.3 à 0.8% de la population (64). La plupart des variations sont bénignes, mais de rares cas peuvent entraîner un risque élevé de mort subite, particulièrement chez l'enfant et le jeune adulte (65). Sur une étude prospective de 33 735 jeunes athlètes ayant présentés une mort subite, 12% présentaient une anomalie coronarienne (66). Les risques sont particulièrement élevés lorsque la coronaire droite naît du sinus gauche, lorsque le tronc commun naît du sinus droit et lorsque l'IVA naît du sinus droit (parfois associée à une tétralogie de Fallot).

Normalement, l'artère coronaire droite naît du sinus coronaire droit et la coronaire gauche est issue du sinus coronaire gauche. Les variantes de la normale les plus fréquentes intéressent habituellement leur origine aortique. La variation la plus fréquente, qui est bénigne, correspond à une origine anormale de l'artère circonflexe en regard du sinus droit de Valsalva (0.2%). Le rapport avec l'ostium coronaire droit est soit en canon de fusil, soit à distance dans le même sinus, soit par un tronc commun.

La seconde forme la plus fréquente correspond à la naissance de l'artère coronaire droite en position postérieure du sinus gauche de Valsalva. En l'absence du tronc commun de la coronaire gauche, l'IVA et la circonflexe peuvent naître parallèlement en canons de fusil.

Ces anomalies restent asymptomatiques, mais leur trajet rétroaortique peut gêner une chirurgie valvulaire, aortique ou mitrale et se trouve plus souvent le siège de lésions athéroscléreuses que les autres segments de la coronaire droite.

Enfin, elle peut présenter un trajet considéré comme pathogène entre l'aorte ascendante et le tronc de l'artère pulmonaire, procurant un risque d'ischémie et de mort subite (66).

Les différentes variantes sont généralement découvertes par l'artériographie de façon fortuite ou chez un patient symptomatique. Cependant, l'interprétation de cet examen est souvent difficile en raison des informations limitées sur l'orientation spatiale de l'anomalie par rapport aux autres structures thoraciques (67). L'IRM a montré son intérêt dans le diagnostic des malformations coronariennes mais cette

technique n'est pas réalisable chez tous les patients, en particulier les claustrophobes ou en présence d'un pacemaker. Depuis le développement des dernières évolutions scanographiques multicoupes, une nouvelle possibilité est apparue dans le diagnostic non invasif des anomalies des coronaires (67).

6. LES INDICATIONS

6.1 Imagerie volumique et fonctionnelle

Dès 1985, Lipton et al., tentent de montrer les prémisses de l'imagerie dynamique avec le scanner FE en réalisant 20 images consécutives au même niveau du ventricule gauche après injection d'iode IV pour suivre le flux sanguin. Leur étude initiale permettait déjà de montrer la faisabilité de définir la contraction régionale et globale du myocarde en utilisant un mode cine-CT ainsi que d'entrouvrir la potentialité considérable de la mesure régionale de la perfusion myocardique avec une imagerie scanographique non invasive (68).

De nombreux progrès ont été réalisés depuis. L'avènement du scanner multibarrette et sa synchronisation rétrospective au gating cardiaque permettent aujourd'hui d'avoir **une première approche intéressante du volume cardiaque et de la fraction d'éjection du ventricule gauche**. Les ultimes évolutions scanographiques dans un futur proche, permettront sans doute une étude morphologique parfaite mais également une étude fonctionnelle précise avec des résultats compétitifs avec ceux retrouvés en IRM, en échographie ou en angiographie.

6.2 Le scoring

L'artériosclérose est la principale cause de décès dans les pays développés. Dans plus de 50% des cas, les pathologies cardio-vasculaires se traduisent d'emblée par un infarctus ou une mort subite (69,2).

Les lésions résultent d'une inflammation fibro-proliférative excessive de l'endothélium et du muscle de la paroi de l'artère après blessure de la paroi. Des histiocytes circulants traversent alors la paroi du vaisseau et sont transformés en

cellules qui accumulent des lipides et des facteurs de proliférations du muscle pariétal. On retrouve alors une accumulation de lipides dans la paroi qui se calcifie secondairement (70). Il s'effectue secondairement un remaniement de la paroi sans obligatoirement une sténose de la lumière, et les coronarographies apparaissent alors normales (1). Ces fines couches de dépôt fibro-adipeux peuvent se rompre et être au contact du flux sanguin. Il se produit alors une importante réaction thrombogénique qui peut entraîner une occlusion du vaisseau et un infarctus myocardique. C'est la répétition des épisodes de réactions thrombogéniques qui entraîne des sténoses définitives, en quelques mois parfois. Des facteurs de croissance de type de cytokines et molécules vaso-régulatrices participent à ce processus (71).

les calcifications coronariennes sont des marqueurs de l'artériosclérose. Des études comparant les données autopsiques et angiographiques ont montré qu'il existe une corrélation entre l'importance des calcifications des artères coronaires et la sévérité des pathologies de ces artères (72,73,74).

L'étude des plaques calcifiées d'artériosclérose apparaît donc primordiale. Elle va permettre d'une part, de guider le traitement nutritionniste et médical dans l'espoir de prévenir ou de diminuer la survenue d'un accident cardiaque (1), et de quantifier d'autre part le risque de survenue d'accident cardio-vasculaire (56). Stanford et al. ont déterminé que l'absence de calcification au scanner FE étaient un indicateur principal dans l'absence de pathologie des artères coronaires. Dans un groupe de 150 patients de deux institutions, seul un patient avait une sténose significative sans calcification individualisable (33).

Effectivement, la détection radiographique de plaques calcifiées, révèle qu'il existe environ 2,7 fois plus de risque de pathologie cardiaque en comparaison avec un groupe dans lequel aucun patient ne présente de plaque calcifiée (75). Le taux de survie à 5 ans est alors estimé à 58% en cas de pathologie coronarienne calcifiée contre 87% s'il n'y en a pas (76).

Le risque apparaît par ailleurs indépendant des autres facteurs de risques que constituent l'âge, le sexe, l'intoxication tabagique, l'HTA, un taux de HDL cholestérol faible < 40mg/dL, les antécédents familiaux de pathologie coronarienne, un taux élevé de LDL cholestérol, ainsi que le diabète (75,77).

Les différentes techniques d'imagerie ne possèdent pas les mêmes sensibilités, ni les mêmes spécificités dans la détection de ces calcifications.

La radiographie standard thoracique présente une sensibilité de détection de calcifications coronaires inférieure à 42% (78).

La fluoroscopie, utilisée pendant de nombreuses années, est peu sensible aux petites plaques calcifiées. Agatston et al. ont montré que seuls 52% des dépôts calciques découverts en scanner FE, étaient retrouvés en fluoroscopie (79). De plus, l'examen est opérateur dépendant.

L'échographie intravasculaire apparaît plus sensible que l'angiographie dans la détection de plaques calcifiées ou de plaques fibreuses non calcifiées (80,81), mais en raison de son caractère invasif ainsi que de sa limitation d'étude aux seules parois proximales des artères coronaires, son intérêt est limité.

L'échographie transthoracique, également, ne permet d'étudier que les troncs proximaux des artères coronaires.

L'IRM présente une sensibilité faible dans la détection de calcifications. Le calcium apparaît hypo intense en pondération T1 et T2, et les micro calcifications n'altèrent pas de façon significative l'intensité des voxels à l'intérieur d'un tissu donné (1).

Le scanner FE est considéré comme l'examen de référence dans la recherche de calcifications vasculaires. Il est utilisé depuis de nombreuses années dans la quantification des calcifications des artères coronaires avec une excellente sensibilité de 94%, mais son coût de revient est très élevé. Peu d'appareils sont actuellement en exploitation en Europe et la qualité des images n'est pas toujours optimale (57,80,53,81).

L'avènement du scanner multibarrette apparaît suppléer le scanner FE. En effet, Les plaques calcifiées peuvent également être détectées par le scanner hélicoïdal. Les études comparatives entre le scanner FE et le scanner conventionnel permettent de retrouver des scores comparables, faisant ainsi du scanner conventionnel, une technique primordiale dans la pathologie des artères coronaires (80,28,82,83). Les dernières évolutions de résolution temporelle avec l'avènement du scanner sub-seconde et sa combinaison au gating cardiaque rétrospectif, ont permis leur progression ultime dans la détection des plaques calcifiées ou non. Elle est même considérée par certaines équipes comme étant une technique très fiable et moins coûteuse que le scanner FE (84). Les artéfacts de mouvement sont réduits, les artères

coronaires sont ainsi mieux visualisées et la quantification des calcifications en est améliorée(59).

En partant du fait qu'une sténose est significative si elle obstrue plus de 50% du diamètre du vaisseau, la sensibilité TDM hélicoïdale est de 71 à 100% selon les études, et la valeur prédictive négative (correspondant à l'absence de calcification en cas de pathologie clinique des artères coronaires) est de 94 à 100%. La spécificité varie de 47 à 91% (85,79,86).

La quantification permet en outre un suivi évolutif des scorings sur plusieurs années et différentes études relatées par Salazar et al., montrent que l'absence de progression des plaques calcifiées a pour conséquence une absence quasi certaine d'apparition de phénomènes intercurrents de pathologies coronariennes (56).

Les calcifications des artères coronariennes sont habituellement quantifiées par rapport au score développé par Agatston et al en 1990 (79). Ce score multiplie l'aire d'une plaque calcifiée par un coefficient estimé et basé sur le pic de densité de la lésion calcifiée. Il est à noter que les choix arbitraires des coefficients d'atténuation de référence de 90 ou 130 HU, s'effectuent en raison de la densité du tissu myocardique et des tissus mous avoisinants qui se situent entre +30 et -50HU. Il convient de bien les différencier (1). Ils prédisposent aux risques de pathologies sténosantes vasculaires cardiaques (55,45). Ils permettent d'en déterminer exactement les facteurs de risque encourus par les patients.

Arad et al., ont effectué un suivi de 1173 sujets asymptomatiques sur 19 mois au scanner FE (87). S'ils accèdent à l'intérêt indiscutable de la technique du scoring, ils considèrent cependant que le manque de corrélation entre les traditionnels risques de pathologie des artères coronaires, les différents scorings, les événements cliniques intercurrents secondaires, ainsi que les comportements secondaires (arrêt du tabac après l'examen) et les différents traitements (régime, inhibiteur de la co-A réductase, aspirine), engendrent des résultats qui devraient être interprétés avec prudence (88,74). De plus, le scanner FE calcule le score d'Agatston sur une approche bi-dimensionnelle avec des images non chevauchées et un coefficient de densité variable d'une étude à l'autre (56). La variabilité inter-examen des résultats obtenus peut atteindre alors plus de 20% (17).

Le scanner multibarrette permet également un **suivi à long terme du scoring** des patients, comme le montre l'étude de Shemesh J et al. sur 246 patients avec un scanner double barrette répété à 3 ans d'intervalle (86). Ils soulignent ses possibilités

de dépister une progression significative sur plusieurs années des plaques d'athérome calcifiées avec des coefficients d'atténuation établis arbitrairement à 90 HU (au lieu des 130 HU habituellement utilisées). Becker et al. soulignent par ailleurs qu'un coefficient de 90 HU ne modifie pas les résultats, et qu'il est possible de caractériser la quantité, le nombre, la densité et le score des plaques calciques de façon équivalente à ceux retrouvés avec 130 HU (89).

Le scanner multicoupe permet en outre de suivre des lésions de 0,5mm² grâce à sa haute résolution et aux techniques de reconstructions alors que le scanner FE a une limitation de résolution minimale retrouvée à 2 voir à 1 mm² et que des études sur fantômes ont montré que le scanner séquentiel à coupes non chevauchées, engendrait des variations des scores calciques volumiques entre chaque répétition de scanner, en raison d'artéfacts de volume partiel des plaques (90,70,1). L'acquisition spiralée permet d'améliorer cette reproductibilité des examens, avec cependant une surexposition radionisante par l'acquisition chevauchée.

la méthode alternative du scoring, a la potentialité d'améliorer la **répétition des examens** et leurs résultats, d'autant plus si ces derniers sont associés à ceux obtenus avec le score conventionnel d'Agatston. L'algorithme d'Agatston est calculé en fonction d'un coefficient d'atténuation de la lésion. Dans ce système de scoring, des lésions se situant entre +131 et +200 HU multiplient le risque de pathologie coronarienne par 1, entre 201 et 300 par 2, entre 301 et 400 par 3 et au-dessus de 401 par un facteur 4 (1).

Quoi qu'il en soit, le scanner FE et le scanner multibarrette gardent indiscutablement une application primordiale dans le suivi à court terme des pathologies cardio-vasculaires, particulièrement chez les sujets asymptomatiques d'âge intermédiaire de plus de 40 ans chez les hommes et de plus de 50 ans chez les femmes (87). La prévalence des calcifications chez les sujets plus jeunes peut apparaître trop faible (74).

6.3 Les sténoses coronariennes

L'évaluation des sténoses et des occlusions consiste à apprécier la longueur et le degré de la sténose par rapport à une portion saine de l'artère .

L'absence de calcification coronaire visible au scanner, exclut avec une importante valeur prédictive négative, le risque de pathologie coronarienne chez les patients présentant une douleur thoracique atypique (91), et en particulier ceux à haut risque. Cependant, dans 5 à 10% des cas, une artère coronaire malade peut ne pas présenter de calcification (30). En fait, il est acquis par beaucoup que le risque majeur de pathologie coronarienne intervient sur des plaques peu sténosantes qui se rompent et entraînent une occlusion brutale du vaisseau du fait d'une thrombose locale rapide.

A l'inverse, des plaques sténosantes peuvent évoluer lentement et rester silencieuses cliniquement pendant de nombreuses années

Ces différences de comportement sont dues à des compositions différentes. Une plaque à risque se caractérise par un cœur lipidique important, une chape fine et peu calcifiée. Lorsque la plaque se rompt, le cœur lipidique thrombogène vient au contact du sang circulant et entraîne la formation d'un caillot qui réduit la lumière du vaisseau avec ischémie d'aval. Les plaques stables ont une chape fibreuse plus épaisse, plus calcifiée et un cœur lipidique de petite taille (92).

A l'heure actuelle, il est aisé d'étudier une sténose sur une plaque molle. Par contre, il est difficile d'apprécier une sténose sur une plaque calcifiée en raison d'une résolution spatiale encore insuffisante qui doit être améliorée pour bien dissocier la lumière opacifiée des calcifications hyper denses de la paroi. Enfin, compte tenu de la taille de ces vaisseaux, la recherche de sténose est plus facile sur les portions proximales des troncs coronariens.

L'American Heart Association et l'American College of Cardiology proposent un tableau résumant les différents critères angiographiques des différents types de sténose coronaire. **Le type A** doit satisfaire à tous les critères. La présence d'un, de deux ou de plus de critères B définit **les types B1, B2 et B2+**. La présence d'un seul critère C définit **un type C**. les chances de succès et le risque de complication de l'angiographie varient selon le type de lésions :

-type A : le taux de succès est élevé et le risque est faible ;

-type B : le taux de succès est moyen et le risque est modéré ;

-type C : le taux de succès est faible et le risque est élevé.

Les risques sont faibles avec : une longueur <10mm, concentrique, directement accessible, segment sans angulation ou <45°, contours lises, pas ou peu de calcification, non occlusive, sans branche collatérale importante au sein de la lésion, pas de thrombus.

Les risques sont élevés avec : une longueur >20mm, une sinuosité importante du segment d'amont, une angulation extrême>90°, une occlusion>3 mois. (93)

Beaucoup d'études sont en cours de validation.

L'IRM cardiaque permet une imagerie reproductible des vaisseaux coronariens proximaux. Il permet une étude significative des lésions coronaires, si les images sont de très bonne qualité. Mais dans la pratique quotidienne, cette technique a une sensibilité et une spécificité qui doivent être encore améliorées (94).

Le scanner FE peut facilement affirmer ou infirmer une sténose ou occlusion coronarienne si la qualité d'image est satisfaisante, ce qui n'est pas toujours le cas. Achenbach et al. ont trouvé jusqu'à 25% de problème de qualité d'image rendant impossible leur interprétation.(85).

La TDM hélicoïdal permet de visualiser les plaques non calcifiées (95). Sa sensibilité est même accrue lorsqu'il existe plusieurs vaisseaux atteints et que la population est jeune (58).

L'acquisition multibarrette sub seconde avec gating cardiaque permet d'acquérir des images en 250 ms de résolution temporelle avec un scanner 4 canaux et 42 ms avec un scanner 16 canaux. Il existe alors une très bonne résolution spatiale, un bruit image faible et un contraste tissulaire supérieur aux autres techniques. Certaines études rapportent que le scanner en coupes de 4 x 1 mm analyse correctement 71 à 73% des **coronaires de plus de 2mm de diamètre** (coronaire droite, tronc commun de la coronaire gauche, l'IVA, la circonflexe), en comparaison avec l'angiographie qui est considérée comme l'examen « gold standard » dans cette indication (12) (Fig.26 et 27).

Cependant, l'acquisition spiralee n'est pas encore assez rapide à ce jour et un rythme cardiaque élevé altère les images. Becker et al. précisent que le rythme cardiaque doit être inférieur à 80 voir 70 battements/ sec pour optimiser les séquences (30,27,28,8). En cas de fréquence cardiaque trop élevée, l'emploi de bêtabloquants peut être utile.

Le scanner multibarrette apparaît très prometteur dans cette indication, d'autant plus que les prochaines évolutions permettront vraisemblablement d'apprécier la composition des plaques pour en identifier celles qui présentent un haut risque de complication coronarienne (96)

6.4 Le pontage coronarien et l'angioplastie

Le pontage coronarien est encore largement utilisé dans le traitement des thromboses des artères coronaires, et le devenir au long terme de ces patients est essentiel (6). Certaines études font état de 20% de thrombose à un an en cas de pontage veineux saphènes et 5% en cas de pontage mammaire interne (97,98). La coronarographie reste la méthode de référence pour évaluer la perméabilité des pontages coronariens, mais en raison de son coût élevé et de ses complications potentielles, cette technique apparaît peu adaptée à une surveillance fréquente. Des techniques d'imagerie non invasives telles que le scanner et l'IRM ont été évaluées. Les problèmes diagnostics sont les mêmes que dans l'étude des artères coronaires natives en raison de leur trajet en 3D, leur petit diamètre, mais aussi des artéfacts respiratoires et de la synchronisation cardiaque.(99).

Le scanner couplé au gating cardiaque et à ses techniques de reconstructions tridimensionnelles, tentent de s'affranchir de ces difficultés, mais l'étude de la perméabilité des stents apparaît difficile en raison des nombreux artéfacts de sa structure métallique. L'interprétation est difficile. **L'absence de sténose intra stent du vaisseau ne peut être affirmée que si l'angioplastie est proximale avec les scanners 4 canaux. La visibilité de la lumière des stents distaux est encore impossible** (Fig.27 et 28).

Les dernières évolutions à 16 canaux, permettent de mieux préciser la perméabilité des vaisseaux stentés, et les ultimes évolutions à 32 canaux permettront

probablement de bénéficier de son utilisation en suivi évolutif post angioplastie et en routine chez des patients ambulants.

6.5 Le péricarde

Le péricarde est composé de deux portions : la portion profonde séreuse et la portion superficielle fibreuse doublant la précédente sous forme d'un sac clos et hermétique destiné à protéger et à fixer le cœur. La couche séreuse contient deux feuillets, le feuillet viscéral moulé sur le cœur et le feuillet pariétal recouvrant le précédent. La cavité péricardique sépare ces deux feuillets. Les ligaments péricardiques sont des expansions fibreuses reliant le sac fibreux aux organes de voisinage. Ils sont principalement représentés par les ligaments phréno-péricardiques et sterno-péricardiques. Le péricarde s'adapte aux mouvements et aux contractions cardiaques mais ils en limitent son extension diastolique.

De nombreuses pathologies peuvent concerner le péricarde. Dans l'amylose cardiaque, l'épaisseur péricardique est normale (inférieure à 2mm). Elle est au contraire volontiers supérieure à 5mm dans la péricardite constrictive. Dans un contexte postopératoire, le péricarde peut être augmenté en épaisseur sans qu'il n'existe aucun retentissement sur le remplissage diastolique du Ventricule Droit (V Drt) ou sur celui du Ventricule Gauche (V Gche).

Il est important de bénéficier d'une étude anatomique de la paroi péricardique, mais également physiologique de la fonction du V Drt. Il est important pour le clinicien par ailleurs, de bien distinguer les patients porteurs d'anomalies anatomiques du péricarde isolées et ceux porteurs de retentissement fonctionnel (100).

En effet, l'évaluation de la dilatation du V Drt en télé diastole apporte un complément d'information chez les patients en insuffisance cardiaque droite. L'absence de dilatation du V Drt couplée à des signes d'hyper pression veineuse est très en faveur de constriction myocardique. Dans les péricardites virales ou liquidiennes la TDM a peut d'intérêt si ce n'est celui d'éliminer un processus néoplasique de voisinage. La présence de liquide se différencie d'un épaississement excessif du péricarde car l'épanchement prédomine dans les zones déclives et reste inchangé sur les images en télé-systoles. Les variations d'épaisseur de la cavité péricardique entre diastole et systole signent la péricardite liquidienne.

Les fibroses endo myocardiques, diagnostic différentiel de **la péricardite constrictive**, sont facilement reconnaissables en TDM. En effet, la fibrose, dans les formes jeunes, apparaît comme une mince bande hypo dense développée aux dépens de l'endocarde. Dans les formes plus anciennes, des calcifications linéaires sont associées. Les atteintes touchent plus souvent la pointe du Vdrt et les trabéculations adjacentes, mais le VG est aussi atteint dans 60% des cas et de façon isolée dans 20%. (62) La péricardite constrictive a la particularité de pouvoir être traitée chirurgicalement. Il s'agit d'une inflammation chronique souvent engendrée par la tuberculose qui entraîne un épaissement du sac péricardique, parfois calcifiée, et pouvant gêner les mouvements cardiaques (101). Il existe un risque secondaire d'insuffisance cardiaque et d'hypertension veineuse. La péricardecomie permet de supprimer cette insuffisance cardiaque.

Il convient donc de pouvoir visualiser et d'évaluer les modifications structurelles et fonctionnelles du cœur. En raison de la surcharge constante en pression et en volume du myocarde, le ventricule droit peut être considérablement altéré et une dilatation du ventricule droit peut survenir lors du geste chirurgical, aboutissant à une insuffisance cardiaque ou à une déchirure du myocarde entraînant la mort du patient.

L'échocardiographie est actuellement l'examen de choix, quelque fois associée à l'IRM cardiaque.

Le scanner multibarrette avec gating cardiaque, permet maintenant d'analyser l'ensemble des parois cardiaques, d'en fournir des reconstructions 3D et d'apporter au chirurgien une véritable **cartographie du cœur et de ses enveloppes** (7). Sa possibilité de reconstruire l'acquisition à un moment choisi du cycle cardiaque, permet par ailleurs d'avoir **une approche en 4 Dimensions** de la fonction du cœur et du retentissement de la péricardite sur les parois du cœur (Fig.29 et 30).

6.6 Le myocarde

Le scanner, et principalement *le scanner multibarrette* permet une étude de l'épaisseur et de la densité du myocarde. Compte tenu de l'excellente résolution en contraste de cette technique, il est possible d'évaluer et de suivre l'évolution d'une lésion ischémique qui se traduit dans un premier temps par une hypodensité avec un

petit épaissement de la paroi. Dans un deuxième temps, cette lésion évolue soit vers la cicatrisation soit vers une nécrose qui se traduit par un amincissement plus ou moins étendu de la paroi suivant l'importance de l'atteinte coronarienne. Elle peut se compliquer d'une dilatation anévrysmale avec ou sans thrombus.

L'IRM garde un grand intérêt dans l'étude de la viabilité du myocarde. Les séquences en Ciné-Mr permettent d'améliorer encore la spécificité de l'examen par rapport à la scintigraphie au MIBI considéré comme l'examen de référence. Son excellente résolution spatiale permet d'apprécier l'extension intra-murale de l'infarctus. Il permet de différencier un infarctus transmural d'un infarctus sous endocardique. Sa spécificité apparaît excellente, ce qui est confirmé par certaines études qui montrent que la visualisation d'une atteinte sous-endocardique isolée visible en IRM permet d'améliorer la contractilité du myocarde de manière significative après chirurgie.

Le scanner multibarrette peut montrer des **défauts de perfusion du myocarde** après injection (Fig.31 et 32). La profondeur du défaut de perfusion en scanner, dans la paroi myocardique (< 50% ou >50%) en phase aiguë de l'infarctus serait un critère prédictif de la restauration de la mobilité pariétale après revascularisation (92).

La coronarographie propose un score de risque ou Jeopardy Score sur la perfusion du myocarde (Fig.24b). Le réseau coronaire est divisé en six segments d'importance approximativement équivalente en terme de perfusion myocardique. Un score de 0.5 est attribué pour chaque territoire myocardique hypokinétique et un score de 1 est donné pour un territoire akinétique ou dyskinétique. Le score total de risque est la somme des scores attribués aux six segments dans l'hypothèse d'une occlusion aiguë de l'artère dilatée et des autres artères présentant une sténose supérieure à 70%. En utilisant cette méthode, Ellis a montré qu'un score total supérieur à 2.5 était prédictif de décès en cas d'occlusion de l'artère dilatée. L'utilisation préventive systématique de la contre-pulsion par ballonnet intra-aortique est controversée chez ces patients à haut risque (93).

6.7 Masses cardiaques (thrombus ou tumeur)

L'échocardiographie trans-thoracique est souvent utilisée en première intention dans la recherche d'un thrombus intracardiaque. Cependant elle n'apparaît pas toujours adaptée et suffisante. Dans un tiers des cas, l'échographie seule ne permet pas de retrouver la masse (102), principalement en raison de la difficulté d'obtenir une visualisation adéquate du ventricule droit (103).

La recherche d'un thrombus intra cavitaire est facilitée par l'excellente qualité d'opacification des cavités cardiaques et la bonne résolution spatiale de la TDM. L'oreillette gauche est très bien individualisée sur l'ensemble de ses parois tout comme l'auricule gauche. Ceci est particulièrement intéressant dans les oreillettes gauches éctasiques de sujets porteurs d'une maladie mitrale. En effet, dans ces situations, la TDM permet notamment de dégager la totalité des bords droit et gauche ainsi que la paroi postérieure de l'oreillette, contrairement à l'échographie trans œsophagienne qui peut être gênée par le rachis (Fig.31 et 32).

Cependant, en raison des excellents résultats obtenus par l'échographie trans-œsophagienne dans ce diagnostic, on doit réserver la tomодensitométrie en cas d'échec de cette méthode ou en cas d'un doute chez un patient posant le problème d'embolies à répétition sans cause décelable.

Pour Mousseaux et Le Marec, l'avantage de la TDM est l'évaluation du ventricule gauche. En effet la pointe du VG est parfaitement bien dégagée par des coupes axiales ou des coupes grand axe « quatre cavités » du ventricule. La dilatation de la pointe en présence d'une ectasie ventriculaire gauche, peut rendre très difficile l'analyse de la totalité du volume apical à l'échocardiographie. Enfin, l'étude des cavités cardiaques en TDM, permet d'être couplée à une analyse de l'ensemble de l'aorte thoracique et abdominale. Dans le cadre d'un bilan d'embolie périphérique, lors d'un même examen, la TDM peut à la fois apprécier le retentissement cérébral, rénal et l'origine de cette embolie.

Dans le bilan de la pathologie tumorale, et en dehors des myxomes de l'oreillette gauche, la TDM complète toujours l'échographie trans-œsophagienne initiale (104). En effet, pour les lésions caractéristiques ultrasonores de myxome dans

l'oreillette gauche (aspect feuilleté, lésion mobile et implantée sur la partie haute du septum inter-auriculaire), l'échocardiographie est suffisante. Mais dans les autres situations, la TDM permet d'exclure des pièges échographiques. Les plus classiques se situent dans l'accolement de structures graisseuses au niveau du sillon auriculo-ventriculaire droit et gauche ou sur la pointe du ventricule gauche, des hypertrophies de la crista terminalis, responsables de fausses images de tumeurs intra-auriculaires droites ou encore la présence de structures calciques au contact des cavités cardiaques. La TDM permet surtout d'évaluer la diffusion parfois importante des tumeurs. En effet, les tumeurs malignes sont souvent extensives au niveau du cœur, rendant impossible toute réparation cardiaque.

L'évaluation de l'extension pulmonaire, péricardique et cardiaque rend compétitive cette technique notamment vis à vis de l'imagerie par IRM peu performante dans le poumon.

6.8 Valves cardiaques

L'étude directe des valves cardiaques est très difficile en TDM en raison de la rapidité de mouvements des feuillets valvulaires et de la limitation de la résolution temporelle de ce type d'examen (Fig.16).

Bien qu'il existe des travaux sur la quantification du rétrécissement aortique ou mitral (104), et bien que la synchronisation rétrospective couplée au scanner multibarrette permette une étude fonctionnelle, les bonnes performances de l'échocardiographie dans ce domaine limitent l'intérêt d'une méthode complémentaire.

Pour **l'insuffisance mitrale ou aortique**, l'*IRM* apparaît préférable, car elle propose une quantification à la fois de la régurgitation par des méthodes de vélocimétrie et de la dilatation ventriculaire gauche par méthode de ciné.

Par contre, l'intérêt du *scanner multicoupe* apparaît manifeste dans la détection des **calcifications de la valve mitrale**. Plusieurs équipes relatent l'association entre les calcifications mitrales et les facteurs de risque d'artériosclérose. La visualisation de calcifications valvulaires est même considérée comme un reflet de l'artériosclérose générale développée par le patient (105).

Son rôle est également reconnu dans certaines **insuffisances tricuspidiennes importantes** (car le diagnostic avec la péricardique constrictive peut être difficile), ainsi que dans le bilan des endocardites.

En effet, l'endocardite infectieuse est responsable d'abcès myocardiques para valvulaires dans 30% des cas (30). Ils siègent préférentiellement au niveau de l'anneau aortique (64 à 90 % des cas selon les séries). Les localisations mitrales sont plus rares. Le germe le plus souvent retrouvé est *Staphylococcus aureus*. Secondairement, les abcès myocardiques peuvent se déterger dans les cavités cardiaques et en particulier dans le ventricule gauche (106), conduisant à la formation d'un pseudo-anévrisme ou d'un anévrisme mycotique. Les faux anévrismes contiennent souvent des petits thrombi ou des végétations, peu solidaires de la paroi, potentiellement responsables de complications thromboemboliques périphériques. Détergées ou non, ces néo cavités ont tendance à s'étendre au sein de l'espace péricardique, pouvant induire des perturbations hémodynamiques pour arriver à une rupture et au décès par tamponnade (106).

L'échographie trans-thoracique ou trans-œsophagienne peut évoquer le diagnostic d'abcès para-valvulaire ou de pseudo-anévrisme. Il peut même visualiser des fistules, des ruptures de cordage, des perforations valvulaires (105). Mais les nombreux artefacts, créés par des prothèses valvulaires ou des calcifications responsables de cônes d'ombres acoustiques, peuvent entraîner une limitation de l'exploration (107).

La coronarographie reste l'examen de référence pour affirmer la perméabilité vasculaire même s'il n'est pas toujours facile de préciser les rapports du faux anévrisme septique avec les coronaires.

Le scanner thoracique et surtout le scanner multibarrette centré sur le cœur permet une évaluation complète du poumon, du médiastin et du cœur. La brièveté de l'acquisition, s'affranchissant au mieux du flou cinétique, peut faire diagnostiquer un abcès (108). Il rend possible le diagnostic de lésions peu ou pas accessibles en échographie trans œsophagienne, quand elles sont à distance de l'œsophage ou développées au sein même du médiastin ou dans la paroi thoracique. La TDM a enfin un intérêt dans le bilan morphologique et évolutif des faux anévrismes.

6.9 Cardiopathies congénitales

L'étude des cardiopathies congénitales est possible en TDM ou en IRM. Elles présentent surtout un intérêt dans l'étude des structures péricardiaques, souvent difficilement analysables en échographie (aorte, artères pulmonaires, veines pulmonaires).

La TDM va détecter **des retours veineux pulmonaires anormaux**, des **obstructions veineuses systémiques ou pulmonaires** qui peuvent survenir avant ou après une chirurgie. Elle joue également un rôle dans l'appréciation de **l'anatomie ventriculaire des cardiopathies complexes comme les tétralologies de Fallot**, les **ventricules à double issue**, les **atrésies pulmonaires**, les **atrésies tricuspidiennes**, les **communications inter-auriculaires ou inter-ventriculaires** et les **ventricules uniques**. Il permet par ailleurs, d'étudier **l'épaisseur des parois myocardiques** et les modifications de structures.

6.10 Les pathologies de l'aorte thoracique, de l'artère pulmonaire et des poumons

La TDM n'a plus de preuve à faire dans l'étude de l'aorte ascendante lors de dissection ou d'anévrisme aortique et les implications chirurgicales que cela entraîne par risque de rupture. Des centres utilisent encore l'échocardiographie en 1^{ère} intention mais le TDM a l'avantage de confirmer le diagnostic, d'en faire la topographie exacte, et d'éliminer les diagnostics différentiels que sont l'embolie pulmonaire, le pneumothorax ou la pleurésie.

Il faut également préciser le rôle important du scanner, et du scanner multi barrette en particulier, dans l'étude des artères coronaires au cours des dissections de l'aorte ascendante et de la vascularisation par le vrai ou le faux chenal, des anévrisme pulmonaires (Fig.33).

En fait, la visualisation des artères coronaires étant le plus souvent satisfaisante, l'étude de ces artères peut être systématiquement réalisée dans un

examen de l'aorte ascendante. Les renseignements donnés par la TDM sur le rapport d'une **lésion aortique vis à vis du tronc coronaire commun gauche ou du segment 1 de la coronaire droite** sont parfois d'un intérêt capital, dans les dissections, les **anévrismes, les lésions septiques ou après intervention sur l'aorte ascendante**. Elle peut par ailleurs révéler la **naissance droite d'une artère coronaire gauche** et son **trajet par rapport à l'artère pulmonaire**.

Dans le suivi post opératoire d'une chirurgie de l'aorte descendante ou en période préopératoire, le scanner s'efforce par ailleurs à détecter les faux anévrismes, les hématomes, et l'évolution des lésions opérées. Enfin, il apparaît être très intéressant dans l'étude du médiastin, des vaisseaux pulmonaires et des embolies pulmonaires (107) ainsi que dans l'étude fine des poumons (108) en raison des nombreux artéfacts de pulsation cardiaque.

6.11 Les transplantations cardiaques

La transplantation cardiaque apparaît dans de nombreux cas comme l'ultime option thérapeutique. Le risque de complications et de mortalité préopératoire impose un suivi au long terme. Le traitement immunosuppresseur et les récurrences de pathologies cardiaques en constituent des facteurs limitants. L'imagerie cardiaque permet depuis de nombreuses années le suivi des transplants. La complication principale de la première année post-interventionnelle est la pathologie infectieuse. L'International Society of Heart and Lung Transplantation qui a étudié plus de 48000 transplants cardiaques, a retrouvé que les deux principales causes de décès la première année, étaient dues au rejet de l'organe et aux complications infectieuses (109). L'infection à aspergillus est l'une des complications infectieuses post-transplantation cardiaque les plus fréquentes (110). Elle est d'autant plus dangereuse, que le traitement immunosuppresseur rend le transplant particulièrement vulnérable.

Le rejet d'allogreffe n'est habituellement pas un diagnostic scanographique. Il peut cependant montrer des éléments en faveur tels que le **pseudo anévrisme aortique ou une déhiscence aortique**. Il permet par ailleurs l'étude des calcifications des artères coronaires, leur quantification et leur valeur pronostique sur le risque de complications secondaire, comme nous l'avons déjà vu dans un paragraphe précédent.

Le second risque principal des transplants cardiaques, est la survenue de pathologies néoplasiques. Pour Knollmann et al., les lymphomes, les carcinomes viscéraux, les lipomatoses thoraciques post immunosuppresseurs, et les cancers cutanés sont les plus fréquemment retrouvés (110). Un bilan IRM ou TDM permet d'étayer le diagnostic.

CONCLUSION

Le scanner multibarrette apparaît comme une technique très intéressante dans l'étude diagnostique non invasive de la pathologie cardiaque.

Sa haute résolution spatiale, l'absence d'artefact de mouvement, et l'habituelle bonne qualité d'image de l'ensemble des volumes cardiaques étudiés, démontrent que le scanner multicoupe possède un énorme potentiel.

Le temps nécessaire pour acquérir un volume donné, est considérablement réduit d'un facteur 2.5 par rapport au TDM FE, et d'un facteur 5 par rapport au scanner conventionnel monobarrette (24).

Son couplage au gating cardiaque en mode prospectif ou rétrospectif apparaît comme l'élément essentiel dans l'amélioration de la qualité des images et dans son potentiel à visualiser et à étudier les vaisseaux coronariens, les cavités cardiaques et les gros vaisseaux avoisinants comme le montre notre étude.

Les meilleurs résultats sont obtenus en 4 x 2,5 mm sur un scanner 4 canaux et ce type d'acquisition apparaît préférable dans l'étude des gros troncs coronariens. Les acquisitions en 4 x 1 mm permettent de visualiser des artères plus distales mais souvent avec de nombreux artefacts. Elles doivent être réservées à des patients présentant des fréquences cardiaques très faibles (< à 65 bpm) et un rythme régulier.

Les reconstructions en diastole tardive entre 50 et 80% de l'onde R sont les mieux adaptées à fréquence cardiaque faible < à 75 bpm. Par contre, des reconstructions plus précoces à 30 ou 40% de l'onde R peuvent être intéressantes en cas de fréquence cardiaque élevée > à 75 bpm.

L'augmentation du pitch favorise la rapidité d'acquisition, elle augmente la résolution temporelle et donc la possibilité de visualiser des vaisseaux avec moins d'artefacts de mouvements. Cependant, elle majore les artefacts coniques. Les différents constructeurs proposent des valeurs fixes qu'il convient de suivre.

Les reconstructions multiplanaires permettent une étude des coronaires dans les différents plans de l'espace, de s'affranchir des structures avoisinantes. Elles ont ainsi un fort potentiel dans l'étude des plaques de calcium coronariennes, en particulier chez les patients ayant reçu une thérapie à base de lipides de basse densité (111), mais aussi dans le suivi des patients après transplantation cardiaque (112), dans l'étude des

sténoses coronariennes, de la morphologie du cœur et de l'aspect des gros vaisseaux avoisinant.

Cependant, **les limites actuelles du scanner multibarrette à 4 canaux** sont :

- sa résolution temporelle encore insuffisante à 250 ms,
- la nécessité d'avoir une fréquence cardiaque inférieure à 75 pulsations/min,
- l'étude difficile des artères coronaires distales au deçà de 2mm de diamètre (12)
- la nécessité d'un temps de reconstruction relativement long

Les premiers résultats obtenus avec des acquisitions en 12 x 0,75 mm sur les nouveaux scanners 16 canaux sont très encourageants. Ils permettent d'améliorer encore les résolutions temporelle et spatiale, d'accélérer et d'automatiser le post-traitement des images.

Les prochaines optimisations en feront vraisemblablement une technique incontournable dans le diagnostic cardiaque et coronarien, sans facteur limitant et réalisable en routine chez des patients en ambulatoire.


Le scanner nous ouvre finalement de **nouvelles perspectives diagnostiques dans les pathologies cardio-vasculaire** et il apparaît indispensable que les radiologues s'investissent dans cette technique non invasive, en association avec les cardiologues dans ce qui est déjà considéré comme un enjeu majeur de santé publique.

Potentiomètre linéaire
connecté à l'objet test
en mouvement

Déplacement
de l'objet test

Objet test sur lequel est
positionnée une artère
coronaire simulée dans
une résine silicone

Réceptacle rempli
d'eau



Signal de
synchronisation onde
R mesuré sur la carte
électronique de
synchronisation

Signal analogique
mesuré sur le
potentiomètre




Fig.1(a,b): Fantôme coronarien (a) et signal ECG provenant du simulateur intégré au banc de simulation de déplacement d'une artère coronaire (b).

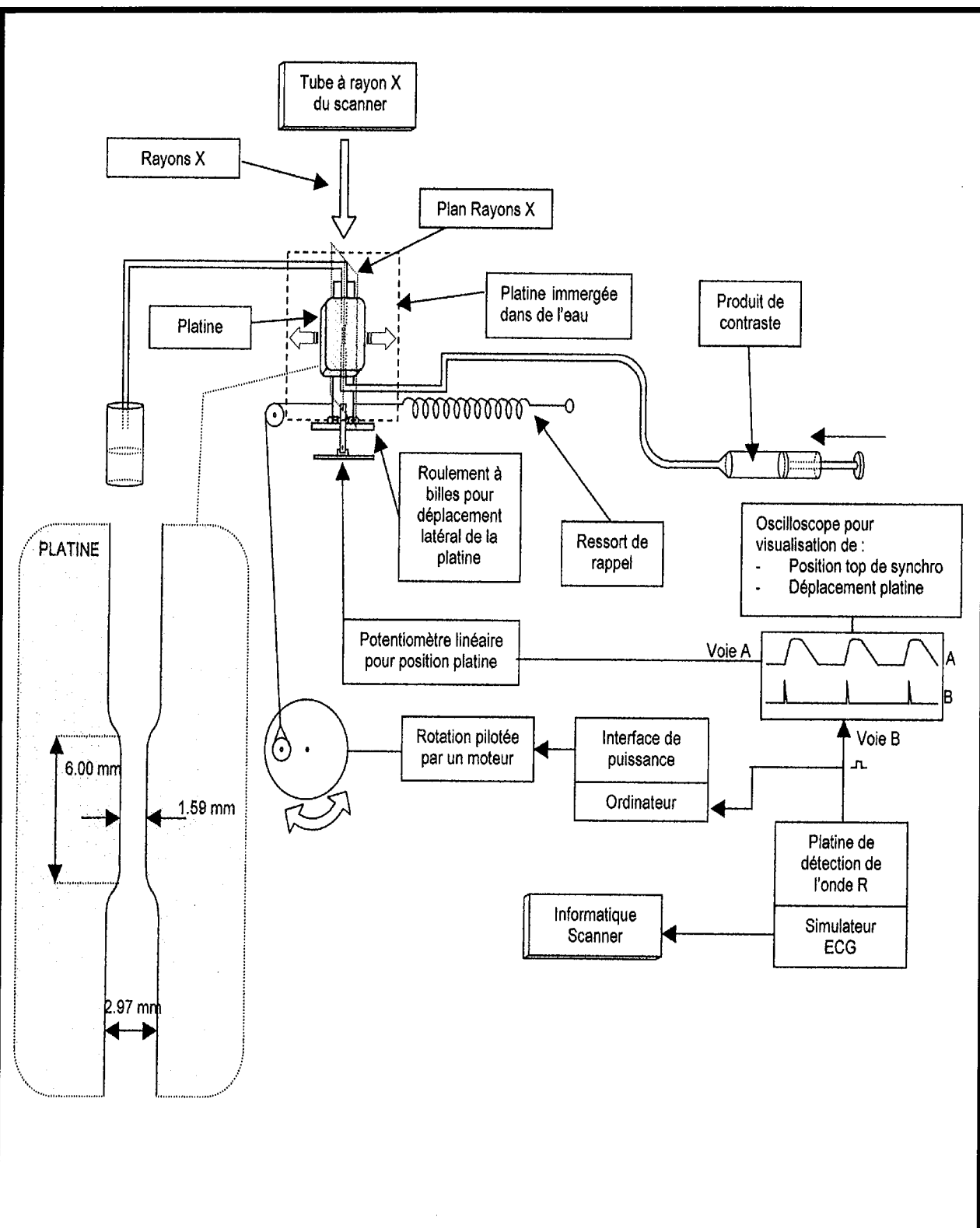
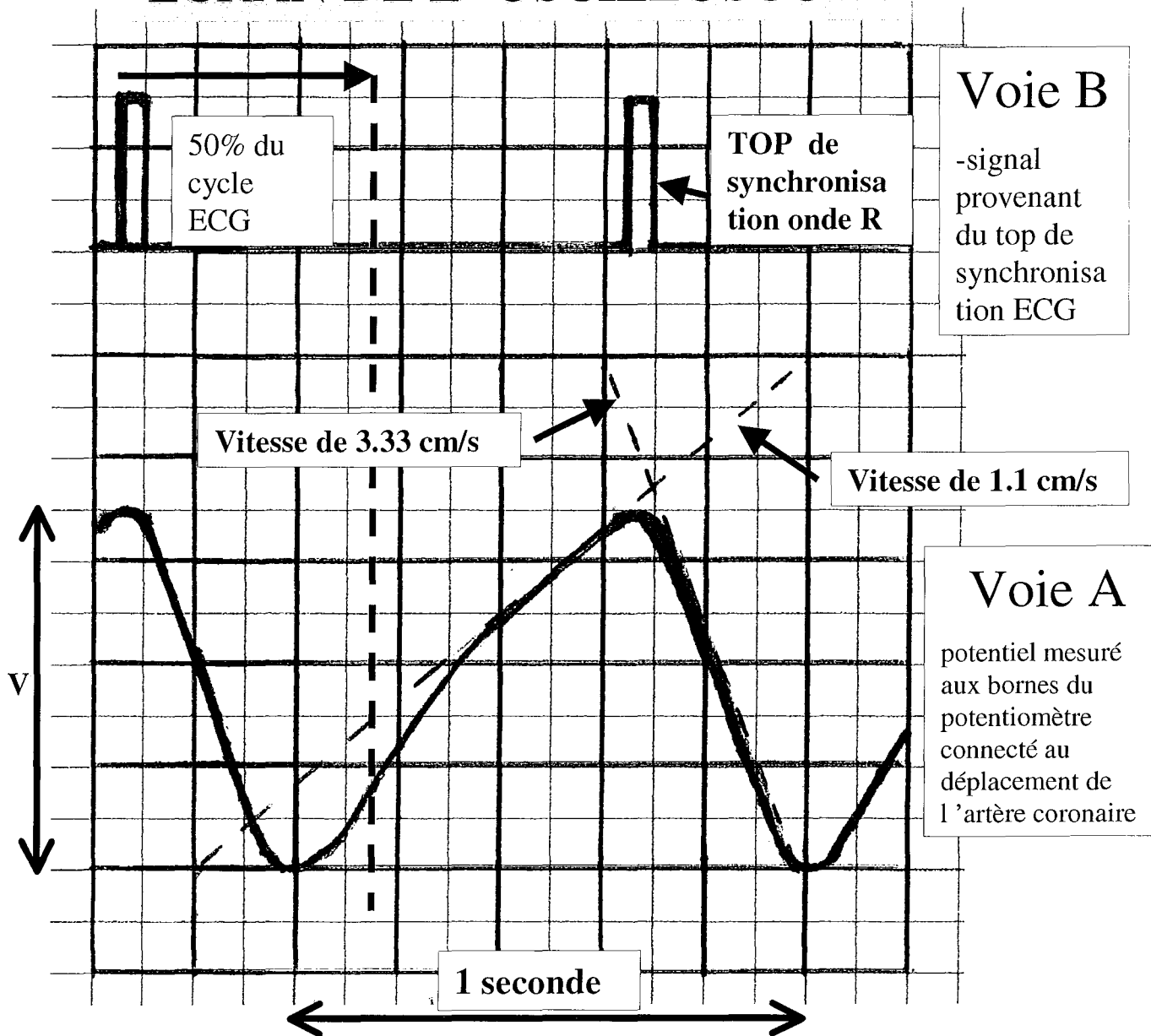


Fig.2: Schéma de principe de l'étude du fantôme coronarien.

ECRAN DE L'OSCILLOSCOPE



- le déplacement de 1 cm de l'artère coronaire implantée sur le simulateur engendre une variation de tension aux bornes du potentiomètre de 0.7 V.

Réglages de l'oscilloscope :

- Amplitude :

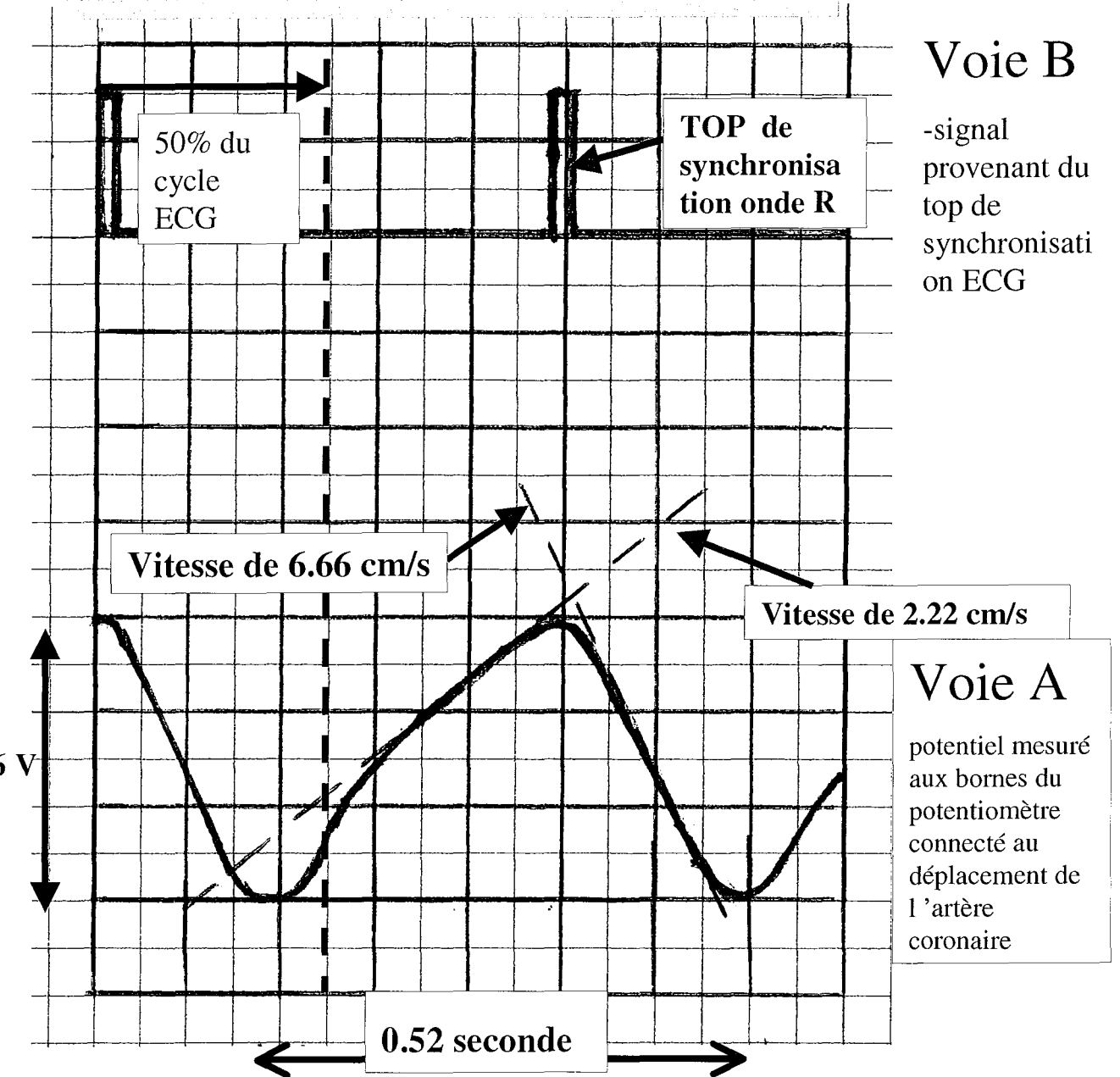
0.2 V / carreau

- Base de temps :

0.2 s / carreau

Fig.3: Simulateur ECG réglé à 57 bpm.

ECRAN DE L'OSCILLOSCOPE




Le déplacement de 1 cm de l'artère coronaire implantée sur le simulateur engendre une variation de tension aux bornes du potentiomètre de 0.7 V. Pour 0.6 cm, le déplacement est de 0.86 cm

Réglages de l'oscilloscope :


- Amplitude :
0.2 V / carreau
- Base de temps :
0.1 s / carreau

Fig.4: Simulateur ECG réglé à 111 bpm.

- Reconstruction à 40% de l'onde R.



- Reconstruction à 60%



- Reconstruction à 80%






Fig.5: Acquisition en 4x1mm et Feed Rot à 1.5mm avec une fréquence cardiaque de 57 bpm.

- Reconstruction à 40% de l'onde R.



- Reconstruction à 60%



- Reconstruction à 80%

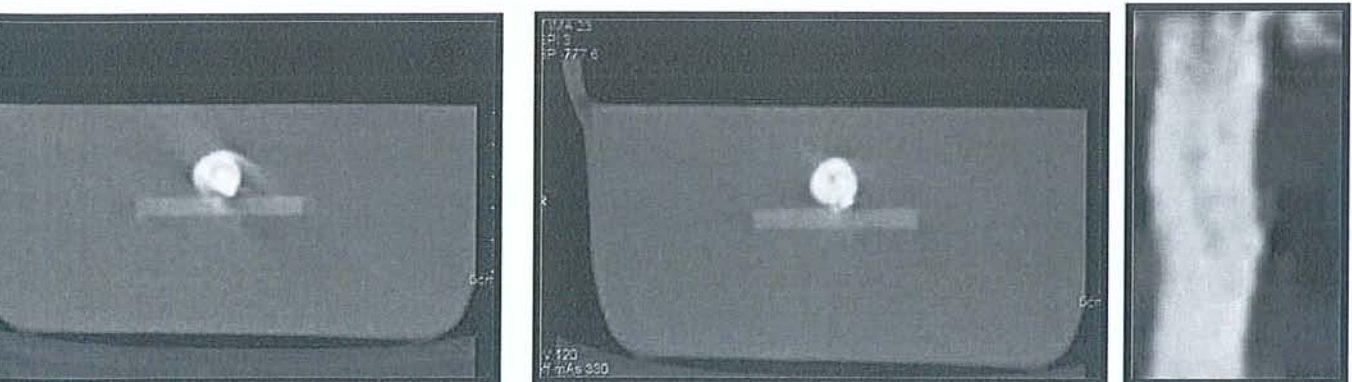




Fig.6: Acquisition en 4x1mm et Feed Rot à 1.8mm et fréquence cardiaque à 57 bpm.

- Reconstruction à 40% de l'onde R.



- Reconstruction à 60%



- Reconstruction à 80%






Fig.7: Acquisition en 4x2.5mm et Feed Rot à 3.8mm avec une fréquence cardiaque de 57 bpm.

- Reconstruction à 40% de l'onde R.



- Reconstruction à 60%



- Reconstruction à 80%






Fig.8: Acquisition en 4x1mm et Feed Rot à 1.5mm avec une fréquence cardiaque à 111 bpm.

- Reconstruction à 40% de l'onde R.



- Reconstruction à 60%



- Reconstruction à 80%

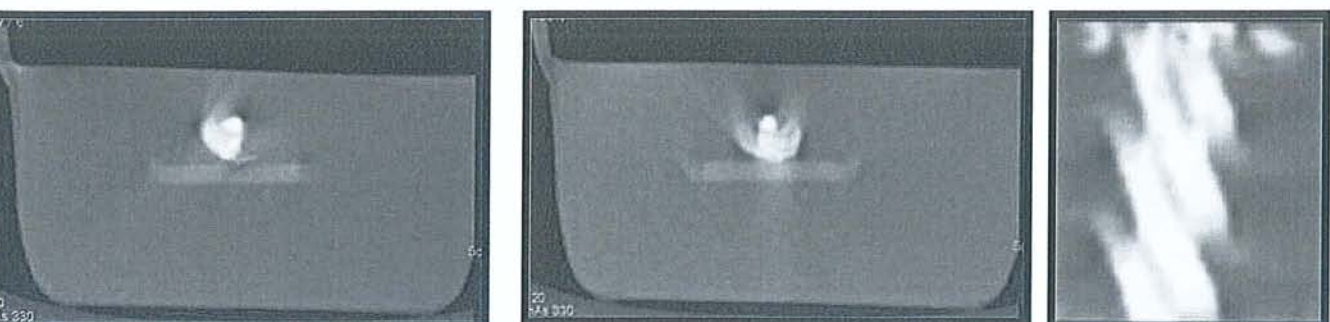




Fig.9: Acquisition en 4x1mm et Feed Rot à 1.8mm avec une fréquence cardiaque de 111bpm.

- Reconstruction à 40% de l'onde R.



- Reconstruction à 60%



- Reconstruction à 80%


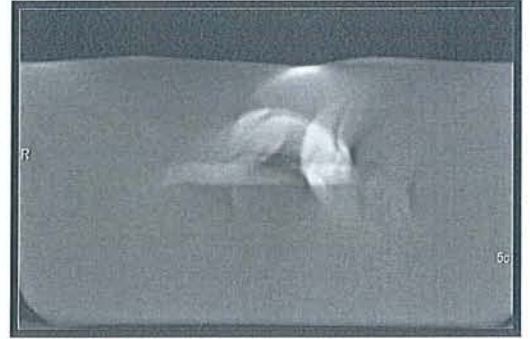



Fig.10: Acquisition en 4x2.5mm et Feed Rot à 3.8mm avec une fréquence cardiaque à 111 bpm.

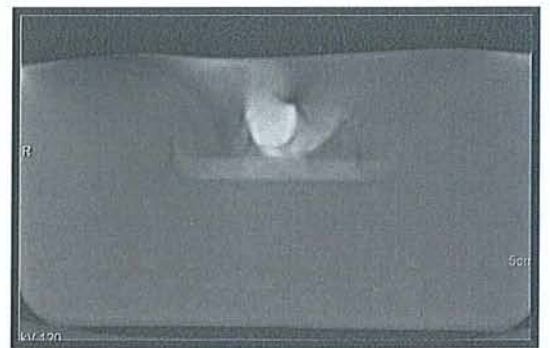

57 bpm

111 bpm

k1 mm, Feed Rot de 1.5 mm



k1 mm, Feed Rot de 1.8 mm



k2.5 mm, Feed Rot de 3.8 mm


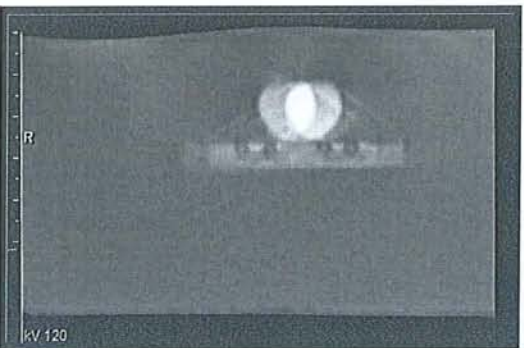


Fig.11: Acquisitions réalisées sans synchronisation cardiaque.

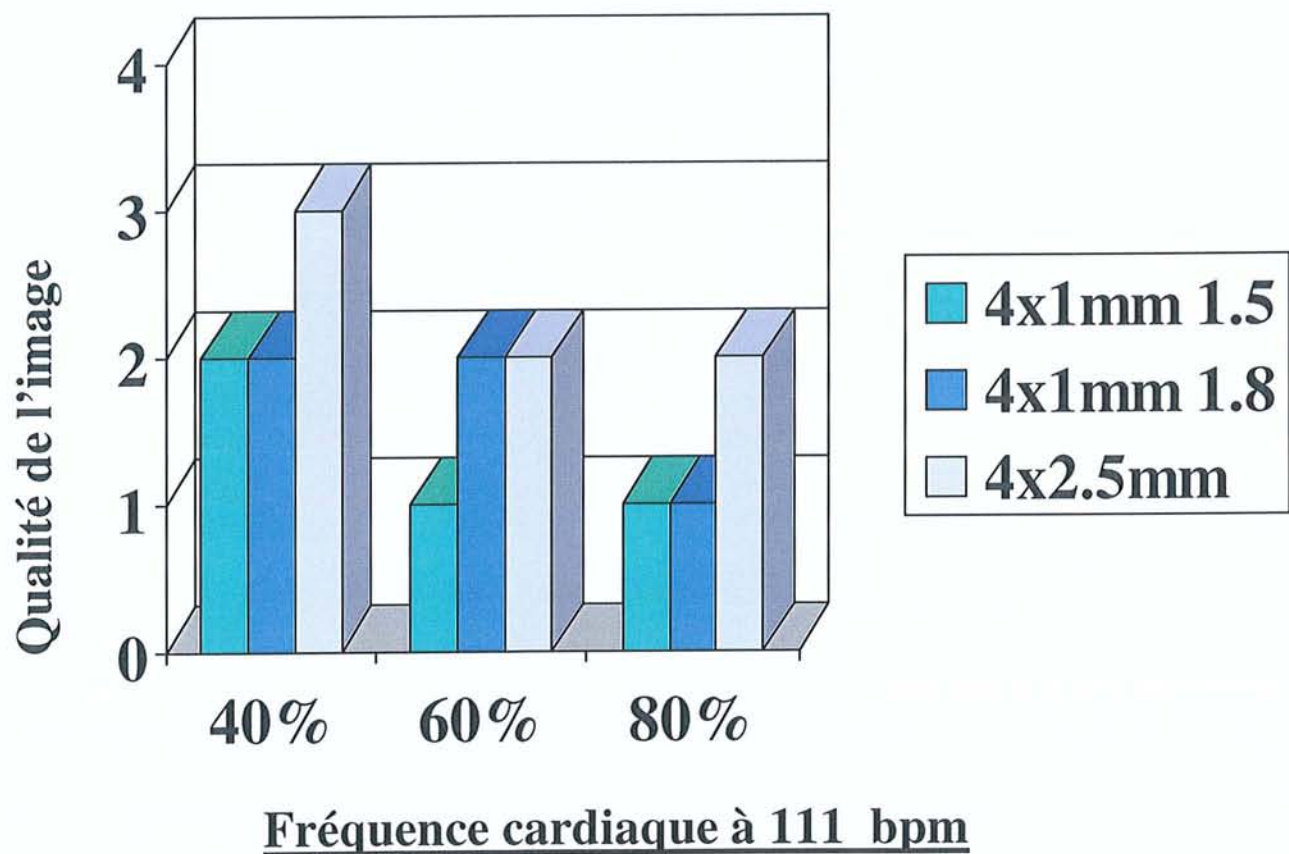
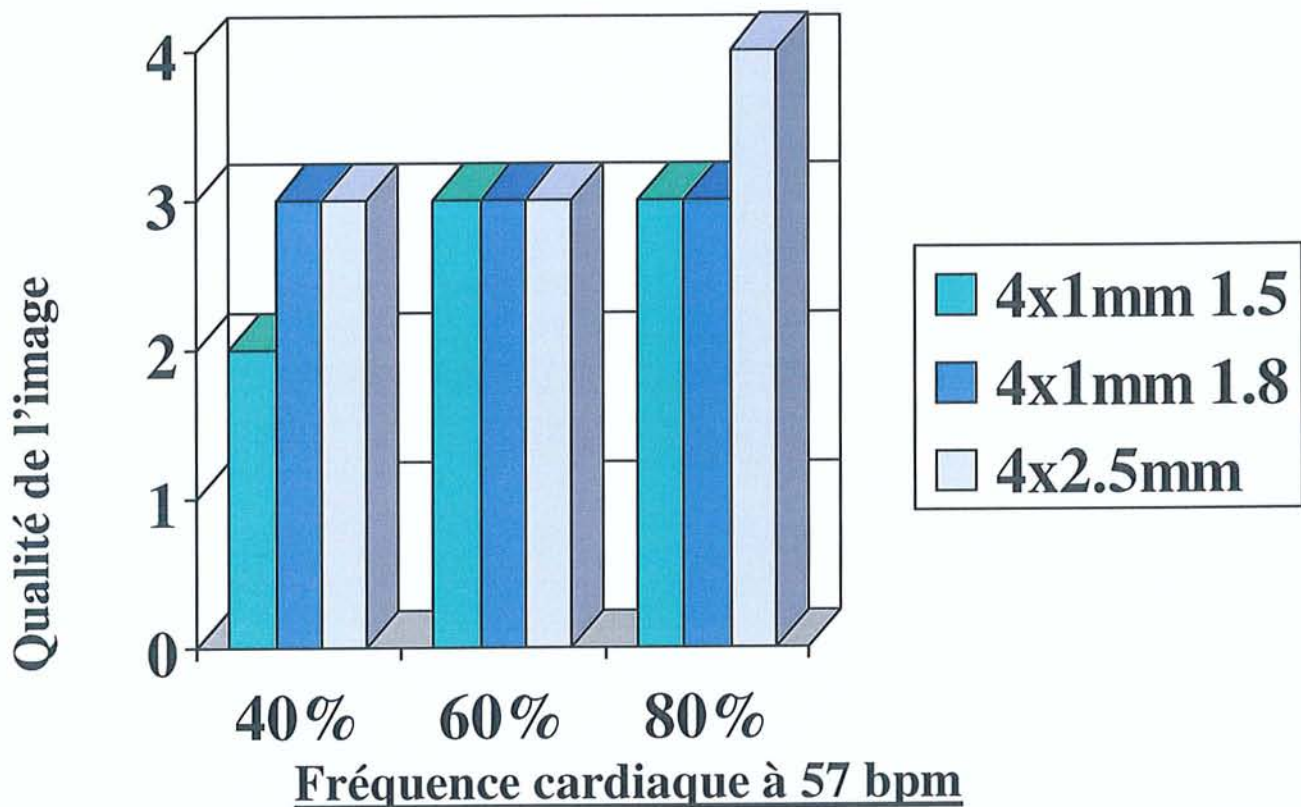


Fig.12 (a,b): Résultats des analysés en fonction des différents paramètres d'acquisition et de reconstruction.

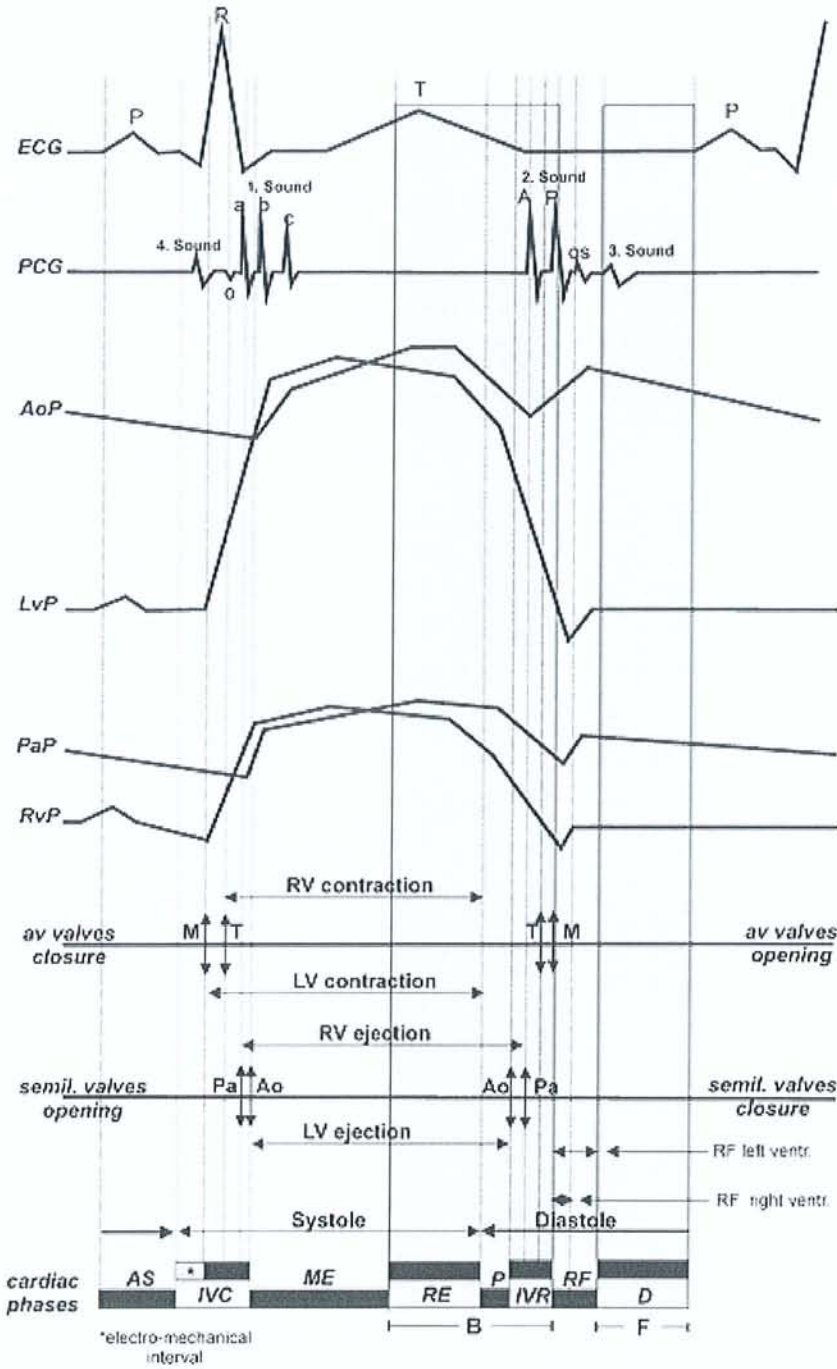


Fig. 13: Schéma du cycle cardiaque. Différentes phases du cycle en fonction de des différentes ondes de l'électrocardiogramme (ECG), les bruits du cœur enregistrés par un phonocardiogramme (PCG). AoP Pression aortique; LvP Pression du Ventricule Gauche; PaP pression de l'artere pulmonaire; RvP Pression du Ventricule Droit; RV Ventricule Droit; LV Ventricule Gauche; M valve mitrale; T valve tricuspide; Pa valve pulmonaire; Ao valve aortique; AS systole auriculaire; IVC contraction isovolumétrique; ME phase d'éjection maximale ; RE phase d'éjection réduite; P proto-diastole; IVR période de relaxation isovolumétrique; RF phase de remplissage rapide; D diastole.

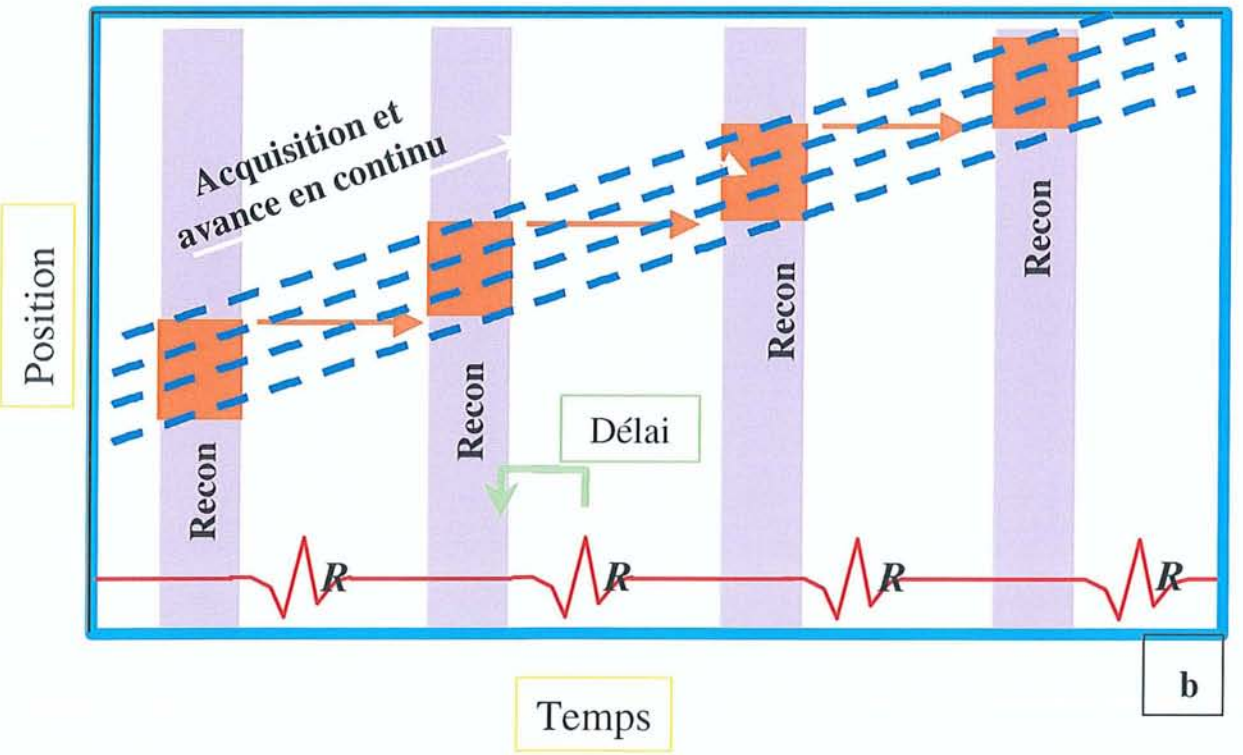
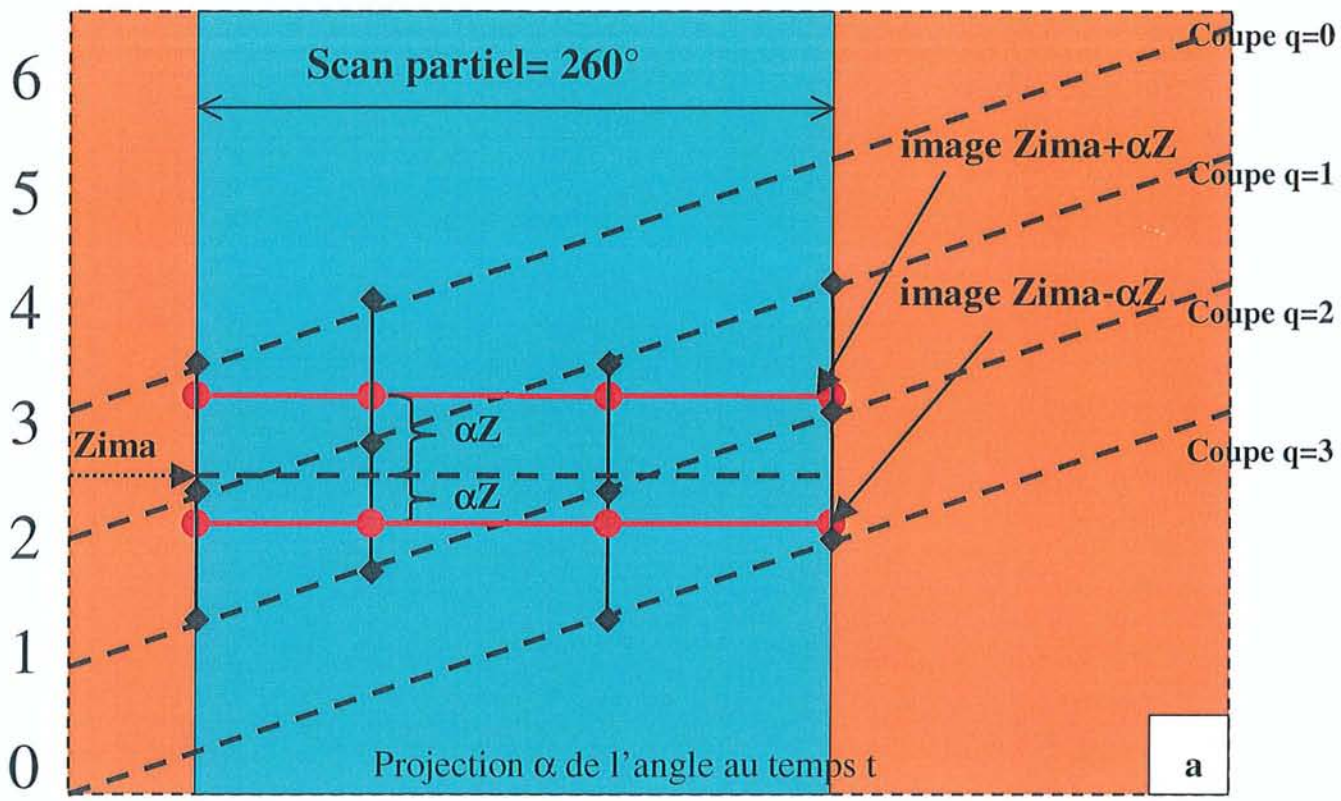


Fig.14 (a,b): Technique de reconstruction avec la méthode de scan partiel (a), à partir d'une acquisition multicoupe 4 canaux (b).

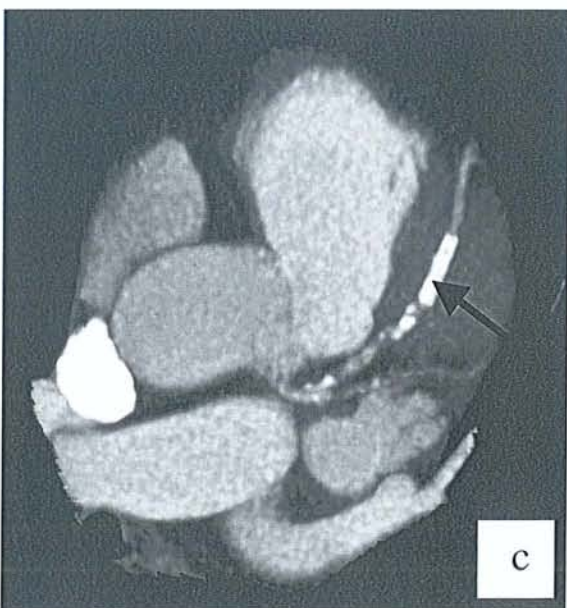
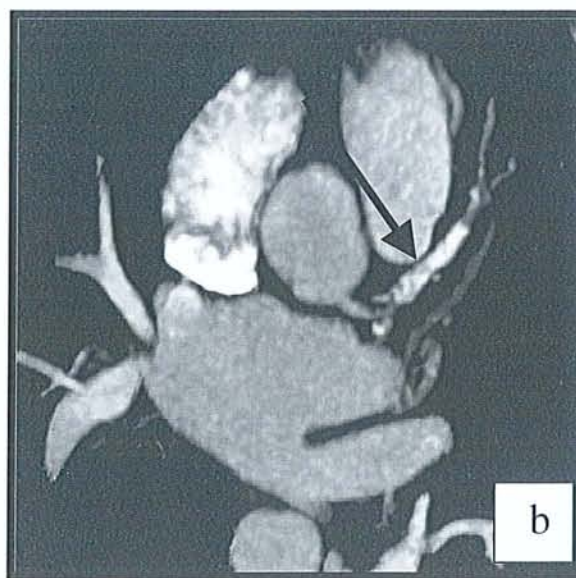
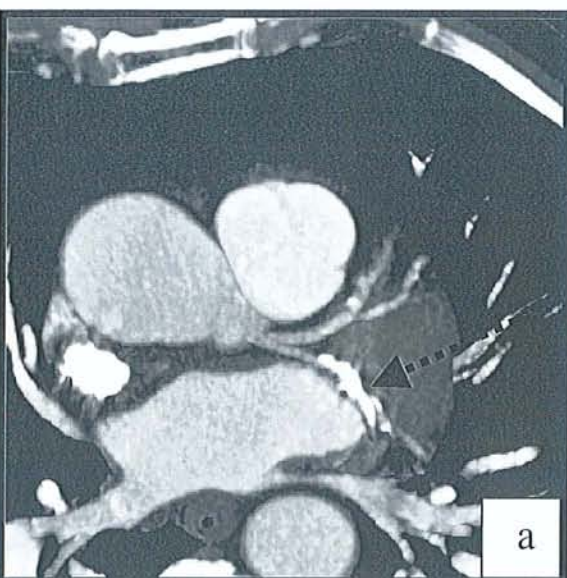


Fig.15: TDM réalisée en 4 x 2.5mm chez Mr B. 73 ans. Reconstructions MPR axiales et obliques de TDM réalisées en 4 x 1mm (a) et en 4 x 2.5mm (b,c) permettant d'étudier respectivement une calcification sténosante de le Cx d'une part (.....➤), et l'importante calcification sténosante du segment 7 de l'IVA d'autre part (—➤).

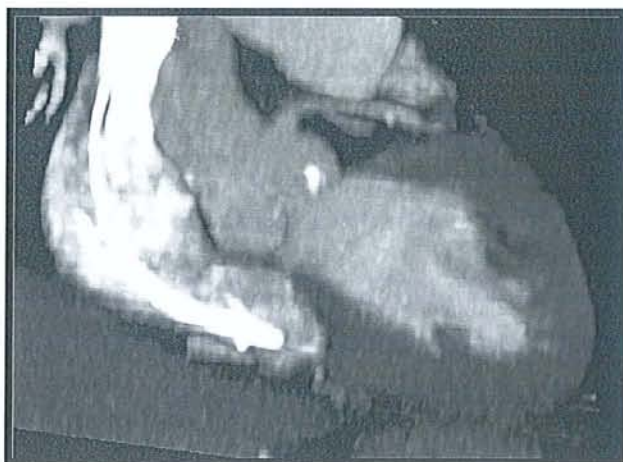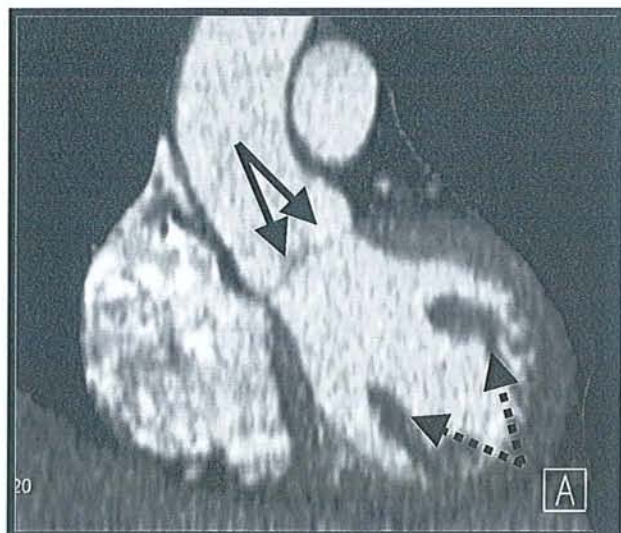


Fig.16: TDM réalisée en 4x2.5mm chez Mr B. 73 ans. Reconstructions MPR permettant d'étudier l'ostium de l'IVA, les valves sigmoïdes (—▶), les piliers diaphragmatiques (.....▶) ainsi que le myocarde.

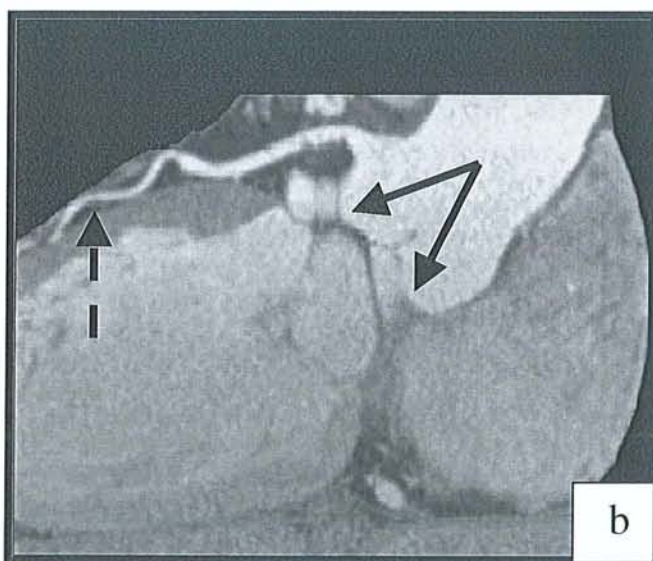
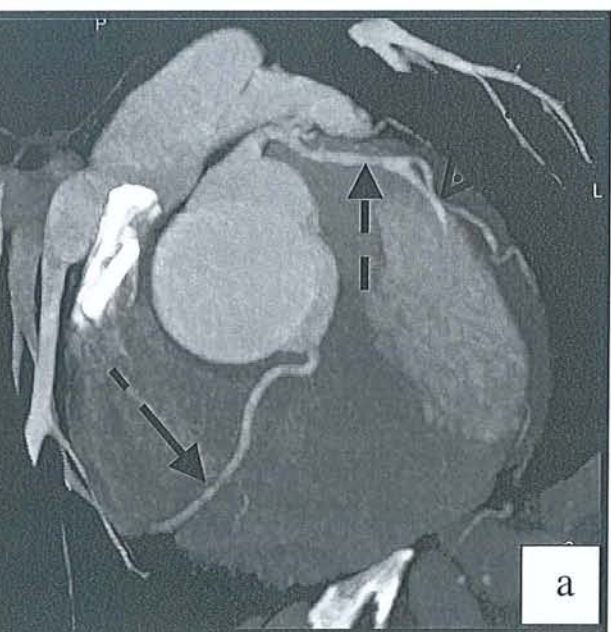

Fig.17: TDM réalisée en 12 x 0,75 mm avec un scanner 16 canaux. Reconstructions MPR (a) et curvilignes (b) de l'artère IVA (- - ▶) permettant d'étudier son calibre sur l'ensemble de son trajet, l'origine d'une marginale gauche (.....▶), ainsi que la coronaire droite (- ▶). A noter l'excellent rapport signal/bruit.

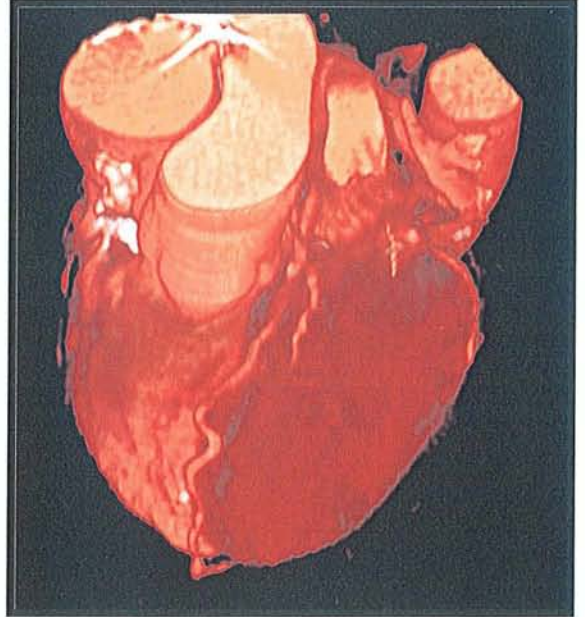
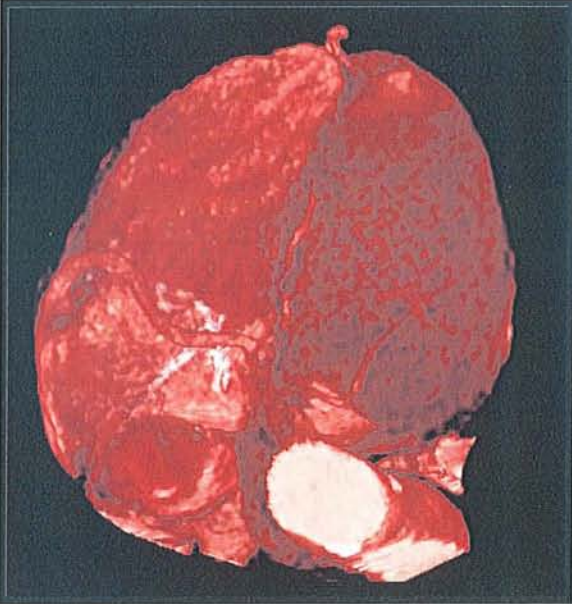
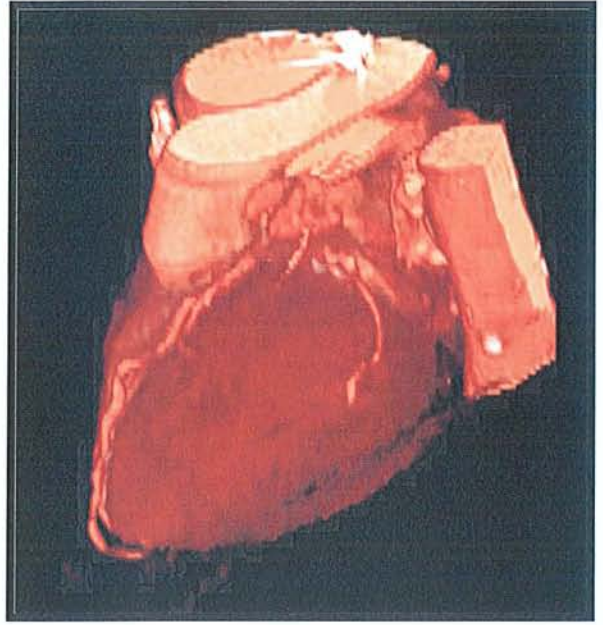
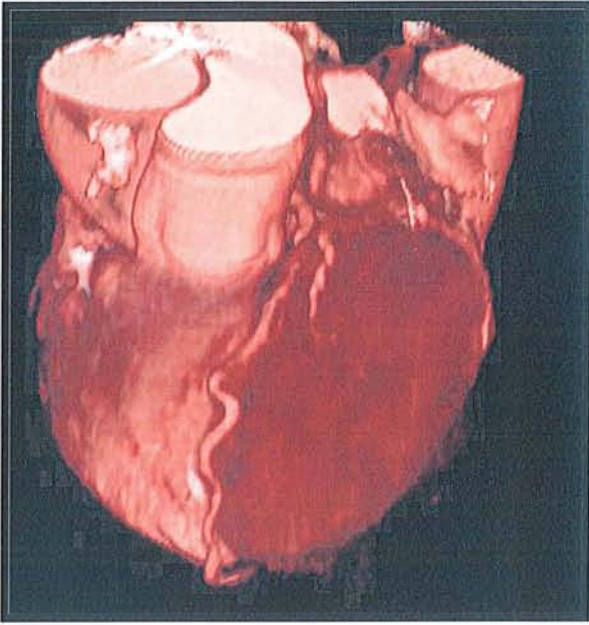


Fig.18: Reconstructions VRT d'une acquisition réalisée en 4x 2.5 mm chez Mr B. 73 ans.
L'IVA, la circonflexe, la 1ère diagonale et l'IVP sont très bien visualisées.

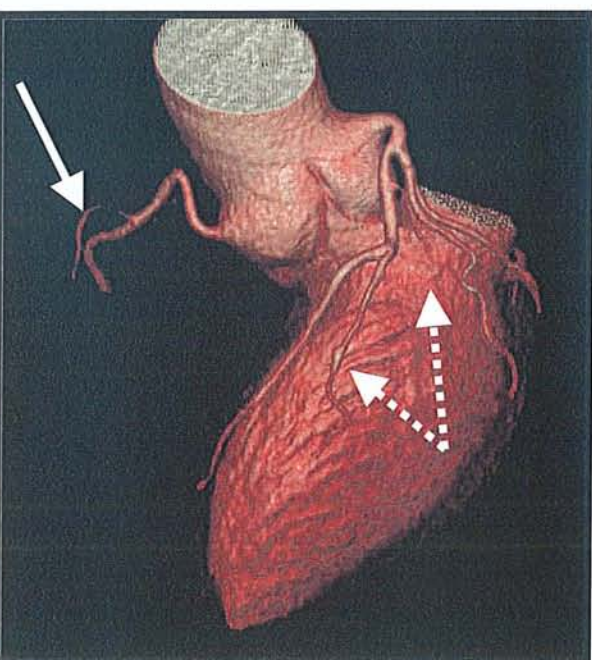
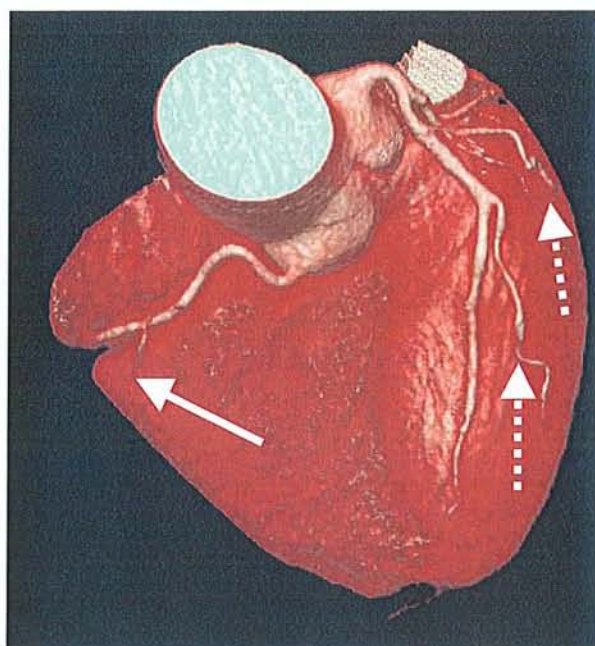
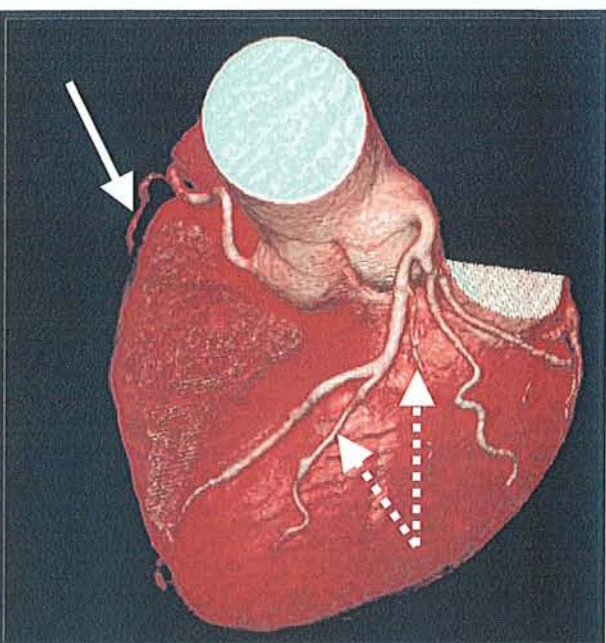


Fig.19: Reconstructions VRT d'une acquisition TDM réalisée en 12 x 0.75 mm sur un scanner 16 canaux Sensation 16 de chez Siemens. Les images obtenues permettent d'étudier parfaitement la coronaire droite et la partie initiale de l'artère marginale du bord droit (—▶), ainsi que le tronc commun gauche, l'IVA, la coronconflue et les deux diagonales (·····▶). Aucune sténose ou calcification n'est à noter sur cet examen.

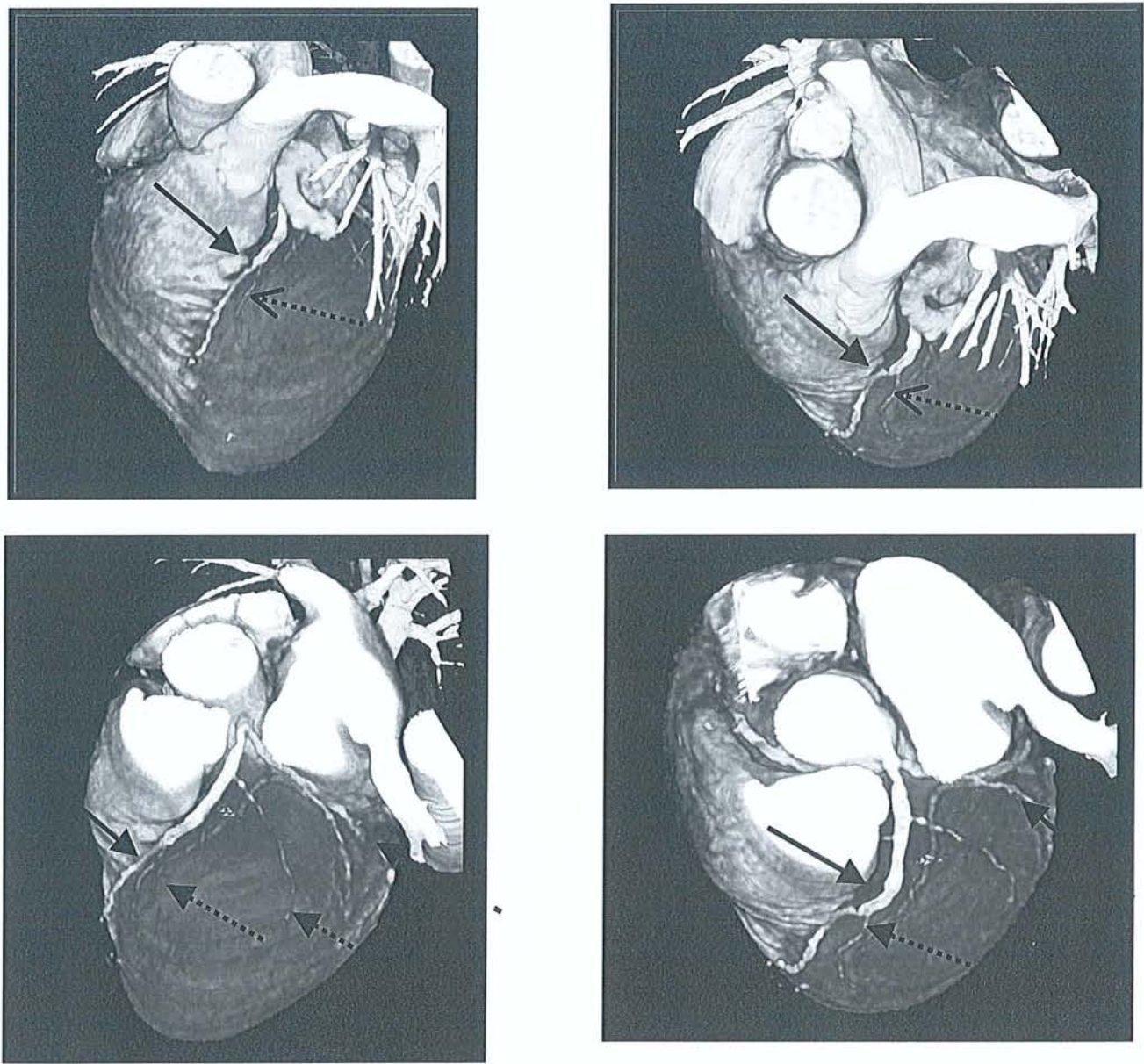


Fig.20: Mr V. 56 ans. Reconstructions VRT d'un Scanner cardiaque réalisé en 4x1 mm avec gating et un rythme cardiaque de 68 bpm. La variation du plan de coupe et de l'orientation de l'image permettent de s'affranchir des structures avoisinantes (auricule gauche) et d'étudier au mieux les coronaires .

Exemples du tronc commun de la coronaire gauche dégagé grâce à la technique. L'IVA présente des très importantes calcifications sténosantes (—▶), ainsi que sur la Circonflexe (--▶), la 1ere et 2ème diagonales (.....▶).

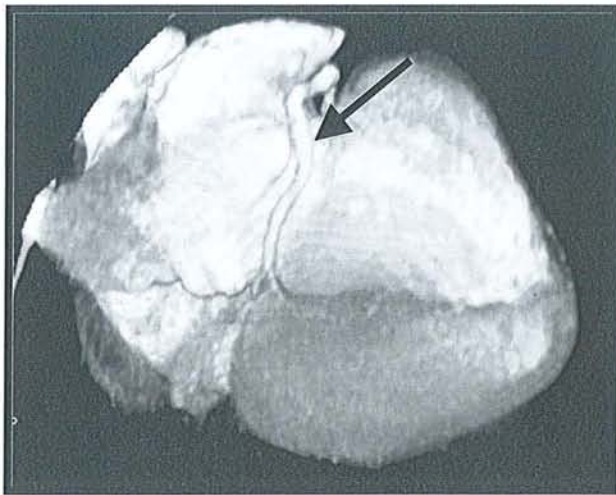
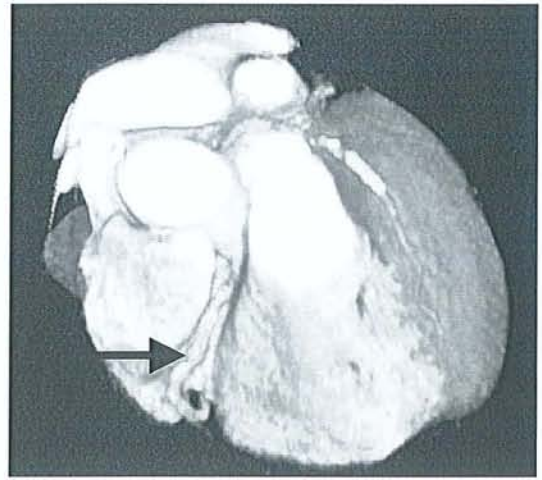
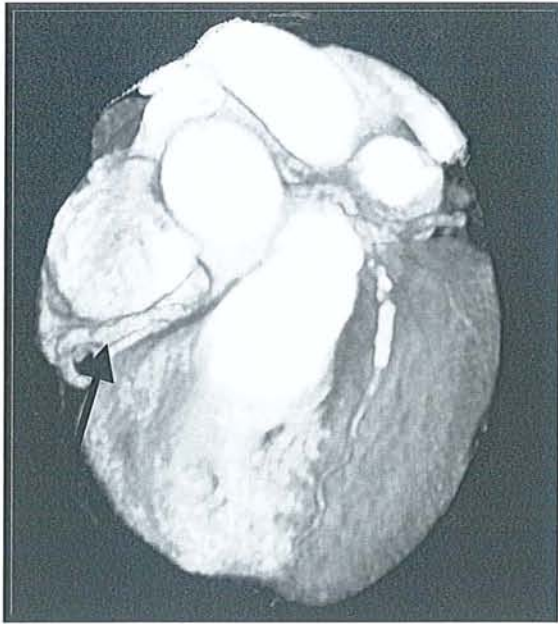


Fig.21: Etude de l'artère coronaire droite sur l'ensemble de son trajet sur un examen réalisé en 4 x 1 mm avec reconstructions VRT (→→).

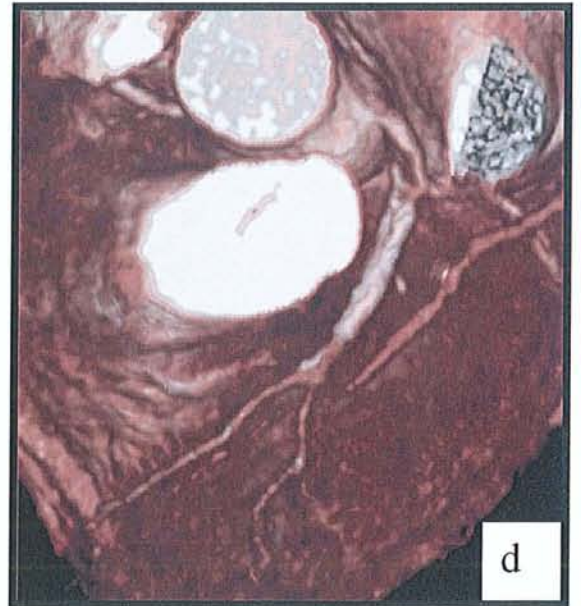
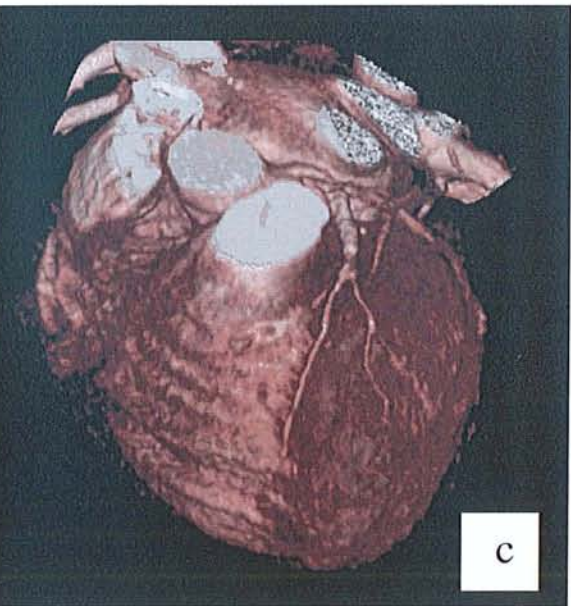
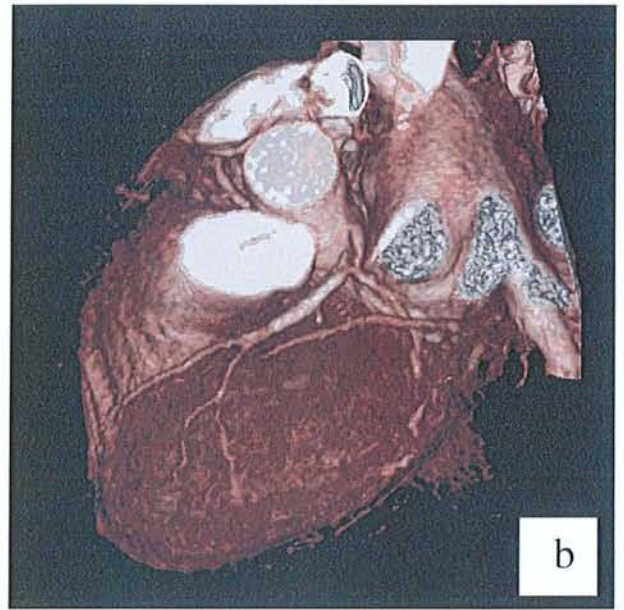
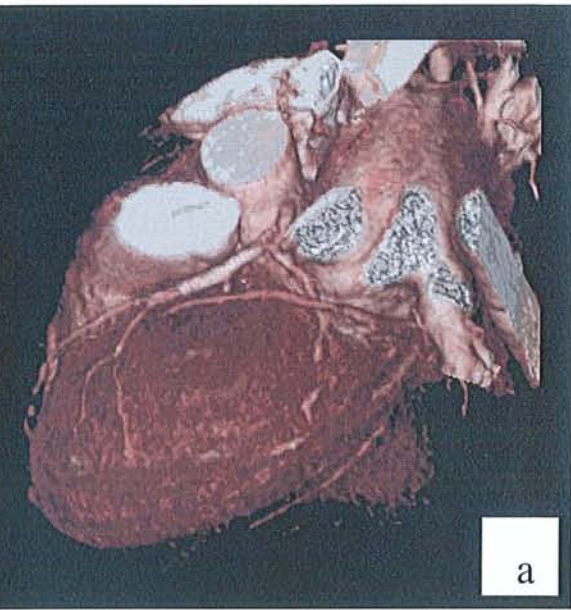


Fig.22 (a-d): Reconstructions VRT d'une acquisition TDM en 4x1 mm avec reconstruction rétrospective. Le patient de 54 ans, présente un stent de l'IVA. Il existe une sténose nette en amont du stent, du tronc commun. L'artère coronaire circonflexe est de calibre normal dans sa portion proximale ainsi que la 2ème diagonale.

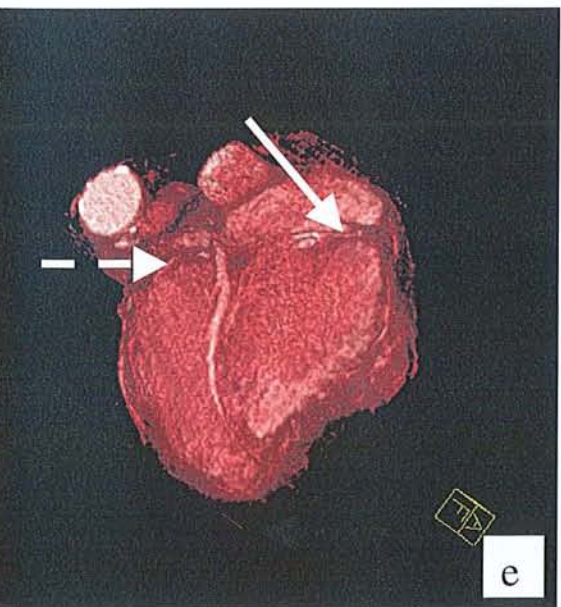
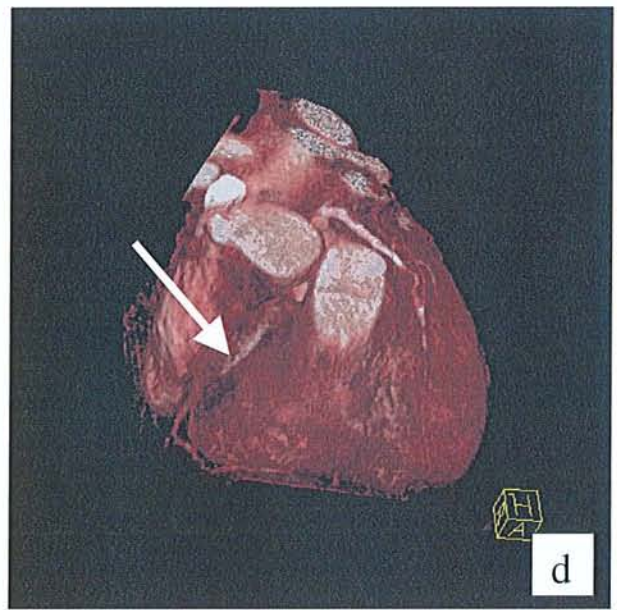
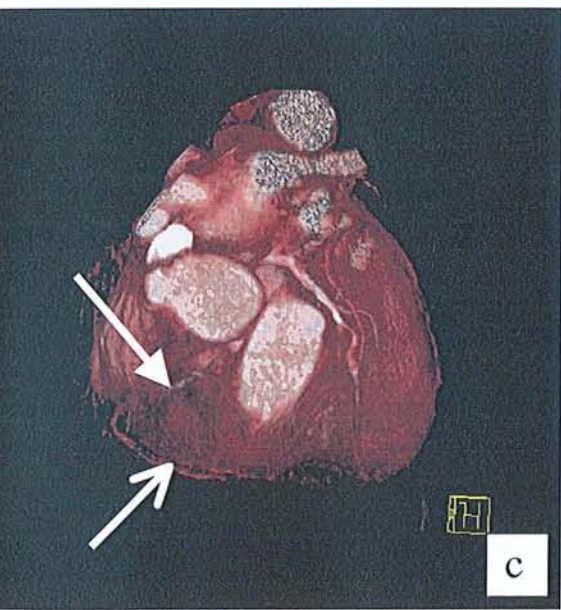
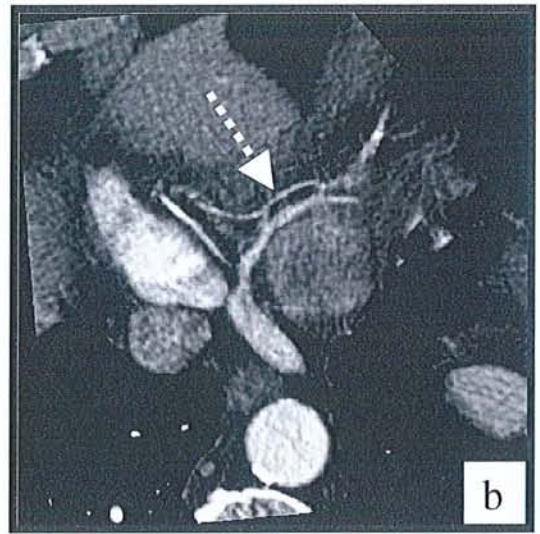
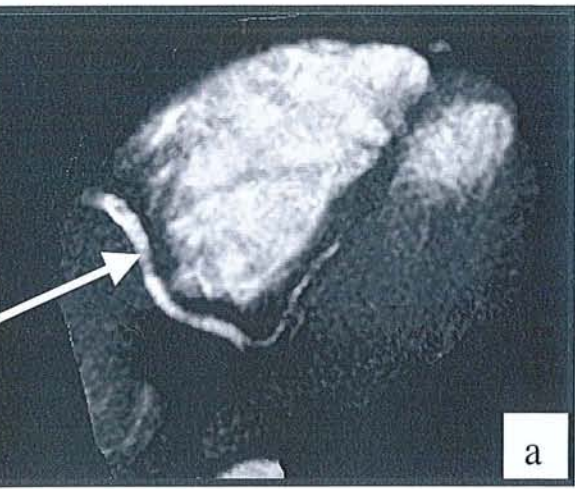


Fig.23 (a,e): Artère coronaire droite (\longrightarrow), artère marginale du bord droit (\longrightarrow), artère interventriculaire postérieure ($\cdots\cdots\cdots\blacktriangleright$), et artère rétroventriculaire (\longrightarrow) étudiées sur un scanner réalisé en 4 x 1mm et gating cardiaque rétrospectif et reconstructions MPR (a,b) et VRT (c,d,e).

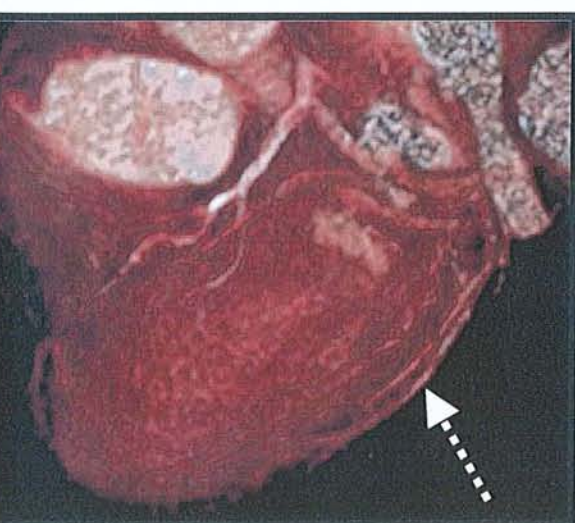
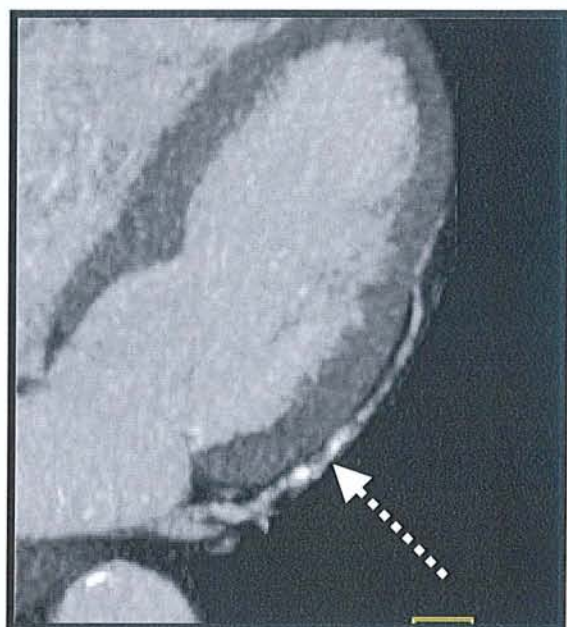
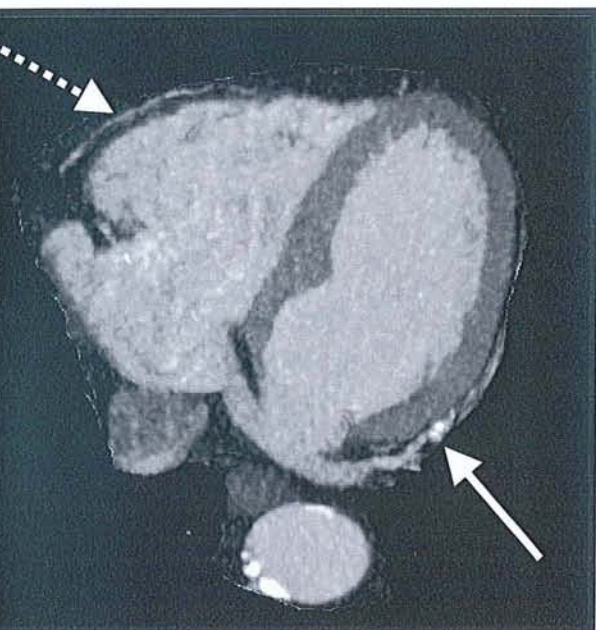
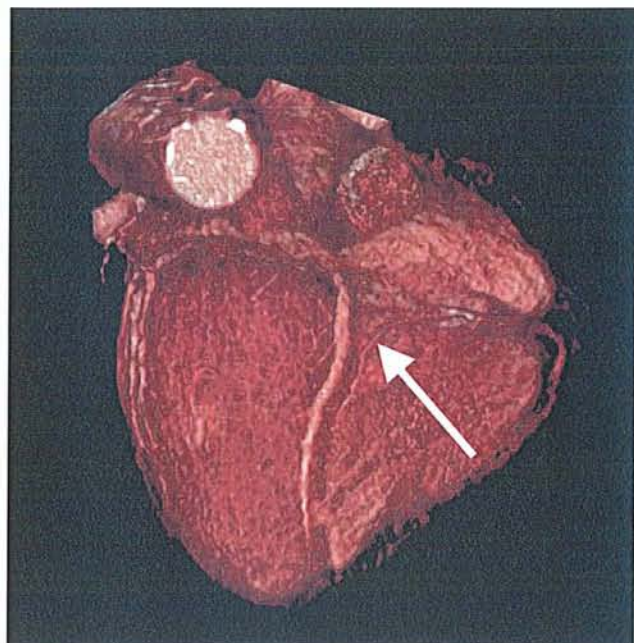
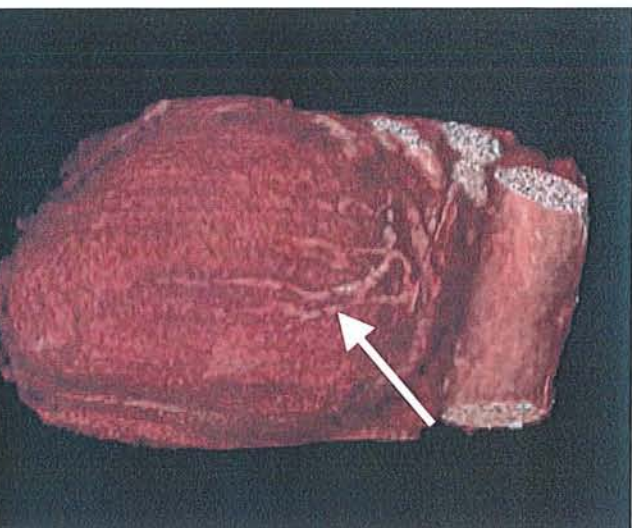


Fig.24: Etude des artères coronaires marginales du bord droit et du bord gauche chez Mr W. patient de 69 ans. L'artère marginale du bord gauche est bien étudiée; elle présente des calcifications d'allure peu sténosantes (—▶). L'artère marginale du bord droit est beaucoup plus difficile à étudier (.....▶).

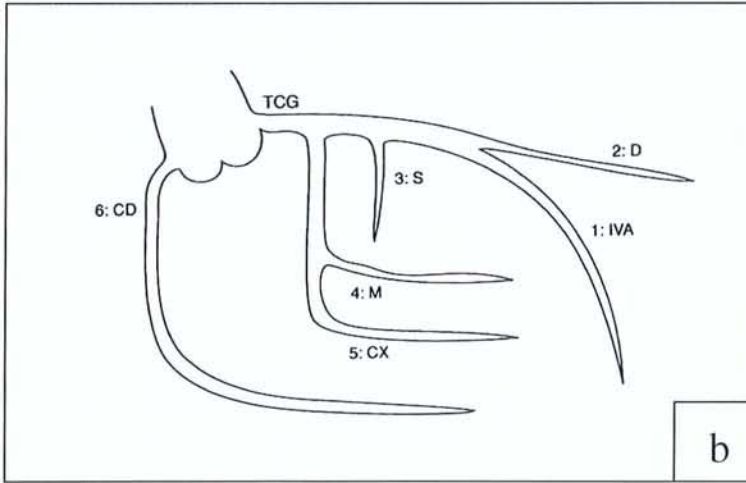
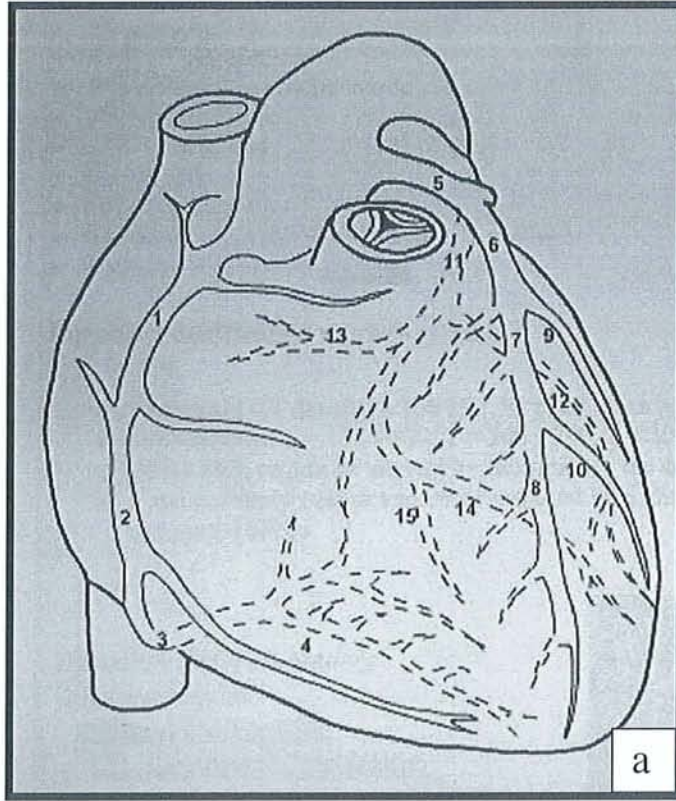


Fig.25 (a,b): Ségmentation de la vascularisation coronarienne (a) et ségmentation coronaire en six zones pour le score de risque ou Jeopardy Score (b).

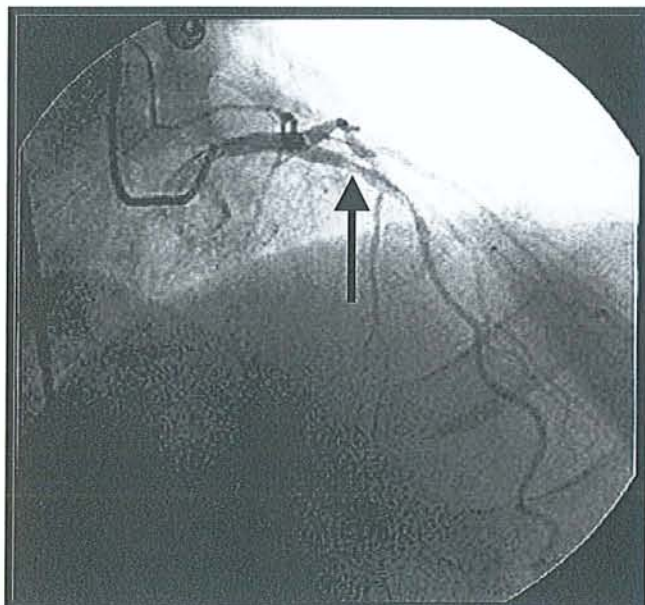
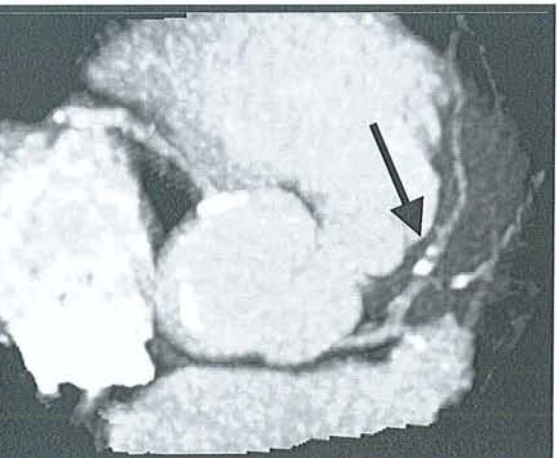
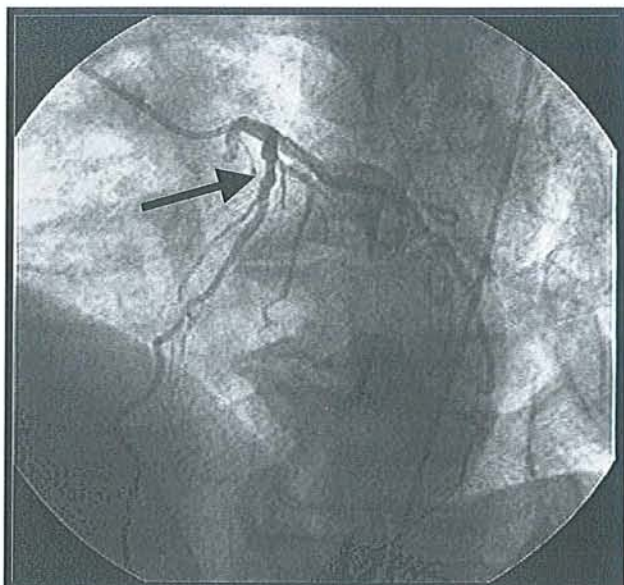
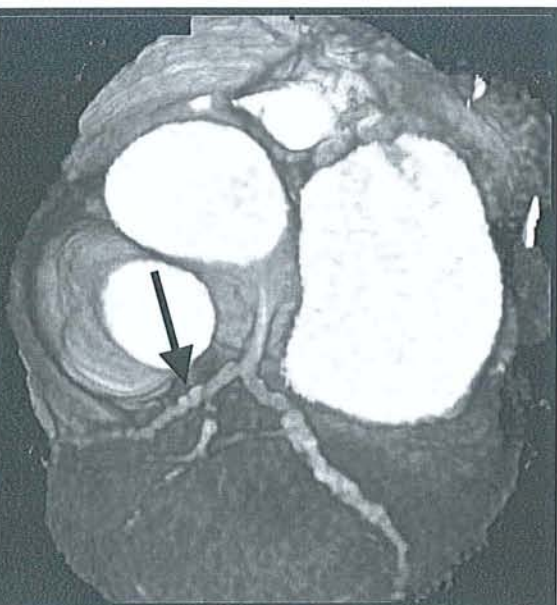

Fig.26: Cas d'un patient de 67 ans présentant une sténose de S7 de l'IVA à l'artériographie, confirmée par le scanner réalisé en 4x1mm avec gating cardiaque (—➔).

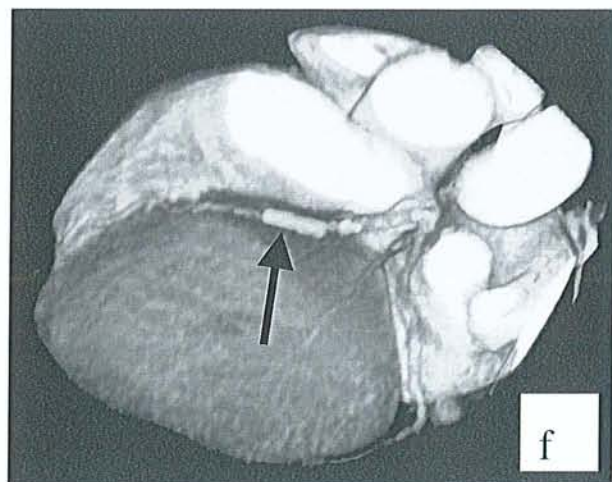
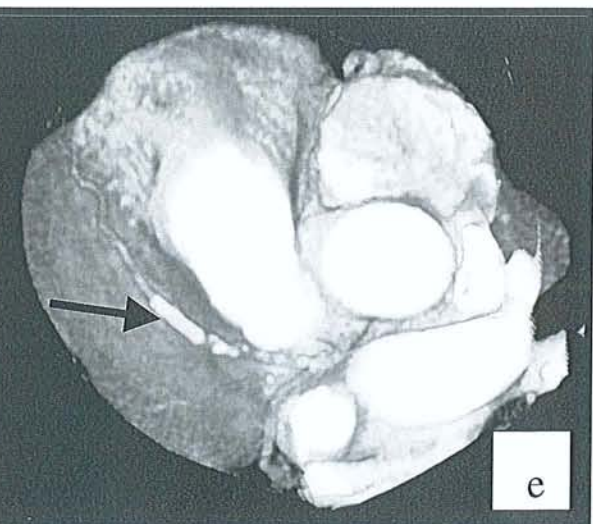
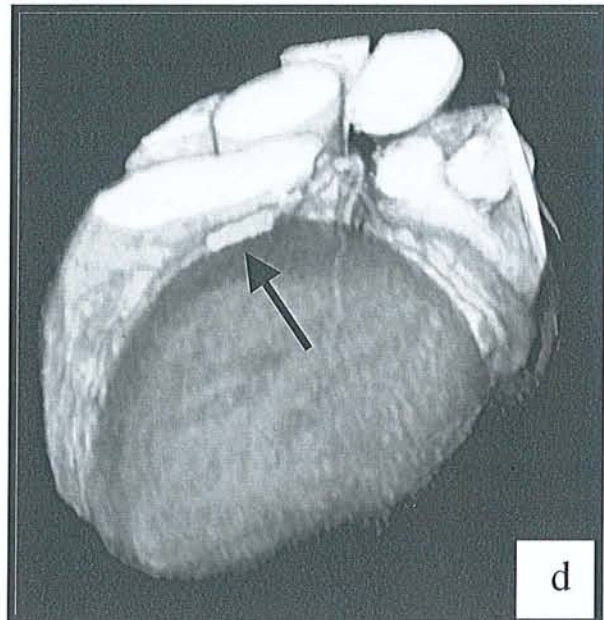
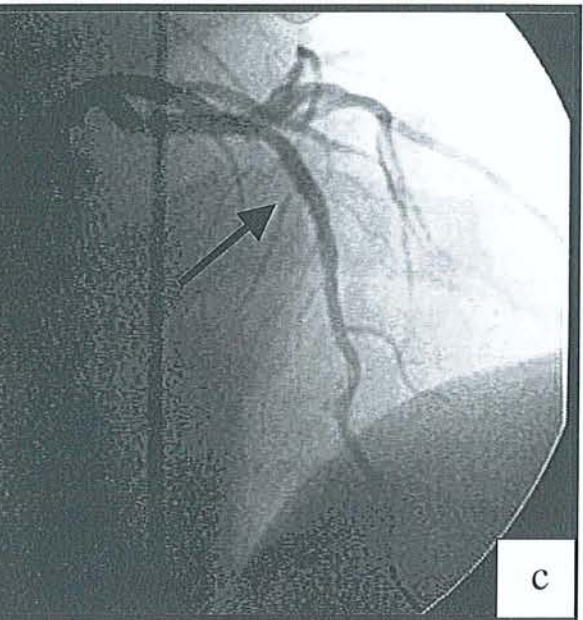
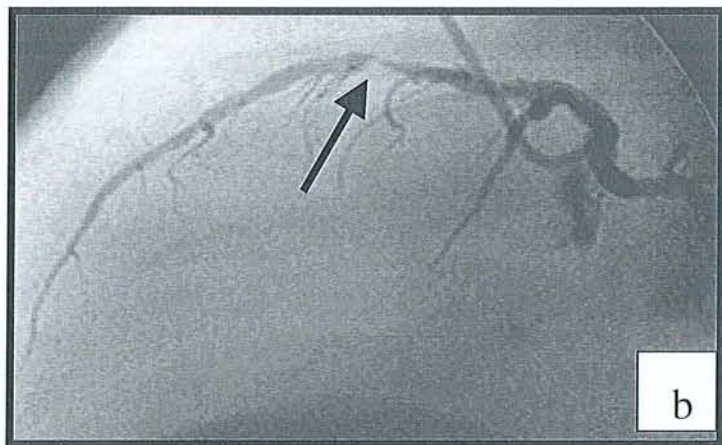
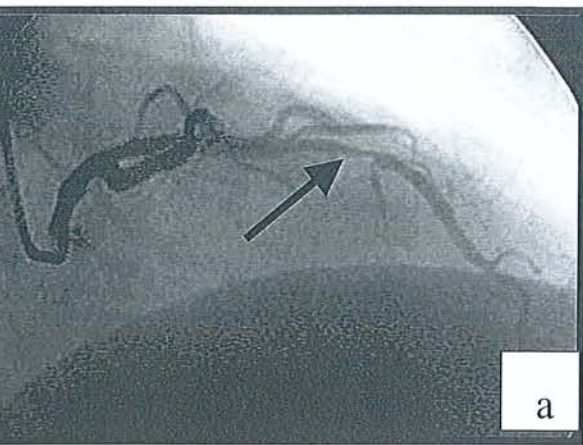


Fig.27 (a-f): patient présentant une sténose très serrée de S8 de l'IVA(—>) bien visible en coronarographie, avant et après pose d'un stent.

Contrôle en scanner 4 x 2,5 mm et reconstructions VRT.

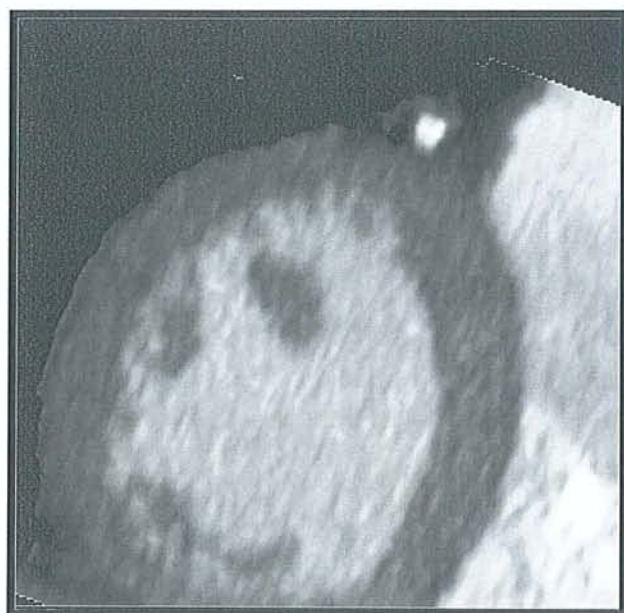
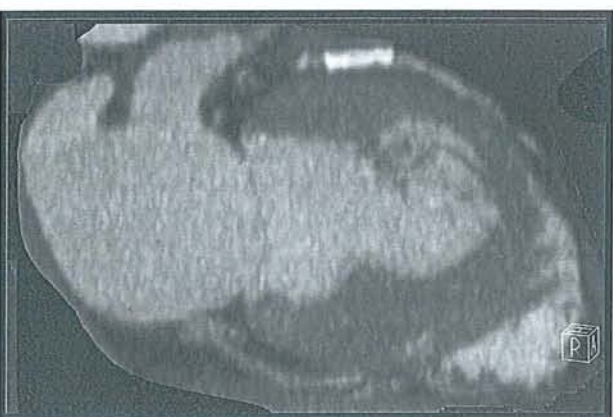
Fig.28: Etude d'un stent de l'IVA sur des reconstructions MPR axiale et longitudinale d'une acquisition TDM en 4x1 mm.

La lumière du stent n'est pas visible et l'absence de sténose ne peut pas être affirmée.

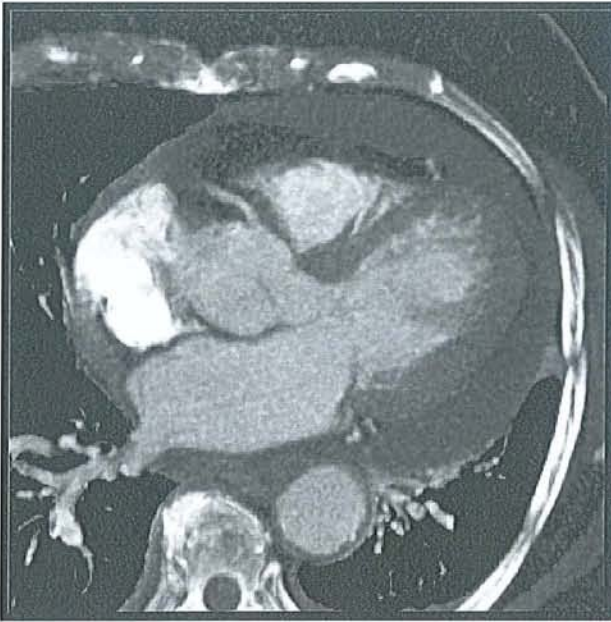


Fig.29: Mr B. 50 ans présentant un épanchement péricardiaque circonférentiel bien visible avec une acquisition scanographique réalisée en 4 x 2.5 mm et synchronisation cardiaque rétrospective.

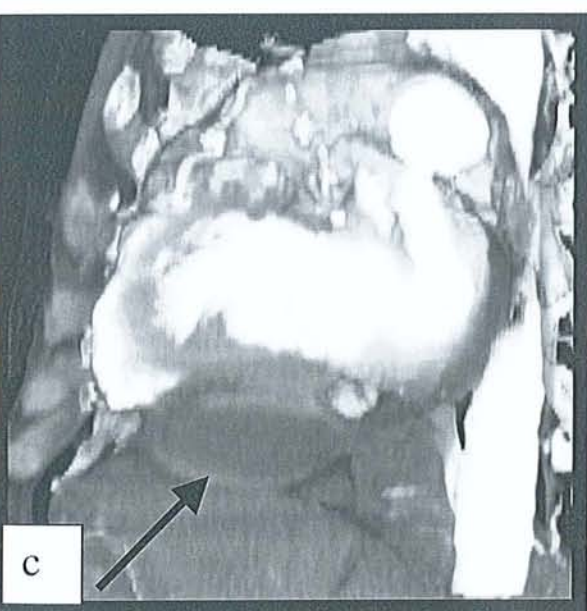
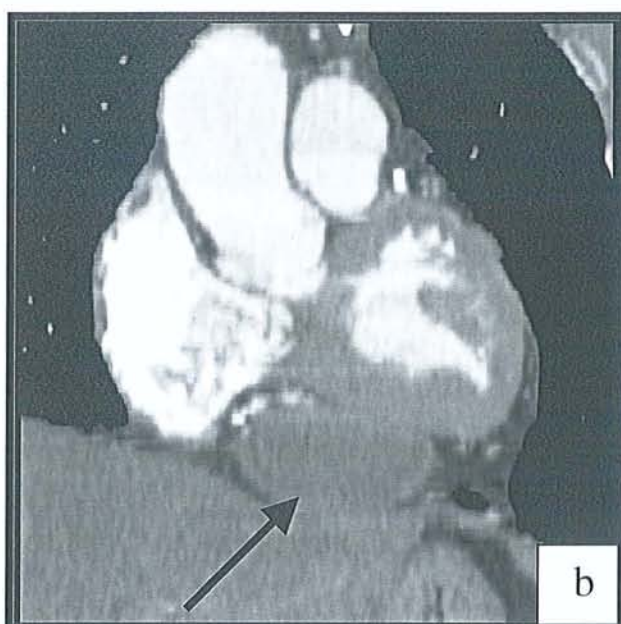
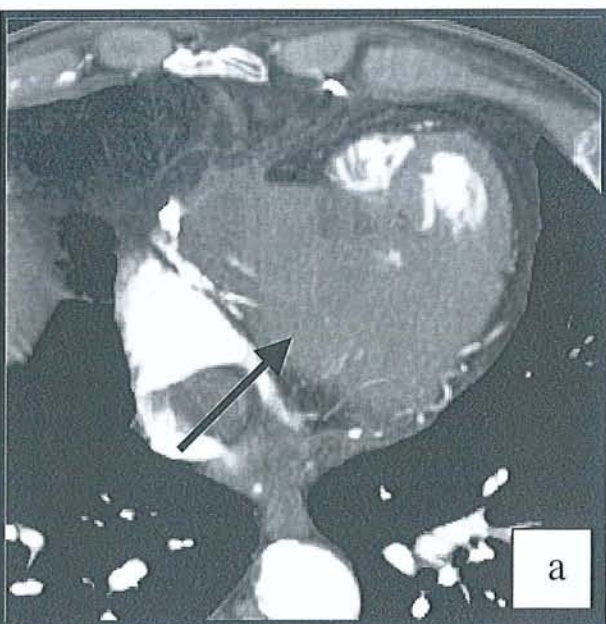


Fig.30: hématome péricardique de découverte fortuite chez un patient aux antécédants de pontage coronarien (→) en coupes axiale (a), reconstruction MPR frontale (b), en VRT (c).

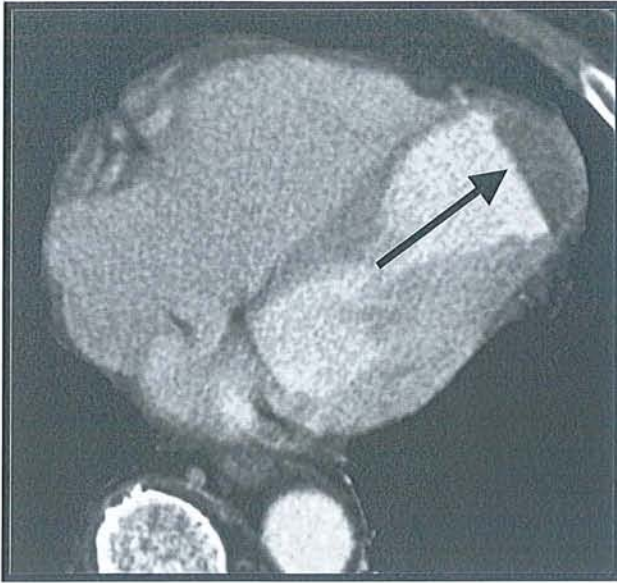


Fig.31: Nécrose apicale du myocarde ventriculaire gauche avec une zone hypodense (—▶). Acquisition en 4x2.5mm et gating cardiaque rétrospectif.

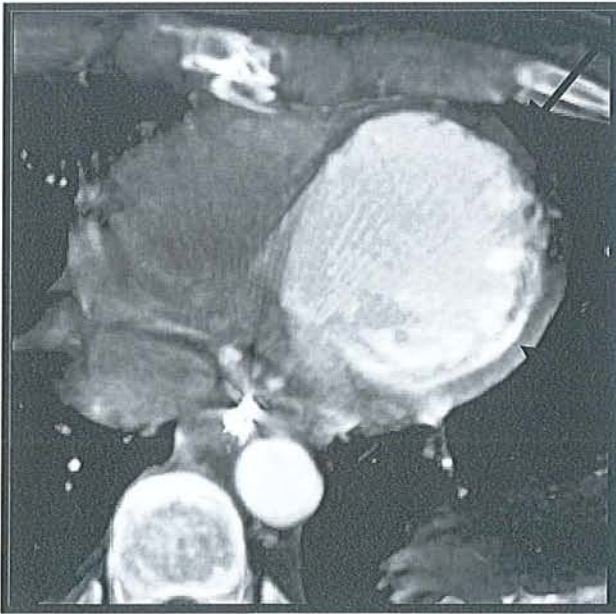


Fig.32: Mme L. 32 ans présentant un infarctus myocardiaque apical post traumatique confirmé par l'échographie, l'ECG et les mouvements enzymatiques.

Le scanner réalisé en 4x1mm avec gating cardiaque en coupes natives retrouve une ectasie des cavités gauches et un net amincissement pariétal régulier avec un aspect hypodense du myocarde apical (—▶). Myocarde avoisinant d'épaisseur et de densité normales (- -▶).

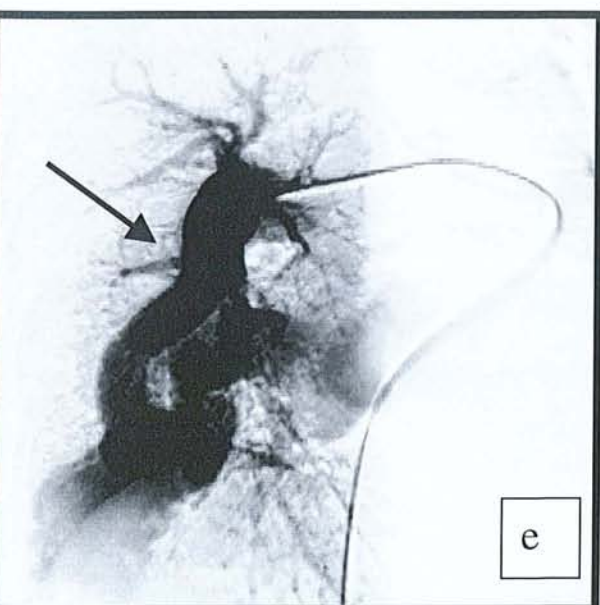
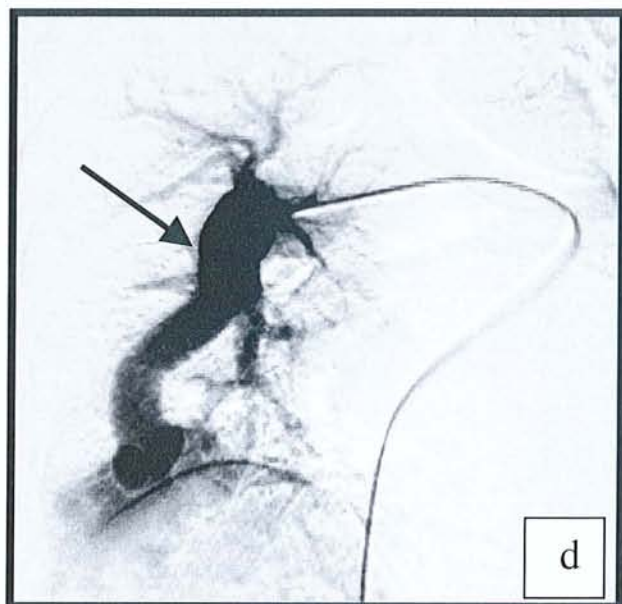
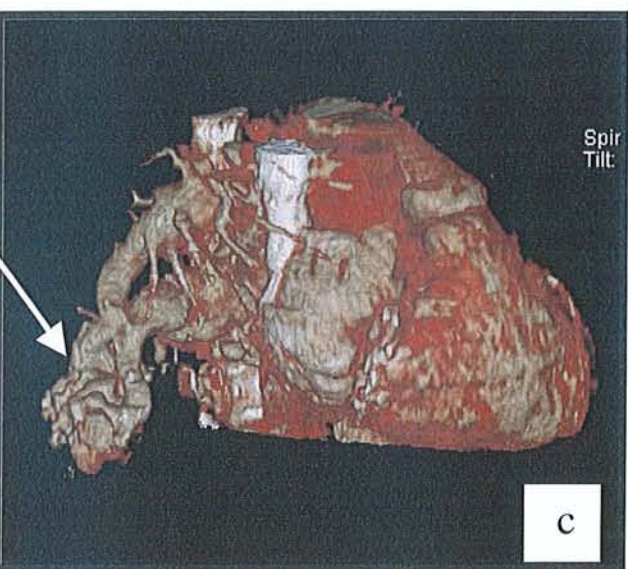
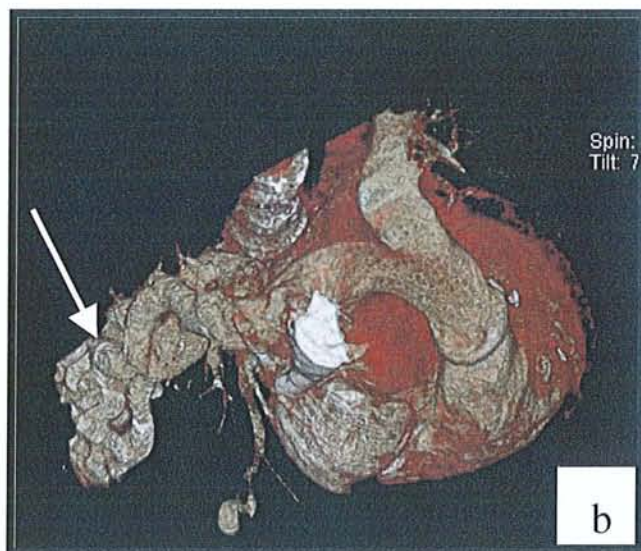
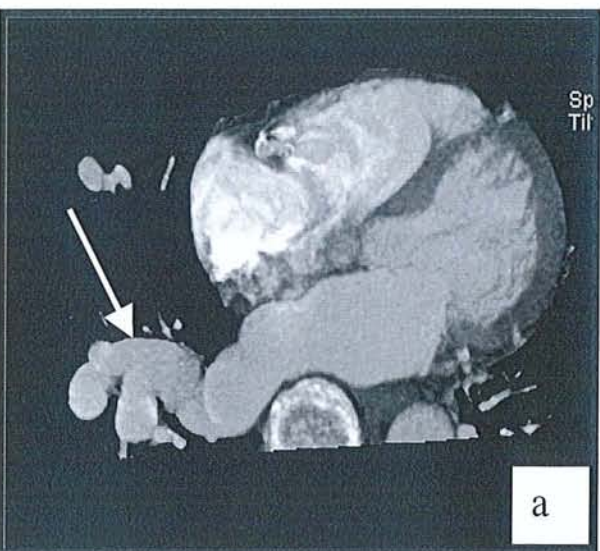


Fig. 33: Fistule arterio-veineuse TDM 4 x 2.5mm et gating cardiaque (a,b,c), confirmée en artériographie (d,e) (→)

BIBLIOGRAPHIE

1. Stanford W. Coronary artery calcification as an indicator of preclinical coronary artery disease. *Radiographics* 1999; 19:1409-19
2. Wielopolski PA, van Geuns RJ, de Feyter PJ, Oudkerk M. Coronary arteries. *Eur Radiol* 1998; 8:873-885.
3. Oudkerk M, de Groot JC, Ho KYAM, Van Ooijen PMA. Exploration des artères coronaires : comparaison de la coronarographie avec le scanner à faisceau d'électrons, le scanner multibarrette et l'angio-IRM. *Scanner Volumique Multicoupe*. Masson 2002 ; 339-352
4. Judkins MP. Selective coronary arteriography.I. A percutaneous transfemoral technic. *Radiology* 1967; 89:815-24
5. Sones FJ, Shirley E. Cine coronary angiography. *Mod Concepts Cardiovasc Dis* 1962; 31:735-8
6. Smekal AV, Lachat M, Turina M, Marincek. Evaluation non invasive des pontages coronariens avec le scanner multibarrette et la synchronisation cardiaque. *Scanner volumique multicoupe*. Masson 2002 ; 352-359
7. Smekal AV, Lachat M, Willmann J, Turina M, Marincek B. Exploration du péricarde avec le scanner multibarrette et la synchronisation cardiaque. *Scanner Volumique Multicoupe*. Masson 2002 ; 360-371
8. Windecker S, Maier-Rudolph W, Bonzel T, et al. Interventional cardiology in Europe 1995. *Eur Heart J* 1999; 20:484-495.
9. Stanford W, Thompson BH. Coronary atherosclerosis and effects on cardiac structure and function: evaluation by electron beam computed tomography. *Clinical Chemistry* 1998; 44:1871-81
10. Blum A, Walter F, Zhu X, Ludig T, Roland J. *Scanner volumique multicoupe*. Masson 2002

11. Herzog C., Abolmaali N., Balzer O., Baunach S., Ackermann H., Dogan S., Britten MB. and Vogl TJ. Heart-rate-adapted image reconstruction in multidetector-row cardiac CT: influence of physiological and technical prerequisite on image quality. *Europ Radiol* 2002;2:1553-5
12. Vogl TJ, Abolmaali ND, Diebold T, Engelmann K, Ay M, Dogan S, Wimmer-Greinecker G, Moritz A, Herzog C (2002) Techniques for the detection of coronary atherosclerosis: multi-detector row CT coronary angiography. *Radiology* 223:212-220
13. Iochum S, Ludig T, Walter F., Fuchs A., Henrot P., Blum A. Interêt de la technique de rendu volumique en pathologie ostéo-articulaire. *J Radiol* 2001; 83: 221-230
14. Ohnesorge BM., Becker CR., Flohr TG., Reiser MF. Futur technical developments. . *Multi-slice CT in Cardiac Imaging*. Springer 2002; 97-109.
15. Hofman MB, Wickline SA, Lorenz CH. Quantification of in-plane motion of the coronary arteries during the cardiac cycle: implications for acquisition window duration for MR flow quantification. *J Magn Reson Imaging* 1998 May-Jun;8(3):568-76
16. Ritchie CJ, Godwin JD, Crawford CR, Standford W, Anno H ,Kim Y. Minimum scan speeds for suppression of motion artifacts in CT. *Radiology* 1992; 185:37-42
17. Ritchie CJ, Godwin JD, Crawford CR, Stanford W, Anno H, Kim Y. Minimum scan speeds for suppression of motion artifacts in CT. *Radiology* 1992; 185:37-42
18. Horiguchi J., Nakanishi T., Tamura A., Ito K., Sasaki K., Shen Y. Technical innovation of cardiac multirpw detector CT using multisector reconstruction. *Computerized Medical Imaging and Graphics* 2002; 26:217-226

19. Woodhouse CE, Janowitz WR, Viamonte M. Coronary arteries: retrospective cardiac gating technique to reduce cardiac motion artifact at spiral CT. *Radiology* 1997; 204:566-569.
20. Schroeder S., Kopp AF., Kuettner A., Burgstahler C., Herdeg C., Heuschmid M., Claussen CD., Karsch KR., Seipel Ludger. Influence of heart rate on vessel visibility in noninvasive coronary angiography using new multislice computed tomography Experience in 94 patients. *Clinical Imaging* 2002;26:106-111
21. Ohnesorge BM., Becker CR., Flohr TG., Reiser MF. Technical Principles of Cardiac Image Acquisition. *Multi-slice CT in Cardiac Imaging*. Springer 2002; 23-59
22. Kak AC, Slaney M. Principles of computerized tomographic imaging New York, NY: IEEE, 1988; 77-86.
23. Arad Y, Spadaro LA, Goodman K, Lledo-Perz A, Shermann S, Lerner G, Guerci AD. Predictive Value of Electron Beam Computed Tomography of the Coronary Arteries. *Circulation*. 1996;93:1951-1953
24. Ohnesorge B, Flohr T, Becker C, et al. Cardiac Imaging by Means of Electrocardiographically Gated Multisection Spiral CT: Initial Experience. *Radiology*. 2000;217:564-571
25. Mao S, Oudiz R, Bakhsheshi H, Wang S, Brundage B. Variation of heart rate and electrocardiograph trigger interval during ultrafast computed tomography. *Am J Card Imaging* 1996; 10:239-243
26. Ohnesorge B, Flohr T, Becker C, Knez A, Kopp AF, Klingenberg-Regn K, Reiser MF. Applications cardiaques du scanner multicoupe: Principes techniques et applications cliniques. *Scanner volumique multicoupe*. Masson 2002 ; 321-333

27. Hong C, Becker CR, Huber A. Et al. ECG-gated Reconstructed Multi-Detector Row CT Coronary Angiography: Effect of Varying Trigger Delay on Image Quality. *Radiology*. 2001; 220:712-717
28. Mao S, Lu B, Oudiz RJ, Bakhsheshi H, Liu SC, Budoff MJ. Coronary artery motion in electron beam tomography. *J Comput Assist Tomogr* 2000; 24:253-258.
29. Flohr T, Ohnesorge B. Heart-Rate Adaptive Optimization of spatial and temporal Resolution for ECG-Gated Multislice Spiral CT of the Heart. *J Comput Assist Tomogr* 2001;25:907-23
30. Becker CR, Knez A, Ohnesorge B, Schoepf UJ, Reiser MF. Imaging of Noncalcified Coronary Plaques Using Helical CT with Retrospective ECG Gating. *AJR* 2000; 175:423-424
31. Wang G, Vannier MW. The effect of pitch in multislice spiral/helical CT. *MedPhys* 1999; 26:2648-53
32. Grees H, Nömayr A, Wolf H, et al. Dose reduction in CT examination of children by an attenuation-based on-line modulation of tube current (CARE dose). *Eur Radiol* (à paraître)
33. Stanford W, Breen J, Thompson B et al. Can the absence of coronary calcification on ultrafast CT be used to rule out of non significant coronary artery stenosis. *J Am Coll Cardiol* 1992; 19:189A
34. Sablayrolles JL, Besse F, Jardin C, Roy JC. Scanners multibarrettes: exploration des artères coronaires et du coeur. *Scanner volumique multicoupe*. Masson 2002 ;
35. Leclerc X, Godefroy O, Lucas C, Benhaim JF, Saint Michel T, Leys D, Pruvo JP. Internal carotid arterial stenosis: CT angiography with volume rendering. *Radiology* 1999; 210:673-82

36. Rubin GD, Dake MD, Napel S. Three dimensional spiral CT angiography of the abdomen: initial clinical experience. *Radiology* 1993;186:147-52
37. Ohnesorge BM., Becker CR., Flohr TG., Reiser MF. Introduction. *Multi-slice CT in Cardiac Imaging*. Springer 2002; 3-13
38. Paschal CB, Haacke EM, Adler LP. Three-dimensional MR imaging of coronary arteries : preliminary clinical experience. *J Magn Reson Imaging* 1993; 3: 491-500
39. Manning WJ, Li W, Boyle NG, Edelman RR. Fat-suppressed breath-hold magnetic resonance coronary angiography. *Circulation* 1993;87:94-104
40. Duerinckx AJ, Atkinson DP, Mintorovich J, Simonetti OP, Vrman MK. Two-dimensional coronary MRA: limitations and artifacts. *Eur Radiol* 1996;6:312-25
41. Mc Connell MV, Khasgiwala VC, Savord BJ et al. Comparison of respiratory suppression methods and navigator locations for MR coronary angiography. *AJR* 1997;168:1369-75
42. Hofman MB, Paschal CB, Li D, Haacke EM, Van Rossum AC, Sprenger M. MWRI of coronary arteries: 2D breath-hold vs 3D respiratory-gated acquisition. *J Comput Assist Tomogr* 1995;19:56-62
43. Li D, Kaushikkar S, Haacke EM et al. Coronary arteries: three-dimensional MR imaging with retrospective respiratory gating. *Radiology* 1996;201:857-63
44. Os Hinski JN, Hofland L ,Mukundan S Jr., Dixon WT, Parks WJ, Pettigrew RI. Two-dimensional coronary MR angiography without breath holding. *Radiology* 1996;201:737-43
45. Wang Y, Rossman PJ, Grimm RC, Riederer SJ, Ehman RL. Navigator-echo-based real time respiratory gating and triggering for reduction of respiration effects in three-dimensional coronary MR angiography. *Radiology* 1996;198:55-60

46. Stuber M, Botnar RM, Danias PG, Kissinger KV, Manning WJ. Submillimeter three-dimensional coronary MR angiography with real-time navigator correction: comparison of navigator locations. *Radiology* 1999;212:579-87
47. Jhooti P, Keegan J, Gatehouse PD et al. 3D coronary artery imaging with phase reordering for improved scan efficiency. *Magn Reson Med* 1999;41:555-62
48. De Feyter PJ, Oudkerk M. Breath-hold coronary MR angiography with volume-targeted imaging. *Radiol* 1998;209:209-19
49. White RI Jr, Leo FP, Kaufman SL, Bulkley BH, Hutchins GM. In vitro computed tomography of the human heart. *Radiology* 1977;123:777-778
50. Kachelriess M, Kalender WA. Electrocardiogram-correlated image reconstruction from subsecond spiral computed tomography scans of the heart. *Med Phys* 1998; 25:2417-2431
51. Carr JJ, Crouse JR, Goff, DC Jr., D'Agostino RB Jr., Peterson NP, Burke GL. Evaluation of Subsecond Gated Helical CT for Quantification of Coronary Artery Calcium and Comparison with Electron Beam CT. *AJR* 2000; 174:915-921
52. Loop FD, Lytle BW, Cosgrove DM, et al. Influence of internal-mammary-artery graft on 10-years survival and other cardiac events. *N Engl J Med* 1986; 314:1-6
53. Rensing BJ, Bongaerts A, van Geuns RJ, et al. Intravenous coronary angiography by electron beam computed tomography: a clinical evaluation. *Circulation* 1998; 98:2509-2512
54. Moshage WEL, Achenbach S, Seese B, Bachmann K, Kirchgeorge M. Coronary artery stenoses: three-dimensional imaging with electrocardiographically triggered, contrast agent-enhanced, electron-beam CT. *Radiology* 1995; 196:707-714

55. Schmermund A, Rensing B, Sheedy P, Bell M, Rumberger J. Intravenous electron beam computed tomographic coronary angiography for segmental analysis of coronary stenosis. *J Am Coll Cardiol* 1998; 31:1547-1554
56. Budoff MJ, Oudiz RJ, Zalace CP, Bakhsheshi H, Goldberg SL, French WJ, Rami TG, Brundage BH. Intravenous three-dimensional coronary angiography using contrast enhanced electron beam computed tomography. *Am J Cardiol* 1999 Mar 15; 83(6):840-5
57. Salazar HP, Raggi P. Usefulness of Electron-Beam Computed Tomography. *Am J Cardiol* 2002; 89:17B-23B
58. Budoff MJ, Georgiou D, Brody A, Agatston AS, Kennedy J, Wolfkiel C, et al. Ultrafast Computed Tomography as a Diagnostic Modality in the Detection of Coronary Artery Disease. *Circulation*. 1996; 93:898-904
59. CE Woodhouse, WR Janowitz and M Viamonte Jr. Coronary arteries: retrospective cardiac gating technique to reduce cardiac motion artifact at spiral CT. *Radiology* 1997; 204: 566-569
60. Flamm SD. Coronary arterial calcium screening: ready for prime time? (editorial). *Radiology* 1998;208:571-572
61. Roig E, Georgiou D, Chomka EL et al. Reproducibility of left ventricular myocardial volume and mass measurements by ultrafast computed tomography. *J Am Coll Cardiol* 1991; 18:990-996.
62. Mousseaux E, le Marec E. Application Cardiaques. Scanner volumique multicoupe. Masson 2002 ; 333-339
63. Cameron A, Davis KB, Green George, Schaff HV. Coronary bypass surgery with internal-thoracic-artery grafts – effects on survival over a 15-year period. *N Engl J Med* 1996; 334:216-9

64. Yamanako O, Hobbs RE. Coronary artery anomalies in 126595 patients undergoing coronary arteriography. *Catheter Cardiovasc Diagn* 1990; 21:28-40
65. Mc Connell MV, Stuber M, Manning WJ. Clinical role of coronary magnetic resonance angiography in the diagnosis of anomalous coronary arteries. *J Cardiovasc Magn Reson* 2000; 2:217-24
66. Corrado D, Basso C, Schiavon M, Thiene G. Screening for hypertrophic cardiomyopathy in young athletes. *N Engl J Med* 1998; 339:364-9
67. Dirksen MS, Bax JJ, Blom NA, Schalij MJ, Jukema WJ, Vliegen HW, Van Der Wall EE, De Roos A, LambHJ. Detection of malignant right coronary artery anomaly by multi-slice CT coronary angiography. *European Radiology* 2002; 2:1453-8
68. Lipton MJ, Higgins CB, Farmer D, Boyd DP. Cardiac imaging with a high-speed Cine-CT Scanner: preliminary results. *Radiology* 1984;152:579-582,
69. Hu H. Multi-slice helical CT: scan and reconstruction. *Med Phys* 1999; 26:5-18.
70. Bielak LF, Kaufmann RB, Moll PP, McCollough CH, Schwartz RS, Sheedy PF. Small lesions in the heart identified at electron beam CT: calcification or noise?. *Radiology* 1994; 192:631-6
71. Ross R. The pathogenesis of atherosclerosis: a perspective for 1990s. *Nature* 1993 Apr 29; 362(6423):801-9
72. American Heart Association. *1989 Heart Facts*. Dallas, Tex: American Heart Association; 1988.
73. Rumberger JA, Simons DB, Fitzpatrick LA, Sheedy PF, Schwartz RS. Coronary artery calcium area by electron-beam computer tomography and coronary atherosclerosis plaque area: a histopathologic correlation study. *Circulation*. 1995; 92:2157-2162.

74. Taylor AJ, O'Malley PA. Detecting coronary calcification with electron beam computed tomography: its role in managing coronary artery disease. *West J Med* 1999; 171:338-40
75. Detrano RC, Wong ND, Tang W et al. Prognostic significance of cardiac cine fluoroscopy for coronary calcific deposits in asymptomatic high risk subjects. *J Am Coll Cardiol* 1994; 24:354-358.
76. Margolis JR, Chen TT, Kong Y, Peter RH, Behar VS, Kisslo JA. The diagnostic and prognostic significance of coronary artery calcification: a report of 800 cases. *Radiology* 1980; 137:609-616
77. Expert Panel on Detection, evaluation, and Treatment of High Blood Cholesterol in Adults. Executive Summary of the third Report of National Cholesterol Education Program (NCEP). *Jama* 2001; 285:2486-97
78. Souza AS, Bream PR, Elliott LP. Chest film detection of coronary artery calcification: the value of the CAC triangle. *Radiology* 1978; 129:7-10.
79. Agatston AS, Janowitz WR, Hildner FJ, Zusmer NR, Viamonte M Jr, Detrano R. Quantification of coronary artery calcium using ultrafast computed tomography. *J Am Coll Cardiol* 1990 Mar 15; 15(4):827-32
80. Becker CR, Knez A, Jakobs TF, Aydemir S, Becker A, Schoepf UF et al. Detection and quantification of coronary artery calcification with electron-beam and conventional CT. *Eur Radiol* 1999;9(4):620-4
81. Mintz GS, Popma JJ, Pichard AD, Kent KM, Satler LF. Patterns of calcification in artery disease. A statistical analysis of intravascular ultrasound and coronary angiography in 1155 lesions. *Circulation* 1995;91:1959-65
82. Becker CR, Knez A, Jakobs TF, Aydemir S, Becker A, Schoepf UJ, Bruening R, Haberl R, Reiser MF. Detection and quantification of coronary artery calcification with electron-beam and conventional CT. *Eur Radiol* 1999; 9(4):620-4

83. J Shemesh, S Apter, J Rozenman, A Lusky, S Rath, Y Itzhak and M Motro. Calcification of coronary arteries: detection and quantification with double-helix CT. *Radiology* 1995, Vol 197, 779-783
84. Carr JJ, Crouse JR, Goff DC, D'Agostino RB, Peterson NP, Burke GL. Evaluation of Subsecond Gated Helical CT for Quantification of Coronary Artery Calcium and Comparison with Electron Beam CT. *AJR* 2000; 174:915-921
85. Achenbach S, Moshage W, Ropers D, Nossen J, Daniel WG. Value of Electron-Beam Computed Tomography for the Noninvasive Detection of High-Grade Coronary-Artery Stenoses and Occlusions. *The New England Journal of Medicine* 1998; 339:1964-71
86. Shemesh J, Apter S, Stroh CI, Itzhak Y, Motro M. Tracking coronary calcification by using dual-section spiral CT: A 3-year follow-up. *Radiology* 2000; 217:461-5
87. Rumberger JA, Simons DB, Fitzpatrick LA, Sheedy PF, Schwartz RS. . Coronary calcium area by electron beam CT and coronary atherosclerosis plaque area. *Circulation*. 1995;92:2157-2162
88. Pitt B, Rubenfire M. Risk stratification for detection of preclinical coronary artery disease. *Circulation* 1999; 99:2610-2
89. Becker CR, Kleffel T, Crispin A et al. Coronary artery measurement: agreement of multrow detector and electron beam CT. *AJR* 2001; 176:1295-8.
90. Ohnesorge B, Flohr T, Becker CR, Kopp AF, Knez A, Reiser MF. Comparison of EBCT and ECG-gated multislice spiral CT: a study of 3D Ca-scoring with phantom and patient data. *Radiology* 1999; 213(P):402

91. Wexler L, Brundage B, Crouse J, et al. Coronary artery calcification: pathophysiology, epidemiology, imaging methods, and clinical implications—a statement for health professionals from the American Heart Association. *Circulation* 1996; 94:1175 -1192
92. Deux JF. Imagerie Cardiaque. *J Radiol* 2002; 83:927-9
93. Philippe F. Coronarographie. Coronarographie et angioplastie coronaire. Edit. Masson 2002 :7-44
94. JJ Sandstede, T Pabst, M Beer, N Geis, W Kenn, S Neubauer and D Hahn. Three-dimensional MR coronary angiography using the navigator technique compared with conventional coronary angiography. *AJR* 1999;172:135-139
95. Becker CR, Knez A, Ohnesorge B, Schoepf UJ, Reiser MF .Imaging of Noncalcified Coronary Plaques Using Helical CT with Retrospective ECG Gating. *AJR* 2000; 175:423-424
96. Fayad ZA, Fuster V. Clinical imaging of the high-risk or vulnerable atherosclerotic plaque. *Circulation Research*. 2001; 89:305
97. Baner HB, Standeven JW, Reese J. Twelve year experience with internal mammary artery for coronary bypass. *J Thorac Cardiovasc Surg* 1985; 90:668-75
98. Van der Meer J, Hillege HL, Koostra GJ, et al. Prevention of one-year vein graft occlusion after aortocoronary-bypass surgery: a comparison of low-dose aspirin, low-dose aspirin plus dipyridamole, and oral anticoagulants. *Lancet* 1993; 342:257-64
99. Engelmann MG, Knez A, V.Smekal A, et al. Non-Invasive Coronary Bypass Graft Imaging After Multivessel Revascularisation. *Int.J Cardiol* 2000; 76:65-7499. Fowler NO. Constrictive pericarditis: its history and current status. *Clin Cardiol* 1995; 18: 341-50

100. Weiss RM, Otoadese T, Oren RM. Differentiation of constrictive pericarditis from restrictive cardiomyopathy: the case for high-resolution dynamic tomographic imaging. *Med Imaging* 1995; 2433:329-336
101. Fowler NO. Constrictive pericarditis: its history and current status. *Clin Cardiol* 1995;18:341-50
102. Love BB, Struck LK, Stanford W, Biller J, Kerber R, Marcus M. Comparison of two-dimensional echocardiography and ultrafast cardiac computed tomography for evaluating intracardiac thrombi in cerebral ischemia. *Stroke* 1990; 21:1033-1038.
103. Vigneswaran WT, McDougall JC, Olson LJ et al. Right ventricular assessment in patients presenting for lung transplantation. *Transplantation* 1993; 55:1051-1055.
104. Mousseaux E, Hernigou A, Azencot M, Sapoval M, Auguste M, Gaux JC. Evaluation by electron beam computed tomography of intracardiac masses suspected by transoesophageal echocardiography. *Heart* 1996; 76: 256-63
105. Willmann JK, Kobza R, Roos JR, Lachat M, Jenni R, Hilfiker PR, Luscher TF, Marincek B, Weishaupt D. ECG-fated multi-detector row CT for assessment of mitral valve disease:initial experience. *Europ Radiology* 2002; 2:1454-7
106. Giannoccaro P, Ascah KJ, Sochowski RA, Chan KL, Ruddy TD. Spontaneous drainage of paravalvular abscess diagnosed by transesophageal echocardiography. *J Am Soc Echocardiogr* 1991;4:397-400.
107. Reynier CH, GarcierJM, Legault B et al. Imagerie en coupes et abcès myocardiques paravalvulaires sur mitrale native au décours d'endocardites infectieuses : 4 cas. *J Radiol* 2001; 82: 665-669
108. Schoepf UJ, Becker CR, Bruening RD, et al. Electrocardiographically gated thin-section CT of the lung. *Radiology* 1999; 212:649-654.

109. Hosenpud JD, Bennett LE, Keck BM, Fiol B, Boucek MM, Novick RJ. The Registry of the International Society for Heart and Lung Transplantation: sixteenth official report 1999. *J Heart Lung Transplant* 1999; 18:611-626.
110. Knollmann FD, Hummel M, Hetzer R, Felix R. CT of heart transplant recipients: spectrum of disease. *Radiographics* 2000; 20:1637-48
111. Callister TQ, Raggi P, Cooil B, Lippolis NJ, Russo DJ. Effect of HMG-CoA reductase inhibitors on coronary artery disease as assessed by electron-beam computed tomography. *N Engl J Med* 1998; 339:1972-8.
112. Barbier M, Bowler T, Ludman PA, Mitchell AG, Wood D, Yacoub M. Ultrafast computed tomography scanning for detection of coronary disease in cardiac transplant recipients. *Am J Cardiol* 1994; 71:941-4

VU

NANCY, le 2 juillet 2002
Le Président de Thèse

Professeur A. BLUM

NANCY, le 10 octobre 2002
Le Doyen de la Faculté de Médecine

Professeur J. ROLAND

AUTORISE À SOUTENIR ET À IMPRIMER LA THÈSE

NANCY, le 21 octobre 2002

LE PRÉSIDENT DE L'UNIVERSITÉ DE NANCY 1

Professeur C. BURLET

RESUME DE LA THESE

DETERMINATION DE L'INFLUENCE DES PARAMETRES D'ACQUISITION SUR LA QUALITE DE L'IMAGE EN SCANNER CARDIAQUE: ETUDE EXPERIMENTALE ET APPLICATIONS CLINIQUES

BUT : Evaluer l'influence des paramètres d'acquisitions et de reconstructions en scanographie volumique avec synchronisation cardiaque rétrospective sur un fantôme d'artère coronaire.

MATERIELS ET METHODES : le fantôme est constitué d'un tuyau en résine de 2,98mm de section, rempli de produit de contraste et assemblé sur un support mobile. Il est animé d'une vitesse de contraction variant de 6,6 et 3,3 cm/sec. Sa vitesse de relaxation est de 2 cm/sec. Son mouvement est synchronisé à un simulateur ECG. Ce fantôme a été étudié sur un scanner multibarrette 4 canaux (Somaton VZ, Siemens) avant et après synchronisation rétrospective, avec une acquisition en 4x1mm et 4x2.5mm avec des fréquences de 57 et 111 bpm. Les reconstructions ont été réalisées à différentes phases.

RESULTATS : il existe une amélioration significative de qualité d'image du fantôme obtenu après synchronisation cardiaque. Quelle que soit la fréquence cardiaque, l'acquisition en 4x2.5mm génère moins d'artéfacts cinétique que l'acquisition en 4x1mm. Cette différence est d'autant plus marquée que la fréquence cardiaque augmente

CONCLUSION : L'acquisition en 4x1mm doit être réservée aux fréquences cardiaques très faibles. Une exploration cardiaque peut malgré tout être réalisée avec une fréquence cardiaque plus élevée en utilisant une acquisition en 4x2.5mm.

TITRE EN ANGLAIS: DETERMINATE INFLUENCES IN DIFFERENTS ACQUISITION 'S PARAMETR, IN CT CARDIAC IMAGING. STUDY AND CLINICALS APPLICATIONS

THESE: MEDECINE SPECIALISEE - ANNEE 2002

MOTS CLEFS: CŒUR, ATHEROME

faculté de Médecine de Nancy-9, avenue de la Forêt de Haye
54505- VANDOEUVRE LES NANCY CEDEX
