



HAL
open science

Thrombose veineuse profonde et anomalie de la veine cave inférieure : étude autour de trois cas

Claire Goutet-Léonard

► **To cite this version:**

Claire Goutet-Léonard. Thrombose veineuse profonde et anomalie de la veine cave inférieure : étude autour de trois cas. Sciences du Vivant [q-bio]. 2011. hal-01733218

HAL Id: hal-01733218

<https://hal.univ-lorraine.fr/hal-01733218>

Submitted on 14 Mar 2018

HAL is a multi-disciplinary open access archive for the deposit and dissemination of scientific research documents, whether they are published or not. The documents may come from teaching and research institutions in France or abroad, or from public or private research centers.

L'archive ouverte pluridisciplinaire **HAL**, est destinée au dépôt et à la diffusion de documents scientifiques de niveau recherche, publiés ou non, émanant des établissements d'enseignement et de recherche français ou étrangers, des laboratoires publics ou privés.



AVERTISSEMENT

Ce document est le fruit d'un long travail approuvé par le jury de soutenance et mis à disposition de l'ensemble de la communauté universitaire élargie.

Il est soumis à la propriété intellectuelle de l'auteur. Ceci implique une obligation de citation et de référencement lors de l'utilisation de ce document.

D'autre part, toute contrefaçon, plagiat, reproduction illicite encourt une poursuite pénale.

Contact : ddoc-theses-contact@univ-lorraine.fr

LIENS

Code de la Propriété Intellectuelle. articles L 122. 4

Code de la Propriété Intellectuelle. articles L 335.2- L 335.10

http://www.cfcopies.com/V2/leg/leg_droi.php

<http://www.culture.gouv.fr/culture/infos-pratiques/droits/protection.htm>

THÈSE

pour obtenir le grade de

DOCTEUR EN MÉDECINE

Présentée et soutenue publiquement
dans le cadre du troisième cycle de Médecine Générale

par

Claire GOUTET-LEONARD

le 18 janvier 2011

THROMBOSE VEINEUSE PROFONDE ET ANOMALIE DE LA VEINE CAVE INFÉRIEURE

ETUDE AUTOUR DE TROIS CAS

Examineurs de la thèse :

M. Le Professeur Pierre-Edouard BOLLAERT	} Président
M. Le Professeur Marc BRAUN	} Juge
M. Le Professeur Denis WAHL	} Juge
M. Le Docteur Erick DURET	} Juge et Directeur de Thèse

UNIVERSITÉ HENRI POINCARÉ, NANCY 1
FACULTÉ DE MÉDECINE DE NANCY

Président de l'Université : Professeur Jean-Pierre FINANCE

Doyen de la Faculté de Médecine : Professeur Henry COUDANE

Vice Doyen Mission « sillon lorrain » : Professeur Annick BARBAUD

Vice Doyen Mission « Campus » : Professeur Marie-Christine BÉNÉ

Vice Doyen Mission « Finances » : Professeur Marc BRAUN

Vice Doyen Mission « Recherche » : Professeur Jean-Louis GUÉANT

Asseseurs :

- Pédagogie :	Professeur Karine ANGIOÏ-DUPREZ
- 1 ^{er} Cycle :	Professeur Bernard FOLIGUET
- « Première année commune aux études de santé (PACES) et universitarisation études para-médicales »	M. Christophe NÉMOS
- 2 ^{ème} Cycle :	Professeur Marc DEBOUVERIE
- 3 ^{ème} Cycle :	
« DES Spécialités Médicales, Chirurgicales et Biologiques »	Professeur Jean-Pierre BRONOWICKI
« DES Spécialité Médecine Générale	Professeur Francis RAPHAËL
- Filières professionnalisées :	M. Walter BLONDEL
- Formation Continue :	Professeur Hervé VESPIGNANI
- Commission de Prospective :	Professeur Pierre-Edouard BOLLAERT
- Recherche :	Professeur Didier MAINARD
- Développement Professionnel Continu :	Professeur Jean-Dominique DE KORWIN

DOYENS HONORAIRES

Professeur Adrien DUPREZ – Professeur Jean-Bernard DUREUX

Professeur Jacques ROLAND – Professeur Patrick NETTER

=====

PROFESSEURS HONORAIRES

Pierre ALEXANDRE – Jean-Marie ANDRE - Daniel ANTHOINE - Alain BERTRAND - Pierre BEY - Jean BEUREY

Jacques BORRELLY - Michel BOULANGE - Jean-Claude BURDIN - Claude BURLET - Daniel BURNEL - Claude CHARDOT Jean-Pierre CRANCE - Gérard DEBRY - Jean-Pierre DELAGOUTTE - Emile de LAVERGNE - Jean-Pierre DESCHAMPS - Michel DUC - Jean DUHEILLE - Adrien DUPREZ - Jean-Bernard DUREUX Gérard FIEVE - Jean FLOQUET - Robert FRISCH

Alain GAUCHER - Pierre GAUCHER - Hubert GERARD - Jean-Marie GILGENKRANTZ - Simone GILGENKRANTZ

Oliéro GUERCI - Pierre HARTEMANN - Claude HURIET - Christian JANOT - Jacques LACOSTE Henri LAMBERT

Pierre LANDES - Alain LARCAN - Marie-Claire LAXENAIRE - Michel LAXENAIRE - Jacques LECLERE Pierre LEDERLIN Bernard LEGRAS - Michel MANCIAUX - Jean-Pierre MALLIÉ Pierre MATHIEU - Denise MONERET-VAUTRIN

Pierre NABET - Jean-Pierre NICOLAS - Pierre PAYSANT - Francis PENIN Gilbert PERCEBOIS Claude PERRIN - Guy PETIET Luc PICARD - Michel PIERSON - Jean-Marie POLU – Jacques POUREL Jean PREVOT Antoine RASPILLER - Michel RENARD Jacques ROLAND - René-Jean ROYER - Paul SADOUL - Daniel SCHMITT – Michel SCHWEITZER - Jean SOMMELET

Danièle SOMMELET - Michel STRICKER - Gilbert THIBAUT Augusta TREHEUX Hubert UFFHOLTZ - Gérard VAILLANT Paul VERT - Colette VIDAILHET - Michel VIDAILHET - Michel WAYOFF - Michel WEBER

=====

PROFESSEURS DES UNIVERSITÉS

PRATICIENS HOSPITALIERS

(Disciplines du Conseil National des Universités)

42^{ème} Section : MORPHOLOGIE ET MORPHOGENÈSE

1^{ère} sous-section : (Anatomie)

Professeur Gilles GROSDIDIER

Professeur Pierre LASCOMBES – Professeur Marc BRAUN

2^{ème} sous-section : (Cytologie et histologie)

Professeur Bernard FOLIGUET

3^{ème} sous-section : (Anatomie et cytologie pathologiques)

Professeur François PLENAT – Professeur Jean-Michel VIGNAUD

43^{ème} Section : BIOPHYSIQUE ET IMAGERIE MÉDICALE

1^{ère} sous-section : (Biophysique et médecine nucléaire)

Professeur Gilles KARCHER – Professeur Pierre-Yves MARIE – Professeur Pierre OLIVIER

2^{ème} sous-section : (Radiologie et imagerie médicale)

Professeur Denis REGENT – Professeur Michel CLAUDON

Professeur Serge BRACARD – Professeur Alain BLUM – Professeur Jacques FELBLINGER

Professeur René ANXIONNAT

44^{ème} Section : BIOCHIMIE, BIOLOGIE CELLULAIRE ET MOLÉCULAIRE, PHYSIOLOGIE ET NUTRITION

1^{ère} sous-section : (Biochimie et biologie moléculaire)

Professeur Jean-Louis GUÉANT – Professeur Jean-Luc OLIVIER – Professeur Bernard NAMOUR

2^{ème} sous-section : (Physiologie)

Professeur François MARCHAL – Professeur Bruno CHENUÉL – Professeur Christian BEYAERT

3^{ème} sous-section : (Biologie Cellulaire)

Professeur Ali DALLOUL

4^{ème} sous-section : (Nutrition)

Professeur Olivier ZIEGLER – Professeur Didier QUILLIOT

45^{ème} Section : MICROBIOLOGIE, MALADIES TRANSMISSIBLES ET HYGIÈNE

1^{ère} sous-section : (Bactériologie – virologie ; hygiène hospitalière)

Professeur Alain LE FAOU - Professeur Alain LOZNIEWSKI

3^{ème} sous-section : (Maladies infectieuses ; maladies tropicales)

Professeur Thierry MAY – Professeur Christian RABAUD

46^{ème} Section : SANTÉ PUBLIQUE, ENVIRONNEMENT ET SOCIÉTÉ

1^{ère} sous-section : (Épidémiologie, économie de la santé et prévention)

Professeur Philippe HARTEMANN – Professeur Serge BRIANÇON - Professeur Francis GUILLEMIN

Professeur Denis ZMIROU-NAVIER – Professeur François ALLA

2^{ème} sous-section : (Médecine et santé au travail)

Professeur Christophe PARIS

3^{ème} sous-section : (Médecine légale et droit de la santé)

Professeur Henry COUDANE

4^{ème} sous-section : (Biostatistiques, informatique médicale et technologies de communication)

Professeur François KOHLER – Professeur Éliane ALBUISSON

47^{ème} Section : CANCÉROLOGIE, GÉNÉTIQUE, HÉMATOLOGIE, IMMUNOLOGIE

1^{ère} sous-section : (Hématologie ; transfusion)

Professeur Thomas LECOMPTE – Professeur Pierre BORDIGONI

Professeur Jean-François STOLTZ – Professeur Pierre FEUGIER

2^{ème} sous-section : (Cancérologie ; radiothérapie)

Professeur François GUILLEMIN – Professeur Thierry CONROY

Professeur Didier PEIFFERT – Professeur Frédéric MARCHAL

3^{ème} sous-section : (Immunologie)

Professeur Gilbert FAURE – Professeur Marie-Christine BENE

4^{ème} sous-section : (Génétique)

**48^{ème} Section : ANESTHÉSIOLOGIE, RÉANIMATION, MÉDECINE D'URGENCE,
PHARMACOLOGIE ET THÉRAPEUTIQUE**

1^{ère} sous-section : (Anesthésiologie et réanimation chirurgicale ; médecine d'urgence)

Professeur Claude MEISTELMAN – Professeur Hervé BOUAZIZ

Professeur Paul-Michel MERTES – Professeur Gérard AUDIBERT

2^{ème} sous-section : (Réanimation médicale ; médecine d'urgence)

Professeur Alain GERARD - Professeur Pierre-Édouard BOLLAERT

Professeur Bruno LÉVY – Professeur Sébastien GIBOT

3^{ème} sous-section : (Pharmacologie fondamentale ; pharmacologie clinique ; addictologie)

Professeur Patrick NETTER – Professeur Pierre GILLET

4^{ème} sous-section : (Thérapeutique ; médecine d'urgence ; addictologie)

Professeur François PAILLE – Professeur Gérard GAY – Professeur Faiez ZANNAD - Professeur Patrick ROSSIGNOL

**49^{ème} Section : PATHOLOGIE NERVEUSE ET MUSCULAIRE, PATHOLOGIE MENTALE,
HANDICAP et RÉÉDUCATION**

1^{ère} sous-section : (Neurologie)

Professeur Gérard BARROCHE – Professeur Hervé VESPIGNANI

Professeur Xavier DUCROCQ – Professeur Marc DEBOUVERIE

2^{ème} sous-section : (Neurochirurgie)

Professeur Jean-Claude MARCHAL – Professeur Jean AUQUE

Professeur Thierry CIVIT

3^{ème} sous-section : (Psychiatrie d'adultes ; addictologie)

Professeur Jean-Pierre KAHN – Professeur Raymund SCHWAN

4^{ème} sous-section : (Pédopsychiatrie ; addictologie)

Professeur Daniel SIBERTIN-BLANC – Professeur Bernard KABUTH

5^{ème} sous-section : (Médecine physique et de réadaptation)

Professeur Jean PAYSANT

**50^{ème} Section : PATHOLOGIE OSTÉO-ARTICULAIRE, DERMATOLOGIE et CHIRURGIE
PLASTIQUE**

1^{ère} sous-section : (Rhumatologie)

Professeur Isabelle CHARY-VALCKENAERE – Professeur Damien LOEUILLE

2^{ème} sous-section : (Chirurgie orthopédique et traumatologique)

Professeur Daniel MOLE - Professeur Didier MAINARD

Professeur François SIRVEAUX – Professeur Laurent GALOIS

3^{ème} sous-section : (Dermato-vénéréologie)

Professeur Jean-Luc SCHMUTZ – Professeur Annick BARBAUD

4^{ème} sous-section : (Chirurgie plastique, reconstructrice et esthétique ; brûlologie)

Professeur François DAP – Professeur Gilles DAUTEL

51^{ème} Section : PATHOLOGIE CARDIORESPIRATOIRE et VASCULAIRE

1^{ère} sous-section : (Pneumologie ; addictologie)

Professeur Yves MARTINET – Professeur Jean-François CHABOT – Professeur Ari CHAOUAT

2^{ème} sous-section : (Cardiologie)

Professeur Etienne ALIOT – Professeur Yves JUILLIERE – Professeur Nicolas SADOUL

Professeur Christian de CHILLOU

3^{ème} sous-section : (Chirurgie thoracique et cardiovasculaire)

Professeur Jean-Pierre VILLEMOT - Professeur Jean-Pierre CARTEAUX – Professeur Loïc MACÉ

4^{ème} sous-section : (Chirurgie vasculaire ; médecine vasculaire)

Professeur Denis WAHL – Professeur Sergueï MALIKOV

52^{ème} Section : MALADIES DES APPAREILS DIGESTIF et URINAIRE

1^{ère} sous-section : (Gastroentérologie ; hépatologie ; addictologie)

Professeur Marc-André BIGARD - Professeur Jean-Pierre BRONOWICKI – Professeur Laurent PEYRIN-
BIROULET

2^{ème} sous-section : (*Chirurgie digestive*)

3^{ème} sous-section : (*Néphrologie*)

Professeur Michèle KESSLER – Professeur Dominique HESTIN – Professeur Luc FRIMAT

4^{ème} sous-section : (*Urologie*)

Professeur Philippe MANGIN – Professeur Jacques HUBERT – Professeur Pascal ESCHWEGE

53^{ème} Section : MÉDECINE INTERNE, GÉRIATRIE et CHIRURGIE GÉNÉRALE

1^{ère} sous-section : (*Médecine interne ; gériatrie et biologie du vieillissement ; médecine générale ; addictologie*)

Professeur Jean-Dominique DE KORWIN – Professeur Pierre KAMINSKY

Professeur Athanase BENETOS - Professeur Gisèle KANNY – Professeur Christine PERRET-GUILLAUME

2^{ème} sous-section : (*Chirurgie générale*)

Professeur Patrick BOISSEL – Professeur Laurent BRESLER

Professeur Laurent BRUNAUD – Professeur Ahmet AYAV

54^{ème} Section : DÉVELOPPEMENT ET PATHOLOGIE DE L'ENFANT, GYNÉCOLOGIE- OBSTÉTRIQUE, ENDOCRINOLOGIE ET REPRODUCTION

1^{ère} sous-section : (*Pédiatrie*)

Professeur Pierre MONIN - Professeur Jean-Michel HASCOET - Professeur Pascal CHASTAGNER

Professeur François FEILLET - Professeur Cyril SCHWEITZER

2^{ème} sous-section : (*Chirurgie infantile*)

Professeur Michel SCHMITT – Professeur Pierre JOURNEAU – Professeur Jean-Louis LEMELLE

3^{ème} sous-section : (*Gynécologie-obstétrique ; gynécologie médicale*)

Professeur Jean-Louis BOUTROY - Professeur Philippe JUDLIN – Professeur Patricia BARBARINO

4^{ème} sous-section : (*Endocrinologie, diabète et maladies métaboliques ; gynécologie médicale*)

Professeur Georges WERYHA – Professeur Marc KLEIN – Professeur Bruno GUERCI

55^{ème} Section : PATHOLOGIE DE LA TÊTE ET DU COU

1^{ère} sous-section : (*Oto-rhino-laryngologie*)

Professeur Claude SIMON – Professeur Roger JANKOWSKI – Professeur Cécile PARIETTI-WINKLER

2^{ème} sous-section : (*Ophthalmologie*)

Professeur Jean-Luc GEORGE – Professeur Jean-Paul BERROD – Professeur Karine ANGIOI-DUPREZ

3^{ème} sous-section : (*Chirurgie maxillo-faciale et stomatologie*)

Professeur Jean-François CHASSAGNE – Professeur Etienne SIMON

=====

PROFESSEURS DES UNIVERSITÉS

64^{ème} Section : BIOCHIMIE ET BIOLOGIE MOLÉCULAIRE

Professeur Sandrine BOSCHI-MULLER

=====

MAÎTRES DE CONFÉRENCES DES UNIVERSITÉS - PRATICIENS HOSPITALIERS

42^{ème} Section : MORPHOLOGIE ET MORPHOGENÈSE

1^{ère} sous-section : (*Anatomie*)

Docteur Bruno GRIGNON – Docteur Thierry HAUMONT – Docteur Manuela PEREZ

2^{ème} sous-section : (Cytologie et histologie)

Docteur Edouard BARRAT - Docteur Françoise TOUATI – Docteur Chantal KOHLER

3^{ème} sous-section : (Anatomie et cytologie pathologiques)

Docteur Béatrice MARIE – Docteur Aude BRESSENOT

43^{ème} Section : BIOPHYSIQUE ET IMAGERIE MÉDICALE

1^{ère} sous-section : (Biophysique et médecine nucléaire)

Docteur Marie-Hélène LAURENS – Docteur Jean-Claude MAYER

Docteur Pierre THOUVENOT – Docteur Jean-Marie ESCANYE

2^{ème} sous-section : (Radiologie et imagerie médicale)

Docteur Damien MANDRY

44^{ème} Section : BIOCHIMIE, BIOLOGIE CELLULAIRE ET MOLÉCULAIRE, PHYSIOLOGIE ET NUTRITION

1^{ère} sous-section : (Biochimie et biologie moléculaire)

Docteur Jean STRACZEK – Docteur Sophie FREMONT

Docteur Isabelle GASTIN – Docteur Marc MERTEN – Docteur Catherine MALAPLATE-ARMAND

Docteur Shyue-Fang BATTAGLIA

3^{ème} sous-section : (Biologie Cellulaire)

Docteur Véronique DECOT-MAILLERET

4^{ème} sous-section : (Nutrition)

Docteur Rosa-Maria RODRIGUEZ-GUEANT

45^{ème} Section : MICROBIOLOGIE, MALADIES TRANSMISSIBLES ET HYGIÈNE

1^{ère} sous-section : (*Bactériologie – Virologie ; hygiène hospitalière*)

Docteur Francine MORY – Docteur Véronique VENARD

2^{ème} sous-section : (*Parasitologie et mycologie*)

Docteur Nelly CONTET-AUDONNEAU – Madame Marie MACHOUART

46^{ème} Section : SANTÉ PUBLIQUE, ENVIRONNEMENT ET SOCIÉTÉ

1^{ère} sous-section : (*Epidémiologie, économie de la santé et prévention*)

Docteur Alexis HAUTEMANIERE – Docteur Frédérique CLAUDOT

3^{ème} sous-section (*Médecine légale et droit de la santé*)

Docteur Laurent MARTRILLE

4^{ère} sous-section : (*Biostatistiques, informatique médicale et technologies de communication*)

Docteur Nicolas JAY

47^{ème} Section : CANCÉROLOGIE, GÉNÉTIQUE, HÉMATOLOGIE, IMMUNOLOGIE

1^{ère} sous-section : (*Hématologie ; transfusion*)

Docteur François SCHOONEMAN

2^{ème} sous-section : (*Cancérologie ; radiothérapie : cancérologie (type mixte : biologique)*)

Docteur Lina BOLOTINE

3^{ème} sous-section : (*Immunologie*)

Docteur Marcelo DE CARVALHO BITTENCOURT

4^{ème} sous-section : (*Génétique*)

Docteur Christophe PHILIPPE – Docteur Céline BONNET

**48^{ème} Section : ANESTHÉSIOLOGIE, RÉANIMATION, MÉDECINE D'URGENCE,
PHARMACOLOGIE ET THÉRAPEUTIQUE**

3^{ème} sous-section : (*Pharmacologie fondamentale ; pharmacologie clinique*)

Docteur Françoise LAPICQUE – Docteur Marie-José ROYER-MORROT – Docteur Nicolas GAMBIER

50^{ème} Section : RHUMATOLOGIE

1^{ère} sous-section : (*Rhumatologie*)

Docteur Anne-Christine RAT

3^{ème} sous-section : (*Dermato-vénérologie*)

Docteur Anne-Claire BURSZTEJN

**54^{ème} Section : DÉVELOPPEMENT ET PATHOLOGIE DE L'ENFANT, GYNÉCOLOGIE-
OBSTÉTRIQUE,
ENDOCRINOLOGIE ET REPRODUCTION**

3^{ème} sous-section :

Docteur Olivier MOREL

5^{ème} sous-section : (*Biologie et médecine du développement et de la reproduction ; gynécologie médicale*)

Docteur Jean-Louis CORDONNIER

=====

MAÎTRES DE CONFÉRENCES

5^{ème} section : SCIENCE ÉCONOMIE GÉNÉRALE

Monsieur Vincent LHUILLIER

40^{ème} section : SCIENCES DU MÉDICAMENT

Monsieur Jean-François COLLIN

60^{ème} section : MÉCANIQUE, GÉNIE MÉCANIQUE ET GÉNIE CIVILE
Monsieur Alain DURAND

61^{ème} section : GÉNIE INFORMATIQUE, AUTOMATIQUE ET TRAITEMENT DU SIGNAL
Monsieur Jean REBSTOCK – Monsieur Walter BLONDEL

64^{ème} section : BIOCHIMIE ET BIOLOGIE MOLÉCULAIRE
Mademoiselle Marie-Claire LANHERS – Monsieur Pascal REBOUL – Mr Nick RAMALANJAONA

65^{ème} section : BIOLOGIE CELLULAIRE
Mademoiselle Françoise DREYFUSS – Monsieur Jean-Louis GELLY
Madame Ketsia HESS – Monsieur Hervé MEMBRE – Monsieur Christophe NEMOS - Madame Natalia DE ISLA
Madame Nathalie MERCIER

66^{ème} section : PHYSIOLOGIE
Monsieur Nguyen TRAN

67^{ème} section : BIOLOGIE DES POPULATIONS ET ÉCOLOGIE
Madame Nadine MUSSE

=====

PROFESSEURS ASSOCIÉS

Médecine Générale

Professeur associé Alain AUBREGE
Professeur associé Francis RAPHAEL

MAÎTRES DE CONFÉRENCES ASSOCIÉS


Médecine Générale

Docteur Jean-Marc BOIVIN
Docteur Jean-Louis ADAM
Docteur Elisabeth STEYER
Docteur Paolo DI PATRIZIO
Docteur Sophie SIEGRIST

=====

PROFESSEURS ÉMÉRITES

Professeur Jean-Marie ANDRÉ - Professeur Daniel ANTHOINE - Professeur Pierre BEY - Professeur Michel BOULANGÉ Professeur Jean-Pierre CRANCE – Professeur Jean-Pierre DELAGOUTTE - Professeur Jean-Marie GILGENKRANTZ
Professeur Simone GILGENKRANTZ - Professeur Henri LAMBERT - Professeur Alain LARCAN
Professeur Denise MONERET-VAUTRIN - Professeur Jean-Pierre NICOLAS - Professeur Luc PICARD
Professeur Michel PIERSON - Professeur Jacques POUREL - Professeur Jacques ROLAND – Professeur Michel STRICKER Professeur Gilbert THIBAUT - Professeur Hubert UFFHOLTZ - Professeur Paul VERT -
Professeur Colette VIDAILHET
Professeur Michel VIDAILHET



DOCTEURS HONORIS CAUSA

Professeur Norman SHUMWAY (1972)
Université de Stanford, Californie (U.S.A)
Professeur Paul MICHIELSEN (1979)
Université Catholique, Louvain (Belgique)

Professeur Charles A. BERRY (1982)
Centre de Médecine Préventive, Houston (U.S.A)

Professeur Pierre-Marie GALETTI (1982)
Brown University, Providence (U.S.A)
Professeur Mamish Nisbet MUNRO (1982)
Massachusetts Institute of Technology (U.S.A)
Professeur Mildred T. STAHLMAN (1982)
Vanderbilt University, Nashville (U.S.A)

Harry J. BUNCKE (1989)
Université de Californie, San Francisco (U.S.A)
Professeur Daniel G. BICHET (2001)
Université de Montréal (Canada)
Professeur Brian BURCHELL (2007)
Université de Dundee (Royaume Uni)

Professeur Théodore H. SCHIEBLER (1989)
Institut d'Anatomie de Würzburg (R.F.A)
Professeur Maria DELIVORIA-PAPADOPOULOS
(1996)
Université de Pennsylvanie (U.S.A)
Professeur Mashaki KASHIWARA (1996)
*Research Institute for Mathematical Sciences de Kyoto
(JAPON)*
Professeur Ralph GRÄSBECK (1996)
Université d'Helsinki (FINLANDE)
Professeur James STEICHEN (1997)
Université d'Indianapolis (U.S.A)
Professeur Duong Quang TRUNG (1997)
*Centre Universitaire de Formation et de
Perfectionnement des
Professionnels de Santé d'Hô Chi Minh-Ville
(VIËTNAM)*
Professeur Marc LEVENSTON (2005)
Institute of Technology, Atlanta (USA)

REMERCIEMENTS

A notre Maître et Président de thèse,
Monsieur le Professeur Pierre-Edouard BOLLAERT,
Professeur de Réanimation Médicale.

Nous vous remercions de nous avoir fait l'honneur d'accepter la présidence
du jury de notre thèse.

Nous vous sommes reconnaissants pour vos enseignements dans
l'apprentissage de la médecine d'urgence, votre disponibilité et votre
bienveillance.

Soyez assuré de notre sincère admiration et de notre profond respect.

A notre Maître et Juge,
Monsieur le Professeur Marc Braun,
Professeur d'Anatomie,
Chevalier de l'Ordre des Palmes Académiques.

Nous vous remercions de nous avoir fait l'honneur d'accepter d'être notre
juge.

Soyez assuré de notre respect et de notre sincère gratitude.

A notre Maître et Juge,
Monsieur le Professeur Denis Wahl,
Professeur de Chirurgie Vasculaire et de Médecine Vasculaire.

Nous vous remercions de nous avoir fait l'honneur d'accepter d'être notre
juge.

Soyez assuré de notre profond respect et de notre sincère gratitude.

A notre Maître et Juge,
Monsieur le Docteur Erick Duret,
Praticien Hospitalier.

Nous vous sommes reconnaissants de nous avoir confié la réalisation de ce travail.

Nous vous remercions pour votre soutien, vos encouragements, et votre présence si précieuse à nos côtés.

Soyez assuré ici du respect et de toute l'estime que nous vous portons.

A mes parents, Pierre et Michèle, à qui je dédie ce travail.

Merci d'avoir toujours fait de mon bonheur une priorité, et d'avoir fait en sorte de me transmettre ces valeurs qui font de vous des parents exceptionnels.

A Jean-Baptiste, mon tendre amour, mon mari.

Merci infiniment pour ton soutien si précieux.

18 septembre, 18 janvier...

En n'ayant de cesse de te rendre un peu plus heureux chaque jour...

A Alexis, mon Titou, optimum mundi fratrem...

A Adèle, ma si belle-sœur. En attendant février... et de prochaines vacances ouagalaises.

A Axel, mon petit bonhomme. Et inoubliable garçon d'honneur somnambule...

A Jean-Philippe, jeune membre de la famille. Nous avons ici trouvé intéressant, voire licite, de souligner l'importance que nous attachons à ton inestimable amitié... Merci pour tout mon Jean-Phi!

A mon beau-père, Claude, qui honore chaque jour la Médecine Générale.

A ma belle-mère, Jacqueline. Parce que c'est un véritable honneur d'être la cinquième.

A mes beaux-frères et belles-sœurs, mon autre fratrie... Audrey, à nos futurs appels nocturnes.

Grégoire, j'attends avec impatience ton retour verdunois.

A mes neveux et nièces, Paul, Louise, Lucie, Blanche, Joseph, Jeanne, Jacques et Gustave.

A Lauriane, ma Mou. Petite étoile. Inimitable, indispensable. Merci de distiller un peu partout ce petit goût...

Et à Aymeric, pour être le seul à pouvoir me faire avancer dans les chemins pierreux.

A Maxime et Annabelle, Hélène et Nicolas, Gaëtan et Gaëlle, Cécile et Alexandre, responsables en grande partie de notre sédentarité nancéenne...

A Juliette, ma Ju, mon petit rayon de soleil.

A Marie P, Marie-Julie, Julie, Camille, Florence, Laure-Isabelle, Marie V, Khaled et Julien T, amis et compagnons d'études, finalement trop courtes.

A Tony, Sébastien, Pierre, Guilhem, Julien G, Delphine et Charlotte, pour continuer à supporter les étudiants en médecine que nous sommes restés.

Aux Marcus, inoubliables compères.

A Céline, pétillante Madame. Si seulement l'eldorado meusien renfermait un domaine skiable...

A mes grands amis Ouriel, Arnaud et Gauthier. Une preuve, s'il en fallait une, que rien ne détrônera jamais la belote.

A Bénédicte. Enfin nous y sommes ma biquette, bientôt co-chefs. Merci d'avoir fait semblant de m'attendre...

A Dudu, l'unique. Merci d'avoir mis tous ces bons jours dans ma vie. Et parce que rien ne saurait mieux illustrer notre amitié que deux dédicaces... En espérant être un jour à la hauteur de la confiance que tu as su accorder à ton petit boulet.

A Xavier, maître et juge de l'ombre, et humoriste trop méconnu. A Valéry, l'écho-graffeur. Merci de m'avoir initié au monde merveilleux des urgences. En espérant pouvoir apprendre encore beaucoup de vous...

A Sophie et Christophe, Agnès, Frédéric et Anne. Merci de m'avoir si chaleureusement accueillie dans votre famille.

A Daniel. Merci pour ton soutien sans faille, et parce qu'ici prennent fin ces petites parenthèses...

A Philippe Besnard. Merci pour ces 6 mois passés à tes côtés, ta patience, et ton sens aigu de la physiopathopédagogie.

A tous les membres du personnel du service de Réanimation de l'hôpital de Verdun, pour m'avoir particulièrement choyée pendant ce semestre.

A tous les membres du personnel du Service d'Accueil des Urgences de Verdun, pour m'avoir donné envie d'y rester un peu plus de 6 mois.

A vous tous encore merci.

SERMENT

"Au moment d'être admise à exercer la médecine, je promets et je jure d'être fidèle aux lois de l'honneur et de la probité. Mon premier souci sera de rétablir, de préserver ou de promouvoir la santé dans tous ses éléments, physiques et mentaux, individuels et sociaux. Je respecterai toutes les personnes, leur autonomie et leur volonté, sans aucune discrimination selon leur état ou leurs convictions. J'interviendrai pour les protéger si elles sont affaiblies, vulnérables ou menacées dans leur intégrité ou leur dignité. Même sous la contrainte, je ne ferai pas usage de mes connaissances contre les lois de l'humanité. J'informerai les patients des décisions envisagées, de leurs raisons et de leurs conséquences. Je ne tromperai jamais leur confiance et n'exploiterai pas le pouvoir hérité des circonstances pour forcer les consciences. Je donnerai mes soins à l'indigent et à quiconque me les demandera. Je ne me laisserai pas influencer par la soif du gain ou la recherche de la gloire.

Admise dans l'intimité des personnes, je tairai les secrets qui me sont confiés. Reçue à l'intérieur des maisons, je respecterai les secrets des foyers et ma conduite ne servira pas à corrompre les mœurs. Je ferai tout pour soulager les souffrances. Je ne prolongerai pas abusivement les agonies. Je ne provoquerai jamais la mort délibérément.

Je préserverai l'indépendance nécessaire à l'accomplissement de ma mission. Je n'entreprendrai rien qui dépasse mes compétences. Je les entretiendrai et les perfectionnerai pour assurer au mieux les services qui me seront demandés.

J'apporterai mon aide à mes confrères ainsi qu'à leurs familles dans l'adversité.

Que les hommes et mes confrères m'accordent leur estime si je suis fidèle à mes promesses ; que je sois déshonorée et méprisée si j'y manque".Admise dans l'intimité des personnes, je tairai les secrets qui me sont confiés. Reçue à l'intérieur des maisons, je respecterai les secrets des foyers et ma conduite ne servira pas à corrompre les mœurs. Je ferai tout pour soulager les souffrances. Je ne prolongerai pas abusivement les agonies. Je ne provoquerai jamais la mort délibérément.

TABLE DES MATIERES

INTRODUCTION..... p 27

PREMIERE PARTIE..... p 29

I.PHYSIOLOGIE DE L'HEMOSTASE..... p 30

1 HEMOSTASE PRIMAIRE

1.1 LES ACTEURS

1.1.1 Endothélium et paroi vasculaire

1.1.2 Les plaquettes

1.1.3 Le facteur de Willebrand

1.1.4 Le fibrinogène

1.2 DEROULEMENT DE L'HEMOSTASE PRIMAIRE

1.2.1 Temps vasculaire

1.2.2 Temps plaquettaire

1.2.2.1 Adhésion plaquettaire

1.2.2.2 Agrégation plaquettaire

2 COAGULATION

2.1 LES ACTEURS

2.1.1 Éléments cellulaires

2.1.2 Facteurs de coagulation et inhibiteurs

2.2 DEROULEMENT DE LA COAGULATION

2.2.1 Génération de la thrombine

2.2.1.1 Aspect classique

2.2.1.2 Concept actuel

2.2.1.2.1 Le facteur tissulaire

2.2.1.2.2 Les différentes phases de la coagulation plasmatique

2.2.1.2.2.1 Phase d'initiation

2.2.1.2.2.2 Phase d'amplification

2.2.1.2.2.3 Phase d'inactivation de la génération de la thrombine

2.2.2 Transformation du fibrinogène en fibrine

3 FIBRINOLYSE

3.1 LES ACTEURS

3.1.1 Facteurs plasmatiques

3.1.2 Éléments cellulaires

3.2 LE DEROULEMENT

II.LA MALADIE THROMBO-EMBOLIQUE

VEINEUSE..... p 47

1 FACTEURS DE RISQUE ACQUIS

1.1 FACTEURS DE RISQUE PERSISTANTS

1.2 FACTEURS DE RISQUE TRANSITOIRES

2 FACTEURS DE RISQUE LIES A UNE THROMBOPHILIE

2.1 THROMBOPHILIE CONSTITUTIONNELLE

2.1.1 Déficit en anti-thrombine

- 2.1.2 Déficit en protéine C
- 2.1.3 Déficit en protéine S
- 2.1.4 Résistance à la protéine C activée et facteur V de Leiden
- 2.1.5 Mutation du gène de la prothrombine
- 2.2 THROMBOPHILIES D'ORIGINE MIXTE
 - 2.2.1 Taux élevé de facteur VIII
 - 2.2.2 Hyperhomocystéinémie
- 2.3 THROMBOPHILIES ACQUISES
 - 2.3.1 Syndrome des antiphospholipides
 - 2.3.2 Désordres myéloprolifératifs
 - 2.3.3 Syndrome néphrotique
 - 2.3.4 Néoplasies
- 2.4 INDICATIONS A UN BILAN DE THROMBOPHILIE

3 TRAITEMENTS

- 3.1 TRAITEMENT INITIAL DES TVP PROXIMALES
 - 3.1.1 Traitement médicamenteux initial
 - 3.1.1.1 Les héparines
 - 3.1.1.2 Nouveaux anti-coagulants: le fondaparinux
 - 3.1.1.3 Thrombolytiques
 - 3.1.1.4 Autres traitements
 - 3.1.2 Traitement non médicamenteux
- 3.2 TRAITEMENT PREVENTIF DE LA RECIDIVE

III.ANATOMIE..... p 62

1 LA VEINE CAVE SUPERIEURE

2 LA VEINE CAVE INFÉRIEURE

3 LE SYSTÈME AZYGOS

3.1 LA GRANDE VEINE AZYGOS

3.2 LES VEINES HÉMI-AZYGOS

3.2.1 La veine hémi-azygos

3.2.2 La veine hémi-azygos accessoire

IV. EMBRYOLOGIE..... p 68

1 LA VEINE CAVE INFÉRIEURE

1.1 LE SYSTÈME VITELLIN

1.2 LE SYSTÈME OMBILICAL

1.3 LE SYSTÈME CARDINAL

1.3.1 Le système cardinal postérieur

1.3.2 Le système sous-cardinal

1.3.3 Le système supra-cardinal

2 LA VEINE CAVE SUPÉRIEURE

DEUXIÈME PARTIE..... p 86

I. ANOMALIES CONGÉNITALES DE LA VCI..... p 87

1 DESCRIPTION

2 CLASSIFICATION

2.1 ANOMALIES CONGÉNITALES DU SEGMENT SOUS-RENAL DE LA VCI

2.1.1 VCI gauche

2.1.2 VCI double

2.1.3 Agénésie de la VCI sous-rénale

2.2 ANOMALIES CONGENITALES DU SEGMENT SUPRA-RENAL DE LA VCI

2.2.1 Agénésie du segment rétro-hépatique de la VCI

2.2.1.1 Continuation azygos d'une VCI droite

2.2.1.2 Continuation hémi-azygos d'une VCI droite

2.2.1.3 Continuation mixte d'une VCI droite

2.2.2 Hypoplasie du segment rétro-hépatique de la VCI

II.PRESENTATION DES CAS RENCONTRES..... p 97

A) OBJECTIFS

B)MATERIEL ET METHODES

C) PRESENTATION DES CAS CLINIQUES

1 PREMIER CAS

1.1 PRISE EN CHARGE AU CHV

1.1.1 Histoire de la maladie

1.1.2 Antécédents

1.1.3 Examen clinique

1.1.4 Examens complémentaires

1.1.5 Biologie

1.1.6 Traitement

1.2 PRISE EN CHARGE AU CHU (Cardiologie Infantile)

1.2.1 Examen clinique

1.2.2 Examens complémentaires

1.2.3 Biologie

1.2.4 Traitement

1.3 SUIVI AU CHU A 2 MOIS

1.3.1 Examen clinique

1.3.2 Examens complémentaires

1.4 SUIVI AU CHU A 1 AN

1.4.1 Examen clinique

1.4.2 Biologie

1.4.3 Examens complémentaires

1.4.4 Traitement

1.5 RECIDIVE

1.5.1 Prise en charge en cabinet libéral

1.5.2 Prise en charge au CHU

1.5.2.1 Examen clinique

1.5.2.2 Examens complémentaires

1.5.2.3 Biologie

1.5.2.4 Traitement

1.6 SUIVI ACTUEL

1.7 PARTICULARITES ANATOMIQUES

2 DEUXIEME CAS

2.1 PRISE EN CHARGE AU CHV

2.1.1 Histoire de la maladie

2.1.2 Antécédents

2.1.3 Examens complémentaires

2.1.4 Traitement

2.2 PRISE EN CHARGE AU CHU (Cardiologie Infantile)

2.2.1 Examen clinique

2.2.2 Biologie

2.2.3 Examens complémentaires

2.2.4 Traitement

2.3 SUIVI EN UNITE DE MEDECINE VASCULAIRE

2.3.1 Première consultation

2.3.2 Deuxième consultation

2.3.3 Troisième consultation

2.4 SUIVI ACTUEL

2.5 PARTICULARITES ANATOMIQUES

3 TROISIEME CAS

3.1 PRISE EN CHARGE AU SAU DU CHU DE NANCY

3.1.1 Histoire de la maladie

3.1.2 Antécédents

3.1.3 Examen clinique

3.1.4 Biologie

3.1.5 Examens complémentaires

3.1.6 Traitement

3.2 PRISE EN CHARGE DANS LE SERVICE ANNEXE DE REANIMATION MEDICALE

3.2.1 Examen clinique

3.2.2 Examens complémentaires

3.2.3 Biologie

3.2.4 Traitement

- 3.3 SUIVI EN UNITE DE MEDECINE VASCULAIRE
 - 3.3.1 Première consultation
 - 3.3.2 Deuxième consultation
 - 3.3.3 Troisième consultation
- 3.4 SUIVI ACTUEL
- 3.5 PARTICULARITES ANATOMIQUES

TROISIEME PARTIE..... p133

DISCUSSION

1 EPIDEMIOLOGIE

- 1.1 PREVALENCE DES ANOMALIES CONGENITALES DE LA VCI
- 1.2 PREVALENCE DES THROMBOSES VEINEUSES PROFONDES

2 PRESENTATION CLINIQUE

3 TRAITEMENTS

- 3.1 TRAITEMENT INITIAL DE L'EPISODE DE TVP
- 3.2 TRAITEMENT AU LONG COURS
 - 3.2.1 Traitement anti-coagulant
 - 3.2.1.1 Initiation du traitement anti-coagulant
 - 3.2.1.2 Durée du traitement anti-coagulant
 - 3.2.2 Contention élastique
- 3.3 TRAITEMENT CHIRURGICAL

4 IMPLICATIONS EN CHIRURGIE

4.1 CHIRURGIE THORACIQUE

4.2 CHIRURGIE ABDOMINALE ET UROLOGIQUE

5 IMPLICATIONS GENERALES

CONCLUSION..... p 151

BIBLIOGRAPHIE..... p 154

INTRODUCTION

Depuis deux décennies, les anomalies congénitales de la Veine Cave Inférieure (VCI) ont vu prospérer leur découverte. Elle a pendant longtemps été fortuite, lors de la réalisation d'une angiographie, ou bien lors de la réalisation d'un cathétérisme du cœur droit (cardiopathie congénitale).

Leur diagnostic est devenu plus fréquent avec le développement des nouvelles techniques d'imagerie non invasive, telles que l'écho-Doppler, la tomodensitométrie et l'imagerie par résonance magnétique.

Parfois associée à une malformation de la VCI, la maladie thrombo-embolique veineuse est connue pour être le plus souvent associée à une anomalie héréditaire de la coagulation ou thrombophilie, à un désordre auto-immun, ou à un processus néoplasique. De ce fait, l'hypothèse étiologique devant la survenue d'un épisode de Thrombose Veineuse Profonde (TVP) s'oriente rarement en première intention vers une variante anatomique du système cave inférieur.

A travers notre travail, nous allons décrire et étudier trois cas de malformations de la veine cave inférieure, découvertes chez de jeunes patients lors d'un premier épisode de TVP idiopathique.

Après avoir rappelé les modèles physiologiques de la coagulation ainsi que leurs anomalies, nous nous centrerons sur l'embryologie du système veineux, afin de mieux cerner les différents types de malformations cave inférieure possibles.

Nous décrirons par la suite les trois cas que nous avons rencontrés, d'une part sur le plan de leur histoire clinique, et d'autre part sur le plan de l'imagerie ayant permis d'évoquer ce diagnostic.

Enfin, nous présenterons au cours de notre discussion les différents aspects de cette pathologie décrits dans la littérature, pour permettre ensuite de les appliquer ou les comparer à nos 3 cas.

PREMIERE PARTIE

I.PHYSIOLOGIE DE L'HEMOSTASE

L'hémostase est l'ensemble des mécanismes qui concourent à maintenir le sang à l'état fluide dans l'organisme, en arrêtant une hémorragie ou en empêchant les thromboses. On distingue classiquement 3 temps:

- l'hémostase primaire, qui permet la fermeture de la brèche vasculaire par la formation du clou plaquettaire
- la coagulation, qui consolide le premier thrombus par un réseau de fibrine emprisonnant des globules rouges (thrombus rouge)
- la fibrinolyse, qui aboutit à la destruction des caillots ou à la limitation de leur extension

Le déclenchement du processus d'hémostase permet l'initiation simultanée de ces trois temps.

1 HEMOSTASE PRIMAIRE

Déclenchée immédiatement lors de la formation d'une brèche vasculaire, elle aboutit à l'arrêt du saignement, essentiellement en ce qui concerne les petits vaisseaux.

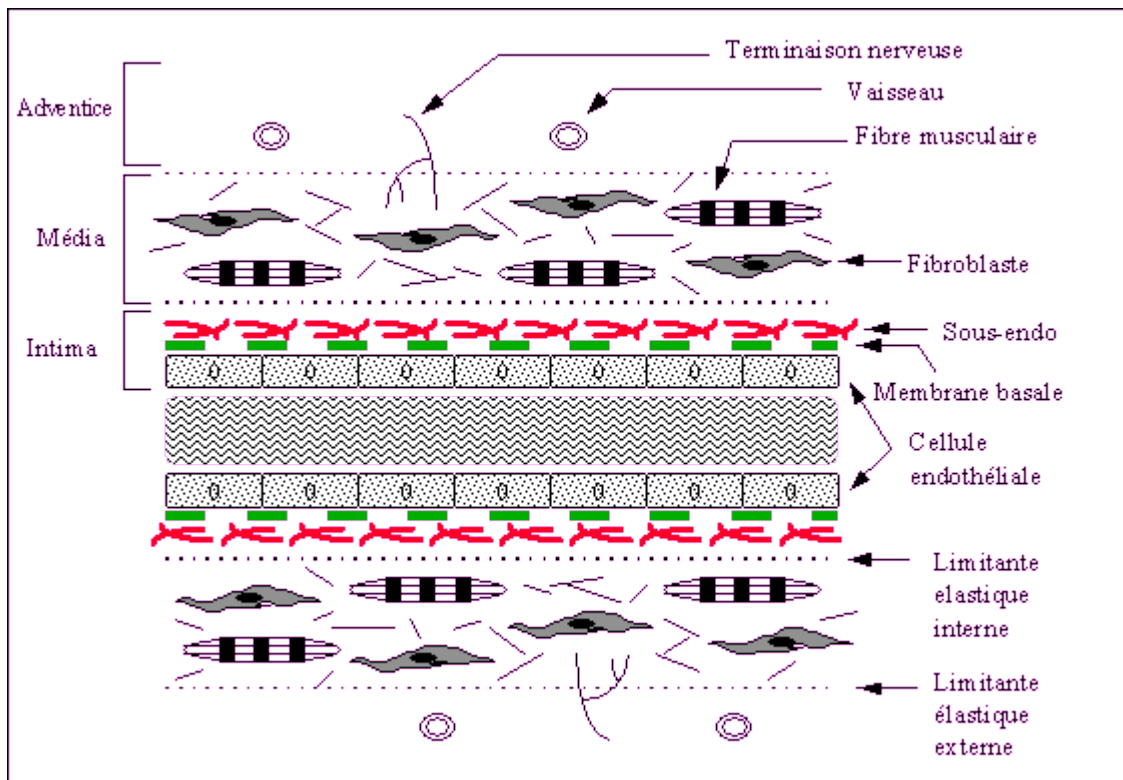
1.1 LES ACTEURS

Nous distinguons deux types d'acteurs:

- les éléments cellulaires: cellules endothéliales et plaquettes
- les éléments plasmatiques: facteur de Willebrand et fibrinogène

1.1.1 Endothélium et paroi vasculaire

Toutes les parois vasculaires de l'organisme sont constituées de trois couches et respectent un schéma identique.



Structure de la paroi vasculaire (1)

L'intima est constituée d'une couche continue monocellulaire de cellules endothéliales et du sous-endothélium, séparés par la membrane basale. Le sous-endothélium comporte des microfibrilles constituées d'un type de collagène très thrombogène (type II).

Les cellules endothéliales remplissent des fonctions multiples :

- Fonctions antithrombotiques: elles préviennent l'activation de la coagulation et des plaquettes, en s'interposant de façon ininterrompue entre le sang et les substances sous-endothéliales procoagulantes (grâce aux héparanes sulfates des proteoglycanes du glycocalyx de la membrane des cellules sous endothéliales, qui chargés électronégativement leurs propriétés anti-thrombogènes).
- Fonctions prothrombotiques: après activation, elles deviennent le support des réactions de la cascade de la coagulation.
- Propriétés de synthèse importantes : elles produisent le facteur Willebrand, la prostacycline (ou prostaglandine PGI₂), le facteur tissulaire, l'activateur du plasminogène (tPA) et son inhibiteur (PAI), la thrombomoduline (glycoprotéine de surface).

La média, plus ou moins développée selon la nature du vaisseau, est essentiellement constituée de fibres musculaires, permettant la vasoconstriction, et de fibroblastes. Elle est séparée de l'intima par la limitante élastique interne et de l'adventice par la limitante élastique externe.

L'adventice, où circulent les vasa vasorum et les terminaisons nerveuses, fait le lien avec les structures tissulaires péri-vasculaires.

1.1.2 Les plaquettes

Fabriquée dans la moelle osseuse à partir des mégacaryocytes, la plaquette est une cellule anucléée.

Elle est délimitée par une membrane plasmique composée de phospholipides et de glycoprotéines, dont les principales sont la GP IIb IIIa et la GP Ib, qui empêchent son adhérence à l'endothélium normal, et qui en revanche facilitent son adhérence sur les zones lésées de l'endothélium vasculaire. La membrane plaquettaire comprend également des récepteurs divers, dont le plus important est le récepteur à la thrombine.

Bien qu'elles n'aient pas de noyau et ne puissent pas se diviser, les plaquettes possèdent de nombreuses caractéristiques fonctionnelles de cellules complètes. Elles contiennent en effet dans leur cytoplasme des molécules d'actine et de myosine, des reliquats de réticulum endoplasmique et d'appareil de Golgi, des systèmes enzymatiques synthétisant les prostaglandines, et d'autres protéines intervenant dans le processus d'hémostase (comme le facteur stabilisant de fibrine).

1.1.3 Le facteur de Willebrand

Le FW est un polymère synthétisé par les cellules endothéliales et les mégacaryocytes. Il est présent dans le plasma, les plaquettes et le sous-endothélium. Dans le plasma, il circule en formant un complexe avec le facteur anti-hémophilique A (facteur VIII ou FVIII) qu'il protège contre la protéolyse.

1.1.4 Le fibrinogène

Le fibrinogène est une glycoprotéine plasmatique synthétisée par le foie. C'est un dimère, et il intervient dans l'hémostase primaire mais aussi dans la coagulation.

1.2 DEROULEMENT DE L'HEMOSTASE PRIMAIRE

1.2.1 Temps vasculaire

Immédiatement après la formation d'une brèche vasculaire survient une brève vasoconstriction, localisée, conséquence principalement d'une stimulation réflexe des muscles lisses des artérioles situées en amont (contraction myogène locale). Cette vasoconstriction permet une réduction du calibre des vaisseaux dans la zone lésée, ce qui diminue le flux sanguin, ralentit le débit sanguin, et favorise les interactions entre plaquettes et sous-endothélium.

Rappelons que dans le même temps, le facteur tissulaire (facteur III ou thromboplastine tissulaire) provenant de l'extérieur du vaisseau est mis en contact avec les facteurs plasmatiques de la coagulation. Ce sera le point de départ de la coagulation qui aboutit à la formation précoce de thrombine. (2)

1.2.2 Temps plaquettaire

1.2.2.1 Adhésion plaquettaire

Au cours de l'adhésion plaquettaire, le facteur de Willebrand se lie d'abord au collagène du sous-endothélium mis à nu par la brèche vasculaire, ce qui entraîne une modification conformationnelle de ce même facteur. Sur ce facteur de Willebrand modifié vient se lier la plaquette, grâce à l'intervention de la glycoprotéine GP Ib.

Les plaquettes se lient ainsi au sous-endothélium par l'intermédiaire du facteur de Willebrand.

Une première couche monocellulaire de plaquettes est alors constituée.

1.2.2.2 Agrégation plaquettaire

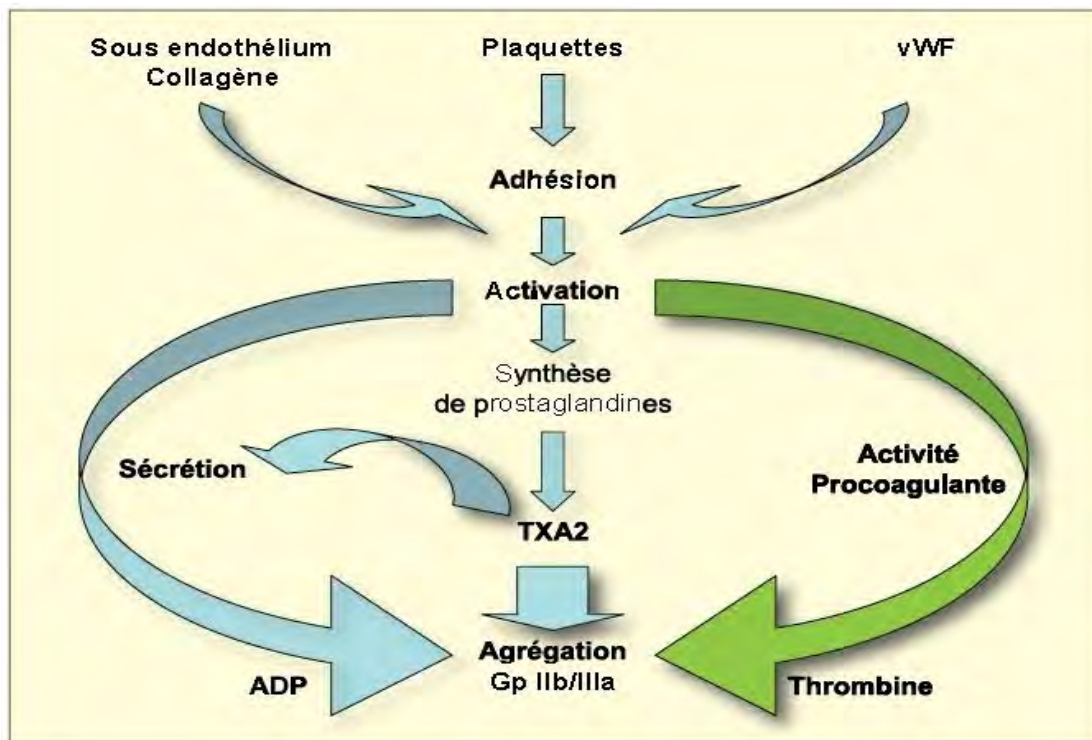
L'adhésion plaquettaire provoque ensuite une activation plaquettaire. Les plaquettes adhérentes activées vont ainsi recruter d'autres plaquettes circulantes, par le biais de médiateurs qu'elles auront parfois elles-mêmes sécrétés.

Les glycoprotéines de surface GP IIb/IIIa, subissent une modification conformationnelle lors de l'activation plaquettaire leur permettant de fixer le fibrinogène en présence de calcium. L'agrégation plaquettaire se fait ainsi grâce au fibrinogène qui établit des ponts entre les plaquettes, créant un premier thrombus fragile (agrégation réversible).

Grâce à la libération des enzymes et du contenu granulaire des plaquettes, le caillot se solidifie (agrégation irréversible), constituant le thrombus blanc ou clou plaquettaire.

Les plaquettes ainsi agglutinées sécrètent de l'ADP et du thromboxane A₂, qui stimulent à leur tour les plaquettes voisines, et qui, devenues adhérentes, s'accrochent à celles qui ont été activées les premières. Les plaquettes ainsi accumulées forment le clou plaquettaire.

Ensuite, au cours de la coagulation sanguine détaillée ci-après, apparaissent des filaments de fibrine, qui se fixent solidement aux plaquettes, formant un clou étanche et bien fixé.



Temps plaquettaire (2)

2 COAGULATION

Durant cette seconde étape, le thrombus blanc formé au cours de l'hémostase primaire est consolidé par de la fibrine. La coagulation correspond ainsi à la conversion du fibrinogène soluble en fibrine insoluble qui constitue l'armature du caillot. Cette conversion est la conséquence d'une cascade de réactions enzymatiques à laquelle participent plusieurs protéines plasmatiques appelées facteurs de la coagulation.

2.1 LES ACTEURS

2.1.1 Eléments cellulaires

Les cellules endothéliales et les monocytes peuvent exprimer à leur surface le facteur tissulaire, élément déclenchant principal de la coagulation.

Lorsque les plaquettes sont activées, les phospholipides anioniques membranaires sont externalisés et servent de surface de catalyse aux réactions de coagulation.

Les fibroblastes sont également capables d'exprimer le facteur tissulaire.

2.1.2 Facteurs de coagulation et inhibiteurs

Les facteurs de coagulation sont des pro-enzymes ou zymogènes synthétisées par l'hépatocyte, et existent toujours sous deux formes: une forme active et une forme non active. Chaque facteur à l'état activé peut soit activer un autre facteur soit modifier certaines protéines impliquées dans la coagulation.

Certains de ces facteurs portent des résidus gamma-carboxylés leur permettant de fixer le calcium et de se lier aux membranes phospholipidiques. Ce sont les facteurs II, VII, X et IX (ou PPSB pour Prothrombine, Proconvertine, facteur Stuart et facteur antihémophilique B). La gamma-carboxylation nécessite la présence de vitamine K, d'où la dénomination de facteurs vitamine K dépendants.

N° Facteur	Nom	Particularité	Demi-vie	Taux minimum nécessaire
Facteur I	Fibrinogène	Absent du sérum	4-6 jours	0,5 à 1 g/l
Facteur II	Prothrombine	Vit K dépendant	3-4 jours	40 % < 5 % dans sérum
Facteur V	Proaccéléline	Absent du sérum	12-36 h	10-15 %
Facteur VII	Proconvertine	Vit K dépendant	4-6 h	5-10 %
Facteur VIII	Anti-hémoph A	Absent du sérum	10-16 h	30-40%
Facteur IX	Anti-hémoph B	Vit K dépendant	24 h	30-40%
Facteur X	Stuart	Vit K dépendant	1-2 jours	10-20%
Facteur XI	Rosenthal		1-2 jours	30%
Facteur XII	Hageman		2-3 jours	0% ?
Facteur XIII	Stabilisant fibrine		3-7 jours	2%

Les facteurs de la coagulation (1)

A côté de ces facteurs de la coagulation existent dans le plasma des systèmes inhibiteurs de la coagulation, qui régulent en permanence le processus d'hémostase.

En effet, le système de la coagulation plasmatique a tendance à s'activer spontanément, et nécessite donc de pouvoir être inhibé afin d'éviter une activation diffuse de la coagulation à l'origine d'un processus pathologique grave. Ainsi, chaque facteur activé a son inhibiteur.

Les systèmes inhibiteurs sont au nombre de trois:

- le système des anti-thrombines: Il inhibe principalement le facteur II activé mais aussi le FX activé, le FIX activé et partiellement le FXI activé. Son activité anti-coagulante est augmentée de façon très importante par l'héparine.
- le système Protéine C/Protéine S : La protéine C (PC) circule sous forme inactive. Elle peut être activée par la thrombine en Protéine C activée (PCa) à condition que la thrombine soit fixée sur un récepteur appelé la thrombomoduline. La PCa est un inhibiteur très puissant des facteurs Va et VIIIa. Son action est augmentée par une autre substance circulant dans le sang, la Protéine S (PS). Il est intéressant de noter que la PC et la PS sont des facteurs vitamine K dépendants.
- le TFPI (Tissue Factor Pathway Inhibitor): On a longtemps cherché quel pouvait être l'inhibiteur du facteur VII activé. Il n'y a pas d'inhibiteur du facteur VII activé mais un inhibiteur appelé TFPI qui inhibe l'activation du facteur X par le complexe [facteur VII activé – facteur tissulaire]. Ceci explique que, dans le plasma, circule un peu de facteur VII activé.

2.2 DEROULEMENT DE LA COAGULATION

2.2.1 Génération de la thrombine

La coagulation est une cascade de réactions enzymatiques aboutissant à la formation de fibrine. L'enzyme centrale de cette cascade permettant de transformer le fibrinogène en fibrine est la thrombine, provenant elle-même de la transformation de son précurseur inactif, la prothrombine (FII). Le processus de formation de la thrombine est complexe, et résulte également d'une série d'activations enzymatiques qui surviennent à la surface des phospholipides membranaires des plaquettes, des cellules endothéliales et des monocytes.

2.2.1.1 Aspect classique

La conception classique du phénomène de coagulation comportait deux voies d'activation:

- la voie intrinsèque, dans laquelle tous les éléments nécessaires à la coagulation sont présents dans le plasma, sans apport extérieur. Cette voie s'initie en présence de surfaces électronégatives
- la voie extrinsèque, qui nécessite pour son activation la présence d'éléments tissulaires (le facteur tissulaire)

Ces deux voies correspondent à des cascades enzymatiques, c'est-à-dire une série de conversion de pro-enzymes en enzymes actives, et convergent vers l'activation du facteur X (FX) en facteur X activé (FXa). Ce dernier activera finalement la prothrombine (FII) en thrombine (FIIa).

Ce modèle de voies intrinsèque et extrinsèque constitue un concept ancien issu d'expériences *in vitro*, le déroulement de la coagulation *in vivo* ne respectant pas cette distinction.

Cependant, cette conception duelle reste très utile en ce qui concerne l'exploration de la coagulation, puisque la voie endogène (intrinsèque) est explorée par le temps de céphaline activée, et la voie exogène (extrinsèque) par le temps de Quick. Le raisonnement diagnostique d'interprétation des tests de coagulation se fait donc sur ce schéma.

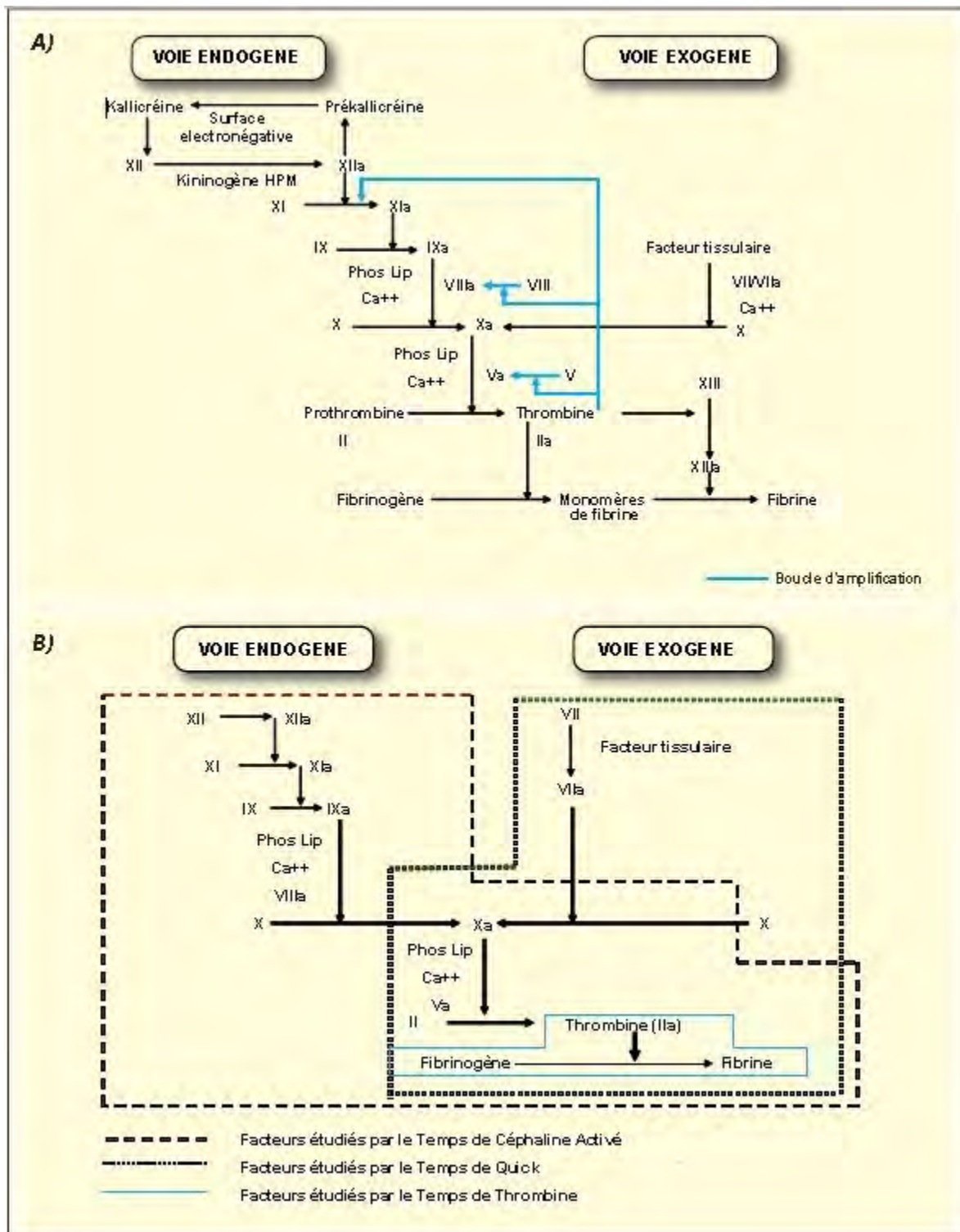


Schéma de la coagulation in vitro. (2)

2.2.1.2 Concept actuel

La coagulation in vivo n'est actuellement plus décrite en termes de voies mais plutôt comme une succession de différentes phases. Rappelons que le facteur tissulaire (FT) en est le principal initiateur.

2.2.1.2.1 Le facteur tissulaire

A l'état physiologique normal, les cellules sanguines telles que monocytes et cellules endothéliales n'expriment pas de facteur tissulaire, ou bien l'expriment dans une conformation telle qu'il ne peut s'associer au facteur VII de la coagulation.

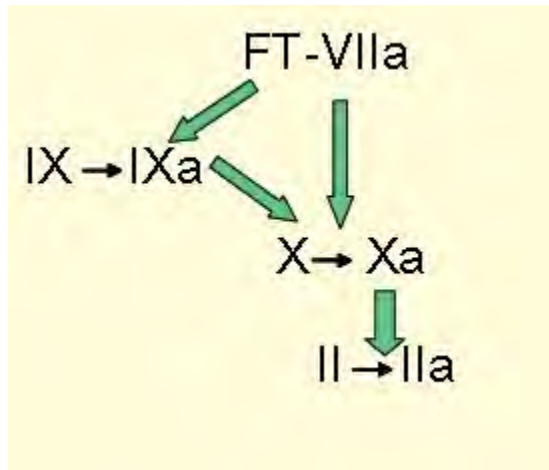
Par contre, lorsque se forme une brèche vasculaire, l'activation de ces mêmes cellules entraîne l'expression à leur surface de facteur tissulaire. Les monocytes, les macrophages et les cellules endothéliales, stimulées par différentes cytokines, accroissent encore l'expression de facteur tissulaire à leur surface. Des complexes se forment alors entre le facteur tissulaire membranaire et le facteur VII circulant, permettant ainsi l'initiation de la cascade de la coagulation.

2.2.1.2.2 Les différentes phases de la coagulation plasmatique

2.2.1.2.2.1 Phase d'initiation

Comme nous l'avons vu précédemment, une lésion pariétale entraîne la présentation de facteur tissulaire à la surface de la cellule endothéliale. Le facteur VII de la coagulation se lie alors au facteur tissulaire pour former un complexe FT - FVII. La formation de ce complexe permet ainsi l'activation du facteur VII (FVIIa) par modification conformationnelle. Le complexe FT-FVIIa hydrolyse alors le facteur X en facteur X activé (FXa), et le FXa ainsi formé se lie à la surface de phospholipides anioniques par l'intermédiaire des ions calcium. Il forme ensuite, en présence de son co-facteur, le facteur V, le complexe prothrombinase. Ce dernier transforme la prothrombine (FII) en thrombine (FIIa).

Ces réactions sont très rapides et constituent un véritable « starter » de la coagulation, permettant la formation des premières molécules de thrombine.



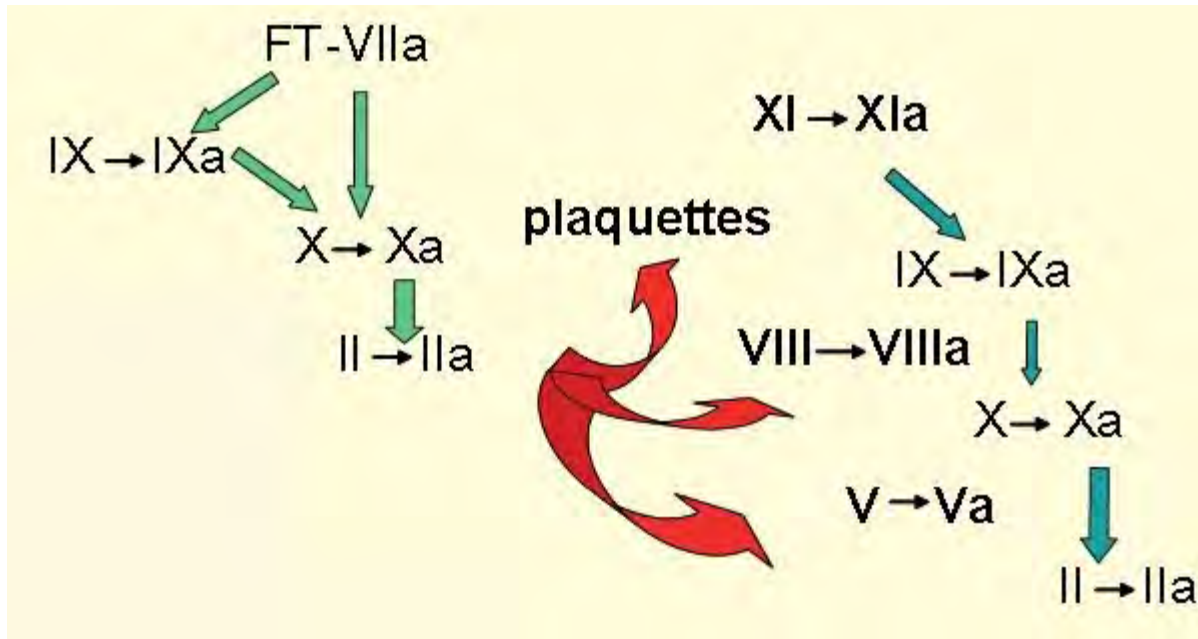
Phase d'initiation de la coagulation (2)

2.2.1.2.2.2 Phase d'amplification

Les premières molécules de thrombine produites vont dès lors se répartir différentes tâches et avoir des rôles différents. Nous distinguons ainsi plusieurs champs d'action de la thrombine:

- thrombine emportée par la circulation sanguine
- thrombine neutralisée par l'anti-thrombine
- thrombine formant un complexe avec la thrombomoduline, pour permettre l'activation de la protéine C
- thrombine permettant l'activation des plaquettes
- thrombine à l'origine de l'activation des facteurs V et VIII de la coagulation. Notons que ces 2 facteurs, une fois activés (FVa et FVIIIa), vont, par rétro-activation, permettre un accroissement majeur de la génération de thrombine
- thrombine à l'origine de l'activation du facteur XI, qui une fois activé, active à son tour le facteur IX, qui dans sa forme active, renforce l'activation du facteur X.

L'ensemble des éléments de cette boucle d'amplification aboutit ainsi à une explosion de thrombine générée.



Phase d'amplification de la coagulation (2)

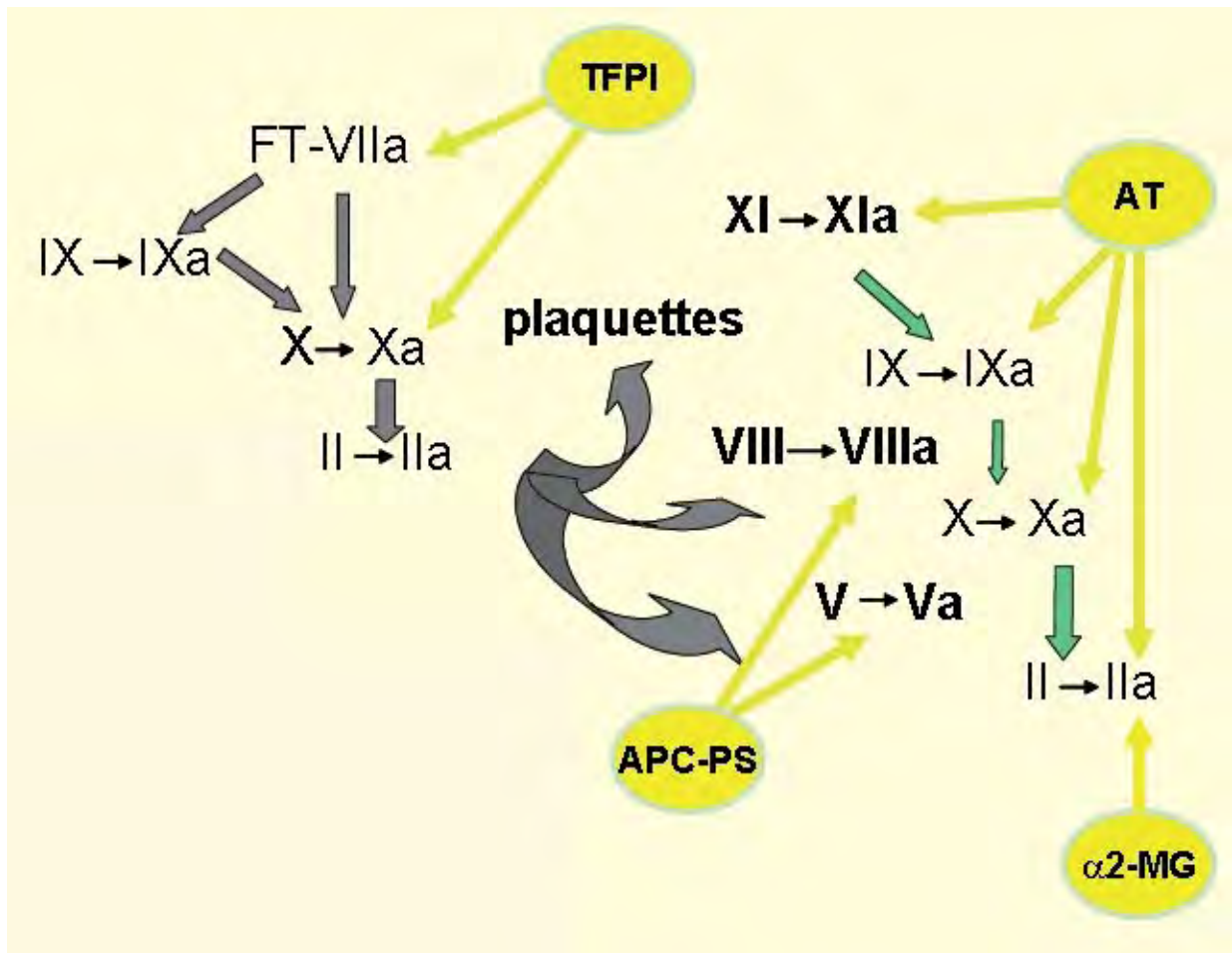
2.2.1.2.2.3 Phase d'inactivation de la génération de la thrombine

Plusieurs mécanismes doivent intervenir afin d'inhiber la génération de thrombine.

L'antithrombine (AT) inhibe la coagulation en inactivant la thrombine (FIIa) ainsi que les facteurs Xa, IXa et XIa. Remarquons que l'activité anticoagulante de cette antithrombine est considérablement augmentée en présence d'héparine. Les déficits en antithrombine sont des maladies sévères responsables de thromboses à répétition.

Le système protéine C / protéine S (APC-PS) dégrade les principaux co-facteurs de la coagulation, c'est-à-dire le FVa et le FVIIIa. Pour cela, la protéine C se lie à son récepteur membranaire avant d'être activée par le complexe thrombine / thrombomoduline, pour enfin se lier à la protéine S et dégrader ces deux facteurs. Il existe également des déficits en PC et en PS exposant les sujets atteints à des risques de thrombose.

Le TFPI forme un complexe quaternaire avec les FT, FVIIa et FXa. Ce complexe limite alors l'action du FXa et de l'alpha-2-macroglobuline qui se lie à la thrombine.



Phase d'inhibition de la coagulation (2)

2.2.2 Transformation du fibrinogène en fibrine

Acteur prépondérant des différentes phases de la coagulation, la thrombine va permettre ici l'hydrolyse du fibrinogène.

Elle clive en effet deux petits peptides sur la molécule de fibrinogène (fibrinopeptides A et B), libérant ainsi des sites de liaison, et aboutissant à la formation des monomères de fibrine. Ceux-ci s'organisent en réseau dans les différents plans de l'espace par des liaisons hydrogènes faibles, formant un caillot de fibrine instable.

Ce caillot est ensuite consolidé grâce à l'activité du facteur XIII (FXIII), activé au préalable par la thrombine. En effet, l'action du FXIII consiste à former des liaisons covalentes plus fortes entre les monomères de fibrine, aboutissant ainsi à la formation d'un caillot stable de fibrine.

3 LA FIBRINOLYSE

Troisième temps de l'hémostase, la fibrinolyse permet la destruction du caillot fibrino-plaquettaire de manière concomitante à la cicatrisation des lésions vasculaires et tissulaires.

3.1 LES ACTEURS

3.1.1 Facteurs plasmatiques

La fibrinolyse fait intervenir une substance circulant sous forme inactive dans le plasma: le plasminogène, synthétisé par le foie. Sous l'influence d'activateurs, le plasminogène se transforme en plasmine, une enzyme protéolytique très puissante, capable de dégrader le caillot de fibrine mais aussi de détruire le fibrinogène, voire d'autres facteurs de coagulation.

L'activation du plasminogène en plasmine se fait grâce à des activateurs de deux types :

- la voie de l'activateur tissulaire du plasminogène (t-PA). Cette substance est synthétisée de façon quasi exclusive par la cellule endothéliale qui la libère sur le site du caillot lors de tout phénomène d'agression
- la voie de la pro-urokinase / urokinase (U-PA). La forme circulante est la pro-urokinase synthétisée par les cellules rénales et d'autres cellules parenchymateuses. La pro-urokinase s'active en urokinase essentiellement au contact du caillot de fibrine.

Le système fibrinolytique est régulé par deux types d'inhibiteurs :

- inhibiteurs de la plasmine: alpha 2 anti plasmine et alpha 2 macroglobuline
- inhibiteurs des activateurs du plasminogène: le PAI-1 est l'inhibiteur du t-PA et le PAI-2, présent essentiellement chez la femme enceinte, est l'inhibiteur de l'urokinase

3.1.2 Eléments cellulaires

Il s'agit en particulier des monocytes et des cellules endothéliales qui remplissent différents rôles:

- synthèse de facteurs activateurs (comme le tPa) ou inhibiteurs de la fibrinolyse (comme les PAI)
- expression à leur surface (à l'état basal ou une fois activés) de récepteurs du plasminogène ou d'activateurs du plasminogène.

3.2 LE DEROULEMENT

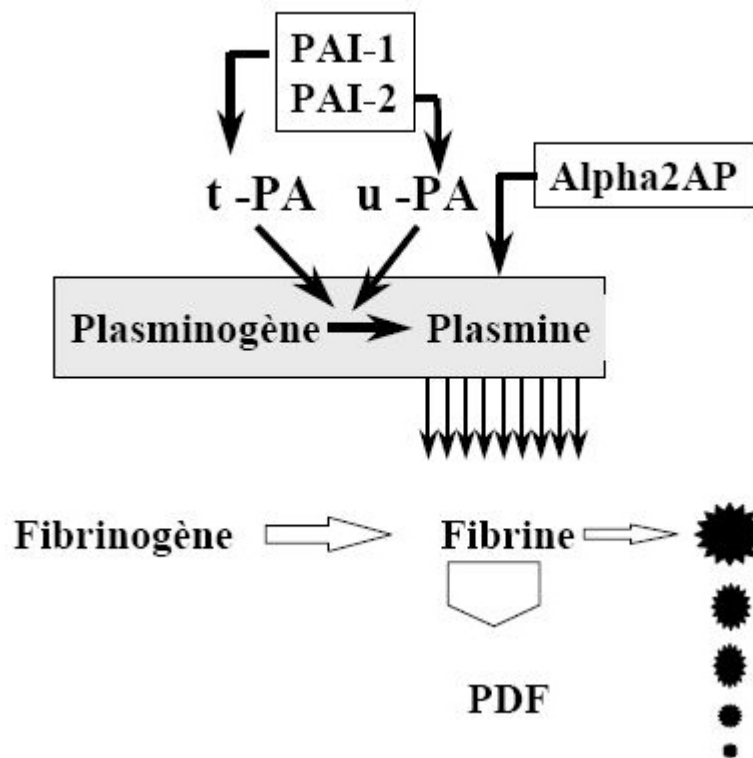
Initialement et en l'absence de fibrine, le plasminogène circulant est inactif. Le t-PA circulant est lié à son inhibiteur (PAI-1) et la pro-urokinase circulante est également peu active.

Dès que se forment les premières traces de fibrine, la cellule endothéliale libère du t-PA.

Le t-PA, qui a une forte affinité pour la fibrine, active le plasminogène en plasmine uniquement au niveau du caillot de fibrine. De même, la présence de fibrine favorise l'activation de la pro-urokinase en urokinase.

Par ailleurs, les monocytes, activés par différentes cytokines, (interleukine-1, TNF) expriment à leur surface différents récepteurs dont le récepteur à l'urokinase. Ainsi, en fixant l'urokinase, ils participent à la destruction du caillot de fibrine.

Au niveau du caillot, la plasmine générée dégrade la fibrine en produisant des fragments très hétérogènes, appelés Produits de Dégradation de la Fibrine (PDF). Certains PDF sont spécifiques de la fibrine : ce sont les D-Dimères. Lorsque la plasmine est en excès, elle passe dans le courant plasmatique où elle est aussitôt neutralisée par les inhibiteurs de la plasmine : alpha 2 antiplasmine, alpha 2 macroglobuline. Ceci contribue à localiser le processus de fibrinolyse au niveau du caillot de fibrine.



Coagulation et fibrinolyse

Plus récemment, un autre système a été décrit : il s'agit du Thrombin Activable Fibrinolysis Inhibitor (TAFI). L'activation de TAFI en TAFI activé nécessite la présence du complexe thrombine / thrombomoduline. Une fois activé, TAFI élimine certains sites de reconnaissance (résidus Lys) qui permettent la reconnaissance de la fibrine par le plasminogène, ce qui protège la fibrine de la dégradation. Le complexe thrombine / thrombomoduline est impliqué à la fois dans la régulation de la coagulation (système protéine C/protéine S) et dans celle de la fibrinolyse par l'intermédiaire de TAFI, ce qui illustre les liens étroits existant entre ces différents mécanismes qui se doivent d'être finement régulés.

II. LA MALADIE THROMBO- EMBOLIQUE VEINEUSE

La Maladie Thrombo-Embolique Veineuse (MTEV) est une maladie multifactorielle, qui associe dans la moitié des cas des facteurs favorisants. Elle regroupe deux entités: la TVP et l'Embolie Pulmonaire (EP).

Les principaux mécanismes prédisposant à la thrombose veineuse ont été définis par Virchow au XIXème siècle et regroupés en une triade comportant des perturbations:

- du flux sanguin (stase veineuse)
- de la composition du sang (hypercoagulabilité)
- de la paroi vasculaire (atteinte endothéliale)

Actuellement, une autre classification de ces facteurs de risque repose sur la distinction entre facteurs de risque acquis, génétiques, ou mixtes.

Notre travail portant sur des patients jeunes ne présentant pas de facteurs de risque liés au terrain ou aux circonstances de survenue de l'épisode thrombo-embolique (facteurs de risque acquis), nous ne rappellerons que brièvement ces différents facteurs de risque.

En revanche, nos patients ayant tous bénéficié d'un bilan de thrombophilie, il nous semble licite de nous attarder plus particulièrement sur les modalités de ce bilan, ainsi que d'en rappeler les différentes indications.

1 FACTEURS DE RISQUE ACQUIS

1.1 FACTEURS DE RISQUE PERSISTANTS

L'âge est un facteur de risque important de maladie thrombo-embolique veineuse, puisque l'incidence des thromboses veineuses augmente avec l'âge de façon exponentielle. Après 40 ans, le risque double tous les 10 ans. (4)

Certaines **affections médicales chroniques** ou **aigües** peuvent aussi prédisposer à la thrombose veineuse, telles que l'insuffisance cardiaque congestive, l'insuffisance cardiaque chronique, ou l'infarctus du myocarde.

Les antécédents de maladie thrombo-embolique constituent un facteur de risque indépendant. Après un premier épisode de TVP, le risque de récurrence est évalué entre 5 et 10% par an. (5)

Les mécanismes responsables d'événements thrombotiques en cas de **pathologie néoplasique** sont nombreux. Il peut ainsi s'agir de thrombophilie, par exemple par sécrétion de substances pro-coagulantes, que nous détaillerons ci-après, ou bien de phénomènes mécaniques, plus rares, comme la compression d'une veine par la tumeur.

Il existe encore d'autres facteurs de risque, tels que l'obésité ou la présence de varices, mais dont le rôle reste aujourd'hui controversé.

1.2 FACTEURS DE RISQUE TRANSITOIRES

L'immobilisation prolongée (au moins 3 jours) constitue un facteur de risque indépendant. Toutes les situations où il existe un certain degré d'immobilisation ou d'alitement sont ainsi associées à un risque augmenté de maladie veineuse thromboembolique.

La survenue d'événements thrombo-emboliques au cours d'un voyage prolongé est controversée. Mais il est intéressant de noter ici qu'une étude menée en 2005 démontrait qu'il n'existe pas d'activation des processus d'hémostase chez des sujets jeunes et sains au cours d'un voyage long courrier (6).

Le risque de MTEV est également augmenté lors de la **grossesse et du post-partum**. On pourra noter dans les causes favorisantes certaines modifications des facteurs de la coagulation, comme l'état de résistance acquis à la protéine C activée.

L'utilisation d'une **contraception orale par oestroprogestatifs** augmente de 2 à 6 fois le risque de survenue de TVP, notamment au cours de la première année d'utilisation.

De même, des études cas-témoins ont démontré une augmentation du risque de survenue de TVP en cas de prise de **Traitement Hormonal Substitutif (THS)** oral. Il existe ainsi un effet thrombogène des œstrogènes oraux. (7)

Enfin, la **chirurgie** ou les **traumatismes des membres inférieurs** représentent un facteur de risque important et fréquent de survenue de TVP.

2 FACTEURS DE RISQUE LIÉS À UNE THROMBOPHILIE

Il n'existe pas de définition consensuelle unanimement acceptée de la thrombophilie, mais il est classique de réserver cette dénomination, créée en 1965 par Egeberg (8), à des contextes constitutionnels ou acquis pouvant modifier la balance hémostatique, et ainsi être responsables d'un état d'hypercoagulabilité.

La thrombophilie peut être ainsi être définie par l'ensemble des anomalies constitutionnelles ou acquises des mécanismes hémostatiques pouvant prédisposer aux thromboses.

On distingue différents types de thrombophilie, selon qu'il s'agit de désordres de l'hémostase constitutionnels, acquis, ou mixtes.

2.1 THROMBOPHILIE CONSTITUTIONNELLE

2.1.1 Déficit en anti-thrombine

L'anti-thrombine (AT) est un inhibiteur physiologique de la coagulation qui exerce son action inhibitrice sur les facteurs IIa (thrombine), Xa, IXa et XIa. Elle est synthétisée par le foie.

Il existe deux types majeurs de déficit en AT:

- le type I, corrélé à un déficit quantitatif, et caractérisé par une diminution quantitative d'AT fonctionnellement normale
- le type II, corrélé à un déficit qualitatif, et dû à la production d'une AT anormale

Plus de 250 mutations ont été décrites. Sa prévalence dans la population générale est de 1 à 2 pour 10 000. (9)

2.1.2 Déficit en protéine C

La protéine C (PC) est une glycoprotéine synthétisée par le foie, dépendante de la vitamine K, et dégradant les facteurs Va et VIIa.

Il existe 2 types de déficit en PC:

- le type I, quantitatif
- le type II, qualitatif

Sa prévalence dans la population générale est de 0,2 à 0,4%, et il représente 5% des thrombophilies constitutionnelles.

2.1.3 Déficit en protéine S

La protéine S (PS) est aussi vitamine K dépendante et d'origine hépatique. Elle joue le rôle de co-facteur de la PC.

Il existe 3 types de déficits: de nouveau les types I (quantitatif) et II (qualitatif), mais aussi le type III, correspondant à une diminution des taux de protéine S libre et une diminution d'activité avec taux normaux de protéine S totale.

La prévalence dans la population générale du déficit en PS reste inconnue.

2.1.4 Résistance à la protéine C activée (RPCA) et facteur V de Leiden

La RPCA est définie comme une mauvaise réponse anticoagulante plasmatique alors que de la protéine C activée est ajoutée in vitro. Cette anomalie peut être acquise mais, dans la plupart des cas, elle est liée à une mutation ponctuelle du gène du facteur V, appelée mutation "facteur V de Leiden" car découverte à Leiden aux Pays-Bas (10). Le facteur V Leiden est la cause la plus fréquente de RPCA constitutionnelle.

Dans les populations caucasiennes, c'est également l'une des thrombophilies héréditaires les plus fréquentes, puisque sa prévalence dans la population générale est de l'ordre de 5%.

2.1.5 Mutation du gène de la prothrombine (facteur II)

Il s'agit d'une mutation ponctuelle du gène de la prothrombine (G20210A). Cette anomalie, découverte en 1996, est associée à une augmentation des taux plasmatiques de prothrombine et une augmentation du risque de thrombose veineuse. (11)

Sa prévalence dans la population générale est d'environ 2%.

2.2 THROMBOPHILIES D'ORIGINE MIXTE

Dans certains cas, les modifications prothrombotiques de l'hémostase sont le résultat d'interactions entre des facteurs génétiques et environnementaux.

2.2.1 Taux élevé de facteur VIII

Un taux élevé de facteur VIII peut être lié à des facteurs génétiques, notamment le groupe sanguin (groupe sanguin non O), et environnementaux.

La prévalence de facteur VIII élevé est d'environ 11 % dans la population générale.

2.2.2 Hyperhomocystéinémie

L'homocystéine est un acide aminé issu du métabolisme de la méthionone.

L'hyperhomocystéimie peut être primitive (et liée à une diminution de l'activité méthylénetétrahydrofolate reductase ou MTHFR) ou secondaire à une carence vitaminique en folates, vitamines B6, B12.

La prévalence de l'hyperhomocystéinémie (définie comme supérieure à 18,5 $\mu\text{M/l}$) est de 5 % dans la population générale.

2.3 THROMBOPHILIES ACQUISES

2.3.1 Syndrome des antiphospholipides (SAPL)

Il s'agit d'une thrombophilie caractérisée par un risque augmenté de thrombose et de complications obstétricales. (12)

Les critères de classification de ce syndrome, initialement désignés comme critères de Sapporo en 1999, ont été actualisés en 2006 à Sydney lors d'une conférence internationale. Selon ces critères, le SAPL peut être défini comme l'association d'au moins un événement thrombotique ou d'une manifestation obstétricale et de la mise en évidence sur le plan biologique d'anti-corps antiphospholipides selon une technique de référence.

Le SAPL peut être considéré comme primaire s'il n'est associé à aucune autre pathologie sous-jacente, ou secondaire s'il survient chez des patientes présentant une maladie auto-immune (lupus systémique ou sclérodermie systémique par exemple)(13). Il a cependant été déconseillé à Sydney d'employer le terme de SAPL secondaire, mais plutôt de mentionner à quelle maladie était associé le SAPL.

2.3.2 Désordres myéloprolifératifs

Certains troubles de l'hématopoïèse sont fréquemment associés à des thromboses tant dans le réseau veineux qu'artériel: surtout la thrombocythémie essentielle et la maladie de Vaquez , et dans une moindre mesure la myélofibrose.

2.3.3 Syndrome néphrotique

Le syndrome néphrotique peut être associé à une diminution importante du taux d'antithrombine, ce qui majore fortement le risque thrombotique veineux.

2.3.4 Néoplasies

Les patients cancéreux représentent 15 à 20 % de tous les nouveaux cas de maladie veineuse thrombo-embolique, et la survenue d'un cancer augmente de 4 à 6 fois le risque de MTEV. (14)

De nombreux mécanismes interdépendants sont responsables de l'hypercoagulabilité chez ces patients, comme la présence d'une activité procoagulante de la tumeur, ou la survenue de réponses inflammatoires de l'hôte.

2.4 INDICATIONS A UN BILAN DE THROMBOPHILIE

Il n'existe pas actuellement de consensus clairement établi concernant la réponse à la question: "à qui faire un bilan de thrombophilie?". Cependant, certaines recommandations permettent de définir trois groupes de patients pour lesquels un bilan de thrombophilie est discuté.(14)

Le bilan de thrombophilie doit ainsi être réservé, lors de la survenue d'un épisode thrombo-embolique:

- aux MTEV survenant chez le sujet jeune de moins de 45 ans
- aux thrombophilies familiales définies par la présence de 2 sujets apparentés ayant eu une MTEV authentifiée
- aux cas de récurrence thrombotique inexplicée

Indications à un bilan de thrombophilie.		
Bilan recommandé	Bilan à discuter	Bilan non recommandé
MTEV récidivante	Sujet asymptomatique parent d'un patient index ayant un déficit en protéine C, S ou AT ou une mutation facteur V Leiden	Dépistage systématique de la population générale
MTEV avant 45 ans (y compris avec facteur de risque transitoire)	Femme asymptomatique apparentée au premier degré à un sujet ayant une thrombophilie ou de nombreux antécédents de MTEV, ET envisageant un traitement hormonal ou une grossesse	Avant la prescription de traitement hormonal
Localisation insolite de la thrombose (cérébrale, mésentérique, portale)	Thrombose artérielle chez un sujet jeune sans athérosclérose ni thrombophilie acquise	Chez le nouveau-né
Complications gestationnelles Au moins deux pertes fœtales précoces inexplicées Éclampsie, prééclampsie sévère		

Tableau récapitulatif des indications retenues à un bilan de thrombophilie.(15)

De plus, lorsqu'elle est recommandée, la recherche d'une thrombophilie doit s'intéresser à l'ensemble des anomalies responsables de troubles de l'hémostase, puisqu'il n'existe aucune caractéristique clinique permettant de s'orienter vers telle ou telle anomalie.

Quel bilan de thrombophilie ?		
Recherche de thrombophilie en première intention	Recherche d'autres thrombophilies acquises	Bilan en seconde intention
Recherche de déficit en AT (activité)	Neoplasie, syndrome myéloprolifératif, syndrome néphrotique, maladies inflammatoires de l'intestin, connectivites	Dysfibrinogénémie (recherche de mutation)
Recherche de déficit en protéine C (activité)	Interrogatoire et examen clinique, recherche de protéinurie, NFS, bilan immunologique et imagerie, recherche de mutation de JAK selon orientation clinique	Recherche de la mutation C677T
Recherche de déficit en protéine S (activité et protéine S libre) Dosage du facteur VIII Recherche de la mutation G20210A Recherche résistance à la protéine C ± recherche de mutation facteur V Leiden Dosage de l'homocystéinémie (± dose de charge de méthionine) Recherche d'anticorps antiphospholipides (anticorps anticardiolipine/antiphospholipides, anti-β2-glycoprotéine, recherche d'anticoagulant circulant lupique)		Dosage de l'activité des facteurs IX et XI

Tableau récapitulatif du bilan de thrombophilie dans sa globalité.(15)

Idéalement, ce bilan sera réalisé avant de débiter un traitement anti-coagulant, ou à distance (au moins un mois) de l'arrêt de celui-ci. En effet, les AVK perturbent les dosages des PC et PS, et l'héparine augmente l'activité anti-coagulante de l'anti-thrombine. (13)

3 TRAITEMENTS

Le traitement anti-coagulant de référence de la MTEV a longtemps été basé sur l'administration d'héparine, avec un relais par antivitamine K (AVK).

Au début des années 1990 sont ensuite apparues les Héparines de Bas Poids Moléculaire (HBPM), qui, tout en restant efficaces, c'est-à-dire tout en diminuant l'incidence des récives thrombo-emboliques, apportaient de nouveaux avantages pour le patient, comme la facilité d'administration, l'utilisation de doses fixes adaptées au poids, ou la possibilité d'un traitement ambulatoire.

Dans le même temps, un intérêt particulier était accordé à la sécurité de ces traitements anti-thrombotiques, avec un nouveau critère d'évaluation basé sur la survenue d'événements hémorragiques non majeurs d'origine iatrogène. En effet, ces événements hémorragiques ayant une fréquence évaluée de l'ordre de 5 à 10% lors d'un traitement par AVK d'une durée de 3 mois, l'évaluation des nouveaux anticoagulants s'est alors basée notamment par leur capacité à réduire cette fréquence de survenue d'accidents hémorragiques non majeurs.

Aujourd'hui, le domaine de l'anti-coagulation est en pleine évolution, et de nouvelles molécules avec activité anti-Xa ou anti-IIa sont en cours de développement.

Ainsi, il nous semble justifié d'évoquer ici les recommandations actuellement en vigueur concernant les traitements des TVP proximales, et d'en rappeler les différentes modalités.(16)

3.1 TRAITEMENT INITIAL DES TVP PROXIMALES

3.1.1 Traitement médicamenteux initial

3.1.1.1 Les héparines

Le traitement initial d'une MTEV constituée fait appel aux héparines:

- Héparine non fractionnée (HNF), avec administration IV continue ou SC
- Héparines de bas poids moléculaire (HBPM)

Les héparines sont actives après liaison à l'AT et inhibent toutes les serines protéases de la coagulation, excepté le FVIIa.

La neutralisation de la thrombine (FIIa) nécessite la formation d'un complexe ternaire héparine/AT/FIIa, que seules les chaînes de haut poids moléculaire peuvent former. La formation d'un tel complexe trimoléculaire n'est pas nécessaire à l'inhibition du FXa, et donc sans rapport avec la longueur des chaînes. (17)

L'activité des HNF dirigée contre le FIIa est la même que celle dirigée contre le FXa. Les HBPM exercent elles une activité plus marquée vis-à-vis du du FXa que vis-à-vis du FIIa.

L'HNF représente à ce jour le traitement recommandé chez les patients insuffisants rénaux sévères (clairance de la créatinine < 30 ml/mn) et chez les patients susceptibles de subir des interventions nécessitant un arrêt temporaire du traitement. Son efficacité est surveillée par la mesure du TCA (temps de céphaline activé) ou de l'activité anti-facteur Xa.

Le traitement par HNF s'administre par voie IV avec une dose charge (bolus) de 50 UI/kg, relayée ensuite au pousse seringue électrique par une dose moyenne de 500 UI/kg/jour. L'efficacité thérapeutique est évaluée par le contrôle du TCA à la 6ème heure de l'injection (pour un TCA du patient égal à 2 à 3 fois celui du témoin). (17)

Le traitement par HNF peut également s'administrer par voie sous-cutanée (Calciparine®) à la posologie de 500 à 600 UI/kg/jour réparties en 3 injections toutes les 8 heures ou 2 injections toutes les 12 heures (sans dépasser 0,6mL par injection). Un bolus initial par voie IV est recommandé. Le TCA sera mesuré au milieu de l'intervalle entre 2 injections ou juste avant l'injection.

Les HBPM administrées en sous-cutané, au moins aussi sûres et efficaces que l'HNF administrée par voie IV, représentent aujourd'hui un traitement de première intention des TVP proximales à la phase aiguë, dans la mesure où elles sont plus simples à utiliser (1 ou 2 administrations par jour), et, selon les dernières recommandations, sans surveillance systématique de l'hémostase, compte tenu de la rareté de l'incidence des Thrombopénies Induites à l'Héparine (TIH) sous traitement par HBPM.

Le traitement par HBPM sera administré à la dose de 100 UI anti Xa/kg toutes les 12 heures (pour Fraxiparine®, Fragmine® et Lovenox®), ou à la dose de 175 à 200 UI anti Xa/kg en une seule injection quotidienne (pour Fraxodi® et Innohep®)

Le traitement initial par l'héparine, qu'il s'agisse d'une HNF ou HBPM, doit être d'au moins 5 jours, aucune étude n'ayant montré l'efficacité d'un traitement d'une durée plus courte.

3.1.1.2 Nouveaux anti-coagulants: le fondaparinux

Les HBPM, présentes dans notre pays depuis 20 ans, ont certes fait la preuve de leur efficacité, mais restent des formes de traitement injectable, avec risque de survenue d'effets secondaires tels que la TIH (1/1000 patient pour les HBPM, 1/100 patient pour les HNF).

Face à ce véritable besoin de réduction des effets iatrogènes, on a donc vu apparaître sur le marché de nouvelles molécules, sous forme injectable ou sous forme orale.

L'activité anti Xa est une cible qui a déjà fait ses preuves avec les héparines de bas poids moléculaire. Elle est maintenant revendiquée à titre direct ou indirect par un grand nombre de molécules déjà sur le marché ou en voie de l'être.

Inhibiteur synthétique et sélectif du facteur Xa, l'activité antithrombotique du fondaparinux est le résultat de l'inhibition sélective du Facteur Xa par l'AT. Il n'inactive pas la thrombine (facteur IIa) et seuls de rares cas de TIH ont été directement imputés au fondaparinux.

D'après les dernières recommandations en vigueur, en dehors du contexte chirurgical, en l'absence de risque hémorragique, et dans la mesure où il reste simple à prescrire, le fondaparinux représente un traitement de première intention des TVP proximales dans leur phase aiguë. En effet, la seule indication à un traitement curatif par Arixtra® est le traitement des TVP aiguës et des EP aiguës, à l'exclusion des patients hémodynamiquement instables ou des patients nécessitant une thrombolyse ou une embolectomie pulmonaire.

Le traitement par fondaparinux sera administré à la posologie de 7,5 mg 1 fois / jour en SC pour les patients dont le poids est compris entre 50 et 100 kg. Pour les patients pesant moins de 50 kg, la posologie recommandée est de 5 mg/j; pour les patients dont le poids dépasse 100 kg, la posologie recommandée est de 10 mg/j.

3.1.1.3 Thrombolytiques

Les thrombolytiques ne doivent pas être utilisés en première intention dans la prise en charge des TVP proximales à la phase aiguë.

Cependant, en concertation avec une équipe médico-chirurgicale spécialisée, les thrombolytiques peuvent être utilisés en cas de syndrome obstructif sévère proximal responsable d'une "phlébite bleue", afin de prévenir une éventuelle évolution vers la gangrène et l'amputation.

Concernant le traitement fibrinolytique dans l'EP, il est recommandé chez les malades porteurs d'une EP avec état de choc.

3.1.1.4 Autres traitements

D'autres traitements sont actuellement en cours d'évaluation dans la prise en charge des TVP proximales à la phase aiguë, tels que la lépirudine, le danaparoïde et l'argatroban.

Ces thérapeutiques restent aujourd'hui réservées à la prise en charge de la MTEV en cas de TIH, et ne rentrent donc pas dans le cadre des recommandations évoquées dans notre travail.

3.1.2 Traitement non médicamenteux

Il s'agit essentiellement de la contention élastique.

En effet, face à une TVP récente, la compression élastique a deux objectifs:

- Objectif à court terme: analgésie et réduction d'une grosse jambe face à une TVP symptomatique avec signes locaux
- Objectif à long terme: prévention de la maladie post-phlébitique

Le port d'une contention élastique de niveau III est ainsi recommandé dès que possible une fois le diagnostic de TVP posé et le traitement anti-coagulant instauré, et ce pour une durée minimale de 2 ans.

3.2 TRAITEMENT PREVENTIF DE LA RECIDIVE

Les anti-vitamine K (AVK) agissent sur l'hémostase physiologique en diminuant la synthèse des formes actives de 4 facteurs de la coagulation (les facteurs II, VII, IX et X, ou facteurs vitamine K dépendants) et de 2 systèmes inhibiteurs de la coagulation (PC et PS).

Les AVK constituent actuellement le traitement de référence de la MTEV, et doivent être initiés à la phase initiale de la maladie le premier jour du traitement, en même temps que les héparines (si la réalisation d'exams complémentaires tels que ponction ou endoscopie n'est pas programmée). Le traitement par AVK doit être surveillé par la mesure de l'INR (International Normalized Ratio).

Le traitement par héparinothérapie sera arrêté après au moins 5 jours et à condition que l'INR soit supérieur ou égal à 2, au moins 2 jours de suite.

La dose d'AVK visera à obtenir un INR entre 2 et 3.

Quel que soit le contexte clinique, une durée minimale de 3 mois de traitement anti-coagulant par AVK est recommandée.

Au delà de 3 mois, c'est le contexte clinique de survenue de l'événement thrombo-embolique qui sera le paramètre déterminant du risque de récurrence thrombo-embolique, et donc de la durée du traitement anti-coagulant.

Il se distingue ainsi plusieurs situations cliniques:

- 1) Patients présentant un 1er épisode de thrombose idiopathique ou avec thrombophilie documentée: poursuite du traitement par AVK de 6 à 12 mois, avec nécessité d'une évaluation au cas par cas si le traitement doit être prolongé au delà de cette période (en tenant compte des risques hémorragiques, du risque de récurrence et des préférences du patient).
- 2) Patients présentant un 1er épisode de thrombose corrélé à une pathologie néoplasique: traitement par HBPM les 3 à 6 premiers mois (avec une dose d'environ 150 UI/kg/jour), avec recommandation de poursuivre le traitement au-delà de cette période jusqu'à résolution de la néoplasie, ou au long cours.
- 3) Patients présentant un 1er épisode de thrombose avec SAPL ou avec au moins 2 anomalies thrombotiques: poursuite du traitement par AVK pendant au moins 12 mois et suggestion de le poursuivre à long terme.
- 4) Patients présentant au moins 2 épisodes confirmés de MTEV: suggestion d'un traitement par AVK de plus de 12 mois, avec réévaluation régulière du rapport bénéfice/risque pour chaque patient.

	Facteurs	Risque annuel de récurrence après arrêt d'un traitement de 3 mois	Durée de traitement recommandée	Grade de recommandation
MTEV avec facteur déclenchant majeur transitoire	- chirurgie, - immobilisation prolongée \geq 3 jours, - fracture des membres inférieurs dans les 3 derniers mois	Faible (3%)	3 mois	<u>Grade A</u>
MTEV avec facteur de risque persistant majeur	- cancer en cours de traitement, - syndrome des anti-phospholipides	Elevé (9%)	\geq 6 mois, prolongé tant que le facteur persiste	<u>Accord professionnel</u>
MTEV idiopathique	- absence de facteur déclenchant majeur - absence de facteur de risque persistant majeur	Elevé (9%)	\geq 6 mois	<u>Grade B</u>

Tableau récapitulatif le contexte clinique déterminant la durée de traitement anti-coagulant dans la MTEV. (16)

III. ANATOMIE

I. LA VEINE CAVE SUPERIEURE

La veine cave supérieure est le tronc collecteur des veines de la partie sus-diaphragmatique du corps. Elle se constitue à partir des veines brachio-céphaliques, qui ramènent au cœur le sang de la tête et des membres supérieurs.

Située en avant et à droite de la trachée, elle a un trajet court entre la réunion des veines brachio-céphaliques droite et gauche, et l'oreillette droite, en avant de la bronche souche droite. Ainsi, de son origine, à la jonction des deux veines brachio-céphaliques, en arrière du premier cartilage costal droit, la VCS descend obliquement et en arrière, en décrivant une courbe dont la concavité gauche s'adapte à la convexité de la partie ascendante de l'aorte, à mi hauteur de l'extrémité antérieure ou sternale du deuxième espace intercostal droit.

Elle reçoit sur son bord postérieur droit la veine Azygos.(18,19)

II. LA VEINE CAVE INFERIEURE

La VCI se constitue à hauteur de la 5ème vertèbre lombaire, en avant et à droite de celle-ci. Située dans la région rétro-péritonéale, elle monte ensuite sur la paroi abdominale postérieure et traverse le centre tendineux du diaphragme pour entrer dans le thorax au niveau de la 8ème vertèbre thoracique. (20)

La VCI naît de la réunion des veines iliaques communes. Une veine sacrée moyenne vient confluer dans la concavité inférieure de cette réunion. Son trajet se fait sur environ 20 cm et comporte deux segments:

- un segment abdominal: d'un diamètre initial de 20 mm, la VCI monte verticalement sur le flan droit des corps vertébraux lombaires, l'aorte abdominale se tenant à sa gauche. Puis elle s'incline, en avant et à gauche, pour traverser le diaphragme par un orifice situé dans le centre phrénique, donc en zone fibreuse. Ce passage se fait en avant, en haut et à droite de celui de l'aorte.
- un segment thoracique: très court, entouré par le péricarde fibreux, la VCI pénètre directement dans l'atrium droit par sa face inférieure. Son diamètre est de 30 mm à sa partie terminale.

Les premières de ses veines affluentes sont les veines lombaires, qui joignent la VCI à sa partie postéro-latérale, et qui drainent le sang de la paroi lombaire en créant également un lien avec les veines lombaires ascendantes. Celles-ci cheminent de façon ascendante de part et d'autre du rachis lombaire, entre les veines iliaques communes et les veines Azygos.

A la face antérieure de la VCI se jette ensuite la veine gonadique droite, de trajet ascendant oblique en haut et en dedans, et transportant le sang issu de l'ovaire ou testicule droit.

Sur son versant droit, au dessus de l'abouchement de la veine gonadique droite, s'abouche la veine rénale droite. Son homologue gauche parvient à la VCI légèrement au dessus de la veine rénale droite, et sur le versant gauche.

De longueur sensiblement supérieure à la droite, la veine rénale gauche doit d'abord passer au dessus de l'aorte abdominale avant d'atteindre la VCI. Elle canalise le flux sanguin issu du rein, mais également celui de la gonade gauche, dont la veine s'abouche à la partie distale et inférieure de la veine rénale gauche, ainsi que le flux sanguin de la veine surrénalienne gauche, arrivant à son bord supérieur. Plus loin sur le côté droit arrive la veine surrénale droite.

Enfin, juste avant de traverser le diaphragme, la VCI reçoit les veines sus-hépatiques, au nombre de deux, parfois trois. (18)

III. LE SYSTEME AZYGOS

Système d'union entre les deux systèmes caves, il est constitué par la veine azygos, située sur le versant paramédian droit des corps vertébraux, et par son homologue controlatéral, la veine hémiazygos, renforcée de la veine hémiazygos accessoire.

1.1 La grande veine azygos

La grande veine Azygos (veine Azygos) forme une voie veineuse collatérale entre VCS et VCI, également nommée anastomose intercave. Elle récolte le sang de la paroi postérieure du thorax et de l'abdomen. (21)

La veine Azygos naît dans l'espace infra-médiastinal immédiatement au dessus du diaphragme, par la réunion de la 12ème veine intercostale, de la veine lombaire ascendante droite, et d'une racine médiale venant de la VCI ou de la veine rénale droite.

Elle monte ensuite dans le médiastin postérieur à la face antérieure du rachis jusque T4, étroitement appliquée sur le flanc droit des corps des 8 dernières vertèbres thoraciques, et traverse le diaphragme entre ses deux piliers. Elle décrit ensuite une crosse qui la voit passer vers l'avant, au dessus du pédicule pulmonaire droit, et se jeter dans la VCS.

La veine Azygos reçoit les veines intercostales droites, dont la veine intercostale supérieure droite (union des trois premières veines intercostales). Elle reçoit également les veines hémi-azygos, hémi-azygos accessoire, médiastinales, oesophagiennes et bronchiques.

Ainsi, la veine lombaire ascendante, qui prend naissance sur la veine iliaque primitive, fait donc partie du système cave inférieur; la grande veine azygos, née de la précédente, se jette elle dans le système cave supérieur. Le système azygos relie donc bien les systèmes caves inférieur et supérieur.

1.2 Les veines hémi-azygos

1.2.1 La veine hémi-azygos

La veine hémi-azygos (ou hémi-azygos inférieure ou petite Azygos inférieure) est formée par la réunion de la veine lombaire ascendante gauche, de la 12ème veine intercostale et de l'anastomose avec la veine rénale gauche.

Elle monte sur le flanc gauche de la colonne vertébrale, latéralement par rapport à l'aorte thoracique, jusqu'à la 7ème vertèbre thoracique. A ce niveau, elle se coude vers la droite, passe en arrière de l'aorte, du conduit thoracique et de l'oesophage, pour se jeter dans la grande veine Azygos.

Elle reçoit les 3 dernières veines intercostales gauches, les veines oesophagiennes inférieures et quelques petites veines médiastinales.

1.2.2 La veine hémi-azygos accessoire

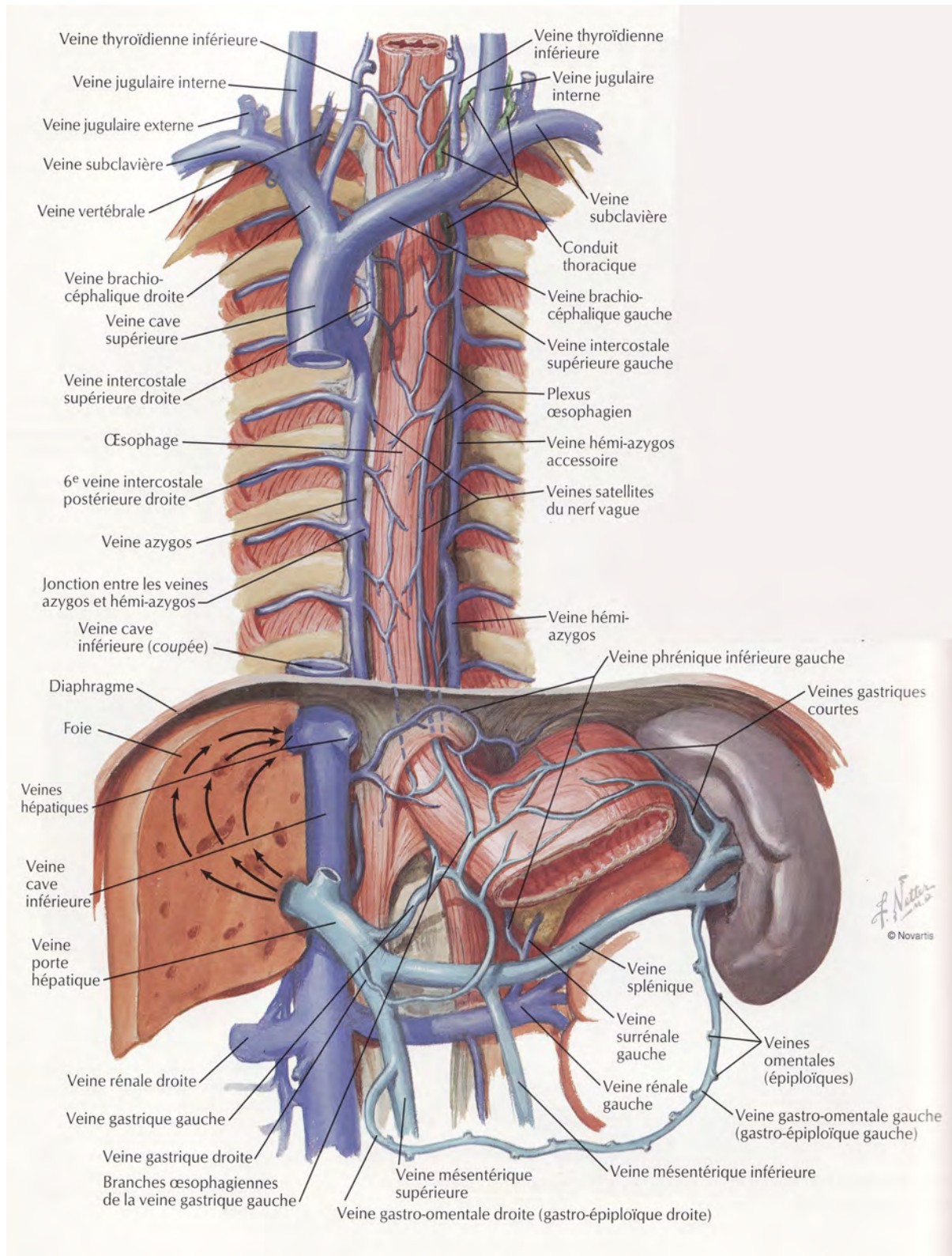
La veine hémi-azygos accessoire (ou hémi-azygos supérieure ou petite azygos supérieure) se forme à l'extrémité médiale du 4ème ou 5ème espace intercostal gauche et descend sur le flanc gauche de la colonne vertébrale de T5 à T8. Elle se coude vers la droite entre de T6 et T7, passe en arrière de l'aorte thoracique et du conduit thoracique pour se jeter à son tour dans la veine azygos.

Elle reçoit les veines intercostales gauches des 4ème au 8ème espaces et parfois les veines bronchiques gauches. (19)

Nous remarquerons ici que les veines des 3 premiers espaces intercostaux gauches et la veine du premier espace intercostal droit se jettent directement dans les veines brachio-céphaliques, et ne rejoignent pas le système azygos.

Le système azygos unit donc non seulement les systèmes caves inférieurs et supérieurs, mais aussi les côtés gauche et droit.

SCHEMA SYSTEME CAVE (22)



VI. EMBRYOLOGIE

La complexité de développement embryologique du système veineux cave explique la fréquence des variations et anomalies de cet axe veineux.

En effet, le développement embryonnaire de la veine cave inférieure et des veines rénales résulte d'un processus complexe survenant entre les 6^{ème} et 9^{ème} semaines, qui implique différents systèmes primitifs.

La veine cave inférieure définitive étant formée de différentes parties provenant chacune de ces systèmes embryonnaires, il nous a semblé intéressant de rappeler ici les notions embryologiques nécessaires à sa compréhension.

Vers 5 semaines, la circulation veineuse primitive embryonnaire est divisée en trois grands axes doubles qui remplissent différentes fonctions:

- le système vitellin, qui, initialement, draine la vésicule vitelline puis le tractus gastro-intestinal et les dérivés de l'intestin
- le système ombilical, qui se développe dans le cordon ombilical et qui amène le sang oxygéné du placenta à l'embryon
- le système cardinal, constitué en fait de deux doubles paires de veines, qui recueille le sang de la tête, du cou, de la paroi du corps et des membres

A l'origine, ces trois systèmes, pairs et symétriques, convergent vers les cornes droite et gauche du sinus veineux embryonnaire (ébauche cardiaque).

Par ailleurs, certains mécanismes de suppléance retrouvés dans les anomalies de la VCI impliquent parfois le système cave supérieur. Nous avons donc trouvé approprié ici de rappeler les bases du développement embryologique de la veine cave supérieure.

3 LA VEINE CAVE INFÉRIEURE

3.1 LE SYSTÈME VITELLIN

Les veines vitellines sont les premières à apparaître. Elles proviennent d'un plexus capillaire de la vésicule vitelline, et forment une partie de l'appareil circulatoire de l'intestin en voie de développement. Le système vitellin est ainsi à l'origine des sinusoides hépatiques, du système porte, et d'une portion de la veine cave inférieure.

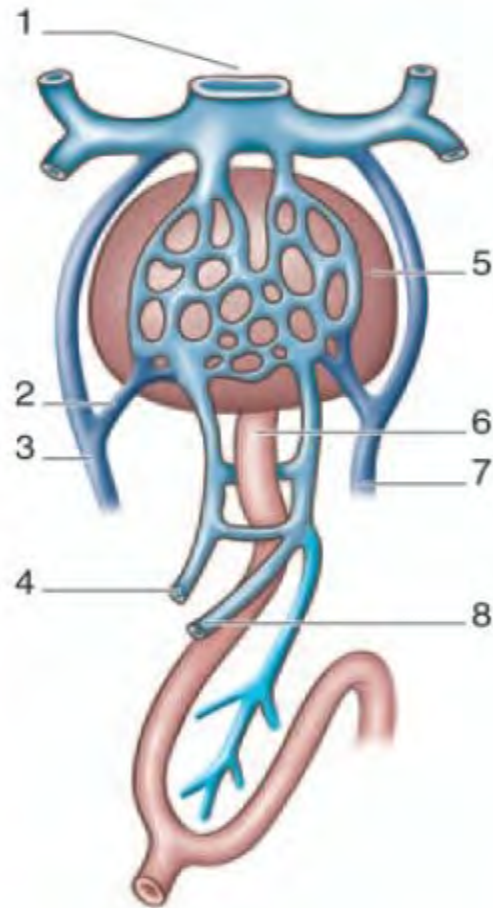
Initialement, les veines vitellines, symétriques, permettent au système vitellin de se vider dans les cornes sinusales du cœur.

Vers 5 semaines, elles prolifèrent au voisinage des cordons hépatiques et se ramifient, pour aboutir à un plexus veineux complexe, englobé par la masse hépatique au développement très rapide: les sinusoides intra-hépatiques.

La portion proximale des veines vitellines forme à ce stade les canaux hépato-cardiaques droit et gauche. (24)

La veine vitelline gauche va ensuite régresser progressivement, pour disparaître vers le troisième mois. La veine vitelline droite draine alors le sang provenant du côté gauche des viscères abdominaux, grâce à une série d'anastomoses transversales présentes dans le parenchyme hépatique et autour de l'intestin primitif.

Ainsi, au troisième mois, la totalité du sang du système vitellin retourne au cœur par la veine vitelline droite, qui s'est dans le même temps élargie. Sa portion supérieure deviendra la future portion sus-hépatique de la VCI, tandis que sa portion sous-hépatique va partiellement régresser, pour devenir, avec quelques anastomoses, les futures veines porte, mésentériques supérieure et inférieure, et splénique.



Représentation schématique du développement embryonnaire de la VCI vers la 5ème semaine.(23)

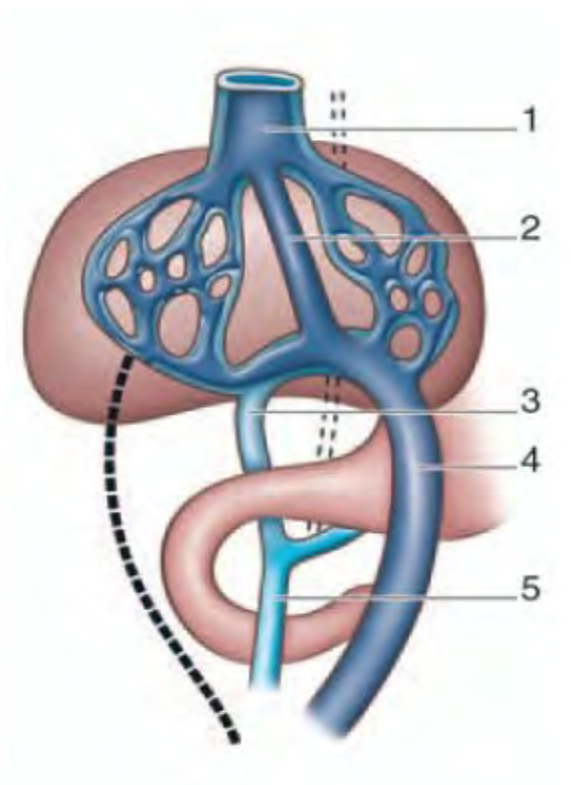
1. Sinus veineux (réunion des veines ombilicales et vitellines)
2. Anastomose entre la veine vitelline droite et la veine ombilicale droite
3. Veine ombilicale droite
4. Veine vitelline droite
5. Ébauche hépatique
6. Anse duodénale
7. Veine ombilicale gauche
8. Veine vitelline gauche

3.2 LE SYTEME OMBILICAL

Passant initialement en dehors du foie, les veines ombilicales vont progressivement établir des connexions avec les sinusoides intra-hépatiques. Puis leurs portions proximales vont régresser, obligeant le sang du cordon à transiter par le foie au travers de ces anastomoses.

La veine ombilicale droite va alors régresser (à l'inverse du système vitellin qui voit régresser la veine vitelline gauche), laissant ainsi la veine ombilicale gauche transporter le sang placentaire oxygéné.

Ce sang drainé par la veine ombilicale gauche gagne ensuite le canal hépato-cardiaque droit grâce à une volumineuse anastomose intra-hépatique: le canal veineux d'Arantius. Ce canal permet donc au sang placentaire de shunter le foie pour gagner la circulation foetale. Notons ici qu'il s'oblitérera à la naissance pour former le ligament falciforme, tandis que la veine ombilicale (extra-hépatique) formera le ligament rond. (23)



Représentation schématique du développement embryonnaire de la VCI vers la 6ème semaine.(23)

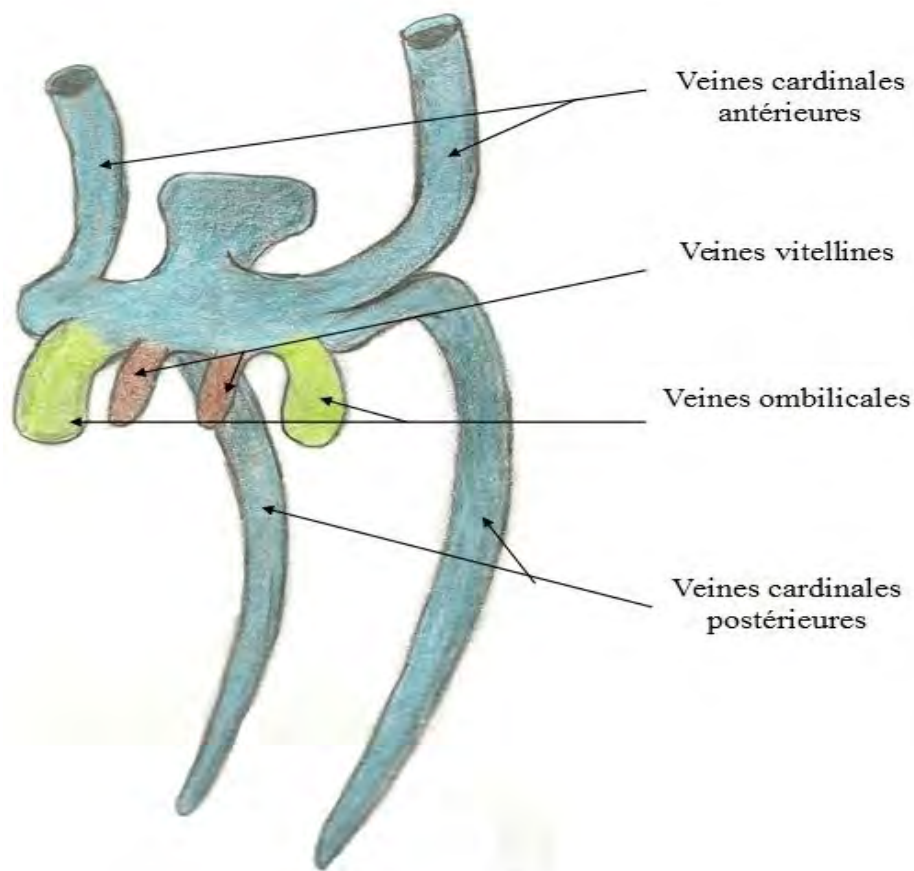
1. Canal hépato-cardiaque droit
2. Conduit veineux (futur canal d'Arantius)
3. Veine porte
4. Veine ombilicale gauche
5. Veine mésentérique supérieure

En pointillés: Régressions de la veine ombilicale droite et de la veine vitelline gauche

3.3 LE SYSTEME CARDINAL

Le système bilatéral et symétrique des veines cardinales se développe initialement au cours de la troisième semaine et comprend les veines, chacune paire, cardinales antérieures (supérieures) et cardinales postérieures (inférieures). (24)

Ces deux doubles paires de veines se réunissent près du cœur pour former les veines cardinales communes s'ouvrant dans les cornes du sinus veineux.



Représentation du système cardinal à 28j.

L'embryogenèse de la VCI est essentiellement tributaire des 3 systèmes veineux, toujours pairs et symétriques, qui vont évoluer à partir du système cardinal postérieur. Ces mêmes systèmes vont se développer et régresser à des moments différents avec un certain chevauchement temporel, en établissant entre eux de nombreuses anastomoses.

Au cours de la 4^{ème} semaine, les veines cardinales postérieures sont suppléées par un nouveau système: les veines sous-cardinales.

Au cours de la 7^{ème} semaine, un second réseau veineux de suppléance des veines cardinales postérieures se met en place: les veines supra-cardinales.

A la fin du 2^{ème} mois, les veines cardinales postérieures sont donc suppléées par deux paires de veines supplémentaires: les veines sous-cardinales et les veines supra-cardinales. Chaque paire apparaît dans le corps de façon médiale par rapport aux veines cardinales postérieures.

3.3.1 Système cardinal postérieur

Au cours de la 4^{ème} semaine, les veines cardinales postérieures drainent le sang de l'extrémité caudale du corps de l'embryon. Elles se réunissent à la 6^{ème} semaine avec les veines cardinales antérieures (drainant la tête, le cou, et l'extrémité supérieure de l'embryon) pour former les canaux de Cuvier (ou veines cardinales moyennes) qui se jettent dans le sinus veineux.

Au cours de la 8^{ème} semaine, il se développe dans la région pelvienne une anastomose intercardinale postérieure, représentant la future veine iliaque primitive gauche.

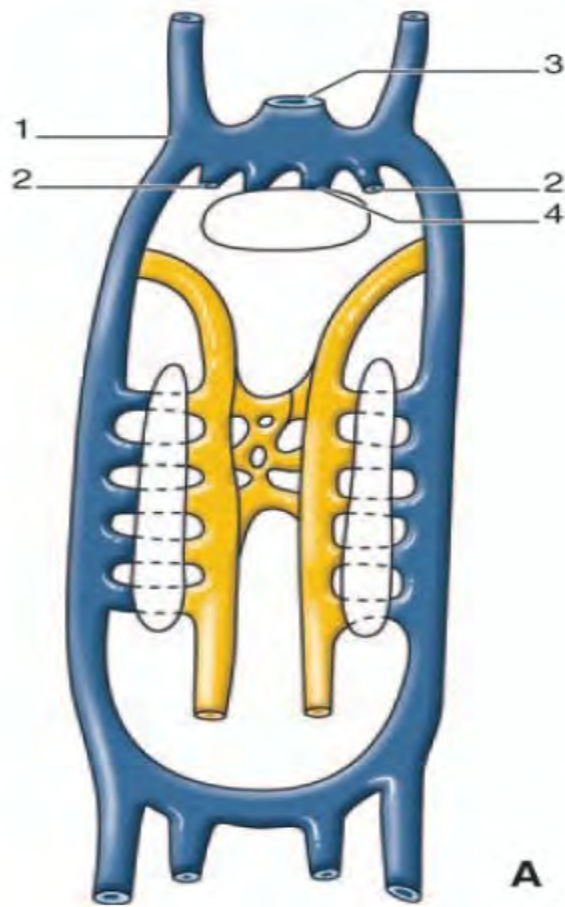
La partie caudale de la veine cardinal postérieure droite donnera ensuite la veine iliaque primitive droite et le segment initial de la VCI (segment distal).

Au cours de la 9^{ème} semaine, la veine cardinal postérieure gauche ainsi que la partie intermédiaire de son homologue droite vont s'atrophier puis disparaître.

3.3.2 Système sous-cardinal

Au cours de la 6^{ème} semaine, les veines sous-cardinales, apparues en position antérieure et médiane par rapport aux veines cardinales postérieures, deviennent fonctionnelles. Elles participent alors au drainage du mésonéphros, devenu volumineux.

Elles développent à ce stade de l'embryogenèse des anastomoses latérales avec les veines cardinales postérieures (anastomoses cardino-sous-cardinales).



Représentation schématique du développement embryonnaire de la VCI vers la 6ème semaine. Développement d'anastomoses.(23)

BLEU: système cardinal postérieur

JAUNE: système sous-cardinal

1: veine cardinale commune

2: veines ombilicales droite et gauche

3: sinus veineux

4: veine vitelline gauche

Au cours de la 8ème semaine, elles développent également d'autres anastomoses, médiales, reliant les veines sous-cardinales droite et gauche entre elles (anastomoses inter-sous-cardinales).

Au niveau céphalique, la veine sous-cardinale droite va de son côté fusionner avec le canal veineux hépatocardiaque droit (provenant de la veine vitelline droite), pour former le futur segment rétro-hépatique de la VCI.

Il convient de remarquer ici que cette dernière anastomose, responsable d'un abaissement des pressions à droite, permettra de privilégier ainsi le retour veineux du côté droit.

Par ailleurs, la partie moyenne de la veine sous-cardinale droite va persister, pour donner:

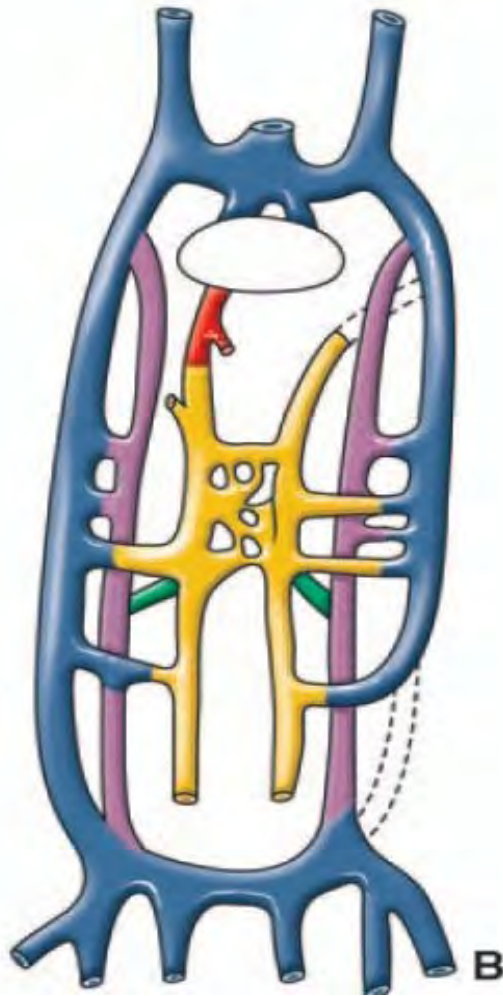
- le segment supra-rénal de la VCI
- la portion rénale de la VCI, par le biais d'une anastomose avec la veine supra-cardinale droite

Enfin, le reste de la veine sous-cardinale droite va régresser, de même que la veine sous-cardinale gauche dans sa majeure partie.

3.3.3 Système supra-cardinal

Au cours de la 7ème semaine apparaissent les veines supra-cardinales, en position médiale et postérieure par rapport aux veines cardinales postérieures, et en position latérale par rapport aux veines sous-cardinales.

D'importants remaniements vont ici aussi avoir lieu, pour laisser apparaître des anastomoses inter-supra-cardinales, sous-supra-cardinales et cardino-supra-cardinales.



Représentation schématique du développement embryonnaire de la VCI vers la 7ème semaine. Apparition des veines supra-cardinales.(23)

VIOLET: système supra-cardinal

VERT: Anastomoses sous-supra-cardinales

ROUGE: anastomose entre la veine sous-cardinale droite et la veine vitelline droite

A noter la poursuite du développement d'anastomoses, principalement à droite.

Anastomoses cardino-supra-cardinales

Anastomoses cardino-sous-cardinales

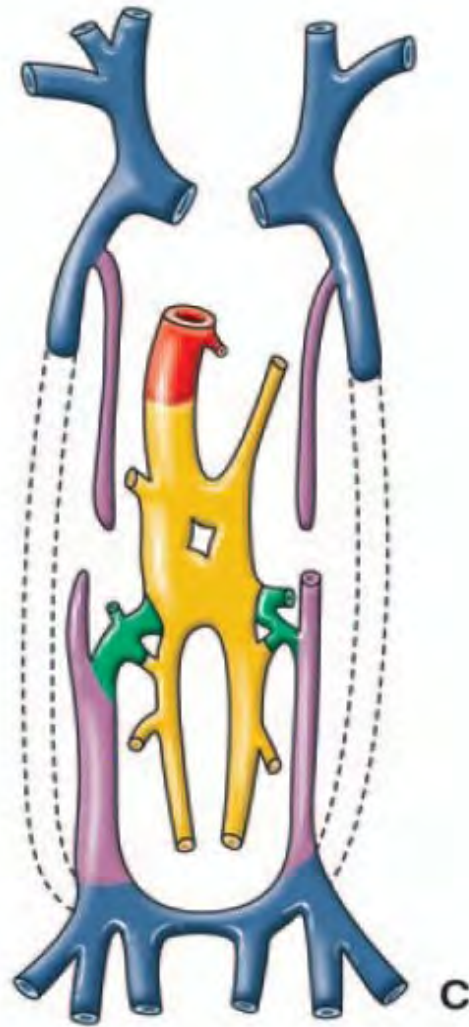
Puis, au cours des 8ème et 9ème semaines, les remaniements vont se succéder. (24)

Dans la région abdominale, la veine supra-cardinale droite formera le segment sous-rénal de la VCI, ainsi que la veine rénale droite. La veine supra-cardinale gauche va involuer dans sa majeure partie.

Dans la région thoracique, les veines supra-cardinales vont drainer la paroi thoracique grâce aux veines intercostales.

A droite, la veine supra-cardinale va perdre sa connexion supérieure avec la veine cardinale postérieure droite. Elle établit alors une nouvelle connexion avec la veine cardinale antérieure droite, devenant ainsi la veine azygos.

A gauche, la veine supra-cardinale, toujours dans sa portion thoracique, perd également sa connexion supérieure avec la veine cardinale postérieure gauche, pour aller se drainer directement dans la veine supra-cardinale droite, constituant ainsi la veine hémiazygos.



Représentation schématique du développement embryonnaire de la VCI vers la 8ème semaine.(23)

Régression de la veine sous-cardinale gauche.

Régression d'une partie de la veine sous-cardinale droite.

Régression d'une partie de la veine supra-cardinale gauche.

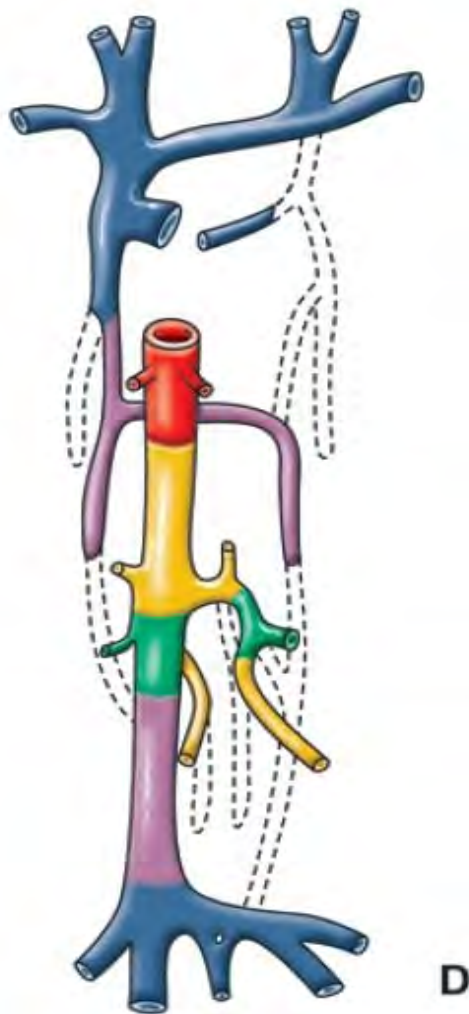
Régression de la veine cardinale postérieure gauche.

Régression de la partie intermédiaire de la veine cardinale postérieure gauche.

La veine cave inférieure définitive est donc constituée de 6 segments, ayant chacun une origine embryologique différente. (23)

Nous pouvons ainsi distinguer, depuis le niveau caudal jusqu'au niveau céphalique:

- segment initial (I) dérivant de la portion caudale de la veine cardinale postérieure droite
- segment sous-rénal (II) dérivant de la partie caudale de la veine supra-cardinale droite
- segment rénal (III) dérivant de l'anastomose supra-sous-cardinale droite
- segment supra-rénal (IV) dérivant du segment moyen de la veine sous-cardinale droite
- segment rétro-hépatique (V) dérivant de l'anastomose entre la veine sous-cardinale droite et la veine vitelline droite
- segment inter-hépatocardiaque (VI) dérivant de la portion terminale de la veine vitelline droite



Représentation schématique de la disposition définitive de la VCI vers la 9ème semaine.(23)

BLEU: segment I

VIOLET: segment II

VERT: segment III

JAUNE: segment IV

ROUGE: segment V et segment VI

4 LA VEINE CAVE SUPERIEURE

Les mécanismes de suppléance retrouvés dans certaines malformations de la VCI impliquent le système cave supérieur, par exemple dans le cas d'une continuation azygos de la VCI, où le flux sanguin de la partie inférieure de l'organisme est drainé par la veine azygos, donc par la veine cave supérieure. Il apparaît donc justifié de rappeler ici quelques notions de son développement.

Comme nous l'avons vu précédemment, les veines cardinales droite et gauche s'ouvrent initialement dans les cornes du sinus veineux, par l'intermédiaire des veines cardinales communes droite et gauche.

Entre la quatrième et la septième semaines, les veines sous-clavières vont se développer à partir des veines cardinales antérieures.

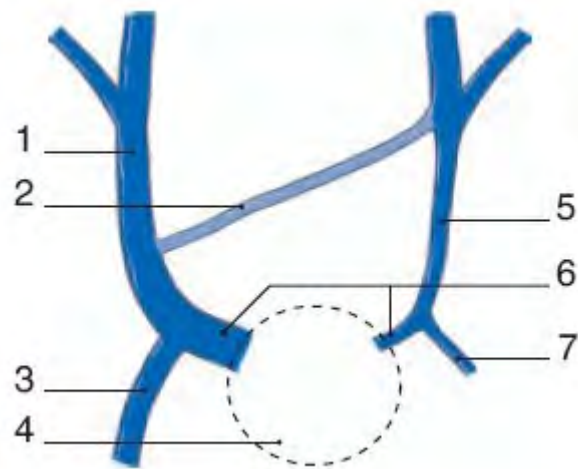
Vers la septième semaine, les futures veines jugulaires externes bourgeonnent depuis les veines cardinales antérieures, et de façon latérale. Dans le même temps, une anastomose médiane inter-cardinale antérieure se développe à partir des veines thymiques et thyroïdiennes.

A la fin du deuxième mois, l'achèvement de l'anastomose inter-cardinale antérieure aboutit au futur tronc veineux brachio-céphalique gauche. Les portions des veines cardinales antérieures situées au dessus de cette anastomose formeront les veines jugulaires internes.

Rappelons qu'à ce stade du développement embryonnaire, les veines supra-cardinales sont apparues sur les veines cardinales postérieures (orientation dorsale).

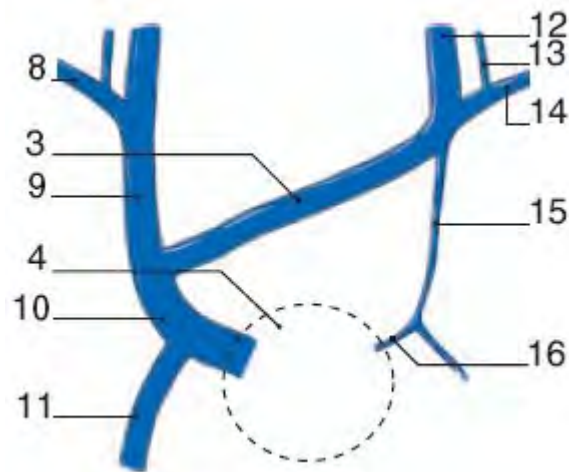
La veine cardinale commune gauche régresse ensuite dans sa partie distale, ne laissant persister que sa partie proximale, pour constituer le sinus coronaire. On assiste également à une involution des veines cardinales postérieures à partir de l'abouchement des veines supra-cardinales. Ainsi, la veine azygos est issue dans sa partie proximale de la veine cardinale postérieure droite et dans sa partie plus distale de la veine supra-cardinale droite.

Enfin, le segment de la veine cardinale antérieure droite situé entre la réunion des veines brachio-céphaliques droite et gauche et l'oreillette droite, devient la veine cave supérieure.



Représentation schématique du développement embryonnaire de la VCS vers la 7ème semaine

- 1:** Veine cardinale antérieure droite
- 2:** Anastomose inter-cardinale antérieure
- 3:** Veine cardinale postérieure droite
- 4:** Sinus veineux (ébauche cardiaque)
- 5:** Veine cardinale antérieure gauche
- 6:** Veines cardinales communes
- 7:** Veine cardinale postérieure gauche



Représentation schématique du développement embryonnaire de la VCS vers la 9ème semaine

3: Tronc veineux brachio-céphalique gauche

4: Sinus veineux

8: Veine sous-clavière droite

9: Tronc veineux brachio-céphalique droit

10: Veine cave supérieure

11: Veine azygos

12: Veine jugulaire interne gauche

13: Veine jugulaire externe gauche

14: Veine sous-clavière gauche

15: Veine intercostale supérieure gauche

16: Veine oblique de l'oreillette gauche

DEUXIEME PARTIE

I. ANOMALIES CONGENITALES DE LA VEINE CAVE INFERIEURE

1 DESCRIPTION

Même simplifié, notre rappel sur l'embryologie de la VCI reflète la complexité de son origine, puisque ce vaisseau, prépondérant dans notre anatomie, est généré par l'apparition, la transformation et la régression partielle d'un grand nombre de veines au cours de l'embryogenèse.

Il est donc plus aisé d'imaginer le nombre d'erreurs ou d'incidents pouvant survenir à autant d'étapes d'une telle construction.

En général et en principe, on distingue quatre grandes classes d'anomalies veineuses: l'aplasie, l'hypoplasie, la duplication et la persistance de vaisseaux vestigiaux.

Description des anomalies le plus fréquentes:

- présence d'une VCI gauche isolée, due à la persistance de la veine supra-cardinale gauche en tant que segment infra rénal, avec involution de son homologue droit. Le développement du segment supra-rénal est normal; une éventuelle continuation hémiazygos avec drainage par la grande veine azygos reste exceptionnelle (6 JL)
- duplication de la VCI au niveau du segment infra-rénal, due à la persistance des 2 systèmes supra-cardinaux, droit et gauche. Les deux veines iliaques se poursuivent dans deux troncs caves parallèles, même si une anastomose au niveau iliaque est souvent présente.
- continuation azygos ou hémiazygos, due à l'absence du segment supra-rénal hépatique. Cette anomalie résulte de l'absence d'union entre la veine sous-cardinale droite et le segment de la veine vitelline droite assurant la partie terminale de la VCI. Les veines sus-hépatiques se jettent ici directement dans l'oreillette droite, tandis que le drainage cave se fait par l'intermédiaire des veines supra-cardinales, devenues grande azygos et hémiazygos.
- atrésie ou agénésie d'un segment de la VCI ou de la totalité de la VCI

2 CLASSIFICATION

Nous pouvons retrouver dans la littérature différentes classifications, des plus variées. Elles diffèrent effectivement non seulement dans leur logique de classement, mais aussi en ce qui concerne leurs origines embryologiques.

Dans une étude sur le développement de la VCI chez le chat datant de 1920, Huntington et Mac Lure proposent un système de classification des anomalies de la VCI basé sur la régression ou la persistance anormales des différents systèmes veineux embryologiques. Cette classification rattache donc l'anomalie à l'élément embryologique censé en être à l'origine. (25)

Depuis, de nombreuses variantes anatomiques et rénales ont été décrites dans la littérature.

Il nous a semblé approprié, dans ce travail, de se référer à une classification basée sur les différentes variantes anatomiques de chaque segment de la VCI, en évoquant pour chacune l'élément embryologique responsable de l'anomalie, et ce afin de pouvoir par la suite identifier et cerner plus simplement les anomalies de la VCI de nos 3 patients. (23,26,27)

2.1 ANOMALIES CONGENITALES DU SEGMENT SOUS-RENAL DE LA VCI

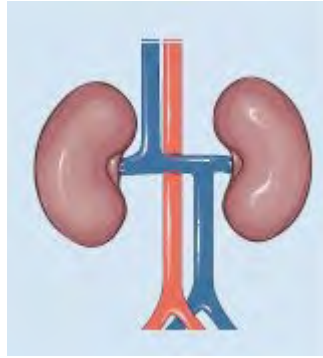
2.1.1 VCI Gauche

Elle peut être décrite comme une "image en miroir" de la VCI normale, la portion sous-rénale de la VCI se situant à gauche de l'aorte abdominale.

La VCI gauche se jette ainsi dans la veine rénale gauche, qui rejoint la veine rénale droite en croisant la ligne médiane en avant de l'aorte.

Elle retrouve alors son trajet initial, le long du bord droit de l'aorte.

Cette anomalie est le résultat d'une régression anormale de la veine supra-cardinale droite au profit d'une persistance anormale de la veine supra-cardinale gauche.



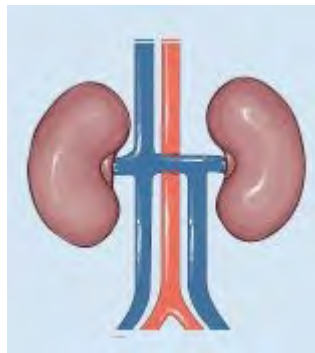
Représentation schématique d'une VCI gauche

2.1.2 VCI double

Dans ce type de malformation, la veine iliaque commune droite se poursuit par la VCI en position normale, (à droite de l'aorte abdominale), mais une VCI gauche sous-rénale et surnuméraire prolonge la veine iliaque commune gauche, pour se jeter dans la veine rénale gauche.

Remarquons ici que c'est cette continuation veine iliaque commune gauche/ VCI gauche surnuméraire qui permet de faire la différence avec une éventuelle volumineuse veine gonadique gauche.

Cette anomalie est le résultat de la persistance des 2 veines supra-cardinales (alors que la veine supra-cardinale gauche doit normalement régresser).



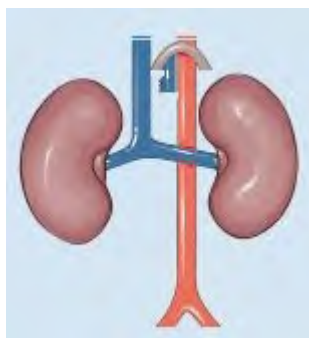
Représentation schématique d'une VCI double.

2.1.3 Agénésie de la VCI sous-rénale

Comme nous l'avons précisé précédemment, l'agénésie de la VCI peut intéresser la VCI dans sa totalité ou seulement un segment.

Dans cette configuration anatomique, les veines iliaques internes et externes se rejoignent, formant ainsi les veines lombaires ascendantes, élargies. Ces veines lombaires assurent alors le retour veineux des membres inférieurs et du bassin grâce à des collatérales para-vertébrales antérieures, qui rejoignent ensuite les systèmes azygos et hémi-azygos.

Ce type de malformation du segment sous-rénal nécessite une anomalie de développement du système supra-cardinal, mais aussi une anomalie de développement du système sous-cardinal, du fait de l'agénésie d'une partie du segment rénal, persistance de l'anastomose supra-sous-cardinale droite.



Représentation schématique d'une agénésie de la VCI sous-rénale.

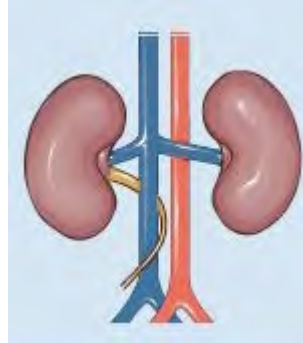
2.1.4 Uretère droit rétro-cave

Cette anomalie n'implique pas directement la VCI mais reste le résultat d'un défaut de développement des systèmes veineux embryologiques que nous étudions; c'est pourquoi nous avons trouvé intéressant d'en expliquer le mécanisme.

Ainsi, l'uretère droit rétro-cave est le résultat d'une anomalie de développement de la veine supra-cardinale droite associée à la persistance de la veine cardinale postérieure droite comme segment sous-rénal de la VCI.

Il chemine donc en arrière de la VCI, en tournant autour d'elle, alors que son trajet se fait normalement en avant de la VCI.

Cette anomalie peut être asymptomatique, ou bien être à l'origine d'infections urinaires à répétition, nécessitant alors une intervention chirurgicale visant à replacer l'uretère droit dans son trajet physiologique.



Représentation schématique d'un uretère rétro-cave droit.

2.2 ANOMALIES CONGENITALES DU SEGMENT SUPRA-RENAL DE LA VCI

2.2.1 Agénésie du segment rétro-hépatique de la VCI

2.2.1.1 Continuation azygos d'une VCI droite

Cette anomalie est également nommée agénésie du segment hépatique de la VCI avec continuation azygos.

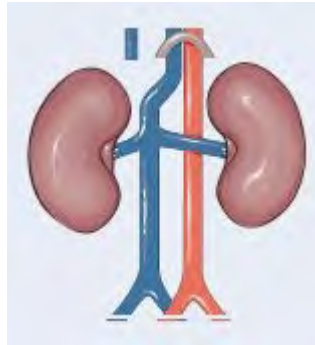
Les portions sous-rénales de la VCI ont ici un développement normal. Mais la VCI supra-rénale va se drainer dans la veine azygos, avant de pénétrer dans le thorax. Puis la veine azygos rejoint la VCS, respectant son trajet habituel.

Le segment hépatique n'est pas forcément absent, mais plutôt atrophique, se jetant directement dans l'oreillette droite.

Les veines hépatiques se jettent soit directement dans l'oreillette droite, soit dans le segment inter-hépto-cardiaque de la VCI.

D'un point de vue embryologique, cette anomalie résulte d'un défaut de formation de l'anastomose entre la veine sous-cardinale droite et la veine vitelline (à l'origine du segment V de la VCI habituellement).

Il s'ensuit une atrophie de la veine sous-cardinale droite, et la formation d'une anastomose supra-sous-cardinale droite, permettant le retour veineux au travers de la veine azygos (elle-même dérivée de la veine supra-cardinale droite).



Représentation schématique d'une agénésie de la VCI rétro-hépatique avec continuation azygos.

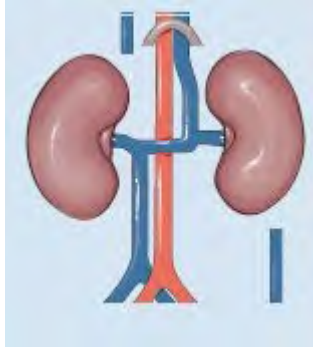
2.2.1.2 Continuation hémi-azygos d'une VCI droite

Comme pour l'anomalie du segment sous-rénal de la VCI avec VCI gauche, la continuation hémi-azygos peut être décrite comme l'image en miroir de la continuation azygos d'une agénésie du segment rétro-hépatique de la VCI.

Les segments sous-rénal et rénal de la VCI se situent en position normale, à droite de l'aorte abdominale. Puis la VCI rejoint la veine hémi-azygos, qui se drainera au niveau thoracique dans le reliquat de la veine azygos.

Cette particularités anatomique résulte à la fois d'une anomalie de développement de l'anastomose entre les veines sous-cardinale droite et vitelline droite, (aboutissant à une agénésie du segment rétro-hépatique de la VCI), et à la fois d'un défaut de formation de l'anastomose sous-supra-cardinale droite.

Il s'ensuit une déviation du sang vers la veine sous-cardinale gauche puis vers la veine supra-cardinale gauche (à l'origine de la veine hémi-azygos).



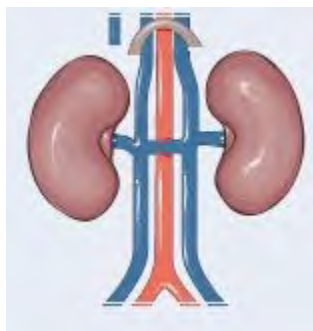
Représentation schématique d'une agénésie du segment rétro-hépatique de la VCI avec continuation héli-azygos.

2.2.1.3 Continuation mixte d'une VCI droite

Il s'agit en réalité du mode de suppléance le plus fréquent en cas d'interruption du segment rétro-hépatique de la VCI.

Comme nous venons de le voir, cette anomalie résulte d'un défaut de développement de l'anastomose entre les veines sous-cardinale droite et vitelline droite, aboutissant ainsi à une agénésie du segment rétro-hépatique de la VCI.

Le sang de la VCI sous-rénale est alors drainé de façon "bilatérale" par les veines azygos et héli-azygos.



Représentation schématique de la continuation mixte azygos et héli-azygos d'une agénésie du segment rétro-hépatique de la VCI.

2.2.2 Hypoplasie du segment rétro-hépatique de la VCI

Contrairement à l'agénésie où le segment rétro-hépatique de la VCI est absent, l'hypoplasie de ce même segment voit persister la VCI mais avec un calibre réduit, sans aucune compression extrinsèque.

Cela entraîne alors une hyperpression veineuse en amont, avec comme conséquence le développement des voies de dérivation veineuse azygos et hémi-azygos.

En conclusion, il existe de nombreuses variantes anatomiques des différents segments qui constituent la VCI.

Pour chaque variante, il est possible de déterminer le défaut de la structure embryologique à l'origine de la malformation.

Le schéma suivant récapitule, pour les segments sous-rénal et supra-rénal, les différentes associations de variantes de la VCI, et leurs possibilités de suppléance par les réseaux azygos et hémi-azygos.

Sous-rénal		VCI gauche	Double VCI	Agénésie VCI sous-rénale	Urètre rétrocave
Sus-rénal					
Continuation azygos					
Continuation hémiazygos					
Continuation mixte azygos et hémiazygos					

Représentation schématique de différentes associations de variantes de la VCI supra-rénale et infra-rénale (23).

II. PRESENTATION DES CAS RENCONTRES

A) OBJECTIFS

Il s'agit ici de décrire 3 cas cliniques de malformation de la VCI, dont deux cas rencontrés dans le Service d'Accueil de Urgences (SAU) du CH de Verdun, et 1 cas rencontré dans le Service d'Accueil des urgences du CHU de Nancy.

B) MATERIEL ET METHODE

Pour chacun des cas de malformation de la VCI rencontrés, nous avons recueilli l'observation initiale et la démarche ayant conduit au diagnostic.

Avec l'autorisation des patients et des praticiens hospitaliers les ayant pris en charge, nous avons ensuite suivi ces patients pendant plusieurs mois, de façon à connaître leur devenir.

C) PRESENTATION DES CAS CLINIQUES

1 PREMIER CAS

1.1 Prise en charge au CHV

1.1.1 Histoire de la maladie

Il s'agit d'un jeune patient âgé de 9 ans, adressé au SAU du CH de Verdun le 4 juin 2005 par son médecin traitant devant l'apparition récente d'une douleur de hanche gauche avec boiterie du membre inférieur gauche et difficultés à la marche.

L'anamnèse des parents retrouve un traumatisme lombaire survenu 10 à 15 jours auparavant, Thomas ne se plaignant de douleurs au pli inguinal gauche que depuis 3 jours.

1.1.2 Antécédents

Thomas ne présente pas d'antécédents familiaux particuliers. Il n'a pas d'allergie connue et ses antécédents personnels sont marqués par une surcharge pondérale, avec un BMI calculé à 29,2 (poids de 50,8 kg, taille de 132 cm).

1.1.3 Examen clinique

A l'examen clinique initial, Thomas est apyrétique.

L'auscultation cardio-pulmonaire est normale. L'examen abdominal retrouve un abdomen souple et dépressible, avec une sensibilité abdominale à la palpation en fosse iliaque droite (FID) et fosse iliaque gauche (FIG), sans défense.

Le membre inférieur gauche apparaît chaud et tuméfié. Par ailleurs, la palpation inguinale gauche reste douloureuse, de même que les mobilisations active et passive du membre inférieur gauche. La marche est quasiment impossible, et l'appui monopodal douloureux. L'examen du reste de l'appareil locomoteur est sans particularité.

1.1.4 Examens complémentaires

Le bilan radiologique réalisé initialement au SAU ne retrouve pas d'argument en faveur d'une lésion osseuse.

Une échographie de hanche et de cuisse est réalisée et met alors en évidence une thrombose veineuse iliaque externe bilatérale et une thrombose fémorale commune et superficielle gauche. L'examen articulaire est normal.

Le scanner thoraco-abdominal confirme la présence d'une thrombose veineuse étendue au niveau du membre inférieur gauche (depuis le trépied tibio-péronier jusqu'aux veines fémorales superficielles, profonde et communes), et met en évidence la présence d'une extension bilatérale de cette thrombose aux veines iliaques externes et primitives, le thrombus s'étendant également dans la VCI juste au dessus de la bifurcation iliaque. Les veines lombaires ascendantes sont également thrombosées. Par ailleurs, le scanner révèle une VCI hypotrophique dans sa portion distale, mais en position normale, sans malformation congénitale cave évidente. Il n'y a pas d'élément en faveur d'une embolie pulmonaire, d'un épanchement ou d'une masse intra-abdominale.

L'électrocardiogramme inscrit un rythme sinusal régulier avec un aspect dans la norme pour l'âge.

1.1.5 Biologie

Sur le plan biologique, on retrouve un syndrome inflammatoire biologique avec une hyperleucocytose à 9080, et une CRP à 91; l'ionogramme est normal; l'hémostase est perturbée avec un taux de D-Dimères supérieur à 4 mg/L et un fibrinogène à 5,6 g/L. Le TP est normal à 72% et le TCA est à 43 pour un témoin à 32.

1.1.6 Traitement

Un traitement par héparine est instauré (bolus de 2500 UI IVD puis relai IVSE à 1000 UI/h), avec repos strict au lit et contention élastique.

Notre jeune patient est ainsi transféré en cardiologie infantile le 06 juin 2005.

1.2 Prise en charge au CHU (Cardiologie Infantile)

1.2.1 Examen clinique

A son arrivée au CHU, l'examen clinique de Thomas est inchangé.

1.2.2 Examens complémentaires

Une échocardiographie retrouve des cavités droites et gauches non dilatées, avec une cinétique du VG satisfaisante. La veine cave y apparaît normale dans sa portion haute.

Un angioscanner de contrôle est réalisé et montre un aspect veineux très particulier chez Thomas. Si la veine cave inférieure sus-rénale est parfaitement visible, et présente un aspect et un calibre normaux, en revanche, à l'étage sous-rénal, **la VCI n'est absolument pas opacifiée. Il semble exister dans cette zone un aspect qui pourrait être un reliquat fibreux, et ce jusqu'au niveau de la bifurcation iliaque.**

Les 2 veines iliaques sont elles bien visibles, mais on y retrouve un thrombus frais persistant, s'étendant jusqu'aux veines fémorales communes. On remarque par ailleurs l'existence d'une **circulation collatérale au niveau de l'étage sous-rénal, mais on ne retrouve pas de veine azygos droite, et la veine hémi-azygos gauche, bien que dilatée, apparaît de morphologie sensiblement normale.**

1.2.3 Biologie

Le bilan biologique effectué à la recherche d'un facteur prothrombotique s'avère complètement négatif avec notamment une anti-thrombine III normale à 87%, une protéine C à 75%, une protéine S à 91%, une recherche de résistance à la protéine C activée ne montrant pas d'anomalie et une absence d'anticorps antiphospholipides.

1.2.4 Traitement

Par la suite, une anticoagulation efficace est maintenue, Thomas étant placé sous Previscan®, pour un INR cible entre 2 et 3, avec port de bas de contention associé, et le retour à domicile est autorisé.

Une nouvelle hospitalisation au CHU est programmée le 7 août 2005 afin d'effectuer un scanner de contrôle.

1.3 Suivi au CHU à 2 mois

1.3.1 Examen clinique

Aucun évènement notable n'est rapporté par l'entourage familial depuis la précédente hospitalisation.

A l'admission, Thomas est en bon état général mais présente toujours une surcharge pondérale malgré l'instauration de conseils diététiques, avec un BMI à 31,3.

L'examen clinique est normal, sans signe patent de thrombose veineuse profonde.

1.3.2 Examens complémentaires

Le scanner permet de retrouver une reperméabilisation partielle des veines ilio-fémorales droite et gauche. Il existe en effet un thrombus pariétal au niveau de la veine iliaque droite.

De plus, le drainage des veines iliaques s'effectue dans une VCI de très petit calibre. Il n'existe plus de thrombus au niveau de la VCI, et **le réseau azygos, nettement plus visible que sur le scanner antérieur, est en réalité dilaté, tant au niveau de la veine azygos que de l'hémi-azygos**. On note également la persistance du réseau de dérivation veineux hémorroïdaire paravertébral et abdominal antérieur.

Dans ce contexte scannographique, une anticoagulation efficace est maintenue, et ce pour une durée minimale d'un an, toujours associée au port de contention.

Un scanner de contrôle est souhaité à un an.

1.4 Suivi au CHU à 1 an

Thomas est ainsi de nouveau hospitalisé en septembre 2006 en cardiologie infantile au CHU de Nancy.

1.4.1 Examen clinique

Thomas n'a pas de doléances particulières si ce n'est une gêne ressentie au niveau des membres inférieurs lorsqu'il court.

Il présente toujours une surcharge pondérale avec un BMI à 30,2.

L'examen clinique retrouve cette fois à l'auscultation cardiaque un souffle systolique d'intensité 3/6 à la base du cœur. Les mollets sont en fait souples et non douloureux à la palpation. L'auscultation pulmonaire est normale.

1.4.2 Biologie

Sur le plan biologique, la recherche d'anticorps antinucléaires effectuée lors de la précédente hospitalisation s'est avérée négative, de même que celle de facteurs rhumatoïdes.

De plus, une recherche de mutation du facteur II et d'anticorps anticardiolipine est réalisée.

1.4.3 Examens complémentaires

L'ECG inscrit toujours un rythme sinusal et régulier; il n'y a pas d'hypertrophie ni du VG ni du VD.

Le scanner réalisé retrouve une absence d'anomalie au niveau du système veineux supérieur, perméable et de calibre normal. Il existe une dilatation du système azygos à l'étage thoracique (avec développement de volumineuses collatérales thoraciques), mais à l'étage abdominal, l'ensemble du système veineux est également perméable. La VCI sus-hépatique est de calibre normal, et les veines sus-hépatiques sont perméables. Le tronçon de la VCI situé entre les veines rénales et le foie est bien visible, sans signe de thrombose. En revanche, en sous-rénal, la VCI est à peine décelable, et on constate le développement d'un important réseau de collatéralités veineuses profondes (hémorroïdaires mais aussi superficielles sous-cutanées). Les veines fémorales iliaques sont normales, jusqu'à la confluence veineuse, où le système devient atrophique. On retrouve donc toujours cet aspect de la **VCI filiforme entre les veines rénales et la bifurcation iliaque évoquant une hypoplasie de la VCI sans agénésie.**

1.4.4 Traitement

Un avis est alors demandé en Unité de Médecine Vasculaire: il est ainsi recommandé de maintenir le traitement par anticoagulant en attendant le résultat des nouvelles recherches biologiques effectuées.

Thomas a pu bénéficier par la suite et pendant 1 an d'un suivi de consultation régulier, tous les 6 mois (en avril et octobre 2007), à l'Hôpital d'Enfants, qui a conclu par deux fois à un état clinique et échographique normal.

Par ailleurs, l'ensemble du bilan d'hémostase est revenu négatif.

A noter qu'une intervention chirurgicale sur la VCI a été évoquée, pour permettre par la suite d'arrêter le traitement par AVK, mais que ce geste s'est avéré exceptionnel et ici non retenu.

1.5 Récidive

1.5.1 Prise en charge en cabinet libéral

Le 20 décembre 2007, Thomas est adressé par son médecin traitant auprès d'un angiologue libéral, devant l'apparition depuis 5 jours d'une douleur en regard du creux poplité.

A ce moment, l'anti-coagulation est déséquilibrée, avec un INR datant de la veille à 1,3, et ce en raison d'une surcharge pondérale qui a tendance à s'aggraver (BMI 31,4).

L'examen clinique retrouve un mollet droit augmenté de volume et tendu.

L'écho-doppler confirme la présence d'une récidive thrombotique avec un thrombus totalement occlusif au niveau du tronc tibio-péronier, de la veine poplitée, et de la veine fémorale superficielle.

Thomas est alors adressé au SAU du CHV où un avis pris en Cardiologie Infantile préconise la mise en route d'un traitement par HNF à la dose de 10 000 UI/12h; il est ensuite transféré à l'hôpital d'enfants.

1.5.2 Prise en charge au CHU

1.5.2.1 Examen clinique

A l'admission, Les constantes sont stables, il n'y a pas de dyspnée ni de douleur thoracique. L'auscultation cardiaque est inchangée, l'auscultation pulmonaire est libre. L'examen des membres inférieurs révèle un mollet droit tendu et érythémateux, douloureux à la palpation.

1.5.2.2 Examens complémentaires

L'ECG est sans particularité.

L'échocardiographie retrouve un VG non dilaté; il n'y a pas de valvulopathie mitro-aortique. La FE est mesurée à 81%. En revanche, le VD est discrètement dilaté, avec une PAPS mesurée à 25-30 mmHg, sur insuffisance tricuspide de grade I. Il n'y a pas de sténose pulmonaire. La VCI est plate, il n'y a pas d'épanchement péricardique.

1.5.2.3 Biologie

Sur le plan biologique, l'hémogramme est sans particularité. L'INR est à 1,6. L'ionogramme et la fonction rénale sont normaux.

1.5.2.4 Traitement

La prise en charge a donc consisté en une anti-coagulation à doses curatives par Héparine non Fractionnée et adaptation de la posologie en AVK.

Un écho-Doppler de contrôle est effectué 4 jours plus tard et retrouve une thrombose poplitée droite étendue à la moitié inférieure de la veine fémorale superficielle droite, la veine fémorale commune et la crosse de la veine saphène étant perméables.

Thomas a ainsi pu regagner son domicile le 25 décembre avec un traitement comprenant Lovenox® 0,6 2 fois par jour et Previscan®, avec contrôles de l'INR plus rapprochés, indispensables pour éviter une nouvelle récurrence.

1.6 Suivi actuel

Thomas fait actuellement l'objet de deux suivis parallèles:

- Le premier est celui effectué par l'Hôpital d'Enfants, qui n'a pas montré à ce jour d'instabilité, tant sur le plan thrombotique que sur le plan échocardiographique
- Le second effectué en pédiatrie au CHV, concernant la surcharge pondérale de notre jeune patient, qui a depuis été adressé au Réseau Obésité ADOR 55

Nous avons également contacté son médecin traitant récemment afin de cerner les dernières évolutions dans la prise en charge de la pathologie de Thomas.

Ainsi, nous avons pu apprendre que ce jeune patient, âgé actuellement de 15 ans, n'a pas pris la mesure de la gravité potentielle de sa maladie ni de l'importance du traitement anti-coagulant. Ses parents ont même dû aller jusqu'à le forcer à prendre ce traitement sous leurs yeux pour s'assurer de sa bonne observance. Malgré ces mesures particulières, l'équilibration de l'INR reste fluctuante.

Malgré plusieurs tentatives, son médecin traitant n'a pas réussi à établir jusque là un dialogue constructif avec Thomas, qui reste dans l'opposition, tant sur le plan de sa pathologie thrombotique que sur le plan de la prise en charge de son surpoids.

Il est d'ailleurs inscrit cette année dans un lycée vosgien spécialisé dans l'éducation diététique et l'accompagnement des adolescents présentant une surcharge pondérale importante.

1.7 Particularités anatomiques

Comme nous l'avons précisé précédemment, l'imagerie scannographique de Thomas permettait de mettre en évidence certaines anomalies de la VCI détaillées ci-après:

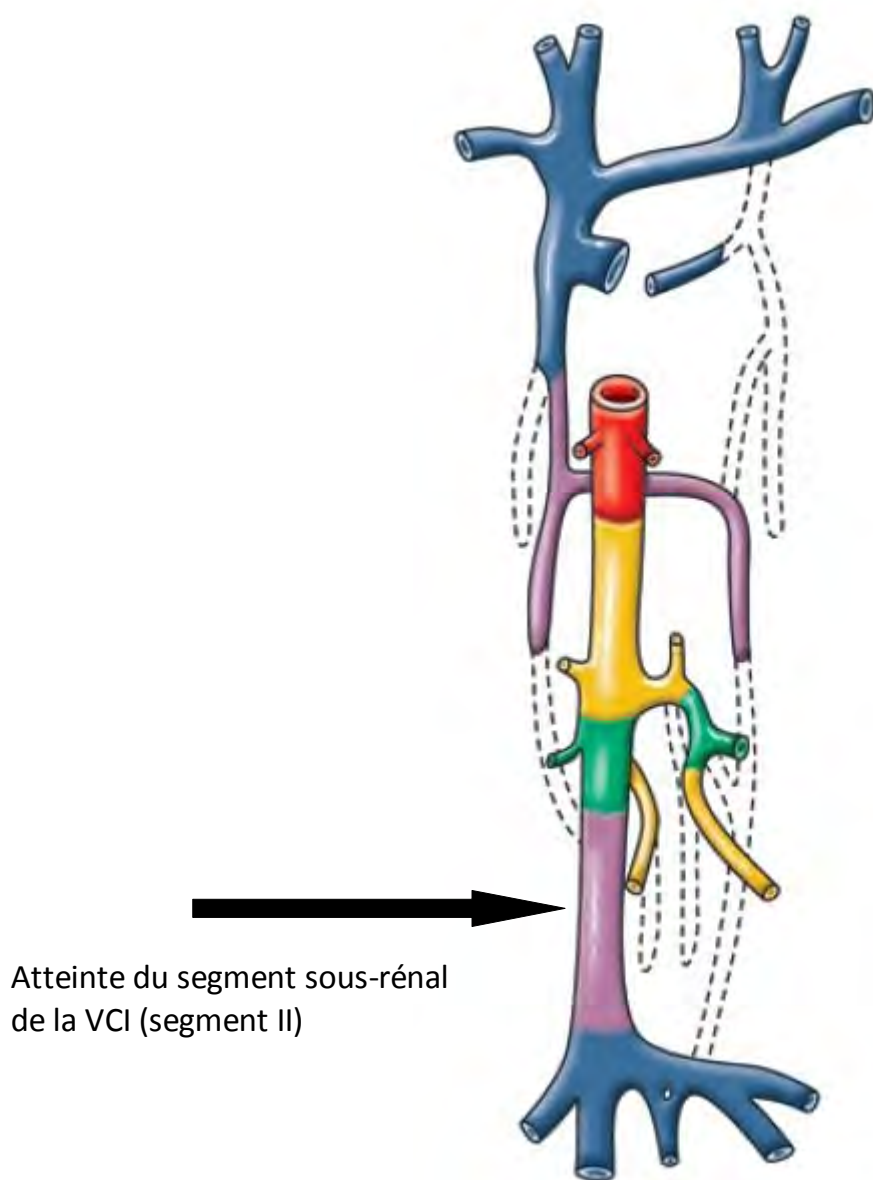
- un segment supra-rénal de la VCI d'aspect normal
- un segment sous-rénal de la VCI d'aspect atrophié, avec présence d'un reliquat fibreux présent jusqu'au niveau de la bifurcation iliaque
- présence d'une circulation veineuse dans ce même segment sous-rénal, avec notamment suppléance par le système azygos (veine azygos et veine hémi-azygos)

Nous sommes ainsi en présence d'un aspect de VCI filiforme entre les veines rénales et la bifurcation iliaque.

Il s'agit donc d'une hypoplasie de la VCI, sans agénésie, dans son segment sous-rénal.

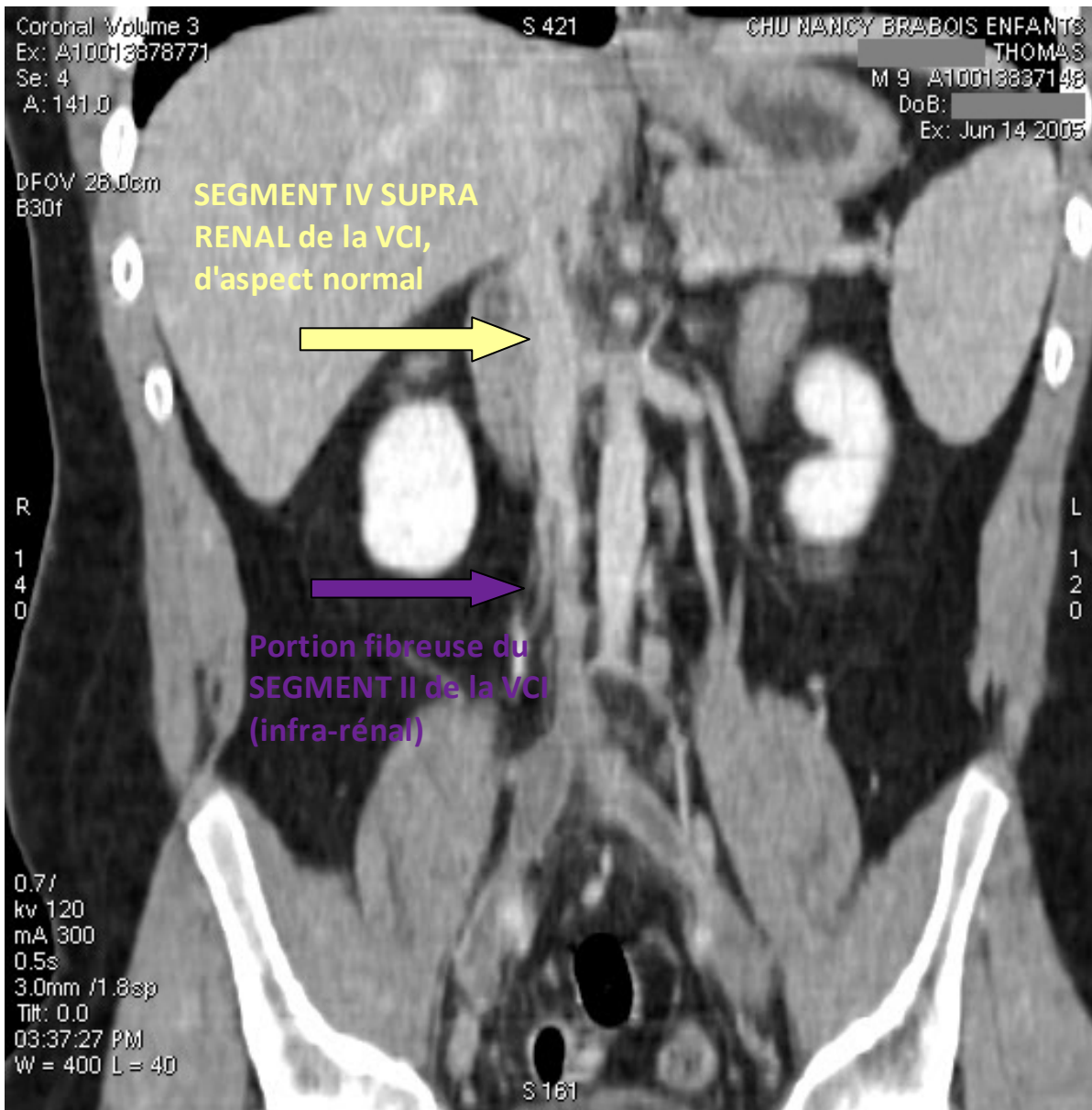
Par ailleurs, et au vu des rappels embryologiques évoqués dans notre première partie, nous pouvons déduire que les anomalies de la portion sous-rénale de la VCI mises en évidence ici proviennent:

- d'une anomalie de développement de la veine supra-cardinale droite dans son segment sous-rénal, et mise en place d'un relai de suppléance:
 - ✗ par la veine supra-cardinale gauche, à l'origine de la future veine hémi-azygos
 - ✗ par la portion supra-rénale de la veine supra-cardinale droite, à l'origine de la veine azygos.
- d'une anomalie de développement du système sous-cardinal, du fait de l'agénésie d'une partie du segment rénal, qui persiste normalement de l'anastomose supra-sous-cardinale droite.

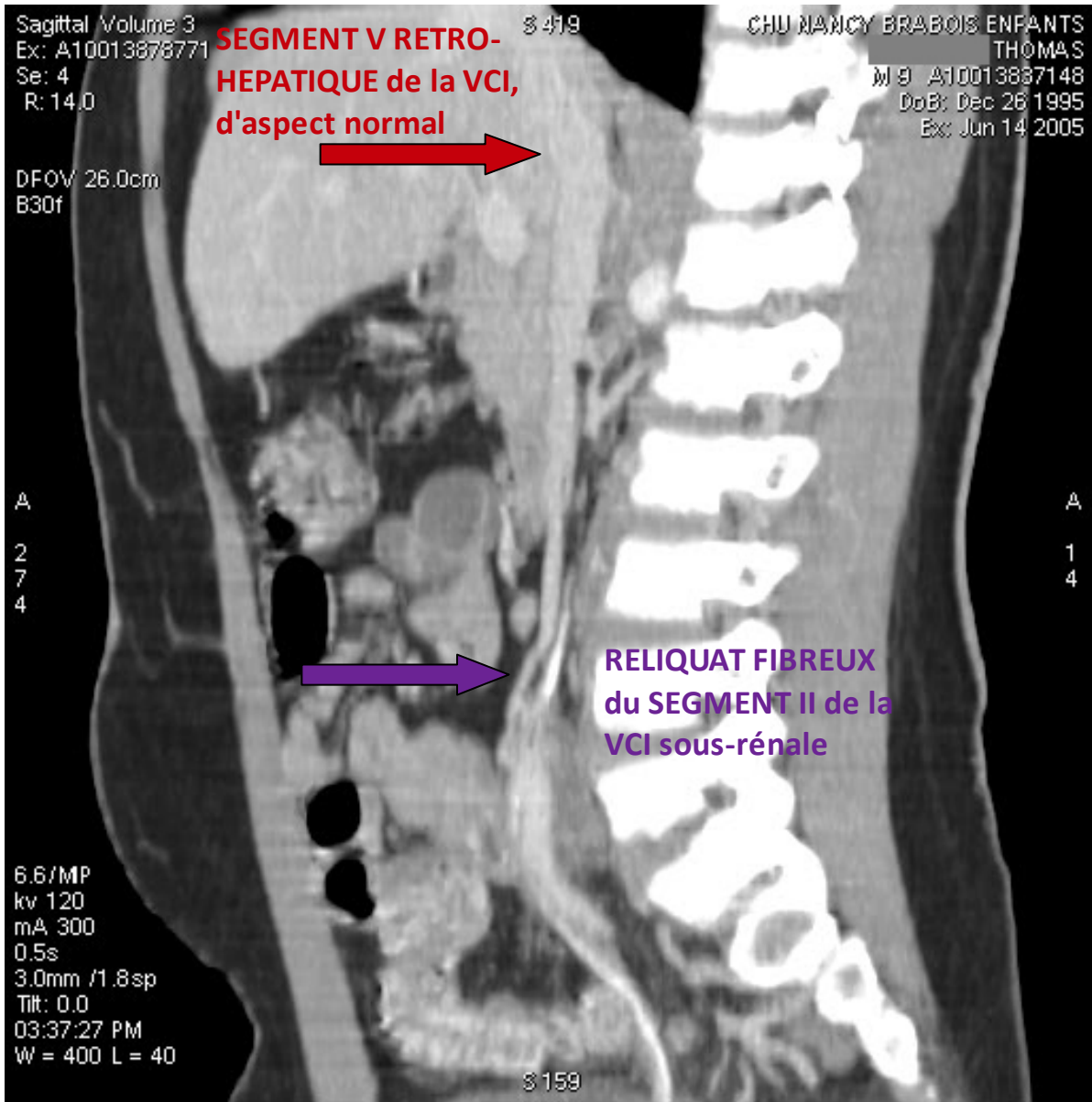


Représentation schématique du segment atteint de la VCI chez notre 1er patient.(23)

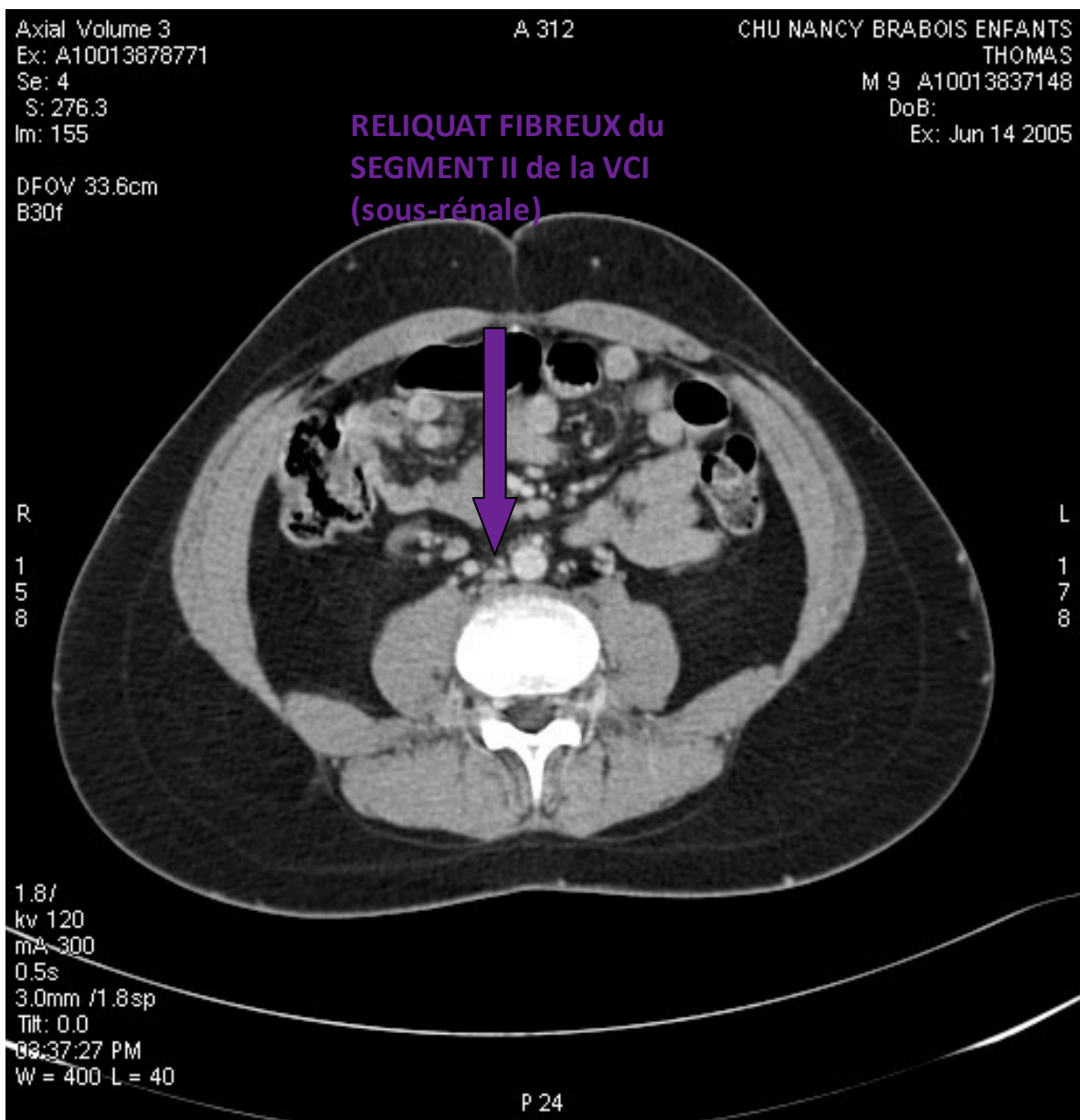
IMAGES SCANNOGRAPHIQUES



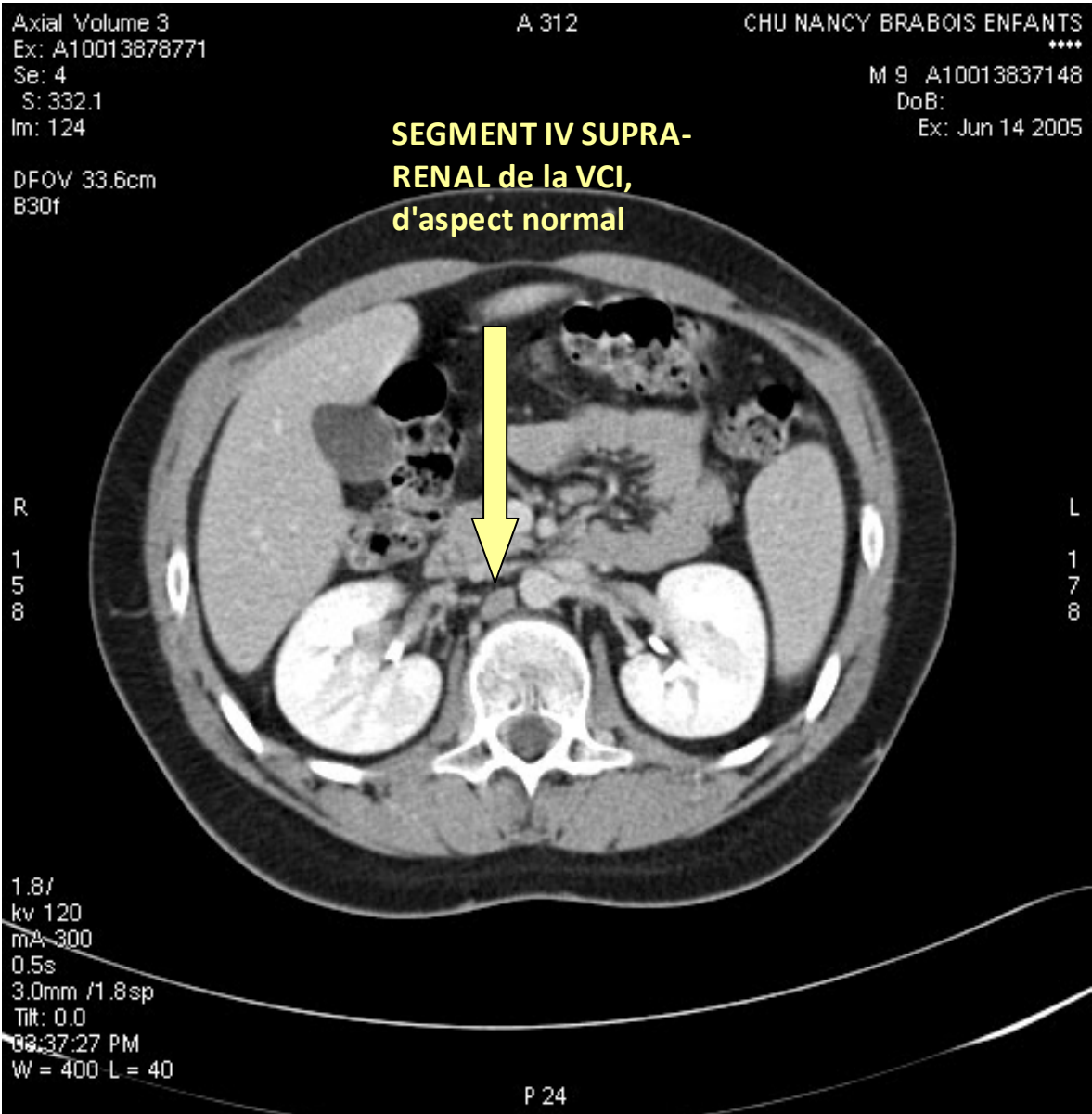
Coupe frontale: anomalie de la portion sous-rénale de la VCI avec reliquat fibreux



Coupe sagittale révélant l'anomalie de la portion sous-rénale de la VCI



Coupe axiale sous-rénale avec portion atrophiée de ce segment de la VCI



Coupe axiale avec segment supra-rénal de la VCI, diamètre normal

2 DEUXIEME CAS

2.1 Prise en charge au CHV

2.1.1 Histoire de la maladie

Il s'agit d'une jeune patiente de 14 ans, adressée le 31/10/2009 au SAU du CHV par le médecin traitant pour suspicion d'appendicite devant la persistance depuis 2 jours de douleurs de la fosse iliaque droite, associées à des douleurs lombaires droites.

L'anamnèse retrouve l'apparition d'une douleur lombaire droite, persistante depuis 48h.

2.1.2 Antécédents

Ariane présente dans ses antécédents familiaux une HTA chez la mère et une probable leucémie lymphoïde chronique chez la grand-mère. Elle n'a pas d'allergie connue. Ses antécédents personnels comprennent la notion de bronchites à répétition dans l'enfance. On ne note pas de tabagisme ni de prise de contraception.

2.1.3 Examen clinique

A l'entrée, la patiente présente une fièvre à 38,5. On note une discrète tachycardie (à 108 bpm), la saturation en air ambiant est à 99%, TA à 111/59.

Il n'y a pas de nausées ni vomissements, pas de trouble du transit, pas de signes fonctionnels urinaires.

A l'examen clinique initial, l'auscultation cardio-pulmonaire est sans particularité. Les mollets sont souples et non douloureux à la palpation. Les pouls sont tous perçus. La palpation abdominale retrouve un abdomen souple et dépressible, avec une sensibilité en FID, sans défense, et un psoïtis. Les orifices herniaires sont libres, de même que les fosses lombaires.

2.1.4 Examens complémentaires

L'échographie pelvienne réalisée alors afin d'éliminer un syndrome appendiculaire ne met pas en évidence d'inflammation de l'appendice, mais une thrombose veineuse iliaque primitive complète étendue à la veine iliaque externe droite.

Le scanner thoraco-abdomino-pelvien confirme la présence d'une thrombose veineuse de l'axe iliaque droit, réalisant une pseudo-masse en regard du promontoire et au contact de la face postérieure du muscle psoas droit. Mais l'imagerie précise également que cette thrombose survient sur une **malformation veineuse cave, avec présence d'une VCI d'aspect tortueux, se drainant en regard des veines rénales**, dans un lacis de veines péri-vertébrales, qui se poursuivent par des veines azygos jusqu'au niveau de la veine cave supérieure.

2.1.5 Traitement

Ainsi, et après réalisation d'un bilan de thrombophilie (protéines C, S, anticorps antiphospholipides, antithrombine III, facteurs anti-nucléaires, recherche d'une mutation du facteur V et du facteur II), un traitement anticoagulant par héparinothérapie est débuté à la dose de 1000 UI/h SE.

Notre jeune patiente est alors adressée en cardiologie infantile à l'hôpital d'enfants de Brabois, pour prise en charge d'une thrombose veineuse ilio-fémorale, dans un contexte de malformation anatomique de la veine cave inférieure.

2.2 Prise en charge au CHU (Cardiologie Infantile)

2.2.1 Examen clinique

A l'arrivée au CHU, Ariane reste subfébrile, avec une température à 38,0, et l'examen clinique est inchangé.

2.2.2 Biologie

Le bilan biologique retrouve une anémie modérée à 10,8 g/dL, des globules blancs à 8,2 G/L et une CRP à 130.

Par ailleurs, le bilan de thrombophilie effectué avant mise en route du traitement anticoagulant revient négatif.

2.2.3 Examens complémentaires

L'échocardiographie retrouve une bonne fonction ventriculaire gauche avec une FE à 60%, il n'y a pas de valvulopathie mitro-aortique, ni de shunt à l'étage auriculaire ou à l'étage ventriculaire. Le péricarde est sec. Il n'y a pas d'HTAP, et le ventricule droit n'est pas dilaté.

2.2.4 Traitement

L'évolution a ainsi été favorable après maintien d'un traitement anticoagulant efficace, avec relai par PREVISCAN pour un INR cible entre 2 et 3.

Ariane quitte le service le 10 novembre 2009, avec comme traitement de sortie 1 comprimé de PREVISCAN® le soir, ainsi qu'avec un rendez-vous de consultation en Unité de Médecine Vasculaire.

2.3 Suivi en Unité de Médecine Vasculaire

2.3.1 Première consultation

Ariane est revue en consultation le 8 mars 2010.

Sur les 8 derniers dosages de l'INR, seulement 3 sont compris dans la fourchette thérapeutique (le dernier étant à 2,9). Le traitement est bien supporté, et notre patiente porte bien ses bas de contention.

Sur le plan clinique, l'examen est satisfaisant. Il n'y a pas de signe d'hémorragie ou de thrombose, et les deux membres inférieurs sont sans œdèmes. Il n'y a pas de signe d'auto-immunité.

Le traitement anti-coagulant est alors reconduit pour une durée de 9 à 12 mois, et un second rendez-vous de consultation est donné en juin 2010, avec écho-Doppler veineuse de contrôle.

2.3.2 Deuxième consultation

Ariane est revue pour une deuxième consultation en juin 2010.

Le bilan de thrombophilie réalisé s'avère strictement négatif.

Sur le plan clinique, elle ne présente pas d'altération de l'état général. L'auscultation cardio-pulmonaire est sans particularité. Il n'y a pas d'œdème des membres inférieurs et les mollets sont souples et indolores. Elle ne présente pas de signe de récurrence de thrombose.

Son traitement comporte uniquement Previscan® 1 comprimé le soir en alternance avec 3/4 de comprimé 2 jours de suite. Elle porte des bas de contention. Depuis 6 mois, elle a réalisé 10 INR dont 2 sont en dehors de la fourchette thérapeutique.

Au total, le traitement par AVK est poursuivi.

Il est convenu que la patient réalise un Doppler veineux en octobre avant d'être de nouveau revue en consultation, pour discuter de la poursuite ou non du traitement par AVK.

2.3.3 Troisième consultation

Elle a lieu en octobre 2010.

Sur le plan clinique, l'évolution est stationnaire. Il n'y a pas eu de signe de récurrence thrombo-embolique veineuse. On note cependant l'apparition d'une veine collatérale aux plis de l'aîne. Ariane précise d'ailleurs qu'elle présente parfois une gêne douloureuse fugace de la fosse iliaque droite juste au-dessus de cette collatérale.

L'équilibre du traitement anticoagulant est bon (dernier INR à 2,3 pour une cible entre 2 et 3); la posologie n'a pas été changée depuis la dernière consultation.

Après discussion avec le Pr R. de radiologie, il a été prévu de réaliser un contrôle abdominal avec exploration veineuse par une IRM, afin de vérifier les axes caves et iliaques.

La poursuite du traitement par AVK au delà de la 1ère année a été par ailleurs recommandée, et ce pour une durée indéfinie., dans l'attente d'éventuels traitements anti-thrombotiques anti-IIa ou anti-Xa.

2.4 Suivi actuel

Après un contact téléphonique récent avec son médecin généraliste, nous avons pu apprendre qu'Ariane est une patiente compliant vis-à-vis du traitement anti-coagulant. Les derniers contrôles de l'INR sont satisfaisants. Ariane, aujourd'hui âgée de 17 ans, a bien cerné les aspects importants de sa pathologie et l'intérêt du traitement anti-coagulant au long cours.

Nous avons également abordé avec son médecin traitant le sujet d'une éventuelle contraception. Ariane n'en a pas fait la demande jusque là. Mais, bien conscient de la contre-indication formelle des oestro-progestatifs, il s'est permis d'insister auprès de sa maman sur l'importance de l'établissement rapide d'un contact entre lui-même et le gynécologue lorsqu'Ariane souhaiterait aborder ce suivi spécialisé.

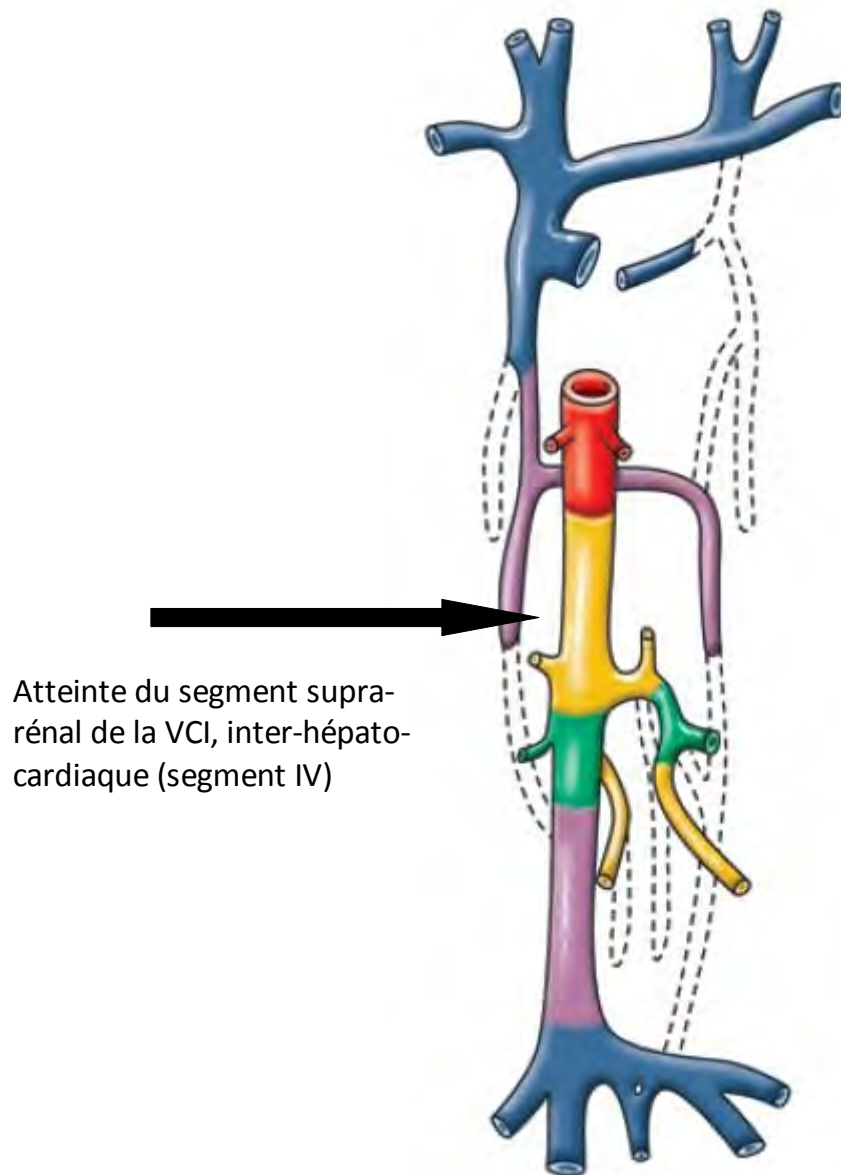
2.5 Particularités anatomiques

De nouveau ici, le scanner effectué en urgence chez Ariane nous révélait, en plus d'une TVP iliaque droite étendue à la veine cave inférieure, certaines anomalies anatomiques de la VCI:

- segment inter-hépto-cardiaque terminal ou proximal normal de la VCI, se jetant normalement dans l'oreillette droite
- segment sous-rénal de la VCI d'aspect normal, bien que thrombosé, depuis les reins jusqu'à la bifurcation iliaque
- anomalie de développement du segment supra-rénal de la VCI avec:
 - ✗ segment rétro-hépatique de la VCI présent
 - ✗ aspect tortueux du segment sus-rénal de la VCI, du niveau sous-hépatique jusqu'au niveau rénal
 - ✗ parallèlement, développement d'un réseau veineux lombaire péri-vertébral prédominant à gauche
 - ✗ présence d'une asymétrie rénale, avec dilatation de la veine rénale gauche
 - ✗ mise en place d'une suppléance du réseau veineux lombaire péri-vertébral par la veine azygos

Nous sommes ici en présence d'un cas de malformation de la veine cave inférieure touchant le segment de la VCI situé entre les reins et le foie (segment IV). Il semble donc, d'après nos connaissances embryologiques, que cette anomalie soit le résultat d'un défaut de développement de la portion moyenne de la veine sous-cardinale droite.

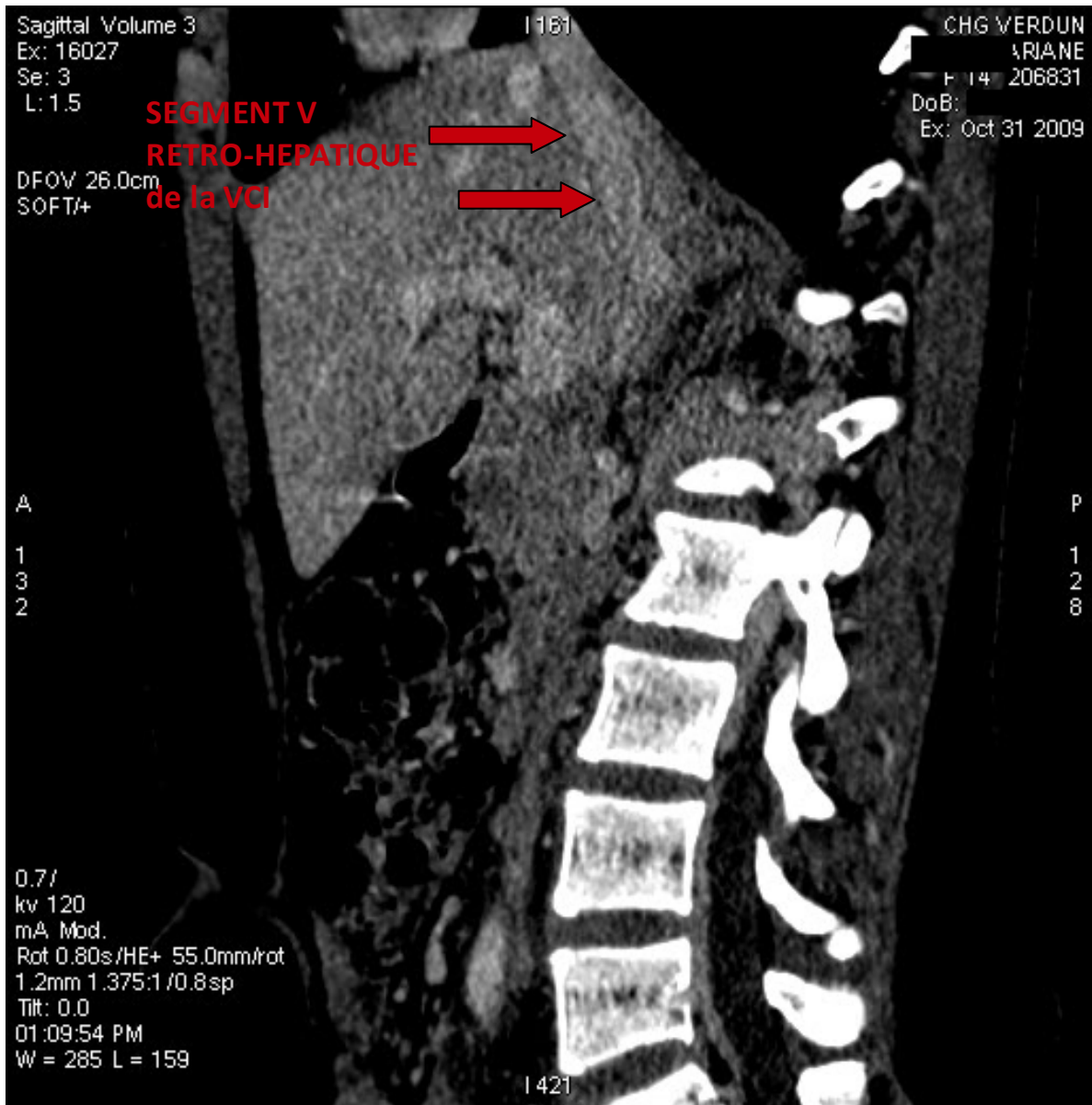
Ariane présente donc une malformation de type hypoplasie de la VCI supra-rénale (mais pas dans sa totalité), avec mise en place d'un réseau de suppléance veineux par la veine azygos où se jette le réseau veineux de suppléance lombaire construit au niveau péri-vertébral.



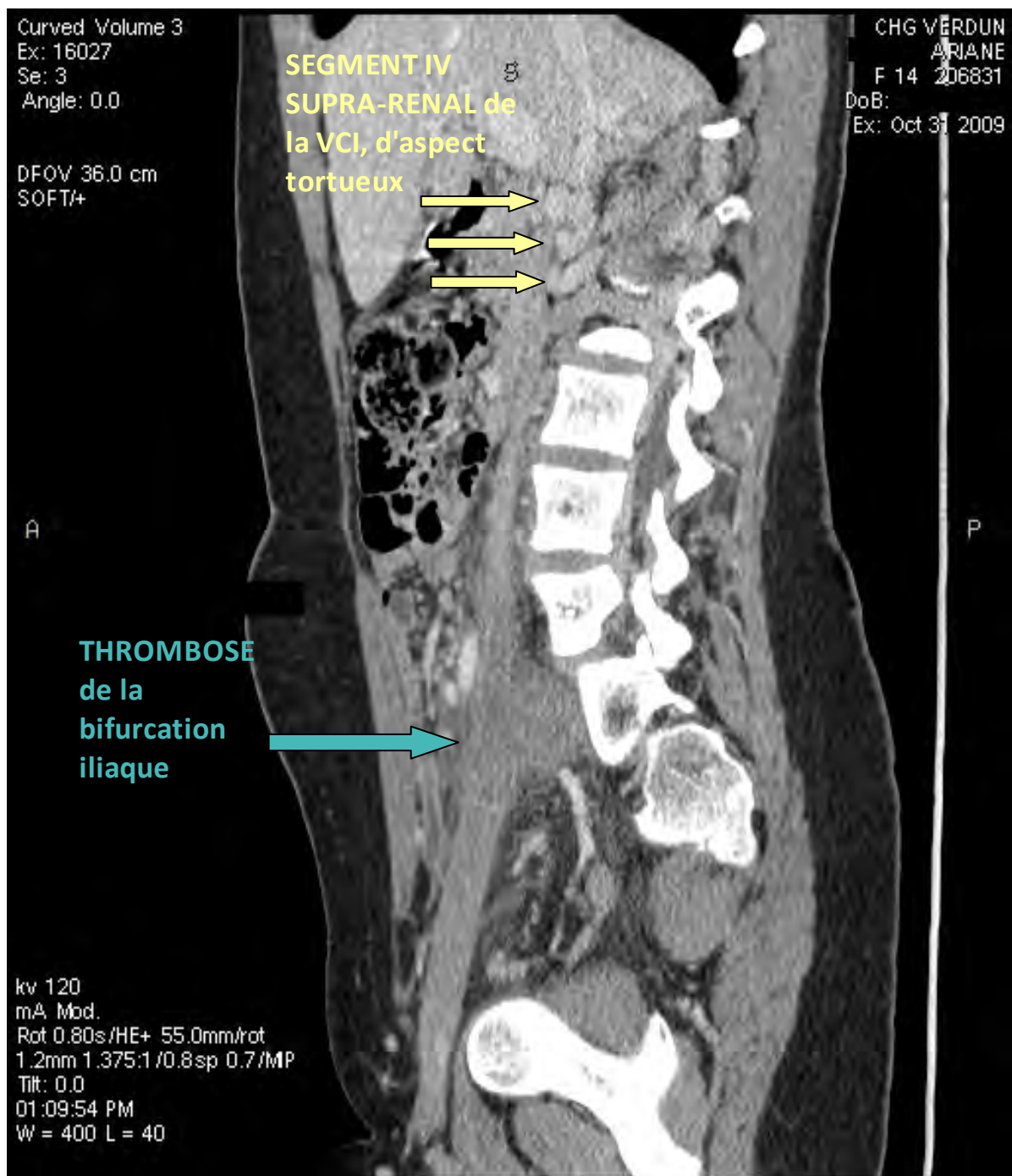
Atteinte du segment supra-rénal de la VCI, inter-hépatocardiaque (segment IV)

Représentation schématique du segment atteint de la VCI chez notre 2ème patient. (23)

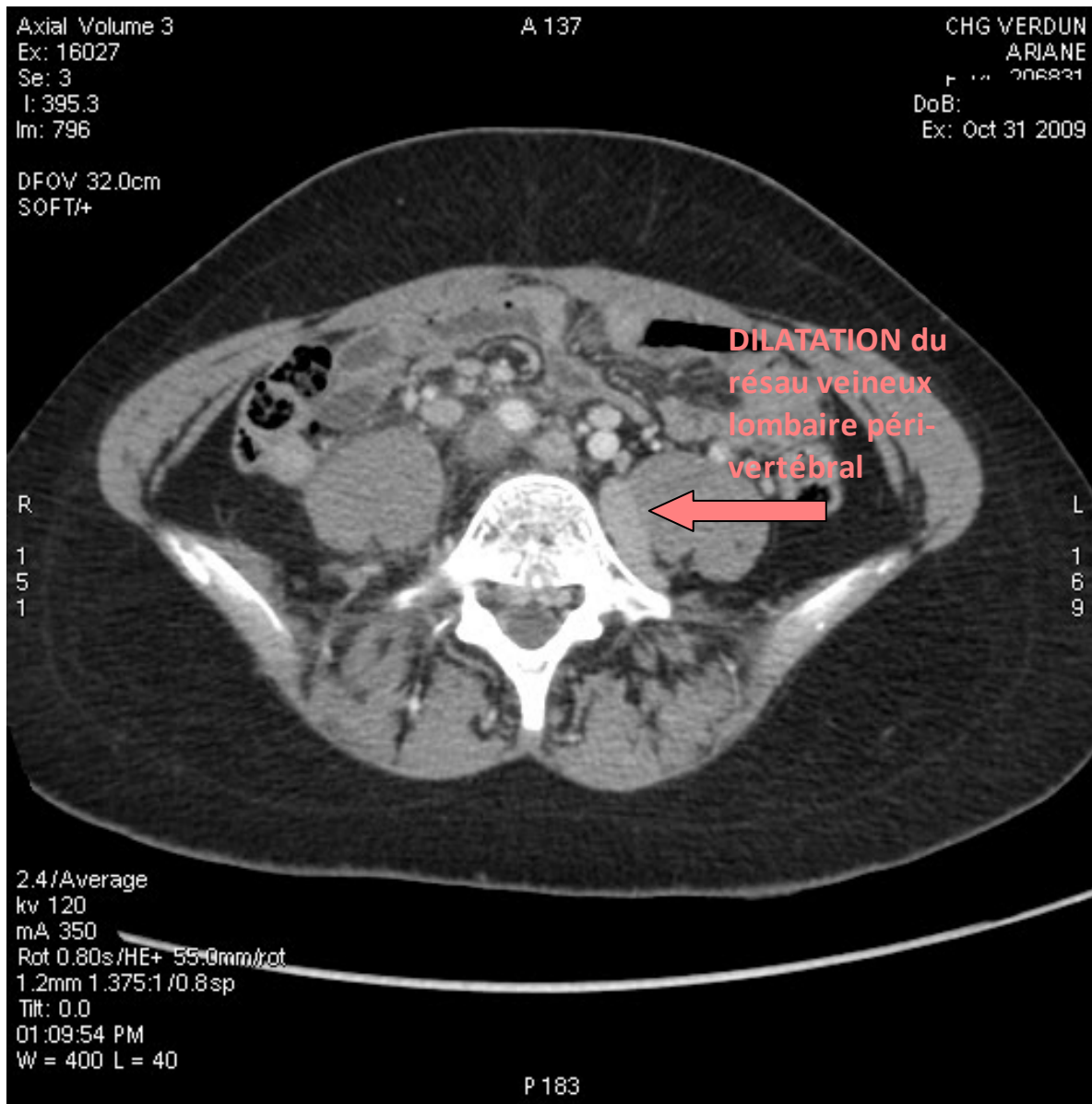
IMAGES SCANNOGRAPHIQUES



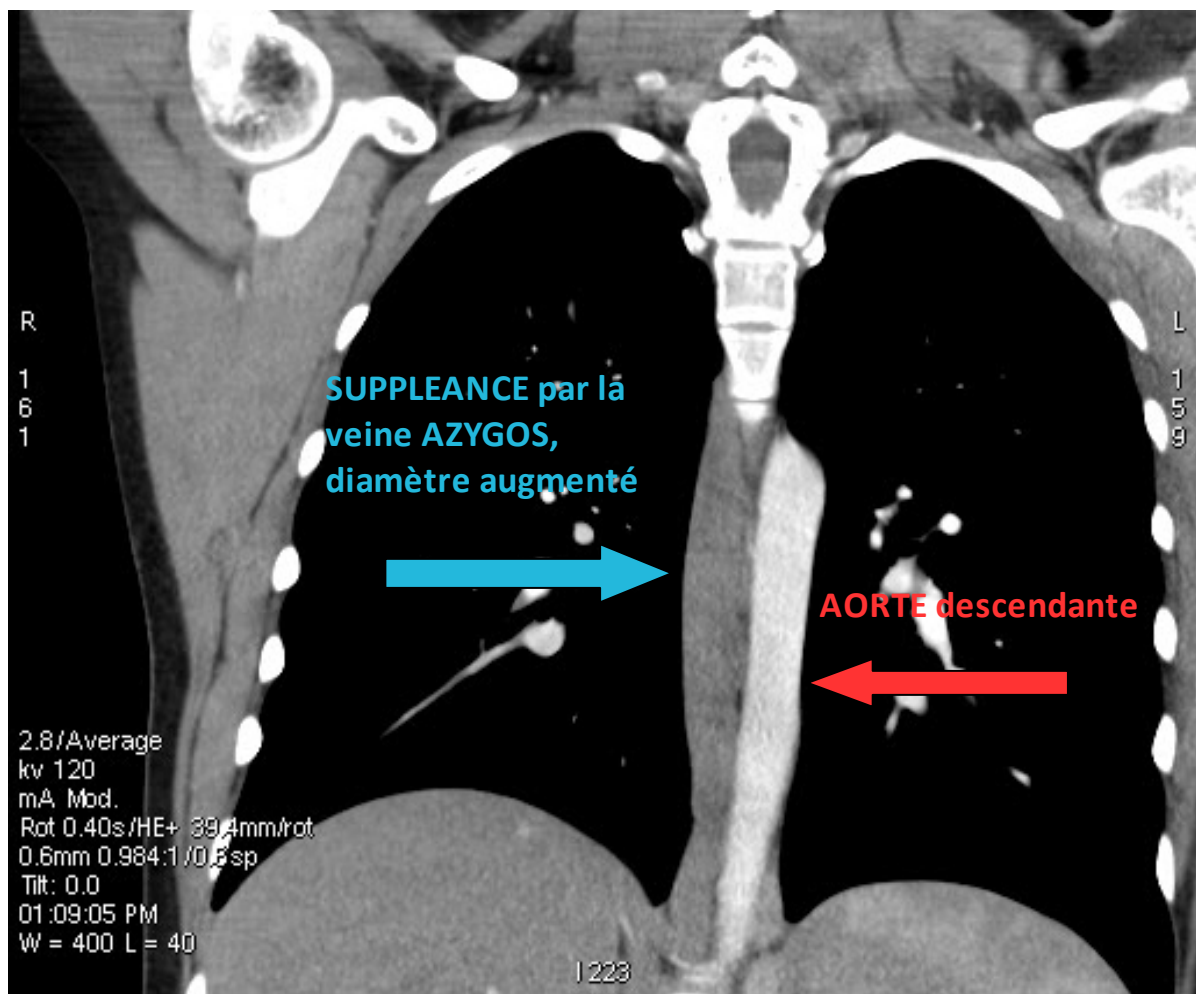
Coupe sagittale avec segment rétro-hépatique supra-rénal de la VCI



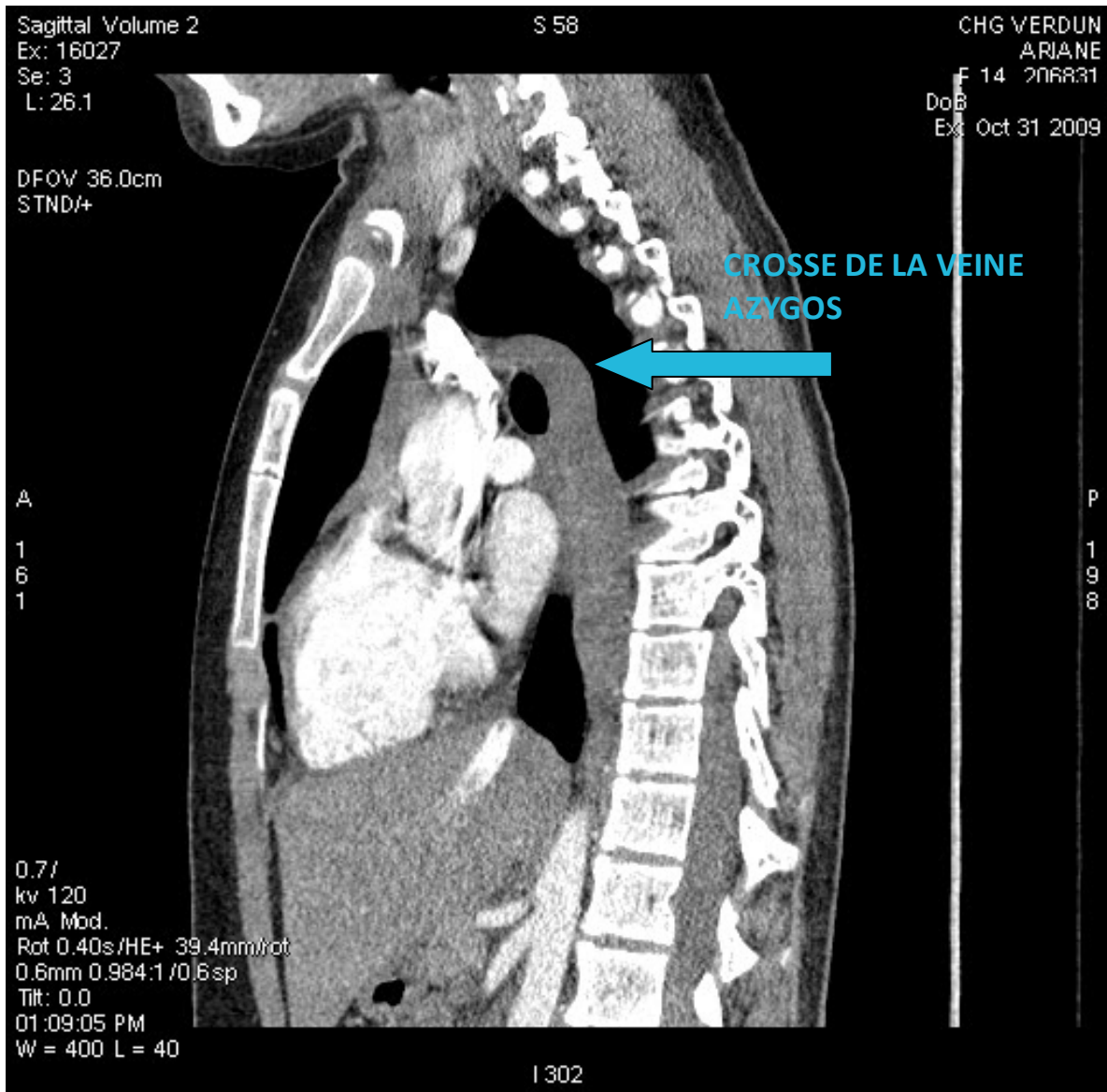
Coupe sagittale révélant un aspect tortueux de la portion sous-hépatique du segment supra-rénal de la VCI



Coupe axiale: réseau de suppléance avec dilatation des veines lombaires prédominant à gauche



Coupe frontale: suppléance par le système azygos, avec augmentation du diamètre de la veine azygos



Coupe sagittale: suppléance azygos avec crosse de l'azygos se jetant dans la veine cave supérieure

3 TROISIEME CAS

3.1 Prise en charge au SAU du CHU de Nancy

3.1.1 Histoire de la maladie

Il s'agit d'un patient de 28 ans, se présentant le 23 janvier 2008 au SAU pour lombalgie aigüe irradiant dans le membre inférieur gauche.

L'anamnèse retrouve l'apparition de lombalgies sans radiculalgies 20 jours avant son hospitalisation, persistantes malgré un traitement par AINS prescrit pendant 15 jours puis par corticoïdes prescrit 3 jours auparavant par le médecin traitant.

L'admission au SAU de M. S. est motivée par la survenue d'une lombalgie aigüe avec irradiation au membre inférieur gauche et par l'apparition d'un œdème du membre inférieur gauche.

3.1.2 Antécédents

M. S. n'a pas d'antécédents familiaux particuliers, notamment pas de notion de maladie thrombo-embolique familiale. Il n'a pas d'allergie connue. M. S. ne présente pas d'antécédents personnels particuliers hormis l'exérèse d'angiome au niveau du visage dans l'enfance et ne rapporte pas d'intoxication tabagique ou alcoolique chronique.

3.1.3 Examen clinique

A l'entrée, le patient est apyrétique. Les constantes sont normales, avec une fréquence cardiaque à 97, une TA à 123/71 et une saturation en air ambiant à 98%.

A l'examen clinique initial, l'auscultation cardio-pulmonaire est sans particularité. L'examen cardio-vasculaire retrouve un œdème de tout le membre inférieur gauche, douloureux, ne prenant pas le godet, sans signes inflammatoires locaux, et avec perte du ballant du mollet gauche. L'examen neurologique est normal, ne révélant pas de déficit sensitivo-moteur.

3.1.4 Biologie

Un bilan biologique est réalisé, et retrouve des D-dimères augmentés (3814 ng/mL), sans autre anomalie par ailleurs (NFS, plaquettes, TQ, TCA, ionogramme et bilan hépatique normaux).

3.1.5 Examens complémentaires

L'écho-Doppler objective une thrombose veineuse profonde du membre inférieur gauche étendue à la veine iliaque gauche.

L'angioscanner réalisé ensuite élimine une éventuelle embolie pulmonaire, et confirme la présence d'une thrombose étendue de la veine tibiale postérieure gauche à la veine cave inférieure. Il révèle également une **agénésie des segments sus-rénal et hépatique de la VCI, avec circulation veineuse collatérale par les systèmes azygos et hémi-azygos.**

3.1.6 Traitement

M. S. est alors admis dans le service Annexe de Réanimation Médicale, après initiation d'un traitement par ARIXTRA® 7,5mg, pour poursuite du traitement et de la prise en charge.

3.2 Prise en charge dans le Service Annexe de Réanimation Médicale

3.2.1 Examen clinique

A l'arrivée dans le service, les constantes sont stables, et l'examen clinique est inchangé.

3.2.2 Examens complémentaires

L'ECG inscrit un rythme sinusal régulier, sans troubles de la conduction ni de la repolarisation.

3.2.3 Biologie

Un bilan de thrombophilie est réalisé.

3.2.4 Traitement

La prise en charge a essentiellement consisté en une anti-coagulation par ARIXTRA®, prescription d'antalgiques et repos strict au lit.

L'évolution est favorable sous traitement, avec cliniquement régression de l'œdème et des douleurs au niveau du membre inférieur gauche et le relais ARIXTRA®/AVK est obtenu 6 jours après l'admission, avec un INR à 2,5.

M. S. quitte le service le 29 janvier 2008, avec comme traitement de sortie 1 comprimé de PREVISCAN® le soir, ainsi qu'avec un rendez-vous de consultation en Unité de Médecine Vasculaire.

3.3 Suivi en Unité de Médecine Vasculaire

3.3.1 Première consultation

M. S. est revu en consultation en juin 2008.

Le bilan de thrombophilie réalisé lors de son hospitalisation est négatif (antithrombine III, protéine S, protéine C et résistance à la protéine C activée normales).

Sur le plan clinique, l'examen est satisfaisant, et il n'y a par ailleurs pas de signe de maladie auto-immune.

Sur le plan biologique, le bilan de thrombophilie est complété par une recherche d'anticorps antiphospholipides et recherche de mutation du facteur II.

Le traitement par AVK est poursuivi, la discussion sur la conduite à tenir quant à la durée du traitement étant prévue lors de la prochaine consultation.

3.3.2 Deuxième consultation

Elle a lieu en septembre 2008.

Le bilan de thrombophilie s'avère strictement négatif, et la cause mécanique semble être la cause principale à la survenue de la thrombose de M. S.

Le traitement par AVK, bien toléré jusque là, est reconduit pour un an, date d'une prochaine consultation pour réévaluation du rapport bénéfice/risque de la poursuite du traitement antithrombotique.

3.3.3 Troisième consultation

Elle a lieu en septembre 2009.

Sur le plan clinique, on ne retrouve pas de signe de dysimmunité. L'examen cardio-pulmonaire est sans particularité, il n'y a pas de signe de TVP ou de thrombose superficielle. L'examen abdominal retrouve un ventre souple et indolore, sans circulation veineuse collatérale audible.

L'écho-Doppler de contrôle réalisé retrouve une séquelle sur la veine fémorale commune gauche, avec un simple épaissement pariétal. Le retour veineux est assuré essentiellement par des collatérales profondes (système azygos) et des veines sous-cutanées abdominales.

Sur le plan thérapeutique, le patient est toujours sous Previscan® 1 comprimé + 1/4 par jour, et les INR sont relativement bien équilibrés (dernier INR à 2,86). Il porte des bas de contention de classe III.

Il est alors proposé de poursuivre le traitement par AVK pour une durée indéterminée, avec réévaluation régulière du rapport bénéfice/risque, avec association à un port de chaussettes de contention de classe III.

Une prochaine consultation est prévue en mars 2011.

3.4 Suivi actuel

Après un entretien téléphonique il y a peu de temps avec son médecin généraliste, nous avons appris que M. S. est un patient exemplaire. Il a tout à fait intégré les différents aspects de sa pathologie et compris, malgré sa connaissance de ses effets indésirables, l'intérêt du traitement anti-coagulant au long cours. Ses derniers contrôles de l'INR sont satisfaisants. De plus, il est plus particulièrement sensibilisé à ce problème de par sa profession d'ambulancier.

3.5 Particularités anatomiques

Dès sa prise en charge au SAU de Nancy, l'imagerie scannographique dont bénéficie M. S. permet de mettre en évidence une TVP, étendue de l'étage sural gauche à la VCI (à hauteur de l'abouchement des veines rénales), ainsi que certaines anomalies de la VCI. En effet, on notera sur ces images:

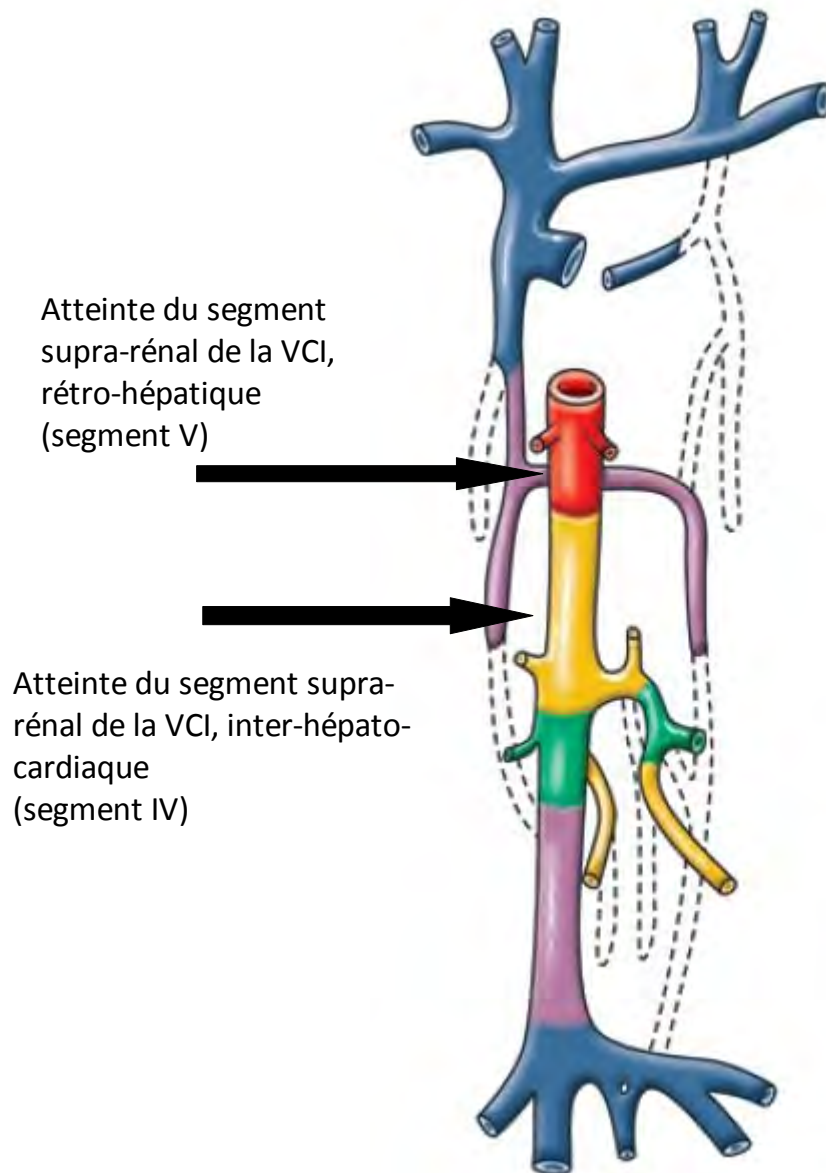
- un segment inter-hépto-cardiaque terminal (proximal) de la VCI d'aspect normal
- la présence d'une agénésie du segment supra-rénal de la VCI sur presque toute sa longueur, s'étendant de l'abouchement des veines rénales à la VCI à l'abouchement des veines sus-hépatiques à la VCI
- le développement d'un réseau de suppléance avec circulation veineuse collatérale par le système azygos (réseau veineux azygos et hémi-azygos)
- la présence de veines lombaires, augmentées de taille, assurant une suppléance pelvienne avant de rejoindre le système azygos

Nous sommes donc ici en présence d'une agénésie du segment supra-rénal de la VCI sur toute sa longueur, avec atteinte du segment IV inter-hépto-rénal et du segment V rétro-hépatique.

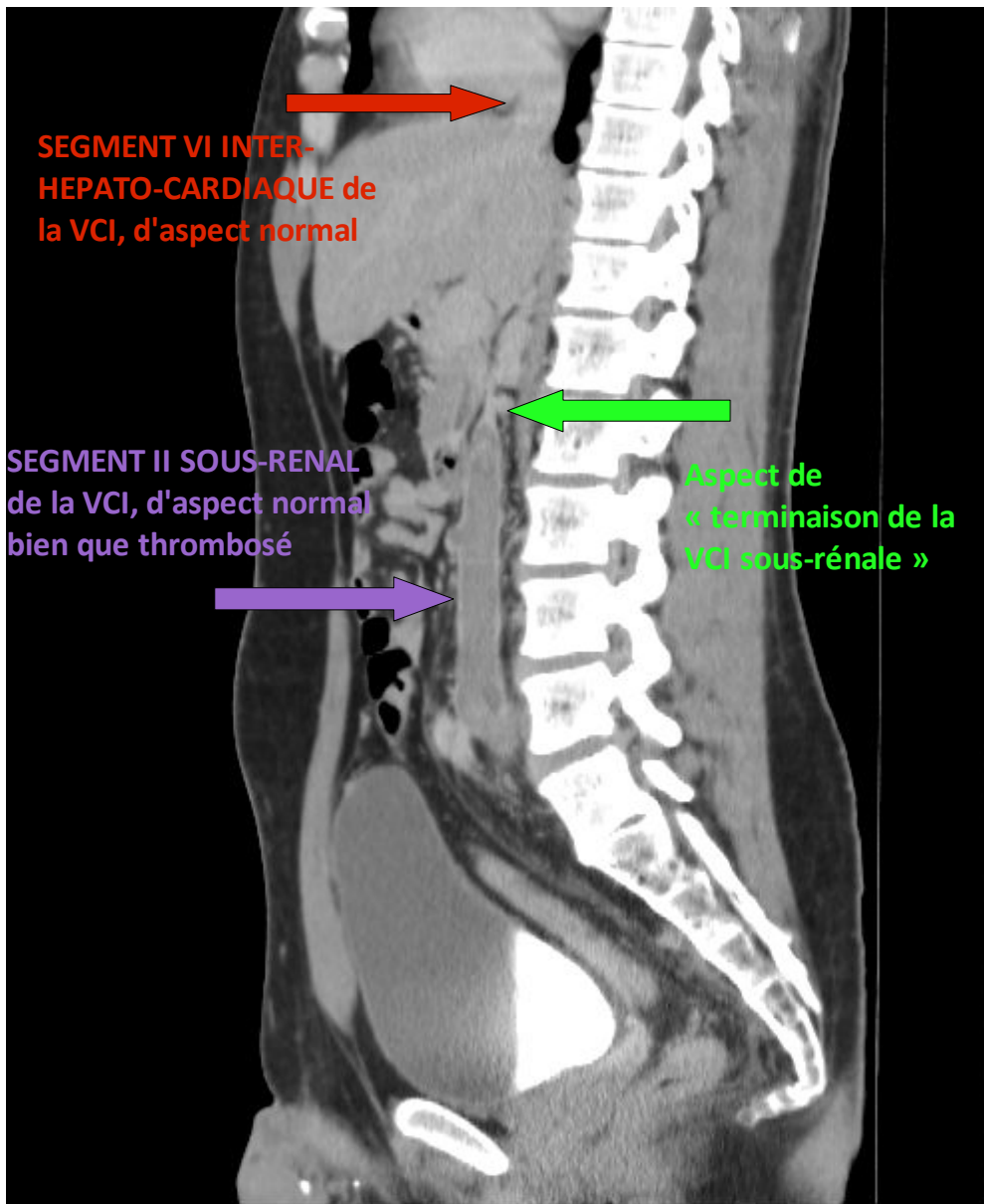
Nous pouvons donc maintenant aisément en déduire que cette anomalie chez M. S. résulte d'un défaut de développement de la portion moyenne de la veine sous-cardinale droite (portion de la VCI située entre les reins et le foie), associé à un défaut de développement de l'anastomose entre la veine sous-cardinale droite et la veine vitelline droite (segment rétro-hépatique de la VCI).

M. S. présente donc une malformation de la VCI de type agénésie du segment supra-rénal de la VCI, et ce sur la quasi totalité de longueur de ce segment (segment IV entre les reins et le foie et segment V rétro-hépatique), avec mise en place d'un système de suppléance veineuse mixte, recrutant le système azygos dans sa globalité (veine azygos et veine hémi-azygos).

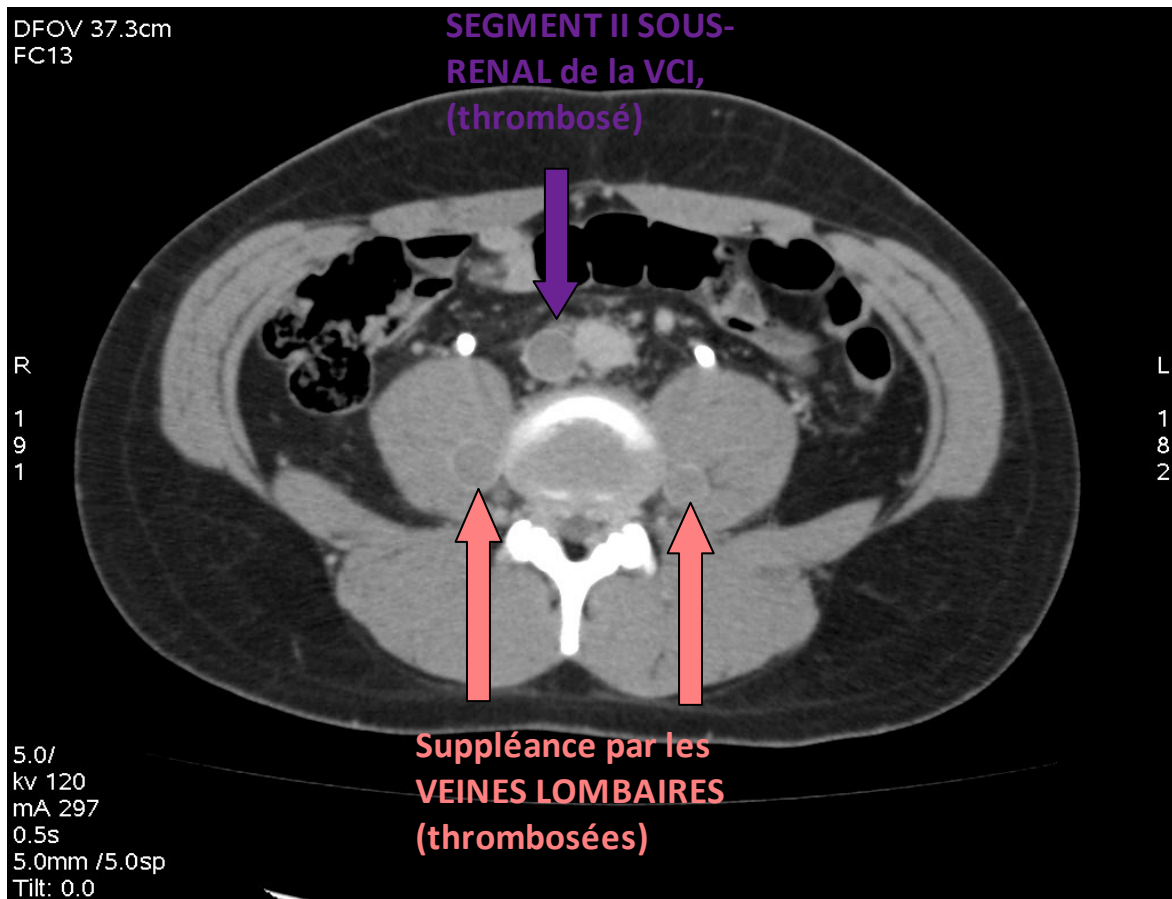
Représentation schématique du segment atteint de la VCI chez notre 3ème patient. (23)



IMAGES SCANNOGRAPHIQUES



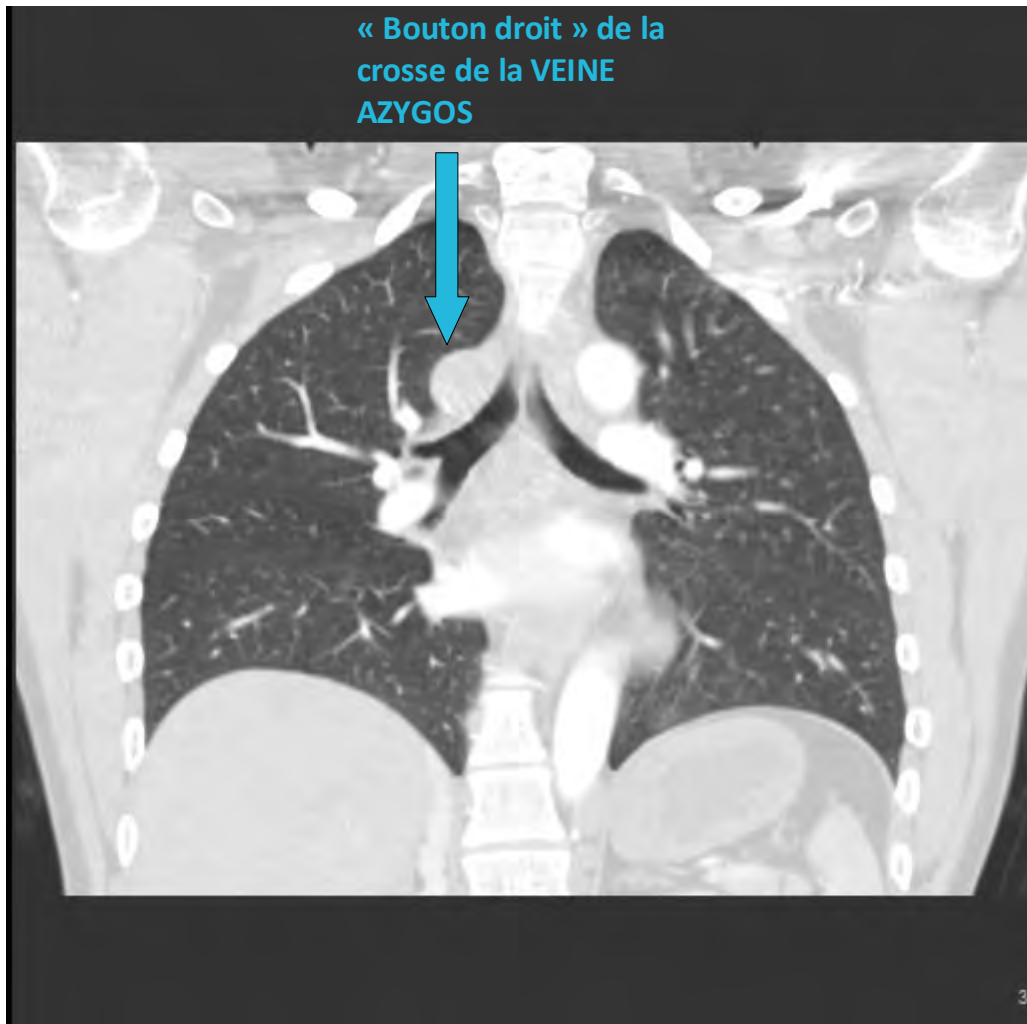
Coupe sagittale: segment II et VI de la VCI d'aspect normal.



Coupe axiale au niveau de L5:

VCI sous-rénale thrombosée (réhaussement du contraste périphérique)

Présence de veines lombaires droite et gauche dilatées, également thrombosées



Coupe frontale représentant la veine azygos, et formant un "bouton" avant de se jeter dans la
VCS

TABLEAU RECAPITULATIF DES 3 CAS

Patient	1	2	3
Age (au moment du diagnostic)	9	14	28
Sexe	M	F	M
Facteurs favorisants	non	non	non
Thrombophilie	non	non	non
Segment VCI atteint	infra-rénal (segment II)	supra-rénal (segment IV)	supra-rénal (segments IV et V)
Récurrences	oui	non	non

TROISIEME PARTIE

DISCUSSION

1 EPIDEMIOLOGIE

1.1 PREVALENCE DES ANOMALIES CONGENITALES DE LA VCI

Les anomalies de la VCI ont été décrites pour la première fois il y a plus de 200 ans par Abernethy (28). Leur fréquence est aujourd'hui variable selon les auteurs, et même selon le type d'anomalie.

Concernant la prévalence de certaines formes d'anomalies de la VCI, en 1983, Richardson évoquait une incidence de 3% dans la population générale de cas de duplication de la VCI. (29)

De même, Pillet retrouvait en 1986 une incidence de 0,3% à 1,2% d'anomalie de la VCI à type de prolongation azygos isolée dans la population générale. (30)

En revanche, il apparaît que l'agénésie ou l'hypoplasie du segment infra-rénal de la VCI reste rare, et que très peu de cas ont été décrits jusque là dans la littérature (31). Il apparaît même qu'environ 90% des malformations congénitales de la VCI atteignent les segments supra-rénal et hépatique de la VCI, tandis que seulement 6% de ces anomalies concernent les segments rénal et infra-rénal de la VCI. (32)

Concernant les anomalies de la VCI dans leur ensemble, Kellman évoquait en 1988 une prévalence des anomalies radiologiques de la VCI dans la population générale variant de 0,07% à 8,7% selon la population ciblée. (33)

Une étude française menée entre 1993 et 2000 et basée sur la dissection de 161 cadavres retrouvait une fréquence d'anomalie de la VCI de 1,2%. (34)

En 2002, une méta-analyse portant sur les anomalies de la VCI chez des patients présentant une thrombose veineuse profonde des membres inférieurs estimait cette prévalence à 0,5% dans la population générale. (35)

De même, Schneider permettait en 2002 d'évoquer la présence d'une anomalie de la VCI dans la population générale avec une fréquence de 0,3 à 0,5%. (36)

Enfin, un travail récent de 2007 portant sur une population de 7972 patients ayant eu un scanner abdominal pour des motifs variés estimait cette prévalence à 0,15%. (37)

La prévalence des anomalies de la VCI reste donc variable, se situant entre 0.15% et 1,2% dans la population générale pour les études les plus récentes.

L'incidence des malformations de la VCI reste donc non négligeable, nous incitant ainsi à ne pas méconnaître cette pathologie dans le cadre de notre pratique quotidienne.

Par ailleurs, la majorité des malformations de la VCI est associée à un terrain malformatif cardiaque (communication inter-auriculaire, auriculo-ventriculaire, sténose de l'artère pulmonaire) ou à d'autres pathologies malformatives comme une transposition des viscères abdominaux, un polysplénisme, une asplénie ou une agénésie rénale.

Ainsi, plusieurs auteurs évoquent une incidence d'anomalie des segments supra-rénal et hépatique de la VCI (soit environ 90% des anomalies congénitales de la VCI) de 0,6% à 2% chez des patients porteurs de malformations cardiaques congénitales, tandis qu'elle n'est estimée que de 0,3% à 0,5% chez des patients sans antécédents particuliers. (38,39)

Il convient alors de rappeler qu'aucun de nos 3 patients ne présentait de pathologie malformative, rendant ainsi la découverte d'une telle anomalie encore plus inattendue.

Sachant que les anomalies congénitales de la VCI restent le plus souvent asymptomatiques et peuvent parfois n'être découvertes qu'en post-mortem, la découverte de 2 cas chez 2 patients présentant une TVP, en l'espace de quatre ans, au C.H. de Verdun, est ici plus qu'intéressante.

Il semble également que la duplication de la VCI soit l'anomalie de la VCI la plus fréquemment décrite. Or nous n'avons pas retrouvé ce type d'anomalie chez nos patients, ce qui rend leur étude plus attrayante, notamment l'hypoplasie du segment infra-rénal de la VCI de Thomas, dont seulement quelques cas ont été rapportés dans la littérature.

Enfin, l'étude d'Obernoster citée ci-dessus (35), retrouvait, parmi 97 patients ayant présenté une TVP des MI, une anomalie de la VCI chez 5 des 31 patients ayant présenté une TVP avec thrombose iliaque associée. De plus, elle permettait d'affirmer que parmi les patients atteints de TVP des MI, ceux porteurs d'une anomalie de la VCI développaient une

TVP à un âge plus jeune (25 ans en moyenne) que celui des patients développant une TVP sans anomalie de la VCI associée (différence d'âge significative, avec $p=0,002$).

Nos patients étant âgés de 9, 14 et 28 ans au moment de la survenue de l'épisode thrombo-embolique, il nous est apparu pertinent de mentionner cette observation.

Notons qu'en 2003, un travail chinois rapportait le cas d'un jeune patient âgé de 7 ans au moment du diagnostic: la survenue depuis 2 jours d'un œdème non douloureux du membre inférieur droit avait motivé la réalisation d'un écho-Doppler puis d'un scanner, permettant ainsi de mettre en évidence une TVP iliaque et cave inférieure sur malformation de la VCI (absence du segment rénal, agénésie du segment supra-rénal et thrombose du segment infra-rénal). Remarquons ici que ce jeune patient était à l'époque le plus jeune patient ayant présenté un TVP idiopathique dans la littérature anglophone. (40)

Dans la mesure où nous n'avons pas retrouvé depuis 2003 de publication de cas de patients âgés de moins de 10 ans au moment du diagnostic, notre premier patient semble faire partie des cas les plus jeunes de TVP idiopathique sur anomalie congénitale de la VCI.

1.2 PREVALENCE DES THROMBOSES VEINEUSES PROFONDES

Avec une incidence estimée de 1,1 à 1,8 pour 1000 et une mortalité précoce variant de 2 à 5%, la maladie thrombo-embolique veineuse (dont la thrombose veineuse profonde et l'embolie pulmonaire constituent les deux entités) est une maladie fréquente et grave. (41)

Les données concernant la fréquence de la thrombose veineuse profonde des membres inférieurs varient selon les populations étudiées, les méthodes diagnostiques et le mode de recueil épidémiologique.

En France, une étude récente menée à Brest retrouvait une incidence de 1,24 thrombose veineuse pour 1000 habitants. (42)

Nous n'avons pas retrouvé dans la littérature d'étude sur l'incidence de survenue des accidents thrombo-emboliques chez le patient de moins de 25 ans, mais, comme nous l'avons précisé dans notre rappel sur la MTEV, l'âge reste un facteur de risque important de survenue de cette pathologie.

Ainsi, dans cette même étude bretonne, Oger retrouve une incidence annuelle de 28 cas pour 100 000 personnes entre 20 et 39 ans, alors qu'elle est de 500 pour 100 000 après 75 ans.

Notre 3ème patient, âgé de 28 ans au moment du diagnostic, intègre donc une tranche de la population où la survenue d'événements thrombo-emboliques reste très rare.

Nos deux autres patients, âgés de 9 et 14 ans au moment du diagnostic, présentent un âge parmi les plus jeunes en comparaison de ceux retrouvés dans la littérature.

Cependant, notre travail portant sur un nombre très faible de patients, nous ne sommes pas ici en mesure d'effectuer une comparaison portant sur la moyenne d'âge de nos patients au moment du diagnostic.

2 PRESENTATION CLINIQUE

De nombreux travaux récents se référant à des "case report", c'est-à-dire à la présentation d'un cas de découverte de malformation de la VCI, sont aujourd'hui rapportés dans la littérature, et ce grâce à l'avènement des nouvelles techniques d'imagerie non invasive, qui ont pu permettre un accès plus aisé aux structures abdominales profondes, sans risque pour le malade.

Il nous a semblé intéressant de revenir dans ce travail de discussion sur les différentes formes cliniques qui mènent à la découverte de ces anomalies veineuses caves inférieures, afin de pouvoir les comparer à l'étude de nos 3 cas.

Dans une étude datant de 2009, Boucelma rapporte un cas d'hypoplasie de la VCI rétro-hépatique chez un jeune patient de 19 ans (43). Dans cette observation, l'hypoplasie du segment rétro-hépatique de la VCI était responsable du développement progressif d'une circulation collatérale abdominale antérieure, d'une hépatosplénomégalie et d'une ascite. L'évolution sous traitement symptomatique (albumine et anti-aldostérone) était marquée par une amélioration transitoire, avec décompensations itératives puis décès dans un tableau d'insuffisance hépatique.

Ce même article rapportait également le cas d'un jeune patient ayant présenté un tableau d'hypertension portale avec circulation collatérale abdominale antérieure et hépatomégalie cirrhogène, sur hypoplasie du segment rétro-hépatique de la VCI.

Une des conclusions de ce travail était que l'évolution des anomalies des différents segments de la VCI était compatible avec la vie si le segment rétro-hépatique de la VCI n'était pas atteint.

Or, nous avons pu constater que notre troisième cas, M. S., présentait une atteinte de ce même segment rétro-hépatique, sans pour autant présenter de signe d'hypertension portale. Ce patient présentait un réseau de suppléance avec circulation collatérale par le système azygos (veine azygos et veine hémi-azygos)

Nous pouvons alors conclure que l'atteinte du segment rétro-hépatique de la VCI est compatible avec la vie, et sans signe d'atteinte portale, lorsque le réseau de suppléance veineuse (par le système azygos) reste suffisamment développé pour assurer le retour veineux des membres inférieurs et du petit bassin.

Ce sont d'ailleurs ces mêmes réseaux de suppléance, qui, lorsqu'ils sont efficaces, permettent à ce type de pathologie (peu importe le segment de la VCI atteint) de rester longtemps asymptomatique.

Par ailleurs, pour chacun de nos 3 patients, les tableaux cliniques retrouvés ne nous orientaient pas dans un premier lieu vers un épisode thrombo-embolique:

- pour Thomas, cette manifestation thrombotique s'exprimait par une boiterie du membre inférieur gauche, faisant initialement évoquer un diagnostic de pathologie ostéo-articulaire
- pour Ariane, l'événement thrombo-embolique prenait la forme d'une douleur de la fosse iliaque droite avec douleurs lombaires associées, faisant en premier lieu évoquer un éventuel syndrome appendiculaire
- pour M. S., la survenue d'une TVP des MI se manifestait initialement par des lombalgies bilatérales, ayant motivé une prise en charge de type rhumatologique, et ce n'est que devant la survenue après 15 jours d'évolution d'un œdème du membre inférieur gauche que l'étiologie vasculaire a pu être envisagée.

La découverte de ces TVP nous a permis, dans le même temps, de découvrir chez ces patients des malformations de la VCI.

Ainsi, même si les anomalies de la VCI peuvent rester asymptomatiques lorsqu'elles ne sont pas associées à d'autres pathologies malformatives, elles se manifestent le plus souvent par la survenue d'événements thrombo-emboliques, qui peuvent s'exprimer cliniquement de façons différentes et atypiques, et ce d'autant plus que la thrombose atteint les veines iliaques voir la VCI elle-même.

Il convient ici de souligner que les hypothèses diagnostiques initialement envisagées ont motivé la réalisation d'examens complémentaires non invasifs, permettant généralement de réorienter la ligne diagnostique vers l'étiologie réelle des manifestations cliniques.

Cette situation est également illustrée par un travail espagnol mené en 2006 (44). Cet article relatait l'histoire clinique d'un jeune patient âgé de 14 ans présentant une douleur abdominale depuis une semaine, pour lequel un diagnostic de lymphome avait été évoqué dans un premier temps. En effet, devant la présence d'une masse abdominale droite à l'examen clinique, et devant la confirmation de cette masse à l'échographie, associée à de volumineuses adénopathies lymphatiques péri-caves, le diagnostic de lymphome rétro-péritonéal était évoqué. Seul le scanner réalisé en vue d'un biopsie avait alors permis d'identifier ces images

comme de volumineuses collatérales pelviennes secondaires à une absence de la VCI sur sa plus grande partie, avec suppléance par le système azygos, et présence d'un thrombus pelvien (correspondant à la masse palpable).

Nous remarquons donc que la présentation clinique telle qu'une douleur abdominale persistante n'a pas permis d'évoquer d'emblée le diagnostic de thrombose sur malformation de la VCI, et que l'imagerie scannographique, plus sensible que l'écho-Doppler, a pu concourir ici encore à une réorientation diagnostique adéquate.

Toujours dans cet esprit d'analyse et de comparaison de la littérature, en 2010, une étude française rapportait 2 cas de découverte d'anomalie de la VCI au décours d'un épisode thrombo-embolique des membres inférieurs chez de jeunes patients ne présentant pas de facteur de risque de TVP. (45)

Le premier patient était un jeune homme de 22 ans ayant présenté une vive douleur de la cuisse droite, survenue brutalement après une activité physique intense. Une fois encore, l'hypothèse diagnostique initiale n'était pas celle d'une TVP mais celle d'un événement de type hématome intra-musculaire ou contusion musculaire. Une échographie était alors réalisée, permettant de visualiser un thrombus au niveau des axes veineux iliaques, ainsi qu'une VCI sous-rénale gauche complètement thrombosée.

Le second patient était un homme de 39 ans ayant présenté des lombalgies persistantes associées par la suite à un œdème des membres inférieurs bilatéral. L'échographie alors réalisée révélait une thrombose des veines iliaques et fémorales, puis le scanner mettait en évidence une agénésie de la VCI sur toute sa longueur (avec présence de nombreux réseaux de suppléance).

Le second patient de cette étude présentait donc une expression clinique initiale similaire à celle de notre troisième patient.

Il en va de même pour un patient dont l'histoire était rapportée dans un article français publié en 2010 (46). Il s'agissait d'un jeune homme de 36 ans sans antécédents particuliers, ayant présenté un épisode de lombalgies avec douleur du membre inférieur gauche. Devant la négativité de l'écho-Doppler des membres inférieurs et de l'IRM du rachis, un traitement par AINS était débuté. Un second épisode de lombalgies 1 mois plus tard, après un vol de 5 heures, avait par la suite révélé une TVP associée à une agénésie de la VCI.

Ainsi, ces différentes études ne peuvent que nous rappeler que les événements thrombo-emboliques survenant sur malformation de la VCI peuvent se manifester de façon atypique.

Pour rester dans les présentations cliniques atypiques d'anomalie de la VCI, citons le cas d'un patient de 51 ans sans antécédents particuliers, dont l'anomalie de la VCI a pu être mise en évidence au décours d'un premier épisode de TVP du membre inférieur droit atteignant les veines iliaques communes et la portion infra-rénale de la VCI, avec découverte simultanée d'un volumineux anévrysme de la veine iliaque externe droite (5X9cm). (47)

En effet, ce type d'anévrysme veineux est une forme exceptionnelle de présentation de malformation congénitale de la VCI.

3 TRAITEMENTS

3.1 TRAITEMENT INITIAL DE L'EPISODE DE TVP

Concernant le traitement de l'épisode aigu de TVP, nos 3 patients ont chacun bénéficié d'un traitement différent, qu'il s'agisse des posologies ou de la molécule utilisée.

Thomas a bénéficié en juin 2005 d'un traitement par HNF à la posologie de 1000 UI/h après avoir reçu un bolus IVD de 2500 UI. Par la suite, notre jeune patient, lors de son épisode de récurrence thrombo-embolique, a reçu un traitement par HNF à la posologie de 10000 UI/12h, soit environ 800 UI/h, sans bolus préalable.

Ariane, quant à elle, a bénéficié en octobre 2009 d'un traitement initial par HNF à la posologie de 1000 UI/h.

Enfin, en janvier 2008, M. S. a reçu un traitement initial par Arixtra® à la posologie de 7,5mg/j.

Au total, 2 de nos patients ont reçu initialement un traitement par HNF, le 3ème ayant bénéficié d'un traitement par fondaparinux.

Or nous avons pu voir précédemment que le traitement des TVP proximales par HBPM ou par fondaparinux (qui reste une HBPM), en l'absence de certains critères biologiques ou hémodynamiques, doit être préféré au traitement par HNF, du fait d'une plus grande commodité d'emploi, de l'absence d'adaptation des doses à des tests d'hémostase, et d'une réduction du risque de TIH.

Il convient donc de souligner ici qu'un traitement par HBPM aurait dû être préféré au traitement par HNF en ce qui concerne notre premier patient, et ce même lors de l'épisode de récurrence thrombo-embolique. Rappelons que le fondaparinux n'avait pas obtenu en juin 2005 l'autorisation de mise sur le marché dans le cadre du traitement curatif des TVP et de l'EP. Cependant, les posologies prescrites de 2500 UI/h en bolus et 1000 UI/h IVSE respectent les recommandations: Thomas pesant 51 kg, nous sommes bien ici devant des posologies de 50 UI/kg pour la dose de charge, et entre 400 et 500 UI/kg/jour pour la dose d'entretien. Lors de l'épisode de récurrence, nous pouvons remarquer que Thomas n'a pas bénéficié de la dose de charge recommandée, mais le traitement d'entretien de 10000 UI/12h respectait bien la posologie de 400 UI/kg/jour.

Concernant notre 2ème patiente, nous pouvons remarquer que la dose de charge recommandée lors de l'initiation d'un traitement par HNF n'a pas été prescrite. Mais nous ne sommes pas en mesure de savoir si la dose d'entretien prescrite respectait bien les recommandations, le poids d'Ariane ne figurant pas dans les documents que nous avons pu étudier. De plus, Ariane aurait elle aussi, dû bénéficier en première intention d'un traitement par HBPM, voir d'un traitement par fondaparinux, autorisé comme traitement curatif d'un épisode de TVP depuis septembre 2005 (48).

Enfin, le traitement dont a pu bénéficier notre troisième patient rentre tout à fait dans le cadre des recommandations de bonne pratique en vigueur au moment du diagnostic. Nous ne ferons que rappeler que la posologie de 7,5mg/jour s'applique pour les patients pesant entre 50 et 100 kg. Aucun élément ne mentionnant une surcharge pondérale dans le dossier de M. S., nous pouvons considérer que la posologie du traitement par fondaparinux était ici correctement adaptée au poids.

Par ailleurs, même si aucun de nos patients n'a bénéficié d'un traitement par thrombolyse, il nous a semblé intéressant de revenir sur l'intérêt d'un telle thérapeutique au décours de l'événement initial de TVP, puisque de nombreux articles de la littérature évoquent cette option thérapeutique.

En effet, nous avons pu retrouver dans la littérature que certains auteurs préconisent l'utilisation d'une thrombolyse intra-veineuse, voir in situ ou encore le recours à une thrombectomie. Nous avons pu constater que certaines de ces thérapeutiques n'étaient que partiellement efficaces (45), probablement du fait de leur utilisation sur des thrombi potentiellement vieilliss. De plus, d'autres auteurs mettent en avant le fort risque de récurrence de TVP sur anomalie de la VCI pour réfuter l'intérêt de la thrombolyse. (44)

3.2 TRAITEMENT AU LONG COURS

3.2.1 Traitement anti-coagulant

3.2.1.1 Initiation du traitement anti-coagulant

Comme nous avons pu le mentionner précédemment, il est recommandé de débiter précocement le relais du traitement initial anti-coagulant par les AVK, qui pourra être instauré dès le premier jour de traitement parentéral.

Il n'était pas mentionné dans les dossiers de nos patients les dates d'instauration du traitement par AVK. Mais nous avons pu déduire en ce qui concerne notre premier patient que le relais par AVK n'avait pas été débuté au premier jour du traitement anti-coagulant parentéral, puisque le traitement de notre jeune patient, hospitalisé le 4 juin en pédiatrie à Verdun et transféré le 6 à Nancy, ne comportait pas d'AVK au moment du transfert.

3.2.1.2 Durée du traitement anti-coagulant

En cas de TVP et quel que ce soit le contexte clinique, une durée minimale de 3 mois de traitement anti-coagulant est recommandée, ce qui a été respecté dans chacun de nos 3 cas.

Au delà de 3 mois, seul le contexte clinique de survenue de l'événement thrombo-embolique sera le paramètre déterminant du risque de récurrence et donc de la durée du traitement.

N'ayant pas retrouvé chez aucun de nos patients de facteur déclenchant majeur transitoire, ni de facteur de risque persistant majeur (tel que néoplasie ou SAPL), nous pouvons affirmer, selon les dernières recommandations en vigueur, que chacun de nos 3 cas a présenté un épisode de TVP "idiopathique".

Dans cette configuration clinique, le risque annuel de récurrence après arrêt d'un traitement de 3 mois étant estimé à 9%, il est recommandé de poursuivre le traitement anti-coagulant pour une durée de plus de 6 mois.

Dans la mesure où nos 3 patients bénéficient encore à l'heure actuelle d'un traitement par AVK, ces recommandations ont été correctement suivies.

Forts de ces constatations et au vu de notre travail, il nous paraît licite de nous interroger sur la reconnaissance des anomalies congénitales de la veine cave inférieure, une fois découvertes, en tant que facteur de risque persistant de TVP. Et, le cas échéant, sur l'intérêt de poursuivre le traitement anti-coagulant à vie.

Ainsi, plusieurs auteurs reconnaissent déjà les anomalies congénitales de la VCI comme facteur de risque de survenue de TVP et nous avons pu trouver plusieurs études dans la littérature qui, en raison du caractère permanent de l'anomalie, et du taux élevé de récurrence après arrêt des anti-coagulants, recommandent de maintenir ce traitement anti-coagulant à vie. (46, 49, 50)

3.2.2 Contention élastique

Le port d'une contention veineuse (par chaussettes ou bas de compression), est recommandé dès que possible pour une durée minimale de 2 ans, une fois le diagnostic de TVP établi et le traitement anti-coagulant instauré.

Nous ne pouvons dire si notre premier patient a pu bénéficier de ce traitement non médicamenteux, puisque nous n'avons trouvé dans les documents relatifs à sa prise en charge aucun élément y faisant référence.

Pour nos deux autres patients, nous avons pu constater que le port d'une contention était mentionné lors des consultations en Unité de Médecine Vasculaire, mais nous ne pouvons nous prononcer sur le fait que ce traitement ait été prescrit dès le diagnostic de TVP établi.

3.3 TRAITEMENT CHIRURGICAL

Aucun de nos patients n'a bénéficié d'un traitement chirurgical.

Cependant, un article allemand récent paru en 2010 rapporte 15 cas de malformation de la VCI découverts au décours d'un épisode de TVP, ayant été pris en charge de façon chirurgicale, sur une période allant de 1982 à 2006. (51)

En effet, il apparaît que le traitement chirurgical peut s'envisager sous 2 types de techniques différentes:

- thrombectomie antéro et rétrograde par voie transcutanée fémorale, technique proposée à la phase aigüe en traitement curatif de la TVP ou secondairement en traitement de la maladie post-phlébitique
- chirurgie correctrice par pose de prothèse vasculaire (associée ou non à la thrombectomie); cette technique présente l'avantage de corriger le facteur de risque persistant que représente la malformation de la VCI.

Cette option thérapeutique, très peu détaillée dans la littérature, ouvre ainsi la discussion sur une alternative au traitement anti-coagulant à vie en prévention des récurrences de TVP. Cette alternative a d'autant plus sa place dans notre réflexion que nos 3 patients sont jeunes, et que l'un d'entre eux a déjà présenté une récurrence de TVP.

4 IMPLICATIONS EN CHIRURGIE

4.1 CHIRURGIE THORACIQUE

La connaissance préalable d'une interruption de VCI rétro-hépatique avec continuation azygos ou hémi-azygos isolée est primordiale en matière de chirurgie cardio-thoracique.

En effet, cette anomalie incite à faire prendre des précautions particulières au moment de la dissection des structures médiastinales, afin de ne pas léser un vaisseau de calibre et/ou de position inhabituels. De plus, elle contre-indique formellement le clampage du système azygos, qui risquerait d'interrompre brutalement le retour veineux sous-diaphragmatique.

Cette situation, certes rare mais tout aussi dramatique, a d'ailleurs été illustrée dans la littérature, puisque nous avons pu retrouver un cas de ligature de la veine azygos chez un patient porteur d'une VCI rétro-hépatique interrompue, au cours d'un geste de chirurgie thoracique sans rapport avec la pathologie vasculaire. (52)

4.2 CHIRURGIE ABDOMINALE ET UROLOGIQUE

De manière générale, la connaissance de certaines variantes anatomiques de la VCI est aussi primordiale pour toute intervention nécessitant d'aborder le rétro-péritoine, comme la chirurgie de l'aorte abdominale, urologique, ou rachidienne par voie antérieure. Et ce toujours dans le but de ne pas léser un vaisseau en position non physiologique.

Nous pouvons aisément imaginer que la présence d'une VCI gauche rendrait particulièrement délicate la dissection de la partie gauche d'un anévrisme de l'aorte abdominale (AAA).

C'est effectivement ce qu'évoque Bartel dans une publication de 1987, rapportant deux cas de découvertes per-opératoires de duplication de la VCI avec présence d'une VCI gauche, lors d'un geste de dissection d'un AAA. Ces patients n'avaient à l'époque bénéficié que d'une échographie pré-opératoire, ne permettant pas de mettre en évidence une éventuelle anomalie congénitale de la VCI. (53)

Cependant, et pour ce type d'opération qui requiert aujourd'hui systématiquement une imagerie scannographique pré-opératoire, nous ne pouvons que souligner l'importance de l'expertise du radiologue, dont le compte-rendu se doit de mentionner avec précision l'ensemble des variantes anatomiques observées en pré-opératoire.

5 IMPLICATIONS GENERALES

Dans une étude prospective de 2006 incluant 116 patients d'âge inférieur à 50 ans présentant une TVP idiopathique, une association à une anomalie de la VCI était retrouvée dans 5% des cas. (54)

Dans un travail datant de 2002, une anomalie de la VCI était retrouvée chez 5 patients parmi 31 patients présentant une thrombose des veines iliaques (soit environ 16%). Dans la mesure où les patients porteurs d'une malformation de la VCI associée étaient en moyenne âgés de 25 ans, ces résultats permettaient ainsi de souligner qu'une anomalie congénitale de la VCI devait être recherchée devant la survenue d'un épisode thrombo-embolique incluant les veines iliaques chez les patients de moins de 30 ans. (35)

De plus, l'étude de Koc portant sur près de 8000 patients ayant bénéficié d'une imagerie scannographique (37), et estimant la prévalence des anomalies de la VCI à 0,15% dans la population générale, nous suggère qu'en l'absence de cet examen, la fréquence des anomalies de la VCI est probablement sous-estimée chez les patients présentant une TVP, car l'écho-Doppler a une sensibilité insuffisante pour les mettre en évidence.

C'est pourquoi il a été proposé de recourir de façon systématique au scanner pour explorer les TVP idiopathiques du sujet jeune.(46)

De plus, nous avons pu retrouver dans la littérature de nombreux articles basés sur des "case report". Comme nous l'avons détaillé précédemment, ces différents articles permettent non seulement un passage en revue des différentes formes cliniques que peuvent revêtir les TVP sur anomalie de la VCI, mais ils ouvrent également la discussion sur d'autres aspects de cette pathologie.

Récemment, l'article marseillais de Sarlon (45) évoque les différents mécanismes physiopathologiques impliqués dans la survenue d'événements thrombo-emboliques chez des patients porteurs d'anomalies de la VCI, et met ainsi l'accent sur l'importance de l'association:

- retour sanguin inadéquat
- augmentation de la pression veineuse au niveau des membres inférieurs
- stase veineuse exacerbée.

Un second article publié en 2010 soulève, lui, une hypothèse que nous avons trouvée pertinente de citer ici. (55)

Le cas rapporté est celui d'un jeune homme de 26 ans ayant présenté un épisode de TVP avec découverte concomitante de l'absence de segment infra-rénal de la VCI.

Dans la mesure où ce patient avait présenté dans l'enfance (à l'âge de 2 ans) un épisode de thrombose de la VCI dans les suites d'une intervention urologique, que le chirurgien n'avait alors pas mentionné d'anomalie particulière de la VCI, et que l'atrésie de la portion infra-rénale de la VCI n'a été décrite que de rares fois, les auteurs ont émis l'hypothèse que l'absence de segment infra-rénal de la VCI chez ce patient pourrait ne pas être la conséquence d'une anomalie de développement embryologique, mais le résultat séquentiel d'un épisode de thrombose survenu dans l'enfance.

Ainsi, l'origine de certaines anomalies du segment infra-rénal de la VCI reste aujourd'hui controversée. En effet, certains auteurs pensent que seul le défaut de développement embryonnaire peut en être à l'origine (35,36), alors que d'autres auteurs évoquent l'hypothèse d'une séquelle de thrombose périnatale ou même intra-utérine. Cependant, ces controverses ne concernent que l'étiologie de l'absence de segment infra-rénal de la VCI. Or notre premier patient présentait une hypoplasie de ce segment, et non une absence complète. (56)

Concernant la complexité du traitement anti-coagulant, et parce que deux de nos patients étaient âgés de moins de 15 au moment de l'instauration de ce traitement, nous avons souhaité revenir ici sur les problèmes éventuels qu'il peut poser.

Particulièrement inconfortable et contraignant lorsqu'il est prescrit chez des adultes, du fait de la nécessité de contrôles sanguins répétés, et devant le risque de complications hémorragiques, le traitement anti-coagulant par AVK l'est encore plus chez des patients jeunes, et ce en raison des difficultés supplémentaires d'adaptation de l'INR, ou de l'observance chez des patients n'étant pas forcément en mesure de cerner les bénéfices attendus.

De plus, les effets secondaires d'un tel traitement, qui restent fréquents chez l'adulte, ont un risque de l'être encore chez des patients adolescents, de part la pratique de sports de violents, ou certaines conduites à risque.

Ces différentes difficultés dues à la prescription d'un traitement anti-coagulant chez de jeunes patients sont illustrées par l'épisode de récurrence de TVP de Thomas, survenu après deux ans de traitement anti-coagulant, même si nous sommes conscients qu'une part de cette récurrence peut s'expliquer par les difficultés d'adaptation de l'INR liées à sa surcharge pondérale.

Nous souhaitons d'ailleurs préciser que les récurrences des événements thrombo-emboliques peuvent prendre d'autres formes que celle d'une TVP, comme le montre ce cas d'un jeune patient de 26 ans, porteur d'une anomalie congénitale de la VCI, découverte au décours d'un épisode de TVP, ayant présenté 9 ans après le diagnostic une récurrence sous forme d'un tableau douloureux de thrombophlébites superficielles de la paroi abdominale. (57) Dans la mesure où le traitement anti-coagulant avait été arrêté après 3 ans chez ce patient, les auteurs suggéraient ainsi que soit pris en compte dans les décisions de prolongement du traitement anti-coagulant le risque potentiel de survenue de thrombo-phlébites superficielles chez des patients porteurs d'une anomalie congénitale de la VCI.

De notre point de vue, la prise en compte du rapport bénéfice/risque entre la prise d'un traitement par AVK et le risque isolé de survenue de thrombophlébites superficielles nous inciterait à ne pas poursuivre un tel traitement.

Cependant, nous nous devons de rappeler que selon les données de la littérature, chaque décision thérapeutique doit être prise au cas par cas, et la prévention du risque de récurrence de TVP doit être l'objectif majeur de la prise en charge thérapeutique.

CONCLUSION

Notre travail s'est donc basé sur l'étude de 3 cas de découverte de malformations de la VCI au décours d'un épisode de TVP, rencontrés au cours de notre cursus médical.

Cette étude nous a dans un premier temps permis de nous pencher sur les connaissances requises nécessaires à la compréhension de ce type de malformation.

Nous avons pu ensuite développer notre travail autour de l'étude de ces 3 cas cliniques, tant sur le plan de la chronologie et des différentes étapes de leur prise en charge sur plusieurs mois, que sur le plan de l'analyse des caractéristiques de chaque type de malformation, et ce notamment grâce au support de l'imagerie scannographique.

Nous avons pu ensuite, en comparaison des données récentes de la littérature, ouvrir notre réflexion à certains aspects de cette pathologie, que nous souhaitons récapituler ici.

Nous avons pu nous rendre compte du polymorphisme des expressions cliniques des TVP, nous obligeant ainsi à évoquer ce diagnostic, dans notre pratique quotidienne, devant une pathologie non traumatique du membre inférieur (uni ou bilatérale) chez le patient de moins de 30 ans.

Nous avons pu également entrevoir l'intérêt d'évoquer, face à une TVP "idiopathique" de patient de moins de 30 ans, une étiologie de type malformation cave inférieure.

En effet, l'incidence des anomalies de la VCI dans la population générale est loin d'être négligeable, d'autant plus en cas de TVP associée. Notre cursus nous ayant permis de rencontrer 3 cas de malformation de la VCI, nous ne pouvions que rappeler l'importance d'envisager ce diagnostic, et donc de réaliser des examens complémentaires adaptés, notamment face à des pathologies thrombo-emboliques de patients jeunes.

Ainsi, la réalisation d'un scanner semble être une étape essentielle devant la survenue d'une TVP idiopathique du sujet jeune, afin de ne pas méconnaître une malformation de la VCI.

Enfin, à l'issue cette analyse, nous en sommes arrivés à envisager de reconnaître l'anomalie congénitale de la VCI comme facteur de risque persistant de TVP à part entière, et donc comme facteur influençant la poursuite du traitement anti-coagulant à vie.

Nos recherches bibliographiques nous ont même permis d'envisager une alternative thérapeutique à ce traitement, par la voie de la chirurgie correctrice. Alternative d'autant plus intéressante dans notre étude que nos patients sont jeunes et que l'on notait chez l'un d'eux une première récurrence de TVP.

Ainsi, nous nous étions proposés, lors de l'initiation de ce travail, et par le biais d'une étude portant sur 3 cas de découverte de malformation de la VCI, d'effectuer une synthèse des anomalies congénitales de la VCI, et de leurs répercussions, en y intégrant les données actuelles de la littérature. Nous espérons que par ce travail, la compréhension de cette pathologie, ses difficultés diagnostiques et les conséquences du traitement qu'elle impose soient peut être plus accessibles.

BIBLIOGRAPHIE

1. SCHVED JF.

Physiologie de l'hémostase.

Module Hématologie. Faculté de Médecine de Nîmes-Montpellier.

2. GUYTON et HALL. 2002.

Précis de physiologie médicale.

3. GUILLET B, JEGO P, GUERET P.

Les nouvelles méthodes diagnostiques en hémostase; mise à jour des connaissances.

Spectra Biologie 2008; 167: 34-39.

4. ANDERSON FA, WHEELER HB.

Venous thromboembolism. Risk factors and prophylaxis.

Clin Chest Med 1995; 16: 235-251

5. HANKEY GJ, EIKELMOON JW.

Homocysteine and vascular disease.

Lancet 1999; 354: 407-413

6. BOCCALON H, BONEU B, EMMERICH O, THALAMAS C, RUIDAVETS JB

Long-haul flights do not activate hemostasis in young healthy men.

J Thromb Haemost 2005; 3: 1539-41.

7. SCARABIN PY, OGER E, PLU-BUREAU G.

Differential association of oral and transdermal oestrogen-replacement therapy with venous thromboembolism risk.

Lancet 2003 ; 362 : 428-32.

8. EGEBERG O.

Inherited antithrombin deficiency causing thrombophilia.

Thromb Diath Haemorrh 1965 ; 13: 516-30

9. Turhan OZGURCAN.

Bilan d'activité de la coordination du CHU de Nancy sur la Maladie Thromboembolique Veineuse. Thèse 2006.

10. BERTINA RM, KOELEMAN BPC, KOSTER T et al.

Mutation in blood coagulation factor V association with resistance to activated protein C.
Nature 1994 ; 369: 64-67

11. POORT SR, ROSENDAL FR, REITSMA PH, BERTINA RM.

A common genetic variation in the 3' untranslated region of the prothrombin gene is associated with elevated plasma prothrombin levels and an increase in venous thrombosis.
Blood 1996 ; 88: 3698-703.

12. WAHL D, SAADI L, PERRET-GUILLAUME C, MEMBRE A, FREDERIC M, DEVIGNES J, BLUM A, THIEBAUGEORGES O, REGNAULT V, LECOMPTE T.

Syndrome des antiphospholipides. Classification actuelle et indications thérapeutiques.
Médecine thérapeutique,2007; 13(2): 111-121.

13. MIYAKIS S, LOCKSHIN MD, ATSUMI T, BRANCH DW, BREY RL, CERVERA R, DERCKSEN RHWM, DE GROOT PG, KOIKE T, MERONI PL, REBER G, SHOENFELD Y, TINCANI A, VLACHOYIANNOPOULOS PG, KRILIS SA.

International consensus statement on an update of the classification criteria for definite antiphospholipid syndrome (APS).

J Thromb Haemost 2006; 4 : 295-306.

14. LOPEZ JA, KEARON C, LEE AYY.

Deep Venous Thrombosis. Hematology.
Am Soc Hematol Educ Program 2004 ; 439-56

15. ROUX A, SANCHEZ O, MEYER G.

Quel bilan de thrombophilie chez un patient atteint de maladie thrombo-embolique veineuse?
Réanimation 2008; 17: 355-362.

16. RECOMMANDATIONS DE BONNE PRATIQUE.

Prévention et traitement de la maladie thromboembolique veineuse en médecine.
AFFSAPS. Novembre 2009.

17. Dr PERNOD, Faculté de Médecine de Grenoble.

Traitements anti-thrombosants. 2002.

Corpus Médical PDA.

18. ROUVIERE H, DELMAS A.

Anatomie humaine: descriptive, topographique et fonctionnelle.

Volume 12.

19. ROLAND J.

Appareil cardio-vasculaire: anatomie descriptive.

p31-34

20. GOSLING JA, HARRIS PF, WHITMORE I, WILLAN PLT.

Anatomie humaine: atlas en couleurs.

2ème Edition française.

p174-175.

21. MOORE KL, DALLEY AF.

Anatomie médicale: aspects fondamentaux et applications cliniques.

4ème édition américaine. 1999.

p 155-157

22. NETTER FH, DALLEY AF.

Atlas d'anatomie humaine.

2ème édition.

23. BENAYOUN M, MERRAN S, EISS D, HELENON O.

Imagerie en coupes des veines rénales et de la veine cave inférieure: aspects normaux, variantes et malformations.

EMC Elsevier Masson SAS Paris.

Radiodiagnostic-Urologie-Gynécologie 2008; 34-107-A-20.

24. LARSEN.

Embryologie humaine 2ème édition.
p209-223.

25. HUNTINGTON GS, MC LURE CFW.

The development of the veins in the domestic cat (*Felis domestica*) with especial reference, 1) to the share taken by the supracardinal vein in the development of the postcava and azygous vein and 2) to the interpretation of the variant conditions of the postcava and its tributaries, as found in the adult.

Anat Rec 1920; 20: 1-29.

26. CHUANG VP, MENA CE, HOSKINS PA.

Congenital anomalies of the IVC. Review of Embryogenesis and Presentation of a Simplified Classification.

British Journal of Radiology, 1947; 47: 206-213

27. KELMANN GM, ALPERN MB, SANDLER MA, CRAIG BM.

Computed tomography of vena cava anomalies with embryonic correlation.

RadioGraphics 1988; 8: 533-56.

28. ABERNATHY J.

Account of two instances of uncommon formation in the viscera of the human body.

Philos Trans R Soc 1793; 83:59-66.

29. RICHARDSON ML, KINARD RE, LEVESQUE PH.

Inferior vena cava duplication: demonstration by zoography.

J Clin ultrasound 1983; 11: 225-228

30. PILLET J, MERCIER P, CRONIER P, MOREAU P, LESCALIE F, CHEVALIER JM et al.

La prolongation azygos isolée de la veine cave inférieure (Absence du segment rétrohépatique de la V.C.I.).

Bulletin de l'Association des Anatomistes 1986; 70: 69-74.

31. TOFIGH AM, COSCAS R, KOSKAS F, KIEFFER E.
Surgical management of deep venous insufficiency caused by congenital absence of the infrarenal inferior vena cava.
Vasc Endovasc Surgery 2008; 42: 58-61.
32. SHAH NL, CHANLEY CJ, PTINCE MR, WAKEFIELD TW.
Deep venous thrombosis complicating a congenital absence of the inferior vena cava.
Surgery 1996; 120: 891-896.
33. KELLMANN GM, ALPERN MB, SANDLER MA, CRAIG BM.
Computed tomography of vena cava anomalies with embryonic correlation.
RadioGraphics 1988; 8: 533-56.
34. ONGOÏBA N, DESTRIEUX C, DESME J, KOUMARE AK.
Abnormal features of the sub renal portion of the inferior vena cava.
Morphologie 2006; 90: 171-74.
35. OBERNOSTER A, ASCHAUER M, SCNEDL W, LIPP RW.
Anomalies of the inferior vena cava in patients with iliac venous thrombosis.
Ann Intern Med 2002; 136: 37-41.
36. SCNEIDER JG, EYNATTEN MV, DUGI KA, DUEX M, NAWROTH PP.
Recurrent deep venous thrombosis caused by congenital absence of the inferior vena cava and heterozygous factor V Leiden mutation.
J Intern Med 2002; 252: 276-280.
37. KOC C, OGUZKURT
Interruption or congenital stenosis of the inferior vena cava: prevalence, imaging, and clinical findings.
Eur J Radiol 2007; 62: 257-266.

38. GAYER G, ZISSIN R, STRAUSS S, HERTZ M.
IVC anomalies and right renal aplasia detected on CT: a possible link?
Abdom Imaging 2003; 28:395–399.
39. YUN SS, KIM KH, SUNG GY, LEE DO S, KIM JS, MOON IS et al.
Deep venous thrombosis caused by congenital absence of inferior vena cava, combined with hyperhomocysteinemia. Ann Vasc Surg 2004;18:124-9
40. SHUN LAU AMY WL, LAU ANIDA SF, CHONG HONG SHING LAM
Venous thrombosis complicating inferior vena cava anomalies in a 7-year-old boy.
Pediatr Radiol 2003; 33: 143–145
41. QUINLAN DJ, MAC QUILLAN A, EIKEL BOOM JW.
Low-molecular-weight heparin compared with intravenous unfractionated heparin for treatment of pulmonary embolism: a meta-analysis of randomized, controlled trials.
Ann Intern Med 2004; 140 (3): 175-183
42. OGER E.
Incidence of venous thromboembolism: a community based study in Western France. Group d'étude de la thrombose de Bretagne occidentale.
Thromb Haemost 2000; 83: 657-660)
43. BOUCELMA M, LARABA N, STOF-BRAHITI L, BOUDJELIDA H, ZEMMOUR D, OUADAHI N, BERRAH A, MANSOURI B.
Hypoplasia of the hepatic segment of the inferior vena cava.
La Revue de Médecine Interne 2009; 30: 991-993.
44. GIL and al.
Agenesis of the inferior vena cava associated with lower extremities and pelvic venous thrombosis. J Vasc Surg 2006; 44: 1114-1116.
45. SARLON G, BARTOLI MA, MULLER C, ACID S, BARTOLI JM, COHEN S, PIQUET P, MAGNAN PE.
Congenital anomalies of inferior vena cava in young patients with iliac deep venous thrombosis. Ann Vasc Surg 2010;?:1-4

46. MAALOULY G et al.

Une thrombose veineuse profonde.

Rev Med Intern (2010), doi:10.1016

47. YSA and al.

Thrombosed iliac venous anevrysm: A rare form of presentation of a congenital anomaly of the inferior vena cava.

J Vasc Surg 2008; 48: 218-222.

48. Avis de la Commission de la transparence du 21 septembre 2005.

HAS.

49. KONDO Y and Al.

Deep venous thrombosis caused by congenital absence of the inferior vena cava: Report of a case. Surg Today 2009;39:231-234

50. ROSE and Al.

Deep venous thrombosis caused by inferior vena cava atresia and hereditary thrombophilia.

Am J Med Sci 2009;337(1):67-70.

51. SAGBAN TA, GROTEMEYER D, BALZER KM, TEKATH B, PILLNY M, GRABITZ K, SANDMANN W.

Surgical treatment for agenesis the vena cava: a single-center experience in 15 cases.

Eur J Vasc Endovasc Surg 2010; 40: 241-245.

52. BALKANCI F, ÖZMEN MN.

Case report: Interruption of the IVC with anomalous intrahepatic continuation.

The British Journal of Radiology 1993; 66: 457-59.

53. BARTLE EJ, PEARSCE WH, SUN HJ et al.

Infrarenal venous anomalies and aortic surgery: avoiding vascular injury. J

Vasc Surg 1987; 6: 590-593

54. GARCIA-FUSTER MJ, FORNER MJ, FLORENTE B, SOLER J, CAMPOS S.
Inferior vena cava malformations and deep venous thrombosis.
Rev Esp Cardiol 2006; 59: 171-75.
55. ROGERS A, MOLONEY MA, O'DONNELL DH, SHEEHAN S, BROPHY DP.
Deep venous thrombosis in a patient with atresia of the infrarenal inferior vena cava.
J Vasc Inetrv Radiol 2010; 21: 754-756
56. RAMANATHAN T, HUGUES MD, RICARDSON AJ.
Perinatal inferior vena cava thrombosis and absence of the infrarenal inferior vena cava.
J Vasc Surg 2001; 33: 1097-1099
57. EVANCHUK DM, VON GEHR A, ZEHNDER JL.
Superficial venous thrombosis associated with congenital absence of the inferior vena cava
and previous episode of deep venous thrombosis.
Am J Hematol 2008; 83: 250-252.

VU

NANCY, le 17 décembre 2010
Le Président de Thèse

NANCY, le 17 décembre 2010
Le Doyen de la Faculté de Médecine

Professeur P-E. BOLLAERT

Professeur H. COUDANE

AUTORISE À SOUTENIR ET À IMPRIMER LA THÈSE/3513

NANCY, le 27/12/2010

LE PRÉSIDENT DE L'UNIVERSITÉ DE NANCY 1
Par délégation

Madame C. CAPDEVILLE-ATKINSON

RESUME DE LA THESE

Autour de l'analyse de trois cas cliniques, ce travail se propose d'étudier les anomalies congénitales de la veine cave inférieure découvertes lors de la survenue d'épisodes de thrombose veineuse profonde.

La thrombose veineuse profonde est une pathologie fréquente, avec une incidence de 1,24 pour 1000 dans la population française. Elle est cependant plus rare chez le patient de moins de 30 ans.

Les patients de notre étude étaient respectivement âgés de 9, 14 et 28 ans au moment du diagnostic. Aucun facteur de risque de thrombose veineuse profonde n'a été retrouvé chez ces patients. En revanche, chacun d'eux présentait une malformation du système cave inférieur, expliquant la survenue de l'épisode thrombo-embolique. Au vu de cette étude, il nous paraît légitime de rechercher une variante anatomique de la veine cave inférieure chez les patients jeunes présentant une thrombose veineuse profonde idiopathique.

Par ailleurs, les données de la littérature ne permettent pas de conclure sur l'indication d'une anti-coagulation à vie face à ce type de pathologie. Cependant il serait intéressant que dans un futur proche, une étude sur le long terme et réunissant un échantillon plus fourni que celui de notre étude puisse éventuellement amener une réponse à cette problématique.

TITRE EN ANGLAIS

Deep venous thrombosis and anomaly of the inferior vena cava: report of three cases.

THESE DE MEDECINE GENERALE. ANNEE 2011.

MOTS-CLES

Thrombose veineuse profonde.

Anomalie congénitale de la veine cave inférieure.

Traitement anticoagulant.

INTITULE ET ADRESSE DE L'URF

Faculté de Médecine de Nancy

9, avenue de la forêt de Haye

54505 VANDOEUVRE-LES-NANCY Cedex