



HAL
open science

Expérimentation clinique en chirurgie parodontale d'une membrane résorbable : la "Membragel"

Lian Allami

► To cite this version:

Lian Allami. Expérimentation clinique en chirurgie parodontale d'une membrane résorbable : la "Membragel". Sciences du Vivant [q-bio]. 2013. hal-01733219

HAL Id: hal-01733219

<https://hal.univ-lorraine.fr/hal-01733219v1>

Submitted on 14 Mar 2018

HAL is a multi-disciplinary open access archive for the deposit and dissemination of scientific research documents, whether they are published or not. The documents may come from teaching and research institutions in France or abroad, or from public or private research centers.

L'archive ouverte pluridisciplinaire **HAL**, est destinée au dépôt et à la diffusion de documents scientifiques de niveau recherche, publiés ou non, émanant des établissements d'enseignement et de recherche français ou étrangers, des laboratoires publics ou privés.



AVERTISSEMENT

Ce document est le fruit d'un long travail approuvé par le jury de soutenance et mis à disposition de l'ensemble de la communauté universitaire élargie.

Il est soumis à la propriété intellectuelle de l'auteur. Ceci implique une obligation de citation et de référencement lors de l'utilisation de ce document.

D'autre part, toute contrefaçon, plagiat, reproduction illicite encourt une poursuite pénale.

Contact : ddoc-thesesexercice-contact@univ-lorraine.fr

LIENS

Code de la Propriété Intellectuelle. articles L 122. 4

Code de la Propriété Intellectuelle. articles L 335.2- L 335.10

http://www.cfcopies.com/V2/leg/leg_droi.php

<http://www.culture.gouv.fr/culture/infos-pratiques/droits/protection.htm>

ACADEMIE DE NANCY- METZ
UNIVERSITE DE LORRAINE
FACULTE D'ODONTOLOGIE

Année 2013

N° 6500

THESE

pour le

DIPLÔME D'ETAT DE DOCTEUR EN CHIRURGIE DENTAIRE

Par

Lian Allami

Née le 23 mars 1986 à Téhéran

**EXPERIMENTATION CLINIQUE EN CHIRURGIE PARODONTALE
D'UNE MEMBRANE RESORBABLE « LA MEMBRAGEL »**

Présentée et soutenue publiquement

le 20 septembre 2013

Examineurs de la Thèse :

MONSIEUR J-M. MARTRETTE	Professeur des Universités	Président
<u>MONSIEUR J. PENAUD</u>	<u>Maître de Conférences</u>	<u>Juge</u>
MONSIEUR J. SCHOUVER	Maître de Conférences	Juge
MONSIEUR D. PONGAS	Docteur en Chirurgie Dentaire	Juge

A NOTRE PRESIDENT DE THESE

Monsieur le Professeur Jean-Marc MARTRETTE

Docteur en Chirurgie Dentaire

Professeur des Universités- Praticien Hospitalier

Doyen de la Faculté d'Odontologie de Nancy

Chef de Service du CSERD de Nancy

Docteur en Sciences Pharmacologiques

Habilité à diriger des Recherches

Nous vous remercions de l'honneur que vous nous faites, en acceptant de présider notre thèse.

La pédagogie et la disponibilité dont vous avez fait preuve tout au long de notre cursus ainsi que votre gentillesse et votre humanité resteront toujours pour nous un exemple.

Nous nous souviendrons de votre enseignement et de vos bons conseils donnés lors de notre stage clinique.

Veillez trouver ici, Monsieur, l'expression de notre gratitude et de notre respect.

A NOTRE JUGE ET DIRECTEUR DE THESE

Monsieur le Docteur Jacques PENAUD

Docteur en Chirurgie Dentaire

Docteur de l'Université Henri Poincaré, Nancy I

Maître de Conférences des Universités- Praticien Hospitalier

Sous-section : Parodontologie

Vous nous avez fait l'honneur de diriger notre travail.

Nous vous remercions infiniment pour votre disponibilité et votre temps, vos bons conseils et vos encouragements ainsi que la patience dont vous avez fait preuve pendant l'élaboration de cette thèse.

Nous vous sommes reconnaissants du savoir et des connaissances que vous nous avez transmises. Votre dévouement et votre passion resteront toujours pour nous un exemple.

Qu'il nous soit permis de vous exprimer ici toute notre gratitude et notre profond respect ainsi que notre sincère estime et notre amitié.

A NOTRE JUGE

Monsieur le Docteur Jacques SCHOUVER

Docteur en Chirurgie Dentaire

Docteur en Sciences Odontologiques

Maître de Conférences des Universités- Praticien Hospitalier

Nous vous sommes reconnaissants d'avoir accepté de siéger parmi le jury de cette thèse.

Nous vous remercions pour la qualité de votre enseignement et les connaissances que vous nous avez apportées. Nous avons pu profiter au sein des vacations cliniques de vos compétences et qualités humaines.

Veillez trouver ici l'expression de notre gratitude la plus sincère et de notre profond respect.

A NOTRE JUGE

Monsieur le Docteur Dimitri PONGAS

Docteur en Chirurgie Dentaire
Ancien Attaché Hospitalier-Universitaire
Ancien Assistant Hospitalier-Universitaire
Faculté de Chirurgie Dentaire de Nancy
Département de Parodontologie et Implantologie
D.U en Parodontologie et Implantologie
C.E.S. en Parodontologie
C.E.S. en Technologie des matériaux

Nous vous remercions d'avoir accepté si spontanément de bien vouloir faire partie de notre jury de thèse.

Nous avons toujours pu compter sur votre disponibilité et nous vous sommes reconnaissants du soutien apporté tout le long de ce travail. Votre patience à notre égard n'a eu d'égal que le respect que nous vous portons.

Vos compétences et votre travail remarquable nous donne le goût de la perfection et le sens des réalités.

Sachez trouver dans ce travail le témoignage de notre sympathie, de notre amitié et de nos remerciements les plus sincères.

A ma grand-mère et ma tante Mina,

J'aurais tellement voulu partager ce jour avec vous, j'espère que vous êtes tout de même fières de moi. Vous me manquez beaucoup, je regrette tellement de n'avoir pas été là à la fin, pour toutes les deux. Vous serez toujours dans mon cœur, je vous dédie ce travail.

A Papy,

Toujours et à jamais dans mon cœur, toujours présent dans mon esprit, je sais que tu m'accompagnes à chaque étape de ma vie. Tu me manques tellement.

A mes parents,

Merci pour tout le soutien que vous m'apportez tous les jours, vous êtes toujours là pour m'encourager, me guider et me conseiller. Je n'en serai sûrement pas arrivée là sans vous à mes côtés. Je vous dois tout. Merci pour votre éducation et votre patience infinie, surtout pendant les périodes d'examen où je finissais toujours par vous torturer avec mon stress. Merci de me supporter, sans jamais vous plaindre, je ne vous mérite vraiment pas. J'espère être à la hauteur de votre exemple. Votre amour inconditionnel et sans faille est source de force pour moi. Aucun enfant (adulte ;-)) ne se sent plus entouré et aimé que moi. Je vous dédie ce travail.

Papa, tu m'as transmis ta sensibilité et ton émotivité, et même si je te maudis (affectueusement, bien sûr ☺) de m'avoir rendu si sentimental, j'en suis très fière. Ton intelligence et ton parcours professionnel resteront toujours un exemple pour moi. Aucune fille ne peut rêver meilleur papa, nos courses à pieds quand j'étais petite, nos voyages, les trajets pour le lycée, tes bisous ventouses et tes câlins comme si j'avais toujours 10 ans. Merci d'être toujours si attentif à tout ce que je peux ressentir et à mon bien-être. Je t'aime infiniment.

Ma petite maman chérie, tu es la force de notre famille, j'aimerais avoir hérité de ton courage. Tu es pleine de sagesse, toujours prête à m'écouter et à me conseiller. C'est toi, avec ton sourire, ta présence, ta gentillesse et ton « art » de cuisiner :-)) qui nous rend la vie si chaleureuse. Merci de m'avoir toujours soutenue et encouragée et d'avoir eu à me subir malheureusement pendant les périodes d'examen ;-)) Notre complicité n'a pas de prix. Tu es la meilleure maman qu'on puisse espérer, merci pour nos voyages « shopping » annuels à Londres. Je t'aime

A mes frères,

Behrang, par où commencer,... tu es mon grand frère chéri, presque un père. Tu es toujours là, malgré la distance, tu es le premier à courir à mon secours quand ça ne va pas, le premier à partager mon bonheur ou mes chagrins. T'es celui à qui je peux tout raconter. Tu me montres chaque jour que tu es là, malgré ton emploi du temps surchargé et maintenant surtout en tant que « Papa ». J'adore notre complicité inestimable, nos petites discussions, nos fous rires, notre voyage en Italie et Sri Lanka, notre vacance de ski avec Patrice,... que du bonheur et des souvenirs, des souvenirs merveilleux. Toujours là pour me rassurer, m'encourager à m'améliorer, à avancer sans crainte, à oser. Je t'aime, tu es un Papa merveilleux ;-)

Bardia, toi aussi, mon autre frère chéri, l'opposé de Behrang ;-), comment te remercier pour tout ce que tu es... mon grand frère râleur, le petit grincheux, qui me donne parfois des envies de meurtres et que j'aime par-dessus tout. Toujours là et toujours prêt à me faire rire, j'aime ta manière de me bousculer, de me faire comprendre que je dois être beaucoup plus forte et indépendante, même si sur le coup je ne te comprends pas, je sais que tu fais ça pour mon bien. Tu es tellement discret dans tes sentiments, tu es tellement sensible, toujours prêt à m'épauler pour le moindre souci, celui que je peux appeler à n'importe quelle heure de la journée, toi, mon frère chéri. Tu crois toujours en moi. Je te souhaite autant de bonheur que tu mérites, je t'aime.

A Cristina,

Tu as rendu ma thèse comestible ;-), merci pour tout le temps que tu t'es pris pour corriger mes fautes, d'avoir corrigé mon « français de réfu... » pour ta patience et ta disponibilité sans faille. Merci d'être là pour Bardia et pour moi aussi en même temps, tu es toujours là pour m'écouter et sécher mes larmes. Merci de m'avoir fait partager ton goût pour Anita Blake et Lindsey Stirling.

A Sandra,

Je suis contente que les années aient fini par nous rapprocher. Merci pour Kiara, ma nièce adorée (oui je sais, elle est mon unique nièce ;-)). Tout a pris une autre tournure avec sa naissance et j'en suis ravie. Merci pour nos journées shopping et les Hamburger de « Am Besch » ;-), notre passion pour les histoires de Guillaume Musso et les fous rires devant « New Girl » ;-). Et sans oublier, l'aide précieux et inestimable que tu viens de m'apporter, mille merci pour tout,

alors que je sais à quel point Kiara est énergique et demande de l'attention. Tu es une maman géniale.

A Kiara, ma poupée

Ma poupée chérie, je t'aime tellement, et j'ai tellement hâte de voir enfin ta première petite dent de lait pousser. Merci de nous donner déjà du haut de tes 5mois, des fous rires.

A Natalia,

Que dire, à part à quel point je tiens à toi. Nos différents parcours n'auront pas eu raison de notre amitié, et elle est aujourd'hui une des choses les plus chères à mon cœur. Tu es un modèle de force pour moi. Merci d'être toujours là pour moi, d'être la première à me féliciter et de te réjouir pour moi, mais aussi pour ton épaule toujours disponible pour mes coups de blues et chagrins. Amie fidèle et précieuse, tu es comme la grande sœur, que je n'ai jamais eue. Eternelle mangeuse de « gnocchi », merci pour les nuits passées à refaire le monde. Je serai toujours là pour toi, comme toi, tu l'as été pour moi.

A Anouk,

Merci pour tous les bons moments passés ensemble, pour toutes nos bêtises et fous rires, nos missions d'espionnage en voiture et jumelles à la main, inoubliable. Merci d'être toujours de bonne humeur et souriante.

A Claudine (Claudinechen affectueusement),

La voix de la sagesse, symbole de la force et de la discipline, je n'oublierai jamais nos jeudis midi à la Belle Etoile à manger des escalopes avec « supplément de sauce »;-) et nos fous rires et les cours indigestes d'histologie et d'anatomie. Merci pour tes conseils toujours utiles, ton soutien et ton intégrité. Ton amitié m'est très chère et je te remercie de la confiance que tu me portes toujours. Copines dentistes, youpiiiiiiii !!!!!! ☺ Alors, à quand notre cabinet ??? ;))

A Caro,

Merci pour ses six années passées ensemble, dure dure d'avoir une copine impulsive, n'est-ce pas ma petite ? ;-)) Toutes les heures passées au téléphone à faire les annales et à apprendre que le strict minimum quand on était à la bourre. Les fous rires et nos voyages en été. Merci d'avoir toujours été là pour moi, de m'avoir consolé quand ça n'allait pas. Tu avances toujours plus vite que moi, mais merci de prendre toujours le temps de jeter un coup d'œil en arrière pour être sûre que je te suis quand même. J'espère qu'on restera encore très très longtemps en contact, que tu passes toujours me voir au Luxembourg pour des journées shopping, restaurant et « ragot » ;-)) Et qui sait, avec un peu de chance, tu finiras enfin par céder et venir t'installer définitivement au Luxembourg. Ma super copine forte et dure qui n'est à vrai dire que douceur et sensibilité. ;-))

A Marina,

Miss Fitness, du « Sushi Friesser » ;-)), merci pour ta présence, la sagesse incarnée, la grande sœur qui me guide à chaque pas. Toujours disponible, toujours prête à faire la fête et organiser des vacances, Miami, Verona..... ! Tu es la meilleure, et je suis immensément ravie de t'avoir dans ma vie. Hun dechgaer !!!!!

A Mona et Melika,

Deux sœurs inoubliables, merci pour tout ce que vous avez fait pour moi cette année, vous m'avez aidé à traverser cette année très dure. Vous avez su dire ce que j'avais besoin d'entendre à ce moment-là. Vous m'avez soutenu et remonté le moral quand ça n'allait vraiment pas. J'ai passé une des périodes les plus dures de ma vie cette année et vous avez tout simplement été adorable, comme deux sœurs, toujours à prendre de mes nouvelles, me forcer à bouger et à passer à autre chose, m'obliger à sortir et voir du monde, bref à me changer les idées. Mona c'est toi qui m'as poussé à finir cette thèse, tu m'as obligé à me concentrer sur autre chose que ce que j'étais en train de vivre, je ne te remercierai jamais assez pour tout ce que tu as fait pour moi.

A tous mes autres amis et amies luxembourgeois que je n'ai pas cités.

A Léa,

On a passé 6 mois inoubliable ensemble pendant notre stage clinique à Thionville...à vrai dire, ce n'était pas du tout un stage agréable, d'ailleurs, on sait grâce à qui, n'est-ce pas ?;-) Mais on a eu la chance d'y avoir été toutes les deux, pour se soutenir et à tenir le coup pendant ces 6 mois. On a eu des fous rires d'enfer, d'ailleurs j'ai jamais autant ri que durant ce stage, merci d'avoir été là, d'avoir rendu ce stage agréable, malgré tout. Je suis contente que tu te plaisais à Lyon, mais j'espère quand même qu'on se rapprochera de nouveau géographiquement ;-). Faudra refaire à l'occasion une sortie chez moi au Luxembourg, tu me manques.

A Argi,

Mon Argi à moi !!!!!!!!!!!!!!! Que de bons souvenirs pendant nos heures de cliniques. Qu'est-ce que j'aurais fait sans toi, t'as été un ami infailible. Toujours là à me rassurer, à m'encourager, à me consoler, un vrai psy ;-)
Désolée pour tout ce que tu as subi à cause de moi ;-), pas toujours facile d'être mon ami. En tout cas, j'espère qu'on restera toujours en contact et qu'on aura encore l'occasion de se revoir à l'avenir, mon p'tit Argi.

A tous les autres amis et amies de Nancy que je n'ai pas cités.

A Dimitri et Thierry,

C'est un honneur de travailler avec vous deux. Merci Dimitri de m'avoir donné une chance de travailler dans ton cabinet, vous êtes géniaux, toujours prêts à aider et me rassurer quand je doute, à me conseiller et me guider. J'apprends chaque jour de nouvelles choses. J'espère que cette collaboration durera encore longtemps. Vous êtes les hommes de ma « vie professionnelle ». ;-)
Merci à tous les deux.

A Sandrine,

Ma petite Sandrine, quel bonheur de t'avoir au cabinet, « le boss » comme Dimitri le dit si bien ;-)
Toujours souriante et gentille, je t'adore. C'est bon, plus de divorce entre nous, je t'aime beaucoup trop pour ça ;-)
Merci de me rendre la

vie au cabinet encore plus agréable, et d'essayer toujours de tout me faciliter.
Merci pour tout.

A Pierre,

Merci pour ta gentillesse et ta politesse, tu es toujours disponible pour nous. Merci pour tes belles couronnes, même provisoires ;-)
Merci de t'être déplacé pour assister à ma thèse.

A Hamid,

Merci pour tout ce que tu m'as appris, pour tes connaissances, ta gentillesse et ta patience. Merci pour l'opportunité que tu m'as donnée de venir travailler dans ton cabinet. J'ai beaucoup appris, tu as tout mis à ma disposition et je t'en remercie beaucoup. Ce fut un plaisir de travailler avec toi.

A toutes les infirmières et secrétaires de la fac et l'hôpital de Brabois,(Béa, Marie-Jo, Lili....)

Merci pour votre gentillesse, votre humanité et votre chaleureux accueil. Merci pour tout ce que vous faites pour nous, sans vous, on serait complètement perdu. On a toujours le cœur serré quand on vous quitte. Vous avez été de vraies mères pour nous. Merci à vous.

A tous ceux qui ont croisé ma route, qui m'ont aidée à avancer et à construire mon avenir, merci.

Sommaire

1. Introduction	2
2. La régénération tissulaire guidée / la régénération osseuse guidée et les membranes résorbables :	4
2.1. Historique :	4
2.2. Principes et techniques de la régénération tissulaire / osseuse guidée :	9
2.3. Les différents types de membranes résorbables :	14
A. Les membranes collagéniques :	15
B. Les membranes synthétiques	16
3. Revue de littérature : L'utilisation des membranes résorbables en lien avec la ROG et la RTG	18
3.1. Augmentation de la crête :	18
3.2. Défaut osseux, déhiscence osseuse et péri-implantite :	21
4. Généralités sur la Membragel :	38
4.1. Description et propriétés de la membrane :	38
4.2. Les Indications :	43
4.3. Les Contre-indications :	44
5. Matériels et Méthodes	46
5.1. Technique opératoire :	46
6. Résultats cliniques :	56
6.1. Premier cas :	56
6.2. Deuxième cas :	59
6.3. Troisième et dernier cas :	62
7. Discussion : la comparaison des résultats avec ceux de la littérature	67
8. Conclusion :	69
9. Bibliographie :	71

1. Introduction

A la suite d'un traumatisme ou d'une maladie infectieuse telle que la parodontite avancée, le volume osseux est réduit. Les pertes osseuses verticales et/ou horizontales chez les patients partiellement ou totalement édentés constituent un défi majeur pour la réhabilitation en raison des limitations anatomiques et des difficultés techniques. *(Franck Bonnet 2011)*

Dans les cas d'édentement l'utilisation d'implants ostéointégrés est devenue une modalité de traitement de plus en plus courante pour le remplacement des dents manquantes. L'une des conditions nécessaires pour un bon pronostic à long terme des implants est un volume suffisant d'os sain du site receveur. *(Franck Bonnet 2011)*

Différentes techniques et biomatériaux ont été développés pour la reconstruction des défauts des crêtes alvéolaires afin de permettre la mise en place immédiate ou différée d'implants dentaires. On parle alors de la régénération tissulaire guidée (RTG) qui est une intervention chirurgicale qui consiste à éliminer, après élévation d'un lambeau muco-périosté, le tissu de granulation gingival et osseux, en curetage radiculaire et osseux et surfaçage cémento-dentinaire, une membrane résorbable ou non-résorbable est ensuite positionnée sur le défaut parodontal, et le lambeau est suturé en position initiale. Sous la membrane se forme alors un caillot sanguin. Lorsque la cicatrisation progresse normalement, les structures parodontales comme le desmodonte, os alvéolaire et le ciment se régénèrent. La croissance en profondeur de l'épithélium est contrecarrée par la présence de la membrane. Celle-ci disparaît au bout de quelques mois (dans le cas d'une membrane résorbable) ou déposée au bout de quelques semaines (dans le cas d'une membrane non-résorbable). Et bien sûr aussi la régénération osseuse guidée, (ROG) technique dérivée de la RTG qui est également une intervention chirurgicale qui vise à placer un greffon osseux (en bloc ou granules, d'origine humaine, animale ou synthétique) sur le site souhaité dû à une quantité ou qualité insuffisante d'os et de l'isoler des cellules indésirables (cellules épithéliales et tissu conjonctif) par une membrane et permettre ainsi la préservation du site, du caillot sanguin et la régénération osseuse.

Pour ce qui est des procédures de régénérations tissulaires et osseuses guidées, les membranes ont été largement utilisées dans le traitement de lésions parodontales importantes et pour des défauts osseux péri-implantaires (comme les déhiscences, les fenestrations et les hauteurs de crête insuffisantes). En effet, les réhabilitations implanto-prothétiques se heurtent

à des impératifs esthétiques, phonétiques et fonctionnels bien particuliers. Répondre à ces impératifs, en présence d'une résorption osseuse, implique la reconstruction d'un volume crestal suffisant et adéquat. Les techniques chirurgicales et implantaire ont évolué pour mieux répondre aux exigences esthétiques et fonctionnelles de la dentisterie actuelle. (*Hady Antoun, Georges Hage, Thierry Hockers 1998*)

C'est ainsi que différents types de membranes ont été mis en place, les membranes non résorbables, comme les membranes GoreTex, mais également les membranes résorbables qui ont montré lors de nombreuses expérimentations de bien meilleurs résultats que les membranes non résorbables.

L'apparition de membranes résorbables, fiables, a permis d'en étendre les indications, évitant les risques d'exposition prématurée et leur dépose, toujours difficile. Parmi les résorbables, il existe des membranes collagéniques comme le BioGide, mais également des membranes synthétiques. Bien que ces membranes soient résorbables, il a été démontré que les membranes de collagènes empêchent la croissance épithéliale le long des surfaces des racines pendant les premières phases de la cicatrisation des plaies et permettent ainsi de laisser le temps aux cellules indispensables à la régénération (comme les cellules desmodontales) de coloniser les surfaces désirées. L'utilisation d'un matériau de comblement en combinaison avec les membranes en collagène, semble améliorer les résultats cliniques. (*Jean-Pierre Ouhayon, 2011*)

Récemment les laboratoires Straumann ont commercialisé une nouvelle génération de membranes « la Membragel ». Il s'agit d'une membrane résorbable qui semble, d'après le fabricant, présenter de nombreux avantages : excellents résultats en termes de volume osseux et une excellente résolution des défauts, une bonne cicatrisation des tissus mous et de bonnes propriétés d'usage.

Il est cependant évident que des essais cliniques à moyen et long terme sont nécessaires pour mieux évaluer ces paramètres.

Afin de mieux comprendre l'évolution que ces nouveaux matériaux représentent, il convient de se pencher sur l'historique des RTG et des ROG, d'en expliciter les principes et de survoler l'état actuel des techniques thérapeutiques employées.

2. La régénération tissulaire guidée / la régénération osseuse guidée et les membranes résorbables :

2.1. Historique :

L'utilisation des implants dentaires est devenue un traitement scientifique fréquent pour le remplacement des dents absentes chez les patients partiellement ou totalement édentés.

Des études ont été menées à la fin des années 1960 et 1970 et à chaque fois on décrivait les phénomènes d'ostéointégrations des implants. Pour avoir une ostéointégration complète d'un implant il faut respecter plusieurs conditions préalables. Bien sûr certaines de ces conditions ont été revues et améliorées ou simplifiées durant ces 30 dernières années :

a) Les implants doivent être insérés avec une technique peu traumatique qui empêche une trop grande augmentation de la température de l'os environnant durant la préparation du site receveur,

b) et l'implant doit être placé avec une stabilité primaire suffisante.

c) Une autre condition importante et nécessaire pour obtenir une ostéointégration réussie est la présence d'un volume suffisant d'os sain au site receveur ; c'est-à-dire une hauteur suffisante qui permet l'insertion de l'implant mais aussi une épaisseur de la crête suffisante. (*Daniel Buser 2009*)

Les résultats des tests ont clairement montrés que les poses d'implant dans des sites avec peu d'os sain environnant, montraient plus de complications des tissus mous et inévitablement aussi un moins bon pronostic à long terme. Par conséquent pour éviter l'échec de ce genre de cas, il a été contre-indiqué de poser des implants aux sites où la quantité et qualité d'os étaient inadéquates.

Par la suite, dans les années 1980 et 1990 plusieurs essais ont été développés pour augmenter le volume de l'os alvéolaire. Ces techniques proposaient des augmentations verticales de l'os crestal avec des greffes de l'os autogène prélevé au niveau de l'os iliaque dans des cas très extrêmes de défaut osseux au maxillaire, à la mandibule ou même lors des procédures d'élévation des planchers sinusiens.

Au début de ces essais cliniques, la majorité des patients traités étaient des édentés totaux. Les résultats étant très encourageants, des essais cliniques commencèrent également sur des sujets édentés partiels et les premiers résultats prometteurs furent publiés à la fin des années 1980 et début 1990. Depuis les poses d'implants unitaires ou leur utilisation dans des cas d'édentement partiel sont devenues des procédures courantes. *(Daniel Buser 2009)*

Durant la même période, le concept de la régénération osseuse guidée (ROG) utilisant des membranes comme barrière a été introduit. Ces expériences cliniques de la ROG s'étendent sur 20 ans qu'on peut diviser en une phase de développement et une phase d'application de routine.

Phase de développement :

L'utilisation des membranes comme barrières a certainement débuté avec des tentatives de régénération du parodonte, la régénération tissulaire guidée (RTG). La RTG a été développée initialement dans les années 1980 par Nyman et al. Les études primaires ont été faites avec les filtres millipores, qui étaient déjà utilisés à la fin des années 1950 et 1960 pour la régénération de défauts osseux dans les études expérimentales.

Toutefois, à l'époque, ces études n'avaient pas eu beaucoup d'impact sur le développement de nouvelles techniques chirurgicales pour régénérer des défauts locaux dans la mandibule, probablement car le potentiel de cette membrane n'avait pas encore été reconnu.

Les résultats intéressants obtenus par Nyman et al. ont conduit à de nouvelles études jusqu'à la fin des années 1980. Les auteurs de ces études utilisaient essentiellement des membranes polytetrafluoroéthylène expansé (ePTFE) non-résorbables qui deviennent la référence pour les RTG et ROG durant toute la phase de développement. *(Daniel Buser 2009)*

L'utilisation des membranes ePTFE pour la régénération osseuse a été initiée au milieu des années 1980 par le groupe de Nyman et Dahlin, qui a effectué de nombreuses études. Ces études ont confirmé le concept qui démontrait que la membrane ePTFE jouait effectivement un rôle de barrière physique pour pouvoir séparer les tissus et les cellules qui pourraient

potentiellement participer au processus de cicatrisation. Cette barrière isole une espace pour la prolifération des cellules angiogéniques et ostéogéniques au niveau du défaut osseux sans qu'il y ait interférence avec les fibroblastes. Ces faits ont été très bien montrés par Schenk et al. dans leurs expériences avec des races de chiens courants. Cette procédure (ROG avec utilisation de membranes ePTFE) a par la suite été utilisée pour des essais cliniques chez l'homme. Le but étant de régénérer l'os au niveau des défauts péri-implantaires.

Dans ces essais cliniques la ROG étaient utilisée selon deux types de procédures :

La pose d'implant avec ROG simultanée était surtout utilisée dans les cas d'extraction-implantation immédiate pour régénérer le défaut d'os péri-implantaire ou pour les implants avec défauts osseux de la crête.

L'approche différée était utilisée dans les cas où il y avait une cicatrisation du site de l'implant mais avec un manque d'épaisseur de la crête. Dans ce cas, la technique avec la membrane pour élargir l'épaisseur de la crête dans un premier temps et ensuite seulement lors d'une deuxième intervention la pose d'implant mais après 6 à 9 mois de cicatrisation. (*Daniel Buser 2009*)

Dès le début, plusieurs complications ont été observées dans les deux approches, et nombreuses modifications et améliorations ont été effectuées pour obtenir de meilleurs résultats. Une des complications les plus courantes était l'effondrement de la membrane ePTFE, qui réduisait ainsi le volume de l'os régénéré. Certains sites montraient une formation d'os insuffisante sous la membrane. C'est pourquoi des comblements osseux comme les autogreffes ou allogreffes furent recommandées, non seulement comme support à la membrane afin d'éviter son effondrement mais également pour augmenter le volume d'os néoformé.

L'utilisation des membranes ePTFE et de greffes autogènes ou substituts osseux a fourni de bons résultats cliniques dans les deux approches. Au milieu des années 1990, plusieurs réunions d'experts prirent place pour discuter du potentiel mais également des limitations de ROG à l'époque.

Ces rassemblements montraient clairement que des améliorations des techniques de ROG étaient nécessaires pour permettre sa généralisation dans la dentisterie implantaire et ont

conclu que l'utilisation de ces techniques présentait certains défauts :

1) un nombre significatif d'expositions de membranes compliquées par des infections et par conséquent des résultats compromis.

2) le maniement difficile de la membrane lors de l'intervention due à ses propriétés hydrophobes nécessitant des mini-vis pour pouvoir la stabiliser et

3) la nécessité d'une deuxième intervention chirurgicale pour déposer de la membrane non-résorbable.

Lors de ces réunions, il fallait donc trouver des améliorations pour le patient ainsi que le praticien pour que la technique de ROG puisse trouver sa place dans la dentisterie implantaire.

C'est ainsi que l'idée d'une membrane résorbable émergea. Cette technique fut de nouveau initiée par la RTG avec l'introduction d'une première membrane biorésorbable au début des années 1990. Par la suite, des études faites sur des animaux analysaient les différents types de membranes biorésorbables. De cette façon on obtint deux types de membranes résorbables faites de polylactique ou acide polyglycole et des membranes de collagène produites par différentes sources animales. (*Daniel Buser 2009*)

Phase de l'application de routine :

Parallèlement à ces expériences, les praticiens essaient d'utiliser toujours plus de membranes résorbables chez leurs patients.

Les premiers rapports cliniques publiés étaient ceux des études faites sur les membranes de collagène. Et de nos jours, les membranes de collagène, sont régulièrement utilisées dans la pratique de tous les jours pour les procédures de ROG.

Ainsi, durant la dernière décennie, la technique de ROG est devenue la pratique de référence pour la régénération des défauts osseux locaux des implants chez les patients.

Les recherches faites par Aghaloo et Moy montrent clairement que la pose d'implant

avec la technique de ROG est l'unique technique chirurgicale correctement documentée parmi les différents types de chirurgies utilisées pour l'augmentation locale des crêtes. (*Daniel Buser 2009*)

L'autre technique chirurgicale fiable, est l'élévation de sinus ou le sinus lift. Dans tous les cas, le choix de la technique de ROG doit toujours remplir plusieurs critères ; qu'on différencie de « objectifs primaires et secondaires » :

a) Les objectifs primaires de la ROG sont la réalisation d'une régénération osseuse réussie dans les sites avec un haut potentiel de réussite et un faible taux de complications.

b) Les objectifs secondaires sont d'obtenir des résultats positifs avec le moins d'interventions, une faible morbidité pour le patient et une période de cicatrisation réduite. Ces objectifs secondaires ont été d'une importance cruciale durant les 10 à 15 dernières années, car les praticiens ont longtemps insisté sur le fait qu'il fallait rendre les procédures de ROG dans la pratique quotidienne, moins stressant, plus attrayant et plus facile pour les patients.

Bien sûr ces objectifs secondaires ne doivent en aucun cas compromettre les objectifs primaires de la procédure de ROG. En d'autres termes ; une approche thérapeutique qui promet un nombre réduit d'intervention, une faible morbidité pour le patient et un temps de traitement plus court, ne doit en aucun cas diminuer la réussite des résultats ni augmenter le risque de complications. Voilà pourquoi tous les aspects sont importants mais l'on donne un net avantage aux objectifs primaires. (*Daniel Buser 2009*)

Evidemment le facteur clé de ces processus est le praticien, qui sait évaluer chaque cas à chaque technique, en choisissant le biomatériel approprié au bon cas et ainsi obtenir le meilleur résultat possible. Une analyse complète permet au praticien de déterminer si le cas est à risque faible, moyen ou important. Si par exemple le patient fume ou si le site de défaut possède des difficultés anatomiques et morphologiques, puisque le défaut morphologique joue un rôle important dans le choix de la chirurgie, que ce soit en simultanée ou en différée.

En tout cas, on peut conclure que durant les vingt dernières années beaucoup de progrès ont été faits pour le développement des techniques de ROG dans l'implantologie. La ROG est

devenue le traitement de référence pour la régénération de défauts osseux locaux dans les crêtes alvéolaires pour les patients nécessitant des implants. Ces progrès ont été un facteur de contribution important pour l'essor des thérapies implantaire dans ces 10 à 15 dernières années. (*Daniel Buser 2009*)

2.2. Principes et techniques de la régénération tissulaire / osseuse guidée :

Cette partie de l'ouvrage sert à établir les différents principes qui régissent la RTG ou la ROG et à offrir un rapide aperçu des divers matériaux utilisés dans les traitements thérapeutiques.

Les thérapeutiques parodontales chirurgicales permettent contrairement à la réparation, la régénération des lésions parodontales, avec le renouvellement complet des tissus de soutien de la dent, c'est-à-dire, du parodonte profond (os alvéolaire, cément, desmodonte) et du parodonte superficiel (la gencive), aboutissant ainsi à la restauration de l'architecture et de la fonction du parodonte lésé. Ce sont donc des thérapeutiques de guérison avec retour à la situation originelle. Par conséquent l'anatomie et la fonction doivent être parfaitement restituées.

Lors de la cicatrisation parodontale, le réseau de fibrine constituant l'armature du caillot sanguin, sert de support physique à la prolifération et à la migration cellulaire. Sous l'influence de médiateurs locaux à capacité chimiotactique libérés par l'agression tissulaire, les cellules se clonent et migrent vers leur site d'élection ; en présence de leurs récepteurs spécifiques, elles cessent leur migration, pour parachever la réorganisation tissulaire et remplir leur fonction particulière.

Selon leur spécificité et leur localisation, les cellules indifférenciées du desmodonte donnent, selon leur phénotype :

- des pré-cémentoblastes (au voisinage des racines),

- des fibroblastes non-matures,

- ou des pré-ostéoblastes, qui après activation vont former la matrice extracellulaire du cément, du desmodonte ou de la corticale interne de l'os alvéolaire. (*Mattout P, Mattout C, 2003*)

La migration cellulaire est l'objet d'une compétition entre ces cellules non-matures et les cellules épithéliales, qui envahissent très rapidement la zone opérée et qui sont capables d'inhiber la régénération desmodontale. (*Franck Bonnet, 2011*)

Il est apparu dès lors nécessaire de ralentir considérablement cette invasion d'origine superficielle (cellules épithéliales et tissu conjonctif) aboutissant invariablement à la formation d'une attache longue et de rares structures cémentaires, voire de la bloquer par une barrière physique. (*Kathleen Gagnon, Marc-André Morand, 1999*)

Le concept de la RTG, développé par Nyman en 1982, est basé sur le principe d'une recolonisation sélective des surfaces radiculaires nettoyées, grâce à une membrane et de permettre la cémentogenèse et l'ostéogenèse.

En effet, comme l'os est un tissu à croissance lente, tous deux, le tissu conjonctif et les cellules épithéliales ont l'opportunité d'occuper l'espace disponible plus rapidement et efficacement que les ostéoblastes et ainsi de créer un tissu conjonctif beaucoup plus vite que l'os n'est capable de proliférer. Par conséquent, le mécanisme biologique de la ROG est l'exclusion de ces cellules indésirables dans le site d'intervention par la membrane et de permettre ainsi aux cellules osseuses de proliférer dans l'espace créé par celle-ci. Le caillot sanguin, source de la régénération osseuse, est ainsi maintenu et protégé. Et si le rôle de barrière dure suffisamment longtemps et que la membrane n'est pas exposée dans la cavité buccale, on aura donc toutes les conditions optimales pour que les cellules souches et les cellules ostéogéniques se différencient en ostéoblastes, qui fabriquent la matrice osseuse.

Cependant, s'il convient de filtrer les cellules pénétrant dans la zone lésée, il ne faut pour autant pas empêcher les facteurs inflammatoires favorisant l'ostéogenèse d'y parvenir :

la structure et la composition chimique de la membrane vont jouer un rôle essentiel. Comme il convient de laisser circuler des facteurs de croissance permettant le développement des cellules du parodonte profond et la stimulation des fibroblastes du parodonte superficiel, des membranes filtrantes du type Millipore ont été expérimentées avec succès à partir de 1979 et ont donné naissance à la membrane non-résorbable en PTFE-e (polytétrafluoroéthylène expansé). (*Marboeuf N., Perrin M, Abjean J, Michel J-F, 2003*)

Malgré le développement de ce modèle, l'inconvénient réside dans le fait de devoir passer par une seconde intervention de dépose, ce qui ferait préférer actuellement des membranes résorbables, faciles à mettre en place et permettant d'éviter la chirurgie de dépose et donc un risque de perte d'attache.

Dans les cas des implants dentaires, il est nécessaire de disposer d'os en quantité suffisante, et lorsque la largeur et/ou la hauteur de la crête ne permettent pas la mise en place d'un implant de diamètre et/ou de longueur convenable, une reconstruction de la crête osseuse permet de combler ce déficit osseux. Dans certaines situations, il est donc possible d'augmenter le volume osseux en stimulant la fabrication d'os à l'aide d'une membrane, c'est ce qu'on appelle la régénération osseuse guidée. (*Naoshi Sato, 2011*)

Grâce à l'évolution des techniques de reconstruction osseuse, le praticien n'est plus tenu d'accepter une situation prothétique et esthétique non satisfaisante, afin de s'adapter à la situation anatomique du patient.

La ROG peut se faire avec ou sans matériau de substitution ou de comblement osseux. La décision dépend de la morphologie du déficit osseux. Elle est indiquée chaque fois qu'une lésion intra-osseuse persiste après la thérapeutique initiale. Certaines conditions doivent néanmoins être remplies, telle que l'existence d'au moins trois parois, ce qui paraît en effet indispensable au succès de l'opération, d'une part parce que le caillot ne pourra persister qu'à cette condition, d'autre part parce qu'un éventuel matériau de comblement serait ainsi protégé.

Le principe de la ROG consiste à isoler le défaut osseux à l'aide d'une membrane, afin que le volume ainsi créé soit comblé petit à petit par un nouvel os. La membrane empêche les cellules épithéliales de coloniser le défaut osseux et laisse le temps aux cellules desmodontales de progresser. Il faut alors attendre 4 à 9 mois de cicatrisation pour pouvoir placer l'implant. C'est ce qu'on appelle l'implantation différée. Parfois, cette technique peut être utilisée dans le même temps opératoire que la chirurgie implantaire, par exemple lors de l'extraction d'une dent et la mise en place immédiate de l'implant. On appelle cette approche, l'extraction-implantation immédiat. (*Vigouroux F, 2011*)

La technique de ROG est réservée à la reconstruction de petits volumes osseux. Pour les plus grandes reconstructions, le chirurgien-dentiste doit faire appel à des greffes osseuses avec prélèvement d'importants volumes en bouche ou ailleurs (os iliaque p.ex.). Parmi les matériaux de comblement il y a une classification qui se fait suivant leur origine ou leurs propriétés biologiques. Ainsi, suivant leur origine on distingue :

-L'os autogène :

Ce dernier est collecté pendant la chirurgie sur le site chirurgical lui-même, (donc le patient est à la fois, donneur et receveur) d'un édentement voisin ou sur des sites intrabuccaux ou extrabuccaux. Cependant il arrive que la quantité d'os obtenu ne soit pas toujours suffisante, surtout pour une reconstruction étendue.

- Les allogreffes :

La recherche d'autres produits de substitutions permettant d'éviter la morbidité du prélèvement d'os autogène et les limitations de l'os autogène ont conduit à la mise au point des allogreffes. Celles-ci sont obtenues à partir d'os d'un individu sain vivant ou d'un cadavre prélevé dans les 48 heures suivant le décès. (*M. Davarpanah 2010*)

- **Les xénogreffes :**

Les xénogreffes sont apparues comme une solution de remplacement aux allogreffes. Elles sont d'origine animale (bovine ou porcine). Le contenu organique est supprimé, seule la structure minérale est laissée intacte.

- **Les alloplastés :**

Les alloplastés sont des matériaux synthétiques biocompatibles et faciles à manipuler. Elles sont composées essentiellement de sulfate ou de phosphate de calcium. (*M. Davarpanah 2010*)

Tous ces matériaux de substitution (allogènes ou xénogènes) peuvent être utilisés seuls ou mélangés avec de l'os autogène. L'intérêt d'une telle procédure est de réduire la quantité du prélèvement osseux autogène et de rajouter aux produits ostéoconducteurs une substance possédant des propriétés ostéogéniques. (*Khoury Fouad 2010*)

La pose d'une membrane seule peut être suffisante dans la reconstruction d'un déficit osseux limité. La membrane doit isoler le tissu sous-jacent d'une contamination bactérienne provenant de la cavité buccale durant la période de régénération osseuse. Elle doit aussi maintenir l'espace de régénération, c'est-à-dire ne pas être posé directement contre la dent ou s'invaginer dans le site chirurgical lors de la suture des lambeaux. Elle doit empêcher l'invagination et la prolifération des cellules épithéliales (cellules à colonisation rapide) et donc laisser du temps aux cellules desmodontales (cellules à colonisation lente) de coloniser le défaut osseux. Et elle protège finalement le caillot qui est l'élément indispensable au succès de l'intervention. (*Marboeuf N, Perrin M, Abjean J, Michel J-F 2003*)

Ainsi l'os régénéré possède les mêmes propriétés biologiques et biomécaniques que l'os non régénéré.

2.3. Les différents types de membranes résorbables :

Les membranes sont des barrières physiques qui préviennent la perte de matériau, empêchent les cellules épithéliales de pénétrer dans le défaut osseux et donnent aux cellules osseuses le temps nécessaire à la régénération. La membrane crée un espace d'isolement qui permet à l'os d'utiliser sa grande capacité naturelle de guérison dans un milieu protégé et non perturbé.

Elles sont utilisées lors de la régénération tissulaire guidée et/ou de la régénération osseuse guidée. (*Pintippa Bunyaratavej, Hom-Lay Wang, 2001*)

Les rôles que joue la membrane sont divers ; elle permet d'agrandir le volume et la hauteur de l'augmentation et de maintenir de l'espace, elle préserve le caillot sanguin, empêche la colonisation du site par les cellules épithéliales, et laisse le temps aux cellules desmodontales ; elle accroît la sécurité thérapeutique (c'est-à-dire l'intégration tissulaire, l'imperméabilité cellulaire, et la biocompatibilité) ; et elle permet également d'optimiser la régénération osseuse, afin que les conditions esthétiques et fonctionnelles soient remplies. L'évolution de la membrane après sa pose se fait en quatre étapes : hydratation, déformation, dégradation et résorption.

Il existe deux types principaux de membranes :

- les membranes non-résorbables (non traitées dans le cadre de ce mémoire car elles ne constituent pas un élément central à la problématique),
- et les membranes résorbables. (*Alain Borghetti, Virginie Monnet-Corti, 2008*)

Les avantages que présentent les membranes résorbables sont multiples. Elles ne nécessitent pas d'une chirurgie de retrait de la membrane, ce qui simplifie nettement la procédure chirurgicale. Par ailleurs on a pu observer une diminution des complications post-opératoires. En outre, elles présentent un meilleur rapport coût/efficacité.

Bien entendu, il existe également quelques inconvénients plus au moins négligeables au

vu des avantages thérapeutiques. Ainsi, on ne peut pas vraiment exercer un contrôle sur la durée de fonction de la barrière. Il existe par ailleurs une possibilité d'interférence entre la résorption (c'est-à-dire la cicatrisation) et la régénération osseuse. Finalement, les membranes résorbables nécessitent un matériau de support. (*Jordana F, Colat-Parros J, 2009-2010*)

Outre ces considérations, il faut aussi savoir que l'on distingue parmi les membranes résorbables trois catégories qui se différencient entre elles par leurs propriétés respectives:

- Les membranes collagéniques
- Les membranes synthétiques
- Le concept membranaire PRF (Platelet Rich Fibrin)

Notre attention se focalisera d'avantage sur les membranes collagéniques et synthétiques, et ce pour les mêmes raisons que citées précédemment.

A. Les membranes collagéniques :

Ces membranes présentent un intérêt au niveau hémostatique et chimiotactisme, ainsi qu'une manipulation plus aisée et une meilleure tolérance.

Le collagène contenu dans ces membranes provient de plusieurs sources :

- d'origine bovine ou porcine: péricarde, tendon d'Achille, derme,
- d'origine humaine: dure-mère et placenta,
- d'origine végétale: en phase de recherche.

Pour citer un exemple, la plus connue des membranes collagéniques est probablement la membrane bicouche de Geistlich, le Bio-Gide. Elle est réalisée à partir de collagène pur (type I et/ ou III) et possède une structure en bicouche :

- Face à l'os, elle présente une surface poreuse ou rugueuse. Faite de collagène à disposition libre, permettant la stabilisation du caillot sanguin et la croissance des cellules osseuses.

- Face aux tissus mous, elle présente une surface dense ou lisse qui empêche la croissance de tissu fibreux.

Cette membrane se caractérise par une faible antigénicité, une excellente biocompatibilité, une grande résistance au déchirement et une durée de résorption prolongée. Elle est indiquée notamment pour la RTG, la ROG, l'emploi simultané d'une membrane et d'implants.

Il existe également une variante de cette membrane (la membrane BioGide Perio), qui se caractérise par une surface plus lisse et un temps d'imprégnation prolongé (maillage de collagène renforcé). (*Bettach Raphael 2012*)

B. Les membranes synthétiques

Ce type de membrane se répartit en cinq catégories différentes :

- **La membrane vicryl** : qui est un matériau synthétique biodégradable, produite à partir de polyglactine 910, (copolymère d'acide polyglycolique PGA, 90%, et d'acide lactique, 10%), et elle est organisée en réseau contenant des pores de taille inférieure à 2mm. Il existe deux sortes de membrane vicryl ; le *treillis vicryl tissé* qui se résorbe en 4 semaines ; et le *treillis vicryl collagène* (collagène bovin : 90% type I et 10% type II) qui se dégrade plus vite (enzymes).
- **La membrane Résolut** : elle est façonnée à partir des polymères lactiques et glycoliques, sans additif ou plastifiant. La résorption se fait en 4 à 6 semaines. Elle est indiquée pour les alvéolyses partielles et les récessions gingivales.
- **La membrane Paroguide** est constituée essentiellement de collagène (issu du derme bovin) et de chondroïtine sulfate. Cette membrane présente des aspérités de surface qui permettent le développement et l'ancrage des fibres conjonctives. La résorption se déroule en 4 à 8 semaines.
- **Membrane Guidor** est composée d'acide polylactique traité par un ester d'acide citrique. Elle présente deux couches distinctes avec un espace réel :
 - o *la couche externe*, qui présente des perforations rectangulaires qui empêchent

la prolifération du tissu conjonctif à travers la membrane.

- *la couche interne*, qui au contact de la dent, forme de petites perforations circulaires permettant de laisser se diffuser les nutriments.

La résorption de ce type de membrane nécessite au moins six semaines.

- **Etik-Patch** est une membrane constituée d'élastine et de fibrine bovine avec un treillis de polyglactine (résistance mécanique). Sa composition est très proche du tissu conjonctif humain. Elle est l'application à l'Odontologie de l'Endo-patch utilisée en chirurgie viscérale. La résorption se fait en 4 à 6 semaines. (*Jordana F, Colat-Parros J, 2009-2010*)

Maintenant que nous avons éclairci les divers concepts théoriques, il est à présent temps de se pencher sur les cas d'étude (ou cas pratiques) en RTG et ROG, qui utilisent des membranes résorbables et se pencher sur les résultats. (*Tulasne J-F, Andreani J-F, 2007*)

3. Revue de littérature : L'utilisation des membranes résorbables en lien avec la ROG et la RTG

Pour la revue de littérature, on va essentiellement se concentrer sur les articles traitant les augmentations de la crête alvéolaire, les défauts osseux, les déhiscences osseuses et les péri-implantites, car ces pathologies sont justement les indications pour l'utilisation du « Membragel ».

3.1. Augmentation de la crête :

Chez l'Homme

Ce premier article intitulé « augmentation de la crête en appliquant les membranes biorésorbables et de l'os bovin déprotéinisé » (de 2008 réalisé par Haemmerle CH, Jung RE, Yamon D, Long NP,) avait comme but de tester si oui ou non les membranes résorbables et les substituts osseux mèneront à l'augmentation d'une crête horizontale réussie permettant la pose d'un implant dans des conditions standard.

En effet, cette étude a été réalisée sur 12 patients nécessitant tous une thérapie par pose d'implant. Les tissus mous ont été soigneusement posés et des blocs ou des particules d'os bovins déprotéinisés (Bio-Oss) ont été placés dans les zones présentant des défauts. Ensuite une membrane de collagène (Bio-Gide) a été appliquée pour recouvrir le Bio-Oss et a été fixée à l'os environnant à l'aide de broches d'acide poly-lactique. Finalement les lambeaux ont été suturés pour permettre la cicatrisation.

Tous les sites chez les 12 patients ont cicatrisé sans aucun incident, aucune déhiscence des lambeaux, ni aucune observation d'exposition des membranes. Entre 9 à 10 mois après la chirurgie de l'augmentation de la crête, des lambeaux ont été faits afin de visualiser le résultat de l'augmentation. Une intégration des particules de Bio-Oss dans l'os nouvellement formé a été observée. Dans presque tous les cas sauf un, le volume de l'os était adéquat pour la pose de l'implant dans une position prothétique idéale selon le protocole standard avec une couverture osseuse complète de la surface destinée à l'ostéointégration. Avant la procédure de régénération, la largeur moyenne de l'os créal était de 3,2 mm. Au moment de la pose de l'implant, elle est passée à 6,9 mm.

La largeur moyenne a été ainsi doublée en 10 mois et avec un taux de réussite de 91,6%. Il me semble donc que la combinaison de Bio-Oss avec la membrane en collagène est une option efficace pour l'augmentation osseuse horizontale avant la pose d'un implant. *(Haemmerle CH, Jung RE, Yaman D, Lang NP 2008)*

Dans l'article « Préservation de la crête alvéolaire avec de la régénération osseuse guidée et du substitut osseux synthétique ou une xéno greffe d'origine bovine : un essai clinique randomisé et contrôlé » (de 2010 par Mardas N, Chadha V, Donos N) , le but de cet essai était de comparer le potentiel d'un substitut osseux synthétique ou d'une xéno greffe d'origine bovine combinés avec une membrane collagénique afin de préserver les dimensions de la crête alvéolaire suivant une extraction dentaire.

En effet 27 patients étaient répartis aléatoirement en deux groupes de traitement suivant une simple extraction dans la zone incisive, canine et prémolaire. Dans le groupe test, l'alvéole était greffée avec le 'Straumann Bone Ceramic' (SBC), alors que dans le groupe de contrôle, Bio-Oss minérale de l'os bovine déprotéinisé (DBBM) était appliqué. Dans les deux groupes, une barrière collagénique était utilisée pour couvrir le matériel de greffe.

Une couverture complète des tissus mous avec la barrière n'a pas été obtenue. Après 8 mois, pendant la période de régénération et avant la pose des implants, les dimensions horizontales et verticales de la crête résiduelle étaient réévaluées et des biopsies étaient effectuées sur chaque patient pour les analyses histologiques. La dimension bucco-linguale de la crête alvéolaire a diminué de 1,1 +/- 1 mm dans le groupe test (SBC) et de 2,1 +/- 1 mm dans le groupe de contrôle (DBBM).

Les deux matériaux préservent la hauteur mésio-distale de l'os de la crête. Aucune différence n'a été observée dans la largeur de l'os dans le sens buccal et palatine dans les deux groupes. Les analyses histologiques ont montré une formation d'os nouveau dans la partie apicale des biopsies, qui, dans certains cas, étaient en contact direct avec les deux particules (SBC) et (DBBM). La partie coronaire des biopsies était occupée par du tissu conjonctif dense fibreux entourant les particules (SBC) et (DBBM).

On peut donc en conclure que les deux matériaux ont partiellement préservé la largeur et la hauteur interproximales osseuses et la crête alvéolaire. *(Mardas N, Chadha V, Donos N 2010)*

Le but de l'étude « Elargissement de la crête utilisant de l'os d'origine bovine déprotéinisé et une membrane de collagène biorésorbable » (de 2011 par Ohayon L) est d'observer le comportement de l'os bovine déprotéinisé (Bio-Oss), couvert par une membrane résorbable (Bio-Gide), lorsqu'il est utilisé comme un matériau de greffe afin d'obtenir une augmentation de l'os alvéolaire de la crête.

En effet, la présence d'une paroi osseuse existante, a permis le placement d'un implant de type MK III et la création de l'espace nécessaire à l'augmentation de la crête, utilisant des particules xéno greffe (Bio-Oss) recouverts d'une membrane résorbable (Bio-Gide) durant une même étape chirurgicale.

L'enregistrement des repères anatomiques en trois dimensions de l'espace par rapport à la position de l'implant a permis une évaluation précise du comportement du greffon pendant les examens tomodensitométriques effectués à 6 et 18 mois postopératoires. Une biopsie a été effectuée à 9 mois postopératoires pour les analyses histologiques et histomorphométriques. Les images tomodensitométriques ont permis l'observation de la conservation du volume de l'os greffé. Les analyses histologiques ont révélé la formation de l'os vital avec le reste des particules Bio-Oss. Les analyses histomorphométriques ont quant à elles révélé, à ce stade, des pourcentages similaires de Bio-Oss (27,94%) et de l'os nouvellement formé (24,07%).

Il semble ainsi que cet exemple clinique confirme les propriétés de biocompatibilité et l'ostéoconductivité du Bio-Oss, de son efficacité quand il est combiné avec une membrane, ainsi que la stabilité du volume du greffon osseux. Ces différents éléments témoignent de leurs efficacités lors de leur emploi pour l'élargissement de la crête alvéolaire. (*Ohayon L 2011*):-

L'article « augmentation horizontale de la crête avec une membrane résorbable et des particules d'os autogène avec ou sans minérales dérivés de l'os bovin inorganique : un cas potentiel chez 22 patients. » (par Urban IA, Nagursky M, Lozada JL) évalue l'utilisation d'une nouvelle membrane synthétique résorbable avec de l'os autogène, que ce soit seule ou en combinaison avec des minéraux dérivés de l'os bovin inorganique, pour une augmentation horizontale de la crête et la mise en place ultérieure de l'implant.

En effet, des particules d'os autogènes seules ou en combinaison avec des minérales dérivés de l'os bovin inorganique ont été utilisé pour une augmentation latérale de la crête et

couvert avec une nouvelle membrane synthétique résorbable (glycolide et triméthylène carbonate) pour traiter les crêtes en lames de couteaux et les préparer pour la pose d'implant par après.

Les mesures des crêtes ont été réalisées avant et après l'augmentation, les complications étaient notées et des examens histologiques ont été fait sur les biopsies. En tout 58 implants ont été placés chez les 22 patients avec 25 sites chirurgicaux au niveau des crêtes en lames de couteaux. Aucune complication n'a été associée avec ce traitement. Les mesures cliniques montrent une moyenne de 5,56 mm (+/- 1,45 mm) pour l'augmentation latérale de la crête et ce après 8,12 mois en moyenne (+/- 2,32 mois) après la cicatrisation de la greffe. Cliniquement toutes les crêtes traitées avaient une largeur suffisante pour la pose d'implant. Tous les implants se sont intégrés après une période de suivi de 45,88 mois (+/- 12,43 mois). Les analyses histologiques des sites d'augmentation ont montré une nouvelle formation d'os et une bonne incorporation des particules minérales de l'os bovin.

Voilà pourquoi on peut en conclure que l'important taux de survie des implants et le faible taux des complications montrent le potentiel de cette technique pour le traitement de l'augmentation horizontale des crêtes et l'efficacité de cette nouvelle membrane synthétique résorbable. (*Urban IA, Nagursky H, Lozada JL 2011*)

En ce qui concerne les pathologies provoquant un manque osseux de la crête alvéolaire, on constate donc que les traitements à base de greffes osseuses (autogreffes ou xéno-greffes) ou de substituts osseux (Bio-Oss) en combinaison avec des membranes résorbables donnent des résultats fortement satisfaisants.

3.2. Défaut osseux, déhiscence osseuse et péri-implantite :

Chez l'Homme

Le premier article « l'utilisation d'une nouvelle barrière (membrane) biorésorbable pour la régénération osseuse guidée en combinaison avec la pose d'implant » (de 1994 réalisé par Lundgren D, Sennerby L, Falk H, Friberg B et Nyman S nous parle d'une expérience sur 4 cas avec 6 implants. Une membrane biorésorbable (Guidor Matrix Barrier) a été utilisée pour couvrir les défauts osseux, 4 défauts avec et 2 sans le support d'éclat d'os autogène. Un

comblement complet de l'os dans 4 cas (2 avec et 2 sans éclat d'os) et comblement partiel dans 2 cas (avec éclat d'os) des défauts traités, tel qu'il est enregistré à la connexion du pilier (mise en place du vis de cicatrisation) 6/7 mois postopératoires.

En plus de cette capacité à servir de barrière (membrane) pour la régénération osseuse guidée, il a été trouvé que la matrice de cette barrière (membrane) avait les propriétés suivantes :

- biocompatibilité observée dans la cicatrisation des tissus sans incident,
- malléabilité facilitée dans manipulation et la capacité de résorption dans les 6 à 7 mois, comme il a été évalué d'après les examens cliniques.

L'observation de ce cas indique que la barrière (membrane) peut être utilisée pour la régénération osseuse guidée en combinaison avec la pose d'implant. Il est toutefois recommandé d'utiliser un matériau de support pour éviter l'effondrement de la barrière (membrane), même si la régénération osseuse peut être atteinte dans certaines situations sans ce genre de matériau quand la morphologie du défaut est favorable. (*Lundgren D, Sennerby L, Falk H, Friberg B, Nyman S 1994*)

L'article suivant s'intitulant « membrane guidée dans la régénération tissulaire » (de 1998 par Guo X, Guo H, Liu J) parle de ce concept biologique. La base de cette théorie nous explique que durant le processus de cicatrisation, les différentes cellules vont montrer différentes vitesses de migration et régénération au niveau de la plaie. Si une membrane appropriée était placée en formant une barrière mécanique, de sorte que seules les cellules nécessaires puissent croître au niveau de la plaie et de cette manière empêchent l'entrée d'autres cellules ce qui provoque la création d'une zone guidée où les cellules nécessaires peuvent proliférer et se différencier sous protection en formant une régénération tissulaire idéale.

Dans cet article, les recherches expérimentales sur l'application de la régénération tissulaire guidée par membrane dans la réparation de défaut de l'os tubulaire et défaut maxillo-faciaux ont été expérimentées et les avantages et désavantages de cette méthode et des matériaux ont été évalués. (*Guo X, Guo H, Liu J 1998*)

L'article « Chirurgie en une seule étape combinant la pose d'un implant transmuqueux avec régénération osseuse guidée et matériaux biorésorbables » (de 2001 écrit par Niklaus P Lang, Christoph H Haemmerle) explique que l'étude consistait à tester si des lésions osseuses paro-implantaires pouvaient être remplies avec succès par de l'os en utilisant des matériaux biorésorbables pour la régénération osseuse guidée (ROG) autour d'implants durant le processus de guérison transmuqueux.

Trois femmes et sept hommes âgés de 32 à 68 ans (âge médian : 54,5 ans) ont participé à cette étude. Huit à quatorze semaines suivant l'avulsion dentaire, des implants ITI ont été placés dans les sites d'avulsion. Tous les sites présentaient alors des lésions de déhiscence exposant en partie la surface rugueuse du titane plasma-spray (TPS). Les processus de ROG ont été effectués en utilisant la partie minérale de l'os bovin déprotéiné (Bio-Oss) comme matériel de support de la membrane et une membrane en collagène biorésorbable (Bio-Gide) comme barrière. Les membranes et les lambeaux ont été ajustés pour s'adapter autour du col des implants, les laissant s'étendre en transmuqueux vers la cavité buccale. Des mesures cliniques ont été prises au niveau de six sites tout autour de chaque implant en utilisant une sonde parodontale calibrée. Ceci comportait :

- 1) la profondeur de la lésion mesurée depuis l'épaulement de l'implant jusqu'au premier contact os-implant,
- 2) la dimension de la lésion depuis le rebord osseux jusqu'au premier contact os-implant,
- 3) la largeur de la lésion mesurée depuis le rebord jusqu'à l'implant dans une direction perpendiculaire à l'axe longitudinal de l'implant.

Le test de Wilcoxon a été appliqué pour détecter les différences dans le temps. Lors de l'examen initial, la profondeur de lésion moyenne par patient était de 3,6 mm (déviations standard +/- 1,6mm, rang 1,8 à 6,8 mm). Les extensions les plus profondes des lésions étaient situées au niveau vestibulaire (moyenne 7,8 mm, déviations standard 1,9 mm). Lors de l'examen de réentrée, la lésion moyenne avait diminué de 2,5 +/- 0,6 mm. Cette différence était statistiquement significative ($P < 0,01$). Initialement dans 62% des sites, la profondeur s'échelonnait de 0 à 3 mm, dans 23% de 2 à 4 mm et dans 15% était supérieure à 6 mm. Six à sept mois plus tard lors d'un processus de réentrée, 95% des sites avaient < 3 mm de profondeur et 5% avaient de 4 à 6 mm. La résolution de défaut, en tant que quantité de recouvrement de la partie rugueuse initiale de l'implant, atteignait une valeur moyenne de

86%. Cent pour cent de résolution a été atteint dans huit des dix implants, 60% pour un et 0% pour le dernier. Le tissu de ce dernier implant montrait des signes d'infection et d'inflammation durant la phase de guérison. L'utilisation de matériaux biorésorbables dans les processus ROG lors du placement d'implants transmuqueux peut favoriser cette régénération. (*Lang NP, Haemmerle CH, 2001*)

Dans l'article « la régénération osseuse guidée pour les défauts de déhiscence et fenestration de l'implant utilisant une membrane polymère résorbable » (de 2001 par Rosen PS, Reynolds MA) on présente un cas de 9 patients avec 8 fenestrations et 3 déhiscences autour des implants consécutivement traités par la régénération osseuse guidée.

Une membrane polymère biorésorbable (poly-) lactique était utilisée en combinaison avec une greffe d'os lyophilisé dans un rapport de 1 :1. Les secondes interventions chirurgicales étaient effectuées à 4 et 8,5 mois (moyenne de 5,7 mois) après la première intervention. Un matériel de biopsie de 2 sites a été obtenu tout en exposant l'implant pour la mise en place de la vis (pilier) de cicatrisation. Dix des onze défauts (90,9%) atteignent une couverture complète des défauts osseux. Les évaluations histologiques révèlent la formation d'os viable, souvent en étroite collaboration avec la fusion des particules résiduelles du greffon.

On peut donc conclure que la membrane de polymère (poly-) lactique peut être utilisée comme une membrane avec la combinaison d'un greffon pour atteindre une régénération osseuse guidée réussie de la déhiscence et fenestration lors de la pose d'un implant. (*Rosen PS, Reynolds MA 2001*)

Dans l'article « Un essai clinique contrôlé pour évaluer une nouvelle membrane de régénération osseuse guidée autour des implants dentaires », (de 2009 par Ronald E, Jung, Gian A, Haelg, Daniel S. Thoma, Christoph H.F, Haemmerle) il s'agit de montrer que l'utilisation des membranes en tant que barrières dans les procédures de régénération osseuse guidée (ROG) pour le traitement des défauts alvéolaires est une pratique courante. Donc l'objectif de cette étude était de tester si une membrane synthétique biorésorbable de polyéthylène glycol hydrogel (PEG) pouvait donner une quantité d'os vertical similaire à une

membrane de collagène standard, les deux combinées avec un matériau de support pour membrane.

Voilà pourquoi l'étude a porté sur 37 patients nécessitant un traitement implantaire avec un défaut osseux prévu en postérieure du maxillaire ou de la mandibule. Après avoir soulevé un lambeau muco-périosté, les sites d'implantation ont été préparés et des implants dentaires placés. Les hauteurs des défauts ont ensuite été mesurées et les défauts de < 3mm ont été exclus de l'étude. Les défauts ont ensuite été greffés avec des minéraux osseux bovin et recouvert au hasard soit d'une membrane de collagène (groupe contrôle de 18 patients) ou d'une membrane (PEG) (groupe test de 19 patients), appliquée sous forme liquide. Après une période de cicatrisation de 6 mois, une seconde chirurgie a été effectuée et le changement de la hauteur verticale de l'os de base réévalué.

Ils ont donc constaté du tissu dur bien vascularisé à tous les sites et l'os régénéré était semblable à l'os environnant. Le remplissage du défaut vertical après 6 mois était de 5,63 +/- 1,84 mm aux sites test et de 4,25 +/- 1,16 mm aux sites contrôles et respectivement le remplissage des défauts était de 94,9% et 96,4% aux sites test et contrôles. *(Ronald E Jung, Gian A Haelg, Daniel S Thoma, Christoph H F Haemmerle 2009)*

En ce qui concerne le traitement des défauts de déhiscence osseuse autour des implants dentaires avec gestion clinique simplifiée, on peut conclure que la nouvelle membrane hydrogel de PEG a été aussi efficace que la membrane de collagène standard.

Un autre article « l'utilisation d'une nouvelle membrane de collagène réticulé pour le traitement des défauts de déhiscence péri-implantaires » (de 2011 écrit par Annen BM, Ramel CF, Haemmerle CH, Jung RE) montre l'efficacité d'une nouvelle membrane réticulée dans la régénération osseuse guidée autour d'un implant dentaire exposé en comparaison à une membrane de collagène natif. Un total de 16 patients ayant besoin d'un traitement implantaire sur deux sites différents avec des défauts osseux ont été réunis pour cette étude. Après la pose des implants, les défauts péri-implantaires étaient traités selon les techniques de régénération osseuse guidée, utilisant la membrane réticulée avec un temps de résorption prolongée dans les sites test, et la membrane de collagène natif dans les sites témoins.

Cependant l'étude a été abandonnée après que l'on ait traité 9 patients chirurgicalement

pour des questions de sécurité inacceptables, et des cas d'infections graves survenus, liées aux membranes réticulées. Les membranes réticulées entraînent statistiquement plus de déhiscence des tissus mous que les membranes de collagène natif (56% contre 11%). Chez 3 patients parmi ces 9 les membranes réticulées ont dû être enlevées suite à une l'infection lors du premier rendez-vous de contrôle. L'évaluation clinique de la qualité du tissu nouvellement formé, a montré une valeur moyenne comparable entre les sites traités par la membrane réticulée et ceux traités par la membrane de collagène natif. Les analyses histomorphométriques ont montré une densité moyenne de surface de 24,4 % d'os nouvellement formé aux sites test et de 35% aux sites témoins. Les données histologiques n'ont pas atteint une signification statistique.

En conclusion les membranes réticulées avec le temps de résorption prolongée ont démontré des événements moins favorables et une régénération osseuse insuffisante par rapport aux membranes natives. On en conclut donc qu'il n'y a aucun avantage en faveur des membranes réticulées par rapport aux membranes natives. (*Annen BM, Ramel CF, Haemmerle CH, Jung RE, 2011*)

L'article suivant « Une évaluation clinique contrôlée d'une membrane synthétique sous forme de gel pour la régénération osseuse guidée autour des implants dentaires : résultats cliniques et radiologiques de 1 et 3 ans », (de 2012 par Ramel CF, Wismeijer DA, Haemmerle CH, Jung RE) a comme objectif de déterminer si une membrane synthétique biorésorbable d'hydrogel de polyéthylène glycol pourrait fournir les mêmes résultats cliniques et radiographiques qu'une membrane de collagène standard, à la fois en combinaison avec un matériau de support de membrane, au cours des périodes de suivi de 1 et 3 ans.

Cette étude a inclus des patients nécessitant un traitement implantaire avec un défaut osseux prévu dans la partie postérieure du maxillaire ou de la mandibule. Les défauts autour des implants ont été greffés avec de l'os bovin déprotéinisé et recouvert d'une membrane de collagène ou d'une membrane d'hydrogel de PEG qui est appliquée sous forme liquide et qui devient un gel solide in situ. Une seconde intervention a été réalisée 6 mois après, et des prothèses partielles fixes (des couronnes) ont été mis en place. Par la suite 1 et 3 ans après, les patients furent cliniquement et radiologiquement examinés. 36 des 37 patients furent

réexaminés dans la troisième année.

Le taux de survie des implants au bout de 3 ans était de 100%. Les tissus péri-implantaires étaient sains, sans différence entre les deux groupes. Par rapport au temps de la chirurgie, les variations moyennes de la distance entre le premier contact os-implant et le point de transition était de 0,43+- 0,56 mm (PEG) et de 0,21+- 0,36 mm (collagen) à 1 an et de 0,61+- 0,89 mm (PEG) et de 0,33+- 0,64 mm (collagen) à 3 ans. Les différences respectives entre les groupes sont de 0,13 mm. (après 1 an) et 0,31 mm. (au bout de 3 ans).

On peut donc en conclure que l'hydrogel de PEG testé était aussi efficace qu'une membrane de collagène pour le traitement de déhiscences osseuses autour des implants dentaires. (*Ramel CF, Wismeijer DA, Haemmerle CH, Jung RE, 2012*)

Le dernier article examiné dans cette sous-partie porte sur l'« Analyses de l'hydrogel polyéthylène glycol hydrolysable et de l'os minéral déprotéinisé comme système de distribution pour la protéine-2 morphogénétique glycosylée et non-glycosylée. » (de 2012 par Haenseler P, Jung UW, Jung RE, Choi KH, Cho KS, Haemmerle CH, Weber FE) et nous rappelle que la protéine osseuse morphogénétique (BMP), en particulier, le BMP-2, sont des facteurs de croissance responsable de l'ostéoinduction. Une connaissance des interactions entre les matériaux de substitution osseuse et des variantes du facteur de croissance est essentielle pour la conception de substituts osseux avec un profil de libération idéale.

Ici on compare la protéine-2 osseuse morphogénétique humaine recombinante (rhBMP-2) glycosylée et non-glycosylée soit incorporée dans un hydrogel de polyéthylène glycol hydrolysable (PEG) conçu comme un système à libération lente ou adsorbé sur une matrice de l'os bovin déprotéinisé (DBBM), un substitut de matériau osseux clinique bien établi. Les rhBMP-2 chargés ont été immergés dans un milieu de culture cellulaire et les profils de concentration de rhBMP-2 dans le surnageant ont été déterminés par un test immuno-enzymatique. Les activités biologiques correspondantes ont été évaluées in vitro par un test d'activité de phosphatase alcaline.

Ces tests nous montrent une forte affinité de la rhBMP-2 pour DBBM et une activité biologique réduite après sa libération par l'hydrogel de PEG. La rhBMP-2 glycosylée a été

nettement moins affectée par l'hydrogel et a plus fortement réagi avec le DBBM que la rhBMP-2 non-glycosylée. Nous nous interrogeons donc sur la combinaison de l'hydrogel de PEG avec DBBM comme un système de diffusion rhBMP-2 sur DBBM seul, depuis que la rhBMP-2 libérée de l'hydrogel sera piégée par DBBM. En outre, ces résultats suggèrent que la rhBMP-2 glycosylée est favorable en combinaison avec des hydrogels de PEG, car son activité est mieux préservée, alors qu'en combinaison avec DBBM non-glycosylée la rhBMP-2 est favorable, bénéficiant d'une concentration initiale plus élevée de rhBMP-2 libre.

(Haenseler P, Jung VW, Jung RE, Choi KH, Cho KS, Haemmerle CH, Weber FE, 2012)

Chez l'Animal :

Dans ce premier article sur l'animal « cicatrisation du défaut osseux par la régénération tissulaire guidée chez le rat » (de 1988 écrit par Dahlin C, Linde A, Gottlow J, Nyman S) on décrit que le principe d'accomplissement de la régénération osseuse repose sur l'hypothèse que les différents composants cellulaires dans les tissus ont des taux variables de migration dans la plaie pendant la cicatrisation. A l'aide d'un obstacle mécanique utilisant des membranes, les fibroblastes et autres cellules du tissu conjonctif sont empêchés de pénétrer dans le défaut osseux de telle sorte que la migration lente des cellules au potentiel ostéogénique soit autorisée et que les cellules puissent repeupler le site. Les défauts de taille standard sont créés bilatéralement à travers la mandibule des rats. D'un côté de la mâchoire, le défaut était recouvert avec des membranes en téflon, alors que le défaut de l'autre côté a servi de témoin.

Après la cicatrisation, les analyses histologiques ont démontré que du côté test (avec membrane), la moitié des animaux ont montré une cicatrisation osseuse complète après 3 semaines et tous les animaux ont montré une cicatrisation complète après 6 semaines. En revanche, il y a peu ou pas de signe de cicatrisation du côté témoin et ce, même après une période d'observation de 22 semaines. *(Dahlin C, Linde A, Gottlow J, Nyman S, 1988)*

Cet article « Analyses comparatives de membranes de collagènes pour le traitement de défaut de déhiscence implantaire » (de 2003 rédigé par Oh TJ, Meraw SJ, Lee EJ, Giannobile WV, Wang HL) explique que la régénération osseuse guidée, ROG, a évolué à partir de la notion de régénération tissulaire guidée, RTG, et a été utilisé pour reconstruire les sites avec des déficiences osseuses associées aux implants dentaires.

Pour le ROG, l'utilisation des membranes de collagènes absorbables a augmenté, mais, à l'heure actuelle, l'information scientifique sur l'utilisation de membranes de collagène pour la ROG est limitée. Cette étude avait pour but de comparer cliniquement et histomorphométriquement deux membranes de collagène, la Bio-Gide (R) et la BioMend Extend™, pour le traitement des défauts de déhiscence implantaires chez huit chiens de race. Les défauts de déhiscence implantaires furent créés chirurgicalement au niveau des crêtes édentées, suivi de la pose de trois implants endo-osseux bilatérale dans la mandibule. Chaque défaut de déhiscence implantaire était assigné à un des trois groupes de traitements :

- 1) contrôle (sans membrane),
- 2) membrane de collagène dermique porcine (Bio-Gide) ou
- 3) membrane de collagène de tendon bovin (BioMend Extend™).

Les chiens furent sacrifiés à 4 et 16 semaines (à chaque fois 4 chiens) après traitement. Les analyses histomorphométriques montrent un pourcentage de comblement osseux linéaire (LF), un nouveau contact os-implant (BIC), et une zone d'os nouvellement formé. (BF).

Après 4 semaines, les résultats de l'étude n'ont montré aucune différence significative d'aucun des paramètres parmi les groupes. Mais à 16 semaines, on a noté plus de LF, BIC et BF dans les groupes avec membrane que dans celui du groupe de contrôle qui était sans membrane. Le BIC à 16 semaines était significativement plus important que le BIC à 4 semaines. ($P < 0,05$). L'exposition de la membrane produite dans 9 des 15 sites examinés, donnant moins de LF et BIC que les sites sans membrane exposée ($P < 0,05$).

Les résultats de cette étude démontrent deux choses. Premièrement, le traitement ROG avec membrane de collagène peut nettement améliorer la régénération osseuse, se manifestant à un stade avancé de cicatrisation (16 semaines). Deuxièmement, le maintien de l'espace et la

couverture de la membrane ont été les deux facteurs les plus importants affectant la ROG utilisant des membranes de collagènes biorésorbables. (Oh TJ, Meraw SJ, Lee EJ, Giannobile WV, Wang HL, 2003)

Un autre article s'intitulant encore « évaluation d'un hydrogel synthétique formé in situ en tant que membrane biodégradable pour la régénération osseuse guidée. » (de 2006 par Zwahlen R, Weber FE, Jung RE, Molenberg A, Van Lenthe GH, Haemmerle CH) parle de cette étude réalisée afin de constater si ou non l'application d'un hydrogel synthétique formé in situ par du polyéthylène glycol (PEG) utilisé en tant que membrane biodégradable pour la régénération osseuse guidée se traduira par la même quantité de régénération osseuse à l'aide d'une membrane de polytétrafluoroéthylène (ePTFE). Chez huit lapins blancs de la Nouvelle Zélande, quatre défauts uniformément répartis ont été forés dans l'os crânien. Trois modalités de traitement ont été équitablement réparties entre les 32 défauts :

- granules d'hydroxyapatite (HA)/ tricalciumphosphate (TCP) ont couvert la surface interne et externe avec de la membrane PEG (test),
- granules d'HA/ TCP ont couvert la surface interne et externe avec de la membrane ePTFE (contrôle positif) et
- granules d'HA/ TCP seules sans membranes (contrôle négatif).

Après quatre semaines, les animaux ont été sacrifiés et les os crâniens prélevés. La fraction de l'os nouvellement formée a été déterminée par des analyses histomorphométriques des sections verticales provenant du centre du défaut et par de la micro-tomodensitométrie provenant de la totalité du défaut. Des analyses de régression multiple (SAS / GLM) ont été utilisées pour modéliser la quantité de nouvelle formation osseuse. Les analyses histomorphométriques quantitatives ont clairement montré des valeurs plus élevées de l'os nouvellement formé pour les deux groupes de membranes comparés avec le groupe de contrôle négatif. La moyenne des fractions de l'os nouvellement formé, mesurée, au sein de l'ancien défaut s'élève à 20,3 +/- 9,5% pour la membrane PEG, 18,9 +/- 9,9% pour la membrane ePTFE, et 7,3 +/- 5,3% pour les sites sans membranes. La micro-tomodensitométrie a également révélé plus de formation de l'os nouvellement formé pour la membrane de PEG

et pour la membrane d'ePTFE en comparaison avec le groupe de contrôle négatif. Le GLM a révélé un effet hautement significatif du traitement sur la quantité de la formation osseuse ($P=0,0048$). Les valeurs pour le groupe de contrôle négatif étaient significativement inférieures à celles trouvées chez le groupe avec la membrane PEG ($P=0,0017$), alors que le groupe de membrane ePTFE n'a pas montré de grande différence d'avec le groupe de PEG.

On conclut donc que la membrane PEG peut être utilisée avec succès en tant qu'une membrane biodégradable dans le traitement de défauts chez le crâne de lapin et conduit à des quantités similaires de régénération osseuses que chez une membrane d'ePTFE. (*Zwahlen R, Weber FE, Jung RE, Molenberg A, Van Lenthe GH, Haemmerle CH, 2006*)

Un autre article nommé « Effet de deux différentes membranes de collagène biorésorbables dans la régénération osseuse guidée : Une étude comparative histomorphométrique chez la mandibule du chien » (de 2007 par Bornstein MM, Bosshardt D, Buser D) les auteurs nous décrivent que lors de cette expérience, trois défauts ont été créés, comblés par des éclats d'os et d'os minéral bovin déprotéinisé et couvert par trois méthodes différentes : (1) témoin (sans membrane), (2) test 1= membrane de collagène (MC) et (3) test 2= membrane de collagène réticulée (MCR). Chaque côté de la mandibule a été attribué à l'un des deux périodes de guérison (8 et 16 mois). L'analyse histomorphométrique a évalué le pourcentage d'os, de tissus mous et d'os minéral bovin déprotéinisé régénérés, la superficie en millimètres carrés d'os régénéré et la distance en millimètres du fond du défaut jusqu'au plus haut point de la régénération. Dans le groupe de 8 semaines, deux déhiscences sont survenues avec la membrane de collagène réticulée. Après 8 semaines, toutes les modalités du traitement n'ont montré aucune différence significative dans le pourcentage d'os régénéré. Après 16 semaines, le pourcentage de l'os a augmenté sans différence significative pour les modalités du traitement. Pour tous les groupes, la hauteur du défaut comblé augmente entre les semaines 8 et 16. Le groupe de la membrane de collagène réticulée a montré une croissance significative dans le temps et la valeur de modalités de traitement la plus importante après 16 semaines de guérison.

Lorsque la guérison s'est déroulée sans incident, on a pu observer un effet bénéfique limité de la membrane de collagène réticulée sur la ROG dans les défauts chez la mandibule de chien. L'exposition prématurée observée de la membrane, résulte dans des amas gravement compromis d'os régénéré. Le taux de complication augmente avec la membrane de collagène réticulée et nécessite un examen préclinique et clinique plus détaillé avant que toute recommandation clinique puisse être faite. (*Bornstein MM, Bosshardt D, Buser D, 2007*)

L'article suivant qui s'intitule « une étude de faisabilité évaluant une membrane synthétique biodégradable formé in situ pour la régénération osseuse guidée chez les chiens » (de 2009 par Rompen E, Jung RE, Lecloux G, Ramel CF, Buser D, Haemmerle CH) avait deux but :

1) Evaluer la réaction des tissus mous avec de l'hydrogel synthétique de polyéthylène glycol (PEG) utilisé en tant que membrane pour la régénération osseuse guidée (GBR), en comparaison, avec une membrane de collagène.

2) Tester si oui ou non l'application de cette membrane formée in situ se traduira par une quantité similaire de régénération osseuse que lors de l'utilisation d'une membrane de collagène.

En effet, l'avulsion dentaire et la préparation des défauts osseux ont été réalisées dans les mandibules des 11 chiens beagle. Après trois mois, 44 implants cylindriques ont été placés dans les zones guéries de défauts du type déhiscence résultant d'environ 6 mm de la surface d'implant exposée. Les quatre modalités de traitement ont été réparties de façon aléatoire :

PEG+ copeaux d'os autogènes, PEG+ granules de hydroxyapatite (HA)/ tricalcium phosphates (TCP), membrane de collagène biorésorbable+ copeaux d'os autogènes et copeaux d'os autogènes sans membrane. Après deux et six mois, respectivement, six et cinq chiens furent sacrifiés. Une évaluation semi-quantitative de la tolérance locale et une analyse histomorphométrique ont été effectués. Pour l'analyse statistique, analyse de mesures répétées de la variance et par la suite le "Student's t-test" ont été appliqués ($P < 0,05$).

Finalement aucune réaction secondaire locale en association avec le PEG comparé avec la membrane collagène n'a été observée ni cliniquement ni histologiquement à aucun

moment. La guérison s'est déroulée sans incident et tous les implants ont été histologiquement intégrés. Après une à deux semaines, quatre des 22 sites avec la membrane PEG ont révélé une déhiscence des tissus mous qui ont guéri par la suite sans incident.

Les mesures histomorphométriques du gain osseux vertical ont montrées, après deux mois, des valeurs entre 31% et 45% et après 6 mois entre 31% et 38%. Le contact os-implant au sein de l'ancienne zone de défaut était tout aussi élevé dans tous les groupes allant du 71% à 82% après deux mois et de 49% à 91% après six mois. Toutefois, en ce qui concerne tous les paramètres évalués, le PEG et les membranes de collagène n'ont pas montrés de différences statistiques significatives avec les sites traitées avec de l'os autogène sans membrane.

Donc, dans cette étude, la membrane synthétique formée in situ à partir du PEG a été utilisé en toute sécurité, ne révélant aucune réaction anormale biologique des tissus mous et montrant la même quantité d'os nouvellement formé pour les défauts traités avec la membrane PEG en comparaison avec les défauts traités avec de la membrane de collagène standard. *(Eric Rompen, Ronald E Jung, Geoffrey Lecloux, Christian F Ramel, Daniel Buser, Christoph HF Haemmerle 2009)*

Dans l'article « Evaluation d'une nouvelle membrane biodégradable pour prévenir la croissance gingivale dans les défauts osseux de la mandibule des mini cochons. », (de 2009 écrit par Seibl R, Thoma DS, Haelg GA, Dard MM, Haemmerle CH, Jung RE), le but consistait à tester si la membrane synthétique biodégradable de polyéthylène glycol (PEG) peut prévenir la croissance des tissus mous dans les défauts alvéolaires. Donc chez tous les 16 minis cochons, 3 prémolaires mandibulaires ont été bilatéralement extraites. Trois mois plus tard, des défauts aigus standardisés (diamètre 8mm, profondeur 8mm) ont été préparé. Quatre modalités de traitements ont été réparties de façon aléatoire aux défauts : (1) membrane PEG avec éponge collagénique, (2) membrane polylactique (PLA) avec éponge collagénique, (3) éponge collagénique seule, et (4) défaut vide.

Les animaux ont été sacrifiés à 10 jours (n=5), 21 jours (n=5), ou 2 mois (n=6) après le traitement. Des évaluations histologiques quantitatives et qualitatives des tissus mous et la régénération osseuse ont été effectués sur des coupes non-décalcifiées. Pour les analyses

statistiques, le test « Mann-Whitney-Wilcoxon », le Kruskal-Wallis et le test t apparié ont été effectués. Les valeurs P ont été ajustées en utilisant le réglage Dunnett-Hsu.

A 10 jours, le groupe de membrane PEG ont montré le moins de croissance des tissus mous dans les défauts osseux (valeur moyenne -0,75mm ; rang -1,35 à - 0,10), suivi du groupe de membrane PLA -0,18mm (-0,80 à 0,44), le groupe collagène 0,04mm (-0,65 à 0,73) et finalement les défauts vides 0,60mm (-0,08 à 1,29). Des différences statistiquement significatives ont été observées entre le groupe de membrane PEG et les défauts vides ($P < 0,05$). A 21 jours, le pourcentage le plus élevé d'os nouvellement formé était retrouvé dans le groupe de membrane PEG (moyenne 28,4% ; rang 21,6-35,2) en comparaison avec 23,7% (16,9-30,5 ; pour la membrane PLA), 15,2% (8,2-22,2 ; pour le groupe collagène), et 21,6% (14,5-28,8 ; pour les défauts vides). Des différences statistiquement significatives ont seulement été retrouvées entre le groupe de membrane PEG et le groupe collagène ($P < 0,05$). A 2 mois, les paramètres testés n'ont pas révélés de différences significatives entre les deux groupes.

On conclut donc que la membrane expérimentale de PEG appliquée dans la présente étude a permis d'éviter l'effondrement des tissus mous couvrant à un degré similaire à la membrane PLA. La combinaison d'une éponge collagénique et d'une membrane PEG ont montré le moins de croissance des tissus mous dans les défauts osseux à 10 jours et le plus de formation osseuse à 21 jours. (Seibl R, Thoma DS, Haelg GA, Dard MM, Haemmerle CH, Jung RE, 2009)

L'article « Evaluation d'un hydrogel synthétique biodégradable utilisé en tant que membrane pour la régénération osseuse guidée, étude expérimentale chez le chien » (de 2012 par Thoma DS, Dard MM, Haelg GA, Ramel CF, Haemmerle CH, Jung RE) parle de tester si oui ou non une membrane polyéthylène glycol (PEG) expérimentale peut maintenir le volume osseux greffé et contribuer à la préservation du contour de la crête avec une membrane synthétique disponible dans le commerce.

Donc chez 18 chiens, toutes les prémolaires mandibulaires et les premières molaires ont été extraites. Dix semaines plus tard, des défauts standardisés ont été préparés.

Les défauts de quatre chiens ont été assignés au hasard à trois modalités :

- 1) PEG avec de l'os bovin déprotéinisé (DBBM) (PEG),
- 2) une membrane résorbable de glycolide triméthylène carbonate avec du DBBM (PGA-TMC), et
- 3) DBBM seule (DBBM).

Ces chiens furent ensuite sacrifiés pour les mesures de références. Les défauts restants des 14 chiens ont été assignés au hasard à :

- 1) PEG avec DBBM,
- 2) PGA- TMC avec DBBM,
- 3) DBBM, et
- 4) défauts vides.

Les chiens furent sacrifiés au départ (n=4), à 4 semaines (n=7), ou à 16 semaines (n=7). Les régressions du modèle mixte et la méthode non-paramétrique de Brunner-Langer ont été appliquées pour les analyses statistiques.

Au départ, une égalité de l'augmentation des tissus a été observée dans tous les groupes. A 4 et 16 semaines, la plus grande fraction augmentée a été observée avec la PEG (103% ; 107%) suivi de PGA- TMC (98% ; 91%), DBBM (85% ; 78%) et le vide (46% ; 54%), donc une différence statistique significative ($P < 0.01$) entre PEG et le vide à 4 et 16 semaines, et PEG et DBBM à 16 semaines. La diminution globale de la quantité de greffon osseux entre le départ et 16 semaines était de -14% (PEG), -22% (PGA- TMC), et -23% (DBBM).

On peut donc conclure que cette étude a démontré que la combinaison de la membrane PEG avec DBBM maintient mieux le volume osseux greffé au fil du temps. Et la membrane PEG avec DBBM a également été le plus efficace pour préserver le contour de la crête. (Thoma DS, Dard MM, Haelg GA, Ramel CF, Haemmerle CH, Jung RE, 2012)

Dans ce dernier article « L'effet de la mise en charge dans l'os régénéré dans les défauts de déhiscence suivant une approche combinée de la greffe osseuse et ROG » (de 2012 par Zambon R, Mardas N, Horvath A, Petrie A, Dard M, Donos N) on évalue l'effet de la mise en charge par histologie sur l'os régénéré au niveau des défauts de déhiscences autour des implants lorsqu'ils sont traités avec une approche combinée de la greffe osseuse et la régénération osseuse guidée.

Chez 12 mini-cochons, les prémolaires et premières molaires inférieures ont été extraites et le procès alvéolaire a été réduit en largeur. Après trois mois, deux implants Straumann SLActive ont été placés au niveau de chaque héli-arcade (mandibule). Douze implants ont également été placés au niveau de la crête alvéolaire réduite (groupe P) et sans aucun autre défaut ou traitement sur ce site, tandis que sur 36 implants, des défauts de déhiscences buccales ont été créés et traités comme suit :

- Groupe T1 : substitut d'os synthétique (Straumann Bone Ceramic SBC, Straumann AG).
- Groupe T2 : SBC avec une membrane de polyéthylène glycol (Straumann Membragel, Straumann AG).
- Groupe N : les déhiscences restent non-traitées.

Trois mois après l'implantation, des vis de cicatrisation longs et sur mesure ont été placés dans une héli-arcade (mandibule) seulement pour assurer la mise en charge fonctionnelle. Après deux mois, des analyses histologiques ont été réalisés.

Une tendance à une hauteur de défaut inférieure et à un contact os-implant supérieur a été observé dans les sites chargés par rapport à des sites non chargées dans des groupes P, T1, T2 et N. Dans le groupe T2, l'effet opposé a été observé. En termes de formation osseuse, les sites traités avec greffe de SBC et ROG (groupe T2) présente la plus grande surface d'os régénéré suivi de T1 et N. Une résorption significative des particules greffées a été noté dans le groupe T2 et la surface greffée occupée par SBC était significativement plus élevée dans le groupe T1 par rapport au groupe T2 ($P < 0,05$).

On conclut donc que la mise en charge peut avoir un effet positif sur le contact os-

implant dans les implants insérés dans l'os intact ou insérés dans des sites de déhiscence et traités par greffe ou sans greffe. (*Zambon R, Mardas N, Horvath A, Petrie A, Dard M, Donos N, 2012*)

D'après tous ces études, on peut déduire que la présence d'une membrane résorbable collagénique (Bio-Gide) ou synthétique (Hydrogel) dans les interventions des déhiscences osseuses ou péri-implantites donnait clairement de bien meilleurs résultats que les cas sans l'utilisation de membrane.

Maintenant que nous avons vu les divers matériaux existants et les diverses combinaisons thérapeutiques possibles, il est temps de se pencher sur ce nouveau matériau dit révolutionnaire et de voir s'il tient effectivement toutes ses promesses ou s'il convient d'en user avec prudence.

4. Généralités sur la Membragel :

4.1. Description et propriétés de la membrane :

La Membragel est, comme on l'a déjà mentionné précédemment, la nouvelle membrane résorbable synthétique lancée par la compagnie Suisse Straumann. Il semblerait à la première vue, qu'elle possède toutes les qualités recherchées par tout chirurgien parodontologiste voulant procéder à des régénérations osseuses guidées.

La Membragel se présente sous forme d'un gel stérile, plus exactement d'un hydrogel constitué de deux composés liquides à base de polyéthylène glycol (le PEG A & B), qui sont mélangés avec les Activateurs A& B. (*Straumann, Description du produit, 2010*)

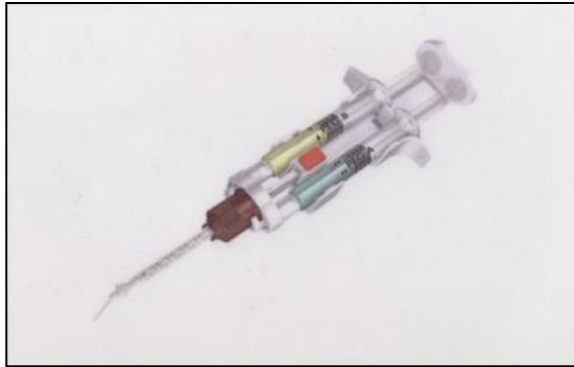

Figure 1 : Seringue de Membragel (*Straumann ; The next generation membrane, 2010*)

Ainsi, elle se transforme en une barrière sous forme d'un liquide visqueux, qui une fois mélangé (PEG A&B + Activateurs A&B, et ensuite les deux PEG entre eux) et appliqué sur le site d'opération et se solidifie en gel sous 20 à 50 secondes. (*Straumann, Description du produit, 2010*).

Compte tenu de sa texture, elle se laisse très aisément manipuler et épouse parfaitement chaque type de défaut osseux ou de lésion.

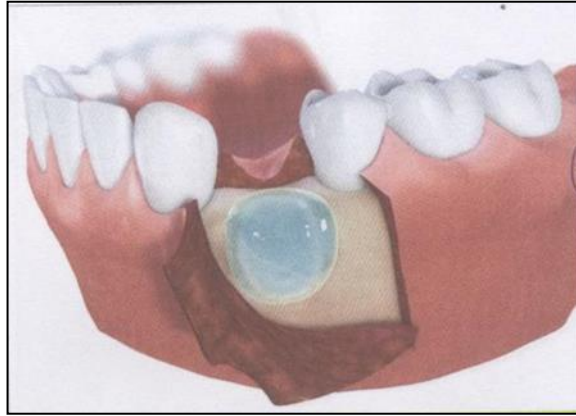

Figure 2 : Membragel (gel turquoise) (Straumann ; *The next generation membrane, 2010*)

Etant donné qu'elle fait partie des membranes résorbables synthétiques, elle partage par conséquent l'avantage commun à toutes les membranes résorbables de ne pas nécessiter une seconde intervention pour la dépose de celle-ci. Mais elle présente également l'avantage d'une simplicité et d'une précision d'utilisation qui fait défaut aux autres membranes et réduit incontestablement la durée de l'intervention. (Jung R et al, 2009)

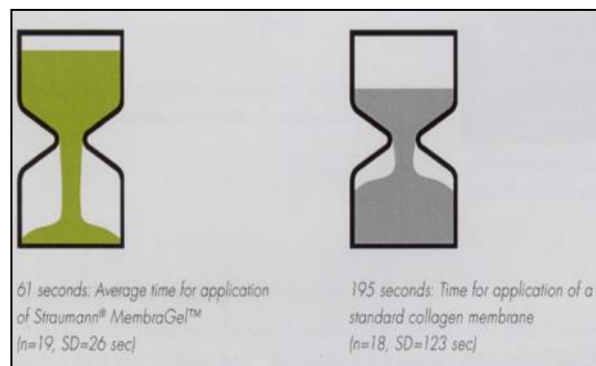


Figure 3 : La différence du temps nécessaire en seconde, pour l'application de la Membragel à gauche et une membrane de collagène standard à droite. (Straumann ; *The next generation membrane, 2010*)

La dégradation ou la résorption du gel par hydrolyse se déroule pendant le temps de cicatrisation. (Straumann, Description du produit, 2010)

Elle a cependant été démontrée comme étant nettement plus lente que celle des membranes collagéniques. (Herten M et al, 2009) (voir les diagrammes ci-dessous)

Ceci peut bien évidemment être un avantage puisque le site chirurgical de la régénération osseuse est ainsi plus longtemps protégé contre la colonisation du site par des cellules non désirées. D'un autre point de vue, cela peut représenter un désavantage à savoir que, plus la durée de sa résorption est longue, et plus il faudra du temps à notre organisme pour remplacer la membrane ou former de l'os nouvellement régénéré.

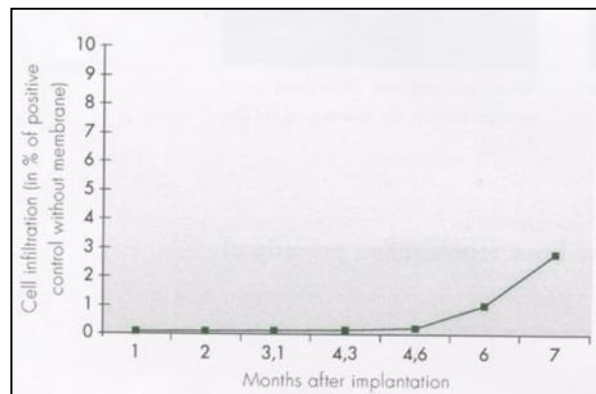


Figure 4 : Infiltration cellulaire en %, 7 mois après l'application de la Membragel (Straumann ; The next generation membrane, 2010)

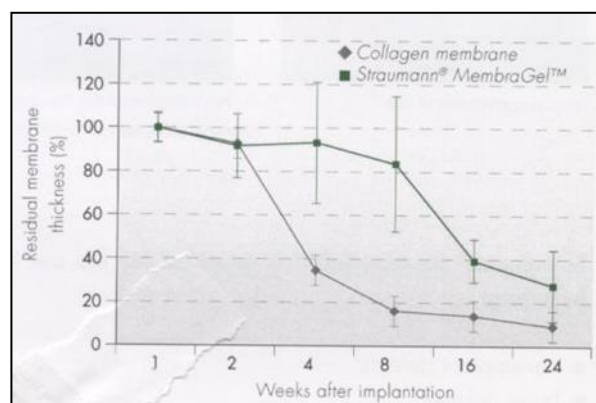


Figure 5 : La différence de membrane résiduelle en % entre la Membragel et une membrane de collagène, jusqu'à 24 semaines après la pose. (Straumann ; The next generation membrane, 2010)

La Membragel n'est pas autosupportée et doit, par conséquent être utilisée avec un matériau de greffe osseux ou de substitut osseux afin de permettre de préserver un espace sous la membrane. (*Straumann, Domaines d'application, 2010*)

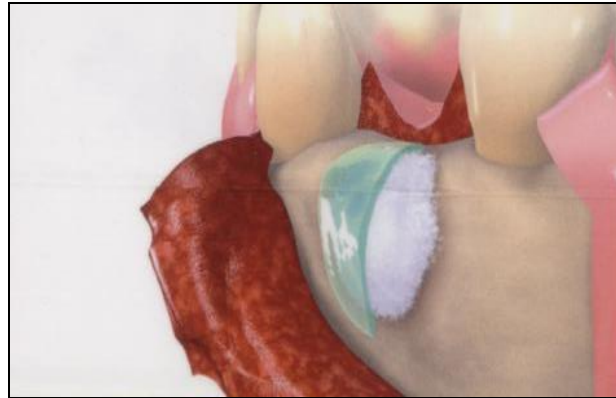


Figure 6 : Membragel supportée par du substitut osseux (*Straumann Membragel, Surgical Guidelines And Product Handling, 2011*)

La suite de la cicatrisation se déroule de la même manière qu'avec les autres membranes, c'est-à-dire qu'elle doit jouer le même rôle de barrière et ainsi éviter la migration et l'invagination des cellules nuisibles à une bonne cicatrisation, comme les cellules épithéliales et conjonctives. (*JF Tulasne, JF Andreani 2007*)

Parallèlement, elle doit permettre aux cellules de choix (les cellules desmodontales) d'avoir le temps et l'espace nécessaire pour coloniser le site, pendant une période de 4 à 6 mois. (*Wechsler S et al, 2008*)

La Membragel permet cependant le passage des nutriments nécessaire à la cicatrisation et à l'ostéogénèse. Et ce phénomène ne modifie pas le pH du milieu (pas d'acidification). (*Straumann, The PEG technology, 2010*)

Elle doit également protéger le site de l'intervention, stabiliser la greffe sous-jacente (*Thoma DS, Dard MM, Haelg GA, Ramel CF, Haemmerle CHF, Jung RE 2011*) (le substitut osseux, par exemple le Bone-Ceramic) et empêcher l'exposition prématurée. De la sorte, on doit obtenir une régénération osseuse complète et satisfaisante au bout de 3 à 6 mois de temps

de cicatrisation.

Bien évidemment, proportionnellement parlant, Straumann prétend que la Membragel donne de bien meilleurs résultats que les cas chirurgicaux sans utilisation de membrane. En fait, les études montrent qu'il permet d'obtenir approximativement la même quantité d'os régénéré qu'avec les membranes non résorbables, comme les ePTFE. (*Jung R et al 2006*)

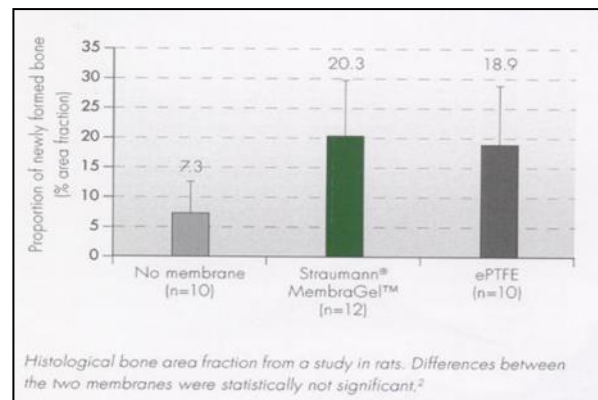


Figure 7 : Etude faite sur les rats : La quantité d'os néoformé en % avec la Membragel, une membrane non-résorbable (ePTFE) et le témoin. (*Straumann, The next generation membrane, 2010*)

Il semblerait même que les lambeaux recouvrant la ROG et la Membragel guérissent favorablement et sans incident particulier. (*Straumann, Good soft tissue healing, 2010*)

Elle se conserve au réfrigérateur entre 2° et 8° C. (*Straumann, Description du produit*)

Le kit de la Membragel comporte :

- deux seringues en verre qui sont remplies chacune d'un composant PEG (appelé PEG A et PEG B) et montées ensuite dans un support en plastique et
- deux seringues en plastique remplies chacune d'un Activateur (appelé Activateur A et Activateur B) et

- un embout applicateur fixé à un adaptateur. (*Straumann, Description du produit, 2010*)

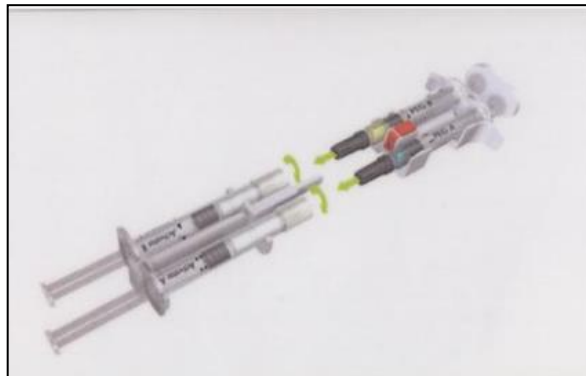


Figure 8 : Kit Membragel : 2 seringues en verre, à droite (PEG) et 2 seringues en plastique, à gauche (Activateur) (*Straumann Membragel, Handling, 2011*)

Sa couleur bleu-turquoise est due au composant PEG A qui contient un colorant biocompatible, permettant ainsi une meilleure visualisation et un meilleur contrôle de l'application et elle ne provoque pas une coloration à long terme. (*Straumann, Remarques*)

Elle doit rester à l'air ambiant environ 30 à 45 minutes avant d'être employée, lors d'intervention. (*Straumann, The Handling, 2010*)

Toutefois, une fois le mélange fait, on a moins d'une minute pour l'appliquer. Ce délai dépassé, elle se solidifie et son utilisation devient impossible. Par conséquent chaque kit est à usage unique.

4.2. Les Indications :

Les indications de la Membragel sont multiples ; on peut y inclure les péri-implantites, qui se caractérisent par la perte progressive de l'os péri-implantaire à la suite d'une réaction inflammatoire et infectieuse. Ces risques sont existants dès lors où un implant dentaire est placé dans l'os. Les complications dites « biologiques » comme la péri-implantite sont des réactions irréversibles inflammatoires/ infectieuses qui touchent l'ensemble des tissus entourant l'implant ostéo-intégré. (*Thoma DS, Dard MM, Haelg GA, Ramel CF, Haemmerle*

CHF, Jung RE 2011)

Elle est également conseillée pour la plupart des défauts osseux, lorsque l'on est en présence d'un manque osseux ou des atteintes osseuses, plus fréquemment appelés des alvéolyses. Elles peuvent être de type horizontale, angulaire ou encore irrégulière du septum interdentaire ou interradiculaire. Et bien évidemment, ces alvéolyses sont causées soit par de l'inflammation, soit par un traumatisme occlusale.

L'inflammation, le facteur le plus fréquent, provient d'un manque d'hygiène comme la présence de plaque et de tartre, de tabac et des malpositions rendant le nettoyage des dents d'autant plus difficile. Elle peut être également liée à des forces ou des traumatismes occlusales qu'on distingue de primaire ou de secondaire selon si les forces sont pathologiques ou si le parodonte est atteint.

Une autre indication pour la Membragel serait les défauts de la crête alvéolaire, qui se manifestent par une atrophie osseuse marquée des crêtes. Ce genre de carence peut être tout simplement dû à la morphologie de la personne. En effet, il y a des personnes qui ont des corticales très minces et qui sont donc des cas peu ou pas favorable à une pose d'implant. Mais les défauts peuvent également être provoqués par un traumatisme avec fracture du processus alvéolaire. Et malheureusement, des causes iatrogènes comme des extractions dentaires traumatiques sont également courantes.

Et pour finir, la dernière indication à l'utilisation de cette nouvelle membrane est les cavités (alvéoles) d'extractions. En effet il arrive assez fréquemment de trouver chez des patients des alvéoles dentaires partiellement cicatrisées, au lieu de retrouver l'alvéole comblée de l'os nouvellement formé. On y trouve également souvent des tissus de granulations et ceci même, des mois après l'extraction.

Ainsi, l'utilisation de la Membragel a essentiellement été étudiée, sur ces cas et c'est lors de ces circonstances qu'elle a fait ses preuves.

4.3. Les Contre-indications :

La Membragel doit donc être exclusivement utilisée dans les circonstances citées

auparavant. Il est préférable de ne pas l'employer dans des situations générales et cliniques défavorables à une chirurgie dentaire ; toute infection du site de l'intervention doit être préalablement éradiquée. Le site chirurgical doit être parfaitement assaini et dépourvu de toute trace d'inflammation et d'infection avant le traitement chirurgical. (*Straumann, Contre-indications, 2010*)

A l'heure actuelle, aucun test ni étude n'ont encore été réalisés, sur les femmes enceintes ou allaitantes. Par conséquent, on ne sait pas encore l'effet que la dégradation ou la résorption de la membrane peut avoir sur cette catégorie de patientes.

Et bien évidemment son utilisation n'est pas prévue dans le cadre des traitements pédiatriques. (*Straumann, Mise en garde, 2010*)

Il est formellement conseillé que la Membragel soit utilisée par un chirurgien dentiste préalablement entraîné et informé, afin que celui-ci dispose de suffisamment d'expérience pour manipuler correctement le produit.

Et les suites post-opératoires sont, comme après toutes manipulations chirurgicales et utilisation de tout produit synthétique et étranger au corps humain : des risques d'hématomes, des douleurs, des inflammations, une augmentation de la sensibilité et des rougeurs. (*Straumann, Précautions, 2010*)

Après la description, les indications et les contre-indications détaillées, on peut passer à son emploi lors de la chirurgie de la régénération osseuse guidée, pour un meilleur aperçu et compréhension du produit traité dans cette étude.

5. Matériels et Méthodes

Dans cette partie on pourra développer la manipulation et l'utilisation du Membragel, ainsi que la technique opératoire.

5.1. Technique opératoire :

La procédure commence tout d'abord comme toute intervention par une séance où on effectue un examen approfondi. Cet examen consiste en un examen clinique qui nous permet d'évaluer le cas : l'importance du défaut, l'état bucco-dentaire, l'état de santé générale du patient et ses antécédents. L'intervention est contre-indiquée en cas de cancer, irradiation de la sphère buccale, insuffisance cardiaque à risque d'endocardite infectieuse ou patient immunodéprimé comme lors d'une infection au VIH. Les patients diabétiques, éthyliques et tabagiques chroniques ou avec une hygiène défectueuse sont également des cas peu favorables aux interventions chirurgicales.

Ensuite, on complète l'examen par de la radiographie intrabuccale rétroalvéolaire pour pouvoir mieux évaluer l'état parodontal, la résorption osseuse et les éventuels granulomes. Un orthopantomogramme (OPT), bien sûr aussi un Scanner et même parfois un 3D Accuitomo, permettent d'observer l'étendue du défaut osseux, le volume de l'os sain, son allure générale et la situation des structures anatomiques (sinus, nerf dentaire inférieur, trou mentonnier, les dents adjacentes, ...). On peut également estimer l'axe des futurs implants à poser, dans le sens vestibulo-lingual et mésio-distal mais aussi le nombre d'implants nécessaires.

Après avoir bien étudié et validé le cas, on peut programmer l'intervention chirurgicale. On veille à ce que le patient commence une antibioprofylaxie afin de diminuer le risque infectieux. Le patient débute donc la prise des antibiotiques le jour de l'intervention et poursuit le traitement pendant 7 à 10 jours (l'antibiotique de référence sera l'Amoxicilline, l'Augmentin ou Macrolide en cas d'allergie aux b-lactamines).

La salle d'opération est préparée selon les règles de l'hygiène et d'asepsie primordiales à un bon déroulement de l'intervention et les suites post-opératoires. Les instruments nécessaires à l'opération sont tous sortis de leur emballage stériles et déposés sur le champ stérile qui couvre le plan de travail :

- Seringue d'anesthésie, carpules d'anesthésies, aiguilles péri-apicales et tronculaire.

- Bistouri et lames chirurgicales 11, 12, 15 et 15c
- Fil de suture résorbable et non-résorbable
- Décolleur de Molt, différentes tailles
- Curettes différents modèles
- Godets en inox avec alcool ou antiseptique, Godet vide
- Haricot de chirurgie en inox
- Compresses stériles
- Pincés, précelles, ciseaux
- Sérum physiologique
- Aspirateur chirurgical
- Détartreur
- Biseptine
- Bone-Ceramic
- Membragel

Les clichés de radiographies ainsi que le scanner seront également mises à la disposition du chirurgien.

Une fois que le patient est sur le fauteuil, il devra se rincer la bouche pendant 30 secondes avec de la chlorhexidine. Ensuite, il met un calot ou une charlotte et on le couvre d'un champ stérile du cou au pied.

Le chirurgien met son masque et sa charlotte également, et commence à se laver les mains. Puis il met sa blouse et ses gants stériles. L'assistant procède au même rituel de préparation que le chirurgien. On peut à ce moment sortir la Membragel du réfrigérateur comme il est conseillé de le faire 30 à 45 minutes avant son utilisation. (*Straumann, The Handling, 2010*)




Figure 9 : La Membragel à température ambiante +/- 30 minutes avant son utilisation
(Straumann Membragel, Handling, 2011)

Par la suite, on désinfecte le contour de la bouche du patient. Et on commence l'anesthésie, de préférence toujours des anesthésies locales para-apicales et avec adrénaline pour limiter les petites hémorragies. Pour une intervention à la mandibule, on évite de faire des anesthésies locorégionales comme le tronculaire à l'épine de Spix, pour préserver la sensibilité du nerf mandibulaire qui nous sert de repère lors de la mise en place d'un implant par exemple.

Après 5 à 10 minutes d'attente pour que le produit anesthésiant fasse son effet, on peut commencer l'intervention.

On commence l'incision (avec des bistouris lame 10, 15 ou 12 au maxillaire) primaire horizontale sur la crête, englobant au moins une dent de chaque côté de la lésion à traiter, écarté de 4 à 5 mm du défaut osseux, et on effectue des décharges secondaires perpendiculaires à la première qui se termine au fond du vestibule, dans la muqueuse alvéolaire pour avoir une meilleure visibilité tout en respectant les éléments anatomiques de voisinage (le paquet vasculo-nerveux). Ensuite avec un décolleur, on sépare le lambeau muco-périosté d'épaisseur totale et on aura une totale visibilité du défaut osseux. Soigneusement on retire tout tissu de granulation au niveau du site d'intervention à l'aide des curettes de Gracey. On peut tout aussi bien poser l'implant dans la même séance ou en différé, une fois la régénération osseuse terminée (c'est-à-dire au bout de 3 à 6 mois donc).

On mélange le substitut osseux avec une solution saline stérile ou même parfois avec le

sang du patient et on tasse légèrement les granules du substitut osseux à l'aide d'un instrument stérile (comme une curette de Lucas ou de Hemingway), petit à petit jusqu'au comblement total du défaut sans pour autant surcombler. Le substitut osseux doit être mis en contact direct avec de l'os vascularisé.

A présent, l'assistante dentaire peut commencer à préparer le Membragel, pour cela, elle doit procéder comme suit ;

- Tout d'abord on retire les capuchons des 4 seringues (2 PEG A&B et 2 Activateurs A&B), en dévissant les opercules des seringues en plastique des Activateurs (A&B) et les capuchons en caoutchouc des seringues en verre des PEG (A&B).

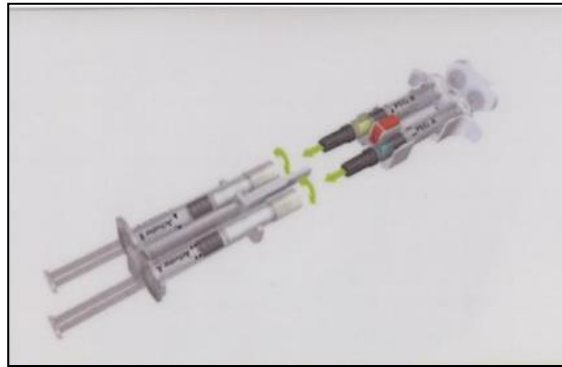


Figure 10 : Opercules et capuchons des seringues retirés (*Straumann Membragel, Handling, 2011*)

- Ensuite pour éviter la formation de bulles d'air, il est préférable de garder les seringues bien droites tout le long de la manipulation, en appuyant légèrement sur chaque piston.
- Après on va insérer les seringues en verre de PEG (A&B) et les seringues en plastique des Activateurs (A&B) les unes dans les autres tout en faisant correspondre les symboles (triangles/cercles) imprimés sur leurs étiquettes. On va appuyer fermement sur les deux parties pour qu'elles soient correctement enclenchées, jusqu'à entendre un petit « click ».

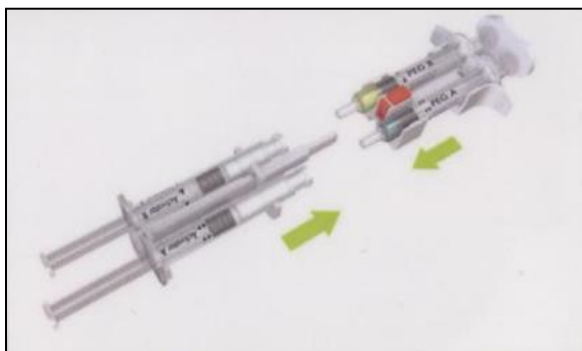


Figure 11 : Insertion des 4 seringues (2x verres et 2x plastiques) (*Straumann Membragel, Handling, 2011*)

- Une fois cette étape franchie, on peut commencer à mélanger le contenu des 4 seringues (2x PEG / 2x Activateurs) les unes dans les autres. Et ceci doit être répété au moins 15 fois, pour obtenir un mélange complètement homogène.




Figure 12 : Mélange du contenu des 4 seringues, 15x (*Straumann Membragel, Handling, 2011*)

- La mixture terminée, le PEG homogénéisé doit être transféré dans les seringues PEG en verre. Dès le moment où on est sûr du transfert complet du mélange, on peut appuyer sur le bouton rouge pour libérer les 2 types de seringues.

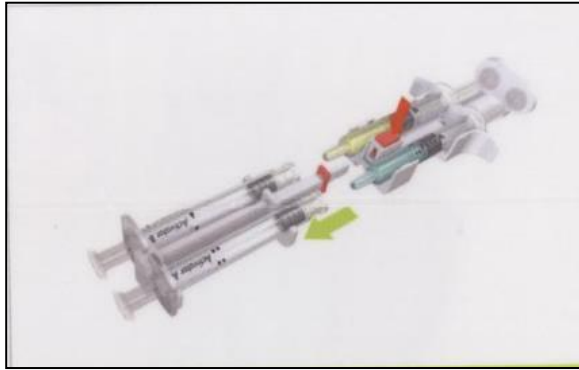


Figure 13 : Le contenu dans sa totalité est transféré dans les seringues en verre (PEG)
(*Straumann Membragel, Handling, 2011*)

- Ensuite, on fixe l'applicateur aux seringues PEG en s'assurant qu'ils sont bien assemblés.

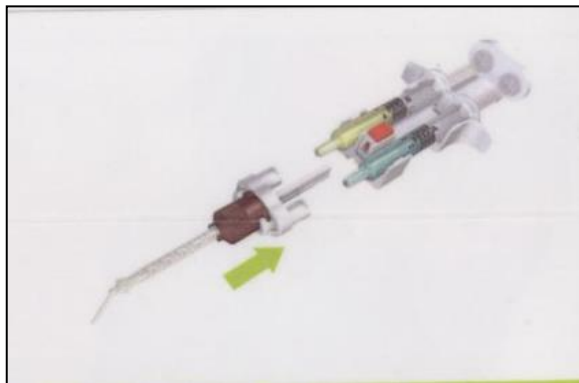


Figure 14 : Applicateur fixé aux seringues (*Straumann Membragel, Handling, 2011*)

- On a désormais 45 minutes pour l'utiliser et une fois les 2 PEG mélangés pour l'application, on dispose de 20 à 50 secondes avant qu'il ne se solidifie. (*Straumann, The Handling, 2010*)

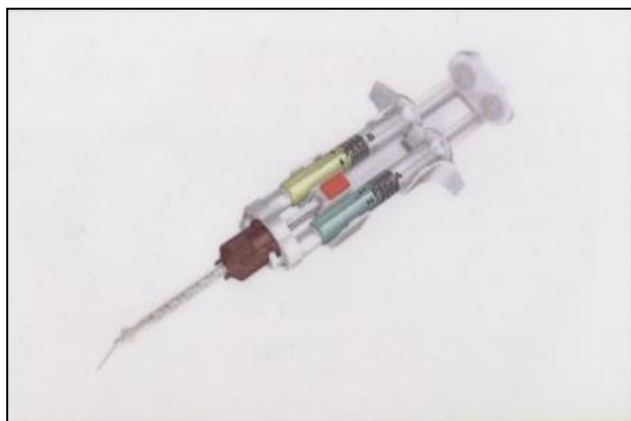

Figure 15 : Seringue avec la Membragel prête à l'utilisation (*Straumann Membragel, Handling, 2011*)

On commence donc par appliquer le gel sur le substitut osseux tout en exerçant une pression continue sans interruption pour éviter le risque d'obstruction dans l'applicateur car comme on l'a déjà mentionné précédemment, une fois mélangé, le PEG prend 20 à 50 secondes pour durcir. Mais selon les recommandations de Straumann, on n'utilise pas les premières gouttes du gel car elles peuvent contenir des bulles d'air. Ensuite, pour permettre une meilleure adhérence sur le substitut osseux et l'os environnant, il est préférable d'éviter que la salive ou un excès de sang n'entre en contact sur le site chirurgical, bien que leur présence n'empêche en rien la solidification du gel. (*Straumann, Application in situ, 2010*)

Pour prévenir tout envahissement par le tissu mou, il suffit de l'appliquer sur une marge de 1 à 2 mm. en dehors du défaut osseux, c'est-à-dire sur de l'os sain.

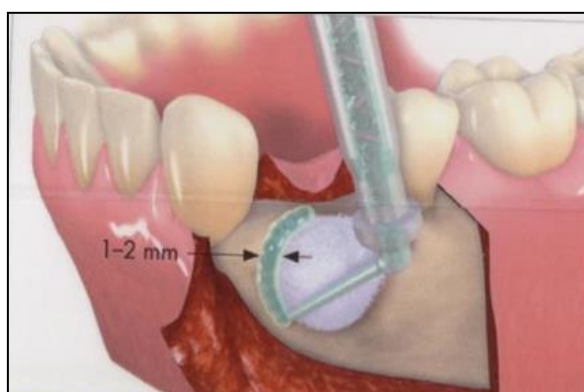


Figure 16 : Application de la Membragel, avec une marge de 1-2 mm (*Straumann, Membragel, Surgical Guidelines And Product Handling, 2011*)

Il est ensuite indispensable que la couche appliquée soit la plus fine possible et il ne faut surtout pas l'étaler en plusieurs couches superposées. Si malgré tout, elle semble trop épaisse, on peut la désépaissir avec un bistouri mais tout en prenant garde de ne pas la soulever.

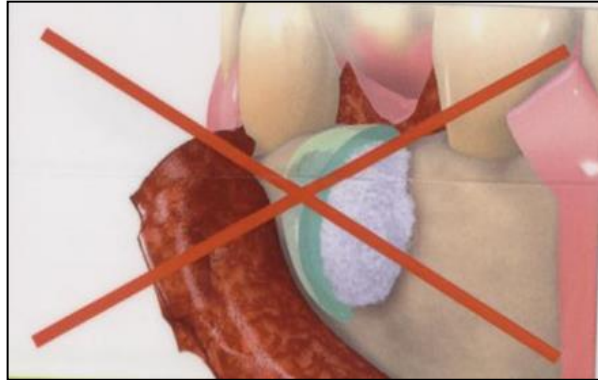


Figure 17 : La Membragel ne doit pas être trop épaisse (*Straumann Membragel, Surgical Guidelines and Product Handling, 2011*)

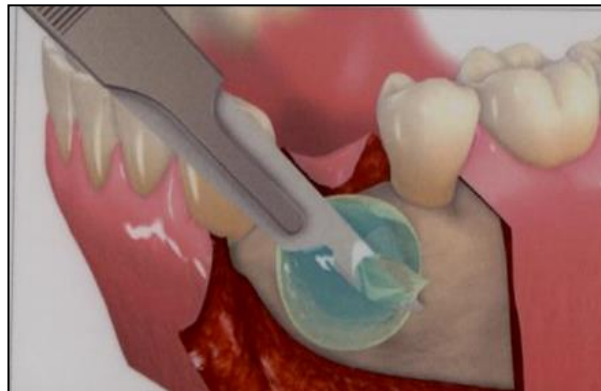

Figure 18 : Désépaississement au bistouri (*Straumann Membragel, Surgical Guidelines And Product Handling, 2011*)

Une fois qu'elle a durci, il faut à tout prix éviter de la repositionner, au risque de l'arracher ou la séparer du site. (*Straumann, Application in situ, 2010*)

Et puis finalement, il faut attendre 90 secondes au moins, pour qu'elle acquière une

consistance ferme mais élastique.

Après quoi, on peut repositionner délicatement le lambeau, pour qu'il puisse correctement et complètement recouvrir le site de l'intervention, donc le substitut osseux et surtout le Membragel qui le tapisse. Le lambeau est tracté coronairement et est suturé par des points simples ou en surjet de manière à recouvrir largement le Membragel mais sans traction abusive. La jonction hermétique des lèvres de la plaie opératoire est de mise, afin d'éviter une colonisation bactérienne trop rapide. (*Straumann, Application de Straumann, 2010*) On peut utiliser du fil non-résorbable qui laisse la plaie mieux cicatriser.

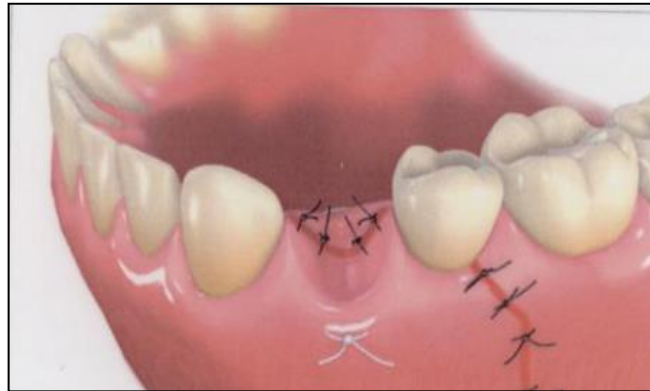


Figure 19 : Repositionnement du lambeau (*Straumann Membragel, Surgical Guidelines And Product Handling, 2011*)

Pour protéger au mieux le site, on peut le enduire le site de Coe-Pack, cela empêche toute pénétration d'aliment, contact avec des bactéries et préserve les points de sutures pendant quelques jours.

En ce qui concerne les soins post-opératoires à suivre par le patient, on prescrit des antibiotiques systémiques à prendre immédiatement et ceci pendant 10 jours mais aussi un anti-inflammatoire non stéroïdien tel l'Ibuprofène pour réduire l'inflammation et le gonflement post-opératoire et les douleurs et des antiseptiques buccaux à base de chlorhexidine. Mais il ne commencera le rinçage que 48 heures après l'intervention et pourra

continuer pendant 10 jours. On proscrit le brossage du côté opéré pendant 48 heures le temps que le taux de fibrine atteigne son maximum et stabilise le caillot.

Par la suite on conseille de réaliser un brossage doux avec une brosse chirurgicale 7/100 de préférence imprégné d'un gel à la chlorhexidine. Après une semaine, il peut poursuivre le brossage normal.

En quittant le cabinet, on peut lui proposer une poche de glace à appliquer directement sur la joue du côté opéré pour éviter un excès d'œdème. Il faut penser à préciser au patient qu'il faut enlever la poche régulièrement pour éviter des éventuelles brûlures de la peau étant donné que le patient est anesthésié et insensible pendant quelques heures.

Il est également préférable que le patient évite de manger du côté opéré pendant une semaine pour ne pas rompre les points de sutures. Il faut aussi éviter les boissons ou aliments chauds car ils pourraient provoquer des saignements. Et bien évidemment, les cigarettes sont absolument proscrites pendant au moins 3 à 4 jours, de préférence une semaine entière.

Au bout d'une semaine à 10 jours le patient revient pour un contrôle et pour enlever les points de sutures. Les berges des plaies sont à ce stade cicatrisées, bien que encore un peu rouges et enflammées. On peut enlever délicatement les fils.

Puis, il faut attendre une période de 3 à 6 mois avant d'obtenir une régénération osseuse complète et satisfaisante pour pouvoir poser les implants.

6. Résultats cliniques :

Pour les essais cliniques, on a pris que trois cas, en effet comme les résultats se sont avérés très négatifs, on a jugé nécessaire de ne pas poursuivre les essais. On avait d'autres candidats pour cet essai, mais on n'a pas voulu courir le risque de les voir tous finir par des infections comme ce fut le cas malheureusement pour nos trois essais.

6.1. Premier cas :

Il s'agit de Madame L., une patiente de 75 ans, non-fumeur et en bonne santé et sans aucun antécédent médical.

Elle présente une absence de la 42. Les examens cliniques et radiologiques indiquent que la 42 peut être remplacée par un implant. Cependant, la planification du SimPlant (logiciel de planification implantaire) révèle un manque du volume osseux en vestibulaire. Cela va se traduire par une fenestration lors de la pose d'implant. Il est donc envisagé de la traiter avec du substitut osseux et une membrane résorbable.

Lors de la chirurgie, la fenestration a été comblée avec du Bone-Ceramic et la Membragel. On a ensuite refermé le site en repositionnant le lambeau, en faisant des points simples. On a expliqué les conseils post-opératoires à suivre à la patiente. (voir images)

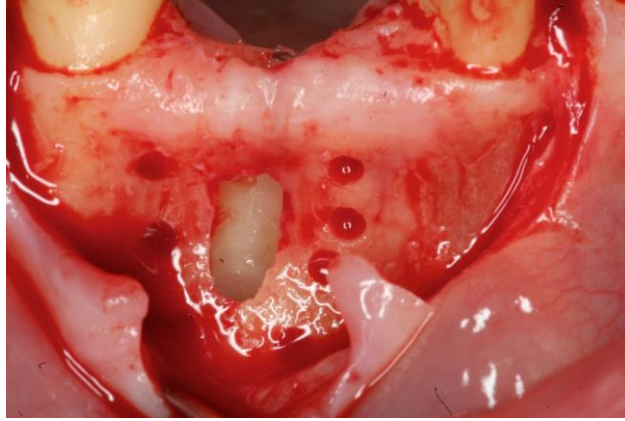


Figure 20 : 1^{er} cas, Préparation du logement implantaire, 16 mai 2011 (*DR. J. PENAUD*)

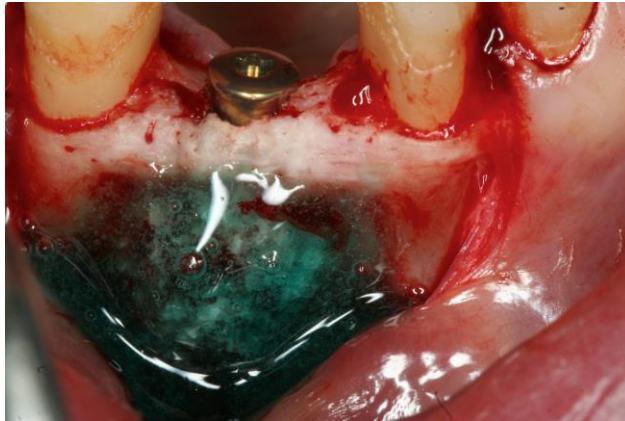


Figure 21 : 1^{er} cas, Mise en place de l'implant en 42, fenestration recouverte par du Bone Ceramic et Membragel, 16 mai 2011 (*DR. J. PENAUD*)

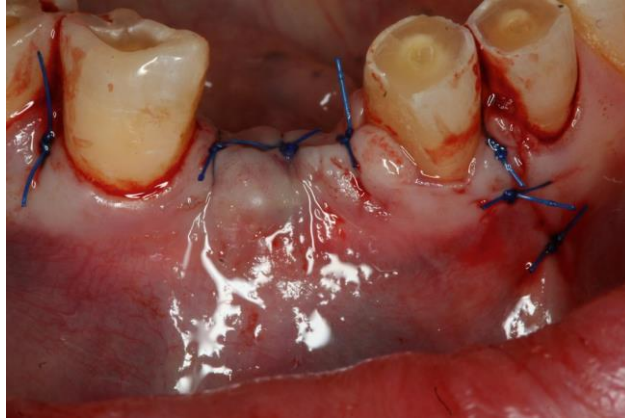

Figure 22 : 1^{er} cas, Repositionnement et stabilisation du lambeau par des points simples, 16 mai 2011 (*DR. J. PENAUD*)

Malheureusement, ce fut un échec total, au bout de 3 semaines, la patiente est revenue au cabinet avec une infection importante du site de l'intervention, avec fistulisation gingivale.

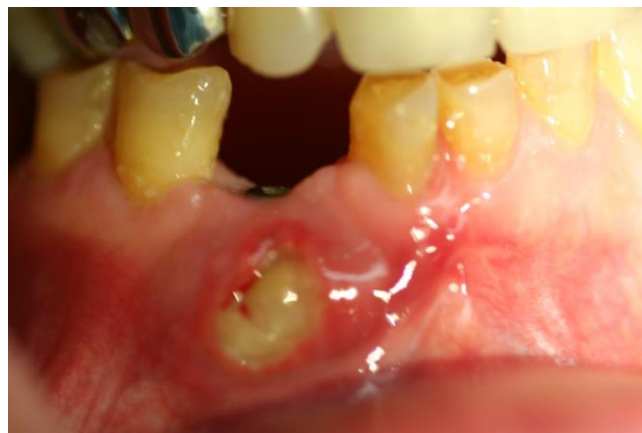

Figure 23 : 1^{er} cas, Infection et fistulisation au bout de 3 semaines, 09 juin 2011 (*DR. J. PENAUD*)

On a été obligé de déposer l'implant et d'enlever la Membragel et le substitut osseux. La patiente était obligée de recommencer une antibiothérapie pendant 2 semaines (Clamoxyl : 1 gramme).

Par la suite, elle n'a plus voulu d'implant pour remplacer sa 42. (voir image) (*Première cas, Dr. Penaud*)

6.2. Deuxième cas :

Ici il s'agit de la deuxième candidate, Madame P. âgée de 68 ans, en bonne santé, sans antécédent médical, ne prend aucun médicament et ne fume pas. Elle a une crête alvéolaire très fine au secteur 1, au niveau de la prémolaire maxillaire et où se trouve une édentation importante d'au moins 2 dents. Les examens cliniques et radiologiques permettent d'élaborer un plan de traitement afin de traiter le manque du volume osseux en épaisseur. Il est envisagé de réaliser une greffe osseuse autogène d'origine mentonnière. Le greffon est stabilisé par des vis d'ostéosynthèse. On ajoute ensuite le substitut osseux (Bone-Ceramic) autour du greffon et on recouvre le site par le Membragel. Comme précédemment on repositionne le lambeau avec cette fois-ci des points en surjet. Suivi des conseils post-opératoires. (voir images)

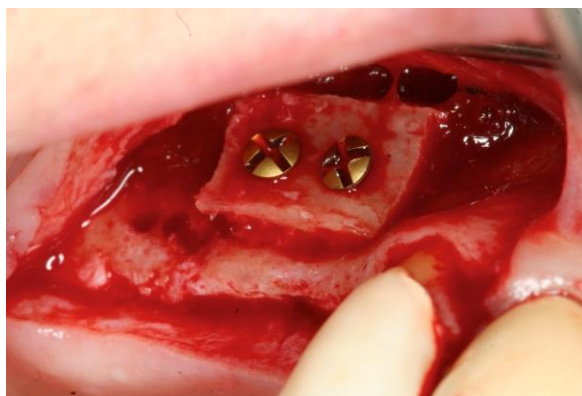

Figure 24 : 2^e cas, Greffon autogène mentonnier stabilisé par des vis d'ostéosynthèses, secteur 1, prémolaires, 19 mai 2011 (*DR. J. PENAUD*)

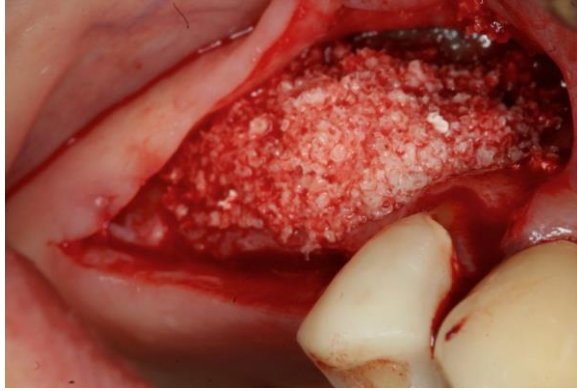

Figure 25 : 2^e cas, Greffon recouvert par du Bone Ceramic, 19 mai 2011 (*DR. J. PENAUD*)

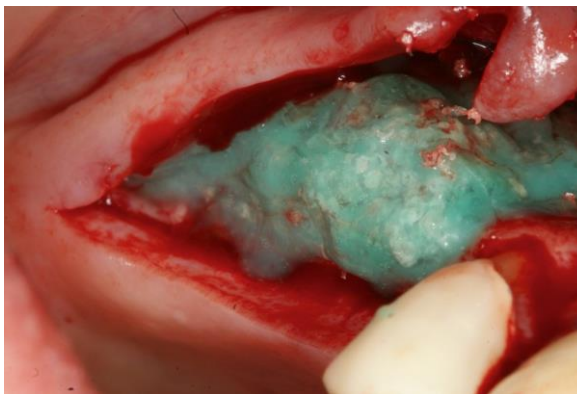


Figure 26 : 2^e cas, L'ensemble recouvert par la Membragel, 19 mai 2011 (*DR. J. PENAUD*)

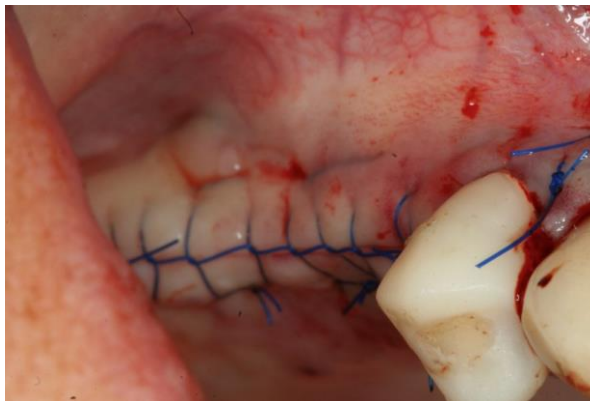

Figure 27 : 2^e cas, Repositionnement du lambeau, points en surjet, 19 mai 2011(*DR. J. PENAUD*)

Cette deuxième cas, semblait promettre un certain succès, puisque lors de l'examen de contrôle, il n'y avait pas de signe d'infection. Malheureusement, au bout d'un mois et demi la patiente a quand même rejeté la Membragel, mais heureusement le greffon n'a pas été endommagé. Ce qui nous a permis par la suite de poser deux implants en position 14 et 15 dans de bonnes conditions osseuses. (*Deuxième cas, Dr. Penaud*)

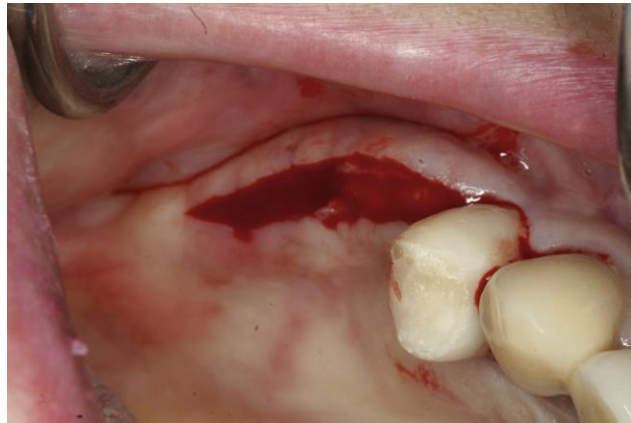


Figure 28 : 2^e cas, Infection, réouverture du site pour déposer la Membragel, 05 juillet 2011 (*DR. J. PENAUD*)

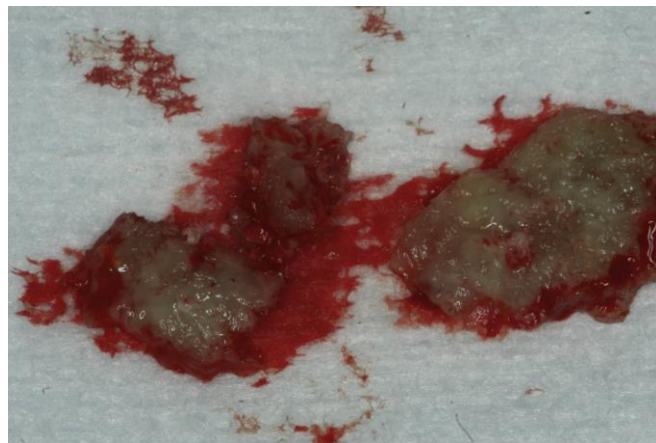


Figure 29 : 2^e cas, Membragel déposée, 05 juillet 2011 (*DR. J. PENAUD*)

6.3. Troisième et dernier cas :

Ce dernier cas était Mademoiselle D., une jeune patiente de 29 ans. Elle est en parfaite santé, sans aucune maladie, ni aucune habitude à la cigarette. Elle présentait une absence de la 11 et 21, suite à un traumatisme (sabots de cheval). La planification réalisée sur SimPlant permet d'envisager la pose de deux implants en 21 et 11 avec mise en esthétique immédiate. On note cependant une absence du volume osseux sur un petit tiers cervical de l'implant 11. Il est donc envisagé de traiter ce manque de volume osseux avec un substitut osseux (Bone-Ceramic) associé à de l'os autogène récupéré lors du forage et l'ensemble recouvert de la Membragel. On repositionne le lambeau, et on fait des points de sutures simples pour stabiliser le lambeau. (voir images)

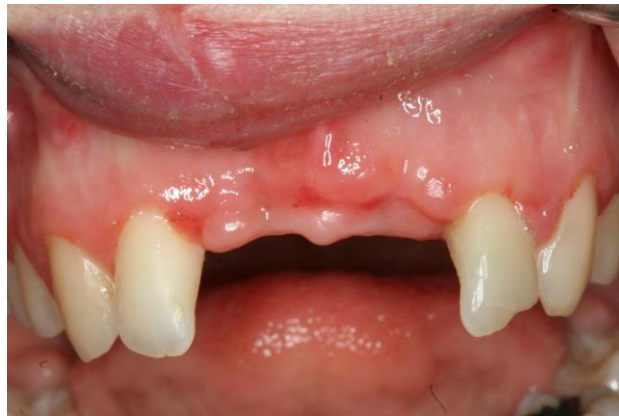

Figure 30 : 3^e cas, Absence de 11 et 21 suite à un traumatisme, 24 mai 2011 (DR. J. PENAUD)

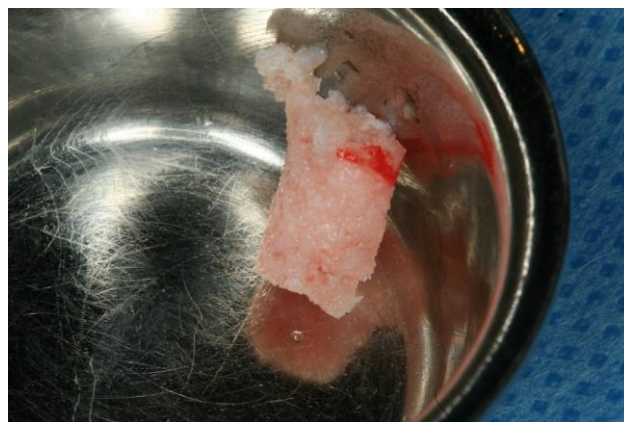


Figure 31 : 3^e cas, L'os récupéré lors du forage pour le logement des implants, 24 mai 2011 (DR. J. PENAUD)

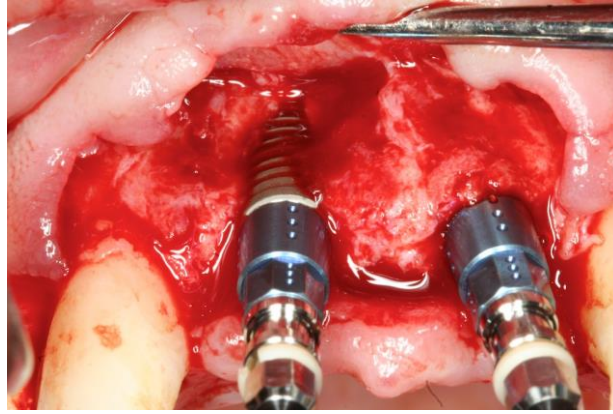


Figure 32 : 3^e cas, Mise en place des implants, 24 mai 2011 (*DR. J. PENAUD*)

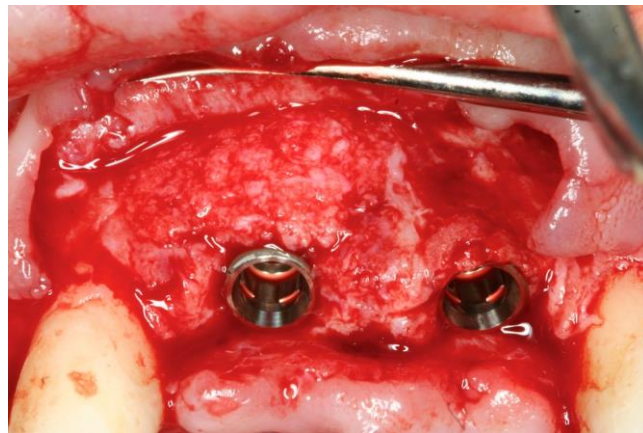


Figure 33 : 3^e cas, Bone Ceramic mélangé avec de l'os autogène autour des implants au niveau des fenestrations, 24 mai 2011 (*DR. J. PENAUD*)

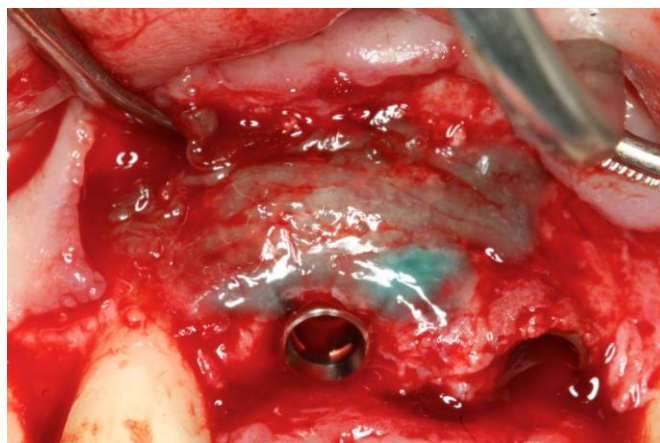

Figure 34 : 3^e cas, L'ensemble recouvert par de la Membragel, 24 mai 2011 (*DR. J. PENAUD*)

De nouveau, au bout d'une semaine, la patiente se présente avec une infection importante. La gencive est ulcérée et perforée. Le résultat esthétique de la 11 est déplorable. Trois greffes de conjonctifs enfouis ont été nécessaires pour récupérer un contexte gingival compatible avec l'esthétique. (voir images). (*Troisième cas, Dr. Penaud*)

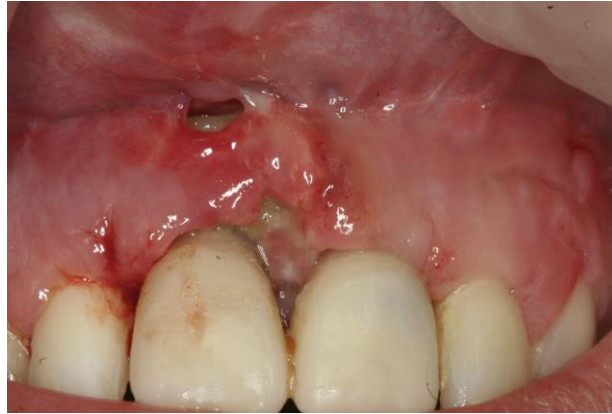

Figure 35 : 3^e cas, Début de l'infection au bout d'une semaine, 31 mai 2011 (*DR. J. PENAUD*)

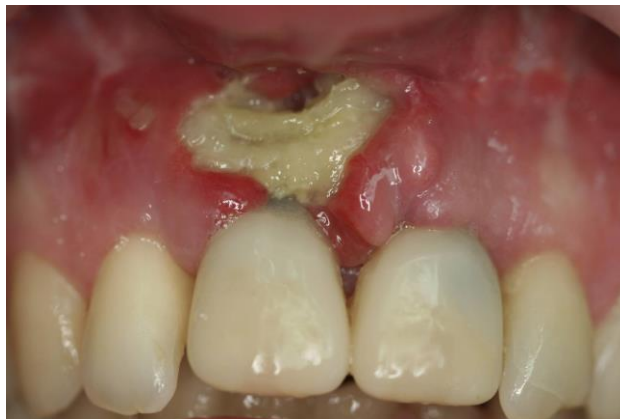

Figure 36 : 3^e cas, Infection très avancée, 2 semaines plus tard, Membragel déposée, 14 juin 2011 (*DR. J. PENAUD*)

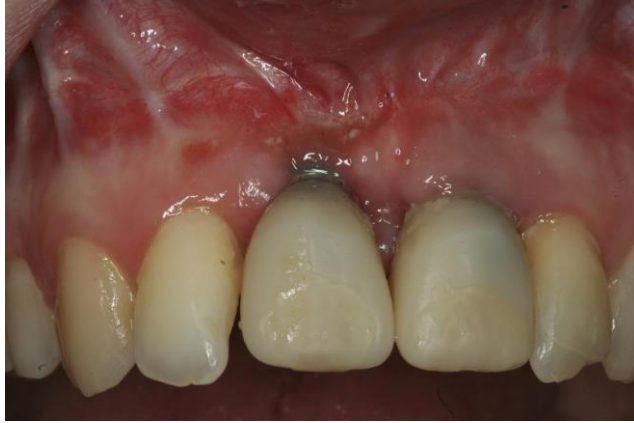

Figure 37 : 3^e cas, Phase de maturation après la dépose de Membragel et élimination de l'infection, 30 août 2011 (DR. J. PENAUD)

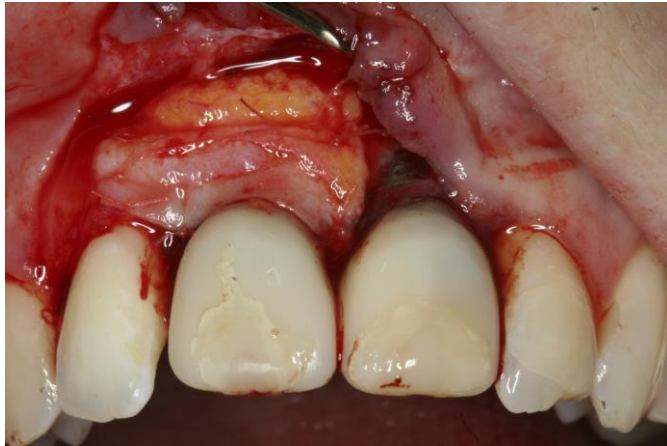

Figure 38 : 3^e cas, Greffe de conjonctif enfoui, (trois greffes en tout), 11 octobre 2011 (DR. J. PENAUD)

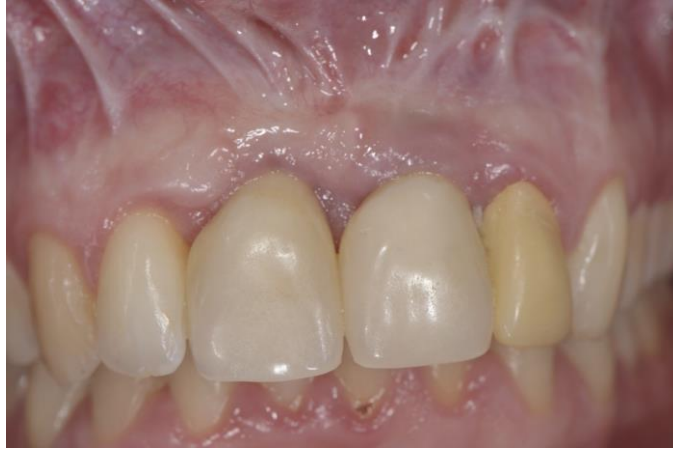

Figure 39 : 3^e cas, Cicatrisation gingivale, 2 ans après, 02 avril 2013 (DR. J. PENAUD)

Dans ces trois cas, l'utilisation du Membragel se révèle être un échec. Toutes les patientes reviennent avec des douleurs, la gencive est enflammée, irritée et ulcérée avec présence de pus. Et à chaque fois on a été contraint de tout déposer, cureter l'os pour arrêter l'infection et empêcher qu'elle ne provoque plus de dommage osseux que ce que la patiente avait avant intervention.

7. Discussion : la comparaison des résultats avec ceux de la littérature

La comparaison des résultats avec ceux de la littérature montre clairement qu'on n'a pas pu obtenir les résultats qu'on recherchait. Dans la littérature, les essais faits sur les patients ou animaux vivants, ont donné des résultats positifs, donc avec succès, ils arrivaient à faire de la régénération osseuse guidée. Les membranes résorbables collagéniques donnaient des résultats très satisfaisants. Il n'y a presque aucun article négatif sur le sujet. Les bilans semblent tous être toujours positifs. Et effectivement, ils le sont vraiment, dans le sens que l'on a rarement des échecs avec les anciennes membranes collagéniques résorbables, lorsque l'on suivait les protocoles à la lettre et que les patients sélectionnés possédaient les critères nécessaires à l'utilisation de ces membranes (tels que l'âge, sans facteurs de risque et maladie systémique quelconque, bonne hygiène et non-fumeur).

Dans la littérature, même les études faites sur les membranes résorbables synthétiques semblaient donner des résultats intéressants.

Les procédures sont toujours identiques ; on a un patient sans pathologie ni habitude nocive (comme le tabac), présentant un défaut osseux, que ce soit en antérieur ou postérieur, avec fenestration vestibulaire ou crête alvéolaire très fine nécessitant un implant. On procède toujours de la même manière, sous antibiothérapie, on ouvre, on débride et retire les tissus de granulation, on pose l'implant dans la même séance ou en différé, une fois que la régénération osseuse est faite au bout de 3 à 6 mois et quand le patient possède suffisamment d'os pour la pose d'implant. Pour combler le défaut on ajoute du substitut osseux en copeaux ou en bloc naturels prélevés chez le patient ou synthétique. On le recouvre avec la membrane et on repositionne le lambeau et on suture. L'antibiothérapie sera poursuivie pendant 7 à 10 jours encore et on revoit le patient une semaine après pour un contrôle et pour retirer les fils.

Pourtant, alors qu'on a presque à chaque fois un succès avec les autres membranes, avec la Membragel on a à chaque fois été confronté à un échec. A chaque reprise, on a été en présence d'une infection qui nous obligeait à tout retirer ou déposer.

A quoi est-ce dû ? Sûrement à la Membragel, puisque la procédure ne change en rien. Le seul élément qui change est le choix du matériel qu'on utilise. Il semble donc bien que ces échecs soient à imputer à la Membragel.

L'organisme des patients semble la rejeter à chaque fois. Les patients reviennent tous avec des douleurs dues à l'infection qu'ils ont faite suite à l'utilisation de ce produit. Et il faut préciser que non seulement la Membragel n'a pas eu le résultat escompté mais, de plus, l'état des patients s'est dégradé par rapport à la situation initiale.

Cependant, la littérature ne fait en aucun cas référence aux échecs. La technologie semble très maniable, facile d'utilisation et semble tenir toutes les promesses. Pourtant, entre ce qu'on a pu lire dans les revues de Straumann et ce qu'on a pu observer lors de nos propres cas cliniques, force est de constater qu'il y a une différence colossale.

8. Conclusion :

Pourquoi l'organisme rejette-t-il la Membragel ? Est-ce que le corps n'arrive pas à la métaboliser ? Est-ce que le mélange est trop synthétique ou même trop chimique ? A première vue, le problème semble se trouver dans la composition de la Membragel, et c'est sûrement pour cela que le corps humain la rejette systématiquement.

Assurément, on n'a pas assez de recul sur ce produit qui n'est sorti qu'en 2011. Il faudrait sûrement plus de temps et d'expériences pour comprendre pourquoi il provoque ces réactions indésirables. Nous n'avons pas pu continuer à l'utiliser puisque nos trois premiers cas se sont soldés par un échec, voir même, par une aggravation de la situation du patient.

Face à ces résultats, on ne peut s'empêcher de penser que la société Straumann a vraisemblablement lancé trop rapidement son produit sur le marché. On ne sait pas jusqu'où ils ont poussé les expériences, de même que l'on ne connaît pas réellement les résultats qu'ils ont obtenus sur les patients humains.

Il convient certainement de pousser la recherche plus loin et de vérifier au niveau moléculaire, si l'on ne peut pas trouver une réponse à notre questionnement. Il faut, à mon sens, analyser et faire des tests sur chaque composant qui constituent la Membragel. Peut-être la réponse se trouve-t-elle dans l'un des composants, ou peut-être même est-ce ce mélange spécifique qui crée ces effets indésirables ? En tout cas, l'interaction entre la partie synthétique (Membragel) et la partie organique (tissu osseux, tissu conjonctif) est la cause de ces échecs.

Pour l'instant, la seule chose que l'on retient est que la Membragel ne tient malheureusement pas ses promesses. Même si sa manipulation présente des avantages et bien que nous n'ayons testé cette membrane que sur 3 cas seulement, les risques d'infections sont à nos yeux si élevés qu'il n'est pas envisageable de faire d'autres expériences avec ce produit.

Malheureusement, le constat qu'il faut tirer est que ces enseignes de renom, quelles qu'elles soient et même les plus connues, ont une fâcheuse tendance à mettre beaucoup trop rapidement leur nouveau produit sur le marché. Ils manquent de recul sur le sujet et les tests qu'ils ont réalisés se révèlent clairement insuffisants. Le fait est qu'ils semblent ne pas pousser suffisamment leurs recherches et se permettent de lancer leur produit sur le marché

sans prendre garde aux effets indésirables que leur produit provoque. Il est regrettable de voir qu'ils semblent considérer les patients comme des cobayes, puisqu'ils ont lancé un produit qui se révèle être complètement incompatible avec l'organisme vivant.

En résumé, elle n'est, dans sa version actuelle, pas à recommander. Les membranes traditionnelles résorbables collagéniques ou synthétiques qui existaient déjà sur le marché se révèlent être nettement plus efficaces et plus fiables.

9. Bibliographie :

1. ANNEN BM., RAMEL CF., HAEMMERLE CH., JUNG RE.
Use of a new cross-linked collagen membrane for the treatment of peri-implant dehiscence defects : a randomized controlled double-blinded clinical trial
European Journal Of Oral Implantology, 2011 ; 4(2) : 87-100
2. ANTOUN H., HAGE G., HOCKERS T.
Chirurgie et Pathologie, Greffes osseuses et membranes / ADF, 1999 [en ligne].
Disponible sur : <http://www.adf.asso.fr>. (Consulté le 14/05/2012)
3. BETTACH R.
Régénération osseuse guidée
Le Fil Dentaire, 2010 ; n° 54 : 30-35
4. BONNET F.
La régénération osseuse guidée : zones postérieures maxillaire et mandibulaire
L'Information Dentaire, 2011 ; 93(9) : 20-23
5. BORGHETTI A., MONNET-CORTI V.
Chirurgie plastique parodontale. 2^e édition
Rueil-Malmaison : CdP, 2009. 449 p.
6. BORNSTEIN MM., BOSSHARDT D., BUSER D.
Effect of two different bioresorbable collagen membranes on guided bone regeneration : a comparative histomorphometric study in the dog mandible
Journal Of Periodontology 2007 ; 78(10) : 1943-1953
7. BUNYARATAVEJ P., WANG H-L.
Collagen Membranes : a review
Journal Of Periodontology, 2001 Feb ; 72(2) : 215-229
8. BUSER D.
Guided bone regeneration over the past 20 years
In : 20 Years of guided bone regeneration in implant dentistry, 2^e édition.
Chicago : Quintessence, 2009. p. 1-13
9. BUSER D.
Biological basis of bone regeneration
In : 20 Years of guided bone regeneration in implant dentistry, 2^e édition.
Chicago : Quintessence, 2009. p. 15-45
10. DAHLIN C., LINDE A., GOTTLAW J., NYMAN S.
Healing of bone defects by guided tissue regeneration
Plastic and reconstructive surgery 1988, May ; 81(5) : 672-676

11. DARD MM., THOMA DS., HAELG GA., RAMEL CF., HAEMMERLE CH., JUNG RE.
Evaluation of a biodegradable synthetic hydrogel used as a guided bone regeneration membrane : an experimental study in dogs
Clinical Oral Implants Research 2012 Feb ; 23(2) : p. 160-168
12. DAVARPANAH M.
Grefe osseuse et implants, 3. Augmentation du volume osseux, Greffe osseuse, augmentation osseuse, régénération osseuse [en ligne] . Disponible sur : <http://www.les-implants-dentaires.com> (Consulté le 20/05/2012)
13. FOUAD K.
Grefe osseuse en implantologie
Paris : Quintessence International, 2010. p. 5-18
14. GAGNON K., MORAND M-A.
La régénération tissulaire guidée en endodontie, clinical practice
Journal Of The Canadian Dental Association july/august, 1999 ; 65(7) : 394-398
15. GUO X., GUO H., LIU J.
Membrane guided tissue regeneration in treatment of bone defect
Zhongguo Xiu Fu Chong Jian Wai Ke Za Zhi, 1998 Sept ; 12(5) : 301-303
16. HAEMMERLE CH., JUNG RE., YAMAN D., LANG NP.
Ridge augmentation by applying bioresorbable membranes and deproteinized bovine bone mineral : a report of twelve consecutive cases
Clinical Oral Implants Research, 2008 vol. 19(1) p.19-25
17. HAENSELER. P, JUNG. UW, JUNG. RE, CHOI. KH, CHO. KS, HAEMMERLE. CH, WEBER. FE
Analysis of hydrolyzable polyethylene glycol hydrogels and deproteinized bone mineral as delivery systems for glycosylated and non-glycosylated bone morphogenetic protein-2
Acta Biomaterialia 2012 Jan ; 8(1) :116-123
18. HERTEN M., et al
Clinical Oral Implants Research 2009 Feb ; 20(2) : p. 116-125
19. JORDANA F., COLAT-PARROS J.
Les membranes / Société Francophone de biomatériaux dentaires
2009-2010 [en ligne] . Disponible sur : <http://www.umvf.univ-nantes.fr>. (Consulté le 16/06/2012)
20. JUNG RE., HAELG GA., THOMA DS., HAEMMERLE CH.
A randomized, controlled clinical trial to evaluate a new membrane for guided bone regeneration around dental implants
Clinical Oral Implants Research 20,2009/ 162-168

21. JUNG R., et al
The ideal combination of membrane properties
Clinical Oral Implants Research 2009 Feb ; 20(2) : p. 162-168

22. JUNG R., et al
Clinical Oral Implants Research, 2006 Aug ; 17(4) : p.426-433

23. LANG NP., HAEMMERLE CH.
Single stage surgery combining transmucosal implant placement with guided bone regeneration and bioresorbable materials
Clinical Oral Implants Research, 12.2001, p.9-18

24. LUNDGREN D., SENNERBY L., FALK H., FRIBERG B., NYMAN S.
The use of a new bioresorbable barrier for guided bone regeneration in connection with implant installation, case reports.
Clinical Oral Implants Research 1994 Sept ; 5(3) : 177-184

25. MARBOEUF N., PERRIN M., ABJEAN J., MICHEL J-F.
La régénération tissulaire: concept, moyens, résultats / Université de Rennes 1
2003 [en ligne]. Disponible sur : <http://www.univ-rennes1.fr> (Consulté le 25/12/2012)

26. MARDAS N., CHADHA V., DONOS N.
Alveolar ridge preservation with guided bone regeneration and a synthetic bone substitute or a bovine derived xenograft : a randomized, controlled clinical trial
Clinical Oral Implants Research, 2010 vol. 21(7) p. 688-698

27. MATTOUT P., MATTOUT C.
Les thérapeutiques parodontales et implantaire
Paris : Quintessence International, 2003. 496 p

28. OH J., MERAW SJ., LEE EJ., GIANNOBILE WV., WANG HL.
Comparative analysis of collagen membranes for the treatment of implant dehiscence defects
Clinical Oral Implants Research, 2003 Feb ; 14(1) : 80-90

29. OHAYON L.
Ridge enlargement using deproteinized bovine bone and a bioresorbable collagen membrane : a tomodesitometric, histologic and histomorphometric analysis
The International Journal Of Periodontics And Restorative Dentistry
2011,vol.31(3) p. 237-245

30. OUHAYON J-P.
La thérapeutique chirurgicale
In : Le traitement parodontal en omnipratique
Paris : Quintessence International 2011. p.119-169

31. RAMEL CF., WISMEIJER DA., HAEMMERLE CH., JUNG RE.
A randomized, controlled clinical evaluation of a synthetic gel membrane for GBR around dental implants : clinical and radiologic 1 and 3 year results
The International Journal Of Oral And Maxillofacial Implants 2012 Mar-Apr ; 27(2) : 435-441
32. ROMPEN E., JUNG RE., LECLoux G., RAMEL CF., BUSER D., HAEMMERLE CH.
A feasibility study evaluating an in situ formed synthetic biodegradable membrane for guided bone regeneration in dogs
Clinical Oral Implants Research, 2009 Feb ; 20(1) : 151-161
33. ROSEN PS., REYNOLDS MA.
Guided bone regeneration for dehiscence and fenestration defects on implants using an absorbable polymer barrier
Journal Of Periodontology, 2001 Feb ; 72(2) : 250-256
34. SATO N.
Atlas clinique de chirurgie parodontale
Paris : Quintessence International, 2012. 447 p.
35. SEIBL R., THOMA DS., HAELG GA., DARD MM., HAEMMERLE CH., JUNG RE.
Evaluation of a new biodegradable membrane to prevent gingival ingrowth into mandibular bone defects in minipigs
Clinical Oral Implants Research 2009 Jan ; 20(1) : p. 7-16
36. STRAUMANN, Mode d'emploi de Straumann « Membragel », Description du produit.
[Basel] : [Institut Straumann AG], 2010. 2 p.
37. STRAUMANN, Mode d'emploi de Straumann « Membragel », Description du produit.
[Basel] : [Institut Straumann AG], 2010. 2 p.
38. STRAUMANN, Mode d'emploi de Straumann « Membragel », Domaines d'application.
[Basel] : [Institut Straumann AG], 2010. 2 p.
39. STRAUMANN, The next generation membrane, The PEG technology,
Basel : Institut Straumann AG, 2010. p. 6
40. STRAUMANN, The next generation membrane, Good soft tissue healing,
Basel : Institut Straumann AG, 2010. p. 5
41. STRAUMANN, Mode d'emploi de Straumann « Membragel », Description du produit.
[Basel] : [Institut Straumann AG], 2010. 2 p.

42. STRAUMANN, Mode d'emploi de Straumann « Membragel », Description du produit.
[Basel] : [Institut Straumann AG], 2010. 2 p.
43. STRAUMANN, Mode d'emploi de Straumann « Membragel », Remarques.
[Basel] : [Institut Straumann AG], 2010. 2 p.
44. STRAUMANN, The next generation membrane, The handling,
Basel : Institut Straumann AG, 2010. p. 8
45. STRAUMANN, Mode d'emploi de Straumann « Membragel », Contre-Indications.
[Basel] : [Institut Straumann AG], 2010. 2 p.
45. STRAUMANN, Mode d'emploi de Straumann « Membragel », Mise en garde.
[Basel] : [Institut Straumann AG], 2010. 2 p.
46. STRAUMANN, Mode d'emploi de Straumann « Membragel », Précautions.
[Basel] : [Institut Straumann AG], 2010. 2 p.
47. STRAUMANN, The next generation membrane, The handling,
Basel : Institut Straumann AG, 2010. p. 8
48. STRAUMANN, The next generation membrane, The handling,
Basel : Institut Straumann AG, 2010. p. 8/9
49. STRAUMANN, The next generation membrane, Application in situ,
Basel : Institut Straumann AG, 2010. p. 10
50. STRAUMANN, The next generation membrane, Application in situ,
Basel : Institut Straumann AG, 2010. p. 11
51. STRAUMANN, Mode d'emploi de Straumann « Membragel », Applications.
[Basel] : [Institut Straumann AG], 2010. 2 p.
52. STRAUMANN, Membragel, Surgical Guidelines and Product Handling
Basel : Institut Straumann AG, 2011, 2 p.
53. STRAUMANN, Membragel, Handling
Basel : Institut Straumann AG, 2011, 2 p.
54. STRAUMANN, The next generation membrane, Advanced technology for your GBR cases
Basel : Institut Straumann AG, 2010. p. 1
55. STRAUMANN, The next generation membrane, The ideal combination of membrane properties
Basel : Institut Straumann AG, 2010, p.2/3

56. STRAUMANN, The next generation membrane, Improvement of bone quality ,
Basel : Institut Straumann AG, 2010. p. 5

57. THOMA DS., DARD MM., HAELG GA., RAMEL CF., HAEMMERLE CH.,
JUNG RE.
Evaluation of a biodegradable synthetic hydrogel used as a guided bone
regeneration membrane : an experimental study in dogs
Clinical Oral Implants Research, 2012 Feb ; 23(2) : 160-168

58. TULASNE J-F., ANDREANI J-F.
Les greffes osseuses en implantologie, Autogreffes, membranes, biomatériaux
Paris : Quintessence International, 2004. p. 25-30

59. URBAN IA., NAGURSKY H., LOZADA JL.
Horizontal ridge augmentation with a resorbable membrane and particulated
autogenous bone with or without anorganic bovine bone derived mineral : a
prospective case series in 22 patients
The International Journal Of Oral And Maxillofacial Implants, 2011 Mar-April ;
26(2) : p. 404-414

60. VIGOUROUX F.
Guide pratique de chirurgie parodontale
Issy-les-Moulineaux : Elsevier Masson, 2011. 177 p.

61. WECHSLER S., et al
Journal Of Biomedical Materials Research, Part A, 2008 May ; 85(2) : p. 285-292

62. ZAMBON R., MARDAS N., HORVATH A., PETRIE A., DARD MM., DONOS
N.
The effect of loading in regenerated bone in dehiscence defects following a
combined approach of bone grafting and GBR
Clinical Oral Implants Research, 2012 May ; 23(5) : p. 591-601

63. ZWAHLEN R., WEBER FE., JUNG RE., MOLENBERG A., VAN LENTHE
GH., HAEMMERLE CH.
Evaluation of an in situ formed synthetic hydrogel as a biodegradable membrane
for guided bone regeneration
Clinical Oral Implants Research, 2006 Aug ; 17(4) : 426-433

ALLAMI Lian – L'Expérimentation clinique en chirurgie parodontale d'une membrane résorbable : « La Membragel »

Nancy 2013 - 76 pages – 39 illustrations.

Th. : Chir.-Dent. : Nancy-1 : 2013

Mots clés :

- Parodontologie
- Chirurgie
- Membrane
- ROG / RTG
- Greffe osseuse
- Implant

Allami Lian – L'Expérimentation clinique en chirurgie parodontale d'une membrane résorbable : « La Membragel »

Th. : Chir.- Dent. : NANCY I : 2013

Les membranes résorbables sont devenues de nos jours des matériaux indispensables associés à des greffes, dans la chirurgie de régénération osseuse ou tissulaire guidée. En effet, il a été démontré que les membranes empêchent la croissance épithéliale le long des racines pendant les premières phases de la cicatrisation et permettent ainsi aux cellules desmodontales de coloniser les surfaces désirées et de permettre ainsi une régénération osseuse ou tissulaire. Depuis de nombreuses décennies, différents types et modèles de membranes ont ainsi faits leur apparition dans le monde médical ; des non-résorbables d'abord, suivi de près par les résorbables qui présentent de bien meilleurs avantages cliniques. De nombreuses études ont déjà été faites sur les membranes résorbables, que ce soit les collagéniques ou les synthétiques et on peut dire que dans la plupart des cas, ces membranes donnent des résultats très satisfaisants. Pourtant, malgré tous leurs avantages, leur manipulation n'a jamais vraiment été très simple et voilà que le laboratoire suisse « Straumann » lance sa toute nouvelle membrane, la « Membragel » qui justement de par sa texture en gel, promet une plus grande facilité d'utilisation d'après le fabricant, ainsi que de nombreux avantages que ce soit au niveau technique ou clinique. Malheureusement, d'après nos expériences cliniques, qui se sont toutes soldées par un échec, on doit admettre que la « Membragel » ne correspond en rien à ce que le fabricant laissait supposer. Nos patients se sont retrouvés tous, sans exception, avec une aggravation de leur situation initiale. Et ceci nous fait douter des études réalisées par Straumann, ainsi que de leurs prétendus résultats d'excellence. Et à l'heure actuelle, les risques d'infections sont tellement élevés, que cela ne nous permet pas d'envisager d'autres expériences et, par conséquent, nous empêche de la recommander.

JURY :

MONSIEUR J.-M. MARTRETTE

Professeur des Universités

Président

MONSIEUR J. PENAUD

Maître de Conférences

Juge

MONSIEUR J. SCHOUVER

Maître de Conférences

Juge

MONSIEUR D. PONGAS

Docteur en Chirurgie Dentaire

Juge

Adresse de l'auteur :

**Lian Allami,
39, rue des Templiers,
Steinsel, G.D. Luxembourg**



UNIVERSITÉ
DE LORRAINE

Faculté
d'Odontologie



Jury : Président : J.M.MARTRETTE – Professeur des Universités
 Juges : J.PENAUD – Professeur des Universités
 J.SCHOUVER – Maître des Conférences des Universités
 D.PONGAS – Docteur en Chirurgie Dentaire

Thèse pour obtenir le diplôme D'Etat de Docteur en Chirurgie Dentaire

Présentée par: **Mademoiselle ALLAMI Lian**

né(e) à: **TEHERAN (IRAN)**

le **23 mars 1986**

et ayant pour titre : « **Expérimentation clinique en chirurgie parodontale d'une membrane résorbable « La Membragel ».** »

Le Président du jury

J.M.MARTRETTE

Le Doyen,
de la Faculté d'Odontologie
Le Doyen
Pr. J.M. MARTRETTE
UNIVERSITÉ DE LORRAINE
J.M. MARTRETTE

Autorise à soutenir et imprimer la thèse **6500**

NANCY, le **15.7.2013**

Le Président de l'Université de Lorraine



P. MUTZENHARDT