



HAL
open science

Les affections oculaires à l'officine, conduites à tenir et conseils thérapeutiques

Adeline Massard-Petitcolas

► **To cite this version:**

Adeline Massard-Petitcolas. Les affections oculaires à l'officine, conduites à tenir et conseils thérapeutiques. Sciences pharmaceutiques. 2012. hal-01733249

HAL Id: hal-01733249

<https://hal.univ-lorraine.fr/hal-01733249>

Submitted on 14 Mar 2018

HAL is a multi-disciplinary open access archive for the deposit and dissemination of scientific research documents, whether they are published or not. The documents may come from teaching and research institutions in France or abroad, or from public or private research centers.

L'archive ouverte pluridisciplinaire **HAL**, est destinée au dépôt et à la diffusion de documents scientifiques de niveau recherche, publiés ou non, émanant des établissements d'enseignement et de recherche français ou étrangers, des laboratoires publics ou privés.



AVERTISSEMENT

Ce document est le fruit d'un long travail approuvé par le jury de soutenance et mis à disposition de l'ensemble de la communauté universitaire élargie.

Il est soumis à la propriété intellectuelle de l'auteur. Ceci implique une obligation de citation et de référencement lors de l'utilisation de ce document.

D'autre part, toute contrefaçon, plagiat, reproduction illicite encourt une poursuite pénale.

Contact : ddoc-thesesexercice-contact@univ-lorraine.fr

LIENS

Code de la Propriété Intellectuelle. articles L 122. 4

Code de la Propriété Intellectuelle. articles L 335.2- L 335.10

http://www.cfcopies.com/V2/leg/leg_droi.php

<http://www.culture.gouv.fr/culture/infos-pratiques/droits/protection.htm>

UNIVERSITE DE LORRAINE

2012

FACULTE DE PHARMACIE

**LES AFFECTIONS
OCULAIRES A L'OFFICINE,
CONDUITES A TENIR ET
CONSEILS
THERAPEUTIQUES**

Présentée et soutenue publiquement

Le 28 mars 2012

pour obtenir

le Diplôme d'Etat de Docteur en Pharmacie

par **Adeline Massard-Petitcolas**
né le 22 juin 1985 à Décize (58)

Membres du Jury

Président :	Béatrice FAIVRE,	MCU-HDR, Pharmacien, UL
Directeur :	Béatrice FAIVRE,	MCU-HDR, Pharmacien, UL
Juges :	Karine ANGIOI-DUPREZ,	PU-PH Ophtalmologie, CHU Nancy Brabois, UL
	Jean-Marc BOIVIN,	PU Médecine Générale, UL
	Hubert PETIT,	Pharmacien Officiel Titulaire à Champenoux

UNIVERSITÉ Henri Poincaré, NANCY 1
FACULTÉ DE PHARMACIE
Année universitaire 2011-2012

DOYEN

Francine PAULUS

Vice-Doyen

Francine KEDZIEREWICZ

Directeur des Etudes

Virginie PICHON

Président du Conseil de la Pédagogie

Bertrand RIHN

Président de la Commission de la Recherche

Christophe GANTZER

Président de la Commission Prospective Facultaire

Jean-Yves JOUZEAU

Responsable de la Cellule de Formations Continue et Individuelle

Béatrice FAIVRE

Responsable ERASMUS :

Francine KEDZIEREWICZ

Responsable de la filière Officine :

Francine PAULUS

Responsables de la filière Industrie :

Isabelle LARTAUD,

Jean-Bernard REGNOUF de VAINS

Responsable du Collège d'Enseignement

Jean-Michel SIMON

Pharmaceutique Hospitalier :

Responsable Pharma Plus E.N.S.I.C. :

Jean-Bernard REGNOUF de VAINS

Responsable Pharma Plus E.N.S.A.I.A. :

Bertrand RIHN

DOYENS HONORAIRES

Chantal FINANCE

Claude VIGNERON

PROFESSEURS EMERITES

Jeffrey ATKINSON

Gérard SIEST

Claude VIGNERON

PROFESSEURS HONORAIRES

Roger BONALY

Pierre DIXNEUF

Marie-Madeleine GALTEAU

Thérèse GIRARD

Maurice HOFFMANN

Michel JACQUE

Lucien LALLOZ

Pierre LECTARD

Vincent LOPPINET

Marcel MIRJOLET

François MORTIER

Maurice PIERFITTE

Janine SCHWARTZBROD

Louis SCHWARTZBROD

MAITRES DE CONFERENCES HONORAIRES

Monique ALBERT

Gérald CATAU

Jean-Claude CHEVIN

Jocelyne COLLOMB

Bernard DANGIEN

Marie-Claude FUZELLIER

Françoise HINZELIN

Marie-Hélène LIVERTOUX

Bernard MIGNOT

Jean-Louis MONAL

Dominique NOTTER

Marie-France POCHON

Anne ROVEL

Maria WELLMAN-ROUSSEAU

ASSISTANT HONORAIRE

Marie-Catherine BERTHE

Annie PAVIS

ENSEIGNANTS

Section CNU*

Discipline d'enseignement

PROFESSEURS DES UNIVERSITES - PRATICIENS HOSPITALIERS

Danièle BENSOUSSAN-LEJZEROWICZ ☒	82	<i>Thérapie cellulaire</i>
Chantal FINANCE	82	<i>Virologie, Immunologie</i>
Jean-Yves JOUZEAU	80	<i>Bioanalyse du médicament</i>
Jean-Louis MERLIN ☒	82	<i>Biologie cellulaire</i>
Jean-Michel SIMON	81	<i>Economie de la santé, Législation pharmaceutique</i>

PROFESSEURS DES UNIVERSITES

Jean-Claude BLOCK	87	<i>Santé publique</i>
Christine CAPDEVILLE-ATKINSON	86	<i>Pharmacologie</i>
Pascale FRIANT-MICHEL	85	<i>Mathématiques, Physique</i>
Christophe GANTZER	87	<i>Microbiologie</i>
Max HENRY	87	<i>Botanique, Mycologie</i>
Pierre LABRUDE	86	<i>Physiologie, Orthopédie, Maintien à domicile</i>
Isabelle LARTAUD	86	<i>Pharmacologie</i>
Dominique LAURAIN-MATTAR	86	<i>Pharmacognosie</i>
Brigitte LEININGER-MULLER	87	<i>Biochimie</i>
Pierre LEROY	85	<i>Chimie physique</i>
Philippe MAINCENT	85	<i>Pharmacie galénique</i>
Alain MARSURA	32	<i>Chimie organique</i>
Patrick MENU	86	<i>Physiologie</i>
Jean-Bernard REGNOUF de VAINS	86	<i>Chimie thérapeutique</i>
Bertrand RIHN	87	<i>Biochimie, Biologie moléculaire</i>

MAITRES DE CONFÉRENCES - PRATICIENS HOSPITALIERS

Béatrice DEMORE	81	<i>Pharmacie clinique</i>
Nathalie THILLY	81	<i>Santé publique</i>

MAITRES DE CONFÉRENCES

Sandrine BANAS	87	<i>Parasitologie</i>
Mariette BEAUD	87	<i>Biologie cellulaire</i>
Emmanuelle BENOIT	86	<i>Communication et santé</i>
Isabelle BERTRAND	87	<i>Microbiologie</i>
Michel BOISBRUN	86	<i>Chimie thérapeutique</i>
François BONNEAUX	86	<i>Chimie thérapeutique</i>
Ariane BOUDIER	85	<i>Chimie Physique</i>
Cédric BOURA	86	<i>Physiologie</i>
Igor CLAROT	85	<i>Chimie analytique</i>
Joël COULON	87	<i>Biochimie</i>
Sébastien DADE	85	<i>Bio-informatique</i>
Dominique DECOLIN	85	<i>Chimie analytique</i>
Roudayna DIAB	85	<i>Pharmacie clinique</i>
Joël DUCOURNEAU	85	<i>Biophysique, Acoustique</i>
Florence DUMARCAÏ	86	<i>Chimie thérapeutique</i>
François DUPUIS	86	<i>Pharmacologie</i>

ENSEIGNANTS (suite)	Section CNU*	Discipline d'enseignement
Raphaël DUVAL	87	Microbiologie
Béatrice FAIVRE	87	Hématologie
Adil FAIZ	85	Biophysique, Acoustique
Luc FERRARI	86	Toxicologie
Caroline GAUCHER-DI STASIO	85/86	Chimie physique, Pharmacologie
Stéphane GIBAUD	86	Pharmacie clinique
Thierry HUMBERT	86	Chimie organique
Frédéric JORAND	87	Santé publique
Olivier JOUBERT	86	Toxicologie
Francine KEDZIEREWICZ	85	Pharmacie galénique
Alexandrine LAMBERT	85	Informatique, Biostatistiques
Faten MERHI-SOUSSI	87	Hématologie
Christophe MERLIN	87	Microbiologie
Blandine MOREAU	86	Pharmacognosie
Maxime MOURER	86	Chimie organique
Francine PAULUS	85	Informatique
Christine PERDICAKIS	86	Chimie organique
Caroline PERRIN-SARRADO	86	Pharmacologie
Virginie PICHON	85	Biophysique
Anne SAPIN-MINET	85	Pharmacie galénique
Marie-Paule SAUDER	87	Mycologie, Botanique
Gabriel TROCKLE	86	Pharmacologie
Mihayl VARBANOV ☒	87	Immuno-Virologie
Marie-Noëlle VAULTIER	87	Mycologie, Botanique
Emilie VELOT ☒	86	Physiologie-Physiopathologie humaines
Mohamed ZAIYOU	87	Biochimie et Biologie moléculaire
Colette ZINUTTI	85	Pharmacie galénique

PROFESSEUR ASSOCIE

Anne MAHEUT-BOSSER	86	Sémiologie
--------------------	----	------------

PROFESSEUR AGREGÉ

Christophe COCHAUD	11	Anglais
--------------------	----	---------

☒ En attente de nomination

* Discipline du Conseil National des Universités :

80ème et 85ème : Sciences physico-chimiques et ingénierie appliquée à la santé

81ème et 86ème : Sciences du médicament et des autres produits de santé

82ème et 87ème : Sciences biologiques, fondamentales et cliniques

32ème : Chimie organique, minérale, industrielle

11ème : Langues et littératures anglaises et anglo-saxonnes

SERMENT DES APOTHICAIRES



Je jure, en présence des maîtres de la Faculté, des conseillers de l'ordre des pharmaciens et de mes condisciples :

Ɖ' honorer ceux qui m'ont instruit dans les préceptes de mon art et de leur témoigner ma reconnaissance en restant fidèle à leur enseignement.

Ɖ'exercer, dans l'intérêt de la santé publique, ma profession avec conscience et de respecter non seulement la législation en vigueur, mais aussi les règles de l'honneur, de la probité et du désintéressement.

Ɖe ne jamais oublier ma responsabilité et mes devoirs envers le malade et sa dignité humaine ; en aucun cas, je ne consentirai à utiliser mes connaissances et mon état pour corrompre les mœurs et favoriser des actes criminels.

Que les hommes m'accordent leur estime si je suis fidèle à mes promesses.

Que je sois couvert d'opprobre et méprisé de mes confrères si j'y manque.



« LA FACULTE N'ENTEND DONNER AUCUNE APPROBATION,
NI IMPROBATION AUX OPINIONS EMISES DANS LES
THESES, CES OPINIONS DOIVENT ETRE CONSIDEREES
COMME PROPRES A LEUR AUTEUR ».

Remerciements

A mon Président et Directeur de thèse,

Madame Béatrice FAIVRE, MCU-HDR, Pharmacien, UL Faculté de Pharmacie de Nancy

Qui m'a fait l'honneur d'accepter la présidence de ma thèse.

Pour toute l'aide que vous m'avez apporté et pour votre disponibilité

Veillez trouver ici l'expression de mes remerciements et de ma profonde gratitude.

A mes Juges,

Madame Karine ANGIOI-DUPREZ, PU-PH Ophtalmologie, CHU Nancy Brabois, UL

Pour m'avoir fait l'honneur de juger mon travail

Veillez trouver en ce travail ma gratitude et tous mes remerciements.

Monsieur Jean-Marc BOIVIN, PU Médecine Générale, UL

Qui a eu la gentillesse de juger mon travail

Veillez recevoir mes sincères remerciements.

Monsieur Hubert PETIT, Pharmacien titulaire à Champenoux,

Pour m'avoir accueilli, accompagné et formé dans votre officine, ainsi que partager vos connaissances,

Pour avoir accepté de juger mon travail,

Veillez trouver ici le témoignage de ma sincère reconnaissance.

A ma mère qui a toujours cru en moi, tu m'as toujours poussé à me dépasser, à prendre confiance en moi. Tu me manques tellement, j'espère que tu es fière de moi. Je t'aime ma petite mamounette.

A mon père pour ton amour et ton soutien. Merci de m'avoir transmis ton éducation, ta soif d'apprendre, ta culture et de m'avoir encouragé tout au long de mes études.

A mon frère Pierre-Charles « Pierrot », merci pour ta présence, ton affection et ton amour. Je te remercie pour cette belle complicité qui nous unie que même l'éloignement géographique ne pourra jamais entamer.

A Lucie pour sa gentillesse, son affection et son soutien de tous les moments.

A la mémoire de « Mamie de la mer » pour m'avoir donné le gout d'apprendre.

A la mémoire de Mamie et Papy de Nancy ainsi que « Papy de la mer ».

A Mamy et Papy de Bining pour leur présence et leur gentillesse.

A ma marraine pour tes encouragements, ta présence et ton écoute.

A tous les membres de ma famille, pour tous les moments partagés ensemble.

A Bernadette et Pierre pour m'avoir si gentiment accueilli au sein de leur famille.

A Patrick pour son aide et sa gentillesse.

A toute l'équipe de la Pharmacie Sainte-Anne merci de m'avoir si bien accueilli au sein de l'officine.

Aux trinomettes Elise et Camille, pour votre amitié, et pour tous ces bons moments passés ensemble à la fac et ailleurs.

A tous mes amis.

A Bruno pour ton soutien constant et inconditionnel. Ta présence à mes côtés, surtout dans les moments difficiles, tes encouragements et l'aide précieuse que tu m'as fournie m'ont permis de mener à bon terme ce travail. Les mots se suffisent pas pour te dire à quel point je t'aime.

Sommaire

Introduction	1
1^{ère} Partie : Anatomie de l'œil	6
I) Rappel anatomo-physiologique de l'appareil oculaire	7
I-1) L'orbite	7
I-2) Le globe oculaire	8
I-2-1) Le segment antérieur	9
I-2-1-1) La cornée	9
I-2-1-2) Le limbe	9
I-2-1-3) L'iris	10
a) Myosis	10
b) Mydriase	10
I-2-1-4) La chambre antérieure	11
I-2-1-5) La chambre postérieure	11
I-2-1-6) Le corps ciliaire	11
I-2-1-7) Le cristallin	11
I-2-2) Le segment postérieur	12
I-2-2-1) La sclérotique	12
I-2-2-2) La choroïde	12
I-2-2-3) La rétine	13
I-2-2-4) L'humeur vitrée	13
I-2-3) L'uvéa	14
I-3) Les annexes de l'œil	14
I-3.1) Les paupières	14
I-3-2) La conjonctive	14
I-3-3) L'appareil lacrymal	15
2ème Partie : Les différentes pathologies de l'œil rouge	17
II) Œil rouge, non douloureux, sans baisse d'acuité visuelle	19
II-1) L'hémorragie conjonctivale	20
II-2) La conjonctivite bactérienne	21
II-3) Les conjonctivites virales	22
II-4) La conjonctivite allergique	23
III) L'œil rouge, douloureux, sans baisse d'acuité visuelle	24
III-1) L'épisclérite	25
IV) Œil rouge, douloureux, avec baisse d'acuité visuelle	26

IV-1) La crise de glaucome aigu par fermeture de l'angle	27
IV-2) La kératite aiguë	30
IV-2-2) Les kératites virales	31
IV-2-2-1) Les kératites herpétiques	31
IV-2-2-2) Les kératites zostériennes	32
IV-2-2-3) Les kératites à adénovirus	33
IV-2-3) Les kératites aiguës bactériennes	33
IV-2-4) Les kératites traumatiques	34
IV-2-4-1) Les brûlures	34
IV-2-4-1-2) Brûlure thermique	34
IV-2-4-1-3) Brûlure chimique	35
IV-2-4-1-4) Brûlure photo traumatique et ophtalmie des ultraviolets	35
IV-2-5) Autres kératites	36
IV-3) Uvéite antérieure	37
3^{ème} Partie : Les pathologies de l'œil	40
V) Les pathologies chroniques	41
V-1) Le glaucome chronique à angle ouvert	42
V-2) La dégénérescence maculaire liée à l'âge (DMLA)	45
V-3) La cataracte	49
V-4) La rétinopathie diabétique	53
VI) Les pathologies aiguës	56
VI-1) Les pathologies traumatiques	57
VI-1-1) Le décollement de rétine	57
VI-1-2) Corps étrangers superficiels non pénétrants	58
VI-1-3) Plaie perforante	58
VI-1-4) Contusions	59
VI-2) Les affections des paupières	60
VI-2-1) Les blépharites	61
VI-2-2) L'orgelet	63
VI-2-3) Le chalazion	64
VI-2-4) L'entropion	65
VI-2-5) L'ectropion	65
VI-3) La sécheresse oculaire	66

4^{ème} Partie : Précautions d'utilisation des traitements ophtalmologistes	67
VII-1) Bon usage des collyres	68
VII-2) Cas particulier : utilisation des collyres en cas de grossesse ou d'allaitement	69
VII-3) Les risques des principaux conservateurs dans les collyres et gels ophtalmiques	70
VII.4) Les risques d'un passage systémique d'une goutte de collyre	72
VII-5) Difficultés des personnes âgées quant à l'utilisation des collyres	72
Conclusion	75
Annexes	76
Tables des figures	84
Tables de tableaux	86
Bibliographie	87

INTRODUCTION

L'appareil oculaire qui comporte l'œil et ses annexes est responsable de la vision, un des 5 sens de l'être humain et sans doute le plus important.

L'œil n'est pas qu'une simple « caméra » mais un moyen de communication et d'expression, pouvant traduire différentes émotions (tristesse, joie, interrogation...) ainsi que les traits de caractère ou critères de beauté (couleur, formes des yeux).

Le regard est un support important de la communication entre individus et par métaphore la capacité intellectuelle d'un individu à appréhender une situation. Le regard renvoie à l'analyse de la manière dont un individu ou un groupe d'individus perçoit et se représente son environnement et en particulier soi-même et les autres.

Ceci explique l'importance de l'œil pour les hommes et donc une grande inquiétude en cas de symptômes oculaires.

L'appareil oculaire est un organe fragile qui peut être le sujet de nombreuses pathologies s'exprimant ou non par l'apparition d'un œil rouge ainsi que par une douleur plus ou moins importante. C'est souvent le caractère brutal de l'apparition d'un problème qui alerte et angoisse le patient.

L'œil rouge, symptôme visible, est causé par une multitude de facteurs de gravité variable, en effet un œil très rouge ne veut pas nécessairement dire qu'il y a urgence, il est donc nécessaire de réaliser un interrogatoire précis afin de distinguer une vraie urgence nécessitant une prise en charge spécialisée et rapide d'une pathologie minime qui pourra faire l'objet d'une prise en charge à l'officine. Il y a donc des questions pertinentes à poser au patient avant de prendre une décision sur la conduite à tenir par le pharmacien.

Pourquoi avoir choisi ce sujet ? Pendant mon stage de 6ème année en officine, je me suis rendu compte que nombre de patients se présentaient avec une plainte oculaire. Qu'ils s'agissent d'une simple gêne ou d'un problème plus grave, les personnes viennent à l'officine en premier lieu, souvent avant d'aller consulter leur médecin, à la recherche d'un conseil, d'une réponse qui les rassurerait. J'ai décidé d'approfondir ce sujet et d'y consacrer mon travail de thèse qui me sera utile personnellement mais peut-être aussi à d'autres pharmaciens et leurs équipes officinales. D'autre part à l'officine, il arrive que des patients posent des questions au sujet de leurs traitements chroniques oculaires, c'est pourquoi il m'a semblé intéressant de faire un rappel de ces maladies et de leur prise en charge thérapeutique.

Mon travail comportera différentes parties. Après un rappel anatomo-physiologique de l'appareil oculaire dans une première partie, nous nous intéresserons aux différentes pathologies de l'œil rouge dans une seconde partie qui nous permettra d'établir un organigramme décisionnel devant un œil rouge. Une troisième partie traitera des autres pathologies fréquentes pour lesquelles la demande de renseignements à l'officine est fréquente. Et enfin, une quatrième partie rappellera les précautions d'utilisation des traitements ophtalmologiste.

Partie 1 :
Anatomie de l'œil

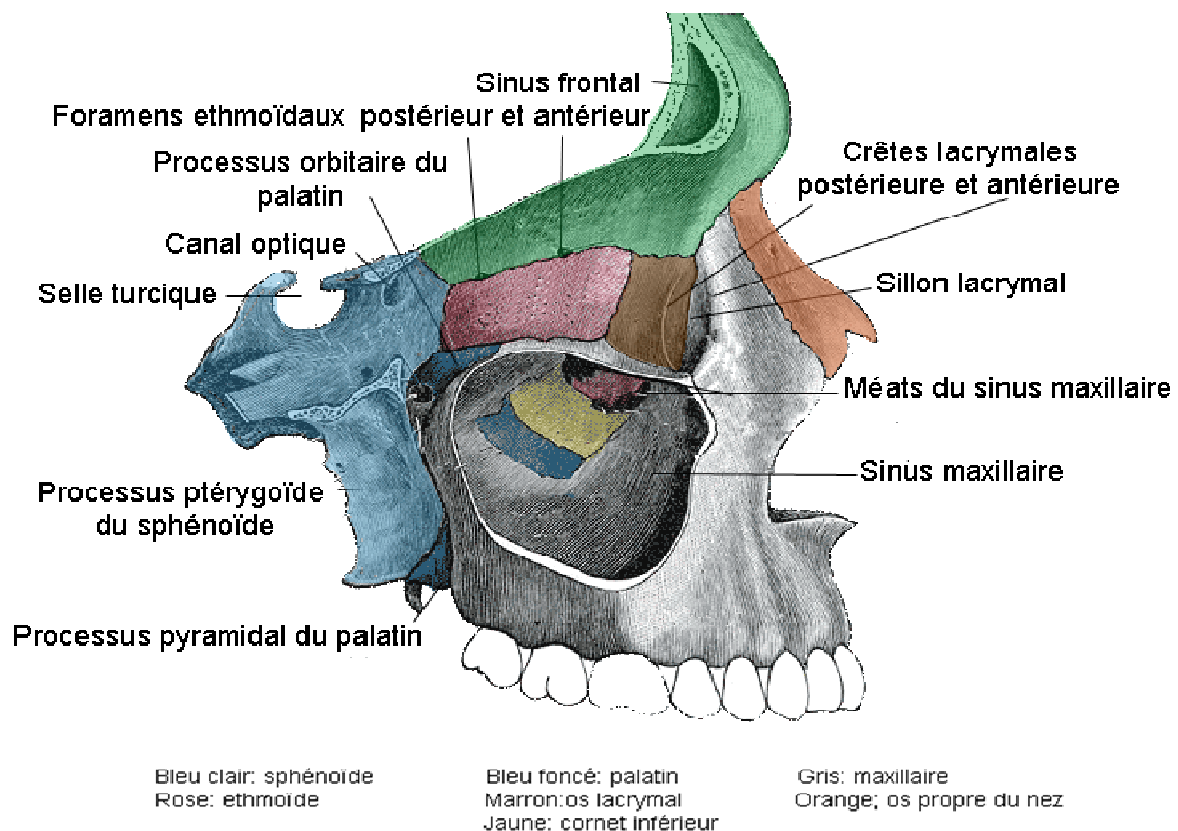
I) Rappel anatomo-physiologique de l'appareil oculaire

L'œil, organe pair, est responsable du sens de la vision. C'est une sphère de 25 mm de diamètre dont les 5/6^{ème} sont enfouis dans l'orbite. Il possède une vascularisation, une innervation ainsi qu'un appareil oculomoteur spécifique. Il est protégé en arrière et sur les côtés par l'orbite et en avant par le système oculopalpébral. [7]

I-1) L'orbite [4-7-11-18-36]

La principale fonction de l'orbite est d'assurer la protection de l'œil. Il s'agit d'un cadre osseux inextensible de forme pyramidale.

Elle est délimitée par l'os maxillaire dans la partie basale et latérale antérieure, le os frontal dans la partie apicale et l'os ethmoïdal dans la partie latérale interne ainsi que par le sphénoïde en partie postérieure.



axillaire

I-2) Le globe oculaire [4-7-11-20]

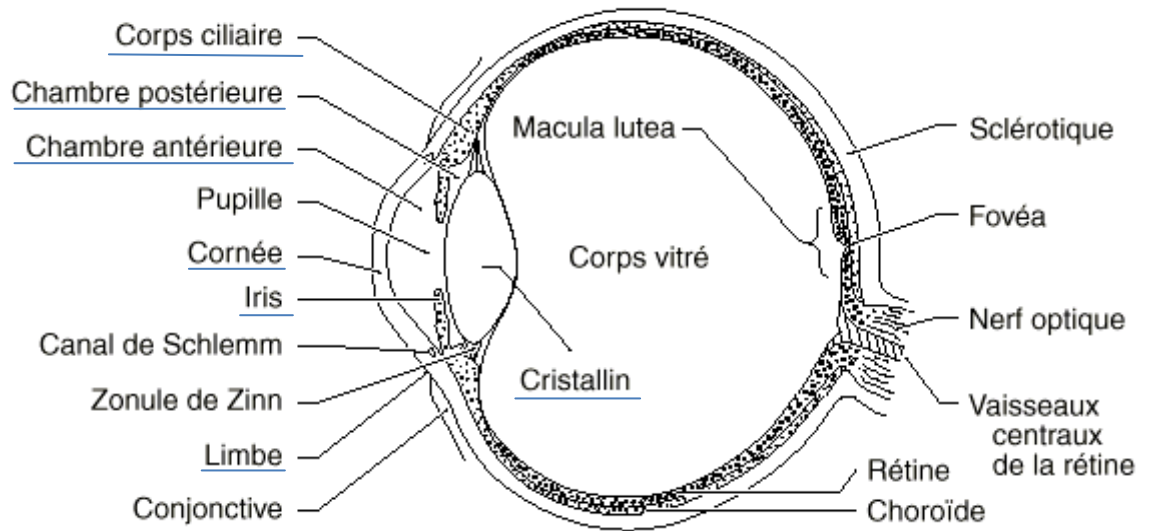


Figure 2 : Représentation schématique du globe oculaire en coupe [10]

L'œil est divisé en deux parties par une ligne virtuelle passant en arrière du cristallin :

- le segment antérieur
- le segment postérieur

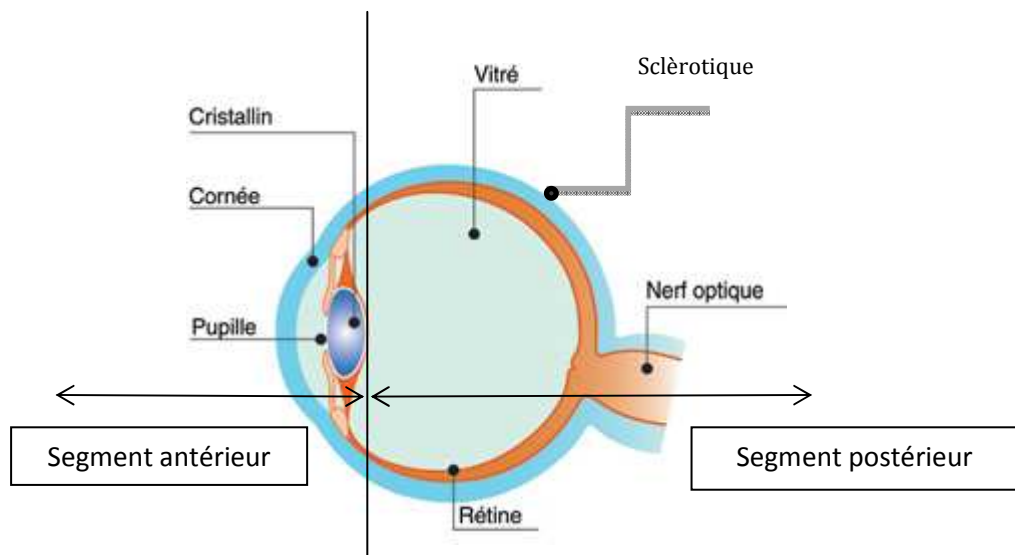


Figure 3 : Schéma représentant les deux segments du globe oculaire [29]

I-2-1) Le segment antérieur [2-4-7-11-34]

Il s'étend de la partie antérieure du globe jusqu'à la face postérieure du cristallin. Il se compose de l'avant vers l'arrière de la cornée, du limbe, la chambre antérieure, l'iris, la chambre postérieure, le corps ciliaire et le cristallin. (cf figure 3)

I-2-1-1) La cornée

C'est un tissu conjonctif fibreux transparent, avasculaire, délimité par un épithélium pavimenteux, fermant l'avant du globe oculaire.

Elle assure un rôle de protection, de transmission de la lumière et de réfraction. La surface antérieure externe de la cornée est délimitée par un épithélium stratifié pavimenteux, recouverte par le film lacrymal. Elle se prolonge vers le segment postérieur pour constituer la sclérotique opaque. (cf figure 2)

I-2-1-2) Le limbe

C'est la zone de jonction entre la cornée et la sclérotique.

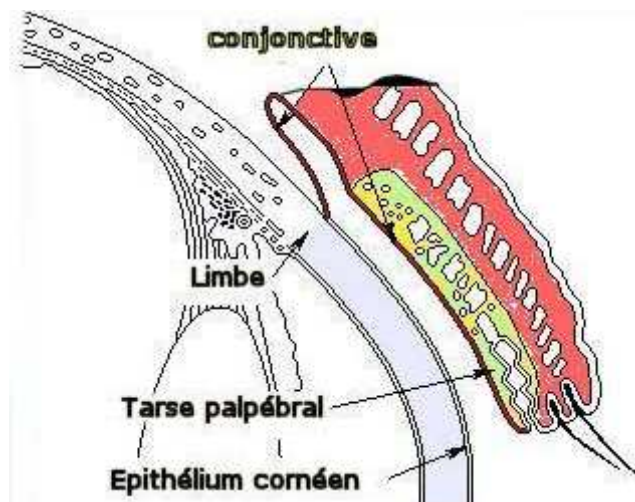


Figure 4 : Représentation schématique du limbe en coupe sagittale [14]

I-2-1-3) L'iris

C'est le diaphragme de l'œil. Il délimite la pupille. Sa pigmentation donne la couleur à l'œil. Il contient les muscles lisses dilatateurs ou constricteurs de la pupille responsable du myosis ou mydriase de la pupille.

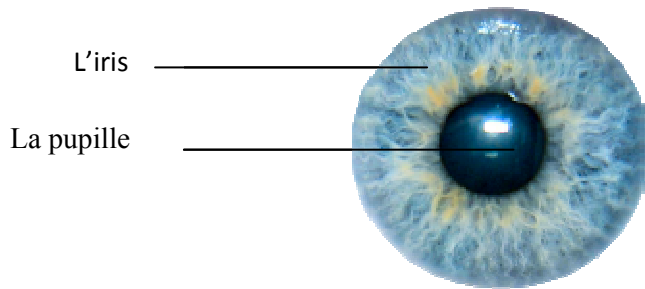


Figure 5 : Photographie de l'iris [36]

a) *Myosis*

Le muscle sphincter entraîne un resserrement de la pupille en réponse à une stimulation du système parasymphatique. Cela peut être provoqué par :

- La lumière vive
- Toute stimulation parasymphatique (administration de collyre parasymphathomimétique)
- Toute inhibition du système sympathique.

b) *Mydriase*

Le muscle entraîne une dilatation de la pupille. Il est stimulé par le système sympathique. Elle peut être provoqué par :

- L'obscurité
- Toute stimulation du système sympathique (stress par sécrétion d'adrénaline, utilisation de collyre sympathomimétique)
- Toute inhibition du système parasymphatique (utilisation de collyre parasymphatholytique ou de médicament avec un effet parasymphatholytique).

I-2-1-4) La chambre antérieure

C'est l'espace situé entre la cornée et l'iris. Elle est remplie par de l'humeur aqueuse qui est sécrétée par les corps ciliaires au niveau de la chambre postérieure, elle passe dans la chambre antérieure par la pupille et est résorbée au niveau du trabéculum qui est situé dans l'angle irido cornéen. Il y a donc un turnover permanent

I-2-1-5) La chambre postérieure

Elle est située en arrière de l'iris et en avant du cristallin et comporte le corps ciliaire.

I-2-1-6) Le corps ciliaire

La partie antérieure est constituée par les procès ciliaires responsables de la sécrétion d'humeur aqueuse qui remplit les chambres antérieure et postérieure et se draine par le canal de Schlemm (cf figure 2). C'est sur les procès ciliaires qu'est insérée la zonule, ligament suspenseur du cristallin, et par le muscle ciliaire, dont la contraction permet l'accommodation par les changements de forme du cristallin transmis par la zonule.

I-2-1-7) Le cristallin

C'est une lentille convergente biconvexe, transparent et élastique placée en arrière de l'iris, amarrée aux procès ciliaires par son ligament suspenseur la zonule. En se déformant grâce au muscle ciliaire qui tend plus ou moins la zonule, le cristallin change sa puissance de convergence et permet donc l'accommodation entre la vision de loin et la vision de près. Avec le temps, il devient de moins en moins déformable en entraînant la presbytie et de plus en plus opaque entraînant une cataracte sénile.

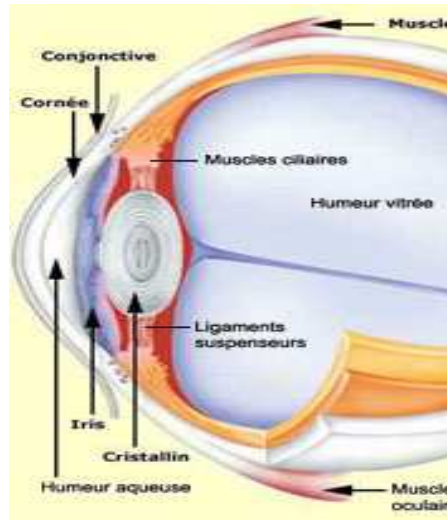


Figure 6 : Schéma du cristallin [24]

I-2-2) Le segment postérieur [2-4-7-11-20-34]

Il est délimité en avant par la face postérieure du cristallin et en arrière par la partie postérieure du globe oculaire. Il comprend de l'extérieur vers l'intérieur la sclérotique, la choroïde, la rétine et le corps vitré.

I-2-2-1) La sclérotique

C'est une coque de protection, constituée de tissus conjonctif fibreux, opaque, et résistante. Elle se prolonge en avant par la cornée. Le limbe sépare la sclère de la cornée. Les muscles oculomoteurs s'insèrent sur la sclère. Elle présente de multiples orifices vasculaires et en arrière l'orifice de passage du nerf optique ou papille.

I-2-2-2) La choroïde

C'est une tunique très vascularisée constituée d'un réseau vasculaire très dense qui va assurer la nutrition et l'oxygénation des structures plus internes comme l'épithélium pigmentaire (situé entre la choroïde et la rétine régulant les échanges nutritifs entre ces deux éléments) et les couches externes de la rétine.

I-2-2-3) La rétine

C'est une tunique neurosensorielle de l'œil qui permet la vision. Elle tapisse la partie interne de l'œil. La rétine est composée de photorécepteur, de cellules bipolaires et de cellules ganglionnaires dont les axones constituent les fibres optiques qui se réunissent au niveau de la papille pour former le nerf optique.

La fonction principale de la rétine est la photo transduction assurée par les photorécepteurs en synergie avec l'épithélium pigmentaire. Les photorécepteurs sont constitués de :

- cônes : situés au centre de la rétine pour la vision fine et les couleurs
- bâtonnets : en périphérie pour la luminosité et le champ visuel.

Ils contiennent un pigment visuel, la rhodopsine (composée d'une protéine l'opsine et de vitamine A ou rétinol). Les photons lumineux entraînent une réaction au niveau de ce pigment qui va aboutir à la formation d'un influx nerveux.

Les cellules bipolaires et les cellules ganglionnaires participent à l'élaboration et au transport de cet influx nerveux.

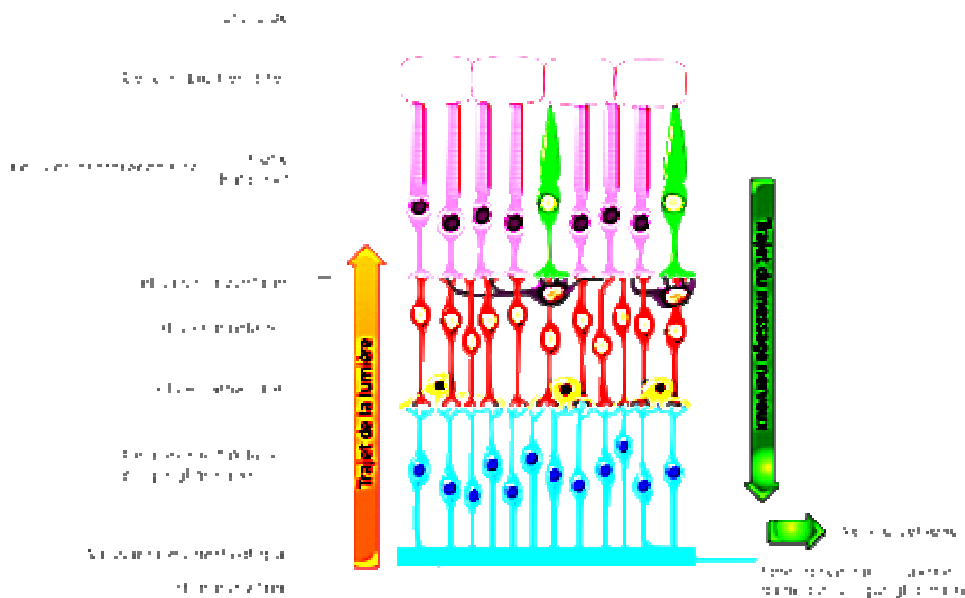


Figure 7 : Schéma de la structure de la rétine [21]

I-2-2-4) L'humeur vitrée

C'est un gel visqueux ayant la consistance du blanc d'œuf non cuit qui remplit la cavité postérieure de l'œil. Cette masse occupe les 2/3 du volume de l'œil, non vascularisée, non innervée, composée à 90% d'eau et de fibres de collagène. Il est enveloppé dans une fine membrane ; la hyaloïde qui est initialement adhérente à la rétine.

Avec l'âge cette membrane se détache physiologiquement de la rétine, créant un décollement postérieur du vitré avec l'apparition de densités vitréennes appelé corps flottants.

I-2-3) L'uvéa

L'uvéa correspond à la tunique vasculaire de l'œil comprenant la choroïde, le corps ciliaire et l'iris.

I-3) Les annexes de l'œil [2-4-7-11-20-34]

I-3-1) Les paupières

L'orbite est fermée en avant par les paupières qui assurent une fonction de protection en se fermant d'une façon réflexe en cas d'agression lumineuse ou traumatique. Elles assurent également la bonne répartition du film lacrymal sur la cornée par un clignement spontanée.

Chaque paupière est constituée d'avant en arrière par :

- un plan cutané
- un plan tissulaire comprenant une structure musculaire (muscle orbitaire entraînant une fermeture de la fente palpébrale, muscle tarsal ou rétracteur de la paupière permettant l'ouverture de la fente palpébrale)
- une structure cartilagineuse : le tarse qui sert d'insertion à une partie du muscle releveur de la paupière supérieure, donnant la rigidité à la paupière.
- des glandes de Meibomius à la base des cils

On distingue :- les glandes sébacées annexées aux follicules ciliaires

-les glandes sudoripares de Zeiss

Sous les paupières apparaissent des amas graisseux qui servent d'amortisseurs de choc autour de la structure oculaire.

Le bord libre des paupières porte les cils.

I-3-2) La conjonctive

C'est une muqueuse qui recouvre la face postérieure des paupières et la partie antérieure de la sclérotique. On distingue :

- La conjonctive bulbaire qui recouvre la face antérieure du globe oculaire
- La conjonctive palpébrale qui recouvre la face postérieure des paupières

Ces deux parties se rejoignent pour former un cul de sac conjonctival.

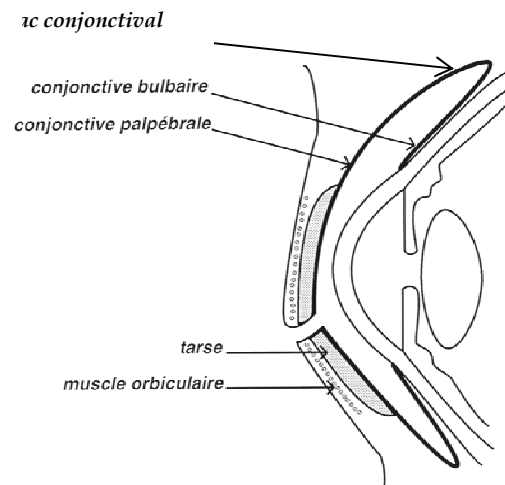


Figure 8 : Représentation schématique de la conjonctive [20]

I-3-3) L'appareil lacrymal

Il comprend les glandes et les voies lacrymales, permettant la sécrétion de film lacrymal assurant l'humidification de la cornée.

Il est sécrété par :

- la glande lacrymale principale, responsable de la sécrétion réflexe, de la partie aqueuse du film lacrymal, il s'agit d'une glande séreuse qui est située dans une cavité creusée à la partie supéro-externe de l'orbite.
- Les glandes lacrymales accessoires (comprenant les glandes de Meibomius, sébacées et sudoripares) situées dans les paupières et la conjonctive. Elles concernent les glandes sébacées et sudoripares.

Le film lacrymal est évacué par les voies lacrymales qui communiquent avec les fosses nasales par le canal lacrymo-nasal.

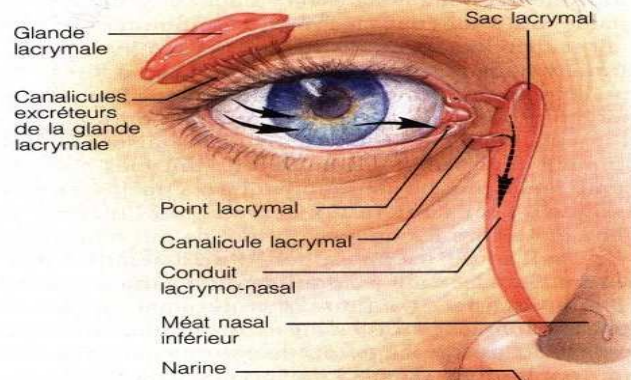


Figure 9 : Vue du système lacrymal [36]

Cette première partie nous a permis de rappeler brièvement l'anatomie de l'œil et de ses annexes, ce qui nous permet de localiser le siège des pathologies que l'on va décrire dans les parties suivantes.

Partie 2:
Les différentes
pathologies de l'œil
rouge

Les pathologies oculaires sont de différents types. On distingue les pathologies aiguës et les pathologies chroniques. Dans les pathologies aiguës, un des signes majeur et évocateur est souvent l'apparition d'une rougeur oculaire.

L'œil rouge constitue un signe clinique visible qui incite le patient à venir à l'officine à la recherche d'une prise en charge pour enrayer le phénomène. Souvent il y a d'autres signes associés, c'est pourquoi le pharmacien ainsi que son équipe officinale doit procéder à un interrogatoire précis pour cibler la pathologie et permettre de déterminer son caractère urgent ou non.

Définir l'urgence c'est évaluer le critère de gravité de la pathologie. Il s'agit de poser les questions pertinentes pour établir par qui cette pathologie doit ou peut être prise en charge et avec quelle rapidité d'intervention.

Il est également nécessaire d'établir les circonstances de survenue de l'œil rouge, s'agit-il d'un phénomène soudain, récent, ou qui dure depuis toujours.

Si l'interrogatoire amène à reconnaître la pathologie comme bénigne, sans critères de gravité, le pharmacien pourra intervenir grâce aux médicaments qui sont disponibles sans ordonnance à l'officine. Il pourra en être de même dans l'attente d'une prise en charge par un médecin, mais dans un cadre bien défini.

Si la pathologie nécessite une prise en charge spécifique, par exemple pour le traitement d'une infection, ou si la pathologie est résistante aux traitements déjà entrepris, le patient doit être adressé ou réadressé à son médecin.

Au cas où la pathologie est plus complexe nécessitant des examens ophtalmiques approfondis et spécialisés, le patient sera adressé à l'ophtalmologiste de son choix.

En cas de signes de gravité mettant en jeu le pronostic visuel ou vital pour l'œil, le patient sera orienté en urgence vers le service d'urgence le plus proche.

Dans ce contexte, mon travail est divisé en 4 parties, avec toujours comme signe clinique commun la rougeur oculaire, pour cela j'y ai inclus deux autres signes évocateurs qui sont la notion de douleur et celle de l'acuité visuelle.

Pour permettre une meilleure compréhension et une meilleure synthèse, ce travail se présente sous forme de fiche, avec en premier lieu la description des signes cliniques puis la mise évidence de l'étiologie et enfin la prise en charge, l'évolution et le traitement.

II) Œil rouge, non douloureux, sans baisse d'acuité visuelle

Ce premier paragraphe « l'œil rouge, non douloureux, sans baisse d'acuité visuelle » portera sur :

- l'hémorragie conjonctivale
- la conjonctivite bactérienne
- la conjonctivite virale
- la conjonctivite allergique.

L'œil rouge n'est pas douloureux mais peut occasionner une gêne sans baisse d'acuité visuelle.

II-1) L'hémorragie conjonctivale [4-7-9-11-31-34]

➤ Les signes cliniques

Cette pathologie est fréquente, c'est souvent l'entourage qui alerte le patient devant la survenue de cet œil rouge parce que non douloureux et sans impact sur l'acuité visuelle. L'interrogatoire du patient ainsi que l'observation de l'œil précisera une apparition brutale du phénomène et une rougeur conjonctivale localisé en nappe (cf figure 10).

➤ Les étiologies

La cause est souvent idiopathique. Il faut tout de même ne pas passer à côté d'un traumatisme ou de la présence d'un corps étranger.

Si ce phénomène se répète, il faut surveiller la pression artérielle ainsi que l'hémostase (Interroger le patient pour savoir s'il prend des anticoagulants ou de l'aspirine à haute dose)
Ce problème est plus fréquent chez les personnes âgées.

➤ Prise en charge, évolution et traitement

Prise en charge :

- *En urgence* : non
- *Consultation médicale* : pas nécessaire
- *Par le pharmacien* : on pourra réaliser un lavage oculaire au sérum physiologique

Evolution et traitement :

- Il n'y a pas de traitement spécifique, l'hémorragie régresse généralement spontanément en une dizaine de jours. On pourra rassurer le patient souvent inquiet.

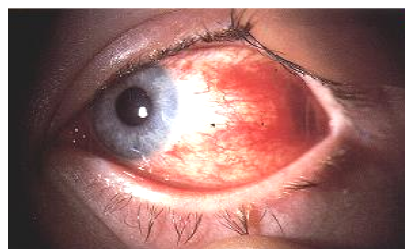

Figure 10 : L'hémorragie conjonctivale [31]

II-2) La conjonctivite bactérienne [4-7-8-11-17-34]

➤ Les signes cliniques

Le patient présente :

- une rougeur diffuse, bilatérale le plus souvent
- des douleurs superficielles type de grains de sable, des démangeaisons, des picotements
- des sécrétions mucopurulentes et abondantes collant les paupières au réveil (figure 11).

L'interrogatoire précise l'apparition récente du phénomène.

➤ Les étiologies

Il s'agit d'une infection, le plus souvent due à une bactérie à Gram + tel qu'un staphylocoque, un streptocoque ou un entérocoque.

Il est nécessaire d'évoquer le risque d'un comptage par et dans l'entourage en raison de la forte contagiosité de cette pathologie.

➤ Prise en charge, évolution et traitement

Prise en charge :

- *En urgence*: non
- *Consultation médicale* : oui par le médecin généraliste traitant si possible
- *Par le pharmacien* : il pourra conseiller de réaliser un lavage oculaire au sérum physiologique 3 à 4 fois par jour puis d'instiller un collyre antiseptique 3 à 4 fois par jour en attendant la prescription du médecin.

Evolution et traitement :

- *Traitement prescrit* : le médecin, suite à sa consultation, pourra prescrire un collyre antibiotique à large spectre 4 fois par jour. Il peut également associer une pommade antibiotique le soir au coucher. Le traitement est de 7 jours avec une guérison sans séquelles. (cf tableau 1)

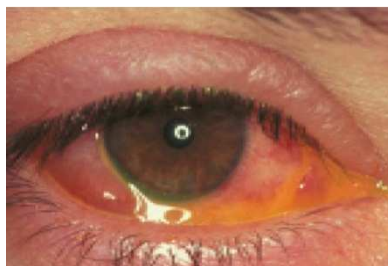

Figure 11 : La conjonctivite bactérienne [11]

II-3) Les conjonctivites virales [4-7-8-11-34]

➤ Les signes cliniques

Le patient présente :

- une rougeur diffuse d'abord uni puis bilatérale
- un oedème palpébrale
- des sécrétions claires et larmolements
- des adénopathies à la base des oreilles

➤ Les étiologies

Il s'agit d'une pathologie très fréquente, survenant le plus souvent par épidémies en raison de sa contagiosité importante. Il s'agit le plus souvent d'infections à adénovirus dont les fosses nasales, le pharynx et les amygdales en sont les réservoirs.

➤ Prise en charge, évolution et traitement

Prise en charge :

- *En urgence* : non
- *Consultation médicale* : oui le médecin généraliste traitant si possible
- *Par le pharmacien* : il pourra conseiller de réaliser un lavage oculaire au sérum physiologique 3 à 4 fois par jour puis d'instiller un collyre antiseptique 3 à 4 fois par jour en attendant la prescription du médecin.

Evolution et traitement :

- *Traitement prescrit* : Dans certains cas, le médecin peut prescrire un collyre anti-inflammatoire. cf tableau 2

L'amélioration est favorable en 10 à 15 jours. Un patient atteint de conjonctivite virale est contagieux pendant les 10 à 12 jours après l'apparition des symptômes. C'est pour cela qu'il est nécessaire de respecter certaines règles :

- Privilégier l'utilisation de mouchoirs en papier
- Séparer le linge de toilette
- Ne pas se frotter les yeux pour éviter de contaminer l'œil non atteint
- Se laver régulièrement les mains au savon
- Retirer les lentilles pendant toute la durée du traitement
- Ne pas interrompre précocement le traitement.

II-4) La conjonctivite allergique [4-7-8-11-34]

➤ **Les signes cliniques** (figure 12)

Le patient présente :

- une rougeur bilatérale
- un larmoiement clair
- des démangeaisons importantes.

➤ **Les étiologies**

Il s'agit de conjonctivite pollinique, de survenue saisonnière et récidivante chez les sujets atopiques (pollens des graminées, acariens, moisissures, allergies professionnelles). Ce phénomène est souvent associé à d'autres manifestations allergiques (asthme, urticaire, eczéma, éternuements).

➤ **Prise en charge, évolution et traitement**

Prise en charge :

- *En urgence* : non
- *Consultation médicale*: oui le médecin généraliste traitant ou un ophtalmologue si le phénomène est invalidant et répétitif
- *Par le pharmacien* : il pourra conseiller de réaliser un lavage oculaire au sérum physiologique 3 à 4 fois par jour puis d'instiller un collyre antihistaminique à raison d'1 goutte 3 à 4 ×/jour. Le pharmacien peut également proposer au patient de l'homéopathie avec des comprimés à sucer type Rhinallergy® ou des gouttes oculaires (Calendula 3DH ou Euphrasia3 DH).

Evolution et traitement :

- *Traitement prescrit* : On pourra réaliser des lavages au sérum physiologique 4 fois par jour puis instiller un collyre anti histaminiques et/ou antidégranulants mastocytaires. (Cf tableau 4). Il consiste également en l'éviction de l'allergène. On pourra également procéder à un lavage des fosses nasales à l'eau de mer pour éliminer l'allergène, ainsi qu'à l'administration per os d'anti histaminiques si les signes cliniques sont importants. On évitera également de se frotter les yeux.

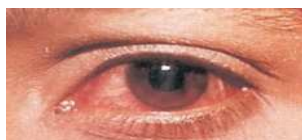

Figure 12 : La conjonctivite allergique [31]

III) L'œil rouge, douloureux, sans baisse d'acuité visuelle

Ces symptômes sont souvent observés lors d'une inflammation localisée au niveau de la sclère ou de l'épisclère. Cette partie de mon travail ne traitera que de cette dernière.

III-1) L'épisclérite [7-11-34]

➤ Les signes cliniques

Le patient présente une rougeur en secteur, modérée, localisée à l'épisclère, le blanc de l'œil, c'est à dire le tissu compris entre la sclérotique (la coque fibreuse de l'œil) et la conjonctive. L'œil présente une vasodilatation des vaisseaux épiscléreaux superficiels et associée à une douleur localisée sans perte de vision, une légère photophobie, et un larmoiement (figure 13).

➤ Les étiologies

C'est une inflammation de l'épisclère, de toute la partie visible du blanc de l'œil. La plupart du temps, la cause est idiopathique. En cas de récurrence, il faudra faire un bilan à la recherche d'une maladie de système.

➤ Prise en charge, évolution et traitement

Prise en charge :

- *En urgence* : non
- *Consultation médicale* : en premier lieu le médecin généraliste qui pourra l'orienter le patient si nécessaire vers un ophtalmologue.
- *Par le pharmacien* : il pourra conseiller un lavage oculaire au sérum physiologique 3 à 4 fois par jour.

Evolution et traitement :

- *Traitement prescrit* : Le traitement comprendra une corticothérapie locale
- L'évolution est généralement favorable en 2 à 3 semaines. (Cf tableau 4)

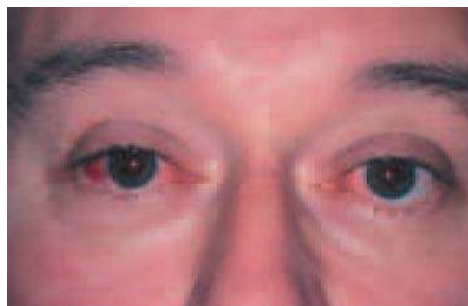

Figure 13 : Personne souffrant d'épisclérite [11]

IV) Œil rouge, douloureux, avec baisse d'acuité visuelle

La baisse d'acuité visuelle est **un signe d'alarme**, il s'agit souvent d'urgence nécessitant un traitement spécifique car la fonction visuelle est menacée.

Il est important tout d'abord de définir la notion d'urgence, une urgence est une circonstance qui, par sa survenue ou sa découverte, introduit ou laisse supposer un risque fonctionnel ou vital si une action médicale n'est pas entreprise immédiatement.

On parle d'urgence lorsque le pronostic visuel est engagé. Le patient doit directement être orienté vers un centre de soins spécialisé.

Trois pathologies graves pouvant être rencontrées à l'officine présentent à la fois un œil rouge, douloureux et ce critère d'urgence qu'y est la baisse d'acuité visuelle, ce sont :

- la crise de glaucome aigu par fermeture de l'angle
- les kératites aiguës
- l'uvéite.

IV-1) La crise de glaucome aigu par fermeture de l'angle [2-3-6-7-10-15-13-33-34-36]

C'est une affection de l'oeil de pronostic très sévère en l'absence d'un traitement précoce. L'hypertension oculaire majeure retrouvée dans cette pathologie entraîne une destruction du nerf optique en 48 heures environ en l'absence de traitement.

➤ Les signes cliniques

Les signes cliniques présents sont :

- une douleur brutale, intense, irradiant dans le territoire du nerf trijumeau
- des nausées, vomissements
- une pupille bloquée en semi-mydriase
- un œil rouge avec cercle périkératique
- un œil dur à la palpation
- une hypertonie oculaire majeure $> 50\text{mmHg}$.

A l'examen, l'ophtalmologiste observe également :

- un œdème de la cornée
- une chambre antérieure étroite, voire plate
- un angle irido-cornéen fermé

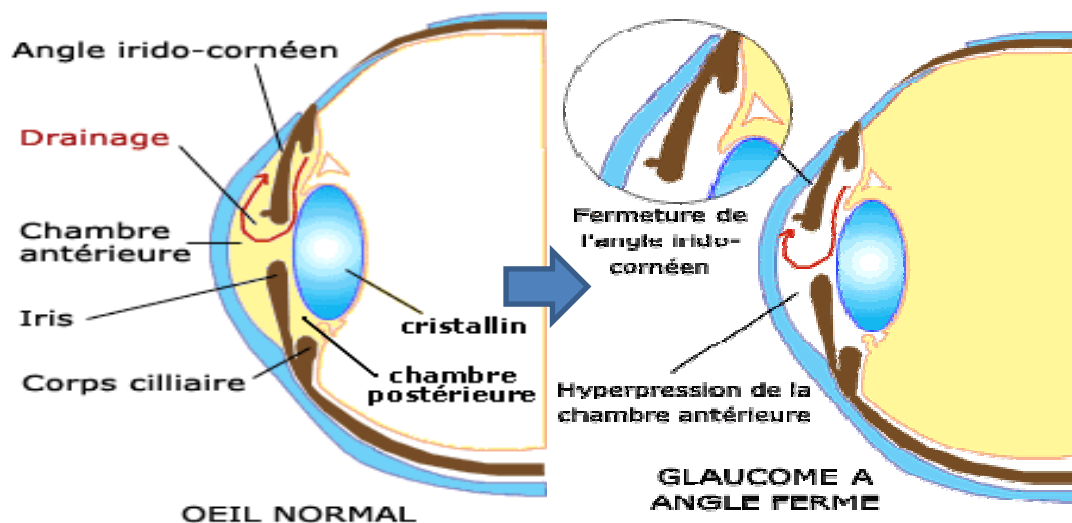


Figure 14 : Œil sain et œil atteint d'un glaucome aigu par fermeture de l'angle [19]

➤ Les étiologies

La crise de glaucome aiguë est due à un blocage mécanique de l'évacuation de l'humeur aqueuse. L'angle irido cornéen va se fermer, bloquant l'accès au trabéculum.

Dans un premier temps intervient un blocage papillaire. La face antérieure du cristallin et l'iris vont s'accoler sur 360°. L'humeur aqueuse synthétisée au niveau des procès ciliaires ne peut plus passer dans la chambre antérieure par l'orifice pupillaire. Elle s'accumule dans la chambre postérieure et pousse vers l'avant la racine de l'iris. Il s'ensuit une fermeture de l'angle irido-cornéen, un blocage de l'humeur aqueuse et une hypertension oculaire majeure supérieure à 50mmHg.

Il existe certaines prédispositions individuelles à ce blocage :

- une chambre antérieure étroite avec un angle irido-cornéen étroit qui peut se fermer facilement
- un œil de petite taille
- une cataracte avancée = gros cristallin
- l'âge > 60 ans
- l'hypermétropie
- à laquelle se rajoute des causes déclenchantes comme :
 - toutes les situations pouvant entraîner une mydriase comme l'obscurité, l'anesthésie générale, le stress et certains médicaments aux activités potentiellement parasympholytiques et sympathomimétiques qui sont de ceux faits contre-indiqués dans cette pathologie
 - les parasympholytiques (anticholinergiques)
 - des neuroleptiques phénothiazines et dérivés du thioxanthène (Largactil®, Nozinan®, Haldol®),
 - les antidépresseurs tricycliques imipramiques (clomipramine, amitrypyline),
 - des antispasmodiques (tiémonium Viscéralgine®),
 - des antiparkinsoniens (Artane®),
 - l'Atropine®.
 - les sympathomimétiques (adrénergiques).

Mais une telle crise peut être aussi déclenchée suite à la prise de médicaments délivrés sans ordonnance et donc par l'auto médication avec :

- les décongestionnants ORL contenant des anti-histaminiques comme Actifed rhume®, Fervex®, Hexarhume® etc..

C'est pourquoi il faut toujours procéder à un interrogatoire avant de délivrer en auto médication ou non, certains médicaments à risque.

➤ **Conduite à tenir, évolution et traitement**

Prise en charge :

- *en urgence* : oui, nécessite une prise en charge extrêmement rapide.
- Consultation médicale : oui, dans un service d'urgence.
- Par le pharmacien : il doit s'assurer de la prise en charge au plus vite par un service d'urgence.

Evolution et traitement :

L'évolution dépendra de la rapidité de la prise en charge : bonne si la prise en charge a été rapide. Plus l'hypertonie a été longue, plus il y aura des dégâts irréversibles au niveau u nerf optique, allant jusqu'à la cécité si la prise en charge a été trop tardive.

A l'hôpital, il sera administré un traitement hypotonisant par voie IV : Diamox® et Mannitol® ainsi que un traitement hypotonisant par voie locale par association de collyres bétabloquants, analogues des prostaglandines, inhibiteurs de l'anhydrase carbonique ou agonites α_2 Adrénergiques.

L'ophtalmologiste hospitalier instillera également un collyre myotique Pilocarpine®, afin de lever le blocage pupillaire et de rouvrir l'angle irido-cornéen fermé. Il sera également instillé à titre préventif dans l'œil sain à raison de 1 goutte 4x/ jour.

Dès que la crise est jugulée, que le tonus oculaire est revenu à la normale et que l'état local le permet, le chirurgien ophtalmologiste pratiquera une iridotomie périphérique par laser ou iridectomie chirurgicale, puis un trou au niveau de la base de l'iris qui permet à l'humeur aqueuse de passer en chambre antérieure même s'il y a un blocage pupillaire sur 360°. L'iridotomie au laser est le plus souvent pratiquée, à titre préventif, sur l'autre œil.

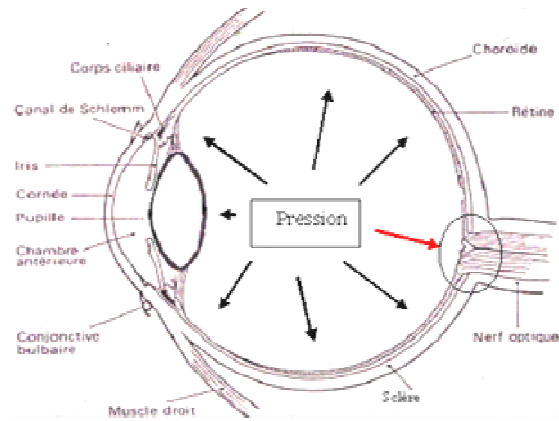


Figure 15: Visualisation de l'hypertonie oculaire [23]

IV-2) Les kératites aiguës [2-5-4-6-7-9-11-13]

Autres pathologies nécessitant une prise en charge rapide par un service d'urgence : les kératites aiguës. On parle d'elles au pluriel car elles proviennent de plusieurs causes malgré des signes cliniques identiques. On peut les rassembler de la manière suivante :

- les kératites virales (herpétiques, zostériennes)
- les kératites à adénovirus
- les kératites aiguës bactériennes
- les kératites traumatiques (brûlures, contusions, plaies perforantes)...

➤ Les signes cliniques

Ces signes cliniques similaires sont :

- un cercle périkératique
- une douleur intense
- une photophobie
- un blépharospasme
- une rougeur diffuse.

A l'examen, il sera noté également des troubles de la transparence de la cornée, des ulcérations cornéennes (visualisation après l'instillation d'un collyre à la fluorescéine).

Il s'agit d'une atteinte cornéenne qui s'accompagne d'ulcérations superficielles.

IV-2-2) Les kératites virales

IV-2-2-1) Les kératites herpétiques

➤ **Les étiologies**

Comme son nom l'indique, elle est due au virus de l'herpès. Elles touchent tous les âges, Soit le patient est connu pour ses antécédents herpétiques, soit cette manifestation est la première poussée herpétique.

Elle se traduit par une ulcération cornéenne d'aspect en feuille de fougère appelée « ulcère dendritique ».

➤ **Prise en charge, évolution et traitement**

Prise en charge :

- *En urgence*: oui
- *Consultation médical*: oui seul l'ophtalmologiste pourra mettre en évidence ces lésions typiques du virus de l'herpès
- *Par le pharmacien* : il doit s'assurer de la prise en charge rapide par un ophtalmologiste.

Evolution et traitement :

L'évolution est favorable sous traitement mais il existe un risque de récurrences ainsi que l'évolution vers une kératite plus profonde. Après des épisodes répétitifs de kératite, il reste des séquelles, des cicatrices qui opacifient la cornée et sont responsables de la baisse définitive de l'acuité visuelle.

▪ *Traitement prescrit :*

-lavages oculaires au sérum physiologique 4 ×/jour

-agents lubrifiants et cicatrisants : Celluvisc® 1 goutte 4 à 6×/ jour (cf tableau 6)

-antiviral en collyre Virgan® 1 goutte 5×/jour ou en pommade

On peut également associer des antiviraux par voie générale Zovirax®, Zelitrex ®.

IV-2-2-2) Les kératites zostériennes

➤ **Les étiologies**

Le virus VZV, après la guérison de la varicelle, reste quiescent dans les ganglions nerveux, sans s'intégrer aux chromosomes hôtes. Le plus souvent à l'occasion d'une baisse de l'immunité (âge avancé, mononucléose, simple stress, SIDA déclaré, certains cancers, etc.), le virus peut se réactiver dans le ganglion nerveux de Gasser et atteindre le territoire sensitif de la branche V1 du nerf trijumeau, correspondant au nerf ophtalmique.

Le zona ophtalmique peut revêtir plusieurs formes comme :

- une simple gène oculaire
- une conjonctivite
- une kérato-conjonctivite
- une uvéite
- soit de kératites superficielles, contemporaines de l'épisode aigu du zona, directement liée à l'atteinte virale
- soit secondairement d'une kératite neuro-paralytique.

➤ **Prise en charge, évolution et traitement**

Prise en charge :

- *En urgence*: oui
- *Consultation médicale* : oui chez un ophtalmologiste
- *Par le pharmacien* : il doit s'assurer de la prise rapide par un ophtalmologiste

Evolution et traitement :

L'évolution est généralement favorable.

- *Traitement prescrit* : Le traitement consiste en des lavages oculaire au sérum physiologique 4 ×/jour, ainsi qu'à l'instillation d'agents lubrifiants et cicatrisants : Celluvisc® 1 goutte 4 à 6×/ jour.

Il sera également prescrit un traitement per os de Zelitrex® à raison de 2cp 3×/jour pendant 10 jours.

Par ailleurs, dans le zona ophtalmique, un traitement par valaciclovir (Zelitrex®) instauré précocement, dans les 3 premiers jours, permet de réduire la durée des douleurs zostériennes.

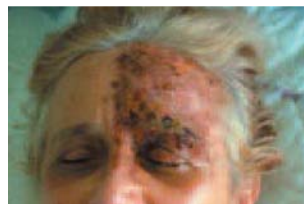

Figure 16: Zona ophtalmique [11]

IV-2-2-3) Les kératites à adénovirus

➤ **Les étiologies**

Elles font suite à une infection virale, elles peuvent compliquer une conjonctivite à adénovirus, on parle de «kérato-conjonctivite à adénovirus» ou «kérato-conjonctivite épidémique». Elles sont extrêmement contagieuses, et se traduisent par de petites ulcérations disséminées.

➤ **Prise en charge, évolution et traitement**

Prise en charge :

- *En urgence*: oui
- *Consultation médicale* : oui par un médecin traitant en premier lieu, voire une consultation spécialisée chez un ophtalmologiste s'il existe des critères de gravité
- *Par le pharmacien*: il doit s'assurer de la prise médicale du patient

Evolution et traitement :

L'évolution est spontanément favorable la plupart du temps.

- *Traitement prescrit* :

En cas d'évolution non spontanée, le traitement consistera en :

- des lavages oculaires au sérum physiologique 4 ×/jour
- l'instillation d'agents lubrifiants et cicatrisants : Celluvisc® 1 goutte 4 à 6×/ jour
- dans certains cas on prescrira des collyres à base d'AINS tel que Indocollyre ® 1 goutte 4×/jour (voir tableau 4).

IV-2-3) Les kératites aiguës bactériennes

➤ **Les étiologies**

Il s'agit souvent de la surinfection bactérienne d'une ulcération traumatique (coup d'ongle, branche d'arbre) ou d'une ulcération bactérienne survenue sous une lentille de contact. Un prélèvement doit être effectué pour examen direct, mise en culture et antibiogramme.

➤ **Prise en charge, évolution et traitement**

Prise en charge :

- *En urgence* : oui
- *Consultation médicale*: oui chez un ophtalmologiste
- *Par le pharmacien*: il doit s'assurer de la prise en charge rapide par un ophtalmologiste

Evolution et traitement :

L'évolution est favorable si un traitement est mis en route précocement.

▪ *Traitement prescrit :*

-arrêt du port de lentilles

- lavages oculaires au sérum physiologique 4 ×/jour

- agents lubrifiants et cicatrisants : Celluvisc® 1 goutte 4 à 6×/ jour

- instillation de collyre antibiotique plusieurs fois par jour, ceci pourra être suffisant dans les formes vues tôt et peu sévères

Ex : Tobrex® 1 goutte 8 à 12×/ jour pendant 7 jours + Ciloxan® 1 goutte 8 à 12×/ jour pendant 7 jours

-pour les abcès, il est préférable d'hospitaliser le patient et d'instaurer un traitement par des collyres fortifiés toutes les heures.

IV-2-4) Les kératites traumatiques

Devant un œil, douloureux, plus ou moins avec une baisse d'acuité visuelle, il faut toujours éliminer un mécanisme traumatique : interrogatoire +++, surtout chez l'enfant, il faut également vérifier le statut vaccinal anti-tétanique du patient.

Elles peuvent être dues à :

- des brûlures
- des corps étrangers
- une plaie perforante
- des contusions

IV-2-4-1) Les brûlures

Elles peuvent être dues à une agression, à un accident domestique, ou du travail. Elles sont de différents types mais se traitent de la même manière.

IV-2-4-1-1) Brûlure thermique

Ce type de brûlure survient suite à une combustion dégageant de la chaleur comme un four, de la vapeur d'eau chaude ou suite à une brûlure directe par projection d'un liquide à haute température (eau chaude) ou d'une cigarette. Ces brûlures sont superficielles, peu graves, et cicatrisent en quelques jours sans séquelles.

IV-2-4-1-2) Brûlure chimique

Par un produit :

- Acide : les lésions s'installent d'emblée, ne progressent pas
Ex : Gaz lacrymogène
- Basique : ces lésions sont les plus dangereuses car le produit se diffuse à travers les tissus, les lésions peuvent survenir jusqu'à 48h après l'exposition
-

➤ **Prise en charge, évolution et traitement**

Prise en charge :

- *En urgence* : oui
- *Consultation médicale*: oui par un ophtalmologiste
- *Par le pharmacien* :
 - il doit s'assurer de la prise en charge au plus vite par un service d'urgence
 - en attendant la consultation, il doit procéder ou faire procéder à un rinçage abondant au sérum physiologique ou à défaut avec de l'eau minérale ou de l'eau du robinet pendant 20 minutes compte tenu que la gravité et le pronostic dépendent de la précocité et de la qualité du rinçage.

Evolution et traitement :

L'évolution dépend de la rapidité de prise en charge.

- *Traitement prescrit* :
 - un collyre antibiotique pour éviter une surinfection 1 goutte 3×/jour
 - un collyre cycloplégique atropine 1 goutte 2×/jour
 - un lubrifiant local type pommade à la vitamine A et occlusion palpébrale pour favoriser la cicatrisation.

IV-2-4-1-3) Brûlure photo traumatique et Ophtalmie des ultraviolets

Cette pathologie, fréquente, se rencontre lors de soudure à l'arc (« coup d'arc ») ou de sports d'hiver (« ophtalmie des neiges ») lors d'une exposition solaire sans lunettes de protection.

On observe une simple conjonctivite surtout au niveau de la fente palpébrale avec un œil rouge indolore, ou une kératite avec des douleurs, une photophobie intense, un larmoiement propre et une diminution acuité visuelle (le patient voit « flou »)

➤ **Prise en charge, évolution et traitement**

Prise en charge

- *En urgence* : non
- *Consultation médicale* : oui chez son médecin traitant qui pourra en fonction de la gravité orienter le patient chez un ophtalmologiste
- *Par le pharmacien* : il est préférable d'avoir un avis médical

Evolution et traitement

Elles sont très douloureuses, superficielles mais le plus souvent bénignes avec guérison sans séquelles.

- arrêt de l'exposition aux UV pendant quelques jours si kératite sévère
- mise en place d'un traitement symptomatique si conjonctivite (antiseptiques)
- en cas de kératite : le médecin prescrira des antibiotiques ainsi qu'une pommade « cicatrisante » et la mise en place d'un pansement.

Cas particulier du gaz lacrymogène :

On notera un larmoiement, une sensation de brûlures et des troubles de la vision qui nécessiteront une consultation ophtalmologique si persistance des symptômes supérieure à 2 heures.

IV-2-5) Autres kératites

Il existe d'autres causes pouvant provoquer des kératites comme :

- les kératites toxiques : par projection de shampoing, gel douches, tous autres produits cosmétiques
- les kératites iatrogènes : collyres ophtalmiques
- les kératites par malposition des cils

➤ **Prise en charge, évolution et traitement**

Prise en charge :

- *En urgence* : non
- *Consultation médicale* : oui chez un ophtalmologiste
- *Par le pharmacien* : le traitement consiste à éliminer le facteur déclenchant en attendant une consultation médicale

Evolution et traitement :

- *Traitement prescrit* : instillation d'agents lubrifiants et cicatrisants : Celluvisc® 1 goutte 6 à 8×/jour, ainsi qu'une pommade ophtalmique à la vitamine A.

IV-3) Uvéite antérieure [7-11-34]

➤ Les signes cliniques

Le patient présente :

- une rougeur diffuse
- un cercle périkératique
- des douleurs modérées, profondes
- des larmoiements
- une photophobie
- une baisse d'acuité visuelle variable.

➤ Les étiologies

Il s'agit d'une inflammation aigue de l'uvéée antérieure comprenant le corps ciliaire et l'iris. Il existe plusieurs formes d'uvéites en fonction de la localisation des signes cliniques : les uvéites postérieures et intermédiaires. L'installation se fait progressivement en quelques heures. L'étiologie est retrouvée dans moins de 50% des cas. Les causes les plus fréquentes connues sont soit des pathologies inflammatoires systémiques comme la spondylarthropathie, la maladie de Crohn, la rectocolique hémorragique, soit des infections, sarcoïdose, maladie de Behcet, syphilis, toxoplasmose, tuberculose.

➤ Prise en charge, évolution et traitement

Prise en charge :

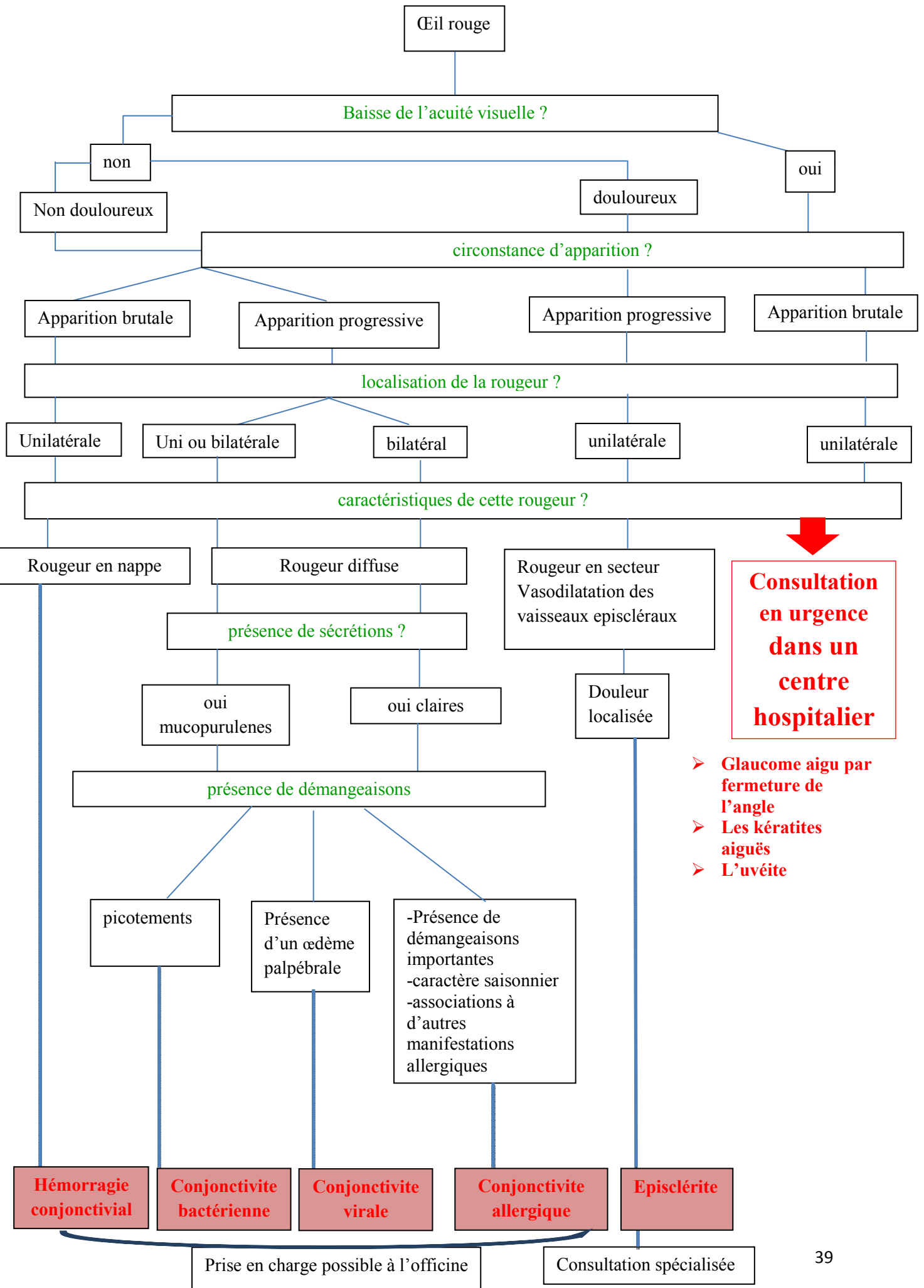
- *en urgence* : oui
- *Consultation médicale*: oui chez un ophtalmologiste
- *Par le pharmacien* : il doit s'assurer de la prise en charge au plus vite par un service d'urgence

Evolution et traitement :

L'évolution se fait en général vers la guérison mais peut laisser de graves séquelles. La récurrence et la chronicité sont courantes malgré le traitement.

- *Traitement prescrit* : il comprend :
 - des corticostéroïdes locaux sous contrôle
 - de l'Atropine® 4 goutte 2×/j pendant 5 jours.

Cette partie nous permet de synthétiser les données en un organigramme décisionnel qui indique rapidement la marche à suivre devant la plainte d'un patient présentant un œil rouge.



Partie 3 :
Les pathologies de
l'œil

L'œil peut également être le siège de pathologies chroniques ou aiguës autres que l'œil rouge. Ces pathologies obligent souvent les patients à suivre un traitement à base de collyres. Il est intéressant de faire un rappel sur les pathologies les plus fréquemment rencontrées au cours de la pratique officinale.

V) Les pathologies chroniques de l'œil

Les pathologies de l'œil sont très fréquentes et sont présentes à tout âge. Certaines maladies sont souvent présentes chez les sujets âgés, et leur fréquence augmente avec l'âge. C'est le cas notamment :

- du glaucome chronique,
- de la DMLA (dégénérescence maculaire liée à l'âge),
- de la cataracte
- des rétinopathies chroniques.

Dans cette partie il sera question de décrire ces pathologies en insistant sur les signes cliniques, les étiologies et enfin leur prise en charge, l'évolution et le traitement.

V-1) Le glaucome chronique à angle ouvert [2-4-5-6-7-11-13-18-19-27-33-34]

Il ne faut pas confondre la crise de glaucome aigue à angle fermé présenté plus haut, avec le glaucome chronique à angle ouvert (GCAO) que nous traitons ici.

➤ Les signes cliniques

Le GCAO est une affection souvent bilatérale, d'évolution lente, progressive et indolore. Ceci explique que sa détection se fera par une prise de pression intra-oculaire rendue systématique après 45 ans. Ce syndrome associe 4 signes cliniques :

- une hypertension > 22mmhg
- un rétrécissement du champ visuel externe tout en conservant la vision centrale
- l'angle iridocornéen est ouvert et normal.

➤ Les étiologies

Le GCAO correspond à une neuropathie optique chronique d'évolution progressive, qui représente la catégorie de glaucome la plus fréquente.

Le principale mécanisme entrainant une destruction progressive du nerf optique est l'hypertonie oculaire, qui est représentée par une pression intraoculaire >21 mmHg.

Il existe : - une augmentation de résistance à l'écoulement de l'humeur aqueuse

-une diminution de son évacuation liée à la dégénérescence progressive des cellules du trabeculum

Il en résulte une excavation de la lame criblée de la papille et à la destruction progressive des fibres optiques par :

- compression mécanique des axones des cellules neuronales avec un déficit du champ visuel
- insuffisance vasculaire locale créant une ischémie des fibres nerveuses du nerf optique.

Cependant l'hypertonie oculaire n'explique pas tout, certaines hypertonies ne donneront jamais de GCAO et certaines GCAO sont à pression normale.

Le GCAO est une affection souvent bilatérale, d'évolution lente, progressive et indolore.

C'est la deuxième cause de cécité dans le monde.

Il existe des facteurs de risque :

- l'hypertension oculaire > 21mmhg
- l'âge > 40ans

- les antécédents familiaux de glaucome
- les facteurs de risque cardiovasculaires : diabète, hta
- la myopie forte.

Il est donc nécessaire de procéder à un dépistage systématique après 45 ans, avec la prise de la pression oculaire, la réalisation d'un fond d'œil et d'un champ visuel tous les ans.

➤ **Prise en charge, évolution et traitement**

Prise en charge

- *En urgence* : non
- *Par une consultation médicale* : chez un ophtalmologiste
- *Par le pharmacien* : il faut s'assurer que le patient soit suivi régulièrement par un ophtalmologiste et qu'il suive bien son traitement.

Evolution et traitement

La seule action efficace connue sur l'évolution du glaucome est l'abaissement de la pression intra-oculaire jusqu'à une valeur cible fixée à l'avance en fonction du stade de la maladie.

Le Traitement vise à stabiliser les lésions et l'évolution du GCAO, il sera suivi à vie. La maladie est asymptomatique et silencieuse au début, d'où la nécessité du dépistage systématique et régulier. Il ne s'agit pas une urgence, mais il faut cependant un contrôle régulier chez un ophtalmologiste.

Le traitement de première intention passe par l'instillation de collyres hypotonisants. Il en existe de différents types.

En première intention, on utilisera une monothérapie.

S'il existe des effets secondaires ou en cas de contre-indications on changera de molécules.

De même si l'efficacité est insuffisante on aura recours à des associations de molécules.

Quel que soit le traitement il est à vie.

On pourra avoir recours au traitement chirurgical en cas de non efficacité des collyres.

	les bétabloquants	les analogues des prostaglandines	les inhibiteurs de l'anhydrase carbonique	les alpha2 adrénergiques	les parasymphomimétiques
1 ^{ère} intention	×	×			
2 ^{ème} intention			×	×	×

Tableau 1 : Choix thérapeutique entre les différentes classes d'anti-glaucomeux

➤ **Tableau comparatif entre la crise de glaucome aigue à angle fermé et le glaucome chronique à angle ouvert [4]**

	<i>le glaucome chronique à angle ouvert</i>	<i>la crise de glaucome aigue à angle fermé</i>
caractéristiques	plus de 800 000 cas en France maladie chronique lente et insidieuse	4000 cas par an en France urgence début brutal
angle irido-cornéen	normal	étroit
facteurs déclenchants	âge > 40ans antécédents familiaux pathologies cardiovasculaires	après 50 ans stress obscurité certains médicaments hypermétropie
pression intra-oculaire	>22 mmHg	De 60 à 80 mmHg
mécanisme	destruction progressive du nerf optique	L'iris se contracte et se plaque contre la cornée, empêchant toute élimination de l'humeur aqueuse, la pression intra-oculaire augmente très rapidement et fortement
signes cliniques	Aucun visible par le patient Altération de plus de 75% de la rétine pour avoir une vision perturbée	Œil rouge, dur à la palpation Baisse d'acuité visuelle Photophobie Pupille bloquée en semi mydiase Nausées, vomissements Douleur brutale
évolution	Sans traitement cécité en 15 à 20 ans	Sans traitement cécité en 6h
traitement	symptomatique	urgence

Tableau 2 : comparatif entre la crise de glaucome aigue à angle fermé et le glaucome chronique à angle ouvert

V-2) La dégénérescence maculaire liée à l'âge [5-7-10-11-15-34-36]

La **Dégénérescence Maculaire Liée à l'Âge** (ou DMLA) est une maladie dégénérative de la rétine d'évolution chronique qui débute après l'âge de 50 ans. Elle constitue la première étiologie de cécité après 50 ans dans les pays industrialisés.

Le principal facteur de risque est l'âge, en effet la prévalence de la maladie est de 8% après 50 ans et elle augmente avec l'âge pour atteindre 25% des patients de plus de 75ans. Il existe également des facteurs environnementaux comme le tabac ou une alimentation pauvre en antioxydants, vitamines et acides gras insaturés. D'autre part on sait que l'hérédité augmente le risque de DMLA.

➤ Les signes cliniques

Les premiers signes de la maladie sont habituellement discrets. Au fur et à mesure que la maladie évolue il y a des signes caractéristique de la maladie :

- une baisse d'acuité visuelle, de près et de loin
- des métamorphopsies c'est-à-dire une déformation des lignes droites. c'est le signe le plus évocateur de la maladie. on utilise la grille d'Amsler pour le diagnostic.
- une perte de la vision centrale ou scotome central
- une baisse des contrastes et de la luminosité

Il n'existe aucun phénomène douloureux.

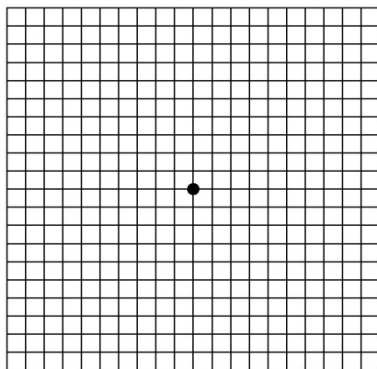


Figure 17 : Grille du test d'Amsler patient non atteint de DMLA [11]

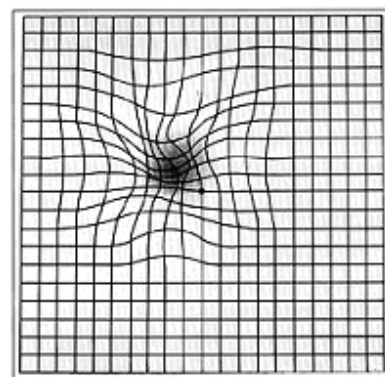


Figure 18: Grille du test d'Amsler, patient atteint de DMLA [11]

➤ Les Etiologies

La DMLA touche sélectivement la région maculaire, c'est à dire la zone centrale de la rétine, entraînant une perte progressive de la vision centrale. Elle laisse habituellement intacte la vision périphérique ou latérale.

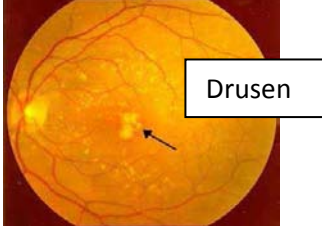
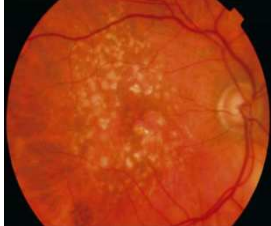

Formes cliniques	la forme précoce	la forme atrophique ou « sèche »	la forme exsudative ou « humide »
Signes cliniques	-pas de signe fonctionnel à ce stade -ou une légère diminution des contrastes	-forme représentant 40 % des DMLA. -baisse d'acuité progressive de près et de loin avec diminution des contrastes et de la luminosité.	-20% des cas -évolution est plus rapide et plus sévère que la forme atrophique -C'est une complication de la DMLA pouvant se produire à n'importe quel stade. - baisse brutale de l'acuité visuelle ainsi que des métamorphopsies
Signes présents au fond d'oeil	-présence de drusen -petites taches blanches visibles sur la rétine, correspondant à l'accumulation de déchets provenant des cellules de l'épithélium pigmentaire rétinien, se collectant sous la membrane basale de cet épithélium, et ayant tendance à la confluence.	- drusens plus nombreux, plus grands, plus confluents -atrophie géographique de l'épithélium pigmentaire, de la racine sous-jacente (lésions arrondies, d'aspect pâle par rapport à la rétine avoisinante, augmentant de taille, devenant confluentes) et finissant par donner une cicatrice atrophique ronde et centrale nommée scotome central.	- les métamorphopsies résultent de l'apparition de néovaisseaux sous-rétiens. -par leur extrême fragilité, ces vaisseaux anormaux peuvent entraîner un œdème au niveau de la macula, responsable des déformations visuelles ou des hémorragies sous la rétine, provoquant alors l'apparition d'une tache sombre au centre de la vision.
Figure	 <p>Figure 19: Fond d'œil d'un patient atteint de DMLA précoce [36]</p>	 <p>Figure 20: Fond d'œil d'un patient atteint de DMLA de forme sèche [36]</p>	 <p>Figure 21: Fond d'œil d'un patient atteint de DMLA de forme humide [36]</p>

Tableau 3 : Les signes cliniques des différentes phases de la DMLA

➤ **Prise en charge, évolution et traitement**

Pour les formes atrophiques

Prise en charge :

- *En urgence* : oui
- *Consultation médicale*: oui chez un ophtalmologiste dans un délai rapide
- *Par le pharmacien*: non

Evolution et traitement :

- *Traitement prescrit* :

Il n'existe pas de traitement curatif mais on peut ralentir l'évolution par l'administration de compléments vitaminiques antioxydants (E et C), Zinc, Oméga3, pigments maculaires

(lutéine...). On pourra également détecter le passage à la forme exsudative en réalisant une auto surveillance avec la grille de Amsler.

Pour les formes exsudatives

Prise en charge :

- *En urgence* : oui il s'agit d'une urgence diagnostique et thérapeutique
- *Consultation médicale*: dans un service d'urgence le plus rapidement possible
- *Par le pharmacien*: il faut s'assurer de la prise en charge rapide par un service d'urgence

Evolution et traitement :

- *Traitement prescrit* :

On utilisera la photocoagulation des néovaisseaux dans les formes qui restent extramaculaires pour les détruire par l'action thermique d'un laser (laser argon).

On peut également réaliser des injections intra-vitréennes, il s'agit des traitements antiangiogéniques (anti-VEGF) qui ont pour but de bloquer le VEGF (facteur de croissance stimulant les vaisseaux) impliqué dans la prolifération des néovaisseaux.

Dans la famille du VEGF, le VEGF-A est un facteur majeur du développement de néovaisseaux choroïdiens. Ceci a amené à développer récemment différentes molécules anti-VEGF-A, on dispose actuellement de deux anti-VEGF ayant obtenu l'AMM et le remboursement dans le traitement de la DMLA exsudative :

- le Macugen® (pégaptanib),
- le Lucentis® (ranizibumab).

Pour agir de façon efficace sur les néovaisseaux choroïdiens, ces deux anti-VEGF doivent être administrés par voie intraoculaire («injections intravitréennes»). Il s'agit d'un geste relativement simple, pratiqué de façon courante, il est réalisé en ambulatoire sous simple anesthésie topique, mais dans des conditions strictes d'aseptie.

Il comporte un risque peu élevé de complications (<1%).

Le traitement comporte avec l'un comme avec l'autre des deux anti-VEGF des injections répétées à plusieurs reprises à des intervalles d'environ un mois.

Quand les autres traitements n'ont pas permis la conservation d'une acuité visuelle satisfaisante, notamment de près, il faut proposer aux patients une rééducation et des aides visuelles :

- la rééducation orthoptique a pour objectif d'apprendre au patient à utiliser la rétine située en dehors de la lésion (névassseaux choroïdiens étendus ou DMLA atrophique).

- les aides visuelles, systèmes grossissants optiques ou électroniques peuvent améliorer les résultats obtenus par la rééducation orthoptique.

Rééducation orthoptique et aides visuelles ont cependant des limites.

V-3) La cataracte [2-5-7-11-30-36]

La cataracte est l'opacification de tout ou partie du cristallin, il s'agit d'une pathologie très fréquente.

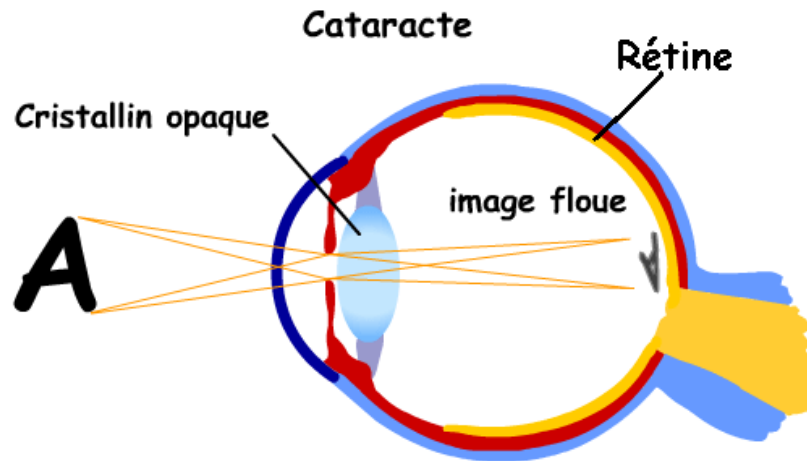


Figure 22: Conséquences d'un cristallin opaque sur le trajet de la lumière [30]

➤ Les signes cliniques

On observe :

- une baisse d'acuité visuelle, qui est progressive, prédominant tout d'abord sur la vision de loin, avec une acuité visuelle de près conservée.
- une photophobie
- la survenue d'une myopie
- diplopie monoculaire
- une sensation de halos.



Vision normale



Vision embrouillée
(cataracte)

Figure 23: Vision chez une personne non malade et vision chez une personne atteinte de cataracte [36]

On dénombre 4 principaux types de cataracte :

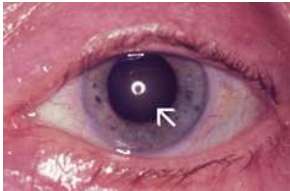
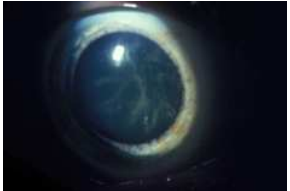


Types de cataracte	Cataracte nucléaire	Cataracte sous-capsulaire	Cataracte corticale	Cataracte totale
Localisation de l'opacification	sur le noyau du cristallin	en avant de la capsule postérieure	au niveau du cortex cristallinien	tout le cristallin prenant une coloration blanchâtre ou grisâtre.
Image	 <p>Figure 24 : Cataracte nucléaire [36]</p>	 <p>Figure 25: Cataracte sous-capsulaire</p>	 <p>Figure 26: Cataracte corticale</p>	 <p>Figure 27 : Cataracte totale</p>

Tableau 4 : Les différents types de cataractes

➤ Etiologies

Il existe différentes causes à l'apparition de cette pathologie :

Cataracte sénile

C'est l'étiologie la plus fréquente, elle survient le plus souvent chez les sujets de plus de 65 ans. Elle est bilatérale, d'évolution progressive plus ou moins symétrique.

Physiologiquement, la cataracte est liée à l'augmentation de volume et au jaunissement du cristallin par perte de son hydratation. Les opacités sont de type corticales et/ou nucléaires.

Cataracte héréditaire

Il s'agit d'une affection familiale dont la transmission est autosomale dominante.

Cataractes traumatiques

Assez fréquentes survenant chez l'enfant et le sujet jeune, le plus souvent unilatérales, elles peuvent être contusives ou liées à un traumatisme.

Cataracte diabétique

Le diabète est responsable principalement d'une cataracte de type sous-capsulaire postérieure et cortico-nucléaire et complique souvent un diabète insulino-dépendant.

Le diabète non insulino-dépendant est une cause favorisante de cataracte sénile.

Cataractes iatrogènes

La corticothérapie prolongée par voie locale ou générale entraîne une cataracte sous-capsulaire postérieure. L'exposition aux radiations ou l'hypocalcémie sont également des facteurs déclenchant.

➤ **Prise en charge, évolution et traitement**

Prise en charge :

- *En urgence* : non
- *Consultation médicale* : oui chez un ophtalmologiste dans un délais de quelques semaines
- *Par le pharmacien* : il faut s'assurer que le patient est bien suivi par un spécialiste

Evolution et traitement :

Il n'y a jamais de régression, Aucun collyre anti-cataracte n'a à ce jour d'efficacité scientifiquement prouvée.

Le traitement est uniquement chirurgical, on effectue une extraction extracapsulaire (EEC). Réalisable à tout âge, on peut opérer soit " à la main " au travers une incision de 8 mm, c'est l'extracapsulaire manuelle ou mieux avec un appareil à ultrason qui permet de casser le cristallin en petits fragments et de l'aspirer par une incision plus petite (3 mm environ), c'est la phakoémulsification. Réalisée le plus souvent sous anesthésie loco-régionale et en hospitalisation brève (1 ou 2 jours), voire en ambulatoire (ressort 4 heures après).

L'ablation du cristallin est le plus souvent associée, dans le même temps opératoire, à la mise en place d'un cristallin artificiel (implant intraoculaire), qui est le mode de correction utilisé de nos jours dans la quasi-totalité des cas. Posé à la fin de l'intervention chirurgicale après l'extraction du cristallin, il est placé le plus souvent à l'intérieur du sac cristallinien dans la chambre postérieure (implant de chambre postérieure).

Le traitement chirurgical permet dans plus de 90% des cas une récupération fonctionnelle excellente et rapide, dès le lendemain de l'intervention ou en quelques jours.

Le patient peut reprendre très rapidement une activité normale, sous couvert d'un traitement anti-inflammatoire local (collyre corticoïde ou collyre AINS) poursuivi pendant quelques semaines.

Les résultats fonctionnels peuvent cependant être compromis dans certains cas :

- soit du fait d'une pathologie oculaire préexistante associée, notamment dégénérescence maculaire liée à l'âge (DMLA) ou glaucome. Une pathologie pré-existante doit être recherchée chaque fois que l'importance de la cataracte explique mal à elle seule la baisse d'acuité visuelle.
- soit du fait de la survenue d'une complication, devenue néanmoins de plus en plus rare avec les progrès de la microchirurgie oculaire.

Les principales complications sont :

1) *l'infection intraoculaire* (« endophtalmie »), exceptionnelle (environ 1 cas sur 1000) mais de pronostic redoutable, pouvant aboutir dans les cas les plus sévères à la perte fonctionnelle ou même anatomique de l'œil.

2) *l'œdème maculaire* : dans environ 1% des cas survient un œdème maculaire chronique laissant une baisse d'acuité visuelle définitive.

3) *le décollement de la rétine*, survenant dans environ 2% des cas, nécessitant une ré intervention permettant le plus souvent d'obtenir une réapplication rétinienne, mais pouvant compromettre le résultat fonctionnel si la macula a été décollée.

4) la "*cataracte secondaire*" par opacification de la capsule postérieure, volontairement laissée en place lors d'extraction extracapsulaire, n'est pas considérée comme une vraie complication : elle est aisément traitée par ouverture centrale de la capsule postérieure par photosection au laser YAG sans réouverture chirurgicale de l'œil.

Ces complications constituent des urgences nécessitant une prise en charge rapide par un ophtalmologiste dans un service spécialisé.

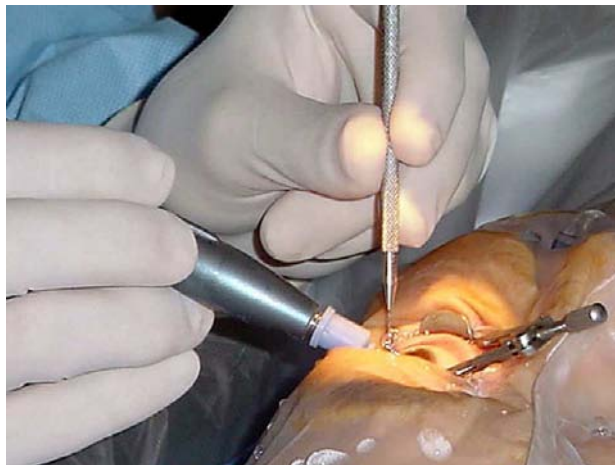


Figure 28 : Remplacement du cristallin malade par un implant synthétique (œil gauche) [36]

V-4) La rétinopathie diabétique [7-10-11-34-36]

En France, 35 à 40 % des personnes diabétiques sont atteintes d'une rétinopathie soit plus d'un million des personnes. La rétinopathie diabétique (RD) touche les patients atteints de diabète de type 1 et de type 2:

- dans le diabète de type 1, la RD ne survient en général pas avant 7 ans d'évolution, après 20 ans d'évolution, 90 à 95 % des diabétiques de type 1 ont une RD.
- dans le diabète de type 2, 20 % des patients ont une RD dès la découverte de leur diabète. Après 15 ans d'évolution, 60% d'entre eux auront très certainement une rétinopathie diabétique.

La prévalence et la sévérité augmente avec la durée du diabète.

➤ Les signes cliniques

L'évolution est lente, progressive et insidieuse. Elle reste longtemps asymptomatique et lorsque le patient présente une baisse d'acuité visuelle, le stade de la maladie est déjà avancé. C'est pourquoi il est important pour les patients souffrant de diabète de se faire dépister avec une surveillance annuelle du fond d'œil. La maladie évolue lentement vers la cécité.

➤ Les étiologies

L'hyperglycémie chronique est à l'origine de la rétinopathie diabétique, on parle de complication microangiopathique du diabète. Plusieurs mécanismes biochimiques sont impliqués :

- une glycation des protéines entraînant un épaissement des membranes basales,
- une activation de la voie de l'aldose-réductase entraînant l'accumulation intracellulaire de sorbitol
- un stress oxydatif
- des modifications du flux sanguin rétinien
- une hypoxie.

Les premières lésions histologiques de la rétinopathie diabétique sont la déstructuration de la paroi vasculaire (épaissement de la membrane basale, perte des péricytes) puis la dilatation et l'occlusion des capillaires rétinien aboutissant à leur obstruction. Ceci aboutit à deux phénomènes :

-une hyperperméabilité capillaire entraînant un œdème rétinien

- des occlusions capillaires entraînant une ischémie rétinienne, des nodules cotonneux, des dilatations veineuses, des anomalies microvasculaires intrarétiniennes (AMIRS) et une prolifération néovasculaire par production de facteurs de croissance tels que le VEGF on parle alors de rétinopathie diabétique proliférante.

Cette prolifération peut se compliquer par des hémorragies intra vitréennes, un décollement de rétine, un glaucome néovasculaire.

Il existe des facteurs de risques de la rétinopathie diabétique tels que l'ancienneté du diabète, l'hypertension artérielle, l'imprégnation glycémique.

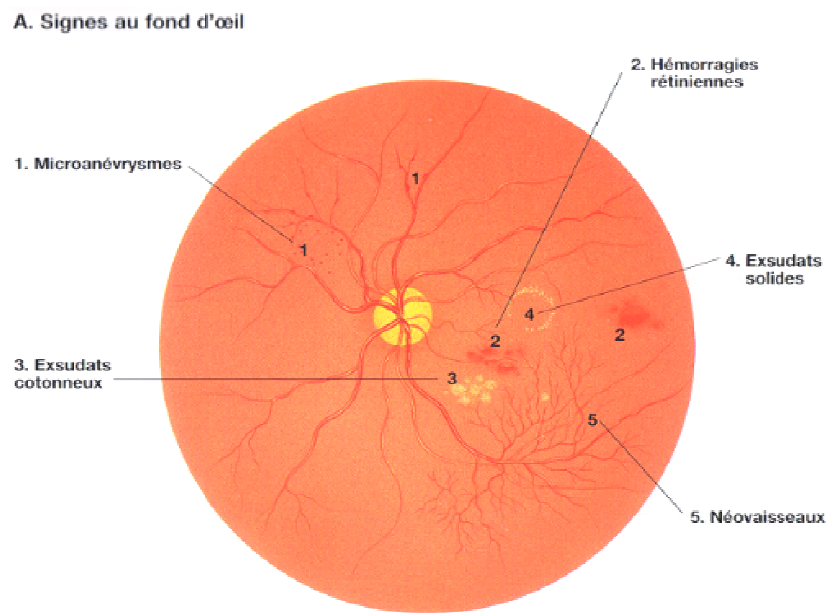


Figure 29 : Principaux signes au fond d'œil de la rétinopathie diabétique [35]

➤ **Prise en charge, évolution et traitement**

Prise en charge :

- *En urgence* : non
- *Consultation médicale* : oui par un ophtalmologiste pour des contrôles réguliers
- *Par le pharmacien* : non
- *Suivi biologique* : L'équilibre glycémique avec une hémoglobine glyquée < 7% ainsi que le contrôle tensionnel PA < 130/70mmHg sont indispensables chez tout patient diabétique. Le contrôle strict de ces 2 facteurs est essentiel pour réduire et ralentir la progression de la RD tant chez les diabétiques de type 1 que de type 2.

Evolution et traitement :

L'évolution de la rétinopathie diabétique est habituellement lente, et se fait progressivement tout au long de la vie du diabétique, peut à la longue entraîner une cécité.

Traitement de la rétinopathie diabétique proliférante

- Photocoagulation par laser

La photocoagulation panrétinienne consiste en une coagulation étendue de toute la rétine périphérique : elle n'agit pas directement sur les néovaisseaux mais indirectement par la destruction étendue des territoires d'ischémie rétinienne : celle-ci permet d'obtenir la régression de la néovascularisation prérétinienne et/ou prépapillaire dans près de 90% des cas et de réduire considérablement le risque de cécité lié à la rétinopathie diabétique proliférante.

- Injections intravitréennes d'anti-VEGF pouvant par leur pouvoir anti-angiogénique avoir un intérêt dans certaines indications de rétinopathie diabétique proliférante
- Traitement chirurgical

La vitrectomie est indiquée en cas de rétinopathie proliférante compliquée d'hémorragie intravitréenne ou de décollement de rétine.

En conclusion la surveillance ophtalmique des patients diabétiques est primordiale car la baisse d'acuité visuelle ne survient qu'en cas de stades avancés de la maladie. La surveillance doit être plus rapprochée en fonction de la gravité de la rétinopathie ou dans certaines situations comme la grossesse. L'enjeu du dépistage est de commencer un traitement spécifique le plus tôt possible avant que les complications irréversibles n'arrivent.

VI) Les pathologies aiguës de l'œil

Les pathologies aiguës de l'œil comportent deux parties, d'une part les pathologies traumatiques et d'autre part les affections des paupières.

Les traumatismes de l'œil sont des pathologies très fréquentes. Leur gravité est très variable, et seul un examen attentif peut noter les différentes parties de l'œil atteintes par le traumatisme. Une absence de douleur n'est pas un critère de bénignité. L'œil est un organe très fragile. C'est pourquoi les chocs directs ou indirects, doivent être surveillés de très près.

VI-1) Les pathologies traumatiques

VI-1-1) Le décollement de rétine [7-11-34-36]

Le décollement de la rétine est une urgence ophtalmique rare chirurgicale, qui se manifeste par une séparation de la rétine des membranes plus externes du globe oculaire avec lesquelles elle est normalement en contact. Elle mène à la cécité si elle n'est pas traitée rapidement.

➤ Les signes cliniques

Le patient présente :

- des phosphènes périphériques (éclairs, mouches volantes)
- un champ visuel réduit
- une baisse brutale de l'acuité visuelle.
- un œil blanc indolore.

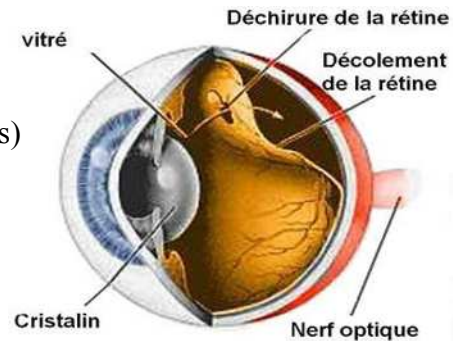


Figure 30: Schéma illustrant un décollement de rétine [36]

➤ Les étiologies

La plupart des décollements rétinien débutent par un déchirement de cette dernière permettant au liquide vitréen de pénétrer sous la rétine, décollant cette dernière. On note trois étiologies principales :- un décollement idiopathique, le plus souvent chez la personne âgée

- une myopie, le risque croît avec le degré de celle-ci
- une chirurgie de la cataracte, qui se complique d'un décollement rétinien dans environ 2% des cas.

➤ Prise en charge, évolution et traitement

Prise en charge :

- *en urgence* : semi-urgence
- *Consultation médicale*: oui chez un spécialiste ou dans un service d'urgence
- *Par le pharmacien* : il faut s'assurer de la prise en charge rapide

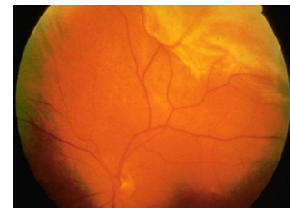


Figure 31: Vue d'un décollement de la rétine [36]

Evolution et traitement :

- *Traitement prescrit* : il est uniquement chirurgical.

Son principe est d'obturer la déchirure rétinienne périphérique, permettant de stopper le passage de liquide sous-rétinien, le liquide sous-rétinien résiduel est ensuite résorbé par l'épithélium pigmentaire et la choroïde, permettant à la rétine de se réappliquer.

Le pronostic anatomique (environ 90% de succès) et fonctionnel du traitement chirurgical est d'autant meilleur qu'il est précoce, surtout lorsque la macula est soulevée par le décollement rétinien. Le décollement rétinien est ainsi considéré comme une « semi-urgence », justifiant une intervention dans les quelques jours suivant le diagnostic.

VI-1-2) Corps étrangers superficiels non pénétrants [5-7-34]

Le plus souvent bénin ils sont à l'origine de kératite traumatique. On retrouve souvent des limailles de fer. Il s'agit généralement de paille métallique lors d'accident du travail (meulage, ponçage).

➤ **Prise en charge, évolution et traitement**

Prise en charge :

- *En urgence* : non
- *Consultation médicale* : Ces traumatismes sont diagnostiqués et traités par tout médecin, néanmoins, toute suspicion de gravité doit faire demander un avis ophtalmologique
- *Par le pharmacien* : lavage au sérum physiologique en attendant une consultation médicale.

Evolution et traitement :

L'évolution est favorable en quelques jours après ablation du corps étranger.

Il faut enlever le corps étranger sous anesthésie locale, cela est possible chez le généraliste s'il est habitué et si patient est coopérant (utilisation de fil de nylon, coton-tige). Ensuite, il le montrer à l'ophtalmologiste car il reste souvent un halo de rouille.

- *Traitement prescrit* : s'il y a consultation chez un ophtalmologiste, il y aura une ablation à l'aiguille sous anesthésie locale, puis instillation de collyre antibiotiques à large spectre type 1 goutte 4×/jour pendant 5 (pour éviter les complications infectieuses) avec pansement occlusif et un lubrifiant type pommade à la vitamine A pendant 48h. On vérifiera le statut vaccinal du patient.

VI-1-3) Plaie perforante [7-11-34]

Qu'elle soit évidente ou minime elle doit être traitée rapidement pour éviter les complications. Toujours penser au statut vaccinal anti tétanique du patient.

Les plaies du globe oculaire sont fréquentes, dans le cadre d'accidents domestiques (fléchette, couteau, ciseaux), accidents du travail, de bricolage...

➤ **Prise en charge, évolution et traitement**

Prise en charge :

- *En urgence* : oui il s'agit d'une urgence chirurgicale ophtalmologique (à opérer d'urgence)

- *Consultation médicale* : oui par un service d'urgence
- *Par le pharmacien* : il doit s'assurer de la prise en charge au plus vite par un service d'urgence

Evolution et traitement :

Le pronostic dépend de la localisation de la plaie : meilleur si plaie cornéenne que sclérale (car risque majeur de décollement de rétine).

- *Traitement prescrit* : prise en charge hospitalière.

Toute plaie oculaire peut s'infecter et nécessitera une antibiothérapie générale

VI-1-4) Contusions

Il s'agit d'un traumatisme du globe oculaire sans effraction de celui-ci. Il peut s'agir des paupières, de la cornée de la conjonctive qui peut aboutir à un hématome palpébral, une érosion de la cornée, une hémorragie voire un décollement de la rétine.

Il ne faut ni frotter ni mettre quelque chose dans l'œil atteint.

➤ **Prise en charge, évolution et traitement**

Prise en charge :

- *en urgence* : oui
- *Consultation médicale* : oui, orienter vers un spécialiste pour un suivi rapproché.
- *Par le pharmacien* : il doit s'assurer de la prise en charge au plus vite par un service d'urgence.

Evolution et traitement :

L'évolution dépendra de la gravité du traumatisme.

Traitement prescrit : le traitement médical ou chirurgical est propre à chaque cas

VI-2) Les affections des paupières [4-7-8-11-12-17-25-26-34-36]

Les paupières ont pour but de protéger le globe oculaire, elles sont donc particulièrement exposées.

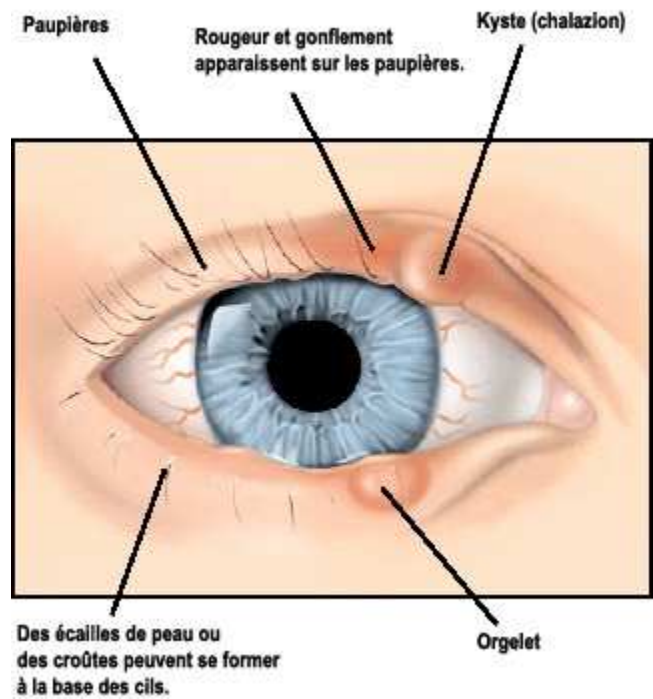


Figure 32: Schéma des différentes pathologies des paupières [29]

VI-2-1) Les blépharites

➤ Les signes cliniques

On note :

- une rougeur des paupières
- un gonflement et une hypersensibilité des paupières
- un prurit autour des cils
- des pellicules ou des manchons blancs gras aisément détachables autour des cils
(*blépharite séborrhéique*)
- des croûtes dures à la base des cils qui peuvent entraîner la chute des cils.

Ces croûtes ou des écailles de peau peuvent se former pendant la nuit. Il peut alors être difficile d'ouvrir les yeux le matin

➤ Les étiologies

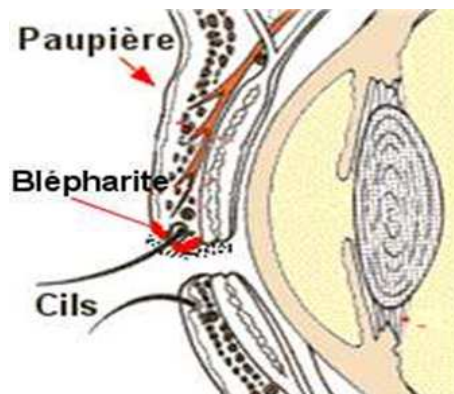


Figure 33: Schéma indiquant la localisation d'une blépharite [29]

Il est difficile de trouver une cause précise mais certains facteurs peuvent favoriser la blépharite comme un astigmatisme, une irritation chronique, certains cosmétiques (teintures capillaires..), des affections dermatologiques (rosacées), des infections chroniques.

La blépharite est une inflammation du bord libre des deux paupières. La membrane qui recouvre l'intérieur de la paupière et la partie blanche de l'œil peut aussi s'enflammer. La blépharite peut être due à une **bactérie, des parasites**, à des germes présents sur les paupières ou sur la peau autour des yeux. Les pellicules ou une peau grasse peuvent aussi entraîner une blépharite.

Les symptômes peuvent être encore plus graves si le patient porte des lentilles de contact ou du maquillage. Il n'est pas toujours possible de guérir une blépharite, mais il est possible de la contrôler.

➤ **Prise en charge, évolution et traitement**

Prise en charge :

- *En urgence* : non
- *Consultation médicale*: oui en premier lieu le médecin généraliste
- *Par le pharmacien*: on pourra conseiller de réaliser un lavage oculaire au sérum physiologique 3 à 4 fois par jour puis instiller un collyre antiseptique 3 à 4 fois par jour.

Evolution et traitement :

- *Traitement prescrit* :

Fréquentes, récidivantes, elles sont de traitement difficile. Il consiste à la suppression des sources d'irritation, en un soin des paupières ainsi qu'au traitement des affections associées :

Si blépharite séborrhéique : on effectuera un nettoyage quotidien des paupières avec un gel nettoyant (on se préoccupera également du visage et du cuir chevelu)

Si blépharite parasitaire : on appliquera une pommade antiseptique

Si blépharite ulcérate : on appliquera une pommade antibiotique pendant à 10 jours

Si blépharite virale : on effectuera un nettoyage soigneux ainsi que la recherche d'un éventuel herpès virus.

VI-2-2) L'orgelet [4-5-7-8-12-26]

➤ Les signes cliniques

Le patient présente :

- un œdème palpébral rougeâtre
- une douleur palpébrale, sensation de brûlure du bord libre
- une petite tuméfaction centrée sur un cil avec un point blanc de pus.

➤ Les étiologies

Il s'agit d'une infection aigüe du follicule pilo-sébacé du cil, qui concerne les glandes de Zeiss ou de Moll. L'orgelet se localise au niveau du bord libre. C'est une infection bactérienne généralement staphylococcique d'une ou plusieurs glandes.

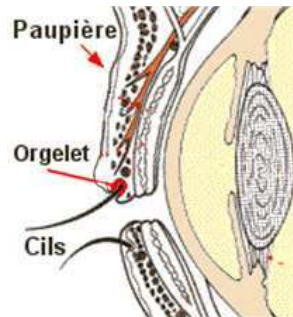


Figure 34: Localisation d'un orgelet [29]

➤ Prise en charge, évolution et traitement

Prise en charge :

- *En urgence* : non
- *Consultation médicale* : oui en premier lieu le médecin généraliste
- *Par le pharmacien* : le pharmacien pourra conseiller de réaliser un lavage oculaire au sérum physiologique 3 à 4 fois par jour puis instiller un collyre antiseptique 3 à 4 fois par jour. L'ablation du cil, ce qui libère le pus et de drainer plus facilement le furoncle.

Evolution et traitement :

- *Traitement prescrit*

Si la pathologie a fait l'objet d'une consultation médicale on pourra utiliser une pommade antibiotique. cf tableau 1

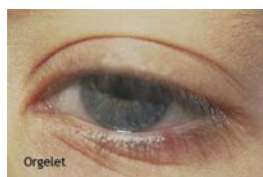

Figure 35: Patient atteint d'un orgelet d'un orgelet [29]

VI-2-3) Le chalazion

➤ Les signes cliniques

Le patient présente :

- une paupière oedemateuse
- une douleur modérée
- une tuméfaction sous-cutanée.

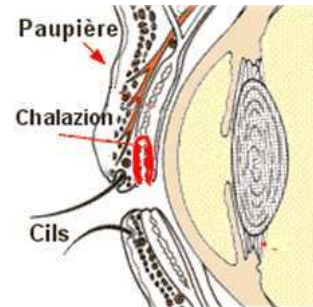


Figure 36: Localisation d'un chalazion [29]

➤ Les étiologies

Il s'agit d'une pathologie extrêmement fréquente.

Il s'agit d'une tuméfaction inflammatoire se formant à cause de l'obstruction d'une glande de Meibomus suite à un orgelet ou suite à l'obstruction du canal évacuateur d'une glande lacrymale accessoire.

➤ Prise en charge, évolution et traitement

Prise en charge :

- *urgence* : non
- *Consultation médicale* : oui en premier lieu le médecin généraliste
- *Par le pharmacien* : dans un premier temps il est nécessaire d'appliquer au moins deux fois par jour, sur la paupière atteinte, des compresses d'eau tiède pendant 5 à 10 minutes et masser, ceci peut accélérer la guérison.

Evolution et traitement :

Le chalazion peut se résorber totalement ou laisser place à un nodule enkysté, blanc, ferme et indolore qui doit être retiré chirurgicalement s'il est gênant.

On pourra instiller un collyre antiseptique plusieurs fois par jour.

- *Traitement prescrit* :

L'ophtalmologiste prescrira un collyre antibiotique et des corticoïdes (cf tableau 1).

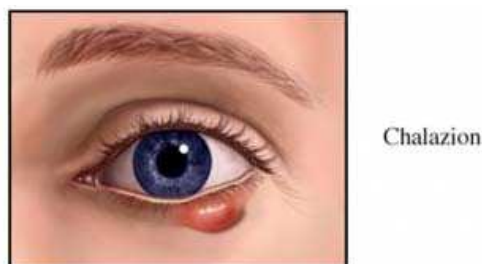

Figure 37: Patient atteint d'un chalazion [29]

VI- 2-4) L'entropion [4]

C'est un retournement en dedans du bord libre de la paupière inférieure. Les cils viennent frotter la conjonctive et la cornée ce qui crée une irritation.

Le patient présente un larmoiement chronique, une sensation de brûlure et de corps étranger.

L'origine de cette pathologie est souvent sénile.

Le traitement consiste en une chirurgie plastique de la paupière.

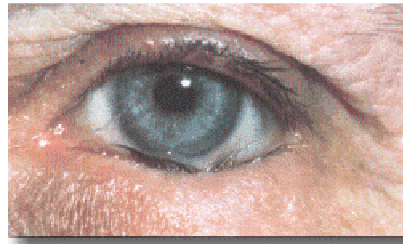

Figure 38: Patient atteint d'un entropion [36]

VI-2-5) L'ectropion [4]

C'est une éversion du bord libre de la paupière inférieure, avec un manque de tonicité de la peau et de la structure musculaire.

Le patient présente un larmoiement chronique et une malocclusion oculaire avec exposition de la cornée à l'air libre.

Comme pour l'entropion, l'origine est souvent sénile.

Le traitement consiste en une chirurgie plastique de la paupière.

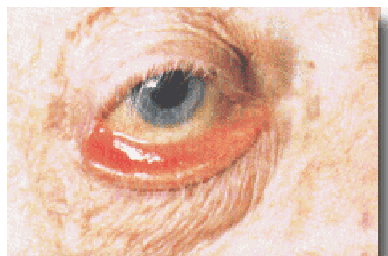

Figure 39: Patient atteint d'un ectropion [36]

VI-3) La sécheresse oculaire [4-5-7-8-34]

➤ **Les signes cliniques**

Le patient présente : - rougeur
- larmoiement réflexe
- sensation de grains de sable, gêne

➤ **Les étiologies**

C'est une affection lacrymale fréquente. L'œil sec est une maladie multifactorielle des larmes et de la surface oculaire. Les étiologies sont nombreuses :

- une défaillance de la sécrétion de larmes
- une mauvaise répartition des larmes sur la surface oculaire
- une élimination des larmes perturbée

La sécheresse oculaire peut être due à des facteurs environnementaux comme l'air conditionné, le travail sur écran, le soleil, le vent, la pollution...

La fréquence des sécheresses oculaires est en augmentation dans les pays industrialisés à cause du vieillissement de la population, des modifications des modes de vie ou de la prise de certains médicaments (antidépresseur, neuroleptiques). Les principes actifs ou les excipients de certains collyres peuvent également être responsables de sécheresse :- bêtabloquants, parasympholytiques, sympathomimétiques, ammoniums quaternaires, isotrétinoïne, psychotropes.. Ou certaines pathologies comme le syndrome de Gougerot-Sjogren, un lupus érythémateux, une polyarthrite rhumatoïde...

➤ **Prise en charge, évolution et traitement**

Prise en charge :

- *En urgence* : non
- *Consultation médicale* : oui en premier lieu le médecin généraliste ainsi que son ophtalmologiste par la suite sans urgence
- *Par le pharmacien* : le pharmacien pourra conseiller de réaliser un lavage oculaire au sérum physiologique 3 à 4 fois par jour ainsi que des substituts de larmes. Il pourra conseiller de changer les habitudes responsables de sécheresse oculaires si elle est due à l'environnement, comme par exemple cligner des yeux pour rétablir le film lacrymal lorsque l'on travaille sur ordinateur. On peut également humidifier l'air de la pièce, éviter les lieux pollués (voir tableau 14).

Evolution et traitement : Le médecin peut conseiller des substituts de larmes sous forme d'unités doses ou sous forme de flacon à usage prolongé.

Partie 4 :
Précautions
d'utilisation des
traitements
ophtalmologistes

Lors de la délivrance de collyres ou de pommades ophtalmiques, on se rend compte que beaucoup de patient éprouvent des difficultés pour instiller leurs traitements et donc observent mal leur traitement. Cette partie insistera sur le bon usage des produits ophtalmiques, ainsi que sur les effets secondaires souvent mal connu de ces derniers.

VII-1) Bon usage des collyres [9-18-33]

Il y a plusieurs règles à respecter lors de l'instillation de gouttes oculaires.

- se laver soigneusement les mains.
- bien agiter le flacon avant l'application d'un collyre sous forme de suspension.
- instiller le collyre dans le cul de sac conjonctival de l'œil en tirant doucement la paupière inférieure vers le bas.
- éviter de toucher l'œil ou la paupière avec l'embout du flacon.
- fermer doucement les yeux pour répartir le collyre.
- appuyer pendant environ une minute sur le coin interne de l'œil pour éviter le passage du collyre dans la circulation sanguine.
- bien fermer le bouchon après utilisation.

Il est nécessaire de respecter un délai d'environ 15 min avant l'instillation d'un autre collyre.

Quelques règles sont de rigueur :

- ne jamais prêter son collyre
- respecter la date de péremption
- indiquer sur le flacon la durée d'ouverture, certains collyres ne peuvent être utilisé plus de 10 ou 15 jours
- vérifier l'aspect de la solution avant l'instillation
- respecter les conditions de conservation des collyres (conservation des certains collyres au frigo avant ouverture comme pour le xalatan®)
- ne pas les exposer pas à la chaleur excessive ni au soleil.

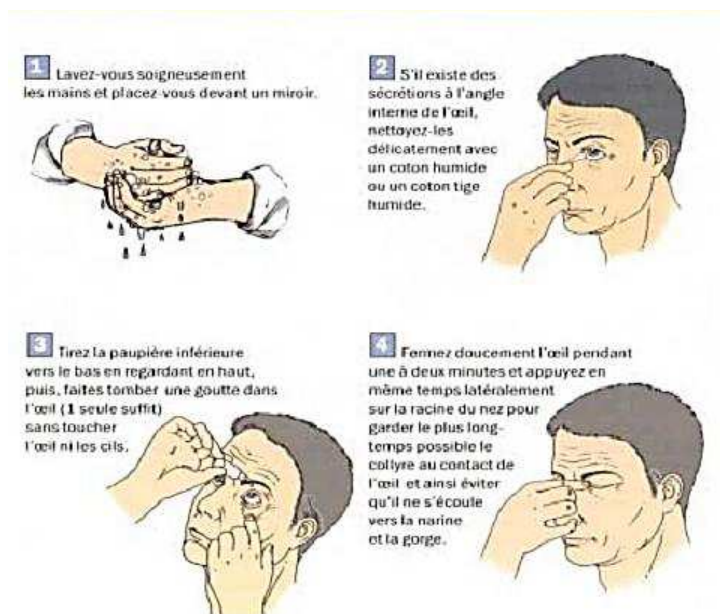

Figure 40: procédure de bonne instillation d'un collyre [33]

VII-2) Cas particulier : utilisation des collyres en cas de grossesse ou d'allaitement [6-12-13-16]

La contre-indication à l'utilisation d'un collyre ou d'un gel ophtalmique pendant la grossesse est toujours liée au risque de passage systémique. Cependant, les concentrations plasmatiques retrouvées après administration ophtalmique de principes actifs restent souvent très faibles, voire indétectables malgré cela on se base souvent sur la toxicité des médicaments administrés par voie générale pour l'étendre aux collyres.

	Peuvent être prescrits	Sont à éviter par prudence	déconseillé	contre-indiqué
Antibiotiques	rifamycine, fluoroquinolones, macrolides	aminosides (sauf kanamycine), colistine, acide fusidique, tétracyclines à partir du 2ème trimestre de grossesse	tétracyclines au cours du 1er trimestre de grossesse	chloramphénicol
Les anti-inflammatoires non stéroïdiens			En début de grossesse	à partir du 6 ^{ème} mois
Les anti-allergiques	Les collyres à base de cromoglicite, d'acide N-acétyl aspartyl glutamique		Les antihistaminiques H1 comme l'azélastine	

Tableau 5: classe médicamenteuse utilisable ou non au cours de la grossesse

En ce qui concerne les traitements anti-glaucomeux ils doivent être maintenus en cas de grossesse en raison du pronostic visuel engagé.

	Bêtabloquant	Inhibiteur de l'anhydrase carbonique	Analogue de prostaglandine F2alpha	parasymphomimétiques
1ère intention (quel que soit le terme de la grossesse)	×	×	×	
2ème intention				×

Tableau 6: Les anti-glaucomeux et la grossesse

Au cours de l'allaitement, les molécules qui peuvent être utilisées sont :

- inhibiteur de l'anhydrase carbonique
- bêta bloquants
- analogue de prostaglandines .

VII-3) Les risques des principaux conservateurs dans les collyres et gels ophtalmiques [5-6-9-12-13-17]

Les conservateurs peuvent être à l'origine de phénomènes d'hypersensibilité et ou de toxicité. Le plus fréquemment retrouvé dans les topiques ophtalmiques est le chlorure de benzalkonium, un ammonium quaternaire antiseptique et détergent pouvant également être utilisé comme désinfectant et spermicide. Les conservateurs peuvent être toxiques du fait de leur forte rémanence locale. Après instillation d'une seule goutte de collyre, le chlorure de benzalkonium peut en effet être retrouvé pendant plusieurs jours dans les tissus oculaires. Son pouvoir détergent altère le film hydrolipidique ophtalmique. Cela peut conduire à une sécheresse oculaire secondaire, par hyperévaporation des larmes. Le chlorure de benzalkonium est parfois à l'origine d'atteintes plus graves comme des kératites ou des ulcères cornéens.

Ces effets liés à la toxicité des conservateurs sont souvent méconnus ou ignorés du fait d'un diagnostic différentiel parfois difficile.

Les patients présentant un syndrome sec sont les plus à risque car le collyre est moins dilué par les larmes donc plus toxique.

Les lentilles de contact peuvent quant à elles générer un phénomène de rétention du conservateur.

Conservateurs	Effets délétères
Chlorure de benzalkonium	-Hypersensibilité -Altération du film lacrymal -réduction de la production lacrymale -toxicité cellulaire -retard de cicatrisation -atteinte conjonctivale et cornéenne
Cétrimide	
Bromure de benzododécinium	
Thiomersal	-hypersensibilité -coloration grisâtre du cristallin -atteinte conjonctivale et cornéenne -toxicité cellulaire
Chlorhexidine	-hypersensibilité -toxicité cellulaire

Tableau 7 : Liste de conservateurs utilisés dans les collyres et leurs effets

Conscients de ces risques, l'industrie pharmaceutique s'attèle à la fabrication de collyres en unidoses sans conservateurs.

Depuis quelques années, des flacons sans conservateur existent néanmoins grâce notamment à
- des systèmes d'embout muni d'une membrane filtrante de 0.2 μ capable de retenir la plupart des bactéries et empêchant ainsi la contamination de l'intérieur du flacon.

-des systèmes avec un film d'argent minéral pour éviter la progression des bactéries en empêchant tout contact avec l'air. *Ils ont l'avantage d'être moins coûteux et éventuellement aussi d'avoir une plus grande capacité pour des usages très fréquents que les unidoses.*

En France il s'agit essentiellement de flacons du type ABAK® ou COMOD®. Plus exceptionnellement, certains collyres ABAK® contiennent un conservateur mais également une seconde membrane filtrant le conservateur de façon à ce que l'instillation de gouttes dans l'œil se fasse sans conservateur (ABAK® : A : privative, BAK : chlorure de benzalkonium = sans chlorure de benzalkonium). Ce système permet de conserver le collyre durant 8 semaines après son ouverture.

VII.4) Les risques d'un passage systémique d'une goutte de collyre [12-16]

Une fois instillée dans l'œil, une goutte de collyre est rapidement drainée pour environ 40% dans les voies lacrymales. Il s'agit de la principale voie de toxicité systémique des traitements ophtalmiques locaux. Les principes actifs sont réabsorbés dans le système sanguin par les vaisseaux des muqueuses lacrymonasales. On estime au final que seulement 5% du principe actif d'un collyre pénètre effectivement dans l'œil, alors que 80% du produit est susceptible de passer dans la circulation générale. C'est pourquoi il est recommandé de comprimer le canal lacrymal avec le doigt immédiatement après instillation d'un collyre, pour permettre de limiter le passage du collyre dans les voies lacrymales ainsi qu'au niveau systémique.

Les effets indésirables des formes ophtalmiques sont fonction de sa pharmacologie, les collyres bêtabloquants sont responsables de bradycardie car ils sont actifs à des doses très faibles, les anti-inflammatoires non stéroïdiens en collyre sont néphrotoxiques à faible dose, quant aux antibiotiques, ils ne sont toxiques qu'à des taux sanguins relativement élevés.

VIII.5) Difficultés des personnes âgées quant à l'utilisation des collyres [23]

Plus de 70% des patients âgés avouent ne pas suivre leur traitement correctement.

Les raisons sont différentes et souvent multiples :

Raisons invoquées	% concernés*
Difficultés à comprimer le flacon	20
Difficultés à cibler l'oeil précisément	49
Clignement de l'oeil	12
Handicaps physique (mains qui tremblent par exemple)	8
Problèmes liés à une vue déficiente	36

Tableau 8 : Les différentes raisons liées à la mauvaise utilisation des collyres

* Somme des pourcentages supérieur à 100% car certains patients sont concernés par plusieurs difficultés

Source: Nursing Times July 4, Vol 86. No 27. 1990. Study conducted at the eye outpatients department in Aberdeen Royal Infirmary UK.

L'oubli est une également une cause importante du non suivi du traitement. Un grand nombre de personnes âgées ne peut mettre leurs gouttes en raison d'une mauvaise dextérité, d'arthrite ou d'un manque de confiance.

Certains patients ayant terminé leur collyre avant la date de renouvellement de leur prescription passent plusieurs jours sans traitement ou viennent plus tôt renouveler leur ordonnance (perte importante de produit lors de l'instillation). C'est pourquoi ce sont souvent des tierces personnes qui instillent les traitements pour un meilleur suivi.

Il existe des aides à l'instillation encore méconnus en France. Comme le système Opticare®.



Figure 41 : Système Opticare® [30]

Il est suffisamment volumineux pour être saisi confortablement, il permet de comprimer aisément votre collyre, plus de gouttes ne coulent en dehors de l'œil.

Les flacons se placent facilement dans l'applicateur (il existe un adaptateur de collier spécial qui s'adapte même autour des flacons de gouttes ophtalmiques les plus minces tels que Xalatan® et Travatan®) et le mécanisme à double pression permet d'instiller le nombre exact de gouttes souhaitées. Pour plus de précision, la forme anatomique de l'applicateur aide à soulever la paupière supérieure, un espace spécialement créé à cet effet permet d'abaisser avec le doigt la paupière inférieure. L'oculaire de l'Opticare® repose en toute sécurité et confortablement sur l'arcade sourcilière sans toucher l'œil. Il est compatible avec la grande majorité des collyres prescrits.

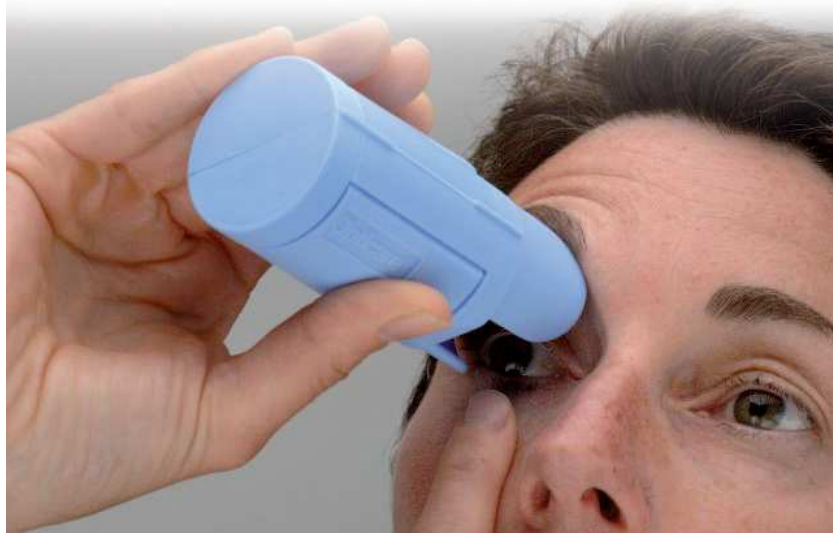

Figure 42 : Utilisation du système Opticare® [23]

Conclusion

L'officine est d'abord un lieu où l'on entre pour acheter des médicaments, spontanément ou parce que l'on a reçu une ordonnance de son médecin. Dans la pratique quotidienne, la pharmacie est, du fait de son accessibilité, l'une des principales portes d'entrée dans le système de santé. Pour la plupart des gens, il est facile de pousser la porte de la pharmacie de son quartier ou de son village.

Par ce travail, j'ai voulu insister sur le fait que le pharmacien est souvent consulté par des patients inquiets par un problème oculaire, il doit alors être capable de dissocier les symptômes relevant de la prise en charge médicale (par exemple un œil présentant une infection, une vision troublée..), ou de l'urgence (une perte de vue, un œil douloureux, dur, une photophobie..), des symptômes bénins autorisant une prise en charge à l'officine. Le pharmacien, sans se substituer au médecin, doit savoir orienter le malade. L'intervention sur une pathologie oculaire est toujours délicate car toute initiative inadaptée peut avoir des conséquences dramatiques. Le conseil du pharmacien est donc à privilégier par rapport à l'automédication directe du patient.

Il me semblait important de rappeler les pathologies oculaires fréquentes ayant comme point commun un œil rouge et ainsi d'aboutir à un organigramme décisionnel, facile à utiliser, qui serait une synthèse de mon travail. Il pourra servir de base à la prise en charge de ces pathologies à l'officine par le pharmacien ainsi que par toute son équipe. A l'aide de quelques questions simples mais ciblées permettre d'évaluer la situation et donc d'agir en conséquence.

Dans la pratique courante, le pharmacien est amené à côtoyer des patients souffrant de pathologies oculaires chroniques, il était intéressant de rappeler ces pathologies comme la cataracte, la rétinopathie diabétique... pour permettre d'associer à la dispensation de médicaments des explications, des conseils sur leurs prises ou même sur une bonne hygiène de vie pour limiter les complications et l'évolution de la pathologie. Le pharmacien peut également mener des actions de dépistage par exemple dans le cadre de la DMLA.

Annexe [5-8-13-17]

Il existe de nombreux collyres à disposition à l'officine, je trouvais intéressant de les regrouper par classe ce qui permet une recherche facile, ainsi que la possibilité de substitution en cas de rupture d'un produit après avoir appelé le médecin pour lui demander son accord.

J'ai regroupé en tableau les différents types de collyres par classe pharmaceutique :

- les collyres et pommades antibiotiques
- les collyres antiseptiques
- les collyres et pommades à base de corticoïdes et d'antibiotiques ou de corticoïdes seuls
- les collyres à base d'antiinflammatoires non stéroïdiens et d'antibiotiques et à base d'Ains seuls
- les collyres anti-allergiques
- les solutions de lavage oculaire
- les suppléments lacrymaux
- les collyres utilisés dans le traitement des opacités cristalliniennes.

Tableau 9: les collyres et pommades antibiotiques [8-16]

Classe	Compositions	Spécialités	Présentations	Posologies	Conservation	Liste
Aminosides						
	Framycétine Polymyxine B Synéphrine	Polyfra®	flacon	1 goutte 2 à 6×/j	15 jours	I
	Gentamicine	Gentalline®	flacon	1 à 2 gouttes 3 à 8×/j	15 jours	I
	Tobramycine	Tobrex®	flacon	1 goutte 3 à 8×/j	15 jours	I
			pommade	1 grain de blé 2 à 3×/j	15 jours	I
Fluoroquinolones						
	Ciprofloxacine	Ciloxan®	flacon	1 à 2 gouttes 4 à 8×/j	15 jours	I
			pommade	1 grain de blé 2 à 3×/j	28 jours	I
	Norfloxacine	Chibroxine®	flacon	1 à 2 gouttes 4×/j	15 jours	I
	Ofloxacine	Exocine®	flacon	2 gouttes 4×/j	15 jours	I
Fusidanine						
	Acide fusidique	Fucithalmic®	gel	1 goutte 2×/j	15 jours	I
Phenicolé						
	Chloramphénicol	Cebenicol®	Lyophilisat et poudre pour collyre	1 goutte 3 à 8×/j	15 jours	I
Polypeptides						
	Polymyxine B Néomycine	Cebemyxine®	flacon	1 goutte 3 à 8×/j	15 jours	I
			pommade	1 grain de blé 1 à 5×/j	30 jours	I
		Atebemyxine®	flacon	1 goutte 2 à 6×/j	15 jours	I
Tétracyclines						
	Chlortétracycline	Auréomycine®	pommade	1 appl 2 à 3 ×/j	15 jours	I
	Oxytétracycline	Posicycline®	flacon	1 goutte 3 à 8×/j	15 jours entre 2 et 8°C	I
			pommade	1 grain de blé le soir	15 jours	I
Rifamycine						
	Rifamycine	Rifamycine Chibret®	flacon	1 goutte 3 à 6×/j	15 jours	I
			pommade	1 grain de blé 2×/j	15 jours	I
Macrolides						
		Azyter®	unidoses	1 goutte 2×/j pdt 3 jours	Jeter après usage	I

Tableau 10 : les collyres antiseptiques

Compositions	Spécialités	Présentations	Posologies	Conservation	Observations	Liste
Ammoniums quaternaires (attention incompatibilités*)						
Céthexonium céthylpyridinium	Biocidan®	flacon	1 goutte 3 à 4×/j	28 jours		Sans liste remboursé
		unidoses		Jeter après usage		Sans liste non remboursé
	Novoptine®	flacon	1 goutte 3 à 4×/j	15 jours		Sans liste non remboursé
		unidoses		Jeter après usage		
Monosept®	unidoses		Jeter après usage			
hexamidine	Désomédine®	flacon	2 gouttes 4 à 6×/j	30 jours		Sans liste non remboursé
		unidoses		Jeter après usage		
picloxydine	Vitabact®	flacon	1 goutte 2 à 6×/j	15 jours		Sans liste remboursé
		unidoses		Jeter après usage		Sans liste non remboursé
	Antalyre®	unidoses	1 goutte 2 à 4×/j	Jeter après usage		Sans liste non remboursé
	Sophtal®	flacon	1 goutte 2 à 4×/j	15 jours		Sans liste non remboursé
		unidoses		Jeter après usage		

- Incompatibilités des ammoniums quaternaires avec la chlorhexidine, la fluorescéine, pilocarpine, borates, salicylates, et sels d'argent.

Tableau 11 : Les collyres et pommades à base de corticoïdes et d'antibiotiques ou de corticoïdes seuls

	Compositions	Spécialités	Présentations	Posologies	Conservation	Liste
Corticoïdes	<u>Dexaméthasone</u>	Dexafree®	flacon	1 goutte 3 à 6×/j	15 jours	I
		Maxidex®	flacon	1 goutte 3 à 6×/j	28 jours	I
	Fluorométholone	Flucon®	flacon	1 goutte 3 à 8×/j	28 jours	I
	Rimexolan	Vexol®	flacon	1 à 2 gouttes 4×/j	Agiter avant emploi, 28 jours	I
	Cyclines					
Corticoïdes et Antibiotiques	Oxytétracyclines Dexaméthasone	Sterdex®	pommade unidoses	1 à 3 applications	Jeter après usage	I
	Aminosides					
	Néomycine Dexaméthasone	Chibro-Cadron®	flacon	1 goutte 3 à 6×/j	15 jours	I
	Tobramycine Dexaméthasone	Tobradex®	flacon	1 goutte 4 à 6×/j	28 jours	I
	Néomycine triamcinolone	Cidermex®	pommade	1 à 2 applications/j	15 jours	I
	Framycétine Dexaméthasone	Frakidex®	collyre	1 goutte 3 à 6×/j	15 jours	I
			pommade	1 à 2 applications/j	Non spécifié	I
	Autres					
	Dexaméthasone Néomycine Polymyxine B	Maxidrol® collyre	flacon	1 goutte 3 à 6×/j	15 jours	I
		Maxidrol® pommade	pommade	1 à 2 applications/j		I
Hydrocortisone Bacitracine	Bacicoline à la bacitracine®	Poudre + solvant pour collyre	1 goutte 3 à 8×/j	A reconstituer 10 jours	I	

Tableau 12 : Les collyres à base d'antiinflammatoires non stéroïdiens et d'antibiotiques et à base d'AINS seuls

	Compositions	spécialités	Présentations	Posologies	Conservation	Liste
AINS	indométacine	Indocollyre®	flacon	1 goutte 4×/j	15 jours	II
			unidoses		Jeter après usage	
	Ketorolac trométhamine	Acular®	flacon	1 à 2 gouttes 3×/j	15 jours	II
	Diclofénac	Dicloced®	flacon		8 semaines	II
		Ocufen®	flacon		15 jours	II
AINS et Antibiotiques	Indométacine gentamicine	Indobiotic®	flacon	1 goutte 4×/j	Jeter après usage	II
			unidoses			

Tableau 13 : Les collyres anti-allergiques

Compositions	Spécialités	Présentations	Posologies	Conservation	Observations	Liste
Acide N-acétyl-aspartylglutamique						
	Naabak®	flacon	1 goutte 2 à 6×/j	8 semaines	Lentilles + sans benzalkonium	Sans liste
	Naaxia®	flacon		15 jours		Sans liste
		unidoses		Jeter après usage	Lentilles +	non remboursé
	Naaxiafree®	flacon		8 semaines	Lentilles + sans benzalkonium	Sans liste
azélastine	Allergodil®	flacon	1 goutte 2 à 4×/j	30 jours		I
Cromogliciate De sodium	Cromabak®	flacon	1 goutte 2 à 6×/j	8 semaines	Lentilles + Sans benzalkonium	Sans liste
	Cromadoses®	unidoses		Jeter après usage	Lentilles +	Sans liste
		flacon		15 jours		Sans liste
	Cromédil®	unidoses		Jeter après usage	Lentilles +	Sans liste
		flacon		30jours		Sans liste
	Cromoptic	unidoses		Jeter après usage	Lentilles +	Sans liste
		flacon		8 semaines	Lentilles + Sans benzalkonium	Sans liste
	Multicrom®	unidoses		Jeter après usage	Lentilles + Sans benzalkonium	Sans liste
		flacon		15 jours		Sans liste
	Opticron®	unidoses		Jeter après usage	Lentilles +	Sans liste
flacon						

Emedastine	Emadine®	flacon	1 goutte 2×/j	28 jours	Lentilles +	I Non remboursé
Kétotifène	Zaditen®	flacon	1 goutte 2×/j	30 jours		I
		unidoses		Jeter après usage	Lentilles +	
Lévocabastine	Levophta®	flacon	1 goutte 2 à 4×/j			II
Lodoxamide	Almide®	flacon	1 à 2 gouttes 2 à 4×/j	15 jours		Sans liste
		unidoses		Jeter après usage		
Nédocromil	Tilavist®	flacon	1 goutte 2 à 4×/j	30 jours		II
olopatadine	Opatanol	flacon	1 goutte 2×/j	28 jours	Lentilles +	I

- Les préparations à base de benzalkonium, le port de lentilles de contact hydrophile est déconseillé pendant toute la durée du traitement.
- Les unidoses ne contiennent pas de benzalkonium.

Tableau 14 : Les solutions de lavage oculaire

Compositions	Spécialités	Présentations	Conservation	Observations	Liste
Borate de sodium Acide borique	Dacryoserum®	Flacon	30 jours		Sans liste rembourse
		unidoses	Jeter après usage	Pas de lentilles	
	Dacudoses®	unidoses	Jeter après usage	Pas de lentilles	Sans liste non remboursé
	Dacrym®	unidoses	Jeter après usage	Pas de lentilles	
	Stéridose®	unidoses	Jeter après usage		
Borate de sodium Acide borique hamamelis	Optrex®	Flacon	4 semaines	Pas de lentilles	Sans liste non remboursé
Acide salicylique	Sophtal®	Flacon	28 jours		
		unidoses	Jeter après usage	Lentilles +	

Tableau 15: Les suppléments lacrymaux

	Compositions	Spécialités	Présentations	Posologies	Conservation	Observations
Haute viscosité	Hypromellose	Artelac®	unidoses	1 goutte 4 à 6×/j	Jeter après usage	Sans liste remboursé
	Carmellose sodique	Celluvisc®	unidoses	1 goutte 2 à 8×/j	Jeter après usage	
	Povidone	Fluidabak®	Flacon	1 goutte 3 à 8×/j		
		Dulcilarmes®	Flacon			
		Nutrivisc®	unidoses		Jeter après usage	
		Refresh®	unidoses		Jeter après usage	
		Unifluid®	unidoses		Jeter après usage	
	Carbomère	Gel-larmes®	unidoses	1 goutte 2 à 4×/j	Jeter après usage	Présence de dérivés mercuriels Ne pas associer des produits iodés
		Lacryvisc®	unidoses		Jeter après usage	
	Carbomère Cétrimide	Lacrigel®	Gel	1 goutte 2 à 4×/j	1 mois	Sans liste remboursé
Lacrifluid®		4 semaines				
Liposic®		4 semaines				
Civigel®		4 semaines				
Carbomère Benzalkonium	Lacrinorm®	Gel	1 goutte 2 à 4×/j	30 jours		
	Siccafluid®			4 semaines		
Faible viscosité	Nacl benzalkonium	Larmes artificelles®	Flacon	1 goutte 3 à 8×/j	15 jours	
	Nacl	Larmabak®		1 goutte 3 à 8×/j	8 semaines	
		Unilarm®				

- Les unidoses ne contiennent pas de conservateurs.

Pour les collyres, le temps de rétention court impose des instillations fréquentes qui découragent souvent le patient. Ceci est amélioré par les collyres à haute viscosité, mais ils provoquent un brouillard visuel lié à leur viscosité.

Tableau 16: Les collyres utilisés dans le traitement des opacités cristalliniennes.

Composition	Spécialités	Présentations	Posologies	Conservation	Liste
Inosine	Catacol®	flacon	1 goutte 2 à 4×/j	15 jours	Sans liste Non remboursé
Pyridoxine	Catarstat®	flacon	2 gouttes 2 à 3×/j	15 jours	
Solution de méthylsilanetrol Salicylate de soduim ou MSD Acide parahydroxycinnamique	Dulciphak®	flacon	2 gouttes 3×/j	4 semaines	

Table des figures

Figure 1 : Coupe sagittale paramédiane de l'orbite et du sinus maxillaire Partie droite vue de droite	7
Figure 2 : Représentation schématique du globe oculaire en coupe sagittale	8
Figure 3 : Schéma représentant les deux segments du globe oculaire	8
Figure 4 : Représentation schématique du limbe en coupe sagittale	9
Figure 5 : Photographie de l'iris	10
Figure 6 : Schéma du cristallin	12
Figure 7 : Schéma de la structure de la rétine	13
Figure 8 : Représentation schématique de la conjonctive	15
Figure 9 : Vue du système lacrymal	16
Figure 10 : L'hémorragie conjonctivale	20
Figure 11 : La conjonctivite bactérienne	21
Figure 12 : La conjonctivite allergique	23
Figure 13 : Personne souffrant d'épisclérite	25
Figure 14 : Œil sain et œil atteint d'un glaucome aigu par fermeture de l'angle	27
Figure 15 : Visualisation de l'hypertonie oculaire	30
Figure 16 : Zona ophtalmique	32
Figure 17 : Grille du test d'Amsler, patient non atteint de DMLA	45
Figure 18 : Grille du test d'Amsler, patient atteint de DMLA	45
Figure 19 : Fond d'œil d'un patient atteint de DMLA précoce	46
Figure 20 : Fond d'œil d'un patient atteint de DMLA de forme sèche	46
Figure 21 : Fond d'œil d'un patient atteint de DMLA de forme humide	46
Figure 22 : Conséquences d'un cristallin opaque sur le trajet de la lumière	49
Figure 23 : Vision chez une personne non malade et vision chez une personne atteinte de cataracte	49
Figure 24 : Cataracte nucléaire	50
Figure 25 : Cataracte sous-capsulaire	50
Figure 26 : Cataracte corticale	50
Figure 27 : Cataracte totale	50
Figure 28 : Remplacement du cristallin malade par un implant synthétique (œil gauche)	52
Figure 29 : Principaux signes au fond d'œil de la rétinopathie diabétique	54
Figure 30 : Schéma illustrant un décollement de rétine	57

Figure 31: Vue d'un décollement de la rétine	57
Figure 32: Schéma des différentes pathologies des paupières	60
Figure 33 : Schéma indiquant la localisation d'une blépharite	61
Figure 34: Localisation d'un orgelet	63
Figure 35: Patient atteint d'un orgelet d'un orgelet	63
Figure 36: Localisation d'un chalazion	64
Figure 37: Patient atteint d'un chalazion	64
Figure 38: Patient atteint d'un entropion	65
Figure 39: Patient atteint d'un ectropion	65
Figure 40 : Procédure de bonne instillation d'un collyre	69
Figure 41 : Système Opticare®	73
Figure 42 : Utilisation du système Opticare®	74

Table des tableaux

Tableau 1 : Choix thérapeutique entre les différentes classes d'anti-glaucomateux	43
Tableau 2 : comparatif entre la crise de glaucome aigue à angle fermé et le glaucome chronique à angle ouvert	44
Tableau 3 : Les signes cliniques des différentes phases da la DMLA	46
Tableau 4 : Les différents types de cataractes	50
Tableau 5: Classe médicamenteuse utilisable ou non au cours de la grossesse	69
Tableau 6: Les anti-glaucomateux et la grossesse	70
Tableau 7 : Liste de conservateurs utilisés dans les collyres et leurs effets	71
Tableau 8 : Les différentes raisons liées à la mauvaise utilisation des collyres	72
Tableau 9 : Les collyres et pommades antibiotiques	77
Tableau 10 : Les collyres antiseptiques	78
Tableau 11 : Les collyres et pommades à base de corticoïdes et d'antibiotiques ou de corticoïdes seuls	79
Tableau 12 : Les collyres à base d'antiinflammatoires non stéroïdiens et d'antibiotiques et à base d'AINS seuls	80
Tableau 13 : Les collyres anti-allergiques	80
Tableau 14 : Les solutions de lavage oculaire	81
Tableau 15: Les suppléments lacrymaux	82
Tableau 16: Les collyres utilisés dans le traitement des opacités cristalliniennes	83

Bibliographie

- [1] Association mieux prescrire, La revue prescrire Décembre 2009, tome 29 n°314, Interactions médicamenteuses comprendre et décider, p. 220-224, 352 p.
- [2] BENSOUSSAN L, SIMON D, ORL Ophtalmologie, édition MASSON, 2008, 157p.
- [3] CAMPBELL Neil, REECE Jane. Les mécanismes sensoriels et moteurs. Chapitre 49, Biologie 7^{ème} édition 2007, édition Pearson éducation, p1151-1155,1334 p.
- [4] CHAUVIN Laboratoire, formation ophtalmologie, urgences et conseil officinal en ophtalmologie. Mai 2009, 39 p.
- [5] CURVAS C, SIMON D, SOMOGYI A, ORL-Stomatologie-Ophtalmologie, édition Masson, 2008, p 73-124, 145p.
- [6] DOROSZ Ph. Guide pratique des médicaments, 27^{ème} édition, 2007, édition Maloine, 1893 p.
- [7] GUALINO Vincent, collection Médecine. Ophtalmologie, Paris, Editions ESTEM 2009, 204p.
- [8] GUILLOUX Delphine, BONTEMP Florence, Le Moniteur Formation « Les pathologies de l'œil », 2011, cahier 2 du n°2878, 16p.
- [9] Dr HOEBEKE Michel, Dr LEVECQ Laurent, Dr MONTESI Elide, Traumatismes de l'œil, La Revue de la Médecine Générale n° 203 mai 2003.
- [10] Manuel Merck, maladies ophtalmiques, section 8, édition d'Après, 2008, 3000p.
- [11] MASSIN P, MAY F., MILAZZO S, *et al*, Ophtalmologie, édition Masson, 2010, 259p.
- [12] VEYRAT Vivien, GALAN Géraldine, BONTEMPS Florence, Le Moniteur Formation « Collyres et pommades ophtalmiques », 2009, fasc n°79, 16p.
- [13] Vidal édition 2011

Sources Internet :

- [14] Association Naturopathie. Les Yeux, Entretien de la vision, troubles associés.
http://naturopathiesite.free.fr/trouble_repertoireentretienvision.htm consulté en aout 2011
- [15] Association DMLA. Qu'est-ce que la DMLA.
<http://www.association-dmla.com/dmla.php>, consulté en aout 2011
- [16] Centre de références sur les agents tératogènes. Les médicaments.
<http://www.lecrat.org/medicament.php3>, consulté en mai 2011
- [17] Pr DECAZES de GLUCKSBIERG Jean-Marie, Pr COCHEREAU Isabelle, Dr ROBERT Pierre-Yves et al. Collyres et autres topiques antibiotiques dans les infections oculaires superficielles, Juillet 2004.
<http://www.afssaps.fr>, consulté en septembre 2010
- [18] DUPIN-SPRIET T, WICKAERT H, BOSCHER A, DUMETZ F, Pharmacie clinique Lille 2, Conseils du pharmacien face à des symptômes oculaires à l'officine. Novembre 2006 sur : <http://qualiteofficine.univ-lille2.fr>, consulté en septembre 2010
- [19] Essilor. Anatomie de l'œil.
<http://www.essilor.fr/default-vision/effet-optique/anatomie-oeil.htm?id=150> consulté en octobre 2010
- [20] Pr GAIN Philippe, Dr THURET Gilles, Faculté de médecine de Saint-Etienne, Université Jean Monnet « Anatomie et physiologie de l'œil » Chapitre 1, février 2003.
<http://www.univ-st-etienne.fr>, consulté en septembre 2010
- [21] M. Guyot. Œil et vision
<http://objectif-svt.e-monsite.com/pages/content/prems/oeil-et-vision.html>, consulté en décembre 2011
- [22] Haiba Lekhal et Per Einar Ellefsen. La perception des couleurs par l'œil, Chapitre 1. L'œil
<http://www.bioinformatics.org/oeil-couleur/dossier/anatomie.html>, consulté en aout 2011
- [23] HUYDER Pharma. Maîtriser l'administration de votre collyre.
http://opticare.fr/gamme_opticare.html, consulté en septembre 2010
- [24] Institut de recherche en santé du Canada. L'œil
http://lecerveau.mcgill.ca/flash/i/i_02/i_02_cr/i_02_cr_vis/i_02_cr_vis.html, consulté en aout 2011

- [25] Laboratoire ALCON. Signes et symptômes de la sécheresse oculaire.
http://www.systane.ca/ca_fr/professional/default.asp, consulté en décembre 2010
- [26] Laboratoire Théa. Les affections des paupières
<http://www.futurophta.fr>, consulté en aout 2010
- [27] Dr LABREZE Laurent et FAURE Elisabeth. Le glaucome.
<http://www.caducee.net/DossierSpecialises/ophtalmologie/glaucome.asp>, consulté en aout 2011
- [28] Ophtalmologie pratique. Les cahiers du Formathon - Formathon 2007 - Colloques
<http://medecine.univ-lille2.fr/pedagogie/contenu/mod-transv/module11/item212/2002-12le13oeil-rouge.pdf> œil rouge, consulté en septembre 2010
- [29] Ophtasurf. Les maladies des yeux
<http://ophtasurf.free.fr/maladies.htm>, consulté en septembre 2010
- [30] Orphanet, Les symptômes oculaires
<http://asso.orpha.net/ORPHAWEB/cgi-bin/>, consulté en décembre 2011
- [31] Perret Opticiens. Symptômes oculaires.
http://www.perret-optic.ch/optometrie/symptomes_diagnostiques/symptomes/opto_symred_f.htm, consulté en aout 2011.
- [32] Dr RABY Olivier, Dr VALEY Y Jean-François. La conjonctivite allergique
<http://philippe.fortin5.free.fr/Accueil.php?Menu1=6&Menu2=12&Menu3=9&width=&height> consulté en aout 2011
- [33] Société française du glaucome. Qu'est-ce que le glaucome ?
www.leglaucome.fr, consulté en janvier 2011
- [34] Société française d'ophtalmologie. Polycopié national du collège des ophtalmologistes universitaires de France.
<http://www.sfo.asso.fr/data/Modulegestiondecontenu/fr/10-COUF/Etudiants-DCEM/Polycopies/93.asp>, consulté en septembre 2010
- [35] Syndicat National des Ophtalmologistes de France. Maladies des yeux.
<http://www.snof.org/maladies/maladie.html>, consulté en aout 2011
- [36] Wikipedia. L'ophtalmologie.
<http://fr.wikipedia.org/wiki/Ophtalmologie>, consulté en septembre 2010

DEMANDE D'IMPRIMATUR

Date de soutenance : 28 Mars 2012

DIPLOME D'ETAT DE DOCTEUR
EN PHARMACIE

présenté par Adeline Massard-Petitcolas

Sujet : Les Affections oculaires à l'officine. Conduite à Tenir
et Conseils Thérapeutiques.Jury :Président : **Béatrice FAIVRE**, MCU-HDR, Pharmacien, UL
Directeur : **Béatrice FAIVRE**, MCU-HDR, Pharmacien, UL

Juges :

Karine ANGIOI-DUPREZ, PU-PH Ophtalmologie, CHU
Nancy Brabois, UL
Jean-Marc BOIVIN, PU Médecine Générale, UL
Hubert PETIT, Pharmacien Officiel

Vu,

Nancy, le 29/02/2012

Le Président du Jury

Le Directeur de Thèse

**Béatrice FAIVRE**

Vu et approuvé,

Nancy, le 01 MARS 2012

Doyen de la Faculté de Pharmacie
de l'Université de Lorraine
Francine PAULUS

Vu,

Nancy, le 08.03.2012

L'Administrateur Provisoire de l'Université de Lorraine,


Jean-Pierre FINANCE

N° d'enregistrement :

3912

N° d'identification :

TITRE

**LES AFFECTIONS OCULAIRES A L'OFFICINE,
CONDUITES A TENIR ET CONSEILS
THERAPEUTIQUES**

Thèse soutenue le 28 mars 2012

Par Adeline Massard épouse Petitcolas

RESUME :

L'œil rouge est un motif fréquent de plainte à l'officine. Dans la pratique quotidienne, la pharmacie est, du fait de son accessibilité, l'une des principales portes d'entrée dans le système de santé. C'est l'apparition d'un œil rouge qui pousse les patients à franchir le pas de la pharmacie. La rougeur oculaire est souvent accompagnée de signes fonctionnels (tels que les douleurs, photophobie, larmoiement, sécrétions, baisse d'acuité visuelle) qui grâce à un interrogatoire précis pourront orienter le pharmacien. Les étiologies des rougeurs oculaires sont multiples. L'interrogatoire et les signes associés permettront de décider du degré d'urgence qui existe.

Outre l'œil rouge, il existe de nombreuses pathologies chroniques source d'interrogations de la part de malades et de leur famille qui nécessitent un rappel des connaissances pour permettre d'informer et de répondre aux mieux à ces interrogations.

MOTS CLES : Affections oculaires, conseils à l'officine, conduites à tenir, urgences, traitements chroniques.

Directeur de thèse	Intitulé du laboratoire	Nature
Mme Béatrice Faivre	Hématologie-Biologie cellulaire	Expérimentale <input type="checkbox"/>
		Bibliographique <input checked="" type="checkbox"/>
		Thème <input type="checkbox"/>

Thèmes

1 – Sciences fondamentales
3 – Médicament
5 - Biologie

2 – Hygiène/Environnement
4 – Alimentation – Nutrition
⑥ – Pratique professionnelle