



HAL
open science

Les pathologies traumatiques sportives du coude, du genou et de la cheville et leurs contentions: l'application et les conseils du pharmacien

Emilie Delmas

► To cite this version:

Emilie Delmas. Les pathologies traumatiques sportives du coude, du genou et de la cheville et leurs contentions: l'application et les conseils du pharmacien. Sciences pharmaceutiques. 2001. hal-01733252

HAL Id: hal-01733252

<https://hal.univ-lorraine.fr/hal-01733252>

Submitted on 14 Mar 2018

HAL is a multi-disciplinary open access archive for the deposit and dissemination of scientific research documents, whether they are published or not. The documents may come from teaching and research institutions in France or abroad, or from public or private research centers.

L'archive ouverte pluridisciplinaire **HAL**, est destinée au dépôt et à la diffusion de documents scientifiques de niveau recherche, publiés ou non, émanant des établissements d'enseignement et de recherche français ou étrangers, des laboratoires publics ou privés.



AVERTISSEMENT

Ce document est le fruit d'un long travail approuvé par le jury de soutenance et mis à disposition de l'ensemble de la communauté universitaire élargie.

Il est soumis à la propriété intellectuelle de l'auteur. Ceci implique une obligation de citation et de référencement lors de l'utilisation de ce document.

D'autre part, toute contrefaçon, plagiat, reproduction illicite encourt une poursuite pénale.

Contact : ddoc-theses-contact@univ-lorraine.fr

LIENS

Code de la Propriété Intellectuelle. articles L 122. 4

Code de la Propriété Intellectuelle. articles L 335.2- L 335.10

http://www.cfcopies.com/V2/leg/leg_droi.php

<http://www.culture.gouv.fr/culture/infos-pratiques/droits/protection.htm>

Ph N 2001/23
Double

UNIVERSITE HENRI POINCARÉ - NANCY I

2001

FACULTE DES SCIENCES PHARMACEUTIQUES ET BIOLOGIQUES

DB 24840

**LES PATHOLOGIES TRAUMATIQUES SPORTIVES
DU COUDE, DU GENOU ET DE LA CHEVILLE
ET LEURS CONTENTIONS.
L'APPLICATION ET LES CONSEILS DU
PHARMACIEN.**

THESE



Présentée et soutenue publiquement

Le 27 Avril 2001

pour obtenir

le Diplôme d'Etat de Docteur en Pharmacie

par **Emilie DELMAS**

née le 05 Septembre 1976 à Nancy

MEMBRES DU JURY

Président : **Monsieur Pierre LABRUDE**. Professeur de Physiologie.

Juges : **Monsieur Jacques CALLANQUIN**. Docteur en Pharmacie. Chargé d'enseignement.
Monsieur Bernard DAUM. Docteur en Médecine. Chargé d'enseignement.

BU PHARMA-ODONTOL



104 057806 6

D

UNIVERSITE HENRI POINCARÉ - NANCY I

2001

FACULTE DES SCIENCES PHARMACEUTIQUES ET BIOLOGIQUES

**LES PATHOLOGIES TRAUMATIQUES SPORTIVES
DU COUDE, DU GENOU ET DE LA CHEVILLE
ET LEURS CONTENTIONS.
L'APPLICATION ET LES CONSEILS DU
PHARMACIEN.**



THESE

Présentée et soutenue publiquement

Le 27 Avril 2001

pour obtenir

le Diplôme d'Etat de Docteur en Pharmacie

par **Emilie DELMAS**

née le 05 Septembre 1976 à Nancy

MEMBRES DU JURY

Président : **Monsieur Pierre LABRUDE**. Professeur de Physiologie.

Juges : **Monsieur Jacques CALLANQUIN**. Docteur en Pharmacie. Chargé d'enseignement.
Monsieur Bernard DAUM. Docteur en Médecine. Chargé d'enseignement.

FACULTE DE PHARMACIE

UNIVERSITE Henri Poincaré – NANCY I

Membres du personnel enseignant

Doyen : Mme Chantal FINANCE

Vice Doyen : Mme Anne ROVEL

DOYENS HONORAIRES

M. BERNANOSE André

M. VIGNERON Claude

PROFESSEURS HONORAIRES

Mle BESSON Suzanne

Mle GIRARD Thérèse

M. MIRJOLET Marcel

M. PIERFITTE Maurice

PROFESSEUR EMERITE

M. LOPPINET Vincent

PROFESSEURS

M. ASTIER Alain	Pharmacie Clinique
M. ATKINSON Jeffrey	Pharmacologie
M. BAGREL Alain	Biochimie fondamentale et clinique, Biotechnologies
Mle BATT Anne Marie	Toxicologie
M. BLOCK Jean Claude	Santé et Environnement
M. BONALY Roger	Biochimie microbienne
Mme CAPDEVILLE-ATKINSON	Pharmacologie Cardiovasculaire
Mme FINANCE Chantal	Microbiologie moléculaire
Mme FRIANT-MICHEL Pascale	Biomathématiques, Biophysique et Audioprothèse
Mle GALTEAU Marie Madeleine	Biochimie
M. HENRY Max	Biologie végétale
M. HOFFMAN Maurice	Pharmacie clinique
M. JACQUE Michel	Pharmacodynamie
M. LABRUDE Pierre	Physiologie
M. LALLOZ Lucien	Chimie organique
M. LEROY Pierre	Physico-chimie appliquée à la formulation pharmaceutique
M. MAINCENT Philippe	Pharmacie galénique
M. MARSURA Alain	Chimie thérapeutique
M. MARTIN Jean Armand	Chimie minérale et Minéralogie
M. MORTIER François	Pharmacognosie
M. NICOLAS Alain	Chimie analytique et Bromatologie
M. REGNOUF DE VAINS Jean Bernard	Chimie Thérapeutique
Mme SCHWARTZBROD Janine	Bactériologie - Parasitologie
M. SCHWARTZBROD Louis	Virologie - Immunologie
M. SIEST Gérard	Chimie Biologique
M. SIMON Jean Michel	Droit et Economie de la Santé
M. VIGNERON Claude	Hématologie

MAITRES DE CONFERENCES

Mme ALBERT Monique	Bactériologie - Virologie
M. BONNEAUX François	Chimie Thérapeutique
M. CATAU Gérard	Pharmacodynamie
M. CHEVIN Jean Claude	Chimie minérale
M. CHILLON Jean Marc	Pharmacologie
M. COLLIN Jean François	Pôle européen
Mme COLLOMB Jocelyne	Parasitologie
M. COULON Joël	Biochimie
M. DECOLIN Dominique	Chimie analytique
M. DUCOURINEAU Joël	Biophysique, Audioprothèse, Acoustique
Mme FAIVRE-FIORINA Béatrice	GBM - Hématologie
M. FERRARI Luc	Biochimie
Mle FONS Françoise	Biologie Végétale et Mycologie
Mme FUZELLIER Marie Claude	Pharmacognosie
M. GANTZER Christophe	Virologie
M. GIBAUD Stéphane	Pharmacie Clinique
Mme HASENFRATZ-SAUDER Marie Paule	Biologie Végétale
Mle HINZELIN Françoise	Biologie végétale et Pharmacognosie
M. HUMBERT Thierry	Interactions moléculaires
Mle IMBS Marie Andrée	Bactériologie - Virologie et Parasitologie
M. JORAND Frédéric	Santé et Environnement
Mme KEDZIEREWICZ Francine	Pharmacie Galénique
Mme LARTAUD-IDJOUADIENE Isabelle	Pharmacologie
Mme LEININGER-MULLER Brigitte	Biochimie
Mme LETOT Michèle	Bactériologie - Virologie et Parasitologie
Mme LIVERTOUX Marie Hélène	Toxicologie
Mme MARCHAL-HEUSSLER Emmanuelle	Chimie Analytique
Mme MARCHAND-ARVIER Monique	Immunologie - Hématologie
M. MENU Patrick	Physiologie
M. MONAL Jean Louis	Chimie Thérapeutique
M. NOTTER Dominique	Biologie cellulaire
Mme PAULUS Francine	Informatique
Mme PERDICAKIS Christine	Chimie organique
Mme PICHON Virginie	Biophysique
Mme POCHON Marie France	Chimie analytique
Mme ROVEL Anne	Immunologie - Hématologie
M. VISVIKIS Athanase	Toxicologie
Mme WELLMAN-ROUSSEAU Maria Monika	Biochimie
Mme ZINUTTI Colette	Pharmacie galénique

ASSISTANTS

Mme BEAUD Mariette	Biologie Cellulaire
Mme BERTHE Marie-Catherine	Biochimie
M. DANGIEN Bernard	Botanique
Mme MOREAU Blandine	Pharmacognosie
Mme PAVIS Annie	Parasitologie
M. TROCKLE Gabriel	Pharmacodynamie

PROFESSEUR ASSOCIE

Mme GRISON Geneviève	Pratiques officinales
----------------------	-----------------------

PROFESSEUR AGREGE

M. COCHAUD Christophe	Anglais
-----------------------	---------

SERMENT DES APOTHICAIRES

Je jure, en présence des maîtres de la Faculté, des conseillers de l'ordre des pharmaciens et de mes condisciples :

D'honorer ceux qui m'ont instruit dans les préceptes de mon art et de leur témoigner ma reconnaissance en restant fidèle à leur enseignement.

D'exercer, dans l'intérêt de la santé publique, ma profession avec conscience et de respecter non seulement la législation en vigueur, mais aussi les règles de l'honneur, de la probité et du désintéressement.

De ne jamais oublier ma responsabilité et mes devoirs envers le malade et sa dignité humaine ; en aucun cas, je ne consentirai à utiliser mes connaissances et mon état pour corrompre les mœurs et favoriser des actes criminels.

Que les hommes m'accordent leur estime si je suis fidèle à mes promesses.

Que je sois couvert d'opprobre et méprisé de mes confrères si j'y manque.

**« LA FACULTE N'ENTEND DONNER AUCUNE APPROBATION,
NI IMPROBATION AUX OPINIONS EMISES DANS LES THESES,
CES OPINIONS DOIVENT ETRE CONSIDEREES COMME
PROPRES A LEUR AUTEUR ».**

A notre président de thèse,

**Monsieur Pierre LABRUDE
Professeur de Physiologie.**

Vous nous faites l'honneur d'accepter la présidence de cette thèse.

Nous vous remercions de nous avoir prodigué vos connaissances et vos conseils tout au long de nos études et de ce travail avec beaucoup de gentillesse et de disponibilité.

Nous vous remercions du temps que vous avez accepté de consacrer à cette thèse et de la confiance que vous avez su nous témoigner.

Veillez trouver en cet ouvrage la manifestation de notre sincère reconnaissance et de notre profonde estime.

A nos juges,

Monsieur Jacques CALLANQUIN
Docteur en Pharmacie. Chargé d'enseignement.

Nous vous remercions d'avoir accepté de participer à notre jury, d'examiner et de juger ce travail malgré vos obligations.

Nous vous remercions pour vos précieux conseils quant à votre grande expérience professionnelle en orthopédie d'officine et pour l'accueil chaleureux que vous nous avez réservé au sein de votre officine.

Soyez assuré de notre plus vive reconnaissance.

Monsieur Bernard DAUM
Docteur en Médecine. Chargé d'enseignement.

Nous vous remercions d'avoir accepté de participer à notre jury, d'examiner et de juger ce travail malgré vos obligations.

Nous vous remercions pour la contribution à l'élaboration de ce travail grâce au partage de vos importantes connaissances médicales anatomiques et sportives.

Que ce travail soit le témoin de notre profond respect.

A mes parents,

Pour votre soutien, votre compréhension, votre aide, votre confiance et surtout votre patience.
Avec tout mon amour.

A Jean-Noël,

Cette thèse t'est dédiée en remerciement pour ta présence, tes encouragements et ta confiance.
Considère la comme une force pour aller de l'avant en cette année de changements.
Avec tout mon amour.

A toute ma famille,

Pour leur soutien.

A mes grand-mères,

Qui m'auraient certainement soutenue dans mes études.

A Jean,

Qui m'a précédé dans la carrière médicale.

A tous mes amis et amies,

Pour tout ce qu'ils m'apportent.

A mes collègues passés et actuels,

Pour tout ce qu'ils m'ont appris.

A Madame Géraldine REPPÉL,

Pour son aide précieuse.

A Julie, Ariane, Sandrine, Ronan, Cécile, Mélanie, Manue, Géraldine, Morgan, Gilles, Estelle, Annie, Maurice, Jean, Paulette, Eliane, Annie, Marcel, Pierre, Thierry, Céline, Marie, Françoise, Jean-Pierre, Renaud, Anne, PO, Aurélia, Odile, Manet, Jean, Paul, Pierre, Marie, Nathalie, Marion, Laurent, Valérie, Isabelle, Céline, Jean-Julien, Alain, Elodie, Joël, Marie-José, Aurélie, Martine, Claude, Manu, Anne Claire, Agnès.

Je vous dédie cette thèse.

SOMMAIRE



GLOSSAIRES

LISTE DES FIGURES ET DES TABLEAUX

INTRODUCTION..... 1

Première partie : LE COUDE

I. INTRODUCTION..... 2

II. ANATOMIE DESCRIPTIVE..... 2

A. Les os du coude..... 2

1. L'extrémité inférieure de l'humérus..... 3

2. L'extrémité supérieure de l'ulna ou cubitus..... 4

3. L'extrémité supérieure du radius..... 5

B. Le système ostéo-articulaire du coude..... 6

1. La classification de l'articulation du coude..... 6

2. Les surfaces articulaires..... 6

3. La stabilité du coude : les moyens d'union..... 8

4. L'organe de glissement..... 10

5. Les vaisseaux et les nerfs..... 10

III. ANATOMIE FONCTIONNELLE : MOBILITE ET BIOMECHANIQUE DU COUDE..... 10

A. Définition des mouvements articulaires..... 11

1. Les mouvements simples..... 11

2. Les mouvements complexes..... 11

B. La flexion-extension..... 12

1. L'axe des mouvements..... 12

2. L'amplitude des mouvements..... 13

3. Les muscles moteurs de la flexion-extension..... 14

C. La pronosupination..... 15

1. L'axe des mouvements..... 15

2. L'amplitude des mouvements..... 16

3. Les muscles moteurs de la pronosupination..... 17

IV. L'EXAMEN PROGRAMMÉ DU COUDE..... 18

A. L'interrogatoire..... 18

1. La douleur..... 19

2. Les symptômes associés..... 20

B. L'examen clinique..... 20

1. L'inspection..... 20

2. La palpation..... 20

3. La mobilité passive et active..... 22

4. L'évaluation de la force et le bilan musculaire ou testing..... 24

5. L'évaluation de la stabilité du coude.....	24
6. Les tests provocateurs : les mouvements contrariés.....	25
C. L'examen radiologique.....	28
V. LES PRINCIPALES PATHOLOGIES DU COUDE.....	28
A. Les épicondylalgies	29
1. La physiopathologie.....	29
2. L'épicondylite.....	29
3. L'arthropathie huméro-radiale.....	37
4. La compression de la branche postérieure du nerf radial.....	37
5. L'épicondylite d'origine cervicale	37
B. L'épitrôchléite.....	37
1. L'étiologie et le contexte sportif.....	38
2. Le diagnostic.....	38
3. Les principaux sports concernés.....	39
4. Le traitement.....	40
C. L'olécranalgie.....	40
1. L'étiologie et le contexte sportif.....	41
2. Le diagnostic.....	41
3. Les principaux sports concernés.....	41
4. Le traitement.....	42
D. L'hygroma du coude ou bursite rétro-oléocranienne.....	42
1. L'étiologie et le contexte sportif.....	42
2. Le diagnostic.....	43
3. Les principaux sports concernés.....	43
4. Le traitement.....	44
E. La luxation postérieure du coude.....	44
1. L'étiologie et le contexte sportif.....	44
2. Le diagnostic.....	45
3. Les sports concernés.....	45
4. Le traitement.....	45
F. Les fractures du coude.....	46
1. L'étiologie et le contexte sportif.....	46
2. Le diagnostic.....	46
3. Les principaux sports concernés.....	46
G. L'arthrose et l'ostéochondromatose du coude	47
1. L'arthrose.....	47
2. L'ostéochondromatose	48
VI. LA CONTENTION DU COUDE DANS LES PATHOLOGIES SPORTIVES ET LES CONSEILS DU PHARMACIEN.....	48
A. Les rôles de l'appareillage.....	48
1. L'immobilisation.....	48
2. Le maintien et la stabilisation articulaires.....	49
3. La compression musculaire et l'amortissement tendineux.....	49
4. La protection articulaire.....	49
5. La chaleur.....	49
B. Les différents produits utilisés.....	49
1. Les plâtres et les résines de synthèse.....	49
2. Les bandes de contention.....	50
3. Les matériaux thermoformables.....	55

4. Les coudières.....	56
5. L'attelle évolutive anti-épicondylite.....	58
6. Le bandage ou bracelet anti-épicondylite.....	59
C. La pratique quotidienne du pharmacien d'officine.....	60
1. La prescription médicale.....	60
2. La prise de mesure.....	60
3. L'adaptation.....	60
4. Les conseils du pharmacien de port de l'orthèse.....	60
5. Les conseils du pharmacien face à la pathologie sportive.....	61

Deuxième partie : LE GENOU

I. INTRODUCTION.....	62
II. ANATOMIE DESCRIPTIVE.....	62
A. Les os du genou.....	64
1. L'extrémité inférieure du fémur.....	64
2. L'extrémité supérieure du tibia.....	64
3. La rotule ou patella.....	65
B. Le système ostéo-articulaire du genou.....	66
1. La classification de l'articulation du genou.....	66
2. Les surfaces articulaires.....	66
3. La stabilité du genou : les moyens d'union.....	66
4. Les ménisques.....	70
5. L'organe de glissement : la synoviale.....	71
6. Le creux poplité.....	72
7. Les vaisseaux et les nerfs.....	73
III. ANATOMIE FONCTIONNELLE : MOBILITE ET BIOMECHANIQUE DU GENOU.....	73
A. La stabilité articulaire.....	73
1. La stabilité active.....	73
2. La stabilité passive.....	74
B. La dynamique articulaire.....	74
1. La flexion-extension.....	75
2. La rotation axiale.....	79
C. La synthèse de l'étude cinématique : le centre du genou.....	82
IV. L'EXAMEN PROGRAMMÉ DU GENOU.....	82
A. L'interrogatoire.....	82
B. L'examen clinique.....	83
1. L'observation.....	84
2. L'inspection.....	86
3. La palpation.....	86
4. La mobilité du genou.....	88
5. L'examen rotulien.....	90
6. L'examen ligamentaire.....	94
7. L'examen méniscal.....	97
8. L'examen musculaire.....	100

C. Les examens complémentaires.....	102
1. Les radiographies.....	102
2. L'arthroscopie.....	102
3. Le scanner.....	102
4. L'imagerie par résonance magnétique ou IRM.....	102
5. L'échographie.....	102
6. La tomographie.....	102
7. L'arthrographie.....	103
8. La scintigraphie osseuse.....	103
9. La ponction du genou.....	103
V. LES PRINCIPALES PATHOLOGIES DU GENOU.....	103
A. Les pathologies ligamentaires.....	103
1. Les entorses.....	103
2. Les luxations.....	111
B. Les pathologies méniscales.....	112
1. Les types lésionnels.....	113
2. Les lésions méniscales internes.....	114
3. Les lésions méniscales externes.....	116
4. La méniscose.....	118
C. Les pathologies rotuliennes.....	118
1. Les syndromes rotuliens.....	119
2. Les fractures de la rotule.....	122
D. Les pathologies tendineuses.....	123
1. Les tendinopathies de l'appareil extenseur du genou.....	123
2. La tendinite de la patte d'oie.....	125
3. Le syndrome de friction de la bandelette ilio-tibiale ou syndrome de l'essuie glace.....	126
4. La tendinite des ischio-jambiers.....	128
5. La tendinite du poplité.....	128
E. Les ruptures de l'appareil extenseur du genou.....	128
1. Les lésions musculaires du droit antérieur.....	128
2. La rupture du tendon quadricipital.....	129
3. La rupture du tendon rotulien.....	129
F. La maladie d'Osgood-Schlatter.....	130
1. L'étiologie et le contexte sportif.....	130
2. Le diagnostic.....	130
3. Le traitement.....	130
G. La gonarthrose.....	131
1. L'anatomopathologie.....	131
2. L'arthrose fémoro-tibiale.....	131
3. L'arthrose fémoro-patellaire.....	132
H. Les fractures du genou.....	132
1. Les fractures de l'extrémité inférieure du fémur.....	133
2. Les fractures de l'extrémité supérieure du tibia.....	133
3. Le traitement.....	134
VI. LA CONTENTION DU GENOU DANS LES PATHOLOGIES SPORTIVES ET LES CONSEILS DU PHARMACIEN.....	135
A. Les rôles de la contention.....	135
1. L'immobilisation.....	135

2. Le maintien et la stabilisation articulaires.....	136
3. La décompression et le centrage rotulien.....	137
4. La chaleur.....	137
5. La protection articulaire et le soutien psychologique.....	137
6. L'amortissement et l'absorption des chocs et des vibrations.....	138
B. Les différents produits utilisés dans les pathologies du genou.....	138
1. Les plâtres, les matériaux thermoformables et les résines de synthèse..	138
2. L'appareil de correction pour genu valgum.....	139
3. Les attelles et les orthèses de série pour l'appareillage du genou.....	140
4. Les contentions adhésives.....	143
5. Les genouillères du petit appareillage.....	145
6. L'attelle rotulienne AIRCAST®.....	151
7. Les genouillères de grand appareillage.....	152
8. Les semelles orthopédiques et les semelles visco-élastiques.....	153
C. Les indications des différents appareillages	153

Troisième partie : LA CHEVILLE

I. INTRODUCTION.....	156
II. ANATOMIE DESCRIPTIVE.....	156
A. Les os de la cheville.....	157
1. L'extrémité inférieure du tibia.....	157
2. L'extrémité inférieure de la fibula ou péroné.....	157
3. Le talus ou astragale.....	157
4. Le calcanéus ou calcanéum.....	158
B. Le système ostéo-articulaire de la cheville.....	158
1. La classification de l'articulation de la cheville.....	158
2. Les surfaces articulaires.....	158
3. La stabilité de la cheville : les moyens d'union.....	159
4. L'organe de glissement : la synoviale.....	161
5. Les vaisseaux et les nerfs.....	161
III. ANATOMIE FONCTIONNELLE : MOBILITE ET BIOMECHANIQUE DE LA CHEVILLE.....	161
A. L'articulation talo-crurale.....	162
1. La stabilité articulaire.....	162
2. La dynamique articulaire.....	162
B. L'articulation tibio-fibulaire inférieure.....	165
C. L'articulation sous-talienne.....	165
1. La définition des mouvements articulaires.....	165
2. Les axes des mouvements.....	167
3. L'amplitude des mouvements.....	167
4. Les muscles moteurs.....	167
IV. L'EXAMEN PROGRAMMÉ DE LA CHEVILLE.....	168
A. L'examen clinique.....	168
1. L'interrogatoire.....	168
2. L'inspection.....	169

3. La palpation.....	169
4. La mobilité et la recherche des mouvements anormaux.....	169
5. Le bilan musculaire.....	172
6. L'examen vasculaire.....	173
B. Les examens complémentaires.....	173
1. Les radiographies.....	173
2. L'échographie.....	173
3. Le scanner.....	173
4. L'imagerie par résonance magnétique ou IRM.....	173
5. La scintigraphie.....	173
6. L'arthrographie.....	174
7. L'électromyogramme.....	174
8. Le bilan biologique.....	174
V. LES PRINCIPALES PATHOLOGIES DE LA CHEVILLE.....	174
A. Les entorses de la cheville.....	174
1. L'entorse du ligament collatéral latéral.....	174
2. L'entorse du ligament collatéral médial.....	182
3. L'entorse sous taliennne.....	182
4. L'entorse antérieure.....	182
B. L'instabilité de la cheville.....	182
1. Le diagnostic.....	182
2. Les différentes formes d'instabilités.....	184
3. Conclusion.....	189
C. Les pathologies du tendon calcanéen ou tendon d'Achille.....	189
1. Les tendinopathies.....	189
2. La rupture du tendon calcanéen.....	194
D. Les tendinopathies des muscles longs de la cheville.....	195
1. L'étiologie et le contexte sportif.....	195
2. Les tendinopathies du tibia antérieur.....	196
3. Les tendinopathies du tibia postérieur.....	196
4. Les tendinopathies des court et long fibulaires.....	197
5. La bursite rétro-calcanéenne ou Achillodynie.....	198
E. Les lésions microtraumatiques et traumatiques du talus.....	198
1. Les lésions microtraumatiques du talus.....	198
2. Les lésions traumatiques du talus.....	201
F. L'arthrose de la cheville.....	202
G. Les fractures de la cheville.....	202
1. Les fractures du pilon tibial.....	202
2. Les fractures malléolaires.....	203
3. Les fractures du talus.....	203
VI. LA CONTENTION DE LA CHEVILLE DANS LES PATHOLOGIES SPORTIVES ET LES CONSEILS DU PHARMACIEN.....	204
A. Les rôles de la contention.....	204
1. L'immobilisation.....	204
2. Le maintien et la stabilisation articulaires.....	205
3. La protection articulaire.....	205
4. L'antalgie et la chaleur.....	205
5. Le maintien du pied à angle droit.....	205
6. L'indication podologique.....	205

7. La décharge de la cheville et du pied.....	205
8. Le soutien des os de la jambe et de l'articulation de la cheville.....	205
9. L'élévation du talon.....	206
10. L'amortissement et l'absorption des chocs et des vibrations.....	206
B. Les différents produits utilisés dans les pathologies de cheville.....	206
1. Les plâtres, les résines de synthèse et les produits thermoformables....	206
2. Les bandages élastiques collés.....	208
3. Les chevillères.....	211
4. Les orthèses stabilisatrices de cheville.....	219
5. Les appareils releveurs de pied.....	223
6. Les semelles et les talonnettes.....	225
C. Les indications des différents appareillages.....	225

CONCLUSION.....	227
------------------------	------------

BIBLIOGRAPHIE.....	228
---------------------------	------------

ANNEXES



GLOSSAIRES

I. GLOSSAIRE DES TERMES PHYSIOLOGIQUES ET PATHOLOGIQUES

Abduction : mouvement par lequel un membre ou un segment de membre est éloigné de l'axe médian du corps ; c'est aussi la position qui en résulte.

Acromion : extrémité de l'épine de l'omoplate par laquelle cette dernière s'articule avec la clavicule.

Adduction : mouvement par lequel un membre ou un segment de membre est rapproché de l'axe médian du corps ; c'est aussi la position qui en résulte.

Algodystrophie : syndrome caractérisé par des douleurs, des troubles vasomoteurs, un enraidissement articulaire, des troubles trophiques, une ostéoporose, et lié à une perturbation de l'innervation sympathique.

Amphi-arthrose : articulation semi-mobile dont les surfaces osseuses sont unies par du tissu fibro-cartilagineux et par des ligaments périphériques.

Amyotrophie : atrophie musculaire.

Aponévrose : membrane qui enveloppe les muscles et dont les prolongements fixent les muscles aux os.

Apophyse : partie saillante d'un os.

Apophyse coronoïde : apophyse pyramidale, quadrangulaire, horizontale et antérieure qui, avec l'olécrâne, constitue l'extrémité supérieure du cubitus.

Arthrodie : articulation de surfaces planes ou peu arrondies.

Articulation : ou jointure : union entre elles des différentes pièces du squelette.

Ballottement talien : mouvement de latéralité du talus entre la mortaise tibio-fibulaire.

Bursite : inflammation aiguë ou chronique d'une bourse séreuse.

Cal : tissu de régénération osseuse qui soude les deux fragments d'un os fracturé.

Cal vicieux : cal fixant les fragments d'un os fracturé dans une position fonctionnellement défavorable, à la suite d'un traitement mal conduit (mauvaise réduction par exemple) ou en l'absence d'un traitement adéquat.

Capitulum : surface articulaire antérieure, externe et semisphérique de l'épiphyse distale de l'humérus.

Chondromalacie : ramollissement des cartilages.

Chondrome : tumeur bénigne constituée de tissu cartilagineux.

Claudication : synonyme de boiterie ; asymétrie de la démarche due au raccourcissement d'un membre inférieur, à une enkylose ou à une lésion douloureuse unilatérales.

Coaptation : procédé qui consiste à rapprocher et à ajuster des parties séparées par fracture ou luxation.

Cohésive : propriété d'une bande de contention d'adhérer sur elle-même sans aucun adhésif.

Condyle : extrémité osseuse articulaire convexe dont la surface est lisse et ovoïde, et qui s'emboîte habituellement dans une cavité glénoïde.

Condylienne : on nomme articulation condylienne ou articulation ellipsoïde, une articulation où une ellipse convexe s'emboîte dans une ellipse concave.

Congruence : bonne adaptation, bonne concordance de deux structures matérielles ou de deux phénomènes.

Coup de fouet : douleur soudaine provenant de la déchirure d'un tendon ou d'un muscle.

Décubitus : attitude du corps en position couchée sur un plan horizontal. Le décubitus peut être dorsal, ventral ou latéral.

Diarthrose : articulation mobile, qui permet des mouvements étendus, comportant une cavité articulaire limitée par des extrémités osseuses revêtues d'un cartilage lisse et par la membrane synoviale.

Diastasis : écartement anormal de deux surfaces articulaires, le plus souvent d'origine traumatique.

Dôme talien : corps postérieur volumineux du talus.

Dorsiflexion : flexion dorsale du pied.

Dysplasie : trouble du développement osseux caractérisé par une modification de la structure et de la densité de l'os.

Ecchymose : tache noirâtre ou bleutée due à une infiltration diffuse de sang dans le tissu sous-cutané.

Epanchement : présence d'un liquide normal ou pathologique, dans une cavité ou un tissu, qui n'en renferme pas normalement ; le liquide même qui s'accumule ainsi.

Epiphénomène : phénomène secondaire, sans importance, périphérique.

Equinisme : déformation congénitale ou acquise du pied qui est en hyperextension maximale et rappelle le sabot d'un cheval.

Everseur : qui met en éversion.

Eversion : association de l'abduction (voir ce mot), de la pronation (voir ce mot) et de la flexion dorsale du pied.

Exostosant : qui est en exostose (voir ci-dessous).

Exostose : excroissance osseuse circonscrite formée à la surface d'un os.

Fabella : os sésamoïde (voir ce mot) situé dans l'épaisseur du muscle jumeau externe de la jambe, derrière le genou.

Fascia : membrane conjonctive fibreuse constituée par la réunion des aponévroses de revêtement des muscles superficiels d'une partie du corps et qui les sépare des téguments, ou membrane fibreuse formant une cloison entre certains plans musculaires.

Ginglyme : ou articulation trochléenne ou articulation à charnière : articulation où l'une des surfaces est en forme de poulie.

Goniomètre : instrument servant à la mesure des angles, notamment dans les opérations topographiques.

Guipés : caractéristiques des fils textiles utilisés dans la fabrication des orthèses d'être torsadés pour une meilleure résistance.

Genu flexum : déformation congénitale ou acquise du genou, caractérisée par la présence d'un angle fermé en avant, formé par la jambe et la cuisse lors de l'extension maximale.

Genu recurvatum : déformation congénitale ou acquise du genou, caractérisée par la présence d'un angle ouvert en avant, formé par la jambe et la cuisse lors de l'extension maximale.

Hémarthrose : épanchement de sang dans une articulation, le plus souvent d'origine traumatique.

Hydarthrose : accumulation de liquide séreux dans une cavité articulaire.

Indolence : absence de toute douleur.

Interligne articulaire : zone linéaire, claire, que donne sur la radiographie la projection de l'espace compris entre les deux surfaces osseuses d'une articulation, espace normalement occupé par les cartilages qui sont transparents aux rayons X.

Inverseur : qui met en inversion.

Inversion : association de l'adduction (voir ce mot), de la supination (voir ce mot) et de la flexion plantaire du pied.

Isométrique : qui maintient les mêmes dimensions.

Laminage : action de diminuer jusqu'à détruire.

Luxation : déplacement anormal des extrémités osseuses d'une articulation l'une par rapport à l'autre.

Métaplasie : transformation d'un tissu différencié en un autre tissu, anormal par sa localisation.

Morphotype : caractère des formes de certaines catégories d'individus.

Mortaise : cavité de section généralement rectangulaire conçue pour recevoir le tenon (voir ce mot) d'une autre pièce assemblée.

Olécrâne : apophyse postérieure et verticale de l'extrémité supérieure du cubitus, qui, avec l'apophyse coronoïde, forme la grande cavité sigmoïde articulée avec la trochlée humérale.

Ostéochondrose ou ostéochondrite : toute maladie du cartilage articulaire.

Ostéophyte : excroissance osseuse d'un tissu spongieux, développée aux dépens du périoste au voisinage d'une articulation atteinte de lésions inflammatoires ou, plus souvent, de lésions dégénératives.

Ostéophytose : développement d'ostéophytes multiples.

Os trigone : absence de fusion physiologique du tubercule postéro-externe du talus.

Palette : forme caractéristique de l'extrémité inférieure de l'humérus.

Pathognomonique : qui permet d'établir le diagnostic certain d'une maladie, parce qu'il est caractéristique.

Patte folle : terme signifiant qu'une jambe ne peut plus être contrôlée dans l'ensemble de ses mouvements.

Péritendinite : inflammation de la gaine conjonctive d'un tendon.

Pronation : mouvement de rotation de l'avant-bras de dehors en dedans ; par extension c'est aussi le mouvement qui relève le bord latéral du pied et oriente la plante du pied vers le dehors.

Pronosupination : association d'un mouvement de pronation (mouvement de rotation de l'avant-bras de dehors en dedans) et d'un mouvement de supination (mouvement de rotation de l'avant-bras de dedans en dehors).

Proprioceptif, ive : qui se rapporte au fonctionnement des propriocepteurs (récepteurs sensibles aux stimulations produites par les mouvements du corps).

Révolution : mouvement périodique d'un objet autour d'un axe ou d'un point central.

Sésamoïde : petit os situé dans l'épaisseur de certains tendons ou au voisinage d'une articulation.

Signe de la baïonnette : dérivation externe trop importante du tendon rotulien.

Sous-chondral : qui est situé au dessous d'un cartilage, ou au dessous de la partie cartilagineuse d'une articulation.

Spasticité : hypertonie accusée des muscles du squelette, avec rigidité et exagération des réflexes ostéotendineux.

Steppage : démarche caractéristique de la paralysie des muscles fibulaires. La flexion du pied sur la jambe étant impossible, le sujet doit, à chaque pas, lever très haut la jambe afin de ne pas heurter le sol avec la pointe du pied.

Supination : mouvement de rotation de l'avant-bras de dedans en dehors ; par extension c'est aussi le mouvement qui relève le bord médial du pied et oriente la plante du pied vers le dedans.

Ténobursite : inflammation d'un tendon et d'une bourse séreuse.

Tenon : extrémité d'une pièce qu'on a façonnée pour la faire entrer dans un trou, la mortaise, pratiqué dans une pièce destinée à être assemblée à la première.

Ténosynovite : inflammation d'un tendon et de sa gaine synoviale.

Tiroir : mobilité anormale du tibia par rapport au fémur dans le sens antéro-postérieur, le genou étant fléchi, observée dans la déchirure des ligaments croisés.

Trochléenne : on nomme articulation trochléenne ou ginglyme ou articulation à charnière, une articulation où l'une des surfaces est en forme de poulie.

Trochoïde : articulation d'un cylindre plein sur un cylindre creux.

Tubercule de Gerdy : petit nodule arrondi et saillant situé à la face externe du genou, de palpation facile et douloureuse en cas d'entorses sévères de cette articulation.

Valgus, Valgum : mot latin signifiant tourné ou dévié en dehors et désignant un membre ou une partie de membre dévié en dehors (exemples : hallux valgus, genu valgum).

Varus, Varum : mot latin signifiant tourné ou dévié en dedans et désignant un membre ou une partie de membre dévié en dedans (exemples : hallux varus, genu varum).

Vicieuse : on nomme attitude vicieuse une attitude fixée révélant une anomalie de morphologie.

II. GLOSSAIRE DES TERMES SPORTIFS

Braquet : rapport de démultiplication entre le pédalier (ou plateau) et le pignon d'une bicyclette.

Cadre : ossature d'une bicyclette formée de tubes.

Grip : bande de cuir au niveau du manche de la raquette de tennis, souvent recouverte d'un autre matériau adhérent, le surgrip, qui facilite la préhension.

Lift : au tennis, effet donné à la balle, en la frappant de bas en haut, afin d'en augmenter le rebond.

Manivelle : bielle reliée à l'axe du pédalier d'une bicyclette et portant la pédale.

Nid-de-poule : trou dans une route défoncée.

Pliés : exercice d'assouplissement, chez les danseurs, consistant à fléchir les genoux. Le membre inférieur possède ainsi une jambe en rotation externe, des genoux en demi-flexion et des chevilles en dorsiflexion.

Shoot : tir au football.

Smash : au tennis, au tennis de table, au volley-ball, coup consistant à rabattre violemment une balle haute sur la surface de jeu.

Swing : étape du mouvement du bras chez un joueur de golf.

Tacle : au football, fait de bloquer avec le pied l'action de l'adversaire pour le déposséder du ballon ; le geste lui-même.

III. GLOSSAIRE DES TERMES THERAPEUTIQUES

Arthrodèse : intervention chirurgicale consistant à bloquer définitivement une articulation.

Ionisation : production d'ions à partir de molécules électriquement neutres. L'ionisation peut se produire spontanément par dissociation des électrolytes en solution, ou peut être obtenue, soit en faisant passer un courant électrique dans une solution, soit par l'action de rayonnements.

Ligamentoplastie : restauration chirurgicale de ligaments.

Neurolyse : intervention chirurgicale pour libérer un nerf de ses adhérences pathologiques périphériques.

Ostéosynthèse : réduction chirurgicale des fractures par la réunion des fragments osseux à l'aide de vis, fils, plaques métalliques ou d'autres moyens mécaniques. Ce matériel est en général enlevé lorsque la fracture est consolidée.

Ostéotomie : section chirurgicale d'un os.

Physiothérapie : traitement des affections articulaires et musculaires au moyen d'agents physiques (chaleur, froid, électricité).

Plastie : restauration chirurgicale d'un organe ou d'une partie du corps.

Strapping : technique de contention correspondant à la contention souple adhésive.

Stretching : exercices d'étirements.

LISTE DES FIGURES

- fig 1- Articulation du coude.
- fig 2- Face antérieure de l'extrémité inférieure de l'humérus.
- fig 3- Face postérieure de l'extrémité inférieure de l'humérus.
- fig 4- Vue antéro-latérale de l'extrémité supérieure de l'ulna.
- fig 5- Vue antérieure de l'extrémité supérieure de l'ulna.
- fig 6- A : Vue antérieure de l'extrémité supérieure du radius ; B : Vue supérieure de l'extrémité supérieure du radius.
- fig 7- Articulation trochléenne.
- fig 8- Articulation ellipsoïde.
- fig 9- Articulation trochoïde.
- fig 10- A : Vue antérieure des ligaments de l'articulation du coude ; B : Vue postérieure des ligaments de l'articulation du coude ; C : Vue latérale des ligaments de l'articulation du coude.
- fig 11- Mouvements de flexion et d'extension du coude.
- fig 12- Mouvements de supination et de pronation du coude.
- fig 13- Axe de flexion-extension du coude : le valgus ulnaire physiologique.
- fig 14- Amplitude des mouvements de flexion et d'extension du coude.
- fig 15- Muscles fléchisseurs (A) et extenseurs (B) du coude.
- fig 16- Axe du mouvement de pronosupination.
- fig 17- Amplitude du mouvement de pronosupination.
- fig 18- Muscles supinateurs et pronateurs du coude.
- fig 19- Repères palpables du coude : A. Coude en extension ; B. Coude en flexion.
- fig 20- Flexion passive du coude.
- fig 21- Extension passive du coude.

- fig 22- Supination passive du coude.
- fig 23- Pronation passive du coude.
- fig 24- Test de la stabilité du coude : A. En varus ; B. En valgus.
- fig 25- Flexion contrariée du coude.
- fig 26- Extension contrariée du coude.
- fig 27- Pronation contrariée du coude.
- fig 28- Supination contrariée du coude.
- fig 29- Extension contrariée du poignet.
- fig 30- Flexion contrariée du poignet.
- fig31- Vue antérieure de l'épicondyle.
- fig 32- Test de la chaise.
- fig 33- Recherche d'un varus forcé, coude fléchi à 10 ou 15°.
- fig 34- Mise en tension passive des épicondyliens.
- fig 35- Palpation et mouvements douloureux de l'examen clinique en cas d'épicondylite.
- fig 36- A : Revers à une main ; B : Revers à deux mains.
- fig 37- A : Coup droit ; B : Coup droit lifté.
- fig 38- Face antérieure de l'épitrachée.
- fig 39- Décomposition du swing.
- fig 40- Différentes phases du geste du lancer.
- fig 41- Hygroma du coude.
- fig 42- Luxation postérieure du coude.
- fig 43- Immobilisation plâtrée du coude.
- fig 44- Bandage préventif du coude pour tendinites de l'olécrâne.
- fig 45- Réalisation d'une contention pour une épicondylite en quatre étapes (A, B, C, D).

- fig 46- Contentions en bracelet anti-épicondylite.
- fig 47- Grande attelle thermoformable pour épicondylite.
- fig 48- Bracelet thermoformable épicondylien.
- fig 49- Coudière thermique.
- fig 50- Coudière ligamentaire.
- fig 51- Attelle évolutive anti-épicondylite.
- fig 52- Bandage ou bracelet anti-épicondylite.
- fig 53- Face postérieure de l'articulation du genou.
- fig 54- Face antérieure de l'articulation du genou.
- fig 55- Vue postérieure de l'extrémité inférieure du fémur.
- fig 56- Vue antérieure de l'extrémité inférieure du fémur.
- fig 57- Vue antérieure de l'extrémité supérieure du tibia.
- fig 58- Rotule : A : vue antérieure ; B : vue postérieure.
- fig 59- Ligaments antérieurs du genou.
- fig 60- Ligaments postérieurs du genou.
- fig 61- Vue postérieure des ligaments latéraux et croisés du genou.
- fig 62- Vue antérieure des ligaments croisés du genou.
- fig 63- Les ménisques du genou, vue supérieure du plateau tibial.
- fig 64- Vue postérieure du creux poplité droit.
- fig 65- Mouvements de flexion et d'extension du genou.
- fig 66- Muscles fléchisseurs du genou.
- fig 67- Déplacements des condyles fémoraux au cours de la flexion.
- fig 68- Déplacements des ménisques au cours de la flexion (A) et de l'extension (B) du genou.
- fig 69- Mise en évidence du rôle de poulie de la rotule.

- fig 70- Mouvements de rotation latérale (A) et médiale (B) du genou (jambe fléchie).
- fig 71- Etude des axes des membres inférieurs dans le plan frontal : 1 : axes normaux ; 2 : genu varum ; 3: genu valgum.
- fig 72- Etude des axes des membres inférieurs dans le plan sagittal : 1 : axes normaux ; 2 : genu recurvatum ; 3: genu flessum.
- fig 73- Torsion tibiale externe (a et b).
- fig 74- Palpation de la face antérieure du genou.
- fig 75- Vue postérieure du genou : mise en évidence du rôle de la fabella.
- fig 76- Palpation de la face interne du genou.
- fig 77- Palpation de la face externe du genou.
- fig 78- Flexion contrariée (1) et extension contrariée (2) du genou.
- fig 79- Extension avec contre-appui du genou.
- fig 80- Baïonnette de l'appareil extenseur.
- fig 81- Subluxation bimanuelle (A) et unimanuelle (B) de la rotule.
- fig 82- Signe de Zöhlen ou l'ascension contrariée de la rotule.
- fig 83- Signe de Smilie (A et B).
- fig 84- Mobilité latérale en flexion.
- fig 85- Choc rotulien.
- fig 86- Test de Lachman-Trillat (recherche d'un tiroir antérieur).
- fig 87- Recherche des tiroirs antérieurs en flexion (A et B).
- fig 88- Recherche d'un tiroir postérieur (mise en évidence de l'incurvation du tendon rotulien gauche).
- fig 89- Les laxités latérales : A : valgus forcé en flexion (20-30°) sur le genou droit ; B : varus forcé en flexion (20-30°) sur le genou droit.
- fig 90- Test de Mac Intosh effectué en trois temps (a, b, c).
- fig 91- Recurvatum test en rotation externe.
- fig 92- Manœuvre de Mac Murray en rotation externe.

- fig 93- Test d'Appley ou Grinding test en rotation externe.
- fig 94- Signe du blocage fin de Genety.
- fig 95- Manœuvre de J.R.Cabot.
- fig 96- Quadriceps.
- fig 97- Ischio-jambiers.
- fig 98- Tenseur du fascia lata.
- fig 99- Valgus forcé.
- fig 100- Varus, flexion et rotation interne.
- fig 101- Valgus, flexion et rotation externe.
- fig 102- Choc antérieur sur genou fléchi.
- fig 103- Luxation traumatique du genou et rupture vasculaire.
- fig 104- Différents types de lésions méniscales (A, B, C).
- fig 105- a : accident type mineur (blocage en se relevant après une flexion prolongée) ; b : lésion du LLI consolidée avec intervalle libre et crises articulaires ; c : appui monopodal avec abduction, rotation externe déclenchant un syndrome douloureux ou un blocage.
- fig 106- Palpation douloureuse (1, 2, 3) lors d'un lésion méniscale interne.
- fig 107- Appui en rotation interne forcée, le genou fléchi.
- fig 108- Coup direct sur la face externe du genou.
- fig 109- Syndrome de la bandelette ilio-tibiale (A, B, C).
- fig 110- Test de Noble.
- fig 111- Test de Renne.
- fig 112- Cercle vicieux lors d'une pathologie rotulienne.
- fig 113- Attelle ou gouttière d'immobilisation du genou en résine moulée sur le membre inférieur.
- fig 114- Appareil de correction pour genu valgum.

- fig 115- Attelle de Zimmer.
- fig 116- Appareil articulé du genou.
- fig 117- Genouillère LENNOX HILL PL.
- fig 118- Mise en place d'une contention élastique collée pour entorse bénigne du genou (A et B).
- fig 119- Genouillère thermique.
- fig 120- Genouillère de contention.
- fig 121- Genouillères ligamentaires.
- fig 122- Genouillères rotuliennes.
- fig 123- Genouillère évolutive.
- fig 124- Mise en place de l'attelle rotulienne AIRCAST[®].
- fig 125- Articulation de la cheville.
- fig 126- Extrémité distale des os de la jambe : A : face médiale de la fibula ; B : face latérale du tibia.
- fig 127- Vue supérieure du talus.
- fig 128- Articulation talo-crurale : A : modèle mécanique ; B : modèle anatomique.
- fig 129- Vue médiale du ligament collatéral médial de la cheville.
- fig 130- Vue latérale du ligament collatéral latéral de la cheville.
- fig 131- Mouvements de flexion (A) et d'extension (B) du pied.
- fig 132- Les trois axes du pied.
- fig 133- Mouvements d'adduction et d'abduction du pied.
- fig 134- Mouvements de supination (A) et de pronation (B) du pied.
- fig 135- Mouvements d'inversion (A) et d'éversion (B) du pied.
- fig 136- Le ballotement talien.
- fig 137- Le tiroir talien antérieur.
- fig 138- Signe de Brunet : perte de l'équinisme du pied.

- fig 139- Manœuvre de Thompson.
- fig 140- Testing du tibial antérieur.
- fig 141- Testing du tibial postérieur.
- fig 142- Testing des fibulaires.
- fig 143- Entorse externe de la cheville : A : vue antérieure ; B : varus forcé.
- fig 144- Bilan radiographique dynamique de la cheville : A : cliché en varus forcé ; B : cliché en tiroir antérieur forcé.
- fig 145- Test de Freeman : a : genou fléchi ; b : genou tendu avec les yeux fermés.
- fig 146- Eversion contrariée du pied mettant en évidence une luxation des fibulaires.
- fig 147- Recherche d'une laxité ou d'une douleur sous-talienne à la mobilisation en valgus ou varus, pied en dehors de la table.
- fig 148- Recherche des mouvements de glissement de l'articulation sous-talienne mettant en évidence une douleur ou une raideur.
- fig 149- Recherche d'une laxité sous-talienne lors du bilan podoscopique (valgus calcanéen en appui bipodal (a) ou monopodal (b)).
- fig 150- Diastasis tibio-fibulaire.
- fig 151- a : aspect schématique d'une cheville normale vue de profil ; b : tendinopathie nodulaire ; c : ténosynovite et péri-tendinite ; d : ténobursite.
- fig 152- Test d'étirement du tendon calcanéen en position de fente, associant une descente du talon à une extension du genou.
- fig 153- Test d'accroupissement, talons au sol.
- fig 154- Test de la marche associant un étirement et une compression du tendon calcanéen associés à une contraction du triceps sural.
- fig 155- Flexion douloureuse en charge (pied à plat au sol et avancée du genou).
- fig 156- Flexion plantaire forcée douloureuse en position de fente, équin du pied et avancée du genou.
- fig 157- Douleur à la contraction du long fléchisseur de l'hallux.
- fig 158- a : fracture isolée de la malléole externe ; b : fracture bimalléolaire.

- fig 159- Gouttière plâtrée postérieure.
- fig 160- Réalisation et d'adaptation d'une attelle thermoformable de cheville.
- fig 161- Réalisation d'un strapping de cheville.
- fig 162- Chevillères de contention.
- fig 163- Chevillères ligamentaires.
- fig 164- Chevillères malléolaires.
- fig 165- Chevillère avec amortisseur du tendon calcanéen.
- fig 166- Chevillère évolutive.
- fig 167- Chevillère de contention DYNASTAB[®].
- fig 168- Mise en place d'une chevillère ligamentaire GIBORTHO[®] (A) et PHARNEA[®](B).
- fig 169- Mise en place d'une attelle pneumatique AIRCAST[®].
- fig 170- Mise en place d'une orthèse MALLEOLOC[®].
- fig 171- Releveur de pied du type Jousto.
- fig 172- Releveur de pied en polypropylène.
- fig 173- Releveur de pied de type Philipp.
- fig 174- Talonnettes visco-élastiques.

LISTE DES TABLEAUX

- Tableau I- Les muscles moteurs de la flexion-extension du coude.
- Tableau II- Les muscles moteurs de la pronosupination du coude.
- Tableau III- Les muscles moteurs de la flexion-extension du genou.
- Tableau IV- Les muscles moteurs de la rotation axiale du genou.
- Tableau V- Les différentes contentions du genou et leurs rôles dans les pathologies sportives.
- Tableau VI- Les muscles moteurs de la flexion-extension du pied.

-Tableau VII- Les muscles moteurs des mouvements complexes du pied.

-Tableau VIII- Les différentes contentions de la cheville et leurs rôles dans les pathologies sportives.

INTRODUCTION

Les activités sportives comportent à l'heure actuelle un risque non négligeable. Les accidents ne manquent pas. La démocratisation de certains sports a en effet multiplié le nombre de traumatismes avec semble-t-il des lésions de plus en plus graves, notamment aux niveaux des trois grandes articulations que sont le coude, le genou et la cheville.

La nature des blessures a évolué avec les années en fonction du matériel et des terrains. De plus, l'aménagement et l'entretien des surfaces de jeu que l'on croyait être des facteurs de sécurité, se retournent parfois contre leur but initial. Le développement des qualités techniques des sportifs et de leurs activités en compétition leur fait prendre de plus en plus de risques : entraînement insuffisant, sport intensif et durée du sport trop longue, matériel inadapté,...

En ce qui concerne le traitement et la prévention de ces traumatismes, les besoins en contention des sportifs évoluent. Les bandes de contention et les orthèses de contention jouent aujourd'hui un rôle important dans le traitement des pathologies articulaires et traumatiques, car les souhaits sont la reprise rapide d'activité après accident, la prévention améliorée et l'activité sportive à tout âge.

C'est ainsi que les médecins, et à un moindre degré les pharmaciens, sont confrontés quotidiennement à des sportifs souffrant de lésions traumatiques ; leur premier but est de les soulager, pour cela un diagnostic précis, une connaissance de la pathologie et la prescription d'un traitement approprié s'imposent. Le médecin doit alors connaître les caractéristiques, la dénomination des orthèses pour établir une ordonnance aussi précise que possible ; il doit déterminer la posologie, c'est-à-dire la durée du port, l'ablation progressive et les mesures d'accompagnement, en particulier la rééducation.

Le pharmacien d'officine, pour fidéliser sa clientèle, doit faire preuve de ses compétences en orthopédie. Son rôle est essentiel dans la fourniture et l'application des orthèses de contention. Il doit pouvoir répondre au mieux à la prescription médicale et doit connaître l'ensemble des produits des principaux laboratoires (même les plus récents) ainsi que certaines notions sur les grandes pathologies sportives. Renforçant les conseils du médecin, le pharmacien joue un rôle déterminant de prévention des accidents sportifs. Médecin, pharmacien et sportif doivent former une triade de lutte contre les accidents.

Trois parties étudient respectivement les trois grandes articulations qui souffrent beaucoup en pathologie traumatique sportive : le coude, le genou et la cheville. Dans chaque partie, un rappel anatomique de l'articulation est abordé. Puis les principales pathologies sportives sont étudiées mais leur liste n'est pas exhaustive. Enfin, l'appareillage faisant partie intégrante du traitement, les principaux articles d'orthopédie sont détaillés en expliquant le rôle pratique et préventif du pharmacien face à leur prescription.

Remarque : face à une bibliographie parfois contradictoire, il a été fait un choix thérapeutique mais qui n'est pas absolu. De même, la nouvelle nomenclature a été au maximum respectée mais, pour des raisons de meilleure compréhension, certains termes sont restés en ancienne nomenclature. Il a été établi en annexes des tableaux des correspondances entre les deux nomenclatures.

Première partie : LE COUDE

Première partie: LE COUDE

I. INTRODUCTION [42, 102]

Articulation intermédiaire du membre supérieur, le coude unit l'extrémité distale de l'humérus et les extrémités proximales de l'ulna (cubitus) et du radius.

Sa complexité est à la fois anatomique et fonctionnelle :

♦ anatomique car le coude comprend trois articulations synoviales à l'intérieur d'une même capsule articulaire :

- *l'articulation huméro-ulnaire (huméro-cubitale).*
- *l'articulation huméro-radiale.*
- *l'articulation radio-ulnaire (radio-cubitale) supérieure.*

♦ fonctionnelle car la fonction de flexion-extension ne peut être dissociée de la fonction de pronosupination*.

Ainsi, les divers éléments de ce complexe articulaire concourent à l'équilibre de fonctionnement du coude, c'est-à-dire à son adaptation aux contraintes habituelles, répétées, de l'exercice physique sportif.

II. ANATOMIE DESCRIPTIVE

A. Les os du coude [13, 30, 37, 42, 55, 56, 78, 100, 101, 102, 108, 109, 110, 183 , 185]

Ils sont au nombre de trois :

- l'extrémité inférieure de l'humérus.
- l'extrémité supérieure de l'ulna (ou cubitus).
- l'extrémité supérieure du radius.

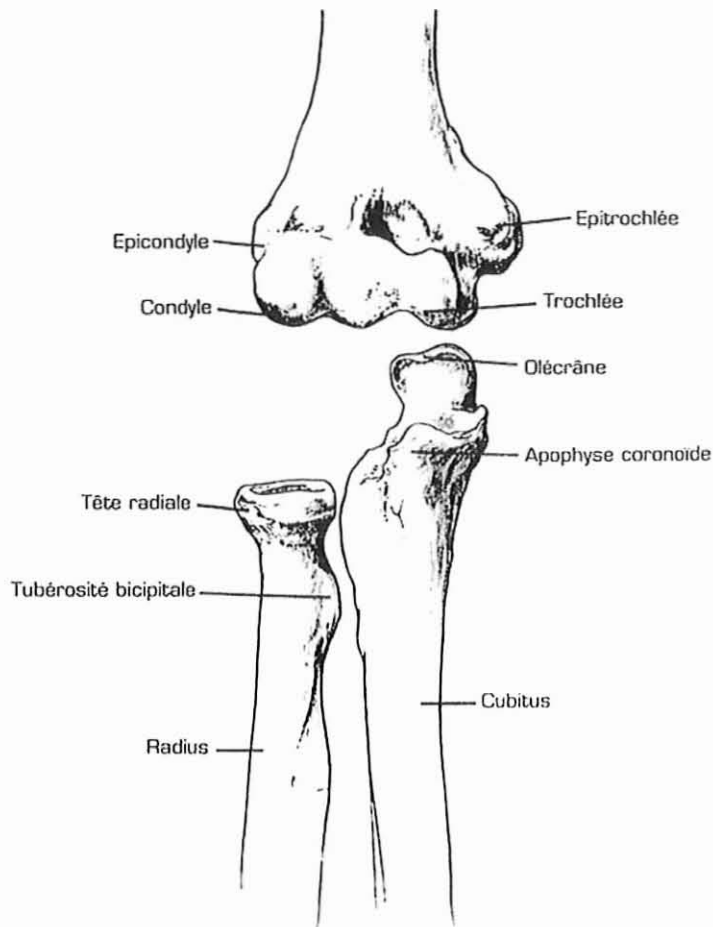


Figure 1 : Articulation du coude [185].

1. L'extrémité inférieure de l'humérus

L'humérus est l'os du bras. C'est un os long qui s'articule en bas avec le radius et l'ulna au niveau de l'épiphyse distale qui forme la palette humérale.

Elle comporte deux surfaces articulaires :

- *la trochlée* : interne, en forme de poulie, s'enroulant autour du bord inférieur de l'épiphyse.
- *le capitulum* externe.*

De part et d'autre de ces surfaces se trouvent deux saillies d'insertions musculaires : en dedans *l'épicondyle médial ou épitrochlée* et en dehors *l'épicondyle latéral*.

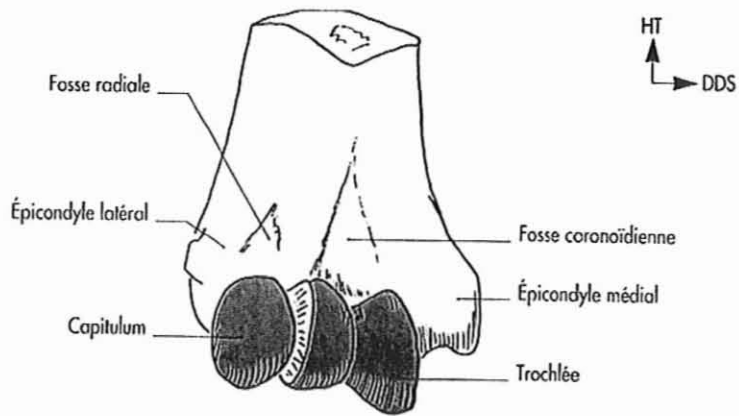


Figure 2 : Face antérieure de l'extrémité inférieure de l'humérus [42].

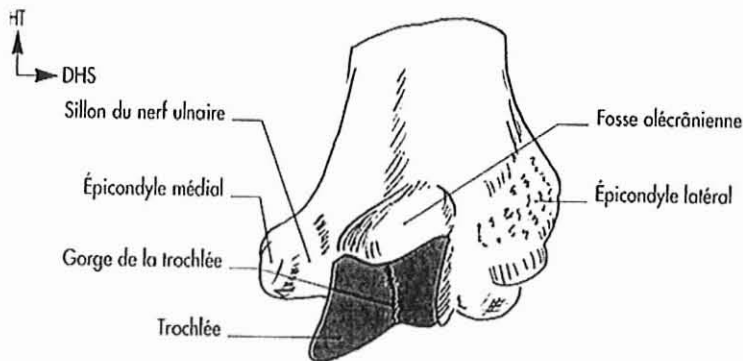


Figure 3 : Face postérieure de l'extrémité inférieure de l'humérus [42].

2. L'extrémité supérieure de l'ulna ou cubitus

L'ulna est l'os interne de l'avant-bras. C'est un des deux os longs de l'avant-bras qui s'articule en haut avec l'humérus et latéralement avec le radius. L'épiphyse proximale comprend deux saillies :

- *l'olécrâne.*
- *l'apophyse* coronoïde.*

Deux surfaces articulaires sont présentes :

- *l'incisure trochléaire.*
- *l'incisure radiale.*

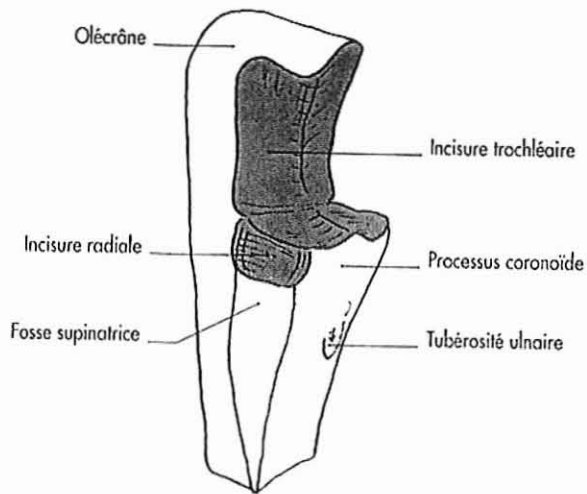


Figure 4 : Vue antéro-latérale de l'extrémité supérieure de l'ulna [42].

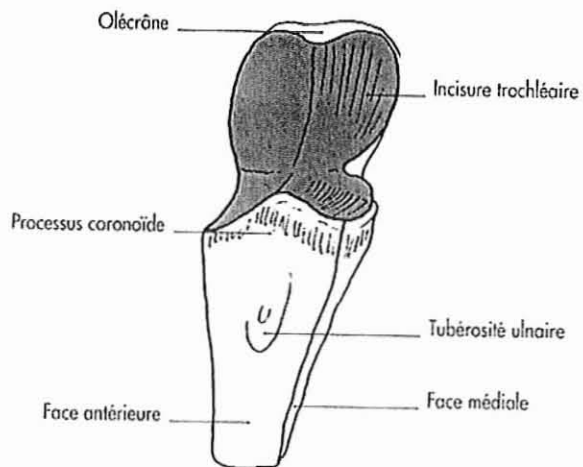


Figure 5 : Vue antérieure de l'extrémité supérieure de l'ulna [42].

3. L'extrémité supérieure du radius

Le radius est l'os externe de l'avant-bras. Comme l'ulna, c'est un os long qui s'articule avec l'humérus. L'épiphyse proximale comprend la tête, le col et la tubérosité radiale.

La tête présente :

- *une circonférence articulaire.*
- *une fossette articulaire.*

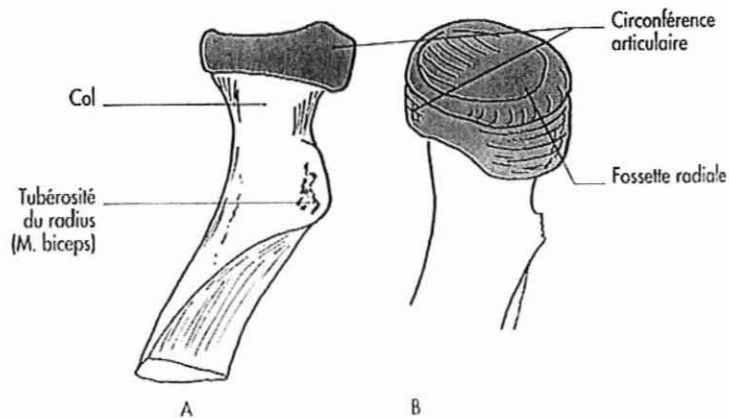


Figure 6 : A : Vue antérieure de l'extrémité supérieure du radius ; B : Vue supérieure de l'extrémité supérieure du radius [42].

B. Le système ostéo-articulaire du coude [9, 13, 30, 35, 37, 42, 55, 56, 63, 78, 100, 101, 102, 108, 109, 110, 111, 123, 155, 183, 185]

Il comporte dans une seule cavité articulaire, trois articulations dont les rôles sont complémentaires :

- l'articulation huméro-ulnaire unissant la trochlée humérale à l'incisure trochléaire de l'ulna.
- l'articulation huméro-radiale unissant le capitulum huméral à la circonférence radiale.
- l'articulation radio-ulnaire supérieure unissant l'incisure radiale de l'ulna à la circonférence radiale.

1. La classification de l'articulation du coude

Le coude est une articulation* mobile ou diarthrose*. Chaque diarthrose est constituée par des surfaces articulaires, de formes variables, réunies par des moyens d'union (capsule articulaire et ligaments) et mobiles l'une par rapport à l'autre grâce à un organe de glissement : la synoviale.

2. Les surfaces articulaires

Ce sont les zones au niveau desquelles deux os voisins entrent en contact. La forme des surfaces articulaires est variable et permet de classer les trois diarthroses du coude en trois catégories différentes :

a) L'articulation huméro-ulnaire

C'est une articulation trochléenne ou à charnière ou ginglyme* où l'une des surfaces est en forme de poulie.

En effet, la trochlée humérale a la forme d'une poulie qui s'enroule autour du bord inférieur de la palette humérale et s'articule avec l'incisure de l'ulna.

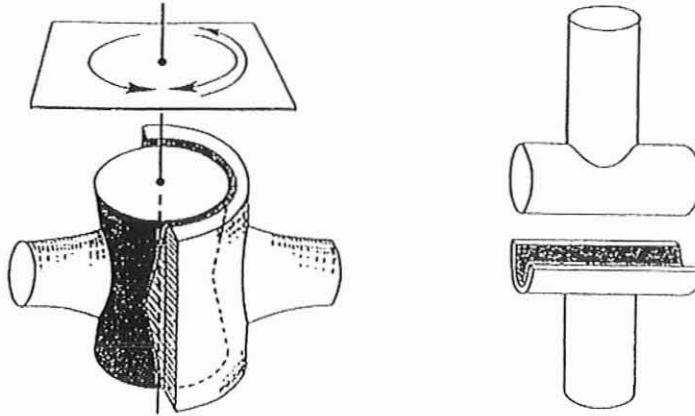


Figure 7 : Articulation trochléenne [56].

b) L'articulation huméro-radiale

C'est une articulation condylienne* ou ellipsoïde dans laquelle une surface articulaire en forme d'ellipsoïde convexe s'emboîte dans une ellipsoïde concave.

A ce niveau, le capitulum huméral, saillie sphérique, s'articule avec la fossette radiale en forme de cuvette.

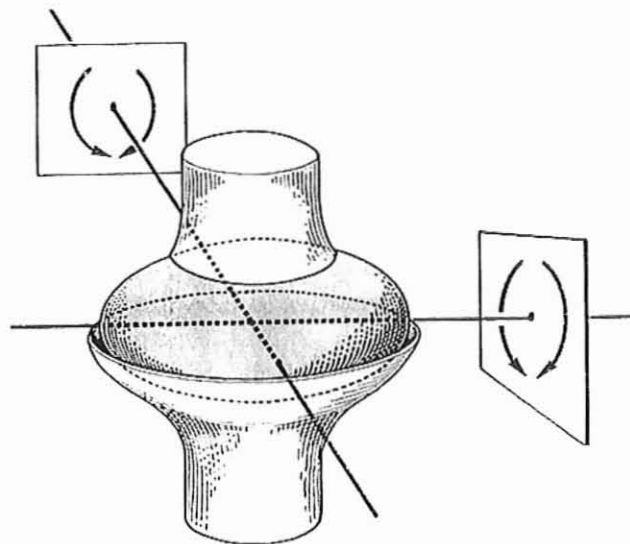


Figure 8 : Articulation ellipsoïde [100].

c) L'articulation radio-ulnaire supérieure

C'est une articulation trochoïde où l'une des surfaces a la forme d'un cylindre plein tournant sur son axe et répondant à un segment de cylindre concave.

Ainsi, on observe l'incisure radiale, surface elliptique, en segment de cylindre creux concave, qui s'articule avec la circonférence articulaire du radius.

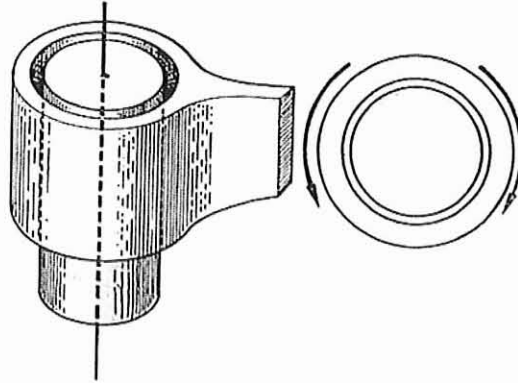


Figure 9 : Articulation trochoïde [100].

3. La stabilité du coude : les moyens d'union

Au niveau de chaque articulation, les surfaces osseuses en présence sont maintenues en contact par une capsule articulaire et par des ligaments : ce sont les moyens d'union.

a) La capsule articulaire

La capsule est un manchon fibreux de protection étendu d'un os à l'autre. Elle s'insère sur les extrémités osseuses au voisinage des surfaces articulaires. Au niveau du coude, elle reste mince et lâche.

La capsule reste tendue grâce à l'insertion des fibres des muscles brachial et biceps, ce qui évite alors son blocage lors des mouvements. Elle est renforcée à certains endroits par des ligaments : le ligament annulaire radial et les ligaments collatéraux.

b) Les ligaments du coude

Ce sont des faisceaux fibreux très solides renforçant la capsule articulaire. Les plus importants sont :

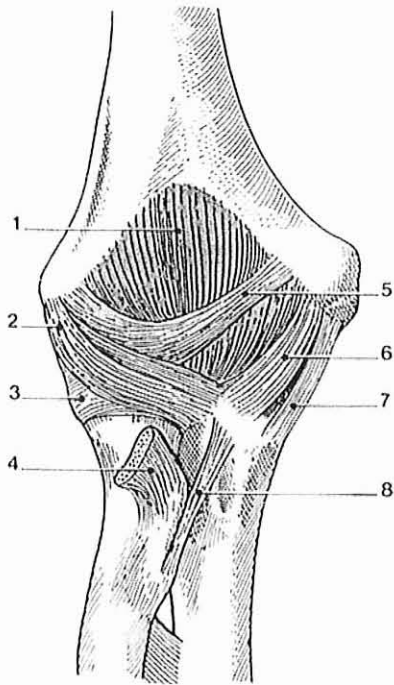
- *le ligament annulaire radial.*
- *le ligament carré.*

Ces deux ligaments interviennent dans la fonction de pronosupination du coude.

▪ les ligaments collatéraux :

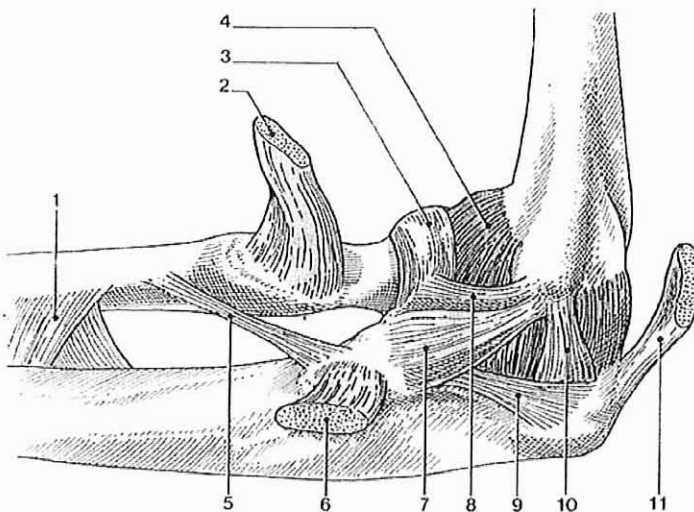
- le ligament collatéral radial (ligament latéral externe).
- le ligament collatéral ulnaire (ligament latéral interne).

Les ligaments collatéraux stabilisent latéralement l'articulation du coude dans la fonction de flexion-extension.

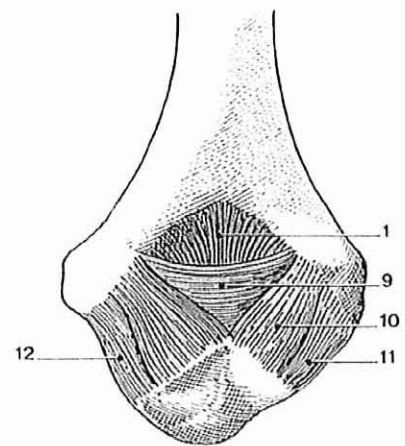


1. Capsule articulaire,
2. Ligament collatéral radial (faisceau antérieur),
3. Ligament annulaire du radius,
4. Tendon du muscle biceps,
5. Ligament antérieur,
6. Ligament collatéral ulnaire (faisceau antérieur),
7. Ligament collatéral ulnaire (faisceau moyen),
8. Corde oblique,
9. Ligament postérieur (faisceau transversal),
10. Ligament postérieur (faisceau oblique),
11. Ligament collatéral radial (faisceau postérieur),
12. Ligament collatéral ulnaire (faisceau postérieur).

A



C



B

Figure 10 : A : Vue antérieure des ligaments de l'articulation du coude ; B : Vue postérieure des ligaments de l'articulation du coude ; C : Vue latérale des ligaments de l'articulation du coude [102].

4. L'organe de glissement

Il est constitué par la membrane synoviale. Commune aux trois articulations, elle tapisse la face profonde de la capsule. Avec les surfaces cartilagineuses, elle forme la cavité articulaire contenant le liquide synovial ou synovie qui joue le rôle de lubrifiant et facilite les mouvements des surfaces articulaires les unes par rapport aux autres. La synoviale émet des amas adipeux qui combler les espaces vides et exercent une action de freinage lors des mouvements d'amplitude extrême.

Au voisinage du coude, il existe des bourses synoviales péri-articulaires qui favorisent le glissement des tendons.

5. Les vaisseaux et les nerfs

a) Les artères

Elles naissent du réseau artériel du coude. La vascularisation du coude provient d'anastomoses formées par des rameaux de l'artère brachiale et des artères radiale et ulnaire.

b) Les lymphatiques

Ils se drainent dans les nœuds lymphatiques épicondyliens médiaux et surtout axillaires.

c) Les nerfs

Ils proviennent des nerfs radial et musculo-cutané pour la face antérieure, et des nerfs radial et ulnaire pour la face postérieure.

III. ANATOMIE FONCTIONNELLE : MOBILITE ET BIOMECANIQUE DU COUDE [9, 13, 30, 31, 35, 37, 42, 55, 56, 75, 78, 85, 100, 102, 103, 108, 109, 110, 111, 175, 183, 185]

Physiologiquement, l'articulation du coude est une articulation à deux degrés de liberté : c'est une articulation biaxiale. En effet, le complexe articulaire du coude autorise deux grands types de mouvements à l'intérieur de la même capsule articulaire :

- la flexion-extension
- la pronosupination

A. Définition des mouvements articulaires

1. Les mouvements simples

Ce sont des mouvements qui s'effectuent autour d'un seul axe de rotation. L'articulation du coude possède deux mouvements simples autour d'un axe transversal :

- la flexion qui ferme l'articulation du coude : mouvement qui amène l'avant-bras vers l'épaule par flexion du coude.
- l'extension qui ouvre l'articulation du coude : retour du bras en position rectiligne.

La flexion-extension est assurée par les articulations huméro-ulnaire et huméro-radiale.

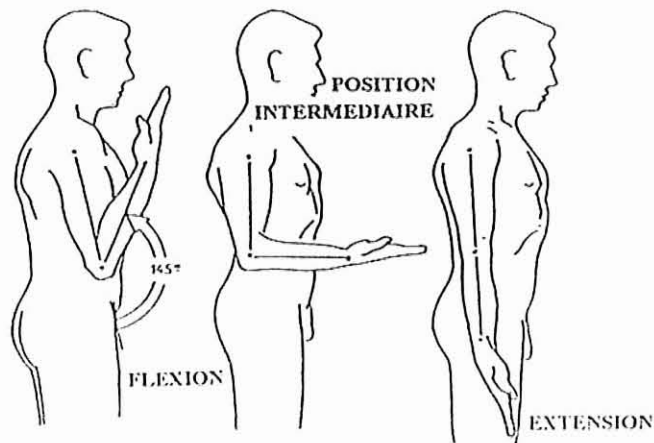


Figure 11 : Mouvements de flexion et d'extension du coude [78].

2. Les mouvements complexes

L'articulation du coude participe aux mouvements de pronosupination par le jeu de l'articulation radio-cubitale supérieure :

- la pronation correspond à une rotation médiale de l'avant-bras amenant le pouce en dedans et la paume de la main vers le bas si le coude est fléchi, et vers l'arrière si le coude est tendu.
- la supination correspond à l'inverse de la pronation, c'est-à-dire à une rotation latérale de l'avant-bras amenant le pouce en dehors et la paume de la main tournée vers le haut si le coude est fléchi, et vers l'avant si le coude est tendu.

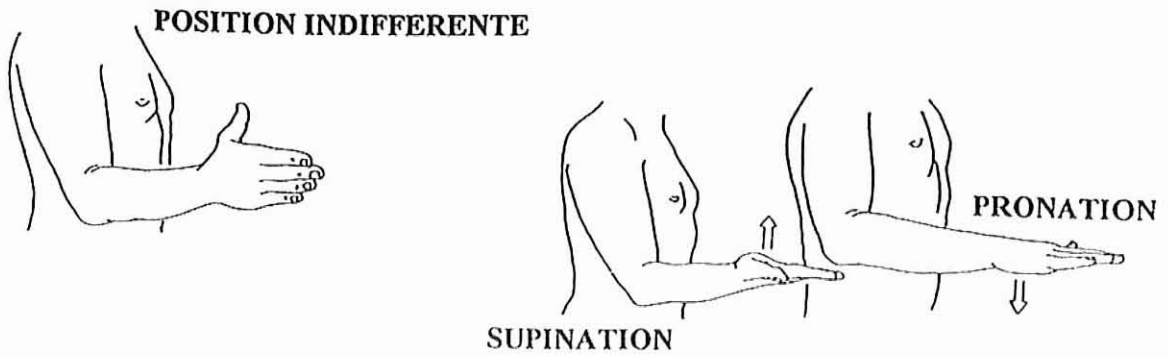


Figure 12 : Mouvements de supination et de pronation du coude [78].

B. La flexion-extension

1. L'axe des mouvements

L'axe est confondu avec l'axe de la trochlée : il est transversal, oblique en bas et médialement. Il est responsable du cubitus valgus* physiologique.

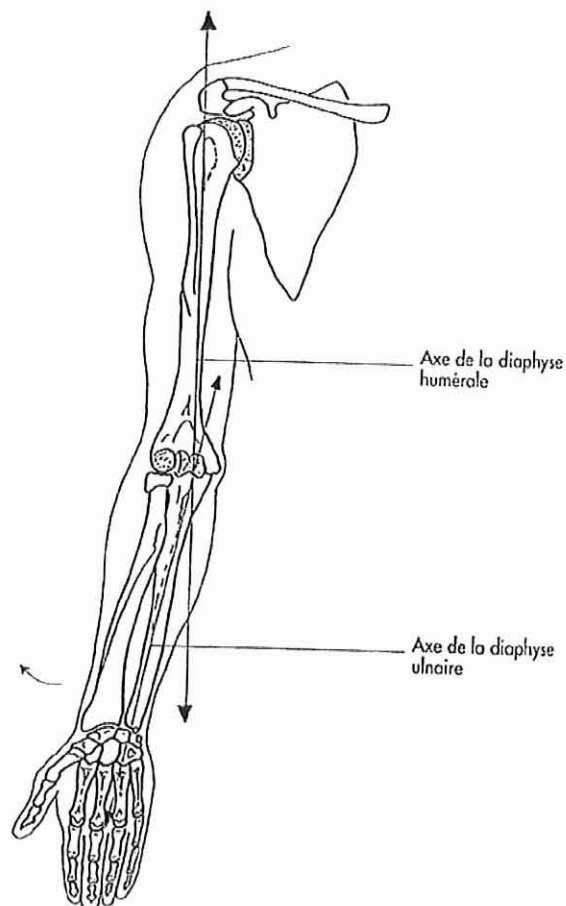


Figure 13 : Axe de flexion-extension du coude : le valgus ulnaire physiologique [42].

2. L'amplitude des mouvements

a) La flexion

L'amplitude active est de 140° et peut aller jusqu'à 160° de façon passive. Elle est limitée par :

- le contact des masses musculaires.
- les tensions ligamentaires et les butées osseuses.

b) L'extension

L'extension aligne l'avant-bras sur le bras. Chez la femme et l'enfant, la laxité ligamentaire permet une légère hyperextension de 5 à 10° par rapport à l'amplitude normale de 180° .

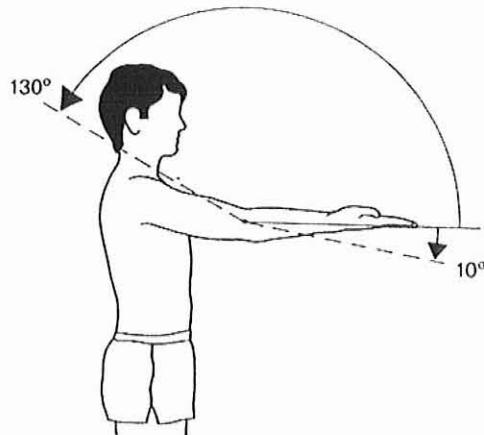


Figure 14 : Amplitude des mouvements de flexion et d'extension du coude [85].

3. Les muscles moteurs de la flexion-extension [103, 108, 111, 175, 185]

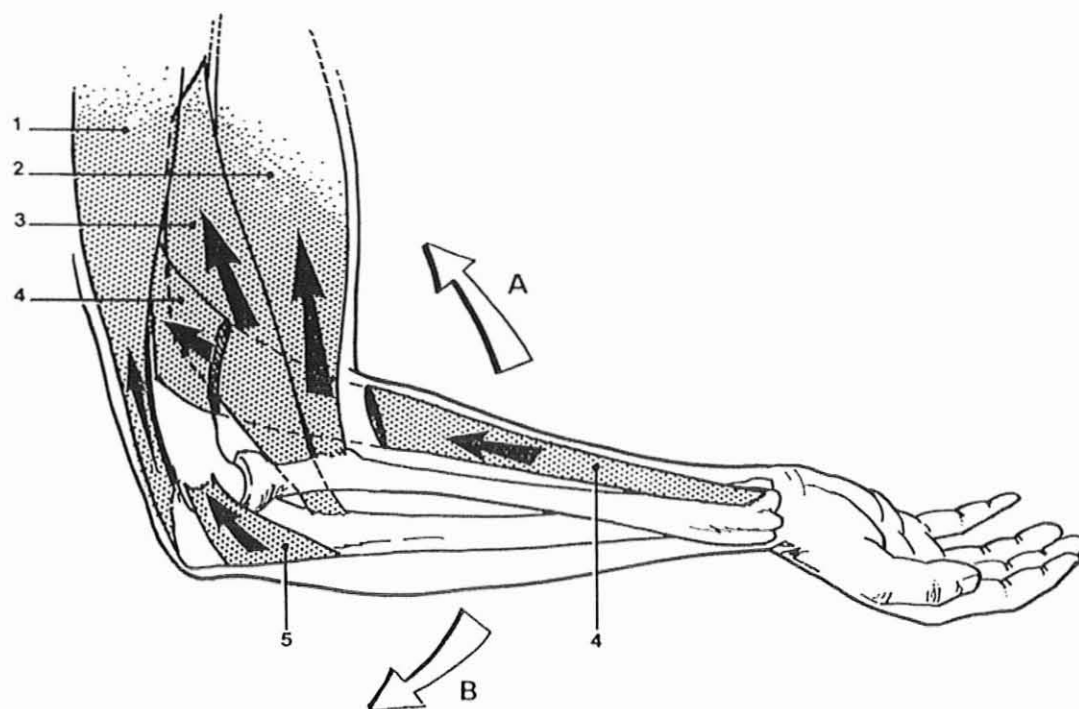


Figure 15 : Muscles fléchisseurs (A) et extenseurs (B) du coude [102].

1. Muscle triceps brachial,
2. Muscle biceps brachial,
3. Muscle brachial,
4. Muscle brachio-radial,
5. Muscle anconé.

Muscle	Origine	Terminaison	Nerf	Action
brachial antérieur	humérus : faces médiale et latérale	tubérosité ulnaire	msculo-cutané	fléchisseur de l'avant-bras
biceps brachial	chef long : tubercule supra-glénoïdal et chef court : processus coracoïde	tubérosité du radius	musculo-cutané	fléchisseur de l'avant-bras
brachio-radial	humérus et septum intermusculaire latéral du bras	processus styloïde radial	radial	fléchisseur de l'avant-bras
triceps brachial	chef long : tubercule infra-glénoïdal et chefs latéral et médial : face postérieure de l'humérus	olécrâne	radial	extenseur de l'avant-bras
anconé	épicondyle latéral	ulna	radial	extenseur de l'avant-bras

Tableau I : les muscles moteurs de la flexion-extension du coude.

a) Les muscles fléchisseurs du coude

Les principaux muscles fléchisseurs sont :

- ◆ *le muscle brachial antérieur* : c'est le fléchisseur le plus direct du coude.
- ◆ *le muscle biceps brachial* : il réalise la flexion et la supination du coude.
- ◆ *le muscle long supinateur ou muscle brachio-radial* : il est fléchisseur du coude lorsque l'articulation du poignet est fixée et stabilisateur lorsque l'avant-bras est mobile.

Plus la flexion est proche de 90°, plus l'efficacité de ces trois muscles sur la flexion est importante.

Les muscles accessoires sont *le muscle fléchisseur radial du carpe* et *le muscle rond pronateur*.

b) Les muscles extenseurs du coude

Les principaux muscles extenseurs sont :

- ◆ *le muscle triceps brachial* : il réalise l'extension du coude. Son efficacité dépend de la position du coude : plus la flexion augmente, plus le rôle du triceps sur l'extension est faible et plus il devient stabilisateur du coude.
- ◆ *le muscle anconé* : il fait l'extension du coude mais intervient aussi dans la régulation du mouvement et la stabilisation du coude.

Les muscles extenseurs accessoires sont :

- ◆ *le muscle long extenseur du carpe,*
- ◆ *le muscle court extenseur du carpe,*
- ◆ *le muscle extenseur commun des doigts,*
- ◆ *le muscle extenseur ulnaire du carpe.*

C. La pronosupination

1. L'axe du mouvement

Ce mouvement fait intervenir tout le membre supérieur. L'avant-bras est fléchi. L'axe du mouvement joint la partie médiale de la surface articulaire carpienne du radius et le troisième métacarpien. Il se confond avec l'axe de la main.

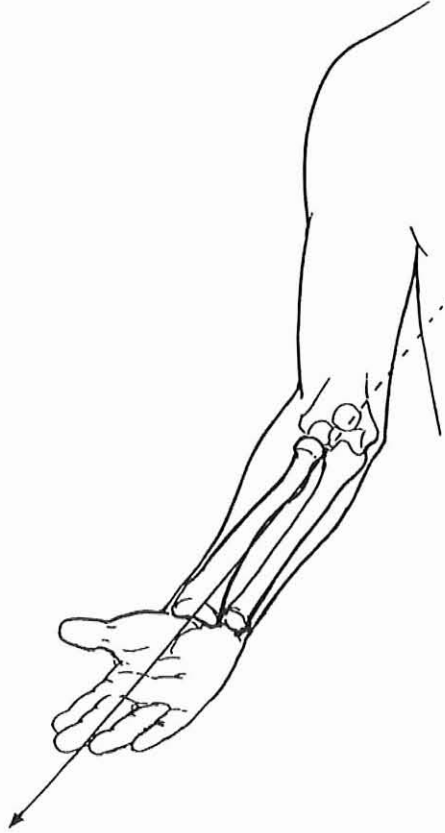

Figure 16 : Axe du mouvement de pronosupination [102].

2. L'amplitude des mouvements

Lorsque le coude est fixé, l'amplitude est de 180° . Lorsqu'il est fixé et fléchi à 90° , l'amplitude est de 80° . S'il est libéré, le mouvement peut atteindre 300° .

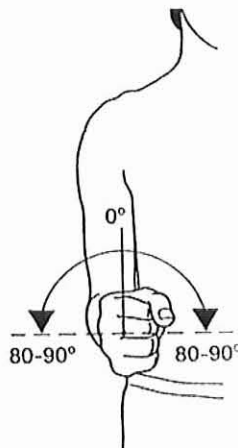


Figure 17 : Amplitude du mouvement de pronosupination [85].

3. Les muscles moteurs de la pronosupination [103, 108, 111, 175, 185]

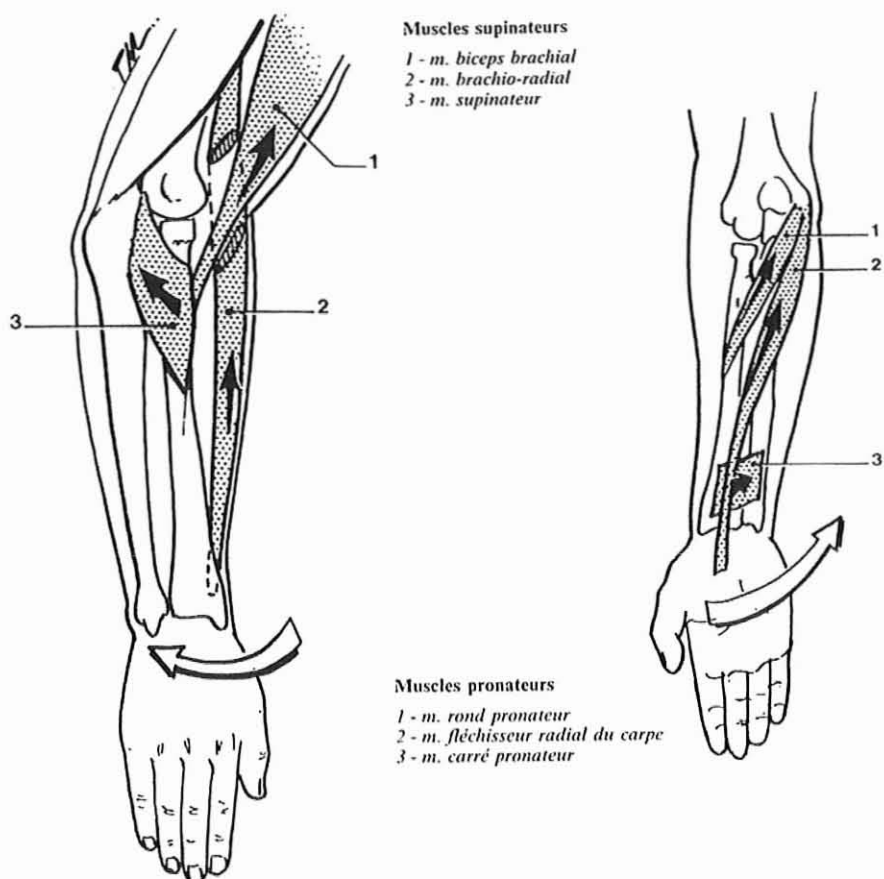


Figure 18 : Muscles supinateurs et pronateurs du coude [102].

Muscle	Origine	Terminaison	Nerf	Action
rond pronateur	épicondyle médial et processus coronoïde	radius	médian	pronateur
carré pronateur	ulna	radius	médian	pronateur
court supinateur	épicondyle latéral, crête du muscle supinateur et fosse supinatrice	radius : bord antérieur et col	radial	supinateur
biceps brachial	chef long : tubercule supra-glénoïdal et chef court : processus coracoïde	tubérosité du radius	musculo-cutané	supinateur

Tableau II : les muscles moteurs de la pronosupination du coude.

a) Les muscles pronateurs

Les principaux muscles pronateurs sont deux muscles courts :

- ◆ *le muscle rond pronateur* : il réalise la pronation de l'avant-bras et participe à la flexion du coude.
- ◆ *le carré pronateur* : c'est un pronateur direct.

Les muscles pronateurs accessoires sont *le muscle fléchisseur radial du carpe* et *le muscle anconé*.

b) Les muscles supinateurs

Les principaux muscles supinateurs sont :

- ◆ *le muscle supinateur ou muscle court supinateur* : il réalise la supination de l'avant-bras.
- ◆ *le muscle biceps brachial* : c'est le plus puissant muscle de la supination. Il appartient aussi aux muscles fléchisseurs du coude.

Le muscle supinateur accessoire est le muscle brachio-radial quand la main est en pronation extrême.

IV. L'EXAMEN PROGRAMMÉ DU COUDE [9, 13, 51, 76, 85, 96, 103]

A. L'interrogatoire

Il est essentiel de mener un interrogatoire rigoureux en vue d'un diagnostic exact chez un sportif se plaignant d'une douleur au coude.

Il faut :

- ◆ préciser la douleur : son importance, ses facteurs déclenchants, son caractère aigu ou chronique, sa localisation exacte, ses caractéristiques, son trajet, les facteurs aggravants et les facteurs calmants.
- ◆ s'intéresser aux symptômes associés comme la faiblesse musculaire, les claquements, les engourdissements, le blocage de l'articulation, de même que des plaintes au niveau du cou, de l'épaule, du poignet ou de la main.
- ◆ penser à d'éventuels traitements antérieurs.

- ◆ ne pas oublier que dans la majorité des cas, les blessures du coude sont secondaires à des microtraumatismes répétés et que la symptomatologie est de début insidieux.
- ◆ penser au niveau compétitif de l'athlète car il peut orienter le diagnostic et le traitement.
- ◆ rechercher toute modification dans l'équipement sportif ainsi que tout changement de rythme ou de type d'entraînement lorsqu' aucun incident particulier n'a été mis en évidence.
- ◆ se rappeler qu'une lésion dans une région anatomique distante du coude peut altérer la mécanique articulaire et entraîner de nouvelles sollicitations du coude. Toute atteinte du cou, des épaules, des poignets et des mains peut retentir à moyen ou long terme sur le coude.
- ◆ considérer les informations telles que l'âge du sportif et le ou les types de sports pratiqués.

1. La douleur

a) Sa localisation

Elle siège en profondeur dans l'articulation ou dans l'une des quatre zones superficielles suivantes : antérieure, postérieure, interne ou externe.

La moins fréquente est la douleur antérieure dont les origines sont le tendon bicipital, le nerf médian, l'artère humérale, le muscle brachial antérieur.

Une douleur postérieure peut être due au tendon tricipital.

Une douleur interne peut être causée par le tendon des muscles fléchisseurs-pronateurs, le ligament collatéral ulnaire ou le nerf cubital.

Une douleur externe traduit une souffrance du tendon des muscles extenseurs, du nerf interosseux postérieur ou de l'articulation huméro-radiale.

b) La survenue et la fréquence des lésions

Si le traumatisme est aigu, la lésion est en relation directe avec un incident bien précis. Par contre, une lésion récidivante va permettre au sportif de continuer son activité physique avec une symptomatologie qui va sembler s'améliorer et autoriser une reprise de l'activité (à un niveau souvent inférieur) jusqu'à ce qu'un nouveau traumatisme intervienne (épicondylite récidivante chez un joueur de tennis occasionnel).

c) La sévérité des lésions

Elle doit être évaluée dans la mesure où elle affecte la performance sportive.

d) La provocation de la douleur

La douleur est provoquée par les mouvements actifs, passifs et actifs résistés.

2. Les symptômes associés

Les fourmillements, les paresthésies, les phénomènes de blocage ou d'accrochage doivent être également recherchés.

B. L'examen clinique

Il doit être réalisé le membre supérieur et le tronc dévêtus. Il sera toujours précédé d'un examen du rachis cervical et de l'épaule si on suspecte une douleur projetée au niveau du coude. Un examen comparatif sera systématiquement effectué avec le côté controlatéral.

L'ordre habituel de l'examen comprend :

- inspection,
- palpation,
- mobilisation active,
- mobilisation passive,
- examen musculaire,
- tests neurologiques sensitifs,
- réflexes,
- tests provocateurs.

En fonction du résultat de l'examen clinique, d'autres examens (radiographies standards, tomodensitométrie, imagerie par résonance magnétique, échographie) pourront être nécessaires.

1. L'inspection

L'articulation du coude présente un revêtement cutané fin ce qui permet de visualiser toute lésion traumatique : œdème, atrophie musculaire, ecchymoses.

L'angle huméro-ulnaire sert de référence. On mesure cet angle lorsque le coude est en extension, l'avant-bras et la main en supination. L'angle est estimé à 10° chez les hommes et 13° chez les femmes. Lors d'un traumatisme sportif, une déformation angulaire peut survenir.

2. La palpation

a) Le compartiment médial

A ce niveau, la palpation met en évidence : l'épicondyle médial (où une douleur à la compression suggère une lésion tendineuse), l'insertion osseuse des muscles fléchisseurs-pronateurs, le nerf ulnaire.

b) Le compartiment latéral

Il commence au niveau de l'épicondyle latéral puis le long de la colonne interne. Il concerne une masse musculaire (muscle brachio-radial, muscle long extenseur radial du carpe, muscle court extenseur radial du carpe), la tête radiale et l'articulation huméro-radiale.

L'apparition d'une gêne fonctionnelle doit orienter vers une fracture, une arthrose ou une luxation.

c) Le compartiment postérieur

L'épicondyle latéral, l'épicondyle médial et la pointe de l'olécrâne forment un triangle en flexion. Ce repère se transforme en une ligne droite en extension.

Si ce repère est retrouvé, cela permet d'écartier une fracture ou une luxation du coude. La palpation concerne la pointe de l'olécrâne, la fossette olécrânienne, la bourse pré-olécrânienne, le tendon du triceps et la partie proximale de l'ulna.

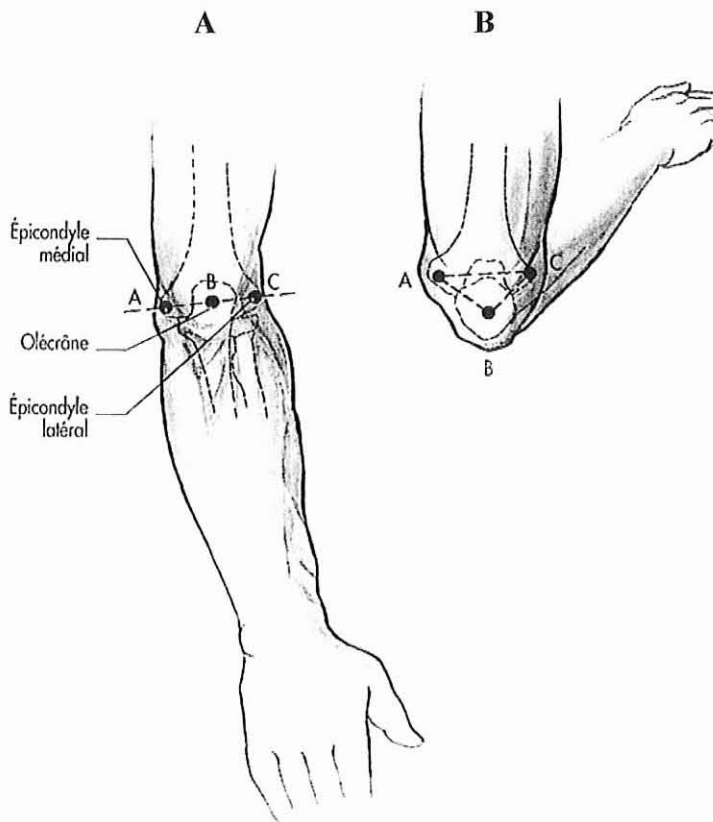


Figure 19 : Repères palpables du coude : A. Coude en extension ; B. Coude en flexion [42].

d) Le compartiment antérieur

La palpation concerne le muscle brachio-radial, le rond pronateur, le nerf musculo-cutané, le tendon du triceps, l'artère brachiale, le nerf médian, le nerf latéral de l'avant-bras.

3. La mobilité passive et active

Les mouvements du coude s'effectuent autour de deux axes permettant la flexion-extension et la pronosupination. Il existe également quelques degrés de varus-valgus*.

La mobilité doit être appréciée à la fois en actif et en passif avec étude comparative systématique des deux coudes. Cette mobilité est mesurée à l'aide d'un goniomètre*.

a) La mobilité active

Le patient doit effectuer des mouvements standardisés pour que les valeurs obtenues soient reproductibles. Les paramètres évalués sont :

- l'amplitude du mouvement : 140° pour la flexion, 180° pour l'extension, 80° pour la pronosupination,
- l'harmonie du mouvement,
- la douleur pendant le mouvement,
- la douleur à la fin du mouvement,
- la force et la douleur pendant un mouvement contre résistance.

Si l'on trouve un élément pathologique, il faut poursuivre en procédant à un examen de la mobilité passive.

b) La mobilité passive

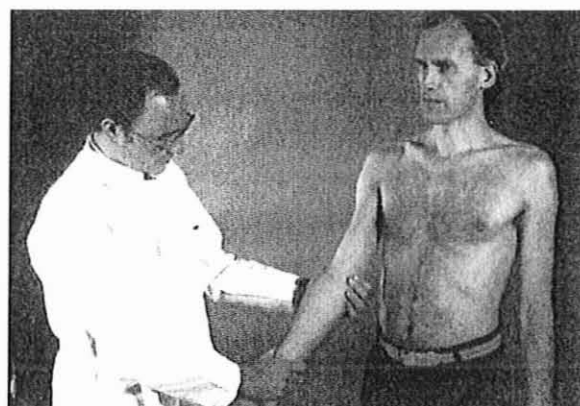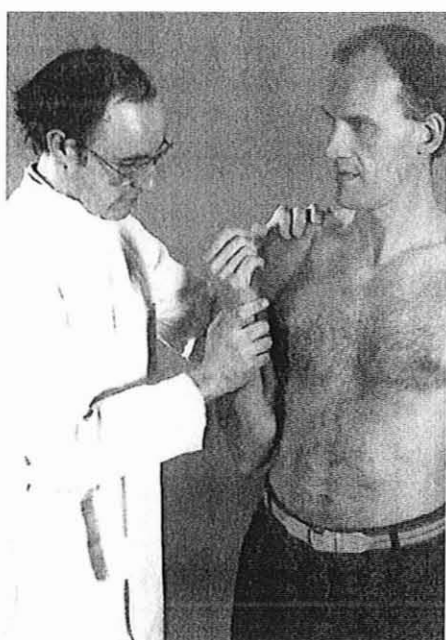


Figure 20 : Flexion passive du coude [13]. Figure 21 : Extension passive du coude [13].

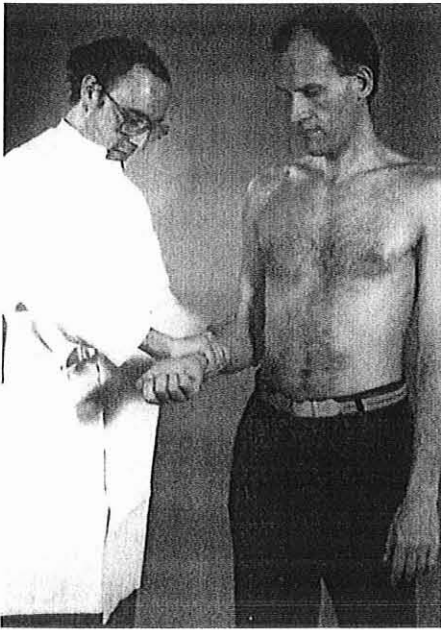


Figure 22 : Supination passive du coude [13].

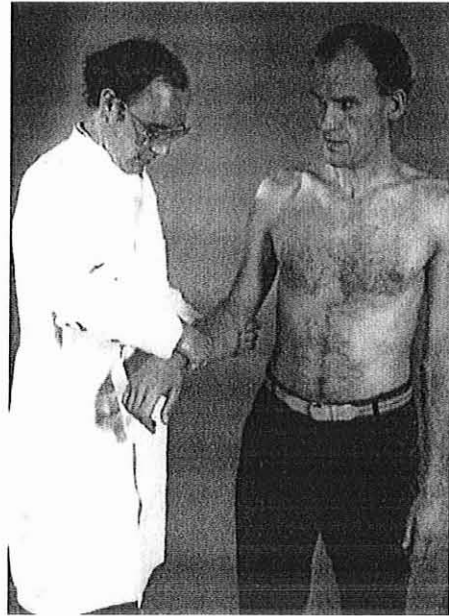


Figure 23 : Pronation passive du coude [13].

On analyse les critères suivants :

- l'amplitude des mouvements : 140-160° pour la flexion, 180° pour l'extension, 75° pour la pronation, 85° pour la supination.

Les quatre tests de l'examen programmé du coude que sont la flexion, l'extension, la pronation et la supination passives, renseignent sur l'état de la capsule des articulations huméro-cubitale et radio-cubitale proximale.

La supination passive peut être un test-clé relatif à l'état de l'articulation radio-ulnaire proximale et la pronation passive permet d'affirmer le diagnostic d'une tendinite du biceps.

- l'arrêt à la limite de la mobilité :

La sensation finale normale de l'extension du coude est celle "d'un os contre un os".

Un arrêt dur est en général en relation avec un bloc osseux tandis qu'un arrêt mou est le plus souvent relatif à une contracture des tissus mous péri-articulaires.

- le bruit de friction : évaluation de craquements intra-articulaires.
- la douleur pendant le mouvement.
- la douleur à la fin du mouvement.

4. L'évaluation de la force et le bilan musculaire ou testing

L'évaluation de la force doit être intégrée à l'examen clinique pour permettre des comparaisons ultérieures et apprécier l'évolution de la pathologie.

La force en flexion-extension est évaluée contre résistance avec l'avant-bras en rotation neutre et le coude fléchi à 90°. La force en extension est en général équivalente à 70% de la force en flexion. La force de supination est de 15% supérieure à la force en pronation.

5. L'évaluation de la stabilité du coude

La stabilité des ligaments peut être testée par l'application de force en varus et valgus.

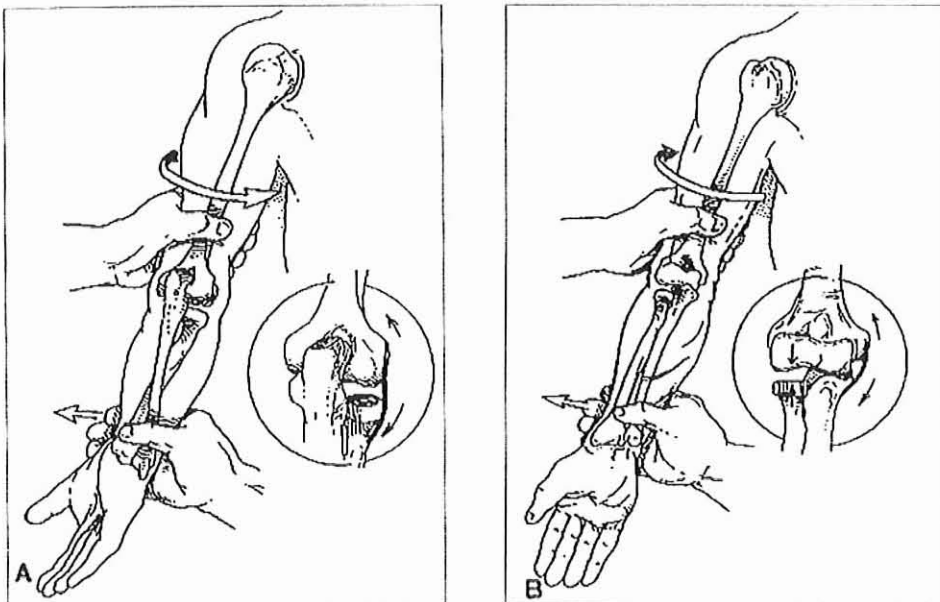


Figure 24 : Test de la stabilité du coude : A. En varus ; B. En valgus [9].

a) Le test de la stabilité en varus

Il est réalisé lorsqu'une suspicion d'atteinte du ligament collatéral latéral existe. Le bras est en rotation interne maximale, l'examineur applique une torsion en varus et il élimine toute rotation de l'humérus. Il palpe l'interligne articulaire latéral pour mettre en évidence toute ouverture anormale.

b) Le test de la stabilité en valgus

Il est réalisé lorsqu'il existe une suspicion d'atteinte du ligament collatéral médial. Le coude est fléchi de 20 à 30°.

Une torsion en valgus est appliquée avec l'humérus en rotation externe maximale ce qui amène l'épicondyle médial en avant et élimine toute rotation de l'humérus. L'examineur palpe l'interligne médial pour authentifier une ouverture anormale qui traduirait une lésion du faisceau du ligament collatéral médial.

6. Les tests provocateurs : les mouvements contrariés

Ces mouvements informent sur l'état de l'appareil musculo-tendineux entourant le coude. On notera soigneusement la présence d'une douleur ou d'une diminution de la force musculaire.

a) La flexion contrariée du coude

C'est un test du muscle biceps et du muscle brachial antérieur. En cas d'atteinte du muscle biceps, la supination contrariée sera également douloureuse.

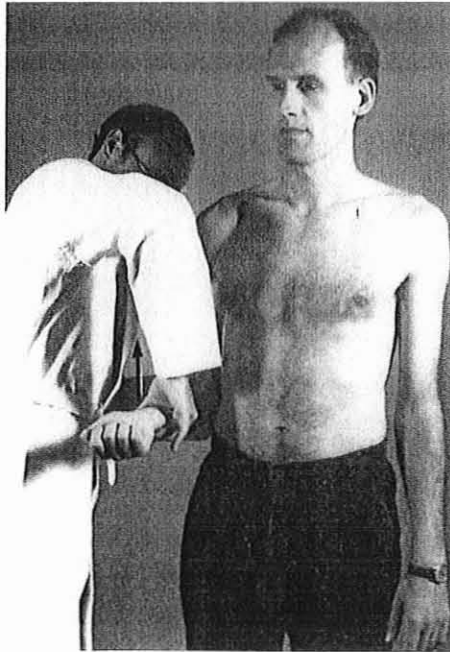


Figure 25 : Flexion contrariée du coude [13].

b) L'extension contrariée du coude

C'est un test du muscle triceps. Ce mouvement provoque une poussée de la tête humérale vers le haut contre l'acromion* et il peut réveiller une structure douloureuse pincée entre ces deux os (tendinite, bursite sous-acromio-deltoïdienne).

En revanche, un traumatisme du coude suivi d'une extension contrariée très douloureuse et faible est un véritable signal d'alarme qui doit faire immédiatement suspecter une fracture de l'olécrâne.

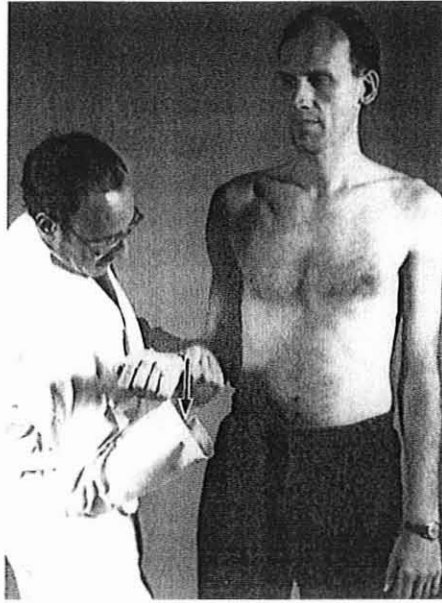


Figure 26 : Extension contrariée du coude [13].

c) La pronation contrariée du coude

C'est un test du muscle rond pronateur. Il s'agit d'un mouvement isométrique* touchant la pathologie dite du joueur de golf ("golfer's elbow"). En effet, le muscle rond pronateur entraîne à sa suite les muscles fléchisseurs du carpe et des doigts lors de ce test, car ils ont une origine commune sur l'épitrôchlée.

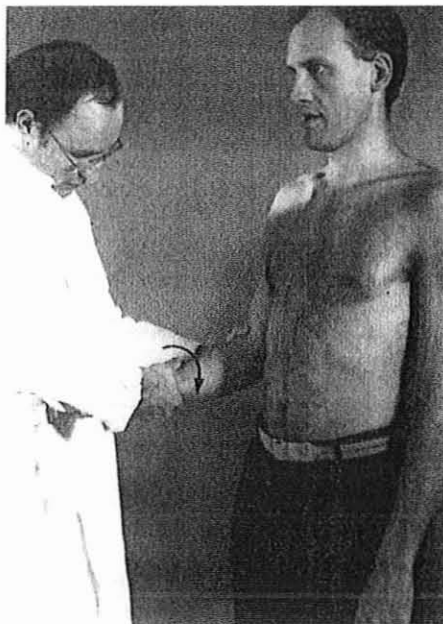

Figure 27 : Pronation contrariée du coude [13].

d) La supination contrariée du coude

C'est un test du muscle biceps (la flexion contrariée sera également douloureuse) ou, plus rarement, un test du muscle court supinateur.

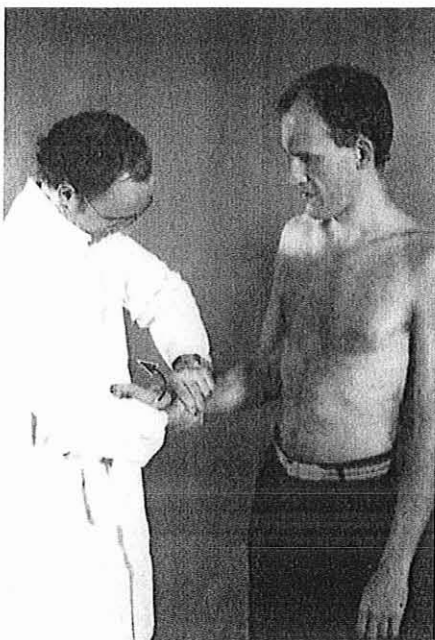

Figure 28 : Supination contrariée du coude [13].

e) L'extension contrariée du poignet

C'est un test " du coude du tennis".

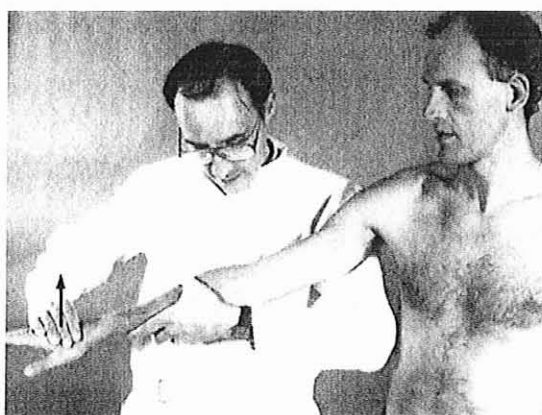


Figure 29 : Extension contrariée du poignet [13].

f) La flexion contrariée du poignet

En association avec la pronation contrariée de l'avant-bras, elle concerne la pathologie épitrochléenne.

Lors de ces deux derniers tests, le coude est en extension et le poignet en position neutre.

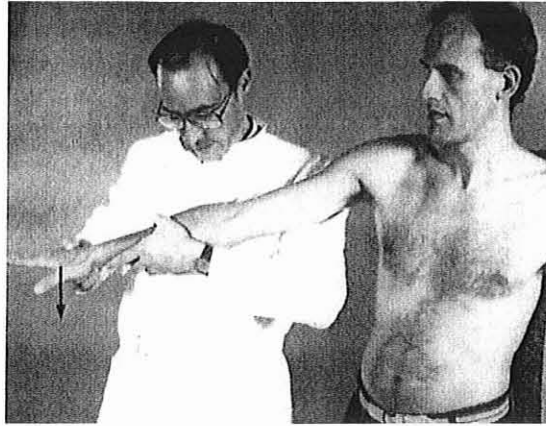


Figure 30 : Flexion contrariée du poignet [13].

C. L'examen radiologique

Il donne lieu à divers clichés : face et profil, obliques interne et externe. Selon l'évolution, on réalise parfois d'autres clichés :

- face en supination et en pronation (visualisation de la tête radiale),
- oblique en extension-pronation (visualisation de l'apophyse coronoïde),
- axiale postérieure en flexion (visualisation de l'olécrâne, de la gouttière cubitale).

Selon l'évolution de la clinique, on peut aussi envisager :

- une arthrographie (en cas de suspicion de lésions capsulaires),
- un scanner (visualisation de corps étrangers des blocages du coude),
- une imagerie par résonance magnétique (en cas de lésions ligamentaires).

V. LES PRINCIPALES PATHOLOGIES DU COUDE

Les douleurs du coude sont un motif fréquent de consultation chez les sportifs. Elles s'observent au cours de nombreuses pathologies sportives de compétition ou de loisir : tennis, golf, judo, football, hockey sur glace, tir à l'arc, luge, gymnastique, ski. Elles surviennent au rythme des activités sportives.

L'étiologie de ces douleurs regroupe deux situations en pratique sportive :

- le coude traumatique aigu dominé par les luxations et les fractures du coude.
- le coude douloureux chronique dominé par les épicondylalgies, l'épitrôchléite, l'olécranalgie, l'hygroma et l'arthrose du coude.

La douleur, dans ce cas, peut être secondaire à une lésion traumatique insuffisamment traitée ou négligée, mais, le plus souvent, elle est liée à une pathologie microtraumatique par hyperutilisation et / ou " mal utilisation " du coude.

Les causes favorisantes sont souvent techniques : gestes défectueux ou agressifs, matériel inadapté, excès quantitatifs (stages, association de tennis ou de golf).

Nous nous limiterons à ces pathologies, en détaillant les principaux sports, dans lesquelles elles sont le plus souvent rencontrées.

A. Les épicondylalgies [4, 9, 12, 13, 14, 15, 16, 19, 25, 27, 34, 35, 37, 50, 51, 53, 55, 75, 76, 97, 106, 120, 123, 129, 134, 142, 143, 148, 155, 162, 166]

Elles représentent, de loin, la souffrance la plus courante du coude du sportif. Cette dénomination est préférable à l'appellation commune, journalistique, de " tennis elbow " .

Ce terme d'épicondylalgie recouvre différentes affections, isolées ou associées, dont la plus fréquente est l'épicondylite.

1. La physiopathologie

Le terme de " tennis elbow " ou épicondylite désigne des douleurs de la face antéro-externe du coude pouvant irradier le long du bord radial de l'avant-bras. Les origines de ce syndrome douloureux sont multiples, mais peuvent être réunies selon quatre rubriques d'importance inégale :

- la pathologie d'insertion ou épicondylite, de loin la plus fréquente,
- l'atteinte de l'articulation huméro-radiale,
- une origine neurologique par compression d'une branche du nerf radial,
- des douleurs projetées dont l'origine est cervicale.

2. L'épicondylite

Elle correspond à une tendinite d'insertion des muscles épicondyliens. Le plus souvent il s'agit du 2^{ème} radial, parfois de l'extenseur commun des doigts ou du court supinateur et, très rarement, de l'extenseur propre du 5^{ème} doigt et du cubital postérieur.

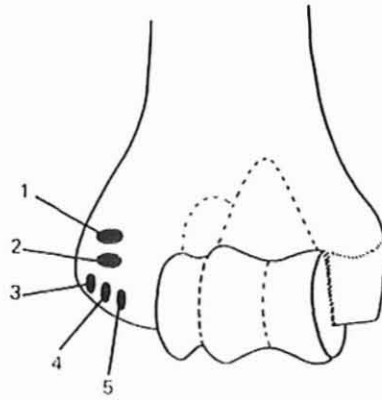


Figure 31 : Vue antérieure de l'épicondyle [53]. 2^{ème} radial (1), extenseur commun des doigts (2), cubital postérieur (3), extenseur propre du 5^{ème} doigt (4), court supinateur (5).

a) L'étiologie et le contexte sportif

L'épicondylite concerne le plus souvent le tennis, mais elle peut aussi se rencontrer chez d'autres sports, tels que golf, javelot, escrime, aviron, gymnastique, luge, tir à l'arc, natation.

Elle touche surtout le sportif aux alentours de la trentaine sans différence de sexe. Deux grands facteurs favorisent l'apparition de cette tendinite d'insertion :

- l'hypersollicitation : la fréquence et l'intensité des tractions.
- le vieillissement du tendon dont la vascularisation s'appauvrit à partir de l'âge de 30 ans.

L'évènement qui déclenche la pathologie est varié : choc direct, activité sportive inhabituelle (stage, tournoi), changement de matériel, geste forcé en flexion, pronosupination (smash*, revers) avec sensation de déchirure.

b) Le diagnostic

Un examen est alors réalisé. Il commence par un interrogatoire systématique qui précise l'étiologie, la douleur et les mouvements douloureux.

- La douleur :

Son apparition peut être brutale lors d'une contusion ou d'un geste forcé, ou progressive et retardée lors d'une activité sportive occasionnant le même geste néfaste et répétitif. La douleur siège au niveau de l'épicondyle, donc à la face externe du coude et irradie volontiers vers la face postéro-externe de l'avant-bras et la main. Les algies surviennent alors, au début, lors de la pratique du sport comme une simple gêne, puis progressivement se produisent même dans la vie courante, interdisant tout mouvement de la main et du poignet.

Le sportif se plaint de l'impossibilité de porter un objet (atteinte des extenseurs), d'ouvrir une porte ou de tourner une clé (atteinte du court supinateur). Ainsi, la gêne fonctionnelle varie avec l'intensité de la douleur et le niveau d'activité sportive.

Dans les formes légères, la douleur n'apparaît qu'après un certain temps et disparaît au repos mais, dans les formes graves, elle devient permanente, ne cède pas à l'arrêt de l'activité sportive et reste même au repos nocturne.

- L'examen clinique :

L'inspection ne révèle aucune modification locale en regard de l'épicondyle ou au contraire peut montrer parfois une très légère tuméfaction locale. La palpation douce de l'épicondyle au niveau des muscles épicondyliens déclenche la douleur.

La mobilité du coude reste normale en pronosupination et en flexion, mais peut se révéler limitée par la douleur en fin d'extension. L'étude des mouvements contrariés confirme le diagnostic : on retrouve une douleur lors de l'extension contrariée du poignet et surtout des doigts (3^{ème} rayon). On met ainsi en évidence l'atteinte du 2^{ème} radial, du cubital postérieur et de l'extenseur commun des doigts.

Par ailleurs, la supination lors d'une poignée de main avec un coude en flexion témoigne d'une atteinte du court supinateur.

Si, à cette étape de l'examen, les tests sont négatifs, on réalise le "test de la chaise". On demande au sujet de soulever une chaise par le dossier coude en extension, ce qui engendre une douleur vive.

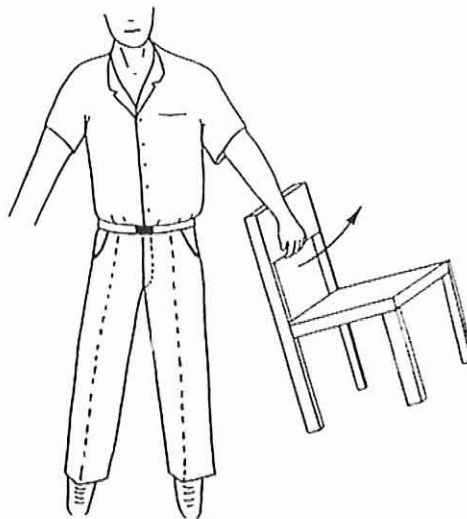


Figure 32 : Test de la chaise [53].

D'autres tests révèlent la douleur :

- la mise en varus forcé, coude fléchi à 10-15 °,
- la mise en tension des épicondyliens par extension-pronation du coude associée à une flexion-pronation et inclinaison cubitale du poignet.

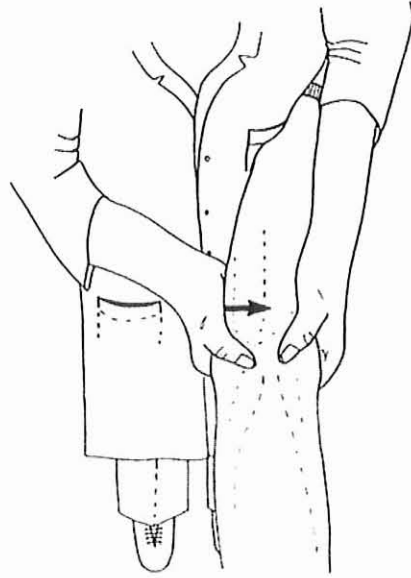


Figure 33 : Recherche d'un varus forcé, coude fléchi à 10-15 ° [53].

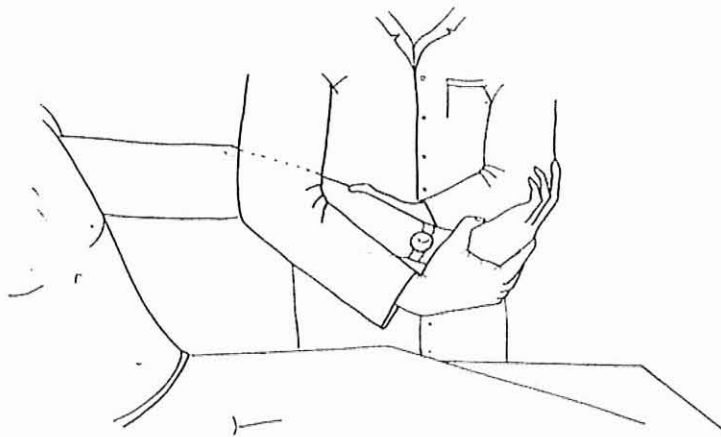


Figure 34 : Mise en tension passive des épicondyliens [53].

En résumé, sur le plan clinique, le diagnostic repose sur la mise en évidence d'une triade douloureuse :

- à la mise en tension passive du tendon commun des muscles épicondyliens lors de l'hyperextension et du varus forcé du coude,
- à la contraction résistée du 2^{ème} radial et de l'extenseur commun des doigts,
- à la palpation du tendon.

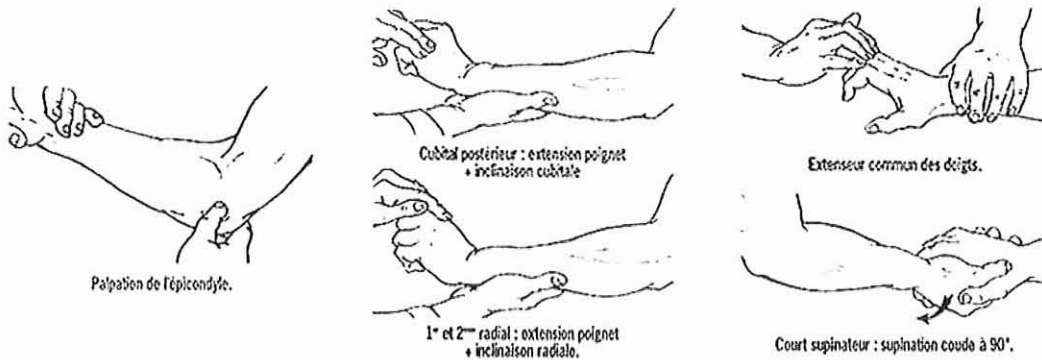


Figure 35 : Palpation et mouvements douloureux de l'examen clinique en cas d'épicondylite [4].

- Les examens complémentaires :

Les radiographies du coude et l'échographie sont souvent négatives. Parfois, elles mettent en évidence des irradiations périostées, des calcifications tendineuses en regard de l'épicondyle ou une atteinte de l'interligne articulaire.

Le bilan biologique est négatif.

c) Les principaux sports concernés

L'épicondylite est surtout rencontrée chez les joueurs de tennis. En effet, le sport surcharge tout particulièrement l'articulation du coude et ses tendons. Plusieurs mouvements techniques expliquent les traumatismes :

- le service :

Il se décompose en plusieurs phases : l'armé du bras où le membre se met en position de rotation externe et rétropulsion ; la frappe où l'épaule est projetée en avant et le bras décrit une boucle, se trouve ensuite en extension et en légère rotation interne au moment de l'impact ; la fin du mouvement où le bras subit une décélération et se place en adduction* forcée. Ainsi, au cours du service, les muscles épicondyliens sont étirés en fin de geste avec flexion, adduction et pronation du poignet. Puis ils se contractent violemment pour freiner le mouvement.

A l'impact, le coude est en extension maximale et risque un traumatisme si la balle ne ralentit pas suffisamment le mouvement.

- le revers :

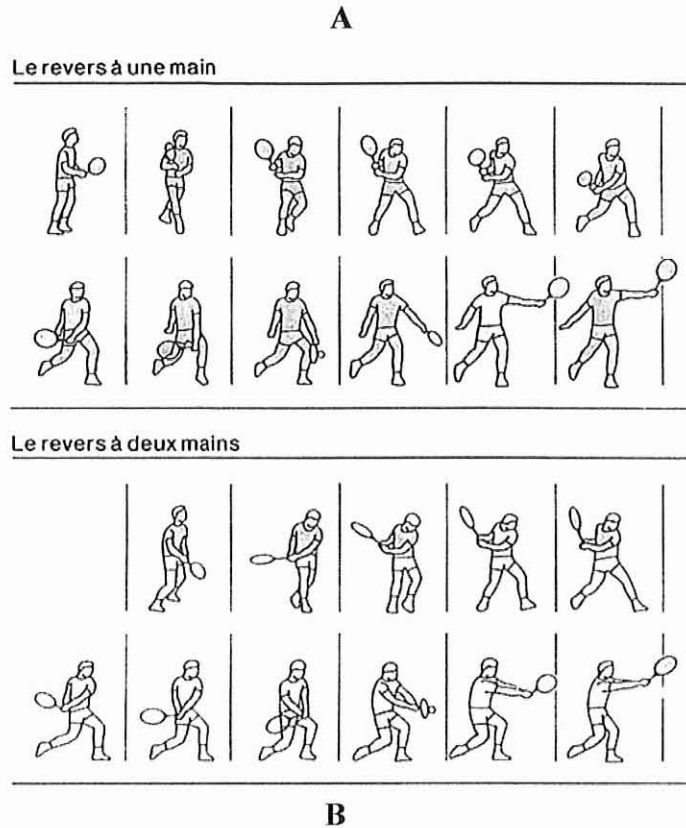


Figure 36 : A : Revers à une main ; B : Revers à deux mains [134].

Deux problèmes se posent :

Le 1^{er} est la mise en tension des extenseurs du poignet, surtout si la balle est frappée avec un certain retard par rapport au corps (préparation trop tardive), obligeant à une contraction trop rapide des tendons épicondyliens.

Le 2^{ème} est un défaut technique qui consiste à frapper la balle alors que le coude n'est pas en extension, ce qui prédispose aussi à l'épicondylite.

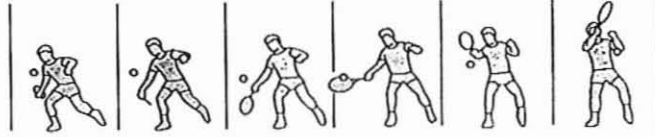
Le revers à deux mains réduit considérablement les risques d'épicondylite.

- le coup droit :

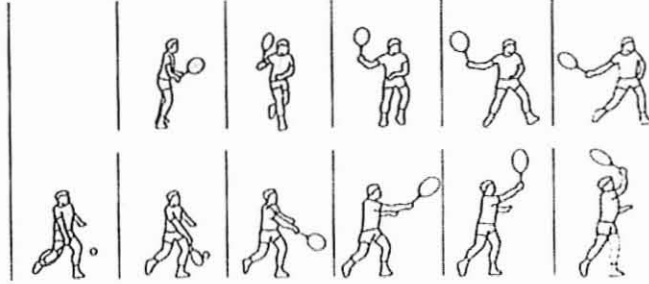
L'excès de lift* en coup droit entraîne des mouvements de pronation et flexion rapides, source de douleurs chroniques. De plus, une épitrochléite peut survenir chez certains sujets ayant un jeu de poignet excessif.

B

Le coup droit «lifté»



Le coup droit



A

Figure 37 : A : Coup droit ; B : Coup droit lifté [134].

- la prise :

Les muscles les plus sollicités lors de la prise d'une raquette d'une seule main sont les muscles épicondyliens. Une prise à deux mains réduit leur travail.

- la volée :

Le mouvement de revers à la volée peut exposer à une mise en tension brutale des muscles épicondyliens, responsable d'une surcharge mécanique, voire de lésions traumatiques.

La décomposition technique du sport qu'est le tennis permet de comprendre le travail des muscles épicondyliens et l'apparition logique de cette pathologie d'insertion.

Ainsi, lors de l'examen d'un joueur de tennis, il ne faut pas oublier la raquette du blessé : rechercher une inadaptation de forme, de poids, d'équilibre ou de tension du cordage. Il faut se renseigner également sur le style du joueur, sur l'intensité et l'ancienneté de la pratique sportive.

L'épicondylite n'est pas une lésion propre au tennis, mais elle concerne également le golf, le lancer du javelot, le tir à l'arc, la natation, l'aviron, la gymnastique, l'escrime, le hoquet sur glace, la luge, le ski de fond. Dans deux cas sur trois, l'historique montre un changement du temps de jeu (augmentation des horaires), un changement de technique (changement d'adversaire) ou un changement de matériel (raquette de mauvaise qualité).

d) Le traitement

Le traitement est avant tout préventif :

- bonne hygiène alimentaire,
- hydratation correcte au cours de la séance sportive,
- correction de mauvais gestes techniques : par exemple au tennis, frappe de la balle avec "épaule bloquée", hyperextension du coude, mouvement de flexion-extension du poignet, revers à deux mains recommandé,
- emploi d'un matériel adapté à l'âge et à la morphologie du sportif : la raquette idéale de tennis a un tamis et un grip* moyen, est légère, tendue à 20-25 kg, en fibres composites ou métal,
- échauffement musculaire associé à un stretching* avant la compétition,
- port d'un bandage anti-épicondylite placé au tiers supérieur de l'avant-bras, comprimant les muscles épicondyliens et diminuant les vibrations (phénomène de strapping*).

Tout changement qui touche le temps du jeu, le matériel ou la technique doit s'accompagner d'une période d'adaptation.

Le traitement curatif :

En phase aiguë, sa précocité est un facteur de bon pronostic. Il impose un repos sportif de trois semaines au minimum :

- absolu dans les formes graves,
- relatif en supprimant le sport et les gestes nocifs dans les formes plus légères.

On réalise une contention : port d'un strapping ou d'une coudière anti-épicondylite pour une mise au repos.

Un traitement général et local est instauré : prescription d'anti-inflammatoires à durée de vie courte (comprimés, gélules et pommades : acide niflumique, diclofénac, kétoprofène) pendant trois semaines matin et soir.

En période algique, l'utilisation de glace est d'un soulagement conséquent.

Le traitement local associe infiltration et physiothérapie :

- l'infiltration de corticoïdes est un traitement de choix : au maximum deux ou trois infiltrations au point d'insertion des tendons épicondyliens, espacées d'au moins une semaine. Un abus entraîne un risque certain d'amyotrophie.
- la physiothérapie : elle utilise les ionisations* appliquées avec un produit anti-inflammatoire ionisable.

La phase de rééducation débute dès l'atténuation des douleurs. Elle associe ultrasons, massages profonds de type Cyriax, contractions résistées, stretching*.

Un traitement bien expliqué par le médecin et par le pharmacien sera mieux conduit par le sportif, donc de meilleur pronostic. On évite alors une éventuelle récurrence, mais certaines situations sont plus difficiles à soigner : association à d'autres lésions, ancienneté de la souffrance, absence de causes technologiques, non respect du repos articulaire absolu.

Si, malgré tous ces traitements et après avoir réalisé un électromyogramme, les douleurs et la gêne persistent chez le sportif, on peut être amené à proposer une intervention chirurgicale telle que la désinsertion des muscles épicondyliens. La reprise du sport ne s'effectue que trois mois plus tard.

3. L'arthropathie huméro-radiale.

Elle regroupe des lésions pouvant toucher différentes structures de cette articulation. Le diagnostic est évoqué devant une épicondylite rebelle résistante aux traitements.

Quelques indices sont à prendre en compte :

- au début, douleurs le plus souvent brutales,
- craquements, blocages fugaces,
- limitation de la flexion à l'examen,
- douleur provoquée par la palpation de l'interligne* articulaire et de la tête radiale.

4. La compression de la branche postérieure du nerf radial

Elle se fait entre les deux faisceaux du court supinateur au niveau du bord supérieur. Comme l'épicondylite, ce syndrome neurogène présente théoriquement des caractères distinctifs : douleur nocturne ou à paroxysmes nocturnes, résistance aux traitements habituels et au repos.

Si l'on suspecte un syndrome canalaire, un électromyogramme sera pratiqué pour montrer des signes d'atteinte du nerf et une intervention chirurgicale sera envisagée.

5. L'épicondylite d'origine cervicale

Elle correspond à une cervicalgie cervicobrachiale C5-C6 ou C6-C7.

On réalisera un bilan complet avec radiographie, résonance magnétique nucléaire, électromyogramme.

B. L'épitrôchléite [9, 12, 13, 14, 16, 25, 27, 34, 35, 50, 51, 53, 55, 97, 106, 123, 129, 134, 135, 143, 144, 155, 166]

C'est une affection moins fréquente que l'épicondylite. Elle correspond à une tendinite des muscles s'insérant sur l'épitrôchlée : muscle fléchisseur commun superficiel des doigts, grand et petit palmaires, cubital antérieur et rond pronateur.

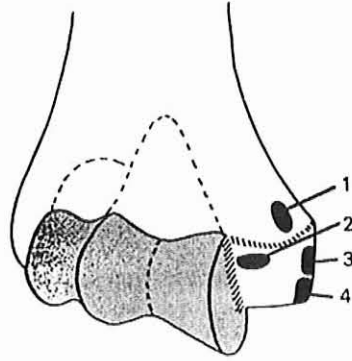


Figure 38 : Face antérieure de l'épitrôchlée [53]. Rond pronateur (1), fléchisseur commun superficiel (2), grand et petit palmaire (3), cubital antérieur (4).

1. L'étiologie et le contexte sportif

Elle touche le sportif à partir de 30 ans et se rencontre assez spécifiquement dans la pratique du golf, du tennis et chez les sportifs de lancer (lanceurs de javelot). Elle a comme origine la répétition de mouvements de flexion-inclinaison cubitale du poignet associés à la pronation de l'avant-bras. Comme dans l'épicondylite, certains facteurs aggravent les lésions :

- mauvais gestes techniques,
- matériel inadapté à l'âge, à la morphologie ou à l'environnement du sportif,
- entraînement et sport trop intensifs.

2. Le diagnostic

L'examen débute toujours par un interrogatoire.

- La douleur :

Le sportif se plaint d'une douleur à la face interne du coude et qui irradie le long du bord cubital de l'avant-bras. Son début est habituellement progressif, mais il peut être brutal à l'occasion d'un mauvais geste. La douleur est en général modérée, elle apparaît lors de gestes sportifs spécifiques : service, coup droit lifté, mais dans certains cas, elle est suffisamment intense pour retentir sur les gestes de la vie courante : essorage du linge, dévissage.

- L'examen clinique :

La palpation de l'épitrôchlée réveille la douleur. Comme pour l'épicondylite, le symptôme est la mise en tension contrariée des tendons épitrôchléens :

- flexion du poignet et des doigts (atteinte des grand et petit palmaires, atteinte du fléchisseur commun superficiel des doigts),
- pronation (atteinte du rond pronateur),
- flexion-inclinaison cubitale du poignet (atteinte du cubital antérieur).

La mobilisation passive du coude est normale en flexion-extension et en pronosupination. Sa stabilité est normale mais l'étude des mouvements de latéralité réveille une douleur en valgus forcé.

En résumé, l'examen clinique repose sur la mise en évidence de deux signes : une douleur à la palpation de l'épitrôchlée et une douleur réveillée par les tests contre résistance.

- Les examens complémentaires :

Les radiographies montrent très rarement une microcalcification de l'insertion des tendons ou un épaissement périosté.

3. Les principaux sports concernés

L'épitrôchléite a pour dénomination commune " golf elbow ". En effet, cette pathologie est fréquemment rencontrée chez les joueurs de golf chez qui le coude participe réellement à chaque étape du mouvement sportif qui se décompose de la façon suivante :

- l'adresse : les deux coudes sont en position de flexion, le droit étant plus fléchi que le gauche. Ils sont en pronosupination indifférente pour un grip normal (le grip est la manière de tenir le club entre les mains).
- le backswing : le coude droit se fléchit pour atteindre une flexion maximale en haut de la montée, tandis que le gauche reste dans une position proche de l'extension.
- le downswing : le coude droit entame une extension dans la descente, et il est encore plié quand la tête du club frappe la balle. Il en résulte une violente contrainte due à l'accélération et à l'impact dans le sens d'un valgus, qui provoque un étirement du plan capsuloligamentaire externe et du tendon des muscles épicondyliens gauches.
- le follow-through : après l'impact, les coudes se retrouvent en extension quasiment complète, puis fléchissent progressivement pour s'immobiliser en position de semi-flexion lors du finish.

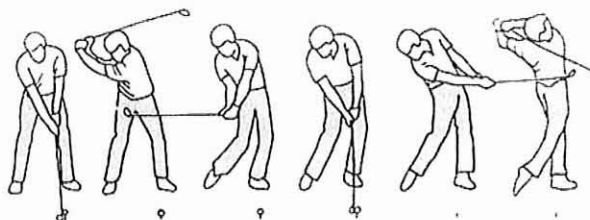


Figure 39 : Décomposition du swing [144].

Les muscles épitrochléens sont sollicités à deux moments particuliers du swing* :

- en haut du backswing, les poignets sont cassés et au cours de la suite du mouvement, le golfeur utilisera ses muscles épitrochléens pour "décasser" ses poignets grâce à une inclinaison cubitale.
- lors du downswing et au moment de l'impact, c'est grâce à une pronation que l'avant-bras droit va recouvrir l'avant-bras gauche sous l'action des muscles épitrochléens.

Le golf elbow est une pathologie plus fréquemment rencontrée chez les débutants, notamment chez les femmes, d'autant qu'elles présentent un cubitus valgus associé à une laxité articulaire importante. Par ailleurs, la répétition des frappes de balle manquées, où le joueur va rencontrer brutalement le sol au lieu de la balle, soumet le coude à une contrainte violente en valgus.

D'autres sports comme le tennis ou le lancer de javelot ont vu l'apparition de l'épitrochléite.

4. Le traitement

Il ne comporte pas de particularité par rapport à celui de l'épicondylite :

- correction du geste technique,
- correction des erreurs de matériel (utilisation au golf de clous adaptés au type de terrains et de clubs adaptés à la morphologie du joueur),
- échauffement obligatoire,
- séance sportive d'intensité raisonnable,
- hygiène alimentaire et apports hydriques contrôlés,
- repos de trois semaines au minimum,
- anti-inflammatoires non stéroïdiens par voie générale,
- contention adhésive : immobilisation du poignet en rectitude-inclinaison cubitale associée à une pronation de l'avant-bras,
- pour les formes très intenses, immobilisation par gouttière postérieure du coude et du poignet pendant trois semaines suivi d'une rééducation douce et progressive,
- traitement local : infiltration de corticoïdes, cryothérapie, anti-inflammatoires percutanés, massages, physiothérapie,
- traitement chirurgical exceptionnel : après un électromyogramme, désinsertion du tendon des muscles épitrochléens associée ou non à une neurolyse* ou à une exploration intra-articulaire.

C. L'olécranalgie [9, 25, 35, 37, 55, 106, 123, 129, 142 , 183]

Il s'agit d'une douleur siégeant à la pointe du coude, augmentée par l'extension et l'appui du coude sur un plan dur.

1. L'étiologie et le contexte sportif

Son origine est le plus souvent la répétition de microtraumatismes :

- extension brutale (karaté, handball),
- extension en charge (haltérophilie),
- semi-flexion maintenue avec vibration (cyclisme),
- extensions répétées (lanceurs de javelot ou de disque).

2. Le diagnostic

- L'examen clinique :

Il retrouve le point douloureux siégeant au niveau de la face postérieure du coude, précisément au niveau de l'olécrâne*. La douleur peut irradier le poignet ou l'épaule. Elle reflète l'atteinte locale de l'os et / ou de ses insertions (ténopériostite, ténobursite, tendinite d'insertion du triceps brachial). L'extension contrariée et la traction sur le membre supérieur sont douloureuses.

- Les examens complémentaires :

La radiographie est le plus souvent normale. Elle met parfois en évidence un épaissement des parties molles, voire une calcification du tendon bicipital.

3. Les principaux sports concernés

Le judo, le karaté, l'haltérophilie, le handball, le basket, le volley-ball, le cyclisme, le lancer de javelot ou de disque sont responsables de l'olécranalgie.

La biomécanique du lancer permet d'expliquer le travail du coude et l'apparition de cette pathologie.

Le mouvement de lancer est commun à beaucoup de sports. Le geste se décompose en 3 phases distinctes : l'armé ou phase de préparation, l'accélération et le passage.

- La phase de préparation est la période entre l'initiation du geste armé, et le moment où l'épaule se positionne en rotation externe maximale. Elle comprend l'élévation du geste armé, le début de l'armé et la fin de l'armé. Pendant cette phase, le coude se fléchit à 90°.
- La phase d'accélération commence avec l'épaule du sujet en rotation externe maximale pour se terminer lors de la libération de la balle. Le coude passe d'une flexion de 90° à une flexion de 25°.
- La phase de passage débute lors de la libération de la balle, et se poursuit jusqu'à la fin du mouvement. Le coude se fléchit jusqu'à 45°.

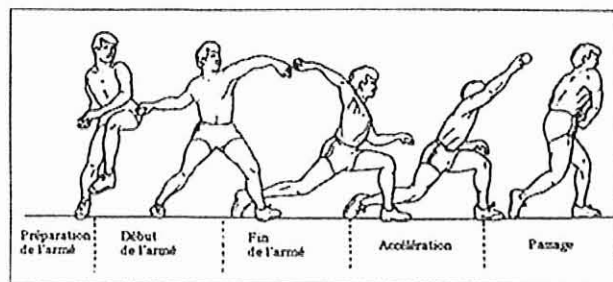


Figure 40 : Différentes phases du geste du lancer [9].

Les contraintes au niveau du coude sont maximales pendant la phase d'accélération et la fin du geste. Pendant la phase d'accélération se produit une augmentation importante des contraintes en extension et en valgus, entraînant une hypersollicitation des structures médiales et postérieures du coude. Ces contraintes entraînent l'apparition d'un conflit entre l'olécrâne et le bord médial de la fossette olécranienne de l'humérus.

Les lanceurs vont se plaindre de douleurs lors des lancers, apparaissant de plus en plus tôt dans le jeu. Cela se traduit par une perte de contrôle avec lâché prématuré.

4. Le traitement

Il est souvent décevant. Un repos de 2 à 3 semaines est envisagé. Un traitement local est instauré : infiltration, physiothérapie, bandage de coude préventif. Exceptionnellement, l'éperon olécranien nécessite une ablation chirurgicale.

D. L'hygroma du coude ou bursite rétro-oléocranienne [12, 25, 53, 55, 129, 142]

L'hygroma du coude est une tuméfaction d'évolution lente non douloureuse, mais qui inquiète le sportif du fait de son volume.

1. L'étiologie et le contexte sportif

La peau en regard de l'olécrane est doublée d'une couche de tissu dans laquelle se développe une bourse séreuse. L'hygroma est dû à une inflammation d'une bourse séreuse avec exsudat. En effet, une bourse séreuse peut s'hypertrophier et devenir inflammatoire dans les sports où la face postérieure du coude entre en conflit de façon chronique avec un élément dur (tapis de combat pour la lutte, tatami pour le judo, coudière en hockey sur glace ou football américain) et, plus rarement, après un choc direct sur le coude (rugby).

2. Le diagnostic

Le motif de la consultation, dans la forme chronique non compliquée, est plus constitué par l'apparition d'une boule en regard de l'olécrâne que par la douleur, bien souvent discrète, voire inexistante.

- L'examen clinique :

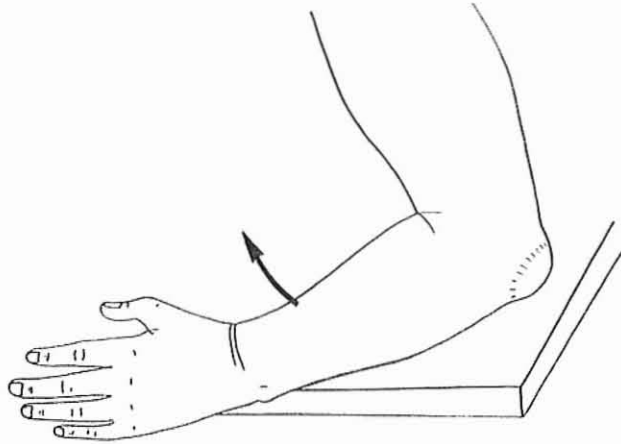


Figure 41 : Hygroma du coude [53].

Il permet un diagnostic facile devant cette masse ovale, appendue à la pointe du coude, dont le volume est maximal en flexion. La peau en regard est habituellement rosée, parfois tendue. La palpation est peu douloureuse dans les formes chroniques, mais elle met en évidence une tuméfaction liquidienne fuyant sous les doigts. Le reste de l'examen clinique est négatif : la mobilité du coude est normale.

- Les examens complémentaires :

La radiographie n'apporte rien de plus au diagnostic et l'échographie peut éventuellement confirmer cette bursite.

3. Les principaux sports concernés

Le judo sollicite particulièrement la face postérieure du coude. Le coude est un véritable point d'appui. Lors des phases de combat au sol, il peut servir de point d'appui pour parfaire une prise ou pour se dégager d'une situation désavantageuse. Il est parfois le point d'impact d'une chute mal contrôlée sur une surface très dure comme celle du tatami. Ces contusions sont à l'origine directe d'hygromas.

Les chocs frontaux sur le coude au rugby, les chocs sur le tapis de combat pour la lutte ou les chocs entre les joueurs de hockey sur glace sont également responsables de bursite rétro-olécraniennne.

4. Le traitement

Il consiste, dans un premier temps, en une application répétée d'alcool à 60% pendant une semaine.

Dans les formes plus importantes, le geste thérapeutique réside dans la ponction évacuatrice avec glaçage et pansements compressifs, associés à des anti-inflammatoires non stéroïdiens.

Le risque est la récurrence et l'infection, ce qui incite à beaucoup de prudence en cas d'infiltration de corticoïdes pour les formes résistantes aux traitements.

En cas d'échec, l'intervention chirurgicale (exérèse de la poche) peut être nécessaire. On protégera également le coude par une coudière en tissu élastique garnie de matériau visco-élastique. L'essentiel est d'éviter deux graves complications qui sont la bursite aiguë hémorragique et la bursite aiguë suppurée.

E. La luxation postérieure du coude [12, 16, 53, 55, 63, 76, 127, 129, 136, 138, 142, 152, 173]

Les luxations du coude sont les plus fréquentes après celles de l'épaule. Elles sont, le plus souvent, à prédominance postérieure.

1. L'étiologie et le contexte sportif

La luxation postérieure du coude se rencontre fréquemment à la suite d'une chute sportive sur la paume de la main, le coude étant en extension, ou parfois à la suite d'un coup violent sur la face postérieure de l'humérus. Il s'ensuit un déplacement en arrière, voire en dehors, des deux os de l'avant-bras par rapport à l'humérus. On la rencontre surtout dans le judo, parfois dans le rugby ou le ski alpin.

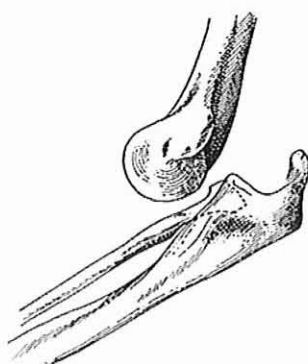

Figure 42 : Luxation postérieure du coude [136].

2. Le diagnostic

Le diagnostic est facile, en général fait sur le terrain par les sportifs eux-mêmes ou les entraîneurs : on constate une déformation caractéristique du coude avec un olécrâne saillant en arrière par rapport à l'humérus.

- L'examen clinique :

La saillie postérieure de l'olécrâne est franche. La douleur est très intense et les mouvements du coude sont impossibles. L'examineur recherche les complications nerveuses et vasculaires éventuelles.

- Les examens complémentaires :

Les radiographies de face et de profil confirment le diagnostic et recherchent des fractures associées, très fréquentes : fracture de l'apophyse coronoïde, de la tête radiale, arrachement de l'épitrachée, luxation radio-ulnaire.

3. Les sports concernés

La luxation postérieure du coude "possède" un sport de prédilection : le judo. Elle se produit lors d'une chute mal amortie par le membre supérieur. Ce peut être le cas de judokas non confirmés, malmenés par des partenaires plus forts ou plus incisifs au combat. Ce peut être aussi le cas de judokas insuffisamment bilatéralisés qui maîtrisent mal les chutes effectuées sur leur côté le plus faible. Enfin la parade des chutes nécessite une vigilance permanente pendant les combats, et la fatigue peut amener des petites erreurs techniques, d'où des chutes mal réceptionnées.

4. Le traitement

Dans un certain nombre de cas, la réduction est imprudemment faite sur le terrain sportif. Elle est suivie de succès dans tous cas où la luxation est isolée et incomplète. Sinon, elle est dangereuse ou impossible. De plus, en cas de complications, se pose le problème de responsabilité juridique médicale.

Dans de bonnes conditions, le traitement consiste en une réduction en urgence sous anesthésie générale en milieu chirurgical. Après la réduction, il faut refaire un contrôle radiologique, un bilan vasculaire et nerveux, puis vérifier la stabilité du coude en flexion-extension.

En l'absence de fractures associées, le coude sera ensuite immobilisé pendant 2 à 3 semaines sous contention souple et la rééducation sera prescrite. En présence de fractures associées, il s'agira d'une immobilisation plâtrée pendant 4 à 6 semaines selon la fracture.

Les résultats sont bons et les récurrences rares. Les complications sont les raideurs, l'instabilité et l'ankylose. La reprise de l'activité sportive se fera après la rééducation avec une contention préventive.

F. Les fractures du coude [9, 16, 35, 55, 58, 63, 66, 97, 123, 129, 136, 138, 152, 173]

1. L'étiologie et le contexte sportif

Les fractures du coude sont dues à une chute sur le coude ou sur la main. On les rencontre essentiellement au cours de la pratique du ski alpin. Elles doivent être recherchées systématiquement devant un coude douloureux post-traumatique.

2. Le diagnostic

La palpation soigneuse (olécrâne, épitrochlée, épicondyle, interligne antérieure, tête radiale) oriente les incidences radiologiques. Le bilan radiologique peut alors mettre en évidence :

- une fracture isolée et non déplacée de l'olécrâne, qui demande une ostéosynthèse* suivie d'une rééducation rapide mais non agressive,
- une fracture non déplacée de la tête radiale à traiter fonctionnellement,
- une fracture de l'apophyse coronoïde* qui demande une immobilisation en raison du risque de pseudo-arthrose.

3. Les principaux sports concernés

Les fractures sont courantes dans les sports à risque et où les chutes peuvent être violentes : c'est le cas du ski alpin. En traumatologie du ski, les fractures sont le plus souvent parcellaires : elles doivent faire discuter un geste chirurgical et font courir un risque d'enraidissement et d'arthrose par lésions des surfaces articulaires. Les fractures du ski alpin sont les suivantes :

- fractures de l'extrémité inférieure de l'humérus :

Les fractures supracondyliennes sont l'apanage quasi exclusif des enfants sportifs. Les fractures totales de la palette* humérale sont rares en traumatologie du ski alpin ; plus fréquentes sont les fractures parcellaires :

- de l'épicondyle externe justiciables du traitement orthopédique,
- de l'épitrochlée souvent associées à une luxation du coude et nécessitant une ostéosynthèse dès qu'elles sont déplacées,
- dia-condyliennes traitées par une exérèse simple du fragment ou ostéosynthèse.

- fractures de l'extrémité supérieure des deux os de l'avant-bras :

Rares sont les fractures de l'olécrâne, qui peuvent être associées à une luxation du coude, justiciables d'un traitement chirurgical. Les fractures dia-épiphysaires sont rares mais de mauvais pronostic. Les fractures de la coronoïde souvent associées à une luxation postérieure justifient une ostéosynthèse en cas d'irritabilité post-réductionnelle.

G. L'arthrose et l'ostéochondromatose du coude

D'origine microtraumatique, elles sont loin d'être exceptionnelles chez les sportifs de 50 ans, notamment dans les sports de raquette.

1. L'arthrose [12, 13, 14, 55, 76, 129, 134]

L'arthrose primitive est rare. L'atteinte du coude d'origine microtraumatique prédomine du côté du membre supérieur dominant, notamment dans les sports asymétriques.

a) L'étiologie et le contexte sportif

L'arthrose se rencontre dans des sports variés : lancer, boxe, judo, gymnastique, et surtout dans le tennis. Elle touche essentiellement les sportifs à partir de la cinquantaine.

b) Le diagnostic

L'arthrose du coude se traduit par des douleurs plus ou moins vives, diffuses ou localisées au niveau des insertions tendineuses, épicondyliennes le plus souvent avec irradiation le long du bord externe de l'avant-bras, plus tardivement épitrochléennes, rarement olécraniennes.

La gêne fonctionnelle est souvent tardive. Les douleurs sont aggravées par l'activité sportive et calmées au repos. Progressivement elles peuvent devenir chroniques et être accompagnées d'un enraidissement du coude à prédominance matinale. Dans certains cas, l'arthrose est révélée par des douleurs et des paresthésies dans le territoire cubital. Dans cette situation, les douleurs irradient de la face interne de l'articulation, le long du bord interne de l'avant-bras et de la main vers les deux derniers doigts.

- L'examen clinique :

Il met en évidence une diminution de la mobilité, surtout en flexion : certains sportifs ont leur coude qui ne peut pas dépasser l'angle droit. L'extension est également limitée (à 20 ou 30°). Par contre, la mobilité en prono-supination est généralement conservée.

- Les examens complémentaires :

Un électromyogramme est réalisé dans le cas d'une suspicion de compression du nerf cubital dans la gouttière épitrochléo-olécranienne. Le plus souvent la positivité des examens radiologiques est retardée par rapport au début des douleurs.

c) Le traitement

Il est basé sur le repos en cas de poussées douloureuses et inflammatoires et sur la prescription d'antalgiques et d'anti-inflammatoires non stéroïdiens. L'infiltration est réservée à des indications rares. On préconisera ensuite le port d'une contention souple et une modulation de la pratique sportive en fonction de l'importance de la gêne fonctionnelle.

2. L'ostéochondromatose [12, 14, 16, 37, 55, 76, 129, 134]

Complicant l'arthrose du coude ou la précédant, elle entraîne une limitation douloureuse des mouvements du coude.

a) L'étiologie et le contexte sportif

Les microtraumatismes sportifs répétés un très grand nombre de fois, comme dans le tennis ou le judo, provoquent des modifications de la synoviale et aboutissent à une métaplasie* cartilagineuse du tissu synovial, puis à une formation de chondromes* qui se libèrent dans la cavité articulaire : c'est l'ostéochondromatose.

b) Le diagnostic

Le début est le plus souvent progressif. La pathologie se traduit par des douleurs et / ou par une limitation des mouvements, parfois aussi par des épisodes de gonflement et d'épanchement intra-articulaire, des blocages. Les douleurs sont modérées, sourdes, prédominantes à la face postérieure du coude. L'amplitude des mouvements est limitée et la mobilisation de l'articulation provoque des craquements et des crépitations. On note parfois une augmentation de volume de l'articulation et de la chaleur locale. La palpation réveille des points douloureux au niveau de l'épicondyle, l'épitrôchlée et de l'olécrâne. Les radiographies, complétées parfois par l'arthrographie, montrent les chondromes : petits fragments arrondis.

c) Le traitement

Il est basé sur l'administration d'anti-inflammatoires non stéroïdiens et dans certains cas sur la pratique d'infiltration de corticoïdes. Dans les cas extrêmes, on aura recours à la chirurgie après une scintigraphie osseuse témoignant de l'évolution de l'affection.

VI. LA CONTENTION DU COUDE DANS LES PATHOLOGIES SPORTIVES ET LES CONSEILS DU PHARMACIEN

A. Les rôles de l'appareillage [33, 63, 107, 179, 184]

La contention du coude présente plusieurs effets thérapeutiques.

1. L'immobilisation

Elle peut être absolue ou relative.

a) L'immobilisation absolue

Obtenue par le plâtre ou la résine de synthèse, coude à angle droit, elle est utilisée en cas de fracture. La durée d'immobilisation guidée par la consolidation, doit être la plus courte possible, car la raideur est la complication la plus fréquente.

b) L'immobilisation relative

Elle est largement employée lors des entorses et des luxations. Elle permet une mobilisation précoce et douce. Elle est obtenue par une attelle de suspension de l'avant-bras ou une écharge support.

2. Le maintien et la stabilisation articulaires

Ils sont utiles en cas de séquelles de fractures et d'entorses. La mise en place d'une coudière plus ou moins compressive permet d'effectuer les gestes de la pratique quotidienne et sportive.

3. La compression musculaire et l'amortissement tendineux

Ils luttent contre l'épicondylite et l'épitrachléite. La coudière, qui doit descendre largement sur l'avant-bras et le bracelet antiépicondylien, utilisé temporairement, compriment les muscles et soulagent l'insertion tendineuse. L'adjonction de silicone ou de sorbotane a un rôle antivibratoire et d'amortissement.

4. La protection articulaire

Elle utilise des coudières rembourrées par du feutre, de la mousse (volley-ball) ou des coquilles plastiques.

5. La chaleur

Elle est recherchée chez le sportif en cas d'arthrose et d'ostéochondromatose pour son effet bénéfique.

B. Les différents produits utilisés

1. Les plâtres et les résines de synthèse [33, 72, 107, 179, 184]

Les plâtres sont des matériaux hydrodurcissables tandis que les résines liquides ou pâteuses sont polymérisables à température ambiante.

Le plâtre est décrit au T.I.P.S. (Tarif Interministériel des Prestations Sanitaires) en bandes de 3 m de longueur et en différentes largeurs : 5, 8, 10, 12 et 15 cm. Les résines de synthèse durcissant à l'air se présentent en bandes de différentes largeurs (5, 7,5, 10 et 12,5 cm) comme le plâtre et de 3,60 m de longueur.

Ces matériaux légers, résistants à l'eau, permettent une hygiène correcte, mais sont chers et seulement remboursés partiellement. Les plâtres et les résines doivent être compatibles avec un contact cutané prolongé. La notice d'utilisation doit donner toutes les indications sur les risques physiques et chimiques liés à leur emploi.

Employés en circulaire ou en gouttière, ils assurent une immobilisation douce, précoce et absolue qui doit être la plus courte possible.

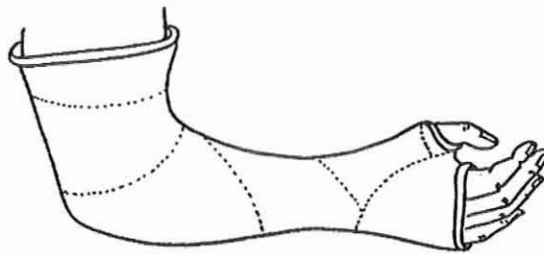


Figure 43 : Immobilisation plâtrée du coude [35].

2. Les bandes de contention [33, 35, 63, 72, 107, 173, 179, 184]

Elles réalisent des bandages utilisés dans le domaine sportif : soit à titre préventif, soit dans un but thérapeutique.

a) Les différents types de bandes

(1) Les bandes cohésives*

VELPEAUGRIP® (Pharnéa), COHEBAN® (3M santé), COHEGIB® (Gibaud), COHEFLEX® (Thuasne), URGOBAND® (Urgo).

- Le T.I.P.S. :

Ces bandes font partie du titre I, chapitre 2, section A du T.I.P.S. : les bandes élastiques de contention.

Sous prescription médicale, elles sont remboursées. Elles sont élastiques dans un sens, c'est-à-dire dans la longueur. L'étiquette de conformité du produit doit porter le numéro de référence du T.I.P.S., le numéro de certificat de qualification correspondant, le tarif de responsabilité TTC, le prix de vente au public TTC et, le cas échéant, le prix public conseillé TTC.

- Les propriétés :

Elles adhèrent exclusivement sur elles-mêmes sans adhésif. Elles ne collent pas à la peau, ni même aux poils et s'enlèvent donc sans aucune douleur. Leur autoadhérence et leur élasticité permettent d'obtenir le degré de contention souhaité. Leur structure en non-tissé respecte la peau, ce qui évite les allergies et la macération.

- Les indications :

Elles réalisent une contention musculo-ligamentaire importante dans les entorses, les luxations, les tendinites du coude.

(2) Les bandes adhésives

Il faut distinguer 2 catégories de bandes adhésives : les unes élastiques, les autres inextensibles.

(a) les bandes élastiques (contention souple)

- Le T.I.P.S. :

Elles font partie du titre I, chapitre 4, section B du T.I.P.S. : les articles de pansements purifiés.

Elles sont retrouvées plus précisément dans la rubrique des sparadraps (paragraphe 7). Sous prescription médicale, elles sont remboursées. Leurs caractéristiques doivent, en outre, répondre à celles définies dans la monographie des "Sparadraps" (Emplastra adhaesiva) de la Pharmacopée Française.

En plus des informations réglementaires habituelles, l'étiquette de conformité indiquera le tarif de responsabilité au cm² et la superficie du produit conditionné.

- Les propriétés :

Les bandes adhésives élastiques présentent plusieurs avantages : un modelage aisé des reliefs anatomiques, un effet de rappel élastique, une certaine liberté d'action afin de permettre une activité ambulatoire ou sportive modérée, un confort.

- Les différents modèles :

- les bandes élastiques dans un sens (la longueur) : de 3, 6, 8, 10, 15 ou 20 cm de large.

BIPLAST[®] (Thuasne), THERAPLAST[®] (Thuasne), ELASCOGIB[®] (Gibaud), PORELAST[®] (Pharnéa), VELPEAUPLAST[®] (Pharnéa), URGOSTRAPPING[®] (Uργο), ELASTOPLAST[®] (Fisch).

Elles sont constituées de fils élastiques nus (références V18 et V19) ou de fils élastiques guipés* (références V20, V21 et V22).

- les bandes élastiques en 2 sens : de 6, 8, 10 cm de large.

EXTENSOPLAST[®] (Fisch), BIPLAST[®] (Thuasne), PANEPLAST[®] (Pharnéa). Il s'agit des références V23, V24, V25.

(b) les bandes inextensibles (contention rigide)

STRAPPAL[®] (Fisch), URGOTAPPING[®] (Urgo), TEETAPE[®] (Thuasne).

Elles existent en deux largeurs : 2,5 et 4 cm et sont réservées au traitement des traumatismes sévères des sportifs.

b) Les indications des bandes adhésives

Elles sont utilisées comme contention préventive et / ou curative des pathologies sportives tendineuses (tennis elbow, tendinites), articulaires (luxations, entorses) et osseuses du coude (fractures). En effet, l'objectif de tout sportif est d'éviter l'immobilité, car une immobilisation absolue provoque une fonte musculaire rapide.

Ainsi, la possibilité d'une contention relative à l'aide de bandes adhésives permet une mobilité articulaire modérée et une reprise de l'activité sportive plus rapide.

c) Les contre-indications des contentions adhésives et le rôle du pharmacien dans la prévention

Les bandes de contention sont contre-indiquées en cas d'allergie à la masse adhésive, de pathologies vasculaires, d'affections dermatologiques.

Selon certains médecins, la contre-indication principale des contentions adhésives est une exécution technique incorrecte qui assure alors une fausse sécurité au sportif. Or, l'objectif est double : efficacité et confort du sportif. L'efficacité passe par l'utilisation de bandes adhésives non élastiques (contention mixte). **Il faut savoir qu'une contention adhésive élastique pure n'est jamais efficace et ceci doit être clairement énoncé par le pharmacien.**

Lors de l'utilisation de deux types de bandes (élastiques et inextensibles) pour une même contention adhésive, c'est-à-dire lors d'une contention mixte, il faut prendre soin de positionner en premier la bande élastique, puis les bandes inextensibles qui stabilisent plus intensément l'articulation du coude. Le confort, quant-à lui, réside essentiellement dans l'utilisation préalable aux bandes adhésives d'une sous-bande en mousse pour protéger la peau.

d) Les limites du conseil du pharmacien dans les contentions adhésives

Dans le cadre de la traumatologie sportive, les contentions adhésives ne doivent jamais être conseillées sans diagnostic médical préalable, car les lésions initiales peuvent s'aggraver si une attitude thérapeutique inadaptée est mise en place. Le pharmacien se doit d'adresser le sportif au médecin en première intention.

En fait, le conseil du pharmacien est primordial ici quant à la qualité de la contention prescrite, selon l'objectif recherché. Par ailleurs, le pharmacien doit insister sur le risque d'une pose systématique et répétitive d'une contention préventive qui assure une stabilité segmentaire passive. Le sportif devient dépendant de son bandage et s'expose encore plus au risque de récurrence.

e) L'utilisation spécifique des bandes de contentions dans certaines pathologies

Ces bandes élastiques, inextensibles ou selon un montage mixte, réalisent une contention adhésive essentiellement dans les épicondylalgies.

Ces contentions ont pour objectif de :

- mettre les tendons épicondyliens en position raccourcie, éliminant ainsi une grande part des contraintes en tension,
- éviter les mobilités articulaires néfastes telles que le varus, l'hyperextension, la pronation du coude et la flexion du poignet.

Deux contentions adhésives sont classiquement utilisées : une contention anti-brachiale palmaire en X et une contention brachiale-anti-brachiale-palmaire. Les bandes de contention sont également utilisées pour les bandages préventifs du coude pour les tendinites de l'olécrâne. Elles sont parfois destinées à réaliser une contention en bracelet anti-épicondylite en cas de non utilisation d'une orthèse bracelet de série.


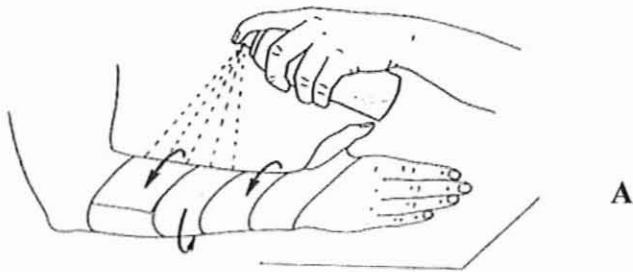
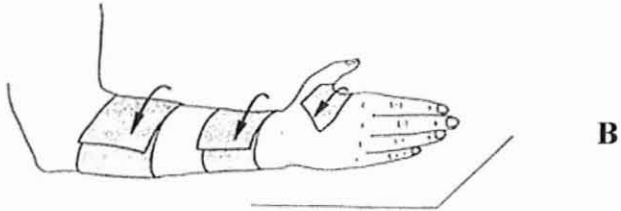


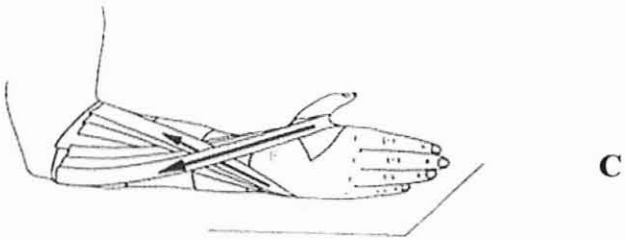
Figure 44 : Bandage préventif du coude pour tendinites de l'olécrâne [106].



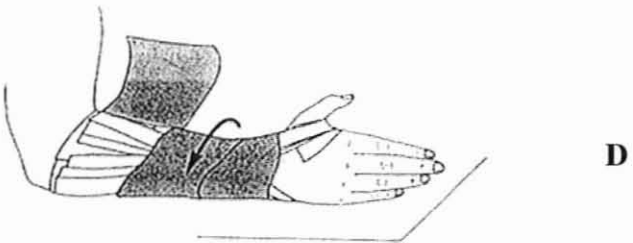
A



B



C



D

Figure 45 : Réalisation d'une contention pour une épicondylite en quatre étapes (A, B, C, D) [53].

A : préparation de la peau par pulvérisation d'un vernis protecteur puis mise en place d'une bande de mousse protectrice,

B : mise en place de l'embase anti-brachiale supérieure, de l'embase anti-brachiale inférieure et d'une bande de protection de la première commissure,

C : mise en place de contentions placées en chevrons assurant l'extension et l'inclinaison radiale du poignet,

D : finition de la contention par une bande spiroïde enroulée dans le sens de la supination de l'avant-bras.

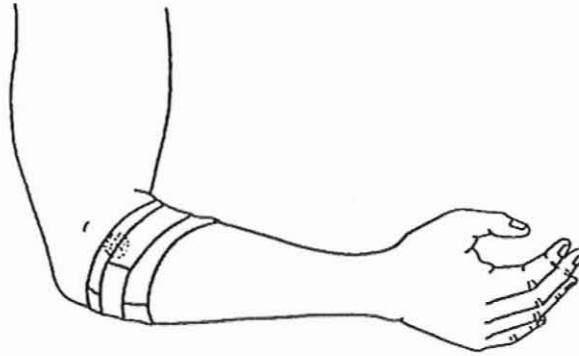


Figure 46 : Contention en bracelet anti-épicondylite [35]. Bracelet circulaire réalisé avec une contention collée : une circulaire en strappal de 4 cm de large sur une embase élastique adhésive de 6 cm avec interposition d'une mousse épaisse entre la peau et la contention.

3. Les matériaux thermoformables [33, 35, 78, 107, 179, 184]

Comme les plâtres et les résines, ils permettent l'acte thérapeutique d'appareillage sans prise intermédiaire d'empreinte. Ils sont compatibles avec un contact cutané prolongé et thermoformables à basse température. Ils sont livrés en plaques ou en bandes. Le moulage intervient après que le produit ait été trempé dans de l'eau chaude (50 à 60°C) pour le rendre modelable. Ils permettent de réaliser alors :

- une grande attelle pour épicondylite :

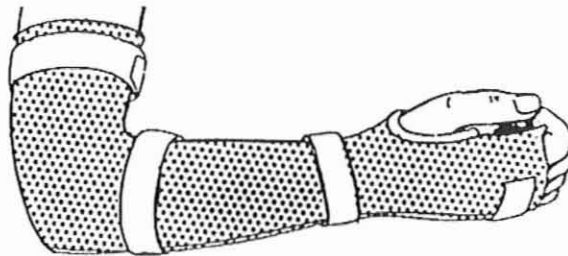


Figure 47 : Grande attelle thermoformable pour épicondylite [78].

L'objectif est la relaxation des muscles épicondyliens et l'indication, l'épicondylite aiguë.

- un bracelet épicondylien :

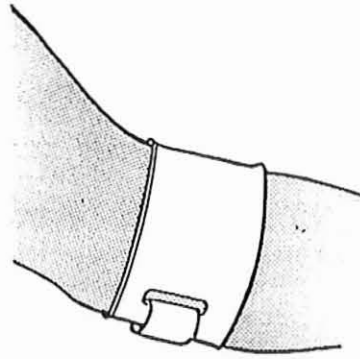


Figure 48 : Bracelet thermoformable épicondylien [78].

L'objectif est de réaliser une insertion artificielle distale par compression, afin d'éviter toute vibration et donc toute fatigue tendineuse. L'indication est le traitement et la prévention de l'épicondylalgie chronique.

Quelques conseils pratiques pour l'application d'un matériel thermoformable :

- avant tout, préparer tous les matériaux et ustensiles qui sont nécessaires pour l'appareillage (eau chaude et froide, ciseaux, velcro),
- veiller à placer le patient confortablement et de façon telle que tout l'espace autour de lui soit libre pour plus de facilité,
- expliquer au patient exactement ce à quoi il doit s'attendre (chaleur, eau) et quelle sera sa participation (position, relaxation),
- inspecter le membre à appareiller (peau, plaies, forme, mobilité),
- contrôler l'exactitude de la température (50 à 60°C),
- afin de mouler dans de bonnes conditions, savoir d'avance par quel bout il y aura lieu de saisir la découpe chauffée. Le moment venu, la saisir toujours des deux mains,
- appliquer la découpe sans la sécher. Au contraire humecter le membre à appareiller. Avant de poser la découpe sur le patient, vérifier sa température en la posant sur votre propre bras.
- mouler sans hésiter. Le temps est compté mais il n'y a aucune raison de se précipiter. Le patient doit présenter un membre entièrement relâché.
- ne pas maintenir une prise de moulage figée. Positionner juste au moment du durcissement de l'orthèse.
- faire les ultimes corrections juste au moment où l'orthèse durcit. Le durcissement peut être activé par l'application d'eau froide ou de glaçons.

4. Les coudières [33, 78, 79, 84, 107, 117, 118, 133, 163, 172, 177, 178, 179, 184]

Elles utilisent des tissus de faible compression à fort pourcentage de laine pour la chaleur, un tissu plus compressif pour le maintien. Par exemple, la composition d'une coudière thermique est de 85% de laine, de 10% de polyamide et de 5% d'élastodiène tandis que la composition d'une coudière de maintien est de 60% de laine, de 18 % de coton, de 7 % d'élastodiène et de 15% de polyamide.

Elles mesurent de 20 à 25 cm de longueur et existent en plusieurs tailles en fonction de leur diamètre. Après la prise de mesure à la pliure du coude avec un mètre ruban, l'orthopédiste se reportera à l'échelle des tailles du fabricant qui sont comprises entre 22 et 32 cm de diamètre (voir la prise de mesure).

L'adjonction de silicone ou de sorbotane au niveau de l'épicondyle et de l'épitrachée assure une compression élective et un rôle d'amortisseur et antivibratoire.

La coudière sera enfilée par la main et adaptée de façon à la centrer sur le coude : l'extrémité supérieure se retrouve au niveau du tiers inférieur du bras et l'extrémité inférieure se retrouve au niveau du tiers supérieur de l'avant-bras.

De nombreux laboratoires (Gibaud, Pharnéa, Ormihl, Smith et Nephew) fabriquent ces coudières. Il en existe différents types :

- La coudière simple thermique

Elle est composée d'un tissu riche en laine (80 à 90%) et donc apporte un effet thermique très important dans l'arthrose et les tendinites du coude chez le sportif d'un certain âge. Elle épouse les contours anatomiques et procure une chaleur et une compression homogènes aux effets antalgiques.

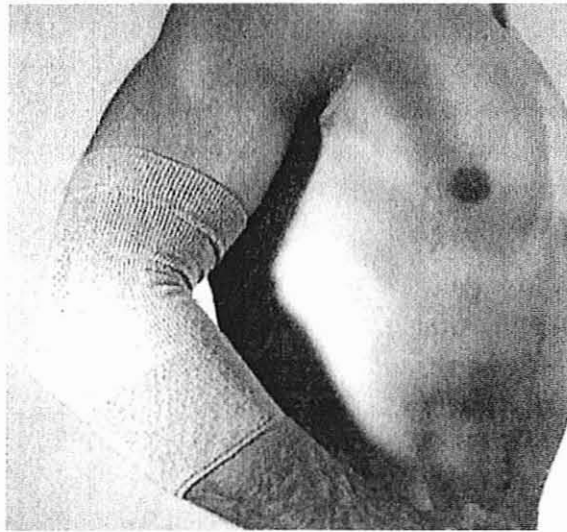


Figure 49 : Coudière thermique [77].

- La coudière ligamentaire

Elle est prescrite en pathologie traumatique sportive après un choc direct ou une chute avec torsion responsable :

- d'entorses bénignes,
- d'épicondylites et d'épitrachées,
- de coudes douloureux et instables,
- de séquelles d'entorse, de fracture, de luxation, de tendinite.

Elle est composée d'un tissu compressif et comporte deux amortisseurs viscoélastiques et antivibratoires en silicone qui doivent se positionner, l'un sur l'épicondyle et l'autre sur l'épitrachée. Les inserts en silicone ont un triple effet : ils sont massants, amortisseurs de vibration et anti-tennis elbow. Il s'agit donc d'une orthèse de protection. Elle est également prescrite lors de la phase de reprise d'une activité sportive après une épicondylite ou une épitrachée et permet une pratique plus facile et plus rassurante pour le sportif.

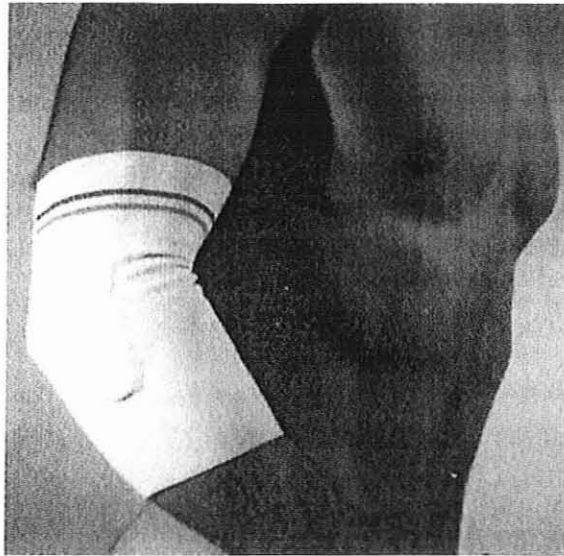

Figure 50 : Coudière ligamentaire [77].

5. L'attelle évolutive anti-épicondylite [33, 78, 79, 84, 107, 179, 184]

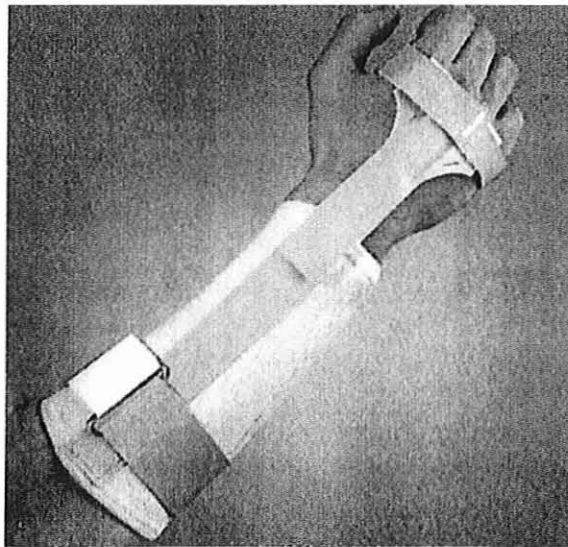


Figure 51 : Attelle évolutive anti-épicondylite [77].

Elle est constituée d'un bracelet anti-épicondylite en tissu assez large (5 à 7 cm) sur lequel est fixée une tige en plastique rigide allant jusqu'à la main, réalisant ainsi une immobilisation relative du poignet. Le manchon et le bandage rigide épais assurent une compression des muscles de l'avant-bras.

L'attelle est évolutive car elle présente une éclisse et une sangle amovibles qui permettent un emploi modulable. Elle est utilisée avec éclisse pendant la phase aiguë de l'épicondylite ou de l'épitrôchléite pour permettre la mise au repos des muscles extenseurs. Elle sera utilisée sans éclisse pendant la phase de réadaptation, de reprise du sport après une épicondylite ou une épitrôchléite.

La prise de mesure consiste à déterminer la longueur de l'avant-bras en centimètres : il existe 3 tailles (1 : < 24 cm ; 2 : 24-28 cm ; 3 : > 28 cm), ce qui permet au pharmacien de choisir la taille à adapter en se reportant aux normes du fabricant.

La mise en place s'effectue en plusieurs temps : le patient enfle le manchon, place l'attelle le long du bord externe de l'avant-bras, fixe l'éclisse et ferme le bracelet anti-épicondylite au niveau du tiers supérieur de l'avant-bras ainsi que la sangle au niveau de la main. Les fermetures du bracelet et de la sangle sont simples car constituées d'un système autoagrippant velcro®.

6. Le bandage ou bracelet anti-épicondylite [33, 78, 79, 84, 107, 117, 118, 133, 172, 177, 178, 179, 184]

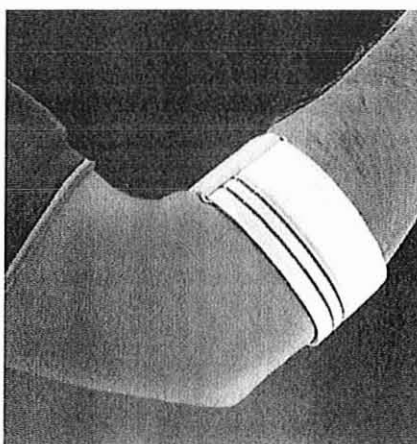


Figure 52 : Bandage ou bracelet anti-épicondylite [177].

C'est une bande de tissu capitonnée de mousse, de silicone ou de sorbotane qui se fixe à la jonction tiers moyen-tiers supérieur de l'avant-bras. Il est composé, par exemple, de 70% de caoutchouc, de 18% de polyamide et de 12% de coton. Il assure une striction réglable des muscles de l'avant-bras et soulage l'insertion des muscles épicondyliens et épitrochléens. Il permet de réduire la douleur. Il prévient et soulage les tendinites, l'épicondylite et l'épitrochléite dans le travail et le sport.

Il amortit les vibrations lors de la pratique du tennis ou d'une activité sportive génératrice de traumatismes, grâce à l'insert en mousse, en silicone, en gel de polyuréthane ou en sorbotane.

Il mesure 5 à 10 cm de largeur selon les marques. La prise de mesure repose sur la valeur du périmètre en centimètres de l'avant-bras au dessous du coude : les tailles sont le plus souvent uniques et couvrent les mesures de 23 à 33 cm de diamètre. La fermeture est auto-agrippante c'est-à-dire qu'elle se ferme à l'aide d'un système autoagrippant velcro® au bout d'une languette de serrage.

De nombreux laboratoires (Gibaud, Thuasne, Ormihl, Smith et Nephew, Pharnéa) fabriquent cette orthèse.

C. La pratique quotidienne du pharmacien d'officine [84, 126, 107, 173, 184]

1. La prescription médicale

Le pharmacien se doit de répondre au mieux à la demande du médecin tant sur le respect de l'orthèse prescrite que sur la qualité des conseils qui seront prodigués.

La prescription doit préciser s'il s'agit d'une immobilisation complète, d'une contention adhésive (types, nombre et largeur des bandes), d'une coudière simple ou ligamentaire, d'une attelle ou d'un bracelet anti-épicondylite.

Les coudières ne sont pas décrites au T.I.P.S. et ne sont donc pas remboursées.

2. La prise de mesure

Elle est relativement simple. Le pharmacien utilise un mètre ruban à même la peau sans serrer. Pour une coudière, la circonférence en cm est déterminée au niveau de l'articulation du coude. Pour un bracelet anti-épicondylite, le pharmacien mesurera la circonférence de l'avant-bras au dessous du coude, c'est-à-dire au tiers supérieur de l'avant-bras et pour l'attelle évolutive anti-épicondylite, il déterminera la longueur de l'avant-bras en centimètres. Une fois la mesure déterminée, il faut se reporter aux tailles correspondantes choisies par le fabricant. **Attention, les tailles entre les diverses marques ne sont pas superposables !** C'est pour cette raison que l'application initiale à l'officine est indispensable. Aucune orthèse ne doit être délivrée sans un essai préalable.

3. L'adaptation

Elle est obligatoire. Elle est réalisée par le pharmacien pour confirmer le choix de la taille. L'orthèse doit au mieux épouser les courbures de l'articulation et se fermer le plus facilement possible en cas de fermeture autoagrippante velcro®. Il n'y a pas de spécificité de côté droit ou gauche. La coudière s'adapte en enfilant la partie la plus large en premier afin que celle-ci se place au niveau du tiers inférieur du bras. Certains laboratoires indiquent même le sens du port par une marque (un trait, une bande) de couleur différente.

Le pharmacien demandera alors au patient de mobiliser progressivement son articulation pour vérifier la stabilité de l'orthèse. On peut même envisager de proposer au patient d'adapter ensuite seul l'orthèse pour vérifier la bonne compréhension de l'essai. Trop souvent, le patient se retrouve face à une orthèse mal connue, ce qui aboutit parfois à un rejet prématuré de la contention.

4. Les conseils du pharmacien de port de l'orthèse

Au même titre qu'une prescription médicamenteuse, une orthèse doit être délivrée avec une fiche conseil de posologie et d'entretien.

Il n'est pas rare que le sportif, croyant bien faire, augmente le port de l'appareillage.

Le pharmacien indiquera au patient à quel moment et pendant combien de temps il devra porter l'orthèse (port permanent, port pendant la pratique sportive).

D'autres part, des conseils d'entretien de l'orthèse seront donnés :

- nettoyage de l'orthèse à l'eau tiède savonneuse à la main,
- séchage à plat loin d'une source de chaleur,
- ne jamais repasser les fermetures velcro[®],
- ne jamais laver l'orthèse dans une machine à laver,
- ne pas la faire sécher sur un radiateur.

De plus, il est important que le sportif ait compris l'utilité de son appareillage, qu'il puisse interroger le pharmacien à ce sujet, afin de diminuer le risque de rejet qui aboutirait à sa suppression, et par voie de conséquence à sa perte d'efficacité.

Enfin, pour les mêmes raisons, l'orthèse sera la plus "esthétique" possible (légèreté, finitions,...) et s'intégrera ainsi plus facilement dans la vie quotidienne du sportif. Le pharmacien fera donc choisir le modèle qui plait le plus au sportif quand plusieurs marques fabriquent la même orthèse, tout en précisant le prix de chaque contention.

5. Les conseils du pharmacien face à la pathologie sportive

Le pharmacien se doit de renforcer le rôle du médecin dans la prévention des pathologies sportives.

Le médecin, le pharmacien et le sportif doivent former une véritable triade tournée vers l'amélioration de la prise en charge des pathologies sportives. Le pharmacien doit être capable de répondre aux questions du sportif (signes précurseurs, facteurs aggravants). Il doit rappeler quelques grandes règles pour limiter les traumatismes sportifs :

- échauffement obligatoire et stretching,
- hydratation suffisante pendant l'activité sportive,
- hygiène alimentaire correcte pour éviter les coups de fatigue,
- utilisation de matériel sportif adapté,
- durée et intensité du sport adaptées à l'âge et à la morphologie du sujet.

Il doit pouvoir compléter le traitement en insistant sur la mise au repos obligatoire du coude. En effet, les pathologies sportives du coude sont essentiellement dues à un microtraumatisme répété. Or, trop de sportifs croient encore au remède miracle sans aucun effort de leur part. Le pharmacien se doit de leur rappeler que la guérison passe à 50% par une mise au repos grâce à l'orthèse de contention et à 50% par l'observance du traitement médicamenteux.

Deuxième partie : LE GENOU

Deuxième partie: LE GENOU

I. INTRODUCTION [42, 102]

L'articulation du genou est l'articulation intermédiaire du membre inférieur.

D'architecture complexe, mais solidement amarrée grâce à un système capsuloligamentaire et musculaire à la fois puissant et perfectionné, le genou peut se comporter comme un ensemble fonctionnel solidaire et indissociable, mais aussi efficace que vulnérable :

- efficace en réalisant un compromis difficile entre une grande mobilité et une grande stabilité.
- vulnérable car la composante capsuloligamentaire est le plus souvent prise à défaut.

C'est ainsi que l'articulation du genou, très sollicitée dans la vie courante et dans le sport, est le siège de pathologies fréquentes : entorses, luxations, rupture méniscale, fractures de rotule, arthrose.

II. ANATOMIE DESCRIPTIVE

L'articulation du genou unit le fémur, le tibia et la rotule (ou patella).

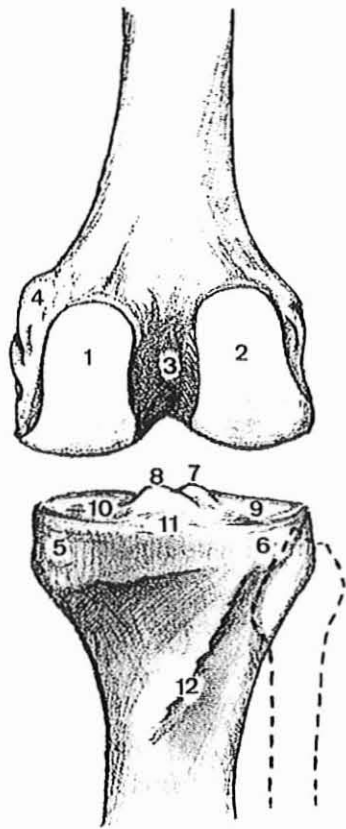


Figure 53 : Face postérieure de l'articulation du genou [46].

1. Condyle interne.
2. Condyle externe.
3. Echancrure intercondylienne.
4. Tubercule du grand adducteur.
5. Tubérosité interne du tibia.
6. Tubérosité externe du tibia.
7. Epine tibiale externe.
8. Epine tibiale interne.
9. Glène externe.
10. Glène interne.
11. Surface rétrospinale.
12. Ligne oblique du tibia.

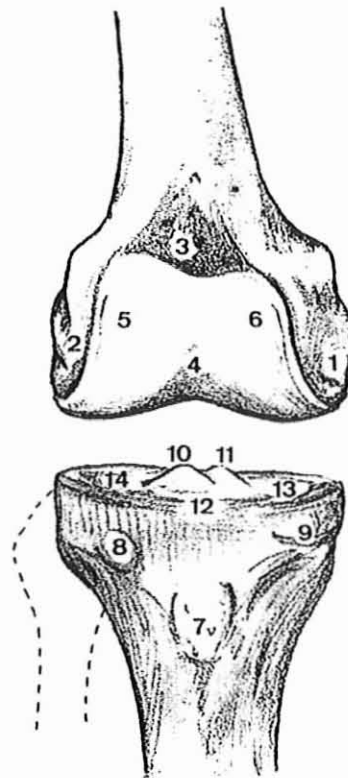


Figure 54 : Face antérieure de l'articulation du genou [46].

1. Condyle interne.
2. Condyle externe.
3. Creux sus-trochléen.
4. Gouttière trochléenne.
5. Versant externe trochlée.
6. Versant interne trochlée.
7. Tubérosité antérieure tibia.
8. Tubercule de Gerdy.
9. Gouttière du demi-membraneux.
10. Epine tibiale externe.
11. Epine tibiale interne.
12. Surface préspinale.
13. Glène interne.
14. Glène externe.

A. Les os du genou [21, 23, 29, 30, 42, 46, 55, 72, 100, 101, 102, 109, 112, 126, 168, 171, 180, 183, 185]

Ils sont au nombre de trois :

- l'extrémité inférieure du fémur,
- l'extrémité supérieure du tibia,
- la rotule (ou patella).

1. L'extrémité inférieure du fémur

Le fémur est l'os de la cuisse. C'est l'os long qui s'articule en bas avec le tibia et la rotule.

Son extrémité inférieure est composée de deux *condyles** reliés par *la trochlée* et séparés l'un de l'autre par *la fosse intercondylienne*. *La trochlée* est formée, comme une poulie, de deux joues séparées par une gorge.

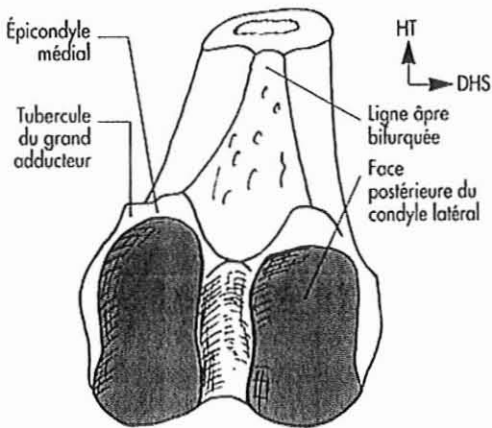


Figure 55 : Vue postérieure de l'extrémité inférieure du fémur [42].

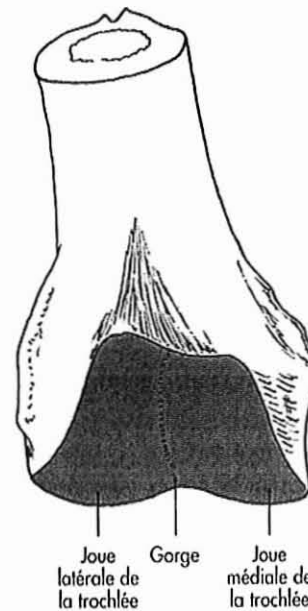


Figure 56 : Vue antérieure de l'extrémité inférieure du fémur [42].

2. L'extrémité supérieure du tibia

Le tibia est le principal os long de la jambe, il s'articule en haut avec le fémur.

Son extrémité supérieure est élargie en forme de chapiteau (le « plateau tibial »). Elle comporte deux surfaces articulaires, *les cavités glénoïdes* séparées par *l'aire intercondyloire*. *Les cavités glénoïdes* s'articulent avec *les condyles fémoraux*. Elles sont surélevées par *les épines tibiales* où s'attachent les ligaments croisés.

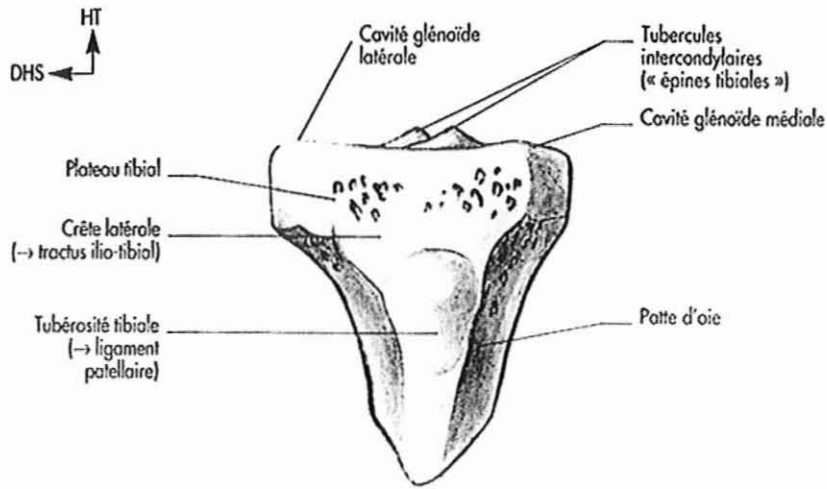


Figure 57 : Vue antérieure de l'extrémité supérieure du tibia [42].

3. La rotule ou patella

La rotule est un petit os de la région antérieure du genou. C'est un os sésamoïde* plat et triangulaire. Il est recouvert par le tendon du muscle quadriceps et s'articule avec *la trochlée* fémorale. La rotule glisse alors dans la gorge *des condyles fémoraux*.

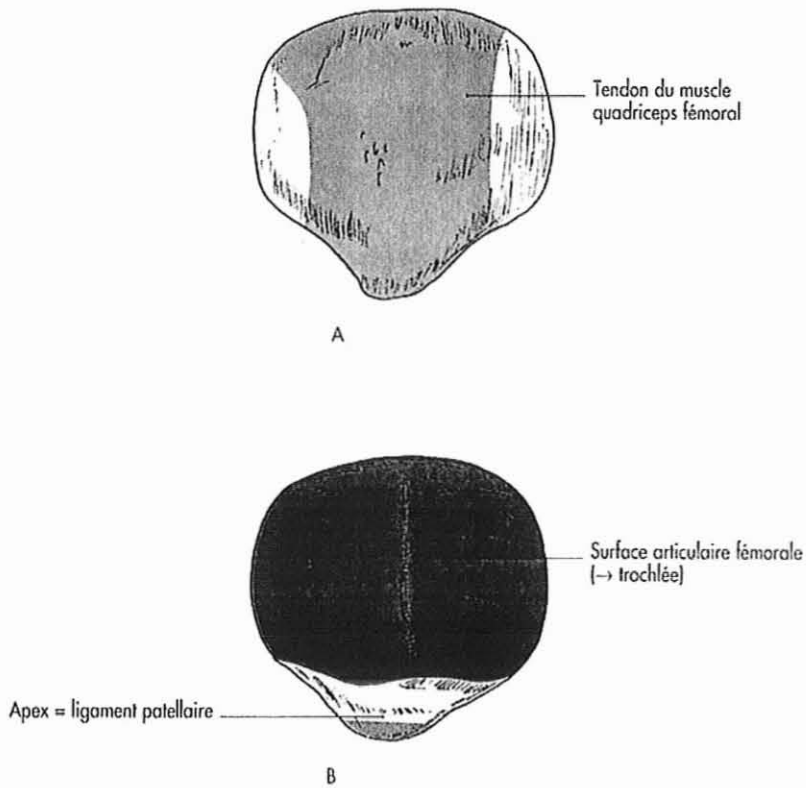


Figure 58 : Rotule : A : vue antérieure ; B : vue postérieure [42].

B. Le système ostéo-articulaire du genou [23, 29, 42, 46, 55, 56, 72, 100, 101, 102, 103, 108, 109, 126, 168, 171, 180, 183]

Le genou est une articulation synoviale composée de deux articulations :

- l'articulation fémoro-tibiale unissant les condyles fémoraux et les cavités glénoïdes tibiales,
- l'articulation fémoro-patellaire unissant la trochlée fémorale et la rotule.

1. La classification de l'articulation du genou

Comme l'articulation du coude, le genou est une articulation mobile ou diarthrose. On retrouve alors des surfaces articulaires réunies par des moyens d'union (capsule et ligaments) et mobiles l'une par rapport à l'autre grâce à la synoviale.

2. Les surfaces articulaires

La forme des surfaces articulaires permet de classer les deux articulations du genou en deux articulations trochléennes.

a) L'articulation fémoro-patellaire

C'est une articulation trochléenne* où l'une des surfaces a la forme d'une poulie. En effet, la trochlée fémorale, en forme de poulie, s'articule avec la rotule.

b) L'articulation fémoro-tibiale

C'est également une trochléenne. Les surfaces condyliennes constituent une poulie convexe.

Certains auteurs considèrent que l'articulation fémoro-tibiale est aussi une bicondyloire : elle oppose deux paires de condyles distincts. En effet, les condyles fémoraux s'articulent avec les cavités glénoïdes tibiales.

On parle aussi d'articulation de glissement due aux ménisques.

3. La stabilité du genou : les moyens d'union

Les surfaces articulaires sont maintenues en contact par la capsule articulaire et les ligaments.

a) La capsule articulaire

Elle forme un manchon fibreux tendu du fémur au tibia, interrompu en avant par la rotule et adhérent latéralement aux ménisques. Elle est renforcée sur chaque face par des ligaments, ainsi que par le pivot central que constituent les ligaments croisés.

La capsule reste mince et lâche sauf en arrière où elle se renforce en coques condyliennes. Elle maintient en contact les trois os que sont le fémur, le tibia et la rotule.

b) Les ligaments antérieurs

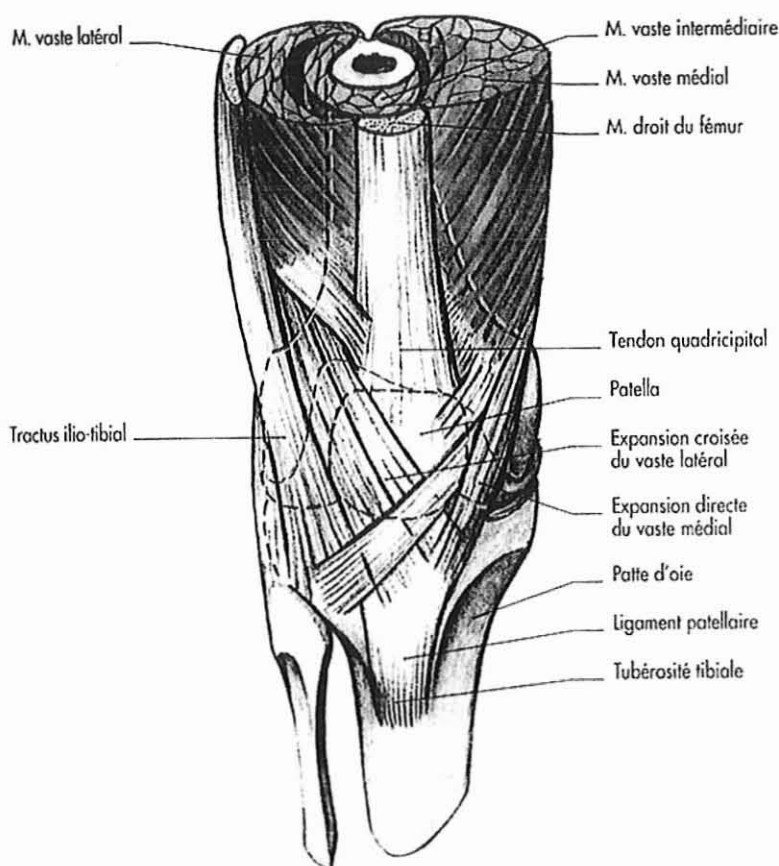


Figure 59 : Ligaments antérieurs du genou [42].

Le plan ligamentaire antérieur est centré sur la rotule. Il participe à la constitution de l'appareil extenseur du genou.

Le plan fibreux antérieur est formé d'éléments qui se disposent en trois plans :

- le plan profond capsulaire est constitué par les ailerons rotuliens qui sont des stabilisateurs latéraux de la rotule. On retrouve, dans ce plan, les ligaments ménisco-patellaires.

- le plan moyen tendineux est formé par le tendon patellaire, les expansions directes des muscles vastes. On retrouve le quadriceps qui stabilise le genou.
- le plan superficiel est aponévrotique.

Cet ensemble fibreux forme le verrou antérieur du genou. Il est renforcé, de chaque côté, par des terminaisons fibreuses :

- en dedans, la patte d'oie constituée par trois tendons : le tendon du muscle demi-tendineux, le tendon du muscle sartorius et le tendon du muscle gracile formant le verrou interne du genou.
- en dehors, la terminaison du tractus ilio-tibial.

c) Les ligaments postérieurs

Le plan ligamentaire est fait de fibres entrecroisées. On distingue :

- les coques condyliennes,
- le ligament poplité oblique,
- le ligament poplité arqué.

Ces ligaments participent au verrou postérieur du genou.

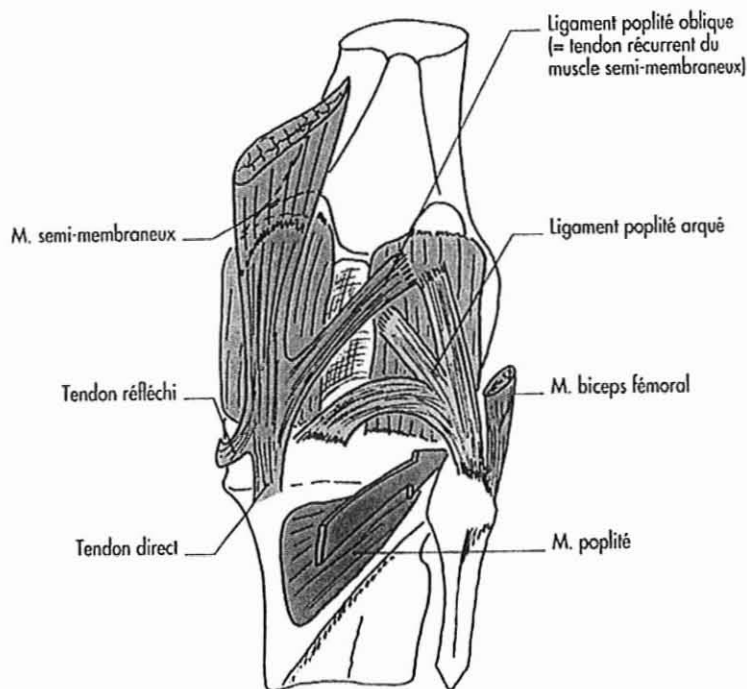


Figure 60 : Ligaments postérieurs du genou [42].

d) Les ligaments latéraux

La stabilité latérale du genou est assurée par deux ligaments latéraux.

- ◆ Le ligament collatéral tibial ou latéral interne (LLI) : est intra-articulaire.

Il comprend trois parties qui forment un triangle interne peu solide, souvent lésé, mais qui stabilise le genou dans le plan frontal.

- ◆ Le ligament collatéral fibulaire ou latéral externe (LLE) : est extra-articulaire.

Il est court, n'adhère ni à la capsule, ni au ménisque latéral. Contrairement au LLI, il est très résistant donc très rarement lésé.

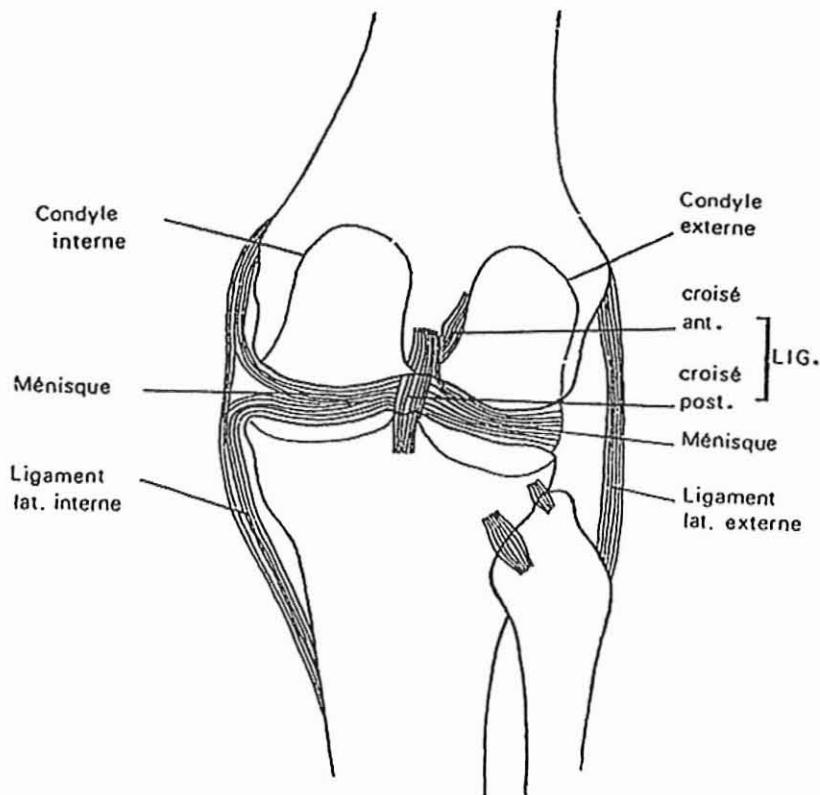


Figure 61 : Vue postérieure des ligaments latéraux et croisés du genou [29].

e) Les ligaments croisés

Ils sont au nombre de deux et constituent le pivot central de l'articulation. Ils relient fémur et tibia. Ils sont intra-capsulaires mais extra-synoviaux. Ils se croisent entre eux dans les plans frontal et sagittal. Ils adhèrent étroitement à la capsule.

Ils contrôlent les mouvements de glissement des condyles fémoraux lors de la flexion-extension et participent donc à la stabilisation antéropostérieure du genou.

◆ le ligament croisé antérieur (LCA) :

Il limite la rotation interne du tibia et l'avancée du tibia sous le fémur.

◆ le ligament croisé postérieur (LCP) :

Il limite la rotation externe du tibia et le recul du tibia sous le fémur.

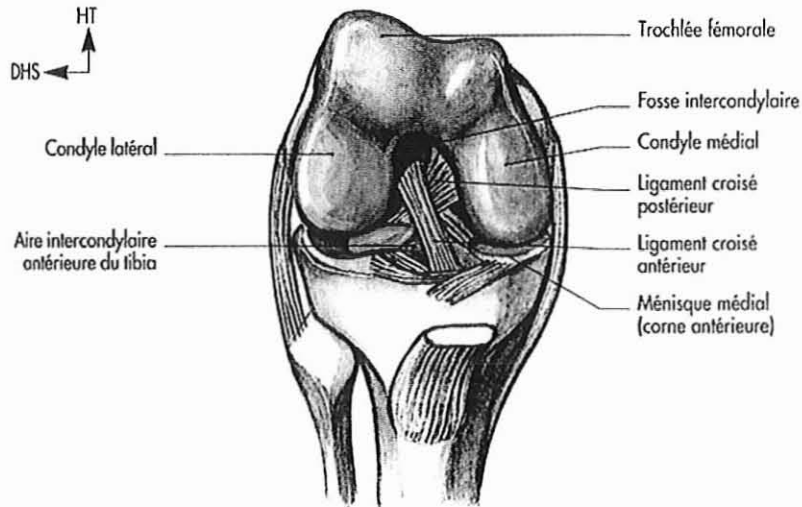


Figure 62 : Vue antérieure des ligaments croisés du genou [42].

4. Les ménisques

Au nombre de deux, ils assurent la congruence* des surfaces articulaires des condyles fémoraux et des cavités glénoïdes tibiales. Ils augmentent la surface de pression sur l'os. Ils ne sont jamais attachés à l'articulation, mais sont simplement interposés et adhèrent à la capsule articulaire à la périphérie. Ils sont fixés sur les aires intercondyloaires par leurs deux extrémités : *les cornes méniscales*.

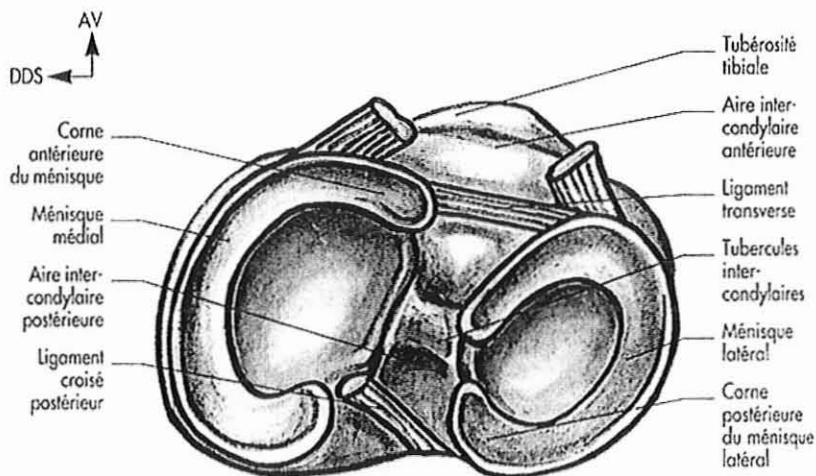


Figure 63 : Les ménisques du genou, vue supérieure du plateau tibial [42].

a) Le ménisque latéral ou externe

Il a la forme d'un « C » presque fermé (certains parlent d'une forme de « O »). Il n'a que peu de rapport avec la capsule.

b) Le ménisque médial ou interne

Il a la forme d'un « C » très ouvert. Il est relié à un épaissement fibreux de la capsule en arrière. C'est le ménisque le plus souvent lésé.

Les deux ménisques sont reliés par des ligaments :

- le ligament transverse du genou,
- les ligaments ménisco-fémoraux antérieur et postérieur,
- les ligaments ménisco-patellaires.

5. L'organe de glissement : la synoviale

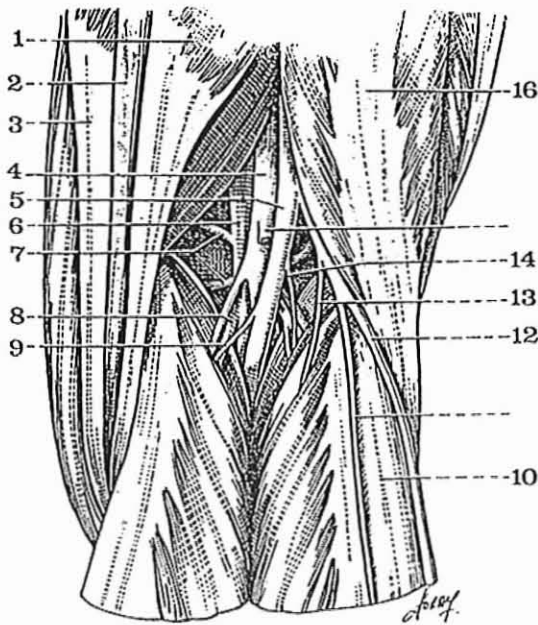
La synoviale de l'articulation du genou est la plus étendue de toutes les synoviales articulaires. Elle tapisse la face profonde de la capsule articulaire.

La synoviale émet des prolongements tels le cul-de-sac sous quadricipital, et communique avec deux bourses séreuses :

- celle du muscle poplité,
- celle du chef médial du muscle gastrocnémien.

Derrière le ligament patellaire, on retrouve un corps adipeux infrapatellaire. Dans l'extension, il tapisse la face postérieure du ligament patellaire. Dans la flexion, il comble les intervalles compris entre les condyles.

6. Le creux poplité



1. Muscle demi-membraneux.
2. Tendon du demi-tendineux.
3. Tendon du demi-membraneux.
4. Veine poplitée.
5. Nerf sciatique poplité interne.
6. Artère poplitée.
7. Artère articulaire supéro-interne.
8. Artère jumelle interne.
9. Nerf du jumeau interne.
10. Muscle jumeau externe.
12. Nerf sciatique poplité externe.
13. Nerf saphène péronier (ou cutané sural latéral).
14. Nerf du jumeau externe.
16. Muscle biceps crural (ou fémoral).

**Figure 64 : Vue postérieure
du creux poplité droit [126].**

Placé à la face postérieure de l'articulation, il a une forme losangique.

a) Sa constitution

On distingue deux triangles : un triangle supérieur ou fémoral, et un petit triangle inférieur ou tibial. Les parois du triangle supérieur sont tendineuses tandis que celles du triangle inférieur sont musculaires.

b) Son contenu

Il est capital de par sa proximité avec les pièces osseuses, mais aussi de par son contenu vasculo-nerveux. Les deux plans sont séparés par un fascia*.

On distingue ainsi :

- un plan superficiel : il comprend des veines superficielles dont la veine saphène externe et des nerfs sensitifs.
- un plan profond : il comprend l'artère poplitée, la veine poplitée et les deux branches terminales du nerf sciatique : le nerf tibial et le nerf fibulaire commun.

7. Les vaisseaux et les nerfs

a) Les artères

Ce sont des rameaux des artères poplitées, descendantes du genou et récurrente tibiale antérieure.

b) Les nerfs

Ils dérivent des nerfs obturateur, fémoral, tibial et fibulaire commun.

III. ANATOMIE FONCTIONNELLE : MOBILITE ET BIOMECHANIQUE DU GENOU

Physiologiquement, l'articulation du genou est une articulation à un seul degré de liberté. Elle assure la flexion-extension. Elle est toutefois, à partir d'un certain degré de flexion, susceptible de rotation axiale.

A. La stabilité articulaire [1, 21, 23, 29, 42, 46, 55, 72, 85, 102, 112, 126, 168, 183]

En station debout, le genou subit de nombreuses contraintes de directions variées. Du fait de sa grande mobilité et de la faible congruence de ses surfaces articulaires, il subit alors de multiples traumatismes, notamment au cours de la pratique sportive. Ainsi, les éléments de la stabilité du genou, actifs et passifs, jouent un rôle primordial.

La stabilité active dépend des groupes musculaires tandis que la stabilité passive dépend du système capsuloligamentaire. La synergie de fonctionnement entre le système capsuloligamentaire et les muscles est assurée par le système réflexe proprioceptif. C'est un mécanisme coordonnant les stabilités active et passive de façon adaptée. Il est constitué de différents récepteurs situés dans la capsule articulaire, les ligaments et les muscles qui renseignent sur les contraintes imposées à l'articulation et qui déclenchent, après transmission centrale, une contraction musculaire adaptée à la sollicitation articulaire.

1. La stabilité active

Le rôle de l'appareil musculaire est double :

- moteur de l'articulation : il assure la mobilité,
- doublant les ligaments et jouant le rôle de frein : il assure la coaptation* et la stabilité active.

On différencie :

- la stabilité active antéropostérieure :

Elle est assurée par le muscle quadriceps et le système rotulien agissant en synergie avec le muscle triceps, le ligament croisé postérieur, les coques condyliennes et les ischio-jambiers. L'ensemble s'oppose au glissement en avant du fémur sous le tibia.

- la stabilité active rotatoire :

La rotation interne est sous le contrôle du muscle biceps crural tandis que la rotation externe est sous le contrôle du muscle vaste interne, des muscles de la patte d'oie, du muscle poplité et du muscle demi-membraneux.

2. La stabilité passive

Les formations capsuloligamentaires peuvent être décomposées en deux systèmes de contrôle de la stabilité passive :

- un système central : le pivot central qui, tout en autorisant les rotations et protégeant le système périphérique, contrôle la stabilité antéropostérieure et la rotation interne.
- un système périphérique : freinant les rotations internes et externes donc protégeant du valgus* et du varus* forcés.

En résumé :

- la stabilité antéropostérieure est assurée par des ligaments croisés et surtout par le muscle quadriceps fémoral.
- la stabilité transversale relève d'une part des ligaments latéraux, et d'autre part du tractus ilio-tibial et des muscles de la patte d'oie.
- la stabilité rotatoire est assurée par l'ensemble des formations capsulaires, méniscales et musculaires.

B. La dynamique articulaire [1, 21, 23, 29, 31, 42, 46, 55, 72, 85, 102, 112, 126, 168, 183]

Comme nous l'avons déjà précisé, l'articulation du genou est une articulation à un degré de liberté principalement, et à deux degrés de liberté accessoirement.

1. La flexion-extension

C'est le principal degré de liberté. La position de référence est le membre inférieur étendu, la jambe dans le prolongement de la cuisse.

La flexion rapproche les faces postérieures de la jambe et de la cuisse, l'extension est le mouvement inverse.

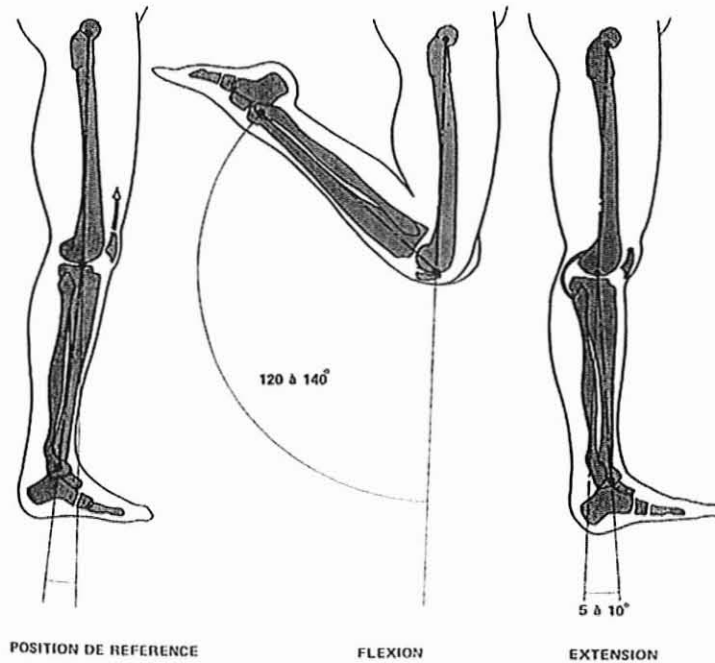


Figure 65 : Mouvements de flexion et d'extension du genou [112].

a) L'axe des mouvements

L'axe de flexion-extension n'est jamais fixe mais il est différent pour chaque degré de flexion et pour chaque condyle fémoral. L'axe est transversal à travers les condyles fémoraux. En effet, chaque condyle fémoral présente une série de centres instantanés de mouvement, décrivant deux spirales. A chaque centre instantané interne et externe correspond un axe de rotation horizontal. En pratique, on retient un seul axe de rotation.

b) L'amplitude des mouvements

La flexion passive est de 160° , le talon étant en contact avec la fesse. La flexion active est de 140° si la hanche est fléchie, de 120° si la hanche est en extension. Le facteur limitant de la flexion est le contact des masses musculaires de la cuisse et de la jambe.

L'extension, essentiellement passive, est de 0° lorsque la jambe est dans le prolongement de la cuisse. Elle peut atteindre $5 \text{ à } 10^\circ$ chez l'adulte par rapport à la position de référence.

c) Les muscles moteurs de la flexion-extension [103, 113, 175, 185]

Muscle	Origine	Terminaison	Nerf	Action
biceps fémoral	chef long : tubérosité ischiatique et chef court : ligne âpre	tête de la fibula	sciatique	fléchisseur de la jambe
demi-tendineux	tubérosité ischiatique	face médiale du tibia	sciatique	fléchisseur de la jambe
demi-membraneux	tubérosité ischiatique	condyle médial du tibia	sciatique	fléchisseur de la jambe
gracile	branche inférieure du pubis	face médiale du tibia	obturateur	fléchisseur de la jambe
quadriceps fémoral	épine iliaque antéroinférieure et sillon acetabulaire	patella et tubérosité du tibia	fémoral	extenseur de la jambe

Tableau III : les muscles moteurs de la flexion-extension du genou.

(1) Les muscles fléchisseurs

Les principaux muscles fléchisseurs sont :

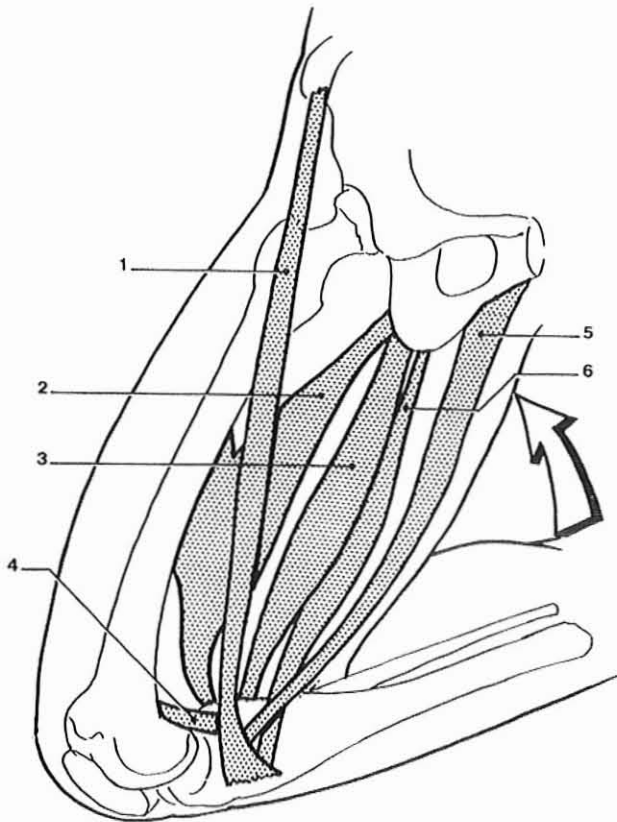
- ◆ *le muscle biceps fémoral,*
- ◆ *le muscle demi-tendineux,*
- ◆ *le muscle demi-membraneux.*

Ces trois muscles représentent les muscles ischio-jambiers. Plus la hanche est fléchie, plus ils sont efficaces car ils se tendent progressivement.

- ◆ *le muscle gracile : c'est le muscle médial de la cuisse.*

Les muscles fléchisseurs accessoires sont :

- ◆ *le muscle sartorius,*
- ◆ *le muscle poplité,*
- ◆ *le muscle gastrocnémien,*
- ◆ *le muscle plantaire.*



1. Muscle sartorius.
2. Muscle biceps fémoral.
3. Muscle demi-membraneux.
4. Muscle poplité.
5. Muscle gracile.
6. Muscle demi-tendineux.

Figure 66 : Muscles fléchisseurs du genou [102].

(2) Les muscles extenseurs

Le principal muscle extenseur est *le muscle quadriceps fémoral*.

Les muscles extenseurs accessoires sont *le muscle tenseur du fascia lata* et *le tractus ilio-tibial*.

d) Les déplacements des surfaces articulaires

(1) Le déplacement des condyles

La surface de chaque condyle fémoral est près de deux fois celle de la cavité glénoïde tibiale. Il ne peut donc pas exister de mouvement unique de rotation. Le genou est alors le siège de mouvements associés de roulement et de glissement. Ainsi, au cours de la flexion, le condyle fémoral commence par rouler sans glisser puis il associe roulement et glissement, et, en fin de mouvement, glisse sans rouler.

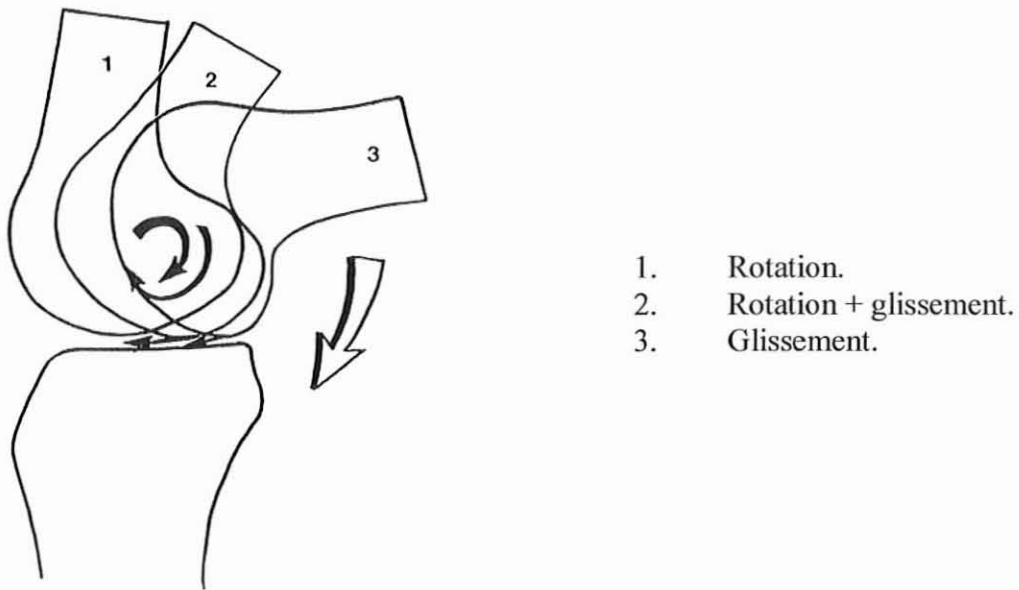


Figure 67 : Déplacements des condyles fémoraux au cours de la flexion [102].

(2) Le déplacement des ménisques

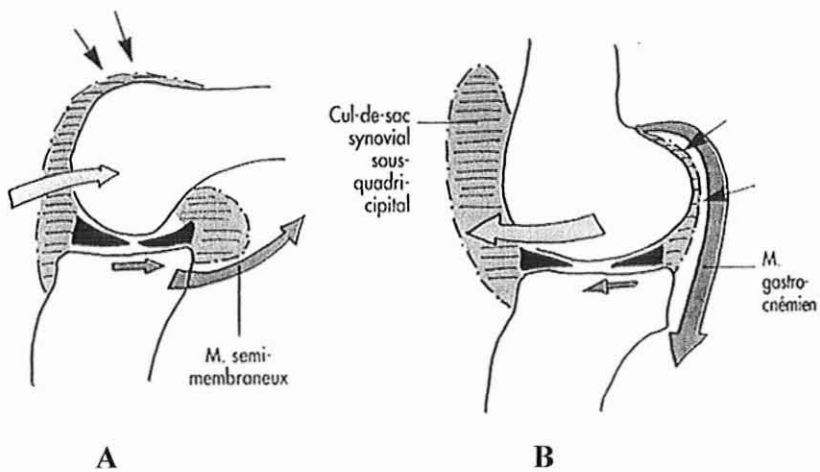


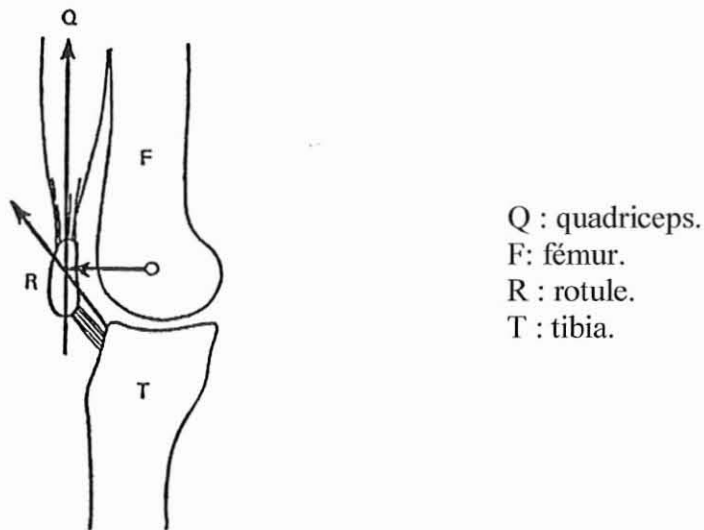
Figure 68 : Déplacements des ménisques au cours de la flexion (A) et de l'extension (B) du genou [42].

Au cours de la flexion, les ménisques glissent légèrement en arrière. En extension, ils sont attirés en avant par la tension des ligaments ménisco-rotuliens.

(3) Le déplacement de la rotule

Au cours de la flexion, la rotule tend à se déplacer latéralement en raison de l'axe du quadriceps et de l'axe du ligament patellaire. D'autre part, toujours au cours de la flexion, la rotule se déplace en arrière en maintenant le contact avec le fémur. Elle agit alors comme un chevalet sur l'appareil extenseur du genou : en effet, elle représente le point d'appui d'une poulie qui transmet la force exercée par le quadriceps permettant donc l'extension de la jambe.

De plus, plus la flexion sera importante, plus les contraintes subies par la rotule seront importantes.



Q : quadriceps.
F : fémur.
R : rotule.
T : tibia.

Figure 69 : Mise en évidence du rôle de poulie de la rotule [29].

2. La rotation axiale

Les mouvements de rotation axiale ne s'effectuent que le genou en flexion. En extension complète, les mouvements sont impossibles.

On distingue :

- la rotation interne ou médiale : qui porte la pointe du pied en dedans,
- la rotation externe ou latérale : qui porte la pointe du pied en dehors.

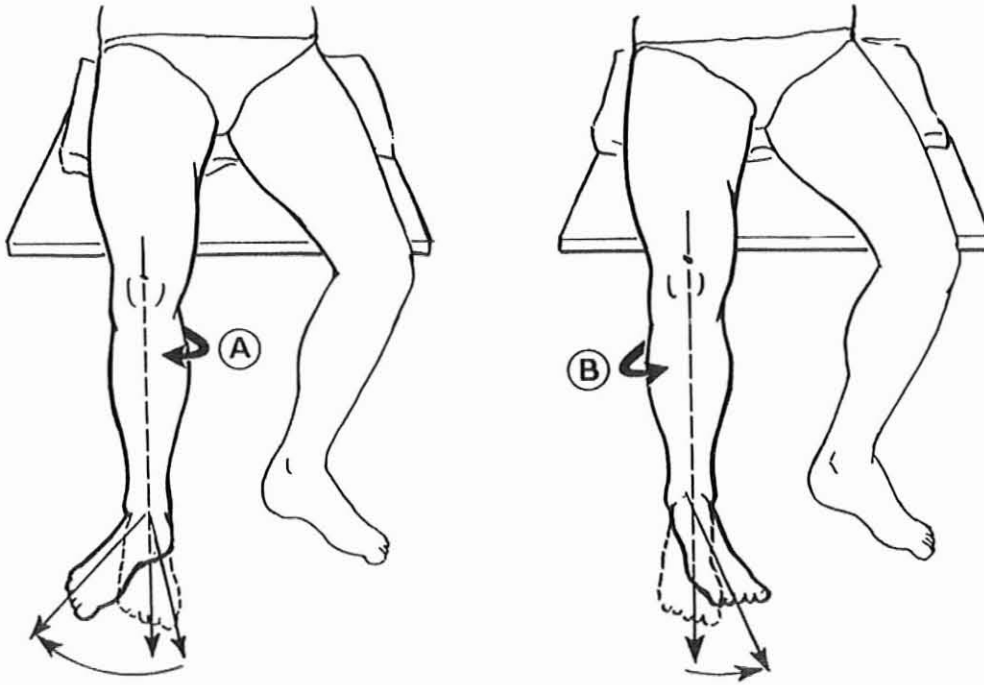


Figure 70 : Mouvements de rotation latérale (A) et médiale (B) du genou (jambe fléchie) [102].

a) L'axe des mouvements

Il se confond avec l'axe mécanique du membre inférieur qui est une verticale passant par le centre de la tête fémorale et du tubercule intercondyloire médial.

b) L'amplitude des mouvements

Les amplitudes sont de 30° pour la rotation externe active et de 40° pour la rotation interne active lorsque la jambe est fléchie à 90°. Passivement, on peut gagner quelques degrés supplémentaires.

Par ailleurs, du fait de la courbure plus faible du condyle fémoral interne, on observe une rotation automatique au cours des mouvements de flexion-extension :

- une rotation externe s'associe à la fin de l'extension,
- une rotation interne s'associe au début de la flexion.

Les mouvements de rotation sont limités par :

- les ligaments latéraux pour la rotation externe,
- les ligaments croisés pour la rotation interne,
- les ligaments latéraux et le ligament croisé antérieur empêchant les mouvements de rotation en extension.

c) Les muscles moteurs de la rotation axiale [103, 113, 175, 185]

Les principaux muscles rotateurs internes sont :

- ♦ *le muscle poplité,*
- ♦ *le muscle demi-tendineux,*
- ♦ *le muscle sartorius,*
- ♦ *le muscle gracile.*

Le principal muscle rotateur externe est *le muscle biceps fémoral.*

Muscle	Origine	Terminaison	Nerf	Action
poplité	fossette poplitée	tibia	tibial	fléchisseur de la jambe et rotateur interne
demi-tendineux	tubérosité ischiatique	face médiale du tibia	sciatique	fléchisseur de la jambe et rotateur interne
sartorius	épine iliaque antérosupérieure	face médiale du tibia	fémoral	fléchisseur de la cuisse et de la jambe et rotateur interne
gracile	branche inférieure du pubis	face médiale du tibia	obturateur	fléchisseur de la jambe et rotateur interne
biceps fémoral	chef long : tubérosité ischiatique et chef court : ligne âpre	tête de la fibula	sciatique	fléchisseur de la jambe et rotateur externe

Tableau IV : les muscles moteurs de la rotation axiale du genou.

C. La synthèse de l'étude cinématique : le centre du genou [1]

L'étude cinématique des mouvements du genou aboutit à une notion physiologique essentielle : la définition du centre articulaire du genou.

En effet, les deux aires de flexion-extension et de rotation axiale se situent dans deux plans perpendiculaires : l'aire de flexion-extension dans le plan sagittal et l'aire de rotation axiale dans le plan horizontal. Leur intersection définit un lieu géométrique sur lequel se situe le centre du genou.

Cette notion du « centre du genou » est le témoin d'un parfait synchronisme cinétique des deux compartiments du genou en flexion et en rotation.

IV. L'EXAMEN PROGRAMMÉ DU GENOU [26, 42, 46, 72, 76, 85, 96, 114, 115, 116, 125, 126, 164, 168]

L'examen du genou du sportif comprend :

- un interrogatoire rigoureux,
- un examen clinique programmé,
- des examens complémentaires.

A. L'interrogatoire

Dans la plupart des cas, le médecin est amené à consulter un sportif qui s'est blessé au genou, soit le jour même au cabinet, soit le plus souvent, le lendemain. Un interrogatoire complet est réalisé minutieusement pour réunir un maximum de renseignements sur le sportif et influencer les décisions diagnostiques et thérapeutiques :

- l'âge (enfant, adolescent, adulte jeune, vétéran), le sexe, le rapport poids-taille du sportif,
- le sport pratiqué selon la spécialité, le poste occupé dans un jeu collectif, la pratique occasionnelle ou habituelle ou de haut niveau,
- le début ou la fin de saison sportive,
- les antécédents personnels liés à l'appareil locomoteur.

Il faut déterminer le motif de la consultation du sportif :

- genou douloureux,
- genou défectueux par la raideur ou les défauts de glissement,

- genou déformé par une augmentation ou une diminution de volume ou par une attitude vicieuse*,
- genou défaillant en rapport avec l'instabilité, les accidents de déboîtement ou de déroboement pouvant entraîner la chute.

Il faut tenter de préciser les caractéristiques du problème :

- début spontané ou provoqué,
- choc direct (changement de direction, arrêt brutal, pied fixé, shoot* dans le vide) ou à distance du point d'impact (choc ou contusion, déséquilibre, pied fixe et choc avec tierce personne),
- gravité de l'accident : la douleur, le claquement, le craquement, l'instabilité, le déboîtement, le blocage, la "patte folle*", voire l'impotence immédiate et totale se traduisant par une sortie de terrain.
- l'évolution aiguë par crises, subaiguë par poussées, ou chronique d'un seul tenant.

Il ne faut pas oublier de tenir compte des démarches antérieures de diagnostic et de traitement, de la situation professionnelle, de l'état de préparation physique et de l'hygiène de vie générale du sportif.

Après avoir précisé les circonstances de l'accident, il faut resituer le problème dans la saison du sportif, connaître sa préparation et préciser le moment de survenue en début ou en fin d'activité sportive. Pour bien comprendre le mécanisme, il faut si possible faire mimer la scène par le sportif. La notion de traumatisme ancien sur cette articulation ou une autre du même membre est importante à déterminer.

B. L'examen clinique

Il doit être réalisé dans les meilleures conditions possibles, le patient étant dévêtu : le patient doit être examiné en slip, sans chaussures et sans chaussettes. Il faut s'efforcer de rattacher les données de l'examen avec les symptômes motivant la consultation.

L'examen sera toujours comparatif entre les deux genoux. Le médecin devra également observer les articulations sus-et sous-jacentes. L'examen débute toujours par l'observation du côté sain pour déterminer la morphologie initiale du sportif, le degré de laxité articulaire ainsi que la localisation précise de la zone douloureuse traumatique.

L'ordre habituel de l'examen comprend :

- observation,
- inspection,
- palpation,
- mobilité,
- examen rotulien,
- examen ligamentaire,
- examen méniscal,
- examen musculaire.

1. L'observation

Elle se fait en position debout contre un plan vertical, les jambes serrées et les pieds joints. On recherche d'éventuelles déformations :

a) dans le plan frontal

Le genou normal permet que les condyles internes du fémur et les malléoles médiales des chevilles se touchent lorsque les membres inférieurs sont en contact en position debout.

On peut remarquer :

- un genu valgum* (en X) : il correspond à un écart entre les chevilles lorsque les membres inférieurs sont joints. Ce morphotype* entraîne une hyperpression du compartiment externe du genou, une distension des formations ligamentaires internes.
- un genu varum* (en O) : il correspond à un écart entre les genoux lorsque les membres inférieurs sont joints. Ce morphotype entraîne une hyperpression du compartiment interne du genou, une distension des formations ligamentaires externes.

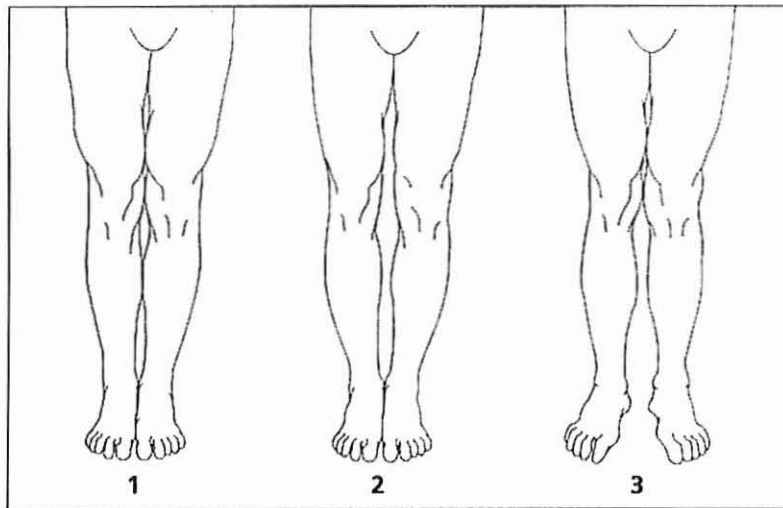


Figure 71 : Etude des axes des membres inférieurs dans le plan frontal : 1 : axes normaux ; 2 : genu varum ; 3 : genu valgum [115].

b) dans le plan sagittal

On prend trois repères : le grand trochanter au niveau de la hanche, le centre articulaire du genou et la malléole au niveau de la cheville. On utilise alors un fil à plomb qui représente une axe vertical qui doit passer par le centre articulaire du genou chez un individu sain.

On peut remarquer :

- un genu flexum* : le genou passe devant l'axe théorique. Il témoigne d'un défaut d'extension du genou. Il est souvent pathologique et fréquemment le signe d'une lésion méniscale.
- un genu recurvatum* : le genou passe en arrière de l'axe théorique. Il témoigne d'une hyperextension de la jambe, rencontrée souvent lors d'une hyperlaxité ligamentaire.

L'inspection d'un genu flexum ou d'un genu recurvatum peut être réalisée en position couchée.

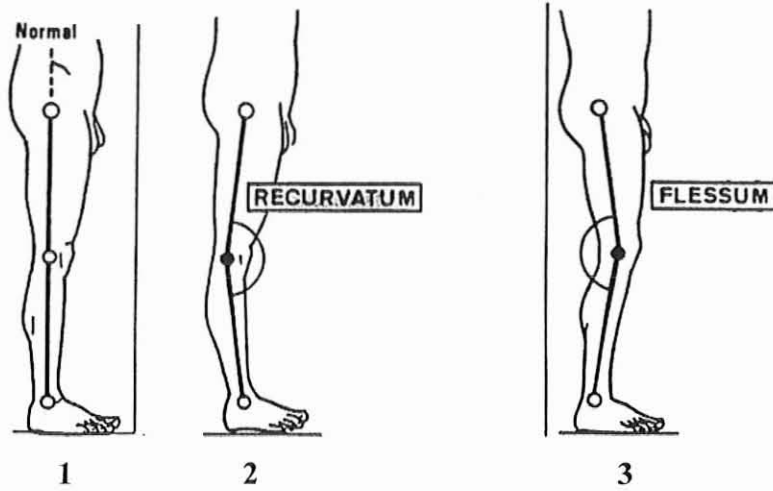


Figure 72 : Etude des axes des membres inférieurs dans le plan sagittal : 1 : axes normaux ; 2 : genu recurvatum ; 3 : genu flessum [164].

c) dans le plan horizontal

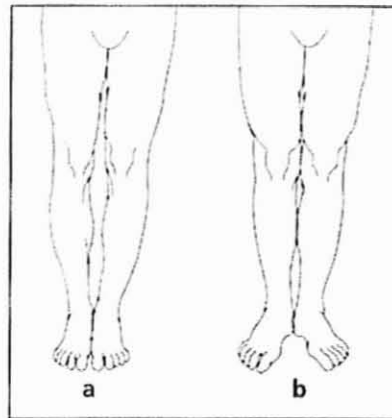


Figure 73 : Torsion tibiale externe : a : de face, en position debout, pieds joints, les rotules "louchent" ; b : rotules replacées dans le plan frontal [115].

On recherche les torsions tibiales. Chez un individu sain qui fléchit son genou à 90°, il existe une torsion externe du tibia sous le fémur due à l'architecture des condyles. Cette torsion externe du tibia est de 10 à 30°. Ainsi, en position debout et les pieds joints, les rotules regardent en dedans. En cas de rotation tibiale, les rotules ont une orientation frontale, voire regardent en dehors. La rotation externe augmente les contraintes sur le versant interne de la rotule, la rotation interne sur le versant externe.

2. L'inspection

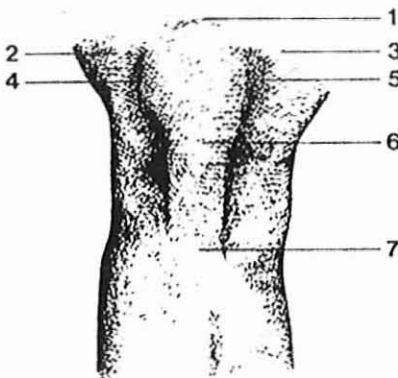
Elle s'effectue de manière comparative avec l'intention de remarquer :

- une augmentation ou une diminution de volume,
- une rougeur, une ecchymose, un hématome,
- une cicatrice traumatique ou chirurgicale.

3. La palpation

Elle est faite couchée, en décubitus dorsal sur un plan dur. Elle est réalisée de manière comparative, en extension puis en flexion. Elle permet d'émettre des hypothèses quand la zone palpée provoque une douleur comme l'indique la liste suivante :

a) La face antérieure

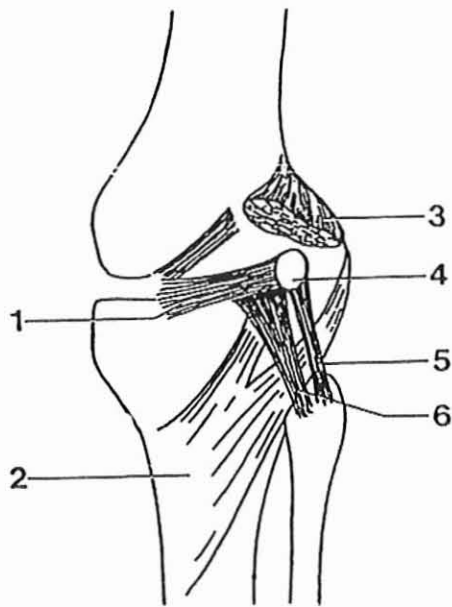


1. Insertion du tendon quadricipital : tendinite ou lésion traumatique,
2. Condyle externe : ostéochondrite ou fracture ostéochondrale,
3. Condyle interne : polyostéochondrose,
4. Aileron rotulien externe : syndrome d'hyperextension externe,
5. Aileron rotulien interne : luxation récente de la rotule,
6. Insertion supérieure du tendon rotulien : tendinite,
7. Insertion inférieure du tendon rotulien : tendinite.

Figure 74 : Palpation de la face antérieure du genou [26].

b) La face postérieure

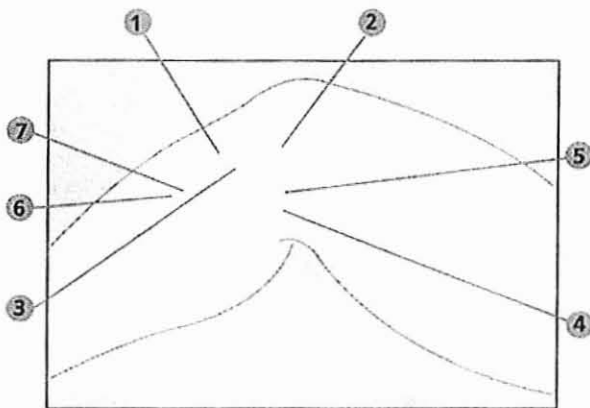
1. Présence d'un kyste poplité : lésion méniscale,
2. Fabella* : os sésamoïde postérieur douloureux ou non.



1. Tendon récurrent du demi membraneux.
2. Muscle poplité.
3. Muscle jumeau externe.
4. Fabella.
5. Ligament fabello-péronier.
6. Ligament poplité arqué.

Figure 75 : Vue postérieure du genou : mise en évidence du rôle de la fabella [26].

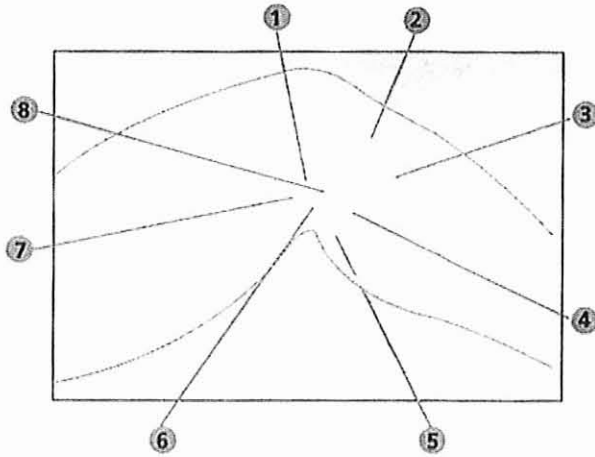
c) La face interne



1. Interligne antérieur : lésions méniscales ou arthrose fémoro-tibiale,
2. Interligne supérieur du LLI : entorse,
3. Point d'angle postéro-interne (PAPI) : entorse,
4. Interligne postérieur : lésion de la corne postérieure du ménisque,
5. Croisement interligne et LLI : entorse ou lésions méniscales,
6. Patte d'oie : tendinite,
7. Insertion inférieure du LLI : entorse.

Figure 76 : Palpation de la face interne du genou [115].

d) La face externe



1. Insertion supérieure du LLE : entorse,
2. Interligne antérieur : lésions méniscales,
3. Tubercule de Gerdy* : entorse sévère,
4. Insertion inférieure du LLE : entorse,
5. Insertion du biceps crural : tendinite,
6. Interligne postérieur : lésion de la corne postérieure du ménisque,
7. Point d'angle postéro-externe (PAPE) : entorse,
8. Croisement interligne et LLE : entorse ou lésions du ménisque avec ou sans kyste.

Figure 77 : Palpation de la face externe du genou [115].

4. La mobilité du genou

Elle est testée activement et passivement et contre résistance en réalisant toujours une comparaison des deux genoux.

a) La mobilité active

Les limitations de la flexion et de l'extension actives ne sont pas assez spécifiques.

b) La mobilité passive

Elle est plus spécifique d'une étiologie donnée. On recherche :

- des limitations de la flexion témoignant d'un traumatisme sportif, un épanchement* articulaire ou des lésions méniscales,
- des limitations de l'extension témoignant d'un genu flexum réactionnel post-traumatique ou un blocage par interposition méniscale,
- des augmentations de l'hyperextension témoignant d'une rupture des formations capsuloligamentaires postérieures.

c) La mobilité contrariée

Elle révèle l'état de l'appareil musculotendineux.

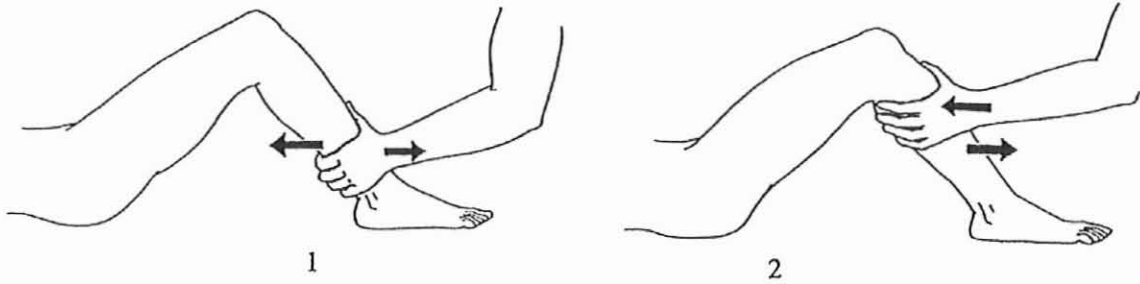


Figure 78 : Flexion contrariée (1) et extension contrariée (2) du genou [26].

d) La mobilité avec contre-appui

Chez l'enfant et l'adolescent sportifs, elle permet de détecter une ostéocondrose* ou une ostéocondrite* sous-jacente. Dans ce cas, l'extension avec contre-appui sera douloureuse.

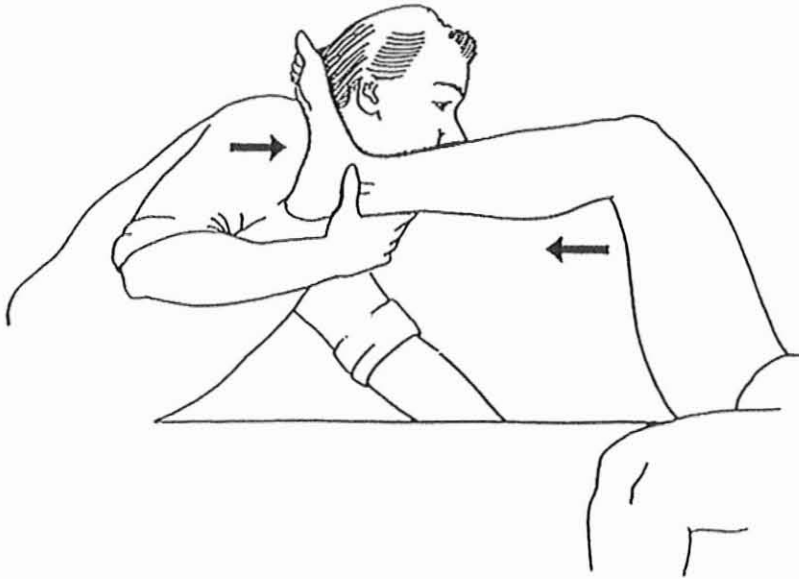


Figure 79 : Extension avec contre-appui du genou [26].

5. L'examen rotulien

a) Le signe de la baïonnette

Normalement, le tendon rotulien est légèrement oblique vers l'extérieur. Si cette obliquité est trop importante, on parle du "signe de la baïonnette* ". La présence de ce signe positif favorise la subluxation rotulienne externe.

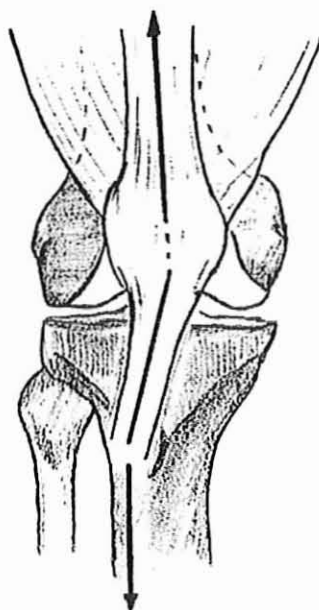


Figure 80 : Baïonnette de l'appareil extenseur (obliquité trop grande du tendon rotulien) [46].

b) Le palper rotulien

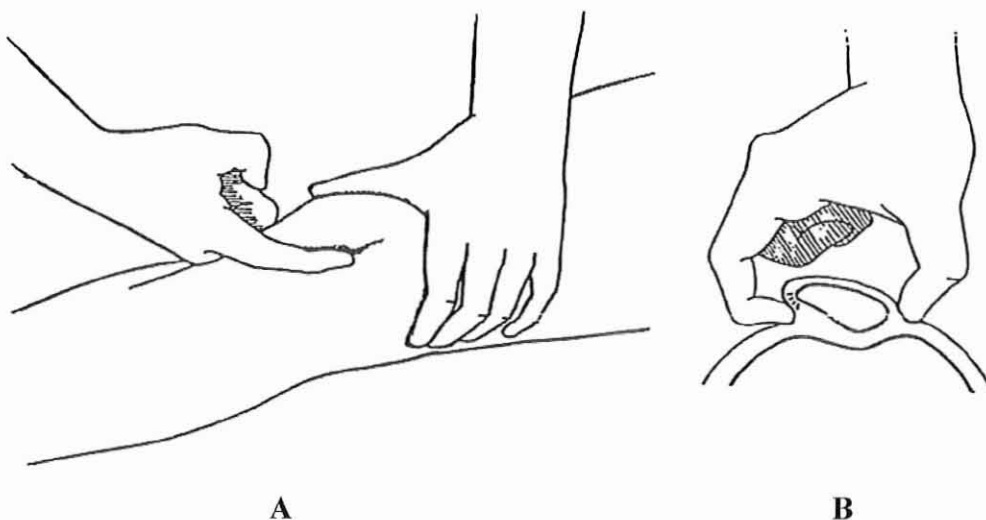


Figure 81 : Subluxation bimanuelle (A) et unimanuelle (B) de la rotule [26].

On presse avec le bout des doigts la face postérieure de la rotule tant du côté interne que du côté externe. Pour bien dégager la face postérieure, il faut essayer de subluser la rotule. Il existe deux méthodes de palpation : uni-et bimanuelle.

But : l'examen douloureux est en cas d'atteinte du cartilage rotulien.

c) Le signe de Zöhlen ou l'ascension contrariée de la rotule

On bloque la partie supérieure de la rotule et on demande au patient de contracter son quadriceps. La rotule est alors plaquée contre la trochlée fémorale. Cette manœuvre peut être douloureuse, même dans les genoux sains. Ce signe n'est vraiment positif que lorsqu'un côté est plus douloureux que l'autre.

But : recherche de chondromalacie* ou d'arthrose débutante.

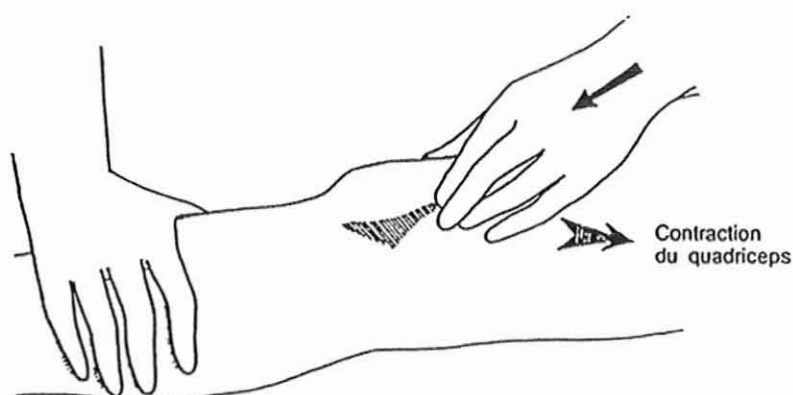

Figure 82 : Signe de Zöhlen ou l'ascension contrariée de la rotule [26].

d) Le signe de Smillie

La jambe étant bien mise en rotation externe, le médecin exerce passivement une pression du côté interne de la rotule en tentant de la luxer en dehors. Il fléchit ensuite passivement le genou tout en maintenant la sublucation externe de la rotule. Le test est positif si le patient ressent une appréhension ou une douleur.

But : ce signe met en évidence une instabilité chronique de la rotule.

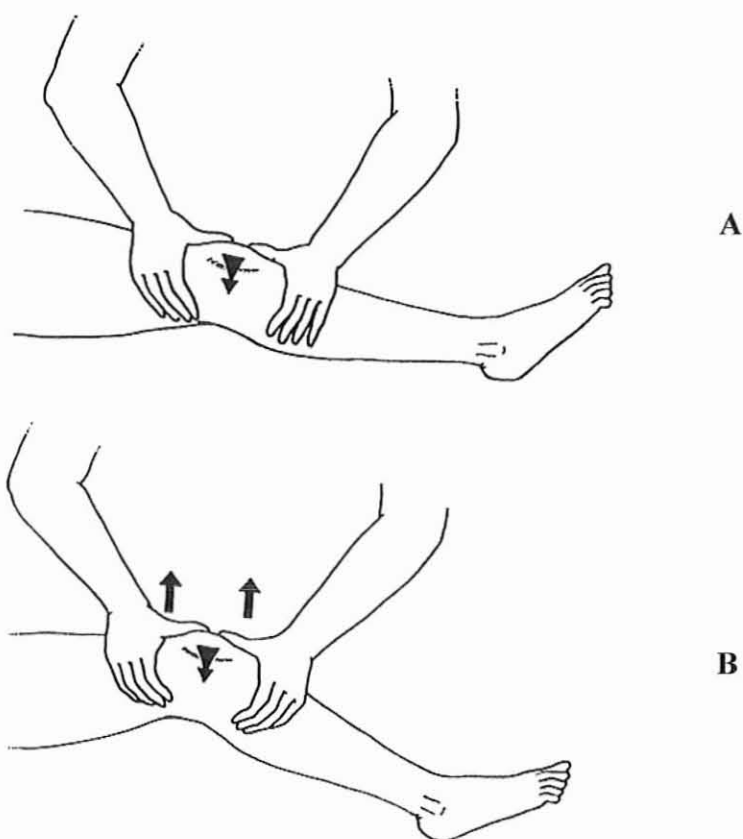


Figure 83 : Signe de Smilie (A et B) [26].

e) L'extension contre résistance

On place un coussin ou son avant-bras dans le creux poplité du genou fléchi à 90°. Le patient effectue une extension contre la résistance manuelle du thérapeute.

But : cette mise en tension de l'appareil extenseur contre résistance peut susciter des douleurs à divers moments de la course du sportif.

f) La mobilité latérale en flexion

Physiologiquement, la rotule est fixe en flexion. Elle peut devenir mobile latéralement en cas d'un défaut de stabilité latérale.

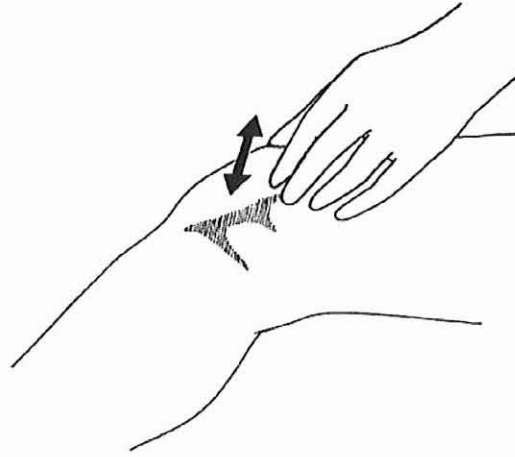

Figure 84 : Mobilité latérale en flexion [26].

g) Le choc rotulien

D'une main placée à plat au dessus de la rotule et exerçant une poussée vers le bas, le médecin chasse tout le liquide de la bourse sous-quadricipitale sous la rotule. Ensuite, l'index de l'autre main presse la rotule et la laisse remonter. Ce test est intéressant quand l'épanchement n'est pas évident.

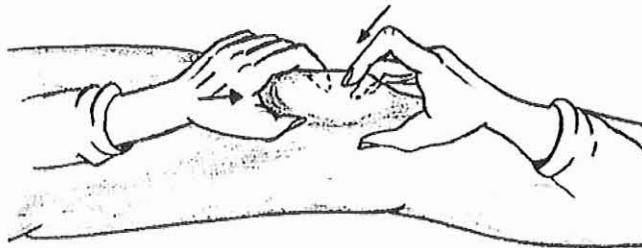


Figure 85 : Choc rotulien [46].

h) Le signe du rabot

Le mouvement appuyé de la rotule en va et vient, de bas en haut et de haut en bas provoque un frottement anormal, principalement dans l'arthrose fémoro-patellaire. Ce signe est peu fiable car même chez les sportifs jeunes, sans lésion cartilagineuse ou dans le syndrome d'hyperpression externe patellaire, on peut ressentir le rabot.

6. L'examen ligamentaire

Il doit être bilatéral, doux et progressif.

a) Les tiroirs

(1) Le test de Lachman-Trillat

Il recherche un tiroir* antérieur en sub-extension. Il teste la rupture du ligament croisé antérieur. A quelques degrés de flexion, le médecin empaume le fémur et le tibia et provoque un mouvement de tiroir. Si le ligament croisé antérieur (LCA) est rompu, le médecin perçoit un arrêt plus mou ou moins retardé du tiroir. Ce signe est excellent pour affirmer la rupture de ce ligament et peut être unique.

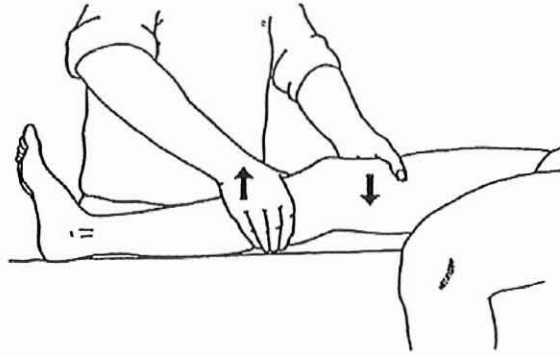


Figure 86 : Test de Lachmann-Trillat (recherche d'un tiroir antérieur) [26].

(2) Les tiroirs antérieurs en flexion

Pour bien tester les tiroirs à 90° de flexion, il faut s'asseoir sur le pied du patient et empaumer solidement le tibia. On teste le ligament croisé antérieur et les formations ligamentaires latérales. Mais cette recherche est dépassée depuis l'existence du test de Lachman.

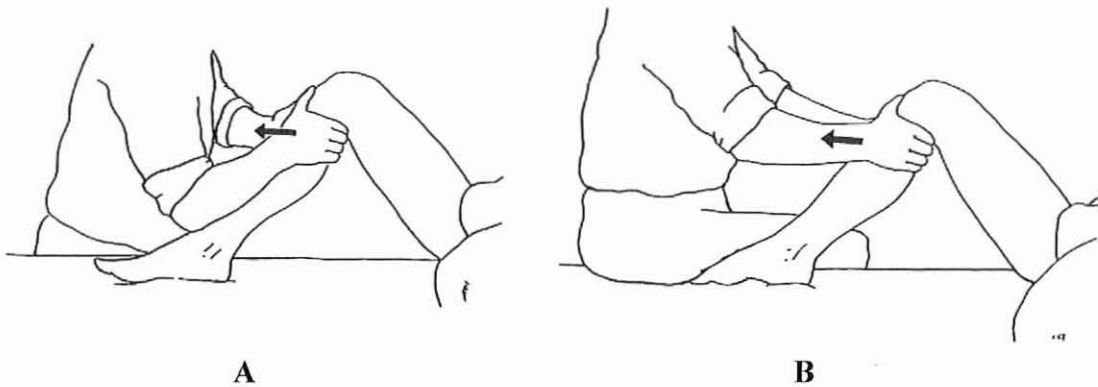


Figure 87 : Recherche des tiroirs antérieurs en flexion (A et B) [26].

(3) Le tiroir postérieur

Il n'est réalisé que très rarement. Il teste la rupture du ligament croisé postérieur. Il peut être provoqué spontanément par le patient lui-même en cas de rupture du ligament croisé postérieur (LCP). Il permet d'observer l'incurvation du tendon rotulien lors de l'inspection des deux genoux en flexion et de profil.

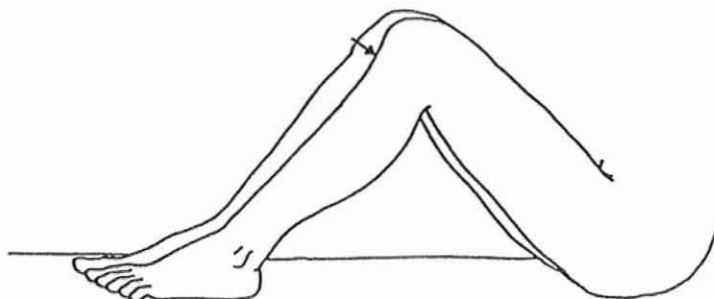


Figure 88 : Recherche d'un tiroir postérieur (mise en évidence de l'incurvation du tendon rotulien gauche) [26].

(4) Le tiroir postéro-externe

Il teste le ligament croisé postérieur et le point d'angle postéro-externe, mais il est assez difficile à évaluer.

b) Les laxités latérales

La recherche des laxités latérales s'effectue en extension et en flexion (20 à 30°). Une notion importante est à rappeler : en extension complète, tous les ligaments du genou sont tendus. On peut visualiser :

- en extension complète : un bâillement qui correspond à des lésions ligamentaires multiples et graves, centrales et périphériques.
- en flexion : les ligaments sont testés à 20° de flexion. Les ligaments croisés sont alors détendus et seules les formations latérales sont mises en tension. On retrouve un bâillement du côté interne lors d'un valgus forcé qui témoigne d'une lésion du ligament latéral interne (LLI) ou un bâillement du côté externe lors d'un varus forcé qui témoigne d'une lésion des éléments capsuloligamentaires externes.

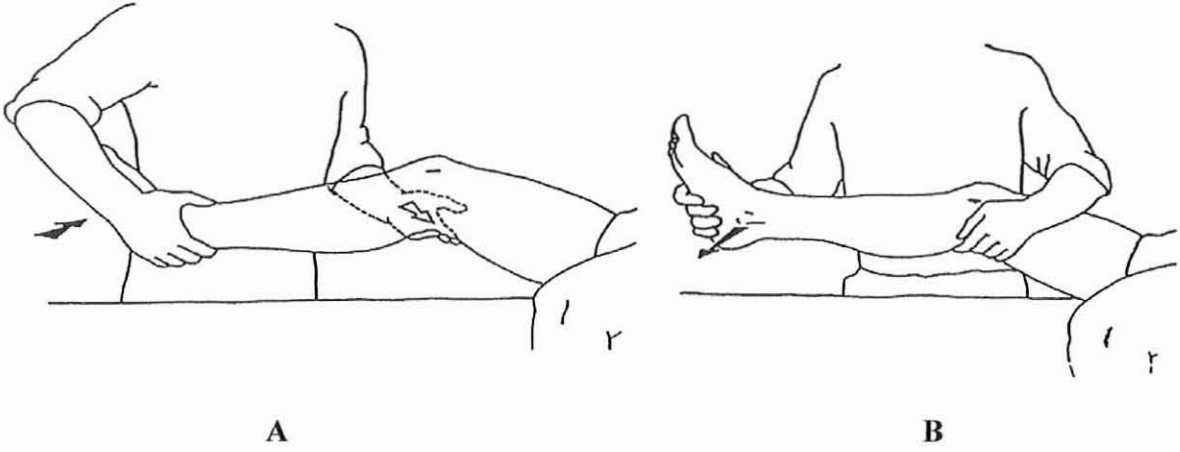


Figure 89 : Les laxités latérales : A : valgus forcé en flexion (20-30°) sur le genou droit ; B : varus forcé en flexion (20-30°) sur le genou droit [26].

c) Le test de Mac Intosh ou latéral pivot-shif

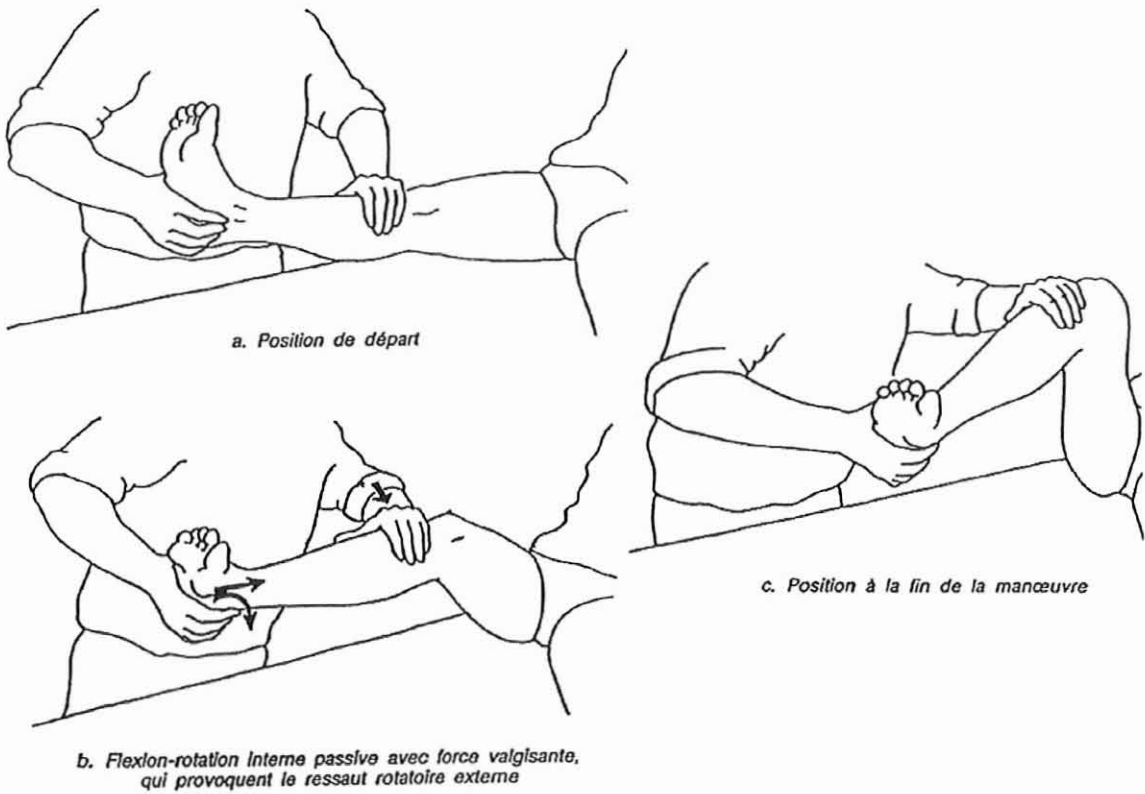


Figure 90 : Test de Mac Intosh effectué en trois temps (a, b, c) [26].

C'est un test de ressaut antéro-externe du tibia. Il teste la rupture du ligament croisé antérieur.

Le patient est en décubitus dorsal, genou en extension : on place le pied en rotation interne forcée. La main qui tient le pied ne bouge pas. L'autre main appuyée sur la face latérale du tibia provoque une contrainte douloureuse en valgus (appui sur la face externe et haute du tibia) et en flexion du genou. Le tibia se subluxue en avant. Soudain, se produit le ressaut qui apparaît bien clairement vers 30° de flexion.

Il existe un test identique mais qui part de la flexion : c'est le Jerk test de Hugston.

d) Le recurvatum test

C'est un test de laxité postéro-externe. Il est réalisé en position couchée et n'a de valeur que s'il est unilatéral. Le test est positif si l'on observe un genu recurvatum accompagné d'une rotation externe. Modéré, il est en rapport avec une atteinte des coques condyliennes. Important, il évoque une atteinte du ligament croisé antérieur et de tout le plan postérieur.

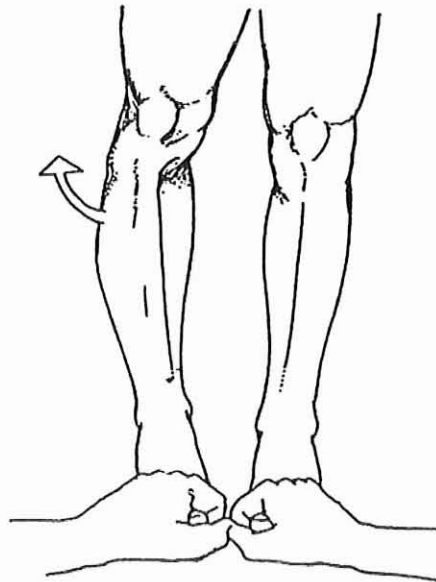


Figure 91 : Recurvatum test en rotation externe [26].

7. L'examen méniscal

a) La palpation des interlignes articulaires interne et externe

Elle se pratique genou fléchi à 80° et met en évidence une douleur typique à la partie antérieure de l'interligne (signe de Oudard). La palpation douloureuse de la partie moyenne est en rapport avec une lésion méniscale ou une entorse ménisco-tibiale. La palpation postérieure est difficile.

b) La manœuvre de Mac Murray

On fléchit à fond le genou en plaçant ses doigts au niveau de l'interligne articulaire. Avec l'autre main, on place le pied en rotation externe (ménisque interne) ou en rotation interne (ménisque externe) et on effectue des mouvements brusques d'extension jusqu'à 90° de flexion.

On entend un "cloc" et on ressent un contact anormal en cas d'atteinte du ménisque interne ou un ressaut en cas d'atteinte du ménisque externe.

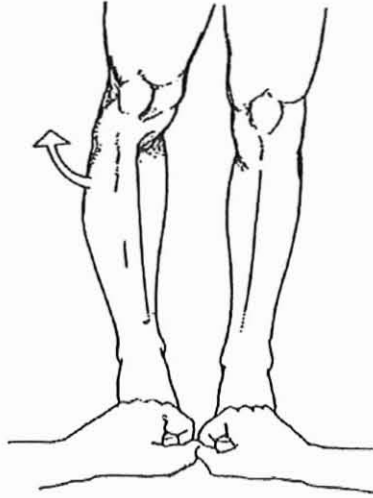


Figure 92 : Manœuvre de Mac Murray en rotation externe [26].

c) Le test d'Appley ou Grinding test

C'est le meilleur test pour le diagnostic d'une lésion méniscale interne. Le patient est en décubitus ventral, genou fléchi. Appuyer de tout le poids de son corps sur le pied et effectuer un mouvement de rotation externe pour tester le ménisque interne et un mouvement de rotation interne pour le ménisque externe.

En cas de lésion méniscale, le patient montre bien l'interligne qui lui fait mal mais ce test est difficile à réaliser.

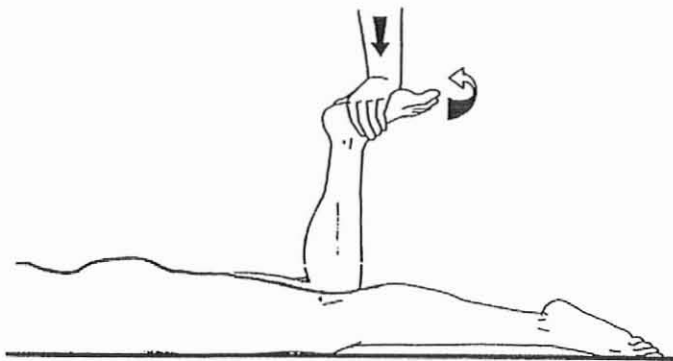


Figure 93 : Test d'Appley ou Grinding test en rotation externe [26].

d) Le signe du blocage fin de Genety

C'est également un des meilleurs signes dans le diagnostic d'une lésion méniscale. Le patient étant en décubitus ventral et jambes en porte à faux, l'examineur se place accroupi, de profil par rapport aux jambes. Celles-ci doivent être au même niveau. Si un des talons est surélevé de quelques centimètres, cela signifie presque à coup sûr une lésion méniscale. Cette lésion est confirmée par la survenue d'une résistance élastique et d'une douleur lors de la tentative de réduction de ce léger flexum.

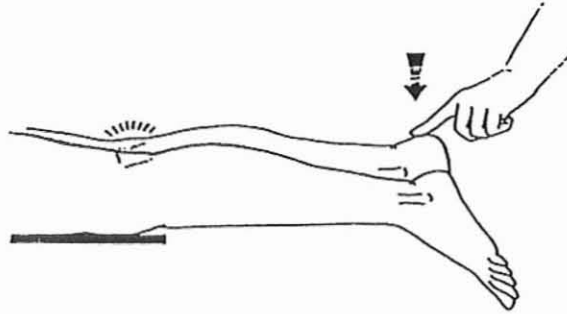


Figure 94 : Signe du blocage fin de Genety [26].

e) La manœuvre de J.R.Cabot

L'examineur exerce une pression vers le bas sur un genou fléchi. De l'autre main il réalise une rotation. Ce test permet d'explorer le ménisque externe très fiablement.

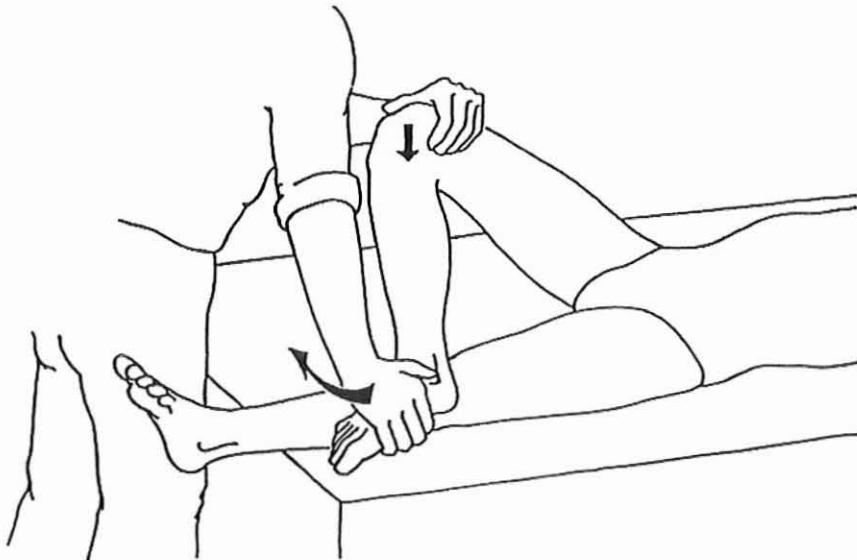


Figure 95 : Manœuvre de J.R.Cabot [26].

8. L'examen musculaire

Les muscles assurent la stabilité active de l'articulation. Leur examen minutieux permet la mise en évidence des points douloureux à leur insertion signant une tendinite, à la jonction tendinomusculaire ou en plein corps musculaire témoin d'une contusion ou d'un claquage. L'évaluation clinique de la force musculaire permet de suivre la progression d'une rééducation ou déclenche une douleur vive lors de la mise en tension.

a) Le quadriceps

Son évaluation s'effectue le sujet assis au bord d'une table. Une main maintient fermement la cuisse sur la table, l'autre au niveau de la cheville s'oppose à l'extension de la jambe que l'on demande au sujet. Cet examen permet de diagnostiquer une tendinite quadricipitale ou une tendinite rotulienne.

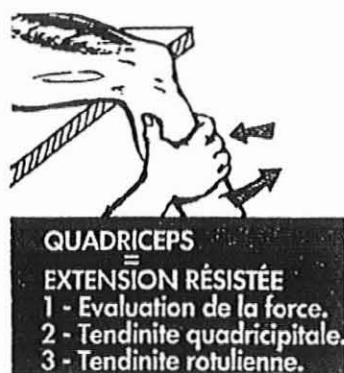

Figure 96 : Quadriceps [126].

b) Les ischio-jambiers

Leur évaluation s'effectue par une flexion de 90° résistée pied en rotation externe pour le biceps crural et en rotation interne pour le demi-tendineux et le demi-membraneux.

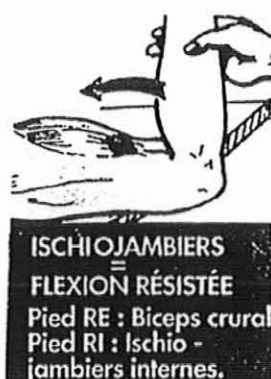

Figure 97 : Ischio-jambiers [126].

c) Les muscles de la patte d'oie

Ce sont le droit interne, le demi-tendineux et le couturier.

Le droit interne, limite interne de la cuisse, est mis en évidence lors du testing par la mise en tension de son insertion supérieure sur le pubis. Le couturier est évalué en décubitus dorsal, le genou fléchi à 90°, hanche en flexion-abduction, l'examineur s'oppose à la rotation externe de la hanche.

d) Le tenseur du fascia lata

Son évaluation se fait sur un sujet en décubitus dorsal. Le membre inférieur tendu, une abduction flexion-rotation interne de la hanche est demandée avec une opposition au niveau de la face antéro-externe de la hanche.



Figure 98 : Tenseur du fascia lata [126].

e) Le poplité

Il assure pour une grande part le contrôle actif de la rotation externe du genou siège d'une tendinite.

La palpation de ses insertions sur le condyle externe sera complétée par une mise en tension dans le test du tabouret : le patient est debout, le membre inférieur atteint à 60° reposant sur un tabouret, est maintenu en valgus, rotation interne. Le patient résiste à cette force appliquée par l'examineur en contractant son poplité.

Le même test existe avec la jambe en varus et en rotation externe avec l'examineur appliquant une poussée interne, déclenchant un étirement passif du poplité et une éventuelle douleur de ce muscle.

C. Les examens complémentaires

1. Les radiographies

Les trois clichés les plus courants sont les radiographies de face, de profil et en incidences axiales de la rotule. De face et de profil, on visualise les fractures et les arrachements. Les incidences axiales de la rotule permettent l'étude de la rotule, de la trochlée et de l'interligne fémoro-patellaire.

Il ne faut pas oublier de préciser qu'une absence d'anomalie dans le bilan radiographique n'exclut pas une lésion ligamentaire grave.

2. L'arthroscopie

Depuis une conférence de consensus de 1995, elle n'est plus un moyen de diagnostic mais un moyen chirurgical thérapeutique.

3. Le scanner

Il met en évidence l'importance des troubles de torsion du fémur et permet de réaliser des clichés horizontaux du genou. Il est proposé pour apprécier une dysplasie rotulienne en préopératoire. On l'utilise aussi pour mieux visualiser des corps étrangers et explorer le creux poplité.

Il est inutile pour étudier les lésions ligamentaires et méniscales.

4. L'imagerie par résonance magnétique ou IRM

Elle permet au mieux d'étudier sans douleur la cavité articulaire, les ligaments croisés et latéraux ainsi que les ménisques. Elle visualise alors les lésions éventuelles comme les synovites, les tendinites, les bursites, les lésions musculaires et les fractures ostéocondrales.

5. L'échographie

Elle est utile pour le diagnostic des tendinopathies de l'appareil extenseur, des bursites, pour quantifier un épanchement et authentifier un kyste poplité.

6. La tomographie

Très utile dans les pathologies rotuliennes douloureuses et dans les anomalies fonctionnelles fémoro-patellaires, elle réalise des vues du genou selon différentes orientations.

7. L'arthrographie

Elle est indiquée en cas de suspicion de lésion des ménisques et visualise les lésions cartilagineuses.

8. La scintigraphie osseuse

Elle n'est demandée qu'en cas de suspicion de lésion osseuse si l'IRM n'est pas contributive.

9. La ponction du genou

Elle reste très utile en cas d'épanchement de sang dans l'articulation.

Les examens complémentaires sont d'un intérêt précieux car ils complètent véritablement l'examen clinique, mais ils ne doivent en aucun cas le remplacer. Dans certaines situations, où la douleur subsiste et empêche tout examen clinique, l'anesthésie générale permettra un diagnostic plus facile et plus rapide.

V. LES PRINCIPALES PATHOLOGIES DU GENOU

A. Les pathologies ligamentaires

Elles sont dominées par les entorses et les luxations.

1. Les entorses [1, 12, 19, 20, 21, 23, 26, 27, 29, 37, 38, 51, 52, 53, 54, 55, 58, 63, 64, 66, 71, 72, 74, 75, 82, 104, 114, 122, 126, 127, 129, 130, 138, 142, 153, 154, 157, 162, 165, 173, 180]

Les entorses du genou sont parmi les lésions les plus fréquentes rencontrées en pratique de médecine du sport. Leur gravité est en relation avec leur siège périphérique ou central. Classiquement, on classe les entorses du genou en :

- entorse bénigne : simple élongation ou distension ligamentaire d'évolution favorable,
- entorse de gravité moyenne : rupture totale ou partielle des formations périphériques imposant une immobilisation,
- entorse grave : rupture d'un ou deux éléments du pivot central, avec ou sans lésions périphériques, imposant un traitement chirurgical.

a) L'étiologie et le contexte sportif

Les entorses se rencontrent préférentiellement dans certaines disciplines sportives telles que le ski alpin, le football, le basket-ball, le rugby, le hand-ball. La fréquence des entorses augmente proportionnellement au nombre de pratiquants et aux exigences du sport de compétition. Les entorses sont, le plus souvent, la conséquence d'un accident lors de la pratique d'un sport de contact ou d'un sport de pivot. L'évolution du matériel (chaussure de ski plus rigide) et les techniques sportives (attaques et défenses plus offensives) expliquent la survenue de multiples entorses.

Prenons, par exemple, le ski alpin et le football pour montrer les mécanismes responsables des entorses. Les chaussures de ski alpin sont actuellement très rigides et possèdent une tige très montante, ce qui exclut presque totalement l'intervention de la cheville. Deux grands mécanismes expliquent la survenue d'entorses (du LLI et du LCA essentiellement) :

- un valgus-rotation interne lors d' "un chasse neige" forcé,
- un valgus-rotation externe lors d'une chute où les spatules se croisent. Les lésions seront plus graves si la chute survient au ralenti comme à l'arrivée d'une remontée mécanique.

Le football est également un sport de prédilection pour les entorses. En effet, c'est un sport de contact et un sport de pivot : il demande des pivotements sur un membre en appui, fixé au sol par une chaussure à crampons. Ce mouvement est nécessaire pour changer brutalement de direction ou pour effectuer un shoot croisé. De plus, le footballeur frappe le ballon et tacle*, demandant à son genou une mise en extension brutale. Toutes ces circonstances de jeu, avec ou sans contact, sont à l'origine d'entorses fréquentes.

Les réceptions de sauts mal contrôlées au basket-ball et au volley-ball provoquent aussi des entorses du genou.

b) Le type d'accident sportif

La compréhension du mécanisme de l'accident sportif permet d'émettre des hypothèses quant à la localisation et à l'importance des lésions. Les principaux accidents sont :

- un mouvement simple de latéralité évoquant l'entorse bénigne,

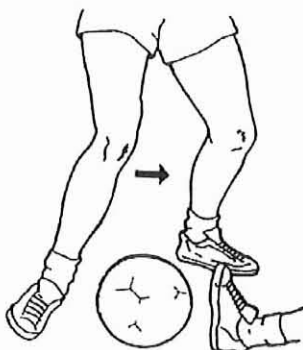


Figure 99 : Valgus forcé [26].

- un mouvement complexe avec composante de flexion, rotation et latéralité ou d'hyperextension-rotation évoquant l'entorse grave :
 - un mouvement de varus-flexion-rotation interne (risque de lésion du LCA, du PAPE, du LLE et du ménisque externe),

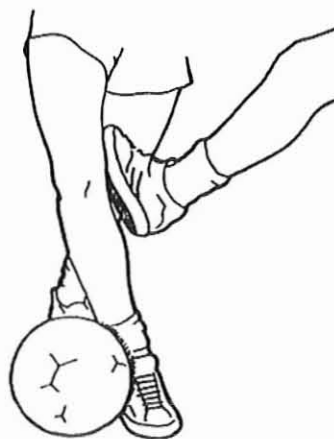

Figure 100 : Varus, flexion et rotation interne [26].

- un mouvement de valgus-flexion-rotation externe (risque de lésion du LCA, du PAPI, du LLI et du ménisque interne).

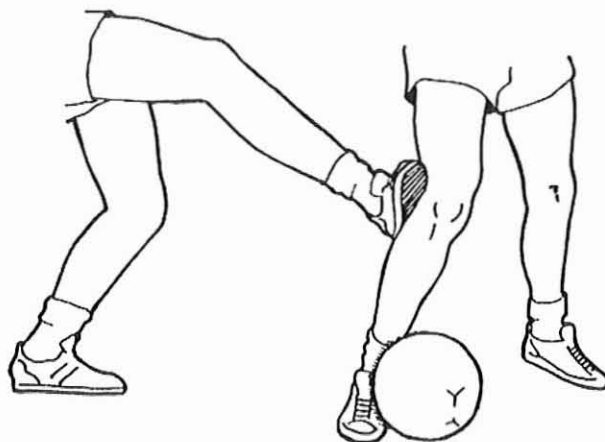


Figure 101 : Valgus, flexion et rotation externe [26].

- un mouvement d'hyperextension active pouvant créer une rupture isolée du LCA (shoot dans le vide, saut en extension),
- une réception déséquilibrée en appui monopodal ou un freinage brutal,
- une hyperextension passive entraînant une rupture des éléments postérieurs, des coques, du LCP (choc antérieur sur un genou en extension : placage,...),

- une hyperflexion non contrôlée entraînant une rupture du LCA,
- plus rarement, un choc antérieur sur genou fléchi entraînant une rupture isolée du LCP (surtout dans la pratique du football).

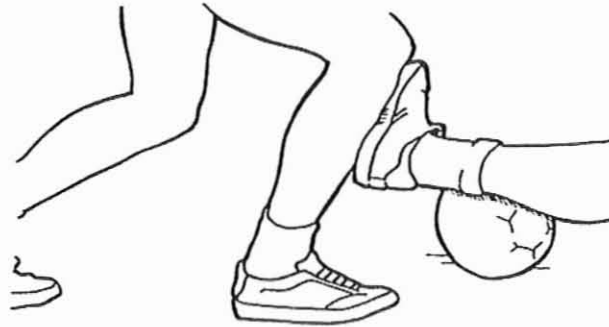

Figure 102 : Choc antérieur sur genou fléchi [26].

c) Les entorses bénignes

Elles concernent exclusivement les formations périphériques internes et externes (LLI et LLE). L'atteinte du compartiment interne est nettement plus fréquente.

(1) Les différents stades

On décrit deux stades :

- **stade I** : il correspond à une élongation ligamentaire ou microdéchirure ; le genou a un aspect normal ; la douleur est très supportable et limitée à la palpation.
- **stade II** : il correspond à une déchirure ligamentaire partielle, parfois totale, mais isolée d'un élément périphérique ; un point d'angle peut être atteint ; une hydarthrose* modérée et une petite ecchymose* peuvent apparaître ; la palpation provoque une douleur.

(2) Le mécanisme et le type de lésion

Le traumatisme a lieu, le plus souvent, lors d'un valgus forcé, parfois en rotation externe. Il touche l'insertion haute condylienne du LLI.

(3) La douleur

Lors de l'accident, elle est vive, brutale, intense, située à la face interne du genou mais de courte durée. Elle fait suite à une indolence relative permettant au sportif de terminer sa compétition. Elle réapparaîtra le soir-même et conduira le sportif à consulter son médecin le lendemain.

(4) Le diagnostic

L'interrogatoire permet au sportif de décrire une douleur vive au moment du choc, qui s'atténue rapidement et qui permet une reprise de l'activité sportive. La douleur reprendra quelques heures plus tard. On constate un gonflement articulaire. A l'examen clinique, le médecin constate une marche normale avec parfois, tout au plus, une discrète boiterie liée à la douleur. On retrouve :

- pour l'entorse bénigne de stade I : un point douloureux à l'insertion supérieure du LLI ; un valgus ou varus forcé peu ou pas douloureux ; un test de Lachmann négatif ; la recherche des tiroirs pathologiques négative.
- pour l'entorse bénigne de stade II : un valgus ou varus forcé douloureux ; des bâillements limités ; un test de Lachmann négatif.

Le bilan radiologique est normal.

(5) Le traitement

Il consiste en un repos sportif de 10 à 15 jours associé à des anti-inflammatoires non stéroïdiens par voie orale, à l'application de pommades ou de gels anti-inflammatoires et à une contention adhésive. Pour les entorses de stade II, le traitement comprend en plus une cryothérapie locale pluri-quotidienne et une physiothérapie. Pour les entorses de stade I, la reprise du sport intervient après deux semaines, sans séquelles, avec ou sans rééducation. Pour les entorses de stade II, elle intervient après 6 à 8 semaines, avec rééducation à l'aide d'une attelle baleinée amovible.

d) Les entorses de gravité moyenne

La plus courante en traumatologie sportive est l'atteinte des deux faisceaux du LLI.

(1) Le mécanisme et le type de lésion

Le mécanisme responsable de la lésion est le plus souvent une contrainte appuyée en valgus flexion-rotation externe entraînant une atteinte plus ou moins grave du faisceau profond du LLI.

(2) La douleur

Elle est instantanée, intense et oblige l'arrêt de l'activité sportive.

(3) Le diagnostic

L'interrogatoire du sportif confirme la survenue d'une douleur vive lors de l'accident et l'impotence fonctionnelle immédiate. L'examen clinique révèle un appui unipodal très douloureux. La marche s'effectue en flexum du genou. Le médecin constate :

- une limitation de la flexion et de l'extension,
- une douleur à la mise en valgus en extension,
- une latéralité anormale en valgus positive,
- une douleur à la palpation de l'insertion haute du LLI,
- une hydarthrose et une ecchymose,
- une laxité anormale en valgus-rotation externe.

Le médecin recherche les signes de lésion du ménisque interne, souvent associée dans ce type d'entorses. Le bilan radiographique fréquemment normal peut aussi montrer un petit arrachement osseux. L'échographie confirme cette atteinte.

(4) Le traitement

Il consiste en une immobilisation du genou. Chez le sportif, la meilleure contention est la genouillère articulée, laissant possible un secteur de mobilité compris entre 10° d'extension et 60° de flexion. En effet, cette orthèse permet de limiter l'amyotrophie* et la raideur du genou. Le port de cette genouillère n'empêche pas la rééducation, la kinésithérapie et la physiothérapie. Après un mois, le secteur de mobilité pourra être progressivement augmenté par déverrouillage graduel des charnières. La reprise sportive s'échelonne du 45^{ème} au 75^{ème} jour.

e) Les entorses graves

(1) Le mécanisme et le type de lésion

Les entorses graves se définissent par l'atteinte du pivot central, isolée ou associée à des lésions capsuloligamentaires périphériques. En pratique sportive, la rupture du LCA est beaucoup plus fréquente que celle du LCP. Les mécanismes possibles sont la flexion-rotation interne, l'hyperextension active ou la réception de saut en appui monopodal.

(2) La douleur

Suite à un traumatisme important, la douleur du sportif sera vive et provoquera un arrêt immédiat de l'activité.

(3) Le diagnostic

- L'interrogatoire confirme l'apparition d'une douleur intense, l'impotence fonctionnelle suite à un traumatisme violent. Le sportif se plaint d'une sensation de déchirure, d'instabilité. Il aura pu entendre un craquement.

- L'examen clinique est rigoureux et difficile après l'accident. Pour les ruptures isolées du LCA, la palpation est peu douloureuse. Le modelé du genou est normal ou peu modifié. Il n'y a pas de bâillements latéraux, ni de tiroir en flexion. Seul, le test de Lachmann est positif. Le ressaut rotatoire externe est douloureux à rechercher et peut même être absent. Pour les ruptures du LCP ou les ruptures associées du pivot central et des éléments périphériques, l'examen donne plus de renseignements : épanchement, ecchymose, bâillements latéraux, test de Lachmann positif,...
- On réalise un bilan radiographique standard et dynamique pour préciser la localisation et l'importance de l'atteinte ligamentaire. L'IRM confirme le diagnostic d'une lésion du LCA. La ponction du genou est effectuée en cas d'hémarthrose douloureuse et importante. Elle permet de diminuer la tension articulaire entraînant l'indolence* et de rendre plus facile la pratique de l'examen clinique.

(4) Le traitement

- Pour les entorses graves avec rupture isolée du LCA, plusieurs attitudes thérapeutiques sont possibles :
 - abstention chirurgicale, traitement orthopédique, rééducation ; ligamentoplastie en cas d'instabilité,
 - indication systématique en urgence ou différée.

Les indications sont posées en fonction de l'âge, du niveau, de la profession, du côté atteint et du désir de récupération du sportif : s'il s'agit d'un sportif jeune pratiquant un sport exigeant (sport collectif, sport de combat) l'indication est préférable d'emblée ; s'il s'agit d'un sportif plus âgé et moins exigeant (sport individuel, sport de loisir), l'abstention est logique dans un premier temps, avec un pronostic très souvent favorable.

- Pour les entorses avec lésions associées centrales et périphériques (atteinte LCA+LLI+PAPI ; atteinte LCA+LLE+PAPÉ ; pentade interne : LCA+LCP+LLI+PAPI+ménisque interne ; pentade externe : LCA+LCP+LLE+PAPÉ+ménisque externe), l'indication chirurgicale est pratiquement formelle, d'autant plus qu'il s'agit de lésions périphériques externes. En effet, la cicatrisation sous plâtre laissera des laxités multiples très invalidantes pour le sportif.
- Pour les atteintes du LCP, le traitement sera orthopédique : plâtre en extension pendant 45 jours, les trois premières semaines sans appui.

Dans le cas d'un traitement orthopédique, le sportif débutera sa rééducation sous plâtre rapidement pour lutter contre la douleur, l'hydarthrose, l'amyotrophie du quadriceps et la complication thromboembolique. Deux mois après le déplâtrage, le sportif pourra reprendre son activité sportive.

f) Les complications et les séquelles des entorses

La rupture du LCA crée un désordre cinétique responsable d'une dégradation de l'articulation : lésion méniscale, arthrose fémoro-tibiale, laxité chronique. La rupture du LCP est bien compensée dans les actes de la vie courante après une période d'adaptation. En son absence, la dégradation du genou se fera lentement sur 15 à 20 ans avec apparition de lésions dégénératives méniscales et cartilagineuses :

- le syndrome de rétraction secondaire

Il s'agit d'une rétraction ligamentaire du compartiment interne après une entorse en cours de consolidation. Le traitement consiste en une rééducation associée à la physiothérapie*.

- le syndrome de Pellegrini-Stieda

Il s'agit d'une calcification du LLI survenant 1 à 2 mois après une entorse interne. Il persiste une douleur à l'insertion supérieure du LLI. Le traitement consiste en l'administration d'anti-inflammatoires non stéroïdiens aidés d'1 ou 2 infiltrations locales avec une rééducation douce et une physiothérapie.

- l'algodystrophie post-traumatique

Il s'agit d'une complication caractérisée par des douleurs nocturnes et importantes. Il existe "un empâtement" douloureux diffus. Le traitement repose sur une rééducation douce et une immobilisation sans appui.

- les lésions méniscales

Elles sont souvent associées à l'entorse initiale. La plupart d'entre elles cicatrisent rapidement, d'autres vont persister.

- les laxités chroniques du genou

Elles font suite à une entorse grave du genou non ou insuffisamment traitée. Elles sont le résultat de l'absence de cicatrisation du pivot central et de la dégradation progressive ou brutale des éléments capsuloligamentaires périphériques. Elles sont classées selon leur localisation :

- les laxités antérieures : la laxité antéro-interne est la conséquence de la triade d'O'Donoghue (LCA+LLI+PAPI), tandis que la laxité antéro-externe, plus grave, est l'évolution habituelle d'une laxité antéro-interne négligée.
- les laxités postérieures : la laxité postérieure est bien tolérée sur le plan fonctionnel ; la laxité postéro-externe, plus grave, est délicate à traiter ; la laxité postéro-interne, rare, est difficile à mettre en évidence.
- les laxités globales antéro-postérieures : séquelles de pentades, elles sont très invalidantes, difficiles à traiter et laissent souvent des séquelles importantes.

Chez le sportif jeune et assidu, le traitement est chirurgical tandis que chez le sportif plus âgé et occasionnel, le traitement est basé sur la rééducation dans un premier temps, et, en cas d'inefficacité, l'intervention chirurgicale sera proposée. Pendant la phase de rééducation, le port d'une genouillère évolutive à fenêtre et à baleinage souple est préconisée. Si l'instabilité est permanente, une genouillère articulée est prescrite et une nouvelle intervention sera envisagée.

2. Les luxations [16, 50, 55, 58, 72, 98, 122, 126, 129, 138]

Elles constituent, après les entorses, les pathologies ligamentaires les plus fréquentes. Les luxations correspondent à une association de lésions ligamentaires, au minimum une lésion des deux ligaments croisés (LCA et LCP).

a) L'étiologie et le contexte sportif

Le traumatisme causal sportif est toujours violent. L'accident survient, le plus souvent, au cours de la pratique d'un sport à risque comme le ski alpin ou le rugby. Il peut s'agir d'un choc direct en valgus ou en varus forcé avec un genou en extension.

b) Les différents types de luxation

(1) La luxation antérieure

C'est la plus fréquente. L'extrémité du tibia passe alors en avant des condyles fémoraux. Les coques condyliennes et les ligaments croisés sont rompus. Les formations latérales ne sont pas complètement rompues.

(2) La luxation postérieure

Elle est plus rare. Les lésions sont identiques avec cependant une plus grande fréquence des lésions des formations latérales.

(3) La luxation postéro-latérale

Elle comporte un déplacement latéral et rotatoire du tibia sous le fémur. Les formations latérales sont toujours lésées. La rupture de l'un, voire des deux ligaments croisés, est également pratiquement constante.

c) Les lésions vasculo-nerveuses associées

Elles sont très fréquentes et aggravent le pronostic. Elles touchent les vaisseaux poplités et les branches terminales du nerf sciatique.

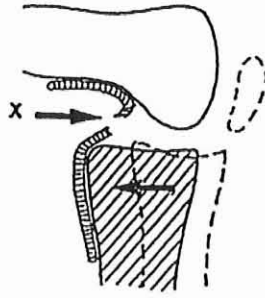


Figure 103 : Luxation traumatique du genou et rupture vasculaire [29].

d) Le diagnostic

L'interrogatoire confirme une violente douleur. Le diagnostic est simple car il est basé sur les signes cliniques très évocateurs. Face à la gravité de la situation, on réalisera un bilan complet sous anesthésie après avoir réduit la luxation en urgence.

e) Le traitement

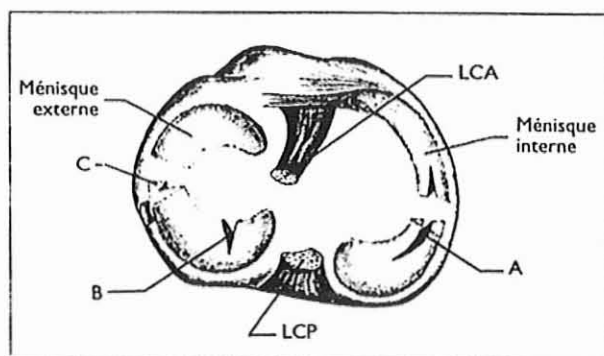
Chez le sujet jeune, il est en général chirurgical afin de réparer l'ensemble des formations ligamentaires rompues. Il est suivi par une immobilisation plâtrée de 6 semaines et par une longue période de rééducation. En l'absence d'indication chirurgicale (sujet âgé), seule l'immobilisation est réalisée. Il est très important pour le sportif de réaliser une rééducation rigoureuse pour prévenir la raideur, l'atrophie musculaire, l'instabilité et l'arthrose ainsi que pour une reprise plus rapide de l'activité sportive.

B. Les pathologies méniscales [1, 2, 16, 25, 26, 27, 29, 38, 39, 51, 53, 55, 58, 66, 71, 72, 73, 74, 76, 82, 105, 116, 126, 129, 142, 143, 157, 165, 173, 180]

Les lésions méniscales s'observent chez le sujet jeune ou sportif et sont, le plus souvent, consécutives à un traumatisme. Relativement fréquentes en milieu sportif, elles sont caractérisées par un polymorphisme clinique et lésionnel rendant le diagnostic difficile. En effet, la lésion méniscale n'est parfois qu'un épiphénomène* qui doit faire rechercher une lésion ligamentaire associée qui conditionne alors le traitement et le pronostic.

Le ménisque interne dit "fragile", car moins mobile de par ses insertions périphériques, est plus souvent atteint que le ménisque externe dit "solide" du fait de sa grande mobilité grâce à des insertions plus centrales.

1. Les types lésionnels



A : rupture longitudinale.
B : rupture transversale.
C : rupture horizontale.

Figure 104 : Différents types de lésions méniscales (A, B, C) [105].

Les ménisques sont mobiles, ils participent aux mouvements de flexion et d'extension du genou et aux mouvements de rotation du tibia au dessous du fémur. Ils sont liés aux mouvements des ligaments. Les lésions méniscales surviennent donc lorsque les mouvements des ménisques ne sont plus synchronisés avec les mouvements fémoro-tibiaux. Les ménisques sont ainsi écrasés entre les condyles fémoraux et les plateaux tibiaux. Trois types de ruptures sont décrits :

- la rupture verticale longitudinale : c'est la plus fréquente. Elle est verticale ou oblique par rapport au plan du ménisque. Elle peut être périphérique et réaliser une désinsertion ménisco-synoviale ou siéger dans le corps méniscal et permettre une mobilité anormale du bord libre du ménisque. Celui-ci forme alors une "anse de seau" avec impossibilité d'extension du genou correspondant au blocage méniscal. Quand la rupture se termine dans le bord libre, elle détache une languette mobile qui est responsable de ressauts, d'instabilité, de pseudoblocages.
- la rupture horizontale : c'est un clivage horizontal profond ou superficiel dans l'épaisseur du ménisque séparant ainsi un volet supérieur et un volet inférieur. Dans ce type de lésion, on retrouve des kystes méniscaux essentiellement externes.
- la rupture transversale ou radiale : elle réalise une fissure perpendiculaire à la rupture horizontale, partant du bord libre pour se diriger vers la périphérie du ménisque.

Les lésions du ménisque interne, très fréquentes, intéressent toujours le segment postérieur et sont plus ou moins étendues vers l'avant. Elles sont dominées par les ruptures verticales longitudinales sous forme d'anse à seau, de lésion verticale postérieure ou de languette. Les lésions du ménisque externe sont plus rares et surviennent parfois sur un ménisque discoïde. Le segment antérieur est souvent atteint. Les clivages horizontaux et les ruptures complexes sont plus fréquents que les lésions verticales.

2. Les lésions méniscales internes

a) L'étiologie et le contexte sportif

La lésion du ménisque interne concerne surtout les sportifs de sexe masculin (7 fois sur 10), d'âge moyen 30 à 35 ans et pratiquant un sport à haut risque comme le football, le rugby, le tennis, le ski, le basket-ball, le hand-ball, les sauts. La lésion survient après un traumatisme important. Plusieurs mécanismes initiaux expliquent cette rupture :

- **un blocage en se relevant après une flexion prolongée.** Le maintien d'une flexion prolongée forcée du genou a tendance, par hyperpression, à chasser le liquide synovial, et donc diminue les qualités de glissement. Un relèvement brutal s'accompagne d'un retard à l'avancée de la corne postérieure du ménisque interne, ce qui entraîne douleur et blocage. Il s'agit d'une lésion en anse de seau.
- **une entorse interne (lésion du LLI) consolidée avec un intervalle libre et des crises articulaires** lors de la pratique, par exemple, du ski alpin. En effet, un mouvement de flexion valgus-rotation externe provoque une entorse du LLI avec lésion méniscale interne. Après un certain temps, spontanément ou lors d'incidents souvent mineurs, apparaît une crise articulaire avec douleurs, hydarthrose et blocage. C'est un mécanisme de compression-cisaillement.
- **un appui monopodal avec abduction*, rotation externe** déclenchant un syndrome douloureux ou un blocage lors d'un match de football. La rotation externe entraîne un conflit entre condyle interne et corne postérieure du ménisque interne. C'est un mécanisme de compression pure.

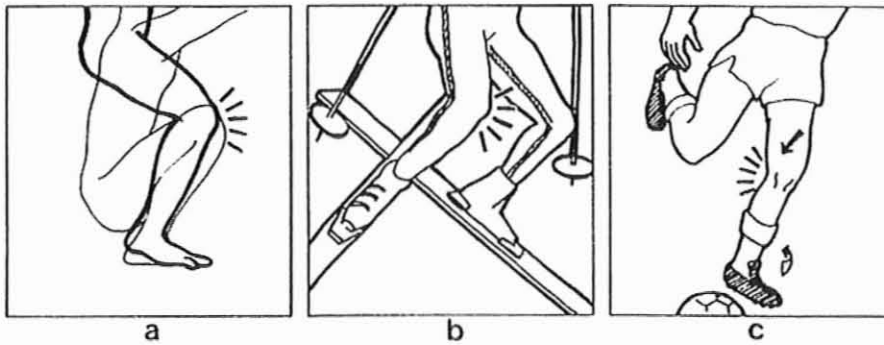


Figure 105 : a : accident type mineur (blocage en se relevant après une flexion prolongée) ; b : lésion du LLI consolidée avec intervalle libre et crises articulaires ; c : appui monopodal avec abduction, rotation externe déclenchant un syndrome douloureux ou un blocage [26].

b) Le diagnostic

(1) L'interrogatoire

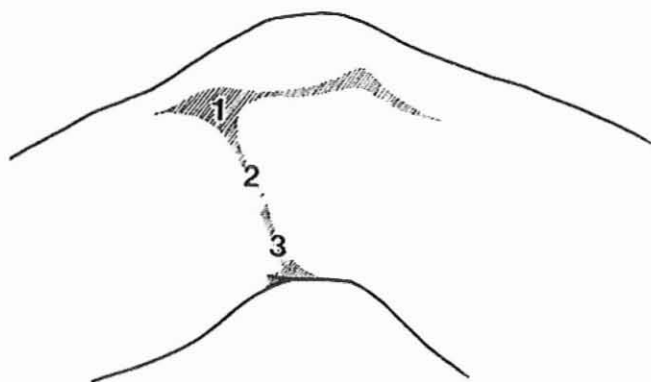
Il permet d'évoquer d'emblée le diagnostic devant une symptomatologie typique de blocage chez le sportif :

- le blocage aigu en demi-flexion, apparu à la suite d'un mouvement brusque, accompagné par une douleur aiguë avec perception d'un claquement. L'extension est limitée alors que la flexion est libre.
- les blocages répétés, survenant de plus en plus fréquemment après un accident sportif initial parfois oublié.
- les autres signes fonctionnels sont moins typiques : sensation de dé clic ou de ressaut, douleurs sur l'interligne fémoro-tibiale, hydarthrose à répétition.

L'examineur retient alors le mécanisme du traumatisme sportif initial et une symptomatologie se reproduisant dans les mêmes circonstances.

(2) L'examen clinique

Il recherche une désaxation du membre inférieur, une anomalie de l'appareil extenseur (amyotrophie du quadriceps), un épanchement articulaire (choc rotulien), une laxité ligamentaire. La palpation de l'interligne articulaire déclenche une douleur aggravée par la mise en extension active du genou (signe de Oudard ou "cri méniscal"). Les signes méniscaux, déjà décrits dans l'examen programmé du genou, sont recherchés : le signe de Mac Murray (le plus fiable), le Grinding test (peu fiable par l'existence de faux positifs), le signe du blocage fin de Judet-Genety (fiable). La positivité de ces manœuvres fait fortement suspecter une lésion méniscale, leur négativité n'exclut pas le diagnostic.



1. Soit à la partie antérieure (signe de Oudard).
2. Soit au croisement interligne LLI.
3. Soit à la partie postérieure.

Figure 106 : Palpation douloureuse (1, 2, 3) lors d'une lésion méniscale interne [26].

(3) Les examens complémentaires

La radiographie, souvent prescrite, élimine une lésion osseuse, une ostéochondrite, un corps étranger intra-articulaire et objective parfois des signes d'arthrose. Une arthroscopie confirme le diagnostic, élimine une pathologie de l'articulation fémoro-patellaire et permet le geste thérapeutique. L'examen le plus performant pour visualiser les lésions méniscales et affirmer le diagnostic est l'arthrographie mais l'IRM reste l'examen de référence.

c) Le traitement

En cas de blocage récent, on tente la réduction. Sinon, le traitement spécifique est chirurgical, réalisé sous arthroscopie. On distingue :

- la méniscectomie partielle : les suites opératoires sont rapides, l'appui immédiat, sans immobilisation. La reprise du sport s'effectue entre le 20^{ème} et le 30^{ème} jours. Une courte rééducation fonctionnelle est parfois nécessaire (renforcement du quadriceps, mobilisation du genou).
- la suture ou la réinsertion méniscale : les suites sont plus longues. Une immobilisation de 35 à 45 jours en attelle rigide permet la cicatrisation. La rééducation s'effectue jusqu'à la fin du 3^{ème} mois. La reprise sportive ne peut intervenir avant 2 ou 3 mois.

3. Les lésions méniscales externes

a) L'étiologie et le contexte sportif

La lésion du ménisque externe est beaucoup plus rare (20% des cas). Chez l'enfant, cette lésion n'est pas exceptionnelle car les malformations méniscales externes font rapidement parler d'elles en l'absence de tout traumatisme sportif. Elles se révèlent dès l'enfance, surtout avec la pratique du sport. Les lésions traumatiques sont plutôt l'apanage du sportif jeune entre 18 et 30 ans. Elles font suite à un traumatisme antérieur minime, et dans ce cas facilement oublié, ou en l'absence de tout antécédent traumatique sportif. Trois mécanismes sont mis en cause :

- **l'accident dit du mineur** (blocage du genou en se relevant après une flexion prolongée),

- l'appui en rotation interne forcée, le genou fléchi,

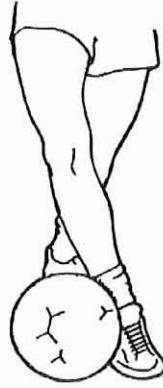

Figure 107 : Appui en rotation interne forcée, le genou fléchi [26].

- le coup direct sur la face externe du genou.

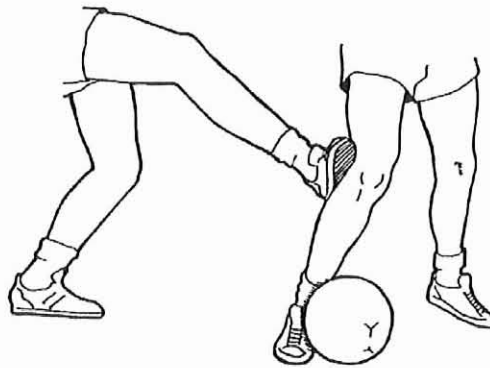


Figure 108 : Coup direct sur la face externe du genou [26].

Les lésions du ménisque externe sont surtout rencontrées chez les footballeurs. Ce ménisque, plus épais, souvent mal formé, discoïde, éloigné du LLE et donc hypermobile, est soumis à des forces de cisaillement qui favorisent son laminage*.

b) Le diagnostic

(1) L'interrogatoire

La scène clinique n'est pas caractéristique : la douleur d'effort de l'interligne externe, parfois interne, est bâtarde car elle possède des irradiations trompeuses. Les blocages du genou sont inconstants et fugaces.

(2) L'examen clinique

La palpation de l'interligne externe réveille presque constamment une douleur. Elle peut percevoir un kyste externe. Les manœuvres de compression méniscale (Judet-Genety, Mac Murray en rotation interne, Grinding test en rotation interne) sont inconstamment positives. Le test le plus fiable est le test de J.R Cabot.

(3) Les examens complémentaires

Les imprécisions cliniques, associées à la mauvaise fiabilité de l'arthrographie et de l'IRM, font appel à l'arthroscopie. Elle semble donc essentielle à réaliser.

c) Le traitement

Il est chirurgical sous arthroscopie :

- méniscectomie externe partielle ou totale,
- kystectomie,
- suture méniscale.

La rééducation est très importante et sera commencée juste après l'intervention. La reprise des activités sportives est souvent retardée par des poussées d'épanchement jusqu'au 3^{ème} mois.

4. La méniscope

A partir de 40-50 ans, chez le sportif, les ménisques et les cartilages perdent leurs caractéristiques mécaniques. Le coefficient de frottement s'élève et les ménisques sont soumis à des forces de cisaillement. Les microtraumatismes sportifs amènent une rupture méniscale, souvent horizontale, avec formation d'une ou plusieurs languettes à la périphérie du ménisque. Cette méniscope se produit d'autant plus fréquemment qu'il existe une anomalie axiale (genu varum pour le ménisque interne, genu valgum pour le ménisque externe). Si la méniscope interne est fréquente, l'externe est plus rare.

C. Les pathologies rotuliennes

Elles sont constituées de quatre grandes pathologies :

- le syndrome rotulien douloureux ou chondromalacie,
- l'instabilité rotulienne ou la luxation récidivante de la rotule,
- le syndrome d'engagement,
- les fractures de la rotule.

1. Les syndromes rotuliens [1, 8, 18, 19, 25, 26, 27, 29, 39, 50, 51, 52, 53, 72, 73, 74, 76, 81, 116, 120, 121, 126, 138, 152, 156, 157, 165, 173]

Un des premiers diagnostics à évoquer chez un sportif se plaignant d'une douleur spontanée du genou, est celui d'une souffrance de l'articulation fémoro-patellaire. En effet, certains sports, comme le cyclisme, l'aviron ou l'haltérophilie, peuvent être révélateurs d'un dysfonctionnement de cette articulation. On met ainsi en évidence un syndrome rotulien douloureux isolé ou associé à un syndrome d'instabilité ainsi qu'à un syndrome d'engagement de la rotule.

a) La séméiologie fonctionnelle

▪ Le syndrome rotulien douloureux

Il est caractérisé par une douleur à la face antérieure du genou survenant dans les gestes sportifs nécessitant une flexion intense, répétée, avec des positions prolongées en flexion. Les algies se reproduisent aussi à la montée et à la descente des escaliers, à la marche en descente (randonnées), à l'accroupissement et à la station assise prolongée (signe du cinéma, avec besoin de déplier les jambes au bout d'un certain temps).

▪ Le syndrome d'instabilité

Il se manifeste par des dérochements imprévisibles du genou, pouvant entraîner une chute, survenant à la marche, à la course, à la réception de sauts et à la descente d'escaliers. Dans les formes majeures, il s'agit de véritables luxations de la rotule.

▪ Le syndrome d'engagement de la rotule

Il est caractérisé par des accrochages ou pseudo-blocages à l'attaque du pas, douloureux ou non.

b) Le syndrome douloureux rotulien ou chondromalacie

Il correspond à une souffrance rotulienne sans déplacement de la rotule : il s'agit d'une rotule stable, centrée mais douloureuse. La chondromalacie de la rotule correspond anatomiquement à une atteinte localisée, isolée, du cartilage de la face postérieure de la rotule à type de ramollissement, de fissuration ou d'ulcération. Chez le sportif, ce diagnostic de chondromalacie ou de chondropathie post-traumatique est souvent évoqué lorsqu'à la suite d'une chute, genou fléchi, ou d'un choc direct, le sujet présente un syndrome rotulien douloureux.

- **L'étiologie et le contexte sportif**

Les facteurs favorisants sont représentées par tous les éléments qui peuvent perturber la biomécanique de l'appareil extenseur et entraîner un surmenage de l'articulation fémoro-patellaire. On retrouve : une dysplasie* rotulienne, une malposition rotulienne (rotule haute et, surtout, basse), un défaut d'alignement de l'appareil extenseur, un trouble statique des membres inférieurs, une rétraction du quadriceps et / ou des ischiojambiers.

Les facteurs déclenchants sont :

- les efforts sportifs inhabituels chez un sujet peu entraîné,
- la course en pente,
- la course sur sol dur,
- les chutes répétées sur les genoux,
- le port de genouillères de contention fermées sans évidement rotulien,
- les exercices de musculation ou de rééducation agressifs tels que le soulèvement de charges, genoux fléchis.

- **Le diagnostic**

L'interrogatoire recherchera une cause favorisante et / ou une cause déclenchante chez le sportif. Il se plaint d'une douleur à la face antérieure du genou ce qui constitue souvent le seul symptôme, mais des poussées d'épanchement sont possibles. L'examen clinique permet de confirmer le diagnostic en reproduisant la douleur spontanée à la palpation des facettes rotuliennes et par l'ascension contrariée de la rotule. On peut aussi constater une mobilité latérale excessive de la rotule ou, au contraire, une rotule "fixée", donc hypercontrainte. Le signe de Smillie est absent. Le bilan radiographique standard est souvent normal.

- **Le traitement**

Il est avant tout médical, rééducatif et technologique. Il comporte :

- un repos sportif ou une suppression des activités déclenchantes pendant plusieurs semaines ou mois,
- des modifications de l'entraînement ou de son environnement,
- des étirements du quadriceps et des ischiojambiers, à faire quotidiennement,
- des exercices de rodage articulaire pluri-hebdomadaires,
- la prise d'anti-inflammatoires dans les poussées d'épanchement,
- des chondroprotecteurs utiles en traitement de fond.

Le traitement chirurgical est exceptionnel, réservé aux formes rebelles.

Ce syndrome rotulien douloureux peut évoluer de façon très différente :

- évolution rapidement favorable dans les syndromes déclenchés par un effort sportif exceptionnel,
- évolution cyclique en fonction de l'activité sportive et professionnelle,
- évolution rebelle demandant un bilan complet à la recherche d'une cause curable chirurgicalement.

c) L'instabilité rotulienne ou la luxation récidivante de la rotule

- **L'étiologie et le contexte sportif**

La pratique sportive sert de révélateur à cette anomalie constitutionnelle. En effet, c'est la manifestation aiguë du dysfonctionnement fémoro-patellaire. Elle touche préférentiellement les jeunes filles et les jeunes femmes. Elle survient après un traumatisme banal (une entorse bénigne par exemple) ou une luxation traumatique. On retrouve des épisodes de déroboements provoqués par la course en terrains irréguliers, les sauts (mécanismes en valgus flexion, rotation externe à l'impulsion ou à la réception), les changements de direction, la descente des escaliers.

Les facteurs favorisants sont les traumatismes répétés, une rotule haute, un genu valgum important, une insuffisance musculaire, une hyper-rotation externe du tibia, une dysplasie patellaire.

- **Le diagnostic**

Le sportif se plaint d'épisodes de déroboements souvent sources de chute, d'instabilité. Il siège une douleur et une hypersensibilité au niveau de la partie antérieure du genou : douleur du bord interne de la rotule. L'hydarthrose, peu importante, est très fréquente. L'examen clinique recherche, avant tout, une mobilité anormale de la rotule en flexion et la présence d'un signe de Smillie. Il cherche également à évaluer les facteurs de l'instabilité rotulienne. Le bilan radiographique permet d'analyser toutes les anomalies morphologiques : dysplasie fémoro-patellaire, hauteur excessive de la rotule, baïonnette du système extenseur, analyse du morphotype dans les plans sagittal, frontal et horizontal.

- **Le traitement**

Il comporte initialement :

- la prescription d'antalgiques,
- une rééducation (musculation du quadriceps, rééducation proprioceptive*),
- le port d'une genouillère rotulienne de contention.

Avant que le résultat de la rééducation ne se fasse sentir, il est nécessaire en période algique et pendant la kinésithérapie de centrer la rotule et de sécuriser le sportif. Le port d'une genouillère est indispensable et a différentes actions :

- une stabilisation articulaire par l'effet compressif du tissu redonnant au patient confiance en son genou,
- un centrage rotulien à l'aide de deux hémi-arceaux qui, lorsque la genouillère est en place, forment un véritable rail,
- un effet proprioceptif de rappel à l'ordre pour éviter des gestes néfastes, permettre une bonne hygiène et une économie articulaire.

Cette genouillère a bien sûr, un évidement rotulien qui évite de plaquer la rotule contre la trochlée et d'aggraver la pathologie. Elle est portée dans la journée lors des activités, lors du sport, lors des exercices de musculation et enlevée dès que le sujet est au repos. Elle est portée lors de la reprise sportive.

En cas d'échec du traitement médical, un traitement chirurgical pourra être envisagé.

d) Le syndrome d'engagement

Il traduit un conflit entre la partie inférieure de la rotule et le pôle supérieur de la trochlée lors du début de la flexion. Ce conflit va se traduire par un syndrome mixte, douloureux et instable, avec des pseudo-blocages se révélant à l'attaque du pas lors de la marche.

L'examen retrouve le signe de l'engagement : douleur ou ressaut provoqué par la flexion du genou quand on imprime une pression sélective sur la pointe de la rotule. La rétraction du quadriceps est très fréquente. Le bilan radiologique montre une rotule haute. Le traitement est d'abord rééducatif (étirements du quadriceps), puis éventuellement chirurgical (abaissement de la rotule).

2. Les fractures de la rotule [29, 72, 73, 122, 126, 136, 173]

a) L'étiologie et le contexte sportif

Les fractures sont dues à deux mécanismes différents :

- un choc direct sur la face antérieure du genou lors d'un traumatisme violent comme une chute en moto-cross. C'est le cas le plus fréquent.
- un choc indirect, plus rare, par contraction brutale du quadriceps sur un genou fléchi.

b) Le diagnostic

Le sportif se plaint d'une douleur intense avec impotence fonctionnelle. L'examen clinique révèle une augmentation du volume du genou, un œdème et une ecchymose. Le médecin trouve, lors de la palpation, les fragments osseux séparés. L'hémarthrose* est importante. Le bilan radiographique confirme la fracture.

c) Le traitement

- Si la fracture n'est pas déplacée, le traitement consiste en une immobilisation par une genouillère plâtrée pendant 6 semaines. L'appui est autorisé après ponction de l'épanchement.
- Si la fracture est déplacée, le traitement est chirurgical.

La rééducation est effectuée d'emblée. La consolidation est acquise en 6 à 8 semaines et l'évolution est le plus souvent favorable, mais certaines complications peuvent survenir : blocage articulaire, raideur du genou, atrophie du quadriceps, arthrose fémoro-patellaire.

D. Les pathologies tendineuses

Elles sont constituées :

- des tendinopathies de l'appareil extenseur du genou,
- de la tendinite de la patte d'oie,
- du syndrome de friction de la bandelette ilio-tibiale,
- de la tendinite des ischio-jambiers,
- de la tendinite du poplité.

1. Les tendinopathies de l'appareil extenseur du genou [1, 15, 25, 26, 27, 34, 53, 72, 98, 104, 116, 121, 126, 128, 150, 156, 159]

De toutes les tendinopathies du genou chez le sportif, l'atteinte de l'appareil extenseur est la plus fréquente, du fait des contraintes très importantes auxquelles il est soumis. L'appareil extenseur est constitué par le quadriceps, le tendon quadricipital, la rotule intégrée dans le plan fibreux antérieur et le tendon rotulien.

Les sports concernés sont ceux nécessitant un travail important du quadriceps, comme le cyclisme ou l'aviron ou les sports nécessitant des impulsions, tels que le volley-ball, le patinage artistique ou les sauts (hauteur, longueur, triple saut).

a) La tendinite rotulienne

C'est de loin la plus fréquente des souffrances de l'appareil extenseur. Deux types de tendinites sont décrites : la tendinite d'insertion (insertion du tendon rotulien à la pointe de la rotule ou insertion du tendon rotulien sur la tubérosité tibiale antérieure) et la tendinite du corps.

• L'étiologie et le contexte sportif

Très sollicité, ce tendon présente une pathologie très fréquente dans les sports utilisant le système extenseur de la jambe de façon brutale pour des impulsions et des réceptions (volley-ball, basket-ball, gymnastique, football, tennis, handball,...) ou sollicitant de façon prolongée l'appareil extenseur (cyclisme, danse).

Prenons, par exemple, le cyclisme pour expliquer la survenue de cette pathologie. En effet, l'intensité de l'effort, la surenchère des braquets* et la position en machine des cyclistes sont responsables de cette tendinopathie. Toute épreuve de cyclisme comprend :

- des pédalages en danseuse qui imposent des tractions énergétiques et répétées du quadriceps,
- une brutalité de la mise en action : en période de rodage, démarrages et sprints surchargent les insertions rotuliennes,
- des parcours trépidants : pavés, nids de poule*, chaussée dégradée.

Les braquets sont de plus en plus grands, or l'utilisation d'un braquet trop grand rend l'effort musculaire plus intense à chaque révolution*, donc le cycliste aura tendance à adopter un rythme de pédalage plus lent, lequel augmentera la durée de travail du quadriceps. Ainsi, par contrecoup, il y aura un accroissement des contraintes de l'appareil extenseur. De plus, pour pousser de gros braquet, "il faut tirer dessus", c'est-à-dire que pendant qu'une jambe appuie, l'autre tire, mais en contrepartie cela amène, plus souvent que nécessaire, le cycliste à faire du "bec de selle" (position trop en avant). Cette situation surcharge la tension des tendons extenseurs. De plus, tout ce qui augmente la flexion du genou majore la charge de travail du quadriceps :

- manivelles* trop longues,
- selle trop basse,
- cadre* trop ramassé,
- selle pointée vers la bas avec glissement de l'appui fessier en avant,
- position dit en "bec de selle".

Ainsi, toutes ces distorsions peuvent générer des microlésions des fibres des tendons rotuliens responsables de tendinite rotulienne.

• **Le diagnostic**

Le sportif consulte pour une douleur siégeant sur le trajet du tendon, d'apparition progressive, ne survenant au début que lors des impulsions brutales du membre inférieur ou lors des mouvements de décélération ou de réception. Le sportif consulte tardivement car la douleur cède à l'échauffement pour devenir plus intense à froid.

L'interrogatoire précisera :

- l'intensité des entraînements au moment de l'apparition de la douleur (stages, compétitions),
- un éventuel changement de matériel (chaussures, braquets,...),
- une modification de la technique.

L'examen clinique recherche une douleur au mouvement contrarié. La palpation retrouve des modifications de consistance du tendon (empâtement, fluctuation, nodules ou encoches) et apprécie l'importance de la douleur. Les examens complémentaires comprendront des radiographies, une échographie et une IRM pour visualiser les modifications tendineuses (calcification).

• **Le traitement**

Il associe :

- un repos sportif,
- la cryothérapie locale,
- l'application locale de pommades anti-inflammatoires,
- l'administration d'antalgiques et d'anti-inflammatoires,
- l'électrothérapie,
- la kinésithérapie,
- une immobilisation : absolue avec une attelle rigide baleinée et suppression de l'appui, ou relative avec le port d'une genouillère à évidement rotulien.

Les infiltrations sont exceptionnelles en raison du risque de rupture encouru. En cas d'échec du traitement médical et kinésithérapique, d'une durée de 6 mois, on aura recours à la chirurgie.

Par ailleurs, le traitement doit impérativement passer par l'étude du geste sportif, un léger défaut de réglage en rotation des cale-pieds au cyclisme ou une poussée en léger varus à l'aviron peut surcharger un compartiment du tendon et être à l'origine des troubles.

b) La tendinite quadricipitale

Elle est provoquée par des mouvements répétitifs en flexion profonde du genou, *a fortiori* avec charge : haltérophilie, musculation. Elle atteint l'insertion sur le pôle supérieur de la rotule, et / ou le corps du tendon. Le diagnostic et la thérapeutique sont comparables à ce que nous avons décrits avec la tendinite rotulienne.

2. La tendinite de la patte d'oie [1, 15, 25, 26, 27, 24, 53, 72, 98, 104, 116, 126, 128, 150, 155, 156, 159]

Cette zone correspond à la terminaison de 3 tendons (couturier, demi-tendineux et droit interne) à la face supérieure du tibia. Ils sont séparés par des bourses séreuses qui participent à la pathologie.

Beaucoup plus rare en traumatologie du sport qu'en rhumatologie, elle affecte des sportifs souvent vétérans, notamment les cyclistes, à la suite d'une traction exagérée des tendons pendant la phase de tirage de la pédale vers le haut. En effet, trop souvent, l'avant-pied est fixé en rotation externe avec un cale-pied mal orienté (position trop externe), avec un positionnement de la chaussure en rotation externe. De plus, le jeu de la sous astragaliennne est accentué dans le sens de la supination (bascule externe) : axe de pédale "faussé" vers le bas, usure de la gage externe, chaussure trop large avec un bord interne surélevé en appui sur la barrette de protection de la courroie de cale-pied. L'ensemble entraîne l'apparition de cette tendinite.

Elle s'associe parfois à une bursite, et peut revêtir une forme kystique. Le sportif se plaint d'une douleur à la face interne du genou cédant au repos, ou permanente et exacerbée par la marche. Ensuite, elle devient même nocturne. La douleur est réveillée en flexion-rotation externe et par la palpation. Elle est souvent symptomatique d'une affection sous-jacente, dégénérative, du compartiment interne du genou comme l'arthrose, rendant alors nécessaire le traitement de la cause.

Le traitement de choix est le repos (3 semaines), la contention (attelle ou genouillère selon l'intensité des douleurs), l'infiltration, l'ionisation et l'application de pommades anti-inflammatoires.

3. Le syndrome de friction de la bandelette ilio-tibiale ou syndrome de l'essuie glace [1, 15, 25, 26, 27, 34, 53, 72, 98, 104, 119, 126, 128, 145, 150, 155, 156, 159, 165]

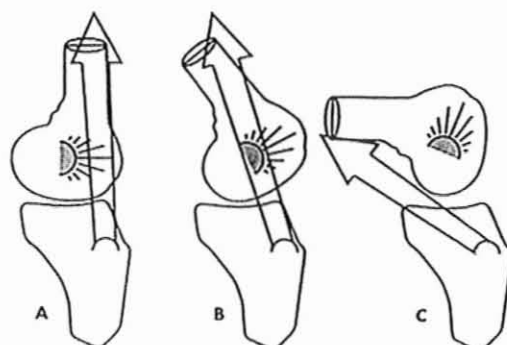


Figure 109 : Syndrome de friction de la bandelette ilio-tibiale (A : extension ; B : 40° de flexion ; C : 90° de flexion) [145].

a) L'étiologie et le contexte sportif

C'est une affection caractéristique des coureurs de fond (marathonien, joggeur) et qui se rencontre aussi chez les cyclistes. Il s'agit d'une tendinite de la bandelette ilio-tibiale : il existe un conflit entre la bandelette ilio-tibiale (qui correspond au tendon terminal du deltoïde fessier, et de la réunion du grand fessier et du tenseur du fascia lata) et le tubercule condylien externe, lors des mouvements répétés de flexion-extension. Ceci entraîne une réaction inflammatoire secondaire à ce frottement et aboutit à ce syndrome.

b) Le diagnostic

Ce syndrome se traduit par une douleur d'effort à la face externe du genou pouvant irradier vers la cuisse ou la jambe. Les algies sont caractéristiques :

- elles surviennent, au début, après plusieurs kilomètres de course,
- elles sont augmentées en terrain vallonné (jogging en forêt) ou sur des surfaces dures non planes (partie latérale d'une route légèrement bombée).
- elles peuvent apparaître lors de l'augmentation des distances de course nécessitée par l'entraînement ou par l'allongement des foulées,
- elles deviennent ensuite de plus en plus précoces et gênantes dans les activités quotidiennes (montée, descente d'escaliers ou de trottoirs),
- leur intensité peut obliger le coureur de fond à cesser toute activité sportive.

L'examen clinique révèle un genou sec, de mobilité normale. L'examen de la chaussure de course peut déceler une usure anormale du bord externe par rapport à l'autre chaussure (varus forcé), associée à une désaxation de la tige. Le diagnostic est affirmé par :

- une douleur à la palpation du tubercule, plus vive à 30° de flexion (test de Noble),

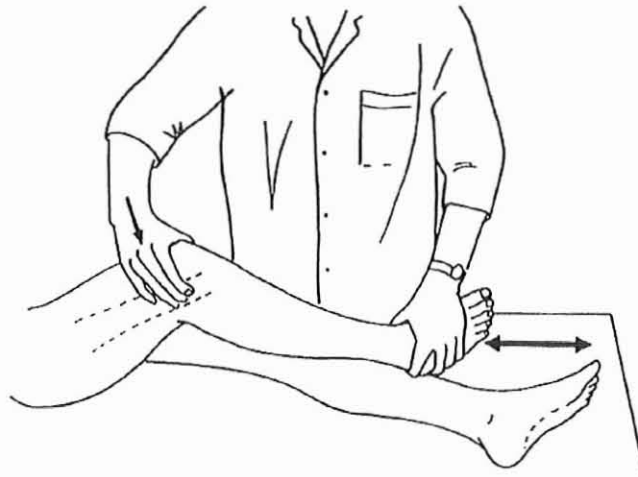

Figure 110 : Test de Noble [53].

- une douleur lors du passage à 30° de flexion en appui monopodal (test de Renne).

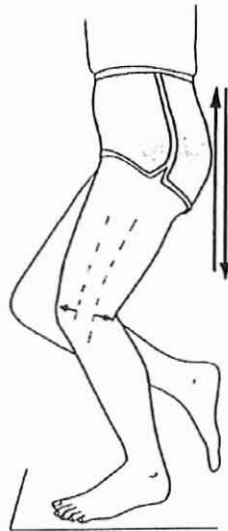

Figure 111 : Test de Renne [53].

c) Le traitement

Il consiste en un repos sportif de 3 semaines associé à des anti-inflammatoires non stéroïdiens généraux et locaux, une cryothérapie, des massages, de la physiothérapie, des étirements, 2 ou 3 infiltrations (en cas de bursite associée). Le traitement doit également être correctif des erreurs technologiques concernant aussi bien l'entraînement lui-même que les chaussures : la reprise du sport devra s'effectuer sur un terrain souple et plan en veillant à la qualité des chaussures (éliminer les chaussures usées) et à l'amortissement de leurs semelles (adjonction d'une semelle visco-élastique). En cas de genu varum, il sera possible d'intégrer un coin talonnier pronateur. En cas d'échec de l'ensemble du traitement, on proposera une intervention chirurgicale. La reprise du sport s'effectue environ 8 semaines après la chirurgie.

4. La tendinite des ischio-jambiers [1, 15, 25, 26, 27, 34, 53, 72, 98, 104, 126, 128, 150, 156, 159]

Relativement rare, elle atteint aussi bien le biceps crural que le demi-membraneux. Fréquemment rencontrée chez le cycliste, elle répond très souvent à des causes technologiques concernant le cale-pied, la longueur des manivelles ou du cadre et dont la simple correction, en début d'évolution, peut faire disparaître la pathologie. A un stade plus évolué, le traitement médical classique des tendinites peut amener la guérison.

5. La tendinite du poplité [1, 15, 25, 26, 27, 34, 53, 72, 98, 104, 126, 128, 150, 155, 156, 159]

Très rare, elle concerne plus volontiers les joggeurs s'entraînant sur terrain accidenté ou en pente. Le sportif se plaint d'une douleur du compartiment externe du genou apparaissant, le plus souvent, à la course. Le diagnostic repose sur la douleur à la palpation du tendon poplité sur le genou en position de départ du test de Cabot et sur le test du tabouret.

Le traitement consiste en un repos sportif associé à une contention, à une correction des erreurs technologiques (terrain souple, plan), à des anti-inflammatoires non stéroïdiens, à des ultrasons, à des ionisations, aidé éventuellement par une infiltration.

E. Les ruptures de l'appareil extenseur du genou [26, 34, 51, 53, 72]

Le droit antérieur est extrêmement sollicité dans la pratique sportive, ses actions combinées de flexion de hanche et d'extension du genou permettant d'obtenir un effet puissant du segment jambier (shoot du footballeur par exemple). La rupture peut se situer à différents niveaux. Les mécanismes sportifs incriminés sont :

- un shoot contré par l'adversaire,
- une asynergie et un défaut de la balance entre quadriceps trop puissant et ischio-jambiers qui n'assurent pas suffisamment vite leur rôle freinateur,
- un démarrage brutal ou une réception brutale de saut.

On trouve dans ce groupe :

- les lésions musculaires du droit antérieur,
- la rupture du tendon quadricipital,
- la rupture du tendon rotulien.

1. Les lésions musculaires du droit antérieur

a) L'étiologie et le contexte sportif

Cette atteinte est l'apanage du footballeur, soit à la phase d'armé du shoot en position d'étirement (extension de hanche, flexion du genou, mouvement de fléau du segment jambier antérieur), soit à la phase d'impact (flexion de hanche, extension du genou) ou lors d'un contre.

b) Le diagnostic

Le sportif ressent une douleur brutale en "coup de fouet", une sensation de claquement avec un arrêt immédiat de l'activité. Sur le terrain, la conduite à tenir est la mise en déclive du membre inférieur et l'évacuation avec attelle et cannes anglaises.

L'examen clinique affirmera le diagnostic en montrant, lors de la contraction du quadriceps, une tuméfaction à la face antérieure de la cuisse. Il est important de préciser que, trop souvent, le diagnostic est fait à distance de l'accident initial, le sportif venant consulter pour des douleurs modérées de la face antérieure de la cuisse associées à une diminution de la force musculaire. L'échographie précisera alors cette rupture ancienne.

c) Le traitement

Si le sportif veut retrouver son niveau initial, la chirurgie sera son seul recours avec une IRM comme bilan préopératoire.

2. La rupture du tendon quadricipital

a) L'étiologie et le contexte sportif

Le traumatisme sportif est toujours brutal et intense ici : réception de saut en parachute, chute genou en flexion forcée lors d'un saut à ski.

b) Le diagnostic

Le sportif ressent une douleur intense, brutale, syncopale qui siège au dessus de la rotule et entraîne la chute. Il ne peut plus marcher, ni étendre son genou qui apparaît tuméfié avec une dépression sus-rotulienne et une ecchymose. La palpation retrouve une fluctuation sus-rotulienne et un choc rotulien. Un bilan complet (radiographique, échographique et IRM) confirme la rupture avec visualisation de la position basse de la rotule.

c) Le traitement

Il est chirurgical suivi d'une immobilisation plâtrée en extension pendant 6 semaines.

3. La rupture du tendon rotulien

a) L'étiologie et le contexte sportif

Beaucoup plus fréquente que la précédente, ses circonstances de survenue sont identiques.

b) Le diagnostic

Les symptômes sont comparables à ceux de la rupture du tendon quadricipital mais ils siègent sous la rotule. La radiographie révèle l'ascension de la rotule (position haute).

c) Le traitement

Il est également chirurgical suivi d'une immobilisation plâtrée de 6 semaines.

F. La maladie d'Osgood-Schlatter [1, 27, 53, 66, 67, 72, 121, 126]

C'est une ostéochondrose qui atteint l'apophyse antéro-supérieure du tibia, de manière uni-ou bilatérale.

1. L'étiologie et le contexte sportif

Elle survient plus volontiers chez les garçons (75% des cas), entre 11 et 15 ans, et s'observe chez les filles entre 10 et 14 ans. Elle concerne donc l'enfant ou le jeune adolescent en pleine croissance, pratiquant une activité sportive intense et assidue, nécessitant des impulsions ou des sauts (gymnastique, athlétisme, football, danse). Le football arrive largement en tête des sports concernés.

2. Le diagnostic

L'adolescent sportif vient consulter pour une douleur de la tubérosité tibiale antérieure survenant lors de la montée et la descente des escaliers, lors de l'accroupissement ou de l'agenouillement. Lors de la pratique sportive, les courses en terrain varié, les sauts et les shoots sont très douloureux. L'examineur retrouve parfois la notion d'activités physiques plus longues et plus intenses qu'à l'ordinaire.

L'examen clinique révèle la douleur déclenchée par la palpation et par l'extension contrariée du genou. Dans certains cas, une tuméfaction et une boiterie apparaissent. Le bilan radiographique montre la tubérosité antérieure tibiale modifiée.

3. Le traitement

Il repose sur un repos obligatoire, avec ou sans changement de sport (sauf le cyclisme qui est interdit), associé à une immobilisation par la mise en place d'une attelle rigide baleinée pendant 4 semaines. Une rééducation sera ensuite instaurée. La reprise sportive se fait en général 2 à 3 mois après la prise en charge, aidée par le port d'une genouillère rotulienne. Le traitement chirurgical est envisagé dans les formes tendant à la chronicité. Il est toujours réalisé après la fin de la croissance (après 17 ans).

G. La gonarthrose [1, 5, 10, 11, 14, 25, 41, 51, 72, 97, 116, 126]

L'arthrose, affection la plus fréquente du genou, est une arthropathie chronique de dégénérescence du cartilage qui siège soit sur l'articulation fémoro-tibiale, soit sur l'articulation fémoro-patellaire, soit sur les deux. Rare chez le jeune sportif, elle est la conséquence d'une hyperutilisation chez le sportif vétérinaire (marathonnier).

1. L'anatomopathologie

L'arthrose du genou est la dégénérescence du cartilage et ses conséquences aux alentours : os sous-chondral*, synoviale, ligaments, tendons et muscles.

Le cartilage perd ses qualités élastiques et de glissement pour devenir jaunâtre, opaque, sec, mou. Il est le siège de fissurations, d'érosions puis d'ulcérations qui mettent à nu l'os sous-chondral. Les ménisques s'aplatissent, se fissurent et perdent leur rôle d'amortisseurs. Cette ménisquose est responsable de lésions cartilagineuses par abrasions. Les lésions osseuses sont triples :

- l'ostéophytose, prolifération de tissu fibreux, cartilagineux et osseux à la jonction chondrosynoviale,
- l'ostéosclérose, épaissement de la lame osseuse sous-chondrale dans les zones d'hyperpression,
- les cavités sous-chondrales, rares au niveau du genou.

La synoviale présente des signes d'inflammation. Des corps étrangers intra-articulaires peuvent apparaître, générateurs de blocages. L'évolution des lésions entraîne un blocage du jeu articulaire sans ankylose complète et une instabilité.

Nous nous limiterons à l'étude de l'arthrose du sportif. En effet, l'hyper-sollicitation du genou entraîne une augmentation des contraintes mécaniques pouvant aboutir à l'arthrose. Les facteurs favorisants sont le morphotype (genu varum, genu valgum), les lésions ligamentaires (hyperlaxité), les lésions méniscales et le surpoids. Le sportif se devra de mesurer l'intensité et la durée du sport pour diminuer la dégradation cartilagineuse.

2. L'arthrose fémoro-tibiale

a) L'étiologie et le contexte sportif

Les sports de prédilection de cette pathologie sont le football pratiqué pendant au moins 15 ans, le marathon et les courses sur route. Dans deux cas sur trois, le sportif ne ressent aucun symptôme douloureux, parfois un léger enraidissement. Souvent, la découverte est fortuite et ne s'effectue que lors d'un bilan systématique programmé.

b) Le diagnostic

L'interrogatoire révèle souvent un traumatisme antérieur aggravant le potentiel arthrosique comme la présence d'une laxité antérieure ou la pratique d'une méniscectomie interne.

L'examen clinique retrouve dans 80% des cas un genu varum. L'absence de douleur rend le diagnostic clinique très difficile. Ceci s'explique par l'efficacité proprioceptive des muscles, entretenue par une activité sportive régulière. Heureusement, le bilan radiographique permet de mettre en évidence la dégénérescence cartilagineuse due à l'arthrose.

c) Le traitement

Il est avant tout préventif. Toute laxité chronique sera prise en charge rapidement pour éviter toute usure cartilagineuse. Toute anomalie d'un axe sera corrigée. Il faut également penser aux erreurs technologiques : conseiller un sport sur terrain mou, préférer le cyclisme ou la natation, mais ne jamais demander un arrêt total du sport afin de préserver le potentiel musculaire. Éviter les longues marches, les stations debout prolongées, le port de charges lourdes.

3. L'arthrose fémoro-patellaire

a) L'étiologie et le contexte sportif

L'existence de troubles morphologiques conditionne la survenue de cette pathologie. La pratique sportive, de par un traumatisme grave ou de par les microtraumatismes qu'elle provoque, aggrave ces troubles morphologiques.

b) Le diagnostic

Il détecte, à l'examen clinique, la présence de ces troubles morphologiques. Les radiographies mettent en évidence le phénomène de dégénérescence cartilagineuse.

c) Le traitement

Il est avant tout préventif :

- correction chirurgicale des troubles morphologiques,
- rééducation adaptée,
- économie rotulienne en protégeant l'articulation par le port d'une genouillère pour éviter les chocs directs,
- éviter la surcharge du genou, l'accroupissement, l'agenouillement, la descente et la montée des escaliers, le cyclisme.

Le médecin préconisera une diminution de l'intensité de la pratique sportive ou un changement pour un sport qui sollicite moins l'articulation du genou.

H. Les fractures du genou [29, 58, 72, 73, 97, 122, 173]

Elles peuvent être graves et poser des problèmes thérapeutiques difficiles car, mal soignées, elles peuvent évoluer vers la raideur ou l'arthrose. Nous traiterons, ici, seulement des fractures les plus fréquentes.

1. Les fractures de l'extrémité inférieure du fémur

a) L'étiologie et le contexte sportif

Chez le sportif jeune, il s'agit d'un mécanisme indirect sur genou fléchi lors d'un traumatisme violent au cours de la pratique d'un sport à haut risque comme le ski alpin. Chez le sportif vétérane, les fractures peuvent survenir à la suite d'un accident moins important.

b) Les différents types de fractures

On distingue les fractures :

- supra-condyliennes : extra-articulaires, elles séparent épiphyse et diaphyse, tradent vers l'avant le fragment supérieur et basculent vers l'arrière le fragment inférieur.
- sus-et inter-condyliennes : articulaires ; le trait de fracture est supra-condylien entre épiphyse et diaphyse et inter-condylien ; le fragment supérieur se translate vers l'avant et on observe une bascule postérieure avec écartement des deux condyles.
- uni-condyliennes totales ou partielles, rares.
- comminutives, pluri-fragmentaires et indéscribibles.

c) Le diagnostic

L'examen clinique révèle une douleur intense. Le membre inférieur ne possède plus aucune mobilité. Le genou est très gonflé et très déformé. Le pied est en rotation externe. La palpation met en évidence un choc rotulien lié à l'hémarthrose. Très souvent, ce type de fracture n'est pas isolé mais associé à d'autres lésions :

- cutanées car le fragment proximal peut avoir perforé la peau (fracture ouverte),
- vasculaires, l'examineur doit rechercher systématiquement les pouls distaux,
- nerveuses (atteinte possible du nerf sciatique),
- osseuses et multiples : fractures de l'extrémité supérieure du tibia, de la rotule,...

Un bilan complet (radiographie, scanner) est réalisé.

d) Le traitement

Il est avant tout chirurgical par ostéosynthèse afin de restaurer l'axe physiologique du membre inférieur et permettre une mobilisation rapide de l'articulation du genou. Il sera suivi d'une rééducation minutieuse pour éviter des complications telles que l'arthrose ou la raideur.

2. Les fractures de l'extrémité supérieure du tibia

Elles concernent les fractures des plateaux tibiaux, des épines tibiales, de la tubérosité antérieure du tibia et les fractures sous-tubérositaires. Les fractures des plateaux tibiaux sont les plus fréquentes.

a) L'étiologie et le contexte sportif

Les sports à haut risque comme le ski alpin sont l'apanage de cette pathologie. Le mécanisme lésionnel est complexe. Il associe un mécanisme en compression latérale directe ou indirecte (varus ou valgus avec hyperextension forcée) et un mécanisme en compression verticale (chute d'une certaine hauteur). Lors de la pratique du ski alpin, ce peut être également un tassement axial et un valgus flexion-rotation interne du genou.

b) Les différents types de fractures

On distingue :

- les fractures uni-tubérositaires externe et interne,
- les fractures bi-tubérositaires,
- les fractures spino-tubérositaires.

Pour chaque type de fracture, on retrouve trois situations :

- la surface cartilagineuse du plateau tibial s'enfonce dans l'os spongieux sous-jacent,
- le trait de fracture vertical détache une portion plus ou moins importante d'une tubérosité : il s'agit d'une séparation pure,
- une situation mixte, associant les deux cas précédents.

c) Le diagnostic

La douleur est intense et l'impotence fonctionnelle est totale. Le genou est oedématié, déformé en valgus ou varus. Le médecin retrouve le choc rotulien lié à l'hémarthrose. D'autres lésions sont souvent associées :

- cutanées (fracture ouverte),
- vasculaires (atteinte de l'artère poplitée),
- nerveuses (atteinte du nerf sciatique, du poplité externe),
- osseuses ou générales (fracture de la rotule, du péroné,...),
- ligamentaires et méniscales.

Un bilan complet (radiographies, scanner, IRM) est réalisé.

3. Le traitement

- Si la fracture n'est pas déplacée, il s'agit d'une immobilisation à l'aide d'un plâtre cruropédieux en extension pendant 6 semaines suivie d'une rééducation rigoureuse.
- Si la fracture est déplacée, le traitement est chirurgical suivi d'une rééducation le plus tôt possible pour éviter des complications telles que la laxité chronique du genou, la raideur ou l'arthrose.

VI. LA CONTENTION DU GENOU DANS LES PATHOLOGIES SPORTIVES ET LES CONSEILS DU PHARMACIEN

A. Les rôles de la contention [33, 63, 72, 84, 107, 126, 172, 173, 179, 184]

Les effets thérapeutiques d'une contention du genou sont nombreux et variés.

1. L'immobilisation

Souvent nécessaire, elle peut être absolue, relative ou correctrice.

a) L'immobilisation absolue

Elle différencie deux phases :

- **une phase d'immobilisation précoce sans appui**, réalisée par la mise en place d'une gouttière cruro-malléolaire ou cruro-pédieuse lorsque le genou est inflammatoire. L'appui est interdit, supprimant toute contrainte articulaire. La marche s'effectue avec deux cannes de Schlick, initialement proposées et dessinées à Nancy par M^r Schlick. Le terme le plus courant de ces cannes est celui de cannes canadiennes.
- **une phase d'immobilisation avec appui**, succède à la précédente lorsque la consolidation est satisfaisante en cas de fracture, ou lorsque les signes locaux ont disparu en cas de pathologie ligamentaire et rotulienne. Un plâtre cruro-malléolaire est confectionné. La marche peut être autorisée sans canne après une période d'appui progressif.

Plusieurs matériaux sont utilisés : le plâtre, les produits thermoformables et les résines de synthèse.

b) L'immobilisation relative

Elle bloque l'articulation sans assurer une contention rigoureuse dans les derniers degrés d'extension, surtout si l'appui est conservé. Elle est réalisée par une attelle rigide baleinée d'ablation facile par fermeture auto-agrippante (attelle de Zimmer). Elle utilise donc des produits d'appareillage amovibles, faciles d'emploi, légers qui, par rapport à une contention plâtrée, économisent du temps et une technicité de mise en œuvre. Cette immobilisation permet une cicatrisation ligamentaire ou musculaire, assure l'antalgie, le maintien de l'articulation en position de fonction, permet les soins locaux et la pratique d'une rééducation précoce.

c) L'immobilisation correctrice

Elle est rarement employée. Elle consiste en la mise en place de gouttières cruro-malléolaires nocturnes qui réalisent, par l'adjonction de cales de mousse, une correction progressive du genu valgum important et évolutif chez l'enfant.

2. Le maintien et la stabilisation articulaires

Ils exigent des contentions, plus ou moins importantes, selon la gravité de l'instabilité et qui peuvent être utilisées à différents moments.

a) Les différentes phases

- **En phase aiguë**, l'appareillage permet la cicatrisation et a un effet proprioceptif en prévenant la réalisation du geste nocif.
- **En phase de rééducation et de réadaptation** : l'articulation du genou a été lésée, immobilisée ou mise au repos ; l'appareil capsulo-ligamentaire est convalescent, le système proprioceptif est en sommeil, l'effecteur musculaire est atrophié ; il s'agit d'une articulation fragilisée, vulnérable, qui bénéficiera grandement de l'apport d'une stabilisation articulaire lors de sa réhabilitation.
- **En phase de séquelles**, l'appareillage pallie une instabilité séquellaire articulaire. L'importance de la laxité différencie les produits qui entravent ou non la physiologie articulaire.

b) Les produits laissant libres les mouvements articulaires

Ce sont :

- les bandes élastiques collées,
- les genouillères en tricot élastique sans baleinage ou avec baleinage souple latéral.

L'effet compressif est assuré par le tricot élastique et le baleinage pour les genouillères, par la mise en tension et la direction du tissu pour les bandes élastiques.

Ces contentions n'immobilisent pas le genou mais favorisent la coaptation* articulaire des compartiments interne et externe. Elles jouent le rôle de rappel dynamique et évitent les rotations intempestives. Elles assurent une protection articulaire et renforcent l'action des muscles atrophiés par l'immobilisation.

Le principal reproche que l'on peut faire à ces produits est qu'ils n'évitent pas le flexum du genou et même le favorisent pour le bandage élastique collé, mis souvent sur un genou légèrement fléchi, pour détendre le ligament latéral et éviter sa sollicitation.

c) Les produits entravant la physiologie articulaire

Ce sont des genouillères ou des orthèses plus importantes avec montants latéraux rigides, articulés ou non, reliés par des plaques et sangles pour les plus légères ou par cuissard et jambière en métal ou en polyester pour les plus contraignantes.

La gêne est très importante et l'autonomie réduite, mais ces produits permettent le maintien des activités de la vie quotidienne, en cas de laxité majeure du genou, de déficit musculaire, de déformations osseuses. Ils ne sont utilisés en cas de laxité importante et de délabrement articulaire, qu'en deuxième intention après la pratique d'une intervention chirurgicale.

3. La décompression et le centrage rotulien

Cette action originale et importante de la genouillère du petit appareillage intervient soit préventivement, soit curativement dans la plupart des pathologies du genou.

En effet, il ne faut pas oublier que la pathologie rotulienne s'auto-entretient : la douleur entraîne une réduction d'activité, source d'amyotrophie du quadriceps, augmentant le jeu rotulien et les frottements qui aggravent à leur tour la chondrite* et la douleur : un cercle vicieux se constitue.

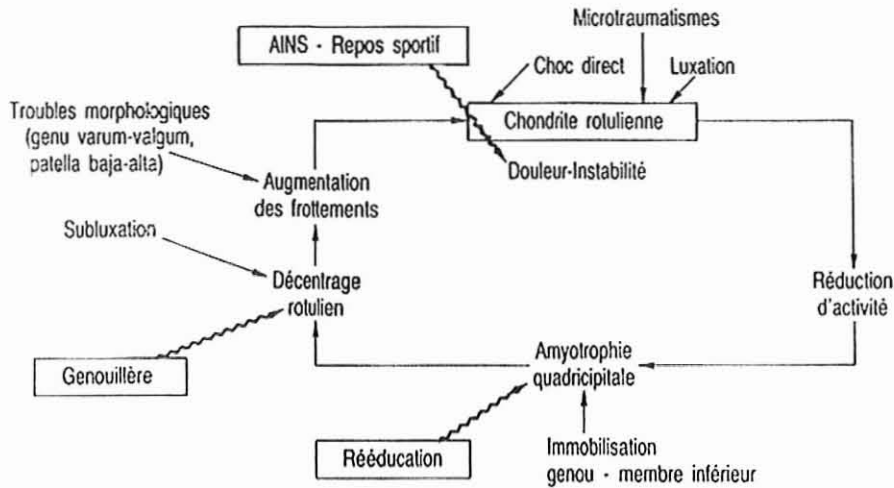


Figure 112 : Cercle vicieux lors d'une pathologie rotulienne [33].

Une étude montre que la genouillère à évidement rotulien est l'élément prédominant du traitement médical des pathologies rotuliennes. L'évidement rotulien supprime l'application de la rotule sur la trochlée et évite l'aggravation de la chondrite. Des guides pararotuliens, composés de deux héli-arceaux en mousse, assurent le centrage et évitent les frottements. Ils luttent contre l'instabilité en association avec le maintien du tissu compressif de la genouillère.

4. La chaleur

Elle a un effet bénéfique dans l'arthrose et dans les douleurs péri-articulaires ligamentomusculaires. Elle est apportée par une genouillère épaisse, à fort pourcentage de laine, peu contraignante en raison d'éventuels troubles vasculaires associés.

5. La protection articulaire et le soutien psychologique

Ce sont des facteurs à ne pas négliger lorsque la musculature est encore insuffisante pendant la phase de réadaptation et lorsqu'il existe une appréhension lors de la reprise sportive. L'adjonction de mousse, de feutre, de matériel visco-élastique, ou de silicone dans la genouillère protège l'articulation.

6. L'amortissement et l'absorption des chocs et des vibrations

L'emploi de matériaux visco-élastiques, en particulier au niveau du pied, permet une économie articulaire vertébrale et des membres inférieurs par atténuation des microtraumatismes. Leur emploi est intéressant chez le sujet arthrosique et lors d'une hypersollicitation pendant la pratique sportive. En effet, les semelles visco-élastiques amortissent les chocs et les vibrations.

B. Les différents produits utilisés dans les pathologies du genou

On trouve une grande diversité de produits selon la gravité des lésions :

- les plâtres, les matériaux thermoformables et les résines de synthèse pour une immobilisation totale en cas de fractures ou d'entorses graves,
- les contentions élastiques pour une immobilisation partielle à l'aide de bandes de contention ou d'orthèses de contention (genouillères du petit appareillage),
- les appareils de correction pour genu valgum,
- les attelles de série pour appareillage du genou et l'attelle rotulienne AIRCAST[®],
- les genouillères du grand appareillage,
- les semelles plantaires.

1. Les plâtres, les matériaux thermoformables et les résines de synthèse [33, 72, 107, 126, 179, 184]

- La gouttière ou le plâtre cruro-malléolaire s'étend du tiers supérieur de la cuisse au tiers inférieur de la jambe, laissant libre la hanche et la cheville. Ils nécessitent une bonne adaptation morphologique évitant l'irritation malléolaire par glissement.
- Le plâtre, produit traditionnellement employé, est d'utilisation facile mais sale. Peu confortable pour le patient, il a l'avantage d'avoir un coût faible. Il est décrit au T.I.P.S. en bandes de 3 m de long et en différentes largeurs : 5, 8, 10, 12 et 15 cm.
- Les produits thermoformables sont livrés en plaques ou en bandes. Le moulage intervient après avoir trempé le produit dans de l'eau chaude (50 à 60°C) pour le rendre modelable ; les retouches s'effectuent au pistolet à air chaud.
- Les résines de synthèse durcissent à l'air. Elles se présentent en bandes de différentes largeurs comme le plâtre. Ce sont des matériaux légers, résistants à l'eau, permettant une hygiène correcte, mais ils sont très chers et seulement remboursés partiellement.




Figure 113 : Attelle ou gouttière d'immobilisation du genou en résine moulée sur le membre inférieur [33].

2. L'appareil de correction pour genu valgum [72, 84, 107, 132]

Cette orthèse est de moins en moins utilisée, beaucoup de praticiens estimant que la malformation se corrige d'elle-même au cours de la croissance.

a) La description

Il comprend deux gouttières en aluminium s'étendant du périnée au pied, avec une partie enveloppante au genou et empêchant la flexion. Ces gouttières sont capitonnées intérieurement et le maintien du membre inférieur est assuré par des sangles. La correction nécessaire est assurée par l'adjonction progressive de cales de feutre au niveau du genou, dont le prix est compris dans le tarif de remboursement du produit.

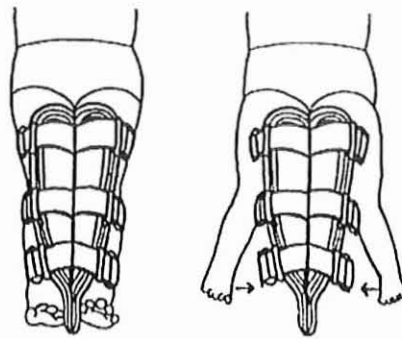


Figure 114 : Appareil de correction pour genu valgum [84].

b) La pratique officinale

- L'orthèse est inscrite au T.I.P.S., dans le paragraphe "appareils divers de correction" (chapitre du petit appareillage), elle est donc prise en charge par les organismes sociaux sur prescription médicale. Une demande d'entente préalable n'est plus nécessaire. L'orthèse est garantie 6 mois après la livraison. Les modifications physiologiques et / ou pathologiques déterminent le délai de renouvellement.
- Elle est rarement délivrée par le pharmacien d'officine ; en effet, l'appareillage est souvent mis en place directement par le médecin spécialiste qui a examiné le patient ou directement au centre hospitalier.
- La prise de mesure consiste en un tracé des deux membres inférieurs de l'enfant, couché sur le dos, et en la circonférence du haut de la cuisse, du mollet et de la cheville.
- Le pharmacien facture l'orthèse selon le tarif du T.I.P.S..

Il nous a semblé utile de rappeler cette orthèse, même si elle ne concerne que l'enfant, car l'existence d'un genu valgum favorise et aggrave souvent les pathologies du sportif adulte.

3. Les attelles et les orthèses de série pour l'appareillage du genou [33, 72, 78, 84, 107, 117, 118, 126, 132]

a) La description

- L'appareil non articulé ou l'attelle de Zimmer

C'est une gouttière cruro-malléolaire manufacturée en plusieurs tailles, réalisée en mousse ou en tissu, rigidifiée par quatre baleines postéro-latérales. Elle est destinée au maintien en extension du genou. La fermeture antérieure, auto-agrippante et réglable, dégage la rotule. Les baleines postérieures peuvent être choisies ou modifiées selon l'angulation désirée.

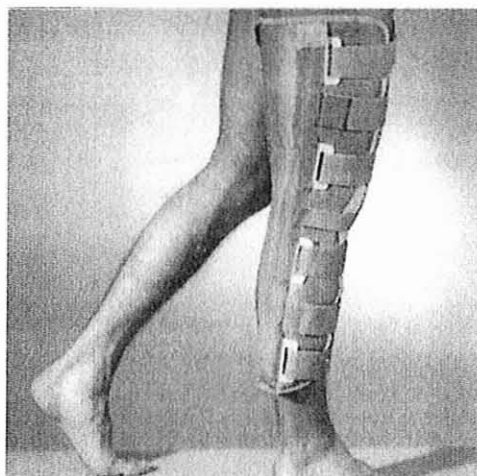

Figure 115 : Attelle de Zimmer [77].

Ses avantages sont sa légèreté, son confort, son ablation facile pour les soins et la rééducation. Ses inconvénients sont un maintien insuffisant dans les derniers degrés de flexion en cas d'utilisation sans canne et un prix de remboursement parfois inférieur au prix de vente pris en charge sans entente préalable.

Elle est fabriquée dans des matériaux non allergiques, avec baleinage amovible ou non, livrée en plusieurs tailles adaptées à l'enfant et l'adulte, et lavable.

Exemples :

- LIGAFLEX IMMO : existe en 4 tailles, couvrant les mesures de 50 à plus de 80 cm de hauteur (hauteur pli de l'aîne-sol),
- Attelle de genou GIBORTHO « Standard » 6374 : existe en 6 tailles (mesure de la longueur du tiers supérieur de la cuisse au tiers inférieur du mollet, tour de cuisse et tour de mollet mesurés à 20 cm de la rotule),
- Attelle de genou GIBORTHO « Universelle » 6375 : existe en 5 tailles couvrant les hauteurs de 30 à 70 cm,
- Attelle non articulée NEUT : existe en 10 tailles couvrant les longueurs de 51 à 68 cm et les circonférences de cuisse de 40 à 64 cm,
- Attelle de genou Alpine PHARNEA R 1140 (5 tailles ; couvrant les tailles du patient de 140 à 200 cm), attelle de genou universelle PHARNEA R 1120 (3 tailles ; couvrant les tailles du patient de 160 à 180 cm).

Remarque : Il est essentiel de préciser la différence entre une attelle de Zimmer standard et une attelle de Zimmer universelle : la première est composée d'un seul panneau donc les prises de mesure comprennent longueur et circonférence tandis que la deuxième est composée de trois panneaux donc seule la longueur sera prise comme mesure, l'adaptation est beaucoup plus facile et l'orthèse permet d'appareiller un nombre de patients plus important.

- **L'appareil articulé**

C'est une orthèse du même type que la précédente sauf qu'elle permet le mouvement de l'articulation. Orthèse à articulation mono-ou polycentrique, avec ou sans secteur de mobilité réglable, elle est adaptable à la morphologie du sujet et à l'évolution de sa pathologie. Dans certains cas, on peut régler la flexion du genou de degré en degré. Un système d'accrochage assure un bon maintien sur le membre. Elle n'est pas traumatisante et résiste aux sollicitations du membre inférieur.




Figure 116 : Genouillère articulée du genou [172].

De nombreux laboratoires fabriquent cette orthèse : Neut, Thuasne, Ormihl, Smith et Nephew,...

Exemples :

- Genouillère LIGAFLEX EVOLUTION (6 tailles ; couvre les tours de genou de 31 à 48 cm) : avec des renforts latéraux de grande hauteur, une articulation bi-axiale respectant la mobilité physiologique du genou, une butée anti-recurvatum, 4 sangles de maintien semi-circulaires et centrage rotulien avec anneau de silicone,
- Genouillère LIGACTION PRO PHARNEA R 1406 (3 tailles ; couvrant les tours de genou de 29 à 45 cm),

- Genouillère GENUTRAIN S articulée à supports latéraux : 7 tailles couvrant les circonférences à 12 cm au dessous du milieu du genou de 25 à 46 cm et les circonférences à 14 cm au dessus du milieu du genou de 35 à 56 cm,
- Genouillère LIGAFLEX EVOLUTION R.O.M (3 tailles couvrant les tours de genou de 31 à 48 cm) : avec une articulation bi-axiale, une limitation de la flexion et de l'extension , 4 sangles de réglage, une mise en place facilitée par une ouverture frontale et une ouverture rotulienne de centrage,
- Orthèses de genou articulées Ht 34 et Ht 43 ORMIHL : existent en 5 tailles, couvrant les tours de genou de 37 à plus de 44 cm,
- Genouillère LENOX HILL PL : genouillère en fibres de verre et carbone avec 6 sangles auto-agrippantes pour un contrôle optimal des tiroirs antéro-postérieurs, une articulation poly-axiale respectant la physiologie du genou, un contrôle d'amplitude de la flexion et de l'extension (de 0 à 130°), existe en 2 modèles (droit ou gauche) et en 2 coloris (noir et bleu).

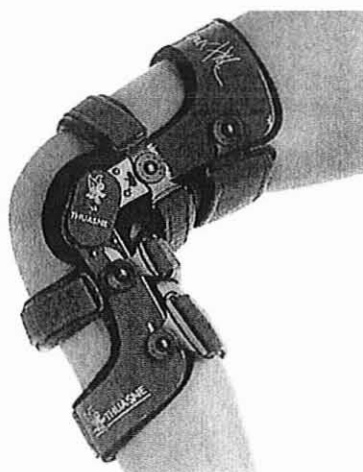

Figure 117 : Genouillère LENOX HILL PL [177].

b) Les indications

- L'attelle de Zimmer permet une immobilisation relative en extension du genou : avant ou après une intervention chirurgicale (arthroscopie, ligamentoplastie*, ostéotomie*,...). Elle est utilisée également en traumatologie sportive (entorse, choc direct) et dans le cadre de pathologie médicale (polyarthrite, arthrite, hémarthrose,...).
- La genouillère articulée est recommandée pour le maintien du genou en cas de lésion ou de rupture des ligaments croisés, avec laxité et instabilité, au moment de la reprise du sport ou de l'activité professionnelle.

c) La pratique officinale

- Ces orthèses sont inscrites au T.I.P.S. dans le chapitre du petit appareillage sous la dénomination "d'attelle et orthèse de série pour appareillage du genou". Elles sont donc prise en charge par les organismes sociaux sous condition d'une prescription médicale sans entente préalable. L'attelle est renouvelée en fonction de la pathologie.

- Le pharmacien prendra les mesures nécessaires : il s'agit de la longueur allant du tiers supérieur de la cuisse au tiers inférieur du mollet et des circonférences de la cuisse et du mollet à 20 cm de la rotule. Il se reportera ensuite aux fiches du fabricant pour déterminer la taille correspondante. L'essayage de l'orthèse est obligatoire pour vérifier la bonne adaptation morphologique et fonctionnelle.
- Le remboursement se fera sur la base du tarif du T.I.P.S.

4. Les contentions adhésives [26, 36, 63, 72, 107, 173, 179, 184]

En traumatologie du sport, à titre préventif et curatif, elles ont remplacé la contention plâtrée dans le traitement des lésions ligamentaires. Elles utilisent des bandes élastiques collées qui permettent l'adaptation de la tension lors de la pose. Elles limitent l'amplitude articulaire en diminuant l'élasticité de la peau par leur résistance à l'étirement, évitent le baillement articulaire, assurent un rappel dynamique proprioceptif et un soutien psychologique important. On désigne souvent cette contention sous le terme de « strapping* ».

- En effet, la rééducation est souvent négligée par le sportif qui a rarement la patience d'attendre une guérison complète avant de reprendre son activité. Les exigences de la compétition ou sa passion l'incitent à ne pas s'économiser. La véritable protection efficace du genou, est alors le « strapping » correctement exécuté. Un genou qui a été lésé et qui est guéri doit être protégé au minimum pendant 6 semaines par un strapping et ce, à chaque effort, compétition et entraînement. Progressivement, on pourra « déshabituer » le genou du sportif à cette contention, sans oublier pendant ce temps les exercices de musculation. C'est à cette condition que la récupération s'effectuera dans de bonnes conditions.
- Leurs avantages sont la personnalisation du montage et leur emploi facile. Leurs inconvénients sont la pose longue, l'irritation cutanée, voire l'allergie fréquente, leur mauvais remboursement et le coût élevé dû aux renouvellements fréquents.
- Leurs rôles sont :
 - l'immobilisation relative,
 - la coaptation et la stabilisation articulaire,
 - le rôle proprioceptif,
 - la limitation de l'extensibilité,
 - la protection articulaire,
 - le rôle psychologique.
- Elles sont décrites au T.I.P.S. au titre III "accessoires et pansements" comme « sparadraps hypoallergéniques sur tissu élastique ». Elles sont remboursées sur prescription médicale sans entente préalable. Elles existent en plusieurs largeurs (3, 6, 8, 10, 15 et 20 cm) et en une longueur de 2,50 m. Pour le genou, on utilise des bandes de 6 et 8 cm de largeur. Les bandes de contention sont déjà traitées et détaillées dans la contention du coude. Comme tout strapping, cette contention est réalisée avec l'association de bandes de contention extensibles et non extensibles. Le rôle du pharmacien d'officine est de délivrer les bandes prescrites par le médecin.

- Les indications sont diverses :
 - entorse bénigne du LLI peu douloureuse,
 - rééducation et reprise sportive après un traumatisme, une entorse plâtrée ou opérée,
 - laxité modérée.
- Les techniques de mise en place sont multiples. On prépare la peau par un rasage préalable des zones d'ancrage, ou par un « dégraissage » à l'éther puis protection par l'application d'un spray protecteur. Après séchage, les premières bandes sont placées. Le but recherché pour le genou, est d'éviter le baillement du compartiment interne ou externe et les rotations. Cet effet est obtenu en plaçant les bandes longitudinales sur un genou en léger flexum ; leur croisement en arrière de l'axe articulaire limite les derniers degrés d'extension et de baillement articulaire ; leur trajet hélicoïdal limite les rotations.

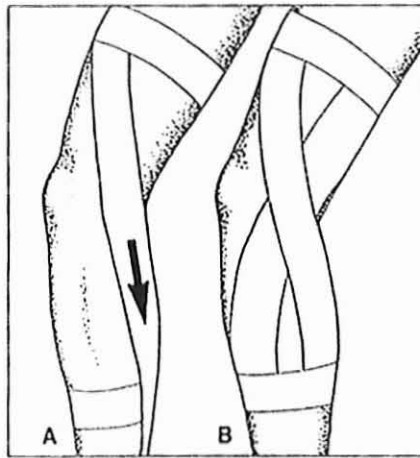


Figure 118 : Mise en place d'une contention élastique collée pour entorse bénigne du genou (A et B) [33].

- Certaines précautions d'emploi sont importantes. Le bandage élastique collé sera immédiatement enlevé s'il occasionne des douleurs, un œdème ou des troubles sensitifs. Le renouvellement est obligatoire tous les trois jours, il est associé à la pratique de soins locaux et d'une rééducation précoce.
- Les bandages collés sont proscrits en cas :
 - de lésions graves nécessitant une contention rigide,
 - d'allergie cutanée au produit,
 - de plaie importante, de troubles cutanés, veineux,
 - de varices, de lésions dermatologiques.

La présence d'un hématome, d'un œdème, est une contre-indication temporaire.

5. Les genouillères du petit appareillage [33, 72, 78, 79, 84, 107, 117, 118, 124, 133, 146, 163, 172, 173, 177, 178, 179, 184]

a) La description

Ce sont les orthèses élastiques de contention des membres inférieurs sous la dénomination V5 au T.I.P.S., suivie d'une référence à deux chiffres :

- le premier chiffre correspond à la catégorie de tissu utilisé : c'est la spécification 1, 2 ou 3 :
 - le 1 pour un tissu élastique dans le sens de la largeur,
 - le 2 pour un tissu élastique dans les sens de la largeur et de la hauteur,
 - le 3 pour un tissu élastique dans le sens de la largeur et extensible dans le sens de la hauteur.
- le deuxième chiffre correspond à la fabrication sur des tricoteuses sur métier :
 - rectiligne : 1,
 - circulaire : 2.

Les genouillères sont le plus souvent disponibles en série mais peuvent aussi être réalisées sur mesure. Elles sont disponibles dans les trois catégories de tissu : élastique en un sens pour les plus anciennes, dans deux sens et élastique dans un sens, extensible dans l'autre pour les plus évoluées.

- Les genouillères de spécifications 1 et 2 assurent une contention modérée, thermique et antalgique. Elles sont conseillées chez la personne âgée ou arthrosique, car elles apportent chaleur et contention légère sans aggraver les troubles veineux souvent présents, sans appliquer trop la rotule sur la trochlée, ni provoquer des frictions importantes sur une peau fragile.
- Les genouillères de spécification 3 assurent une contention forte, de maintien et de stabilisation articulaire importante. Elles sont donc réservées aux sujets plus jeunes, aux sportifs et à des pathologies plus importantes (luxation, entorse, pathologies rotuliennes, hyperlaxité, reprise de l'activité sportive après une période plus ou moins grande).

Les genouillères de série peuvent comporter trois suppléments référencés au T.I.P.S. et qui seront pris en charge si la prescription médicale le précise. Il s'agit :

- de l'évidement rotulien avec ou sans fenêtre : SV9,
- du baleinage articulé ou non : SV10,
- des amortisseurs : SV11.

Pour améliorer la contention, le confort, l'esthétique et répondre aux différentes pathologies, les produits sont devenus de plus en plus sophistiqués :

- l'amélioration de la contention peut se faire sur le choix d'un tissu de forte compression mais qui entraîne une gêne, une irritation, des troubles circulatoires et une pression trop forte sur la rotule. Il est donc difficile de dépasser un certain degré de compression, certains zones devant être déchargées comme la rotule, ou décompressées comme le creux poplité.
- le baleinage latéral souple est la solution originale pour augmenter la contention sans comprimer, limiter la rotation, lutter contre les laxités modérées et permettre le mouvement de flexion-extension sans difficultés.

- le perçage d'un évidement rotulien, l'adjonction de guides pararotuliens, de matériaux antivibratoires et d'amortisseurs au niveau de la tubérosité tibiale antérieure agissent sur les pathologies rotuliennes et tendineuses. L'évidement rotulien évite de plaquer la rotule contre la trochlée et d'aggraver la pathologie. Le centrage rotulien à l'aide de deux hémi-arceaux forme un véritable rail.
- l'adjonction d'un système antiglisser permet une plus forte adhérence de la genouillère et par conséquent une plus forte stabilisation articulaire.
- l'adjonction de silicone permet une protection plus importante contre les vibrations et les chocs.
- l'adjonction d'une bande de dérotation permet un maintien de la genouillère et une stabilisation articulaire plus importante.

Il existe de nombreux types de genouillères, ayant chacune leur particularité, chaque laboratoire a sa propre gamme. On peut, cependant, définir 5 grands types de genouillères :

▪ **les genouillères à fonction thermique**

Elles possèdent un fort pourcentage de laine (de 50 à 80%). Elles apportent donc de la chaleur et sont prescrites en cas de gonarthrose chez la personne âgée essentiellement. Elles ne sont pas remboursées en général.

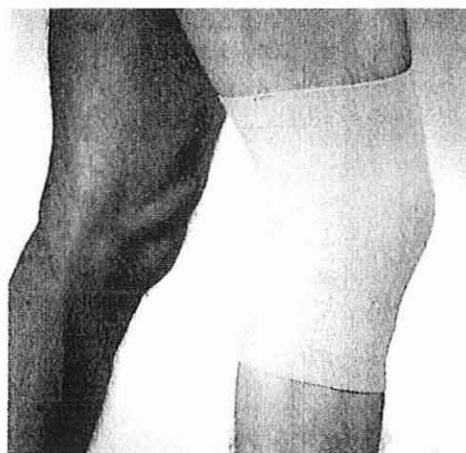

Figure 119 : Genouillère thermique [77].

Exemples :

- genouillères thermiques GIBAUD 5698 (4 tailles), 5735 (3 tailles) et 5952 (4 tailles), couvrant les tours de genou de 30 à 50 cm,
- ORTEL thermique (5 tailles ; couvrant les tours de genou de 31 à 45 cm).

▪ **les genouillères dites « standard » de contention**

Elles peuvent avoir la dénomination suivante : V511 et V531+SV9.

Il s'agit de genouillères simples, destinées à maintenir l'articulation et à soulager les douleurs articulaires. Leurs indications sont les pathologies ligamentaires et les instabilités légères, la protection post-traumatique pour la reprise du sport. Elles sont aussi prescrites en cas de séquelles.

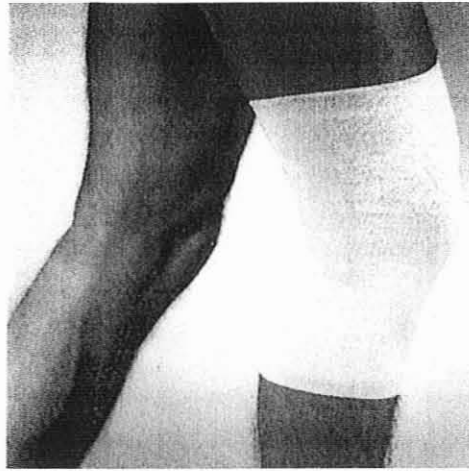

Figure 120 : Genouillère de contention [77].

Exemples :

- Genouillères GIBORTHO de contention 5763, 6338, 6339 et 6340, existent en 5 tailles et couvrent les tours de genou de 27 à 51 cm,
- Genouillères ORTEL de contention (5 tailles ; couvrant les tours de genou de 31 à 45 cm), BIFLEX (4 tailles couvrant les tours de genou de 33 à 45 cm), PHARNEA R 1400 (4 tailles ; couvrant les tours de genou de 29 à 48 cm), COMPRO PLUS (7 tailles couvrant les tours de genou de 26,5 à 47,5 cm),...

▪ **les genouillères à fonction ligamentaire**

Elles peuvent avoir la dénomination suivante : V531+SV9+SV11.

Elles assurent une stabilité du genou dans tous les plans par la maîtrise des mouvements anormaux, tout en préservant la mobilité dans son mouvement normal de flexion.

Elles sont souvent munies de renforts latéraux, de bandes élastiques et d'un évidement rotulien. L'évidement rotulien évite la compression de la rotule sur la trochlée, les arceaux pararotuliens assurent son centrage, l'emploi de matériaux visco-élastiques permet d'amortir les vibrations et d'atténuer les microtraumatismes. L'articulation du genou est donc nettement moins sollicitée.

Les principales indications sont l'entorse bénigne, les séquelles fonctionnelles d'entorse, la laxité ligamentaire, les tendinites, la protection postopératoire, la protection psychologique, la pratique sportive, la prévention de l'apparition de la pathologie rotulienne.

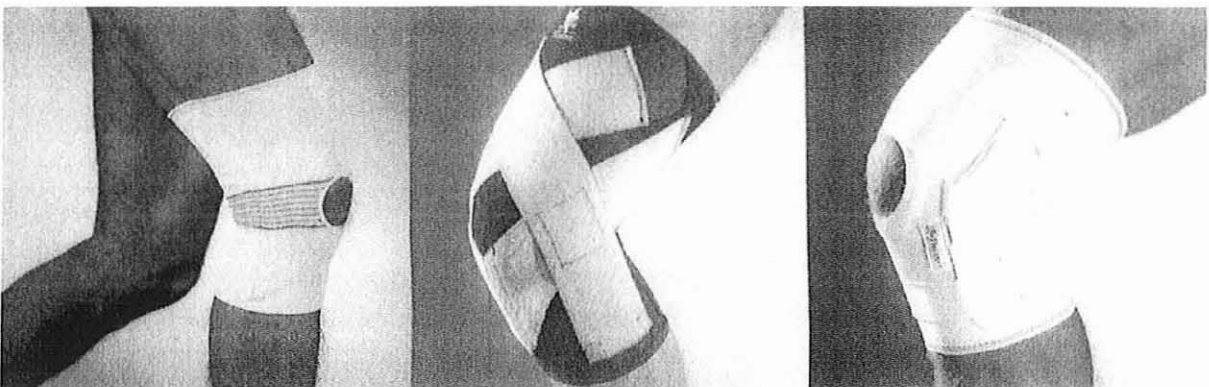


Figure 121 : Genouillères ligamentaires [77, 177].

Exemples :

- GIBORTHO 6212, existe en 5 tailles et couvre les tours de genou de 28 à 53 cm,
- LIGAFLEX existe en 6 tailles et couvre les tours de genou de 31 à 48 cm, avec des renforts latéraux articulés amovibles, 2 sangles réglables de maintien, capitonnage arrière,
- LIGASTRAP existe en 6 tailles et couvre les tours de genou de 31 à 48 cm, avec des renforts par des bandes élastiques,
- LIGAGIB articulée : existe en 5 tailles, couvrant les tours de cuisse de 35 à 60 cm et les tours de mollet de 25 à 50 cm,
- DYNASTAB : existe en 5 tailles également, couvrant les tours de genou de 31 à 45 cm, avec des renforts latéraux amovibles et une butée anti-recurvatum,
- GENUTRAIN existe en 3 coloris et en 7 tailles couvrant les circonférences à 12 cm au dessous du milieu du genou de 25 à 46 cm et les circonférences à 14 cm au dessus du milieu du genou de 35 à 56 cm,
- GENUFLEX existe en 2 coloris (beige et blanc) , en 2 modèles (F : petit évidement rotulien de 50 mm ; H : grand évidement rotulien de 55 mm) et en 5 tailles couvrant les tours de genou de 30 à 44 cm,
- PHARNEA LIGACTION R 1403 (4 tailles ; couvrant les tours de genou de 29 à 48 cm), LAXILATERAL R 1402 (4 tailles ; couvrant les tours de genou de 29 à 48 cm), SALVASTIC GL, OCP ligamentaire,...

▪ **les genouillères à fonction rotulienne**

Elles peuvent avoir la dénomination suivante : V531+SV9+SV11.

Elles présentent donc un évidement rotulien et des anneaux qui permettent la décompression. Souvent, ce sont deux hémi-anneaux qui dégagent le tendon rotulien. Elles soulagent les contraintes exercées sur l'appareil rotulien, limitent la rotation de la rotule et les possibilités de bascule latérale. Elles luttent contre la laxité et soutiennent la rotule sans toutefois exercer des pressions directes.

Leurs indications sont le syndrome rotulien, la chondrite rotulienne post-traumatique, la subluxation rotulienne, l'arthrose fémoro-patellaire, la pratique sportive, les suites opératoires au stade de la rééducation, la téno-périostite rotulienne, la maladie d'Osgood-Schlatter.

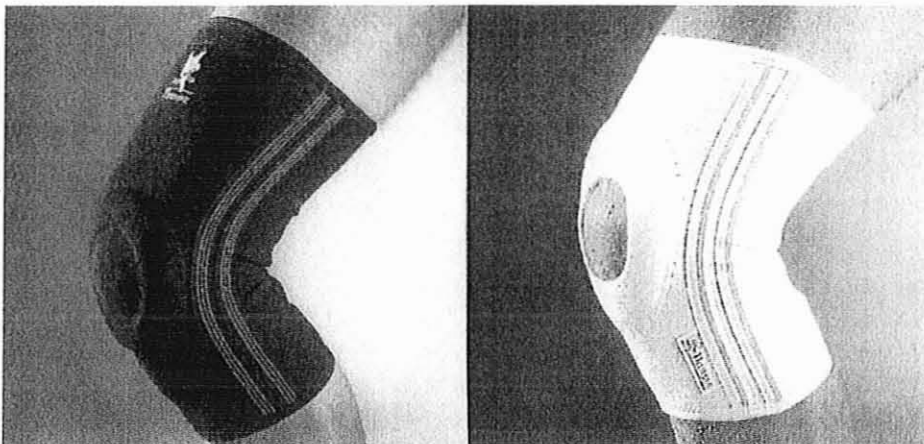


Figure 122 : Genouillères rotuliennes [177].

Exemples :

- GIBORTHO 6296 (5 tailles), 6303 (4 tailles), couvrant les tours de genou de 28 à 53 cm,
- SALVATIC GLR,
- SILISTAB (5 tailles ; couvre les tours de genou de 31 à 45 cm) avec un guide rotulien en silicone, un renfort latéral par baleinage souple (elle est aussi ligamentaire) et un dispositif antiglisse,
- SILISTAB GENU (6 tailles ; couvre les tours de genou de 31 à 48 cm) avec un guide rotulien en silicone et échancré à sa partie inférieure et un renfort latéral par baleinage souple (elle est aussi ligamentaire),
- GENUTRAIN P3 existe en 2 modèles (droit et gauche) et en 7 tailles couvrant les circonférences à 15 cm au dessous du milieu du genou de 25 à 46 cm et les circonférences à 17 cm au dessus du milieu du genou de 36 à 57 cm, elle permet le centrage de la rotule en cas de subluxation externe de la rotule,
- Genouillères rotuliennes PHARNEA R 1302 et R 1301 (4 tailles ; couvrant les tours de genou de 29 à 48 cm).

▪ **les genouillères à fonction évolutive**

Elles permettent, à l'aide de renforts latéraux souples et amovibles, un emploi modulable de ces renforts afin d'assurer une stabilisation et une rééducation évolutives du genou. On peut ainsi enlever ou non les bandes de dérotation qui jouent le rôle des ligaments.

Les indications sont l'instabilité latérale par laxité chronique et l'emploi « évolutif » pendant la phase de rééducation après un plâtre ou une chirurgie et lors de la pratique sportive.

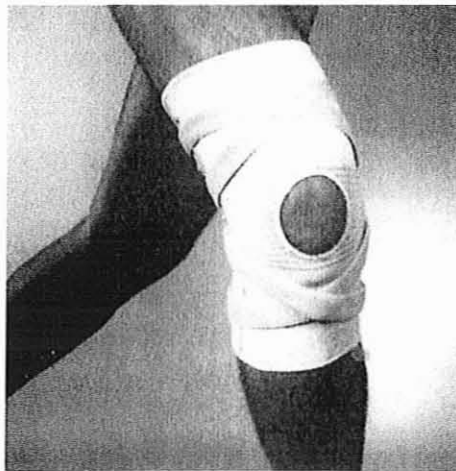


Figure 123 : Genouillère évolutive [77].

Exemple :

- GIBORTHO évolutive 6360 (5 tailles), couvrant les tours de genou de 28 à 52 cm.

b) La pratique officinale

- **La prescription** devra être aussi précise que possible car chaque modèle a sa propre spécificité. Elle devra être libellée sur une ordonnance particulière. Le choix de la genouillère par le médecin s'effectue en fonction de la pathologie et de son stade évolutif.
- **La prise de mesure** : le pharmacien utilise un mètre ruban à même la peau sans serrer. La majorité des laboratoires conseille de prendre la circonférence du genou au milieu de la rotule et derrière le creux poplité, lorsque le patient est debout et que son genou est légèrement fléchi (15° environ). On se reportera ensuite aux tailles correspondantes du fabricant. Si l'article est fabriqué sur mesure, le pharmacien suivra la fiche du laboratoire qui précisera les informations supplémentaires à mesurer telles que les circonférences supérieure et inférieure de la genouillère.
- **L'essayage** est obligatoire car les tailles entre les différents fabricants sont différentes. Il permet de confirmer le choix de la taille. La genouillère sera enfilée, initialement à l'officine, en commençant par la partie la plus large. Si la genouillère présente des adjonctions, le pharmacien s'assurera que ceux-ci sont bien mis en place :
 - pour les genouillères à renforts latéraux, centrer l'articulation des renforts latéraux sur la zone des condyles fémoraux, les baleinages doivent donc être positionnés latéralement.
 - pour les genouillères avec amortisseurs, ceux-ci ne doivent pas entraîner de gêne au déroulement de la marche ; faire plier le genou pour vérifier que la genouillère n'entrave pas le mouvement de flexion.
 - pour les genouillères à sangles : elles sont multiples et complexes au premier abord. L'idéal est de se référer au mode d'utilisation fourni par le laboratoire.
 - pour les genouillères à évidement rotulien, s'assurer du parfait centrage de la rotule dans le guide rotulien.

Le pharmacien devra ensuite s'assurer que le patient est satisfait par la mise en place de l'orthèse de par le confort qu'elle procure. Il devra vérifier la bonne compréhension d'une application correcte et que son utilisation semble facile. Il est très important de faire s'asseoir, s'accroupir et marcher le patient lors de l'essayage. Le pharmacien devra également tenir compte de l'esthétique et proposera les différents modèles en précisant le coût de chaque contention.

- **Les conseils** : comme dans toute pathologie sportive, le pharmacien se doit de compléter le rôle du médecin. Il réindiquera au patient quand porter sa genouillère (la journée, dans la pratique sportive, au travail,...) selon la prescription médicale. Il semble donc primordial que la prescription médicale soit aussi explicite que possible quant à la nature et au rythme d'utilisation de l'orthèse. En cas de doute, le pharmacien peut contacter le prescripteur pour demander d'éventuelles explications. Le pharmacien a également un rôle de prévention en soulignant au sportif les erreurs techniques : éviter les séances trop intensives et trop longues, ne jamais oublier de s'échauffer avant toute activité sportive, utiliser un matériel sportif adapté (les chaussures doivent être en bon état), éviter les terrains durs qui augmentent les contraintes du genou,...

Après avoir correctement adapté l'orthèse, le pharmacien délivrera ensuite des conseils quant à l'entretien de la genouillère :

- lavage à l'eau savonneuse à la main,
- rinçage et essorage par pression à plat,
- séchage loin d'une source de chaleur.

Dans le cadre d'une genouillère évolutive, il est parfois possible de laver séparément les éléments amovibles.

• **La facturation :**

- pour les genouillères de série, le remboursement se fait selon le tarif inscrit au T.I.P.S.. L'étiquette de conformité comporte : la mention « conforme au cahier des charges », le numéro de code du T.I.P.S., la classe de pression de contention, le numéro de certificat de qualification correspondant, le tarif de responsabilité TTC, le prix public TTC.
- pour les articles sur mesure, la fabrication se fera sur la base du tarif du T.I.P.S.. La facture comportera les mêmes informations que précédemment, avec en plus, la désignation de l'orthèse sur mesure, le numéro d'agrément du fournisseur et les éventuels suppléments (circonférence, longueur).

6. L'attelle rotulienne AIRCAST®

- L'attelle rotulienne AIRCAST® est une orthèse indiquée dans le traitement de troubles fémoraux-patellaires courants (chondromalacie, subluxations) en contribuant à la réduction de la douleur et de l'œdème. Elle existe en une seule taille qui convient pour la majorité des adultes car elle s'adapte aux circonférences au dessus de la rotule de 30 à 50 cm. Elle est constituée de :
 - **deux anneaux en forme de D** stabilisant et centrant la rotule,
 - **de cellules pneumatiques** : un coussin pneumatique circulaire stabilisant la rotule et comprimant le tissu mou voisin et une deuxième cellule pneumatique infra-patellaire exerçant une pression supplémentaire en dessous de la rotule ; en modulant le volume d'air dans les cellules pneumatiques, il est possible de régler le maintien et la compression.
 - **deux appuis semi-flexibles** renforçant le support pneumatique,
 - **de mousse compressible** sur toutes les parties qui entrent en contact avec la peau, qui rehausse le confort et absorbe la sueur ; au niveau poplité, cette protection répartie la pression et autorise une mobilité entière sans serrer,
 - **deux bandes auto-adhésives** : serrées, elles tirent la rotule vers le côté médial du genou.
- La mise en place de l'orthèse individualise cinq grandes étapes :
 - appliquer l'attelle, la valve dirigée vers le haut, les anneaux en forme de D vers le côté médial du genou, relâcher éventuellement les bandes et les intervertir,
 - adapter, si besoin, l'ouverture rotulienne, les cellules pneumatiques sont reliées à l'attelle par des bandes auto-adhésives, détacher et adapter,
 - la protection poplitée est garnie de mousse, enlever l'attelle et centrer les bandes postérieures,

- la cellule pneumatique est déjà remplie d'air et ne requiert normalement aucune intervention ; avec le tuyau flexible, il est possible néanmoins d'insuffler une très faible quantité d'air (une pression plus forte donne plus de stabilité) puis fermer la valve en la comprimant,
- serrer les bandes auto-adhésives en tenant le genou en extension et en centrant bien l'ouverture rotulienne, adapter, si besoin.

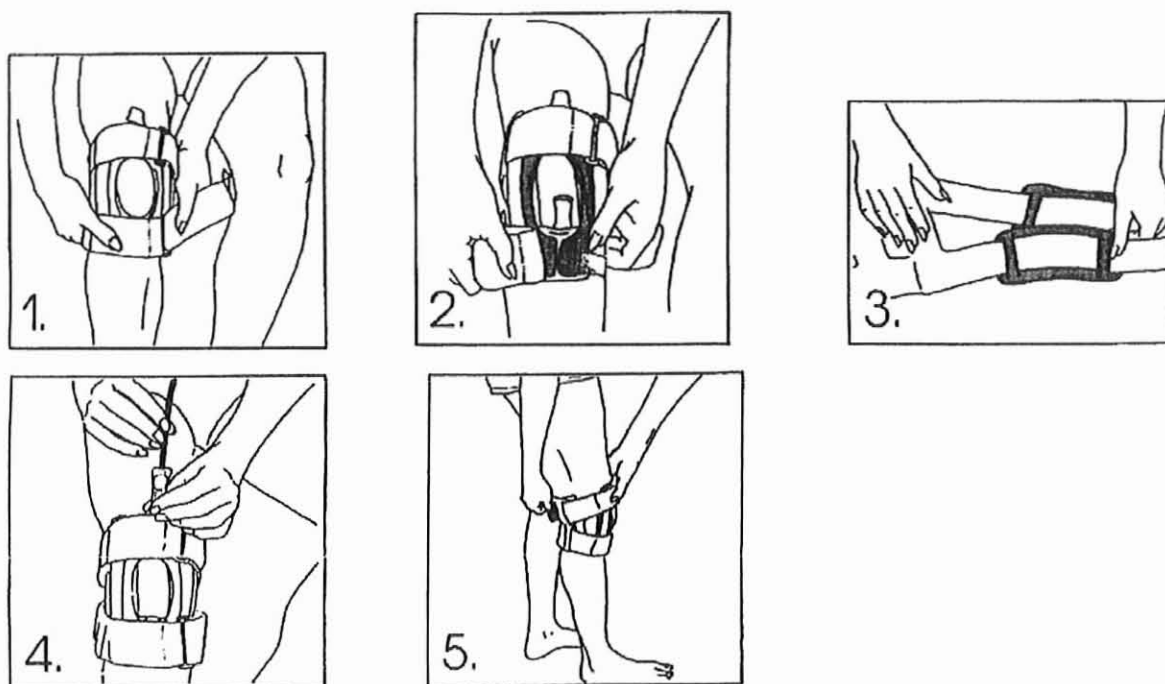


Figure 124 : Mise en place de l'attelle rotulienne AIRCAST®.

- Le pharmacien doit signaler que l'attelle s'entretient en la lavant dans de l'eau tiède avec un savon doux et en la séchant à l'air sans apport de chaleur artificielle.

Remarque : les informations sur l'attelle rotulienne AIRCAST® ont été fournies par la fiche explicative du laboratoire.

7. Les genouillères de grand appareillage [33, 47, 72]

Ce sont des produits réalisés sur mesure en fonction de l'atteinte, remboursés après entente préalable. Ces genouillères assurent une contention importante par le choix d'un matériau rigide et d'un baleinage avec ou sans articulation artificielle.

Elles peuvent présenter un baleinage rigide monocentrique qui ne respecte pas la physiologie du genou et dont l'intérêt est de bloquer l'articulation dans les pathologies graves. Elles peuvent aussi présenter un baleinage polycentrique respectant la physiologie du genou, quand elle peut être respectée. Elles sont indiquées dans les lésions ligamentaires du genou, les plus récentes sont fabriquées en matériau de carbone qui assure rigidité et légèreté.

A côté de ces genouillères, il existe des genouillères rigides qui mobilisent le genou et plus légères pour les déformations rhumatismales ; des grands appareils de marche avec ou sans appui sous-ischiatique et des genouillères avec articulation du genou déverrouillable. Elles sont prescrites en cas d'atteinte neurologique, et permettent une verticalisation du sujet et une marche limitée avec des cannes. On trouve ainsi :

- la genouillère en stratifié de polyester,
- la genouillère rigide.

Nous ne développerons pas la réglementation de ces orthèses car le pharmacien ne fait pas partie des fournisseurs.

8. Les semelles orthopédiques et les semelles visco-élastiques [32, 126, 164, 179, 184]

- **Les semelles orthopédiques** sont destinées à corriger la statique défectueuse du pied ou une anomalie du relief plantaire. Chez le sportif, le genu varum associé, le plus souvent, avec un varus calcanéen, est donc responsable d'une hyperpression du compartiment interne du genou. Au stade douloureux de gonarthrose débutante, il est possible de décompresser le compartiment interne par la mise en place d'une semelle avec coin calcanéen interne (ou coin pronateur postérieur) qui redresse le membre inférieur. Inversement, le sportif en genu valgum comprime son compartiment externe, une correction est possible avec mise en place d'une semelle avec coin calcanéen externe (ou coin supinateur postérieur). En pratique, elle est peu prescrite du fait de l'hyperlaxité ligamentaire.
- **Les semelles visco-élastiques** amortissent les chocs et absorbent les vibrations lors de la phase d'attaque du talon au sol. Elles seront d'une aide précieuse dans l'arthrose du genou et utilisées sur une longue période. Elles sont indiquées pour une économie articulaire en cas de gonarthrose et périostite. Elles doivent être conseillées aux personnes exemptes de toute pathologie, car elles affaiblissent la semelle plantaire.

Les semelles orthopédiques sont inscrites au T.I.P.S. donc prises en charge sur prescription médicale. Le délai de renouvellement est de un an pour l'adulte et de 6 mois pour l'enfant jusqu'à 15 ans inclus. Les semelles visco-élastiques ne sont pas remboursées. La prescription médicale doit être précise, libellée sur une ordonnance particulière. Le pharmacien se conformant à la réglementation en vigueur (compétence et locaux) prendra les empreintes à l'aide d'un podoscope et d'un podographe. Les semelles réalisées seront ensuite obligatoirement essayées à l'officine par le patient. La facturation est indispensable pour le remboursement. La facture détaillée comporte : la mention « conforme au cahier des charges », le numéro de code du T.I.P.S., le tarif de responsabilité TTC, le prix public TTC, le numéro d'agrément du pharmacien.

C. Les indications des différents appareillages [33, 72, 126]

Il nous a semblé utile, après la description des différents produits, de faire un résumé, sous forme de tableau, avec démembrement des rôles et des indications de ces contentions.

Tableau V : Les différentes contentions du genou et leurs rôles dans les pathologies sportives.

Pathologies	Rôles	Produits
entorse bénigne	si douleur peu intense : -antalgie et rappel dynamique -évite les rotations	bande adhésive collée ou genouillère ligamentaire à baleinage souple (V532+SV10+SV11)
	si douleur importante : -antalgie -évite le flexum du genou	plâtre ou résine cruro-malléolaire - 8 jours – puis reprise sportive avec une genouillère articulée (V532+SV9+SV10+SV11)
entorse de gravité moyenne	disparition des signes locaux immobilisation pour cicatrisation ligamentaire	gouttière cruro-malléolaire 8 jours, puis plâtre avec appui 15 jours et reprise sportive avec genouillère ligamentaire (V532+SV9+SV10+SV11)
entorse grave	médicale : -cicatrisation ligamentaire	Gouttière, puis plâtre cruro-malléolaire 30 à 45 jours
	chirurgicale : -immobilisation -cicatrisation ligamentaire	attelle rigide baleinée ou plâtre
phase de rééducation et de réadaptation après une entorse moyenne ou grave	-rappel dynamique -stabilisation articulaire -prévention du syndrome rotulien	genouillère V532 à baleinage latéral, évidemment rotulien et guides pararotuliens (SV9+SV10+SV11)
pathologie méniscale	-immobilisation -rappel dynamique -proprioception	attelle rigide après intervention chirurgicale, puis genouillère à baleinage souple pendant la phase de rééducation.
luxation rotulienne et chondropathie rotulienne	-décompression -centrage rotulien	genouillère à évidemment rotulien et guides pararotuliens (V532+SV9+SV10+SV11) ou attelle pneumatique
fracture rotulienne	déplacée : orientation chirurgicale	
	non déplacée	plâtre avec appui autorisé
tendinites	peu douloureuses	genouillère rotulienne
	douloureuses	attelle rigide baleinée
maladie d'Osgood-Schlatter	-antalgie	genouillère rotulienne (V531+SV9+SV11) ou attelle rigide

Pathologies	Rôles	Produits
gonarthrose	peu douloureuse : -apport de chaleur	genouillère thermique (V511 ou V512)
	douloureuse : -apport de chaleur -stabilisation	genouillère thermique (V511 ou V512 ou DV4)
fractures	déplacées : -orientation chirurgicale	
	non déplacées	immobilisation plâtrée genouillère évolutive
laxité modérée	-maintien articulaire -stabilisation articulaire	
laxité importante	l'appareillage intervient après échec de la chirurgie	genouillère de grand appareillage articulée ou en stratifié de polyester

Troisième partie : LA CHEVILLE

Troisième partie: LA CHEVILLE

I. INTRODUCTION [42, 102]

L'articulation qui unit la jambe et le pied est l'articulation de la cheville ou articulation talo-crurale. Elle relie le tibia et la fibula (ou péroné) au talus (ou astragale). Un quatrième os, le calcanéus (ou calcanéum) intervient également.

Elle joue un rôle primordial dans la marche, que ce soit en terrain plat ou en terrain accidenté. Quotidiennement sollicitée, notamment en pratique sportive, elle subit d'importantes contraintes : en effet, elle supporte la totalité du poids du corps en appui monopodal. De plus, l'énergie cinétique créée par le mouvement sportif augmente cette charge. C'est ainsi que de nombreux sports (marche, course, saut, danse,...) fragilisent l'articulation de la cheville et provoquent l'apparition d'entorses, de tendinites, de fractures, d'arthrose. Le tendon calcanéen (ou tendon d'Achille), situé dans la région postérieure de la cheville, subit lui aussi de nombreux traumatismes.

II. ANATOMIE DESCRIPTIVE

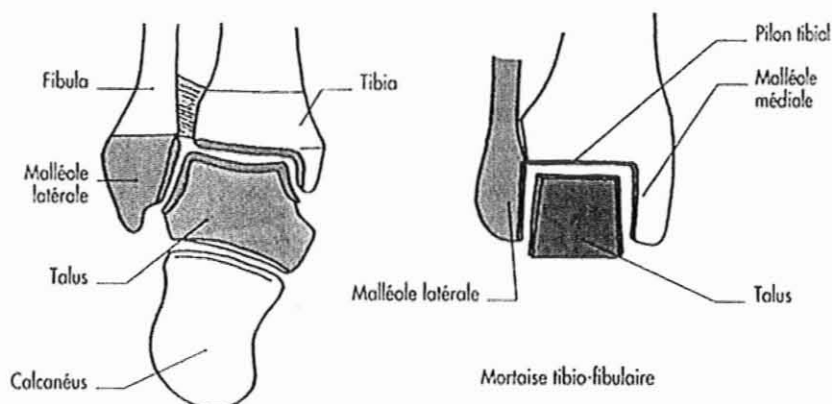


Figure 125 : Articulation de la cheville [42].

A. Les os de la cheville [17, 24, 32, 42, 49, 55, 57, 83, 101, 102, 109, 112, 183]

La cheville est constituée de quatre os :

- l'extrémité inférieure du tibia,
- l'extrémité inférieure de la fibula (ou péroné),
- le talus (ou astragale),
- le calcanéus (ou calcanéum).

1. L'extrémité inférieure du tibia

Le tibia est l'os principal de la jambe. Antérieur et interne, il s'articule en bas avec le talus et latéralement avec la fibula. Son extrémité inférieure comprend deux surfaces articulaires :

- *le pilon tibial*, élargissement quadrangulaire,
- *la malléole médiale (ou interne)*, apophyse triangulaire.

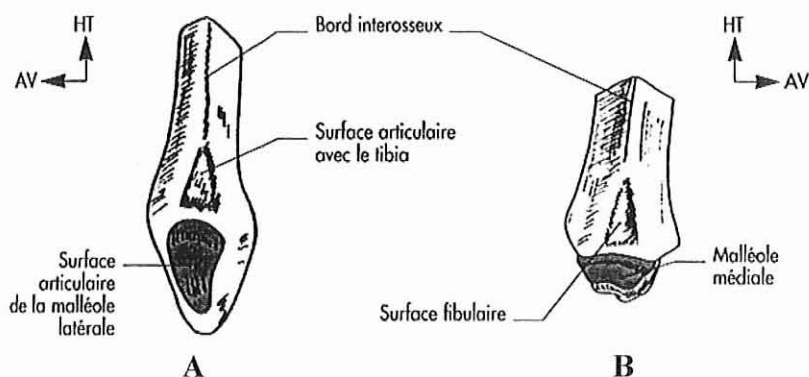


Figure 126 : Extrémité distale des os de la jambe : A : face médiale de la fibula ; B : face latérale du tibia [42].

2. L'extrémité inférieure de la fibula ou péroné

La fibula (ou péroné) est l'os long, postérieur et latéral de la jambe. Il s'articule en bas avec le tibia et le talus. Son extrémité inférieure forme *la malléole latérale (ou externe)*, plus longue et plus volumineuse que la malléole médiale. La pointe de la malléole latérale est située plus bas, elle est plus postérieure que la malléole médiale.

3. Le talus ou astragale

C'est un os court. Situé au dessus du calcanéus, il constitue avec lui le tarse postérieur. Il s'articule en haut avec le tibia et la fibula, en bas avec le calcanéus, en avant avec l'os naviculaire (ou scaphoïde). Il comporte une tête antérieure, un col rétréci et un corps postérieur.

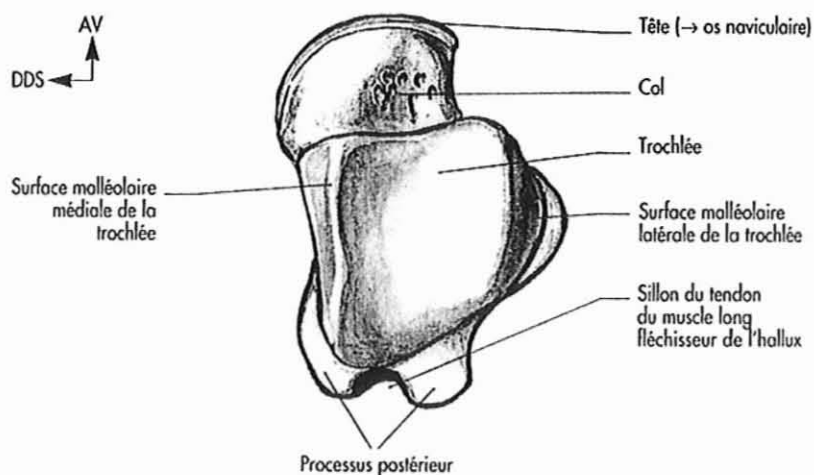


Figure 127 : Vue supérieure du talus [42].

4. Le calcanéus ou calcanéum

C'est l'os le plus volumineux du tarse. Il s'articule en haut avec le talus et en avant avec le cuboïde. Allongé, il présente six faces différentes. Le tendon calcanéen s'attache sur sa face postérieure.

B. Le système ostéo-articulaire de la cheville [17, 24, 42, 49, 55, 56, 57, 83, 100, 101, 102, 108, 109, 112, 140, 151, 183]

L'articulation de la cheville ou articulation talo-crurale ou articulation tibio-tarsienne, met en rapport les extrémités inférieures du tibia et de la fibula, figurant une pince, avec le talus qui s'encastre dans cette pince comme un tenon* dans une mortaise*.

L'étude anatomique de l'articulation de la cheville inclut, avec celle de la talo-crurale, celle de la tibio-fibulaire inférieure (ou péronéo-tibiale inférieure) et celle de la sous-talienne (ou talo-calcanéenne ou sous-astragalienne). Trois articulations différentes sont donc à étudier.

1. La classification de l'articulation de la cheville

L'articulation talo-crurale, unissant le talus au tibia et à la fibula, et l'articulation sous-talienne, unissant le talus au calcanéus, sont des articulations mobiles ou diarthroses. Les surfaces articulaires sont donc réunies par des moyens d'union (capsule articulaire et ligaments) et sont mobiles l'une par rapport à l'autre grâce à la synoviale.

L'articulation tibio-fibulaire inférieure, unissant le tibia à la fibula, est une articulation semi-mobile ou amphi-arthrose*. En effet, les surfaces sont unies par des fibres courtes et sont dépourvues de cartilage, l'articulation ne possède donc que très peu de mobilité.

2. Les surfaces articulaires

La forme des surfaces articulaires permet de classer les deux diarthroses en deux catégories différentes.

a) L'articulation talo-crurale

C'est une articulation trochléenne où l'une des surfaces est en forme de poulie. En effet, les extrémités inférieures des deux os de la jambe dessinent une mortaise ou une pince transversalement allongée qui accueille la poulie talienne.

b) L'articulation sous-talienne

Elle est composée d'une articulation antérieure et d'une articulation postérieure. L'articulation antérieure est une arthroïdie*, c'est-à-dire une articulation de surfaces planes. Elle comprend une surface articulaire talienne et une surface articulaire calcanéenne. L'articulation postérieure est une trochoïde*, c'est-à-dire mettant en présence deux cylindres, plein et creux. En effet, la surface articulaire calcanéenne convexe représente un segment de cylindre s'adaptant à la concavité de la facette talienne.

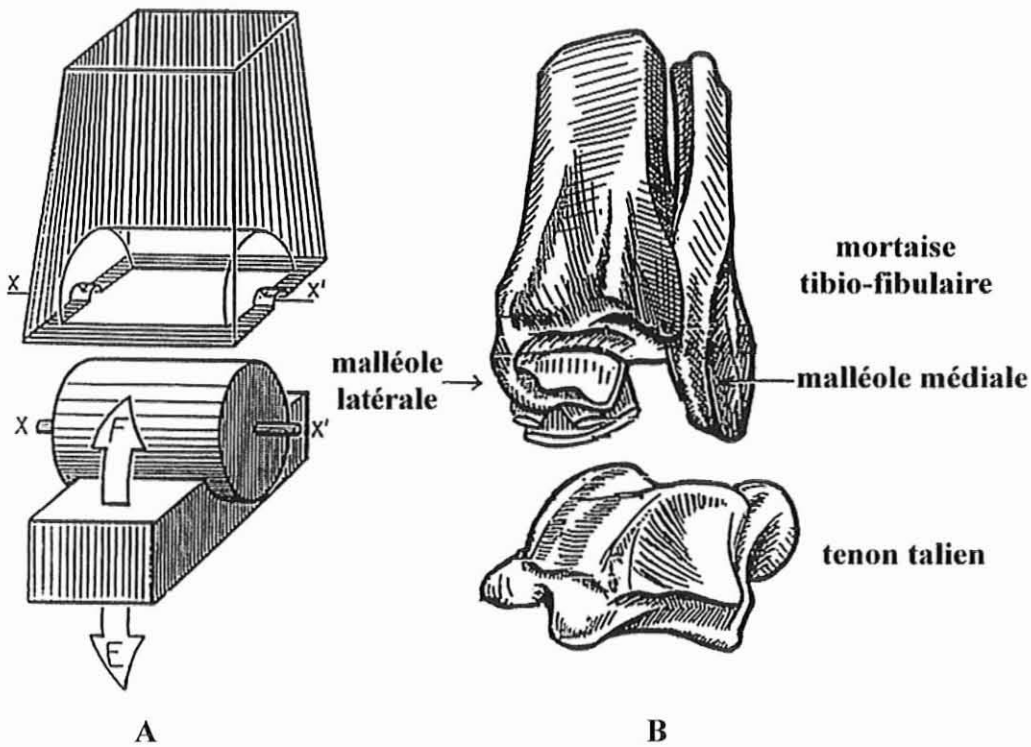


Figure 128 : Articulatio talo-cruralis : A : modèle mécanique ; B : modèle anatomique [83].

3. La stabilité de la cheville : les moyens d'union

Les surfaces articulaires sont maintenues en contact par la capsule articulaire et les ligaments.

a) La capsule articulaire

La capsule de l'articulation talo-crurale s'insère près du pourtour des surfaces cartilagineuses, sauf à la partie antérieure où elle s'en écarte un peu. Elle est mince et lâche en avant et en arrière. Elle est renforcée par des ligaments.

b) Les ligaments

(1) Les ligaments de l'articulation talo-crurale

Les deux principaux sont :

- **le ligament collatéral médial ou latéral interne (LLI),**
- **le ligament collatéral latéral ou latéral externe (LLE).**

Ces deux ligaments forment de chaque côté de l'articulation de puissants faisceaux fibreux et constituent l'essentiel de l'appareil ligamentaire de la cheville. Ils prolongent et complètent les malléoles.

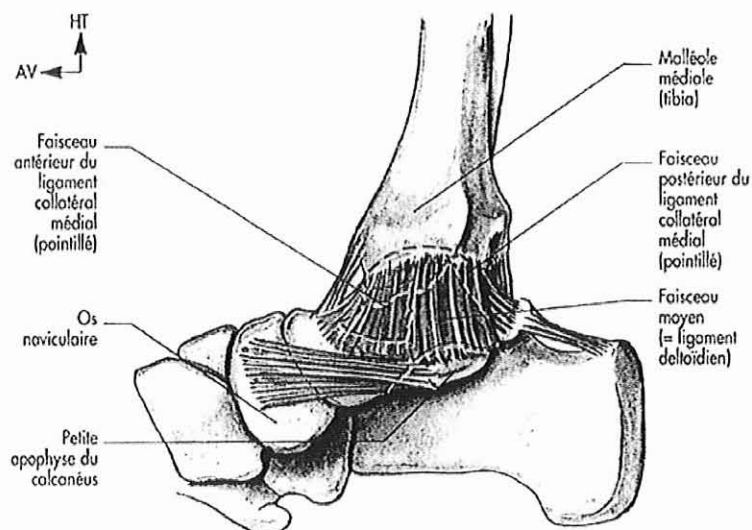


Figure 129 : Vue médiale du ligament collatéral médial de la cheville [42].

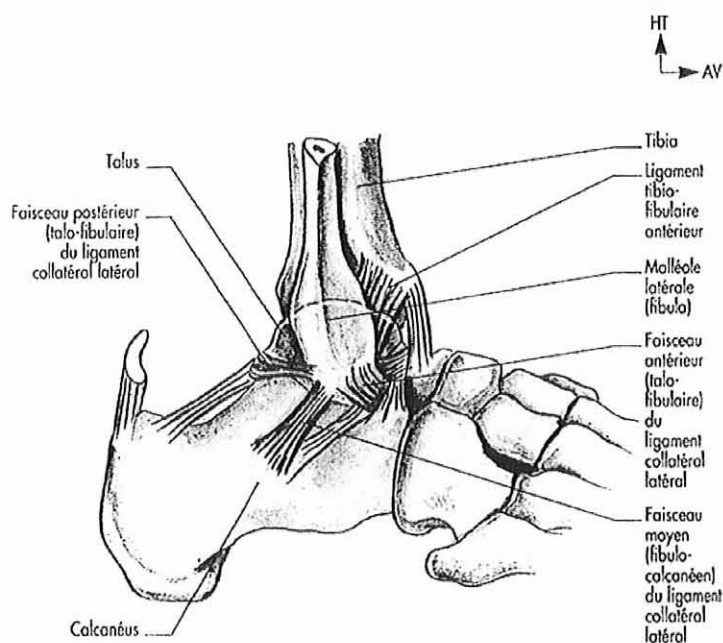


Figure 130 : Vue latérale du ligament collatéral latéral de la cheville [42].

Les ligaments accessoires sont les ligaments antérieurs et postérieurs. Ce ne sont que des renforcements capsulaires. A ce niveau, en effet, ce sont les tendons qui jouent le rôle des ligaments.

(2) Les ligaments de l'articulation sous-talienn

Le principal est le ligament interosseux talo-calcaneen ou ligament en haie. Deux autres ligaments sont moins importants : un ligament talo-calcaneen latéral et un ligament talo-calcaneen postérieur. Ce sont des ligaments courts et puissants.

(3) Les ligaments de l'articulation tibio-fibulaire inférieure

Ils sont au nombre de trois :

- le ligament tibio-fibulaire antérieur,
- le ligament tibio-fibulaire postérieur,
- le ligament interosseux.

4. L'organe de glissement : la synoviale

La synoviale de l'articulation talo-crurale suit la face profonde de la capsule, tapissant en avant l'espace entre la zone cartilagineuse et l'insertion capsulaire. Elle se laisse facilement distendre en avant et surtout en arrière où elle accuse une forte laxité. Elle peut communiquer avec la synoviale de l'articulation tibio-fibulaire inférieure, jamais avec les synoviales tendineuses du voisinage.

5. Les vaisseaux et les nerfs

a) Les artères

Ce sont des branches des artères fibulaires, tibiales antérieure et postérieure.

b) Les nerfs

Ils proviennent des nerfs tibial, fibulaire profond et saphène.

III. ANATOMIE FONCTIONNELLE : MOBILITE ET BIOMECANIQUE DE LA CHEVILLE [17, 24, 31, 32, 42, 49, 55, 57, 80, 83, 100, 102, 109, 112, 140, 149, 183]

L'articulation de la cheville ou talo-crurale supporte le poids du corps et assure le mouvement du pied. Elle n'a qu'un seul degré de liberté, la flexion-extension permettant la mobilisation du pied dans le plan sagittal autour de l'axe bimalléolaire.

Les autres mouvements intéressent l'articulation sous-talienn, permettant d'orienter le pied dans les deux autres axes ; ce sont des mouvements de faible amplitude dont les combinaisons sont dictées par la forme des surfaces articulaires : varus et valgus.

A. L'articulation talo-crurale

1. La stabilité articulaire

La station érigée exige une stabilité parfaite du talus. Les mouvements de la cheville sont limités par les surfaces articulaires.

a) La stabilité antéro-postérieure

Elle est obtenue par l'adaptation du talus à la mortaise tibio-fibulaire.

La flexion est bloquée par :

- la résistance du puissant tendon calcanéen,
- la tension de la partie postérieure de la capsule,
- la tension des faisceaux postérieurs des ligaments collatéraux,
- la butée du col du talus sur le bord antérieur du pilon tibial.

L'extension est bloquée par :

- la tension de la partie antérieure de la capsule,
- la tension des faisceaux antérieurs des ligaments collatéraux,
- les tendons extenseurs des orteils,
- la résistance tonique des fléchisseurs,
- la butée du col du talus sur le bord postérieur du pilon tibial.

Cet ensemble empêche les déplacements de la poulie talienne vers l'avant ou l'arrière et augmente donc la stabilité antéro-postérieure.

b) La stabilité transversale

Les déplacements transversaux du talus au cours des mouvements d'adduction-abduction et de rotation du pied sont limités par :

- l'emprise de la mortaise tibio-fibulaire avec ses deux malléoles,
- les ligaments collatéraux (LLI et LLE),
- les ligaments tibio-fibulaires inférieurs,
- les muscles éverseurs* et inverseurs* du pied.

2. La dynamique articulaire

C'est une articulation qui ne permet que des mouvements de flexion-extension.

a) La définition des mouvements

A partir d'une position de référence où la plante du pied est à angle droit sur l'axe de la jambe, **la flexion** rapproche le dos du pied de la face antérieure de la jambe (flexion dorsale) tandis que **l'extension** tend à placer le pied dans le prolongement de la jambe (flexion plantaire).

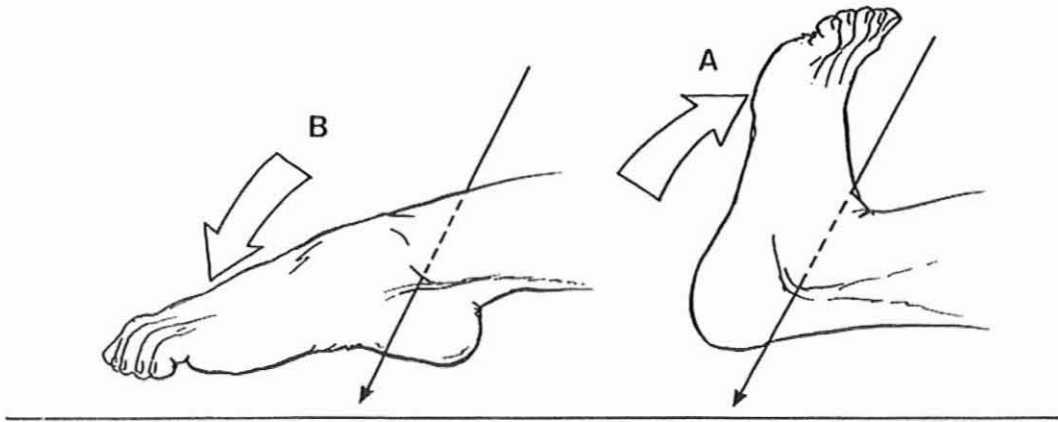


Figure 131 : Mouvements de flexion (A) et d'extension du pied (B) [100].

b) L'axe du mouvement

Il est transversal et légèrement oblique en dehors et en arrière. Il est perpendiculaire à l'axe de la trochlée du talus et se trouve dans le plan frontal et passe par les deux malléoles.

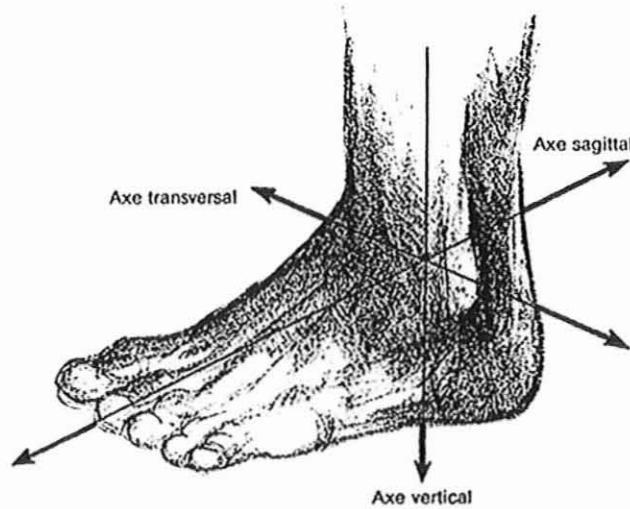


Figure 132 : Les trois axes du pied [17].

c) L'amplitude des mouvements

L'amplitude globale de la flexion-extension est de 70 à 80° :

- 20 à 30° pour la flexion dorsale,
- 30 à 50° pour l'extension dorsale.

d) Les muscles moteurs de la flexion-extension [103, 113, 175, 185]

Muscle	Origine	Terminaison	Nerf	Action
tibial antérieur	fibula	cunéiforme médial et métatarsien I	fibulaire profond	fléchisseur dorsal du pied
long extenseur des orteils	tibia, fibula et membrane interosseuse	phalanges intermédiaires et distales II à V	fibulaire profond	fléchisseur dorsal du pied
long extenseur de l'hallux	fibula et membrane interosseuse	phalanges distale et proximale I	fibulaire profond	fléchisseur dorsal du pied
troisième fibulaire	fibula et membrane interosseuse	métatarsien V	fibulaire profond	fléchisseur dorsal du pied
triceps sural : gastrocnémien	-tubercules supra-condyliques médial et latéral du fémur -capsule articulaire	tubérosité du calcaneus	tibial	extenseur dorsal du pied
triceps sural : soléaire	fibula et tibia	tubérosité du calcaneus	tibial	extenseur dorsal du pied
triceps sural : plantaire	ligne supra-condylienne latérale	tendon calcanéen	tibial	extenseur dorsal du pied
tibial postérieur	tibia, fibula et membrane interosseuse	tubérosité de l'os naviculaire	tibial	extenseur dorsal du pied
long fléchisseur des orteils	tibia	phalanges distales II à V	tibial	extenseur dorsal du pied
long fléchisseur de l'hallux	fibula et membrane interosseuse	phalange distale de l'hallux	tibial	extenseur dorsal du pied
long fibulaire	fibula et condyle latéral du tibia	métatarsien I	fibulaire superficiel	extenseur dorsal du pied
court fibulaire	fibula	métatarsien V	fibulaire superficiel	extenseur dorsal du pied

Tableau VI : Les muscles moteurs de la flexion-extension du pied.

Les muscles fléchisseurs sont :

- le muscle tibial antérieur,
- le muscle long extenseur des orteils,
- le muscle long extenseur de l'hallux,
- le troisième fibulaire.

Les muscles extenseurs sont :

- le muscle triceps sural (le plus puissant),
- le muscle tibial postérieur,
- le muscle long fléchisseur des orteils,
- le muscle long fléchisseur de l'hallux,
- les muscles long et court fibulaires.

Remarque : lorsque le pied est en extension, des mouvements d'adduction et d'abduction peuvent s'observer. Ils sont réduits et mesurent environ 5°.

B. L'articulation tibio-fibulaire inférieure

Elle est presque immobile. De cette fixité dépend la stabilité de la cheville et, partant, du pied. On observe cependant quelques faibles déplacements transversaux :

- au cours de la flexion extrême du pied, la trochlée du talus écarte la malléole latérale. Il existe simultanément une légère ascension et une rotation médiale de la fibula.
- au cours de l'extension, les déplacements sont inversés.

C. L'articulation sous-talienne

C'est l'articulation qui possède la plus grande adaptation. En supposant le talus fixe dans la mortaise tibio-fibulaire, les mouvements du calcaneus se font dans les trois plans de l'espace :

- lors d'un varus ou d'un mouvement d'inversion* : le calcaneus s'abaisse (extension), se déplace en dedans (adduction) et roule en supination*.
- lors d'un valgus ou d'un mouvement d'éversion* : le calcaneus se relève (flexion), se déplace en dehors (abduction) et roule en pronation*.

1. La définition des mouvements articulaires

a) Les mouvements simples

Ce sont des mouvements qui s'effectuent autour d'un seul axe, ici l'axe vertical. On distingue :

- **l'abduction** qui porte la pointe du pied vers l'extérieur, s'éloignant de l'axe de symétrie du corps,
- **l'adduction** qui porte la pointe du pied vers l'intérieur, se rapprochant de l'axe de symétrie du corps.

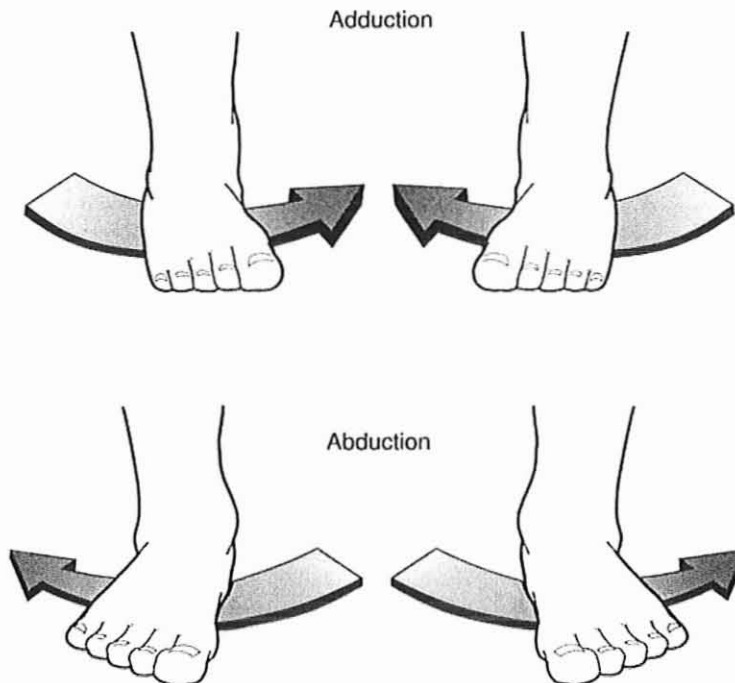


Figure 133 : Mouvements d'adduction et d'abduction du pied [42].

Remarque : Dans la nouvelle nomenclature, ces deux mouvements se réfèrent au deuxième rayon du pied comme axe sagittal.

Il existe aussi :

- **la supination** qui relève le bord médial du pied et oriente la plante du pied vers le dedans,
- **la pronation** qui relève le bord latéral du pied et oriente la plante du pied vers le dehors.

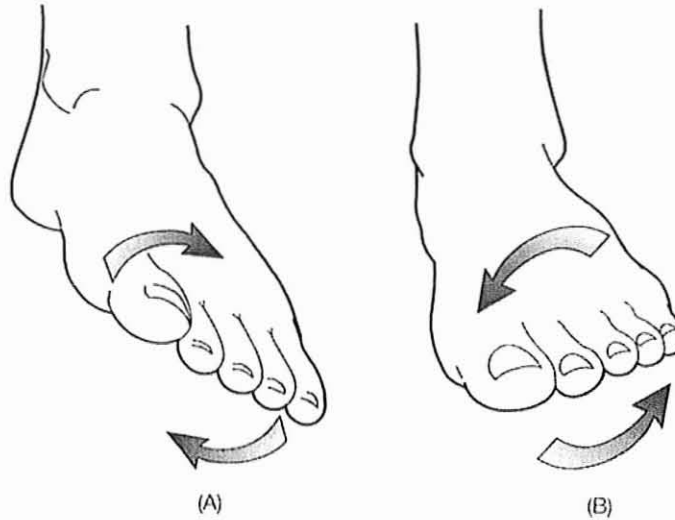


Figure 134 : Mouvements de supination (A) et de pronation (B) du pied [32].

b) Les mouvements complexes

On distingue deux mouvements complexes autour de l'axe sagittal :

- **l'inversion** qui associe adduction, supination et flexion plantaire. L'adduction porte la pointe du pied vers l'intérieur, la supination oriente la plante du pied vers l'intérieur et le pied s'abaisse vers le bas. Ainsi, dans ce mouvement, la plante du pied regarde médialement et le bord médial du pied se soulève. La fixation du pied dans cette position est dénommée pied varus.
- **l'éversion** qui associe abduction, pronation et flexion dorsale. L'abduction porte la pointe du pied vers l'extérieur, la pronation oriente la plante du pied vers l'extérieur et le dos du pied se rapproche de la face antérieure de la jambe. Ainsi, dans ce mouvement, la plante du pied regarde latéralement et le bord latéral se soulève. La fixation du pied dans cette position est dénommée pied valgus.

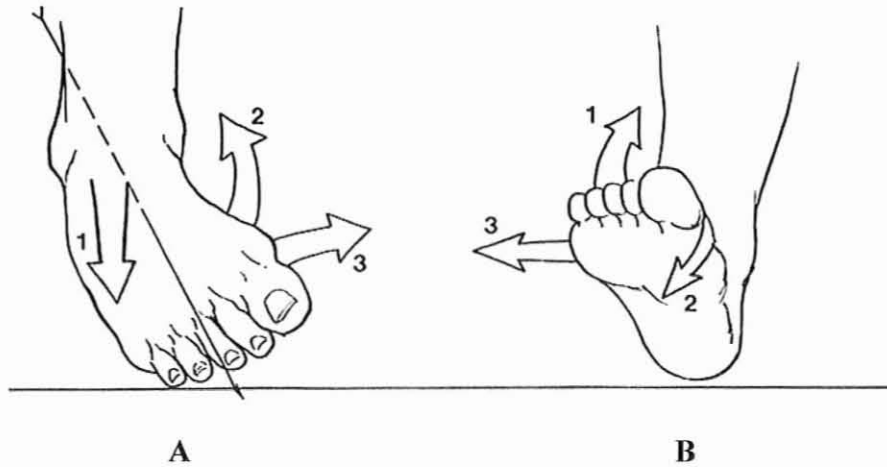


Figure 135 : Mouvements d'inversion (A) et d'éversion (B) du pied [100].

En résumé, l'inversion associe adduction, supination et flexion plantaire (extension) ; l'éversion associe abduction, pronation et flexion dorsale.

2. Les axes des mouvements

Ils sont sagittal et vertical. Autour de ces axes, le calcanéus est mobilisé "comme un bateau agité par la houle" (Farabeuf) :

- l'axe sagittal se confond avec l'axe du deuxième orteil. Il est donc parallèle à l'axe du pied. Autour de lui, s'effectuent des mouvements d'éversion-inversion qui orientent la plante du pied en dehors ou en dedans.
- l'axe vertical autour duquel s'effectuent des mouvements d'abduction et d'adduction.

3. L'amplitude des mouvements

Elle est respectivement de 15 à 20° pour l'abduction et l'adduction. Celle de la supination est de 50° et de 25° pour la pronation. Celle de l'inversion est d'environ 30° et est facilitée par l'extension du pied. Celle de l'éversion est d'environ 25° et est facilitée par la flexion du pied.

4. Les muscles moteurs [103, 113, 175, 185]

Les muscles adducteurs, supinateurs et inverseurs sont les muscles tibiaux antérieur et postérieur ; accessoirement le muscle long extenseur de l'hallux.

Les muscles abducteurs, pronateurs et éverseurs sont les muscles court et long fibulaire et accessoirement le muscle troisième fibulaire.

Muscle	Origine	Terminaison	Nerf	Action
tibial antérieur	fibula et membrane interosseuse	cunéiforme médial et métatarsien I	cunéiforme médial et métatarsien I	adducteur, supinateur et inverseur du pied
tibial postérieur	tibia, fibula et membrane interosseuse	tibia, fibula et membrane interosseuse	tibial	adducteur, supinateur et inverseur du pied
long extenseur de l'hallux	fibula et membrane interosseuse	phalange distale et proximale I	fibulaire profond	adducteur, supinateur et inverseur du pied
court fibulaire	fibula	métatarsien V	fibulaire superficiel	abducteur, pronateur et éverseur du pied
long fibulaire	fibula et condyle latéral du tibia	métatarsien I	fibulaire superficiel	abducteur, pronateur et éverseur du pied
troisième fibulaire	fibula et membrane interosseuse	métatarsien V	fibulaire profond	abducteur, pronateur et éverseur du pied

Tableau VII : les muscles moteurs des mouvements complexes du pied.

IV. L'EXAMEN PROGRAMMÉ DE LA CHEVILLE [17, 24, 44, 48, 49, 57, 69, 80, 83, 88, 96, 131, 167]

Il sera d'abord clinique, puis fera appel aux investigations paracliniques. Il a pour but de différencier les lésions de l'articulation talo-crurale de celles de la sous-talienne, puis de distinguer les lésions tendineuses ou ligamentaires.

A. L'examen clinique

Doux, comparatif, il doit être différé par la pratique de radiographie lorsqu'il existe une cheville ecchymotique, très augmentée de volume, afin d'éliminer une fracture. Dans la majorité des cas, le médecin est amené à examiner le sportif victime d'un traumatisme direct.

1. L'interrogatoire

Il précise les conditions de survenue, l'intensité du traumatisme, l'évolution de la douleur, les suites immédiates (a-t-il pu poser le pied à terre et marcher ?). Le type de douleur aide aussi au diagnostic : existe-t-elle à l'appui ou ne survient-elle qu'à la marche ou à la course ? Est-elle continue ou intermittente ? Est-elle spontanée ou créée par l'activité sportive ? Les modalités du sport pratiqué ainsi que la connaissance du point d'impact et de la position du pied lors du traumatisme permettant d'orienter le diagnostic lésionnel.

2. L'inspection

Elle est facilitée par la présence des deux repères latéraux principaux que constituent la malléole médiale et la malléole latérale qui sont toujours palpables, même en présence d'un œdème. Le repère postérieur de la cheville est fourni par la saillie du tendon d'Achille bordé latéralement par deux gouttières dépressibles.

L'inspection recherche un hématome, une ecchymose ou un œdème. Elle permet de juger du degré d'impotence fonctionnelle : appui prudent, saut à cloche pied, marche avec une canne,...

Le médecin examinera également les chaussures utilisées dans les activités antérieures du sportif. Il recherchera toutes les zones d'usure, les déformations anormales. L'attaque du pied interne du talon signe une pronation, c'est-à-dire un valgus, celle externe signe une supination, c'est-à-dire un varus.

Remarque : il faut rester prudent quant à l'usure externe du talon car le pied se pose toujours en latéral lors de la marche.

3. La palpation

Elle permet de percevoir sur une cheville non noyée par l'œdème :

- les tendons fibulaires en arrière et en dessous de la malléole latérale,
- les tendons extenseurs sur la face antérieure du cou de pied,
- le tendon calcanéen en situation postérieure,
- l'interligne articulaire sous-talienne juste au dessous de la malléole latérale,
- l'artère pédieuse dont on perçoit le pouls, en avant, entre les extenseurs,
- l'artère tibiale postérieure en arrière et en dessous de la malléole médiale.

Le médecin apprécie le volume des tendons, un éventuel empâtement, une bursite possible avec ou sans nodules. La palpation renseigne également sur le degré de chaleur de la cheville, sur la présence de points douloureux, sur la tension d'un éventuel œdème. La douleur déclenchée lors des mouvements articulaires avec ou sans résistance (flexion, extension, adduction, abduction, inversion, éversion) et à la palpation des différentes formations, permet de faire l'inventaire des éléments lésés.

4. La mobilité et la recherche des mouvements anormaux

La mobilité de la cheville est étudiée en se souvenant que :

- la flexion reste limitée à 20°, pouvant atteindre 30° en appui,
- l'extension est de 30° et peut atteindre 50° chez des sujets hyperlaxes,
- la rotation interne est de 50°, l'externe de 25°,
- l'abduction et l'adduction sont de 15 à 20°,
- l'inversion est de 30°, l'éversion de 25°.

Ces mesures se prennent avec un rapporteur, et la position zéro est donnée comme celle du pied à angle droit. L'articulation talo-crurale se juge dans la flexion-extension, mais la sous-talienne s'étudie en mobilisant le talon en inversion et en éversion.

a) La mobilité en décubitus* dorsal

(1) Le ballottement talien*

Il témoigne de la laxité dans le plan frontal. L'examineur empaume d'une main la mortaise tibio-fibulaire, le tarse postérieur avec l'autre ; le pied étant en légère extension, il imprime un jeu articulaire latéral. Le test est positif lorsqu'il existe un mouvement de latéralité du talus qui vient buter contre la face interne de la mortaise tibio-fibulaire.

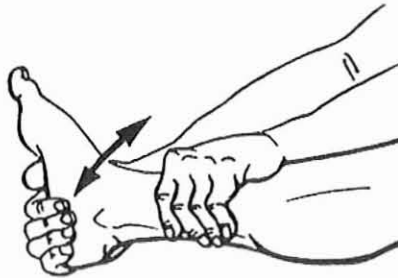


Figure 136 : Le ballottement talien [49].

(2) Le tiroir talien antérieur

Il témoigne de la laxité dans le plan sagittal. L'examineur empaume d'une main l'avant-pied, et la face antérieure de la mortaise tibio-fibulaire avec l'autre ; le genou étant à angle droit, le pied en légère extension, il exerce une traction antérieure au niveau du pied. Le test est positif lorsqu'il existe un tiroir, c'est-à-dire un déplacement vers l'avant du talus par rapport à la mortaise.

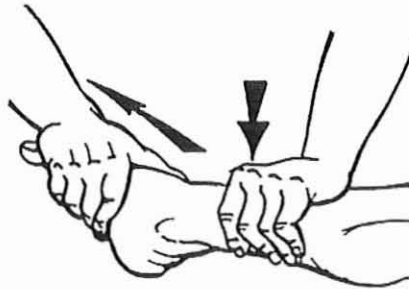

Figure 137 : Le tiroir antérieur talien [49].

Les deux tests précédents, dynamiques, sont bien sûr réalisés après la pratique d'examens complémentaires éliminant une lésion osseuse, d'abord du côté sain, puis du côté lésé, dans un but comparatif.

b) La mobilité en décubitus ventral

L'examineur laisse le pied dépasser le bord de la table d'examen.

(1) Le signe de Brunet

Il s'agit d'une perte de l'équinisme* du pied en procubitus qui est due à la perte de la tonicité du triceps sural en cas de rupture du tendon calcanéen. Il s'observe, le patient étant en décubitus ventral, par la chute du pied à 90°.

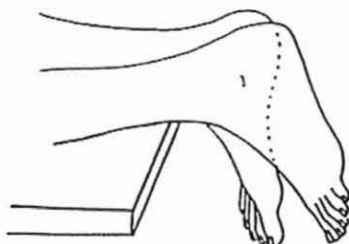


Figure 138 : Signe de Brunet : perte de l'équinisme du pied [53].

(2) La manœuvre de Thompson

Elle est positive lorsqu'une pression manuelle du mollet n'entraîne aucune réaction d'extension du pied. Dans ce cas, ce signe témoigne de la rupture ou de la désinsertion du tendon d'Achille.

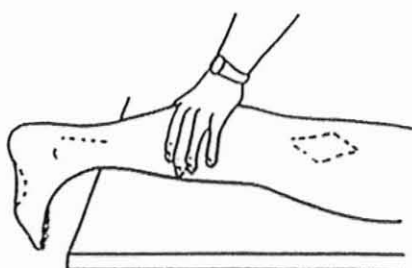


Figure 139 : Manœuvre de Thompson [53].

c) La mobilité debout en appui

Il est intéressant de vérifier l'appui de ce pied, à la recherche d'une esquive, puis d'étudier la marche, en notant le déroulement de la cheville pendant le pas, en recherchant une claudication*. Il est aussi intéressant d'étudier les montées et les descentes d'escalier qui amplifient la flexion-extension du cou-de-pied. Les possibilités de station monopodale, d'abord en appui plantaire total, puis sur la pointe des pieds sont également étudiées (en cas de rupture du tendon calcanéen, cette élévation unipodale sur la pointe du pied est impossible : c'est le "signe du génie de la bastille"), et cette montée sur la pointe des pieds permet de vérifier l'état fonctionnel de la cheville. Il en est de même avec l'étude du sautillement d'abord en bipodal avant l'unipodal.

5. Le bilan musculaire

Il analyse la fonte musculaire, en particulier du triceps sural, en mesurant le périmètre des deux mollets à 20 centimètres au dessus du bord postérieur du calcaneus.

Il recherche le déclenchement de douleur en cas de tendinite et cote la force musculaire :

- du muscle tibial antérieur : l'examineur s'oppose à la flexion exigée du sujet,

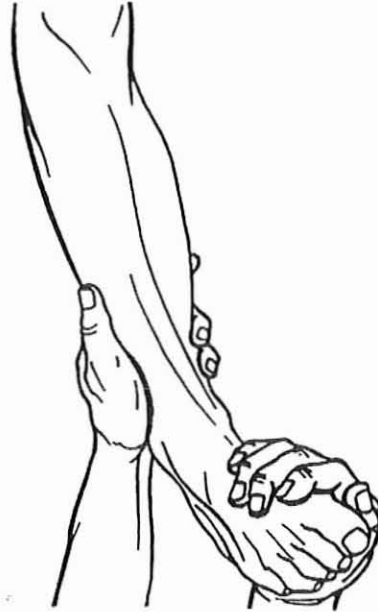

Figure 140 : Testing du tibial antérieur [49].

- du muscle court extenseur des orteils : l'examineur s'oppose à la flexion du pied associée à l'extension des orteils,
- du muscle tibial postérieur (très puissant inverseur) : l'examineur s'oppose à l'inversion du pied,

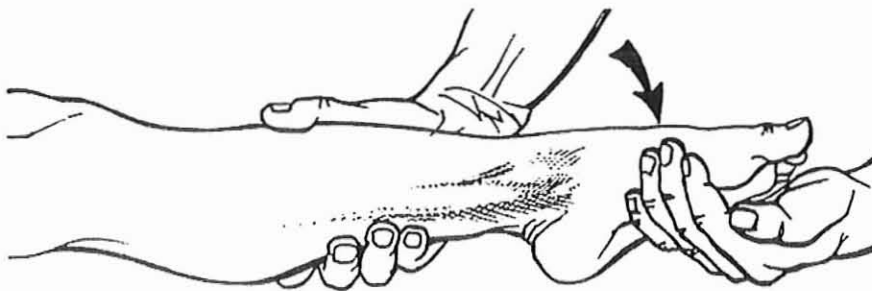


Figure 141 : Testing du tibial postérieur [49].

- du muscle triceps sural (très puissant fléchisseur plantaire du pied) : l'examineur s'oppose à l'extension du pied et le patient est debout en charge sur la pointe des pieds,
- du muscle court fibulaire : l'examineur s'oppose à l'abduction du pied,
- du muscle long fibulaire (très puissant éverseur) : l'examineur s'oppose à l'éversion du pied.

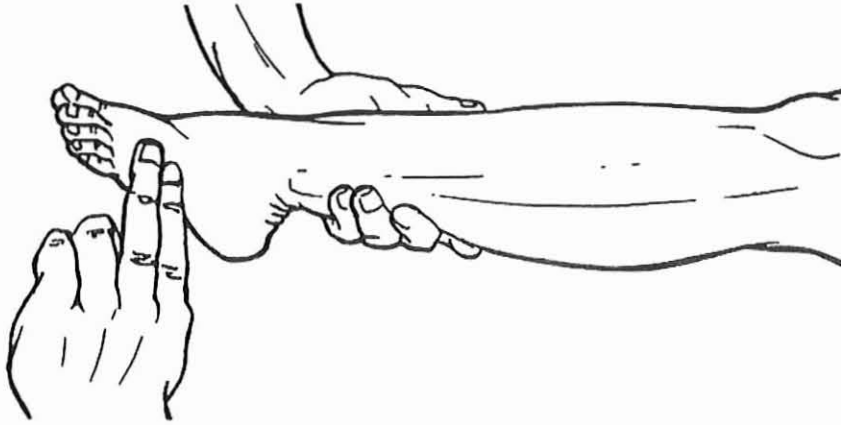

Figure 142 : Testing des fibulaires [49].

6. L'examen vasculaire

C'est l'étude des pouls (pédieux, tibial postérieur). La recherche de la tonicité de la semelle veineuse de Lejars est réalisée.

B. Les examens complémentaires

1. Les radiographies

Elles sont indispensables en cas de traumatisme aigu. Elles permettent de visualiser les fractures. Les incidences habituelles sont de face, de profil et obliques.

2. L'échographie

Elle a un intérêt majeur dans les lésions du tendon calcanéen.

3. Le scanner

Souvent couplé à l'arthrographie, il est demandé en cas de tarsalgies, à la recherche de lésions du ligament en haie, de lésion du dôme talien ou de micro-arrachements osseux.

4. L'imagerie par résonance magnétique ou IRM

C'est l'examen de choix pour les lésions musculo-tendineuses et aponévrotiques, et éventuellement pour le cartilage. Elle permet de distinguer une algodystrophie* et de diagnostiquer une fracture de fatigue.

5. La scintigraphie

Elle est prescrite en cas de suspicion d'algodystrophie, de fracture de fatigue ou d'ostéochondrite. Elle a l'avantage de bien orienter le diagnostic, de détecter des foyers multiples mais elle manque de spécificité.

6. L'arthrographie

Elle permet la visualisation des structures osseuses, ligamentaires et musculaires.

7. L'électromyogramme

Il est indispensable dans les syndromes canaux, à la recherche des signes sensitifs qui sont nombreux alors que les troubles moteurs sont plus rares.

8. Le bilan biologique

En cas de doute sur une origine inflammatoire, il faut le demander (recherche de la vitesse de sédimentation, de l'uricémie,...).

V. LES PRINCIPALES PATHOLOGIES DE LA CHEVILLE

La cheville transmet le poids du corps au pied. Son efficacité repose sur l'intégrité des malléoles et des ligaments collatéraux qui assurent la stabilité transversale. Tout mouvement forcé en inversion ou éversion risque de détruire le complexe articulaire : ceci explique la fréquence des pathologies traumatiques sportives.

A. Les entorses de la cheville [3, 12, 16, 17, 19, 20, 24, 25, 27, 28, 32, 38, 39, 42, 44, 45, 49, 52, 53, 55, 58, 60, 62, 64, 66, 68, 74, 76, 80, 82, 83, 90, 95, 97, 120, 127, 129, 137, 138, 142, 147, 149, 151, 152, 156, 158, 160, 161, 167, 182]

Le terme "entorses de cheville" regroupe un grand nombre d'atteintes capsulo-ligamentaires de localisations variées et de différentes gravités : de la simple distension avec microlésions à la rupture totale d'un ou plusieurs faisceaux.

Les entorses de la cheville sont les accidents les plus fréquents de la traumatologie du sport, rencontrés chez l'adulte, voire l'adolescent, rarement chez l'enfant. Elles concernent dans l'immense majorité des cas le ligament collatéral latéral, et de façon exceptionnelle le ligament collatéral médial.

1. L'entorse du ligament collatéral latéral

a) L'étiologie et le contexte sportif

Les entorses possèdent "des sports de prédilection" : le football, le rugby, la danse, le tennis, le saut, le basket-ball, le handball. Elle ont quasiment disparu lors de la pratique du sport alpin avec l'évolution de la chaussure dont l'augmentation de la hauteur de la tige a plutôt favorisé l'apparition de traumatismes de la jambe. A l'état physiologique, le pied, reposant par son bord externe, présente une tendance spontanée à se tordre en dedans, autrement dit à se mettre en inversion. Grâce à la tension des muscles périarticulaires et notamment des muscles court et long fibulaires, il existe une protection du ligament collatéral latéral contre toute élongation fortuite. Mais que cette tension soit mise en défaut, et cette protection disparaît. C'est le cas lors d'un traumatisme dans la pratique sportive.

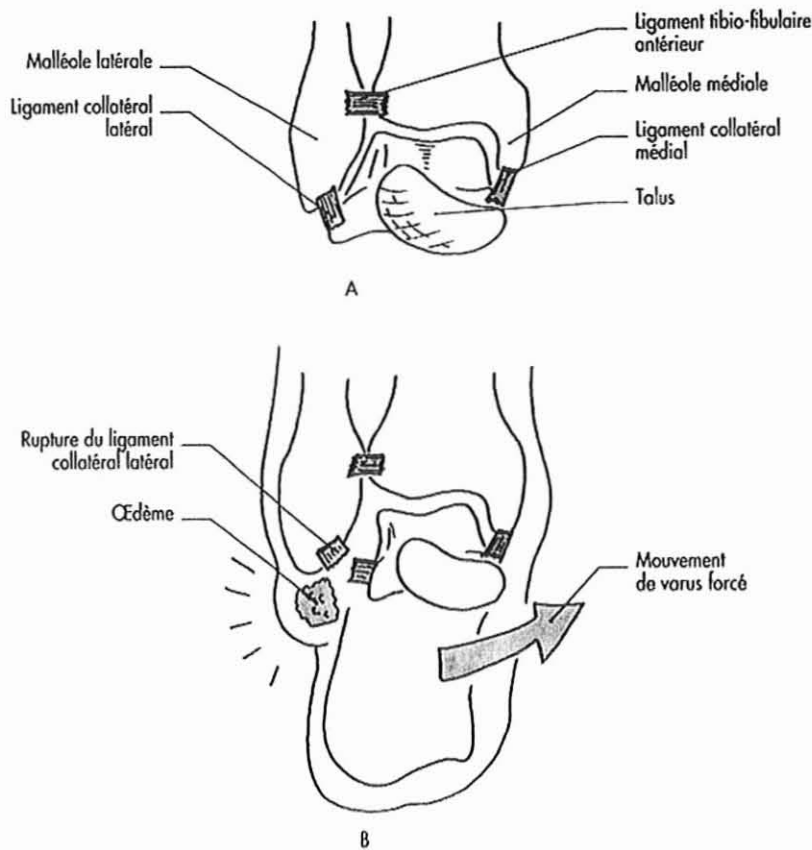


Figure 143 : Entorse externe de la cheville : A : vue antérieure ; B : varus forcé [42].

Le mécanisme responsable de l'atteinte de ce ligament est représenté, dans presque tous les cas, par un traumatisme en inversion forcée, portant le pied en varus. Il peut donc s'agir d'un tacle sur la jambe d'appui au rugby ou au football, d'une réception déséquilibrée d'un saut, d'une chute en appui monopodal à la danse ou au tennis, ... De plus, les chaussures de football et d'athlétisme possèdent une tige courte, ce qui diminue la protection des ligaments collatéraux ; l'arrière pied est donc plus instable, plus fragile et sujet aux entorses.

Selon l'importance de l'accident, ce mouvement est susceptible de léser un certain nombre d'éléments anatomiques dont l'atteinte se propage d'avant en arrière : le faisceau antérieur et la capsule antérieure de l'articulation talo-crurale, le faisceau moyen, la capsule et le ligament interosseux talo-calcanéen de l'articulation sous-taliennne, la gaine des fibulaires, le faisceau postérieur.

b) La classification des entorses

Elle permet de distinguer trois degrés de gravité selon les dégâts anatomiques subis.

(1) L'entorse bénigne

Elle est caractérisée par une simple distension ligamentaire ne compromettant pas la stabilité de l'articulation talo-crurale. Elle est due à un étirement brutal, mais transitoire, du ligament collatéral latéral, à l'origine de ruptures fibrillaires, sans rupture macroscopique. L'ensemble déclenche une réponse tissulaire avec œdème, chaleur et douleur.

(2) L'entorse de gravité moyenne

Elle correspond à une rupture du faisceau antérieur du ligament collatéral latéral et/ou de la capsule. Elle est due à un étirement ligamentaire étendu. Elle est caractérisée par un œdème et une ecchymose localisée au bord externe du pied d'apparition retardée, une impotence fonctionnelle, la perception d'un léger tiroir antérieur ou d'un ballotement talien. Il est important de différencier deux formes selon le mécanisme car le traitement est différent :

- l'entorse en varus équin, avec atteinte ligamentaire et capsulaire,
- l'entorse en varus pur, où seul le ligament collatéral latéral est lésé.

(3) L'entorse grave

Elle est due à une véritable rupture ou à une désinsertion ligamentaire avec lésions macroscopiques. Il s'agit de la rupture du faisceau antérieur, mais aussi du faisceau moyen, voire de la totalité du faisceau du ligament collatéral latéral, éventuellement associées à d'autres lésions osseuses, ostéochondrales, capsulaires et pouvant s'étendre aux autres articulations de l'arrière-pied, ainsi qu'à des structures extra-articulaires de stabilisation comme les court et long fibulaires. Elle est caractérisée par une sensation de déchirure lors du traumatisme, l'absence de douleur à la mobilisation contrastant avec l'importance des signes locaux, la survenue d'un hématome ovalaire en coquille d'œuf. L'examen met en évidence un tiroir antérieur et un ballotement talien importants.

c) Le diagnostic

Cette classification n'est nullement théorique, car du diagnostic de gravité dépendra la thérapeutique fonctionnelle, orthopédique ou chirurgicale. L'absence de reconnaissance des lésions étendues ou un traitement inadapté expose le sportif à une instabilité chronique de la cheville l'obligeant à arrêter son sport. L'association de lésions ostéochondrales dans le cadre des entorses graves, serait également source de douleurs chroniques et de raideurs articulaires. Le diagnostic est donc essentiel. Il est basé sur les données de l'interrogatoire, sur les signes fonctionnels immédiats et retardés, sur le bilan clinique comprenant la recherche des mouvements anormaux et sur le bilan radiographique.

(1) L'interrogatoire

Le médecin interroge le sportif quand celui-ci vient consulter le jour même de l'accident voire le lendemain c'est-à-dire en aigu. Il est capital de bien faire préciser au blessé les circonstances de l'accident, en le laissant tout d'abord parler. Ensuite l'interrogatoire va permettre de savoir si le sujet a repris le sport ou non et de connaître les premiers soins qui lui ont été prodigués sur le terrain, tels que le glaçage et la contention, éléments qui peuvent modifier le tableau par la suite. Il faut rechercher des signes qui ont valeur de gravité :

- la notion de craquement,
- la sensation de déboîtement articulaire,
- la survenue éventuelle d'un gonflement immédiat pré-malléolaire externe (signe de la "coquille d'œuf"),
- l'évolution en trois temps avec intervalle libre puis recrudescence de la douleur qui peut être insomniente,
- l'impotence fonctionnelle totale d'emblée.

Aucun de ces signes n'a de valeur formelle de gravité à lui seul, mais c'est leur regroupement qui fera évoquer une rupture des ligaments. Le médecin demandera au sportif s'il s'agit d'un premier accident ou d'une récurrence. En cas d'entorses récurrentes, il demandera aussi des précisions sur les traitements antérieurs. L'interrogatoire soulève alors un problème de chronicité.

(2) L'examen clinique

Il doit être doux, comparatif, répété au troisième et au huitième jours car l'examen initial est souvent difficile.

L'inspection apprécie les signes locaux (importance de l'œdème, ecchymose), le degré d'impotence fonctionnelle (utilisation de canne, de fauteuil roulant, saut à cloche pied) et l'attitude anormale du pied (équin en varus).

La palpation retrouve les éléments lésés. Elle permet de rechercher une douleur exquise du ligament collatéral latéral en sachant que l'atteinte du faisceau antérieur puis moyen puis postérieur signe une gravité croissante.

La mobilisation doit être douce et prudente, explorant pour chaque mouvement (flexion, extension, inversion, éversion,...) une limitation éventuelle et des douleurs. Les contractions isométriques peuvent également déclencher des algies.

Les mouvements anormaux, signe d'une entorse grave, sont recherchés comparativement après la pratique d'une radiographie éliminant une lésion osseuse. Il s'agit du ballotement talien dans le plan frontal et du tiroir antérieur dans le plan sagittal (ces mouvements anormaux ont déjà été traités dans l'examen programmé de la cheville). Cette recherche est parfois difficile du fait de l'existence de vives douleurs.

Il ne faudra pas oublier de palper la fibula, le tibia, la base du cinquième métatarsien et l'articulation transverse du tarse qui peuvent être le siège d'une fracture ainsi que le tendon calcanéen, la gaine des fibulaires et le ligament collatéral médial qui peuvent être rompus. Les signes cliniques sont différents en fonction des différents types d'entorses :

- Les entorses bénignes ou de gravité moyenne : les signes locaux sont dominés par l'ecchymose (non diffuse, plus tardive, qui n'apparaît qu'au bout de 24 heures au niveau de la région sous-malléolaire latérale) et par un gonflement global de l'articulation. Le sportif se plaint d'une douleur très vive lors du traumatisme et cette douleur persiste. La palpation du médecin révèle des points douloureux en avant et sous la malléole latérale, sur le trajet du faisceau antérieur du ligament collatéral latéral. La mobilisation du pied en varus équin est très douloureuse.
- Les entorses graves : les signes locaux sont dominés par une tuméfaction pré-et sous-malléolaire latérale du volume d'un "œuf de pigeon" très précoce mais fugace, car un œdème important la noie au bout de 2 à 3 heures. Des ecchymoses importantes sont présentes. La douleur est caractéristique et évolue en trois temps : au moment de l'accident, elle est intense, fulgurante, voire syncopale, puis elle est suivie d'une période d'indolence relative de quelques heures permettant la reprise de la marche, voire du sport ; enfin, elle réapparaît sous forme d'une tension douloureuse permanente plus ou moins marquée. La palpation révèle la douleur de l'ensemble du trajet du ligament collatéral latéral. La recherche des mouvements anormaux est caractéristique, mais assez difficile car très douloureuse et gênée par l'œdème.

(3) Les examens complémentaires

Le bilan radiographique

Un bilan standard d'élimination a lieu après une palpation douce des structures osseuses qui oriente le diagnostic. Il comporte des radiographies de la cheville et du pied, de face et de profil, qui doivent être lues avec attention car l'atteinte osseuse est souvent discrète. Il met en évidence une lésion osseuse, un arrachement osseux d'une insertion ligamentaire. Un bilan radiographique dynamique peut être réalisé secondairement. Deux types de clichés peuvent être demandés. Ils permettent l'affirmation de la rupture ligamentaire en objectivant un bâillement tibio-talien. Il existe :

- un cliché de face en varus équin forcé (pied en équin et arrière-pied en varus) qui permet la mise en évidence d'une bascule du talus dont l'absence signe une entorse bénigne. Les difficultés débutent précisément sur le chiffre à considérer comme pathologique. Selon l'importance de la bascule, il est possible d'affirmer qu'il existe ou non une rupture ligamentaire. Le cliché est positif si l'angle formé par le bord inférieur du pilon tibial et le bord supérieur du talus est supérieur ou égal à 15° .
- un cliché de profil en tiroir antérieur forcé à la recherche d'une translation antérieure du talus sous le pilon tibial. Le cliché est positif si la distance qui sépare le point le plus postérieur du tibia du point le plus proche talien est supérieure ou égale à 8 ou 10 millimètres.

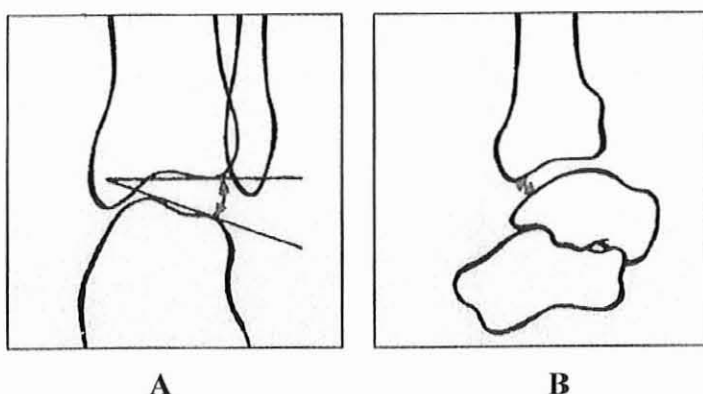


Figure 144 : Bilan radiographique dynamique de la cheville : A : cliché en varus forcé ; B : cliché en tiroir antérieur forcé [3].

Ces clichés dynamiques seront uniquement demandés en cas de doute sur l'importance de l'instabilité, pour objectiver l'importance de la lésion, pour confirmer l'entorse grave dans le but de pratiquer une chirurgie.

L'échographie

Elle constitue la technique idéale pour détecter le niveau de gravité de l'entorse, mais elle est difficile et doit être confiée à un opérateur entraîné.

L'arthrographie

Couplée au scanner, elle montre les ruptures ligamentaires beaucoup plus facilement que les radiographies mais pour un coût plus élevé.

(4) Le diagnostic différentiel

Avant de parler d'entorse externe de l'articulation talo-crurale, il convient, dès qu'il existe des signes locaux, de pratiquer un bilan radiographique guidé par la palpation osseuse. Les pièges sont les autres localisations d'entorse : entorse du ligament collatéral médial, entorse tibio-fibulaire inférieure par un mécanisme de rotation externe, entorse antérieure après flexion plantaire forcée, entorse sous-talienne, entorse du cou-de-pied. Ce sont aussi les fractures parcellaires, les ruptures des tendons (calcanéen, tibial postérieur), ou leur luxation (fibulaires, tibial postérieur).

d) Le traitement

Le traitement d'urgence sur le terrain sportif est primordial, il permet d'éviter l'aggravation des lésions, la diffusion de l'œdème et de l'hématome. Il associe l'arrêt immédiat du sport, le glaçage de l'articulation associé à une légère compression, la surélévation ou la mise en déclive du membre inférieur blessé, la suppression de l'appui.

Ensuite, le traitement proposé, après avoir établi le diagnostic de gravité de l'entorse, doit être adapté à chacun à partir de données cliniques et radiographiques, en tenant compte de l'âge, du niveau sportif et du contexte (échéances compétitives, entraînement, durée d'immobilisation,...).

(1) Le traitement de l'entorse bénigne

Il comporte l'arrêt sportif de quelques jours, la prescription d'anti-inflammatoires non stéroïdiens pour une durée brève (2 à 3 jours) par voie orale et sous forme de pommades ou de gels. Les réactions inflammatoires seront traitées par la cryothérapie, soit sous forme de massage à la glace sur les points douloureux, soit par l'application locale de packs réfrigérants (**PHYSIOPACK**[®], **URGOFREEZE**[®], **COLDYPACK**[®]) 4 à 6 fois par jour pendant 20 minutes en ayant soin d'interposer un linge humide entre le pack et la peau. Une contention adhésive collée, type strapping, est réalisée. Elle évite la contrainte en varus et est laissée jusqu'à ce que la mise en tension devienne indolore. Elle est donc posée pour une durée de 10 jours (à renouveler tous les 3 jours) et elle est associée à une mobilisation spécifique précoce de l'articulation talo-crurale et des articulations du voisinage. Elle permet la reprise du sport avec une contention dans les meilleures conditions au même niveau sportif 10 à 15 jours après l'accident. Il est important de préciser que, dans des cas extrêmes, en milieu sportif, certains auteurs évoqueront l'utilisation d'infiltrations. D'autres les proscrirent du fait du risque de surcharge ligamentaire de par une reprise sportive trop précoce et trop intensive.

En résumé, il convient de différencier plusieurs types d'entorses bénignes chez le sportif :

- **l'entorse fortuite** entraînée par une cause extérieure (terrain glissant, contact lors du sport), survient chez un sujet à la cheville stable, fonctionnelle sans antécédents traumatiques. La reprise sportive de l'entraînement peut débuter au bout de quelques jours sans prise en charge rééducative sauf si le sportif se plaint d'une appréhension.
- **l'entorse habituelle** survient sur un terrain d'entorses bénignes récidivantes. Elle est favorisée par la pratique de sport à risques (football, basket-ball, handball, rugby,...) et par la présence d'un morphotype favorisant (torsion tibiale externe, pied creux varus, brièveté du tendon calcanéen). Le sujet se plaint d'une instabilité qui est fonctionnelle car il n'existe pas de laxité. Un programme rééducatif est entrepris parallèlement à la reprise très progressive du sport.

(2) Le traitement de l'entorse de gravité moyenne

D'appréciation toujours difficile, après le traitement d'urgence instauré sur le terrain, ces entorses peuvent être traitées orthopédiquement (botte plâtrée pendant 4 semaines) mais font préférentiellement l'objet en milieu sportif d'un traitement fonctionnel. Trois phases peuvent être individualisées :

- **la phase initiale** de lutte contre la douleur et l'œdème associe un traitement anti-inflammatoire par voie générale, la suppression de l'appui avec décharge relative à l'aide de deux cannes, la pratique de soins locaux : cryothérapie, électrothérapie, et la confection d'une gouttière plâtrée postérieure à angle droit qui évite l'équin antalgique, conservée 6 à 10 jours.
- **la phase d'immobilisation** répond à deux modalités selon le mécanisme lésionnel :
 - l'entorse en varus équin entraîne une lésion de la capsule antérieure qui nécessite pour sa cicatrisation une immobilisation de la flexion-extension. Une botte plâtrée de marche est mise en place pendant 2 à 3 semaines.
 - l'entorse en varus n'atteint que le ligament collatéral latéral. La mise en place d'un bandage élastique collé (BEC) ou d'une chevillière à rappel dynamique antivarus, relevant le bord externe du pied et détendant le ligament collatéral latéral, est la méthode de choix. La rééducation débute immédiatement sur un rythme de 3 à 4 fois par semaine. Elle permet le changement du BEC qui se détend à l'usage et dont plusieurs types peuvent être individualisés en fonction de la période d'utilisation.
- **la phase de rééducation sportive** est débutée après le travail de récupération des amplitudes articulaires et du réveil musculaire, lorsqu'une botte plâtrée a été mise en place. Elle correspond à l'intensification du travail musculaire et au début de la rééducation proprioceptive. En fonction des progrès, le footing est repris, puis progressivement l'entraînement.

La reprise du sport, sous couvert d'une contention, est réalisée après 5 semaines si un BEC a été mis en place, et après 7 semaines en cas de plâtre.

(3) Le traitement de l'entorse grave

L'entorse grave pose le problème du choix entre plusieurs possibilités thérapeutiques qui ont chacune leurs avantages et leurs inconvénients.

• Le traitement chirurgical

Il est préféré chez un sportif de haut niveau ayant des échéances compétitives et nécessitant un niveau d'entraînement optimal, en cas de récurrences d'entorses graves sur un terrain de laxité chronique ou associées à une lésion ostéocondrale. L'immobilisation post-opératoire comporte une botte plâtrée confectionnée pour une durée de 6 semaines, l'appui n'étant autorisé qu'après 3 semaines. A l'ablation du plâtre, une rééducation est entreprise et la reprise du sport s'effectue au quatrième mois. Ses avantages sont un bilan exact de l'atteinte capsulo-ligamentaire, une réparation aussi anatomique que possible des ligaments lésés et surtout le traitement des éventuelles lésions associées. Ses inconvénients sont les risques liés à l'anesthésie générale, les éventuelles complications thromboemboliques et septiques et la possibilité d'algodystrophie comme dans toute immobilisation.

- **Le traitement orthopédique**

Il est envisagé pour tous les autres cas. Il consiste en la mise en place d'une botte plâtrée pendant 6 semaines, pied à angle droit et en légère pronation. L'appui est autorisé après 8 à 10 jours. Son avantage est sa simplicité, son absence de risque lié à l'anesthésie générale, son apport d'un soulagement rapide. Ses inconvénients sont de ne pas permettre un bilan exact des lésions et d'induire raideur et amyotrophie. Après l'ablation du plâtre, la rééducation est entreprise et le sport est repris sous contention à la dixième semaine. Pour toutes ces raisons, ce traitement trouve son indication de choix chez le sportif ayant une entorse grave sans lésions associées.

- **Le traitement fonctionnel**

Il consiste en une immobilisation précoce protégée par une contention la plus souvent semi-rigide, amovible laissée en place jour et nuit pendant 4 à 6 semaines, autorisant l'appui et le chaussage. Dès l'application de la contention, la rééducation est initiée à la diminution des douleurs. Ce type de traitement évite amyotrophie et raideur, permet l'accès direct de la cheville à tous les soins locaux de kinésithérapie et raccourcit les délais de reprise du sport. Ce traitement doit rester exceptionnel. Il est réservé aux entorses graves sans lésion osseuse, sans atteinte de la sous-talienne et sans luxation des fibulaires et est employé chez des sportifs ayant des impératifs majeurs : sportifs de haut niveau indispensables pour une compétition, étudiants ayant un examen sportif, ... La reprise sportive, appareillée par un BEC ou une cheville de stabilisation avec renforts, peut s'effectuer au bout de la sixième semaine.

e) L'évolution des entorses

Si l'entorse est bien diagnostiquée et traitée rapidement et correctement, l'évolution est favorable. Mais toute entorse de la cheville, quel que soit son stade de gravité, peut donner lieu à des séquelles. Elles relèvent de causes multiples :

- une sous-estimation de la gravité réelle de l'entorse,
- une méconnaissance des lésions associées,
- un terrain constitutionnel (hyperlaxité, trouble statique ou dynamique du pied),
- une absence de prise en charge initiale d'une lésion jugée banale par le sportif.

Ces séquelles, plus ou moins invalidantes, sont :

- l'instabilité chronique ligamentaire post-traumatique, de loin la plus fréquente,
- les douleurs résiduelles,
- la luxation récidivante des fibulaires,
- la fracture ostéochondrale du dôme talien*,
- le syndrome algodystrophique,
- le syndrome sous-talien,
- les arrachements et les fractures parcellaires non consolidées.

Ainsi, seule une démarche systématisée permet de faire un bilan lésionnel précis, de proposer une thérapeutique adaptée, d'approcher le délai de reprise sportive et le pronostic fonctionnel, et d'éviter l'instabilité chronique de l'articulation talo-crurale.

2. L'entorse du ligament collatéral médial

Elle est très rare et correspond au mécanisme d'éversion de la cheville rapidement limité par la malléole médiale, siège d'une fracture dès que le traumatisme est important. L'entorse bénigne est possible, s'effectuant souvent lors du mouvement de retour d'une entorse externe. Elle correspond à une douleur localisée au niveau médial, associée à un léger œdème. La clinique (translatée au niveau médial), le diagnostic et le traitement sont identiques à celui de l'entorse externe.

3. L'entorse sous-talienne

Elle correspond à une atteinte de la capsule de l'articulation sous-talienne, du ligament interosseux talo-calcaneen, et du ligament talo-calcaneen latéral, parfois seulement à l'atteinte du faisceau moyen du ligament collatéral latéral qui, lorsqu'il est rompu, est responsable d'une instabilité sous-talienne. Elle est rarement isolée, suspectée lorsque le traumatisme s'est effectué en varus pur avec une douleur élective au niveau du faisceau moyen du ligament collatéral latéral et du sinus du tarse. Elle entraîne une impossibilité de rester en appui monopodal et est, le plus souvent, associée à une entorse grave effectuée en varus et répond au même traitement. Son diagnostic ne peut être confirmé que par la réalisation de radiographies dynamiques qui objectivent le bâillement.

4. L'entorse antérieure

Rarement isolée, elle survient lors d'une flexion plantaire forcée, d'un shoot violent contré ou dans le sol, ou d'un tacle pied bloqué au sol. Elle correspond à une lésion capsulaire antérieure associée à une atteinte de la partie antérieure du ligament collatéral latéral et du ligament collatéral médial. Plusieurs degrés de gravité peuvent être individualisés : l'entorse bénigne qui correspond à un tableau douloureux antérieur sans signe de laxité, et dont le traitement rejoint celui de l'entorse bénigne externe ; l'entorse grave qui correspond à un œdème et à un empatement capsulaire important associé à la présence d'un tiroir antérieur, et dont le traitement rejoint celui de l'entorse grave externe.

B. L'instabilité de la cheville [17, 24, 27, 44, 45, 49, 53, 55, 76, 87, 90]

L'instabilité de la cheville, sensation pathologique décrite par les patients par l'expression "cheville qui lâche", est un motif fréquent de consultation en milieu sportif. Le but de l'examen programmé consiste à déterminer s'il s'agit effectivement d'une laxité et d'en préciser l'origine afin de pouvoir la traiter en tenant compte du contexte sportif.

1. Le diagnostic

a) L'interrogatoire

Il précise :

- les conditions de survenue (marche en terrain accidenté, course sur une chaussée en devers, prise d'impulsion lors d'un saut ou à la réception),
- l'ancienneté de ce symptôme,
- l'évolution dans le temps,

- l'unilatéralité ou la bilatéralité de l'instabilité,
- la présence ou non de signes associés (douleur, blocage, œdème, boiterie),
- le degré de pratique sportive du sujet,
- les éventuels antécédents traumatiques sportifs.

Le médecin n'oubliera pas d'examiner la chaussure du sportif et les localisations d'usure.

b) L'examen

• **L'examen clinique**

Bilatéral et comparatif, il analyse la statique globale des membres inférieurs et les signes locaux au niveau du pied et de la cheville (éventuel œdème en regard de la malléole latérale).

Il recherche les points douloureux et précise s'il existe :

- une laxité vraie par la découverte d'un tiroir antérieur, d'un ballotement talien,
- une instabilité fonctionnelle testée par un mauvais contrôle proprioceptif en appui unipodal sur la pointe des pieds et par la découverte d'une hyperlaxité constitutionnelle polyarticulaire. Le test de Freeman peut s'effectuer avec le genou fléchi, mais il est sensibilisé lorsque le sujet a le genou tendu avec les yeux fermés.

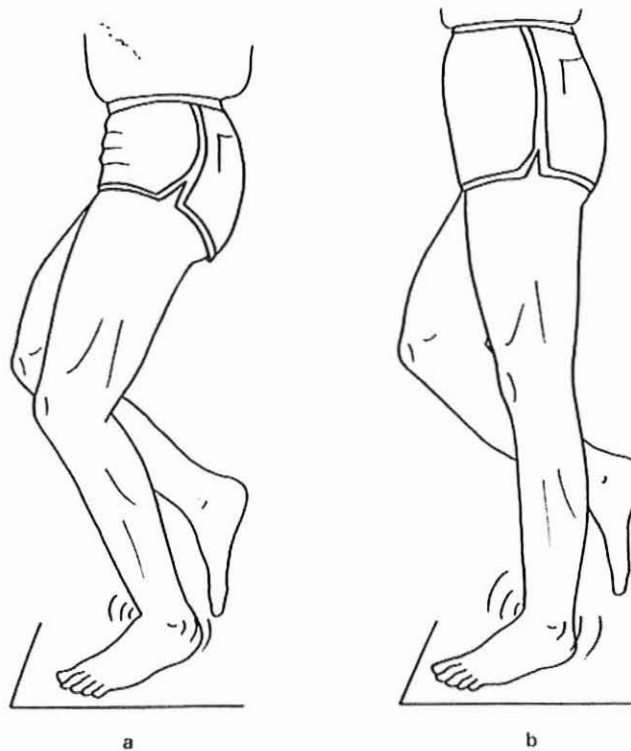

Figure 145 : Test de Freeman : a : genou fléchi ; b : genou tendu avec les yeux fermés [53].

- une faiblesse des tendons stabilisateurs du pied, notamment les fibulaires, souvent victimes de luxation,
- l'absence d'antécédents du tendon calcanéen comme une rupture , souvent interprétée par le sportif comme une instabilité de cheville,
- une hyperlaxité généralisée, en particulier chez la jeune fille sportive.

- **Les examens complémentaires**

Ils consistent en un bilan radiographique avec des clichés standards complétés par des incidences dynamiques, témoins objectifs de la laxité. Un examen tomodensitométrique est effectué au moindre doute de lésion ostéochondrale, ainsi qu'un scanner en cas de suspicion d'une atteinte du dôme talien. Ce bilan permet de distinguer différentes pathologies.

2. Les différentes formes d'instabilités

Deux grandes catégories d'instabilités sont à répertorier : celles sans laxité vraie et celles avec laxité.

a) Les instabilités sans laxité

(1) Les séquelles douloureuses capsulo-ligamentaires sans laxité

Elles succèdent à une entorse talo-crurale de gravité moyenne. Elles sont caractérisées par des douleurs apparaissant à la course en terrain accidenté. L'examen clinique retrouve :

- un empâtement sous-malléolaire,
- un épaissement fibreux capsulo-ligamentaire douloureux,
- une limitation de la flexion dorsale douloureuse et des mouvements d'inversion.

Elles sont favorisées par les troubles statiques et dynamiques de l'arrière-pied et par l'absence de traitement anti-inflammatoire dans les suites immédiates de l'entorse. Le bilan radiographique confirme l'épaississement sous-malléolaire. Le traitement consiste en physiothérapie, massage ou infiltration locale, et rééducation associés à la correction des troubles morphologiques.

(2) La raideur sous-talienne

Il s'agit d'une séquelle douloureuse d'entorse sous-talienne sans laxité. C'est un syndrome post-traumatique précoce qui survient dans les suites à court terme d'une entorse immobilisée ou non. Elle se traduit par des douleurs à l'appui talonnier et une instabilité en terrain irrégulier par impossibilité d'adaptation latérale. Elle peut être associée ou non à des séquelles douloureuses de l'articulation talo-crurale. L'examen retrouve une douleur à la mobilisation de l'articulation sous-talienne. Le bilan radiographique est normal. Le traitement consiste en 1 ou 2 infiltrations suivies d'une rééducation.

(3) Les corps étrangers articulaires

Ils ont pour étiologie des lésions ostéochondrales post-traumatiques concernant le dôme talien, les malléoles latérale et médiale. Le sportif se plaint de douleurs aiguës, de blocages, de limitations articulaires, de sensation d'instabilité. L'examen clinique révèle parfois un empâtement diffus. Le bilan radiographique et surtout la tomographie diagnostiquent ces corps étrangers. Le traitement est chirurgical.

(4) Les fractures ostéochondrales

Les fractures ostéochondrales du pilon tibial, des malléoles et surtout des faces latérales du dôme talien passées inaperçues, et classées entorses, sont découvertes devant une symptomatologie chronique associant douleur, œdème, instabilité, blocages fugaces. Elles nécessitent l'ablation chirurgicale du fragment osseux et une immobilisation plâtrée pendant quatre semaines.

(5) La luxation des tendons des muscles court et long fibulaires

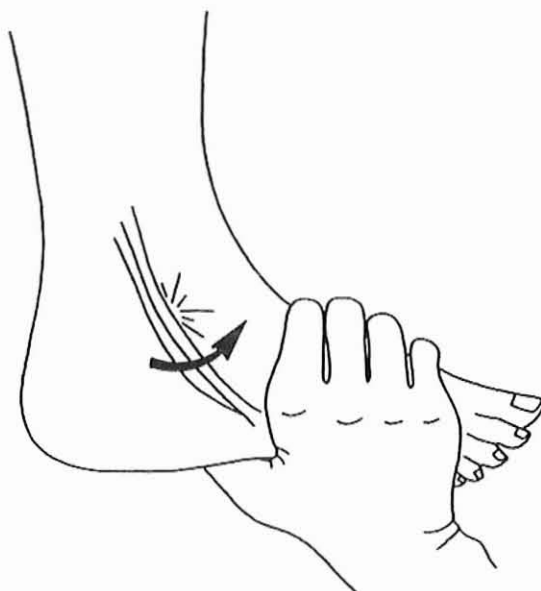

Figure 146 : Eversion contrariée du pied mettant en évidence une luxation des fibulaires [53].

Elle survient chez le sportif lors de la pratique du ski, du tennis, de la danse ou d'un sport collectif (football, rugby). Rarement le fait d'un traumatisme direct, elle est de cause variée, associant le plus souvent une dorsiflexion* et une éversion contrariée du pied provoquant la contrainte des fibulaires. C'est une pathologie rare. Deux tableaux cliniques peuvent être envisagés :

- **la luxation aiguë**, à la suite d'un traumatisme violent, associant une douleur vive de la face externe de la cheville, un craquement, une sensation de ressaut. L'examen clinique met en évidence une tuméfaction locale rétro-malléolaire avec apparition dans les heures suivantes d'une ecchymose remontant le long de la gaine en arrière de la fibula.
- **la luxation récidivante** se caractérisant par la survenue d'épisodes répétitifs pendant le sport, associant douleur, instabilité et sensation de ressaut lors des mouvements de flexion-extension de la cheville.

L'examen clinique difficile en période aiguë, cherche à reproduire la luxation par la contraction isométrique contrariée c'est-à-dire l'éversion contrariée du pied. L'examen radiographique recherche une image pathognomonique* "en coup d'ongle" représentée par une écaille osseuse parallèle à la malléole latérale traduisant l'arrachement de l'aponévrose*. Le traitement de la luxation aiguë est orthopédique (botte plâtrée) suivi d'une rééducation. Un traitement chirurgical peut être proposé d'emblée chez le sportif de haut niveau car il évite la récurrence. Le traitement des luxations récidivantes est chirurgical.

(6) L'algodystrophie réflexe

Elle est exceptionnelle et est évoquée :

- surtout après une immobilisation prolongée,
- après une rééducation trop intensive et devant l'apparition de douleurs après un intervalle de temps libre chez un sportif anxieux donc à distance du traumatisme,
- en présence de douleurs d'appui, d'une hypersudation et d'un empatement diffus de la cheville et du pied.

Au début le bilan radiographique est normal et, seule la scintigraphie affirme le diagnostic d'hyperfixation.

(7) Les lésions traumatiques et microtraumatiques du talus

Elles font l'objet d'une étude particulière dans un paragraphe ultérieur du fait de leur importance.

(8) Le syndrome du sinus du tarse ou syndrome sous-talien

C'est un syndrome chronique, secondaire à une atteinte ligamentaire de la sous-talienne (ligament tibio-calcanéen et ligament interosseux tibio-calcanéen notamment) associée ou non à une atteinte ligamentaire talo-crurale. Il se présente sous deux formes : la raideur sous-talienne, déjà citée, et la laxité sous-talienne, qui est étudiée ci-dessous dans "les instabilités avec laxité".

b) Les instabilités avec laxité

(1) La laxité talo-crurale vraie ou laxité chronique de la cheville

Elle correspond à l'atteinte du ligament collatéral latéral lors d'une entorse grave, négligée, pas ou mal traitée, ou conservant une laxité après un traitement orthopédique, ou un échec chirurgical. Elle se traduit par la répétition d'entorses survenant dans des mouvements anodins et s'accompagnant de douleurs modérées. L'examen met en évidence un ballottement talien et un tiroir antérieur importants. La laxité articulaire est confirmée par les clichés dynamiques. Le traitement initial correspond toujours à un renforcement musculaire et une rééducation proprioceptive qui, dans les cas de laxité modérée, suffit. Les laxités importantes bénéficient d'une ligamentoplastie.

(2) La laxité sous-talienne

C'est un syndrome post-traumatique tardif apparaissant à la reprise des activités sportives, d'emblée ou après une phase de raideur. Elle peut être isolée ou associée à une laxité talo-crurale. La mobilisation montre des mouvements anormaux, notamment en varus et en valgus. L'appui monopodal peut montrer, à l'examen podoscopique, un valgus du pied majoré par rapport à l'appui bipodal. Les clichés dynamiques spécifiques et les coupes tomodensitométriques objectivent un bâillement de l'interligne sous-talien (translation du calcaneus sous le talus). Le scanner visualise la rupture du ligament interosseux talo-calcanéen. Le traitement est chirurgical, complété par une rééducation proprioceptive. L'activité sportive est reprise 3 mois après l'intervention.

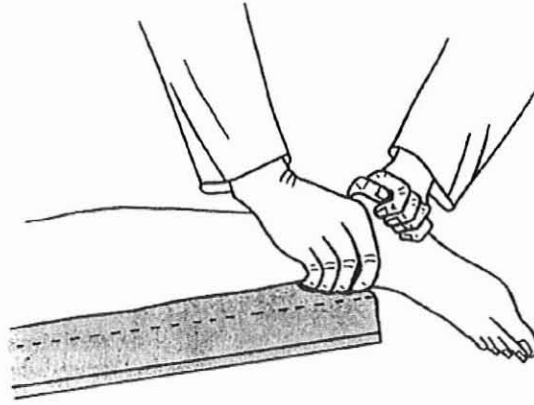


Figure 147 : Recherche d'une laxité ou d'une douleur sous-talienne à la mobilisation en valgus ou varus, pied en dehors de la table [53].

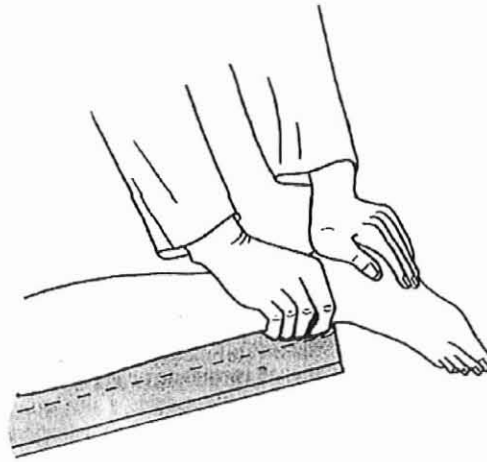


Figure 148 : Recherche des mouvements de glissement de l'articulation sous-talienne mettant en évidence une douleur ou une raideur [53].

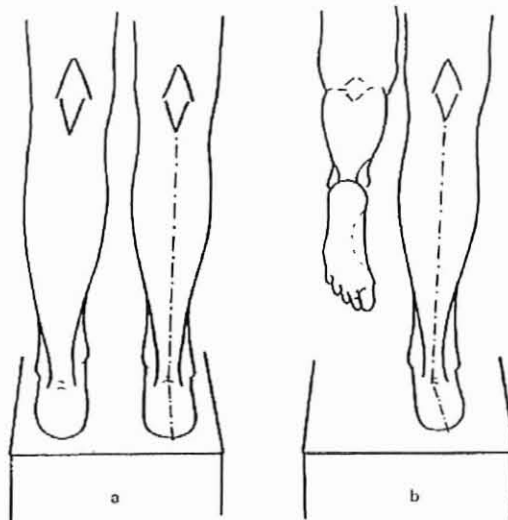


Figure 149 : Recherche d'une laxité sous-talienne lors du bilan podoscopique (valgus calcanéen en appui bipodal (a) ou monopodal (b)) [53].

(3) Le diastasis* tibio-fibulaire

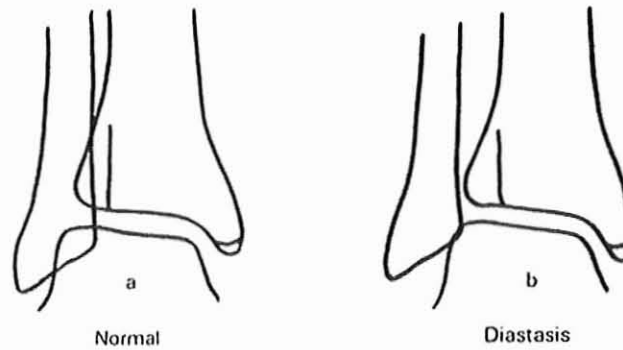


Figure 150 : Diastasis tibio-fibulaire (absence de superposition de la fibula sur le tibia lors d'un contrôle radiologique de face) [53].

Il correspond à un écartement exagéré de la mortaise tibio-fibulaire par lésion des ligaments tibio-fibulaires inférieurs et de la membrane interosseuse, lésions pouvant être secondaires à une fracture de la jambe ou de la cheville. L'articulation tibio-fibulaire, lâche, n'assure plus son rôle de pince lors de la dorsiflexion du pied. Le diagnostic est évoqué par la pratique de clichés radiographiques de face, comparatifs, en charge, qui objectivent une diminution du recouvrement tibio-fibulaire. Le traitement est chirurgical.

(4) Les séquelles de fractures malléolaires

Les cals* vicieux* dus à la réduction insuffisante, le plus souvent orthopédique, des fractures malléolaires, sont responsables d'un jeu articulaire entraînant une instabilité et une usure cartilagineuse précoce. La reprise chirurgicale de ces fractures anciennes est souvent décevante et conduit secondairement à l'arthrodèse*. Le seul traitement satisfaisant est préventif et passe par la réduction minutieuse chirurgicale de toute fracture bimalléolaire isolée.

(5) La laxité ligamentaire constitutionnelle

Elle concerne la jeune fille sportive sujette à de fréquentes entorses bénignes en varus. Le traitement consiste en une rééducation proprioceptive. L'évolution est favorable à la fin de la croissance.

(6) La laxité ligamentaire acquise

La natation entraîne, par la trop longue durée d'immersion exigée, une diminution du tonus de posture avec un fonctionnement inapproprié des terminaisons proprioceptives, notamment aux membres inférieurs. Il est courant de noter, en outre, chez les nageurs professionnels, une hyperlaxité ligamentaire par augmentation des amplitudes articulaires, notamment au niveau de la cheville.

3. Conclusion

Le traitement de l'instabilité de la cheville fait appel à trois grandes mesures :

- **un traitement spécifique** quand une étiologie précise est retrouvée,
- **un traitement de la douleur** par voie locale, générale et en s'aidant de la physiothérapie,
- **un traitement de l'instabilité** :
 - une rééducation proprioceptive associée au port de chaussures à tige haute ou de chevillères. La confection d'un strapping pour les compétitions ou les entraînements est impératif.
 - En cas d'échec et uniquement chez un sportif trop gêné pour poursuivre son sport, la chirurgie est licite.

C. Les pathologies du tendon calcanéen ou tendon d'Achille [6, 14, 15, 16, 17, 24, 25, 27, 32, 34, 43, 44, 45, 49, 50, 51, 52, 53, 55, 57, 61, 70, 74, 80, 89, 90, 93, 95, 99, 129, 139, 142, 150, 156, 159, 181]

Le tendon calcanéen est le plus volumineux et le plus résistant des tendons de l'organisme. C'est le tendon de terminaison du triceps sural. Luttant constamment contre le déséquilibre postérieur du corps, c'est lors de la course, lors de l'impulsion en flexion plantaire qu'il est le plus sollicité. La fréquence de ses pathologies augmente à la fois :

- pour les tendinopathies, chez le sportif jeune du fait du sur-entraînement et d'une pratique sur sols durs,
- pour la rupture, chez le sportif vétérinaire, chez qui la partie moyenne du tendon moins vascularisée et innervée s'appauvrit encore à partir de l'âge de 30 ans.

1. Les tendinopathies

Le terme de "tendinopathies" permet d'évoquer l'atteinte des différents éléments anatomiques du tendon :

- le corps siège de tendinite simple ou nodulaire,
- les gaines péri-ou juxta-tendineuses avec inflammation réalisant des péri-tendinites et ténosynovites* avec œdème et crépitations,
- l'inflammation des bourses séreuses à l'origine de bursites* ou ténobursites* rétro-ou pré-achilléennes,
- la jonction téno-périostée sur le calcanéus avec micro-ruptures, inflammation ou calcifications.
- la jonction myotendineuse avec microrupture, myotendinite.

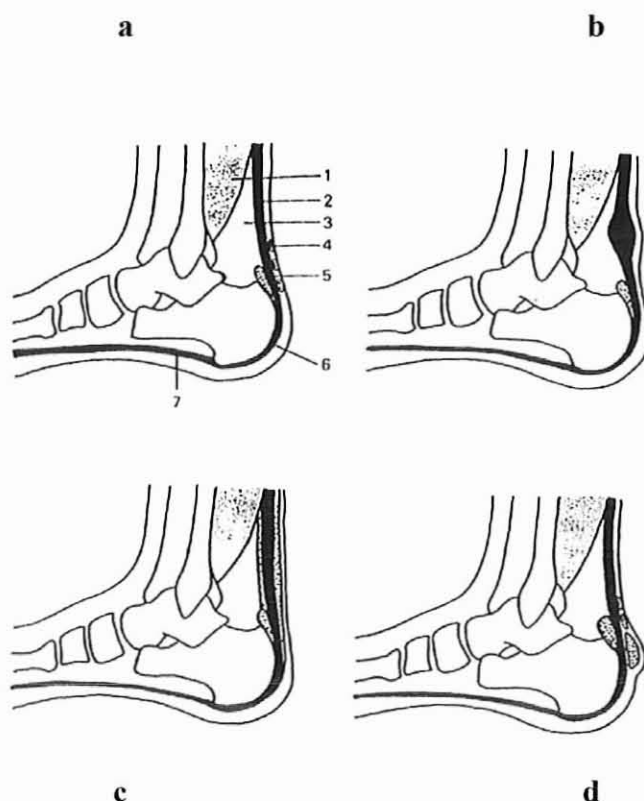


Figure 151 : a : aspect schématique d'une cheville normale vue de profil (1 : muscle du plan profond, 2 : tendon calcanéen, 3 : triangle de Kager, 4 : bourses de Bovis, 5 : bourse rétrocalcaneenne, 6 : continuité des fibres du tendon calcanéen s'enroulant autour du calcanéus, 7 : aponévrose plantaire superficielle ; b : tendinopathie nodulaire ; c : ténosynovite et péri-tendinite ; d : ténobursite [53].

a) L'étiologie et le contexte sportif

Les tendinopathies correspondent à la réaction douloureuse inflammatoire du tendon à l'hypersollicitation entraînant une désorganisation des fibres qui sont le siège d'étirement, de ruptures, de processus cicatriciels kystiques ou nodulaires. Ces pathologies surviennent principalement chez le sportif pratiquant l'athlétisme, la gymnastique, le ski, la course, la danse, le saut, mais aussi les sports collectifs en salle comme le handball, le volley-ball,... Les facteurs favorisants sont à rechercher systématiquement :

- l'erreur d'échauffement (insuffisant ou trop intense),
- la modification de l'entraînement et de la compétition,
- un changement de matériel ou de terrain,
- une faute technique dans le geste sportif,
- un facteur climatique tel que le froid ou l'humidité,
- un trouble statique prédisposant (pieds plats, creux, genu valgum,...),
- une hydratation insuffisante,
- une mauvaise alimentation (ration protidique excessive),
- une cause iatrogène comme la prise de fluoroquinolones,
- une hyperuricémie,
- un contexte psychologique particulier (motivation importante, trop grande pression liée à la compétition).

b) Le diagnostic

• L'interrogatoire

Il précise :

- la localisation de la douleur,
- les conditions de survenue : reprise ou intensification de l'entraînement, changement de chaussage, activité sportive sur sol dur, exercices de saut,...
- les circonstances favorisantes, multiples, que sont les erreurs hygiéno-diététiques, les erreurs technologiques sportives, les troubles morphologiques,
- les caractéristiques de la douleur : douleur survenant au début de la séance d'entraînement et disparaissant à l'échauffement ou douleur constante au cours de l'activité sportive mais disparaissant au repos, voire douleur durable à l'effort et au repos,
- la durée de l'évolution, l'intensité et l'éventuelle récurrence des douleurs,
- le retentissement sur l'activité sportive,
- les impératifs du sportif (plannings compétitifs).

• L'examen clinique

En position debout, il étudie :

- la marche qui s'effectue souvent avec une boiterie,
- la statique des membres inférieurs car celle-ci est susceptible de retentir sur la biomécanique achilléenne et d'être un facteur de stress du tendon,
- la triade douloureuse typique révélant le degré d'impotence fonctionnelle :
 - la douleur à la contraction par la mise sur la pointe des pieds, puis par le fait de sautiller sur place en appui bipodal et unipodal,
 - la douleur à l'étirement provoqué par la station debout en fente (une jambe fléchie vers l'avant et l'autre en extension vers l'arrière) et lors d'un test d'accroupissement ; le test de la marche de l'escalier combine la contraction et l'étirement : le sportif, en appui unipodal, repose ses orteils et ses têtes métatarsiennes sur le nez de la marche, il descend le talon au maximum puis se met sur la pointe des pieds ce qui déclenche une vive douleur,
 - la douleur à la palpation.

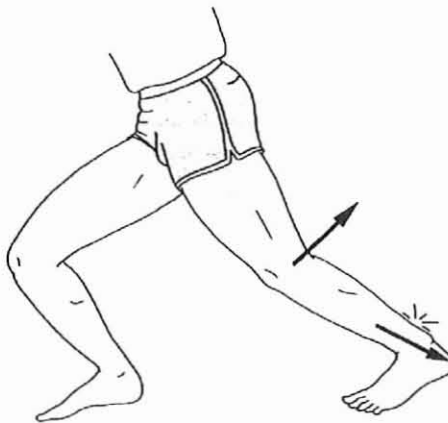

Figure 152 : Test d'étirement du tendon calcanéen en position de fente, associant une descente du talon à une extension du genou [53].

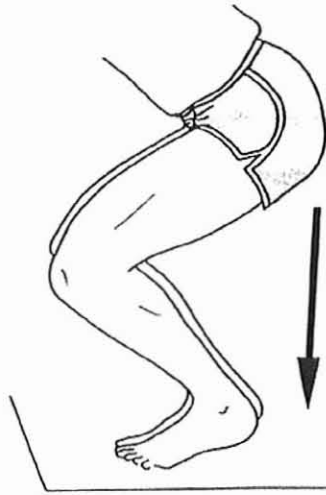


Figure 153 : Test d'accroupissement, talons au sol [53].

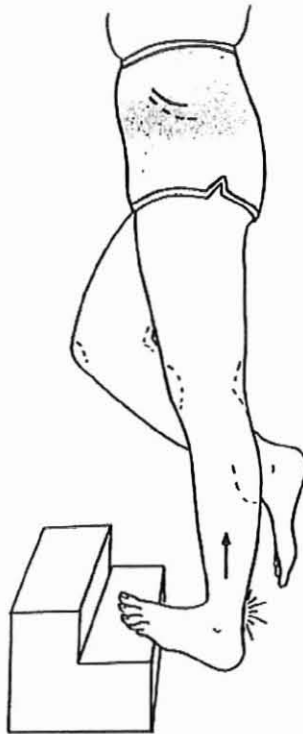


Figure 154 : Test de la marche associant un étirement et une compression du tendon calcanéen associés à une contraction du triceps sural [53].

En décubitus ventral :

- l'inspection apprécie la morphologie du tendon qui peut être normale ou empâtée,
- la palpation s'effectue sur un sujet pieds en dehors de la table d'examen. Le médecin réalise les signes de Brunet et de Thompson (déjà vus) pour éliminer une rupture du tendon calcanéen. Elle se fait dans les 3 directions pour apprécier le volume du tendon, l'existence d'une tuméfaction, la perception d'un gonflement,
- la mobilisation active de la cheville apprécie l'amplitude articulaire de la flexion plantaire et dorsale souvent limitées et douloureuses comme la contraction isométrique.

L'examen clinique se termine par l'étude des chaussures du sportif en s'attachant surtout aux points suivants : zones d'usure, importance et hauteur du contrefort postérieur, hauteur du talon et qualité d'amortissement de la semelle.

• Les examens complémentaires

Le bilan radiographique, permettant d'étudier la cheville et le tendon, distingue :

- la péricarite* qui provoque un élargissement, un épaissement de la partie moyenne et de la base d'insertion du tendon,
- la tendinite nodulaire caractérisée par un épaissement localisé généralement du tiers moyen et correspondant à une lésion de cicatrisation,
- la présence d'une opacité pré-ou rétro-achilléenne témoigne d'une bursite.

L'échographie tendineuse ou mieux l'imagerie par résonance magnétique précisent ces images.

Plusieurs formes anatomo-cliniques sont individualisées au terme de ce bilan :

- la péricarite est une inflammation des structures entourant le tendon,
- la ténosynovite correspond à l'inflammation du péricarite et des deux feuillets du paratendon,
- la tendinite vraie qui distingue selon le siège :
 - la ténopériostite à l'insertion du tendon sur le calcaneus,
 - la myotendinite à la jonction tendino-musculaire,
 - la tendinite du corps du tendon au niveau de la partie moyenne.

c) Le diagnostic différentiel

Il élimine surtout, chez les sportifs, un syndrome postérieur du talus, une fracture de fatigue, une rupture du tendon d'Achille, une bursite pré-ou rétro-achilléenne.

d) Le traitement

Difficile, souvent long, il doit être adapté à chaque sportif. Il ne doit pas être, comme le préconisent de nombreux auteurs, une succession de différentes thérapeutiques débutées après l'échec de la précédente, mais doit être un programme thérapeutique bien mené comportant plusieurs phases, conduisant à terme à la reprise sportive avec prévention des récurrences :

- **une phase de repos (de 1 à 4 mois) et d'immobilisation** : traitement anti-inflammatoire per os et cutané sous forme de gel ou de pommade ; port d'une talonnette visco-élastique (VISCOHEEL[®], SORBOTANE[®]) ou d'un strapping qui met le tendon en position raccourcie et "relâchée" ; administration d'antalgiques, cryothérapie, laser et ionisations,
- **une phase de rééducation active** : ultrasons, contraction isométriques contre résistance, stretching, proprioception,
- **une phase de reprise sportive** : ablation progressive de la talonnette, reprise progressive du sport ; si le sport s'effectue sur sol dur, prévention par le port d'une semelle visco-élastique ; prévention par un apport hydrique (2 à 3 litres d'eau par jour) et une alimentation correcte, correction d'un éventuel trouble morphologique, adaptation du matériel, amélioration de la technique sportive, absence de marche à plat,...

Le traitement chirurgical, chez un sportif de haut niveau, ne se conçoit qu'après l'échec d'un traitement médical bien conduit pendant 6 mois.

2. La rupture du tendon calcanéen

a) L'étiologie et le contexte sportif

Elle s'observe, dans 80% des cas, chez un homme de 30 et 50 ans, pratiquant un sport d'impulsion et de "démarrage" type tennis, sprint, volley-ball, ski, squash. Le mécanisme du traumatisme sportif est souvent indirect, violent, soit par contraction brutale du triceps, pied placé en flexion dorsale, avec extension soudaine du genou (départ d'un sprint, montée au filet au tennis), soit par dorsiflexion brutale, imprévue et incontrôlée du pied. Elle peut survenir sur un tendon parfaitement sain ou sur un tendon douloureux, traité ou non. Elle peut être la conséquence de l'administration de fluoroquinolones chez un sportif marchant souvent à plat et ayant un apport hydrique insuffisant.

b) Le diagnostic

- **L'interrogatoire et la symptomatologie**

Il précise les circonstances de survenue. Le sportif se plaint d'une douleur immédiate au moment de l'accident, en coup de fouet, postérieure avec l'impression d'avoir reçu un coup de pied sur le tendon. Cette douleur vive est rapidement dégressive. Elle est parfois accompagnée d'un claquement ou d'un craquement. L'impotence fonctionnelle totale, au début, laisse progressivement la place à une gêne modérée permettant l'appui sur le membre inférieur. La marche est possible à plat avec perte du demi-pas postérieur ce qui fait que le sujet boite. La marche sur la pointe des pieds est impossible. Ainsi, la gêne fonctionnelle demeure modérée et le diagnostic de rupture n'est porté que dans 50% des cas et seulement 10 à 15 jours après l'accident.

- **L'examen clinique**

La palpation précoce permet de percevoir une encoche de la forme d'un "coup de hache" c'est-à-dire une encoche profonde et pointue, majorée lors d'une flexion plantaire contre résistance. Plus tardivement, l'inspection note la disparition du relief du tendon due à l'œdème et parfois à l'ecchymose qui masquent l'encoche. L'élévation sur la pointe du pied en appui unipodal est impossible sur le membre inférieur atteint, contrastant avec, en décharge, une flexion plantaire active contre résistance possible. L'examineur constate également une augmentation de l'amplitude de la flexion dorsale passive du pied du côté atteint. Les signes de Brunet et de Thompson (déjà été traités lors de l'examen programmé), sont positifs et témoignent donc de la rupture.

- **Les examens complémentaires**

La rupture est facilement mise en évidence par la clinique. La radiographie n'offre aucun intérêt particulier. L'échographie ne peut induire qu'en erreur en montrant de faux aspects de rupture partielle ou une continuité apparente du tendon !

c) Le traitement

Il peut être chirurgical ou orthopédique. Le choix entre les deux solutions doit tenir compte du caractère récent ou non de la rupture, de l'âge du sportif, de son niveau de pratique et de sa motivation.

- **Le traitement chirurgical**

Il est indiqué chez le sportif jeune ou exigeant, de haut niveau, en cas de rupture itérative ou de rupture ancienne avec gêne réelle. Il est suivi d'une immobilisation plâtrée en équin pendant 4 à 6 semaines et d'une rééducation progressive. La reprise sportive ne s'effectue pas avant le sixième mois. Ce traitement entraîne souvent une hypertrophie du tendon, comporte un risque inhérent à toute anesthésie générale, des risques septiques et d'éventuelles complications cicatricielles. Une perte de la dorsiflexion et de la force en flexion plantaire peuvent donc être observées.

- **Le traitement orthopédique**

Il est proposé en cas de contre-indication chirurgicale chez le sportif vétérinaire, chez le sportif amateur, ou en cas de rupture récente vue dans les premiers jours. Il consiste en une immobilisation en équin à 40° pendant 4 à 6 semaines, puis en équin à 20° pendant les 4 à 6 semaines suivantes. A l'ablation du plâtre, la marche avec une talonnette est autorisée. La rééducation est entreprise sous plâtre vers le troisième mois et la reprise sportive vers le huitième mois. Le traitement orthopédique provoque un allongement du tendon d'Achille et laisse donc une moins bonne récupération de force et un risque plus élevé de récurrences.

D. Les tendinopathies des muscles longs de la cheville [17, 18, 24, 25, 32, 43, 44, 49, 53, 55, 61, 76, 90, 95, 129, 139, 141, 142, 155, 159]

1. L'étiologie et le contexte sportif

Le pied et notamment la cheville, est riche en formations tendineuses ce qui assure sa stabilisation, sa propulsion et son orientation dans l'espace. Plusieurs facteurs favorisants ou déclenchants sont responsables de l'atteinte de ces tendons :

- les troubles statiques congénitaux ou acquis au cours de la pratique intensive du sport,
- les conflits avec la chaussure de sport ou avec les reliefs osseux du pied modifiés par la pratique du sport ou secondaires à des traumatismes,
- les microtraumatismes lors de la pratique de sports surmenant le pied (danse, patinage, course à pied),
- le traumatisme unique responsable de la luxation de ces tendons (fibulaires, tibial postérieur) ou de ruptures (tibial antérieur).

Le terme de "tendinopathies" regroupe non seulement les tendinites d'insertion, les luxations et les ruptures, mais aussi les différentes atteintes du corps du tendon :

- **la ténosynovite sténosante** : il s'agit d'une tuméfaction locale, douloureuse et mobile car le tendon qui a du mal à coulisser dans une gaine sténosée,
- **la ténosynovite exsudative** : il s'agit d'une tuméfaction douloureuse, cylindrique, molle avec impression tactile de mobilité et d'empâtement,
- **la ténosynovite crépitante** : il s'agit d'une tuméfaction douloureuse et d'une sensation de crépitation.

L'examen clinique retrouve la triade douloureuse :

- à la palpation précise (corps du tendon, gaine, insertion, coulisse ostéofibreuse),
- à la mise en tension passive des tendons,
- à la contraction résistée des tendons.

Le traitement est à la fois curatif et préventif :

- la prévention consiste en la correction des facteurs favorisants (correction des troubles statiques du pied, changement de chaussage, capitonnage de la chaussure, adaptation des techniques d'entraînements, respect des règles hygiéno-diététiques,...),
- le traitement symptomatique consiste en un repos sportif d'une durée de 3 semaines, complété par des anti-inflammatoires non stéroïdiens par voie générale, des gels ou des pommades anti-inflammatoires, la cryothérapie, la contention. En cas d'échec, une ou deux infiltrations peuvent être envisagée(s).

2. Les tendinopathies du tibial antérieur

a) La tendinite d'insertion

Elle est l'apanage des sports d'impulsion : patinage artistique, danse, sauts. Elle se manifeste par une douleur à la face interne du premier cunéiforme (ou cunéiforme médial), à la palpation, à l'étirement et lors des tests isométriques. Elle disparaît au repos, avec les anti-inflammatoires non stéroïdiens et les soins locaux.

b) Les ténosynovites

Elles sont rencontrées chez les marcheurs, les marathoniens, les danseurs, les patineurs et les véliplanchistes car le tendon et sa gaine sont en conflit avec le laçage et la chaussure trop contraignante. Trois formes de ténosynovites sont différenciées :

- **les ténosynovites crépitantes** : ce sont les plus fréquentes en milieu sportif. Elles peuvent s'étendre à l'extenseur commun des orteils et au long extenseur de l'hallux. Elles sont favorisées par les microtraumatismes, l'activité sportive prolongée (marche, course, en particulier dans la neige). Elles se traduisent par une douleur du tibial antérieur au tiers inférieur de la jambe associée à une crépitation lors des mouvements de flexion-extension du pied. Le traitement consiste en une modification de la chaussure de sport (changement du laçage et rembourrage de la languette) associée à un repos, un traitement anti-inflammatoire et l'infiltration, ce qui apporte la guérison en deux semaines environ.
- **les ténosynovites sténosantes** : elles sont provoquées par un choc direct associant douleur et tuméfaction locale qui nécessitent infiltration, massage, physiothérapie, immobilisation et, en cas d'échec, une intervention chirurgicale.
- **les ténosynovites exsudatives** : plus rares en milieu sportif, elles correspondent à une tuméfaction importante et nécessitent, pour éviter la rupture tendineuse, l'infiltration, voire l'exérèse de la gaine tendineuse.

3. Les tendinopathies du tibial postérieur

a) La tendinite d'insertion

Rencontrée chez les coureurs de fond et les sauteurs, elle est caractérisée par une douleur au point d'insertion du tendon sur l'os naviculaire. Le traitement déjà évoqué est symptomatique et s'accompagne du traitement préventif (changement de la technique de course) et de séances de stretching.

b) Les ténosynovites

Elles correspondent à une tuméfaction douloureuse rétro-malléolaire médiale. Elles sont fréquentes chez les danseurs lors du travail en demi-pointes et/ou des pliés*. Le traitement consiste en une correction des troubles statiques, un repos, des anti-inflammatoires non stéroïdiens, 1 ou 2 infiltration(s), de la physiothérapie, voire une intervention chirurgicale.

c) La luxation

Rare en milieu sportif, elle peut être la conséquence d'un mouvement forcé de la cheville en flexion dorsale associé à un varus de l'arrière-pied. Le sportif se plaint d'une douleur médiale en "coup de fouet*", d'une sensation de craquement, d'une impression d'instabilité. Le traitement consiste en une immobilisation plâtrée sans appui pendant 6 semaines pour les atteintes diagnostiquées rapidement, il est chirurgical pour les autres.

d) Les ruptures

Elles sont exceptionnelles et de diagnostic difficile. Elles surviennent après un mouvement d'éversion brutale qui déclenche une douleur intense. Le traitement est chirurgical.

Remarque : les tendinopathies du tibia postérieur sont parfois associées chez les danseuses aux tendinopathies du long fléchisseur de l'hallux provoquées par les mouvements répétés de flexion-extension sur les pointes.

4. Les tendinopathies des court et long fibulaires

a) La ténosynovite sténosante

Elle représente l'inflammation et surtout la sténose de la gaine synoviale des fibulaires. Elle est provoquée par un traumatisme direct, une compression de la face externe de la cheville par une chaussure mal adaptée, la répétition de mouvements de flexion-extension de la cheville lors de certains sports (jogging, cyclisme). Elle se traduit par un empâtement et une douleur sous-malléolaire ou du tubercule, augmentée par la marche, l'appui unipodal. L'incision de la gaine apporte la guérison.

b) La ténosynovite exsudative

Elle est caractérisée par une tuméfaction douloureuse rétro-et sous-malléolaire. Elle est rare en traumatologie du sport et elle est favorisée par les troubles statiques (varus calcanéen) ou une compression de la chaussure. Le traitement consiste en l'administration d'anti-inflammatoires non stéroïdiens et une immobilisation plâtrée.

c) La tendinite du court fibulaire

Elle est caractérisée par une douleur à l'éversion contrariée du pied et une douleur à la palpation du trajet sous-malléolaire du tendon ou au niveau de son insertion sur le cinquième métatarsien. Le traitement consiste en 1 ou 2 infiltration(s), une physiothérapie, une mobilisation des articulations du pied et une contention élastique en éversion.

d) La tendinite du long fibulaire

Elle se voit préférentiellement dans le tennis, le patinage, le cyclisme ou la course. Il s'agit d'une ténosynovite sténosante avec inflammation de la gaine ou d'un nodule intra-tendineux. Le sportif se plaint d'une douleur du bord externe du pied et d'une tuméfaction douloureuse sous-malléolaire externe. La douleur est réveillée à la pression de la face plantaire de l'os cuboïde. Le traitement consiste en 1 ou 2 infiltration(s), de la kinésithérapie, voire en l'incision chirurgicale de la gaine pour libérer le tendon.

e) La luxation

Elle a déjà été étudiée dans "les instabilités de la cheville" sans laxité.

5. La bursite rétro-calcaneéenne ou achillodynie

Elle correspond à l'inflammation de la bourse séreuse rétro-calcaneéenne et du tissu cellulaire pré-achilléen relevant d'une cause inflammatoire et/ou microtraumatique. L'origine microtraumatique résulte d'un conflit os-chaussure :

- chaussure à contrefort postérieur, trop lâche ou trop rigide, trop bas ou trop haut, mauvais cramponnage,
- trouble morphologique du calcanéus,
- anomalies d'orientation du calcanéus (varus, valgus).

Elle se voit surtout lors de la pratique du sport sur un terrain trop dur, du changement brutal de surface de jeu et de l'utilisation d'une mauvaise technique. La découverte d'une tuméfaction saillante de chaque côté du tendon calcanéen signe le diagnostic. Le traitement associe repos sportif, physiothérapie, chaussage correct et port d'une talonnette en silicone qui permet de détendre le tendon et d'éviter le contact entre la bourse séreuse et la chaussure de sport. En cas d'échec, l'ablation de cette bourse, souvent associée à une résection de la grosse tubérosité du calcanéus, apporte la guérison. Mais la chirurgie doit rester exceptionnelle car des problèmes de cicatrisation sont fréquents et souvent une simple modification du contrefort de la chaussure permet la disparition de cette pathologie.

E. Les lésions microtraumatiques et traumatiques du talus [14, 16, 17, 24, 25, 27, 32, 38, 40, 43, 44, 49, 53, 55, 57, 61, 64, 68, 74, 76, 90, 92, 94, 129, 150, 152, 155, 158]

Le surmenage articulaire, associé aux nombreux contacts lors de la pratique sportive intense et prolongée, retentit sur les formations osseuses et ligamentaires de la cheville et du pied.

1. Les lésions microtraumatiques du talus

Le talus joue le rôle d'un répartiteur de pression entre l'arrière-pied et l'avant-pied. Il est soumis, en pratique sportive, à des sollicitations continues, microtraumatiques, répétées (course à pied, patinage), à des mouvements forcés d'amplitude maximale (danse, football), à des contraintes brutales et intenses (saut), ce qui explique qu'il soit le siège de lésions par hypersollicitation antérieure ou postérieure. Deux grands types de lésions sont individualisés :

- le syndrome exostosant* antérieur,
- le syndrome exostosant postérieur ou syndrome de la queue de l'astragale.

a) Le syndrome exostosant antérieur

Le mécanisme mis en cause est l'étirement capsulaire dû aux flexions plantaires forcées et répétées. Les sports concernés sont le football, la danse et les sauts en longueur. Au football, il survient lors de frappes du plat du pied, sur les tacles ou lors de démarrages, des sauts et des réceptions. Il est alors dû aux sollicitations répétées en hyperflexion plantaire. Par ailleurs, la répétition dans les "starting blocks" associée à une propulsion verticale est responsable des contraintes de l'articulation talo-crurale pendant les démarrages. Il se développe alors une exostose* antérieure.

Ce syndrome est, dans la majorité des cas, asymptomatique mais il peut aussi se traduire par des douleurs sourdes mécaniques, souvent exagérées par certains mouvements (frappes de balles, réception de saut). L'examen clinique révèle une limitation douloureuse de la flexion dorsale et une palpation douloureuse de la région antérieure. Le bilan radiographique met en évidence des ostéophytes* tibiaux antérieurs et sur le col du talus, parfois des calcifications antérieures. Un traitement médical associant anti-inflammatoires non stéroïdiens par voie générale, 1 ou 2 infiltration(s), physiothérapie, est entrepris. En cas d'échec, notamment chez les sportifs de haut niveau, l'ablation chirurgicale des ostéophytes et des éventuels corps étrangers articulaires, suivie d'une immobilisation pendant trois semaines puis d'une rééducation, apporte la disparition des douleurs mais elle ne permet pas de retrouver une mobilité totale.

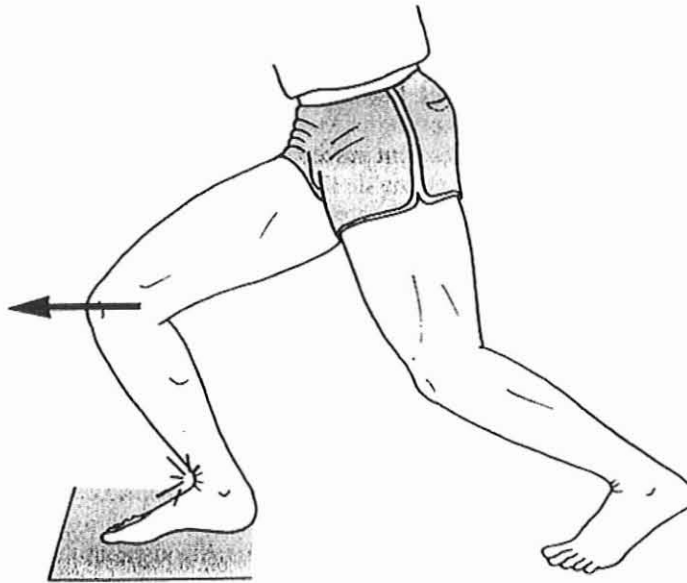


Figure 155 : Flexion douloureuse en charge (pied à plat au sol et avancée du genou) [53].

b) Le syndrome exostosant postérieur ou syndrome de la queue de l'astragale

C'est une affection douloureuse de la cheville postérieure, secondaire à des traumatismes répétés dans la pratique de certains sports, au premier rang desquels il faut citer le football et la danse, activités pourvoyeuses d'hyperflexions plantaires forcées dans le shoot au sol pour la première, et le travail des pointes pour la seconde. Ce syndrome est également rencontré dans la pratique du triple saut, du fait de la brutalité du mouvement de flexion-extension du pied, augmentée lors de l'impact du pied sur l'aire d'élan. De plus, les chaussures de football modernes possèdent des tiges plus courtes, donc la région sous-talienne est moins maintenue quand la frappe de la balle est défectueuse, ce qui augmente la survenue de cette pathologie.

L'ensemble de ces mouvements entraîne un impact répété des tubercules postérieurs du talus contre le rebord postérieur du tibia, ce qui peut aboutir à une séparation du tubercule postéro-externe du talus par rapport au reste du corps de l'os qui va former un osselet isolé à l'âge adulte. Cette percussion chronique peut, chez le jeune garçon, être responsable de l'absence de fusion physiologique d'un noyau d'ossification du tubercule postéro-externe du talus : il s'agit d'un "os trigone*".

La symptomatologie est caractérisée par l'apparition d'une douleur aiguë, postérieure sus-calcaneenne, pré-achilléenne lors de la flexion plantaire, qui fait arrêter la pratique sportive, disparaît progressivement au repos mais réapparaît au même mouvement : c'est une douleur purement mécanique. L'examen révèle une cheville normale, hormis la flexion plantaire forcée qui réveille la douleur ainsi que la contraction contre résistance du long fléchisseur de l'hallux.

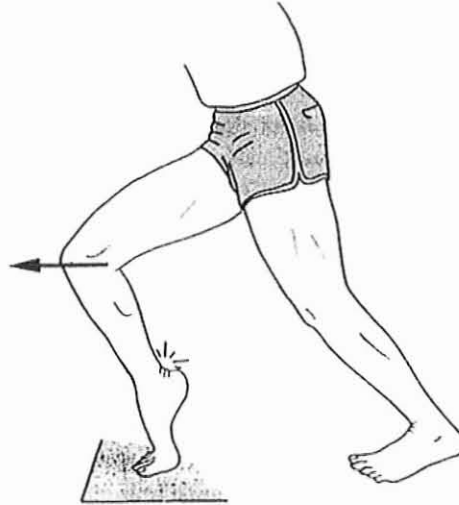


Figure 156 : Flexion plantaire forcée douloureuse en position de fente, équin du pied et avancée du genou [53].

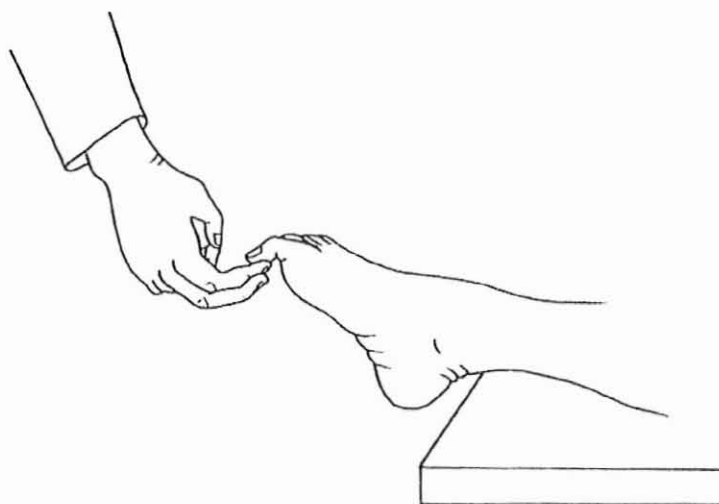


Figure 157 : Douleur à la contraction du long fléchisseur de l'hallux [53].

Le bilan radiographique standard met en évidence une hypertrophie du rebord postérieur du tibia et du tubercule postérieur qui apparaît flou, irrégulier, fragmenté, parfois séparé du corps du talus, et basculé en arrière. La difficulté réside dans la distinction de l'image de séparation du tubercule postéro-externe de celle d'un os trigone. En effet, la présence de cet os est notée dans 80% des cas d'un tel syndrome chez les joueurs de football. Le bilan dynamique révèle la limitation de la flexion plantaire. La scintigraphie et l'imagerie permettent souvent de lever les doutes d'une interprétation abusive devant un os trigone.

Ce syndrome évolue vers la chronicité, notamment au football, avec persistance d'une douleur intermittente sur les contres, les frappes du plat du pied et les démarrages.

Le traitement est d'abord médical : administration d'antalgiques, d'anti-inflammatoires non stéroïdiens, de physiothérapie, 1 ou 2 infiltration(s), avec mise au repos sportif pendant 2 à 3 semaines avec un strapping. En cas d'échec et de récurrences (25% des cas), l'ablation de la queue du talus est possible chez un sportif très actif, mais elle reste la solution à envisager en dernier recours.

2. Les lésions traumatiques du talus

a) Les lésions ostéochondrales du dôme talien

Elles regroupent les fractures ostéochondrales, l'ostéochondrite, la dystrophie avec nécrose sous-jacente, le kyste synovial intra-osseux.

Les sportifs les plus touchés sont les adultes jeunes qui se plaignent le plus souvent :

- de douleurs de la cheville survenant lors de la course, évoluant de façon chronique, avec parfois des douleurs "en éclair",
- de sensation d'instabilité de la cheville,
- de craquements ou de blocages articulaires.

L'interrogatoire met en évidence dans 75% des cas un antécédent traumatique à type d'entorse mais, parfois, aucun traumatisme n'est évoqué. L'examineur évoque alors la notion de micro-traumatismes répétés de la cheville. L'examen clinique est pauvre. Il peut, dans certains cas, retrouver une douleur à la pression de l'interligne. Les examens complémentaires comprendront des radiographies, un scanner pour rechercher l'atteinte cartilagineuse sous-chondrale. L'interligne articulaire est normale. Le seul traitement efficace est chirurgical.

b) Les fractures du talus

Elles sont, le plus souvent, la conséquence d'une hyperflexion plantaire dorsale forcée du pied. Elles siègent surtout au niveau du col du talus. Le traitement consiste en une botte plâtrée sans appui pendant 3 mois suivie d'une rééducation. Leur évolution reste défavorable dans 50% des cas du fait de l'apparition d'une nécrose se compliquant d'une arthrose secondaire.

F. L'arthrose de la cheville [17, 38, 49, 55, 91, 129, 155]

L'arthrose primitive est rare. Elle est plutôt secondaire à un traumatisme ou à des microtraumatismes répétés. Il est nécessaire de distinguer deux tableaux classiques de pronostic fort différent :

- **l'arthrose avec dégénérescence cartilagineuse** est entraînée par les séquelles de traumatismes graves : fractures bimalléolaires, du talus, ou lors d'une hyperutilisation avec un morphotype de l'arrière-pied en varus qui provoque à long terme des lésions internes de la mortaise tibio-fibulaire. La douleur s'associe à une boiterie et une raideur. Il faut conseiller d'économiser l'articulation : arrêt des sports en charge, port d'une semelle visco-élastique, usage d'une canne et de pratiquer une rééducation avant une éventuelle intervention chirurgicale.
- **l'arthrose avec syndrome exostosant, ostéophytose* exubérante, calcifications péri-articulaires** : il s'agit de la "cheville du footballeur". L'interligne articulaire est conservée et il n'existe pas, dans la majorité des cas, de symptomatologie douloureuse. Elle n'entraîne aucune restriction sportive particulière et il ne faut en aucun cas préconiser l'arrêt du sport car le pronostic fonctionnel à long terme est bon, sans évolution vers l'arthrose dégénérative.

G. Les fractures de la cheville [17, 38, 40, 42, 53, 55, 58, 61, 68, 71, 74, 80, 82, 90, 97, 129, 138, 159]

Les origines de ces fractures regroupent quatre mécanismes primaires : la flexion forcée, la torsion, la traction et la compression qui s'éparpillent en composantes pures : rotations interne et externe, pronation et supination, inversion et éversion, hyperflexion dorsale ou plantaire. Ainsi plusieurs fractures sont individualisées :

- du pilon tibial, avec destruction du toit de l'articulation,
- malléolaires, qui mettent en cause les faces latérales, c'est-à-dire les pinces de l'articulation talo-crurale,
- du talus, qui lèsent le plancher articulaire.

1. Les fractures du pilon tibial

Elles intéressent la surface articulaire. Elles se divisent en fractures incomplètes (simples ou complexes) et incomplètes. Elles se rencontrent chez un sportif après un traumatisme indirect violent (chute de ski alpin ou de motocross,...). Le traitement chirurgical est préféré au traitement orthopédique car il diminue le risque d'enraidissement majeur de la cheville.

2. Les fractures malléolaires

Elles peuvent intéresser une seule malléole et il s'agit de fractures unimalléolaires, ou les deux et il s'agit de fractures bimalléolaires. Un mouvement forcé en abduction porte le pied en dehors, la face latérale du talus bute sur la malléole latérale et le ligament collatéral médial se tend. La première lésion est l'entorse du ligament collatéral médial, puis l'écartement de la malléole latérale (diastasis tibio-fibulaire). Si le mouvement est poussé plus loin, la malléole médiale se fracture puis la malléole latérale également.

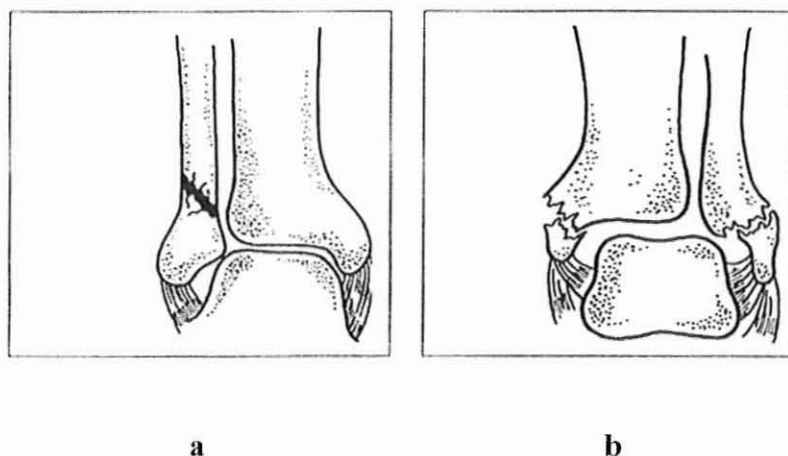


Figure 158 : a : fracture isolée de la malléole externe ; b : fracture bimalléolaire [97].

L'atteinte d'une seule malléole n'est pas moins grave. Le traitement de la fracture isolée de la malléole latérale consiste en une botte plâtrée pendant 3 semaines sans appui ; elle est suivie de mobilisation active de la cheville avec reprise rapide du sport. Une fracture de la malléole médiale est rare et souvent associée à une lésion du ligament collatéral latéral, ce qui équivaut à une fracture bimalléolaire. Le traitement d'une telle fracture bimalléolaire non déplacée est orthopédique (plâtre cruro-pédieux pendant trois semaines suivi de botte plâtrée pendant trois semaines ; appui à la sixième semaine) ; si elle est déplacée, le traitement est chirurgical. Le grand risque est la complication grave que constitue l'instabilité chronique de la cheville.

3. Les fractures du talus

Elles ont été abordées dans les lésions traumatiques du talus.

VI. LA CONTENTION DE LA CHEVILLE DANS LES PATHOLOGIES SPORTIVES ET LES CONSEILS DU PHARMACIEN

A. Les rôles de la contention [33, 49, 72, 83, 107, 179, 184]

L'appareillage tient un rôle important dans les pathologies traumatiques de la cheville. Comme toute thérapeutique, il répond à des caractères, des propriétés propres à chaque produit et possède des indications précises différentes selon le stade d'intervention : phase aiguë, phase de réadaptation sportive et phase de séquelles. La contention de la cheville possède 10 grands rôles :

- l'immobilisation,
- le maintien et la stabilisation articulaire,
- la protection articulaire,
- l'antalgie et la douleur,
- le maintien du pied à angle droit,
- l'indication podologique,
- la décharge de la cheville et du pied,
- le soutien des os de la jambe et de l'articulation de la cheville,
- l'élévation du talon,
- l'amortissement et l'absorption des chocs et des vibrations.

1. L'immobilisation

Nécessaire en cas de fracture ou d'entorse, elle peut être absolue ou relative. Elle sera graduée en fonction de la gravité du traumatisme.

a) L'immobilisation absolue

Elle différencie deux phases :

- **une phase d'immobilisation précoce sans appui**, réalisée par la mise en place d'une gouttière malléolaire qui immobilise la cheville à angle droit et permet la disparition des signes locaux, puis la consolidation osseuse ou la cicatrisation ligamentaire.
- **une phase d'immobilisation avec appui**, obtenue par la mise en place d'une botte plâtrée de marche.

b) L'immobilisation relative

Elle évite la mise en équin du pied, en particulier lors de l'alitement. Elle nécessite l'emploi d'une gouttière manufacturée à angle droit.

2. Le maintien et la stabilisation articulaires

Ils sont assurés par l'effet compressif du tricot élastique avec l'adjonction parfois d'un baleinage latéral souple (renforts latéraux plastiques ou métalliques insérés dans le tissu contournant les malléoles par l'arrière) mais, le plus souvent, de bandes élastiques appelées "bandes de dérotation" qui reproduisent plus ou moins le trajet ligamentaire et évitent le varus articulaire. Cet effet est identique à celui obtenu avec des bandes élastiques collées. L'appareillage limite ainsi les mouvements de rotation et de flexion-extension. Il faut signaler que les chevillères les moins rigides n'exercent qu'un rappel de posture.

3. La protection articulaire

Elle concerne la rééducation post-traumatique et la pratique sportive. Il s'agit d'une protection de l'ensemble des ligaments, des os, des tendons et des muscles de l'articulation mais aussi d'une protection psychologique. Elle est due à l'adjonction de mousse, de feutre, de silicone qui joue le rôle d'amortisseur en absorbant les chocs et les vibrations et en atténuant les microtraumatismes sportifs. Ces adjonctions réalisent aussi un massage pendant la marche et diminuent donc l'œdème. Elles rendent pour finir les contacts moins douloureux lors de la pratique sportive et aident à lutter contre l'appréhension.

4. L'antalgie et la chaleur

Elles sont obtenues avec des chevillères en laine, dégageant de la chaleur, décontractant les muscles, peu compressives, confortables, peu immobilisantes, évitant l'aggravation des troubles veineux et atténuant ainsi la douleur. Ces chevillères sont prescrites dans l'arthrose.

5. Le maintien du pied à angle droit

Il évite le steppage* et facilite la marche. Deux types d'appareils sont individualisés en fonction de la pathologie :

- un appareil releveur de pied justifié dans la paralysie flasque périphérique du nerf sciatique poplité externe,
- une orthèse plus rigide avec semelle et montant métallique exigée dans les atteintes centrales en raison de la spasticité*.

6. L'indication podologique

La cheville oblige le pied à se poser correctement au sol.

7. La décharge de la cheville et du pied

Elle est obtenue par une botte avec appui sous-condylien et étrier, fixée sous la gouttière.

8. Le soutien des os de la jambe et de l'articulation de la cheville

Il oblige le port d'une orthèse rigide moulée (guêtre ou botte rigide) employée lors de pseudarthrose ou de retard de consolidation.

9. L'élévation du talon

Le port d'une talonnette visco-élastique qui détend le tendon calcanéen et amortit les chocs est décisif dans les tendinopathies d'Achille.

10. L'amortissement et l'absorption des chocs et des vibrations

L'emploi de nouveaux matériaux visco-élastiques, en particulier au niveau plantaire, permet une économie des articulations par atténuation des microtraumatismes. Ces semelles sont aussi employées à titre préventif chez le sportif sujet à une pathologie tendineuse ou exposé de façon exagérée aux microtraumatismes.

B. Les différents produits utilisés dans les pathologies de cheville

On trouve de multiples orthèses répondant chacune à diverses indications plus ou moins spécifiques selon la gravité des lésions :

- les plâtres, les résines de synthèse et les produits thermoformables,
- les bandages élastiques collés,
- les chevillères,
- les orthèses stabilisatrices de cheville,
- les appareils releveurs de pied,
- les semelles et les talonnettes.

1. Les plâtres, les résines de synthèse et les produits thermoformables [7, 33, 49, 173, 179, 184]

- La gouttière plâtrée postérieure s'étend du tiers supérieur de la jambe jusqu'au bout du pied à angle droit. Employée sans appui, elle sera remplacée par un plâtre circulaire dès la disparition des signes locaux.

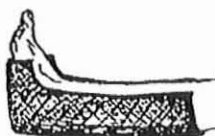

Figure 159 : Gouttière plâtrée postérieure [49].

- Le plâtre circulaire est réalisé sans talonnette si la consolidation osseuse est insuffisante et ne permet pas l'appui. L'adjonction de la talonnette, toujours utilisée dans l'entorse de cheville, permet la marche.

Ces deux appareillages peuvent être réalisés en :

- **plâtre** : décrit au T.I.P.S. en bandes de 3 m de long et de 5, 8, 10, 12, ou 15 cm de large, il a l'avantage d'avoir un coût faible, d'être facile à utiliser, mais il est peu confortable, d'utilisation sale et pratiquement abandonné.

- **résines de synthèse** : décrites au T.I.P.S. en bandes de 3,60 m de long et de 5, 7,5, 10 ou 12,5 cm de large, elles sont légères, résistantes à l'eau, permettent d'avoir une hygiène correcte, mais sont d'un coût élevé et non remboursées totalement.
- La gouttière peut aussi être réalisée en **produits thermoformables** constitués de bandes ou de plaques. Le produit est rendu modelable par l'immersion dans de l'eau chaude (50 à 60°C) pour permettre une application aussi précise que possible.
- Par ailleurs, ces produits thermoformables sont également utilisés pour réaliser une attelle de cheville très utile dans les pathologies traumatiques sportives. Le but de cette orthèse est d'offrir une bonne stabilité latérale, sans bloquer la flexion-extension du pied, ce qui permet de poursuivre la pratique du sport en cas d'entorse bénigne, ou en préventif pour les instabilités chroniques. La fabrication exige à la fois une bonne rigidité de l'orthèse, une relative élasticité pour ne pas provoquer de sensation de gêne, et un moulage parfait pour répartir les zones de pression.

Les produits thermoformables possèdent plusieurs avantages : une grande capacité de moulage, un collage facile au support, une mémoire élastique permettant de faire les retouches, une adaptation importante à la fonte d'un éventuel œdème. Ils ont, par contre, l'inconvénient d'avoir une piètre résistance au cisaillement. L'orthèse ne devra donc pas jouer en torsion lors du passage du pas, et ne présentera donc pas de doubles courbures lorsque l'appui est demandé (moulage du talon ou du coup-de-pied par exemple).

La réalisation et l'adaptation de l'attelle thermoformable distinguent plusieurs étapes qui peuvent se résumer de la façon suivante :

- découper le patron de l'orthèse,
- faire enfiler une chaussette assez épaisse (genre tennis ou montagne),
- protéger les malléoles avec des pastilles de mousse auto-adhésives,
- réchauffer le patron à l'eau à 60°C,
- l'étirer ensuite au milieu selon la largeur du talon pour obtenir une transversale extrêmement fine,
- coller cette transversale sur la chaussette sous le talon,
- mouler les deux montants non étirés sur les malléoles,
- découper la chaussette en avant,
- marquer et recouper les bords,
- fixer une bande large à boucle, éventuellement pourvue de mousse, sur le cou-de-pied,
- maintenir l'orthèse en place par deux sangles, l'une juste au dessus des malléoles, l'autre à l'extrémité supérieure.

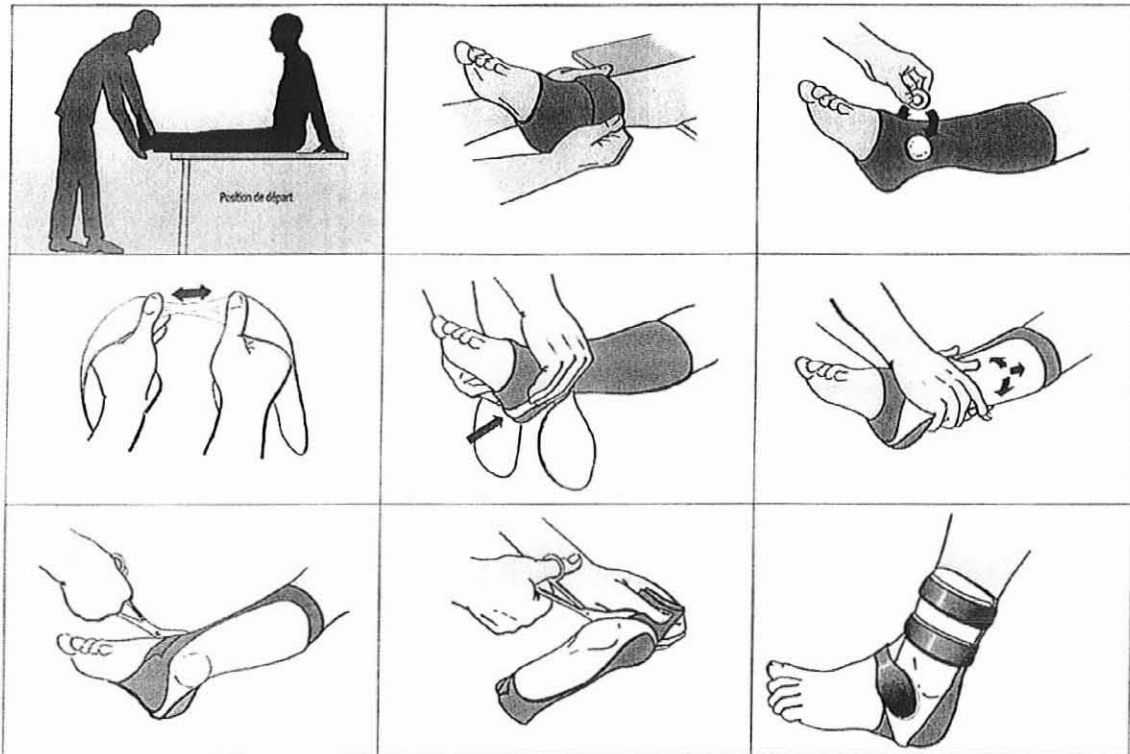


Figure 160 : Réalisation et adaptation d'une attelle thermoformable de cheville [7].

2. Les bandages élastiques collés [19, 33, 36, 49, 52, 83, 86, 120, 173, 179, 184]

Ils sont très largement indiqués dans l'entorse de cheville. Ils évitent la mise en varus du pied et permettent la cicatrisation ligamentaire au niveau du ligament collatéral latéral notamment. Ils sont mis en place immédiatement en cas d'entorse bénigne caractérisée par l'absence d'importants signes locaux. Dans l'entorse de gravité moyenne, la présence de l'œdème et de l'hématome fragilisant la peau doit faire préférer l'emploi d'une gouttière plâtrée postérieure sans appui pendant les premiers jours. Puis le mécanisme de l'entorse indique la conduite à tenir : le traumatisme en équin avec atteinte de la capsule articulaire antérieure impose une botte plâtrée de marche, celui en varus impose un bandage élastique collé.

a) Le principe du strapping

Il s'agit d'une contention adhésive souple qui permet de protéger les lésions en stabilisant, maintenant et renforçant la structure anatomique de la cheville secondaire à la distension ligamentaire et évite la récurrence du traumatisme générateur de l'entorse. En effet, il tente de reproduire au mieux le trajet ligamentaire et de réduire les mouvements douloureux tout en conservant une certaine mobilité des éléments importants mis en action lors de la marche. Il exerce aussi une compression limitant l'œdème. Il permet la modulation des amplitudes articulaires en fonction du degré de gravité des lésions. Il met les muscles et les ligaments de la cheville en position de repos pour diminuer la douleur et favoriser la cicatrisation.

En résumé : le strapping maintient efficacement l'articulation de la cheville latéralement tout en laissant libre les mouvements de flexion-extension. La marche et la reprise de l'activité sportive sont autorisées car le strapping bloque les mouvements néfastes dus aux changements brutaux de direction et aux inégalités de terrain.

b) Les indications

Les principales indications sont les entorses de cheville bénignes ou de gravité moyenne du ligament collatéral latéral essentiellement. Le strapping permet ainsi de raccourcir la durée d'arrêt du sport et de favoriser une reprise sportive plus rapide. Il possède également un rôle préventif car il protège la cheville d'une éventuelle récurrence d'entorse.

c) Les bandes utilisées

Ce sont des bandes adhésives élastiques décrites au T.I.P.S. donc remboursées sur prescription médicale. Elles ont une longueur de 2,50 m au repos et une largeur de 3, 6, 8, 10, 15 ou 20 cm. Pour l'articulation, la zone étant assez anguleuse, une bande étroite d'une largeur de 3 ou 6 cm sera utilisée. Le strapping utilise aussi des bandes non extensibles de 10 m de long et de 2.5 ou 4 cm de large. Il se fait donc soit avec des bandes adhésives élastiques, soit avec une association de ces bandes avec des bandes inextensibles. Elles réalisent une contention efficace, ne possèdent pas les inconvénients d'une immobilisation rigide (fonte musculaire, raideur, retard de cicatrisation) et restent bien en place grâce à la qualité du revêtement adhésif.

d) Les étapes de la pose du strapping

En cas de traitement préventif, le strapping n'est posé que pendant l'effort sportif mais, en cas de traitement curatif, il est porté également dans les activités quotidiennes, voire au repos. Les bandes sont mises en place le pied à angle droit et en léger valgus afin de détendre le ligament collatéral latéral et elles passent sous le talon. La pose de cette contention individualise différentes étapes :

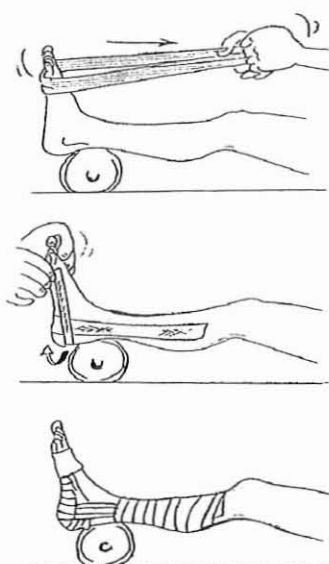


Figure 161 : Réalisation d'un strapping de cheville [83].

- **la préparation de la peau et du sportif**

La peau est nettoyée, dégraissée et rasée jusqu'au genou. Le patient est assis, jambes allongées, le talon surélevé par un coussin. Le genou est mis en demi-flexion pour faciliter la flexion dorsale de l'articulation talo-crurale et pour relâcher les jumeaux. Le patient participe activement à l'application : il maintient son pied à angle droit à l'aide d'une sangle de tissu passée en étrier derrière ses orteils et utilisée comme des rênes avec une légère tension supérieure sur la bride externe, pour permettre une légère pronation, indispensable dans le cas d'une élongation ligamentaire du même côté. Cette participation permet de rapprocher les attaches du ligament lésé pour favoriser sa cicatrisation et éviter au patient d'avoir tendance à laisser tomber son pied en équin au cours de la réalisation du strapping.

- **la pulvérisation d'un vernis protecteur**

La peau est protégée par un spray protecteur type ELASTOSPRAY® ou TENSOSPRAY® ou par l'application de teinture de benjoin pour limiter l'irritation et améliorer l'adhérence du bandage.

- **la protection des zones fragiles**

La cheville est recouverte d'une mousse protectrice type ELASTOMOUSSE® ou d'un film protecteur type SKIN PREP® en cas d'une peau très fragile et sensible ou dans le cas d'un port très long. Cette protection est particulièrement importante au niveau du tendon calcanéen car nécessaire au glissement anatomique.

- **l'ancrage**

Une embase circulaire est installée au tiers supérieur de la jambe : c'est une bande élastique de 6 cm de large, non étirée initialement. Elle sert de point d'attache pour les attelles actives.

- **la pose des attelles actives**

Il s'agit des étriers verticaux et horizontaux. Une bande de 3 cm de large est posée depuis l'embase sur la face interne de la jambe, passe sous le talon comme un étrier puis se dirige latéralement sur la face externe de la jambe jusqu'à l'embase. Cette bande est très fortement tirée pour que sa tension soit constante afin de positionner l'arrière-pied en valgus. Ensuite, une bande est appliquée au niveau du pied : elle part de la face dorsale du premier métatarsien, longe le bord interne du pied, contourne le talon, longe le bord externe et se fixe au niveau de la tête du cinquième métatarsien. Enfin, des bandes sont disposées alternativement : une bande sur la jambe, une au niveau du pied,... Elles doivent se chevaucher de moitié par rapport à la couche précédente, ce qui permet le blocage total du bâillement externe en fin de strapping.

- **la fin de la pose**

Un jersey tubulaire recouvre le strapping puis une bande non étirée est appliquée aux deux extrémités, c'est-à-dire à la racine des orteils et au mollet, ce qui permet d'éviter que les attelles se détachent, se retournent et collent aux vêtements.

e) Les précautions d'emploi

Le bandage élastique collé est immédiatement enlevé s'il occasionne des douleurs, un œdème ou des troubles sensitifs. Il est conseillé de ne pas vaporiser un vernis protecteur, ni d'interposer une mousse entre la peau et la bande adhésive en cas de rasage de la peau du fait du risque d'irritation cutanée.

f) Les contre-indications

Ce sont :

- les lésions graves nécessitant une contention rigide,
- une allergie cutanée au produit,
- une plaie importante, des troubles cutanés veineux, des varices, des lésions dermatologiques.

La présence de signes locaux est une contre-indication temporaire.

g) L'évolution

L'application d'un strapping doit permettre une reprise sportive plus rapide. Elle doit être associée à une rééducation adaptée. Les bandes distendues doivent être changées tous les trois jours.

3. Les chevillères [33, 49, 72, 78, 79, 83, 84, 107, 117, 118, 124, 133, ,146, 163, 173, 177, 178, 179, 184]

a) La description

- Les chevillères remboursées font partie du chapitre I du titre II, section D du T.I.P.S. : les orthèses élastiques de contention des membres. Cette sous-catégorie est définie par la lettre "V". Les chevillères sont référencées par la dénomination "V6" et, comme les genouillères, elles sont fabriquées avec des fils textiles combinés avec des fils élastiques guipés sur des tricoteuses rectilignes (existence d'une couture) ou circulaires (sans couture). Elles existent donc dans les trois spécifications :
 - élastique en un sens (spécification 1),
 - élastique en deux sens (spécification 2),
 - élastique dans le sens de la largeur et extensible dans le sens de la hauteur (spécification 3).

Il existe un très grand nombre de chevillères mais les plus couramment délivrées sont celles de spécifications 1 et 3, tricotées sur métier rectiligne (V11 et V31). Les chevillères de la spécification 1 permettent un rappel de posture suffisant, une stabilisation de l'articulation, et procurent la chaleur nécessaire au traitement de l'entorse bénigne, de l'œdème lié à la luxation, et sont utilisées en cas de laxité chronique légère. Elles sont portées en post-traumatique pour la reprise du sport. Celles de la spécification 3 imposent un rappel de posture plus important, donc sont mieux indiquées dans les entorses de gravité moyenne ou graves après immobilisation et au traitement des laxités chroniques graves.

- Les chevillères remboursées entrant donc dans la catégorie des orthèses élastiques de contention des membres, sont classées en fonction de leur degré de contention :
 - **les classes I** (10 à 15 mmHg ou 13 à 20 hPa) **et II** (15 à 20 mmHg ou 20,1 à 27 hPa) représentent les chevillères classiques n'assurant pas une forte compression.
 - **la classe III** (20 à 36 mmHg ou 27,1 à 48 hPa) comprend des chevillères assurant une bonne stabilisation articulaire et comportant des adjonctions intéressantes qui améliorent la stabilisation articulaire :
 - une ou plusieurs bande(s) fixée(s) par attache auto-agrippante ou par boucle au niveau du talon, entourant l'articulation, reproduisant plus ou moins le trajet des ligaments, et jouant un rôle de rappel dynamique anti-varus en relevant le bord externe du pied et permettant la cicatrisation ligamentaire.
 - des baleines ressorts souples dorsales.
 Ces chevillères s'adressent plus particulièrement aux sujets jeunes, actifs et sportifs (lors de la phase de réadaptation et de reprise sportive).
- Les chevillères peuvent avoir deux formes : une forme chaussette et une forme talon ouvert. Elles sont donc prescrites en fonction de l'importance de compression du tissu mais aussi en fonction de leur forme :
 - la forme à talon ouvert est préférable chez le jeune et le sportif,
 - la forme chaussette est conseillée dans l'arthrose et les séquelles de fractures avec des troubles veineux modérés.
- Les chevillères sont, le plus souvent, disponibles en série mais peuvent aussi être réalisées sur mesure. Pour celles de série, deux suppléments existent :
 - SV11 qui correspond à deux amortisseurs placés de part et d'autre du tendon calcanéen ou péri-malléolaires qui jouent un rôle massant et anti-vibratoire.
 - SV8 qui correspond au supplément si la chevillère est réalisée en classe IV.

Pour les chevillères sur mesure, quasiment jamais prescrites, il existe des suppléments éventuels de longueur et de circonférence. Elles appartiennent à la catégorie 1.

b) La classification

On peut définir, sur l'ensemble des chevillères, quatre grands types basés sur leur contention tissulaire, la présence éventuelle d'adjonctions comme des éléments de protection et des bandes élastiques comme renfort latéral. On distingue ainsi :

- **les chevillères dites standard "de contention"**

Elles peuvent avoir la dénomination suivante : V612 ou V611. Ce sont les plus simples. Elles sont indiquées dans le traitement des séquelles d'entorses (douleur et œdème), des oedèmes post-traumatiques de la cheville, des séquelles douloureuses de fractures. Elles peuvent être portées directement dans une chaussure de série de ville. Elles sont préférées chez la femme et le non sportif. Elles assurent une protection thermique, donc peuvent être utilisées également dans le cas d'arthrose.

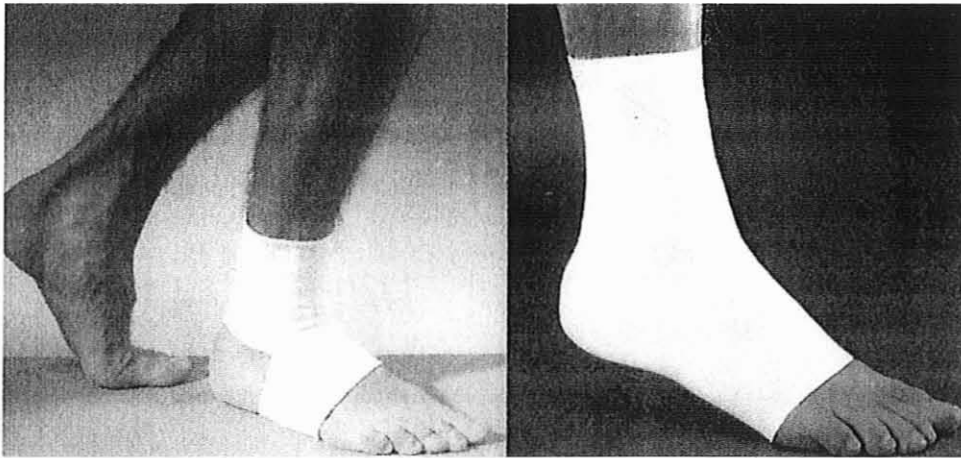


Figure 162 : Chevillères de contention [77, 177].

Exemples :

- chevillères GIBORTHO® de contention (V611) 5912 (talon ouvert ; 5 tailles couvrant les circonférences de cheville de 18 à 28 cm), 6433 (V612 ; talon fermé ; 5 tailles couvrant les circonférences de cheville de 21 à 31 cm),
- chevillère anatomique PHARNEA R 1405 (talon fermé ; 4 tailles couvrant les circonférences de cheville de 18 à 33 cm),
- chevillère COMPRO PLUS (talon fermé ; 7 tailles couvrant les circonférences de cheville de 16 à 30 cm),
- chevillère ORTEL® (talon fermé ; 5 tailles couvrant les circonférences de 19 à 30 cm).

• **Les chevillères à fonction ligamentaire**

Elles peuvent avoir la dénomination suivante : V631 et V632. Elles ont des sangles de dérotation. Elles assurent un rappel proprioceptif de la cheville sans immobiliser totalement l'articulation. Elles sont indiquées dans le cas d'entorses bénignes, d'instabilités de cheville ou lors de la reprise du sport après une entorse ou une intervention chirurgicale. Elles peuvent faire suite au strapping ou à une immobilisation plâtrée au stade de rééducation. Elles possèdent un renfort (baleine latérale , sangle latérale externe, sangle de stabilisation amovible,...). Elles sont donc relativement encombrantes et sont plus facilement portées dans des chaussures de sport.



Figure 163 : Chevillères ligamentaires [77, 117, 177].

Exemples :

- chevillères GIBORTHO® ligamentaires (6278 et 6317) existant en 5 tailles couvrant les circonférences de cheville de 19 à 29 cm,
- cheville LIGAFLEX® V632 ligamentaire à sangles de rappel : 4 tailles couvrant les circonférences de cheville de 19 à 27 cm, talon fermé, présentée avec deux jeux de sangles (pied droit et pied gauche) assurant le renfort des ligaments latéraux, le maintien et le rappel articulaire,
- cheville LIGASTRAP® V631 à sanglage fonctionnel : 4 tailles couvrant les circonférences de cheville de 19 à 27 cm, talon fermé, présentée avec un renfort des ligaments collatéraux par un double sanglage élastique croisé préservant la flexion-extension et un renfort latéral additionnel par une sangle amovible,
- cheville LIGACTION® PHARNEA R 1415 (4 tailles couvrant les circonférences de cheville de 18 à 33 cm ; talon fermé) présentée avec une bande de dérotation permettant une éversion dynamique.
- cheville STABITARSE® ligamentaire V631 : 5 tailles couvrant les circonférences de cheville de 18 à 27 cm, deux modèles (pour cheville droite et pour cheville gauche), deux coloris (blanc et beige), talon ouvert, présentée avec deux bandes élastiques, larges de 8 cm, à enrouler autour de la cheville et qui se maintiennent par un système auto-agrippant constitué de trois fermetures velcro® de fixation (information communiquée par Alliance Santé Pharmathèque Parabase, Novembre 2000).

Une cheville ligamentaire doit être correctement mise en place. Pour cela, il faut se reporter à la fiche explicative du fabricant (se reporter à l'essayage).

• Les chevillères dites "renforcées"

Elles peuvent avoir la dénomination suivante : V631+SV11. Elles constituent des chevillères de protection car elles possèdent deux amortisseurs visco-élastiques, en latex, en silicone ou en sorbotane, qui absorbent les vibrations et exercent un massage. Leur objectif est la stabilisation articulaire dans les laxités chroniques et la protection articulaire lors de la pratique de sport de contact. On distingue :

- **les chevillères malléolaires** qui possèdent deux amortisseurs, un de chaque côté des malléoles, qui permettent leur renfort en cas d'entorses, de tendinopathies ou d'œdèmes. Dans certaines, les deux amortisseurs se réunissent à l'avant pour protéger le cou-de-pied dans le cas d'œdème post-traumatique, d'hématome.

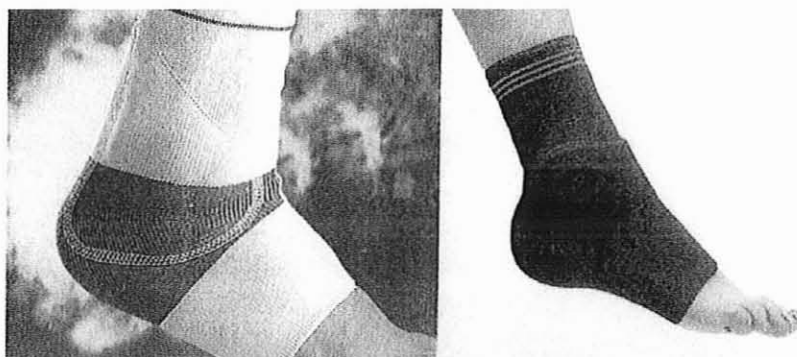


Figure 164 : Chevillères malléolaires [117, 177].

Exemples :

- chevillère SILISTAB MALLEO[®] de protection malléolaire : protection des malléoles et du cou-de-pied par un coussin épais en silicone, évidement malléolaire de confort, modèle droit ou gauche, 5 tailles couvrant les circonférences de cheville de 19 à 30 cm, talon fermé,
 - chevillère SILISTAB[®] de protection malléolaire et achilléenne : plaques de protection malléolaire en silicone, guide péri-achilléen en silicone, 4 tailles couvrant les circonférences de cheville de 19 à 27 cm, talon fermé,
 - chevillère LAXITERAL[®] PHARNEA R 1414 : renfort rétro-malléolaire et achilléen en silicone, 4 tailles couvrant les circonférences de cheville de 18 à 33 cm, talon fermé,
 - chevillère LIGATION[®] PHARNEA R 1415 : renfort rétro-malléolaire, 4 tailles couvrant les circonférences de cheville de 18 à 33 cm, talon fermé.
 - chevillère MALLEOTRAIN[®] V631 + SV11 : 5 tailles couvrant les circonférences de cheville de 17 à 27 cm, deux modèles (pour cheville droite et pour cheville gauche), talon fermé et renforcé, présentée avec une plaque en forme de W (insert viscoélastique siliconé) placée pour que les malléoles latérale et médiale se trouvent dans les évidements en U des pelotes latérales ce qui permet une diminution des charges exercées à ces niveaux grâce à ses amortisseurs (information communiquée par Alliance Santé Pharmathèque Parabase, Novembre 2000).
- **les chevillères avec amortisseur du tendon calcanéen** sont utilisées dans la prévention et le traitement des tendinopathies d'Achille et en rééducation post-opératoire dans les pathologies du tendon calcanéen (tendinopathies et ruptures). Elles possèdent un insert visco-élastique au niveau du tendon calcanéen, ce qui diminue les contraintes exercées sur ce tendon.



Figure 165 : Chevillère avec amortisseur du tendon calcanéen [177].

Exemples :

- chevillère LAXITERAL[®] PHARNEA R 1414,
- chevillère SILISTAB ACHILLO[®] : avec une talonnette en silicone incorporée pour soulager la tension du tendon et amortir les vibrations, action complémentaire anti-vibration du guide péri-achilléen en silicone, délivrée avec une talonnette complémentaire pour équilibrer l'autre jambe, 5 tailles couvrant les circonférences de cheville de 19 à 30 cm, talon fermé,

- chevillère ACHILLOTRAIN[®] V631 + SV11 : 5 tailles couvrant les circonférences de cheville de 17 à 27 cm, deux modèles (pour cheville droite et pour cheville gauche), talon fermé et renforcé, présentée avec une talonnette carrée incorporée (insert viscoélastique siliconé) pour recevoir le talon et deux ailes épousant parfaitement le long du tendon calcanéen, permettant une diminution de la tension du tendon et des vibrations, délivrée avec une talonnette complémentaire pour le pied controlatéral (information communiquée par Alliance Santé Pharmathèque Parabase, Novembre 2000),
- chevillère SILISTAB[®].

• Les chevillères "évolutives"

Elles sont évolutives car leurs éléments sont amovibles (bande de dérotation) et peuvent être retirés au cours de l'évolution de la pathologie. Elles sont indiquées dans les entorses bénignes externes du sujet sportif, dans les séquelles d'entorse, de laxité chronique du sportif et pour une protection lors de la pratique sportive ou de la reprise sportive.

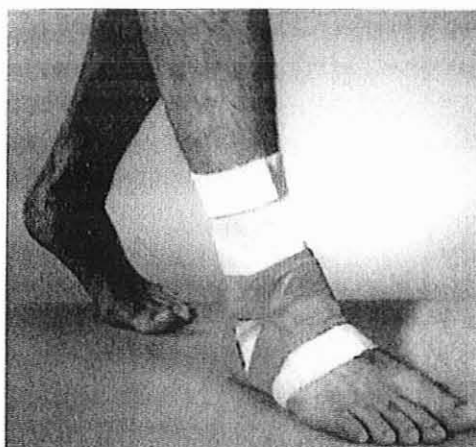


Figure 166 : Chevillère évolutive [77].

Exemples :

- chevillère évolutive GIBORTHO[®] 6366 (V631+SV11) : talon fermé, dispositif antichoc de protection des malléoles, double sangle de stabilisation amovible, 5 tailles couvrant les circonférences de cheville de 20 à 30 cm,
- chevillère LIGASTRAP[®] V631.

Remarque: les chevillères non remboursées sont très nombreuses et de conception variée. On peut distinguer :

- les chevillères dites "thermiques", à fort pourcentage de laine, qui apportent de la chaleur, sont de faible contention et réalisent donc un effet antalgique dans l'arthrose de la personne âgée,
- les chevillères de contention type DYNASTAB[®] avec des renforts latéraux métalliques, des sangles croisées sur le cou-de-pied. Elles sont indiquées dans les entorses de gravité moyenne ou graves.

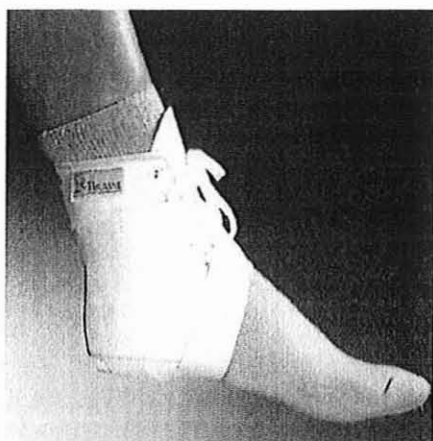

Figure 167 : Chevillère de contention DYNASTAB® [177].

c) La pratique officinale

- **La prescription**

Comme pour le genou, elle doit être aussi précise que possible, adaptée à la pathologie dans sa durée et son évolution. Elle doit être libellée sur une ordonnance particulière. Elle est indispensable pour que la chevillère soit prise en charge par les organisme sociaux. Elle doit ainsi mentionner la désignation de l'article, la nature et le siège de l'atteinte et, si possible, les indications permettant une application correcte de la chevillère (portée toute la journée ou non, pendant combien de temps, quand,...). Les suppléments doivent figurer sur la prescription médicale pour être remboursés.

- **La prise de mesure**

Le pharmacien utilise un mètre ruban à même la peau sans serrer. La mesure est réalisée de préférence le matin sur une cheville sans œdème. Le patient doit être soit debout, le pied à plat, soit assis, pied à angle droit. Selon les fabricants, les mesures sont prises en relevant la circonférence de la cheville sur les malléoles ou 3 cm au dessus de celles-ci. Le pharmacien se reportera aux tailles correspondantes des fournisseurs pour les orthèses de série. Pour les articles sur mesure, d'autres longueurs et circonférences sont nécessaires. Il suffit alors de suivre la fiche technique de la chevillère spécifique à chaque fabricant.

- **L'essayage**

Il est obligatoire avant de délivrer toute orthèse. Les chevillères devront de préférence être adaptées le matin pour que la cheville ne soit pas trop enflée, avant l'apparition d'un éventuel œdème. Pour que la chevillère glisse mieux, l'application se fait sur peau sèche, voire talquée, ou par dessus une chaussette fine. Il est important de vérifier que l'orthèse ne forme pas de plis, ce qui rendrait la marche difficile et la flexion du pied douloureuse. La chevillère est enfilée de façon à ce que le talon ouvert ou fermé corresponde au talon anatomique. La partie la plus large est celle qui s'adapte sur la cheville au dessus des malléoles. La chevillère mesure environ 15 cm de long. Certaines demandent des explications supplémentaires :

- les chevillères ligamentaires doivent être enfilées puis les sangles doivent être mises en place comme indiqué sur la notice du fabricant suivant qu'il s'agit du pied droit ou gauche.

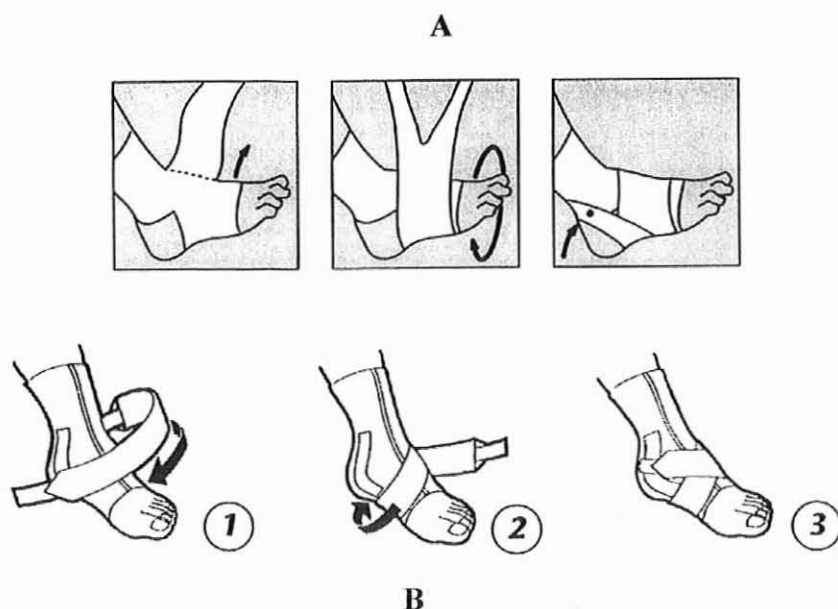


Figure 168 : Mise en place d'une cheville ligamentaire GIBORTHO® (A) et PHARNEA® (B) [3, 117].

- les chevillères malléolaires doivent être enfilées de façon telle que les amortisseurs malléolaires soient bien centrés sur les malléoles. Attention, certaines marques, comme chez THUASNE, avec la cheville SILISTAB MALLEO® distinguent des spécificités de pied droit et de pied gauche.
- les chevillères avec amortisseur achilléen doivent être enfilées de façon telle que les amortisseurs longent le trajet du tendon calcanéen.

Le pharmacien devra s'assurer que la cheville adaptée est acceptée par la patient, qu'elle ne procure aucune douleur supplémentaire. L'orthèse délivrée est celle qui répond au mieux à la prescription médicale et aux requêtes du sportif quant à l'esthétique et au coût de la contention. Il est également important de faire essayer la cheville en dynamique, c'est-à-dire qu'il faut que le sujet marche, s'assoie, mobilise sa cheville pour vérifier une adaptation aussi anatomique que possible.

• Les conseils

La cheville doit être entretenue : elle se lave à la main à l'eau tiède savonneuse ; puis, elle se rince à l'eau tiède plusieurs fois et se fait sécher loin d'une source de chaleur. Pour les chevillères évolutives, il est possible d'ôter les éléments amovibles et de les laver séparément. Le pharmacien n'oubliera pas de renforcer l'observance du traitement en rappelant les indications de la prescription médicale concernant la durée et le moment de port de la cheville. En effet, le sportif, souvent pressé par un planning compétitif serré, a tendance à délaisser rapidement sa contention ce qui augmente le risque de récurrence, notamment lors d'une entorse. Le pharmacien joue alors un rôle important dans les contentions de cheville en rappelant que la notion de terrain sportif est importante : éviter les sols accidentés ou trop durs. Il faut insister sur l'apport hydrique nécessaire de 2 à 3 litres d'eau par jour pour lutter contre les tendinopathies et les ruptures du tendon calcanéen. Enfin, la chaussure de sport prend toute son importance dans les pathologies de cheville. Il faut rappeler au sportif d'utiliser une chaussure adaptée en taille, en forme, à la pratique sportive et à l'individu, de ne pas hésiter à changer en cas d'usure trop conséquente.

Par ailleurs, face à toute prescription d'antibiotiques que sont les fluoroquinolones chez un sportif, le pharmacien doit se renseigner sur l'âge du patient, sur son niveau sportif. Il devra donc préciser à tout sportif que pendant le traitement, l'apport d'eau doit être suffisant et que la marche avec des chaussures plates est proscrite, surtout en cas d'antécédents du tendon calcanéen. En cas d'antécédents importants ou de doute sur les risques d'une telle prescription, il est possible de contacter le médecin pour confirmer la prescription. En résumé, l'attitude à adopter chez le sportif est alors sans doute d'éviter la classe des fluoroquinolones lorsqu'un choix d'antibiotique est possible, dans un cas contraire, il faut modérer l'activité sportive de l'athlète, exercer une surveillance rigoureuse de son appareil locomoteur pour ne pas laisser passer des éléments cliniques de souffrance tendineuse débutante.

- **La facturation**

Pour les chevillères de série, le remboursement est fait selon le tarif du T.I.P.S. L'étiquette de conformité comporte : la mention "conforme au cahier des charges", le numéro du code T.I.P.S., la classe de contention, le numéro de certificat de qualification de l'orthèse, le tarif de responsabilité TTC, le prix public TTC. Les suppléments, pour être pris en charge, doivent être mentionnés sur l'ordonnance.

Pour les chevillères sur mesure, la facturation est réalisée grâce au T.I.P.S., sans oublier les éventuels suppléments. Elle comporte, en plus des données précédentes, le numéro d'agrément du fournisseur.

4. Les orthèses stabilisatrices de cheville [33, 49, 83, 107, 132, 173, 179, 184]

- Elles permettent une immobilisation complète et peuvent remplacer un plâtre. Elles sont très largement utilisées (dans 80% environ des entorses actuellement) et montrent plus d'avantages que le strapping. Elles appartiennent au titre II, chapitre I, section G du T.I.P.S. : "les appareils divers de correction orthopédique". Elles ont pour indication le traitement des entorses de cheville récentes graves ou de gravité moyenne. L'exemple le plus courant est l'attelle pneumatique amovible AIRCAST® qui est très largement prescrite. Elle existe en quatre modèles en fonction de la taille du patient (Standard : plus de 1,62 m ; Training : 1,57 m à 1,67 m ; Small : moins de 1,57 m ; X-Small : petits enfants), pour pied droit et pour pied gauche. Il existe un modèle spécifique pour le sportif, mais qui n'est pas remboursé par les organismes sociaux. Elle est constituée de :
 - **deux coques latérales** : plaques en plastique semi-rigide, placées de part et d'autre de la cheville, plus étroites dans le bas (sur les malléoles) pour ne pas comprimer le pied dans la chaussure,
 - **deux cellules pneumatiques** : poches remplies d'air, fermées par une valve, à gonflage réglable au moyen d'un tuyau flexible, placées à l'intérieur des coques latérales (sur toute la hauteur pour la coque interne, sur 10 cm pour la coque externe),
 - **une bande talonnière** réglable en largeur, reliée aux coques latérales par des bandes velcro® ,
 - **une fermeture** réglable par deux bandes velcro® circulaires, maintenant l'ensemble de la cheville.

- Le modèle sportif mesure 23 cm de hauteur et existe en taille unique (pour l'adolescent et l'adulte). Il doit être porté dans une chaussure de sport à lacets sur une chaussette. La présence des cellules pneumatiques permet une adaptation parfaite à la morphologie changeante de la cheville en mouvement et une bonne réductibilité des oedèmes par légère compression et massage. Dans la majorité des cas (œdème modéré), il n'est pas nécessaire de réajuster les cellules pneumatiques car l'attelle est délivrée prégonflée, mais si jamais un capitonnage plus fort s'avère indispensable (devant un œdème important), il faut insuffler de l'air au moyen du tuyau flexible joint à l'emballage.
- Cette attelle possède plusieurs rôles :
 - une limitation efficace de l'inversion et de l'éversion, plus légère de la flexion et de l'extension,
 - un maintien important de la cheville grâce aux parties rigides latérales,
 - une auto-rééducation rapide avec mise en appui précoce,
 - une limitation du nombre de séances de rééducation,
 - une reprise précoce des activités sportives.
- La mise en place de l'orthèse individualise cinq grandes étapes :
 - adapter la largeur du talon : les deux côtés sont reliés au talon par des fermetures velcro[®], régler la largeur de telle manière que les côtés se trouvent bien ajustés de chaque côté du pied,
 - appliquer la bande inférieure, mettre la chaussure et serrer les lacets,
 - placer la bande supérieure : l'enrouler bien à plat vers le haut, en forme de spirale, veiller à l'application correcte des parties latérales le long de la jambe et sur le cou-de-pied,
 - appliquer fermement les cellules pneumatiques : comprimer les côtés avec une main, et serrer en même temps chacune d'elles ; serrer les bandes jusqu'à ce que l'orthèse soit bien en place ; éviter une pression trop forte,
 - pour enlever l'orthèse, détacher uniquement les fermetures velcro[®] pour maintenir ainsi l'adaptation ; pour la remise en place, appliquer l'orthèse préalablement adaptée et serrer en exerçant une pression.
- L'impression d'un relâchement de l'orthèse peut survenir après une trentaine de minutes, en raison d'un refoulement de l'œdème. Dans ce cas, resserrer les fermetures velcro[®] pour remettre l'orthèse en place. Devant une sensation de picotement ou de pression, relâcher ces fermetures et modifier légèrement la position des coques. Si la sensation de picotement persiste, insuffler un peu d'air dans ce côté. Insérer le tuyau flexible dans la valve sur une longueur de 3 à 4 cm, souffler pour ajouter une très faible quantité d'air (une trop grande quantité compromet l'effet de soutien), fermer la valve en comprimant celle-ci directement sous le tuyau flexible et retirer ce dernier.
- Les conseils du pharmacien face à la pathologie sportive sont identiques à ceux donnés pour les chevillères. Mais il faut expliquer que cette attelle ne se trempe pas dans de l'eau du fait du risque de détérioration du plastique et de la capacité de compression du système de gonflage. Son entretien s'effectue par lavage à l'eau tiède à l'aide d'une éponge humide avec un peu de savon suivi d'un essuyage à l'aide d'un chiffon propre et d'un séchage à l'air sans apport de chaleur extérieure.

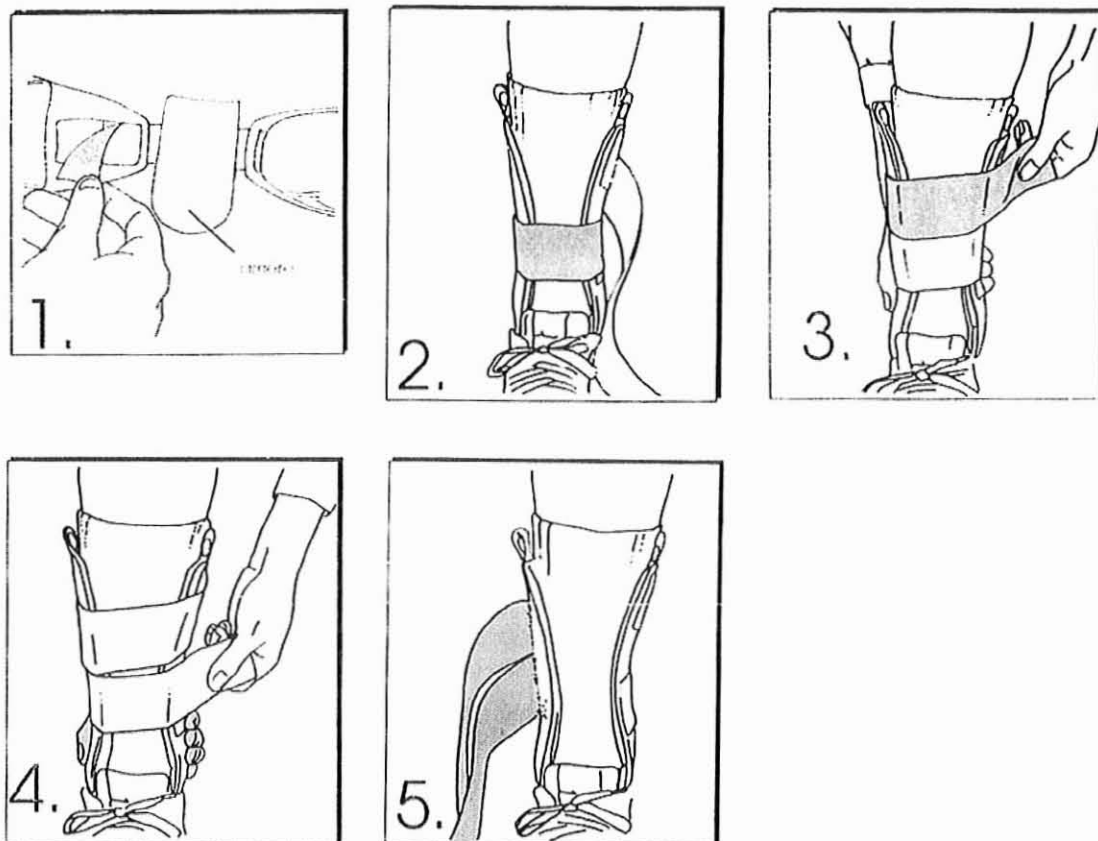


Figure 169 : Mise en place d'une attelle pneumatique AIRCAST®.

- Parmi la liste des orthèses stabilisatrices de cheville prise en charge qui s'est allongé récemment (Journal Officiel de la République Française), trois orthèses occupent une place importante :

- **LIGACAST® :**

C'est une orthèse, avec des inserts à gel réfrigérants, pour maintenir efficacement la cheville. Elle est indiquée dans le traitement des entorses moyennes ou graves, des fractures malléolaires et des laxités chroniques de cheville. Il existe un modèle spécifique cheville droite ou gauche et une taille unique. Elle est constituée de :

- **deux coques** en plastique, pour un maintien optimal, placées de part et d'autre de la cheville,
- **deux inserts** latéraux amovibles muni chacun **d'une poche de gel**, fixés par une fermeture velcro® sur la face interne des coques,
- **une sangle calcanéenne** réglable par une fermeture velcro®,
- **un système de laçage** à œillets pour un meilleur serrage,
- **une fermeture réglable** par deux bandes velcro® circulaires, maintenant l'ensemble sur la cheville.

La présence de gel, entre la jambe et l'orthèse, permet :

- une adaptation parfaite à la morphologie changeante de la cheville en mouvement,
- une bonne réductibilité des oedèmes, par massage (gel fluide et mobile),
- une cryothérapie grâce aux inserts avec poches de gel à placer dans le congélateur ou le freezer pendant une durée d'une heure environ (le gel ne se solidifie pas) et qui sont ensuite remises sur les coques de l'orthèse.

▪ **AXMED ACTIVE®** :

C'est une orthèse stabilisatrice de cheville articulée et flexible qui est indiquée dans le traitement des entorses moyennes ou graves, des laxités ligamentaires et dans le reprise d'activité après un traumatisme. Elle maintient l'articulation sans en bloquer les mouvements de flexion et d'extension. Elle est composée de :

- **deux coques** latérales en plastique, avec intérieur gainé de mousses de protection,
- **une demi-semelle** sous le talon,
- **deux charnières** ou articulations reliant les coques à la demi-semelle,
- **une bande mousse** hémi-circulaire, à l'avant juste au dessus du pied,
- **deux bandes velcro®** circulaires, maintenant l'ensemble autour de la cheville.

Elle se porte sur une chaussette épaisse et dans une chaussure de sport. Elle existe en 4 tailles (XS, S, M, L) en fonction de la pointure des chaussures (enfant < 36, 36-38, 38-44, > 44).

▪ **MALLEOLOC®** :

Elle est indiquée dans le traitement des entorses moyennes ou graves du ligament collatéral latéral et des instabilités chroniques de cheville. Elle empêche le glissement antérieur du talus et soutient avec efficacité la stabilisation musculaire. Cette orthèse anatomique de cheville, en matière plastique moulée à chaud, avec ses sangles velcro® réglables, peut être adaptée à chaque individu. La pose est facilitée par des sangles de trois couleurs différentes, dont les boucles velcro® s'ouvrent et se ferment aisément. Elle peut se porter dans des chaussures ordinaires ou dans des chaussures de sport. Pour mettre MALLEOLOC® :

- défaire les fermetures velcro des sangles jaune, rouge et blanche ; sortir les sangles des œillets et les détacher des velcro® ; ouvrir la fixation bleue,
- placer l'orthèse autour de la cheville (figure 1) de façon à ne pas gêner le contact direct entre le talon et le sol ; serrez la sangle bleue au-dessus du talon et la fixer à l'aide de la boucle velcro® ; s'assurer que le coussinet arrière bleu est placé sur le tendon calcanéen,
- fixer la sangle jaune sur le velcro® jaune, la passer dans l'œillet et la fixer à l'aide de la boucle velcro® (figure 2),
- attacher la sangle rouge et blanche en positionnant la partie blanche sur la pastille velcro® blanche et la partie rouge sur la pastille velcro® rouge ; passer l'extrémité rouge de la sangle dans l'œillet et fixer la boucle velcro® (figure 3),
- modifier, s'il y a lieu, la position de la sangle jaune et s'assurer que le coussinet arrière bleu repose bien sur le tendon calcanéen (figure 4) ; s'il y a lieu, le coussinet ci-joint peut être fixé sur la sangle rouge et blanche (sur le cou-de-pied).

Le bon positionnement est encore amélioré par un ajustement des trois sangles aux deux extrémités et par un ajustement individuel de la matière synthétique thermoplastique à l'aide d'un pistolet à air chaud (thermoformable à 200°C). Pour éviter d'endommager les pastilles velcro®, veiller à ce que les sangles soient toujours fixées sur leurs pastilles respectives.

Elle existe en deux modèles (pour cheville droite et pour cheville gauche) et en deux tailles en fonction de la pointure des chaussures (35-40, 40-47).

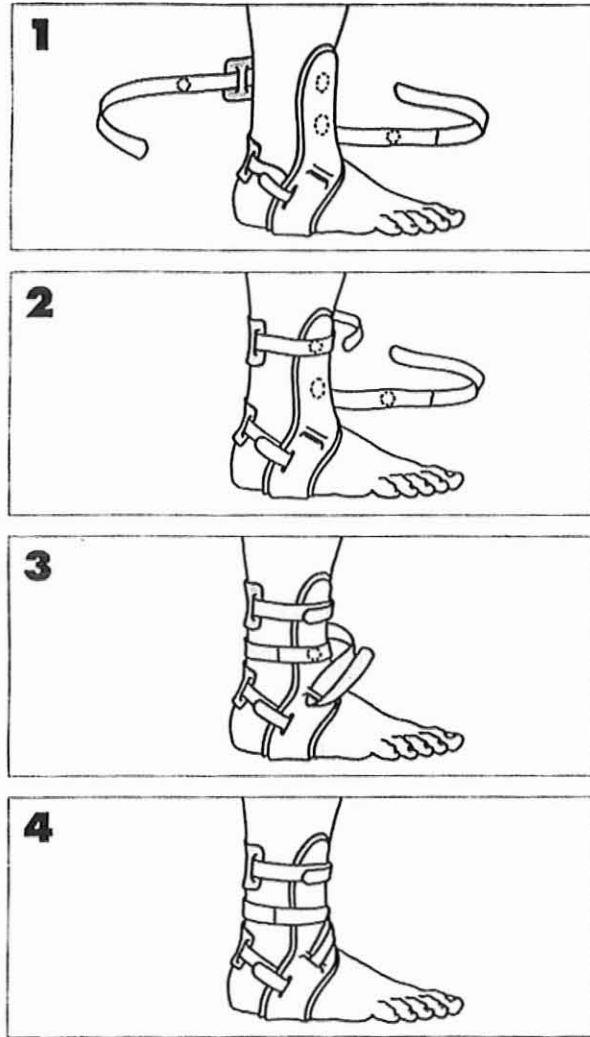


Figure 170 : Mise en place d'une orthèse MALLEOLOC®.

Remarque : Les informations sur les orthèses stabilisatrices de cheville ont été données par Alliance Santé Pharmathèque Parabase, Novembre 2000.

5. Les appareils releveurs de pied [19, 32, 132]

a) La description

Ils ne sont indiqués que dans les paralysies. Ils existent en différents modèles :

- **le releveur de pied du type Jousto** constitué d'une semelle plantaire en plastique sur laquelle est fixé un montant latéral formé par une lame de ressort. Il est indiqué dans les paralysies des muscles fibulaires, du nerf tibial antérieur.




Figure 171 : Releveur de pied du type Jousto [33].

- **le releveur de pied en polypropylène** constitué d'un seul bloc, ajouré ou non, composé d'une semelle prolongée par une tige qui remonte derrière la jambe jusqu'au mollet. Il est indiqué dans les paralysies des muscles fibulaires.

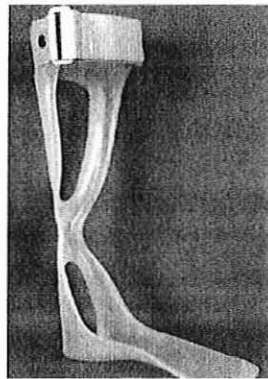


Figure 172 : Releveur de pied en polypropylène [33].

- **le releveur de pied de type Philipp** constitué d'une chaussette en tissu élastique renforcée d'une armature plastique et de deux tirants au niveau dorsal. Il est indiqué dans les déficiences des muscles extenseurs du pied.

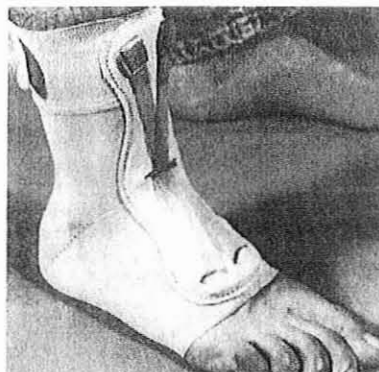

Figure 173 : Releveur de pied de type Philipp [32].

En milieu sportif, ils ne sont indiqués que dans les tendinopathies du tibial antérieur où la flexion du pied est douloureuse et limitée.

b) La pratique à l'officine

Chaque fabricant fournit une fiche technique propre à son releveur et déterminant les mesures à effectuer. Ces mesures ne sont pas détaillées ici du fait de la rareté de ces pathologies en traumatologie sportive.

6. Les semelles et les talonnettes [32, 179, 184]

- Les semelles orthopédiques et visco-élastiques sont d'un intérêt précieux en pathologie sportive. Les premières permettent la correction de la statique défectueuse du pied ou d'une anomalie plantaire qui sont des facteurs favorisants ou aggravants des pathologies sportives de la cheville. Les secondes amortissent les chocs, absorbent les vibrations lors de la phase d'attaque du talon au sol. Elles constituent donc une aide importante dans l'arthrose et sont utilisées sur une longue période. Elles sont déconseillées aux personnes n'exerçant pas une activité sportive contraignante, sous peine d'affaiblir leur semelle plantaire.
- Les talonnettes visco-élastiques ont plusieurs indications. Celles destinées à corriger les tendinopathies ont la forme d'une cuvette et permettent de détendre le tendon calcanéen en surélevant le talon, donc constituent le traitement des tendinopathies d'Achille. Elles sont portées pendant une période longue puis enlevées progressivement avec une association au stretching. **En aucun cas, un sportif sain ne doit porter un talonnette qui raccourcit son tendon calcanéen.** Celles destinées à corriger les anomalies statiques du pied (varus ou valgus) ont aussi la forme d'une cuvette avec un bord surélevé. Elles sont interchangeables du pied gauche au pied droit pour permettre de relever le côté désiré (interne ou externe). Les talonnettes existent en différentes tailles. Elles ne sont pas remboursées.




Figure 174 : Talonnettes visco-élastiques [49].

C. Les indications des différents appareillages [33, 49]

Elles sont résumées dans le tableau 8 qui précise de la nature et du rôle des différentes contentions.

Tableau VIII : Les différentes contentions de la cheville et leurs rôles dans les pathologies sportives.

Pathologies	Rôles	Produits
arthrose	chaleur résorption de l'œdème antalgie et économie articulaire	chevillère en laine chevillère de contention semelle orthopédique ou viscoélastique
séquelles de fracture	stabilisation articulaire	chevillères V6 de spécifications 1 et 2 talonnette visco-élastique
paralysie des muscles du pied	lutte contre l'équin facilite la marche en évitant le steppage	releveur de pied
entorse bénigne	évite la mise en varus du pied et la tension du ligament collatéral latéral	bandage élastique collé ou chevillère élastique à rappel dynamique externe
entorse de gravité moyenne phase d'œdème	résorption de l'œdème et de l'hématome	orthèse stabilisatrice de cheville ou gouttière plâtrée sans appui
entorse de gravité moyenne si traumatisme en varus	évite la mise en varus du pied en permettant la flexion- extension	orthèse stabilisatrice de cheville ou bandage élastique collé ou chevillère V6 de spécification 3 à rappel dynamique
entorse de gravité moyenne si traumatisme en équin	cicatrisation du ligament collatéral latéral et des éléments capsulaires	orthèse stabilisatrice de cheville ou botte plâtrée de marche pendant 15 jours
entorse grave	cicatrisation ligamentaire réparation ligamentaire plastie*	orthèse stabilisatrice de cheville ou gouttière plâtrée postérieure puis soit botte plâtrée de marche, soit ligamentoplastie
laxité chronique	stabilisation articulaire latérale	ligamentoplastie chevillère V6 de spécification 3
tendinopathies d'Achille	raccourcissement du tendon absorption des chocs et des vibrations	talonnette visco-élastique

CONCLUSION

Les pathologies sportives très variées nécessitent de la part des praticiens qui les prennent en charge des connaissances pointues dans le domaine de la traumatologie du sport et, de la part, des pharmaciens une bonne connaissance de l'appareillage du coude, du genou et de la cheville.

De nombreuses actions de prévention sont nécessaires afin de rappeler aux sportifs les erreurs à ne pas commettre.

L'appareillage rend d'énormes services dans les pathologies sportives, le choix d'une orthèse du coude, du genou ou de la cheville doit s'intégrer dans de nombreux programmes thérapeutiques. Sa prescription doit être rigoureuse afin que les meilleurs produits soient délivrés, elle est établie en fonction du diagnostic, du stade thérapeutique (phase de prévention, reprise sportive, phase de rééducation après une immobilisation ou une intervention chirurgicale) et de l'activité sportive du sujet. L'appareillage doit être assimilé à un médicament avec ses indications, ses précautions d'emploi et ses contre-indications.

Le pharmacien est le fournisseur principal du petit appareillage. Son rôle à l'officine est de prendre les mesures minutieusement, de faire essayer, de conseiller sur le port, l'entretien et le mode d'utilisation, d'expliquer l'action thérapeutique et l'effet bénéfique de l'orthèse, ceci pour une utilisation optimale par le patient. Il doit expliquer également les modalités de prise en charge du produit.

Le pharmacien doit aussi pouvoir répondre au sportif qui l'interroge, qui demande plus d'informations sur sa pathologie. Il doit également établir un dialogue avec le médecin qui cherche pour son patient le meilleur produit, c'est-à-dire le produit efficace, bien toléré, administré au meilleur coût, le plus adapté à la morphologie du patient et au type de sport pratiqué. Il est donc important de rappeler que le rôle du pharmacien est limité dans les conseils qu'il pourra donner en faveur de telle ou telle orthèse, dans la mesure où celle-ci ne doit jamais être conseillée sans un diagnostic préalable par un médecin et une prescription médicale aidant la dispensation de l'orthèse par le pharmacien.

C'est ainsi qu'une démarche main dans la main entre médecin, pharmacien et sportif peut permettre de mieux prévenir et traiter les pathologies traumatiques sportives grâce à une compétence technique, des conseils individualisés et une disponibilité du corps médical.

BIBLIOGRAPHIE

- 1- ABEILLON G., AUCLAIR J., DOMENACH M.
Traumatologie et réduction en médecine du sport, Paris : éditions Arnette, 1992, 353 p.
- 2- Actualité en orthopédie médicale.
Gibortho[®] news, Laboratoires GIBAUD, Saint-Etienne, n°6, non daté, non paginé.
- 3- Actualité en orthopédie médicale.
Gibortho[®] news, n°7, non daté, non paginé.
- 4- Actualité en orthopédie médicale.
Gibortho[®] news, n°8, non daté, non paginé.
- 5- Actualité en orthopédie médicale.
Gibortho[®] news, n°9, non daté, non paginé.
- 6- Actualité en orthopédie médicale.
Gibortho[®] news, n°10, non daté, non paginé.
- 7- Actualité en orthopédie médicale.
Gibortho[®] news, n°12, non daté, non paginé.
- 8- Actualité en orthopédie médicale.
Gibortho[®] news, n°18, non daté, non paginé.
- 9- AKHAVAN H., ALLIEU Y., ALNOT J.Y., et al.
Pathologie chirurgicale du coude, Montpellier : édition Sauramps Médical, 1999, 11-42, 77-88, 265-270, 279-288.
- 10- AMOR B.
La gonarthrose, Paris : éditions John Libbey Eurotext, 1999, 1-155.
- 11- BARD H., DRAPE J.L., GOUTALLIER D, et al.
Le genou traumatique et dégénératif, Montpellier : éditions Sauramps Médical, 1997, 274-279.
- 12- BARRAULT D., BRONDANI J.C., ROUSSEAU D, et al.
Médecine du judo, Paris : éditions Masson, 1991, 118-132, 147-160, 197-202.
- 13- BAUDOUIN CAIRONI Dr.
Les pathologies du coude, Paris : éditions Frison-Roche, 1998, 9-51.
- 14- BENEZIS C., SIMERAY J., SIMON L, et al.
Le sportif à 50 ans, Paris : éditions Masson, 1988, 99-114, 125-133, 192-199.

- 15- BENEZIS C., SIMERAY J., SIMON L, et al.
Muscles, tendons et sport, Paris : éditions Masson, 1985, 85-113, 129-135, 161-187, 265-275.
- 16- BENSAHEL H.
L'enfant et la pratique sportive, Paris : éditions Masson, 1998, 77-83, 90-116, 201-297.
- 17- BESNIER J.P.
La cheville, physiologie, pathologie, thérapeutique et rééducation, Paris : éditions Frison-Roche, 1992, 1-137,195-202, 211-212.
- 18- BLOTMAN F., COMBE.B., LEROUX J.L, et al.
Journée montpellieraine de rhumatologie, Montpellier : éditions Sauramps Médical, 1999, 85-95.
- 19- BOISSINOT P., DELRIEU D.
L'appareillage en pratique quotidienne, laboratoires Ciba-Geigy, Rueil-Malmaison, 1996, 80 p.
- 20- BONNEL F., JAEGER J.H., MANSAT C.
Le football, Paris : éditions Springer, 1990, 351 p.
- 21- BONNEL F., JAEGER J.H., MANSAT C, et al.
Les laxités chroniques du genou, Paris : éditions Masson, 1984, 1-62, 172-198.
- 22- BONNEL F., MANSAT C., JAEGER J.H.
Le genou, stratégies diagnostiques et thérapeutiques, Paris : éditions Springer, 1991, 1-25.
- 23- BOUSQUET G., LE BEQUEC P., GIRARDIN P.
Les laxités chroniques du genou, Paris : éditions Medsi / McGraw-Hill, 1991, 1-150, 223-240.
- 24- BOUYSSSET M.
Le pied en rhumatologie, Paris : éditions Springer, 1998, 1-30, 293-303, 327-357, 395-414.
- 25- BOYER T.
Sport et appareil locomoteur, Paris : éditions Masson, 1989, 21-26, 51-98, 139-165.
- 26- BRUNET-GUEDJ E., GENETY J.
Le genou du sportif en pratique courante, 2ème éd, Paris : éditions Vigot, 1987, 158 p.
- 27- BRUNET-GUEDJ E., MOYEN B., GENETY J, et al.
Médecine du sport, Paris : éditions Masson, 1995, 91-171.
- 28- BRYAND F., COISY M., DUTEAU J.Y, et al.
Traumatologie sportive en pratique. Entorse de la cheville, sans lieu, non daté, 22 p.

- 29- CAILLET R.
Le genou, Paris : éditions Masson, 1984, 1-105, 127-139.
- 30- CALAIS-GERMAIN B.
Anatomie pour le mouvement.-2ème éd.
Tome 1 : introduction à l'analyse des techniques corporelles, Italie : éditions Desiris, 1998, 302 p.
- 31- CALAIS-GERMAIN B., LAMOTTE A.
Anatomie pour le mouvement.
Tome 2 : bases d'exercice, Italie : éditions Desiris, 1990, 302 p.
- 32- CALLANQUIN J., LABRUDE P.
La podologie pour le pharmacien orthésiste, les orthèses plantaires, Paris : éditions Masson, 2000, 265 p.
- 33- CALMELS P., ABEILLON G.
Contentions et aides techniques. Guide à la prescription du petit appareillage, Paris : éditions Medsi / McGray-Hill, 1992, 183 p.
- 34- CATONNE Y., SAILLANT G.
Lésions traumatiques des tendons chez le sportif, Paris : éditions Masson, 1992, 3-8, 55-70, 100-139.
- 35- CHANUSSOT J.C., DANOWSKI R.G.
Rééducation en traumatologie du sport : 1. membre supérieur, Paris : éditions Masson, 1997, 143-205.
- 36- CHANUSSOT J.C., DANOWSKI R.G.
Rééducation en traumatologie du sport : 2. membre inférieur et rachis, Paris : éditions Masson, 1997, 25-256.
- 37- CHASSAIN A., RODINEAU J., SAILLANT G., et al.
Médecine du sport 93, Paris : éditions Expansion scientifique française, 1993, 7-53.
- 38- CHASSAIN A., RODINEAU J., SAILLANT G, et al.
Entretien de Bichat, médecine du sport 1994 : le sport, facteur de prévention ou d'accélération du vieillissement, un sport, le football, Paris : éditions Expansion scientifique française, 1994, 104-111.
- 39- CHASSAIN A., RODINEAU J., SAILLANT G, et al.
Entretien de Bichat, médecine du sport 1995 : le poignet du sportif, la détermination médicale de l'aptitude et de la contre-indication à la pratique du sport, Paris : éditions Expansion scientifique française, 1995, 162-167.
- 40- CHASSAIN A., RODINEAU J., WITVOET J, et al.
Entretien de Bichat, médecine du sport 1997 : le cheval, les sports hippiques, la pathologie tendineuse de l'épaule du sportif, Paris : éditions Expansion scientifique française, 1997, 59-61.

- 41- CHASSAIN A., RODINEAU J., WITVOET J, et al.
Entretien de Bichat, médecine du sport 1998 : le sport et la cinquantaine, Paris : éditions Expansion scientifique française, 1998, 36-54.
- 42- CHEVALLIER J.M.
Anatomie. Tome 2 : Appareil locomoteur, Paris : éditions Médecine –Sciences Flammarion, 1998, 475 p.
- 43- CHIRON P., UTHEZA G.
Le pied, actualités en médecine, chirurgie et rééducation, Paris : éditions Masson, 1991, 61-89.
- 44- CLAUSTRE J., BENEZIS C., SIMON L, et al.
Le pied en pratique sportive, Paris : éditions Masson, 1984, 9-80, 122-125, 151-251.
- 45- CLAUSTRE J., SIMON L.
Le chaussage, Paris : éditions Masson, 1988, 121-151.
- 46- CLEMENS M., XHARDEZ Y., DESMET C.
Le genou opéré, Paris : éditions Maloine, 1987, 12-37.
- 47- COLLEGE MONTMORENCY.
Orthèses et prothèses, Canada : éditions Décarie, 1987, 19-83.
- 48- COMMANDRE F., ANGELETTI R., LEDERER M, et al.
Traumatologie sportive en pratique. Le pied du sportif, sans lieu, non daté, 34 p.
- 49- CORNELOUP V.
Les pathologies de la cheville et leurs appareillages.
Th : pharmacie : Lyon : 1994, 93 p.
- 50- COUSTEAU J.P.
Médecine du tennis, Paris : éditions Masson, 1982, 47-93.
- 51- COUSTEAU J.P.
Médecine du tennis, Paris : éditions Masson, 1999, 107-122, 143-161.
- 52- DARNHEIM D.
Médecine de la danse, Paris : éditions Masson, 1982, 1-10, 136-145, 169-201.
- 53- DANOWSKI R.G., CHANUSSOT J.C.
Traumatologie du sport, Paris : éditions Masson, 1996, 52-69, 120-303.
- 54- DANOWSKI R., CHANUSSOT J.C., CHATRENET Y., et al.
Traumatologie du sport, rééducation des lésions ligamentaires du genou chez le sportif, Paris : éditions Masson, 1996, 1-5, 98-103.
- 55- DAUM B.
Enseignement d'anatomie et de pathologie. D.U. d'orthopédie.
Faculté des sciences pharmaceutiques et biologiques, Nancy, 1999 / 2000.

- 56- DAUM B.
Planches d'anatomie et de pathologie. D.U. d'orthopédie.
Faculté des sciences pharmaceutiques et biologiques, Nancy, 1999 / 2000.
- 57- DE BEER P.
Pathologies du pied, Paris : éditions Arnette Blackwell, 1996, 1-33, 151-154, 235-239.
- 58- DEJEAN O.
Orthopédie traumatologie, Paris : éditions Estem & Med-Line, 1996, 89-108, 167-197, 207-241.
- 59- DELAGOUTTE J.P., BONNEL F.
Le pied, pathologie et techniques chirurgicales, Paris : éditions Masson, 1989, 87-103, 118-131, 218-245.
- 60- DELAGOUTTE J.P., PIERA J.B., VIAL D, et al.
Podologie 1996, Paris : éditions Expansion scientifique française, 1996, 20-41, 52-57.
- 61- DELAGOUTTE J.P., PIERA J.B., VIAL D, et al.
Podologie 1997, Paris : éditions Expansion scientifique française, 1997, 56-59, 73-85.
- 62- DELAGOUTTE J.P., PIERA J.B., VIAL D, et al.
Podologie 1998, Paris : éditions Expansion scientifique française, 1998, 98-104.
- 63- DEMANGE C.
Contention et petit appareillage orthopédique appliqué à la traumatologie du ski alpin.
Th : pharmacie : Nancy : 1995, 134 p.
- 64- DEMARAIS Y.
Médecine et traumatologie du football, Paris : laboratoires Roussel, non daté, 35 p.
- 65- DIMEGLIO A., CLAUSTRE J.
Le pied de l'enfant, Paris : éditions Masson, 1987, 289-299.
- 66- DIMEGLIO A., HERISSON C., SIMON L, et al.
Traumatismes du sport chez l'enfant et l'adolescent, Paris : éditions Masson, 1997, 99-116, 187-239, 275-290.
- 67- DIMEGLIO A., SIMON L., HERISSON C.
Le genou de l'enfant et de l'adolescent, Paris : éditions Masson, 1991, 273-280.
- 68- DIMEGLIO A., SIMON L., HERISSON C.
Le pied de l'enfant et de l'adolescent, Paris : éditions Masson, 1998, 302-323.
- 69- DOLIGE G., ALMUEIS X., CRESTE L, et al.
Urgence et sport, conduite à tenir dans les premières 48h, le pied, sans lieu, non daté, 47 p.

- 70- DOROSZ P.
Guide pratique des médicaments.-20ème éd.
Paris : éditions Maloine, 2000. 1778 p.
- 71- DOURSOUNIAN L.
Appareil locomoteur en 41 questions, Impact Internat, sans lieu, 1999, 27-35, 121-163.
- 72- DOUSSET C.
Aide à la délivrance par le pharmacien d'officine de certaines orthèses et application aux pathologies du genou.
Th: pharmacie : Nancy : 1998, 263 p.
- 73- DUPARC J., AUBRIOT J.H., BEAUFILS P, et al.
Pathologie du genou de l'adulte-2, Paris : éditions Expansion scientifique publications, 1998, 31-135.
- 74- DUREY A, BOEDA A.
Médecine du football, Paris : éditions Masson, 1982, 3-10, 56-60, 145-215, 240-275.
- 75- ETIENNE J.CL., AUBERT L., BEDOISEAU M, et al.
Sport et rééducation, Paris : éditions Masson, 1980, 29-35, 63-93.
- 76- GENETY J., BRUNET-GUEDJ E.
Traumatologie du sport en pratique médicale courante, Paris : éditions Vigot, 1988, 69-86, 113-126, 187-249, 275-351.
- 77- GIBAUD laboratoires.
Catalogue général 2000, Saint-Etienne, 35 p.
- 78- GIBAUD laboratoires.
Module : orthèses thermoformables, non daté, 77 p.
- 79- GIBAUD laboratoires.
Site internet : [http : //www.gibaud.fr](http://www.gibaud.fr).
- 80- GOLDCHER A.
Podologie, Paris : éditions Masson, 1996, 5-21, 42-67, 115-137, 193-201.
- 81- GOUTALLIER D., BEAUFILS PH., BERNAGEAU J, et al.
Cahiers d'enseignement de la SOFCOT.
71. Pathologie fémoro-patellaire, Paris : éditions Expansion scientifique publications, 1999, 71-81.
- 82- GRIMBERG J.
Orthopédie, Concours médical internat, conférence Hippocrate, Paris : laboratoires Servier, 1998, 112-159.
- 83- GUELEN I.
Pathologie et traumatologie de la danse, l'entorse de la cheville et sa contention.
Th : pharmacie : Nancy : 1996, 182 p.

- 84- GUIDAT S.
L'orthopédie à l'officine.
Th : pharmacie : Nancy : 1998, 172 p.
- 85- GYM R., SCHNEIDER W., SPRING H, et al.
La mobilité, théorie et pratique, Paris : éditions Masson, 1989, 17-23.
- 86- HERISSON Ch., ABOUKRAT P., SIMON L, et al.
Les traitements locaux du pied, Montpellier : éditions Sauramps Médical, 1998, 24-29, 60-70.
- 87- HERISSON C.,CLAUSTRE J., SIMON L, et al.
Le pied post-traumatique, Paris : éditions Masson, 1991, 88-145.
- 88- HERISSON C., EULRY F., SIMON L, et al.
Méthodes actuelles d'exploration du pied, Paris : éditions Masson, 1995, 1-17, 221-231.
- 89- HERISSON C., RODINEAU J., ABOUKRAT P, et al.
Le tendon d'Achille et sa pathologie, Montpellier : éditions Sauramps Médical, 1999, 71-163.
- 90- HERISSON C., RODINEAU J., SIMON L, et al.
Pied et sports de loisir, Montpellier : éditions Sauramps Médical, 1997, 27-213.
- 91- HERISSON C., SIMON L.
Le pied du sujet âgé, Paris : éditions Masson, 1992, 57-66.
- 92- HERISSON C., SIMON L.
Actualités en médecine et chirurgie du pied : cinquième série, Paris : éditions Masson, 1990, 12-19.
- 93- HERISSON C., SIMON L.
Actualités en médecine et chirurgie du pied : sixième série, Paris : éditions Masson, 1991, 1-5.
- 94- HERISSON C., SIMON L.
Actualités en médecine et chirurgie du pied : septième série, Paris : éditions Masson, 1992, 161-168.
- 95- HERISSON C., SIMON L.
Actualités en médecine et chirurgie du pied : huitième série, Paris : éditions Masson, 1993, 29-45, 53-59.
- 96- HUGUENIN FR.
Médecine orthopédique, médecine manuelle, diagnostic, Paris : éditions Masson, 1991, 156-176.

- 97- JODOIN A., FALLAHA M., FASSIER F, et al.
Orthopédie et traumatologie, Canada : éditions Décarie, 1995, 55-73, 121-158.
- 98- JUDET H., PORTE G.
Médecine du cyclisme, Paris : éditions Masson, 1983, 106-126.
- 99- KAHN M.F., PARIER J.
Fluoroquinolones & activités sportives.
Médecins du sport, 1998, n°21, 31-32.
- 100- KAMINA P.
Anatomie générale, Paris : éditions Maloine, 1990, 18-22, 71-117.
- 101- KAMINA P.
Anatomie. 2ème éd.
Tome 2 : Ostéologie des membres, Paris : éditions Maloine, 1991, 30-55, 186-144.
- 102- KAMINA P., FRANCKE J.P.
Anatomie. 2ème éd.
Tome 4 : Arthrologie des membres, Paris : éditions Maloine, 1994, 47-73, 144-199.
- 103- KAMINA P., RIDEAU Y.
Anatomie. 2ème éd.
Tome 3 : Myologie des membres, Paris : éditions Maloine, 1992, 40-78, 124-183.
- 104- KERBOULL L., DEJEAN O., MATHIEU M.
Lésions ligamentaires du genou.
La revue du praticien, 1995, 45, (12), 184, 1527-1536.
- 105- KERBOULL L., DEJEAN O., MATHIEU M.
Lésions méniscales du genou.
La revue du praticien, 1995, 45, (12), 184, 1537-1538.
- 106- KREJCI V., KOCH P.
Lésions musculaires et tendineuses du sportif, Paris : éditions Masson, 1985, 63-84.
- 107- LABRUDE P.
Enseignement d'orthopédie. D.U. d'orthopédie.
Faculté des sciences pharmaceutiques et biologiques, Nancy, 99 / 2000.
- 108- LACOMBE M.
Précis d'anatomie et de physiologie humaines, 27ème édition, Vélizy : éditions Lamarre, 1997, 23-43, 64-70.
- 109- LAROCHE C., LAROCHE J.
Leçon d'orthopédie à l'usage des pharmaciens et des étudiants en pharmacie.
Tome 3 : podologie, Paris : éditions Sedes, 1980, 10-121.

- 110- LEVY J.B.
Anatomie. 3ème éd.
Tome 1 : Os, articulations, physiologie articulaire du membre supérieur, Paris : éditions Bréal, 1981, 20-51, 88-107.
- 111- LEVY J.B.
Anatomie. 2ème éd.
Tome 2 : Muscles, vaisseaux, nerfs, anatomie topographique du membre supérieur, Paris : éditions Bréal, 1981, 42-99, 140-143.
- 112- LEVY J.B.
Anatomie. 3ème éd.
Tome 3 : Os, articulations, physiologie articulaire du membre inférieur, Paris : éditions Bréal, 1981, 26-127.
- 113- LEVY J.B.
Anatomie. 2ème éd.
Tome 4 : Muscles, vaisseaux, nerfs, anatomie topographique du membre inférieur, Paris : éditions Bréal, 1981, 82-175.
- 114- LIORZOU G.
Le genou ligamentaire, Paris : éditions Springer, 1990, 25-79.
- 115- LIORZOU G., BAGATE C., BOUCHE J, et al.
Traumatologie sportive en pratique. L'examen du genou, sans lieu, non daté, 34 p.
- 116- LIOTE F.
Genou douloureux.
La revue du praticien, 2000, 50, (13), 1453-1458.
- 117- LOHMANN & PHARNEA laboratoires.
Catalogue soins & orthopédie, Saint-Etienne, non daté, 27 p.
- 118- LOHMANN & PHARNEA laboratoires.
Site internet : [http : //www.pharnea.com](http://www.pharnea.com).
- 119- M.BRODY D.
Pathologie du jogging. Clinical symposia, laboratoires Ciba, Rueil-Malmaison, 1981, 48 p.
- 120- MAGNIN P., CORNU J.Y.
Pratiques du sport et accompagnements médicaux, Paris : éditions Ellipses, 1997, 548-784.
- 121- MANSAT C., BONNEL F., JAEGER J.H., et al.
L'appareil extenseur du genou, Paris : éditions Masson, 1985, 91-121, 143-165.
- 122- MANSAT C., JAEGER J.H., BONNEL F, et al.
Le genou traumatique, entorses graves, fractures, Paris : éditions Masson, 1989, 1-109, 182-213.

- 123- MANSAT M., MANSAT C.
Le coude, le poignet et la main du sportif, Paris : éditions Masson, 1989, 1-24.
- 124- MEDICAL DIRECT laboratoires.
SORIANO J.P., L'orthopédie, un métier d'avenir, 1997, non paginé.
- 125- MERCIER-GUYON J., AGUETTAZ G., GROSSET-JANIN M, et al.
Urgence et sport, conduite à tenir dans les premières 48h, le genou, sans lieu, non daté, 54 p.
- 126- MEZGUELDI D.
Les pathologies du genou et leurs appareillages.
Th : pharmacie : Lyon : 1994, 78 p.
- 127- MOMBET J.
Médecine du rugby, Paris : éditions Masson, 1983, 60-73, 112-130, 140-141.
- 128- MONDENARD J.P.
Technopathies du cyclisme, Laboratoire Ciba, Rueil-Malmaison, 1989, 8-35, 142-149.
- 129- MONOD H, KAHN J.F.
La médecine des sports, Paris : éditions Economica, 1995, 9-95, 143-183, 231-290.
- 130- MONPIERRE H.
Les lésions ligamentaires du genou chez le footballeur.
Techni Média sport & Sportmédica, 1997, n°1, 7-8.
- 131- MONTAGNE J., CHEVROT A., GALMICHE J.M.
Examen radio-clinique du pied, Paris : éditions Doin, 1987, 52-88.
- 132- NEUT laboratoires.
Catalogue du petit appareillage, sans lieu, non daté, non paginé.
- 133- ORMIHL & DANET Laboratoires.
Catalogue orthopédie et matériel médical, Villeurbanne, non daté, non paginé.
- 134- PARIER J.
Technopathies du tennis, laboratoires Ciba, Rueil-Malmaison, 1992, 159 p.
- 135- PARIER J., FICHEZ O., LUCAS D.
L'épitrôchléite. Médecins du sport, 1999, n°31, 11-21.
- 136- PATEL A., DEROME P., DUFOUR B., et al.
Abrégé de traumatologie, Paris : éditions Masson, 1976, 173-178.
- 137- PENE J.A.
Médecine et traumatologie du rugby, Paris : laboratoires Roussel, non daté, 27 p.

- 138- PEPIN B., PACLET J.P.
Médecine du ski, Paris : éditions Masson, 1990, 1-7, 65-68, 89-130, 137-141.
- 139- PIERA J.B., DENIS A., VIAL D, et al.
Podologie 1992, Paris : éditions Expansion scientifique française, 1992, 7-60, 125-135.
- 140- PIERA J.B., DENIS A., VIAL D, et al.
Podologie 1994, Paris : édition Expansion scientifique française, 1994, 123-136.
- 141- PIERA J.B., DENIS A., VIAL D, et al.
Podologie 1995, Paris : éditions Expansion scientifique française, 1995, 32-38.
- 142- PILARDEAU P.
Manuel pratique de médecine du sport, Paris : éditions Masson, 1987, 129-163.
- 143- POUX D.
Médecine et traumatologie du golf, Paris : éditions Masson, 1993, 154-210.
- 144- POUX D.
Technopathies du golf, laboratoires Ciba-Geigy, Rueil-malmaison, 1995, 177 p.
- 145- POUX D.
Technopathies du jogging, laboratoires Novartis, Rueil-malmaison, 1998, 192 p.
- 146- POUZAUD F.
Le petit appareillage. Cahier pratique du Moniteur accessoires, 1998, n°2247, 19-26.
- 147- QUESTEL R.
Fiche conseil 5 / 99. Entorse bénigne : les conseils du pharmacien.
Actualités pharmaceutiques, 1999, n°380.
- 148- QUESTEL R.
Fiche conseil 7 / 99. Tendinopathies du coude : les conseils du pharmacien.
Actualités pharmaceutiques, 1999, n°380.
- 149- REGNAULD B.
Le pied, Berlin : éditions Springer, 1986, 5-15, 343-372.
- 150- RODINEAU J., CORNU J.Y., COUDREUSE .J.M, et al.
Entretien de Bichat, médecine du sport 1999 : le volley-ball, Paris : éditions Expansion scientifique française, 1999, 18-39.
- 151- RODINEAU J., SAILLANT G.
Les lésions ligamentaires récentes du cou-de-pied, Paris : éditions Masson, 1996, 1-32, 97-213.
- 152- RODINEAU J., SAILLANT G.
Microtraumatismes et traumatismes du sport chez l'enfant, Paris : éditions Masson, 1999, 49-65, 158-163, 177-198, 208-210.

- 153- RODINEAU J., SAILLANT G., BADET R.
Les lésions isolées récentes du ligament croisé antérieur, Paris : éditions Masson, 1998, 13-37, 238-247.
- 154- RODINEAU J., SIMON L.
Lésions ligamentaires récentes du genou, Paris : éditions Masson, 1988, 161p.
- 155- RODINEAU J., SIMON L.
Microtraumatologie du sport et surmenage articulaire, Paris : éditions Masson, 1987, 46-51, 74-91, 193-212, 228-236, 250-295.
- 156- RODINEAU J., SIMON L.
Rééducation des traumatismes sportifs, Paris : éditions Masson, 1990, 1-3, 77-83, 109-139, 171-226.
- 157- ROGER B., BENAZET J.P., BESSIS L, et al.
Le genou, Montpellier : éditions Sauramps Médical, 1998, 1-185.
- 158- ROGER B., THELEN PH., BESSIS L, et al.
Mollet, cheville, pied, Montpellier : éditions Sauramps Médical, 1999, 177-181.
- 159- ROLLAND E., SAILLANT G.
Actualités chirurgicales en traumatologie du sport, Montpellier : éditions Sauramps Médical, 1999, 73-207.
- 160- ROQUIER-CHARLES D.
Les entorses de cheville.
Actualités pharmaceutiques, 1990, n°280, 27-28.
- 161- ROQUIER-CHARLES D.
Les entorses de cheville.
Actualités pharmaceutiques, 1993, n°309, 24-26.
- 162- ROQUIER-CHARLES., DOUSSOT D.
Eléments de traumatologie sportive (1ère partie).
Actualités pharmaceutiques, 1988, n°258, 20-22.
- 163- ROQUIER-CHARLES D., DOUSSOT D.
La contention sportive.
Actualités pharmaceutiques, 1988, n°259, 13-14.
- 164- ROUYER A.
Enseignement de législation. D.U. d'orthopédie.
Faculté des sciences pharmaceutiques et biologiques, Nancy, 1999 / 2000.
- 165- SAILLANT G., AUBRIOT J.H., BADELON O, et al.
Cahiers d'enseignement de la SOFCOT.
59. Pathologie chirurgicale du genou du sportif, Paris : éditions Expansion scientifique publications, 1996, 3-56, 71-125, 138-227.

- 166- SAILLANT G., CHASSAIN A., DEMARAIS Y., et al.
Médecine du sport 90, Paris : éditions Expansion scientifique française, 1990, 129-150.
- 167- SAMUEL J.
Pathologie et soins du pied, Paris : éditions Maloine, 1996, 27-90,225-283, 355-417.
- 168- SEGAL PH., JACOB M.
Le genou, Paris : éditions Maloine, 1983, 262 p.
- 169- SIMON L., CLAUSTRE J.
Le pied en pratique rhumatologique, Paris : éditions Masson, 1983, 6-15, 161176.
- 170- SIMON L., CLAUSTRE J.
Pied normal et méthodes d'exploration du pied, Paris : éditions Masson, 1981, 73-86, 95-107.
- 171- SITE INTERNET : [http : //www.genou.com](http://www.genou.com).
CHASSAING V., LUCAS D., PARIER J., et al.
- 172- SMITH & NEPHEW laboratoires.
Catalogue de produits de rééducation, Etats-Unis, 2000, 153 p.
- 173- SOGLIUZZO L.
Les traumatismes du ski alpin, l'orthopédie et le conseil du pharmacien.
Th : pharmacie : Marseille : 1998, 173 p.
- 174- TAUVERON P., DUHARD E., LELIEVRE G.
Le pied et sa pathologie, Rueil-Malmaison : éditions Doin, 1999, 1-19, 67-80.
- 175- THOMPSON W.
Initiation à l'anatomie du mouvement, Paris : éditions Vigot, 1993, 1-7, 32-57, 82-106.
- 177- THUASNE laboratoires.
Catalogue, éd n°4, Levallois-Perret, 1999, 36 p.
- 178- THUASNE laboratoires.
Site internet : [http : //www.thuasne.com](http://www.thuasne.com).
- 179- T.I.P.S.
Tarif interministériel des prestations sanitaires.
UCANSS, 33 Avenue du Maine, Paris XV.
- 180- TRILLAT A., DEJOUR H., BOUSQUET G.
Chirurgie du genou, 3èmes journées, Lyon, éditions Simep, 1977, 7-87, 143-147.
- 181- VIDAL 2000.
Paris : Editions du Vidal, 2000.

- 182- VIEL E., ASENCIO G., BLANC Y, et al.
La marche humaine, la course et le saut, Paris : éditions Masson, 2000, 213-237.
- 183- WEINECK J.
Anatomie fonctionnelle du sportif, Paris : éditions Masson, 1985, 80-88, 104-187.
- 184- WILLEMIN J.C., RAMBOURG P., ROUYER A., et al.
Aide à la compréhension de la nomenclature et à une bonne tarification.
Avec le concours de la CRAM du Nord-Est, non daté, 51 p.
- 185- WON CHUNG K.
Anatomie humaine, collection PCEM intensif, Paris : éditions Pradel, 1998, 21-121.

ANNEXES

Annexe 1 : Correspondance entre la nomenclature internationale et l'ancienne nomenclature des os, des ligaments et des articulations du coude.

Nomenclature internationale	Nomenclature ancienne
Ulna	Cubitus
Articulation huméro-ulnaire	Articulation huméro-cubitale
Articulation radio-ulnaire	Articulation radio-cubitale
Ligament collatéral radial	Ligament latéral externe
Ligament collatéral ulnaire	Ligament latéral interne
Ligament carré	Ligament carré de Dénucé

Annexe 2 : Correspondance entre la nomenclature internationale et l'ancienne nomenclature des os, des muscles et des ligaments du genou.

Nomenclature internationale	Nomenclature ancienne
Patella	Rotule
Ménisque latéral	Ménisque externe
Ménisque médial	Ménisque interne
Muscle demi-membraneux	Muscle semi-membraneux
Muscle demi-tendineux	Muscle semi-tendineux
Muscle gastrocnémien	Muscles jumeaux de la jambe
Ligament collatéral tibial	Ligament latéral interne
Ligament collatéral fibulaire	Ligament latéral externe

Annexe 3 : Correspondance entre la nomenclature internationale et l'ancienne nomenclature des os et des articulations du pied.

Nomenclature internationale	Nomenclature ancienne
Articulation sous-talienne ou talo-calcaneenne	Articulation sous-astragaliene
Articulation talo-crurale	Articulation tibio-tarsienne ou tibio-astragaliene
Articulation tibio-fibulaire inferieure	Articulation peroneo-tibiale inferieure
Calcaneus	Calcaneum
Fibula	Perone
Malleole laterale	Malleole externe ou peroniere
Malleole mediale	Malleole interne ou tibiale
Os naviculaire	Scaphoïde
Talus	Astragale
Tendon calcaneen	Tendon d'Achille

Annexe 4 : Correspondance entre la nomenclature internationale et l'ancienne nomenclature des ligaments et des muscles du pied.

Nomenclature internationale	Nomenclature ancienne
Ligament collatéral latéral	Ligament latéral externe
Ligament collatéral médial	Ligament latéral interne
Ligament interosseux talo-calcaneén	Ligament en haie
Ligament talo-calcaneén latéral	Ligament astragalo-calcaneén externe
Ligament tibio-fibulaire antérieur	Ligament péronéo-tibial antérieur
Ligament tibio-fibulaire postérieur	Ligament péronéo-tibial postérieur
Muscle long fibulaire	Muscle long péronier latéral
Muscle court fibulaire	Muscle court péronier latéral
Muscle gastrocnémien	Muscles jumeaux de la jambe
Muscle long extenseur de l'hallux	Muscle extenseur propre du gros orteil
Muscle long fléchisseur de l'hallux	Muscle long fléchisseur propre du gros orteil
Muscle long fléchisseur des orteils	Muscle long fléchisseur commun des orteils
Muscle tibial antérieur	Muscle jambier antérieur
Muscle tibial postérieur	Muscle jambier postérieur

Annexe 5 : Extraits du T.I.P.S., titre II, chapitre premier, orthèses élastiques de contention des membres, pages 13 à 18.

D. - ORTHÈSES ÉLASTIQUES DE CONTENTION DES MEMBRES

1. TABLEAU DES TEXTES

(Se reporter aux tableaux des textes figurant en tête du chapitre)

2. GÉNÉRALITÉS

2.1. Définition

Les manchons, bas, collants, bonnets couvre-moignons, genouillères et chevillères élastiques de contention sont des orthèses qui ont pour indications médicales :

Pour les bas et collants :

- les jambes lourdes ;
- les stases veineuses avec ou sans œdèmes ;
- le lymphœdème et l'éléphantiasis.

Pour les manchons (réalisés sur mesure) :

- œdème du membre supérieur.

Pour les bonnets couvre-moignons élasto-compressifs :

- œdèmes des moignons d'amputation.

Pour les genouillères et chevillères :

- pathologies ligamentaires ;
- syndromes inflammatoires ;
- protection postopératoire.

2.2. Prescription médicale

Elle est indispensable pour que l'orthèse soit prise en charge par les organismes sociaux.

Elle doit être libellée sur une ordonnance particulière, indépendante de celles comportant la prescription de produits pharmaceutiques ou de tout autre appareil.

Elle doit généralement préciser, en plus de la désignation de l'article, la nature et le siège de l'atteinte justifiant la prescription et, éventuellement, les indications permettant une application correcte de l'orthèse (finalité médicale).

Demande d'entente préalable supprimée par l'arrêté du 29-7-1997 (J.O. des 11 et 12-8-97)

2.3. Agrément du fournisseur (1)

Ces orthèses ne sont prises en charge par les organismes sociaux que si elles sont délivrées par un professionnel agréé dans les conditions prévues par la réglementation.

3. CAHIER DES CHARGES

3.1. Généralités

Les orthèses élastiques de contention des membres sont fabriquées avec des fils textiles combinés avec des fils élastiques de conformité définis dans les tableaux ci-après guipés à 2 couvertures inversées selon les fiches de spécifications ci-après (2).

(1) Modifié par l'arrêté du 29 juillet 1997 (J.O. des 11 et 12-8-1997).

(2) Modifié par l'arrêté du 20 juillet 1993 (J.O. du 19-8-1993).

Les tolérances admises sur les masses linéiques sont :

- fils textiles $\pm 10\%$;
- fils élastiques $\pm 20\%$.

3.1.1. Ces orthèses sont fabriquées sur des tricotées rectilignes ou circulaires.

Les différentes tailles sont fabriquées sur des machines présentant pour une même jauge au moins trois diamètres différents pour les circulaires, de sorte que le nombre de colonnes de mailles au centimètre soit constant quelle que soit la taille, et trois nombres d'aiguilles différents pour les rectilignes.

Les talons sont obtenus par diminution/augmentation.

En aucun cas la conformité à quelque spécification que ce soit ne peut être obtenue par thermofixation.

Un tricotage moins serré sera admis pour les parties terminales.

3.1.2. Différence de diamètre minimale sous une charge maximale de 2 daN entre (2) :

- cheville et mollet : 30 % ;
- cheville et cuisse : 50 %.

3.1.3. Les bonnets couvre-moignons élasto-compressifs sont fabriqués exclusivement sur tricotées circulaires à double fonture, afin d'obtenir un article ayant seulement une couture distale et présentant un matelassage interne dans l'épaisseur du tricot.

FICHE DE SPÉCIFICATIONS HORS CLASSES

Bonnets couvre-moignons élasto-compressifs

Elastique en deux sens

Extensible en deux sens

Tricotage :

Réf. H.C. 2 : métier circulaire.

Le bonnet couvre-moignon élasto-compressif ne doit présenter qu'une seule couture distale réalisée bord à bord.

Le bonnet couvre-moignon élasto-compressif doit présenter en dehors de la couture distale une conicité dont l'angle au sommet est compris :

- pour les orthèses fémorales entre 7° et 16° ;
- pour les orthèses tibiales entre 6° et 19°.

Le bonnet couvre-moignon élasto-compressif fémoral doit comporter en une seule pièce une partie active et un demi-slip réalisés avec des armures différentes afin d'assurer sa compression et sa stabilité.

Une ceinture de taille réglable d'une hauteur minimale de 38 mm doit pouvoir se placer au-dessus des crêtes iliaques.

L'allongement longitudinal de l'orthèse doit être compris entre 5 et 20 %.

L'orthèse doit présenter des nombres de colonnes de mailles différents sur au moins deux groupes de tailles étant donné la compression maximale qu'elle ne doit pas dépasser.

Tableau hors classes. - **Composition**

Désignation	Référence H.C. 2
Masse linéique minimale en dtex.	
Fil de tricotage dit de fond	150 dtex
Fil élastique tramé de conformité :	
- d'élasthane	310 dtex
- de couverture	44 dtex
- guipé	600 dtex

FICHE DE SPÉCIFICATIONS N° 1

Orthèses élastiques en un sens

Tricotage :

Réf. 11 : métier rectiligne.

Réf. 12 : métier circulaire.

Pour une bonne homogénéité de la contention :

1 Fil élastique de conformité tramé au moins toute les 1 ou 2 rangées de mailles.

Tableau 1. - **Composition**

Désignation	Références	
	11	12
Masse linéique minimale en dtex.		
Fil élastique tramé de conformité :		
- guipé	2.000	920
- âme	920	610
- couverture	22	22
Fil de tricotage dit de fond (1)	150	150
Différence minimale d'aiguilles entre chaque groupe de taille	6	6

FICHE DE SPÉCIFICATIONS N° 2

Orthèses élastiques dans les deux sens

Tricotage :

Pour une bonne homogénéité de la contention :

Réf. 21 : sur métier rectiligne. Fil élastique de conformité tricoté à chaque rangée.

Réf. 22 : sur métier circulaire. Autant de fils élastiques de conformité tramés et/ou tricotés que de rangées de mailles.

Tableau 2. - **Composition**

Désignation	Références	
	21 (1)	22 (1)
Masse linéique minimale en dtex.		
Fil élastique tramé de conformité :		
- guipé	600	310
- âme	310	310
- couverture	22	22
Fil de tricotage dit de fond (1)	66	66
Différence minimale d'aiguilles entre chaque groupe de taille	6	12

FICHE DE SPÉCIFICATIONS N° 3

Orthèses élastiques dans le sens largeur et extensibles dans le sens hauteur

Tricotage :

Réf. 31 ou 32 : métier rectiligne ou circulaire.

Pour une bonne homogénéité de la contention :

Un fil élastique de conformité tramé (toutes les 1 ou 2 rangées de mailles).

Un fil élastique de conformité tricoté (toutes les 1 ou 2 rangées de mailles).

(Tricotage dit double chute *.)

Les références 31 et 32 doivent être assemblées par couture longitudinale (1).

Tableau 3. - **Composition**

Référence	Masse linéique minimale du fil de tricotage	Masse linéique minimale du fil élastique guipé de conformité	
		En maille	En trame
31 ou 32	300 dtex	600 dtex	2.000 dtex

3.2. *Classes de pression de contention*

3.2.1. Mesure par le laboratoire agréé de la pression de contention de l'orthèse selon la norme NF G 30 102 B d'application réglementaire (arrêté du 15 juin 1989 - Voir ci-dessus : Réglementation générale).

Selon la valeur déterminée, l'orthèse sera placée dans l'une des cinq classes définies ci-après compte tenu de la pression de contention mesurée ; en classe H.C. à 4,5 cm en dessous de la limite compressive pour l'orthèse fémorale, à demi-hauteur de la partie compressive pour l'orthèse tibiale, et, pour les autres classes, au niveau de la cheville :

- en classe H.C. entre 10 et 17 hPa ;
- en classe I entre 13 et 20 hPa ;
- en classe II entre 20,1 et 27 hPa ;
- en classe III entre 27,1 et 48 hPa ;
- en classe IV au-dessus de 48 hPa.

3.2.2. Dégressivité de la contention entre cheville et cuisse.

Variable selon les classes, elle est au maximum :

- en classe I de 75 % ;
- en classe II de 70 % ;
- en classe III de 60 % ;
- en classe IV de 40 % ;

de la pression contrôlée au niveau de la cheville.

3.2.3. Spécifications de surface pour les bonnets couvre-moignons élasto-compressifs.

Les mesures de surface, réalisées sur la face interne du produit, sur tout appareil conçu pour cet usage conduisent à la détermination des grandeurs suivantes :

Rugosité :

- 11 ± 2 microns en sens long ;
- 25 ± 4 microns en sens travers.

Coefficient de frottement (sans unité) :

- 0,37 ± 0,05 en sens long ;
- 0,40 ± 0,05 en sens travers.

Les mesures de compression, réalisées dans le sens de l'épaisseur du produit, sur tout appareil conçu pour cet usage, conduisent à la détermination des grandeurs suivantes :

Épaisseur sous 0,5 kPa : 1,8 ± 0,2 mm ;

(*) Une chute fil de fond, une chute avec la gomme tramée.

(1) Modifié par l'arrêté du 20 juillet 1993 (J.O. du 19-8-1993).

Compressibilité sous 100 kPa : $52,0 \pm 6 \%$;
Résilience après contrainte à 100 kPa : $38 \pm 3 \%$.

3.2.4. Contrôle du comportement de l'orthèse à l'usage.

Après avoir subi :

1. Un lavage ;
2. Vingt-quatre heures de vieillissement artificiel à l'extension prévue pour le porter et sous une température de 70 °C à l'exception des bonnets couvre-moignons dont la température ne doit pas excéder 40 °C ;

3. Douze heures de tenue en extension sous l'allongement prévu par le fabricant (rapport des circonférences des orthèses au repos et au porter) ;

4. Cinq lavages selon la norme NF G 07-136 6 A.

La perte de pression de contention mesurée entre le premier test (après un lavage à l'état neuf) et le troisième test (après vieillissement, fatigue et cinq lavages) ne devra pas être supérieure à 20 % de la pression initiale.

3.2.5. Expression des résultats des différentes mesures.

E.1. – Caractéristiques de tricotage : nombre de colonnes et rangées par centimètre de tricot relaxé.

E.2. – Masse linéique des fils : exprimée en dtex.

3.2.6. Compte rendu d'essais.

Le compte rendu d'essais fait référence au présent cahier des charges et au chapitre concerné.

Il reprend les différents critères exposés dans le chapitre concerné et établit la comparaison entre les spécifications et les résultats des mesures.

Il définit la classe de contention dans laquelle est située l'orthèse, contention mesurée selon la norme NF G 30-102 B.

Tous les détails non prévus dans ce cahier des charges et ayant pu influencer sur le résultat doivent être précisés.

3.3. Conformité au cahier des charges (1)

Le contrôle technique de conformité au cahier des charges est réalisé par un laboratoire reconnu compétent par le ministre chargé de la Santé, actuellement l'Institut textile de France. Ce contrôle technique est complété par un audit dans l'entreprise.

Les résultats de ces contrôles sont soumis par l'Association pour la promotion de l'assurance qualité dans la filière textile-habillement (ASQUAL) au ministre chargé de la Santé qui délivre le numéro d'agrément de prise en charge pour une période de cinq ans, éventuellement renouvelable.

Le contrôle de conformité est effectué annuellement sur les bandes élastiques de contention. Pour les entreprises certifiées selon les normes EN 29001 ou EN 29002, le contrôle est réalisé tous les cinq ans.

Si le laboratoire reconnu compétent constate la non-conformité au cahier des charges lors du contrôle annuel, le numéro d'agrément de prise en charge est retiré par arrêté du ministre chargé de la Santé.

Afin d'obtenir le renouvellement du numéro d'agrément de prise en charge, le fabricant peut déposer sa demande auprès du laboratoire reconnu compétent dans les douze mois qui précèdent la date de fin de prise en charge indiquée dans l'annexe jointe à l'arrêté du 29 juillet 1997. (Note UCANSS : cette annexe n'a pas encore été publiée au J.O.)

Les frais afférents à ces contrôles sont à la charge des entreprises.

3.4. Garantie (1)

La garantie à la fabrication, à la finition et à la qualité des orthèses s'étend sur une période de six mois à compter de la livraison.

Cette garantie ne joue pas si l'altération des matières premières ne résulte pas de la qualité des matériaux utilisés ou des méthodes de fabrication.

(1) Modifié par l'arrêté du 29 juillet 1997 (J.O. des 11 et 12-8-1997). Cet arrêté a aussi supprimé les paragraphes 3-4 « Délai et renouvellement » et 3-6 « Etiquette de conformité ».

NOMENCLATURE ET TARIFS

(T.V.A. applicable au taux de 5,5 %)

Code	Référence	Désignation	Tarif de responsabilité	
			A la date du	En francs T.T.C.
201D		<p>D. – ORTHÈSES ÉLASTIQUES DE CONTENTION DES MEMBRES (1)</p> <p>Seules sont prises en charge les orthèses ayant reçu un numéro d'agrément délivré par arrêté du ministre chargé de la Santé.</p> <p>La liste des orthèses prises en charge est publiée au <i>Journal officiel</i> de la République française (cf. <i>Annexe en fin de ce chapitre</i>).</p>		

(1) Nomenclature résultant de l'arrêté du 29 juillet 1997 (J.O. des 11 et 12-8-1997). Effet : 14 août 1997. Mise en conformité des étiquettes dans le délai de six mois à compter de la publication de cet arrêté.

Code	Référence	Désignation	Tarif de responsabilité			
			A la date du		En francs T.T.C.	
		Le conditionnement du produit comporte une étiquette détachable autocollante à apposer sur le volet de facturation adressé aux organismes de prise en charge et contenant les mentions suivantes : - le nom du produit ; - le nom du fabricant ; - le nom du distributeur ; - la désignation générique du produit ; - le cas échéant, la mention des initiales CE (supprimé par l'arrêté du 24 juillet 1998 - J.O. du 4-8-1998) ; - le numéro d'agrément de prise en charge ; - le numéro de code du T.I.P.S. complet (chiffres et lettre) ; - le tarif de responsabilité ; - le prix de vente maximal public conseillé, s'il y a lieu. Le distributeur final mentionne le prix de vente public T.T.C.				
201D00		Catégorie élastique en un sens, classes I, II, III (11 et 12)			11 et 12	
201D00.1	V1	Bas jarret				64,35
201D00.2	V2	Molletière				48,05
201D00.3	V3	Cuissard				52,05
201D00.4	V4	Bas cuisse				157,60
201D00.5	V5	Genouillère				48,50
201D00.6	V6	Chaussette (chevillère)				46,25
201D00.7	V7	Manchon				163,75
			A la date du	En francs T.T.C.	A la date du	En francs T.T.C.
201D01		Catégorie élastique en deux sens, classes hors classe (HC), I, II, III (HC 2, 21 et 22) (1).				
201D01.1	V1	Bas jarret	21	99,50	22	73,45
201D01.2						
201D01.3	V2	Molletière	Sans objet		Sans objet	
201D01.4						
201D01.5	V3	Cuissard	Sans objet		Sans objet	
201D01.6						
201D01.7	V4	Bas cuisse		147,90		97,70
201D01.8						
201D01.9	V5	Genouillère		71,75		47,70
201D01.10						
201D01.11	V6	Chaussette (chevillère)		66,15		44,45
201D01.12						
201D01.13	V7	Manchon		170,60		170,60
201D01.14						
			A la date du	En francs T.T.C.		
			HC 2			
201D01.15	F1 (2)	Bonnet couvre-moignon élasto-compressif pour amputation fémorale (hauteur 20/25)	7-8-1993			245
201D01.16	F2 (2)	Bonnet couvre-moignon élasto-compressif pour amputation fémorale (hauteur 30/35)	-			275
201D01.17	F3 (2)	Bonnet couvre-moignon élasto-compressif pour amputation fémorale (hauteur 40/45)	-			290
201D01.18	T1 (2)	Bonnet couvre-moignon élasto-compressif pour amputation tibiale (hauteur 30/35)	-			95
201D01.19	T2 (2)	Bonnet couvre-moignon élasto-compressif pour amputation tibiale (hauteur 40/45)	-			115

(1) Modifié par l'arrêté du 17 décembre 1993 (J.O. du 14-1-1994). Effet : 16 janvier 1994.

(2) Nomenclature et tarifs résultant de l'arrêté du 16 juillet 1993 (J.O. du 5-8-1993). Effet : 7 août 1993.

Code	Référence	Désignation	Tarifs	
			H.T.	T.T.C.
201D02		Catégorie élastique en un sens extensible autre sens, classes I, II, III (31 et 32) [1]	F	F
201D02.1	V1	Bas jarret	133,79	141,15
201D02.2	V2	Molletière	Sans objet	
201D02.3	V3	Cuissard	Sans objet	
201D02.4	V4	Bas cuisse	264,22	278,75
201D02.5	V5	Genouillère	110,00	116,05
201D02.6	V6	Chaussette (chevillère)	100,66	106,20
201D02.7	V7	Manchon	161,71	170,60
201D03		1. Suppléments pour les articles aux mesures du patient (1)		
201D03.1		1.1. Suppléments de circonférences :		
201D03.11		A la cheville à partir de 24 cm + 1,5 % par cm.		
201D03.12		Au mollet à partir de 40 cm + 1,5 % par cm.		
201D03.13		A la cuisse à partir de 52 cm + 1,5 % par cm.		
201D03.2		1.2. Suppléments de longueurs :		
201D03.21	V1	A partir de 42 cm (du sol) + 2 % par cm.		
201D03.22	V2	A partir de 30 cm (total) + 2 % par cm.		
201D03.23	V3	A partir de 20 cm (total) + 2 % par cm.		
201D03.24	V4	A partir de 65 cm (du sol) + 2 % par cm.		
201D03.25	V5	A partir de 20 cm (au genou) + 2 % par cm.		
201D03.26	V6	A partir de 20 cm (du sol) + 2 % par cm.		
201D03.27	V7	A partir de 45 cm (total) + 2 % par cm.		
		Dans les articles incluant le genou ou le coude, la longueur à considérer sera :		
		Pour le membre supérieur : la longueur moyenne entre les mesures des faces interne et externe du membre.		
		Pour le membre inférieur : la longueur moyenne entre les mesures des faces antérieure et postérieure du membre.		
201D03.3		1.3. Autres suppléments :		
201D03.31	SV1	Talon fermé (toutes catégories)	3,84	4,05
201D03.32	SV2	Pointe fermée (catégories 21, 22, 31 ou 32)	11,23	11,85
201D03.33	SV3	Volant pour bas V1 (tissu non élastique)	23,36	24,65
201D03.34	SV4	Supplément pour un collant	76,16	80,35
201D03.35	SV5	Couvre-épaule pour manchon V7 (tissu non élastique)	20,71	21,85
201D03.36	SV6	Mitaine (sans doigt avec passage du pouce)	38,86	41,00
201D03.37	SV7	Quatre doigts	58,34	61,55
201D04		2. Suppléments pour les articles de série		
201D04.1	SV4	Supplément pour un collant	76,16	80,35
201D04.2	SV9 (2)	Evidement rotulien avec ou sans fenêtre pour genouillère	10,00	10,55
201D04.3	SV10 (2)	Baleinage articulé ou non pour genouillère	16,02	16,90

(1) Nomenclature et tarifs résultant de l'arrêté du 12 février 1992 (J.O. du 6-3-1992).

(2) Ces suppléments doivent être mentionnés sur la prescription médicale pour être pris en charge.

Code	Référence	Désignation	Tarifs	
			H.T.	T.T.C.
201D04.4	SV11 (1)	Amortisseurs (2) pour genouillère et chevillère	F 16,02	F 16,90
201D04.5	SF1 (3)	Couvre-moignon superposable fémoral (supplément à F1) [hauteur 20/25]	80,57	85
201D04.6	SF2 (3)	Couvre-moignon superposable fémoral (supplément à F2) [hauteur 30/35]	99,53	105
201D04.7	SF3 (3)	Couvre-moignon superposable fémoral (supplément à F3) [hauteur 40/45]	113,74	120
201D05		3. Majorations pour orthèses en classe IV aux mesures du patient ou de série		
201D05.1	SV8	Majoration de 5 % à appliquer aux trois tableaux définis- sant les catégories d'orthèses.		
201D06		4. Divers		
201D06.1	DV1	Bas cuisse spécial très montant pour varices de la saphène (4)	Sur devis	Sur devis
201D06.2	DV2	Ceinture de taille élastique pour fixer DV3	10,33	10,90
201D06.3	DV3	Jarretelle pour tenir un grand bas	8,20	8,65
201D06.4	DV4	Genouillère armée comportant un double tricotage ou double tissage élastique entre lequel se trouvent inter- posés un coussin en caoutchouc mousse et deux arma- tures souples composées de ressorts serpentins en corde à piano : hauteur 22 cm	81,85	86,35

(1) Ces suppléments doivent être mentionnés sur la prescription médicale pour être pris en charge.

(2) Soit en matière monobloc, mousse de latex ou mousse élastomère synthétique, bourre de textile ou de mousse syn-
thétique ou toute autre matière susceptible d'apporter le même résultat.

(3) Nomenclature et tarifs résultant de l'arrêté du 16 juillet 1993 (J.O. du 5-8-93). Effet : 7 août 1993.

(4) Pour être prise en charge, cette orthèse doit être spécifiquement mentionnée sur la prescription médicale.

Annexe 6 : Extraits du T.I.P.S., titre II, chapitre premier, appareils divers de correction orthopédique, pages 29 à 32.

T.I.P.S.
N° 3-1999

- 29 -

Titre II
Chap. 1. - Orthèses

G. - APPAREILS DIVERS DE CORRECTION ORTHOPÉDIQUE

1. TABLEAU DES TEXTES

(Se reporter aux tableaux des textes figurant en tête du chapitre)

2. GÉNÉRALITÉS

2.1. Définition

Ce sont des orthèses destinées :

- à corriger des déformations des membres ;
- à limiter ou immobiliser en extension ou flexion leurs articulations ;
- à permettre éventuellement leur rééducation.

2.2. Prescription médicale

Elle est indispensable pour que l'orthèse soit prise en charge par les organismes sociaux.

Elle doit être libellée sur une ordonnance particulière, indépendante de celles comportant la prescription de produits pharmaceutiques ou de tout autre appareil.

Elle doit généralement préciser, en plus de la désignation de l'article, la nature et le siège de l'atteinte justifiant la prescription et éventuellement les indications permettant une application correcte de l'orthèse (finalité médicale).

2.3. Demande d'entente préalable (supprimé par l'arrêté du 9 décembre 1998, J.O. du 3-1-1999)

La prise en charge par les organismes sociaux des appareils divers de correction orthopédique référencés à la nomenclature et conformes au cahier des charges du tarif interministériel des prestations sanitaires est soumise à une demande d'entente préalable, à l'exception des appareils releveurs de pied et des coussins d'abduction.

2.3. Agrément du fournisseur

Ces orthèses ne sont prises en charge que si elles sont délivrées par des professionnels agréés dans les conditions prévues par la réglementation.

3. CAHIER DES CHARGES

Ces orthèses, selon les spécifications du présent cahier des charges, sont :

- soit fabriquées en série en plusieurs tailles pour permettre l'adaptation à tous les âges ;
- soit fabriquées sur mesure.

3.1. Délai de renouvellement

Il est assujéti à une prescription médicale qui prend en compte les modifications physiologiques ou pathologiques du patient.

3.2. Garantie

La garantie totale relative à la fabrication, à la finition et à la qualité des orthèses s'étend sur une période de six mois à compter de la livraison définitive.

Cette garantie ne joue pas si l'altération des matières premières ne résulte pas de la qualité des matériaux utilisés ou des méthodes de fabrication.

3.3. Etiquette de conformité

Les orthèses de série doivent être fournies avec une étiquette détachable autocollante qui doit être apposée sur le volet de facturation destiné aux organismes de prise en charge. L'étiquette doit porter la mention « conforme au cahier des charges », suivie du numéro de code du T.I.P.S., le tarif de responsabilité T.T.C. et, le cas échéant, le prix public conseillé T.T.C. Le distributeur final mentionne sur cette étiquette le prix de vente public T.T.C.

Les orthèses aux mesures du patient doivent être fournies avec une facture détaillée destinée aux organismes de prise en charge. La facture doit porter la mention « conforme au cahier des charges », suivie du numéro de code du T.I.P.S., le tarif de responsabilité T.T.C. et, le cas échéant, le prix public conseillé T.T.C. Le distributeur final mentionne sur la facture le prix de vente public T.T.C.

3.4. Les appareils concernant le membre inférieur

3.4.1. Niveau du pied.

3.4.1.1. Atelles montées sur chaussures (1).

Les attelles métalliques ou en matériau de synthèse, se fixant à des chaussures à bouts ouverts par un élément métallique ou matériau de synthèse, sont :

- soit rigides d'une seule pièce ou articulées au centre ou avec deux rotules aux extrémités permettant une orientation axiale et un blocage en position adaptée du pied ;
- soit articulées au centre avec ou sans rotules aux extrémités permettant une orientation axiale et un blocage en position du pied.

3.4.1.2. Atelles sans chaussures.

Les attelles sont fixées directement sur le pied et munies d'une plaque avec butées latérales qui assurent le maintien en position souhaitée. Elles peuvent être rigides ou articulées avec un système de blocage permettant l'orientation axiale du pied.

3.4.1.3. Chaussures à bout ouvert.

Les chaussures en cuir à bout ouvert, munies d'une bride antiéquin, sont des orthèses de traitement de jour et nuit qui ne permettent pas la marche. Elles sont à bord interne convexe ou à bord interne rectiligne pour les déformations de l'avant-pied.

Ces orthèses sont délivrées à l'unité ou à la paire, dépareillées ou non, selon la prescription médicale, associées si besoin à des attelles.

3.4.1.4. Atelles ou chaussons articulés.

Appareils en cuir ou matériau thermoformable, à bout ouvert, ne permettant pas la marche, destinés

(1) Arrêté du 9 décembre 1998 (J.O. du 3-1-1999).

au traitement progressif des malformations congénitales du pied.

Ils sont constitués de deux parties, l'une maintenant le tarse, l'autre enveloppant le métatarse. Une pièce articulée, en métal ou en matériau de synthèse, permet les mises en position de corrections nécessaires.

3.4.1.5. Atelles pour correction de pied valgus ou varus (*).

Cet appareil pour pied valgus ou varus est en métal muni d'une semelle avec une tige latérale intérieure ou extérieure suivant le cas.

3.4.1.6. Chaussou intérieur moulé.

Ce chaussou est moulé directement sur le pied à l'aide d'un appareil de moulage spécifique. Il permet le port d'une chaussure montante.

Ces chaussous sont confectionnés sur moulage et adaptés au cas clinique.

3.4.1.7. Appareils releveurs de pied de série (1).

Dispositif quel qu'en soit le matériau pour relever ou maintenir le pied à angle droit sans déséquilibre latéral.

3.4.2. Niveau genou.

3.4.2.1. Appareils de correction pour genuvalgum.

Cet appareil comprend deux gouttières en aluminium ou en matériau de synthèse s'étendant du péroné au pied, avec une partie enveloppante au genou pour éviter la flexion. Ces gouttières sont capitonnées intérieurement et le maintien du membre inférieur est assuré par des sangles. La correction nécessaire est apportée par un capitonnage progressif au niveau du genou. Le tarif de responsabilité de l'appareil comprend les feutrages successifs nécessités par l'évolution du traitement.

3.4.2.2. Attelle et orthèse de série pour appareillage du genou.

a) Appareil non articulé.

C'est une orthèse de série non articulée destinée au maintien en extension de l'articulation du genou. Elle est faite dans un matériau ne comportant pas d'éléments réputés allergiques. Elle comporte un système amovible ou non qui assure la rigidité de l'ensemble et si besoin, des systèmes d'accrochage maintenant fixée l'attelle au membre. Elle est lavable. Elle est livrée en plusieurs tailles qui permettent son adaptation du petit enfant à l'adulte.

b) Appareil articulé.

La prise en charge peut être accordée après traitement chirurgical et pour le traitement orthopédique des lésions du genou.

Cette orthèse à articulation mono ou polycentrique, avec ou sans secteur de mobilité articulaire réglable, est adaptable à la morphologie du sujet et à l'évolution de sa pathologie.

Le système d'accrochage assure un bon maintien de l'orthèse sur le membre.

Elle est faite dans des matériaux ne comportant pas d'éléments réputés allergiques.

Elle est résistante aux sollicitations du membre inférieur.

Elle n'est pas traumatisante.

3.4.3. Niveau hanches.

L'application de ces appareils est faite par le prescripteur.

3.4.3.1. Atelles d'abduction de hanches (*).

Cet appareil comprend deux coquilles en métal ou thermoplastique, garnies molleton et nylon ou molleton et « chèvre chromée ». Ces coquilles sont montées sur un ensemble d'équerres et tringlerie à rotules permettant toutes les positions nécessités par le traitement.

3.4.3.2. Coussin d'abduction des membres inférieurs chez le très jeune enfant.

Ce coussin est utilisé chez le jeune enfant, pour mise en abduction des hanches luxables. Dimensions : de 16 à 24 cm :

- en forme de H ;
- en forme culotte.

3.4.3.3. Harnais de mise en abduction des hanches dysplasiques, chez l'enfant.

Appareil pelvi-bipedieux réglable avec appui biscapulaire. Il est destiné au traitement ambulatoire des formes mineures de dysplasie et de luxation des hanches chez l'enfant, avant la verticalisation. L'appareil est constitué d'une ceinture thoracique et de deux épaulières réglables, d'un système de sangle solidaire de deux bandes sous-cuisses ou tibio-tarsiennes capitonnées permettant le réglage de la flexion des hanches. Cet appareil existe en trois tailles.

3.5. Les appareils concernant le membre supérieur

3.5.1. Niveau main et poignet.

Les atelles et orthèses pour appareillage de la main et du poignet sont destinées à la rééducation du poignet et/ou de la main et/ou des doigts.

Ces appareils peuvent être :

- soit fabriqués en série, à partir de matériaux de synthèse et/ou de cuir, avec structures métalliques déformables adaptables. Ils doivent être disponibles en plusieurs tailles ;
- soit réalisés en application immédiate, ne nécessitant pas de moulages, avec les matériaux thermoformables basse température inscrits au T.I.P.S.

(*) Exemple : attelle de Saint-Germain.

(1) Cahier des charges résultant de l'arrêté du 5 août 1994 (J.O. des 15, 16 et 17-8-1994).

(*) Exemple : attelle du docteur Petit.

NOMENCLATURE ET TARIFS

(T.V.A. applicable au taux de 5,5 %)

Code	Désignation	Tarif de responsabilité	
		A la date du	En francs T.T.C.
201G	G. - APPAREILS DIVERS DE CORRECTION ORTHOPÉDIQUES		
201G00	Les appareils concernant le membre inférieur		
201G00.1	NIVEAU DU PIED		
201G00.11	Attelles montées sur chaussures :		
201G00.111	Attelles montées sur chaussures		422,45
201G00.112	Remplacement de la paire de chaussures		315,40
201G00.12	Attelles sans chaussures :		
201G00.121	Attelles rigides sans chaussure	27-11-92	79,55 (4)
201G00.122	Attelles articulées, sans chaussure		120,90
201G00.13	Chaussures à bout ouvert :		
201G00.131	Chaussure à bout ouvert, l'unité	12-6-92	157,70(1)
201G00.14	Attelles ou chaussons articulés :		
201G00.141	Attelle pour correction dans tous les plans de l'espace, l'unité	25-7-94	202,40(2)
201G00.142	Attelle pour correction dans un plan de l'espace, l'unité		131,90
201G00.15	Attelles pour correction de pied valgus ou varus (3) :		
201G00.151	L'unité		21,45
201G00.152	La paire		41,00
201G00.16	Chausson intérieur moulé :		
201G00.161	Sans remplissage de voûte :		
201G00.1611	Jusqu'au 34 inclus	6-8-94	153,29(5)
201G00.1612	A partir du 35	-	198,55(5)
201G00.162	Avec remplissage de voûte :		
201G00.1621	Jusqu'au 34 inclus	-	183,94(5)
201G00.1622	A partir du 35	-	238,26(5)
201G00.17	Attelles releveurs de pied (6) :		
201G00.171	Attelle releveur de pied de série	29-8-94	500,00(6)
201G00.18	Orthèse stabilisatrice de cheville dans le plan frontal pour le traitement des entorses de chevilles récentes graves ou de gravité moyenne (Seules sont prises en charge les orthèses pour lesquelles un numéro d'agrément de prise en charge est accordé par le ministre chargé de la santé.) (7) [cf. annexe]	28-10-95	180,00(7)
201G00.2	NIVEAU GENOU		
201G00.21	Appareils de correction pour genu valgum :		
201G00.211	Appareil de correction pour genu valgum, l'unité		55,75
201G00.22	Attelle et orthèse de série pour appareillage du genou :		
201G00.221	Attelle et orthèse de genou non articulée, l'unité		375,40
201G00.222	Attelle et orthèse de genou articulée, l'unité		671,00

(1) Tarifs corrigés par l'arrêté du 15 mai 1992 (J.O. des 8, 9 et 10-6-1992). Effet : 12 juin 1992.

(2) Tarif revalorisé par l'arrêté du 24 juin 1994 (J.O. du 23-7-1994). Effet : 25 juillet 1994.

(3) Exemple : attelle de Saint-Germain.

(4) Tarif corrigé par l'arrêté du 2 novembre 1992 (J.O. du 25-11-1992). Effet : 27 novembre 1992.

(5) Tarif T.T.C. résultant de l'arrêté du 21 juillet 1994 (J.O. du 4-8-1994). Effet : 6 août 1994.

(6) Nomenclature et tarifs résultant de l'arrêté du 5 août 1994 (J.O. du 27-8-1994). Effet : 29 août 1994.

(7) Nomenclature et tarifs résultant de l'arrêté du 3 octobre 1995 (J.O. du 26-10-1995). Effet : 28 octobre 1995.

Code	Désignation	Tarif de responsabilité	
		A la date du	En francs T.T.C.
201G00.3	NIVEAU HANCHES		
201G00.31	Attelles d'abduction de hanches (1) :		
201G00.311	Attelle d'abduction de hanches, l'unité		70,35
201G00.32	Coussin d'abduction des membres inférieurs chez le jeune enfant :		
201G00.321	Coussin d'abduction, toute dimension		122,55
201G00.33	Harnais de mise en abduction des hanches dysplasiques, chez l'enfant :		
201G00.331	Harnais quelle que soit la taille, l'unité		311,35
201G00.34	NIVEAU PIED - GENOU		
	Attelle composée de 4 structures séparées, reliées et articulées entre elles pour correction dans tous les plans de l'espace à l'exception des mouvements de flexion/extension jambe sur cuisse, l'unité (2)	25-7-94	583,60 (3)(4)
201G01	Les appareils concernant le membre supérieur		
201G01.1	NIVEAU MAIN ET POIGNET		
201G01.12	Attelle digitale :		
201G01.121	Attelle digitale pour extension :		
201G01.1211	A ressort pour extension assistée		109,40
201G01.1212	A ressort en spirale type Capener		196,80
201G01.122	Attelle digitale pour flexion :		
201G01.1221	A ressort pour flexion		98,40
201G01.1222	A ressort en spirale		196,80
201G01.13	Attelle métacarpophalangienne (MP) :		
201G01.131	Attelle MP pour extension :		
201G01.1311	Pour l'extension des MP, pouce en abduction extension		261,45
201G01.132	Attelle MP pour flexion :		
201G01.1321	Pour flexion MP		240,80
201G01.1322	Pour flexion MP pouce en abduction		284,15
201G01.1323	Pour flexion MP, pouce en abduction, extension assistée des interphalangiennes (IP)		382,55
201G01.14	Attelle main-poignet :		
201G01.141	Attelle main-poignet avec extension des MP :		
201G01.1411	Pour extension de poignet, extension MP pouce en abduction		519,50
201G01.142	Attelle main-poignet avec flexion des MP :		
201G01.1421	Pour extension de poignet		299,30
201G00.1422	Pour extension de poignet et flexion MP		519,50
201G01.1423	Pour extension de poignet, flexion MP, pouce en abduction		619,25
201G01.1424	Pour extension de poignet, flexion MP, pouce en abduction, extension des IP		519,50
201G01.15	Orthèse de main-poignet :		
201G01.151	Orthèse dynamique :		
201G01.1511	Pour extension MP		545,64
201G01.1512	Pour flexion MP et extension IP		654,35
201G01.152	Orthèse statique :		
201G01.1521	Pour poignet-rigide		273,16

(1) Exemple : attelle du docteur Petit.

(2) Nomenclature résultant de l'arrêté du 5 juin 1992 (J.O. du 17-6-1992).

(3) Tarif résultant de l'arrêté du 24 juin 1994 (J.O. du 23-7-1994). Effet : 25 juillet 1994.

(4) Le tarif T.T.C. a été recalculé pour tenir compte du taux de T.V.A. de 5,5 %. Un arrêté rectificatif confirmera ce prix.

Annexe 7 : Arrêté du 27 septembre 2000 modifiant le titre II du T.I.P.S. et relatif à la liste des orthèses stabilisatrices de cheville prises en charge.

12 octobre 2000

JOURNAL OFFICIEL DE LA RÉPUBLIQUE FRANÇAISE

16183

Arrêté du 27 septembre 2000 modifiant le titre II du tarif interministériel des prestations sanitaires et relatif à la liste des orthèses stabilisatrices de cheville prises en charge

NOR : MESH0023024A

La ministre de l'emploi et de la solidarité et la secrétaire d'Etat à la santé et aux handicapés,
Vu le code de la sécurité sociale, et notamment ses articles R. 165-1 à R. 165-29 ;
Vu le livre V bis du code de la santé publique ;
Vu le code des pensions militaires d'invalidité et des victimes de la guerre, et notamment son article R. 102-1 ;
Vu le livre VII du code rural ;
Vu l'arrêté du 12 janvier 1984 fixant la composition et le fonctionnement de la commission consultative des prestations sanitaires ;
Vu l'arrêté du 3 décembre 1991 fixant certains titres du tarif interministériel des prestations sanitaires, complété et modifié par les textes subséquents ;
Vu l'arrêté du 3 octobre 1995 fixant la nomenclature et le tarif de l'orthèse stabilisatrice de cheville ;
Vu les arrêtés des 9 septembre 1997, 24 mars 1998 et 29 février 2000 relatifs à la liste des orthèses stabilisatrices de cheville prises en charge ;
Vu l'avis de la commission susvisée dans sa séance du 25 septembre 2000,

Arrêtent :

Art. 1^{er}. - L'annexe prévue à la nomenclature figurant au code 201G00.18 « Orthèses stabilisatrices de cheville » du tarif interministériel des prestations sanitaires est ainsi rédigée :

« ANNEXE

ADDITIF À LA LISTE DES ORTHÈSES STABILISATRICES DE CHEVILLE PRISES EN CHARGE

CODE	RÉFÉRENCE	SOCIÉTÉ	NUMÉRO d'agrément	DATE DE FIN de prise en charge
201G00.18	Aircast	Aircast Europe	95-00101G0.18	1 ^{er} janvier 2002
201G00.18	Malleoloc	Bauerfeind France	95-00201G0.18	1 ^{er} janvier 2002
201G00.18	Active Axmed	Orec	97-00301G0.18	1 ^{er} août 2003
201G00.18	Ach	Sober	98-00401G0.18	1 ^{er} avril 2003
201G00.18	Malleosoft	Fag	98-00501G0.18	1 ^{er} avril 2003
201G00.18	Ligacast	Thusne	00-00601G0.18	1 ^{er} février 2005
201G00.18	Ezy Wrap	SM Europe	00-00701G0.18	1 ^{er} avril 2005
201G00.18	Freecast, réf. 1422	Richard Frères SA	00-00801G0.18	1 ^{er} octobre 2005

Art. 2. - Le directeur de l'hospitalisation et de l'organisation des soins au ministère de l'emploi et de la solidarité est chargé de l'exécution du présent arrêté, qui sera publié au *Journal officiel* de la République française.

Fait à Paris, le 27 septembre 2000.

La ministre de l'emploi et de la solidarité,

Pour la ministre et par délégation :

Par empêchement du directeur de l'hospitalisation et de l'organisation des soins :

Le chef de service,

J. LENAIN

La secrétaire d'Etat à la santé et aux handicapés,

Pour la secrétaire d'Etat et par délégation :

Par empêchement du directeur de l'hospitalisation et de l'organisation des soins :

Le chef de service,

J. LENAIN

Annexe 8 : Arrêté du 29 décembre 2000 modifiant le titre II du T.I.P.S. et relatif à la liste des orthèses stabilisatrices de cheville prises en charge.

1128

JOURNAL OFFICIEL DE LA RÉPUBLIQUE FRANÇAISE

21 janvier 2001

MINISTÈRE DE L'EMPLOI ET DE LA SOLIDARITÉ

Arrêté du 29 décembre 2000 modifiant le titre II du tarif interministériel des prestations sanitaires et relatif à la liste des orthèses stabilisatrices de cheville prises en charge

NOR: MESH0024066A

La ministre de l'emploi et de la solidarité et la secrétaire d'Etat à la santé et aux handicapés.
Vu le code de la sécurité sociale, et notamment ses articles R. 165-1 et R. 165-29 ;
Vu le livre V bis du code de la santé publique ;
Vu le code des pensions militaires d'invalidité et des victimes de la guerre, et notamment son article R. 102-1 ;
Vu le livre VII du code rural ;
Vu l'arrêté du 12 janvier 1984 fixant la composition et le fonctionnement de la commission consultative des prestations sanitaires ;
Vu l'arrêté du 3 décembre 1991 fixant certains titres du tarif interministériel des prestations sanitaires, complété et modifié par les textes subséquents ;
Vu l'arrêté du 3 octobre 1995 fixant la nomenclature et le tarif de l'orthèse stabilisatrice de cheville ;
Vu les arrêtés des 9 septembre 1997, 24 mars 1998, 29 février et 27 septembre 2000 relatifs à la liste des orthèses stabilisatrices de cheville prise en charge ;
Vu l'avis de la commission susvisée du 14 décembre 2000.

Arrêtent :

Art. 1^{er}. - L'annexe prévue à la nomenclature figurant au code 201G00.18 (Orthèses stabilisatrices de cheville) du tarif interministériel des prestations sanitaires est ainsi complétée :

ANNEXE

ADDITIF À LA LISTE DES ORTHÈSES STABILISATRICES DE CHEVILLE PRISES EN CHARGE

CODE	RÉFÉRENCE	SOCIÉTÉ	NUMÉRO d'agrément	DATE DE FIN de prise en charge
201G00.18	Universal	Axmed-Donjoy	00-00901G0.18	1 ^{er} janvier 2006

Art. 2. - Le directeur de l'hospitalisation et de l'organisation des soins au ministère de l'emploi et de la solidarité est chargé de l'exécution du présent arrêté, qui sera publié au *Journal officiel* de la République française.

Fait à Paris, le 29 décembre 2000.

La ministre de l'emploi et de la solidarité.

Pour la ministre et par délégation :

Par empêchement du directeur de l'hospitalisation et de l'organisation des soins :

Le chef de service,

J. LENAIN

La secrétaire d'Etat à la santé et aux handicapés.

Pour la secrétaire d'Etat et par délégation :




Par empêchement du directeur de l'hospitalisation et de l'organisation des soins :

Le chef de service,

J. LENAIN



DEMANDE D'IMPRIMATUR

<p style="text-align: center;">DIPLOME D'ETAT DE DOCTEUR EN PHARMACIE</p> <p>présenté par Emilie DELMAS</p> <p><u>Sujet :</u></p> <p>Les pathologies traumatiques sportives du coude, du genou et de la cheville et leurs contentions. L'application et les conseils du pharmacien.</p> <p><u>Jury :</u></p> <p>Président : Monsieur Pierre LABRUDE Professeur de Physiologie</p> <p>Juges : Monsieur Jacques CALLANQUIN Docteur en Pharmacie Monsieur Bernard DAUM Docteur en Médecine</p>	<p style="text-align: right;">Vu, Nancy, le 26 février 2001</p> <p>Le président du Jury Le directeur de Thèse</p> <p> </p> <p>Pr LABRUDE Dr DAUM</p>
<p style="text-align: center;">Vu et approuvé, Nancy, le 27 février 2001</p> <p style="text-align: center;">Le doyen de la Faculté de Pharmacie de l'Université Henri Poincaré – Nancy I,</p> <p style="text-align: center;"> Chantal FINANCE</p> <p></p>	<p style="text-align: right;">Vu, Nancy, le 5 mars 2001 n° 1002</p> <p style="text-align: center;">Le président de l'Université Henri Poincaré – Nancy I</p> <p style="text-align: center;"> Claude BURLET</p>

N° d'identification : PH Nancy 01 n°23

LES PATHOLOGIES TRAUMATIQUES SPORTIVES DU COUDE, DU GENOU ET DE LA CHEVILLE ET LEURS CONTENTIONS. L'APPLICATION ET LES CONSEILS DU PHARMACIEN.

Thèse soutenue le 27 Avril 2001

Par Emilie DELMAS

RESUME :

Cette thèse rapporte les principales pathologies traumatiques rencontrées chez les sportifs. Elle est divisée en trois parties qui étudient respectivement trois articulations très sollicitées que sont le coude, le genou et la cheville. Dans chaque partie, après un rappel d'anatomie, est décrite la biomécanique des mouvements articulaires indispensable à la bonne compréhension des lésions observées. Ensuite, l'examen médical du patient est présenté. Puis les pathologies sportives avec leurs étiologies, leur diagnostic, leurs sports de prédilection et leurs traitements sont évoquées. Enfin, les moyens de contention, notamment par orthèses, sont développés en insistant sur l'importance de l'action du pharmacien officinal dans leur application et dans les conseils à prodiguer aux sportifs.

MOTS CLES : TRAUMATISMES SPORTIFS
COUDE
GENOU
CHEVILLE
CONTENTION
APPLICATION
CONSEILS A L'OFFICINE

Directeur de thèse	Intitulé du laboratoire	Nature
Monsieur le Docteur Bernard DAUM	Laboratoire de Physiologie	Expérimentale <input type="checkbox"/>
Monsieur le Professeur Pierre LABRUDE		Bibliographique <input checked="" type="checkbox"/>
		Thème <input type="checkbox"/> 6

THEMES 1 - Sciences fondamentales 2 - Hygiène/Environnement
3 - Médicament 4 - Alimentation - Nutrition
5 - Biologie 6 - Pratique professionnelle

FACULTE DE PHARMACIE

UNIVERSITE HENRI POINCARÉ – NANCY I