



HAL
open science

Les stomatites bulleuses

Jean-Sébastien Gouet

► **To cite this version:**

| Jean-Sébastien Gouet. Les stomatites bulleuses. Sciences du Vivant [q-bio]. 2002. hal-01733283

HAL Id: hal-01733283

<https://hal.univ-lorraine.fr/hal-01733283>

Submitted on 14 Mar 2018

HAL is a multi-disciplinary open access archive for the deposit and dissemination of scientific research documents, whether they are published or not. The documents may come from teaching and research institutions in France or abroad, or from public or private research centers.

L'archive ouverte pluridisciplinaire **HAL**, est destinée au dépôt et à la diffusion de documents scientifiques de niveau recherche, publiés ou non, émanant des établissements d'enseignement et de recherche français ou étrangers, des laboratoires publics ou privés.



AVERTISSEMENT

Ce document est le fruit d'un long travail approuvé par le jury de soutenance et mis à disposition de l'ensemble de la communauté universitaire élargie.

Il est soumis à la propriété intellectuelle de l'auteur. Ceci implique une obligation de citation et de référencement lors de l'utilisation de ce document.

D'autre part, toute contrefaçon, plagiat, reproduction illicite encourt une poursuite pénale.

Contact : ddoc-theses-contact@univ-lorraine.fr

LIENS

Code de la Propriété Intellectuelle. articles L 122. 4

Code de la Propriété Intellectuelle. articles L 335.2- L 335.10

http://www.cfcopies.com/V2/leg/leg_droi.php

<http://www.culture.gouv.fr/culture/infos-pratiques/droits/protection.htm>

Académie de NANCY-METZ

UNIVERSITE HENRI POINCARÉ-NANCY 1

FACULTE DE CHIRURGIE DENTAIRE

Double

N° 55.02

Année 2002

THESE

POUR LE

DIPLÔME D'ÉTAT DE DOCTEUR
EN CHIRURGIE DENTAIRE

par

Jean-Sébastien GOUET

Né le 14 mai 1975 à Besançon (Doubs)

Db 27033



LES STOMATITES BULLEUSES

Présentée et soutenue publiquement le **5 DEC. 2002**

Examineurs de la thèse :

MM JP. LOUIS, Professeur des Universités, Praticien Hospitalier
C. STRAZIELLE, Professeur des Universités
C. WANG, Maître de Conférences des Universités
P. GANGLOFF, Assistant hospitalier universitaire

Président

Juge

Juge

Juge

BU PHARMA-ODONTOL



D

104 060919 7

Académie de NANCY-METZ

UNIVERSITE HENRI POINCARÉ-NANCY 1

FACULTE DE CHIRURGIE DENTAIRE

Année 2002

N°

THESE

POUR LE

**DIPLÔME D'ÉTAT DE DOCTEUR
EN CHIRURGIE DENTAIRE**

par

Jean-Sébastien GOUET

Né le 14 mai 1975 à Besançon (Doubs)

JB 27033



LES STOMATITES BULLEUSES

Présentée et soutenue publiquement le

Examineurs de la thèse :

MM JP. LOUIS, Professeur des Universités, Praticien Hospitalier
C. STRAZIELLE, Professeur des Universités
C. WANG, Maître de Conférences des Universités
P. GANGLOFF, Assistant hospitalier universitaire

Président
Juge
Juge
Juge

Assesseur(s) : Docteur C. ARCHIEN - Docteur J.J. BONNIN

Membres Honoraires : Pr. F. ABT - Dr. L. BABEL - Pr. S. DURIVAUX - Pr. G. JACQUART - Pr. D. ROZENCWEIG -
Pr. H. VANNESSON - Pr. M. VIVIER

Doyen Honoraire : J. VADOT

Sous-section 56-01 Pédodontie	M. Mme Mlle Mlle X	J. PREVOST D. DESPREZ-DROZ V. MINAUD A. SARRAND X	Maître de Conférences Maître de Conférences Assistant Assistant Assistant
Sous-section 56-02 Orthopédie Dento-Faciale	Mme Mlle Mme Mme Mlle	M.P. FILLEUL A. MARCHAL M. MAROT-NADEAU D. MOUROT A. WEINACHTER	Professeur des Universités* Maître de Conférences Assistant Assistant Assistant
Sous-section 56-03 Prévention, Epidémiologie, Economie de la Santé, Odontologie légale	M. M.	M. WEISSENBACH O. ARTIS	Maître de Conférences* Assistant
Sous-section 57-01 Parodontologie	M. M. M. Mlle M.	N. MILLER P. AMBROSINI J. PENAUD A. GRANDEMENGE M. REICHERT	Maître de Conférences Maître de Conférences Maître de Conférences Assistant Assistant
Sous-section 57-02 Chirurgie Buccale, Pathologie et Thérapeutique, Anesthésiologie Et Réanimation	M. M. M. M. M. Mlle	P. BRAVETTI J.P. ARTIS D. VIENNET C. WANG P. GANGLOFF A. POLO	Maître de Conférences Professeur 2 ^{ème} grade Maître de Conférences Maître de Conférences* Assistant Assistant
Sous-section 57-03 Sciences Biologiques (Biochimie, Immunologie, Histologie, Embryologie, Génétique, Anatomie pathologique, Bactériologie, Pharmacologie)	M. M. Mme	A. WESTPHAL J.M. MARTRETTE L. DELASSAUX-FAVOT	Maître de Conférences * Maître de Conférences Assistant
Sous-section 58-01 Odontologie Conservatrice, Endodontie	M. M. M. M. M. M. M.	C. AMORY A. FONTAINE M. PANIGHI J.J. BONNIN P. BAUDOT C. CHARTON J. ELIAS	Maître de Conférences Professeur 1 ^{er} grade * Professeur des Universités * Maître de Conférences Assistant Assistant Assistant
Sous-section 58-02 Prothèses (Prothèse conjointe, Prothèse adjointe partielle, Prothèse complète, Prothèse maxillo-faciale)	M. M. M. M. Mlle M. M. M. M.	J.P. LOUIS C. ARCHIEN C. LAUNOIS J. SCHOUVER M. BEAUCHAT D. DE MARCH L.M. FAVOT A. GOENGRICH K. JHUGROO	Professeur des Universités* Maître de Conférences * Maître de Conférences Maître de Conférences Assistant Assistant Assistant Assistant Assistant
Sous-section 58-03 Sciences Anatomiques et Physiologiques Occlusodontiques, Biomatériaux, Biophysique, Radiologie	Mlle M. Mme	C. STRAZIELLE B. JACQUOT V. SCHMIDT MASCHINO	Professeur des Universités* Maître de Conférences Assistant

Par délibération en date du 11 décembre 1972,
La Faculté de Chirurgie Dentaire a arrêté que
Les opinions émises dans les dissertations
qui lui seront présentées
doivent être considérées comme propres à
leurs auteurs et qu'elle n'entend leur donner
aucune approbation ni improbation.

A NOTRE PRESIDENT DE JURY

Monsieur le Professeur Jean-Paul LOUIS

Chevalier des Palmes Académiques

Doyen de la Faculté de Chirurgie Dentaire de l'Université Henri Poincaré,
Nancy I

Docteur en Chirurgie Dentaire

Docteur en Sciences Odontologiques

Docteur d'Etat en Odontologie

Professeur des Universités

Responsable de la sous-section : Prothèses

Vous nous avez fait l'honneur de bien vouloir accepter la
présidence de cette thèse.

Veillez trouver ici le témoignage de notre profonde
reconnaissance et de notre respectueuse admiration pour
l'enseignement que vous nous avez prodigué durant nos
années d'études.

A NOTRE JUGE

Madame le Professeur Catherine STRAZIELLE

Docteur en Chirurgie Dentaire

Professeur des Universités

Habilité à diriger des recherches par l'Université Henri Poincaré, Nancy 1

Responsable de la sous-section : Sciences Anatomiques et Physiologiques,
Occlusodontiques, Biomatériaux, Biophysique, Radiologie.

Pour la bienveillance et la serviabilité dont vous avez toujours fait preuve, veuillez trouver ici l'expression de nos remerciements les plus sincères.

A NOTRE DIRECTEUR DE THESE

Monsieur le Docteur Christian WANG

Docteur en Chirurgie Dentaire

Docteur en Sciences Odontologiques

Maître de Conférences des Universités

Sous-section : Chirurgie Buccale, Pathologie et Thérapeutique,

Anesthésiologie et Réanimation

Vous nous avez fait l'honneur de bien vouloir accepter la direction de cette thèse.

Pour votre aide qui nous a permis de mener à bien ce travail, mais aussi pour vos conseils et votre patience qui nous a beaucoup apporté en tant qu'étudiant pendant notre semestre passé au service de chirurgie maxillo-faciale, veuillez trouver ici l'expression de nos remerciements les plus sincères.

A NOTRE JUGE

Monsieur le Docteur Pierre Gangloff

Docteur en Chirurgie Dentaire

Ancien Interne en Odontologie

Assistant hospitalier universitaire

Sous-section : Chirurgie Buccale, Pathologie et Thérapeutique,

Anesthésiologie et Réanimation

Pour votre gentillesse et les précieux conseils qui nous ont particulièrement aidés et orientés pendant notre semestre passé au service de chirurgie maxillo-faciale veuillez trouver ici l'expression de notre profonde reconnaissance.

REMERCIEMENTS

Nous tenons également à remercier

Mr le Docteur Julien LANDRY

Qui nous a chaleureusement accueilli et qui nous a donné de précieux conseils pour l'élaboration de cette thèse.

Le personnel du secrétariat de la Faculté de Chirurgie Dentaire de Nancy
Pour son dévouement et sa sympathie.

JE DEDIE CETTE THESE

A mes parents,

Pour le bonheur qu'ils m'ont apporté, les valeurs qu'ils m'ont inculquées et leurs encouragements permanents.

Qu'ils trouvent à travers cette thèse le témoignage de ma reconnaissance et de mon amour.

A ma sœur,

Elodie.

A la mémoire de mes grands-parents,

A toute ma famille,

A la famille Gerard,

A tous mes amis,

Que notre amitié perdure.



I

INTRODUCTION

Introduction



Le terme de stomatites bulleuses regroupe des pathologies relativement diverses. Leur méconnaissance est principalement due à leur faible prévalence dans la population française. De plus, la plupart de ces stomatites ne sont souvent qu'une manifestation buccale d'une pathologie générale. Cette dernière, très souvent gravissime, est alors traitée en milieu hospitalier. Ce sont donc le plus souvent les praticiens de ces structures qui auront la lourde tâche de prendre en charge ces patients.

L'omnipraticien en secteur libéral pourra quant à lui, diagnostiquer l'apparition ou la récurrence d'une de ces pathologies au cours d'une visite.

Après les rappels nécessaires sur la muqueuse buccale saine, nous étudierons un ensemble de pathologies fortement méconnues par les chirurgiens-dentistes : les stomatites bulleuses.

Malgré la diversité de ces stomatites bulleuses, leurs étiologies peuvent être relativement proches. Il s'agit essentiellement d'agressions physiques ou chimiques (rayons ultra-violet, médicaments), d'infections (virales ou bactériennes) ou de désordres immunogénétiques.

Nous pouvons donc les regrouper selon le type de bulles les caractérisant et le type d'étiologies les faisant apparaître. Nous constatons dès lors que le type de bulle et le type d'étiologie sont en étroite relation.

Ce choix de classification nous laisse percevoir 3 groupes. Le premier est constitué des stomatites bulleuses à bulles intra-épithéliales. A l'intérieur de ce groupe, nous distinguerons deux sous-groupes ; l'un réunissant les pathologies aiguës, l'autre, les pathologies chroniques.

Le deuxième groupe comporte les stomatites bulleuses à bulles sous-épithéliales. Ces dernières sont, hormis le cas de la dermatite herpétiforme, des bulles jonctionnelles.

Enfin, le troisième groupe rassemblent les épidermolyses bulleuses héréditaires dont le type de bulles est trop variable d'un sous-type à l'autre, d'où le choix de traiter ces pathologies dans un même chapitre afin de rester fidèle à la classification internationale.

Nous verrons que dans certaines dermatoses bulleuses survenant à l'âge adulte les manifestations buccales sont les premières à apparaître. Ce sera donc au chirurgien-dentiste traitant d'orienter son patient vers un dermatologue afin que le diagnostic correct puisse être posé le plus rapidement possible. L'importance de l'établissement précoce du diagnostic n'est plus à démontrer : des études montrent à quel point les chances de survie pour certaines de ces pathologies peuvent être augmentées par l'administration précoce d'un traitement.

Il importe également que les patients soient suivi tant sur le plan des traitements dentaires que sur la prévention. La collaboration entre le dermatologue et l'odontologiste est capitale afin de pouvoir intervenir pendant les phases de rémissions ce qui permet, dans une certaine mesure, d'être le moins iatrogène possible.

Définitions :

- Stomatite : inflammation de la muqueuse buccale.
- Bulle : élevation (au niveau de la peau ou des muqueuses), centrée par une cavité contenant un liquide clair, louche ou hémorragique. Elles diffèrent entre elles par leur dimension, leur tension (bulles flasques ou tendues). De façon plus générale, la séparation avec les vésicules se fait sur leur taille qui est supérieure à 0,5 mm pour une bulle.

II

La muqueuse buccale saine

Muqueuse buccale saine

Un rappel des connaissances de base de la muqueuse buccale saine nous a semblé nécessaire pour mieux appréhender l'étiopathogénie et l'anatomohistologie des différentes pathologies que nous décrirons dans les chapitres suivants. Ce chapitre sera divisé en trois parties selon le type de muqueuse et sera suivi d'un chapitre faisant un rappel sur les défenses immunitaires.

Il existe 3 types de muqueuse buccale :

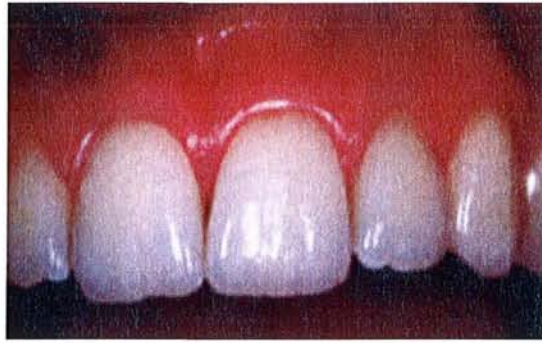1. La muqueuse masticatoire (palais dur et gencive).
2. La muqueuse de recouvrement (face inférieure de la langue, face interne des lèvres, les joues, le plancher de la bouche et la muqueuse alvéolaire (vestibule)).
3. La muqueuse spécialisée (face dorsale de la langue).

Toutes ces muqueuses sont réunies entre elles par un épithélium de jonction. L'épaisseur de l'épithélium ainsi que la hauteur des papilles conjonctives varient d'un type de muqueuse à l'autre [16, 21].

I) La muqueuse masticatoire :

A) Histologie de la gencive :

Celle-ci est constituée par un épithélium séparé d'un tissu conjonctif sous-jacent par une membrane basale épithélio-conjonctive.



[4]

[Gencive saine ; Cimasoni G]

L'épithélium est de type pavimenteux, pluristratifié. A la différence de l'épiderme celui-ci n'est pas systématiquement kératinisé. Lorsqu'il est kératinisé, il est alors composé de quatre couches cellulaires [16].

La couche basale (couche germinative) est formée par des cellules rattachées à la membrane basale épithélio-conjonctive par des hémi-desmosomes et entre elles par des desmosomes. Le noyau rond est situé au pôle basal de la cellule.

A l'intérieur on dénombre un à deux nucléoles dont la dimension est variable. La chromatine est dispersée de façon homogène.

Ces cellules joueraient un rôle dans la synthèse de composants de la membrane basale épithélio-conjonctive (collagène IV, laminine, héparanes-sulfates).

La couche épineuse est formée de cellules moins hautes et rattachée entre elles par de nombreux desmosomes, de joints serrés et de joints intermédiaires.

Le noyau de ces cellules est légèrement déformé.

La couche granuleuse est constituée de cellules encore moins hautes. Leur noyau devient pycnotique. Le nombre de tonofilaments augmente considérablement, envahissant le cytoplasme. Les systèmes d'attache intercellulaire sont progressivement détruit, ce qui permet à ces cellules de desquamer au niveau de la couche cornée.

La couche cornée forme la dernière couche cellulaire vers l'extérieur de l'épithélium. Ses cellules sont totalement aplaties, sans noyau. Le cytoplasme a fait place à de la kératine. Ce sont des cellules très résistantes aux agressions extérieures. L'absence de système d'attache permet à ces cellules de desquamer.

La membrane basale épithélio-conjonctive :

Elle se situe entre l'épithélium et le chorion conjonctif de la muqueuse buccale.

Elle joue de nombreux rôles :

- Elle permet l'insertion des héli-desmosomes permettant ainsi l'adhésion des cellules épithéliales basales au tissu conjonctif sous-jacent.
- Elle permet la différenciation et la polarisation des cellules basales.
- Elle permet le maintien de l'architecture du tissu et sa compartimentalisation.

En microscopie optique, elle forme des digitations au sein de l'épithélium (papilles dermiques). Entre deux papilles dermiques l'épithélium forme une crête épithéliale.

Sa structure observée en microscopie électronique, révèle 2 couches :

→ La lamina lucida (ou rara) qui est au contact des cellules basales de l'épithélium. Son épaisseur varie entre 27 et 50 nm.

→ La lamina densa dont l'épaisseur varie de 50 à 60 nm est constituée surtout de collagène de type IV, bien qu'elle possède d'autres composants non collagéniques.

Ces deux structures (lamina densa et lamina lucida) forment ensemble une lame basale [8]. Les composants intrinsèques de cette membrane basale sont sécrétés par les cellules basales de l'épithélium, alors que ses composants extrinsèques

sont produites par d'autres cellules. Il s'agit par exemple de la fibronectine. Ces composants extrinsèques ne sont pas retrouvés systématiquement. Les composants intrinsèques sont exclusivement retrouvés dans la lamina lucida au contraire des composants extrinsèques qui sont le plus souvent associés à la surface de la lamina densa. A plus fort grossissement, on observe des extensions de la lamina densa dans la structure sous-jacente, à savoir le tissu conjonctif. Ces fibrilles d'extension s'insinuent entre les fibres de collagène du tissu conjonctif. Parfois, elles sont même en continuité avec des fibres d'ancrage constituées de collagène de type VII et forme des boucles insérées par leurs deux extrémités dans la lamina densa. L'entrelacs entre les fibres du tissu conjonctif et les boucles de ces fibres d'ancrage constitue un mode d'insertion mécanique qui se surajoute aux molécules adhésives. Parfois des microfibrilles s'associent à ces extensions de la lamina densa.

Extensions, fibres d'ancrage et microfibrilles constituent la lamina fibroreticularis (structure inconstante).

Quoiqu'il en soit, la membrane basale forme une entité reliée au cytosquelette des cellules basales de l'épithélium par des protéines (syndécan, intégrines).

De plus, lors de phénomènes d'inflammation elle s'épaissit et se rompt en de nombreux points.

Le tissu conjonctif gingival :

Il se situe sous la membrane basale. Il est rattaché à l'os alvéolaire et au ciment des dents, participant ainsi à la protection parodontale. Il assure en outre l'innervation et la vascularisation du tissu gingival.

Il comporte des éléments cellulaires entourés d'une matrice conjonctive extracellulaire.

Les éléments cellulaires présent dans ce tissu conjonctif gingival sont les fibroblastes, les macrophages, les mastocytes et les cellules inflammatoires.

Les fibroblastes sont responsables de la fabrication des éléments constituant la matrice conjonctive extracellulaire ; ils peuvent synthétiser tous les constituants macromoléculaires de la matrice conjonctive extracellulaire (collagène, élastine, glycoprotéines de structure non collagénique, glycosaminoglycanes et protéoglycanes).

Les fibroblastes gingivaux sont doués de capacités contractiles qui leur permettent de se déplacer vers un site où a eu lieu une agression afin de réparer la lésion en synthétisant de nouveaux constituants matriciels.

Les macrophages ont quand à eux, un rôle de phagocytose de certaines parties du tissu lésé au cours du processus inflammatoire, ou d'éléments étrangers.

Les mastocytes se caractérisent par leurs granules intracytoplasmiques remplis d'héparine et d'histamine.

Les cellules inflammatoires : si l'inflammation est aiguë, on rencontrera surtout des leucocytes polynucléaires. Par contre, si l'inflammation est chronique, on constatera plutôt la présence de lymphocytes, de monocytes et de plasmocytes.

La matrice conjonctive extracellulaire

Elle est constituée de 4 types de composants principaux :

1. les collagènes,
2. l'élastine,
3. les glycoprotéines de structure non collagéniques,
4. les glycosaminoglycanes et les protéoglycanes.

Les collagènes de la gencive représentent 60 % de la matrice conjonctive extracellulaire [14]. Les collagènes interstitiels de type I et III constituent 98 % de l'ensemble des collagènes gingivaux, avec un rapport collagène I / III de 7 pour 1. Le collagène de type IV représente moins de 1 % des collagènes gingivaux et est exclusivement localisé dans les membranes basales.

L'élastine : les fibres élastiques constituent, après les fibres de collagène, le composant majeur de la matrice conjonctive extracellulaire. Par leur caractère, elles donnent au tissu gingival son élasticité et favorisent la cicatrisation post-opératoire.

Les glycoprotéines de structure non collagéniques sont la fibronectine et la laminine. La fibronectine favorise l'adhésion des cellules entre elles et des cellules avec la matrice conjonctive extracellulaire. La laminine favorise l'attachement épithéliales à la membrane basale, en complément de la fibronectine.

Les glycosaminoglycanes et les protéoglycanes : les glycosaminoglycanes sont toujours associées à des macromolécules protéiniques présentes dans la MCE pour former des protéoglycanes.

B) Histologie du palais dur :

Ici, la muqueuse est fermement attachée à l'os sous-jacent et est donc immobile. On y distingue la zone gingivale, au voisinage des dents ; la zone médiane ou raphé, qui s'étend depuis la paille incisive tout au long de la ligne médiane jusqu'au palais mou et les zones latérales, subdivisées en partie antérieure et partie postérieure. Dans la partie antérieure, on constate des zones composées de

tissu conjonctif plus épais recouvert d'une fine muqueuse appelées papilles palatines.

La structure de la zone gingivale est semblable à celle de la gencive. A ce niveau, comme au niveau du raphé médian, la sous-muqueuse ne peut être différenciée de la lamina propria ou du périoste. Par contre, les zones latérales ont une sous-muqueuse bien différenciable.

Au niveau du palais dur, l'épaisseur de la muqueuse est assez faible (environ 0,25 mm) et est kératinisée. On dénombre entre l'épithélium et le tissu conjonctif environ 114 papilles / mm² (soit légèrement plus qu'au niveau de la gencive). Ces papilles conjonctives sont plus courtes que dans la muqueuse jugale (120 µm ici).

Les 4 zones du palais dur ont une lamina propria plus dense et fibreuse que les zones muqueuses de recouvrement.

II) La muqueuse de recouvrement :

A) Le palais mou :

La limite entre palais dur et palais mou est aisée du fait de la différence de richesse du réseau vasculaire beaucoup plus riche ici, ce qui donne au palais mou une teinte rose vif.

La structure n'est pas non plus identique, puisque le palais mou n'est pas rattaché à de l'os sous-jacent mais à des macules flasques.

Ici l'épithélium fait environ 150 µm d'épaisseur ; est non kératinisé. Les papilles conjonctives sont courtes. La sous-muqueuse est lâche car contenant peu de fibres d'élastine et de collagène.

B) La face interne des joues :

Elle forme une partie importante de la superficie totale de la muqueuse buccale. Son épithélium est stratifié, non kératinisé et squameux est très épais (0,5 à 0,6 mm). Les papilles conjonctives sont longues (de l'ordre de 200 μm) et nombreuses (73 / mm^2). C'est d'ailleurs la plus forte densité observée parmi les épithélia non kératinisé. La sous-muqueuse présente un aspect plus lâche que le tissu conjonctif qui lui, est relativement dense et fibreux. Cependant, la sous-muqueuse par les faisceaux de fibres qu'elle contient est également dense et fibreuse.

C) La face interne des lèvres :

Le carmin est la structure qui délimite la zone cutanée des lèvres (versant externe) et la zone interne (versant muqueux). C'est une zone kératinisée où le stratum lucidum est bien développé sans doute au dépend de la couche cornée. Le stratum lucidum est interposé entre les couches cornées et granulaires de l'épiderme.

Les papilles conjonctives y sont longues et l'épaisseur de l'épithélium y est faible, laissant transparaître les vaisseaux sanguins qui avoisinent sa surface ce qui explique la coloration rouge vive du carmin.

La muqueuse labiale, localisée entre la carmin et le fond du vestibule, est constituée d'une muqueuse non kératinisée. Bien que proche des autre épithéliums du même groupe, l'épithélium labial s'en différencie histologiquement par une population de cellules polyédrique extrêmement larges. L'aspect de ces cellules a été comparé à celui de vacuoles ou de bulles.

Le tissu conjonctif est assez dense du fait de la présence de nombreuses fibres de collagène. Entre celui-ci et l'épithélium les papilles conjonctives sont longues et

leur nombre élevé (76 / mm²). La sous-muqueuse sépare la muqueuse de la masse musculaire sous-jacente. De plus, à la différence du carmin, elle contient des glandes salivaires accessoires, et parfois même des glandes sébacées.

D) La muqueuse alvéolaire :

Elle est fixée au périoste de l'os alvéolaire. L'alvéolar fornex la réunit à la muqueuse des lèvres et des joues. Son épithélium a une épaisseur d'environ 0,05 à 0,3 mm. Les papilles conjonctives ont une longueur de 100 µm, et on en dénombre environ 46 / mm².

E) La muqueuse du plancher de la bouche :

Elle est relativement peu épaisse (0,1 à 0,2 mm), et est non kératinisée. Les papilles conjonctives y sont très courtes (10 à 15 µm) et très espacées entre elles (16 / mm²). La lamina propria est lâche et mobile ; et la sous-muqueuse se présente comme étant moins compacte que cette dernière du fait de la présence de cellules adipeuses. On y constate, comme pour la muqueuse alvéolaire, de nombreuses glandes salivaires mineures.

F) La muqueuse de la face inférieure de la langue :

Ses caractéristiques sont une faible épaisseur et une mobilité réduite car rattachée aux muscles sous-jacents. Les papilles nombreuses et courtes s'invaginent dans un épithélium fin et non kératinisé. La sous-muqueuse se caractérise quand à elle par un nombre important de glandes salivaires mineures. A certains endroits, elle est absente, laissant ainsi la muqueuse directement au contact des aponévroses des masses musculaires.

III) La muqueuse spécialisée :

A) La face dorsale de la langue :

Elle est classiquement décrite en deux parties, l'une formée par les 2/3 antérieurs et l'autre par le 1/3 postérieur, toutes deux séparées par le sulcus terminalis qui est une dépression en V. Les 2/3 antérieurs sont formés par l'apex lingual et par le corps de la langue. Le 1/3 postérieur prend quand à lui le nom de base ou de racine.

Cette muqueuse spécialisée possède deux caractéristiques qui lui sont propre :

1°) La présence des papilles gustatives qui sont hautes de 50 à 80 μm .

2°) La présence des papilles linguales composées de cellules épithéliales recouvrant un noyau de tissu conjonctif.

On constate la présence de 3 sortes de papilles linguales :

→ les papilles filiformes : elles font environ 2 mm de longueur et sont parallèles entre elles. Ce sont elles qui recouvrent la quasi-totalité des 2/3 antérieurs de la langue. L'épithélium qui les compose est non kératinisé et ne contient pas de papilles gustatives.

→ les papilles fongiformes : nettement moins nombreuses, on les retrouve également majoritairement sur la partie antérieure de la langue. Leur longueur est sensiblement identique aux papilles filiformes.

→ les papilles caliciformes : sont plus volumineuses (3 mm de diamètre et 1 mm de hauteur). On en dénombre un nombre très réduit : 7 à 14 seulement. Elles sont disposées en forme de V, séparant le corps de la racine linguale. Leur épithélium est kératinisé au niveau supérieur de la papille, tandis qu'il ne l'est pas dans la partie latérale. C'est d'ailleurs, au niveau de ces faces latérales que l'on retrouve par centaines les papilles gustatives.

→ les papilles foliées : il s'agit en réalité plus de replis que de véritables papilles. Elles sont au nombre de 3 à 10, parallèles entre elles et situées sur les bords latéraux de la langue. Sur les parois latérales de celle-ci, on constate également la présence de papilles gustatives.

III

Rappels sur les défenses immunitaires

Rappels sur les défenses immunitaires

L'organisme dispose de plusieurs systèmes de défense contre les agressions de corps étrangers : d'une part un **système non spécifique** qui comprend principalement les granulocytes neutrophiles et les macrophages et, d'autre part, des **systèmes de défense spécifique**, dans lesquels peuvent coopérer des facteurs cellulaires (lymphocytes, macrophages) et des substances humorales sous forme de protéines plasmatiques spécifiques (immunoglobulines).

L'organisme fabrique des substances spécifiques (anticorps) contre les corps étrangers de poids moléculaire élevé (antigènes).

Des bactéries ou des virus peuvent se comporter comme des antigènes.

Lors du premier contact avec ceux-ci, il y a apparition de la maladie pendant que l'organisme produit contre ces bactéries ou virus des anticorps (réponse primaire). Lors du deuxième contact avec ces antigènes, l'organisme produit alors immédiatement les anticorps correspondant aux antigènes (réponse secondaire). On dit alors que la personne est immunisée.

A) Défense non spécifique :

Lors de la pénétration de bactéries dans les tissus de l'organisme, les granulocytes neutrophiles sont attirés par les substances chimiques étrangères (chimiotactisme). Des granulocytes circulants se collent alors à la paroi vasculaire (margination), quittent la circulation et se déplacent vers la zone lésée (migration). Là, ils entourent les germes puis les absorbent : c'est la **phagocytose**.

Les granulocytes agissent de la même façon au niveau des muqueuses buccales. La phagocytose non spécifique est renforcée par une défense immunitaire spécifique. Si l'organisme a déjà été antérieurement en contact avec l'antigène,

une réaction antigène-anticorps se produit alors. Le complément est activé et son composant C3b réagit avec des anticorps liés aux bactéries et facilite ainsi la phagocytose (opsonisation) car les granulocytes possèdent des récepteurs pour le C3b.

Pour la destruction des germes phagocytés, les granulocytes neutrophiles disposent, non seulement des enzymes stockées dans les lysosomes, mais aussi du peroxyde d'hydrogène (H₂O₂) et d'autres composés oxygène oxydants. La concentration de ces oxydants est maintenue basse par des enzymes réductrices telles que la catalase et la superoxyde dismutase, ce qui évite toute autodestruction prématurée du granulocyte. Ce « frein » disparaît lors de l'invasion des germes afin que l'effet bactéricide puisse être pleinement efficace. Dès lors, les granulocytes et même, dans les cas extrêmes ou pathologiques, d'autres cellules endogènes sont également atteints.

Si les granulocytes neutrophiles sont disponibles rapidement et en grand nombre sur le lieu d'infection, leur durée de vie est courte. Ainsi, après la première « vague d'assaut » des granulocytes, les macrophages prennent en charge l'étape suivante. Ces derniers dérivent des monocytes circulants du sang et sont également capables de phagocytose. Leur vitesse de migration est certes plus faible, mais leur durée de vie est beaucoup plus longue.

B) Les perturbations du mécanisme de phagocytose :

Contre certains germes, le système phagocytaire est inopérant, ces derniers ayant « appris » au cours de l'évolution à résister. Seuls sont efficaces contre de tels germes et virus les systèmes immunitaires spécifiques où macrophages, immunoglobulines et lymphocytes collaborent étroitement.

C) Défense spécifique :

Il existe deux types de lymphocytes, les T et les B.

Un premier contact avec l'antigène entraîne une activation des deux types de lymphocytes. Ils se transforment en lymphoblastes. Les lymphoblastes donnent naissance à des cellules T spécialisées (les cellules mémoires) et à des cellules qui sécrètent les lymphokines (qui sont un facteur activant les macrophages).

Il y a également formation à partir des lymphocytes B de cellules mémoires, mais surtout de plasmocytes. Ces derniers produisent les différents types d'immunoglobulines.

D) Notion d'immunité humorale :

C'est une réaction spécifique du système immunitaire, au cours de laquelle les immunoglobulines (anticorps) réagissent avec l'antigène. Si l'organisme a été auparavant en contact avec l'antigène en question, la réponse est rapide et intensive. La synthèse des anticorps humoraux précède la phagocytose des antigènes par les macrophages. Cette dernière aboutit à la formation de phagolysomes et une destruction du germe. Les fragments de ce dernier, agissant comme des antigènes, sont combinés à des substances du macrophage et sont situés dans la membrane cellulaire de celui-ci. Le macrophage présente l'antigène aux lymphocytes B qui se multiplient alors pour donner naissance aux cellules mémoires et aux plasmocytes. Ces derniers produisent à leur tour des immunoglobulines.

La défense immunitaire humorale n'est pas totalement efficace contre certains germes qui peuvent échapper en partie à la destruction intracellulaire. La défense immunitaire dite cellulaire pallie ces déficiences immunitaires.

IV

Les Bulles

IV
A

Les Bulles intra-épithéliales

IV

A

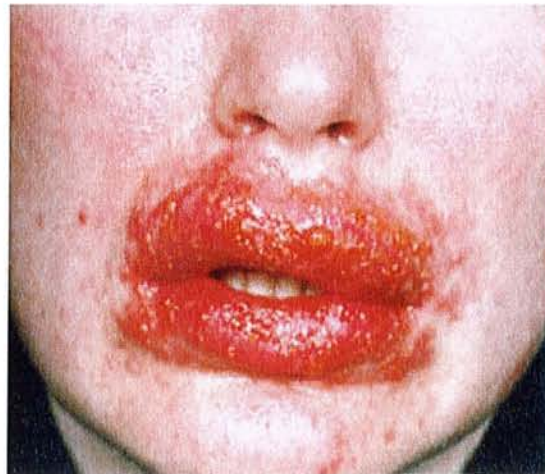1. Les Bulles d'installation aiguë

IV
A
1

**a. Les Bulles liées à une
agression physique ou
chimique**

• Chéilite allergique

Une allergie au rouge à lèvres ou à tout autre cosmétique n'est pas rare. Elle se manifeste par une tuméfaction labiale et parfois par des bulles.



[25]

L'interrogatoire doit permettre au clinicien de mettre en évidence l'étiologie, bien que très souvent ce sont les patients eux-mêmes qui dévoilent spontanément leurs suspicions quant au produit incriminé. Le diagnostic pourra ainsi être aisément posé et les autres pathologies se manifestant également par l'apparition de bulles seront alors écartées. Il est cependant utile et prudent de demander le démaquillage lors de tout examen clinique.

Le traitement est très simple : arrêt de l'application du produit incriminé et demande d'un examen spécialisé pour éviter de nouvelles expositions au(x) composant(s) responsables de la réaction allergique. A noter que le même type de manifestations peut apparaître lors d'une chéilite solaire (exposition aux ultra-violets).

• Erythème polymorphe

1) Définition :

L'érythème polymorphe est un syndrome cutanéomuqueux aigu défini par ses seules caractéristiques cliniques. L'absence de spécificité histologique et de marqueurs biologiques dans cette pathologie contribuent à une nosologie confuse.

Le consensus est total concernant la description clinique de l'érythème polymorphe mineur (dans lequel il n'y a pas de lésion muqueuse), caractérisé par l'aspect de ses lésions élémentaires en « cocardes » constituées de plusieurs zones concentriques, la zone centrale étant souvent bulleuse, et par leur topographie symétrique prédominant sur les zones d'extension distales des membres.

Depuis les années 50, l'habitude avait été prise d'assimiler l'érythème polymorphe majeur (associant des lésions muqueuses multipolaires), le syndrome de Stevens-Johnson et l'ectodermose pluri-orificielle. Cependant, lors de leur description initiale, ces deux dernières entités avaient été clairement distinguées de l'érythème polymorphe par les auteurs qui les avaient analysées.

C'est en 1956 que Lyell décrivit le tableau de nécrolyse épidermique toxique sans l'assimiler à l'érythème polymorphe. Plus tard, on découvra que les mêmes médicaments pouvaient tantôt induire un syndrome de Stevens-Johnson, tantôt un syndrome de Lyell et que l'éruption débutait le plus souvent comme un syndrome de Stevens-Johnson pour s'aggraver progressivement et prendre l'aspect d'un syndrome de Lyell. C'est ainsi que la nécrolyse épidermique fut incluse dans le spectre de l'érythème polymorphe. On ne comprit pas tout de suite pourquoi les infections récurrentes à herpès virus, cause principale de

l'érythème polymorphe mineur et majeur, ne semblaient jamais responsables du syndrome de Lyell.

Il a été récemment proposé de revenir à la classification originelle en distinguant d'une part, l'érythème polymorphe mineur et majeur avec ses cocardes typiques à distribution acrale et d'autre part, le syndrome de Stevens-Johnson et le syndrome de Lyell caractérisés par des macules érythémateuses ne présentant jamais la sémiologie d'une cocarde typique confluant en nappes plus ou moins vastes et qui ont une distribution à prédominance « centrale » sur le thorax et les racines des membres [3].

Ce clivage du « spectre » de l'érythème polymorphe ne pourra sans doute pas être justifié tant que l'on ne comprendra pas les mécanismes physiopathologiques ou que l'on aura pas de marqueurs biologiques. La frontière ainsi établie reste mal définie. Elle est peut être artificielle. Il a cependant été montré que la responsabilité étiologique de l'herpès virus était cantonnée à l'aspect clinique d'érythème polymorphe mineur ou majeur et que, à l'inverse, les causes médicamenteuses étaient étroitement corrélées à l'aspect clinique du syndrome de Stevens-Johnson ou de Lyell.

Incidence : elle n'est pas chiffrée. Elle touche l'enfant et l'adulte jeune avec un maximum de fréquence entre 20 et 30 ans. On note, dans la plupart des séries, une légère prédominance masculine.

2) Etiopathogénie :

L'expérience clinique avait établi, depuis des années, que les infections récurrentes à herpès virus (le plus souvent HSV 1) étaient la cause la plus fréquente d'érythème polymorphe, en particulier dans les formes récurrentes. La relation de causalité était suspectée sur la base d'arguments chronologiques, les poussées d'érythème polymorphe ne suivant que de quelques jours (en moyenne

7 à 10) les récurrences herpétiques labiales, et à cause de la présence d'antigènes viraux dans les lésions cutanées, sans que l'on puisse isoler de particules virales infectantes. Les techniques de PCR ont confirmé la présence, dans les lésions d'érythème polymorphe, de génome viral HSV 1, absent en peau saine voisine. On peut également détecter le génome d'HSV 1 dans des cas considérés comme cliniquement idiopathiques. L'étiologie herpétique de l'érythème polymorphe est donc vraisemblablement plus fréquente que les 30 à 50 % des cas que font suspecter les seules données cliniques. Les infections récurrentes à herpes virus n'expliquent cependant pas tous les cas d'érythème polymorphe.

De très nombreuses causes ont été documentées de façon plus ou moins convaincante. Les infections à *Mycoplasma pneumoniae* expliquent la plupart des pneumopathies atypiques décrites en association avec les érythèmes polymorphes majeurs. Ceux-ci compliquent 1 à 4 % des infections par *Mycoplasma pneumoniae* une à trois semaines après le début de l'infection. Une infection par *Mycoplasma* est documentée dans environ 5 % des cas d'érythème polymorphe majeur. *Mycoplasma pneumoniae* a pu être isolé dans les lésions.

De nombreuses autres causes infectieuses ont été rapportées, chacune restant exceptionnelle : mononucléose infectieuse, hépatites B et C, yersiniose, tularémie, maladie des légionnaires, vaccins, etc. D'autres causes non infectieuses ont également été rapporté ; ce sont des étiologies médicamenteuses même si elles sont beaucoup plus rares, il s'agit alors de réactions aux sulfones, barbituriques, hydantoïnates et autres. Enfin, les règles ont parfois été évoquées, même si, rappelons le, il existe une légère prédominance masculine.

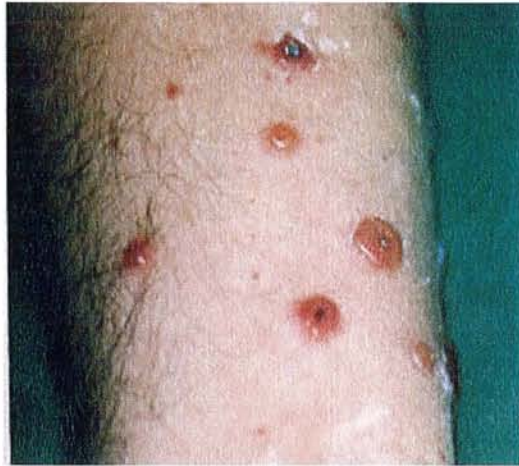L'histologie de l'érythème polymorphe est peu spécifique et ne contribue guère à expliquer les lésions. Elle montre un infiltrat à prédominance de cellules mononuclées, péri-vasculaire, du derme superficiel. Cet infiltrat d'intensité modérée gagne l'interface entre le derme et l'épiderme. Des cellules isolées pénètrent dans l'épiderme où l'on voit des images de nécrose des kératinocytes.

L'extension de cette nécrose peut conduire aux lésions bulleuses. Il y a une quinzaine d'années, plusieurs équipes, insistant sur les lésions des vaisseaux et des dépôts de fragments du complément dans leur paroi, avaient considéré l'érythème polymorphe comme induit par des complexes immuns [26]. En réalité, il n'y a pas vraiment de vascularite inflammatoire et, actuellement, on considère plutôt l'érythème polymorphe comme une réaction cellulaire à des antigènes viraux présents dans l'épiderme. L'expression de molécules d'adhésion par les kératinocytes, l'infiltration de l'épiderme par des lymphocytes activés de phénotype prédominant CD8 et la mise en évidence in situ de perforine sont en faveur de cette hypothèse.

3) Aspects cliniques :

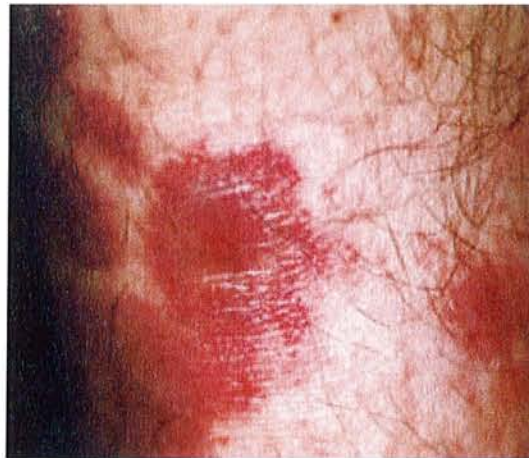- Aspects cutanés :

L'érythème polymorphe survient en général 7 à 10 jours après la poussée récurrente d'herpès labial. Il est caractérisé par une variété de lésions sur la peau qui sont des cocardes composées d'une papule érythémateuse, avec au centre une vésicule ou un décollement nécrotique et en périphérie un halo rouge vif. La disposition des lésions est acrale (atteinte préférentielle des extrémités des membres et du visage), avec respect habituel du tronc. *Celles-ci sont pathognomoniques de la maladie :*



[28]

A un stade avancé, les lésions en cocarde s'assombrissent :



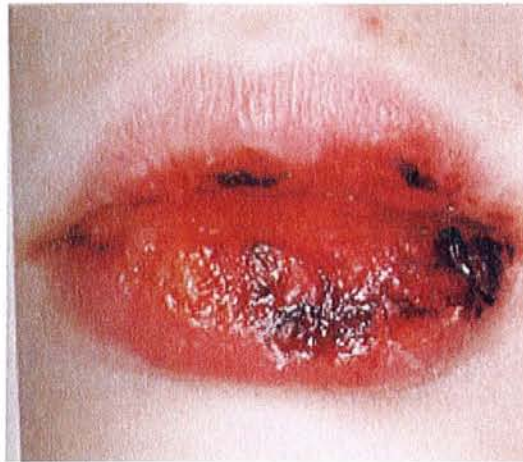[28]

Les lésions cutanées sont cependant généralement peu nombreuses (de quelques lésions à plusieurs dizaines), symétriques sur les genoux, les coudes, les dos et les paumes des mains et les plantes des pieds. Ces lésions cutanées guérissent en une à trois semaines. L'éruption peut être fébrile, surtout dans les formes majeures. Il n'y a habituellement aucune atteinte systémique. Les récurrences sont très fréquentes, atteignant ou dépassant 30 % des observations hospitalières.

- Aspects muqueux :

Si l'atteinte buccale est constante dans le syndrome de Lyell et très fréquente dans le syndrome de Stevens-Johnson (90%), elle reste facultative dans l'érythème polymorphe. L'atteinte muqueuse est présente chez environ la moitié des patients hospitalisés. Parmi ces atteintes muqueuses, l'atteinte buccale est la plus fréquente ; en effet chez les patients ayant une atteinte muqueuse, la plupart n'ont que des lésions buccales, mais chez quelques uns les autres épithéliums spinocellulaires sont également atteints [26].

Les lésions buccales se présentent tout d'abord sous forme de macules, qui évoluent sous forme de bulles qui se rompent rapidement, laissant place à des érosions ou des ulcérations, recouvertes ou non d'enduit pseudomembraneux. Elles peuvent réaliser des lambeaux blanchâtres de muqueuse nécrotique. Leur extension peut être modérée, ou au contraire très importante, responsable de douleurs empêchant toute alimentation et nécessitant une hospitalisation. Les lésions buccales prédominent à la partie antérieure et sont fréquemment associées à une atteinte des lèvres (chéilite œdémateuse, ulcérée), qui apparaissent gonflées, tachées de sang et/ou croûteuses, caractérisant de façon quasi-pathognomonique l'érythème polymorphe :



[28]

Il est à noter que l'atteinte labiale, à la différence de l'atteinte intra-buccale est constante.

Parfois, des lésions buccales sont observées sans manifestations cutanées. Dans ce cas, le diagnostic différentiel repose sur une biopsie des lésions qui écartera les autres dermatoses bulleuses. Celle-ci doit se faire à côté des érosions.

L'aspect histologique retrouvé (décrit plus haut) est commun à l'érythème polymorphe et au syndrome de Stevens-Johnson ; il est parfois difficile à distinguer d'un lichen plan bulleux.

L'évolution des lésions muqueuse est brève, la guérison des lésions buccales ayant lieu en 1 à 2 semaines. Cette pathologie peut présenter des phases de rémission espacées de phases de récurrence, surtout lorsqu'il s'agit d'un érythème polymorphe post-herpétique. Lorsque ces dernières sont fréquentes (plus de 3 à 4 récurrences par an), un traitement préventif continu par aciclovir est justifié. Cette affection bénigne s'accompagne toujours de signes généraux dont l'intensité est proportionnelle à l'étendue de l'éruption cutanée, qui parsème parfois tout le corps.

Les lésions bulleuses de l'érythème polymorphe sont cliniquement similaires à celles des autres dermatoses bulleuses. Ainsi, les bulles les plus volumineuses de l'érythème polymorphe ressemblent à celles de la pemphigoïde. De sévères atteintes des lèvres, des lésions en cocarde sur la peau, et une légère élévation de la température corporelle sont les signes indiquant un érythème polymorphe. La localisation des lésions à la bouche, la conjonctive et la muqueuse génitale est en revanche typique du syndrome de Stevens-Johnson, une variante de l'érythème polymorphe.

4) Traitements :

Il n'existe pas de traitement curatif reconnu de l'érythème polymorphe ; les corticoïdes par voie générale et le thalidomide ont été proposés. Ainsi, les traitements actuels reposent sur l'administration systématique d'antihistaminiques, d'antipyrétiques et d'un rinçage oral palliatif tel qu'un expectorant oral antihistaminique dosé à 50/50 avec du Kaopectate sont recommandés. Dans les cas les plus sévères, 20 mg de Prednisone® divisés en plusieurs prises peut être requis. Les liquides consommés doivent être maintenus et les patients doivent être placés sous un régime alimentaire mou.

L'intérêt des corticoïdes dans le traitement de l'érythème polymorphe est cependant controversé depuis des années. Il n'y a jamais eu d'essai contrôlé mais plusieurs études rétrospectives ont montré un bénéfice immédiat de la corticothérapie sur le bien-être des patients, contrebalancé par un taux plus élevé de complications [26]. On ne dispose donc, actuellement d'aucun traitement d'efficacité affirmée sur une poussée d'érythème polymorphe.

Des études ont évalué quand à elles l'effet de l'aciclovir dans les cas d'érythème polymorphe ayant pour origine une infection à l'herpès virus. Quand sa prescription est commencé après la poussée d'herpès, la prévention de l'érythème polymorphe est malheureusement inconstante. En revanche, un traitement permanent à des doses allant de 600 à 800 mg / jour permet de supprimer 60 à 80 % des récurrences d'herpès et d'érythème polymorphe. Ce traitement mérite donc d'être entrepris lorsque les récurrences sont rapprochées et invalidantes, même si l'on a toujours pas la certitude du rôle exact joué par l'herpès virus. Dans les formes de récurrences subintrantes, heureusement rares, l'emploi du thalidomide semble avoir un effet supprimeur spectaculaire lorsque l'aciclovir est inefficace.

5) Rôle du chirurgien-dentiste :

Il reste surtout cantonné à orienter son patient vers un spécialiste en dermatologie (de préférence en milieu hospitalier) lorsque les poussées d'herpès labial, récurrentes de manière suspecte, sont associées à des signes intrabuccaux caractéristiques de cette pathologie. Son attention devra surtout se porter sur l'état des lèvres du patient puisque leur atteinte est constante dans l'érythème polymorphe.

Son interrogatoire devra également essayer de mettre en évidence l'existence éventuelle de lésions cutanées sous la forme de cocardes typiques (ou de tâches sombres si la pathologie en est à un stade plus avancé) ce signe étant pathognomonique.

L'interrogatoire pourra également recherché, lorsqu'il n'y a pas d'antécédent d'herpès, une éventuelle médication (quelle que soit son ancienneté) correspondant aux médicaments suspectés de jouer un rôle dans la survenue de certains érythèmes polymorphes.

• **Syndrome de Stevens-Johnson et Syndrome de Lyell**

1) Définition :

Il s'agit selon la plupart des auteurs actuels de variantes d'une même maladie quasi exclusivement d'origine médicamenteuse, qui ne se distinguent l'une de l'autre que par l'étendue des décollements cutanés [19].

Le syndrome de Stevens-Johnson est considéré comme une forme maximale d'érythème polymorphe majeur, alors que le syndrome de Lyell (appelé aussi nécrolyse épidermique toxique) est considéré comme une forme maximale de syndrome de Stevens-Johnson. Ces deux affections peuvent débiter par un stade d'érythème polymorphe.

Leur survenue reste exceptionnelle : 1 à 2 cas par million et par an.

Parmi les facteurs augmentant le risque de développer un de ces syndromes, on note le phénotype HLA B12, le lupus érythémateux systémique, la radiothérapie, la greffe de moelle allogénique (pour le syndrome de Lyell) et surtout, l'infection par le virus de l'immunodéficience humaine (VIH) [26].

Il est à noter que dans le cadre de l'infection par le VIH, on estime actuellement que l'incidence du syndrome de Lyell et de Stevens-Johnson était de 1/1000, soit mille fois plus que dans la population générale [26]. Cette différence résulte à la fois d'une exposition accrue aux médicaments les plus susceptibles d'induire ces réactions (sulfamides antibactériens) mais aussi d'un accroissement « intrinsèque » du risque qui semble progresser parallèlement à l'avancée du déficit immunitaire [26].

En ce qui concerne la prédominance de ces pathologies les auteurs ne sont pas d'accord. Pour certains, il existerait une prédominance masculine et pour d'autres il n'existerait pas de prédominance sexuelle. Une autre contradiction

existe concernant la prédominance liée à l'âge des patients : certains considèrent que ces pathologies touchent davantage les jeunes adultes, alors que pour d'autres, ce serait les personnes de plus de 40 ans qui seraient les plus souvent atteintes. Ces contradictions pourraient être liées à l'apparition du VIH qui, par son grand effet inducteur (même si son rôle est indirect), bouleverse ces chiffres.

2) Etiologies :

Pour le syndrome de Stevens-Johnson la cause la plus fréquente est un médicament administré 7 ou 21 jours avant l'apparition de la première érosion. Ce délai d'apparition reste remarquablement homogène, avec une moyenne située entre 10 et 12 jours. L'accident peut se déclarer plusieurs jours après l'arrêt du traitement médicamenteux si la demi-vie du médicament est longue. 50 % des cas sont associés à la prise d'un médicament, mais l'étiologie reste souvent incertaine.

Pour le syndrome de Lyell, dans 80 % des cas, une forte imputabilité médicamenteuse est retrouvée pour un médicament spécifique ; et moins de 5 % des patients déclarent n'avoir pris aucun médicament. Pour les autres cas, des produits chimiques, une pneumonie à Mycoplasma, une infection virale (hépatite B notamment) ou une immunisation peuvent être retrouvée [23, 27].

Il faut considérer les causes médicamenteuse dans un sens très large. Des additifs alimentaires, des fumées toxiques ou des contacts cutanés avec des produits chimiques ont été impliqués dans de rares observations. Ce sont cependant les médicaments pris par voie systémique qui sont habituellement les responsables.

Les produits les plus fréquemment impliqués et pouvant être considérés comme à haut risque sont les sulfamides antibactériens (sulfadoxine, sulfasalazine cotrimazole, sulfaméthoxazole – triméthoprim et sulfadiazine, en particulier

dans le contexte de l'infection par le VIH), les anticomitiaux (phénobarbital, corbamazépine, hydantoïne), certains anti-inflammatoires non stéroïdiens (dérivés de la phénylbutazone, dérivés des oxicams), l'allopurinol, et la chlormézanone [26].

De nombreux antibiotiques ont également été incriminés (aminopénicillines. Leur responsabilité reste cependant controversée. Les analgésiques sont, eux aussi, montrés du doigt. Il s'agit principalement du paracétamol et de l'acide acétylsalicylique. Ces produits sont utilisés avec une telle fréquence, que leur association est très probablement liée au hasard.

Le lien de causalité à titre individuel est très difficile à établir car il n'existe, à l'heure actuelle, aucun test *in vitro* ou *in vivo* dont la sensibilité et la spécificité soient validées.

D'autres produits peuvent être impliqués, mais avec une fréquence moindre que les précédents. Il s'agit des céphalosporines, des fluoroquinolones, la vancomycine, la rifampicine, l'éthambutol, le fenbufène, le tonoxicam, l'acide tiaprofénique, le diclofénac, le sulindac, l'ibuprofène, le kétoprofène, le naproxène et le thiabendazole.

3) Pathogénie :

La plupart des patients ont un métabolisme inhabituel des médicaments responsables. Ils sont, en général, métaboliseurs lents et présentent, en outre, des anomalies de la détoxification des métabolites réactifs [32].

Au cours de ces dernières années, se sont accumulés des arguments, la plupart immunopathologiques, faisant penser que la destruction des kératinocytes résulte d'une apoptose, elle-même induite par des lymphocytes cytotoxiques envahissant l'épiderme. Le contraste entre l'étendue de la nécrose et le faible nombre de lymphocytes retrouvés *in situ* indique qu'il y a probablement des phénomènes d'amplification par relargage massif de cytotoxines. L'hypothèse

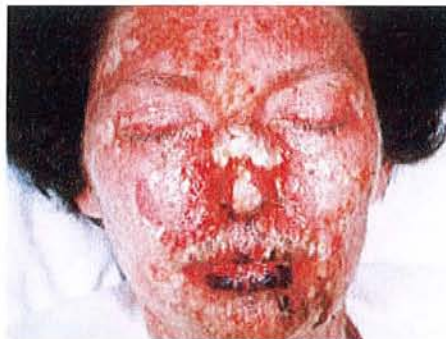explicative est qu'une réaction cytotoxique dirigée contre les métabolites réactifs des médicaments se comportant comme des kératinocytes. Aucune preuve directe de cette hypothèse n'a encore été apportée.

4) Aspects cliniques :

La maladie débute par des symptômes peu spécifiques (fièvre, angine, picotements oculaires, éruption érythémateuse) qui précèdent d'un à trois jours les lésions cutanéomuqueuses caractéristiques.

- Au niveau cutané

L'éruption débute sur le visage et le haut du tronc et s'étend très rapidement. Il s'agit de macules très foncées, voire purpuriques, ayant peu de rapport avec les cibles « en cocarde » caractéristiques de l'érythème polymorphe et qui confluent rapidement sur le tronc. Cette confluence, limitée dans le syndrome de Stevens-Johnson, est majeure dans le syndrome de Lyell. Le décollement de l'épiderme produit donc des vésicules séparées les unes des autres dans le syndrome de Stevens-Johnson alors que, dans le syndrome de Lyell, il y a un décollement en nappe laissant se détacher, à la moindre pression, des lambeaux d'épiderme nécrotique pour laisser à nu un derme rouge vif et suintant.



[28]

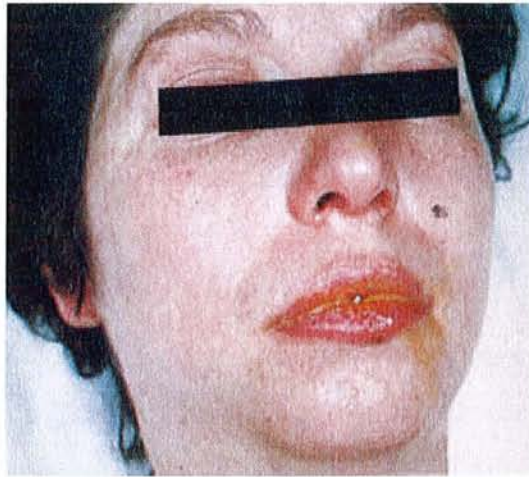[Syndrome de Stevens-Johnson ; Scully C – Flint S]

Les lésions atteignent habituellement leur maximum en 3 ou 4 jours, exceptionnellement plus rapidement ou plus lentement. Il est important d'apprécier, en utilisant une table pour les brûlés, le pourcentage de la surface corporelle atteinte qui est un élément pronostique majeur. En effet, on a coutume de faire correspondre le syndrome de Stevens-Johnson à un décollement inférieur à 10 % de la surface corporelle. Le syndrome de Lyell est pour sa part établi lorsque le décollement épidermique est supérieur à 30 %. Entre ces deux valeurs, on détermine un syndrome de transition.

- Au niveau muqueux :

Les lésions muqueuses prennent ici la forme d'érosions douloureuses diffuses touchant habituellement plusieurs sites à la fois. Les yeux nécessitent une attention particulière en raison du risque de séquelles invalidantes (20 à 40 % des patients qui survivent ont une atteinte oculaire qui combine à des degrés variés un syndrome sec avec kérato-conjonctivite, une irritation par des cils dystrophiques et une métaplasie malpighienne de la conjonctive, voire de la cornée).

Les lésions muqueuses sont présentes chez plus de 90 % des patients et, parmi ces lésions, une large part concerne la cavité buccale et les lèvres. Ceci montre l'importance du rôle du chirurgien-dentiste dans la prise en charge globale de ces patients.



[28]

[Atteinte labiale dans le syndrome de Stevens-Johnson ; Scully C – Flint S]

Parmi les sites muqueux atteints, hormis la cavité buccale, les lèvres et les yeux, on peut retrouver la région anale et les régions génitales.

5) Diagnostic :

Les biopsies cutanées montrent des lésions qui diffèrent légèrement de celles de l'érythème polymorphe par l'intensité de la nécrose épidermique (variable, en fait, selon le site de la biopsie) et une densité beaucoup plus faible de l'infiltration du derme superficiel et de l'épiderme par des cellules mononuclées. La sévérité de ces deux affections est liée au risque de complications, dont certaines, conséquences directes de la destruction de l'épiderme, sont proportionnelles à la diffusion de l'atteinte et, donc, plus fréquentes au cours du syndrome de Lyell qu'au cours du syndrome de Stevens-Johnson. Il s'agit de déperditions hydroélectrolytiques et du risque d'infection systémique par perte de la fonction barrière de la peau.

D'autres complications semblent résulter de l'atteinte d'autres épithéliums par le même processus de destruction que celui qui frappe la peau, sans corrélation

obligatoire avec l'étendue des lésions cutanées. Il peut s'agir d'atteinte digestive, rare, avec douleurs abdominales ou diarrhée sanglante et plus souvent, de complications broncho-pulmonaires réalisant des broncho-pneumopathies diffuses, sévères et hypoxémiantes.

Des endoscopies bronchiques ont montré des décollements de l'épithélium trachéo-bronchique analogue à ce que l'on peut observer sur la peau.

Tous les patients développent en quelques jours une anémie résultant des pertes sanguines cutanées et d'une érythroblastopénie transitoire. Une neutropénie modérée est habituelle. La lymphopénie est quasi-constante. A la différence d'autres réactions médicamenteuses, on ne rencontre pratiquement jamais d'éosinophilie ni d'hyperleucocytose.

A la palpation, même les lésions précoces sont douloureuses. Leur distribution montre un érythème initial au niveau du visage et des extrémités devenant confluent en quelques heures à quelques jours. Le décollement de l'épiderme peut être généralisé, laissant place à de larges surfaces dénudées ressemblant à une brûlure du 2^o degré. La mise à nu du derme est plus importante au niveau des zones de pression. Le cuir chevelu, les paumes, les plantes peuvent être moins atteints ou épargnés. Dans le syndrome de Stevens-Johnson, la distribution est étendue avec une atteinte prédominante du tronc et du visage ; alors que dans le syndrome de Lyell, l'atteinte est généralisée, universelle.

6) Diagnostic différentiel :

a) Précoce :

Il faut écarter :

1. l'exanthème médicamenteux,
2. une toxidermie à type de pustulose exanthématique aiguë généralisée,
3. un érythème polymorphe majeur,
4. la scarlatine,
5. les photodermatoses toxiques,
6. une éruption dans le cadre du syndrome de choc toxique staphylococcique,
7. une réaction du greffon contre l'hôte (GVH).

b) Phase d'état :

Il faut écarter :

1. l'érythème polymorphe majeur (il faut pour cela, rechercher les lésions en forme de cocardes typiques siégeant avec prédilection aux extrémités).
2. une GVH (qui peut simuler un syndrome de Lyell ; même si l'atteinte muqueuse y est moins importante).
3. des brûlures thermiques.
4. des réactions phototoxiques.
5. un syndrome de Lyell staphylococcique (chez les enfants ; il est rare chez l'adulte).
6. un érythème pigmenté généralisé.
7. une dermatose exfoliatrice.

7) Les examens complémentaires :

a) NFS : Anémie, lymphopénie ; hyperéosinophilie rare. La neutropénie est un facteur de mauvais pronostic.

b) Histopathologie cutanée :

- Précoce : vacuolisation / nécrose des kératinocytes de la couche basale et nécrose kératinocytaire individuelle sur toute la hauteur de l'épiderme.
- Tardive : nécrose de la totalité de l'épiderme et décollement avec la formation d'une fente sous-épidermique au niveau de la membrane basale. Peu ou pas d'inflammation au niveau du derme. Etude en immunofluorescence sans particularité permettant d'éliminer d'autres maladies bulleuses.

8) Evolution et Pronostic :

En moyenne, la durée d'extension est inférieure à 4 jours. L'évolution est identique à celle d'une brûlure thermique étendue. Le pronostic est fonction de l'étendue de la nécrose cutanée. L'importance des pertes liquidiennes transcutanées dépend de la surface de peau dénudée. Celles-ci s'associent à des troubles électrolytiques. Une insuffisance rénale fonctionnelle est fréquente, tout comme une colonisation bactérienne qui peut s'associer à un sepsis. Parmi les autres complications, il faut citer l'état d'hypercatabolisme et les pneumopathies interstitielles diffuses. La mortalité précoce est d'environ 30 % au cours du syndrome de Lyell et de 5 % au cours du syndrome de Stevens-Johnson. Elle résulte, le plus souvent, de l'atteinte pulmonaire et/ou de l'infection systémique.

L'épiderme commence à se régénérer au bout de quelques jours. La progression est rapide et la cicatrisation est quasi complète en deux à trois semaines. Les érosions muqueuses persistent plus longtemps.

9) Prise en charge et traitements :

Il est évident qu'un diagnostic précoce et l'arrêt du (ou des) médicament(s) imputable(s) sont très importants.

Les patients sont mieux pris en charge dans une unité de brûlés ou dans une unité de soins intensifs.

Au nom des mécanismes immunopathologiques suspectés, de nombreux auteurs ont traité les syndromes de Stevens-Johnson et de Lyell par corticothérapie générale ou par immunosuppresseurs : cyclophosphamide, ciclosporine...

Les controverses sont d'autant plus vives qu'elles ne sont fondées que sur des anecdotes (par exemple : des effets bénéfiques ont été rapportés avec la pentoxifylline administrée par voie intraveineuse au goutte à goutte, débutée précocement). Il n'y a en effet jamais eu d'essai contrôlé.

Il est possible qu'une corticothérapie à fortes doses limite l'extension du processus si elle est entreprise très précocement (rappelons que, spontanément, l'évolution totale dure rarement plus de 4 jours). On a cependant rapporté de nombreux cas survenant chez des patients préalablement traités par corticoïdes pour une autre maladie [27]. Ces cas sont même si nombreux, qu'ils font suspecter que la corticothérapie puisse être en soi, un facteur de risque. Il semble également clair que, une fois la nécrose de l'épiderme installée, la corticothérapie est un facteur de surmortalité en accroissant la gravité de l'infection systémique. Il est donc peu vraisemblable que l'on puisse concrètement faire un essai thérapeutique d'un traitement immunosuppresseur qui nécessiterai à la fois d'être débuté très précocement et d'être arrêté très vite.

Pour Jean-Claude Roujeau il est, dans l'état actuel des données de surmortalité, conseillé de ne pas traiter ces malades par corticothérapie générale.

Le traitement reste donc symptomatique, analogue à celui des brûlures, associant réhydratation électrolytique (comme les malades brûlés au 3^o degré), nutrition, soins locaux et précautions contre les surinfections.

• L'érythème pigmenté fixe

L'érythème pigmenté fixe est une toxidermie secondaire à un médicament pris 48 heures auparavant par voie orale, caractérisée par l'apparition d'une lésion unique, mais parfois multiple, à type de plaque, de bulle ou d'érosion ; si le patient reprend le médicament responsable, l'érythème pigmenté fixe réapparaîtra au même site cutané (fixe) quelques heures après l'ingestion du médicament (entre 30 minutes et 8 heures). Il est rarement observé chez les enfants.

Il est très fréquent en Scandinavie, en Inde, en Afrique et en Italie mais reste exceptionnel en France. Peut-être y est-il méconnu malgré son tableau clinique très caractéristique.

La lésion typique est un macaron érythémateux inflammatoire de quelques centimètres de diamètre recouvert, dans environ un cas sur deux, d'une bulle.

Les lésions évoluent vers la cicatrisation en une dizaine de jours et laissent des séquelles pigmentées persistantes qui, en cas de nouvelle prise du médicament, redeviennent inflammatoires et éventuellement, bulleuses. Le premier épisode comporte habituellement un nombre très limité de lésions (de 1 à 3). Lors des récurrences, ce nombre peut augmenter progressivement ainsi que la taille des lésions. Les atteintes muqueuses sont possibles au niveau de la bouche, des lèvres et des muqueuses génitales [26].

Les médicaments inducteurs de l'érythème pigmenté fixe sont les sulfamides antibactériens, les cyclines, les barbituriques, la chlormézanone, de nombreux analgésiques (acide acétylsalicylique, paracétamol et surtout, amidopyrine).

L'histologie des lésions est extrêmement proche de ce que l'on observe au cours du syndrome de Stevens-Johnson ou de Lyell, mais on ne comprend pas pourquoi elles restent ainsi localisées et récidivent toujours au même endroit.

Il semble exister une certaine corrélation entre la nature du médicament inducteur et le site de prédilection des lésions [30]. Les récurrences locales, qu'elles soient provoquées par la reprise du médicament par voie systémique ou par des tests épi-cutanés (volontiers positifs au site des anciennes lésions et négatifs en peau juxtalésionnelle), pourrait expliquer par la persistance d'un infiltrat lymphocytaire de cellules CD8 « mémoires » sur le site des anciennes lésions [17]. Cet accident, très habituellement bénin, est spontanément résolutif et ne mérite aucune thérapeutique spécifique. Il faut avertir le patient afin d'éviter, à l'avenir, les médicaments inducteurs dont le caractère souvent anodin (analgésique) et les prises occasionnelles ne rendent pas toujours évidentes les liens de causalité.

Rôle du chirurgien-dentiste :

L'érythème pigmenté fixe peut être associé à des céphalées pour lesquelles le patient avait pris un barbiturique contenant un analgésique, soit à une constipation pour laquelle le patient avait pris un laxatif contenant de la phénolphtaléine, ou à une grippe pour laquelle le patient avait pris un médicament en vente libre contenant un colorant jaune. Les médicaments responsables d'érythème pigmenté fixe peuvent être difficiles à identifier, par exemple le colorant jaune de la liqueur Galliano®* (* = N'existe pas en France) ou la phénolphtaléine dans les cerises au marasquin ; quinine dans les sodas. Au total ces accidents médicamenteux restent rares. Ils sont cependant tellement

sévères par la mise en jeu du processus vital et leurs séquelles invalidantes, qu'ils sont une source de préoccupation pour l'industrie pharmaceutique et pour les instances de pharmacovigilance. Il est donc capital que chaque observation soit parfaitement documentée, que l'imputabilité médicamenteuse soit étudiée avec la plus grande rigueur et que ces accidents soient rapportés aux instances de pharmacovigilance. Le chirurgien-dentiste devra en outre éviter ces produits lors de ses prescriptions pour ne pas induire de récives.

Liste des médicaments les plus souvent responsables :

1. Phénotholaléine
2. Antibiotiques :
 - Tétracyclines (tétracycline, minocycline)
 - Sulfamides, dont les sulfamides non absorbés par voie digestive ; une réaction croisée avec les antidiabétiques oraux et les diurétiques (avec un radical sulfa-) est possible
 - Métronidazole
 - Nystatine
3. Anti-inflammatoires
 - Salicylés
 - AINS
 - Phénylbutazone
 - Phénacétine
4. Psychotropes
 - Barbituriques, dont le Fiorinal®*, Quaalude®*, Doridène®* (* = non commercialisé en France)
5. Contraceptifs oraux
6. Quinine (dont la quinine présente dans les sodas), quinidines

7. De nombreux autres médicaments d'utilisation fréquente ont été rapportés à l'origine d'érythème pigmenté fixe.

Aliments : les pois, haricots, lentilles ont été signalés.

Colorants alimentaires : présents dans les aliments ou les médicaments.

IV
A
1

b. Herpès, Varicelle, Zona

• Herpès, Varicelle, Zona

Bien que clairement définies comme étant des pathologies à lésions vésiculeuses, ces maladies sont de diagnostic difficile à un stade tardif où existent surtout des érosions, ou quand les lésions associent des bulles, des vésicules, des ulcérations, un enduit fibrineux ; la difficulté est majorée par la douleur de l'examen buccal [23]. La frontière entre vésicules et bulles étant rapidement franchie, certains patients pourront présenter des bulles pour ces pathologies, en lieu et place des plus traditionnelles vésicules.

HERPES :

Il existe deux types d'herpès virus, HSV1 et HSV2.

HSV1 est responsable de 90 % des herpès buccaux et de la majorité des atteintes oculaires.

HSV2 est à l'origine de 90 % des herpès génitaux et de 80 % des herpès du nouveau né.

La primo-infection herpétique à l'un des deux sérotypes viraux n'est pas immunisante à l'égard de l'autre sérotype viral.

VARICELLE-ZONA :

La varicelle et le zona sont causés par le même virus, herpès virus varicellae (VZV) : maladie très contagieuse.

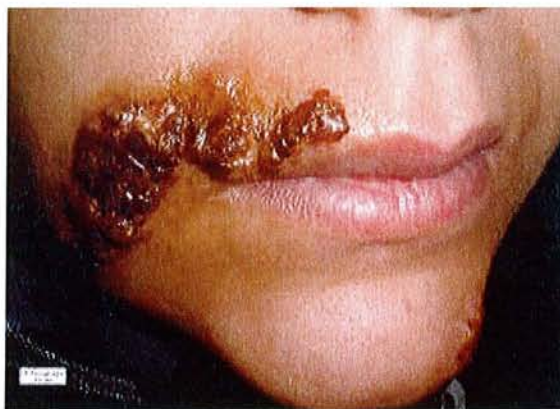La varicelle représente la primo-infection avec virémie et persistance du virus dans les ganglions rachidiens postérieurs. Le zona est la réactivation du virus latent. Il peut être considéré comme une forme récurrente localisée de varicelle due au réveil du virus par modification de sa pathogénicité ou diminution des défenses immunitaires de l'hôte.

a) L'Herpès

- **Définition :**

L'infection par herpès virus 1 ou 2 débute par une primo-infection suivie de récurrences plus ou moins fréquentes. L'herpès est une infection très fréquente ; la primo-infection touche une grande partie de la population, mais reste souvent asymptomatique. La survenue de récurrences est inconstante.

Les atteintes viscérales sont heureusement beaucoup plus rares. HSV1 infecte plutôt la partie supérieure du corps. Sa transmission de HSV1 se fait par contact direct avec des lésions herpétiques et, plus fréquemment, par la salive de porteurs sains. HSV2 est responsable de l'herpès génital, maladie sexuellement transmise, et de l'herpès du nouveau-né contaminé lors du passage de la filière génitale. Cette distinction n'est pas absolue car HSV1 peut être isolé de lésions génitales et HSV2 de lésions labiales.



[S1]

[Manifestations labiales de HSV2 ; Denguezli M]

- **La primo-infection :**

La primo-infection par HSV1 s'observe à tout âge mais habituellement dans l'enfance entre 6 mois et 4 ans. La primo-infection par HSV2 peut être néonatale mais s'observe le plus souvent chez l'adulte jeune après transmission sexuelle.

Parfois, la primo-infection due à HSV1 est bruyante avec une gingivostomatite et une pharyngite. Elle survient le plus souvent chez l'enfant entre l'âge 6 mois et 4 ans. Après 2 à 12 jours d'incubation, des algies, une dysphagie et une hypersialorrhée apparaissent dans un contexte de malaise générale avec fièvre (souvent au delà de 39°C) pendant 2 à 5 jours, myalgies et douleurs

abdominales. Puis un examen attentif permet d'observer des vésicules réparties à l'intérieur de la bouche sur le palais, la muqueuse jugale, les gencives, la langue, les lèvres. Ces vésicules se révèlent très fragiles, et se rompent rapidement pour laisser place à un enduit grisâtre recouvrant incomplètement des érosions aphtoïdes multiples saignant facilement. Ces érosions, serties d'un liseré rouge, deviennent coalescentes en ulcérations polycycliques. Quelques vésicules réunies en bouquets peuvent apparaître au niveau des lèvres ou du menton tout en devenant croûteuses. L'haleine est fétide et l'alimentation est quasiment impossible. La palpation des chaînes ganglionnaires cervico-faciales met fréquemment en évidence des adénopathies sensibles notamment au niveau des ganglions cervicaux et sous-maxillaires.

Cet état est très douloureux, d'où un examen clinique difficile à mener.

La guérison se fait en une dizaine de jours malgré des caractères cliniques impressionnants.

Le diagnostic différentiel est parfois difficile à élucider avec un syndrome de Stevens-Johnson, une aphtose et une stomatite candidosique ou à virus Cocksackie.

Après la primo-infection, le virus disparaît rapidement des lésions cutanéomuqueuses. Il se retrouve alors, après cheminement le long du nerf sensitif dans le ganglion de Gasser (pour HSV1) ou dans le ganglion sacré (pour le HSV2) où il demeure quiescent.

Ces épisodes demeurent volontiers récidivants. L'herpès récidivant peut siéger dans diverses localisations mais, pour un sujet donné, la récurrence a toujours lieu au même endroit, déterminé par la primo-infection herpétique.

La sévérité de la primo-infection herpétique et la survenue de récurrences dépendent de la qualité des défenses immunitaires, principalement celles de type cellulaire. Celles-ci impliquent les cellules présentatrices d'antigènes, les lymphocytes T CD4+ et CD8+, ainsi que les cellules NK. A noter que l'inhibition de la fonction de présentation des cellules de Langerhans par des rayonnements ultraviolets peut expliquer les récurrences herpétiques lors des expositions solaires.

La survenue d'infection herpétique grave et chronique est favorisée par l'existence d'un déficit de l'immunité cellulaire (lymphome, dermatite atopique, désordre de la kératinisation, corticothérapie générale, chimiothérapie anti-tumorale, syndrome immunodéficientaire acquis, déficit immunitaire génétique).

La très grande majorité de la population héberge l'HSV à l'état latent et peut donc présenter des récurrences virales à expression clinique. Cependant, seul 20 % des sujets sont victimes de récurrences, sans doute à la faveur d'une défaillance transitoire du système de l'immunité cellulaire.

La libération subclinique du virus est sans doute plus fréquente que les cas d'herpès récurrent et représenterait le mode de transmission principal. La

fréquence des récurrences herpétique serait quant à elle, proportionnelle au nombre de neurones infectés dans le ganglion.

Les symptômes des récurrences herpétiques sont beaucoup moins bruyantes que lors de la primo-infection. Les récurrences ont lieu le plus souvent sur la lèvre supérieure et la zone cutanée immédiatement contiguë. Elles sont annoncées par une hyperesthésie et une sensation de brûlure qui vont durer quelques heures à 1 ou 2 jours. Il apparaît alors des vésicules en tête d'épingle, groupées en bouquet qui confluent en formant une bulle, puis se rompent laissant place à une érosion suivie d'une croûte qui s'élimine enfin. La guérison est obtenue en 7 à 10 jours, sauf en cas d'utilisation abusive de dermocorticoïdes qui prolonge alors ce délai. Une macule érythémateuse ou pigmentée s'atténuant progressivement peut parfois persister après la disparition du « bouton de fièvre ». Les signes généraux sont exceptionnels et sont principalement représentés par de petites adénopathies et un fébricules.

Des facteurs favorisants interviennent volontiers dans ces récurrences :

Facteurs de récurrence herpétique	
Infections	Méningite cérébrospinale Pneumonie à pneumocoque Erysipèle Grippe Autres viroses
Physique	Ultraviolets (herpès solaire)
Hormonal	Menstruations (herpès cataménial)
Chirurgical	Avulsion dentaire Neurochirurgie (névralgie du trijumeau)
Grossesse	Rôle de l'immunodépression
Psychosomatique	Stress Causes psychologiques Fatigue
Médicaments immunosuppresseurs	

[S1]

A noter la possible évolution de l'herpès vers un érythème polymorphe, susceptible lui aussi de récidiver à chaque nouvelle poussée d'herpès. Comme nous l'avons vu dans le chapitre sur l'érythème polymorphe, l'herpès demeure le facteur étiologique le plus fréquent de l'érythème polymorphe récidivant.

- **Diagnostic :**

Un examen clinique standard permet de poser un diagnostic de certitude. Cependant, dans certains cas particuliers (femme enceinte, nouveau-né, immunodéprimé, sévérité du tableau clinique, cas atypique), la détection du HSV peut être utile. La méthode est simple et rapide, même si en pratique, elle nécessite un milieu de transport adapté du fait de la labilité du virus. Les résultats sont obtenus après quelques jours.

- **Traitement :**

L'aciclovir demeure la molécule de choix (Zovirax,® GSK), disponible par voie intra-veineuse, orale et topique cutanée et ophthalmique.

D'autres antiviraux sont également efficaces. Ce sont ceux incluant le famoclovir (Famvir®, Novartis) ou le valaciclovir (Zelitrex®, GSK).

Quoiqu'il en soit, le traitement instauré devra être entrepris le plus précocement possible pour avoir un maximum de chances de diminuer les signes cliniques.

Pour ce qui concerne l'aciclovir utilisé sous forme orale, sa demie-vie étant très courte, 5 prises quotidiennes seront nécessaire et ce, de façon répétée durant une semaine. La dose courante de 5 mg/kg/j pendant 7 jours entraîne une disparition rapide de la présence du virus au niveau des lésions de primo-infection herpétique. Toutefois, ce traitement n'est pas nécessaire, ni même recommandé chez les enfants par ailleurs sains.

Chez l'immunodéprimé, des très bons résultats ont été rapportés avec l'aciclovir.

- **Prévention des récurrences :**

Elle reste difficile, même si des mesures doivent être entreprises chez les sujets à risques. Il s'agit tout d'abord pour ces patients d'éviter tout contact avec un sujet ayant un herpès récent.

Pour les formes simples, l'utilisation d'iso-Betadine® (Asta Medica) est suffisante. L'aciclovir et les autres antiviraux n'ont pas fait la preuve d'une supériorité sur les lésions cutanées.

Le traitement des poussées sévères par aciclovir (5x200mg/j pendant 5 jours) n'a d'intérêt que s'il est débuté très rapidement.

La recherche s'évertue à mettre au point des vaccins non seulement pour prévenir l'infection à HSV, mais également pour empêcher les récurrences. Mais pour l'heure, les résultats restent décevants chez l'homme.

L'utilisation d'aciclovir reste très utile chez l'immunodéprimé en phase aiguë, mais son action est moindre chez les immunodéprimés chroniques (son utilisation systématique au long cours chez le séropositif au VIH manque d'arguments convaincants).

Dans les rares cas de résistances à l'aciclovir (principalement chez l'immunodéprimé), le traitement par le foscarnet (Foscavir®) est indiqué.

- **Traitement prospectif des récurrences :**

Le stylo Herpifix® consiste à modifier le pH cutané du site atteint selon un mécanisme semblable à l'ionophorèse. Il délivre un petit courant électrique de faible intensité. Son utilisation est conseillée dès les premières sensations de picotements.

b) La Varicelle

- **Définition :**

Cette pathologie est due à l'infection par le virus varicelle-zona qui est un herpès virus. Elle est transmise par les gouttelettes de salive ou par contact cutané d'une grande contagiosité.

L'éruption se manifeste par des macules érythémateuses qui vont rapidement devenir papuleuses et vésiculeuses, réparties sur l'ensemble du corps. Les lésions buccales sont inconstantes et apparaissent en même temps que les lésions cutanées. Il s'agit de lésions vésiculeuses qui se rompent rapidement pour laisser place à des érosions arrondies de petites tailles se situant principalement au palais ou sur les joues [23].

Le diagnostic différentiel est donc ici plus aisé.

- **Epidémiologie :**

L'Homme est le seul réservoir du virus, la contamination se fait essentiellement par les voies aériennes supérieures. Il s'ensuit une brève virémie expliquant le passage du virus à travers le placenta et la possibilité de la contamination du fœtus. La varicelle est endémique et évolue par poussées épidémiques surtout en hiver et au printemps.

La grande contagiosité de la varicelle explique qu'elle atteint surtout l'enfant entre 2 et 10 ans. Les formes de l'adultes sont très rares mais souvent plus sévères ; exceptionnellement, la varicelle peut atteindre l'enfant avant 6 mois car il est habituellement protégé par les anticorps maternels. La contagiosité débute 48 H avant l'éruption et se prolonge jusqu'au 6^e jour de l'éruption. Les sujets non immunisés peuvent contracter l'affection en présence d'un zona.

- **Manifestations cliniques de la varicelle :**

incubation : 14 jours avec des extrêmes de 10 à 20 jours

La phase d'invasion est souvent inapparente, elle est très courte (24 H) marquée par une fébricule à 38° C, un malaise général et parfois une éruption scarlatiniforme.

La phase d'état : éruption faite de macules roses, arrondies, bien limitées, chacune se recouvrant très rapidement en quelques heures d'une vésicule à liquide clair posée comme une "goutte de rosée". Après 24 à 48 H, le contenu vésiculaire se trouble, devient jaunâtre, la vésicule se plisse en son centre, c'est le stade de dessiccation.

Du 2^e au 4^e jour, se forme une croûte brunâtre qui tombera vers le 8^e laissant une cicatrice rose, puis blanche qui disparaît en quelques mois.

L'ensemble du revêtement cutané peut être touché, mais c'est surtout le tronc et la face qui sont atteints. Le cuir chevelu est souvent touché de façon précoce. Les muqueuses sont aussi intéressées par l'éruption, surtout la cavité buccale mais aussi les muqueuses génitales et oculaires.

Le prurit est souvent intense, occasionnant des lésions de grattage : cicatrices définitives

Le syndrome général est réduit avec discret décalage thermique, micropolyadénopathies.

La NFS ® leucopénie avec lymphomonocytose.

Guérison au bout de 8 à 10 jours.

- **Complications : elles sont rares**

→ Surinfection due fréquemment au staphylocoque ou au streptocoque, le plus souvent bénigne sauf lorsqu'il existe une cellulite streptococcique ou une septicémie.

→ Atteinte oculaire : kerato conjonctivite

→ Complication grave : surtout adulte : pneumopathie varicelleuse s'observe dans 1 à 4 % des varicelle de l'adulte.

→ Complications nerveuses : entre 2 et 4 ans et surviennent entre le 3^e et 10^e jour d'évolution : l'ataxie cérébelleuse est la plus fréquente (0,25 à 3 cas sur 1000 varicelle de l'enfant).

- **Diagnostic : Essentiellement clinique**

Varicelle et grossesse : la varicelle au cours de la grossesse peut être grave pour la mère du fait de la baisse transitoire de l'immunité. Elle peut être grave pour l'enfant car responsable d'une varicelle congénitale ou d'une varicelle périnatale

lorsque la contamination survient dans les jours avant l'accouchement.
L'infection au début de la grossesse peut entraîner des avortements spontanés.

Le risque de varicelle congénitale est estimée à 43 % en cas de varicelle maternelle au cours du 1^{er} trimestre de gestation. Il s'agit d'une embryofœtopathie.

La varicelle chez l'immunodéprimé se caractérise sur le plan clinique par un tableau infectieux souvent accompagné d'une éruption cutanéomuqueuse plus ou moins disséminée, faite de lésions ulcéronécrotiques et hémorragiques.

- **Traitement :**

Localement, les antiseptiques sont prescrits pour éviter la surinfection bactérienne, qui sera traitée si nécessaire par antibiotiques anti staphylococcique.

Le prurit est habituellement bien calmé par des anti histaminiques .

L'aciclovir (Zovirax) est indiqué chez les immunodéprimés , par voie intra veineuse 500mg/m² toutes les 8h chez l'enfant et 10mg/kg/8h chez l'adulte pendant 8 à 10 jours. Il est également prescrit dans les formes sévères de l'adulte immunocompétent, de la femme enceinte et chez le nouveau-né à risque de varicelle néonatale.

Chez les sujets à risque (femme enceinte, ID), l'immunisation passive par les immunoglobulines polyvalentes IV doit être réalisée dans les 72 H suivant un contage possible.

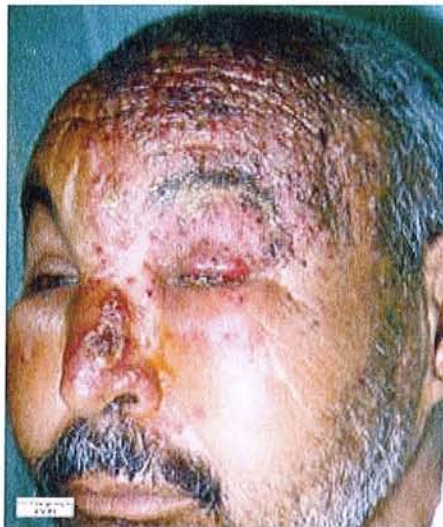c) Le Zona

- **Définition :**

Il est la conséquence de la réactivation du virus de la varicelle-zona resté en latence dans différents ganglions nerveux sensitifs.

Des lésions buccales, sont observées au cours des zonas du nerf trijumeau et plus rarement du nerf facial.

L'éruption est précédée de douleurs pendant 1 à 4 jours dans la zone où les lésions vont apparaître. Puis des papules rouges, groupées vont faire place en 1 ou 2 jours à des vésicules puis des pustules.



[S1]

[Zona ; Denguezli M]

En cas d'atteinte des branches maxillaire supérieur (V2) ou mandibulaire (V3) du nerf trijumeau, une éruption de vésicules est observée dans la bouche sur la moitié du palais, la muqueuse jugale, le plancher de la bouche, parfois la partie antérieure de la langue. A noter, qu'exceptionnellement, une atteinte isolée de la bouche est possible [23].

Ici aussi, le diagnostic différentiel sera plutôt aisé, sauf dans le cas de complication du zona chez les patients immunodéprimés (VIH+) où il existe un risque d'extension des lésions, les faisant passer pour des bulles et orientant alors le praticien sur un diagnostic erroné.

C'est une ganglioradiculite postérieure aiguë liée à la réactivation du VZV. Il se caractérise par une éruption érythémato-vésiculeuse unilatérale et hyperalgique siégeant dans le territoire d'un dermatome.

- **Aspects cliniques :**

Forme typique, le zona inter costal (50 %) au début, le patient ressent une douleur intercostale en hémiceinture plus ou moins intense à type de brûlure associée à une adénopathie axillaire et à un discret syndrome infectieux. Deux à trois jours plus tard, débute l'éruption localisée tout d'abord au niveau du rachis pour atteindre la région axillaire, puis le sternum sans dépasser la ligne médiane. Il s'agit d'éléments papuleux plus ou moins nombreux qui confluent pour former un placard se recouvrant en 12 à 24 H de vésicules d'abord groupées en bouquet puis confluentes pour former éventuellement des bulles. Plusieurs poussées peuvent se succéder expliquant les lésions d'âges différents avec parfois quelques éléments aberrants Ces vésicules vont se troubler, se flétrir et se dessécher pour laisser place aux croûtes brunâtres ou jaunâtres vers le 5-7 jours.

La douleur est d'intensité variable soit modérée chez le sujet jeune soit intense en éclair, insomnante. Des douleurs vasomotrices peuvent s'observer, associées à une hyposudation. Le zona guérit en 3-4 semaines conférant habituellement une immunité mais des récurrences peuvent se voir surtout si immunodéprimé.

Le problème majeur est représenté par les algies post zostériennes : des douleurs avec accès paroxystiques modérées chez l'adulte et intolérables chez le sujet âgé, s'associent à une hypoesthésie du territoire atteint. Ces douleurs peuvent persister longtemps et être invalidante Elles pourraient être d'origine hypothalamique.

- **Formes cliniques :**

Tous les dermatomes peuvent être atteints donnant autant de manifestations cliniques

→ Zonas cervicaux : de C1 à C3 : zona cervico- occipital (la nuque, le cuir chevelu et le pavillon de l'oreille) . C3-C4 : zona cervico sus claviculaire ; C4-C7 : zona cervicobrachial

→ Zona lombo-abdominal : atteinte de l'abdomen, région inguinale et organes génitaux externes.

→ Zona des membres : il peut s'accompagner d'une paralysie des nerfs moteurs avec paralysie du SPE (steppage)

→ Zona des nerfs crâniens

→ Zona ophtalmique, le plus grave des zones céphaliques, traduit l'atteinte du ganglion de Gasser, il débute par des douleurs frontales ou orbitaires

associées à une anesthésie cornéenne avec œdème palpébral. L'éruption intéresse le plus souvent le territoire d'une des trois branches du nerf plutôt que le nerf dans sa totalité. Le territoire du frontal (paupière supérieure et front), du lacrymal (moitié externe de la paupière supérieure, région temporale, conjonctive bulbaire avec hyper sécrétion lacrymale homolatéral) du nasal interne (aile du nez, partie antérieure de la cloison nasale, face postérieure de l'os du nez, coryza douloureux homolatéral).

Le risque d'atteinte oculaire dans 20 à 72 % des cas, serait majeur dans l'atteinte du nasal interne.

→ Zona du ganglion géniculé intéresse les branches sensitive du III, otalgies vives, adénopathie prétragienne, agnésie des 2/3 de l'hémilangue et une éruption au niveau du conduit auditif externe, tympan et la conque de l'oreille, s'y associe une paralysie faciale vers le 5^e et 6^e jours.

- **Complications :**

Les complications neurologiques sont les plus fréquentes : il s'agit principalement d'une paralysie des nerfs crâniens et d'une paralysie périphérique dans le territoire du nerf atteint (1-6 %).

Le zona généralisé, grave et nécrotique s'observe chez les sujets immunodéprimés.

- **Traitement :**

Dans le zona simple localisé, le traitement local comporte essentiellement des antiseptiques.

Une antibiothérapie per os est prescrite s'il y a une surinfection, le plus souvent staphylococcique. Si douleurs : antalgiques habituels (dérivés salicylés, paracétamol) sont généralement suffisants, sinon il faut recourir à des analgésiques plus puissants ou à des benzodiazépines.

Zona des sujets immunocompétents de plus de 50 ans : valaciclovir (zelitrex 1 g 3 fois/j pendant 7 j per os) et le famciclovir (oravir) 500 mg 3 fois/j pendant 7 j prescrit dans les 72 H de l'éruption préviennent les douleurs à la phase aiguë et des algies post-zostériennes.

Chez l'immunodéprimé que le zona soit localisé ou disséminé aciclovir (10 mg/kg/8 H pendant 7 à 10 j IV) ou valaciclovir (zelitrex 1 g 3 fois/j per os) et le famciclovir (oravir) 500 mg 3 fois/j pendant 7 à 10 j.

**IV
A
1**

c. Impétigo bulleux

• L'Impétigo bulleux

• Définition :

L'impétigo buccal est secondaire à un impétigo cutané ou à un panaris. La stomatite impétigieuse peut atteindre la face interne des lèvres, les gencives, la langue, le palais.

Elle se présente sous forme de papules surélevées pouvant atteindre 1 cm de diamètre. Ces papules sont peu douloureuses, accompagnées d'adénopathies satellites.

L'évolution est rapide et sans séquelles avec un traitement associant des bains de bouche antiseptiques et une antibiothérapie.

C'est une affection fréquente chez l'enfant d'âge scolaire, qui débute par une ou quelques petites taches érythémateuses sur lesquelles surviennent des bulles fragiles à liquide clair ou légèrement trouble, entourées d'un liseré érythémateux, rapidement le contenu des bulles devient purulent, leur toit se rompt, laissant place à des croûtes jaunâtres mélicériques (couleur miel) et à des érosions arrondies groupées en élément annulaire. C'est en fait la forme mineure du syndrome d'exfoliation généralisée (appelée aussi syndrome de Ritter chez le nouveau-né ou syndrome de la peau ébouillante). Il est dus à la production d'exfoliatines. A noter qu'entre 1994 et 1997, il y a eu en France 27 cas d'impétigo recensés. Ce recensement, qui a été effectué par le CRN de Lyon, montre le faible nombre des cas recensés.

- **Précautions lors des soins :**

Seuls les soins urgents seront effectués. Le praticien et l'assistante porteront masque et gants chirurgicaux. Toute l'instrumentation sera isolée et fera l'objet d'une stérilisation stricte.

- **Précautions lors des prescriptions :**

La prescription des préparations à base de corticoïdes, isolée, est formellement contre-indiquée alors que son association avec les antibiotiques peut être bénéfique.

IV A

2. Les Bulles d'installation chronique

**IV
A
2**

a. Pemphigus auto-immuns

• Les Pemphigus auto-immuns

Définition :

Le pemphigus est classé parmi les maladies auto-immunes. Il se caractérise par la formation de bulles au niveau de la peau et des muqueuses. L'extrême gravité de cette pathologie peut conduire au décès du malade.

Son incidence dans la population est faible ; de l'ordre de 0,5 à 3,2 pour 100 000 personnes par an [22]. Le pemphigus est donc une pathologie rare mais très grave.

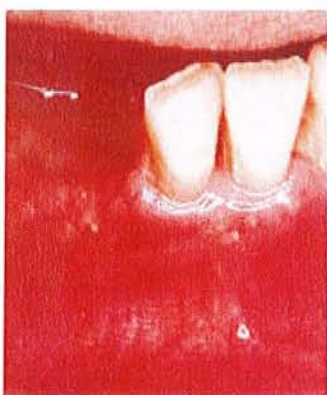Il n'y a pas de prédominance sexuelle, les deux sexes étant atteints avec une fréquence similaire. Par contre, on constate une prédominance chez les patients âgés de 50 à 70 ans. Les études immunogénétiques indiquent une prédisposition génétique importante de cette maladie. L'antigène du pemphigus est situé dans la membrane des cellules de la couche épineuse et l'acantholyse commence dans les couches suprabasales. L'étiologie de la formation des auto-anticorps est encore inconnue. La fixation des anticorps sur les antigènes provoque la rupture des desmosomes et donc la formation d'une bulle. Il s'agit donc de bulles intra-épithéliales.

a) Pemphigus végétant :

Le pemphigus végétant est connu pour être une forme bénigne de pemphigus vulgaire. Il est caractérisé par l'apparition de végétations fongiformes qui se forment sur les érosions après rupture des bulles. Cependant, la formation de bulles est moins importante que dans le pemphigus vulgaire. Les zones les plus fréquemment atteintes sont les creux axillaires et inguinaux, les organes

généraux, les membres et le cuir chevelu. Comme le pemphigus vulgaire, dans plus de la moitié des cas le type végétant commence dans la cavité buccale, souvent plusieurs mois avant l'apparition des lésions cutanées. Les patients qui présentent en premiers des manifestations cutanées développeront finalement des lésions buccales. Les angles de la cavité buccale sont les sites privilégiés du pemphigus végétant. N'importe quelle région de la muqueuse buccale peut être atteinte, surtout sous forme de lésions serpigneuses blanchâtres.

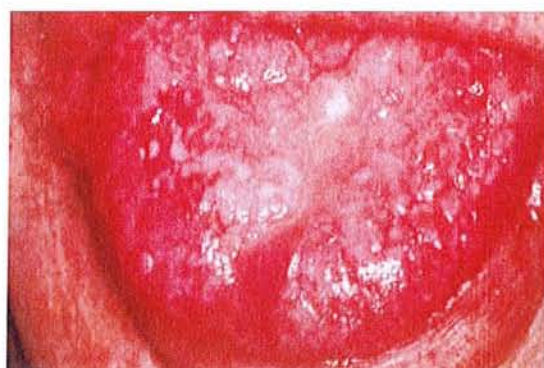Des excroissances végétantes peuvent parfois être observées sur la muqueuse buccale :



[28]

[excroissances végétantes ; Scully C – Flint S]

Comme le montre la photographie ci-dessous, le pemphigus végétant peut atteindre la langue par des lésions serpigneuses qui parfois ressemblent à une langue cérébriforme :



[28]

[lésions serpigneuses sur la langue ; Scully C – Flint S]

b) Pemphigus vulgaire :

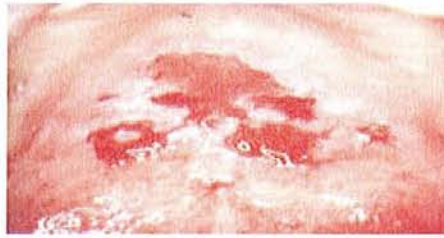
b.1) Caractéristiques cliniques :

- Aspects muqueux :

Les lésions buccales sont constamment présentes à tous les stades de la maladie et, selon certaines études, précéderaient le développement de lésions cutanées chez environ 50 % des personnes atteintes. Dans une autre étude venant elle, de Jérusalem, la muqueuse buccale était le site initial unique chez 56 % des patients, alors que 88 % des cas présentaient des lésions primaires sur la muqueuse buccale seule ou associées à d'autres localisations. Le rôle du chirurgien-dentiste tient donc dans ces chiffres ; près d'un malade sur deux étant sans aucun doute amené à consulter son dentiste avant un médecin généraliste ou un dermatologue. Les lésions buccales précèdent souvent les lésions cutanées, ce qui conduit inévitablement à un retard dans l'établissement du diagnostic exact. Ceci a été révélé lors d'une étude où il s'était écoulé 7 mois entre les premiers signes et l'établissement du diagnostic. Le pemphigus vulgaire peut dans certaines occasions apparaître brusquement avec formation des lésions sévères et très étendues. Les formes plus rares de pemphigus, type foliacés et érythémateux, ne semblent pas présenter de manifestations buccales.

Les bulles buccales commencent comme des boursouflures saignantes ou des plaques gélatineuses diffuses.

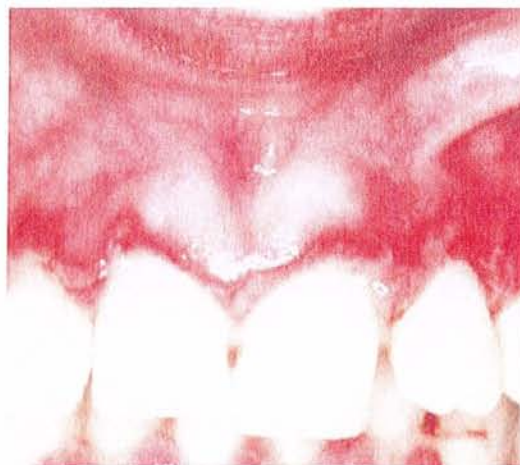La rupture des bulles survient en quelques jours du fait de l'environnement humide et de traumatismes, laissant une ulcération non spécifique sous forme de larges zones de desquamation avec un érythème associé qui rend le diagnostic difficile :



[28]

[Ulcération dans un cas de pemphigus vulgaire ; Scully C – Flint S]

Les vésicules et les bulles sont donc rarement observées intactes dans la bouche. Par contre, des érosions ou des ulcérations superficielles, irrégulières, comme ici, sont fréquemment observées. Ces dernières sont également souvent recouvertes d'un exsudat fibrineux et lorsqu'elles sont multiples, elles sont fréquemment dispersées dans la cavité buccale. Bien qu'elles puissent apparaître dans n'importe quelle partie de la muqueuse buccale elles apparaissent particulièrement là où la muqueuse est traumatisée c'est à dire au niveau des joues, du palais ou des gencives. Lorsque l'atteinte est gingivale, elle prend alors l'aspect d'une gingivite desquamative :



[28]

[Atteinte gingivale dans un cas de pemphigus vulgaire ; Scully C – Flint S]

Les lésions sont souvent douloureuses, et crée donc des problèmes d'alimentation.

Des lésions desquamatives au niveau de la gencive attachée sont très fréquemment observées. Le frottement de la muqueuse non atteinte avec un miroir buccal ou un écarteur par exemple peut provoquer la formation de lésions bulleuses (signe de Nikolsky). Il en est de même au niveau cutané. Des lésions semblables à celles du pemphigus ont été rapporté comme pouvant résulter de l'administration de certains médicaments, et particulièrement de la pénicilline.

Le pemphigus vulgaire a été individualisé des pemphigus superficiels, depuis de nombreuses années, sur des critères cliniques et histologiques. Comme cela a été mentionné plus haut, les lésions apparaissent initialement au niveau muqueux. Elles correspondent à des érosions buccales douloureuses. Ceci amène bon nombre de patients à un état de dénutrition du fait d'une dysphagie traînante.

b.2) Le Terrain génétique :

Le pemphigus vulgaire survient, comme la majorité des maladies auto-immunes, sur un terrain prédisposé génétiquement, et s'associe volontiers avec d'autres maladies auto-immunes, spécifiques ou non, d'organes [18].

Ce sont ces associations, connues depuis fort longtemps, qui suggèrent une prédisposition génétique participant à la rupture de la tolérance immunitaire vis à vis de cibles ou d'auto-antigènes multiples.

Parmi les maladies que l'on retrouve souvent associées au pemphigus vulgaire figurent : le syndrome de Gougerot-Sjögren, le Lupus érythémateux, la polyarthrite rhumatoïde, la myasthénie, la maladie de Basedow et certaines glomérulonéphrites.

L'existence d'une susceptibilité génétique à la maladie a aussi été suggérée par sa prévalence élevée dans certaines populations, en particulier d'origine juive

Ashkénaze, et par l'association à certains haplotypes HLA. Ainsi, l'antigène HLA-DR4 est présent chez 90 % des sujets juifs atteints de pemphigus vulgaire. De même, l'antigène HLA-A10 est présent chez 60 % des patients atteints de pemphigus vulgaire d'origine juive contre 11 % dans le reste de cette population. L'association est en réalité observée avec l'haplotype HLA-DRB1*0402, l'un des 22 allèles DR4 identifiés. Les gènes DQ8 portés par cet haplotype (DQA1*0301, DQB1*0302) sont retrouvés sur d'autres haplotypes (DRB1*0401) qui ne sont pas associés au pemphigus vulgaire et ne sont donc vraisemblablement pas impliqués en première ligne [18].

b.3) Pemphigus médicamenteux induits :

L'induction de certains pemphigus par des médicaments pose le problème d'une réelle induction de la maladie par ces agents, interférant directement avec les molécules d'adhésion interkératinocytaire, ou du déclenchement d'une authentique maladie auto-immune iatrogène. Les plus fréquemment en cause sont la D-pénicillamine et les médicaments thiolés dont le captopril et les molécules apparentées [18].

Malgré certaines expériences suggérant un possible rôle direct de certains médicaments dans les phénomènes d'acantholyse, il semble que la plupart des pemphigus d'origine médicamenteuse correspondent bien à des maladies auto-immunes ainsi qu'en témoignent la présence d'auto-anticorps circulants et, surtout, l'autonomisation fréquente de la maladie après l'arrêt du médicament inducteur. Une distinction entre les pemphigus auto-immuns et les pemphigus médicamenteux peut être établie par l'immunomarquage de la desmogléine. Cette technique permet d'observer des images différentes entre ces différents types de pemphigus. L'image observée dans les pemphigus médicamenteux est en effet identique à celle observée avec une peau normale. D'après Vaillant L., l'immunomarquage de type « peau normale » laisserait espérer une guérison

après l'arrêt du traitement, alors que dans le cas contraire, il faudrait redouter une autonomisation de la maladie.

b.4) Mise en évidence de l'antigène cible des auto-anticorps :

La localisation des dépôts d'auto-anticorps au niveau des desmosomes a pu être mis en évidence par plusieurs études, dont celles de Akiyama et de Iwatsuki [18]. C'est au niveau de la desmogleine des desmosomes que se retrouvent principalement ces dépôts au cours du pemphigus.

L'équipe de Stanley a alors pu isoler les antigènes cibles. Ils ont également montré que le groupe des pemphigus superficiels (pemphigus érythémateux ou séborrhéique, pemphigus foliacé, pemphigus endémique brésilien) résultait d'une auto-immunisation contre un antigène cible différent de celui du pemphigus vulgaire.

b.5) Diagnostic et diagnostic différentiel :

Comme nous l'avons déjà vu, le pemphigus commence généralement par des lésions muqueuses au niveau buccal. Mais cette atteinte buccale est souvent associée à des lésions génitales du même type. Après la phase initiale de la maladie (qui peut parfois être assez longue), pendant laquelle les lésions sont uniquement muqueuses, les lésions cutanées apparaissent sous forme de bulles fragiles et vite rompues. Ces bulles cutanées laissent donc rapidement place à des érosions cernées d'une collerette épidermique. Le signe de Nikolski est d'ailleurs fréquemment retrouvé en peau péribulleuse et, parfois, en peau saine. Ces lésions se distinguent de celles observées au cours des pemphigus superficiels dans lesquels les lésions muqueuses sont le plus souvent absentes et

où les lésions cutanées prennent un caractère squamo-croûteux prédominant volontiers dans les régions séborrhéiques du visage et du thorax.

NB : les pemphigus paranéoplasiques associent cliniquement des signes de pemphigus vulgaire, de pemphigus bulleux et d'érythème polymorphe.

Au niveau histologique, les bulles rencontrées lors d'un pemphigus vulgaire résultent d'une acantholyse suprabasale laissant en place la première couche de kératinocytes, alors que, au cours des pemphigus superficiels, cette acantholyse se situe plus haut dans l'épiderme.

Il est utile de rappeler que ni l'immunofluorescence cutanée directe, ni l'immunofluorescence indirecte ne peuvent différencier de façon systématique ces deux types de pemphigus.

Pour ce qui concerne l'histologie des bulles retrouvées dans les pemphigus paranéoplasiques, elle montre des images de nécrose des kératinocytes en plus du phénomène d'acantholyse qui est commun à tous les types de pemphigus.

b.6) Pronostic et traitement :

Le diagnostic de cette pathologie se faisant de plus en plus tôt, les patients sont désormais plus souvent soignés pour des lésions encore peu étendues. De plus, la meilleure prise en charge médicale et chirurgicale des effets secondaires liés à la corticothérapie. Son pronostic s'est donc sensiblement amélioré ces dernières années. Le taux de mortalité reste de 10 % du fait des infections, surtout staphylococciques, et aux embolies pulmonaires [18].

Parmi les facteurs permettant de poser un pronostic, il y a l'âge du patient, la durée d'évolution de la maladie avant la mise en route du traitement, l'étendue des lésions cutanées et la dose de corticoïdes nécessaire au contrôle initial de la maladie.

Le traitement de cette pathologie repose encore sur la corticothérapie générale malgré ses inconvénients bien connus. La prednisone dont l'absorption intestinale et la biocompatibilité semblent meilleures que celles de la prednisolone. Les principaux problèmes retrouvés dans le traitement du pemphigus concernent d'une part, les patients souffrant d'une forme très sévère de la maladie, initialement difficile à contrôler et, d'autre part, les effets secondaires de la corticothérapie (surtout lorsqu'elle est à forte dose).

La plupart des malades voient leur pemphigus contrôlé par des doses de prednisone variant de 1,5 à 2 mg/Kg/jour. Certains cependant, nécessitent des doses plus élevées et justifient l'emploi de thérapeutiques complémentaires comme les plasmaphérèses ou les agents immunosuppresseurs (aziathioprine ou cyclophosphamide).

Certains auteurs ont rapporté l'intérêt dans le contrôle initial de ces pemphigus vulgaires sévères, d'autres traitements comme la ciclosporine, les bolus d'endoxan ou de solumédrol ou, plus récemment, la photochimiothérapie extracorporelle, consistant en une irradiation UVA in vitro des lymphocytes des patients.

En ce qui concerne les nombreux effets secondaires dus aux corticoïdes, on peut affirmer qu'il n'est toujours pas établi que l'adjonction, à titre systématique, de médicaments immunosuppresseurs puisse permettre une « épargne » de corticoïdes.

Pour le traitement des pemphigus superficiels, celui-ci fait appel essentiellement à la disulone et, en cas d'échec, à la corticothérapie générale.

IV
B

Les bulles sous-épithéliales

IV

B

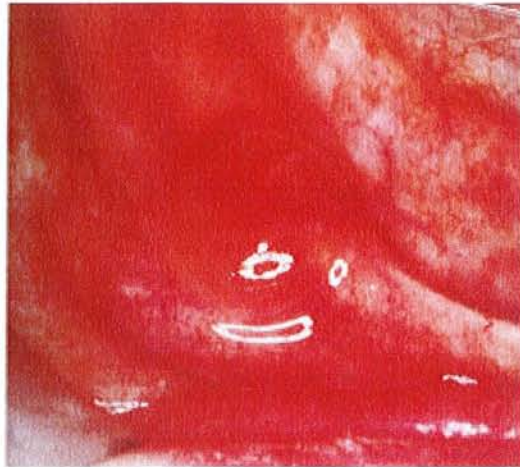1. Les bulles jonctionnelles

a) Pemphigoïde bénigne des muqueuses
(Pemphigoïde mucosynéchiante de Lortat-Jacob ;
Pemphigoïde cicatricielle)

Définition :

C'est une maladie auto-immune vésiculo-bulleuse relativement peu courante qui se caractérise histologiquement par la formation de bulles sous-épithéliales dans la région de la membrane basale. Elle touche principalement les personnes âgées avec un âge moyen d'apparition de la maladie autour de 60 ans. Cependant, dans de rares cas, la maladie peut être diagnostiquée dans l'enfance. La pemphigoïde bénigne des muqueuses implique presque toujours la muqueuse buccale. L'atteinte oculaire est un élément important de la pemphigoïde cicatricielle et des lésions sont présentes chez 50 à 85 % des patients. Les modifications histologiques sont attribuées à l'activation du complément qui fait suite à la fixation des IgG dans la région de la membrane basale, cette activation entraîne l'accumulation de polynucléaires et elle est suivie par la formation d'une bulle. Simultanément à la formation de la bulle, les polynucléaires sont remplacés par les lymphocytes. Cliniquement, les manifestations buccales initiales correspondent à l'apparition de bulles jaunes ou hémorragiques sur une base érythémateuse. A cause de l'environnement humide, la bulle va se rompre laissant une ulcération recouverte de fibrine. Voici donc une série de photographies permettant de mieux se rendre compte du type d'évolution de ces lésions pouvant être aperçues lors de l'examen endobuccal :

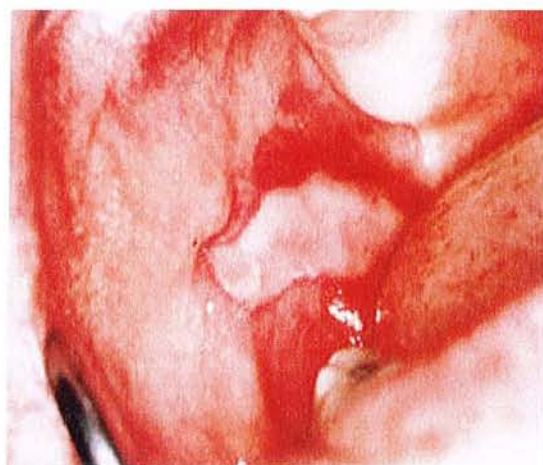On voit ici une bulle intacte sur une crête alvéolaire inférieure :



[12]

[Girard P]

En règle générale les bulles s'ouvrent et s'effondrent précocement pour laisser des érosions ou des ulcérations irrégulières :



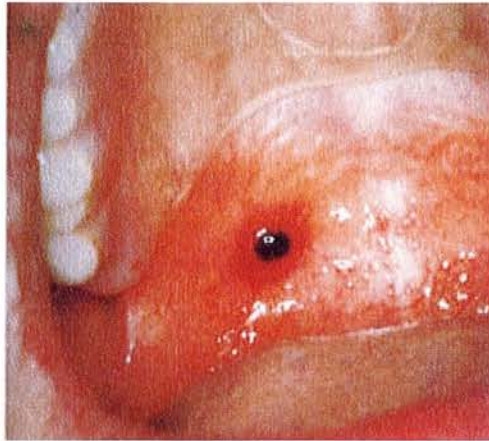
[12]

[Girard P]

Pour certains auteurs, l'élément le plus caractéristique de la pemphigoïde bénigne des muqueuses est une gingivite desquamante [2]. Les premiers signes de cette maladie générale sont parfois des manifestations gingivales. La gencive est alors rouge vif et des lambeaux d'épithélium sont visibles dans certaines régions. Aujourd'hui, il est généralement admis que la majorité des cas de gingivite desquamante sont soit une pemphigoïde muqueuse soit un lichen plan érosif. Le chirurgien-dentiste devra donc garder à l'esprit la possibilité d'une pemphigoïde cicatricielle devant une gingivite desquamante. Les lésions buccales de la pemphigoïde sont aggravées par la présence d'irritants locaux tels que le tartre, des couronnes ou des bridges mal adaptés et des prothèses amovibles. **Cependant, il est intéressant de noter que les prothèses adjointes complètes bien adaptées semblent protéger la muqueuse palatine.** Environ 65 % des patients atteints de pemphigoïde ont leur première manifestation de la maladie sur la muqueuse buccale. Les bulles de la pemphigoïde muqueuse peuvent se développer rapidement et persister 2 à 3 jours avant de se rompre. On a pu mettre en évidence la présence de cicatrices intrabuccales au niveau des lésions précoces de la pemphigoïde bénigne des muqueuses. Comme les lésions oculaires et pharyngées sont assez sévères et suivies de cicatrices, le terme de pemphigoïde cicatricielle garde toute sa raison d'être.

Du point de vue diagnostic différentiel, il faudra se méfier de ne pas la confondre avec un pemphigus buccal qui, cliniquement, peut lui ressembler.

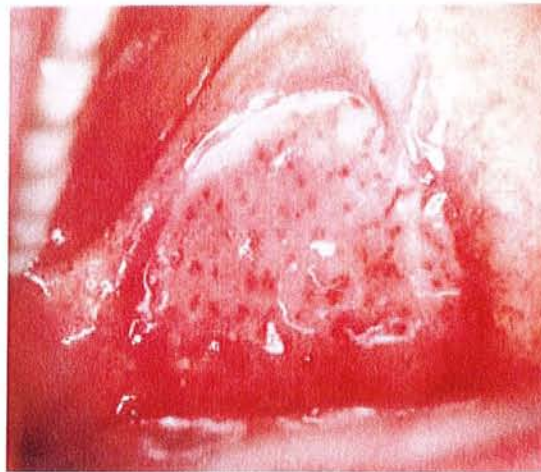Les lésions siègent classiquement à la muqueuse des joues, du palais et de la gencive. Les bulles sont parfois hématiques :



[12]

[Penne G]

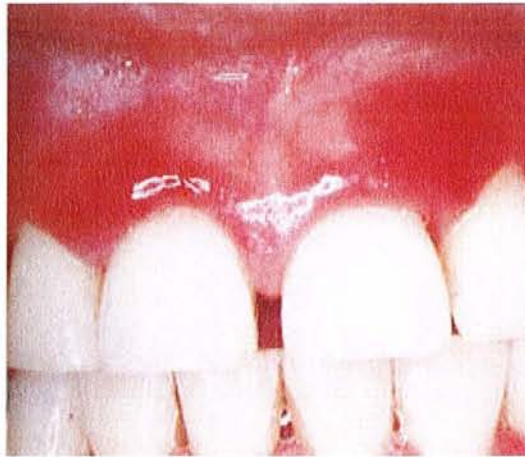La bulle illustrée précédemment a ensuite augmenté de volume de façon spectaculaire et s'est ouverte pour laisser cette ulcération :



[12]

[Missika P]

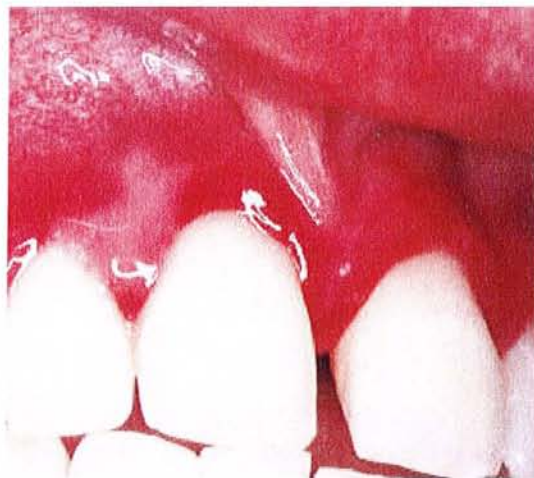La pemphigoïde bénigne des muqueuses est une des principales causes de gingivite desquamative. La desquamation laisse des plages érodées, érythémateuses et douloureuses. A la différence des gingivites marginales, les papilles interdentaires et la gencive marginale restent normales :



[12]

[Girard P]

La formation d'une ulcération franche de la gencive peut tout aussi bien avoir lieu à la place d'une desquamation superficielle :

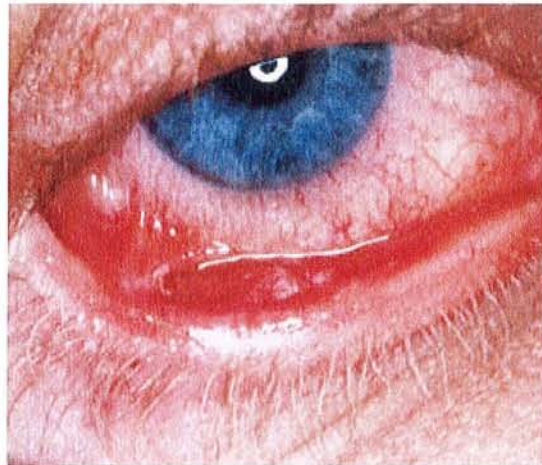

[12]

[Girard P]

Les conjonctives et les autres épithéliums spinocellulaires peuvent être concernés. La cicatrisation d'une lésion conjonctivale peut aboutir au symblépharon ou, s'il s'agit du larynx, à une sténose.

Les lésions cutanées sont rares. L'atteinte oculaire est toujours préoccupante parce que les formes les plus agressives conduisent à la cécité. Les yeux sont alors secs et les cornées deviennent opaques :



[12]

[Girard P]

Traitement :

De faibles doses systémiques de stéroïdes correspondant à 20 mg de Prednisone divisés en doses journalières peuvent être utilisés pour contrôler les lésions achevées, après quoi cette médication est retirée jusqu'à l'apparition de nouvelles lésions. La Dapsone® a aussi été considérée comme efficace. L'application topique de triamcinolone ou de Lidex® à 0,05% mélangé à parts égales avec de l'Orobace® peut être employé 4 à 6 fois par jour sur les bulles buccales et les lésions desquamatives [6].

b) Pemphigoïde bulleuse

Définition :

Elle correspond à la forme la plus fréquente de toutes les dermatoses bulleuses auto-immunes acquises. Il représenterait à elle seule, près de 70 % des cas de dermatoses bulleuses auto-immunes sous-épidermiques, avec une incidence annuelle supérieure à 400 nouveaux cas en France [6]. La moyenne d'âge des patients atteints est d'environ 75 ans [2, 5, 11, 17], ce qui s'explique par une survenue généralement tardive (après 60 ans). Elle reste exceptionnelle chez l'enfant. Il n'y a pas de prédominance sexuelle ni de prédominance de race. Cette maladie bulleuse de l'âge mûr avait longtemps été considérée comme la variété à grosses bulles de la maladie de Dürhing-Brocq qui regroupait toutes les affections caractérisées sur le plan clinique par des bulles dont l'histologie révélait qu'elles étaient situées sous un épiderme non nécrosé. En 1953, les études immunopathologiques permettaient de faire de la pemphigoïde bulleuse une entité à part du fait de la mise en évidence d'auto-anticorps anti-membrane basale, fixés in vivo et détectés par immunofluorescence directe, circulant dans le sérum et révélés à l'immunofluorescence indirecte.

Histologiquement, elle se caractérise, tout comme les autres dermatoses bulleuses auto-immunes sous-épidermiques, par la perte de l'adhésion dermo-épidermique résultant de l'action d'auto-anticorps. Ici, la structure atteinte par ceux-ci est l'hémidesmosome, élément majeur de l'interface dermo-épidermique localisé au pôle inférieur du kératinocyte basal. Au sein de l'hémidesmosome, les cibles moléculaires des auto-anticorps sont maintenant bien définies ; il s'agit de deux protéines de structure dénommées (en fonction de leur poids moléculaire) AgPB230 et AgPB180. Les gènes codant ces deux protéines ont pu être clonés, et les produits des gènes caractérisés sur le plan moléculaire [9, 16].

Aspects cliniques

Description :

Les formes de début de la maladie peuvent être nombreuses avec présence d'un prurit généralisé, de placards eczématiformes ou urticariens.

Ces lésions peuvent précéder, parfois pendant plusieurs semaines à plusieurs mois l'apparition de bulles cutanées qui sont de tailles variables pouvant être volumineuses (5cm de diamètre).

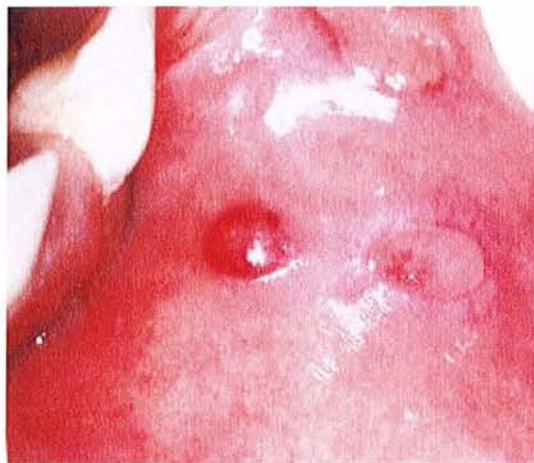Le contenu des bulles est clair.

Elles siègent sur des placards papulo-oedémateux ou érythémateux aux contours parfois polycycliques ou en peau saine.

Il n'existe pas classiquement de signe de Nikolsky (qui correspond lors de la pression forte au doigt, à un décollement résultant d'un clivage intra-épidermique au sein de la couche de Malpighi). En fait un décollement correspondant à un clivage plus profond est parfois reproduit.

Les bulles font place à des érosions qui ne cicatrisent pas en l'absence de traitement et retentissent sur l'état général ; sous traitement les érosions vont laisser des macules pigmentées qui disparaîtront progressivement. L'atteinte cutanée est plus fréquente au niveau du tronc et des zones de flexion des membres. Une atteinte muqueuse est retrouvée dans 1/3 des cas ;

Les lésions cutanées sont donc dans cette affection de loin plus fréquentes que les lésions buccales. Sur la photo ci-dessous, on peut voir une atteinte muqueuse :



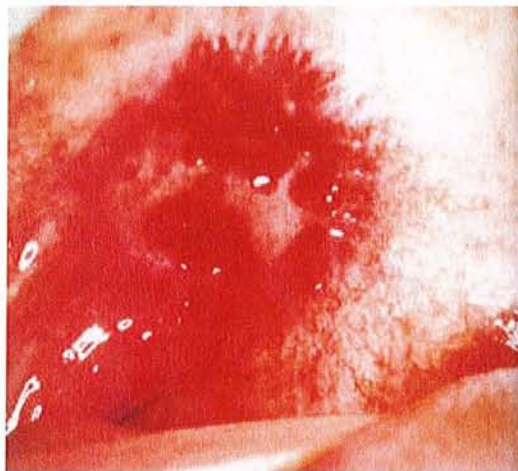Les vésicules et bulles cutanées de la pemphigoïde sont dans l'ensemble plus tendues que celles des pemphigus. La pemphigoïde bulleuse est parfois induite par un médicament ou secondaire à une exposition aux ultra-violets.

La maladie de Brungsting-Perry est une variante bénigne de la pemphigoïde bulleuse.

Le diagnostic de pemphigoïde bulleuse est alors confirmé par l'examen histopathologique qui précise le caractère sous-épidermique des lésions, et par la présence de dépôts linéaires d'IgG et/ou de C3 le long de la membrane basale de l'épiderme mis en évidence en immunofluorescence directe. Dans les cas atypiques, l'établissement d'un diagnostic de certitude devra souvent recourir à des examens immunopathologiques plus sophistiqués pour éliminer d'autres dermatoses bulleuses auto-immunes de pronostic et de traitement différents, telles la pemphigoïde cicatricielle et l'épidermolyse bulleuse acquise.

Les Signes Cliniques :

La maladie peut débuter par un prurit sine materia, chronique et insomniant, par des placards eczématiformes ou urticariens, voire par un « intertrigo » inguinal ou sous-mammaire. L'éruption caractéristique [11, 12] est faite de bulles d'apparition spontanée, sans signe de Nikolsky, tendues, à contenu clair, souvent de grande taille (de 0,5 à plusieurs centimètres), survenant généralement sur une base érythémateuse.



D'autres lésions sont associées aux bulles : macules et papules érythémateuses prenant parfois un aspect urticarien ou en cible, croûtes et érosions postbulleuses.

Le prurit est le plus souvent très marqué, pouvant entraîner une altération de l'état général, notamment chez le grand vieillard. Les lésions sont distribuées assez symétriquement avec une prédilection pour les faces de flexion des membres, certains grands plis (aisselles, plis inguinaux), la face antéro-interne des cuisses et la partie basse de l'abdomen. L'évolution se fait par poussée successives ou subintrantes, les bulles guérissant sans cicatrice dystrophique, ni grains de milium.

Parfois, l'aspect clinique est plus atypique [11], soit par la localisation inhabituelle de l'éruption : bulles localisées sur les régions palmo-plantaires (pemphigoïde « dyshidrosiforme »), sur la région pré-tibiale, sur cicatrice (par exemple un moignon d'amputation) ; soit par l'aspect trompeur de l'éruption : lésions vésiculeuses évoquant davantage un eczéma ou une dermatite herpétiforme ; lésions purement muqueuses, buccales ou nasales faisant évoquer une pemphigoïde cicatricielle ; lésions végétantes des grands plis ; lésions à type de prurigo, parfois nodulaire, localisé aux membres ou généralisé ; lésions urticariennes ou à type d'érythème figuré (érythème annulaire centrifuge, erythema gyratum repens) sans bulle ; exceptionnellement un tableau

d'érythrodermie desquamative.

Les associations pathologiques avec d'autres maladies dysimmunitaires (polyarthrite rhumatoïde, lupus érythémateux, vitiligo, pemphigus vulgaire, etc.) sont aussi rares que fortuites. L'incidence du diabète et du psoriasis est augmentée, de même peut être que celle de la sclérose en plaques. Concernant l'association pemphigoïde bulleuse – cancer, la conclusion actuelle est qu'il n'existe pas de risque significativement augmenté de cancer chez des patients atteints de pemphigoïde par rapport à des patients d'âge comparable. Aussi, bien que de très rares cas de pemphigoïde puissent avoir une évolution paranéoplasique vraie, la recherche systématique d'une affection néoplasique n'est pas justifiée actuellement.

Des observations isolées ont suggéré que la pemphigoïde pouvait parfois être induite par la PUVAthérapie (chez des patients atteints de psoriasis) ou par des médicaments, en particulier le furosémide, la D-pénicillamine, la pénicilline, la clonidine, la sulfasalazine, la phénacétine, etc. Cependant, l'étude immuno-pathologique de tels cas est généralement insuffisante pour affirmer qu'il s'agit effectivement d'authentiques pemphigoïdes. Enfin, une étude épidémiologique française récente, de type cas-témoin, permet de suspecter le rôle inducteur de la spironolactone et, à un degré moindre, de certains neuroleptiques.

Diagnostic :

Dans la plupart des cas, la pemphigoïde bulleuse peut être diagnostiquée sur trois éléments principaux :

1. l'aspect clinique (bulles sur base érythémateuse prédominant sur les faces de flexion des membres).
2. l'histologie (clivage sous-épidermique).
3. l'immunofluorescence directe (dépôts linéaires d'IgG et/ou de C3 le long de la membrane basale de l'épiderme).

Une étude française (Vaillant 1993) a permis de valider les critères diagnostic de pemphigoïde bulleuse : âge supérieur à 70 ans, absence d'atteinte muqueuse, de cicatrices atrophiques, d'atteinte préférentielle de la tête, du cou et de la moitié supérieure du tronc. La présence de trois de ces quatre critères permet le diagnostic de pemphigoïde bulleuse avec une probabilité supérieure à 90 % en cas de dermatose auto-immune sous-épidermique avec dépôts linéaires d'IgG et/ou de C3 en immunofluorescence directe. Cela correspond à plus 70 % de l'ensemble des pemphigoïdes bulleuses. Dès lors, un bon examen clinique associé à des examens paracliniques relativement simples permet souvent de porter le diagnostic de pemphigoïde bulleuse.

Il est important de noter ce fait, qui concerne directement les chirurgien-dentistes : la présence de lésions bulleuses même si elle reste rare dans cette

affection, ne permet pas de l'écarter de notre diagnostic ; d'autant plus chez les patients présentant les trois autres signes proposés dans cette étude française. En ce qui concerne le diagnostic différentiel, des pathologies telles que le pemphigus, l'érythème polymorphe ou les toxidermies bulleuses seront facilement écartées par l'examen histologique classique et par l'examen d'immunofluorescence directe, de même que la dermatite herpétiforme et la dermatose à IgA linéaire.

Pour ces cas, de pemphigoïde bulleuse dits « atypiques » du fait de la présence prédominante de bulles muqueuses, les autres dermatoses bulleuses auto-immunes sous-épidermiques avec dépôts linéaires d'IgG et/ou de C3 seront éliminées par examens plus sophistiqués tels que l'immunomicroscopie électronique directe à partir d'une biopsie cutanée ou par l'étude des anticorps sériques (technique d'immunofluorescence indirecte sur peau séparée par le NaCl molaire, voire par immunotransfert).

Ces examens permettront, notamment, d'éliminer formellement une pemphigoïde cicatricielle qui pose toujours de difficiles problèmes de relation nosologique avec la pemphigoïde bulleuse.

L'épidermolyse bulleuse acquise dans sa forme inflammatoire est une maladie exceptionnelle qui peut parfois mimer cliniquement une pemphigoïde bulleuse. Son diagnostic de certitude nécessitera le recours à l'immunofluorescence indirecte sur épiderme séparé, l'immunotransfert.

Traitements :

Le traitement de la pemphigoïde bulleuse repose, pour les formes généralisées, sur la corticothérapie générale, qui reste la thérapeutique la plus validée des traitements systémiques de cette pathologie (tout du moins, en ce qui concerne le schéma thérapeutique d'attaque).

Concernant le pronostic de cette maladie, les données restent peu nombreuses et souvent anciennes malgré la fréquence de celle-ci. Le pronostic vital, malgré de légers mais tangibles progrès, reste médiocre, avec des taux de mortalité à un an de traitement compris entre 10 et 40 %. A noter que la majorité de ces décès surviennent au cours des trois premiers mois de traitement. Bien sûr, ces pourcentages trop élevés sont en grande partie liés aux effets secondaires de la corticothérapie, fréquents et d'autant plus graves chez ces patients âgés. La note optimiste est qu'une guérison peut être obtenue, en l'absence de complication, dans des délais variants en 18 mois et 5 ans.

Pour les formes atypiques, la corticothérapie générale constitue le traitement d'attaque (prednisone® ou prednisolone® : 1mg/kg/j). L'efficacité du traitement est jugée sur le nombre quotidien de nouvelles bulles, qui sera évalué avec

précision une à deux fois par semaine en phase d'attaque. Une fois le contrôle initial établi (souvent entre le 10^e et le 20^e jour), une diminution lente des doses est entreprise et contrôlée par des évaluations cliniques régulières jusqu'à une dose d'entretien de 0,1 mg/kg/j. Cette dose d'entretien sera atteinte vers le 6^e mois et sera poursuivie durant 1 an.

Pour les patients en rémission clinique, de faibles doses de stéroïdes (inférieures ou égales à 5mg/j de prednisone ou de prednisolone®), un arrêt du traitement pourra être envisagé après confirmation de la négativité de l'immunofluorescence indirecte.

D'autres traitements peuvent être proposés en cas de contre-indication à la corticothérapie générale. Les échanges plasmatiques ne constituent qu'un traitement adjuvant et leur effets secondaires ainsi que leur coût les font réserver à des cas très particuliers. La Dapsone (Disulone : 50 à 100 mg/j), l'érythromycine ou les tétracyclines sont parfois utilisées, mais leur efficacité et la plupart du temps incomplète.

Enfin, il faut prévenir la surinfection locale en utilisant des antiseptiques ou des antibiotiques locaux, corriger la déshydratation, compenser les pertes en protéines et les déficits vitaminiques.

c) Pemphigoïde gestationnelle

La pemphigoïde gestationnelle est une maladie bulleuse auto-immune transitoire et rare de la grossesse (1/40000 grossesses) qui peut être également observée lors de tumeurs trophoblastiques.

Aspects cliniques :

La pemphigoïde gestationnelle atteint surtout la multipare, la primipare n'étant atteinte que de façon encore plus exceptionnelle.

On constate chez les femmes atteintes une éruption prurigineuse formée de papules et de plaques érythémateuses. C'est sur ces dernières qu'apparaissent les vésicules et les bulles.

Le signe à retenir est que les lésions initiales apparaissent de façon très caractéristique au niveau péri-ombilical en prenant un aspect polycyclique en forme de cible. Puis ces lésions initiales s'étendent assez rapidement au reste du corps.

Théoriquement, le chirurgien-dentiste ne sera que rarement confronté à des atteintes muqueuses chez ces patientes. Mais la possibilité de survenue d'atteintes muqueuses n'étant pas nulle, la pemphigoïde gestationnelle garde toute sa place ici.

Il est également important de noter que cette pathologie peut s'exacerber en post-partum, s'aggraver lors de grossesses ultérieures et récidiver lors de la prise d'oestrogènes. Elle persiste généralement quatre à six semaines après l'accouchement, les lésions disparaissant sans laisser de cicatrices.

Diagnostic :

Il sera établi sur les signes cliniques, l'histologie, l'immunopathologie et bien sûr, sur les circonstances de déclenchement.

L'examen histopathologique montrera un décollement dermo-épidermique semblable à celui de la pemphigoïde bulleuse, précédé d'un œdème du derme papillaire, avec un infiltrat composé de lymphocytes, d'histiocytes et d'éosinophiles. Une nécrose focale des cellules basales peut parfois être observée.

Le diagnostic sera confirmé par la présence d'un dépôt linéaire de C3, à la jonction dermo-épidermique en immunofluorescence, associée à une IgG 1 sérique appelée facteur HG. Cette IgG est dirigée contre un composant de la membrane basale épidermique et n'est révélée qu'après fixation complémentaire.

Diagnostic différentiel :

- Le principal diagnostic différentiel de la pemphigoïde gestationnelle est la dermatite polymorphe de la grossesse, notamment quand il existe des papules et des plaques urticariennes.

La dermatite polymorphe de la grossesse, d'étiologie inconnue, survient dans 1 à 2 % des grossesses, atteint surtout les primipares (75 % des cas) mais s'observe aussi chez les multipares. L'éruption débute deux à trois semaines avant le terme théorique et cède lors de l'accouchement. La lésion élémentaire est une papule urticarienne parfois entourée d'un halo plus pâle. Il n'y a jamais de bulles, parfois quelques vésicules pouvant prêter à confusion avec une pemphigoïde gestationnelle à début tardif. L'éruption siège sur l'abdomen et la racine des cuisses mais respecte le pourtour péri-ombilical, ce qui la différencie nettement de la pemphigoïde gestationnelle.

- La pemphigoïde bulleuse peut également être évoquée si son apparition a lieu pendant la grossesse. Elle n'a cependant pas de prédilection pour la région péri-ombilicale et, ne s'améliore pas de façon spontanée après l'accouchement.
- Le prurit gravidique est, lui aussi, aisément différentiable de la pemphigoïde gestationnelle car il ne comprend que peu de lésions cutanées. Il résulte d'une cholestase intra-hépatique, est peu fréquent chez les multipares, débute au 3^e trimestre de la grossesse, guérit spontanément et récidive lors de grossesses ultérieures.

Pronostic fœtal :

Une éruption, transitoire elle aussi, peut survenir chez le nouveau-né dans 5 % des cas. Ceci s'explique par la possibilité pour les anticorps IgG 1 de passer la barrière placentaire.

On note une fréquence plus élevée de prématurité et d'hypotrophie fœtale (sans augmentation de la mortalité fœtale toutefois) dans les cas de grossesses accompagnées de pemphigoïde gestationnelle [9].

Physiopathologie :

La pemphigoïde gestationnelle est un modèle expérimental réversible d'auto-immunité unique en pathologie humaine.

Traitement :

Le traitement qui sera proposé va dépendre de l'intensité des lésions. Les dermocorticoïdes permettent d'amender le prurit dans les formes mineures localisées, mais il faudra recourir à la corticothérapie générale, à la dose de 0,5 à 1 mg/kg/j, dans la plupart des formes étendues et maintenir ce traitement un mois après l'accouchement. En cas de changement de partenaire, il n'y a pas lieu de craindre de récurrence de pemphigoïde gestationnelle chez une multipare.

Conclusion :

Le rôle du chirurgien-dentiste, tout comme chez l'ensemble des femmes enceintes, se limitera aux soins urgents (douleurs, infections). L'accent devra être mis sur la prévention avec un contrôle de l'état bucco-dentaire avant et après la grossesse. Son utilité sera d'autant plus accrue chez les patientes multipares chez lesquelles on redoutera une récurrence de pemphigoïde gestationnelle. La gestion des lésions buccales, même si elles sont rares dans cette affection, ne devra pas être négligée. En effet, comme dans l'ensemble des stomatites bulleuses, des douleurs liées à l'érosion des bulles muqueuses peut entraîner une dysphagie et des difficultés d'alimentation. Bien entendu, toute prise en charge, se fera de concert avec l'équipe médicale s'occupant de la patiente.

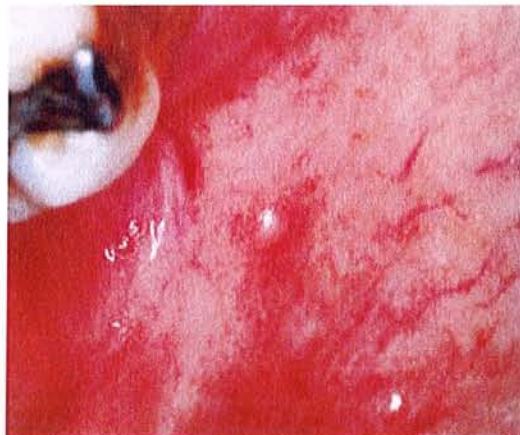IV
B

2. Autres bulles sous-épithéliales

a) Dermatite herpétiforme

La dermatite herpétiforme, parfois appelée maladie de Dühring-Brocq, est une maladie cutanée rare, bénigne et associée à une entéropathie au gluten [25].

Les études immunopathologiques ont montré des dépôts d'immunoglobulines A (Ig A) au niveau de la jonction épithélio-conjonctive. La maladie affecte généralement les hommes entre 20 et 40 ans et est chronique. Bien que rares, des manifestations buccales peuvent se produire. La dermatite herpétiforme se caractérise par l'apparition d'éruption bulleuses qui peuvent être précédées de plaques érythémateuses. Les bulles ressemblent à des lésions herpétiques, comme le suggère le nom de cette maladie et elles apparaissent surtout sur le tronc et les membres. Aucun site spécifique intra-oral n'a été relevé ; les lésions peuvent être bulleuses ou érythémateuses. Dans la plupart des cas les lésions buccales apparaissent après les manifestations cutanées. Elles peuvent être observées dans n'importe quelle région de la muqueuse buccale bien que la gencive soit rarement impliquée :



[28]

[Scully C – Flint S]

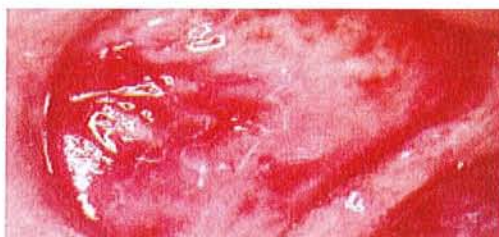Les lésions sont constituées de petites vésicules circulaires qui se rompent rapidement, laissant des érosions superficielles recouvertes de fibrine. Certaines lésions peuvent ressembler à des ulcérations aphteuses ; des zones hyperkératosiques sont également observées. Les lésions buccales ont été classées en : érythémateuses, pseudo-vésiculeuses, purpuriques et érosives.

Elles est souvent associée à une maladie cœliaque. Les lésions buccales commencent comme des vésicules qui se rompent pour laisser des ulcérations non spécifiques, comme ici sur le vermillon labial :



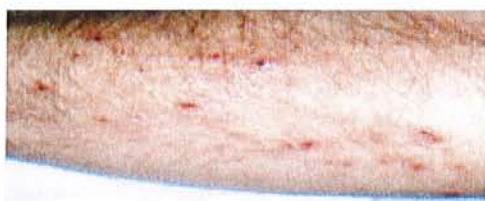[28]
[Scully C – Flint S]

Une ulcération buccale superficielle est l'une des manifestations de la maladie de Dühring mais quelques malades ont aussi des plaques de kératose :



[28]
[Scully C – Flint S]

L'éruption typique de la dermatite herpétiforme est très prurigineuse et consiste en de multiples vésicules tendues sur les coudes, les épaules et les autres zones d'extension. Cette figure montre des vésicules ouvertes :



[28]
[Scully C – Flint S]

Diagnostic différentiel :

Les lésions buccales de la dermatite herpétiforme sont similaires en apparence à celles des autres dermatoses bulleuses. Les vésicules avec une base pigmentée

sur la peau sont hautement suggestives, mais pas pathognomoniques de la maladie. La biopsie sera nécessaire [22].

Traitement :

Depuis que la maladie est considérée principalement comme un désordre dermatologique, il est recommandé d'adresser le patient à un dermatologue. La dermatite herpétiforme répond à la thérapie par sulfapyridine® ; les stéroïdes ne sont pas particulièrement utilisés [22].

IV
C

**Les Epidermolyses bulleuses
héréditaires**

• Les épidermolyses bulleuses

1) Généralités :

Elles forment un groupe de pathologies héréditaires relativement rares caractérisées par un décollement de la membrane basale, en réponse à des traumatismes mineurs, et des cicatrices qui en résultent. Les lésions buccales sont fréquentes dans la plupart des formes d'épidermolyses bulleuses, sauf dans les formes simples sans cicatrices de l'épiderme dans lesquelles le décollement muqueux est intra-épithélial. Dans ce cas d'épidermolyse bulleuse simple les patients sont atteints d'une fragilité des kératinocytes épidermiques basaux associée aux altérations des tonofilaments et aux mutations des gènes des kératines 5 et 14 [20].

Il existerait plus d'une vingtaine de variantes d'épidermolyse bulleuse qui ont été reconnues, selon le mode de transmission et selon l'aspect clinique ; pour beaucoup d'entre elles, on a isolé la mutation responsable. On sépare les épidermolyses bulleuses héréditaires en 3 grands types :

1. type simplex (ou épidermolytique) ;
2. type jonctionnel, caractérisé par un clivage au sein de la membrane basale (les mutations portent sur les composants de la lame basale, en particulier la laminine 5 dans les formes les plus graves) ;
3. type dystrophique (ou dermolytique) où le clivage est localisé immédiatement sous la lame basale (dont les mutations portent sur le gène codant le collagène VII et en particulier au niveau du locus COL7A1, ce qui se traduit par des anomalies de synthèse et d'assemblage des fibrilles d'ancrage dermique).

Les progrès constants de la génétique permettront, à terme, une meilleure compréhension des mécanismes complexes régissant la cohésion de la peau, mais aussi une amélioration de la classification des épidermolyses bulleuses héréditaires tout en facilitant les diagnostics anténataux précoces et la création de nouvelles techniques thérapeutiques.

En ce qui concerne l'incidence de ce groupe de pathologie, on peut dire qu'il atteint environ 1 nouveau-né sur 50 000 ; ce qui est peu, mais la gravité de ces affections peut aller de la simple gêne à des formes létales en passant par des handicaps dus aux complications infectieuses, nutritionnelles, cicatricielles et fonctionnelles, voire viscérales qu'elles entraînent [20].

Il n'existe pas de prédominance sexuelle, mais ces maladies touchent essentiellement les enfants et les jeunes adultes.

2) Classification actuelle des épidermolyses bulleuses héréditaires :

Au départ, elles ont été regroupées selon leur caractères cliniques. Puis, les études histologiques, immunohistologiques et ultrastructurales ont amené une révision de leur classification pour aboutir à celle connue aujourd'hui et qui les classe en 3 groupes sus-cités.

Chacun de ces groupes comportent diverses variantes selon les critères cliniques et le mode de transmission héréditaire.

Malheureusement, le niveau du clivage ne peut être à l'heure actuelle réalisé de façon fiable par la microscopie optique. Ceci nécessite alors l'intervention de technique diagnostique étudiant l'ultrastructure. La biopsie est donc pratiquée sur une peau frottée préférée à une bulle, ce qui permet d'obtenir un début de clivage sans séparation dermo-épidermique complète (ce qui gênerait l'interprétation).

L'immunolocalisation aussi permet, plus rapidement encore, de déterminer le niveau du clivage. On utilise pour cela des anticorps dirigés contre l'antigène de la pemphigoïde bulleuse, les collagènes IV et VII permettant quand à eux de localiser le niveau de ces antigènes de la jonction dermo-épidermique par rapport au plancher et au toit de la bulle.

De plus en plus, on s'oriente désormais vers une classification moléculaire, ce qui permet d'associer à chaque type d'anomalie moléculaire ou génétique un phénotype clinique [20] :

Formes cliniques des Epidermolyses bulleuses héréditaires		
Type d'EBH	Forme clinique	Anomalie génétique
EBS	EBS localisée Weber-Cockayne	Kératine 5 – Kératine 14
	EBS généralisée Koebner	Kératine 5 – Kératine 14
	EBS herpétiforme Dowling - Meara	Kératine 5 – Kératine 14
	EBS autosomique récessive	Kératine 14
	EBS autosomique récessive avec myopathie	HD1 ? plectine ?
EBJ généralisée	EBJ - Herlitz	LAMA3, LAMB3, LAMC2
	EBJ avec atrésie pylorique	Intégrine β 4
	EBJ généralisée atrophique bénigne	LAMB3 et BPAG2
EBJ localisée	Inversée	
EBD généralisée	EBDD Cockayne - Touraine	COL7A1
	EBDD Pasini-Pierini	COL7A1
	EBDR Hallopeau-Siemens	COL7A1
	EBDR mitis	COL7A1
	EBDR transitoire du nouveau-né	COL7A1
EBD localisée	Inversée	
	Acrale	
	Pré-tibiale	
	Centripète	

3) Les Épidermolyses simple ou épidermolytiques :

Ce sont les plus fréquentes. La jonction dermo-épidermique n'est pas atteinte. Le clivage se situe au niveau des kératinocytes basaux de l'épiderme. Le mode de transmission est autosomique dominant dans la plupart des cas.

Aspects cliniques :

Cinq formes cliniques principales ont été décrites :

Parmi celles-ci, l'épidermolyse bulleuse héréditaire de Weber-Cockayne est celle ayant l'incidence la plus grande. Les lésions cutanées évocatrices d'épidermolyse bulleuse se révèlent tardivement ici, puisque c'est à l'âge de la marche (10 – 12 mois) et parfois plus tard encore, que les éruptions bulleuses cutanées apparaissent au niveau palmo-plantaire. L'épidermolyse bulleuse héréditaire de Koebner se manifeste plus précocement puisqu'elle se manifeste dès la naissance par des lésions bulleuses plus étendues. Mais la forme la plus grave est sans conteste l'épidermolyse bulleuse héréditaire de Dowling – Meara, où les éruptions bulleuses sont généralisées et où leur disposition est classiquement arciforme. Dans ces 3 formes cliniques, des lésions muqueuses sont parfois observées. Il est à noter que les lésions cutanées sont atténuées à l'âge adulte mais aggravées par la chaleur. La langue apparaît dépapillée et peut comporter des cicatrices. Dans l'épidermolyse bulleuse, les bulles apparaissent précocement, parfois déclenchées par la tétée, puis elles s'effondrent pour laisser des ulcérations superficielles qui vont guérir, laissant parfois des cicatrices ; des grains de milium intrabuccaux ont été décrits dans le syndrome d'Ehlers-Danlos.

4) Les épidermolyses bulleuses jonctionnelles :

Le clivage survient au niveau de la lamina lucida de la jonction dermo-épidermique. Ceci est caractéristique des épidermolyses bulleuses jonctionnelles. On dénombre 6 types cliniques distincts d'EBJ (cf. tableau). Leur transmission est autosomique récessive.

La forme la plus grave, appelée EBJ de Herlitz (EBJ-H) ou épidermolyse bulleuse atrophicans gravis, est généralement létale en quelques semaines ou tout au plus en quelques mois. L'apparition des premières lésions a lieu dès la naissance. Celles-ci sont des bulles et des érosions ne laissant ni séquelles dystrophiques ni grains de milium. Les extrémités digitales et les ongles sont souvent atteints et il y a, en général, des lésions buccales et oesophagiennes.

Le décès qui, comme nous l'avons dit, survient relativement rapidement, est dû aux pertes métaboliques et aux problèmes infectieux survenant malgré la réanimation néonatale. Cette évolution défavorable a lieu du fait de l'existence d'une anomalie des membranes basales qui touche également d'autres organes que la peau, ce qui conduit à des lésions organiques incompatibles avec la vie. Certains enfants cependant survivent (environ 10 %) et présentent alors des lésions granulomateuses croûteuses et hémorragiques, des dystrophies unguéales et des caries dentaires.

L'EBJ généralisée atrophique bénigne se manifeste par des bulles présentes dès la naissance et qui guérissent en laissant une hyperpigmentation et une atrophie, sans grain de milium ; la muqueuse buccale, les dents et les ongles sont souvent atteints.

L'EBJ atrophicans localisata est caractérisée par des bulles apparaissant, à l'âge scolaire, aux extrémités inférieures avec dystrophie unguéale.

L'EBJ atrophicans inversa touche le tronc et les zones proximales des membres, le périnée, les aisselles et le cou.

L'EBJ progressiva n'apparaît qu'entre 5 et 8 ans.

Enfin, l'EBJ cicatricielle est caractérisée par une évolution cicatricielle avec syndactylie, acantholyse et alopecie.

Diagnostic :

Il existe désormais un dépistage anténatale rapide à 11 semaines grâce à l'analyse de l'ADN génomique purifié à partir de biopsies de villosités choriales [20].

Conclusions et rôle du chirurgien-dentiste :

Si la génétique moléculaire fait entrer l'histoire des EBH dans une ère nouvelle, la mise en évidence de nouvelles mutations permettra encore d'affiner la classification de ces génodermatoses et de mieux comprendre leurs variations phénotypiques.

L'utilisation du diagnostic rapide dès la 10 semaines d'aménorrhée devrait permettre, avec une plus grande systématisation, réduire le nombre de patients souffrant de ces pathologies. Le chirurgien-dentiste omnipraticien ne sera jamais confronté à de tels patients. Pour le praticien hospitalier, en revanche, la prise en charge de ces patients, bien qu'exceptionnellement rare, sera toujours redoutée. Mais comme nous le montre le cas clinique décrit plus bas, elle reste possible si certaines précautions sont prises.

L'atteinte dentaire est inexistante dans les épidermolyses bulleuses simples [31]. En revanche, elle peut être sévère dans l'EB jonctionnelle d'Herlitz et dans l'EB dystrophique dominante d'Hallopeau-Siemens. Une hypoplasie de l'émail est toujours présente dans les EB jonctionnelles alors qu'elle n'est pas trouvée dans les autres types d'EB. L'atteinte de l'émail va de ponctuations multiples jusqu'à un amincissement considérable de l'émail avec présence de sillons profonds. Des caries multiples sont associées aux anomalies de l'émail ; elles peuvent se rencontrer également dans les EB dystrophiques récessives où il n'y a pas d'anomalies de l'émail (difficulté d'assurer une hygiène dentaire correcte en raison de l'ankyloglossie et de la microstomie).

Traitement :

Le traitement symptomatique ainsi qu'une hygiène dentaire correcte et précoce sont primordiaux, associés à des mesures préventives (fluor, suppression des sucreries en dehors des repas, kinésithérapie en cas d'EB jonctionnelle ou dystrophique pour diminuer le risque de microstomie et d'ankyloglossie) [30].

Les soins dentaires sont difficiles chez ces patients. Ils peuvent entraîner des traumatismes et favoriser des poussées d'érosions. Ces poussées peuvent être dramatiques (séquelles cicatricielles) chez les patients atteints d'EB dystrophiques. Chez ces patients la prise en charge des soins dentaires les plus banals doivent se faire en milieu spécialisé. En cas d'hypoplasie de l'émail, la pose de couronne en acier inoxydable est justifiée. En cas de perte de dents, des prothèses adjointes (bases molles) sont en général bien tolérées.

Des traitements étiologiques des EB par Dihydan® ou minocycline ont été proposés.

Cas clinique illustrant les problèmes rencontrés lors de soins dentaires dans une épidermolyse bulleuse congénitale [33] :

La limitation d'ouverture buccale ainsi que la fragilité des muqueuses (création de bulles au moindre contact d'un instrument même lubrifié, des doigts, etc.) rend très délicate l'intubation et les gestes chirurgicaux. De plus les sutures sont à proscrire dans cette pathologie.

Des soins dentaires réguliers doivent être entrepris afin d'éviter d'aboutir à une situation infectieuse avancée, sachant que la limitation de l'ouverture buccale du patient va en s'accroissant au cours de l'évolution de la maladie.

Les médecins dermatologistes doivent donc prévoir la surveillance et l'entretien précoce de la denture de tout enfant atteint d'épidermolyse bulleuse congénitale.

Le cas clinique qui nous intéresse ici, est celui d'une jeune patiente de 17 ans atteinte d'épidermolyse bulleuse.

Ses antécédents :

Son épidermolyse bulleuse a commencé dès la naissance sous forme de phases successives d'érythème, suivies de phases de phlyctènes séreuses ou hématiques et enfin de dessiccation siégeant sur tout le corps y compris la cavité buccale, l'œsophage et l'anus.

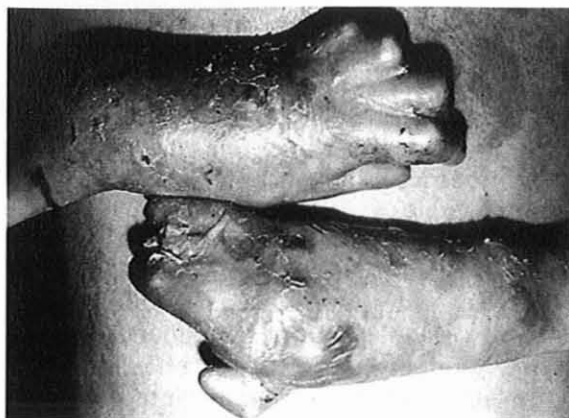Les ulcérations répétées ont favorisé l'apparition de synéchies et de dystrophies au niveau des extrémités des quatre membres, des rétrécissements au niveau du tube digestif et des dystrophies gingivo-dentaires considérables.

Delphine a déjà subi plusieurs interventions à visée correctrice :

- En 1972 et 1973 : deux interventions sous kétamine pour libérer des synéchies au niveau des doigts des mains, partiellement réduites à l'état de moignons.
- En 1982 : des avulsions dentaires effectuées sous anesthésie générale au service de Chirurgie Maxillo-faciale du C.H.U de Nancy.
- En 1986 : une dilatation oesophagienne pour améliorer un rétrécissement.
- La patiente revient en Novembre 1986 au service de Chirurgie Maxillo-faciale pour traitement de nombreux foyers infectieux dentaires. C'est cette intervention d'odontologie chirurgicale qui fait l'objet d'une publication des docteurs Wang et Kurtz dans les Actualités Odonto-Stomatologiques, n° 166, 1989.

Bilan général :

La patiente a 17 ans, mesure 1,45 m et pèse 28 kg. Son état cutané est médiocre, tout son corps étant recouvert de bandes de gaze protégeant une peau avec des plaques ulcérées et des plaques cicatricielles rétractiles. Elle porte en permanence de la gaze sous ses vêtements.



[33]

[mains de la patiente ; Wang C]

Les examens para-cliniques sont normaux à l'exception de l'anémie ferriprive constatée chez cette patiente. Le bilan de porphyrie avait été demandé, étant donné l'association possible de cette pathologie avec l'épidermolyse bulleuse congénitale, mais il s'est révélé négatif.

Toutes ces observations sont semblables à celles réalisées lors de son premier séjour au service de Chirurgie Maxillo-faciale de Nancy.

En dehors des soins locaux visant à protéger mécaniquement sa peau, le traitement de la patiente repose sur une prise régulière de prednisone, d'un laxatif et d'un anti-prurigineux.

Delphine souffre de dysphagie et surtout de douleurs dentaires qui gênent sa mastication. Aucun chirurgien-dentiste consulté n'a accepté de la soigner pour ne pas créer de traumatisme buccal, mais surtout parce qu'elle a une limitation d'ouverture buccale rendant le bilan clinique des lésions difficile et les manœuvres thérapeutiques à la limite du possible. En outre, l'importance et la difficulté des actes imposent une anesthésie générale dans des conditions également atraumatiques.

Bilan stomatologique :

Son état bucco-dentaire est déplorable. La raison est évidente : aucun brossage ne peut être entrepris sans léser les muqueuses et créer ainsi des bulles hémorragiques. On voit bien ici la nécessité d'une surveillance et d'un entretien régulier sur le plan odontologique. Cette absence d'hygiène bucco-dentaire a entraîné la formation de nombreuses caries et d'une gingivo-stomatite à laquelle doit être rattachée une hypertonie des muscles masséters et la limitation d'ouverture de la bouche.

L'utilisation d'un écarteur même lubrifié et utilisé avec une extrême douceur risquant de traumatiser les muqueuses buccale et gingivale interdit l'exposition correcte des arcades dans leur totalité, ce qui rend le bilan bucco-dentaire

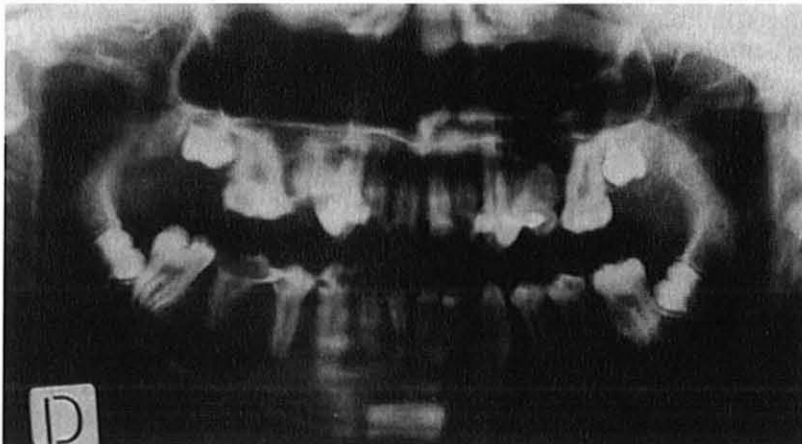presque impossible. Ce dernier est d'ailleurs compliqué par l'ouverture buccale limitée à 12 mm.

Afin de prévenir toute complication infectieuse, pouvant conduire à une fistulisation cutanée, il est alors décidé par l'équipe soignante d'effectuer une cure radicale de tous les foyers sous anesthésie générale. La difficulté ne réside pas dans le choix des produits anesthésiques à employer, mais dans les multiples précautions à prendre par l'opérateur et l'anesthésiste pour préserver l'intégrité des muqueuses et de la peau. En effet, il est nécessaire de réfléchir avant chaque geste afin d'utiliser celui qui sera le moins traumatisant et de l'éviter s'il n'est pas indispensable.

Anesthésie :

- Précautions :

Les anesthésies locales par injection sous-cutanée ou sous-muqueuse sont contre-indiquée étant donné les risques de formation de phlyctène et d'hémorragie.



[33]

[Orthopantomogramme de la patiente ; Wang C]

L'anesthésie tronculaire ou du bloc plexique ne présentent pas, en principe, les mêmes risques ; en pratique, la difficulté pour atteindre l'épine de Spix ou une autre émergence nerveuse dans une bouche dont l'ouverture buccale est limitée impose l'anesthésie générale.

La prémédication peut être donnée par voie intramusculaire profonde (de même que l'injection intramusculaire de Kétamine) ou rectale. Pour ce qui est de la voie orale, seuls les comprimés finement écrasés ou un sirop peuvent être employés.

La patiente, non prémédiquée, est invitée à venir à pied dans la salle d'opération afin d'éviter les transferts successifs du lit au brancard, puis à la table d'opération. Elle s'installe elle-même sur cette dernière qui est garnie pour

l'occasion d'une importante épaisseur de coton. Certains recommandent même de la recouvrir d'une peau de mouton.

L'induction par inhalation, le bourrelet du masque est vaseliné. La canule de Guedel est quant à elle déconseillée.

L'induction par voie intra-veineuse doit veiller à respecter la peau au niveau du garrot, soit en interposant de la gaze vaselinée, soit en utilisant la main d'un aide, également protégée, qui exerce la striction la plus faible et la plus fugace possible, soit même en se passant de garrot. Le brassard de l'appareil de mesure de la pression artérielle doit également être séparé de la peau par une couche de gaze enduite d'un corps gras, gonflé seulement à intervalles éloignés et surtout dégonflé complètement entre chaque mesure. Se passer de la mesure de la pression artérielle peut se discuter. Un monitoring par voie sanguine a été également proposé pour les interventions de longue durée. Pour fixer la canule intra-veineuse, les rubans adhésifs sont bien entendu interdits car leur retrait ultérieur arracherait l'épiderme sous-jacent et même au delà de la surface en contact avec la peau ; la suture cutanée ou même l'absence de fixation sont préférables.

L'intubation trachéale, surtout par voie nasale, est le geste le plus périlleux puisque l'apparition de bulles au niveau des voies aériennes supérieures pourrait favoriser une asphyxie par obstruction. Pour limiter au maximum ce risque, il faut que le patient soit à un niveau d'anesthésie et de relâchement musculaire suffisant pour que l'opérateur puisse l'intuber avec le plus de délicatesse possible. Pour ce faire, le diamètre de la sonde choisie est inférieur à celui qui serait utilisé chez un patient non atteint d'épidermolyse.

Il faut enfin, que les points de contact entre les muqueuses et le matériel soient protégés à l'aide d'un corps gras, ou mieux de diméthylpolysiloxane administré en bombe aérosol (Silkospray®).

Une hémorragie importante due à une bulle apparue en bouche suite à une intubation trachéale a pu être maîtrisée par l'application d'un tampon imbibé d'éphédrine.

Par ailleurs, l'injection d'anesthésique local par voie cutanée entre deux anneaux trachéaux dans la lumière de la trachée pourrait entraîner l'apparition de bulles au niveau de la muqueuse sous-jacente et doit donc être proscrite. L'utilisation d'un curare diminue les risques de passage à frottement dur de la sonde entre les cordes vocales. Il prévient aussi les mouvements pré-opératoires de la sonde dans la trachée et trouve une indication supplémentaire dans la période postopératoire si une ventilation artificielle est effectuée.

La voie nasale est théoriquement la plus dangereuse car à l'état normal il se produit toujours un traumatisme quand une sonde est introduite par cette voie. Ce traumatisme peut être minimisé à condition de bien préparer la filière nasale, c'est à dire d'augmenter son diamètre et de provoquer la vasoconstriction muqueuse en pulvérisant de la xylocaïne à 5 % additionnée d'un vasoconstricteur (naphtazoline ou ornipressine) ; de choisir une sonde lubrifiée

de petit calibre ; d'opérer avec une douceur extrême. Le gonflement du ballonnet doit être limité au volume juste nécessaire pour assurer l'étanchéité. Que la voie choisie soit orale ou nasale les rubans adhésifs sont prohibés pour fixer la sonde ; seule la suture cutanée ou l'absence de fixation permettent d'éviter la formation de bulles.

La protection des yeux sera réalisée par des bandes de gazes vaselinées disposées sur les paupières fermées. Les électrodes d'ECG, qu'elles soient à feutre humide ou à pastille métallique, doivent être simplement disposées sous les membres dont le poids assurera le contact, mais non fixées par une bande élastique ou adhésive.

Le temps de contact entre la sonde trachéale et la muqueuse trachéale devant être le plus court possible, la détubation doit être précoce, d'où l'intérêt d'un réveil rapide.

Si l'alimentation par sonde digestive est prescrite, elle devra durer au minimum 6 jours pour que la cicatrisation des muqueuses soit obtenue. Or, cette sonde introduite par voie nasale jusque dans l'œsophage, est à l'origine d'érosions muqueuses transitoires chez la plupart. Dans le cas d'une épidermolyse bulleuse, il est à prévoir que ce contact prolongé aurait de fortes chances d'aboutir à des lésions définitives ; la mise en place d'une sonde digestive doit par conséquent être prohibée. En fait, celle-ci n'est jamais indiquée à la suite d'avulsions ou de soins dentaires, mais seulement à la suite de fractures ouvertes ou d'ostéotomies ; mais même dans ce cas, la voie parentérale est préférable.

- Anesthésie générale :

Elle se déroula de la manière suivante : aucune prémédication ; induction avec Narcozep et Phénopéridine ; entretien avec Phénopéridine et Halothane. L'intubation trachéale a été effectuée sans trop de difficultés, malgré la limitation d'ouverture buccale, en utilisant une sonde armée d'un ballonnet. La voie buccale fut préférée à la voie nasale qui aurait été trop traumatisante. L'anesthésie fut stable, sans perturbation notable du pouls, de la pression artérielle et de l'ECG. Le réveil conscient apparut dans les 30 minutes après la fin de l'intervention et fut facilité par l'emploi de Naloxone. L'alimentation par voie orale reprit le soir même. Il ne fut pas administré de corticoïdes ou d'antibiotiques de couverture.

La patiente quitta le service le troisième jour sans qu'aucune bulle ni hémorragie n'ait été constatée, tant sur la peau que sur les muqueuses. La cicatrisation était en bonne voie.

L'intervention chirurgicale :

- Les contraintes :

Pour ne pas provoquer l'apparition de bulles, la plupart des gestes chirurgicaux sont modifiés et certains même sont interdits. Ainsi, le dégagement correct du champs opératoire, rendu difficile par la limitation de l'ouverture buccale de 12 mm, ne peut guère être amélioré par l'utilisation de miroir, écarteurs ou autre instrument, même lubrifiés, qui sont toujours traumatisants. L'utilisation de l'aspiration chirurgicale est discutable car, au contact des muqueuses, elle peut provoquer l'apparition de bulles.

L'hémostase par compression est interdite.

L'utilisation de points d'appui, très importants dans la pratique quotidienne en odontologie, ainsi que tout travail de la main nue (non instrumentée), sont dangereux. Enfin, l'opérateur doit être conscient que tout mouvement imprimé à la tête du malade risque de provoquer l'apparition de bulles au niveau de la trachée par frottement de la sonde d'intubation, ce qui conduirait à faire une trachéotomie pour éviter une asphyxie par obstruction.

- Technique chirurgicale :

L'acte chirurgical se fait « à l'aveugle », à l'aide d'un élévateur droit lancéolé, et en tenant compte de la morphologie dentaire, de l'anatomie de la cavité buccale et de la radiographie panoramique préopératoire.

L'élévateur doit être utilisé en prenant un point d'appui osseux et un point d'appui dentaire. Le sens de rotation imprimé à l'instrument est fonction de la morphologie de la dent, de façon à ce que la résultante des forces appliquées soit dans le sens de l'axe d'avulsion et parallèle à lui.

La limitation de l'ouverture buccale pourrait inciter l'opérateur à modifier le plan de travail habituel (pour améliorer la vision du champs opératoire) ; mais l'avulsion des dents doit se faire dans le sens disto-mésial, pour que les saignements, difficiles à contrôler, ne gêne d'avantage l'avulsion des dents situées dans les secteurs molaires.

Enfin, les incisions et sutures doivent être réduites au minimum afin de diminuer les traumatismes muqueux.

- Déroulement de l'intervention :

Elle dura deux heures.

Au niveau de la mandibule, l'avulsion de toutes les dents est effectuée à l'exception des sagesses qui étaient incluses et risquaient de provoquer un saignement trop important.

Au niveau du maxillaire supérieur, la conservation du bloc incisivo-canin fut décidé. Ce dernier fut traité endodontiquement (pulpectomie par voie vestibulaire et obturation canalaire et coronaire classique). Ainsi, une morphologie permettant un « sourire » presque normal fut conservée. Les

secteurs molaires et prémolaires ont été avulsés à l'exception des sagesse pour les mêmes raisons qu'au niveau de la mandibule.

Tout contact avec les instruments, les compresses, les doigts de la main, le tuyau de l'aspiration chirurgicale pouvant entraîner l'apparition de bulles hémorragiques, les points d'appui furent réduits au minimum. Aucune suture ne fut réalisée.

- Commentaires des auteurs de cette publication (Dr Wang et Kurtz) [33]:

« Ce cas d'épidermolyse bulleuse illustre l'importance du suivi-bucco-dentaire dès l'apparition des premiers symptômes, avant que la limitation d'ouverture buccale ne s'installe. Il faut avoir constamment à l'esprit que les lésions s'aggravent avec le temps et que toute hygiène bucco-dentaire devient rapidement impossible. Il faut savoir être strict dans le choix du traitement, éviter tout soin répétitif, de préférence dépulper puis poser une prothèse fixée. Toutes les dents exposées à un risque infectieux doivent être extraites afin d'éviter l'apparition d'une fistule cutanée.

Il est conseillé d'intervenir en période de rémission, en particulier pendant les périodes de froid, car la chaleur et l'ensoleillement sont des facteurs favorisant la recrudescence de la maladie.

Les médecins dermatologistes doivent prévoir la surveillance et l'entretien précoce de la denture de tout enfant atteint d'épidermolyse bulleuse congénitale. »

Conclusions :

Sitôt le diagnostic d'épidermolyse bulleuse posé, des soins dentaires réguliers devront être entrepris pour éviter qu'un état infectieux avancé ne s'installe, ne laissant à l'odontologiste qu'une seule solution : les extractions multiples. Dès lors, l'anesthésie générale s'impose. Celle-ci, outre la difficulté de l'intubation liée à la limitation de l'ouverture buccale ne pose pas de problème particulier.

Mais la fragilité des muqueuses et de la peau oblige le chirurgien dentiste et l'anesthésiste à repenser tous leurs gestes afin que ceux-ci soient le moins traumatisant possible.

V

Conclusion

Conclusion

L'examen clinique buccal est un examen à part entière. Avant d'examiner l'odonte, le praticien doit avant toute chose, faire un interrogatoire médical complet. Il peut alors passer à l'examen exo-buccal avant de s'atteler à l'examen endo-buccal de son patient.

En présence d'érosions muqueuses, le chirurgien-dentiste doit alors garder à l'esprit la possibilité d'une stomatite bulleuse.

L'omnipraticien doit donc posséder un minimum de connaissances sur ces pathologies rares, mais souvent graves. Ses connaissances théoriques et cliniques, un bon examen buccal et péri-buccal ainsi qu'un interrogatoire rigoureux, devront lui permettre de discerner les stomatites bulleuses sans gravité (comme une simple chéilite allergique) des stomatites bulleuses dont la sévérité peut parfois laisser présager le pire si la prise en charge du patient n'est pas rapidement effectué par une équipe spécialisée en milieu hospitalier.

Dans les rares cas où nous serions en présence de bulles, la célérité avec laquelle nous adresserons notre patient à un dermatologue est capitale, tout retard étant préjudiciable au pronostic, notamment dans le cas de pathologies grave comme le syndrome de Lyell par exemple.

Pour ces patients ayant une dermatose bulleuse grave avérée, l'odontologiste devra mettre en place un suivi régulier et rigoureux, seul garant d'une prévention efficace. Il devra pour cela se mettre en relation avec l'équipe spécialisée en charge du patient. Chaque acte étant à risque chez ces patients, l'odontologiste essaiera de « profiter » d'éventuelles interventions sous anesthésie générale pour parfaire l'hygiène et l'état bucco-dentaire de ces patients. La réalisation d'actes iatrogènes pour la muqueuse de ces patients comme la prise d'empreintes est à proscrire sauf avis médical contraire.

Dans le cas d'une stomatite bulleuse sans gravité, un suivi régulier accompagné de conseils d'hygiène bucco-dentaire sera mis en place, tout en gardant à l'esprit l'évolution, toujours possible, vers une aggravation de la pathologie du patient. Dans ce dernier cas, la réalisation de soins conservateurs ou d'actes prothétiques pourra avoir lieu, de préférence durant les phases d'accalmie.

Nous pouvons donc classer les stomatites bulleuses en deux groupes. Le premier comporte celles survenant lors d'une dermatose bulleuse dont la gravité est avérée (ou tout au moins pouvant être redoutée). Parmi ces pathologies, nous retrouvons l'érythème polymorphe, le syndrome de Stevens-Johnson, le syndrome de Lyell, le zona, les pemphigus, la pemphigoïde bulleuse et les épidermolyses bulleuses héréditaires.

Dans le deuxième groupe, nous retrouvons dès lors toutes les autres pathologies étudiées ici, à savoir, la chéilite allergique, l'érythème pigmenté fixe, l'herpès, la varicelle, l'impétigo bulleux, la pemphigoïde cicatricielle, la pemphigoïde gestationnelle et la dermatite herpétiforme.

Nous pouvons ainsi tirer comme premier enseignement que la gravité de ces pathologies n'est pas liée au type de décollement épidermique (le type histologie des bulles n'a pas de lien avec la sévérité de la maladie).

Le deuxième enseignement est que les signes cliniques peuvent être très variables entre des pathologies laissant pourtant apparaître des bulles de même nature histologique. Par exemple, si l'on peut classer la chéilite allergique dans le même groupe histologique que le syndrome de Lyell, il n'en demeure pas moins que leur gravité n'est en rien similaire.

Leur différence de gravité est en partie expliquée par l'étendue des lésions ainsi que par le caractère forcément plus localisée d'une « simple » chéilite allergique.

Ceci est un point clé pour le chirurgien-dentiste qui devra autant que possible rechercher des signes de généralisation corporelle de l'affection de son patient. Pour rester dans le cadre de la déontologie, il s'appuiera sur son interrogatoire médical pour découvrir si des zones, où se retrouvent souvent des signes cliniques et qui échappent au champs d'action de sa spécialité, sont atteintes. Par exemple, dans le cadre d'un syndrome de Lyell, son anamnèse devra mettre en évidence des macules érythémateuses au niveau du thorax et de la racine des membres.

Dans tous les cas, au moindre doute, l'avis d'un dermatologue est préconisé. Nous pouvons donc affirmer, que par mesure de précaution, seuls les cas de stomatites bulleuses bénignes clairement diagnostiquées et, parmi celles-ci, celles qui se cantonnent à des manifestations buccales ou péri-buccales ne seront pas adressés. Ceci ne concerne donc que les cas de chéilite allergique (ou solaire), d'herpès et d'impétigo bulleux. Dans tous les autres cas, le patient sera adressé à un dermatologue pour les dermatoses bénignes ou à une équipe hospitalière spécialisée pour le groupe de dermatoses à gravité élevée.

Références Bibliographiques

1. Ahmed A.R., Maize J.C., Provost T.T.
Bullous pemphigoid : clinical and immunologic follow-up after successful therapy.
Arch Dermatol 113 : 1043-1046. 1977.
2. Bastuji-Garin S., et al.
Pemphigoïde bulleuse, facteurs de risque médicamenteux ? Une étude cas-témoins.
Ann Dermatol Venerol 120 : 659 (abstract). 1995.
3. Bastuji-Garin S., Rzany B., Stern R.S., Shear N.H., Naldi L., Roujeau J.C.
A clinical classification of cases of toxic epidermal necrolysis, Stevens-Johnson syndrome and erythema multiforme.
Arch Dermatol 129 : 92-96. 1993.
4. Bercy P, Tenenbaum H.
Parodontologie : du diagnostic à la pratique.
Editions De Boeck Université. Page : 31. 2° tirage 1997.
5. Bernard P.
Pemphigoïde bulleuse : aspects actuels Pages 173-180.
Médecine Thérapeutique Volume 2 – mars 1996, n° 3.
6. Bernard P., Vaillant L., Labeille B., Bedane C., Arbeille B., Denoeux JP., Lorette G, Bonnetblanc JM., Prost C.
Incidence and distribution of subepidermal bullous skin diseases in three French regions.
Arch Dermatol 131 : 48-52. 1995.
7. Bernard P.
Le concours Médical. vol 118 ; n° 1. Janvier 1996.
8. Chavrier C., Couble M.L., Grimaud J.A., Magloire H.
Structure et organisation des collagènes du tissu gingival.
J. Parodontol., 233-236, 1985.
9. Claudy A.
Pemphigoïde gestationis.
Médecine Thérapeutique Volume 2 – mars 1996, n° 3. Pages 211-215.
10. Devendeville A., Lok C., Buleux E., Denoeux JP., Lienard J.
La pemphigoïde bulleuse.
La Revue de Gériatrie, Tome 15, N° 4, Avril 1990.

11. Giudice GJ, Emery DJ, Diaz LA.
Cloning and primary structural analysis of the bullous pemphigoid autoantigen BP180.
J Invest Dermatol 1992 ; 99 : 243-250
12. Girard P. ; Penne G. ; Missika P.
Médecine et Chirurgie Dentaire : Problèmes médicaux en pratique quotidienne.
Editions CDP, 1988
13. Girard P., Quevauvillers J., Jeandot J., Perlemuter L.
Dictionnaire médical du chirurgien-dentiste.
Masson 1997.
14. Goldberg M., et coll.
Tissus non minéralisés et milieu buccal, histologie et biologie.
Masson pages 1-57.
15. Goldstein, B.H.
Immunofluorescent findings in oral bullous lichen planus.
J. Oral Med. 34(1) : 8, 1979.
16. Heritier H.
Anatomie Pathologique des dents et de la muqueuse buccale.
MASSON. 1992.
17. Hindsen M., Christensen O.B., Gruic V., Lofberg H.
Fixed eruption : an immunohistochemical investigation of the acute and healing phase.
Br J Dermatol 116 : 351-360. 1987.
18. Joly P.
Pemphigus.
Médecine Thérapeutique Volume 2 – mars 1996, n° 3. Pages 181-185
19. Korman N.
Bullous pemphigoid.
J Am Acad Dermatol 16 : 907-924. 1987.
20. Lacour JP., Meneguzzi G., Ortonne JP.
Epidermolyses bulleuses héréditaires.
Médecine Thérapeutique Volume 2 – mars 1996, n°3.

21. Le Charpentier Y., Auriol M.
Histopathologie bucco-dentaire et maxillo-faciale.
Masson Paris janvier 1998.
22. Lewis R.
Clinical outline of oral pathology : diagnosis and treatment.
Eversole second edition. 1984.
23. Lorette G.
Dermatologie buccale. Lésions vésiculeuses.
Doin éditeurs. 1997.
24. Petit L. Braham C., Nikkels A.F., Piérard-Franchimond C., Piérard G.E.
Comment je traite ... un herpès labial récurrent.
Information dentaire n°22 (29 mai 2002).
25. Pindborg J.J.
Atlas des maladies de la muqueuse buccale.
26. Roujeau J.C.
Erythème polymorphe et toxidermies médicamenteuses bulleuses.
Médecine thérapeutiques. Vol 2 – mars 1996, n°3. Pages 186-191.
27. Roujeau J.C., Guillaume J.C., Fabre J.P., Penso D., Fléchet M.L., Girre J.P.
Toxic epidermal necrolysis and Stevens-Johnson. 1990.
28. Scully C., Flint S.
Les grands atlas médicaux. Maladies de la bouche : et maladies générales à manifestations buccales.
29. Tanaka T., Parry D.A.D., Klaus-Kovtun V., Steinert P.M., Stanley J.R.
Comparaison of molecularly cloned bullous pemphigoid antigen to desmoplakin I confirms that they define a new family of cell adhesion junction plaque proteins.
J Biol Chem 266 : 12555-12559. 1991.
30. Thankappan T.P., Zachariah J.
Drug specific clinical pattern in fixed drug eruption.
Int J Dermatol 30 : 867-870. 1991.
31. Vaillant L., Goga D.
Dermatologie buccale.
Doin éditeurs. 1997.

32. Walkenstein P., al.
A slow acetylator genotype is a risk factor for sulphonamide-induced toxic epidermal necrolysis and Stevens-Johnson syndrome.
Pharmacogenetics 5 : 255-258. 1995.
33. Wang C., Kurtz M.
Cas clinique illustrant les problèmes posés par l'anesthésie pour des soins dentaires dans une épidermolyse bulleuse congénitale.
AOS n° 166, 1989.
34. Yetiv, J. Z., et al.
Erythema multiforme and the Stevens-Johnson syndrome.
South . Med. J. 73 :599, 1980.
- S1. <http://denguezli.tripod.com> (site internet)



Table des Matières

Table des Matières



I) Introduction

II) La muqueuse buccale saine

III) Rappels sur les défenses immunitaires

IV) Les Bulles :

A) Les Bulles intra-épithéliales :

1. Les Bulles d'installation aiguë :

a) Les bulles liées à une agression physique ou chimique :

- La chéilite allergique
- L'érythème polymorphe
 - 1) Définition
 - 2) Etiopathogénie
 - 3) Aspects cliniques
 - Aspects cutanés
 - Aspect muqueux
 - 4) Traitements
 - 5) Rôle du chirurgien-dentiste
- Les syndromes de Stevens-Johnson et de Lyell
 - 1) Définition
 - 2) Etiologies
 - 3) Pathogénie
 - 4) Aspects cliniques
 - Au niveau cutané
 - Au niveau muqueux
 - 5) Diagnostic
 - 6) Diagnostic différentiel

- Précoce
- A la phase d'état

7) Les examens complémentaires :

- NFS
- Histopathologie cutanée

8) Evolution et pronostic

9) Prise en charge et traitements

- L'érythème pigmenté fixe

b) Les bulles liées à un agent infectieux :

- L'herpès, la varicelle et le zona :

a) L'herpès

- Définition
- Primo-infection
- Diagnostic
- Traitement
- Prévention des récurrences
- Traitement prospectif des récurrences

b) La varicelle

- Définition
- Epidémiologie
- Manifestations cliniques
- Complications
- Diagnostic
- Traitement

c) Le zona

- Définition
- Aspects cliniques
- Formes cliniques

- Complications
- Traitement
- L'impétigo bulleux
 - Définition
 - Précautions lors des soins
 - Précautions lors des prescriptions



2. Les Bulles chroniques :

- Les pemphigus auto-immuns

Définition

- a) Le pemphigus végétant
- b) Le pemphigus vulgaire
 - b.1) Caractéristiques cliniques
 - Aspects muqueux
 - b.2) Le Terrain génétique
 - b.3) Pemphigus médicamenteux induits
 - b.4) Mise en évidence de l'antigène cible des auto-anticorps
 - b.5) Diagnostic et diagnostic différentiel
 - b.6) Pronostic et traitement

B) Les Bulles sous-épithéliales :

1. Les Bulles jonctionnelles :

- a) La pemphigoïde cicatricielle

Définition

Traitement

b) La pemphigoïde bulleuse

Définition

Aspects cliniques

Diagnostic

Traitements

c) La pemphigoïde gestationnelle

Aspects cliniques

Diagnostic

Diagnostic différentiel

Pronostic fœtal

Physiopathologie

Traitement

Conclusion



2. Autres Bulles sous-épithéliales :

a) La dermatite herpétiforme (de Dürhing-Brocq)

a.1) Définition

a.2) Aspects cliniques

a.3) Diagnostic différentiel

a.4) Traitement

C) Les épidermolyses bulleuses héréditaires

1. Généralités

2. Classification actuelle des épidermolyses bulleuses héréditaires

3. Les épidermolyses simples ou épidermolytiques

4. Les épidermolyses bulleuses jonctionnelles

5. Conclusion et rôle du chirurgien-dentiste

V) Conclusion

FACULTE DE CHIRURGIE DENTAIRE

Jury : Président : J-P. LOUIS – Professeur des Universités
 Juges : C. STRAZIELLE – Professeur des Universités
 C. WANG – Maître des Conférences des Universités
 P. GANGLOFF – Maître de Conférences des Universités



Thèse pour obtenir le diplôme D'Etat de Docteur en Chirurgie Dentaire

présentée par: **Monsieur GOUET Jean-Sébastien**

né(e) à: **BESANÇON (Doubs)**

le **14 mai 1975**

et ayant pour titre : «**Les stomatites bulleuses.**»

Le Président du jury,

J-P. LOUIS

Le Doyen,
de la Faculté de Chirurgie Dentaire



Autorise à soutenir et imprimer la thèse

n° 1511

NANCY, le *4 novembre 2002*

Le Président de l'Université Henri Poincaré, Nancy-1

Cl. BURLET
LE PRESIDENT
UNIVERSITE HENRI POINCARÉ NANCY 1

