



**HAL**  
open science

# Etude des performances du scanner parathyroïdien biphasique et de l'IRM cervicale pré-opératoire pour la localisation des parathyroïdes pathologiques par rapport à l'écho-scintigraphie parathyroïdienne et aux résultats de la chirurgie : une étude prospective sur 55 patients

Guillaume Lecoanet

## ► To cite this version:

Guillaume Lecoanet. Etude des performances du scanner parathyroïdien biphasique et de l'IRM cervicale pré-opératoire pour la localisation des parathyroïdes pathologiques par rapport à l'écho-scintigraphie parathyroïdienne et aux résultats de la chirurgie : une étude prospective sur 55 patients. Sciences du Vivant [q-bio]. 2015. hal-01733288

**HAL Id: hal-01733288**

**<https://hal.univ-lorraine.fr/hal-01733288>**

Submitted on 14 Mar 2018

**HAL** is a multi-disciplinary open access archive for the deposit and dissemination of scientific research documents, whether they are published or not. The documents may come from teaching and research institutions in France or abroad, or from public or private research centers.

L'archive ouverte pluridisciplinaire **HAL**, est destinée au dépôt et à la diffusion de documents scientifiques de niveau recherche, publiés ou non, émanant des établissements d'enseignement et de recherche français ou étrangers, des laboratoires publics ou privés.



## AVERTISSEMENT

Ce document est le fruit d'un long travail approuvé par le jury de soutenance et mis à disposition de l'ensemble de la communauté universitaire élargie.

Il est soumis à la propriété intellectuelle de l'auteur. Ceci implique une obligation de citation et de référencement lors de l'utilisation de ce document.

D'autre part, toute contrefaçon, plagiat, reproduction illicite encourt une poursuite pénale.

Contact : [ddoc-thesesexercice-contact@univ-lorraine.fr](mailto:ddoc-thesesexercice-contact@univ-lorraine.fr)

## LIENS

Code de la Propriété Intellectuelle. articles L 122. 4

Code de la Propriété Intellectuelle. articles L 335.2- L 335.10

[http://www.cfcopies.com/V2/leg/leg\\_droi.php](http://www.cfcopies.com/V2/leg/leg_droi.php)

<http://www.culture.gouv.fr/culture/infos-pratiques/droits/protection.htm>

## THÈSE

pour obtenir le grade de

DOCTEUR EN MÉDECINE

Présentée et soutenue publiquement

dans le cadre du troisième cycle de Médecine spécialisée

Par

Guillaume LECOANET  
06/03/2015

Etude des performances du scanner parathyroïdien biphasique et de l'IRM cervicale pré-opératoire pour la localisation des parathyroïdes pathologiques par rapport à l'écho-scintigraphie parathyroïdienne et aux résultats de la chirurgie : une étude prospective sur 55 patients.

Examineurs de la thèse :

Mme le Professeur Valérie Laurent,  
M. le Professeur Laurent Bressler,  
M. le Professeur Laurent Brunaud,  
M. le Docteur Jean-Claude Mayer,  
M. le Docteur Xavier Orry,

Président de thèse  
Juge  
Juge  
Juge  
Juge



**UNIVERSITÉ  
DE LORRAINE**



FACULTÉ de MÉDECINE  
NANCY

**Président de l'Université de Lorraine :  
Professeur Pierre MUTZENHARDT**

**Doyen de la Faculté de Médecine  
Professeur Marc BRAUN**

**Vice-doyens**

Pr Karine ANGIOI-DUPREZ, Vice-Doyen  
Pr Marc DEBOUVERIE, Vice-Doyen

**Assesseurs :**

**Premier cycle :** Dr Guillaume GAUCHOTTE

**Deuxième cycle :** Pr Marie-Reine LOSSER

**Troisième cycle :** Pr Marc DEBOUVERIE

*Innovations pédagogiques :* Pr Bruno CHENUÉL

*Formation à la recherche :* Dr Nelly AGRINIER

*Animation de la recherche clinique :* Pr François ALLA

*Affaires juridiques et Relations extérieures :* Dr Frédérique CLAUDOT

*Vie Facultaire et SIDES :* Dr Laure JOLY

*Relations Grande Région :* Pr Thomas FUCHS-BUDER

*Etudiant :* M. Lucas SALVATI

**Chargés de mission**

*Bureau de docimologie :* Dr Guillaume GAUCHOTTE

*Commission de prospective facultaire :* Pr Pierre-Edouard BOLLAERT

*Universitarisation des professions paramédicales :* Pr Annick BARBAUD

*Orthophonie :* Pr Cécile PARIETTI-WINKLER

*PACES :* Dr Chantal KOHLER

*Plan Campus :* Pr Bruno LEHEUP

*International :* Pr Jacques HUBERT

=====

**DOYENS HONORAIRES**

Professeur Jean-Bernard DUREUX - Professeur Jacques ROLAND - Professeur Patrick NETTER

Professeur Henry COUDANE

=====

**PROFESSEURS HONORAIRES**

Jean-Marie ANDRE - Daniel ANTHOINE - Alain AUBREGE - Gérard BARROCHE - Alain BERTRAND - Pierre BEY

Marc-André BIGARD - Patrick BOISSEL - Pierre BORDIGONI - Jacques BORRELLY - Michel BOULANGE

Jean-Louis BOUTROY - Jean-Claude BURDIN - Claude BURLET - Daniel BURNEL - Claude CHARDOT -

François CHERRIER - Jean-Pierre CRANCE - Gérard DEBRY - Jean-Pierre DELAGOUTTE - Emile de

LAVERGNE - Jean-Pierre DESCHAMPS

Jean-Bernard DUREUX - Gérard FIEVE - Jean FLOQUET - Robert FRISCH - Alain GAUCHER - Pierre

GAUCHER

Hubert GERARD - Jean-Marie GILGENKRANTZ - Simone GILGENKRANTZ - Oliéro GUERCI - Claude HURIET

Christian JANOT - Michèle KESSLER - François KOHLER - Jacques LACOSTE - Henri LAMBERT - Pierre

LANDES

Marie-Claire LAXENAIRE - Michel LAXENAIRE - Jacques LECLERE - Pierre LEDERLIN - Bernard LEGRAS

Jean-Pierre MALLIÉ - Michel MANCIAUX - Philippe MANGIN - Pierre MATHIEU - Michel MERLE - Denise

MONERET-VAUTRIN - Pierre MONIN - Pierre NABET - Jean-Pierre NICOLAS - Pierre PAYSANT - Francis PENIN

- Gilbert PERCEBOIS

Claude PERRIN - Guy PETIET - Luc PICARD - Michel PIERSON – François PLENAT - Jean-Marie POLU - Jacques POUREL Jean PREVOT - Francis RAPHAEL - Antoine RASPILLER – Denis REGENT - Michel RENARD - Jacques ROLAND  
René-Jean ROYER - Daniel SCHMITT - Michel SCHMITT - Michel SCHWEITZER - Daniel SIBERTIN-BLANC - Claude SIMON Danièle SOMMELET - Jean-François STOLTZ - Michel STRICKER - Gilbert THIBAUT- Augusta TREHEUX - Hubert UFFHOLTZ Gérard VAILLANT - Paul VERT - Colette VIDAILHET - Michel VIDAILHET – Jean-Pierre VILLEMOT - Michel WAYOFF  
Michel WEBER

=====

## PROFESSEURS ÉMÉRITES

Professeur Gérard BARROCHE – Professeur Pierre BEY - Professeur Marc-André BIGARD – Professeur Jean-Pierre CRANCE Professeur Jean-Pierre DELAGOUTTE – Professeure Michèle KESSLER - Professeur Jacques LECLERE

Professeur Pierre MONIN - Professeur Jean-Pierre NICOLAS - Professeur Luc PICARD – Professeur François PLENAT Professeur Jacques POUREL - Professeur Michel SCHMITT – Professeur Daniel SIBERTIN-BLANC Professeur Hubert UFFHOLTZ - Professeur Paul VERT - Professeure Colette VIDAILHET - Professeur Michel VIDAILHET Professeur Michel WAYOFF

---

---

## PROFESSEURS DES UNIVERSITÉS - PRATICIENS HOSPITALIERS

*(Disciplines du Conseil National des Universités)*

### 42<sup>ème</sup> Section : MORPHOLOGIE ET MORPHOGENÈSE

#### 1<sup>ère</sup> sous-section : *(Anatomie)*

Professeur Gilles GROSDIDIER - Professeur Marc BRAUN

#### 2<sup>ème</sup> sous-section : *(Cytologie et histologie)*

Professeur Bernard FOLIGUET – Professeur Christo CHRISTOV

#### 3<sup>ème</sup> sous-section : *(Anatomie et cytologie pathologiques)*

Professeur Jean-Michel VIGNAUD

### 43<sup>ème</sup> Section : BIOPHYSIQUE ET IMAGERIE MÉDECINE

#### 1<sup>ère</sup> sous-section : *(Biophysique et médecine nucléaire)*

Professeur Gilles KARCHER – Professeur Pierre-Yves MARIE – Professeur Pierre OLIVIER

#### 2<sup>ème</sup> sous-section : *(Radiologie et imagerie médecine)*

Professeur Michel CLAUDON – Professeure Valérie CROISÉ-LAURENT

Professeur Serge BRACARD – Professeur Alain BLUM – Professeur Jacques FELBLINGER - Professeur René ANXIONNAT

### 44<sup>ème</sup> Section : BIOCHIMIE, BIOLOGIE CELLULAIRE ET MOLÉCULAIRE, PHYSIOLOGIE ET NUTRITION

#### 1<sup>ère</sup> sous-section : *(Biochimie et biologie moléculaire)*

Professeur Jean-Louis GUÉANT – Professeur Jean-Luc OLIVIER – Professeur Bernard NAMOUR

#### 2<sup>ème</sup> sous-section : *(Physiologie)*

Professeur François MARCHAL – Professeur Bruno CHENUÉL – Professeur Christian BEYAERT

#### 3<sup>ème</sup> sous-section : *(Biologie Cellulaire)*

Professeur Ali DALLLOUL

#### 4<sup>ème</sup> sous-section : *(Nutrition)*

Professeur Olivier ZIEGLER – Professeur Didier QUILLIOT - Professeure Rosa-Maria RODRIGUEZ-GUEANT

### 45<sup>ème</sup> Section : MICROBIOLOGIE, MALADIES TRANSMISSIBLES ET HYGIÈNE

#### 1<sup>ère</sup> sous-section : *(Bactériologie – virologie ; hygiène hospitalière)*

Professeur Alain LE FAOU - Professeur Alain LOZNIÉWSKI – Professeure Evelyne SCHVOERER

#### 2<sup>ème</sup> sous-section : *(Parasitologie et Mycologie)*

Professeure Marie MACHOUART

#### 3<sup>ème</sup> sous-section : *(Maladies infectieuses ; maladies tropicales)*

Professeur Thierry MAY – Professeur Christian RABAUD – Professeure Céline PULCINI

### 46<sup>ème</sup> Section : SANTÉ PUBLIQUE, ENVIRONNEMENT ET SOCIÉTÉ

#### 1<sup>ère</sup> sous-section : *(Épidémiologie, économie de la santé et prévention)*

Professeur Philippe HARTEMANN – Professeur Serge BRIANÇON - Professeur Francis GUILLEMIN

Professeur Denis ZMIROU-NAVIER – Professeur François ALLA

#### 2<sup>ème</sup> sous-section : *(Médecine et santé au travail)*

Professeur Christophe PARIS

**3<sup>ème</sup> sous-section : (Médecine légale et droit de la santé)**

Professeur Henry COUDANE

**4<sup>ème</sup> sous-section : (Biostatistiques, informatique médicale et technologies de communication)**

Professeure Eliane ALBUISSON – Professeur Nicolas JAY

**47<sup>ème</sup> Section : CANCÉROLOGIE, GÉNÉTIQUE, HÉMATOLOGIE, IMMUNOLOGIE**

**1<sup>ère</sup> sous-section : (Hématologie ; transfusion)**

Professeur Pierre FEUGIER

**2<sup>ème</sup> sous-section : (Cancérologie ; radiothérapie)**

Professeur François GUILLEMIN – Professeur Thierry CONROY - Professeur Didier PEIFFERT

Professeur Frédéric MARCHAL

**3<sup>ème</sup> sous-section : (Immunologie)**

Professeur Gilbert FAURE – Professeur Marcelo DE CARVALHO-BITTENCOURT

**4<sup>ème</sup> sous-section : (Génétique)**

Professeur Philippe JONVEAUX – Professeur Bruno LEHEUP

**48<sup>ème</sup> Section : ANESTHÉSIOLOGIE, RÉANIMATION, MÉDECINE D'URGENCE, PHARMACOLOGIE ET THÉRAPEUTIQUE**

**1<sup>ère</sup> sous-section : (Anesthésiologie - réanimation ; médecine d'urgence)**

Professeur Claude MEISTELMAN – Professeur Hervé BOUAZIZ - Professeur Gérard AUDIBERT

Professeur Thomas FUCHS-BUDER – Professeure Marie-Reine LOSSER

**2<sup>ème</sup> sous-section : (Réanimation ; médecine d'urgence)**

Professeur Alain GERARD - Professeur Pierre-Édouard BOLLAERT - Professeur Bruno LÉVY – Professeur Sébastien GIBOT

**3<sup>ème</sup> sous-section : (Pharmacologie fondamentale ; pharmacologie clinique ; addictologie)**

Professeur Patrick NETTER – Professeur Pierre GILLET – Professeur J.Y. JOUZEAU (*pharmacien*)

**4<sup>ème</sup> sous-section : (Thérapeutique ; médecine d'urgence ; addictologie)**

Professeur François PAILLE – Professeur Faiez ZANNAD - Professeur Patrick ROSSIGNOL

**49<sup>ème</sup> Section : PATHOLOGIE NERVEUSE ET MUSCULAIRE, PATHOLOGIE MENTALE, HANDICAP ET RÉÉDUCATION**

**1<sup>ère</sup> sous-section : (Neurologie)**

Professeur Hervé VESPIGNANI - Professeur Xavier DUCROCQ – Professeur Marc DEBOUVERIE

Professeur Luc TAILLANDIER - Professeur Louis MAILLARD – Professeure Louise TYVAERT

**2<sup>ème</sup> sous-section : (Neurochirurgie)**

Professeur Jean-Claude MARCHAL – Professeur Jean AUQUE – Professeur Olivier KLEIN

Professeur Thierry CIVIT - Professeure Sophie COLNAT-COULBOIS

**3<sup>ème</sup> sous-section : (Psychiatrie d'adultes ; addictologie)**

Professeur Jean-Pierre KAHN – Professeur Raymund SCHWAN

**4<sup>ème</sup> sous-section : (Pédopsychiatrie ; addictologie)**

Professeur Bernard KABUTH

**5<sup>ème</sup> sous-section : (Médecine physique et de réadaptation)**

Professeur Jean PAYSANT

**50<sup>ème</sup> Section : PATHOLOGIE OSTÉO-ARTICULAIRE, DERMATOLOGIE ET CHIRURGIE PLASTIQUE**

**1<sup>ère</sup> sous-section : (Rhumatologie)**

Professeure Isabelle CHARY-VALCKENAERE – Professeur Damien LOEUILLE

**2<sup>ème</sup> sous-section : (Chirurgie orthopédique et traumatologique)**

Professeur Daniel MOLE - Professeur Didier MAINARD - Professeur François SIRVEAUX – Professeur Laurent GALOIS

**3<sup>ème</sup> sous-section : (Dermato-vénéréologie)**

Professeur Jean-Luc SCHMUTZ – Professeure Annick BARBAUD

**4<sup>ème</sup> sous-section : (Chirurgie plastique, reconstructrice et esthétique ; brûlologie)**

Professeur François DAP - Professeur Gilles DAUTEL - Professeur Etienne SIMON

**51<sup>ème</sup> Section : PATHOLOGIE CARDIO-RESPIRATOIRE ET VASCULAIRE**

**1<sup>ère</sup> sous-section : (Pneumologie ; addictologie)**

Professeur Yves MARTINET – Professeur Jean-François CHABOT – Professeur Ari CHAOUAT

**2<sup>ème</sup> sous-section : (Cardiologie)**

Professeur Etienne ALIOT – Professeur Yves JUILLIERE

Professeur Nicolas SADOUL - Professeur Christian de CHILLOU DE CHURET

**3<sup>ème</sup> sous-section : (Chirurgie thoracique et cardiovasculaire)**

Professeur Thierry FOLLIGUET

**4<sup>ème</sup> sous-section : (Chirurgie vasculaire ; médecine vasculaire)**

Professeur Denis WAHL – Professeur Sergueï MALIKOV

**52<sup>ème</sup> Section : MALADIES DES APPAREILS DIGESTIF ET URINAIRE**

**1<sup>ère</sup> sous-section : (Gastroentérologie ; hépatologie ; addictologie)**

Professeur Jean-Pierre BRONOWICKI – Professeur Laurent PEYRIN-BIROULET

**3<sup>ème</sup> sous-section : (Néphrologie)**

Professeure Dominique HESTIN – Professeur Luc FRIMAT

**4<sup>ème</sup> sous-section : (Urologie)**

Professeur Jacques HUBERT – Professeur Pascal ESCHWEGE

**53<sup>ème</sup> Section : MÉDECINE INTERNE, GÉRIATRIE ET CHIRURGIE GÉNÉRALE**

**1<sup>ère</sup> sous-section : (Médecine interne ; gériatrie et biologie du vieillissement ; médecine générale ; addictologie)**

Professeur Jean-Dominique DE KORWIN – Professeur Pierre KAMINSKY - Professeur Athanase BENETOS

Professeure Gisèle KANNY – Professeure Christine PERRET-GUILLAUME

**2<sup>ème</sup> sous-section : (Chirurgie générale)**

Professeur Laurent BRESLER - Professeur Laurent BRUNAUD – Professeur Ahmet AYAV

**54<sup>ème</sup> Section : DÉVELOPPEMENT ET PATHOLOGIE DE L'ENFANT, GYNÉCOLOGIE-OBSTÉTRIQUE, ENDOCRINOLOGIE ET REPRODUCTION**

**1<sup>ère</sup> sous-section : (Pédiatrie)**

Professeur Jean-Michel HASCOET - Professeur Pascal CHASTAGNER - Professeur François FEILLET

Professeur Cyril SCHWEITZER – Professeur Emmanuel RAFFO – Professeure Rachel VIEUX

**2<sup>ème</sup> sous-section : (Chirurgie infantile)**

Professeur Pierre JOURNEAU – Professeur Jean-Louis LEMELLE

**3<sup>ème</sup> sous-section : (Gynécologie-obstétrique ; gynécologie médicale)**

Professeur Philippe JUDLIN – Professeur Olivier MOREL

**4<sup>ème</sup> sous-section : (Endocrinologie, diabète et maladies métaboliques ; gynécologie médicale)**

Professeur Georges WERYHA – Professeur Marc KLEIN – Professeur Bruno GUERCI

**55<sup>ème</sup> Section : PATHOLOGIE DE LA TÊTE ET DU COU**

**1<sup>ère</sup> sous-section : (Oto-rhino-laryngologie)**

Professeur Roger JANKOWSKI – Professeure Cécile PARIETTI-WINKLER

**2<sup>ème</sup> sous-section : (Ophtalmologie)**

Professeur Jean-Luc GEORGE – Professeur Jean-Paul BERROD – Professeure Karine ANGIOI

**3<sup>ème</sup> sous-section : (Chirurgie maxillo-faciale et stomatologie)**

Professeur Jean-François CHASSAGNE – Professeure Muriel BRIX

=====

**PROFESSEURS DES UNIVERSITÉS**

**61<sup>ème</sup> Section : GÉNIE INFORMATIQUE, AUTOMATIQUE ET TRAITEMENT DU SIGNAL**

Professeur Walter BLONDEL

**64<sup>ème</sup> Section : BIOCHIMIE ET BIOLOGIE MOLÉCULAIRE**

Professeure Sandrine BOSCHI-MULLER

=====

**PROFESSEURS DES UNIVERSITÉS DE MÉDECINE GÉNÉRALE**

Professeur Jean-Marc BOIVIN

**PROFESSEUR ASSOCIÉ DE MÉDECINE GÉNÉRALE**

Professeur associé Paolo DI PATRIZIO

=====

**MAÎTRES DE CONFÉRENCES DES UNIVERSITÉS - PRATICIENS HOSPITALIERS**

**42<sup>ème</sup> Section : MORPHOLOGIE ET MORPHOGENÈSE**

**1<sup>ère</sup> sous-section : (Anatomie)**

Docteur Bruno GRIGNON – Docteure Manuela PEREZ

**2<sup>ème</sup> sous-section : (Cytologie et histologie)**

Docteur Edouard BARRAT - Docteure Françoise TOUATI – Docteure Chantal KOHLER

**3<sup>ème</sup> sous-section : (Anatomie et cytologie pathologiques)**

Docteure Aude MARCHAL – Docteur Guillaume GAUCHOTTE

**43<sup>ème</sup> Section : BIOPHYSIQUE ET IMAGERIE MÉDECINE**

**1<sup>ère</sup> sous-section : (Biophysique et médecine nucléaire)**

Docteur Jean-Claude MAYER - Docteur Jean-Marie ESCANYE

**2<sup>ème</sup> sous-section : (Radiologie et imagerie médecine)**

Docteur Damien MANDRY – Docteur Pedro TEIXEIRA (*stagiaire*)

**44<sup>ème</sup> Section : BIOCHIMIE, BIOLOGIE CELLULAIRE ET MOLÉCULAIRE, PHYSIOLOGIE ET NUTRITION**

**1<sup>ère</sup> sous-section : (Biochimie et biologie moléculaire)**

Docteure Sophie FREMONT - Docteure Isabelle GASTIN – Docteur Marc MERTEN

Docteure Catherine MALAPLATE-ARMAND - Docteure Shyue-Fang BATTAGLIA – Docteur Abderrahim OUSSALAH (*stagiaire*)

**2<sup>ème</sup> sous-section : (Physiologie)**

Docteur Mathias POUSSEL – Docteure Silvia VARECHOVA

**3<sup>ème</sup> sous-section : (Biologie Cellulaire)**

Docteure Véronique DECOT-MAILLERET

**45<sup>ème</sup> Section : MICROBIOLOGIE, MALADIES TRANSMISSIBLES ET HYGIÈNE**

**1<sup>ère</sup> sous-section : (Bactériologie – Virologie ; hygiène hospitalière)**

Docteure Véronique VENARD – Docteure Hélène JEULIN – Docteure Corentine ALAUZET

**2<sup>ème</sup> sous-section : (Parasitologie et mycologie (type mixte : biologique))**

Docteure Anne DEBOURGOGNE (*sciences*)

**3<sup>ème</sup> sous-section : (Maladies Infectieuses ; Maladies Tropicales)**

Docteure Sandrine HENARD

**46<sup>ème</sup> Section : SANTÉ PUBLIQUE, ENVIRONNEMENT ET SOCIÉTÉ**

**1<sup>ère</sup> sous-section : (Epidémiologie, économie de la santé et prévention)**

Docteur Alexis HAUTEMANIÈRE – Docteure Frédérique CLAUDOT – Docteur Cédric BAUMANN –

Docteure Nelly AGRINIER (*stagiaire*)

**2<sup>ème</sup> sous-section (Médecine et Santé au Travail)**

Docteure Isabelle THAON

**3<sup>ème</sup> sous-section (Médecine légale et droit de la santé)**

Docteur Laurent MARTRILLE

**47<sup>ème</sup> Section : CANCÉROLOGIE, GÉNÉTIQUE, HÉMATOLOGIE, IMMUNOLOGIE**

**1<sup>ère</sup> sous-section : (Hématologie ; transfusion : option hématologique (type mixte : clinique))**

Docteur Aurore PERROT (*stagiaire*)

**2<sup>ème</sup> sous-section : (Cancérologie ; radiothérapie : oncologie (type mixte : biologique))**

Docteure Lina BOLOTINE

**4<sup>ème</sup> sous-section : (Génétique)**

Docteur Christophe PHILIPPE – Docteure Céline BONNET

**48<sup>ème</sup> Section : ANESTHÉSIOLOGIE, RÉANIMATION, MÉDECINE D'URGENCE, PHARMACOLOGIE ET THÉRAPEUTIQUE**

**3<sup>ème</sup> sous-section : (Pharmacologie fondamentale ; pharmacologie clinique)**

Docteure Françoise LAPICQUE – Docteur Nicolas GAMBIER – Docteur Julien SCALA-BERTOLA

**50<sup>ème</sup> Section : PATHOLOGIE OSTÉO-ARTICULAIRE, DERMATOLOGIE ET CHIRURGIE PLASTIQUE**

**1<sup>ère</sup> sous-section : (Rhumatologie)**

Docteure Anne-Christine RAT

**3<sup>ème</sup> sous-section : (Dermato-vénéréologie)**

Docteure Anne-Claire BURSZTEJN

**4<sup>ème</sup> sous-section : (Chirurgie plastique, reconstructrice et esthétique ; brûlologie)**

Docteure Laetitia GOFFINET-PLEUTRET

**51<sup>ème</sup> Section : PATHOLOGIE CARDIO-RESPIRATOIRE ET VASCULAIRE**

**3<sup>ème</sup> sous-section : (Chirurgie thoracique et cardio-vasculaire)**

Docteur Fabrice VANHUYSE

**4<sup>ème</sup> sous-section : (Chirurgie vasculaire ; médecine vasculaire)**

Docteur Stéphane ZUILY



**52<sup>ème</sup> Section : MALADIES DES APPAREILS DIGESTIF ET URINAIRE**

**1<sup>ère</sup> sous-section : (Gastroentérologie ; hépatologie ; addictologie)**

Docteur Jean-Baptiste CHEVAUX (*stagiaire*)

**53<sup>ème</sup> Section : MÉDECINE INTERNE, GÉRIATRIE et CHIRURGIE GÉNÉRALE**

**1<sup>ère</sup> sous-section : (Médecine interne ; gériatrie et biologie du vieillissement ; médecine générale ; addictologie)**

Docteure Laure JOLY

=====

**MAÎTRE DE CONFÉRENCE DES UNIVERSITÉS DE MÉDECINE GÉNÉRALE**

Docteure Elisabeth STEYER

=====

**MAÎTRES DE CONFÉRENCES**

**5<sup>ème</sup> Section : SCIENCES ÉCONOMIQUES**

Monsieur Vincent LHUILLIER

**19<sup>ème</sup> Section : SOCIOLOGIE, DÉMOGRAPHIE**

Madame Joëlle KIVITS

**60<sup>ème</sup> Section : MÉCANIQUE, GÉNIE MÉCANIQUE, GÉNIE CIVIL**

Monsieur Alain DURAND

**61<sup>ème</sup> Section : GÉNIE INFORMATIQUE, AUTOMATIQUE ET TRAITEMENT DU SIGNAL**

Monsieur Jean REBSTOCK

**64<sup>ème</sup> Section : BIOCHIMIE ET BIOLOGIE MOLÉCULAIRE**

Madame Marie-Claire LANHERS – Monsieur Pascal REBOUL – Monsieur Nick RAMALANJAONA

**65<sup>ème</sup> Section : BIOLOGIE CELLULAIRE**

Monsieur Jean-Louis GELLY - Madame Ketsia HESS – Monsieur Hervé MEMBRE

Monsieur Christophe NEMOS - Madame Natalia DE ISLA - Madame Nathalie MERCIER – Madame Céline HUSELSTEIN

**66<sup>ème</sup> Section : PHYSIOLOGIE**

Monsieur Nguyen TRAN

=====

**MAÎTRES DE CONFÉRENCES ASSOCIÉS**

**Médecine Générale**

Docteure Sophie SIEGRIST - Docteur Arnaud MASSON - Docteur Pascal BOUCHE

=====

**DOCTEURS HONORIS CAUSA**

Professeur Charles A. BERRY (1982)  
*Centre de Médecine Préventive, Houston (U.S.A)*  
Professeur Pierre-Marie GALETTI (1982)  
*Brown University, Providence (U.S.A)*  
Professeure Mildred T. STAHLMAN (1982)  
*Vanderbilt University, Nashville (U.S.A)*  
Professeur Théodore H. SCHIEBLER (1989)  
*Institut d'Anatomie de Würzburg (R.F.A)*  
*Université de Pennsylvanie (U.S.A)*  
Professeur Mashaki KASHIWARA (1996)  
*Research Institute for Mathematical Sciences de Kyoto (JAPON)*

Professeure Maria DELIVORIA-PAPADOPOULOS (1996)  
Professeur Ralph GRÄSBECK (1996)  
*Université d'Helsinki (FINLANDE)*  
Professeur James STEICHEN (1997)  
*Université d'Indianapolis (U.S.A)*  
Professeur Duong Quang TRUNG (1997)  
*Université d'Hô Chi Minh-Ville (VIËTNAM)*  
Professeur Daniel G. BICHET (2001)  
*Université de Montréal (Canada)*  
Professeur Marc LEVENSTON (2005)  
*Institute of Technology, Atlanta (USA)*

Professeur Brian BURCHELL (2007)  
*Université de Dundee (Royaume-Uni)*  
Professeur Yunfeng ZHOU (2009)  
*Université de Wuhan (CHINE)*  
Professeur David ALPERS (2011)  
*Université de Washington (U.S.A)*  
Professeur Martin EXNER (2012)  
*Université de Bonn (ALLEMAGNE)*

**A notre Maître et Présidente de jury,**

**Madame le Professeur Valérie Croisé-Laurent,  
Professeur de radiodiagnostic et imagerie médicale,**

Nous vous remercions pour l'honneur que vous nous avez fait en acceptant de nous conduire à travers ce travail de thèse.

L'étendue de votre savoir et la clarté de vos enseignements ont été des aides précieuses pour ce travail et la construction de nos connaissances radiologiques.

Votre pratique dévouée de la radiologie est un exemple et nous conforte chaque jour dans ce choix de spécialité. Votre immuable bonne humeur permet de la pratiquer avec un plaisir sans cesse renouvelé.

Veillez trouver dans ce travail l'expression de notre reconnaissance et d'un profond respect.

**A notre Maître et Juge,**

**Monsieur le Professeur Laurent Bressler,  
Professeur de Chirurgie générale et digestive,  
Chevalier de l'Ordre des Palmes Académiques,**

Vous nous faites l'honneur de juger notre travail.

Nous sommes particulièrement sensible à votre participation à notre jury de thèse et nous tenons à vous remercier de votre accueil.

Veillez trouver dans ce travail, l'expression de notre profond respect et de nos remerciements.

**A notre Maître et Juge,**

**Monsieur le Professeur Laurent Brunaud,  
Professeur de chirurgie générale et digestive**

Vous nous faites l'honneur d'accepter de juger ce travail.

Nous vous remercions pour votre aide continue, votre disponibilité. Nous vous remercions de nous avoir transmis le goût et l'intérêt que vous portez à cette pathologie parathyroïdienne.

Veillez trouver dans ce travail, le témoignage d'un profond respect et d'une sincère reconnaissance.

**A notre Juge,**

**Monsieur le Docteur Jean-Claude Mayer,  
Médecin nucléaire, maître de conférence**

Vous nous faites l'honneur d'accepter de juger ce travail.

Vous portez très haut la science de la localisation des parathyroïdes hyperfonctionnelles.

Nous sommes particulièrement sensible à l'accueil que vous nous avez fait et à l'attention que vous nous avez portée, votre aide a été précieuse.

Veillez trouver dans ce travail, l'expression de notre profond respect et de nos remerciements.

**A notre Juge,**

**Monsieur le Docteur Xavier Orry,  
Radiologue, Assistant chef de clinique,**

Vous nous faites l'honneur de juger notre travail.

Vous nous avez fait l'honneur de bien vouloir être un des double aveugle de cette étude, d'être un co-interne puis un chef de clinique disponible et lumineux ,voire éblouissant.

Veillez trouver dans ce travail, l'expression de toute notre reconnaissance.

## **A Mes Maîtres d'internat,**

M. le Professeur Régent, M. le Professeur Claudon, M. le Professeur Blum, M. le Professeur Bracard, M. le Professeur Anxionnat, M. le professeur Braun.

M. le Docteur Mandry, Mme le Docteur Sido, M. le Docteur Tissier, M. le Docteur Jausset, M. le Docteur Oliver, Mme le Docteur Sellal, Mme le Docteur Petit, M. le Docteur Grignon, M. le Docteur Texeira, Mme le Docteur Lecocq-Teixera, M. le Docteur Louis, M. le Docteur Lux, M. le Docteur Osemont, Mme le Docteur Schmitt, Mme le Docteur Derelle, Mme le Docteur Planel, Mme le Docteur Domingo-Ayllon,

M. le Docteur Thomas, M. le Docteur Becker, M. le Docteur Denny,

Mr le Professeur Auque, M. le Professeur Marchal, Mme le Professeur Colnat-Coulbois, M. le Professeur Klein, Mme le Docteur Pinelli, Mme le Docteur Merlot,

M. le Docteur Talbi, M. le Docteur Meley,

M. le Docteur Henrot, M. le Docteur Troufléau, M. le Docteur Boyer, M. le Docteur Oldrini, M. le Docteur Lesanne, Mme le Docteur Moisei,

M. le Docteur Fagniez, M. le Docteur Bassnagel, Mme le Docteur Gretzinger, M. le Docteur Geissler,

Vous êtes les principaux fondateurs de mes connaissances radiologiques, médicales et chirurgicales. Puissiez-vous en être infiniment remerciés et recevoir l'expression de mon profond respect et de mon admiration.

**A toutes les équipes de manipulateurs, de secrétaires et d'infirmiers des différents services de Nancy brabois, central, le CAV et Majorelle, Epinal et Metz.** Cela a été un plaisir de travailler avec vous chaque jour, le plus souvent dans la joie et la bonne humeur.

**A mes co-internes de Radiologie** : j'ai été très heureux de partager avec vous ces années de formation. Vous m'avez beaucoup appris et je vous en remercie.

A Stéphanie d'avoir relu ces parathyroïdes. Tu as été très rapide, efficace et hypersensible, bravo!

Clotilde, merci de partager ma vie qui j'espère sera riche de joie et de bonheur comme elle l'est depuis le début. Cela n'aurait pas été possible sans toi, je m'en rends compte un peu plus chaque jour.

A notre fille, ses petits yeux ronds rieurs, qui nous comble de joie chaque jour.

A ma maman de nous avoir appris tant de choses sur pas mal de sujets, une certaine ouverture d'esprit mais aussi que l'on ne sait rien. Merci pour tout.

A mon père de nous avoir toujours dit de pas faire médecine, on sera peut être d'accord avec toi dans quelques années....

A Patrice d'avoir été présent et d'avoir été à certains moments un véritable réconfort.

Merci à mon frère jumeau de m'avoir supporté si longtemps et d'avoir été tour à tour et en même temps frère-meilleur ami, camarade de classe, de promotion. C'est tout ça un jumeau. Cette complicité gémellaire même si elle n'est plus quotidienne ne s'oublie pas et est quelque chose de très particulier. A ma belle soeur et à ma nièce Margaux.

A ma soeur Marianne, Edouard et leurs deux petites filles : c'est toujours un plaisir de vous voir, En espérant que nous pourrons venir plus souvent.

A mon petit frère Paul, le plus petit mais le plus costaud.

A mes cousins, cousines, oncles et tantes pour tous ces moments passés ensemble à la montagne ou à Arcachon.

A ma belle famille de m'avoir accueilli avec simplicité et bienveillance.



A mes amis :

A Romain, je sais pas si t'as besoin et que ca te plairait vraiment qu'on te dise quelques chose dans des remerciements de thèse et c'est ça qui me plaît.

A Kévin, depuis le lycée que nous nous connaissons et dire que tu aurais pu être un mauvais électricien plutôt qu'un bon chirurgien.

A JB : t'inquiète on va aller se reboire des petites bières très bientôt, ca va aller mieux.

A Samos et au Jean-ped : Notre séjour dans la capitale de la Moldavie roumaine restera pour moi comme un moment à part parmi les poneys.

A Maxence pour ces parties interminables de billard, ces vacances et ce rire bien gras, Poinca...

A Stéphane Benkerroum, tu es un ami formidable. Tes attentions comme tes films sont toujours très touchants. En attendant de pouvoir fêter ça autour d'un bon aspi-chat.

A Mathieu, Marion et maintenant leurs deux enfants : c'est un plaisir de vous compter parmi nos amis.

A Nicolas : merci pour toutes ces années d'amitié.

A Romain, Laurent, Sofiane, Jonathan et à nos vacances dans le Sud et Barcelone qui resteront des souvenirs merveilleux.

A mes amis d'Epinal Anne, Nico, Morgane, Yoann, Laure, Julie, Marine, Camille préparons de bonnes Tec paf et aidons notre bon Andréi à déménager.

A Simon, nicoCarpout, Laurent, Aurélie, Aude, ThomasBB, Benjamine, Pierre-ad, Adrien, Marie, Emilien et tous mes amis de la faculté.

## SERMENT

« **A**u moment d'être admis à exercer la médecine, je promets et je jure d'être fidèle aux lois de l'honneur et de la probité. Mon premier souci sera de rétablir, de préserver ou de promouvoir la santé dans tous ses éléments, physiques et mentaux, individuels et sociaux. Je respecterai toutes les personnes, leur autonomie et leur volonté, sans aucune discrimination selon leur état ou leurs convictions. J'interviendrai pour les protéger si elles sont affaiblies, vulnérables ou menacées dans leur intégrité ou leur dignité. Même sous la contrainte, je ne ferai pas usage de mes connaissances contre les lois de l'humanité. J'informerai les patients des décisions envisagées, de leurs raisons et de leurs conséquences. Je ne tromperai jamais leur confiance et n'exploiterai pas le pouvoir hérité des circonstances pour forcer les consciences. Je donnerai mes soins à l'indigent et à quiconque me les demandera. Je ne me laisserai pas influencer par la soif du gain ou la recherche de la gloire.

Admis dans l'intimité des personnes, je tairai les secrets qui me sont confiés. Reçu à l'intérieur des maisons, je respecterai les secrets des foyers et ma conduite ne servira pas à corrompre les mœurs. Je ferai tout pour soulager les souffrances. Je ne prolongerai pas abusivement les agonies. Je ne provoquerai jamais la mort délibérément.

Je préserverai l'indépendance nécessaire à l'accomplissement de ma mission. Je n'entreprendrai rien qui dépasse mes compétences. Je les entretiendrai et les perfectionnerai pour assurer au mieux les services qui me seront demandés.

J'apporterai mon aide à mes confrères ainsi qu'à leurs familles dans l'adversité.

Que les hommes et mes confrères m'accordent leur estime si je suis fidèle à mes promesses ; que je sois déshonoré et méprisé si j'y manque ».

# PREMIÈRE PARTIE : RAPPELS

<b>I. GENERALITES</b> .....	<b>20</b>
<b>G. EMBRYOLOGIE DES GLANDES PARATHYROÏDES</b> .....	<b>20</b>
1. L'appareil branchial.....	20
2. Les parathyroïdes inférieures.....	21
3. Les parathyroïdes supérieures.....	21
<b>H. ANATOMIE</b> .....	<b>22</b>
1. Nombre.....	22
2. Morphologie.....	22
3. Dimensions et Poids.....	23
4. Situation.....	23
5. Vascularisation artérielle.....	25
6. Drainage veineux.....	25
7. Drainage lymphatique.....	26
8. Innervation.....	26
<b>I. HISTOLOGIE ET ANATOMOPATHOLOGIE</b> .....	<b>26</b>
1. Histologie.....	26
2. Anatomopathologie.....	27
<b>II. HYPERPARATHYROIDIE PRIMAIRE</b> .....	<b>30</b>
<b>A. PHYSIOPATHOLOGIE</b> .....	<b>30</b>
<b>L'hyperparathyroïdie primitive (HPT) est la conséquence d'une production excessive, inappropriée d'hormone parathyroïdienne ayant pour conséquence métabolique une hypercalcémie. L'association à une néoplasie endocrinienne multiple (MEN 1 ou 2) est très rare.</b> .....	
<b>B. EPIDEMIOLOGIE</b> .....	<b>30</b>
<b>C. CLINIQUE DE L'HYPERPARATHYROIDIE PRIMAIRE</b> .....	<b>31</b>
<b>D. BIOLOGIE</b> .....	<b>32</b>
1. Parathormone.....	32
2. Calcémie.....	32
3. Hypophosphatémie.....	32
<b>III. TRAITEMENT MÉDICAL</b> .....	<b>33</b>
<b>A. Les bisphosphonates</b> .....	<b>33</b>
<b>B. Les traitements hormonaux</b> .....	<b>33</b>
<b>C. Les calcimimétiques</b> .....	<b>33</b>
<b>D. Indication potentielle dans l'hyperparathyroïdie primaire</b> .....	<b>33</b>
<b>IV. TRAITEMENT CHIRURGICAL</b> .....	<b>35</b>
<b>A. Les techniques chirurgicales</b> .....	<b>35</b>
1. L'exploration cervicale bilatérale.....	35
2. Les explorations unilatérales et focales dites mini-invasives.....	36
<b>B. Les résultats des différents types de chirurgie</b> .....	<b>38</b>
<b>C. Les complications</b> .....	<b>40</b>
1. L'hypocalcémie.....	40
2. La paralysie récurrentielle.....	40
3. Les autres complications.....	40
4. La rançon cicatricielle.....	41
<b>D. Le coût</b> .....	<b>41</b>
<b>E. Les recommandations actuelles</b> .....	<b>42</b>
1. Les indications opératoires.....	42
2. Le choix du type de chirurgie.....	43
3. Les examens complémentaires recommandés.....	43

<b>V. IMAGERIE.....</b>	<b>44</b>
<b>A. ECHOGRAPHIE .....</b>	<b>44</b>
1. Technique .....	44
2. Sémiologie radiologique .....	44
3. Performance de l'échographie .....	44
4. Les limites de l'échographie parathyroïdienne.....	45
<b>B. SCINTIGRAPHIE PARATHYROÏDIENNE.....</b>	<b>48</b>
1. Technique et sémiologie scintigraphique.....	48
2. Performances .....	50
3. Les limites de la scintigraphie .....	52
<b>C. SCANNER PARATHYROÏDIEN .....</b>	<b>55</b>
1. Technique .....	55
2. Sémiologie scanographique .....	55
3. Performances du scanner .....	56
4. Les facteurs influençant la sensibilité du scanner parathyroïdien .....	59
5. Une meilleure concordance inter-observateur .....	60
6. Combien de phases réaliser dans le scanner parathyroïdien .....	60
7. L'irradiation .....	60
8. Les coûts.....	61
9. Le temps d'examen .....	62
<b>D. IRM CERVICALE .....</b>	<b>63</b>
1. Technique .....	63
2. Sémiologie des lésions parathyroïdiennes en IRM.....	63
3. Performances de l'IRM .....	64
4. Les facteurs négativant l'IRM .....	64

## DEUXIEME PARTIE : ETUDE

<b>VI. Introduction .....</b>	<b>65</b>
<b>VII. Matériel et méthode .....</b>	<b>66</b>
<b>A. Patients .....</b>	<b>66</b>
<b>B. Localisation .....</b>	<b>66</b>
<b>C. Chirurgie.....</b>	<b>66</b>
<b>D. Anatomopathologie .....</b>	<b>67</b>
<b>E. Imagerie.....</b>	<b>67</b>
1. Scanner biphasique.....	67
2. IRM cervicale .....	68
3. Lecture des examens radiologiques.....	69
4. Echographie et Scintigraphie parathyroïdiennes .....	69
<b>F. Statistiques .....</b>	<b>71</b>
<b>VIII. Résultats .....</b>	<b>72</b>
<b>A. Patients .....</b>	<b>72</b>
<b>B. Chirurgie.....</b>	<b>72</b>
<b>C. Anatomopathologie .....</b>	<b>73</b>
<b>D. Imagerie.....</b>	<b>74</b>
1. Scanner .....	76
2. IRM .....	81
3. Echographie et Scintigraphie parathyroïdiennes .....	82
<b>E. Comparaison des résultats Echo/scintigraphie et Scanner .....</b>	<b>85</b>
<b>F. Comparaison scanner lecteur 1 et 2 .....</b>	<b>86</b>

G. Comparaison Scanner et IRM.....	86
<b>IX. Discussion .....</b>	<b>87</b>
A. Scanner biphasique .....	87
B. IRM CERVICALE .....	89
C. ECHOGRAPHIE ET SCINTIGRAPHIE PARATHYROIDIENNE.....	89
D. L'irradiation .....	90
E. Le coût .....	90
F. Limites de l'étude .....	90
<b>X. Conclusion.....</b>	<b>91</b>
<b>XI. Abréviations .....</b>	<b>94</b>
<b>XII. Bibliographie.....</b>	<b>95</b>

# PREMIÈRE PARTIE : RAPPELS

## I. GENERALITES

EMBRYOLOGIE, ANATOMIE, HISTOLOGIE ANATOMOPATHOLOGIE

### A. EMBRYOLOGIE DES GLANDES PARATHYROÏDES

La connaissance de l'anatomie et de l'embryologie des glandes parathyroïdes est indispensable à la compréhension de l'imagerie et de la chirurgie parathyroïdiennes. Tout l'enjeu de la chirurgie et de l'imagerie réside dans l'identification des glandes pathologiques et dans leur localisation. Leur localisation normale est bien expliquée par l'embryologie et celle-ci permet également de prédire leur situation ectopique. Les glandes parathyroïdes dérivent des troisième et quatrième poches pharyngées. (1)(2)

#### 1. L'appareil branchial

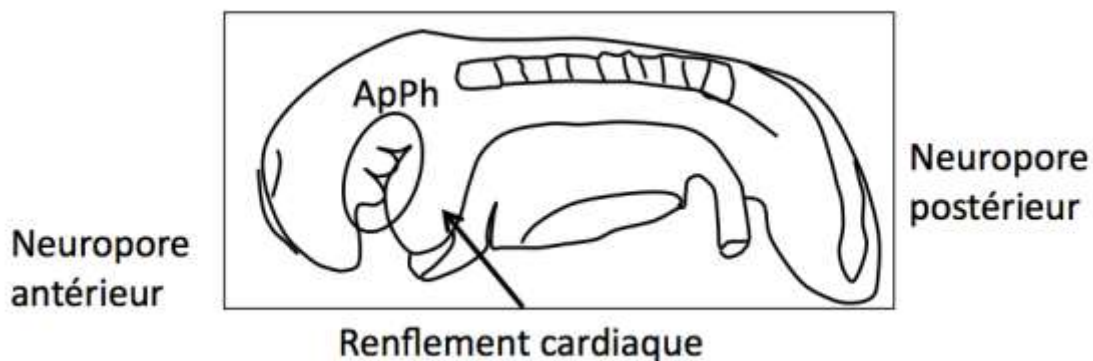
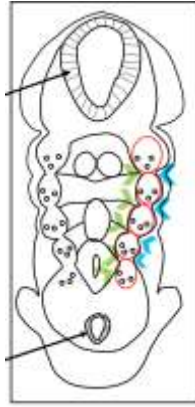


Figure 1 : l'appareil branchial à 28 jours de vie d'après Pr Bonnemaure-Mallet M Cours PACES 2014. Formation et devenir de l'appareil pharyngé

Le développement de la tête et du cou est marqué par l'apparition des arcs branchiaux à la 4ème et 5ème semaine de vie embryonnaire, donnant un aspect extérieur très caractéristique, rappelant les fentes branchiales des poissons et des amphibiens.

L'appareil pharyngé est une structure transitoire apparaissant chez l'embryon de 5 mm lors de la quatrième semaine de développement, situé dans la région céphalique et à l'origine de nombreux éléments de la face et du cou.

Il est formé de 5 paires d'arcs pharyngés mésodermiques séparés de 4 sillons pharyngés ectodermiques à l'extérieur et de 5 poches pharyngées endodermiques à l'intérieur formant les parois du pharynx primitif.



**Figure 2 : représentation d'une coupe frontale de l'appareil pharyngé à 28 jours de vie d'après Pr Bonnemaure-Mallet M Cours PACES 2014. Formation et devenir de l'appareil pharyngé. Les flèches indiquent les neuropores antérieurs et postérieurs**

Il existe 5 paires de poches branchiales en forme de ballon entre chaque arc pharyngé:

- La première poche branchiale formera la cavité tympanique, la future oreille moyenne et le canal pharyngo tympanique. La fusion des feuilletts ecto- et endodermique formera le tympan.
- La deuxième poche formera la tonsille palatine ou amygdale, des ganglions lymphatiques et persiste en partie sous forme de loge amygdalienne.
- La troisième poche (P3) contient les ébauches des glandes parathyroïde inférieure et thymique.
- La quatrième poche pharyngée est atrophiée chez l'homme et formera la glande parathyroïde supérieure et le corps ultimo-branchial. Ce corps est à l'origine des cellules C de la thyroïde.

## 2. Les parathyroïdes inférieures

Le thymus, les glandes parathyroïdes et le corps ultimo-branchial migrent de chaque côté de la ligne médiane vers leur position définitive entre le 28ème et le 52ème jour. La 3ème poche pharyngée se détache du pharynx et commence à descendre dans une direction médiale ventrale et antérieure vers la cavité thoracique antérieure. La parathyroïde inférieure progresse, attachée au pôle crânial du thymus. Lors de leur passage sur le bord latéral du lobe thyroïdien vers le 50ème jour, ces 2 organes se séparent, la parathyroïde inférieure vient au contact du pôle inférieur de la thyroïde tandis que le thymus poursuit sa descente dans le médiastin antérosupérieur pour occuper sa situation définitive et fusionner ou non avec le lobe thymique controlatéral.

## 3. Les parathyroïdes supérieures

Les glandes parathyroïdes supérieures migrent avec le corps ultimobranchial à partir du 28ème jour vers la ligne médiane. Le corps ultimobranchial avance vers l'avant et médialement puis fusionnent avec le lobe thyroïdien vers le 52ème jour. Les cellules de ce corps ultimobranchial colonisent ensuite le lobe thyroïdien pour y être totalement intégrées. La parathyroïde supérieure prend rapidement place en arrière du tiers supérieur du lobe thyroïdien homolatéral.

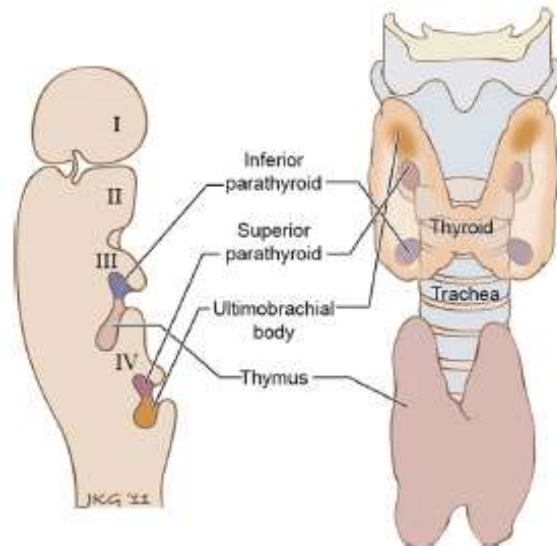


Figure 3 : La migration des 3ème et 4ème poches branchiales d'après (3)

## B. ANATOMIE

Les glandes parathyroïdes sont de petites glandes endocrines dans l'atmosphère cellulograissee comprise entre la gaine périthyroïdienne et la capsule du corps thyroïde, classiquement au voisinage des bords postéro-internes du lobe thyroïdien.

### 1. Nombre

Elles sont classiquement au nombre de quatre, paires, symétriques : les parathyroïdes supérieures (P4) et inférieures (P3). Le nombre des glandes parathyroïdes peut varier de 3 glandes dans 3% de la population à 5 glandes dans 13% des cas. (4)

### 2. Morphologie

Il peut exister de grandes variations morphologiques. On distingue des parathyroïdes compactes, ovoïdes, falciformes et lobulées où la masse glandulaire peut être fragmentée, bi ou tri-lobulée.

Plusieurs caractéristiques permettent de les différencier des structures adjacentes :

- leur consistance plus ferme que la graisse, mais plus molle et plus friable que celle du parenchyme thyroïdien
- leur couleur jaune ocre, brun chamois, plus foncée que la graisse
- leurs contours nets délimités par une capsule propre
- leur surface lisse
- leur pédicule vasculo-nerveux unique avec une artère, une veine, un lymphatique et des rameaux nerveux.



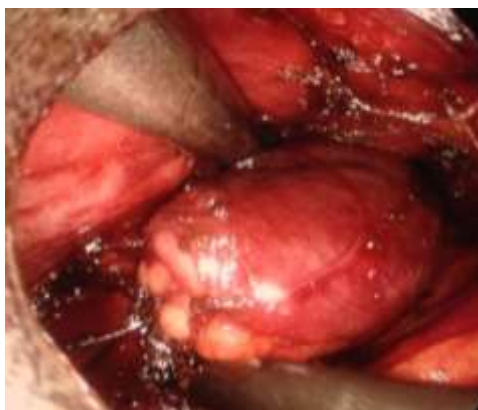

Figure 4 : Image per-opératoire vidéoscopique d'un adénome ovoïde. Pr Brunaud.

### 3. Dimensions et Poids

La taille des glandes parathyroïdes s'accroît lentement à partir de la naissance pour atteindre un maximum vers l'âge de 20 ans. Chaque glande mesure au maximum 8mm de long, 4mm de large et 2 mm d'épaisseur et pèse chacune de 20 à 50mg. Un poids supérieur à 60mg par glande est considéré comme pathologique.

### 4. Situation

La position des glandes parathyroïdes est variable et c'est tout l'enjeu de la chirurgie et de l'imagerie parathyroïdienne : localiser les parathyroïdes pathologiques.

Cette variabilité est expliquée par l'embryologie ("migration" des parathyroïdes à partir des poches branchiales) mais également par la pesanteur et la "chute" des parathyroïdes pathologiques et volumineuses dans le cou.

#### *a) Les glandes parathyroïdes supérieures (P4)*

Elles sont situées dans une zone relativement limitée, centrée sur la jonction des tiers supérieur et moyen du bord postéro-interne du lobe thyroïdien, en situation postérieure par rapport au nerf récurrent, juste au-dessus de la branche la plus crâniale de l'artère thyroïdienne inférieure.

Elles peuvent être en position moyenne dans 75 % des cas, à la hauteur du deuxième anneau trachéal, du tiers moyen du lobe thyroïdien et dans les branches de division de l'artère thyroïdienne inférieure, au niveau du croisement avec le nerf récurrent. Elles sont en position haute dans 25 % des cas, en arrière du tiers supérieur du lobe thyroïdien, en rapport avec la petite corne du cartilage thyroïde, le muscle cricopharyngien, et la zone de pénétration récurrentielle.(5)

#### *b) Les glandes parathyroïdes inférieures (P3)*

Elles ont une aire de dispersion plus importante que les parathyroïdes supérieures. Elles sont situées classiquement contre le tiers inférieur des lobes thyroïdiens près de l'artère thyroïdienne inférieure et en avant du nerf récurrent laryngé, ou en dessous du lobe thyroïdien dans le ligament thyrothymique. Elles sont donc soit en position moyenne

dans 20 % des cas, entre les branches de division de l'ATI en arrière du tiers inférieur du lobe thyroïdien soit en position basse, dans la majorité des cas, c'est-à-dire, au niveau des quatrième et cinquième anneaux trachéaux, à la limite du pôle inférieur du lobe thyroïdien, ou au sommet de la loge thymique dans le ligament thyrothymique. (5)(6)(7)

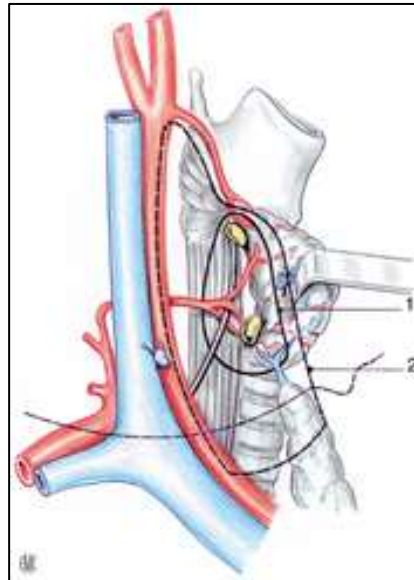


Figure 5 : En jaune les parathyroïde supérieures et inférieures. D'après (5)

### c) *Les ectopies parathyroïdiennes*

Elles sont de deux types : les ectopies congénitales secondaires à des anomalies de migration embryonnaire et les ectopies acquises par migration secondaire expliquée par un mécanisme de gravité.

Les ectopies congénitales des glandes supérieures sont relativement limitées : les positions hautes rétro-oesophagiennes et intertrachéo-oesophagiennes, latéro- ou rétro-pharyngées, intercricothyroïdiennes et intrathyroïdiennes. La localisation intrathyroïdienne est classique en raison d'une origine embryologique commune avec le corps ultimobranchial mais rare (moins de 1% des localisations).

Les ectopies congénitales des glandes inférieures sont plus marquée et s'étendent de la région sous angulo-maxillaire par absence de migration ce qui est exceptionnel, en intrathymique en raison d'une origine embryologique commune avec le thymus jusque dans le médiastin antéro-supérieur, en avant de la crosse de l'aorte et dans le péricarde.

Sous l'effet de la pesanteur, les glandes pathologiques volumineuses peuvent migrer dans le médiastin postéro-supérieur, en arrière des gros vaisseaux, en avant des corps vertébraux et latéralement à l'œsophage. Elles concernent classiquement les glandes supérieures qui prennent dans ce cas, une morphologie particulière longiligne.

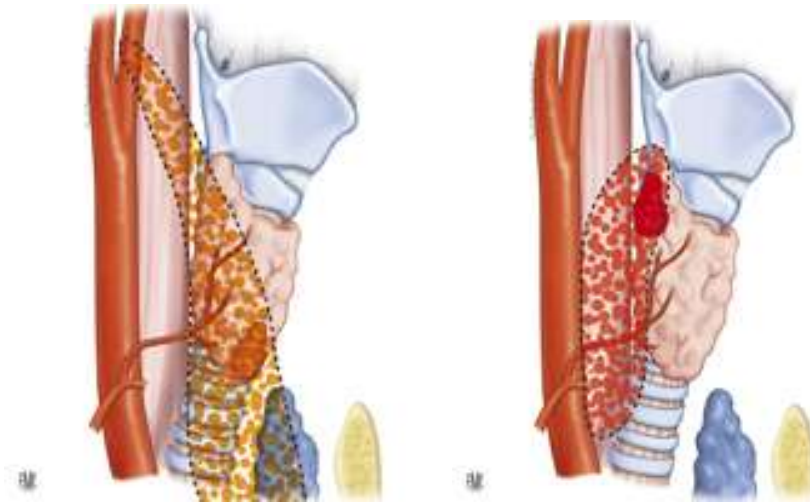


Figure 6 et 6 : Aire de dispersion des glandes parathyroïdes inférieures à droite et supérieures à gauche.  
D'après (5)

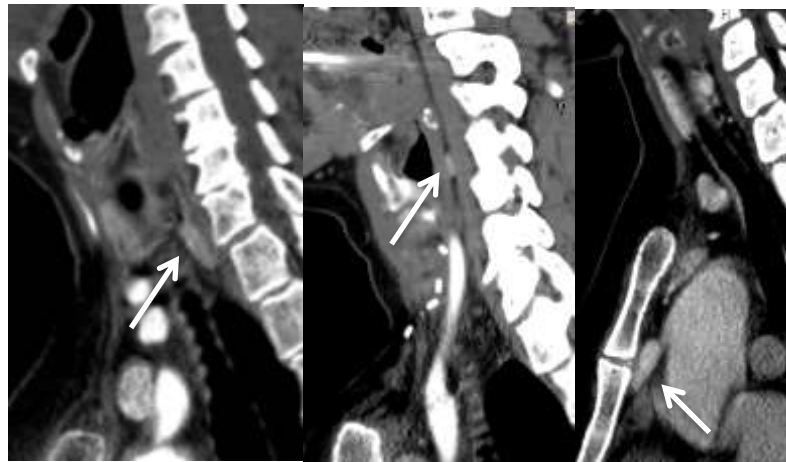


Figure 7 : A gauche : Lésion parathyroïdienne supérieure descendue en inféro-postérieure. Au milieu : lésion rétropharyngée. A droite : lésion médiastinale

## 5. Vascularisation artérielle

La vascularisation artérielle est de type terminal unique, l'artère glandulaire pénétrant dans la glande au niveau du hile où elle se divise. (5)(8) Sa longueur est variable de 1 à 4 cm.

Les artères glandulaires inférieures et supérieures proviennent à 80% des branches de division de l'artère thyroïdienne inférieure ou de l'arcade marginale postérieure d'Halsted et Evans tendue au bord postéro-interne du lobe thyroïdien entre les artères thyroïdiennes supérieure et inférieure.

La parathyroïde supérieure peut être vascularisée par une branche de l'artère thyroïdienne supérieure dans 5 à 10% des cas.

Les parathyroïdes inférieures peuvent plus rarement être vascularisée par une branche venant de la crosse de l'aorte (artère thyroïdienne moyenne), du tronc artériel brachio-céphalique ou de l'artère mammaire interne homolatérale.(7)

## 6. Drainage veineux

Il est assuré par un réseau superficiel sous-capsulaire qui conflue vers le hile et un

réseau profond de distribution plus variable, non systématisé. Les parathyroïdes supérieures se drainent vers les veines thyroïdiennes moyennes, ou vers la thyroïde. Les parathyroïdes inférieures se drainent le plus souvent dans les veines thyroïdiennes inférieures.

### 7. Drainage lymphatique

Les vaisseaux lymphatiques des glandes parathyroïdes accompagnent ceux de la glande thyroïde et aboutissent aux noeuds lymphatiques cervicaux profonds et para trachéaux.

### 8. Innervation

L'innervation est assurée le système sympahtique cervical par des rameaux péri artériels.

## C. HISTOLOGIE ET ANATOMOPATHOLOGIE

### 1. Histologie

La glande parathyroïde est entourée d'une mince capsule fibreuse de laquelle se détachent des septums qui la divise en lobules. Le parenchyme parathyroïdien est constitué de deux contingents cellulaires : les cellules principales et les cellules oxyphiles. Le tissu de soutien contient de la graisse , rare avant la puberté et augmentant avec l'âge.

Les cellules principales sont petites de 4 à 8  $\mu\text{m}$  de diamètre. Leur noyau est rond et leur cytoplasme clair, ce dernier peut même paraître vacuolaire en raison de larges plages de glycogène. Ces cellules sont responsables de la synthèse de parathormone.

Les cellules oxyphiles sont plus volumineuses, de 8 à 10  $\mu\text{m}$  de diamètre, leur noyau est petit, dense et central, parfois en voie de pycnose. Leur cytoplasme est acidophile et granulaire, à cause de très nombreuses mitochondries. Le rôle de ces cellules n'est pas connu. Pour certains, elles seraient en voie de dégénérescence; cependant, leur très grand nombre dans l'adénome parathyroïdien suggère qu'elles ont un rôle dans la synthèse de la parathormone ou dans la régulation de sa sécrétion.

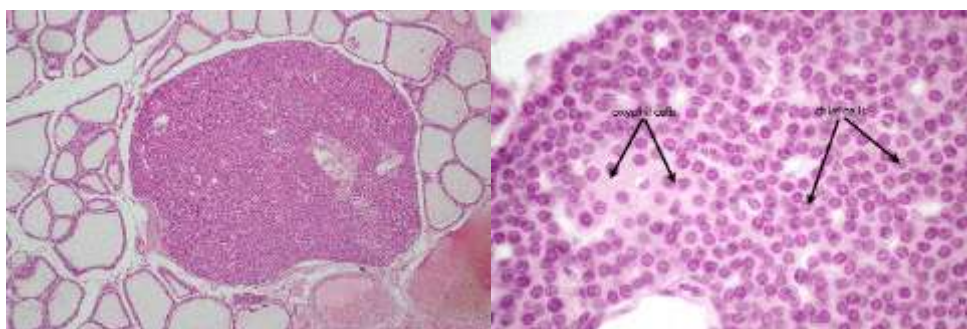


Figure 8 : A gauche : parathyroïde normale intrathyroïdienne. A droite: cellules oxyphiles et cellules principales. D'après Anabile.

## 2. Anatomopathologie

Les trois lésions fondamentales responsables des hyperparathyroïdies primaires sont l'adénome, l'hyperplasie et le carcinome. Elles peuvent être parfois difficiles à caractériser du fait du manque de spécificité des lésions anatomopathologiques permettant de les distinguer les unes des autres.

### a) L'adénome

L'adénome est une tumeur bénigne, composée de cellules principales et oxyphiles, un type cellulaire prédominant le plus souvent ; l'adénome à cellules principales est le plus fréquent. La plupart des études chirurgicales retrouvent des adénomes simples dans 80% à 90% des hyperparathyroïdies primaires, et dans 4% à 8% des adénomes doubles. (9)(10)

#### (1) Macroscopie

Ce sont des masses circonscrites, rondes ou ovalaires, souples, de couleur orange ou rougeâtre. Au contact, il existe un « rim » de tissu parathyroïdien normal. Les adénomes volumineux peuvent être remaniés, kystisés avec une fibrose péri-glandulaire plus ou moins adhérente aux tissus environnants. Les autres glandes sont le plus souvent normales voire atrophiques.

#### (2) Microscopie

Les adénomes sont bien circonscrits plus ou moins lobulés, nodulaires et volontiers encapsulés. Ils présentent une cellularité plus importante par rapport à la parathyroïde adjacente avec des adipocytes raréfiés ou absents. L'architecture est en plages, en cordons, en acini ou pseudofolliculaire. Les cellules principales prédominent avec des cellules plus claires ou oxyphiles dispersées ou en nid. Les noyaux sont augmentés de volume relativement réguliers dans leurs contours.

Des remaniements de type fibreux, hémorragiques, nécrotiques et kystiques ainsi que des calcifications sont possibles.

En périphérie, il peut persister un lambeau de parenchyme parathyroïdien non adénomateux : le «rim».

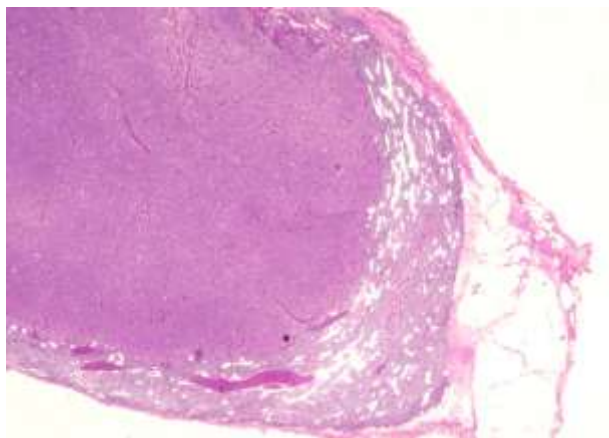


Figure 9 : Adénome parathyroïdien avec en périphérie du tissu parathyroïdien sain atrophique. D'après M Decaussin-Petrucci 2009

## **b) Les hyperplasies**

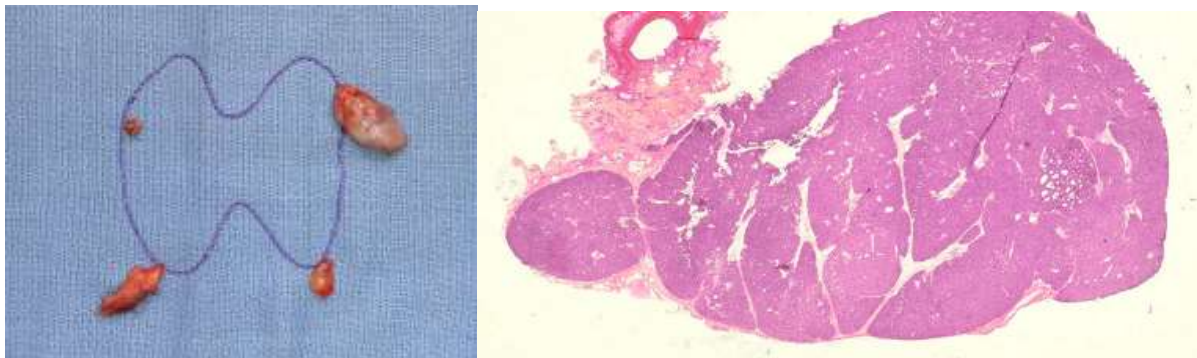
Elles représentent 5 à 10% des hyperparathyroïdies primaires(10), peuvent être définies par l'existence de quatre glandes augmentées de volume. Selon certains auteurs, la plupart des lésions des parathyroïdes étiquetées adénomes seraient en réalité des lésions d'hyperplasie asymétrique ; on en décrit trois types : l'hyperplasie à cellules claires, l'hyperplasie à cellules principales, l'hyperplasie lipomateuse. (11) Elles sont sporadiques dans 75% des cas ou familiales (NEM1, NEM2, HPT familial...)

### **(1) Macroscopie**

Elles correspondent à une augmentation de masse plus ou moins symétrique de toutes les parathyroïdes.

### **(2) Microscopie**

Les parathyroïdes sont augmentées de taille de façon diffuse ou plus nodulaire. Elles sont constituées de cellules principales majoritairement. Les cellules présentent peu ou pas de pléiomorphisme nucléaire. Le stroma est grêle mais bien vascularisé. Les adipocytes sont diminués en nombre ou parfois au contraire, ils peuvent être plus abondants : lipohyperplasie. Des remaniements kystiques, hémorragiques et fibreux sont possibles surtout dans des larges lésions. Typiquement, on n'individualise pas de "rim". Le diagnostic différentiel avec l'adénome est parfois difficile.



**Figure 10 : hyperplasie parathyroïdienne : A gauche 4 glandes pathologiques. Pr Brunaud. A droite : Absence de "rim". Coloration HES. D'après M Decaussin-Petrucci 2009**

## **c) Les carcinomes parathyroïdiens**

Ils s'observent à tout âge sans prédominance de sexe. Ils sont sporadiques, de survenue de novo ou plus rarement dans le cadre d'une HPT secondaire mais sont extrêmement rares moins de 1% des causes d'hyperparathyroïdie primaire.(10)

### **(1) Macroscopie**

Les carcinomes sont le plus souvent volumineux adhérents aux tissus adjacents et de consistance plus ferme, ils peuvent également mimer un adénome.

Le diagnostic nécessite des critères absolus que sont l'invasion capsulaire avec extension aux tissus adjacents, à la thyroïde, les engainements nerveux, l'invasion

vasculaire et la présence de métastases documentées. La récurrence locale n'est pas en soi un critère formel car elle peut être due à un ensemencement lors de la première chirurgie.

## (2) Microscopie

Les carcinomes sont d'architecture solide avec des cellules tumorales dispersées en plages, en nids ou en travées séparées par des travées fibreuses. Les cellules tumorales peuvent être de type principal, mixte ou oxyphile. L'anisocaryose peut être de légère à très marquée avec une chromatine grossière. La présence de mitoses atypiques est spécifique de malignité.

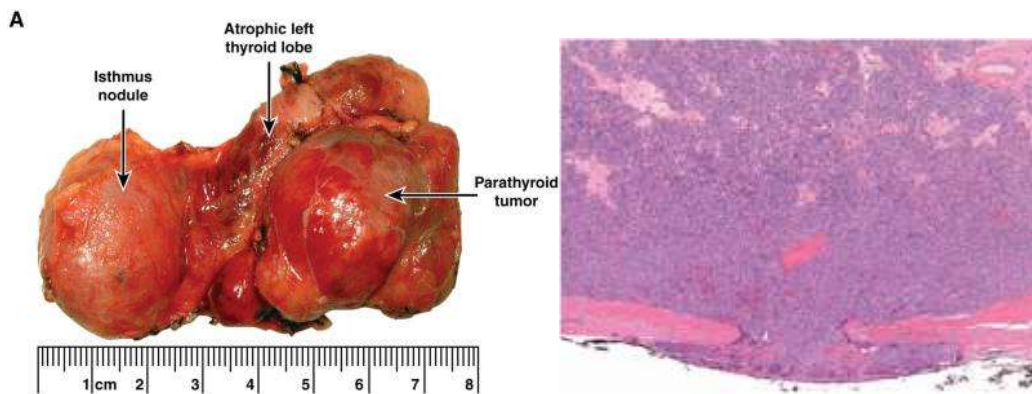


Figure 11 : Macroscopie et microscopie d'un carcinome parathyroïdien. Noter à gauche l'invasion capsulaire. Coloration HES. D'après(12)

## II. HYPERPARATHYROIDIE PRIMAIRE

L'hyperparathyroïdie primitive (HPP) est une maladie due à une sécrétion inappropriée d'hormone parathyroïdienne ayant pour conséquence une hypercalcémie. Elle est aujourd'hui le plus souvent diagnostiquée devant la découverte fortuite d'une hypercalcémie asymptomatique ou moins souvent devant une complication, le plus souvent une ostéoporose, plus rarement une complication rénale avec lithiase. La présentation clinique est le reflet de l'hypercalcémie et de l'atteinte de plusieurs organes, principalement le système cardiovasculaire, l'os et le rein. Le diagnostic est biologique, facile quand il y a augmentation de la calcémie et de l'hormone parathyroïdienne, plus difficile quand un de ces deux paramètres est normal.

### A. PHYSIOPATHOLOGIE

L'hyperparathyroïdie primitive (HPT) est la conséquence d'une production excessive, inappropriée d'hormone parathyroïdienne ayant pour conséquence métabolique une hypercalcémie. L'association à une néoplasie endocrinienne multiple (NEM 1 ou 2) est très rare.

La pathophysiologie de l'HPT est due à une perte de rétrocontrôle de la sécrétion parathyroïdienne aux variations du calcium extracellulaire dans le cas des adénomes et à une augmentation du nombre des cellules sécrétantes dans les hyperplasies.

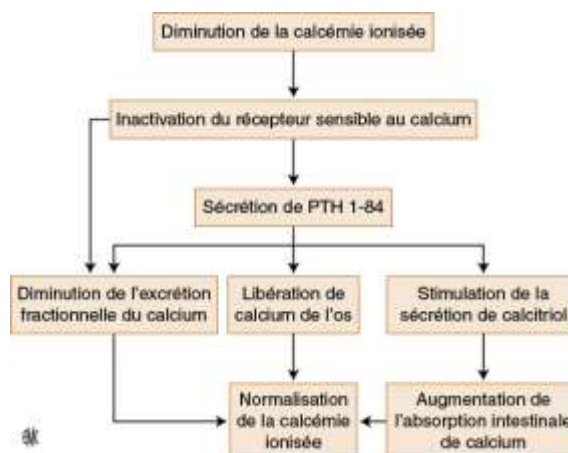


Figure 12 : Rôle de la parathormone lors d'une hypocalcémie. (13)

### B. EPIDEMIOLOGIE

Elle a changé depuis 30 ans. Avant l'introduction du dosage en routine de la calcémie, l'HPP était diagnostiquée à un stade tardif devant des lithiases rénales ou des atteintes osseuses majeures. Depuis le développement de la mesure automatisée de la calcémie, l'HPT est dépistée à un stade asymptomatique.

L'incidence annuelle est de 21,6 cas pour 100 000 personnes.(14) Les femmes sont trois fois touchées que les hommes. La femme ménopausée paraît particulièrement atteinte puisque la prévalence serait de 21 pour 1000 femmes entre 55 et 75 ans, alors que la



prévalence globale est d'un cas pour 1000 sujets normaux. La plus grande fréquence du dosage de calcium chez la femme à risque d'ostéoporose peut être une explication de cette prévalence plus élevée.

## **C. CLINIQUE DE L'HYPERPARATHYROIDIE PRIMAIRE**

### **1. Symptômes liés à l'hypercalcémie**

Ils sont rarement révélateurs de l'HPT à types de symptômes neuromusculaires, psychiques (asthénie, dépression, confusion), gastro-intestinaux (anorexie, nausées, vomissements, amaigrissement, constipation).

Les troubles psychiques sont significativement plus fréquents sous la forme d'obsession-compulsion, d'hypersensitivité, de dépression, d'anxiété, d'agressivité et d'idéation paranoïaque et évoluent favorablement rapidement après la chirurgie parathyroïdienne(15). La non-spécificité de ces symptômes rend difficile le fait de les rapporter de manière certaine à l'HPP. La pancréatite aiguë ou chronique est très rare (1,5 à 7 % des cas)

### **2. Manifestations rénales**

La maladie lithiasique n'est actuellement observée que dans 15 à 20 % des HPT (7 % des HPP asymptomatiques). Elles sont surtout présentes chez le sujet jeune et chez l'homme. L'HPT représente 5 à 10 % des étiologies des lithiases rénales. En présence d'une atteinte rénale, le risque de nouvelles lithiases ou d'évolution vers l'IR est proportionnel au degré d'hypercalcémie et d'hypercalciurie.

### **3. Manifestations cardiovasculaires**

L'hypercalcémie augmente les dépôts calcaires intracardiaques susceptibles d'avoir des conséquences fonctionnelles : ischémie myocardique en cas de calcification coronaire et dysfonctions mitrale et aortique. Ces patients ont un risque cardiovasculaires augmentées par rapport à la population générale avec un odds ratio à 2,65.(16)

### **4. Manifestations osseuses**

L'hyperparathyroïdie entraîne une ostéopénie puis une ostéoporose. L'ostéoporose dans cette pathologie est particulière car elle atteint l'os cortical avec relatif respect de l'os trabéculaire. Le risque fracturaire n'est pas augmenté dans toutes les études au moment du diagnostic(17), néanmoins, Melton et al montrent une augmentation du taux de fractures avant le diagnostic d'HPP en faveur de l'hypothèse d'une période métabolique initiale particulièrement défavorable pour l'os. (14)

## **D. BIOLOGIE**

### **1. Parathormone**

C'est la biologie qui pose le diagnostic d'HPT. Quatre-vingt-dix pour cent des hypercalcémies sont dues à un dysfonctionnement parathyroïdien ou à un cancer. C'est le dosage de parathormone (PTH) intacte 1-84 qui est le plus utile au diagnostic étiologique.

Dans les causes autres que parathyroïdiennes, le taux de PTH « intacte » est bas ou normal-bas.

### **2. Calcémie**

L'hypercalcémie en rapport avec l'importance de l'hypersécrétion de PTH. La calcémie totale peut être normale dans 5 à 22 % selon les séries de la littérature.(18) Toutefois, le calcium ionisé est pratiquement constamment augmenté. Une calcémie totale normale peut s'expliquer par une hypoalbuminémie, une acidose, une carence profonde en vitamine D.

### **3. Hypophosphatémie**

Classiquement rapportée dans l'HPT, elle est inconstante. La phosphatémie est inférieure à 0,80 mmol/l dans 50 à 70 % des cas, rarement supérieure à 1 mmol/l.

### III. TRAITEMENT MÉDICAL

Le traitement de choix de l'hyperparathyroïdie primaire est le traitement chirurgical mais pour les patients ne pouvant subir une chirurgie ou ne remplissant pas les critères d'indication chirurgicale, des traitements médicaux existent : les bisphosphonates, les traitements hormonaux substitutifs et les calcimimétiques.

#### A. Les bisphosphonates

Les bisphosphonates limitent l'activité ostéoclastique, sont des inhibiteurs de la résorption osseuse et permettent d'augmenter la densité minérale osseuse. Ils sont déjà largement utilisés dans l'ostéoporose post ménopausique ou cortico-induite et les pathologies néoplasiques. Ils ont été proposés dans cette indication. Plusieurs études étudiant l'alendronate contre placebo ont montré qu'il permettait de diminuer le turnover osseux et d'augmenter la densité minérale osseuse (DMO) de  $6,8\% \pm 0,94\%$  sur une période de 2 ans. (19)

Son action sur la calcémie et le taux de parathormone est faible voire nul, Khan et al et Parker et al montrent une tendance à la baisse mais celle-ci n'est jamais retrouvée significative :  $113\text{mg/l} \pm 0,12\text{mg/L}$  contre  $110\text{mg/l} \pm 0,06$  à 6 semaines. (20)

Mais ces résultats sur la calcémie sont d'interprétation difficile en raison d'un taux de vitamine D parfois non connu.

#### B. Les traitements hormonaux

Le traitement hormonal substitutif de la ménopause est connu pour améliorer la minéralisation osseuse chez les femmes ménopausée. (21) Un effet similaire est observé chez les femmes ménopausées avec HPT, l'effet est similaire à celui observé après traitement chirurgical. (22) Mais ce traitement ne modifie ni la calcémie, ni le taux de PTH. (23)

#### C. Les calcimimétiques

Les calcimimétiques sont des molécules mimant l'action du calcium extra-cellulaire en activant les récepteurs sensibles au calcium bloquant dans un premier temps la sécrétion de calcium et ensuite inhibant la croissance cellulaire des hyperplasies parathyroïdiennes. (24) Ce traitement représenté par le cinacalcet est efficace pour les paramètres biologiques puisqu'il permet de normaliser le taux de calcium et de PTH chez environ 80% des patients mais il ne présente a priori pas d'effet sur la minéralisation osseuse. (25) Ainsi le traitement permet de diminuer d'au moins 5mg/L le taux de calcium ou de le normaliser et de diminuer d'au moins 13% le taux de PTH sans améliorer la DMO.

#### D. Indication potentielle dans l'hyperparathyroïdie primaire

Chez les patients pour lesquels la chirurgie n'est pas réalisable, les traitements médicaux peuvent avoir leur place :

si l'objectif est d'augmenter la minéralisation osseuse, les bisphosphonates peuvent être utilisés en première intention, les traitements hormonaux substitutifs peuvent également être proposés chez les femmes ménopausées mais sont moins utilisés en raison des effets secondaires extra-osseux.

Si la normocalcémie est l'objectif principal, les calcimimétiques peuvent être utilisés en première intention.

## IV. TRAITEMENT CHIRURGICAL

La chirurgie est le seul traitement curatif de l'hyperparathyroïdie primaire. F.Mandl réalise en 1925 la première chirurgie d'adénome parathyroïdien. Depuis cette époque, les progrès de la biologie avec un dosage rapide et efficace du calcium et de la parathormone ont permis de diagnostiquer un grand nombre de patients, augmentant ainsi le nombre d'interventions. Jusque dans les années 80, la seule intervention réalisée est la cervicotomie bilatérale avec exploration des 4 loges parathyroïdiennes et de la loge thymique. Cette technique est la méthode la plus efficace et permet la guérison de plus de 95% des patients, elle est encore à l'heure actuelle considérée comme l'opération de référence.(26)

Or il est généralement observé que 85% des patients ont des pathologies uniglandulaires (PUG) rendant inutile l'exploration des 4 glandes dans plus de 3 cas sur 4. Des techniques de localisation des glandes parathyroïdes sont apparues. L'échographie parathyroïdienne apparaît dans les années 70(27), la scintigraphie au thallium au début des années 80(28) et la scintigraphie au MIBI au début des années 90(29). Leurs performances s'affinant, elles permettent de localiser les glandes pathologiques avec à l'heure actuelle une grande sensibilité(10) rendant inutile dans un certain nombre de cas une exploration bilatérale et laissant le champ ouvert aux explorations unilatérales (exploration d'un seul côté) voire focales (exploration d'une seule glande). Afin de s'assurer de la résection de la glande pathologique, les explorations unilatérales sont encadrées par un dosage peropératoire de la parathormone dont la demi-vie très courte permet de constater très rapidement sa chute et donc de s'assurer de l'exérèse complète de la lésion. Les techniques focalisées à ciel ouvert ou vidéoscopiques ont montré des performances excellentes avec des taux de guérison équivalents à l'exploration bilatérale, des complications post opératoires, hypocalcémiques, récurrentielles et hémorragiques, moindre sinon équivalente, un temps opératoire et un coût moins importants. (30)(31)(32) Ces techniques se sont largement répandues dans les années 2000.(33) Pourtant plusieurs voix s'élèvent contre ces techniques en raison d'une récurrence post-opératoire plus importante et appellent à l'abandon de ces techniques. (26)

### A. Les techniques chirurgicales

#### 1. L'exploration cervicale bilatérale

Cette technique consiste à identifier les 4 glandes parathyroïdes et à réséquer la ou les glandes pathologiques et en cas de négativité à explorer les aires de dispersion supérieures et les loges thymiques. (5)

Cette opération se fait sous anesthésie générale, patient en décubitus dorsal, un billot transversal placé sous les épaules, de manière à défléchir le cou et la tête discrètement surélevée par un anneau en caoutchouc.

- Incision dite de cervicotomie horizontale basse, environ 2 cm au-dessus du relief de la tête des clavicules aussi symétrique que possible débordant de 1 à 2 cm, de chaque côté, sur le relief des muscles sterno-cléido-mastoïdiens.
- Décollement des lambeaux cutanéograsseux supérieurs et inférieurs
- Ouverture de la loge thyroïdienne par incision verticale de la ligne médiane
- Section du muscle sternothyroïdien
- Ligature de la veine thyroïdienne latérale et ouverture latérale de la loge thyroïdienne
- Recherche des glandes parathyroïdes tout d'abord en rétrothyroïdien, le long du nerf récurrent puis dans la loge thymique
- Puis réalisation de la recherche du côté controlatéral
- Fermeture et drainage

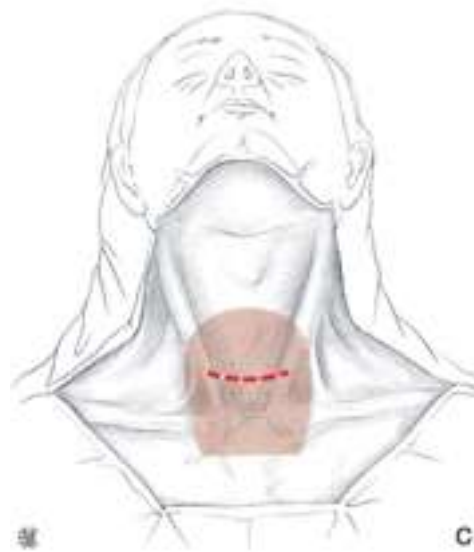


Figure 13 : position de la cicatrice de cervicotomie médiane pour une exploration bilatérale des parathyroïdes. D'après (5)

## 2. Les explorations unilatérales et focales dites mini-invasives

Ces techniques ont en commun une incision plus petite que dans les cervicotomies et sont orientées vers les glandes d'un seul côté (abord unilatéral) ou vers une seule glande (abord focal), les autres glandes n'étant la plupart du temps pas explorée.

Elles peuvent être réalisées sous anesthésie générale, loco-régionale ou locale.

Les parathyroïdectomies mini invasives peuvent être classées en 2 catégories : les parathyroïdectomies mini-invasives à ciel ouvert et les parathyroïdectomies mini invasives utilisant un endoscope.

### a) Parathyroïdectomies unilatérales à ciel ouvert

Le lieu de l'incision dépend de la localisation préopératoire. Elle peut être réalisée à trois niveaux : une incision verticale oblique le long du bord antérieur du muscle sterno-cléido-mastoïdien à une hauteur dictée par le bilan pré-opératoire, une incision

latéralisée qui correspond à la partie latérale externe d'une cervicotomie transverse traditionnelle et une incision médiane correspondant au tiers moyen d'une cervicotomie classique. (34) La technique décrite ici correspond à celle décrite par Argawal et al.(35)

- Pour un adénome supérieur : incision située environ 1 cm au dessus de la ligne habituelle de cervicotomie passant à 2 cm de la ligne des reliefs des clavicules mesurant environ 2 cm et débutant latéralement par rapport au muscle sterno-cléido-mastoïdien.
- Pour un adénome inférieur : incision située environ 1 cm sous la ligne habituelle de cervicotomie d'environ 2 cm et médiale par rapport au bord médial du muscle sterno-cléido-mastoïdien.
- Dissection entre le bord médial du muscle sterno-cléido-mastoïdien et les muscles infra-hyoïdiens pour atteindre l'espace prévertébral puis dissection de l'espace situé entre le pédicule carotido-jugulaire et la face latérale et postérieure de la thyroïde jusqu'à atteindre le plan prévertébral.
- Section de la veine thyroïdienne moyenne si nécessaire.
- Recherche de la glande pathologique et repérage du nerf récurrent impératif en cas de lésion situé en zone1 ou 2 de Henry, facultatif en cas de lésion situé en zone 3.
- Extraction de la glande et fermeture
- 

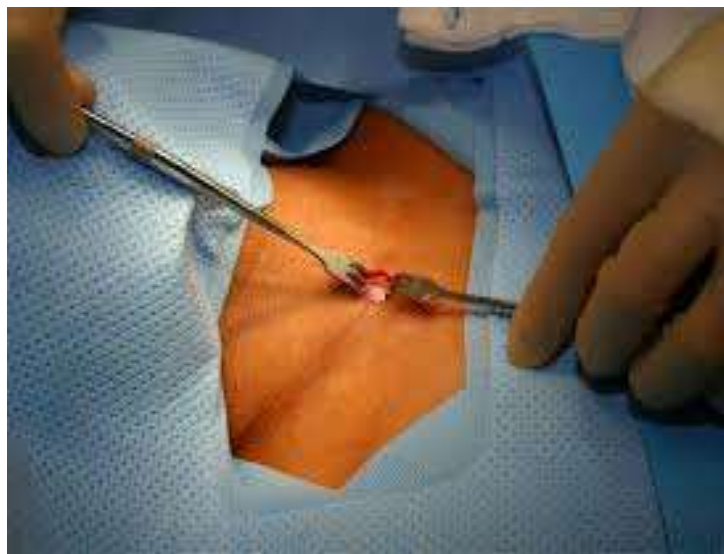


Figure 14 : Incision d'une cicatrice d'abord mini-invasif à ciel ouvert. Pr Brunaud.

### ***b) Parathyroïdectomies unilatérales utilisant un endoscope***

La technique décrite ici est celle décrite initialement par Henry et al(36)et utilisée au CHU de Nancy. (37)

- Incision de 12 à 13 mm réalisé sur le bord antérieur du muscle sterno-cléido-mastoïdien situé à environ 2 travers de doigt au dessus du relief de la clavicule du côté étudié.
- Dissection pour créer un espace limité médialement par le lobe thyroïdien homolatéral et latéralement par l'artère carotide et la veine jugulaire interne.
- Insertion de 2 trocards un supérieur et un inférieur le long du bord antérieur du muscle sterno-cléido-mastoïdien à respectivement 2 cm environ au dessus et au dessous de l'insertion initiale.

- Mise en place de l'endoscope de 5 mm à 0° dans l'orifice central avec étanchéité assurée par une bourse
- Insufflation de CO2 à la pression de 8mmHg pour distendre l'espace créer
- Dissection avec l'aide d'instruments insérés par l'intermédiaire de 2 trocards de 3mm
- Identification du nerf laryngé récurrent ou de la glande homolatérale non pathologique non réalisée de façon systématique
- Recherche puis excision de la glande pathologique en fonction des données du bilan de localisation pré-opératoire
- Extériorisation de la glande par l'orifice initial
- Fermeture

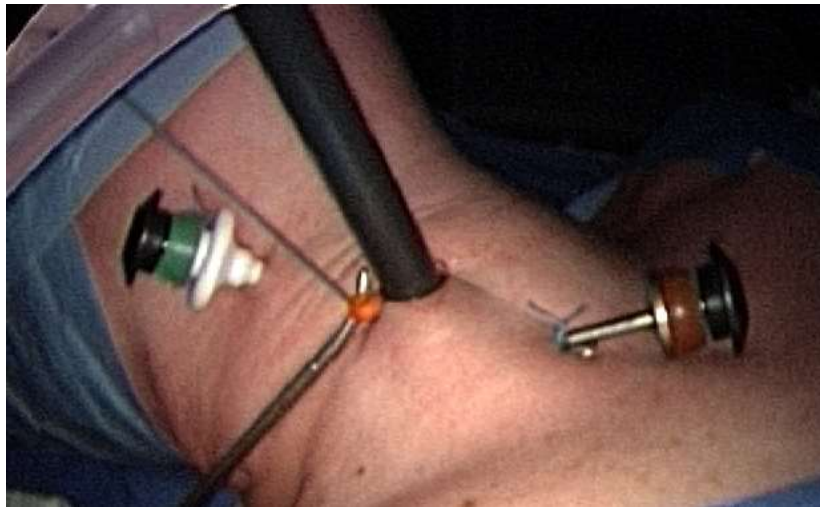

Figure 15: Installation d'un abord videoscopique cervical avec la camera au centre et les 2 trocards opérationnels en haut et en bas. Pr Brunaud

## B. Les résultats des différents types de chirurgie

La cervicotomie avec exploration des 4 gites parathyroïdiens est l'opération de référence de l'hyperparathyroïdie primaire. Ses résultats sont très bons avec des taux de guérison de plus de 95%. (26)

Ses limites sont une cicatrice relativement grande avec un préjudice esthétique supérieur aux chirurgies mini invasives, un temps opératoire plus long, un risque d'hypocalcémie post opératoire plus important.

La chirurgie mini invasive s'est imposée dans les années 2000 comme l'opération de choix pour les adénomes uniques localisés par les techniques préopératoires échographiques et scintigraphiques. (33)

Ses avantages sont une incision plus petite avec un préjudice esthétique très faible, un temps opératoire plus court, un taux d'hypocalcémie post opératoire plus faible mais surtout un taux de guérison identique.

Les bons résultats de l'abord mini invasif sont retrouvés par différentes études notamment prospectives. (31)

Une série récente rétrospective portant sur plus de 1000 patients opérés pour la première fois à l'hôpital universitaire du Wisconsin (38) a comparé les suites



opératoires entre les patients opérés par abord mini invasif et cervicotomie bilatérale. 928 patients avaient été traités par abord mini invasif et 128 par cervicotomie.

On note un taux de récurrence ou de persistance discrètement plus important dans le groupe MIP mais sans différence significative. Ainsi 0,2% des patients avaient une HPT persistante dans le groupe MIP contre 0% dans le groupe cervicotomie et 2,5% avaient une HPT récurrente dans le groupe MIP contre 1,9% dans le groupe cervicotomie.

Certaines études montrent même une nette supériorité de l'abord unilatéral par rapport à la cervicotomie classique avec un taux de guérison supérieur par abord unilatéral à 99,4% à 6 mois contre 97,1% pour le groupe cervicotomie. (30)

Une étude réalisée au CHU de Nancy en 2003 montre des taux de succès identiques entre abord mini invasif par vidéoscopie et cervicotomie à respectivement 98,3% et 100% à 6 mois.

Néanmoins plusieurs études viennent contredire ces positions et affirment que les abord unilatéraux et focaux sont responsables d'un nombre plus important de récurrences à long terme et vont même jusqu'à proposer l'abandon de l'abord unilatéral et focal.

Siperstein et al (39) ont réalisé chez 1158 patients une exploration unilatérale guidée par les examens pré-opératoires suivie de façon systématique par une exploration bilatérale et ils ont trouvé chez 16% des patients des pathologies multiglandulaires qui n'avaient pas été vues par les examens pré-opératoires. Ces résultats sont peu surprenants étant donné que l'on sait que les différents examens scintigraphiques, échographiques et même scanographiques sont moins bons pour les pathologies multiglandulaires.

Néanmoins plusieurs auteurs postulent que ces lésions n'empêchent pas la guérison à court terme : elles sont physiologiquement inactives « dormantes » au moment de la chirurgie mais elles sont anatomiquement pathologiques et responsables des récurrences à long terme.

Schneider et al montrent une absence de différence significative entre les 2 méthodes mais en extrapolant ses résultats sur le long terme émerge une tendance à une plus grande récurrence en cas d'abord unilatéral mais celle-ci ne devenant évidente, sans pour autant être significative, qu'après 60 mois. Pour les auteurs, ces résultats ne sont pas une raison pour abandonner les explorations unilatérales, les taux de récurrences étant faibles et les bénéfices de l'abord unilatéral, (incision, temps d'opération plus court, coût moins élevé...) sont supérieurs au risque de récurrence.

Normann et al(40) sur plus de 15000 parathyroïdectomies montrent que l'abord unilatéral est responsable de la plupart des récurrences. L'exploration bilatérale a certes un taux de récurrence non nul d'environ 1% mais ce taux est stable dans le temps à 10 et même 15 ans alors que le taux de récurrence après abord unilatéral est certes identique à 1 an mais augmente progressivement au cours du temps pour atteindre environ 5% à 10 ans, cette différence étant statistiquement significative. Pour les auteurs, le taux de guérison de 98% atteint actuellement par leur équipe n'a pu être atteint que grâce à l'abandon progressif de l'abord unilatéral.

Pour expliquer leurs résultats, les auteurs montrent que l'abord unilatéral laisse en place des parathyroïdes pathologiques et responsables de la récurrence. Ainsi lorsqu'une exploration bilatérale est réalisée environ 25% des patients ont plus d'une glande enlevée alors qu'ils ne sont que 3,1% lors d'un abord unilatéral. Et 19% des patients ayant une scintigraphie préopératoire fortement positive ont eu une résection de plus d'une glande.

Pour ces auteurs, l'abord unilatéral ne permet pas de vraiment guérir les patients et doit faire de nouveau pratiquer plus d'explorations bilatérales et bannir les excès de l'abord

unilatéral devenu la règle. Les arguments de temps opératoire et de rançon cicatricielle ne sont pas recevables pour eux. Le temps opératoire n'est que de 22,3min pour une exploration bilatérale et 16,4min pour une exploration unilatérale même si les auteurs admettent la nécessité d'une grande expérience, ces temps opératoires étant la moyenne après les 14000 premiers patients. Et la cicatrice n'est en effet pas non plus un argument au vu de la balance bénéfice/risque (ils pratiquent la même incision en cas d'abord unilatéral ou bilatéral c'est à dire un incision médiane courte de 3cm au préjudice esthétique très faible.)

## **C. Les complications**

Les 2 principales complications de la chirurgie parathyroïdienne sont l'hypocalcémie post opératoire et la paralysie récurrentielle. Les autres complications sont hémorragiques et infectieuses. La chirurgie mini invasive est réputée avoir moins de complications globales de 1,45% contre 3,1% pour la cervicotomie(30).

### **1. L'hypocalcémie**

Les hypocalcémies post opératoires sont relativement rares et encore moins fréquentes en cas d'abord focal.(38)(31)(30) Schneider et al trouve une hypocalcémie transitoire dans 1,9% des cervicotomies contre 0,1% des MIP. Dans chacune de ces études, les différences sont statistiquement significatives.

Ces différences sont expliquées par la technique chirurgicale même qui ignore les autres glandes lors des abords mini invasifs et ne les abiment donc pas.

### **2. La paralysie récurrentielle**

Elle constitue la complication majeure des parathyroïdectomies et alors même qu'une dissection moindre dans les abords unilatéraux diminuerait son incidence, la plupart des études montrent que leur taux est comparable lors des 2 procédures(41).

Schneider et al sur 1000 cas rapporte des taux de paralysie récurrentielle transitoire et définitive de respectivement 5,2% et 1,3% lors d'une exploration bilatérale alors qu'elle est de 0,2% et 0% en cas d'abord unilatéral, différence non significative. (38)

### **3. Les autres complications**

Les complications hémorragiques sont extrêmement rares lors de ces chirurgies quelque soit la technique utilisée. Néanmoins l'hématome cervical compressif est une complication rare mais grave et n'est observé qu'en cas d'exploration bilatérale. Schneider et al sur plus de 1000 patients rapporte un seul cas d'hématome cervical compressif après exploration bilatérale et aucun après exploration unilatérale.

Le reste des complications est constitué par des cellulites, séromes et sont rapportés en nombre identique lors des 2 interventions. (30)

#### 4. La rançon cicatricielle

La cervicotomie traditionnelle est considérée comme étant une incision de 6 à 8 cm et les abords unilatéraux focaux comme généralement de 2 à 3 cm avec des extrêmes de 1,5 à 6 cm. (34) Les abords vidéoscopiques sont responsables d'une cicatrice encore inférieure avec une incision de 12 mm pour l'orifice central et 2 petites incisions millimétriques pour les trocards instrumentaux. (37). Néanmoins les techniques ont évolué et les tenants d'une exploration bilatérale systématique arguent d'une évolution de la technique de cervicotomie traditionnelle capable de cicatrices de taille identique en cas d'exploration bilatérale ou unilatérale, par une incision médiane d'environ 3cm avec rendu esthétique satisfaisant(26).

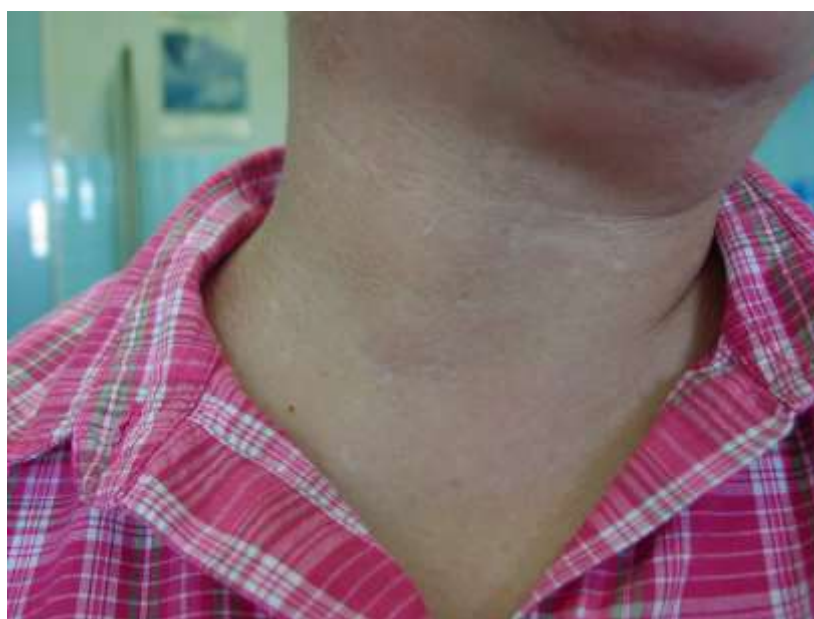

Figure 16 : cicatrice après abord focal vidéoscopique. Pr Brunaud.

#### D. Le coût

Les coûts de prise en charge de l'hyperparathyroïdie s'apprécient entre traitement chirurgical et surveillance, plus ou moins traitement médical et en fonction de la technique opératoire utilisée (exploration bilatérale vs abord unilatéral ouvert vs abord unilatéral vidéoscopique.)

Les différences de coûts chirurgicaux tiennent compte de la nécessité d'imagerie pré-opératoire, du temps opératoire et donc d'occupation de la salle, de la nécessité de matériel supplémentaire notamment en cas de vidéoscopie, du dosage per opératoire de PTH, des complications, des taux de persistance ou de récurrence de la maladie.

De nombreuses études ont été réalisées, plus souvent aux Etats-Unis avec des conclusions différentes.

Zanocco et al(42) montrent que la chirurgie est plus efficace que le traitement médical incluant le cinacacelt en termes de coût et d'efficacité ajustés sur la qualité de vie.

Baliski et al trouvent que l'exploration bilatérale a un coût global inférieur aux techniques unilatérales de respectivement 4524\$ contre 4961\$.

D'autres études montrent au contraire un coût plus important pour la cervicotomie. Lubitz et al en 2012(43) en prenant en compte le coût des examens, le temps opératoire, le temps de séjour hospitalier et le risque de récurrence trouvent que la stratégie la moins

onéreuse est la réalisation d'une échographie suivie d'un scanner si négatif pour 5901\$ et l'exploration chirurgicale bilatérale 6824\$. Les grands paramètres influençant le prix sont la chirurgie ambulatoire vs hospitalisation (plusieurs jours en général) et le temps d'occupation de la salle opératoire plus long en cas de cervicotomie. L'ensemble de ces paramètres change en fonction des équipes, certaines équipes hospitalisant systématiquement les patients avec exploration bilatérale et d'autres réalisant cette opération en ambulatoire.

En France : une étude de 2005 de Sejean et al(44) montre que le coût d'une cervicotomie est certes plus important que les abord unilatéraux ou vidéoscopiques à respectivement 2373€, 2780€ et 3100€ ; mais compte tenu de l'efficacité et de la qualité de vie ce sont les abords unilatéraux et vidéoscopiques qui sont les plus efficaces avec un surcoût financier modéré.

## **E. Les recommandations actuelles**

### **1. Les indications opératoires**

La chirurgie est le seul traitement curatif de l'hyperparathyroïdie primaire et toutes les formes symptomatiques justifient s'il est possible un traitement chirurgical. (45)(46)

L'hyperparathyroïdie primaire asymptomatique a fait l'objet de plusieurs conférences de consensus.

Le dernier consensus français de la société française d'endocrinologie en date de 2004(47) recommande pour les patients présentant une hyperparathyroïdie primitive asymptomatique l'intervention chirurgicale en première intention si elle n'est pas rendue dangereuse par la coexistence d'autres pathologies ou par un état général précaire et après discussion avec le patient.

Si la chirurgie première n'est pas possible ou pas souhaitée, une surveillance médicale peut être préconisée, en dehors de la présence d'un des critères majeurs suivants :

- Age < 50 ans
- Symptômes cliniques ou atteintes tissulaires liés à l'hypercalcémie (lithiase urinaire, néphrocalcinose, signes osseux, chondrocalcinose...)
- Hypercalcémie  $\geq 110$  mg/l ou 2,75 mmol/l avec protides normaux
- Calciurie > 400 mg/24h ou 10 mmol/24h
- Diminution du débit de filtration glomérulaire estimé par la formule MDRD en dessous de 60 ml/min/1,73m<sup>2</sup>
- Densité osseuse (DXA) avec un t-score  $\leq -2,5$  à n'importe quel site

Les quatrièmes rencontres internationales sur l'hyperparathyroïdie primaire asymptomatique de 2014(45) ont défini plusieurs critères pour la prise en charge des patients avec une hyperparathyroïdie asymptomatique . La présence d'un seul de ces critères constitue une indication opératoire :

- Taux de calcium supérieur à 1mg/L au dessus de la limite supérieure
- Fonction rénale altérée avec MDRD $\leq 60$ ml/min
- Baisse de la minéralisation osseuse avec un Tscore $\leq -2,5$  sur au moins un site
- Antécédent de fracture ostéoporotique
- Calcium urinaire supérieur à 400mg/jour

- Présence de lithiase urinaire ou de néphrocalcinose objectivée par radiographie, échographie ou scanner
- Age inférieur à 50 ans.

## 2. Le choix du type de chirurgie

Le type de chirurgie à réaliser fait encore débat aujourd'hui, néanmoins plusieurs sociétés savantes ont émises des recommandations.

Les recommandations françaises de 2004 valident la possibilité d'utiliser des méthodes mini invasives eu égard aux possibilités locales.(47)

La société européenne de chirurgie endocrinienne dans un rapport de 2009 évoque plusieurs stratégies.(48)

Chez les patients sans antécédent chirurgical cervical, la cervicotomie bilatérale est considérée comme une option toujours possible et est la méthode de référence. Une chirurgie ciblée peut être réalisée chez les patients avec une localisation pré-opératoire positive, sans antécédent familial d'HPT, sans goitre thyroïdien. Ces méthodes unilatérales sont considérées comme efficaces en terme de persistance et de récurrence, de coût, sans risque pour traiter les patients avec une HPT sporadique et permet de plus de diminuer le risque d'hypocalcémie post-opératoire.

En cas d'HPT persistante ou récidivante : un abord sélectif après imagerie positive peut être réalisé si cela est possible sinon une exploration bilatérale est recommandée.

## 3. Les examens complémentaires recommandés

La société européenne des chirurgiens endocriniens préconise dans ses recommandations de 2009 de réaliser pour une chirurgie parathyroïdienne en première intention une scintigraphie MIBI et une échographie par un médecin expérimenté. Si les deux tests sont concordants, un abord focal est recommandé. Si un seul test est positif, le côté indiqué par le test peut être exploré seul avec IOPTH.

En cas de récurrence de HPTP, il est recommandé de répéter les examens échographiques et scintigraphiques par une équipe expérimentée.

Si ces 2 tests sont négatifs, le scanner parathyroïdien et l'IRM doivent être proposés. Si ces 2 tests sont également négatifs, il peut être utile de réaliser des prélèvements veineux étagés pour latéraliser la lésion.

Si la lésion est ectopique un scanner peut être réalisé pour mieux visualiser la lésion et faire une étude anatomique pré-opératoire.

## V. IMAGERIE

L'imagerie dans l'hyperparathyroïdie n'est pas un acte diagnostique mais une procédure de localisation pour faciliter et planifier la chirurgie. Il n'y a donc pas lieu d'obtenir une imagerie en l'absence de chirurgie prévue.

### A. ECHOGRAPHIE

L'échographie parathyroïdienne a été initialement décrite à la fin des années 70. (27) Elle est peu coûteuse, largement disponible, facilement réalisable et présente des performances diagnostiques intéressantes.

#### 1. Technique

Le patient est allongé, cou étendu. Une étude de la région cervicale de l'angle de la mandibule au médiastin supérieur et latéralement entre les axes jugulo-carotidiens est réalisée avec une sonde linéaire haute fréquence de 5 à 12MHz.

#### 2. Sémiologie radiologique

Les parathyroïdes normales ne sont pas visualisées.

Les parathyroïdes pathologiques sont des structures hypoéchogènes élargies de 8 à 15mm environ avec plus ou moins une composante kystique dans 1 à 2 % des lésions.

L'examen morphologique peut être complété par une étude Doppler avec mise en évidence du pédicule de la glande pathologique. (49) La mise en évidence de ce vaisseau polaire inférieur augmente la sensibilité de l'échographie de 10% et aide à différencier la lésion d'un ganglion ou d'un nodule thyroïdien. (50)

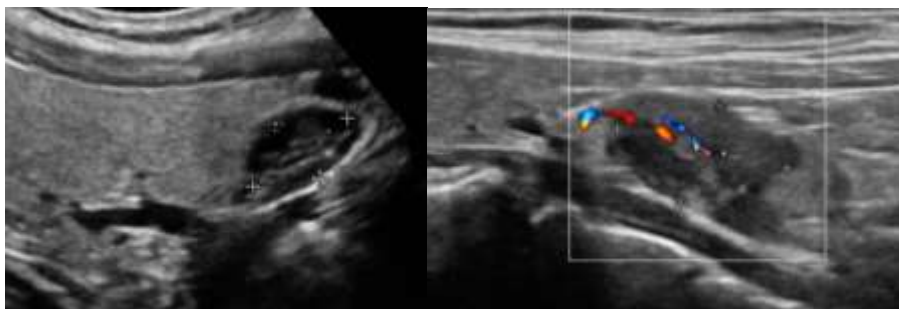


Figure 17 : 2 adénomes parathyroïdiens hypoéchogène par rapport au tissu thyroïdien. A droite, le pédicule vasculaire est bien visible en doppler. Dr Mayer.

#### 3. Performance de l'échographie

Les performances diagnostiques de l'échographie varient énormément entre les études de 46% à 96% ce qui est principalement attribuable au caractère opérateur-dépendant de cet examen.

Une méta-analyse de 2012 regroupant 19 études montre chez les patients pour une prise en charge initiale d'hyperparathyroïdie primaire une sensibilité de 76% (IC 95% : 70,4 – 81,4) et une VPP de 91,4% ( IC 95% : 90,7-95,3) toutes causes confondues. (51) Une seconde méta analyse de Ruda et al en 2005 (10) prenant en compte également les récurrences et les HPT persistantes et analysant les performances des différentes imageries en fonction de l'étiologie trouve des chiffres différents et fait apparaître les faiblesses de l'échographie pour les pathologies multiglandulaires et les récurrences. En effet en regroupant les données de 54 études, une sensibilité de 88,44% est retrouvée ( IC95% : 41,13-47,80) pour les adénomes uniques ; une sensibilité de 44,46% ( IC95% : 41,13 – 47,80) pour les pathologies multiglandulaires et une sensibilité de 29,95% ( IC95% : 2,19-62,09 ) pour les doubles adénomes.

La spécificité est relativement bonne avec un taux de faux positifs de l'échographie relativement faible de 6%. (13)

Pour certaines équipes, l'échographie est la meilleure des techniques préopératoires et doit être réalisée seule et en première intention.

Plusieurs études montrent une sensibilité de 86% pour l'échographie supérieure à celle de la scintigraphie 76% et il existait entre les deux une différence significative.(52)(53)

Aliyev et al(54) en 2014 ont réalisé une étude rétrospective sur 1000 cas de l'hôpital de Cleveland qui ont tous bénéficié d'une échographie et d'une scintigraphie préopératoires. Les résultats étaient meilleurs pour l'échographie. Lorsque l'échographie décrivait une pathologie uniglandulaire, la scintigraphie MIBI était concordante dans 82,5% des cas sinon elle était discordante et fautive dans 8%, négative dans 7% et discordante et correcte dans 2,5% des cas. Dans les 7% des cas où elle décrivait des pathologies multiglandulaires, la scintigraphie était concordante dans 47% des cas, discordante et fautive dans 41% des cas et négative dans 12%. Et lorsque l'échographie était négative, la scintigraphie était positive dans 47% des cas, négative dans 31% et positive mais fautive dans 26% des cas. Ainsi quand l'échographie montre une pathologie glandulaire unique, la scintigraphie ne permet d'apporter des informations complémentaires que dans 10% des cas et sur ces 10%, la scintigraphie oriente correctement vers une cervicotomie dans ¼ des cas et la conseille à tort dans 3 cas sur 4. Lorsque l'échographie montre une pathologie multiglandulaire, la scintigraphie aurait indiqué une pathologie uniglandulaire une fois sur 2.

Un des autres avantages de l'échographie est la possibilité de détecter des pathologies thyroïdiennes : des pathologies thyroïdiennes sont découvertes chez environ 30% des patients dans le bilan préopératoire d'une hyperparathyroïdie, pathologie la plus souvent méconnue qui nécessite une prise en charge adaptée pouvant même modifier la prise en charge chirurgicale.(10)

#### **4. Les limites de l'échographie parathyroïdienne**

Les principales limites sont l'opérateur-dépendance de la technique, un indice de masse corporelle élevé, un taux de calcium et de PTH relativement bas, une taille et un poids de

la lésion parathyroïdienne faible, les localisations ectopiques et une thyroïde multinodulaire (55)(56)(55)(54)(53)(52)(51)(50)(49)(48)(47)(46)

#### *a) L'opérateur-dépendance*

Les échographies parathyroïdiennes peuvent être réalisées soit par un radiologue mais également directement par les chirurgiens notamment aux USA où elle est fréquemment réalisée lors de la consultation. (57)

La sensibilité de l'échographie est faible à 40% lorsqu'elle est réalisée par les radiologues en dehors de l'hôpital où les patients étaient opérés alors qu'elle est de 64% lorsqu'elle était réalisée directement par le chirurgien. (58) Ces différences montrent juste la nécessité d'une bonne connaissance de la pathologie parathyroïdienne.

#### *b) L'indice de masse corporelle*

L'indice de masse corporelle est le reflet de la morphologie du patient et de l'adiposité du cou influençant directement la réalisation technique de l'échographie. (55)

La taille et le volume lésionnels

Les lésions retrouvées en échographie sont plus grosses que les lésions non vues et ont un poids de  $1565g \pm 2305$  contre  $742 \pm 604$ .  $p=0,025$ . (59)(60)

#### *c) Le taux de calcium et de PTH préopératoires*

Le taux initial de Ca et de PTH influence directement la détection des lésions parathyroïdiennes même si ce facteur est rarement retrouvé comme variable significative. Le taux de PTH chez les vrais positifs est significativement plus élevé  $367 \text{ pg/mL}$  (46-3231) que les faux négatifs ( $148 \text{ pg/mL}$  46-390). (56)

#### *d) Les pathologies thyroïdienne associées*

La présence d'une thyroïde nodulaire est fréquemment associée aux faux positifs et diminue nettement ses performances diagnostiques. Erbil et al en 2008 rapportent une sensibilité de détection de l'échographie de 94% avec une thyroïde saine et descendait à 54% en présence de nodules thyroïdiens et sur les 10 lésions non identifiées par l'échographie, elles étaient toutes associées à des thyroïdes nodulaires. (61)

#### *e) Les localisations ectopiques*

Les localisations ectopiques sont également un challenge échographique.

Les lésions médiastinales, rétro-oesophagiennes et rétro-trachéales ne sont pratiquement pas visualisables en raison des limites techniques inhérentes à l'examen : les barrières osseuse sternale et gazeuse oeso trachéale. L'échographie montre des performances médiocres dans ces localisations d'environ 25% des cas.(62) En 2013, Albuja-cruz et al (63) dans une large série montrent que l'échographie ne visualisent les



glandes intrathymiques que dans 8 cas sur 19, dans l'espace rétropharyngé dans 3 cas sur 6 et 60% des glandes dans le ligament thyro-thymique mais localisent bien les lésions dans l'espace carotidien (1 cas sur 1) (63)

## B. SCINTIGRAPHIE PARATHYROÏDIENNE

Aucun traceur utilisé n'est spécifique des parathyroïdes et les découvertes de leur fixation se sont faites initialement sur des scintigraphies cardiaques.

Les premières techniques utilisaient le sélénométhionine avec des résultats décevants et une sensibilité médiocre de 36% est retrouvée par l'équipe de la Mayo Clinic en 1984 ce qui incite à son abandon.(64)

En 1982, Ferlin et al proposent une scintigraphie de soustraction avec l'utilisation du chlorure de Thallium 201 (201 TICI) et du pertechnetate marqué Tc 99m ( 99mTcO<sub>4</sub>-)(28). Le Thallium est capté par la thyroïde et les parathyroïdes alors que le pertechnetate n'est fixé que par la thyroïde, la soustraction des 2 images permet de visualiser les parathyroïdes pathologiques. Les résultats sont intéressants : les adénomes sont repérés facilement, par contre les hyperplasies parathyroïdiennes sont rarement visualisées. (65)

Le MIBI est proposé en 1989 dans l'exploration parathyroïdienne par Coakley et al en 1989 avec une image de soustraction de la thyroïde. (29)En raison d'une dosimétrie plus faible et d'une meilleure sensibilité, elle remplace progressivement le thallium. Le MIBI possède des propriétés cinétiques intéressantes : il se fixe plus précocément et plus longtemps sur la glande parathyroïdienne pathologique que sur la thyroïde, la thyroïde se lave plus précocément que les lésions parathyroïdiennes.

Cela donne un autre moyen pour distinguer les parathyroïdes et Taillefer propose cette seule étude dynamique pour localiser les adénomes en 1992.(66)

### 1. Technique et sémiologie scintigraphique

2 radiotraceurs sont utilisés pour l'imagerie parathyroïdienne :

L'hexakis-2-methoxy-isobutyl-isonitrile marqué au technetium 99m (99mTc-sestamibi) ou MIBI est un cation lipophile monovalent qui après injection intraveineuse est distribué dans la circulation générale. Ces molécules traversent les membranes cellulaires et s'accumulent dans les mitochondries.. Le MIBI se fixe également dans la thyroïde, le myocarde, les glandes salivaires et la graisse brune mais son intérêt est que la fixation thyroïdienne se lave plus rapidement que la fixation parathyroïdienne permettant de les différencier. Les parathyroïdes normales ne sont pas vues en scintigraphie, seuls les parathyroïdes hyperfonctionnelles sont visualisées.

Le technetium 99m produit des rayons gamma d'énergie 140keV ayant une demi-vie de 6h

Le second traceur est la Tetrofosmine marquée au Technetium 99m 1,2-bis [bis(2-ethoxyethyl) phosphino] ethane marqué au technetium-99m (99mTc-tetrofosmin). Ce traceur n'est pas utilisé en pratique clinique.

2 radiotraceurs spécifiques de la thyroïde existent :

L'I123-Iodure de sodium : Il a une demi-vie de 13,3h et émet des photons de 159keV.

Le pertechnetate marqué au Technetium 99m a une demi-vie de 6h et produit des rayons gamma d'énergie 140keV.

### a) *La méthode soustractive*

2 à 4 heures après l'administration de 18,5Mbq d'Io123, l'injection de 750Mbq MIBI<sup>99m</sup> est réalisée. Les imageries d'iode et de MIBI précoces sont réalisées simultanément 20 min après l'injection de MIBI. L'acquisition simultanée est possible par l'utilisation des 2 traceurs avec des niveaux d'énergie différents. Puis 2 heures après, l'imagerie tardive de MIBI est réalisée.

Lorsque le traceur est le pertechnétate, l'imagerie thyroïdienne est réalisée avant ou après l'injection de MIBI.

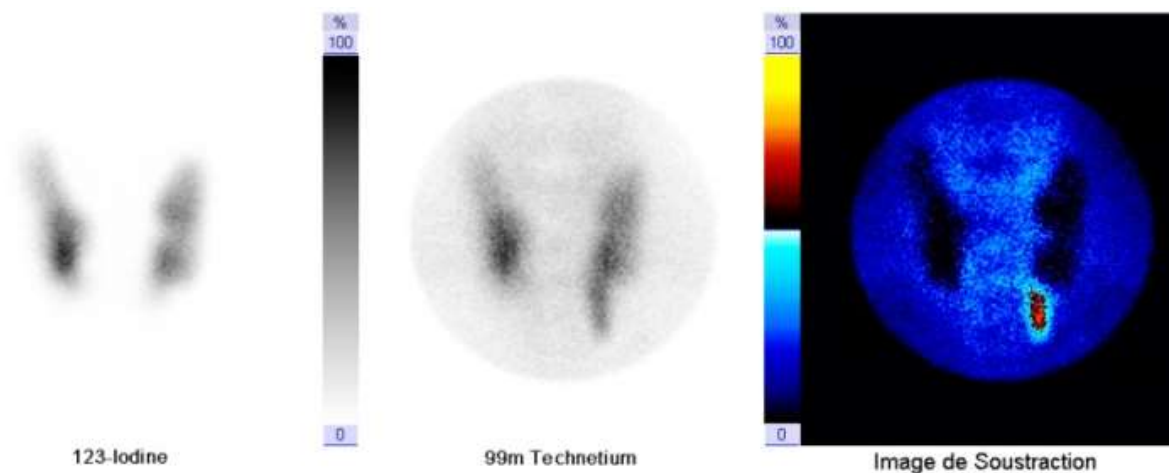


Figure 18 : Scintigraphie de soustraction MIBI : adénome inférieur gauche. Dr Mayer

### b) *La méthode comparative*

Elle correspond à l'administration de MIBI seul. La première acquisition est réalisée 20 min après l'injection puis 2 heures après.

Les acquisitions peuvent être planaires avec ou sans collimateur sténopéique ( Pinhole ) de face ,plus ou moins complétées par un cliché dans un autre plan pour mieux localiser la lésion (profil ou  $\frac{3}{4}$  ) ou en SPECT couplées à une acquisition scanographique ou non.

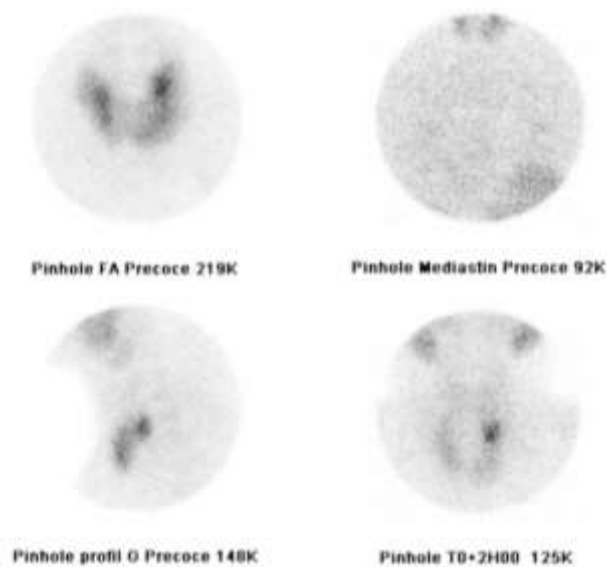


Figure 19 : Scintigraphie comparative MIBI : adénome supérieur gauche visible au temps précoce en haut à gauche et au temps tardif en bas à droite. Dr Mayer.

## 2. Performances

Le grand nombre d'études avec des résultats différents rend parfois peu lisibles les performances de la scintigraphie.

La sensibilité varie de 54 à 96%. La méta analyse de Ruda et al regroupant 96 études montre une sensibilité de la scintigraphie de 88% pour les adénomes uniques (IC95% : 87,48%-89,4%) supérieure à l'échographie. La sensibilité chute pour les pathologies multiglandulaires à 44,46% (IC95% : 41,13%-47,8%) et à 28,95% pour les doubles adénomes (2,19%-62,09%). En 2012 Cheung et al dans une méta analyse montrent une sensibilité par lésion et par côté de 78,9% (IC95 = 64-90,6%) et une VPP de 90,7% (IC95% 83,5-96%)(51)

### a) Méthode soustractive Vs méthode comparative

La sensibilité de la méthode comparative est discrètement inférieure à la méthode soustractive pour une spécificité qui reste égale. (67) (68) (69)

L'étude de Chen et al (68) en 1997 montre chez 55 patients une sensibilité plus importante pour la scintigraphie de soustraction de 72% contre 62% pour la méthode comparative toutes causes confondues et de 94% pour les seuls adénomes.

L'acquisition thyroïdienne permet le plus souvent de s'affranchir de ces faux négatifs de la méthode comparative et donc d'augmenter sa sensibilité. (70)

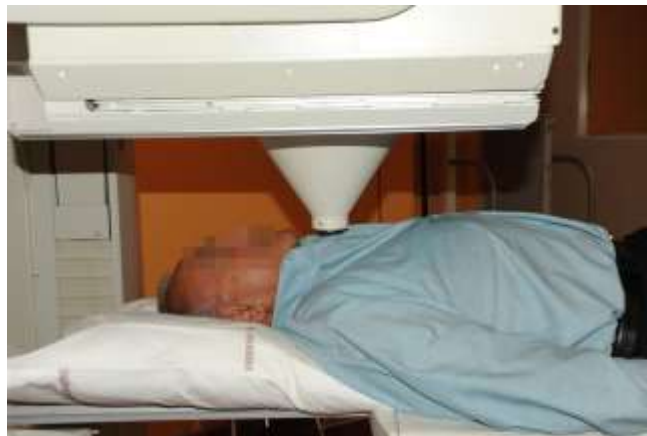### ***b) Utilisation d'un collimateur sténopéique et de vue oblique/profil***

L'utilisation d'un collimateur sténopéique (pinhole) et de plusieurs vues antérieure et oblique ou de profil augmente encore la sensibilité. (71)

Le collimateur sténopéique permet d'agrandir l'image et d'augmenter la résolution spatiale qui est de 5 à 8mm avec un collimateur sténopéique contre 8 à 12 mm avec un collimateur parallèle.(72)

Arveschoung et al montrent en 2002 une nette amélioration de la sensibilité avec l'utilisation d'un collimateur pinhole par rapport à un capteur parallèle classique de 54% à 88%.

La réalisation d'acquisition oblique ou de  $\frac{3}{4}$  droit ou gauche augmente la reproductibilité interobservateur avec un taux de concordance augmentant de 81 à 94% (73). Il permet surtout de mieux localiser les lésions antérieures le plus souvent dans le ligament thyrothymique en zone 3 de Henry des lésions postérieures en zone 2 de Henry ce qui n'est pas possible avec la seule acquisition antérieure.



**Figure 20 : Gamma-camera avec collimateur sténopéique mis en place et centré sur la région cervicale. Dr Mayer**

### ***c) Le SPECT/CT***

L'utilisation du SPECT augmente la sensibilité de la Technique. Cette technique est de pratique courante mais n'est pas réalisée par toutes les équipes systématiquement. L'étude de Chen (68) montre une sensibilité de 79% avec l'utilisation du SPECT contre 72% avec les seules imageries planaires mais cette différence n'était pas statistiquement significative. D'autres études montrent par contre une différence nettement significative. (74) (70).

Le SPECT CT est une méthode sensible au moins autant que l'imagerie planaire et le SPECT seul mais permet surtout d'augmenter la spécificité, tout simplement par l'apport d'une définition anatomique.

Neumann et al montrent une sensibilité égale de la SPECT avec et sans CT à 71%. Par contre la spécificité est meilleure à 96% contre 48% P=0,006. Cette meilleure spécificité est due à l'apport du scanner qui permet d'analyser les structures sous-jacentes, les

nodules thyroïdiens, la thyroïde normale, les ganglions et les captations musculaires des muscles longs du cou, tous bien identifiés par le scanner. (70)(75).

Il permet également d'augmenter la sensibilité pour des lésions de petite taille.(76) Pour les lésions inférieures à 250mg, la sensibilité est de 88% en SPECT/CT et de seulement 59% en imagerie planaire. (76)

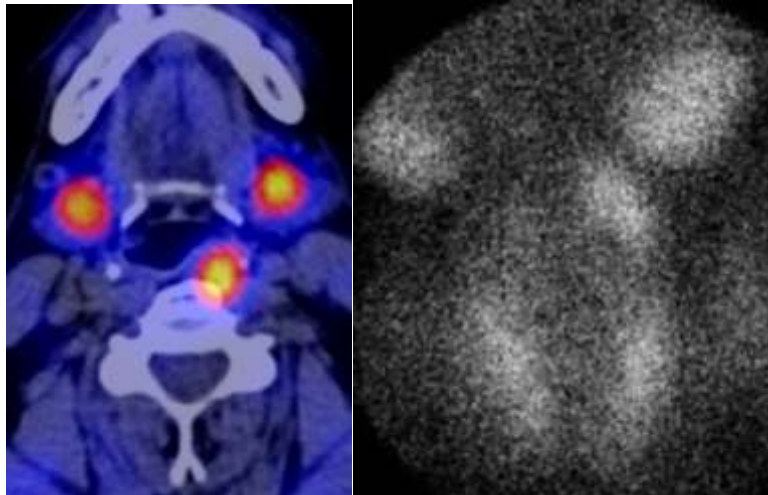


Figure 21 : Adénome parathyroïdien ectopique supérieur gauche rétropharyngé. A droite SPECT/CT. A gauche image planaire de face au temps précoce. La capture de la lésion parathyroïdienne est bien visible tout comme la thyroïde en bas et les glandes sous maxillaire en haut.

### 3. Les limites de la scintigraphie

Plusieurs facteurs permettent d'expliquer les résultats négatifs de la scintigraphie : les pathologies multiglandulaires, les lésions de petite taille, peu sécrétantes, un BMI élevé, le contingent en cellules oxyphiles des lésions parathyroïdiennes.

Enfin des facteurs inhérents à la technique et au taux de MIBI lié au technétium peuvent également jouer dans la sensibilité de la technique.(55)(56)(77)

#### *a) Les pathologies multiglandulaires et les pathologies thyroïdiennes associées*

Les pathologies multiglandulaires sont une véritable limite de la scintigraphie : les patients avec un adénome unique ont plus de chance d'avoir une scintigraphie positive que les patients avec une PMG (83% vs 38%) OR=7,754 (78)

Les pathologies thyroïdiennes sont une source importante de faux positifs et de faux négatifs. La sensibilité de la scintigraphie est diminuée en cas de pathologie thyroïdienne de 96 contre 81%(79), 92 contre 53% (80), 97,3% contre 76,5%(81). Le SPECT MIBI en apportant des informations anatomiques précises permet de limiter ces faux positifs.(82)(83)

### *b) Les facteurs biologiques : PTH, calcium, vitamine D*

Un taux de calcium important est corrélé avec la probabilité d'avoir une scintigraphie positive pour certains(84) bien que d'autres ne retrouvent pas ce paramètre(85) : dans une série de 102 patients plus de 95% des patients avec une calcémie supérieure à 113mg/L avaient une scintigraphie positive contre 60% pour des valeurs de calcémie inférieure (  $p=0,0024$ )(86)

Le taux de PTH est directement corrélé avec le taux de fixation du traceur(87). Des valeurs de PTH élevées sont plus fréquemment observées chez les patients avec des explorations positives. Siegel et al trouve sur 86 adénomes parathyroïdiens des valeurs de PTH différentes significatives de 348pg/mL (46- 3231pg/mL) pour les explorations positives contre 148pg/mL (46-390mL) pour les explorations négatives. Un taux de PTH pré-opératoire supérieur à 160pg/ml a une exploration positive dans 96% alors que ce taux est de 57% pour des taux plus faibles. (86)  
Néanmoins les 2 intervalles de valeur de PTH se chevauchent et il n'existe pas de valeur seuil permettant de prédire la positivité d'un examen.

Le taux de vitamine D semble également avoir un impact. Dans une étude sur 421 patients, les patients avec un taux inférieur à 25ng/mL avaient des taux de PTH plus élevés et des adénomes plus volumineux et plus de chances d'avoir une scintigraphie positive.(88)

La prise d'inhibiteur calcique interfère avec le taux de fixation de MIBI et diminue la sensibilité de la scintigraphie parathyroïdienne. Ainsi chez les patients présentant un adénome sans pathologie multiglandulaire, le risque de faux négatif étaient presque doublé chez les patients prenant un inhibiteur calcique avec un OD à 2,88(IC95% = 1,03-8,10  $P=0,045$ ). (89)

### *c) Le volume tumoral*

Parmi tous ces facteurs, c'est le volume tumoral qui est le facteur significatif le plus fréquemment retrouvé. Il existe une relation significative entre taux de fixation du traceur et taille de la lésion parathyroïdienne. (76)(59) (61)(55)

Une méta analyse portant sur plus de 1000 lésions retrouve un poids moyen des lésions détectées par scintigraphie de 1434mg(+/-403 ) contre 480mg+/-156mg pour les lésions non détectées  $p<0,01$ . (90)

### *d) L'anatomopathologie et le contingent en cellules oxyphiles*

Un contingent cellulaire riche en cellules oxyphiles est significativement associé à une scintigraphie positive. (91) (92) Ainsi un taux de cellules oxyphiles supérieur à 20% multiplie par 4 la probabilité d'avoir une scintigraphie positive. (61)(85) Mais ces données n'ont pas d'implication en pratique clinique, le contingent en cellules oxyphiles ne pouvant être connu ni sur la clinique ni sur les taux de PTH.

La position de l'adénome a également été incriminée dans la sensibilité de la scintigraphie. Plusieurs études trouvent des sensibilités de détection plus importantes pour les lésions cervicales inférieures. Ainsi Rodriguez-Carranza et al trouvent que 13

sur 32 lésions cervicales supérieures n'ont pas été vues alors que seule une des lésions inférieures sur 35 n'a pas été vue en cervicale inférieure. (93)(92)

*e) La qualité du traceur*

La pureté du traceur joue un rôle dans la sensibilité de l'examen notamment dans les explorations avec MIBI seul. Les préparations pharmaceutiques doivent contenir moins de 10% de MIBI non lié au technétium aux USA. Karam et al montre que la modification du taux de MIBI non lié de  $8,1\% \pm 2,2$  à  $3,5\% \pm 1,1$  permet d'augmenter la sensibilité de 54% à 84%(94) en augmentant le wash out thyroïdien. Les auteurs expliquent que les sensibilités différentes entre les études peuvent être liée à ces différences en MIBI



## C. SCANNER PARATHYROÏDIEN

L'utilisation du scanner pour localiser les adénomes parathyroïdiens se fait très rapidement après sa mise au point et s'appuie sur l'hypervascularisation des adénomes initialement observée en angiographie.(95)

Doppmann et al réalisent les premiers scanners en 1977 dans cette indication avec des résultats médiocres : sur 10 patients un adénome est mis en évidence 3 fois, les autres explorations étaient négatives(96).

Ces mauvais résultats sont le reflet des difficultés techniques : mode d'exploration incrémental avec épaisseur de coupe épaisse, intervalle entre 2 coupes élevé et injection ne permettant pas d'identifier l'hypervascularisation, artéfacts liés aux épaules importantes limitant l'interprétation.

La généralisation des scanners multidétecteurs permet d'améliorer la rapidité d'acquisition et d'augmenter les performances. Celles-ci restent inférieures à la scintigraphie mais sont intéressantes chez les patients ayant une scintigraphie négative. (97)(98) ce qui permet de l'indiquer dans ces situations.

En 2006, Rodgers et al(99) publient une nouvelle technique avec une acquisition dynamique du produit de contraste permettant de mieux différencier les structures parathyroïdiennes de la thyroïde et de gagner en sensibilité. Les performances sont au moins égales à la scintigraphie voire supérieures. De plus la résolution spatiale supérieure à la scintigraphie et une image anatomique précise sont des atouts indéniables dans la planification du geste chirurgical.

### 1. Technique

Les études de localisation en scanner s'appuie sur un protocole dit "dynamique" de la région cervicale décrit par Rodgers et al en 2006 : une acquisition sans injection puis 2 voire 3 acquisitions : une au temps artériel à environ 25 secondes, une intermédiaire à 60 secondes puis une au temps tardif à 90 secondes. Certains auteurs utilisent une dernière phase tardive à 120 secondes.

### 2. Sémiologie scanographique

Les parathyroïdes sont des lésions ovoïdes de petite taille, le plus souvent inférieures à 1 cm, le plus fréquemment rétrothyroïdiennes. Elles ont un pédicule vasculaire et sont soit accolées soit séparées de la thyroïde par un plan graisseux. Leur identification sur la seule morphologie peut être difficile et elles peuvent être facilement confondues avec un prolongement thyroïdien, ou un ganglion.

Elles ne contiennent pas d'iode et sont donc moins denses que la thyroïde sans injection. Elles sont hypervasculaires au temps artériel (95). Leur densité baisse plus rapidement que la thyroïde : on observe un wash out.

Les ganglions eux présentent une augmentation de leur densité à la phase tardive et un prolongement thyroïdien présente le même réhaussement que le reste de la glande.

L'ensemble de ces caractéristiques permet de différencier les lésions parathyroïdiennes, des ganglions cervicaux et de la thyroïde.

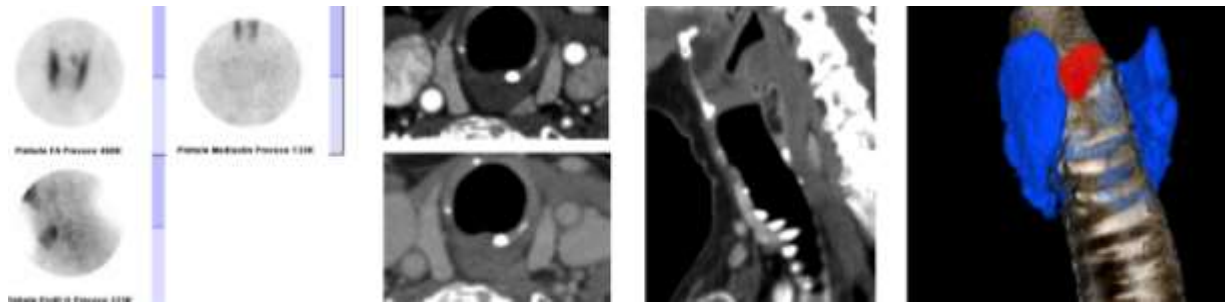


Figure 22 : Sémiologie typique de l'adénome parathyroïdien. 3 images de gauche: scintigraphie MIBI montrant un adénome en zone 1 gauche. 2 images du milieu : reformation axiale d'un scanner au temps artériel en haut montrant la forte densité de l'adénome et chute de la densité au temps veineux en bas. 2 images de droite : reformation sagittale et volumique avec représentation de la lésion en rouge.

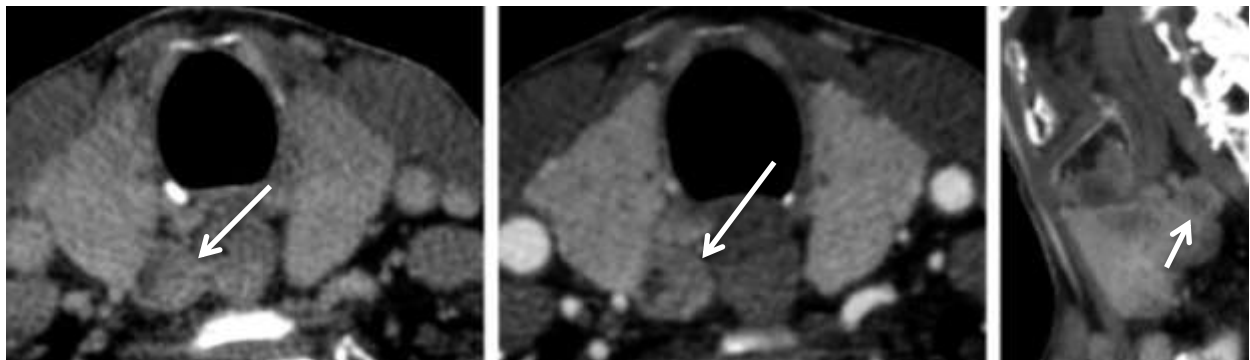


Figure 23 : lésion parathyroïdienne droite kystique sans sémiologie typique. de réhaussement La morphologie et la nette différence avec le tissu parathyroïdien sain permet de l'identifier avec certitude comme parathyroïdienne.

### 3. Performances du scanner

#### a) Performances du scanner monophasique

Même si certains auteurs trouvent des résultats intéressants sur de petites cohortes, la sensibilité du scanner monophasique est inférieure à la scintigraphie (100)

Une étude de 2006 portant sur des examens réalisés de 1999 à 2005 trouve une sensibilité du scanner de 50% bien inférieure à la scintigraphie MIBI à environ 75%(98).

Mais le scanner présente de bons résultats notamment chez les patients ayant une scintigraphie MIBI négative.

En 2004 Gross et al (97) arrivent à détecter 18 lésions sur 21 lésions toutes négatives en scintigraphie MIBI et échographie permettant de proposer une chirurgie ciblée chez ces patients.

Harari et al en 2008(101) avec également une acquisition monophasique obtiennent des résultats intéressants chez les patients ayant une scintigraphie négative avec une sensibilité de 66% et une spécificité de 89% concernant la localisation exacte.

Un des désavantages est la faible spécificité du scanner monophasique. Zald et al (102) montrent dans leur étude que la scintigraphie réalisée après une étude échographique négative a une spécificité de 92% et une très forte VPP à 87% alors que le scanner dans la même situation a une spécificité de 81% et une VPP de 69%.

Le scanner parathyroïdien se heurte de plus à un intérêt faible des radiologues pour la pathologie ce qui est un facteur limitant la sensibilité de l'examen.

Les chirurgiens localisent mieux les adénomes sur une seule acquisition que les radiologues. Ces derniers les localisent dans 54% des cas alors que les chirurgiens les localisent dans 77% des cas. La concordance intraobservateur est faible  $K=0,44(0,25-0,64)$ .

Ces résultats sont néanmoins encourageants et permettent de proposer le scanner en cas d'exploration scintigraphique négative en vue d'une chirurgie ciblée mais ne permettent pas de le généraliser ni de le proposer en première intention.

#### *b) Performances du scanner dynamique 4D*

En 2006, Rodgers et al (99) présentent le scanner parathyroïdien 4D pour identifier les lésions parathyroïdiennes. Il développe cette technique permettant de mieux différencier les lésions parathyroïdiennes des autres structures thyroïdiennes ou ganglionnaires. C'est à l'heure actuelle cette technique qui est privilégiée même si le nombre de phases à réaliser est débattu.

Cette technique permet d'augmenter la sensibilité pour la détection des adénomes mais surtout pour la détection des pathologies multiglandulaires, d'augmenter la spécificité et de diminuer les difficultés d'interprétation.

##### *(1) Une sensibilité augmentée*

###### *(a) Avant une première chirurgie*

Pour Rodgers et al, la sensibilité de détection du côté de la lésion est de 88% pour le scanner, de 57% pour l'échographie seule et de 65 % pour la scintigraphie seule et une sensibilité pour la localisation précise des lésions parathyroïdiennes de 70% pour le scanner, 29% pour l'échographie et 33% pour la scintigraphie. La spécificité de ce nouveau protocole est bonne pour le scanner à 88% égale à la scintigraphie et de 94% pour l'échographie. La différence de sensibilité du scanner était statistiquement significative par rapport aux autres techniques mais pas la spécificité.

Un des atouts souligné par Rodgers et al est la plus grande sensibilité pour les maladies multiglandulaires. En effet, sur 11 patients présentant une pathologie multiglandulaire, 5 patients avaient été identifiés comme ayant une pathologie multiglandulaire et chez 3

patients le nombre exact de glandes atteintes avaient été diagnostiqués. Dans le même temps, la scintigraphie n'avait identifié qu'un seul patient et l'échographie aucun.

D'autres études viennent conforter ces bons résultats.

Starker et al en 2011 (103) trouvent une sensibilité de 85,7% pour le scanner alors que la scintigraphie dans cette étude a une sensibilité bien inférieure de 40%. Mais surtout le scanner permet de localiser 6 patients avec une pathologie multiglandulaire alors que la scintigraphie n'en détecte aucune.

Hunter et al(104) ont étudié 143 patients ayant eu un scanner parathyroïdien et chez qui avaient été décrit un adénome unique par rapport aux résultats de la chirurgie. Les résultats sont excellents puisque la localisation exacte était bonne chez 116 patients soit 86% et le côté chez 134 patients soit 96,5 %.

Pour les 9 patients chez qui le scanner a échoué, 5 présentaient des pathologies multiglandulaires dont une seule lésion avait été décrite et le cas des 4 derniers patients n'est pas décrit. Néanmoins cette étude a beaucoup de biais, car les critères d'inclusion sont stricts et excluent les patients avec des pathologies thyroïdiennes associées. De plus cette étude n'étudie pas les performances du scanner dans les pathologies multiglandulaires exclues de l'étude à l'inclusion et ne compare pas les résultats avec la méthode de référence écho/scintigraphie.

#### *(b) En cas de réintervention*

Le scanner montre des performances supérieures aux autres méthodes.

Beland et al, la sensibilité du scanner était de 82% (79-88%) et la spécificité de 92% (IC95%= 75-100) après scintigraphie négative. On peut penser que cette augmentation de spécificité est permise par la meilleure caractérisation inhérente au scanner 4D.

Mortenson et al en 2012(105) montrent chez 45 patients une sensibilité de 88% pour le Scanner 4D contre 54% pour la scintigraphie MIBI chez des patients ayant déjà eu une chirurgie cervicale soit pour une autre cause qu'une hyperparathyroïdie, soit pour une hyperparathyroïdie pour laquelle la chirurgie n'a pas localisé la lésion, soit pour une hyperparathyroïdie récurrente ou persistante où la chirurgie a permis de trouver au moins une lésion parathyroïdienne.

Chez les 11 patients de l'étude ayant eu une exploration chirurgicale blanche n'ayant pas permis de localiser les parathyroïdes, le scanner a une sensibilité encore meilleure de 100% contre 89% pour la scintigraphie.

Chez les 11 patients présentant une HPT récurrente, le scanner a également de meilleures performances avec une sensibilité de 80% pour le scanner et 25% pour la scintigraphie. L'échographie dans les 2 groupe a une sensibilité très médiocre de 11 et 17%.

Cette étude met également en avant la plus forte sensibilité pour les pathologies multiglandulaires diagnostiquées chez 69% des patients alors que la scintigraphie ne l'a permis que dans 23% des cas.

#### *c) Une spécificité augmentée*

Le scanner multiphasique permet d'augmenter la spécificité par rapport au scanner monophasique, celle-ci est au moins aussi bonne que la scintigraphie voire supérieure.

Chazen et al en 2011 montrent également des résultats très bons. Sur une série certes petite de 32 patients, il montre que la sensibilité pour la détection des adénomes uniques est bonne à 85,7% mais surtout que la spécificité est excellente à 100%. Pour les pathologies multiglandulaires, la sensibilité est certes moins bonne de l'ordre de 42,9% qui est à comparer avec les sensibilités médiocres des échographies et scintigraphies mais surtout que la spécificité est excellente à 100%.

Kelly et Hunter publient en 2013 une étude sans les restrictions d'inclusion de leur première étude. (106)

Chez 200 patients opérés de 284 lésions, le scanner a identifié correctement 233 lésions soit 82% confirmant la bonne sensibilité de la technique mais par contre a identifié 40 lésions comme parathyroïdiennes qui n'en étaient pas (thyroïde, ganglions), la VPP n'est donc pas excellente à 85,3% mais elle est concordante avec les taux de spécificité retrouvés par les études sur la scintigraphie.

#### **d) Une bonne précision anatomique**

Un des avantages du scanner est sa précision anatomique. En effet les acquisitions spiralées actuelles sur des capteurs de 0,625mm permettent d'avoir une résolution spatiale extrêmement bonne, inférieure au millimètre et meilleure que la scintigraphie dont la résolution spatiale est environ de 5 à 7 mm pour les techniques les plus rigoureuses.

De plus il est possible de réaliser des reformations multiplanaires millimétriques dans les 3 plans de l'espace et volumétriques. Ces reformations sont une aide pour le chirurgien et lui permettent de mieux visualiser les lésions et d'apprécier ses rapports avec les structures adjacentes.

Néanmoins il n'a pas été montré d'avantages significatifs à l'ajout d'un scanner systématique dans la prise en charge : Abbot et al de la même équipe que Rodgers a étudié près de 500 patients ; environ 100 ayant eu uniquement une échographie et une scintigraphie et environ 400 avec un scanner en plus. Ils ne mettent pas en évidence de différence en terme d'échec, de temps opératoire ou de complications post opératoires. Les seuls bénéfiques étaient un temps d'hospitalisation plus court et une plus grande proportion d'abord unilatéral dans le groupe avec scanner.

#### **4. Les facteurs influençant la sensibilité du scanner parathyroïdien**

Pour Rodgers et al la détection des lésions est liée au volume tumoral, à l'IMC et au taux de PTH préopératoire.

Eichhorn-Wharry et al montrent que le taux de calcium, de PTH et le volume tumoral influencent la sensibilité de détection. (107) Celle-ci est de 77% pour un taux de calcium supérieur à 113mg/l et de PTH supérieur à 75 alors qu'elle est de 66% et 52 % pour une calcémie inférieure à 108mg/l et une PTH inférieure à 75.

Mais ils montrent surtout que les performances du scanner sont meilleures pour des valeurs de calcium plus faibles par rapport à la scintigraphie. En effet la sensibilité du scanner est identique à la scintigraphie pour des valeurs supérieures à 113 mg/L mais il existe une différence significative pour des valeurs de calcium inférieures à 108mg/L avec une précision diagnostique de 68% par côté et 45% par quadrant pour le scanner et de 44% par côté et 29% par quadrant pour la scintigraphie.

L'étude montre une sensibilité plus grande du scanner pour des lésions de taille inférieure à 500g.

Il n'existe pas d'étude montrant de lien entre la nature des lésions et la positivité du scanner comme montré avec la scintigraphie et le pourcentage en cellules oxyphiles.

## 5. Une meilleure concordance inter-observateur

Les études avec relectures par plusieurs observateurs montrent toutes une très bonne concordance inter-observateur, reflet d'une lecture facilitée par l'acquisition dynamique. Ainsi celles de Beland et al ont été réalisées en aveugle avec des concordances inter-observateurs satisfaisantes :  $K=0,70$  (0,60-0,79). Sepahdari et al montrent également une très bonne concordance entre un praticien sénior et un junior avec un  $K=0,83$ .(108)

## 6. Combien de phases réaliser dans le scanner parathyroïdien

Initialement Rodgers et al décrivent un protocole avec 3 phases uniquement sans injection artérielle et tardive. D'autres réalisent une 4<sup>ème</sup> injection à 90 ou 120 secondes.(104)

Il n'existe plus à 120 secondes de différences significatives de densité entre les adénomes et la thyroïde ne permettant pas de les distinguer ce qui permet d'éliminer la dernière phase et de faire baisser la dose de 28 à 21mSv(109)

Des protocoles à 2 phases sont également possibles mais ils n'ont jamais été réalisés sur de grandes populations(110)

Néanmoins la plupart des auteurs insistent sur la nécessité de conserver l'acquisition sans injection qui permet de bien différencier les structures thyroïdiennes denses contenant de l'iode et les structures parathyroïdiennes n'en contenant pas. (109)(106)

Noureldine et al ont comparé les performances diagnostiques d'un scanner parathyroïdien réalisé avec 4 phases lu par un lecteur ayant à sa disposition toutes les phases puis lu par le même lecteur mais plusieurs mois plus tard n'ayant que les phases artérielle et veineuse. Les performances diagnostiques étaient similaires avec une sensibilité pour la latéralisation de 100%, une VPP de 71,7%, une taux d'exactitude de 71% avec 2 phases et une sensibilité de 95,1%, une VPP de 76,5% et une exactitude de 73,6% avec 4 phases, il n'existait pas de différence statistiquement significative.

Enfin certaines équipes considèrent même que la seule phase artérielle est suffisante puisqu'elle apporte la même rentabilité diagnostique. (111)

## 7. L'irradiation

La plupart des études montrent des niveaux de radiation plus importants pour le scanner dynamique que pour la scintigraphie de l'ordre de 27mSV

Cela correspond à une irradiation naturelle de 9 ans et à un surrisque de cancer de 0,019% mais étant donné les risques plus importants d'une hyperparathyroïdie non ou mal traitée, le rapport bénéfice /risque permet le recours au scanner 4D. De plus puisque les patients sont guéris après traitement dans 92 à 94% des cas, ces examens ne sont réalisés qu'une seule fois.

L'exclusion de la dernière phase permet de diminuer la dose de 28 à 21mSv.(109)(106) (112)

La réalisation de 2 phases uniquement diminue encore la dose à environ 14mSv pour devenir quasi-équivalente à l'irradiation de la scintigraphie.

L'irradiation de la scintigraphie de soustraction dépend de la fixation d'iode sur la thyroïde, la dose efficace délivrée est estimée entre 8 et 11mSv (43) ce qui correspond à un risque de cancer attribuable à l'irradiation de 0,04 à 0,08% pour une femme de 50 ans.

## 8. Les coûts

En France, il n'existe pas d'étude de coût permettant d'établir la meilleure prise en charge. En se basant sur les montants des tarifs de la CCAM, l'échographie des parathyroïdes coûtent 37,8€, la scintigraphie parathyroïdienne 268,87€, la scintigraphie thyroïdienne 109,7€ soit un total de 416,37€ pour le bilan écho/scintigraphie de soustraction. Le scanner cervical est quant à lui coté à 25,27€ montant auquel s'ajoute un forfait technique variable : l'examen revenant à une centaine d'euros.

Les études de coût sont pratiquement exclusivement américaines et l'on observe de grande différence entre les institutions.

Madorin et al à New-York montrent un coût de 1296\$ pour le scanner 4D contre 1112\$ pour la scintigraphie.

Une étude italienne portant sur l'intérêt du SPECT CT par rapport au SPECT seul montre des résultats intéressants et l'intérêt d'une exploration anatomique précise dans la prise en charge. Ainsi l'ajout du CT au SPECT permet d'augmenter la sensibilité de détection mais permet également par la meilleure localisation anatomique de réduire le temps d'opération de 62 min sans CT à 32 min avec le scanner et une réduction des coûts de 98,7€ par patient.

Abbott et al de la même équipe que Rogers ont réalisé une étude de coûts portant sur 536 patients. 113 patients n'ont eu que les explorations échoscintigraphiques et 422 patients ont eu en plus un scanner. La sensibilité des différentes techniques pour la caractérisation du bon quadrant était de 54,4% pour l'échographie, 55,1% pour la scintigraphie et de 62,6% pour le scanner. Les temps d'opération étaient également similaires à 61,4min contre 64,1min. La durée de séjour était par contre plus faible dans le groupe avec scanner 0,23 jours contre 0,61 jours. De plus les patients ayant eu un scanner ont une probabilité plus importante d'avoir une chirurgie mini-invasive plutôt qu'une exploration cervicale. Les taux d'échec étaient relativement plus importants dans le groupe sans scanner à 4,4% contre 1,9% avec le scanner sans être significatifs. Les coûts étaient globalement identiques entre les 2 groupes à 6572\$ par patient avec le scanner et 6306\$ sans le scanner.

Cette étude montre que l'ajout d'un scanner dans la prise en charge d'une hyperparathyroïdie primaire augmente les coûts de façon faible environ 266\$ mais ne permet pas de diminuer les temps opératoires ou les échecs de la chirurgie mais diminue le temps d'hospitalisation et augmente la probabilité de chirurgie mini-invasive plutôt qu'une exploration cervicale.

En 2011, Wang et al(113) montrent que la stratégie diagnostique et thérapeutique la moins onéreuse est l'échographie (6666\$), puis la scintigraphie MIBI avec SPECT 6773\$, ensuite le scanner 6773\$, le couple écho/scintigraphie puis le scanner si négatif( 7214\$) et enfin scintigraphie IBI avec SPECT seul ( 7330\$). Ils montrent également que la stratégie la plus efficace en terme de coût est l'association échographie/MIBI puis

scanner si négatif car cette association permet de diminuer les explorations cervicales bilatérales qui si elle est réalisée augmente nettement le coût de la prise en charge. Lubitz et al en 2012(43) en prenant en compte le coût des examens, le temps opératoire, le temps de séjour hospitalier et le risque de récurrence trouvent que la stratégie la moins onéreuse est la réalisation d'une échographie suivie d'un scanner si négatif pour 5901\$. L'utilisation d'une échographie seule revient à 6028\$, le scanner seul 6110 \$, la scintigraphie puis le scanner si négatif 6266\$, le couple écho/scintigraphie puis le scanner si négatif 6319\$, le couple écho/scintigraphie seul 6329\$, la scintigraphie MIBI seule 6374\$ et enfin l'exploration chirurgicale bilatérale 6824\$. Dans cette étude encore c'est l'échographie qui reste la méthode la moins chère et l'exploration cervicale bilatérale la plus chère.

## 9. Le temps d'examen

Un des points forts du scanner est le temps de réalisation de l'examen qui est d'environ 5 min contre environ 306 min pour la scintigraphie. Les protocoles simples comparatifs sont plus courts et durent environ 2h alors que les protocoles soustractifs sont plus longs de l'ordre de 3h et demi. L'échographie quant à elle est relativement courte et dure en moyenne moins d'une dizaine de min.



## D. IRM CERVICALE

L'IRM a été utilisée dès les années 80 dans la localisation des parathyroïdes pathologiques avec des résultats initiaux intéressants, à une époque où les performances de la scintigraphie au thallium et du scanner cervical étaient médiocres. Son principal intérêt est son caractère non irradiant, une différenciation tissulaire intéressante et la possibilité d'acquisitions multiplanaires.

Mais ses défauts sont nombreux pour l'étude cervicale : les artéfacts respiratoires, d'interfaces air/tissu rendent parfois son interprétation impossible. Les contre-indications sont relativement fréquentes dans une population âgée.

L'avènement de la scintigraphie MIBI puis du scanner 4D et les difficultés techniques en ont fait une méthode de seconde voire troisième intention.

### 1. Technique

Les protocoles varient beaucoup en fonction des équipes.

Les séquences utilisées en IRM parathyroïdienne sont les séquences traditionnelles pondérées T1, T2 avec ou sans saturation de la graisse dans au moins deux plans axial et frontal ou sagittal. Une injection de produit de contraste peut être effectuée soit sans acquisition dynamique, soit avec séquences d'angioIRM cervicale.

### 2. Sémiologie des lésions parathyroïdiennes en IRM

Les adénomes parathyroïdiens sont le plus généralement en hyposignal ou en signal intermédiaire en T1 et en hypersignal T2, ce qui correspond à des lésions avec une haute densité cellulaire sans remaniements dégénératifs kystiques, fibreux ou inflammatoires. Les lésions parathyroïdiennes peuvent avoir des signaux différents dans environ 30% des cas. Certaines lésions sont en hypo signal ou intermédiaire en T1 et en T2 ce qui correspond à des lésions avec des remaniements dégénératifs avec pléiomorphisme nucléaire ou cytoplasmique marqué ou une dégénérescence fibreuse plus ou moins accompagnée de dépôts d'hémossidérine en faveur d'hémorragie ancienne. Enfin les adénomes parathyroïdiens peuvent être en hypersignal en T1 et en T2 ce qui correspond à des signes d'hémorragie focale avec une fibrose minimale. (114)(115)

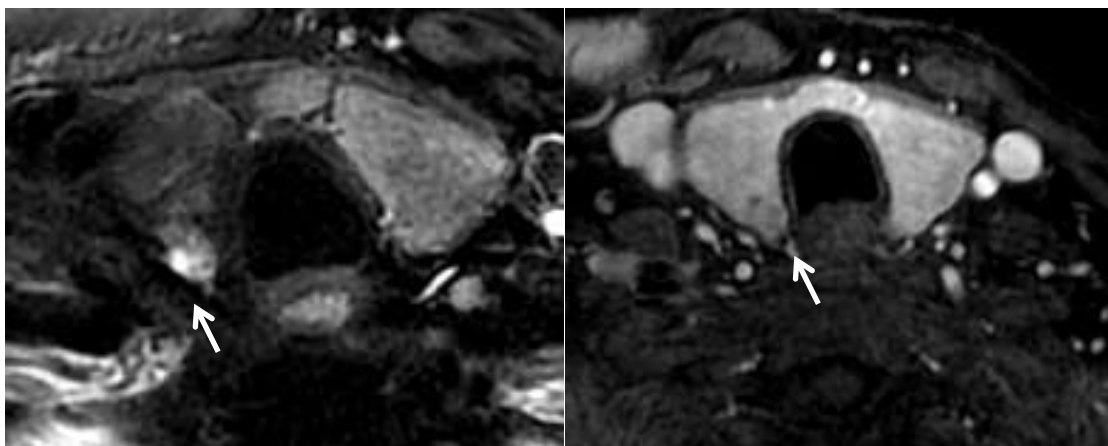


Figure 24: A gauche : IRM séquence T2. lésion en hypersignal T2. A droite : séquence T1 avec injection de gadolinium : lésion hétérogène en hyposignal difficile à bien différencier de la thyroïde.

## Performances de l'IRM

En 1987, Peck et al. montrent que l'IRM a une sensibilité plus forte que la scintigraphie au Tallium/Technetium notée à 64% contre 60% (116)

En 1996 une série sur 82 patients trouve une sensibilité est de 77% ( IC95% = 68-86%) égale en cas de première chirurgie ou de récurrence, de 77% en cas d'adénome et un peu inférieure en cas d'hyperplasie à 71% ( IC95% = 42-92%). (117)

Les 5 faux positifs de l'IRM étaient en fait des ganglions ce qui s'explique facilement par le signal en hypoT1 et en hyper T2 des ganglions pouvant donc être facilement confondus avec des adénomes parathyroïdiens.

Les faux négatifs de l'IRM étaient soit des glandes non vues chez des patients où avaient déjà été décrites des glandes pathologiques : cela peut être expliqué par la tendance des radiologues à ne pas décrire plusieurs lésions lorsqu'une lésion typique a déjà été décrite. Le reste des lésions avait été interprété comme des nodules thyroïdiens et non comme des lésions parathyroïdiennes avec notamment 2 lésions intrathyroïdiennes.

La spécificité de l'IRM est parfois retrouvée nettement inférieure à la scintigraphie à 75% contre 94%. (117) D'autres études montrent des spécificités nettement supérieures à 100% sur des effectifs plus réduits. (118)

En 2012, Aschenbach et al. a ajouté à leur protocole une séquence d'angioIRM cervicale. Chez 30 patients présentant uniquement des adénomes parathyroïdiens prouvés chirurgicalement, les séquences standard T1,STIR et après injection de gadolinium permettaient d'identifier 63,3% des lésions alors qu'après séquences d'angio IRM 93,3% des lésions étaient visualisées. (118) L'apport de la séquence d'angioIRM repose sur les caractéristiques d'hypervascularisation des adénomes parathyroïdiens. (99)(105).

### 3. Les facteurs négativant l'IRM

La sémiologie des lésions parathyroïdiennes n'est pas toujours typiques comme l'ont montré Auffermann et al. avec parfois des lésions en hyposignal T1 et hyposignal T2, voire en hypersignal sur les 2 séquences, rendant l'interprétation compliquée.

La taille lésionnelle est également un facteur important : les lésions non vues en IRM ont un volume significativement plus bas que les lésions décrites respectivement 408mg contre 1432mg. (119)

Un des facteurs limitant sont les artéfacts pouvant être relativement gênants pour l'interprétation.

# DEUXIEME PARTIE : ETUDE

## VI. Introduction

Le traitement chirurgical de l'hyperparathyroïdie, consistant initialement en une cervicotomie bilatérale avec exploration des 4 parathyroïdes, s'est modifié au cours des 20 dernières années, avec l'adoption rapide et massive d'exploration unilatérale avec techniques mini-invasives.(40) Elles ont montré leur intérêt en terme de réduction de morbidité, d'hypocalcémie post-opératoire et de complications hémorragiques, tout en gardant une efficacité identique voire supérieure. (38)(31)(32) Afin de diriger la chirurgie, il est nécessaire d'avoir un examen d'imagerie fiable localisant la ou les lésions en cause.

Les 2 méthodes de référence sont la scintigraphie et l'échographie avec des bons résultats, seules ou combinées. (54)(51) Ces examens sont actuellement recommandés par les sociétés savantes. (48)(45)

Néanmoins, leurs performances dépendent des compétences locales, comme en témoignent des résultats parfois divergents entre les études (58).

Le scanner parathyroïdien, initialement peu rentable par rapport à la scintigraphie (98) commence à se répandre, grâce à l'utilisation d'une acquisition dynamique décrite par Rodgers en 2006 qui améliore sa sensibilité et sa spécificité(99). Les adénomes hypervasculaires au temps artériel présentent un wash out au temps veineux, ce qui permet de distinguer les lésions parathyroïdiennes des autres structures cervicales (ganglions ou thyroïde) (120).

Il était initialement utilisé après scintigraphie négative (121), mais ses bonnes performances permettent de le proposer comme examen initial(103). Il est irradiant car il nécessite 3 ou 4 phases. Afin de réduire cette irradiation, certains auteurs ont montré que la 4<sup>ème</sup> phase est inutile (109). 2 phases seraient même suffisantes, même si aucune étude prospective n'a été réalisée sur le sujet. (112)

L'alternative au scanner, pour soustraire l'irradiation, reste l'IRM. Plusieurs études ont montré qu'elle a de bonnes performances diagnostiques même si elle reste peu répandue (118).

L'objectif principal de cette étude est de déterminer les performances diagnostiques du scanner parathyroïdien biphasique, de l'IRM cervicale, du bilan écho/scintigraphiques par rapport aux résultats de la chirurgie, l'objectif secondaire était d'étudier la reproductibilité du scanner parathyroïdien biphasique et les caractéristiques des lésions parathyroïdiennes.

## VII. Matériel et méthode

### A. Patients

Il s'agit d'une étude prospective monocentrique avec analyse rétrospective des données de l'imagerie radiologique, réalisée au CHU de Nancy, incluant les patients adultes présentant une hyperparathyroïdie, opérés entre décembre 2013 et août 2014 et ayant bénéficié d'un bilan pré-opératoire d'imagerie comprenant une échographie et une scintigraphie parathyroïdienne, un scanner cervical biphasique et une IRM cervicale.

Les critères d'inclusion étaient une calcémie totale augmentée à plus de 105mg/L et une parathormone (PTH) augmentée supérieure à la norme du laboratoire ou inadaptée en l'absence d'autres étiologies. Les critères opératoires étaient une maladie symptomatique ou asymptomatique mais relevant d'un traitement chirurgical selon les critères définis par les sociétés savantes internationales. (45)

### B. Localisation

Tous les intervenants chirurgiens, radiologues, médecins nucléaires ont localisé les lésions pathologiques selon la classification de Henry. Les besoins de l'étude nous ont fait considéré 3 autres zones : ectopique supérieure, ectopique médiastinale et intrathyroïdienne. (Annexe 1)

Le Gold Standard pour le nombre et la localisation était défini par les résultats de la chirurgie.

### C. Chirurgie

Tous les patients ont été opérés au CHU de Nancy dans le service de Chirurgie digestive générale et endocrinienne par 2 chirurgiens expérimentés soit par cervicotomie bilatérale pour exploration des quatre sites parathyroïdiens, soit par abord focal ouvert ou vidéoscopique pour une exploration focale.

La décision opératoire était fondée sur les données de la scintigraphie lorsqu'elle était positive pour au moins une lésion et sur les données du scanner lorsque la scintigraphie était négative et le scanner positif.

Les lésions prélevées étaient systématiquement localisées et bénéficiaient d'une analyse anatomopathologique.

Une surveillance biologique de la PTH était réalisée en per-opératoire : à l'incision, à la mobilisation de la glande, au clampage, 10 min puis 20 min après le clampage du pédicule de la glande.

La lésion était considérée comme enlevée lorsqu'il existait une diminution de plus de 50% du taux de PTH 20 min après clampage par rapport au taux lors de l'incision. La guérison était obtenue lorsque la calcémie était normale 3 mois après l'opération.

## D. Anatomopathologie

Tous les prélèvements ont été étudiés par le service d'anatomopathologie du CHU de Nancy, mesurés et pesés puis classés selon leur nature en adénome parathyroïdien, hyperplasie parathyroïdienne et parathyroïde normale.

## E. Imagerie

### 1. Scanner biphasique

Tous les patients ont bénéficié d'un scanner 64 détecteurs (Lightspeed VCT 64, General Electric Healthcare, Milwaukee, USA), biphasique après injection de produit de contraste iodé Ioméron 400 (Ioméprol, Bracco Imaging france), 90 ml, à 5 ml/min, suivie d'un lavage au sérum physiologique de 30 ml à 4ml/min. Le champ d'exploration s'étendait de la base du crâne à la racine de l'aorte. La première acquisition dite "artérielle" était un angioscanner des vaisseaux du cou avec méthode de bolus tracking et déclenchement de l'acquisition lors de la visualisation de produit de contraste dans l'artère pulmonaire. La seconde acquisition dite "veineuse" était réalisée 70 secondes après injection de produit de contraste.

Collimation	Epaisseur	Intervalle	FOV	kV	mA Min/max	Index bruit	Rot.	Pitch	Filtre
64 x 0,625	0,625	0,6	25 cm	120	200/440	4,5	0,8	0,984	Std

Tableau 1 : Paramètres d'acquisition du scanner

L'examen durait environ 10 minutes. La dose moyenne efficace était de 18mSv. Le coût était de 131€.

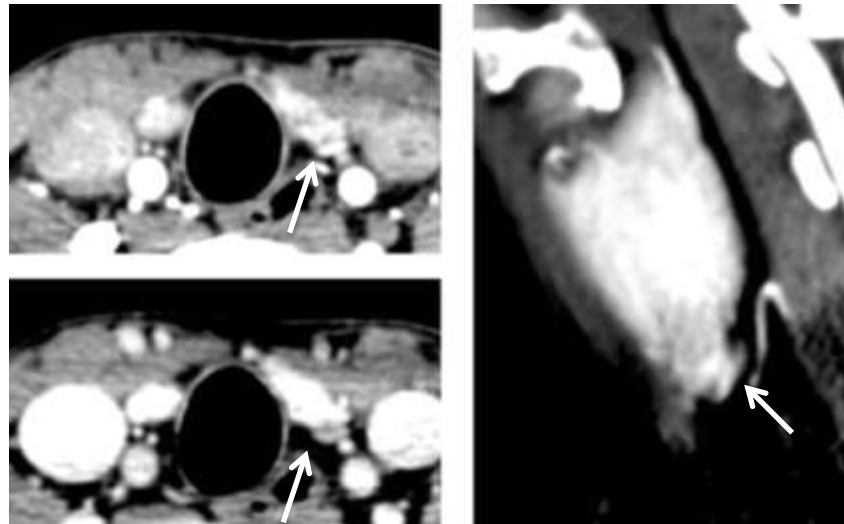


Figure 25 : Adénome parathyroïdien présentant une sémiologie typique hypervasculaire au temps artériel avec wash out au temps veineux par rapport à la thyroïde. Scanner parathyroïdien avec reformation axiale au temps artériel en haut à gauche, au temps veineux en bas à gauche et reformation sagittale au temps artériel à droite.

## 2. IRM cervicale

Les examens IRM ont été obtenus sur un imageur IRM 3T (Signa Excite HD, General Electric Healthcare, Milwaukee, USA) avec une antenne 8 canaux tête et cou neuro vasculaire couvrant la région cervicale, du manubrium jusqu'à l'angle mandibulaire. Une séquence axiale T2 avec saturation de la graisse et 3 séquences volumiques écho de gradient T1 avec saturation de la graisse sans et après injection de produit de contraste gadoliné, Dotarem (acide gadotérique, Guerbet, 0,1mmol/kg, 3ml/min, dose adaptée au poids du patient). L'examen durait 20 minutes.

TE(ms)	TR(ms)	Angle de flip (degré)	Longueur de train d'écho	Largeur de la bande passante (kHz)	fréquence	phase	Nombre d'excitation	Champs de vue (cm)	Épaisseur de coupe (mm)	Espace ment	Nombre de coupes
115	11639	142	26	62,5	320	64	2	24	3	0,3	33
min		12		142,86	272	256	1	28	2	0	120

Tableau 2 : Paramètres d'acquisition des séquences IRM

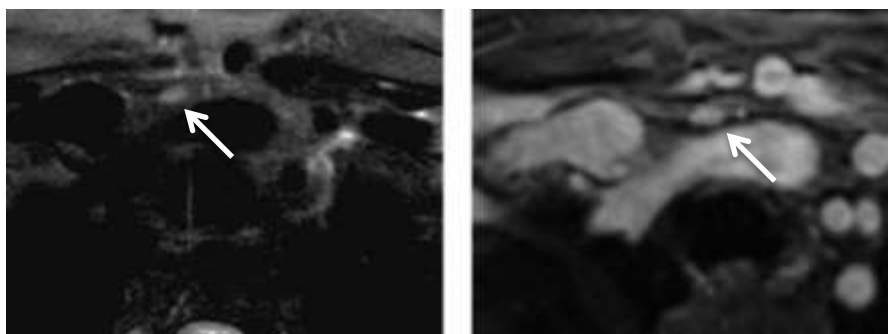


Figure 26 : Adénome parathyroïdien en zone 3 droite. IRM en séquence axiale T2 avec saturation de la graisse à droite et en séquence 3D écho de gradient après injection de produit de contraste. A gauche : séquence T2, à droite Séquence 3DT1 après injection de gadolinium.

### 3. Lecture des examens radiologiques

Deux radiologues, un sénior (S) et un junior (J), ont lu les scanners anonymisés en aveugle des résultats de la scintigraphie et de la chirurgie sur une console de post traitement (Console ADW 4.4, General Electric Healthcare, Milwaukee, USA).

Un des deux lecteurs a lu les examens IRM à distance de la lecture des scanners.

Les données du scanner et de l'IRM ont été analysées rétrospectivement.

Les critères de lecture étaient la détection de lésions nodulaires cervicales et leur caractérisation.

Ont été considérées comme lésions parathyroïdiennes les lésions nodulaires plus ou moins kystiques, localisées dans l'aire de dispersion embryologique des parathyroïdes, de l'angle de la mandibule jusqu'au médiastin, accolées ou séparées de la thyroïde et/ou présentant une hypervascularisation au temps artériel avec wash out au temps veineux.

Ce wash out était défini comme une chute de la densité entre les 2 phases supérieures à 15 UH tandis que la densité de la thyroïde reste égale ou augmente dans le même temps.

L'analyse du rehaussement est un élément clé pour la caractérisation des lésions parathyroïdiennes et les différencier de parenchyme thyroïdien ectopique (même rehaussement que la thyroïde), de nodules thyroïdiens ou de ganglions (augmentation de leur densité entre les 2 phases)

Les lésions détectées et considérées comme parathyroïdiennes étaient localisées, leurs tailles mesurées, leurs densités en Unité Hounsfield relevées au temps artériel et veineux. A chaque lésion a été attribué un degré de certitude diagnostique coté de 1 à 4. (1 = lésion très incertaine, 2 = lésion incertaine, 3 = lésion parathyroïdienne probable, 4 = lésion parathyroïdienne certaine) (Annexe 1). Pour chaque patient, la présence de pathologies thyroïdiennes associées a été relevée, et les densités de la thyroïde notées aux 2 temps.

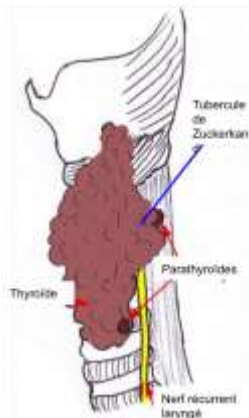


Figure 27 : Tubercule de Zuckerkanl : prolongement postérieur de laq thyroid d'après (5)

### 4. Echographie et Scintigraphie parathyroïdiennes

L'échographie cervicale, puis la scintigraphie de soustraction Iode<sup>123</sup>/MIBI Tc<sup>99m</sup> ou comparative MIBI Tc<sup>99m</sup> était réalisée par le même praticien sur une Gamma-camera (Ecam, Siemens Healthcare, Forchheim, Germany) Matrice 256\*256, collimateur sténopéique.

La scintigraphie de soustraction consistait en l'acquisition d'une première série d'images cervicales de face antérieure, médiastinales de face antérieure, cervicales de profil du côté de la fixation ou les 2. L'enregistrement était fait 2 heures après l'injection

d'Iode et 15 min après l'injection de MIBI. La deuxième série d'image avait lieu 2 heures après l'injection de MIBI selon les mêmes incidences.

L'examen était complété par un SPECT-CT si la lésion était ectopique.

Les images étaient interprétées sur une console de traitement dédiée Léomednuc pour fusion des images Iode/MIBI avec soustraction selon la méthode des seuils.

La scintigraphie comparative était identique mais comprenait les seules images MIBI précoces et tardives.

La relecture des examens a été systématiquement faite par le même médecin nucléaire dans les conditions habituelles et les résultats transmis aux chirurgiens dès la fin de cet examen.

L'échographie durait environ 10 minutes, la scintigraphie de soustraction 4 heures et la scintigraphie comparative 2 heures. La dose efficace était de 8 à 12 mSv pour la scintigraphie de soustraction, de 6,6mSv pour la scintigraphie comparative et de 2,2mSv pour le scanner du SPECT-CT. Le bilan écho/scintigraphie parathyroïdienne coûte 306€.

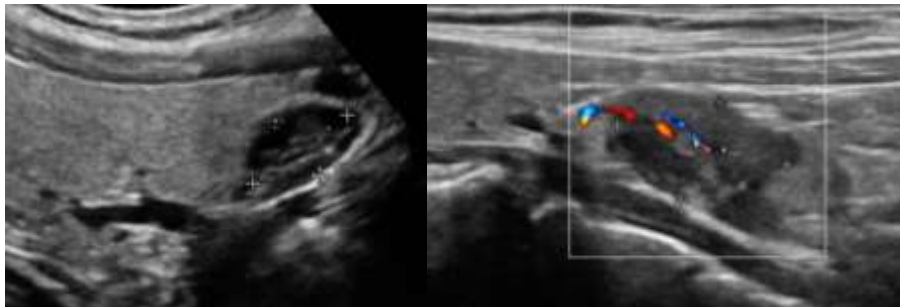


Figure 28 : Echographie sans et avec doppler couleur à droite et à gauche : adénome parathyroïdien hypoéchogène avec pédicule vasculaire bien visible en doppler. Dr Mayer.

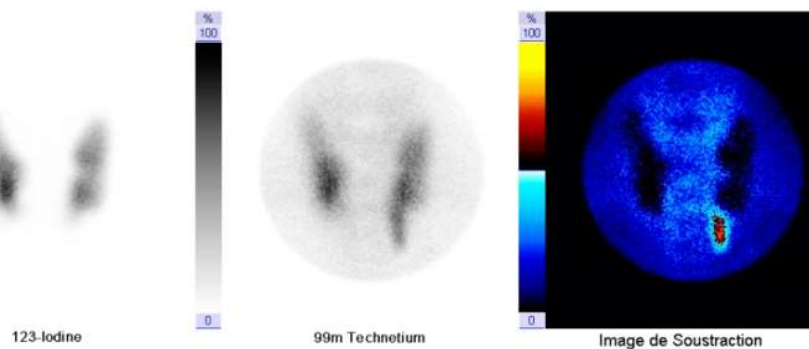


Figure 29 : Scintigraphie de soustraction Iode<sup>123</sup>MIBI Tc<sup>99m</sup>: adénome inférieur gauche. Dr Mayer



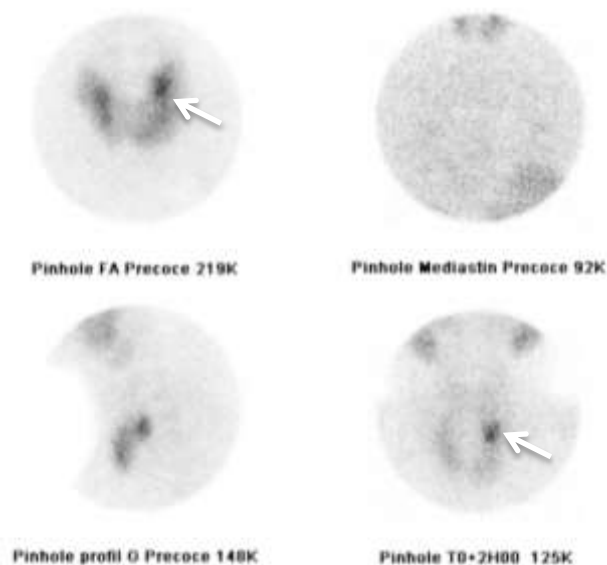


Figure 30 : Scintigraphie comparative MIBI  $Tc^{99m}$  : adénome supérieur gauche visible au temps précoce en haut à gauche et au temps tardif en bas à droite. Dr Mayer.

## F. Statistiques

Pour chaque méthode d'imagerie ont été calculées sensibilité, valeur prédictive positive, par lésion et par patient et par sous groupes, pathologie uni/multiglandulaire. La spécificité et la valeur prédictive négative n'ont pu être calculées en raison de la réalisation des examens uniquement chez des malades.

Pour l'analyse par lésion : les vrais positifs (VP) sont les lésions décrites par l'imagerie et retrouvées en chirurgie. Les faux positifs (FP) sont les lésions décrites en imagerie non retrouvées en chirurgie et les faux négatifs (FN) sont les lésions non décrites et retrouvées en chirurgie.

Pour l'analyse par patient : les vrais positifs correspondent aux patients bien classés en pathologie uni-glandulaire (PUG) avec la localisation exacte de la lésion et en pathologie multi-glandulaire (PMG) avec la localisation exacte de l'ensemble des lésions. Les faux positifs correspondent aux patients présentant une PUG dont la localisation est fautive et aux patients présentant une PMG avec une erreur sur le nombre ou la localisation des lésions.

La sensibilité (Se) est définie par le rapport :  $VP/(VP+FN)*100$  et la valeur prédictive positive (VPP) par le rapport :  $VP/(VP+FP)*100$ .

La concordance des résultats pour l'imagerie radiologique était mesurée par un coefficient Kappa de concordance (122)

L'ensemble des calculs a été réalisé grâce à au logiciel SAS 9.3. Les moyennes ont été comparées grâce à un F-test et les pourcentages grâce à un test de Chi-2.

## VIII. Résultats

### A. Patients

55 patients ont été inclus. 11 hommes et 44 femmes, d'âge moyen 64,6 ans +/- 11,9 ans. 55 patients avaient une hyperparathyroïdie primaire et 1 une hyperparathyroïdie tertiaire.

7 avaient un antécédent de chirurgie cervicale : 5 pour une parathyroïdectomie avec thyroïdectomie, 1 pour thyroïdectomie, 1 pour médiastinoscopie par abord cervical.

Sexe		
	Masculin	11(20%)
	féminin	44( 80%)
Age		64,6+/- 11,9
Taille des lésions		15,1mm±8,2
Poids des lésions		944mg±1330
Patients avec ATCD de chirurgie cervicale		7(12%)
Patients avec pathologie thyroïdienne associée		24(43%)
Hyperparathyroïdie primaire		54(98%)
Hyperparathyroïdie tertiaire		1(2%)
Pathologie uniglandulaire		47(85%)
Pathologie multiglandulaire		8(15%)
	<b>Préopératoire</b>	<b>Post opératoire</b>
Calcémie	113mg/l ±8	94,2±4,4
Taux de parathormone	171,3ng/ml±162	56,8±31,7
Vitamine D	23,7ng/ml±12	
Fonction rénale (MDRD)	75,9ml/min/1,73m <sup>2</sup> ±18,4	
Pourcentage de diminution de la PTH per-opératoire		72%±25

Tableau 3 : Caractéristiques des patients et des pathologies

### B. Chirurgie

Les résultats concernant les voies d'abord sont représentés ci-dessous. (figure 6) 85% des patients (soit 47) avaient une PUG, et 15% (soit 8) une PMG, un double adénome dans 7% des cas et une hyperplasie dans 7% des cas.

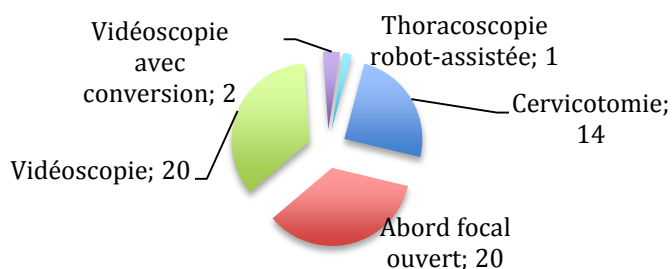


Figure 31: Répartition des chirurgies

37 lésions étaient à droite, 27 à gauche, 1 lésion médiastinale avec côté non déterminé. 22 lésions en zone 1, 28 lésions en zone 2, 11 lésions en zone 3, 1 lésion intrathyroïdienne, 2 lésions ectopiques hautes et 2 lésions médiastinales.

Dans 93% des cas (51), il existait une chute du taux de PTH peropératoire (plus de  $72\% \pm 20\%$  en moyenne).

Pour 4 patients (7%), la chute était inférieure à 50% : pour 3, la normalisation du calcium et de la PTH à 3 mois permettait d'affirmer leur guérison et le dernier patient est considéré comme non guéri (hyperparathyroïdie persistante avec une calcémie augmentée en post opératoire à 115mg/L et une PTH inadaptée à 42ng/mL). Le Patient non guéri a été opéré avec succès d'une lésion décrite par l'imagerie par abord focal mais son absence de guérison nous l'a fait classer dans les PMG et non dans les PUG.

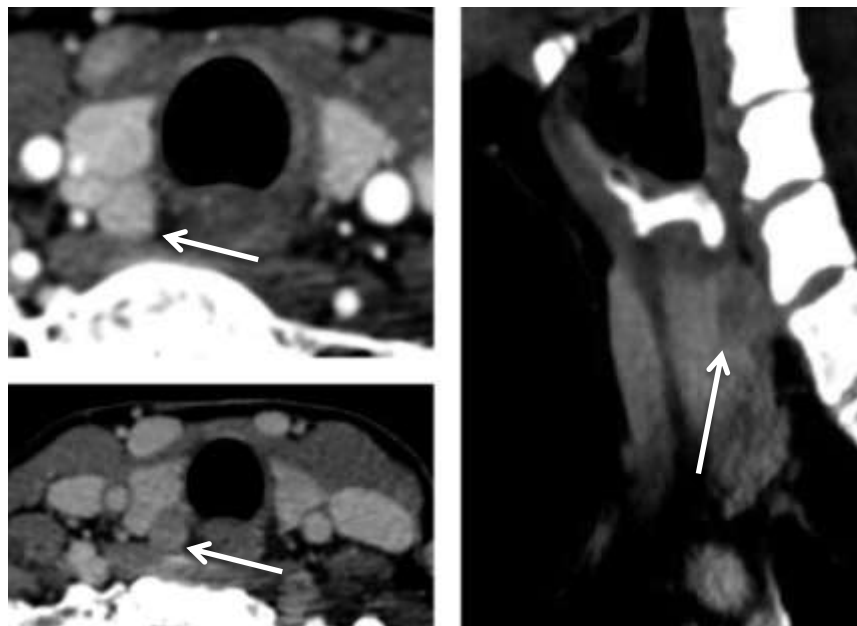


Figure 32 : Lésion intra-thyroïdienne droite lors de la chirurgie et définie comme en zone 1 par la scintigraphie et les 2 lecteurs du scanner. Scanner parathyroïdien : reformation axiale au temps artériel en haut à gauche, temps veineux en bas à gauche et reformation sagittale à gauche.

### C. Anatomopathologie

66 glandes ont été enlevées : 51 adénomes, 14 glandes hyperplasiques et 1 glande normale. La taille moyenne des lésions était de  $15,1\text{mm} \pm 8,2$  et le poids de  $944\text{mg} \pm 1330$ .

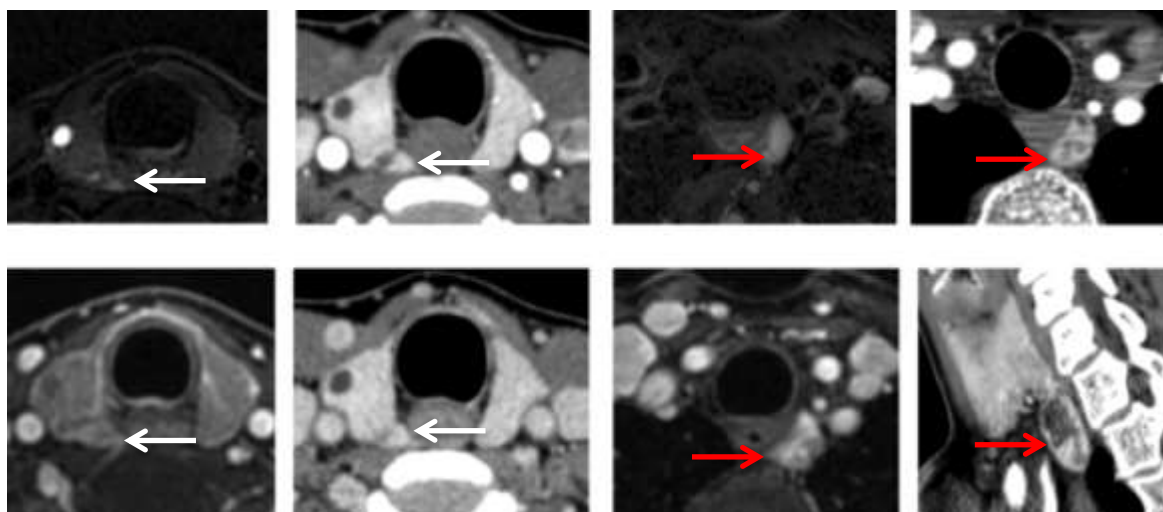


Figure 33 : flèche rouge : adénome parathyroïdien en zone 2 gauche vue par toutes les techniques d'imagerie. Flèche blanche: Lésion potentielle identifiée par J dans la zone où la parathyroïde normale a été réséquée : Parathyroïde normale? Nodule thyroïdien? 4 images de gauche : IRM T2, 3DT1 après injection de produit de contraste et reformation axiale d'un scanner au temps artériel et veineux. 4 images de droite : IRM en séquence T2 fatsat, 3DT1 fatsat après injection de produit de contraste et reformation axiale et sagittale d'un scanner au temps artériel

#### D. Imagerie

Sur les 65 lésions pathologiques, 95% des lésions (62) étaient visualisées par l'une ou l'autre des méthodes d'imagerie et chez 1 patient toutes les méthodes d'imagerie échouaient à localiser les 2 lésions en cause.

Les valeurs de sensibilité et la valeur prédictive positive sont résumées dans les tableaux 4, 5, 6, 7, tout d'abord par lésion, par zone et par côté, puis par patients et par PUG et PMG.

Par zone		65 lésions	Junior	Senior	Echo/scinti		52 lésions	IRM
Nombre de lésions décrites			69	59	57			43
	VP		52	47	53			32
	FP		17	12	4			11
	FN		7	11	8			13
Sensibilité			80% P>0,05	75% P>0,05	81% P>0,05			61% P=0,05
Valeur prédictive positive			80% P>0,05	79% P>0,05	92% P>0,05			74% P>0,05

Tableau 4 : Performances des différentes méthodes d'imagerie par lésion/zone

Par côté		65 lésions	Junior	Senior	Echo/scinti		52 lésions	IRM
Nombre de lésions décrites			69	59	57			43
VP			58	54	57			39
FP			11	5	0			4
FN			7	11	8			13
Sensibilité			89% P>0,05	83% P>0,05	88% P>0,05			75% P=0,05
Valeur prédictive positive			84% P>0,05	91% P>0,05	100% P>0,05			90% P>0,05

Tableau 5 : Performances des différentes méthodes d'imagerie par lésion/côté

Par patient		55 patients	Lecteur junior	Lecteur senior	écho/scinti		46 patients	IRM
VP			43	43	49			32
FP			11	9	2			7
FN			1	3	4			7
Sensibilité			78% P>0,05	78% P>0,05	89% P>0,05			70% P>0,05
Valeur prédictive positive			79% P>0,05	83% P>0,05	96% P>0,05			82% P>0,05

Tableau 6 ; Performances des différentes méthodes d'imagerie par patient

Par PUG		47 PUG	Lecteur Junior	Lecteur Sénior	écho/scinti		40 PUG	IRM
Nombre de PUG décrite			41	46	46			33
Sensibilité			80% P>0,05	85% P>0,05	93% P>0,05			72,5% P>0,05
Valeur prédictive positive			92% P>0,05	87% P>0,05	96% P>0,05			88% P>0,05

Tableau 7 : Performances des différentes méthodes d'imagerie chez les patients présentant une Pathologie Uniglandulaire

Par PMG	8 PMG	Lecteur Junior	Lecteur Senior	écho/scinti	6 PMG	IRM
Nombre de PMG décrite		12	6	5		6
Sensibilité		62,5% P>0,05	37,5% P>0,05	62,5% P>0,05		33,3% P>0,05
Valeur prédictive positive		41% P>0,05	50% P>0,05	100% P>0,05		50 % P>0,05

Tableau 8 : Performances des différentes méthodes d'imagerie chez les patients présentant une Pathologie Multiglandulaire.

## 1. Scanner

### a) Lecteur Junior (J)

Par lésion :

La Se est de 80% par zone et 89% par côté, la VPP est 80 et 84% par côté. La VPP est de 80% par zone et 89% par côté. Il n'existe pas de différence significative avec la scintigraphie.

69 lésions ont été décrites par le lecteur J : 58 vrais positifs, 11 faux positifs et 7 faux négatifs.

Pour les vrais positifs : la localisation était exacte par zone dans 88% des cas et dans 12 % des cas (6 lésions), il existait une erreur de localisation mais toujours entre 2 zones adjacentes. Dans un seul cas J a décrit un FP du bon côté mais pas dans la bonne zone. Les indices de confiance sont à 3 ou 4 dans 95% des cas, à 2 dans 5% des cas. Aucune lésion n'est décrite avec un indice de 1.

Pour les 11 faux positifs (7% des lésions) : 10 lésions n'ont pas été cherchées pendant la chirurgie et une correspondait à une parathyroïde normale en histologie. Pour 4 d'entre elles, l'indice de confiance est fort à 4 et pour 7 il est faible à 1 ou 2.

Par patient :

La Se est de 78% par patient, 80% pour les PUG et 62,5% pour les PMG. La VPP est de 79% par patient, 92% pour les PUG et 41% pour les PMG. Il n'existe pas de différence significative avec la scintigraphie.

Le lecteur J décrit une PUG chez 41 patients (74,5%), une PMG chez 13 patients (23,5%) et ne retrouve aucune pathologie chez 1 patient (2%) : 43 vrais positifs, 11 faux positifs et 1 faux négatif.

Pour les 11 faux positifs : J décrit une PMG chez 7 patients alors qu'ils présentent une PUG, il indique le mauvais côté chez 2 patients, il échoue à visualiser une deuxième glande pathologique chez 2 patients présentant une PMG.

Le Lecteur J ne retrouve aucune lésion tout comme S et la scintigraphie chez 1 patient.

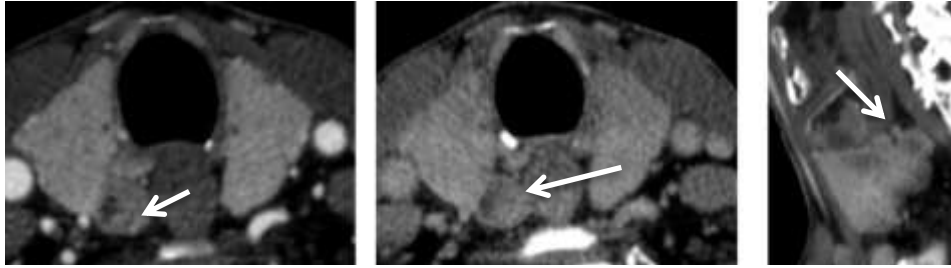


Figure 34 : Lésion en zone 1 droite décrite en zone 2 par le lecteur S. Scanner en reformation axiale au temps artériel à gauche, veineux au milieu et reformation sagittale à droite.

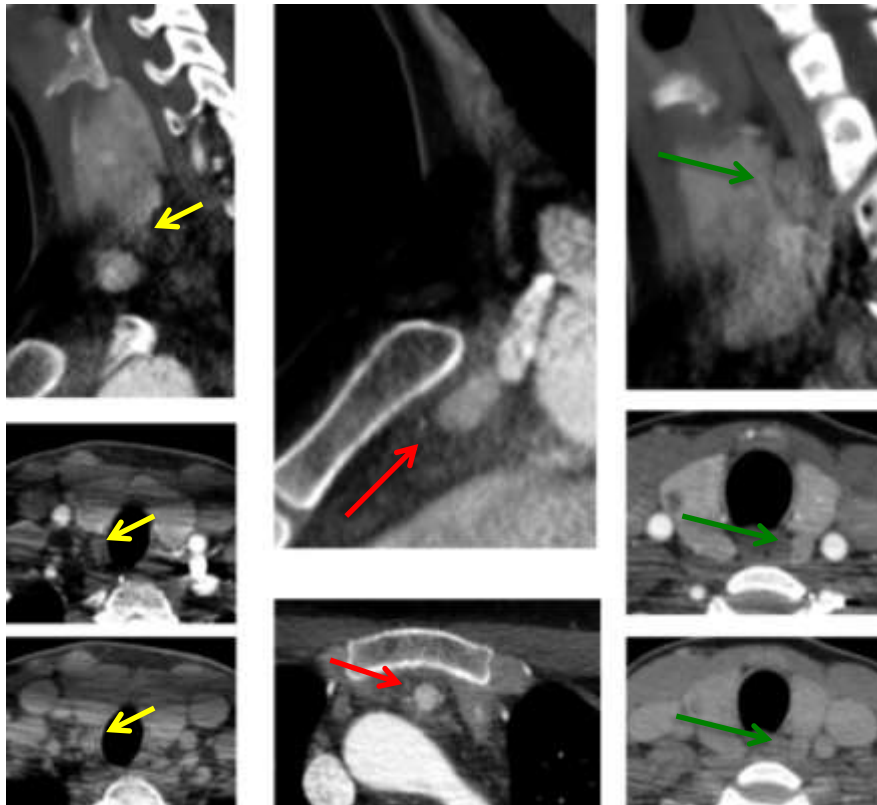
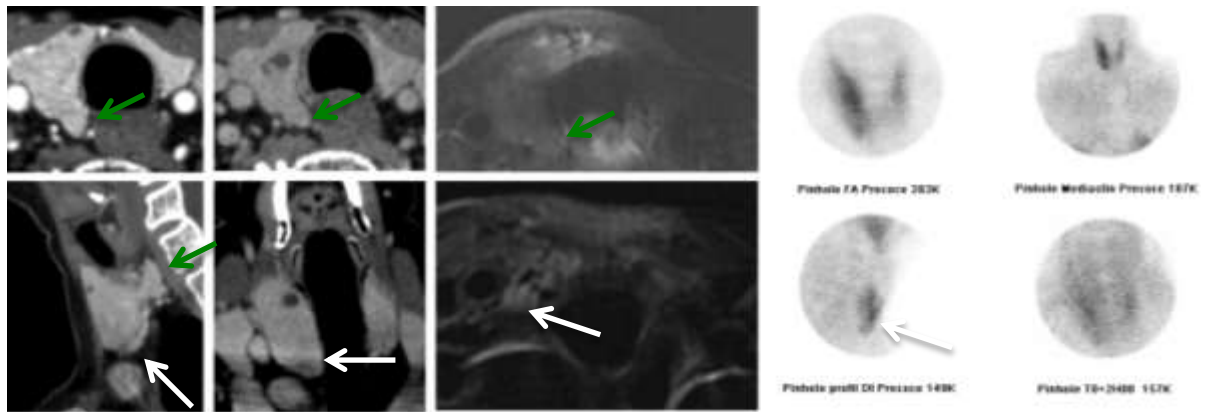


Figure 35 : Flèche rouge : adénome parathyroïdien intrathyroïdique : vrai positif du scanner et de la scintigraphie. Flèche verte : Faux positif du lecteur J en zone 2 droite, avec augmentation de la densité entre les phases artérielles et veineuses, a priori non parathyroïdienne. Flèche jaune : faux positif du du lecteur J lésion en zone 1 gauche avec wash out douteux mais pour lequel il existe un liseré graisseux entre la lésion et la thyroïde : parathyroïde ?



**Figure 36 : Flèche blanche : Adénome parathyroïdien en zone 2 droite, faux négatif de J et S, vrai positif de l'IRM en hypersignal T2 et de la scintigraphie. Flèche verte : faux positif du lecteur J, tubercule de Zuckerkandl. 4 images de gauche : reformations axiales d'un scanner parathyroïdien au temps artériel et veineux. 2 images du milieu : coupe axiale d'une IRM en pondération T2 FatSat. 4 images de droite : Scintigraphie MIBI comparative.**

### **b) Lecteur Senior (S)**

Par lésion :

La Se est de 75% par zone et 83% par côté. La VPP est de 79% par zone et 91% par lésion. Il n'existe pas de différence significative avec la scintigraphie.

59 lésions ont été décrites par S : 54 vrais positifs, 5 faux positifs et 11 faux négatifs.

Pour les vrais positifs : la localisation était exacte pour 87% des lésions et dans 7 cas (13%) les lésions étaient décrites dans une zone inadéquate mais du bon côté, à chaque fois pour des lésions entre 2 zones adjacentes.

Pour les 54 vrais positifs : dans 92,5% des cas, les indices de certitude étaient forts à 3 ou 4 et dans 7,5%, ils étaient faibles à 2. Aucun vrai positif n'était coté à 1.

Pour les 5 faux positifs : dans 3 cas, les indices de certitude étaient élevés à 3 ou 4 et dans 2 cas, ils étaient faibles à 1 ou 2.

Par patient :

La Se est de 78% par patient, 85% par PUG et 37,5% par PMG. Il n'existe pas de différence significative avec la scintigraphie.

Le Lecteur S a décrit une PUG chez 46 patients (83,5%), une PMG chez 6 patients (11%) et ne décrivait aucune pathologie chez 3 patients (5,5%) : 43 vrais positifs, 9 faux positifs et 3 faux négatifs.

Pour les faux positifs : il a indiqué une PMG chez 3 patients qui présentaient en fait une PUG, un mauvais côté pour 2 patients présentant une PUG et a échoué à localiser une deuxième glande pathologique chez 4 patients.



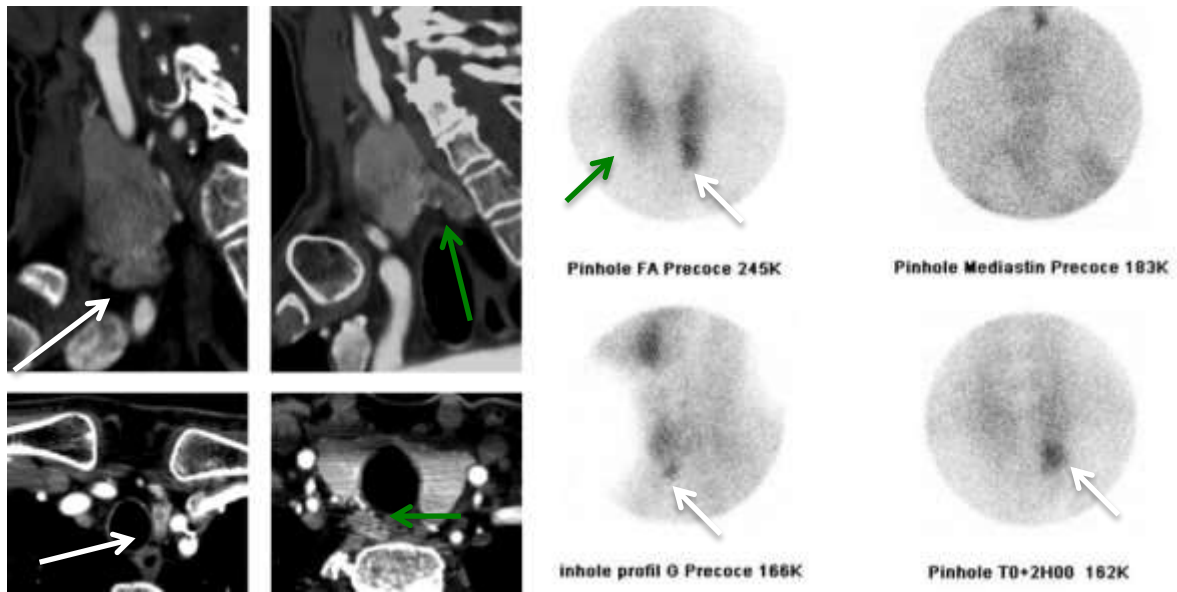


Figure 37 : Flèche blanche : adénome parathyroïdien en zone 2 droite, vrai positif du scanner et de la scintigraphie. Flèche verte : faux positif des 2 lecteurs du scanner comportant toutes les caractéristiques d'une lésion parathyroïdienne pourtant la lésion n'est pas visualisée en scintigraphie, n'a pas été réséquée et le patient est guéri à 3 mois. 4 images de gauche : reformations axiales et sagittales d'un scanner au temps artériel. 4 images de droite : scintigraphie MIBI comparative.

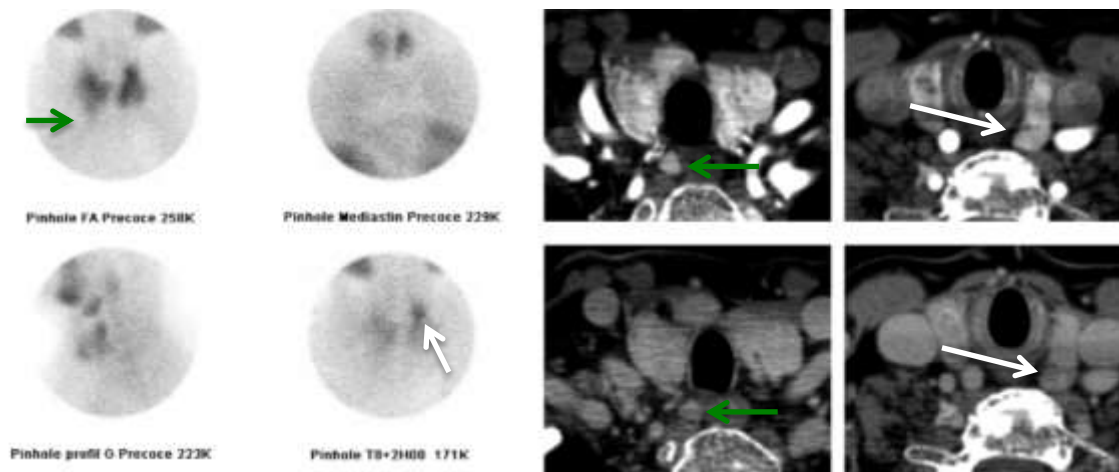


Figure 38 : Flèche blanche : adénome parathyroïdien en zone 2 gauche, vrai positif de la scintigraphie et du scanner. Flèche verte : faux positif des 2 lecteurs du scanner. Lésion comportant toutes les caractéristiques d'une lésion parathyroïdienne pourtant la lésion n'est pas visualisée en scintigraphie, n'a pas été réséquée et le patient est guéri à 3 mois. 4 images de gauche : scintigraphie comparative MIBI. 4 images de droite : scanner en reformations axiales au temps artériel en haut et veineux en bas.

c) *Caractéristiques des lésions en scanner*

Pour l'ensemble des vrais positifs, on observe une chute de la densité des lésions de  $52UH\pm 52$  en moyenne. Dans le même temps, la thyroïde présentait également une chute de la densité de  $33\%\pm 52$ . Cette différence de chute de densité n'était pas significative ( $p>0,05$ ).

Les vrais positifs ont en moyenne une chute de la densité inférieure à celle observée pour les vrais positifs même si cette différence est non significative.

Pour 7 lésions, on observe une augmentation de la densité des lésions entre le temps artériel et veineux, 5 de ces lésions comportaient un contingent kystique ce qui rend leur mesure difficile.

	Lésions parathyroïdiennes			Thyroïde		
	Densité artérielle	Densité veineuse	Différence de la densité	Densité artérielle	Densité veineuse	Différence de densité
Toutes les lésions	148±18	99±17	49,1±48	168±14	133±13	32,4
VP	151±19	99±18	52±52	168±14	135±13	33±52
FP	104±16	68,8±15	35±32	183±13,8	133±14	49±46

Tableau 9 : Caractéristiques des lésions en scanner décrites par le lecteur S en Unité Hounsfield (UH)

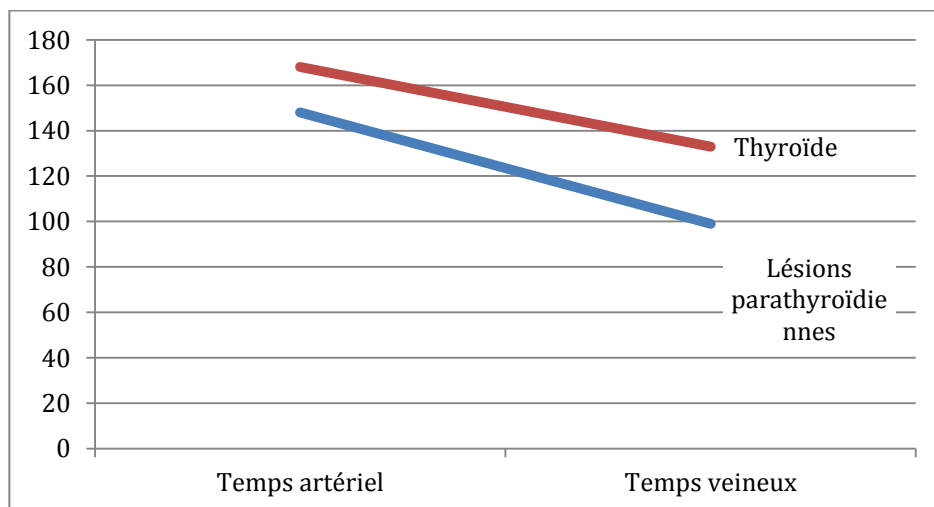


Figure 39 : cinétique des lésions parathyroïdiennes et de la thyroïde en scanner

Les faux négatifs sont plus petits que les vrais positifs avec des poids de  $182\pm 114$ mg contre  $1079\pm 1398$ mg en scintigraphie et de  $312\pm 250$  mg contre  $1044\pm 1398$  en scanner, mais il n'existe pas de différence significative. La différence de taille n'est pas non plus significative avec des faux négatifs mesurant environ  $11,6\pm 5,9$ mm contre  $15,6\pm 8,6$  en scintigraphie et  $14,3\pm 6,4$ mm contre  $15,8\pm 8,4$ mm en scanner.

La présence d'une pathologie thyroïdienne associée est de 43% dans la population de l'étude et n'est pas significativement différente entre les vrais positifs, les faux négatifs et les faux positifs du scanner ( $p>0,05$ ).

	Poids en mg (moyenne ± écart type)	Taille en mm (moyenne ± écart-type)	Pathologie thyroïdienne associée en %
Toutes les lésions	944±1330	15,2±8,4	45
Scintigraphie			
VP	1079±1398	15,6±8,6	45
FP	NR	NR	NR
FN	182±114	11,6±5,9	37,5
Junior			
VP	1044±1398	15,8±8,4	49
FP	NR	6,2±6	54
FN	312±250	14,3±6,4	28
Sénior			
VP	1082±1446	16,3±8,4	46
FP	NR	10±7,3	25
FN	412,7±319	13,9±4,3	36
IRM			
VP	1166±1564	17,3±9,4	51
FP	NR	12,7±6,5	50
FN	778±976	11,8±4,4	46

Tableau 10 : Caractéristiques des lésions en fonction des résultats de l'imagerie

## 2. IRM

L'examen a été réalisé chez 46 patients en raison de contre-indications chez 9 patients. Pour ces patients, 52 lésions ont été prélevées, 6 patients présentaient une PMG et 40 une PUG.

Par lésion :

La Se est de 61% par zone et de 75% par côté. La Se par zone est inférieure à 5% par rapport aux autres imageries mais pas la Se par côté. La VPP est de 74% par zone et 90% par côté.

Le lecteur a décrit 43 lésions : 39 vrais positifs, 4 faux positifs et 13 faux négatifs.

7 lésions sont mal localisées par zone et bien localisées par côté correspondant à des erreurs entre 2 zones adjacentes pour des lésions frontières.

Pour les 4 faux positifs : dans 2 cas, il existe un indice de certitude à 4 et dans 2 cas un indice de certitude à 2.

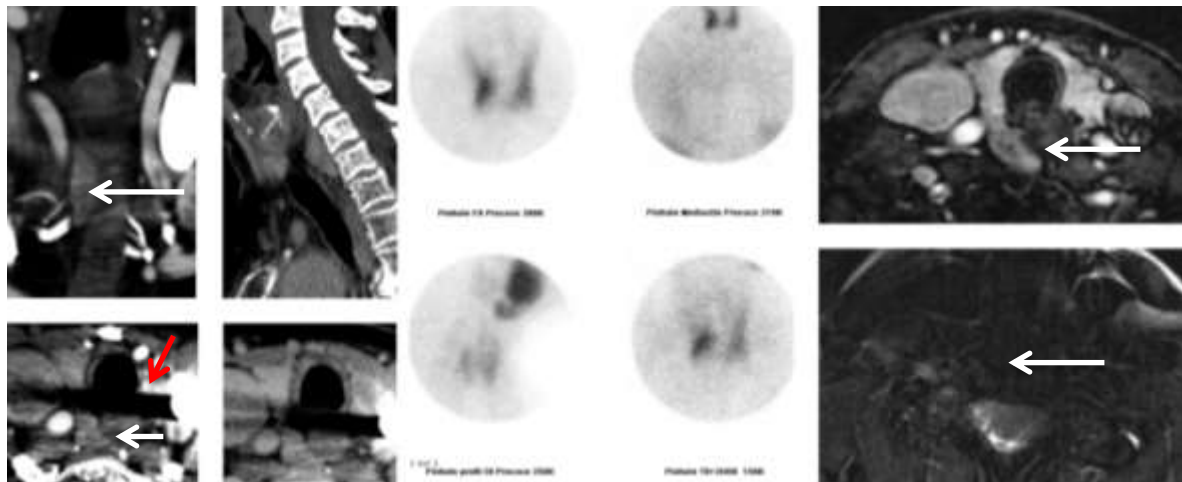
Pour les faux négatifs : le poids moyen des lésions était de  $778 \pm 976$ mg, les pathologies thyroïdiennes associées étaient présentes dans 46% des cas et une pathologie multiglandulaire dans 30% des cas.

Par patients :

La Se est de 70% par patient, de 72,5% dans les PUG et de 33,3% dans les PMG. La VPP est de 82% par patient, 88% dans les PUG et 50% dans les PMG.

Le lecteur a décrit 33 PUG (71%), 6 PMG (13%) et est négatif chez 7 patients (15%) : 32 vrais positifs, 7 faux positifs et 7 faux négatifs.

Elle indique une PMG chez 3 patients alors qu'ils présentent une PUG, indique le mauvais côté chez 2 patients, échoue à localiser une deuxième glande pathologique chez 2 patients présentant une PMG.



**Figure 40 : Flèche blanche : Adénome parathyroïdien en zone 2 droite venant au contact de l'oesophage : vrai positif du scanner et de la scintigraphie et faux négatif de l'IRM. Noter les artéfacts de durcissement importants sur le scanner (flèche rouge) La lésion n'est pas visible en T2 et peu évidente en T1. 4 images de gauche : reformations axiales et sagittales d'un scanner au temps artériel et veineux. 4 images du milieu : scintigraphie MIBI comparative. 2 images de droite : coupe axiale d'une IRM en pondération T1 après injection de gadolinium avec saturation de la graisse en haut et en pondération T2 avec saturation de la graisse en bas.**

### 3. Echographie et Scintigraphie parathyroïdiennes

52 patients ont eu une scintigraphie dans notre centre et 3 à l'extérieur.

Par lésions :

La Se est de 81% par zone et 88% par côté. La VPP est de 92% par zone et 100% par côté.

La scintigraphie a décrit 57 lésions : 57 vrais positifs, 0 faux positif et 8 faux négatifs.

Pour les vrais positifs, la localisation était exacte pour 93% des lésions et 4 lésions (7%) étaient localisées dans une zone inadéquate mais du bon côté, à chaque fois pour des lésions entre 2 zones adjacentes.

Dans 2 cas, elle échoue à localiser une deuxième glande pathologique chez des patients présentant une PMG et dans 4 cas, elle est négative.

Toutes les lésions décrites par la scintigraphie se sont avérées être parathyroïdiennes.

Pour les faux négatifs : le poids moyen de ces lésions était  $182 \pm 114$  mg, une pathologie thyroïdienne était associée dans 37,5% ds cas et ils concernaient dans 62,5% des cas des patients présentant une PMG.

Par patient :

La Se est de 70% par patient, 72,5% dans les PUG et 33,3% dans les PMG. La VPP est de 96% par patient, 96% dans les PUG et 100% dans les PMG.

46 PUG ont été décrites, 5 PMG et 4 examens étaient négatifs : 49 vrai positifs, 2 faux positifs et 4 faux négatifs.

Pour les faux négatifs : dans un cas, la scintigraphie est artéfactée par un volumineux nodule thyroïdien qui s'est avéré être un cancer thyroïdien. Dans le second, la lésion est ectopique supérieure chez une patiente avec antécédent de thyroïdectomie partielle rendant l'interprétation difficile. Dans le 3<sup>ème</sup> cas, aucun facteur limitant n'est retrouvé mais l'examen n'a pas été réalisé dans notre centre.

Les 2 faux positifs correspondent aux 2 patients où la scintigraphie échouait à localiser une deuxième glande pathologique chez des patients présentant une PMG.

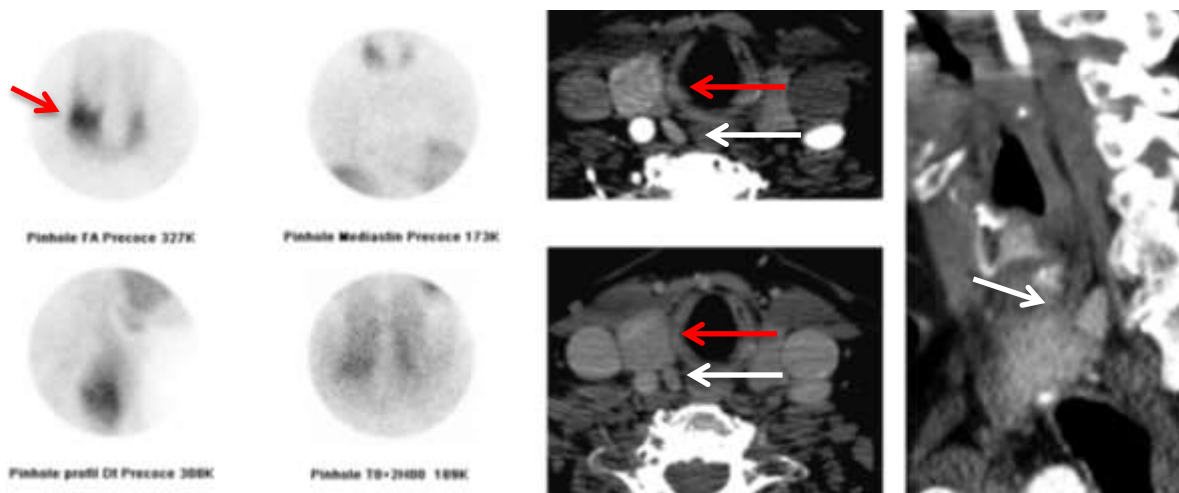


Figure 41 : Adénome parathyroïdien droit ( flèche blanche ) faux négatif de la scintigraphie et vrai positif des 2 lecteurs du scanner. Flèche rouge : volumineux nodule thyroïdien juste en avant de l'adénome gênant l'interprétation de la scintigraphie qui s'est avéré être un carcinome. 4 images de gauche : scintigraphie MIBI comparative. 3 images de droite : reformations axiales et sagittale d'un scanner au temps artériel en haut et au temps veineux en bas.

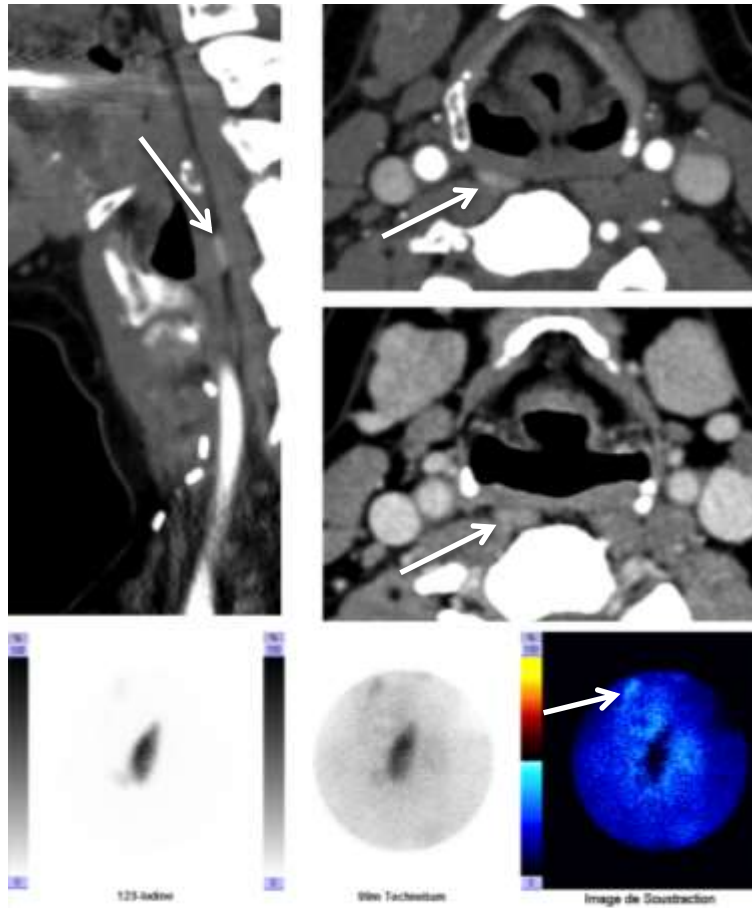


Figure 42 : Hyperplasie d'une glande supérieure droite en situation rétropharyngée chez une patiente avec antécédent de lobectomie thyroïdienne droite. En bas : scintigraphie de soustraction MIBI Iode interprétée comme négative. A la relecture post opératoire, l'hyperfixation montrée par la flèche correspond probablement à la lésion.

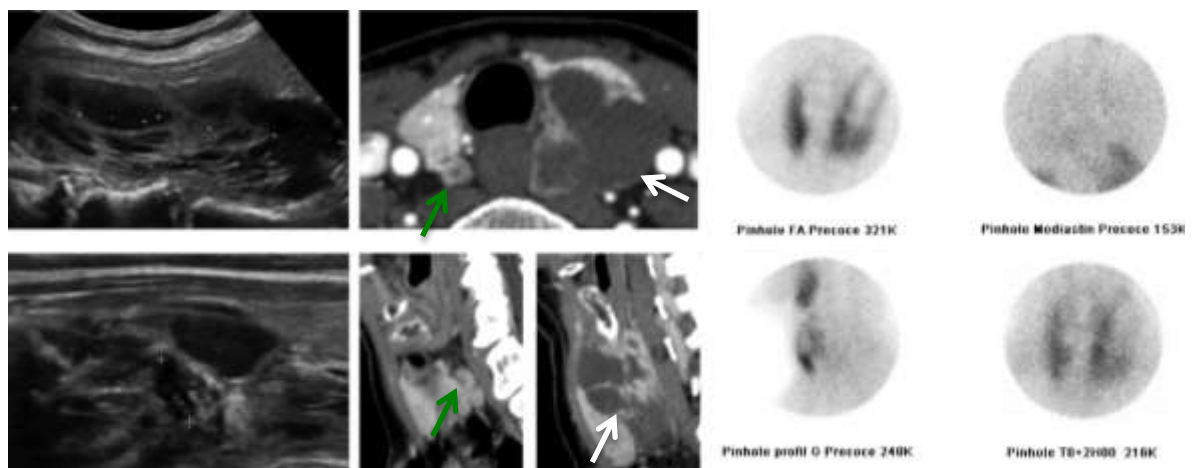


Figure 43 : A gauche haut et bas : échographie montrant une lésion cervicale gauche hypoéchogène hétérogène de 5 cm difficile à caractériser : lésion thyroïdienne, parathyroïdienne kystique? Au milieu haut et bas : scanner montrant une lésion kystique rétrothyroïdienne droite (flèche verte) et gauche (flèche blanche). Noter le liseré graisseux séparant ces lésions du parenchyme thyroïdien confirmant leur nature extra thyroïdienne malgré l'absence de wash out significatif. A droite : scintigraphie montrant une lésion douteuse à gauche mais ne retrouvant pas de lésion droite.

## E. Comparaison des résultats Echo/scintigraphie et Scanner

Les résultats du lecteur Senior ont été utilisés pour établir les statistiques comparatives.

Par lésion :

Ils sont concordants et positifs pour 52 lésions (80% des lésions), concordants et négatifs pour 3 lésions (4,5%) et discordants pour 16 lésions. (22%)

Les lésions discordantes sont 5 faux positifs du scanner, 3 faux négatifs de la scintigraphie, 8 faux négatifs du scanner.

Par patient :

Les 2 examens sont concordants et n'apportent pas d'informations supplémentaires chez 43 patients (78%) : Pour 41 patients, ils sont concordants et positifs, pour 1 patient, ils sont négatifs et pour 1 patient, ils omettent la même lésion.

Ils sont discordants chez 12 patients : dans 4 cas, le scanner localise correctement les lésions, dans 6 cas c'est la scintigraphie et dans 2 cas c'est l'association des 2 examens qui localise correctement l'ensemble des lésions.

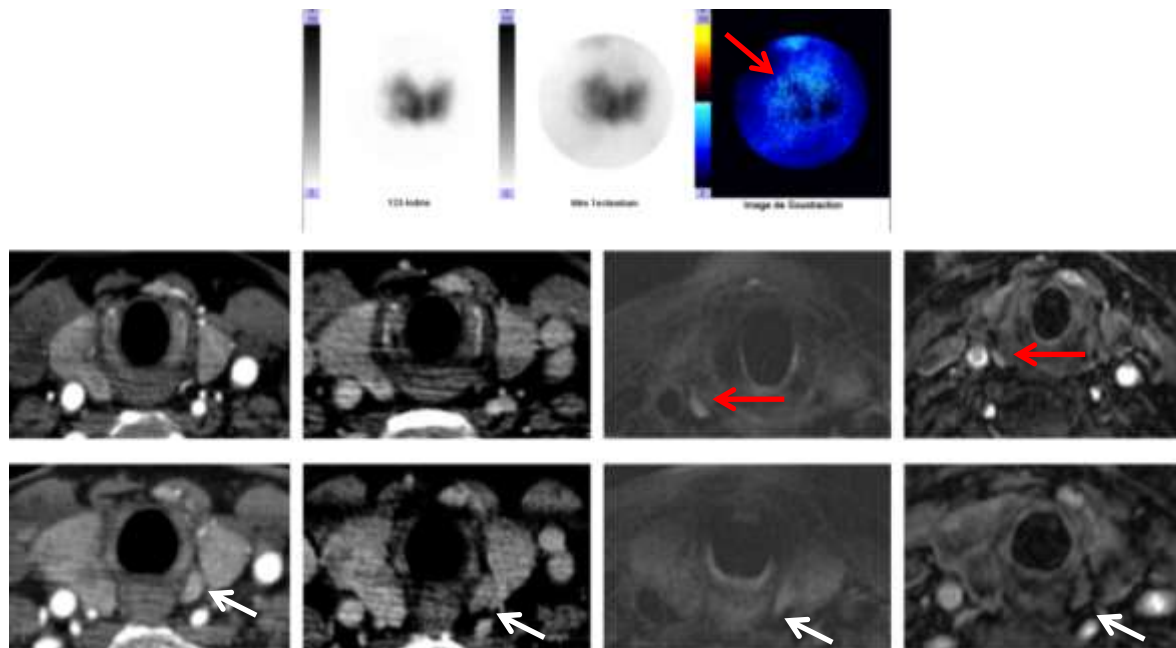
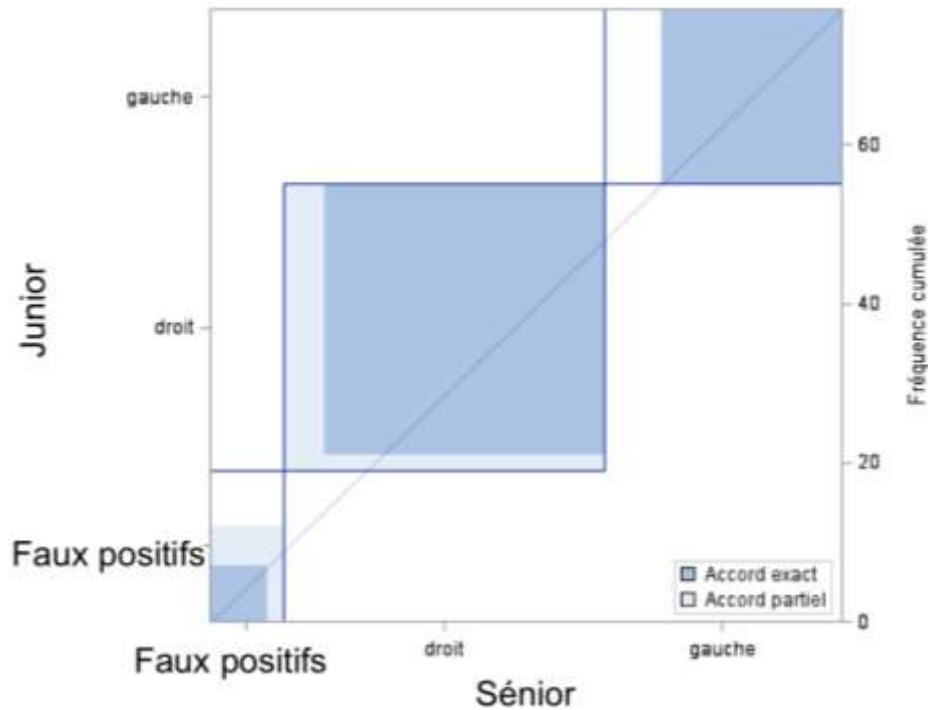


Figure 44 : Flèche rouge : adénome parathyroïdien en zone 1 droite, vrai positif de la scintigraphie et faux négatif des 2 lecteurs du scanner et de l'IRM. Il semble néanmoins exister une lésion sur l'IRM. Flèche blanche : faux négatif de la scintigraphie, vrai positif du scanner et de l'IRM. Ligne du haut : Scintigraphie de soustraction MIBI/iode. 2 Lignes du bas de gauche à droite : reformation axiale d'un scanner au temps artériel, veineux, IRM en séquence T2 avec saturation de la graisse et T1 après injection de gadolinium.

## F. Comparaison scanner lecteur J et lecteur S

Il existe une bonne concordance entre les 2 lecteurs avec un coefficient de corrélation Kappa entre J et S de 0.7099 IC<sub>95%</sub> = [0.5820 ; 0.8378]



Par lésion :

Les 2 lecteurs sont concordants et positifs pour 53 lésions et concordants et négatifs pour 6 faux négatifs et discordants pour 14 lésions.

Ils sont concordants pour 4 faux positifs qui sont tous cotés avec un indice de confiance de 4.

Ils sont discordants pour 14 lésions : 12 lésions ne sont vues que par le premier lecteur et correspondent à 5 vrais positifs et à 7 faux négatifs. 2 lésions ne sont identifiées que par le deuxième lecteur : 1 faux positif et 1 négatif.

Par patient :

Ils sont concordants et positifs chez 46 patients (85%), concordants et négatifs chez 1 patient et discordants chez 8 patients.

## G. Comparaison Scanner et IRM

Les 2 lecteurs sont concordants et positifs pour 37 lésions, concordants et négatifs pour 4 lésions et discordants pour 17 lésions.

Ils sont concordants pour 2 faux positifs. 2 faux négatifs.

9 faux négatifs de l'IRM sont bien localisés en scanner. Dans un seul cas, l'IRM décrit un vrai positif considéré comme faux positif par le scanner.



## IX. Discussion

### A. Scanner biphasique

Notre étude confirme les bonnes performances du scanner parathyroïdien. Les sensibilités sont bonnes à 81% par zone, à 89% par côté et à 78% par patient comparables aux données de la littérature. Rodgers et al (99) montrent une sensibilité et spécificité de 88% et 88% par lésion/côté. Starker et al montrent une sensibilité à 93% par lésion/côté et 93%/ lésion par zone mais la population était constituée uniquement de patients présentant des PUG(103).

La différence de Se par zone et par côté s'explique dans la quasi totalité des cas par la description de lésions situées sur des zones frontières et par une mauvaise application de la classification de Henry.

Les valeurs prédictives positives sont bonnes à 80% par zone et 91% par côté. Elles sont de 88% par côté et 89% par zone dans l'étude de Rodgers (106) et de 71,7% par côté dans l'étude de Noureldine(112).

Les sensibilités par patient sont également bonnes par rapport à la scintigraphie.

Pour les PMG, les sensibilités de 37,5% pour le lecteur S et de 62,5% pour le lecteur J sont également concordantes avec la littérature puisque Rodgers et al et Chazen et al montrent une sensibilité de 44% pour les PMG. (123) Celles-ci sont toujours inférieures aux données pour les PUG, cela peut être expliqué par la propension des lecteurs à ne pas positiver une deuxième lésion lorsqu'une a été trouvée.

Les pathologies thyroïdiennes ou le volume lésionnel sont des facteurs connus diminuant la sensibilité du scanner. (107)(99). Ceux-ci sont retrouvés dans notre étude puisque le volume lésionnel est plus faible pour les lésions non vues à 412 mg contre 944 mg pour le reste des lésions mais sans différence significative, probablement en raison du faible nombre de patient.

En plus de sa bonne Se, l'intérêt du scanner tient dans sa dimension anatomique qui est une aide à la planification du geste opératoire.

Connaître la position exacte de la lésion par rapport à la thyroïde, aux vaisseaux : c'est un point fort du scanner avant de débiter la chirurgie.

On pourrait penser que cela diminue le risque de complication et le temps opératoire.

Une seule étude a étudié l'intérêt de sa réalisation systématique et n'a pas montré de différence significative en terme de durée opératoire ou de complications pour les patients ayant bénéficié d'un scanner par rapport à ceux n'en ayant pas eu. Les seules différences étaient une plus forte probabilité d'abord unilatéral et une durée d'hospitalisation plus courte. (124)

Le nombre relativement important de faux positifs est le principal inconvénient du scanner : J en décrit 11 et S en décrit 5. La plupart des études retrouve ce problème. Kelly et al. décrivent 40 lésions non parathyroïdiennes chez 200 patients et Lubitz en identifie 14 chez 60 patients(106)(121).

L'explication tient au schéma de l'étude : la chirurgie s'est basée sur les indications de la scintigraphie, par convention, afin de ne pas modifier les pratiques habituelles de prise en charge de ces patients au CHU de Nancy.

Ainsi les résultats de la scintigraphie sont au plus près des résultats de la chirurgie ce qui explique des valeurs de Se par patient relativement moins bonnes en scanner à 78% contre 89% en scintigraphie.

Mais rien ne permet d'affirmer que les faux positifs ne sont pas des lésions parathyroïdiennes. En imagerie, ces lésions sont fortement évocatrices notamment pour 4 lésions concordantes entre les 2 lecteurs.

La chute de la PTH per-opératoire et la guérison biologique de ces patients n'est pas un argument suffisant pour affirmer qu'elles sont non parathyroïdiennes.

En effet, l'on sait que la chirurgie focale laisse en place des glandes pathologiques.

Siperstein et al (39) a réalisé chez 1158 patients une exploration unilatérale, guidée par les examens pré-opératoires complétée de façon systématique par l'exploration du côté controlatéral. Ils ont trouvé chez 16% des patients des pathologies multiglandulaires qui n'avaient pas été vues par les examens pré-opératoires alors même que le dosage per-opératoire de PTH avait chuté de plus de 50% ce qui indique que la lésion a été enlevée.

Certains auteurs pensent que ces glandes pathologiques non actives biologiquement mais anatomiquement pathologiques sont responsables des récidives à long terme.

Pour Normann et al(40) qui ont publié leur expérience sur 15000 parathyroïdectomies en l'espace de 18 ans, ces glandes laissées en place sont responsables de la plupart des récidives à long terme. L'exploration bilatérale a certes un taux de récidive non nul d'environ 1% mais ce taux est stable dans le temps à 10 et même 15 ans alors que le taux de récidive après abord unilatéral est certes identique à 1 an mais augmente progressivement pour atteindre environ 5% à 10 ans.

On peut penser que les faux positifs du scanner sont ces glandes pathologiques anatomiquement et une surveillance accrue serait peut être souhaitable chez ces patients. La prise en compte des indications du scanner pourrait avoir un impact positif sur les récidives à long terme.

Notre étude est la première à réaliser de façon prospective une acquisition biphasique. Gafton et al. ont montré ,les premiers, la faisabilité de la technique et récemment Noureldine et al ont montré que la lecture des mêmes examens avec 2 et 4 phases apporte des résultats similaires.(110)(112) Nos résultats confirment la bonne rentabilité diagnostique du scanner biphasique.

L'étude des caractéristiques des lésions parathyroïdiennes confirme la chute de la densité des lésions parathyroïdiennes entre les deux phases artérielle et veineuse pour la quasi totalité des lésions. Mais pour 7 d'entre elles, il n'existe pas modification de densité voire une augmentation de celle-ci. Cela est principalement noté dans les lésions kystiques pour lesquelles les mesures de densité sont difficiles. La présence d'un wash out n'est pas indispensable à la caractérisation des lésions puisque les 2 lecteurs ont correctement localisé ces lésions. Dans ces cas, la morphologie oriente le diagnostic.

Par contre la chute de la densité de la thyroïde dans le même temps n'est pas un résultat attendu. Les études utilisant 2 phases trouvent habituellement une hausse de la densité de la thyroïde. (110)

La différence de comportement des lésions parathyroïdiennes et de la thyroïde est importante puisqu'elle est à la base de la caractérisation des lésions au contact de la thyroïde. On peut penser que cette baisse de la densité de la thyroïde est due à une acquisition veineuse trop tardive à 70 secondes. Peut être serait-il opportun de la réaliser quelques secondes avant, afin d'avoir une plus grande différence de densité.

L'interprétation du scanner parathyroïdien est reproductible avec un kappa bon à 0,70 et des sensibilités par patients identiques. (108)(112)(109)

Néanmoins des différences existent entre les 2 lecteurs : S a une moins bonne sensibilité que J (83% vs 89%) mais a une meilleure VPP (91% vs 83%).

Cette bonne reproductibilité n'était pas retrouvée lors des scanners parathyroïdiens uniphasiques, dont la lecture était très dépendante des relecteurs(102).

Nous n'avons pas étudié la reproductibilité du bilan écho/scintigraphique dans notre centre mais on peut se demander au vu des performances très différentes entre les études (10) tant de l'échographie que de la scintigraphie si celle-ci existe. (58).

## **B. IRM CERVICALE**

L'IRM ne montre pas de bonnes performances par rapport aux autres techniques avec une sensibilité de 61% par zone, 75% par côté et de 70% par patient. La différence était significative pour la zone.

Seule la VPP est bonne à 90%. Elle est réalisée chez peu de patients en raison des contre-indications. Ses résultats sont globalement inférieurs à ceux retrouvés dans la littérature : Gotway et al en 2001 montre une sensibilité de 82% et une VPP de 89% par lésion(125). Les résultats sont impactés par des artéfacts de mouvements et d'interface importants majorés par l'utilisation d'un haut champ. L'absence de séquence d'angio-IRM optimisable qui a pourtant montré son intérêt dans cette indication est un élément défavorable pour nos résultats. (118)

Elle présente néanmoins un intérêt chez les patients jeunes en raison de son caractère non irradiant.

## **C. ECHOGRAPHIE ET SCINTIGRAPHIE PARATHYROIDIENNE**

Nous n'avons pas montré de supériorité du scanner parathyroïdien par rapport à la scintigraphie, comme dans l'étude de Rodgers ou Starker. (99) (103)

Dans ces études, les scintigraphies ne sont pas réalisées dans le centre de référence mais dans des centres moins expérimentés.(99)(106)

Or, dans notre étude la quasi totalité (52 sur 55) des scintigraphies sont réalisées dans notre centre, très expérimenté et dont les résultats sont dans la fourchette haute des sensibilité et valeur prédictive positive rapportées dans la littérature. Elles sont de 88% et 100% par lésion et 89% et 96% par patient. Cheung et al montrent dans une large méta-analyse une sensibilité par lésion et par côté de 78,9% ( IC95 = 64-90,6%) et une VPP de 90,7% ( IC95% 83,5-96%)(51).

L'excellente sensibilité et VPP de la scintigraphie dans notre étude s'expliquent par la grande expérience de notre médecin nucléaire et la mise en place d'un protocole, efficace et complet (cliché de face, profil, collimateur, Spect-ct) et confirment la position d'imagerie de référence.

Les explications des échecs se trouvent dans chaque cas dans les limites classiques de la scintigraphie : le poids lésionnel, les pathologies thyroïdiennes associées, les ectopies supérieures et les PMG. (55) (79).

Nous confirmons l'utilité du scanner en cas de scintigraphie négative. (105)(109)(121). En effet chez les 4 patients présentant une scintigraphie négative, le scanner a permis de localiser les glandes pathologiques dans 3 cas.

## **D. L'irradiation**

La réalisation de 2 phases permet de diminuer théoriquement la dose. Beland et al montre que la suppression de la dernière phase permet de faire diminuer la dose de 28 à 21mSv sans impacter la sensibilité(109). Théoriquement la dose à 2 phases devrait être à 14mSv or nous observons une dose de 18mSv. Cela est essentiellement dû aux caractéristiques de notre scanner, ancien, qui ne bénéficie pas des dernières avancées en terme de réduction de dose. Les imageurs de nouvelle génération bénéficient de ces techniques et notamment de la reconstruction itérative qui ,on l'espère, permettra de réduire les doses de 30% à 50%(126). Une autre piste pour diminuer la dose serait de diminuer le champ d'irradiation pour la phase veineuse. En effet, celle-ci est utile surtout pour distinguer les parathyroïdes au contact de la thyroïde, moins pour les lésions situées à distance : on pourrait limiter l'acquisition à l'aire thyroïdienne sur la deuxième acquisition.

## **E. Le coût**

Le scanner parathyroïdien a un coût moins élevé 131€ que la scintigraphie 306€. Cependant, le coût s'apprécie également en fonction des thérapeutiques qu'il va engendrer.

Les études de coût menées aux USA et en France montrent qu'ils sont augmentés en cas de récurrence et d'exploration bilatérale (113)(124)(121).

En raison de la description de plus de lésions et de plus de PMG, le scanner aurait indiqué plus de cervicotomies que la scintigraphie et peut être augmenté les les coûts.

Or la littérature montre au contraire que la réalisation d'un scanner systématique augmente la probabilité d'abord focal ce qui est contradictoire avec nos résultats(124). Ce résultat dans les études est probablement lié à une moins bonne sensibilité de la scintigraphie à 59% par zone contre 62% pour le scanner. De futures études économiques sont nécessaires afin de répondre à ce point.

## **F. Limites de l'étude**

Notre étude est limitée par le nombre de patients et de lésions relativement faible diminuant la puissance de l'étude et empêchant d'obtenir des résultats statistiquement significatifs.

Le schéma de l'étude limite les performances du scanner puisque les indications opératoires ont été posées en fonction des résultats de la scintigraphie.

La définition de la guérison des patients est également différente de la définition classique puisque celle-ci est la normalisation de la calcémie à 6 mois or nous n'avons que 3 mois de recul dans notre étude. Cela limite l'observation de récurrence qui aurait pu positiver les faux positifs décrits par le scanner.

Enfin nous n'avons pas dissocié les résultats de la scintigraphie et de l'échographie, ne permettant pas de connaître les performances de l'échographie seule.

## X. Conclusion

Le scanner parathyroïdien biphasique est une méthode d'imagerie pré-opératoire reproductible et sensible. Ses performances diagnostiques sont bonnes, non différentes des résultats de la scintigraphie et semblent identiques aux performances des scanners parathyroïdiens réalisés avec 4 phases.

Son intérêt en cas de scintigraphie négative est certain et comme d'autres auteurs, nous pensons que ces performances peuvent également le faire recommander comme seule imagerie pré-opératoire, en fonction des disponibilités locales.

Le principal avantage du scanner est sa dimension morphologique qui permet de localiser les lésions et de préciser leurs rapports anatomiques avec les autres structures cervicales.

La question de sa réalisation systématique se pose d'autant plus que l'irradiation par la réalisation de 2 phases uniquement et les nouvelles techniques de réduction de dose rendent le scanner parathyroïdien nettement moins irradiant.

L'IRM est une méthode présentant des performances diagnostiques inférieures aux deux méthodes précédentes, néanmoins son caractère non irradiant peut la faire pratiquer chez les patients jeunes.

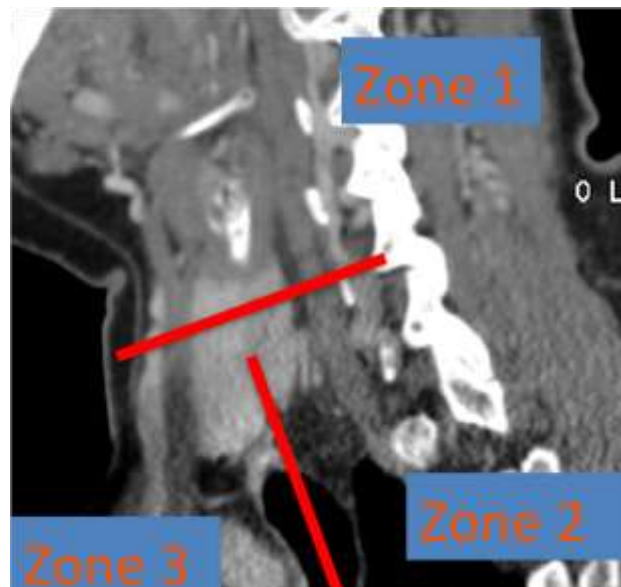
## Annexe 1 : Classification de Henry pour la localisation des lésions parathyroïdiennes

La topographie des lésions a été indiquée par tous les interlocuteurs selon la classification décrite par JF Henry (127) :

- la zone 1 correspond aux lésions situées en arrière des 2/3 supérieurs du lobe thyroïdien
- la zone 2 aux lésions situées en arrière du 1/3 inférieur du lobe thyroïdien
- la zone 3 aux lésions situées à la pointe du lobe thyroïdien et en dessous de celle-ci dans un plan antérieur comprenant le ligament thyrothymique jusqu'au thymus.

Les besoins de l'étude nous ont fait considérer 3 autres zones :

- la zone 4 intrathyroïdienne
- la zone 5 ectopique supérieure correspondant aux lésions situées au dessus de la pointe supérieure de la thyroïde
- la zone 6 ectopique inférieure correspondant aux lésions médiastinales intrathymiques et en deçà.



## Annexe 2 : Grille de lecture du scanner et de l'IRM

Nom d'anomisation	Numéro de lésion	Gauche	Droite	Zone 1	Zone 2	Zone 3	Zone 4	Zone 5	Zone 6	Taille de la lésion	Lésion parathyroïdienne associée	Densité de la lésion au temps artériel	Densité de la lésion au temps veineux	Densité de la thyroïde au temps artériel	Densité de la thyroïde au temps veineux
Parathyroïde 1	1														
Parathyroïde 2	2														

## **XI. Abréviations**

HPT : hyperparathyroïdie

IRM : Imagerie par résonance magnétique

MIBI Tc<sup>99m</sup> : hexakis-2-methoxy-isobutyl-isonitrile marqué au technetium 99m (99mTc-sestamibi)

PTH : Parathormone

PUG : Pathologie uniglandulaire

PMG : pathologie multiglandulaire

Se : Sensibilité

UH : Unité Hounsfield

VPP : Valeur prédictive positive



## XII. Bibliographie

1. Grevellec A, Tucker AS. The pharyngeal pouches and clefts: Development, evolution, structure and derivatives. *Seminars in Cell & Developmental Biology*. 2010 May;21(3):325–32.
2. Langman J, Sadler TW. *Langman's Medical embryology*. Williams & Wilkins; 1985. 432 p.
3. Policeni BA, Smoker WRK, Reede DL. Anatomy and Embryology of the Thyroid and Parathyroid Glands. *Seminars in Ultrasound, CT and MRI*. 2012 Apr;33(2):104–14.
4. Akerström G, Malmaeus J, Bergström R. Surgical anatomy of human parathyroid glands. *Surgery*. 1984 Jan;95(1):14–21.
5. Guevara N, Castillo L, Santini J. Chirurgie des glandes parathyroïdes. *EMC - Techniques chirurgicales - Tête et cou*. 2006 Jan;1(1):1–18.
6. Kamina P. *Précis d'anatomie clinique*. Maloine; 2004. 347 p.
7. Moore KL, Dalley AF. *Anatomie médicale. Aspects fondamentaux et applications cliniques*. De Boeck Supérieur; 2001. 1222 p.
8. Delattre JF, Flament JB, Palot JP, Pluot M. [Variations in the parathyroid glands. Number, situation and arterial vascularization. Anatomical study and surgical application]. *J Chir (Paris)*. 1982 Nov;119(11):633–41.
9. Cope O, Keynes WM, Roth SI, Castleman B. Primary Chief-Cell Hyperplasia of the Parathyroid Glands. *Ann Surg*. 1958 Sep;148(3):375–87.
10. Ruda JM, Hollenbeak CS, Stack BC. A systematic review of the diagnosis and treatment of primary hyperparathyroidism from 1995 to 2003. *Otolaryngology -- Head and Neck Surgery*. 2005 Mar 1;132(3):359–72.
11. Auriol M, Malki B, Koulibaly M, Delcourt A, Chomette G. [Parathyroid lipoadenoma and lipomatous hyperplasia. 3 cases]. *Arch Anat Cytol Pathol*. 1985;33(4):205–8.
12. Goldfarb M, O'Neal P, Shih JL, Hartzband P, Connolly J, Hasselgren P-O. SYNCHRONOUS PARATHYROID CARCINOMA, PARATHYROID ADENOMA, AND PAPILLARY THYROID CARCINOMA IN A PATIENT WITH SEVERE AND LONGSTANDING HYPERPARATHYROIDISM. *Endocr Pract*. 2009;15(5):463–8.
13. Cormier C. Hyperparathyroïdies primitive et secondaire. *EMC - Endocrinologie - Nutrition*. 2013 Jan;10(1):1–11.
14. Melton LJ. The epidemiology of primary hyperparathyroidism in North America. *J Bone Miner Res*. 2002 Nov;17 Suppl 2:N12–7.
15. Solomon BL, Schaaf M, Smallridge RC. Psychologic symptoms before and after parathyroid surgery. *Am J Med*. 1994 Feb;96(2):101–6.
16. Yu N, Donnan PT, Flynn RWV, Murphy MJ, Smith D, Rudman A, et al. Increased mortality and morbidity in mild primary hyperparathyroid patients. The Parathyroid Epidemiology and Audit Research Study (PEARS). *Clin Endocrinol (Oxf)*. 2010 Jul;73(1):30–4.
17. Wilson RJ, Rao S, Ellis B, Kleerekoper M, Parfitt AM. Mild asymptomatic primary hyperparathyroidism is not a risk factor for vertebral fractures. *Ann Intern Med*. 1988 Dec 15;109(12):959–62.
18. Glendenning P, Gutteridge DH, Retallack RW, Stuckey BG, Kermode DG, Kent GN. High prevalence of normal total calcium and intact PTH in 60 patients with proven primary hyperparathyroidism: a challenge to current diagnostic criteria. *Aust N Z J Med*. 1998 Apr;28(2):173–8.

19. Khan AA, Bilezikian JP, Kung AWC, Ahmed MM, Dubois SJ, Ho AYY, et al. Alendronate in primary hyperparathyroidism: a double-blind, randomized, placebo-controlled trial. *J Clin Endocrinol Metab.* 2004 Jul;89(7):3319–25.
20. Parker CR, Blackwell PJ, Fairbairn KJ, Hosking DJ. Alendronate in the treatment of primary hyperparathyroid-related osteoporosis: a 2-year study. *J Clin Endocrinol Metab.* 2002 Oct;87(10):4482–9.
21. Rossouw JE, Anderson GL, Prentice RL, LaCroix AZ, Kooperberg C, Stefanick ML, et al. Risks and benefits of estrogen plus progestin in healthy postmenopausal women: principal results From the Women's Health Initiative randomized controlled trial. *JAMA.* 2002 Jul 17;288(3):321–33.
22. Diamond T, Ng AT, Levy S, Magarey C, Smart R. Estrogen replacement may be an alternative to parathyroid surgery for the treatment of osteoporosis in elderly postmenopausal women presenting with primary hyperparathyroidism: a preliminary report. *Osteoporos Int.* 1996;6(4):329–33.
23. Grey AB, Stapleton JP, Evans MC, Tatnell MA, Reid IR. Effect of hormone replacement therapy on bone mineral density in postmenopausal women with mild primary hyperparathyroidism. A randomized, controlled trial. *Ann Intern Med.* 1996 Sep 1;125(5):360–8.
24. Nemeth EF, Steffey ME, Hammerland LG, Hung BC, Van Wagenen BC, DelMar EG, et al. Calcimimetics with potent and selective activity on the parathyroid calcium receptor. *Proc Natl Acad Sci USA.* 1998 Mar 31;95(7):4040–5.
25. Peacock M, Bilezikian JP, Klassen PS, Guo MD, Turner SA, Shoback D. Cinacalcet hydrochloride maintains long-term normocalcemia in patients with primary hyperparathyroidism. *J Clin Endocrinol Metab.* 2005 Jan;90(1):135–41.
26. Norman J, Lopez J, Politz D. Abandoning unilateral parathyroidectomy: why we reversed our position after 15,000 parathyroid operations. *J Am Coll Surg.* 2012 Mar;214(3):260–9.
27. Arima M, Yokoi H, Sonoda T. Preoperative identification of tumor of the parathyroid by ultrasonotomography. *Surg Gynecol Obstet.* 1975 Aug;141(2):242–4.
28. Ferlin G, Borsato N, Camerani M, Conte N, Zotti D. New perspectives in localizing enlarged parathyroids by technetium-thallium subtraction scan. *J Nucl Med.* 1983 May;24(5):438–41.
29. Coakley AJ, Kettle AG, Wells CP, O'Doherty MJ, Collins RE. <sup>99</sup>Tcm sestamibi--a new agent for parathyroid imaging. *Nucl Med Commun.* 1989 Nov;10(11):791–4.
30. Udelsman R, Lin Z, Donovan P. The superiority of minimally invasive parathyroidectomy based on 1650 consecutive patients with primary hyperparathyroidism. *Ann Surg.* 2011 Mar;253(3):585–91.
31. Bergenfelz A, Lindblom P, Tibblin S, Westerdahl J. Unilateral Versus Bilateral Neck Exploration for Primary Hyperparathyroidism. *Ann Surg.* 2002 Nov;236(5):543–51.
32. Westerdahl J, Bergenfelz A. Unilateral versus bilateral neck exploration for primary hyperparathyroidism: five-year follow-up of a randomized controlled trial. *Ann Surg.* 2007 Dec;246(6):976–80; discussion 980–1.
33. Sackett WR, Barraclough B, Reeve TS, Delbridge LW. Worldwide trends in the surgical treatment of primary hyperparathyroidism in the era of minimally invasive parathyroidectomy. *Arch Surg.* 2002 Sep;137(9):1055–9.
34. Brunaud L, Ayav A, Bresler L, Boissel P. Mini-incisions pour thyroïdectomies et parathyroïdectomies. *Annales de Chirurgie.* 2006 Jan;131(1):62–7.

35. Agarwal G, Barraclough BH, Reeve TS, Delbridge LW. Minimally invasive parathyroidectomy using the “focused” lateral approach. II. Surgical technique. *ANZ J Surg.* 2002 Feb;72(2):147–51.
36. Henry JF, Defechereux T, Gramatica L, De Boissezon C. [Endoscopic parathyroidectomy via a lateral neck incision]. *Ann Chir.* 1999;53(4):302–6.
37. Fouquet T, Germain A, Zarnegar R, Klein M, De Talance N, Claude Mayer J, et al. Totally endoscopic lateral parathyroidectomy: prospective evaluation of 200 patients. ESES 2010 Vienna presentation. *Langenbecks Arch Surg.* 2010 Sep;395(7):935–40.
38. Schneider DF, Mazeh H, Sippel RS, Chen H. IS MINIMALLY INVASIVE PARATHYROIDECTOMY ASSOCIATED WITH HIGHER RECURRENCE COMPARED TO BILATERAL EXPLORATION? ANALYSIS OF OVER 1,000 CASES. *Surgery.* 2012 Dec;152(6):1008–15.
39. Siperstein A, Berber E, Barbosa GF, Tsinberg M, Greene AB, Mitchell J, et al. Predicting the success of limited exploration for primary hyperparathyroidism using ultrasound, sestamibi, and intraoperative parathyroid hormone: analysis of 1158 cases. *Ann Surg.* 2008 Sep;248(3):420–8.
40. Greene AB, Butler RS, McIntyre S, Barbosa GF, Mitchell J, Berber E, et al. National trends in parathyroid surgery from 1998 to 2008: a decade of change. *J Am Coll Surg.* 2009 Sep;209(3):332–43.
41. Cougard P, Carnaille B, Marescaux J. [Single parathyroid adenoma: cervicotomy with bilateral exploration of the neck or minimally invasive unilateral approach?]. *Ann Chir.* 2004 Apr;129(3):164–6.
42. Zanoeco K, Heller M, Sturgeon C. Cost-effectiveness of parathyroidectomy for primary hyperparathyroidism. *Endocr Pract.* 2011 Apr;17 Suppl 1:69–74.
43. Lubitz CC, Stephen AE, Hodin RA, Pandharipande P. Preoperative localization strategies for primary hyperparathyroidism: an economic analysis. *Ann Surg Oncol.* 2012 Dec;19(13):4202–9.
44. Sejean K, Calmus S, Durand-Zaleski I, Bonnichon P, Thomopoulos P, Cormier C, et al. Surgery versus medical follow-up in patients with asymptomatic primary hyperparathyroidism: a decision analysis. *Eur J Endocrinol.* 2005 Dec;153(6):915–27.
45. Bilezikian JP, Brandi ML, Eastell R, Silverberg SJ, Udelsman R, Marcocci C, et al. Guidelines for the management of asymptomatic primary hyperparathyroidism: summary statement from the Fourth International Workshop. *J Clin Endocrinol Metab.* 2014 Oct;99(10):3561–9.
46. Udelsman R, Åkerström G, Biagini C, Duh Q-Y, Miccoli P, Niederle B, et al. The surgical management of asymptomatic primary hyperparathyroidism: proceedings of the Fourth International Workshop. *J Clin Endocrinol Metab.* 2014 Oct;99(10):3595–606.
47. Calzada-Nocaudie M, Chanson P, Conte-Devolx B, Delemer B, Estour B, Henry J-F, et al. [Management of asymptomatic primary hyperparathyroidism: French Society of Endocrinology expert consensus]. *Ann Endocrinol (Paris).* 2006 Mar;67(1):7–12.
48. Bergenfelz AOJ, Hellman P, Harrison B, Sitges-Serra A, Dralle H, European Society of Endocrine Surgeons. Positional statement of the European Society of Endocrine Surgeons (ESES) on modern techniques in pHPT surgery. *Langenbecks Arch Surg.* 2009 Sep;394(5):761–4.
49. Rickes S, Sitzy J, Neye H, Ocran KW, Wermke W. High-resolution ultrasound in combination with colour-Doppler sonography for preoperative localization of parathyroid adenomas in patients with primary hyperparathyroidism. *Ultraschall Med.* 2003 Apr;24(2):85–9.

50. Lane MJ, Desser TS, Weigel RJ, Jeffrey RB. Use of color and power Doppler sonography to identify feeding arteries associated with parathyroid adenomas. *AJR Am J Roentgenol.* 1998 Sep;171(3):819–23.
51. Cheung K, Wang TS, Farrokhyar F, Roman SA, Sosa JA. A meta-analysis of preoperative localization techniques for patients with primary hyperparathyroidism. *Ann Surg Oncol.* 2012 Feb;19(2):577–83.
52. Untch BR, Adam MA, Scheri RP, Bennett KM, Dixit D, Webb C, et al. Surgeon-performed ultrasound is superior to 99Tc-sestamibi scanning to localize parathyroid adenomas in patients with primary hyperparathyroidism: results in 516 patients over 10 years. *J Am Coll Surg.* 2011 Apr;212(4):522–9; discussion 529–31.
53. Solorzano CC, Carneiro-Pla DM, Irvin GL. Surgeon-performed ultrasonography as the initial and only localizing study in sporadic primary hyperparathyroidism. *J Am Coll Surg.* 2006 Jan;202(1):18–24.
54. Aliyev S, Agcaoglu O, Aksoy E, Birsen O, Milas M, Mitchell J, et al. An analysis of whether surgeon-performed neck ultrasound can be used as the main localizing study in primary hyperparathyroidism. *Surgery.* 2014 Nov;156(5):1127–31.
55. Berber E, Parikh RT, Ballem N, Garner CN, Milas M, Siperstein AE. Factors contributing to negative parathyroid localization: an analysis of 1000 patients. *Surgery.* 2008 Jul;144(1):74–9.
56. Kebebew E, Hwang J, Reiff E, Duh Q-Y, Clark OH. Predictors of single-gland vs multigland parathyroid disease in primary hyperparathyroidism: a simple and accurate scoring model. *Arch Surg.* 2006 Aug;141(8):777–82; discussion 782.
57. Yeh MW, Barraclough BM, Sidhu SB, Sywak MS, Barraclough BH, Delbridge LW. Two hundred consecutive parathyroid ultrasound studies by a single clinician: the impact of experience. *Endocr Pract.* 2006 Jun;12(3):257–63.
58. Aspinall S, Nicholson S, Bliss R, Lennard T. The impact of surgeon-based ultrasonography for parathyroid disease on a British endocrine surgical practice. *Ann R Coll Surg Engl.* 2012 Jan;94(1):17–23.
59. Lo C-Y, Lang BH, Chan WF, Kung AWC, Lam KSL. A prospective evaluation of preoperative localization by technetium-99m sestamibi scintigraphy and ultrasonography in primary hyperparathyroidism. *Am J Surg.* 2007 Feb;193(2):155–9.
60. De Feo ML, Colagrande S, Biagini C, Tonarelli A, Bisi G, Vaggelli L, et al. Parathyroid glands: combination of (99m)Tc MIBI scintigraphy and US for demonstration of parathyroid glands and nodules. *Radiology.* 2000 Feb;214(2):393–402.
61. Erbil Y, Kapran Y, İşsever H, Barbaros U, Adalet I, Dizdaroğlu F, et al. The positive effect of adenoma weight and oxyphil cell content on preoperative localization with 99mTc-sestamibi scanning for primary hyperparathyroidism. *Am J Surg.* 2008 Jan;195(1):34–9.
62. Haber RS, Kim CK, Inabnet WB. Ultrasonography for preoperative localization of enlarged parathyroid glands in primary hyperparathyroidism: comparison with 99mtechnetium sestamibi scintigraphy. *Clinical Endocrinology.* 2002;57(2):241–9.
63. Albuja-Cruz MB, Allan BJ, Parikh PP, Lew JI. Efficacy of localization studies and intraoperative parathormone monitoring in the surgical management of hyperfunctioning ectopic parathyroid glands. *Surgery.* 2013 Sep;154(3):453–60.
64. Waldorf JC, van Heerden JA, Gorman CA, Grant CS, Wahner HW. [75Se]Selenomethionine scanning for parathyroid localization should be abandoned. *Mayo Clin Proc.* 1984 Aug;59(8):534–7.

65. Young AE, Gaunt JI, Croft DN, Collins RE, Wells CP, Coakley AJ. Location of parathyroid adenomas by thallium-201 and technetium-99m subtraction scanning. *Br Med J (Clin Res Ed)*. 1983 Apr 30;286(6375):1384-6.
66. Taillefer R, Boucher Y, Potvin C, Lambert R. Detection and localization of parathyroid adenomas in patients with hyperparathyroidism using a single radionuclide imaging procedure with technetium-99m-sestamibi (double-phase study). *J Nucl Med*. 1992 Oct;33(10):1801-7.
67. Hindié E, Mellièrè D, Jeanguillaume C, Perlemuter L, Chéhadé F, Galle P. Parathyroid imaging using simultaneous double-window recording of technetium-99m-sestamibi and iodine-123. *J Nucl Med*. 1998 Jun;39(6):1100-5.
68. Chen CC, Holder LE, Scovill WA, Tehan AM, Gann DS. Comparison of parathyroid imaging with technetium-99m-pertechnetate/sestamibi subtraction, double-phase technetium-99m-sestamibi and technetium-99m-sestamibi SPECT. *J Nucl Med*. 1997 Jun;38(6):834-9.
69. Leslie WD, Dupont JO, Bybel B, Riese KT. Parathyroid 99mTc-sestamibi scintigraphy: dual-tracer subtraction is superior to double-phase washout. *Eur J Nucl Med*. 2002 Dec 1;29(12):1566-70.
70. Neumann DR, Esselstyn CB, Go RT, Wong CO, Rice TW, Obuchowski NA. Comparison of double-phase 99mTc-sestamibi with 123I-99mTc-sestamibi subtraction SPECT in hyperparathyroidism. *AJR Am J Roentgenol*. 1997 Dec;169(6):1671-4.
71. Arveschoug AK, Bertelsen H, Vammen B. Presurgical localization of abnormal parathyroid glands using a single injection of Tc-99m sestamibi: comparison of high-resolution parallel-hole and pinhole collimators, and interobserver and intraobserver variation. *Clin Nucl Med*. 2002 Apr;27(4):249-54.
72. André A, Thierry P, Aurélie KAS. *Biophysique (4<sup>o</sup> Éd.)*. Lavoisier; 2013. 506 p.
73. Arveschoug AK, Bertelsen H, Vammen B, Brøchner-Mortensen J. Preoperative dual-phase parathyroid imaging with tc-99m-sestamibi: accuracy and reproducibility of the pinhole collimator with and without oblique images. *Clin Nucl Med*. 2007 Jan;32(1):9-12.
74. Sfakianakis GN, Irvin GL, Foss J, Mallin W, Georgiou M, Deriso GT, et al. Efficient parathyroidectomy guided by SPECT-MIBI and hormonal measurements. *J Nucl Med*. 1996 May;37(5):798-804.
75. Hassler S, Ben-Sellem D, Hubele F, Constantinesco A, Goetz C. Dual-isotope 99mTc-MIBI/123I parathyroid scintigraphy in primary hyperparathyroidism: comparison of subtraction SPECT/CT and pinhole planar scan. *Clin Nucl Med*. 2014 Jan;39(1):32-6.
76. Moka D, Voth E, Dietlein M, Larena-Avellaneda A, Schicha H. Technetium 99m-MIBI-SPECT: A highly sensitive diagnostic tool for localization of parathyroid adenomas. *Surgery*. 2000 Jul;128(1):29-35.
77. Siegel A, Alvarado M, Barth RJ, Brady M, Lewis J. Parameters in the prediction of the sensitivity of parathyroid scanning. *Clin Nucl Med*. 2006 Nov;31(11):679-82.
78. Merlino JJ, Ko K, Minotti A, McHenry CR. The false negative technetium-99m-sestamibi scan in patients with primary hyperparathyroidism: correlation with clinical factors and operative findings. *Am Surg*. 2003 Mar;69(3):225-9; discussion 229-30.
79. Erbil Y, Barbaros U, Yanik BT, Salmaslioglu A, Tunaci M, Adalet I, et al. Impact of gland morphology and concomitant thyroid nodules on preoperative localization of parathyroid adenomas. *Laryngoscope*. 2006 Apr;116(4):580-5.

80. Sukan A, Reyhan M, Aydin M, Yapar AF, Sert Y, Canpolat T, et al. Preoperative evaluation of hyperparathyroidism: the role of dual-phase parathyroid scintigraphy and ultrasound imaging. *Ann Nucl Med*. 2008 Feb;22(2):123–31.
81. Barczynski M, Golkowski F, Konturek A, Buziak-Bereza M, Cichon S, Hubalewska-Dydejczyk A, et al. Technetium-99m-sestamibi subtraction scintigraphy vs. ultrasonography combined with a rapid parathyroid hormone assay in parathyroid aspirates in preoperative localization of parathyroid adenomas and in directing surgical approach. *Clin Endocrinol (Oxf)*. 2006 Jul;65(1):106–13.
82. Lavelly WC, Goetze S, Friedman KP, Leal JP, Zhang Z, Garret-Mayer E, et al. Comparison of SPECT/CT, SPECT, and planar imaging with single- and dual-phase (99m)Tc-sestamibi parathyroid scintigraphy. *J Nucl Med*. 2007 Jul;48(7):1084–9.
83. Neumann DR, Obuchowski NA, Difilippo FP. Preoperative 123I/99mTc-sestamibi subtraction SPECT and SPECT/CT in primary hyperparathyroidism. *J Nucl Med*. 2008 Dec;49(12):2012–7.
84. Stawicki SP, El Chaar M, Baillie DR, Jaik NP, Estrada FP. Correlations between biochemical testing, pathology findings and preoperative sestamibi scans: a retrospective study of the minimally invasive radioguided parathyroidectomy (MIRP) approach. *Nucl Med Rev Cent East Eur*. 2007;10(2):82–6.
85. Mihai R, Gleeson F, Buley ID, Roskell DE, Sadler GP. Negative imaging studies for primary hyperparathyroidism are unavoidable: correlation of sestamibi and high-resolution ultrasound scanning with histological analysis in 150 patients. *World J Surg*. 2006 May;30(5):697–704.
86. Parikshak M, Castillo ED, Conrad MF, Talpos GB. Impact of hypercalcemia and parathyroid hormone level on the sensitivity of preoperative sestamibi scanning for primary hyperparathyroidism. *Am Surg*. 2003 May;69(5):393–8; discussion 399.
87. Schachter PP, Issa N, Shimonov M, Czerniak A, Lorberboym M. Early, postinjection MIBI-SPECT as the only preoperative localizing study for minimally invasive parathyroidectomy. *Arch Surg*. 2004 Apr;139(4):433–7.
88. Kandil E, Tufaro AP, Carson KA, Lin F, Somervell H, Farrag T, et al. Correlation of plasma 25-hydroxyvitamin D levels with severity of primary hyperparathyroidism and likelihood of parathyroid adenoma localization on sestamibi scan. *Arch Otolaryngol Head Neck Surg*. 2008 Oct;134(10):1071–5.
89. Friedman K, Somervell H, Patel P, Melton GB, Garrett-Mayer E, Dackiw APB, et al. Effect of calcium channel blockers on the sensitivity of preoperative 99mTc-MIBI SPECT for hyperparathyroidism. *Surgery*. 2004 Dec;136(6):1199–204.
90. Mihai R, Simon D, Hellman P. Imaging for primary hyperparathyroidism--an evidence-based analysis. *Langenbecks Arch Surg*. 2009 Sep;394(5):765–84.
91. Mehta NY, Ruda JM, Kapadia S, Boyer PJ, Hollenbeak CS, Stack BC. Relationship of technetium Tc 99m sestamibi scans to histopathological features of hyperfunctioning parathyroid tissue. *Arch Otolaryngol Head Neck Surg*. 2005 Jun;131(6):493–8.
92. Stephen AE, Roth SI, Fardo DW, Finkelstein DM, Randolph GW, Gaz RD, et al. Predictors of an accurate preoperative sestamibi scan for single-gland parathyroid adenomas. *Arch Surg*. 2007 Apr;142(4):381–6.
93. Rodríguez-Carranza S, Cáceres M, Aguilar-Salinas CA, Gómez-Pérez FJ, Herrera MF, Pantoja JP, et al. Localization of parathyroid adenomas by (99m)Tc-sestamibi scanning: upper neck versus lower neck lesions. *Endocr Pract*. 2004 Dec;10(6):472–7.

94. Karam M, Dansereau RN, Dolce CJ, Feustel PJ, Robinson LW. Increasing the radiochemical purity of <sup>99m</sup>Tc sestamibi commercial preparations results in improved sensitivity of dual-phase planar parathyroid scintigraphy. *Nucl Med Commun*. 2005 Dec;26(12):1093–8.
95. Doppman JL, Hammond WG, Melson GL, Evens RG, Ketcham AS. Staining of parathyroid adenomas by selective arteriography. *Radiology*. 1969 Mar;92(3):527–30.
96. Doppman JL, Brennan MF, Koehler JO, Marx SJ. Computed tomography for parathyroid localization. *J Comput Assist Tomogr*. 1977 Jan;1(1):30–6.
97. Gross ND, Weissman JL, Veenker E, Cohen JI. The diagnostic utility of computed tomography for preoperative localization in surgery for hyperparathyroidism. *Laryngoscope*. 2004 Feb;114(2):227–31.
98. Udelsman R, Donovan PI. Remedial Parathyroid Surgery. *Ann Surg*. 2006 Sep;244(3):471–9.
99. Rodgers SE, Hunter GJ, Hamberg LM, Schellingerhout D, Doherty DB, Ayers GD, et al. Improved preoperative planning for directed parathyroidectomy with 4-dimensional computed tomography. *Surgery*. 2006 Dec;140(6):932–41.
100. Lumachi F, Tregnaghi A, Zucchetta P, Marzola MC, Cecchin D, Marchesi P, et al. Technetium-99m sestamibi scintigraphy and helical CT together in patients with primary hyperparathyroidism: a prospective clinical study. *Br J Radiol*. 2004 Feb;77(914):100–3.
101. Harari A, Zarnegar R, Lee J, Kazam E, Inabnet WB, Fahey TJ. Computed tomography can guide focused exploration in select patients with primary hyperparathyroidism and negative sestamibi scanning. *Surgery*. 2008 Dec;144(6):970–6; discussion 976–9.
102. Zald PB, Hamilton BE, Larsen ML, Cohen JI. The Role of Computed Tomography for Localization of Parathyroid Adenomas. *The Laryngoscope*. 2008 Aug 1;118(8):1405–10.
103. Starker LF, Mahajan A, Björklund P, Sze G, Udelsman R, Carling T. 4D parathyroid CT as the initial localization study for patients with de novo primary hyperparathyroidism. *Ann Surg Oncol*. 2011 Jun;18(6):1723–8.
104. Hunter GJ, Schellingerhout D, Vu TH, Perrier ND, Hamberg LM. Accuracy of four-dimensional CT for the localization of abnormal parathyroid glands in patients with primary hyperparathyroidism. *Radiology*. 2012 Sep;264(3):789–95.
105. Mortenson MM, Evans DB, Lee JE, Hunter GJ, Schellingerhout D, Vu T, et al. Parathyroid Exploration in the Reoperative Neck: Improved Preoperative Localization with 4D-Computed Tomography. *Journal of the American College of Surgeons*. 2008 May;206(5):888–95.
106. Kelly HR, Hamberg LM, Hunter GJ. 4D-CT for Preoperative Localization of Abnormal Parathyroid Glands in Patients with Hyperparathyroidism: Accuracy and Ability to Stratify Patients by Unilateral vs Bilateral Disease in Surgery-Naive and Re-exploration Patients. *AJNR Am J Neuroradiol*. 2013 Jul 18;
107. Eichhorn-Wharry LI, Carlin AM, Talpos GB. Mild hypercalcemia: an indication to select 4-dimensional computed tomography scan for preoperative localization of parathyroid adenomas. *Am J Surg*. 2011 Mar;201(3):334–8; discussion 338.
108. Sepahdari AR, Yeh MW, Rodrigues D, Khan SN, Harari A. Three-phase parathyroid 4-dimensional computed tomography initial experience: inexperienced readers have high accuracy and high interobserver agreement. *J Comput Assist Tomogr*. 2013 Aug;37(4):511–7.

109. Beland MD, Mayo-Smith WW, Grand DJ, Machan JT, Monchik JM. Dynamic MDCT for localization of occult parathyroid adenomas in 26 patients with primary hyperparathyroidism. *AJR Am J Roentgenol.* 2011 Jan;196(1):61-5.
110. Gafton AR, Glastonbury CM, Eastwood JD, Hoang JK. Parathyroid Lesions: Characterization with Dual-Phase Arterial and Venous Enhanced CT of the Neck. *AJNR Am J Neuroradiol.* 2012 May 1;33(5):949-52.
111. Raghavan P, Durst CR, Ornan DA, Mukherjee S, Wintermark M, Patrie JT, et al. Dynamic CT for parathyroid disease: are multiple phases necessary? *AJNR Am J Neuroradiol.* 2014 Oct;35(10):1959-64.
112. Noureldine SI, Aygun N, Walden MJ, Hassoon A, Gujar SK, Tufano RP. Multiphase computed tomography for localization of parathyroid disease in patients with primary hyperparathyroidism: How many phases do we really need? *Surgery.* 2014 Dec;156(6):1300-7.
113. Wang TS, Cheung K, Farrokhyar F, Roman SA, Sosa JA. Would scan, but which scan? A cost-utility analysis to optimize preoperative imaging for primary hyperparathyroidism. *Surgery.* 2011 Dec;150(6):1286-94.
114. Auffermann W, Guis M, Tavares N, Clark O, Higgins C. MR signal intensity of parathyroid adenomas: correlation with histopathology. *American Journal of Roentgenology.* 1989 Oct 1;153(4):873-6.
115. Lee VS, Spritzer CE, Coleman RE, Wilkinson RH, Coogan AC, Leight GS. The complementary roles of fast spin-echo MR imaging and double-phase 99m Tc-sestamibi scintigraphy for localization of hyperfunctioning parathyroid glands. *AJR Am J Roentgenol.* 1996 Dec;167(6):1555-62.
116. Peck WW, Higgins CB, Fisher MR, Ling M, Okerlund MD, Clark OH. Hyperparathyroidism: comparison of MR imaging with radionuclide scanning. *Radiology.* 1987 May;163(2):415-20.
117. McDermott VG, Fernandez RJ, Meakem TJ, Stolpen AH, Spritzer CE, Geftter WB. Preoperative MR imaging in hyperparathyroidism: results and factors affecting parathyroid detection. *American Journal of Roentgenology.* 1996 Mar 1;166(3):705-10.
118. Aschenbach R, Tuda S, Lamster E, Meyer A, Roediger H, Stier A, et al. Dynamic magnetic resonance angiography for localization of hyperfunctioning parathyroid glands in the reoperative neck. *Eur J Radiol.* 2012 Nov;81(11):3371-7.
119. Stevens SK, Chang JM, Clark OH, Chang PJ, Higgins CB. Detection of abnormal parathyroid glands in postoperative patients with recurrent hyperparathyroidism: sensitivity of MR imaging. *American Journal of Roentgenology.* 1993 Mar;160(3):607-12.
120. Doppman JL, Hammond WG, Melson GL, Evens RG, Ketcham AS. Staining of parathyroid adenomas by selective arteriography. *Radiology.* 1969 Mar;92(3):527-30.
121. Lubitz CC, Hunter GJ, Hamberg LM, Parangi S, Ruan D, Gawande A, et al. Accuracy of 4-dimensional computed tomography in poorly localized patients with primary hyperparathyroidism. *Surgery.* 2010 Dec;148(6):1129-38.
122. Landis JR, Koch GG. The measurement of observer agreement for categorical data. *Biometrics.* 1977 Mar;33(1):159-74.
123. Chazen JL, Gupta A, Dunning A, Phillips CD. Diagnostic Accuracy of 4D-CT for Parathyroid Adenomas and Hyperplasia. *AJNR Am J Neuroradiol.* 2012 Mar 1;33(3):429-33.



124. Abbott DE, Cantor SB, Grubbs EG, Santora R, Gomez HF, Evans DB, et al. Outcomes and economic analysis of routine preoperative 4-dimensional CT for surgical intervention in de novo primary hyperparathyroidism: does clinical benefit justify the cost? *J Am Coll Surg*. 2012 Apr;214(4):629–37; discussion 637–9.
125. Gotway MB, Reddy GP, Webb WR, Morita ET, Clark OH, Higgins CB. Comparison between MR imaging and 99mTc MIBI scintigraphy in the evaluation of recurrent of persistent hyperparathyroidism. *Radiology*. 2001 Mar;218(3):783–90.
126. Yoon JH, Lee JM, Hur BY, Baek J, Shim H, Han JK, et al. Influence of the adaptive iterative dose reduction 3D algorithm on the detectability of low-contrast lesions and radiation dose repeatability in abdominal computed tomography: a phantom study. *Abdom Imaging*. 2014 Dec 21;
127. Henry J-F, Sebag F, Cherenko M, Ippolito G, Taieb D, Vaillant J. Endoscopic Parathyroidectomy: Why and When? *World J Surg*. 2008 Nov 1;32(11):2509–15.

VU

NANCY, le 27 janvier 2015

Le Président de Thèse

Professeur V. CROISÉ-LAURENT

NANCY, le 5 février 2015

Le Doyen de la Faculté de Médecine

Professeur M. BRAUN

AUTORISE À SOUTENIR ET À IMPRIMER LA THÈSE/6818

NANCY, le **3 février 2015**

LE PRÉSIDENT DE L'UNIVERSITÉ DE LORRAINE,

*Pour le Président et par délégation*

*Le Vice-Président*

**Martial DELIGNON**



---

## RESUME DE LA THESE

### *Introduction*

Le scanner parathyroïdien est une imagerie émergente dans le bilan pré-opératoire de l'hyperparathyroïdie. L'utilisation de 2 phases contre 3 actuellement permettrait de diminuer l'irradiation tout en gardant une exploration "dynamique" nécessaire à l'identification des parathyroïdes pathologiques, l'IRM est une alternative non irradiante.

Nous avons étudié les performances du scanner biphasique et de l'IRM par rapport au couple écho/scintigraphique dans la localisation des glandes pathologiques avant parathyroïdectomies.

### *Matériel et Méthode*

Il s'agit d'une étude prospective de 55 patients présentant une hyperparathyroïdie et ayant bénéficié en pré-opératoire d'un bilan d'imagerie avec un scanner parathyroïdien biphasique, une IRM cervicale et un bilan écho/scintigraphique.

### *Résultats*

Les sensibilités (Se) du scanner sont bonnes à 80% par zone et 89% par côté et à 81% par zone et 88% par côté pour le couple écho/scintigraphique ( $p > 0,05$ ). La valeur prédictive positive (VPP) du scanner est à 79% par zone et 91% par côté inférieure au couple écho/scintigraphique 96% par zone et 100% par côté ( $p > 0,05$ ) sans être significative. Les Se et VPP par patient sont 78% et 83% pour le scanner et 89% et 96% pour le couple écho/scintigraphique. ( $p > 0,05$ )

Le scanner biphasique est reproductible avec une bonne concordance inter-observateur ( $K=0,70$ ) et moins irradiant que le scanner conventionnel à 4 phases. Son principal avantage est l'apport d'une information anatomique précise, permettant de planifier le geste opératoire.

La sensibilité de l'IRM est statistiquement inférieure aux autres méthodes avec des sensibilités par lésions à 61% par zone et 75% par côté.

### *Conclusion :*

Le scanner parathyroïdien biphasique est une méthode sensible et reproductible. Indispensable en cas de scintigraphie négative, il pourrait également être utilisé en première intention seul ou en association avec la scintigraphie.

---

### TITRE EN ANGLAIS :

Biphasic parathyroid CT and cervical MRI for the localisation of abnormal parathyroid glands before parathyroidectomy compared with the scintigraphy and the operative findings : a prospective study in 55 patients

---

THESE : Docteur en Médecine Spécialisée, 2015

---

MOTS CLES : Parathyroïdes, Scintigraphie, Scanner, IRM

---

### INTITULE ET ADRESSE :

UNIVERSITE DE LORRAINE

Faculté De Médecine de Nancy

9, Avenue de la Forêt de Haye

54505 Vandoeuvre-lès-Nancy Cedex

---