



HAL
open science

Les complications du piercing: à propos de deux cas

Bettina Bertrand

► **To cite this version:**

Bettina Bertrand. Les complications du piercing: à propos de deux cas. Sciences du Vivant [q-bio]. 2006. hal-01733309

HAL Id: hal-01733309

<https://hal.univ-lorraine.fr/hal-01733309v1>

Submitted on 14 Mar 2018

HAL is a multi-disciplinary open access archive for the deposit and dissemination of scientific research documents, whether they are published or not. The documents may come from teaching and research institutions in France or abroad, or from public or private research centers.

L'archive ouverte pluridisciplinaire **HAL**, est destinée au dépôt et à la diffusion de documents scientifiques de niveau recherche, publiés ou non, émanant des établissements d'enseignement et de recherche français ou étrangers, des laboratoires publics ou privés.



AVERTISSEMENT

Ce document est le fruit d'un long travail approuvé par le jury de soutenance et mis à disposition de l'ensemble de la communauté universitaire élargie.

Il est soumis à la propriété intellectuelle de l'auteur. Ceci implique une obligation de citation et de référencement lors de l'utilisation de ce document.

D'autre part, toute contrefaçon, plagiat, reproduction illicite encourt une poursuite pénale.

Contact : ddoc-theses-contact@univ-lorraine.fr

LIENS

Code de la Propriété Intellectuelle. articles L 122. 4

Code de la Propriété Intellectuelle. articles L 335.2- L 335.10

http://www.cfcopies.com/V2/leg/leg_droi.php

<http://www.culture.gouv.fr/culture/infos-pratiques/droits/protection.htm>

22 JUIN 2006

UNIVERSITE HENRI POINCARÉ, NANCY 1
2006

FACULTE DE MEDECINE DE NANCY
N°



THESE

pour obtenir le grade de

DOCTEUR EN MEDECINE

Présentée et soutenue publiquement
dans le cadre du troisième cycle de Médecine Générale

par

Bettina BERTRAND

le 02 Juin 2006

**LES COMPLICATIONS DU PIERCING
A PROPOS DE DEUX CAS**

Examineurs de la thèse :

M	J.L. SCHMUTZ	Professeur	Président
Me	A. BARBAUD	Professeur	Juge
M	C. RABAUD	Professeur	Juge
Me	F. GRANEL-BROCARD	Docteur en médecine	Juge

UNIVERSITÉ HENRI POINCARÉ, NANCY 1

FACULTÉ DE MÉDECINE DE NANCY

Président de l'Université : Professeur Jean-Pierre FINANCE

Doyen de la Faculté de Médecine : Professeur Patrick NETTER

Vice-Doyen de la Faculté de Médecine : Professeur Henry COUDANE

Assesseurs :

du 1^{er} Cycle :

du 2^{ème} Cycle :

du 3^{ème} Cycle :

de la Vie Facultaire :

M. le Docteur François ALLA

M. le Professeur Jean-Pierre BRONOWICKI

M. le Professeur Marc BRAUN

M. le Professeur Bruno LEHEUP

DOYENS HONORAIRES

Professeur Adrien DUPREZ – Professeur Jean-Bernard DUREUX

Professeur Jacques ROLAND

=====
PROFESSEURS HONORAIRES

Louis PIERQUIN – Jean LOCHARD – René HERBEUVAL – Gabriel FAIVRE – Jean-Marie FOLIGUET

Guy RAUBER – Paul SADOUL – Raoul SENAULT

Jacques LACOSTE – Jean BEUREY – Jean SOMMELET – Pierre HARTEMANN – Emile de LAVERGNE

Augusta TREHEUX – Michel MANCIAUX – Paul GUILLEMIN – Pierre PAYSANT

Jean-Claude BURDIN – Claude CHARDOT – Jean-Bernard DUREUX – Jean DUHEILLE – Jean-Pierre GRILLIAT

Pierre LAMY – Jean-Marie GILGENKRANTZ – Simone GILGENKRANTZ

Pierre ALEXANDRE – Robert FRISCH – Michel PIERSON – Jacques ROBERT

Gérard DEBRY – Pierre TRIDON – Michel WAYOFF – François CHERRIER – Oliéro GUERCI

Gilbert PERCEBOIS – Claude PERRIN – Jean PRÉVOT – Jean FLOQUET

Alain GAUCHER – Michel LAXENAIRE – Michel BOULANGE – Michel DUC – Claude HURIET – Pierre LANDES

Alain LARCAN – Gérard VAILLANT – Daniel ANTHOINE – Pierre GAUCHER – René-Jean ROYER

Hubert UFFHOLTZ – Jacques LECLERE – Francine NABET – Jacques BORRELLY

Michel RENARD – Jean-Pierre DESCHAMPS – Pierre NABET – Marie-Claire LAXENAIRE – Adrien DUPREZ – Paul VERT

Philippe CANTON – Bernard LEGRAS – Pierre MATHIEU – Jean-Marie POLU – Antoine RASPILLER – Gilbert THIBAUT

Michel WEBER – Gérard FIEVE – Daniel SCHMITT – Colette VIDAILHET – Alain BERTRAND – Hubert GERARD

Jean-Pierre NICOLAS – Francis PENIN – Michel STRICKER – Daniel BURNEL – Michel VIDAILHET – Claude BURLET

=====
**PROFESSEURS DES UNIVERSITÉS
PRATICIENS HOSPITALIERS**

(Disciplines du Conseil National des Universités)

42^{ème} Section : MORPHOLOGIE ET MORPHOGENÈSE

1^{ère} sous-section : (Anatomie)

Professeur Jacques ROLAND – Professeur Gilles GROSDIDIER

Professeur Pierre LASCOMBES – Professeur Marc BRAUN

2^{ème} sous-section : (Cytologie et histologie)

Professeur Bernard FOLIGUET

3^{ème} sous-section : (Anatomie et cytologie pathologiques)

Professeur François PLENAT – Professeur Jean-Michel VIGNAUD

43^{ème} Section : BIOPHYSIQUE ET IMAGERIE MÉDICALE

1^{ère} sous-section : (Biophysique et médecine nucléaire)

Professeur Gilles KARCHER – Professeur Pierre-Yves MARIE – Professeur Pierre OLIVIER

2^{ème} sous-section : (Radiologie et imagerie médicale)

Professeur Luc PICARD – Professeur Denis REGENT – Professeur Michel CLAUDON

Professeur Serge BRACARD – Professeur Alain BLUM – Professeur Jacques FELBLINGER

Professeur René ANXIONNAT

44^{ème} Section : BIOCHIMIE, BIOLOGIE CELLULAIRE ET MOLÉCULAIRE, PHYSIOLOGIE ET NUTRITION

1^{ère} sous-section : (Biochimie et biologie moléculaire)

Professeur Jean-Louis GUÉANT – Professeur Jean-Luc OLIVIER

2^{ème} sous-section : (Physiologie)

Professeur Jean-Pierre CRANCE – Professeur Jean-Pierre MALLIE

Professeur François MARCHAL – Professeur Philippe HAOUZI

4^{ème} sous-section : (Nutrition)

Professeur Olivier ZIEGLER

45^{ème} Section : MICROBIOLOGIE, MALADIES TRANSMISSIBLES ET HYGIÈNE

1^{ère} sous-section : (Bactériologie – virologie ; hygiène hospitalière)

Professeur Alain LOZNIEWSKI

2^{ème} sous-section : (Parasitologie et mycologie)

Professeur Bernard FORTIER

3^{ème} sous-section : (Maladies infectieuses ; maladies tropicales)

Professeur Thierry MAY – Professeur Christian RABAUD

46^{ème} Section : SANTÉ PUBLIQUE, ENVIRONNEMENT ET SOCIÉTÉ

1^{ère} sous-section : (Épidémiologie, économie de la santé et prévention)

Professeur Philippe HARTEMANN – Professeur Serge BRIANÇON

Professeur Francis GUILLEMIN – Professeur Denis ZMIROU-NAVIER

2^{ème} sous-section : (Médecine et santé au travail)

Professeur Guy PETIET – Professeur Christophe PARIS

3^{ème} sous-section : (Médecine légale et droit de la santé)

Professeur Henry COUDANE

4^{ème} sous-section : (Biostatistiques, informatique médicale et technologies de communication)

Professeur François KOHLER – Professeur Éliane ALBUISSON

47^{ème} Section : CANCÉROLOGIE, GÉNÉTIQUE, HÉMATOLOGIE, IMMUNOLOGIE

1^{ère} sous-section : (Hématologie ; transfusion)

Professeur Christian JANOT – Professeur Thomas LECOMPTE – Professeur Pierre BORDIGONI

Professeur Pierre LEDERLIN – Professeur Jean-François STOLTZ

2^{ème} sous-section : (Cancérologie ; radiothérapie)

Professeur François GUILLEMIN – Professeur Thierry CONROY

Professeur Pierre BEY – Professeur Didier PEIFFERT

3^{ème} sous-section : (Immunologie)

Professeur Gilbert FAURE – Professeur Marie-Christine BENE

4^{ème} sous-section : (Génétique)

Professeur Philippe JONVEAUX – Professeur Bruno LEHEUP

**48^{ème} Section : ANESTHÉSIOLOGIE, RÉANIMATION, MÉDECINE D'URGENCE,
PHARMACOLOGIE ET THÉRAPEUTIQUE**

1^{ère} sous-section : (Anesthésiologie et réanimation chirurgicale)

Professeur Claude MEISTELMAN – Professeur Dan LONGROIS – Professeur Hervé BOUAZIZ

Professeur Paul-Michel MERTES

2^{ème} sous-section : (Réanimation médicale)

Professeur Henri LAMBERT – Professeur Alain GERARD

Professeur Pierre-Édouard BOLLAERT – Professeur Bruno LÉVY

3^{ème} sous-section : (Pharmacologie fondamentale ; pharmacologie clinique)

Professeur Patrick NETTER – Professeur Pierre GILLET

4^{ème} sous-section : (Thérapeutique)

Professeur François PAILLE – Professeur Gérard GAY – Professeur Faiez ZANNAD

49^{ème} Section : PATHOLOGIE NERVEUSE ET MUSCULAIRE, PATHOLOGIE MENTALE, HANDICAP et RÉÉDUCATION

1^{ère} sous-section : (Neurologie)

Professeur Gérard BARROCHE – Professeur Hervé VESPIGNANI

Professeur Xavier DUCROCQ

2^{ème} sous-section : (Neurochirurgie)

Professeur Jean-Claude MARCHAL – Professeur Jean AUQUE

Professeur Thierry CIVIT

3^{ème} sous-section : (Psychiatrie d'adultes)

Professeur Jean-Pierre KAHN

4^{ème} sous-section : (Pédopsychiatrie)

Professeur Daniel SIBERTIN-BLANC

5^{ème} sous-section : (Médecine physique et de réadaptation)

Professeur Jean-Marie ANDRE

50^{ème} Section : PATHOLOGIE OSTÉO-ARTICULAIRE, DERMATOLOGIE et CHIRURGIE PLASTIQUE

1^{ère} sous-section : (Rhumatologie)

Professeur Jacques POUREL – Professeur Isabelle VALCKENAERE – Professeur Damien LOEUILLE

2^{ème} sous-section : (Chirurgie orthopédique et traumatologique)

Professeur Jean-Pierre DELAGOUTTE – Professeur Daniel MOLE

Professeur Didier MAINARD – Professeur François SIRVEAUX

3^{ème} sous-section : (Dermato-vénérologie)

Professeur Jean-Luc SCHMUTZ – Professeur Annick BARBAUD

4^{ème} sous-section : (Chirurgie plastique, reconstructrice et esthétique)

Professeur François DAP

51^{ème} Section : PATHOLOGIE CARDIORESPIRATOIRE et VASCULAIRE

1^{ère} sous-section : (Pneumologie)

Professeur Yves MARTINET – Professeur Jean-François CHABOT

2^{ème} sous-section : (Cardiologie)

Professeur Etienne ALIOT – Professeur Yves JUILLIERE – Professeur Nicolas SADOUL

Professeur Christian de CHILLOU

3^{ème} sous-section : (Chirurgie thoracique et cardiovasculaire)

Professeur Jean-Pierre VILLEMOT

Professeur Jean-Pierre CARTEAUX – Professeur Loïc MACE

4^{ème} sous-section : (Chirurgie vasculaire ; médecine vasculaire)

52^{ème} Section : MALADIES DES APPAREILS DIGESTIF et URINAIRE

1^{ère} sous-section : (Gastroentérologie ; hépatologie)

Professeur Marc-André BIGARD

Professeur Jean-Pierre BRONOWICKI

2^{ème} sous-section : (Chirurgie digestive)

3^{ème} sous-section : (Néphrologie)

Professeur Michèle KESSLER – Professeur Dominique HESTIN (Mme) – Professeur Luc FRIMAT

4^{ème} sous-section : (Urologie)

Professeur Philippe MANGIN – Professeur Jacques HUBERT – Professeur Luc CORMIER

53^{ème} Section : MÉDECINE INTERNE, GÉRIATRIE et CHIRURGIE GÉNÉRALE

1^{ère} sous-section : (Médecine interne)

Professeur Denise MONERET-VAUTRIN – Professeur Denis WAHL

Professeur Jean-Dominique DE KORWIN – Professeur Pierre KAMINSKY

Professeur Athanase BENETOS - Professeur Gisèle KANNY – Professeur Abdelouahab BELLOU

2^{ème} sous-section : (Chirurgie générale)

Professeur Patrick BOISSEL – Professeur Laurent BRESLER

Professeur Laurent BRUNAUD

54^{ème} Section : DÉVELOPPEMENT ET PATHOLOGIE DE L'ENFANT, GYNÉCOLOGIE-OBSTÉTRIQUE, ENDOCRINOLOGIE ET REPRODUCTION

1^{ère} sous-section : (*Pédiatrie*)

Professeur Danièle SOMMELET – Professeur Pierre MONIN
Professeur Jean-Michel HASCOET – Professeur Pascal CHASTAGNER – Professeur François FEILLET

2^{ème} sous-section : (*Chirurgie infantile*)

Professeur Michel SCHMITT – Professeur Gilles DAUTEL – Professeur Pierre JOURNEAU

3^{ème} sous-section : (*Gynécologie-obstétrique ; gynécologie médicale*)

Professeur Michel SCHWEITZER – Professeur Jean-Louis BOUTROY
Professeur Philippe JUDLIN – Professeur Patricia BARBARINO – Professeur Bruno DEVAL

4^{ème} sous-section : (*Endocrinologie et maladies métaboliques*)

Professeur Georges WERYHA – Professeur Marc KLEIN – Professeur Bruno GUERCI

55^{ème} Section : PATHOLOGIE DE LA TÊTE ET DU COU

1^{ère} sous-section : (*Oto-rhino-laryngologie*)

Professeur Claude SIMON – Professeur Roger JANKOWSKI

2^{ème} sous-section : (*Ophthalmologie*)

Professeur Jean-Luc GEORGE – Professeur Jean-Paul BERROD – Professeur Karine ANGIOI-DUPREZ

3^{ème} sous-section : (*Chirurgie maxillo-faciale et stomatologie*)

Professeur Jean-François CHASSAGNE

=====

PROFESSEURS DES UNIVERSITÉS

64^{ème} Section : BIOCHIMIE ET BIOLOGIE MOLÉCULAIRE

Professeur Sandrine BOSCHI-MULLER

=====

MAÎTRES DE CONFÉRENCES DES UNIVERSITÉS - PRATICIENS HOSPITALIERS

42^{ème} Section : MORPHOLOGIE ET MORPHOGENÈSE

1^{ère} sous-section : (*Anatomie*)

Docteur Bruno GRIGNON

2^{ème} sous-section : (*Cytologie et histologie*)

Docteur Edouard BARRAT

Docteur Françoise TOUATI – Docteur Chantal KOHLER

3^{ème} sous-section : (*Anatomie et cytologie pathologiques*)

Docteur Béatrice MARIE

Docteur Laurent ANTUNES

43^{ème} Section : BIOPHYSIQUE ET IMAGERIE MÉDICALE

1^{ère} sous-section : (*Biophysique et médecine nucléaire*)

Docteur Marie-Hélène LAURENS – Docteur Jean-Claude MAYER

Docteur Pierre THOUVENOT – Docteur Jean-Marie ESCANYE – Docteur Amar NAOUN

44^{ème} Section : BIOCHIMIE, BIOLOGIE CELLULAIRE ET MOLÉCULAIRE, PHYSIOLOGIE ET NUTRITION

1^{ère} sous-section : (*Biochimie et biologie moléculaire*)

Docteur Jean STRACZEK – Docteur Sophie FREMONT

Docteur Isabelle GASTIN – Docteur Bernard NAMOUR – Docteur Marc MERTEN

2^{ème} sous-section : (*Physiologie*)

Docteur Gérard ETHEVENOT – Docteur Nicole LEMAU de TALANCE – Docteur Christian BEYAERT

Docteur Bruno CHENUUEL

4^{ème} sous-section : (*Nutrition*)

Docteur Didier QUILLIOT

45^{ème} Section : MICROBIOLOGIE, MALADIES TRANSMISSIBLES ET HYGIÈNE

1^{ère} sous-section : (Bactériologie – Virologie ; hygiène hospitalière)

Docteur Francine MORY – Docteur Christine LION

Docteur Michèle DAILLOUX – Docteur Véronique VENARD

2^{ème} sous-section : (Parasitologie et mycologie)

Docteur Marie-France BIAVA – Docteur Nelly CONTET-AUDONNEAU

46^{ème} Section : SANTÉ PUBLIQUE, ENVIRONNEMENT ET SOCIÉTÉ

1^{ère} sous-section : (Epidémiologie, économie de la santé et prévention)

Docteur François ALLA

4^{ème} sous-section : (Biostatistiques, informatique médicale et technologies de communication)

Docteur Pierre GILLOIS

47^{ème} Section : CANCÉROLOGIE, GÉNÉTIQUE, HÉMATOLOGIE, IMMUNOLOGIE

1^{ère} sous-section : (Hématologie ; transfusion)

Docteur François SCHOONEMAN

3^{ème} sous-section : (Immunologie)

Docteur Anne KENNEL

4^{ème} sous-section : (Génétique)

Docteur Christophe PHILIPPE

**48^{ème} Section : ANESTHÉSIOLOGIE, RÉANIMATION, MÉDECINE D'URGENCE,
PHARMACOLOGIE ET THÉRAPEUTIQUE**

1^{ère} sous-section : (Anesthésiologie et réanimation chirurgicale)

Docteur Jacqueline HELMER – Docteur Gérard AUDIBERT

3^{ème} sous-section : (Pharmacologie fondamentale ; pharmacologie clinique)

Docteur Françoise LAPICQUE – Docteur Marie-José ROYER-MORROT

**49^{ème} Section : PATHOLOGIE NERVEUSE ET MUSCULAIRE, PATHOLOGIE MENTALE, HANDICAP ET
RÉÉDUCATION**

5^{ème} sous-section : (Médecine physique et de réadaptation)

Docteur Jean PAYSANT

**54^{ème} Section : DÉVELOPPEMENT ET PATHOLOGIE DE L'ENFANT, GYNÉCOLOGIE-OBSTÉTRIQUE,
ENDOCRINOLOGIE ET REPRODUCTION**

5^{ème} sous-section : (Biologie et médecine du développement et de la reproduction)

Docteur Jean-Louis CORDONNIER

=====

MAÎTRES DE CONFÉRENCES

5^{ème} section : SCIENCE ÉCONOMIE GÉNÉRALE

Monsieur Vincent LHUILLIER

40^{ème} section : SCIENCES DU MÉDICAMENT

Monsieur Jean-François COLLIN

60^{ème} section : MÉCANIQUE, GÉNIE MÉCANIQUE ET GÉNIE CIVILE

Monsieur Alain DURAND

61^{ème} section : GÉNIE INFORMATIQUE, AUTOMATIQUE ET TRAITEMENT DU SIGNAL

Monsieur Jean REBSTOCK – Monsieur Walter BLONDEL

64^{ème} section : BIOCHIMIE ET BIOLOGIE MOLÉCULAIRE

Mademoiselle Marie-Claire LANHERS
Monsieur Franck DALIGAULT

65^{ème} section : BIOLOGIE CELLULAIRE

Mademoiselle Françoise DREYFUSS – Monsieur Jean-Louis GELLY
Madame Ketsia HESS – Monsieur Pierre TANKOSIC – Monsieur Hervé MEMBRE

67^{ème} section : BIOLOGIE DES POPULATIONS ET ÉCOLOGIE

Madame Nadine MUSSE

68^{ème} section : BIOLOGIE DES ORGANISMES

Madame Tao XU-JIANG

=====

MAÎTRES DE CONFÉRENCES ASSOCIÉS

Médecine Générale

Docteur Alain AUBREGE
Docteur Francis RAPHAEL
Docteur Jean-Marc BOIVIN

=====

PROFESSEURS ÉMÉRITES

Professeur Michel BOULANGE – Professeur Alain LARCAN – Professeur Michel WAYOFF – Professeur Daniel ANTHOINE
Professeur Hubert UFFHOLTZ – Professeur Adrien DUPREZ – Professeur Paul VERT
Professeur Jean PREVOT – Professeur Jean-Pierre GRILLIAT - Professeur Philippe CANTON – Professeur Pierre MATHIEU
Professeur Gilbert THIBAUT – Professeur Daniel SCHMITT – M^{me} le Professeur Colette VIDAILHET
Professeur Jean FLOQUET – Professeur Claude CHARDOT – Professeur Michel PIERSON – Professeur Alain BERTRAND
Professeur Daniel BURNEL – Professeur Jean-Pierre NICOLAS – Professeur Michel VIDAILHET

=====

DOCTEURS HONORIS CAUSA

Professeur Norman SHUMWAY (1972)
Université de Stanford, Californie (U.S.A)
Professeur Paul MICHIELSEN (1979)
Université Catholique, Louvain (Belgique)
Professeur Charles A. BERRY (1982)
Centre de Médecine Préventive, Houston (U.S.A)
Professeur Pierre-Marie GALETTI (1982)
Brown University, Providence (U.S.A)
Professeur Mamish Nisbet MUNRO (1982)
Massachusetts Institute of Technology (U.S.A)
Professeur Mildred T. STAHLMAN (1982)
Wanderbilt University, Nashville (U.S.A)
Harry J. BUNCKE (1989)
Université de Californie, San Francisco (U.S.A)

Professeur Théodore H. SCHIEBLER (1989)
Institut d'Anatomie de Würzburg (R.F.A)
Professeur Maria DELIVORIA-PAPADOPOULOS (1996)
Université de Pennsylvanie (U.S.A)
Professeur Mashaki KASHIWARA (1996)
Research Institute for Mathematical Sciences de Kyoto (JAPON)
Professeur Ralph GRÄSBECK (1996)
Université d'Helsinki (FINLANDE)
Professeur James STEICHEN (1997)
Université d'Indianapolis (U.S.A)
Professeur Duong Quang TRUNG (1997)
*Centre Universitaire de Formation et de Perfectionnement des
Professionnels de Santé d'Hô Chi Minh-Ville (VIËTNAM)*

A notre Maître et Président de thèse

Monsieur le Professeur Jean-Luc SCHMUTZ

Professeur de Dermato-vénérologie

Nous vous remercions de l'honneur que vous nous faites en acceptant la présidence de cette thèse.

Nous tenons à vous exprimer notre gratitude pour votre enseignement, pour nous avoir proposé ce sujet passionnant et enrichissant et pour nous avoir fait confiance.

En témoignage de notre reconnaissance et de notre profond respect.

A notre Maître et Juge

Madame le Professeur Annick BARBAUD

Professeur de dermato-vénérologie

Nous sommes extrêmement sensible à l'honneur que vous nous faites en acceptant de juger ce travail.

Nous avons souvent pu apprécier la qualité de votre enseignement et vos grandes compétences.

Veillez trouvez ici l'expression de notre profond respect.

A notre Maître et Juge

Monsieur le Professeur Christian RABAUD

Professeur de Maladies Infectieuses et Tropicales

Vous nous faites l'honneur de juger ce travail et nous vous en remercions.

Durant nos études, nous avons pu apprécier votre disponibilité et vos grandes compétences.

Veillez trouver dans ce travail l'expression de notre profond respect.

A notre Maître et Juge

Madame le Docteur Florence GRANEL-BROCARD

Praticien Hospitalier en Dermato-vénéréologie

Vous nous avez fait l'honneur d'accepter de nous diriger pour la réalisation de ce travail. Nous vous sommes particulièrement reconnaissant pour votre disponibilité, votre sympathie et nous vous remercions pour vos conseils éclairés.

En témoignage de notre profond respect.

A mes *parents*,
pour votre soutien et avoir su respecter mes choix, pour votre amour,
A mon frère *guillaume*, je suis fière de toi.
Merci de ton aide pour retoucher les photos.
A ma sœur *Isabelle et Thierry*,
à nos querelles sans lesquelles on s'ennuierait,
A ma *grand-mère Hélène*,
pour ces vacances inoubliables, pour ton amour, ta force et ton humour,
A *Odile et Maurice*,
pour votre soutien, les nouveaux horizons que vous m'avez fait découvrir et ce goût de la
lecture que vous m'avez transmis,
A *toute ma famille* présente ou absente,

A *Nicolas*,
pour notre complicité, pour ton soutien, ta patience et ton humour...

A *Elise et Fred*,
ton amitié fidèle m'est précieuse,

A *Aude, Rodolphe et ... , Corinne et Laurent*,
A *Bénédicte et Karine*,
A *Maeva, Anne Sandrine, Sébastien et Gonzague, Sophie, Greg, Louis et Arnaud*,
A *Anne Laure et Théo*,
Que les choses soient bien claires, si vous ne venez pas me voir à Paris, c'est moi qui
viendrai à Nancy !!!... et c'est une promesse.

A *Mélanie et Eric, Carelle et Fred, Jeff et Caroline, Alex et Marie, Vincent et Jennifer,...*,
la nouvelle bande parisienne.

A mes *instituteurs et enseignants* qui ont su ouvrir ma curiosité et m'intéresser aux choses
du Monde

Au Dr Autissier Jean Louis, vous m'avez fait confiance et m'avez ouvert la porte de votre cabinet. Avec toute mon amitié.

Au Dr Bastien Patrick, pour ce que vous représentez,

A l'équipe du Centre Anti-Poison, pour votre accueil, pour ce que vous m'avez apporté,

A Mme le Dr Roudot Françoise, merci pour votre aide précieuse.

A Mme Marceaux Marie-Catherine du Carrefour Santé à Nancy, vous m'avez reçu avec gentillesse. Vos renseignements, les documents que vous avez mis à ma disposition, m'ont été très utiles,

A Mr le Dr Garnier, Ministère de la Santé, pour votre aide et votre disponibilité,

Au studio de piercing VoodooKulture, à Nancy, pour avoir accepté de me recevoir et pour vos renseignements précieux,

Au musée Dapper, pour la qualité de ses expositions,

SERMENT

"Au moment d'être admise à exercer la médecine, je promets et je jure d'être fidèle aux lois de l'honneur et de la probité. Mon premier souci sera de rétablir, de préserver ou de promouvoir la santé dans tous ses éléments, physiques et mentaux, individuels et sociaux. Je respecterai toutes les personnes, leur autonomie et leur volonté, sans aucune discrimination selon leur état ou leurs convictions. J'interviendrai pour les protéger si elles sont affaiblies, vulnérables ou menacées dans leur intégrité ou leur dignité. Même sous la contrainte, je ne ferai pas usage de mes connaissances contre les lois de l'humanité. J'informerai les patients des décisions envisagées, de leurs raisons et de leurs conséquences. Je ne tromperai jamais leur confiance et n'exploiterai pas le pouvoir hérité des circonstances pour forcer les consciences. Je donnerai mes soins à l'indigent et à quiconque me les demandera. Je ne me laisserai pas influencer par la soif du gain ou la recherche de la gloire.

Admise dans l'intimité des personnes, je tairai les secrets qui me sont confiés. Reçue à l'intérieur des maisons, je respecterai les secrets des foyers et ma conduite ne servira pas à corrompre les mœurs. Je ferai tout pour soulager les souffrances. Je ne prolongerai pas abusivement les agonies. Je ne provoquerai jamais la mort délibérément.

Je préserverai l'indépendance nécessaire à l'accomplissement de ma mission. Je n'entreprendrai rien qui dépasse mes compétences. Je les entretiendrai et les perfectionnerai pour assurer au mieux les services qui me seront demandés.

J'apporterai mon aide à mes confrères ainsi qu'à leurs familles dans l'adversité.

Que les hommes et mes confrères m'accordent leur estime si je suis fidèle à mes promesses ; que je sois déshonorée et méprisée si j'y manque".

1. INTRODUCTION	20
2. A PROPOS DE DEUX CAS	22
2. 1. Une sarcoïdose cutanée	22
2. 2. Une vergeture	26
3. HISTORIQUE	28
3. 1. Dans le monde	28
3. 1. 1. Ancienneté et universalité des pratiques	28
3. 1. 2. Significations des modifications corporelles	30
3. 1. 2. 1. Se différencier de la bête	30
3. 1. 2. 2. Symbole d'un rite de passage	30
3. 1. 2. 3. Communiquer avec les puissances surnaturelles	31
3. 1. 2. 4. Erotisation du corps	32
3. 1. 2. 5. Protéger ou guérir	33
3. 1. 3. Evolution de ces pratiques	35
3. 2. En occident	35
3. 2. 1. Au cours de l'histoire	35
3. 2. 2. L'expansion du piercing	38
3. 2. 2. 1. Les punks	38
3. 2. 2. 2. Les primitifs modernes	39
3. 2. 2. 3. Le milieu fétichiste	40
3. 2. 3. Une révolution culturelle ?	42
4. LES MOTIVATIONS	45
4. 1. S'individualiser	45
4. 2. Réaliser un rite	46
4. 3. La douleur	47
4. 4. Augmenter le plaisir sexuel	49
4. 5. Se réapproprié son corps	49
4. 6. Le bijou, comme souvenir d'un événement	50
4. 7. Le moment de la décision	51
4. 8. Choix d'un piercing visible ou non	51

5. EPIDEMIOLOGIE	52
6. SITES DE PIERCING	54
7. LES BIJOUX	58
7. 1. Les formes	58
7. 1. 1. Les barres « barbells studs »	58
7. 1. 2. Les « captive bead »	59
7. 1. 3. Les « studs »	59
7. 1. 4. Les « plugs »	60
7. 2. Les dimensions du bijou	60
7. 2. 1. Le diamètre de la tige	60
7. 2. 2. Le diamètre de l'anneau ou la longueur de la tige	60
7. 3. La composition du bijou	61
7. 3. 1. Le nickel	61
7. 3. 2. L'acier chirurgical	61
7. 3. 3. Le titane	61
7. 3. 4. Le niobium	61
7. 3. 5. L'or	61
7. 3. 6. L'argent	62
7. 3. 7. Le platine	62
7. 3. 8. L'acrylique	62
7. 3. 9. Le PFTE	62
7. 3. 10. Les autres matériaux	62
7. 4. La mise en place du bijou	63
7. 4. 1. Par un perceur	63
7. 4. 2. Par un bijoutier	64
7. 4. 3. Le piercing « sauvage »	64
7. 4. 4. Le piercing « domestique »	64
7. 4. 5. Dans le milieu carcéral	65

7. 4. 6. Par un professionnel de santé	65
7. 5. Les soins post-piercing	65
7. 6. Le temps de cicatrisation	66
7. 7. Les prix	67
8. LES COMPLICATIONS	68
8. 1. Dermatologiques	69
8. 1. 1. Sarcoïdose cutanée	69
8. 1. 2. Cicatrice hypertrophique et chéloïdes	70
8. 1. 3. Pseudolymphome	71
8. 1. 4. Argyrisme	72
8. 1. 5. Botryomycome	72
8. 2. Infectieuses	72
8. 2. 1. Mécanismes de survenue	72
8. 2. 2. Bactériennes	73
8. 2. 2. 1. Locales et locorégionales	74
8. 2. 2. 2. Dues à des mycobactéries	75
8. 2. 2. 2. a. Mycobacterium Tuberculosis	75
8. 2. 2. 2. b. Mycobactéries atypiques	76
8. 2. 2. 2. c. Mycobacterium leprae	77
8. 2. 2. 3. Périchondrites et chondrites infectieuses	77
8. 2. 2. 4. Généralisées	78
8. 2. 2. 4. a. Endocardite infectieuse	78
8. 2. 2. 4. b. Tétanos	80
8. 2. 2. 4. c. Syndrome choc toxique	80
8. 2. 2. 4. d. Septicémie	81
8. 2. 3. Virales	81
8. 2. 4. Mycosiques	83
8. 2. 5. Les prions	83

8. 3. Allergiques	84
8. 3. 1. Dermite d'irritation	84
8. 3. 2. Dermatite allergique	84
8. 3. 2. 1. Le nickel	85
8. 3. 2. 2. L'or	86
8. 3. 2. 3. Le cobalt	87
8. 3. 2. 4. Le palladium	87
8. 3. 2. 5. Les bois exotiques	87
8. 3. 2. 6. Les soins préventifs et curatifs du site de piercing	87
8. 3. 3. Granulome en rapport avec une réaction d'hypersensibilité retardée	88
8. 4. Traumatiques et mécaniques	89
8. 4. 1. Œdème	89
8. 4. 2. Hémorragies et hématomes	90
8. 4. 3. Inclusion du bijou	90
8. 4. 4. Migration et expulsion	91
8. 4. 5. Délabrements tissulaires	91
8. 4. 6. Abrasion, fêlure et fracture dentaire	93
8. 4. 7. Récession gingivale	94
8. 4. 8. Difficultés pour parler et avaler	94
8. 5. Complications des piercings uro-génitaux et des mamelons	95
8. 5. 1. Priapisme	95
8. 5. 2. Paraphimosis	95
8. 5. 3. Fistule extensive du gland	96
8. 5. 4. Récurrence de condylome acuminé	97
8. 5. 5. Tumeur du testicule	97
8. 5. 6. Hyperprolactinémie	97
8. 6. Interférence avec les actes médicaux	97
9. LE PIERCING COMME MARQUEUR DES COMPORTEMENTS A RISQUE	99
10. PREVENTION DES COMPLICATIONS	101

10. PREVENTION DES COMPLICATIONS	101
10. 1. La situation actuelle	101
10. 1. 1. Les outils coercitifs de prévention	101
10. 1. 1. 1. Absence de réglementation générale de la pratique du piercing	101
10. 1. 1. 2. Réglementation spécifique sur le nickel	102
10. 1. 2. Les outils incitatifs de prévention	102
10. 1. 2. 1. Au niveau national	102
10. 1. 2. 2. Au niveau local	103
10. 2. Que faire ?	105
10. 2. 1. Le rapport du CSHPF	105
10. 2. 2. Le guide de bonnes pratiques du piercing	106
10. 2. 3. L'exemple de la Savoie	106
10. 2. 4. La commission européenne	106
10. 2. 5. Les autres pays	106
10. 3. Comment faire ?	107
10. 3. 1. Une réglementation générale de la pratique	107
10. 3. 1. 1. Projet de décret	107
10. 3. 1. 2. Réglementation européenne	108
10. 3. 2. Autres moyens	108
10. 4. Le rôle du corps médical	109
10. 4. 1. Une médicalisation du piercing ?	109
10. 4. 2. Les actions possibles	110
11. DISCUSSION	112
11. 1. A propos du cas d'une sarcoïdose cutanée	112
11.2. A propos du cas d'une vergeture	114
12. CONCLUSION	116
ANNEXE	117
REFERENCE DES PHOTOGRAPHIES	120
BIBLIOGRAPHIE	123

1. INTRODUCTION :

Selon le Petit Robert, le piercing est un anglicisme, provenant de body piercing « perforation du corps ». Il signifie à la fois la pratique consistant à percer un organe, une partie du corps, pour y introduire un anneau, un bijou et le bijou lui-même.

Cette pratique, tribale et marginale, il y a encore peu de temps, est devenue, en une dizaine d'années, extrêmement populaire. Elle touche tous les âges, préférentiellement les adolescents, et toutes les classes sociales.

Le piercing nécessite de porter atteinte à l'intégrité du corps. Son attrait grandissant suscite aussi incompréhension et interrogations dans nos sociétés. En effet, les modifications corporelles ont toujours été exceptionnelles, teintées d'une connotation négative.

Au-delà des questions sociologiques et philosophiques, cette pratique représente un véritable problème de santé publique. La procédure de réalisation, souvent artisanale, peut induire de nombreuses complications. Les rapports de cas se multiplient. Certaines peuvent être graves voire létales, d'autres sont responsables de conséquences esthétiques importantes ou d'eczéma de contact invalidant. Le piercing pourrait être un vecteur de propagation des hépatites et du SIDA, en particulier dans le milieu carcéral.

Beaucoup de ces complications pourraient être évitées par le choix d'un bijou avec une forme adaptée, dans un matériau adéquat, par le respect des règles d'asepsie et la réalisation de soins journaliers pendant toute la durée de la cicatrisation.

Cependant, à l'heure actuelle, la pratique du piercing n'est toujours pas reconnue, elle ne fait l'objet d'aucune formation officielle, d'aucune réglementation générale et d'aucun contrôle.

L'intérêt pour ce sujet est né de l'observation de deux cas. Une sarcoïdose cutanée, sans atteinte systémique, s'est développée au niveau d'un site de piercing, chez une adolescente. Une seule et unique vergeture, avec pour point de départ un piercing du nombril, est apparue au cours d'une grossesse.

A partir de ces deux observations, nous envisagerons l'histoire, les motivations et les aspects techniques du piercing. Puis, nous passerons en revue les complications publiées dans la littérature : dermatologiques, infectieuses, allergiques, mécaniques, traumatiques. Enfin, nous nous interrogerons sur les mesures préventives actuelles, et sur celles à mettre en œuvre pour limiter les risques de ce fait de société. Et nous nous demanderons quel est le rôle du médecin, face à cette pratique.

2. A PROPOS DE DEUX CAS :

2. 1. Une sarcoïdose cutanée :

En 1997, une jeune fille de 10 ans faisait réaliser un piercing du cartilage de l'oreille droite dans une bijouterie. Une boucle d'oreille médicale était mise en place. Six mois après, elle ajoutait un autre piercing du même type, dans la même bijouterie, à côté du premier site. Les motivations étaient esthétiques, « pour être à la mode ». Les bijoux étaient retirés en 2000.

En 2001, elle consultait son médecin traitant, suite à l'apparition de deux ganglions rétro auriculaires droits.

Une première biopsie ganglionnaire, faite en ambulatoire, retrouvait au sein du tissu lymphoïde, de nombreux granulomes épithélioïdes et giganto-cellulaires, sans nécrose, sans mycobactérie, en faveur d'une sarcoïdose (figure 1).

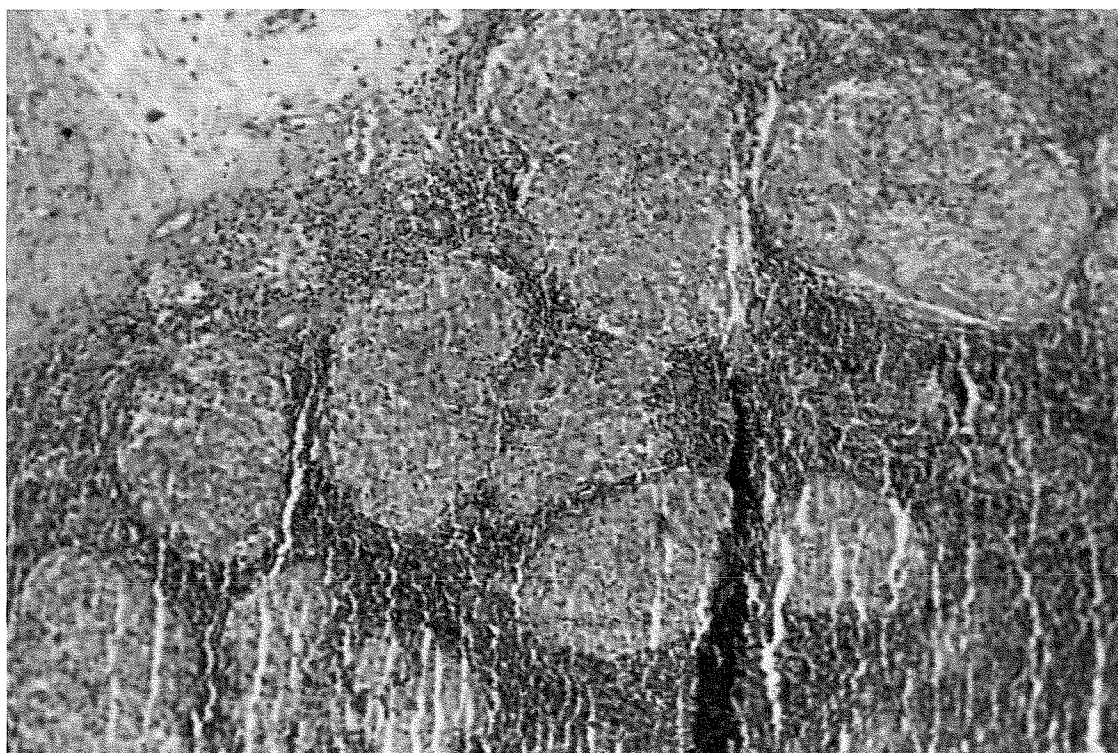


Figure 1 : biopsie d'un ganglion cervical. Coloration HES. X 40

La patiente était alors adressée dans le service de pneumologie, puis de dermatologie du CHU, pour la poursuite de la prise en charge.

Elle n'avait pas d'antécédent particulier personnel ou familial, pas d'allergie connue. Elle ne prenait aucun traitement médicamenteux.

L'examen clinique retrouvait deux nodules, lupoïdes à la vitropression, développés sur les deux zones de piercings (figure 2 et 3). Ils semblent être apparus au même moment que les ganglions. Aucune lésion cutanée identique, notamment au niveau des cicatrices, aucune lésion eczématiforme n'était observée.

L'état général était bon, le reste de l'examen clinique était sans particularité, notamment au niveau pulmonaire. Les autres gîtes ganglionnaires étaient libres.

Le bilan sanguin, comportant une numération formule sanguine, une vitesse de sédimentation, un ionogramme, une calcémie, un dosage des phosphatases alcalines était normal. Le taux d'enzyme de conversion sérique et l'intradermoréaction à la tuberculine n'étaient pas réalisés.

L'exploration fonctionnelle respiratoire était normale. Le scanner thoracique ne retrouvait pas de ganglion médiastinal, ni d'atteinte du parenchyme pulmonaire.

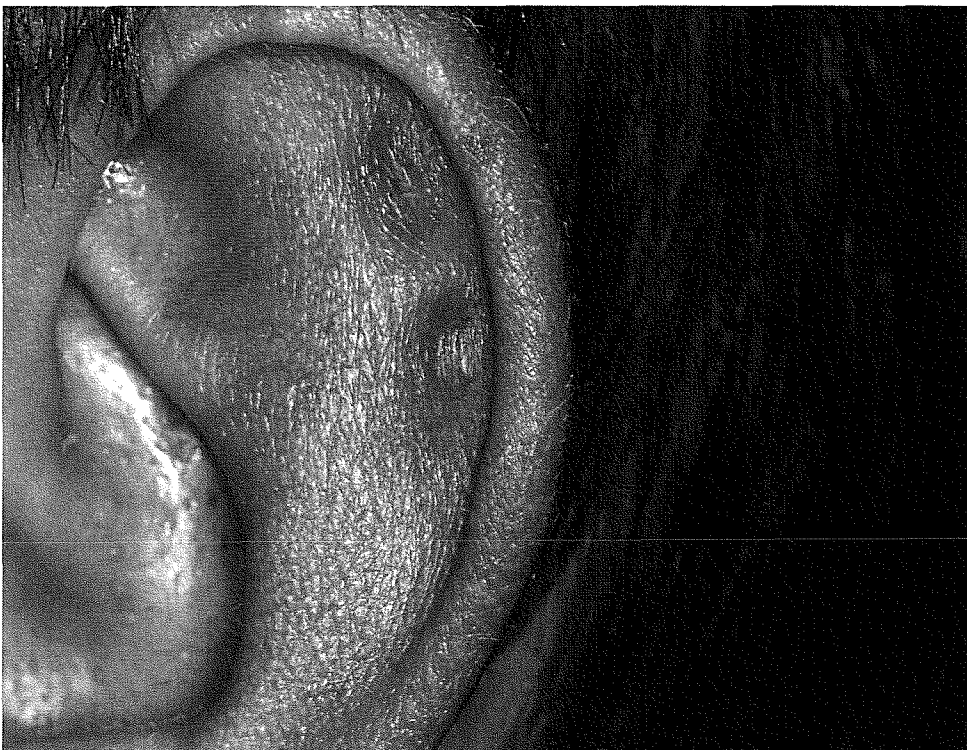


Figure 2 : deux lésions, un peu déprimées, situées au niveau du lobe des oreilles.

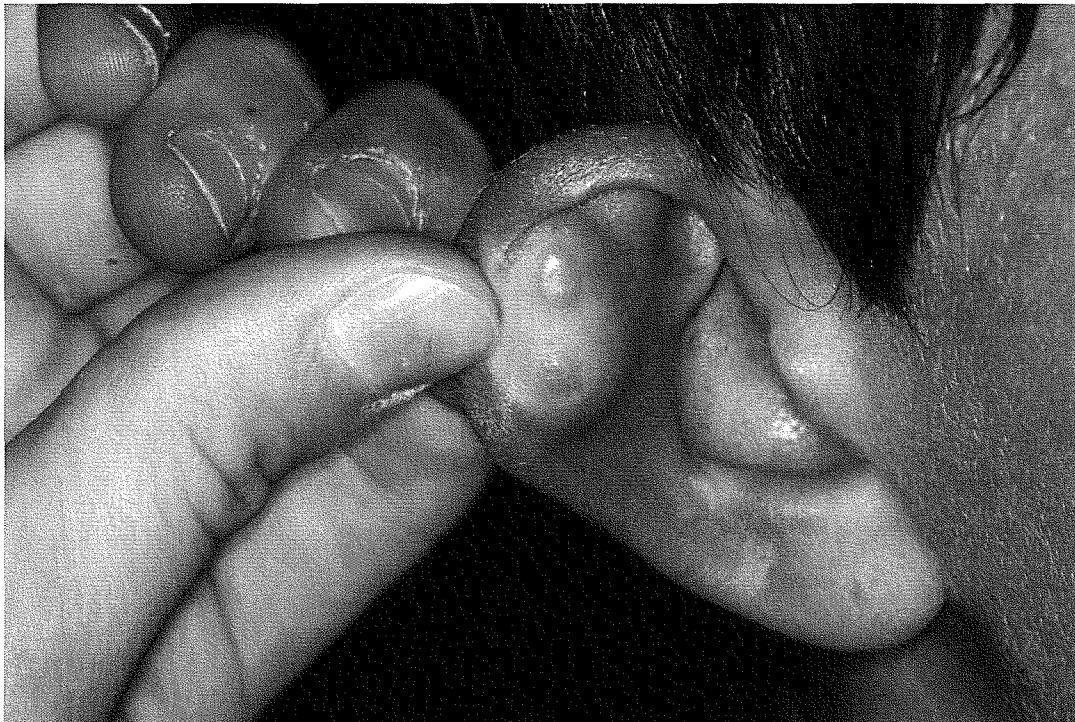


Figure 3 : mise en évidence des deux nodules lors de la pression de la face postérieure du lobe des oreilles.

Cliniquement, les lésions cutanées, au niveau de l'oreille percée, évoquaient en premier une sarcoïdose cutanée, une réaction à un corps étranger ou éventuellement une infection par une mycobactérie.

Une biopsie d'un nodule retrouvait de nombreux petits granulomes épithélioïdes, sans cellule géante, dans le derme. Les granulomes étaient disposés dans un tissu conjonctif relativement dense, focalement hyalinisé. Une nécrose de coagulation dermique étendue, sans nécrose caséuse, était également retrouvée. L'examen en polarisation ne montrait pas de corps étranger. Il n'était pas retrouvé de bacille acido-alcool-résistant, les différentes cultures étaient négatives (figure 4).

Le **diagnostic de sarcoïdose localisée (avec atteinte cutanée et ganglionnaire de contiguïté)**, réactionnelle aux piercings du pavillon de l'oreille droite, a été retenu.

Un traitement par corticoïdes locaux a été instauré, sans résultat. La patiente n'a pas consulté à nouveau. En mars 2006, les lésions cutanées sont inchangées. Les bijoux n'ont

pas été remis en place. Aucun autre piercing n'a été réalisé depuis. Aucun événement particulier n'est survenu, excepté une dyspnée qui a conduit à la réalisation de nouveaux examens complémentaires à la recherche d'une atteinte systémique. Ils étaient négatifs.

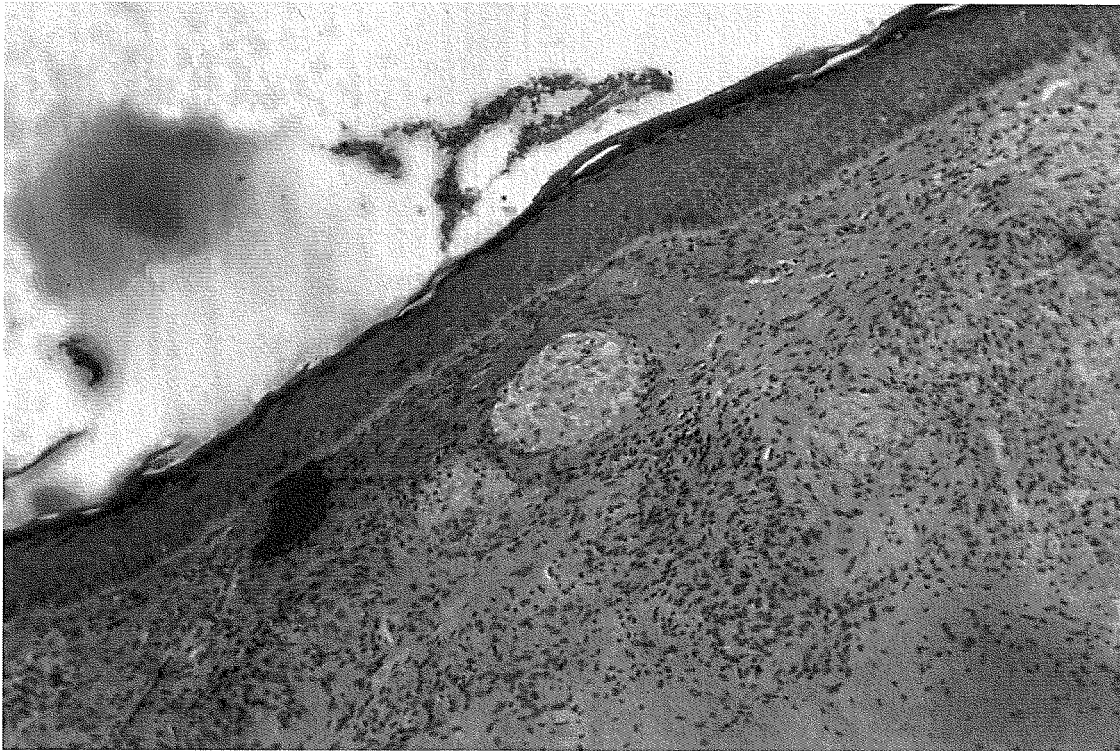


Figure 4 : biopsie d'une lésion de l'oreille. Coloration HES. X40.

2. 2. Une vergeture :

Une femme de 29 ans, suivie dans le service de dermatologie pour un mélanome, était porteuse d'un anneau au niveau du nombril, mis en place par un perceur (figure 5). La motivation était esthétique.

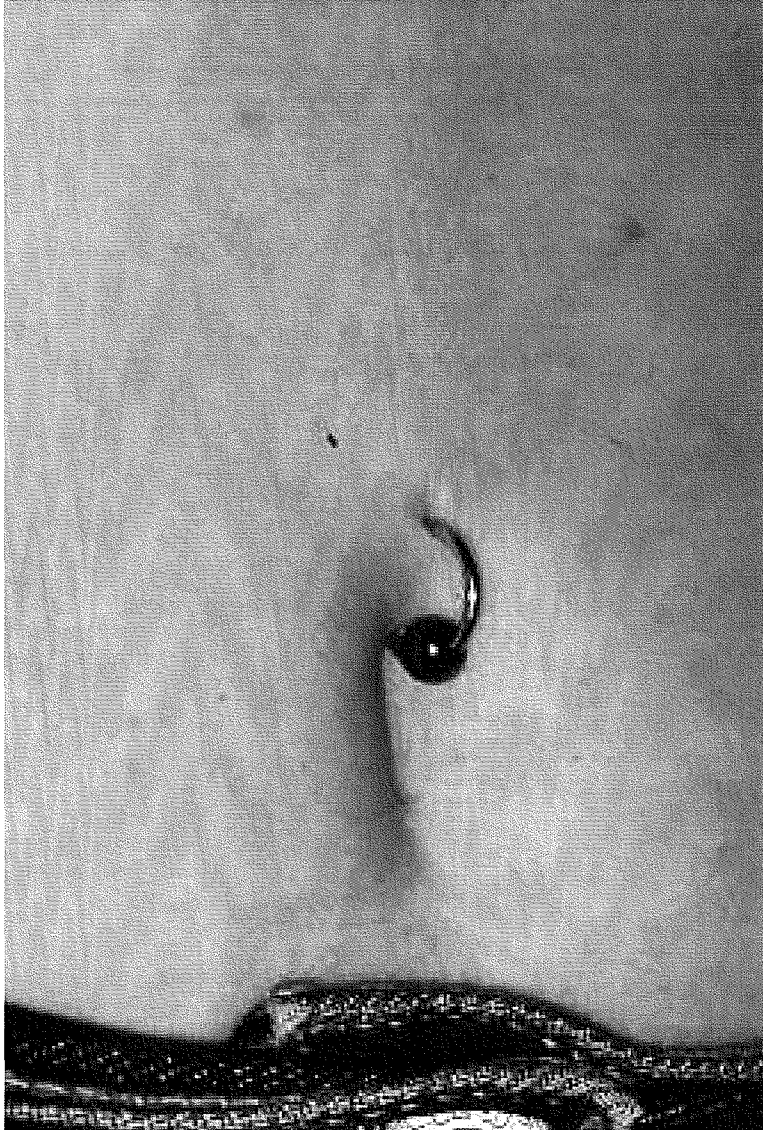

Figure 5 : piercing du nombril

Elle le portait depuis 5 ans, quand elle l'a retiré au 2^{ème} mois de sa première grossesse, en 2005. Au 8^{ème} mois, une unique vergeture de 1,5cm de large et de 2 cm de hauteur apparaissait. Elle était située au niveau de la ligne blanche, au dessus du nombril, au niveau de la zone d'implantation de l'ancien piercing (figure 6).

La patiente présentait également quelques petites vergetures au niveau des deux seins, mais, aucune au niveau des lombes, des cuisses ou des fesses. Elle n'était pas en surcharge pondérale, avait grossi de 9 kg pendant la grossesse. Elle n'avait suivi aucun traitement médicamenteux.

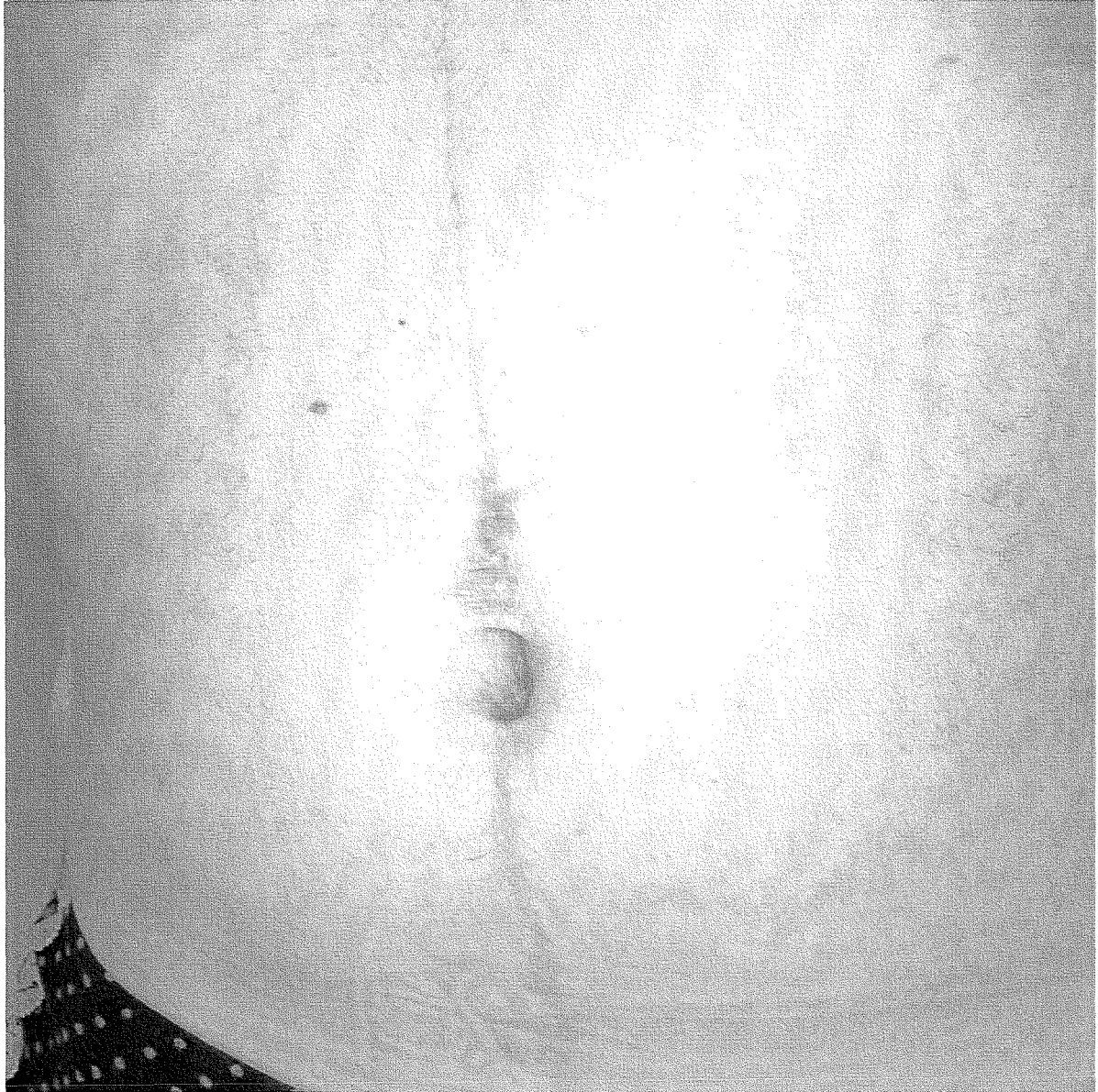

Figure 6 : l'unique vergeture, de couleur violacée, débutant sur l'ancien site de piercing du nombril.

A l'heure actuelle, alors que les vergetures situées au niveau des seins ont quasiment disparu, celle située au niveau de l'ombilic est devenue blanche, mais n'a pas régressé.

3. HISTOIRE DU PIERCING :

3. 1. Dans le monde :

3. 1. 1. Ancienneté et universalité des pratiques :


De nombreux témoignages montrent l'ancienneté et l'universalité de ces pratiques : des labrets en pierre remontant à l'âge néolithique retrouvés au Tchad, des bijoux d'oreilles ciselés en or et portés par les Pharaons 3000 mille ans avant notre ère, des boucles narinaires et des pendentifs pour cloison nasale datant de l'ère précolombienne retrouvés en Amérique du Sud, des fresques égyptiennes représentant des nubiens aux oreilles ornées d'une série d'anneaux sur toute l'hélix ou des statues de Bouddha avec des lobes allongés.

De l'Afrique à l'Océanie, de l'Amérique du Sud à l'Asie, de tous temps, les peuples ont réalisé des piercings au niveau des oreilles, des lèvres, du nez, de la langue et parfois des organes génitaux. Ils étaient réalisés à l'aide d'une épine, d'une arête ou d'une dent puis un bijou, fait de matériaux divers, était mis en place : plume, os, défense de phacochère, or, bambou, ivoire, noix de coco, terre cuite, cornaline, coquillage...

Le procédé de perforation des lèvres était réalisé selon un schéma identique en Afrique et en Amérique : la lèvre était trouée avec une épine d'acacia, d'araucaria, de palmier, une arête de poisson ou une dent de caïman, puis, un fêtu de paille était introduit pour maintenir l'orifice ouvert, le brin était ensuite remplacé par des cylindres de plus en plus volumineux (jusqu'à 20cm de diamètre). Les ornements labiaux, « labrets », pouvaient se porter au niveau de la lèvre inférieure, supérieure ou des deux à la fois.

Le piercing était associé à d'autres modifications corporelles : scarification, tatouage, ablation ou limage des dents, déformation crânienne, compression des membres par des bandelettes en coton, circoncision, subincision, excision ou infibulation. Toutes ces marques corporelles, en dehors de leur valeur esthétique, jouaient un rôle fondamental dans les sociétés ancestrales.


Et elles avaient une multiplicité de sens^{140, 50, 77}.



Statuette Mexique

Terre cuite

Préclassique (250 av. J.-C.-250 ap. J.-C.)



Ornements d'oreille

Faïence

Egypte. XXIIème dynastie

3. 1. 2. Significations des modifications corporelles :

3. 1. 2. 1. *Se différencier de la bête :*

Très tôt, avant même l'apparition d'un langage élaboré, l'Homme a ressenti le besoin de communiquer, par l'intermédiaire des peintures murales et des modifications corporelles. Ces dernières, volontiers indélébiles, agrandies au cours de la vie, différenciaient l'Homme du corps sauvage, animal ^{17, 50, 140}.

Comme l'écrivait Claude Lévi-Strauss à propos des Caduveo : « il fallait être peint pour être un homme : celui qui restait à l'état de nature ne se distinguait pas de la brute »⁷⁷.

Dans une société hiérarchisée en classe d'âge, famille, clan, les marques corporelles, hormis leurs vertus esthétiques, étaient une carte d'identité de l'individu⁷⁷. Elles permettaient de donner un statut à celui qui les portait, de le faire savoir aux autres membres de la tribu et à l'étranger.

Elles renseignaient sur l'âge, le sexe, le statut marital (les plateaux labiaux des femmes Pokots étaient un signe distinctif des épouses et pour annoncer le mariage prochain de leur fille, elles ornaient leur nez de pendants en aluminium). Les marques pouvaient également annoncer une naissance ou un deuil dans la famille, définir l'appartenance à une tribu et renseigner sur la richesse d'un individu (en Afrique de l'Ouest, les femmes Peuls portent de fabuleux pendants d'oreilles en or, incisés de motifs végétaux ou animaux, symbole de la richesse de leur famille) ^{17, 140}.

La marque pouvait aussi définir une fonction : sur l'île de Sumatra, les Karo Batak portaient des *padung padung*, sorte de pendants d'oreille, qui pouvaient atteindre un poids considérable. Portés tête bêche, ils exprimaient le glissement du pouvoir entre les hommes et les femmes, qui tour à tour dominant ³⁶.

3. 1. 2. 2. *Symbole d'un rite de passage :*

Certaines modifications corporelles étaient obtenues lors d'épreuves, qui représentaient des rites de passage d'un statut à un autre jugé supérieur : transition entre l'adolescence et l'âge adulte surtout, reconnaissance de la maturité sexuelle, parfois intronisation d'un nouveau membre ¹⁴⁰.

Ces rites étaient dictés par la tribu, organisés par les aînés qui, à cette occasion, transmettaient un héritage, un savoir aux initiés. Il existait un avant et un après, où l'individu n'était plus considéré de la même façon (la marque indélébile dans la chair en était le symbole visible).

La douleur faisait partie intégrante de l'épreuve, il était nécessaire de montrer sa capacité à la dépasser, à faire preuve de courage, qualité indispensable à la survie du groupe, dans ces milieux hostiles ^{72, 77}.

L'épreuve impliquait la mise en danger, le risque de l'échec. Si elle était surmontée, l'individu pouvait être intégré au groupe.

En Amérique, les Indiens Mandans pratiquent encore aujourd'hui la Danse du Soleil : après un jeûne de quatre jours et quatre nuits, des broches reliées à des cordes sont implantées dans le dos, les épaules, la poitrine de jeunes gens. Puis, les officiants font tourner leurs corps suspendus, jusqu'à l'évanouissement. Cette épreuve symbolise la mort et une nouvelle naissance avec un nouveau nom. Le Mandan, qui s'y refuserait, serait mis au ban de la société ¹⁴⁰.

3. 1. 2. 3. Communiquer avec les puissances surnaturelles :

Lors des rites de passage, la douleur permettait d'atteindre un état de conscience altérée pour communiquer avec les puissances surnaturelles. Celles-ci révélaient à l'initié son nouveau nom, un pouvoir particulier, la place qui lui était attribuée dans le groupe social.

Lors de certains rituels religieux, les modifications corporelles douloureuses, associées à la pénitence, conduisaient à un état de transe pour communiquer avec les Dieux.

Ces pratiques permettaient aussi de prouver sa dévotion, en offrant la douleur en signe de rédemption, de symboliser un vœu de mutisme, de demander ou de remercier pour une faveur obtenue ^{77, 140}.

Pour d'autres tribus, les modifications corporelles étaient réalisées à partir de dents, de défenses, de plumes, appartenant à des animaux mythiques, vénérés pour leurs pouvoirs extraordinaires. Elles permettaient d'entrer en communication avec eux et de s'attribuer une partie de leur charme. Ainsi, chez les Papous de Nouvelle Guinée, l'apposition de défenses de sanglier au niveau du septum nasal, donnait force et combativité pour terrifier les ennemis. Lors de cérémonies, quand les modifications rendaient son porteur méconnaissable, il était alors métamorphosé en surhomme, détenteur d'une puissance sacrée ¹⁴⁰.

3. 1. 2. 4. Erotisation du corps :

Selon la thèse freudienne de l'androgénie initiale, l'enfant est un être double, ambivalent. Dans certaines tribus, le sexe était déterminé, à l'adolescence, grâce à la marque corporelle. Ordonné, le corps devenait alors désirable ¹⁴⁰.

En Inde, le septième traité du Kama Sutra suggère les apradavya (piercing vertical du gland avec des bijoux en or, en argent, en cuivre, en ivoire, en étain, en plomb ou en bois) à toutes les personnes indolentes, à celles qui sont peu rapides à s'exciter, voire plus de la première jeunesse ou éreintées d'avoir trop fait l'amour ¹¹³.

Les Dayaks de Bornéo réalisent encore de nos jours l'ampallang (équivalent horizontal de l'apradavya formé d'un bâtonnet de métal ou d'os, surmonté d'une petite boule à chacune des extrémités). Les femmes peuvent se refuser à tout homme qui n'en est pas porteur ¹⁴⁰.

3. 1. 2. 5. Protéger ou guérir :


Dans les sociétés ancestrales, les orifices, lieu de communication avec le monde extérieur, étaient considérés comme des zones dangereuses et devaient être protégés pour interdire l'accès aux puissances du Mal. Le bijou servait d'amulette contre les maléfices, les maladies.

Ainsi, en Inde, le son est à l'origine du cosmos, les bijoux d'oreilles servaient entre autre à protéger l'organe capteur des forces maléfiques ^{140, 17}.

L'ampallang des Dayaks de Bornéo a aussi pour fonction de protéger et de conjurer la peur ancestrale de la rétraction de la verge ¹⁴⁰.



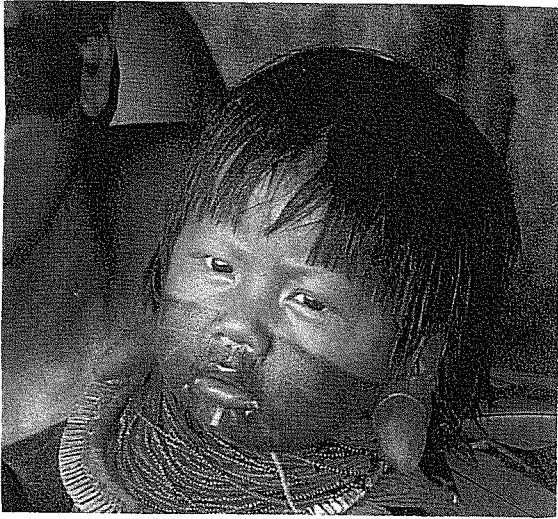
Karo Batak
Indonésie. Ile de Sumatra.
Femme portant des *padung padung*.



Femme Mursi. Labret de la lèvre inférieure. Ethiopie. Afrique.



Femme Masai.
Ornement d'oreille
Afrique de l'Est



Enfant Xinkri. Fétu de paille au niveau lèvre inf.
et ornement d'oreille.

Brésil. Amérique du Sud.



Femmes à plateaux Sara-Kaba.

Tchad. Afrique.




Portrait du chef Te Aho o te Rangi Wharepu.

Maori. Nouvelle Zélande.



Homme Asmat. Défense de sanglier
au niveau septum nasal.

Papouasie occidentale.



Femme indienne.

3. 1. 3. Evolution de ces pratiques :

Certaines sont encore effectuées de nos jours. D'autres sont tombées en désuétude pour ressurgir ailleurs, ou ont perdu leur sens originel. Des modifications corporelles auraient été utilisées pour mutiler et éviter l'esclavage mais cette idée est controversée. Beaucoup ont disparu sous l'influence des grandes religions monothéistes, qui interdisent l'altération du corps, à l'exception de la circoncision. Puis, l'urbanisation grandissante a obligé ceux qui quittaient leur village à laisser leur culture ancestrale. La mondialisation joue aussi un rôle délétère. Au Kenya, les dirigeants ont légiféré et proscrit ces marques corporelles, afin de donner une image blanchie, occidentalisée et non tribale de leur pays. Pendant ce temps, au Sénégal, des adolescentes se percent pour être à la mode ¹⁴⁰.

3. 2. En occident :

3. 2. 1. Au cours de l'histoire :

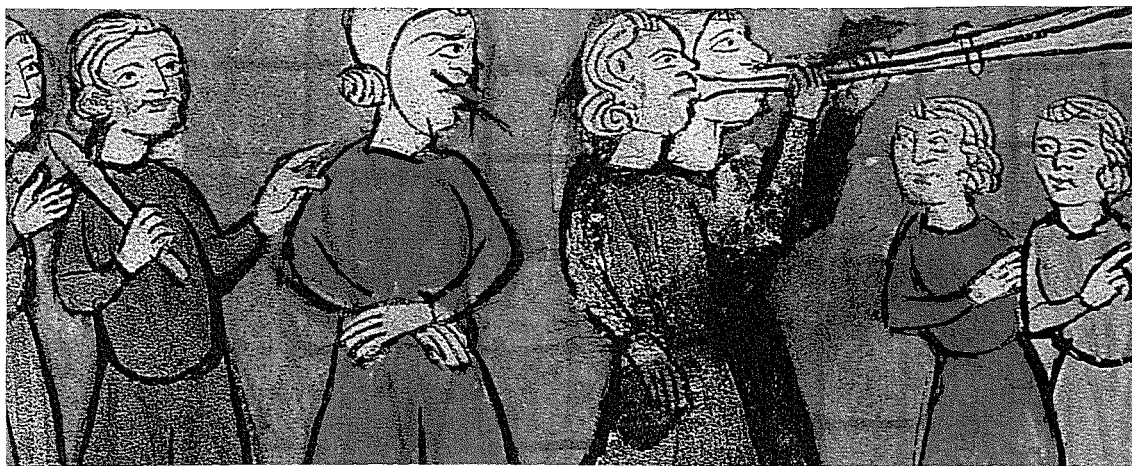
Les modifications corporelles ont été exceptionnelles : le corset au XVIIIème et XIXème siècle, la circoncision et la boucle d'oreille. L'infibulation préputiale a été utilisée du XVIIIème au XXème siècle, aux Etats-Unis et en Europe, pour prévenir la masturbation des jeunes garçons, elle était considérée comme la cause des maladies mentales et de l'épilepsie ^{121, 140}.

La parure d'oreille était portée en Mésopotamie, par les femmes de la Grèce antique et d'Etrurie, la patricienne romaine ou byzantine autant que la princesse barbare, qu'elle soit franque ou lombarde. Des boucles d'oreilles en or, ornées de grenat, ont été retrouvées dans la tombe de la reine Arégonde, une des épouses du roi Clotaire I au VIème siècle après JC. A partir du IXème siècle, seul l'Italie, la Sicile, l'Espagne, sous l'influence de Byzance conservent ce bijou. Dans le nord de l'Europe, il tend à disparaître, car il est la parure des peuples d'Orient redoutés par la chrétienté.


L'anneau devient un signe d'infamie: il était porté par la femme juive dans le Nord de l'Italie au XVème siècle. Le futur roi Charles V en avait commandé un pour Mictor, son

fou. Au XIII^{ème} siècle, les hommes condamnés pour faux témoignages devaient traverser la ville, la langue transpercée d'une pointe de fer.

Mais, comme le souligne Denis Bruna, l'anneau était surtout utilisé dans l'iconographie, support pour l'enseignement de la religion et de ses lois, à la population souvent illettrée. Utilisé comme **arme politique et religieuse**, il permettait de signifier l'ennemi de la foi chrétienne, l'étranger ^{17, 50}.



« Le châtement du faux témoignage. »



Le Christ devant Pilate. J Bosch

A la Renaissance, période de redécouverte de la culture antique, la boucle d'oreille sera de nouveau appréciée, avant de disparaître une nouvelle fois.

Autre motif de rejet, les **grandes religions monothéistes interdisent les pratiques de modifications corporelles**. Ainsi, la Bible dit clairement son refus de toute intervention visible ou durable sur le corps humain. Le respect de son intégrité est une forme essentielle de soumission aux décrets de Dieu ⁷².

Le Lévitique intime : « vous ne ferez pas d'incision dans votre chair pour un mort et vous n'inscrirez pas de figure sur vous ».

Seul Yahvé dispose du privilège de modifier le corps des hommes, la circoncision est ainsi un trait fondamental d'appartenance à une tribu ^{71, 72, 113}.

Les récits fantastiques des premiers voyages des marins, des missionnaires, dans les pays lointains, ont également contribué à la connotation négative et à l'incompréhension des modifications corporelles. Il y était décrit « des femmes africaines dont la bouche déformée par des labrets servait de tablier voire de parasol, des indiens aux oreilles si longues qu'elles tenaient lieu d'oreillers ». Les **connotations barbares, monstrueuses et sacrilèges** de ces pratiques ont été démenties progressivement à partir du début du XXème siècle, avec la naissance de l'ethnologie ¹⁴⁰.

A la fin du XIXème siècle, les criminologues Lombroso et Lacassagne déclarent que « le criminel est un sauvage transplanté dans une société civilisée et qui, n'étant pas fait pour elle, ne saurait s'y adapter », les marques corporelles et notamment le tatouage sont considérées comme un **point commun entre le criminel et le sauvage** ⁷².

Alors, rejetées par la majorité de la population occidentale, les modifications corporelles, dont le piercing, étaient justement appréciées de groupes marginaux, pour affirmer et revendiquer leurs différences : les marins qui se perçaient l'oreille à chaque passage de l'équateur, les prisonniers, les pirates, les tziganes, les motards, les homosexuels qui portaient une boucle à l'oreille droite ou aux deux oreilles, les sadomasochistes inventeurs des piercings multiples. La marque corporelle symbolisait une marginalité revendiquée, assumée, un signe visible de rébellion ^{17, 140}.

3. 2. 2. L'expansion du piercing :

Ainsi, il y a quelques années encore, le piercing était limité à un petit nombre d'individus, en marge de la société. Sa popularité a débuté dans les années 1980-1990, sous l'influence de trois groupes principaux : les punks, les primitifs modernes et le milieu fétichiste.


3. 2. 2. 1. *Les punks* :

Ce mouvement apparaît dans la banlieue de Londres, au milieu des années 1970, dans un contexte de crise économique et de restructuration sociale. Les Punks expriment leur colère, leur frustration, le refus des valeurs de la société de consommation et dénoncent les conventions culturelles et esthétiques. Pour cela, ils détournent les symboles de la culture sadomasochiste, de la bourgeoisie et de la monarchie, ils reprennent ceux du nazisme, du fascisme, et du communisme pour les arborer sur leurs vêtements, dans leur coiffure, leur musique. Pour dénoncer le côté sauvage de cette société qu'ils rejettent, ils changent de nom, se coiffent en Iroquois, se tatouent, se percent eux-mêmes les mains, les lèvres, les joues, les oreilles avec des épingles à nourrice, des croix gammées, des symboles religieux et des boulons. Leur corps est tailladé, brûlé, scarifié.

Le but est de provoquer, et, le piercing est probablement le geste qui a le plus marqué les esprits.

Dans les années 1980, le mouvement punk se dissout en Angleterre, alors qu'il gagne les autres capitales européennes et les Etats-Unis.

Il donne naissance à d'autres mouvements comme les grungs, les gothiques, certains milieux techno et influence le milieu de la mode ^{72, 128, 140}.



Un punk, Londres, 1977.

3. 2. 2. Les primitifs modernes :

Ce courant apparaît également au milieu des années 1970, mais sur la côte ouest des Etats-Unis, grâce à un millionnaire, passionné et porteur de modifications corporelles, Doug Malloy. Avec sa fortune, il réunit d'autres percés, issus des milieux sadomasochistes de la côte ouest. Il finance l'ouverture du premier magasin spécialisé, à Los Angeles, « Gauntlet ». Le commerce devient très rapidement florissant et de nombreuses succursales s'installent dans tous les Etats-Unis et à Paris en 1995. Les passionnés de la première heure développent des cours, des vidéos, vendent des instruments de pose pour les professionnels. En 1978, ils éditent le premier magazine spécialisé P.F.I.Q (Piercing Fans International Quaterly).

Le mouvement devient rapidement populaire dans toute l'Europe, en faisant des milliers de convaincus.

Un des premiers adeptes est un jeune homme, se faisant appelé Fakir Musaphar. Il découvre les modifications corporelles ancestrales, à l'âge de treize ans, en lisant le magazine National Geographic. Il les réalise sur lui-même : réduction de la taille par des corsets ajustés, transfixion avec des aiguilles, élongation du pénis, port d'objets cousus dans l'épiderme, suspension de poids sur ses piercings, pratique du jeûne et de la privation de sommeil. Se disant la réincarnation d'un Indien Mandan, il pratique un rituel s'inspirant de la Danse du Soleil. Il serait à l'origine de l'appellation primitifs modernes.

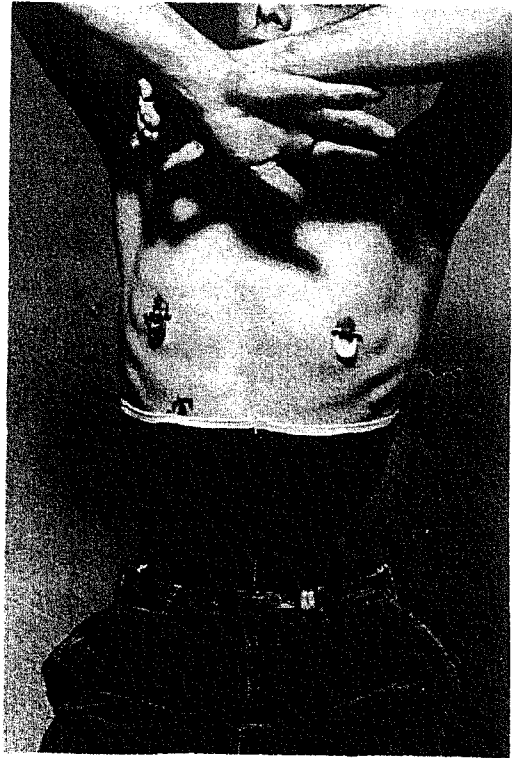
A la différence des Punks, qui expriment par le piercing leurs désillusions vis-à-vis de la société, les primitifs modernes sont des Américains intégrés. Ils s'emparent des modifications corporelles et des rites de passage des sociétés ancestrales, sans l'histoire et la symbolique et ils les utilisent pour, selon eux, se créer une philosophie de vie, s'enrichir spirituellement et sexuellement et rêver d'une société plus idéale. La douleur est un élément fondamental, son dépassement permet d'atteindre, un niveau altéré de conscience que le monde ne connaît plus ^{50, 72, 140}.

Les primitifs modernes représentent le groupe le plus extrême des adeptes de modifications corporelles.

Même si la plupart des amateurs de piercing ne les connaissent pas, ils ont contribué pour une grande part à l'expansion de cette pratique hors du milieu sadomasochiste ¹⁴⁰.



Fakir Musaphar



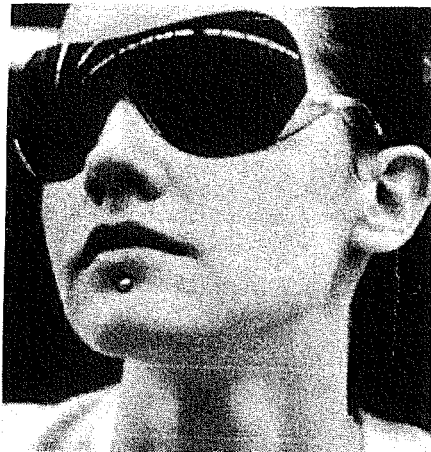
Fakir Musaphar s'inspirant des rites des indiens Mandans

3. 2. 2. 3. *Le milieu fétichiste :*

Dans les années 1990, les fétiches (objets vus comme possédant un attrait sexuel qui éclipsent l'érotisme du corps humain) envahissent la mode et deviennent le comble du chic. Le fétichisme a été décrit pour la première fois au XIXème siècle. Les sadomasochistes ont été les « pionniers » des perforations multiples des oreilles, des seins, du nombril et des organes génitaux. Au début du siècle dernier, la presse spécialisée décrit la dernière nouveauté, qui consiste à se faire percer les seins.


La libération des mœurs, les mouvements féministes, l'image de la femme maîtresse, l'homosexualité et le SIDA ont développé d'autres formes de sexualité et ont participé à la popularisation du fétichisme.

Le mouvement punk, inspiré, en outre, par la boutique à connotation sadomasochiste de Vivienne Westwood, a en retour, influencé la créatrice de mode. En 1993, JP Gaultier organise un défilé où ses mannequins portent des vrais et des faux piercings. Les tops models les plus en vue, comme Naomi Campbell, arborent des bijoux dans le nombril ou le nez¹⁴⁰.



Ainsi, à partir de ces trois mouvements principaux -Punks, primitifs modernes et fétichistes- le piercing s'est démocratisé ces dernières années. Le commerce est florissant, les studios de piercing se sont développés et la réalisation du geste s'est étendue à d'autres corps de métier (bijoutiers, coiffeurs). Il est également réalisé à la sauvette sur les plages, dans les discothèques, les raves parties¹⁷.

D'autres modifications corporelles sont également apparues : les scarifications (incision de la peau au scalpel, puis, application de produits irritants pour obtenir une « jolie » cicatrice), le branding (brûlure au fer rouge ou au laser), le cutting (formation grâce à des instruments tranchants d'une cicatrice ouvragée), le peeling (ablation d'une surface de peau) et les implants sous cutanés en trois dimensions. Mais ces modifications restent plus marginales^{128, 140}.



3. 2. 3. Une révolution culturelle ?

Dans l'histoire de l'Occident, les marques corporelles ont été rares et souvent un signe d'infamie. Mais, certaines, dont le piercing, se sont popularisées, en quelques dizaines d'années, pour devenir un véritable phénomène de mode, touchant tous les âges et toutes les classes sociales.

A moins qu'il ne s'agisse d'un symptôme d'une révolution culturelle profonde de nos sociétés ?

Le rapport au corps, la vision que l'on a de lui, dépendent d'une norme dictée dans un lieu donné et à un moment donné, elle permet de définir des critères de beauté.

Et ceux-ci ont changé :

En effet, la religion catholique, majoritaire, qui interdisait de toucher à l'œuvre de Dieu, est en perte d'influence et a été remplacée par la science.

La libération des mœurs, mai 1968, l'égalité des sexes, l'homosexualité, le droit à l'avortement, le SIDA sont passés par là ¹⁴⁰.

La nudité et le plaisir ne sont plus tabous. Le corps a perdu son caractère intouchable.

Il n'est plus l'incarnation irréductible de soi, mais comme interface entre l'individu et la société, il est devenu une zone d'expression. Chacun fait ce qu'il veut de son corps, il est devenu une construction personnelle, susceptible de maintes métamorphoses, selon le désir des individus ¹⁴⁰.

Et, dans une société du virtuel et du tout visuel, l'image que l'on donne à voir de soi est le premier moyen de communication. Pour se rendre visible, il faut se démarquer en se marquant ^{71, 72, 113, 140}.

Mais la loi n'autorise aucune mutilation, excepté pour des raisons médicales. Et si les progrès de la médecine permettent la réalisation de greffes, la thérapie génique, l'implantation de pacemaker, de moyen contraceptif, ils ont également permis le lifting, la pose d'implant mammaire ou de cheveux et la liposuction.

Ainsi, certaines modifications corporelles, ainsi que les cures amaigrissantes, l'aérobic, le bronzage intensif ou le maquillage permanent sont acceptés par la société, voire encouragés, car signes de bonne volonté, de jeunesse éternelle et de performance ^{17, 50, 72}.

Les critères de beauté ont changé et les respecter, c'est se conformer aux règles de la société.

Le piercing, quant à lui, n'a pas atteint ses lettres de noblesse, malgré une acceptation plus importante. Deux raisons principales en sont la cause :

La référence à la marginalité et aux civilisations dites tribales, longtemps combattues et rejetées.

Les risques de complications dans un contexte de non réglementation de la procédure, d'épidémie de SIDA et de souvenir du scandale du sang contaminé ^{17, 50}.

Non définitif, le piercing représente ainsi le moyen idéal pour exprimer son malaise, sa rébellion envers la société ou les parents, le refus de se conformer au culte imposé du corps jeune, performant, bronzé, sculpté et gommé ^{128, 140}.

Il permet également de marquer une limite par rapport aux adultes, là où la quête de la beauté et de la jeunesse éternelle tend à faire disparaître les différences entre les âges ¹¹³.

Et, à une époque où la religion, les grandes idées politiques et idéologiques sont en perte de vitesse, où les relations et la solidarité intergénérationnelle se sont effritées, où la mondialisation favorise l'abrasion des différences, mais aussi, l'accès à de multiples cultures sorties de leur contexte, le plagia de rites tribaux permet de se fabriquer des rites de passage personnel et de s'affilier à un groupe virtuel ^{17, 36, 72, 113, 140}.

Autre fait important : dans nos sociétés, les risques sont contrôlés et calculés ; la douleur a été maîtrisée par les progrès de la médecine.

Pourtant, l'épreuve et la mise en danger permettent de se connaître soi, de se forger une identité ¹⁴⁰.

«The body politic » disent les anglo-saxons, car rien n'est plus politique que le corps, seul lieu qui nous appartienne en propre ¹⁴⁰.

Et l'usage du corps pour s'exprimer se retrouve dans la vie courante, mais aussi dans l'art :
- les performances du body art, depuis les années soixante-dix, mettent le corps en scène pour montrer le refoulé de nos sociétés (la douleur, les difficultés d'existence, la maladie), pour poser des questions sur nos limites, sur la sexualité, elles permettent aux officiants d'exorciser leur propre mal-être ¹⁴⁰.

- la mode, le cinéma et la littérature de sciences fiction, la musique techno expriment le fantasme de l'Homme machine, l'Homme hybride fait de chair et d'acier, sauvage et moderne ^{50, 140}.

4. LES MOTIVATIONS :

La première motivation revendiquée est esthétique, mais sous cette apparence anodine, le piercing peut revêtir une multiplicité de sens : couper le cordon ombilical, s'affilier à un modèle, réaliser un rite de passage, changer sa vie, réparer une blessure, se réappropriier son corps, l'érotiser ou pimenter sa vie sexuelle, affirmer sa différence...

Selon David Le Breton: « si la peau n'est qu'une surface, elle est la profondeur figurée de soi, elle incarne l'intériorité »⁷¹.

Cependant, à la différence des sociétés ancestrales, la signification du geste est avant tout valable pour soi^{71, 140}.

4. 1. S'individualiser :

Le piercing se retrouve à tous les âges, mais majoritairement à l'adolescence, période d'affirmation de soi, de rébellion, de transformation du corps et de l'esprit, pour passer de l'enfance à l'âge adulte. Le piercing, non définitif, est un moyen idéal de symboliser ce moment charnière^{7, 71}.

En altérant le corps virginal de l'enfance, le jeune coupe le cordon ombilical, affirme : « mon corps m'appartient », il possède quelque chose en propre, inaliénable. Pour preuve, la réaction violente de cette mère à sa fille de 16 ans : « c'est moi qui t'ai faite, je ne veux pas que tu abîmes ton corps »³⁶.

La référence à une pratique, d'origine tribale et sauvage, sans cadre légal, en opposition avec les normes inculquées pendant l'enfance, revient à rejeter le modèle familial et social¹⁴⁰.

Dans le même temps, le piercing permet de s'affilier symboliquement non à une tribu définie, mais, à un groupe virtuel, auquel l'adolescent désire s'identifier et se référer pour se structurer. Il s'agit de se distinguer de la masse, mais sans risquer d'être seul, de dire ensemble sa différence. « Moi, personnellement je, plutôt que nous autres »⁷².

Le modèle peut être une star du cinéma ou de la chanson, un autre adolescent admiré pour son piercing, l'emblème d'un style musical ou d'une préférence sexuelle. Il peut s'agir

également de la culture d'autres sociétés, découvertes par des documentaires ou lors de voyages. A partir de ces modèles, le jeune s'invente une mythologie personnelle ^{50, 72}.

La référence à cette communauté flottante est plus ou moins reconnue des autres et permet d'ouvrir le dialogue, d'échanger ses expériences ^{36, 72, 113, 128, 137, 140}.

4. 2. Réaliser un rite :

Dans les sociétés ancestrales, le rite de passage était défini et imposé à l'individu, qui ne pouvait s'y soustraire. A la différence, en Occident, il s'agit d'un choix personnel. Le rite n'a de signification que pour soi, il ne change pas le statut social. L'application est auto prescrite, le niveau de la douleur est connu à l'avance, choisi en fonction du site de piercing sélectionné. L'épreuve peut être arrêtée à tout moment ^{72, 113}.

Le rite symbolise le changement, il le provoque rarement. En lui-même, il ne suffit pas et nécessite un vécu personnel, un sentiment d'avant et d'après.

Il peut être pratiqué lors de moment charnière de l'existence : fin de l'adolescence, obtention d'un diplôme, deuil, début ou fin d'une relation amoureuse.

Il permet alors de maîtriser le changement, de diminuer l'angoisse de la transition ^{71, 72, 128}.

Le jeune peut se marquer seul, ce rite intime permet d'accélérer le passage vers un statut désiré, il en appelle au temps pour atteindre cette maturité trop attendue et permet de se réapproprier ce corps qui change et lui fait peur ⁷².

Ce procédé n'est pas réservé à l'adolescence, tout adulte qui ne se sent pas bien dans sa peau, à un moment de sa vie, peut avoir recours à ce procédé, pour sortir d'une crise personnelle et tourner la page. On peut tenter de modifier son corps pour se changer soi ^{72, 140}.

La marque, en incarnant l'identité, a une valeur de mise au monde, elle permet d'inscrire des limites, des butées identitaires à même la peau.

Et c'est parce que le corps est vu en Occident comme l'incarnation d'un je, que sa modification permet le remaniement de soi ^{71, 72, 113, 128, 140}.

Ariane, interviewée par Alain Soldeville : « au contraire d'une mutilation ou d'une quelconque destruction, il symbolise la renaissance, m'éloignant de celle que je suis et sais être, il est la reconstruction faite peau : de la douleur, il ne reste que les vestiges. »³⁶.

Le rite peut être réalisé seul ou par un perceur, qui devient symboliquement un passeur, un gourou parfois. Il est au moins un témoin du passage ; la confiance, la capacité d'écoute du professionnel sont des qualités indispensables pour la réussite du rituel ⁷².

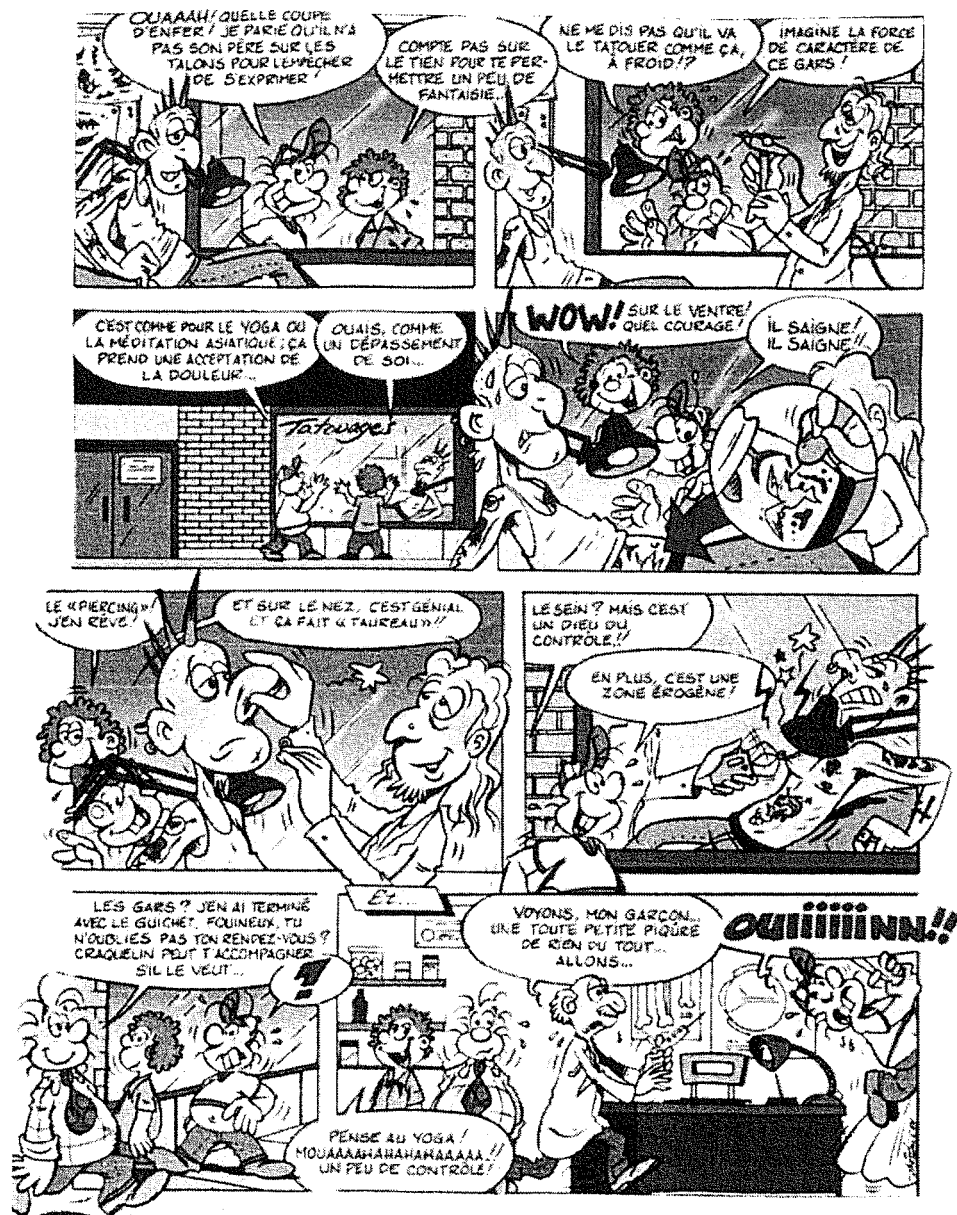Le piercing peut également représenté un rite initiatique, l'adhésion à un clan lorsqu'il est bricolé entre membres d'un groupe ou que tous portent le même bijou ⁷².

4. 3. La douleur :

Certains désirent le piercing, mais sans la douleur. Pour cela, ils utilisent des bombes cryogéniques, emploient illégalement de la pommade EMLA^R ou de la XYLOCAINE^R, parfois consomment de l'alcool ou des stupéfiants avant la procédure.

Mais, pour beaucoup, la douleur est un élément fondamental dans la procédure du piercing. Dans une société où les risques sont contrôlés, où la douleur est maîtrisée, on oublie que celle-ci est un élément fondateur de l'être humain.

On est parfois surpris de voir un jeune, avec de multiples piercings, avoir peur d'une petite seringue, dans un cabinet médical. Mais, la souffrance est le ressenti de la douleur. Les deux ne sont pas liées mathématiquement. Lors de circonstances maîtrisées, où l'épreuve peut être arrêtée à tout moment, la souffrance qui accompagne est insignifiante ^{50, 72, 140}. Tout dépend du vécu.



Lors de rite de passage, la douleur fait partie intégrante du processus. Elle est essentielle pour incarner le sentiment d'une transition ⁷².

Pour certains, affronter la douleur, la dépasser a valeur de défi. L'épreuve franchie avec succès est une preuve de courage, elle augmente la confiance en soi, prouve sa capacité à affronter l'adversité, également pour d'autres événements de la vie ^{36, 72, 137, 140}.

Pour d'autres, elle est vécue comme une sensation forte, une poussée d'adrénaline identique à celle rencontrée lors des sports extrêmes. Le moment de la pénétration de l'aiguille peut être assimilé à une drogue ^{50, 72, 140}.

Ainsi, Georgia, interviewée et photographiée par Alain Soldeville : « j'ai ensuite essayé la pose d'aiguille sur le corps. De la transe pure. Pour moi, c'était aussi fort que beaucoup de

rappports physiques. La sensation de percer la peau, la traverser c'est important pour moi. »³⁶.

Enfin, la douleur peut représenter une expérience spirituelle, dans une démarche analogue à celle des primitifs modernes. Le but est la recherche d'un niveau altéré de conscience, une dissociation entre le corps et l'esprit^{72, 140}. Orion déclare : « Le piercing est comme une paix intérieure, le sentiment étrange de retourner d'où l'on vient »¹⁴⁰.

Beaucoup disent vouloir renouveler cette expérience, retrouver la sensation éprouvée. Elle peut parfois devenir une véritable forme d'addiction⁷².

4. 4. Augmenter le plaisir sexuel :

Le piercing de la langue, des lèvres, des mamelons et des organes génitaux augmentent la sensibilité de la zone percée, même sans stimulation particulière.

Le bijou érotise le corps, il est un secret qui se dévoile pendant les jeux érotiques, il permet la mise à jour de compétences personnelles en matière de sexualité.

Les piercings intimes ont la réputation d'augmenter le plaisir.

En général, ils sont réalisés par des hommes et des femmes, librement consentants, de plus de trente ans, pour dépasser une sexualité ordinaire, augmenter leur plaisir.

D'autres les réalisent dans une démarche sadomasochiste, la décision est le plus souvent imposée par un des partenaires. La douleur est valorisée, érotisée, elle remplace la séduction et le désir^{72, 137, 140}.

4. 5. Se réappropriier son corps :

Parfois, le piercing est à rapprocher de l'automutilation. La blessure porte à la peau une souffrance visible, contrôlable, pour lutter contre une souffrance intérieure indicible et étouffante⁷¹.

L'automutilation a été définie par Armando Favazza comme une destruction délibérée, non suicidaire d'une partie du corps, une tentative morbide de résolution des sensations de dépersonnalisation, de dissociation, d'angoisse, de sentiments de rejet et de culpabilité ou de symptômes post-traumatiques¹⁰⁹.

Dans ce cas, le piercing est pratiqué à outrance, associé à d'autres marques corporelles auto infligées : brûlure de cigarette, incision... Un âge précoce, pour la pose du premier bijou, peut également être un signe d'alerte ^{15, 71, 128, 140}.

Suite à des événements traumatisants, comme un viol, la procédure de piercing avec la douleur contrôlée, permet de réaliser une thérapie, une sorte de rituel. La victime s'identifie à l'agresseur, affirme « mon corps m'appartient ». Le traumatisme réparé, la reconquête de cette partie du corps psychologiquement détachée est possible. Le temps de cicatrisation avec la nécessité de soins journaliers participe également à cette réparation ^{71, 128}.

4. 6. Le bijou, comme souvenir d'un événement :

Quelque soit la ou les motivations ayant amené à la réalisation du piercing, la marque conserve, sur la peau, à la manière d'archives, les traces de l'histoire individuelle. Seul le propriétaire en connaît la signification. En regardant, en touchant son bijou, il se souvient des raisons, des circonstances de la procédure, des sensations éprouvées, de la présence ou non d'un proche. Cette trace sur la peau permet d'éviter l'oubli, sert de rempart contre l'adversité, voire pour certains d'objet transitionnel pour apaiser l'angoisse. Elle confirme la prise d'autonomie ^{71, 72}.

Lentement intégré dans le schéma corporel, pendant le long processus de cicatrisation, le piercing est considéré comme partie intégrante de soi, sans laquelle on ne serait pas complet. La marque est vue comme la partie du corps, la plus belle, la plus intéressante. Elle fait référence à un moment de vie vécu comme fondateur. En cas de besoin, dans les moments difficiles, l'individu percé peut y trouver un réconfort, un pilier, y puiser des forces.

Quand le temps a passé, le piercing se fait un peu oublier ou est parfois retiré ^{71, 72, 128}.

La trace permet également le dialogue. Les individus percés aiment expliquer, partager leurs expériences, donner des conseils. Par leur exemple, ils autorisent les autres à franchir le pas. La trace s'offre aux regards des autres, mais l'histoire s'est faite en coulisse et cette intimité n'est partagée qu'avec des personnes choisies ^{71, 72}.

4. 7. Le moment de la décision :

Dans la majorité des cas, la décision de la réalisation d'un piercing est rapide et impulsive, à l'inverse du tatouage. En effet, cette modification corporelle n'est pas définitive, elle se retire facilement, sans séquelle, et elle est considérée comme un geste purement technique, et non artistique ; l'habileté du perceur ne rentre pas en ligne de compte ^{72, 140}.

Ainsi, une étudiante interrogée par David Le Breton, déclare : « je l'ai fait sur un coup de tête. Je l'ai vu dans la vitrine de la boutique et j'ai dit, je veux ça. Je me disais, si ça ne me plaît pas, je pourrai de toute façon l'enlever » ⁷².

Parfois, la décision est impulsive, car le geste est considéré comme un défi à relever pour soi ou aux yeux des autres ⁷².

D'autres, moins nombreux, prennent le temps de la réflexion, plus au fait des risques de complications, des conséquences possibles pour un travail, un examen ou par peur de la réaction des proches ⁷².

4. 8. Choix d'un piercing visible ou non :

Le piercing est fait pour soi, la décision est personnelle, mais expose au jugement positif ou au regard désapprobateur de la famille, de l'entourage ou du milieu professionnel. Les piercings du visage et des oreilles sont visibles par le tout venant. Le choix de ce site n'est donc pas anodin. Ils peuvent être utilisés comme une provocation, une affirmation de sa différence, un moyen de différencier les personnes dignes d'intérêt des autres. Ils sont parfois retirés au travail, lors d'un examen ou d'une réunion familiale, pour éviter un a priori négatif ou pour ne pas choquer ⁷².

D'autres, comme les piercings du mamelon, du nombril ou des organes génitaux, jouent à cache-cache, ils sont révélés uniquement à certaines personnes, choisies en fonction du degré d'intimité ou de complicité.

Le bijou peut également servir d'arme de séduction, comme le piercing du nombril dévoilé sur la plage ou en discothèque ^{72, 140}.

5. EPIDEMIOLOGIE :

Depuis quelques années, le nombre d'individus percés est croissant, mais la prévalence exacte est difficile à déterminer, car peu d'enquêtes ont été faites et beaucoup de bijoux sont posés en dehors des salons ayant pignon sur rue.

Cependant, cette modification corporelle semble toucher **tous les âges et toutes les couches sociales** ^{72, 128, 137}.

Plus de 100 000 actes seraient réalisés en France chaque année ⁶⁸.

Le nombre de **professionnels** de piercing est estimé entre **800 et 1400**, en France.

Une **enquête**, réalisée à **Paris en 2003**, auprès de 418 jeunes lycéens et étudiants, âgés de 15 à 23 ans, retrouvait une **prévalence de 21,5 % d'adolescents percés**, ailleurs qu'aux lobes des oreilles.

A la question « voulez vous faire prochainement un piercing ? » un tiers des jeunes, majoritairement des mineurs sans piercing, avaient répondu positivement ¹⁰⁹.

Selon un rapport de la Commission Européenne datant de 2003, deux millions de personnes seraient porteurs de ce type de bijou en Allemagne, 20% des adolescents seraient percés en Italie ³⁵.

Aux Etats-Unis, Mayers et al. trouvaient une prévalence de 51% parmi 481 étudiants âgés en moyenne de 21 ans ⁹².

Toutes les études montrent que cette modification corporelle est **plus fréquente chez les femmes** que chez les hommes et qu'elle a une prévalence plus élevée plus l'âge augmente.

Les piercings des **oreilles (lobes et cartilage)**, du **nez**, et du **nombril** sont les plus fréquents ^{7, 140}.

Le site **le plus percé « soi même » est le nombril**.

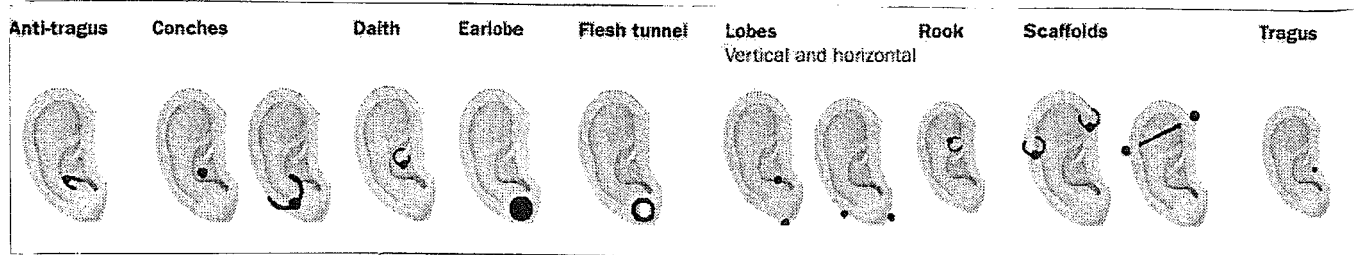
Dans les enquêtes réalisées entre 1971 et 2003, en Europe et aux USA, la prévalence du piercing du lobe des oreilles chez les femmes varie entre 73 et 93% ¹⁰⁹.

Cas particulier, le **piercing des organes génitaux** est plutôt réalisé par des personnes plus âgées, au dessus de trente ans ¹⁴⁰.

Caliendo et al. ont réalisé une étude, aux USA en 2001, sur 146 personnes porteuses d'un piercing intime (mamelon et organes génitaux) . Ils retrouvaient une proportion d'hommes plus importante que de femmes (57% versus 43%), un âge moyen de 31 ans, avec une moyenne d'âge pour la réalisation du geste de 27 ans pour le mamelon et de 28 ans pour les organes génitaux. Soixante et onze pour cent étaient hétérosexuels, 14% bisexuels et 14% homosexuels ¹⁹.

6. LES SITES DE PIERCING :

Les oreilles peuvent être percées au niveau des **parties charnues ou cartilagineuses**, au niveau du lobe, de l'hélix, du tragus ou de l'antitragus.



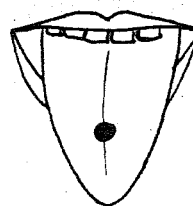
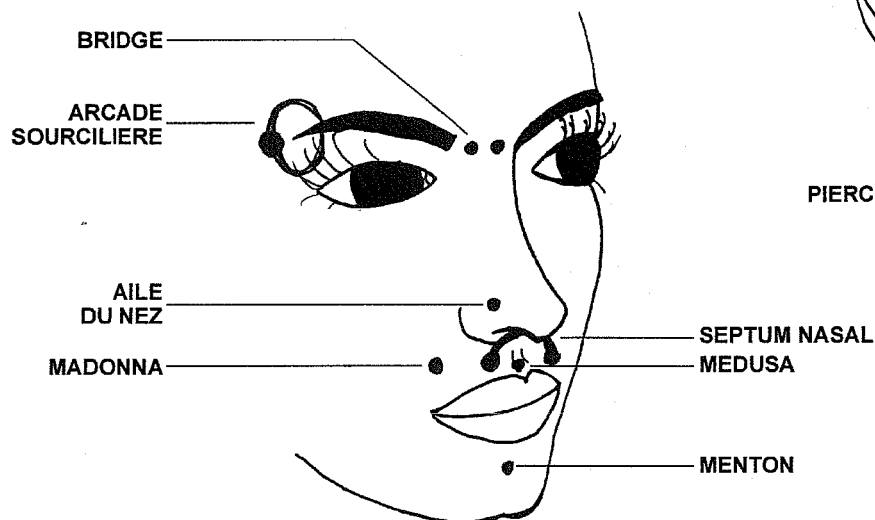
Le **nez** est percé au niveau de l'**aile** ou du **septum**, sous le cartilage.

Le **bridge** est un bijou mis en place entre les deux yeux au dessus du nez.

Tout le contour des **lèvres** peut être percé.

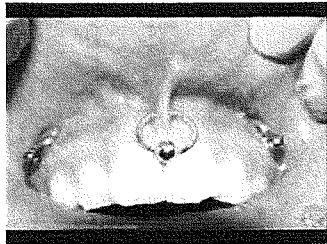
Le **médusa** est réalisé au dessus de la lèvre supérieure, sous le nez, le **madonna** au dessus de la lèvre supérieure pour donner l'illusion d'une mouche.

Le corps de la **langue** est percé verticalement, sur le sillon médian, en avant du frein lingual.

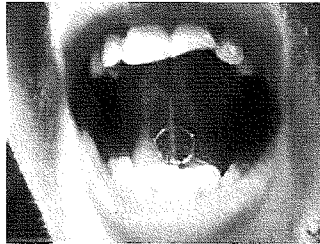


PIERCING DE LA LANGUE

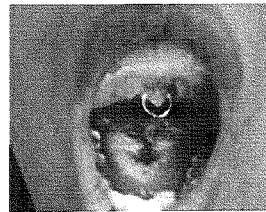La lchette, les freins linguaux et labiaux, les mamelons, le nombril peuvent également être percés.



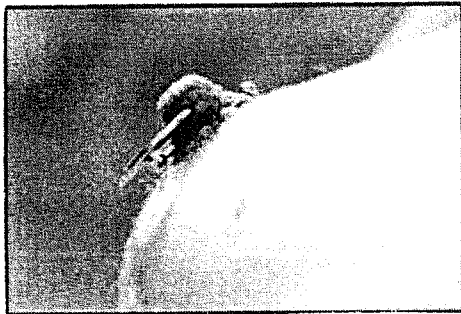
Piercing du frein labial



Piercing du frein lingual

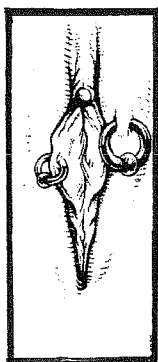


Piercing de la lchette




Piercing du mamelon

Le piercing génital chez la femme peut être réalisé au niveau des **petites lèvres**, des **grandes lèvres**, de la **fourchette** (jonction inférieure entre les petites lèvres) et du **capuchon du clitoris**. Le clitoris est rarement percé.



Petites et grandes lèvres



Clitoris

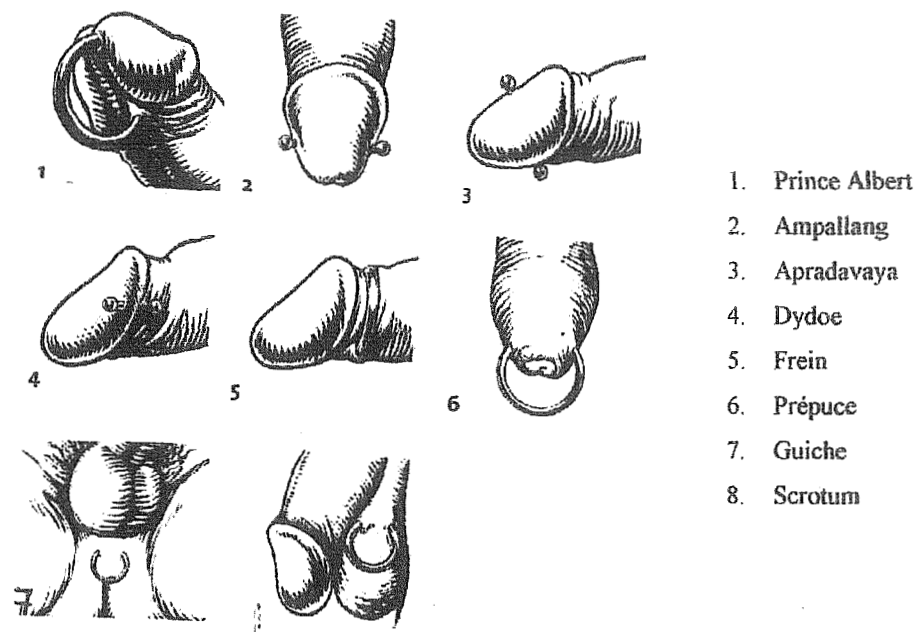


Fourchette

Chez l'homme, le **Prince Albert** est le plus connu, un anneau est entré au niveau de l'urètre et ressorti au niveau du frein. Une rumeur prétend que le mari de la Reine Victoria en portait un pour maintenir son pénis par mesure de discrétion, car il portait des pantalons très moulants.

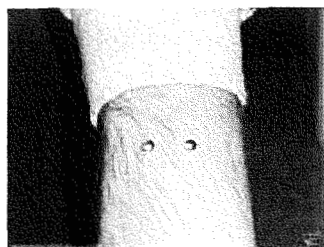
Le **dydoe** est réservé aux hommes circoncis, il est réalisé à la base du gland, souvent par paire.

Le **prépuce** et le **frein** peuvent également être percés, la **guiche** est un anneau entre la base des testicules et l'anus. L'**hafada** est un anneau scrotal. L'**ampallang** est une perforation horizontale du gland, urètre compris ou non. L'**apradavya** est l'équivalent vertical de l'ampallang ^{43, 44, 50, 115, 128, 137, 140}.



1. Prince Albert
2. Ampallang
3. Apradavya
4. Dydoe
5. Frein
6. Prépuce
7. Guiche
8. Scrotum

Parfois, le bijou est réalisé dans des endroits inattendus, comme les espaces interdigitaux, le front, le cou, le dos des mains, la surface des bras ou des jambes. Dans la majorité des cas, ils ne cicatrisent pas et sont rejetés.



Piercing de l'avant bras

Les piercings de l'arcade sourcilière, des freins linguaux et labiaux, de la lnette, du menton, du nombril et le bridge n'ont pas d'antécédent historique. Ce sont des inventions récentes. Parfois, des mythes ont été inventés pour augmenter l'attrait des piercings. Ainsi, selon certains, les centurions romains se perçaient les mamelons et y accrochaient leur cape, en signe de virilité et de courage. En fait, il semble plutôt qu'ils portaient une armure sur laquelle leur cape était fixée ¹⁴⁰.

Les piercings des organes génitaux proviennent des milieux sadomasochistes et homosexuels. Seuls deux ont des origines historiques vérifiables : l'ampallang encore pratiqué par les Dayaks de Bornéo et l'apradavaya décrit dans le Kama Sutra ^{128, 140}.

7. LES BIJOUX :

Il existe deux types de bijou : les **bijoux de pose**, mis en place lors de la procédure de piercing et gardés jusqu'à cicatrisation complète du pertuis et les **bijoux fantaisies**, qui remplacent les bijoux de pose après cicatrisation.

Les deux sont définis par différentes caractéristiques générales : la forme, la taille, la fermeture vissable ou clipable, la composition ^{115, 128, 140}.

Les bijoux sont choisis en fonction du site percé, de la morphologie de l'individu et des goûts personnels. Ils doivent être adaptés, pour limiter les risques de complications.

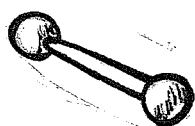
La liberté de choix est plus grande au niveau des bijoux fantaisies, en particulier pour les matériaux, car ils sont implantés après l'épidermisation du pertuis.

7. 1. Les formes :

7. 1. 1. Les barres « barbells studs » :

Elles sont composées d'une barre et d'une sphère à chacune des extrémités. Les deux sphères sont vissables ou plus couramment une des deux est fixe.

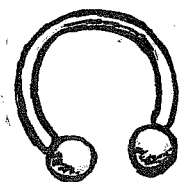
La barre peut être droite, incurvée ou en fer à cheval. Selon sa forme, elle sera adaptée à certains sites de piercing.



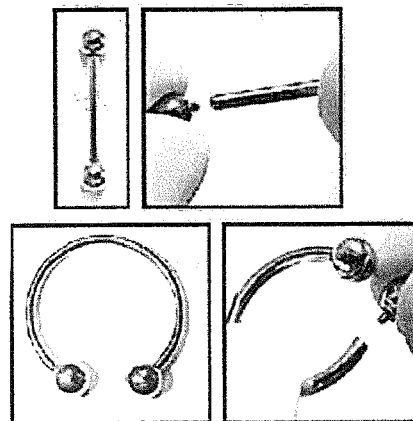
Barre droite



barre incurvée



en fer à cheval



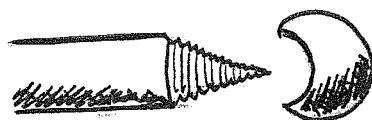
Mécanisme d'ouverture

Le labret est une variante de la barre. Une des sphères est remplacée par un disque plat, fixe, apposé sur le versant muqueux pour éviter les traumatismes. Ce bijou est utilisé pour le piercing des lèvres, des joues et du menton.



Il existe deux mécanismes de vissage :

* soit la barre possède un filetage externe qui va aller se visser dans la sphère creuse,



* soit la barre a un filetage interne où vient se visser la sphère équipée d'une tige filetée¹⁴⁰.


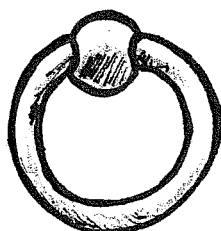


7. 1. 2. Les « captive bead » :

Ce bijou est formé d'une sphère avec deux petites dépressions de chaque côté. Celle-ci est retenue par la tension des deux extrémités d'un anneau incomplet. La sphère est parfois fixée à l'une des extrémités, le retrait du bijou nécessite alors une torsion de celui-ci¹⁴⁰.

La sphère peut être remplacé par un tube de même diamètre que l'anneau.

Ce bijou peut être utilisé pour tous les sites, excepté la langue.



L'utilisation d'une pince permet d'écarter les deux extrémités de l'anneau

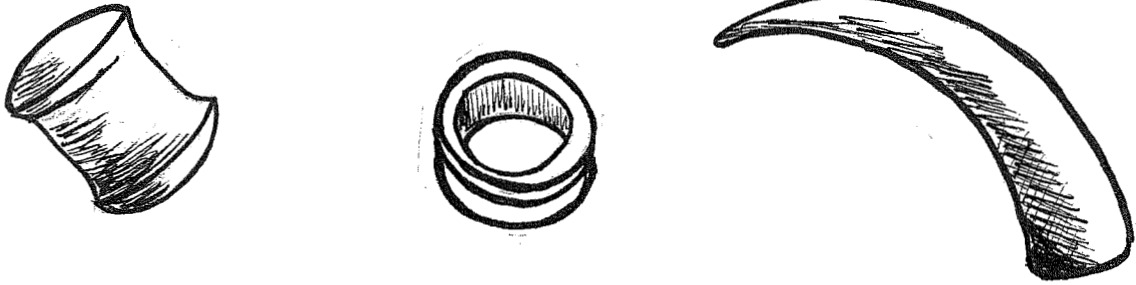
7. 1. 3. Les « studs » :

Ils sont utilisés pour le piercing de l'aile du nez. Ils sont formés d'une tige courbe et d'une sphère sur une seule extrémité. La courbure est plaquée contre la paroi interne de la narine et maintient le piercing en place^{115, 140}.



7. 1. 4. Les « plugs » :

Appelés aussi tunnels, ils sont utilisés pour le stretching (c'est-à-dire l'élargissement de l'orifice de piercing). Ce sont des cylindres, pleins ou creux. Il existe également des griffes : il s'agit d'une tige courbée de diamètre progressivement croissant (le bijou est introduit petit à petit sur plusieurs semaines pour élargir le diamètre du pertuis)^{115, 140}.



7. 2. Les dimensions du bijou :


Elles sont choisies en fonction du site percé, de la morphologie et des souhaits de la personne.

Elles doivent être adéquates : trop petites, elles peuvent entraîner des délabrements tissulaires, un rejet ou un enclassement du bijou ; trop grandes, un traumatisme par arrachage, une déchirure par excès de poids ou des fractures dentaires s'il s'agit d'un piercing de la langue, peuvent se produire.

Deux dimensions sont à déterminer :

7. 2. 1. Le diamètre de la tige : en général, il est de 1,2 mm ou 1,6 mm, il est parfois plus petit 1mm, ou plus grand jusqu'à 3,2 mm.

Au-delà, jusqu'à 10mm, le bijou est utilisé pour le stretching, il est parfois introduit directement par incision.



7. 2. 2. Le diamètre de l'anneau ou la longueur de la tige :

Lors des piercings de la cavité buccale (langue, lèvres, joues), il est nécessaire d'utiliser deux bijoux : un plus grand mis lors du geste car il existe toujours un œdème important du site, puis un de taille plus adaptée, lors de la disparition de l'inflammation.



7. 3. La composition du bijou :

Le matériel utilisé pour le bijou de pose doit être biocompatible, stérilisable et non poreux (pour éviter la prolifération des germes). Le bijou doit être poli afin de ne comporter aucune rugosité. Certains matériaux ne pourront être utilisés que pour les bijoux fantaisies, après cicatrisation complète ^{44, 50}.

7. 3. 1. Le nickel :

Auparavant, le nickel était très apprécié, car malléable et bon marché, mais en raison de son caractère très allergisant, son utilisation a été réglementée. Seul les alliages libérant moins de 0,2 microgr/cm²/semaine de nickel peuvent être utilisés pour les bijoux de pose et fantaisies ^{9, 80}.

7. 3. 2. L'acier chirurgical :

L'acier chirurgical 316 L (Low Carbon) et 316 LVM (Low Carbon Metted) ont une forte teneur en nickel mais un relargage faible, en général ⁸⁰.

7. 3. 3. Le titane :

Un alliage de titane, aluminium et vanadium est utilisé. C'est le matériau le plus employé pour les bijoux de pose. Il est léger, résistant.

Le titane est blanc, mais différentes couleurs peuvent être obtenues par anodisation.

Le « Blackline » ou titane noir est composé de titane recouvert de minces couches de palladium.

Les bijoux colorés peuvent être utilisés uniquement pour les bijoux fantaisies.

7. 3. 4. Le niobium :

Il est un peu plus lourd que le titane. Poli, il peut être utilisé comme bijou de pose. Plusieurs couleurs peuvent également être obtenues par anodisation, pour les bijoux fantaisies.

7. 3. 5. L'or :

Il est onéreux. L'or 24 carats est de l'or pur, mais n'est pas suffisamment solide pour être vissé et dévissé sans être altéré.

Pour augmenter la solidité, on peut utiliser des alliages, comme l'or 14 et 18 carats, contenant du nickel, de l'argent, du zinc et du cuivre. Seul les alliages relargant moins de 0,2 microgr/cm²/semaine sont autorisés.

L'or blanc est un alliage contenant du palladium, l'or vert et rose du cuivre et du zinc.

7.3.6. L'argent :

Il est peu utilisé, uniquement pour les bijoux fantaisies, car grand pourvoyeur d'allergie : il s'agit en général d'alliage contenant entre autre du nickel (en particulier, l'argent allemand ne doit pas être implanté)⁸⁰.

Les bijoux en argent se rayent facilement (et peuvent devenir un réservoir de germes). Ils s'oxydent et peuvent provoquer une coloration permanente de la peau (argyrisme).

7.3.7. Le platine :

Il est pur et inerte, mais, trop cher et trop lourd pour certains piercings.

7.3.8. L'acrylique ou PMMA (Polyméthyl Méthacrylate) ou Plexiglas^R :

Il s'agit d'une matière plastique synthétique inerte, biocompatible, radio transparente et résistante. Elle est stérilisable uniquement à froid.

7.3.9. Le PFTE (Polytétrafluoroéthylène) ou Téflon^R

Cette matière synthétique est solide, inerte, flexible, stérilisable, blanche. Elle peut être utilisée comme bijou de pose. Elle est surtout appréciée pour ses propriétés de radio transparence et peut remplacer le bijou habituel, lors d'un examen radiologique.

7.3.10. Les autres matériaux :

- **Le Bioflex** est stérilisable en autoclave, flexible, transparent, il pourrait être utilisé comme bijou de pose. Il permet de réaliser des labrets pour le piercing du pourtour des lèvres, car ce matériau ne raille pas l'émail des dents. Cependant, malgré l'aide du Centre Anti Poison, nous n'avons pas pu prendre connaissance de la composition de ce matériau (étant fabriqué à l'étranger, aucune obligation légale de dépôt de composition n'existe). L'innocuité de ce produit n'est donc pas établie.

- Pour les bijoux fantaisies, le marché est très florissant : **os, bois de cerf, bois brut ou traité avec une huile ou une cire, bambou, verre, agate, ambre, jade...** Ils sont surtout utilisés pour le stretching du lobe des oreilles.

- **La pâte à modeler à cuire** est très appréciée des adolescents qui réalisent eux-mêmes leurs bijoux, elle peut ensuite être vernie ou peinte. De même, nous n'avons pas pu obtenir de renseignement sur la composition de ce produit.

Il faut garder à l'esprit, que les risques encourus (toxicité, pouvoir allergisant) de beaucoup de ces matériaux, lors du contact prolongé avec la peau, même après cicatrisation, ne sont pas connus.

Le titane, le niobium, l'acier chirurgical, le Plexiglas et le Téflon ont fait l'objet d'études d'innocuité, ils sont utilisés pour réaliser des prothèses chirurgicales. Compte tenu de leurs caractéristiques, il semble être les matériaux de choix pour les bijoux de piercings, avant et après cicatrisation.

Les caractéristiques techniques des différents modèles de bijoux, leur origine, les techniques de façonnage (face polie ou non), de filetage interne ou externe et même le choix de certains matériaux font débats parmi les professionnels.

7. 4. La mise en place du bijou :

7. 4. 1. Par un perceur :

Les perceurs exercent souvent dans le même studio où sont pratiqués les tatouages.

L'activité de piercing n'est pas reconnue, le perceur est considéré comme un artisan, un commerçant ou un artiste.

Aucune formation officielle, aucune réglementation générale, aucun contrôle et aucun organisme représentatif n'existent. La formation est autodidacte, source d'erreur. Elle nécessite des connaissances en anatomie, en hygiène, en médecine, en psychologie, en commerce, en physique, en chimie et en droit. Les niveaux de connaissance sont très

variables et dépendent de la probité et du bon vouloir du perceur. Mais, certains, passionnés, sont devenus de véritables professionnels.

Les perceurs peuvent se former grâce à des stages dans d'autres studios de piercing, sur des amis à titre gracieux, en assistant à des conventions^{43, 44, 72, 128}.

L'APP (Association of Professional Piercer) est une association américaine, très active, elle organise une convention annuelle, à Las Vegas, qui réunit des perceurs du monde entier. Elle donne des conseils en ligne pour les professionnels et fait de la prévention auprès du grand public.

Mais, comme le signale, David Le Breton, la décision de faire un piercing est souvent impulsive ; un perceur réalisant un travail de mauvaise qualité continuera à exercer si son commerce a pignon sur rue⁷².

7. 4. 2. Par un bijoutier :

Les bijoutiers réalisent traditionnellement les piercings du lobe des oreilles, mais n'ont pas d'autres expériences. Ils utilisent fréquemment des pistolets automatiques, source de complication. En effet, la plupart des pistolets fonctionnent avec un mécanisme à ressort, qui exerce une pression excessive et qui peut entraîner des délabrements tissulaires. L'effet de recul empêche toute précision. Mais surtout, le pistolet ne peut être désinfecté et stérilisé correctement. Certaines pièces du dispositif ne sont pas détachables ou ne supporteraient pas l'autoclave^{43, 50, 72}. Des pistolets plus récents comportent des cartouches stériles jetables.

7. 4. 3. Le piercing « sauvage » :

La fréquence des piercings réalisés en dehors des magasins ayant pignon sur rue, est difficile à estimer. Ils ont lieu sur la plage, sur les marchés aux puces, dans les raves parties ou dans des discothèques. Le geste est souvent réalisé à la chaîne, au pistolet automatique, sans hygiène ni asepsie, pour une somme modique. Fréquemment, le percé est sous l'influence d'alcool ou de stupéfiants^{44, 72, 128}.

7. 4. 4. Le piercing « domestique » :

Il est réalisé par la personne elle-même, souvent un adolescent, ou par un ami ou un membre de la famille. Les conditions d'asepsie ne sont pas respectées, le matériel est parfois partagé. Souvent, le geste n'est pas assez profond et le bijou est rejeté^{44, 72, 128}.

7. 4. 5. Dans le milieu carcéral :

Dix à vingt pour cent des détenus (notamment 15 à 40% des usagers de drogue intraveineuse) réalisent leurs piercings ou leurs tatouages eux mêmes, en cachette, avec les moyens du bord (aiguilles à coudre, morceau de grillage). Le matériel est parfois désinfecté ou chauffé ou seulement essuyé. Le partage des instruments entre co-détenus est fréquent. La modification de l'apparence va à l'encontre des exigences réglementaires de la détention provisoire^{31, 52, 44}.

7. 4. 6. Par un professionnel de santé :

Certaines personnes, préoccupées par l'hygiène et la sécurité, demandent à **un médecin ou à un pharmacien** de réaliser la procédure.

7. 5. Les soins post-piercing :

Ils conditionnent la rapidité de cicatrisation et diminuent les risques de complications. En l'absence de réglementation officielle, on peut se référer au **guide des bonnes pratiques du piercing, édité par l'hôpital Rotschild**.

Il donne les conseils suivants⁴³ :

Les soins doivent être réalisés au minimum une fois par jour, jusqu'à cicatrisation complète. Il consiste en l'élimination des résidus autour de l'orifice avec de l'eau tiède et du savon à ph neutre. Le bijou doit être coulissé doucement dans l'orifice, puis la zone est rincée au sérum physiologique stérile puis séchée.

En outre, pendant les dix premiers jours, après le geste, une solution à base de polyvidone iodée à 10 % est également à appliquer.

Pour les piercings de la cavité buccale, le percé doit réaliser des bains de bouche antiseptiques type HEXTRIL^R ou ELUDRIL^R, après chaque repas et au coucher pendant 15 jours.

Les piercings génitaux doivent également être désinfectés deux fois par jour avec de la BETADINE gynécologique^R pendant 15 jours.

La manipulation du piercing doit toujours se faire avec des mains propres et le bijou ne doit pas être retiré avant cicatrisation complète, au risque de voir le pertuis se refermer, parfois en quelques heures.

Il est conseillé d'éviter le port de vêtements trop serrés, car, ils exercent une pression ou une friction sur la zone percée. Il faut s'abstenir de contact oral (pour le piercing de la langue), oro-génital et sexuel (pour les piercings de la langue et des organes génitaux) pendant au moins trois semaines, pour limiter les risques infectieux. Un préservatif doit être utilisé jusqu'à cicatrisation complète d'un piercing génital.

Pour les bijoux placés dans la cavité buccale, il faut éviter le tabac, l'alcool, les produits épicés.

7. 6. Le temps de cicatrisation :

La cicatrisation correspond à l'épidermisation du pertuis. Le délai est variable en fonction du site et de facteurs individuels. Tout ce temps expose à des risques de complications infectieuses et nécessite des soins journaliers.

SITE PERCE	DELAI DE CICATRISATION
Lobe des oreilles	3 à 6 semaines
Cartilage des oreilles	6 à 12 semaines
Aile du nez	6 semaines à 4 mois
Septum nasal	6 semaines à 6 mois
Langue	4 à 6 semaines
Lèvres	2 à 3 mois
Piercings génitaux	4 à 10 semaines sauf ampallang 6 à 12 mois
Sourcils	6 à 8 semaines
Bridge	8 à 10 semaines
Nombril	6 à 12 mois
Mamelon	2 à 6 mois

Le délai sera prolongé en cas d'infection, de bijou inadéquat ou manipulé de façon abusive. Le piercing du nombril, très apprécié chez les jeunes filles, a un des temps de cicatrisation les plus longs, compte tenu de la macération et du frottement des vêtements ^{44, 128, 140}.

7. 7. Les prix :

Dans un salon de piercing, les prix de la procédure incluent le bijou de pose, ils dépendent du site choisi.

Pour avoir une idée de grandeur, on peut noter les tarifs suivants : 25 euros pour l'oreille, 40 euros pour le nombril, 65 euros pour la cavité buccale et jusqu'à 150 euros pour certains piercings génitaux.

Ces tarifs peuvent être multipliés par deux à Paris ou dans les régions touristiques.

A ceci, doit s'ajouter le prix du bijou fantaisie, entre 5 et 30 euros, voire beaucoup plus lors d'utilisation de pierres ou de matériaux précieux.

8. LES COMPLICATIONS :

La fréquence des différentes complications dues au body piercing n'est pas connue. Aucune étude spécifique n'a été réalisée.

En 1999, une enquête réalisée en Grande Bretagne rapportait que 95% des praticiens avaient vu des complications liées à cette pratique ¹³⁷.

En 1971, Cortese et Dickey ont publié une enquête faite auprès de 73 infirmières, avec les oreilles percées. Cinquante deux pour cent ont eu des effets secondaires : une dermatite allergique de contact, une inflammation, une hémorragie, une infection, un écoulement non purulent et la formation d'une croûte, un kyste et une lésion traumatique ²⁴. L'extrapolation à partir de cette étude peut donner une idée de la fréquence des complications liées au piercing.

Par le grand nombre de cas rapportés, de gravité variable, la littérature médicale reflète les risques potentiels de cette pratique.

Mais, toutes les complications ne sont pas publiées et certaines ne sont même pas diagnostiquées :

- si elles sont bénignes et guérissent spontanément,
- si le patient retire son bijou avant la consultation médicale,
- si le médecin n'évoque pas le piercing dans le diagnostic étiologique d'une affection.

L'imputabilité du piercing comme responsable d'une pathologie peut être difficile à mettre en évidence si d'autres facteurs reconnus à risque important sont également présents (découverte d'une hépatite C chez un usager de drogue intraveineuse porteur de piercing, par exemple).

Ainsi, la fréquence et la variété des effets secondaires de cette pratique sont probablement sous-estimés.

Après avoir envisagé, les complications dermatologiques, nous passerons en revue les complications infectieuses, allergiques, traumatiques et mécaniques. Les effets secondaires des piercings génitaux seront traités à part, car souvent liés à un contexte particulier. Enfin, nous aborderons les interférences entre le piercing et les actes médicaux.

8. 1. Dermatologiques :

8. 1. 1. Sarcoïdose cutanée :

Mann et al. ont présenté le cas d'une jeune fille de 14 ans. Elle avait fait réaliser un piercing de l'oreille par un bijoutier, puis, s'était percée elle-même à plusieurs reprises avec un clou en or.

Un mois après, elle présentait des nodules sur les sites percés et sur ceux de tentative de piercing.

Les biopsies retrouvaient de nombreux granulomes arrondis dans le derme avec des cellules épithélioïdes et des cellules géantes. Il n'y avait pas de corps étranger, ni de bacille acido-alcool-résistant.

Le Kveim-test était positif (injection intradermique d'une suspension d'extrait de rate sarcoïdique chauffé à haute température, puis biopsie cutanée 4 à 6 semaines après, qui permet de mettre en évidence des lésions histologiques identiques à celle de la sarcoïdose chez 70 à 90% des patients atteints de cette maladie ; ce test donne 5 % de faux positifs).

Les examens complémentaires ne retrouvaient pas d'atteinte systémique⁸⁷.



Le thaipusam est un festival hindou réalisé en Malaisie. A cette occasion, des dévots portent une arche en bois (le cadavee), grâce à des crochets leur transperçant le corps ; lors de transe, ils se percent les joues ou la langue.

Suite à ce rituel, plusieurs cas de sarcoïdose cutanée ou systémique ont été découverts, par l'apparition de nodules cutanés sur les sites percés au préalable.

Parfois, l'atteinte systémique était encore asymptomatique lors du diagnostic et a été mise en évidence grâce aux examens complémentaires, faits de façon systématique après la découverte de l'atteinte cutanée^{22, 104}.

Masel G. a décrit le cas d'une femme de 52 ans. Ces oreilles avaient été percées à l'âge de 15 ans. Elle portait des bijoux en or 18 carats ou dans d'autres matériaux de nature indéterminée. Lors de la consultation, elle présentait une infiltration violacée du lobe des oreilles avec une petite induration, évoluant depuis 4 ans. Trois autres lésions indurées du

sourcil droit, du coude droit et de l'angle de la mandibule gauche étaient également retrouvées. Elle n'avait pas d'antécédent particulier. La lésion de l'oreille gauche a été biopsiée et correspondait à un granulome non caséux situé dans le derme, sans germe atypique. Un corps étranger était retrouvé, identifié comme étant du cuivre.

Une biopsie de la lésion du coude retrouvait également un granulome sarcoïdique, mais sans corps étranger.

Les examens complémentaires ne retrouvaient pas de signe d'atteinte systémique. Les tests épicutanés étaient négatifs.

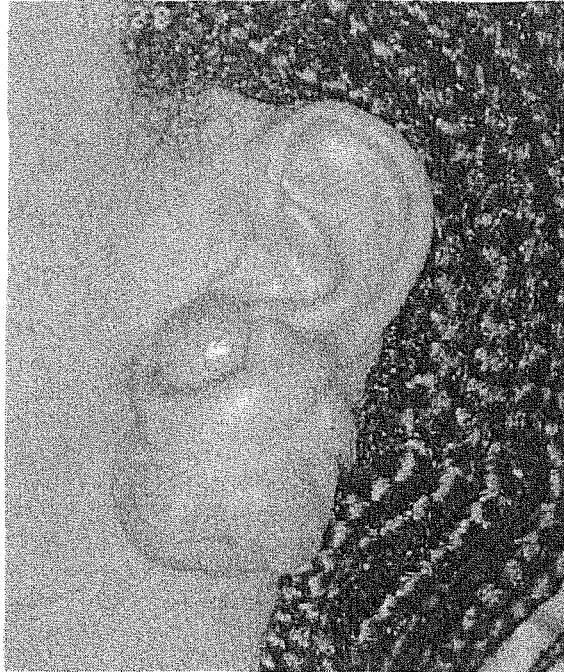L'auteur concluait à une sarcoïdose cutanée induite sur certains sites par le cuivre, lié à la corrosion des boucles d'oreilles ou introduit lors de la procédure de piercing⁹¹.

8. 1. 2. Cicatrice hypertrophique et chéloïdes :

La **cicatrice hypertrophique** apparaît dans le mois suivant le traumatisme. Il s'agit d'une lésion limitée à la zone lésée, avec des bords parallèles. Elle régresse spontanément en 12 à 18 mois.

Les **chéloïdes** apparaissent plus tardivement après 3 à 6 mois, s'étendent au-delà de la plaie initiale et envahissent les tissus périphériques. Elles sont souvent sensibles ou prurigineuses. Ce sont des lésions purement lymphocytaires, dues à une réponse excessive de l'organisme à un traumatisme. Elles sont plus fréquentes chez les noirs, il existe des formes familiales. Leur traitement est difficile et peut associer la cryothérapie, l'injection intra-lésionnelle de corticoïdes, l'exérèse chirurgicale, la compression forte, la curiethérapie. Différents protocoles ont été mis en place mais les récurrences sont fréquentes⁶².

Une étude a été réalisée, aux Etats-Unis, parmi 32 personnes ayant eu des chéloïdes suite à un piercing. Celles qui avaient des antécédents familiaux de chéloïdes et qui réalisaient leur premier piercing avant 11 ans (avant l'adolescence), avaient moins fréquemment cette complication (23,5%) que celles avec un premier piercing posé après 11 ans (80%). Toutes celles qui ont eu une chéloïde suite au premier piercing ont également présenté cette complication lors de la pose des bijoux suivants⁶⁹.

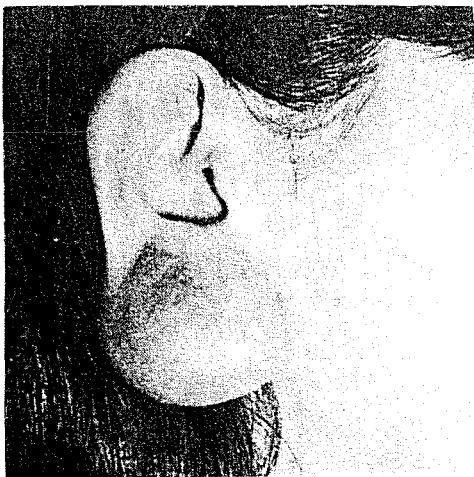


Chéloïde suite à un piercing du lobe de l'oreille

8. 1. 3. Pseudolymphome :

En 1986, une femme de 27 ans, a bénéficié de l'exérèse complète, de deux tumeurs de 3/4cm et 1/2cm sur chaque oreille, apparues rapidement après un piercing des lobes des oreilles, 11 ans auparavant. Les lésions, étiquetées chéloïdes, n'avaient pas été biopsiées, des traitements par pression et injection intra lésionnelle de corticoïdes n'avaient pas apporté d'amélioration. L'histologie a mis en évidence deux pseudolymphomes, caractérisés par une infiltration diffuse du derme, dense avec de nombreux follicules lymphoïdes et des cellules germinales typiques, des lymphocytes de tailles différentes étaient retrouvés ¹⁴¹.

Il s'agit du seul cas retrouvé dans la littérature.

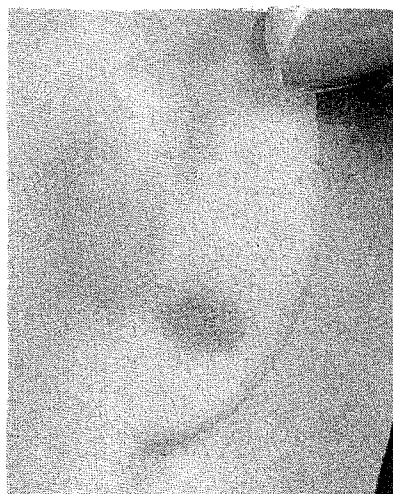

Pseudolymphome

8. 1. 4. Argyrisme :

C'est une coloration gris/bleu de la peau due à l'incorporation de sels d'argent, cette coloration est permanente et sa disparition nécessite le retrait chirurgical.

Trois cas ont été décrits dans la littérature, suite à l'enchâssement d'une partie d'une boucle d'oreille au niveau d'un lobule, pendant plusieurs années. Pour un cas, la coloration était vert/ bleu probablement en rapport avec des dépôts d'argent et de cuivre ¹²⁹.



8. 1. 5. Botryomycome :

Cette tumeur vasculaire inflammatoire, de 0,5 à 2 cm de diamètre, molle, rouge, non épidermée et saignant facilement au contact, a été retrouvée suite à des piercings. L'histologie retrouve un angiome endothélio-capillaire ulcéré très inflammatoire, infiltré de polynucléaires neutrophiles. Le traitement consiste en l'exérèse par électrocoagulation/curetage ou par chirurgie ⁹⁵.

8. 2. Infectieuses :

8. 2. 1. Mécanismes de survenue :

Elles sont dues à l'effraction de la barrière cutanéomuqueuse et à la pénétration, au niveau du site du piercing, d'un germe qui peut être une bactérie, un virus ou un champignon. Elles peuvent survenir lors de la procédure de piercing ou durant le temps de cicatrisation. Elles impliquent toujours un défaut d'asepsie.

La transmission peut être **interindividuelle** :

-Entre deux individus percés, par l'intermédiaire de matériel à usage unique réutilisé, l'emploi d'instrument non ou mal désinfecté et/ou stérilisé, l'implantation de bijou non

stérilisé au préalable, le partage de matériel en cas de piercing « domestique », l'échange de bijou entre amis.

La transmission peut également se produire lors de traumatisme et de contact avec les muqueuses, pour les piercings des organes génitaux par exemple.

- Entre le client et le perceur, par piqûre accidentelle du professionnel.

- Entre le perceur et le client de façon manu portée.

- A partir du client lui-même, par auto inoculation d'un germe commensal ou non, présent sur la peau ou les muqueuses, mal désinfectées.

Elle peut également avoir lieu **entre l'environnement et l'individu** (les mycobactéries dans l'eau du robinet, *Clostridium tetani*)^{44, 134}.

La transmission des virus nécessite un contact sang infecté/sang indemne. La projection de micro gouttelettes de sang à partir du site de piercing peut contaminer le matériel ou l'opérateur. Certains virus comme celui de l'hépatite B ou le HIV peuvent persister jusqu'à plusieurs jours sur des matériaux inertes. Un perceur non ganté peut contaminer ou être contaminé par son client par le biais de micro coupures.

Le délai peut être prolongé entre le geste et l'apparition des symptômes. L'imputabilité du piercing est difficile à mettre en évidence, surtout en cas d'autres facteurs de risque associés.

Une enquête réalisée, durant l'été 1999, dans 8 studios de tatouage et piercing de l'Hérault, retrouvait 11 prélèvements non stériles sur du matériel près à être utilisé et un sur huit s'est révélé faiblement positif pour le virus de l'hépatite C (prélèvement sur une aiguille de tatouage après soudure à la sortie d'un poupinel). Un des perceurs recapuchonnait les aiguilles avant de les jeter⁸³.

8. 2. 2. Bactériennes :

Entre 10 et 20% des piercings se compliquent d'une infection locale⁴⁴. Celle-ci peut devenir locorégionale voire se généraliser, en particulier en cas de tare associée

(immunodépression, diabète, cardiopathie...). Elle peut alors être grave, parfois même létale.

Il est difficile de distinguer les infections dues à une inoculation lors de la pose, de celles acquises durant la période de cicatrisation. Cicatrisation et complications infectieuses sont étroitement liées. Des soins locaux non ou mal effectués, la macération, un bijou inadapté au site, un bricolage intempestif du piercing, un eczéma de contact retardent la cicatrisation et favorisent l'infection.

Les germes les plus fréquemment impliqués sont : *Staphylocoque aureus*, *Streptocoque du groupe A bêta hémolytique* et *Pseudomonas aeruginosa* ^{44, 134}.

8. 2. 2. 1. Locales et locorégionales :

Elles sont à distinguer d'une dermite allergique ou de l'inflammation banale secondaire au geste (associant rougeur et œdème et devant disparaître en moins d'une semaine). La présence d'au moins trois signes parmi la douleur, l'augmentation de la chaleur locale, l'érythème, la fièvre, l'écoulement devraient être signalés par le perceur à chaque client, comme des symptômes évocateurs d'infection locale et devraient amener à une consultation médicale ⁴³.

Des **impétigos**, des **abcès cutanés** et des **érysipèles** ont été décrits ^{44, 95, 134}.

De nombreux cas d'atteinte loco-régionale plus graves ont été publiés :

- une **angine de Ludwig** suite à un piercing de la langue ^{65, 93},
- un **abcès de la langue** après une tentative « d'auto-piercing » ¹⁰⁷,
- un **abcès du foie** à *Staphylocoque aureus*, supposé secondaire à une infection d'un piercing du nombril plusieurs mois auparavant ¹³⁶.

Plusieurs cas d'**abcès au niveau d'un sein**, suite à des piercings des mamelons ont été répertoriés. Le délai d'apparition était de quelques jours à plusieurs mois après la procédure. Certains étaient dus à des mycobactéries atypiques ⁵⁴. Nous avons également noté plusieurs cas d'**infection d'implants mammaires et pectoraux** suite à des piercings des mamelons. L'infection était apparue plusieurs mois ou années après la chirurgie esthétique ⁵⁶.

En 2003, Martinello et al. ont publié un cas d'**abcès cérébral** chez une jeune femme de 22 ans. Aucun foyer infectieux, aucun facteur d'immunodépression n'était retrouvé.

L'échographie cardiaque trans-oesophagienne était normale. Le seul foyer retrouvé était un piercing de la langue réalisé 4 mois auparavant. Le site s'était infecté deux jours après la pose et l'infection avait régressé en peu de temps suite au retrait du bijou. La patiente avait des antécédents d'usage de drogue, injectée et inhalée, mais le dernier épisode datait de plus de cinq mois avant l'épisode infectieux. Elle a guéri sans séquelle, après un drainage chirurgical et une antibiothérapie. Les cultures ont mis en évidence plusieurs germes : *Streptocoque viridans*, *Peptostreptococcus micros*, *non-israelii species of Actinomyces* et *Eikenella corrodens*⁹⁰.

8. 2. 2. 2. Dues à des mycobactéries :

Les cas rapportés dans la littérature sont des infections locorégionales, mais nous les traitons à part, car elles représentent un des diagnostics différentiels d'une sarcoïdose cutanée.

La lésion histologique est un granulome tuberculoïde, la nécrose caséuse n'est pas toujours présente, mais elle est caractéristique des infections à mycobactéries. Les granulomes peuvent être de grande taille, ils sont parfois confluent.

8. 2. 2. 2. a. Mycobacterium Tuberculosis :

L'inoculation directe du bacille de Koch, au niveau cutané, peut survenir dans différentes circonstances :

- Chez un sujet non immunisé, l'inoculation directe provoque un chancre tuberculeux, c'est-à-dire une ulcération indolore d'un demi centimètre de diamètre, au site d'inoculation. Une adénopathie régionale se développe également. De tels cas ont été décrits lors de piercing des oreilles, de tatouage et d'utilisation d'aiguilles mal stérilisées¹¹⁹.
- La tuberculose verruqueuse, composées de plusieurs plaques verruqueuses, à surface fissuraire, inflammatoire, d'où la pression fait soudre du pus, est due à la réinoculation du bacille chez un sujet antérieurement sensibilisé. Des cas de contacts accidentels professionnels ont été décrits, aucun cas n'a été retrouvé dans la littérature suite au piercing¹¹⁹.
- Le lupus tuberculeux est considéré comme une forme de tuberculose cutanée, paucicellulaire liée à l'existence d'un foyer profond actif ou à la réactivation d'un foyer cutané latent¹¹⁹. Pourtant, Charandeep et al. ont décrit le cas d'une jeune fille de 16 ans, en Inde, qui consultait pour de multiples papules brun rouge avec une coloration

jaunâtre « gelée de pomme » à la vitropression, au niveau de l'aile gauche du nez, sur le pourtour d'un piercing. Les lésions étaient apparues un mois après la pose du bijou et évoluaient depuis 7 mois. L'examen général était sans particularité. Les résultats des examens complémentaires étaient typiques avec, à la biopsie, un granulome épithélioïde dans le derme, avec des cellules géantes de Langhérans et une couronne lymphocytaire. La recherche de bacille acido-alcool-résistant était négative. La vitesse de sédimentation était augmentée à 42 mm à la première heure, le test Mantoux était positif à 20/16 mm après 72 heures. Aucun foyer profond tuberculeux n'a été retrouvé. Les lésions ont disparu sous traitement antituberculeux. Des cas identiques ont été décrits lors de circoncision rituelle ou de tatouages ⁶⁰.

8. 2. 2. 2. b. *Mycobactéries atypiques* :

Mycobacterium fortuitum, *M. abscessus*, *M. chelonae* et *M. avium intracellulaire*, ont été impliquées dans des lésions cutanées secondaires à des inoculations directes, lors de chirurgie esthétique, de mésothérapie, suite à des séances d'acupuncture, à des injections, en Asie mais aussi aux USA et en Europe. Ces germes se retrouvent dans l'eau et le sol, la contamination était due à une mauvaise stérilisation, à l'usage d'eau du robinet pour nettoyer le matériel chirurgical.

Des mycobactéries devenues résistantes à l'alcool utilisé comme antiseptique sont une complication de l'acupuncture en Extrême Orient.

La durée d'incubation peut être longue, jusqu'à plusieurs mois. Cette infection touche préférentiellement les immunodéprimés.

Les lésions sont des nodules ou des abcès. *M. fortuitum* et *M. avium intracellulaire* peuvent réaliser l'aspect clinique du lupus tuberculeux ¹¹⁹.

Deux cas, suite à des piercings, ont été rapportés dans la littérature :

Une patiente de 17 ans a présenté une tumeur de 3 cm de diamètre, au niveau d'un sein, dix mois après le piercing d'un mamelon. La biopsie retrouvait une inflammation granulomateuse, associée à des zones de nécrose. La coloration de Ziel-Neelsen était négative. *M. abscessus* a été mis en évidence par les cultures ¹³³.

Lewis et al. ont rapporté le cas d'une tumeur des deux seins, de 1 et 3 cm de diamètre, suite à un piercing des mamelons, 4 mois auparavant. La biopsie retrouvait une inflammation

granulomateuse, sans signe de malignité, les colorations étaient négatives. Les cultures ont retrouvé *M. fortuitum*, après 7 jours ⁷⁸.

8. 2. 2. 2. c. *Mycobacterium leprae* :

Dans sa forme tuberculoïde, la lèpre entraîne des tâches hypochromiques sur peau foncée et chamois sur peau claire, insensibles et histologiquement la formation de lésions granulomateuses. Le mode de transmission est mal connu. Une épidémie a concerné 31 personnes, en Inde, en 2002, suite à des tatouages réalisés dans un même studio ⁴⁰. Un cas a été rapporté, en 1997, chez une indienne de 45 ans, suite à des piercings réalisés un an auparavant ⁹⁸.

8. 2. 2. 3. *Périchondrites et chondrites infectieuses* :

Il s'agit également de complications locorégionales, mais leur fréquence et la gravité de leurs séquelles méritent de s'y attarder. Il est nécessaire de les reconnaître rapidement, pour instaurer un traitement efficace, le plus tôt possible.

Le cartilage de l'oreille semble être plus sujet aux complications infectieuses, du fait de sa nature avasculaire. Celui-ci est nourri par diffusion à partir du périchondre nourricier.

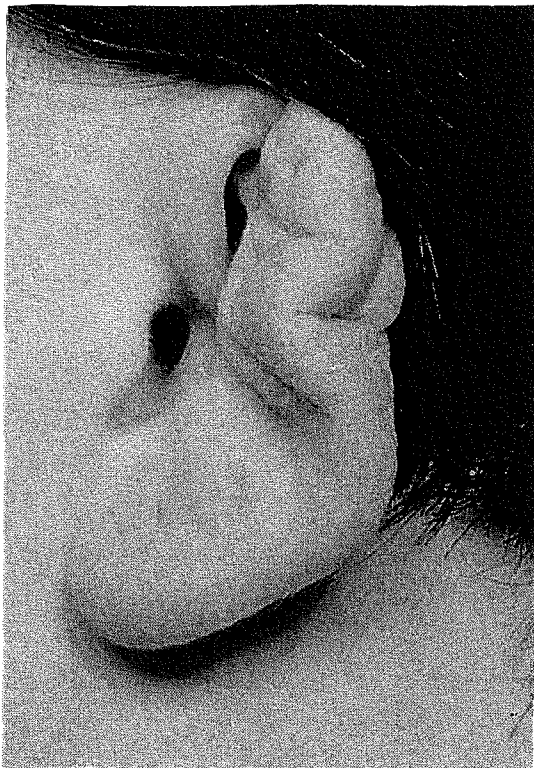
Les périchondrites et les chondrites infectieuses apparaissent typiquement dans le premier mois après le piercing, en particulier durant les mois chauds de l'été (la transpiration, les bains en piscine et dans les lacs favorisent ces infections).

Elles ont pour point de départ le site de piercing, elles sont favorisées par les mauvaises conditions d'hygiène lors de la procédure ou durant la cicatrisation et l'usage de pistolet automatique.

Les deux germes principalement en cause sont *Pseudomonas aeruginosa* surtout et *Staphylocoque aureus*. Les deux peuvent être associés. Un cas lié à un *Lactobacillus* a été rapporté chez une adolescente, avec un diabète très déséquilibré ^{44, 93, 112}.

Deux épidémies de périchondrites à *Pseudomonas Aeruginosa* ont été décrites aux Etats-Unis, suite à des piercings du cartilage des oreilles, dans deux studios. L'étiologie était, pour un cas, la contamination de la solution antiseptique, préparée par le studio et distribuée aux clients pour les soins post-piercing. Dans l'autre studio, deux facteurs ont été incriminés : l'usage de pistolet automatique et la désinfection de celui-ci et des bijoux par un solution antiseptique contaminée ^{37, 61}.

A l'examen, au stade précoce, on retrouve une douleur du pavillon, un érythème et un œdème, une fièvre. L'absence d'atteinte du lobule permet de distinguer la chondrite de l'érysipèle (qui est une infection superficielle). Puis apparaît un empâtement du cartilage, une disparition des replis de l'anthélix. La collection sépare le cartilage de son péri-chondre nourricier ; le cartilage, qui est le squelette du lobe de l'oreille, se nécrose. Cette destruction induit des conséquences esthétiques avec encoche ou oreille en « chou-fleur »¹¹⁷.



Séquelle d'une péri-chondrite infectieuse

8. 2. 2. 4. Généralisées :

8. 2. 2. 4. a. Endocardite infectieuse :

Il s'agit d'une maladie grave avec une mortalité de 15 à 25%. Le diagnostic est difficile et se base sur les critères de Duke.

Elle peut survenir sur un cœur à l'anatomie normale au préalable, mais, le plus souvent, il existe une cardiopathie congénitale ou acquise.

Pour le moment, aucune étude scientifique n'a prouvé la participation de certains gestes médicaux invasifs dans la survenue d'endocardite infectieuse.

Le piercing peut être considéré comme un geste à risque, car il nécessite l'effraction de la barrière cutanéomuqueuse. Le site peut être un réservoir pour des germes. Le délai de cicatrisation est prolongé, le geste peut être réalisé dans des conditions septiques. Les soins locaux post piercing sont difficiles à réaliser pour certains sites comme la langue ou le nombril.

Dans la littérature, il a été décrit 12 cas d'endocardites infectieuses, suite à un piercing. Les patients avaient entre 13 et 30 ans.

Les sites percés étaient la langue (n=5), l'oreille (n=3), le nez (n=1), le nombril (n=2) et le mamelon (n=1).

Les germes en cause étaient par ordre de fréquence : *Staphylocoque aureus*, *Staphylocoque epidermidis* puis *Streptocoque viridans*, *Neisseria mucosa*, *Haemophilus aegypticus* et *Streptocoque groupe A bêta-hémolytique* ^{2, 12, 25, 30, 74, 79, 106, 111, 132,138}.

Les symptômes sont apparus environ un mois après le geste (entre le jour de la pose et 2 mois après).

L'atteinte se trouvait au niveau des valves mitrales et aortiques dans 9 cas, des valves pulmonaires dans un cas, de la valve tricuspide dans un cas et de la paroi septale dans un cas.

Il n'y a eu aucun décès. Un cas s'est compliqué d'embols septiques cérébraux et de tamponnade post-chirurgicale, mais la patiente a guéri sans séquelles.

Au moins 5 patients avaient une cardiopathie sous jacente (antécédents de souffle cardiaque non documenté, coarctation de l'aorte, valvuloplastie aortique). Dans deux cas, il n'existait pas d'atteinte cardiaque préalable.

Les publications ne renseignent pas toujours sur la présence ou non d'autres facteurs de risque d'endocardite infectieuse. Le patient porteur d'un remplacement valvulaire aortique, avait eu plusieurs soins dentaires toujours précédés d'antibioprophylaxie. Une personne avait des antécédents d'usage de drogue intraveineuse, arrêté un an avant l'apparition de l'endocardite.

En France, la presse s'est fait également l'écho d'un cas d'endocardite infectieuse, compliquée d'embolies septiques cérébraux, puis du décès chez une jeune femme de 18 ans. Le germe isolé était un *Staphylocoque aureus*. Elle était étudiante dans un laboratoire et avait travaillé sur des *Staphylocoques aureus* mais, après analyse, ils se sont révélés être

d'une souche différente. Par contre, elle avait retiré quelques mois auparavant un piercing du nez, suite à une infection locale. Les prélèvements réalisés au niveau nasal ont retrouvé la même souche de *Staphylocoque aureus* que celle responsable de son endocardite.

8. 2. 2. 4. b. Tétanos :

Cette maladie est due à un bacille anaérobie gram +, *Clostridium tetani*. Il peut persister dans le sol sous forme de spores, très résistants et peut contaminer des objets. Les spores sont détruites par l'autoclave à 121° pendant 20 minutes.

La contamination se fait par l'intermédiaire d'une plaie aigue ou chronique, la période d'incubation est de 4 à 21 jours. Il s'agit d'une maladie grave avec une mortalité de 30% en France. La forme généralisée est à déclaration obligatoire.

Le piercing et les autres modifications corporelles (scarification, tatouage, circoncision) sont connus pour induire des cas de tétanos en Asie et en Afrique ¹²⁵.

O. Malley CD. et al. ont publié le cas, aux Etats-Unis, d'une femme de 27 ans, qui a présenté un tétanos, suite à un auto-piercing du nombril. Le trismus était apparu 10 jours après le geste et avait guéri sans séquelle, après antibiothérapie et immunoglobulines anti-tétaniques. La patiente était vaccinée contre le tétanos et avait eu la dernière injection 6 ans avant cet épisode ¹⁰⁸.

Dyce O. et al. ont rapporté, en 2000, un cas de tétanos céphalique avec trismus et atteinte des nerfs crâniens, sans généralisation secondaire, chez une patiente de vingt quatre ans. Aucune porte d'entrée n'a été retrouvée, excepté un piercing de la langue réalisé trois semaines auparavant. Elle avait reçu une première série de vaccins antitétaniques durant l'enfance, mais aucune dose dans les cinq ans précédents. Le traitement a apporté une amélioration partielle avec persistance d'une hémiparésie faciale à six mois de l'épisode ³².

8. 2. 2. 4 c. Syndrome choc toxique :

Nous avons retrouvé plusieurs cas dans la littérature.

Un enfant de 6 ans, neutropénique chronique, a présenté un choc toxique dû à un *Staphylocoque aureus* producteur de toxine, 5 jours après un piercing de l'oreille ⁸⁴.

Ekelius et al. ont rapporté un cas de nécrose de Fournier compliquée d'un syndrome de choc toxique, dû à un streptocoque sécréteur de protéine M type 1. La porte d'entrée était

deux piercings du gland. L'évolution a été favorable après réanimation, chirurgie de débridement et antibiothérapie³⁴.

8. 2. 2. 4. d. *Septicémie* :

Plusieurs cas dus à des *Staphylocoques aureus* ont été rapportés. Certaines septicémies ont eu lieu, il y a plus de quarante ans, suite à des piercings des oreilles⁸².

Ahmed-Jushuf IH et al. ont publié le cas d'un adolescent de 17 ans, qui a présenté une arthrite d'une cheville et une glomérulonéphrite dues à *Streptocoque bêta-hémolytique du groupe A*, suite à un piercing de l'oreille¹.

8. 2. 3. *Virales* :

Le piercing nécessite une effraction cutanéomuqueuse, il est potentiellement sanglant et donc suspect d'être un facteur de risque d'acquisition des virus habituellement transmissibles par le sang : les virus des hépatite B (VHB) et C (VHC) et le virus de l'immunodéficience humaine (VIH)^{44, 134}.

Comme le souligne le Conseil Supérieur d'Hygiène Public de France (CSHPPF), à propos des hépatites mais la notion peut être étendue au HIV, le rôle des pratiques comme le piercing, le tatouage, l'épilation par électrolyse, ..., est difficile à déterminer, car, elles sont souvent retrouvées en liaison avec d'autres pratiques connues comme facteur de risque important (usage de drogue intraveineuse, partenaires sexuels multiples...) ²³.

D'autant plus, si elles surviennent dans des conditions à risque comme la détention : dans le milieu carcéral, l'usage de drogue par voie intraveineuse avec partage du matériel d'injection, les relations sexuelles à risque, le piercing et le tatouage réalisés à partir de matériel de fortune, non stérilisé sont des faits courants. En 1994, à la prison des Baumettes, 40% des usagers de drogue par voie intraveineuse avaient une sérologie HIV positive, 91% une sérologie hépatite C positive et une prévalence d'AgHbs de 28%, 26% de tous les détenus étaient atteints d'une hépatite C⁵². La fréquence des facteurs de risque de contamination, dont le piercing réalisé avec du matériel non stérilisé, la forte prévalence d'hépatites et d'infection à VIH, associées au renouvellement des courtes peines, favorisent la propagation de ces infections virales à l'intérieur de la prison, mais, aussi, dans la population générale.

Quelque soit le lieu, la transmission virale dépend également des circonstances de réalisation du geste, du respect ou non des règles d'asepsie, du partage de matériel souillé.

Beaucoup d'études ont tenté d'évaluer la relation entre piercing et hépatite mais elles sont contradictoires ⁴⁸. De nombreux rapports de cas de transmission d'hépatites suite au piercing ont été publiés.

Quelques cas d'hépatites fulminantes fatales ont été décrits dans les suites immédiates d'un piercing ¹³⁴.

Une infection par le virus de l'hépatite D peut être associée : soit par co-infection simultanée virus hépatite B et D, soit par surinfection par le virus de l'hépatite D d'une hépatite B chronique.

Man RA et al. ont rapporté le cas de deux homosexuels contaminés par le virus de l'hépatite B, suite à un piercing, réalisé dans le même salon, le même jour, probablement suite à l'utilisation d'une pince non stérilisée entre les deux gestes ⁸⁶.

En 2006, a été publié, aux Etats-Unis, un cas de contamination par le virus de l'hépatite C chez une jeune fille de 17 ans, suite à l'échange répété de son piercing du nombril avec une amie. Celle-ci s'est révélée être porteuse d'une hépatite C, probablement en rapport avec l'usage de cocaïne par voie nasale et de comportements sexuels à risque. La patiente n'avait pas de comportement à risque, le piercing avait été réalisé dans de bonnes conditions d'asepsie. La séroconversion a été mise en évidence par des dons du sang itératifs, avec une chronologie compatible avec une transmission lors des échanges répétés du bijou. Les géotypes des virus étaient identiques chez les deux filles, il s'agissait du 3a, peu fréquent aux Etats-Unis ²⁶.

Pugatch D. et al. ont rapporté un cas de contamination probable de HIV, suite à de multiples piercings, chez un homme de 35 ans homosexuel. Sept sérologies réalisées entre mars 1990 et juillet 1994 étaient négatives. En novembre 1994, la sérologie était douteuse et positive en décembre 1994. Pendant l'année précédente, il avait eu trois partenaires sexuels, mais ne rapportait pas de conduite à risque. Il n'avait bénéficié d'aucune transfusion et rapportait un seul épisode d'usage de drogue intraveineuse, 7 ans avant la

contamination. Par contre, les mois précédents la séroconversion, il avait fait réaliser 5 piercings à New York, Amsterdam et Boston ¹¹⁰.

Les hépatites B et C peuvent se compliquer de cirrhose et de carcinome hépato-cellulaire, il n'existe pas à l'heure actuelle de traitement curatif contre le virus VIH.

Ces pathologies peuvent être longtemps silencieuses. Une enquête réalisée par l'Institut National de Veille Sanitaire (INVS), entre 2003 et 2004, retrouvait parmi 14 416 personnes, représentatives de la population générale, une sérologie positive pour l'hépatite C dans 0,9% des cas et 0,68% de porteurs chroniques d'hépatite B. Ainsi, la prévalence serait de 600 000 personnes atteintes d'hépatite C et 300 000 porteurs chroniques, d'hépatite B en France. Le statut sérologique était connu seulement de, respectivement, 56% et 49% des personnes infectées, ce qui favorise la propagation de la maladie, par absence de prise en charge médicale, poursuite des comportements à risque (comme le partage de bijou de piercing) ⁵³.

8. 2. 4. Mycosiques :

Ces infections sont rares et ne sont rapportées que chez des sujets immunodéprimés. Ainsi, Kontoyiannis DP et al. ont décrit un cas d'aspergillose auriculaire après un piercing de l'oreille, chez une adolescente de 15 ans, pancytopénique, en rechute d'une leucémie lymphocytaire aigüe. La lésion inflammatoire et nécrotique, associée à une adénopathie rétro-auriculaire, était apparue le lendemain du geste. Elle n'avait pas d'atteinte cérébrale, sinusienne ou pulmonaire. Les cultures ont mis en évidence *Aspergillus flavus*. La guérison a été obtenue par traitement médical et débridement chirurgical ⁶⁶.

8. 2. 5. Les prions :

Aucun cas de maladie de Creutzfeldt-Jakob n'a été décrit dans la littérature. Cependant, le mode de transmission est mal connu, la peau et les muqueuses sont considérées comme vecteurs potentiels de faible infectiosité. Seul trois procédés sont capables d'inactiver les prions : l'autoclave à 134° pendant plus de 18 minutes, l'eau de javel concentrée et la soude à une concentration de 8 mol/l ⁶⁸.

8. 3. Allergiques :

8. 3. 1. Dermite d'irritation :

Elle est à distinguer de la dermatite allergique. Elle est due au caractère irritant du piercing (par le matériel dans lequel il est réalisé, si la surface est rugueuse, par le frottement répété contre un vêtement, par la macération) ou à l'action des substances appliquées sur la peau pour les soins du piercing.

Elle se caractérise par le développement de macules, de papules ou de placards érythémateux ou érythémato-squameux, non suintants en général, parfois les lésions sont prurigineuses.

Elles se développent au niveau du site de piercing et ne s'étendent pas à distance. Elles apparaissent quelques heures après le début du mécanisme irritant.

L'histologie retrouve une nécrose cellulaire, une acantholyse des kératinocytes, des bulles intra-épidermiques, plus rarement une dermatite spongiforme.

La dermatite d'irritation peut se surinfecter.

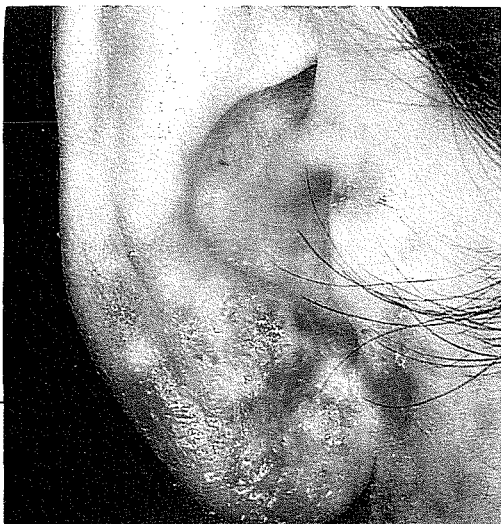Les tests épicutanés, s'ils sont réalisés, sont négatifs ¹¹⁸.

8. 3. 2. Dermite allergique :

Après les infections locales, il s'agit de la complication la plus fréquente du piercing. Elle fait appel à une réaction d'hypersensibilité de type IV.

Cliniquement, les lésions sont prurigineuses, soit érythémato-vésiculaires et/ou suintantes puis croûteuses soit érythémato-squameuses lors du passage à la chronicité. Elles apparaissent sur le site du piercing, 5 à 7 jours après l'exposition à l'allergène s'il s'agit du premier contact, ou 24 à 48 heures après en cas de deuxième contact. Les lésions ont des limites imprécises et s'étendent au-delà du site en contact avec l'allergène.

Les lésions peuvent se surinfecter.



Eczéma de contact au nickel d'une boucle d'oreille

L'histologie retrouve une spongiose, qui résulte d'un oedème intercellulaire, d'intensité variable, qui écarte les kératinocytes les uns des autres, surtout au niveau des couches les plus inférieures de l'épiderme. Une accumulation plus importante de liquide aboutit à la formation de vésicules spongiotiques, où s'accumulent des cellules de l'inflammation (des lymphocytes surtout, des polynucléaires neutrophiles et éosinophiles). Il existe un important infiltrat inflammatoire autour des capillaires du derme superficiel et moyen. Si la dermatite est chronique, la spongiose et la vésiculation sont réduites, la couche cornée est épaissie, l'infiltrat et l'œdème dans le derme sont plus discrets.

Les tests épicutanés sont réalisés et sont positifs pour l'allergène en cause. Il est nécessaire de vérifier la pertinence d'un patch positif par un interrogatoire anamnestique rigoureux. Y a-t-il eu véritablement contact cutané avec l'élément testé positif ?

Le diagnostic peut être évident si la dermatite apparaît sur le site directement en contact avec l'allergène et avec une chronologie adéquate. Mais les lésions peuvent aussi survenir au niveau des mains, des paupières ou être généralisées, la composition du bijou n'est pas toujours connue, surtout s'il s'agit d'un alliage. L'automédication est fréquente et peut conduire à l'application de nombreuses substances différentes sur la peau. Il peut exister d'autres facteurs favorisant l'apparition de dermatite allergique comme les alliages dentaires¹¹⁸.

Il n'existe pas de désensibilisation, le traitement consiste en l'éviction de l'allergène incriminé.

Une relation statistiquement significative a été mise en évidence entre le nombre de sites de piercing et l'augmentation de la prévalence d'allergie à un ou plusieurs métaux³³.

De nombreux matériaux et topiques peuvent être impliqués :

8. 3. 2. 1. Le nickel :

C'est le métal le plus souvent en cause dans les eczémas de contact. Les femmes sont plus souvent sensibilisées à cet allergène (10 à 15 % dans la communauté européenne) par rapport aux hommes (2 à 5 %). De nombreuses études ont montré que le facteur favorisant principal était le piercing des oreilles^{33, 39, 80, 135}. Larson et al ont montré que 13% des

femmes percées et seulement 1 % des femmes non percées sont allergiques au nickel et/ou au cobalt ⁷⁰.

Le nickel est retrouvé dans les bijoux en or blanc, plaqué or ou argent ou en acier inoxydable.

Le nickel entre dans la composition de beaucoup d'objets de la vie quotidienne : lunettes, boutons, bracelets de montre, bijoux fantaisies, fermetures éclair, pièces de monnaie, agrafes chirurgicales...

Le seul traitement étant l'éviction complète, la sensibilisation au nickel entraîne une morbidité importante, avec parfois, des conséquences sur la vie professionnelle. Trente pour cent des personnes sensibilisées au nickel développent un eczéma des mains qui peut être chronique, sévère et invalidant.

Une directive européenne, régleme la libération de nickel des alliages utilisés pour le piercing. Il semble que ce soit la capacité de relargage d'ion nickel d'un bijou qui favorise la sensibilisation, et non la quantité de nickel contenu dans les matériaux ⁸⁰.

En 1992, avant les directives européennes, le Danemark a voté une loi limitant l'exposition au nickel. Une étude réalisée entre 1999 et 2000 montre une diminution de la prévalence de l'allergie à ce métal suite à l'application de cette loi : 17,1% des filles percées avant 1992 sont allergiques au nickel alors que seulement 3.9 % des filles percées après 1992 le sont ⁵⁷.

Des études ont montré qu'un contact oral avec ce métal par le biais d'appareil dentaire, avant la réalisation de tout piercing, induit une tolérance vis-à-vis du nickel ¹³⁵. Une étude contradictoire réalisée en 2004 ne retrouvait pas de différence significative, par contre elle mettait en évidence des allergies au nickel chez des enfants sans piercing mais avec un appareil dentaire permanent ⁵⁹.

8. 3. 2. 2. L'or :

Auparavant, l'or était considéré comme un métal inerte. Mais, plusieurs études et rapports de cas ont associé une allergie à l'or à des dermites sur des sites en contact avec des bijoux, à des dermites des paupières (par transport de l'allergène par les mains) et à des lésions orales lichénoïdes. L'allergie à l'or semble être plus fréquente chez les femmes ³⁹,

Les bijoux en or et les amalgames dentaires pourraient induire une sensibilisation à ce métal. L'or a été introduit dans les séries de test standard (gold thiosulfate sodium 0,5% dans la vaseline) par le NACDG (North American Contact Dermatitis Group) : 10,5 % des patchs étaient positifs mais les tests avaient une pertinence possible et vraisemblable dans 14,8%, douteuse dans 29,2% des cas et une pertinence pour une infection passée dans 6,9% des cas³⁹.

La positivité des tests peut être retardée.

8. 3. 2. 3. Le cobalt :

Il est retrouvé dans de nombreux alliages, utilisés pour les bijoux. Il semble que la probabilité de développement d'une allergie au cobalt ou au nickel augmente si la personne est allergique à l'un de ces deux métaux. Il s'agit d'une cosensibilisation plutôt que d'une réaction croisée. Des faux positifs existent dans les tests épicutanés au cobalt chlorure 1% dans la vaseline^{33,39}.

8. 3. 2. 4. Le palladium :

Il existe des réactions croisées entre le nickel et le palladium.

Il est retrouvé dans l'or blanc et les amalgames dentaires. Pour certains auteurs, beaucoup de patchs positifs pour le palladium chlorure 1% dans la vaseline n'ont pas de pertinence clinique³⁹.

8. 3. 2. 5. Les bois exotiques :

Notamment de la famille des dalbergia, comme le cocobolo, sont utilisés pour la réalisation de bijoux de piercing. Des eczéma de contact ont été décrits dans la littérature avec des bracelets et des colliers réalisés dans ce matériau^{47, 100}.

8. 3. 2. 6. Les soins préventifs et curatifs du site de piercing :

Les traitements des complications du piercing font souvent appel à l'automédication.

Le baume du Pérou, le formaldéhyde, le colophane, la lanoline, les antiseptiques comme les mercuriels, l'hexamidine, l'iode, les topiques médicamenteux par leurs principes actifs (par exemple la bacitracine, le sulfate de néomycine) ou leurs excipients, les parabens utilisés comme conservateur, sont connus pour être responsables d'eczéma de contact.

Un cas de sensibilisation au decyl glucoside suite à un piercing a été décrit dans la littérature. La patiente, sans antécédent allergique, avait fait réaliser un piercing au nombril,

elle avait appliqué un gel à base de chlorhexidine, contenant du decyl glucoside, deux fois par jour, pour réaliser les soins d'asepsie. Au bout de deux semaines, est apparu un eczéma au niveau de la zone traitée, qui s'est étendu sur tout l'abdomen. Les différents tests épicutanés ont retrouvé uniquement une positivité pour le decyl glucoside. Le traitement a consisté en l'application de corticostéroïdes topiques et l'éviction des produits contenant du decyl glucoside et des alkyls glucosides ⁷³.

Une sensibilisation à la colistine et à la bacitracine a également été rapportée chez une jeune femme, qui a réalisé deux piercings de l'oreille à trois ans d'intervalle. Elle utilisait de la pommade antibiotique à la colistine et à la bacitracine pour prévenir les infections après la procédure. Le premier contact a eu lieu après le premier piercing. C'est après le deuxième contact lors du second piercing que l'eczéma est apparu ¹²⁶.

8. 3. 3. Granulomes en rapport avec une réaction d'hypersensibilité retardée :

Ce phénomène a été décrit avec le mercure, le chrome et le cobalt utilisés comme pigments dans les tatouages, après injection de collagène en chirurgie esthétique, avec le béryllium ou le nickel contenus dans les agrafes chirurgicales, ... ^{6, 13, 20, 42}

Armstrong et al. ont rapporté le cas d'une femme de 27 ans, porteuse de multiples piercings en or, au niveau des oreilles, depuis dix ans. En six semaines, elle a présenté une réaction eczématiforme au niveau des sites percés, remplacée progressivement par des lésions papulo-nodulaires, qui ont persisté malgré le retrait des bijoux.

Elle n'avait jamais été traitée par sels d'or, ne portait pas d'amalgame dentaire à base d'or. Les biopsies retrouvaient de multiples granulomes au niveau du derme et de l'hypoderme avec des cellules épithélioïdes, des cellules géantes et une couronne lymphocytaire, sans nécrose, sans corps étranger.

Les tests épicutanés de la série standard européenne montraient uniquement une réponse positive à trois croix avec le sodium thiosulfate or (0.5% dans la vaseline) à J2 et J4.

La réaction cutanée a persisté longtemps au niveau de la zone testée, celle-ci a été biopsiée huit semaines après et de multiples granulomes ont été retrouvés.

Le bilan biologique, la radiographie pulmonaire étaient sans particularité. Le taux d'enzyme de conversion était normal ⁶.

Jappe et al. ont décrit le cas d'une patiente de 15 ans présentant des nodules sur les hélix des oreilles, au niveau de sites de piercing en palladium. Les bijoux en argent des lobes des oreilles et en titane de la langue et de l'ombilic n'avaient pas induit de symptomologie. L'histologie des lésions retrouvait des granulomes giganto-cellulaires, sans nécrose caséuse, riches en lymphocytes, sans mycobactérie, ni corps étranger. Le bilan sanguin, la radiographie pulmonaire, l'enzyme de conversion sérique, l'intradermoréaction à la tuberculine étaient normaux.

Des tests épicutanés ont été réalisés, ils étaient positifs à J2 et J3 pour le chlorure de cobalt (1% dans la vaseline) et le nickel sulfate (5% dans la vaseline). Le patch pour le palladium chlorure (1% dans la vaseline) était positif à 3 croix à J4. La réaction a persisté plus de 25 jours, en se transformant progressivement d'une lésion eczématiforme à une lésion nodulaire. Les biopsies réalisées sur le site de test retrouvaient les mêmes lésions granulomateuses qu'au niveau des hélix⁵⁵.

Quelques cas similaires, lors de piercings, ont été rapportés avec le platine, le palladium et le nickel^{6, 13, 20}.

La plupart des patients avaient des antécédents d'eczéma de contact au nickel. Les lésions granulomateuses, sur les sites de piercing, étaient apparues progressivement après une réaction eczématiforme. Elles n'avaient pas régressées, même plusieurs années après, malgré le retrait des bijoux.

8. 4. Traumatiques et mécaniques :

8. 4. 1. Œdème :

Il peut apparaître dans les suites immédiates du geste, lors d'un traumatisme ou d'une infection. Il est parfois tellement important qu'il peut conduire à l'enchâssement partiel ou total du bijou.

L'œdème de la langue est toujours important suite à la procédure, du fait de la vascularisation abondante. C'est pourquoi, le bijou de pose est toujours choisi plus grand pour éviter son inclusion ou une compression du corps de la langue.

Nedbalski et al. ont publié le cas d'un adolescent de 17 ans, qui a tenté de se percer la langue avec une aiguille. Le diamètre du pertuis étant trop petit pour implanter le bijou, il a

décidé de laisser l'aiguille en place en espérant que l'orifice s'agrandirait. L'œdème qui a suivi, a conduit à la perte de l'aiguille au sein de la langue, le retrait a nécessité une incision ventrale de celle-ci ¹⁰³.

Trchsel et al. ont rapporté le cas d'un garçon de 16 ans, avec un antécédent d'angioedème héréditaire, il a présenté un œdème de la langue suite à un piercing, avec détresse respiratoire ¹³¹.

8. 4. 2. Hémorragies et hématomes :

Ces complications sont possibles en cas d'effraction d'un vaisseau lors du geste, ou suite à un traumatisme, elles sont favorisées par des troubles de l'hémostase ou la prise de médicaments anticoagulants ou anti-agrégants. L'hématome peut se surinfecter secondairement, il peut nécessiter un drainage s'il est volumineux.

Un cas de choc hypovolémique a été rapporté suite à une hémorragie massive lors d'un piercing de la langue. L'évolution a été favorable après dépose du bijou, compression de la langue et remplissage macromoléculaire ⁴⁶.

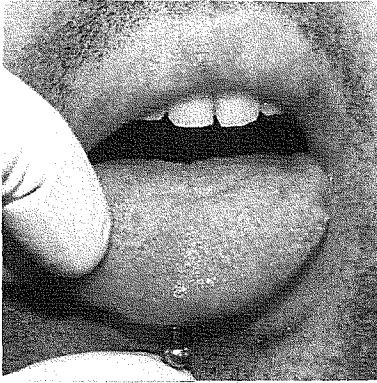
8. 4. 3. Inclusion du bijou :

Elle peut être partielle ou totale. Chez certains patients, une partie d'un bijou a pu être retrouvé par hasard des années après.

Au niveau des oreilles, l'inclusion de la partie postérieure du piercing est favorisée par des lobules épais, l'usage de pistolet automatique qui exerce une pression trop importante et non ajustable. Pour tous les sites de piercing, cette complication peut également être secondaire à un œdème important dû à une infection, un traumatisme, au choix d'un bijou trop petit pour le site ^{102, 116}.

Un cas d'inclusion d'un piercing de la lèvre inférieure a été décrit chez une adolescente de 16 ans. Le bijou n'était pas composé d'un disque plat sur le versant muqueux, comme le sont les labrets utilisés normalement pour ce site, mais d'une sphère ³⁸.

Le retrait peut nécessiter une incision, sous anesthésie locale.

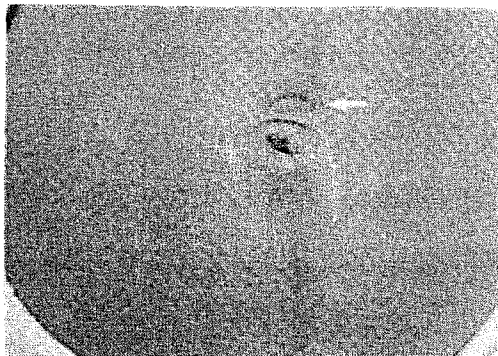


Inclusion du bijou au niveau de la face dorsale de la langue

8. 4. 4. Migration et expulsion :

Les piercings de surface (thorax, membres) sont quasiment toujours rejetés. « L'auto-piercing » du nombril est souvent réalisé de façon trop superficielle et conduit également au rejet du bijou. Des variations corporelles comme l'obésité ou la grossesse peuvent également favoriser cette complication du piercing ⁹³.

Meltzer et al. ont décrit un cas d'expulsion d'un anneau ombilical au décours du troisième trimestre de grossesse et la formation d'une cicatrice ⁹³.



Cicatrice due à l'expulsion d'un anneau ombilical au cours du troisième trimestre d'une grossesse

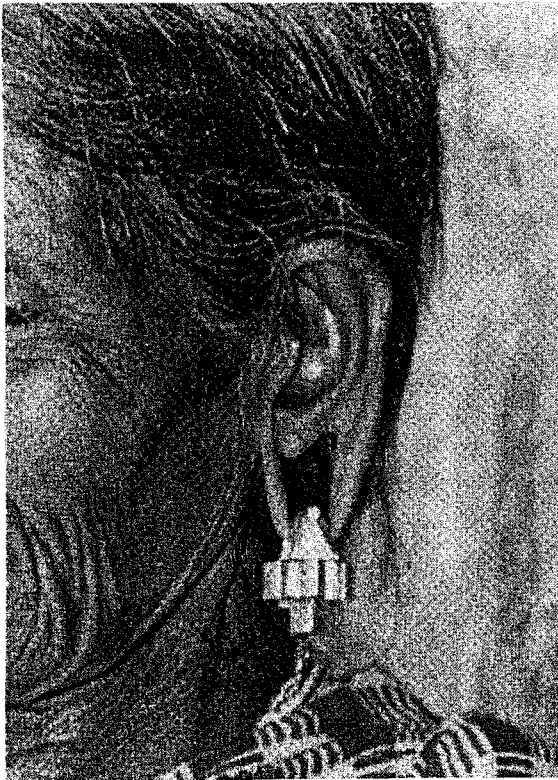
8. 4. 5. Délabrements tissulaires :

Lors de chute, d'accident de la voie publique, de sports de combat, de bagarre, le bijou de piercing peut être tiré, arraché.

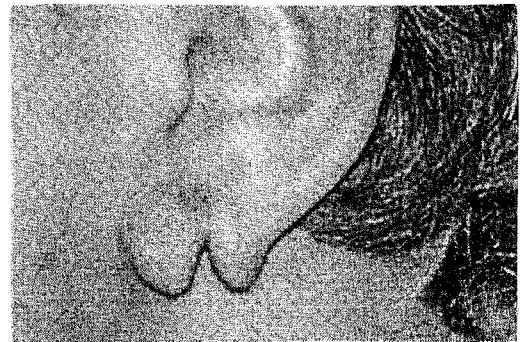
Cette complication est bien connue pour le lobe des oreilles, la déchirure peut être partielle, complète ou complexe, elle peut impliquer le cartilage. Elle doit être réparée dans les 12 à 24 heures suivant le traumatisme, les formes simples peuvent être suturées sous anesthésie locale. Si le site de piercing a été fermé pendant la réparation, la pose d'un nouveau bijou

pourra être envisagée après un délai de 3 mois, en dehors de la zone cicatricielle. Pour les déchirures plus complexes de nombreuses techniques opératoires sont décrites dans la littérature^{93, 105}.

Les bijoux trop fins (agissant comme « un fil à couper le beurre »), mal positionnés ou trop lourds, peuvent également induire des lésions traumatiques : plaie, élongation des tissus ou déchirure. Au niveau des lobes des oreilles, le pertuis peut être allongé de façon impressionnante ou parfois entraîner la formation d'un lobe bifide⁹³.

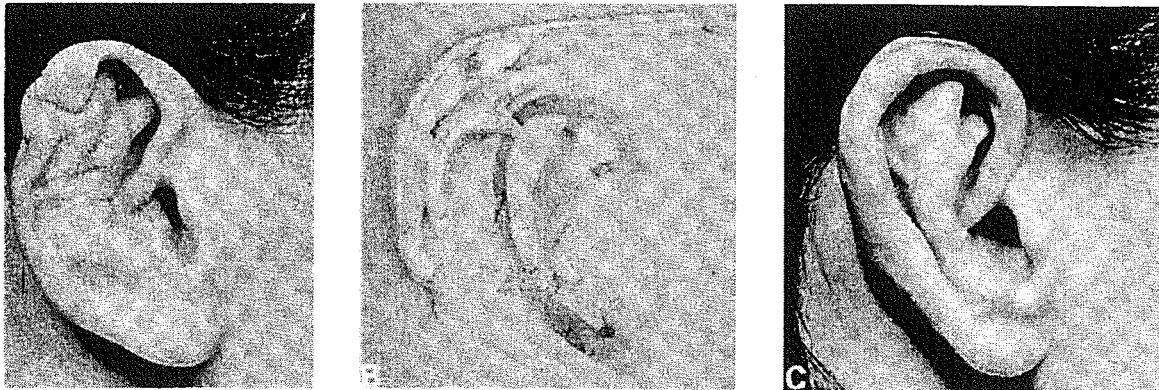


Elargissement du pertuis suite au port de bijou trop lourd



Déchirure et formation d'un lobe bifide

La formation d'un hématome, l'usage de pistolet automatique qui exerce une pression trop importante ou les périchondrites infectieuses peuvent induire une nécrose du cartilage des oreilles et une déformation parfois importante des lobes. La reconstruction, souvent insatisfaisante, peut faire appel à des greffes à partir de cartilage costal ou de l'oreille indemne.



Déformation du lobe de l'oreille suite à une périchondrite et reconstruction par greffe de cartilage costal.

8. 4. 6. Abrasion, fêlure et fracture dentaire :

De nombreux cas ont été décrits dans la littérature. L'abrasion peut être due au piercing des lèvres. Mais celui de la langue est le plus souvent en cause, le traumatisme peut toucher les incisives ou les prémolaires. Il est favorisé par le non remplacement du bijou de pose devenu trop long, le fait de jouer avec le bijou (le faire rouler entre les incisives inférieures et supérieures, le coincer entre les dents et le sucer, le heurter contre les dents pour faire du bruit). Le bijou peut également être mordu accidentellement. Le bruxisme aggrave les lésions ^{14, 93}.

L'atteinte peut concerner l'émail avec formation de bords tranchants, la dentine avec apparition d'une hypersensibilité au chaud et au froid, et/ou une atteinte de la pulpe avec douleur de pulpite. Les prothèses, particulièrement celles en céramiques, peuvent également être lésées. En général, les lésions sont réparées uniquement si le patient accepte de retirer son bijou. Parfois l'extraction dentaire est nécessaire ¹³⁰.

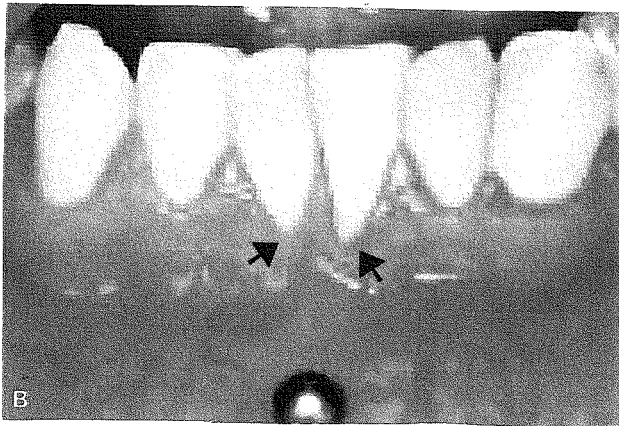
Les traumatismes peuvent être prévenus par le port d'un bijou de taille adaptée, des piercings avec des sphères en téflon.

8. 4. 7. Récession gingivale :

Les rapports de cas sont nombreux. Une étude a été publiée en 2006. Elle concernait 91 personnes porteuses d'un labret au niveau de la lèvre inférieure et un groupe contrôle de 54 personnes non percées. Une récession gingivale était retrouvée sur au moins une dent en contact avec le bijou chez 68,13% des individus percés et chez 22,2% du groupe non percé. De plus, la sévérité de la récession était plus importante dans le groupe percé. La durée du port du bijou était également associée à la fréquence et à la sévérité de la récession gingivale. L'étude a montré qu'une personne porteuse d'un labret au niveau de la lèvre inférieure avait 7,5 fois plus de risques d'avoir une récession gingivale qu'une personne sans piercing. Le type et le placement du labret n'influençaient pas les résultats ⁷⁶.

La récession gingivale peut être due au piercing labial mais aussi à celui de la langue, elle touche alors le versant lingual au niveau des incisives.

Cette complication a des conséquences esthétiques, peut induire une hypersensibilité au chaud et au froid et un déchaussement dentaire à long terme ⁸¹.



8. 4. 8. Difficultés pour parler et avaler :

La langue joue un rôle important dans les fonctions de mastication, de déglutition et d'expression. Le port d'un bijou lingual, en particulier associé à l'œdème suivant la procédure, peut générer des difficultés ^{14, 81}.

8. 5. Complications des piercings uro-génitaux et des mamelons :

Peu de complications sont décrites dans la littérature, probablement du fait de la nature intime de ces pratiques et de la peur du jugement désapprobateur des médecins. Seules les complications imposant une intervention médicale sont connues.

Tous les effets secondaires, décrits pour les autres sites de piercing, infections locales, réactions allergiques, hémorragies, ..., sont en théorie possibles.

Le port d'un piercing génital peut induire des lésions traumatiques des muqueuses lors de rapports sexuels, la déchirure du préservatif avec risque de maladies sexuellement transmissibles et de grossesse. Un cas de rupture ventrale de l'urètre provoquée par l'avulsion accidentelle d'un anneau de type Prince Albert a été décrit.

Les piercings transperçant l'urètre peuvent modifier le flux urinaire.

Au niveau des mamelons, les canaux galactophores peuvent être lésés par un piercing.


Des complications infectieuses, telles des mastites et une nécrose de Fournier, ont été décrites précédemment.

8. 5. 1. Priapisme :

Un homme de 50 ans, qui avait élargi manuellement un piercing du scrotum pour atteindre un calibre permettant le passage de son pénis, a été dans l'incapacité de le retirer après une stimulation sexuelle. Il a alors présenté un priapisme, dont la résolution a nécessité une incision de l'anneau scrotal ¹²³.

8. 5. 2. Paraphimosis :

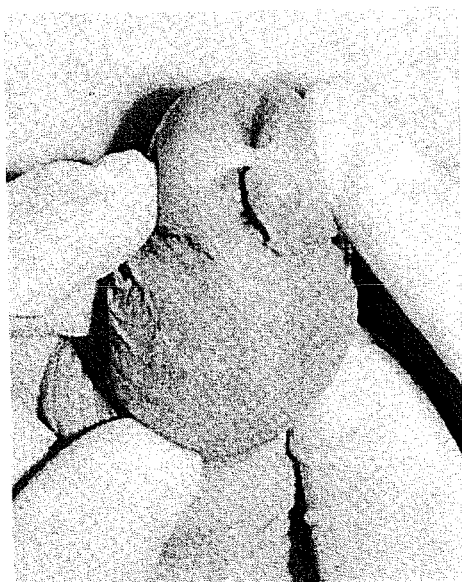
Deux cas ont été rapportés dans la littérature, suite à des piercings du gland. Un a été réduit sous anesthésie locale ⁵⁸. Dans l'autre cas, le paraphimosis évolué a nécessité une incision chirurgicale avec récession de zones nécrotiques ⁴⁵.



Paraphimosis

8. 5. 3. Fistule extensive du gland :

Cette complication a été décrite chez un homme de 35 ans. Un an auparavant, un piercing type Prince Albert avait été mis en place sans complication particulière. Quelques mois après, le patient avait remplacé l'anneau en place par un de diamètre plus important, qu'il a maintenu malgré l'apparition d'un œdème et d'une douleur. Le pertuis a progressivement grandi aboutissant à une fistule extensive et donnant l'aspect d'un hypospadias acquis⁸⁵.



Fistule du gland

8. 5. 4. Récurrence de condylome acuminé :

Un cas, localisé uniquement au niveau d'un piercing du frein du pénis, a été décrit ³.

8. 5. 5. Tumeur du testicule :

Chez un jeune homme, une tumeur sensible, hypoéchogène d'un testicule, suspecte de néoplasie, a été en fait rattachée à une lésion inflammatoire, bénigne, secondaire à un piercing des deux testicules avec une aiguille, 5 mois auparavant ⁷⁵.

8. 5. 6. Hyperprolactinémie :

Modest et al. ont rapporté le cas d'une femme de 20 ans, qui a présenté une galactorrhée avec une hyperprolactinémie importante dosée à 218 microgr/litre, quelques semaines après un piercing des mamelons, secondairement surinfectés. La symptomatologie a régressé après retrait des anneaux mammaires. Aucune autre étiologie n'a été retrouvée : elle n'était pas enceinte, les bilans thyroïdiens et rénaux étaient normaux ainsi que l'IRM de la tige pituitaire ⁹⁹.

8. 6. Interférence avec les actes médicaux :

Dans le cadre de l'urgence, les médecins peuvent être amenés à retirer un piercing. Une enquête réalisée en 1999 a montré que, parmi 28 urgentistes, seuls 3 étaient capables d'expliquer les différentes techniques d'ouverture des piercings ⁶³.

Trop souvent, la pince est utilisée, mais l'alliage cisailé peut être très coupant et traumatisant.

Le retrait du bijou, par le patient, est fortement conseillé avant une intervention chirurgicale non urgente, car le bijou favorise de nombreuses complications :

L'intubation peut induire un traumatisme d'un piercing lingual avec hémorragie et œdème de la langue, gênant la procédure. Le bijou peut également être arraché puis avalé ou inhalé. Les piercings des autres sites peuvent également être tirés et arrachés durant

l'intervention. Ils peuvent représenter une source d'infection, en particulier s'ils sont situés près du site opératoire. Le piercing du nombril gêne la laparoscopie. Le bijou étant réalisé dans un métal conducteur, l'électrocautérisation peut induire des brûlures. Les piercings doivent également être retirés avant la réalisation d'une IRM ou d'un scanner^{67, 89}.

Certains patients refusent le retrait de leur bijou par peur d'une fermeture rapide du pertuis. Le piercing peut alors être remplacé par un bijou en téflon, un cathéter ou un fil de suture en nylon, différents protocoles ont été élaborés¹⁰¹.

9. LE PIERCING COMME MARQUEUR DE COMPORTEMENTS A RISQUES :

Des études ont mis en évidence un lien entre être porteur d'un piercing et avoir un comportement à risque.

Certaines sont peu contributives, car réalisées auprès de populations connues pour des tendances délinquantes (comme les détenus) ou avec un trop petit nombre d'individus. De plus, elles sont souvent anciennes, établies, quand le piercing n'avait pas atteint sa popularité actuelle et touchait une population plus marginale. Nous pourrions supposer que l'effet de mode, la généralisation de cette pratique aurait diminué cette relation ^{16, 41, 114}.

Cependant, une étude plus récente semble confirmer ces données : Deschesnes et al. ont enquêté en 2002, au Canada, auprès de 2180 adolescents âgés de 12 à 18 ans. 27,6% avaient un piercing ailleurs qu'aux lobes des oreilles. Les comportements à risque étudiés étaient : idées suicidaires, mésestime personnelle, usage de tabac, d'alcool, de cannabis, d'hallucinogènes et de cocaïne, délinquance scolaire, comportements délinquants, affiliation à un gang et implication de ce gang dans des activités illégales, jeux d'argent et participation à des raves parties.

Les résultats montrent que plus les filles et les garçons ont des comportements à risque et plus la probabilité d'être percé est forte : par exemple un garçon qui a commis 3 activités illégales ou plus (dont un usage de drogues multiples et des jeux d'argent) a 17 fois plus de chances d'être percé qu'un garçon sans ces activités. Parmi les 490 filles percées de l'étude, 52 (10,6%) ne rapportaient aucun comportement à risque et 43 (8,8%) déclaraient uniquement l'usage d'une seule drogue. Chez les garçons, 8 des 111 percés (7,2%) ne rapportaient pas de comportement à risque et 3 (2,7%) étaient seulement usager d'une seule drogue. Par contre, aucune relation n'a été retrouvée entre avoir un piercing et avoir des idées suicidaires ou une mauvaise estime de soi ²⁷.

Armstrong et al. retrouvaient également, dans une population générale étudiante américaine, une probabilité significativement plus importante de partenaires sexuels multiples, d'usage de produits psycho-actifs et de réalisation de tatouage chez les percés. 15% avaient consommé de l'alcool ou une drogue avant la procédure ⁸.

Ainsi, il semble exister une relation entre avoir un piercing et avoir des comportements à risque. Mais, cette pratique, dont certaines motivations sont la recherche de sensation, le

défi, la douleur, qui n'est pas sans risque de complications, peut être également considérée comme un comportement à risque.

Il ne faut pas oublier que l'adolescence est, par sa nature même, une période transitoire de mise en danger, de rébellion et d'absence de conscience des risques.

Enfin, sans banaliser les faits, nous pensons qu'il existe une différence entre boire de l'alcool ou être absent à un cours occasionnellement, aller à une rave partie et consommer de la cocaïne ou vendre des biens volés par exemple.

Tous les adolescents porteurs de piercing ne peuvent pas être considérés comme des délinquants en puissance.

Le port d'un piercing doit être interprété en fonction du contexte, de l'attitude globale de l'adolescent. Les actions de prévention et d'information sur le piercing et ses dangers doivent tenir compte de ces études, le discours doit être adapté à cette population particulière (la communication sur les risques du piercing peut paradoxalement inciter certains à tenter l'expérience).

A propos des piercings génitaux, réalisés comme nous l'avons vu chez des personnes plus âgées, Willmott ne retrouvait pas de relation entre avoir un piercing génital et avoir des partenaires sexuels multiples ou une infection sexuellement transmissible ¹³⁹.

Caliendo et al. retrouvaient chez les porteurs de piercings intimes (mamelon et organes génitaux), un âge plus précoce pour la première relation sexuelle (15,7 ans versus 16,5 ans), une fréquence plus importante de l'homosexualité et de la bisexualité par rapport à la population générale ¹⁹.

10. PREVENTION DES COMPLICATIONS :

Porter atteinte à l'intégrité du corps, introduire un élément étranger, expose à des risques de complications. Elles touchent des individus jeunes en bonne santé. Beaucoup pourraient être évitées par le choix d'un bijou avec une forme adaptée, dans un matériau adéquat, et surtout par le respect des règles d'asepsie et la réalisation de soins journaliers pendant toute la durée de la cicatrisation.

Les complications du piercing peuvent donc, et doivent, faire l'objet d'une prévention. C'est notamment le cas des complications infectieuses, potentiellement graves, des hépatites reconnues problème de santé publique.

Après avoir examiné la situation actuelle en France, nous envisagerons les moyens de l'améliorer et le rôle à jouer des professionnels de santé.

10. 1. La situation actuelle :

10. 1. 1. Les outils coercitifs de prévention :

10. 1. 1. 1. Absence de réglementation générale de la pratique du piercing :

A ce jour, deux tentatives d'élaboration d'une loi ont échoué, même s'il existe une prise de conscience des risques.

- En 1999, le député et médecin Bernard Accoyer interpellait le secrétaire d'état à la santé sur le sujet, par une lettre écrite au journal officiel. En avril 2000, il était l'auteur d'une proposition de résolution tendant à créer une **commission d'enquête** sur les conditions de sécurité sanitaire liées aux différentes pratiques non réglementées de modifications corporelles (piercing, tatouage, scarification,...). Cette proposition a été rejetée en première lecture à l'Assemblée Nationale en juin 2000, en raison d'un désaccord sur le recours à la commission d'enquête ¹¹.

- Dans le cadre du projet de loi relatif à la santé publique, en 2003, le Dr Accoyer a proposé un **amendement imposant une information écrite** sur les conséquences et les risques des pratiques de modifications corporelles et la réalisation d'une **attestation écrite** indiquant avoir pris connaissance de ces informations. Cet amendement a été retiré par peur de légitimer d'autres modifications corporelles comme l'excision ¹⁰.

10. 1. 1. 2. Réglementation spécifique sur le nickel :

Elle résulte de la **directive européenne 94/27/CE du 30 juin 1994, modifiée par la directive 2004/96/CE du 27 septembre 2004**, ratifiée par le droit français, qui déclare que dans tous les assemblages de tiges introduites, à titre temporaire ou non, dans les oreilles percées ou dans les autres parties du corps humain qui sont percées, le taux de libération du nickel de ces assemblages doit être inférieure à 0,2 microgr/cm²/semaine ²⁹.

En dehors de cette règle, **la pratique du piercing est soumise aux dispositions générales** :

- du **code civil** : l'article 16-3 interdit de toucher au corps humain, sauf pour des raisons médicales ¹⁰,
- du **code de la consommation** : l'article A1 113-3 dit que le consommateur se doit d'être informé sur les conditions particulières de vente (risques encourus, méthodes de stérilisation, méthodes de perforation, par exemple). L'article AL 121-1 interdit toute présentation de nature à induire en erreur (par mésinformation ou par omission). L'article A1 221-1 précise que les produits ne doivent pas porter atteinte à la santé des personnes. Mais, ce code légal est mal adapté à la pratique du piercing, puisqu'il existe un paradoxe entre le principe de bienfaisance d'un produit et accepter un geste potentiellement dangereux pour la santé.

Elle est également soumise à toutes les règles concernant les activités commerciales.

Actuellement, le contrôle d'un studio de piercing ne peut être effectué qu'après une plainte d'un client.

10. 1. 2. Les outils incitatifs de prévention :

10. 1. 2. 1. Au niveau national :

- En 2001, un **guide des bonnes pratiques du piercing** a été édité par l'APHP (Assistance Publique des Hôpitaux de Paris), sous la direction du Dr Guiard-Schmid JB, en 2001, grâce à la rencontre de médecins de l'Hôpital Rotschild et de perceurs membres de l'APERF (Association des Perceurs de France).

Ce guide est à l'adresse des professionnels en particulier, mais aussi du grand public, il développe les **règles d'hygiène**, la procédure adéquate pour réaliser un piercing, calquées sur les protocoles médico-chirurgicaux. Il donne les **contre-indications** à rechercher avant la **réalisation du geste**, explique les **soins post-piercing** et la **gestion des déchets**. Il

donne la **conduite à tenir en cas d'exposition au sang** et recommande la **vaccination contre l'hépatite B** pour les perceurs⁴³.

Le guide est épuisé et n'a pas été réédité, il est consultable sur le site Internet de l'APERF.

- L'APERF (**Association des Perceurs de France**) est une association à but non lucratif loi 1901, créée en 1999, elle a participé à l'élaboration du guide des bonnes pratiques du piercing et le diffuse sur son site Internet, <http://quinnette.free.fr/>. Elle diffuse également, à l'adresse des amateurs de piercing, 6 points à vérifier avant de se faire percer (annexe A). Elle conseille uniquement 7 studios sur toute la France !

- En 1998, le conseil de l'Union Européenne a jugé le risque suffisamment sérieux pour **exclure tout donneur de sang qui a eu un piercing dans l'année précédente**⁶⁸.

- **La campagne de lutte contre les hépatites :**

A partir de l'année 2000, dans le cadre de la lutte contre les hépatites, le ministère de la santé a mis en œuvre des mesures pour réduire ce risque. Une campagne d'information s'est adressée :

- aux jeunes pour les informer du risque de transmission d'hépatite suite à un piercing et inciter au dépistage,
- aux perceurs pour leur expliquer les mécanismes de transmission et recommander la vaccination contre l'hépatite B,
- aux médecins pour les informer du risque d'hépatite suite aux actes de modifications corporelles^{51,97}.

10. 1. 2. 2. Au niveau local :

- **Carrefour santé à Nancy:** Il s'agit d'une association loi 1901, née d'une union entre la Caisse Primaire d'Assurance Maladie et la ville de Nancy, dont le but est la prévention et l'information sur la santé. En 2003, plusieurs tables de travail ont été organisées, sur la base du volontariat, entre perceurs nancéens, médecins, dentistes, une mutuelle étudiante et un fournisseur de matériel de piercing. Ont suivi une exposition et une permanence destinée au grand public (annexe B et C). Elles ont permis d'expliquer les risques, en particulier infectieux et traumatiques, liés au piercing et les motivations (aux parents et grands-parents interrogateurs devant ces modifications corporelles). Des conférences

d'information ont également été organisées dans des collèges et lycées. Enfin, des prospectus ou flyers ont été distribués.

En collaboration avec le Dr Blech MF, médecin hygiéniste, deux formations portant sur l'hygiène à respecter et les risques infectieux liés au piercing devraient être dispensées sur la base du volontariat aux perceurs, tatoueurs, esthéticiennes et coiffeurs. Un label, apposé sur les vitrines permettrait au grand public de reconnaître les perceurs ayant suivi cette formation. Deux problèmes se posent : trouver des fonds et un lieu de formation (beaucoup de perceurs n'ont pas le baccalauréat, l'enseignement ne pourra avoir lieu à la faculté).

- L'exemple de la Savoie :

Des chartes départementales de bonnes pratiques du piercing et du tatouage ont été établies. Elles s'inscrivaient dans une politique plus générale de diminution des risques infectieux (surtout pour les hépatites et le SIDA). Elles ont été signées, en 2003, par des perceurs en présence de la DDASS (Direction Départementale d'Action Sanitaire et Sociale) et de la DGCCRF (Direction Générale de la Concurrence de la Consommation et de la Répression des Fraudes).

La charte imposait des règles d'hygiène, un âge minimum de 14 ans (18 ans pour les piercings de la langue, des mamelons et des organes génitaux), un consentement éclairé et signé, une formation continue, une qualité de bijou correspondant aux normes en vigueur. Des contrôles du respect de ces règles, même pour les perceurs non adhérents à la charte, ont pu être réalisés, en l'absence de plainte, grâce à la modification du règlement sanitaire départemental. Le but de ces contrôles était de promulguer des conseils pour améliorer les pratiques plutôt que réprimer.

Des journées de formation sur les risques liés aux piercings ont également été dispensées auprès des personnels de l'Education Nationale, des prisons et des milieux de la rue.

Un mémoire de médecin inspecteur de santé publique a été réalisé sur cette expérience en août 2005 ⁶⁸.

Les contrôles dans les studios de piercing et de tatouage ont montré qu'aucun des professionnels ne réalisait l'antisepsie de la peau de façon correcte, les appareils de stérilisation et à usage unique ne présentaient aucune garantie de qualité et les procédures de stérilisation ne correspondaient pas totalement aux normes. La bonne volonté des professionnels était soulignée, les défauts étaient plutôt rattachés à un manque d'information, de formation et de transparence des fabricants de matériaux.

En 2006, l'expérience est poursuivie. Des protocoles d'hygiène sont mis en place, un site Internet est en cours d'élaboration, <http://piercing-tatoo.com>. Il permettra une information des professionnels et du grand public.

10. 2. Que faire ?

Les actions à entreprendre peuvent s'inspirer de plusieurs sources : le rapport du CSHPF (Conseil Supérieur d'Hygiène Publique de France), le séminaire scientifique de la commission européenne de 2003, l'exemple de la Savoie et des autres pays.

10. 2. 1. Le rapport du CSHPF :

Il a été rendu en septembre 2000 et il recommandait :

- Une **information et/ou une formation sur le risque infectieux** auprès des personnes réalisant ces actes ou s'y soumettant est nécessaire ;
- Des **précautions d'hygiène de base** (en adaptant les recommandations existantes en milieu de soins) doivent être respectées par toutes les personnes réalisant ces gestes : ces précautions concernent les locaux, le matériel, les produits, les modalités de réalisation des actes, en particulier des désinfections cutanées ou muqueuses, les procédures de nettoyage, de désinfection et de stérilisation et d'élimination des déchets par une filière protégée ;
- Le **matériel à usage unique**, dès lors qu'il existe devrait être utilisé ;
- Des **guides de procédures** (qui pourraient s'inspirer des recommandations pour la surveillance et la prévention des maladies nosocomiales et pour la désinfection des dispositifs médicaux) réalisés avec la collaboration des personnes qui pratiquent ces actes et soumis pour avis au CSHPF seraient très utiles ;
- Des **contrôles** devraient être effectués sur le respect des précautions d'hygiène dites « standard » dans les locaux des personnes qui pratiquent ces actes (studios de tatouages et de piercing, salon d'esthétique ou de coiffure) ;
- **L'immunisation, contre le virus de l'hépatite B**, des personnes qui effectuent ces actes est fortement recommandée.

L'avis concluait que ces aspects font ressortir en outre les difficultés à prévoir pour améliorer la sécurité d'activités, dont certaines ne sont pas réglementées²³.

10. 2. 2. Le guide de bonnes pratiques du piercing :

Il est une référence en matière d'hygiène, pour la procédure et les soins post-piercing.

10. 2. 3. L'exemple de la Savoie :

Il inspire d'autres départements. Mais, il ne pourra pas être généralisé tel quel au niveau national, car la modification du règlement sanitaire départemental n'est plus possible de cette façon. Les contrôles peuvent avoir lieu seulement dans le cadre d'une plainte d'un client.

10. 2. 4. La commission européenne :

Un séminaire sur le sujet a été réalisé en Mai 2003, en Italie ³⁵.

En octobre 2003, the scientific committee on cosmetic products and non-food products intended for consumers donnait les recommandations supplémentaires suivantes ¹²² :

- **Identification et labellisation des matériaux** utilisés pour le piercing,
- Une **liste des matériaux** à utiliser et une de ceux à proscrire,
- **Des études épidémiologiques** sur la prévalence et la corrélation entre le piercing et les complications infectieuses et non infectieuses,
- Une **surveillance des maladies professionnelles** des perceurs.

10. 2. 5. Les autres pays :

En Europe, la plupart des pays dont les Pays Bas, l'Allemagne, l'Espagne, l'Italie, la Grande Bretagne, la Belgique, la Norvège, la Suisse ont légiféré. La législation est différente dans chaque pays, les contrôles du respect des règles sont rares ³⁵.

Une étude réalisée en Allemagne a montré l'efficacité du contrôle régulier du respect par les perceurs des règles d'hygiène, pour diminuer le risque de complications infectieuses ⁴⁹.

Le Canada fait figure de pionnier : avant d'être autorisé à pratiquer, le studio doit recevoir l'agrément des autorités sanitaires, le piercing est interdit aux moins de 16 ans (aux moins de 18 ans pour les piercings intimes), les mineurs doivent avoir l'autorisation de leurs parents, des contrôles des procédures, du matériel et de l'équipement sont effectués et peuvent être suivis de sanctions (pouvant aller jusqu'à la fermeture de l'établissement), les clients signent un texte de décharge qui est aussi un document d'information, des guides de prévention ont été édités. Enfin, l'information est largement diffusée au public ⁶⁸. Ainsi, une brochure destinée aux jeunes, explique que les aiguilles peuvent également être

désinfectées par le passage au four électrique à 170° pendant une heure, dans de l'eau de javel pure pendant 5 minutes ou en les faisant bouillir dans de l'eau pendant 20 minutes.

Aux Etats-Unis, les lois diffèrent en fonction des états. Dans certains, la réglementation trop répressive a conduit à l'augmentation des piercings clandestins (les plus à risque de complications)³⁵.

10. 3. Comment faire ?

10. 3. 1. Une réglementation générale de la pratique :

10. 3. 1. 1. *Projet de décret :*

D'après un entretien téléphonique avec le Dr Garnier P, du bureau SD5C du Ministère de la Santé, une réglementation par décret et arrêtés d'application est à l'étude, elle concernerait uniquement la prévention des complications infectieuses et comporterait les grands points suivants :

- Pour les **bijoutiers** : **l'usage du pistolet automatique avec cartouche à usage unique** serait autorisé pour le piercing des lobes des oreilles et de l'aile du nez, cette profession ne disposant pas d'autoclave. Il serait nécessaire d'utiliser des pistolets sans mécanismes à ressort, pour éviter les délabrements tissulaires, mais ce point ne sera, a priori, pas réglementé.
- Pour les **perceurs** : ils pourront réaliser tous les piercings, y compris les lobes des oreilles et l'aile du nez avec une aiguille ou un cathéter. La réglementation consisterait en :
 - une **déclaration à la préfecture** pour recensement des professionnels,
 - un **contrôle** du respect des règles établies,
 - la **définition de protocoles** pour la désinfection de la peau à percer, du matériel, des locaux,
 - l'usage de matériel stérilisé à l'autoclave ou à usage unique,
 - l'utilisation de **gants stériles** lors de l'acte,
 - une **réglementation du mobilier**, des sols et des locaux pour permettre une désinfection et éviter la formation de réservoir de germes,
 - l'usage de matériel et de produits désinfectants labellisés,

- un **cloisement des locaux** avec accueil, salle de procédure, local de décontamination,
- une **gestion des déchets** identique à celle appliquée à l'hôpital ou dans les cabinets médicaux de ville,
- la **formation** à des règles d'hygiène (qui devra être adaptée au niveau d'étude et de connaissance du perceur),
- **une information** auprès des clients à propos des risques du piercing, des soins post-piercing à réaliser,
- une **autorisation parentale** pour les mineurs.

Pour les piercings réalisés dans **les raves parties, les discothèques, etc.**, le principe de la disposition réglementaire des locaux serait à respecter. Les piercings pourraient être réalisés à condition de se dérouler dans une caravane ou une cabine aménagée.

Ce décret à l'étude permettrait de minimiser les risques de complications infectieuses, il devrait être accepté par le Conseil d'Etat, mais aucune date d'application ne peut être avancée.

10. 3. 1. 2. Réglementation européenne :

Elle est attendue depuis 2003, elle permettrait d'uniformiser la réglementation de tous les pays européens. Elle s'imposerait à la France.

10. 3. 2. Autres moyens :

En l'absence d'une réglementation générale par les pouvoirs publics, on peut développer les outils suivants :

- **Les initiatives locales**, à l'image de la Savoie. D'ailleurs, elles commencent à faire des émules et devraient être encouragées,
- Les **campagnes de communication** à l'attention du grand public, des perceurs et des médecins. Elles pourraient s'inspirer de la campagne sur les hépatites. Certaines pourraient être ciblées sur la réalisation des soins post-piercings et leur importance. Elles pourraient également insister sur les risques à se percer seul,
- Une **labellisation des formations** de perceur et des studios de piercing, des formations concernant l'hygiène mais aussi la procédure de réalisation du geste, les types de bijou

et les matériaux à utiliser...Des écoles privées onéreuses existent, mais l'enseignement prodigué n'est soumis à aucun contrôle.

- La tolérance des pratiques de piercing **dans le milieu carcéral**, avec mise à disposition d'eau de javel concentrée pour désinfecter le matériel et vaccination contre l'hépatite B, mise en place d'atelier de piercing^{31, 52},

Nous l'avons vu, beaucoup de mesures pourraient être adoptées pour minimiser les risques liés aux piercings. La plupart visent à diminuer les risques de complications infectieuses, les plus fréquentes et potentiellement les plus graves.

Mais, à l'heure actuelle, peu de choses ont été faites. On peut se demander pourquoi. Peur de légitimer d'autres modifications corporelles comme l'excision ? Crainte du passage à la clandestinité d'une partie des perceurs en cas de réglementation trop stricte ? Problème du coût du matériel à usage unique, de l'aménagement des locaux ? Problème du coût et de l'organisation des formations et des contrôles ? Incompréhension de ce phénomène de société et donc rejet ? Le piercing est-il considéré comme un simple phénomène de mode qui va bientôt disparaître ?

10. 4. Le rôle du corps médical :

10. 4. 1. Une médicalisation du piercing ?

Le piercing, nécessitant de porter atteinte à l'intégrité corporelle et de posséder des connaissances médicales (en anatomie, en asepsie, pour la recherche des contre-indications et pour la réalisation de l'hémostase, par exemple), la question de la médicalisation du geste peut légitimement se poser.

Mais, elle est très rapidement écartée.

En effet, une médicalisation systématique impliquerait une interdiction des perceurs, il est probable que beaucoup de personnes auraient alors recours au piercing clandestin, impossible à contrôler et plus à risque de complications.

L'acte de piercing est souvent vécu comme un passage initiatique, un acte fondateur, où la complicité et la communication entre le perceur et les percés sont fondamentales. Cette approche pourrait difficilement être reproduite dans le milieu médical.

Enfin, elle pourrait engendrer une dérive mercantile, qui va à l'encontre de l'éthique médicale⁹⁴.

10. 4. 2. Les actions possibles :

Mais, si le piercing ne peut être un acte médicalisé, le professionnel de santé a pourtant un rôle important à jouer. Il peut :

- expliquer les risques et les mécanismes des complications,
- expliquer le délai de cicatrisation et insister sur l'importance des soins post-piercing,
- donner des indices pour repérer les perceurs respectueux des règles d'hygiène,
- déconseiller la réalisation de piercing lors de voyages à l'étranger,
- inciter à une consultation en cas de complications,
- expliquer les risques de l'échange de bijou, conseiller le retrait des piercings lors d'activités sportives,
- conseiller le retrait des bijoux de nombril et des mamelons lors de la grossesse et de l'allaitement,
- conseiller la vaccination contre l'hépatite B au perceur et aux percés, réaliser un dépistage des hépatites B, C et du VIH chez les personnes ayant eu un piercing réalisé dans de mauvaises conditions d'hygiène (comme le recommande l'ANAES et l'INVS)^{4, 5, 18}.

Pour les personnes ayant des antécédents comme : un diabète, une cardiopathie, une immunodépression congénitale ou acquise, une sarcoïdose, des implants mammaires, des antécédents de chéloïdes, une hémophilie, un traitement anti-coagulant ou corticoïde, une chimiothérapie, le médecin peut expliquer les risques potentiels du piercing, accrus par leur pathologie, tenter de les dissuader de réaliser cette procédure ou tout du moins leur donner des conseils pour minimiser les risques^{43, 94}.

Les recommandations de 2002 pour la prophylaxie de l'endocardite infectieuse déconseillent fortement la réalisation du piercing chez les porteurs de cardiopathie à risque, congénitale ou acquise¹²⁴.

L'antibioprophylaxie, avant la réalisation de gestes à risque n'a pas prouvée son efficacité pour prévenir les endocardites infectieuses, ni son innocuité, par des études scientifiques. Elle pourrait participer à l'émergence de résistance des germes vis-à-vis des antibiotiques. La conférence de consensus ne donne pas de recommandation pour le piercing¹²⁴.

Pour que le dialogue puisse s'établir, il est nécessaire que le professionnel de santé ne porte pas de jugement désapprobateur sur cette pratique. Pour être crédible, il doit prendre connaissance des procédures du piercing, des motivations et des complications possibles. Il doit également connaître les mécanismes d'ouverture/fermeture des bijoux.

La présence de piercing, associée à d'autres modifications corporelles, interprétée en fonction du contexte, peut aider à repérer les personnes en souffrance.

Enfin, lors du diagnostic de certaines pathologies, comme une endocardite, une hépatite C, les professionnels de santé doivent avoir à l'esprit, le piercing, lors de la recherche d'une étiologie. D'autant plus que les patients retirent très souvent leurs bijoux avant une consultation médicale, par peur des jugements désapprobateurs.

11. DISCUSSION :

11. 1. A propos du cas d'une sarcoïdose cutanée :

La sarcoïdose, ou maladie de Besnier-Boeck-Schaumann, est une maladie granulomateuse systémique d'origine inconnue, probablement multifactorielle. Elle peut toucher tous les organes, près d'un tiers des cas concerne uniquement la peau. Elle est considérée comme la conséquence d'une réponse excessive des mécanismes d'immunité cellulaire, contre un antigène non identifié, persistant en un site (peut être à cause de sa faible solubilité et dégradabilité).

Histologiquement, on relève des granulomes tuberculoïdes, arrondis, bien limités, formés de cellules épithélioïdes à noyaux allongés, de cellules géantes de Langerhans à cytoplasme très abondant et éosinophile avec de très nombreux noyaux et d'une étroite couronne lymphocytaire. Les cellules géantes peuvent contenir des inclusions appelées corps de Schaumann. Il n'y a jamais de nécrose, tout au plus un peu de nécrose fibrinoïde.

La formation d'un granulome correspond à une réponse inflammatoire.

Le cas rapporté est une sarcoïdose cutanée et ganglionnaire de contiguïté. Il n'a pas été retrouvé d'atteinte systémique.

Plusieurs cas identiques ont été décrits dans la littérature, pour certains la réalisation d'exams complémentaires de façon systématique a permis la découverte d'une atteinte systémique, encore asymptomatique.

Des sarcoïdoses sur cicatrices ou post-traumatiques sont bien connues et font appel au phénomène de Koebner. Il s'agit d'une réaction isomorphe de la peau reproduisant, après traumatisme, la lésion caractéristique de l'affection.

Le même phénomène a été mis en cause dans l'apparition de nodules au niveau de tatouage, lors de sarcoïdose.

Le piercing nécessitant une effraction cutanée, le développement de lésions sarcoïdiques au niveau des pertuis semble vraisemblable.

Les diagnostics différentiels, dans le cadre d'un piercing, sont :

Le granulome à corps étranger, le granulome lié à une réaction d'hypersensibilité retardée et le granulome dû à une infection par une mycobactérie :

- le granulome à corps étranger :

Auparavant, la présence d'éléments étrangers sur les biopsies permettait d'exclure le diagnostic de sarcoïdose. Pourtant, nous avons vu un cas où des dépôts de cuivre ont été retrouvés au niveau des nodules situés sur les sites de piercing, d'autres nodules à distance ne comportaient pas d'éléments étrangers.

Le granulome silicotique sur une ancienne cicatrice peut évoluer parallèlement à une sarcoïdose.

Des composants de pigments ont été retrouvés dans des lésions apparues sur des tatouages, lors de véritables sarcoïdoses.

Plusieurs études confirment la présence fréquente d'éléments minéraux dans des lésions cutanées ou systémiques, au cours de cette pathologie. Selon ces auteurs, les corps étrangers ne seraient pas à l'origine de l'affection, mais pourraient servir de stimulus pour la formation des granulomes^{64, 88}.

La corrosion des métaux des bijoux de piercing pourrait induire la libération d'ions métal et ainsi favoriser la formation de granulomes lors d'une sarcoïdose.

La présence de corps étrangers n'élimine donc pas le diagnostic de maladie de Besnier-Boeck-Schaumann. Et, la probabilité est d'autant plus importante que les lésions sont multiples ou associées à d'autres lésions granulomateuses à distance, sans présence d'éléments étrangers^{64, 88}.

Dans le cas présent, aucun corps étranger n'a été retrouvé en microscopie optique.

- Le granulome lié à une réaction d'hypersensibilité retardée :

Plusieurs cas ont été publiés dans la littérature. La plupart des patients avaient des antécédents d'allergie et une réaction eczématiforme précédait l'apparition des nodules. Ce qui n'a pas été le cas chez notre patiente. De plus, les lésions cutanées sont apparues 3 ans après la pose des piercings et un an après leur retrait et elles étaient associées à une atteinte ganglionnaire. Les tests épicutanés n'ont pas été réalisés.

- Le granulome du à une infection par une mycobactérie :

Plusieurs cas dus à des infections par des mycobactéries tuberculeuses ou atypiques ont été décrits. En ce qui concerne notre patiente, aucune nécrose caséuse n'a été retrouvée sur les biopsies, la recherche de bacilles acido-alcool-résistants était négative ainsi que les cultures. La vitesse de sédimentation était normale. L'intradermoréaction à la tuberculine n'a pas été réalisée.

Une lésion cutanée nodulaire, papuleuse ou infiltrante d'évolution prolongée au niveau d'un site de piercing, doit conduire à la réalisation d'une biopsie cutanée. Celle-ci peut mettre en évidence des lésions granulomateuses. En fonction des antécédents, de l'anamnèse, de la clinique et des résultats des examens complémentaires, le diagnostic de sarcoïdose, de granulome à corps étranger, de granulome en rapport avec une hypersensibilité retardée ou dû à une infection par des mycobactéries peut être posé. L'atteinte sarcoïdique au niveau cutané doit conduire à la recherche systématique d'une atteinte systémique encore asymptomatique.

Cette complication est imprévisible. La seule action possible est de déconseiller la réalisation d'un piercing chez tout patient suivi pour une sarcoïdose.

11. 2. A propos du cas d'une vergeture :

La grossesse est le facteur étiologique le plus fréquent des vergetures, elles apparaissent chez 60 à 90 % des femmes enceintes.

La peau est sous l'influence des modifications endocriniennes de la grossesse. Le mécanisme de formation n'est pas complètement élucidé. Il ferait intervenir des facteurs génétiques, biochimiques, hormonaux (hypercorticisme) et mécaniques par distension abdominale. Les rôles de l'obésité et de la rapidité de prise de poids sont controversés^{21,120}. Généralement, les vergetures apparaissent en nombre, dans les zones de tension et les régions adipeuses (abdomen surtout, cuisses, seins, lombes ou région fessière).

Dans le cas présenté, il est apparu une unique vergeture, au dessus du nombril.

Le point de départ semble être le site du piercing. L'effraction cutanée, les tensions exercées par le bijou (poids de l'anneau, tiraillement et frottement par les vêtements) ont

probablement contribué à la formation de cette vergeture, à l'occasion de la grossesse. Aucun autre facteur étiologique, en particulier médicamenteux, n'a été retrouvé. Aucun traitement n'a été appliqué. La trétinoïne, préconisée dans le traitement des vergetures au stade précoce, est contre indiquée pendant la grossesse.

Pour le moment, aucun cas identique n'a été décrit dans la littérature.

Un cas d'expulsion d'un piercing du nombril, au décours d'une grossesse, a été rapporté⁹³. En ce qui concerne la prévention, le retrait du bijou du nombril est à conseiller lors d'une grossesse. En cas de refus du retrait, la mise en place d'un piercing de type barre incurvée pourrait limiter les risques, car il est moins soumis aux tiraillements qu'un anneau⁹³.

12. CONCLUSION :

Le piercing connaît un attrait grandissant, surtout auprès des adolescents, depuis une dizaine d'années. L'enquête parisienne, réalisée en 2003, montre qu'un tiers des collégiens et des lycéens interrogés désire se faire percer prochainement. Ceci laisse à penser que le phénomène va perdurer.

Les principales motivations du piercing reflètent un moment transitoire de l'existence, comme l'adolescence. Et le retrait facile, sans séquelle du bijou est un critère important pour le choix de cette pratique.

De nombreuses complications ont été rapportées dans la littérature, l'ampleur du danger est soupçonné, mais n'a pas été établi par des études scientifiques. Beaucoup d'effets délétères pourraient être évités par la réalisation du geste dans de bonnes conditions d'asepsie, le respect des contre-indications, le choix d'un bijou adapté dans un matériel adéquat et la réalisation de soins d'hygiène journalier tout le temps de la cicatrisation.

Pourtant, l'absence de reconnaissance de la profession de perceur empêche la mise en place de mesures de prévention efficaces. Au niveau nationale, aucune formation officielle, aucune réglementation générale et aucun contrôle n'existe. L'information du public et des médecins sur les risques du piercing est sporadique, souvent due à des initiatives locales ou des campagnes de santé publique ciblées sur une pathologie particulière, comme les hépatites.

Ceci est difficilement acceptable, car les risques liés au piercing concernent des sujets jeunes, en bonne santé. Et dans certaines circonstances, cette procédure pourrait faciliter la propagation de pathologies comme les hépatites et le SIDA, reconnues problèmes de santé publique.

En Occident, porter atteinte à l'intégrité corporelle, modifier son apparence est un phénomène nouveau. Cette révolution bouscule, interroge et peut être dérange les fondements de nos sociétés. Mais, le fait est là, le piercing est pratiqué et il faudra légiférer tout en évitant une réglementation trop restrictive qui entraînerait le passage à la clandestinité d'un bon nombre de perceur.

En attendant, il est du devoir du professionnel de santé de s'informer sur cette pratique et ses conséquences possibles et de mener des actions de prévention et d'information dans son cabinet.

ANNEXE :

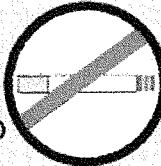

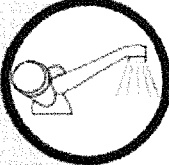
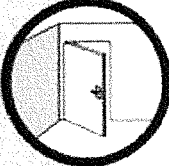



Annexe A : Les 6 points à vérifier. APERF.

Message de l'Association des Perceurs de France

Le piercing est désormais une pratique répandue, mais n'en reste pas moins une effraction cutanée avec intrusion d'un corps étranger; il doit être effectué par un professionnel avec des bijoux, du matériel et des locaux adaptés à la pratique du body piercing en toute sécurité.

Il est de votre droit de poser des questions, de visiter les locaux avant de prendre une décision. Ne choisissez pas le perceur le moins cher ou le plus percé mais optez plutôt pour le plus calme, avec un discours clair et modéré.

L'APERF (Association des Perceurs de France) vous invite à vérifier les 6 points suivants avant de prendre toute décision :

- un studio propre** strictement non fumeur, interdit aux animaux et réservé à la pratique du body piercing (le tatouage doit être pratiqué dans une salle indépendante)  
- un perceur responsable** sobre aux ongles courts, sans bracelet ni bague, aux cheveux courts ou attachés, ne tripotant pas ses piercings et se lavant les mains avant chaque piercing. 
- un local de piercing** fermé et séparé de la salle d'attente. 
- une stérilisation par autoclave** après désinfection préalable et nettoyage dans un bac à ultrasons. (matériel et bijoux emballés stérilement, et ouverts à la dernière minute). 
- un port de gants stériles** pour l'acte de piercing, et l'utilisation d'un champ (ou support stérile) pour le matériel. 
- une aiguille neuve stérile, à usage unique pour chaque piercing.** Le pistolet n'a été conçu que pour les lobes d'oreilles et ne doit pas être utilisé par un professionnel. 

Ces 6 points sont un minimum, ils ne garantissent en aucun cas les talents du perceur mais bien sa volonté à travailler dans des conditions correctes en accord avec le guide des bonnes pratiques du piercing édité par l'Assistance Publique-Hopitaux de Paris.

Pour plus de renseignements, contactez l'APERF: www.aperf.com

piercing et femme enceinte

Un suivi particulier

Il est important de surveiller l'évolution du ventre afin de changer régulièrement la taille du bijou.

Il est prudent de changer de taille de bijou au bout de 2 mois de grossesse.

Il est conseillé de retourner régulièrement chez son perceur pour qu'il s'assure de la taille du bijou et qu'il vérifie s'il n'y a pas de début de rejet.

Le bijou

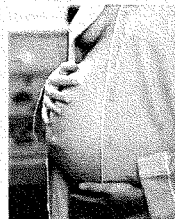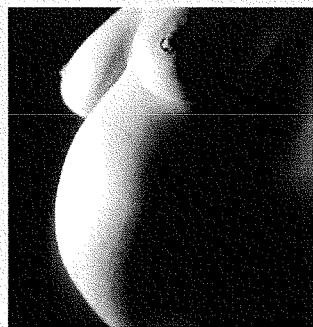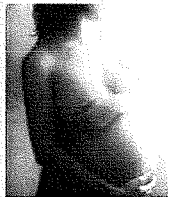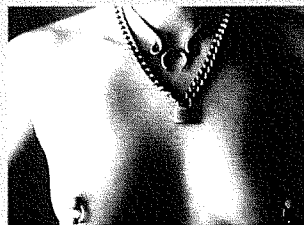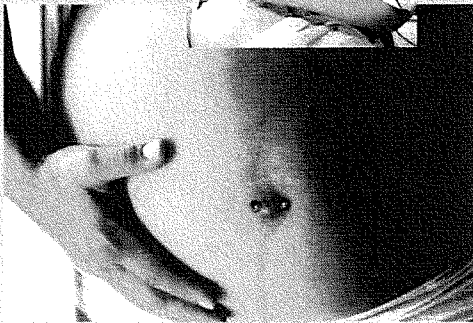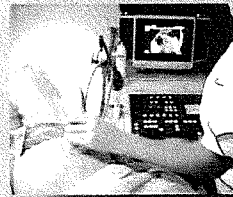La forme de bijou la plus adaptée est la banane (barre courbée).

Sur le milieu de la grossesse, il est souvent plus sage de placer une barre souple en PTFE (matière particulière).

En milieu de grossesse, lorsque l'ombilic est proéminent, il arrive que certains piercings s'infectent. C'est pourquoi il est fortement conseillé d'enlever le bijou de piercing à la moindre rougeur.

L'échographie

La réalisation de l'échographie nécessite de passer sur l'ombilic, le bijou de piercing peut alors gêner l'examen.




infos

Ne jamais manipuler son piercing avec des mains sales.



infos & conseils

- Un piercing ou un tatouage est un acte réfléchi et responsable : réfléchissez, parlez-en à votre entourage. Informez-vous !
- Il est conseillé d'avoir au moins 16 ans pour l'acte de piercing, pour des raisons de croissance et afin d'éviter un rejet. En revanche, pour le tatouage, il est impératif d'avoir 18 ans. Parfois, on peut se voir refuser l'acte pour des raisons physiologiques (état de santé, éthyliisme).
- Le lieu où est pratiqué le tatouage et le piercing doit respecter des conditions strictes d'hygiène. Ce local doit être composé de 3 salles (une salle d'accueil, ...)
- Le pistolet ne peut être destiné qu'au piercing du lobe de l'oreille. Cette méthode du pistolet est adaptée uniquement pour percer le lobe de l'oreille. L'utiliser sur d'autres zones provoquerait des lésions cutanées (éclatement du cartilage, nécrose, etc.).
- Signaler tout risque d'allergie à votre perceur ou à votre tatoueur.
- Enlever quotidiennement son bijou de piercing peut conduire à des risques importants d'infections et d'inflammation.
- Ne jamais échanger ou prêter son piercing : il y a des risques d'infection voire de contamination.
- Ne jamais jouer avec le bijou d'un piercing de langue contre les dents ou contre les gencives : il détériore l'émail et peut provoquer une dégénérescence dentaire.
- Pour les piercings buccaux, la cicatrisation n'est pas plus longue que les autres piercings. En effet, la salive et la flore buccale constituent un antiseptique naturel qui accélère la cicatrisation et limite au maximum les infections.
- Après un piercing ou un tatouage, votre perceur ou votre tatoueur doit vous remettre une fiche de conseils pratiques concernant les soins recommandés.



REFERENCE DES PHOTOGRAPHIES :

Page 28 :

- Statuette (Mexique). Musées royaux d'Art et d'Histoire, Bruxelles. Photo Hugues Dubois.
- Ornements d'oreille. RMN. Photo Franck Raux.

Page 32 :

- Karo Batak. KIT Tropenmuseum, Amsterdam. Photo Tassilo Adam, avant 1920.
- Femme Mursi. Arco Digital Images/ White Star Daffue.
- Femme Masaï. D. Blum.

Page 33 :

- Enfant Xinkri. Maurizio Leigheb.
- Portrait chef Maori. Chromolithographie d'après une huile de Charles Goldie. 1910. Archives Musée Dapper.
- Femme indienne. G. et T. Baldizzone.
- Femmes à plateaux. R. Pauleau.
- Homme Asmat. Corbis/ Jack Fields.

Page 35 :

- « Le châtimement du faux témoignage » Livres des statuts et coutumes de la ville d'Agen. XIIIème siècle. Fol. 43v. Enluminure sur parchemin, 23x15 cm. Archives départementales de Lot et Garonne, dépôt de la bibliothèque municipale d'Agen (ms.42). Jacques Salmon.
- Le christ devant Pilate. Jérôme Bosch (attribué à). Vers 1513-1515. Huile sur bois, 84,5x108cm. Princeton, Art Museum.

Page 37 :

- Punk. Photo Keystone Press Agency.

Page 39 :

- Fakir Musaphar. 1959
- Fakir Musaphar s'inspirant des rites des indiens Mandans. Charles Gatewood.

Page 40 :

- Jeune femme. <http://www.manikomio.it/>

Page 41 :

- Magasin de body art. <http://www.bodyarts.fsnet.co.uk/>

Page 47 :

-Bande dessinée. Gargouille. Tristan Demers.

<http://www3.sympatico.ca/tristan.demers/gargouille-aventures-piercing.jpg>

Page 53 :

-Schéma piercing des oreilles. Perforations, Brighton, UK. <http://www.perforations.com>

-Dessin personnel piercing visage et langue

Page 54 :

-Piercing frein labial, frein lingual et luvette. <http://www.bmezine.com>

-Piercing du mamelon. Issue de: Fergusson H. Body piercing. BMJ. 1999 ; 319 : 1627-9.

-Schéma piercing organes génitaux féminins. D. GRRR

Page 55 :

-Schéma piercing organes génitaux masculins. D. GRRR d'après Phoebe Gloeckner (Modern Primitives).

-Piercing avant-bras. <http://www.bmezine.com>.

Page 58 :

-Photo mécanisme ouverture piercing. APP. www.safepiercing.org

Page 59 :

- Photo mécanisme ouverture piercing. APP. www.safepiercing.org

Page 68 :

-Thaïpusam. Ian Selbie, 2005.

Page 70 :

-Chéloïde. In: Kelly AP. Medical and surgical therapies for keloids. Dermatol Ther. 2004 ; 17 : 212-8. Blackwell Publishing, Inc., 2004.

-Pseudolymphome. In: Zilinsky I., Tsur H., Trau H., Orenstein A. Pseudolymphoma of the earlobes due to ear piercing. J Dermatol Surg Oncol. 1989 ; 15 : 666-8.

Page 71 :

-Argyrisme. In: Sudgen P, Azad S, Erdmann M. Argyria caused by an earring. Br J Plast Surg. 2001 ; 54 : p252. The British Association of Plastic Surgeons, 2001.

Page 77 :

-Séquelle de périchondrite. In: Cicchetti S, Skillman J, Gault DT. Piercing the upper ear : a simple infection, a difficult reconstruction. Br J Plast Surg. 2002 ; 55 : 194-7. The British Association of Plastic Surgeons.

Page 84 :

-Eczema de contact au nickel. In : Saurat JH, Grosshans E, Laugier P et al. Dermatologie et infections sexuellement transmissibles. 4^e éd. Paris : Masson.

Page 90 :

-Inclusion d'un piercing au niveau de la face dorsale de la langue. In : Lopez-Jornet P, Camacho-Alonso F, Pons-Fuster JM. A complication of lingual piercing: a case report. Oral Surg Oral Med Oral Pathol Oral Radiol Endod. 2005 ; 99 : 2p.

Page 91 :

- Expulsion d'un piercing du nombril. In : Meltzer DI. Complications of body piercing. Am Fam Physician. 2005 ; 72 : 2029-34.

Page 92 :

-Elongation d'un pertuis. In : Raveendran SS, Amarasinghe L. The mystery of the split earlobe. Plast Reconstr Surg. 2004 ; 114 : 1903-9. American Society of Plastic Surgeons.

-Lobe d'oreille bifide. In : Meltzer DI. Complications of body piercing. Am Fam Physician. 2005 ; 72 : 2029-34.

-Greffé de cartilage de l'oreille. In : Cicchetti S, Skillman J, Gault DT. Piercing the upper ear : a simple infection, a difficult reconstruction. Br J Plast Surg. 2002 ; 55 : 194-7.

Page 94 :

-Récession gingival. In : Loup PJ, Mombelli A. La cavité buccale : nouvelle cible du « piercing ». Rev Mens Suisse Odontostomatol. 2002 ; 112 : 475-82.

Page 95 :

-Paraphimosis. In : Jones SA, Flynn RJ. An unusual (and somewhat piercing) cause of paraphimosis. Br J of Urol. 1996 ; 78 : 803-4.

Page 96 :

-Fistule du gland. In : MacLeod TM, Adeniran S. An unusual complication of penile piercing: a report and literature review. Br J Plast Surg. 2004 ; 57 : 462-4.

BIBLIOGRAPHIE :

- [1] Ahmed-Jushuf IH, Selby PL, Brownjohn AM. Acute post-streptococcal glomerulonephritis following ear piercing. *Postgrad Med J.* 1984 ; 60 : 73-4.
- [2] Akhondi H, Rahimi AR. *Haemophilus aphrophilus* endocarditis after tongue piercing. *Emerg Infect Dis.* 2002 ; 8 : 850-1.
- [3] Altman JS, Manghani KS. Recurrent condyloma acuminatum due to piercing of the penis. *Cutis.* 1997 ; 60 : 237-8.
- [4] Agence Nationale d'Accréditation et d'Evaluation en Santé. Dépistage de l'hépatite C. Populations à dépister et modalités du dépistage. Recommandations du comité d'experts réunis par l'ANAES. 2001. 29p.
- [5] Agence Nationale d'Accréditation et d'Evaluation en Santé. Vaccination contre le virus de l'hépatite B. Réunion de consensus. Texte des recommandations. 10 et 11 Septembre 2003. 11p.
- [6] Armstrong DK, Walsh MY, Dawson JF. Granulomatous contact dermatitis due to gold earrings. *Br J Dermatol.* 1997 ; 136 : 776-8.
- [7] Armstrong ML. You pierced what? *Pediatr Nurs.* 1996 ; 22 : 236-8.
- [8] Armstrong ML, Roberts AE, Owen DC, Koch JR. Contemporary college students and body piercing. *J Adolesc Health.* 2004 ; 35 : 58-61.
- [9] Arrêté du 4 août 2005 modifiant l'arrêté du 18 juillet 2000 relatif à l'interdiction de mise sur le marché de certains produits contenant du nickel. JO du 2 septembre 2005. texte 29 sur 119.
- [10] Assemblée Nationale. Débats parlementaires. Suite de la discussion d'un projet de loi relatif à la santé publique. Après l'Article 9. JO du 8 octobre 2003. Disponible sur :

<<http://www.assemblee-nationale.fr/12/cra/2003-2004/20040008.asp>> (consulté le 18.02.06).

[11] Assemblée Nationale. Modifications corporelles non réglementées. In : Session ordinaire de 1999-2000. 101^{ème} jour de séance, 235^{ème} séance. Jeudi 22 juin 2000. Disponible sur : <<http://www.assemblee-nationale.fr/11/cra/1999-2000/2000062215.asp>> (consulté le 18.02.06)

[12] Battin M, Fong LV, Monro JL. Gerbode ventricular septal defect following endocarditis. Eur J Cardiothorac Surg. 1991 ; 5 : 613-4.

[13] Blum R, Baum HP, Ponnighaus JM, Kowalzik L. Sarcoidal allergic contact dermatitis due to palladium following ear piercing. Hautarzt. 2003 ; 54 : 160-2.

[14] Botchway C, Kuc I. Tongue piercing and associated tooth fracture. J Can Dent Assoc. 1998 ; 64 : 803-5.

[15] Bourgain A. Piercing: se trouer pour exister ? Le concours médical. 2001 ; 123 : 2689-91.

[16] Braithwaite R, Robillard A, Woodring T, Stephens T, Arriola KJ. Tattooing and body piercing among adolscent detainees: relationship to alcohol and other drug use. J Subst Abuse. 2001 ; 13 : 5-16.

[17] Bruna D. Piercing sur les traces d'une infamie médiévale. Paris : Textuel, 2001 . 158p.

[18] Calendrier vaccinal 2005 et autres avis du Conseil Supérieur d'Hygiène Publique de France relatifs à la vaccination. BEH. 2005 ; 29-30 : 141-56.

[19] Caliendo C, Armstrong ML, Roberts AE. Self-reported characteristics of women and men with intimate body piercings. J Adv Nurs. 2005 ; 49 : 474-84.

- [20] Casper C, Groth W, Hunzelmann N. Sarcoidal-type allergic contact granuloma: a rare complication of ear piercing. *Am J Dermatopathol.* 2004 ; 26 : 59-62
- [21] Chang AL, Agredano YZ, Kimball AB. Risk factors associated with striae gravidarum. *J Am Acad Dermatol.* 2004 ; 51 : 881-5.
- [22] Chong WS, Tan HH, Tan SH. Cutaneous sarcoidosis in Asians: a report of 25 patients from Singapore. *Clin Exp Dermatol.* 2005 ; 30 : 120-4.
- [23] Conseil Supérieur d'Hygiène Publique de France. Avis concernant les règles de prophylaxie des infections pour la pratique « d'actes corporels » sans caractère médical avec effraction cutanée (tatouage, piercing, dermatographie, épilation par électrolyse, rasage). 2000. 2p. Disponible sur: <<http://www.sante.gouv.fr/>> (consulté le 18.02.06)
- [24] Cortese TA, Dickey RA. Complications of ear piercing. *Am Fam Physician.* 1971 ; 4 : 66-72.
- [25] Dahnert I, Schneider P, Handrick W. Piercing and tattoos in patients with congenital heart disease- is it a problem ? *Z Kardiol.* 2004 ; 93 : 618-23.
- [26] Daniel AR, Sheha T. Transmission of hepatitis C through swapping body jewelry. *Pediatrics.* 2005 ; 116 : 1264-5.
- [27] Deschesnes M, Fines P, Demers S. Are tattooing and body piercing indicators of risk-taking behaviours among high school students ? *J Adolesc.* 2005. 15p.
- [28] Direction Générale de la Santé et Direction des Hôpitaux. Hépatite C. 2000. Disponible sur : <<http://sante.gouv.fr/htm/pointsur/hepatitec/sommaire.htm>> (consulté le 15.01.06)
- [29] Directive 2004/96/CE de la Commission du 27 septembre 2004 modifiant la directive 76/769/CEE du conseil, en ce qui concerne la limitation de la mise sur le marché et de l'emploi du nickel dans les parures de piercing, en vue d'adapter son annexe I au progrès technique. *Journal Officiel de l'Union Européenne.* 2004. Disponible sur :

http://eurlex.europa.eu/LexUriServ/site/fr/oj/2004/l_301/l_30120040928fr00510052.pdf >
(consulté le 18.02.06)

[30] Dubose J, Pratt JW. Victim of fashion: Endocarditis after oral piercing. *Curr Surg.* 2004 ; 61 : 474-7.

[31] Durand E. La réduction des risques en milieu carcéral. Entre politiques et réalités, un défi qui demeure. *Presse Med.* 2003 ; 32 : 1783-9.

[32] Dyce O, Bruno JR, Hong D et al. Tongue piercing--the new "rusty nail"? *Head Neck.* 2000 ; 22 : 728-32.

[33] Ehrlich A, Kucenic M, Belsito DV. Role of body piercing in the induction of metal allergies. *Am J Contact Dermat.* 2001 ; 12 : 151-5.

[34] Ekelius L, Björkman H, Kalin M, Fohlman J. Fournier's gangrene after genital piercing. *Scand J Infect Dis.* 2004 ; 36 : 610-2.

[35] European Commission. JRC/PCE/IHCP. Workshop on « Technical/scientific and regulatory issues on the safety of tattoos, body piercing and of related practices (6 et 7 mai 2003 ; Ispra Italie). D. Papameletiou, D. Schwela and A. Zenié. 110p.

[36] Falgayrettes-Leveau C, Le Breton D, Kacimi M, Yoyotte J, Alem K, Bounoure G, Daubert M, Soares Lins D, Van Cutsem-Vanderstraete A, Busca J. *Signes du corps.* Paris : Dapper, 2004 . 389p.

[37] Fisher CG, Kacica MA, Bennett NM. Risk factors for cartilage infections of the ear. *Am J Prev Med.* 2005 ; 29 : 204-9.

[38] Folz BJ, Lippert BM, Kuelkens C, Werner JA. Hazards of piercing and facial body art : a report of three patients and literature review. *Ann Plast Surg.* 2000 ; 45 : 374-81.

[39] Garner LA. Contact dermatitis to metals. *Dermatol Ther.* 2004 ; 17 : 321-7.

- [40] Ghorpade A. Lupus vulgaris over a tattoo mark--inoculation tuberculosis. *J Eur Acad Dermatol Venereol*. 2003 ; 17 : 569-71.
- [41] Gold MA, Schorzman CM, Murray PJ, Downs J, Tolentino G. Body piercing practices and attitudes among urban adolescents. *J Adolesc Health*. 2005 ; 36 : 17-24.
- [42] Gordon PM, Buxton PK, McLaren KM, Aldridge RD. Sensitivity to sternotomy wires may cause post operative pruritus. *Ann Thorac Surg*. 1996 ; 61 : 1514-6.
- [43] Guiard-Schmid JB. Guide des bonnes pratiques du piercing. Paris : APHP. 2002 : 88p.
- [44] Guiard-Schmid JB, Picard H, Slama L et al. Piercing and its infectious complications. A public health issue in France. *Press Med*. 2000 ; 29 : 1948-56.
- [45] Hansen RB, Olsen LH, Langkilde NC. Piercing of the glans penis. *Scand J Urol Nephrol*. 1998 ; 32 : 219-220.
- [46] Hardee PS, Mallya LR, Hutchison IL. Tongue piercing resulting in hypotensive collapse. *Br Dent J*. 2000 ; 188 : 657-8.
- [47] Hausen BM. Allergic contact dermatitis from a wooden necklace. *Am J Contact Dermat*. 1997 ; 8 : 185-7.
- [48] Hayes MO, Harkness GA. Body piercing as a risk factor for viral hepatitis : an integrative research review. *Am J Infect Control*. 2001; 29 : 271-4.
- [49] Heudorf U, Kutzke G, Seng U. Tattooing and body piercing-experiences from public health infection surveillance by a public health office. *Gesundheitswesen*. 2000 ; 62 : 219-24.
- [50] Heuze S. Changer le corps ? Paris : La Musardine, 2000 .199p.

[51] INPES. Une nouvelle campagne d'information et d'incitation au dépistage de l'hépatite C. 5 septembre 2002. Disponible sur : <<http://www.inpes.sante.fr/70000/cp/02/cp020906.htm> > (consulté le 15.01.06)

[52] INVS. Emmanuelli J. Usage de drogues, sexualité, transmission du virus VIH, hépatites B et C et réduction des risques en prison à travers le monde. Etats des lieux et mise en perspective. 1998. 16p. Disponible sur : <<http://www.invs.sante.fr/publications/drogues/index.html>> (consulté le 15.01.06)

[53] INVS. Estimation des taux de prévalence des anticorps anti-VHC et des marqueurs du virus de l'hépatite B chez les assurés sociaux du régime général de France métropolitaine, 2003-2004. Analyse descriptive, janvier 2005. 14p. Disponible sur : <http://www.invs.sante.fr/publications/2005/analyse_descriptive_140205/index.html > (consulté le 15.01.06)

[54] Jacobs VR, Golombeck K, Jonat W, Kiechle M. Mastitis nonpuerperalis after nipple piercing: time to act. Int J Fertil Womens Med. 2003 ; 48 : 226-31.

[55] Jappe U, Bonnekoh B, Gollnick H. Persistent granulomatous contact dermatitis due to palladium body-piercing ornaments. Contact Dermatitis. 1999 ; 40 : p111.

[56] Javaid M, Shibu M. Breast implant infection following nipple piercing. Br J Plastic Surg. 1999 ; 52 : 676-7.

[57] Jensen CS, Lisby S, Baadsgaard O, Volund A, Menne T. Decrease in nickel sensitization in a Danish schoolgirl population with ears pierced after implementation of a nickel-exposure regulation. Br J Dermatol. 2002 ; 146 : 636-42.

[58] Jones SA, Flynn RJ. An unusual (and somewhat piercing) cause of paraphimosis. Br J of Urol. 1996 ; 78 : 803-4.

[59] Kalimo K, Mattila L, Kautiainen H. Nickel allergy and orthodontic treatment. J Eur Acad Dermatol Venereol. 2004 ; 18 : 543-5.

- [60] Kaur C, Sarkar R, Kanvar AJ. How safe is nose-piercing? Inoculation cutaneous tuberculosis revisited. *Int J dermatol.* 2003 ; 42 : 645-6.
- [61] Keene WE, Markum AC, Samadpour M. Outbreak of *Pseudomonas aeruginosa* infections caused by commercial piercing of upper ear cartilage. *JAMA.* 2004 ; 291 : 981-5.
- [62] Kelly AP. Medical and surgical therapies for keloids. *Dermatol Ther.* 2004 ; 17 : 212-8.
- [63] Khanna R, Kumar SS, Raju BS, Kumar AV. Body piercing in the accident and emergency department. *J Accid Emerg Med.* 1999 ; 16 : 418-21.
- [64] Kim YC, Triffet MK, Gibson LE. Foreign bodies in sarcoidosis. *Am J Dermatopathol.* 2000 ; 22 : 408-12.
- [65] Koenig LM, Carnes M. Body piercing medical concerns with cutting-edge fashion. *J Gen Intern Med.* 1999 ; 14 : 379-385.
- [66] Kontoyiannis DP, Chagua MR, Ramirez I, Prieto V. Locally invasive auricular aspergillosis after ear piercing in a neutropenic patient with leukemia. *Am J Hematol.* 2003 ; 73 : 296-7.
- [67] Kuczkowski KM, Benumof JL. Tongue piercing and obstetric anesthesia: is there cause for concern ? *J Clin Anesth.* 2002 ; 14 : 447-8.
- [68] Lafont E. Sécurité sanitaire et pratiques de piercing et de tatouage. A propos d'une expérience en Savoie. 166p. Mémoire de l'Ecole Nationale de la Santé Publique : Rennes : 2005.
- [69] Lane JE, Waller JL, Davis LS. Relationship between age of ear piercing and keloid formation. *Pediatrics.* 2005 ; 115 : 1312-4.

- [70] Larsson-Stymne B, Widstrom L. Ear piercing--a cause of nickel allergy in schoolgirls ? Contact Dermatitis. 1985 ; 13 : 289-93.
- [71] Le Breton D. La peau et la trace. Sur les blessures de soi. Paris : Métailié, 2003 . 141p.
- [72] Le Breton D. Signes d'identité. Tatouages, piercings et autres marques corporelles. Paris : Métailié, 2002 . 224p.
- [73] Le Coz CJ, Meyer MT. Contact allergy to decyl glucoside in antiseptic after body piercing. Contact Dermatitis. 2003 ; 48 : 279-80.
- [74] Lee SH, Chung MH, Lee JS, Sil Kim E, Suh JG. A case of staphylococcus aureus endocarditis after ear piercing in a patient with normal cardiac valve and a questionnaire survey on adverse events of body piercing in college students of Korea. Scand J Infect Dis. 2006 ; 38 : 130-2.
- [75] Lehmann J, Jancke C, Retz M et al. A hypoechoic lesion found on testicular ultrasound after testicular piercing. J Urol. 2000 ; 164 : p1651.
- [76] Leichter JW, Monteith BD. Prevalence and risk of traumatic gingival recession following elective lip piercing. Dent Traumatol. 2006 ; 22 : 7-13.
- [77] Lévi-Strauss C. Tristes tropiques. Paris: Plon, 1955 . 504p.
- [78] Lewis CG, Wells MK, Jennings WC. Mycobacterium fortuitum breast infection following nipple-piercing, mimicking carcinoma. Breast J. 2004 ; 10 : 363-5.
- [79] Lick SD, Edozie SN, Woodside KJ, Conti VR. Streptococcus viridans endocarditis from tongue piercing. J Emerg Med. 2005 ; 29 : 57-9.
- [80] Liden C, Norberg K. Nickel on the Swedish market. Follow-up after implementation of the Nickel Directive. Contact Dermatitis. 2005 ; 52 : 29-35.

- [81] Loup PJ, Mombelli A. La cavité buccale : nouvelle cible du « piercing ». Rev Mens Suisse Odontostomatol. 2002 ; 112 : 475-82.
- [82] Lovejoy FH Jr, Smith DH. Life-threatening staphylococcal disease following ear piercing. Pediatrics. 1970 ; 46 : 301-3.
- [83] Luminet B, Guyonnet JP. Sécurité sanitaire, tatouage et piercing, des pratiques professionnelles à risques. BEH. 2002 ; 4 : 5p.
- [84] McCarthy VP, Peoples WM. Toxic shock syndrome after ear piercing. Pediatr Infect Dis J. 1988 ; 7 : 741-2.
- [85] MacLeod TM, Adeniran S. An unusual complication of penile piercing: a report and literature review. Br J Plast Surg. 2004 ; 57 : 462-4.
- [86] Man RA, Bosman A, Stevens-Schretzmeijer M, Niesters HG. Two patients with acute hepatitis B from the same piercing salon. Ned Tijdschr Geneesk. 1999 ; 143 : 2129-30.
- [87] Mann RJ, Peachey RD. Sarcoidal tissue reaction--another complication of ear piercing. Clin Exp Dermatol. 1983 ; 8 : 199-200.
- [88] Marcoval J, Moreno A, Mana J. Papular sarcoidosis of the knees : a clue for the diagnosis of erythema nodosum-associated sarcoidosis. J Am Acad dermatol. 2003 ; 49 : 75-8.
- [89] Marenzi B. Body piercing: a patient safety issue. J Perianesth Nurs. 2004 ; 19 : 4-10.
- [90] Martinello RA, Cooney EL. Cerebellar brain abscess associated with tongue piercing. Clin Infect Dis. 2003 ; 36 : 32-4.
- [91] Masel G. Copper-induced cutaneous sarcoidosis. Australas J Dermatol. 2005 ; 46 : 38-41.

- [92] Mayers LB, Judelson DA, Moriarty BW, Rundell KW. Prevalence of body art (body piercing and tattooing) in university undergraduates and incidence of medical complications. *Mayo Clin Proc.* 2002 ; 77 : 29-34.
- [93] Meltzer DI. Complications of body piercing. *Am Fam Physician.* 2005 ; 72 : 2029-34.
- [94] Meningaud JP, Moutel G, Hervé C. Piercing : éducation à la santé ou médicalisation ? *Presse Med.* 2000 ; 29 : 1128-30.
- [95] Metts J. Common complications of body piercing. *West J Med.* 2002 ; 176 : 85-6.
- [96] Ministère de la santé et des solidarités. Arrêté du 4 août 2005 modifiant l'arrêté du 18 juillet 2000 relatif à l'interdiction de mise sur le marché de certains produits contenant du nickel. *Journal Officiel.* 2 septembre 2005. 1p.
- [97] Ministère de l'emploi et de la solidarité. Campagne nationale d'information sur l'hépatite C et d'incitation au dépistage du VHC. 2001. 8p. Disponible sur : <http://www.sante.gouv.fr/htm/actu/hepatc/34_010601.htm> (consulté le 15.01.06)
- [98] Mittal RR, Gupta S. Inoculation leprosy subsequent to ear-piercing. *Ind J Dermatol.* 1997 ; 42 : 109-10.
- [99] Modest GA, Fangman JJ. Nipple piercing and hyperprolactinemia. *N Engl J Med.* 2002 ; 347 : 1626-7.
- [100] Moratinos MM, Tevar E, Conde-Salazar L. Contact allergy to a cocobolo bracelet. *Dermatitis.* 2005 ; 16 : 139-41.
- [101] Muensterer OJ. Temporary removal of navel piercing jewelry for surgery and imaging studies. *Pediatrics.* 2004 ; 114 : 384-6.

- [102] Muntz HR, Pa-C DJ, Asher BF. Embedded earrings : a complication of the ear-piercing gun. *Int J Pediatr Otorhinolaryngol.* 1990 ; 19 : 73-6.
- [103] Nedbalski TR, Laskin DM. Loss of a sewing needle in the tongue during attempted tongue piercing : report of a case. *J Oral Maxillofac Surg.* 2006 ; 64: 135-7.
- [104] Ng KH, Siar CH, Ganesapillai T. Sarcoid-like foreign body reaction in body piercing : a report of two cases. *Oral Surg Oral Med Oral Pathol Oral Radiol Endod.* 1997 ; 84 : 28-31.
- [105] Niamtu J. Eleven pearls for cosmetic earlobe repair. *Dermatol Surg.* 2002 ; 28 : 180-5.
- [106] Ochsenfahrt C, Friedl R, Hannekum A, Schumacher BA. Endocarditis after nipple piercing in a patient with a bicuspid aortic valve. *Ann Thorac Surg.* 2001 ; 71 : 1365-6.
- [107] Olsen JC. Lingual abscess secondary to body piercing. *J Emerg Med.* 2001 ; 20 : p409.
- [108] O'Malley CD, Smith N, Braun R, Prevots DR. Tetanus associated with body piercing. *Clin Infect Dis.* 1998 ; 27 : 1343-4.
- [109] Pompignoli A. Piercing. Enquête auprès de jeunes lycéens et étudiants. Conséquences médicales. 103p. Th. D : Méd. : Paris 7 : 2003 ; 17.
- [110] Pugatch D, Mileno M, Rich JD. Possible transmission of human immunodeficiency virus type 1 from body piercing. *Clin Infect Dis.* 1998 ; 26 : 767-8.
- [111] Raja SG, Shad SK, Dreyfus GD. Body piercing : a rare cause of mitral valve endocarditis. *J Heart Valve Dis.* 2004 ; 13 : 854-6.
- [112] Razavi B, Schilling M. Chondritis attributable to *Lactobacillus* after ear piercing. *Diagn Microbiol Infect Dis.* 2000 ; 37 : 75-6.

- [113] Rives PH. Mutilation et identité. Le transsexualisme : la bisexualité mutilée ? 310p. Th. D : Psychiatrie : Nancy I : 1999 ;
- [114] Roberts TA, Auinger P, Ryan SA. Body piercing and high-risk behavior in adolescents. J Adolesc Health. 2004 ; 34 : 224-9.
- [115] Salmandjee Y. Piercings et tatouages. Paris : Eyrolles , 2003 . 160p.
- [116] Sancar M. Impacted earring clip visible on panoramic radiograph. Dentomaxillofac Radiol. 2006 ; 35 : 36-37.
- [117] Saurat JH, Grosshans E, Laugier P. Chondrites et périchondrites. In : Dermatologie et infections sexuellement transmissibles. 4^e éd. Paris : Masson. p865.
- [118] Saurat JH, Grosshans E, Laugier P. Eczémas de contact. In : Dermatologie et infections sexuellement transmissibles. 4^e éd. Paris : Masson. 53-68.
- [119] Saurat JH, Grosshans E, Laugier P. Tuberculose et mycobactérioses atypiques. In : Dermatologie et infections sexuellement transmissibles. 4^e éd. Paris : Masson. 163-9.
- [120] Schmutz JL. Physiological skin changes during pregnancy. Presse Med. 2003; 32 : 1806-8.
- [121] Schultheiss D, Mattelaer JJ, Hodges FM. Preputial infibulation: from ancient medicine to modern genital piercing. BJU Int. 2003 ; 92 : 758-63.
- [122] The Scientific Committee on Cosmetic Products and Non-Food Products intended for Consumers. Risks and health effects from tattoos, body piercing and related practices. 20 octobre 2003. SCCNFP/0753/03. 5p. Disponible sur: <<http://europa.eu.int/>> (consulté le 10.01.06)
- [123] Slawik S, Pearce I, Pantelides M. Body piercing: an unusual cause of priapism. BJU Int. 1999 ; 84 : p377.

- [124] Société de pathologie infectieuse de langue française et Société Française de Cardiologie. (2002). Prophylaxie de l'endocardite infectieuse. Révision de la conférence de consensus de mars 1992. *Médecine et maladies infectieuses*. 2002 ; 32 : 553-86.
- [125] Sow PS, Diop BM, Barry HL, Badiane S, Coll/Seck AM. Tetanus and traditional practices in Dakar (report of 141 cases). *Dakar Med*. 1993 ; 38 : 55-9.
- [126] Sowa J, Tsuruta D, Kobayashi H, Ishii M. Allergic contact dermatitis caused by colistin sulfate and bacitracin. *Contact Dermatitis*. 2005 ; 53 : 175-6.
- [127] Sperber BR, Allee J, Elenitsas R, James WD. Papular dermatitis and a persistent patch test reaction to gold sodium thiosulfate. *Contact Dermatitis*. 2003 ; 48 : 204-8.
- [128] Stirn A. Body piercing: medical consequences and psychological motivations. *Lancet*. 2003 ; 361 : 1205-15.
- [129] Sugden P, Azad S, Erdmann M. Argyria caused by an earring. *Br J Plast Surg*. 2001 ; 54 : 252-3.
- [130] Tardif A, Misino J, Peron JM. Traumatismes dentaires et alvéolaires. *Encycl. Méd. Chir. Stomatologie*. Paris : Elsevier SAS, 2004. 22-067-A-05 : 14p.
- [131] Trachsel D, Hammer J. A vote for inhaled adrenaline in the treatment of severe upper airway obstruction caused by piercing of the tongue in hereditary angioedema. *Intensive Care Med*. 1999 ; 25 : 1335-6.
- [132] Tronel H, Chaudemanche H, Pechier N, Doutrelant L, Hoen B. Endocarditis due to *Neisseria mucosa* after tongue piercing. *Clin Microbiol and Infect* ; 2001 ; 7 : 275-6.
- [133] Trupiano JK, Sebek BA, Goldfarb J et al. Mastitis due to mycobacterium abscessus after body piercing. *Clin Infect Dis*. 2001 ; 33 : 131-4.
- [134] Tweeten SS, Rickman LS. Infectious complications of body piercing. *Clin Infect Dis*. 1998 ; 26 : 735-40.

- [135] Van Hoogstraten IM, Andersen KE, Von Blomberg BM et al. Reduced frequency of nickel allergy upon oral nickel contact at an early age. *Clin Exp Immunol.* 1991 ; 85 : 441-5.
- [136] Van Vugt ST, Gerritsen DJ. Liver abscess following navel piercing. *Ned Tijdschr Geneesk.* 2005 ; 149 : 1588-9.
- [137] Vivard-Wallee I, Kaise W, Boulhaut A. et al. Tatouages et piercings. Effets secondaires cutanés et approche de la signification symbolique. Etude prospective en Lorraine. *Nouv Dermatol.* 2005 ; 24 : 172-6.
- [138] Weinberg JB, Blackwood RA. Case report of *Staphylococcus aureus* endocarditis after navel piercing. *Pediatr Infect Dis J.* 2003 ; 22 : 94-6.
- [139] Willmott FE. Body piercing: lifestyle indicator or fashion accessory? *Int J STD AIDS.* 2001 ; 12 : 358-60.
- [140] Zbinden V. Piercing. Rites ethniques. Pratique moderne. Lausanne : Favre, 1997. 173p.
- [141] Zilinsky I, Tsur H, Trau H, Orenstein A. Pseudolymphoma of the earlobes due to ear piercing. *J Dermatol Surg Oncol.* 1989 ; 15 : 666-8.



VU

NANCY, le **28 mars 2006**

Le Président de Thèse

NANCY, le **5 mai 2006**

Le Doyen de la Faculté de Médecine

Professeur J.L. SCHMUTZ

Professeur P. NETTER

AUTORISE À SOUTENIR ET À IMPRIMER LA THÈSE

NANCY, le **11 mai 2006**

LE PRÉSIDENT DE L'UNIVERSITÉ DE NANCY 1

Professeur J.P. FINANCE

RESUME DE LA THESE

Les modifications corporelles, dont le piercing, sont des pratiques anciennes et universelles. Sauf, en Occident, où elles étaient encore marginales il y a peu. Depuis une dizaine d'années, le piercing, en particulier, connaît un attrait grandissant. Il touche actuellement toutes les classes d'âge, surtout les adolescents, et toutes les classes sociales.

Cette révolution culturelle suscite interrogations et parfois incompréhension.

Mais, surtout, les cas publiés de complications se multiplient.

L'auteur rapporte et discute deux cas: une sarcoïdose cutanée, sans atteinte systémique, apparue au niveau d'un site de piercing chez une adolescente et une seule et unique vergeture, avec pour point de départ un piercing du nombril, survenue au décours d'une grossesse.

Une revue de la littérature permet d'envisager les complications dermatologiques, infectieuses, allergiques, traumatiques et mécaniques du piercing.

Beaucoup de ces complications sont évitables par le choix d'un bijou adapté et surtout par le respect des règles d'asepsie et la réalisation de soins journaliers, pendant toute la durée de la cicatrisation.

Mais, la pratique du piercing est souvent artisanale. En effet, la profession de perceur n'est pas reconnue. Aucune formation officielle, aucune réglementation générale, aucun contrôle n'existe.

Un projet de décret est en cours d'élaboration au Ministère de la Santé.

TITRE EN ANGLAIS

THE COMPLICATIONS OF BODY PIERCING. ABOUT TWO CASES.

THESE MEDECINE GENERALE – ANNEE 2006

MOTS CLEFS : body piercing, modifications corporelles, histoire, motivations, sarcoïdose, vergeture, hépatite, Nickel, complications, réglementation, prévention

INTITULE ET ADRESSE DE L'UFR

Faculté de Médecine de Nancy

9, Avenue de la Forêt de Haye

54505 VANDOEUVRE LES NANCY CEDEX
