



**HAL**  
open science

## Le soin pulpaire chez l'enfant

Constance Renaud

► **To cite this version:**

| Constance Renaud. Le soin pulpaire chez l'enfant. Sciences du Vivant [q-bio]. 2015. hal-01733317

**HAL Id: hal-01733317**

**<https://hal.univ-lorraine.fr/hal-01733317>**

Submitted on 14 Mar 2018

**HAL** is a multi-disciplinary open access archive for the deposit and dissemination of scientific research documents, whether they are published or not. The documents may come from teaching and research institutions in France or abroad, or from public or private research centers.

L'archive ouverte pluridisciplinaire **HAL**, est destinée au dépôt et à la diffusion de documents scientifiques de niveau recherche, publiés ou non, émanant des établissements d'enseignement et de recherche français ou étrangers, des laboratoires publics ou privés.



## AVERTISSEMENT

Ce document est le fruit d'un long travail approuvé par le jury de soutenance et mis à disposition de l'ensemble de la communauté universitaire élargie.

Il est soumis à la propriété intellectuelle de l'auteur. Ceci implique une obligation de citation et de référencement lors de l'utilisation de ce document.

D'autre part, toute contrefaçon, plagiat, reproduction illicite encourt une poursuite pénale.

Contact : [ddoc-thesesexercice-contact@univ-lorraine.fr](mailto:ddoc-thesesexercice-contact@univ-lorraine.fr)

## LIENS

Code de la Propriété Intellectuelle. articles L 122. 4

Code de la Propriété Intellectuelle. articles L 335.2- L 335.10

[http://www.cfcopies.com/V2/leg/leg\\_droi.php](http://www.cfcopies.com/V2/leg/leg_droi.php)

<http://www.culture.gouv.fr/culture/infos-pratiques/droits/protection.htm>



ACADEMIE DE NANCY-METZ

UNIVERSITE DE LORRAINE

FACULTE D'ODONTOLOGIE

Année 2015

N° 7003

## THESE

pour le

### DIPLÔME D'ETAT DE DOCTEUR EN CHIRURGIE DENTAIRE

par

**Constance RENAUD**

Née le 16 décembre 1989 à Nancy (54)

## Le soin pulpaire chez l'enfant

Présentée et soutenue publiquement le

11 septembre 2015

#### Examineurs de la thèse :

Pr J-M. MARTRETTE  
Dr S. JAGER  
Dr E. MORTIER  
Dr M. VINCENT

Professeur Des Universités  
Maître de Conférences des Universités  
Maître de Conférences des Universités  
Assistant hospitalo-universitaire

Président  
Directeur de thèse  
Directeur de thèse  
Juge

Président : Professeur Pierre MUTZENHARDT

Doyen : Professeur Jean-Marc MARTRETTE

Vice-Doyens : Pr Pascal AMBROSINI — Dr Céline CLEMENT

Membres Honoraires : Dr L. BABEL – Pr. S. DURIVAUX – Pr A. FONTAINE – Pr G. JACQUART – Pr D. ROZENCWEIG - Pr M. VIVIER – Pr ARTIS -

Doyen Honoraire : Pr J. VADOT, Pr J.P. LOUIS

Professeur Emérite : Pr J.P. LOUIS

Maître de conférences CUM MERITO : Dr C. ARCHIEN

<b>Sous-section 56-01</b> Odontologie pédiatrique	Mme M. Mlle Mlle Mlle	<b><u>DROZ Dominique (Desprez)</u></b> PREVOST Jacques HERNANDEZ Magali JAGER Stéphanie LAUVRAY Alice	Maître de Conférences* Maître de Conférences Assistante* Assistante* Assistante
<b>Sous-section 56-02</b> Orthopédie Dento-Faciale	Mme M. Mlle Mlle	<b><u>FILLEUL Marie Pierryle</u></b> EGLOFF Benoît BLAISE Claire LACHAUX Marion	Professeur des Universités* Maître de Conf. Associé Assistante Assistante
<b>Sous-section 56-03</b> Prévention, Epidémiologie, Economie de la Santé, Odontologie légale	Mme M. Mme	<b><u>CLEMENT Céline</u></b> CAMELOT Frédéric LACZNY Emily	Maître de Conférences* Assistant* Assistante
<b>Sous-section 57-01</b> Parodontologie	M. Mme M. M. Mlle Mlle	<b><u>AMBROSINI Pascal</u></b> BISSON Catherine PENAUD Jacques JOSEPH David BÖLÖNI Eszter PAOLI Nathalie	Professeur des Universités* Maître de Conférences* Maître de Conférences Maître de Conf. Associé Assistante Assistante*
<b>Sous-section 57-02</b> Chirurgie Buccale, Pathologie et Thérapeutique  Anesthésiologie et Réanimation	Mme M. Mlle M. Mlle M. Mlle M.	<b><u>GUILLET-THIBAUT Julie</u></b> BRAVETTI Pierre PHULPIN Bérengère VIENNET Daniel BALZARINI Charlotte DELAITRE Bruno KICHENBRAND Charlène MASCHINO François	Maître de Conférences* Maître de Conférences Maître de Conférences* Maître de Conférences Assistante Assistant Assistante* Assistant
<b>Sous-section 57-03</b> Sciences Biologiques (Biochimie, Immunologie, Histologie, Embryologie, génétique, Anatomie pathologique, Bactériologie, Pharmacologie)	M. M. M.	<b><u>YASUKAWA Kazutoyo</u></b> MARTRETTE Jean-Marc WESTPHAL Alain	Maître de Conférences* Professeur des Universités* Maître de Conférences*
<b>Sous-section 58-01</b> Odontologie Conservatrice, Endodontie	M. M. M. M. M. Mlle M. Mlle	<b><u>ENGELS-DEUTSCH Marc</u></b> AMORY Christophe BALTHAZARD Rémy MORTIER Éric BON Gautier MUNARO Perrine VINCENT Marin	Maître de Conférences Maître de Conférences Maître de Conférences* Maître de Conférences Assistant Assistante Assistant*
<b>Sous-section 58-02</b> Prothèses (Prothèse conjointe, Prothèse adjointe partielle, Prothèse complète, Prothèse maxillo-faciale)	M. x M. Mlle M. M. Mlle Mme	<b><u>DE MARCH Pascal</u></b> xxxxxxxxxxxxxxxxxxxxxxx SCHOUVER Jacques CORNE Pascale LACZNY Sébastien MAGNIN Gilles SIMON Doriane VAILLANT Anne-Sophie	Maître de Conférences Maître de Conférences* Maître de Conférences Assistante* Assistant Assistant Assistante Assistante*
<b>Sous-section 58-03</b> Sciences Anatomiques et Physiologiques Occlusodontiques, Biomatériaux, Biophysique, Radiologie	Mlle Mme M. M.	<b><u>STRAZIELLE Catherine</u></b> MOBY Vanessa (Stutzmann) SALOMON Jean-Pierre HARLE Guillaume	Professeur des Universités* Maître de Conférences* Maître de Conférences Assistant Associé

souligné : responsable de la sous-section

\* temps plein

Mis à jour le 01.10.2014

*Par délibération en date du 11 décembre 1972,  
la faculté de Chirurgie Dentaire a arrêté que  
les opinions émises dans les dissertations  
qui lui seront présentées  
doivent être considérées comme propres à  
leurs auteurs et qu'elle n'entend leur donner  
aucune approbation ni improbation.*

## **A NOTRE PRESIDENT DE THESE**

**Monsieur le Professeur Jean-Marc MARTRETTE**

Docteur en Chirurgie Dentaire

Professeur des Universités – Praticien Hospitalier

Doyen de la Faculté d'odontologie de Nancy

Chef de Service du CSERD de Nancy

Docteur en Sciences Pharmacologiques

Habilité à diriger des Recherches

Sous-section : Sciences biologiques (Biochimie, Immunologie, Histologie, Embryologie, Génétique, Anatomie pathologique, Bactériologie, Pharmacologie)

*Vous nous faites l'honneur d'accepter la présidence de notre jury de thèse.*

*Nous vous remercions pour votre écoute, votre bienveillance, ainsi que vos qualités pédagogiques dont nous avons pu bénéficier au cours de nos années d'études.*

*Veillez trouver ici l'expression de notre plus profond respect et de notre sincère reconnaissance.*

## **A NOTRE JUGE ET DIRECTEUR DE THESE**

**Madame le Docteur Stéphanie JAGER**

Docteur en Chirurgie Dentaire  
Maître de Conférences des Universités – Praticien Hospitalier  
Sous-section : Odontologie Pédiatrique

*Nous apprécions l'honneur que vous nous avez fait en acceptant la direction de notre travail.*

*Nous vous remercions pour toute l'attention et tout le soutien portés à notre égard, tant par vos précieux et nombreux conseils durant toute l'élaboration de cet ouvrage mais également lors de notre apprentissage clinique.*

*Veillez trouver ici le témoignage de notre plus grande estime et de nos remerciements les plus sincères.*



## **A NOTRE JUGE ET DIRECTEUR DE THESE**

**Monsieur le Docteur Eric MORTIER**

Docteur en Chirurgie Dentaire

Docteur en Physique-Chimie des Matériaux et de la Matière - Université de Lorraine

Maître de conférences des Universités – Praticien Hospitalier

Sous-section : Odontologie Conservatrice – Endodontie

*Nous sommes très sensibles à l'honneur que vous nous avez fait en acceptant de bien vouloir diriger cette thèse.*

*Nous vous remercions pour votre accompagnement durant toutes nos années d'études. Nous avons été touchés par votre confiance, votre pédagogie mais aussi votre disponibilité et votre gentillesse.*

*Veillez trouver dans ce travail l'expression de notre gratitude et de notre plus grand respect.*

## **A NOTRE JUGE**

**Monsieur le Docteur Marin VINCENT**

Docteur en Chirurgie Dentaire  
Assistant Hospitalier Universitaire  
Sous-section : Odontologie Conservatrice – Endodontie

*Nous vous sommes infiniment reconnaissants de la spontanéité avec laquelle vous avez accepté de juger cette thèse.*

*Veillez trouver dans ce travail toute l'expression de notre gratitude.*

# **SOMMAIRE**

1. Introduction
2. Le complexe dentino-pulpaire
3. Physiologie dentaire
4. Méthodes de diagnostique
5. Les différents types de soins pulpaires
6. Perspectives
7. Conclusion

Bibliographie

Liste des tableaux

Liste des figures

Table des matières

# 1 Introduction

L'odontologie pédiatrique est une spécialité à part entière de l'art dentaire. Tout d'abord par la relation complexe du praticien avec son patient. En effet, il s'agit ici d'une relation triangulaire puisqu'il faut y intégrer une tierce personne représentée la plupart du temps par un parent. Le praticien doit alors adapter son attitude à l'enfant mais aussi au parent qui l'accompagne.

La santé-bucco dentaire de l'enfant est un élément fondamental dans sa santé générale puisqu'elle détermine la santé bucco-dentaire adulte qu'il aura (Naulin-Ifi, 2011). Pour une prise en charge optimale, divers outils sont à notre disposition : cela permet alors de définir le risque carieux individuel.

L'odontologie pédiatrique concerne les enfants mais aussi les adolescents. Le praticien est alors confronté à différents types de dents à soigner :

- les dents temporaires,
- les dents permanentes immatures,
- les dents permanentes matures.

Les thérapeutiques réalisables sont différentes selon le type de dents concerné, s'il s'agit d'une lésion carieuse ou d'une lésion traumatique, selon la profondeur de la lésion et donc selon l'atteinte pulpaire. L'objectif final du traitement est également différent selon si la conservation de la vitalité de la dent est recherchée ou si le praticien opte pour la conservation de la dent sur l'arcade.

De plus, depuis plusieurs années, l'émergence de certains biomatériaux ont fait évoluer les thérapeutiques d'usage en s'appuyant sur les concepts de régénération et de réparation tissulaire. Certains auteurs préconisent alors de plus en plus la conservation de la vitalité pulpaire dans la mesure où cela est possible (Simon et coll, 2013).

Après plusieurs rappels histologiques et physiologiques sur les différents types de dents, nous aborderons la démarche diagnostique ainsi que l'attitude à adopter face à un enfant. Nous détaillerons ensuite les différentes thérapeutiques possibles, leurs indications, les matériaux utilisables et leur protocole de mise en place. Nous verrons pour finir des traitements qui ne sont pas encore ancrés dans notre pratique quotidienne mais qui pourraient le devenir.

## 2 Le complexe dentino-pulpaire

### 2.1 Histologie

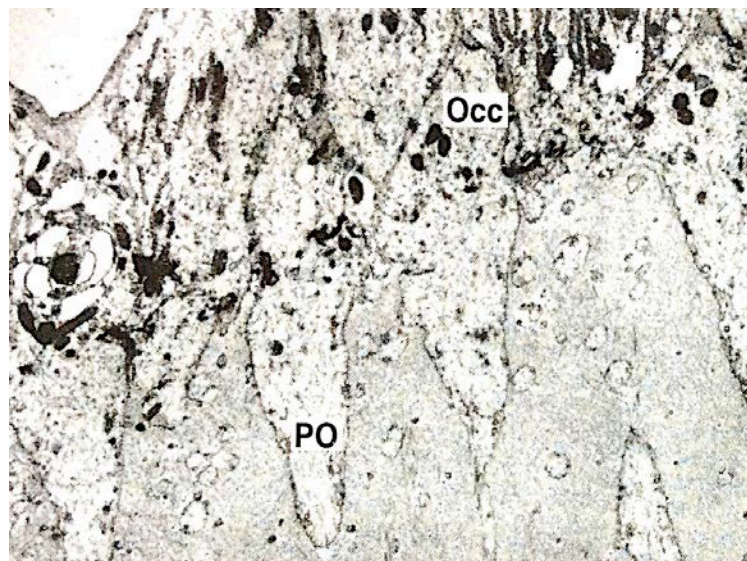
#### 2.1.1 La pulpe

##### 2.1.1.1 Les odontoblastes

Ils sont dérivés des crêtes neurales (Rush et coll, 1995). Ce sont les cellules responsables de la sécrétion des composants matriciels de la prédentine qui sera ensuite transformée en dentine. Ces cellules se divisent classiquement en deux compartiments :

- le corps cellulaire qui comporte les éléments qui permettent la synthèse de la prédentine,
- le prolongement cellulaire où les échanges avec la matrice extracellulaire se font.

Les corps cellulaires des odontoblastes sont réunis entre eux par des jonctions intercellulaires. Ils forment une palissade de cellules à la périphérie de la pulpe.



*Figure 1 : odontoblastes fonctionnels. Des complexes de jonctions intercellulaires relient les corps cellulaires des odontoblastes (Occ) dans leur partie distale. Les prolongements cellulaires (PO) qui en sont issus traversent la prédentine.*

*Coloration : aldéhyde-trichlorure (grossissement x8100)  
(source : Piette et Goldberg, 2001)*

Ces cellules sécrètent principalement du collagène de type I, des glycoprotéines, des phosphoprotéines, des protéoglycanes et des lipides.

L'odontoblaste change de morphologie au cours du temps, on en distingue plusieurs types.

- L'odontoblaste prépolarisé : il provient des fibroblastes pulpaire. C'est une cellule non polarisée, qui n'a pas de prolongement cellulaire. Il forme avec ses homonymes une palissade de cellules qui ne possèdent pas encore de jonctions intercellulaires. Il mesure environ 20 $\mu$ m de hauteur. Il va ensuite se polariser grâce à son contact avec la membrane basale et acquérir les caractéristiques qui feront de lui une cellule sécrétrice.
- L'odontoblaste sécréteur : il est composé de deux compartiments cellulaires, le corps et le prolongement cytoplasmique. Il forme également une palissade avec ses homonymes, de deux à trois rangées, à la périphérie de la pulpe. Il mesure environ 50 $\mu$ m de hauteur pour 5 à 7 $\mu$ m de largeur au niveau de son corps cellulaire et le prolongement cellulaire peut aller s'invaginer dans la dentine jusqu'à 0,7mm. On observe entre les corps cellulaires de ces cellules des jonctions intercellulaires qui permettent de former une membrane isolant alors la pré-dentine de la pulpe, à noter tout de même que ce n'est en aucun cas, une barrière imperméable. Les prolongements cytoplasmiques présentent souvent des ramifications entre eux. Les troncs principaux des prolongements permettent le transport de vésicules de sécrétion (exocytose) et la réinternalisation de membrane plasmique et de résidus de la matrice pré-dentinaire (endocytose), les ramifications quant à elles, ont un rôle d'intégrateur d'espace.
- L'odontoblaste de transition et l'odontoblaste âgé : au fil du temps, la cellule perd sa fonction sécrétrice, sa taille diminue pour atteindre 20 $\mu$ m de hauteur. Les jonctions intercellulaires persistent tout de même malgré l'espace intercellulaire élargi du fait du rétrécissement de la cellule. L'odontoblaste a une durée de vie sécrétoire estimée à 2-3ans, puis il s'involue.

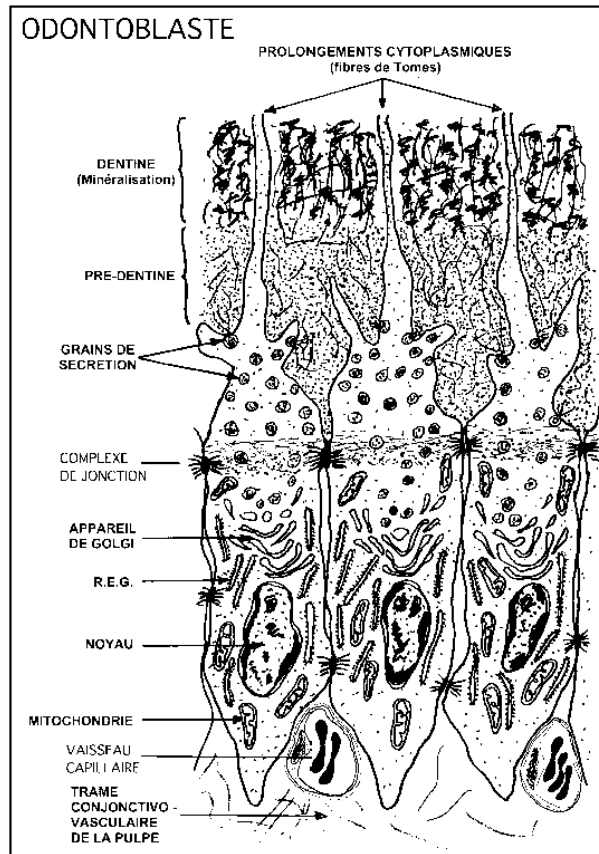


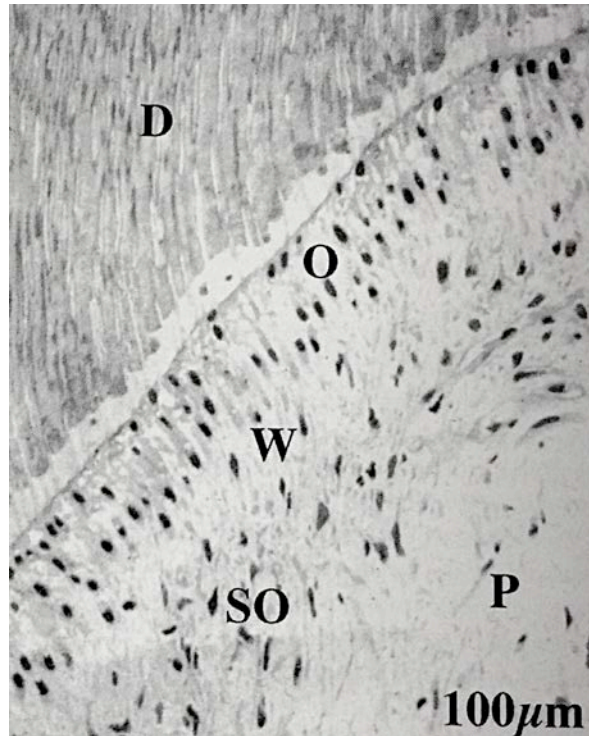
Figure 2 : schéma des odontoblastes et de leurs jonctions intercellulaires (source : Balas, 2010)

### 2.1.1.2 La couche acellulaire de Weil

C'est une zone dépourvue de cellules. Elle fait environ 40µm d'épaisseur. Elle contient essentiellement des capillaires et des fibres nerveuses sensibles et autonomes.

### 2.1.1.3 La couche sous-odontoblastique de Höhl

Elle contient principalement des cellules fibroblastiques mais aussi des cellules provenant des préodontoblastes qui ne donneront pas de cellules odontoblastiques car elles sont trop à distance de la membrane basale. Ces dernières, en revanche, donneront des odontoblastes de remplacement si les odontoblastes sécréteurs sont détruits par agression. Ils formeraient alors la dentine réparatrice lors de la cicatrisation tissulaire : ce sont donc des cellules qui se différencient au fur et à mesure des besoins de remplacement des odontoblastes. La couche de Höhl contient également des cellules immunitaires.



*Figure 3 : structure générale de la région pulpaire dentinogénétique. Les odontoblastes (O) forment une couche de cellules pseudostratifiées à l'interface dentine-pulpe. Ils sont séparés de la couche sous-odontoblastiques (SO) par la zone acellulaire de Weil (W). D : dentine ; P : pulpe. Coloration : bleu de méthylène-azur II (grossissement x100) (source : Piette et Goldberg, 2001)*

#### **2.1.1.4 Les fibroblastes pulpaire**

Le fibroblaste est une cellule non polarisée en forme de fuseau ou en forme d'étoile. Les fibroblastes sont reliés entre eux par des prolongements latéraux qui mesurent jusqu'à 20µm de long et qui permettent la formation de jonctions communicantes. Il faut distinguer les fibroblastes actifs, impliqués dans la mise en place et le remaniement des composants de la matrice mais aussi dans la formation de collagène, des fibrocytes, qui eux, comportent moins d'organites et ont donc une activité métabolique beaucoup plus réduite. Ces derniers correspondent au vieillissement des fibroblastes, on les retrouve donc en plus grande quantité dans des pulpes plus âgées.

#### **2.1.1.5 Les cellules de défense**

On distingue trois types principaux de cellules immunocompétentes au sein du tissu pulpaire : les cellules dendritiques, les macrophages et les lymphocytes T. Les cellules dendritiques sont 4 fois plus présentes que les macrophages et les



lymphocytes T sont là en moindre quantité. D'autres cellules de défense sont présentes mais à l'état de traces (Jontell et coll, 1998).

Les cellules dendritiques sont de grande taille (50µm), et possèdent au moins 3 prolongements cytoplasmiques qui leur permettent d'être reliées entre elles et de former ainsi un réseau. On les retrouve principalement dans la couche sous-odontoblastique mais également dans la pulpe centrale. Elles sont localisées, chaque fois, proches des capillaires sanguins. Ces cellules ont pour rôle de présenter les antigènes protéiques aux lymphocytes T présents dans la pulpe ou dans les capillaires sanguins, qui vont à leur tour activer d'autres cellules immunocompétantes qui mettront en place les défenses de la pulpe. Les cellules dendritiques sont essentielles à l'immunosurveillance de la pulpe.

Les macrophages sont de grandes cellules rondes, ovalaires ou étoilées. Elles se trouvent également au contact des capillaires sanguins. Leur fonction est l'élimination des cellules mortes mais également l'élimination des bactéries, en interaction avec les lymphocytes T, lors d'une inflammation.

#### **2.1.1.6 Les cellules souches**

Ce sont des cellules mésenchymateuses indifférenciées. Elles sont les précurseurs des cellules différenciées retrouvées dans la pulpe et essentiellement des fibroblastes. Elles sont localisées dans la couche sous-odontoblastique ainsi que dans le centre de la pulpe et souvent à proximité des vaisseaux sanguins. On les retrouve de moins en moins dans les pulpes plus âgées, ce qui participe à la diminution du potentiel régénérateur de ces dernières.

#### **2.1.1.7 La matrice extracellulaire**

Elle est composée de différents éléments.

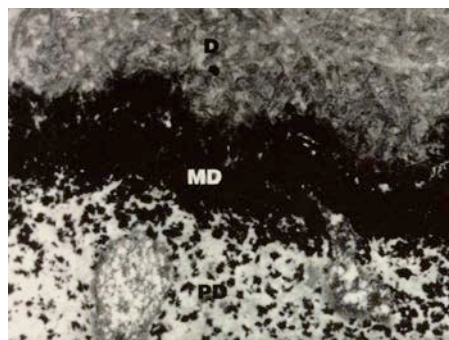
- Le collagène : on trouve surtout du type I au sein de la pulpe mais aussi dans une moindre mesure du type III. Ces fibres sont élaborées par les fibroblastes et ont un rôle structural de support, comme dans les autres tissus conjonctifs. Leur quantité augmente avec l'âge de la pulpe.
- Les glycosaminoglycanes : ces molécules représentent la moitié des molécules de la matrice extracellulaire. Leur rôle est d'assurer la rétention de l'eau dans la pulpe, elles interviendraient aussi dans la minéralisation de la trame dentinaire. Elles participent également à la fibrillogenèse du collagène. On retrouve principalement des chondroïtines-4 et -6-sulfates, les dermatanes-sulfates et les keratanes-sulfates ainsi qu'en plus faible quantité de l'acide hyaluronique (Goldberg et Takagi, 1993). Enfin, après l'éruption, la proportion d'acide hyaluronique et de dermatanes-sulfates augmente tandis que celle de chondroïtines-sulfates diminue.

- Les glycoprotéines : celles qu'on retrouve le plus dans la pulpe sont les fibronectines synthétisées par les fibroblastes pulpaire. Elles permettent l'adhésion des cellules au réseau collagénique pulpaire.
- L'élastine : des fibres élastiques sont présentes dans la pulpe essentiellement autour des artérioles. Elles sont responsables de l'élasticité des parois vasculaires.
- Les métalloprotéases matricielles : ce sont des enzymes impliquées dans la dégradation des composants matriciels. Elles ont un rôle essentiel dans le remodelage de la pulpe mais aussi lors des phénomènes inflammatoires et de cicatrisation des tissus.
- Les lipides : ils sont associés aux fibres de collagène.

## 2.1.2 La dentine

### 2.1.2.1 La prédentine

Au niveau coronaire, elle est d'une épaisseur de 15 à 20µm. Elle sera plus fine au niveau radiculaire. Elle contient des fibres de collagènes, des glycosaminoglycanes, des protéoglycanes, des phospholipides, et des ions calcium. Tous ces éléments participent à la minéralisation de la dentine. On observe d'ailleurs une limite entre la prédentine et la dentine appelée front de minéralisation ou encore métadentine. La prédentine est donc une zone non minéralisée limitée en dedans par les jonctions intercellulaires formées par les corps odontoblastiques et en dehors par le front de minéralisation. Les prolongements odontoblastiques forment le compartiment cellulaire de la prédentine.



*Figure 4 : imprégnation par du nitrate de lanthane d'une structure intermédiaire ou métadentine (MD), transition entre la prédentine non minéralisée (PD) et la dentine (D) où s'effectue la minéralisation (grossissement x 27000)  
(source : Piette et Goldberg, 2001)*

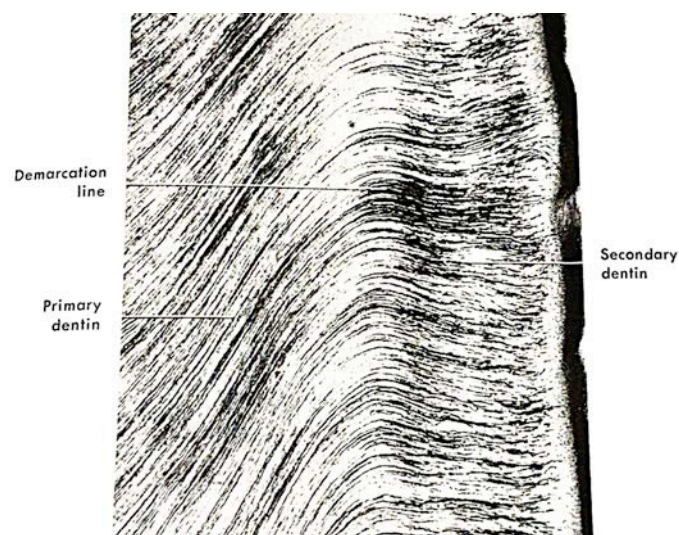
### 2.1.2.2 La dentine périphérique

On l'appelle le manteau dentinaire, il est situé sous la jonction amélo-dentinaire et est intriqué dans l'émail interne. Il correspond à la formation d'une dentine par les odontoblastes encore non polarisés, c'est-à-dire dépourvus de prolongements. Cette couche de dentine est atubulaire, hypominéralisée par rapport à la dentine circumpulpaire et a une épaisseur de 7 à 20µm. Le manteau se trouve sur la partie périphérique coronaire de la dentine et au niveau des racines, il se prolonge en la couche hyaline de Hopewell-Smith, qui est également une dentine dépourvue de canalicules et qui mesure de 7 à 15µm d'épaisseur. Sous cette dernière, on retrouve la couche granulaire de Tomes qui est hypominéralisée, mesure 8 à 15µm d'épaisseur et contient de très fins canalicules sinueux.

### 2.1.2.3 La dentine circumpulpaire

Une fois polarisés, les odontoblastes participent à la transformation de la prédentine en dentine et donc à la formation de la dentine primaire qui s'achèvera une fois la mise en fonction de la dent sur l'arcade.

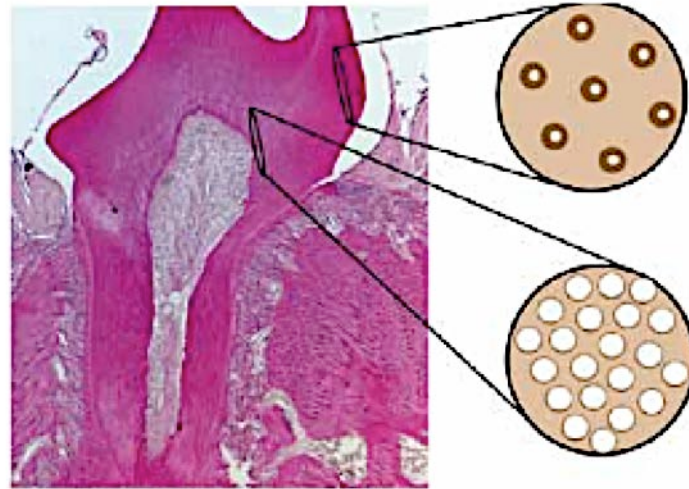
Au stade fonctionnel, la prédentine se transforme en dentine secondaire. La différence entre ces deux dentines résulte de la courbure en « S » des canalicules dentinaires qui sera plus accentuée dans la dentine secondaire. De plus, on observera un plus grand nombre de canalicules dans la dentine secondaire ce qui paraît logique puisque le volume pulpaire diminue quand le volume dentinaire augmente et on a donc un plus grand nombre d'odontoblastes pour une plus petite surface.



*Figure 5 : dentine primaire et dentine secondaire. Les tubuli sont plus courbés dans la dentine secondaire et ils sont plus nombreux.*

*(source : Bhaskar et coll, 1980)*

On compte environ 20 000 canalicules dans la couche la plus externe de dentine pour 55 000 dans le tiers interne.




*Figure 6 : répartition et variations de diamètre des tubuli dentinaires en fonction de la proximité de la pulpe (molaire de souris en coloration hématoxyline-Eosine)  
(source : Simon, 2011)*

Les canalicules dentinaires principaux ont un diamètre de 2µm environ, ils contiennent un prolongement odontoblastique et un espace péri-odontoblastique non minéralisé. Les troncs principaux donnent naissance à des ramifications qui forment alors un réseau et qui traversent la dentine intercanaliculaire.

Tant dans la dentine primaire que dans la dentine secondaire, on trouve deux types de dentines physiologiques plus spécifiques :

- la dentine intercanaliculaire
- la dentine péricanaliculaire



*Figure 7 : dentine péricanaliculaire (DP) et dentine intercanaliculaire (DI) (microscope à balayage)  
(source : Hasni et coll, 2010)*

La dentine intercanaliculaire se situe entre les troncs principaux des canalicules, elle résulte directement de la transformation de la prédentine en dentine. La dentine péricanaliculaire borde le canalicule et, est quant à elle, hyperminéralisée et résulte de la sécrétion de composants matriciels par le prolongement odontoblastique dans la lumière du canalicule.

Enfin, notons que la dentine humaine est de type orthodentine. Cela se caractérise par le fait que seuls les prolongements odontoblastiques traversent le tissu calcifié, leurs corps cellulaires étant situés dans la pulpe et donc à l'extérieur de la dentine. C'est un tissu conjonctif qui constitue la majeure partie de la dent. Elle est minéralisée à 70% par des cristaux d'hydroxyapatite, et composée de 20% de matière organique (elle-même composée à 90% de collagènes) et de 10% d'eau.

## **2.2 Physiologie du complexe dentino-pulpaire**

### **2.2.1 Vascularisation**

#### **2.2.1.1 Vascularisation sanguine**

Les vaisseaux sanguins pénètrent la pulpe sous la forme d'une ou deux artérioles par le foramen apical et remontent jusqu'à la chambre pulpaire. Ces artérioles proviennent des artères dentaires. D'autres vaisseaux plus petits peuvent également pénétrer dans la pulpe par l'intermédiaire des canaux accessoires. Les artérioles principales se ramifient ensuite en artérioles secondaires, qui elles-mêmes se ramifient en capillaires, qui forment alors un réseau à la périphérie de la pulpe. Au début de la formation dentinaire, certains capillaires se trouvent dans la couche odontoblastique et vont jusqu'au contact de la prédentine. Ils sont fêestrés et permettent donc une meilleure diffusion des nutriments vers les odontoblastes.

Le retour veineux se fait également au travers du foramen apical : des veinules post-capillaires se forment puis se regroupent en veinules collectrices qui cheminent à contre-sens mais au voisinage des artérioles. On observe un rapport veinules/artérioles de 3 pour 1.

Il existe également des anastomoses artério-veineuses qui permettent une régulation du débit sanguin et de la pression intra-pulpaire. Elles permettent également de dériver le flux sanguin et d'isoler une partie du réseau capillaire lorsque celle-ci connaît un épisode inflammatoire.

### **2.2.1.2 Vascularisation lymphatique**

Des petits vaisseaux lymphatiques naissent à la périphérie pulpaire, confluent vers la partie centrale et sortent de la pulpe par le foramen apical. Le drainage de ce réseau lymphatique s'effectue dans les ganglions sous-mentonniers et sous-mandibulaires, puis vers les ganglions cervicaux. Ils assurent la réabsorption des fluides et la libre circulation des cellules sanguines de la lignée blanche.

La pulpe est contenue dans un espace incompressible qui ne peut ni se dilater, ni se rétrécir. On observe donc une pression permanente des fluides intrapulpaires relativement élevée et chaque petite variation de volume va induire une variation importante de pression. La pulpe a la particularité de disposer d'une forte capacité de réabsorption capillaire des fluides extravasés, ce qui évite la formation d'œdème comme on peut rencontrer dans la plupart des tissus.

## **2.2.2 Innervation**

### **2.2.2.1 Innervation sensitive**

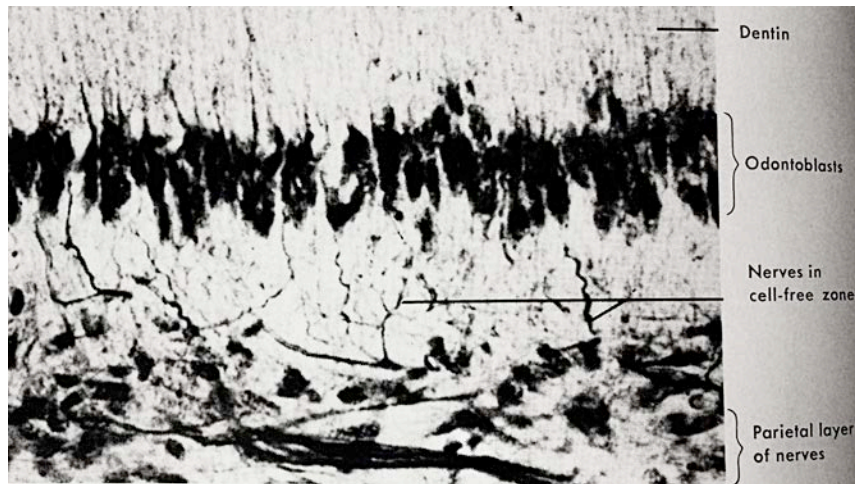
Le réseau nerveux pulpaire est essentiellement composé de fibres sensibles. Elles proviennent du nerf trijumeau qui donne 3 branches :

- le nerf ophtalmique, destiné aux régions nasale, orbitaire et frontale ;
- le nerf maxillaire, qui assure notamment l'innervation des dents maxillaires ;
- le nerf mandibulaire, qui assure notamment l'innervation des dents mandibulaires.

Les nerfs maxillaires et mandibulaires vont se diviser en plusieurs branches alvéolaires qui elles-mêmes vont se diviser en deux parties au niveau apical :

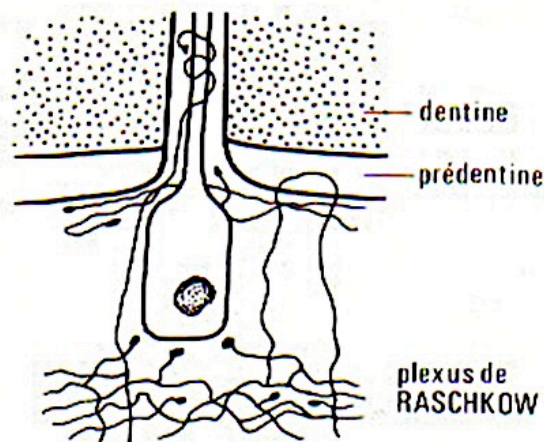
- une, destinée au parodonte,
- l'autre, destinée à l'endodonte.

Les fibres nerveuses pénètrent alors la pulpe par le foramen apical ainsi que par les canaux accessoires. La pulpe est un tissu richement innervé et les fibres nerveuses cheminent autour des capillaires sanguins pulpaires. Les faisceaux nerveux se divisent dans la chambre pulpaire et se ramifient pour terminer dans la couche acellulaire de Weil sous la forme d'un plexus appelé : plexus nerveux sous-odontoblastique ou encore plexus de Raschkow. Nous pouvons souligner que les fibres de ce réseau terminal sont exclusivement amyéliniques mais qu'à la pénétration de l'apex, certaines fibres nerveuses possèdent une gaine de myéline qu'elles perdent au fur et à mesure de leur cheminement dans la dent.



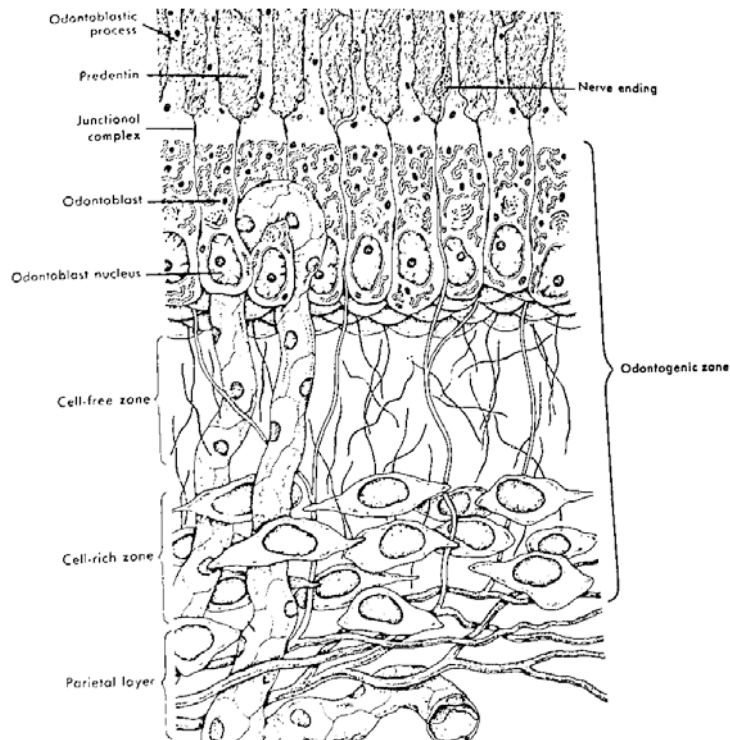
*Figure 8 : terminaisons nerveuses sous la palissade odontoblastiques : plexus de Raschkow  
(source : Bhaskar et coll, 1980)*

Comme dit précédemment, la plupart des fibres nerveuses se terminent dans le plexus de Raschkow. Or, certaines fibres se prolongent jusqu'au pôle apical de l'odontoblaste et jusque dans la prédentine.



*Figure 9 : fibres sensibles pulpodentaires  
(source : Hasni et coll, 2010)*

Ces fibres constituent un plexus marginal prédentinaire. Certains faisceaux pénètrent également dans les tubules dentinaires : on les retrouve surtout dans les tubuli situés à proximité des cornes pulpaires.



*Figure 10 : diagramme de la zone périphérique de la pulpe. On peut observer les terminaisons nerveuses au sein de la prédentine, le long des prolongements odontoblastiques (source : Bhaskar et coll, 1980)*

Ces fibres nerveuses sensibles sont pour la plupart des fibres amyéliniques de type C. Elles ont un seuil d'excitabilité élevé et une vitesse de conduction lente. Elles sont chimio et thermosensibles et sont impliquées dans les douleurs durables et irradiantes retrouvées par exemple lors d'une pulpite. La pulpe contient également des fibres A- $\delta$  qui sont plus grosses et ont un seuil d'excitabilité plus bas ainsi qu'une vitesse de conduction plus rapide. Ces dernières sont à l'origine des douleurs aiguës et semblent être stimulées par le déplacement du fluide intratubulaire.

### **2.2.2.2 Innervation autonome**

On retrouve dans la pulpe des fibres du système sympathique. Elles sont impliquées dans la régulation du débit sanguin et assurent le tonus vasomoteur pulpaire. En effet, les parois des vaisseaux pulpaire sont équipés de récepteurs  $\alpha$  et  $\beta$ -adrénergiques en contact avec les terminaisons nerveuses du système sympathique. Le débit sanguin est alors régulé par les propriétés vasodilatatrices et vasoconstrictrices de ce système. Le système para-sympathique serait également présent mais en plus faible quantité et participerait également à la régulation du débit sanguin.



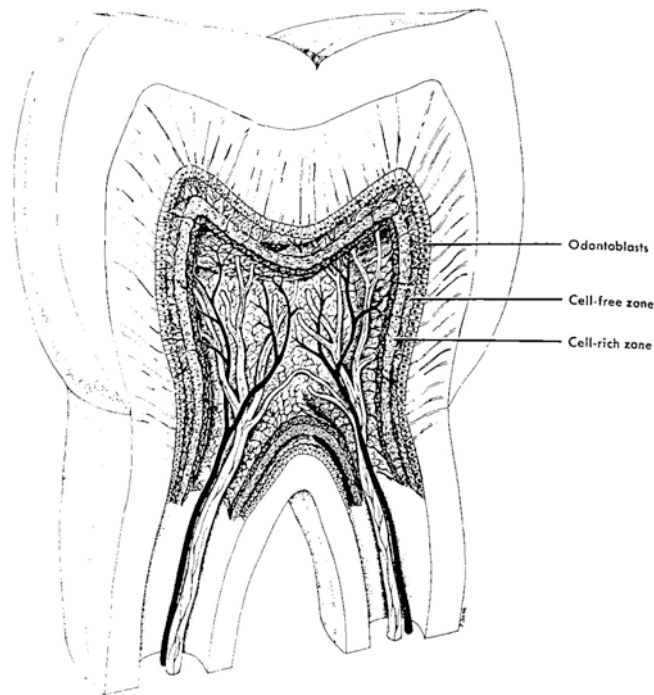


Figure 11 : diagramme de la pulpe dentaire. Illustration de l'architecture nerveuse (en noir) et vasculaire (en blanc) avec en périphérie les différentes couches : cellulaire, acellulaire et la palissade odontoblastique (source : Bhaskar et coll, 1980)

## 2.2.3 Fonctions pulpaire

### 2.2.3.1 Fonction de formation

La tâche principale de la pulpe est la fabrication de la dentine qui la recouvre et la protège. L'apposition dentinaire continue tout au long de la vie, et ce, bien après la fin de l'édification de la dent, ce qui explique la diminution du volume pulpaire avec le temps.

### 2.2.3.2 Fonction de nutrition

Durant toutes les étapes du développement dentaire et au travers de la vascularisation, la pulpe fournit les nutriments et fluides tissulaires nécessaires à la mise en place des tissus minéralisés. Ces éléments sont également transportés au travers des prolongements odontoblastiques.

### 2.2.3.3 Fonction de sensibilité

La pulpe, par son réseau nerveux développé, permet à la dent de réagir face à une agression par la douleur et donc participe à garder la dent intègre.

#### 2.2.3.4 Fonction de défense

Comme tout tissu conjonctif, la pulpe réagit face à une agression par une réponse inflammatoire. Cette réponse se traduira alors par la cicatrisation ou par la chronicité qui pourra aboutir à une nécrose pulpaire.

### 2.3 Physiopathologie

#### 2.3.1 La dentine tertiaire

La dentine tertiaire est une dentine cicatricielle que l'on retrouve suite à une agression. On différencie deux types de dentine tertiaire : la dentine réactionnelle et la dentine réparatrice.

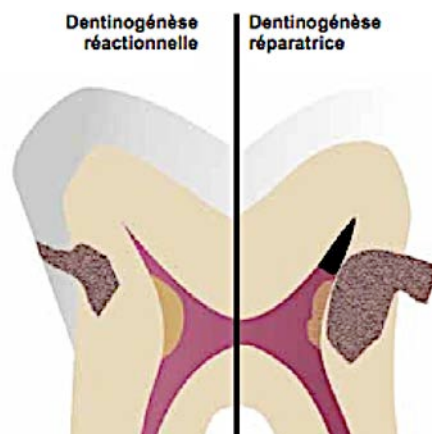


Figure 12 : dentine réactionnelle et dentine réparatrice  
(source : Simon, 2011)

##### 2.3.1.1 La dentine réactionnelle

Elle est produite par les odontoblastes. On la retrouve sous les caries dentinaires initiales, peu profondes, évoluant de manière chronique le long de la jonction émail-dentine (Farges et coll, 1993 ; Magloire et coll, 1992). Elle comporte deux parties distinctes.

- La dentine réactionnelle sclérotique : elle est formée aux dépens de la lumière des tubules dentinaires et résulte de l'augmentation du processus physiologique normal de la production de dentine péri-tubulaire. Cette dentine est très minéralisée et diffère des calcifications intratubulaires.
- La dentine réactionnelle péri-pulpaire : elle est formée à l'interface dentine-pulpe suite à l'accroissement de dépôt de pré-dentine. Elle résulte de l'accélération de la formation de la dentine péri-pulpaire par les odontoblastes (Smith et coll, 1995).

Si la progression carieuse s'accélère et que la carie passe du stade de lésion chronique à lésion active, alors la dentine réactionnelle est détruite et des signes de souffrance odontoblastique apparaissent jusqu'à la nécrose de ces derniers en regard de la lésion carieuse (Farges et coll, 1993). Si cette progression carieuse n'est pas trop rapide, alors la pulpe va pouvoir mettre en place une barrière dentinaire appelée dentine réparatrice.

### 2.3.1.2 La dentine réparatrice

Pour que ce type de dentine soit mis en place, il faut que 3 critères soient respectés :

- une absence de réaction inflammatoire sévère,
- une densité suffisante de cellules,
- une vascularisation de la pulpe optimale.

Suite à la nécrose des odontoblastes, des cellules de la couche sous-odontoblastique vont migrer au contact de la zone nécrosée et se différencier en odontoblastes de remplacement.

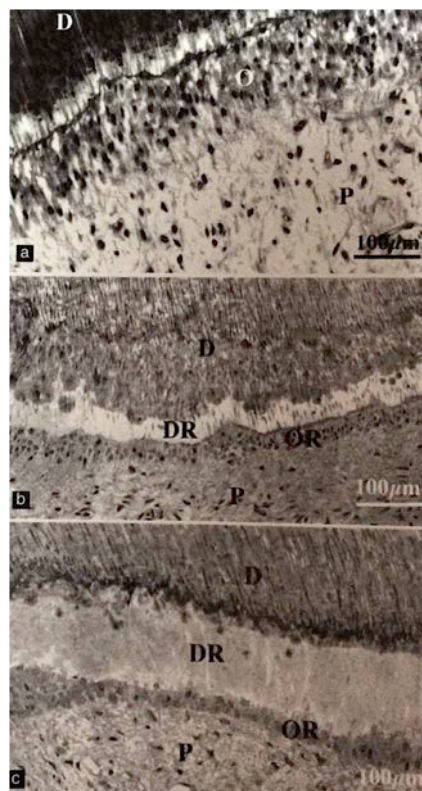
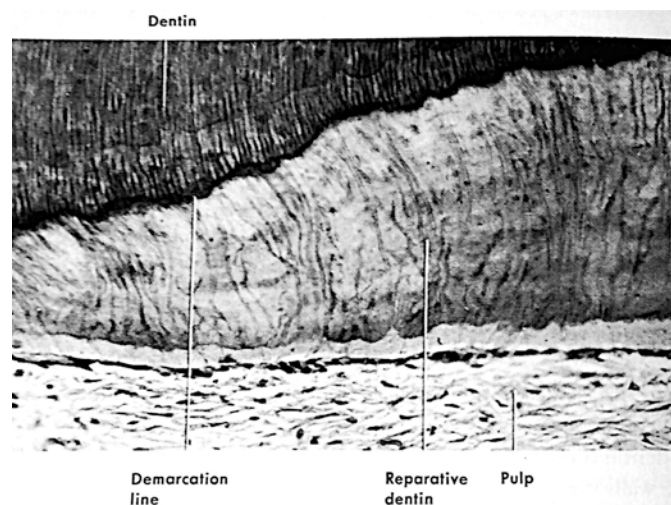


Figure 13 : formation de la dentine réparatrice (DR). (a) Sous une lésion carieuse, la couche odontoblastique (O) se désorganise et les jonctions intercellulaires disparaissent. (b) et (c) Les odontoblastes de remplacement (OR) déposent une matrice extracellulaire d'épaisseur croissante. D : dentine ; P : pulpe. Coloration au bleu de méthylène-azur II (grossissement x100)  
(source : Piette et Goldberg, 2001)

Deux hypothèses sont privilégiées quant à l'origine de ces cellules. La première est qu'elles proviennent des cellules filles issues de la dernière division des préodontoblastes : ces cellules seraient donc prédéterminées. La seconde est que les odontoblastes de remplacement proviennent des fibroblastes pulpaire et des cellules mésenchymateuses indifférenciées. Ces cellules migreraient en direction de la dentine en périphérie pulpaire et se différencieraient en odontoblastes.

Les cellules de la couche sous-odontoblastique vont d'abord sécréter une matrice appelée fibrodentine. Elle est atubulaire, moins minéralisée et moins structurée que la dentine normale. On trouve à la jonction dentine normale-fibrodentine quelques inclusions cellulaires, on parle alors d'ostéodentine du fait de sa structure assez voisine de celle de l'os.

La fibrodentine formée va ensuite être en contact avec les cellules pulpaire et c'est ce contact qui va permettre leur différenciation en odontoblastes de remplacement. Ces nouveaux odontoblastes vont alors sécréter une matrice proche de la fibrodentine qui va se minéraliser et devenir de l'orthodentine. La différence principale entre la fibrodentine et l'orthodentine est la présence de tubules et l'alignement des cellules en périphérie comme pour la dentine saine. Cependant les tubules de l'orthodentine ont un trajet plus tourmenté, une direction plus divergente et sont moins nombreux que ceux de la dentine saine.



*Figure 14 : dentine réparatrice. Les tubulis dentinaires sont irréguliers et moins nombreux que dans la dentine normale.  
(source : Bhaskar et coll, 1980)*

Cette réaction face à la lésion carieuse permet de diminuer la perméabilité dentinaire en augmentant son épaisseur face au stimulus irritant. La présence de dentine réparatrice a été observée dans 63,6% des dents présentant des lésions carieuses (Stanley et coll, 1983).

### **2.3.2 La sclérose dentinaire**

Elle est observée dans 95,4% des dents présentant des lésions carieuses (Stanley et coll, 1983). Elle protège la pulpe contre la diffusion d'irritants bactériens en diminuant la perméabilité dentinaire et formant ainsi un bouclier vis-à-vis des agresseurs (Berggren, 1965). Elle est hyperminéralisée et se traduit par l'oblitération partielle ou totale des tubules dentinaires par des sels phosphocalciques sous forme d'apatite et/ou de whitlockite.

### **2.3.3 La sensibilité pulpodentinaire**

#### **2.3.3.1 La théorie hydrodynamique pulpaire**

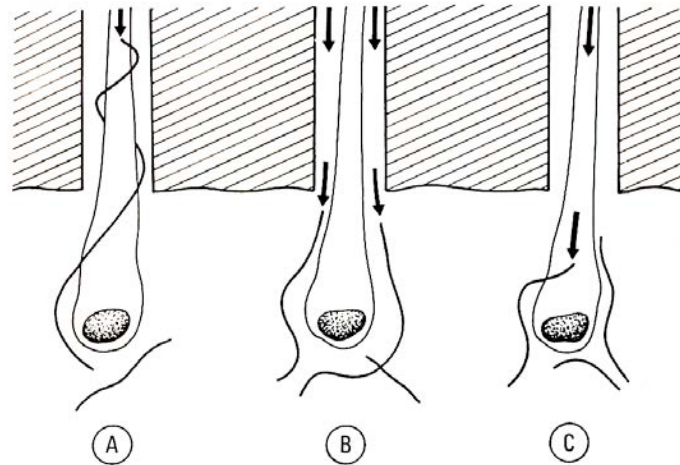
C'est la théorie la plus probable aujourd'hui quand à la sensibilité pulpaire. Elle correspond au déplacement du fluide intratubulaire provoqué par le stimulus qui exciterait les fibres nerveuses intratubulaires et/ou intrapulpaires (Brannstrom, 1963). Elle a été validée par la mise en évidence d'une relation directe entre le déplacement du fluide dentinaire et l'activité des fibres nerveuses A- $\delta$  (Piette et Goldberg, 2001).

#### **2.3.3.2 Les propriétés sensorielles de l'odontoblaste**

Selon cette hypothèse, les odontoblastes se comporteraient comme des récepteurs neurosensoriels et le stimulus serait ensuite transmis au plexus nerveux de la couche sous-odontoblastique. Lorsqu'un stimulus serait appliqué sur la dent, cela entraînerait une déformation des odontoblastes due à une modification des pressions intratubulaires et donc, l'ouverture de canaux ioniques dans leur membrane cellulaire. Cette hypothèse n'a pas encore été prouvée puisqu'il est, pour le moment, impossible de démontrer s'il existe un système de jonctions communicantes ou de synapses entre les odontoblastes et les fibres nerveuses intrapulpaires, mais de plus en plus d'auteurs tendent à s'y intéresser (Allard et coll, 2006 et Okumura et coll, 2005).

#### **2.3.3.3 L'implication des fibres nerveuses**

Nous avons vu précédemment que certaines fibres nerveuses se prolongeaient jusque dans les tubuli dentinaires. Ces fibres présenteraient, selon cette hypothèse, des mécanorécepteurs de la famille des TREK qui seraient impliqués dans le processus douloureux post-opératoire.



*Figure 15 : schéma des différents mécanismes de la sensibilité dentinaire.*

*A : excitation directe des fibres nerveuses intradentaires*

*B : modifications des propriétés hydrodynamiques des fluides intratubulaires et excitation secondaire des fibres nerveuses terminales péri-odontoblastiques*

*C : excitation des odontoblastes et transmission directe aux fibres nerveuses terminales péri-odontoblastiques*

*(source : Triller, 1987)*

## 2.4 Sénescence

C'est le vieillissement des tissus. On observe lors de ce phénomène plusieurs modifications.

- Une diminution du volume pulpaire : due à la formation continue de dentine au fil du temps. Cette réduction n'est pas homogène, elle est plus prononcée au niveau du plafond et du plancher pulpaire qu'au niveau des cornes.
- Une diminution du nombre d'odontoblastes et de fibroblastes : on observe une chute de 50% de la proportion cellulaire entre 20 et 70 ans. Les fibroblastes restants se transforment en fibrocytes, cellules beaucoup moins actives métaboliquement. De plus, le vieillissement de ces cellules est accéléré avec la disparition du réseau capillaire pulpaire et donc avec le manque de nutriments apportés par ce dernier.
- La réduction de la couche odontoblastique : due à la diminution en nombre et en volume des odontoblastes. Elle aura un aspect plus lâche et désordonné.
- La régression et la sclérose du réseau capillaire : ce qui entraîne une diminution du flux sanguin.
- La régression du plexus nerveux : ce qui conduit à une diminution de la sensibilité pulpodentinaire.

- Une augmentation des fibres de collagène au sein de la matrice extracellulaire et l'apparition d'une fibrose associée à la diminution de l'eau : on les appelle les fibres de Von Korff.
- L'apparition de calcifications pulpaire, appelées pulpolithes. Ils sont dus au manque de solubilité de la matrice extracellulaire avec le temps.

La sénescence n'est pas un phénomène pathologique, cependant les changements opérés réduisent considérablement le potentiel de défense et de cicatrisation du tissu pulpaire.

## 3 Physiologie dentaire

### 3.1 La dent temporaire

#### 3.1.1 Morphogenèse

L'odontogenèse est un phénomène physiologique de nature embryologique. La dent est le résultat de la confrontation entre deux tissus d'origine différente : un tissu épithélial et un tissu mésenchymateux. Ces deux tissus vont permettre la formation de la lame dentaire primitive. Au sein de cette lame, vont apparaître des nodules cellulaires appelés papilles mésenchymateuses. Il y a autant de papilles que de germes dentaires.

Une fois les papilles individualisées, la lame dentaire primitive se divise en deux parties :

- La lame vestibulaire : qui permettra la formation du futur vestibule et donc la séparation entre les joues et les futures arcades dentaires.
- La lame dentaire : qui permet la formation des dents temporaires et permanentes.

La lame dentaire se développe face aux papilles mésenchymateuses, elle s'hypertrophie et donne le stade du bourgeon. Se suivent ensuite les stades de cupule et de cloche dentaire avec la différenciation histologique des différents tissus qui composeront la dent comme l'émail, la dentine et la pulpe avec la sécrétion de leurs matrices extracellulaires respectives. On observe par la suite, la minéralisation des germes dentaires contenus chacun dans un sac folliculaire formé au stade de cupule. Le début de la calcification dentaire commence entre le 4<sup>e</sup> et le 5<sup>e</sup> mois de la vie intra-utérine.

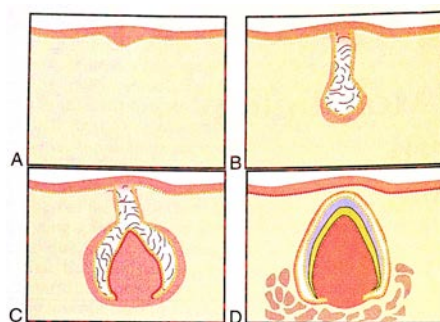


Figure 16 : les différents stades pré-éruptifs de développement de la dent

A : initiation (stade du bourgeon)

B : prolifération (stade de la cupule)

C : histodifférenciation (stade de la cloche)

D : minéralisation

(source : Bath-Balogh et Fehrenbach, 2006)



La formation des dents temporaires débute pendant la vie intra-utérine et leur minéralisation commence avant la naissance. On observe d'ailleurs une ligne néonatale sur les dents temporaires qui marque la rupture intervenue dans le rythme de minéralisation. La dent apparaît dans la cavité buccale alors qu'elle est immature en moyenne entre 6 mois et 3 ans. Leur éruption inachevée, les dents temporaires subissent déjà un phénomène d'attrition qui correspond à leur résorption pour laisser place, par la suite, aux bourgeons de remplacement.

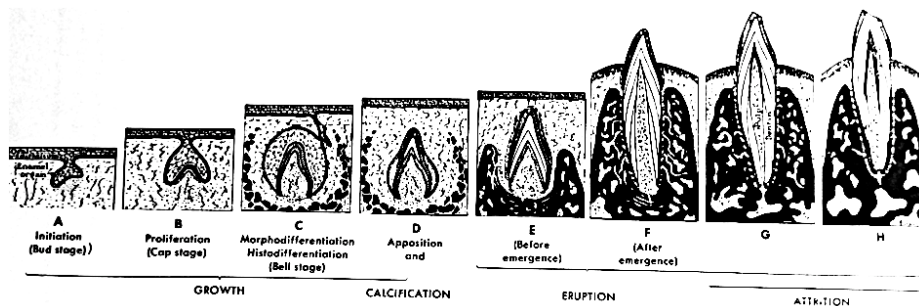


Figure 17 : cycle du développement de la dent temporaire  
(source : Bhaskar et coll, 1980)

Le schéma suivant résume les stades de minéralisation d'une dent jusqu'à l'édification complète de la racine et la fermeture apicale en 4 principaux stades :

- (a) début de la minéralisation de la couronne : il commence par la formation de dentine au sommet des cuspidés ou au bord libre,
- (b) achèvement de la couronne et début de l'édification radiculaire,
- (c) apparition de la couronne dans la cavité buccale,
- (d) calcification complète de la racine et donc édification complète de la racine avec fermeture de l'apex.

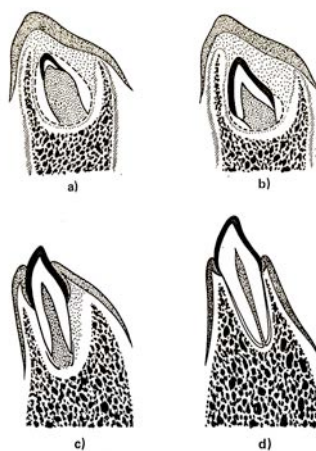

Figure 18 : Les 4 principaux stades de développement de la dent  
(source : Lautrou, 1992)

On distingue 3 stades physiologiques de la dent temporaire :

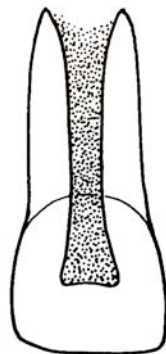
- stade I : stade de formation
- stade II : stade de stabilité
- stade III : stade de résorption

Nous reviendrons sur les différents âges de minéralisation et d'éruption des dents temporaires en 3.3.

### 3.1.2 Les différents stades physiologiques de la dent temporaire

#### 3.1.2.1 Stade I : stade de formation de la dent

Il correspond à la formation ou développement de la dent. Il dure environ 1 an. Les racines sont encore incomplètement formées. La dent est donc immature. Sa physiologie est comparable à celle d'une dent permanente immature, sa vascularisation est importante et elle possède un fort potentiel cellulaire c'est-à-dire une bonne capacité de réparation en cas d'agression : on peut donc stimuler facilement la dentinogenèse réactionnelle. Les thérapeutiques seront orientées vers la conservation de la vitalité pulpaire, nous le détaillerons plus précisément dans la partie 5.

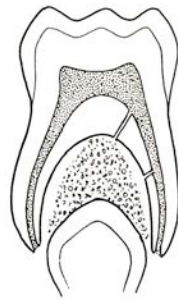


*Figure 19 : stade I, immaturité  
(source : Fortier et Demars-Fremault, 1987)*

#### 3.1.2.2 Stade II : stade de stabilité de la dent

C'est le stade de stabilité ou encore de maturité de la dent temporaire. La dent est maintenant complètement formée et ce stade dure 3 ans +/- 6 mois. Sa physiologie est comparable à celle de la dent permanente mais avec des caractères propres à la dent temporaire : l'émail est de faible épaisseur, la dentinogenèse peut être intense et même plus forte que pour une dent permanente et les tubuli dentinaires sont largement ouverts. La pulpe a un volume important et est richement vascularisée

mais son innervation est moins importante que pour la dent permanente. On distingue maintenant le germe de la dent de remplacement et il existe de nombreux canaux accessoires et des communications pulpo-parodontales.



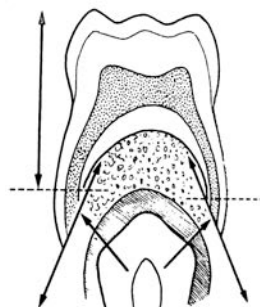
*Figure 20 : stade II, stabilité*  
(source : Fortier et Demars-Fremault, 1987)

### 3.1.2.3 Stade III : stade de résorption de la dent

C'est le stade de résorption ou régression de la dent temporaire. Il dure environ 4 ans. Cette résorption résulte de l'arrivée d'ostéoclastes dans l'environnement des structures dentaires. De plus, sous les actions conjuguées des forces de mastication et de l'éruption du germe de la dent permanente, on observe une modification du tissu conjonctif interposé entre les deux organes dentaires en un tissu de granulation hyperhémie et de type inflammatoire. C'est ce tissu de granulation qui aura une forte activité ostéoclastique et on observera alors :

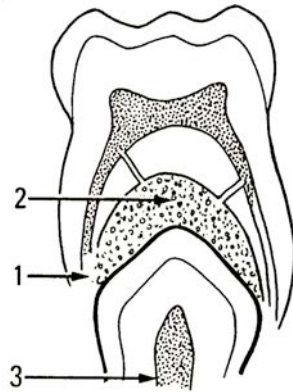
- une diminution de la longueur des racines,
- une augmentation de la largeur du foramen apical,
- l'apparition de nombreux orifices secondaires ce qui augmente les voies de communication pulpo-parodontales.

La résorption commence à la face interne des racines des dents pluriradiculées ce qui rend l'estimation de leur longueur clinique plus difficile à la radiographie. Dans un second temps, le pan externe de la racine se résorbe à son tour ce qui fait diminuer la longueur radiculaire.



*Figure 21 : résorption physiologique des molaires temporaires*  
(source : Fortier et Demars-Fremault, 1987)

Le contenu pulpaire va également devenir inflammatoire du fait de la communication pulpo-parodontale grandissante et donc de la pénétration des cellules inflammatoires au sein de la pulpe. On observe également une atteinte de l'attache épithéliale de la dent temporaire. Enfin, une élimination progressive des fibres nerveuses se produit ainsi qu'une désorganisation de la vascularisation pulpaire.



*Figure 22 : stade III, résorption*

*1 : modifications de la longueur des racines et de l'ouverture de l'orifice apical*

*2 : modifications des structures parodontales (attache épithéliale et os inter-radiculaire)*

*3 : proximité du germe de la dent permanente  
(source : Fortier et Demars-Fremault, 1987)*

### **3.1.3 Spécificités de la dent temporaire**

#### **3.1.3.1 Morphologie**

Tout d'abord, les dents temporaires sont de taille plus petite que les dents permanentes excepté les molaires temporaires qui ont un diamètre mésio-distal plus larges que les prémolaires. Les dents temporaires sont également moins hautes que les dents permanentes.

Les couronnes des dents temporaires sont plus claires et plus transparentes, ce qui leur donne un aspect plus blanc. Enfin leur ligne de plus grand contour se trouve au niveau de la limite gingivale ce qui leur donne un aspect plus globuleux que les dents permanentes.

Les racines des dents temporaires sont plus divergentes que celles des dents permanentes depuis le collet anatomique (pour les dents pluriradiculées) : cela permet de créer un espace pour loger le germe de la dent permanente sous-jacente. Les racines des molaires temporaires divergent sur leur 2/3 coronaires mais convergent sur leur 1/3 apical formant ainsi une pince autour du germe définitif. Les

racines des dents temporaires sont également plus fines, plus effilées et proportionnellement plus grandes que celles des dents permanentes. Enfin, la hauteur du tronc radiculaire est plus courte sur les dents temporaires que sur les dents permanentes.

### 3.1.3.2 Histologie

- Email

L'épaisseur amélaire de la dent temporaire est plus fine que celle de la dent permanente : 2 à 3mm contre 5 à 6mm. L'émail est également moins minéralisé et plus poreux sur les dents temporaires : il est aprismatique. Ceci explique son usure plus facile que l'émail d'une dent permanente. Enfin, il a une teinte blanche caractéristique.

- Dentine

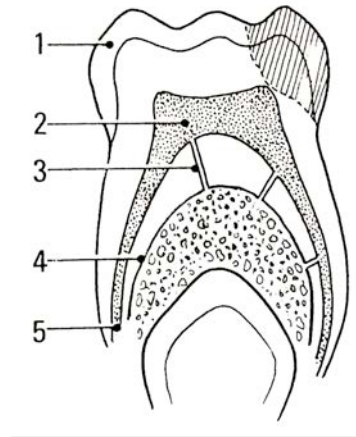
Les tubuli dentinaires sont plus larges que ceux de la dent permanente. La dentine de la dent temporaire a donc une densité moindre que celle de la dent permanente ainsi qu'une plus faible épaisseur.

- Pulpe

La chambre pulpaire est plus volumineuse par rapport à celle des dents permanentes. Le plancher et le plafond pulpaire sont plus convexes sur les dents temporaires. Les cornes pulpaires remontent jusqu'à la jonction amélo-dentinaire et sont plus proéminentes. On note également la présence de nombreux canaux pulpo-parodontaux accessoires à partir du plancher pulpaire et de la face interne des racines.

- Cément

Son épaisseur est moindre que sur les dents permanentes et son stade de maturité est fugace puisqu'à peine la racine édifiée, la résorption débute.



*Figure 23 : caractéristiques de la dent temporaire*

*1 : émail très mince*

*2 : chambre pulpaire volumineuse*

*3 : communications pulpo-parodontales*

*4 : résorption physiologique des racines*

*5 : modification de l'orifice apical*

*(source : Fortier et Demars-Fremault, 1987)*

## **3.2 La dent permanente**

### **3.2.1 Morphogenèse**

Les hommes sont diphyodontes, c'est-à-dire qu'ils possèdent deux dentitions successives. Les dents permanentes sont donc notre deuxième génération de dents. Les germes des incisives, canines et prémolaires permanentes remplacent les dents temporaires : on les dit diphysaires. Les molaires permanentes, quant à elles, ne remplacent pas de dent, elles sont dites monophysaires.

#### **3.2.1.1 Les dents diphysaires**

Pour les dents diphysaires, le mode de remplacement des dentitions est vertical chez l'homme, la dent permanente se forme sous la dent temporaire par le développement d'expansions épithéliales face à des petits nodules mésenchymateux. Le développement des bourgeons de remplacement sera identique à celui des dents temporaires.

Les germes permanents se trouvent alors dans des cryptes osseuses sous-jacentes aux dents temporaires. En général, ces cryptes sont placées en lingual des dents temporaires. La minéralisation des germes des dents permanentes commence pour la plupart après la naissance. L'éruption de ces dents et donc leur migration occlusale entraîne la rhizolyse des dents temporaires et par la suite, leur chute.

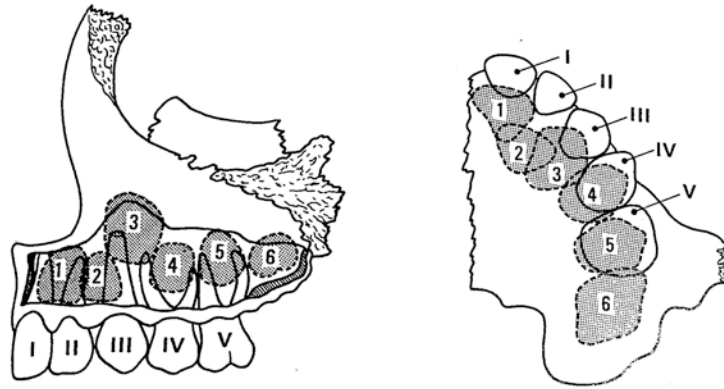


Figure 24 : agencement des germes des dents permanentes dans le maxillaire en denture temporaire  
(source : Lautrou, 1992)

### 3.2.1.2 Les dents monophysaires

Les molaires permanentes sont dites monophysaires : c'est-à-dire qu'elles ne sont ni remplacées, ni remplaçantes des dents temporaires. Elles se forment à partir de l'extension distale de la lame dentaire qui fournit les dents temporaires : en effet, les multiplications cellulaires se poursuivent et on assiste alors au développement successif des germes des molaires. Leur minéralisation se fait après la naissance excepté la première molaire qui voit sa minéralisation débiter à la naissance, voire dans certains cas *in utero*.

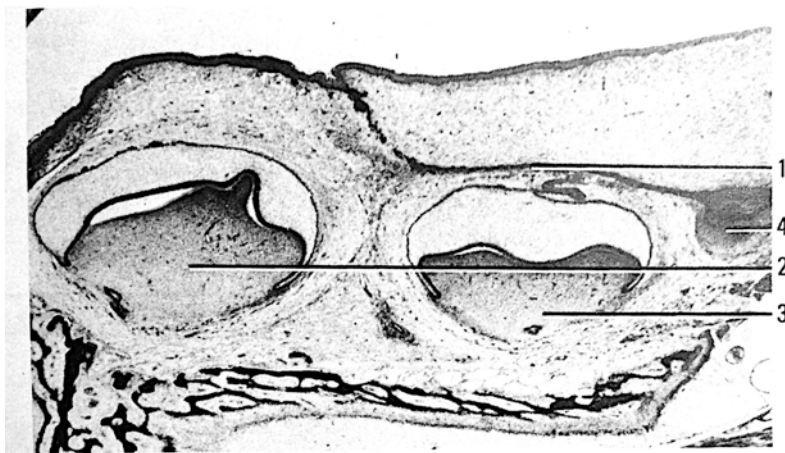


Figure 25 : formation des molaires permanentes par suite de la prolifération distale du mésenchyme odontogène et de la lame dentaire

1 : lame dentaire

2 : germe de la 1<sup>ère</sup> molaire permanente

3 : germe de la 2<sup>ème</sup> molaire permanente

4 : germe de la 3<sup>ème</sup> molaire permanente

(source : Triller, 1987)

## **3.2.2 Spécificités de la dent permanente immature**

### **3.2.2.1 L'immaturité de l'émail**

Les prismes de l'émail sont associés à un réseau de pores qui constituent un lieu d'échanges ioniques. Ce réseau sera donc moins sensible aux attaques acides mais sera également une zone de moindre résistance. On observe également des irrégularités de surface et des sillons profonds et anfractueux. L'émail subit une maturation post-éruptive avec des remaniements de sub-surface pour que la dent permanente soit dite mature.

### **3.2.2.2 L'immaturité de la dentine**

La dentine présente, dans la dent immature, des tubuli largement ouverts et non oblitérés, ce qui facilite la pénétration des bactéries jusqu'à la pulpe. Elle est également moins minéralisée, notamment par l'absence de dentine péri-canaliculaire, les espaces inter-canaliculaires sont donc très larges. De plus, elle est d'une épaisseur moindre que sur une dent permanente mature puisque la dentine secondaire est déposée progressivement au cours de la vie.

### **3.2.2.3 L'immaturité de la pulpe**

La pulpe d'une dent immature est très volumineuse puisque l'épaisseur de dentine est encore faible. Par contre, elle a un fort potentiel cellulaire, et donc une forte capacité de réparation puisqu'en effet, la dent est jeune, on observe donc une grande quantité d'odontoblastes, de fibroblastes mais aussi de cellules de défenses et de cellules mésenchymateuses. Les fibres nerveuses, quant à elles sont encore immatures, ce qui rend les tests de sensibilité pulpaire pas toujours fiables.

### **3.2.2.4 L'édification radiculaire et l'apexogenèse en cours**

La dent immature fait son éruption au stade 8 de Nolla alors qu'elle est aux deux tiers de son édification (stades de Nolla vu en 3.4.2). Il s'écoulera entre 3 et 4 ans avant que la jonction cémento-dentinaire se mette en place et donc avant que la dent soit mature.

La dent immature présente des canaux radiculaires larges et évasés, c'est-à-dire que l'extrémité apicale est plus large que l'extrémité cervicale. L'apex de la dent immature est béant, ouvert : le cône dentinaire n'est pas fermé mais cette région est très vascularisée et a une intense activité cellulaire. Ceci permettra la formation de la jonction cémento-dentinaire une fois la désintégration de la gaine de Hertwig effectuée. La gaine de Hertwig est tributaire de la progression apicale, et une fois la



longueur définitive de la racine atteinte, elle se désintègre. En effet, sa disparition permet la mise en contact direct de la dentine avec le tissu conjonctif environnant et c'est cette induction qui permet la formation des cémentoblastes et donc du cément.

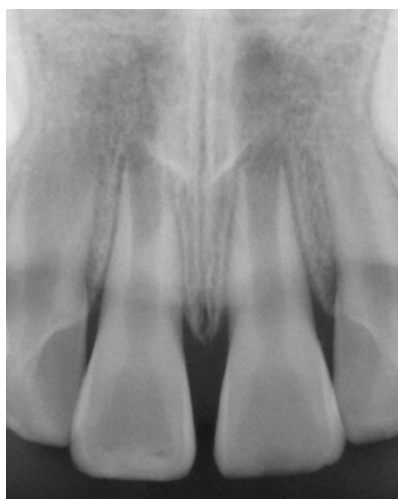


Figure 26 : dents immatures avec apex ouverts  
(source : Chueh et coll, 2009)

### 3.3 Séquence d'éruption des dents

Les dents temporaires ainsi que les dents permanentes ont un ordre bien précis d'éruption. Voici leur séquence d'éruption moyenne.

	Incisive centrale temporaire	Incisive latérale temporaire	Canine temporaire	1ère molaire temporaire	2ème molaire temporaire
Début de minéralisation	3-4 mois in utero	3-4 mois in utero	5 mois in utero	5 mois in utero	6 mois in utero
Couronne achevée	4-5 mois	4-5 mois	9 mois	6 mois	10-12 mois
Eruption	6 mois	12 mois	24 mois	18 mois	30 mois
Racine édifiée	2 ans	2,5 ans	3 ans	3 ans	4 ans
Début rhizalyse	4 ans	5 ans	8 ans	6 ans	7 ans
Exfoliation	6-7 ans	7-8 ans	11-12 ans	10 ans	11-12 ans

Tableau 1 : chronologie d'éruption des dents temporaires  
(source : Dursun et Landru, 2014)

	Incisive centrale permanente	Incisive latérale permanente	Canine permanente	1ère prémolaire	2ème prémolaire	1ème molaire permanente	2ème molaire permanente	3ème molaire permanente
Début de minéralisation	3-4 mois	3-4 mois	4-5 mois	1,5-2 ans	2-2,5 ans	0 ans	2,5-3 ans	7-10 ans
Couronne achevée	4-5 ans	4-5 ans	6-7 ans	5-6 ans	6-7 ans	2,5-3 ans	7-8 ans	12-16 ans
Eruption	7 ans	8 ans	11-12 ans	9-10 ans	10-11 ans	6 ans	12 ans	17-21 ans
Racine édifiée	10 ans	11 ans	13-15 ans	12-13 ans	13-14 ans	9-10 ans	14-16 ans	18-25 ans

Tableau 2 : chronologie d'éruption des dents permanentes  
(source : Dursun et Landru, 2014)

Concernant l'éruption des dents, certaines règles générales peuvent se dégager :

- les dents mandibulaires font très souvent leur éruption avant leurs antagonistes maxillaires,
- les filles connaissent généralement une séquence d'éruption plus précoce que les garçons.

Les incisives et les premières molaires permanentes font partie d'une première poussée de croissance du système dentaire ce qui permet l'élaboration de la denture mixte. On observe ensuite une période de repos avant l'éruption des autres dents et donc l'établissement des phases de dentures adolescente et adulte jeune

Le diagramme de Hurme (1949) résume les âges moyens d'éruption des dents permanentes avec un intervalle de variation d'un écart-type de part et d'autre de chaque moyenne.

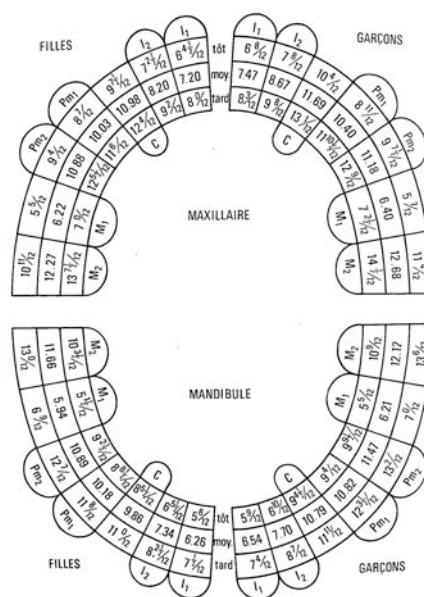


Figure 27 : diagramme de Hurme, 1949  
(source : Lautrou, 1992)

### 3.4 Âges dentaires

L'âge dentaire a été étudié par de multiples auteurs. On peut l'évaluer selon deux critères :

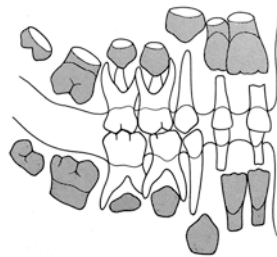
- le stade d'éruption dentaire, c'est l'âge dentaire clinique ;
- le stade de minéralisation dentaire sur les clichés radiographiques, c'est l'âge dentaire radiographique.

Nous présenterons ici une classification selon chaque critère.

#### 3.4.1 Âge dentaire de Démogé

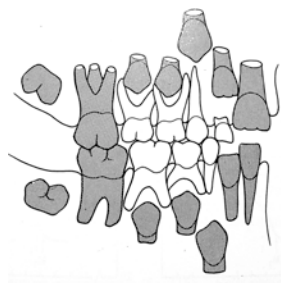Démogé a proposé en 1972 une classification de la morphogenèse dentaire selon l'éruption en 10 étapes.

- Phase de constitution de la denture temporaire : elle correspond à l'éruption des dents temporaires.
- Phase de denture temporaire stable : toutes les dents temporaires sont en bouche.



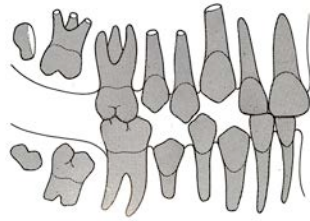
*Figure 28 : phase de denture temporaire stable, Démogé 1972  
(source : Lautrou, 1992)*

- Phase de constitution de la denture mixte : elle correspond à l'éruption des incisives permanentes et des premières molaires permanentes.
- Phase de denture mixte stable : les incisives et les premières molaires sont en place.



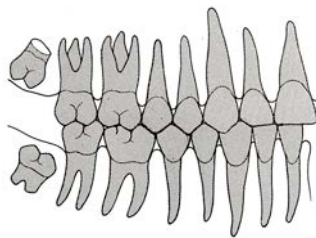
*Figure 29 : phase de denture mixte stable, Démogé 1972  
(source : Lautrou, 1992)*

- Phase de la constitution de la denture adolescente : elle correspond à l'éruption des prémolaires et des canines.
- Phase de denture adolescente stable : les prémolaires et les canines sont en bouche.



*Figure 30 : phase de denture adolescente stable, Démogé 1972  
(source : Lautrou, 1992)*

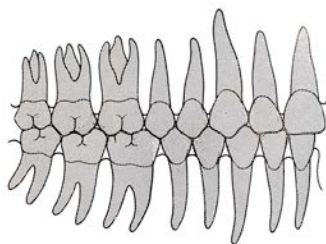
- Phase de constitution de la denture adulte jeune : elle correspond à l'éruption des deuxièmes molaires permanentes.
- Phase de denture adulte jeune stable : les deuxièmes molaires sont en fonction.



*Figure 31 : phase de denture adulte jeune stable, Démogé 1972  
(source : Lautrou 1992)*

Les phases de denture adolescente et de denture adulte jeune peuvent être fusionnées. En effet, il est possible d'observer l'éruption des deuxièmes molaires permanentes avant l'éruption des prémolaires et des canines chez certains patients.

- Phase de constitution de la denture adulte complète : elle correspond à l'éruption des troisièmes molaires permanentes.
- Phase de denture adulte complète : les troisièmes molaires sont en occlusion.



*Figure 32 : phase de denture adulte complète stable, Démogé 1972  
(source : Lautrou, 1992)*

### 3.4.2 Âge dentaire de Nolla

Il s'est intéressé au degré de développement des germes selon le stade de minéralisation de la dent. Il propose, en 1960, une classification en 10 stades.

- Stade 1 : présence d'une crypte dentaire avec absence de minéralisation.
- Stade 2 : apparition de points de calcification qui correspondent aux pointes cuspidiennes.
- Stade 3 : minéralisation d'un tiers coronaire.
- Stade 4 : minéralisation de deux tiers coronaire.
- Stade 5 : minéralisation coronaire presque complète.
- Stade 6 : minéralisation coronaire complète.
- Stade 7 : édification du premier tiers des racines.
- Stade 8 : édification de deux tiers des racines, éruption de la dent.
- Stade 9 : les racines sont édifiées mais leurs apex restent ouverts.
- Stade 10 : les racines sont complètement formées, leurs apex sont fermés, la jonction cémento-dentinaire est en place.

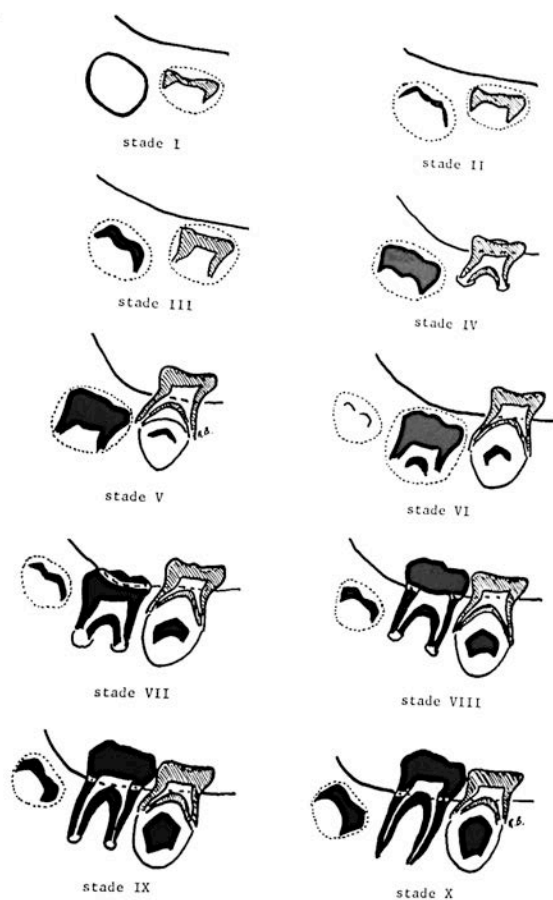


Figure 33 : classification selon le stade de minéralisation, Nolla 1960.  
(source : Bérard, 1980)

## 4 Méthodes de diagnostic

### 4.1 Anamnèse

Il s'agit d'un préalable indispensable à toute première consultation et elle comporte plusieurs points.

- L'état civil de l'enfant : nom, prénom, date de naissance.
- Le motif de la consultation : est-ce une urgence ou un simple contrôle ? En cas de traumatisme, le praticien devra remplir après un examen clinique complet (développé en 4.1.2), un certificat médical initial à remettre en main propre au responsable légal de l'enfant et en conserver une copie.
- Les antécédents familiaux (d'ordre général et dentaire) : les membres de la famille présentent-ils une pathologie héréditaire, des agénésies dentaires, des anomalies dentaires ?
- Evaluation des capacités cognitives, des conditions de vie et de l'environnement : l'enfant dort-il bien ? Quel est son niveau scolaire ? Où vit-il ? Quel est son caractère ? Quelle relation a-t-il avec ses parents ?
- Les habitudes alimentaires : se renseigner sur la composition des repas notamment sur les boissons consommées au cours de ces derniers mais aussi sur la présence ou non de grignotage, d'allaitement prolongé ou encore sur une éventuelle prise de boisson pour s'endormir.
- Etablir un bilan fluoré de l'enfant au travers des différents apports en fluor qu'il reçoit au quotidien afin d'orienter et d'adapter la prise en charge préventive et thérapeutique.
- L'hygiène bucco-dentaire : il est indispensable de savoir si l'enfant se brosse les dents et surtout à quelle fréquence, pendant combien de temps, avec quelle technique et avec ou sans l'aide de ses parents ? Utilise-t-il un dentifrice adapté à son âge ? Quelle est sa concentration en fluorures ?
- Le passé médical : à l'aide du carnet de santé, se renseigner sur les antécédents médicaux et chirurgicaux. L'enfant a-t-il subi des interventions chirurgicales ? A-t-il un risque hémorragique ? Prend-il des médicaments ? A-t-il des allergies ? A-t-il des problèmes de santé ? Quels sont son poids et sa taille et quelles sont leurs positions dans la courbe de croissance ?

- Déroulement de la grossesse et de l'accouchement : en effet, certains troubles survenus pendant la grossesse peuvent influencer la sphère oro-faciale (intoxications médicamenteuses, irradiations, affections virales et microbiennes, certaines manœuvres obstétricales). De plus, on observera souvent chez un enfant né prématurément un retard d'éruption des dents (entre 2 et 6 mois de retard par rapport à un enfant né à terme) mais aussi une augmentation de la fréquence d'hypoplasie de l'émail.
- L'histoire bucco-dentaire : l'enfant a-t-il déjà consulté un chirurgien dentiste ? Pour quel motif ? Comment s'est déroulée la consultation ? L'enfant a-t-il peur des soins dentaires et/ou des actes médicaux ? Est-ce que l'un des parents est anxieux face au chirurgien dentiste ?

Cet interrogatoire est adressé aux parents et implique l'enfant selon son âge et son degré de coopération : c'est un échange entre les trois parties (praticien, parents et enfant) qui permet de déterminer le comportement de l'enfant face aux soins et le type de fonctionnement de la famille (notamment le type d'attachement entre parents et enfant) afin d'adapter son discours. Il doit être mené avant tout acte, y compris les urgences. Il permet de définir le risque carieux individuel de l'enfant (développé en 4.1.5) indispensable pour tout diagnostic et décision thérapeutique.

Voici un exemple d'anamnèse résumée sous forme de 3 tableaux :

Données personnelles	Motif de consultation	Histoire familiale et personnelle	Vie sociale
Nom et prénom	Visite de contrôle ou urgence	Situation familiale : avec qui l'enfant vit-il?	Niveau d'apprentissage ou de compréhension : retard dans l'acquisition du langage, retard scolaire?
Titulaire(s) de l'autorité parentale : nom, adresse et coordonnées téléphoniques	Douleur ou tuméfaction : durée, nature, facteurs déclenchants	Profession des parents : niveau d'éducation, disponibilités par rapport à une programmation des rendez-vous	Problèmes relationnels : autisme?
Date de naissance	Traumatismes : circonstances	Fratricité : nombre de frères et sœurs, âges	Habitudes et occupations extrascolaires, centres d'intérêt
Médecin traitant : nom et coordonnées	Particularités : couleur, forme, position des dents	Antécédents médicaux familiaux : problèmes médicaux sévères, antécédents héréditaires (terrain allergiques, hémophilie...)	
		Antécédents dentaires familiaux : état de santé bucco-dentaire familial, suivi, antécédents héréditaires (amélogénèse ou dentinogénèse imparfaite...)	

*Tableau 3 : état civil et situation de l'enfant  
(source : d'après Muller-Bolla et Naulin-Ifi, 2011)*

Grossesse, naissance, période néonatale et petite enfance	Maladies systémiques	Antécédents d'hospitalisation et médicaments
Santé maternelle pendant la grossesse : prise de médicaments, affections sévères	Respiratoire : asthme, rhume des foies, infection des voies aériennes supérieures fréquentes	Hospitalisation : âge et motif de l'admission, opérations subies, expérience d'anesthésie générale
Circonstances de l'accouchement : naissance prématurée, délivrance, complications, poids à la naissance	Cardiovasculaire : facteurs de risques de cardiopathies	Médications : prescriptions régulières et/ou en cours, allergies médicamenteuses
Période néonatale : ictère, problème respiratoires, difficultés d'alimentation, carences nutritionnelles et vitaminiques, dents néonatales	Hématologique : anémie, saignement anormal (trouble de la crase sanguine), tendance aux ecchymoses, hématomes	
Maladies de la petite enfance : infections à répétition	Immunologique : prédisposition aux infections	
	Endocrinienne : diabète	
	Gastro-intestinale : problèmes intestinaux, hépatite	
	Neuromusculaire : coordination des mouvements	
	Squelettique	
	Autres: taille, poids, allergies manifestées par urticaire, eczéma	

*Tableau 4 : anamnèse médicale  
(source : d'après Muller-Bolla et Naulin-Ifi, 2011)*

Antécédents de soins	Situation bucco-dentaire
Suivi dentaire : visites régulières ou non, fréquence	Hygiène bucco-dentaire : fréquence, durée, type de brosse à dent, type de dentifrice
Soins antérieurs : prévention, restaurations, extractions, niveau de coopération	Fluoration systémique : eau ou sel fluoré, prise de comprimés ou gouttes de fluor
Anesthésies : locale, générale ou sédation consciente, problèmes particuliers à signaler?	Habitudes : succion non nutritive compensatrice, parafunctions

*Tableau 5 : histoire dentaire  
(d'après Muller-Bolla et Naulin-Ifi, 2011)*

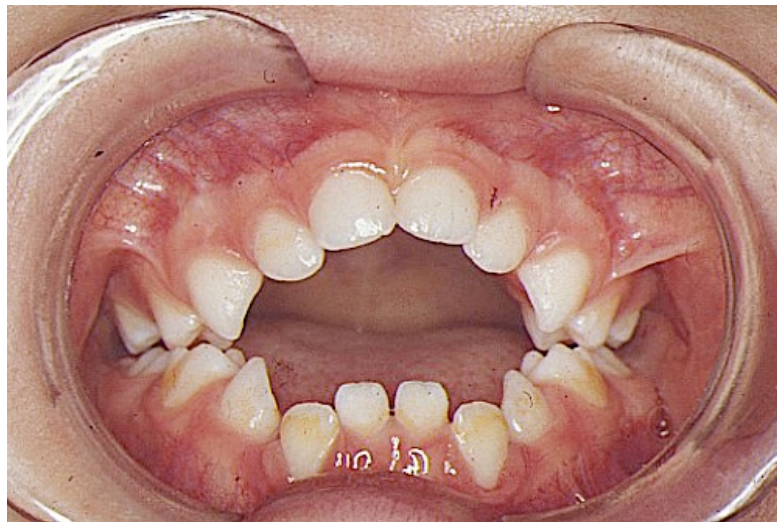

## 4.2 Examen clinique

### 4.2.1 Examen extra-oral

Il permet d'évaluer le profil de l'enfant, d'apprécier le parallélisme des lignes faciales, l'examen des téguments : couleur de la peau, gonflement des joues, épaisseur des lèvres, présence ou non de cernes et aspect des ailes du nez mais aussi l'observation de la présence ou non d'adénopathies cervico-faciales. Lors de cet examen, il est également important d'observer les mains de l'enfant afin de mettre en évidence des anomalies de forme des doigts (signe de syndrome, par exemple syndrome de Marfan), des cals (signe d'habitude de succion non nutritive), des anomalies de la qualité et de la forme des ongles (signe de maladie systémique, par exemple le diabète) ou encore une onychophagie (signe d'anxiété) (Welbury et coll, 2005). Enfin en cas de traumatisme, il faut examiner minutieusement les plaies des tissus mous afin de mettre en évidence une éventuelle inclusion d'un corps étranger.

### 4.2.2 Examen intra-oral

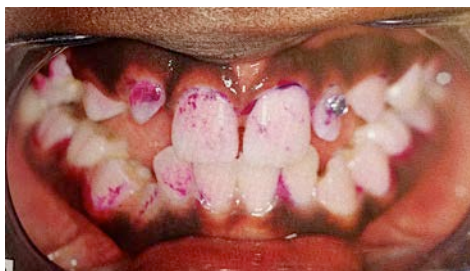

*Figure 34 : cliché intra-buccal de face  
(source : Fellus, 2014)*

Cet examen peut s'organiser en différentes étapes.

- Noter la formule dentaire : en cas d'anomalie, il est impératif de demander s'il y a eu une extraction antérieure et rechercher un retard d'éruption ou une agénésie.

- Evaluer la qualité de l'hygiène bucco-dentaire avec l'aide d'un révélateur de plaque.



*Figure 35 : révélation de la plaque à l'aide d'un indicateur de plaque (GC Plaque Indicator®). La coloration de la plaque varie en fonction de son ancienneté.  
(source : Muller-Bolla, 2011)*

- Effectuer un nettoyage prophylactique minutieux des dents à l'aide d'une brosse sèche montée sur contre-angle ou d'un aéropolisseur afin de permettre l'élimination du biofilm. Ceci rend la différenciation des lésions reminéralisables de celles qui sont irréversibles plus aisée (Muller-Bolla et coll, 2009 ; Pitts, 2004).
- Observer pour chacune des dents la présence ou non de lésions carieuses, de perte de substance sur une dent, de variations de couleur, de mobilités, d'anomalies dentaires (forme, nombre, structure). La présence d'un ou plusieurs de ces facteurs orienterait alors, selon le cas, la recherche d'une étiologie comme par exemple, la surconsommation de fluor, le bruxisme, un manque d'hygiène, un traumatisme antérieur, une maladie systémique, l'hérédité, une hypominéralisation des molaires et des incisives (MIH).
- Analyser l'occlusion statique et l'occlusion dynamique : ces rapports permettent la mise en évidence de malpositions, de rotations et de dysharmonies dento-maxillaires et donc de malocclusions.
- Effectuer un examen du parodonte notamment avec l'indice gingival de Løe et Silness (1963) afin de déterminer le degré d'inflammation gingivale.

Degré	Aspect gingival
0	Gencive normale, absence d'inflammation, pas de coloration, absence de saignement
1	Légère inflammation, légère modification de la coloration, faible modification de la surface, absence de saignement
2	Inflammation modérée, rougeur, gonflement, saignement au sondage et à la pression
3	Forte inflammation, rougeur et gonflement importants, tendance au saignement spontané, éventuellement ulcération

*Tableau 6 : indice gingival de Løe et Silness (1963)*

- Vérifier l'absence d'aphtes ou d'herpès qui sont souvent associés à des difficultés d'alimentation. Faire un examen de la langue, des muqueuses pour observer leur couleur et leur apparence ainsi que la présence ou non de tuméfactions, d'ulcérations ou encore de fistules. Les freins sont également examinés pour mettre en évidence un problème d'insertion ou de taille. Enfin, les glandes salivaires et leurs ostium sont inspectés et palpés. En cas de traumatismes, l'examen du parodonte est précédé d'un nettoyage doux des muqueuses (Naulin-lfi, 2005).

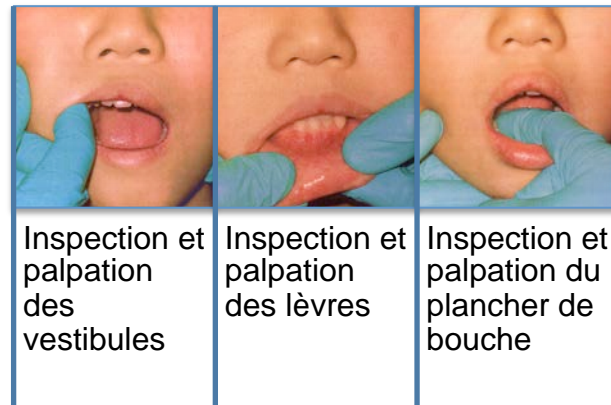


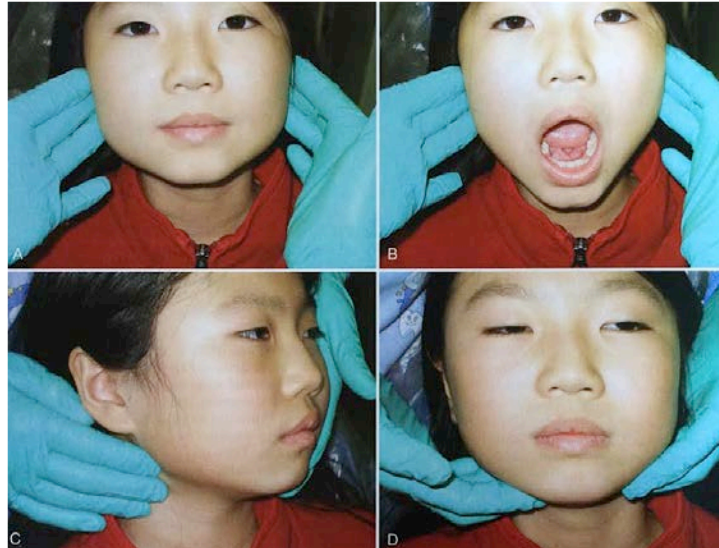
Figure 36 : examen du parodonte  
(source : Dean et coll, 2011)

#### 4.2.3 Examen fonctionnel

Il nous permet d'analyser les différentes fonctions orofaciales (la respiration, la déglutition, la mastication et la phonation) afin de prévenir la mise en place de malocclusions. Ce bilan permet également la mise en évidence de parafunctions comme la succion digitale, l'oncophagie ou encore le bruxisme. Il consiste aussi à effectuer un examen des articulations temporo-mandibulaires, d'autant plus lors d'un traumatisme, où l'on observe souvent une diminution de l'amplitude d'ouverture associée ou non à une déviation de la mandibule.

Ventilation	Buccale	Nasale	Mixte
Déglutition	Mature	Immature	Mixte
Frein inter-incisif maxillaire	Normal	Hypertrophique	
Frein lingual	Normal	Court	
Parafunctions	Non	Oui, lesquelles?	
Overture/fermeture	Normale	Diminuée de ...mm	
Propulsion	Normale	Déviée de ...mm	
Diduction	Guidage normal	Intérférences	

Tableau 7 : exemple d'examen fonctionnel  
(source : d'après Courson et Landru, 2005)



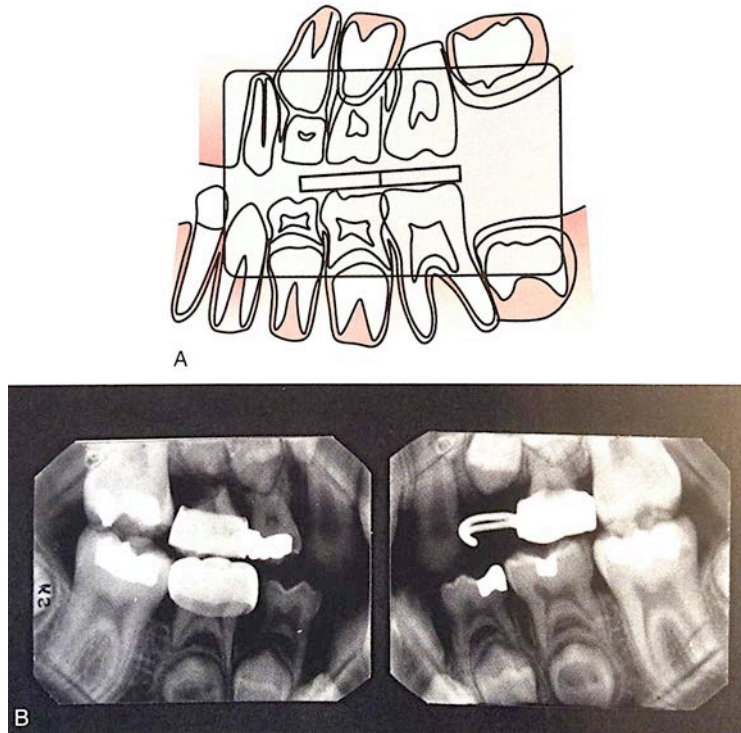
*Figure 37 : A et B, observation et palpation de l'articulation temporo-mandibulaire  
C et D, palpation de la région sous-mandibulaire  
(source : Dean et coll, 2011)*

### **4.3 Examen radiographique**

Il doit être justifié par l'anamnèse et l'examen clinique, et son rapport bénéfice/risque doit être systématiquement envisagé. Les patients doivent porter une protection plombée et les doses de rayonnements doivent être diminuées chez les enfants par rapport à celles des adultes (Espelid et coll 2003 et Haute Autorité de santé 2006). En cas de traumatisme, l'examen radiographique devient alors obligatoire non seulement pour poser un diagnostic précis de la lésion mais aussi afin d'évaluer les conséquences et donc le pronostic à court, moyen et long terme (Muller-Bolla et Naulin-lfi, 2011).

#### **4.3.1 Radiographies rétro-coronaires**

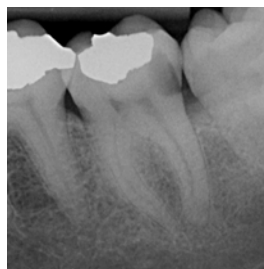Ces clichés, aussi appelés bite-wings, permettent la mise en évidence des caries proximales et la détection des caries occlusales cachées. Ils sont inutiles lors de la présence de diastème puisque les faces proximales sont visibles (American Association of Paediatric Dentistry, 2009). Ils sont par contre systématiques à partir de 6 ans car les diastèmes se referment.



*Figure 38 : clichés rétro-coronaires en secteur postérieur  
 A : positionnement du film  
 B : radiographies  
 (source : Dean et coll, 2011)*

### 4.3.2 Radiographies rétro-alvéolaires

Ces clichés permettent de renseigner sur l'extension de la carie, sur l'éventuelle implication pulpaire et les complications pulpo-parodontales, sur l'anatomie radulaire mais aussi sur le stade physiologique de la dent et sur le rapport dent temporaire/germe sous-jacent. On les utilise dès qu'on observe une atteinte dentinaire lors d'une lésion carieuse. Ces radiographies sont également indispensables lors d'un traumatisme afin d'observer la présence ou non d'une fracture radulaire ainsi que l'atteinte parodontale (Muller-Bolla et Naulin-Ifi, 2011).



*Figure 39 : cliché rétro-alvéolaire de la dent 37 présentant une lésion carieuse distale  
 (source : Gerdolle, 2013)*

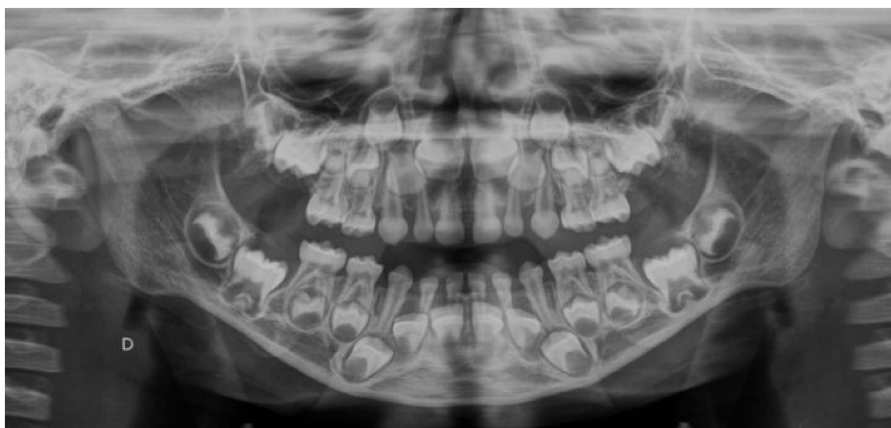### 4.3.3 Radiographie panoramique

Cette radiographie présente un apport diagnostique inférieur pour la détection des lésions carieuses à celui des clichés intrabuccaux. Néanmoins, elle permet d'avoir une vision globale de la denture du patient pouvant en faire dans certains cas un examen de première intention (Welbury et coll 2005 et Haute Autorité de santé 2006). Elle est recommandée après l'âge de 3 ans en cas de position dentaire ectopique, d'anomalie de nombre ou d'éruption.

Elle s'impose au moins une fois en denture mixte afin de contrôler la présence de tous les germes dentaires et d'anticiper un problème orthodontique. Il est recommandé de la faire à l'âge de 8 ans car tous les germes sont normalement présents à cet âge et le pic de croissance n'ayant pas eu lieu, il est possible d'envisager un traitement orthodontique interceptif (Espelid et coll 2003 et Haute Autorité de santé 2006). Elle permet également une observation de l'environnement anatomique des dents (sinus et bases osseuses).

Elle peut remplacer les clichés intrabuccaux en denture adulte jeune lorsque plusieurs lésions carieuses ont été mises en évidence sur plusieurs cadrans lors de l'examen clinique (American Association of Paediatric Dentistry, 2009) mais aussi lors de pathologies affectant les tissus dentaires comme l'amélogénèse imparfaite ou encore la dentinogénèse imparfaite. Elle est indispensable chez les enfants présentant les premières molaires permanentes très délabrées afin de visualiser la présence ou non des germes des troisièmes molaires et de décider de l'approche thérapeutique à adopter (Welbury et coll, 2005).

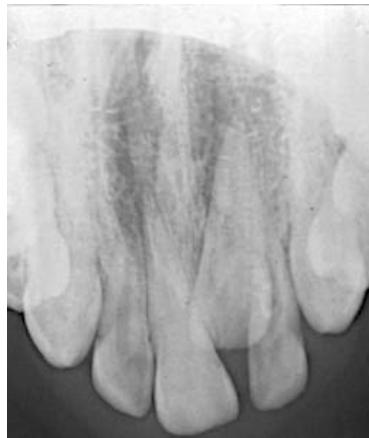Enfin, en traumatologie, ce type de cliché est intéressant lors de suspicion de fractures de la mandibule et/ou des condyles, notamment lors de choc sous le menton.



*Figure 40 : radiographie panoramique en denture mixte  
(source : Ngyuen, 2014)*

## 4.3.4 Autres radiographies

### 4.3.4.1 Les radiographies occlusales

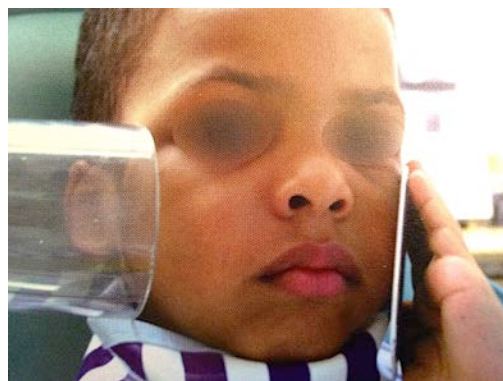

*Figure 41 : mordue occlusal montrant une inclusion d'une incisive centrale maxillaire (source : Bentahar et coll, 2000)*

Lors d'un traumatisme, ce type de cliché sera particulièrement utile afin de voir s'il existe un décalage entre la dent et son alvéole. On les utilise également en cas d'éruption retardée des dents permanentes antérieures et suspicion de dents surnuméraires et/ou incluses : en effet, les mordus occlusaux permettent de préciser les relations vestibulo-linguales des éléments anatomiques analysés comme par exemple la position d'un odontome.

### 4.3.4.2 Les radiographies latérales

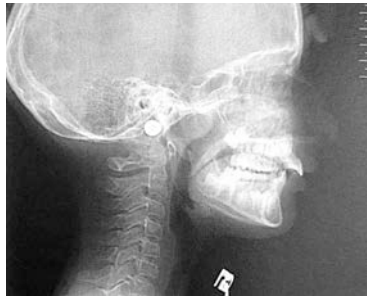Lorsque les enfants ne supportent pas les clichés intraoraux qui sont trop volumineux, on peut les remplacer par une radiographie latérale (Welbury et coll, 2005). On utilise cet examen notamment lors de traumatisme, en cas de suspicion d'intrusion.



*Figure 42 : radiographie latérale (source : Naulin-Ifi, 2011)*

#### 4.3.4.3 Les téléradiographies de face et de profil

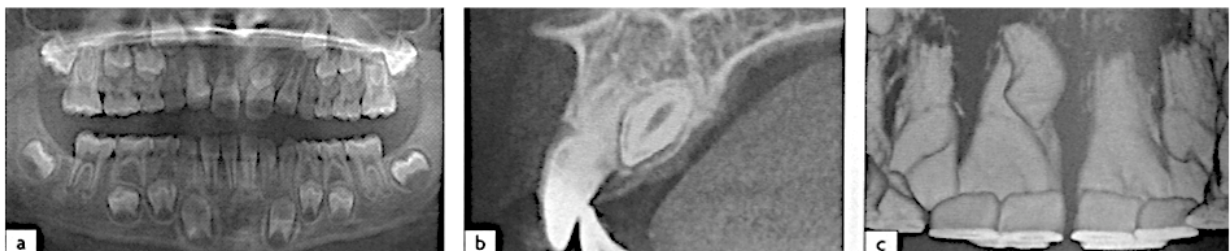Elles servent à apprécier les bases maxillaires et mandibulaires ainsi que les structures cranio-faciales. Elles sont systématiquement utilisées dans le cadre d'un traitement orthodontique (Muller-Bolla et Naulin-lfi, 2011) et sont utilisées parfois chez les enfants devant subir une radiothérapie ou une chimiothérapie afin de surveiller les éléments de croissance (Haute Autorité de santé, 2006).



*Figure 43 : téléradiographie de profil  
(source : Muller-Bolla, 2011)*

#### 4.3.4.4 Imagerie sectorielle

Elle fait appel à la reconstruction tomographique par faisceau conique (cone beam) ou au scanner RX. Elle est utilisée en complément des examens conventionnels lorsque les rapports entre les différents éléments anatomiques ou encore entre une pathologie et les organes voisins sont mal déterminés (Haute Autorité de santé, 2006). Lors de traitement de cas chirurgicaux complexes, ce type d'examen se révèle particulièrement intéressant. Enfin, la tomographie volumique numérique à faisceau conique (cone beam) est également utilisée dans des cas de traumatisme permettant ainsi de visualiser en 3 dimensions une fracture radiculaire.



*Figure 44 : dents surnuméraires  
a : radiographie panoramique  
b : cone beam  
c : 3D  
(source : Muller-Bolla, 2011)*



## 4.4 Les examens complémentaires

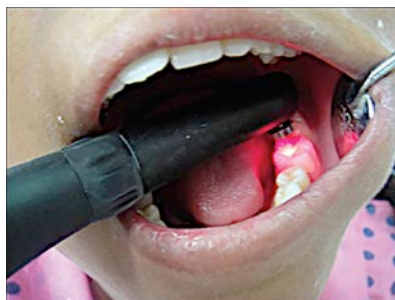Il en existe plusieurs types. Ils peuvent être intéressants, mais il faut toutefois rester prudent, car l'utilisation d'une troisième méthode en complément de l'examen clinique et de l'examen radiographique augmente la sensibilité de la démarche diagnostique mais diminue sa spécificité pour la détection de lésions dentinaires. Ceci peut avoir pour conséquences un surtraitement des dents par des restaurations. Il faut donc utiliser ce type d'examen avec précaution.

### 4.4.1 La fluorescence laser

La technique la plus connue est la fluorescence infrarouge. Elle permet de mettre en évidence les tissus déminéralisés en mesurant la fluorescence émise par ces tissus dentaires : son intensité dépend de leur concentration en matière organique. C'est actuellement la méthode la plus intéressante pour compléter l'examen visuel dans le cas des lésions occlusales suspectes car elle détecte mieux les lésions dentinaires que les lésions amélaire (Baelum et coll, 2012). L'instrument le plus connu est le DIAGNOdent Pen Kavo®.

Il existe également d'autres systèmes à fluorescence plus pédagogiques pour le patient mais en revanche moins performants que la fluorescence infrarouge (Muller-Bolla et coll, 2013).

- La caméra LED intra-orale à fluorescence laser (comme par exemple Soprolife Actéon®) qui permet une évaluation qualitative des lésions carieuses.
- La fluorescence lumineuse extra-orale (comme par exemple QLF Inspektor Research Systems®) qui permet une évaluation à la fois quantitative et qualitative des lésions carieuses.



*Figure 45 : sonde manuelle de fluorescence utilisée sur une molaire  
(source : Goswami et Rajwar, 2015)*

#### **4.4.2 La mesure de la conductance électrique**

C'est une méthode diagnostique dont la sensibilité est équivalente à la fluorescence infrarouge pour la détection des lésions dentinaires (Lasfargues et Colon, 2010).

#### **4.4.3 La transillumination**

Il existe deux méthodes de transillumination :

- par fibres optiques (FOT),
- numérisée (DIFOT).

La transillumination n'est cependant pas recommandée actuellement du fait du peu d'études réalisées ou de leur faible niveau de preuve (Muller-Bolla et coll, 2013).

#### **4.4.4 Les photographies**

Faites à la première consultation, elles permettent de mémoriser l'état initial, de faire un comparatif état initial/état final et de communiquer avec le patient. Elles sont de règles chez un orthodontiste mais peuvent être également utiles chez le chirurgien-dentiste lors d'un traumatisme pour le suivi de la cicatrisation mais aussi pour l'appréhension d'éventuelles complications. Elles sont également obligatoires en présence d'ecchymoses ou de tuméfactions pouvant être liées à une maltraitance de l'enfant (Welbury et coll, 2005). La prise de cliché nécessite le consentement du patient.

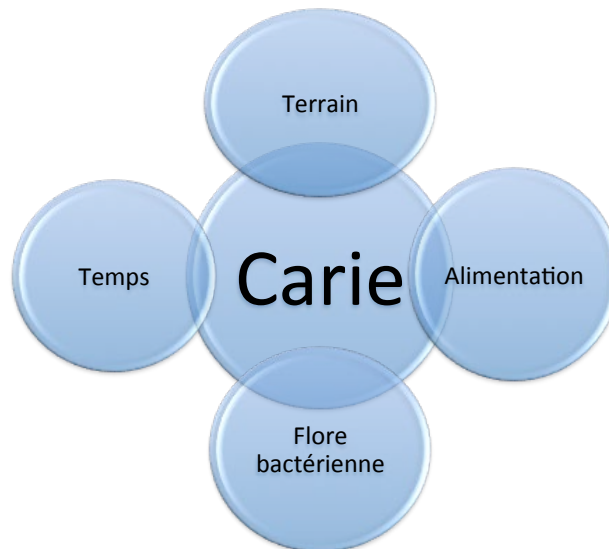
### **4.5 Le risque carieux individuel**

Il est évalué de façon dichotomique : risque carieux élevé et risque carieux faible. Son évaluation se fait selon plusieurs facteurs.

Selon Keyes, en 1960, la carie est due à 3 facteurs fondamentaux :

- la flore bactérienne,
- le terrain, c'est-à-dire les facteurs individuels qui regroupent la dent, l'hôte, le milieu salivaire et les défenses immunitaires,
- l'alimentation.

Ce diagramme a été modifié en 1980 par Newburn qui y a introduit un quatrième facteur : le temps. Il représente la durée et la fréquence durant lesquelles les bactéries, l'hôte et le substrat sont présents simultanément conditionnant également le déclenchement de la maladie carieuse (Newburn, 1978).



*Figure 46 : schéma de Keyes modifié  
(source : Keyes, 1960 ; Newburn 1980)*

Nous allons donc décrire les facteurs susceptibles d'influencer le risque carieux individuel en référence au schéma de Keyes.

#### **4.5.1 La flore bactérienne**

On la retrouve dans le biofilm. Il correspond à la plaque dentaire. C'est un dépôt granuleux, mou, amorphe qui s'accumule sur les surfaces dentaires. C'est une communauté microbienne complexe noyée dans un réseau de polymères d'origine salivaire. Le premier temps de formation du biofilm ne dépend pas des bactéries mais correspond à la création d'un film glycoprotéique issu des protéines salivaires : la pellicule exogène acquise. Cette dernière sert alors de substrat d'attache pour les bactéries. On retrouve principalement des streptocoques mutans ainsi que des lactobacilles. La biosynthèse de l'énergie nécessaire à la vie et à la multiplication des bactéries du biofilm dentaire s'effectue principalement par la voie fermentaire. Le sucre le plus fermentable est le saccharose et on le retrouve beaucoup dans les aliments courants.

Le biofilm peut d'abord être invisible à l'œil, puis il s'épaissit dans les zones non nettoyées et prend une teinte allant du blanc au jaune. Les bactéries se multiplient surtout dans les zones difficiles d'accès pour le nettoyage comme les surfaces interdentaires, les irrégularités de l'émail, les sillons anfractueux.

On peut mettre en évidence la présence de plaque dentaire à l'aide de colorants comme vu précédemment mais on peut également la quantifier à l'aide de l'indice de plaque de Silness et Løe (1964).

Degré	Quantité de plaque
0	Absence de plaque
1	Film de plaque fin le long de la marge gingivale, uniquement reconnaissable par le passage de la sonde
2	Plaque modérée le long de la marge gingivale, visible à l'œil nu, espaces interdentaires exempts
3	Plaque importante le long de la marge gingivale, espaces interdentaires remplis de plaque

*Tableau 8 : indice de plaque de Silness et Løe (1964)*

Enfin, il est aussi possible de mesurer le pH de la plaque au travers d'un test : un échantillon est prélevé et est plongé le temps d'une seconde dans un mélange contenant du saccharose et un indicateur de pH. La lecture se fait au bout de 5 minutes en référence à une charte de 4 couleurs correspondant à différentes valeurs de pH. Cet examen est davantage considéré comme un outil de motivation que comme un outil diagnostique (Muller-Bolla et Naulin-Ifi, 2011).

La quantité de plaque dentaire est directement corrélée à l'hygiène bucco-dentaire. C'est donc un facteur prépondérant dans l'évaluation du risque carieux individuel.

## **4.5.2 Le terrain**

### **4.5.2.1 La dent**

- Morphologie

L'anfractuosit  des sillons, la pr sence de fissures ou craquelures ou encore des bomb s vestibulaires ou linguaux importants sont des facteurs influen ant le risque carieux individuel (Powell, 1998). Ces zones sont des lieux de pr dilection pour les bact ries puisque tr s difficilement accessibles lors du brossage : en effet les poils de la brosse   dent sont souvent trop  pais pour effectuer un nettoyage parfait de tous les reliefs des dents.

- Composition

L' mail renferme 96% de mati res min rales dont la quasi totalit  est de l'hydroxyapatite. Cette derni re contient essentiellement du calcium et du phosphate et est   l'origine de l'absorption de glycoprot ines salivaires qui viennent se fixer sur l' mail et ainsi former la pellicule exog ne acquise, substrat pour les bact ries. Le rapport calcium/phosphate ne peut  tre  valu  cliniquement, cependant, plusieurs  tudes ont montr  qu'il existait une corr lation positive entre anomalie de l' mail et pr sence de caries (Montero et coll, 2003 ; Pascoe et Seow, 1994). En effet, le taux

de Streptocoques mutans serait plus élevé chez les sujets présentant une anomalie de l'émail, ce qui suggère que les irrégularités de surface retrouvées dans ces différentes anomalies (par exemple amélogénèse imparfaite, fluorose ou encore MIH) favoriseraient la colonisation bactérienne (Li et coll, 1994).

- Encombrement dentaire, appareils et restaurations iatrogènes

Ces facteurs favorisent la rétention de plaque et sont donc à rechercher lors de l'examen clinique afin de déterminer le risque carieux.

#### 4.5.2.2 La salive

La salive est le produit complexe de sécrétions principalement des glandes salivaires et de l'exsudat sulculaire. Elle permet la régulation du pH de la cavité buccale qui chute notamment lors de l'ingestion de sucres : le pH critique est de 6 +/- 0,5. L'augmentation du flux salivaire ne suffit pas à lui seul à rétablir un pH optimal. Les composants salivaires tels que les bicarbonates, les phosphates et les ions fluor sont capables de constituer une fonction tampon qui permet alors une augmentation du pH. La salive comporte également des facteurs antibactériens comme les lysozymes qui sont des enzymes qui permettent la lyse des parois bactériennes, les lactoferrines qui privent les bactéries de nutriments et certaines immunoglobulines (IgA et IgG) qui diminuent les capacités d'adhérence des bactéries et augmentent la bactériolyse.

- Le flux salivaire et le pouvoir tampon

Certaines médications comme par exemple les antidépresseurs ou antihistaminiques et certaines maladies comme par exemple le diabète ou le syndrome de Goujerot-Sjögren provoquent une xérostomie, c'est-à-dire une sécheresse de la bouche. Elle est due à une hyposialie (production plus faible de salive) ce qui provoque une altération du flux salivaire ainsi qu'une diminution de sa capacité tampon. O'Sullivan et Curzon (2000) ont montré que l'altération de ces deux facteurs augmentait l'activité carieuse de l'enfant.

Des tests salivaires existent et nombre de recommandations internationales s'y réfèrent pour déterminer le risque carieux individuel (American Association of Paediatric Dentistry, 2006). Ils sont toutefois bien plus utilisés chez l'adulte que chez l'enfant. Nous verrons ici plusieurs tests différents, il en existe néanmoins d'autres dans le commerce.

Le dosage du flux salivaire consiste à faire mastiquer à l'enfant pendant 5 minutes un petit bloc de paraffine en lui demandant de recracher la totalité de la salive dans un gobelet. Si le volume est inférieur à 5mL alors le débit est faible. Ce test a cependant été considéré comme peu représentatif chez l'enfant du fait qu'il contrôle difficilement

la salive à recracher (Swedish Council on Technology Assessment in Health Care, 2008).

Pour mesurer la capacité tampon, on utilise une bandelette imprégnée d'acide : la couleur obtenue au bout de 5 minutes est corrélée à un pouvoir tampon faible, moyen ou fort.

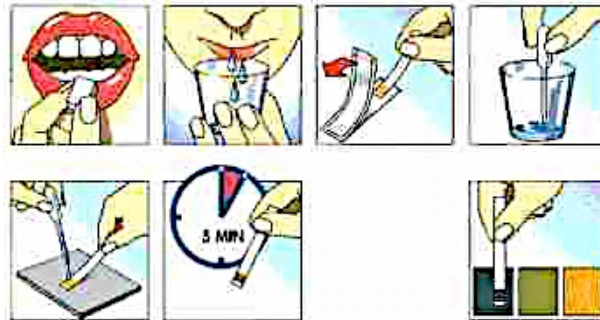


Figure 47 : test pour mesurer la capacité tampon salivaire. La bandelette imprégnée de salive, stimulée préalablement à l'aide d'un morceau de paraffine, indique la capacité tampon dans un délai de 5 minutes. Le bleu correspond à une forte capacité tampon, le vert à une capacité intermédiaire et le jaune à un faible pouvoir tampon. (source : Steinberg, 2005)

On peut également mesurer le pH salivaire à l'aide d'une bandelette colorimétrique de papier pH. La couleur obtenue indique que le pH est corrélé à un risque carieux élevé s'il est inférieur à 5. Le patient ne doit pas manger, boire, mâcher de chewing-gum, ni se brosser les dents 1h minimum avant le test.



Figure 48 : test de mesure du pH salivaire. Par exemple, le coffret Saliva Check Buffer GC® comporte une bandelette de mesure du pH de la salive non stimulée (bandelette rose) à lire dans les 10 secondes. (source : Schuster et Terézhalmy, 2013)

Ces deux derniers moyens de mesures ont cependant un faible potentiel prédictif pour le risque carieux individuel (Swedish Council on Technology Assessment in Health Care, 2008).

- La concentration salivaire en streptocoques mutans et en lactobacilles

Les bactéries cariogènes présentes dans la cavité buccale sont transmises à l'enfant de manière directe ou de manière indirecte.

Les principaux vecteurs de la transmission directe sont la sucette ou la cuillère qui passe de la bouche d'une personne à celle de l'enfant mais aussi la composition de son alimentation. En effet une alimentation riche en sucres et en hydrates de carbones augmentera le taux de bactéries présentes en bouche.

La transmission indirecte se fait quant à elle au travers des objets que l'enfant est susceptible de mettre dans la bouche tels que les différentes tétines (biberon ou sucette), ses jouets ou encore ses doigts.

Pour mesurer la concentration salivaire en bactéries, il existe plusieurs tests. On en décrit un ici : le CRT Bacteria Ivoclar Vivadent®. Il consiste à doser la concentration salivaire des streptocoques mutans et des lactobacilles. Si leur concentration salivaire est supérieure à  $10^5$  CFU/mL, alors le patient a un risque carieux élevé.



*Figure 49 : CRT Bacteria Ivoclar Vivadent® , culture sur milieux spécifiques et numération des streptocoques mutans et lactobacilles sur deux géloses différentes (sur salive stimulée)  
(source : Baygin et coll, 2013)*

L'observation des lames est un bon outil de motivation pour le patient puisqu'elle lui permet d'évaluer la quantité de bactéries cariogènes présentes dans sa salive (Muller-Bolla, 2014). Cependant, ces méthodes sont insuffisantes à elles-seules pour déterminer le risque carieux individuel. Il est donc nécessaire de les corrélérer à d'autres méthodes d'évaluation. De plus, leur rapport coût/efficacité est encore considéré à ce jour comme peu intéressant (Swedish Council on Technology Assessment in Health Care, 2008).

#### **4.5.2.3 L'âge**

C'est également un facteur de risque. Les dents permanentes immatures ont une susceptibilité accrue à la carie. En effet, comme cela a été vu précédemment (3.2.2), l'émail de la dent permanente immature est poreux ce qui favorise le développement de la carie.

De plus, l'absence d'auto-nettoyage par les forces masticatoires des molaires en éruption favorise l'accumulation de plaque (Carvalho et coll, 1989). La période post-éruption influe donc le risque carieux individuel (Powell, 1998). Elle correspond aux âges d'un à 2 ans pour l'éruption des molaires temporaires et aux âges de 6 et 12 ans pour l'éruption des molaires permanentes.

Par ailleurs, un enfant en bas âge n'a pas la dextérité requise pour un brossage correct. S'il n'est pas aidé par un adulte, le brossage n'est pas optimal, ce qui favorise alors la rétention de plaque bactérienne et donc augmente le risque carieux individuel.

#### **4.5.2.4 L'état de santé général**

C'est un facteur indirect de risque carieux individuel élevé. En effet, les maladies et handicaps réduisant l'habileté manuelle, si l'enfant ne bénéficie pas d'une aide appropriée, ceux-ci peuvent être à l'origine d'une hygiène bucco-dentaire moins bonne et donc un risque de développement de carie plus élevé (National Institutes of Health, 2001).

De plus, certains traitements peuvent influencer le risque carieux individuel. Certaines médications entraînent une modification de la salive (hyposialie provoquée par les antidépresseurs par exemple) et interfèrent alors sur la régulation du pH salivaire. L'ingestion de médicaments riche en sucres peut également augmenter le risque carieux individuel par son contact prolongé dans la cavité buccale (pastilles pour la gorge par exemple). Toutefois, la consommation de ces médicaments combinée à une hygiène bucco-dentaire correcte reste un facteur indirect du risque carieux élevé (Haute Autorité de Santé, 2005).

Les troubles alimentaires comme l'anorexie et la boulimie sont également des facteurs de risques indirects du risque carieux individuel : notamment par l'acidité des vomissements, ou encore la fragmentation des repas.



#### 4.5.2.5 L'état de santé bucco-dentaire

Il peut être considéré d'une part sur un plan familial ou personnel et d'autre part, sur un plan historique ou clinique (Haute autorité de santé, 2005).

L'état de santé bucco-dentaire des parents et de la fratrie permet d'identifier les éventuelles difficultés d'accès aux soins et surtout d'évaluer la motivation et la place de la santé bucco-dentaire au quotidien dans la famille (American Association of Paediatric Dentistry, 2005). Ceci reste en revanche un facteur indirect pour l'évaluation du risque carieux individuel.

L'état de santé bucco-dentaire du sujet lui-même est par contre un élément prédictif du risque carieux. Il permet de recenser les dents cariées, les dents absentes et les dents déjà obturées (NIH, 2001) mais également la quantité de plaque observée ainsi que l'aspect gingival.

L'histoire dentaire de l'enfant sera également à prendre en compte dans l'évaluation de son risque carieux (Harris et coll 2004 ; Muller-Bolla et Naulin-lfi 2011). Elle regroupe toutes les attitudes préventives adoptées par le patient à savoir :

- son bilan fluoré réalisé lors de l'anamnèse,
- la fréquence et la méthode de brossage,
- le type de dentifrice utilisé,
- la fréquence des visites de contrôle chez le chirurgien-dentiste.

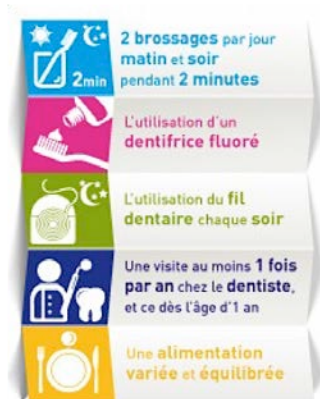

Figure 50 : recommandations de l'UFSBD pour une bonne santé bucco-dentaire (source : Union Française pour la Santé Bucco-Dentaire, 2015)

#### 4.5.2.6 Le contexte socio-économique

La haute autorité de santé en 2005 indique qu'un niveau socio-économique et/ou un niveau d'éducation de la famille faible, augmentent le risque carieux individuel de l'enfant. En effet, il a été remarqué dans plusieurs études que l'hygiène bucco-dentaire ainsi que l'accès aux soins étaient moins bons dans les classes socio-économiques plus faibles (Powell, 1998).

### **4.5.3 L'alimentation**

C'est un élément indispensable à l'établissement du risque carieux individuel. Le chirurgien-dentiste peut établir un bilan fluoré de l'enfant à partir des différents aliments consommés au quotidien.

Il peut également repérer les habitudes nocives pour l'état bucco-dentaire à corriger et à améliorer afin d'avoir un traitement efficace :

- le grignotage qui correspond à une prise d'aliments et de boissons sucrées en dehors des 4 repas quotidiens,
- une consommation de sucre trop élevée, notamment au travers des bonbons, des fast-foods, une consommation de boissons sucrées au cours du repas type sodas ou jus de fruits (Harris et coll 2004 ; Warren et coll 2009),
- la prise de boissons nocturne et plus spécialement les biberons de boissons sucrées donnés à l'enfant pour qu'il s'endorme (Muller-Bolla, 2014),
- l'allaitement prolongé, en effet l'allaitement maternel exclusif est recommandé jusqu'à 6 mois selon l'OMS (Organisation Mondiale de la Santé, 2000) et la ANAES (Agence Nationale d'Accréditation et d'Evaluation en Santé, 2002), au-delà, il est recommandé d'introduire d'autres aliments et de renforcer les mesures d'hygiène bucco-dentaire après chaque tétée.

Les troubles alimentaires (anorexie, boulimie) sont également à prendre en compte, ils entraînent souvent une hyposialie et une acidité salivaire qui, comme vu précédemment, augmentent le risque carieux individuel. Certains de ces troubles correspondent également à une désorganisation des repas au cours de la journée et donc entraînent une augmentation du grignotage.

### **4.5.4 Conclusion sur le risque carieux individuel**

Selon la Haute Autorité de santé, il faut distinguer deux types d'éléments :

- les éléments d'orientation
- les éléments d'indication

Les éléments d'orientation ne suffisent pas à classer un individu en risque carieux individuel élevé, en revanche, ils le font suspecter. Le chirurgien-dentiste se doit d'être alors particulièrement vigilant et doit rechercher avec plus d'attention des éléments d'indication d'un risque carieux élevé. Il suffit par contre de rencontrer ne serait-ce qu'un élément d'indication pour que le sujet soit alors considéré comme à risque carieux individuel élevé.

Eléments d'orientation	Eléments d'indication
Période postéruptive	Absence de brossage quotidien avec du dentifrice fluoré
Niveau socio-économique et/ou niveau d'éducation faible de la famille	Ingestion sucrées régulières en dehors des repas ou du goûter (sodas, bonbons, ...)
Mauvais état de santé bucco-dentaire des parents ou de la fratrie	Prise au long cours de médicaments sucrés ou générant une hyposialie
Maladie et handicaps entraînant des difficultés de brossage	Présence de caries (atteinte de la dentine) et/ou de lésions initiales réversibles (atteinte de l'émail)
Antécédents de caries (dents obturées)	Sillons anfractueux au niveau des molaires
Présence d'éléments favorisant la rétention de plaque (restaurations défectueuses, appareils)	Présence de plaque visible à l'œil nu sans révélation

*Tableau 9 : facteurs de risque utiles à la détermination du risque carieux individuel (source : recommandations de la Haute Autorité de santé, 2006)*

## 4.6 La relation triangulaire praticien/enfant/parent

C'est une relation particulière propre à l'odontologie pédiatrique. Le praticien doit écouter ce que disent les parents tout en privilégiant une relation directe avec l'enfant.

### 4.6.1 Une relation centrée sur l'enfant

Il faut être attentif à tous les faits et gestes de l'enfant :

- sa façon de s'installer sur le fauteuil,
- les mouvements de ses mains et de ses pieds,
- les mots qu'il utilise et le ton sur lequel il les prononce,
- son regard.

L'observation de son attitude permet au praticien d'adapter sa consultation à l'enfant (Wolikow et Adam, 2001). Le praticien doit établir certaines règles qui doivent être respectées : il autorise par exemple l'enfant à « pleurer un peu » mais lui interdit de « crier fort » (Naulin-Ifi, 2011). La plupart des enfants auront un sentiment de peur lors de la première consultation lié au contexte de situation nouvelle : c'est au chirurgien-dentiste de dédramatiser la consultation afin d'établir un climat de confiance.

Il faut également adapter l'heure de la séance de soin à l'enfant : en effet, il faut éviter au maximum de le voir le soir après une journée d'école car il est en général fatigué et cela augmente son stress et sa réticence aux soins. Dans l'idéal, le rendez-vous doit avoir lieu un jour sans école, et si possible, sans empiéter sur un temps de loisir.

## **4.6.2 Les parents**

Le comportement de l'enfant est directement lié aux relations entretenues avec les parents (et plus particulièrement la mère). L'attitude de la mère et son mode d'éducation influencent la conduite de l'enfant et permettent de prédire le comportement de ce dernier au cabinet dentaire (Allen et coll, 2003).

Une mère surprotectrice entretient un lien fusionnel avec son enfant. Elle est souvent très anxieuse et communique sa peur à l'enfant. Il faut alors, lors de la consultation dentaire, prendre le temps de bien expliquer les soins envisagés et rassurer la maman. Il est préférable dans ces cas que la maman ne soit pas présente lors des soins afin qu'elle ne communique pas son stress à l'enfant. Un autre adulte pourra alors accompagner l'enfant lors de la séance de soins ou ce dernier pourra être seul selon son âge.

Un mère trop laxiste laissant passer le moindre caprice de son enfant et n'ayant pas d'autorité sur lui ne doit également pas être présente pendant les soins. Le dentiste aura pour mission d'être ferme et directif afin que l'enfant accepte les soins.

Si au contraire la mère est trop autoritaire, l'enfant a tendance à être très refermé sur lui-même et n'ose pas s'exprimer. De plus, il est souvent sujet à une grande anxiété. Le chirurgien-dentiste doit alors tempérer la situation en expliquant que des soins sont nécessaires mais sans dévaloriser l'enfant.

Le parent bienveillant, lui, aide le praticien en acceptant les angoisses de son enfant et en étant capable de les calmer sans pour autant tout lui permettre. Il est évidemment apte à rester dans la salle de soin. L'enfant sera alors, dans la plupart des cas, confiant et arrivera facilement à établir des liens avec le dentiste mais cela dépendra aussi de son âge.

## **4.6.3 Le praticien**

La difficulté principale pour le praticien dans sa relation avec les enfants est de ne pas trop s'investir affectivement. En effet, il ne doit pas se laisser influencer par l'angoisse de l'enfant à recevoir un soin qui est nécessaire. Il ne doit néanmoins pas non plus s'acharner à vouloir réaliser un soin sur un enfant non coopérant ce qui lui donnerait au final un sentiment d'incompétence.

Selon Fortier et Demars-Fremault en 1987, le praticien doit :

- savoir ce qu'il va faire,
- dire et expliquer ce qu'il fait,
- faire ce qu'il a dit,
- faire valoir ce qu'il a fait.

Ces principes permettent d'établir un lien de confiance avec l'enfant et ses parents.

Le praticien doit faire appel à des éléments de communication verbale et non verbale envers l'enfant. Ceux-ci permettront également de mettre l'enfant en confiance avant d'envisager tout type de soin.

Communication verbale	Communication non verbale
Appeler l'enfant par son prénom	Prendre un enfant par la main
Un ton monotone et une voix douce ou apaisante	Echanger des regards et ne pas perdre le contact visuel et physique avec lui
Des paroles appropriées à l'âge de l'enfant (chansons, histoires...)	Avec des gestes attentionnés (toucher la main, la joue, l'épaule) et toujours lents et non précipités
Eviter tout terme agressif (mal, piqûre...)	Créer une ambiance apaisante et rassurante (luminosité et couleurs du cabinet, jouets, dessins...)
Toujours dire ce que l'on va faire et faire ce que l'on a dit	

*Tableau 10 : principaux éléments de communication entre le praticien et l'enfant (source : Courson et Landru, 2005)*

Enfin, après la séance, le praticien doit insister sur les efforts faits par l'enfant en évitant au maximum d'évoquer les éventuels petits problèmes survenus pendant les soins dans la mesure où ceux-ci restent minimes. Cela permet un renforcement positif et l'enfant sera d'autant plus coopérant lors de la séance suivante.

#### **4.6.4 La présence des parents en salle de soins**

En dehors de la première consultation où elle est obligatoire et indispensable, cette présence est acceptée par le chirurgien-dentiste lors des séances suivantes, si et seulement si, les parents permettent un renforcement positif du comportement de l'enfant face aux soins. Ils doivent encourager leur enfant sans le placer en victime et sans lui transmettre leurs propres craintes. Ils doivent également respecter les consignes du praticien en n'interférant pas dans la relation de soin praticien/enfant.

Si l'enfant est très jeune (avant 4 ans et surtout avant 2 ans), la présence d'un parent est obligatoire car cela pourrait lui infliger un stress trop intense dû à la séparation. En général, le parent accompagnant se met sur le fauteuil en prenant l'enfant sur lui afin de le rassurer ou encore en positionnant l'enfant genoux à genoux afin de garder un contact visuel.



*Figure 51 : l'enfant reste en contact avec sa mère pour le rassurer (source : Muller-Bolla, 2011)*

Pour les plus grands, en revanche, plusieurs arguments peuvent être en faveur de l'éloignement parental pendant les soins (Vanderzwalme-Gouvernaire et Naulin-Ifi, 2011).

- Les parents répètent souvent ce que dit le praticien.
- Les parents interfèrent dans la relation praticien/enfant et sont un frein au bon déroulement des soins.
- Les parents observent le praticien dans ses actes et ses paroles ce qui peut être source de gêne.
- L'enfant n'a pas son attention focalisée entièrement sur le praticien.
- Le praticien n'a pas son attention focalisée entièrement sur l'enfant.
- Les parents peuvent être trop autoritaire envers l'enfant ce qui le rend d'autant plus anxieux.

La présence des parents lors des soins reste une décision délicate que le praticien doit adapter en fonction de chaque cas au vu du comportement de l'enfant ainsi que de ses parents.

## 5 Les différents types de soins pulpaires

### 5.1 Le coiffage pulpaire indirect

#### 5.1.1 Définition

Le coiffage pulpaire indirect a pour objectif de provoquer un processus de réparation qui correspond à « une cicatrisation dentinaire » avec conservation de l'intégrité pulpaire (Fortier et Demars-Fremault, 1987). Cette réparation s'opère au niveau de la dentine affectée qui correspond au front du processus carieux et présente une matrice susceptible d'être reminéralisée par la formation de dentine tertiaire (Simon et Azerad, 2011). Cette couche de dentine lésée est donc conservée au fond de la cavité du fait de sa capacité de guérison mais aussi afin d'éviter l'atteinte mécanique de la zone pulpaire sous-jacente. Les bords et les pourtours sont quant à eux soigneusement débarrassés de la dentine infectée pour un collage optimal de la restauration future. La cicatrisation dentinaire permettra également l'arrêt de la propagation bactérienne et de la réaction inflammatoire. Outre un rôle biologique actif, le coiffage pulpaire indirect a aussi un rôle de protection passif de l'organe pulpo-dentinaire vis-à-vis des agressions liées au matériau de restauration sus-jacent.

On retrouve différents types d'agressions (Paladino et coll, 2013).

- Physiques : thermiques (un polissage prolongé sans spray par exemple augmente ce type d'agression) et mécaniques (pression et vibration).
- Chimiques : elles sont très variées. Il peut s'agir d'un monomère résiduel dû à une polymérisation incomplète, du vieillissement du matériau, ou encore de divers produits de dégradation des restaurations.
- Physico-chimiques : dues notamment à la solubilité du matériau de restauration.
- Electrochimiques : liées aux phénomènes de corrosion des alliages.
- Toxicité indirecte du matériau liée aux propriétés conditionnant l'interface dent/matériau (coefficient de dilatation thermique, contraction de polymérisation, infiltration bactérienne).

Enfin, pour que ce type de traitement soit possible et durable dans le temps, il faut impérativement que la pulpe soit vitale, qu'il n'y est pas de pathologie apicale et que l'obturation de la cavité soit parfaitement hermétique.

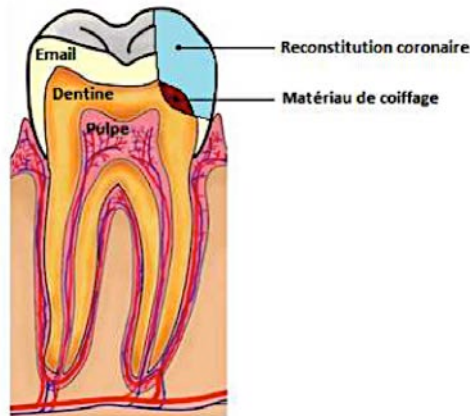


Figure 52 : coiffage pulpaire indirect  
(source : Académie Canadienne d'Endodontie, 2006)

Le coiffage pulpaire indirect regroupe deux méthodes distinctes (Simon et Naulin-lfi, 2012) :

- le coiffage indirect « simple » qui ne nécessite aucune réintervention puisque le matériau de coiffage sera mis en place sous la restauration définitive,
- l'excavation « raisonnée » encore appelée technique « stepwise » qui, quant à elle, nécessite une seconde intervention à plus ou moins long terme ; cette dernière consiste à l'élimination du matériau de coiffage, à la vérification de la reminéralisation du tissu et à la mise en place de la restauration coronaire définitive.

Actuellement, le principe de réintervention est de plus en plus abandonné si aucun signe de souffrance pulpaire ou de perte d'étanchéité de la restauration n'est visible (Rickett et coll, 2006).

Le taux de succès du coiffage pulpaire indirect varie de 74 à 99%. Cette différence dans les résultats s'explique par l'hétérogénéité des méthodologies (Camp et Fucks, 2006).

## 5.1.2 Applications

### 5.1.2.1 Traumatisme sans exposition pulpaire

Le coiffage pulpaire indirect est réalisable sur les dents temporaires quelque soit le stade physiologique, sur les dents permanentes immatures et sur les dents permanentes matures. Ces traumatismes correspondent à des fractures coronaires non compliquées amélo-dentinaires.



### **5.1.2.2 Lésion carieuse active sans symptômes pulpaire**

Les lésions carieuses concernées sont celles qu'on retrouve au niveau du tiers interne dentinaire et dans les zones juxta-pulpaire.

Le coiffage indirect est réalisable sur les dents temporaires au stade I, sur les dents permanentes immatures et sur les dents permanentes matures.

Les dents temporaires en stade II auront une thérapeutique orientée vers la conservation de la dent plus que vers la conservation de la vitalité pulpaire car l'atteinte pulpaire irréversible est très rapide (Naulin-lfi, 2011). De plus, lors d'une atteinte carieuse profonde d'une dent temporaire au stade II, l'objectif final du traitement est la mise en place correcte du germe sous-jacent et son bon développement. Deux écoles s'opposent alors :

- conservation de la vitalité pulpaire en l'absence de signes cliniques,
- pulpotomie préventive.

Il n'existe actuellement pas de consensus quant à l'attitude à adopter face à ces cas. Le chirurgien dentiste est alors maître de sa décision en fonction du contexte clinique (risque carieux individuel, coopération de l'enfant, possibilité de suivi à long terme...) (Naulin-lfi, 2010).

Les dents temporaires au stade III auront quant à elles, une indication de traitement très limitée due à leur remplacement imminent.

### **5.1.2.3 Technique ART (Atraumatic Restorative Treatment)**

C'est une technique particulière réalisable sur les dents temporaires quelque soit le stade physiologique, sur les dents permanentes immatures et sur les dents permanentes matures. On l'utilise lorsqu'on rencontre un manque de coopération de la part du patient. Elle permet alors de temporiser la progression de la lésion carieuse avant de pouvoir effectuer une restauration définitive.

### **5.1.2.4 Préparations prothétiques sur dents vivantes**

Ce domaine d'application ne concerne que les dents permanentes matures.

### **5.1.2.5 Certaines lésions cervicales d'usures**

On réalise un coiffage pulpaire indirect sur les dents permanentes immatures et matures lorsque ces lésions sont très profondes.

## 5.1.3 Les matériaux utilisables

### 5.1.3.1 Les ciments verres ionomères (CVI)

- **Définition**

Les ciments verres ionomères ont été élaborés au début des années 1970 par Wilson et Kent (Pilipili et coll, 2014). Il s'agit de matériaux organo-minéraux résultant d'une réaction acide-base entre des particules de fluoro-alumino-silicate (poudre) et une solution d'acide polyalkénoïque (liquide). Cette réaction permet la libération d'ions calcium ( $\text{Ca}^{2+}$ ) et d'ions aluminium ( $\text{Al}^{3+}$ ) qui se lient aux ions carboxylate ( $\text{COO}^-$ ), permettant alors la formation de polyacrylates de calcium et d'aluminium et la libération concomitante de fluorures.

Il existe plusieurs types de ciments verres ionomères :

- les ciments verres ionomères conventionnels qui possèdent un haut taux de libération d'ions fluorures;
- les ciments verres ionomères modifiés par adjonction de résine (CVIMAR), le ciment verre ionomère est associé à des monomères organiques polymérisables (le plus souvent HEMA, méthacrylate d'hydroxyméthyle) ; on observe alors une double réaction de prise par une réaction acide-base d'une part, et une réaction de photopolymérisation d'autre part (Mont et Hume, 2002) ;
- les ciments verres ionomères condensables (CVIc) qui voient leur viscosité augmentée ce qui facilite leur mise en place à l'aide d'un fouloir.

On retrouve le plus souvent les ciments verres ionomères présentés sous forme de compules ce qui permet d'avoir un mélange poudre/liquide dans des proportions satisfaisantes, le mélange et la réaction de prise étant standardisés. De plus, la forme de la compule ressemblant à une seringue, cela permet une insertion précise du matériau dans la cavité. Il faut cependant bien suivre les indications du fabricant concernant le mélange mécanique : en effet, le temps de mélange peut varier d'un fabricant à un autre ainsi que d'un appareil de mélange à un autre.

Il existe certains ciments verres ionomères qu'on peut mélanger manuellement. Il faut alors faire extrêmement attention au rapport poudre/liquide puisque ce dernier influe sur les propriétés physiques du ciment. Cette technique n'est pas recommandée du fait de la difficulté de ce dosage. Néanmoins, en cas d'utilisation, il est conseillé d'incorporer la poudre au liquide en deux fois et d'utiliser un système de seringue jetable pour l'insérer dans la cavité (Mount et Hume, 2002).

- **Avantages**

Les ciments verres ionomères possèdent plusieurs propriétés intéressantes pour les restaurations dentinaires.

Tout d'abord, ils adhèrent aux tissus dentaires chimiquement par l'établissement de liaisons ioniques entre le calcium de l'hydroxyapatite et les groupements carboxylates de l'acide polyalkénoïque ce qui permet d'obtenir une bonne étanchéité de la restauration. Ils permettent également une bonne isolation thermique de la pulpe et leur coefficient de dilatation thermique est proche de celui de la dentine, ce qui garantit la pérennité du joint obtenu (Colon, 1994).

Ensuite, les ciments verres ionomères sont dits bioactifs car ils libèrent des ions fluorures localement au sein des surfaces dentaires et sont dans une certaine mesure capables de se recharger en fluorures grâce à l'application topique de celui-ci (par exemple, au travers des dentifrices) (Mount et Hume, 2002).

Les ciments verres ionomères ont également un effet bactéricide sur certaines souches dont les *Streptococcus mutans*, *mitis*, *sanguis* et *salivarius* et les *Lactobacillus* (Mac Comb et Ericson 1987, Palenik et coll 1992) et stoppent les microinfiltrations bactériennes par une oblitération mécanique des tubuli dentinaires.

- **Inconvénients**

Les ciments verre ionomères sont toxiques pour les composants pulpaire, il faut donc pour leur emploi, une épaisseur de dentine résiduelle d'au-moins 0,5 à 0,7mm. Leurs propriétés mécaniques sont à améliorer notamment les résistances à la compression et à la flexion qui sont relativement faibles. On évite donc la mise en place de ces matériaux sous de grosses contraintes occlusales. Les ciments verres ionomères condensables ont tout de même des propriétés mécaniques plus satisfaisantes du fait de la taille de leurs charges augmentée et de l'augmentation du rapport poudre/liquide.

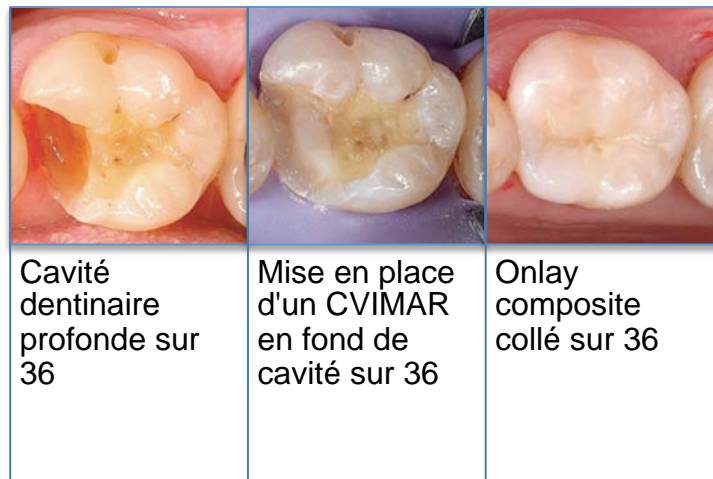
Enfin, leurs propriétés optiques peuvent être également améliorées bien que les CVIMAR possèdent déjà des propriétés optiques supérieures aux autres types de ciments verres ionomères.

- **Protocole de mise en place**

Nous décrivons ici uniquement le protocole de mise en place d'un ciment verre ionomère modifié par adjonction de résine (CVIMAR).

### **Coiffage indirect avec un CVIMAR :**

1. Radiographie préopératoire.
2. Anesthésie.
3. Mise en place du champ opératoire : il garantit le confort et la sécurité du patient et du praticien ainsi que la réussite des traitements par une bonne isolation.
4. En cas de lésion carieuse : on élimine le tissu carieux dans un premier temps avec une fraise diamantée sur turbine ou contre angle bague rouge afin de préparer les pourtours de la cavité, puis dans un second temps, on utilise une fraise en carbure de tungstène montée sur contre angle bague verte ou encore un excavateur pour le fond de cavité afin d'éliminer entièrement la dentine infectée et de laisser une fine couche de dentine affectée pour ne pas risquer l'effraction pulpaire.  
  
En cas de traumatisme : on effectue un nettoyage de la dentine exposée à l'aide d'un produit antiseptique local et une préparation de la dent peut être réalisée à l'aide d'un chanfrein parallèle à la ligne de fracture afin de faciliter le futur collage.
5. Rinçage abondant et séchage sans assécher la cavité.
6. Conditionnement de la surface à l'acide polyacrylique pendant 15 à 20 secondes et rinçage abondant : ce traitement de surface permet l'élimination de la boue dentinaire et donc augmente ainsi l'adhésion du CVI à la dent. Cette étape est conseillée mais pas obligatoire.
7. Séchage sans excès.
8. Préparation du ciment verre ionomère par vibration si on utilise une compule, ou à l'aide d'une spatule en cas de mélange poudre/liquide.
9. Mise en place du ciment verre ionomère à l'aide de l'embout seringue en cas d'une utilisation de CVIMAR sous forme de compule.
10. Photopolymérisation (temps déterminé par le fabricant).
11. Mise en place d'une obturation sus-jacente.
12. Radiographie postopératoire.
13. Contrôle régulier de la vitalité pulpaire à court, moyen et long terme.



*Figure 53 : coiffage indirect réalisé sur 36  
(source : Paladino et coll, 2013)*

### 5.1.3.2 Les résines composites fluides

- **Définition**

Les résines composites fluides sont nées en 1996. Elles sont composées d'une matrice organique, de charges et d'un agent de couplage appelé silane. Pour obtenir une résine composite fluide, les fabricants peuvent :

- diminuer le taux de charges,
- augmenter la proportion de monomères diluants de faible poids moléculaire,
- jouer sur les deux possibilités.

Les résines composites adhèrent au tissu dentaire par un phénomène d'adhésion. Le principe de l'adhésion est défini comme la force nécessaire pour séparer deux surfaces de nature différente. Plus les surfaces sont réunies intimement, plus la force nécessaire pour les séparer sera importante et donc plus l'adhésion sera forte. Le principe d'adhésion repose sur une théorie mécanique : l'engrènement de l'adhésif dans les irrégularités et les porosités des tissus dentaires permet une rétention micromécanique.

Le collage d'une résine composite sur de la dentine présente deux obstacles :

- la présence de boues dentinaires ou encore smear layer (débris bactériens et dentinaires),
- l'humidité de la dentine due aux fluides dentinaires présents dans les canalicules et entourant les prolongements odontoblastiques.

La dentine nécessite alors une préparation préalable. On aura alors deux solutions possibles.

- L'utilisation d'un système M&R (mordançage et rinçage) : ce système permet une élimination complète de la boue dentinaire par une étape initiale de mordançage avec de l'acide orthophosphorique entre 35 et 37%, suivie par l'application d'un primaire d'adhésif puis d'un adhésif (application faite en une seule ou deux étapes). Certains auteurs ne recommandent pas cette technique lors d'un coiffage indirect de par la toxicité accrue de l'acide orthophosphorique vis-à-vis du tissu pulpaire, ainsi que son efficacité moindre sur la dentine que sur l'émail, cependant aucun consensus n'existe à ce jour (Decup et Gaucher, 2014).
- L'utilisation d'un système SAM (système automordançant) : ce dernier engendre la dissolution partielle de la boue dentinaire en utilisant un primaire d'adhésif contenant un acide plus faible que l'acide orthophosphorique qui déminéralise donc partiellement la boue dentinaire. Il restera donc dans ce système une fine couche hybride qui correspond à des débris de boues dentinaires encapsulés dans la résine. On applique ensuite un adhésif. Une fois encore, le primaire d'adhésif et l'adhésif peuvent être réunis en une seule étape ou séparés en deux étapes distinctes. Cette technique est préférée lors d'un coiffage pulpaire indirect.

Les résines composites fluides sont présentées sous formes de seringues avec un embout jetable permettant une application précise. On les trouve aussi sous forme de compules qu'on place dans un pistolet avec un embout permettant une application optimale.

- **Avantages**

Les résines composites fluides ont une haute mouillabilité, c'est-à-dire une grande capacité à s'étaler sur la surface dentinaire et une bonne adaptation aux parois cavitaires. On les utilise donc en fond de cavité principalement lors de grosses cavités postérieures avec de larges plages dentinaires découvertes.

Les résines composites ont également une faible conductivité thermique et permettent donc une bonne isolation du tissu pulpaire face aux variations de température.

De plus, leurs propriétés mécaniques (module d'élasticité) et optiques (stabilité colorimétrique) sont supérieures à celles des ciments verres ionomères ce qui amènent plusieurs auteurs à préférer les résines composites fluides aux ciments verres ionomères (Mortier et coll, 2004 ; Gerdolle et coll, 2008).

- **Inconvénients**

Tout d'abord, de par la présence d'humidité dentinaire, l'adhésion des résines composites est moins bonne sur la dentine que sur l'émail.

Les résines composites fluides présentent également un inconvénient majeur par rapport aux résines composites de viscosité moyenne puisqu'à volume équivalent, ayant moins de charges, elles présentent donc une plus grande quantité de matrice. Après polymérisation les interactions faibles qui existaient entre les monomères (liaison de Van Der Waals : 3 à 4Å) sont remplacées par des liaisons covalentes afin de former un polymère (ordre de grandeur des liaisons covalentes : 1,5Å). Ce phénomène intermoléculaire engendre une contraction de prise du matériau qui va à son tour générer des contraintes susceptibles d'entraîner une décohésion du matériau par rapport à la dent ou encore des micro-fêlures des tissus dentaires et donc une perte d'étanchéité. Les résines composites fluides présentent donc une plus grande contraction de prise que les résines composites de viscosité moyenne.

Les résines composites entraînent également une réaction inflammatoire de la pulpe due au relargage de produits chimiques toxiques les composant, notamment l'hydroxyethyl methacrylate (HEMA) et le triéthylenglycol diméthacrylate (TEGDMA). La réaction inflammatoire est aussi due à la préparation du tissu dentinaire avec l'acide orthophosphorique qui reste très agressif vis-à-vis du tissu pulpaire même utilisé à distance, il est donc indispensable d'avoir une épaisseur de dentine résiduelle relativement importante (de l'ordre de 0,7mm minimum).

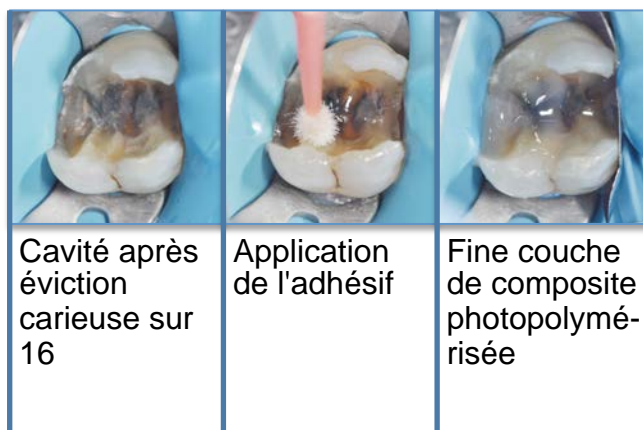
Enfin, le coefficient de dilatation thermique des résines composites est souvent différent des structures dentaires ce qui est nuisible au joint dent/matériau obtenu (Chung et coll, 2004).

- **Protocole de mise en place**

Nous décrivons ici uniquement le protocole opératoire utilisant un système adhésif auto-mordançant.

**Coiffage indirect avec une résine composite :**

1. Radiographie préopératoire, anesthésie et mise en place du champ opératoire.
2. Eviction carieuse ou préparation de la dent en cas de traumatisme (même technique que décrite en 5.1.3.1).
3. Rinçage abondant et séchage sans assécher la cavité.
4. Application d'un système auto-mordançant en une ou deux étapes.
5. Séchage sans assécher pendant 1 à 3 secondes.
6. Photopolymérisation : le temps varie selon le modèle de lampe utilisé ainsi que selon la marque du matériau utilisé. Il faut donc se référer aux conditions d'utilisation du fabricant.
7. Application de la résine qu'on laisse fluer dans le fond de la cavité.
8. Photopolymérisation selon les recommandations du fabricant.
9. Mise en place d'une restauration sus-jacente et radiographie postopératoire.
11. Contrôle régulier de la vitalité pulpaire à court, moyen et long terme.



*Figure 54 : mise en place d'une résine composite fluide en tant que substitut dentinaire sur 16*

*(source : Decup et Gaucher, 2014)*



### 5.1.3.3 Matériau à base d'oxyde de zinc/eugénol

- **Définition**

Le mélange de l'oxyde de zinc et de l'eugénol permet, en présence d'humidité, l'obtention d'eugénolate de zinc. C'est un matériau utilisé depuis plusieurs décennies dans l'art dentaire.

Il existe des eugénolates de zinc renforcés : par exemple, l'IRM<sup>®</sup> (Dentsply). Ces matériaux correspondent à des ciments d'oxyde de zinc/eugénol associé à de l'acide orthoétoxybenzoïque et/ou avec adjonction de résine. Ils présentent des caractéristiques mécaniques supérieures aux ciments à l'oxyde de zinc/eugénol classiques et sont utilisés en tant que substituts dentinaires.

Ces matériaux se présentent sous la forme d'une poudre d'oxyde de zinc que l'on mélange avec de l'eugénol afin d'obtenir la consistance de la pâte voulue : le ratio doit être de 4 (0,4g de poudre pour 0,1mL de liquide) (Davido et Yasukawa, 2014b). On peut également les retrouver sous forme de capsules pré-dosées.

- **Avantages**

Les matériaux à base d'oxyde de zinc/eugénol présentent plusieurs avantages notamment des propriétés sédatives et anti-inflammatoires sur le tissu pulpaire lorsqu'ils sont placés à distance de celui-ci.

La présence de l'eugénol leur confère également des propriétés antiseptiques ainsi que germicides.

Ils sont radio-opaques.

Les eugénolates de zinc renforcés présentent de bonnes propriétés mécaniques comme leur résistance à la compression de l'ordre de 85MPa (Grégoire et Millas, 1995) mais aussi leur dureté et une stabilité dimensionnelle remarquable puisqu'en effet, après 24h, le retrait par contrainte thermique est faible, allant de 0,1 à 0,3% (Bedouin et Houée, 2010).

Enfin, ces types de matériaux offrent une excellente isolation thermique et électrique de la pulpe.

- **Inconvénients**

Les matériaux à base d'oxyde de zinc présentent toutefois plusieurs inconvénients. Ce sont des matériaux hydrophiles et tout de même très solubles par rapport à d'autres matériaux, ce qui, malgré un protocole moins strict pour l'application de ce produit, compromet l'herméticité de l'obturation (Wang et coll, 2012).

De plus, leur pH est plus acide que celui de la pulpe ce qui rend ces matériaux agressifs vis-à-vis des composants pulpaires. Ils doivent donc être utilisés à distance de la pulpe, en fond de cavité, sous un amalgame par exemple au risque sinon de provoquer une lyse cellulaire (Markowitz et coll, 1992).

Ils sont à manipuler avec précaution car leur goût est désagréable et ils peuvent brûler les tissus mous.

Ils sont également à éviter en cas de restauration par collage envisagée coronairement puisque la présence d'eugénol entrave la réaction de polymérisation des résines composites (Mount et Hume, 2002).

Enfin, leur résistance à la compression est faible par rapport à celle de la dentine saine et ils présentent une mauvaise résistance à l'abrasion.

- **Protocole de mise en place**

**Coiffage indirect avec un matériau à base d'oxyde de zinc/eugénol :**

1. Radiographie préopératoire, anesthésie et mise en place du champ opératoire.
2. Eviction carieuse ou préparation de la dent en cas de traumatisme (même technique que décrite en 5.1.3.1).
3. Rinçage de la cavité et séchage modéré.
4. Spatulation du ciment oxyde de zinc/eugénol afin d'obtenir une consistance plâtreuse.
5. Mise en place du ciment dans la cavité à l'aide d'un fouloir pour une application optimale.
6. Mise en place d'une restauration sus-jacente (celle-ci sera le plus souvent un amalgame car l'eugénol empêche la polymérisation et donc le collage alors que l'amalgame est inséré selon le principe de rétention mécanique) et radiographie postopératoire.
7. Contrôle régulier de la vitalité pulpaire à court, moyen et long terme.

#### **5.1.3.4 L'hydroxyde de calcium**

- **Définition**

L'hydroxyde de calcium est un matériau de référence dans la pratique dentaire et notamment dans la protection dentino-pulpaire : il a été introduit par Hermann en 1930. Il provient de la décarbonisation d'un calcaire pur à haute température qui donne de la chaux vive et c'est cette chaux vive (CaO), une fois hydratée, qui donnera de l'hydroxyde de calcium. Ce matériau est une base forte (pH=12,4), qui, au contact des tissus dentaires se dissocie en ions calcium (Ca<sup>2+</sup>) et ions hydroxydes (OH<sup>-</sup>).

On trouve l'hydroxyde de calcium sous différentes formes de préparations.

- Préparation commerciale : ce sont des seringues ou des carpules. Ce type de préparation est très ergonomique et la libération des ions  $\text{Ca}^{2+}$  et  $\text{OH}^-$  varie selon le fabricant.
- Préparations durcissantes : ce sont des pâtes photopolymérisables ou encore associées à un catalyseur. Leur prise est très rapide et leur utilisation peu pratique, elles ne sont pas recommandées en endodontie mais peuvent être utilisées lors d'un coiffage.
- Préparation magistrale extemporanée : on mélange une poudre d'hydroxyde de calcium avec un liquide. Il est possible d'utiliser du sérum physiologique stérile ou de l'eau bidistillée. Ce mélange, fait manuellement, permet de doser la consistance de l'hydroxyde de calcium à notre convenance. Pour un coiffage indirect, on privilégiera une consistance épaisse pour permettre la formation d'un tissu minéralisé cicatriciel.

- **Avantages**

Le caractère alcalin de l'hydroxyde de calcium permet de contrer l'acidose inflammatoire en entraînant la dénaturation de la membrane plasmique des bactéries ainsi que l'altération de leur ADN. Cependant certaines bactéries telles que *Candida Albicans* et *Enterococcus faecalis* sont capables de survivre en milieu alcalin (Davido et Yasukawa, 2014a).

Il a également une action hémostatique permettant la vasoconstriction des capillaires.

De plus, grâce à la libération d'ions calcium ( $\text{Ca}^{2+}$ ), l'hydroxyde de calcium possède une fonction ostéoinductrice permettant alors la formation d'un pont dentinaire.

Enfin, c'est un très bon isolant thermique du tissu pulpaire car il présente une très faible conductivité thermique.

- **Inconvénients**

Ce matériau n'est pas étanche à long terme, se dissout avec le temps et le pont dentinaire formé grâce à son action ostéoinductrice est poreux, ce qui diminue sa qualité (Simon et Ili-Naulin, 2012). Les propriétés mécaniques de l'hydroxyde de calcium sont à améliorer, notamment sa résistance à la compression faible qui oblige ce matériau à être recouvert par une restauration coronaire présentant des propriétés mécaniques meilleures.

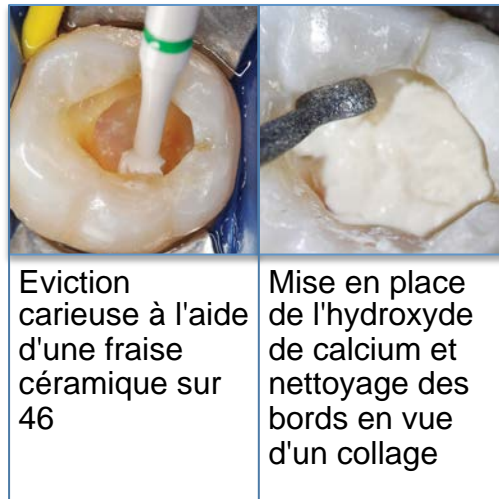
De plus, le recouvrement d'une zone dentinaire par l'hydroxyde de calcium empêche la pénétration des systèmes adhésifs dans les tubuli, la mise en place d'une restauration coronaire sus-jacente par collage est donc compromise.

La radio-opacité de ce matériau est équivalente à celle de la dentine ce qui le rend très difficilement visible à la radiographie : il est donc délicat de contrôler son utilisation.

- **Protocole de mise en place**

**Coiffage indirect avec de l'hydroxyde de calcium :**

1. Radiographie préopératoire, anesthésie et mise en place du champ opératoire.
2. Eviction carieuse ou préparation de la dent en cas de traumatisme (même technique que décrite en 5.1.3.1).
3. Rinçage de la cavité et séchage.
4. Mélange de la poudre avec du sérum physiologique afin d'obtenir une consistance plâtreuse.
5. Le mélange est essoré dans une compresse afin d'absorber l'excédent de liquide, puis inséré dans la cavité.
6. L'hydroxyde de calcium est foulé dans la cavité. En théorie, il faudrait ensuite attendre que l'hydroxyde de calcium soit totalement pris avant d'envisager une restauration sus-jacente. Or, ceci est impossible en extemporané. Certains auteurs recommandent alors le recouvrement de l'hydroxyde de calcium par une fine couche de composite fluide ou encore un CVIMAR ce qui permettra alors de mettre en place une restauration sus-jacente, de préférence par rétention mécanique type amalgame, mais aussi d'éventuellement effectuer sur les parois cavitaires restantes un traitement de surface et d'envisager la mise en place d'un matériau de restauration par collage (Boukpepsi et coll, 2013).
7. Mise en place d'une obturation sus-jacente : certains auteurs recommandent de mettre dans un premier temps une obturation coronaire provisoire pendant 6 mois afin de contrôler la vitalité pulpaire ainsi que de permettre l'élaboration d'un pont dentinaire solide capable de supporter les pressions nécessaires, et donc, par la suite, d'élaborer une reconstitution définitive. Cependant, la réintervention semble de plus en plus abandonnée en cas d'absence de symptômes cliniques (Simon et Naulin-lfi, 2012).
8. Radiographie postopératoire.
9. Contrôle régulier de la vitalité pulpaire à court, moyen et long terme.



*Figure 55 : coiffage indirect à l'hydroxyde de calcium sur 46  
(source : Boukpepsi et coll, 2013)*

### 5.1.3.5 Le Mineral Trioxyde Aggregate (MTA)

- **Définition**

Ce produit a été décrit pour la première fois en 1993 par Mahmoud Torabinejad tout d'abord comme matériau d'obturation apical mais ce dernier fut rapidement recommandé pour le coiffage pulpaire. C'est un matériau composé de silicate de calcium ( $\text{CaSiO}_4$ ), d'oxyde de Bismuth ( $\text{Bi}_2\text{O}_3$ ), de carbonate de calcium ( $\text{CaCO}_3$ ), de sulfate de calcium ( $\text{CaSO}_4$ ) et d'aluminate de calcium ( $\text{CaAl}_2\text{O}_4$ ). On le retrouve sous forme de poudre qui, en présence d'eau stérile, se durcit pour former un gel colloïde, puis une structure ferme et imperméable (Mount et Hume, 2002).

Le MTA se présente sous forme d'une poudre contenue dans un sachet qu'il faut maintenir fermé afin d'éviter la dégradation par moisissure du produit. Les différentes formes commerciales du MTA auront des compositions variables selon le fabricant. On mélange cette poudre avec de l'eau stérile pour obtenir un mélange de consistance type gel. Le mélange doit être utilisé immédiatement pour ne pas risquer une déshydratation. Enfin, il est conseillé d'apporter l'eau stérile à la poudre à l'aide d'une seringue afin d'obtenir un mélange optimal de MTA. Le temps de prise est d'environ 3 heures.

- **Avantages**

C'est un matériau très étanche et non résorbable contrairement à l'hydroxyde de calcium. Il est insoluble dans l'eau et a donc une capacité de prise en milieu humide ce qui constitue un certain avantage par rapport à d'autres matériaux qui nécessitent un environnement sec.

Il permet l'induction d'un pont dentinaire, et ce, plus rapidement et d'une intégrité structurale supérieure par rapport à celui induit par l'hydroxyde de calcium (Bakland et Andreasen, 2012).

Le MTA limite également l'acidose inflammatoire de par son pH basique : 12,5 après 3 heures et 9 à 7 jours. Il lui confère alors des propriétés antibactériennes notamment sur les bactéries anaérobies facultatives. Cependant, son spectre antibactérien est limité et surtout inférieur à celui de l'hydroxyde de calcium (Eskandarizadeh et coll, 2011).

Contrairement à d'autres matériaux, c'est un matériau biocompatible et un bon isolant thermique. Ses propriétés mécaniques sont satisfaisantes, en effet sa résistance à la compression est de 67MPa.

Enfin, c'est un matériau, qui, grâce à la présence de poudre d'oxyde de bismuth, permet au MTA d'être radio-opaque (Bakland et Andreasen, 2012).

- **Inconvénients**

Le MTA présente pour le moment peu d'inconvénients hormis un recul clinique moyen et un coût relativement élevé.

- **Protocole de mise en place**

**Coiffage indirect avec du MTA :**

1. Radiographie préopératoire, anesthésie et mise en place du champ opératoire
2. Eviction carieuse ou préparation de la dent en cas de traumatisme (même technique que décrite en 5.1.3.1).
3. Rinçage de la cavité et séchage modéré.
4. Préparation du MTA.
5. Mise en place d'une petite quantité de MTA à l'aide d'un porte-matériau type porte-amalgame. Le porte-amalgame doit alors être dédié à l'utilisation du MTA.
6. Enlever l'excédant d'humidité à l'aide d'une boulette de coton. Certains auteurs recommandent de placer une boulette de coton humide pendant 3 à 4 heures au contact direct du matériau et de placer par dessus une restauration temporaire étanche (Robert et coll, 2008), avant de réintervenir afin que le MTA soit pris totalement.
7. Recouvrir le MTA d'un CVIMAR ou d'un composite fluide et photopolymériser : le MTA ne doit pas être déplacé, ni altéré chimiquement et ne doit pas interférer avec le collage, il est donc obligatoire pour obtenir une adhésion périphérique, de disposer d'au moins 3mm de surface amérodentinaire indemne pour le collage (Alleman et Magne, 2012).
8. Mise en place d'une restauration sus-jacente si nécessaire et radiographie postopératoire.
9. Contrôle régulier de la vitalité pulpaire à court, moyen et long terme.

### **5.1.3.6 La Biodentine®**

- **Définition**

Ce matériau est apparu en 2010. Il a été mis au point par les laboratoires Septodont et A.T.O Zizine. La Biodentine® est composée d'une poudre contenant des silicates tricalciques, des carbonates de calcium et des oxydes de zirconium ainsi que d'un liquide à base de chlorure de calcium et d'eau. Tous ces éléments associés forment alors un silicate de calcium hydraté aux propriétés remarquables.

On retrouve la Biodentine® sous forme de capsules prédosées, ce qui permet un mélange poudre/liquide idéal et possède un temps de prise de seulement 12 minutes contrairement au MTA qui nécessite 3 heures. La capsule contient la poudre et on y ajoute 5 gouttes de liquide qui se trouve sous forme de monodose. La capsule est ensuite refermée et placée dans un vibreur pendant 30 secondes. Le mélange ne doit pas être touché pendant les 6 minutes suivantes. Une fois ce temps écoulé, la Biodentine® est utilisable.

- **Avantages**

C'est un matériau très étanche et un bon isolant thermique. Ceci est dû au microclavetage par phénomène d'adhésion avec les tissus dentaires minéralisés (Machtou, 2010).

Son temps de prise est très court : 12 minutes contre plusieurs heures pour le MTA. La Biodentine® est un matériau biocompatible avec la dentine, la pulpe et les tissus parodontaux et non cytotoxique. Elle a également un effet antibactérien pendant les 4 premières heures qui suivent son utilisation.

Elle est encore peu connue mais des effets biologiques ont été récemment rapportés sur la régulation de facteurs de croissance (Laurent et coll, 2012), la différenciation des cellules pulpaires en cellules sécrétrices ainsi que la biominéralisation (Zanini et coll, 2012).

De plus, la Biodentine® permet la formation d'un pont dentinaire (Tran et coll, 2012) qui serait équivalent à celui induit par le MTA. Ces deux matériaux présentent des réponses cellulaires équivalentes notamment quant à l'induction de dentine réparatrice (Nowicka et coll, 2013).

Les oxydes de zirconium présents au sein de la Biodentine® lui permettent d'être radio-opaque.

Enfin, ses propriétés mécaniques sont particulièrement intéressantes car similaires à celles de la dentine saine. Sa résistance à la compression est bien supérieure à celle du MTA : entre 130 et 240MPa contre seulement 67MPa pour le MTA.

- **Inconvénients**

Une contamination hydrique entraîne un ralentissement de la prise du matériau : il faut donc éviter tout contact avec l'eau ou les fluides pendant la phase de prise initiale du matériau c'est-à-dire pendant environ 10 minutes.

Ce matériau est onéreux bien que moins que le MTA.

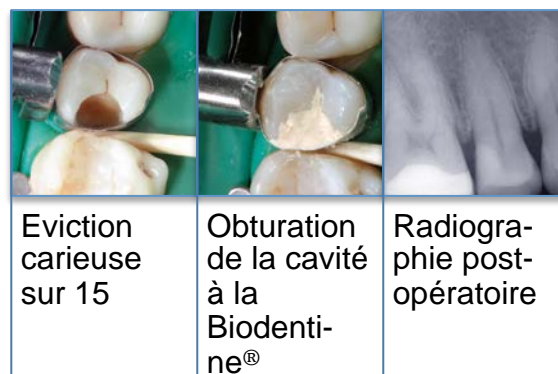
Enfin, le recul clinique face à la Biodentine® est plus limité par rapport au MTA.



- **Protocole de mise en place**

**Coiffage indirect avec de la Biodentine® :**

1. Radiographie préopératoire, anesthésie et mise en place du champ opératoire.
2. Eviction carieuse ou préparation de la dent en cas de traumatisme (même technique que décrite en 5.1.3.1).
3. Rinçage de la cavité et séchage.
4. Préparation de la Biodentine®.
5. Placer la Biodentine® dans la cavité à l'aide d'un porte-instrument type porte-amalgame.
6. Tasser la Biodentine® à l'aide d'un fouloir afin d'éviter l'inclusion d'éventuelles bulles d'air et veiller à sa bonne adaptation sur les parois dentinaires.
7. Attendre la fin du temps de prise (12 minutes) avant de procéder à la restauration sus-jacente. L'avantage de la Biodentine® par rapport au MTA est que par son temps de prise très court, le collage est directement possible une fois le matériau complètement pris. Certains auteurs préconisent d'ailleurs de réaliser immédiatement une restauration coronaire définitive (Simon et Naulin-lfi, 2012). De plus, il est compatible avec toutes les techniques de restaurations coronaires directes et notamment tous les types de systèmes adhésifs. Le fabricant ([www.septodont-fr.be](http://www.septodont-fr.be), 2015) recommande néanmoins de placer d'abord la Biodentine® en restauration coronaire temporaire puis de réintervenir 48 heures après en éliminant la partie coronaire du matériau et en procédant à une obturation coronaire définitive étanche.
8. Radiographie postopératoire.
9. Contrôle régulier de la vitalité pulpaire à court, moyen et long terme.



*Figure 56 : coiffage pulpaire indirect à la Biodentine® sur 15 (source : Rozé et coll, 2014)*

### **5.1.3.7 Conclusion sur le coiffage pulpaire indirect**

Le matériau idéal pour réaliser un coiffage pulpaire indirect n'existe pas. Cependant, le MTA et la Biodentine® semblent se rapprocher de plus en plus du cahier des charges du matériau idéal. L'hydroxyde de calcium reste également une solution de choix mais tend à s'effacer face à ces nouveaux produits.

Enfin, l'utilisation de ciments verres ionomères, de résines composites ou encore de matériau à base d'oxyde de zinc/eugénol reste possible mais on les préférera en deuxième couche car ces derniers ne permettent pas l'élaboration d'un pont dentinaire.

La coopération de l'enfant, le risque carieux et le type de dent (temporaire ou permanente) sont des facteurs qui vont également influencer le choix du matériau.

En effet, si l'on observe un manque de coopération de l'enfant, il est préférable d'utiliser un matériau qui ne craint pas un milieu humide puisqu'il paraît difficile d'être dans des conditions étanches si l'enfant refuse le champ opératoire ou s'il ferme la bouche pendant le soin.

De plus, le risque d'échec de la procédure clinique est augmenté lorsque l'enfant présente un risque carieux individuel élevé, et notamment une hygiène bucco-dentaire insatisfaisante.

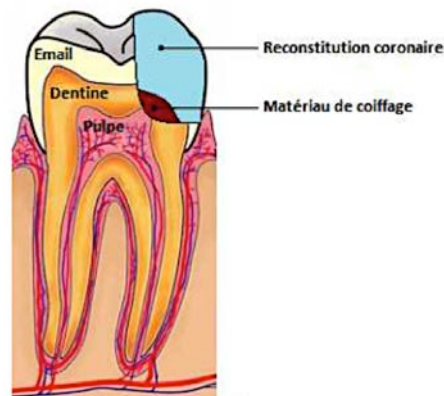
Enfin, comme nous l'avons dit précédemment, en théorie il est possible d'effectuer un coiffage indirect sur une dent temporaire en stade I. Or, il faut se poser la question de savoir si un enfant de 4 ans ou moins est capable de supporter un protocole clinique qui sera peut être trop long pour lui.

Le coiffage pulpaire indirect est donc indiqué chez des enfants coopérants, sur dents permanentes immatures ou matures. On utilise pour cela en priorité des matériaux comme le MTA et la Biodentine®. Si les conditions de travail ne sont pas étanches, alors on préfère temporiser par la mise en place d'un ciment verre ionomère modifié par adjonction de résine.

## 5.2 Le coiffage pulpaire direct

### 5.2.1 Définition

Le coiffage pulpaire direct consiste en la mise en place d'un matériau biocompatible au contact d'une pulpe exposée, pour stimuler la formation d'un pont dentinaire afin de conserver la vitalité pulpaire. Cette technique fait appel à une réaction de défense pulpaire et à la formation de dentine réactionnelle.



*Figure 57 : coiffage pulpaire direct  
(source : Académie canadienne d'endodontie, 2006)*

Dans le cas d'un coiffage direct, la pulpe est directement exposée. Sa survie dépend alors de plusieurs facteurs.

- L'âge du patient : plus le patient est jeune, plus la pulpe est vascularisée et donc à même de survivre.
- L'état de la pulpe : en effet, une agression antérieure a déjà pu déclencher la formation d'un tissu cicatriciel ce qui diminue le potentiel de récupération de la pulpe.
- La nature et le nombre de microorganismes présents : la présence infectieuse n'est pas souhaitable et donc à éviter au maximum, mais l'utilisation d'agents antibactériens sur la pulpe peut provoquer des dommages supplémentaires (Mount et Hume, 2002).
- Les conditions opératoires : il faut une bonne asepsie par la mise en place obligatoire d'un champ opératoire sous peine d'une contamination bactérienne en cas de non utilisation (Naulin-lfi, 2011).
- Le matériau utilisé : il faut privilégier les matériaux qui engendrent une minéralisation et qui offrent une étanchéité à long terme.

## **5.2.2 Applications**

### **5.2.2.1 Traumatismes avec exposition pulpaire**

Tout d'abord, le coiffage pulpaire direct est réalisable sur une dent traumatisée, qu'elle soit temporaire ou permanente, seulement sous certaines conditions (Frayssé et coll, 2007) :

- l'exposition pulpaire est peu étendue (inférieure à 1mm),
- la pulpe est saine,
- le traumatisme date de moins de 24 heures.

Concernant les dents temporaires, le coiffage direct est possible uniquement sur celles au stade I présentant une fracture amélo-dentinaire avec exposition pulpaire, si la dent est bien isolée et surtout si une restauration étanche est réalisable (Davido et Yasukawa, 2014b). Ce type de traitement reste cependant très rare, une pulpotomie est communément effectuée.

La conservation de la dent sur l'arcade sera privilégiée à la conservation de la vitalité pulpaire pour les dents temporaires au stade II. En effet, les cellules mésenchymateuses peuvent se différencier en odontoclastes aboutissant à des résorptions internes (Kennedy et Kapala, 1985). On préfère alors pratiquer une pulpotomie (5.3).

Une extraction sera envisagée pour les dents temporaires au stade III car le pronostic de conservation de la dent est faible du fait de la résorption en cours (Naulin-Ifi, 2011).

En cas de fractures corono-radiculaires, quelque soit le stade physiologique, l'extraction est indiquée (Naulin-Ifi, 1994).

Le coiffage pulpaire direct est également réalisable sur les dents permanentes immatures et matures lors d'une fracture amélo-dentinaire avec exposition pulpaire. Le pronostic de conservation de la vitalité pulpaire est alors amélioré si le coiffage est immédiat car il limite la contamination bactérienne et l'agression tissulaire (Naulin-Ifi, 2011). En cas de fracture corono-radiculaire complexe, un coiffage direct peut être envisagé sur une dent permanente immature. En revanche, une pulpectomie sera préférée si la dent permanente est mature (Simon et Ifi-Naulin, 2012).

### **5.2.2.2 Exposition pulpaire d'origine iatrogène**

L'exposition pulpaire d'origine iatrogène est une dénudation accidentelle de la pulpe par des instruments dentaires rotatifs ou manuels lors d'une préparation cavitaire ou périphériques, et ce, en l'absence de carie dentaire (American Association of Endodontists, 2003). L'ouverture de la chambre pulpaire étant accidentelle, la pulpe exposée est considérée comme indemne de toute inflammation (Tronstad, 1993).

Le coiffage direct est alors possible sur les dents temporaires en stade I, sur les dents permanentes immatures et sur les dents permanentes matures.

### **5.2.2.3 Lésion carieuse amélo-dentinaire avec exposition pulpaire**

La pulpe est souvent mise à nu pendant l'ablation de dentine cariée ramollie. Concernant les dents temporaires, le coiffage pulpaire direct est contre-indiqué lors de lésions carieuses. La pulpotomie partielle (5.3) montre un meilleur pronostic (Naulin-Ifi, 2011).

En revanche, il est réalisable sur les dents permanentes matures et immatures dans la mesure où la dent est asymptomatique : le saignement doit être présent (signe d'absence de nécrose) et arrêté (signe d'inflammation limitée) (Naulin-Ifi, 2011).

## 5.2.3 Les matériaux utilisables

### 5.2.3.1 L'hydroxyde de calcium

Nous avons vu précédemment (5.1.3.4) la composition de l'hydroxyde de calcium, son fonctionnement, ses avantages et ses inconvénients. Nous détaillerons donc ici le protocole de mise en place de ce matériau lors d'un coiffage pulpaire direct.

#### Coiffage direct avec de l'hydroxyde de calcium :

1. Radiographie pré-opératoire, anesthésie et mise en place du champ opératoire.
2. Eviction carieuse (comme vu en 5.1.3.1) ou nettoyage de la plaie pulpaire en cas de traumatisme.
3. Hémostase : on l'obtient grâce à la désinfection de la cavité avec une solution d'hypochlorite de sodium à 2,5%. Si le saignement persiste, alors on recherche une nouvelle fois l'hémostase en effectuant une pression à l'aide d'une boulette de coton imbibée d'une solution saline (par exemple du sérum physiologique). Si le saignement persiste encore, alors le coiffage direct n'est plus indiqué.
4. Mise en place de l'hydroxyde de calcium préalablement préparé et élimination de ce dernier sur les parois dentinaires pour une bonne herméticité de la restauration sus-jacente.
5. Il est recommandé de recouvrir l'hydroxyde de calcium à l'aide d'un eugénate à prise rapide (type IRM®) ou encore d'une fine couche de CVIMAR puis de procéder à la restauration coronaire étanche sus-jacente.
6. Contrôle régulier de la vitalité à court, moyen et long terme.

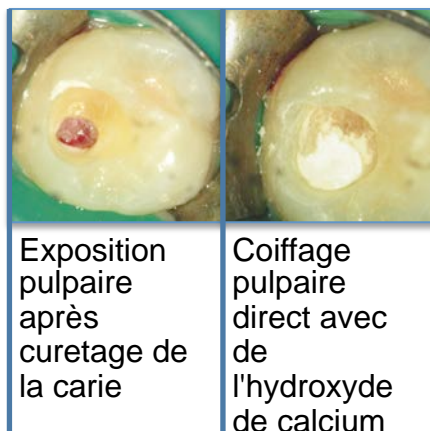


Figure 58 : coiffage pulpaire direct avec de l'hydroxyde de calcium (source : Simon, 2013)

### 5.2.3.2 Le Mineral Trioxyde Aggregate (MTA)

Ce matériau a également été développé précédemment (5.1.3.5). Nous verrons donc uniquement le protocole de mise en place du MTA lors d'un coiffage pulpaire direct.

#### Coiffage direct avec du MTA :

1. Radiographie pré-opératoire, anesthésie si nécessaire et mise en place du champ opératoire.
2. Eviction carieuse (comme vu en 5.1.3.1) ou nettoyage de la plaie pulpaire en cas de traumatisme.
3. Hémostase (même protocole qu'en 5.2.3.1).
4. Préparation du MTA et mise en place d'une petite quantité à l'aide d'un porte-matériau type porte-amalgame sur la zone d'exposition pulpaire. En cas d'utilisation d'un porte-amalgame, celui-ci doit être dédié à l'utilisation de MTA.
5. Enlever l'excédent d'humidité en tamponnant avec une boulette de coton. Il est possible de laisser une boulette de coton humide pendant le temps de prise complet du MTA (3 à 4 heures), de le recouvrir d'une restauration temporaire et de réintervenir une fois le matériau complètement pris.
6. Recouvrement du MTA par une fine couche de CVIMAR et photopolymérisation.
7. Mise en place d'une restauration sus-jacente étanche définitive.
8. Contrôle régulier de la vitalité pulpaire à court, moyen et long terme.

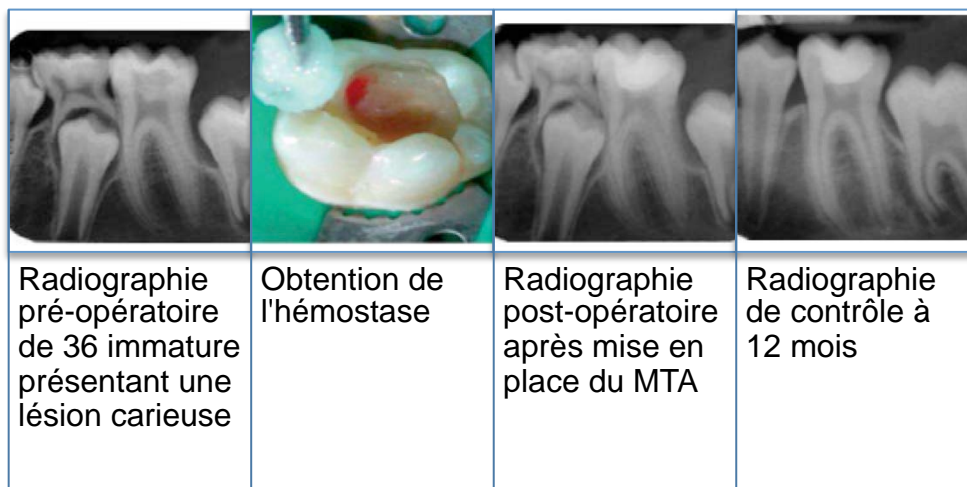


Figure 59 : coiffage pulpaire direct avec du MTA  
(source : Maturo et coll, 2009)

### 5.2.3.3 La Biodentine®

La Biodentine® a été décrite en 5.1.3.6. Seul son protocole de mise en place lors d'un coiffage pulpaire direct est donc traité ici.

#### Coiffage direct à la Biodentine® :

1. Radiographie pré-opératoire, anesthésie et mise en place du champ opératoire.
2. Eviction carieuse (comme vu en 5.1.3.1) ou nettoyage de la plaie pulpaire en cas de traumatisme.
3. Hémostase (même protocole qu'en 5.2.3.1).
4. Préparation de la Biodentine®.
5. Placer la Biodentine® dans la cavité à l'aide d'un instrument type porte-amalgame au contact de la pulpe exposée sans compression excessive (Nowicka et coll, 2013).
6. Remplir la cavité de Biodentine® et dans un second temps opératoire (48 heures après environ), réaliser une restauration coronaire étanche sur fond de cavité de Biodentine® (www.septodont-fr.br, 2015). On peut également réaliser l'obturation définitive lors de la 1<sup>e</sup> séance mais il faut alors attendre la polymérisation complète de la Biodentine® soit 12 minutes environ (Simon et Naulin-lfi, 2012).
7. Contrôle régulier de la vitalité pulpaire à court, moyen et long terme.

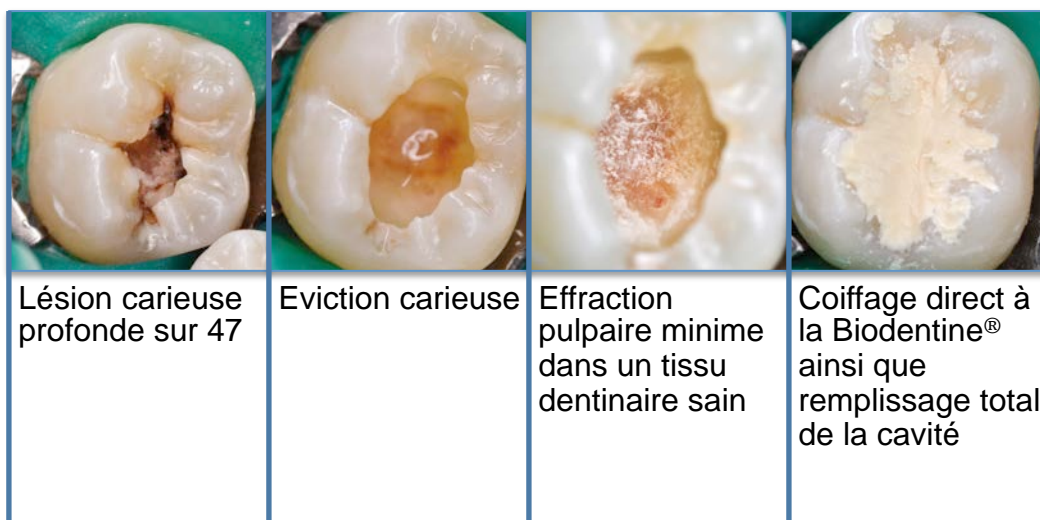


Figure 60 : coiffage pulpaire direct réalisé avec de la Biodentine®  
(source : Boukpepsi, 2013)



#### **5.2.4 Conclusion sur le coiffage pulpaire direct**

L'hydroxyde de calcium, présente un recul clinique important (70 ans) et de nombreuses études estiment que le taux de succès des coiffages pulpaire directs avec ce matériau s'élève à 90% (Hilton, 2009).

Cependant, comme pour le coiffage pulpaire indirect, le MTA et la Biodentine® semblent être les matériaux se rapprochant le plus du cahier des charges du matériau idéal. En effet, ils permettent tous les deux la formation d'un pont dentinaire et surtout ils restent étanches et insolubles dans le temps contrairement à l'hydroxyde de calcium qui se solubilise et qui présente un pont dentinaire poreux contenant des défauts structuraux rendant ainsi favorable la prolifération bactérienne vers la pulpe et donc une contamination secondaire du tissu (Simon et Naulin-lfi, 2012).

Le MTA et la Biodentine® sont également intéressants pour leur utilisation qui est plus facile que la mise en place d'hydroxyde de calcium (Eskandarizadeh et coll, 2011). Mais ces produits, notamment le MTA, restent plus coûteux (Hilton, 2009).

Le praticien doit aussi adapter son traitement en fonction de son patient. L'âge de ce dernier et son comportement sont des facteurs à prendre en compte. Par exemple, si l'enfant n'est pas coopérant et ne permet pas la mise en place correcte du champ opératoire, alors le coiffage direct est contre-indiqué.

Ce type de soin est également écarté en cas de risque carieux individuel élevé et en cas d'antécédent de pathologie pulpaire puisque ces deux facteurs augmentent trop le risque d'échec de la procédure clinique.

Le coiffage pulpaire direct est également proscrit en cas de traumatisme datant de plus de 24 heures ou encore si le praticien n'obtient pas d'hémostase lors de la procédure clinique.

Enfin, si l'enfant présente une pathologie lourde, comme des troubles de la crase sanguine ou encore un risque d'endocardite infectieuse, le coiffage pulpaire direct n'est pas réalisable.

Le coiffage pulpaire direct est donc envisageable sur des dents permanentes immatures et matures ne présentant pas de symptômes pulpaire et/ou ayant subi un traumatisme inférieur à 24 heures. L'enfant doit être coopérant et doit présenter un risque carieux individuel faible.

## 5.3 La pulpotomie

### 5.3.1 Définition

La pulpotomie correspond à une ablation totale ou partielle de la pulpe camérale saine ou avec une inflammation réversible lors d'une effraction pulpaire d'origine carieuse, iatrogène ou traumatique. Elle consiste en l'élimination chirurgicale d'une partie du tissu pulpaire coronaire inflammatoire, suivie de la pose au contact de la pulpe restante, d'un matériau biocompatible et étanche, qui permet le maintien de la vitalité de celle-ci par la formation d'un pont dentinaire (Naulin-Ifi, 2011).

La pulpotomie présente plusieurs contre-indications (Davido et Yasukawa, 2014a) :

- présence d'une pathologie générale lourde comme par exemple une cardiopathie à risque d'endocardite infectieuse ou encore un diabète non équilibré,
- présence d'une radio-clarté péri-apicale ou au niveau de la furcation,
- hémorragie incontrôlable malgré l'extirpation de la totalité de la pulpe camérale,
- nécrose de la dent,
- présence de résorptions internes ou externes.

Il existe différents types de pulpotomie.

- La pulpotomie partielle encore appelée pulpotomie selon Cvek

Elle consiste en l'élimination chirurgicale d'une partie du tissu pulpaire coronaire inflammatoire. Pour cela, on utilise une fraise diamantée stérile montée sur turbine ou contre-angle bague rouge à grande vitesse et sous irrigation abondante. La quantité de tissu pulpaire retirée est de 1 à 2 mm de profondeur. Cet acte permet d'éliminer la couche superficielle de la pulpe qui est la plus susceptible d'avoir été contaminée par les bactéries (Mount et Hume, 2002). Cette technique de pulpotomie est réalisable sur dent permanente mature ou immature et ses résultats sont plus favorables que ceux des coiffages pulpaire directs (Aguilar et Linsuwamont, 2011 ; Trope et coll, 2002). En revanche, elle n'est pas recommandée pour les dents temporaires mais possible lorsque la pulpe est saine.

Selon Naulin-Ifi (2011), elle est préférée au coiffage pulpaire direct pour les dents permanentes car elle permet :

- un meilleur contrôle de la surface exposée,
- l'élimination du caillot extra-pulpaire,
- une meilleure rétention du matériau de coiffage,
- un scellement plus efficace et donc une meilleure capacité à éviter l'invasion bactérienne.

Elle est également préférée à la pulpotomie totale pour les dents permanentes car elle permet :

- une diminution physiologique de la lumière de la chambre pulpaire ayant pour conséquence une augmentation de la résistance de la dent à la fracture,
- la réalisation clinique de tests de sensibilités pulpaires,
- la réalisation d'un traitement définitif ne nécessitant pas une réintervention par une pulpectomie.

La pulpotomie partielle présente un taux de succès de 95% sur dents traumatisées (Cvek, 1993) et de l'ordre de 90% pour les dents permanentes immatures cariées (Mejère et Cvek, 1993).

- La pulpotomie totale ou pulpotomie cervicale

Elle est pratiquée lorsque l'hémostase n'est pas obtenue par pulpotomie partielle ou encore lors d'un traumatisme datant de plus de 24 heures.

Elle est réalisable sur les dents permanentes immatures et c'est également la thérapeutique de choix pour les dents temporaires (Naulin-lfi, 2011).

Concernant les dents permanentes matures, la pulpectomie a été pendant longtemps préférée à la pulpotomie totale, leur potentiel de cicatrisation pulpaire étant considéré comme trop réduit (Davido et Yasukawa, 2014a). Toutefois, certains auteurs semblent maintenant préconiser la pulpotomie sur dent permanente mature en s'appuyant sur les avancées dans le domaine des biotechnologies, notamment avec la Biodentine<sup>®</sup>, mais aussi sur une meilleure compréhension des mécanismes de réparation tissulaire (Simon et coll, 2013). En effet, la pulpe est capable de recouvrer ses fonctions et de conserver sa vitalité si les conditions opératoires permettent la formation d'un pont dentinaire étanche (Boukpepsi et coll, 2013 ; Simon et coll, 2013). Ils mettent alors à l'honneur le principe que « la meilleure obturation endodontique reste la pulpe » (Boukpepsi et coll, 2013).

Lors d'une pulpotomie totale, une élimination chirurgicale totale de la pulpe camérale jusqu'aux orifices canaux est réalisée avant la mise en place d'un matériau (Davido et Yasukawa, 2014a). Si l'hémostase n'est pas obtenue, si les filets radiculaires continuent de saigner, la pulpectomie est alors indiquée (Boukpepsi et coll, 2013).

La pulpotomie totale est fondée sur l'hypothèse que la pulpe radiculaire d'une dent cariée peut être saine malgré une pulpe coronaire infectée (Naulin-lfi, 2011). Son taux de succès est de 75%.

## **5.3.2 Applications**

### **5.3.2.1 Traumatismes avec exposition pulpaire**

Ils regroupent les fractures amélo-dentaires avec exposition pulpaire supérieure à « une tête d'épingle » pour les dents temporaires en stade I et pour les expositions pulpaires de petite ou de grande taille pour les dents temporaires en stade II et III si la résorption radiculaire est inférieure à 2/3. Dans le cas contraire, on extrait la dent (Naulin-lfi, 1994).

Pour les dents permanentes immatures, les traumatismes regroupent les fractures amélo-dentaires avec exposition pulpaire seulement si l'effraction pulpaire est modérée et le traumatisme est récent (moins de 48 heures). Une pulpotomie est alors envisageable (Simon et Naulin-lfi, 2012).

Enfin, pour les dents permanentes matures, il est possible d'effectuer une pulpotomie lors d'une fracture amélo-dentinaire si le traumatisme date de moins de 24 heures. Au-delà, le risque d'échec augmentant, une pulpectomie était généralement envisagée (Davido et Yasukawa, 2014a). Cependant, certains auteurs semblent de plus en plus indiquer la réalisation d'une pulpotomie lors d'un traumatisme sur une dent permanente mature, même si ce dernier date de plusieurs jours (Borkar et Ataide, 2015 ; Simon et coll, 2013).

### **5.3.2.2 Lésion carieuse amélo-dentinaire avec exposition pulpaire**

La pulpotomie est la thérapeutique de choix pour les dents temporaires quelque soit le stade physiologique et tant que la résorption est inférieure à 2/3 de la hauteur radiculaire. Elle est également réalisable sur les dents permanentes immatures (Naulin-lfi, 2011).

Ces dents, qu'elles soient temporaires ou permanentes, doivent cependant être asymptomatiques ou présenter une pathologie pulpaire confinée à la pulpe camérale (Naulin-lfi, 2011).

Concernant les dents permanentes matures, il a été conseillé pendant longtemps de pratiquer une pulpectomie car leur potentiel de cicatrisation pulpaire était jugé trop faible et donc le risque d'échec de la procédure clinique trop élevé. Cependant, comme vu précédemment, certains auteurs semblent de plus en plus préconiser la réalisation d'une pulpotomie grâce aux avancées scientifiques (Boukpepsi et coll, 2013 ; Alqaderi et coll, 2014).

### **5.3.2.3 Traitement d'urgence**

La pulpotomie peut être réalisée dans le cas d'un traitement d'urgence sur les dents permanentes immatures et matures pluriradiculées. Ce traitement a alors pour but de soulager la douleur par la mise en place d'une restauration temporaire avant un rendez-vous ultérieur pour effectuer un traitement définitif par pulpectomie (Simon et coll, 2012).

### 5.3.2.4 Temporisation lors d'un traitement global

On peut effectuer une pulpotomie sur les premières molaires permanentes immatures présentant une carie profonde ou une hypominéralisation et amenées à être extraites à plus ou moins long terme. En effet, l'objectif final du traitement est que la deuxième molaire permanente prenne spontanément la place de la première. Le traitement par pulpotomie de la première molaire permanente sert alors de traitement temporaire en permettant la limitation de l'invasion bactérienne et la destruction de la dent en attendant le moment approprié pour l'extraction. Ce type de traitement est pratiqué en collaboration étroite avec un orthodontiste (Martens et Cauweb, 2014).

### 5.3.3 Protocoles opératoires

#### **Pulpotomie partielle :**

1. Radiographie pré-opératoire. anesthésie locale et pose du champ opératoire.
2. Curetage soigneux de la lésion carieuse, puis désinfection avec de la chlorhexidine à 0,2%. En cas de traumatisme, nettoyage de la plaie pulpaire avec de la chlorhexidine à 0,2%.
3. Amputation de 2mm de pulpe inflammée avec une fraise diamantée et une irrigation abondante.
4. Rinçage de la cavité avec une solution saline, puis irrigation avec de l'hypochlorite de sodium à 2,5%.
5. Il est possible d'utiliser une solution de sulfate ferrique à 15,5% pour aider à l'hémostase ainsi qu'à la cicatrisation pulpaire. En effet, le sulfate ferrique réagit avec le tissu pulpaire pour former une couche protectrice de complexe ferrique-protéine. On applique ce produit avec une microbrosse ou une boulette de coton pendant 15 secondes, puis on rince et on sèche la cavité. Cette étape reste facultative (Naulin-Ifi, 2011).
6. Mise en place d'un matériau que l'on tasse dans la cavité à l'aide d'un fouloir.
7. Radiographie post-opératoire de contrôle.
8. Mise en place d'une restauration coronaire étanche sus-jacente.
9. Contrôle clinique et radiographique à court, moyen et long terme.

### **Pulpotomie totale :**

1. Radiographie pré-opératoire, anesthésie locale et pose du champ opératoire.
2. Curetage soigneux de la lésion carieuse, puis désinfection avec de la chlorhexidine à 0,2%. En cas de traumatisme, nettoyage de la plaie pulpaire avec de la chlorhexidine à 0,2%.
3. Trépanation à l'aide d'une fraise boule.
4. Elargissement de la cavité et extirpation de toute la pulpe camérale.
5. Rinçage de la cavité avec de l'hypochlorite de sodium à 2,5%.
6. Hémostase avec une boulette de coton stérile imprégnée de sérum physiologique comprimée dans la cavité pendant 5 minutes. Si l'hémostase n'est pas obtenue, alors une pulpectomie est réalisée (5.5).
7. Utilisation ou non d'une solution de sulfate ferrique.
8. Mise en place du matériau que l'on tasse dans la cavité à l'aide d'un fouloir.
9. Radiographie post-opératoire de contrôle.
10. Mise en place d'une restauration coronaire étanche sus-jacente.
11. Contrôle clinique et radiographique à court, moyen et long terme.

### 5.3.4 Les matériaux utilisables

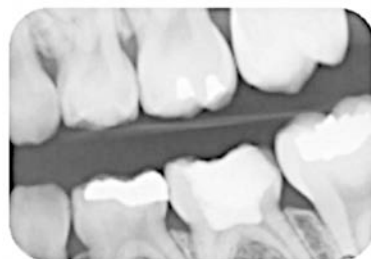
#### 5.3.4.1 Les matériaux à base d'oxyde de zinc/eugénol

Ces matériaux sont utilisés lors de pulpotomie sur dents temporaires. On les utilise également sur les dents permanentes immatures et matures lors d'un traitement d'urgence.

Leur composition, leurs avantages et leurs inconvénients ont été décrits précédemment (en 5.1.3.3).

Lors d'une pulpotomie sur dents temporaires, il a été possible, pendant plusieurs années, d'effectuer une pulpotomie dite fixatrice. Celle-ci consistait à appliquer sur le tissu pulpaire une boulette de coton imprégnée de formocrésol ou de glutaraldéhyde afin de fixer les filets radiculaires (Naulin-lfi, 2001). Cependant, l'utilisation de cette technique a été remise en cause de par la toxicité, le pouvoir mutagène et les réactions allergiques que peuvent entraîner ces produits (Milness, 2008). De plus, il n'existe pas de consensus sur la réelle nécessité de cette phase qui est largement discutée de nos jours (Naulin-lfi, 2011).

Il est maintenant d'usage de réaliser une pulpotomie non fixatrice qui consiste quant à elle à appliquer directement le matériau d'obturation sur les filets radiculaires.



*Figure 61 : obturation de la chambre camérale de 75 avec un IRM®  
(source : Naulin-lfi, 2001)*

#### 5.3.4.2 L'hydroxyde de calcium

Ce matériau est peu indiqué pour le traitement par pulpotomie des dents temporaires. Son taux de succès varie de 31 à 59% et s'explique par la présence d'un caillot sanguin entre le matériau et le tissu pulpaire (Mejère, 2003).

Il est en revanche encore indiqué pour les dents permanentes immatures car il permet l'élaboration radiculaire, on parle de phénomène d'apexogenèse (Naulin-lfi, 2011) (vu en 5.4). Cependant, il présente un inconvénient majeur. En effet, une fois le pont dentinaire formé et les racines édifiées, une réintervention est nécessaire afin d'effectuer une pulpectomie car l'hydroxyde de calcium n'est pas assez étanche pour être mis en place à long terme dans la cavité (Simon et Naulin-lfi, 2012). Nous avons

vu précédemment que le pont dentinaire formé est poreux et favorise à long terme la prolifération bactérienne au sein des tissus dentaires.

Enfin, selon certains auteurs, il est également possible d'utiliser l'hydroxyde de calcium lors d'un traitement d'urgence d'une dent permanente pluriradiculée afin de temporiser avant de réaliser une pulpectomie lors d'un rendez-vous ultérieur, si et seulement si, une hémostase des filets radiculaires est obtenue (Rozé et coll, 2014).

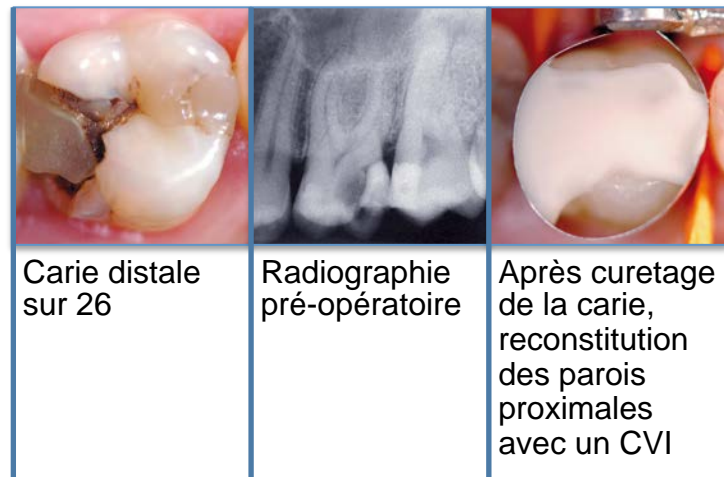


Figure 62 : traitement d'urgence d'une pulpite irréversible sur 26 (partie 1)  
(source : Rozé et coll, 2014)

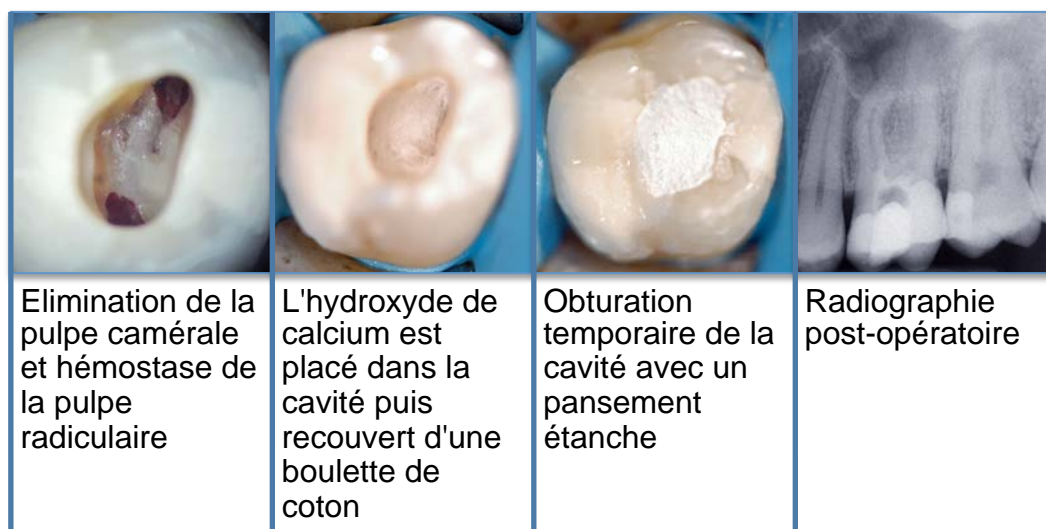


Figure 63 : traitement d'urgence d'une pulpite irréversible sur 26 (partie 2)  
(source : Rozé et coll, 2014)



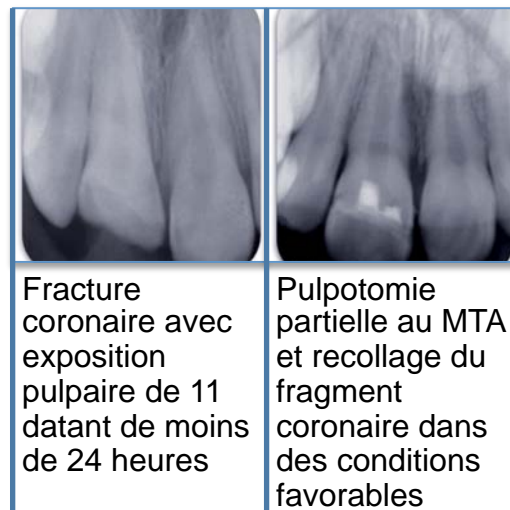
### 5.3.4.3 Le MTA

Ce matériau est indiqué pour les pulpotomies depuis moins longtemps que l'hydroxyde de calcium. Il peut être utilisé sur les dents permanentes mais également sur les dents temporaires (Melki et coll, 2014). Plusieurs études montrent moins d'inflammation et de nécrose des dents temporaires ayant subies une pulpotomie avec du MTA que celles traitées par pulpotomie fixatrice ou encore avec du sulfate ferrique (Naulin-Ifi, 2011).

Le MTA présente également un avantage par rapport à l'hydroxyde de calcium, puisqu'il permet d'éviter une étape de réintervention par pulpectomie car ses propriétés bio-inductrices induisent la formation d'un pont dentinaire étanche et donc empêchent la pénétration ultérieure des bactéries (Boukpepsi et coll, 2013). Il permet aussi l'élaboration radiculaire en cas d'utilisation sur une dent permanente immature (apexogenèse vue en 5.4). La dent conserve alors sa vitalité et sera simplement contrôlée régulièrement.

Le MTA présente cependant quelques inconvénients :

- ses propriétés mécaniques ne sont pas idéales car moins bonnes que celles de la dentine saine,
- utilisé pour une pulpotomie, il provoque une coloration inesthétique due à sa couleur grisâtre, ce qui est gênant en secteur antérieur notamment (Cauwel et Martens, 2014).



*Figure 64 : pulpotomie partielle au MTA  
(source : Boukpepsi et coll, 2013)*

#### 5.3.4.4 La Biodentine®

La Biodentine® est un matériau très récent, avec peu de recul clinique. Néanmoins, il tend à devenir la solution de choix pour une pulpotomie tant sur dents temporaires que sur dents permanentes.

Il présente de nombreuses qualités intéressantes :

- un temps de prise court (12 minutes),
- une résistance à la compression proche de celle de la dentine saine,
- des propriétés intrinsèques d'adhésion (Machtou, 2010),
- une absence de coloration dentaire contrairement à l'utilisation du MTA®,
- des propriétés bio-inductrices permettant la formation d'un pont dentinaire étanche et donc d'éviter une réintervention par pulpectomie, il permet également l'élaboration radiculaire dans le cas d'une utilisation sur dent permanente immature.

De plus, contrairement aux autres matériaux décrits précédemment, la Biodentine® peut être utilisée en obturation coronaire provisoire lors d'une pulpotomie. En effet, une première couche de Biodentine® de 2 à 3 mm est déposée au contact immédiat de la pulpe, puis une fois cette première couche prise, la cavité est remplie entièrement de Biodentine®. Il est également possible d'attendre que la première couche de matériau soit complètement prise (soit 12 minutes) afin de procéder à une restauration définitive (www.septodont-fr.be, 2015).

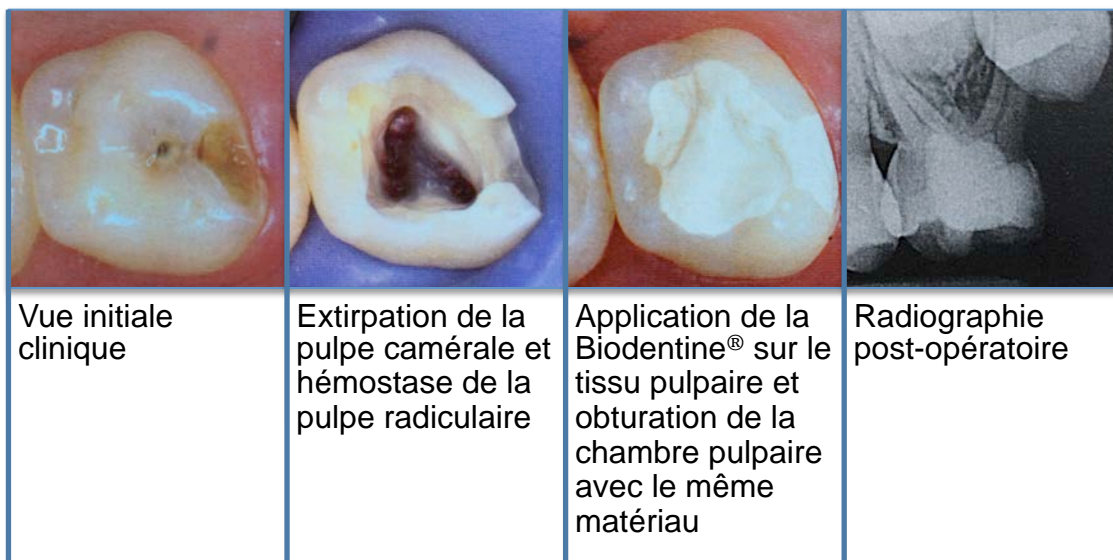


Figure 65 : pulpotomie sur 55 avec Biodentine®  
(source : Naulin-Ifi, 2011)

### 5.3.5 Conclusion sur la pulpotomie

La pulpotomie cervicale est la thérapeutique de choix en denture temporaire. Elle présente un haut taux de réussite et permet de conserver les dents sur l'arcade avant leur remplacement. Elle est réalisable sur des enfants présentant un risque carieux élevé puisque la conservation d'une partie de la pulpe camérale n'est plus envisagée et donc le risque d'échec est diminué. L'objectif final du traitement devient alors le maintien de la dent sur l'arcade avant son exfoliation spontanée (Naulin-Ifi, 2001).

La pulpotomie cervicale et surtout la pulpotomie partielle sont également intéressantes en traitement des dents permanentes immatures car elles permettent de conserver leur vitalité à long terme et de stimuler l'édification des racines (Simon et Naulin-Ifi, 2012). On parle alors d'apexogenèse (5.4). Ce type de traitement est envisagé si l'enfant présente un bon degré de coopération ainsi qu'une bonne hygiène bucco-dentaire sinon le risque d'échec de la procédure du fait d'une invasion bactérienne des tissus dentaires devient trop élevé. Le patient doit être aussi régulier et sérieux au niveau de ses rendez-vous car un suivi à long terme est indispensable pour vérifier le bon déroulement de la cicatrisation pulpo-dentinaire.

Ce type de traitement est de plus en plus utilisé sur les dents permanentes matures (Simon et coll, 2013) malgré un potentiel de cicatrisation moins fort que les dents permanentes immatures. En effet, si les conditions opératoires sont respectées, il est possible de conserver la vitalité pulpaire d'une dent permanente mature tant en cas de traumatisme, qu'en cas de lésion carieuse (Borkar et Ataide, 2015 ; Alqaderi et coll, 2014).

Concernant les matériaux idéaux pour la pulpotomie, les matériaux à base d'oxyde de zinc/eugénol restent indiqués lors d'une pulpotomie sur dent temporaire bien que le MTA mais surtout la Biodentine<sup>®</sup> soient également utilisables (Naulin-Ifi, 2011). En effet, les matériaux à base d'oxyde de zinc/eugénol sont moins coûteux que le MTA et la Biodentine<sup>®</sup> et présentent donc un rapport bénéfice/coût plus intéressant. Pour les dents permanentes immatures, pendant longtemps la pulpotomie était réalisée à l'aide d'hydroxyde de calcium mais encore une fois, le MTA et la Biodentine<sup>®</sup> semblent être actuellement, malgré moins de recul clinique, des matériaux plus adéquates permettant un traitement pérenne dans le temps (Simon et Naulin-Ifi, 2012).

Enfin, le contrôle peropératoire de l'hémostase reste un facteur indispensable dans la décision thérapeutique orientant alors vers une pulpotomie partielle, totale ou encore une pulpectomie (Boukpepsi et coll, 2013 ; Rozé et coll, 2014).

## 5.4 Cas particulier de la dent permanente immature

Comme nous l'avons vu précédemment (3.2.2), la dent permanente immature présente plusieurs spécificités :

- les tissus sont encore immatures,
- les parois radiculaires sont fines,
- les apex sont encore ouverts,
- le potentiel de cicatrisation dentino-pulpaire est fort.

Les thérapeutiques possibles varient donc par rapport à celles de la dent permanente mature et sont différentes si la pulpe est vivante ou non.

### 5.4.1 Apexogenèse

#### 5.4.1.1 Définition

C'est une thérapeutique endodontique effectuée sur une racine immature, à pulpe vivante permettant la poursuite de l'édification radiculaire et la mise en place de la jonction cémento-dentinaire apicale.

Ses objectifs sont donc (Naulin-lfi, 2011) :

- une stimulation de la cicatrisation pulpo-dentinaire afin de maintenir la vitalité pulpaire,
- la poursuite de l'édification radiculaire et la fermeture apicale.

Ses indications sont très strictes (Davido et Yasukawa, 2014a) :

- absence de pathologies générales lourdes,
- bonne hygiène bucco-dentaire,
- respect des rendez-vous,
- absence de symptomatologie, la pulpe doit être vivante,
- en cas de traumatisme, il doit être récent,
- édification radiculaire aux stades 7, 8 ou 9 de Nolla,
- absence de lésions périapicales.

De plus, l'asepsie est primordiale lors du traitement car la contamination bactérienne empêche une réparation pulpo-dentinaire et donc une poursuite de l'édification radiculaire (Davido et Yasukawa, 2014a).

L'apexogenèse peut être réalisée par l'intermédiaire de plusieurs formes de traitements déjà détaillés précédemment (5.2 et 5.3) :

- le coiffage pulpaire direct,
- la pulpotomie partielle,
- la pulpotomie cervicale.

Le choix de la thérapeutique dépend alors de la taille de l'exposition, du délai écoulé entre le moment de l'exposition pulpaire et la mise en place de la thérapeutique et des possibilités d'hémostase de la pulpe.

Le succès de la thérapeutique d'apexogenèse se traduit par plusieurs facteurs (Davido et Yasukawa, 2014a) :

- absence de symptômes cliniques,
- réponse positive aux tests de sensibilité pulpaire,
- absence de pathologie apicale à la radiographie,
- développement radiculaire continu à la radiographie.

#### **5.4.1.2 Les matériaux utilisables**

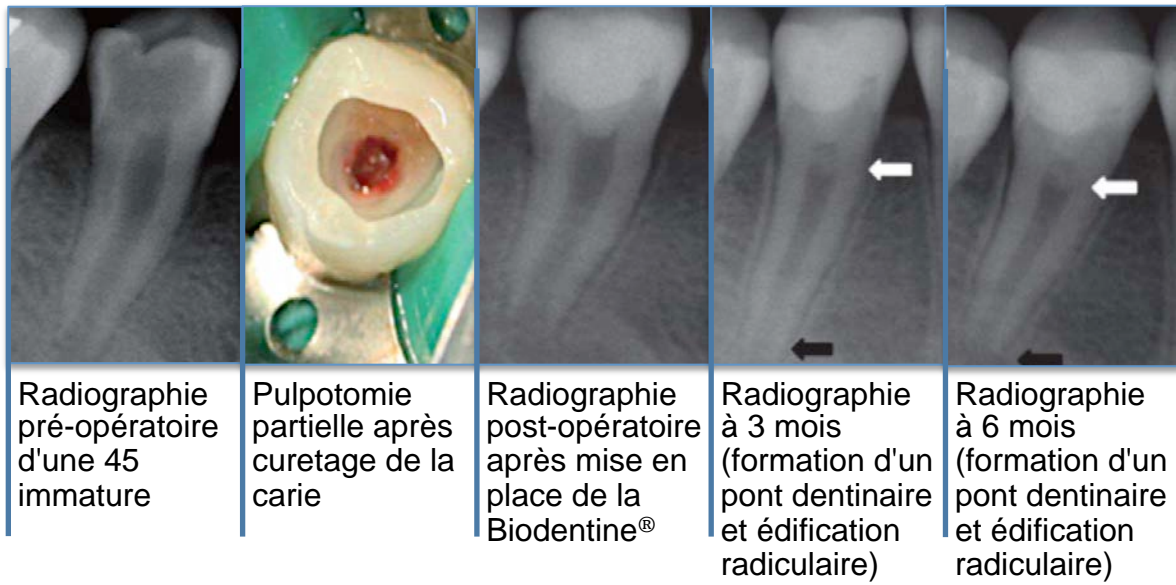
L'hydroxyde de calcium a été indiqué pendant de longues années. Cependant, il a été démontré que le pont dentinaire formé suite à l'utilisation de ce matériau était de moindre qualité que ceux formés suite à l'utilisation de MTA ou de Biodentine® (Bogen et coll, 2008). L'utilisation de MTA présente également un certain inconvénient puisque ce dernier provoque une coloration grisâtre des dents, notamment lors d'une pulpotomie totale (Rustem et coll, 2013). La Biodentine® semble être actuellement solution de choix par ses propriétés mécaniques améliorées, mais également par la qualité du pont dentinaire formé ainsi que par l'absence de colorations inesthétiques (Nowiwka et coll, 2013).

### 5.4.1.3 Protocole opératoire

Les protocoles opératoires du coiffage direct, de la pulpotomie partielle et de la pulpotomie totale ayant déjà été abordés précédemment (5.2 et 5.3), nous détaillerons ici uniquement le protocole opératoire de l'apexogénèse réalisée par une pulpotomie partielle à l'aide de Biodentine®.

#### **Apexogénèse :**

1. Radiographie pré-opératoire. anesthésie locale et pose du champ opératoire.
2. Curetage soigneux de la lésion carieuse, puis désinfection avec de la chlorhexidine à 0,2%. En cas de traumatisme, nettoyage de la plaie pulpaire avec de la chlorhexidine à 0,2%.
3. Amputation de 2mm de pulpe inflammée avec une fraise diamantée et une irrigation abondante.
4. Rinçage de la cavité avec une solution saline, puis irrigation avec de l'hypochlorite de sodium à 2,5%.
5. Mise en place de la Biodentine que l'on tasse dans la cavité à l'aide d'un fouloir.
6. Selon le fabricant, il est recommandé de réaliser l'obturation de toute la cavité avec de la Biodentine® à titre de restauration temporaire puis de réintervenir 48 heures après afin de réaliser une obturation coronaire étanche définitive. Il est également possible d'attendre 12 minutes que la Biodentine® soit complètement prise puis de réaliser directement une obturation coronaire étanche définitive.
7. Radiographie post-opératoire de contrôle.
8. Contrôle à 1 semaine, 1 mois, 3 mois puis tous les 6 mois pendant 4 ans afin de vérifier la formation d'un pont dentinaire, l'édification radiculaire et la conservation de la sensibilité pulpaire (Haute Autorité de Santé, 2008).



*Figure 66 : cas clinique d'un traitement d'apexogenèse sur 45 avec de la Biodentine® (source : Villat et coll, 2013)*

## 5.4.2 Apexification

### 5.4.2.1 Définition

C'est une thérapeutique endodontique effectuée sur une racine à apex ouvert et à pulpe nécrosée, du fait d'une évolution incomplète, d'un évènement iatrogène ou d'une résorption.

Le diagnostic de nécrose pulpaire repose sur plusieurs signes (Davido et Yasukawa, 2014a) :

- dent asymptomatique présentant plus ou moins des antécédents de symptomatologie (douleurs aiguës),
- éventuelle présence d'une tuméfaction ou d'un ostium fistulaire,
- changement de couleur de la couronne de la dent,
- test de sensibilité pulpaire négatif,
- test de percussion qui peut être positif,
- présence possible d'une lésion périapicale à la radiographie,
- degré de maturation apicale inférieur à celui de la dent controlatérale (on peut le vérifier radiologiquement).

L'apexification vise à induire l'édification d'une barrière apicale minéralisée afin de permettre l'obturation définitive du réseau canalaire (Collège national des enseignants en odontologie conservatrice et endodontie, 2010).

Elle présente cependant plusieurs difficultés de réalisation. Tout d'abord, l'orifice canalaire est souvent aussi large que l'entrée ce qui augmente le risque de dépassement du matériau d'obturation dans la zone périapicale. Ensuite, l'étanchéité apicale est difficile à obtenir due à l'absence de scellement apical. Enfin, les parois canalaires étant immatures, elles sont plus fines et plus fragiles et donc plus susceptibles à la fracture (Simon et Naulin-Ifi, 2012).

Les objectifs principaux de l'apexification sont (Davido et Yasukawa, 2014a):

- une élimination du foyer infectieux,
- une obturation étanche et pérenne du système endodontique par la formation d'une barrière apicale,
- un renforcement des structures résiduelles.

La technique d'apexification n'est pas réalisable sur un patient présentant un risque infectieux comme par exemple une cardiopathie à risque d'endocardite infectieuse. Ce traitement n'est également pas envisageable si une pulpectomie a déjà été réalisée précédemment sur la dent (Davido et Yasukawa, 2014a).



#### 5.4.2.2 Les matériaux utilisables

- **L'hydroxyde de calcium**

Il a été pendant des décennies le matériau de référence pour cette thérapeutique par ses nombreux avantages :

- propriétés antibactériennes (Barthel et coll, 1997),
- capacité de dissoudre les débris pulpaire et nécrotiques (Hasselgren et coll, 1988),
- induction de tissus minéralisés (Javelet et coll, 1985),
- taux de succès en moyenne de 95% (Bakland, 2012).

Cependant, ce matériau est de plus en plus controversé notamment par la longueur du traitement, le patient doit alors être très assidu et coopérant. Mais aussi par le risque de fracture augmenté à partir de 2 à 3 mois de traitement par l'hydroxyde de calcium qui fait diminuer les propriétés mécaniques de la dentine en étant trop longtemps à son contact (Andreasen et coll, 2002). L'apparition de nouveaux matériaux comme le MTA et la Biodentine<sup>®</sup> tend également à détrôner l'hydroxyde de calcium.

Son protocole de mise en place se déroule en plusieurs étapes.

### **1<sup>er</sup> temps opératoire d'une apexification à l'hydroxyde de calcium :**

1. Radiographie pré-opératoire. anesthésie locale et mise en place du champ opératoire.
2. Trépanation et préparation de la cavité d'accès permettant d'accéder à la chambre pulpaire de la dent et plus précisément aux entrées canalaire.
3. Détermination de la longueur de travail : cette étape est délicate puisque les apex sont largement ouverts. On l'évalue grâce à une radiographie rétro-alvéolaire.
4. Débridement du canal radiculaire avec des limes jusqu'au diamètre 25.
5. Irrigation du canal avec de l'hypochlorite de sodium à 2,5%.
6. Assèchement du canal radiculaire à l'aide de pointes de papier stériles.
7. Obturation du canal avec de la pâte d'hydroxyde de calcium à consistance fluide/molle à l'aide d'une lime de diamètre 15 ou d'un lentulo.
8. Condensation du matériau à l'aide d'un fouloir.
9. Radiographie rétro-alvéolaire post-opératoire pour objectiver la mise en place uniforme de l'hydroxyde de calcium.
10. Une boulette de coton est mise au contact de l'hydroxyde de calcium afin de faciliter la réintervention.
11. Obturation temporaire étanche de la cavité à l'aide d'un CVIMAR et photopolymérisation.

### **2<sup>e</sup> temps opératoire :**

1. Contrôle à une semaine : les signes cliniques doivent avoir disparu.
2. Contrôle radiographique à 2 semaines : si l'hydroxyde de calcium est dissout, alors il est renouvelé selon le même protocole que le 1<sup>er</sup> temps opératoire à la seule différence que la longueur de travail est cette fois inférieure d'1mm à celle établie initialement afin de ne pas léser les cellules présentes dans la région apicale.

### 3<sup>e</sup> temps opératoire :

1. Les séances se répètent jusqu'à l'apparition radiographique d'une barrière apicale.
2. Anesthésie et mise en place du champ opératoire.
3. Irrigation et élimination de l'hydroxyde de calcium intra-canalair.
4. La qualité de la barrière est ensuite testée par pression douce d'un instrument manuel.
5. Obturation canalair définitive (détaillée en 5.5).
6. Contrôle de la structure dentaire à moyen et long terme.

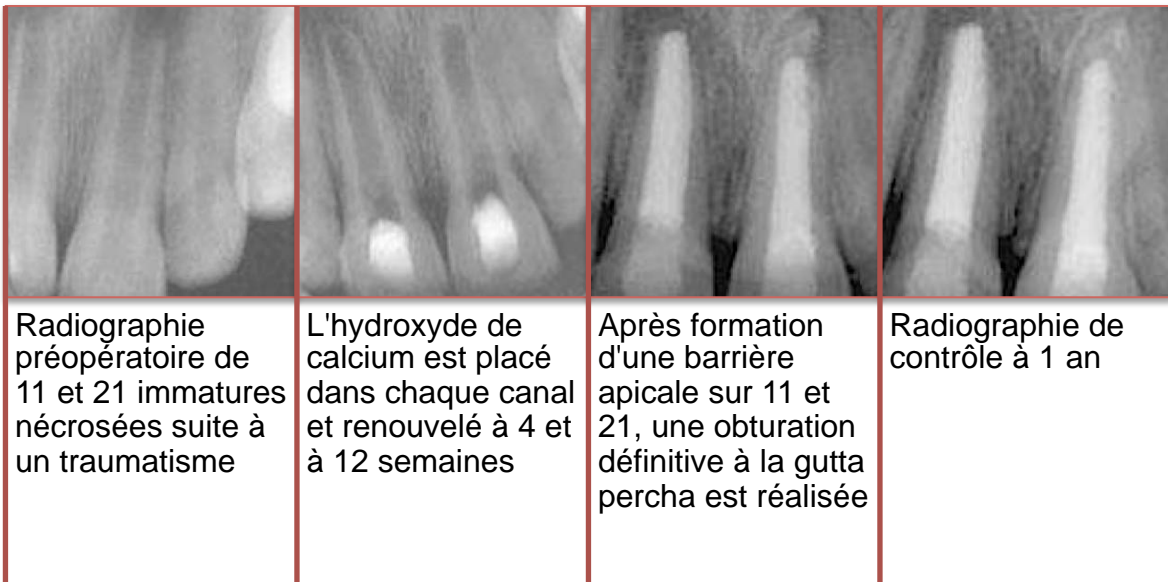


Figure 67 : traitement d'apexification à l'hydroxyde de calcium de 11 et 21 (source : Yassen et coll, 2012)

- **Le MTA**

Ce matériau permet d'obtenir un scellement rapide et étanche de l'apex en créant une barrière mécanique. Il permet également, grâce à ses propriétés bio-inductrices et à la disparition des irritants bactériens, la formation d'une barrière de tissu minéralisé (Simon et coll, 2007). L'utilisation du MTA présente un avantage sérieux par rapport à l'utilisation d'hydroxyde de calcium puisqu'elle ne nécessite que deux séances cliniques, ce qui diminue l'exigence de coopération du patient (Naulin-lfi, 2011).

Néanmoins, le MTA ne peut pas remplacer l'hydroxyde de calcium pour la désinfection canalaire. En effet, comme vu précédemment (5.1.3.4), le MTA présente un spectre antibactérien plus faible que celui de l'hydroxyde de calcium. Il est donc recommandé de réaliser une phase préalable à l'hydroxyde de calcium avant d'utiliser le MTA (Moore et coll, 2011). De plus, le MTA ne permet pas de renforcer les structures radiculaires et donc le risque élevé de fracture persiste (Davido et Yasukawa, 2014a).

Le protocole de mise en place du MTA est donc le suivant.

### **1<sup>er</sup> temps opératoire d'une apexification au MTA :**

C'est le même que pour l'hydroxyde de calcium. Il correspond à la désinfection bactérienne du canal et à la diminution de l'exsudat afin d'accélérer la cicatrisation péri-apicale. Cette étape est fortement conseillée mais pas obligatoire (Moore et coll, 2011).

### **2<sup>e</sup> temps opératoire :**

1. Anesthésie locale et mise en place du champ opératoire.
2. Elimination de l'hydroxyde de calcium intra-canalair et irrigation à l'hypochlorite de sodium à 2,5%.
3. Assèchement du canal avec des pointes de papiers.
4. Une carotte de 4 à 5mm de MTA est déposée à l'apex à l'aide d'un pistolet porte-MTA (Root canal missing-gun®) ou à défaut, un porte-amalgame à embout téflon.
5. Condensation du matériau à l'aide d'un fouloir préalablement choisi et réglé à la longueur de travail diminuée de 4mm.
6. Radiographie post-opératoire de contrôle de la bonne mise en place du matériau.
7. Une pointe de papier humide est placée au contact du MTA.
8. Obturation provisoire de la cavité d'accès avec une boulette de coton humide pour favoriser la prise du MTA recouverte d'une CVIMAR que l'on photopolymérise ou encore d'un IRM®.

### 3<sup>e</sup> temps opératoire :

Il peut être effectué au minimum 5 heures après la séance précédente mais il est préférable d'attendre 24 heures voire même une semaine.

1. Mise en place du champ opératoire.
2. Dépose de l'obturation provisoire et irrigation canalaire avec de l'hypochlorite de sodium à 2,5%.
3. La qualité de la barrière est testée par pression douce à l'aide d'un instrument manuel.
4. Obturation canalaire définitive (détaillée en 5.5) et obturation coronaire étanche définitive.
5. Suivi du patient à moyen et long terme.

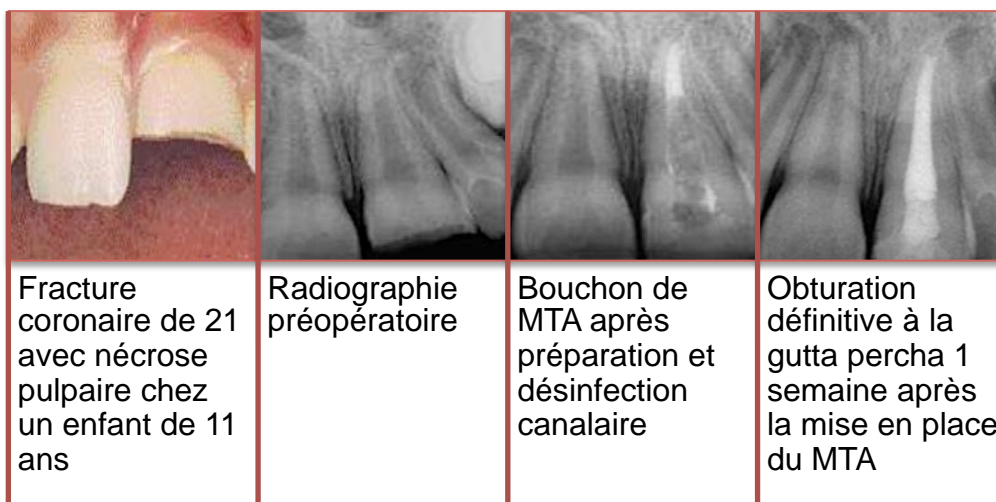


Figure 68 : cas clinique d'apexification sur 21 au MTA  
(source : Claisse-Crinquette et Claisse, 2002)

- **La Biodentine®**

La Biodentine® est un matériau intéressant puisqu'il permet un scellement étanche et rapide de l'apex et donc une obturation du canal en une seule séance. De plus, ce matériau est très intéressant pour ses propriétés mécaniques proches de celles de la dentine saine qui permettent de consolider les structures dentaires et donc de diminuer le risque de fracture. Enfin, la Biodentine® permet la formation d'une barrière minérale par ses propriétés bio-inductrices (Boukpepsi et coll, 2013).

Cependant, l'inconvénient majeur de ce matériau est le manque de recul clinique actuel même si les résultats semblent être encourageants pour le moment. La Biodentine® possède également un spectre antibactérien moins large que celui de l'hydroxyde de calcium, il est donc recommandé de procéder à une phase initiale de désinfection canalaire à l'hydroxyde de calcium (Moore et coll, 2011).

Le protocole de mise en place de la Biodentine® lors d'une apexification est le suivant.

### 1<sup>er</sup> temps opératoire d'une apexification à la Biodentine® :

Comme pour le MTA, c'est une phase fortement conseillée mais pas obligatoire (Moore et coll, 2011). Ce temps opératoire est alors le même que celui de l'hydroxyde de calcium.

### 2<sup>e</sup> temps opératoire :

Il est réalisé une semaine après la première séance.

Ce temps opératoire est le même que pour le MTA à la seule différence que deux solutions d'obturation coronaire sont possibles ([www.septodont-fr.be](http://www.septodont-fr.be)).

- soit l'obturation définitive est réalisée dans la même séance une fois la Biodentine® prise complètement (12 minutes d'attente),
- soit elle est réalisée une semaine après et une obturation provisoire est placée en attendant.

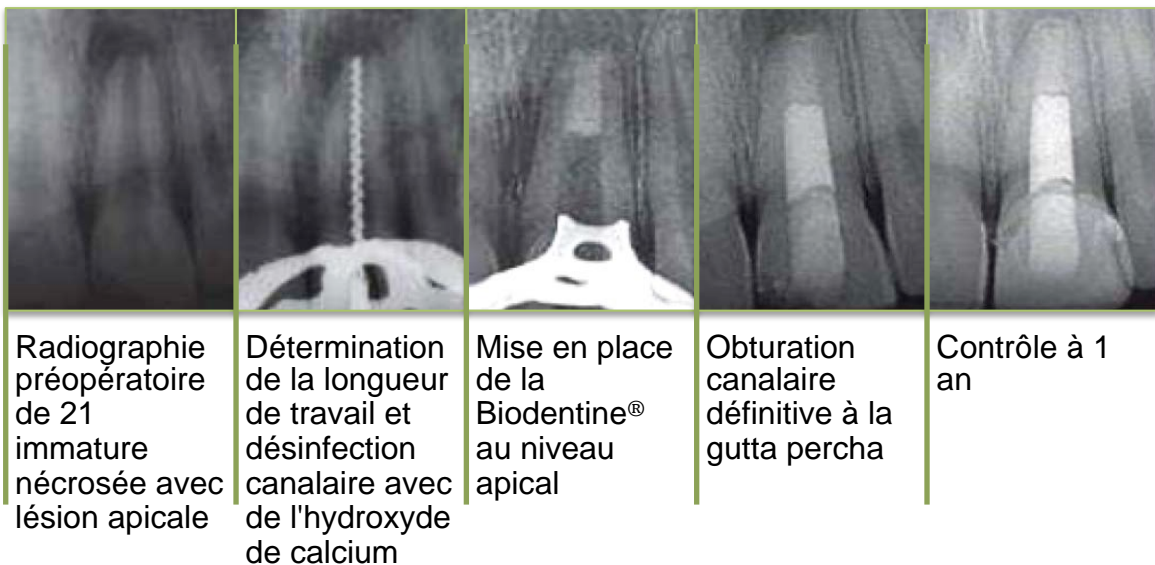


Figure 69 : traitement d'apexification avec de la Biodentine® sur une dent permanente immature nécrosée (source : Kokate et coll, 2013)



### 5.4.3 Conclusion sur l'apexogenèse et l'apexification

Ces deux thérapeutiques sont spécifiques à la dent permanente immature. L'apexogenèse a pour but principal de conserver la dent vitale et l'apexification a quant à elle pour objectif premier de maintenir la dent sur l'arcade.

Elles sont envisagées, l'une comme l'autre, uniquement si le patient présente un bon degré de coopération, une régularité à ses rendez-vous et en l'absence de pathologies générales lourdes.

L'hydroxyde de calcium a pendant longtemps été le matériau de choix pour ces thérapeutiques. Il est facilement disponible, simple à manipuler et peu coûteux (Yassen et coll, 2012). Il permet également par ses propriétés antiseptiques, la résorption de lésions apicales (Dominguez et coll, 2005 ; Walia et coll, 2000). Cependant, lors d'une apexification, l'utilisation de ce matériau nécessite un grand nombre de rendez-vous, et son contact prolongé avec la dentine provoque un assèchement de cette dernière, augmentant alors le risque de fracture (Machtou et Martin, 2008). Il est conseillé maintenant en étape initiale lors d'une apexification afin de diminuer l'exsudat inflammatoire et de désinfecter le canal (Moore et coll, 2011). Le MTA, et de plus en plus, la Biodentine<sup>®</sup>, sont recommandés ensuite, dans un second temps, puisqu'ils induisent la formation d'une barrière minérale proche de celle de la dentine saine et ont des propriétés mécaniques supérieures à l'hydroxyde de calcium (Simon et coll, 2007).

Une alternative à l'apexification a fait son apparition : la revascularisation. Cette technique, basée sur l'ingénierie tissulaire, montre de bons résultats cliniques (Davido et Yasukawa, 2014a) et sera abordée dans la partie 6.

## **5.5 La pulpectomie**

### **5.5.1 Définition**

La pulpectomie correspond à l'éviction de tout le parenchyme pulpaire, c'est-à-dire, de la chambre pulpaire et des canaux radiculaires, suivie de l'obturation du système endodontique. Son objectif principal est de maintenir la dent sur l'arcade dans un contexte favorable pour la cicatrisation osseuse péri-apicale et le maintien de la santé du parodonte profond (Simon et coll, 2012).

Elle est définie classiquement par 3 parties :

- la mise en forme canalaire,
- la désinfection,
- l'obturation.

### 5.5.1.1 La préparation canalaire

Elle permet tout d'abord l'élimination des microorganismes et de la dentine infectée. La mise en forme des canaux va également permettre de faire circuler une solution désinfectante dans le système endodontique et de réaliser une obturation tridimensionnelle étanche.

Le protocole de réalisation de la préparation canalaire est le suivant.

#### **Préparation canalaire :**

1. Radiographie pré-opératoire afin d'analyser l'anatomie de la dent, l'intégrité du parodonte et d'estimer la longueur de travail.
2. Anesthésie locale ou loco-régionale et mise en place du champ opératoire.
3. Eviction des tissus carieux et réalisation de la cavité d'accès. Cette dernière répond à des impératifs bien précis : les entrées canalaires doivent être visibles, les instruments doivent pouvoir accéder aux canaux de manière directe et le plafond pulpaire doit avoir été retiré complètement. Cette cavité est de dépouille, présente une forme de contour bien définie et respecte le plancher pulpaire (Simon et Ctorza-Perez, 2010).
4. Rinçage de la cavité d'accès avec de l'hypochlorite de sodium à 2,5%.
5. Pénétration initiale des canaux à l'aide d'une lime manuelle réglée à la longueur de travail estimée. Il ne faut pas forcer l'instrument à atteindre la longueur de travail. On irrigue ensuite toujours à l'hypochlorite de sodium.
6. Préparation des entrées canalaires à l'aide d'instruments comme par exemple les forets de Gates® (*Dentsply*) ou encore l'Endoflare® (*Micro Mega*). Elle permet l'élimination des interférences coronaires, un élargissement de la partie coronaire du canal, un redressement des courbures coronaires ainsi qu'un accès facilité de l'instrument jusqu'à l'apex. Une irrigation est ensuite réalisée (Simon et coll, 2012).
7. Cathétérisme manuel et détermination de la longueur de travail réelle. Il consiste à passer des couples de limes manuelles (K et H) jusqu'au diamètre 15/100<sup>e</sup> voire 20/100<sup>e</sup> au maximum avec une irrigation abondante entre chaque lime. La longueur de travail est ensuite déterminée radiographiquement avec lime en place dans la dent ou électroniquement à l'aide d'un localisateur d'apex (Simon et coll, 2012).

**Pour les dents permanentes :**

8. Préparation canalaire à l'aide d'instruments rotatifs. Les séquences de ces instruments peuvent varier d'un fabricant à un autre. Elle est généralement réalisée selon la technique du « Crown-Down » : on commence par l'élargissement du tiers coronaire, puis du tiers moyen pour finir ensuite par l'élargissement du tiers apical. Une irrigation est réalisée entre chaque instrument (Simon et coll, 2012).

9. Validation de la préparation canalaire par une radiographie maître cône en place dans un canal rempli d'hypochlorite de sodium et par une friction de ce dernier au retrait, c'est le « tug back » (Simon et coll, 2012).

**Pour les dents temporaires :**

8. Régler les limes manuelles à la longueur de travail moins 2mm et les précurber. Puis travailler sur le versant externe radulaire pour ne pas léser le germe successional. La validation de la préparation est faite radiographiquement à l'aide d'une lime en place (Naulin-lfi, 2001).

### 5.5.1.2 La désinfection

L'intérêt de l'irrigation a été mis en évidence par Byström et Sundqvist en 1981. En effet, ils montrent que l'instrumentation seule ne peut permettre une élimination suffisante des bactéries. De plus, il a été démontré que les instruments n'entrent pas en contact avec 45% des parois canalaire (Peters, 2004), le rôle de l'irrigation est alors d'entrer en contact avec les zones non-instrumentées afin de permettre la désinfection. Instrumentation et irrigation sont donc indissociables : on parle de préparation chimio-mécanique.

L'irrigation doit permettre (Davido et Yasukawa, 2014a) :

- la lubrification des instruments de mise en forme,
- l'élimination des débris organiques et minéraux,
- une action solvante sur les tissus organiques,
- l'élimination des microorganismes.

Elle peut être optimisée par plusieurs facteurs (Davido et Yasukawa, 2014a) :

- une préparation canalaire adéquate,
- une augmentation du flux total par un apport de 1 à 2mL d'irrigant entre chaque passage d'instrument,
- un apport de l'irrigant directement dans la zone apicale grâce à des aiguilles adaptées,
- une augmentation du temps de contact irrigant/bactérie ou irrigant/débris grâce à un renouvellement fréquent,
- une activation mécanique de la solution à l'aide de limes ultrasonores,
- une augmentation de la température de la solution,
- une agitation du cône de gutta percha dans le canal provoquant alors un effet de piston et permettant le décollement des débris des parois canalaire.

Les irrigants les plus utilisés dans la pratique quotidienne sont l'hypochlorite de sodium et les composés à base d'EDTA (acide éthylène diamine tétra acétique).

Hypochlorite de sodium	
Avantages	Inconvénients
Faible coût	Pas d'action solvante minérale
Bonne activité antiseptique	Toxicité en cas de propulsion dans le péri-apex
Action solvante sur le substrat organique	Conservation à l'abri de la lumière
Action blanchissante	Altérations des propriétés physiques de la dent
	Corrosion des instruments
	Dompage des vêtements

*Tableau 11 : avantages et inconvénients de l'hypochlorite de sodium en solution d'irrigation (d'après Simon et coll, 2012)*

EDTA	
Avantages	Inconvénients
Action solvante sur le substrat minéral	Pas d'action solvante sur le substrat organique
Lubrifie les instruments	A utiliser en association avec l'hypochlorite de sodium
	Coût élevé

*Tableau 12 : avantages et inconvénients de l'EDTA en solution d'irrigation (d'après Simon et coll, 2012)*

La séquence opératoire idéale d'irrigation est la suivante.

**Séquence d'irrigation idéale :**

1. Irrigation de la cavité d'accès avant la pénétration initiale des canaux en la remplissant d'hypochlorite de sodium.
2. Utilisation d'une solution d'hypochlorite entre 2,5 et 5% lors du cathétérisme après chaque passage d'instrument.
3. Lors de la mise en forme canalaire, il est possible d'utiliser en association et entre chaque instrument un gel d'EDTA (type Glyde®) et une solution d'hypochlorite de sodium.
4. Une fois la préparation canalaire terminée, il est recommandé d'effectuer un rinçage des canaux avec une solution d'EDTA pendant 1 à 2 minutes.
5. Séchage minutieux des canaux avec des pointes de papier car les solutions d'EDTA interagissent avec l'hypochlorite de sodium en faisant chuter sa concentration en chlore.
6. Rinçage final avec l'hypochlorite de sodium.
7. Séchage des racines avec des pointes de papier. L'obturation est alors possible si on obtient successivement deux pointes de papier propres et sèches au retrait.

### 5.5.1.3 L'obturation canalaire

C'est l'étape finale du traitement endodontique permettant de maintenir et de pérenniser l'état de désinfection canalaire après le nettoyage et la mise en forme.

L'obturation a plusieurs objectifs (Davido et Yasukawa, 2014a) :

- le remplissage tridimensionnel du système canalaire afin de sceller les portes d'entrée et de sortie du réseau tant au niveau coronaire qu'au niveau apical,
- l'élimination des espaces vides pour éviter une colonisation bactérienne et créer un environnement biologique favorable à la cicatrisation,
- le blocage des bactéries encore présentes dans les tubuli dentinaires (zones non accessibles avec les instruments) qui deviennent alors non viables dans les 5 jours suivant l'obturation car privées de leur milieu nutritif (Mowad, 1970).

Néanmoins, l'obturation canalaire est réalisable seulement si certaines conditions sont remplies (Haute Autorité de Santé, 2008) :

- le système endodontique doit être désinfecté, mis en forme et séché,
- absence de symptômes,
- une irrigation finale doit être réalisée,
- le maître cône doit être ajusté correctement et vérifié visuellement, radiographiquement et par la présence du « tug back »,
- le temps disponible pour la réalisation du traitement doit être suffisant.

Il existe différentes méthodes d'obturation canalaire en fonction du matériau utilisé. Nous les détaillerons en 5.5.3.



## 5.5.2 Applications

### 5.5.2.1 Traumatismes

Ils concernent les fractures amélo-dentaires avec exposition pulpaire supérieure à 1mm pour les dents temporaires en stade II. Les dents temporaires en stade I ne permettent pas la réalisation d'une pulpectomie car leurs racines ne sont pas encore complètement édifiées. Les dents temporaires en stade III sont quant à elles en cours de résorption, il est alors indiqué d'extraire la dent (Naulin-Ifi, 1994).

Concernant les dents permanentes matures, les traumatismes nécessitant une pulpectomie regroupent (Davido et Yasukawa, 2014a) :

- les fractures amélo-dentaires avec exposition pulpaire large,
- Les fractures corono-radiculaires avec exposition pulpaire et trait de fracture relativement haut car s'il se trouve au niveau du tiers apical, une restauration pérenne de la dent n'est pas possible et l'avulsion de la dent est alors indiquée,
- les fractures radiculaires du 1/3 moyen et du 1/3 apical présentant une pulpe nécrosée (les fragments coronaire sont repositionnés et maintenus par une contention rigide pendant 1 à 6 mois).
- les fractures radiculaires du 1/3 cervical (le fragment coronaire est retiré au préalable).

Les dents permanentes immatures peuvent également nécessiter une pulpectomie en cas de traumatisme. Elle est par contre toujours précédée d'un traitement d'apexification. Les traumatismes ayant pour traitement final une pulpectomie sont (Simon et Naulin-Ifi, 1994):

- les fractures amélo-dentaires avec exposition pulpaire datant de plus de 48 heures ou présentant une exposition pulpaire large,
- les fractures corono-radiculaires avec exposition pulpaire et trait de fracture au niveau du 1/3 coronaire ou du 1/3 moyen radiculaire,
- les fractures radiculaires du 1/3 moyen et du 1/3 apical présentant une pulpe nécrosée,
- les fractures radiculaires du 1/3 cervical.

### 5.5.2.2 Lésions carieuses amélo-dentaires avec exposition pulpaire et pathologie pulpaire

Lors d'une pulpite irréversible, une pulpectomie est possible sur les dents temporaires stade au II et sur les dents temporaires stade au III si la résorption débute seulement et donc s'il reste encore au moins 2/3 de la longueur des racines. Il est néanmoins conseillé en pratique d'effectuer une pulpotomie sur les dents

temporaires quelque soit leur stade physiologique car la réalisation du traitement est plus aisée et présente de bons résultats (Davido et Yasukawa, 2014b).

Concernant les dents permanentes immatures, si la pulpite irréversible ne concerne que la partie coronaire de la pulpe, alors un traitement d'apexogenèse est réalisé. Si l'hémostase n'est pas obtenue, alors la pulpe radiculaire est également en pulpite irréversible et un traitement d'apexification est effectué suivi d'une pulpectomie (Courson et coll, 2012).

Enfin, les dents permanentes matures atteintes d'une pulpite irréversible connaissent généralement un traitement par pulpectomie bien que certains auteurs préconisent de plus en plus la réalisation d'une pulpotomie si une hémostase est obtenue après l'éviction de la pulpe camérale (Simon et coll, 2013 ; Alqaderi et coll, 2014).

### **5.5.2.3 Nécrose pulpaire**

En cas de nécrose sur une dent temporaire, l'extraction de la dent est indiquée pour les dents temporaires au stade I et III. La pulpectomie est en revanche réalisable sur les dents temporaires au stade II bien qu'il n'existe pas de consensus actuel sur cette technique, son pronostic étant difficilement prévisible (Naulin-Ifi, 2011).

Les dents permanentes immatures nécrosées subissent quant à elles un traitement d'apexification au préalable avant la réalisation du traitement endodontique (Simon et Naulin-Ifi, 2012).

Enfin la pulpectomie est indiquée sur les dents permanentes matures nécrosées (Simon et coll, 2012).

### **5.5.2.4 Temporisation**

Lorsqu'une dent est toujours symptomatique après la mise en forme canalaire et l'irrigation ou s'il est impossible de sécher correctement les canaux, ou encore si le praticien manque de temps, alors une médication temporaire est placée dans le système canalaire avant une réintervention ultérieure (Haute Autorité de Santé, 2008).

### **5.5.3 Les matériaux utilisables pour une pulpectomie sur une dent temporaire**

Le matériau d'obturation idéal d'une dent temporaire doit regrouper plusieurs caractéristiques (Davido et Yasukawa, 2014b) :

- résorbabilité comparable à celle de la dentine,
- pas d'irritation des tissus péri-apicaux et du germe successional,
- antiseptique,
- étanche,
- adhésion aux parois radiculaires,
- radio-opaque,
- pas de coloration de la dent,
- facilité de mise en place.

Aucun matériau ne présente toutes ces qualités. Les plus utilisés sont les ciments d'oxyde de zinc/eugénol.

#### **5.5.3.1 Matériaux à base d'oxyde de zinc/eugénol**

Les matériaux à base d'oxyde de zinc/eugénol sont le plus souvent utilisés. Ils sont intéressants car résorbables au fil du temps : ils accompagnent donc la résorption radiculaire des dents temporaires malgré une résorption plus lente que celle de la dentine (Naulin-Ifi, 2001).

Le protocole opératoire de l'obturation est le suivant en considérant que la mise en forme canalaire et l'irrigation ont été correctement effectuées.

### Obturation canalaire d'une dent temporaire avec un matériau à base d'oxyde de zinc/eugénol :

1. Une poudre d'oxyde de zinc est mélangée à un liquide à base d'eugénol afin d'obtenir une consistance pâteuse (consistance vaseline) pour l'obturation.
2. La pâte est injectée dans les canaux avec un lentulo à la longueur de travail puis la partie coronaire des canaux est complétée avec une pâte plus consistante foulée avec un fouloir manuel. Il est possible également pour les dents monoradiculées de mettre en place la pâte d'obturation à l'aide d'une seringue prête à l'emploi puis de la condenser aux entrées canalaire avec une boulette de coton.
3. Un eugénate à prise rapide (IRM® par exemple) ou un CVI est ensuite placé en fond de cavité
4. Mise en place d'une obturation coronaire étanche.
5. Radiographie post-opératoire
6. Suivi régulier du patient pour contrôler la bonne résorption radiculaire et le remplacement de la dent temporaire par la dent permanente succédanée.

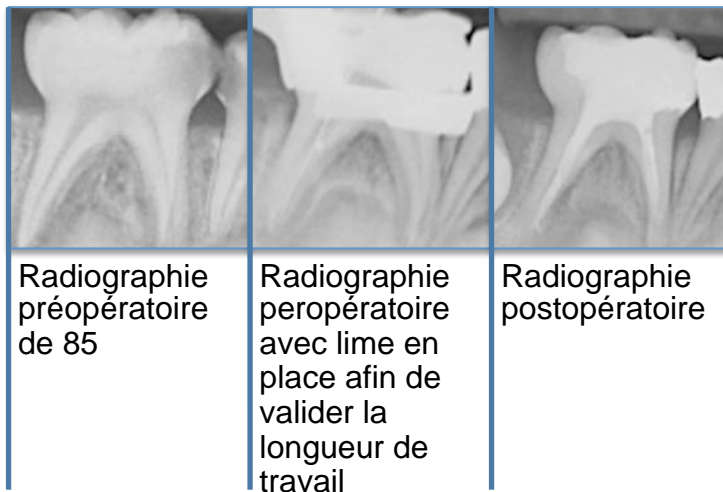


Figure 70 : cas clinique d'une pulpectomie réalisée sur 85  
(source : Naulin-Ifi, 2001)

### **5.5.3.2 Hydroxyde de calcium**

Il est possible d'utiliser en tant que pâte d'obturation l'hydroxyde de calcium pour les pulpectomies des dents temporaires. Il est alors mélangé avec du iodoforme pour le rendre radio-opaque (Naulin-Ifi, 2011).

C'est un matériau intéressant qui présente plusieurs qualités (Naulin-Ifi, 2011) :

- radio-opaque,
- résorbable,
- ne durcit pas, il est donc facile de le retirer en cas de réintervention,
- ne présente pas d'effet néfaste sur le germe de la dent permanente.

En revanche, il a pour inconvénient de se résorber plus rapidement que la dentine et que les matériaux à base d'oxyde de zinc/eugénol et surtout de disparaître totalement après quelques mois.

Le protocole de mise en place de l'hydroxyde de calcium est similaire à celui des matériaux à base d'oxyde de zinc/eugénol.

### **5.5.4 Les matériaux utilisables en médication temporaire ou en traitement d'urgence**

Le matériau de choix est l'hydroxyde de calcium pour ses propriétés antiseptiques hémostatiques et inductrices de minéralisation. Placé quelques jours dans le canal radiculaire, il permet en effet de diminuer l'exsudat inflammatoire, une désinfection relative du canal et de calmer une pulpe enflammée. De plus, il est facilement manipulable et ne durcit pas : on peut donc le retirer facilement du système canalaire en cas de renouvellement ou tout simplement afin d'effectuer l'obturation définitive (Scherman, 2014).

Il existe deux protocoles de mise en place de l'hydroxyde de calcium en médication intra-canalaire (Davido et Yasukawa, 2014a). On suppose ici que la mise en forme canalaire et l'irrigation ont été effectuées et que le canal présente une contre-indication à une obturation définitive dans la même séance (Haute Autorité de Santé, 2008).

**Mise en place de l'hydroxyde de calcium en médication intra-canaulaire (1<sup>re</sup> technique) :**

1. La poudre d'hydroxyde de calcium est mélangée à de l'eau stérile pour obtenir une consistance crémeuse (il est également possible d'utiliser une préparation prête à l'emploi).
2. La pâte obtenue est insérée avec un lentulo dans le canal ou encore avec une seringue.
3. Des pointes de papier sont utilisées à l'envers pour tasser l'hydroxyde de calcium et éliminer les excès d'humidité.
4. Une obturation coronaire temporaire est mise en place.

**Mise en place de l'hydroxyde de calcium en médication intra-canaulaire (2<sup>e</sup> technique) :**

1. Une fois la poudre mélangée à l'eau stérile, l'hydroxyde de calcium est placé dans une compresse stérile afin d'obtenir une consistance plus dense.
2. Il est ensuite inséré dans le canal à l'aide d'un porte-amalgame stérile puis foulé avec un fouloir de Schilder.
3. Une obturation coronaire temporaire est mise en place.

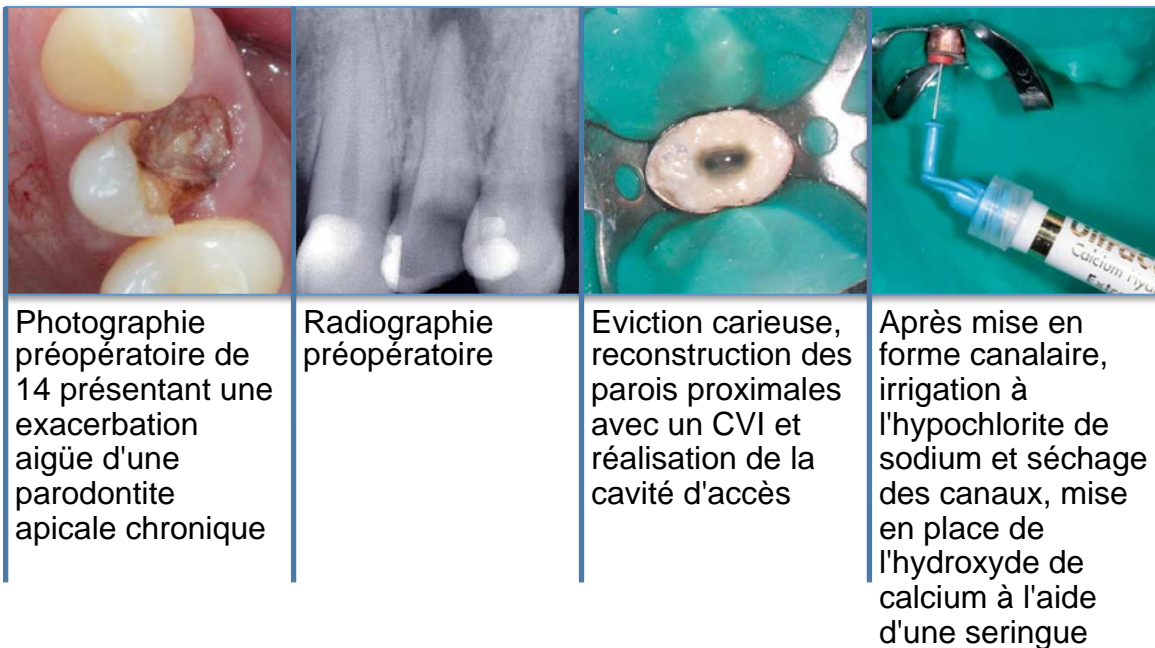


Figure 71 : traitement d'urgence d'une parodontite apicale aigüe secondaire sur 14 (source : Rozé et coll, 2014)

### **5.5.5 Les matériaux utilisables pour une pulpectomie sur une dent permanente**

Selon Grossman (1940), le matériau d'obturation idéal lors d'une pulpectomie sur une dent permanente doit regrouper plusieurs caractéristiques :

- manipulation facile,
- capacité de scellement apical et latéral,
- imperméabilité à l'humidité,
- stabilité physique,
- activité antibactérienne ou du moins évitant la croissance bactérienne,
- radioopacité,
- pas de coloration des tissus dentaires,
- pas d'irritation des tissus péri-apicaux,
- stérile ou facilement et rapidement stérilisable,
- retrait facile en cas de nécessité de réintervention.

Dans la pratique quotidienne, généralement, un matériau semi-solide, notamment la gutta-percha (vu en 5.5.5.4), est associé à un ciment de scellement.

#### **5.5.5.1 Les ciments de scellement**

Ils permettent d'améliorer l'adaptation aux parois canalaires des matériaux d'obturation ainsi que le scellement des canaux latéraux, accessoires et des isthmes quand ils sont présents.

Les ciments de scellement sont cependant soumis au fil du temps aux fluides, aux pressions et aux microorganismes de l'hôte entraînant alors leur altération inéluctable. C'est pour ces raisons qu'ils ne sont pas utilisés seuls pour le remplissage canalaire mais au contraire dans une proportion la plus faible possible (Vincent et coll, 2015a).

Le ciment de scellement idéal requiert plusieurs propriétés (Vincent et coll, 2015a) :

- adhésion à la fois à la dentine mais également au matériau d'obturation,
- biocompatible,
- stabilité dimensionnelle,
- insoluble,
- bactériostatique,
- facile à enlever en cas de retraitement.

Il existe différents ciments de scellement mais aucun ne répond favorablement à l'ensemble de ces critères.

- **Les ciments à base d'oxyde de zinc/eugéno**

Avantages	Inconvénients
Biocompatible	Cytotoxique (par la présence d'eugéno)
Analgésique	Irritant pour les tissus péri-apicaux
Anti-inflammatoire	Potentielles réactions allergiques à l'eugéno
Antimicrobien	Pas de collage immédiat possible dû à la présence d'eugéno
Bonne adhésion à la gutta-percha	
Bonne adhésion à la dentine	
Bonne stabilité dimensionnelle	
Faible solubilité face aux fluides organiques	
Bonne fluidité permettant une bonne pénétration canaliculaire	

*Tableau 13 : avantages et inconvénients des ciments à base d'oxyde de zinc/eugéno (d'après Vincent et coll, 2015a)*

Ce sont les ciments les plus connus et les plus utilisés en pratique libérale quotidienne. Ils se présentent sous la forme d'une poudre d'oxyde de zinc que l'on mélange à un liquide à base d'eugéno.

- **Les ciments à base d'hydroxyde de calcium**

Avantages	Inconvénients
Biocompatible	Faible adhésion à la gutta-percha
Antibactérien	Faible adhésion à la dentine
Induction d'un néocément favorisant la cicatrisation apicale	Solubilité importante face aux fluides organiques entraînant une perte d'étanchéité à long terme
Bonne étanchéité à court terme	
Excellente stabilité dimensionnelle	
Bonne fluidité	

*Tableau 14 : avantages et inconvénients des ciments à base d'hydroxyde de calcium (d'après Vincent et coll, 2015a)*

Ces ciments se présentent sous forme de deux pâtes, une base et un catalyseur, à spatuler ou bien sous forme de seringue auto-mélangeuse.



Ils présentent des propriétés intéressantes mais leur faible potentiel d'adhésion, aux parois dentinaires et à la gutta-percha, les rendent moins efficaces que les ciments à base d'oxyde de zinc/eugénol (Lee et coll, 2002).

- **Les ciments à base de résine**

Avantages	Inconvénients
Biocompatible	Potentiel cytotoxique à moyen terme
Absence d'irritation des tissus péri-apicaux	Activité antimicrobienne variable selon la composition des résines
Très faible solubilité face aux fluides organiques	Réactions allergiques possibles (bien que rares)
Très bonne étanchéité	Très difficile à enlever en cas de réintervention
Bonne stabilité dimensionnelle	
Bonne fluidité	
Adhésion satisfaisante à la gutta-percha	
Adhésion satisfaisante à la dentine	

*Tableau 15 : avantages et inconvénients des ciments à base de résine (d'après Vincent et coll, 2015a)*

Ces ciments se présentent sous forme de deux pâtes à spatuler (base et catalyseur) ou sous forme d'une seringue auto-mélangeuse.

Ils présentent d'excellentes propriétés physico-chimiques mais également deux inconvénients majeurs :

- une grande difficulté à réintervenir en cas de retraitement endodontique nécessaire,
- une activité antimicrobienne controversée.

- **Les ciments à base de verres ionomères**

Avantages	Inconvénients
Biocompatible	Action antimicrobienne très faible voire nulle
Absence d'irritation des tissus péri-apicaux	Mauvaise pénétration des canalicules dentinaires
Faible solubilité face aux fluides organiques	Forte absorption hydrique à long terme
Bonne étanchéité	Dureté élevée qui complique un éventuel retraitement
Stabilité dimensionnelle satisfaisante	
Excellente adhésion à la dentine	
Excellente adhésion à la gutta-percha	

*Tableau 16 : avantages et inconvénients des ciments à base de verres ionomères (d'après Vincent et coll, 2015a)*

Ces ciments se trouvent sous forme d'une poudre de fluorosilicate de calcium et d'aluminium mélangée à un liquide composée par des polymères d'acide polyacrylique.

Leur inconvénient majeur réside dans leur activité antimicrobienne quasiment nulle.

- **Les ciments à base de silicone**

Avantages	Inconvénients
Excellente biocompatibilité	Absence d'action antimicrobienne
Très bonne stabilité dimensionnelle	Absence d'adhésion à la dentine
Faible solubilité face aux fluides organiques	Absence d'adhésion à la gutta-percha
Bonne étanchéité	
Bonne fluidité	

*Tableau 17 : avantages et inconvénients des ciments à base de silicone (d'après Vincent et coll, 2015a)*

Ces matériaux sont récents. Le recul clinique les concernant est donc faible et insuffisant. De plus, l'absence de pouvoir antibactérien et d'adhésion aux tissus dentaires et au matériau d'obturation constituent des inconvénients non négligeables pour une utilisation lors d'une pulpectomie.

- **Les ciments à base de polymère résineux de type méthacrylate**

Avantages	Inconvénients
Biocompatible	Activité anti-microbienne faible
Bonne adhésion aux parois dentinaires	Réintervention difficile
Bonne fluidité	Soluble face aux fluides organiques
Bonne étanchéité	

*Tableau 18 : avantages et inconvénients des ciments à base de polymères résineux de type méthacrylate (d'après Vincent et coll, 2015a)*

Ces ciments sont utilisés en association avec le Résilon® (vu en 5.5.5.3) qui est une résine thermosensible présentée sous forme de cône.

Ces ciments sont en fait des résines composites dual de scellement. Leur principe repose sur un collage utilisant un primer auto-mordançant suite à quoi, sont mis en place la résine de scellement canalaire et le Résilon®.

L'avantage principal de ces ciments est leur meilleure étanchéité par rapport au système ciment canalaire/gutta-percha (H Bandi, 2013). Cependant, malgré des résultats encourageants, le recul clinique reste encore trop faible.

- **Les ciments à base de MTA**

Avantages	Inconvénients
Biocompatible	Activité anti-microbienne relative
Bonne stabilité dimensionnelle	
Faible solubilité face aux fluides organiques	
Bonne étanchéité	
Bonne fluidité	
Bonne adhésion aux parois dentinaires	

*Tableau 19 : avantages et inconvénients des ciments à base de MTA (d'après Vincent et coll, 2015a)*

On les retrouve sous forme de seringue auto-mélangeuse ou sous forme de base/catalyseur à mélanger.

Ils semblent intéressants à utiliser lors d'un traitement endodontique mais peu d'études *in vivo* leur ont été consacrées et le recul clinique face à ces matériaux reste insuffisant (Vincent et coll, 2015a).

- **Les ciments à base de silicate de calcium ou « biocéramique »**

Avantages	Inconvénients
Biocompatible	Solubilité modérée
Bonne adhésion aux parois dentinaires	Stabilité dimensionnelle modérée
Bonne fluidité	
Bonne étanchéité	
Pouvoir antibactérien fort	

*Tableau 20 : avantages et inconvénients des ciments à base de silicate de calcium (d'après Vincent et coll, 2015a)*

Ce système très récent correspond à des cônes de gutta-percha imprégnés et recouverts de biocéramique. Il permet de renforcer la résistance à la fracture des dents obturées (Ghoneim et coll, 2011).

Encore une fois, ce type de ciment manque de recul clinique pour affirmer son réel potentiel d'utilisation en endodontie.

- **La Biodentine®**

Avantages	Inconvénients
Biocompatible	Manque de recul clinique
Bonne résistance à la flexion	Manque d'études
Bonne résistance à la compression	Matériau coûteux
Bonne étanchéité	
Stabilité dimensionnelle satisfaisante	
Bonne adhésion à la dentine	
Induction d'un tissu minéralisé	
Temps de prise court	
Radio-opaque	

*Tableau 21 : avantages et inconvénients de la Biodentine®  
(d'après Simon et coll, 2012)*

La Biodentine® présente de bonnes propriétés physico-chimiques mais également de bonnes propriétés cliniques, notamment son temps de prise très court (12 minutes) qui lui ouvrent les portes de l'endodontie pour des indications similaires à celles des ciments de scellement. Cependant, le manque de recul clinique et d'études consacrées à ce matériau font défaut à son utilisation lors d'un traitement radiculaire (Simon et coll, 2012).

### 5.5.5.2 Les pâtes canalaires

Elles étaient utilisées autrefois en remplissage total du système canalaire. Cependant, étant très résorbables, les échecs de procédure clinique étaient nombreux (Langeland, 1974). Les matériaux solides et semi-solides leur sont donc préférés actuellement (Davido et Yasukawa, 2014a).

### 5.5.5.3 Les matériaux solides

Ces matériaux ont été introduits par Jasper en 1941 : ce sont les cônes d'argent. Ils étaient alors destinés à l'obturation de canaux étroits et courbés car leur mise en place était plus aisée que celle de la gutta-percha du fait de leur rigidité plus grande. Cependant, les cônes d'argent ne sont presque plus utilisés car (Davido et Yasukawa, 2014a) :

- ils nécessitent un apport de ciment trop important pour obtenir une obturation tridimensionnelle du canal car leur forme de base diffère trop de l'anatomie canalaire,
- ils peuvent subir une corrosion en cas d'extrusion,
- la réintervention est très délicate voire impossible.

### 5.5.5.4 Les matériaux semi-solides

- **La gutta-percha**

C'est actuellement le matériau de choix pour l'obturation canalaire. C'est un matériau qui regroupent nombreuses des caractéristiques du matériau idéal (Simon et coll, 2012) :

- stabilité dimensionnelle,
- non résorbable,
- biocompatible,
- facilement manipulable,
- activité antibactérienne,
- radioopaque,
- stérilisable.

Le produit fini est composé de :

- 20 à 25% de gutta-percha,
- 60 à 65% d'oxyde de zinc,
- 11% de sulfate de baryum,
- 4% de cire, de colophane et de colorants.

Ce matériau présente néanmoins quelques inconvénients pour l'obturation (Simon et coll, 2012) :

- étant semi-solide, il nécessite une préparation canalaire optimale pour une insertion correcte à la longueur de travail,
- il est obligatoirement utilisé en association avec un ciment de scellement sinon l'obturation ne sera pas étanche.

On retrouve le plus souvent la gutta-percha sous forme de cônes. Ils peuvent être standardisés ou non et présentent différentes conicités. Il est également possible de trouver dans le commerce de la gutta associée à un tuteur radio-opaque.

L'obturation tridimensionnelle à la gutta-percha peut être réalisée selon différentes méthodes (Vincent et coll, 2015b) :

- les techniques dites « classiques » comme la technique par condensation latérale à froid et la technique mono-cône,
- les techniques dites « actuelles » ou encore « d'obturation à la gutta-percha chaude » comme le thermocompactage, les systèmes à tuteurs (type Thermafil<sup>®</sup>), les systèmes par vagues de chaleur (type System B<sup>®</sup>), les systèmes de gutta chaude injectée (type Obtura II/III<sup>®</sup>).

Les techniques d'obturations canalaires « classiques » présentent plusieurs inconvénients (Vincent et coll, 2015b) :

- une perte de contrôle apical car le maître cône peut se plier dans le canal si le ciment de scellement canalair est trop consistant ou encore en cas de frottements contre les parois trop importants,
- une absence de scellement des ramifications qui sont obturées uniquement par le ciment de scellement,
- une mauvaise étanchéité en cas de bulles dans le ciment et également par un compactage insuffisant de la gutta-percha.

Les techniques d'obturations canalaires « actuelles » permettent quant à elles de répondre à trois impératifs (Vincent et coll, 2015b) :

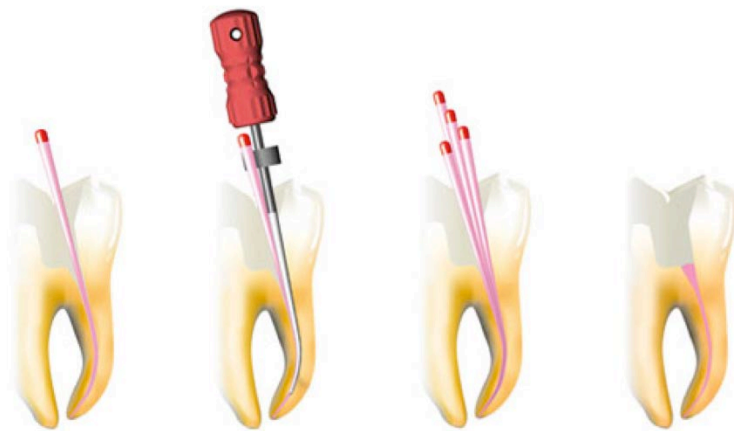
- la densité par le compactage de la gutta-percha réchauffée,
- l'étanchéité par la diminution de la quantité de ciment de scellement,
- la pérennité par l'obtention d'une obturation tridimensionnelle étanche.

Nous détaillerons plusieurs protocoles de mise en place de la gutta-percha :

- la technique par condensation latérale à froid,
- la technique combinée ou mixte (compactage latéral à froid combiné au thermocompactage),
- les systèmes par vagues de chaleur type Système B<sup>®</sup>,
- les systèmes à tuteurs type Thermafil<sup>®</sup>.

### **Technique par condensation latérale à froid (Simon et coll, 2012) :**

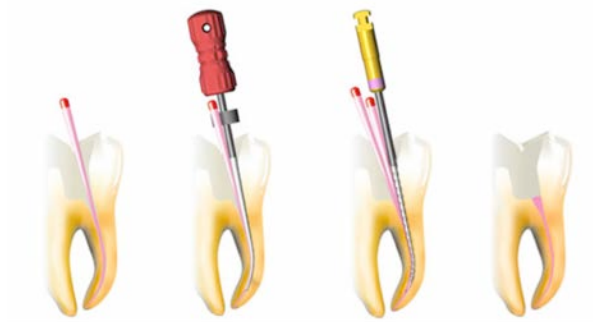1. Les parois dentinaires sont enduites de ciments de scellement à l'aide d'un lentulo ou d'une lime manuelle.
2. Insertion du maître cône à la longueur de travail.
3. Un fouloir latéral est inséré dans le canal à 1 ou 2 mm de la longueur de travail et un léger mouvement de rotation est effectué afin de plaquer le cône contre les parois canalaires.
4. Un cône accessoire enduit de ciment est introduit dans le canal. Le fouloir est à nouveau inséré pour compacter le cône accessoire contre le maître cône.
5. D'autres cônes accessoires sont insérés successivement selon le même mode opératoire. A chaque pénétration du fouloir, la profondeur diminue. Le canal est considéré comme obturé lorsque le fouloir ne peut plus pénétrer dans le canal au-delà de 3 à 4mm.
6. Les extrémités des cônes sont sectionnées à l'entrée canalaire avec un instrument chauffé.
7. La gutta percha visible est compactée verticalement avec un fouloir de Machtou®.
8. Radiographie post-opératoire.
9. Obturation coronaire étanche de la cavité d'accès de façon temporaire puis définitive.
10. Contrôle à long terme de la dent sur l'arcade.



*Figure 72 : condensation latérale à froid  
(source : [www.micro-mega.com](http://www.micro-mega.com), 2015)*

**Technique combinée (Davido et Yasukawa, 2014a) :**

1. Les parois dentinaires sont enduites de ciment de scellement avec un lentulo ou une lime manuelle.
2. Le maître cône est inséré à la longueur de travail.
3. Le maître cône est plaqué contre les parois canalaires à l'aide d'un fouloir latéral.
4. Un cône accessoire enduit de ciment est inséré dans le canal et plaqué contre le maître cône à l'aide du fouloir latéral.
5. Un deuxième cône accessoire est inséré selon le même mode opératoire.
6. Le thermocompacteur monté sur contre-angle bleu est inséré dans le canal à l'arrêt.
7. Le thermocompacteur est mis en rotation, la gutta est ramollie et propulsée en direction apicale. Il est alors inséré progressivement jusqu'à la longueur de travail diminuée de 4 mm et maintenu quelques secondes à cette longueur.
8. Le thermocompacteur est remonté doucement contre les parois canalaires toujours en rotation.
9. La gutta percha visible est compactée verticalement à l'aide d'un fouloir manuel.
10. Radiographie post-opératoire.
11. Obturation coronaire étanche de la cavité d'accès de façon temporaire puis définitive.
12. Contrôle à long terme de la dent sur l'arcade.



*Figure 73 : technique combinée  
(source : [www.micro-mega.com](http://www.micro-mega.com), 2015)*



**Les systèmes par vagues de chaleur type Système B® (Vincent et coll, 2015b) :**

1. Un fouloir de Buchanan est choisi de façon à descendre dans le canal jusqu'à la longueur de travail diminuée de 4 à 6mm.
2. Les parois dentinaires sont légèrement enduites de ciment de scellement.
3. Le maître cône, avec son extrémité enduite de ciment, est inséré dans le canal à la longueur de travail diminuée de 0,5mm.
4. Phase descendante :
  - l'appareil Système B® est porté à 200°C et le cône est sectionné puis condensé à l'entrée canalaire,
  - le fouloir chauffant de Buchanan est porté à 2-3mm de sa longueur d'utilisation,
  - le contacteur est alors relâché et le fouloir refoidit en quelques secondes durant lesquelles l'opérateur applique une poussée apicale afin de porter le fouloir à la limite de travail voulue (Vincent et coll, 2015b),
  - le retrait du fouloir s'accompagne d'une impulsion de chaleur permettant son détachement de la gutta-percha,
  - un fouloir manuel est utilisé pour condenser la masse de gutta-percha apicalement.
5. Phase ascendante :
  - une deuxième cône de gutta est placé dans le canal et le fouloir de Buchanan est inséré jusqu'à la moitié de la longueur intra-canalaire du second cône selon le même mode opératoire que la phase descendante,
  - l'opération peut être répétée avec un troisième cône si nécessaire,
  - une fois le canal rempli, la gutta-percha est condensée à l'entrée canalaire à l'aide d'un fouloir de Machtou.Il est également possible pour cette phase d'utiliser de la gutta percha chaude (Système Obtural/III®) que l'on injecte dans le canal (Vincent et coll, 2015b).
5. Radiographie postopératoire.
6. Obturation coronaire étanche de la cavité d'accès de façon temporaire puis définitive.
7. Contrôle à long terme de la dent sur l'arcade.

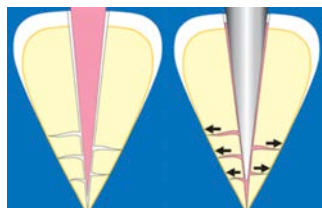


Figure 74 : système par vague de chaleur, Système B®  
(source : [www.sybronendo.com](http://www.sybronendo.com), 2015)

### Les systèmes à tuteur type Thermafil® (Vincent et coll, 2015c) :

1. L'étape d'ajustement du maître cône est remplacée par une radiographie effectuée Verifiers® en place. Les Verifiers® sont des instruments en nickel-titane de diamètres et de conicités équivalentes aux tuteur Thermafil®. Ils servent alors de jauge de vérification pour sélectionner le tuteur le mieux adapté à la préparation canalaire. Ils sont réglés à la longueur de travail diminuée de 0,5 mm.
2. Le tuteur sélectionné est ensuite laissé quelques minutes dans de l'hypochlorite de sodium puis séché dans une compresse stérile et placé dans la cuve de chauffage Thermaprep®.
3. Le ciment de scellement est déposé à l'entrée canalaire à l'aide d'une sonde.
4. Le tuteur réchauffé est inséré dans le canal avec un mouvement apical lent et continu.
5. Une fois la longueur de travail atteinte, une pression apicale est maintenue 5 à 7 secondes afin de compenser la rétraction de prise de la gutta-percha.
6. Le tuteur est sectionné sans spray à l'aide d'une fraise boule mousse Thermacut® à grande vitesse montée sur contre angle bague rouge ou sur turbine.
7. Compactage vertical de la gutta-percha autour du tuteur.
8. Radiographie post-opératoire.
9. Obturation coronaire étanche de la cavité d'accès de façon temporaire puis définitive.
10. Contrôle à long terme de la dent sur l'arcade.

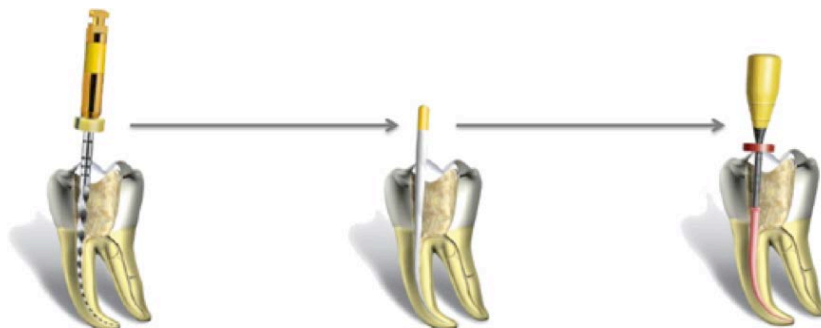


Figure 75 : système à tuteur Thermafil®  
(source : [www.dentsply.co.uk](http://www.dentsply.co.uk), 2015)

Les systèmes par vague de chaleur, tout comme les systèmes à tuteur sont les techniques qui permettent d'obtenir la meilleure étanchéité, le meilleur remplissage et la meilleure capacité de scellement tridimensionnelle. Ils apparaissent comme des « gold standard » de l'obturation endodontique (Vincent et coll, 2015c).

De plus, les systèmes par vagues de chaleur ont quasiment un risque nul de fracture d'instrument et les systèmes à tuteur permettent un temps opératoire très court (Vincent et coll, 2015b). Cependant, ces techniques comportent néanmoins quelques inconvénients :

- beaucoup de matériel pour le système Thermafil<sup>®</sup>,
- une extrusion facile de matériau lors de l'utilisation du Système B<sup>®</sup>,

La technique de thermocompactage (seul ou en technique combinée) permet tout de même d'obtenir une étanchéité largement supérieure à celle obtenue par une technique dite « classique » (Vincent et coll, 2015c). C'est également une technique fiable, reproductible, nécessitant peu de matériel et économique : c'est la technique actuelle la plus ergonomique (Vincent et coll, 2015c). Elle augmente cependant le risque de dépassement des matériaux au niveau apical et nécessite donc une bonne maîtrise technique.

Les techniques dites « actuelles » permettent également une diminution de la quantité de ciment de scellement utilisée par un meilleur remplissage du système canalaire par la gutta-percha. Le ciment retrouve alors son rôle principal de joint d'étanchéité (Vincent et coll, 2015b).

Toutefois, malgré d'importants progrès sur l'obturation endodontique, aucune technique ne garantit une réussite du traitement à long terme. En effet, l'obturation reste encore et toujours combinée à une bonne préparation canalaire et à une irrigation correcte du système endodontique pour parvenir à un traitement pérenne (Vincent et coll, 2015c).

- **Le Résilon<sup>®</sup>**

Bien que la gutta-percha soit le matériau d'obturation le plus communément utilisé, il existe également d'autre type de matériau comme par exemple, le Résilon<sup>®</sup>.

Ce sont des cônes de résines synthétiques utilisés en association à un ciment de scellement à base de polymères résineux de type méthacrylate dans le but de réaliser une liaison adhésive à l'interface matériau/parois canalaires et d'obtenir ainsi une obturation « monobloc ». Ce matériau permet alors une consolidation mécanique de la dent (Teixeira et coll, 2004) et une compatibilité parfaite avec les matériaux de restaurations coronaires collés (Shipper et coll, 2004).

Le Résilon<sup>®</sup> est disponible sous forme de cônes de conicité variables (2, 4 et 6%) et en bâtonnets destinés aux pistolets d'injection. Son protocole de mise en place est

identique à ceux de la gutta, tant pour la technique de condensation latérale à froid, que la technique de condensation verticale à chaud (Simon et coll, 2012).

### **5.5.6 Conclusion sur la pulpectomie**

La pulpectomie, tant en denture temporaire qu'en denture permanente est un soin qui nécessite un protocole opératoire précis. Préparation canalair, irrigation et obturation tridimensionnelle sont indissociables les unes des autres. L'enfant doit donc être coopérant durant le soin et la mise en place du champ opératoire est non négociable (Naulin-lfi, 2011).

Concernant les dents temporaires, la pulpectomie reste une thérapeutique peu utilisée du fait de l'édification radiculaire incomplète pour les dents temporaires en stade I et de la rhizalyse déjà amorcée pour les dents temporaires en stade III (Naulin-lfi, 2011). Elle est toutefois encore pratiquée pour les dents temporaires en stade II mais la pulpotomie reste le traitement de choix en denture temporaire car elle nécessite moins de temps et est plus facile à mettre en œuvre que la pulpectomie (Naulin-lfi, 2011).

Le traitement endodontique est en revanche une thérapeutique courante en denture permanente bien que de plus en plus d'auteurs semblent préconiser la conservation de la vitalité pulpaire en considérant les traitements par pulpotomie sur les dents permanentes immatures et matures comme des traitements définitifs (Simon et coll, 2013). La pulpectomie sera tout de même privilégiée en cas de risque carieux individuel élevé ainsi que si l'enfant manque d'assiduité à ses rendez-vous. En effet, si une pulpotomie est réalisée, la vitalité de la dent doit être contrôlée à court, moyen et long terme et nécessite une bonne coopération du patient (Simon et coll, 2013).

Nous avons pu voir que la pulpectomie pour les dents permanentes compte nombre de techniques d'obturation différentes. C'est un sujet en perpétuelle évolution car la réussite du traitement à long terme reste encore et toujours incertaine (Vincent et coll, 2015c). Le respect de chaque étape du protocole opératoire est donc indispensable pour un traitement pérenne dans le temps.

## 6 Perspectives

Comme nous avons pu le voir précédemment, les thérapeutiques pulpaire s'orientent de plus en plus vers la conservation de la vitalité pulpaire. De nouvelles techniques ont fait leur apparition depuis plusieurs années et tendent à s'imposer dans notre pratique quotidienne.

### 6.1 La revascularisation

#### 6.1.1 Définition

Cette technique relativement nouvelle est indiquée dans le traitement des dents permanentes ayant leur apex ouvert et présentant une pulpe nécrosée. Elle repose sur le recrutement de cellules souches et vise à régénérer le complexe pulpo-dentinaire des dents immatures en restaurant les propriétés fonctionnelles, afin de permettre l'édification radiculaire en prévenant ou guérissant la parodontite apicale associée (Saber, 2009).

Ce procédé est basé sur l'obtention d'une asepsie canalaire, puis l'induction et le coiffage d'un caillot sanguin intracanalair afin d'aboutir à la néoformation de tissu minéralisé radiculaire par la colonisation du caillot par des cellules souches (Davido et Yasukawa, 2014).

Les cellules souches peuvent provenir de différentes niches (Shin et coll, 2009) :

- le ligament parodontal,
- la papille apicale,
- la pulpe dentaire,
- le caillot de sang lui-même.

L'hypothèse la plus probable reste celle de la papille apicale. En effet, les cellules souches pourraient survivre à la nécrose pulpaire en présence d'infection péri-apicale (Huang et coll, 2008) par un apport sanguin au niveau de la papille.

Ce type de traitement requiert certaines conditions (Naulin-Ifi, 2011) :

- le patient doit être jeune (entre 8 et 13 ans),
- le patient doit être sérieux quant au respect de ses rendez-vous,
- le patient doit présenter une hygiène bucco-dentaire correcte,
- les parois radiculaires doivent être fines,
- les apex doivent être ouverts.

### 6.1.2 Protocole

La revascularisation se divise en deux temps opératoires, la désinfection et l'induction du caillot sanguin.

L'utilisation d'une pâte tri-antibiotique (Ciprofloxacine, Metronidazole, Minocycline) en tant que médication intra-canalair a longtemps été proposée (Simon, 2014). Des études récentes ont montré que contrairement aux idées reçues, les antibiotiques utilisés en application topique étaient en fait toxique vis-à-vis des cellules censées être préservées (Althumairy et coll, 2014). De plus, la pâte tri-antibiotique pouvait entraîner une coloration disgracieuse de la dent induite par la minocycline (Reynolds et coll, 2009 ; Iwaya et coll, 2001),

L'hydroxyde de calcium qui était alors utilisé comme médicament contrôle n'a montré quant à lui aucune toxicité pour les cellules ainsi qu'une stimulation de la prolifération cellulaire. Il est donc, à l'heure actuelle, considéré comme la médication intra-canalair de choix (Simon, 2014).

Pour la désinfection canalair, l'hypochlorite de sodium a longtemps été proscrite pour ses effets délétères sur les tissus durs notamment la dentine. Cependant, il semblerait qu'un rinçage final du canal avec une solution d'EDTA permettrait de limiter voire de supprimer ces effets délétères (Galler et coll, 2011 ; Simon, 2015). L'hypochlorite de sodium est donc maintenant admise en solution de désinfection mais à faible concentration (1 à 1,5% maximum) (Simon, 2014).

L'utilisation d'EDTA en rinçage final est d'autant plus intéressante que ce dernier étant un acide faible, une fois en contact avec les tissus péri-apicaux, il permet l'induction d'un saignement (Simon, 2014). De plus, l'EDTA est une solution déminéralisante, ce qui permet de libérer les protéines non-collagéniques de la dentine dont beaucoup sont reconnues comme étant des facteurs de croissance (Graham et coll, 2006 ; Simon, 2015).

### **1<sup>er</sup> temps opératoire : la désinfection**

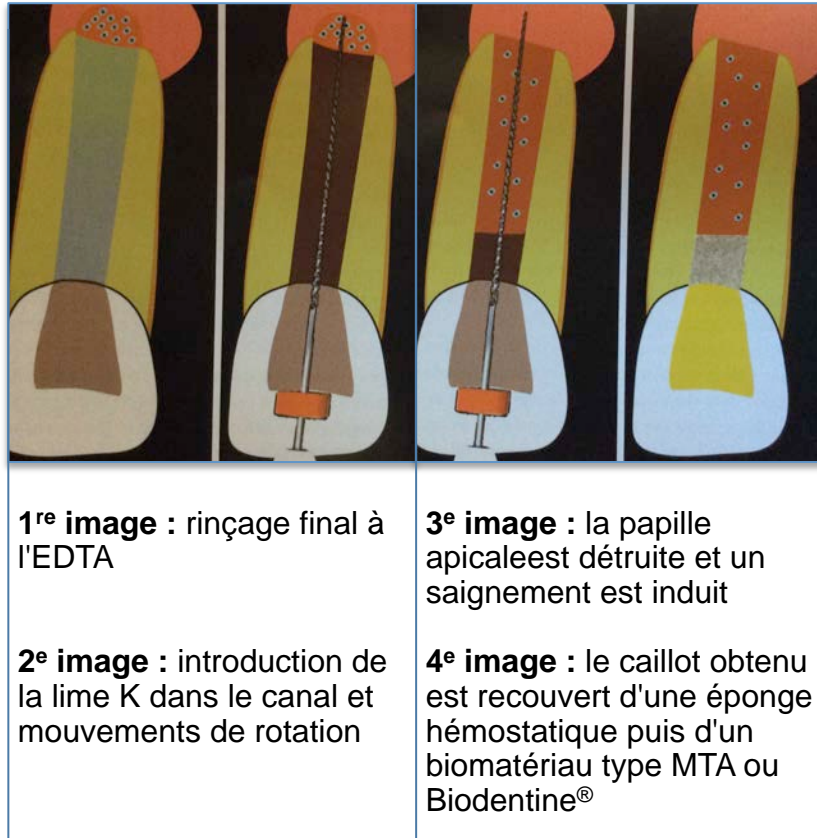
1. Anesthésie locale et mise en place du champ opératoire.
2. Réalisation de la cavité d'accès et aménagement de l'accès direct au canal.
3. Irrigation des canaux (20mL par canal) pendant 5 minutes avec de l'hypochlorite de sodium à 1%.
4. Irrigation des canaux (20mL par canal) pendant 5 minutes avec du sérum physiologique.
5. Séchage du canal avec des pointes de papier stériles.
6. Mélange de l'hydroxyde de calcium avec du sérum physiologique et mise en place intra-canaulaire de la pâte obtenue avec un lentulo.
7. Mise en place d'un coton stérile et d'un matériau de restauration temporaire étanche.

La médication intra-canaulaire est laissée en place pendant 3 semaines (Bystrom et Sundqvist, 1985 ; Sjogren et coll, 1991). Une fois ce temps écoulé, le praticien évalue la présence éventuelle d'infection. Si des signes d'infection persistent, une nouvelle phase de désinfection est effectuée, sinon le praticien peut entamer la phase suivante de revascularisation.

## **2<sup>e</sup> temps opératoire : l'induction d'un caillot sanguin**

1. Anesthésie locale sans vasoconstricteurs car ces derniers pourraient empêcher la réalisation d'un saignement dans le canal (Law, 2013). et mise en place du champ opératoire.
2. Retrait du matériau de restauration temporaire puis désinfection du canal avec une solution d'hypochlorite de sodium à 1%.
3. Rinçage canalaire avec de l'EDTA à 17% (20 mL par canal).
4. Rinçage avec du sérum physiologique et séchage du canal avec des pointes de papier stériles.
5. A l'aide d'une lime manuelle K de diamètre 25 et précourbée à 90° sur ces 3 derniers mm, provoquer un saignement en transfixant de 2mm le foramen apical. Mettre la lime en rotation de façon à stimuler la zone péri-apicale et induire un saignement (Simon, 2014)
6. Le saignement doit remonter dans le canal jusqu'à la jonction amélo-cémentaire.
7. Une fois le caillot formé, mise en place d'une matrice de collagène qui participe au processus de cicatrisation et à la stabilisation du caillot sanguin.
8. Mise en place d'un bouchon de MTA de 3 à 4 mm au niveau de la jonction amélo-cémentaire. Il est également possible d'utiliser de la Biodentine® et restauration coronaire étanche.
10. Suivi à court, moyen et long terme du bon développement de la racine ainsi que de la vitalité pulpaire.





*Figure 76 : induction du caillot sanguin  
(source : Simon, 2014)*

### 6.1.3 Conclusion sur la revascularisation

C'est une technique récente qui tend de plus en plus à intégrer notre pratique quotidienne. Il faut essentiellement retenir que l'étape de la désinfection est la plus importante car elle permet l'élimination des microorganismes et des débris nécrotiques (Shin et coll, 2009). Il faut en effet éviter que le nouveau tissu formé soit en contact avec les bactéries au risque d'arrêter sa progression (Law, 2013).

Les échecs de ces techniques sont le plus souvent dus à un caillot qui ne remplit pas suffisamment le canal. Il est donc plus délicat d'envisager une revascularisation sur une dent pluriradiculée que sur une dent monoradiculée présentant un canal large (Nosrat et coll, 2011 ; Ding et coll, 2009). Si la procédure de revascularisation n'est pas possible ou ne présente pas de résultats favorables, alors une apexification est envisagée.

## **6.2 L'ingénierie tissulaire**

### **6.2.1 Définition**

Outre la revascularisation, d'autres méthodes d'ingénierie tissulaire ont fait leur apparition.

#### **6.2.1.1 Les membranes PRP (Platelet Rich Plasma : plasma sanguin enrichi en plaquettes)**

Ce sont des concentrés plaquettaires pouvant être utilisés en chirurgie buccale et maxillo-faciale mais aussi comme moyen de régénération radiculaire. Dans cette procédure, l'apex n'est pas transfixé. La membrane PRP est directement introduite dans le canal après une étape de désinfection. Elle possède alors des facteurs de croissance intervenant dans le phénomène de revascularisation de la dent immature (Trevino et coll, 2011).

Cependant, bien qu'utilisé dans d'autres pays, ce type de procédé n'est pas autorisé en France car il inclut l'utilisation de thrombine bovine, ce qui est interdit par la législation française (Lew et Weaver, 2008).

#### **6.2.1.2 Les membranes PRF (Platelat Rich Fibrin)**

Une seconde génération de concentrés plaquettaires respectant la législation française a ensuite été mise en place : les PRF (Shivashankar et coll, 2012). Ces membranes sont plus souvent utilisées en implantologie et en parodontologie. On les obtient par centrifugation d'un échantillon de sang prélevé sur le patient.

La membrane est directement insérée dans le canal après une étape de désinfection de ce dernier puis recouverte d'un bouchon de MTA<sup>®</sup> et d'une restauration coronaire temporaire étanche.

Les résultats de cette technique sont encourageants mais manquent encore de recul clinique et de preuves scientifiques (Shivashankar et coll, 2012). De plus, cette méthode reste très coûteuse à l'heure actuelle.

#### **6.2.1.3 Autres techniques**

D'autres techniques d'ingénierie tissulaire sont encore en développement (Nakashima et Akamine, 2005).

- Thérapie des cellules souches : le principe est d'injecter des cellules souches post-natales dans le canal préalablement désinfecté d'une dent permanente immature.

- Implant pulpaire : le principe est de produire du tissu pulpaire à partir de cellules souches mises en cultures et de l'implanter par la suite dans le canal après désinfection complète de celui-ci.
- Impression cellulaire en 3 dimensions : le principe est de déposer des cellules souches à des endroits spécifiques dans une matrice hydrogel qui sera ensuite placée dans le canal désinfecté puis photopolymérisée.
- Matrice injectable : une matrice hydrogel est injectée directement dans le canal désinfecté puis photopolymérisée.
- Thérapie génique : ce procédé consiste en un transfert de gènes dans les cellules du tissu cible qui stimuleraient alors une réponse régénératrice du tissu.

Ces techniques restent néanmoins au stade de l'expérimentation, sont très coûteuses et ne présentent pas de recul clinique suffisant pour permettre leur utilisation clinique quotidienne.

### 6.3 Les lasers

Les lasers prennent doucement leur place en odontologie conservatrice. On les retrouve notamment dans les traitements par coiffage direct. Leur utilisation sur une pulpe exposée va provoquer une carbonisation du tissu ainsi qu'une stérilisation de surface (Wittschier, 2001). Ceci va ensuite permettre l'élaboration d'une cicatrisation dentinaire comparable à celle induite par de l'hydroxyde de calcium. Après rayonnement laser, la pulpe est tout de même recouverte par un matériau de coiffage pour obtenir un traitement optimal étanche (Wittschier, 2001).

Les lasers permettent également de faciliter les traitements endodontiques. Ils peuvent en effet être utilisés lors de différentes étapes du traitement canalaire (Rey, 2014) :

- l'accès aux entrées canalaires,
- élimination des instruments fracturés,
- amélioration de l'action des solutions d'irrigation,
- désinfection canalaire,
- traitement des lésions endo-parodontales,
- obturation facilitée.

Il n'existe cependant pas à ce jour de recommandations pour une utilisation clinique quotidienne des lasers du fait du nombre élevé de lasers différents et des techniques disponibles.

## **6.4 Conclusion sur les perspectives**

Les données scientifiques sont en perpétuelle évolution. Les connaissances sur les différents mécanismes de réparation et de régénération du complexe dentino-pulpaire sont de plus en plus précises. Les différentes techniques opératoire à notre disposition sont donc susceptibles d'être modifiées au fil du temps comme par exemple le protocole de revascularisation, qui a été remanié ces dernières années par la suppression de l'utilisation d'une pâte tri-antibiotique pourtant considérée jusqu'alors comme la médication intra-canalair de choix (Simon, 2014 ; Simon, 2015).

Ces techniques, ont certes peu de recul clinique, mais s'intègrent de plus en plus dans notre pratique quotidienne à partir du moment où l'indication de leur utilisation se pose et si le praticien s'engage à rester en contact avec les données cliniques et médicales publiées sur le sujet (Simon, 2014).

Les recherches sur d'éventuelles thérapeutiques possibles, notamment sur l'ingénierie tissulaire continuent d'apporter de nouvelles connaissances et donneront peut être lieu dans un futur proche à de nouveaux protocoles opératoires orientés vers la conservation de la vitalité pulpaire (Jadhav et coll, 2012).

## 7 Conclusion

Nous avons pu voir que la prise en charge de l'enfant au cabinet dentaire est régie par quelques règles indispensables.

Tout d'abord, il faut intégrer que la relation habituelle praticien/patient se complique par l'ajout d'une troisième composante : le parent et plus souvent la mère. Ce double discours que le praticien doit adopter est alors très important afin que son message soit entendu et ses conseils appliqués (Naulin-Iffi, 2011).

De plus, le risque carieux individuel de l'enfant est un élément à définir absolument avant d'entreprendre les soins car il va permettre d'orienter notre thérapeutique.

Concernant la denture temporaire, nous retiendrons que la thérapeutique de choix reste la pulpotomie malgré d'autres solutions possibles. En effet, les dents temporaires sont davantage considérées comme les tuteurs ou encore les guides des germes des dents permanentes afin de permettre leur bonne éruption (Naulin-Iffi, 2001).

Les dents permanentes immatures, par leur haut potentiel de réparation tissulaire voient leurs thérapeutiques orientées au maximum vers la conservation de la vitalité pulpaire. On retiendra notamment les différentes techniques d'apexogenèse et plus récemment la revascularisation et les recherches en ingénierie tissulaire. L'apexification présente toujours de bons résultats et reste néanmoins un traitement intéressant en cas de pulpe nécrosée ou en cas d'échec de revascularisation (Simon et Naulin-Iffi, 2012).

Les thérapeutiques pulpaires possibles pour les dents permanentes matures sont nombreuses :

- le coiffage pulpaire indirect,
- le coiffage pulpaire direct,
- la pulpotomie,
- la pulpectomie.

Cependant, les thérapeutiques visant à conserver la vitalité pulpaire ont vu leurs indications très limitées pendant longtemps, le potentiel cellulaire des dents permanentes matures étant jugé trop faible.

Depuis plusieurs années maintenant, certains auteurs s'accordent à préconiser de plus en plus les traitements par pulpotomie jugeant alors que les mécanismes de réparation sont possibles et suffisants au sein d'une dent permanente mature à la condition que le protocole opératoire soit strictement respecté (Simon et coll, 2013).

Tous ces différents types de soins pulpaires sont rendus possibles par l'émergence de nouveaux matériaux bioinducteurs et notamment la Biodentine® qui présente de nombreux avantages (Zanini et coll, 2012) :

- un temps de prise court,
- un coût abordable,
- de bonnes propriétés mécaniques permettant de la placer en secteur postérieur,
- des propriétés bioinductrices.

Toutefois avant de présenter ce matériau comme un « gold standard », il faut attendre encore un recul clinique plus important (Laurent et coll, 2012).

Malgré une augmentation des thérapeutiques de conservation de la vitalité pulpaire, la pulpectomie reste une thérapeutique très pratiquée dans notre exercice quotidien et a fait l'objet de plusieurs évolutions notamment concernant les techniques d'obturations canalaires avec les techniques d'obturation à la gutta-percha chaude (Vincent et coll, 2015).

Enfin, de nouvelles technologies semblent présager de nouvelles pistes à venir dans les thérapeutiques de conservation de la vitalité pulpaire, notamment par l'ingénierie tissulaire et les lasers.

Cependant, il faut bien garder à l'esprit que le traitement doit avant tout être adapté à notre patient et dans notre cas à un enfant.

Notre objectif premier reste donc la mise en place d'une bonne santé bucco-dentaire dès le plus jeune âge au travers de la prévention (Naulin-lfi, 2011).

# Bibliographie

1. ACADEMIE CANADIENNE D'ENDODONTIE. Les standards pour la pratique de l'endodontie [en ligne]. 1998 [2006 ; consulté le 9 mars 2015]. Disponible : [http://www.caendo.ca/about\\_cae/standards/standards\\_french.pdf](http://www.caendo.ca/about_cae/standards/standards_french.pdf)
2. AGENCE NATIONALE D'ACCREDITATION ET D'EVALUATION DE LA SANTE. Allaitement maternel : mise en œuvre et poursuite dans les 6 premiers mois de la vie de l'enfant [en ligne]. 2002 [consulté le 2 mars 2015]. Disponible : [http://www.has-sante.fr/portail/upload/docs/application/pdf/Allaitement\\_rap.pdf](http://www.has-sante.fr/portail/upload/docs/application/pdf/Allaitement_rap.pdf)
3. AGUILAR P, LINSUWANONT P. Vital pulp therapy in vital permanent teeth with cariously exposed pulp : a systematic review. J Endod. 2011 ; 37(5) : 581-587.
4. ALLARD B, MAGLOIRE H, COUBLE ML, MAURIN JC, BLEICHER F. Voltage-gated sodium channels confer excitability to human odontoblasts : possible role in tooth pain transmission. J Biol Chem. 2006 ; 281(39) : 29002-29010.
5. ALLEMAN DS, MAGNE P. A systematic approach to deep caries removal end points : the peripheral seal concept in adhesive dentistry. Quintessence Int. 2012 ; 43(3) : 197-208.
6. ALLEN KD, HURTFLESS S, LARZELERE R. Evaluation of two predictors of child disruptive behavior during restorative dental treatment. J Dent Child. 2003 ; 70(3) : 221-225.
7. ALGADERI HE, AL-MUTAWA SA, QUDEIMAT MA. MTA Pulpotomy as an alternative to root canal treatment in children's permanent teeth in a dental public health setting. J Dent. 2014 ; 42(11) : 1390-1395.
8. ALTHUMAIRY RI, TEIXEIRA FB, DIOGENES A. Effects of dentin conditioning with intracanal medicaments on survival of stem cells of apical papilla. J Endod. 2014 ; 40(4) : 521-525.
9. AMERICAN ASSOCIATION OF ENDODONTISTS. Glossary of endodontic terms. 7e éd. Chicago : American Association of Endodontists ; 2003. 51 p.
10. AMERICAN ASSOCIATION OF PAEDIATRIC DENTISTRY. Clinical guideline on pediatric restorative dentistry. Pediatr Dent. 2004 ; 26(7 Suppl) : 106-14.

11. AMERICAN ASSOCIATION OF PAEDIATRIC DENTISTRY. Guidelines on prescribing dental radiographs for infant, children, adolescents and persons with special health care needs. *Pediatr Dent.* 2008-2009 ; 30(7 Suppl) : 236-7.
12. AMERICAN ASSOCIATION OF PAEDIATRIC DENTISTRY. Policy of use of a caries-risk assessment tool (CAT) for infants, children and adolescents. *Pediatr Dent.* [en ligne]. 2005-2006 [consulté le 10 décembre 2014] ; 27(7 Suppl) : 25-7. Disponible : [http://www.aapd.org/media/Policies\\_Guidelines/P\\_CariesRiskAssess.pdf](http://www.aapd.org/media/Policies_Guidelines/P_CariesRiskAssess.pdf)
13. ANDREASEN JO, FARIK B, MUNKDGAARD EC. Long term calcium hydroxide as a root canal dressing may increase risk of root fracture. *Dent Traumatol.* 2002 ; 18(3) : 134-137.
14. ARBONA L. Obturation canalaire selon la technique Schilder [en ligne]. 2015 [consulté le 17 avril 2015]. Disponible : <http://www.idweblogs.com/endo/2015/02/09/obturation-canalaire-selon-la-technique-schilder/>
15. BAELUM V, HINTZE H, WENZEL A, DANIELSEN B, NYVAD B. Implications of caries diagnostic strategies for clinical management decisions. *Community Dent Oral Epidemiol.* 2012 ; 40(3) : 257-266.
16. BAKLAND LK, ANDREASEN JO. Will mineral trioxide aggregate replace calcium hydroxide in treating pulpal and periodontal healing complications subsequent to dental trauma ? A review. *Dent Traumatol.* 2012 ; 28(1) : 25-32.
17. BALAS D. Histologie morphofonctionnelle des épithéliums [en ligne]. 2010 [consulté le 27 novembre 2014]. Disponible : <http://www.db-gersite.com/HISTOLOGIE/HISTGENE/index.html#Tableau>
18. BARTHEL CR, LEVIN LG, REISNER HM, TROPEM. TNF alpha release in monocytes after exposure to calcium hydroxide treated E.coli LPS. *Int Endod J.* 1997 ; 30(3) : 155-159.
19. BATH-BALOGH M, FEHRENBACH MJ. Illustrated dental embryology, histology, and anatomy. 2e éd. St Louis : Saunders ; 2006. 403 p.
20. BAYGIN O, TUZUNER T, OZEL MB, BOSTANOGLU O. Comparison of combined application treatment with one-visit varnish treatments in an orthodontic population. *Med Oral Patol Oral Cir Bucal.* 2013 ; 18(2) : 362-370.
21. BEDOUIN Y, HOUEE M. Odontologie biomatériaux : pate oxyde de zinc eugénol [en ligne]. 2010 [consulté le 13 avril 2015]. Disponible :



<https://ecm.univ-rennes1.fr/nuxeo/site/esupversions/3ac64315-4eb8-4f45-896a-609cc89a52b5/html/tp3/index.html>

22. BENTAHAR Z, BOURZGUI F, OUSEHAL L, BAITE M, EL QUARS F. Localisation radiologique des inclusions du secteur antérieur maxillaire [en ligne]. 2000 [consulté le 20 janvier 2015]. Disponible : <http://www.lecourrierdudentiste.com/dossiers-du-mois/localisation-radiologique-des-inclusions-du-secteur-anterieur-maxillaire.html>
23. BERARD R. Pédodontie, approche clinique de l'enfant en odontostomatologie. Paris : Julien Prélat ; 1980. 307 p.
24. BERGGREN H. The reaction of the translucent zone to dyes and radioisotopes. Acta Odontol Scand. 1965 ; 23 : 197-202.
25. BHASKAR SN. Orban's oral histology and embryology. 9e éd. Saint-Louis : Mosby ; 1980. 482 p.
26. BLIQUE M, DROZ D, MORTIER E. La vie des dents de 0 à 15 ans. Réal Clin. 2001 ; 12(1) : 7-20.
27. BOGEN G, KIM JS, BAKLAND LK. Direct pulp capping with mineral trioxide aggregate : an observational study. J Am Dent Assoc. 2008 ; 139 : 305-315.
28. BORKAR SA, ATAIDE I. Biodentine pulpotomy several days after pulp exposure : four case reports. J Conserv Dent. 2015 ; 18(1) : 73-78.
29. BOUKPESSI T, CLOT D, LASFARGUES JJ. Gérer l'exposition pulpaire sur une dent permanente. Réal Clin. 2013 24(4) : 265-276.
30. BRANNSTROM M. A hydrodynamic mechanism in the transmission of pain producing stimuli through the dentin. Dans : Anderson DJ. Sensory mechanisms in dentine. London : Pergamon Press ; 1963. p. 73-79.
31. BYSTRÖM A, SUNDQVIST G. Bacteriologic evaluation of the efficacy of mechanical root canal instrumentation in endodontic therapy. Scand J Dent Res. 1981 ; 89(4) : 321-328.
32. BYSTRÖM A, SUNDQVIST G. The antibacterial action of sodium hypochlorite and EDTA in 60 cases of endodontics therapy. Int Endod J. 1985 ; 18(1) : 35-40.
33. CAMERON A, WIDMER R. Handbook of pediatric dentistry. 3e éd. Edinburgh : Mosby ; 2008. 480 p.

34. CAMP J, FUCKS A. Paediatric endodontics : endodontic treatment for the primary and young permanent dentition. Dans : Cohen S, Burns RC. Pathways of the pulp. 9e éd. St. Louis : Mosby ; 2006. p. 822-882.
35. CARVALHO JC, EKSTRAND KR, THYLSTRUP A. Dental plaque and caries on occlusal surfaces of first permanent molars in relation to stage of eruption. J Dent Res. 1989 ; 68 (5) : 773-779.
36. CAUWELS R, MARTENS L. Biodentine™ partie 3 : pulpotomie après trauma. Septodont Cases Studies Collection. [en ligne]. 2014 [consulté le 10 mars 2015] ; numéro spécial : 27-31. Disponible : <http://www.septodont-fr.be/sites/default/files/CSC%20Gent%20Special%20Biodentine%20FR.pdf>
37. CENTRE D'IMAGERIE MEDICALE DU VESINET. Panoramique dentaire numérisée [en ligne]. c2013 [consulté le 29 novembre 2014]. Disponible : [http://www.radiologielevesinet.com/radiologie\\_vesinet\\_panoramique\\_dentaire.html](http://www.radiologielevesinet.com/radiologie_vesinet_panoramique_dentaire.html)
38. CHAFAIE A, TARDIEU C. Approche diagnostique et thérapeutique en odontologie pédiatrique restauratrice. Réal Clin. 2001 ; 12(1) : 61-72.
39. CHAUSSAIN C, POLIARD A. Biothérapies de la dent. Réal Clin. 2012 ; 23(3) : 243-246.
40. CHUEH LH, HO YC, KUO TC, LAI WH, CHEN YH, CHIANG CP. Regenerative endodontic treatment for necrotic immature permanent teeth. J Endod. 2009 ; 35(2) : 160-164.
41. CHUNG SM, YAP AUJ, TSAI KT, YAP FL. Elastic modulus of resin-based dental restorative materials : a microindentation approach. J Biomed Mater Res B Appl Biomater. 2005 ; 72(2) : 246-53.
42. CLAISSE-CRINQUETTE A, CLAISSE D. Hydroxyde de calcium ou MTA en traumatologie. Réal Clin. 2002 ; 13(1) : 53-73.
43. CLERGEAU-GUERITHAULT S. La dent permanente « immature ». Réal Clin. 1992 ; 3(4) : 453-460.
44. CLOT D, DAVID-BEAL T, WOLIKOW MT. La relation praticien-enfant : une approche progressive. Dans : Muller-Bolla M. Fiches pratiques d'odontologie pédiatrique. Rueil-Malmaison : Éditions CdP ; 2014. 347 p.

45. COLLEGE NATIONAL DES ENSEIGNANTS EN ODONTOLOGIE CONSERVATRICE ET ENDODONTIE. Dictionnaire francophone des termes d'odontologie conservatrice. 2e éd. Paris : Espace ID ; 2010. 112 p.
46. COLON P. Fonds protecteurs : intérêt des ciments verres ionomères. Chir Dent Fr. 1994 ; 695/696 : 47-51.
47. COURSON F. Prise en charge thérapeutique de la première molaire permanente immature [en ligne]. 2014 [consulté le 10 mars 2015]. Disponible : [http://www.information-dentaire.fr/011025-22747-Prise-en-charge-therapeutique-de-la-premiere-molaire-permanente-immature.html\\_1](http://www.information-dentaire.fr/011025-22747-Prise-en-charge-therapeutique-de-la-premiere-molaire-permanente-immature.html_1)
48. COURSON F, LANDRU M. Odontologie pédiatrique au quotidien. Paris : Editions CdP ; 2001. 171 p.
49. COURSON F, VITAL S, MULLER-BOLLA M. Gradient thérapeutique de la dent permanente en odontologie pédiatrique. Rev Francoph Odontol Pédiatr. 2012 ; 7(1) : 34-40.
50. CVEK M. Partial pulpotomy in crow-fractured incisors. Results 3 to 15 years after treatment. Acta Stomatol Croatia. 1993 ; 27(3) : 167-173.
51. DAVIDO N, YASUKAWA K. Odontologie conservatrice et endodontie et odontologie prothétique. 2<sup>e</sup> éd. Paris : Maloine ; 2014a. 216 p.
52. DAVIDO N, YASUKAWA K. Orthopédie dento-faciale et odontologie pédiatrique. Paris : Maloine ; 2014b. 208 p.
53. DEAN J, AVERY D, MCDONALD R. McDonald's and Avery's dentistry for the child and adolescent. 9<sup>e</sup> éd. St Louis : Mosby ; 2011. 704 p.
54. DECUP F, GAUCHER C. Approche bioconservatrice des tissus pour les restaurations indirectes. Réal Clin. 2014 ; 25(4) : 279-287.
55. DEERY C, HOSEY M, WATERHOUSE P. Paediatric cariology. London : Quintessence ; 2004. 138 p.
56. DELBOS Y, VAYSSE F, JACQUELIN LP. Physiologie dentaire appliquée [en ligne]. 2009 [consulté le 20 novembre 2014]. Disponible : <https://ecm.univ-rennes1.fr/nuxeo/site/esupversions/ee1e5184-20bc-4072-bab8-a4043c7b543c>
57. DEMANGE C, ORIVAL-DEMANGE C. Les dents et l'enfant. Lyon : Editions Michel Servet ; 2002. 89 p.

58. DEMARS-FREMAULT C, EL-HAKIM J, MAJONM, DECLAYE CH, ASSOUAD A. Fractures corono-radiculaires et radiculaires des dents permanents immatures. Réal Clin. 1992 ; 3(4) : 461-471.
59. DENTSPLY. Thermafil. [en ligne]. 2015 [consulté le 15 mai 2015]. Disponible : <https://www.dentsply.co.uk/Products/Endodontics/Obturation/Thermafil.aspx>
60. DING RY, CHEUNG GS, CHEN J, YIN XZ, WANG QQ, ZHANG CF. Pulp revascularization of immature teeth with apical periodontitis : a clinical study. J Endod. 2009 ; 35(5) : 745-749.
61. DOMINGUEZ REYES A, MUNOS MUNOZ L, AZNAR MARTIN T. Study of calcium hydroxide apexification in 26 young permanent incisors. Dent Traumatol. 2005 ; 21(3) : 141-145.
62. ESKANDARIZADEH A, SHAHPASANDZADEH MH, SHAHPASENDZADEH M, TORABI M, PARIROKH M. A comparative study on dental pulp response to calcium hydroxide, with a grey mineral trioxide aggregate as pulp capping agents. J Conserv Dent. 2011 ; 14(4) : 351-355.
63. ESPELID I, MAJARE I, WEERHEIJM K. EAPD guidelines for use of radiographs in children. Eur J Paediatr Dent. 2003 ; 4(1) : 40-48.
64. FARGES JC, JOFFRE A, MAGLOIRE H. La réponse des cellules odontoblastiques et pulpaire à la lésion carieuse. Comptes rendus séances Soc Biol Fil. 1993 ; 187(5) : 582-595.
65. FELLUS P. Tétine ou pouce? [en ligne]. 2014 [consulté le 12 décembre 2014]. Disponible : <http://www.larevuedupraticien.fr/article-web/tetine-ou-pouce>
66. FORTIER JP, DEMARS-FREMAULT C. Abrégé de pédodontie. 2<sup>e</sup> éd. Paris : Masson ; 1987. 274 p.
67. FRAYSSE M, BOUVIER-DUPREZ D, BESLOT A, DUPREZ JP, ROY E, VILLETTE F. Recommandations de la SFOP sur les thérapeutiques pulpaire des dents permanents immatures. Rev Francoph Odontol Petiatr. 2007 ; 2(1) : 37-47.
68. GALLER KM, D'SOUZA RN, FEDERLIN M, CAVENDER AC, HARTGERINK JD, KECKER S. Dentin conditioning codetermines cell fate in regenerative endodontics. J Endod. 2011 ; 31(11) : 1536-1541.
69. GERDOLLE D. Pre op X Ray. 37d big decay. No symptom. Vital tooth. 40y old female patient [en ligne]. 2013 [consulté le 17 février 2015]. Disponible :

<https://www.facebook.com/photo.php?fbid=576788852363486&set=a.576788835696821.1073741837.100000971304817&type=3&theater>

70. GERDOLLE D, MORTIER E, DROZ D. Microleakage and polymerization shrinkage of various polymer restorative materials. *J Dent Child (Chic)*. 2008 ; 75(2) : 125-133.
71. GHONEIM AG, LUTFY RA, SABET NE, FAYYAD DM. Resistance to fracture of roots obturated with novel canal-filling systems. *J Endod*. 2011 ; 37(11) : 1590-1592.
72. GOLDBERG M. Manuel d'histologie et de biologie buccale. Paris : Masson ; 1989. 138 p.
73. GOLDBERG M, TAKAGI M. Dentin proteoglycans : composition, ultrastructure and functions. *Histochem J*. 1993 ; 25 (11) : 781-806.
74. GOSWAMI M, RAJWAR AS. Evaluation of cavitated and non-cavitated carious lesions using the WHO basic methods, ICDAS-II and laser fluorescence measurements. *J Indian Soc Pedod Prev Dent*. 2015 ; 33(1) : 10-14.
75. GRAHAM L, COOPER PR, CASSIDY N, NOR JE, SLOAN AJ, SMITH AJ. The effect of calcium hydroxide on solubilisation of bio-active dentine matrix components. *Biomaterials*. 2006 ; 24(14) : 2865-2873.
76. GREGOIRE G, MILLAS A. La protection dentino-pulpaire : pourquoi, quand, comment? *Réal Clin*. 1995 ; 6(2) : 159-172.
77. GROVER R., MEHRA M., PANDIT I.K., SRIVASTAVA N., GUGNANI N., GUPTA M. Clinical efficacy of various root canal obturating methods in primary teeth : a comparative study. *Eur J Paediatr Dent*. 2013 ; 14(2) : 104-108.
78. HAIKEL Y, HEMMERLE J, FREYMANN M, BACON W. Le coiffage pulpaire : où en est-on?. *Réal Clin*. 1995 ; 6(2) : 173-182.
79. HARGREAVES K., GOODIS H. Seltzer and Bender's dental pulp. Chicago : Quintessence Publishing ; 2002. 500 p.
80. HARRIS R, NICOLL AD, ADAIR PM, PINE CM. Risk factors for dental caries in young children : a systematic review of the literature. *Community Dent Health*. 2004 ; 21 (suppl) : 71-95.

81. HASNI W, NEJI M, KTATA F. Anatomie et physiologie de la dent et du parodonte [en ligne]. 2010 [consulté le 4 décembre 2014]. Disponible : <http://souliman1.free.fr/Expos%E9s%20-%20CES/DENT%20ET%20PARODONTE.ppt>
82. HAUTE AUTORITE DE SANTE. Appréciation du risque carieux et indications du scellement prophylactique des sillons des premières et deuxième molaires permanentes chez les sujets de moins de 18 ans [en ligne]. 2005 [consulté le 29 avril 2015]. Disponible : [http://www.has-sante.fr/portail/upload/docs/application/pdf/Puits\\_Sillons\\_rap.pdf](http://www.has-sante.fr/portail/upload/docs/application/pdf/Puits_Sillons_rap.pdf)
83. HAUTE AUTORITE DE SANTE. Guide des indications et des procédures des examens radiologiques en odontostomatologie en ligne]. 2006 [consulté le 14 mars 2015]. Disponible : [http://www.has-sante.fr/portail/upload/docs/application/pdf/guide\\_exam\\_rx\\_oct2006\\_2007\\_12\\_07\\_12\\_37\\_35\\_794.pdf](http://www.has-sante.fr/portail/upload/docs/application/pdf/guide_exam_rx_oct2006_2007_12_07_12_37_35_794.pdf)
84. HAUTE AUTORITE DE SANTE. Traitement endodontique [en ligne]. 2008 [consulté le 29 avril 2015]. Disponible : [http://www.has-sante.fr/portail/upload/docs/application/pdf/2009-01/rapport\\_traitement\\_endodontique.pdf](http://www.has-sante.fr/portail/upload/docs/application/pdf/2009-01/rapport_traitement_endodontique.pdf)
85. HASSELGREN G, OLSSON B, CVEK M. Effects of calcium hydroxide and sodium hypochlorite on the dissolution of necrotic porcine muscle tissue. J Endod. 1988 ; 14(3) : 125-127.
86. H BANDI S. Comparative evaluation of sealing ability of three newer root canal obturating materials guttaflow, resilon and thermafil : an in vitro study. J Int Oral Health. 2013 ; 5(1) : 54-65.
87. HILTON TJ. Keys to clinical success with pulp capping : a review of the literature. Oper Dent. 2009 ; 34(5) : 615-625.
88. HUANG GT, SONOYAMA W, LIU Y, WANG S, SHI S. The hidden treasure in apical papilla : the potential role in pulp/dentin regeneration and bioroot engineering. J Endod. 2008 ; 34(6) : 645-651.
89. HUCHON C, VANDERZWALM A, OPSAHL VITAL S. La présence des parents lors des soins dentaires pédiatriques : enfant, parent, dentiste, une place pour chacun. Rev Francoph Odontol Pédiatr. 2013 ; 8(4) : 162-167.
90. IWAYA SI, IKAWA M, KUBOTA M. Revascularization of an immature permanent tooth with apical periodontitis and sinus tract. Dent Traumatol. 2001 ; 17(4) : 185-187.

91. JADHAV G, SHAH N, LOGANI A. Revascularization with and without platelet-rich plasma in nonvital, immature, anterior teeth : a pilot clinical study. *J Endod.* 2012 ; 38 : 1581-1587.
92. JAVELET J, TORABINEJAD M, BAKLAND L. Comparison of two pH levels for the induction of apical barriers in immature teeth of monkeys. *J Endod.* 1985 ; 11(9) : 375-378.
93. JONTELL M, OKIJI T, DAHLGREEN U, BERGENHOLTZ. Immune defense mechanisms of the dental pulp. *Crit Rev Oral Biol Med.* 1998 ; 9(2) : 179-200.
94. KENNEDY DB, KAPALA JT. The dental pulp : biological considerations of protection and treatments. Dans : Braham RL, Morris ME. *Textbook of pediatric dentistry.* Baltimore : Williams and Wilkins ; 1985. 682 p.
95. KLAPISZ-WOLIKOW M, LASFARGUES JJ. Conduite et finalité de l'examen du patient traumatisé. *Réal Clin.* 1992 ; 3(4) : 415-427.
96. KOCH G, POULSEN S. *Pediatric dentistry: a clinical approach.* 2<sup>e</sup> éd. Copenhagen : Munksgaard ; 2001. 482 p.
97. KOKATE S, PAWAR G, HEGDE V. Apexification of non-vital central incisors with wide open apices using conventional approach of calcium hydroxide dressings and contemporary approach of artificial apical barrier by apical plug of biodentine : report of two cases. *Univers Res J Dent.* 2013 ; 3(2) : 79-82.
98. KOUBI G, FRANQUIN JC. Les coiffages pulpaire avec de la Biodentine® en restauration directe et indirecte. *Clinic.* 2013 ; 34 : 23-30.
99. LANGELAND K. Root canal sealants and pastes. *Dent Clin North Am.* 1974 ; 18(2) : 309-327.
100. LASFARGUES JJ. *Médecine bucco-dentaire conservatrice et restauratrice.* Paris : Editions Espace ID ; 2014. 176 p.
101. LASFARGUES JJ, COLON P. *Odontologie conservatrice et restauratrice. Tome 1 : approche médicale globale.* Paris : Éditions CdP ; 2009. 480 p.
102. LAURENT P, CAMPS J, ABOUT I. Biodentine™ induces TGF-β1 release from human pulp cells and early dental pulp mineralization. *Int Endod J.* 2012 ; 45(5) : 439-448.

103. LAUTROU A. Abrégé d'anatomie dentaire. 2<sup>e</sup> éd. France : Masson ; 1992. 264 p.
104. LAW AS. Considerations for regeneration procedures. J Endod. 2013 ; 39(3) : 44-56.
105. LEE KW, WILLIAMS MC, CAMPS JJ, PASHLEY DH. Adhesion of endodontic sealers to dentin and gutta-percha. J Endod. 2002 ; 28(10) : 684-688.
106. LEW WK, WEAVER FA. Clinical use of topic thrombin as a surgical hemostat. Biologics. 2008 ; 2(4) : 593-599.
107. LI Y, NAVIA JM, CAUFIELD PW. Colonization by mutans streptococci in the mouths of 3- and 4-year-old Chinese children with or without enamel hypoplasia. Arch Oral Biol. 1994 ; 39 (12) : 1057-1062.
108. MAC COMB D, ERICSON D. Antimicrobial action of new proprietary lining cements. J Dent Res. 1987 ; 66(5) : 1025-1028.
109. MACHTOU P. Deux décennies d'endodontie. Réal Clin. 2010 ; 21(1) : 41-51.
110. MACHTOU P, MARTIN D. Risques liés à l'utilisation de l'hydroxyde de calcium. ID Inf Dent. 2008 ; 90(16) : 813-816.
111. MAGLOIRE H, BOUVIER M, JOFFRE A. Odontoblast response under carious lesions. Proc Finn Dent Soc. 1992 ; 88(Suppl 1) : 257-274.
112. MARKOWITZ K, MOYNIHAN M, LIU M, KIM S. Biologic properties of eugenol and zinc oxide-eugenol. A clinically oriented review. Oral Surg Oral Med Oral Pathol. 1992 ; 73(6) : 729-737.
113. MARTENS L, CAUWELS R. Pulpotomie sur la première molaire permanente. Chir Dent Fr. 2014 ; 1638 : 45-47.
114. MARSEILLIER E. Les dents humaines : morphologie. Paris : Dunod ; 2004. 140 p.
115. MATURO P, COSTACURTA M, BARTOLINO M, DOCIMO R. MTA applications in pediatric dentistry. Oral Implantol. 2009 ; 2(3) : 37-44.
116. MC DONALD RE. Dentistry for the children and adolescent. 2e éd. St Louis : Mosby ; 1974. 561 p.



117. MEJARE I. Endodontics in primary teeth. Dans : Bergenholtz G, Hörsted-Bindslev P, Reit C. Textbook of endodontology. Oxford : Blackwell Munksgaard ; 2003. 341 p.
118. MEJARE I, CVEK M. Partial pulpotomy in young permanent teeth with deep carious lesions. Endod Dent Traumatol. 1993 ; 9(6) : 238-242.
119. MELKI B, ABOU CHEDID JC, FARHAT MICHAYLEH N. La pulpotomie sur molaires temporaires. Rev Francoph Odontol Pédiatr. 2014 ; 9(1) : 21-26.
120. MICRO-MEGA. Protocole d'obturation Revo-S™ [en ligne]. 2015 [consulté le 17 avril 2015]. Disponible : <http://micro-mega.com/revo-s-obturation/protocole/>
121. MONT GJ, HUME WR. Préservation et restauration de la structure dentaire. Paris : De Boeck Universités ; 2002. 272 p.
122. MONTERO MJ, DOUGLASS JM, MATHIEU GM. Prevalence of dental caries and enamel defects in Connecticut Head Start children. Pediatr Dent. 2003 ; 25 (2) : 235-239.
123. MOORE A, HAWLEY MF, O'CONNELL AC. Treatment of open apex teeth using two types of white mineral trioxide aggregate after initial dressing with calcium hydroxide in children. Dent Traumatol. 2011 ; 27(3) : 166-173.
124. MORTIER E, GERDOLLE D, JACQUOT B, PANIGHI MM. Influence of initial water content on the subsequent water sorption and solubility behaviour in restorative polymers. Am J Dent. 2004 ; 18(3) : 177-181.
125. MULLER-BOLLA M, COURSON F, DRIDI SM, VIARGUES P. L'odontologie préventive au quotidien : maladies carieuses et parodontales, malocclusions. Paris : Quintessence international ; 2013. 120 p.
126. MULLER-BOLLA M, BOURGEOIS D, SIXOU M, LUPI-PEGURIER L, VELLY AM. Epidémiologie clinique au service du chirurgien-dentiste dans la pratique quotidienne. Reuil-Malmaison : Editions CdP ; 2009. 120 p.
127. MULLER-BOLLA M. Fiches pratiques d'odontologie pédiatrique. Reuil-Malmaison : Editions CdP ; 2014. 347 p.
128. MULLER-BOLLA M, JOSEPH C, COURSON F. Gradient thérapeutique de la dent temporaire. Rev Francoph Odontol Pédiatr. 2012 ; 7(1) : 8-16.

129. NACER S. La dent permanente immature : particularités embryo-anatomo-physiologiques [en ligne]. 2011 [consulté le 24 novembre 2014]. Disponible : <http://dentisterie8.blogspot.fr/2011/01/la-dent-permanente-immature.html>
130. NAKASHIMA M, AKAMINE A. The application of tissue engineering to regeneration of pulp and dentin in endodontics. J Endod. 2005 ; 31(10) : 711-718.
131. NATIONAL INSTITUTES OF HEALTH. Consensus Development Conference statement. Diagnosis and management of dental caries throughout life. J Am Dent Assoc. 2001 ; 132(8) : 1153-1161.
132. NAULIN-IFI C. La santé bucco-dentaire des enfants : 20 ans d'odontologie pédiatrique. Réal Clin. 2010 ; 21(1) : 15–24.
133. NAULIN-IFI C. Odontologie pédiatrique clinique. Rueil-Malmaison : Éditions CdP ; 2011. 327 p.
134. NAULIN-IFI C. Traumatismes dentaires : du diagnostic au traitement. Paris : Editions CdP ; 1994. 180 p.
135. NAULIN-IFI C. Traitements endodontiques des dents temporaires. Réal Clin. 2001 ; 12(1) : 73-82.
136. NEWBURN E. Cariology. Baltimore : Williams and Wilkins ; 1978. 289 p.
137. Cabinet de radiologie dentaire Echelle-Saint-Honoré [en ligne]. [Image] Radiographie panoramique d'un jeune enfant ; 2014 [consulté le 12 janvier 2015]. Disponible : <http://www.radiologie-echelle-st-honore.com/index.php/radiographie-panoramique/>
138. NOLLA C. The development of the permanent teeth. J Dent Child. 1960 ; 27 : 254-266.
139. NOSRAT A, SEIFI A, ASGARY S. Regenerative endodontic treatment (revascularization) for necrotic immature permanent molars : a review and report of two cases with a new biomaterials. J Endod. 2011 ; 37(4) : 562-567.
140. NOWICKA A, LIPSKI M, PARAFINIUK M, SPORNIAC-TUTAK K, LICHOTA D, KOSIERKIEWICZ A, et al. Response of human dental pulp capped with biodentine and mineral trioxide aggregate. J Endod. 2013 ; 39(6) : 743-747.

141. O'SULLIVAN EA, COURZON MEJ. Salivary factors affecting dental erosion in children. *Caries Res.* 2000 ; 34 (1) : 82-87.
142. OKUMURA R, SHIMA K, MURA-MATSU T, NAKAGAWA K, SHIMONO M, SUSUKI T. The odontoblast as a sensory receptor cell ? The expression of TRPV1 (VR-1) channels. *Arch Histol Cytol.* 2005 ; 68(4) : 251-257.
143. ORGANISATION MONDIALE DE LA SANTE, Fleischer Michaelsen K. Feeding and nutrition of infants and young children : guidelines for the WHO European Region, with emphasis on the former Soviet countries. Copenhagen : WHO Regional Office for Europe ; 2000. 288 p.
144. OSBORN JW, TEN CATE AR. *Advanced dental histology.* 4e éd. Boston : Wright P.S.G ; 1983. 209 p.
145. PALADINO F, TOLEDANO C, SERFATY R. Estimer l'état pulpaire. *Réal Clin.* 2013 ; 24(4) : 253-264.
146. PALENIK C, BENHEN MJ, SETCOS JC, MILLER CH. Inhibition of microbial adherence and growth by various glass ionomer in vitro. *Dental materials.* 1992 ; 8(1) : 16-20.
147. PASCOE L, SEOW WK. Enamel hypoplasia and dental caries in Australian aboriginal children : prevalence and correlation between the two diseases. *Pediatr Dent.* 1994 ; 16(3) : 193-199.
148. PERUGIA C, FERRARO E, DOCIMO R. Immediate dentin sealing in indirect restorations of dental fractures in paediatric dentistry. *Eur J Paediatr Dent.* 2013 ; 14(2) : 146-149.
149. PETERS OA. Current challenges and concepts in the preparation of root canal systems : a review. *J Endod.* 2004 ; 30(8) : 559-567.
150. PIETTE E, GOLDBERG M. *La dent normale et pathologique.* Bruxelles : De Boeck Université ; 2001. 392 p.
151. PITTS N. ICDAS, an international system for caries detection and assessment being developed to facilitate caries epidemiology, research and appropriate clinical management. *Community Dent Health.* 2004 ; 21(3) : 193-198.
152. PLIPILI C, ROUAS P, MOULIS E, NOIRRIT-ESCLASSAN E, BANDON D. Endodontie et restaurations dentaires chez l'enfant en pratique

quotidienne. Des preuves scientifiques à la réalité clinique. Chir Dent Fr. 2014 ; 1633 : 35-39.

153. POWELL LV. Caries prediction : a review of the literature. Community Dent Oral Epidemiol. 1998 ; 26(6) : 361-371.
154. REY G. Utilisation des lasers en endodontie : principes physiques et protocoles opératoires. Rueil-Malmaison : Editions CdP ; 2014. 162 p.
155. REYNOLDS K, JOHNSON JD, COHENCA N. Pulp revascularization of necrotic bilateral bicuspid using a modified novel technique to eliminate potential coronal discoloration. Int Endod. 2009 ; 42(1) : 84-92.
156. RICKETTS DN, KIDD EA, INNES N, CLARKSON J. Complete or ultraconservative removal of decayed tissue in unfilled teeth. Cochrane Database Syst Rev. 2006 ; (3) : CD003808.
157. ROZE J, ZANINI M, MARTIN D. Diagnostic et prise en charge des urgences douloureuses d'origine endodontique. Réal Clin. 2014 ; 25(1) : 35-48.
158. RUCH JV, LESOT H, BEGUE-KIRN C. Odontoblast differentiation. Int J Dev Biol. 1995 ; 39(1) : 51-68.
159. RUSTEM KS, BANU I, HASMET U. Mineral trioxide aggregate as a pulpotomy agent in immature teeth : long term case report. Eur J Dent. 2013 ; 7 : 133-138.
160. SABER SE. Tissue engineering in endodontics. J Oral Sci. 2009 ; 51(4) : 495-507.
161. SCHERMAN L. L'hydroxyde de calcium en endodontie : études, principes et utilisation clinique simplifiée. Clinic. 2014 ; 35 : 403-414.
162. SCHUSTER C, TEREZHALMY GT. Saliva : liquid magic [en ligne]. 2013 [consulté le 25 février 2015]. Disponible : <http://www.dentalcare.com/media/en-US/education/ce414/ce414.pdf>
163. SEPTODONT. Biodentine™ [en ligne]. 2015 [consulté le 15 mai 2015]. Disponible : <http://www.septodont-fr.be/sites/default/files/Brochure%20Biodentine-FR.pdf>

164. SHIN SY, ALBERT JS, MORTMAN RE. One step pulp revascularization treatment of an immature permanent tooth with chronic apical abscess : a case report. *Int Endod J.* 2009 ; 42(12) : 1118-1126.
165. SHIPPER G, ORSTAVIK D, TEIXEIRA FB, TROPE M. An evaluation of microbial leakage in roots filled with a thermoplastic synthetic polymer-based root canal filling material (Resilon). *J Endod.* 2004 ; 30(5) : 342-347.
166. SHIVASHANKAR V, JOHNS D, VIDYANATH S, KUMAR M. Platelet Rich Fibrin in the revitalization of tooth with necrotic pulp and open apex. *J Conserv Dent.* 2012 ; 15(4) : 395-398.
167. SIMON S. Fractures coronaires : gestion des complications pulpaire [en ligne]. 2013 [consulté le 11 mai 2015]. Disponible : <http://www.sop.asso.fr/les-journees/comptes-rendus/lurgence-traumatique-de-la-dent-permanente/3>
168. SIMON S. La revascularisation canalaire : le point en 2015. *Clinic.* 2015 ; 36 : 67-71.
169. SIMON S. La revascularisation canalaire, où en sommes-nous ? *Rev Francoph Odontol Pediatr.* 2014 ; 9(3) : 110-116.
170. SIMON S. Revascularisation canalaire en endodontie, régénération ou réparation. *Les entretiens d'odonto-stomatologie.* 2013.
171. SIMON S, AZERAD J. Comprendre la physiologie pulpaire. *Réal Clin.* 2011 ; 22(4) : 295-302.
172. SIMON S, CTORZA-PEREZ C. Cavité d'accès en endodontie. *EMC Médecine buccale.* 2010:1-10. [Article 28-725-B-10].
173. SIMON S, IFI-NAULIN C. Conservation de la vitalité pulpaire et traitement de la dent immature. *Réal Clin.* 2012 ; 23(4) : 289-297.
174. SIMON S, MACHTOU P, PERTOT WJ. *Endodontie.* Rueil-Malmaison : Editions CdP ; 2012. 514 p.
175. SIMON S, PERARD M, ZANINI M, SMITH AJ, CHARPENTIER E, DJOLE SX. Should pulp chamber pulpotomy be seen as a permanent treatment ? Some preliminary thoughts. *Int Endod J.* 2013 ; 46(1) : 79-87.

176. SIMON S, RILIARD F, BERDAL A, MACHTOU P. The use of mineral trioxide aggregate in one-visit apexification treatment : a prospective study. *Int Endod J.* 2007 ; 40(3) : 186-197.
177. SJÖGREN U, FIGDOR D, SPÄNGBERG L, SUNDQVIST G. The antimicrobial effect of calcium hydroxide as a short-term intracanal dressing. *Int Endod J.* 1991 ; 24(3) : 119-125.
178. SMITH AJ, CASSIDY N, PERRY H, BEGUE-KIRN C, RUSH JV, LESOT H. Reactionary dentinogenesis. *Int J Dev Biol.* 1995 ; 39(1) : 273-280.
179. SOIRON C, VILLETTE F. Odontologie pédiatrique et ODF : stratégies thérapeutiques en traumatologie. *Réal Clin.* 2008 ; 19(3) : 217–229.
180. SPLIETH C. *Revolutions in pediatric dentistry.* Londres : Quintessence Pub ; 2011. 214 p.
181. STANLEY HR, PEREIRA JC, SPIEGEL E, BROOM C, SCHULTZ M. The detection and prevalence of reactive and physiologic sclerotic dentin, reparative dentine and dead tracts beneath various types of dental lesions according to tooth surface and age. *J Pathol.* 1983 ; 12(4) : 257-289.
182. STEINBERG S. Dental caries treatment as an infection disease [en ligne]. 2005 [consulté le 25 février 2015]. Disponible : <http://www.uic.edu/classes/peri/peri343/main2.htm>
183. SWEDISH COUNCIL ON TECHNOLOGYASSESSMENT IN HEALTH CARE (SBU). Caries – diagnosis, risk assessment and non-invasive treatment : a systematic review [en ligne]. 2008 [consulté le 11 mai 2015]. Disponible : [http://www.sbu.se/upload/Publikationer/Content1/1/Caries\\_summary\\_2008.pdf](http://www.sbu.se/upload/Publikationer/Content1/1/Caries_summary_2008.pdf)
184. SYBRONENDO. Elements obturation unit. [en ligne]. 2015 [consulté le 15 mai 2015]. Disponible : <http://www.sybronendo.com/index/sybronendo-fill-eou-additional-info-02>
185. TEIXEIRA FB, TEIXEIRA ECN, THOMPSON JY, TROPE M. Fracture resistance of roots endodontically treated with a new resin filling material. *J Am Dent Assoc.* 2004 ; 135(5) : 646-652.
186. TEN CATE ART. *Oral histology : development, structure and function.* 2<sup>e</sup> éd. St. Louis : Mosby ; 1985. 452 p.

187. TRAN XV, GORIN C, WILIG C, BAROUKH B, PELLAT B, DECUP F, et al. Effect of a calcium-silicate-based Restorative Cement on Pulp Repair. J Dent Res. 2012 ; 91(12) : 1166-71.
188. TREVINO EG, PATWARDHDHAN AN, HENRY MA, PERRY G, DYBDAL-HARGREAVES N, HARGREAVES KM. Effect of irrigants on the survival of human stem cells of the apical papilla in a platelet-rich plasma scaffold in human root tips. J Endod. 2011 ; 37(8) : 1109-1115.
189. TRILLER M. Histologie dentaire. Paris : Masson ; 1987. 210 p.
190. TRONSTAD L. Endodontie clinique. Paris : Médecine-Sciences Flammarion ; 1993. 235 p.
191. TROP M, McDOUGAL R, LEVIN L, MAY KJr, SWIFT EJr. Capping the inflamed pulp under different clinical conditions. J esthet Restor Dent. 2002 ; 14(6) : 349-357.
192. UNION FRANCAISE DE SANTE BUCCO-DENTAIRE. Recommandations de l'UFSBD pour une bonne santé bucco-dentaire [en ligne]. [consulté le 10 mars 2015]. Disponible : <http://www.ufsbd.fr/espace-grand-public/votre-sante-bucco-dentaire/recommandations-hygiene-bucco-dentaire/>
193. VAN AMERONGEN E, DE JONG-LENTERS M, MARKS, VEERKAMP J. Case Reports in pediatric dentistry. Londres : Quintessences Pub ; 2009. 130 p.
194. VANOBBERGEN J, MARTENS L, LASAFFRE E, BOGAERTS K, DECLERCK D. The value of a baseline caries risk assessment model in the primary dentition for the prediction of caries incidence in the permanent dentition. Caries Res. 2001 ; 35(6) : 442-450.
195. VILLAT C, GROSGOGEAT B, SEUX D, FARGE P. Conservative approach of a symptomatic carious immature permanent tooth using a tricalcium silicate cement (Biodentine) : a case report. Restor Dent Endod. 2013 ; 38(4) : 258-262.
196. VINCENT M, BALTHAZARD R, ENGELS-DEUTSCH M, MORTIER E. Les ciments de scellement canalaires : données actuelles. Chir Dent Fr. 2015a ; 1646-1647 : 29-35.

197. VINCENT M, BALTHAZARD R, ENGELS-DEUTSCH M, MORTIER E. Les techniques d'obturations endodontiques actuelles. 1<sup>ère</sup> partie : le Système B<sup>®</sup>. Chir Dent Fr. 2015b ; 1660-1661 : 37-43.
198. VINCENT M, BALTHAZARD R, ENGELS-DEUTSCH M, MORTIERE. Les techniques d'obturations endodontiques actuelles. 2<sup>ème</sup> partie : le comptage thermo-mécanique et les systèmes à tuteurs. Chir Dent Fr. 2015c ; 1662-1663 : 31-37.
199. WALIA T, CHAWLA HS, GAUBA K. Management of wide open apices in non-vital permanent teeth with Ca(OH)<sub>2</sub> paste. J Clin Pediatr Dent. 2000 ; 25(1) : 51-56.
200. WANG X, CHANG J, HU S. A study on the sealing ability and antibacterial activity of Ca<sub>3</sub>SiO<sub>5</sub>/CaCl<sub>2</sub> composite cement for dental applications. Dent Mater J. 2012 ; 31(4) : 617-622.
201. WARREN JJ, WEBER-GASPARONI K, MARSHALL TA, DRAKE DR, DEHKORDI-VAKIL F, DAWSON DV, THARP KM. A longitudinal study of dental caries risk among very young low SES children. Community Dent Oral Epidemiol. 2009 ; 37(2) : 116-122.
202. WEISROCK G, KOUBI S, TASSERY H. Les résines composites en techniques directe : étapes clés. Dans : Lasfargues JJ. Médecine bucco-dentaire conservatrice et restauratrice. Paris : Editions Espace ID ; 2014. 176 p.
203. WELBURY RR, DUGGAL MS, HOSEY MT. Paediatric dentistry. 3e éd. Oxford : Oxford University Press ; 2005. 443 p.
204. WITTSCHIER M. Lasers in caries therapy : a report on clinical experience. J Oral Laser Applications. 2001 ; 1: 125-132.
205. WOELFEL JB, SCHEID RC. Anatomie dentaire : application à la pratique de la chirurgie dentaire. Paris : Maloine ; 2007. 396 p.
206. WOLIKOW M, ADAM C. Soigner l'enfant : une approche psychologique. Réal Clin. 2001 ; 12(1) : 21-23.
207. YASSEN GH, CHIN J, MOHAMMEDSHARIF AG, ALSOUFY SS, OTHMAN SS, ECKERT G. The effect of frequency of calcium hydroxide dressing change and various pre- and inter- operative factors on the endodontic treatment of traumatized immature permanent incisors. Dent Traumatol. 2012 ; 28(4) : 296-301.



208. YILMAZ Y, KELES S, METE A. Temperature changes in the pulpal chamber and the sealing performance of various methods of direct pulp capping of primary teeth. *Eur J Paediatr Dent.* 2013 ; 14(2) : 95–100.
209. ZANINI M, SAUTIER JM, BERDAL A, SIMON S. Biodentine induces immortalized murine pulp cell differentiation into odontoblast-like cells and stimulates biomineralization. *J Endod.* 2012 ; 38(9) : 1220-1226.
210. ZUNZARREN R. *Guide clinique d'odontologie.* Issy-les-Moulineaux : Elsevier-Masson ; 2011. 273 p.

## Liste des tableaux

Tableau 1 : chronologie d'éruption des dents temporaires (source : Dursun et Landru, 2014)

Tableau 2 : chronologie d'éruption des dents permanentes (source : Dursun et Landru, 2014)

Tableau 3 : état civil et situation de l'enfant (source : d'après Muller-Bolla et Naulin-Iffi, 2011)

Tableau 4 : anamnèse médicale (source : d'après Muller-Bolla et Naulin-Iffi, 2011)

Tableau 5 : histoire dentaire (d'après Muller-Bolla et Naulin-Iffi, 2011)

Tableau 6 : indice gingival de Löe et Silness (1963)

Tableau 7 : exemple d'examen fonctionnel (source : d'après Courson et Landru, 2005)

Tableau 8 : indice de plaque de Silness et Löe (1964)

Tableau 9 : facteurs de risque utiles à la détermination du risque carieux individuel (source : recommandations de la Haute Autorité de santé, 2006)

Tableau 10 : principaux éléments de communication entre le praticien et l'enfant (source : Courson et Landru, 2005)

Tableau 11 : avantages et inconvénients de l'hypochlorite de sodium en solution d'irrigation

Tableau 12 : avantages et inconvénients de l'EDTA en solution d'irrigation

Tableau 13 : avantages et inconvénients des ciments à base d'oxyde de zinc/eugénol (source : à partir de Vincent et coll, 2015)

Tableau 14 : avantages et inconvénients des ciments à base d'hydroxyde de calcium (source : à partir de Vincent et coll, 2015)

Tableau 15 : avantages et inconvénients des ciments à base de résine (source : à partir de Vincent et coll, 2015)

Tableau 16 : avantages et inconvénients des ciments à base de verres ionomères (source : à partir de Vincent et coll, 2015)

Tableau 17 : avantages et inconvénients des ciments à base de silicone (source : à partir de Vincent et coll, 2015)

Tableau 18 : avantages et inconvénients des ciments à base de polymères résineux de type méthacrylate (source : à partir de Vincent et coll, 2015)

Tableau 19 : avantages et inconvénients des ciments à base de MTA (source : à partir de Vincent et coll, 2015)

Tableau 20 : avantages et inconvénients des ciments à base de silicate de calcium (source : à partir de Vincent et coll, 2015)

Tableau 21 : avantages et inconvénients de la Biodentine® (source : à partir de Simon et coll, 2012)

## Liste des figures

Figure 1 : odontoblastes fonctionnels (source : Piette et Goldberg, 2001)

Figure 2 : schéma des odontoblastes et de leurs jonctions intercellulaires (source : Balas, 2010)

Figure 3 : structure générale de la région pulpaire dentinogénétique (source : Piette et Goldberg, 2001)

Figure 4 : imprégnation par du nitrate de lanthane d'une structure intermédiaire ou métadentine (MD) (source : Piette et Goldberg, 2001)

Figure 5 : dentine primaire et dentine secondaire (source : Bhaskar et coll, 1980)

Figure 6 : répartition et variations de diamètre des tubuli dentinaires en fonction de la proximité de la pulpe (source : Simon, 2011)

Figure 7 : dentine péricanaliculaire (DP) et dentine intercanaliculaire (DI) (source : Hasni et coll, 2010)

Figure 8 : terminaisons nerveuses sous la palissade odontoblastiques : plexus de Raschkow (source : Bhaskar et coll, 1980)

Figure 9 : fibres sensibles pulpodentaires (source : Hasni et coll, 2010)

Figure 10 : diagramme de la zone périphérique de la pulpe (source : Bhaskar et coll, 1980)

Figure 11 : diagramme de la pulpe dentaire (source : Bhaskar et coll, 1980)

Figure 12 : dentine réactionnelle et dentine réparatrice (source : Simon, 2011)

Figure 13 : formation de la dentine réparatrice (DR) (source : Piette et Goldberg, 2001)

Figure 14 : dentine réparatrice (source : Bhaskar et coll, 1980)

Figure 15 : schéma des différents mécanismes de la sensibilité dentinaire (source : Triller, 1987)

Figure 16 : les différents stades pré-éruptifs de développement de la dent (source : Bath-Balogh et Fehrenbach, 2006)

Figure 17 : cycle du développement de la dent temporaire (source : Bhaskar et coll, 1980)

Figure 18 : Les 4 principaux stades de développement de la dent (source : Lautrou, 1992)

- Figure 19 : stade I, immaturité (source : Fortier et Demars-Fremault, 1987)
- Figure 20 : stade II, stabilité (source : Fortier et Demars-Fremault, 1987)
- Figure 21 : résorption physiologique des molaires temporaires (source : Fortier et Demars-Fremault, 1987)
- Figure 22 : stade III, résorption (source : Fortier et Demars-Fremault, 1987)
- Figure 23 : caractéristiques de la dent temporaire (source : Fortier et Demars-Fremault, 1987)
- Figure 24 : agencement des germes des dents permanentes dans le maxillaire en denture temporaire (source : Lautrou, 1992)
- Figure 25 : formation des molaires permanentes par suite de la prolifération distale du mésenchyme odontogène et de la lame dentaire (source : Triller, 1987)
- Figure 26 : dents immatures avec apex ouverts (source : Chueh et coll, 2009)
- Figure 27 : diagramme de Hurme, 1949 (source : Lautrou, 1992)
- Figure 28 : phase de denture temporaire stable, Démogé 1972 (source : Lautrou, 1992)
- Figure 29 : phase de denture mixte stable, Démogé 1972 (source : Lautrou, 1992)
- Figure 30 : phase de denture adolescente stable, Démogé 1972 (source : Lautrou, 1992)
- Figure 31 : phase de denture adulte jeune stable, Démogé 1972 (source : Lautrou 1992)
- Figure 32 : phase de denture adulte complète stable, Démogé 1972 (source : Lautrou, 1992)
- Figure 33 : classification selon le stade de minéralisation, Nolla 1960. (source : Bérard, 1980)
- Figure 34 : cliché intra-buccal de face (source : Fellus, 2014)
- Figure 35 : révélation de la plaque à l'aide d'un indicateur de plaque (source : Muller-Bolla, 2011)
- Figure 36 : examen du parodonte (source : Dean et coll, 2011)
- Figure 37 : A et B, observation et palpation de l'articulation temporo-mandibulaire C et D, palpation de la région sous-mandibulaire (source : Dean et coll, 2011)

Figure 38 : clichés rétro-coronaires en secteur postérieur (source : Dean et coll, 2011)

Figure 39 : cliché rétro-alvéolaire de la dent 37 présentant une lésion carieuse distale (source : Gerdolle, 2013)

Figure 40 : radiographie panoramique en denture mixte (source : Ngyuen, 2014)

Figure 41 : mordue occlusal montrant une inclusion d'une incisive centrale maxillaire (source : Bentahar et coll, 2000)

Figure 42 : radiographie latérale (source : Naulin-Ifi, 2011)

Figure 43 : téléradiographie de profil (source : Muller-Bolla, 2011)

Figure 44 : dents surnuméraires (source : Muller-Bolla, 2011)

Figure 45 : sonde manuelle de fluorescence utilisée sur une molaire (source : Goswami et Rajwar, 2015)

Figure 46 : schéma de Keyes modifié (source : Keyes, 1960 ; Newburn 1980)

Figure 47 : test pour mesurer la capacité tampon salivaire (source : Steinberg, 2005)

Figure 48 : test de mesure du pH salivaire (source : Schuster et Terézhalmy, 2013)

Figure 49 : CRT Bacteria Ivoclar Vivadent® (source : Baygin et coll, 2013)

Figure 50 : recommandations de l'UFSBD pour une bonne santé bucco-dentaire (source : Union Française pour la Santé Bucco-Dentaire, 2015)

Figure 51 : l'enfant reste en contact avec sa mère pour le rassurer (source : Muller-Bolla, 2011)

Figure 52 : coiffage pulpaire indirect (source : Académie Canadienne d'Endodontie, 2006)

Figure 53 : coiffage indirect réalisé sur 36 (source : Paladino et coll, 2013)

Figure 54 : mise en place d'une résine composite fluide en tant que substitut dentinaire sur 16 (source : Decup et Gaucher, 2014)

Figure 55 : coiffage indirect à l'hydroxyde de calcium sur 46 (source : Boukpepsi et coll, 2013)

Figure 56 : coiffage pulpaire indirect à la Biodentine® sur 15 (source : Rozé et coll, 2014)

Figure 57 : coiffage pulpaire direct (source : Académie canadienne d'endodontie, 2006)

Figure 58 : coiffage pulpaire direct avec de l'hydroxyde de calcium (source : Simon, 2013)

Figure 59 : coiffage pulpaire direct avec du MTA (source : Maturo et coll, 2009)

Figure 60 : coiffage pulpaire direct réalisé avec de la Biodentine® (source : Boukpepsi, 2013)

Figure 61 : obturation de la chambre camérale de 75 avec un IRM® (source : Naulin-lfi, 2001)

Figure 62 : traitement d'urgence d'une pulpite irréversible sur 26 (partie 1) (source : Rozé et coll, 2014)

Figure 63 : traitement d'urgence d'une pulpite irréversible sur 26 (partie 2) (source : Rozé et coll, 2014)

Figure 64 : pulpotomie partielle au MTA (source : Boukpepsi et coll, 2013)

Figure 65 : pulpotomie sur 55 avec Biodentine® (source : Naulin-lfi, 2011)

Figure 66 : cas clinique d'un traitement d'apexogenèse sur 45 avec de la Biodentine® (source : Villat et coll, 2013)

Figure 67 : traitement d'apexification à l'hydroxyde de calcium de 11 et 21 (source : Yassen et coll, 2012)

Figure 68 : cas clinique d'apexification sur 21 au MTA (source : Claisse-Crinquette et Claisse, 2002)

Figure 69 : traitement d'apexification avec de la Biodentine® sur une dent permanente immature nécrosée (source : Kokate et coll, 2013)

Figure 70 : cas clinique d'une pulpectomie réalisée sur 85 (source : Naulin-lfi, 2001)

Figure 71 : traitement d'urgence d'une parodontite apicale aiguë sur 14 (source : Rozé et coll, 2014)

Figure 72 : condensation latérale à froid (source : www.micro-mega.com, 2015)

Figure 73 : technique combinée (source : www.micro-mega.com, 2015)

Figure 74 : système par vague de chaleur, Système B® (source : www.sybronendo.com, 2015)

Figure 75 : système à tuteur Thermafil® (source : www.dentsply.co.uk, 2015)

Figure 76 : induction du caillot sanguin (source : Simon, 2014)

# Table des matières

<b>1</b>	<b>Introduction .....</b>	<b>2</b>
<b>2</b>	<b>Le complexe dentino-pulpaire .....</b>	<b>3</b>
<b>2.1</b>	<b>Histologie.....</b>	<b>3</b>
2.1.1	La pulpe.....	3
2.1.1.1	Les odontoblastes .....	3
2.1.1.2	La couche acellulaire de Weil .....	5
2.1.1.3	La couche sous-odontoblastique de Höhl .....	5
2.1.1.4	Les fibroblastes pulpaire .....	6
2.1.1.5	Les cellules de défense .....	6
2.1.1.6	Les cellules souches.....	7
2.1.1.7	La matrice extracellulaire .....	7
2.1.2	La dentine.....	8
2.1.2.1	La prédentine .....	8
2.1.2.2	La dentine périphérique .....	9
2.1.2.3	La dentine circumpulpaire.....	9
<b>2.2</b>	<b>Physiologie du complexe dentino-pulpaire.....</b>	<b>11</b>
2.2.1	Vascularisation .....	11
2.2.1.1	Vascularisation sanguine .....	11
2.2.1.2	Vascularisation lymphatique .....	12
2.2.2	Innervation.....	12
2.2.2.1	Innervation sensitive .....	12
2.2.2.2	Innervation autonome .....	14
2.2.3	Fonctions pulpaire .....	15
2.2.3.1	Fonction de formation .....	15
2.2.3.2	Fonction de nutrition.....	15
2.2.3.3	Fonction de sensibilité.....	15
2.2.3.4	Fonction de défense .....	16
<b>2.3</b>	<b>Physiopathologie .....</b>	<b>16</b>
2.3.1	La dentine tertiaire.....	16
2.3.1.1	La dentine réactionnelle .....	16
2.3.1.2	La dentine réparatrice .....	17
2.3.2	La sclérose dentinaire .....	19
2.3.3	La sensibilité pulpodentinaire .....	19
2.3.3.1	La théorie hydrodynamique pulpaire.....	19
2.3.3.2	Les propriétés sensorielles de l'odontoblaste .....	19
2.3.3.3	L'implication des fibres nerveuses .....	19
<b>2.4</b>	<b>Sénescence .....</b>	<b>20</b>
<b>3</b>	<b>Physiologie dentaire .....</b>	<b>22</b>
<b>3.1</b>	<b>La dent temporaire.....</b>	<b>22</b>
3.1.1	Morphogenèse .....	22
3.1.2	Les différents stades physiologiques de la dent temporaire .....	24
3.1.2.1	Stade I : stade de formation de la dent .....	24
3.1.2.2	Stade II : stade de stabilité de la dent.....	24
3.1.2.3	Stade III : stade de résorption de la dent .....	25
3.1.3	Spécificités de la dent temporaire .....	26
3.1.3.1	Morphologie .....	26



3.1.3.2 Histologie .....	27
<b>3.2 La dent permanente .....</b>	<b>28</b>
3.2.1 Morphogenèse .....	28
3.2.1.1 Les dents diphysaires .....	28
3.2.1.2 Les dents monophysaires .....	29
3.2.2 Spécificités de la dent permanente immature .....	30
3.2.2.1 L'immaturité de l'émail .....	30
3.2.2.2 L'immaturité de la dentine .....	30
3.2.2.3 L'immaturité de la pulpe .....	30
3.2.2.4 L'édification radiculaire et l'apexogenèse en cours .....	30
<b>3.3 Séquence d'éruption des dents .....</b>	<b>31</b>
<b>3.4 Âges dentaires .....</b>	<b>33</b>
3.4.1 Âge dentaire de Démogé .....	33
3.4.2 Âge dentaire de Nolla .....	35
<b>4 Méthodes de diagnostic .....</b>	<b>36</b>
<b>4.1 Anamnèse .....</b>	<b>36</b>
<b>4.2 Examen clinique .....</b>	<b>39</b>
4.2.1 Examen extra-oral .....	39
4.2.2 Examen intra-oral .....	39
4.2.3 Examen fonctionnel .....	41
<b>4.3 Examen radiographique .....</b>	<b>42</b>
4.3.1 Radiographies rétro-coronaires .....	42
4.3.2 Radiographies rétro-alvéolaires .....	43
4.3.3 Radiographie panoramique .....	44
4.3.4 Autres radiographies .....	45
4.3.4.1 Les radiographies occlusales .....	45
4.3.4.2 Les radiographies latérales .....	45
4.3.4.3 Les téléradiographies de face et de profil .....	46
4.3.4.4 Imagerie sectorielle .....	46
<b>4.4 Les examens complémentaires .....</b>	<b>47</b>
4.4.1 La fluorescence laser .....	47
4.4.2 La mesure de la conductance électrique .....	48
4.4.3 La transillumination .....	48
4.4.4 Les photographies .....	48
<b>4.5 Le risque carieux individuel .....</b>	<b>48</b>
4.5.1 La flore bactérienne .....	49
4.5.2 Le terrain .....	50
4.5.2.1 La dent .....	50
4.5.2.2 La salive .....	51
4.5.2.3 L'âge .....	54
4.5.2.4 L'état de santé général .....	54
4.5.2.5 L'état de santé bucco-dentaire .....	55
4.5.2.6 Le contexte socio-économique .....	55
4.5.3 L'alimentation .....	56
4.5.4 Conclusion sur le risque carieux individuel .....	56
<b>4.6 La relation triangulaire praticien/enfant/parent .....</b>	<b>57</b>
4.6.1 Une relation centrée sur l'enfant .....	57
4.6.2 Les parents .....	58
4.6.3 Le praticien .....	58
4.6.4 La présence des parents en salle de soins .....	59

<b>5</b>	<b>Les différents types de soins pulpaire</b>	<b>61</b>
<b>5.1</b>	<b>Le coiffage pulpaire indirect</b>	<b>61</b>
5.1.1	Définition	61
5.1.2	Applications	62
5.1.2.1	Traumatisme sans exposition pulpaire	62
5.1.2.2	Lésion carieuse active sans symptômes pulpaire	63
5.1.2.3	Technique ART (Atraumatic Restorative Treatment)	63
5.1.2.4	Préparations prothétiques sur dents vivantes	63
5.1.2.5	Certaines lésions cervicales d'usures	63
5.1.3	Les matériaux utilisables	64
5.1.3.1	Les ciments verres ionomères (CVI)	64
5.1.3.2	Les résines composites fluides	67
5.1.3.3	Matériau à base d'oxyde de zinc/eugénol	71
5.1.3.4	L'hydroxyde de calcium	72
5.1.3.5	Le Mineral Trioxyde Aggregate (MTA)	75
5.1.3.6	La Biodentine®	77
5.1.3.7	Conclusion sur le coiffage pulpaire indirect	80
<b>5.2</b>	<b>Le coiffage pulpaire direct</b>	<b>81</b>
5.2.1	Définition	81
5.2.2	Applications	82
5.2.2.1	Traumatismes avec exposition pulpaire	82
5.2.2.2	Exposition pulpaire d'origine iatrogène	82
5.2.2.3	Lésion carieuse amélo-dentinaire avec exposition pulpaire	83
5.2.3	Les matériaux utilisables	84
5.2.3.1	L'hydroxyde de calcium	84
5.2.3.2	Le Mineral Trioxyde Aggregate (MTA)	85
5.2.3.3	La Biodentine®	86
5.2.4	Conclusion sur le coiffage pulpaire direct	87
<b>5.3</b>	<b>La pulpotomie</b>	<b>88</b>
5.3.1	Définition	88
5.3.2	Applications	90
5.3.2.1	Traumatismes avec exposition pulpaire	90
5.3.2.2	Lésion carieuse amélo-dentinaire avec exposition pulpaire	90
5.3.2.3	Traitement d'urgence	90
5.3.2.4	Temporisation lors d'un traitement global	91
5.3.3	Protocoles opératoires	91
5.3.4	Les matériaux utilisables	93
5.3.4.1	Les matériaux à base d'oxyde de zinc/eugénol	93
5.3.4.2	L'hydroxyde de calcium	93
5.3.4.3	Le MTA	95
5.3.4.4	La Biodentine®	96
5.3.5	Conclusion sur la pulpotomie	97
<b>5.4</b>	<b>Cas particulier de la dent permanente immature</b>	<b>98</b>
5.4.1	Apexogénèse	98
5.4.1.1	Définition	98
5.4.1.2	Les matériaux utilisables	99
5.4.1.3	Protocole opératoire	100
5.4.2	Apexification	102
5.4.2.1	Définition	102
5.4.2.2	Les matériaux utilisables	103

5.4.3 Conclusion sur l'apexogenèse et l'apexification.....	111
<b>5.5 La pulpectomie.....</b>	<b>112</b>
5.5.1 Définition .....	112
5.5.1.1 La préparation canalaire .....	113
5.5.1.2 La désinfection .....	115
5.5.1.3 L'obturation canalaire.....	118
5.5.2 Applications .....	119
5.5.2.1 Traumatismes .....	119
5.5.2.2 Lésions carieuses amélo-dentinaires avec exposition pulpaire et pathologie pulpaire.....	119
5.5.2.3 Nécrose pulpaire .....	120
5.5.2.4 Temporisation .....	120
5.5.3 Les matériaux utilisables pour une pulpectomie sur une dent temporaire 121	
5.5.3.1 Matériaux à base d'oxyde de zinc/eugénol.....	121
5.5.3.2 Hydroxyde de calcium.....	123
5.5.4 Les matériaux utilisables en médication temporaire ou en traitement d'urgence .....	123
5.5.5 Les matériaux utilisables pour une pulpectomie sur une dent permanente 125	
5.5.5.1 Les ciments de scellement.....	125
5.5.5.2 Les pâtes canalaires .....	130
5.5.5.3 Les matériaux solides .....	131
5.5.5.4 Les matériaux semi-solides.....	131
5.5.6 Conclusion sur la pulpectomie .....	138
<b>6 Perspectives .....</b>	<b>139</b>
<b>6.1 La revascularisation .....</b>	<b>139</b>
6.1.1 Définition .....	139
6.1.2 Protocole .....	140
6.1.3 Conclusion sur la revascularisation.....	143
<b>6.2 L'ingénierie tissulaire .....</b>	<b>144</b>
6.2.1 Définition .....	144
6.2.1.1 Les membranes PRP (Platelet Rich Plasma : plasma sanguin enrichi en plaquettes) .....	144
6.2.1.2 Les membranes PRF (Platelet Rich Fibrin).....	144
6.2.1.3 Autres techniques .....	144
<b>6.3 Les lasers.....</b>	<b>145</b>
<b>6.4 Conclusion sur les perspectives .....</b>	<b>146</b>
<b>7 Conclusion.....</b>	<b>147</b>

## BIBLIOGRAPHIE

## LISTE DES TABLEAUX

## LISTE DES FIGURES

RENAUD Constance - Le soin pulpaire chez l'enfant  
Nancy 2015 : 177 pages. 55 f. ; 42 ill.

Th. : Chir.-Dent. : Nancy 2015

**Mots-clés :**

- Odontologie pédiatrique
- Odontologie conservatrice
- Soins pulpaire
- Abord de l'enfant

**Résumé :**

Les thérapeutiques pulpaires présentent chez l'enfant des spécificités qui les différencient en de nombreuses situations de la thérapeutique pulpaire chez l'adulte. La dent temporaire et ses différents stades physiologiques et la dent permanente immature requièrent, lorsque c'est nécessaire, des soins pulpaires particuliers qui les différencient de la dent permanente mature.

Les objectifs de ce travail sont après quelques rappels d'histologie et de physiologie dentaires de décrire les différentes procédures et matériaux adaptés aux différentes éventualités cliniques.

**Membres du jury :**

Pr J-M. MARTRETTE	Professeur des Universités	Président du jury
<u>Dr S. JAGER</u>	<u>Maître de Conférences des Universités</u>	<u>Directeur de thèse</u>
<u>Dr E. MORTIER</u>	<u>Maître de Conférences des Universités</u>	<u>Directeur de thèse</u>
Dr M. VINCENT	Assistant Hospitalier universitaire	Juge

**Adresse de l'auteur :**

Renaud Constance  
37, rue de Mulhouse  
54000 NANCY



Jury : Président : J.M.MARTRETTE – Professeur des Universités  
Juges : E. MORTIER – Maître de Conférences des Universités  
S.JAGER – Assistante Hospitalier Universitaire  
M.VINCENT – Assistant Hospitalier Universitaire

Thèse pour obtenir le diplôme D'Etat de Docteur en Chirurgie Dentaire

Présentée par: Mademoiselle RENAUD Constance, Marie, Carine, Isabelle

né(e) à: NANCY (Meurthe-et-Moselle)

le 16 décembre 1989

et ayant pour titre : « Le soin pulpaire chez l'enfant ».

Le Président du jury

J.M. MARTRETTE

Le Doyen,  
de la Faculté d'Odontologie

J.M. MARTRETTE

Autorise à soutenir et imprimer la thèse

7003

NANCY, le

Le Président de l'Université de Lorraine

P. MUTZENHARDT



