Imagerie par résonance magnétique et pathologies des moignons d'amputation des membres inférieurs

Anne Foisneau-Lottin

▶ **To cite this version:**

Anne Foisneau-Lottin. Imagerie par résonance magnétique et pathologies des moignons d'amputation des membres inférieurs. Sciences du Vivant [q-bio]. 2000. hal-01733335

HAL Id: hal-01733335
https://hal.univ-lorraine.fr/hal-01733335

Submitted on 14 Mar 2018

HAL is a multi-disciplinary open access archive for the deposit and dissemination of scientific research documents, whether they are published or not. The documents may come from teaching and research institutions in France or abroad, or from public or private research centers.

L'archive ouverte pluridisciplinaire **HAL**, est destinée au dépôt et à la diffusion de documents scientifiques de niveau recherche, publiés ou non, émanant des établissements d'enseignement et de recherche français ou étrangers, des laboratoires publics ou privés.

UNIVERSITÉ DE LORRAINE

AVERTISSEMENT

Ce document est le fruit d'un long travail approuvé par le jury de soutenance et mis à disposition de l'ensemble de la communauté universitaire élargie.

Il est soumis à la propriété intellectuelle de l'auteur. Ceci implique une obligation de citation et de référencement lors de l'utilisation de ce document.

D'autre part, toute contrefaçon, plagiat, reproduction illicite encourt une poursuite pénale.

Contact : ddoc-theses-contact@univ-lorraine.fr

LIENS

Code de la Propriété Intellectuelle. articles L 122. 4
Code de la Propriété Intellectuelle. articles L 335.2- L 335.10
http://www.cfcopies.com/V2/leg/leg_droi.php
http://www.culture.gouv.fr/culture/infos-pratiques/droits/protection.htm

DOUBLE

UNIVERSITE HENRI POINCARE, NANCY 1 FACULTE DE MEDECINE DE NANCY

2000 N° 91

21 SEP. 2000

THESE

pour obtenir le grade de

DOCTEUR EN MEDECINE

SCD-UHP - NANCY 1 BIBLIOTHÈQUE MÉDECINE

Présentée et soutenue publiquement

dans le cadre du troisième cycle de Médecine Spécialisée

Par

FOISNEAU-LOTTIN Anne

le 20 septembre 2000

IMAGERIE PAR RESONANCE MAGNETIQUE ET PATHOLOGIES DES MOIGNONS D'AMPUTATION DES MEMBRES INFERIEURS

Examinateurs de la thèse :

Monsieur le Professeur ANDRE	Président
Monsieur le Professeur MAINARD	Juge
Monsieur le Professeur BLUM	Juge
Monsieur le Docteur MARTINET	Juge
Monsieur le Docteur HENROT	Juge

BIBLIOTHEQUE MEDECINE NANCY 1
D 007 184011 7

UNIVERSITE HENRI POINCARE, NANCY 1 FACULTE DE MEDECINE DE NANCY

2000 N°

THESE

pour obtenir le grade de

DOCTEUR EN MEDECINE

SCD-UHP-Nancy
BIBLIOTHÈQUE
MÉDECINE

Présentée et soutenue publiquement

dans le cadre du troisième cycle de Médecine Spécialisée

Par

FOISNEAU-LOTTIN Anne

le 20 septembre 2000

IMAGERIE PAR RESON ANCE MAGNETIQUE ET PATHOLOGIES DES MOIGNONS D'AMPUTATION DES MEMBRES INFERIEURS

Examinateurs de la thèse :

Monsieur le Professeur ANDRE	Président
Monsieur le Professeur MAINARD	Juge
Monsieur le Professeur BLUM	Juge
Monsieur le Docteur MARTINET	Juge
Monsieur le Docteur HENROT	Juge

SCD-URP - NANCY
BIBLIOTHÈQUE
MÉDECINE

UNIVERSITÉ HENRI POINCARÉ, NANCY I

FACULTÉ DE MÉDECINE DE NANCY

Président de l'Université : Professeur Claude BURLET

Doyen de la Faculté de Médecine : Professeur Jacques ROLAND

Vice-Doyen de la Faculté de Médecine : Professeur Hervé VESPIGNANI

Assesseurs
du 1er Cycle : Mme le Docteur Chantal KOHLER
du 2ème Cycle : Mme le Professeur Michèle KESSLER
du 3ème Cycle : Mr le Professeur Jacques POUREL
de la Vie Facultaire : Mr le Professeur Philippe HARTEMANN

DOYENS HONORAIRES

Professeur Adrien DUPREZ - Professeur Jean-Bernard DUREUX
Professeur Georges GRIGNON - Professeur François STREIFF

PROFESSEURS HONORAIRES

Louis PIERQUIN - Etienne LEGAIT - Jean LOCHARD - René HERBEUVAL - Gabriel FAIVRE - Jean-Marie FOLIGUET
Guy RAUBER - Paul SADOUL - Raoul SENAULT - Pierre ARNOULD - Roger BENICHOUX - Marcel RIBON
Jacques LACOSTE - Jean BEUREY - Jean SOMMELET - Pierre HARTEMANN - Emile de LAVERGNE
Augusta TREHEUX - Michel MANCIAUX - Paul GUILLEMIN - Pierre PAYSANT
Jean-Claude BURDIN - Claude CHARDOT - Jean-Bernard DUREUX - Jean DUHEILLE - Jean-Pierre GRILLIAT
Pierre LAMY -François STREIFF - Jean-Marie GILGENKRANTZ - Simone GILGENKRANTZ
Pierre ALEXANDRE - Robert FRISCH - Jean GROSDIDIER - Michel PIERSON - Jacques ROBERT
Gérard DEBRY - Georges GRIGNON - Pierre TRIDON - Michel WAYOFF - François CHERRIER - Oliéro GUERCI
Gilbert PERCEBOIS - Claude PERRIN - Jean PREVOT - Pierre BERNADAC - Jean FLOQUET
Alain GAUCHER - Michel LAXENAIRE – Michel BOULANGE – Michel DUC – Claude HURIET – Pierre LANDES
Alain LARCAN – Gérard VAILLANT – Max WEBER

==========

PROFESSEURS DES UNIVERSITÉS - PRATICIENS HOSPITALIERS

(Disciplines du Conseil National des Universités)

42ème Section : SCIENCES MORPHOLOGIQUES

1ère sous-section : *(Anatomie)*
Professeur Michel RENARD - Professeur Jacques ROLAND - Professeur Gilles GROSDIDIER
Professeur Pierre LASCOMBES - Professeur Marc BRAUN
2ème sous-section : *(Histologie, Embryologie, Cytogénétique)*
Professeur Hubert GERARD - Professeur Bernard FOLIGUET - Professeur Bruno LEHEUP
3ème sous-section : *(Anatomie et cytologie pathologiques)*
Professeur Adrien DUPREZ - Professeur François PLENAT
Professeur Jean-Michel VIGNAUD - Professeur Eric LABOUYRIE

43ème Section : BIOPHYSIQUE ET IMAGERIE MÉDICALE

1ère sous-section : *(Biophysique et traitement de l'image)*
Professeur Alain BERTRAND - Professeur Gilles KARCHER - Professeur Pierre-Yves MARIE
2ème sous-section : *(Radiologie et imagerie médicale)*
Professeur Jean-Claude HOEFFEL - Professeur Luc PICARD - Professeur Denis REGENT
Professeur Michel CLAUDON - Professeur Serge BRACARD - Professeur Alain BLUM

44ème Section : BIOCHIMIE, BIOLOGIE CELLULAIRE ET MOLÉCULAIRE, PHYSIOLOGIE ET NUTRITION

1ère sous-section : *(Biochimie et Biologie Moléculaire)*

Professeur Pierre NABET - Professeur Jean-Pierre NICOLAS - Professeur Francine NABET
Professeur Jean-Louis GUEANT

2ème sous-section : *(Physiologie)*

Professeur Jean-Pierre CRANCE - Professeur Jean-Pierre MALLIE
Professeur Hubert UFFHOLTZ - Professeur François MARCHAL - Professeur Philippe HAOUZI

3ème sous-section : *(Biologie cellulaire)*

Professeur Claude BURLET

4ème sous-section : *(Nutrition)*

Professeur Olivier ZIEGLER

45ème Section : MICROBIOLOGIE ET MALADIES TRANSMISSIBLES

1ère sous-section : *(Bactériologie, Virologie-Hygiène)*

Professeur Alain LE FAOU

2ème sous-section : *(Parasitologie et mycologie)*

Professeur Bernard FORTIER

3ème sous-section : *(Maladies infectieuses - maladies tropicales)*

Professeur Philippe CANTON - Professeur Alain GERARD - Professeur Thierry MAY

46ème Section : SANTÉ PUBLIQUE

1ère sous-section : *(Epidémiologie, économie de la santé et prévention)*

Professeur Jean-Pierre DESCHAMPS - Professeur Philippe HARTEMANN
Professeur Serge BRIANÇON - Professeur Francis GUILLEMIN

2ème sous-section : *(Médecine du travail et des risques professionnels)*

Professeur Guy PETIET

3ème sous-section : *(Médecine légale)*

Professeur Henry COUDANE

4ème sous-section (Biostatistiques et informatique médicale)

Professeur Bernard LEGRAS - Professeur François KOHLER

47ème Section : HÉMATOLOGIE, IMMUNOLOGIE, TRANSFUSION, CANCÉROLOGIE ET GÉNÉTIQUE

1ère sous-section : *(Hématologie)*

Professeur Christian JANOT - Professeur Thomas LECOMPTE - Professeur Pierre BORDIGONI -
Professeur Pierre LEDERLIN

(Génie biologique et médical)

Professeur J.François STOLTZ

2ème sous-section : *(Cancérologie)*

Professeur François GUILLEMIN - Professeur Thierry CONROY

(Radiothérapie)

Professeur Pierre BEY

3ème sous-section : *(Immunologie)*

Professeur Gilbert FAURE - Professeur Marie-Christine BENE

4ème sous-section : *(génétique)*

Professeur Philippe JONVEAUX

48ème Section : ANESTHÉSIOLOGIE, PHARMACOLOGIE, RÉANIMATION ET THÉRAPEUTIQUE

1ère sous-section : *(Anesthésiologie et réanimation chirurgicale)*

Professeur Marie-Claire LAXENAIRE - Professeur Claude MEISTELMAN - Professeur Dan LONGROIS

2ème sous-section : *(Réanimation médicale)*

Professeur Alain LARCAN - Professeur Henri LAMBERT - Professeur Nicolas DELORME
Professeur Pierre-Edouard BOLLAERT

3ème sous-section : *(Pharmacologie fondamentale, Pharmacologie clinique)*

Professeur René-Jean ROYER - Professeur Patrick NETTER - Professeur Pierre GILLET

4ème sous-section : *(Thérapeutique)*

Professeur François PAILLE - Professeur Gérard GAY – Professeur Faiez ZANNAD

49ème Section : PATHOLOGIE NERVEUSE, PATHOLOGIE MENTALE et RÉÉDUCATION

1ère sous-section : *(Neurologie)*

Professeur Michel WEBER - Professeur Gérard BARROCHE - Professeur Hervé VESPIGNANI

2ème sous-section : *(Neurochirurgie)*

Professeur Henri HEPNER - Professeur Jean-Claude MARCHAL - Professeur Jean AUQUE

3ème sous-section : *(Psychiatrie d'adultes)*

Professeur Jean-Pierre KAHN

4ème sous-section : *(Pédopsychiatrie)*

Professeur Colette VIDAILHET - Professeur Daniel SIBERTIN-BLANC

5ème sous-section : *(Médecine physique et de réadaptation)*

Professeur Jean-Marie ANDRE

50ème Section : PATHOLOGIE OSTÉO-ARTICULAIRE, DERMATOLOGIE et CHIRURGIE PLASTIQUE

1ère sous-section : *(Rhumatologie)*

Professeur Jacques POUREL - Professeur Isabelle VALCKENAERE

2ème sous-section : *(Chirurgie orthopédique et traumatologique)*

Professeur Daniel SCHMITT - Professeur Jean-Pierre DELAGOUTTE - Professeur Daniel MOLE

Professeur Didier MAINARD

3ème sous-section : *(Dermato-vénéréologie)*

Professeur Jean-Luc SCHMUTZ

4ème sous-section : *(Chirurgie plastique, reconstructrice et esthétique)*

Professeur Michel MERLE - Professeur François DAP

51ème Section : PATHOLOGIE CARDIO-PULMONAIRE et VASCULAIRE

1ère sous-section : *(Pneumologie)*

Professeur Daniel ANTHOINE - Professeur Jean-Marie POLU - Professeur Yves MARTINET

Professeur Jean-François CHABOT

2ème sous-section : *(Cardiologie et maladies vasculaires)*

Professeur Etienne ALIOT - Professeur Nicolas DANCHIN - Professeur Yves JUILLIERE - Professeur Nicolas SADOUL

3ème sous-section : *(Chirurgie thoracique et cardio-vasculaire)*

Professeur Pierre MATHIEU - Professeur Jacques BORRELLY - Professeur Jean-Pierre VILLEMOT

Professeur Jean-Pierre CARTEAUX

4ème sous-section : *(Chirurgie vasculaire)*

Professeur Gérard FIEVE

52ème Section : MALADIES DES APPAREILS DIGESTIF et URINAIRE

1ère sous-section : *(Hépatologie, gastro-entérologie)*

Professeur Pierre GAUCHER - Professeur Marc-André BIGARD

Professeur Jean-Pierre BRONOWICKI

2ème sous-section : *(Chirurgie digestive)*

3ème sous-section : *(Néphrologie)*

Professeur Michèle KESSLER – Professeur Dominique HESTIN (Mme)

4ème sous-section : *(Urologie)*

Professeur Philippe MANGIN - Professeur Jacques HUBERT

53ème Section : MÉDECINE INTERNE et CHIRURGIE GÉNÉRALE MÉDECINE ET CHIRURGIE EXPÉRIMENTALE

1ère sous-section : *(Médecine interne)*

Professeur Gilbert THIBAUT - Professeur Francis PENIN

Professeur Denise MONERET-VAUTRIN

Professeur Jean DE KORWIN KROKOWSKI - Professeur Pierre KAMINSKY

2ème sous-section : *(Chirurgie générale)*

Professeur Patrick BOISSEL - Professeur Laurent BRESLER

54ème Section : PATHOLOGIE DE L'ENFANT, OBSTÉTRIQUE, SYSTÈME ENDOCRINIEN REPRODUCTION ET DÉVELOPPEMENT

1ère sous-section : *(Pédiatrie)*

Professeur Paul VERT - Professeur Danièle SOMMELET - Professeur Michel VIDAILHET - Professeur Pierre MONIN
Professeur Jean-Michel HASCOET – Professeur Pascal CHASTAGNER

2ème sous-section : *(Chirurgie infantile)*

Professeur Michel SCHMITT - Professeur Gilles DAUTEL

3ème sous-section : *(Gynécologie et obstétrique)*

Professeur Michel SCHWEITZER - Professeur Jean-Louis BOUTROY
Professeur Philippe JUDLIN - Professeur Patricia BARBARINO

4ème sous-section : *(Endocrinologie et maladies métaboliques)*

Professeur Jacques LECLERE - Professeur Pierre DROUIN - Professeur Georges WERYHA

5ème sous-section : *(Biologie du développement et de la reproduction)*

55ème Section : SPÉCIALITÉS MÉDICO-CHIRURGICALES

1ère sous-section : *(Oto-rhino-laryngologie)*

Professeur Claude SIMON - Professeur Roger JANKOWSKI

2ème sous-section : *(Ophtalmologie)*

Professeur Antoine RASPILLER - Professeur Jean-Luc GEORGE - Professeur Jean-Paul BERROD

3ème sous-section : *(Stomatologie et chirurgie maxillo-faciale)*

Professeur Michel STRICKER - Professeur Jean-François CHASSAGNE

==========

PROFESSEURS DES UNIVERSITÉS

27ème section : INFORMATIQUE

Professeur Jean-Pierre MUSSE

64ème Section : BIOCHIMIE ET BIOLOGIE MOLÉCULAIRE

Professeur Daniel BURNEL

==========

PROFESSEUR ASSOCIÉ

Hygiène et santé publique

Professeur Roland SCHULZE-ROBBECKE

==========

MAÎTRES DE CONFÉRENCES DES UNIVERSITÉS - PRATICIENS HOSPITALIERS

42ème Section : SCIENCES MORPHOLOGIQUES

1ère sous-section : *(Anatomie)*

Docteur Bruno GRIGNON

2ème sous-section : *(Histologie, Embryologie, cytogénétique)*

Docteur Jean-Louis CORDONNIER - Docteur Edouard BARRAT - Docteur Jean-Claude GUEDENET
Docteur Françoise TOUATI - Docteur Chantal KOHLER

3ème sous-section : *(Anatomie et cytologie pathologiques)*

Docteur Yves GRIGNON - Docteur Béatrice MARIE

43ème Section : BIOPHYSIQUE ET IMAGERIE MÉDICALE

1ère sous-section : *(Biophysique et traitement de l'image)*

Docteur Marie-Hélène LAURENS - Docteur Jean-Claude MAYER

Docteur Pierre THOUVENOT - Docteur Jean-Marie ESCANYE - Docteur Amar NAOUN

44ème Section : BIOCHIMIE, BIOLOGIE CELLULAIRE ET MOLÉCULAIRE, PHYSIOLOGIE ET NUTRITION

1ère sous-section : *(Biochimie et biologie moléculaire)*

Docteur Marie-André GELOT - Docteur Xavier HERBEUVAL - Docteur Jean STRACZEK

Docteur Sophie FREMONT - Docteur Isabelle GASTIN – Dr Bernard NAMOUR

2ème sous-section : *(Physiologie)*

Docteur Gérard ETHEVENOT - Docteur Nicole LEMAU de TALANCE - Christian BEYAERT

45ème Section : MICROBIOLOGIE ET MALADIES TRANSMISSIBLES

1ère sous-section : *(Bactériologie, Virologie-Hygiène)*

Docteur Francine MORY - Docteur Michèle WEBER - Docteur Christine LION

Docteur Michèle DAILLOUX

2ème sous-section : *(Parasitologie et mycologie)*

Docteur Marie-France BIAVA - Docteur Nelly CONTET-AUDONNEAU

46ème Section : SANTÉ PUBLIQUE

1ère sous-section : *(Epidémiologie, économie de la santé et prévention)*

47ème Section : HÉMATOLOGIE, CANCÉROLOGIE, IMMUNOLOGIE ET GÉNÉTIQUE

1ère sous-section : *(Hématologie)*

Docteur Jean-Claude HUMBERT - Docteur François SCHOONEMAN

3ème sous-section : *(Immunologie)*

Docteur Marie-Nathalie SARDA

4ème sous-section : *(Génétique)*

48ème Section : ANESTHÉSIOLOGIE, PHARMACOLOGIE, RÉANIMATION ET THÉRAPEUTIQUE

1ère sous-section : *(Anesthésiologie et réanimation chirurgicale)*

Docteur Jacqueline HELMER - Docteur Gérard AUDIBERT

3ème sous-section : *(Pharmacologie fondamentale - Pharmacologie clinique)*

Docteur Françoise LAPICQUE - Docteur Marie-José ROYER-MORROT

Docteur Damien LOEUILLE

==========

MAÎTRES DE CONFÉRENCES

19ème section : SOCIOLOGIE, DÉMOGRAPHIE

Madame Michèle BAUMANN .

32ème section : CHIMIE ORGANIQUE, MINÉRALE, INDUSTRIELLE

Monsieur Jean-Claude RAFT

40ème section : SCIENCES DU MÉDICAMENT

Monsieur Jean-Yves JOUZEAU

60ème section : MÉCANIQUE, GÉNIE MÉCANIQUE ET GÉNIE CIVILE
Monsieur Alain DURAND

64ème section : BIOCHIMIE ET BIOLOGIE MOLÉCULAIRE
Madame Marie-Odile PERRIN - Mademoiselle Marie-Claire LANHERS

65ème section : BIOLOGIE CELLULAIRE
Mademoiselle Françoise DREYFUSS - Monsieur Jean-Louis GELLY - Madame Anne GERARD
Madame Ketsia HESS - Monsieur Pierre TANKOSIC - Monsieur Hervé MEMBRE

67ème section : BIOLOGIE DES POPULATIONS ET ÉCOLOGIE
Madame Nadine MUSSE

68ème section : BIOLOGIE DES ORGANISMES
Madame Tao XU-JIANG

======

MAÎTRES DE CONFÉRENCES ASSOCIÉS

Médecine Générale
Docteur Gilbert ALIN
Docteur Louis FRANCO

========

PROFESSEURS ÉMÉRITES

Professeur Georges GRIGNON - Professeur Claude PERRIN
Professeur Jean PREVOT - Professeur Michel MANCIAUX - Professeur Jean-Pierre GRILLIAT
Professeur Michel PIERSON – Professeur Alain GAUCHER – Professeur Michel BOULANGE
Professeur Alain LARCAN - Professeur Michel DUC – Professeur Michel WAYOFF

==========

DOCTEURS HONORIS CAUSA

Professeur Norman SHUMWAY (1972)
Université de Stanford, Californie (U.S.A)
Professeur Paul MICHIELSEN (1979)
Université Catholique, Louvain (Belgique)
Professeur Charles A. BERRY (1982)
Centre de Médecine Préventive, Houston (U.S.A)
Professeur Pierre-Marie GALETTI (1982)
Brown University, Providence (U.S.A)
Professeur Mamish Nisbet MUNRO (1982)
Massachusetts Institute of Technology (U.S.A)
Professeur Mildred T. STAHLMAN (1982)
Wanderbilt University, Nashville (U.S.A)
Professeur Harry J. BUNCKE (1989)
Université de Californie, San Francisco (U.S.A)
Professeur Théodore H. SCHIEBLER (1989)
Institut d'Anatomie de Würtzburg (R.F.A)
Professeur Maria DELIVORIA-PAPADOPOULOS (1996)
Université de Pennsylvanie (U.S.A)
Professeur Mashaki KASHIWARA (1996)
Research Institute for Mathematical Sciences de Kyoto (JAPON)
Professeur Ralph GRÄSBECK (1996)
Université d'Helsinki (FINLANDE)
Professeur James STEICHEN (1997)
Université d'Indianapolis (U.S.A)
Professeur Duong Quang TRUNG (1997)
Centre Universitaire de Formation et de Perfectionnement des Professionnels de Santé d'Hô Chi Minh-Ville (VIÊTNAM)

REMERCIEMENTS AU PRESIDENT DU JURY

Monsieur le professeur Jean-Marie ANDRE

Professeur de médecine physique et réadaptation.

Directeur technique de l'Institut Régional de Réadaptation.

Merci d'avoir rendu la formation de cette discipline rigoureuse, complète, diversifiée et tout simplement passionnante.

Merci d'avoir participé à la réalisation de l'iconographie.

REMERCIEMENTS AUX JUGES

Monsieur le professeur Alain BLUM

Professeur de radiologie et d'imagerie médicale.

Merci d'avoir accepté de faire partie du jury et d'avoir mis à ma disposition les clichés d'IRM et leurs interprétations.

Monsieur le professeur Didier MAINARD

Professeur de chirurgie orthopédique et traumatologique.

Merci d'avoir accepté de faire partie du jury et d'avoir mis à ma disposition l'observation d'un patient.

Monsieur le Docteur Philippe HENROT

Médecin radiologue au Centre Alexis Vautrin.

Merci d'avoir accepté de faire partie du jury, de m'avoir fait partager ses connaissances avisées sur l'IRM des moignons d'amputations et de m'avoir consacré de son temps pour me les transmettre.

Merci pour sa disponibilité.

Monsieur le Docteur Noël MARTINET

Médecin appareilleur au centre d'appareillage autonome de Gondreville, rattaché à l'Institut Régional de réadaptation.

Merci d'avoir accepté de faire partie du jury, d'avoir mis à ma disposition les observations des patients, d'avoir consacré du temps à m'expliquer l'appareillage des amputés des membres inférieurs.

Merci pour sa formation et enfin pour sa sympathie.

REMERCIEMENTS POUR LEUR AIDE PRECIEUSE

A **toute l'équipe du Centre d'appareillage de Gondreville** et tout particulièrement à **Bernard AMADIEU** pour m'avoir gentiment consacré de son temps pour me renseigner sur les différents types de prothèses portées par les patients de cette étude et pour avoir contribué à l'iconographie avec **Thierry ENTZMAN** et **Marie-Agnès HALDRIC**.

A **Martial MICHEL** et au **Docteur Frédéric WALTER** du service de radiologie de l'hôpital central pour avoir également contribué à l'iconographie.

Aux appareilleurs de chez PROTEOR et de chez RAVEL et à **Benoît BAUMGARTEN** de chez TECHNIC ORTHO pour leurs renseignements.

A **Pascal DURANG** et à **Patrick MANSUY** pour avoir contribué à la mise en page et à la réprographie.

REMERCIEMENTS POUR LA FORMATION THEORIQUE ET PRATIQUE

rigoureuse et dispensée dans une ambiance sympathique et communicative de l'intérêt porté à cette spécialité,

A Madame le **Docteur Françoise BELTRAMO**, à Madame le **Docteur Francine RUMEAU**, médecins de médecine physique et réadaptation de la section D de l'hôpital d'enfant.

A Madame le **Docteur Dominique MARCON**, au **Docteur Jean PAYSANT**, médecins de médecine physique et réadaptation de la section B de l'hôpital central.

A Madame le **Docteur Brigitte PERROUIN-VERBE**, médecin de médecine physique et réadaptation du le service de rééducation fonctionnelle de l'hôpital St Jacques à Nantes

A Monsieur le **Docteur Jean-Marie BEIS**, à Mademoiselle le **Docteur Marie-Odile THISSE** et au **Docteur Loïc LE CHAPELAIN**, médecins de médecine physique et réadaptation du centre de réadaptation de Lay-St-Christophe.

A Monsieur le **Docteur Noël MARTINET**, à Madame le **Docteur Claude GAVILLOT**, médecins de médecine physique et réadaptation de la section C de l'hôpital Jeanne D'Arc.

A Madame le **Docteur Marielle BAUDET-BRAUN**, au **Docteur André GRAU**, médecins de médecine physique et réadaptation du service de rééducation fonctionnelle de Verdun.

REMERCIEMENTS POUR LA FORMATION THEORIQUE ET PRATIQUE

reçue dans les autres disciplines,

A Monsieur le **Professeur Gilbert THIBAULT**, à Madame le **Docteur Christine PERRET-GUILLAUME**, à Monsieur le **Docteur Denis WAHL**, à Madame le **Docteur Murielle FREDERIC**, du service de médecine H à l'hôpital central

A Madame le **Docteur Marylène MORDASINI**, à Madame le **Docteur Nadine SUEUR**, médecins du 4ème secteur du CHS de Ravenel.

REMERCIEMENTS POUR LEUR PARTICIPATION A MA FORMATION

Aux différentes équipes d'**ergothérapeutes**, de **kinésithérapeutes**, d'**orthophonistes**, d'**infirmières** et d'**aides soignants** et aux **assistantes sociales** des différents, services, sections et centres.

REMERCIEMENTS

A **Olivier**, mon mari, pour son aide dans l'apprentissage du traitement de texte, sa contribution à la relecture et surtout pour sa patience et son soutien.

A **mes parents**, pour leur participation à la relecture et pour leur soutien.

A mes frères, **Luc**, **Jean** et **Nicolas** pour leur soutien.

SERMENT

"Au moment d'être admise à exercer la médecine, je promets et je jure d'être fidèle aux lois de l'honneur et de la probité. Mon premier souci sera de rétablir, de préserver ou de promouvoir la santé dans tous ses éléments, physiques et mentaux, individuels et sociaux. Je respecterai toutes les personnes, leur autonomie et leur volonté, sans aucune discrimination selon leur état ou leurs convictions. J'interviendrai pour les protéger si elles sont affaiblies, vulnérables ou menacées dans leur intégrité ou leur dignité. Même sous la contrainte, je ne ferai pas usage de mes connaissances contre les lois de l'humanité. J'informerai les patients des décisions envisagées, de leurs raisons et de leurs conséquences. Je ne tromperai jamais leur confiance et n'exploiterai pas le pouvoir hérité des circonstances pour forcer les consciences. Je donnerai mes soins à l'indigent et à quiconque me les demandera. Je ne me laisserai pas influencer par la soif du gain ou la recherche de la gloire.

Admise dans l'intimité des personnes, je tairai les secrets qui me sont confiés. Reçue à l'intérieur des maisons, je respecterai les secrets des foyers et ma conduite ne servira pas à corrompre les mœurs. Je ferai tout pour soulager les souffrances. Je ne prolongerai pas abusivement les agonies. Je ne provoquerai jamais la mort délibérément.

Je préserverai l'indépendance nécessaire à l'accomplissement de ma mission. Je n'entreprendrai rien qui dépasse mes compétences. Je les entretiendrai et les perfectionnerai pour assurer au mieux les services qui me seront demandés.

J'apporterai mon aide à mes confrères ainsi qu'à leurs familles dans l'adversité.

Que les hommes et mes confrères m'accordent leur estime si je suis fidèle à mes promesses ; que je sois déshonorée et méprisée si j'y manque".

TABLE DES MATIERES

SCD-UHP-Nancy
BIBLIOTHÈQUE
MÉDECINE

INTRODUCTION 20

CHAPITRE 1 : ETAT DES LIEUX 22

1. RAPPELS SUR L'ETIOLOGIE DES MOIGNONS DEFECTUEUX 24

1.1. LES FORMES ÉTIOLOGIQUES 24
1.1.1 Les moignons des artéritiques 24
1.1.2 Les moignons post-traumatiques 24
1.1.3 Particularités du moignon chez l'enfant 24
1.2. LES FORMES LIÉES À UN ACTE CHIRURGICAL IMPARFAIT 24
1.2.1 La persistance de l'angle de Faraboeuf 24
1.2.2 Un péroné trop long 25
1.2.3 Des coupes incorrectes de l'os principal 25
1.2.4 Des cicatrices cutanées de mauvaise qualité 25
1.2.5 Des mauvaises sections nerveuses 25
1.3. LES FORMES LIÉES À UNE RÉÉDUCATION INSUFFISANTE EN POST-OPÉRATOIRE 25
1.3.1 Les troubles trophiques 25
1.3.2 Les déformations du moignon 26

2. PATHOLOGIE DES MOIGNONS 26

2.1. PATHOLOGIE DES MOIGNONS : ASPECT CLINIQUE 26
2.1.1 La pathologie cutanée 26
2.1.2 La pathologie vasculaire 29
2.1.3 La pathologie douloureus 31
2.1.4 La pathologie osseuse du moignon 35
2.1.5 L'inadaptation du moignon à la prothèse 35
2.2. APPORT DES EXAMENS COMPLÉMENTAIRES DANS LA CONNAISSANCE DE LA PATHOLOGIE DES MOIGNONS D'AMPUTATION 36
2.2.1 La pathologie vasculaire 36
2.2.2 Pathologies osseuses et des tissus mous 37
2.2.3 La pathologie nerveuse 43
2.2.4 La pathologie cutanée 44

CHAPITRE 2 : OBSERVATIONS CLINIQUES 47

1. SYMPTOMES AYANT MOTIVE LA REALISATION D'UNE IRM : DOULEURS 48

1.1. RÉSULTATS DE L'IRM : NÉVROME 48
OBSERVATION N° 1 48
OBSERVATION N° 2 50
OBSERVATION N° 3 52
OBSERVATION N° 4 53
1.2. RÉSULTATS DE L'IRM : NÉVROME ET OSTÉONÉCROSE DE LA TÊTE FÉMORALE 54
OBSERVATION N° 5 54
1.3. RÉSULTATS DE L'IRM : NÉVROME ET BURSITE 56
OBSERVATION N° 6 56
1.4. RÉSULTATS DE L'IRM : BURSITE 57
OBSERVATION N° 7 57
OBSERVATION N° 8 58
OBSERVATION N° 9 59
1.5. RÉSULTATS DE L'IRM : DÉGÉNÉRESCENCE GRAISSEUSE MUSCULAIRE ET OEDÈME MÉDULLAIRE 61
OBSERVATION N° 10 61
1.6. RÉSULTATS DE L'IRM : BURSITE ET FRACTURE DE CONTRAINTE 61
OBSERVATION N° 11 61

2. SYMPTOMES AYANT MOTIVE LA REALISATION D'UNE IRM : DOULEURS ET SIGNES INFLAMMATOIRES 63

2.1. RÉSULTATS DE L'IRM : NÉVROME ET BURSITE 63

OBSERVATION N° 12 ... 63
OBSERVATION N° 13 ... 66
OBSERVATION N° 14 ... 66
2.2. RÉSULTATS DE L'IRM : BURSITE ... 67
OBSERVATION N° 15 ... 67
OBSERVATION N° 16 ... 68
2.3. RÉSULTATS DE L'IRM : BURSITE ET FRACTURE DE CONTRAINTE ... 70
OBSERVATION N° 17 ... 70

3. SYMPTOMES AYANT MOTIVE LA REALISATION D'UNE IRM:SIGNES INFLAMMATOIRES 72

3.1. RÉSULTATS DE L'IRM : BURSITE ... 72
OBSERVATION N° 18 ... 72
3.2. RÉSULTATS DE L'IRM : DÉGÉNÉRESCENCE GRAISSEUSE MUSCULAIRE ... 73
OBSERVATION N° 19 ... 73

4. SYMPTOMES AYANT MOTIVE LA REALISATION D'UNE IRM : LUXATIONS RECIDIVANTES DE LA ROTULE ... 75

OBSERVATION N° 20 ... 75
5. SYMPTOME AYANT MOTIVE LA REALISATION D'UNE IRM : AUCUN ... 76
OBSERVATION N° 21 ... 76

CHAPITRE 3 : COMMENTAIRES SUR L'IMAGERIE EN IRM EN LA CLASSANT ... 81

1. CARACTERISTIQUES DE L'EXAMEN EN IRM ... 82

2. LES PATHOLOGIES DU MOIGNON D'AMPUTATION OBJECTIVEE PAR L'IRM ... 84

2.1. LES NÉVROMES ... 84
2.2. LES BURSITES ... 91
2.3. L'INFLAMMATION DES TISSUS SOUS-CUTANÉS ... 99
2.4. LA DÉGÉNÉRESCENCE MUSCULAIRE GRAISSEUSE ET LE DÉFAUT DE CAPITONNAGE DU MOIGNON ... 102
2.5. LES EXOSTOSES, LES ÉLÉMENTS OSSEUX VULNÉRANTS ... 105
2.6. L'OEDÈME DE L'OS MÉDULLAIRE ... 108
2.7. LES CONTUSIONS OSSEUSES ET LES FRACTURES DE CONTRAINTE ... 110
2.8. L'OSTÉONÉCROSE DE LA TÊTE FÉMORALE ... 114
2.9. LES ANOMALIES DE POSITION ROTULIENNE ... 116

CHAPITRE 4 : INTÉRÊT PRATIQUE ET LIMITES DE L'IRM DANS LES PATHOLOGIES DES MOIGNONS D'AMPUTATION DES MEMBRES INFERIEURS ... 119

1. RAPPEL SUR LES DIFFERENTES EMBOITURES PROTHETIQUES ... 120

1.1. LES EMBOÎTURES TIBIALES ... 120
1.1.1 Les emboîtures tibiales à suspension ... 120
1.1.2 Les emboîtures tibiales "contact" ... 120
1.2. LES EMBOÎTURES FÉMORALES ... 124
1.2.1 Les emboîtures quadrangulaires ... 124
1.2.2 Les emboîtures à collet ovale, à grand axe antéro-postérieur et à ischion intégré ... 124

2. DISCUSSION ... 133

2.1. LES FACTEURS FAVORISANTS LES PATHOLOGIES DES MOIGNONS ÉTUDIÉS ... 133

2.1.1 Les moignons défectueux ... 133
2.1.2 La dégénérescence graisseuse des muscles constituant les moignons d'amputation ... 134
2.1.3 Les variations importantes de volume du moignon ... 135
2.2. LES BURSITES ET L'INFLAMMATION DES TISSUS SOUS-CUTANÉS ... 135
2.2.1 Les facteurs favorisants ... 135
2.2.2 La physiopathologie ... 138
2.2.3 Les signes cliniques ... 139
2.2.4 Le traitement ... 140

2.3 LES NÉVROMES 141
2.3.1 Les facteurs favorisants *141*
2.3.2 Les signes cliniques *142*
2.3.3 Les examens complémentaires *143*
2.3.4 Les traitements *144*
2.4 LA PATHOLOGIE OSTÉO-LIGAMENTAIRE 147
2.4.1 Les oedèmes médullaires *147*
2.4.2 L'ostéonécrose de la tête fémorale *149*
2.4.3 Les luxations récidivantes de la rotule et les instabilités de genou *149*

3. INDICATIONS ET LIMITES DE L'IRM 150

3.1 LES INDICATIONS DE L'IRM DANS LE DIAGNOSTIC DES PATHOLOGIES DES MOIGNONS D'AMPUTATION DES MEMBRES INFÉRIEURS 150
3.1.1 L'apport de l'IRM dans la connaissance des facteurs favorisant les pathologies des moignons d'amputation *151*
3.1.2 L'apport de l'IRM dans le diagnostic de névromes *152*
3.1.3 L'apport de l'IRM dans le diagnostic des bourses adventitielles, des bursites et des inflammations des tissus sous-cutanés *153*
3.1.3 L'apport de l'IRM dans le diagnostic des pathologies ostéo-ligamentaires *155*
3.2. LES LIMITES DE L'IRM DANS LE DIAGNOSTIC DES PATHOLOGIES DES MOIGNONS D'AMPUTATION DES MEMBRES INFÉRIEURS 156
3.2.1 Les limites de détection de l'IRM *156*
3.2.2 Les limites de l'interprétation en IRM *156*
3.2.3 Le rapport coût/bénéfice diagnostique de l'IRM *157*

CONCLUSION 159

BIBLIOGRAPHIE 162

SCD-UHP - NANCY 1 * BIBLIOTHÈQUE * MÉDECINE *

INTRODUCTION

UHP - NANCY 1 BIBLIOTHÈQUE MÉDECINE

Malgré une incidence non négligeable d'amputés des membres inférieurs (6,6 nouveaux appareillés pour 100000 habitants et par an), les moignons d'amputations tibiaux et fémoraux trouvent une place très secondaire dans l'intérêt qui leur est porté. Ceci est d'autant moins justifié qu'ils sont le support de l'appareillage et donc toute les pathologies les affectant peuvent avoir des répercussions fonctionnelles néfastes entravant le nouvel équilibre parfois précaire faisant suite à l'amputation.

Il est donc important de s'attarder sur les pathologies que peuvent présenter ces moignons afin d'essayer de mieux les connaître, pour mieux les prévenir et mieux les soigner.

Aussi, le travail exposé dans les pages suivantes a pour but de rappeler, à la lumière de la littérature, assez pauvre dans ce domaine, l'ensemble des pathologies concernant les moignons d'amputation des membres inférieurs, l'évolution de la connaissance dans ce domaine grâce à l'apport de nouvelles techniques d'explorations paracliniques et de développer plus particulièrement la sémiologie de ces pathologies en IRM à travers 21 observations d'amputés des membres inférieurs.

Il s'agit d'amputés tibiaux et fémoraux qui ont bénéficié d'une IRM devant l'existence de symptômes souvent rebelles, excepté pour l'un d'entre eux qui était asymptomatique.

Cette étude a aussi pour objectif d'étudier par le biais de l'IRM, la corrélation entre l'appareillage et ces pathologies et d'évaluer les possibilités thérapeutiques mises en œuvre.

Enfin, ce travail cherche à dégager l'intérêt pratique de l'IRM dans la pathologie des moignons d'amputation des membres inférieurs.

CHAPITRE 1 : ETAT DES LIEUX

SCD-URP - NANCY
BIBLIOTHÈQUE
MÉDECINE

La revue de la littérature retrouve 19 articles traitant de la pathologie des moignons d'amputation des membres inférieurs, dont 7 seulement parlent de l'exploration de ces moignons par l'imagerie.

Le moignon dit pathologique [2, 3] est défini par le fait que les tissus le constituant deviennent le siège d'une maladie, quelle qu'elle soit, à la différence du moignon défectueux qui correspond à un moignon qui a été mal fait ou mal rééduqué. Ils font tous les deux partie de la catégorie "moignon anormal". On considère que la pathologie du moignon est toujours liée à l'appareillage. Les moignons défectueux [2] sont les principaux pourvoyeurs des moignons pathologiques. Ils correspondent aux moignons anormaux avant qu'ils soient appareillés alors que les moignons pathologiques sont des moignons anormaux, une fois l'appareillage mis en place.

Nous constatons comme l'avaient déjà fait André et Paquin, que le moignon n'est pas considéré comme vivant, souffrant et vieillissant au même titre que le reste de l'organisme puisqu'on ne lui accorde que peu de travaux et que l'on ne sait que peu de chose sur son vieillissement. Néanmoins, avec les nouvelles techniques d'imagerie, deux articles récents sont parus [6, 12, 18] traitant des différents examens radiologiques explorant la pathologie des moignons. D'autres articles traitent plus spécifiquement de l'étude des moignons par scintigraphie osseuse [11] ou par ultrasons [7, 26].

La pathologie du moignon d'amputation s'explore avant tout par l'interrogatoire et l'examen clinique. Le maître symptôme est la douleur, mais on trouve également les troubles vasculaires et les troubles cutanés avec notamment les signes inflammatoires (oedème, rougeur, chaleur).

Les examens complémentaires explorant les moignons se sont longtemps limités à la radiographie simple, à la xérographie et à l'artériographie [2, 3]. Plus récemment, sont utilisés dans le domaine de la pathologie vasculaire, le doppler artériel mais également veineux ainsi que l'échographie, en raison de leur maniabilité et de leur non invasivité. L'IRM apparaît être d'un grand apport [18] autant dans le suivi de la maladie responsable de l'amputation (tumeur, ostéite) que dans la connaissance des pathologies affectant le moignon d'amputation .

1. RAPPELS SUR L'ETIOLOGIE DES MOIGNONS DEFECTUEUX

Il s'agit de moignons anormaux avant appareillage. Ils sont liés soit à l'étiologie de l'amputation, soit à un acte chirurgical imparfait, soit à un défaut de rééducation post-opératoire.

1.1. Les formes étiologiques

1.1.1 Les moignons des artéritiques

Les moignons des artéritiques sont le siège d'ulcérations torpides au niveau de la cicatrice. Ils sont froids, blancs ou cyanotiques et atrophiés. Ils peuvent être porteurs de cicatrices, de pontages iliaques ou de sympathectomie fémorale, adhérentes aux parties molles sous-jacentes.

1.1.2 Les moignons post-traumatiques

La confection du moignon n'est pas toujours optimale, car souvent faite dans l'urgence. Elle est pourvoyeuse de moignons trop courts, de cicatrices anfractueuses. Elle nécessite parfois des greffes de peau, responsables de cicatrices fragiles et insensibles. L'ostéomyoplastie de fermeture du moignon n'est pas toujours réalisée. Il peut s'y associer des lésions nerveuses rendant les moignons paralysés et/ou insensibles. Il peut s'y associer également des fractures ou des luxations des os constituant le moignon qui retardent sa mise en charge dans l'appareillage et qui peuvent se compliquer d'ostéite, de pseudarthrose infectée en cas de fracture ouverte, ou d'une ostéonécrose de la tête fémorale.

1.1.3 Particularités du moignon chez l'enfant

Comme l'os croît plus vite que les parties molles et que son extrémité s'effile, il traverse les muscles et fait saillie sous la peau. De plus, la croissance des deux os de la jambe peut être inégale et une retouche chirurgicale du moignon est alors nécessaire.

1.2. Les formes liées à un acte chirurgical imparfait

1.2.1 La persistance de l'angle de Faraboeuf

Lorsque l'angle de la pointe antérieure du tibia n'a pas été sectionné obliquement ou émoussé, l'os fait saillie sous la peau et rentre en conflit avec l'appareillage.

1.2.2 Un péroné trop long

Le péroné doit être coupé à deux centimètres au-dessus de la section tibiale pour ne pas faire saillie sous la peau et ne pas rentrer en conflit avec l'appareillage.

1.2.3 Des coupes incorrectes de l'os principal

Une coupe trop longue de l'os principal peut être responsable d'une saillie douloureuse de l'extrémité alors qu'une coupe trop courte sera responsable d'un excès de parties molles.

L'absence de recouvrement de l'extrémité osseuse par le périoste favorise l'apparition d'exostoses.

1.2.4 Des cicatrices cutanées de mauvaise qualité

Une cicatrice mal positionnée, strictement terminale ou adhérente à l'os peut être source de douleurs.

Une cicatrice très irrégulière, chéloïdienne ou invaginée peut rendre l'appareillage difficile et se complique souvent d'une dermite par irritation mécanique et macération.

Une cicatrisation difficile par lâchage de la suture ou nécrose cutanée peut être le siège d'une ulcération torpide.

1.2.5 Des mauvaises sections nerveuses

La section des nerfs doit être faite franchement, le plus haut possible, et les extrémités doivent être enfouies dans les muscles afin d'éviter que le névrome cicatriciel ne soit responsable de douleurs. Ceci peut se produire lorsque le nerf se trouve en contact avec l'os ou avec un vaisseau, lorsqu'il est inclus dans une cicatrice ou lorsque son volume est anormal.

1.3. Les formes liées à une rééducation insuffisante en post-opératoire

1.3.1 Les troubles trophiques

Les troubles trophiques doivent être prévenus par la lutte contre l'oedème en post-opératoire immédiat par une installation du moignon dans une position facilitant le drainage, par un bandage du moignon, par une mobilisation précoce et éventuellement par des massages centripètes. En effet, l'oedème infiltre les tissus jusqu'à la racine du membre, distend les sutures, retarde la cicatrisation, provoque une malnutrition des muscles ainsi que des aponévroses et engendre une sclérose rétractile.

1.3.2 Les déformations du moignon

Les déformations du moignon correspondent à des flexum-abductum de cuisse dans les amputations fémorales et à des flexum de genou dans les amputations tibiales, qui sont irréductibles et qui résultent du déséquilibre musculaire provoqué par l'amputation. Le jeu des agonistes et antagonistes est perturbé même si l'amputation comprend une ostéomyoplastie (l'ostéomyoplastie consiste en une réinsertion osseuse des attaches musculaires à l'extrémité inférieure du moignon).

Les déformations du moignon doivent être évitées par la mise en posture contraire aux déformations potentielles et par une mobilisation passive et active des muscles les plus faibles. Les conséquences de telles déformations sont des difficultés d'appareillage.

2. PATHOLOGIE DES MOIGNONS

Les anomalies pathologiques que va présenter le moignon, une fois appareillé, pourront correspondre soit à la persistance d'un moignon défectueux, soit à des désordres nouveaux en rapport avec l'appareillage et ses contraintes.

Avant l'utilisation d'examens complémentaires autre que la radiographie simple, la pathologie des moignons d'amputation pouvait se résumer en trois grands types de troubles : des troubles cutanés, vasculaires ou douloureux. Ces différentes affections sont décrites par André et Paquin (1978, 1982), Mazoyer (1985) et Hocini *et al.* (1997). Les explorations complémentaires des moignons à visée vasculaire par le doppler ou l'artériographie ou à visée morphologique par le scanner ou l'IRM ou encore par scintigraphie osseuse, apportent des éléments étiologiques nouveaux à la pathologie du moignon déjà décrite et permettent un suivi de la pathologie responsable de l'amputation et devraient permettre de connaître l'évolution des différents tissus constituant le moignon normal [6, 18].

2.1. Pathologie des moignons : aspect clinique

2.1.1 La pathologie cutanée

La pathologie cutanée [2, 3, 14] est liée soit à une mauvaise hygiène du moignon, soit à des contraintes entre le moignon et l'emboîture ou soit à une allergie aux produits constituant la prothèse.

- Les dermatoses infectieuses

Les dermatoses infectieuses sont liées à un défaut d'hygiène du moignon ou de la prothèse, à certaines étiologies de l'amputation comme le diabète ou à un conflit avec l'appareillage.

Elles sont particulièrement fréquentes sur les moignons de cuisse au niveau des plis ou au fond des cicatrices surtout celles qui sont invaginées, irrégulières ou à l'origine de moignons à oreilles.

* Les dermatoses microbiennes sont dues à un streptocoque ou à un staphylocoque. Elles se présentent comme une abrasion cutanée rapidement extensive. Elles risquent de diffuser en profondeur et de provoquer une ostéite.
* Les folliculites sont une inflammation du follicule pileux. Elles se trouvent le plus souvent au niveau des zones d'appui : pli de l'aine chez l'amputé fémoral, appui sous rotulien, plateaux tibiaux ou creux poplité chez l'amputé tibial.
* Les furoncles sont des folliculites profondes.
* Les mycoses sont liées à la macération et apparaissent surtout l'été.

• Les signes d'irritation mécanique

Les signes d'irritation mécanique sont observés électivement aux zones d'appuis : l'extrémité du moignon, la région ischiatique et la région des adducteurs chez les amputés fémoraux, le creux poplité et la tête du péroné chez les amputés tibiaux.

* L'érythème est une réaction cutanée signant une irritation mécanique répétitive qui évolue vers une phlyctène puis une érosion cutanée si elle n'est pas levée.
* Les durillons sont une hyperkératose en zone de frottement ou de pression. Ils sont rarement gênants.
* Les hyperplasies verruqueuses sont des lésions en relief irrégulières dont la surface est cornée. Elles peuvent évoluer vers une ulcération.
* Les ulcérations débutent par une épidermolyse et vont rapidement intéresser l'épaisseur de la peau puis les tissus sous-cutanés et aboutir à des plaies chroniques si l'appui n'est pas levé.
* Les bourrelets siègent au-dessus du collet de l'emboîture et correspondent à un oedème érythémateux. Ils surviennent rapidement après la pose de l'emboîture lorsque celle-ci est trop étroite.
* Les bursites (figure 1a et 1b) ou hygromas résultent de frottements et de pressions répétitives en regard notamment des reliefs osseux. Il s'agit de lésions du tissu conjonctif

Figure 1a : Bursite en regard de la tête du péroné d'un moignon tibial, vue antérieure

Figure 1b : Bursite en regard de la tête du péroné d'un moignon tibial, vue de 3/4

dues à une mobilisation permanente de celui-ci dans les zones de pression maximale. Le terme anglais correspondant est "adventitious bursae". Les bursites sont similaires aux bourses de glissement que l'on retrouve de façon physiologique et congénitale dans des zones de grande mobilité entre la peau et l'os ou entre les tendons et l'os [1]. Sur le plan histopathologique, elles résultent d'une dégénérescence mucoïde et en mucine du tissus conjonctif et ne comprennent pas de vrai revêtement synovial endothélial [1]. Elles apparaissent comme "*une tuméfaction kystique à paroi fibreuse épaisse, à surface interne villeuse, à contenu limpide, trouble ou brunâtre. Cette paroi est limitée par un liseré de cellules très mal définies avec des dépôts fibrineux superficiels. Les villosités, saillantes et superficielles contiennent d'importants bouquets de vaisseaux sanguins*". Elles deviennent symptomatiques lorsqu'elles sont inflammatoires et pourraient d'après Ahmed *et al.*, être le siège d'une infection, d'une hémorragie ou d'une fibrose. Elles évoluent sur un mode chronique tant que le conflit persiste et peuvent être le support d'épisodes aigus. Elles se manifestent sous la forme d'une tuméfaction, fluctuante, inflammatoire, et généralement douloureuse.

* Les kystes épidermoïdes traduisent une réaction des glandes sébacées à l'hyperpression qui s'indurent et deviennent le siège d'une inflammation.
* Les calottes trophiques résultent d'un manque de contact distal du moignon. Elles débutent par un oedème distal du moignon dont le revêtement cutané s'indure, se craquelle, suinte et macère, faisant le lit de mycoses ou de surinfections bactériennes.

• Les allergies du moignon

Les allergies du moignon se manifestent le plus souvent par une dermite eczématiforme. La recherche de l'allergène doit s'orienter vers un constituant de l'emboîture. Les allergènes les plus souvent rencontrés sont le vernis des prothèses en bois, le chrome utilisé pour le tannage des emboîtures en cuir, les durcisseurs des stratifiés du polyesther et les composants des manchons comme le silicone. L'allergène responsable doit être confirmé par des tests cutanés.

2.1.2 La pathologie vasculaire

Le moignon prend une couleur différente selon que la pathologie vasculaire concerne les secteurs artériel, veineux ou lymphatique [2, 3, 4].

• La pathologie artérielle

La littérature distingue deux types de pathologie artérielle selon les aspects cliniques du moignon : la compression artérielle ou l'artérite.

* Le moignon artériel tricolore

  Le moignon artériel tricolore est appelé ainsi en raison de la couleur rouge qu'il prend à sa partie supérieure, blanche dans sa partie moyenne et bleue ou noire dans sa partie inférieure. Cet aspect correspond à une ischémie artérielle liée à une striction par le collet trop étroit de l'emboîture, ou à une compression artérielle entre le méplat de l'emboîture et l'ischion. Il est suggéré de réaliser une artériographie en charge avec la prothèse pour confirmer la compression et la localiser en vue de modifier la prothèse.

* Le moignon artéritique froid, pâle et flasque

  Le moignon artéritique froid, pâle et flasque est souvent cyanotique à son extrémité ou siège d'un livedo. Il fait le lit d'ulcérations cutanées qui ont des difficultés à cicatriser et doit faire suspecter une artérite sous-jacente. Cette dernière est parfois la cause de l'amputation et peut continuer à évoluer ou peut survenir dans le cadre du vieillissement du moignon au même titre que le reste de l'organisme. Elle se manifeste par des crampes du moignon qui apparaissent à la marche à partir d'un certain périmètre et qui disparaissent au repos.

• La stase veineuse

Le moignon est noir à son extrémité et le siège d'une pigmentation ressemblant à une dermite ocre. Cette stase veineuse est provoquée par un phénomène de succion par le vide laissé par un contact insuffisant de la partie inférieure du moignon dans le fond de l'emboîture. Pour remédier à ce phénomène, il faut soit combler le fond de la prothèse ou changer de type d'emboîture.

• La pathologie artériolaire

La pathologie artériolaire se manifeste par une augmentation de la chaleur locale et par un pouls qui est trop bien perçu. Elle se rencontre chez le diabétique ou lors d'une atteinte vasculaire végétative. Son mécanisme est une ouverture des shunts artérioveineux responsable d'une ischémie des tissus mous. La pathologie artériolaire favorise la survenue de plaies torpides dans les zones de fragilité du moignon. Les traitements proposés sont les vasoconstricteurs ou les dérivés de l'ergot de seigle.

• La stase lymphatique

Le moignon apparaît blanc, dur, souvent chaud, augmentant de volume avec l'orthostatisme. La stase lymphatique s'observe habituellement au cours des premiers mois qui suivent la mise en place de l'appareillage, plus rarement au cours des premières années. Elle résulte de troubles de la circulation de retour induits lors de l'amputation.

2.1.3 La pathologie douloureuse

• Le membre fantôme douloureux

La perception d'un membre fantôme après une amputation est un phénomène constant, d'une durée de six mois à deux ans. Elle disparaît progressivement en commençant par la partie proximale et par l'ascension de la partie distale du membre. Elle s'explique par une réorganisation de la somatotopie corticale [2, 3].

Dans 5 à 57 % des cas d'amputation [4], le membre fantôme est douloureux. Les membres fantômes douloureux sont plus fréquents au cours des amputations traumatiques en urgence (78 % des cas) et des amputations d'origine vasculaire (5% des cas) d'autant que la douleur initiale était intense. Cette douleur peut être profonde, imprécise ou localisée à un orteil

Il existe plusieurs facteurs déclenchants qui sont les émotions, les stimulations cutanées avec notamment la présence de zones gâchettes, l'éternuement, les mictions, la défécation, l'éjaculation ou les affections viscérales évolutives. Ceci s'explique par la réorganisation de la zone corticale du membre amputé, désafférentée et recolonisée par les cellules de l'aire corticale voisine qui correspond à l'aire génitale.

Il existe également des facteurs favorisant cette douleur qui sont un délai long entre l'accident et l'amputation, un niveau proximal de l'amputation, un âge avancé, la présence d'une douleur avant l'amputation, la présence d'un membre fantôme ressenti de façon nette ou un contexte névrotique.

Tout traitement est susceptible d'apporter 30 à 50 % voire plus de bons résultats mais qui s'épuisent dans le temps en moins de trois mois. Seulement 3% des amputés sont améliorés durablement, d'où l'importance d'utiliser lors de l'amputation et en post-opératoire une analgésie puissante à base d'opiacés.

• Les névromes douloureux (figure 2a et 2b)

Un névrome correspond à une cicatrisation normale du nerf. Il devient pathologique lorsque le tissu nerveux le constituant repousse avec une structure et une topographie aberrante en envahissant les tissus voisins. Ce type de repousse est favorisé par la présence de corps étrangers au contact de l'extrémité nerveuse comme des éclats périostés ou par la présence d'hématomes [2, 3, 6].

Les névromes sont responsables de douleurs précoces, pendant les quatre premières semaines suivant l'amputation, et de douleurs tardives au-delà. Les douleurs précoces correspondent à la cicatrisation normale du nerf sectionné et se caractérisent par une hypersensibilité à la pression en regard de l'extrémité nerveuse. Les douleurs tardives traduisent :

- soit la présence d'un névrome pathologique ayant envahi les tissus de cicatrisation dont la topographie de la douleur ne correspond pas forcément à un trajet nerveux ;
- soit la présence d'un névrome normal mais dont le seuil de la douleur est abaissé en raison d'un mauvais matelassage du moignon ou d'une irritation au contact de l'os.

La douleur dite névromateuse se définit par des sensations de décharges électriques descendantes ou ascendantes, de siège et de trajet bien précis, déclenchées par la pression en un point bien localisé.

Le test à la XYLOCAÏNE® peut permettre de confirmer la responsabilité du névrome dans la douleur.

Le traitement des névromes douloureux est avant tout préventif et comprend une section haute du nerf et son enfouissement musculaire, un bandage compressif post-opératoire et un appareillage précoce. Leur traitement curatif consiste en leur résection précoce avec une section haute du nerf et un enfouissement musculaire de son extrémité [2, 3, 6].

• "Epilepsie du moignon"- mouvements anormaux

"L'épilepsie du moignon" est liée à une réorganisation segmentaire au niveau médullaire du moignon et du membre fantôme. Elle se manifeste par des jactations, des contractures, des clonies, ou des mouvements du moignon. Elle n'est pas systématiquement douloureuse ou elle est peu douloureuse et survient avant l'appareillage ou à l'enlèvement de la prothèse. Elle finit par disparaître lorsque la prothèse est régulièrement portée. Les traitements proposés sont des infiltrations d'anesthésiques ou des bains chauds [2, 3, 4].

Marion *et al.*, s'interrogent sur le peu de littérature récente concernant l'épilepsie du

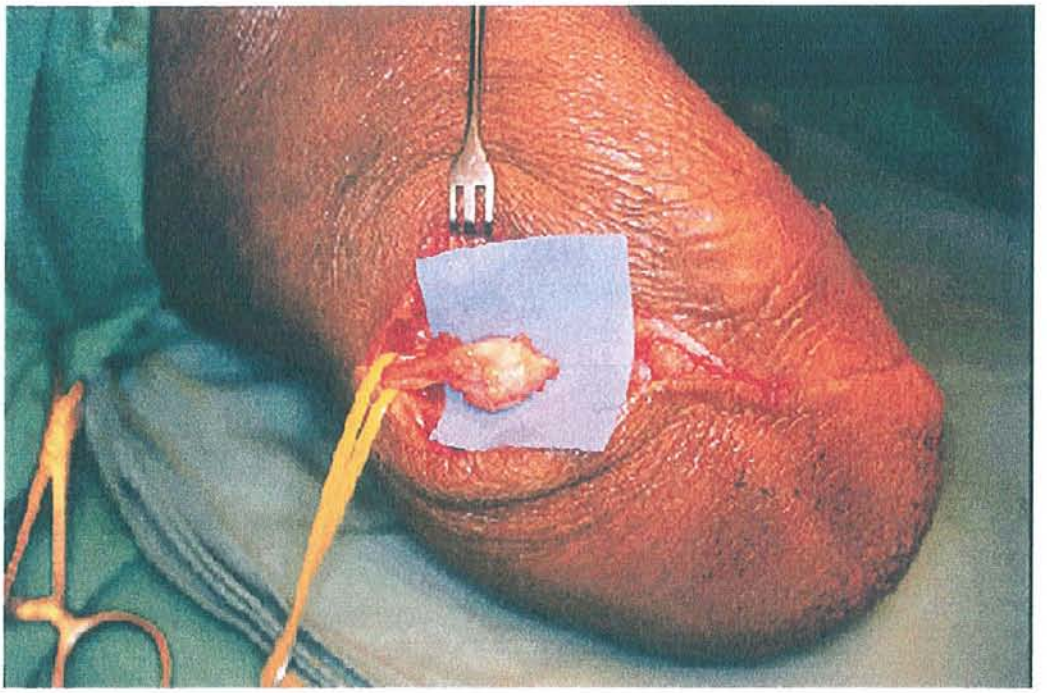

Figure 2a : Névrome d'une branche du nerf sciatique poplité externe du moignon tibial de Monsieur A.F., en per opératoire

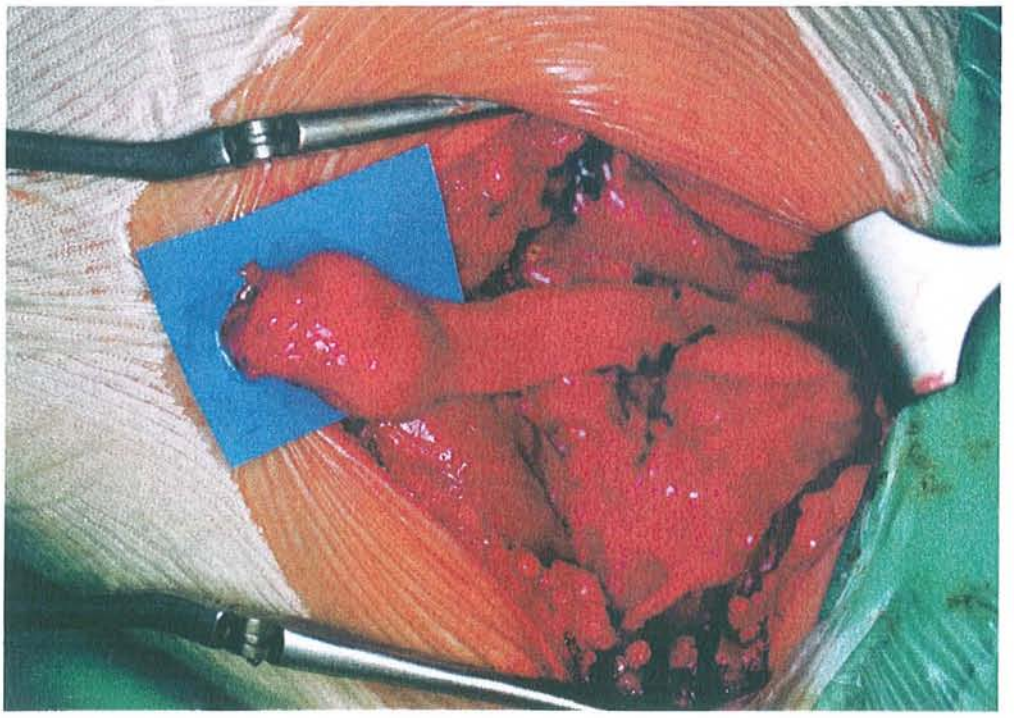

Figure 2b : Névrome de l'extrémité du nerf sciatique, vue per opératoire

moignon d'amputation et expliquent ce fait par une moindre incidence de cette pathologie en raison d'une meilleure technique chirurgicale, entre autre. Ils constatent dans la littérature et à travers deux cas de spasmes de moignons de cuisse la présence fréquente d'une douleur sévère du moignon précédant l'apparition des spasmes. Ces spasmes apparaissent après un délai de quelques semaines à quelques mois. Ils sont habituellement déclenchés par les mouvements volontaires du moignon mais aussi parfois par des stimuli cutanés. Les auteurs proposent un traitement par antidépresseurs et anticonvulsivants (tels que le clomazépam par exemple) pour en diminuer les manifestations invalidantes. Ils font une corrélation entre la physiologie de l'épilepsie du moignon et les phénomènes de membre fantôme mais leur explication neurologique n'est pas très claire.

- Les algies diffusantes

* Les causalgies

Les causalgies [2, 3, 4] se manifestent par la perception d'une brûlure cuisante, intense, continue, avec des exacerbations douloureuses. Il s'y associe des troubles vasomoteurs comme l'aspect chaud et luisant du revêtement cutané ou des troubles sudoraux. Ces causalgies persistent plus de six mois dans 85 % des cas et plus d'un an dans 25% des cas et ont un retentissement affectif important. Elles proviennent d'un remaniement essentiellement végétatif. Le traitement à disposition n'est pas radical et visera seulement à les atténuer, il s'agit des enveloppements humides ou de la sympathectomie.

* les douleurs irradiées

Leurs origines sont multiples :

- radiculaire par hernie discale ou arthrose ;
- articulaire par coxarthrose ou par nécrose de la tête fémorale ;
- artérielle par artérite.

Leur sémiologie est souvent incomplète, ce qui rend leur identification plus difficile [2, 3, 4].

- Les psychalgies

Les psychalgies sont des douleurs diagnostiquées par élimination des autres étiologies qui surviennent dans un contexte de mauvaise adaptation personnelle, familiale, conjugale, sociale ou professionnelle à l'amputation ou à la prothèse [2, 3, 4].

2.1.4 La pathologie osseuse du moignon

La pathologie osseuse du moignon est liée à l'étiologie de l'amputation ou est acquise. Elle peut être responsable de douleurs mais ceci n'est pas systématique, en raison de troubles possibles de la perception sensitive. Lorsqu'il existe des manifestations douloureuses, celles-ci surviennent pendant le port de la prothèse, principalement lors de l'appui. Elles intéressent le moignon dans son ensemble et sont souvent décrites avec imprécision. Les étiologies sont la reprise d'une ostéite ou d'une tumeur maligne, le lâchage d'un montage osseux, une pseudarthrose, une nécrose de la tête fémorale après luxation de hanche initiale, une fracture traumatique ou de fatigue ou une luxation osseuse.

2.1.5 L'inadaptation du moignon à la prothèse

Les moignons des enfants nécessitent une adaptation fréquente de l'appareillage en raison de la croissance et demandent une bonne couverture de leur section osseuse par du périoste pour éviter les exostoses, d'autant que l'os croît plus vite que les tissus mous.

Un mauvais choix de l'appareillage peut donc aboutir à une inadaptation du moignon à la prothèse. Par ailleurs, son amaigrissement, qui survient souvent dans la première année suivant l'amputation, ou les variations de volume fréquents de certains moignons, peuvent nécessiter la modification de l'emboîture ou son changement.

L'inadaptation de la prothèse au moignon [21] peut apparaître dès le chaussage de la prothèse. Elle se caractérise soit par un excès des parties molles siégeant sous le fût osseux qui se loge mal lors de la traction de chaussement de l'emboîture "contact", soit par la constitution d'un bourrelet au-dessus du collet avec un pincement cutané à la mise en charge. Ce dernier cas se rencontre plus fréquemment dans le cas de l'emboîture "contact" avec les moignons fémoraux et résulte d'une erreur technique de forme du collet ou d'une erreur répétitive de chaussement.

Il peut apparaître des douleurs liées à la prothèse en position statique debout, en arrière, en dedans ou en avant du collet des prothèses fémorales quadrangulaire. Ces douleurs sont liées :

- en arrière, à une tablette ischiatique insuffisamment portante ;
- en dedans, à une branche ischio-pubienne non horizontale, trop haute, trop large ou insuffisamment arrondie ou devenue gênante par un mauvais calcul des axes de montage de la prothèse
- en avant, par une hyperpression au niveau des adducteurs.

Des douleurs peuvent survenir en position statique assise, dans la zone sous fessière lorsque l'horizontalité du rebord postérieur n'est pas respectée et au niveau de l'appui de la paroi abdominale contre le rebord antérieur de l'emboîture, surtout chez l'obèse.

Enfin, en position dynamique, peut se poser le problème de douleur, élective, de l'extrémité du fût osseux qui coince, lors du pas oscillant, les muscles antérieurs contre la paroi prothétique, surtout lorsque les moignons sont maigres.

2.2. Apport des examens complémentaires dans la connaissance de la pathologie des moignons d'amputation

L'imagerie du moignon d'amputation permet de confirmer des diagnostics suspectés cliniquement, d'orienter la recherche étiologique d'une douleur vers les domaines de la pathologie vasculaire, osseuse, nerveuse ou cutanée.

2.2.1 La pathologie vasculaire

• La maladie thrombo-embolique

Tous les amputés, quelque soit l'étiologie de l'amputation, ont un risque accru de développer une thrombose veineuse [18]. Ce risque est plus important chez les malades artéritiques et diabétiques en raison d'une hypercoagulabilité, chez les patients porteurs d'une néoplasie et chez les amputés traumatiques par micro-lésions veineuses directes. Les infections locales ou générales, le tabagisme, la chirurgie orthopédique, l'alitement et l'immobilisation favorisent également les thromboses veineuses profondes. Une amputation de niveau haut qui se traduit par une moindre mobilité et par des contractions musculaires moins efficaces, une rééducation tardive, ou une absence d'appareillage sont également des facteurs favorisant les thromboses.

Les signes cliniques de thrombose veineuse profonde sont habituellement bruyants chez l'amputé. Il s'agit d'oedèmes, de douleurs, d'érythrocyanose ou d'une impotence fonctionnelle. Cependant, ces signes peuvent être plus discrets. Le diagnostic est confirmé par le doppler veineux et l'échographie qui permet de visualiser directement le thrombus, d'en préciser le siège, son extension et son caractère flottant ou non. La thrombose veineuse peut siéger n'importe où sur l'axe veineux du membre amputé. La phlébographie n'a pas d'indication en première intention.

Chong *et al.* expliquent que le diagnostic de thrombose veineuse profonde du moignon est trop peu souvent évoqué devant une augmentation de volume de celui-ci et montrent dans deux exemples l'intérêt de l'échographie, comme méthode diagnostique non invasive.

• Les sténoses artérielles

Les sténoses artérielles seront d'autant plus recherchées qu'il existe des facteurs de risque d'artérite ou que l'étiologie de l'amputation est une artérite. Un bilan vasculaire sera nécessaire dès qu'il existe un signe clinique d'appel. Il comprendra [18] en première intention un doppler artériel qui renseignera sur la perméabilité du réseau artériel et qui sera complété d'une artériographie permettant de dresser une cartographie précise des sténoses et de pratiquer un geste thérapeutique d'angioplastie percutanée en salle de radiologie.

• Les anévrismes

Lesnik *et al.* parlent de la fréquence élevée d'apparition des anévrismes poplités et aorto-iliaques en citant une étude prospective de malades amputés, sans en donner le nombre, ni le niveau d'amputation, ni l'étiologie de l'amputation, ni l'âge, à partir d'un article que nous n'avons pas réussi à nous procurer ("Paes E. H. *et al.*, "Late vascular damage after unilateral leg amputation", Zeitschrift für Unfallchirurgie und Versicherungsmedizin, 1990, 83, 227-236). Lesnik *et al.* donnent comme explication à ces ectasies vasculaires les modifications hémodynamiques qui interviennent après l'amputation, d'autant plus qu'il existe un terrain vasculaire. Ils préconisent un dépistage systématique répété par une échographie abdominale, essentiellement chez les malades vasculaires.

2.2.2 Pathologies osseuses et des tissus mous

• Les exostoses

Les exostoses sont des constructions osseuses situées à l'extrémité de l'os fémoral ou tibial ou du péroné. Elles siègent plus facilement au niveau du péroné et sont favorisées par l'absence d'obturation de la tranche de section osseuse par le périoste. Leur diagnostic se fait par radiographie simple. De telles constructions [18] doivent faire rechercher systématiquement un élément irritatif local et entre autre un foyer d'ostéite chronique. Il peut exister également [18] des calcifications à distance du fût osseux qui sont essentiellement en rapport avec des processus cicatriciels contemporains de l'amputation ou à des fragments de périoste laissés dans les tissus mous autour desquels va se développer de l'os hétérotopique.

Chez l'enfant, il est fréquent d'observer des excroissances osseuses témoignant de la poursuite de la croissance de l'os amputé ce qui est souvent responsable de difficultés d'appareillage et nécessite une reprise chirurgicale.

• La dégénérescence osseuse et cartilagineuse

La dégénérescence osseuse et cartilagineuse a été étudiée en 1981 par Wirotius *et al.* au cours d'une étude rétrospective de 71 patients amputés du membre inférieur à partir d'une radiographie du bassin et/ou des hanches. Les auteurs ont retrouvé dans les semaines et mois suivants l'amputation une déminéralisation régionale de l'hémibassin, semblant rester stable dans le temps et une atrophie cartilagineuse de la hanche sus-jacente. La fréquence et l'intensité de l'atrophie osseuse et cartilagineuse serait inversement proportionnelle à la longueur du moignon. Trois mécanismes sont invoqués pour cette atrophie osseuse et cartilagineuse :

- l'amputation elle-même par adaptation vasculaire et neurotrophique au volume de tissu restant ;
- la décharge relative en fonction du port de l'appareillage ;
- l'étiologie de l'amputation.

Cette étude ne permet pas de mesurer précisément la perte osseuse et cartilagineuse car celle-ci est juste appréciée sur une radiographie de bassin. L'utilisation d'une mesure de la densité osseuse par ostéodensitométrie serait plus précise. Cet article a le mérite d'évoquer comme étiologie de l'atrophie osseuse et cartilagineuse la néophysiologie du moignon d'amputation.

• L'ostéonécrose

Nous n'avons pas trouvé d'articles spécifiques abordant l'ostéonécrose aseptique de la tête fémorale et les moignons d'amputation. Nous n'avons donc pas de données concernant l'épidémiologie de cette affection, ni concernant ses manifestations cliniques dans ce contexte précis. Il est possible en revanche de penser que la survenue associée à l'amputation d'une luxation de la tête fémorale ou d'une fracture du col fémoral du côté du membre amputé dans le cadre d'un polytraumatisme, soit un facteur favorisant cette affection. Pour en faire le diagnostic précocément, la prépondérance de l'IRM sur la radiologie standard, sur la tomodensitométrie, et sur la scintigraphie aux diphosphonates marqués au technétium 99m, est décrite dans de nombreux articles. L'association de la radiographie standard et de l'IRM est

suffisante au diagnostic et à la classification de l'ostéonécrose aseptique de la tête fémorale [17]. D'après Laredo *et al.*, il existerait une phase "inframagnétique" de l'ostéonécrose aseptique car les tissus osseux et medullaires conserveraient, au moins au début, un signal normal et le liseré périphérique visible en IRM traduirait des modifications histologiques qui mettraient au minimum plusieurs semaines à se constituer. Selon le même auteur, l'IRM est quelque fois prise en défaut dans les ostéonécroses aseptiques symptomatiques. L'IRM permet également de faire le diagnostic différentiel avec l'algodystrophie de hanche, de façon certaine d'après Leclet *et al.*, en réalisant une étude en pondération T1 et T2, alors que Ladero *et al.* pensent qu'il faut y adjoindre des coupes frontales et sagittales pour s'assurer que les bandes d'hyposignal intracapitales qui peuvent simuler une image de liseré, n'atteignent pas l'os sous-chondral et parfois une injection de GADOLINIUM®, dont la captation est diffuse dans l'algodystrophie alors qu'elle n'est que partielle dans l'ostéonécrose aseptique. De plus, pour ces auteurs, à un stade précoce, l'aspect IRM de l'ostéonécrose aseptique peut être très peu spécifique à type d'hyposignal diffus, semblable à celui retrouvé dans les algodystrophies et les fractures de contrainte.

- L'algoneurodystrophie

L'algoneurodystrophie est la conséquence d'un dysfonctionnement réflexe du système nerveux sympathique responsable de troubles de la vasomotricité touchant l'articulation et l'appareil abarticulaire. Elle est d'abord responsable de douleurs accompagnées d'une réaction inflammatoire et secondairement, à l'origine d'un foyer de fibrose.

Odderson *et al.*, exposent le cas d'un patient ayant développé une algoneurodystrophie du genou de son moignon d'amputation d'origine artéritique, environ cinq semaines après son amputation et deux jours après la mise en charge du moignon avec la prothèse. Cette dernière ayant été retardée par un défaut de cicatrisation. Les auteurs considèrent que ce diagnostic est un diagnostic étiologique des douleurs du moignon en post-opératoire. Les signes physiques d'algoneurodytrophie sont une rougeur et un oedème modéré du moignon, une atrophie sévère du quadriceps, une augmentation de chaleur, un épanchement du genou et une sensibilité à la palpation, surtout au niveau des condyles fémoraux. Les caractéristiques de la radiographie standard du genou avec des clichés de défilé de la rotule sont une déminéralisation mouchetée localisée ou généralisée impliquant les condyles fémoraux et souvent la rotule. Ces caractéristiques radiographiques ne pouvent être différenciée d'une ostéoporose, que par l'apport de la scintigraphie osseuse marquée au technétium 99m. Cette dernière montre une

hyperfixation aux trois temps (un temps vasculaire, tissulaire ou précoce et osseux ou tardif, trois heures après), locorégionale et prédominante au niveau des condyles fémoraux. La scintigraphie a une forte sensibilité dans le diagnostic d'algoneurodystrophie. Cet examen permet de faire la différence avec une ostéoporose d'immobilisation qui ne fixerait pas aux trois temps et avec une ostéomyélite qui aurait une fixation plus localisée.

Il peut se poser la question de la particularité de l'aspect scintigraphique des moignons d'amputation du membre inférieur en raison d'une réorganisation physiologique importante qui suit la chirurgie, avec en particulier un remaniement circulatoire. Le flux sanguin total du moignon est relativement réduit comparé au membre sain et le déficit d'action de la pompe musculaire entraîne une diminution du retour veineux. En effet, la scintigraphie osseuse d'un amputé est interprétée par analogie à une fracture fermée alors que l'amputation représente une forme spécifique d'un traumatisme osseux et des tissus mous. Un moignon sain ou pathologique pourrait produire les mêmes images en fonction du délai entre la passation de l'examen et l'amputation [11]. D'après ces auteurs qui ont comparé l'activité de l'extrémité du moignon au délai d'amputation et à la durée de la phase vasculaire (capillaire et artérielle) chez neuf amputés d'origine diabétique et sept amputés d'origine traumatique, les éléments affectant la sensibilité et la spécificité de l'interprétation scintigraphique sont le délai par rapport à l'amputation, caractérisé par une décroissance de l'activité à l'extrémité du moignon après une période d'environ cinquante mois. Ils confirment, à partir de la durée de la phase capillaire, que le moignon présente une stase sanguine comparativement au membre sain.

Suite au diagnostic de deux cas d'algoneurodystrophie chez des amputés tibiaux d'origine vasculaire se plaignant de douleurs de leur moignon, Isakov *et al* ont réalisé une étude portant sur 164 amputés du membre inférieur de 1989 à 1990 suivis pour rééducation prothétique dont 21 d'entre eux posaient le problème de douleurs chroniques rebelles du moignon empêchant l'appareillage et menant pour certains, à des réamputations infructueuses. Ces patients présentaient en fait une algoneurodystrophie. Les auteurs concluent que le diagnostic d'algoneurodystrophie devrait être suspecté devant une douleur sévère du moignon et persistante au delà d'une période de trois à quatre mois suivant l'amputation et que ceci permettrait d'éviter certaines réamputations. Les auteurs se placent dans le cadre d'amputations d'origine vasculaire.

En IRM, l'algodystrophie en phase chaude se manifeste de façon non spécifique par un oedème médullaire, c'est-à-dire par un hypo-signal en T1, un hypersignal en T2 mais dont prise de contraste est régionale à l'injection de GADOLINIUM®, correspondant à des signes

inflammatoires diffus. Devant l'absence de spécificité des signes IRM de l'algodystrophie et devant parfois une symptomatologie atypique, il faut savoir évoquer ce diagnostic et rechercher le caractère régional de l'oedème médullaire à l'IRM.

• Les fractures d'origine traumatique, de fatigue ou de contrainte

D'après Lesnik *et al.*, l'incidence des fractures osseuses serait élevée chez les amputés appareillés, en raison d'une déminéralisation osseuse responsable d'une modification dans les seuils fracturaires et de troubles de l'équilibre favorisant les chutes. Nous n'avons pas retrouvé de statistiques plus récentes. Ces fractures concerneraient plutôt le col fémoral ou l'extrémité de l'os amputé. Il n'est pas fait mention des fractures du genou dans cet article. Le contexte traumatique n'est pas toujours retrouvé et dans ce cas, nous ne savons pas si nous avons à faire [9] à une fracture de fatigue résultant d'un stress anormal sur un os normal ou à une fracture par insuffisance résultant d'un stress normal sur un os globalement anormal. Les factures de fatigue surviennent le plus souvent sur des jeunes squelettes immatures et plutôt chez les hommes. Nous pourrions nous poser la question quant à la part de responsabilité de l'appareillage dans la survenue de ces fractures car nous n'avons pas retrouvé d'article spécifique concernant cet aspect de la pathologie du moignon d'amputation. Le diagnostic des fractures, surtout lorsqu'elles surviennent en dehors d'un contexte traumatique est retardé sur la radiographie standard de deux à trois semaines, avant que cette dernière montre un cal osseux. La scintigraphie osseuse au technétium 99m permet un diagnostic précoce et permet de localiser la fracture qui se traduit par une hyperfixation. C'est un examen d'une grande sensibilité en raison d'une absence de faux positifs apportée par la réalisation de clichés en phase tardivedes clichés en phase tardive. En revanche, il manque de spécificité. l'IRM permet également un diagnostic précoce, dont les délais restent encore à définir. Dans l'étude de Girard *et al.*, l'IRM a été réalisée au plus tôt dix jours après les symptômes et donne un diagnostic de nature chez 9 patientes sur 10 qui posaient un problème de diagnostic différentiel.. Tyrrell *et al.* comparent la tomodensitométrie et l'IRM dans l'évaluation des fractures de stress chez 7 enfants chez qui, il existe un doute avec le diagnostic de tumeur osseuse. L'IRM donne plus d'information sur l'état de la moelle osseuse concernant l'hémorragie et l'oedème que la tomodensitométrie alors que celle-ci livre de meilleurs détails osseux tels que les ruptures de la corticale. L'IRM est plus souvent réalisée d'emblée en raison de son intérêt dans le diagnostic différentiel, notamment avec les tumeurs osseuses. Nous

aborderons ultérieurement (p. XX) la sémiologie en IRM des fractures et des contusions osseuses qui est caractéristique mais non pathognomonique.

•Les tumeurs osseuses

Les tumeurs responsables de l'amputation initiale sont par ordre décroissant :

- les ostéosarcomes,
- les sarcomes,
- les mélanomes,
- les métastases.

Ces moignons nécessitent une surveillance radiologique, à la recherche de récidives locales qui peuvent survenir tardivement, plusieurs mois à plusieurs années après l'amputation [18]. Il faut également se méfier de la dégénérescence maligne des ostéomyélites chroniques qui surviennent au niveau des moignons d'amputation typiquement après un délai de vingt à trente ans et la tumeur la plus fréquemment observée est le carcinome épidermoïde [6]. Bien que la tomodensitométrie montre le présence de la tumeur ou l'interruption de la corticale osseuse, l'IRM est considérée comme la meilleure technique d'imagerie pour faire le diagnostic de tumeur osseuse ou des tissus mous. Les caractéristiques IRM de ces récidives tumorales sont les mêmes que les tumeurs d'origine [6].

• Les ostéites et les ostéomyélites

Les ostéites et les ostéomyélites sont en général liées à l'étiologie traumatique de l'amputation, dans les cas de fractures ouvertes ou de délabrements musculaires, ou à l'étiologie septique d'emblée. Le bilan d'imagerie comprend [18] des radiographies osseuses du moignon à la recherche d'érosions sous chondrales, d'une lyse osseuse ou d'appositions périostées. Elles sont normales pendant plusieurs semaines ou montrent une déminéralisation non spécifique. La tomodensitométrie montre une interruption de la corticale et des appositions périostées mais de façon retardée. La scintigraphie osseuse permet un diagnostic précoce en quelques jours. L'IRM a la même précocité diagnostique que la scintigraphie osseuse au technétium 99m en montrant [6] l'inflammation accompagnant l'infection mais de plus, fera la différence entre une cellulite, un abcès et une ostéomyélite. Nous reverrons ultérieurement (p. XX) les caractéristiques de l'infection des moignons amputés en IRM.

2.2.3 La pathologie nerveuse

• Les névromes

Lesnik *et al.* citent l'IRM comme examen de référence pour faire le diagnostic de névrome dans le cadre du diagnostic étiologique d'une algie du moignon. Donnal *et al.* indiquent également que l'IRM offre un contraste spontané important dans les tissus mous bien supérieur à la tomodensitométrie et qu'elle permet de suivre le trajet du nerf, notamment sciatique, grâce à ses coupes coronales et sagittales. D'après eux, les névromes sont mieux reconnus quand ils siègent au niveau d'un moignon de cuisse qu'au niveau d'un moignon de jambe en raison de leur taille plus importante et de leur environnement graisseux. D'après Boutin *et al.*, l'image typique d'un névrome en IRM est une anomalie focale ou globale de calibre, de taille, ou de contour du nerf sectionné dans le moignon d'amputation. Singson *et al.*, confirment les difficultés de la tomodensitométrie et de l'IRM à démontrer la présence de névromes dans les moignons de jambe. A l'examen tomodensitométrique, les névromes apparaissent faiblement délimités malgré l'injection d'un produit de contraste, du fait que les muscles de la région sont compacts et qu'en tomodensitométrie le contraste entre les masses de tissu mou et les muscles squelettiques est faible. A l'examen IRM, l'identification des troncs nerveux périphériques et la détection de leur changement de calibre, qui définit le névrome, est difficile en raison de leur petit calibre. De plus, le signal graisseux intense des muscles atrophiés a tendance à cacher les troncs nerveux de petite taille entre les muscles compacts.

Provost *et al.* évoquent l'intérêt de l'ultrasonographie dans le diagnostic de névrome devant une masse palpable d'un moignon d'amputation tibial, à travers un cas, comparativement à l'IRM et à la tomodensitométrie. Selon ces auteurs, l'ultrasonographie permettrait de localiser précisément la masse diagnostiquée sous la forme d'une masse hypo-échogène et de montrer sa continuité avec le nerf adjacent, lui-même hypo-échogène en raison d'une dégénérescence. L'existence d'une continuité est indispensable pour faire le diagnostic de névrome. Par ailleurs, l'ultrasonographie a comme avantages par rapport à l'IRM de coûter moins cher et d'être plus disponible. Cet examen serait donc plus intéressant que l'IRM pour le diagnostic de névrome dans les cas de moignon tibial. Cependant, cette conclusion ne résulte que de l'étude d'un seul cas et mériterait une étude complémentaire comme le souligne l'auteur.

Hill *et al.* étudient l'apparence du nerf sciatique chez 7 enfants amputés fémoraux pour ostéosarcome à partir de la constatation, chez un patient présentant un membre fantôme douloureux, d'une hypertrophie globale du nerf sciatique et non d'un névrome de celui-ci sur

l'IRM. Ils constatent une hypertrophie de tout le nerf sciatique avec une prédominance proximale alors qu'il est généralement décrit une atrophie nerveuse après section. A l'issue de cette étude, les auteurs concluent à la fréquence et à la bénignité de ce phénomène puisqu'il n'est retrouvé chez les 7 patients, que 2 patients présentant une douleur de membre fantôme et qu'il ne s'y associe pas de récidive tumorale ce qui permettrait d'éviter de réaliser une biopsie osseuse douloureuse devant un tel aspect.

2.2.4 La pathologie cutanée

• Les hématomes

Les hématomes constituent une complication précoce post-opératoire des moignons d'amputation dont le diagnostic est avant tout clinique mais l'échographie permet d'en déterminer l'étendue en phase précoce et l'IRM, l'étendue en phase tardive [12]. L'hématome est caractérisé en IRM par la présence sur une image en T1 d'une interface liquide au sein de l'hématome [28].

• Les bursites

Les bursites rencontrées dans les moignons et définies précédemment ne sont pas d'après Lesnik *et al.*, à même de pouvoir être diagnostiquées par l'imagerie. Seuls Boutin *et al.* leur consacrent un paragraphe et Ahmed *et al.* un article. La littérature ne fournit pas de statistiques concernant leur fréquence mais l'apport de l'IRM devrait y contribuer. En effet d'après Boutin *et al.*, l'IRM permet de bien visualiser les bourses adventitielles inflammatoires et ainsi de permettre un diagnostic différentiel avec des complications plus graves comme les infections ou la récidive néoplasique. Nous décrirons ultérieurement les caractéristiques des bursites en IRM (pXX).

Dans la littérature les bursites ont rarement été rapportées chez les adultes amputés. Ahmed *et al.* en signalent dans quatre cas, situées à l'extrémité du moignon, chez des amputés tibiaux d'origine vasculaire.

Ces auteurs proposent comme examens complémentaires :

- la radiographie standard de face et de profil et centrée sur la partie inférieure de la rotule avec et sans mise en charge pour analyser les parties molles au contact de l'extrémité osseuse du moignon ;

- la xérographie pour apprécier l'effet de piston que peut avoir la prothèse par rapport aux différents constituants du moignon (examen qui n'est plus pratiqué actuellement);

- l'opacification de la bursite pour en évaluer l'étendue et sa relation avec les tissus environnants, surtout si la chirurgie est envisagée.

Ils citent également comme examens plus récents l'apport de l'ultrasonographie qui présente moins d'inconvénients que l'opacification de la bursite mais qui est opérateur dépendant et l'IRM, comme technique montrant les modifications inflammatoires de la paroi de la bourse adventitielle. D'après ces auteurs le seul examen permettant de confirmer le diagnostic de bursite est la ponction à l'aiguille qui donne par ailleurs le caractère infectieux ou non du liquide. Ils proposent également un arbre décisionnel concernant l'attitude diagnostique et thérapeutique face à un aspect clinique de bursite. S'il n'existe pas de signes infectieux, on se retrouve dans le cas d'une bursite devant laquelle les auteurs préconisent le repos et une modification de l'activité. Soit la bursite disparaît et une simple surveillance suffit, soit elle persiste et des examens complémentaires tels que la radiographie, la xéroradiographie ou l'ultrasonographie sont alors nécessaires.

Ces examens peuvent :

- soit révéler une exostose et la conduite à tenir est alors de modifier l'emboîture ou d'intervenir chirurgicalement si cette modification ne fait pas disparaître la bursite.

- soit mettre en évidence un effet de piston devant lequel il faut modifier l'emboîture et la suspension. Si cela n'est pas suffisant, il faut aspirer la bursite, y injecter des corticoïdes et faire une compression. En dernier recours, si ce traitement échoue il faut recourir à la chirurgie.

- soit montrer un excès d'étranglement du collet dont il faut remédier par la réalisation d'une nouvelle prothèse.

Ces auteurs ont une attitude relativement invasive face à une pathologie du moignon pour laquelle l'examen IRM peut permettre d'avoir une conduite thérapeutique plus simple comme nous le reverrons ultérieurement.

• Les abcès

Les abcès sont suspectés cliniquement. Il peuvent être confirmés par l'échographie [12] s'ils sont superficiels. En IRM, ils sont décrits classiquement par un signal d'intensité intermédiaire en T1, un signal hyperintense en T2, qui se rehausse en périphérie après injection de GADOLINIUM® [6].

• Les cellulites

Les cellulites surviennent plutôt en post-opératoire. Elles donnent un aspect inflammatoire aux tissus sous cutanés et cutanés qu'il faut différencier d'une bursite surtout en raison d'un traitement différent à entreprendre rapidement. L'échographie peut être d'un apport diagnostique à condition que la cellulite soit superficielle. Dans le cas contraire, il faut avoir recours à l'IRM : la cellulite se caractérise par un signal hyperintense en T2 infiltrant les tissus mous et par un rehaussement important de ce signal après administration de GADOLINIUM®. L'absence de signal d'intensité anormale observé au niveau de l'os exclut la présence d'ostéomyélite [6].

CHAPITRE 2 : OBSERVATIONS CLINIQUES

Dans ce chapitre sont exposés l'histoire clinique de 21 patients ayant tous subi une (chez 18 d'entre eux) ou deux (chez 3 d'entre eux) amputations des membres inférieurs.

Il s'agit de 12 hommes et 9 femmes, âgés de 12 à 69 ans.

L'origine de leur amputation est traumatique pour 15 d'entre eux, vasculaire pour 4 d'entre eux (dont 2 artérites diabétiques et 2 purpuras fulminans) et tumorale pour les 2 autres (dont 1 épithélioma cuniculatum et 1 ostéosarcome).

Le recul par rapport à ces amputations s'étend de 2 ans à 56 ans.

Le niveau de l'amputation est fémoral chez 5 patients (dont 1 au tiers supérieur tiers moyen, 1 au tiers moyen tiers inférieur, 2 au tiers inférieur et 1 dont le niveau n'est pas connu), tibial chez 18 patients (dont 10 au tiers supérieur, 4 au tiers supérieur tiers moyen, 3 au tiers moyen, 1 au tiers moyen tiers inférieur, 1 au quart inférieur et 1 dont le niveau n'est pas connu).

Les symptômes ayant motivé la réalisation d'une IRM de moignon d'amputation sont des douleurs chez 11 patients, des douleurs associées à un aspect inflammatoire chez 5 patients, un aspect inflammatoire chez 3 patients et une luxation récidivante de rotule chez 1 patient ; 1 patient est asymptomatique. Les délais entre ces amputations et l'apparition des symptômes sont de 2 mois à 55 ans.

Pour faciliter la lecture et l'analyse, les observations de ces patients sont classées en fonction des symptômes qu'ils présentent et en fonction des résultats obtenus sur l'IRM.

1. SYMPTOMES AYANT MOTIVE LA REALISATION D'UNE IRM : DOULEURS

1.1. Résultats de l'IRM : névrome

OBSERVATION N° 1

Monsieur E.S., 34 ans, apprenti mécanicien puis moniteur de tennis de table, est victime le 17/11/1983 à l'âge de 17 ans, d'un accident de trajet à moto responsable d'une paralysie du plexus brachial gauche, greffé deux ans après avec récupération de contractions du biceps et du triceps, d'une fracture des deux os de l'avant-bras gauche ostéosynthèsée et d'un fracas du membre inférieur gauche avec fracture ouverte comminutive de l'extrémité inférieure du fémur gauche ostéosynthèsée par lame plaque condylienne et fracture ouverte comminutive de la moitié supérieure des deux os de la jambe traitée orthopédiquement après réduction.

En mars 1984, après l'évolution vers une fistulisation persistante du foyer de fracture du membre inférieur gauche et devant une impossibilité de reconstruction, le patient est amputé à un niveau 1/3 moyen, 1/3 inférieur de fémur (retrait du matériel, résection de l'angle de Faraboeuf mais pas d'ostéomyoplastie).

Il apparaît en février 1997 des douleurs d'installation progressives par paliers à type de décharges électriques de la face postérieure de l'extrémité du moignon jusqu'à son bord interne, de durée variable, survenant par accès et réveillant le patient la nuit.

Une IRM est réalisée le 1/7/1997 à la recherche d'un névrome mais celle-ci montre un aspect "spiculé" de la face postérieure de l'extrémité du fémur gauche associé à une hétérogénéité de signal des parties molles adjacentes rehaussées après injection de GADOLINIUM® sans qu'il puisse être clairement mis en évidence de syndrome de masse qui permettrait d'affirmer la présence d'un névrome de taille macroscopique.

Une nouvelle IRM est faite le 8/06/1998 et met en évidence un très probable névrome terminal du nerf sciatique (formation ovoïde de 23 x 18 mm de la loge postérieure de la cuisse entre le biceps en dehors, le semi-membraneux en dedans et les adducteurs en avant, située à 34 mm de la peau à la face postérieure, à 35 mm à la face externe et à 5 cm de l'extrémité distale du moignon et qui se rehausse de façon hétérogène à l'injection de GADOLINIUM®) associé à une infiltration graisseuse musculaire du grand fessier, du quadriceps et des muscles de la loge postérieure de la cuisse mais épargnant les adducteurs.

Le 10/06/1998, la présence du névrome est confirmée en per-opératoire. Il est réalisé un enfouissement proximal du tronc du nerf sciatique.

En post-opératoire, surviennent de vives douleurs à la face postérieure de la cuisse avec deux points électifs dont un à la partie postéro-externe et un à la partie postéro-interne, à type de violentes décharges électriques intermittentes, ressemblant aux douleurs pré-opératoires, associées à un "tapotement" continuel, peu douloureux mais très gênant.

Un traitement par bloc antalgique tronculaire du plexus lombaire soulage partiellement le patient alors qu'un bloc tronculaire du petit sciatique est plus efficace. Ces blocs sont associés à des antalgiques de type antidépresseur imipraminique, anti-épileptique, anxiolytique et antalgique majeur. L'ensemble de cette thérapeutique soulage Monsieur E.S. pendant deux mois. En août 1998, il bénéficie d'un nouveau bloc du nerf petit sciatique afin de diminuer les autres antalgiques.

Il consulte de nouveau en janvier 1999 pour les mêmes douleurs. Monsieur E.S. est à ce moment là, porteur d'une prothèse définitive comportant une emboîture à ischion intégré de

type CAT-CAM® (figure 38), un genou hydraulique type 3R60 et un pied à restitution d'énergie de type FLEX-FOOT®.

Il est constaté que les douleurs de type névromateuses surviennent au lancement du pas du côté amputé lors du port de la prothèse.

Une nouvelle IRM est demandée en février 1999 et montre un possible névrome de l'extrémité du moignon en regard de la cicatrice médiale (nodule centimétrique des parties molles, situé à 3,5 cm de la peau au bord médial du moignon et à 4 cm de l'extrémité du moignon, qui apparaît en hyposignal en pondération T1, discrètement en hypersignal en pondération T2 et qui se rehausse après injection de GADOLINIUM®) (figures 6a, b et c).

Un bilan de la marche au Laboratoire du Mouvement de l'Institut Régional de Réadaptation de Nancy révèle l'absence complète de flexion de genou, tant du côté amputé que du côté sain, à la phase d'appui, responsable d'une inclinaison du tronc dans le plan frontal.

Une rééducation de la marche permet la disparition des douleurs lors de la marche avec prothèse.

OBSERVATION N° 2

Monsieur A.F., 69 ans, retraité, aux antécédents de diabète non insulinodépendant, d'artérite, est amputé du tibia droit à un niveau tiers supérieur tiers moyen, le 10/05/80 à l'âge de 49 ans, en raison de complications de son artérite.

Il bénéficie d'une prothèse définitive début 1994, responsable de douleurs lors de la marche et de la station debout.

Une nouvelle prothèse est réalisée en décembre 1994 comprenant une emboîture tibiale "contact" global (figure 36), un manchon en silicone fin 3S® avec attache terminale (figure 44) et un pied MULTIFLEX®.

Début 1995 apparaissent des douleurs en regard du péroné et à l'extrémité du moignon, reproduites au tapotement du moignon en regard de l'extrémité inférieure du péroné, évoquant un névrome. Elles surviennent initialement uniquement lors du port de la prothèse et sont transitoirement soulagées après la modification de l'emboîture dégageant le point douloureux puis deviennent permanentes avec et sans prothèse, importantes et associées à la persistance d'un membre fantôme.

Différents traitements essayés comme des antalgiques, des anti-inflammatoires, des infiltrations alcoolisées et le TENS n'apportent pas d'amélioration.

Une première IRM est réalisée le 17/01/1995 et ne conclue pas à la présence d'un névrome (formation ovoïde de 10 mm de long en hyposignal sur toutes les séquences, située au contact de la corticale du bord latéral du moignon tibial et considérée comme d'origine artéfactielle) or il s'agit en fait, bien d'un névrome mais qui n'est pas diagnostiqué car la machine est obsolète.

Un traitement par RIVOTRIL® est mis en route.

En juillet 1995, une nouvelle prothèse est confectionnée, comprenant un dégagement des points douloureux et un changement de manchon au profit d'un manchon en uréthane type TEC® (avec adhérence importante nécessitant une protection cutanée par de la vaseline) avec attache terminale en raison d'une mauvaise tolérance du silicone responsable d'une transpiration excessive et de phlyctènes.

Le manchon en uréthane est également mal supporté. Le patient se plaint d'une augmentation de la transpiration, de paresthésies de tout le moignon ainsi que de l'augmentation de la taille celui-ci le matin. En revanche, les douleurs en regard de la tête du péroné disparaissent jusqu'en septembre 1997 où s'y associent des douleurs du membre fantôme.

La radiographie du moignon montre une exostose au dépend de la tête du péroné (figure 21).

Le 24/09/1997, une nouvelle IRM du moignon est réalisée et montre un névrome d'une branche du nerf sciatique poplité externe (formation nodulaire de 7 x 8 mm située en avant et en dehors) au contact de l'extrémité effilée du péroné, qui était en fait déjà présent sur l'IRM de 1995 et une infiltration graisseuse de tous les muscles du moignon (figure 17).

Le 15/01/1998 est réalisé un enfouissement musculaire du névrome et une exérèse des spicules du péroné (figure 2a).

En avril 1998, l'emboîture est changée en raison d'un amaigrissement du moignon. Un manchon en gel de minéraux EASY LINER® (figure 40) est essayé pour éviter l'excès de transpiration et une gaine de suspension complète l'emboîture pour remédier aux variations de volume du moignon.

En janvier 1999, l'emboîture est modifiée car ce système de contact total est responsable de douleurs en dessous de la tête du péroné, à l'extrémité du moignon et sur les ischio-jambiers internes. Il est remplacé par un système d'accrochage terminal associé à des appuis sur les plateaux tibiaux internes et externes.

En avril 1999, Monsieur A.F. se plaint de douleurs sur le bord interne de la rotule et d'une douleur de type névromateuse à la percussion.

En mai 1999 se forme une plaie sur la crête tibiale au-dessus de l'angle de Faraboeuf. La prothèse de deuxième mise est alors modifiée et comprend alors un manchon en silicone fin OTTO BOCK® (figure 43) avec une attache terminale, doublé d'un manchon en mousse de polyuréthane TEPEFOM® (figure 39) de confort.

En juillet 1999, les douleurs ont disparu et la plaie est guérie.

OBSERVATION N° 3

Mademoiselle C.B., 30 ans, secrétaire, fait une tentative d'autolyse le 26/03/1996, à l'âge de 27 ans en se jetant sous les roues d'un train dans un contexte de névrose obsessionnelle grave, responsable d'une amputation des quatre membres. Au membre supérieur gauche, l'amputation est située au niveau du bras, et l'avant-bras a pu être récupéré sur le lieu de l'accident mais présente une amputation du pouce, de l'index et du 3ème doigt ; au membre supérieur droit l'amputation concerne le tiers moyen de l'avant-bras avec dilacération complète de la main et des doigts et avulsion tendineuse ne permettant pas d'envisager de réimplantation ; au membre inférieur gauche l'amputation se trouve au niveau du quart inférieur de la jambe, le pied y reste attenant mais est lui-même amputé de façon subtotale à sa partie moyen et ne permet pas d'envisager de réimplantation et au membre inférieur droit l'amputation concerne le quart inférieur de la jambe, et le pied malgré la présence de lésions au niveau des orteils, semble accessible à une reposition.

Elle bénéficie en urgence au CHU de Besançon d'une réimplantation de l'avant-bras gauche comportant deux doigts en crochet, du pied droit et d'une régularisation du moignon du membre supérieur droit au niveau du tiers moyen tiers supérieur de l'avant-bras et du moignon du membre inférieur gauche de niveau tibial tiers supérieur tiers moyen.

En décembre 1996 le membre supérieur droit est appareillé avec une prothèse myo-électrique avec une main DMC®.

Le membre inférieur droit est réamputé secondairement à un niveau tibial tiers supérieur tiers moyen en raison d'une difficulté d'appareillage liée au raccourcissement important de la jambe et à une désaxation du pied.

En janvier 1999 en consultation d'appareillage, il est proposé à la patiente, concernant son membre supérieur gauche, une prothèse esthétique laissant sortir les 4ème et 5ème rayons qui sont tout à fait fonctionnels. Les moignons des deux membres inférieurs sont appareillés par

des prothèses comportant une emboîture tibiale contact à collet KBM (figure 35), un manchon en mousse polyuréthane TEPEFOM® (figure 39) et un pied SACH®.

En août 1999 les emboîtures des deux prothèses sont modifiées lors du renouvellement de celles-ci au profit de manchons en gel de minéraux épais EASY LINER® (figure 40) avec gaine de suspension pour permettre un meilleur capitonnage des moignons.

En décembre 1999 Mademoiselle C.B. se plaint de douleurs de type névromateuses au niveau de l'extrémité inféro-interne du moignon du membre inférieur gauche. Cliniquement et radiologiquement, le moignon est défectueux en raison de l'absence de résection de l'angle de Faraboeuf et d'un péroné trop long. De plus, il existe des troubles vasculaires du moignon qui est pâle et froid à son extrémité.

Une IRM du moignon tibial gauche est réalisé le 08/03/2000 et retrouve une tuméfaction située en arrière de l'extrémité inférieure du tibia mesurant 1,8 cm de grand axe qui ne se rehausse pas dans la séquence de suppression de la graisse, ce qui la différencie des vaisseaux, compatible avec un névrome du nerf sciatique poplité interne, une autre tuméfaction de taille plus petite, de 5 mm de diamètre et plus distale qui se comporte comme les vaisseaux et une faible couverture musculaire du moignon (figures 7a, b et c).

La reconstruction vasculaire du moignon après injection de GADOLINIUM® montre une bonne vascularisation de celui-ci.

Les douleurs diminuent de façon importante

OBSERVATION N° 4

Madame J.H., 65 ans, aux antécédents de spondylolesthésis et de polyarthrite rhizomélique, présente une amputation fémorale gauche depuis l'âge de 9 ans suite à un accident de la voie publique.

Elle est appareillée avec une prothèse comprenant une emboîture fémorale classique quadrangulaire (figure 37a et b) et un jersey.

En août 1999 elle est opérée d'une ostéite diagnostiquée devant une inflammation du moignon et un scanner montrant des images de liquéfaction, développées au sein des structures musculaires cernant le sommet du moignon osseux, ce dernier étant probablement le siège d'une ostéite.

Depuis cette intervention, Madame J.H. présente des douleurs à type de brûlures intenses qui englobent l'ensemble du moignon et qui rendent le port de la prothèse difficilement supportable;

L'examen clinique retrouve un moignon sans signes inflammatoires et une petite tuméfaction à sa face dorsale qui est douloureuse à la palpation.

L'échographie du moignon du 14/10/99 montre une collection liquidienne, fusiforme de la loge antéro-externe de la cuisse gauche mesurant 90 mm de long, 50 mm de large et 2 mm d'épaisseur évoquant un hématome, un aspect échogène inflammatoire du tissu sous-cutané en regard de la cicatrice et une collection liquidienne épaisse, ovoïde mesurant 30 mm de grand axe à la face postéro-inférieure du moignon pouvant correspondre à posteriori, à un névrome.

Le scanner du moignon réalisé le 28/01/2000 met en évidence une formation arrondie hyperdense mesurant 4 cm sur 2 située à 2,5 cm en sous cutané à l'extrémité du moignon dans le prolongement du nerf sciatique.

L'IRM du moignon du 15/03/2000 montre l'absence de signes d'ostéite, retrouve la tuméfaction constatée sur la tomodensitométrie de consistance tissulaire, se rehaussant légèrement après l'injection de GADOLINIUM®, mesurant 4 cm, située sur le tronc du nerf sciatique et qui correspond à un névrome (figures 4a et b) et une dégénérescence graisseuse des muscles de la loge antérieure et postérieure de la cuisse, alors que les muscles adducteurs sont épargnés.

L'exérèse du névrome est réalisée le 19/05/2000. La résection du névrome n'est que subtotale en raison d'un mauvais contrôle proximal des éléments vasculaires avoisinants. Le reliquat nerveux est infiltré à la MARCAÏNE® mais non enfoui.

A un mois de l'intervention, les douleurs ont disparu.

1.2. Résultats de l'IRM : névrome et ostéonécrose de la tête fémorale

OBSERVATION N° 5

Monsieur G.V., 47 ans, médecin, est victime d'un accident de moto le 15/06/1996, à l'âge de 43 ans, responsable d'un traumatisme crânien léger et d'un écrasement du membre inférieur gauche avec amputation subtotale du membre inférieur gauche, dégantage jusqu'au creux inguinal gauche, fracture transversale du tiers moyen du fémur gauche, du plateau tibial externe homolatéral et fracas du tiers inférieur de la jambe gauche.

Le jour même a lieu une amputation du tiers supérieur de la jambe associée à une réduction et à une ostéosynthèse de la fracture fémorale par enclouage centromédullaire verrouillé et à une réduction et au vissage du plateau tibial externe.

Le 20/06/1996, Monsieur G.V. se plaint d'un membre fantôme douloureux et de douleurs de désafférentation.

Le 21/06/1996, l'amputation est complétée jusqu'au tiers supérieur tiers moyen de cuisse, après ablation du matériel d'ostéosynthèse, compte tenu de la survenue d'une nécrose distale du moignon.

Le 25/06/1996, à l'occasion d'un pansement sous anesthésie générale, certains points de suture sont retirés en raison d'une infection des loges intermusculaires et ce geste est complété par un traitement par oxygénothérapie hyperbare.

Le 01/07/1996, devant la persistance d'un membre fantôme douloureux et de douleurs de désafférentation du moignon, un traitement par morphine à la pompe contrôlée et assistée en péridural est instauré.

Le 09/07/1996, du fait du dégantage initial du moignon, ce dernier bénéficie une couverture cutanée par des greffes de peau en filet de la face antérieure et interne du moignon.

En septembre 1996, Monsieur G.V. est appareillé par une prothèse fémorale provisoire à ischion intégré avec un manchon en silicone type 3S® (figure 44), genou pneumatique et pied MULTIFLEX®.

Le 26/11/1996, Monsieur G.V. reçoit sa deuxième prothèse provisoire qui est identique à la première mais il présente des troubles trophiques du moignon à type de plaies fréquentes à son l'extrémité, lors du port prolongé de la prothèse.

En février 1997, la prothèse provisoire est remplacée par une prothèse comprenant une emboîture fémorale souple à ischion intégré maintenue dans une emboîture rigide en carbone stratifié avec verrou type 3S®, d'un manchon en silicone fin ALPS® avec une attache terminale (figure 41), d'un genou 3R60 OTTO BOCK® à biellettes hydrauliques et d'un pied MULTIFLEX®.

En août 1997, Monsieur G.V. se plaint de douleurs à la face externe du moignon évoquant cliniquement un névrome et de douleurs du creux inguinal qui est remanié. Il existe un conflit entre le bord interne de la cuisse et celui de la prothèse.

Le 10/09/1997, une IRM du moignon est réalisée et montre une ostéonécrose de la tête fémorale antéro-supéro-interne, touchant 50% de la surface céphalique, de stade II (figure 26) un aspect inflammatoire du fût diaphysaire fémoral sur le trajet d'enclouage ; un infiltrat graisseux des muscles fessiers ; un possible névrome terminal du nerf sciatique (formation nodulaire de 15 mm de diamètre à l'extrémité du trajet du nerf sciatique) et un aspect

inflammatoire en regard du bord interne de la tranche de section osseuse par effet vulnérant d'exostoses.

En décembre 1997 puis en novembre 1998, le manchon est changé au profit d'un manchon avec attache terminale de type 3S® sur mesure (figure 44).

En mars 1999, il n'y a pas d'indication de traitement chirurgical de l'ostéonécrose de la tête fémorale, seule une surveillance radiologique est nécessaire.

En juin 1999, Monsieur G.V. reprend son travail à mi-temps et suspend transitoirement le port de sa prothèse lorsqu'apparaissent des douleurs du creux inguinal ou des plaies par frottement au niveau des greffes.

1.3. Résultats de l'IRM : névrome et bursite

OBSERVATION N° 6

Monsieur N.T., 37 ans, mécanicien, est victime d'un accident de travail le 25/09/1997, responsable d'une fracture ouverte de la crête iliaque et du cotyle et d'une amputation du membre inférieur gauche au niveau du genou par écrasement .

L'amputation est régularisée le jour même par une intervention de GRITTI.

Le moignon est repris chirurgicalement à trois reprises en raison d'une infection locale pour aboutir en janvier 1998 à une amputation du tiers inférieur de cuisse.

En mars 1998, Monsieur N.T. présente un membre fantôme douloureux et des douleurs de type névromateuses à la face antéro-interne du moignon au niveau de la cicatrice rendant l'adaptation prothétique difficile.

En juillet 1998, il est appareillé par une prothèse comprenant une emboîture fémorale à ischion intégré (figure 38) avec un jersey, un genou ACPHAPEND® et pied MULTIFLEX® à lame ERF.

Devant les douleurs persistantes, une IRM du moignon est demandée le 01/02/1999 et montre deux névromes au dépend du nerf sciatique (lésions nodulaires de 18 et 14 mm de diamètre en arrière des vaisseaux fémoraux prenant le contraste de façon homogène), une bursite au contact de l'extrémité inférieure du fémur, un défaut de couverture musculaire de l'extrémité du moignon et l'absence d'arguments en faveur d'une infection osseuse fémorale.

En mars 1999, un traitement par infiltrations à la XYLOCAÏNE® est réalisé devant la présence de névromes sur l'IRM, qui améliore la symptomatologie mais uniquement

transitoirement. Parallèlement, une prothèse de deuxième mise est prescrite comprenant une emboîture à ischion intégré, un genou hydraulique et un pied MULTIFLEX® à lame ERF.

En octobre 1999, les douleurs persistent avec et sans prothèse malgré un traitement par six comprimés de NALGESIC® par jour et la modification de la prothèse à type de resserrement du collet et d'évidement de l'appui en regard des névromes.

Monsieur N.T. est alors adressé en consultation de la douleur. Si les douleurs n'ont pas disparu dans un an, il sera envisagé un traitement chirurgical.

1.4. Résultats de l'IRM : bursite

OBSERVATION N° 7

Madame E.F., 48 ans, secrétaire, est victime d'un accident de la voie publique le 26/06/61 à l'âge de 9 ans, responsable de l'écrasement de son pied gauche par un camion et traité par une amputation au tiers supérieur tiers moyen de sa jambe gauche.

Elle est appareillée par une prothèse tibiale dont l'emboîture "contact" a un collet de type PTS (figure 34).

En avril 1997, elle consulte en raison de dysesthésies au niveau antéro-externe de l'extrémité du moignon. Les radiographies du moignon mettent en évidence des extrémités tibiale et péronière effilées mais il n'existe pas de douleurs en regard. Ces douleurs évoquent la présence d'un névrome du nerf sciatique poplité externe et du nerf saphène.

La prothèse est donc modifiée avec l'essai d'une emboîture tibiale "contact" global (figure 36) et d'un manchon en silicone avec attache terminale.

En octobre 1998, malgré le changement de prothèse, les douleurs de la face antérieure et externe du moignon persistent et remontent sur la tête du péroné.

Le 09/11/1998, une IRM du moignon est réalisée et montre une bursite située à la face inférieure et surtout antérieure du moignon en regard de l'extrémité inférieure du tibia qui apparaît très verticalisé avec un bec inférieur pointu et agressif, une inflammation sous-cutané important située en avant de l'extrémité inférieure du tibia et une couverture musculaire peu importante. Il n'est pas mis en évidence de névrome.

En décembre 1998, l'emboîture prothétique est changée et un manchon en gel de minéraux épais EASY LINER® avec gaine de suspension (figure 40) est essayé.

En mars 1999, les douleurs ont disparu.

OBSERVATION N° 8

Madame C.G., 49 ans, agricultrice, a des antécédents de diabète non insulinodépendant diagnostiqué en 1971, compliqué sur le plan rénal, ophtalmique et cardiaque.

En 1991, le diabète est déséquilibré et apparaît une plaie talonnière gauche traitée par un parage chirurgicale et une couverture par un lambeau libre plantaire interne.

Début 1992, la plaie talonnière s'aggrave en se surinfectant.

En juillet 1992, la présence d'une ostéite calcanéenne associée est confirmée sur les radiologies simples et sur une IRM.

Le 04/08/1992, à 41 ans, Madame C.G. est amputée au niveau du tiers supérieur de la jambe gauche. La cicatrisation de l'extrémité du moignon est difficile. Un appareil de décharge du membre inférieur est confectionné en attendant la cicatrisation du moignon.

En novembre 1992, la cicatrisation étant acquise, il est décidé de réaliser une prothèse tibiale contact global (figure 36).

En mars 1995, il apparaît une zone de nécrose et une collection purulente en zone d'hyperappui nécessitant un parage et une greffe de peau.

En septembre 1995 a lieu une nouvelle intervention devant la persistance d'une cicatrice atone, bourgeonnante en regard de la zone de frottement de la prothèse et en regard de la tête du péroné, qui est excisée et dont l'examen est en faveur d'un Botryomycome. Dans le même temps opératoire, au membre controlatéral, le 5ème rayon du pied droit est désarticulé au niveau de l'articulation métatarsophalangienne en raison d'une ostéite distale.

En septembre 1997, Madame C.G. bénéficie d'une nouvelle emboîture avec un manchon en silicone.

En novembre 1997, l'emboîture est remodelée.

En janvier 1999, le manchon est changé au profit d'un manchon en gel de minéraux épais EASY LINER® (figure 40).

En avril 1999 apparaissent des douleurs en regard de la tête du péroné, compatibles cliniquement avec une bursite par irritation mécanique de la prothèse.

Le 07/06/1999, une IRM est réalisée et confirme la présence d'une importante bursite en regard de la tête du péroné mesurant 3 cm de diamètre antéro-postérieure, 5 mm de diamètre frontal étendue sur presque 5 cm de hauteur, montre un oedème de la tête du péroné probablement d'origine mécanique, une inflammation autour du tendon du biceps et une

collection de 3 cm de diamètre en dessous de l'extrémité inférieure du tibia évoquant une bursite (figures 8a, b et c).

Un traitement par pansements alcoolisés est instauré.

L'emboîture est modifiée par évidemment en regard de la bursite.

Les douleurs en regard de la tête du péroné et les signes cliniques de bursite disparaissent.

OBSERVATION N° 9

Mademoiselle F.D., 15 ans, fait un purpuras fulminans en rapport avec une méningite à Méningocoque B en 1990 à l'âge de 5 ans, responsable de nécroses ayant nécessité l'amputation au tiers inférieur de la jambe gauche associée à des greffes cutanées du moignon et de l'extrémité de la 3ème phalange de l'index droit.

L'appareillage initial est rendu difficile en raison de complications cutanées à type de troubles trophiques liés aux greffes cutanées et d'eczéma. Il est notamment essayé un manchon en silicone puis en uréthane.

Devant l'existence de lésions cutanées au niveau du point d'appui de la prothèse en regard de la diaphyse tibiale, une scintigraphie osseuse au technétium est demandée le 16/05/1993 et ne montre pas d'anomalie de fixation osseuse ou tissulaire en phase précoce mais une petite hyperfixation d'intensité modérée au niveau de l'extrémité inférieure du tibia.

Le 26/12/1996, un complément d'amputation au tiers supérieur de la jambe gauche est réalisé afin d'être en peau saine et d'avoir un bon matelassage musculaire pour améliorer l'appareillage, l'indication d'un lambeau cutané n'étant pas retenu.

En mars 1997, Mademoiselle F.D se plaint de douleurs de la cicatrice du moignon gênant l'adaptation de la prothèse provisoire malgré un traitement de désensibilisation de la cicatrice.

En avril 1997, il existe des douleurs d'appui.

En septembre 1997, le moignon est repris chirurgicalement devant la présence d'une zone d'ulcération chronique liée à un spicule osseux provenant du tibia qui est retiré.

En février 1998, Mademoiselle F.D. présente de nouveau des problèmes cutanés à type d'eczéma de contact en raison d'un nettoyage du manchon de la prothèse avec de l'eau de Javel qui a un effet irritant.

En avril 1998, le moignon est repris de nouveau chirurgicalement pour réaliser l'ablation de spicules osseux du péroné, responsables de douleurs d'appui .

En janvier 1999, la prothèse est légèrement trop courte et trop petite et entraîne une plaie au niveau du tendon ischio-jambier interne. Mademoiselle F.D. signale par ailleurs des douleurs de l'extrémité du péroné. La prothèse est alors allongée et l'emboîture contact global (figure 36) renouvelée, comprenant un manchon en gel de minéraux épais EASY LINER® avec une gaine de suspension (figure 40). Le pied MULTIFLEX® n'est pas changé.

En février1999, il apparaît une instabilité osseuse inféro-externe. Les radiographies du moignon confirment que le relief osseux perçu à la face latéro-externe du moignon correspond au péroné dont la brièveté explique une instabilité à ce niveau. En l'absence de retentissement cutané, il n'est pas porté d'indication chirurgicale à type d'arthrodèse inter-tibio-péronière.

En avril 1999, l'utilisation d'un manchon EASY LINER® est un échec en raison d'une hyperpression. La douleur en regard du péroné persiste.

En juin 1999, le manchon est changé au profit d'un manchon en silicone injecté (figure 45). Les douleurs en regard du péroné persistent. La question qui se pose alors est de savoir si l'origine de cette douleur est une pression exercée directement sur l'extrémité du péroné ou une autre cause.

Le 28/07/1999, une IRM du moignon gauche est réalisée et met en évidence une couverture musculaire quasi-absente avec une amyotrophie et une dégénérescence graisseuse marquée des muscles postérieurs, un spicule de l'extrémité inférieure du péroné avec probable bursite en regard, une inflammation cutanée et sous-cutanée au niveau de l'extrémité distale du moignon sans collection (figures 14a et b) et une inflammation sous-cutanée dans le creux poplité pouvant correspondre également à une petite bursite (figures 9a et b)

Le 15/09/1999, les points d'appui de l'emboîture sont modifiés et les douleurs disparaissent.

Le 10/03/2000, la bursite du creux poplité s'extériorise à la peau. La formation de cette bursite s'explique par le fait qu'en position assise, il existe un frottement de la couture de la gaine de suspension en regard du creux poplité (figure 9c). Le traitement consiste en des pansements alcoolisés.

Le 17/03/2000, l'emboîture est changée.

1.5. Résultats de l'IRM : dégénérescence graisseuse musculaire et oedème médullaire

OBSERVATION N° 10

Monsieur S.V., 52 ans, mécanicien automobile, est amputé de la jambe gauche au tiers supérieur le 08/12/1987, à l'âge de 39 ans, suite à un accident du travail responsable également d'une amputation des 2ème, 3ème et 4ème doigts gauches au niveau de la première phalange et d'une fracture de la première phalange du 5ème doigt traitées par un repositionnement des 3ème et 4ème doigts et ostéosynthèse du 5ème doigt.

Depuis juillet 1996, Monsieur S.V. présente une plaie de la face postérieure du moignon associée à des douleurs le soir, qui remontent à la face interne de la cuisse, en rapport avec la prothèse tibiale "contact" dont l'emboîture à collet KBM (figure 35) présente un étranglement au niveau du collet responsable d'un bourrelet postérieur du creux poplité. A cet époque, le manchon est en mousse polyéthylène TEPEFOM® (figure 39).

Le 05/03/1997 une IRM est réalisée et montre une dégénérescence musculaire graisseuse des muscles gastrocnémiens (jumeaux) assurant la couverture postérieure du moignon, alors que l'examen en regard du point douloureux est très difficile en raison de clips métalliques. Il n'y a pas, toutefois, de névrome décelable. Il existe un oedème médullaire du tibia prédominant au niveau du plateau tibial externe et de la région située sous les épines tibiales sans trait de fracture

En juillet 1997, il est décidé de réaliser une prothèse tibiale avec une emboîture contact global (figure 36), un manchon en silicone ALPS® et attache terminale (figure 41) et un pied MULTIFLEX®.

En février, une prothèse de 2ème mise est réalisée à l'identique.

En juillet 1999, les douleurs ont disparu.

1.6. Résultats de l'IRM : bursite et fracture de contrainte

OBSERVATION N° 11

Monsieur J.P., 34 ans, agriculteur et conducteur d'engins, célibataire, est victime d'un accident de travail le 11/08/1991 : en effet, son pied est happé par la vis sans fin d'une moissonneuse batteuse, ce qui provoque une amputation traumatique de sa cheville gauche et une plaie contuse du quart inférieur de la jambe gauche. Le traitement effectué en urgence

consiste en une amputation du tiers moyen de la jambe gauche en zone saine (l'angle de Faraboeuf est réséqué).

Le 25/08/1991, suite à une chute, le versant externe du moignon présente un hématome qui se rompt spontanément.

Le 04/09/1991, Monsieur J.P. se plaint de douleurs de son membre fantôme. Son moignon a un aspect en battant de cloche.

Le 16/09/1991, la première prothèse provisoire est confectionnée en SCOTCH CAST® sans manchon.

En novembre 1991 apparaissent des douleurs au niveau de l'extrémité du moignon et de sa face externe.

Le 04/12/1991, des radiographies simples du moignon montrent de nombreux spicules osseux sur le péroné.

Le 27/01/1992, l'emboîture de la prothèse provisoire est changée.

Le 13/03/1992, le moignon est repris chirurgicalement pour exostoses sur le péroné gênant l'appareillage (recoupe du péroné à un centimètre au-dessus de la coupe initiale sans préserver le périoste car celui-ci est très abîmé et ne permettrait pas un encapuchonnage correcte après avoir au contraire, enlevé les lambeaux périostés qui pourraient être générateurs d'une reprise de l'exostose ; la tranche de section du péroné est coagulée puis colmatée à l'aide de cire chirurgicale).

Le 06/04/1992, le port de la prothèse est repris.

En avril 1992, Monsieur J.P. se plaint de douleurs de type névromateuses en regard du nerf sciatique poplité externe traitées par infiltration à la XYLOCAÏNE®, sans succès.

Le 05/05/1992, une prothèse définitive est réalisée avec une emboîture tibiale "contact" à collet PTS (figure 34), un manchon en mousse polyéthylène TEPEFOM® (figure 39) et un pied COPY III®.

Le 04/06/1992, l'emboîture de la prothèse est renouvelée.

Le 17/06/1992, Monsieur J.P. signale la présence lors du retrait de la prothèse, d'une ischémie de l'extrémité du moignon qui devient cyanosé, associée à une sensation d'hyperthermie lors de la mise en décharge. A l'examen du moignon, il est constaté une induration de celui-ci entre le tibia et le péroné. Le doppler artériel s'avère être normal.

Le 17/12/1992, une angiographie du moignon en charge et en décharge est réalisée et montre l'existence d'une compression de l'artère poplité lors de la mise en charge et une

hyperplasie pariétale de cette artère par microtraumatismes répétés . Une nouvelle prothèse provisoire est alors prescrite.

En avril 1995, les douleurs de type névromateuses persistent sur le bord externe du moignon et sont caractérisées par la présence d'un signe de Tinel positif à ce niveau. L'emboîture est alors modifiée par adjonction d'une cale pour décharger la tête du péroné.

Les douleurs disparaissent.

Le 07/02/1997, il est constaté une douleur siégeant à l'extrémité du moignon entre le péroné et le tibia sur la face antérieure avec un point douloureux électif faisant suspecter un névrome. Une infiltration à la XYLOCAÏNE® en regard du point douloureux n'a un effet sédatif que pendant 48 heures. Par ailleurs, Monsieur J.P. signale qu'il a fait une chute dans les escaliers quelques jours avant la consultation et se plaint de douleurs survenant lors d'efforts de marche prolongée en fin de journée à la face externe du genou gauche. A l'examen du genou du côté amputé, la palpation du condyle fémoral externe est douloureux.

Le 05/03/1997, une IRM du moignon est réalisée et ne met pas en évidence de névrome sur le trajet du nerf sciatique poplité externe mais montre une bursite en regard du col du péroné et du collet de la prothèse (figures 10a, b et c), des signes d'oedème médullaire avec trait fracturaire du condyle externe (figures 25a et b) compatible avec une fracture de contrainte plus qu'avec une fracture post-traumatique et une discrète amyotrophie des muscles de recouvrement postérieur, c'est-à-dire les gastrocnémiens.

Le 10/02/1999, la prothèse est renouvelée et comprend une emboîture tibiale contact global (figure 36) avec un manchon en silicone injecté (figure 45) puis en gel de minéraux épais avec gaine de suspension (figure 40).

Les douleurs de type névromateuses de la face antérieure du moignon persistent alors que les douleurs de la face externe du genou gauche disparaissent.

2. SYMPTOMES AYANT MOTIVE LA REALISATION D'UNE IRM : DOULEURS ET SIGNES INFLAMMATOIRES

2.1. Résultats de l'IRM : névrome et bursite

OBSERVATION N° 12

Madame A.T., 50 ans, employée de crèche, mariée, mère de deux enfants, est victime le 09/04/1995 à l'âge de 45 ans, d'un accident de la voie publique, responsable d'un écrasement

de la jambe gauche qui a nécessité une amputation du quart supérieur de cette jambe et l'ablation du péroné.

En post-opératoire, la patiente se plaint de douleurs de son membre fantôme à type de décharges électriques traitées par TEGRETOL®.

Le 05/05/1995, le moignon est repris chirurgicalement pour modifier la cicatrice du moignon qui n'est pas satisfaisante.

En août 1995, une prothèse provisoire dont l'emboîture transparente est fixée par une gaine de suspension est confectionnée.

En décembre 1995, le moignon d'amputation présente une saillie antéro-externe de la crête tibiale avec des douleurs de l'extrémité distale du moignon à la palpation. De plus, l'emboîture provisoire a tendance à tourner vers l'extérieur lors de la marche.

En février 1996, la prothèse est modifiée par un raccourcissement, le dégagement du creux poplité et l'adjonction d'un cuissard en raison d'une instabilité à la marche.

En mars 1996, le cuissard articulé est mal supporté en raison de modifications de volume de la cuisse et d'une gêne lors de la flexion du genou au niveau du creux poplité. Il est donc abandonné. Il est remplacé par une emboîture tibiale contact global (figure 36) avec un manchon en silicone ICEROSS® avec attache terminale (figure 42) associée à une épaisseur supplémentaire de jersey car cette dernière est un peu trop grande et tourne un peu sur son axe.

En mai 1996, une nouvelle prothèse est réalisée, constituée d'une emboîture tibiale contact global , un manchon en silicone ICEROSS® avec attache terminale et un pied MULTIFLEX® à lame ERF.

En juillet 1996, Madame A.T. se plaint d'une augmentation de volume de son moignon et de l'existence d'un conflit en regard de l'angle de Faraboeuf se traduisant par un aspect inflammatoire et phlycténulaire.

En juillet 1996, une nouvelle prothèse est fabriquée.

En avril 1997, Madame A.T. se plaint d'un gonflement au niveau du creux poplité et d'une limitation de l'amplitude en flexion du genou.

En octobre 1997, la prothèse pose des problèmes d'adaptation.

En juin 1998, Madame A.T. se plaint de douleurs de la face postérieure de son moignon s'accompagnant d'une tuméfaction en contact avec l'emboîture, existante depuis l'amputation mais jusque là bien tolérée. La palpation de la face postérieure du moignon retrouve cette tuméfaction et déclenche des douleurs au tapotement évoquant la présence d'un névrome. Il

existe également une impression de paresthésies distales sur le membre fantôme. L'emboîture prothétique est alors réadaptée.

En septembre 1998, les douleurs persistent malgré la modification de l'emboîture et il existe un conflit antérieur se traduisant par une peau inflammatoire en regard. De nouvelles séances de désensibilisations sont prescrites.

En novembre 1998, la symptomatologie douloureuse s'améliore. En revanche, il est constaté la présence d'un bourrelet au niveau de l'extrémité supérieure et postérieure du moignon. Ce bourrelet est contractile en profondeur et siège de myoclonies.

En décembre1998, des radiographies du moignon ne montrent pas de production osseuse agressive.

Une IRM du moignon du 30/12/1998 met en évidence un petit névrome en regard du point douloureux de la face postérieure du moignon (tuméfaction de 8 mm de grand axe situé à 2,5 cm au-dessus de l'extrémité distale, à la face postéro-interne du genou, 1 cm sous la peau qui se rehausse après injection de GADOLINIUM®) et une inflammation des tissus sous-cutanés postéro-internes située juste en dessous de l'interligne articulaire et une probable petite bursite. Le bourrelet est en rapport avec une structure musculaire.

Une échographie du moignon est également réalisée et confirme que la topographie du névrome correspond bien au point douloureux exquis.

Le 14/01/1999, L'emboîture de la prothèse de 1ère mise est changée ainsi que le manchon en silicone ICEROSS® avec attache terminale, afin d'inclure le bourrelet. Cette emboîture est associée à un pied RE-FLEX® pour la prothèse de marche et à un pied MULTIFLEX® à restitution d'énergie pour la prothèse de secours. La prothèse de 2ème mise comprend un manchon en gel de minéraux épais EASY LINER® et gaine de suspension (figure 40) en raison des variations fréquentes de volume du moignon. La patiente préfère le manchon en silicone fin au manchon en gel de minéraux, en raison de la diminution des informations proprioceptives avec ce dernier.

Le 07/04/1999 le bourrelet en regard du creux poplité est toujours présent mais les douleurs ont disparu.

OBSERVATION N° 13

Monsieur B.B., 54 ans, pontier, est victime d'un accident du travail le 01/02/1988, responsable de l'écrasement du pied et du tiers inférieur de la jambe gauche, traité en urgence par une amputation tibiale gauche de niveau tiers supérieur tiers moyen.

Le 23/03/1988, un lambeau axillaire de couverture cutanée du moignon est réalisé.

En 1988, Monsieur B.B. est appareillé avec une prothèse comprenant une emboîture tibiale "contact" à collet PTS (figure 34), un manchon en mousse polyéthylène TEPEFOM® (figure 39) et un pied SACH®.

En 1989, le moignon est repris chirurgicalement en raison d'un névrome.

Monsieur B.B. est revu en consultation le 04/08/1999 où il explique qu'il porte sa prothèse du matin au soir mais qu'il la retire lorsqu'il ne travaille pas. Il se plaint de douleurs lorsqu'il porte sa prothèse et a peur de se blesser ce qui le conduit à retirer sa prothèse dès qu'il le peut. Cliniquement, l'examen du moignon révèle des signes de bursite antérieure en regard de l'angle de Faraboeuf associée à un névrome du nerf tibial antérieur avec la présence d'un signe de Tinel positif en regard.

Le 01/09/1999, une IRM du moignon gauche est réalisée et montre une prise de contraste dans la région du nerf tibial antérieur, mal limitée semblant constituer un nodule d'environ 15 mm de grand axe, situé à environ 3,5 cm au-dessus du plan de la crête tibiale et interprété pour certains comme étant un névrome du nerf tibial antérieur mais qui pour d'autres correspond plutôt à un artefact métallique. En revanche, il y a unanimité pour dire que la bursite n'est pas visible en raison d'importants artefacts métalliques au niveau de l'extrémité inférieure du tibia (figure 3).

L'emboîture de la prothèse est changée et comprend un manchon en gel de minéraux épais EASY LINER® associé à une gaine de suspension (figure 40) et l'appui est libéré en regard du névrome et de la bursite clinique.

Les douleurs et les signes de bursite disparaissent.

OBSERVATION N° 14

Madame M.P.J., 45 ans, est amputée tibiale droite au niveau du tiers supérieur suite à un traumatisme en 1974.

En 1982, elle présente une fracture supracondylienne du fémur droit traitée par lame plaque, suite à laquelle la flexion de son genou droit est limitée à 90°, l'extension restant normale.

L'appareillage de son membre amputé consiste en une prothèse tibiale comprenant une emboîture contact à collet PTS (figure 34) avec un manchon en mousse de polyéthylène TEPEFOM® (figure 39) et un pied COPY III®.

En mai 1999, elle consulte en raison de douleurs au niveau de la tête du péroné associées à un gonflement en regard qui a régressé le jour de la consultation et, en raison de la perception par la patiente, de nodules dans le creux poplité droit.

Une IRM de son moignon faite le 27/05/1999 montre une probable petite bursite à la face antéro-inférieure de la tête du péroné mesurant 1,5 x 1 cm de grand axe, un bec antéro-inférieur du tibia sans bursite associée, un possible névrome du creux poplité (petite zone de 0,5 x 2 cm située en dedans de la partie basse de l'artère poplité, hyperintense en T2 mais qui ne se rehausse pas après injection de GADOLINIUM®) et une trophicité musculaire satisfaisante.

Le 23/09/1999, la prothèse est modifiée par une emboîture tibiale contact global (figure 36) avec un manchon en gel de minéraux épais EASY LINER® (figure 40) et une gaine de suspension. La prothèse comprend également un pied MULTIFLEX®.

Les signes de bursite en regard de la tête du péroné disparaissent.

2.2. Résultats de l'IRM : bursite

OBSERVATION N° 15

Madame J.S., âgée de 49 ans, institutrice, luxembourgeoise, est victime d'un accident de la voie publique le 02/11/1993 à l'âge de 42 ans, responsable d'une amputation bilatérale tibiale de niveau tiers supérieur tiers moyen à droite et de niveau tiers supérieur à gauche (il reste 7 centimètres de longueur de tibia gauche par rapport à l'interligne fémoro-tibiale et le péroné est réséqué très haut).

Le 27/06/1994, les deux moignons sont repris chirurgicalement. A droite, le moignon est globuleux, ballottant, l'angle de Faraboeuf n'a pas été retiré lors de l'amputation initiale (figures 19 et 20) et il s'est développé une exostose au dépens du péroné. La reprise chirurgicale consiste en la réalisation d'une ostéomyoplastie sans recoupe du tibia en longueur après avoir fait l'ablation de l'angle de Faraboeuf. A gauche, la reprise chirurgicale est

nécessaire pour abattre l'angle de Faraboeuf mais il est impossible de réaliser une ostéomyoplastie correcte.

Le moignon tibial gauche est appareillé par une prothèse comprenant une emboîture tibiale "contact" global (figure 36) et un manchon en en silicone sur mesure OTTO BOCK® avec attache terminale (figure 43).

En janvier 1998, lors de la mise en place du manchon constituant la prothèse du moignon tibial gauche qui est court et dont le volume est fluctuant, apparaît une tuméfaction en regard de la tête du péroné. Cette tuméfaction est douloureuse lors de la flexion du genou à 45° et lors de la marche.

Une IRM du moignon gauche est réalisée le 07/01/1998 et met en évidence une très probable bursite bordant la tête du péroné (lame liquidienne collectée se rehaussant après injection de GADOLINIUM®), la présence au bord antéro-externe du moignon d'une petite collection de 12 x 20cm immédiatement sous-cutanée d'aspect inflammatoire évoquant soit un kyste sébacé infecté soit une bursite soit un granulome, une amyotrophie du moignon et une formation nodulaire bien limitée en hypersignal sur toutes les séquences, non calcifiée sur les radiographies évoquant une origine fibreuse ou artéfactielle sur un résidu métallique.

la prothèse est modifiée par un changement d'emboîture et de manchon au profit d'un manchon en gel de minéraux épais EASY LINER® avec une gaine de suspension (figure 40) et comprend un pied MULTIFLEX® avec amortisseur vertical. La patiente se plaint d'une diminution des informations proprioceptives avec ce type de manchon. L'emboîture est de nouveau modifiée et associé à un manchon en silicone fin ALPS® avec attache terminale (figure 41).

La tuméfaction en regard de la tête du péroné disparaît mais la présence des douleurs varie en fonction des fluctuations de volume du moignon.

OBSERVATION N° 16

L'enfant L.M., 11 ans, présente en octobre 1991 à l'âge de 3 ans un purpuras fulminans sévère à Méningocoque B qui nécessite une intubation ventilation de treize jours et qui se complique d'un coma persistant quinze jours après arrêt de la sédation, d'une insuffisance rénale, de nécroses des extrémités des deux membres inférieurs et de la main gauche.

Le 04/11/1991, le traitement consiste en une amputation fémorale droite au tiers inférieur, une amputation tibiale gauche au tiers supérieur et une amputation du pouce et des 3ème, 4ème et 5ème phalanges distales de la main gauche.

Fin décembre 1991, l'appareillage provisoire comprend, à droite une prothèse tibiale avec emboîture tibiale à suspension (figure 33) et manchon en mousse, à gauche une prothèse fémorale avec appui terminal et manchon en mousse sans articulation de genou.

En avril 1992, la cicatrisation des moignons est longue à se faire mais de bonne qualité.

Le 04/08/1993, le moignon tibial gauche est repris chirurgicalement devant un conflit entre le moignon et la prothèse en regard de l'extrémité du péroné pour la réalisation d'une épiphysiodèse tibiale gauche et une ostéosynthèse tibio-péronière gauche.

En septembre 1993, l'appareillage peut être repris et la prothèse tibiale gauche est renouvelée.

En mai 1994, les deux prothèses sont renouvelées et l'adaptation à celles-ci est un peu difficile en raison de leur augmentation de longueur et du nouvel équilibre à acquérir. Le membre inférieur droit a une tendance à la rotation interne. Les moignons sont de bonne qualité.

En mars 1998, la rotation de la prothèse tibiale gauche est corrigée et le pied est changé au profit d'un pied en carbone type VARI-FLEX®.

En mai 1999, L'enfant L.M présente des signes cliniques de bursite et une douleur en regard lors du port de la prothèse, qui se situent au niveau de l'extrémité externe du moignon droit où une exostose est palpable. Une instabilité frontale du genou gauche est également retrouvée.

Le 05/05/1999, une IRM des deux moignons est réalisée et montre au niveau du moignon fémoral droit, un défaut de couverture musculaire (figure 18), une bursite sur le versant externe de l'extrémité inférieure du fémur droit ; au niveau du moignon tibial gauche, un défaut de couverture musculaire de l'extrémité distale du tibia (figure 18), une inflammation des tissus mous dans la région inféro-interne (figure 15) sans que l'on mette en évidence de bursite ni que cet aspect évoque un névrome et l'absence d'atteinte des ligaments croisés.

La prothèse fémorale droite est modifiée par la réalisation d'un évidemment de la zone en regard de la bursite.

En septembre 1999, la douleur et la rougeur en regard de l'extrémité inféro-externe du fémur disparaissent mais la sensation de zone fluctuante persiste. Par ailleurs, il apparaît une douleur à type de décharges électriques.

2.3. Résultats de l'IRM : bursite et fracture de contrainte

OBSERVATION N° 17

Monsieur F.F., 28 ans, diplômé d'un CAP-BEP électrotechnique et d'un BEP électricité, stagiaire en entreprise dans le domaine de la maintenance informatique, sportif, est victime d'un accident de cyclomoteur le 19/06/1987 à l'âge de 16 ans, responsable de fractures polyfragmentaires de la jambe et de la cheville gauches et d'une amputation du 5ème orteil gauche compliquées d'une gangrène gazeuse, traitées par de multiples incisions de décharge et par une arthrodèse tibiotarsienne le 28/06/1989.

L'évolution se fait vers des complications : consolidation de la cheville gauche, pied en équin ; cicatrices rétractiles au niveau de la loge antérieure et postérieure de la jambe ; ulcération chronique de la face antéro-externe de la jambe pour lesquels les différents traitements entrepris (cicatrisation dirigée, greffes, lambeaux) échouent.

Le 14/12/1994 à l'âge de 23 ans, il est réalisé une amputation secondaire tibiale gauche au tiers supérieur (résection de l'angle de Faraboeuf, résection du péroné à deux centimètres de la section tibiale et section haute du nerf sciatique poplité interne).

En janvier 1995, devant l'existence d'une fistule sur le bord interne de la cicatrice, l'appareillage consiste en l'essai d'un manchon en silicone fin 3S® avec attache terminale (figure 44).

En février 1995, il apparaît une plaie de la face postérieure du moignon en regard d'une cicatrice, suite au port de la prothèse. Le port de la prothèse est interrompu le temps de la cicatrisation puis repris progressivement. En attendant le manchon en silicone est porté seul.

En mars 1995, une plaie se forme en regard de la tête du péroné ce qui nécessite l'arrêt du port de la prothèse et la confection d'une autre prothèse tibiale avec décharge en regard de la tête du péroné et à l'extrémité du moignon. La reprise du port de cette nouvelle prothèse se fait également progressivement.

En avril 1995, l'amaigrissement du moignon nécessite le renouvellement de l'emboîture. Avec cette nouvelle emboîture apparaît une autre plaie de la face externe du moignon.

Début mai 1995, l'évolution cicatricielle des plaies est très bonne, le temps de port de la prothèse est de deux heures le matin et deux heures l'après-midi et la marche s'effectue avec une canne simple.

Fin mai 1995, les cicatrices s'abîment de nouveau alors que la prothèse est portée six heures par jour. La prothèse est alors modifiée.

En juin 1995, la cicatrisation est en bonne voie.

En juillet 1995, une plaie dans la cicatrice du creux poplité s'est formée alors que la prothèse est portée toute la journée et la marche s'effectue sans aide technique.

En mai 1995, la plaie est cicatrisée mais le port de la prothèse est suspendu le temps de la fabrication d'un manchon injecté (figure 45) épousant les anfractuosités des cicatrices du moignon.

Début septembre 1995, le port de la prothèse avec manchon injecté est débuté.

Fin septembre 1995, malgré le nouveau manchon, une plaie en regard du péroné réapparaît. La prothèse est alors modifiée par la création d'une zone de décharge en regard de la plaie.

En février 1996, la prothèse de sport est adaptée et comprend une emboîture avec un verrou 3 S®, un manchon en silicone fin 3S® avec attache terminale (figure 44) et un pied FLEX-FOOT® au lieu du pied AIR-FLEX®, à titre expérimental.

En mai 1997, surviennent brutalement des douleurs du plateau tibial interne puis en août 1997, apparaît un aspect inflammatoire de l'extrémité du moignon.

Une IRM du moignon est réalisée le 27/08/1997 et montre une bursite de l'extrémité distale du moignon latéralisée au bord externe, une bursite banale sous-cutanée en regard des deux plateaux tibiaux, un oedème de l'os médullaire de la région située sous les épines tibiales et du plateau tibial interne évoquant une contusion osseuse (figures 24a, b, c et d) et des séquelles de fractures métaphyso-diaphysaire transversale tibiale proximale et de la tête du péroné.

Les douleurs du plateau tibial interne disparaissent spontanément.

En novembre 1997, l'emboîture de la prothèse est renouvelée avec un manchon en silicone injecté.

En août 1999, Monsieur F.F. se plaint de douleurs du moignon associées à des pétéchies et à une irritation cutanée suite à une compétition de course à pied Handisport de haut niveau. La prothèse de sport est modifiée avec changement d'emboîture, un manchon en silicone injecté, une gaine de suspension et le pied RE-FLEX® est maintenu.

L'aspect inflammatoire de l'extrémité du moignon apparaît et disparaît en fonction de l'activité sportive qui est responsable de variations de volume du moignon, liées au volume de la masse musculaire des gastrocnémiens.

3. SYMPTOMES AYANT MOTIVE LA REALISATION D'UNE IRM : SIGNES INFLAMMATOIRES

3.1. Résultats de l'IRM : bursite

OBSERVATION N° 18

Monsieur J.M.J., âgé de 26 ans, étudiant en médecine, est victime en octobre 1988 à l'âge de 15 ans, d'un accident de cyclomoteur responsable d'un traumatisme crânien avec des commotions cérébrales et un hématome extradural fronto-temporal droit drainé, dont l'évolution s'est faite sans séquelles ; d'un écrasement de la jambe gauche avec fracture comminutive du tibia et contusion artérielle, compliquée d'un syndrome des loges, dont l'évolution est marquée par une pseudarthrose infectée.

En 1989, le traitement nécessite secondairement le recourt à des greffes osseuses, musculo-cutanées et veineuses prélevées à partir des régions axillaire gauche, brachiale droite, sacro-iliaque gauche et de la face antérieure de la cuisse gauche.

En 1993, les séquelles de cet écrasement de la jambe gauche sont une ankylose complète du pied et des orteils, une fragilité des téguments, une paralysie totale des muscles innervés par les nerfs sciatiques poplités externes et internes associée à une anesthésie cutanée du tiers inférieur de la jambe et une symptomatologie douloureuse chronique.

Par la suite, surviennent des complications à type de plaie infectée du pied, d'écoulement fistulaire infecté et de septicémie.

Le 22/06/1996 à l'âge de 23 ans, a lieu une amputation secondaire, anticipée du tiers supérieur tiers moyen du tibia gauche, en raison d'une septicémie sévère. Cette amputation est réalisée sans ostéomyoplastie du fait de l'absence de muscle au niveau de la jambe. La cicatrice est faite en antérieur car seule la peau postérieure est très épaisse et sensible et peut permettre un matelassage assez satisfaisant mais tout de même de qualité médiocre.

En octobre 1996, Monsieur J.M.J. reçoit sa première prothèse définitive qui est composée d'un pied FLEX-FOOT®, d'une emboîture tibiale "contact" avec butée antérieure afin d'éviter un recurvatum et d'un manchon en silicone ALPS® avec attache terminale (figure 41).

Le moignon présente plusieurs sortes de complications locales à type de folliculites, de phénomènes irritatifs après le port de sa prothèse d'une durée de trente minutes environ.

Le 12/08/1997, une IRM du moignon est réalisée devant des signes de bursites internes et externes paracondyliennes et devant des sensations de craquement du tendon rotulien sur

lequel s'exerce le frottement du collet de la prothèse. Elle montre la présence de trois bursites, une sous-rotulienne, une en dehors du tendon rotulien (figure 13) et une en dehors de la tête du péroné et la persistance d'un oedème médullaire tibial diaphysaire et de la région située sous les épines tibiales correspondant probablement à des séquelles d'ostéosynthèse sans que puissent être éliminés des foyers d'ostéite (figure 22).

L'emboîture est modifiée par suppression de la butée. Le recurvatum est corrigé par des séances de rééducation.

En février 1999, la prothèse est changée et comprend un manchon en gel de minéraux épais EASY LINER® avec une gaine de suspension et un pied RE-FLEX®. Ce dernier est indiqué en raison de l'instabilité du moignon.

Les signes de bursites cliniques disparaissent.

3.2. Résultats de l'IRM : dégénérescence graisseuse musculaire

OBSERVATION N° 19

Monsieur G.G., 57 ans, mécanicien puis ouvrier d'entretien en mécanique depuis 1973, marié, un enfant à charge, est victime d'un accident de la voie publique le 13/11/1969, à l'âge de 26 ans, responsable d'un traumatisme crânien associé à un coma de 10 jours, d'une fracture complexe du bassin avec disjonction pubienne réduite par fixateurs externes et d'un enfoncement important du cotyle gauche traité par traction élastique et de fractures des deux os de l'avant-bras droit traitées orthopédiquement.

Dans les suites surviennent des complications à type de réduction partielle de la fracture du cotyle gauche, d'escarre du talon gauche greffée en juin 1970 et cicatrisée en septembre, d'une paralysie sciatique gauche initialement complète qui régresse partiellement avec persistance d'une paralysie des muscles du pied.

En juin1971, une escarre du talon gauche réapparaît et s'étend, nécessitant une greffe dermo-épidermique.

Devant l'évolution vers une nécrose de la tête fémorale, une arthrodèse de la hanche gauche est réalisée le 08/10/1971.

La paralysie sciatique poplité externe n'évolue plus avec sur le tracé électromyographique du 07/12/1979, un tracé d'atrophie neurogène chronique concernant les muscles tibial antérieur (jambier antérieur), long extenseur des orteils (extenseur commun des orteils) et long extenseur de l'hallux (extenseur propre du gros orteil) avec un équin de la cheville gauche

persistant de 20°. Il survient une phlyctène du talon gauche mise sur le compte du chaussage. Des chaussures orthopédiques sont alors prescrites.

En décembre 1981, surviennent de nouveau des ulcérations du pied et du talon gauche traitées médicalement.

Le 19/08/1989, Monsieur G.G. est examiné en consultation dermatologique pour une lésion ulcéro-végétante du talon gauche évoluant depuis quatre mois sur une plaie chronique. L'examen anatomopathologique confirme la présence d'un Epithélioma cuniculatum avec extension tumorale se limitant à la grosse tubérosité du calcanéum sur l'IRM.

Le 09/11/1989, le traitement consiste en une amputation du tiers moyen du tibia gauche (l'angle de Faraboeuf est retiré et le péroné est biseauté à deux centimètres de l'extrémité).

Le 31/01/1990, la cicatrisation est bien acquise. La prothèse provisoire est fabriquée en SCOTCH CAST® avec un refend postérieur et une attache mécanique à la portée de la main gauche, une SOFT SOCKET® interne remontant sur les condyles, un bonnet, un jersey en nylon et une recharge de chaque côté de la crête tibiale.

Le 14/02/1990 est effectué le moulage de sa prothèse définitive comprenant une emboîture "contact" et un manchon en mousse.

En mars 1990, surviennent des lésions cutanées à la base du moignon.

L'utilisation d'une emboîture associée à un manchon en mousse de polyéthylène TEPEFOM® (figure 39) n'est pas satisfaisant.

En 1997, une nouvelle prothèse est fabriquée avec un manchon en silicone fin ALPS® avec attache terminale (figure 41) et un pied MULTIFLEX®. Il existe de nombreuses contraintes sur ce pied en raison du port de chaussures de sécurité.

Mi-septembre 1997, l'extrémité du moignon a un aspect inflammatoire motivant la réalisation d'une IRM du moignon.

Dans l'attente de la réalisation de cette IRM, l'emboîture est retouchée au niveau de l'appui sous-rotulien afin de libérer l'extrémité du moignon.

L'IRM du moignon est réalisée le 02/10/1997, alors que les signes inflammatoires ont disparu et montre l'absence de collection de l'extrémité du moignon, l'absence d'anomalies du signal osseux aussi bien du tibia que du péroné mais une importante involution graisseuse des muscles gastrocnémiens (jumeaux) et soléaire.

4. SYMPTOMES AYANT MOTIVE LA REALISATION D'UNE IRM : LUXATIONS RECIDIVANTES DE LA ROTULE

OBSERVATION N° 20

Monsieur D.G., 27 ans, vendeur à mi-temps, est amputé au tiers supérieur du tibia gauche en raison d'un ostéosarcome diagnostiqué à la naissance.

En 1998, il présente des difficultés d'appareillage du membre amputé en raison de luxations rotuliennes externes récidivantes qui surveniennent quasi-spontanément en station debout comme en station couchée. Cliniquement et radiologiquement, il existe une amyotrophie importante du vaste médial (interne), une malformation de la rotule qui reste haute (figure 27a) et des surfaces articulaires de la trochlée qui apparaissent déformées .

Une IRM du moignon est réalisée le 15/06/1998 et montre l'absence de lésion osseuse suspecte de récidive tumorale, une subluxation patellaire latérale sur dysplasie trochléenne (figure 27 b), un aspect détendu de l'aileron rotulien médial, une patella ascensionnée avec un tendon patellaire long (figure 27c), une amyotrophie du vaste médial, du vaste latéral, des ischio-jambiers et du biceps fémoral et un fragment calcifié libre dans l'échancrure, séquellaire d'une fracture de l'épine tibiale latérale.

En mars 1999 une prothèse définitive est fabriquée comprenant un manchon en silicone avec attache terminale type ALPS® (figure 41), un pied MULTIFLEX® et une gaine en néoprène. Cette gaine a pour but d'éviter les luxations de rotule en solidarisant mieux l'emboîture avec le moignon.

Monsieur D.G. ne met pas toujours la gaine lorsqu'il utilise sa prothèse.

Une mesure d'isocinétisme du genou montre l'impossibilité de renforcer le muscle vaste interne par des séances de rééducation.

Le 26/03/1999, le chirurgien propose de réaliser une arthroscopie pour sectionner l'aileron rotulien externe, pour dupliquer l'aileron rotulien interne et pour retirer dans le même temps le corps étranger intra-articulaire, visualisé sur la radiographie (figure 27a) et l'IRM et qui est responsable d'une souris articulaire.

5. SYMPTOME AYANT MOTIVE LA REALISATION D'UNE IRM : AUCUN

OBSERVATION N° 21

Monsieur D.Z., 67 ans, présente une amputation tibiale droite en 1983 à l'âge de 50 ans, à la suite d'un traumatisme survenu en 1981 à l'âge de 48 ans.

Il est appareillé avec une prothèse tibiale "contact", comprenant un collet PTS (figure 34) et un manchon en mousse TEPEFOM® (figure 39).

Le 11/08/1999 est réalisée une IRM du moignon droit de façon systématique alors que Monsieur D.Z. ne se plaint d'aucun signe fonctionnel ou signe clinique, afin de savoir s'il existe des bursites asymptomatiques de glissement en regard des points d'appui prothétiques. Cette IRM montre une dégénérescence physiologique graisseuse de la couverture musculaire (figure 16) et une petite bursite ou bourse adventitielle (figue 12) en avant de la tubérosité tibiale antérieure. L'absence de clichés en T2 ou en suppression de graisse avec injection de GADOLINIUM® ne permet pas de préciser le caractère collecté ou non de cette bourse. Il n'y a pas d'anomalie de signal osseux.

Les 21 observations développées précédemment, sont résumées dans le tableau I.

Tableau I : Observations des 21 patients porteurs de moignons d'amputation des membres inférieurs pathologiques

	AMPUTATION	SYMPTOMES	APPAREILLAGE INITIAL	RESULTATS IRM	TRAITEMENTS et EVOLUTION
DOULEURS : NEVROME					
N° 1 Homme 34 ans	- 1/3 moyen 1/3 inférieur fémur gauche - Traumatique en 84 - Secondaire - Moignon défectueux (pas d'ostéomyoplastie)	- Douleurs à type de décharges électriques face postérieure extrémité du moignon (02/97) - Persistance des douleurs en post-opératoire avec 2 points douloureux électifs postéro-interne et postéro-externe, majorées au lancement du pas avec la prothèse	- Emboîture à ischion intégré type CAT-CAM®	- 07/97: Pas tous les critères de névrome, spicules extrémité postérieure fémur - 06/98 : Très probable névrome terminal nerf sciatique et amyotrophie quadriceps, grand fessier et loge postérieure cuisse - 02/99 : Possible névrome extrémité cicatrice interne	- Chirurgie névrome (06/98) **Persistance des douleurs** - Rééducation à la marche **Disparition des douleurs**
N° 2 Homme 69 ans	- 1/3 supérieur 1/3 moyen tibia droit - Vasculaire (artérite) en 80 - Moignon défectueux (niveau amputation)	- Douleurs névromateuses extrémité du moignon en regard du péroné début 95 - Mêmes douleurs et membre fantôme douloureux (09/97)	- Emboîture tibiale contact global - Manchon silicone fin 3S® avec attache terminale	- 07/95 : Artefacts, machine obsolète - 09/97 : Névrome branche SPE, extrémité effilée péroné	- Modification emboîture, dégagement points appui en regard péroné, - Manchon en uréthane TEC® avec attache terminale (07/95) **Persistance des douleurs** - Chirurgie névrome et exérèse spicules (01/98) **Récidive douloureuse** (04/99) - Modification emboîture - Manchon en silicone fin OTTO BOCK® attache terminale doublé par manchon mousse TEPEFOM® de confort (05/99) **Disparition des douleurs**
N° 3 Femme 30 ans	- 1/3 supérieur 1/3 moyen tibia droit et gauche - Traumatique en 96 - Moignons défectueux (niveau d'amputation, geste chirurgical imparfait)	- Douleurs névromateuses extrémité inféro-interne moignon gauche (12/99)	- Emboîture tibiale contact à collet KBM - Manchon en mousse polyéthylène TEPEFOM®	- Névrome SPI (03/00)	- Changement emboîture - Manchon épais en gel de minéraux EASY LINER® avec gaine de suspension **Diminution des douleurs** **Répartition des appuis difficile car moignon flasque**
N° 4 Femme 65 ans	- Fémur gauche - Traumatique en 44	- Douleurs type brûlures - Tuméfaction douloureuse face dorsale du moignon (08/99)	- Emboîture fémorale quadrangulaire - Jersey	- Névrome nerf sciatique (03/00) - Aspect évocateur névrome à l'échographie et en TDM	- Chirurgie du névrome (05/00) **Disparition des douleurs (faible recul)**
DOULEURS : NEVROME ET OSTEONECROSE DE LA TETE FEMORALE					
	AMPUTATION	**SYMPTOMES**	**APPAREILLAGE INITIAL**	**RESULTATS IRM**	**TRAITEMENTS et EVOLUTION**
N° 5 Homme 47 ans	- 1/3 supérieur 1/3 moyen fémur gauche - Traumatique en 96 - Moignon défectueux (greffes cutanées, niveau d'amputation)	- Douleurs névromateuses face externe du moignon - Douleurs creux inguinal - Creux inguinal remanié par conflit entre prothèse et cuisse bord interne (08/97)	- Emboîture fémorale souple et rigide à ischion intégré - Manchon silicone fin ALPS® attache terminale	- Ostéonécrose tête fémorale - Névrome nerf sciatique - Inflammation tissus mous bord interne, exostoses en regard - Inflammation fût diaphyse sur trajet enclouage - Dégénérescence graisseuse muscles fessiers (09/97)	- Manchon silicone fin attache terminale 3 S® sur mesure - Surveillance radiologique ostéonécrose **Persistance des douleurs du creux inguinal**
DOULEURS : NEVROME ET BURSITE					
	AMPUTATION	**SYMPTOMES**	**APPAREILLAGE INITIAL**	**RESULTATS IRM**	**TRAITEMENTS et EVOLUTION**
N° 6 Homme 37 ans	- 1/3 inférieur fémur gauche - Traumatique (07/97) - Secondaire (3 amputations successives 01/98) - Moignon défectueux (moignon long)	- Membre fantôme douloureux - Douleurs névromateuses face antéro-interne cicatrice (03/98)	- Emboîture fémorale à ischion intégré - Jersey	- 2 névromes nerf sciatique - Bursite extrémité inférieure du fémur - Défaut de couverture musculaire (02/99)	- Infiltration névromes XYLOCAÏNE® **Effet transitoire** - Modification prothèse évidemment en regard des névromes, resserrement collet **Douleurs persistantes avec et sans prothèse mises sur le compte d'un remaniement cicatriciel postérieur**

	AMPUTATION	SYMPTOMES	APPAREILLAGE INITIAL	RESULTATS IRM	TRAITEMENTS et EVOLUTION
DOULEURS : BURSITE					
N° 7 Femme 48 ans	- 1/3 supérieur 1/3 moyen tibia gauche - Traumatique en 61 - Moignon défectueux (niveau d'amputation)	Dysesthésies antéro-externes extrémité moignon : névromes nerf sciatique et saphène ? (04/97)	Emboîture tibiale contact à collet PTS	- Bursite et inflammation sous-cutané en regard extrémité tibia effilée - Faible capitonnage muscles (11/98)	- Changement 'emboîture - Manchon gel de minéraux épais EASY LINER® avec gaine de suspension **Disparition des douleurs**
N° 8 femme 49 ans	- 1/3 supérieur tibia gauche - Vasculaire (diabète) en 92 - Moignon défectueux (moignon court, difficultés de cicatrisation)	- Signes de bursite douloureuse en regard tête du péroné - Irritation mécanique de la prothèse (04/99)	- Emboîture tibiale contact global - Manchon en gel de minéraux épais EASY LINER® avec gaine de suspension	06/99 : - Bursite en regard tête du péroné - Oedème tête du péroné - Inflammation tendon biceps - bursite en dessous extrémité inférieure tibia	Modification d'emboîture par évidemment en regard de la bursite en regard de la tête du péroné **Disparition des douleurs et des signes de bursite**
N° 9 Femme 15 ans	- 1/3 inférieur tibia gauche - Vasculaire (purpuras fulminans) en 90 - Moignon défectueux (pas d'ostéomyoplastie, enfant)	- Douleurs de l'extrémité du péroné : hyperpression ou autre cause ? (01/99) - Instabilité du péroné (02/99)	- Emboîture tibiale contact global - Manchon en silicone injecté avec gaine de suspension	- Spicule extrémité péroné bursite en regard - Bursite creux poplité - Inflammation des tissus mous à l'extrémité distale moignon - Couverture musculaire insuffisante, dégénérescence graisseuse musculaire (07/99)	- Manchon en gel de minéraux épais EASY LINER® **Echec en raison d'une hyperpression** - Evacuation spontanée de la bursite du creux poplité (frottement de la couture de la gaine de suspension dans le creux poplité) - Changement emboîture - Retour à un manchon en silicone injecté **Disparition des douleurs**
DOULEURS : OEDEME MEDULLAIRE ET DEGENERESCENCE GRAISSEUSE					
	AMPUTATION	**SYMPTOMES**	**APPAREILLAGE INITIAL**	**RESULTATS IRM**	**TRAITEMENTS et EVOLUTION**
N° 10 Homme 52 ans	- 1/3 supérieur tibia gauche - Traumatique en 87 - Moignon défectueux (moignon court)	- Douleurs mécaniques face dorsale moignon irradiant face interne cuisse - Plaie creux poplité - Bourrelet postérieur creux poplité (07/96)	- Emboîture tibiale contact à collet KBM avec étranglement du collet - Manchon en mousse polyéthylène TEPEFOM®	- Amyotrophie des gastrocnémiens - Oedème médullaire du plateau tibial externe et sous les épines tibiales sans trait de fracture (03/97) - Artefacts par clips vasculaires	Manchon en silicone fin attache terminale ALPS® **Disparition des douleurs**
DOULEURS : BURSITE ET FRACTURE DE CONTRAINTE					
	AMPUTATION	**SYMPTOMES**	**APPAREILLAGE INITIAL**	**RESULTATS IRM**	**TRAITEMENTS et EVOLUTION**
N° 11 Homme 34 ans	- 1/3 moyen tibia gauche - Traumatique (08/91) - Moignon défectueux (exostoses) - Reprise chirurgicale pour exostoses (03/93)	- Douleurs névromateuses bord externe du moignon (04/92)	- Emboîture tibiale contact à collet PTS - Manchon en mousse polyéthylène TEPEFOM®		- Infiltration XYLOCAÏNE® sans succès (04/92) - Adjonction cale à emboîture, décharge tête péroné (04/95) **Disparition douleurs**
		- Douleurs névromateuses face antérieur du moignon - Douleurs mécaniques face externe du genou gauche - Chute dans les escaliers (02/97)		- Oedème médullaire du condyle externe évoquant plutôt une fracture de contrainte qu'une fracture post traumatique - Bursite en regard de la tête du péroné et du collet de l'emboîture - Discrète amyotrophie gastrocnémiens (03/97)	- Infiltration XYLOCAÏNE® (02/97) **Effet 48 h** - Renouvellement de la prothèse avec manchon en silicone injecté puis en gel de minéraux épais EASY LINER® avec gaine de suspension **Persistance des douleurs névromateuses** **Disparition des douleurs face externe du genou**

DOULEURS ET SIGNES INFLAMMATOIRES : NEVROME ET BURSITE					
	AMPUTATION	**SYMPTOMES**	**APPAREILLAGE INITIAL**	**RESULTATS IRM**	**TRAITEMENTS et EVOLUTION**
N° 12 Femme 50 ans	- 1/4 supérieur tibia gauche - Traumatique (04/95) - Moignon défectueux (moignon court, geste chirurgical imparfait) - Reprise chirurgicale du moignon (05/95) - Grandes variations de volume du moignon (ménopause)	- Douleurs névromateuses face postérieure moignon - Paresthésies distales du membre fantôme (06/98) - Conflit antérieur avec emboîture peau inflammatoire en regard - Douleurs névromateuses face postérieure moignon (09/98) - Bourrelet face postéro-supérieure siège de myoclonies (11/98)	- Emboîture tibiale contact global - Manchon en silicone ICEROSS® avec attache terminale	- Névrome face postérieure du moignon confirmé par échographie - Bursite face postéro-interne sous l'interligne articulaire - Bourrelet en rapport avec structure musculaire (12/98)	- Modification emboîture **Inefficace** - Désensibilisation(09/98) **Diminution des douleurs** - Changement emboîture inclusion du bourrelet - Manchon en silicone ICEROSS® avec attache terminale et manchon en gel de minéraux épais EASY LINER® et gaine de suspension (troubles proprioceptifs) **Disparition des douleurs Persistance du bourrelet**
N° 13 Homme 54 ans	- 1/3 supérieur 1/3 moyen tibia gauche - Traumatique en 88 - Moignon défectueux (lambeau de couverture, niveau d'amputation) - Chirurgie névrome en 89	- Signes de bursite face antérieure en regard de l'angle de Faraboeuf - Signes de névrome du nerf tibial antérieur (08/99)	- Emboîture tibiale contact à collet PTS - Manchon en mousse polyéthylène TEPEFOM®	Interprétation difficile en raison d'importants artefacts métalliques (09/99)	- Changement emboîture libération appui en regard névrome et bursite clinique - Manchon gel de minéraux épais EASY LINER® avec gaine de suspension **Disparition des douleurs et des signes de bursite**
N° 14 Femme 45 ans	- 1/3 supérieur tibia droit - Traumatique en 74 - moignon défectueux (moignon court, flexion limitée du genou par fracture secondaire)	- Douleurs tête du péroné et gonflement en regard - Nodule creux poplité droit (05/99)	- Emboîture tibiale contact orienté à collet PTS - Manchon en mousse polyéthylène TEPEFOM®	- Bursite face antéro-inférieure tête du péroné - Probable névrome creux poplité - Bec osseux antéro-inférieur du tibia sans bursite (05/99)	- Changement emboîture - Manchon gel de minéraux épais EASY LINER® et gaine de suspension **Disparition de la bursite**
DOULEURS ET SIGNES INFLAMMATOIRES : BURSITE					
	AMPUTATION	**SYMPTOMES**	**APPAREILLAGE INITIAL**	**RESULTATS IRM**	**TRAITEMENTS et EVOLUTION**
N° 15 Femme 49 ans	- 1/3 supérieur tibia gauche - Traumatique en 93 - Moignon défectueux (geste chirurgical imparfait, moignon court) - Reprise chirurgicale avec ostéomyoplastie (07/94) - Grandes variations de volume du moignon (ménopause)	- Tuméfaction en regard tête du péroné, douloureuse genou fléchi à 45°(01/98)	- Emboîture tibiale contact global - Manchon en silicone fin sur mesure OTTO BOCK® avec attache terminale	- Très probable bursite bordant la tête du péroné - Petite collection bord antéro-externe moignon - Amyotrophie - Artefact (01/98)	Manchon gel de minéraux épais EASY LINER® et gaine de suspension (troubles proprioceptifs) puis en silicone fin ALPS avec attache terminale **Diminution des douleurs en fonction du volume du moignon Disparition tuméfaction**
N° 16 Enfant 11 ans	- 1/3 inférieur fémur droit - Moignon défectueux (enfant, moignon long) - 1/3 supérieur tibia gauche - Moignon défectueux (enfant, moignon court) - Vasculaire (purpuras fulminans) en 91	- Signes de bursite douloureuse à l'extrémité externe du moignon droit (05/99) - Instabilité frontale genou gauche	- Emboîture fémorale avec appui terminal - Manchon mousse - Emboîture tibiale classique avec cuissard - Manchon en mousse	- Bursite extrémité inférieure fémur droit et défaut de couverture musculaire - Inflammation des tissus mous en inféro-interne et défaut de couverture musculaire extrémité tibiale - Pas d'atteinte ligaments croisés (05/99	Modification de la prothèse fémorale par évidemment de la zone en regard de la bursite **Disparition de la bursite**
SIGNES INFLAMMATOIRES : BURSITE					
	AMPUTATION	**SYMPTOMES**	**APPAREILLAGE INITIAL**	**RESULTATS IRM**	**TRAITEMENTS et EVOLUTION**
N° 17 Homme 28 ans	- 1/3 supérieur tibia gauche - Traumatique - Secondaire en 94 - Moignon défectueux (cicatrice anfractueuse, moignon court) - activité sportive intensive	- Douleurs du plateau tibial interne (05/97) - Aspect inflammatoire extrémité du moignon (08/97)	- Emboîture tibiale contact global - Manchon en silicone injecté avec gaine de suspension	- Bursite extrémité distale du moignon - Bursites banales sous-cutanée en regard plateaux tibiaux - Oedème médullaire sous les épines tibiales et du plateau tibial interne : contusion osseuse (08/97)	- Modification du manchon en silicone injecté **Disparition de l'aspect inflammatoire fonction de l'activité sportive et des variations de volume du moignon Disparition des douleurs du plateau tibial interne**

DOULEURS ET SIGNES INFLAMMATOIRES : BURSITE ET FRACTURE DE CONTRAINTE					
	AMPUTATION	**SYMPTOMES**	**APPAREILLAGE INITIAL**	**RESULTATS IRM**	**TRAITEMENTS et EVOLUTION**
N° 18 Homme 26 ans	- 1/3 supérieur 1/3 moyen tibia gauche - Traumatique - Secondaire en 96 - Moignon défectueux (pas d'ostéomyoplastie, cicatrice antérieure)	- Signes de bursites internes et externes paracondyliennes - Sensations de craquement du tendon rotulien - Frottement collet de la prothèse sur tendon rotulien (08/97)	- Emboîture tibiale contact global avec butée sous rotulienne pour éviter le récurvatum du genou - Manchon en silicone fin ALPS® avec attache terminale (10/96)	- Bursites sous-rotulienne, pararotulienne externe et tête du péroné - Oedème médullaire tibial diaphysaire et sous les épines tibiales (08/97)	- Modification emboîture suppression de la butée - Manchon en silicone injecté puis en gel de minéraux épais EASY LINER® avec gaine de suspension - Rééducation à la marche **Disparition des bursites**
SIGNES INFLAMMATOIRES : DEGENERESCENCE GRAISSEUSE					
	AMPUTATION	**SYMPTOMES**	**APPAREILLAGE INITIAL**	**RESULTATS IRM**	**TRAITEMENTS et EVOLUTION**
N° 19 Homme 57 ans	- 1/3 moyen tibia gauche - Tumorale (Epithélioma cuniculatum) en 89 - Secondaire - Moignon défectueux (pas d'ostéomyoplastie, moignon laissé initialement ouvert)	Aspect inflammatoire de l'extrémité du moignon résolu au moment de la réalisation de l'IRM (09/97)	- Emboîture tibiale contact global - Manchon silicone fin ALPS® avec attache terminale	- Absence de collection de l'extrémité du moignon ou d'anomalie de signal osseux - Importante involution graisseuse des muscles et gastrocnémiens et soléaire (10/97)	- Modification emboîture par suppression de l'appui en regard de l'extrémité du moignon avant la réalisation de l'IRM **Disparition de l'inflammation**
LUXATION RECIDIVANTE DE ROTULE					
	AMPUTATION	**SYMPTOMES**	**APPAREILLAGE INITIAL**	**RESULTATS IRM**	**TRAITEMENTS et EVOLUTION**
N° 20 Homme 27 ans	- 1/3 supérieur du tibia gauche - Tumorale (ostéosarcome) à la naissance	- Luxations rotuliennes externes récidivantes - Amyotrophie importante du vaste médial - Malformations rotulienne et trochléenne (98)	Difficultés d'appareillage	- Subluxation patellaire latérale sur dysplasie trochléenne, patella alta - Amyotrophie du vaste médial, latéral, biceps, ischiojambier - Séquelle de fracture de l'épine tibiale latérale avec fragment intra-articulaire (06/98)	- Manchon en silicone avec attache terminale type ALPS® et gaine de suspension pour mieux solidariser l'emboîture et le moignon **Insuffisant** - Pas d'indication à un renforcement musculaire par isocinétisme - Indication chirurgicale
ASYMPTOMATIQUE : BURSITE ET DEGENERESCENCE GRAISSEUSE					
	AMPUTATION	**SYMPTOMES**	**APPAREILLAGE INITIAL**	**RESULTATS IRM**	**TRAITEMENTS et EVOLUTION**
N° 21 Homme 67 ans	- Tibia droit - Traumatique en 83	Aucun	- Emboîture tibiale contact avec collet PTS - Manchon en mousse polyéthylène TEPEFOM®	- Dégénérescence graisseuse de la couverture musculaire - Bourse adventitielle en avant de la tubérosité tibiale antérieure (08/99)	

CHAPITRE 3 : COMMENTAIRES SUR L'IMAGERIE EN IRM EN LA CLASSANT

Cette étude utilise pour réaliser les IRM des moignons d'amputation des membres inférieurs un appareil à haut champ magnétique donnant une bonne qualité d'image, de 1,5 Tesla d'intensité et à l'aide d'une antenne de genou pour les moignons de jambe ou d'une antenne superficielle pour les moignons de cuisse. Cet appareil appartient au service de radiologie du Professeur Blum du CHU de Nancy (hôpital central).

1. CARACTERISTIQUES DE L'EXAMEN EN IRM

L'étude du moignon d'amputation des membres inférieurs en IRM utilise des coupes dans les trois plans de l'espace, à savoir des coupes sagittales, axiales et coronales (frontales). Le choix de ces coupes varie selon l'anomalie à mettre en évidence.

Les séquences utilisées sont des séquences en pondération T1, en pondération T2 et des séquences en suppression de graisse (il s'agit dans cette étude de séquences en pondération T1 avec injection de GADOLINIUM®, ce qui augmente le signal des tissus sur lequel il se fixe et en pondération T2, ce qui améliore la visualisation des structures incluses dans un environnement graisseux et augmente le signal des structures riches en eau) [5].

En pondération T1, la moelle osseuse et les tissus mous vont donner un signal d'intensité plus faible lorsque leur contenu en eau augmente alors qu'en pondération T2, le signal est de plus grande intensité lorsque le contenu en eau augmente [9]. Ainsi en pondération T1, la graisse apparaît blanche, le muscle normal gris et l'eau grise foncée ou noire alors qu'en T2 l'eau apparaît blanche.

Les artefacts liés à des clips vasculaires métalliques situés à l'extrémité du moignon peuvent gêner considérablement l'interprétation des images IRM (figure 3).

Figure 3 : Artefacts liés à des clips vasculaires du moignon tibial de Monsieur B.B.
Signal hyperintense situé à l'extrémité du moignon, ne permettant pas de faire le diagnostic de bursite (flèche de gauche) et signal hétérogène et de forme nodulaire, situé dans la région du nerf tibial antérieur, pouvant évoquer un névrome de ce nerf (flèche de droite).
(coupe coronale, séquence T2)

2. LES PATHOLOGIES DU MOIGNON D'AMPUTATION OBJECTIVEE PAR L'IRM

2.1. Les névromes

Les névromes se définissent par une augmentation de taille de l'extrémité proximale du nerf sectionné (figure 4a et 5). Ils apparaissent ovoïdes ou ronds et habituellement hétérogènes et iso-intenses par rapport au muscle [28] en pondération T1, faiblement hétérogènes (figure 6b), de signal d'intensité intermédiaire à élevée en pondération T2 [6] ou comme une masse hypo-intense en T1 (figure 5, 6a et 7a) et hyperintense en T2 (figure 7b) et qui se détache par conséquent des muscles [8] et dont le contraste se rehausse de façon plus ou moins intense (figure 6c et 7c) après injection de GADOLINIUM® [12]. Le contour du névrome peut apparaître sous la forme d'un hyposignal (figure 7a et 7b) en T1 et en T2 [12].

La taille du névrome doit être au moins égale à un centimètre pour être détecté. La présence de clips chirurgicaux ou de fragments métalliques, responsables d'artefacts, constituent des facteurs limitants importants au diagnostic de névrome.

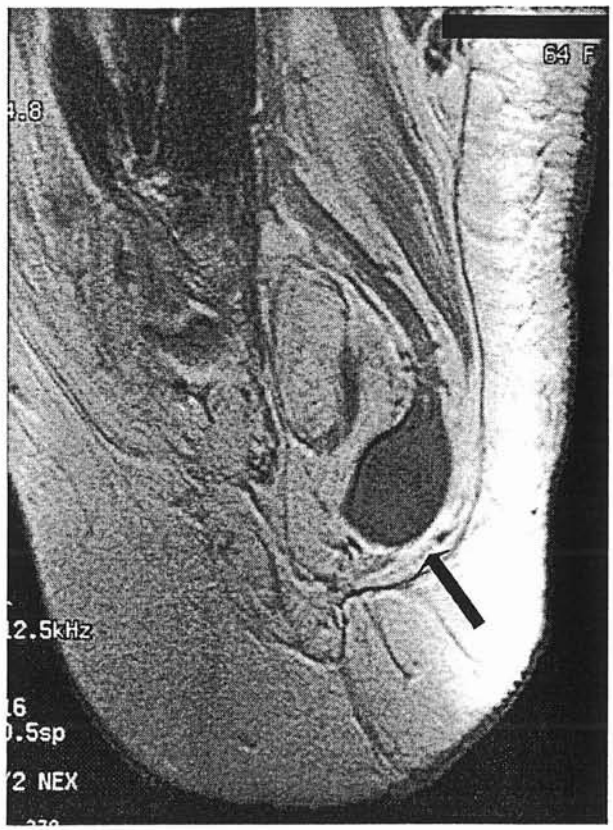

Figure 4a : Névrome du nerf sciatique du moignon fémoral de Madame J.H.
Masse ovoïde à l'extrémité du nerf sciatique en hyposignal.
(Coupe sagittale, séquence en T1)

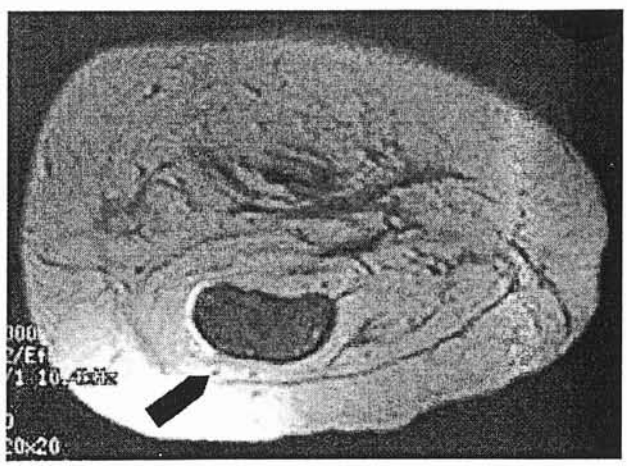

Figure 4b : Névrome du nerf sciatique du moignon fémoral de Madame J.H.
Masse ovoïde en hyposignal.
(Coupe axiale, séquence en T2 avec suppression de graisse)

Figure 5 : Névrome du nerf sciatique du moignon fémoral de Monsieur G.V.
Extrémité renflée du nerf sciatique, de signal hypo-intense.
(Coupe coronale, séquence en T1)

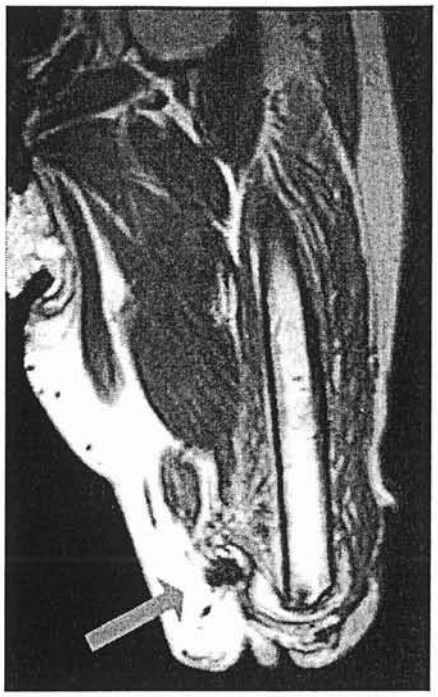

Figure 6a : Névrome de la cicatrice interne du moignon tibial de Monsieur E.S.
Masse de signal hypo-intense localisée sur la cicatrice interne.
(Coupe coronale, séquence en T1)

Figure 6b : Névrome de la cicatrice interne du moignon tibial de Monsieur E.S.
Masse de signal hyperintense hétérogène, localisée sur la cicatrice interne.
(Coupe coronale, séquence en T2)

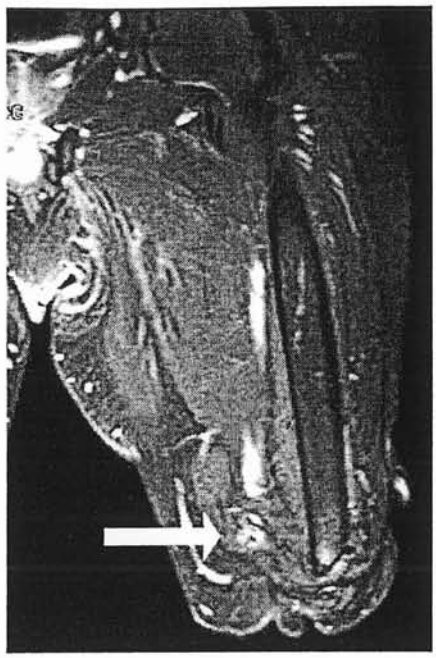

Figure 6c : Névrome de la cicatrice interne du moignon tibial de Monsieur E.S.
Masse dont le signal se rehausse à l'injection de produit de contraste.
(Coupe coronale, séquence en T1 avec suppression de la graisse et injection de GADOLINIUM®)

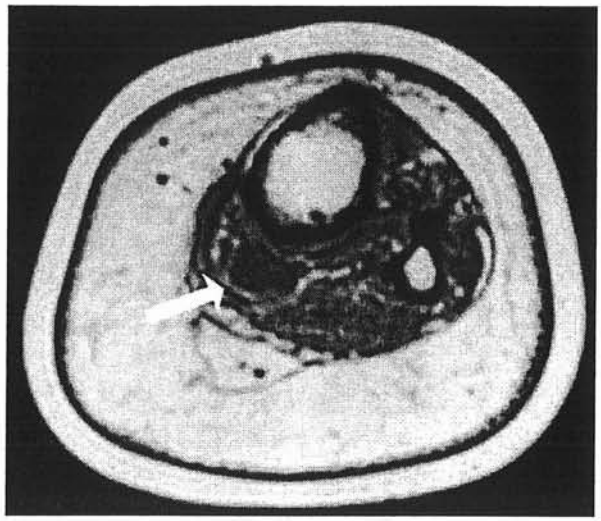

Figure 7a : Névrome du nerf sciatique poplité interne et faible capitonnage musculaire avec contingent graisseux sous-cutané important du moignon tibial gauche de Mademoiselle C.B.
Formation arrondie en hyposignal, située à la partie postéro-interne de l'extrémité tibiale.
(Coupe axiale, séquence en T1)

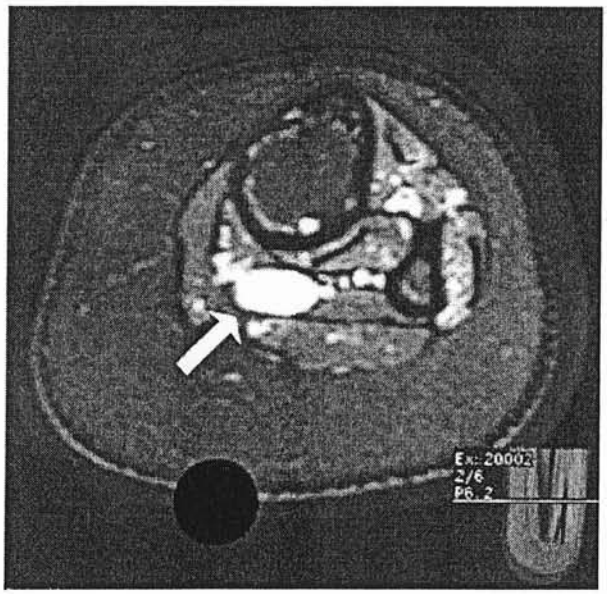

Figure 7b : Névrome du nerf sciatique poplité interne du moignon tibial gauche de Mademoiselle C.B.
Formation arrondie en hypersignal, située à la partie postéro-interne de l'extrémité tibiale.
(Coupe axiale, séquence en T2)

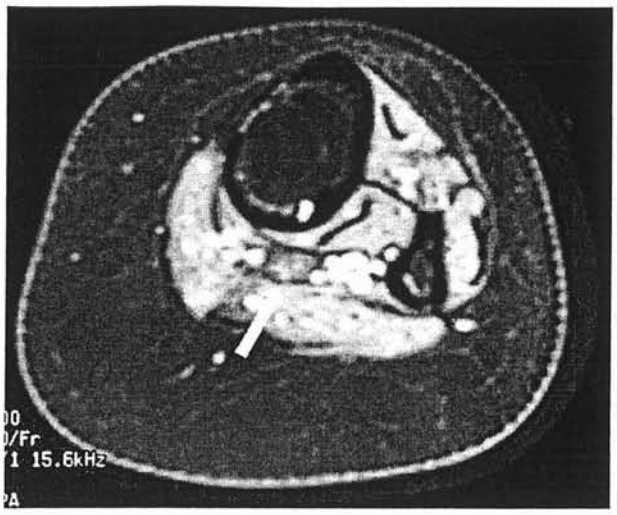

Figure 7c : Névrome du nerf sciatique poplité interne du moignon tibial gauche de Mademoiselle C.B.

Prise de contraste faible et hétérogène de la formation arrondie située à la partie postéro-interne de l'extrémité tibiale, se différenciant des vaisseaux qui prenent un contraste plus intense. (Coupe axiale, séquence en T1 avec suppression de la graisse et injection de GADOLINIUM®)

2.2. Les bursites

Les bursites et les bourses adventitielles se définissent comme une zone arrondie, bien délimitée, d'intensité intermédiaire ou en hyposignal en pondération T1 (figures 8a et 12), de signal hyperintense en pondération T2 (figure 8b) et dont le contour se rehausse après injection de GADOLINIUM® qui diffuse ensuite progressivement à l'intérieur de la bourse (figures 8c, 9b et 10c) [12], contrairement à l'environnement osseux et des tissus mous qui prend peu le contraste.

Leur localisation est superficielle entre une proéminence osseuse (tête du péroné : figures 10a, b et c, bord de la rotule : figure 13, extrémité du moignon : figure 11 ou exostose) et la peau [6].

Elles sont favorisées par un frottement (figures 9a, b et c) et par un hyperappui (figures 10a et b).

L'IRM des moignons ne permet pas de faire la différence entre une bursite et une bourse adventitielle non inflammatoire.

Figure 8a : Bursite de l'extrémité du moignon tibial de Madame C.G.
Signal hypo-intense dans les tissus mous, à l'extrémité inférieure du moignon
(Coupe coronale, séquence en T1)

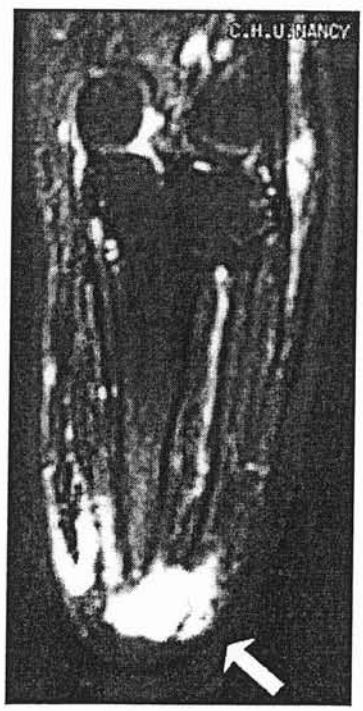

Figure 8b : Bursite de l'extrémité du moignon tibial de Madame C.G.
Signal hyperintense de nature liquidienne dans les tissus mous de l'extrémité du moignon.
(Coupe coronale, séquence en T2)

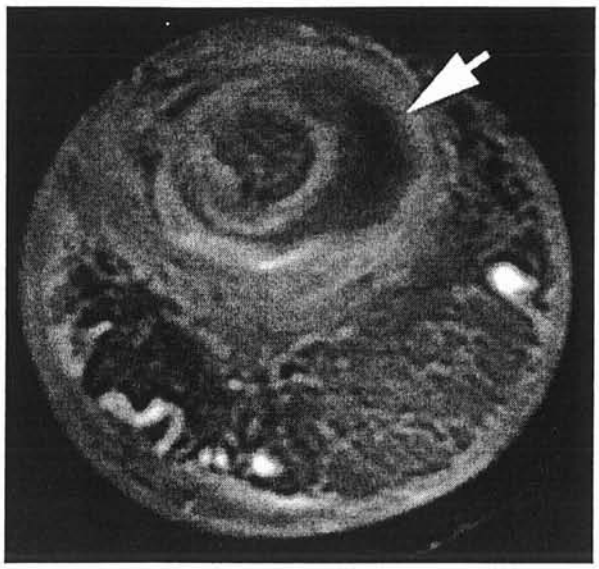

Figure 8c : Bursite de l'extrémité du moignon tibial de Madame C.G.
Collection liquidienne, de signal hypo-intense, de l'extrémité du moignon dont le contour se rehausse à l'injection de produit de contraste.
(Coupe axiale, séquence en T1 avec suppression de la graisse et injection de GADOLINIUM®)

Figure 8d : Opacité des tissus mous en regard de l'extrémité inférieure du moignon tibial de Madame C.G.
(Radiographie du moignon de profil)

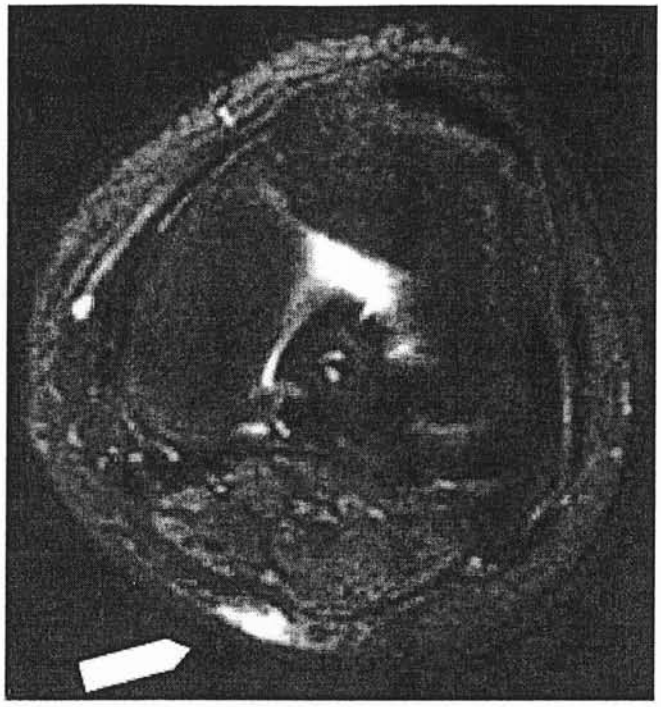

Figure 9a : Bursite du creux poplité du moignon tibial de Mademoiselle F.D.
Zone arrondie bien délimitée, hyperintense.
(coupe axiale, séquence en T2)

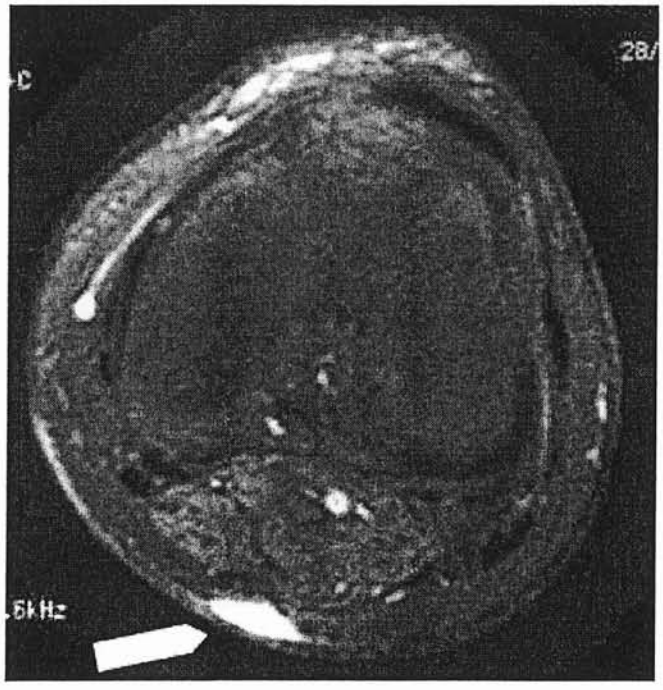

Figure 9b : Bursite du creux poplité d'un moignon tibial chez Mademoiselle F.D.
Rehaussement de l'intensité à l'injection de produit de contraste.
(coupe axiale, séquence T1 avec injection de GADOLINIUM®).

figure 9c : pli de la gaine de suspension créant un appui en regard du creux poplité du moignon tibial de Mademoiselle F.D.
(Radiographie de moignon en charge dans la prothèse)

Figure 10a : Bursite en regard de la tête du péroné du moignon tibial de Monsieur J.P.
La graisse est remplacée par une structure hypo-intense au contact de la tête du péroné.
(Coupe coronale, séquence en T1)

Figure 10b : Bursite en regard de la tête du péroné et du collet de l'emboîture du moignon tibial de Monsieur J.P.
Zone arrondie prenant le contraste et située en sous-cutané entre la saillie osseuse physiologique du péroné et le collet de la prothèse.
(Coupe coronale, séquence en T2 avec suppression de la graisse)

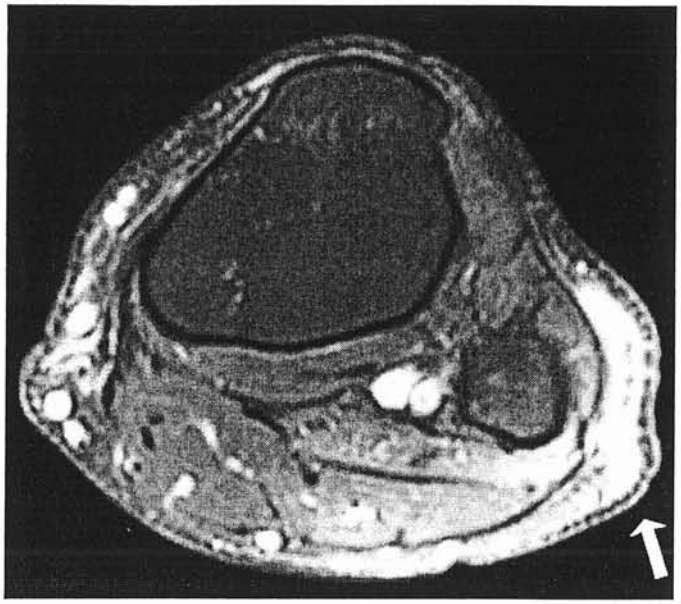

Figure 10c : Bursite en regard de la tête du péroné du moignon tibial de Monsieur J.P.
Zone arrondie qui se rehausse en liseré alors que son centre liquidien ne se rehausse pas, située entre la peau et la saillie osseuse physiologique que représente la tête du péroné.
(Coupe axiale, séquence en T1 avec suppression de la graisse et injection de GADOLINIUM®)

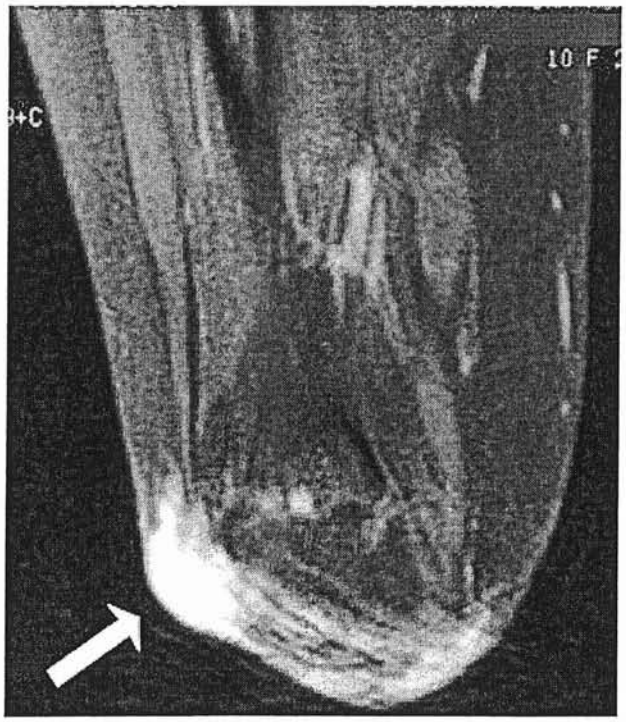

Figure 11 : Bursite de l'extrémité inférieure du moignon fémoral de L.M.
Rehaussement du signal d'une zone arrondie à l'extrémité du moignon.
(Coupe coronale, séquence en T1 avec suppression de la graisse et injection de GADOLINIUM®)

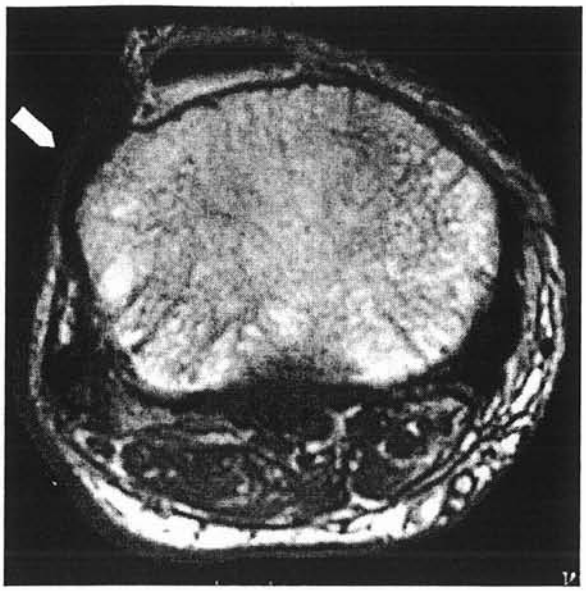

Figure 12 : bourse adventitielle en regard de la tubérosité tibiale antérieure du moignon tibial de Monsieur D.Z.
Zone arrondie relativement bien délimitée, en hyposignal, de localisation superficielle entre une proéminence osseuse et la peau.
(Coupe axiale, séquence en T1)

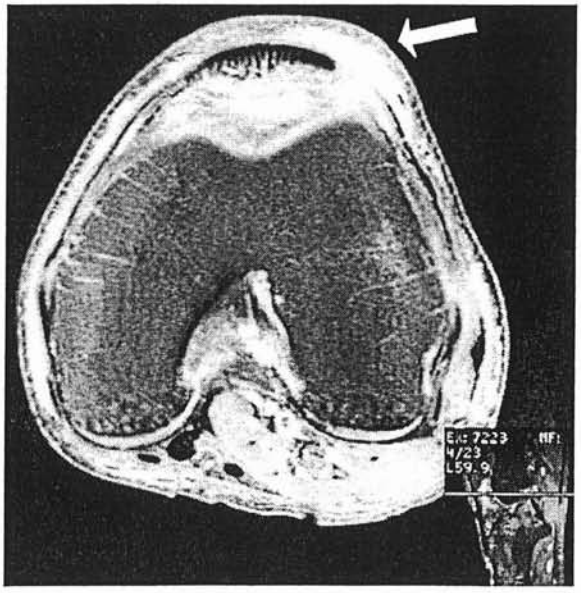

Figure 13 : Bursite située en dehors du tendon rotulien du moignon tibial de Monsieur J.M.J.
Zone arrondie bien circonscrite, prenant le contraste et de localisation superficielle.
(Coupe axiale, séquence en T1 avec suppression de la graisse et injection de GADOLINIUM®)

2.3. L'inflammation des tissus sous-cutanés

L'inflammation des tissus mous est caractérisée par une zone diffuse de signal hypo-intense ou d'intensité intermédiaire en T1 (figure 14a), hyperintense en T2, qui ne se rehausse pas uniquement en périphérie sur les séquences de suppression de la graisse après injection de GADOLINIUM® [12] mais de façon diffuse (figure 14b et 15) et qui se situe dans le tissu sous-cutané entre l'os et la peau.

Figure 14a : Inflammation de l'extrémité inférieure du moignon tibial de Mademoiselle F.D.
Zone diffuse de signal hypo-intense.
(Coupe coronale, séquence en T1)

Figure 14b : Inflammation de l'extrémité inférieure du moignon tibial de Mademoiselle F.D.
Signal qui se rehausse de façon diffuse après injection de produit de contraste et situé dans les tissus sous-cutanés.
(Coupe coronale, séquence en T1 avec suppression de la graisse et injection de GADOLINIUM®)

Figure 15 : Inflammation des tissus sous-cutanés à la partie inféro-interne du moignon tibial de L.M..

Prise de contraste diffuse dans les tissus mous entre l'os et la peau.
(Coupe coronale, séquence en T1 avec suppression de la graisse et injection de GADOLINIUM®)

2.4. La dégénérescence musculaire graisseuse et le défaut de capitonnage du moignon

Le muscle se définit comme étant homogène et de signal hypo-intense en pondération T1, alors que la graisse qui l'infiltre apparaît en hypersignal (figures 16 et 17). L'IRM permet donc de déterminer l'épaisseur du muscle qui capitonne l'extrémité du moignon (figure 18) et son amyotrophie se traduisant par infiltration graisseuse du muscle.

Figure 16 : Dégénérescence musculaire graisseuse du moignon de Monsieur D.Z.
Le muscle présente un signal hypo-intense alors que la graisse qui l'infiltre a un signal hyperintense.
(Coupe axiale, séquence en T1)

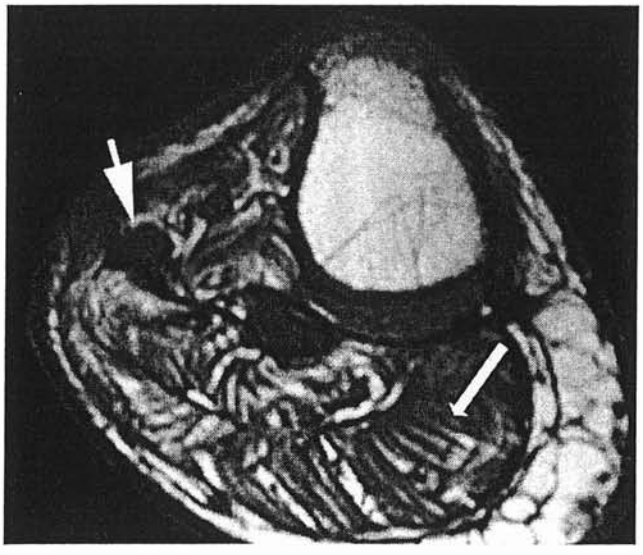

Figure 17 : Dégénérescence graisseuse des muscles et névrome du nerf sciatique poplité externe du moignon tibial de Monsieur A.F.
Travées de signal hyperintense correspondant au signal graisseux, au sein du muscle caractérisé par un signal hypo-intense (flèche du bas) et masse de signal hypo-intense située dans la région du nerf sciatique poplité externe (flèche du haut).
(Coupe axiale, séquence en T1).

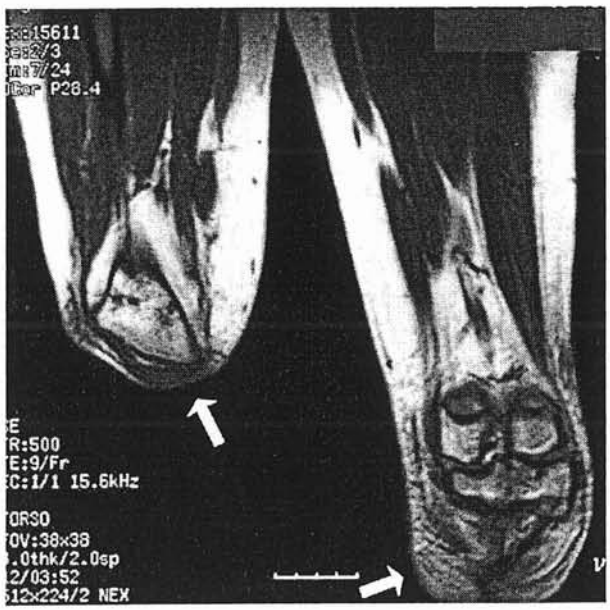

Figure 18 : Faible capitonnage musculaire des moignons tibial et fémoral de L.M. prédominant sur le moignon fémoral.
Muscles bien visibles sur cette séquence.
(Coupe coronale, séquence en T1)

2.5. Les exostoses, les éléments osseux vulnérants

L'IRM est un examen morphologique et par conséquent, visualise l'os et les exostoses qui poussent à l'extrémité de la section osseuse (figure 26) ainsi que les défauts de coupe du tibia (absence de section de l'angle de Faraboeuf) ou du péroné qui reste trop long par rapport au tibia.

Cependant, la radiographie standard reste l'examen de référence pour en faire le diagnostic (figures 19, 20 et 21).

figure 19 : Geste chirurgical imparfait en raison de la persistance de l'angle de Faraboeuf du moignon tibial de Madame J.S.
(Radiographie de moignon de profil)

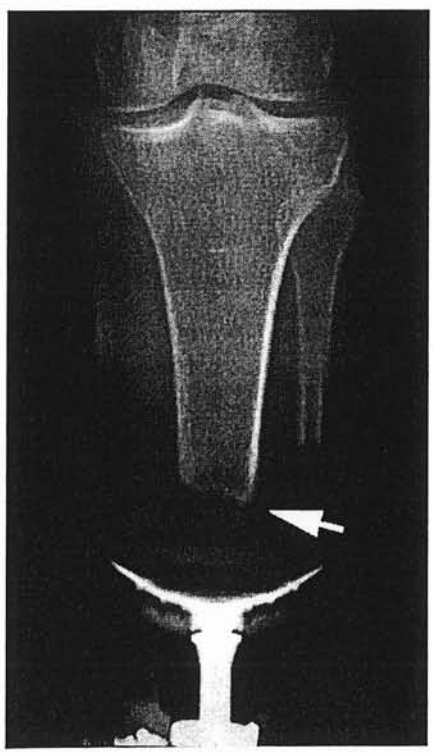

Figure 20 : Geste chirurgical imparfait en raison d'un débord externe anormal de l'extrémité du tibia du moignon tibial de Madame J.S.
(Radiographie de moignon en charge de face)

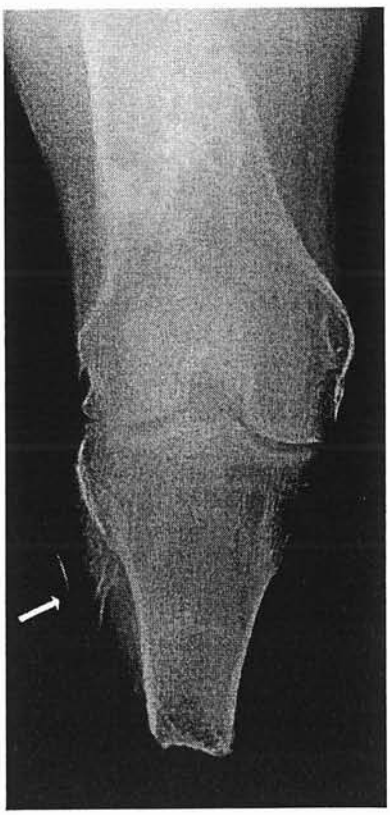

Figure 21 : Exostose de la tête du péroné du moignon tibial de Monsieur A.F.
(Radiographie de moignon de face)

2.6. L'oedème de l'os médullaire

L'oedème de l'os médullaire se traduit par une zone diffuse de signal hypo-intense en pondération T1 et hyperintense en pondération T2 au sein de l'os, qui apparaît de signal intermediaire. Cette différence d'intensité entre l'os et l'oedème médullaire s'explique par l'augmentation en eau que produit l'oedème, et l'eau donne un signal hypo-intense en T1 et hyperintense en T2. Le signal se rehausse après l'injection de GADOLINIUM®.

L'oedème de l'os médullaire n'est pas spécifique d'une pathologie en particulier (figures 22 et 23) et doit donc être interprété en fonction du contexte. On le rencontre dans les fractures de l'os trabéculaire traumatiques ou de contraintes, les ostéomyélites, les ostéïtes, les algodystrophies en phase chaude ou les séquelles d'ostéosynthèses [12].

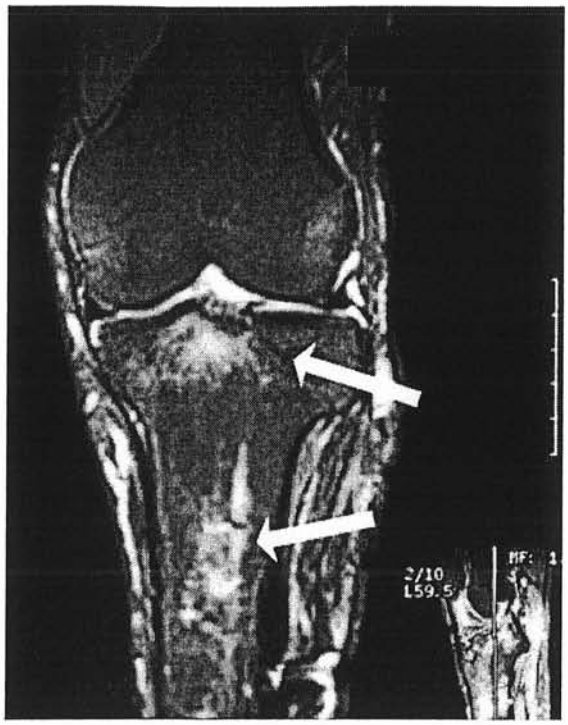

Figure 22 : Oedème médullaire et de la diaphyse et sous les épines tibiales du moignon tibial de Monsieur J.M.J.

Oedème médullaire non spécifique mais pouvant correspondre au niveau de l'extrémité supérieure du tibia à une contusion osseuse et au niveau diaphysaire à des séquelles d'ostéosynthèse sans que ne puisse être éliminé formellement un foyer d'ostéomyélite sur les seules données de l'imagerie.

(Coupe coronale, séquence en T2)

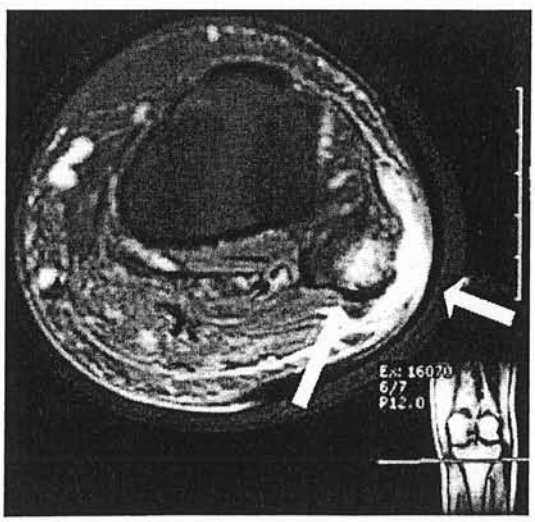

figure 23 : Bursite en regard de la tête du péroné (flèche de droite) et oedème médullaire de la tête du péroné (flèche de gauche) du moignon tibial de Madame C.G.

(Coupe coronale, séquence en T1 avec suppression de la graisse et injection de GADOLINIUM®)

2.7. Les contusions osseuses et les fractures de contrainte

Les contusions osseuses se caractérisent en IRM par un oedème de l'os médullaire dont le signal de nature liquidienne est hypo-intense en pondération T1 (figure 24b) par rapport au signal osseux environnant, qui est de signal d'intensité intermédiaire. En pondération T2 (figure 24a, 24c et 24d) l'oedème apparaît sous la forme d'un hypersignal. Parfois le trait de fracture peut être visualisé sous la forme d'une ligne d'hyposignal en T1 et en T2 (25a et 25b), perpendiculaire à la corticale [12, 29].

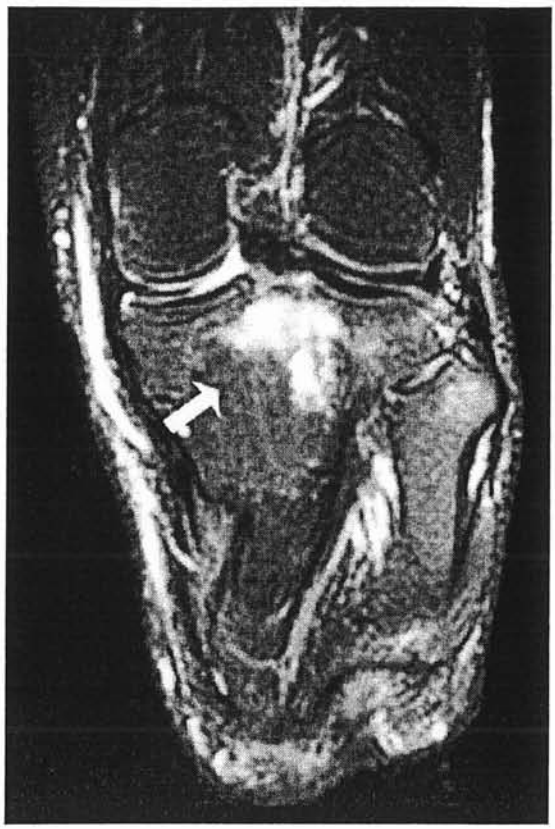

Figure 24a : Contusion osseuse du plateau tibial du moignon tibial de Monsieur F.F.
Oedème médullaire se traduisant par un hypersignal par rapport à l'os en raison de l'augmentation de la teneur en eau de l'os, au niveau de l'oedème.
(Coupe coronale, séquence en T2)

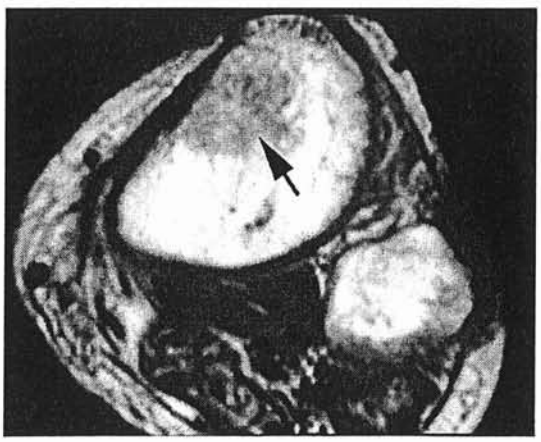

Figure 24b : Contusion osseuse du plateau tibial interne du moignon tibial de Monsieur F.F.
Oedème médullaire correspondant à une contusion tibiale et qui se présente sous la forme d'un signal hypo-intense intra-osseux.
(Coupe axiale, séquence en T1)

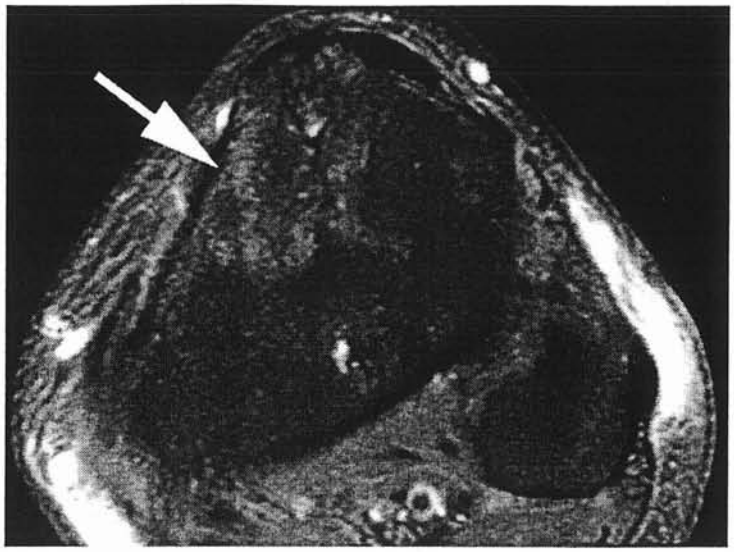

Figure 24c : Contusion osseuse du plateau tibial interne du moignon tibial de Monsieur F.F.
Oedème médullaire correspondant à une contusion tibiale et qui se présente sous la forme d'un signal hyperintense intra-osseux.
(Coupe axiale, séquence en T2)

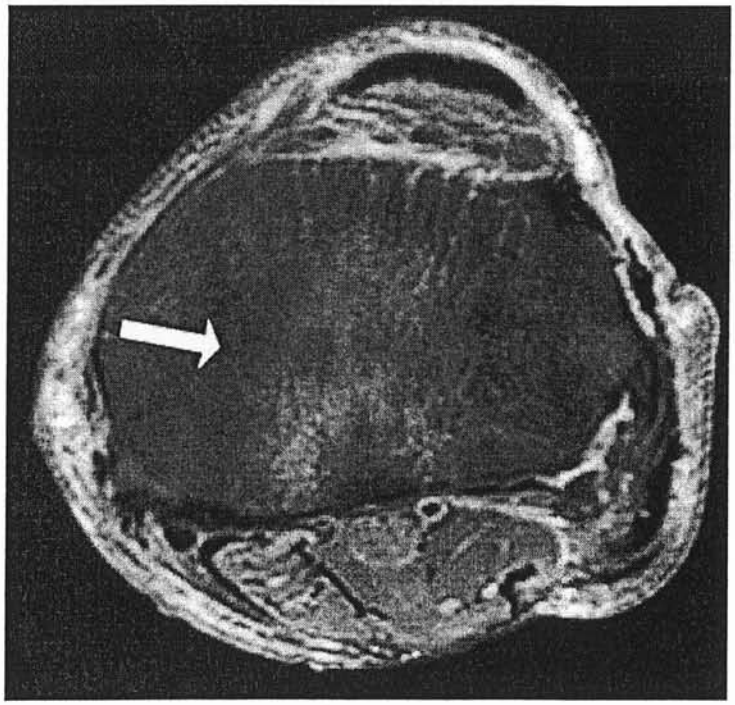

Figure 24d : Contusion osseuse située sous les épines tibiales du moignon tibial de Monsieur F.F.
Oedème médullaire correspondant à une contusion osseuse et qui se présente sous la forme d'un signal hyperintense en raison de sa plus grande teneur en eau que l'os.
(Coupe axiale, séquence en T2)

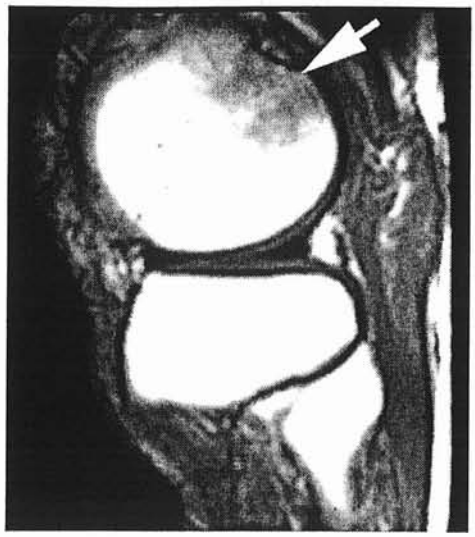

figure 25a : Fracture de contrainte du condyle fémoral externe du moignon tibial de Monsieur J.P.
Oedème médullaire correspondant à un signal hypo-intense intra-osseux avec trait de fracture sous forme d'une ligne hypo-intense .
(Coupe sagittale, séquence en T1)

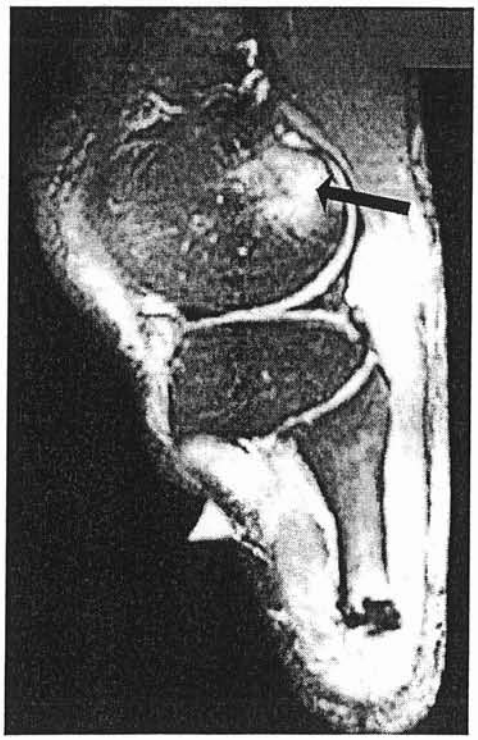

Figure 25b : Fracture de contrainte du condyle externe du moignon tibial de Monsieur J.P.
Oedème médullaire correspondant à un hypersignal intra-osseux associé à la visualisation du trait de fracture en son sein, caractérisé par une ligne hypo-intense.
(Coupe sagittale, séquence en T2)

2.8. L'ostéonécrose de la tête fémorale

L'IRM est un examen performant dans le diagnostic précoce d'ostéonécrose de la tête fémorale et en permet la classification en stades évolutifs. De nombreux articles y font référence [10, 16, 17].

La lésion d'ostéonécrose de la tête fémorale se traduit en IRM par un liseré caractérisé par un hyposignal en bande de quelques millimètres d'épaisseur, visible sur les séquences pondérées en T1 et en T2, qui tranche avec le signal graisseux du reste de la tête et qui délimite un secteur d'os nécrotique polaire antéro-supérieur (figure 26). Ce dernier est de signal très variable et classé selon quatre types de signaux magnétiques par Mitchell, corrélés aux stades radiologiques de Ficat. Ainsi, le type A est un hypersignal en T1 et un signal intermédiaire en T2, analogue à la graisse. Le type B est un hypersignal en T1 et en T2, analogue au sang. Le type C est un hyposignal en T1 et un hypersignal en T2, analogue à l'eau. Le type D est un hyposignal en T1 et en T2 analogue à la fibrose [16]. La diminution de signal du fragment osseux est liée à l'âge de la nécrose. Un épanchement intra-articulaire est associé dans plus de 80% des ostéonécroses aseptiques de la tête fémorale [17].

Figure 26 : Ostéonécrose de la tête fémoraleantéro-supéro-interne, touchant 50% de la surface céphalique de stade II (flèche du haut) et aspect inflammatoire en regard du bord interne de la tranche de section du fémur par l'effet vulnérant d'exostoses (flèche du bas). (Coupe coronale, séquence en T1)

2.9. Les anomalies de position rotulienne

L'IRM, en tant qu'examen morphologique, permet d'analyser les anomalies de l'articulation fémoro-patellaire, les anomalies de position de la rotule, l'aspect des ailerons rotuliens et du tendon rotulien (figures 27b et c) et enfin l'aspect du cartilage souvent lésé dans les subluxations rotuliennes récidivantes. Concernant ce dernier point, d'après l'étude de Nakanishi *et al* portant sur 51 patients présentant une subluxation fémoro-patellaire et chez qui l'étude IRM du cartilage patellaire a été corrélé à l'analyse arthroscopique ou per-opératoire du cartilage, l'IRM serait d'un apport important pour évaluer les atteintes modérées ou tardives du cartilage. Par contre, l'IRM sous estimerait les atteintes débutantes du cartilage patellaire.

Le cartilage hyalin de la rotule contient beaucoup de mucopolysaccharides et émet un signal d'intensité plus faible que le muscle squelettique en pondération T1. En pondération T2, le cartilage apparaît comme une zone hypo-intense alors que le liquide articulaire est hyperintense.

Figure 27a : Fragment osseux intra-articulaire, séquelle d'une fracture de l'épine tibiale latérale et patelle ascensionnée du moignon tibial de monsieur D.G.
(Radiographie de moignon de face)

Figure 27b : Hypoplasie de la trochlée du moignon tibial de Monsieur D.G.
(Coupe axiale, séquence en T1)

Figure 27c : Patelle ascensionnée et tendon patellaire long du moignon tibial de Monsieur D.G.
(Coupe sagittale, séquence en T1 avec suppression de la graisse et injection de GADOLINIUM®)

CHAPITRE 4 : INTÉRÊT PRATIQUE ET LIMITES DE L'IRM DANS LES PATHOLOGIES DES MOIGNONS D'AMPUTATION DES MEMBRES INFERIEURS

1. RAPPEL SUR LES DIFFERENTES EMBOITURES PROTHETIQUES

L'emboîture assure la suspension de la prothèse, la transmission des forces au cours de l'appui et l'activation de la prothèse par le moignon. Une adaptation parfaite entre l'emboîture et le moignon (contact total) est indispensable pour augmenter la surface d'appui et réduire la pression en chaque point du moignon [20].

1.1. Les emboîtures tibiales

Les types d'emboîtures rencontrés dans les différentes observations sont soit des emboîtures tibiales à suspension, soit des emboîtures de "contact".

1.1.1 Les emboîtures tibiales à suspension

Les emboîtures tibiales à suspension en cuir, en bois ou en dural ont un contact partiel, intermittent et variable selon les mouvements (figures 28 et 33). Leur accrochage sur le moignon se fait à l'aide d'un cuissard. Le manchon recouvre la partie proximale du moignon, lui-même recouvert d'un bonnet et laisse libre son extrémité inférieure. Les appuis du moignon sur le manchon se font au niveau du tendon rotulien et des plateaux tibiaux. Le manchon est solidaire du cuissard grâce à des tracteurs de caoutchouc. Lors des mouvements articulaires, les frottements se font entre le manchon et le fût [20].

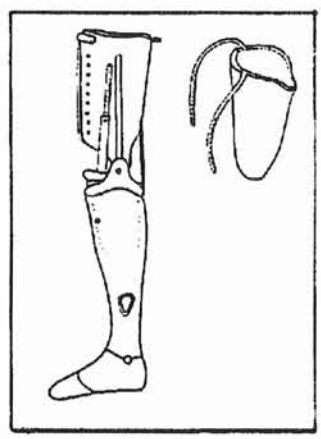

Figure 28 : emboîture tibiale à suspension avec cuissard et manchon amovible.

1.1.2 Les emboîtures tibiales "contact"

Les emboîtures tibiales "contact" comportent un manchon souple, répartissant les appuis sur toute la surface du moignon, avec des contraintes maximal sur le tendon rotulien et les plateaux tibiaux et un appui minimal sur la crête tibiale et la tête du péroné. La réalisation de l'emboîture se fait à partir d'un moulage plâtré du moignon constituant le "négatif" et qui est à

la base du contact total. Le "positif" est rectifié en fonction des zones préférentielles d'appuis et des zones anatomiques à protéger et sert de support au coulage sous vide de l'emboîture [20].

L'accrochage de la prothèse au moignon se fait grâce à :

- la forme du collet de l'emboîture (PTS : accrochage supra-condylien et supra-rotulien ; KBM : accrochage par une ou deux cales condyliennes amovibles) (figure 29),

- aux matériaux (silicone, uréthane, gel de minéraux) par l'intermédiaire d'une attache terminale ou d'une gaine de suspension.

Ces matériaux ont permis le développement de manchons augmentant la suspension de la prothèse, réduisant le frottement cutané (3S®) (figure 44) voire répartissant les pressions d'appui (TEC®) [20]. La partie rigide de l'emboîture assurant la transmission des forces est moulée sur le manchon [20].

•Les emboîtures "contact" réalisées par moulage orienté, triangularisées

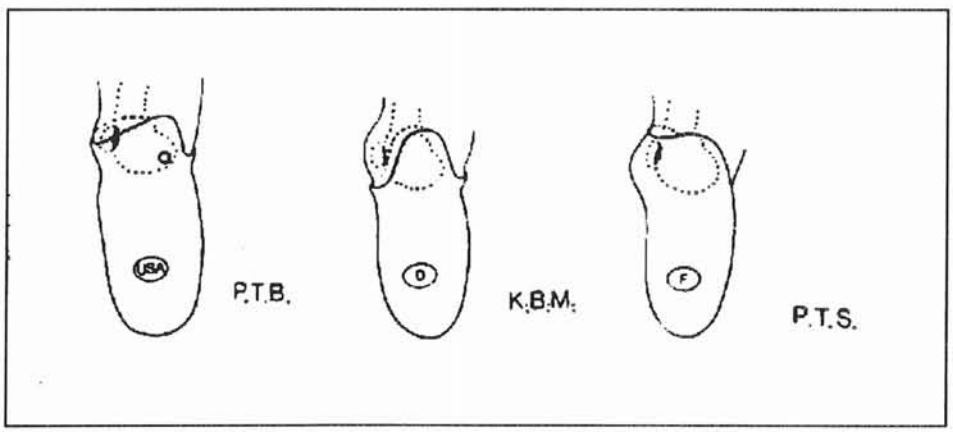

Figure 29 : les différents types de collets des emboîtures tibiales "contact", sur moulage orienté, triangularisées

Les emboîtures "contact" réalisées par moulage orienté, "triangularisées" ont un collet dont la découpe varie :

- Le collet des prothèses PTS (prothèse tibiale supracondylienne de Nancy) recouvre complètement la rotule et les faces latérales des condyles et comprend un appui marqué au-dessus de la rotule, au niveau du tendon sous-rotulien, des plateaux tibiaux et un contre appui au niveau du creux poplité (figures 30 et 34) [30]. Ce type de prothèse est responsable d'une déformation du moignon et d'une exposition de l'angle de Faraboeuf.

- Le collet des prothèses KBM (Kondylar Betting Muster) laisse libre la rotule et recouvre largement les condyles (figure 35). Les appuis sont marqués au niveau du tendon sous-rotulien, des plateaux tibiaux et des condyles fémoraux [30].

Ces types d'emboîtures sont généralement associés à un manchon en mousse polyéthylène (TEPEFOM®) (figure 39) ou en cuir-caoutchouc ou en latex ou plus rarement en silicone.

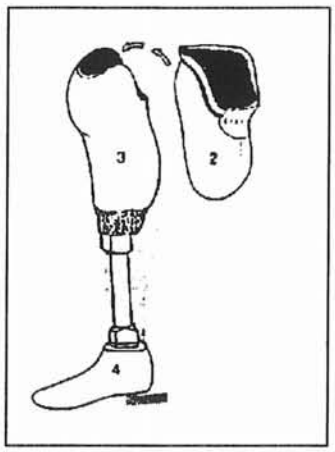

Figure 30 : emboîture tibiale "contact" orienté à collet PTS et manchon en cuir.

•Les emboîtures "contact" réalisées sur moulage global, pressurisé

Les emboîtures "contact" réalisées sur moulage global, pressurisé ont une forme arrondie. Elles sont plus dégagées en latéral. Elles répartissent mieux le contact. Il s'agit d'emboîtures à double fût.

L'emboîture "contact" TPNML® en fait partie (figure 36).

La fixation de l'emboîture sur le moignon se fait :

- soit par un manchon muni d'une attache terminale, qui se solidarise au moignon par adhérence et à la prothèse par l'attache terminale (figure 32). Il existe des manchons en silicone de faible épaisseur avec attache terminale qui sont soit préfabriqués (manchons ALPS® (figure 41), ICEROSS® : Icelandic Roll On Succioned Socked (figure 42), d'épaisseur légèrement supérieure aux précédents), soit réalisés sur moulage (manchons 3S® : Silicone Succion Socket (figure 44) et OTTO BOCK® (figure 43)) ou soit injectés (figure 45) en cas de moignon défectueux avec cicatrices anfractueuses et des manchons plus épais en gel de minéraux avec attache terminale (manchon EASY LINER® (figure 40)). Ce système a l'inconvénient d'étirer l'extrémité du moignon lors de la phase oscillante. Il n'y a pas d'air entre le moignon et le manchon.

- soit par la gaine de suspension qui solidarise l'emboîture, le manchon et le moignon et qui s'associe à un manchon sans attache terminale (figure 31). Celui-ci est soit en gel de minéraux épais (manchon EASY LINER®), soit en uréthane qui est une matière qui migre des zones d'hyperpression vers les zones de faible pression et qui théoriquement répartit les pressions (manchon TEC®) ou soit en silicone. Les manchons en gel de minéraux et en uréthane offrent plus de confort mais ont l'inconvénient de diminuer le biofeed-back.

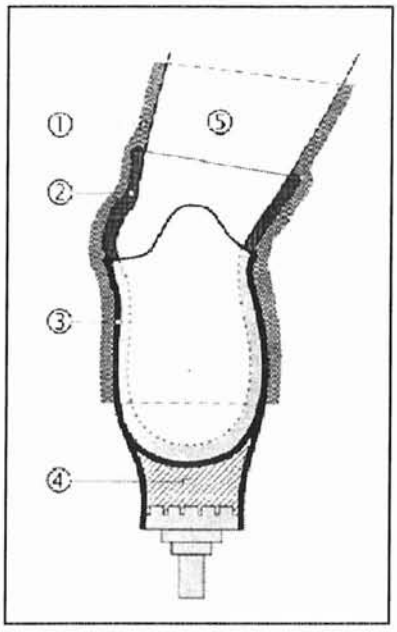

Figure 31 : emboîture tibiale "contact" sur moulage global avec gaine de suspension.
1- Gaine de suspension,
2- Manchon en silicone ou en uréthane ou en gel de minéraux,
3- Emboîture en résine,
4- Mousse séparatrice,
5- Cuisse.

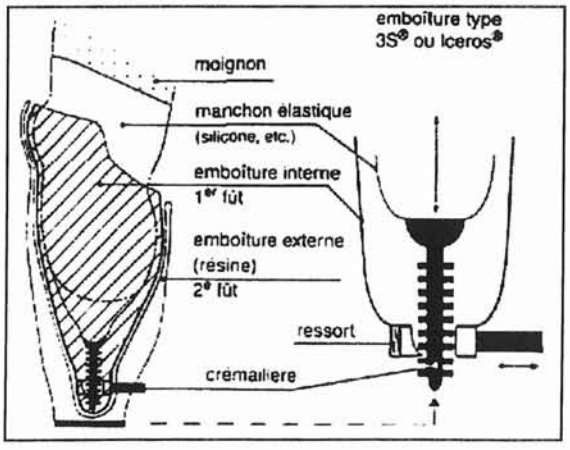

Figure 32 : emboîture tibiale "contact" sur moulage global avec attache terminale.

1.2. Les emboîtures fémorales

Les emboîtures fémorales rencontrées dans les observations des patients sont des emboîtures à contact total dont la suspension résulte du contact total entre le moignon et l'emboîture, accrue par la "globulisation" des muscles. Il n'y a pas besoin de système d'attache de la prothèse au moignon hormis dans les cas de moignons courts dont la suspension est améliorée par l'utilisation d'un manchon en silicone (3S® : Silicone Succion Socket ou ICEROSS® : Icelandic Roll On Succioned Socked). La partie inférieure de l'emboîture présente un orifice avec une soupape.

Ces emboîtures sont réalisées sous vide à partir de "positifs" qui sont soit calculés à partir de cotes relevées sur le moignon, soit conçus à partir du moulage plâtré "négatif" du moignon.

Ces emboîtures sont de deux types, quadrangulaires ou à ischion intégré.

1.2.1 Les emboîtures quadrangulaires

Les emboîtures quadrangulaires présentent un appui sur toute la surface du moignon mais maximum au niveau de l'ischion. La transmission du poids du corps se fait par la tubérosité ischiatique par l'intermédiaire d'une table ischiatique horizontale (figures 37a et b). Son collet est quadrangulaire à grand axe transversal. Ce type d'emboîture est responsable de conflits douloureux au niveau de la tubérosité ischiatique et de complications cutanéo-trophiques liées à l'extrémité latérale du fémur buttant sur la paroi externe de l'emboîture.

1.2.2 Les emboîtures à collet ovale, à grand axe antéro-postérieur et à ischion intégré

L'emboîture à collet ovale, à grand axe antéro-postérieur et à ischion intégré permet un contrôle de la prothèse grâce à la position en adduction du fémur contre l'emboîture et au verrouillage par l'ischion. Le prototype de l'emboîture à ischion intégré est l'emboîture CAT-CAM® (Countoured Adducted Trocanteric Controlled Alignment Method) traduit par « méthode de façonnage en adduction avec moulage de la région trochantérienne » (figure 38).

Figure 33 : Emboîture tibiale à suspension avec cuissard et manchon en mousse

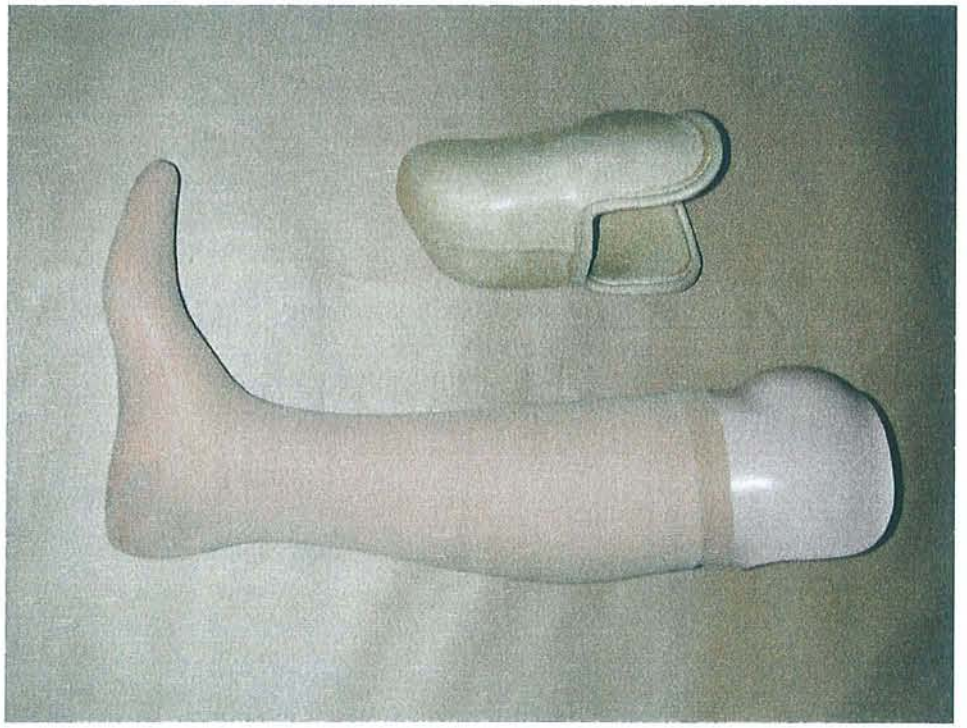

Figure 34: Emboîture tibiale «contact», orienté, à collet PTS et manchon en cuir

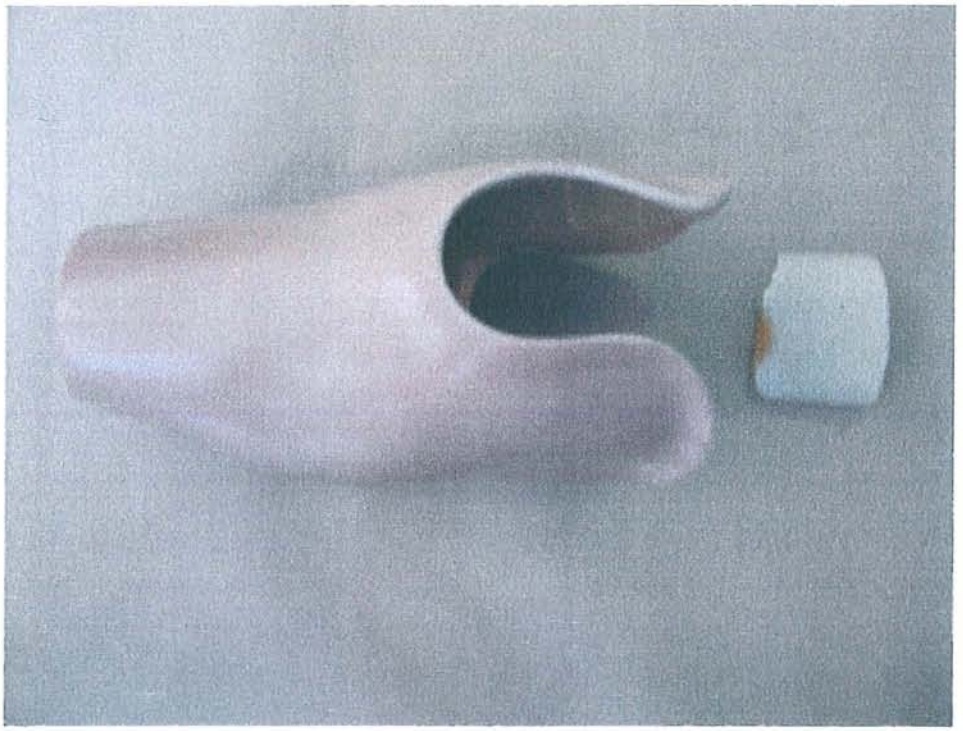

Figure 35: Emboîture tibiale «contact», triangularisée, à collet KBM et avec cale



Figure 36: Emboîture tibiale «contact» global, TPNML® avec manchon EASY LINER®

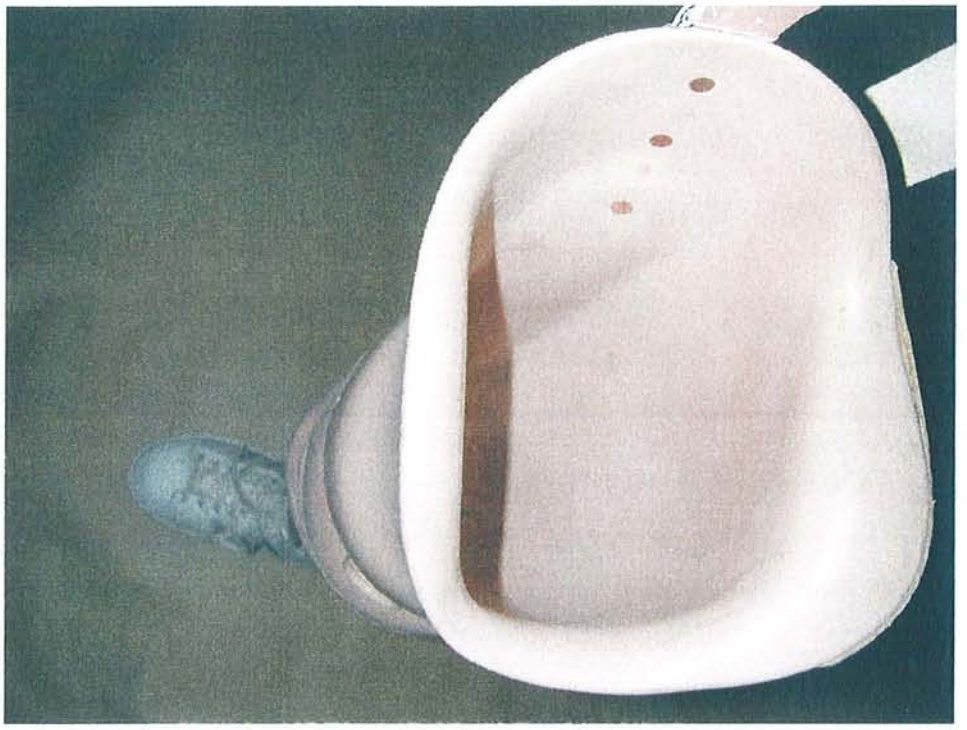

Figure 37a : Emboîture fémorale à collet quadrangulaire, vue supérieure

Figure 37b : Emboîture fémorale à collet quadrangulaire, vue de profil

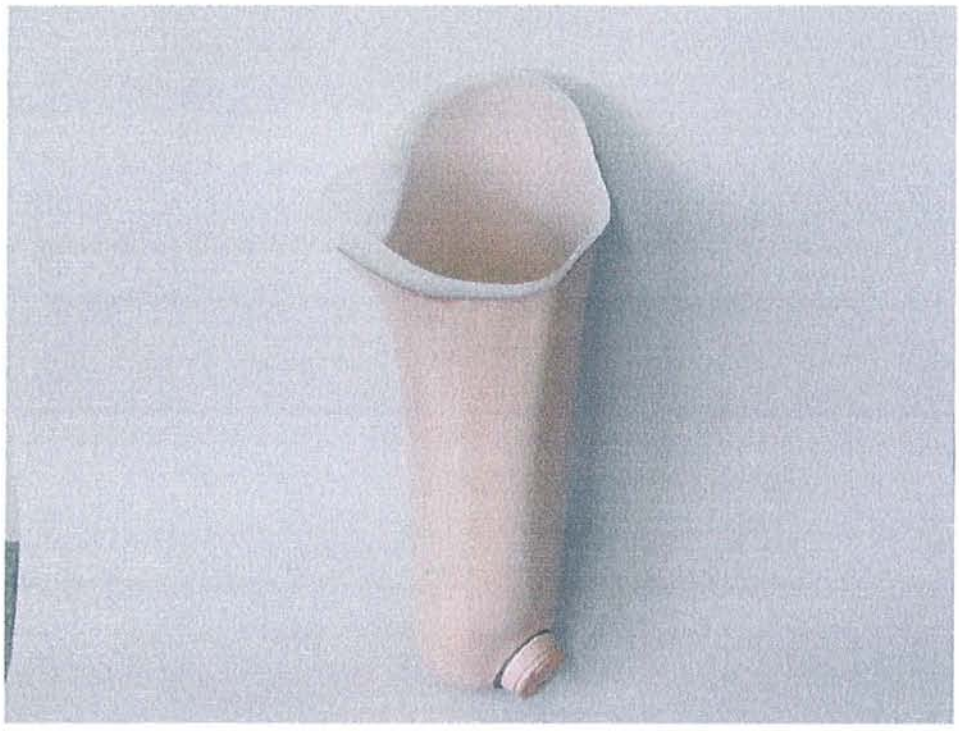

Figure 38 : Emboîture fémorale à ischion intégré CAT CAM® avec double fût et valve

Figure 39 : Manchon en mousse TEPEFOM®



Figure 40 : Manchon et gaine de suspension en gel de minéraux, épais, EASY LINER®

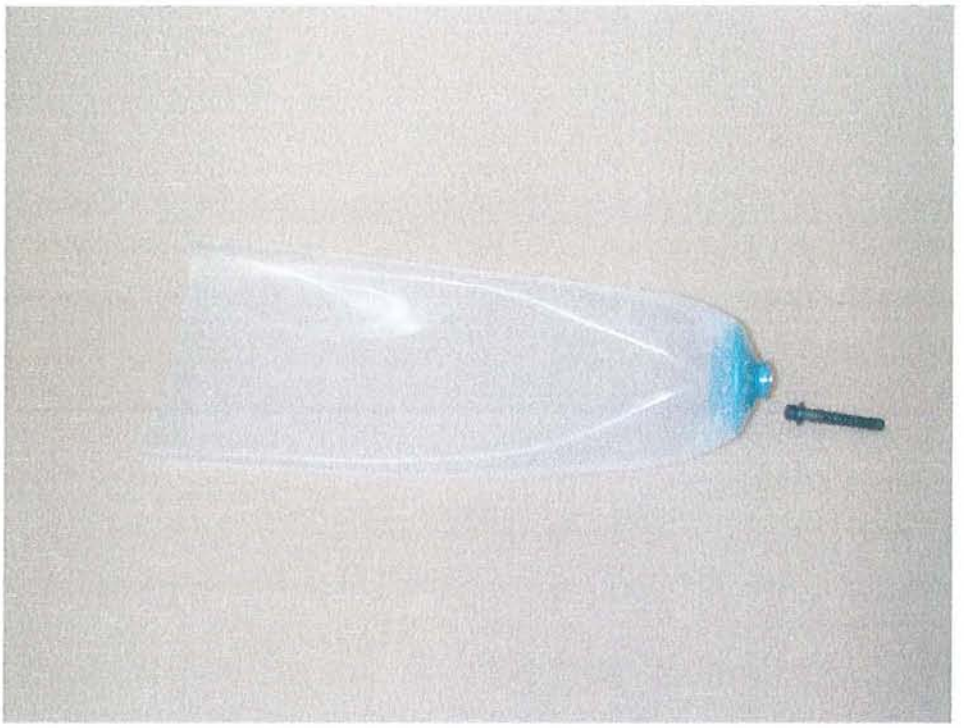

Figure 41: Manchon en silicone fin ALPS® avec attache terminale, préfabriqués

Figure 42 : Manchons en silicone ICEROSS® avec attache terminale, préfabriqués

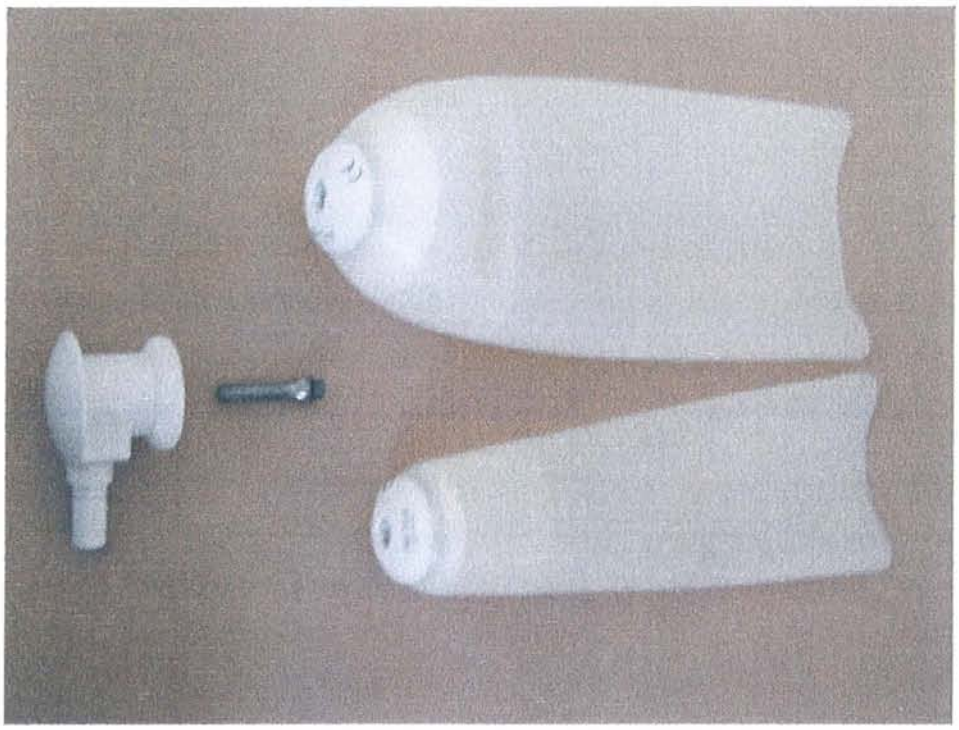

Figure 43 : Manchons en silicone OTTO BOCK® avec attache terminale

Figure 44 : Manchon en silicone 3S® avec attache terminale, fait sur moulage

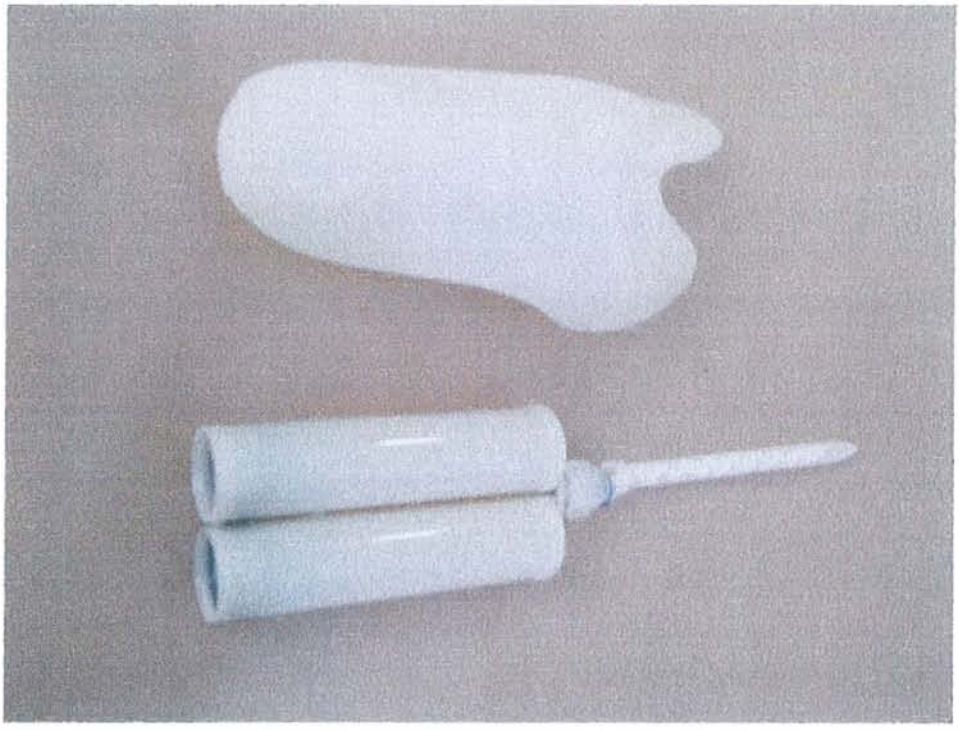

Figure 45 : Manchon en silicone injecté sans attache terminale et cartouche de silicone

L'emboîture est constituée d'une structure rigide externe et d'une partie semi-souple qui recouvre le moignon, assurant un certain confort.

Devant l'existence de bursites ou de névromes cliniques, les modifications des emboîtures se font soit par chauffage localisé de l'emboîture, soit par meulage ou soit par l'adjonction de cales dont le but est de supprimer l'appui en regard du moignon.

2. DISCUSSION

Les 21 observations exposées dans le 2ème chapitre concernent 22 amputations dont 17 tibiales et 5 fémorales dont l'histoire et le type de moignon ont rendu ou rendent difficile l'appareillage. Ces amputés ont bénéficié d'une IRM de leurs moignons dans le but de mieux comprendre leurs pathologies sous-jacentes, excepté pour l'un d'entre eux asymptomatique (n° 21).

2.1. Les facteurs favorisants les pathologies des moignons étudiés

2.1.1 Les moignons défectueux

Sur 21 moignons symptomatiques, 20 sont défectueux (n° 1, 2, 3, 5, 6, 7, 8, 9, 10, 11, 12, 13, 14, 15, n° 16 : moignons fémoral et tibial, 17, 18, 19 et 20), dont 4 par absence d'ostéomyoplastie certaine (n° 1, 9, 18 et 19), dont 2 pour lesquels la réalisation d'une ostéomyoplastie n'est pas documentée (n° 5 et 13) et dont 17 en raison d'un niveau d'amputation inadapté (n° 5, 6 et 16 en fémoral et n° 2, 3, 7, 8, 9, 10, 12, 13, 14, 15, 16, 17, 18 et 20 en tibial). En effet, le niveau recommandé en fémoral est la jonction tiers moyen tiers inférieur de cuisse afin d'avoir un bras de levier suffisant pour activer la prothèse et afin d'avoir la place d'installer un genou prothétique (moignon long : n° 6 et 16), le niveau tibial recommandé est le tiers moyen voire la jonction tiers moyen tiers inférieur de jambe afin d'avoir également un bras de levier suffisant pour actionner la prothèse et parce que la vascularisation du tiers inférieur de la jambe est précaire avec les conséquences trophiques qui peuvent s'en suivre. Par ailleurs, les moignons courts sont soumis à des contraintes d'appui plus importantes du fait de leur moindre surface et leur capacité à suspendre la prothèse est plus aléatoire (moignons significativement courts : n° 8, 10, 12, 14, 15, n° 16 : moignon tibial, 17 et 20).

Sept moignons ont été repris chirurgicalement de façon précoce avec un délai entre l'amputation et la reprise chirurgicale de moins d'un an à 2 ans, sauf dans un cas où il est de 6 ans, pour des raisons d'infection locale (n° 6), de croissance dysharmonieuse du moignon chez 2 enfants (n° 9 et 16) et d'un geste chirurgical initial imparfait (n° 11 : spicules osseux développés au dépend du péroné ; n° 12 : reprise de cicatrice ; n° 13 : réalisation d'un lambeau de couverture cutanée et chirurgie à un an d'un névrome et n° 15 : absence de résection de l'angle de Faraboeuf, absence d'ostéomyoplastie et exostoses développées au dépend du péroné).

D'autre part, le délai entre la survenue de l'amputation et des symptômes est plus court lorsque le moignon est défectueux pour des raisons de coupes osseuses imparfaites ou de cicatrices de mauvaise qualité. Cela concerne 10 moignons (n° 3, 5, 6, 8, 11, 12, 13, 15, 17 et 18) dont le délai s'étend de 2 mois à 7 ans et parmi eux ce délai ne dépasse pas 3 ans dans 8 cas (n° 3, 5, 6, 11, 12, 15, 17 et 18). Parmi eux, 4 ont été repris chirurgicalement moins d'un an après l'amputation initiale (n° 6, 11, 12 et 15). Les autres moignons ont un délai de survenue des symptômes allant de 8 ans à 55ans par rapport à l'amputation.

Il existe donc une forte proportion de moignons défectueux parmi les moignons étudiés pouvant s'expliquer par l'étiologie même des amputations. En effet, 15 amputations sont d'origine traumatique dont 8 faites en urgence (n° 3, 5, 7, 10, 11, 12, 13 et 15), 5 sont d'origine vasculaire (n° 2, 8, 9 et n° 16 : moignons fémoral et tibial) et 2 d'origine tumorale (n° 19 et 20). Dans ces deux dernières étiologies, le niveau d'amputation est souvent dicté par la pathologie causale.

2.1.2 La dégénérescence graisseuse des muscles constituant les moignons d'amputation

Quatre moignons d'amputations (n° 1, 9, 18 et 19) n'ont pas bénéficié de façon certaine pour des raisons techniques, d'ostéomyoplastie. Trois d'entre eux présentent une amyotrophie des muscles de couverture (n° 1 : amputation fémorale, amyotrophie du quadriceps, du grand fessier et des muscles de la loge postérieure, recul de 14 ans entre la date d'amputation et l'IRM ; n° 9 : amputation tibiale, amyotrophie marquée des muscles de la loge postérieure, recul de 9 ans ; n° 19 : amputation tibiale, importante involution graisseuse des muscles

gastrocnémiens et soléaire, recul de 7 ans), le 4ème qui est une amputation tibiale ne présente pas d'amyotrophie de ses muscles de couverture mais le recul entre la date d'amputation et celle de l'IRM n'est que d'un an.

Il peut donc être supposé que l'absence d'ostéomyoplastie favorise la survenue d'une dégénérescence musculaire graisseuse plusieurs années après l'amputation mais l'étude ne permet pas de dire si la réalisation d'une ostéomyoplastie diminue l'apparition ou le délai d'apparition d'une dégénérescence graisseuse du moignon en raison de l'absence de cette donnée dans un certain nombre d'observations.

Par ailleurs, pour être activées, les prothèses fémorales ont besoin de la globulisation des muscles du moignon, ce qui n'est pas le cas des prothèses tibiales à suspension ou "contact".

Il peut donc être supposé que les moignons tibiaux soient plus prédisposés à présenter une dégénérescence graisseuse de leurs muscles que les moignons fémoraux. Mais il est difficile de tirer de conclusion sur cette étude étant donné la disproportion entre le nombre de moignons fémoraux et tibiaux. En effet, 5 moignons sont fémoraux et 17 moignons sont tibiaux et parmi eux, 3 moignons fémoraux (n° 1, 4 et 5) et 8 moignons tibiaux (n° 2, 9, 10, 11, 15, 19, 22 et 21) présentent une infiltration graisseuse musculaire.

2.1.3 Les variations importantes de volume du moignon

Trois moignons posent des problèmes d'adaptation de l'appareillage en raison de leurs variations importantes et fréquentes de volume, mises sur le compte de la ménopause pour 2 d'entre eux (n° 12 et 15) et d'une activité sportive intense avec variation de volume de la masse musculaire au cours d'un même effort sportif, pour l'autre (n° 17).

2.2. Les bursites et l'inflammation des tissus sous-cutanés

2.2.1 Les facteurs favorisants

Les bursites et l'inflammation des tissus sous-cutanés diagnostiquées par l'IRM, concernent 14 moignons (n° 5, 6, 7, 8, 9, 11, 12, 14, 15, n° 16 : moignons tibial et fémoral,17, 18 et 21) sur 22. Parmi ces 14 moignons, 9 présentent des bursites ou des inflammations des tissus sous-cutanés développées en regard d'éléments osseux saillants qui correspondent soit à des

exostoses (n° 5, 7 et 9), soit à des reliefs osseux physiologiques comme la tête du péroné (n° 8, 11, 14, 15 et 18), la tubérosité tibiale antérieure (n° 21) ou les bords de la rotule (n° 18).

En revanche, dans l'observation n° 14, il est constaté l'existence d'un bec osseux antéro-inférieur du tibia sans bursite ou inflammation des tissus mous en regard, objectivé sur l'IRM.

Dans l'observation n° 5 s'ajoute comme facteur favorisant, un conflit entre l'emboîture et le moignon à son bord interne en regard de la zone où les tissus sous-cutanés sont inflammatoires.

Il existe un lien évident entre le type d'emboîture et la localisation des bursites dans l'observation n° 18 où les bursites sont sous-rotuliennes et para-rotuliennes en regard d'une butée sous-rotulienne intégrée à l'emboîture pour lutter contre le recurvatum de genou lors de la marche. Dans l'observation n° 21, la bourse adventitielle (les clichés IRM ne permettent pas d'affirmer le caractère inflammatoire ou non de cette bourse) est située en regard de la tubérosité tibiale antérieure et il s'agit d'une emboîture tibiale "contact" à collet PTS où les appuis sur le moignon sont plus marqués sur le tendon sous-rotulien et les plateaux tibiaux. Dans l'observation n° 12, la présence d'une bursite à la face postéro-interne sous l'interligne articulaire du genou peut également être en relation avec le collet de l'emboîture (emboîture tibiale "contact"). Dans l'observation n° 9, la relation entre l'existence d'une bursite initialement asymptomatique au niveau du creux poplité et la couture de la gaine de suspension placée à la face postérieure de la jambe et responsable d'un frottement se révèle secondairement à la réalisation de l'IRM par une extériorisation à la peau de cette bursite.

Il semble donc exister une relation entre un hyperappui localisé, lié au collet de la prothèse ou lié à un autre système servant d'accrochage à la prothèse sur le moignon.

En théorie, l'appui est minimal au niveau de la crête tibiale et sur la tête du péroné avec les emboîtures tibiales "contact", or parmi les 11 moignons tibiaux présentant une bursite ou une inflammation des tissus sous-cutanés paracliniques (n° 7, 8, 9, 11, 12, 14, 15, 16, 17, 18 et 21), 10 sont appareillés par des emboîtures tibiales "contact" (n° 7, 8, 9, 11, 12, 14, 15, 17, 18 et 21) dont 5 (soit 1/2) présentent des bursites en regard de la tête du péroné (n° 8 : manchon EASY LINER® avec gaine de suspension ; n° 11 : colllet PTS et manchon en mousse ; n° 14 : collet PTS et manchon en mousse ; n° 15 : manchon en silicone OTTO BOCK® avec attache terminale et n° 18 : manchon en silicone fin ALPS® avec attache terminale).

Mais, ni le type de manchon, par son épaisseur et sa consistance, ni le type de fixation du manchon à la prothèse ne paraissent influencer la survenue des bursites en cette localisation.

En revanche, la modification de l'emboîture par évidement en regard de la bursite ou le changement d'emboîture avec décharge de la zone en regard de cette bursite permettent de faire disparaître cliniquement les signes de bursite en regard de la tête du péroné. Dans l'observation n° 15, les signes de bursite clinique fluctuent en fonction du volume du moignon, lequel fait également varier l'adaptation de l'emboîture, ceci quelque soit le type de manchon.

Les bursites développées en regard de la tête du péroné semblent donc favorisées par un hyperappui localisé de l'emboîture même dans le cas d'emboîtures tibiales "contact", alors que le type de manchon utilisé et son mode de fixation au moignon ne paraissent pas impliqués.

Les bursites et les inflammations des tissus sous-cutanés paracliniques de l'extrémité du moignon, en dehors de celles rencontrées en regard d'exostoses (n° 5, 7 et 9) sont retrouvées dans 4 moignons (n° 6 : moignon fémoral appareillé par une emboîture fémorale à ischion intégré et un jersey, n° 16 : moignon fémoral appareillé par une emboîture fémorale à appui terminal et un manchon en mousse, moignon tibial appareillé par une emboîture tibiale à suspension et n° 17 : moignon tibial appareillé par une emboîture tibiale contact avec manchon en silicone injecté) sur 13 (soit environ dans 1/3 des cas).

Dans l'observation n° 6, l'existence d'une bursite de l'extrémité est surprenante compte tenu du caractère total du contact de l'emboîture à ischion intégré. Dans l'observation n° 16, le mode d'appui terminal de l'emboîture fémorale peut expliquer l'existence d'une bursite en regard du moignon fémoral d'autant que le capitonnage musculaire est faible, ce qui n'est pas le cas pour le moignon tibial dont l'extrémité se trouve libre de tout contact avec le manchon en raison du mode de contact partiel de l'emboîture. Dans l'observation n° 17, l'existence d'une bursite peut s'expliquer malgré un appareillage de type tibial "contact" et l'utilisation d'un manchon en silicone avec effet amortissant, par une activité sportive intense recrutant les muscles du moignon, responsable d'un changement de volume de celui-ci et par conséquent d'une modification de la répartition des contraintes.

Les bursites de l'extrémité des moignons d'amputation semblent donc être favorisées par le contact agressif d'exostoses et l'hyperappui en regard de l'extrémité du moignon (retrouvé dans 2 moignons sur 4).

2.2.2 La physiopathologie

Il existe des bourses adventitielles physiologiques, inconstantes, dans des zones de frottements importants afin de favoriser le glissement entre l'os et les tissus sous-cutanés ou entre l'os et les muscles.

Au niveau de la hanche, les bourses adventitielles siègent à la face externe de l'articulation entre les muscles petit et moyen fessiers et le grand trochanter, ce sont les bourses péri-trochantériennes. A la face postérieure de l'articulation, elles se situent entre la tubérosité ischiatique et le grand fessier, ce sont les bourses ischiatiques, l'une superficielle et l'autre profonde, inconstante, et enfin à la face antérieure de l'articulation, il s'agit de la bourse du psoas iliaque située comme son nom l'indique entre le muscle psoas iliaque et la capsule articulaire coxo-fémorale. Elles sont symptomatiques lorsqu'elles deviennent inflammatoires. Au niveau de la hanche, au stade de bursites, les symptômes sont plus des douleurs que des signes locaux d'inflammation en raison du caractère relativement profond de ces bursites [27]. Il serait intéressant de rechercher des signes de bursite ischiatique clinique ou paraclinique dans le cadre des moignons d'amputations fémorales appareillés avec des emboîtures quadrangulaires où l'appui est prononcé sur la tablette ischiatique en regard de l'ischion, mais l'étude actuelle comprenant un seul cas entrant dans ce cadre (n° 4) et où il n'est pas décrit de bursite, ne permet pas de tirer de conclusion.

Au niveau du genou, il existe une bourse séreuse physiologique pré-rotulienne [25]. Dans l'observation n°18, la bursite sous-rotulienne pourrait correspondre à l'inflammation de la bourse séreuse physiologique devenue inflammatoire en raison d'un hyperappui créé par la butée sous-rotulienne.

Dans les moignons d'amputation des membres inférieurs, il se crée des néo-bourses adventitielles en regard de la tête du péroné, retrouvées dans 5 moignons tibiaux (n° 8, 11, 14, 15 et 18) sur 18 étudiés, à l'extrémité des moignons, en regard ou non d'exostoses, dans 5 moignons aussi bien tibiaux que fémoraux (n° 6, 7, 9, 16 : moignon fémoral et 17) sur 22 étudiés et dans un seul moignon tibial, en regard de la tubérosité tibiale antérieure sur 18 étudiés.

Il peut se poser la question de savoir si dans ces zones où se créent des néo-bourses, les frottements ou les appuis sont plus intenses. En effet, d'après Ahmed et al, les bursites

résultent de pressions et de frottements répétitifs au sein du tissu conjonctif en regard de reliefs osseux.

Dans cette étude, l'appui est un facteur favorisant la survenue de néo-bourses en regard de reliefs osseux comme il a été vu précédemment (chapitre 2.2.1).

Par contre, l'attribution à l'appareillage, de zones de frottements répétitifs sur le moignon, responsables de néo-bourses n'est pas facile à mettre en évidence. En effet, 10 moignons concernés par les bursites sont appareillés par des emboîtures tibiales "contact" (n° 7, 8, 9, 11, 12, 14, 15, 17, 18 et 21) dont 4 avec un collet PTS et un manchon en mousse de polyéthylène (n° 7, 11, 14 et 21), 3 avec un manchon en silicone assez fin et une attache terminale (n° 12, 15 et n°18 qui comporte en plus butée sous-rotulienne) et 3 avec un manchon soit en silicone injecté (n° 9 et 17) soit en gel de minéraux épais (n° 8) avec une gaine de suspension, 1 moignon est appareillé par une emboîture fémorale à appui terminal (n° 16) et 1 par une emboîture fémorale à ischion intégré (n° 6). Il s'agit d'emboîtures à "contact" total sauf dans l'observation n° 16. Tous les types de manchons et leurs modes de fixation à la prothèse sont représentés de façon équivalente excepté le manchon en gel de minéraux qui n'est utilisé qu'une fois. Cependant, dans les emboîtures tibiales "contact" global, dont l'attache au moignon se fait par l'intermédiaire des caractéristiques d'adhésion des matériaux (silicone, uréthane, gel de minéraux), l'existence de frottements entre la peau et les tissus sous-cutanés est tout à fait concevable mais reste à prouver, ainsi que dans les emboîtures tibiales "contact" sur moulage orienté triangularisé où l'accrochage se fait par le collet de l'emboîture et du manchon, alors que dans les emboîtures tibiales à suspension où les frottements se font entre le manchon et l'emboîture, ces derniers ne devrait pas exister.

2.2.3 Les signes cliniques

Sur les 16 bursites (n° 6, 7, 8, 9, 11, 12, 14, 15, n° 16 : moignon fémoral, n° 17 : trois bursites, n° 18 : trois bursites et 21) et les 2 inflammations des tissus mous (n° 5, n° 16 : moignon tibial), 9 (soit environ 1/2)sont asymptomatiques (n° 6, 7, 11, 12, n° 16 : moignon tibial, n° 17 : deux bursites en regard des plateaux tibiaux, n° 18 : bursite en regard de la tête du péroné et 21), 5 (soit environ 1/4) se manifestent par des signes typiques de bursites (n° 8, 14, 15, n°16 : moignon fémoral et 18) et les 4 autres (soit environ 1/4) par des signes atypiques (n° 5 : creux inguinal remanié, n° 9 : douleur à la pression de la partie inférieure du

péroné, n° 17 : bursite de l'extrémité distale du tibia révélée par une inflammation isolée et n° 18 : bursite sous-rotulienne révélée par une sensation de craquement du tendon rotulien).

Les bursites symptomatiques typiques correspondent à des localisations superficielles comme en regard de la tête du péroné (n° 8, 14 et 15) ou en regard du bord de la rotule (n° 18) ou à l'extrémité du moignon dans le cas d'un moignon avec faible capitonnage musculaire (n° 16 : moignon fémoral).

Par contre les bursites de localisation superficielle n'ont pas forcément une symptomatologie typique et les bursites asymptomatiques n'ont pas forcément une localisation profonde. En effet, les bursites asymptomatiques sont de localisation plus profonde dans 2 cas seulement (n° 6, 7) sur 8 (n° 11 : bursite en regard de la tête du péroné, n° 12 : bursite de la face postéro-interne sous l'interligne articulaire, n°16 : inflammation des tissus mous inféro-internes du moignon tibial, n°17 : deux bursites en regard des plateaux tibiaux et n° 21 : bourse adventitielle en regard de la tubérosité tibiale antérieure).

2.2.4 Le traitement

Dans l'observation n° 5, l'aspect remanié du creux inguinal probablement lié à la bursite, ne disparaît pas après le changement de manchon, ce qui peut s'expliquer par le fait que l'inflammation des tissus sous-cutanés est liée aux exostoses et que les douleurs du creux inguinal sont à priori dues à l'ostéonécrose de la tête fémorale et non pas à l'inflammation.

Dans les observations n° 8 et n° 14, les symptômes de la bursite développée en regard de la tête du péroné semblent liés à l'emboîture puisque l'évidement de celle-ci en regard de la bursite ou son changement permet une disparition des signes cliniques.

Dans l'observation n° 9, les symptômes sont des douleurs d'hyperpression de la tête du péroné accentuées par un manchon en gel de minéraux épais, semblant plutôt liées à l'emboîture, puisque le changement de celle-ci, avec réutilisation du manchon précédant les symptômes, c'est-à-dire en silicone injecté avec le même mode de suspension par une gaine, fait disparaître les douleurs.

Dans l'observation n° 15, les symptômes de la bursite en regard du péroné apparaissent lorsque le moignon augmente de volume et rentre en conflit avec l'emboîture, quelque soit le manchon utilisé, et s'atténuent lorsque le moignon diminue de volume.

Dans l'observation n° 16, les symptômes de la bursite de l'extrémité inférieure du fémur disparaissent après changement d'emboîture avec évidement de la zone en regard de la bursite.

Dans l'observation n° 17, les symptômes de la bursite de l'extrémité inférieure du tibia disparaissent en fonction du volume du moignon, lié à l'activité sportive, pouvant entraîner un conflit avec l'emboîture lorsque le volume augmente.

Dans l'observation n° 18, les signes de bursites rotuliennes, para-rotulienne externe et de la tête du péroné disparaissent après modification de l'emboîture comprenant la suppression de la butée sous-rotulienne. Les changements de manchons ne paraissent qu'accessoire dans cette évolution.

Il se dégage donc de ces différentes observations que le traitement des bursites symptomatiques est de modifier l'emboîture en évidant celle-ci en regard afin de diminuer l'appui.

2.3 Les névromes

2.3.1 Les facteurs favorisants

Les névromes sont un processus de cicatrisation physiologique des sections nerveuses et deviennent symptomatiques, soit lorsqu'ils envahissent les tissus cicatriciels, soit lorsqu'ils se trouvent au contact d'un matelassage musculaire insuffisant ou soit lorsqu'ils sont en contact d'éléments osseux vulnérants.

Parmi les 8 observations (n° 1, 2, 3, 4, 5, 6, 12 et 14) où sont retrouvés des névromes à l'IRM, 6 présentent de façon certaine une amyotrophie des muscles du moignon (n° 1, 2, 4 et 5) ou un défaut de capitonnage musculaire (n° 3 et 6), 2 pour lesquels cette donnée n'est pas connue (n° 12 et 14) et 3 qui possèdent des éléments osseux vulnérants (n° 1 : spicule osseux postérieur de l'extrémité du fémur et névrome terminal du nerf sciatique, n° 2 : extrémité effilée du péroné et névrome du nerf sciatique poplité externe et n° 3 : coupes osseuses inappropriées et névrome du nerf sciatique poplité interne).

Il est à noter que dans l'observation n° 14, la présence du névrome à l'IRM ne se traduit pas par une douleur mais seulement par une masse palpable probablement parce qu'il se trouve dans une zone peu sensible aux contraintes d'autant que la partie supérieure de la face postérieure de l'emboîture prothétique dégage bien le creux poplité.

2.3.2 Les signes cliniques

Sur les 22 moignons observés en IRM, 11 présentent des signes cliniques de névrome (n° 1, 2, 3, 4, 5, 6, 7, 11, 12, 13 et 14) dont 4 moignons fémoraux et 7 tibiaux. La symptomatologie typique correspond à la douleur névromateuse se définissant comme des sensations de décharges électriques descendantes ou ascendantes, de siège et de trajet bien précis, déclenchées par la pression en un point bien localisé. Cette symptomatologie typique est retrouvée dans 9 moignons (n° 1 en 98 et 99, n° 2 en 95 et 97, n° 3, n° 4, n° 5, n° 6, n° 11 en 92 et 97, n° 12 et n° 13).

Trois moignons présentent à un moment donné des signes atypiques de névrome. C'est le cas dans l'observation n° 1, en 97, où les douleurs que présente le moignon sont atypiques (décharges électriques diffuses et évoquent plutôt des douleurs de désafférentation) ; dans l'observation n° 7, elles le sont également (dysesthésies antéro-externes du moignon remontant jusqu'à la tête du péroné mais sans point douloureux électif à la palpation) et dans l'observation n° 14, le névrome du creux poplité se manifeste uniquement par un nodule indolore.

Parmi ces moignons ayant une symptomatologie évoquant au clinicien un névrome, il n'est pas retrouvé de névrome sur les images IRM chez 4 d'ente eux (n° 1 en 97, n° 7, n° 11 en 97 et n°13). Dans l'observation n° 1, la première IRM réalisée en juillet 1997 ne montrait pas tous les signes permettant de conclure à la présence d'un névrome alors que l'IRM réalisée en juin 1998, devant l'existence de symptômes identiques confirme l'existence d'un névrome terminal du nerf sciatique.

Dans l'observation n° 7, l'IRM ne retrouve pas de névrome devant des dysesthésies antéro-externes du moignon mais une bursite et un oedème sous-cutané en regard de l'extrémité effilée du tibia alors que ces dysesthésies, même non typiques de douleurs névromateuses, s'en rapprochent plus que des douleurs liées aux bursites. Il peut donc se poser la question de l'existence de douleurs de désafférentation favorisées par un excès de nociception qui disparaîtraient au contact d'un manchon épais et souple, ou plutôt de l'existence d'un névrome dont les symptômes seraient favorisés par la présence d'un faible capitonnage musculaire et disparaîtraient par le biais d'un manchon épais mais dont la taille serait trop petite pour qu'il puisse être détecté en IRM (le seuil de détection des névromes en IRM est supérieur ou égal à 1 cm [12] et le diagnostic est plus difficile dans les moignons tibiaux).

Dans l'observation n° 11, les douleurs névromateuses typiques localisées en regard de la tête du péroné, qui surviennent un mois après l'amputation et persistent jusqu'en 1995 pourraient correspondre à un névrome du nerf sciatique poplité externe. En effet, l'existence d'exostoses favoriserait son caractère symptomatique, les douleurs disparaissent après modification de l'emboîture en vue de décharger la tête du péroné mais le test à la XYLOCAÏNE® est négatif et il n'est pas retrouvé sur les clichés d'IRM réalisés deux ans après. Ces 2 derniers critères n'étant pas exclusifs puisque certaines douleurs névromateuses ne sont pas sensibles à l'injection de XYLOCAÏNE® et que les névromes de petite taille des moignons tibiaux ne sont pas toujours visibles sur les clichées IRM. Dans cette même observation n° 11, le moignon présente en 1997 des douleurs névromateuses typiques à la face antérieure du moignon alors que l'IRM ne visualise pas de névrome pouvant expliquer ces douleurs et ces dernières ne sont sensibles que transitoirement au test à la XYLOCAÏNE® et ne disparaissent pas malgré le renouvellement de l'emboîture et l'utilisation d'un manchon épais en silicone injecté puis en gel de minéraux dont le but est de renforcer le capitonnage musculaire puisque l'existence d'une amyotrophie discrète est elle, visualisée sur l'IRM. Il est donc difficile de conclure sur l'étiologie de ces douleurs, s'agit-il ici également d'un névrome non vu en IRM ?

Dans l'observation n° 13, les douleurs névromateuses en regard du nerf tibial antérieur sont typiques et la libération de l'appui en regard des signes cliniques, associé à l'utilisation d'un manchon épais en gel de minéraux sont très en faveur de l'existence d'un névrome symptomatique. Malheureusement, l'IRM n'est pas contributive en raison d'une interprétation rendue délicate par la présence de clips vasculaires responsables d'artefacts.

2.3.3 Les examens complémentaires

Parmi les 8 observations (n° 1, 2, 3, 4, 5, 6, 12 et 14) où sont visualisés des névromes à l'IRM, 2 moignons ont été observés par échographie (n° 4 et n° 12) et un par tomodensitométrie (n° 4).

Dans l'observation n° 4, le névrome du nerf sciatique se présente sous la forme d'une collection liquidienne épaisse, ovoïde, de 30 mm de grand axe, à la face postéro-inférieure du moignon fémoral alors qu'en tomodensitométrie, il correspond à une formation arrondie hyperdense de 4 x 2 cm à l'extrémité du moignon en continuité avec le nerf sciatique. Dans l'observation n° 12, l'échographie du moignon a permis de faire la corrélation entre le névrome

de la face postérieure du tibia, diagnostiqué en IRM et la tuméfaction douloureuse à la percussion et a permis de situer cette dernière, à la face postérieure du moignon.

D'après Provost *et al.*, le névrome se définit en échographie, comme une masse hypo-échogène (c'est-à-dire de même échogénicité que les liquides) contiguë au nerf, lui-même hypo-échogène par dégénérescence, à l'inverse du nerf sain qui se caractérise comme une structure échogène longitudinalement et transversalement. Les 2 échographies ne nous informent pas sur le caractère de contiguïté entre la masse visualisée et le nerf. Ceci est compréhensible dans l'observation n° 4 car il s'agit d'un moignon fémoral où la masse musculaire est importante et rend plus difficilement accessible le nerf à sa visualisation en échographie, que dans le cas d'un moignon tibial.

L'utilisation de l'échographie isolément, ne permet donc pas dans cette étude de porter le diagnostic de névrome de façon formelle à l'inverse de l'IRM même dans le cas d'un moignon tibial.

Dans l'observation n° 4, il est réalisé une tomodensitométrie du moignon avant l'IRM. Celle-là montre une formation hyperdense de 4 x 2 cm à l'extrémité du moignon situé à 2,5 cm en sous cutané et situé dans le prolongement du nerf sciatique sur les reconstructions sagittales, ce qui aurait pu être suffisant pour faire le diagnostic de névrome. Mais ceci paraît être un cas isolé dans la mesure où la réalisation de reconstructions sagittales ne sont pas systématiques et que dans cette observation, le contraste entre le nerf et les tissus mous environnants est suffisant, ce qui n'est pas toujours le cas.

Il est donc plus raisonnable de pratiquer d'emblée une IRM devant la suspicion d'un névrome symptomatique.

2.3.4 Les traitements

Les traitements des névromes symptomatiques des moignons d'amputation rencontrés dans cette étude sont la chirurgie, la suppression de l'appui en regard du névrome en modifiant l'emboîture prothétique et l'augmentation du matelassage du moignon par le biais d'un manchon épais et amortissant les contacts.

Les moignons tibiaux présentant des signes cliniques de névromes sont au nombre de 7 (n° 2, 3, 7, 11, 12, 13 et 14), dont 4 (n° 2, 3, 12 et 14) sont confirmés par l'IRM et dont 1 n'est pas douloureux (n° 14).

La modification de l'emboîture pour libérer l'appui en regard du névrome associé à l'utilisation d'un manchon épais et amortissant, qui est le plus souvent un manchon en gel de minéraux EASY LINER® ou dans un cas, un manchon en silicone fin OTTO BOCK® doublé d'un manchon TEPEFOM® de confort (n° 2), permet de faire disparaître les symptômes de 4 moignons (n° 2, 7, 12 et 13) sur 6 moignons douloureux (n° 2, 3, 7, 11, 12 et 13) et d'atténuer les douleurs d'un moignon (n° 3). Ce traitement est inefficace dans un cas (n° 11) où le diagnostic de névrome n'est pas certain car non confirmé par le test à la XYLOCAÏNE® dont l'efficacité n'est que transitoire, et est non confirmé par l'IRM.

Parmi les 7 moignons tibiaux présentant des signes cliniques de névrome, un seul est initialement opéré (n°2). Le geste opératoire consiste en un enfouissement musculaire du névrome et en l'exérèse des spicules osseux en regard. La suppression des spicules osseux, facteurs qui favorisent les névromes symptomatiques, semble indispensable avant de proposer la modification de l'emboîture et l'utilisation d'un manchon épais et amortissant comme le montre cette observation où la modification de l'emboîture et l'utilisation d'un manchon épais en uréthane TEC®, alors qu'il existe une extrémité effilée du péroné en regard du névrome d'une branche du nerf sciatique poplité externe, est inefficace contrairement à la période post opératoire. En revanche, dans cette observation, la chirurgie d'enfouissement du névrome semble insuffisante pour assurer un bon matelassage en regard du névrome puisque les mêmes douleurs récidivent un an après et ce d'autant qu'il existe une amyotrophie de muscles constituant le moignon.

Le traitement des névromes symptomatiques des moignons tibiaux semble être chirurgical lorsqu'il existe des facteurs osseux vulnérants en regard mais la réalisation d'un matelassage du névrome par enfouissement de la section nerveuse haute ne paraît pas suffisant pour faire disparaître les symptômes dans la mesure où le moignon présente souvent une amyotrophie ou un défaut de capitonnage musculaire. En revanche, l'augmentation du capitonnage du moignon entre le peau et l'emboîture par un manchon épais et amortissant, associée au soulagement de l'appui de l'emboîture en regard semble être efficace.

Les moignons fémoraux qui présentent des signes cliniques de névromes confirmés par l'IRM, sont au nombre de 4 (n° 1, 4, 5 et 6).

Parmi eux, 2 sont traités par la chirurgie (n° 1 et 4). Dans l'observation n° 1, la chirurgie consiste en l'enfouissement du névrome terminal du nerf sciatique mais sans exérèse du spicule de l'extrémité du fémur et ne permet pas de faire disparaître les douleurs initialement

atypiques de la face postérieure du moignon. Leur localisation se modifie pour se situer au niveau de la cicatrice et leur caractère devient typique. Elles se minorent à l'aide de traitements antalgiques administrés per os et d'infiltrations tronculaires pour devenir surtout gênantes lors du lancement du pas avec la prothèse. Une rééducation de la marche avec la prothèse modifiant les appuis de celle-ci contre le moignon permet la disparition des douleurs. L'IRM de février 1999, faite devant ces dernières douleurs révèle un névrome de la cicatrice externe. La question qui se pose est de savoir si ce névrome existait déjà en pré-opératoire dont les manifestations cliniques auraient été masquées par les douleurs du névrome terminal du nerf sciatique, et si sa taille était suffisante pour qu'il puisse être détecté par l'IRM pré-opératoire. Dans l'observation n° 4, le traitement chirurgical du névrome qui consiste en une exérèse et en une infiltration de MARCAÏNE® mais sans enfouissement, en raison d'un mauvais contrôle proximal des éléments vasculaires, permet la disparition des douleurs en post-opératoire. L'existence d'un recul faible et l'absence d'informations concernant l'évolution de la symptomatologie après la remise en charge avec la prothèse ne permettent pas d'évaluer ce traitement.

Le traitement des douleurs névromateuses des 2 autres moignons fémoraux (n° 5 et 6) consiste dans l'observation n° 5 au changement du manchon en silicone ALPS® avec attache terminale au profit d'un manchon en silicone sur mesure 3S® permettant une meilleure suspension de la prothèse qui fait disparaître les douleurs névromateuses. Dans l'observation n° 6, le traitement comprend une infiltration des deux névromes à la XYLOCAÏNE® dont l'effet n'est que transitoire, et une modification de l'emboîture en regard des névromes ainsi qu'un resserrement du collet de l'emboîture mais qui ne fait pas disparaître la symptomatologie.

Ces 4 moignons fémoraux symptomatiques de névrome confirmés par l'IRM présentent une amyotrophie (n° 1 et 4) ou un défaut de couverture du moignon (n° 6) sauf dans l'observation n° 12, pour laquelle cette donnée est absente. Or, il est difficilement concevable de substituer une amyotrophie ou un défaut de capitonnage musculaire par un manchon épais et amortissant, en raison de l'environnement tissulaire volumineux d'une cuisse et de la configuration des emboîtures.

Le traitement des névromes des moignons fémoraux paraît donc plutôt être chirurgical pour les névromes terminaux du nerf sciatique avec si possible, la réalisation d'un enfouissement de la section nerveuse afin d'assurer le meilleur matelassage possible, ce qui est d'autant plus difficile, qu'il existe une dégénérescence graisseuse musculaire du moignon et afin d'éviter le

développement de névromes dans la cicatrice du moignon. Le traitement des névromes intra-cicatriciels, consiste uniquement en la suppression de l'appui de l'emboîture en regard, d'autant qu'il n'est pas possible de jouer sur le type de manchon et que leur chirurgie est pourvoyeur de récidive. Mais il faut être prudent dans ce type de conclusion dans la mesure où cette étude comporte trop peu de cas et que la littérature ne rapporte pas d'étude concernant l'évaluation du traitement chirurgical des névromes des moignons d'amputation des membres inférieurs.

2.4 La pathologie ostéo-ligamentaire

2.4.1 Les oedèmes médullaires

Il a été vu précédemment que les signes d'oedèmes médullaires intra-osseux retrouvés en IRM ne sont pas spécifiques d'une pathologie donnée et peuvent évoquer soit une ostéite, soit une ostéomyélite, soit une algodystrophie en phase chaude, et soit des fractures de l'os trabéculaire d'origine traumatique ou de contrainte.

L'algodystrophie n'est pas retrouvée comme étiologie parmi les moignons étudiés. Les autres causes d'oedèmes médullaires sont retrouvées dans 5 observations (n° 8, 10, 11, 17 et 18) et concernent uniquement des moignons tibiaux.

Dans l'observation n° 8, il s'agit d'un oedème de la tête du péroné d'un moignon tibial soumis à des contraintes localisées au niveau de la tête du péroné comme peut le témoigner la présence d'une bursite symptomatique en regard et la disparition des signes de celle-ci après modification de l'emboîture. Il est difficile de faire la part entre la douleur rapportée à la bursite et celle rapportée à l'oedème de la tête du péroné.

Dans l'observation n° 10, les douleurs alléguées par le patient sont des douleurs mécaniques de la face postérieure du moignon tibial irradiant à la face interne de la cuisse, dont la localisation ne correspond pas tout à fait à celle de l'oedème médullaire présent sur l'IRM qui siège au niveau du tibia et plus particulièrement dans la région située sous les épines tibiales et du plateau tibial externe, sans qu'il n'y ait de trait de fracture visible. La prothèse de l'époque peut être incriminée. En effet, il s'agit d'une emboîture KBM avec étranglement de son collet qui exerce des contraintes maximum sur les plateaux tibiaux et le changement d'emboîture au profit d'une emboîture "contact" global, dont l'accrochage est assuré par l'adhérence du manchon en silicone ALPS® permet la disparition des douleurs.

Dans l'observation n° 11, les douleurs du moignon tibial de type mécanique à la face externe du genou, survenues après une chute dans les escaliers, peuvent être mises en rapport avec une fracture associée à un l'oedème médullaire du condyle externe présents sur les clichés d'IRM. Cependant, la localisation de cet oedème et du trait de fracture au niveau de la partie postérieure du condyle externe évoque plus une fracture de contrainte qu'une fracture post-traumatique car il s'agit d'une zone inhabituelle d'impact d'un choc direct post-traumatique, alors que cette zone est une zone d'encrage de la prothèse. En effet, le type d'emboîture porté par le patient à cette époque est une emboîture à collet PTS, dont les caractéristiques sont de s'accrocher en supra-condylien et supra-rotulien. Les douleurs ont disparu après le changement de prothèse, au profit d'une emboîture tibiale "contact" global, dont l'accrochage ne se fait plus sur les reliefs osseux mais par l'intermédiaire d'une gaine de suspension. D'autre part, le remplacement du manchon en mousse TEPEFOM® au profit d'un manchon en silicone injecté puis en gel de minéraux EASY LINER® a dû contribuer à la disparition des douleurs de part leurs caractéristiques d'amortissement.

Dans l'observation n° 17, l'IRM montre un oedème médullaire du tibia dans la région située sous les épines tibiales et le plateau tibial interne et les douleurs sont situées en regard du plateau tibial externe. L"emboîture et le manchon restent de même type, à savoir une emboîture tibiale "contact" global, avec manchon en silicone qui est retouché et une gaine de suspension. Cet oedème médullaire qui évoque une contusion osseuse, s'explique facilement par un surmenage du moignon au cours d'une activité sportive intensive chez ce sportif de haut niveau. Il est surprenant de constater que ces images visualisées en IRM chez ce patient ressemble à celles constatées dans l'observation n° 10 où il ne s'agit pas de la même emboîture, ni d'un patient ayant la même activité sportive.

Dans l'observation n° 18, le patient présente un oedème médullaire tibial situé dans la région de la diaphyse et sous les épines tibiales qui ne se manifeste pas cliniquement mais qui pourrait, là aussi, être favorisé par l'emboîture qui contient une butée sous-rotulienne. Cependant, l'absence de spécificité de cet oedème médullaire ne permet pas d'éliminer au niveau de la diaphyse tibiale, sur les seules données de l'imagerie, des séquelles d'ostéosynthèse de la fracture comminutive initiale du tibia ou un foyer d'ostéite d'autant que l'amputation a été motivée par l'existence d'une septicémie dont le point de départ était une fistule d'une plaie du pied du côté amputé. Mais le contexte clinique au moment de la réalisation de l'IRM permet d'éliminer cette dernière hypothèse.

Dans ces 5 observations, où ont été constatés des oedèmes médullaires, un seul évoque une ostéite chronique (n° 18) non confirmée par le contexte clinique, 2 des séquelles d'ostéosynthèse (n° 17 et 18) et 4 des contusions osseuses d'origine mécanique (n° 8, 10, 11 et 17).

2.4.2 L'ostéonécrose de la tête fémorale

L'IRM est l'examen complémentaire le plus performant pour faire le diagnostic d'ostéonécrose de la tête fémorale, d'en déterminer le stade évolutif et ainsi d'orienter l'attitude thérapeutique. Cette étiologie doit être évoquée parmi les étiologies de moignons fémoraux douloureux d'autant plus, que l'amputation est survenue dans un contexte de polytraumatisme avec luxation de la tête fémorale ou fracture du col fémoral.

L'étude retrouve un cas d'ostéonécrose de la tête fémorale d'un moignon fémoral post-traumatique. Il s'agit de l'observation n° 5 où lors du bilan initial, il existait une amputation subtotale du membre inférieur gauche associée à une fracture transversale du fémur sans notion de traumatisme de la hanche, traité secondairement par une amputation du tiers supérieur tiers moyen de cuisse en raison d'une nécrose distale du moignon. Le patient se plaint de douleurs du creux inguinal évoquant en première hypothèse une pathologie liée au conflit entre la cuisse et le bord interne de la prothèse, objectivé par un remaniement fibreux du creux inguinal, pouvant correspondre à une bursite. La réalisation d'une IRM a permis d'éliminer cette hypothèse, de mettre en évidence la présence d'une ostéonécrose de la tête fémorale et son stade évolutif, pouvant tout à fait expliquer les douleurs inguinales d'autant qu'elles sont de type plutôt mécanique. Ce diagnostic est primordial pour le suivi évolutif de ce patient et les propositions thérapeutiques qui en résultent.

2.4.3 Les luxations récidivantes de la rotule et les instabilités de genou

L'IRM est un examen qui explore de façon satisfaisante les structures ostéo-ligamentaires du genou et est ainsi d'un apport intéressant dans la pathologie des moignons tibiaux source de difficultés d'appareillage.

Dans cette étude, l'observation n° 20 expose l'histoire d'un patient de 27 ans, amputé au niveau du tiers supérieur du tibia à la naissance suite à un ostéosarcome et qui présente des luxations rotuliennes externes récidivantes sur une malformation de la rotule qui reste haute,

associée à une déformation des surfaces articulaires de la trochée et à une amyotrophie du muscle vaste médial, rendant l'appareillage prothétique difficile. La réalisation d'une IRM a permis de définir précisément les caractéristiques de la malformation (rotule ascensionnée, tendon rotulien long, aspect détendu de l'aileron rotulien médian), d'évaluer l'état des masses musculaires, pouvant servir à un éventuel traitement par renforcement musculaire (amyotrophie des vastes, des ischio-jambiers et du biceps fémoral) et de faire le diagnostic d'un fragment intra-articulaire, responsable d'une souris articulaire, séquelle d'une fracture de l'épine tibiale latérale. La modification de la prothèse par l'adjonction, à une emboîture tibiale "contact" dont la suspension se fait à l'aide d'un manchon à attache terminale, d'une gaine de néoprène afin de stabiliser la rotule en la solidarisant avec l'emboîture, a pu être réalisée sans l'apport de l'IRM. Mais devant l'insuffisance de cette mesure, l'IRM permet d'envisager une indication chirurgicale adaptée après avoir éliminé la possibilité d'une prévention des luxations récidivantes par le biais du renforcement musculaire par isocinétisme du vaste médial.

Dans l'observation n° 16, l'exploration du moignon tibial en IRM devant l'existence d'une instabilité frontale du genou permet d'éliminer l'existence d'une atteinte ligamentaire et notamment des ligaments croisés.

3. INDICATIONS ET LIMITES DE L'IRM

3.1 Les indications de l'IRM dans le diagnostic des pathologies des moignons d'amputation des membres inférieurs

A l'issue de l'analyse des 21 observations de moignons d'amputations tibiaux et fémoraux, il est possible de dégager les indications de l'IRM dans la connaissance des pathologies aux quelles peuvent être soumis ces moignons.

Il est tout d'abord souhaitable que l'IRM comprenne des clichés en coupes coronales, sagittales et axiales et qu'elles soient faites en pondération T1, T2 et en séquences de suppression de graisse avec injection de GADOLINIUM® afin d'avoir le maximum de chance de détecter les différentes étiologies décrites dans le chapitre précédent.

L'étude des moignons d'amputation par l'IRM a un double intérêt : d'abord, un intérêt diagnostic devant l'existence de symptômes mal étiquetés, évolutifs et posant des problèmes

thérapeutiques et un second qui est l'amélioration de la connaissance du vieillissement du moignon d'amputation dont la littérature offre peu de données, et de la connaissance des facteurs prédisposant aux pathologies dont souffrent ces moignons, ce qui pourrait aider à mieux les appréhender.

Dans cette étude, se dégagent deux grands symptômes qui sont les douleurs et les signes inflammatoires et les deux étiologies qui dominent, sont les bursites ou inflammations des tissus sous-cutanés et les névromes. L'ostéonécrose de la tête fémorale et la pathologie ostéo-ligamentaire arrivent au second plan.

3.1.1 L'apport de l'IRM dans la connaissance des facteurs favorisant les pathologies des moignons d'amputation

Cette étude permet de confirmer l'utilité de réaliser une radiographie simple de face et de profil en charge dans la prothèse des moignons posant des problèmes de douleurs ou d'inflammation, afin de rechercher des gestes chirurgicaux imparfaits (l'absence de résection de l'angle de Faraboeuf ou un péroné coupé trop long ou une longueur de moignon anormale) et de rechercher des constructions osseuses à partir de la tranche de section du moignon (exostoses et extrémité effilée des moignons des enfants). En effet, l'IRM n'est pas un examen suffisant et est trop coûteux pour avoir une indication dans la recherche d'éléments osseux favorisants, facteurs prédisposant aux pathologies des moignons d'amputation des membres inférieurs mais par contre, permet de faire la corrélation entre la présence d'une bursite ou d'une inflammation des tissus sous-cutanés et un relief osseux qu'il soit physiologique (tête du péroné, tubérosité tibiale antérieure ou rotule) ou pathologique (exostose).

En revanche, l'IRM trouve une place tout à fait intéressante dans l'évaluation de la dégénérescence graisseuse des fibres musculaires constituant le moignon et dans l'évaluation du capitonnage musculaire de ce même moignon. En IRM, le muscle se définit comme étant homogène et de signal hypointense en pondération T1, alors que la graisse qui l'infiltre apparaît en hypersignal. Ceci permet de déterminer l'épaisseur du muscle qui capitonne l'extrémité du moignon et la quantité de graisse qui infiltre le muscle.

Par ailleurs, cette examen pourrait permettre d'évaluer l'intérêt de réaliser ou non une ostéomyoplastie dans la prévention de la survenue d'une dégénérescence musculaire

graisseuse qui semble, comme il a été vu précédemment, être un facteur de risque essentiellement de la survenue de névromes symptomatiques. Cette étude laisse juste supposer que l'absence d'ostéomyoplastie favorise la survenue d'une dégénérescence musculaire graisseuse plusieurs années après l'amputation mais ne permet pas de dire si la réalisation d'une ostéomyoplastie prévient cette amyotrophie, par manque de données. Une étude complémentaire serait souhaitable et pourrait également répondre à la question de l'incidence de l'apparition d'une amyotrophie du moignon plus ou moins tardive, de la globulisation du moignon nécessaire ou non à l'activation de la prothèse selon qu'il s'agisse d'une prothèse fémorale ou d'une prothèse tibiale.

3.1.2 L'apport de l'IRM dans le diagnostic de névromes

Cette étude va dans le sens de la littérature en montrant que l'IRM est l'examen le plus performant pour faire le diagnostic de névrome notamment par rapport à la tomodensitométrie et à l'échographie même si celle-là ne comporte que 3 exemples. En revanche, concernant la supériorité de l'échographie dans le diagnostic des névromes des moignons tibiaux où l'environnement graisseux est faible et où les névromes sont de plus petite taille, cette étude n'est pas concluante mais ne comporte qu'un seul cas comme dans la littérature [26]. Une étude en échographie versus IRM de moignons tibiaux présentant une symptomatologie de névrome serait souhaitable et si l'intérêt de l'échographie se confirmait, elle permettrait de pallier l'insuffisance de l'IRM dans le diagnostic des névromes de petite taille. Cet aspect sera développé ultérieurement (paragraphe 3.2.1).

Ainsi, les névromes se définissent en IRM par une augmentation de taille de l'extrémité proximale du nerf sectionné. Ils apparaissent ovoïdes ou ronds et habituellement hétérogènes et iso-intenses ou hypo-intenses par rapport au muscle en pondération T1, faiblement hétérogènes, de signal d'intensité intermédiaire à élevée, c'est-à-dire hyperintense en pondération T2 et dont le contraste se rehausse de façon plus ou moins intense après injection de GADOLINIUM®. Le contour du névrome peut apparaître sous la forme d'un hyposignal en T1 et en T2.

Les radiographies de face et de profil du moignon en charge dans la prothèse sont nécessaires en complément de la réalisation de l'IRM afin de rechercher l'existence d'éléments osseux vulnérants en rapport avec un névrome symptomatique et confirmé par l'IRM, d'autant

que le traitement paraissant le plus adapté dans cette étude est la chirurgie de ces éléments osseux vulnérants. L'IRM apporte par contre des renseignements précieux sur l'existence ou non d'une amyotrophie du moignon et sur un défaut de capitonnage de ce dernier qui semble constituer dans cette étude, un facteur favorisant la survenue de névromes symptomatiques.

L'IRM a un intérêt dans le diagnostic de névromes des moignons d'amputation des membres inférieurs surtout lorsqu'ils ont une symptomatologie typique et que leur présence peut être rapportée aux symptômes. En effet, les névromes sont un processus de cicatrisation physiologique des nerfs sectionnés et ne sont donc pas forcément symptomatiques. Ceci est d'autant plus important à considérer que certains névromes sont traités chirurgicalement. L'IRM permet alors de déterminer la taille du névrome et ses rapports anatomiques avec les structures adjacentes et donc de guider la thérapeutique qui paraît, d'après cette étude, plutôt chirurgicale pour les névromes du nerf sciatique et plutôt médicale par modification de la prothèse en regard du névrome pour les névromes intra-cicatriciels des moignons fémoraux, associée à l'utilisation d'un manchon plus épais avec effet amortissant pour les névromes des moignons tibiaux.

3.1.3 L'apport de l'IRM dans le diagnostic des bourses adventitielles, des bursites et des inflammations des tissus sous-cutanés

L'incrimination des bursites ou de l'inflammation des tissus sous-cutanées dans les moignons douloureux est fréquente mais il est important de distinguer leur caractère symptomatique ou non devant leur visualisation sur les clichés IRM. En effet, les bursites ou les inflammations des tissus sous-cutanés rencontrées dans les moignons de cette étude sont asymptomatiques dans environ 1 cas sur 2.

Les bursites ou les inflammations des tissus sous-cutanés symptomatiques ou non sont favorisées par des reliefs osseux saillants physiologiques ou pathologiques et par un hyperappui lié au type d'accrochage de l'emboîture sur le moignon notamment dans les emboîtures "contact" sur moulage orienté à collet ou par frottement de la couture de la gaine de suspension sur le moignon. Comme il a été vu précédemment, l'IRM n'est pas un bon examen pour mettre en évidence les éléments osseux vulnérants mais permet de rapporter les bursites ou les inflammations des tissus sous-cutanés à ces reliefs osseux saillants ou à un

hyperappui de l'emboîture sur le moignon à condition que cet examen soit complété par des radiographies simples du moignon en charge avec la prothèse. Ceci est surtout important dans les bursites ou les inflammations des tissus sous-cutanés dont la symptomatologie est atypique, ce qui se rencontre dans environ 1/4 des cas dans cette étude.

L'intérêt de l'IRM dans le diagnostic de bursites ou d'inflammation des tissus sous-cutanés symptomatiques est de confirmer leur implication dans le symptôme, de déterminer leur taille, leurs rapports anatomiques exacts afin de localiser la zone d'hyperappui et de déterminer précisément la zone de l'emboîture à évider même si, la clinique seule suffit dans la majorité des cas.

Enfin, l'IRM est d'un apport indéniable dans la connaissance de la physiopathologie des bourses adventitielles, des bursites et des inflammations des tissus sous-cutanés dans la mesure où il s'agit d'un examen morphologique et à condition de réaliser des clichés en séquence T1, T2 et surtout T1 en suppression de graisse et injection de GADOLINIUM® afin de faire la différence entre l'inflammation des tissus sous-cutanés et les bursites. Ce à quoi cette étude ne peut pas répondre en raison de l'absence de réalisation systématique de la séquence en T1 en suppression de graisse et injection de GADOLINIUM®. Une bursite se définit comme une zone arrondie, bien délimitée, d'intensité intermédiaire ou en hyposignal en pondération T1, hyperintense en T2 et dont le contour se rehausse après injection de GADOLINIUM® qui diffuse ensuite progressivement à l'intérieur de la bourse, contrairement à l'environnement osseux et des tissus mous qui prend peu le contraste et surtout qui se situe dans le tissu sous-cutané entre l'os et la peau. L'inflammation des tissus sous-cutanés est caractérisée par une zone diffuse de signal hypointense ou d'intensité intermédiaire en T1, hyperintense en T2, qui ne se rehausse pas uniquement en périphérie sur les séquences de suppression de la graisse après injection de GADOLINIUM®

Ainsi, cette étude des pathologies des moignons d'amputation des membres inférieurs en IRM permet de confirmer l'existence de néo-bourses, différentes des bourses présentes à l'état physiologique, de confirmer la responsabilité d'un appui anormal dans la formation de ces néo-bourses et de supposer également la contribution de frottements répétitifs entre la peau et les tissus sous-cutanés, créés par l'appareillage et notamment lors des systèmes de fixation des emboîtures par le bais des caractéristiques d'adhésion des matériaux constituants les

manchons. Cette étude montre donc également qu'il existe des bourses ou des bursites ou des inflammations des tissus sous-cutanés à un stade asymptomatique.

3.1.3 L'apport de l'IRM dans le diagnostic des pathologies ostéo-ligamentaires

La pathologie ostéo-ligamentaire rencontrée dans les moignons d'amputation des membres inférieurs n'est pas spécifique des moignons d'amputation lorsqu'il s'agit d'ostéonécrose de la tête fémorale, de luxations récidivantes de la rotule ou d'instabilités de genou mais l'est plus lorsqu'il s'agit de contusions osseuses d'origine mécaniques.

L'IRM permet de faire le diagnostic d'oedème médullaire, non spécifique d'une pathologie donnée, et pouvant correspondre soit à une algodystrophie en phase chaude, étiologie non retrouvée dans cette étude, soit à une ostéite ou ostéomyélite, soit à des fractures trabéculaires post-traumatiques ou de contrainte ou soit à des séquelles d'ostéosynthèses. Ceci montre là encore toute l'importance de données cliniques précises afin d'attribuer les symptômes aux images obtenues en IRM.

L'oedème de l'os médullaire se traduit en IRM par une zone diffuse de signal hypo-intense en T1 et hyperintense en pondération T2 et de localisation intra-osseuse.

Dans cette étude l'IRM a permis de montrer l'existence de contusions d'origine mécanique retrouvées assez fréquemment et semblant liées aux emboîtures tibiales "contact", par moulage orienté, à collet marqué type PTS ou KBM. Leur traitement consiste lorsqu'elles le sont, à changer d'emboîture au profit d'une emboîture tibiale "contact" global avec un système d'accrochage de la prothèse sur le moignon par adhérence du manchon.

Par ailleurs, l'IRM a un rôle capital dans le diagnostic différentiel des oedèmes médullaires avec d'autres causes de douleurs qui selon le contexte clinique peuvent correspondre à des pathologies dont le traitement sera très différent.

L'IRM a également un intérêt dans la réalisation du diagnostic différentiel des douleurs que peut provoquer une ostéonécrose de la tête fémorale des moignons fémoraux surtout lorsque l'origine de l'amputation est traumatique. Cet examen est le plus performant pour réaliser ce diagnostic et permet de classer l'ostéonécrose de la tête fémorale en stades et ainsi de guider le traitement à administrer.

Enfin, dans les luxations récidivantes de rotules ou les laxités de genou non spécifiques des moignons tibiaux mais devant lesquels la réalisation d'une IRM permet de déterminer la malformation associée et de proposer un éventuel traitement chirurgical dans le premier cas et permet d'éliminer une lésion des ligaments croisés pouvant gêner l'appareillage et d'en apporter le traitement adéquat dans le second cas.

3.2. Les limites de l'IRM dans le diagnostic des pathologies des moignons d'amputation des membres inférieurs

L'examen IRM dans l'étude des pathologies des moignons d'amputation des membres inférieurs est confronté à un certain nombre de limites qui sont soit liées aux caractéristiques de l'appareil à IRM lui-même, soit à l'interprétation qui en résulte.

3.2.1 Les limites de détection de l'IRM

Les limites de détection de l'IRM sont rencontrées lorsqu'il s'agit d'appareils à IRM de bas champ magnétique donnant une mauvaise précision en ne permettant pas de faire la distinction entre les artefacts par matériel métallique et les névromes ou les remaniements cicatriciels.

D'autre part, quelque soit l'appareil utilisé, le seuil de détection des névromes est d'une taille inférieure ou égale à 3 mm, sachant que les névromes de taille inférieure ou égale à 1 cm sont difficiles à visualiser ce qui pose des problèmes diagnostiques concernant les névromes par repousse aberrante intra-cicatricielle et ceux situés au niveau des moignons de jambe. Le recours à l'échographie dans ces circonstances de doute diagnostique a été évoqué mais là aussi, les résultats de l'échographie sont opérateurs dépendants.

Le dernier point concerne la dégradation de l'image liée aux mouvements du patient ou liée à la présence de clips vasculaires ou de fragments métalliques responsables d'artefacts métalliques qui rendent l'interprétation difficile voire impossible comme c'est le cas chez deux patients de l'étude.

3.2.2 Les limites de l'interprétation en IRM

En premier lieu, la sémiologie motivant la demande de l'examen doit être la plus précise possible concernant les caractéristiques du symptôme et sa topographie, afin de pouvoir incriminer l'image visualisée sur les clichés IRM comme étant responsable du symptôme

allégué. Ainsi, il existe des bourses adventitielles et même des bursites paracliniques qui sont asymptomatiques et des bourses à l'état physiologique. Il en est de même pour les névromes qui correspondent à la cicatrisation normale du nerf et qui peuvent devenir symptomatiques lorsqu'il existe un appui important en regard et une insuffisance de capitonnage musculaire alors que leur traduction paraclinique sera la même. La présence d'un oedème médullaire osseux du moignon, n'étant pas spécifique d'une pathologie donnée, nécessite également pour être interprétée, de connaître les signes cliniques locaux mais aussi le contexte de survenue des symptômes (traumatique, infectieux) afin d'orienter l'interprétation des images vers une contusion osseuse mécanique, une fracture de contrainte ou post-traumatique, vers une ostéite ou une ostéomyélite ou vers une algodystrophie.

L'expérience du radiologue vis à vis de la sémiologie radiologique particulière rencontrée dans ces pathologies du moignon d'amputation des membres inférieurs joue un rôle important dans l'interprétation des clichés IRM. Cette interprétation a des conséquences sur la conduite à tenir surtout lorsqu'il s'agit d'opérer un névrome dont sa responsabilité dans la symptomatologie doit être bien précisée. S'agit-il d'un névrome symptomatique en raison d'un manque de capitonnage musculaire dont le traitement sera plutôt de l'enfouir ou s'agit-il d'une repousse aberrante intra-cicatricielle dont le traitement sera médical.

Or, la faible fréquence des moignons d'amputation étudiés en IRM et le faible intérêt pour cette pathologie comme le souligne la pauvreté de la littérature, explique le risque d'une interprétation incorrecte des IRM de moignons d'amputation des membres inférieurs.

3.2.3 Le rapport coût/bénéfice diagnostique de l'IRM

Cette étude permet de se rendre compte que les pathologies des moignons d'amputation des membres inférieurs sont en relation directe avec l'appareillage en raison des contraintes qu'exerce celui-ci sur le moignon. Elles sont dominées par les bursites et les névromes grands pourvoyeurs de douleurs ayant des répercutions aussi bien fonctionnelles que psychologiques.

Il n'est pas toujours aisé d'attribuer un symptôme comme la douleur qui risque de se chroniciser, à une étiologie donnée et c'est là que l'utilisation de l'IRM malgré son coût élevé, trouve son indication mais seulement après une analyse sémiologique précise du type et de la topographie de la douleur et après la réalisation d'une radiographie de moignon de face et de profil et en charge avec la prothèse.

Elle permet ainsi de donner au patient l'étiologie de ses douleurs et d'orienter le traitement qu'il soit chirurgical ou médical par modification de la prothèse.

L'IRM semble moins nécessaire devant la présence de signes inflammatoires à condition qu'ils ne surviennent pas dans un contexte infectieux évoquant une ostéite ou une ostéomyélite, même si l'IRM précise s'il s'agit, d'une bursite ou d'une inflammation des tissus sous-cutanés, sa topographie exacte et les facteurs qui la favorisent. En effet, la suppression de l'appui en regard, par modification de l'emboîture, suffit dans la majorité des cas à faire disparaître les signes lorsque ceux-ci sont évidents bien que l'IRM apporte en plus une précision quant à la localisation des modifications de l'emboîture à pratiquer par l'appareilleur.

Sachant que l'IRM trouve des limites notamment dans le diagnostic de névromes des moignons tibiaux et intra-cicatriciels, il serait souhaitable comme il a été dit précédemment qu'une étude soit réalisée sur la fiabilité de l'échographie dans ce type de diagnostic comme alternative et d'autant plus, que cet examen est nettement moins coûteux.

CONCLUSION

Cette étude concerne 21 patients ayant subi une ou plusieurs amputations des membres inférieurs d'origine traumatique, vasculaire ou tumorale, dont 22 moignons (5 de niveau fémoral et 17 de niveau tibial) ont été étudié en IRM devant l'existence d'une symptomatologie à type de douleurs, de signes inflammatoires, de luxations récidivantes de la rotule et d'instabilité du genou.

A travers ce travail, il est possible de se rendre compte que la littérature s'intéresse peu aux pathologies des moignons des membres inférieurs alors que la fréquence des amputations n'est pas négligeable et que ces pathologies peuvent avoir des répercutions fonctionnelles et psychologiques. Ceci s'explique peut-être par le fait qu'une fois le membre amputé, le moignon restant n'est plus considéré comme faisant partie intégrante du corps.

Cette étude permet de faire le point sur la connaissance des pathologies que peuvent rencontrer les moignons d'amputation des membres inférieurs sur le plan clinique et paraclinique.

L'IRM aide à la connaissance des mécanismes des pathologies des moignons d'amputation des membres inférieurs dans leurs rapports avec l'appareillage et tout particulièrement avec le type d'emboîture et son système d'accrochage au moignon et également, à la connaissance du vieillissement de ces moignons. Cette étude n'est toutefois qu'une ébauche et devrait être complétée ultérieurement pour notamment connaître l'évolution des moignons ayant subi une ostéomyoplastie et son rôle dans la prévention de la dégénérescence graisseuse des muscles constituant le moignon, facteur favorisant entre autre l'expression clinique des névromes.

L'IRM associée à des radiographies du moignon en charge dans la prothèse, sont les examens les plus utiles dans la recherche de facteurs favorisant les pathologies auxquelles sont soumis les moignons d'amputation. Il s'agit des éléments osseux vulnérants, de l'amyotrophie du moignon et de son défaut de capitonnage musculaire.

L'IRM trouve surtout sa place dans le diagnostic étiologique de la symptomatologie que peuvent présenter ces moignons, dominée par les douleurs et les signes inflammatoires puis des

pathologies ostéo-ligamentaires à condition que la sémiologie soit précise dans son type et sa localisation afin de ne pas interpréter à tort une image visualisée sur l'IRM.

Les étiologies des douleurs sont surtout représentées par les névromes et les bursites mais peuvent également correspondre à des oedèmes médullaires, non spécifique d'une pathologie donnée et donc à interpréter selon le contexte clinique et pouvant correspondre à une algodystrophie en phase chaude, à une ostéite ou ostéomyélite, à une contusion médullaire mécanique associé ou non à une fracture de contrainte (étiologies fréquemment rencontrées dans cette étude et paraissant lié au type d'emboîture) ou post-traumatique ou à des séquelles d'ostéosynthèse, et à une ostéonécrose de la tête fémorale.

Les étiologies des signes inflammatoires correspondent le plus souvent à des bursites après avoir éliminé un processus infectieux selon le contexte.

L'IRM permet donc de donner un diagnostic précis aux patients, de déterminer la localisation exacte des névromes ou des bursites et enfin de mener à bien la conduite thérapeutique chirurgicale ou par modification de l'appareillage.

Cependant, cet examen coûteux trouve ses limites notamment, dans le diagnostic des névromes des moignons tibiaux de petite taille et intra-cicatriciels pour lesquels l'échographie pourrait être d'un apport précieux à condition de réaliser une étude sur un nombre suffisant de cas.

SOD-UNP - NANCY 1 * BIBLIOTHÈQUE MÉDECINE *

BIBLIOGRAPHIE

SCD-UHP - NANCY 1 BIBLIOTHÈQUE MÉDECINE

1. AHMED A., BAYOL M.G., HA S.B.
Adventious bursae in below knee amputees : case reports and a review of the literature.
Am. J. Phys. Med. Rehabil., 1994, 73, 124-129.

2. ANDRE J.M., PAQUIN J.M.
Les moignons pathologiques.
Concours Médical, 1978, 100, 37, 5915-5922.

3. ANDRE J.M., PAQUIN J.M.
Pathologie des moignons d'amputation.
Appareillage des handicapés moteurs/sous la dir. de L. Pierquin, J.M André.
Nancy : Université de Nancy 1, CRAM du Nord Est, 1982, -p 36-43.- (enseignement inter-universitaire du CES rééducation)

4. ANDRE J.M.
Moignons défectueux, moignons pathologiques.
Enseignement du diplôme d'université d'appareillage des handicapés moteurs.
Nancy : 1999.

5. ARRIVE L.,BRUNEREAU L., ZEITOUN F., TUBIANA J.M.
Guide d'interprétation en IRM.
Paris : Masson, 1998.- 163p.- (Coll. Abrégés d'Imagerie radiologique)

6. BOUTIN R. D., PATHRIA M.N., RESNICK D.
Disorders in the stumps of amputee patients : MR Imaging.
Am. J. Roentgenol, 1998 Aug, 171, 2, 497-501.

7. CHONG D.K-H., PANJU A.
Deep venous thrombosis as a cause of stump swelling in two lower extremity amputee patients.
Arch. Phys. Med. Rehabil., 1993 Sep., 74, 1002-1003.

8. DONNAL J.F., BLINDER R.A., COBLENTZ C.L., MOYLAN J.A., FITZPATRICK K.P.
MR Imaging of stump neuroma.
Journal of Computer Assisted Tomography, 1990, 14, 4, 656-657.

9. GIRARD J.M, GARCIA J.
Imagerie par résonance magnétique dans les fractures de fatigue et par insuffisance.
J. Radiol., 1991 Feb, 72, 2, 79-89.

10. GIRES F., LEROY-WILLIG A., CHEVROT A., GIRAUD B., WYBIER M., WOLFF J.L.,VALLEE C., RICHARD B., ROUCAYROL J.C., PALLARDY G.
L'ostéonécrose de la tête fémorale. Etude par l'IRM de 60 cas
J. Radiol., 1987 Aug-Sep, 68, 8-9, 503-510.

11. GONZALEZ A.C., MACON P.F., SANKEY R.R., TARCAN Y.
Amputation stumps studied by bone scanning.
Radiology, 1984, 151, 225-228.

12. HENROT P., STINES J., WALTER F., MARTINET N., PAYSANT J., BLUM A.
Imaging of painful lower limb stump.
Radiographics, 2000 sous presse

13. HILL S.C., BAKER A.R., BARTON N.M., WEXLER L.H., SCOTT L.J.C.
Sciatic nerve : paradoxic hypertrophy after amputation in young patients.
Radiology, 1997, 205, 559-562.

14. HOCINI A., CHIESA G., MENAGER D.
Pathologie du moignon chez l'amputé du membre inférieur.
Techni Média, 1997, 84, 11-13.

15. ISAKOV E., SUSAK Z., KORZETS A.
Reflex sympathetic dystrophy of the stump in below-knee amputees
Clin. J. Pain, 1992 Sep, 8, 3, 270-275.

16. LAREDO J.D., CHICHEPORTICHE V., NAOURI J.F., TUBIANA J.M.
L'IRM dans les ostéonécroses aseptiques de la tête fémorale.
Ann. Radiol., 1993, 36, 1, 94-104.

17. LECLET H., MAMOU-MANI B., CHASTANET P.
Apport et place de l'IRM dans le diagnostic de l'ostéonécrose aseptique de la tête fémorale.
Revue du Rhumatisme, 1990 Jun, 57, 6, 463-469.

18. LESNIK A., CODINE P., LESNIK M.C., VERNHET H., BOUSQUET C., JAMBON C., SENAC J.P.
Imagerie du moignon d'amputation du membre inférieur.
Amputation du membre inférieur appareillage et rééducation/sous la dir. de P. Coudine, V. Brun, J.M. André.
Paris : Masson, 1996.-p.71-78.- (coll. Pathologie locomotrice et médecine orthopédique,32)

19. MARION M.H., GLEDHILL R.F., THOMPSON P.D.
Spasms of amputation stumps : a report of 2 cases.
Movement Disorders, 1989, 4, 4, 354-358.

20. MARTINET N., ANDRÉ J.M., PAQUIN J.M.
Appareillage et rééducation des amputés.
Traité de médecine physique et réadaptation sous la direction de Held J.P et Dizien O.
Paris : Flammarion, 1998, 467-479

21. MAZOYER D.
Moignons cruraux appareillés douloureux.
Cahiers de l'Association Française pour l'Appareillage, 1985, 321-85, 7.

22. NAKANISHI K., INOUE M., HARADA K., IKEZOE J., MURAKAMI T.,NAKAMURA H., KOZUKA T.
Subluxation of the patella : evaluation of patellar articular cartilage with MR Imaging.
Br J Radiol, 1992, 65, 662-667.

SCD-UHP - NANCY 1
BIBLIOTHÈQUE
MÉDECINE

23. ODDERSON I.R., CZERNIECKI J.M.
Reflex sympathetic dystrophy in an amputee : case study.
Arch. Phys. Med. Rehabil., 1990 Feb, 71, 161-163.

24. PAQUIN J.M., PIERQUIN L.
Les amputés de cuisse et leur appareillage.
Appareillage des handicapés moteurs/sous la dir. de L. Pierquin, J.M André.
Nancy : Université de Nancy 1, CRAM du Nord Est, 1982, -p 36-43.- (enseignement inter-universitaire du CES rééducation)

25. PERLEMUTER L., WALIGORA J.
Le genou
In : Cahiers d'anatomie des membres.- (2ème édition)
Paris : Masson, 1967, 59-66

26. PROVOST N., BONALDI V.M., SARAZIN L., CHO K.H., CHHEM R.K.
Amputation stump neuroma : ultrasound features.
Clin. Ultrasound, 1997 Feb., 25, 85-89.

27. SAVY J.M.
Kystes synoviaux et bursites de hanche.
Annales de Radiologie, 1993, 36, 1, 52-57.

28. SINGSON R.D., FELDMAN F., STARON R., FECHTNER D., GONZALEZ E., STEIN J.
MRI of postamputation neuromas.
Skeletal Radiol., 1990, 19, 259-262.

29. TYRRELL P.N.M., DAVIES A.M.
Magnetic resonance imaging appearance of fatigue fractures of the long bones of the lower limb.
Br. J. Radiol., 1994 Apr, 67, 796, 332-338.

30. VIBRAC C., PAQUIN J.M.
L'appareillage des amputés de jambe.
Appareillage des handicapés moteurs/sous la dir. de L. Pierquin, J.M André.
Nancy : Université de Nancy 1, CRAM du Nord Est, 1982, -p 36-43.- (enseignement inter-universitaire du CES rééducation)

31. WIROTIUS J.M., NADEAU G., TRONCA R., PAILLER D., BENICHOU C.
L'atrophie osseuse et cartilagineuse des moignons d'amputation des membres inférieurs chez l'adulte.
Annales de Médecine Physique, 1981, 24, 205-219.

VU

NANCY, le **4 JUILLET 2000**
Le Président de Thèse

Professeur **J.M. ANDRE**

NANCY, le **29 AOÛT 2000**
Le Doyen de la Faculté de Médecine

Professeur **J. ROLAND**

AUTORISE À SOUTENIR ET À IMPRIMER LA THÈSE

NANCY, le **4 SEPTEMBRE 2000**

LE PRÉSIDENT DE L'UNIVERSITÉ DE NANCY 1

Professeur **C. BURLET**

RESUME DE LA THESE

Ce sujet fait l'état des lieux du peu de littérature en matière de pathologies des moignons d'amputation des membres inférieurs sur le plan clinique et paraclinique.

Une étude rétrospective a été menée sur 21 patients amputés des membres inférieurs dont 22 de leurs moignons (5 en fémoral et 17 en tibial) ont bénéficié d'une IRM devant l'existence de douleurs, de signes inflammatoires, de luxations récidivantes de la rotule, ou en l'absence de symptomatologie.

Cette étude confirme l'intérêt de l'IRM dans la connaissance des pathologies des moignons d'amputation des membres inférieurs et dans la recherche des facteurs favorisants ces pathologies à condition d'y associer des radiographies du moignon en charge. L'IRM trouve également sa place dans la recherche des étiologies des douleurs, dominées par les névromes et les bursites mais pouvant également correspondre à des oedèmes médullaires aspécifiques, à des contusions osseuses ou à une ostéonécrose de la tête fémorale, dans la recherche des étiologies des signes inflammatoires correspondant le plus souvent à des bursites et dans la recherche des étiologies des pathologies ostéo-ligamentaires des moignons. Enfin, l'IRM contribue à la démarche thérapeutique face à ces pathologies.

TITRE EN ANGLAIS

RMN AND PATHOLOGY OF LOWER LIMB STUMP

THESE : MEDECINE SPECIALISEE - ANNEE 2000

MOTS CLEFS :
IRM, moignon d'amputation membre inférieur, pathologie

Faculté de médecine de Nancy
9, avenue de la Forêt de Haye
54505 - VANDOEUVRE LES NANCY Cedex