



**HAL**  
open science

# Gestion de l'esthétique en implantologie dans le secteur antérieur maxillaire

Claire Piombini

► **To cite this version:**

Claire Piombini. Gestion de l'esthétique en implantologie dans le secteur antérieur maxillaire. Sciences du Vivant [q-bio]. 2007. hal-01733360

**HAL Id: hal-01733360**

**<https://hal.univ-lorraine.fr/hal-01733360>**

Submitted on 14 Mar 2018

**HAL** is a multi-disciplinary open access archive for the deposit and dissemination of scientific research documents, whether they are published or not. The documents may come from teaching and research institutions in France or abroad, or from public or private research centers.

L'archive ouverte pluridisciplinaire **HAL**, est destinée au dépôt et à la diffusion de documents scientifiques de niveau recherche, publiés ou non, émanant des établissements d'enseignement et de recherche français ou étrangers, des laboratoires publics ou privés.



## AVERTISSEMENT

Ce document est le fruit d'un long travail approuvé par le jury de soutenance et mis à disposition de l'ensemble de la communauté universitaire élargie.

Il est soumis à la propriété intellectuelle de l'auteur. Ceci implique une obligation de citation et de référencement lors de l'utilisation de ce document.

D'autre part, toute contrefaçon, plagiat, reproduction illicite encourt une poursuite pénale.

Contact : [ddoc-theses-contact@univ-lorraine.fr](mailto:ddoc-theses-contact@univ-lorraine.fr)

## LIENS

Code de la Propriété Intellectuelle. articles L 122. 4

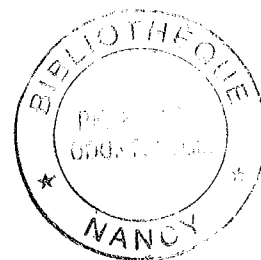
Code de la Propriété Intellectuelle. articles L 335.2- L 335.10

[http://www.cfcopies.com/V2/leg/leg\\_droi.php](http://www.cfcopies.com/V2/leg/leg_droi.php)

<http://www.culture.gouv.fr/culture/infos-pratiques/droits/protection.htm>

T/02/N/2007/4207

ACADÉMIE DE NANCY-METZ  
UNIVERSITÉ HENRY POINCARÉ-NANCY 1  
FACULTÉ DE CHIRURGIE DENTAIRE



Année 2007

4207D  
N° 2777

THÈSE

pour le  
DIPLOME D'ÉTAT DE DOCTEUR  
EN CHIRURGIE DENTAIRE

Par Claire PIOMBINI

Née le 25 Janvier 1982 à Besançon

---

GESTION DE L'ESTHÉTIQUE EN IMPLANTOLOGIE DANS  
LE SECTEUR ANTÉRIEUR MAXILLAIRE

---

Présentée et soutenue publiquement le : 6 juillet 2007

Examineurs de la thèse :

M. J.P. LOUIS	Professeur des Universités	Président
<u>M. J. PENAUD</u>	Maître de Conférences	Juge
M. J. SCHOUVER	Maître de Conférences	Juge
M. D. PONGAS	Assistant Hospitalier Universitaire	Juge

BU PHARMA-ODONTOL



D

104 073519 3





PPN 119448505  
BIB 1894610

ACADÉMIE DE NANCY-METZ  
UNIVERSITÉ HENRY POINCARÉ-NANCY 1  
FACULTÉ DE CHIRURGIE DENTAIRE



Année 2007

N° 2777

THÈSE

pour le  
DIPLOME D'ÉTAT DE DOCTEUR  
EN CHIRURGIE DENTAIRE

Par Claire PIOMBINI

Née le 25 Janvier 1982 à Besançon

---

GESTION DE L'ESTHÉTIQUE EN IMPLANTOLOGIE DANS  
LE SECTEUR ANTÉRIEUR MAXILLAIRE

---

Présentée et soutenue publiquement le : 6 juillet 2007

Examineurs de la thèse :

M. J.P. LOUIS  
M. J. PENAUD  
M. J. SCHOUVER  
M. D. PONGAS

Professeur des Universités  
Maître de Conférences  
Maître de Conférences  
Assistant Hospitalier Universitaire

Président  
Juge  
Juge  
Juge

Vice-Doyens : Dr. Pascal AMBROSINI - Dr. Jean-Marc MARTRETTE - Dr. Jacques PREVOST

Membres Honoraires : Pr. F. ABT - Dr. L. BABEL - Pr. S. DURIVAUX - Pr. G. JACQUART - Pr. D. ROZENCWEIG - Pr. M. VIVIER

Doyen Honoraire : Pr. J. VADOT

Sous-section 56-01 Odontologie pédiatrique	Mme M. Mlle Mme M.	<u>DROZ Dominique (Desprez)</u> PREVOST** Jacques MARCHETTI Nancy ROY Angélique (Mederlé) SABATIER Antoine	Maître de Conférences Maître de Conférences Assistant Assistant Assistant
Sous-section 56-02 Orthopédie Dento-Faciale	Mme Mlle M.	<u>FILLEUL Marie Pierryle</u> BRAVETTI Morgane GEORGE Olivier	Professeur des Universités* Assistant Assistant
Sous-section 56-03 Prévention, Epidémiologie, Economie de la Santé, Odontologie légale	M. M. Mme	<u>WEISSENBACH Michel</u> CELEBI Sahnüseyin JANTZEN-OSSOLA Caroline	Maître de Conférences* Assistant Assistant
Sous-section 57-01 Parodontologie	M. M. Mme M. Mme M.	<u>MILLER** Neal</u> AMBROSINI Pascal BOUTELLIEZ Catherine (Bisson) PENAUD Jacques BACHERT Martine PONGAS Dimitrios	Maître de Conférences Maître de Conférences Maître de Conférences Maître de Conférences Assistant Assistant
Sous-section 57-02 Chirurgie Buccale, Pathologie et Thérapeutique Anesthésiologie et Réanimation	M. M. M. M. Mlle M.	<u>BRAVETTI Pierre</u> ARTIS Jean-Paul VIENNET Daniel WANG Christian LE Audrey PERROT Ghislain	Maître de Conférences Professeur 1er grade Maître de Conférences Maître de Conférences* Assistant Assistant
Sous-section 57-03 Sciences Biologiques (Biochimie, Immunologie, Histologie, Embryologie, Génétique, Anatomie pathologique, Bactériologie, Pharmacologie)	M. M. Mme	<u>WESTPHAL** Alain</u> MARTRETTE Jean-Marc MOBY Vanessa (Stutzmann)	Maître de Conférences * Maître de Conférences Assistant
Sous-section 58-01 Odontologie Conservatrice, Endodontie	M. M. M. M. M. M. M.	<u>AMORY** Christophe</u> FONTAINE Alain ENGELS DEUTSCH** Marc CLAUDON Olivier PERRIN Sébastien SIMON Yorick	Maître de Conférences Professeur des Universités* Professeur 1 <sup>er</sup> grade* Maître de Conférences Assistant Assistant Assistant
Sous-section 58-02 Prothèses (Prothèse conjointe, Prothèse adjointe partielle, Prothèse complète, Prothèse maxillo-faciale)	M. M. M. M. M. M. M. M. M.	<u>SCHOVER Jacques</u> LOUIS** Jean-Paul ARCHIEN Claude LAUNOIS** Claude KAMAGATE Sinan DE MARCH Pascal HELPER Maxime SEURET Olivier WEILER Bernard	Maître de Conférences Professeur des Universités* Maître de Conférences * Maître de Conférences Assistant associé au 1/10/05 Assistant Assistant Assistant Assistant
Sous-section 58-03 Sciences Anatomiques et Physiologiques Occlusodontiques, Biomatériaux, Biophysique, Radiologie	Mlle M. Mme	<u>STRAZIELLE** Catherine</u> SALOMON Jean-Pierre HOUSSIN Rozat (Jazi)	Professeur des Universités* Maître de Conférences Assistante Associée au 01/01/2007

*italique : responsable de la sous-section*

\* temps plein - \*\* responsable TP

Nancy, le 01.04.2007

*Par délibération en date du 11 Décembre 1972,  
la Faculté de Chirurgie Dentaire a arrêté que  
les opinions émises dans les dissertations  
qui lui seront présentées  
doivent être considérées comme propres à  
leurs auteurs et qu'elle n'entend leur donner  
aucune approbation ni improbation.*

## **Remerciements**

A NOTRE PRESIDENT DE THESE

Monsieur le Professeur Jean-Paul LOUIS

Officier des Palmes Académiques  
Docteur en Chirurgie Dentaire  
Docteur en Sciences Odontologiques  
Docteur d'Etat en Odontologie  
Professeur des Universités  
Sous-section : Prothèse

Vous nous avez fait l'honneur d'accepter la présidence de ce jury de thèse, nous vous en sommes très reconnaissants.

Nous avons su apprécier vos enseignements, votre disponibilité, votre gentillesse et vos précieux conseils tout au long de nos études.

Veillez trouver ici, le témoignage de notre vive reconnaissance et de notre profond respect.

A NOTRE JUGE ET DIRECTEUR DE THESE

Monsieur le Docteur Jacques Penaud

Docteur en Chirurgie Dentaire  
Docteur de l'Université Henri Poincaré, Nancy-1  
Maître de Conférence des Universités  
Sous-section : Parodontologie

Vous nous avez fait le très grand honneur de diriger ce travail.

Pour votre très grande disponibilité et toutes les connaissances que vous nous avez apportées au cours de nos études et lors de l'élaboration de cette thèse, veuillez trouver dans ce travail, l'expression de nos remerciements les plus sincères et de notre profond respect.



A NOTRE JUGE

Monsieur le Docteur Jacques Schouver

Docteur en Chirurgie Dentaire  
Docteur en Sciences Odontologiques  
Maître de Conférence des Universités  
Responsable de la sous-section : Prothèses

Vous nous avez fait le grand honneur d'accepter de faire partie du jury de cette thèse.

Pour la qualité de votre enseignement et l'attention que vous nous avez toujours portée, veuillez trouver en ces mots l'expression de notre vive reconnaissance.

A NOTRE JUGE

Monsieur le Docteur Dimitri Pongas

Docteur en Chirurgie Dentaire  
Assistant Hospitalier Universitaire  
Sous-section : Parodontologie

Nous vous remercions d'avoir accepté si spontanément de bien vouloir faire partie de notre jury de thèse.

Nous vous remercions de votre disponibilité et de tous vos bons conseils donnés lors de nos stages cliniques et même lors de nos premiers remplacements...

Puissiez-vous trouver dans ce travail, le témoignage de notre reconnaissance et l'assurance de nos sentiments respectueux.



A ma mère

Je te dois tout, et même plus encore. Trouve dans ce travail toute ma reconnaissance pour tout ce que tu as toujours fait pour moi et tout mon amour. Merci Mounette.

A mon frère

Sans qui la mise en page de cette thèse aurait été un pur désastre. Un seul mot : Merci. Tu m'as toujours montré l'exemple (quoique...) ; tu resteras toujours un modèle pour moi, mmmmm... Merci également à ma belle sœur préférée pour ses relectures.

A mon père

Pour le soutien et l'amour que tu as toujours su me donner et qui m'ont permis d'avancer.

A ma famille, à mon petit accueil parisien.

A la mémoire de mes grands-parents.

A mes amis nancéiens mais surtout à tous nos fous rires et tous ces grands moments partagés ensemble : aux guerres d'avril, aux quatre-quatre, aux instantanés, aux fins de soirées à l'Elixir, au rougail saucisse, aux partenaires martiniquais.... Et bien sûr à Kouchner !!!

A Richard, Martin, William et bien sûr Sophie ; que de bonnes soirées passées ensemble...

A Marie et Noémie, amies de toujours.

A Josselin pour ces années passées ensemble.

A mes binômes.

Aux Docteurs Counot Nouqué et Royer Groshens

J'ai eu l'opportunité et la chance de travailler chez vous lors de mes études. J'ai énormément appris à vos côtés. Un grand merci pour votre disponibilité et votre gentillesse. Et bien sûr à Céline et Rajae.

Au Docteur Claude

Merci pour ton soutien, ta confiance mais aussi et surtout pour ta patience. Bon, d'accord, ce n'est pas Décembre, ni Février.... Juillet c'est pas mal non plus, c'est toujours mieux que Septembre...

A Chouchouououou

Aux trismus inexplicables, aux limes avalées, aux tailles de taquets pour les appareils résines et ...à cette carrière si prometteuse qui ne fait que commencer.....



# Sommaire

## **PREMIÈRE PARTIE : CONSIDÉRATIONS ANATOMIQUES ET CHIRURGICALES**

1. Introduction
2. L'esthétique en odontologie
3. Facteurs de risque
4. Prise de décision

## **DEUXIÈME PARTIE : PROCÉDURE CHIRURGICALE**

1. Introduction
2. Rappel : le profil d'urgence
3. Sélection de l'implant
4. Utilisation du guide implantaire et position idéale
5. Procédure chirurgicale

## **TROISIÈME PARTIE : MANAGEMENT PROTHÉTIQUE DES IMPLANTS DANS LES ZONES ESTHÉTIQUES**

1. Considérations pour les sites esthétiques
2. Restauration provisoire
3. Choix du pilier implantaire
4. Restauration définitive
5. Considérations occlusales
6. Maintenance et aménagement chirurgical

## **QUATRIÈME PARTIE : PRÉSENTATION DE QUELQUES CAS CLINIQUES**

1. Cas clinique n° 1
2. Cas clinique n° 2
3. Cas clinique n° 3



## Introduction

Le système implantaire proposé par le professeur Branemark en 1969 avait pour principal but la réhabilitation des patients édentés partiels ou totaux. La notion d'ostéointégration fut donc la priorité de nos cliniciens pendant de nombreuses années, négligeant alors totalement l'aspect esthétique. Au cours de cette dernière décennie, cet aspect a bénéficié d'une plus grande attention, essentiellement pour répondre aux exigences esthétiques de plus en plus poussées de nos patients.

Est considéré comme esthétique toute partie de l'arcade visible lors d'un sourire large du patient. La dentisterie esthétique, définie comme « la science de copier la nature et d'intégrer nos soins dans le contexte buccal, les rendants invisibles autant que possible » (ROMAGNAGENON C., GENON P., 2001), s'adresse donc essentiellement au secteur antérieur maxillaire. Le but de ce travail est d'établir une conduite à tenir en implantologie orale dans ce secteur.

Pour ceci, nous parlerons tout d'abord des exigences esthétiques et des facteurs de risques qui doivent être mis en évidence lors du bilan pré-implantaire.

Nous décrirons ensuite les étapes chirurgicales à réaliser dans les différents cas de figure rencontrés.

Enfin, nous aborderons les différentes solutions prothétiques envisageables ainsi que la gestion tissus mous péri-implantaires lors de cette dernière étape.

# **PREMIÈRE PARTIE**

---

## **CONSIDÉRATIONS ANATOMIQUES ET CHIRURGICALES**





# 1. Introduction

La mise en place d'implants est un acte chirurgical qui nécessite un bilan préopératoire précis.

Ce bilan repose sur l'anamnèse, l'examen clinique et radiographique, complétés par des empreintes d'étude débouchant alors sur un diagnostic et donc sur une décision thérapeutique. Cette décision est d'autant plus complexe à cause de la nécessité de résultat esthétique dans ce cas de figure.

Une question se pose alors : quelles sont donc les notions d'esthétique en odontologie et surtout quels sont les facteurs de risques esthétiques réels en implantologie ?

## 2. L'esthétique en odontologie

Le diagnostic et le plan de traitement en dentisterie esthétique sont basés sur l'analyse de divers éléments qui peuvent être étudiés en deux temps : une analyse tout d'abord globale du visage puis une étude endo-buccale plus précise.

### 2.1. Le visage

#### 2.1.1. De face

##### 2.1.1.1. Les lignes de références horizontales

Un visage harmonieux est considéré comme étant divisé en trois étages égaux par quatre lignes de référence :

- étage supérieur : de la racine des cheveux à la glabella
- étage moyen : de la glabella au point sous nasal
- étage inférieur : du point sous nasal au pogonion

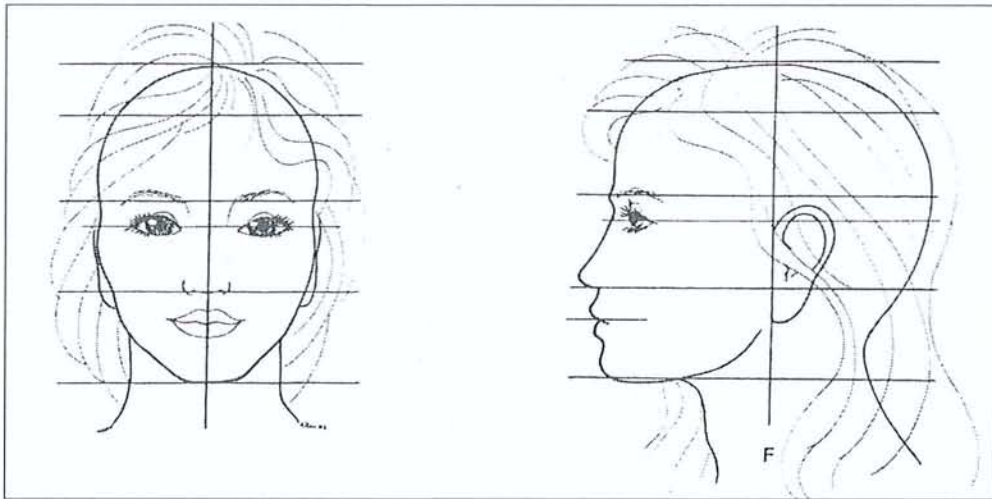


Figure 1 : Lignes de références horizontales (Chiche G., Pinault A., 1996)

Les lignes séparant ces étages doivent être parallèles entre elles et perpendiculaires au plan sagittal médian.

D'autres lignes remarquables doivent elles aussi être parallèles à ces lignes horizontales sachant qu'une « orientation parallèle est considérée comme étant agréable » (SCLAR G., 2005).

#### 2.1.1.2. La ligne bipupillaire

Alors que la ligne bicommissurale n'est que secondaire, c'est à partir de cette ligne qu'est déterminé le milieu du visage, le plan sagittal médian. La symétrie faciale peut alors être facilement évaluée en déterminant si le milieu du nez, le philtrum et le milieu du menton coïncident avec le milieu du visage.

#### 2.1.1.3. Le contour labial

Les lèvres, par leur longueur et leur courbure, influencent l'importance de la surface exposée des dents au repos et de la gencive. En effet, un cadre labial concave ou des lèvres courtes découvrent plus les dents maxillaires.

L'exposition moyenne des incisives maxillaires lorsque les lèvres sont au repos, est de 1,91 mm de hauteur chez l'homme et de 3,40 chez la femme. A l'inverse, les hommes découvrent deux fois plus les incisives mandibulaires (1,23 mm) que les femmes (0,49 mm).

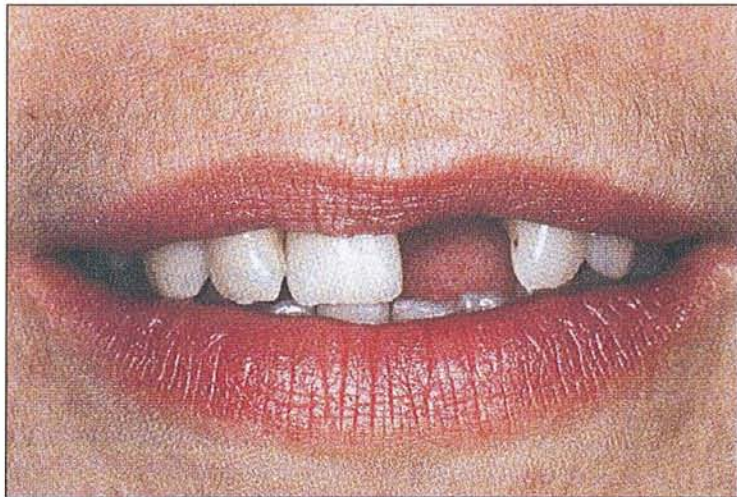


L'exposition des incisives maxillaires décroît avec l'âge tandis que celle des incisives mandibulaires augmente (CHICHE G., PINAULT A., 1996).

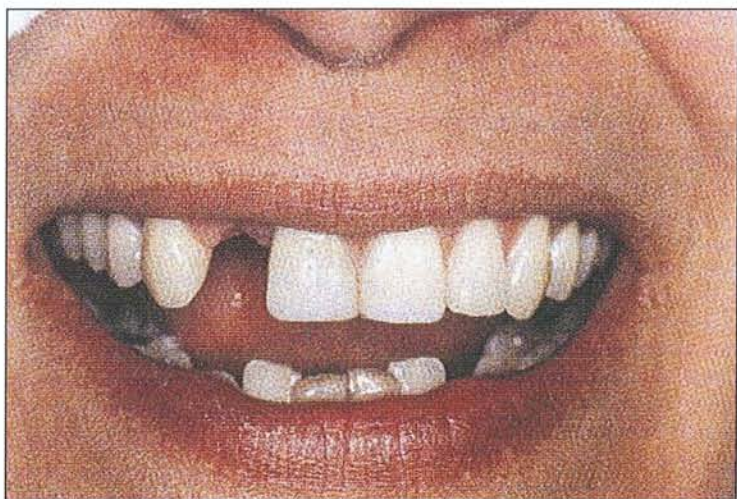
Lors du sourire on doit visualiser la position des tissus durs par rapport aux tissus mous, ce qui définira alors la ligne du sourire qui peut être :

- moyenne : surfaces dentaires et embrasures visibles (70 % de la population) ;
- basse : la gencive n'est pas visible (20 % de la population) ;
- haute : trop de gencive visible (10 % de la population).

Ce troisième cas est le plus difficile pour une réhabilitation implantaire et prothétique esthétiquement correcte (PARIS J. C., FAUCHER A. J., 2003).



*Figure 2 : Ligne de sourire basse (Paris J. C., Faucher A. J., 2003)*



*Figure 3 : Ligne de sourire moyenne (Paris J. C., Faucher A. J., 2003)*

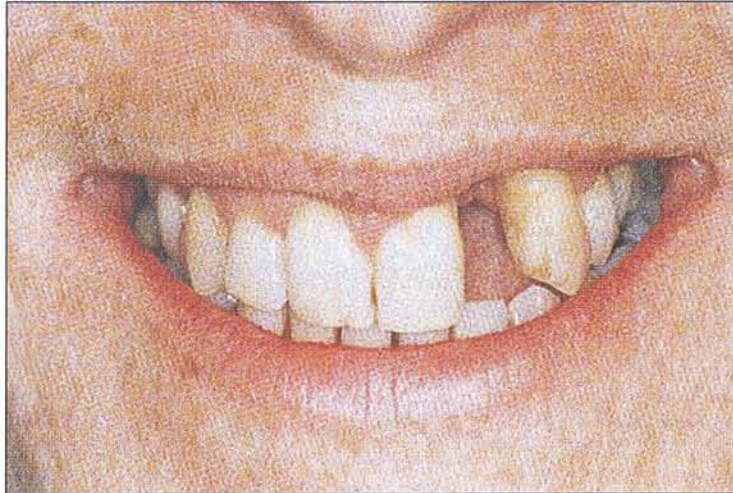


Figure 4 : Ligne de sourire haute (Paris J. C., Faucher A. J., 2003)

## 2.1.2. De profil

### 2.1.2.2. Le soutien de la lèvre supérieure

Le soutien de la lèvre supérieure est en partie sous le contrôle de la position des dents maxillaires. Il définit l'angle naso-labial qui est l'intersection de deux lignes :

- une ligne passant par le point sous-nasal et le point antérieur de la lèvre supérieure ;
- l'autre ligne passant par le point sous-nasal et la tangente au bord inférieur du nez.

Cet angle, idéalement compris entre  $90^\circ$  et  $100^\circ$  pour les hommes, et entre  $100^\circ$  et  $120^\circ$  pour les femmes, est directement soumis à la tonicité de la lèvre supérieure et à l'inclinaison des incisives supérieures. Il peut donc être altéré par l'absence de celles-ci mais recorrecté par nos soins...

### 2.1.2.3. Le rapport des incisives maxillaires avec la lèvre inférieure

Le rapport des bords libres des incisives maxillaires avec la lèvre inférieure sert de guide à l'appréciation de la position et de la longueur de ces bords. Lors de la prononciation des phonèmes « F » et « V » le vermillon de la lèvre inférieure vient effleurer ces bords incisifs. Ce point est très important pour une restauration du secteur antérieur afin de déterminer la hauteur des futures couronnes.



## 2.2. Les critères esthétiques dento-gingivaux

L'esthétique dentaire et l'esthétique gingivale agissent ensemble pour donner au sourire son harmonie et son équilibre. Un défaut des tissus environnants ne peut être compensé par la qualité des prothèses dentaires et inversement.

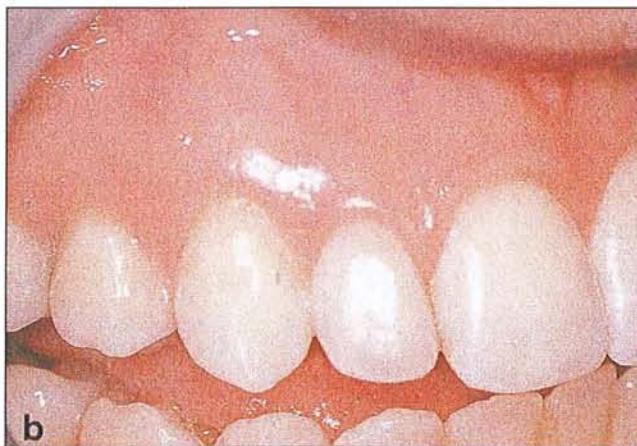### 2.2.1. La santé gingivale

Ceci correspond à :

- Une gencive libre de couleur rosée avec une surface mate.  
La gencive libre est définie comme étant la gencive qui va du bord au sulcus gingival.
- Une gencive attachée rosée et ferme avec un aspect en peau d'orange.  
Elle s'étend du sulcus gingival à la jonction muco-gingivale.
- Une muqueuse alvéolaire rouge foncée et mobile.  
Elle est apicale à la jonction muco-gingivale.

### 2.2.2. La fermeture de l'embrasure gingivale

Chez un adulte jeune avec une gencive saine, les espaces interdentaires sont fermés par les papilles. La maladie parodontale peut modifier cette structure et provoquer la disparition des papilles interdentaires.



*Figure 5 : Fermeture des embrasures gingivales (Sclar A. G., 2005)*

Une étude réalisée en 1999 par Kokich a démontré qu'une diminution de cette embrasure, même mineure, dans le secteur antérieur maxillaire, était perçue comme une altération esthétique. En effet, cette étude consistait à montrer des photographies de sourires à des orthodontistes, des chirurgiens dentistes ainsi qu'à des personnes extérieures au milieu dentaire. Ces photographies ont ensuite été retouchées informatiquement ; les papilles ont été altérées. L'aspect inesthétique de cette deuxième série de photographies a été remarqué par les trois groupes de personnes. Il est donc essentiel de conserver ou de recréer cette fermeture de l'embrasure gingivale lors de la pose d'implant dans le secteur antérieur maxillaire.

### **2.2.3. Le zénith du contour gingival**

C'est le point le plus apical du contour gingival. Il est, sur les incisives latérales, centré sur le grand axe de la dent et est, sur les centrales, légèrement distalé, ce qui donne au collet dentaire une forme triangulaire.

### **2.2.4. Les festons gingivaux**

Le feston gingival des incisives latérales doit être plus coronaire que celui des incisives centrales et des canines. Cette situation idéale représente le niveau gingival de classe I. Dans le cas d'un niveau gingival de classe II, le feston gingival des incisives latérales est apical à celui des incisives centrales et des canines ; ce cas de figure ne sera harmonieux que si les incisives latérales présentent un bord libre plus court. Dans les cas de décalages trop importants l'orthodontie et /ou la chirurgie plastique parodontale peuvent être envisagées pour optimiser les contours gingivaux avant le traitement implantaire.

### **2.2.5. L'incisive centrale**

Selon Chiche et Pinault (1994), l'incisive centrale doit avoir une taille de couronne supérieure à celle des latérales et des canines. En effet, les centrales sont généralement de 2 à 3 mm plus larges que les latérales et de 1 à 1,5 mm plus larges que les canines. De plus, elle est considérée de proportions parfaites lorsque sa largeur est à peu près égale à 75 % de sa longueur.



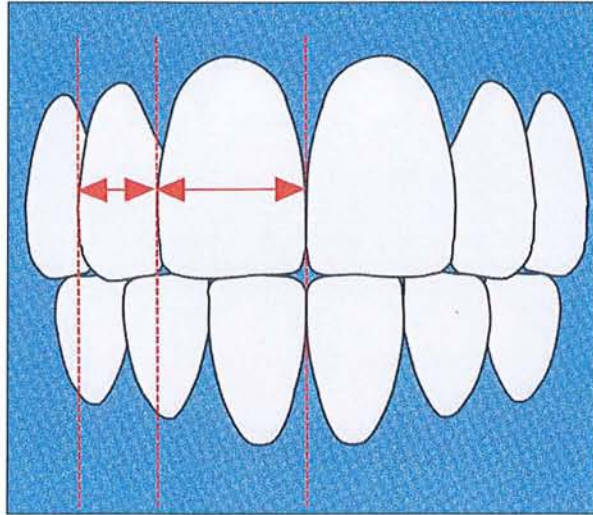


Figure 6 : Prédominance de l'incisive centrale (Touati B. et al., 1999)

### 2.2.6. Contacts interdentaires

La situation du contact interdentaire dépend de la position et de la morphologie des dents. Plus coronaire entre les incisives centrales, il tend à devenir plus apical vers les dents postérieures.

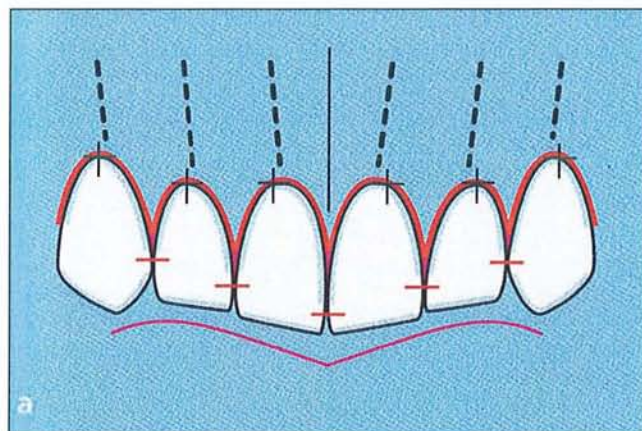


Figure 7 : Position des contacts interdentaires et des zéniths dentaires (Touati B. et al., 1999)

### 2.2.7. Axes dentaires

Incliné de mésial en distal dans le sens corono-apical, cet axe augmente en allant des centrales aux canines. Un axe inversé est très inesthétique.

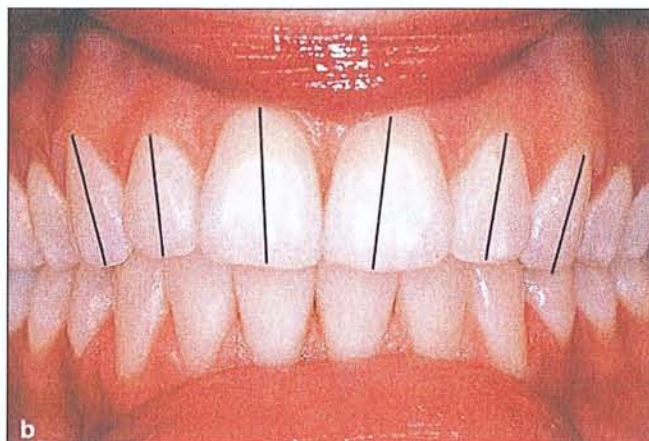


Figure 8 : Inclinaison axiale dans le secteur antérieur (Sclar A. G., 2005)

### 2.2.8. Plan incisif

Il est défini par la ligne reliant le bord libre des incisives et des canines maxillaires. Il doit être idéalement parallèle à la ligne bipupillaire et doit suivre le contour de la lèvre inférieure lors du sourire. Lorsque l'on est jeune il est plus le souvent convexe pour devenir rectiligne au fil des années.

### 2.2.9. Symétrie

Pour beaucoup de personnes un sourire harmonieux est caractérisé par des dents identiques, alignées et symétriques entre elles par rapport à la ligne médiane. La symétrie est souvent recherchée en dentisterie mais il faut être conscient qu'elle peut parfois rendre un sourire strict, monotone, sans charme...

Ainsi, une ligne interincisive parfaitement verticale renforce l'impression d'ordre et d'organisation ; légèrement décalée, elle donnera l'illusion de dents naturelles ; trop décalée elle marquera une asymétrie désagréable du visage.

## 3. Facteurs de risque

L'anatomie de la crête comprend celle de l'os de soutien ainsi que celle des tissus mous. Ces dernières années de nombreuses études expérimentales ont montré que le concept d'espace

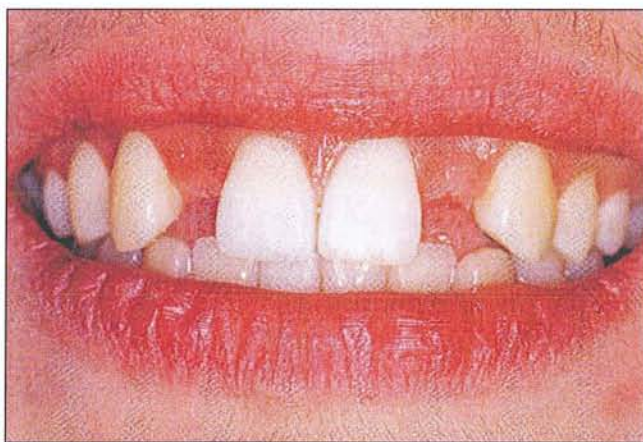

biologique décrit pour les dents naturelles pouvait s'appliquer aux implants ostéo-intégrés. L'espace biologique péri-implantaire comprend le tissu conjonctif supracrestal d'environ 1 mm et les tissus épithéliaux, épithélium de jonction et sulculaire, d'environ 2 mm. Les dimensions des tissus mous péri-implantaires sont relativement constantes et la structure osseuse sous-jacente joue un rôle essentiel dans la maturation esthétique des tissus mous.

### 3.1. Facteurs de risque gingivaux

#### 3.1.1. La ligne du sourire

Lors de l'examen préopératoire il est nécessaire d'observer la position de la lèvre au repos et lors d'un sourire forcé. Un sourire gingival est souvent la conséquence d'une lèvre trop courte, d'un excès de dimension verticale du maxillaire ou d'un tonus labial trop important (SCHINCAGLIA GP., NOWZARI H., 2001). Si le patient présente un sourire gingival il est préférable d'opter pour une solution prothétique traditionnelle. Or, si la solution implantaire est retenue, il est possible de réaliser au préalable des interventions de chirurgie osseuses et/ou muco-gingivales. Cependant, la présence d'une gencive saine et kératinisée peut également donner de bons résultats esthétiques comme le montre le cas suivant (figures 9 et 10).



*Figure 9 : Patient présentant une agénésie de 12 et 22 avec un sourire gingival (Renouard F., Rangert B., 2005)*

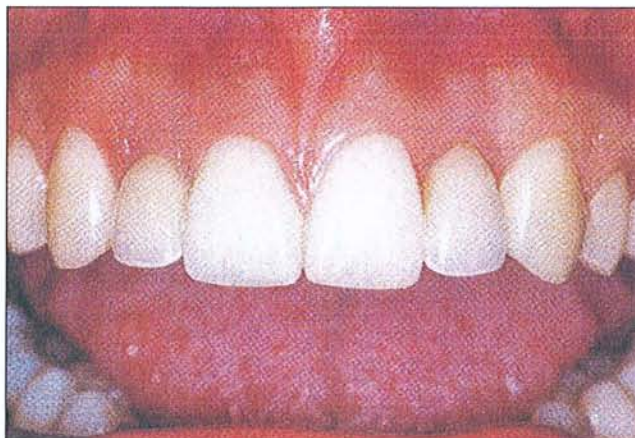

Figure 10 : Résultat esthétique satisfaisant (Renouard F., Rangert B., 2005)

### 3.1.2. La qualité de la gencive

Une gencive épaisse et fibreuse est préférable à une gencive trop fine, celle-ci pouvant laisser apparaître les parties métalliques de l'implant, compromettant ainsi le résultat esthétique. Ces deux types de gencives appartiennent à deux grands biotypes parodontaux pour lesquels les résultats esthétiques post-chirurgicaux seront donc totalement différents.

#### 3.1.2.1. Un parodonte plat et épais

	Parodonte fin et festonné	Parodonte plat et épais
Position de la gencive marginale et de la gencive interproximale	Disparité marquée	Faible disparité
Caractéristiques du tissu	Mou Translucide Fragile	Dense Opaque Fibreux
Nature de l'os sous-jacent	Festonné Fin (présence de déhiscence et fenestration)	Plat Épais
Gencive kératinisée : - qualité - quantité	Médiocre Limitée	Bien kératinisée Suffisante
Forme de dents généralement associée	Convexité faible au tiers cervical Points de contact au tiers occlusal réduits Couronne clinique triangulaire GL = JAC ou plus apicale	Dent à convexité plus marquée au tiers cervical Points de contacts ⇒ surfaces de contact Dent carrée, massive GL = JAC
Réponse aux agressions	Récession avec perte des papilles	Poche ou hypertrophie gingivale
Pronostic de traitement et stabilité	Difficile à traiter (souvent obligation d'un réaménagement tissulaire)	Conditions favorables

GL = gencive libre ; JAC = jonction amélocémentaire

Tableau 1 : Principales caractéristiques cliniques des deux grands biotypes parodontaux (Bennani V., Baudoin C. A.2000)



Il est caractérisé par une muqueuse dont le tissu conjonctif est dense en fibres de collagènes et par un os sous-jacent plat et épais. Ce phénotype résiste mieux aux récessions et réagit souvent aux agressions en développant des poches ou une hypertrophie gingivale. Le pronostic du traitement implantaire et sa stabilité sont favorables avec ce type parodontal.

### **3.1.2.2. Un parodonte fin et festonné**

Il est caractérisé par un tissu gingival mou fragile et translucide. La gencive kératinisée est en faible quantité et de qualité médiocre. L'os est fin, festonné et présente souvent des fenestrations. Les papilles interdentaires sont souvent pointues. Ce type de parodonte présente souvent des récessions suite à un acte implantaire (SCHINCAGLIA GP., NOWZARI H., 2000).

De plus, une étude récente a confirmé cette idée ; elle a comparé les réponses tissulaires péri-implantaires chez ces différents types de parodonte. Deux groupes ont ainsi été formés :

- groupe A : les patients présentant un parodonte épais sur ses dents naturelles, avant la pose d'implants ;
- groupe B : les patients présentant un parodonte fin.

Après la pose d'implants il a été révélé que les dimensions de la muqueuse péri-implantaire (sulcus, attache épithéliale et attache conjonctive) chez les patients du groupe A étaient supérieures à celles des patients du groupe B ; donc plus résistante aux agressions extérieures et aux récessions (KAN J., RUNGCHARASSAENG K., KIYOTAKA U., KOIS J., 2003).

L'intégration esthétique implantaire sera donc plus difficile à obtenir avec un parodonte fin et festonné qu'avec un parodonte plat et épais. Notons également que toute pathologie parodontale sera évaluée et soignée avant tout traitement implantaire.

### **3.1.3. Les papilles des dents adjacentes**

Si les papilles sont épaisses et courtes, leur « régénération naturelle » sera plus aisée que si elles sont longues et fines et le résultat esthétique n'en sera que meilleur.

### 3.1.4. Défaut de muqueuse attachée

Dans le secteur antérieur, une hauteur de muqueuse attachée minimale de 4 mm autour de l'implant est nécessaire. En effet, cette muqueuse kératinisée contient un grand nombre de fibres de collagènes qui confèrent aux tissus une grande résistance et limite ainsi le risque de récessions (ITIC J., POIREL., 1992).

De plus, elle crée un environnement d'autonettoyage pour la restauration implantaire, en réduisant l'accumulation des aliments.

En plus des impératifs représentés par l'hygiène bucco-dentaire et les forces de mastication, les tissus mous péri-implantaires doivent faire face à de nombreux autres challenges mécaniques. La pose du pilier implantaire, la dépose et la pose du pilier provisoire, l'empreinte de l'implant, tout cela représente des challenges qui peuvent engendrer une perturbation « dans la fonction d'herméticité de l'épithélium de jonction et de la zone conjonctive sous-jacente » en menaçant les chances de succès de l'implant et de la prothèses à plus ou moins long terme (SCLAR AG., 2005).

## 3.2. Facteurs de risques osseux

Seibert a proposé en 1997 une classification des défauts osseux des secteurs édentés en trois catégories :

- classe I : perte vestibulo-linguale sans perte de hauteur ;
- classe II : perte de hauteur de crête avec maintien de l'épaisseur ;
- classe III : pertes de hauteur et d'épaisseur de crêtes combinées.

Studer (in Blanchi T., 2006) a repris cette classification en dissociant les pertes de substances en pertes de substances horizontales et verticales et en y introduisant un degré de sévérité :

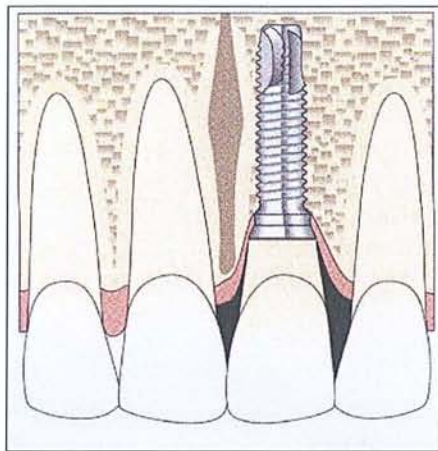
- si la perte de substance est inférieure à 3 mm, elle est qualifiée de faible ;
- si elle est comprise entre 3 et 6 mm, elle est qualifiée de modérée ;
- si elle est supérieure à 6 mm, elle est sévère.



Ces pertes de substance horizontales et verticales ont une incidence directe sur le rendu esthétique :

- résorption osseuse verticale :

Elle peut être due à un traumatisme ou à une maladie parodontale. Elle entraîne une différence entre le niveau de l'os dans lequel doit être placé l'implant et celui des dents adjacentes donnant par la suite une longueur de la prothèse implantaire trop longue donc disharmonieuse.



**Figure 11 : Résorption osseuse verticale (Renouard F., Rangert B., 2005)**

- concavité vestibulaire :

Une concavité vestibulaire engendre une orientation de l'implant en fonction de la crête osseuse restante et donc inévitablement une orientation de la prothèse défavorable à l'esthétique. Ces quinze dernières années des études cliniques et expérimentales ont montré que l'augmentation de l'épaisseur grâce aux différentes techniques actuelles (greffes osseuses, ROG...) est prévisible alors que pour l'augmentation de la hauteur les techniques sont plus difficiles et donnent des résultats plus aléatoires.

- implants adjacents :

La régénération papillaire est difficile à obtenir entre deux implants en raison de l'absence de papille osseuse.

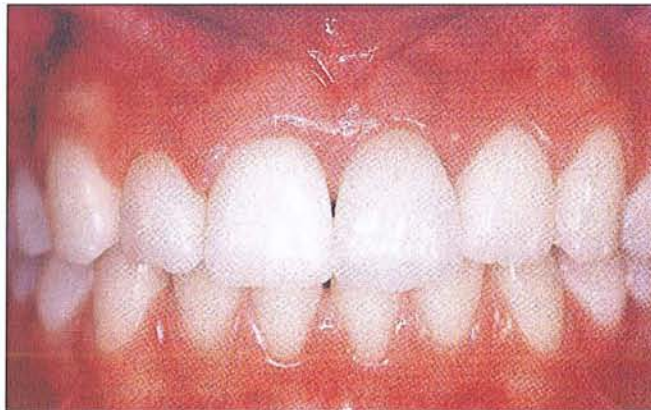- absence de pic osseux en proximal :

Une radiographie rétro-alvéolaire montrera la présence ou non de pics osseux au contact des dents naturelles ; c'est sur ces pics que la papille gingivale pourra se reformer.

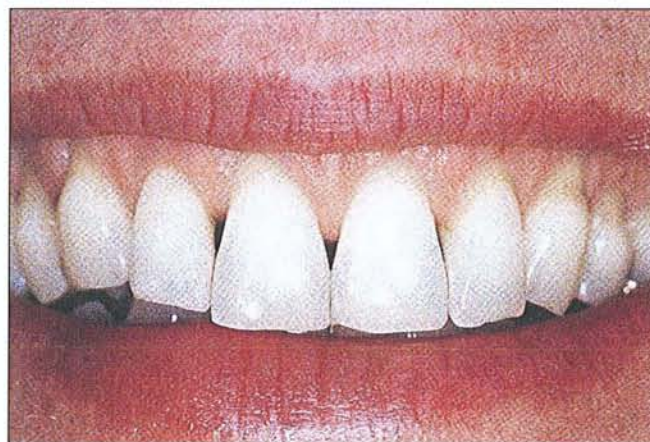### 3.3. Facteurs de risques dentaires

- la forme des dents :

L'intégration esthétique de dents carrées est plus facile que pour des dents triangulaires. En effet, la présence de dents triangulaires rend la régénération papillaire décrite précédemment plus difficile car elle doit être plus importante que pour des dents carrées.



*Figure 12 : Dents carrées (Renouard F., Rangert B., 2005)*



*Figure 13 : Dents triangulaires avec espaces interdentaires non comblés par les papilles (Renouard F., Rangert B., 2005)*

- le point de contact dentaire :

Tarnow et coll ont établis une corrélation entre la présence ou l'absence de la papille interdentaire et la distance qui sépare le sommet de la crête osseuse et le point de contact des couronnes des dents naturelles. 288 sites sur 30 patients ont été examinés. Les résultats ont montré que cette la distance n'excédait pas 5 mm, la papille était présente dans 100 % des cas. En revanche, si cette distance était égale à 6 mm, la papille était présente pour seulement 56 % des cas ; et ce pourcentage atteignait les 27 % pour une distance de 7 mm (TARNOW., et al., 1992). Une personne présentant ce cas de figure sur ces dents naturelles risque par conséquent la même chose pour un implant.

- la forme du point de contact :

Une surface de contact interdentaire importante réduit l'espace papillaire et par conséquent facilite la régénération papillaire.

### **3.4. Facteurs de risques liés au patient**

#### **3.4.1. Demande esthétique**

Certains patients ont des demandes esthétiques irréalistes. Ils devront alors être d'autant plus coopératifs et conscients de la difficulté, des contraintes et de la durée du traitement.

#### **3.4.2. Qualité de l'hygiène**

Une hygiène rigoureuse doit être exigée de la part du patient. Le praticien devra également réaliser un contrôle de plaque régulier avant, pendant et après le traitement.



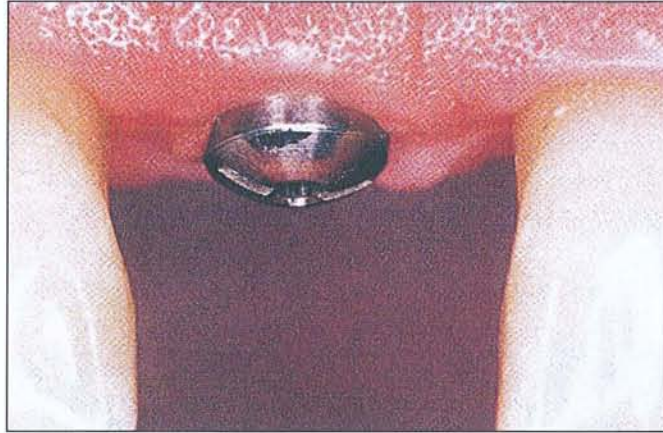

Figure 14 : Gingivite après implantation (Renouard F., Rangert B., 2005)

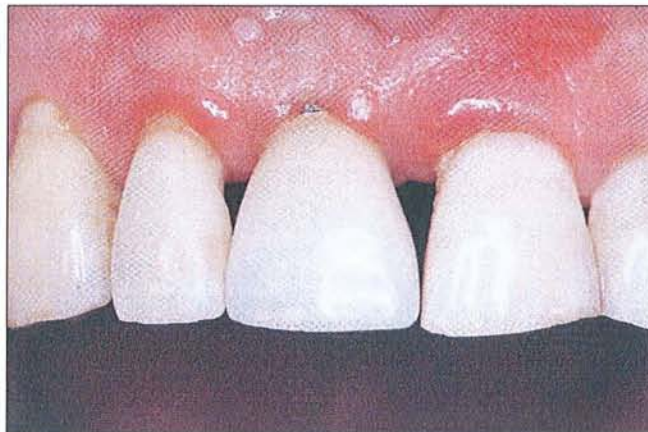

Figure 15 : Contrôle à deux ans : récession (Renouard F., Rangert B., 2005)

### 3.4.3 Si le patient est fumeur

De nombreuses études ont montré que le fait de fumer pouvait nuire aux implants. En effet, une étude menée sur trois années a comptabilisé un taux d'échec implantaire de 8,9 % chez les fumeurs, et seulement de 6 % chez les non fumeurs. Cette recherche a également démontré que ces échecs étaient plus présents au niveau du maxillaire qu'au niveau de la mandibule (WALLACE RH., 2000). De plus, il a été prouvé que les fumeurs ont trois fois plus de chance d'avoir une parodontite que les non fumeurs ; bien que la quantité de plaque soit similaire, on retrouve généralement une plus forte accumulation de tartre supra-gingival, des signes d'inflammation gingivale, des poches parodontales accompagnées de perte d'attache et perte osseuse ; ensemble de paramètres incompatibles avec la pose d'implants (JOHNSON GK., HILL M., 2004).

#### 3.4.4. Technique de temporisation

Si l'on choisi, comme c'est le plus souvent le cas dans les secteurs esthétiques, une solution implantaire en deux temps chirurgicaux, la temporisation doit être stable et ne doit pas interférer avec la zone implantaire et compromettre la cicatrisation après la première phase chirurgicale. Ainsi, un châssis métallique sera préféré à un appareil résine. Le bridge collé sans préparation est la solution idéale mais présente souvent un problème de fixité. Il existe également, dans le cas d'implantation immédiate, la technique de la « socket preservation » qui consiste à coller, dans un premier temps, la couronne de la dent extraite aux dents adjacentes puis, dans un second temps, à la transformer en couronne provisoire implanto-portée (ZUHR O., SCHENK G., SCHOBERER U., WACHTEL H., BOLZ W., HURZELER M. B., 2005). Ces différentes techniques de temporisation seront développées ultérieurement.

#### 3.5. Facteurs de risques iatrogènes

Un positionnement incorrect de l'implant et/ou un mauvais choix du diamètre de l'implant peut être à l'origine d'échecs esthétiques. Un bon résultat esthétique résultera, dans un premier temps, d'une mise en place de l'implant dans une situation tridimensionnelle correcte. Cette position dépend de la restauration implanto-portée programmée. Les rapports entre l'implant et la restauration doivent être basés sur la situation de l'épaulement de l'implant, cette dernière influençant la réponse finale des tissus durs et des tissus mous.

Ainsi, un épaulement d'implant trop vestibulaire pourra être à l'origine de récessions gingivales car l'épaisseur de la paroi osseuse vestibulaire est nettement réduite par la position de l'implant. Un implant trop palatin causera des problèmes d'émergence, occasionnant alors une restauration qui « chevauche la crête », restauration très inesthétique et très difficile à maintenir dans le temps. Dans le sens mésio-distal, un implant positionné trop près de la dent adjacente provoquera une résorption de la crête alvéolaire interproximale et, par la suite, une diminution de hauteur de la papille ; échecs également retrouvés lors de la pose d'implants surdimensionnés. Enfin, si l'implant est placé trop apicalement, on observera également une perte osseuse superflue. Cette résorption concerne non seulement la structure de l'os proximal mais aussi la hauteur de l'os vestibulaire et peut être à l'origine de récessions des tissus mous. En effet, des études expérimentales sur des singes (PIATELLI A., et al, 2003) ont démontré



que la situation du hiatus (interface pilier/implant) retentissait directement sur les tissus durs et mous péri-implantaires : plus le hiatus (microgap) est apical, plus l'os se résorbe. Ce qui se traduira alors au niveau de la prothèse par des couronnes cliniques longues ou des bords métalliques visibles (BUSER D., MARTIN W., BELSER UC., 2006).

## 4. Prise de décision

Un bilan pré-implantaire rigoureux (examen clinique, radiographies, empreintes...) est donc indispensable à la prise de décision thérapeutique qui s'avère être différente selon les différents cas de figures suivants (RENOUARD F., RANGERT B., 2005).

### 4.1. Remplacement d'une incisive centrale

En cas d'absence d'une incisive centrale le praticien peut proposer en solution de remplacement :

- soit un bridge collé ;
- soit la solution implantaire.

Si la solution implantaire est envisagée, différents paramètres sont à connaître et à prendre en compte avant tout acte chirurgical.

limitation	ok	attention	stop
distance mésiodistale	>8mm	7mm	<6mm
épaisseur de la crête	7mm	6mm	<5mm
hauteur crête osseuse/dent antagoniste	7mm	6mm	<6mm

*Tableau 2 : Limitation à la solution implantaire (Renouard F., Rangert B., 2005)*

facteurs de risques spécifiques	ok	attention	stop
demande esthétique irréaliste	non		oui
ligne du sourire	dentaire	gingival	
résorption osseuse verticale	non	moyenne	
morphologie gingivale	harmonieuse		
épaisseur de la muqueuse	4-5mm	<3mm	
concavité vestibulaire	non	oui	
canal naso-palatin		large	
contexte occlusal	favorable	défavorable	défavorable

Tableau 3 : Facteurs de risques spécifiques à la solution implantaire

(Renouard F., Rangert B., 2005)

## 4.2. Remplacement d'une incisive latérale

L'absence d'une incisive latérale maxillaire est souvent due à un agénésie ce qui freine le bon développement de la crête alvéolaire, conduisant alors à une concavité vestibulaire. Les techniques de régénération osseuse ou de greffe osseuse seront alors à envisager.

Pour remplacer cette dent, on pourra réaliser :

- un bridge collé ;
- une solution implantaire.

limitation	ok	attention	stop
distance mésiodistale	>7mm	6mm	<5mm
épaisseur de la crête	5mm	4mm	<4mm
hauteur crête osseuse/dent antagoniste	7mm	6mm	<6mm

Tableau 4 : Limitation à la solution implantaire (RENOUARD F., RANGERT B., 2005)

facteurs de risques spécifiques	ok	attention	stop
demande esthétique irréaliste	non		oui
ligne du sourire	dentaire	gingivale	
résorption osseuse verticale	non	moyenne	importante
épaisseur de la muqueuse	4-5mm	<3mm	
concavité vestibulaire	non	oui	
contexte occlusal	favorable	défavorable	défavorable

Tableau 5 : Facteurs de risques spécifiques à la solution implantaire

(Renouard F., Rangert B., 2005)

### 4.3. Remplacement d'une canine

Les solutions prothétiques conventionnelles et les implants sont également des solutions thérapeutiques envisageables.

limitation	ok	attention	stop
distance mésiodisale	>7mm	6mm	<6mm
épaisseur de la crête	7mm	5-6mm	<4mm
hauteur crête osseuse/dent antagoniste	7mm	6mm	<6mm

Tableau 6 : Limitation à la solution implantaire (Renouard F., Rangert B., 2005)

limitation	ok	attention	stop
distance mésiodisale	>7mm	6mm	<6mm
épaisseur de la crête	7mm	5-6mm	<4mm
hauteur crête osseuse/dent antagoniste	7mm	6mm	<6mm
épaisseur de la muqueuse	4-5mm	<3mm	
concavité vestibulaire	non	oui	
diamètre de l'implant	≥4mm	3,75mm	3,3mm
contexte occlusal:			
implant à base standard	favorable	défavorable	défavorable
implant à base large	défavorable	défavorable	

Tableau 7 : Facteurs de risques spécifiques à la solution implantaire (Renouard F., Rangert B., 2005)

### 4.4. Remplacement de deux dents absentes

Le remplacement de deux incisives par prothèse implantoportée est un défi esthétique majeur car la régénération papillaire est aléatoire. La présence d'un sourire gingival rend ce défi d'autant plus difficile ; cette situation doit donc être abordée avec la plus grande prudence.

Dans ce cas de figure, il est possible de réaliser une prothèse fixée, une prothèse adjointe partielle et bien sûr des implants. Les implants seront alors de taille standard avec deux restaurations unitaires scellées sur piliers unitaires.

limitation	ok	attention	stop
distance mésiodistale	15mm	<15mm	<13mm
largeur de la crête	7mm	6mm	<6mm
hauteur crête osseuse/dent antagoniste	7mm	5mm	<5mm

Tableau 8 : Limitation à la solution implantaire (Renouard F., Rangert B., 2005)



facteurs de risques esthétiques	ok	attention	stop
demande esthétique irréaliste	<i>non</i>	<i>oui</i>	
ligne du sourire	<i>dentaire</i>	<i>gingival</i>	
résorption osseuse verticale	<i>non</i>	<i>importante</i>	
morphologie gingivale	<i>harmonieuse</i>		
épaisseur de la muqueuse	<i>4-5mm</i>	<i>&lt;3mm</i>	
concavité vestibulaire	<i>non</i>	<i>oui</i>	
canal nasopalatin		<i>large</i>	
contexte occlusal	<i>favorable</i>	<i>défavorable</i>	<i>défavorable</i>

Tableau 9 : Facteurs de risques spécifiques à la solution implantaire  
(Renouard F., Rangert B., 2005)

#### 4.4. Remplacement de trois dents absentes

Les solutions prothétiques sont identiques au cas précédent : implants, bridges, prothèses adjoindes partielles. Là aussi, on choisira deux implants standards avec un bridge sur deux piliers.

limitation	ok	attention	stop
distance mésiodistale	<i>21mm</i>	<i>19mm</i>	<i>&lt;18mm</i>
largeur de la crête	<i>7mm</i>	<i>6mm</i>	<i>&lt;5mm</i>
hauteur crête osseuse/dent antagoniste	<i>7mm</i>	<i>6mm</i>	<i>&lt;5mm</i>

Tableau 10 : Limitation à la solution implantaire (Renouard F., Rangert B., 2005)

facteurs de risques esthétiques	ok	attention	stop
demande esthétique irréaliste	<i>non</i>	<i>oui</i>	
ligne du sourire	<i>dentaire</i>	<i>gingival</i>	
résorption osseuse verticale	<i>non</i>	<i>importante</i>	
morphologie gingivale	<i>harmonieuse</i>		
épaisseur de la muqueuse	<i>4-5mm</i>	<i>&lt;3mm</i>	
concavité vestibulaire	<i>non</i>	<i>oui</i>	
canal nasopalatin		<i>large</i>	
contexte occlusal	<i>favorable</i>	<i>défavorable</i>	<i>défavorable</i>

Tableau 11 : Facteurs de risques spécifiques à la solution implantaire  
(Renouard F., Rangert B., 2005)

## 4.5. Remplacement de quatre dents absentes

Un bridge conventionnel et une prothèse adjointe classique peuvent être réalisés. En implantologie, trois solutions sont possibles :

- quatre implants à base standard ou étroite avec quatre dents unitaires scellées sur des piliers unitaires ;
- trois implants avec bridge (implants standards pour les centrales et étroits pour les latérales) ;
- deux implants à base standard avec bridge.

limitation	ok	attention	stop
distance mésiodistale	28mm	25mm	<24mm
largeur de la crête	7mm	6mm	<5mm
hauteur crête osseuse/dent antagoniste	7mm	5mm	<5mm

Tableau 12 : Limitation à la solution implantaire (Renouard F., Rangert B., 2005)

facteurs de risques esthétiques	ok	attention	stop
demande esthétique irréaliste	non	oui	
ligne du sourire	dentaire	gingival	
résorption osseuse verticale	non	importante	
morphologie gingivale	harmonieuse		
épaisseur de la muqueuse	4-5mm	<3mm	
concavité vestibulaire	non	oui	
canal nasopalatin		large	

Tableau 13 : Facteurs de risques spécifiques à la solution implantaire (Renouard F., Rangert B., 2005)

Pour chaque cas de figure il est donc nécessaire de réaliser un bilan général et précis (clinique et radiographique) afin d'avoir une vision globale du problème, de connaître les différents paramètres esthétiques à respecter ainsi que les différents facteurs de risque.

Le praticien aura ainsi le recul nécessaire pour pouvoir évaluer la faisabilité ou non de son projet.

## DEUXIÈME PARTIE

---

### PROCÉDURE CHIRURGICALE

## 1. Introduction

Un groupe de travail formé en 2004 par Belser, Buser et Higginbottom a réalisé un consensus concernant les recommandations cliniques et les procédures à respecter en implantologie dans le secteur antérieur maxillaire. Les considérations chirurgicales portaient sur différents points. Il a tout d'abord été dit qu'une thérapie implantaire dans les secteurs esthétiques devait tout d'abord reposer sur un plan de traitement préimplantaire qui guidera les étapes ultérieures ainsi que sur une procédure chirurgicale précise. La deuxième notion importante portait sur un choix judicieux de la taille et de la forme de l'implant à poser. Il a également été question de la position correcte tridimensionnelle de l'implant et de la stabilité des tissus péri-implantaire. Ces différents thèmes vont être traités dans ce chapitre avec tout d'abord un rappel sur la notion de profil d'émergence.

## 2. Rappel : le profil d'émergence

Selon Croll B. M. (1989), le profil d'émergence des dents naturelles est la partie du contour dentaire axial s'étendant de la base du sulcus gingival vers l'environnement buccal en passant par la gencive libre.

En prothèse dento-portée, ceci correspond au prolongement de la racine en direction coronaire afin que la partie cervicale de la couronne prothétique soit confondue avec l'orientation de ce profil de référence (ARMAND S., COURET H., 2004).

En implantologie, il correspond à la forme du pilier ou de l'implant lui-même, qui dans sa partie trans-gingivale, assure la transition entre la forme du col implantaire et la morphologie de la dent prothétique au niveau cervical (PISSIS P., 1995). Idéalement, ce profil d'émergence doit reproduire celui de la dent naturelle correspondante.

L'obtention d'un profil d'émergence naturel repose sur le choix de l'implant et de son bon positionnement.



## 3. Sélection de l'implant

### 3.1. Implants enfouis ou non enfouis ?

#### 3.1.1. Implants enfouis

Cette technique consiste à enfouir la vis de telle manière que l'hexagone externe soit localisé légèrement sous le niveau de la crête. Ceci a pour but d'éviter l'apparition de micromouvements au niveau de l'implant, susceptibles de se produire par pression d'une prothèse adjointe pendant la phase d'ostéointégration sur la vis de cicatrisation au travers d'une muqueuse fine et operculisée (PRIEUR E., 2005).

C'est également la technique de choix lors de la réalisation d'une prothèse implantaire ayant des impératifs esthétiques. En effet, le col de l'implant est alors situé apicalement par rapport au bord de la gencive marginale, offrant ainsi une plus grande possibilité d'évasement du pilier. Ceci permet également de localiser la ligne de finition de la couronne en sous-gingival.

Ces implants ont donc comme système de connexion un hexagone externe. C'est le plus ancien type de connexion ; il était déjà présent sur les premiers implants Branemark. Il est formé d'un plateau surmonté en son centre d'un hexagone, associé à un pas de vis central. Le pilier est emboîté sur l'hexagone et est vissé à l'aide d'une vis. Une radiographie de contrôle pour vérifier l'adaptation des différents éléments est nécessaire.

#### 3.1.2. Implants non enfouis

Cette technique en un temps a pour but de simplifier et de réduire les différentes étapes du traitement. Toute la hauteur des spires est insérée dans l'alvéole et le col n'est alors pas enfoui sous la gencive.

Son mode de connexion est un cône morse. Ce mode d'assemblage en une partie, ressemble au système liant le col d'une carafe et son bouchon. Il présente un col lisse laissé en supra osseux, en transmuqueux. Cet implant était auparavant essentiellement indiqué dans les zones postérieures. De meilleurs résultats esthétiques sont cependant obtenus en utilisant un implant

avec un col de hauteur réduite, ce qui suffit alors par la suite à obtenir une localisation sous-gingivale de la future couronne. La faible amplitude de correction des implants non enfouis implique une grande rigueur de positionnement au stade chirurgical (CHICHE F., DAVARPANAH M., MARTINEZ H., 2002). Une des préoccupations actuelle des cliniciens est qu'un système d'implants en un temps opératoire utilisé dans le secteur antérieur ne peut pas être suffisamment prévisible. Le développement de l'ITI Dental Implant System a cherché à repousser ces limites. Ce groupe a mis l'accent sur la simplicité de ce système et a créé des types d'implants pouvant être utilisés dans les secteurs esthétiques tout en utilisant des principes scientifiques fondamentaux et en rendant le protocole prothétique plus abordable. (HIGGINBOTTOM F., BELSER U., JONES J. D., KEITH S. E., 2004).

Ces deux types d'implants (ainsi que leurs indications cliniques) principalement représentés par deux grandes marques actuelles, vont être plus détaillés dans le paragraphe suivant.

### 3.2. Choix du diamètre

Actuellement il existe trois catégories de diamètres qui sont : les implants de petit diamètre (<3.4mm), les implants standard (de 3.75 à 4.1mm) et les implants de gros diamètre (>4.5mm).

Chez Branemark, cette classification est respectée :

- les implants de petit diamètre : 3,25 ou 3,3 mm (Narrow Platform : NP). Ils sont destinés aux incisives latérales maxillaires, aux incisives mandibulaires ainsi qu'aux espaces interdentaires réduits et aux crêtes fines ;
- les implants standards : 3,75 ou 4 mm (Regular Platform : RP). Ils constituent la majorité des indications. On les utilise au maxillaire pour le remplacement des canines, incisives centrales et prémolaires ;
- les implants de large diamètre : 5 ou 5,5 ou 6 mm (Wide Platform : WP). Ils sont le plus souvent utilisés aux secteurs postérieurs où les charges occlusales sont élevées (PALACCI P., ERICSSON I., 2001).

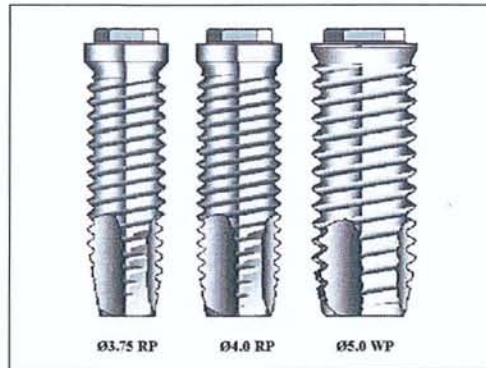


Figure 16 : Implant Nobel Biocare (RP et WP) (Missika P., 2003)

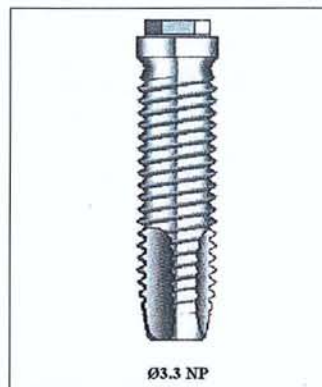


Figure 17 : Implant Nobel Biocare (NP) (Missika P., 2003)

On cherchera à approcher le diamètre du col de l'implant de celui de la dent à remplacer afin de réduire la différence entre les diamètres et ainsi obtenir un profil d'émergence harmonieux.

Cependant en implantologie esthétique il est maintenant préférable de choisir des implants ayant des diamètres de col et de corps différents.

Ainsi, le Straumann Dental Implant System propose plusieurs gammes d'implants avec des diamètres de corps et de cols différents pour traiter un maximum d'indications chirurgicales en implantologie dentaire<sup>1</sup> :

- épaulements : normal (Regular Neck : 4,8 mm), large (Wide Neck : 6,5 mm) et étroit (Narrow Neck) ;
- corps : standard (4,1 mm), large (4,8 mm) et étroit (3,3 mm) (standard, wide body, reduced diameter).


<sup>1</sup> - Tous les photos présentées ici proviennent du site internet : [www.straumann.ch](http://www.straumann.ch)



Trois types d'implants sont actuellement sur le marché :

- Implant Standard : le pionner de la cicatrisation transgingivale, le plus utilisé ;
- Implant Standard Plus : solution flexible pour le positionnement de l'implant transgingival semi-gingival et sous-gingival dans les zones esthétiques ;
- Implant Tapered Effect : pour l'implantation immédiate et précoce.

Ces trois types d'implants ont des caractéristiques communes qui peuvent être résumées dans le tableau suivant.



	Caractéristiques	Avantages
1	Épaulement de 45°	Répartition optimale de la charge et espace minimal entre l'implant et la prothèse
2	Épaulement lisse	Permet une gestion souple des tissus, tenant compte de la largeur biologique
3	Liaison cône morse	Pour une répartition régulière de la charge et des liaisons implant / partie secondaire fiables et stables avec système anti-rotation
4	Octogone interne	Offre une flexibilité maximale et assure le repositionnement précis de la prothèse
5	Surface SLA®  Surface SLActive	Surface ostéoconductive macro et microstructurée pour une ostéointégration rapide  Optimisation moléculaire de la surface SLA® superhydrophile et chimiquement active pour une ostéointégration et une sécurité du traitement accrues.

**Tableau 14 : Caractéristiques communes**

L'Implant Standard Plus présente une particularité par rapport à l'Implant Standard : il présente un épaulement de hauteur réduite. Son épaulement de 1,8 mm, contrairement au standard qui en fait 2,8 mm, a été conçu pour optimiser le profil d'émergence et l'esthétique. Il existe avec des diamètres Wide Neck, Regular Neck et Narrow Neck (RN étant utilisé pour les incisives centrales et les canines maxillaires et NN pour les incisives latérales) (BUSER D., CHO JY. YEO ABK., 2007).

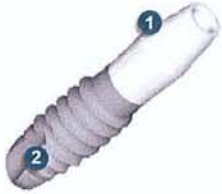

	Caractéristiques	Avantages
1	Épaulement lisse de 1,8 mm	Pour une gestion optimale et flexible des tissus répondant aux contraintes esthétiques élevées
2	Filetage optimisé	Stabilité primaire et secondaire optimisée

**Tableau 15 : L' Implant Standard Plus**



Le Tapered Effect allie grâce à sa conception anatomique spéciale, les avantages d'un implant de forme cylindrique à ceux d'un implant de forme conique. Sa partie supérieure conique assure une insertion parfaite dans l'alvéole d'extraction et la partie cylindrique dans sa zone apicale garantit une grande stabilité primaire. Il a également un épaulement réduit comme les Standard Plus : 1,8 mm de hauteur.



	Caractéristiques	Avantages
1	Design conique monobloc	Utilisation d'une partie secondaire inutile, conditions préalables optimales pour une restauration prothétique sur barre immédiate
2	Design de filetage spécifique Monotype 8°	Géométrie auto-taroudante efficace pour vissage simple à travers la corticale

Tableau 16 : L'Implant Tapered Effect

### 3.4. L'implant festonné

Lors de la première année suivant la pose de l'implant, on observe une perte osseuse de moins de 1,5 mm, puis d'environ 0,2 mm pour les années suivantes. L'importance de la perte de l'os crestal est corrélée avec la situation de la jonction pilier implant (microgap). Cette perte osseuse est due à l'établissement de l'espace biologique tel qu'il existe sur les dents naturelles. Il est constitué de l'attache épithéliale et de l'attache conjonctive. Si la limite d'une restauration viole l'espace biologique et est placée trop près du niveau osseux, ceci entraînera une réponse inflammatoire, une perte d'attache avec migration apicale, voire une résorption osseuse dans les zones où l'os alvéolaire est fin (DE WAAL H., CASTELUCCI G., 1993).

Cette notion d'espace biologique, longtemps réservée aux dents naturelles, peut donc également s'appliquer aux implants ostéointégrés. De nombreuses études ont confirmé cette notion dont celle réalisée par Cochran et ses collaborateurs. 69 implants non enfouis ont été posés sur six chiens. Trois mois après la pose des implants, des restaurations prothétiques ont été réalisées. Une analyse histométrique et histologique a révélé qu'en moyenne :

- avant trois mois, la profondeur du sulcus était de 0,49 mm, l'attache épithéliale mesurait 1,16 mm et l'attache conjonctive 1,36 mm ;

- à trois mois, le sulcus faisait 0,5 mm, l'attache épithéliale 1,44 mm et l'attache conjonctive 1,01 mm ;
- à douze mois, le sulcus faisait 0,16 mm, l'attache épithéliale 1,88 mm et l'attache conjonctive 1,05 mm.

Le constat a ensuite été le suivant : à chacun de ces trois moments, la somme des trois valeurs a toujours pratiquement été égale à 3 mm ; dimension similaire aux dents naturelles. La notion d'espace biologique peut donc être accordée aux implants ostéointégrés (COCHRAN DL., HERMANN JS., SCHENK RK., HIGGINBOTTOM FL., BUSER D., 1997).

Comme l'espace biologique suit le feston de l'os alvéolaire, un implant avec une plateforme plane viole l'espace biologique au niveau des faces proximales. La localisation sous-crestale du microgap dans cette zone conduira à une perte de l'os interproximal et à celle de la papille sus-jacente, ce qui compromettra le résultat esthétique. Il a donc été conçu un implant avec une limite festonnée (Nobel Biocare) de telle sorte que le microgap soit localisé à la périphérie, coronairement à la crête alvéolaire. Après de nombreuses études, il a été prouvé que la différence de hauteur de la crête alvéolaire entre la face vestibulaire et les faces proximales était plus prononcée dans les zones antérieures que latérales et postérieures du maxillaire. Le feston pour cette zone est de 2 mm. Cet implant festonné est donc recommandé pour une meilleure esthétique, pour la zone antérieure mais surtout pour les endroits où l'os interproximal est fin, ce qui est souvent le cas au niveau des incisives latérales. Il est également recommandé chez des patients présentant plusieurs dents adjacentes manquantes. En effet, plus les implants sont proches les uns des autres, plus le risque de perte osseuse interproximale est grand. Avec les implants festonnés, ce risque est considérablement diminué (UNGER F., 2005).





*Figure 18 : Implant festonné (Unger F., 2005)*

Notons aussi que pour ces implants, la zone d'attache des tissus durs est sablée et est recouverte de plasma titane, tandis que la zone d'attache des tissus mous est usinée. En effet, d'après de nombreuses recherches, les macrophages préféreraient les surfaces rugueuses contrairement aux fibroblastes, qui eux, préféreraient les surfaces lisses. Les surfaces rugueuses obtenues par sablage sont favorables à l'ostéogénèse et activent les cellules précurseur des ostéoblastes (BLANCHET E., 2004). Ce type d'implant n'est cependant que très rarement utilisé à l'heure actuelle.

## 4. Utilisation du guide implantaire et position idéale

### 4.1. Les guides implantaires

Dans le cadre d'une thérapeutique implantaire comportant une phase chirurgicale et une phase prothétique, une cire de diagnostic doit être faite. Elle permettra non seulement d'évaluer la dimension verticale physiologique d'occlusion, la forme des dents à remplacer, et la forme des embrasures mais également de réaliser par la suite un guide radiologique et chirurgical. Ce guide devra alors mettre en relation ces deux étapes en tenant compte des impératifs techniques de chacune pour trouver les meilleurs compromis. Différents cas de figure peuvent être rencontrés.

- La solution prothétique est en accord avec les possibilités anatomiques : c'est le cas idéal. Une évaluation clinique des axes et la maîtrise de l'acte chirurgical permettent d'obtenir un résultat esthétique satisfaisant ; l'utilisation du guide n'est pas obligatoire ;
- Le projet prothétique est en complet désaccord avec le volume osseux sous-jacent : il faudra alors avoir recours à des techniques de reconstructions osseuses ou opter pour une toute autre solution que l'implantologie ;
- Le projet prothétique est en léger désaccord avec les possibilités osseuses. Deux solutions sont ici possibles : accroître le volume osseux lors de la pose de l'implant, idéaliser la position de l'implant et/ou utiliser des astuces prothétiques.

C'est dans ce troisième cas de figure que le guide est fortement recommandé car il faudra optimiser la mise en place de l'implant par rapport à la position de la future dent prothétique (ALMOG DM., TORRADO E., MEITNER SW., 2001).

#### **4.1.1. Les guides radiologiques et chirurgicaux**

Le guide est un élément fondamental pour la réussite du traitement implantaire. Les informations recueillies lors des premiers examens cliniques et radiologiques vont permettre la réalisation d'un guide d'imagerie qui sera transformé en guide chirurgical. Le guide d'imagerie transfère les informations de positionnement déterminées sur le modèle d'étude au niveau des images radiographiques. Le guide chirurgical transfère les informations de positionnement des implants validées par les examens radiographiques au niveau du site chirurgical.

Ce guide doit remplir certains objectifs : être facile à placer et à retirer, assurer un bon contraste pour le diagnostic radiographique (Dentascan par exemple), être rigide et stable et ne pas empêcher : la réclinaison des tissus mous, la visualisation des indicateurs de profondeur, et le refroidissement du site chirurgical lors du forage.

Il permettra ainsi la détermination et le placement correct de l'implant afin d'obtenir un profil d'émergence idéal et un bon soutien des tissus mous péri-implantaires (GOSSEIN J.-P., 2005).




La meilleure façon d'indiquer ces positions est donc de réaliser un projet en cire qui met en évidence le contour final de la gencive marginale, la face vestibulaire et la forme des embrasures de la restauration envisagée. Une gouttière, guide radiologique et chirurgical, sera alors réalisée à partir de ce waxing. Cependant, ces guides chirurgicaux, dits classiques, présentent des limites : leur rigidité et leur taille importantes. De plus, ils sont généralement utilisés dans les cas d'implantations multiples, ce qui est rare dans notre cas de figure.

#### 4.1.2. Les guides de positionnement

Palacci et Ericsson proposent donc d'utiliser des guides de positionnement para-dentaires et para-implantaires pour positionner parfaitement les implants entre eux et par rapport aux autres dents (PALACCI P., ERICSSON I., 2001). Ces guides sont disponibles sous trois formes différentes :

- indicateur de positionnement n°1 para-dentaire ou « borne ». Elle a été essentiellement conçue pour donner une image de la prothèse finale. Elle confirme ou non la position et l'inclinaison de la préparation initiale du site implantaire lors des premières séquences de forage, permettant ainsi les corrections de l'axe si nécessaire ;
- indicateur de positionnement para-implantaire ou « petit drapeau ». Il est utilisé comme guide pour un espace minimum entre deux implants ;
- indicateur de positionnement para-intermédiaire de bridge ou « grand drapeau ». Il correspond au positionnement de deux implants supportant un bridge de trois éléments.



*Figure 19 : Borne indicateur de positionnement, petit drapeau et grand drapeau (Palacci P., Ericsson I., 2001)*

#### 4.1.3. Guide d'imagerie préimplantaire avec dents prothétiques radio-opaques

Dans le cadre de la thérapeutique implantaire dans le secteur antérieur maxillaire les exigences sont à la fois fonctionnelles et esthétiques ; le guide va devoir valider le projet prothétique. La mise en place de l'implant est déterminée par deux facteurs : le point d'impact sur la crête et son orientation. Pendant longtemps seul le point d'impact était retranscrit par l'intermédiaire de billes de métal. Puis l'utilisation de tiges de gutta-percha ou de titane a introduit la notion d'axe. Mais c'est grâce à l'apparition d'éléments radio-opaques à base de sulfate de baryum que le volume prothétique a pu réellement être matérialisé. Les laboratoires Ivoclar Vivadent ont mis au point des dents du commerce (elles existent sous différentes formes et tailles, antérieures et postérieures) et de la résine radio-opaque (Vivo Tac). La dent peut être meulée et modifiée par adjonction de résine. Après fixation de la dent sur le moulage en plâtre, une base en résine transparente (ProBase Cold) est réalisée (mélange poudre/liquide). Il est également nécessaire de rebaser l'intrados en regard de la dent avec de la résine radio-opaque pour avoir par la suite une mesure précise de l'épaisseur de la fibromuqueuse et donc d'anticiper sur le degré d'enfouissement futur. Le guide est essayé et l'occlusion réglée ; le patient peut alors passer l'examen de radiographique en occlusion d'intercuspidie maximale. L'analyse des coupes scanner permet de choisir le diamètre, la longueur, l'axe et le niveau d'enfouissement de l'implant. A l'issue de cette analyse, le guide radiologique est transformé en guide chirurgical par la réalisation d'une encoche de 2.5 mm sur la face vestibulaire de la dent, pour une incisive centrale par exemple, passant ainsi par son centre et selon son grand axe. Le chirurgien possède ainsi sur la même vue le projet prothétique et le volume osseux disponible en arrière plan. Cette analyse permet donc de valider l'axe prothétique avec l'axe de la crête et de les faire concorder l'un avec l'autre. L'implant peut ainsi être placé dans des conditions optimales (MARGOSSIAN P., LAURENT M., LACROIX P., MARIANI P., 2004).

#### 4.1.4. Guide radiologique assisté par informatique : SimPlant

Ces nouveaux guides radiologiques permettent non seulement d'évaluer avec une très grande exactitude, la morphologie osseuse dans les trois plans de l'espace mais également de simuler virtuellement la future chirurgie à l'aide d'un logiciel avant l'acte chirurgical réel. Dans un



premier temps un guide radiologique avec une dent prothétique radio-opaque va être réalisé, comme décrit précédemment. Le patient va donc passer son examen de tomodensitométrie avec son guide en bouche. Les informations sont alors transmises au logiciel, par exemple SimPlant (SUDBRINK SD., 2005). Le volume osseux sera ainsi visualisé dans les trois plans de l'espace ; la taille et la forme de l'implant vont pouvoir être choisis dans la base de donnée du logiciel, en fonction du futur projet prothétique, permettant ainsi une simulation plus que réaliste. Après l'étude et la planification de la future pose de l'implant, le guide chirurgical stéréolithographique est alors réalisé par l'intermédiaire du système CAD/CAM. La pose de l'implant va pouvoir ainsi être exécutée dans les mêmes conditions que celles définies par informatique (MISCHKOWSKI RA., et al, 2006).

## 4.2. Situation idéale

Comme nous l'avons dit précédemment, une mise en place esthétique des implants est basée sur une programmation précise de la future restauration implanto-portée. Un positionnement tridimensionnel idéal permettra un bon support et une stabilité optimale des tissus péri-implantaires, mous et durs. Une malposition de moins de 1 mm et /ou de 10° d'un implant peut engendrer un mauvais résultat esthétique.

Un positionnement très précis est donc essentiel pour l'obtention d'un résultat esthétique satisfaisant. Il est dépendant de variables spatiales qui sont (selon SAADOUN., LE GALL., BLUCHE., 2004) :

- la situation de l'implant dans le sens vertical ;
- la situation dans le sens vestibulo-lingual ;
- la situation dans le sens mésio-distal.

Pour chaque situation, on doit distinguer deux zones : les zones de « confort » et celles de « danger ». Si l'épaulement de l'implant est placé dans les zones de danger, des complications peuvent avoir lieu, engendrant souvent des défauts esthétiques.

**Dans le sens mésio-distal**, les zones de danger sont situées à proximité des dents adjacentes. La largeur de ces zones n'est pas encore réellement définie ; cependant, la distance minimum

recommandée entre la surface radiculaire et l'épaulement de l'implant est d'au moins 1 mm voire 1,5 mm. Un espace de 7 mm entre les deux dents adjacentes est une valeur moyenne recommandée, mais ceci fluctuera en fonction de la dent à remplacer (cf tableaux première partie) et du type implantaire choisi. Les implants à col large de 6,5 mm de diamètre ne sont pas recommandés.



*Figure 20 : Situation correcte de l'implant dans le sens mésio-distal (Buser D. et al., 2006)*

Dans le cas d'un édentement plural, on observe souvent une résorption osseuse qui réduira la circonférence de l'arcade ; il sera donc impossible de remplacer chaque dent par un implant. Il faudra alors envisager une greffe osseuse ou une réduction du nombre d'implants pour préserver des embrasures acceptables.


**Dans le sens vestibulo-palatin**, le bord de l'épaulement de l'implant doit être positionné environ 1 mm en palatin de la ligne reliant les points d'émergences des dents adjacentes : c'est le point d'émergence idéal de l'implant.

La zone de danger vestibulaire est située en avant de cette ligne virtuelle ce qui provoquera la résorption de la paroi osseuse vestibulaire ainsi qu'une récession gingivale.



La zone de danger palatine débute à environ 2 mm du point d'émergence idéal de l'implant et conduit à des risques accrus de restauration recouvrant la crête.

La mise en place d'implants dans la zone de confort permet alors de réaliser une restauration dont le profil d'émergence assurera le maintien d'un feston harmonieux des rebords gingivaux. Il est à remarquer que l'utilisation de piliers angulés peut contribuer à obtenir un profil d'émergence en harmonie avec les dents naturelles adjacentes, mais le modelage chirurgical est toujours préférable à la modification mécanique des piliers supra-implantaires.



*Figure 21 : Situation correcte de l'implant dans le sens vestibulo-palatin (Buser D. et al., 2006)*

**Dans le sens vertical**, le positionnement de l'épaulement de l'implant suit la philosophie « le plus superficiel possible, et profond ce qu'il faut » (Buser D. et al., 2006), compromis entre les principes esthétiques et les principes biologiques. Selon le consensus de la dernière conférence ITI, l'épaulement de l'implant doit être environ 2 mm au-delà du zénith du rebord gingival vestibulaire de la future restauration. Cela pourra être obtenu avec des guides chirurgicaux préfigurant le rebord cervical de la restauration ou l'utilisation d'une sonde parodontale au niveau des jonctions amélo-cémentaires (JAC) des dents bordant l'édentement. Chez des patients ne présentant pas de récessions gingivales, l'épaulement de

l'implant est positionné environ 1mm au-delà de la JAC de la dent controlatérale. Cependant, il faut noter que la JAC de ces dents peut varier selon la dent à remplacer et cela doit être pris en compte. Ainsi, les incisives latérales sont petites et leurs JAC sont plus apicales que celles des centrales et des canines.

Si la zone de danger coronaire est envahie par un épaulement supra-gingival, ceci provoquera la visibilité du métal du col et un profil d'émergence médiocre. Notons que pour des implants enfouis, type Branemark par exemple, il a été établi que la position du col implantaire devait se situer à 3mm en dessous du feston gingival prévisionnel de la future restauration.

Un implant placé dans la zone de danger apicale aboutit à une résorption de l'os vestibulaire et à la récession gingivale subséquente. En effet, il a été remarqué qu'une perte osseuse accélérée se réalisait durant la première année suivant la mise en place de la restauration prothétique. D'après Piatelli et ses collaborateurs, la quantité de perte osseuse serait en fonction de la localisation de la microgap décrite dans le chapitre précédent. Leur étude a porté sur des singes sur lesquels ont été posés 40 implants. Trois groupes ont été formés :

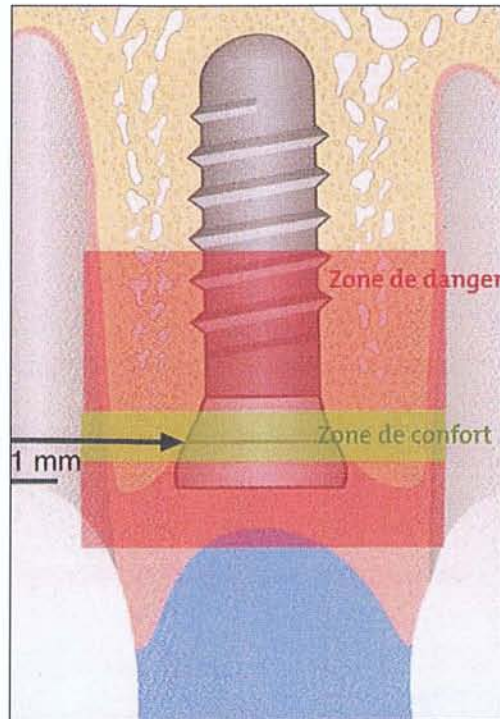
- groupe 1 : l'implant est posé 1 à 2 mm au dessus de la crête ;
- groupe 2 : l'implant est posé au niveau de la crête ;
- groupe 3 : l'implant est posé 1 à 1,5 mm en dessous de la crête.

Les résultats sont les suivants :

- groupe 1 : augmentation osseuse dans le sens coronaire de 0,13 mm ;
- groupe 2 : perte osseuse de 2,1 mm ;
- groupe 3 : perte osseuse de 3,6 mm.

La microgap ne doit donc en aucun cas être située au niveau de la crête ou en dessous de la crête ; la zone de danger apical doit donc être scrupuleusement respectée (PIATELLI A., et al., 2003).





**Figure 22 : Situation correcte de l'implant dans le sens vertical (Buser D. et al., 2006)**

Le respect des zones de confort dans les trois sens de l'espace aboutit à un épaulement implantaire situé en position idéale, qui permet une restauration implantaire esthétique entourée de tissus péri-implantaires stables (BUSER D., MARTIN W., BELSER U. C., 2006).

## 5. Procédure chirurgicale

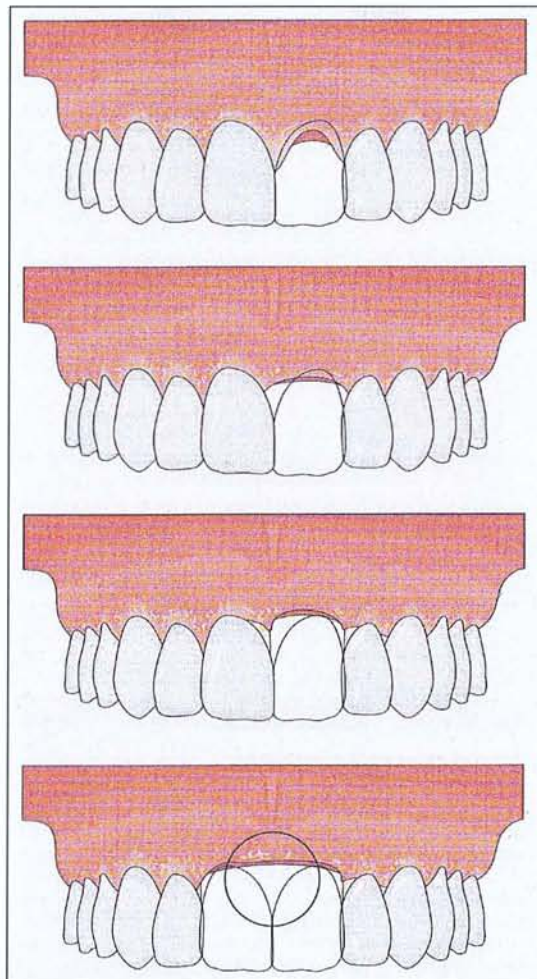
### 5.1. Classification des volumes ostéo-muqueux du secteur antérieur maxillaire

Comme nous avons pu le voir dans la première partie, l'examen clinique pré-implantaire permet au praticien d'évaluer les différents facteurs de risques pouvant nuire aux futurs résultats esthétiques. Cette évaluation lui permettra alors d'établir un plan de traitement différent en fonction de ces risques. Parallèlement à ceci, il pourra utiliser une classification tenant compte de la forme globale du secteur antéro-maxillaire qui guidera également ses

étapes chirurgicales ultérieures. Cette classification est basée sur la perte de volume des tissus durs et mous dans le sens vertical et horizontal (PALACCI P., ERICSSON I., 2001).

Dans le sens vertical :

- classe I : papille intacte ou légèrement réduite ;
- classe II : diminution modérée de la papille ;
- classe III : diminution importante de la papille ;
- classe IV : absence de papille.



**Figure 23 : Classifications du volume des tissus mous et durs perdus dans le sens vertical (Palacci P., Ericsson I., 2001)**

Dans le sens horizontal :

- classe A : tissus vestibulaires intacts ou légèrement réduits ;



- classe B : diminution modérée des tissus vestibulaires ;
- classe C : perte sévère des tissus vestibulaires ;
- classe D : perte extrême des tissus vestibulaires avec quantité limitée de muqueuse attachée.

Ainsi, une classe IA ne nécessitera qu'un minimum d'étapes chirurgicales tandis qu'une classe IVD aura recours à des augmentations de volumes osseux et gingivaux avant, pendant ou après la mise en place des implants.

## **5.2. Procédure chirurgicale pour une classe IA**

Ce chapitre résume les différentes étapes et procédures chirurgicales à respecter dans le cas d'un site esthétique antérieur maxillaire sans déficience osseuse ou muqueuse. Cette situation clinique est rare de nos jours, une déficience osseuse étant généralement présente. Cependant, cette méthode, décrite par Buser et ses collaborateurs dans leur manuel chirurgical d'implantologie publié en 2007, servira de base pour tous les cas pouvant nécessiter une augmentation osseuse ou muqueuse. Prenons le cas d'une 21 manquante.


### **5.2.1. Incision et élévation du lambeau**

Un lambeau de pleine épaisseur est élevé. Pour cela, une incision crestale légèrement déportée en palatin sera réalisée (environ 4 mm en arrière de la crête alvéolaire) avec une lame de 12. Les incisions de décharge verticales pourront être effectuées de deux façons, en fonction de l'espace mésio-distal présent.


Ainsi, si l'espace mésio-distal est faible, les papilles seront comprises dans ce lambeau (on réalisera une extension des incisions en intra sulculaire en vestibulaire des dents adjacentes, suivies d'incisions verticales débutant au niveau de l'angle distal de ces dents) alors que si cet espace est suffisant les papilles seront préservées : l'incision sera faite à une distance de 1 à 2 mm de la dent adjacente.

En effet, une étude récente a été réalisée sur 21 personnes afin d'étudier l'influence de ces deux types de lambeaux sur la perte de structure osseuse sous-jacente (GOMEZ-ROMAN G., 2001). Les deux types de lambeaux décrits précédemment ont donc été réalisés :

- widely flap (WF) : les papilles sont incluses dans le lambeau ;
- limited flap (LF) : il respecte les papilles.



**Figure 24 : Lambeau incluant les papilles interdentaires**  
(Khang W. et al., 2001)



**Figure 25 : Lambeau respectant les papilles interdentaires**  
(Khang W. et al., 2001)

Les résultats ont été les suivants :

- le jour de la pose de la couronne, la perte osseuse verticale était de 0,29 mm pour les lambeaux limités et de 0,79 mm pour les lambeaux étendus ;
- une année après cette pose, les résultats sont restés identiques pour les lambeaux limités tandis que la résorption a atteint 1,12 mm pour les lambeaux étendus.

Il est donc préférable, dès que la situation le permet, de réaliser ce type de lambeau afin de limiter toute perte osseuse et par conséquent obtenir de meilleurs résultats esthétiques.

### **5.2.2. Préparation du site implantaire et mise en place de l'implant**

Dans un premier temps, il est recommandé de préparer le lit implantaire à l'aide d'une petite fraise boule de 3 mm de diamètre afin d'aplanir minutieusement la crête alvéolaire tout en faisant bien attention de ne pas éliminer le tissu osseux des secteurs adjacents aux dents bordant l'édentement. Cet os est important pour assurer le soutien et le maintien des papilles. Cette petite ostéectomie permettra de redonner à l'os une morphologie correcte pour la pose d'implant dans le secteur esthétique.

La préparation osseuse et la mise en place de l'implant dans ce secteur suivent les mêmes procédés que pour toute autre région.

La stabilité primaire de l'implant sera cependant soigneusement contrôlée. Sa position pourra par la même occasion être vérifiée :

- en vue frontale : l'épaule de l'implant doit être idéalement positionnée à 1 mm apical de la jonction émail ciment des dents adjacentes,
- en vue occlusale : si l'on place une sonde reliant les jonctions émail ciment de s dents voisines, la limite antérieure de l'épaule implantaire doit être positionnée 1mm en palatin de cette « ligne ».

Une vis de couverture adaptée est sélectionnée. Elle doit recouvrir l'épaulement de l'implant et elle permettra ainsi d'empêcher l'os de se former sur le sommet de l'épaulement de



l'implant pendant la cicatrisation et soutiendra les tissus mous interproximaux. Il existe des vis de recouvrement esthétiques avec un biseau vestibulaire. (BUSER D., et al, 2007).

### **5.2.3. Procédure chirurgicale pour plusieurs implants**

Dans le cas d'un édentement plural et de la mise en place de plusieurs implants, le protocole chirurgical est nettement plus difficile. Il demande un plan de traitement préopératoire optimal. Un guide chirurgical adapté est indispensable pour permettre le positionnement tridimensionnel des implants. De plus, ces sites présentent souvent des défauts osseux horizontaux et/ou verticaux. L'augmentation du volume osseux en approche simultanée ou différée est donc fréquente. Cependant les protocoles chirurgicaux expliqués précédemment restent identiques. Il y a cependant un facteur supplémentaire essentiel à prendre en compte : la distance inter-implantaire.

D'après Tarnow, Cho et Wallace, une distance inter-implantaire minimum est à respecter afin d'éviter une résorption osseuse trop importante. En effet, après avoir réalisé une étude sur 36 patients pendant une période de trois ans, ils ont mis en évidence une résorption moyenne verticale de la crête osseuse de 1,04mm lorsque la distance inter-implantaire était inférieure à 3mm, tandis que pour une distance supérieure à 3mm cette résorption n'était que de 0,45mm. Ces résultats démontrent donc l'intérêt de respecter cette distance de 3mm afin de limiter le phénomène de résorption et par conséquent d'éviter par la suite les problèmes esthétiques qui lui sont liés (TARNOW DP., CHO SC., WALLACE SS., 2000).

Le choix de l'implant est, de plus, très difficile car il doit assurer l'émergence et le maintien des tissus durs péri-implantaires. Les implants avec épaulements anatomiques festonnés peuvent être très utiles pour les traitements de ce type car ils améliorent le soutien des tissus interproximaux (WHORLE PS., 2003).

Toutes ces étapes décrites précédemment s'adressent aux cas simples correspondant à la classe IA de Palacci. Or cette classe IA reste un cas relativement rare ; il est souvent nécessaire de réaliser des aménagements osseux et muqueux.

## 5.3. Aménagements osseux

La présence de déficiences osseuses localisées dans le secteur antérieur maxillaire est une situation fréquemment rencontrée. Leurs origines peuvent être soit traumatiques, soit infectieuses (parodontale ou endodontique) soit suite à une extraction ancienne. Des interventions de reconstructions osseuses sont donc nécessaires lors de la mise en place de l'implant, ou alors avant cette phase chirurgicale. Différents types de greffes ainsi que différentes techniques sont alors envisageables.

### 5.3.1 Aménagement osseux préimplantaire

#### 5.3.1.1. Les matériaux de reconstruction

##### Matériau autogène

L'os autogène a pour avantage d'avoir un fort potentiel ostéogénique (création osseuse) ou ostéoconducteur (cellules osseuses attirées vers le site à traiter); cet os se transforme rapidement en os vital et cicatrise rapidement. Il peut se présenter sous différentes formes : en bloc, en particules volumineuses, ou broyé. Les sites donneurs peuvent être extrabuccaux ou intrabuccaux.

Les sites donneurs extrabuccaux (crête iliaque, tibia, os pariétal) sont utilisés lorsque la restauration concerne des défauts osseux volumineux ou des crêtes alvéolaires très résorbées. Ce cas de figure n'est donc pas approprié à notre sujet.

Les sites donneurs intrabuccaux sont utilisés dans les cas de défaut limité ou de résorption modérée de la crête alvéolaire. Ces sites correspondent aux tubérosités maxillaires, au menton et à la région du ramus. Lors du prélèvement mentonnier, plusieurs techniques peuvent être utilisées. Pour les défauts étroits, un bloc osseux rectangulaire vertical est prélevé sur la ligne médiane du menton. Pour des défauts plus volumineux, un ou deux blocs peuvent être prélevés de chaque côté de la ligne médiane du menton. Plusieurs carottes osseuses peuvent également être prélevées en utilisant un trépan, puis broyées à l'aide d'un moulin à os. Une approche similaire peut être appliquée lorsque le prélèvement est fait dans la région du ramus ; l'utilisation du trépan n'est cependant pas conseillée dans ce cas (risque de lésion du nerf dentaire inférieur). Dans ce cas, seule la corticale externe latérale est intéressée.



Ces greffes intrabuccales présentent de réels avantages par rapport aux greffes d'origine extrabuccales ; en effet, leur morbidité est moindre (cicatrisation plus courte, moins de perte sanguine, pas de cicatrice visible). De plus, le seul inconvénient que l'on puisse leur reconnaître (quantité prélevée limitée) ne concerne pas réellement le secteur antérieur maxillaire.

### **Allogreffe**

Le FDBA (Freeze Dried Bone Allograft) est traité chimiquement pour inactiver tout virus potentiel, tout en préservant les protéines matricielles et obtenir ainsi un pouvoir ostéoinducteur (création d'os à partir de cellules mésenchymateuses sous l'action de protéines morphogénétiques : BMP) (URIST, 1965). Or, sans déminéralisation, ces protéines sont protégées par la fraction minérale et ne peuvent s'exprimer que lorsque le greffon subit un remodelage. C'est pourquoi un traitement de déminéralisation peut être réalisé, on obtient alors du DFDBA. Mais ces matériaux ne sont plus réellement utilisés en raison du risque de transmission du VIH.

### **Xéno greffe**

D'origine corallienne ou bovine, elles sont dénaturées par traitement thermique qui élimine la partie organique. Le Bio-Oss, hydroxyapatite d'origine bovine est actuellement le matériau le plus utilisé. Il a un rôle ostéoconducteur : c'est un « échafaudage à la migration vasculaire et cellulaire » (TULASNE JF., ANDREANI JF., 2005).

### **Matériaux synthétiques**

Constituées soit de phosphate tricalcique, soit de silicate comme les bioverres avec des proportions de phosphate et de calcium identiques à celles du tissu osseux, ils présentent la capacité de se lier à l'os et d'agir comme substrat de la croissance osseuse ; c'est un ostéoconducteur.

#### **5.3.2.2. Les techniques de greffes osseuses**

La crête alvéolaire dans le secteur antérieur maxillaire antérieur ne présente pas de cavité naturelle pouvant contenir les matériaux de greffe comme la cavité sinusienne. Le greffon doit donc être solide et rigide pour pouvoir être fixé sur le lit receveur. C'est pourquoi les blocs



d'os corticospongieux sont le plus souvent utilisés. Trois techniques sont utilisées pour ce secteur ; chacune étant la solution à un type de défaut osseux.

### La greffe facette : Veneer grafting

Elle permet de restaurer les défauts horizontaux isolés. Un lambeau de pleine épaisseur est récliné pour exposer le secteur édenté atrophie. Le prélèvement osseux est réalisé ; il est alors mis en forme afin qu'il puisse s'adapter correctement au site receveur. Il est recommandé de préalablement perforer la corticale crestale du site receveur afin de favoriser la revascularisation du greffon. La fixation du greffon est ensuite réalisée à l'aide de petite vis de fixation de diamètre compris entre 1.3mm et 1.6mm pour stabiliser le greffon. Une immobilisation totale est nécessaire pour la cicatrisation complète sans formation d'un tissu fibreux. C'est pourquoi il est recommandé de mettre au minimum deux vis afin d'éviter les micromouvements. Les petites irrégularités périphériques pourront ensuite être comblées avec du Bio-Oss ,par exemple, qui pourra être recouvert d'une membrane de type BioGide par exemple. Le lambeau est ensuite remplacé et suturé (BEDROSSIAN E., TAWFILIS A., ALIJANIAN A., 2000).

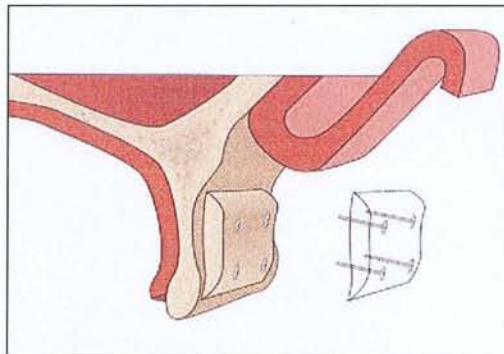


Figure 26 : Greffe facette (Palacci P., Ericsson I., 2001)

### La greffe en onlay

Cette technique est indiquée lorsqu'il y a résorption de la crête sans égression des dents antagonistes. Le ramus ascendant, qui permet généralement d'obtenir un greffon de 3 à 4mm d'épaisseur est un site donneur approprié. De même que pour la technique précédente, le greffon sera attaché à l'aide de petites vis en titane mais au préalable, un forage de la corticale permettra de créer des canaux de vascularisation ; ces saignements provenant des sites donneurs permettront d'accélérer la néo-vascularisation de la greffe et d'améliorer

l'adhérence des tissus sus-jacents. Cette meilleure vascularisation va augmenter l'adhésion plaquettaire, ce qui améliore la stabilité de l'os greffé et la réattache de la couche périostée du lambeau.

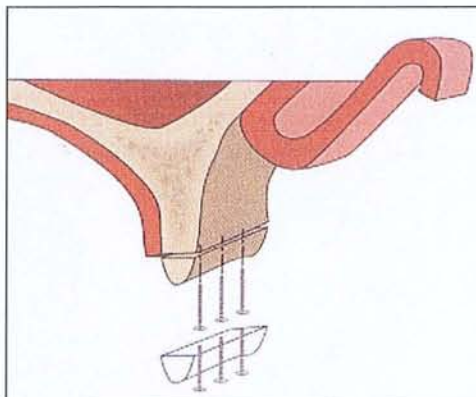


Figure 27 : Greffe en onlay (Palacci P., Ericsson I., 2001)

### La greffe en selle

Elle corrige les insuffisances de hauteur et de largeur. La technique opératoire reste identique aux précédentes. Une cicatrisation d'environ 6 mois est nécessaire avant la mise en place de l'implant.

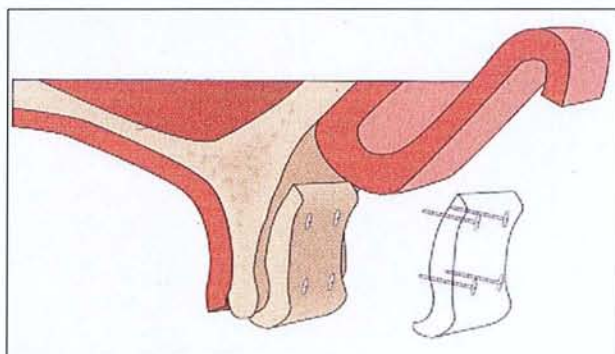


Figure 28 : Greffe en selle (Palacci P., Ericsson I., 2001)

### 5.3.2.3 La régénération osseuse guidée

L'objectif de la régénération osseuse guidée (ROG) est une néoformation osseuse qui permettra la régénération d'un défaut alvéolaire avant ou lors de la pose d'un implant à l'aide d'une membrane résorbable ou non résorbable. Cette membrane a pour rôle de créer un espace entre elle et les parois osseuses résiduelles où un caillot sanguin pourra s'organiser de façon stable, ce qui permettra la migration de cellules ostéogéniques en ce lieu. Les conditions



de succès sont dépendantes d'un bon espacement et d'une bonne fixation de la membrane afin de stabiliser le caillot, mais aussi d'un apport vasculaire et cellulaire suffisant. La membrane doit empêcher que des cellules épithélio-conjonctives ne pénètrent le défaut osseux et viennent perturber la régénération osseuse.

L'espacement de la membrane peut être obtenu par des composantes anatomiques du défaut lui-même, par un greffon osseux autogène, par des microvis de soutien, par des armatures en titane incorporées dans la membrane, ou enfin par des biomatériaux.

La ROG permet : l'augmentation des crêtes édentées, la correction des déhiscences ou des fenestrations osseuses péri-implantaires, une meilleure stabilisation des implants lors de leur mise en place immédiate après extraction, la fermeture de défaut alvéolaire après extraction.

Pour ceci, il va être nécessaire de prendre certaines précautions opératoires : les tracés d'incision se font à distance, les incisions de décharges verticales sont obligatoires, le lambeau sera disséqué sur deux plans (tout d'abord en pleine épaisseur pour accéder à la lésion osseuse puis en épaisseur partielle pour donner de l'élasticité aux tissus). La membrane devra parfaitement s'adapter à l'anatomie du site et devra rester tendue. Elle sera fixée par des micro-vis à chaque extrémité pour éviter d'être cornée. Enfin, les sutures sont réalisées après avoir contrôlé que le lambeau recouvrait entièrement la membrane sans exercer de traction (CHRISTOPHE HF., HAMMERLE., RONALD E., JUNG., 2003). Associées autogreffes osseuses, elles donnent une meilleure prévisibilité d'augmentation osseuse verticale car en plus de leur pouvoir ostéogène, les particules osseuses permettent le maintien de l'espace sous la membrane et donc une meilleure stabilité du caillot. Il est très important que la membrane reste complètement couverte durant toute la durée de la cicatrisation (6 à 8mois) (BUSER D, DULA K., HIRT HP., BELSER U., 1999).

Actuellement, différents types de membranes existent sur le marché : les membranes non résorbables et les membranes résorbables.

Les membranes en polytétrafluoréthylène expansé (PTFE-e ou Gore-Tex) sont non résorbables. Elles se constituent de deux parties : une interne, plus rigide avec une porosité limitée, permettant l'exclusion des cellules épithéliales et conjonctives du processus de cicatrisation osseuse ; une externe plus souple, permettant une parfaite adaptation sur les



berges du défaut osseux. Elles ont surtout utilisées dans les cas de déficit osseux important et nécessitent un deuxième temps chirurgical pour les retirer.

Les membranes résorbables sont constituées de matériaux biorésorbables appartenant aux groupes de polymères synthétiques ou naturels (collagène, acide polyglycollique, acide polylactique). Ces membranes présentent l'avantage d'éviter un second temps opératoire.

#### **5.3.2.4. La distraction alvéolaire**

On appelle ostéogénèse par distraction le mécanisme qui induit la formation d'os nouveau entre deux extrémités osseuses progressivement écartées l'une de l'autre après ostéotomie. Un pont osseux néoformé ou « régénérat osseux » se développe entre les deux surfaces osseuses distractées et les tissus mous suivent ce mouvement en proliférant dans la direction de la distraction. Le suivi de la situation se fait cliniquement grâce à l'évolution du relief des crêtes et radiologiquement par des clichés réguliers. Comme souvent en orthopédie, il est conseillé de pratiquer une légère sur-correction pour aboutir au résultat escompté.

On distingue deux principaux types de systèmes : les distracteurs fixés par l'intermédiaire de mini-plaques et les distracteurs à vis centrale (indiqués particulièrement pour des défauts osseux maxillaires).

La distraction avéolaire, bien que présentant des difficultés techniques pour la mise en place du matériel, semble palier à un certain nombre d'inconvénients rencontrés avec la greffe osseuse autogène :

- absence de nécessité de site donneur ;
- gain de hauteur alvéolaire pouvant atteindre 15 mm ;
- augmentation simultanée des tissus durs et mous (gencive attachée et muqueuse alvéolaire libre ;
- période de cicatrisation de 2 à 3 mois seulement.

Après la phase de distraction, une période de fixation passive est respectée afin de permettre une régénération complète de la zone distractée. Cette période doit être d'une durée au moins égale à celle de la distraction et dépend de la hauteur de la distraction. Une appréciation de la

densité osseuse par imagerie autorise ou non la dépose de l'appareil. Celle-ci est pratiquée sous anesthésie locale et, en général, les implants sont posés dans la même séance.

L'ostéogénèse par distraction semble donc apporter une alternative aux greffes d'apposition avec une utilisation relativement aisée. Mais cette technique reste cependant relativement récente et doit donc encore faire ses preuves (BRADLEY S., et al, 2003).

#### **5.3.2.5. La disjonction osseuse**

La disjonction osseuse se définit par la séparation partielle des parois osseuses cortico-spongieuses obtenues par ostéotomie partielle. Elle est réalisée progressivement à l'aide de disques, puis aux ciseaux à os, en effectuant de multiples écartements de la partie externe cortico-spongieuse délimitée. On aboutit alors progressivement à un écartement de plusieurs millimètres. Il est alors possible d'optimiser la réparation osseuse des petits greffons cortico-spongieux prélevés au niveau d'un second site et placés dans l'espace. Ces particules osseuses participeront à la reconstitution osseuse et stabiliseront le bloc osseux déplacé. Il est important d'avoir auparavant réalisé des incisions à distance pour pouvoir par la suite recouvrir correctement le site osseux modifié (BERNARD G., 2004).

#### **5.3.2. Aménagements osseux lors de la pose d'implants**

Dans certaines situations cliniques et sous certaines conditions, il peut être décidé de réaliser une ROG (régénération osseuse guidée) lors de la pose de l'implant. La présence de déficience osseuse localisée dans le secteur maxillaire antérieur est une situation fréquente ; les deux cas de figure les plus fréquents sont les cas de fenestration apicale et les cas de déhiscence osseuse crestale. Pour ces deux situations, toutes les étapes chirurgicales décrites précédemment pour les cas de classe IA seront ici respectées mais avant de suturer, il va cependant falloir réaliser quelques étapes supplémentaires.

- pour assurer une plus grande aisance de tension du lambeau vestibulaire, une incision du périoste sera appliquée apicalement à ce lambeau ;
- le sang sera alors aspiré dans une petite seringue, il sera mélangé ultérieurement avec de l'os autogène et des granules de DDBM, par exemple ;



- des petits débris d'os autogène seront prélevés à l'aide d'une curette dans la zone apicale de l'os ;
- de nombreux petits trous sont ensuite réalisés dans la corticale autour de la fenestration à l'aide d'une petite fraise boule pour faciliter la réussite de la greffe ;
- les petits morceaux d'os sont ensuite placés au niveau de la déficience ;
- le mélange à base de granules de DDBM et de sang est alors mis en place sur cet os ;
- deux membranes de collagènes sont ensuite placées sur ce mélange : une première large et adaptée au site puis une deuxième plus petite placée par-dessus la première (cette double épaisseur augmente la stabilité de la greffe) ;
- enfin, pour terminer l'intervention chirurgicale, les lambeaux muco-périostés sont repositionnés et suturés précisément, surtout au niveau des futures papilles.

## **5.4 Aménagements muqueux**

### **5.4.1. Avant la pose d'implant**

Il est généralement difficile de deviner la future évolution des tissus mous péri-implantaires ; il faut donc éviter au maximum de réaliser des aménagements muco-gingivaux avant la mise en place d'implants, ce stade étant plutôt réservé à la reconstruction osseuse. Certaines chirurgies pré-implantaires sont cependant parfois nécessaires.

#### **5.4.1.1. Elimination des brides et freinectomie**

De par leur traction, en cas de force trop importante, les brides et les freins peuvent souvent être à l'origine de pertes gingivales péri-implantaires. Dans certains cas il est donc parfois recommandé de réaliser une petite intervention chirurgicale qui consiste à éliminer, à l'aide d'un bistouri ou de ciseaux, la partie principale du frein ou de la bride.

#### **5.4.1.2. Désépaississement des tissus mous**

Certaines personnes peuvent parfois présenter une augmentation des tissus mous dans la zone antéro-maxillaire. Cette hyperplasie risque d'entraîner par la suite une profondeur trop importante du sillon gingivo-implantaire ; ce qui serait nuisible à une bonne hygiène péri-



implantaire et donc à l'esthétique. Cette technique nécessite plusieurs étapes qui sont les suivantes :

- évaluation de l'épaisseur de la muqueuse à l'aide d'une sonde ;
- réalisation de deux incisions formant un V partant du sommet de la crête gingivale et convergeant vers la crête osseuse ;
- la gencive délimitée par ce V est enlevée ;
- deux incisions sont ensuite réalisées à partir des lèvres de la plaie, dans l'épaisseur de la face interne des berges, parallèlement aux bords externes ;
- deux incisions supplémentaires sont enfin réalisées au sommet des berges ; les deux morceaux de gencive résiduelle peuvent donc être retirés afin de pouvoir suturer les berges bord à bord et ainsi recréer une crête gingivale normale.

#### **5.4.1.3. Lambeau déplacé latéralement**

Contrairement aux deux techniques précédentes, cette technique est une technique par addition. Elle a pour but d'augmenter la quantité de gencive attachée dans la zone des futurs implants, et ceci grâce à la gencive kératinisée se trouvant à proximité.

Elle consiste en une dissection de pleine épaisseur dans la zone adjacente à la région déficitaire en tissu kératinisé, puis en une dissection en épaisseur partielle lorsque l'on s'éloigne de la zone à recouvrir. Le lambeau est ensuite placé sur la zone déficitaire : la partie en pleine épaisseur recouvre la zone à traiter et la partie en épaisseur partielle protège la zone déperioستée. Il restera alors une zone cruantée découverte par ce déplacement ; le périoste laissé sur le site donneur induira la formation de gencive attachée.

#### **5.4.1.4. Greffe épithélio-gingivale**

Cette greffe est également appelée greffe de « substitution » ou de « renfort » car elle est utilisée en remplacement de la muqueuse, en absence de gencive kératinisée. Cette technique se fait en trois temps :

- Préparation du site receveur

On réalise deux incisions de décharge verticales, puis une incision horizontale ce qui permet ensuite la dissection d'un lambeau d'épaisseur partielle. Ce dernier peut enfin être détaché

grâce à une dernière incision horizontale : le lit receveur est ainsi désépithélialisé. Il reste cependant périosté et donc vascularisé ; il faut alors le protéger avec une compresse imbibée de sérum physiologique en attendant le prélèvement du greffon.

- Prélèvement du greffon

Un greffon épithélio-conjonctif est donc prélevé au niveau du site donneur qui est pour la plupart des cas le palais.

- Mise en place du greffon

Le greffon est méticuleusement positionné sur le site receveur ; il est suturé aux deux angles coronaires ainsi qu'au périoste. Un pansement chirurgical est ensuite mis en place sur ce site ainsi que sur le site donneur.

Notons cependant qu'il est préférable, en cas de défaut gencive kératinisée, d'utiliser la technique du lambeau déplacé latéralement qui est beaucoup plus esthétique que cette dernière.

## **5.4.2. Lors de la mise en place de l'implant**

### **5.4.2.1. Augmentation tissulaire par greffe de conjonctif enfoui**

Cette technique est indiquée pour corriger un défaut crestal vestibulaire de petit volume mais aussi pour augmenter une épaisseur de tissu mou atrophié dans le sens vertical. Elle est spécialement indiquée dans les secteurs esthétiques car elle ne modifie pas l'aspect et la colorimétrie du site, et elle permet également, en présence de gencive fine, de masquer le titane visible par transparence. Le protocole chirurgical est le suivant :

- Préparation du site receveur

Elévation d'un lambeau vestibulaire en épaisseur totale puis partielle : la dissection commence à partir de l'incision crestale (légèrement déportée en palatin) et suit les incisions verticales qui ont épargnées les papilles des dents adjacentes.

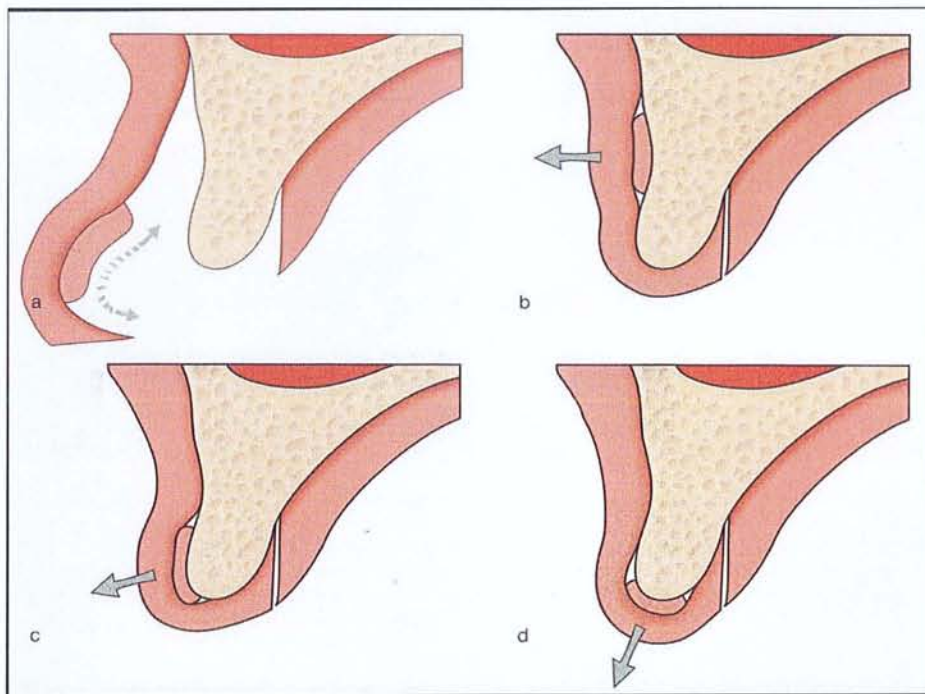
- Prélèvement du greffon

Ce prélèvement s'effectue principalement au palais, en avant de la première molaire et dans les zones tubérositaires. Un volet épithélio-conjonctif donne accès au conjonctif sous-jacent et un greffon est prélevé. Le volet est ensuite rappliqué et suturé.

Notons qu'une nouvelle technique de prélèvement palatin atraumatique est dorénavant recommandée : une incision unique est réalisée au niveau du site donneur (LORENZANA ER., ALLEN EP., 2000).

- Mise en place du greffon

Le greffon de conjonctif est ajusté puis positionné à l'endroit où l'on souhaite obtenir l'augmentation tissulaire. Il est ensuite fixé coronairement et apicalement.



**Figure 29 : Mise en place du greffon en fonction de l'augmentation de volume désirée  
(Palacci P., Ericsson I., 2001)**

- Repositionnement du lambeau et sutures

Le lambeau est alors plaqué contre le greffon et replacé dans sa position initiale ou déplacé. (KHOURY F., HAPPE A., 1999) (PALACCI P., ERICSSON I., 2001).



Cette technique présente deux inconvénients majeurs :

- une augmentation du volume tissulaire faible : la quantité de tissu conjonctif disponible est limitée et des contractions post-opératoires peuvent survenir ;
- la nécessité d'un second site opératoire.

Mais elle possède également de sérieux avantages :

- une intégration esthétique parfaite ;
- un risque de nécrose diminué, résultant d'une vascularisation excellente du greffon ;
- des douleurs post opératoires minimales.

#### **5.4.2.2. Lambeau de tissu conjonctif vascularisé et interposé au niveau du périoste**

Le chirurgien commence par déterminer et préparer le site receveur. On utilise ici un lambeau avec des incisions de décharge horizontales avec des incisions très curvilignes. Les incisions sont biseautés avec précision et se dirigent au travers ou parallèlement aux repères anatomiques existants tels que la jonction muco-gingivale et les concavités inter-proximales afin de permettre un camouflage esthétique. Déplacer les incisions à distance du site implantaire permet de les rendre moins visibles immédiatement. De plus, la base du lambeau devient plus large et toute l'élasticité du lambeau est améliorée.

Des incisions de décharge verticales courtes sont réalisées au palais au niveau des faces mésiale et distale du site receveur ce qui permettra une exposition totale de la crête pour la future greffe.

Une incision en palatin, au niveau de la face distale du site receveur est parallèle à la limite gingivale sur la face palatine des dents adjacentes.

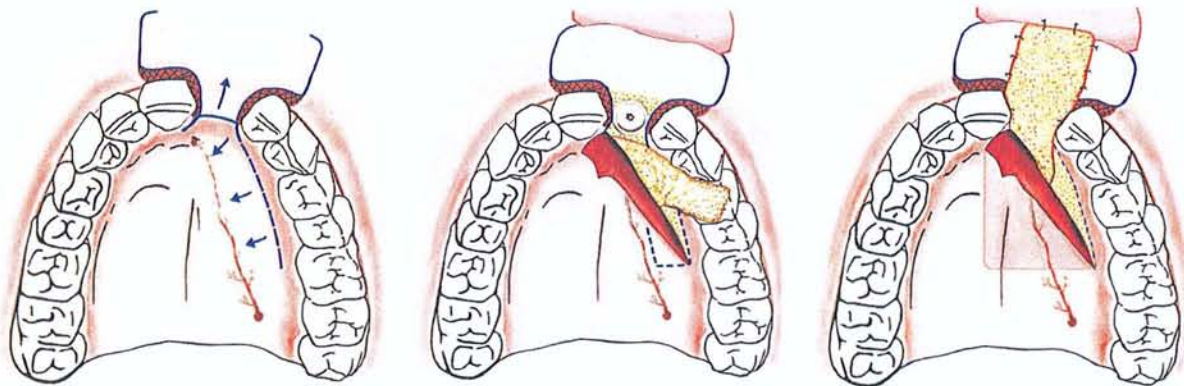
Après la préparation du site receveur, la préparation du site donneur peut commencer en étendant cette incision horizontalement jusqu'à la face distale de la deuxième prémolaire. Cette incision sera légèrement biseautée et suivra un chemin sur environ 2 mm apicalement aux limites gingivales de la canine et de la prémolaire.

Un lambeau d'épaisseur partielle est créé au niveau des prémolaires.

Une incision verticale est réalisée intérieurement au travers du tissu conjonctif et du périoste en distal. Le tissu conjonctif est élevé.

Une seconde incision horizontale est alors réalisée sous tension et intérieurement au niveau de l'extrémité apicale de l'incision verticale précédente. Le contour du pédicule du tissu conjonctif est maintenant total. Un élévateur périosté de Buser est utilisé pour élever le pédicule tissu conjonctif-périoste et éliminer la muqueuse palatine et le périoste à la base du pédicule ; le tissu conjonctif reste vascularisé.

Le lambeau subit alors une rotation dans le site receveur et est immobilisé à l'aide de sutures apicales et latérales ; le site donneur et le site receveur sont également refermés.



**Figure 30 : Rotation du lambeau sur le site receveur (Sclar A. G., 2005)**

Cette technique présente un intérêt double. Elle permet une reconstruction avec succès des défauts esthétiques de large volume au niveau des tissus mous. En maintenant une vascularisation continue, l'utilisation d'un lambeau pédiculé permet le transfert d'un plus grand volume de tissus mous comparativement aux greffes libres qui montrent une contraction secondaire importante. De plus, cette technique présente de nombreux avantages lorsqu'une augmentation simultanée de tissus durs et de tissus mous est souhaitée d'un point de vue esthétique (SCLAR AG., 2005).



**5.4.2.3. Diminution tissulaire : gingivectomie à biseau interne**

En présence d'une gencive trop épaisse (plus de 4 à 5 mm d'épaisseur), une gingivectomie à biseau interne est recommandée. Cette chirurgie soustractive déjà décrite lors de la phase pré-implantaire, peut donc être réalisée lors de la mise en place de l'implant, ce qui est préférable car ceci diminue le nombre d'interventions.

**5.4.2.4. Extraction et implantation immédiate**

Lorsque la situation le permet il peut être judicieux de réaliser une implantation immédiate.

**Avantages :**

- le temps du traitement est réduit ;
- préservation de l'architecture osseuse et muqueuse ;
- la chirurgie peut être réalisée sans incisions, préservant ainsi les papilles ; mais la visibilité est délicate.

**Indications :**

- traumatisme sans perte osseuse ;
- lésion endodontique ;
- fracture radiculaire ;
- carie très évoluée, sous le niveau osseux.

**Contre-indications :**

- présence d'un défaut muqueux qui empêche la mise en place de l'implant dans une position optimale ;
- présence d'un défaut muqueux qui rend aléatoire le résultat esthétique final ;
- infection active (MARTINEZ et al., 2003).

Dans un souci d'économie tissulaire et esthétique, il faudra mener l'extraction de façon douce en prenant garde de ne pas fracturer les parois alvéolaires. En cas d'alvéolectomie, afin de nuire un minimum à l'esthétique, celle-ci sera réalisée au maximum au dépend de la corticale palatine.

Bien que certains auteurs conseillent de réaliser l'extraction et l'implantation sans réflexion muqueuse (KAN JYK., RUNGCHARASSAENG K., LOZADA J., 2003), il semble



préférable de lever un lambeau muco-périosté afin de pouvoir placer l'implant de manière contrôlée. De plus, on pourra ainsi à ce stade, y associer une chirurgie plastique pour corriger et améliorer les déficits concernant les tissus mous péri-implantaires. En effet, les techniques de greffe épithélio-conjonctive, de greffe de conjonctif enfoui et la ROG décrites précédemment peuvent être réalisées (ZUHR O., et al., 2005).

Un lambeau tracté coronairement peut également être pratiqué si l'on a choisi un implant enfoui : un lambeau d'épaisseur partielle est décollé avec deux incisions de décharge verticales qui vont au-delà de la ligne muco-gingivale. Le lambeau est ensuite replacé coronairement pour recouvrir le site implantaire et est suturé. La ligne muco-gingivale est alors déplacée coronairement ; un lambeau apicalisé pourra être réalisé lors du second temps chirurgical afin de la repositionner correctement.

Il semble alors plus intéressant de réaliser une implantation immédiate avec des implants non enfouis type Straumann afin d'éviter cette deuxième chirurgie.

#### **5.4.3. Lors de la mise en fonction (pour les implants enfouis)**

Cette seconde étape consiste à désenfouir l'implant après quatre à six mois de cicatrisation et à mettre en place le pilier de cicatrisation ou le pilier et la prothèse provisoire réalisés lors de la phase I. La vis de cicatrisation doit recouvrir l'épaule de l'implant afin d'empêcher la formation de l'os à ce niveau et de soutenir les tissus mous. Notons que pour des implants avec une surface SLA (sablée et mordancée), cette période de cicatrisation n'est que de 6 semaines dans les cas standards ; sur les sites avec défauts péri-implantaires nécessitant une augmentation de volume osseux simultanée, la cicatrisation peut durer jusqu'à douze semaines (COCHRAN DL., BUSER D., TEN BRUGGENKATE CM., et al., 2002).

Ce stade chirurgical étant aussi un temps pour corriger d'éventuels défauts ostéo-muqueux (JAUME-MELLET E., 2004), le praticien doit tout d'abord évaluer différents paramètres cliniques :

- obtention d'une quantité suffisante de tissu kératinisé ;
- épaisseur des tissus mous péri-implantaires ;

- contours osseux et muqueux qui devront assurer l'esthétique et l'accès à l'hygiène des futures structures prothétiques.

L'évaluation de ces différents paramètres permettra de déterminer la procédure à engager. En effet, pour désenfouir cet implant, le praticien dispose de différentes techniques adaptées aux différents cas de figures

#### 5.4.3.1. Respect ou reconstruction des papilles

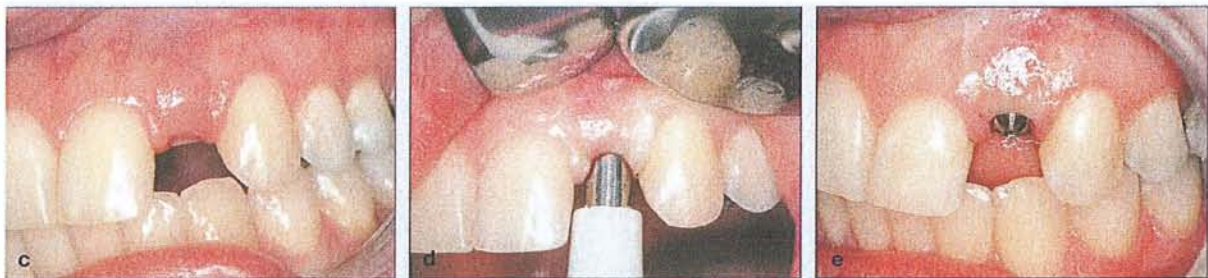##### L'operculation

Il s'agit d'une gingivectomie circulaire éliminant le tissu épithélio-conjonctif recouvrant la tête de l'implant. Elle est réalisée uniquement dans des situations qui présentent des conditions tissulaires optimales :

- hauteur de muqueuse attachée importante ;
- épaisseur de muqueuse suffisante pour l'établissement de l'espace biologique et la régénération papillaire ;
- absence de concavité vestibulaire sur la crête.

On utilise un perforateur pour tissus mous qui sera orienté avec une inclinaison palatine. Cette technique préserve l'excès de volume des tissus mous sur la face vestibulaire. Il existe différents diamètres de perforateurs afin de s'adapter aux différents implants.

Cette méthode permet ainsi la mise en place du pilier de cicatrisation sans suture. Le respect des papilles adjacentes est total. Cependant, elle présente comme inconvénients principaux l'absence de contrôle de l'environnement osseux péri-implantaire et l'impossibilité d'aménager les tissus mous (SCLAR AG., 2005).



**Figure 31 : Utilisation de perforateurs pour tissus lors de la mise en fonction de l'implant (Sclar A. G., 2005)**



### **Compression latérale de la gencive**

Lors de cette technique, une incision laissant volontairement un excès de gencive proximale sera réalisée. Cette gencive proximale sera comprimée par la vis de cicatrisation ou par la prothèse provisoire ce qui redonnera aux papilles forme et volume. Cette technique est très facile à réaliser et sa cicatrisation est rapide. Elle ne peut cependant être réalisée que dans les conditions citées pour l'operculation (ZAGURY S., ANTOUN H., MISSIKA P., 2000).

### **Technique incisionnelle ou reconstructive**

Une incision est réalisée au milieu de la gencive recouvrant l'implant ; le périoste est récliné. La vis de couverture est retirée et le pilier de cicatrisation est mis en place. Si l'implant n'est pas centré par rapport à la bande de muqueuse attachée, une des deux berges est tirée de l'autre côté du pilier et est libéré par deux petites incisions verticales (ZAGURY S., ANTOUN H., MISSIKA P., 2000).

### **Technique de régénération papillaire de Palacci**

Dans les cas de mise en place de deux voir trois implants dans le secteur antérieur maxillaire, l'absence de papilles entre ces implants et leur restauration est fréquente et est très inesthétique. Cette technique a donc été mise au point pour optimiser le résultat esthétique lors de la cicatrisation des tissus mous et pour obtenir la formation de ces papilles. Elle se pratique en sept temps :

- identifier de la vis de couverture au travers de la muqueuse ;
- tracer une incision située du côté palatin des vis de couverture suivie d'incisions de décharge vestibulaires divergentes ;
- récliner un lambeau de pleine épaisseur en vestibulaire ;
- retirer les vis de couverture ; mise en place des piliers de cicatrisation ;
- tracer des incisions en demi-lune dans le lambeau vestibulaire au niveau de chaque pilier ;
- dégager le pédicule et le pivoter de 90° vers le côté palatin afin de remplir l'espace inter-implantaire ;
- suturer les pédicules sans exercer de traction.



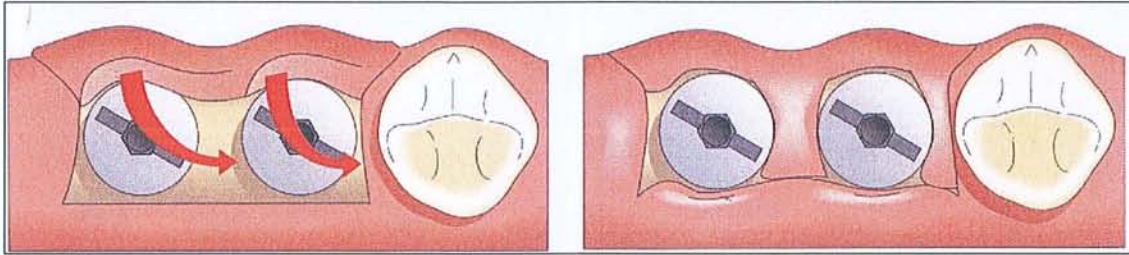


Figure 32 : Technique de régénération papillaire de Palacci (Palacci P., Ericsson I., 2001)

Cette pratique peut être utilisée dans les cas d'implant unitaire ; elle sera légèrement modifiée : la première incision sera plus palatine, les incisions de décharge seront plus mésiales mais plus distalées dans leur partie apicale d'où seront découpés les deux pédicules, le pédicule mésial est pivoté de 90° en mésial et le pédicule distal de 90° en distal.

#### **Le lambeau tracté coronairement**

Cette technique consiste à enfouir des piliers de cicatrisation de 3 à 5mm de hauteur, sous le lambeau d'accès. Ce lambeau, de pleine épaisseur depuis le bord marginal vestibulaire des implants et qui se poursuit apicalement en épaisseur partielle, va former en quelque sorte une tente. Cette tente va ainsi créer un espace libre qui va être comblé par un caillot sanguin qui s'organisera et qui fera ensuite partie intégrante des tissus mous. Six à huit semaines plus tard les piliers sont exposés ; un gain de tissu vertical a été obtenu (DEGORCE T., 2003). C'est une régénération conjonctive guidée.

#### **5.4.3.2 Diminution du volume tissulaire**

Il est également possible lors de cette étape de réaliser un désépaississement conjonctif du lambeau. Une fois les lambeaux réclinés, il suffit avec une lame de bistouri d'éliminer le conjonctif en excès. Les vis de cicatrisation sont reposées et les lambeaux repositionnés et suturés.

#### **5.4.3.3. Augmentation de la hauteur de la gencive kératinisée**

Les techniques chirurgicales que nous allons développer dans ce paragraphe ont pour but principal de garantir une stabilité gingivale autour des implants et donc ainsi d'éviter une future perte d'attache ou récession qui serait nuisible à l'esthétique.

**Le lambeau déplacé latéralement**

La technique employée est identique à celle décrite lors de l'étape pré-implantaire.

**Le lambeau déplacé apicalement**

Il s'agit de la technique la plus utilisée lors du second temps chirurgical. On pratique deux incisions vestibulaires en respectant les deux papilles adjacentes. Elles s'étendent au-delà de la ligne muco-gingivale et se rejoignent par une incision horizontale crestale déportée en palatin. Ceci permet de récliner un lambeau de pleine épaisseur pour visualiser la tête de l'implant et l'os environnant ; ce lambeau se poursuit ensuite par un décollement en épaisseur partielle ce qui permet sa mobilisation vestibulaire. Après la mise en place du pilier de cicatrisation, on apicalise le lambeau. Par cette technique on peut harmoniser la ligne du collet de la future dent prothétique avec celles des dents adjacentes, et accroître l'épaisseur vestibulo-palatine de la crête. En effet, sous ces lambeaux déplacés, une greffe conjonctive ou épithélio-conjonctive peut être insérée en vue d'améliorer l'esthétique (MISSIKA P., BENHAMOU-LAVNER A., KLEFINGER-GOUTMAN I., 2003).

**Greffe gingivale**

Cette technique, décrite dans les aménagements muqueux pré-implantaires permet également de constituer une zone kératinisée autour des implants. Elle est cependant à éviter dans la région antérieure maxillaire surtout lorsque le sourire est gingival du fait de son aspect inesthétique.

**Lambeau de rotation palatin**

Cette technique s'adresse essentiellement aux implants maxillaires dont la muqueuse kératinisée péri-implantaire vestibulaire est minime. Les étapes sont les suivantes :

- incision crestale déporté en palatin ;
- incisions de décharges verticales évitant les papilles interdentaires ;
- lambeau de pleine épaisseur ;
- mise en place des piliers de cicatrisation ;
- incision nette et profonde à biseau inversé délimite un lambeau palatin pédiculé de pleine épaisseur ;
- le pédicule est distalé afin d'assurer la vascularisation du lambeau ;



- la surface du lambeau doit recouvrir complètement la face palatine de l'os entourant les implants autour des piliers de cicatrisation en mésial et en distal ;
- le lambeau est récliné ;
- le lambeau est récliné délicatement ;
- incision proximale oblique pour faciliter la rotation du lambeau pédiculé ;
- sutures continues vestibulaires de matelassier pour plaquer le lambeau vestibulaire aux piliers de cicatrisation ;
- le lambeau palatin de pleine épaisseur est adapté sur les faces palatines des piliers de cicatrisation par des sutures continues simples ;
- le site donneur reste exposé mais cicatrisera rapidement par la suite (NEMCOWSKY C., MOSES O., 2002).

#### 5.4.3.4. Augmentation du volume tissulaire

##### Lambeau déplacé apicalement associé à une greffe de conjonctif enfoui

Ces deux techniques associées sont menées de la même façon que dans le chapitre précédent.

##### La technique du rouleau modifié

En vestibulaire, deux incisions verticales respectant les papilles des dents adjacentes et une incision crestale déportée en palatin permettent de récliner un lambeau d'épaisseur partielle. Puis, un lambeau palatin très fin est élevé ce qui permet de disséquer le tissu conjonctif palatin, en direction crestale et vestibulaire, pour le replacer sous le lambeau vestibulaire initial. Les sutures permettent de fixer le tissu conjonctif déplacé dans cette situation et de repositionner le volet palatin initial sur le site donneur (BORGHETTI A., MONNET-CORTI V., 2003).

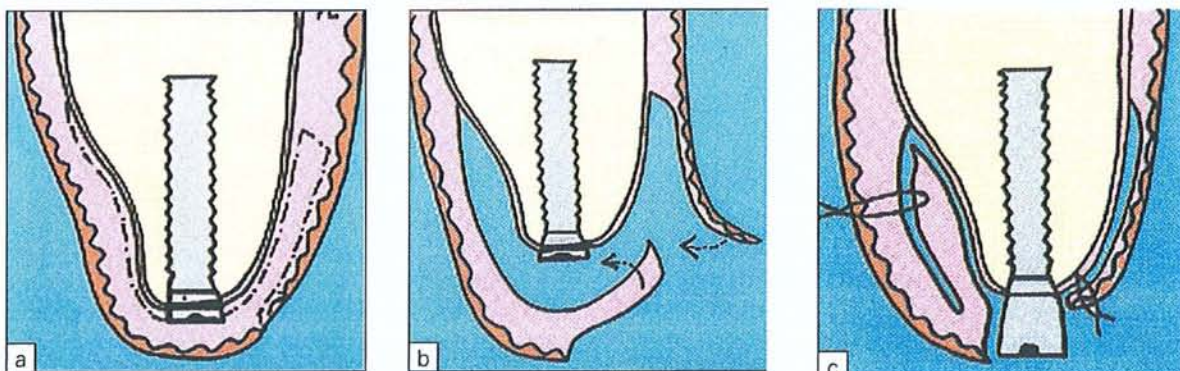


Figure 33 : Technique du rouleau modifié (Borghetti A., Monnet-Corti V., 2003)



Lorsque la muqueuse palatine est trop fine et que l'on ne peut pas obtenir un élargissement suffisant du profil vestibulaire par cette technique, on peut alors y ajouter une greffe de tissu conjonctif (KHOURY F., HOPPE A., 1999).

### **Grefe de tissu conjonctif par la technique en tunnel**

Cette technique permet de gonfler la gencive péri-implantaire et de reconstruire les papilles inter-implantaires. Pour ceci, il faut :

- incision intrasulculaire en vestibulaire des dents bordant l'édentement et prolongé sur chaque dent à côté ;
- la lame est ensuite dirigée vers l'os pour décoller le tissu conjonctif au-delà de la ligne muco-gingivale ;
- les papilles sont décollées avec précaution pour ne pas les abîmer ;
- la gencive vestibulaire peut alors être déplacée coronairement ;
- les papilles palatines sont également décollées et le tissu conjonctif est séparé de la surface radulaire ;
- les incisions commencent sur les dents adjacentes du secteur à traiter pour réaliser un lambeau enveloppe de pleine épaisseur et un tunnel pour insérer la greffe de conjonctif ;
- une suture en matelassier passée à une extrémité du greffon permet de le tirer dans le sulcus, il est ensuite poussé avec un fouloir dans l'enveloppe et est glissé sous les tissus vestibulaires ;
- le greffon est ancré au lambeau vestibulaire au niveau des papilles, il est totalement enfoui sous le lambeau et les papilles ;
- l'ensemble est ensuite déplacé coronairement et suturé.

La phase II implantaire permet donc de découvrir l'implant et d'y placer une bague de cicatrisation ou une restauration provisoire. Un choix judicieux permettra la cicatrisation des tissus mous en deux à six mois et l'obtention du profil d'émergence souhaité. Commence alors la troisième étape de notre projet thérapeutique : la phase prothétique.

## **TROISIÈME PARTIE**

---

### **MANAGEMENT PROTHÉTIQUE DES IMPLANTS DANS LES ZONES ESTHÉTIQUES**

## 1. Considérations pour les sites esthétiques

Les progrès en implantologie ont permis la réalisation de prothèses de plus en plus esthétiques. Pour ceci, la position de l'implant, la chirurgie péri-implantaire et le choix de l'implant sont essentiels à cette réussite. A ceci, il faut ajouter l'élaboration du projet prothétique, succession de phases très importantes et très précises. Ce projet ne peut être idéalement mené que si le dentiste, qui a réalisé la phase chirurgicale et le prothésiste, qui va entreprendre la phase prothétique, travaillent ensemble, avec les mêmes objectifs, tout en connaissant les principes de base à la réussite esthétique :

- le site édenté doit avoir un volume suffisant pour recevoir un implant ;
- le positionnement de l'implant doit être correct et précis dans les trois sens de l'espace ;
- le pilier doit être stable ;
- le hiatus entre l'implant et le pilier doit être infime ;
- la restauration prothétique doit être réalisée avec un profil d'émergence approprié ;
- la couronne doit avoir le même aspect que les dents adjacentes.

Ce projet prothétique commence dès l'élaboration de la prothèse provisoire qui peut être réalisée soit dès la mise en place de l'implant, ou alors lors de la mise en fonction.

## 2. Restauration provisoire

La restauration prothétique provisoire a pour but de guider la cicatrisation tissulaire et de rétablir l'esthétique en attendant la prothèse définitive. Elle peut être mise en place dès la pose de l'implant, mais dès lors qu'un aménagement muqueux ou osseux a été réalisé, il est recommandé de la poser lors de la deuxième étape chirurgicale. Une solution d'attente esthétique peut alors être réalisée à distance de l'implant. En voici quelques exemples.



## **2.1. Solution d'attente**

Le principe de base de cette restauration provisoire est de ne jamais comprimer la gencive et l'implant sous-jacent et donc de ne pas solliciter prématurément l'implant pendant sa période d'ostéo-intégration (MISSIKA P., BERT M., BUSSAC G., 1998). Elle pourra être mise en place dès le premier temps chirurgical. Elle n'aura qu'un but esthétique lors de la phase de cicatrisation ; elle n'influera à aucun moment sur la mise en forme de la gencive péri-implantaire. Le choix de la prothèse d'attente se fera en fonction des différentes situations cliniques.

### **2.1.1 Prothèse amovible**

Elle sera stabilisée sur les dents adjacentes par des crochets métalliques ou acétal pour l'esthétique. Elle doit être évidée, retouchée et rebasée régulièrement pour éviter toute compression sur la zone implantée.

### **2.1.2. Bridge provisoire en résine**

Fixé sur les dents adjacentes par un collage au composite, il est souvent utilisé dans les cas où la supraclusion est peu marquée.

### **2.1.3. Bridge collé céramo-métallique**

L'armature comprend des segments palatins s'étendant sur les dents adjacentes. Plus solide que le précédent, il nécessite également une supraclusion peu profonde.

### **2.1.4. Arcs orthodontiques**

Un arc sera collé à plusieurs dents adjacentes et sera porteur d'un intermédiaire en résine ou de la couronne préservée de la dent naturelle dans les cas d'extraction/implantation immédiate c'est la technique de la socket preservation. Cependant, le maintien de la stabilité de cet arc et de l'intermédiaire reste difficile au cours du temps (ZUHR O., SCHENK G., SCHOBERER U., WACHTEL H., BOLZ W., HURZELER MB., 2005).

## **2.2. Restauration provisoire sur l'implant**

Il est également possible de réaliser des couronnes provisoires qui seront mises en place directement sur l'implant, soit lors du premier temps chirurgical (mise en charge immédiate), soit lors du second. Ces couronnes auront alors pour objectif de guider la cicatrisation ; leur forme prédéterminera la hauteur des papilles proximales et la forme de la gencive marginale. On parlera alors de cicatrisation tissulaire guidée par les provisoires (GARBER., BELSER., 1995).

### **2.2.1 Au premier temps chirurgical**

Cette technique est appelée mise en charge immédiate. La couronne peut être réalisée sur un pilier provisoire ou directement sur le pilier définitif. Cette méthode a montré de très bons résultats esthétiques surtout dans le cas d'extraction avec implantation dans la même séance ; elle permet de préserver l'architecture osseuse et gingivale existante (KAN J., RUNGCHARASSAENG K., LOZADA J., 2003). Mais dès que l'on doit réaliser un aménagement muqueux ou osseux, ce qui est souvent le cas, il est préférable d'attendre la deuxième étape chirurgicale.

### **2.2.2. Au second temps chirurgical**

La mise en place de dents provisoires lors du second stade semble être la solution idéale. En effet, la mise en forme des tissus mous peut être obtenue grâce à l'utilisation de piliers de cicatrisation évasés, mais elle s'effectue le plus souvent par compression à l'aide de dents provisoires qui peuvent être modifiées au cours du temps. Une couronne provisoire peut être réalisée d'après une cire de diagnostic ; un profil d'émergence circulaire est préparé sur le modèle autour de l'analogue de l'implant, anticipant le contour idéal de la future couronne. Un transfert d'empreinte peut servir de pilier provisoire et du matériau composite est déposé dans l'espace qui le sépare de l'évasement réalisé dans le plâtre. Le pilier est préparé d'après une clé en silicone du projet en cire, et une couronne provisoire en résine est réalisée. Elle est scellée sur le pilier provisoire (GAMBORENA I., BLATZ MB., 2005).



La pression exercée sur les tissus mous environnants provoque leur blanchiment et peut aboutir à un processus de remodelage dynamique et à la formation de « papilles rampantes » (BLATZ M., HURZELER M., STRUB J., 1999). En effet, l'inflammation des tissus mous suite à cette deuxième phase chirurgicale va être utilisée dans ce but ; les papilles qui sont alors oedématisées vont remplir les espaces interproximaux. Ces espaces vont par la suite être élargis et augmentés entraînant ainsi le développement de ces dernières. Cet état hyperplasique des papilles va même pouvoir être volontairement conservé avec une légère négligence du brossage dans les premiers temps de la cicatrisation (JEMT T., 1999).

La distance entre le point de contact et la crête osseuse ne devra cependant jamais dépasser les 5mm afin d'éviter la présence de trous noirs. En effet de nombreuses études ont démontré qu'il était nécessaire que cette mesure soit inférieure à ces 5mm afin d'avoir toutes les chances d'obtenir une papille remplissant entièrement les espaces interproximaux. Cette distance devra également être respectée lors du passage en prothèse définitive ; cette notion sera donc d'avantage développée dans ce chapitre.

### **3. Choix du pilier implantaire**

Le pilier est la pièce prothétique qui permet la connexion de la couronne sur l'implant. Ce faux moignon implantaire est un facteur déterminant du résultat esthétique car il conditionne le profil d'émergence de la restauration implanto-portée ; il assure la transition entre la section ronde de l'implant et la forme cervicale de la dent à remplacer.

Il existe divers types de piliers implantaires, mais ils sont toujours conçus selon les mêmes principes :

- une partie juxta et intra-implantaire qui va englober la tête de l'implant sous-jacent et inclure l'hexagone antirotationnel ;
- une partie transgingivale qui initiera le profil d'émergence et qui évoluera dès le niveau juxta-gingival vers la forme d'un faux moignon conventionnel, aux parois convergentes mais suffisamment rétentives (MISSIKA P., ROUX P., BERT M., 2003).



Ils peuvent être préfabriqués ou anatomiques, en métal ou en céramique.

## **3.1. Matériaux**

### **3.1.1. Piliers implantaires métalliques**

#### **3.1.1.1. En titane**

Ils ont été mis sur le marché au début des années 90. Ils possèdent de bonnes propriétés mécaniques et sont faciles à manipuler, mais on observe un manque d'adaptation en raison des différents diamètres du complexe pilier-couronne. Cependant, il est possible théoriquement de restaurer l'anatomie naturelle de la racine en les préparant ou en apposant de la céramique sur le pilier mais cette méthode ne peut être utilisée qu'en présence d'une hauteur adéquate des tissus mous marginaux.

Pour remédier à ce problème, le système CFAO Procera permet de produire des piliers individualisés en titane qui s'adaptent parfaitement aux tissus mous fins. Or, un autre problème peut apparaître en présence de tissus mous très fins ; celui de leur coloration grisâtre par les piliers en titane ce qui compromet le résultat esthétique. De plus, la haute translucidité des couronnes tout céramique est également un problème dans ce cas : on observe une coloration grise de la restauration. Il est donc préférable de réaliser des couronnes métalliques sur ces piliers, ce qui ne s'applique pas à notre cas de figure.

#### **3.1.1.2. En or**

Le premier pilier implantaire UCLA en alliage d'or a été réalisé aux Etats-Unis. Ce pilier est usiné et calcinable et autorise une grande adaptation à l'implant. Il est particulièrement indiqué pour la réalisation d'infrastructures vissées sur lesquelles les prothèses sont ensuite scellées. Il présente de nombreux avantages et permet de répondre à des situations pour lesquelles la qualité du profil d'émergence prothétique est prioritaire :

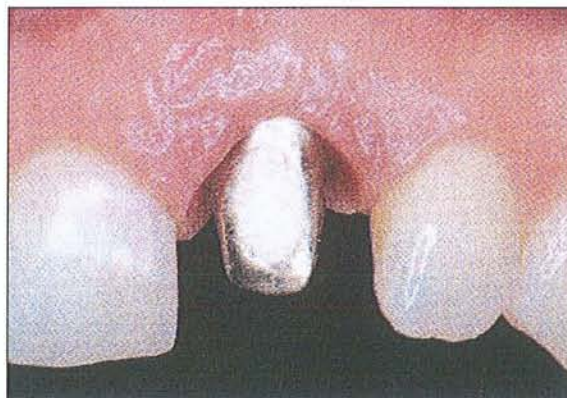- il permet la réalisation d'un profil d'émergence idéal en respectant la forme anatomique de la dent naturelle à remplacer. La différence de diamètre souvent importante entre celui de l'implant et celui de la dent peut être corrigé par ce pilier ;

- il supprime le pertuis d'accès aux vis sur les faces occlusales des prothèses, la couronne n'étant pas transvissée mais scellée ;
- il permet de corriger la divergence entre l'axe implantaire et l'axe prothétique idéal. Il peut rectifier un positionnement angulaire incorrect de l'implant ou paralléliser parfaitement les piliers entre eux lorsqu'il y a plusieurs implants.

Certaines critiques peuvent être néanmoins formulées à l'encontre de ce pilier :

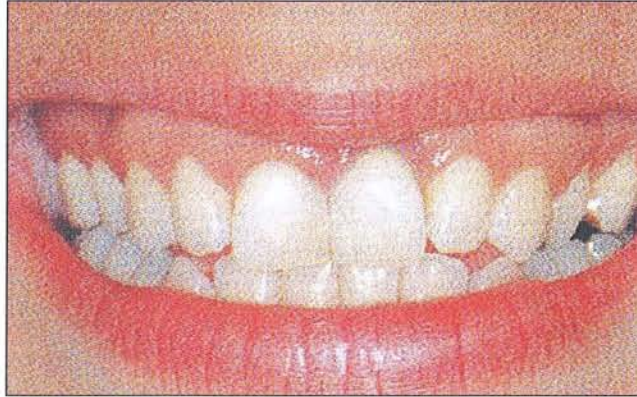- le travail important au laboratoire ainsi que le fait que l'alliage utilisé soit précieux (à base d'or et/ou de palladium) rendent ces piliers relativement coûteux ;
- pour accéder à la vis du pilier, la prothèse doit pouvoir être descellée facilement. En cas de dévissage du pilier sous la prothèse, il ne faut pas trop forcer en essayant de la retirer, le risque étant de casser la vis dans l'implant ;
- l'élimination du ciment dans le sulcus doit être minutieuse, la présence de ciment risquant de nuire à la santé parodontale ;
- il existe, comme pour le pilier en titane, un risque d'apercevoir une partie du pilier métallique au travers de tissu mous fins ;
- cet alliage n'engendre qu'une faible attache des tissus mous contrairement au titane ou à la céramique, ce qui se traduit par l'apparition de récessions à plus ou moins court terme.

Ces deux dernières notions nous incitent donc à ne pas utiliser ce type de piliers dans les zones esthétiques.



*Figure 34 : Essayage en bouche d'un pilier métallique (Unger F., 2005)*





*Figure 35 : Coloration grise des tissus mous du fait d'une transmission grise inadéquate (Unger F., 2005)*

### **3.1.2. Piliers implantaires en céramique**

Les piliers tout céramique présentent une très bonne stabilité, une excellente biocompatibilité avec le milieu environnant et surtout une très bonne esthétique. Ils empêchent d'une part la coloration grisâtre des tissus mous, et d'autre part, permettent une bonne transmission de la lumière (HOLST S., et al, 2005).

#### **3.1.2.1. En oxyde d'aluminium**

C'est en oxyde d'aluminium ( $Al_2O_3$ ) qu'a été réalisé le premier pilier implantaire en céramique ; il n'existait qu'une seule taille (KUCEY B. K. S., FRASER D. C., 2000).

Ces piliers présentent une bonne biocompatibilité, ne créent pas de coloration des tissus mous et transmettent la lumière dans les tissus mous péri-implantaires.

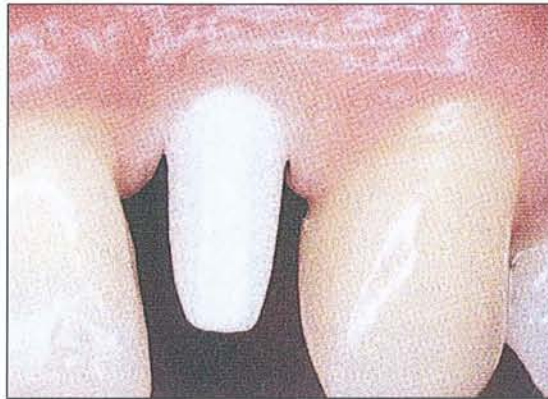Ce matériau a cependant pour inconvénient d'être relativement fragile ; il est donc déconseillé pour des patients bruxomanes, ou pour la réalisation de piliers dont on sait que les parois seront fines.



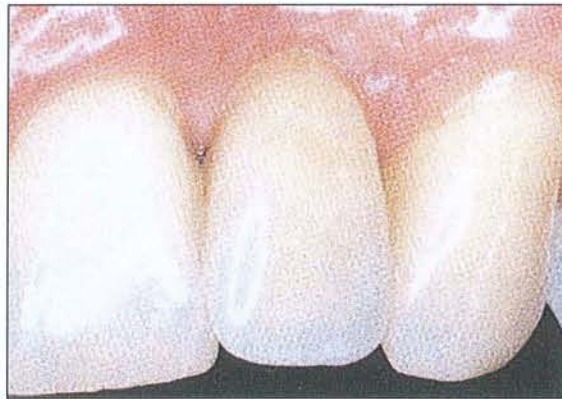### 3.1.2.2. Oxyde de zirconium

Grâce à ses valeurs élevées de résistance, l'oxyde de zirconium ( $ZrO_2$ ) possède des propriétés permettant de réaliser des armatures pour des piliers très fins, des couronnes et des bridges.

En présence d'une grande angulation entre le pilier et l'axe implantaire, il est également conseillé d'utiliser le  $ZrO_2$ . Toutefois, la couleur « trop blanche » du pilier peut être à l'origine d'un effet non naturel des restaurations.



*Figure 36 : Essai en bouche d'un pilier céramique (Unger F., 2005)*



*Figure 37 : Transmission lumineuse dans les tissus mous identique à celle d'une dent naturelle (Unger F., 2005)*

### 3.1.2.3. In-Ceram zirconia

Le pilier est constitué à 60 % de  $Al_2O_3$  et à 40 % de  $ZrO_2$ . Cette composition permet l'apposition directe de céramique ; la couronne ainsi réalisée est alors directement vissée sur l'implant. Là aussi la couleur est trop blanche et il n'y a aucune transmission naturelle de la lumière dans les tissus mous.

Les avantages et les inconvénients de ces différents matériaux des piliers implantaires peuvent être résumés à l'aide du tableau suivant.

Matériaux	Piliers	Système implantaire	Avantages	Inconvénients
<b>Titane</b>	CeraOne TiAdapt Esthetic Balance Anterior Esthetic Plus Esthomic EstheticBase GingiHue	Brånemark <sup>k</sup> Brånemark Replace <sup>a</sup> Ankylos <sup>b</sup> ITI <sup>c</sup> Camlog <sup>d</sup> Frialit-2 <sup>e</sup> Osseotite <sup>f</sup>	<ul style="list-style-type: none"> <li>• 5 ans de succès</li> <li>• Bonne biocompatibilité</li> <li>• Bonnes propriétés mécaniques</li> </ul>	<ul style="list-style-type: none"> <li>• Coloration grisâtre des tissus mous</li> <li>• Adaptation limitée</li> </ul>
	Procera	Brånemark, Replace	<ul style="list-style-type: none"> <li>• Bonne adaptation</li> </ul>	
<b>Alliage d'or</b>	AurAdapt GoldAdapt Gold-Kunststoff AuroBase UCLA	Brånemark Replace Camlog Frialit-2 Osseotite 3i	<ul style="list-style-type: none"> <li>• Bonne adaptation</li> </ul>	<ul style="list-style-type: none"> <li>• Pas de données à long terme</li> <li>• Coloration grise-jaune des tissus mous</li> <li>• Tendance élevée des récessions</li> <li>• Risque de corrosion</li> </ul>
<b>Oxyde d'aluminium</b>	CerAdapt Esthetic Ceramic	Brånemark Replace	<ul style="list-style-type: none"> <li>• Bonne biocompatibilité</li> <li>• Teintes dentaires</li> <li>• Translucidité</li> </ul>	<ul style="list-style-type: none"> <li>• Pas de données à long terme</li> <li>• Risque de fracture</li> <li>• Risque "d'usure par frottement"</li> </ul>
	Procera	Brånemark	<ul style="list-style-type: none"> <li>• Bonne adaptation</li> </ul>	
<b>Oxyde de zirconium</b>	Zirabut <sup>g</sup> Cercon Balance	Brånemark, ITI Ankylos	<ul style="list-style-type: none"> <li>• Bonne biocompatibilité</li> <li>• Haute stabilité</li> <li>• Translucidité</li> </ul>	<ul style="list-style-type: none"> <li>• Pas de données à long terme</li> <li>• Risque "d'usure par frottement"</li> <li>• Couleur trop blanche</li> <li>• Longueur du temps de travail</li> </ul>
	Procera DCS <sup>h</sup>	Brånemark Brånemark	<ul style="list-style-type: none"> <li>• Bonne adaptation</li> <li>• Réduction du temps de préparation</li> </ul>	
<b>In-Ceram zirconia</b>	SynOcta In-Ceram	ITI	<ul style="list-style-type: none"> <li>• Bonne biocompatibilité</li> <li>• Temps de préparation court</li> </ul>	<ul style="list-style-type: none"> <li>• Pas de données à long terme</li> <li>• Pas de translucidité</li> <li>• Risque "d'usure par frottement"</li> <li>• Couleur trop blanche</li> </ul>
<b>Oxyde d'aluminium/Titane</b>	Esthetic Ceramic Procera	Replace Replace	<ul style="list-style-type: none"> <li>• Bonne biocompatibilité</li> <li>• Teintes dentaires</li> <li>• Translucidité</li> </ul>	<ul style="list-style-type: none"> <li>• Pas de données à long terme</li> <li>• Risque de fracture</li> <li>• Risque réduit "d'usure par frottement"</li> </ul>
	CeraBase	Frialit-2	<ul style="list-style-type: none"> <li>• Bonne adaptation</li> <li>• Pas "d'usure par frottement"</li> <li>• Bonne biocompatibilité</li> <li>• Teintes dentaires</li> <li>• Translucidité</li> </ul>	<ul style="list-style-type: none"> <li>• Coloration possible des tissus mous</li> <li>• Pas de données à long terme</li> <li>• Risque de fracture</li> </ul>
<b>Oxyde de zirconium/Titane</b>	Procera	Replace	<ul style="list-style-type: none"> <li>• Bonne adaptation</li> <li>• Réduction du temps de préparation</li> <li>• Bonne biocompatibilité</li> <li>• Haute stabilité</li> <li>• Translucidité</li> </ul>	<ul style="list-style-type: none"> <li>• Pas de données à long terme</li> <li>• Risque "d'usure par frottement"</li> <li>• Couleur trop blanche</li> </ul>
	Keramik ZiReal	Camlog Osseotite	<ul style="list-style-type: none"> <li>• Pas "d'usure par frottement"</li> <li>• Bonne biocompatibilité</li> <li>• Haute stabilité</li> <li>• Translucidité</li> </ul>	<ul style="list-style-type: none"> <li>• Coloration possible des tissus mous</li> <li>• Pas de données à long terme</li> <li>• Couleur trop blanche</li> <li>• Longueur du temps de travail</li> </ul>

<sup>k</sup>Nobel Biocare, Göteborg, Suède / <sup>a</sup>Friadent, Mannheim, Allemagne / <sup>b</sup>Straumann, Waldenburg, Suisse / <sup>c</sup>Altatec, Wurmberg, Allemagne / <sup>d</sup>3i Implant Innovations, Palm Beach Gardens, USA / <sup>e</sup>Wohlwend Innovative Zahntechnik, Schellenberg, Lichtenstein / <sup>f</sup>DCS Dental, Allschwil, Suisse.

Tableau 17 : Classification des piliers antérieurs en fonction des matériaux (Unger F., 2005)



### **3.1.3. Revue de littérature : études comparatives des différents matériaux. Mises en évidences expérimentales**

#### **3.1.3.1. Influence du matériau sur la qualité de l'attache gingivale (Abrahamsson I. and al, 1998)**

Cette étude a été réalisée sur cinq chiens dont les prémolaires mandibulaires et les trois premières prémolaires maxillaires ont été extraites. Six implants ont été posés sur chaque animal à la mandibule uniquement. Les piliers ont été posés après trois mois de cicatrisation. Chaque chien a reçu les types de piliers suivants : 2 piliers en titane pur, 2 piliers en céramique (Al<sub>2</sub>O<sub>3</sub>), 1 pilier en or. Un programme de contrôle de la plaque dentaire a ensuite démarré et a été maintenu durant six mois. Les animaux ont été tués, des coupes semi-fines représentant les aspects mésiaux, distaux, vestibulaires et linguaux des tissus paraimplantaires ont été produites et soumises à des examens histologiques. Les résultats sont les suivants : les piliers en titane pur ou en céramique ont donné naissance à une attache muqueuse qui comportait une attache épithéliale d'environ 2mm de hauteur et une attache conjonctive de 1 à 1.5mm. Pour les piliers en or, aucune attache correcte ne s'est formée au niveau du pilier et l'on a observé une récession des tissus marginaux accompagnée d'une résorption osseuse. La barrière s'établissait alors sur l'implant lui-même.

Ces résultats traduisent donc des propriétés d'adhésion différentes pour ces matériaux étudiés ainsi qu'une variation de leur résistance à la corrosion. L'or est donc à proscrire dans les zones esthétiques mais quel matériau choisir : la céramique ou le titane ?

#### **3.1.3.2. Comparaison céramique/titane**

Différentes études comparatives de ces deux matériaux ont donc été menées afin de répondre à cette question.

Une recherche réalisée en 1998 par Rasperini et ses associés avait par exemple pour but de voir si le titane ou la céramique influaient différemment sur la colonisation bactérienne. Pour ceci, des piliers en céramique et en titane furent posés sur quatre volontaires à la mandibule. L'étude bactériologique fut alors menée sur quatorze jours ; aucune différence significative n'a été mise en évidence entre ces deux matériaux. Cependant cette comparaison bactérienne a été de nouveau menée en 2002 par Rimondini et ses associés et les résultats diffèrent : en



effet, après une étude in vitro et in vivo, le zirconium présentait une accumulation bactérienne inférieure à celle présente sur le titane.

Puis en 2001, Andersson et ses collaborateurs ont cherché à savoir si chacun de ces matériaux agissait différemment sur les récessions gingivales et les pertes osseuses. Deux types de piliers ont donc été posés : en céramique (CerAdapt) et en titane (CeraOne). Deux groupes ont été créés : ceux dont les résultats ont été étudiés une année après la pose du pilier (la moitié des personnes ayant eut un pilier céramique et l'autre moitié un pilier en titane) et ceux dont les résultats ont été observés après trois années (mêmes proportions). Après une étude radiographique et clinique (sondage) minutieuse, les résultats obtenus ont été quasiment similaires pour la céramique et pour le titane, et ce, pour les deux groupes concernés. En effet, une bonne stabilité osseuse et gingivale a été remarquée pour chaque matériau. Les atteintes relevées étaient pour chacun proche du zéro. Notons cependant que seules deux fractures de pilier ont eu lieu ; elles n'ont concerné que la céramique. D'après ces différentes études, le titane et la céramique ont donc des influences similaires sur les tissus mous environnants. L'alumine semble cependant être le matériau le plus approprié au secteur esthétique de par son absence de coloration des tissus mous.

## **3.2. Piliers conventionnels préfabriqués ou anatomiques ?**

### **3.2.1. Piliers prothétiques anatomiques : Procera**

Il s'agit d'un système de conception et de fabrication assisté par ordinateur (CFAO). Ceci permet ainsi la réalisation de composants prothétiques individualisés adaptés à chaque situation clinique, en titane et en alumine. Une empreinte doit être prise sur l'implant, le modèle de travail avec une fausse gencive sera alors préparé. Le pilier est alors conçu à partir de données numériques enregistrées à l'aide d'un scanner de la maquette réalisée au laboratoire sur ce modèle (LUCCHINI JP., et al., 2000).

Ce procédé nécessite :

- un outil d'enregistrement (scanner 3D) ;
- un logiciel qui modélise l'enregistrement ;

- une machine-outil qui usine la prothèse.

Il permet de réaliser :

- des piliers en alumine ;
- des piliers en titane ;
- des bridges de trois éléments en alumine ;
- des armatures de bridge en titane ;
- des chapes en alumine pour couronnes unitaires ;
- des chapes en alumine pour facette.

Piliers en alumine :

Le pilier est usiné par fraisage numérique à partir d'une pièce en céramique équivalente au CerAdapt mais dont les dimensions sont différentes, autorisant ainsi des possibilités de rattrapage d'axe et de modification du profil d'émergence plus importantes. Les limites cervicales et le profil d'émergence sont définies lors de l'enregistrement au scanner mais sont modifiables lors de l'essayage clinique. Ce pilier présente un système de contre-couple interne permettant son serrage sur l'implant à 32N.cm.

Piliers en titane :

Le pilier est usiné par fraisage numérique à partir d'une pièce en titane contenant un hexagone qui s'adapte sur la tête de l'implant. Ce pilier présente un système de contre-couple interne permettant son serrage sur l'implant à 45N.cm.

Grâce au système Procéra on peut réaliser une morphologie coronaire individualisée et corriger si nécessaire les axes des implants. Ce système est donc très adapté pour les dents antérieures et leur demande esthétique. (LIMBOUR P., GARNIER J., 2005 ; BOUDRIAS P. et al, 2001).

De plus, il a récemment été prouvé que les piliers Procera pouvaient être couplés avec un grand nombre de systèmes implantaires, et ce, avec une très grande précision d'adaptation. Cette précision a été vérifiée sur cinq implants de différentes marques (Branemark, Lifecore Restore, Implamed, 3I et Paragon). Dans un premier temps, une mesure de l'hexagone interne de chaque pilier Procera ainsi qu'une mesure de l'hexagone externe de chaque implant ont été



réalisées et comparées. Il a ensuite été question de réaliser des radiographies afin de contrôler la précision de l'ajustement de ces piliers sur ces implants. Les résultats ont été très concluants et ont donc confirmé que ce système pouvait être appliqué à de nombreux implants (LANG LA., 2003).

### **3.2.2. Piliers prothétiques préfabriqués**

Les piliers standardisés ont pour avantage d'être simples à utiliser mais ne répondent qu'aux situations favorables :

- axe implantaire idéalement situé par rapport à l'axe prothétique ;
- profil d'émergence compatible avec le diamètre de l'implant ;
- environnement péri-implantaire favorable.

Quand la situation clinique pose des difficultés (axe implantaire divergent par rapport à l'axe prothétique, profil d'émergence particulier de la prothèse, environnement péri-implantaire défavorable, situation esthétique complexe), ces composants ne sont plus à même de répondre aux exigences cliniques. Ils sont cependant encore très utilisés pour les restaurations unitaires. En voici quelques exemples de chez Branemark.

#### **3.2.2.1. CeraOne**

C'est le pilier le plus utilisé pour les restaurations unitaires. Il est en titane et sa vis en or. Il présente une base conique, variant en hauteur selon l'épaisseur de la gencive. Sur cette base on note une partie hexagonale à parois parallèles qui sera toujours la même quelle que soit la hauteur de la base (ANDERSSON B., et al., 1995).

Lors de sa mise en place, il est important de sentir l'enclenchement des deux hexagones, mâle de l'implant, et femelle du pilier, et faire une radiographie de contrôle.

Deux types de chapes sont utilisés sur les piliers CeraOne :

- en alumine : ce sont les mieux adaptées dans les zones où l'esthétique est importante mais l'inconvénient principal réside dans l'impossibilité de démontage car elles sont scellées ;



- en or : leur démontage est possible mais l'esthétique reste discutable du fait des inconvénients de ce matériau énoncés auparavant.

Les cliniciens ont trouvé que le pilier CeraOne donnait de bons résultats esthétiques et que sa manipulation était sûre, rapide et facile. L'utilisation de ce pilier a donné de bons résultats à long terme (JEMT T., PETTERSSON., 1993).

Ce pilier peut être mis en place dès la deuxième chirurgicale, ou alors lorsque la cicatrisation des tissus péri-implantaires est terminée.

#### **3.2.2.2. CerAdapt**

Le pilier CerAdapt est un pilier en céramique qui améliore les résultats esthétiques des restaurations implanto-portées unitaires. Il est conçu pour être meulé. Ses limites et son inclinaison peuvent être modifiées selon le contexte. Ce pilier est indiqué dans trois cas de figures :

- implant placé trop superficiellement, provoquant une exposition du titane en vestibulaire ;
- implant trop vestibulé et muqueuse péri-implantaire fine qui pourraient entraîner la visibilité du pilier en titane par transparence ;
- mauvaise inclinaison de l'implant devant être corrigée pour pouvoir créer une embrasure harmonieuse et une anatomie correcte de la couronne prothétique.

Cependant, son utilisation reste limitée.

#### **3.2.2.3 TiAdapt**

Le pilier TiAdapt est un pilier en titane qui peut être préparé en dehors de la cavité buccale, ajusté en bouche puis vissé sur l'implant. L'empreinte sera ensuite réalisée, et la couronne sera scellée sur ce pilier. Il présente une solidité supérieure à celle du CerAdapt.

### **3.2.3. Quelques exemples du système Straumann Implant**

Pendant de nombreuses années les implants en un temps opératoire eurent mauvaise réputation ; la réponse tissulaire face à ce système n'était pas assez prévisible. Ils étaient donc

utilisés essentiellement dans les zones postérieures. Cette technique non enfouie est cependant de plus en plus utilisée dans les secteurs antérieurs, notamment dans les cas d'extractions et d'implantations immédiates. Il convient donc de s'intéresser plus spécialement à quelques options prothétiques de ce système.

Selon le type d'implant et l'indication, différentes options sont à la disposition du praticien et du prothésiste :

- le système prothétique Narrow Neck : composants prothétiques spécialement adaptés à l'implant Narrow Neck pour les édentements d'espace réduit ;
- le système SynOcta pour Regular et Wide Neck : pour restauration vissée ou scellée ;
- le système de piliers pleins pour Regular et Wide Neck : pour couronnes et bridges scellés.

Le pilier plein est le pilier du système Straumann Implant le plus souvent utilisé. Il est cependant essentiellement indiqué dans les cas de restaurations unitaires simples et multiples postérieures. Dans les secteurs esthétiques, les piliers synOcta sont préférés. Ils allient fiabilité, simplicité et polyvalence. En effet, leur liaison cône-vis évite au maximum la rotation et le desserage par micromouvements. Leur utilisation est très simple car la prise d'empreinte peut être réalisée en méthode ouverte ou fermée. Aucune méthode d'empreinte au niveau de l'implant n'oblige le dentiste et le prothésiste à choisir le pilier pendant l'intervention. Ce choix sera fait au laboratoire, ceci nécessitant une collaboration totale du prothésiste et du clinicien.

Voici une vue d'ensemble des différents produits envisageables :



- pilier synOcta avec une partie secondaire en or : pour les restaurations esthétiques vissées ou scellées ;



- pilier synOcta angulé : pour couronnes et bridges vissés et scellés ;





- pilier synOcta scellé : pour couronnes et bridges scellés ;



- pilier synOcta 1,5 mm vissé : pour couronnes et bridges à vissage transocclusal. De nombreuses variantes sont possibles pour la fabrication de superstructures personnalisables (composants en or pour la coulée de raccord, en plastique pour la calcination, en titane, composants pour la fabrication de couronnes et bridges) ;



- pilier synOcta transversal : pour couronnes et bridges à vissage transversal.

Le pilier synOcta 1,5 mm est le pilier de choix pour les restaurations esthétiques vissées. Cette connexion usinée à l'implant évite ainsi les excès de ciment oubliés profondément en interproximal. Le pilier peut être placé sur l'arcade au début du traitement et une empreinte de ce dernier est réalisée. Une empreinte au niveau de l'implant peut également être prise ; le pilier sera sélectionné au laboratoire. Le prothésiste choisit le transfert en or approprié, y applique la cire et coule l'infrastructure métallique. La céramique est montée et cuite sur cette infrastructure et une couronne d'usage est réalisée. La couronne et le pilier sont retournés au clinicien pour leur mise en place.

Si l'anatomie du maxillaire antérieur et l'axe de l'implant qui en résulte ne permettent pas de fixer directement une couronne implanto portée vissée, des corrections de l'inclinaison sont nécessaires. Le pilier SynOcta 1,5 mm est choisi au laboratoire et est placé sur le modèle de travail. De la cire est ajoutée sur la coiffe en or pour simuler la ligne de finition de la préparation dentaire et l'ensemble est coulé. On obtient alors un pilier personnalisé pour couronne scellée. Cet élément coulé vissé présente un bord usiné au niveau du hiatus et



corrige les angulations ; il atteint la ligne de finition pour être compatible avec une restauration scellée.

Le pilier transversal vissé (TS) permet également de corriger l'angulation, avec un trajet lingual de la vis hexagonale de fixation. Le pilier TS est adapté au laboratoire sur le modèle de travail et une coiffe transverse vissée en or ou delrin est placée. La coiffe est modifiée avec de la cire et coulée pour donner une infrastructure métallique sur laquelle la céramique sera montée. La couronne et le pilier TS sont alors retournés au praticien. Le pilier est placé dans l'implant en utilisant un index de pilier. La couronne est mise en place avec une vis linguale.

Le composant céramique peut également corriger l'angulation s'il est utilisé en méso-structure. La coiffe en céramique est choisie au laboratoire après qu'une empreinte au niveau de l'implant ait été réalisée avec un analogue SynOcta de 1.5mm. Le composant céramique est fourni sous la forme d'un bloc de céramique alumineuse crue qui va être préparé pour former le pilier personnalisé pour une couronne scellée.

Les piliers angulés à 15 et 20° peuvent également être choisis au laboratoire dans un coffret de piliers et en utilisant un modèle de laboratoire au niveau de l'implant. Ces piliers peuvent être scellés mais aussi vissés, ce qui résout les problèmes d'élimination des excès de ciment (HIGGINBOTTOM F., BELSER U., JONES J. D., KEITH S. E., 2004).

### **3.3. Evolution des concepts : le platform-switching**

Ce nouveau concept apparu récemment favorise un maintien osseux au niveau du col implantaire.

Il a été observé que la résorption autour du col implantaire débute au moment de l'exposition de l'implant, et aussi longtemps que ce dernier reste enfoui, l'os crestal reste stable au niveau du col implantaire. En effet, Small et Tarnow ont montré en 2000 que dans 80 % des cas, une récession vestibulaire de 1mm survenait au cours de la première année de mise en charge.

Après la mise en fonction, la stabilisation osseuse dépend de plusieurs facteurs tels que le respect de l'espace biologique, la localisation d'une zone de tissu conjonctif inflammatoire (TCI), et l'état de surface implantaire et la taille du pilier prothétique.

D'après Abrahamsson et al. en 1997, les multiples étapes de vissage et dévissage de la vis de cicatrisation conduisent à une migration apicale de l'attache épithéliale autour du col implantaire. Cette migration épithéliale entraîne alors une relocalisation apicale du niveau osseux rétablissant ainsi un espace biologique compatible avec la santé des tissus péri-implantaires.

La présence d'un infiltrat bactérien a également été mise en évidence à la jonction pilier/implant. Cet infiltrat conduit à la formation permanente d'une zone de tissu conjonctif inflammatoire (TCI) qui contribue également à apicaliser le premier contact entre l'implant et l'os.

Le concept de « plat-form switching » consiste à utiliser des composants prothétiques sous-dimensionnés par rapport au diamètre du col implantaire, afin de limiter la résorption osseuse péri-implantaire. Cette stratégie est née depuis 1991 où l'on a commencé à observer des situations où la résorption osseuse ne s'est pas ou peu produite autour d'implants larges de 5mm (3i Implant Innovation). Le niveau de l'os crestal est resté stable sur toute la hauteur de l'implant jusqu'au col, et ce, quelle que soit la période de mise en charge.

Des piliers prothétiques sous-dimensionnés de 4 mm de diamètre avaient été utilisés dans tous les cas. La notion de TCI et d'espace biologique intervient alors. En effet, l'espace biologique autour de l'implant a été défini comme étant la distance qui sépare l'os de la connexion pilier/implant (2 à 3 mm). Cette distance résulte de la présence du TCI lorsque le pilier implantaire est du même diamètre que l'implant.

En utilisant un composant plus étroit, on déporte la connexion vers le centre de l'implant et on augmente ainsi la distance qui sépare l'os périphérique de la base du pilier. Le TCI devient alors plus coronaire au niveau du col et ne migre plus apicalement vers la première spire. La résorption est ainsi évitée et l'os est stabilisé au niveau du col (CHICHE F, 2005).



### 3.4. Conclusion

De par leurs compositions, leurs modes de réalisation, leurs formes et leurs types de connexions, nous pouvons donc dire qu'il existe une multitude de possibilités et d'options prothétiques en ce qui concerne les piliers implantaires. Ils ont une très grande influence en ce qui concerne l'esthétique dans le secteur antérieur maxillaire grâce à leur action sur le facteur paro-prothétique. A chaque situation correspond une solution. Le praticien doit donc se familiariser avec tous ces systèmes et choisir pour chaque cas la solution qui lui semble la plus adaptée.

L'évolution des pensées actuelles préconise cependant dans les secteurs esthétiques, d'utiliser des piliers personnalisés en matériaux cosmétiques (alumine, zircone) et de sous-dimensionner ce composant selon le concept de platform-switching.

## 4. Restauration définitive

### 4.1. Prothèse vissée ou scellée ?

A l'origine, toutes les prothèses étaient vissées afin de pouvoir les démonter si nécessaire. L'esthétique était mise de côté pour privilégier la fonction et la pérennité dans le temps. Bien que le choix entre la prothèse vissée et la prothèse scellée dépende essentiellement de la préférence du praticien, il est recommandé dans les secteurs esthétiques d'utiliser une couronne scellée. Il convient donc d'en connaître ses avantages et ses inconvénients :

- il n'y a pas de pertuis sur les faces occlusales de ces prothèses. Ces pertuis, obturés au composite, et qui sont présents sur les couronnes vissées posent des problèmes occlusaux et esthétiques (CHICHE, 1998) ;
- les piliers modifiables permettent de corriger la divergence entre l'axe implantaire et l'axe prothétique idéal ;
- maintient d'un profil d'émergence esthétique ;
- les limites de la prothèse peuvent être enfouies légèrement sous la gencive dans les zones esthétiques.



Ses inconvénients :

- absence de mécanisme de rupteur de force. Lors de charges occlusales excessives, la petite vis en or présente sur les prothèses vissée se casse. Ce signal d'alerte n'existe pas sur les couronnes scellées ;
- le démontage de la couronne en cas de problème est beaucoup plus compliqué que pour une prothèse vissée ;
- la présence de ciment résiduel peut entraîner une inflammation péri-implantaire des tissus mous associés à une perte osseuse. Cependant, si la limite faux-moignon prothèse n'est pas trop enfouie, et que l'on attend bien la prise complète du ciment avant d'éliminer les excès, ce problème peut être évité.

L'analyse pré-implantaire et la connaissance de ces divers avantages et inconvénients aideront donc le praticien à orienter son choix entre ces différentes options prothétiques (UNGER F., 2001).

## **4.2 Forme générale**

La restauration prothétique a un rôle primordial pour le développement correct de la forme des tissus mous et du profil d'émergence. Elle doit avoir une forme qui puisse mettre en valeur la gencive marginale et interproximale environnante. La forme des restaurations provisoires et définitives sculpte cette gencive environnante. La prothèse doit s'évaser progressivement à partir de l'implant et façonner l'entonnoir des tissus mous de façon que l'émergence prothétique soit de forme et de volume adéquats (TARNOW D. P., MAGNEW A. W., FLETCHER P., 1992).

### **4.2.1. Profil d'émergence et empreinte adaptée**

Comme nous l'avons vu précédemment, les restaurations implanto-portées provisoires jouent un rôle essentiel pour aménager les contours gingivaux péri-implantaires. Un aspect optimal de ces tissus peut être obtenu par modification progressive de la couronne provisoire. En effet des ajouts ponctuels de résine acrylique sont souvent nécessaires quelques jours après la mise en place de la provisoire pour modifier progressivement le profil d'émergence, fermer les

espaces interdentaires et stimuler la croissance des tissus interproximaux. Ce profil d'émergence devra être enregistré et transmis au laboratoire pour la confection du pilier et la prothèse définitive. La couronne pourra alors être mise en place sans qu'aucune modification tissulaire ne soit nécessaire et sans en engendrer. Pour obtenir une empreinte précise, le praticien ne pourra se contenter des techniques traditionnelles d'empreinte (ouverte ou fermée). Il faudra donc réaliser un transfert d'empreinte personnalisé pour éviter que les tissus mous ne s'affaissent lors de l'empreinte. Plusieurs techniques sont envisageables.

La restauration provisoire peut être utilisée comme transfert d'empreinte. L'empreinte est prise en double mélange, provisoire en place ; elle est ensuite dévissée, associée à une réplique d'implant et remise dans l'empreinte (CHEE W. W. L., CHO G. C., HA S., 1997). Cette méthode présente cependant un inconvénient : elle nécessite la réalisation d'une deuxième provisoire (une envoyée au prothésiste et l'autre en bouche). Cette seconde provisoire ne sera donc pas totalement identique à celle qui était en bouche (qui a subi divers remanipulations au cours du temps). Cette méthode n'est donc pas très précise.

La technique du transfert personnalisé après empreinte du berceau gingival peut également convenir : le transfert d'empreinte est solidarisé au col de l'implant, un polyvinylsiloxane de basse viscosité est immédiatement injecté dans le sulcus péri-implantaire. Sur le modèle, la résine acrylique est injectée dans le sulcus afin de réaliser la personnalisation du transfert (BUSKIN R., SALINAS T. J., 1998).

Le praticien peut aussi réaliser un transfert personnalisé en bouche. La personnalisation étant effectuée par une empreinte compressive à la résine chémo-polymérisable disposée autour du transfert unitaire.

Et enfin, la méthode de Hinds (1997), la plus fiable : la couronne et le pilier provisoire sont retirés et un pilier de cicatrisation standard est placé pour éviter l'affaissement des tissus mous sur la tête de l'implant. Un analogue d'implant est fixé sur le pilier provisoire et la couronne provisoire. Un godet en plastique est rempli de matériau à empreinte polyéther et le tout y est enfoui jusqu'aux surfaces de contact interproximales. Lorsque le matériau est polymérisé, il est découpé et la couronne et le pilier sont replacés en bouche. Au laboratoire, le transfert d'empreinte correspondant est vissé sur l'analogue inclus dans les polyéthers. Un composite fluide est injecté autour du transfert pour obtenir le duplicata exact du collet de la couronne



provisoire. L’empreinte finale, avec le transfert d’empreinte personnalisé, est faite 15 jours après avec un matériau de basse viscosité pour enregistrer les moindres détails. Une couronne céramo-céramique est alors réalisée, reproduisant exactement le profil d’émergence établi au cours de la temporisation.

#### **4.2.2. Position du point de contact et influence sur l’esthétique**

D’après de nombreux auteurs, la situation du point de contact est à l’origine de la présence ou non de la papille interdentaire.

Ainsi, une étude clinique et radiographique a été réalisée par Choquet V. et ses collaborateurs en 2001 sur 26 patients sur lesquels 27 implants et couronnes ont été posés (CHOQUET V. et al., 2001).

Ces implants présentaient une longueur de 13 ou 15mm avec un diamètre de 3.75mm (un seul était de 3.3mm) et ont tous été placés dans le secteur antérieur maxillaire. L’évaluation de la papille a été réalisée grâce à une étude clinique (sondage) et radiographique. Pour ceci, l’indice de Jemt a ensuite été utilisé (JEMT T., 1999) :

- indice 0 : absence totale de papille ;
- indice 1 : moins de la moitié de la papille est présente ;
- indice 2 : plus de la moitié de la papille est présente ;
- indice 3 : la papille remplit entièrement l’espace inter-proximal et est en totale harmonie avec la papille adjacente ;
- indice 4 : la papille est hyperplasique et recouvre trop la couronne et la dent adjacente.

Les mesures réalisées sont les suivantes :

- la distance verticale entre l’épaule de l’implant et le point osseux le plus coronaire en contact avec l’implant (A) ;
- la distance verticale entre l’épaule de l’implant et le niveau osseux en contact avec la dent adjacente (B) ;
- la distance verticale entre l’épaule de l’implant et le point le plus coronaire de la papille (C) ;



- la distance verticale entre l'épaule de l'implant et le point de contact entre la dent et la couronne implantaire (D) ;
- la distance verticale entre la crête osseuse et le point de contact (E) = (D-B).

Les résultats sont les suivants :

- lorsque la mesure E était comprise entre 3 et 4 mm, l'indice de Jemt correspondant était de 2 ou 3 ;
- lorsque cette distance était comprise entre 5 et 6 mm, l'indice de Jemt était de 0 voir 1 dans 50 % des cas.

Cette étude a donc démontré qu'il est préférable pour la formation papillaire de réaliser un point de contact dont la distance avec la crête osseuse est inférieure à 5mm.

La situation du point de contact a donc une influence directe sur la régénération papillaire, et donc sur l'esthétique, évitant ainsi la présence de « trous noirs » entre les dents. La mise en place correcte d'un point de contact doit être réalisée dès le stade de prothèse provisoire et doit être conservée en prothèse définitive.

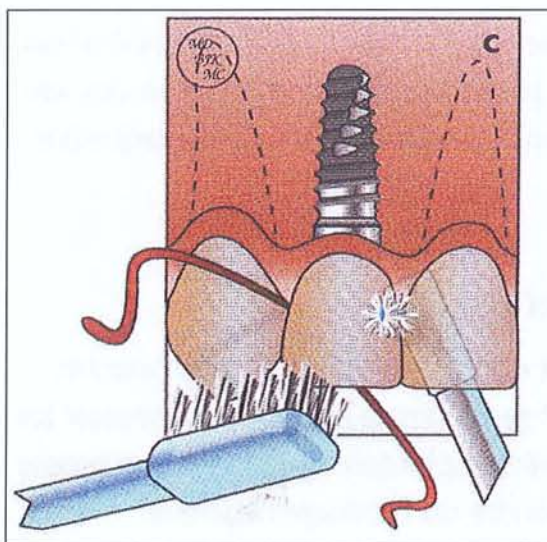
## 5. Considérations occlusales

Les contacts occlusaux de ces restaurations implantaires doivent être quasiment identiques à ceux des dents naturelles. Le contact entre les dents antérieures doit être légèrement moins fort qu'entre les dents postérieures. En latéralité, les dents antérieures doivent entraîner la désocclusion immédiate des dents postérieures ; les restaurations implanto-portées ne doivent pas forcément être sans contact en latéralité. Par ailleurs, la supraclusion antérieure implanto-portée ne doit pas être profonde et marquée. Une surcharge ou une sur-occlusion sont à éviter. Les restaurations implanto-portées antérieures doivent être en occlusion en relation centrée (RC). Les contacts en RC doivent y être moins forts que dans les secteurs postérieurs, « de l'épaisseur d'une feuille de shim-stock » (HIGGINBOTTOM F. et al, 2006).

## 6. Maintenance et aménagement chirurgical

### 6.1. Maintenance

La maintenance doit être assurée par le patient et le praticien ; elle a pour objectifs de préserver la santé des tissus péri-implantaires en évitant les échecs ou complications secondaires et donc de permettre le succès à long terme de l'ostéointégration. L'os et la muqueuse péri-implantaires peuvent développer des pathologies en relation avec une flore bactérienne buccale pathogène et/ou des forces occlusales excessives. Une maintenance insuffisante et/ou une hygiène bucco-dentaire défectueuse peuvent entraîner une péri-implantite, des résorptions osseuses, et des récessions gingivales qui sont nuisibles à l'esthétique. Il est donc conseillé d'avoir une hygiène rigoureuse et d'utiliser fil dentaire et brossettes interdentaires.



*Figure 38 : Brosse à dents, fil dentaire et brossette interdentaire pour éliminer la plaque autour d'une prothèse fixée implanto-portée (Davarpanah M., et al, 2004)*

### 6.2. Aménagement chirurgical

Il arrive parfois, malgré une hygiène rigoureuse, que des modifications gingivales surviennent après la mise en place de la restauration définitive. Ces modifications sont pour la plupart des



cas des pertes de structures mais on peut parfois se trouver en présence d'hypertrophies gingivales. Une simple gingivectomie à biseau externe sera alors réalisée. En cas de perte de structure ou d'insuffisance tissulaire, différents cas de figures sont envisageables.

Dans le secteur esthétique, les techniques d'augmentations tissulaires à ce stade ne sont pas réellement recommandées ; il est préférable de les faire lors des étapes précédentes. Il est cependant parfois nécessaire de réaliser des chirurgies ayant pour but d'augmenter la quantité de gencive attachée par exemple avec des techniques telles que les greffes épithélio-conjonctives ou la technique du lambeau apicalisé associé ou non à une greffe gingivale libre. Ces deux techniques, déjà décrites auparavant, ont des résultats esthétiques aléatoires mais sont parfois indispensables. La greffe de conjonctif enfoui, également expliquée dans les chapitres précédents, sera alors préférée pour augmenter le volume de la gencive péri-implantaire.

Mais la chirurgie d'aménagement la plus souvent rencontrée dans les secteurs esthétique est la reconstruction papillaire. En effet, on observe quelques fois une absence de papilles autour des implants malgré la mise en place de prothèses provisoires adaptées. Cette reconstruction aura pour objectifs de recréer des papilles absentes autour de ces implants afin d'éviter des troubles fonctionnels, phonétiques et bien sûr esthétiques. Différentes techniques sont possibles.

### **6.2.1. Technique de Beagle**

Cette technique, simple d'exécution, est peu traumatisante et ne nécessite qu'un site opératoire.

Une incision est réalisée à mi-épaisseur de la muqueuse palatine, réalisant ainsi une sorte de « languette » qui s'étend sur une longueur correspondant à deux fois la hauteur souhaitée de la nouvelle papille. Ce lambeau est ensuite replié afin de recréer la papille ; des sutures en suspension passant à travers la papille et autour des incisives sont ensuite faites pour stabiliser l'ensemble (BEAGLE JR., 1992).



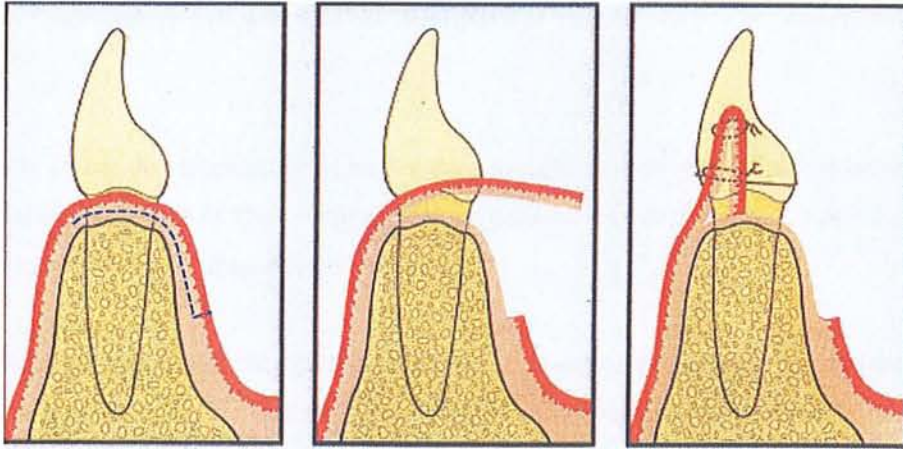


Figure 39 : Technique de Beagle (Beagle J. R., 1992).

### 6.2.2. Technique de Thomas, Han et Henry H Takel

Cette technique consiste à déplacer coronairement la papille recouvrant une greffe de tissu conjonctif sous-épithélial glissé auparavant en dessous. Pour ceci, des incisions semi-lunaires et intrasulculaires sont réalisées afin de décoller le tissu conjonctif aisément.

Cette technique est efficace mais nécessite d'être répétée une seconde voire même une troisième fois à quelques mois d'intervalles (BLATZ M., HURZELER M., STRUB J.,1999).

### 6.2.3. Technique de reconstruction papillaire par greffon conjonctif enfoui sous un lambeau vestibulaire et tracté coronairement

Elle est pratiquée de la manière suivante :

- incision intrasulculaire vestibulaire et interproximale continuant du côté palatin respectant l'intégralité des papilles ;
- décollement du lambeau en épaisseur totale ;
- les papilles désinsérées et le lambeau vestibulaire sont déplacés coronairement sans tension pour pouvoir recouvrir la greffe ;
- le greffon est placé comme dans une poche car il n'y a pas d'incision de décharge. Un point matelassier à une extrémité du greffon permettra de le faire glisser par le sulcus sous les papilles. Un deuxième point matelassier est ensuite réalisé à l'autre extrémité

de ce greffon et enfin un dernier point matelassier vertical passant à travers le lambeau vestibulaire le transfixera aux papilles.

Cette technique est à réaliser avec une très grande précaution, notamment en présence d'une gencive fine (AZZI R., et al, 2002).

Dans le secteur antérieur maxillaire, la restauration des tissus mous dans les trois plans de l'espace est une nécessité pour l'intégration esthétique des prothèses implanto-portées. Il peut donc être parfois nécessaire de corriger des défauts muqueux mineurs après la pose de ces restaurations prothétiques.

## **QUATRIÈME PARTIE**

---

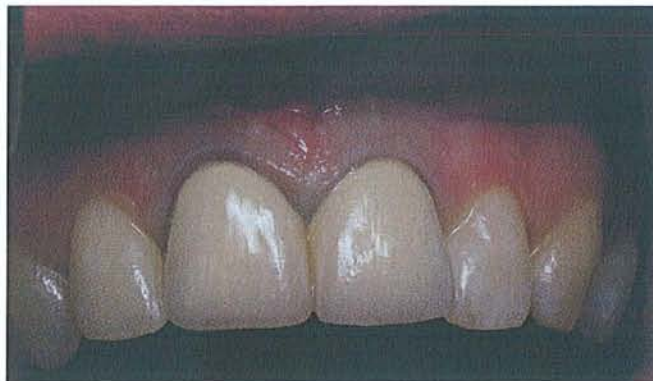### **PRÉSENTATION DE QUELQUES CAS CLINIQUES**



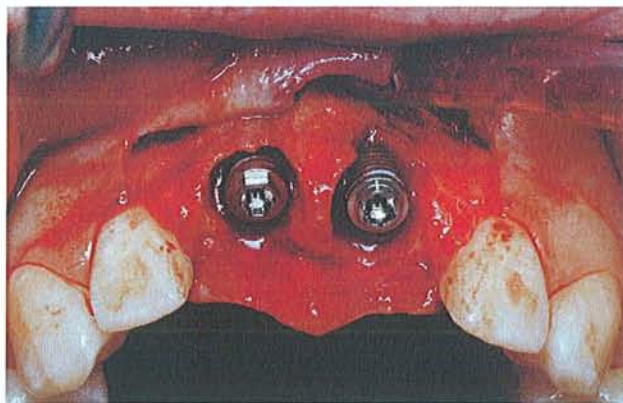
*Les différents cas cliniques présentés dans ce chapitre ont été réalisés par le Dr J. Penaud en collaboration avec le Dr J. Schouver ainsi qu'avec le Dr L.-M. Favot.*

## 1. Cas clinique n° 1

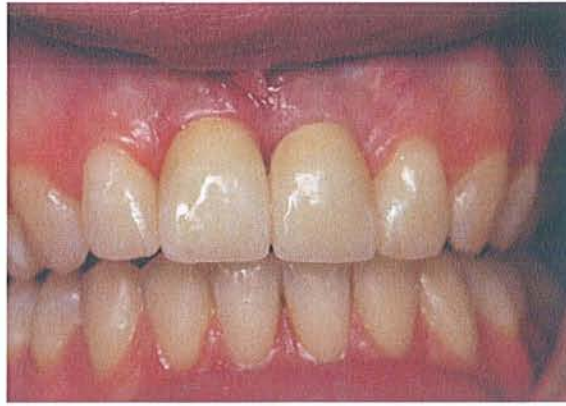Ce premier cas a été adressé pour un phénomène de rhizalyse sur les deux incisives centrales maxillaires. Il a été choisi de réaliser les extractions avec implantations immédiates. La partie prothétique a ensuite été réalisée par le Dr Scouver.



*Figure 40 : 11 et 21 couronnées et présentant une rhizalyse importante*



*Figure 41 : Mise en place d'implants Branemark en situation tridimensionnelle idéale*

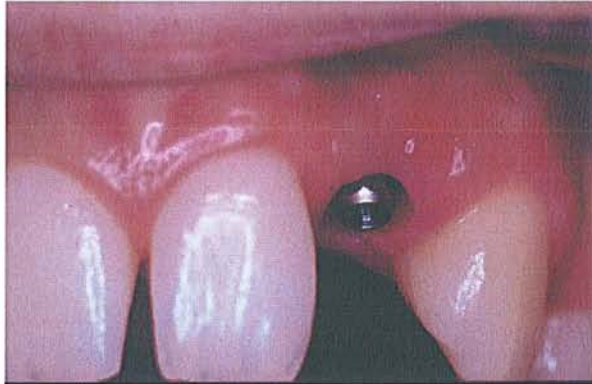

*Figure 42 : Intégration esthétique parfaite des couronnes*

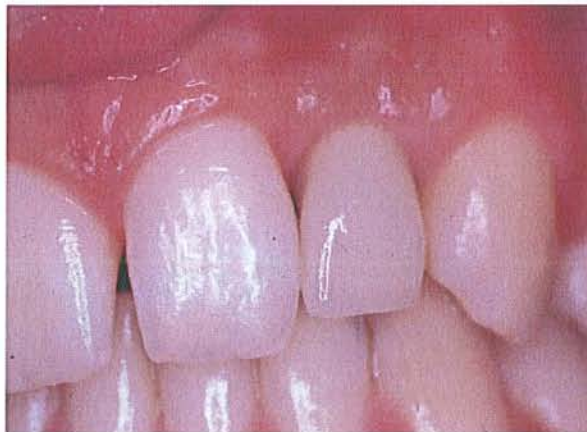Tous les critères esthétiques sont ici respectés : présence des papilles, prédominance des incisives centrales sur les latérales, festons gingivaux des incisives centrales plus apicaux que ceux des latérales.

## 2. Cas clinique n° 2

Patiente présentant une agénésie de l'incisive latérale supérieure gauche. Mise en place cette fois ci d'un implant Straumann ; la prothèse a également été réalisée par le Dr Schouver.



*Figure 43 : Situation clinique de l'implant Straumann en bouche*

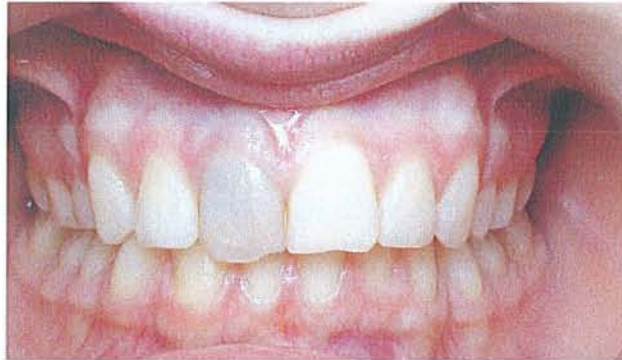

*Figure 44 : Pose de la prothèse définitive : noter la qualité des tissus péri-implantaires*

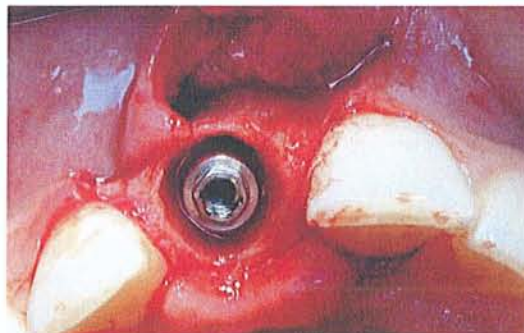


### 3. Cas clinique n° 3

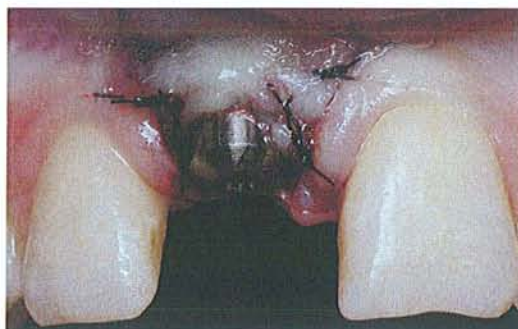
Patiente présentant un granulome interne sur la racine de l'incisive centrale maxillaire droite associé à une rhizalyse.



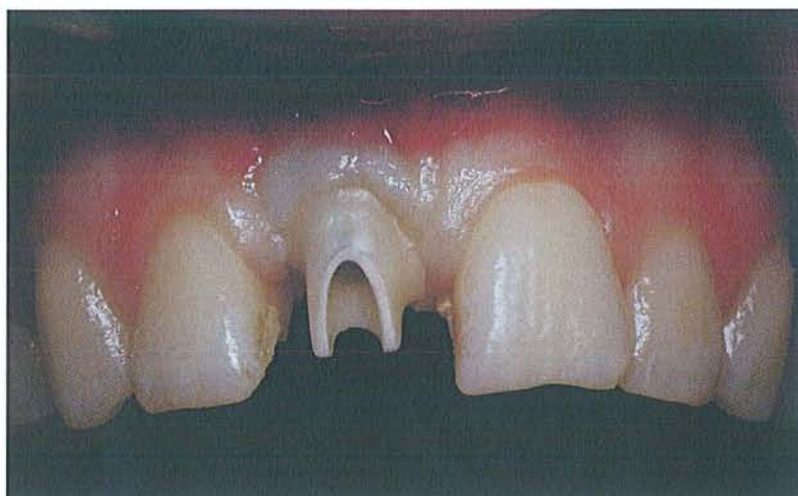*Figure 45 : Coloration inesthétique de la 11 causé par son infection interne*



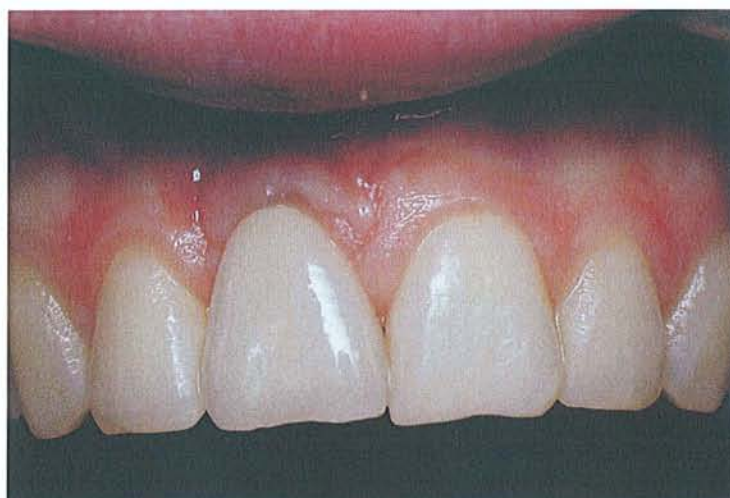*Figure 46 : Phase chirurgicale : respect total des zones de confort et de danger dans les trois plans de l'espace*



*Figure 47 : Mise en fonction après 3 mois de cicatrisation, lambeau repositionné apicalement respectant les papilles*



*Figure 48 : Mise en place du pilier implantaire en alumine*



*Figure 49 : Mise en place de la couronne définitive*

## Conclusion

Comme nous avons donc pu le constater dans cet ouvrage, la mise en place d'implants dans le secteur antérieur maxillaire requiert beaucoup de rigueur et de précision.

Grâce aux différentes étapes pré-implantaires, il est donc du ressort du praticien d'être pleinement conscient de la situation clinique et de ses limites et d'ainsi mettre en garde le patient sur les limites de ce traitement et les éventuelles difficultés inhérentes au traitement implantaire. Un manque de communication conduit la plupart du temps à un échec, le patient étant alors déçu du résultat.

Une identification précoce des problèmes posés, une analyse minutieuse des possibilités de traitement dans le respect des impératifs biologiques associés à une séquence de traitement adéquate permettront d'obtenir un résultat fonctionnel et esthétique optimal. En effet, le praticien pourra alors :

- décider ou non de réaliser des aménagements osseux ou muqueux en pré-opératoire, en per-opératoire ou en post-opératoire ;
- choisir entre la méthode enfouie ou non-enfouie ;
- réaliser des prothèses provisoires lors du premier ou du second temps implantaire ;
- opter pour tel ou tel type de pilier implantaire.

Chaque cas de figure est unique, avec ses particularités, ses limites et ses impératifs et doit donc être traité de la sorte. Le praticien sera alors seul décideur du plan de traitement adapté à la situation, mais c'est en connaissant les différentes étapes envisageables avec leurs avantages et leurs inconvénients, c'est en ayant toutes les cartes en mains qu'il pourra ainsi obtenir des résultats esthétiques optimums.

Les perspectives à venir pour l'implantologie sont comme nous l'avons vu, le développement des systèmes implantaires non-enfouis dans ce secteur antérieur maxillaire, mais aussi l'obtention des résultats esthétiques de manière durable dans le temps. Cette réussite émanera



d'une maîtrise du niveau gingival dans la durée et par conséquent d'une maîtrise de la résorption osseuse péri-implantaire.





## Bibliographie

**1. ABRAHAMSSON I, BERGLUNDH T., GLANTZ PO., LINDHE J.**

The mucosal attachment at different abutments. An experimental study in dogs.  
J Clin Periodontol, 1998, 25, 721-727.

**2. ALMOG DM., TORRADO E., MEITNER SW.**

Fabrication of imaging and surgical guides for dental implants.  
J Prosthet Dent, 2001, 85, 504-508.

**3. ANDERSSON B., et al.**

Alumina ceramic implant abutments used for single-tooth replacement : a prospective 1 to 3 year multicenter study.  
Int J Prosthodont, 2001, 14, 432-438.

**4. ANDERSSON B., et al.**

Implants for single-tooth replacement. A clinical and experimental study on the Branemark CeraOne System.  
Swed Dent J (Supp), 1995, 108,1-41.

**5. ARMAND S., COURET H.**

Profil d'émergence en prothèse fixée : intérêt de la double empreinte.  
Cah. Proth., 2004, 125, 17-25.

**6. AZZI R., et al.**

Méthode chirurgicale pour épaissir la gencive existante et reconstruire les papilles au niveau des prothèses implanto-portées.  
PDR, 2002, 22, 71-77.

**7. BEAGLE JR.**

Reconstitution chirurgicale de la papille inter-dentaire: cas clinique.  
Rev Int Parodont Dent Rest, 1992, 12, 2, 145-151.

**8. BEDROSSIAN E., TAWFILIS A., ALIJANIAN A.**

Vneer grafting: a technique for augmentation of the resorbed alveolus prior to implant placement. A clinical report.  
Int J Oral Maxillofac Implants, 2000, 15, 853-858.

**9. BENNANI V., BAUDOIN C. A.**

Esthétique et profil d'émergence en implantologie.  
Paris : CdP, 2000, 116p.

**10. BERNARD G.**

Accroissement osseux préimplantaire par disjonction osseuse.  
Inf. Dent., 2004, 86, 25, 971-73.

**11. BLANCHET E.**

Les nouveaux états de surface implantaires. Intérêts et perspectives.  
Implantodontie, 2004, 13, 191-202.

**12. BLANCHI T.**

Optimisation de l'esthétique en implantologie.  
Th : Odonto : Nice : 2006 ; 42 57 06 13

**13. BLATZ M., HURZELER M., STRUB J.**

Reconstruction of the lost interproximal papilla. Presentation of surgical and nonsurgical approaches.  
Int J Periodont Restor Dent, 1999,19, 395-406.

**14. BORGHETTI A., MONNET-CORTI V.**

Chirurgie plastique parodontale.  
Paris : CdP, 2003, 498p.

**15. BRADLEY S., et al.**

Distraction osteogenesis for vertical bone augmentation prior to oral implant reconstruction.  
Periodontology 2000, 2003, 33, 54-56.



**16. BOUDRIAS P., SHOGHIKIAN E., MORIN E., HUTNIK P.**

Esthetic option for the implant-supported single-tooth restoration treatment sequence with a ceramic abutment.

J Can Dent Assoc, 2001, 67(9), 508-14.

**17. BUSER D., CHO JY. YEO ABK.**

Surgical manual of implant dentistry. Step by step procedures.

Chicago: Quintessence, 2007, 123p.

**18. BUSER D, DULA K., HIRT HP., BELSER U.**

Localized ridge augmentation with auto-grafts and barrier membranes.

Periodontol 2000, 1999, 19, 151-163.

**19. BUSER D., DULA K., HIRT HP., SCHENK RK.**

Lateral ridge augmentation using autografts and barrier membranes: a clinical study with 40 partially edentulous patients.

J Oral Maxillofac Surg, 1996, 54, 420-432.

**20. BUSER D., MARTIN W., BELSER U. C.**

Implants maxillaires antérieurs: considérations anatomiques et chirurgicales.

Titane, 2006, 3, 2, 5-22.

**21. BUSKIN R., SALINAS TJ.,**

Transferring emergence profile created from the provisionnal to the definitive retoration.

Pract Periodont Aesthetic Dent, 1998, 10, 9, 1171-9.

**22. CHEE WWL., CHO GC., HA S.**

Replicating soft tissue contours on working castas for implant restoration.

J Prosthodont, 1997, 6, 3, 218-20.

**23. CHICHE F.**

Le risque esthétique chez l'édenté partiel en implantologie.

JPIO, 1998, 17, 317-331.

**24. CHICHE J. C., AOSHIMA H.**

Restaurer le sourire. La communication entre praticien, céramiste et patient.

Paris : Quintessence International, 2005, 109p.

**25. CHICHE F., DAVARPANAH M., MARTINEZ H.**

Le système 3I-Implant Innovations et la chirurgie esthétique implantaire.  
JPIO, 2002, 21, 2, 137-52.

**26. CHICHE G., PINAULT A.**

Esthétique et restauration des dents antérieures.  
Paris : CdP, 1996, 202p.

**27. CHICHE F.**

Espace biologique implantaire et esthétique: le concept de "platform-switching".  
Implantologie, 2005, 30-36.

**28. CHICHE P., PINAULT A.**

Esthetics of anterior fixed prosthodontics.  
Chicago: Quintessence, 1994, 202p.

**29. CHOQUET V., HERMANS M., ADRIAENSSENS P., DAELEMANS P., TARNOW D. P., MALEVEZ C.**

Clinical and radiographic evaluation of the papilla level adjacent to single-tooth dental implants. A retrospective study in the maxillary anterior region.  
J Periodontol, 2001, 72(10), 1364-71.

**30. CHRISTOPHE HF., HAMMERLE., RONALD E., JUNG.**

Bone augmentation by means of barrier membranes.  
Periodontology 2000., 2003, 33, 36-53.

**31. COCHRAN DL., BUSER D., TEN BRUGGENKATE CM., et al.**

The use of reduced healing times on ITI implants with sandblasted and acid-etched (SLA) surface: Early results from clinical trials on ITI SLA implants.  
Clin Oral Implant Res, 2002, 13, 144-153.

**32. COCHRAN DL., HERMANN JS., SCHENK RK., HIGGINBOTTOM FL., BUSER D.**

Biologic width around titanium implants. A histometric analysis of the implanto-gingival junction around unloaded and loaded nonsubmerged implants in the canine mandible.  
J Periodontol, 1997, 68, 186-198.

**33. CROLL B. M.**

Emergence profile in natural tooth contour.  
J Prot Dent, 1989, 62, 4-10.

**34. DAVARPANAH M et al.**

Implants unitaires : impératifs chirurgicaux et prothétiques.  
J. Parodontol., 1995, 14, 423-434.

**35. DAVARPANAH M., JAKUBOWICZ-KOHEN B., CARAMAN M., KEBIR-QUELIN M.**

Les implants en odontologie.  
Paris : CdP, 2004, 153p.

**36. DAVARPANAH M., MARTINEZ H., KEBIR M., TECUCIANU J. F.**

Manuel d'implantologie clinique.  
Paris : CdP, 2000, 338p

**37. DEGORCE T.**

Approche esthétique en implantologie.  
Inf Dent, 2002, 24, 84.

**38. DE WAAL H., CASTELUCCI G.**

The importance of restorative margin placement to the biologic width and periodontal health:  
Part 1.  
Int J Periodont Restor Dent, 1993, 13, 461-471.

**39. DLYTRYK J. J., FOX S. C., MORIARTY J. D.**

The effects of scaling titanium implant surfaces with metal and plastic instruments on cell attachment.  
J Periodontol, 1990, 61, 491-496.

**40. GAMBORENA I., BLATZ MB.**

Profil d'émergence des restaurations implanto-portées unitaires.  
Alternatives, 2005, 25, 33-45.

**41. GARBER DA., BELSER.**

Restoratio : driven implant placement with restoration generated site development.  
Compendium, 1995, 16, 8, 796-804.

**42. GOMEZ-ROMAN G.**

Influence of flap design on peri-implant interproximal crestal bone loss around single-tooth implant.  
Int J Oral Maxillofac Implants, 2001, 16, 61-67



**43. GOSSEIN J. P.**

Le point sur le guide chirurgical en implantologie : complexité ou simplicité ?  
Chir. Dent. Fr., 2005, 75, 1207, 33-41.

**44. HIGGINBOTTOM F., BELSER U., JONES J. D., KEITH S. E.**

Prosthetic management of implants in the esthetic zone.  
Int J Oral Maxillofac Implants, 2004, 19(suppl), 62-72.

**45. HINDS K.**

Custom impression coping for an exact registration of the healed tissue esthetic implant restoration.  
Int J Periodont Restor Dent, 1997, 17, 584-591.

**46. HOLST S., et al.**

Prosthodontic considerations for predictable single-implant esthetics in the anterior maxilla.  
J Oral Maxillofac Surg, 2005, 63, 89-96.

**47. ITIC J., POIREL F.**

Parodontie et prothèse sur implant.  
Rev Odonto-Stomatol., 1992, 21, 267-274.

**48. JEMT T.**

Restoring the gingival contour by means of provisional resin crowns after single-implant treatment.  
Int J Periodontics Restorative Dent, 1999, 19, 21-29.

**49. JEMT T., PETTERSSON.**

A 3 years follow-up study on single implant treatment.  
J Dent, 1993, 2, 1, 4,203-8.

**50. JOHNSON GK., HILL M.**

Cigarette smoking and the periodontal patient.  
J Periodontol, 2004, 75, 196-209.

**51. KAN J., RUNGCHARASSAENG K., KIYOTAKA U., KOIS J.**

Dimensions of peri-implant mucosa : an evaluation of maxillary anterior single implants in humans.  
J Periodontol, 2003,74, 557-562.

**52. KAN J., RUNGCHARASSAENG K., LOZADA J.**

Immediate placement and provisionalization of maxillary anterior single implants: 1-year prospective study.

Int J Oral Maxillofac Implants, 2003, 18, 31-39.

**53. KHOURY F., HOPPE A.**

Aménagement des tissus mous péri-implantaires. Première partie : aperçu des techniques opératoires.

Alternatives, 1999,2, 25-30.

**54. KUCEY B. K. S., FRASER D. C.**

The procera abutment- The fifth generation abutment for dental implants.

J Can Dent Assoc, 2000, 66:445.

**55. LANG LA., et al.**

Evaluation of the precision of fit between the procera custom abutments and various implant system.

Int J Oral Maxillofac Implants, 2003, 18, 652-658.

**56. LEWIS S., LIAMAS D., AVERA S.**

The UCLA abutment: a four-year review.

J Prosthet Dent, 1992, 67, 509-515.

**57. LIMBOUR P., GARNIER J.**

Restauration unitaire implantaire à l'aide du système procéra: à propos d'un cas clinique

Implantodontie, 2005, 14, 9-13.

**58. LORENZANA ER., ALLEN EP.**

Technique de prélèvement palatin par incision unique: une solution possible pour l'esthétique et le confort du patient.

PDR, 2000, 20, 3, 297-305.

**59. LUCCHINI JP., et al.**

Le système Procera en implantologie.

Implant, 2000, 6, 329-37.

**60. MARGOSSIAN P., LAURENT M., LACROIX P., MARIANI P.**

Nouvelles dents prothétiques radio-opaques pour les guides d'imagerie préimplantaires

Application au remplacement d'une incisive maxillaire.

Cah. Proth., 2004, 125, 27-33.

**61. MARTINEZ et al.**

Préservation de l'architecture dento-alvéolo-gingivale.  
Inf Dent, 2003, 24, 1675-1679.

**62. MISCHKOWSKI RA., et al.**

Comparison of static and dynamic computer-assisted guidance method in implantology.  
Int. J. Comp., 2006, 9, 23-35.

**63. MISSIKA P., BERT M., BUSSAC G.**

Chirurgie implantaire.  
Guide clinique.  
Velizy-Villacoubray : CdP, 1998, 87p.

**64. MISSIKA P., BENHAMOU-LAVNER A., KLEFINGER-GOUTMAN I.**

Accéder à l'implantologie.  
Paris : CdP, 2003, 127p.

**65. MISSIKA P., ROUX P., BERT M.**

Prothèse implantaire pour l'omnipraticien.  
Paris : Quintessence International, 2003, 151p.

**66. NEMCOVSKY C., MOSES O.**

Lambeau de rotation palatin. Approche chirurgicale pour augmenter la hauteur des tissus kératinisés lors de l'exposition d'implants maxillaires : technique et résultats cliniques.  
PDR, 2002, 22, 6, 607-612.

**67. PALACCI P., ERICSSON I.**

Esthétique et implantologie. Gestion des tissus osseux et péri-implantaires.  
Paris : Quintessence International, 2001, 227p.

**68. PARIS J. C., FAUCHER A.**

Le guide esthétique. Comment réussir le sourire de vos patients.  
Paris : Quintessence International, 2004, 309p.

**69. PIATELLI A., et al.**

Role of the microgap between implant and abutment : A retrospective histologic evaluation in monkeys.  
J Periodontol, 2003, 74, 346-352.



**70. PISSIS P.**

Profil d'émergence des piliers prothétiques implantaire.

Implant, 1995, 1, 2, 133-142.

**71. PRIEUR E.**

Gestion prothétique du profil d'émergence en prothèse implantaire.

Th : Odonto : 2005 : 0412.

**72. RASPERINI G., et al.**

In vivo early plaque formation on pure titanium and ceramic abutments: A comparative microbiological and SEM analysis.

Clin Oral Implant Res, 1998, 9, 357-364.

**73. RENOUARD F., RANGERT B.**

Prise de décision en pratique implantaire.

Paris : Quintessence International, 2005, 209p.

**74. RIMONDINI L. et al.**

Bacterial colonization of zirconia ceramic surfaces : An in vitro and in vivo study.

J Oral Maxillofac Implants, 2002, 17:793.

**75. RUFENACHT C. R.**

Principes de l'intégration esthétique

Paris : Quintessence International, 2001, 240p.

**76. SAADOUN., LE GALL., BLUCHE.**

Sélection et positionnement tridimensionnel optimal des implants dans le secteur antérieur maxillaire.

Implantologie, 2004, 2, 4, 22-32

**77. SADAN A., BLATZ M. B., BELLERINO M., BLOCH M.**

Prosthetic design considerations for anterior single implant restorations.

J Esthet Restor Dent, 2004, 16(3), 165-75.

**78. SCHINCAGLIA G. P., NOWZARI H.**

Surgical treatment planning for the single-unit implant in aesthetic areas.

Periodontology 2000, 2001, Vol 27, 162-182.

**79. SCLAR A. G.**

Considérations esthétiques et parodontales en implantologie.  
Paris : Quintessence International, 2005, 277p.

**80. SCHMIDSEDER J.**

Dentisterie esthétique.  
Paris: Masson, 2000, 298p.

**81. SMALL P. N., TARNOW D. P.**

Gingival recession around implants: a 1-year logitudinal prospective study.  
Int J Oral Maxillofac Implants, 2000, 15, 527-532.

**82. SUDBRINK SD.**

Computer-guided implant placement with immediate provisionnalization: a case report.  
J Oral Maxillofac Surg, 2005, 63, 771-774.

**83. TARNOW DP., CHO SC., WALLACE SS.**

The effect of inter-implant distance on the height of inter-implant bone crest.  
J Periodontol, 2000, 71,546-549.

**84. TARNOW D. P., MAGNEW A. W., FLETCHER P.**

The effect of the distance from the contact point to the crest of bone on the presence or absence of the interproximal dental papilla.  
J Periodontol, 1992, 63,12, 995-996.

**85. TOUATI B., MIARA P., NATHANSON D.**

Dentisterie esthétique et restaurations en céramique.  
Paris : CdP, 1999, 330p.

**86. TULASNE JF., ANDREANI JF.**

Les greffes osseuses en implantologie.  
Paris : Quintessence International, 2005, 117p.

**87. UNGER F.**

Concepts cliniques. Prothèse implantaire.  
Paris : SNPMD, 2001, 173p.

**88. UNGER F.**

Concepts cliniques en esthétique et prothèse implantaire.  
Paris: SNPMD, 2005, 129p.

**89. WALLACE RH.**

The relationship between cigarette smoking and dental implant failure.  
J Prosthodont Restor Dent, 2000, 8, 103-106.

**90. WHORLE PS.**

Nobel perfect esthetic scalloped implant: rationale for a new design.  
Clin Implant Dent Res, 2003, 5(suppl1), 64-73.

**91. ZAGURY S., ANTOUN H., MISSIKA P.**

Aménagements de la muqueuse péri-implantaire : intégration dans la chronologie du traitement.  
J. Parodontol. Implantol. Orale, 2000, 19, 1, 59-71.

**92. ZUHR O., SCHENK G., SCHOBERER U., WACHTEL H., BOLZ W., HURZELER M. B.**

La préservation du profil d'émergence facteur clé des restaurations implanto-portées esthétiques.  
Titane, 2005, 2, 3, 46-55.



## Table des figures

Figure 1 : Lignes de références horizontales .....	5
Figure 2 : Ligne de sourire basse .....	6
Figure 3 : Ligne de sourire moyenne .....	6
Figure 4 : Ligne de sourire haute .....	7
Figure 5 : Fermeture des embrasures gingivales.....	8
Figure 6 : Prédominance de l'incisive centrale.....	10
Figure 7 : Position des contacts interdentaires et des zéniths dentaires.....	10
Figure 8 : Inclinaison axiale dans le secteur antérieur .....	11
Figure 9 : Patient présentant une agénésie de 12 et 22 avec un sourire gingival.....	12
Figure 10 : Résultat esthétique satisfaisant .....	13
Figure 11 : Résorption osseuse verticale .....	16
Figure 12 : Dents carrées .....	17
Figure 13 : Dents triangulaires avec espaces interdentaires non comblés par les papilles .....	17
Figure 14 : Gingivite après implantation .....	19
Figure 15 : Contrôle à deux ans : récession .....	19
Figure 16 : Implant Nobel Biocare (RP et WP).....	30
Figure 17 : Implant Nobel Biocare (NP).....	30
Figure 18 : Implant festonné .....	34
Figure 19 : Borne indicateur de positionnement, petit drapeau et grand drapeau .....	36
Figure 20 : Situation correcte de l'implant dans le dens mésio-distal .....	39
Figure 21 : Situation correcte de l'implant dans le sens vestibulo-palatin .....	40
Figure 22 : Situation correcte de l'implant dans le sens vertical .....	42
Figure 23 : Classifications du volume des tissus mous et durs perdus dans le sens vertical ...	43
Figure 24 : Lambeau incluant les papilles interdentaires.....	45
Figure 25 : Lambeau respectant les papilles interdentaires .....	45
Figure 26 : Greffe facette .....	50
Figure 27 : Greffe en onlay .....	51
Figure 28 : Greffe en selle .....	51
Figure 29 : Mise en place du greffon en fonction de l'augmentation de volume désirée.....	58
Figure 30 : Rotation du lambeau sur le site receveur.....	60
Figure 31 : Utilisation de perforateurs pour tissus lors de la mise en fonction de l'implant...	63

Figure 32 : Technique de régénération papillaire de Palacci .....	65
Figure 33 : Technique du rouleau modifié.....	67
Figure 34 : Essayage en bouche d'un pilier métallique .....	75
Figure 35 : Coloration grise des tissus mous du fait d'une transmission grise inadéquate .....	76
Figure 36 : Essayage en bouche d'un pilier céramique .....	77
Figure 37 : Transmission lumineuse dans les tissus mous identique à celle d'une dent naturelle.....	77
Figure 38 : Brosse à dents, fil dentaire et brossette interdentaire pour éliminer la plaque autour d'une prothèse fixée implanto-portée .....	93
Figure 39 : Technique de Beagle. ....	95
Figure 40 : 11 et 21 couronnées et présentant une rhizalyse importante .....	98
Figure 41 : Mise en place d'implants Branemark en situation tridimensionnelle idéale.....	98
Figure 42 : Intégration esthétique parfaite des couronnes .....	99
Figure 43 : Situation clinique de l'implant Straumann en bouche.....	100
Figure 44 : Pose de la prothèse définitive : noter la qualité des tissus péri-implantaires .....	100
Figure 45 : Coloration inesthétique de la 11 causé par son infection interne .....	101
Figure 46 : Phase chirurgicale : respect total des zones de confort et de danger dans les trois plans de l'espace .....	101
Figure 47 : Mise en fonction après 3 mois de cicatrisation, lambeau repositionné apicalement respectant les papilles .....	101
Figure 48 : Mise en place du pilier implantaire en alumine .....	102
Figure 49 : Mise en place de la couronne définitive .....	102

## Table des tableaux

Tableau 1 : Principales caractéristiques cliniques des deux grands biotypes parodontaux .....	13
Tableau 2 : Limitation à la solution implantaire .....	21
Tableau 3 : Facteurs de risques spécifiques à la solution implantaire .....	22
Tableau 4 : Limitation à la solution implantaire .....	22
Tableau 5 : Facteurs de risques spécifiques à la solution implantaire .....	22
Tableau 6 : Limitation à la solution implantaire .....	23
Tableau 7 : Facteurs de risques spécifiques à la solution implantaire .....	23
Tableau 8 : Limitation à la solution implantaire .....	23
Tableau 9 : Facteurs de risques spécifiques à la solution implantaire .....	24
Tableau 10 : Limitation à la solution implantaire .....	24
Tableau 11 : Facteurs de risques spécifiques à la solution implantaire .....	24
Tableau 12 : Limitation à la solution implantaire .....	25
Tableau 13 : Facteurs de risques spécifiques à la solution implantaire .....	25
Tableau 14 : Caractéristiques communes .....	31
Tableau 15 : L' Implant Standard Plus .....	31
Tableau 16 : L' Implant Tapered Effect .....	32
Tableau 17 : Classification des piliers antérieurs en fonction des matériaux .....	78



# Table des matières

<b>INTRODUCTION.....</b>	<b>2</b>
<b>PREMIÈRE PARTIE</b>	
<b>CONSIDÉRATIONS ANATOMIQUES ET CHIRURGICALES.....</b>	<b>3</b>
<b>1. Introduction.....</b>	<b>4</b>
<b>2. L'esthétique en odontologie .....</b>	<b>4</b>
2.1. Le visage .....	4
2.1.1. De face .....	4
2.1.1.1. Les lignes de références horizontales .....	4
2.1.1.2. La ligne bipupillaire.....	5
2.1.1.3. Le contour labial .....	5
2.1.2. De profil .....	7
2.1.2.2. Le soutien de la lèvre supérieure .....	7
2.1.2.3. Le rapport des incisives maxillaires avec la lèvre inférieure .....	7
2.2. Les critères esthétiques dento-gingivaux .....	8
2.2.1. La santé gingivale .....	8
2.2.2. La fermeture de l'embrasure gingivale .....	8
2.2.3. Le zénith du contour gingival .....	9
2.2.4. Les festons gingivaux.....	9
2.2.5. L'incisive centrale.....	9
2.2.6. Contacts interdentaires.....	10
2.2.7. Axes dentaires .....	10
2.2.8. Plan incisif .....	11
2.2.9. Symétrie .....	11
<b>3. Facteurs de risque.....</b>	<b>11</b>
3.1. Facteurs de risque gingivaux.....	12
3.1.1. La ligne du sourire .....	12
3.1.2. La qualité de la gencive .....	13

3.1.2.1. Un parodonte plat et épais.....	13
3.1.2.2. Un parodonte fin et festonné.....	14
3.1.3. Les papilles des dents adjacentes.....	14
3.1.4. Défaut de muqueuse attachée.....	15
3.2. Facteurs de risques osseux.....	15
3.3. Facteurs de risques dentaires.....	17
3.4. Facteurs de risques liés au patient.....	18
3.4.1. Demande esthétique :.....	18
3.4.2. Qualité de l'hygiène :.....	18
3.4.3 Si le patient est fumeur :.....	19
3.4.4. Technique de temporisation :.....	20
3.5. Facteurs de risques iatrogènes.....	20
<b>4. Prise de décision.....</b>	<b>21</b>
4.1. Remplacement d'une incisive centrale.....	21
4.2. Remplacement d'une incisive latérale.....	22
4.3. Remplacement d'une canine.....	23
4.4. Remplacement de deux dents absentes.....	23
4.4. Remplacement de trois dents absentes.....	24
4.5. Remplacement de quatre dents absentes.....	24
<hr/>	
<b>DEUXIÈME PARTIE</b>	
<b>PROCÉDURE CHIRURGICALE.....</b>	<b>26</b>
<b>1. Introduction.....</b>	<b>27</b>
<b>2. Rappel : le profil d'émergence.....</b>	<b>27</b>
<b>3. Sélection de l'implant.....</b>	<b>28</b>
3.1. Implants enfouis ou non enfouis ?.....	28
3.1.1. Implants enfouis.....	28
3.1.2. Implants non enfouis.....	28
3.2. Choix du diamètre.....	29
3.3. L'implant festonné.....	32
<b>4. Utilisation du guide implantaire et position idéale.....</b>	<b>34</b>
4.1. Les guides implantaires.....	34
4.1.1. Les guides radiologiques et chirurgicaux.....	35
4.1.2. Les guides de positionnement.....	36
4.1.3. Guide d'imagerie préimplantaire avec dents prothétiques radio-opaques.....	37
4.1.4. Guide radiologique assisté par informatique : SimPlant.....	37
4.2. Situation idéale.....	38



<b>5. Procédure chirurgicale</b> .....	<b>42</b>
5.1. Classification des volumes ostéo-muqueux du secteur antérieur maxillaire .....	42
5.2. Procédure chirurgicale pour une classe IA .....	44
5.2.1. Incision et élévation du lambeau.....	44
5.2.2. Préparation du site implantaire et mise en place de l'implant .....	46
5.2.3. Procédure chirurgicale pour plusieurs implants.....	<b>47</b>
5.3. Aménagements osseux.....	48
5.3.1 Aménagement osseux préimplantaire .....	48
5.3.1.1. Les matériaux de reconstruction .....	48
5.3.2.2. Les techniques de greffes osseuses .....	49
5.3.2.3 La régénération osseuse guidée.....	51
5.3.2.4. La distraction alvéolaire.....	53
5.3.2.5. La disjonction osseuse .....	54
5.3.2. Aménagements osseux lors de la pose d'implants.....	54
5.4 Aménagements muqueux.....	55
5.4.1. Avant la pose d'implant .....	55
5.4.1.1. Elimination des brides et freinectomie .....	55
5.4.1.2. Désépaississement des tissus mous.....	55
5.4.1.3. Lambeau déplacé latéralement.....	56
5.4.1.4. Greffe épithélio-gingivale .....	56
5.4.2. Lors de la mise en place de l'implant .....	57
5.4.2.1. Augmentation tissulaire par greffe de conjonctif enfoui .....	57
5.4.2.2. Lambeau de tissu conjonctif vascularisé et interposé au niveau du périoste..	59
5.4.2.3. Diminution tissulaire : gingivectomie à biseau interne.....	61
5.4.2.4. Extraction et implantation immédiate .....	61
5.4.3. Lors de la mise en fonction (pour les implants enfouis).....	62
5.4.3.1. Respect ou reconstruction des papilles .....	63
5.4.3.2 Diminution du volume tissulaire.....	65
5.4.3.3. Augmentation de la hauteur de la gencive kératinisée.....	65
5.4.3.4. Augmentation du volume tissulaire .....	67

## TROISIÈME PARTIE

### MANAGEMENT PROTHÉTIQUE DES IMPLANTS DANS LES ZONES

#### ESTHÉTIQUES .....

#### **1. Considérations pour les sites esthétiques**..... **70**

#### **2. Restauration provisoire** .....

##### 2.1. Solution d'attente .....

###### 2.1.1 Prothèse amovible :.....

###### 2.1.2. Bridge provisoire en résine : .....

###### 2.1.3. Bridge collé céramo-métallique :.....

###### 2.1.4. Arcs orthodontiques :.....

##### 2.2. Restauration provisoire sur l'implant.....

###### 2.2.1 Au premier temps chirurgical .....

###### 2.2.2. Au second temps chirurgical.....



<b>3. Choix du pilier implantaire.....</b>	<b>73</b>
3.1. Matériaux .....	74
3.1.1. Piliers implantaires métalliques .....	74
3.1.1.1. En titane .....	74
3.1.1.2. En or.....	74
3.1.2. Piliers implantaires en céramique .....	76
3.1.2.1. En oxyde d'aluminium.....	76
3.1.2.2. Oxyde de zirconium.....	77
3.1.2.3. In-Ceram zirconia .....	77
3.1.3. Revue de littérature : études comparatives des différents matériaux. Mises en évidences expérimentales.....	79
3.1.3.1. Influence du matériau sur la qualité de l'attache gingivale. ....	79
3.1.3.2. Comparaison céramique/titane.....	79
3.2. Piliers conventionnels préfabriqués ou anatomiques ? .....	80
3.2.1. Piliers prothétiques anatomiques : Procera .....	80
3.2.2. Piliers prothétiques préfabriqués : .....	82
3.2.2.1. CeraOne .....	82
3.2.2.2. CerAdapt .....	83
3.2.2.3 TiAdapt .....	83
3.2.3. Quelques exemples du système Straumann Implant.....	84
3.3. Evolution des concepts : le platform-switching.....	86
3.4. Conclusion .....	88
<b>4. Restauration définitive .....</b>	<b>88</b>
4.1. Prothèse vissée ou scellée ? .....	88
4.2. Forme générale.....	89
4.2.1. Profil d'émergence et empreinte adaptée.....	89
4.2.2. Position du point de contact et influence sur l'esthétique.....	91
<b>5. Considérations occlusales.....</b>	<b>92</b>
<b>6. Maintenance et aménagement chirurgical.....</b>	<b>93</b>
6.1. Maintenance .....	93
6.2. Aménagement chirurgical .....	93
6.2.1. Technique de Beagle.....	94
6.2.2. Technique de Thomas, Han et Henry H Takel .....	95
6.2.3. Technique de reconstruction papillaire par greffon conjonctif enfoui sous un lambeau vestibulaire et tracté coronairement.....	95
<hr/>	
<b>QUATRIÈME PARTIE</b>	
<b>PRÉSENTATION DE QUELQUES CAS CLINIQUES.....</b>	<b>69</b>
<b>1. Cas clinique n° 1.....</b>	<b>98</b>
<b>2. Cas clinique n° 2.....</b>	<b>100</b>
<b>3. Cas clinique n° 3.....</b>	<b>101</b>

<b>CONCLUSION .....</b>	<b>103</b>
Bibliographie.....	105
Table des figures .....	116
Table des tableaux.....	118
Table des matières.....	119







**PIOMBINI Claire** – Gestion de l'esthétique en implantologie dans le secteur antérieur maxillaire.

Nancy 2007, 123 p

Th : Chir-Dent. : Nancy-I : 2007

**MOTS CLÉS :** - Esthétique  
- Implants dentaires  
- Positionnement tridimensionnel  
- Aménagements osseux et muqueux  
- Prothèse  
- Maintenance



**PIOMBINI (Claire) – Gestion de l'esthétique en implantologie dans le secteur antérieur maxillaire.**

**Th : Chir-Dent. : Nancy-I : 2007**

**Résumé:**

Est considéré comme esthétique toute partie de l'arcade visible lors d'un sourire large du patient. En implantologie, la réussite esthétique repose essentiellement sur l'intégration naturelle de la prothèse au niveau des tissus mous péri-implantaires.

Pour ceci, le praticien se doit donc de connaître les notions fondamentales d'esthétique dentaire ainsi que les différents facteurs de risques pouvant nuire à cet esthétisme recherché. Il devra par conséquent, s'employer à pratiquer un examen clinique et radiologique rigoureux avant toute décision thérapeutique.

Cette analyse permettra alors de réaliser un positionnement tridimensionnel idéal de l'implant en concordance avec un projet prothétique. Pour un résultat esthétique optimal, le praticien devra souvent réaliser des aménagements osseux et/ou muqueux avant ou pendant la pose de l'implant.

Enfin, un management prothétique réfléchi et rigoureux permettra également d'obtenir les résultats esthétiques escomptés ; de par l'influence de la provisoire sur la mise en forme des tissus mous mais aussi sur le choix des matériaux utilisés. Une étape supplémentaire d'aménagement muqueux autour de cette prothèse pourra alors également être réalisée.

**JURY**

M. J.P. LOUIS	Professeur des Universités	Président
<u>M. J. PENAUD</u>	Maître de Conférences	Juge
M. J. SCHOUVER	Maître de Conférences	Juge
M. D. PONGAS	Assistant Hospitalier Universitaire	Juge

Adresse de l'auteur : Claire PIOMBINI  
13 A, rue de Trey  
25000 Besançon

FACULTE D'ODONTOLOGIE

Jury : Président : JP LOUIS – Professeur des Universités  
Juges : J. PENAUD – Maître de Conférences des Universités  
J. SCHOUVER – Maître de Conférences des Universités  
D. PONGAS – Assistant Hospitalier Universitaire



Thèse pour obtenir le diplôme D'Etat de Docteur en Chirurgie Dentaire

présentée par: **Mademoiselle PIOMBINI Claire, Marie-Thérèse, Armelle**

né(e) à: **BESANCON (Doubs)**

le **25 janvier 1982**

et ayant pour titre : **«Gestion de l'esthétique en Implantologie dans le secteur antérieur maxillaire.»**

Le Président du jury,

JP LOUIS

Le Doyen,  
de la Faculté d'Odontologie



Autorise à soutenir et imprimer la thèse

2777

NANCY, le 25.05.2007

Le Président de l'Université Henri Poincaré, Nancy-1







**PIOMBINI Claire** – Gestion de l'esthétique en implantologie dans le secteur antérieur maxillaire.

Nancy 2007, 123 p

Th : Chir-Dent. : Nancy-I : 2007

**MOTS CLÉS :** - Esthétique  
- Implants dentaires  
- Positionnement tridimensionnel  
- Aménagements osseux et muqueux  
- Prothèse  
- Maintenance

**PIOMBINI (Claire)** – Gestion de l'esthétique en implantologie dans le secteur antérieur maxillaire.

Th : Chir-Dent. : Nancy-I : 2007

**Résumé:**

Est considéré comme esthétique toute partie de l'arcade visible lors d'un sourire large du patient. En implantologie, la réussite esthétique repose essentiellement sur l'intégration naturelle de la prothèse au niveau des tissus mous péri-implantaires.

Pour ceci, le praticien se doit donc de connaître les notions fondamentales d'esthétique dentaire ainsi que les différents facteurs de risques pouvant nuire à cet esthétisme recherché. Il devra par conséquent, s'employer à pratiquer un examen clinique et radiologique rigoureux avant toute décision thérapeutique.

Cette analyse permettra alors de réaliser un positionnement tridimensionnel idéal de l'implant en concordance avec un projet prothétique. Pour un résultat esthétique optimal, le praticien devra souvent réaliser des aménagements osseux et/ou muqueux avant ou pendant la pose de l'implant.

Enfin, un management prothétique réfléchi et rigoureux permettra également d'obtenir les résultats esthétiques escomptés ; de par l'influence de la provisoire sur la mise en forme des tissus mous mais aussi sur le choix des matériaux utilisés. Une étape supplémentaire d'aménagement muqueux autour de cette prothèse pourra alors également être réalisée.

**JURY**

M. J.P. LOUIS	Professeur des Universités	Président
M. J. PÉNAUD	Maître de Conférences	Juge
M. J. SCHOUVER	Maître de Conférences	Juge
M. D. PONGAS	Assistant Hospitalier Universitaire	Juge

Adresse de l'auteur : Claire PIOMBINI  
13 A, rue de Trey  
25000 Besançon