



HAL
open science

Rupture traumatique du ligament patellaire et traitement chirurgical en Guadeloupe: étude rétrospective de 12 cas traités au CHU de Pointe-à-Pitre

Cyril Grob

► To cite this version:

Cyril Grob. Rupture traumatique du ligament patellaire et traitement chirurgical en Guadeloupe: étude rétrospective de 12 cas traités au CHU de Pointe-à-Pitre. Sciences du Vivant [q-bio]. 2007. hal-01733385

HAL Id: hal-01733385

<https://hal.univ-lorraine.fr/hal-01733385v1>

Submitted on 14 Mar 2018

HAL is a multi-disciplinary open access archive for the deposit and dissemination of scientific research documents, whether they are published or not. The documents may come from teaching and research institutions in France or abroad, or from public or private research centers.

L'archive ouverte pluridisciplinaire **HAL**, est destinée au dépôt et à la diffusion de documents scientifiques de niveau recherche, publiés ou non, émanant des établissements d'enseignement et de recherche français ou étrangers, des laboratoires publics ou privés.



AVERTISSEMENT

Ce document est le fruit d'un long travail approuvé par le jury de soutenance et mis à disposition de l'ensemble de la communauté universitaire élargie.

Il est soumis à la propriété intellectuelle de l'auteur. Ceci implique une obligation de citation et de référencement lors de l'utilisation de ce document.

D'autre part, toute contrefaçon, plagiat, reproduction illicite encourt une poursuite pénale.

Contact : ddoc-theses-contact@univ-lorraine.fr

LIENS

Code de la Propriété Intellectuelle. articles L 122. 4

Code de la Propriété Intellectuelle. articles L 335.2- L 335.10

http://www.cfcopies.com/V2/leg/leg_droi.php

<http://www.culture.gouv.fr/culture/infos-pratiques/droits/protection.htm>

Académie de Nancy-Metz
Université Henri Poincaré

Faculté de Médecine Nancy I

Année 2007

n°

Thèse pour le
Diplôme d'état de Docteur en Médecine

par
GROB Cyril, François, Alain
né le 4 juillet 1975
à Strasbourg (67)

RUPTURE TRAUMATIQUE DU LIGAMENT PATELLAIRE ET TRAITEMENT
CHIRURGICAL EN GUADELOUPE:
ETUDE RETROSPECTIVE DE 12 CAS TRAITES AU C.H.U DE POINTE-A-PITRE

Présenté et soutenu publiquement le 30/10/2007 à Pointe-à-Pitre
UNIVERSITE ANTILLES-GUYANE.

Président: monsieur le Doyen JANKY.
Directeur: Docteur André-Pierre UZEL, maître de conférence universitaire Praticien
hospitalier

A MON PRÉSIDENT DE THÈSE

Monsieur le Professeur E. JANKY
Doyen Honoraire de la Faculté de Médecine Antilles-Guyane,
Professeur de Gynécologie-Obstétrique,
Praticien Hospitalier,
Chef de service de Gynécologie-Obstétrique du C.H.U de Pointe-à-Pitre.

Vous me faites le grand honneur de présider ce jury.

Veillez trouver ici l'expression de mon profond respect et de ma gratitude.

A MES JUGES

A monsieur le Professeur H. LAMBERT,
Professeur de Réanimation Médicale,
Officier de l'Ordre des Palmes Académiques.

Vous me faites le grand honneur de siéger dans mon jury.

Veillez trouver ici l'expression de mes remerciements et de mon profond respect.

A monsieur le Professeur T. DAVID,
Professeur d'Ophtalmologie des Universités,
Praticien Hospitalier,
Chef de service d'Ophtalmologie du C.H.U de Pointe-à-Pitre.

Votre place dans ce jury me fait honneur.

Je vous remercie respectueusement.

Au Docteur André-Pierre Uzel,
Maître de conférence universitaire,
Praticien hospitalier.

Tu as su me guider dans ce travail avec beaucoup de patience et de disponibilité.

Je t'en remercie.

A Sinta.

A mes parents, mes frères et soeurs.

A mes confrères, Gilles et François POURRIER.

A Florence Guély et tous mes amis.

SERMENT

"Au moment d'être admis à exercer la médecine, je promets et je jure d'être fidèle aux lois de l'honneur et de la probité. Mon premier souci sera de rétablir, de préserver ou de promouvoir la santé dans tous ses éléments, physiques et mentaux, individuels et sociaux. Je respecterai toutes les personnes, leur autonomie et leur volonté, sans aucune discrimination selon leur état ou leurs convictions. J'interviendrai pour les protéger si elles sont affaiblies, vulnérables ou menacées dans leur intégrité ou leur dignité. Même sous la contrainte, je ne ferai pas usage de mes connaissances contre les lois de l'humanité. J'informerai les patients des décisions envisagées, de leurs raisons et de leurs conséquences. Je ne tromperai jamais leur confiance et n'exploiterai pas le pouvoir hérité des circonstances pour forcer les consciences. Je donnerai mes soins à l'indigent et à quiconque me les demandera. Je ne me laisserai pas influencer par la soif du gain ou la recherche de la gloire.

Admis dans l'intimité des personnes, je tairai les secrets qui me sont confiés. Reçu à l'intérieur des maisons, je respecterai les secrets des foyers et ma conduite ne servira pas à corrompre les mœurs. Je ferai tout pour soulager les souffrances. Je ne prolongerai pas abusivement les agonies. Je ne provoquerai jamais la mort délibérément.

Je préserverai l'indépendance nécessaire à l'accomplissement de ma mission. Je n'entreprendrai rien qui dépasse mes compétences. Je les entretiendrai et les perfectionnerai pour assurer au mieux les services qui me seront demandés.

J'apporterai mon aide à mes confrères ainsi qu'à leurs familles dans l'adversité.

Que les hommes et mes confrères m'accordent leur estime si je suis fidèle à mes promesses ; que je sois déshonoré et méprisé si j'y manque".

PLAN

I.	<u>INTRODUCTION</u>	<u>1</u>
II.	<u>HISTORIQUE</u>	<u>2</u>
III.	<u>RAPPELS</u>	<u>3</u>
A.	<u>Anatomie</u>	<u>3</u>
B.	<u>Biomécanique du ligament patellaire</u>	<u>20</u>
C.	<u>Physiologie articulaire</u>	<u>32</u>
D.	<u>La hauteur patellaire</u>	<u>40</u>
E.	<u>Anatomie pathologique</u>	<u>46</u>
F.	<u>Etiopathogénie</u>	<u>57</u>
G.	<u>Diagnostic clinique et paraclinique</u>	<u>59</u>
H.	<u>Méthodes thérapeutiques</u>	<u>70</u>
I.	<u>Rééducation</u>	<u>84</u>
IV.	<u>MATÉRIEL ET MÉTHODES</u>	<u>93</u>
A.	<u>Matériel: la série</u>	<u>93</u>
B.	<u>Méthodes</u>	<u>107</u>

V.	<u>LES RÉSULTATS</u>	118
A.	<u>Douleurs articulaires</u>	<u>118</u>
B.	<u>Mobilité articulaire</u>	<u>120</u>
C.	<u>Amyotrophie quadricipitale</u>	<u>122</u>
D.	<u>Délai de reprise des activités physiques/sportives</u>	<u>124</u>
E.	<u>Complications</u>	<u>125</u>
F.	<u>Hauteur patellaire</u>	<u>127</u>
G.	<u>Résultats fonctionnels</u>	<u>130</u>
VI.	<u>DISCUSSION</u>	134
A.	<u>L'âge</u>	<u>134</u>
B.	<u>Le sexe</u>	<u>135</u>
C.	<u>La localisation de la rupture</u>	<u>135</u>
D.	<u>Le mécanisme de rupture</u>	<u>137</u>
E.	<u>Les associations lésionnelles</u>	<u>140</u>
F.	<u>Les antécédents pathologiques tendineux</u>	<u>140</u>
G.	<u>La technique chirurgicale</u>	<u>142</u>
H.	<u>La rééducation</u>	<u>142</u>
I.	<u>La reprise du sport</u>	<u>143</u>
J.	<u>Les complications</u>	<u>144</u>
K.	<u>La mobilité articulaire</u>	<u>145</u>
L.	<u>La hauteur articulaire</u>	<u>146</u>
M.	<u>L'appréciation du résultat fonctionnel</u>	<u>148</u>

VII.	<u>CONCLUSION</u>	150
VIII.	<u>BIBLIOGRAPHIE</u>	151
IX.	<u>TABLE DES MATIÈRES</u>	161
X.	<u>ANNEXES</u>	170
A.	<u>Tableaux</u>	170
B.	<u>Figures</u>	172
XI.	<u>RESUMÉ</u>	177

I. INTRODUCTION

L'appareil extenseur du genou est défini par l'existence d'une solution de continuité sur la chaîne tendino-musculo-osseuse qui assure l'extension de la jambe sur la cuisse: parmi les ruptures de ce système extenseur, les fractures de la patella sont les lésions les plus fréquentes. Mais tous les autres éléments permettant l'extension de la jambe peuvent être touchés: tubérosité tibiale antérieure (tuberositas tibiae), ligament patellaire (ligamentum patellae), tendon quadricipal et muscle quadriceps (musculus quadriceps femoris).

Les ruptures du ligament patellaire sont des lésions relativement rares. Elles se produisent moins fréquemment que les ruptures du tendon quadricipital (d'après Siwek en 1981) (110). Elles sont en général unilatérales, les ruptures bilatérales étant l'apanage de maladies systémiques, la rupture se produisant pour des traumatismes minimes (Yeh et Berstein en 2001) (123).

Les études se rapportant uniquement aux ruptures du ligament patellaire de cause traumatique sont peu fréquentes (Kelly et al en 1984 (59), Kuechle et al en 1994 (63), Segal et Deprey en 1990 (109), Désormeau en 1983 (27). Les ruptures se voient le plus souvent à la pratique sportive et concernent donc le sujet jeune (Coudane, et Huttin en 1999 (22)).

Si tous les auteurs s'accordent sur la nécessité d'un traitement chirurgical précoce, leurs avis divergent en revanche quant au mécanisme lésionnel, aux conséquences d'une anomalie de la hauteur patellaire et à l'importance des antécédents pathologiques tendineux.

Toutes ces considérations nous ont amenés à l'étude rétrospective de 12 dossiers de rupture du ligament patellaire de cause traumatique par choc direct ou lors d'activité sportive à haute célérité entre janvier 1996 et mai 2007, dans le service d'orthopédie et de traumatologie CHU de Pointe à Pitre.

L'objectif est de comparer nos résultats cliniques et radiologiques à ceux déjà publiés et de déterminer une conduite à tenir adaptée aux cas rencontrés dans la population guadeloupéenne.

II. HISTORIQUE

Les ruptures du ligament patellaire sont connues depuis l'antiquité. Au deuxième siècle après Jésus-Christ, Galien, chirurgien des gladiateurs à Rome, décrit la première rupture de l'appareil extenseur chez un lutteur blessé pendant un combat.

Des cas sporadiques sont ensuite rapportés par Ruysch en 1720, Petit en 1723, Dupuytren en 1816, traités par immobilisation et bandages.

C'est à la suite des progrès de Lister en 1878, pionnier de l'asepsie, que Mac Burney traite, en 1887, chirurgicalement pour la première fois avec succès un homme d'une rupture du tendon quadricipital avec du catgut et du fil d'acier.

Il semblerait que le mécanisme de l'appareil extenseur de la jambe était mal compris avant que Poirier en 1899 ait clarifié l'anatomie et la pathologie des plans musculaires de cette région.

Plus tard, des cas sporadiques de rupture du tendon quadricipital ou patellaire, unilatérale ou bilatérale, mais non simultanée, ont été décrits par Chichister en 1909, Kelly en 1920, Frey en 1928, Woolridge en 1933, James en 1838 et Goldenberg en 1949.

Depuis Kelikian en 1957 et les syndesmoplasties proposées par l'école italienne (Laboudette 1979 (64)), de nombreuses techniques chirurgicales ont été proposées.

Aujourd'hui, les progrès des techniques d'imageries médicales comme l'échographie et l'imagerie par résonance magnétique permettent un diagnostic dans les rares cas où l'examen clinique et la radiologie sont pris à défaut.

A l'heure actuelle, le renforcement de la suture du ligament patellaire peut se faire en utilisant un matériel synthétique beaucoup plus souple et résorbable comme les bandelettes de PDS qui, fixées à distance de la rupture par des fils non résorbables, permettent la mobilisation précoce de l'articulation (Miskew et al en 1980(84)).

III. RAPPELS

A. Anatomie

Le ligament patellaire fait partie d'un système complexe reposant sur l'existence d'une solution de continuité sur la chaîne tendino-musculo-osseuse qui assure l'extension de la jambe sur la cuisse.

Pour comprendre les atteintes de l'appareil extenseur, il est nécessaire de connaître les différents composants anatomiques qui entrent dans la biomécanique de cette chaîne de transmission active.

Ancienne dénomination	Nouvelle dénomination	Dénomination latine
Rotule	Patelle	Patella
Tendon rotulien	Ligament patellaire ou ligament rotulien	Ligamentum patellae
Tubérosité tibiale antérieure	Tubérosité antérieure du tibia	Tuberositas tibiae
Muscle quadriceps	Muscle fémoral	Musculus quadriceps femoris
Muscle crural	Muscle vaste intermédiaire	Musculus vastus intermedius
Muscle vaste externe	Muscle vaste latéral	Musculus vastus lateralis
Muscle vaste interne	Muscle vaste médial	Musculus vastus medialis
Muscle droit antérieur	Muscle droit fémoral	Musculus rectus femoris
Trochlée fémorale	Trochlée fémorale ou facette patellaire	Facies patellaris
Base de la rotule	Bord supérieur de la rotule	Basis patellae
Sommet de la rotule	Pointe de la rotule	Apex patellae

Tableau n°1: Correspondance terminologique.

1. Anatomie articulaire

Le genou se divise en trois régions:

- une région antérieure ou région patellaire
- une région postérieure ou région poplitée
- une région intermédiaire ou articulaire

Seule la région antérieure du genou nous intéresse, elle comprend toute les parties molles qui se disposent en avant de l'articulation de la cuisse avec la jambe, elle répond au plan d'extension du genou.

La dissection de la région antérieure du genou mettra 5 plans en évidence:

1. la peau
2. le tissu cellulaire sous-cutané
3. le fascia superficiel
4. la couche sous-aponévrotique ou musculaire
5. le plan articulaire

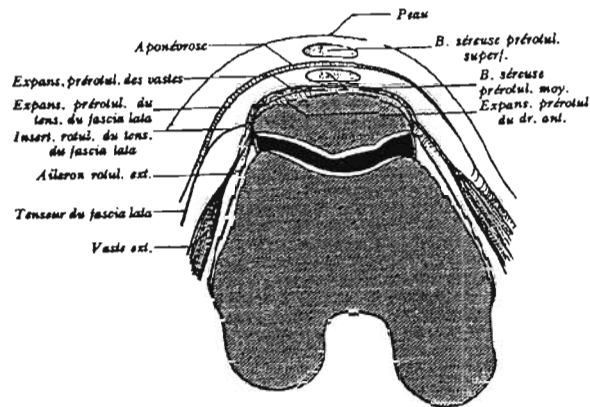


Figure n°1: schéma de coupe horizontale de l'articulation du genou, côté droit, segment supérieur, d'après Rouvière, 1984 (106)

a) La peau

Épaisse et parfois rugueuse, elle est très mobile sur les plans sous-jacents.

b) Le tissu cellulaire sous-cutané

Serré sur les côtés, il devient lamelleux et lâche à la partie antérieure.

La couche celluleuse est peu riche en graisse; il y chemine les vaisseaux et nerfs dits superficiels de faible calibre.

Les rameaux des nerfs sont:

- Le fémoro-cutané et des perforants du musculo-cutané externe
- le saphène interne et son accessoire
- le rameau cutané de l'obturateur
- la branche patellaire du nerf saphène interne et la branche cutanée péronière du nerf fibulaire commun (sciatique poplitée externe).

En regard de la patellaire, on trouve la bourse pré- patellaire superficielle, bourse dite sous-cutanée.

c) Le fascia superficiel

C'est une dépendance du fascia d'enveloppe du membre en rapport, en haut avec le fascia crural, en bas avec celui de la jambe, sur les côtés avec le fascia poplitée. Composée de fibres longitudinales postérieures et arciformes antérieures au-devant du ligament patellaire, il est libre dans sa surface superficielle et adhère par sa face profonde:

1. sur la tubérosité tibiale antérieure et à la partie avoisinante du ligament patellaire
2. en dedans à la tubérosité interne du tibia
3. en-dehors à la tubérosité externe du même os et à la tête de la fibula.

Ce fascia est renforcé dans sa partie externe par les fibres tendineuses du fascia lata pour former la bandelette de Maissiat.

Les fibres arciformes antérieures donnent un plan profond qui vient se fixer sur le bord externe de la patella et du ligament patellaire.

Sur le côté interne, les fibres du sartorius (couturier) fusionnent avec le fascia pour former le plan superficiel de la patte d'oie.

d) La couche sous-aponévrotique.

Elle met en évidence l'appareil extenseur comprenant la partie inférieure du quadriceps crural, la patella et le ligament patellaire.

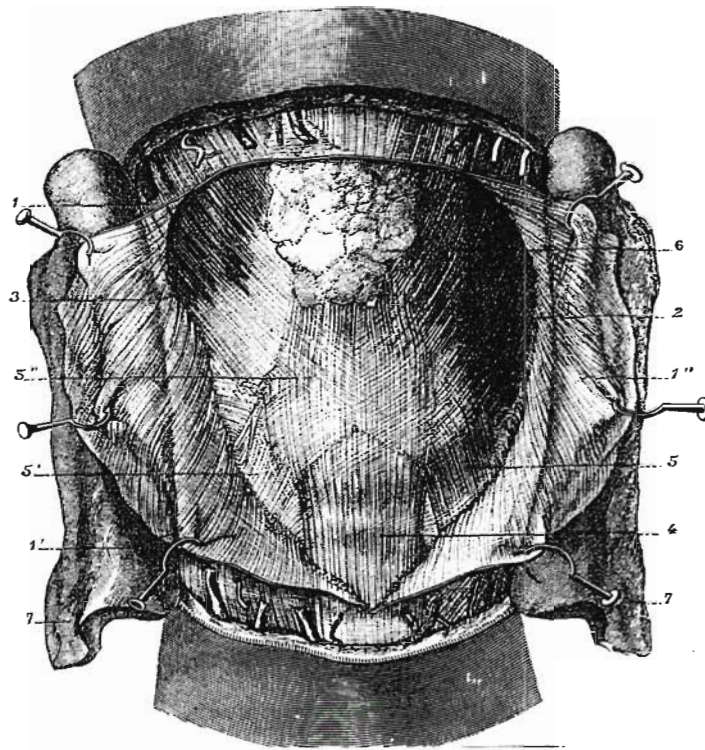


Figure n°2: Région patellaire -plan sous-aponévrotique, selon Chatta (15)

- 1 – fascia avec 1 et 1", lambeaux aponévrotiques réclinés.
- 2 – vaste interne
- 3 – vaste externe
- 4 – ligament patellaire
- 5 – partie interne de l'expansion des vastes
- 5' – la partie externe et 5" – la partie pré patellaire de la même expansion
- 6 – tissu cellulo-adipeux occupant l'espace sous-aponévrotique
- 7 – lambeaux cutanés

e) Le plan articulaire

Nous retrouvons au-dessus de la patella:

- le prolongement sous-quadricipital de la synoviale du genou avec en dessous le plan antérieur du fémur. On notera la présence de fibre du muscle crural (tenseur de la synoviale) qui lors de l'extension empêche le pincement du cul-de-sac entre la patella et le fémur.
- les portions latérales de la synoviale du genou sont recouvertes par les ailerons de la patella allant du bord de la patella au condyle correspondant et les ligaments ménisco-patellaires s'insérant sur le tiers inférieur du bord de la patella et se terminant à la partie antérieure du ménisque homolatéral.
- sous le ligament patellaire, nous retrouvons le ligament ou paquet adipeux antérieur du genou, couvrant la bourse pré-tibiale profonde.

2. Anatomie du système extenseur du genou

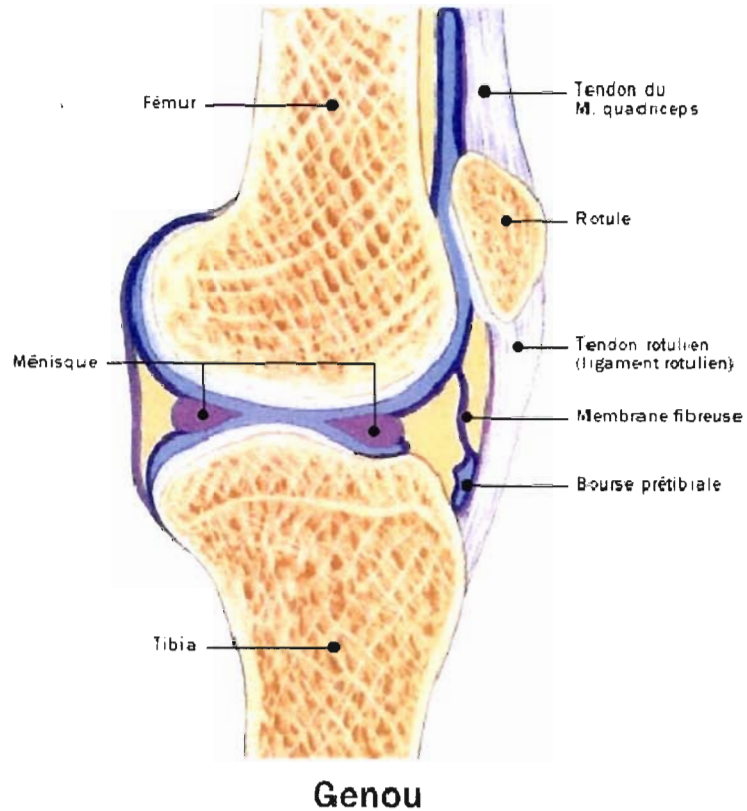


Figure n°3: coupe sagittale médiane du genou

Le complexe ostéo-articulaire composé par le quadriceps, la patella, le ligament patellaire et les ailerons patellaires possède deux fonctions essentielles au niveau du genou:

- une, dynamique, c'est l'extension
- l'autre, stabilisatrice

a) Le quadriceps (Ait Si Selmi et al en 1999) (3)

Le quadriceps est constitué par quatre muscles disposés selon trois plans. On distingue:

- le muscle vaste intermédiaire (crural), situé sur le plan profond. Il s'insère sur les faces antérieure et latérale de la diaphyse fémorale. Son tendon distal s'insère sur le bord supérieur de la patella et fusionne latéralement avec les tendons des muscles vastes médial et latéral.
- le muscle vaste interne (vastus medialis) s'insère sur la lèvre interne de la ligne âpre et sur la cloison intermusculaire interne. Les fibres du vaste interne se répartissent de façon distale en deux contingents d'orientation différente par rapport à la patella.
- le muscle vaste externe (vastus lateralis) s'insère sur toute la hauteur de la lèvre latérale de la ligne âpre. Il s'enroule autour du fémur pour rejoindre en avant les autres chefs musculaires.
- le muscle droit fémoral de la cuisse (rectus femoris) est un muscle biarticulaire. Son insertion proximale s'effectue sur l'épine iliaque antéro-inférieure par son tendon direct. Le tendon réfléchi s'insère au-dessus de l'acétabulum et le tendon récurrent se détache du tendon réfléchi pour se diriger vers le bord supérieur du ligament ilio-fémoral qu'il renforce. Son tendon distal gagne le pôle supérieur de la patella.

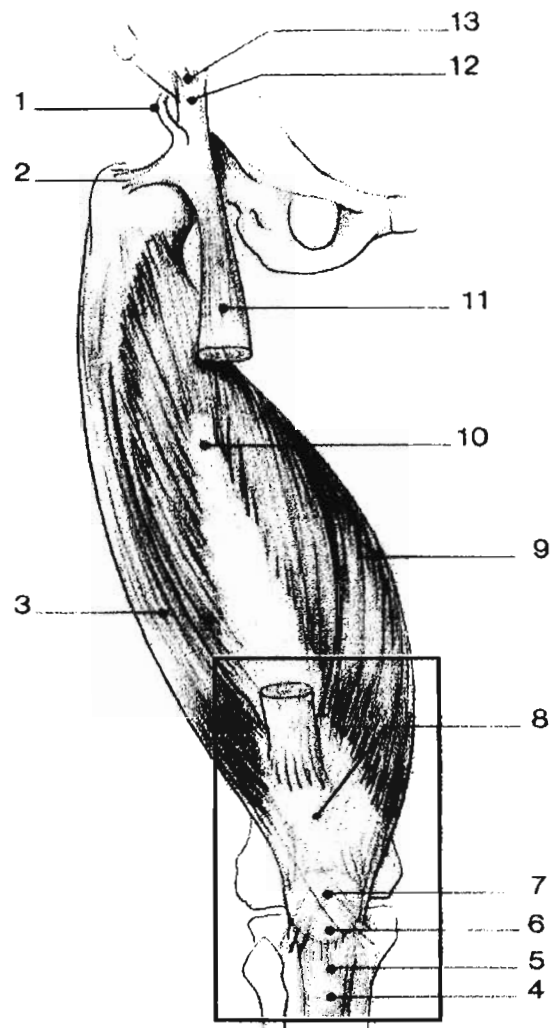


Figure n°4: Anatomie de l'appareil extenseur, selon Ait Si Selmi (3)

1. tendon réfléchi du droit fémoral
2. tendon récurrent du droit fémoral
3. muscle vaste externe
4. tubérosité tibiale antérieure
5. ligament patellaire
6. patella
7. surtout fibreux pré-patellaire
8. tendon quadricipital
9. muscle vaste interne
10. muscle vaste intermédiaire
11. muscle droit fémoral
12. tendon droit du droit fémoral
13. épine iliaque antéro-inférieure

Le tendon quadricipital est constitué classiquement de trois plans distincts, difficiles à individualiser chirurgicalement, qui réunissent les tendons des quatre chefs musculaires. Il s'insère sur la berge antérieure du bord supérieur de la patella, et les fibres les plus superficielles passent en avant de la patella, formant le surtout fibreux prépatellaire, pour se confondre plus bas avec les fibres du ligament patellaire.

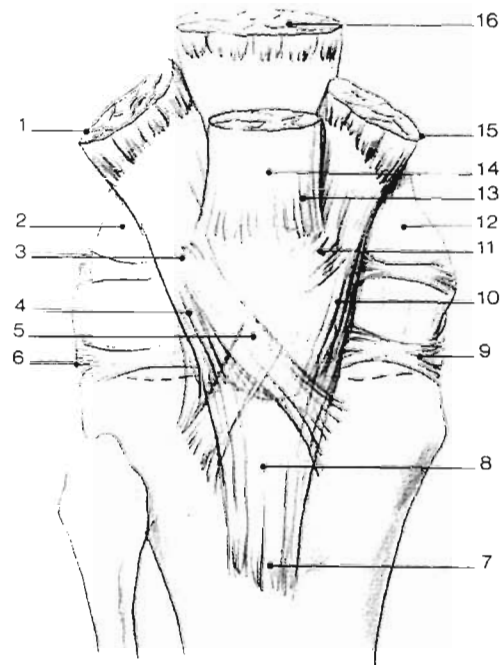


Figure n°5: Anatomie de l'appareil extenseur-région patellaire, selon Ait Si Selmi (3)

1. muscle vaste externe
2. aileron patellaire externe
3. fibres courtes obliques
4. fibres longues
5. expansions croisées des vastes (surtout pré-patellaire)
6. ligament ménisco-patellaire externe
7. tubérosité tibiale antérieure
8. ligament patellaire
9. ligament ménisco-patellaire interne
10. fibres longues
11. fibres obliques courtes
12. aileron patellaire interne
13. tendon quadricipital
14. muscle droit fémoral
15. muscle vaste interne
16. muscle crural

b) La patella (Coudane et al en 1999) (22)

- *Anatomie descriptive de la région patellaire*

Sésamoïde le plus volumineux de l'organisme, la patella est un os court inclus dans l'épaisseur tendineuse du puissant système extenseur de la jambe. Sa situation sous-cutanée la rend particulièrement vulnérable. Sa face antérieure est plus haute (4,5 cm) que sa face postérieure (3,5 cm), son épaisseur moyenne étant de 1,3 cm tandis que sa largeur moyenne est de 4,7 cm.

Le tissu spongieux trabéculaire central est entouré d'une couche corticale périphérique. L'os sous-chondral postérieur est recouvert, sur ses trois quarts supérieurs, d'un cartilage hyalin pouvant atteindre 5 mm d'épaisseur dans sa partie centrale pour une surface de 12 cm² environ.

Le tiers moyen de la face antérieure, non articulaire, est marqué de nombreux orifices vasculaires lui conférant un aspect crénelé en incidences radiographiques tangentielles. La face postérieure de la pointe de la patella est dépourvue de cartilage mais est pourvue de nombreux orifices vasculaires.

Au total, le tiers proximal de la patella est donc le plus exposé à la nécrose ischémique post-traumatique.

- *Système d'amarrage de la patella*

Il comprend en arrière le manchon capsulaire qui s'insère sur tout le pourtour patellaire. Juste en avant se positionnent les renforts capsulaires transversaux avec:

- en dedans, l'aileron interne ou ligament fémoro-patellaire médial sur les deux tiers supérieurs du bord interne et le ligament ménisco-patellaire interne sur le tiers inférieur.
- en dehors, l'aileron latéral qui s'insère sur la moitié supérieure du bord externe tandis que le ligament ménisco-patellaire externe amarre le tiers inférieur de la patella à la partie antérieure du ménisque externe.

Les renforts longitudinaux sont essentiellement le ligament patellaire et le tendon quadricipital dont la continuité des fibres forme le classique « surtout fibreux pré-patellaire ». Les expansions directes et croisées des muscles vastes internes et externes renforcent encore cette sangle pré-patellaire.

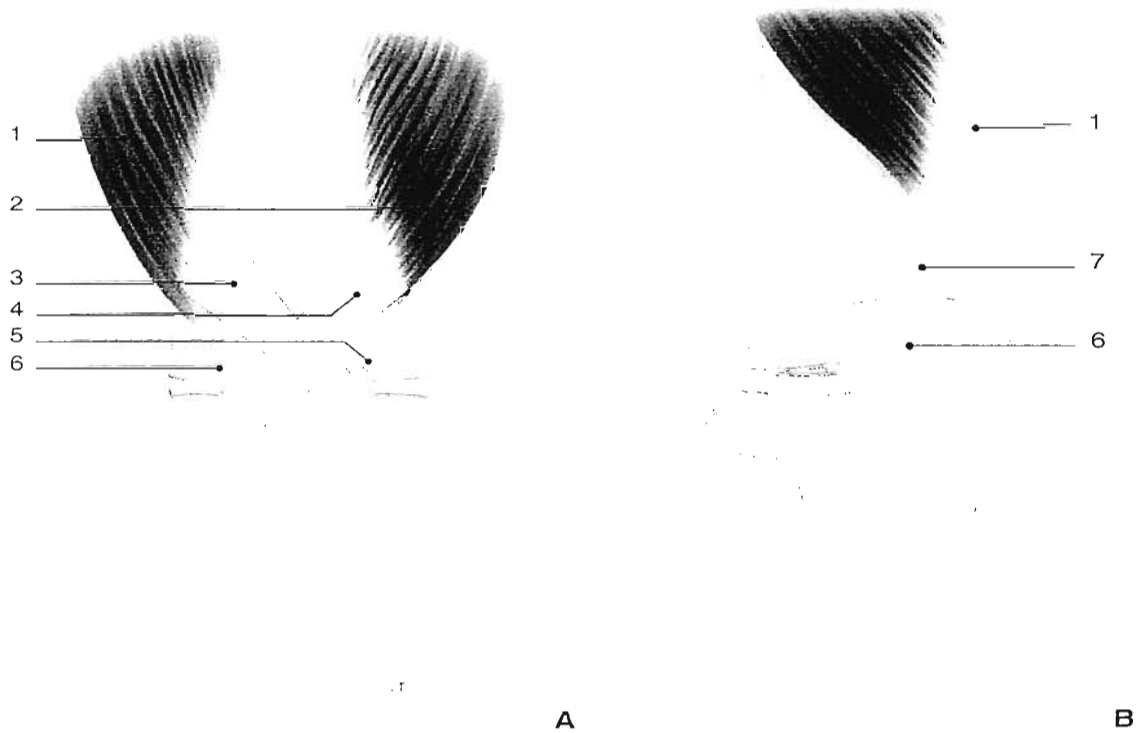


Figure n°6: Système d'amarrage de la patella, selon Coudane (22)

A. vue de face

B. vue de profil

1. muscle vaste latéral
2. muscle vaste médial
3. faisceau oblique du muscle vaste latéral
4. faisceau oblique du muscle vaste médial
5. ligament ménisco-patellaire médial
6. ligament ménisco-patellaire latéral
7. aileron patellaire latéral

c) Les ailerons patellaires

Les ailerons patellaires sont deux lames fibreuses, minces, triangulaires, dont la base est aux bords latéraux de la patella et le sommet sur les condyles fémoraux. On les distingue en interne et externe. Ils sont confondus au voisinage de la patella avec la capsule articulaire sous-jacente.

d) Les ligaments ménisco-patellaires

Les ligaments ménisco-patellaires sont des trousseaux fibreux qui s'étendent obliquement de la partie inférieure des bords latéraux de la patella au bord convexe du ménisque intra-articulaire correspondant.

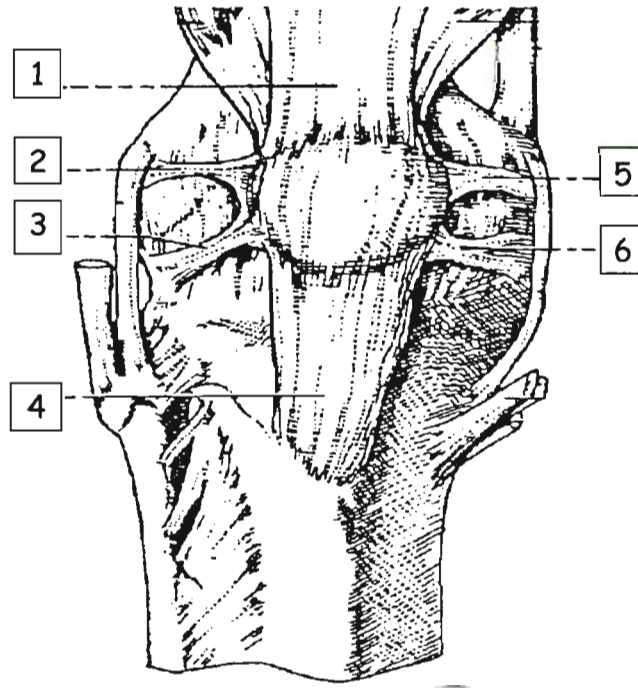


Figure n°7: le plan capsulaire d'après Bouchet et al en 1995 (11)

1. tendon du droit fémoral
- 2 et 5. ailerons anatomiques
- 3 et 6 . ligaments ménisco-patellaires
4. ligament patellaire

Le plan capsulaire comprend les ailerons de la patella et les ligaments ménisco-patellaires.

e) Le ligament patellaire

Le ligament patellaire (ligamentum patellae) est l'un des éléments du système d'amarrage de la patella et fait donc partie du système extenseur de la jambe sur la cuisse.

3. Anatomie tendineuse

a) Structure

Les tendons sont des structures fibreuses peu extensibles interposées entre les muscles striés squelettiques et leur point de fixation (Herzberg et al en 1985) (48). Leur structure chez l'homme est la même dans tout l'organisme (Bonnel et al en 1983) (10). Elle est composée par:

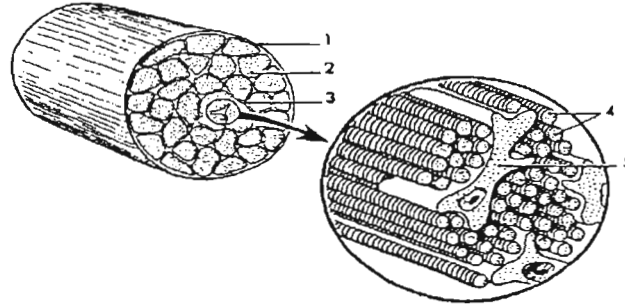


Figure n°8: structure tendineuse d'après Herzberg et al en 1985 (48)

1. épitendon
2. fibres tendineuses
3. l'endotendon
4. fibres de collagène
5. tendinocytes

- L'épitendon

C'est une enveloppe conjonctive dense, en continuité avec l'endotendon.

- Les fibres tendineuses

Ce sont des fibres de collagène orientées parallèlement aux lignes de forces du tendon. Elles sont organisées en vagues sinusoïdales dont le déplissement correspond au premier temps de la traction. Elles sont associées à des fibres élastiques qui assurent l'élasticité du tendon.

- L'endotendon

Il est constitué de tendinocytes, cellules fibroblastiques allongées, qui sécrètent les constituants de la matrice intercellulaire du tendon et qui ont le potentiel intrinsèque de réparation (Comtet et al en 1984) (20).

b). Les annexes des tendons

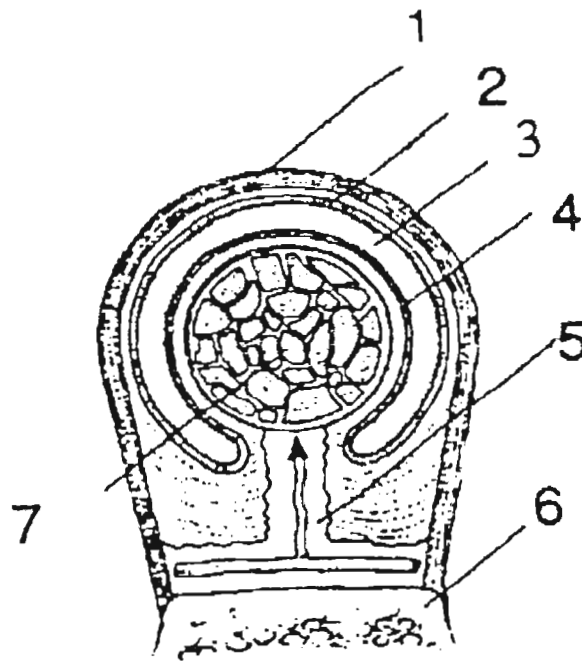


Figure n°9: Les annexes des tendons d'après Herzberg et al en 1985 (48).

1. gaine fibreuse
2. feuillet viscéral de la gaine synoviale
3. gaine synoviale
4. feuillet pariétal de la gaine synoviale
5. chaîne
6. os
7. tendon

Les annexes du tendon sont représentées par:

- les gaines fibreuses et synoviales

Le tendon est maintenu à l'os par des gaines fibreuses denses pour qu'il ne s'écarte pas trop des structures osseuses. Le coulisement du tendon au niveau de ces gaines est favorisé par un manchon cylindrique, la gaine synoviale

- les bourses séreuses

Sur une des faces du tendon ou d'un muscle, elles ont un rôle de protection de la structure musculo-tendineuse et facilitent son glissement par rapport à l'os (elles contiennent un peu de liquide séreux)

- le paratendon

C'est un tissu conjonctif lâche qui amortit les mouvements du tendon par rapport aux tissus voisins

c) La jonction tendon-muscle

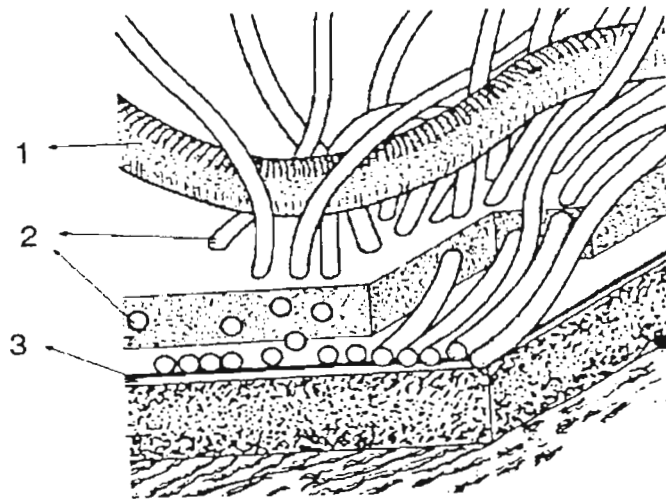


Figure n°10: la jonction muscle-tendon, Herzberg et al en 1985 (48)

1. fibre de collagène
2. fibres musculaires
3. couche externe du dessous

Il n'y a pas de prolongement direct entre les fibres musculaires et les fibres tendineuses. Les fibres de collagène s'intègrent dans un réseau de micro-fibrilles et proviennent de la couche externe du dessous.

Ce système offre une grande surface de contact et diminue d'autant les forces de traction.

d) La jonction tendon-os: l'enthèse

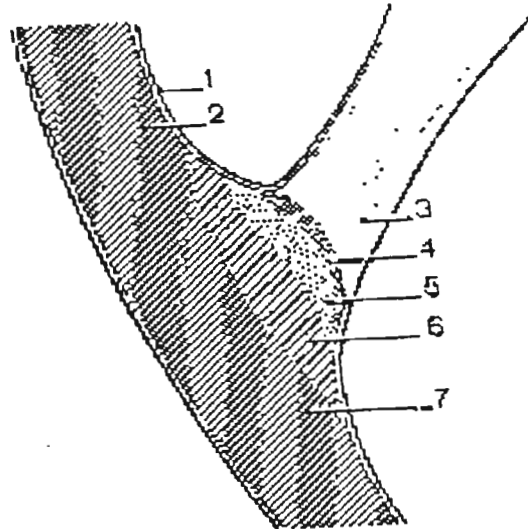


Figure n°11: l'enthèse d'après Herzberg et al en 1985 (48)

1. os cortical
- 2 et 7. os lamellaire
3. tendon
4. fibrocartilage
5. fibrocartilage minéralisé
6. zone de mélange

La transition entre le tendon et l'os et sa corticale se fait de façon progressive, on distingue 4 couches:

- a. le tendon
- b. le fibrocartilage: portion de cellules arrondies
- c. la zone de minéralisation du fibrocartilage
- d. la zone de mélange de fibrocartilage et de la matrice de l'os lamellaire

4. Anatomie du ligament patellaire

a) Définition, description et structure

Si l'on se réfère aux définitions, on doit l'appeler ligament puisqu'il unit deux os. Mais il a, en fait, toutes les fonctions d'un tendon. D'ailleurs la patella, volumineux os sésamoïde, n'interrompt pas l'appareil extenseur. Les fibres superficielles du ligament patellaire n'ont aucune attache patellaire et se continuent avec les fibres tendineuses du quadriceps (Rouvière, 1984) (106).

La littérature française et étrangère utilise presque toujours le terme de ligament patellaire (Filipe en 1977 (35) – Sommelet et al en 1979 (113) – Badelon et al en 1985 (4) – Kelly et al en 1984 (59) – Kuechle et al 1994 (63)). C'est celui que nous utiliserons.

Le ligament patellaire est un cordon fibreux épais de 5 à 7 mm, large de 3 cm et long de 5 cm.

Il s'étend de la pointe de la patella à la partie inférieure, irrégulière et saillante de la tubérosité tibiale.

Son trajet est légèrement oblique en bas et en dehors. Près de sa terminaison il est séparé du tibia par une bourse séreuse.

b) Vascularisation artérielle du ligament patellaire

Les origines artérielles proviennent pour la plus grande partie des artères du cercle anastomotique péri-patellaire constitué par:

- les artères articulaires supérieures interne et externe
- les artères articulaires inférieures interne et externe

Et par les branches profondes de:

- l'artère grande anastomotique
- l'artère récurrente tibiale antérieure
- des artères péronières antérieure et postérieure

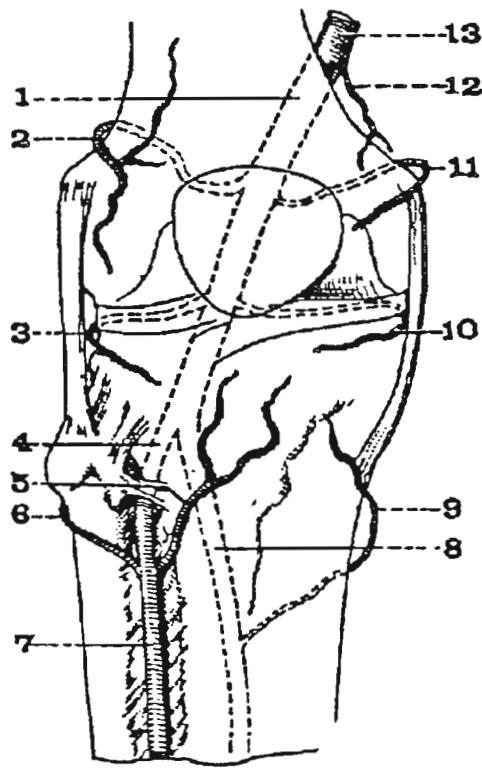


Figure n°12: Vascolarisation artérielle d'après Bouchet et al en 1995 (11)

- 1. artère poplitée
- 2 et 11. artères articulaires supérieures
- 3 et 10. artères articulaires inférieures
- 4 et 7. artère tibiale antérieure
- 5. artère récurrente tibiale antérieure
- 6. artères péronières
- 8. tronc tibio-péronier
- 9. récurrente tibiale interne
- 12. artère grande anastomotique
- 13. artère fémorale

Ces artères s'anastomosent entre elles à la face antérieure du genou en avant du plan capsulaire et s'épanouissent sur une fine membrane porte vaisseaux qui entoure le ligament patellaire (Fischer et al en 1976) (36).

Les artères qui pénètrent le tendon naissent à angle droit à partir de ce réseau pré-ligamentaire. Elles se dirigent d'avant en arrière, parfois obliquement vers le bas et se distribuent entre les faisceaux fibreux en donnant de fines collatérales. Chez l'adulte, le tiers moyen du ligament patellaire est moins bien vascularisé, alors que chez l'enfant la vascularisation est homogène. Cependant le lien éventuel entre l'existence d'une zone normalement mal vascularisée et les modifications de structures aboutissant à la rupture spontanée n'a pas été établi (Canoso en 1981) (12).

B. Biomécanique du ligament patellaire

1. Propriétés mécaniques des tendons

a) La relation charge/allongement

Le tendon est riche en eau, environ 50 à 70 %. Il est constitué de collagène de type 1 qui représente 75 % de son poids sec, d'élastine (2 %) et d'une substance fondamentale, contenant des glycoaminoglycanes et de cellules qui sont des fibroblastes.

Le tendon n'est pas un simple moyen de transmission entre le muscle qui est capable de se contracter, et l'os. Il présente des propriétés visco-élastiques, qui lui permettent de résister à une traction et d'emmagasiner une certaine énergie pour la restituer lors du mouvement.

Ses propriétés visco-élastiques sont à l'origine d'une réponse du tendon en terme d'allongement, lorsqu'il est soumis à une charge uniaxiale en traction non linéaire.

On peut rapporter la relation charge/allongement à un tracé de type sigmoïde (figure 13), cette courbe comporte trois portions:

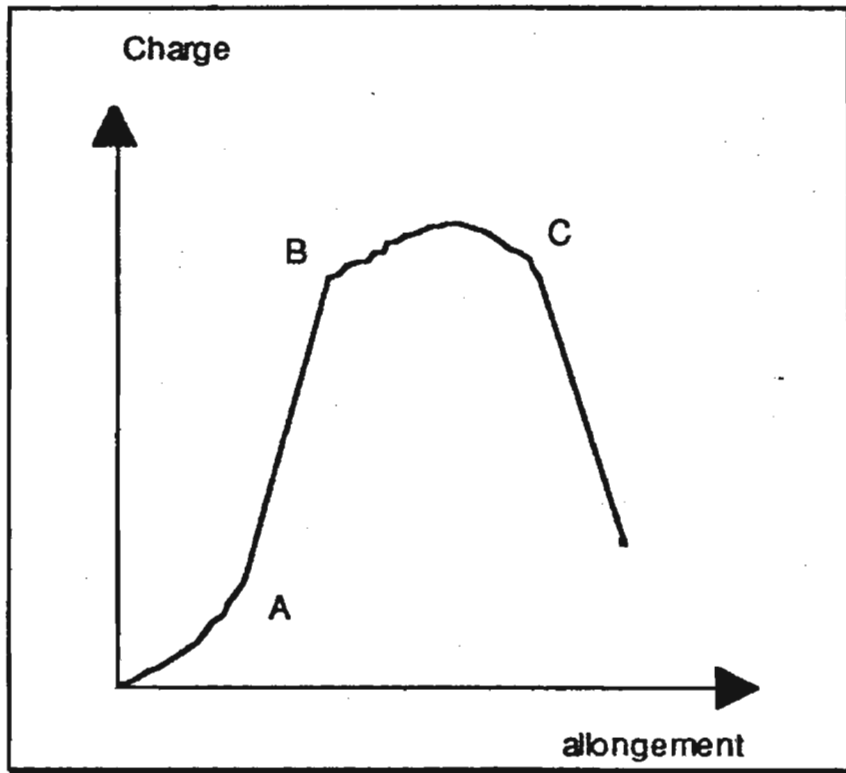


Figure n°13: La relation charge/allongement d'après Fernandez-Fairen en 1983 (33)

1. la portion initiale de la courbe (jusqu'au point A) correspond à la réorientation des fibres de collagène (tendon facilement extensible)

Kastelic et al en 1980 (57) ont proposé un modèle structural mécanique du tendon pour expliquer cette portion de la courbe. Les fibres non déformées et pliées selon des angles variables offrent une petite résistance à l'extension et s'étirent successivement sous la traction.

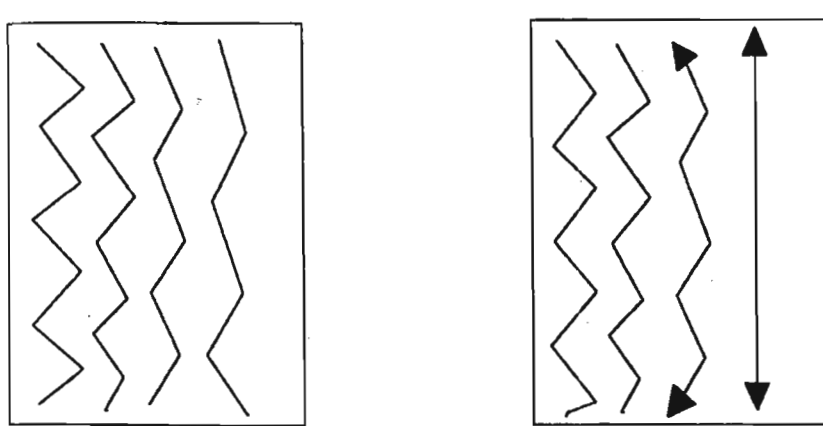


Figure n°14: Modèle structural du tendon d'après Kastelic en 1980 (57)

La non linéarité du pied de la courbe est la conséquence de l'étirement séquentiel des fibres. Les fibres élastiques du tendon seraient responsables de cette partie de la courbe, elles restitueraient l'obliquité des fibres de collagène après leur allongement.

2. la zone intermédiaire (A-B) correspond au segment linéaire de la courbe (figure 13)

Dans cette zone l'eau des fibrilles est partiellement exprimée, le matériel devient alors plus rigide et c'est au niveau de la structure moléculaire que la déformation se produit.

La microscopie électronique montre une augmentation nette de la longueur des périodes des fibres de collagène (Viidick et al en 1968). (121)

Pendant la phase linéaire le tendon travaille de façon efficace, il peut transmettre à l'os une grande tension avec une petite déformation.

3. la zone plastique à partir du point B: la proportionnalité charge/allongement se perd, il se produit un allongement plus grand pour une charge plus petite.

Il y a des modifications irréversibles dans la structure du tendon, le point C représentant le point de rupture.

La rupture du tendon ne se fait pas de façon brutale, mais progressivement, comme en témoigne l'aspect irrégulier du haut de la courbe (figure 13, après le point B).

Ainsi, un tendon est capable sans dommage de s'allonger d'environ 5 % de sa longueur. Au-delà de cet allongement, des lésions irréversibles se produisent et vont aboutir à une rupture à 8 % d'allongement.

b) La variation cyclique des tendons

Quand on charge et l'on décharge (dans la zone linéaire de la courbe contrainte/déformation) cycliquement un tendon, avec des périodes de repos (courbe 1 et 2), la courbe se déplace vers la droite.

Il reste après chaque cycle une déformation plastique résiduelle: le pied de la courbe devient plus court et la pente plus raide.

Après 6 à 10 cycles la réponse mécanique devient stable: elle correspond à l'échauffement du tendon lors d'un exercice musculaire.

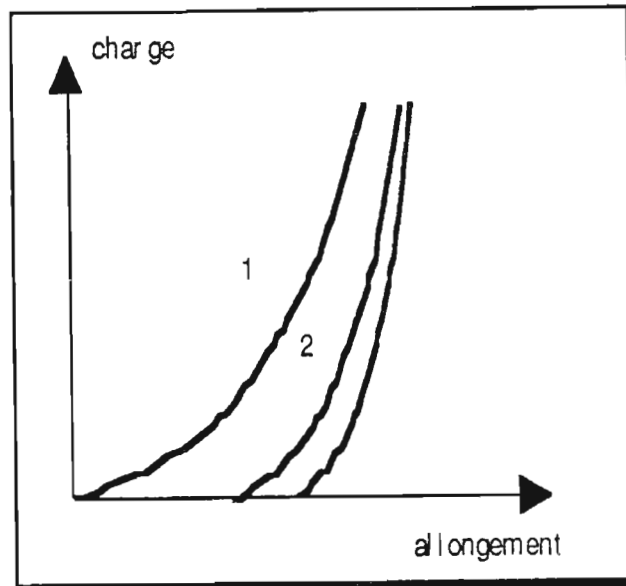


Figure n°15: La relation charge/allongement d'après Fernandez-Fairen en 1983 (33)

c) Résistance à la traction passive du ligament patellaire

- *Lors de la traction lente*

Herzberg et al en 1981 ont étudié la résistance à la traction passive de différents ligaments péri-articulaires du genou. Pour cela ils ont utilisé un échantillon de chaque ligament d'une section et d'une taille standard: longueur 30 mm, largeur 6 mm et épaisseur 1.5 mm. La vitesse de traction était de 2 mm/mn.

En ce qui concerne le ligament patellaire: (figure 16)

- la force à la rupture (point A) est égale à 200 kgF, ce qui représente une valeur quatre fois et demi supérieure au ligament croisé antérieur
- l'allongement à la rupture (point B) est de 70 % de sa longueur initiale
- son module d'élasticité est bas. Il est représenté par la pente linéaire de la courbe

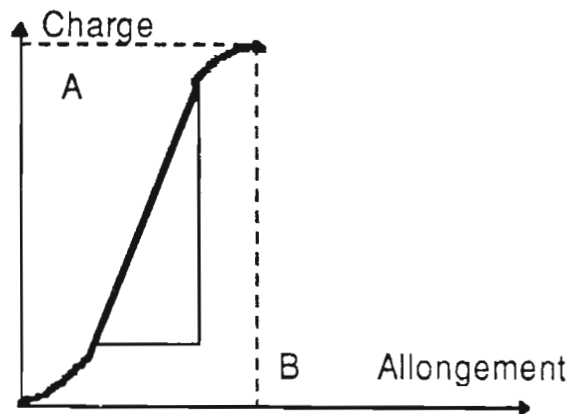


Figure n°16: Résistance à la traction passive du ligament patellaire lors de la traction lente, d'après Fernandez-Fairen en 1983 (33)

Au total le ligament patellaire se caractérise par une grande résistance à la traction et une élasticité importante.

- *Lors de la traction rapide*

D'autres essais de traction passive ont été réalisés en comparant différentes vitesses de mise en charge. Les études de Noyes en 1974 et Kennedy en 1976 aboutissent toutes les deux aux mêmes conclusions: (60)

- plus la vitesse de traction est élevée, plus la force de traction nécessaire pour rompre le ligament est élevée, et plus le ligament se distend et absorbe de l'énergie avant de se rompre
- on peut noter également que la vitesse de traction influence le siège de la rupture

2. Forces développées lors de la flexion extension

Durant la phase active de l'extension, les forces engendrées par le quadriceps sont transmises de façon convergente vers le tibia par l'intermédiaire de la patella, du ligament patellaire et des ailerons patellaires.

Les variations de position de la patella par rapport aux condyles fémoraux et le déplacement du centre de rotation, expliquent la variation des moments de forces du quadriceps et du ligament patellaire lors de la flexion.

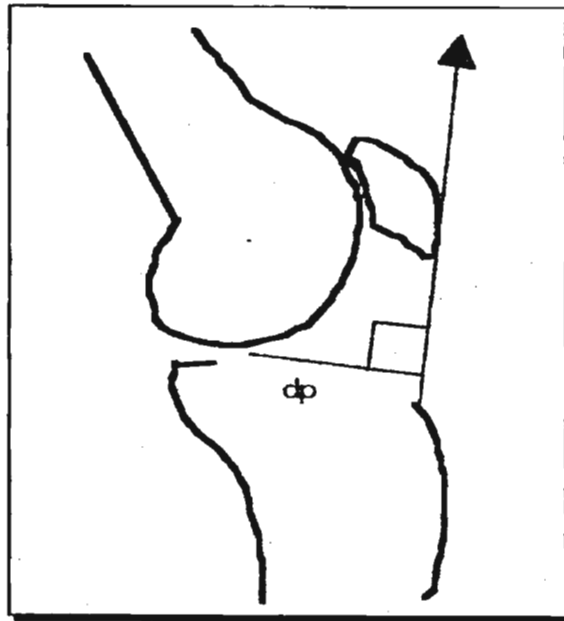


Figure n°17: force développée lors de la flexion-extension,
Van Eijden et al en 1986 (120)

Rappelons (figure 17) que le bras de levier d'une force est égal à la longueur (dp) de la perpendiculaire abaissée du centre instantané de rotation à la ligne d'action de la force (flèche).

Voici représentée l'évolution du bras de levier du ligament patellaire au cours de la flexion, celui-ci est maximal vers les 60 degrés de flexion et minimal proche de l'extension complète.

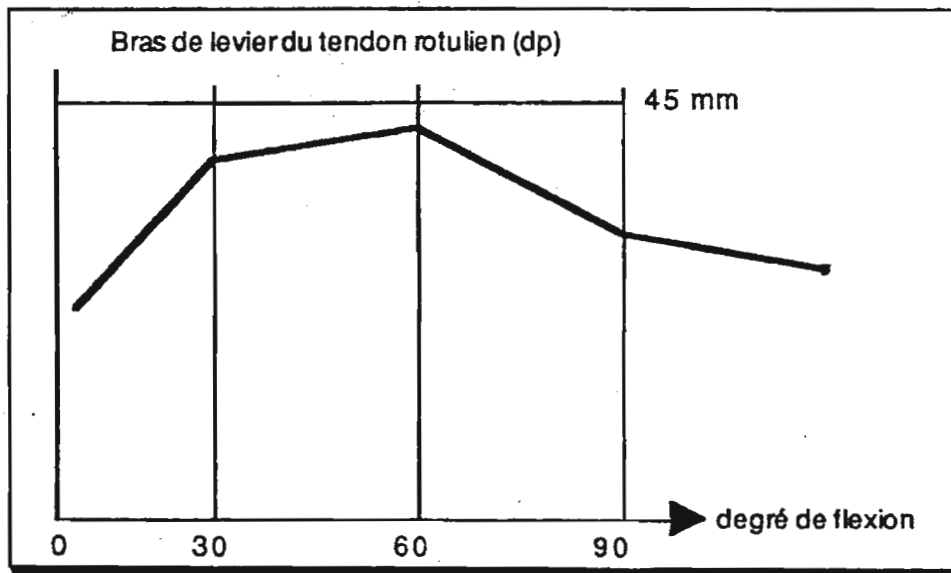


Figure n°18: force du bras de levier en fonction de la flexion, Van Eijden et al en 1986 (120)

Le rapport entre la force exercée sur le ligament patellaire (F_{pl}) et la force exercée sur le tendon du quadriceps (F_q) est illustré par la courbe suivante:

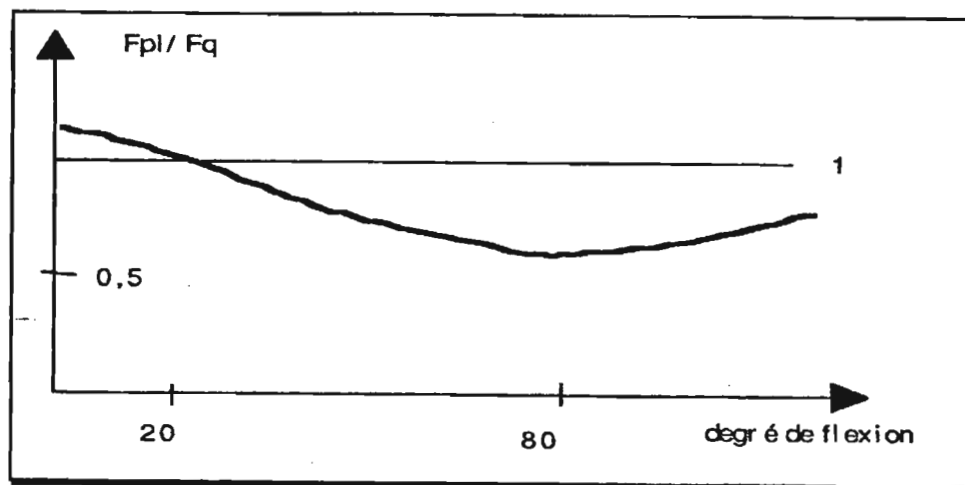


Figure n°19: d'après Van Eijden et al en 1986 (120)

On remarque (figure 19) que ce rapport est:

- supérieur à 1 entre 0 et 30° de flexion ($F_{pl} > F_q$)
- inférieur à 1 lorsque la flexion dépasse 30° ($F_{pl} < F_q$)

Dans la littérature (Reilly et al en 1972) (104) l'égalité $F_{pl} = F_q$ a longtemps été utilisée pour le calcul des forces de compression fémoro-patellaire.

L'étude de Van Eijden et al en 1986 (120) montre, au contraire, que le rapport F_{pl}/F_q est influencé par le degré de flexion.

3. Mécanisme de la rupture du tendon

Nous nous intéresserons dans un premier temps aux ruptures du ligament patellaire de type dynamique afin d'en décrire le mécanisme.

Les avulsions et rupture complète du ligament patellaire par choc direct sont plus généralement associées à une fracture de la pointe de la patella.

a) Variation de la vitesse de traction

Noyes en 1974 (89) observe une prédominance d'arrachements osseux à vitesse lente et des ruptures intra-ligamentaires à vitesse rapide.

b) Les modes de rupture des tendons

Les efforts exercés au niveau des insertions osseuses (enthèses) sont plus importants qu'au niveau du tendon lui-même. La diminution du nombre des fibres de collagène et de leur enroulement expliquerait le nombre plus important de ruptures à ces niveaux. Noyes en 1974 a (89) aussi démontré, par des séquences image par image, que le mécanisme de rupture des tendons intéresse à la fois les composantes osseuse et ligamentaire, cela de manière imprévisible et progressive.

Il décrit trois modes de ruptures différents:

- la rupture intra-ligamentaire. Les ruptures des faisceaux des fibres de collagène se produisent à différents niveaux et non pas sur une seule zone, ce qui explique que l'on observe de façon microscopique la coexistence de fibres rompues et de fibres intactes à un même niveau.
- l'arrachement osseux se produit au niveau du site d'insertion, en dessous de la plus dense corticale.
- le clivage entre l'os et le tendon se produit au niveau de la zone de fibrocartilage

c) les chocs directs

En raison de la situation directement sous-cutanée de la patella, toutes les forces de compression en rapport avec l'énergie transmise par le traumatisme seront intégralement absorbées par le biais de la patella au niveau de la trochlée fémorale.(Coudane et al en 1999). (22)

L'enfoncement cartilagineux est directement dépendant de la transmission de cette énergie au niveau de la surface de contact fémoro-patellaire. Cette énergie peut être faible lors de la simple chute de la hauteur avec réception sur la face antérieure du genou, ou au contraire très importante, réalisant le traumatisme à haute énergie du classique syndrome du tableau de bord.

On peut ainsi retrouver parmi les fractures de la patella, des «sleeve fractures» (fracture décalotement du pôle inférieur ou supérieur), qui sont, elles, extra-articulaires (Coudane et al en 1999).(22)

De part sa situation anatomique en retrait par rapport à la patella dans le plan sagittal, les ruptures du ligament patellaire par choc direct sont moins fréquentes. Elles peuvent être associées à une fracture de la patella.

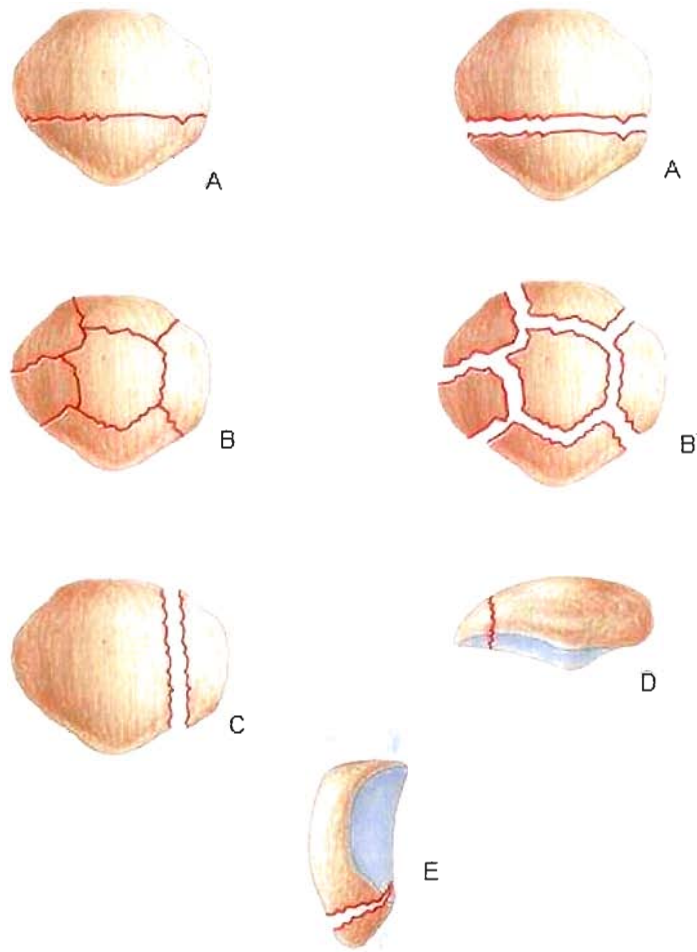


Figure n°20: classification morphologique des fractures de la patella, Selon Ait Si Selmi (3)

Les formes A, C et E interrompent l'appareil extenseur.

- A- Fracture transversale
- B- Fracture comminutive
- C- Fracture verticale
- D- Fracture ostéochondrale
- E- Fracture-décalotement de la pointe (sleeve fracture)

4. Paramètres influençant les caractéristiques du complexe os-tendon

a) L'âge

La croissance et l'âge modifient les propriétés des trois éléments: os, tendon, muscle, de façon non parallèle. Ainsi le tendon double sa résistance à la traction entre 10 et 30 ans et diminue son allongement à la rupture. Après, il maintient ces valeurs jusqu'à 50 ans puis sa résistance décroît doucement entre cet âge et 70 ans. On peut dire que le tendon mûrit rapidement et vieillit lentement, contrairement au muscle et à l'os qui suivent un processus d'involution à partir de 20-30 ans.

b) L'entraînement

Jusqu'à 20 ans, l'activité physique régulière entraîne une augmentation de volume tendineux et musculaire du sujet. Le rapport poids du muscle sur le poids du tendon reste constant. Au-delà de cet âge, l'hypertrophie musculaire secondaire à l'exercice n'est pas suivie de l'hypertrophie du tendon. Dans ces conditions, les changements respectifs des muscles et des tendons, donnent un bilan peu favorable pour les tendons après 30 ans.

c) L'exercice physique intense

Nous avons dit que les tendons permettent la transmission des forces à travers l'organisme. Ces forces peuvent être générées par les muscles ou provenir des contacts avec l'environnement. L'exercice physique s'accompagne de ces deux types de causes. Il est donc à l'origine d'une sollicitation importante des tendons. Cette activité peut conduire à une inflammation du tendon: c'est la tendinite. Celle-ci peut apparaître suite à un entraînement trop intense, ne laissant pas suffisamment de place aux périodes de récupération. Enfin, l'exercice physique intense provoque une augmentation de l'acidité dans les tissus (énergie acide). Or, il semble que l'acidité favorise la production d'acide urique, donc la survenue des tendinites.

d) La raideur musculaire

Un manque d'étirements réduit la souplesse musculaire. Plus contracté, la somme des tensions qu'il génère, donc qu'il fait subir aux tendons, s'accroît. L'objectif des étirements est –entre autres- de diminuer les tensions musculaires.

e) L'hydratation



La déshydratation favorise la concentration d'acide urique. L'idéal est de boire sans attendre la sensation de soif. En effet, cette sensation intervient alors que la déshydratation est déjà effective. De plus, elle s'atténue alors même que la réhydratation n'est pas complète.

f) L'alimentation

Nous tenons avec l'alimentation un des moyens les plus puissants pour prévenir mais aussi pour provoquer l'apparition de tendinites.

Selon leur composition, les aliments ont tendance à avoir un impact acidifiant (augmentation de l'acidité) ou alcalinisant (réduction de l'acidité) sur l'organisme. La plupart des légumes (excepté tomates, cresson et épinards), les sucres composés (pain, pâtes, riz), les laitages (lait, yaourts) mais aussi l'eau à base de bicarbonate (Vichy®, St Yorre®) ont une action de réduction de l'acidité. Les agrumes (oranges), les substances animales induisent une augmentation de l'acidité. Enfin, une diminution des apports en acide urique (ris de veau, anchois, sardine, rognons, foie, cervelle, langue...) et en acide oxalique (épinard, céleri, asperge, tomate, haricot vert, légumes secs, chocolat, cacao, thé) est également recommandée.

g) L'hygiène bucco-dentaire



Une mauvaise hygiène bucco-dentaire est un facteur d'apparition de caries dentaires. Les caries sont des foyers infectieux. Ces foyers infectieux peuvent être à l'origine de greffes septiques sur le tendon et donc de tendinite.

h) Les problèmes liés à la statique

Si les tendinites proviennent souvent d'une grande sollicitation du tendon, elles peuvent également surgir au cours d'un simple footing de reprise effectué après une période de repos (tendinite de reprise). Dans ce cas, comme dans d'autres, un problème de statique de course peut être incriminé. En effet, la statique corporelle et la dynamique de course peuvent provoquer des points de convergences de forces inhabituelles à certains endroits du corps. Ces points de contraintes sont autant de risques d'apparition de tendinites.

Selon l'origine de ces problèmes, nous pouvons distinguer des causes mécaniques internes et externes à l'organisme.

- **Causes internes:**

Certains facteurs prédisposant tels une bascule du bassin, une asymétrie de longueur des membres inférieurs, les pieds plats, être supinateur (pose de pied essentiellement sur l'extérieur) ou son inverse (pronateur) mais aussi la prise de poids sont autant de facteurs pouvant induire une tendinite des membres inférieurs. Une étude morphométrique permet de faire un bilan de posture et d'envisager une correction (semelles orthopédiques, kinésithérapie...).

- **Causes externes:**

Une tendinite peut survenir après un changement de terrain d'entraînement ou de chaussures de course. Dans les deux cas, des éléments extérieurs au corps du coureur sont en jeu.

- schématiquement, les contraintes imposées par les types de sols sont doubles.
 - ▶ D'un côté, un sol dur provoque d'importants chocs en retour;
 - ▶ D'un autre côté, un sol mou fait travailler les muscles et les tendons dans des proportions plus grandes et souvent dans des conditions inhabituelles.

Dans les deux cas les risques de tendinites sont élevés. C'est pourquoi le coureur de fond peut avoir intérêt à privilégier des sols souples comme l'herbe ou les sous-bois.

- A l'interface du sol et du pied se trouve la chaussure. Cet « outil de la course » joue un rôle dans l'amortissement de l'énergie d'impact, dans la statique et dans la dynamique de course.
Une chaussure mal adaptée au pied, trop usée, ne correspondant pas aux caractéristiques morphologiques (pied creux ou plat) et dynamiques du coureur (déroulement supinateur ou pronateur) ainsi qu'à son poids est aussi un facteur favorisant de tendinites (podologie).
- Les facteurs climatiques: Le froid facilite la précipitation des cristaux d'acide urique et la chaleur entraîne une déshydratation de l'organisme.

Plus ou moins directs, tous ces facteurs sont résumés dans le tableau ci-dessous.

Causes externes	Causes internes à l'organisme	Périodes à risque
Terrain Un terrain dur Un terrain exagérément mou Un terrain très accidenté	Biomécanique - Modification récente de la mécanique de course (ampoules, travail technique...) - Déséquilibre de la foulée ou de la pose de pied	Entraînement - Reprise de l'entraînement - Période d'entraînement intense - Entraînement induisant beaucoup d'acidité - Entraînement induisant de nombreux chocs (sauts, course en descente...) - Fin de séance - En cas de dégradation du style de course (fatigue)
Climat Un froid marqué Une grande chaleur	Muscles - Raideurs ou courbatures musculaires - Modification du fonctionnement musculaire (gain de force, changements du type de travail ...)	Matériel Achat d'une nouvelle paire de chaussures Chaussures usées
Autres Chocs, frottements, compression (notamment avec les chaussures)	Hygiène corporelle Caries Fatigue Prise de poids Baisse de poids marquée	
	Diététique Mauvaise hydratation Ingestion de sucreries Ingestion importante de viande	

Tableau n°11 : Tableau récapitulatif des facteurs de risque du tendon.

C. Physiologie articulaire

La flexion-extension est le mouvement principal du genou. Son amplitude s'apprécie à partir de la position de référence: l'axe de la jambe situé dans le prolongement de l'axe de la cuisse.

1. Amplitude articulaire

Le fonctionnement du genou est très complexe car la flexion s'accompagne d'un mouvement de roulement-glissement des condyles (le point de contact entre fémur et tibia se déplace en arrière: roulement. On voit bien que la distance parcourue par le fémur, est inférieure au déplacement du point de contact: glissement). Les ligaments et les ménisques règlent ce mouvement spécifique sur les cartilages.

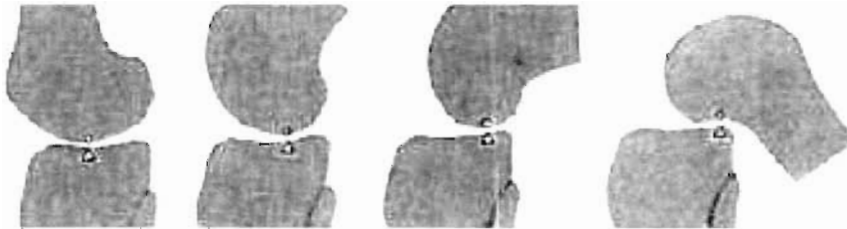


Figure n°21: Mouvement du fémur par rapport au tibia dans le plan sagittal lors de la flexion-extension le fémur roule et glisse sur le tibia de l'extension à la flexion.

a) Amplitude en physiologie articulaire: l'extension

Il n'existe pas d'extension absolue, cependant il est possible d'effectuer passivement un mouvement de 5 à 10° à partir de la position de référence. Cette hyper-extension entraîne un recurvatum du genou.

Activement, elle dépasse rarement la position de référence et dépend de la position de la hanche. Elle est d'autant plus grande que la hanche est elle-même en extension. L'extension préalable de la hanche prépare celle du genou.

b) Amplitude en physiologie articulaire: la flexion

La flexion passive peut atteindre 160°, elle est limitée par le contact des masses musculaires.

La flexion active est de 140° si la hanche est fléchie auparavant et de 120° si la hanche est en extension. Cette différence est due à l'action des ischio-jambiers. Leur mise en tension par la flexion de la hanche accroît leur efficacité en tant que fléchisseurs du genou.

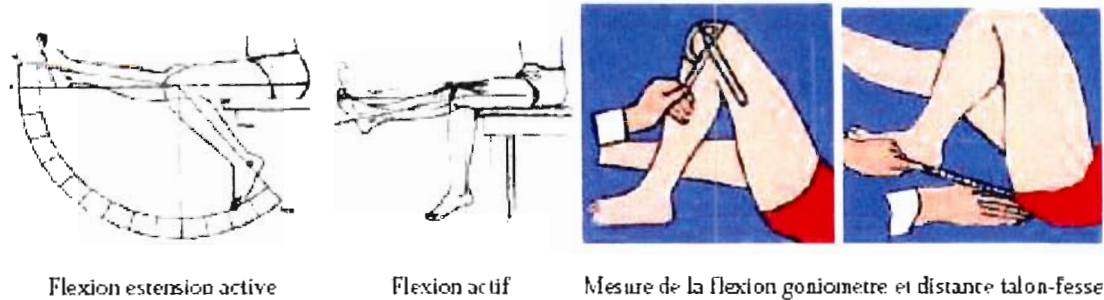


Figure n°22: mesure des amplitudes articulaires du genou.

2. L'élasticité musculaire.

Le muscle au repos possède une longueur correspondant à une certaine tension élastique. Si successivement on sectionne le nerf moteur puis le tendon du muscle, il se raccourcit de 10 à 20 %.

D'autre part, dans les conditions physiologiques, la force contractile du muscle est maximale pour la position articulaire qui donne au muscle une longueur voisine de la longueur dite de « repos ».

Un muscle se rétracte s'il perd un point d'attache, secondairement évolue l'amyotrophie musculaire, réversible, car entraînée par une diminution du volume cellulaire avec perte de tonus et non pas diminution du nombre des cellules musculaires.

3. Élasticité et résistance du ligament patellaire

C'est un élément anatomique peu vascularisé et grand consommateur d'oxygène. Tout défaut de perfusion entraîne une fragilisation par ischémie (d'après Chatta en 1985). (15)

Sa résistance mécanique dépend du nombre de fibres qui le constituent, c'est à dire de sa grosseur.

Une étude de solidité d'une greffe du tiers moyen du tendon patellaire a été réalisée en 1893 par Cooper et ses collaborateurs (21). Les résultats suggèrent que le tiers moyen du tendon patellaire est plus solide que rapporté précédemment.

De plus, l'étude rapporte qu'une torsion de la greffe (étude faite sur 21 cadavres humains) à 90° augmente sa solidité ($p < 0,05$), mais qu'une torsion de la greffe à 180° n'a pas eu d'effet significatif comparé à la torsion à 90°.

Cependant, compte tenu de la solution de continuité du système extenseur, cette étude encourage la pratique d'utilisation de la plus petite (10 mm) greffe de ligament patellaire afin d'éviter les complications potentielles d'une fracture patellaire.

4. L'appareil extenseur du genou

Il s'agit essentiellement du vaste intermédiaire (quadriceps crural) et accessoirement du fascia-lata.

Lorsque le genou est en hyper-extension, l'action du quadriceps n'est pas nécessaire pour maintenir la station debout, mais dès que commence la moindre flexion, il doit intervenir énergiquement pour empêcher la chute.

Si les muscles vaste intermédiaire, vaste interne et vaste externe qui sont des muscles fémoro-patellaire, sont seulement extenseurs du genou, avec une composante latérale en ce qui concerne les vastes, il n'en est pas de même du muscle droit fémoral. Celui-là ne représente qu'un cinquième de la force totale du quadriceps. Mais le fait qu'il soit bi-articulaire lui donne droit à une place à part. Son efficacité en tant qu'extenseur du genou dépend de la position de la hanche.

5. Les mouvements patellaires

L'appareil extenseur du genou glisse sur l'extrémité inférieure du fémur. La trochlée fémorale et l'échancrure inter-condylienne forment en effet une profonde gouttière verticale. La force du quadriceps dirigée obliquement en haut et légèrement en dehors se trouve transformée en une force strictement verticale.

Lors des mouvements de flexion extension, la patella se déplace:

- dans un plan sagittal.

Elle recule en se déplaçant le long d'un arc de cercle dont le centre est situé au niveau de la tubérosité tibiale antérieure. Sa face postérieure qui regardait en arrière est orientée lors de la flexion extrême en arrière et en bas. Le bord supérieur de la patella devient plus antérieur et son bord inférieur plus postérieur.

Elle subit donc par rapport au tibia un mouvement de translation circonférentiel. Ces déplacements sont rendus possibles par la longueur suffisante de ses connexions fémorales des culs de sac latéraux et quadricipitaux.

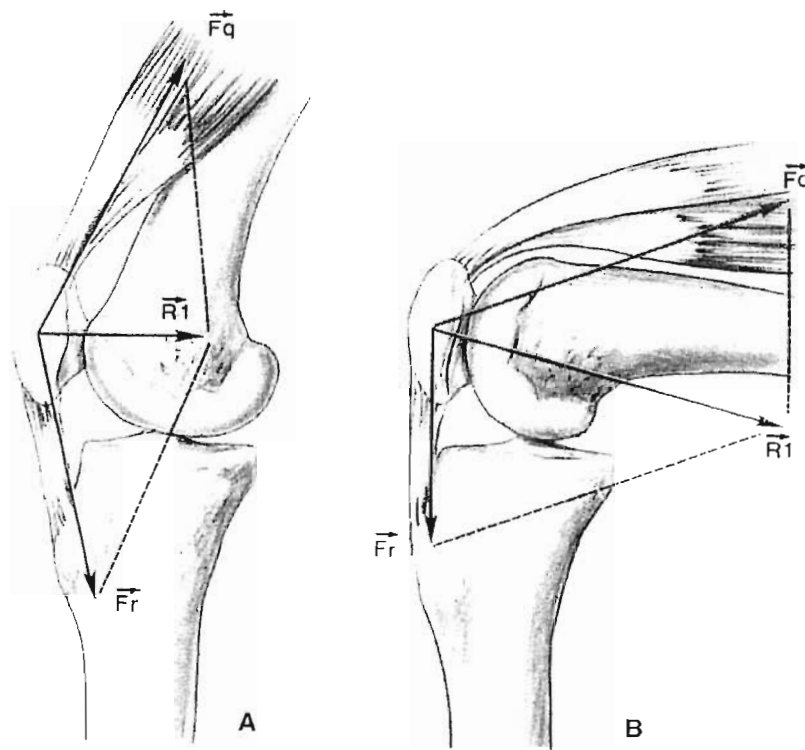


Figure n°23: Biomécanique de la fémoro-patellaire résultante des contraintes fémoro-patellaires (R1) d'après Ait Si Selmi et al en 1999 (3)

A: en extension

B: en flexion

Fq: traction quadricipitale

Fr: force exercée par le ligament patellaire

R1: force de compression fémoro-patellaire

- dans le plan frontal

La patella est d'autant plus appliquée dans sa rainure par le quadriceps que la flexion est accentuée. En fin d'extension (figure n°23), cette force de coaptation diminue. En hyper-extension elle a même tendance à s'inverser et à décoller la patellaire de la trochlée. Ce qui empêche la luxation de la patella en dehors, c'est la joue externe de la trochlée nettement plus saillante que l'interne.

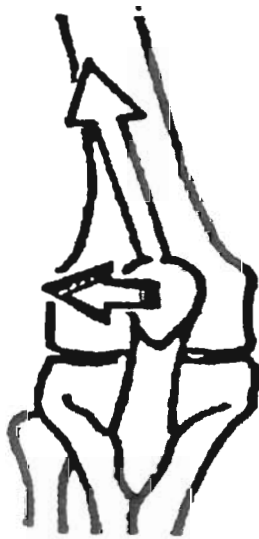

Figure n°24: mouvement de la patella dans le plan frontal
D'après Kapandji, 1983 (56)

- dans le plan horizontal

Son bord externe devient plus antérieur

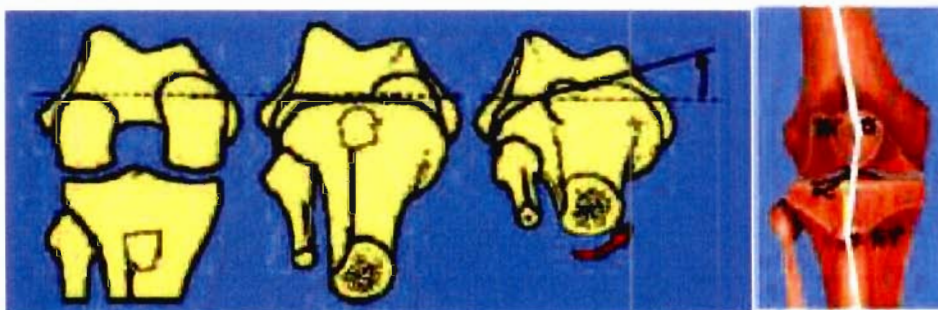


Figure n°25: vu en trois dimensions des modifications de rapport
Lors de la flexion du genou, d'après Kapandji en 1983 (56)

Lors de l'extension complète, le genou est verrouillé automatiquement en rotation externe du tibia. Noter que la tubérosité antérieure du tibia est alors très latéralisée.

6. Les forces en présence

La patella, os sésamoïde, a comme rôle d'accroître l'efficacité du quadriceps en reportant vers l'avant le point de traction (augmentation du bras du levier et augmentation du moment de la force).

Comme on peut le voir sur la figure 26, la force Q peut être décomposée en deux vecteurs.

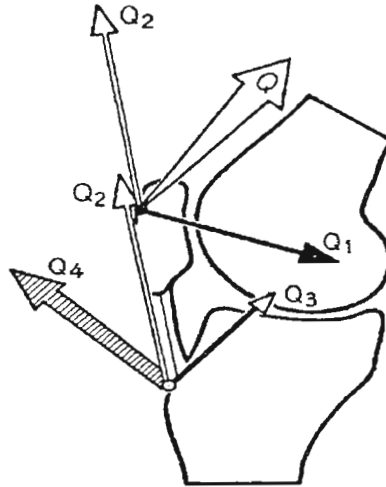


Figure n°26: Les forces en présence d'après Kapandji en 1983 (56)

- La force Q1 dirigée vers l'axe de flexion-extension, applique la patella contre la trochlée.
- La force Q2 dirigée dans le prolongement du ligament patellaire.

A son tour cette force Q2 peut elle-même être décomposée en deux vecteurs perpendiculaires:

- une force Q3 dirigée vers l'axe de flexion extension, applique le tibia au fémur
- une force Q4 composante efficace pour l'extension

En somme, la patella en éloignant le tendon du quadriceps comme un chevalet, accroît l'efficacité de ce muscle.

Le système extenseur et la patella participent également au contrôle de la rotation externe. Du fait de la position externe de la tubérosité tibiale antérieure, il existe dans le plan frontal un angle Q entre l'axe du quadriceps, la patella, et l'axe du ligament patellaire.

Cet angle Q fait naître deux forces:

- l'une au niveau de la patella, force FE, qui a tendance à luxer la patellaire en dehors
- l'autre au niveau de la tubérosité tibiale, une force RIT qui provoque une rotation interne tibiale

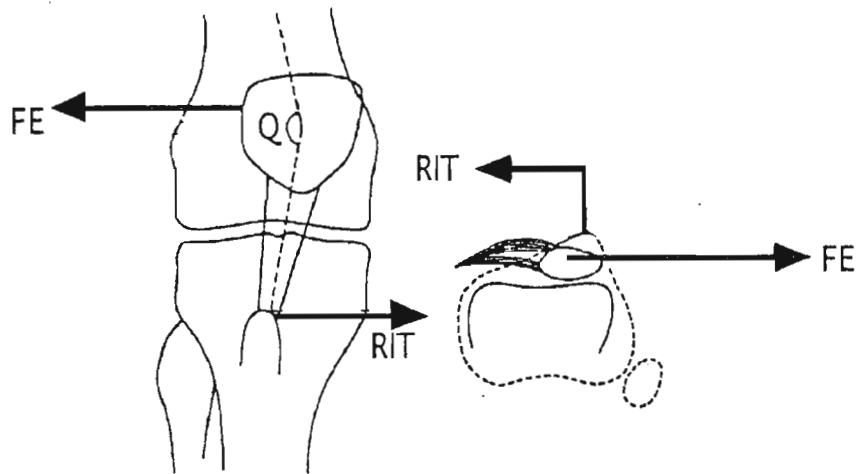


Figure n°27: Les forces en présence dans le plan frontal
D'après Dejour et al en 1992 (25)

7. Théorie du hauban

La patella se trouve guidée dans son jeu articulaire (fémoro-patellaire) par un système à quatre haubans principaux et quatre haubans secondaires

- **les quatre haubans principaux sont:**
 - . Les ailerons interne et externe
 - . Le quadriceps et le ligament patellaire
- **les quatre haubans secondaires sont:**
 - . Les vastes externe et interne
 - . Les ligaments ménisco-patellaires interne et externe



Figure n°28: Mat sans hauban



Figure n°29: mat avec ses haubans

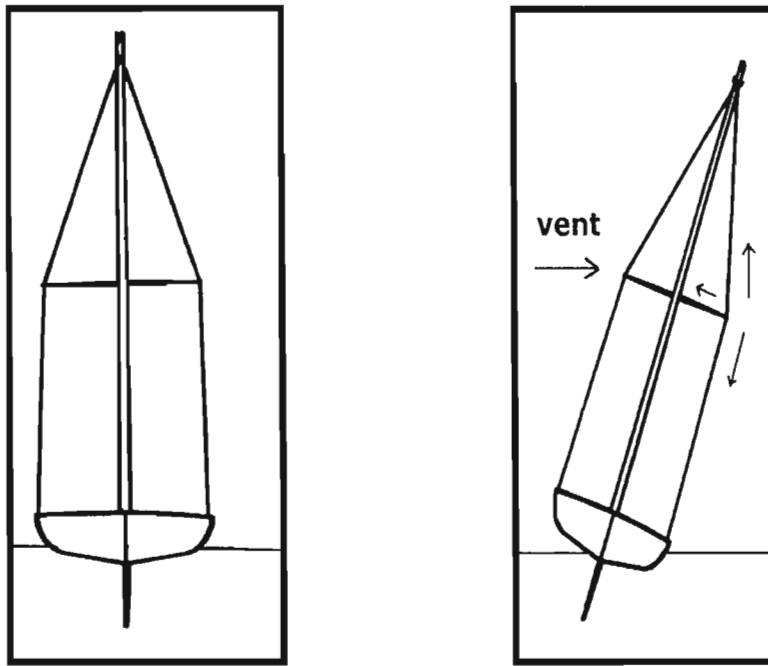


Figure n°30: Mat avec ses haubans et barres de flèches (Le mat est rigidifié par la tension du hauban transmise aux barres de flèches), selon Dubourg, 1989 (29)

D. La hauteur patellaire

Dans l'étude de la pathologie patellaire, outre l'analyse des anomalies de position dans le plan frontal et horizontal, nous devons tenir compte des anomalies dans le plan sagittal.

La plupart des méthodes proposées pour le calcul de la hauteur de patellaire utilisent des radiographies de profil des deux genoux.

Mais avant de parler de patella haute ou basse, il convient de définir les méthodes de mesure définissant les indices de mesure.

Historique:

De nombreux auteurs se sont intéressés à la mesure de la hauteur patellaire, comme Jansen en 1929 et Boon Itt en 1930 (première technique chiffrée mais jamais utilisée car trop complexe).(13)

Plus tard, deux techniques de mesures ont fait office de référence; la technique de Blumensaat qui, décrite en 1933 a été très utilisée jusqu'en 1971, date à laquelle fut décrite la méthode d'Insall et Salvati, utilisant pour la première fois une technique chiffrée mais ayant pour repère l'insertion du ligament patellaire. Par ailleurs, la radiographie devait être faite à 30° de flexion.

Les méthodes de mesure de la hauteur de la patella peuvent être divisés en plusieurs catégories suivant les repères employés:

- soit la trochlée fémorale (technique de Blumensaat, de Carol Laurin en 1978, de Bernageau en 1984,

- soit ayant pour repère le tibia: méthode d'Insall et Salvati en 1971 modifiée par Gresalmer en 1992, méthode de Blackburne et Peel contemporaine car publiée en juin 1977, la méthode de Linciau en 1984 et De Carvalo en 1985 identique à celle de Caton et Deschamps de 1982, méthode de Leung et Wai en 1996,
- et enfin méthode mixte de Picard et Sarragaglia en 1997.

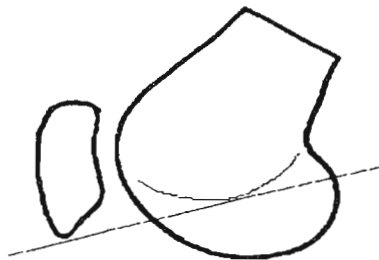
Nous pouvons noter que la technique actuellement utilisée est pratique courante en France est celle de Caton et Deschamps.

La technique de Caton, définie lors de sa thèse de doctorat en 1977 (13) a ensuite été modifiée avec Gérard Deschamps en 1982 afin d'éliminer tous les facteurs liés à la pointe de la patella.

1. Les indices de mesures (13)

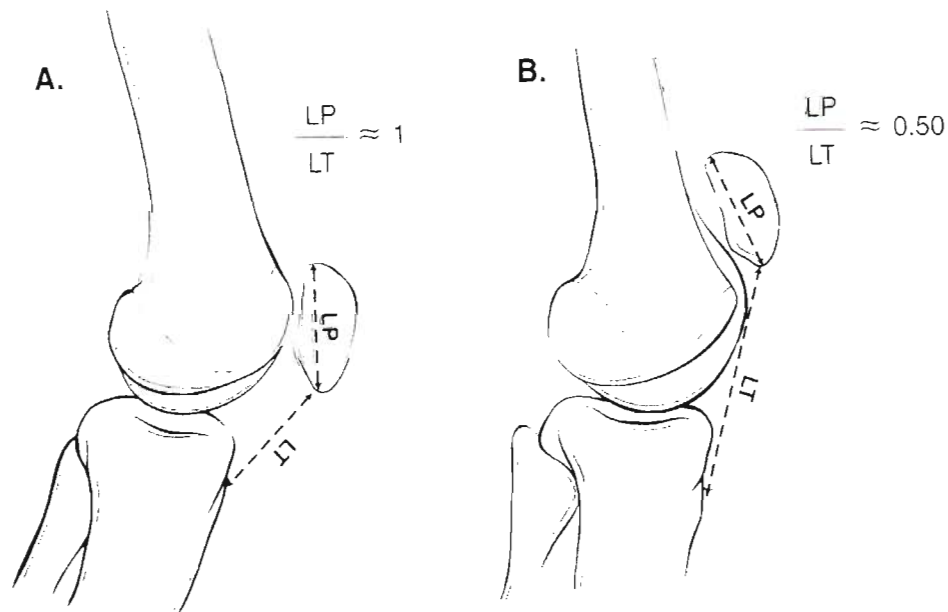
Nous parlons de patella infera lorsque ce rapport est inférieur à 0,6. De même, nous considérons qu'une patella est haute (patella alta) lorsque ce rapport est supérieur ou égal à 1,3.

a) Indice de Blumensaat en 1933 (figure N°31)



La trochlée fémorale est physiologiquement le repère idéal: sur un genou à 30° de flexion la pointe de la patella doit affleurer le prolongement de la ligne intercondylo-trochléenne. Mais cette technique est assez aléatoire compte-tenu de la variation de l'inclinaison des condyles de 27 à 60°. Cela en fait une méthode peu employée.

b) Indice d'Insall et Salvati en 1971

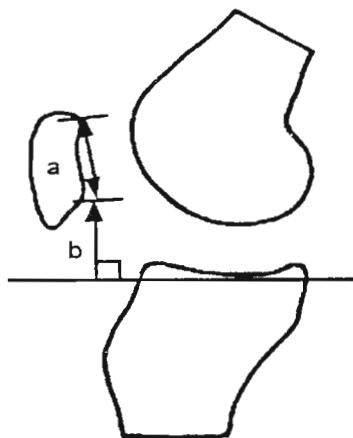


A-Figure n°32: ratio Insall-Salvati pour genou normal.
B-Figure n°33: ratio Insall-Salvati pour une patella alta.

Insall et Salvati établissent un rapport entre la longueur du ligament patellaire (LT) et la hauteur de la patella mesurée dans sa plus grande diagonale (LP), clichés effectués sur un genou à 30° de flexion. Les valeurs normales sont comprises entre 0,8 et 1,20.

La critique que l'on peut émettre, tient essentiellement au fait qu'il est important de visualiser parfaitement le ligament patellaire. Ceci est souvent difficile, surtout après transposition de la tubérosité tibiale antérieure.

c) Indice de Blackburne en 1977 (figure N°34)



Il choisit un autre repère tangent aux plateaux tibiaux. Il établit le rapport de la hauteur de la verticale (b), à la longueur de la surface articulaire (a). Les valeurs normales sont comprises entre 0,6 et 1.

Cet indice peut être source d'erreurs du fait de la variation de la pente tibiale et de la difficulté de la superposition radiologique des plateaux tibiaux.

d) Caton et Deschamps en 1982 (figure N°35)

Cette technique se veut simple et fiable, toujours possible, reproductible, quelque soit la qualité des films radiographiques et le degré de flexion du genou de profil entre 10 et 80°, (avec possibilité d'études rétrospectives) et indépendante vis à vis de la taille des genoux et du degré d'agrandissement radiologique, vis à vis de la tubérosité tibiale et des modifications propres à la patella. (14)

L'indice de Caton et Deschamps consiste, sur un genou de 10 à 80° de flexion, à rapporter la distance du bord inférieur de la surface articulaire de la patella à l'angle antéro-supérieur du tibial (at), à la longueur purement articulaire de la patella (ap). Les valeurs normales sont comprises entre 0,6 et 1,3.

Ce rapport at/ap est égal en moyenne à 0,96 +/- 0,134 chez l'homme et à 0,99 +/- 0,129 chez la femme, c'est à dire peu différent de 1.

Cette technique est utilisable chez l'enfant et l'adolescent.

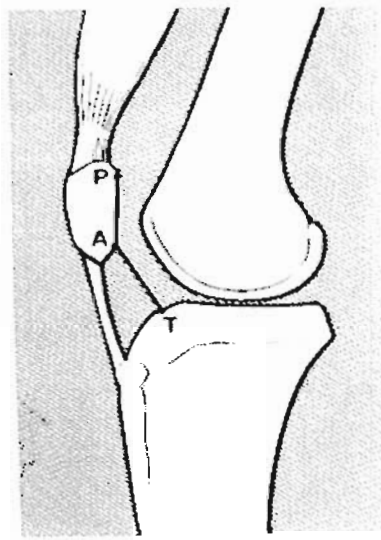


Figure n°35: repère de mesure de l'indice de Caton-Deschamps (14)

C'est l'indice de Caton et Deschamps que nous avons utilisé pour le calcul de la hauteur patellaire dans notre série.

2. patella haute et patellaire basse (Patella alta et infera

a) patella haute ou Patella alta

Elles sont souvent la conséquence des ruptures du ligament patellaire. Mais il convient de rechercher d'éventuelle patella alta physiologique.

La présence d'une patella alta entraîne un défaut d'engagement de la patella qui perd alors son rôle de chevalet. Il en résulte une diminution de la force du quadriceps.

Les études de Lancourt et Cristini en 1975 (67) et de Marks et Bentley en 1978 (78) ont essayé de faire le lien entre patella alta et chondromalacie. Les deux études divergent quant à leurs résultats. Tous les deux ont utilisé l'indice d'Insall et Salvati. Pour les premiers, il existe une relation directe entre patella alta et chondromalacie. Marks et Bentley en 1978 (78) utilisèrent des méthodes diagnostiques (arthroscopies) ainsi qu'un recrutement plus rigoureux. Ils conclurent en une absence de relation directe entre patella alta et chondromalacie.

En définitive, les patella hautes se manifestent surtout par une instabilité fémoro-patellaire, source de luxations récidivantes, avec perte du rôle stabilisateur du quadriceps (Hirokawa en 1993) (49) . Elles peuvent également être source de gonarthrose (Ahlbäck et al en 1978). (2)

Leurs étiologies sont dominées par les dysplasies congénitales et les anomalies de hauteur patellaire iatrogéniques.

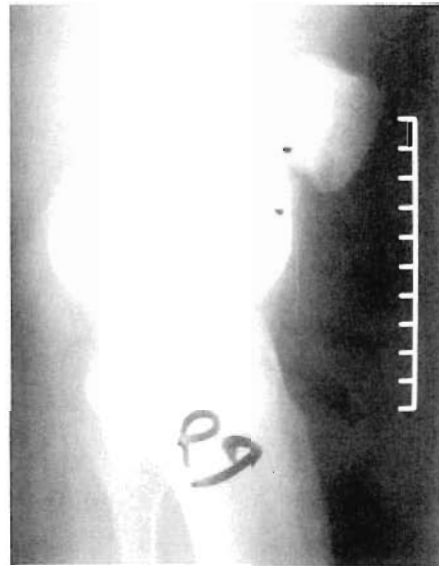


Figure n°36: Patella alta

b) patella basse ou patella infera

Contrairement à la patella alta, la patella infera peut entraîner une pathologie propre (Caton et Deschamps en 1982). (14)

Les forces de plaquage de la patella vont varier de façon très importante suivant le degré d'abaissement de la patella et suivant la facette articulaire patellaire en contact.

La figure n°37, qui représente le diagramme des pressions enregistrées à la face postérieure de la patella en fonction du degré d'abaissement montre que celles-ci peuvent pratiquement doubler pour un abaissement de 2 cm.

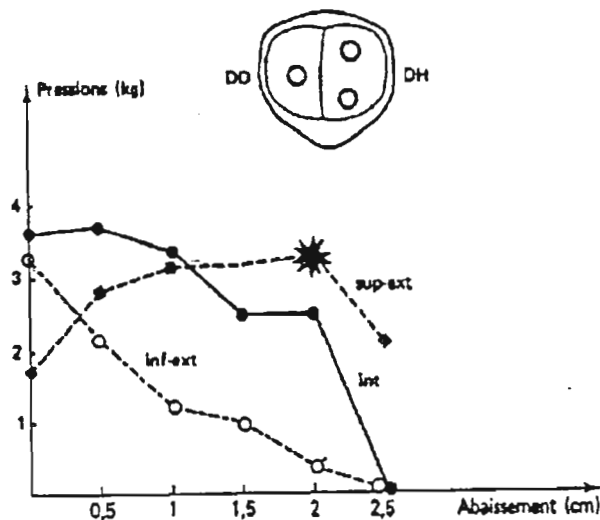


Figure n°37: Diagramme des pressions résultant de l'abaissement de la patella d'après Caton et Deschamps en 1982 (14)

Dans les abaissements modérés, l'augmentation des forces de plaçage fémoro-patellaire est compensée par une augmentation des surfaces d'appui. Ils entraînent, généralement peu de douleurs, surtout lorsque le cartilage est sain. Cela explique qu'un certain nombre de patella discrètement abaissées radiologiquement ne sont pas ou peu douloureuses, surtout lorsque le cartilage est sain.

Dans les abaissements plus importants le 1/3 supérieur de la patella subit une hyperpression alors que les 2/3 inférieurs sont en hypopression, ce qui entraîne une chondromalacie patellaire.

Enfin, lors d'un abaissement majeur, la majorité des contraintes peut être prise en charge par le tendon quadricipital, la patella n'étant pratiquement plus en appui, cela pouvant réaliser une véritable patellectomie fonctionnelle.

Les étiologies les plus souvent rencontrées sont:

- d'une part les genoux multi-opérés avec adhérence des culs de sac et des ailerons patellaires, qui fixent la patella en position basse et limitent la flexion extension
- et d'autre part la fixation iatrogène basse per chirurgicale après rupture de l'appareil extenseur ou ostéotomie tibiale et transposition de la tubérosité tibiale (Okamoto et al en 1993 (92) – Sakai et al en 1993(108))

E. Anatomie pathologique

Le démembrement des tendinites a permis d'individualiser des pathologies d'origine mécanique (traumatique ou micro-traumatique), inflammatoire, mais également infectieuse, métabolique, tumorale et iatrogène. La diversité de ces étiologies prouve qu'il est actuellement impropre de parler de tendinite (car la réaction inflammatoire est très inconstante) et celui de tendinopathie est préférable. (selon Rolland et Saillant en 2004) (105)

1. Les maladies générales

a) Maladie inflammatoire et maladie de système

On retrouve de nombreuses études relatant la relation entre maladie de système et rupture du ligament patellaire comme:

- Polyarthrite rhumatoïde

Peiro et al rapportent un cas de rupture bilatérale simultanée et spontanée du ligament patellaire chez un patient atteint de polyarthrite rhumatoïde (97).

- Lupus érythémateux

Werner en 1974 (122) et Pritchard et Berney en 1989 (102), ainsi que Mayer et al en 1976 (81) rapportent plusieurs cas de rupture du ligament patellaire chez des

patients souffrant de LED (lupus érythémateux disséminé). Aussi, nous retrouvons un cas de rupture bilatérale rapportée en 1958 par Martins et ses collaborateurs. (79) En septembre 2001, Rose et al (107) montrent que l'étude histologique des ruptures tendineuses spontanées a démontré des anomalies structurelles constituant les changements dégénératifs principaux.

Ces prédispositions engendrées par la maladie de système sont retrouvées de manière plus générale chez les patients présentant des ruptures atraumatiques.

- Les néphrites chroniques

Hughes et al en 1975 (50) puis Touzard en 1985 (119) relèvent des cas de rupture bilatérale du ligament patellaire associées à des glomérulonéphrites chroniques.

- Spondylarthrite ankylosante (d'après Fournier et al en 1992) (38)

b) Les maladies métaboliques

Bard en 1993 (6) décrit des affections microcristallines (goutte, chondrocalcinose articulaire et rhumatisme à apatite) engendrant des troubles structurels du ligament patellaire à l'origine de ruptures.

c) Troubles phosphocalciques

- *L'hyperparathyroïdie:*

Une étude Nancéenne en 1978, réalisée par les Docteurs Fery, Sommelet, Schmitt et Lippe (34) relatent le cas d'un biphlébotomisé qui présente une rupture du tendon quadricipital droit et du ligament patellaire gauche, ainsi qu'une rupture du tendon tricipital droit.

L'étude montre que l'avulsion tendineuse, caractéristique des lésions de l'hyperparathyroïdie (anomalie de la jonction ostéotendineuse), résultant de l'hémodialyse chronique, peut être contrôlée par parathyroïdectomie.

La pathogénie en cause dans l'hyperparathyroïdie serait donc une calcification dysmorphique de la jonction ostéotendineuse liée à un possible effet de l'hormone parathyroïdienne sur la substance fondamentale glycoprotéique de haut poids moléculaire (selon Preston et Adicoff en 1962). (101)

Cependant, l'acidose chronique des insuffisants rénaux ou des dialysés se complique d'élastose des tissus conjonctifs et de tendinosclérose avec dégénérescence hyaline et métaplasie lipoïde qui affaiblissent considérablement les tendons (selon Murphy et Mac Phee en 1965). (86)



Figure n°38: Biopsie du ligament patellaire gauche. Dégénérescence hyaline et nécrose fibrinoïde des fibres tendineuses. Prolifération fibroblastique en regard d'une zone de microcalcifications. (hématoxyline-éosine. Gr x 10), (selon Murphy et Mac Plee en 1965). (86)

- *L'ostéomalacie:*

Kothari et al en 1988 (62) et De Franco et al en 1994 (23) décrivent des lésions du ligament patellaire associées à une ostéomalacie.

- *L'hémodialyse chronique:*

Munanaka et al en 1995 (85), Sullivan en 1986 (116), Zouari et al en 1993 (124) exposent les modifications structurales du tendon à l'origine de sa rupture.

d) Les troubles du catabolisme protéique:

- diabète (Lancaster et al en 1994 (66) et Kalantar-Zadeh et al en 1997 (53))
- hypercortisolisme et hyperthyroïdie (Orsetti et al en 1978) (93)
- hyperaldostéronisme, brûlures (Tarabe et al en 1992) (118)

e) Les affections dégénératives (Fournier A. en 1990):(37)

- ostéite déformante.
- tendinopathie hypoxémique et dégénérative, tendinolipomatose
- tendinopathie calcifiante (Kannus et al en 1991). (55)

f) Les causes toxiques (Selon Bard en 1993): (6)

- vitamine A
- intoxication fluorée

g) Particularité des ruptures bilatérales dans les maladies générales:

En septembre 2001, Rose et al (107) rapportent que sur les 48 cas de rupture bilatérale retrouvés dans la littérature anglo-saxonne, 16 ne sont pas liés à l'exercice physique ou à un traumatisme. On retrouve chez la plupart de ces patients une anomalie évoquant une maladie de système ou des antécédents chirurgicaux des genoux.

En 2001, Yeh et Bernstein (123) relatent le cas d'un patient ayant souffert d'une rupture de son ligament patellaire gauche environ 48 heures après la déchirure du ligament patellaire droit.

Ce schéma temporaire illustre le fait que la rupture du ligament patellaire dégénéré peut survenir sans alerte préalable et peut échapper à la détection même si le patient est examiné par plusieurs médecins.

2. Les phénomènes iatrogènes:

a) Médicamenteux:

- l'infiltration cortisonique du ligament patellaire est un facteur favorisant important des lésions du ligament patellaire (selon Phelps et al en 1974 (100) – Noyes et al en 1977(91)). Cette pathologie iatrogène ne devant plus exister si on respecte l'interdiction d'infiltrer les tendons chez le sportif. Ces infiltrations de cortisone aboutissent à une ischémie du tissu tendineux et une nécrose localisée (selon Segal en 1992). (109)

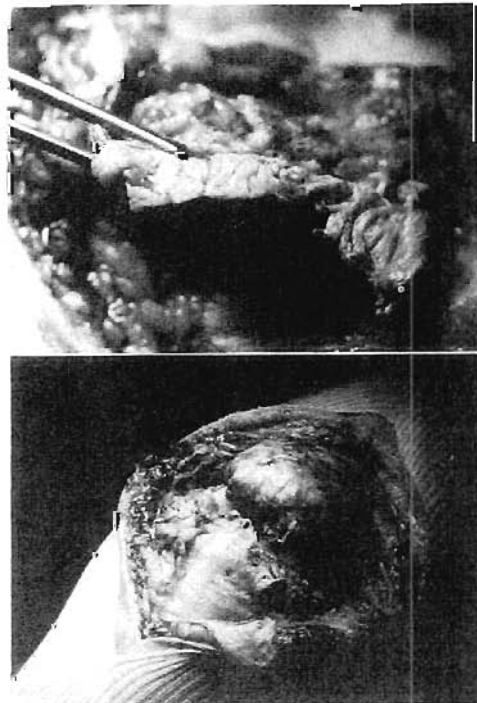


Figure n°39: Rupture typique du ligament patellaire après infiltrations répétées de corticoïdes.

- fluoroquinolones: effet indésirable majeur des fluoroquinolones, la rupture tendineuse bien que majeure au tendon d'Achille peut concerner le ligament patellaire (Szarfman et al en 1995 (117), Lacour en 1991 (65))

b) Post-chirurgical:

- *Après prothèse totale du genou (Abril et al en 1995):(1)*

Le dysfonctionnement du mécanisme extenseur consécutif à une rupture du quadriceps, une fracture de la patella ou la rupture du ligament patellaire reste une complication rare d'arthroplastie totale du genou.

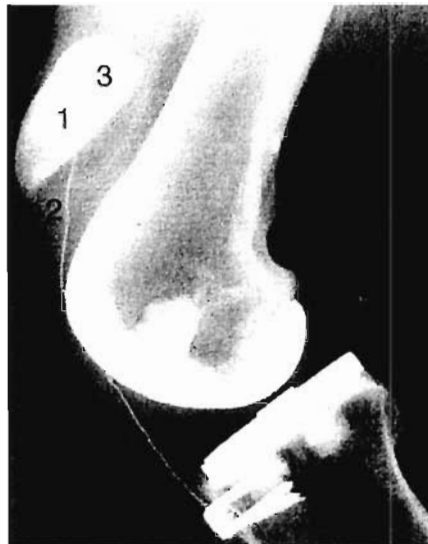


Figure n°40: Rupture itérative du ligament patellaire sur prothèse de genou. La patella (1) est ascensionnée; le renfort prothétique ligamentaire (2) s'est rompu au passage transpatellaire (3).

On distingue les causes per-opératoires et post-opératoires (Park et al en 2005): (96)

- **Les causes habituelles en per-opératoires** incluent l'avulsion partielle ou complète du tendon par une tension excessive sur celui-ci pendant l'opération, la résection défectueuse de la patella et la dévascularisation due à une distension latérale inappropriée appliquée au système rétinaculaire ou à des chirurgies préalables multiples.
- **Les causes post-opératoires courantes sont:**
 - la nécrose tissulaire post-infectieuse
 - les mauvais alignements

- *Ligamentoplastie avec greffon du ligament patellaire (Bonano et al, 1984) (9)*

De ce fait, en raison des différents types de ruptures et de l'éventualité d'une qualité médiocre des tissus, le chirurgien doit toujours être prêt à combiner les différentes techniques pour obtenir la meilleure réparation possible (selon Greis et al, 2005).(43) (44)

- *Après transposition de la tubérosité tibiale antérieure (selon Grana, 1977) (42)*

c) Blessure fœtale lors d'une amniocentèse (Epley et al en 1979) (32)

On retrouve un cas de rupture du tendon patellaire lors d'une amniocentèse (étude faite sur 107 nouveaux-nés après amniocentèse, 9 % de blessures fœtales retrouvées, toutes étaient mineures et cutanées excepté un cas de rupture patellaire)

3. Tendinopathies polymicrotraumatiques

a) Enthésopathie d'insertion polymicrotraumatique

Il s'agit d'une pathologie de suremploi ou de surcharge, ces tendinopathies sont provoquées, principalement, par des microtraumatismes en traction (Bard en 1993)(6). Elles ont une très large prédominance chez les sportifs. (5)

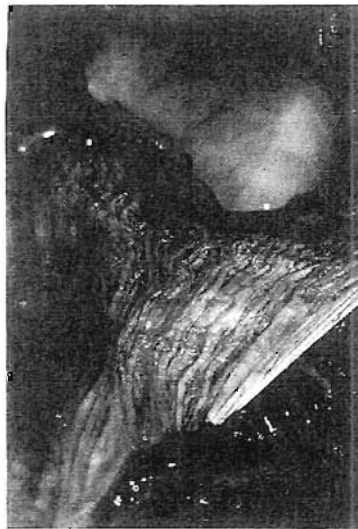

Figure n°41: Rupture du ligament patellaire sur tendinite

Elles sont représentées par les « jumper's knee » décrits par Blazina en 1973. (7)

Les progrès récents de l'imagerie ont permis de caractériser les changements du « Jumper's knee- genou du sauteur » et laissent dorénavant envisager un dépistage précoce.

Ainsi Khan et ses collaborateurs ont réalisé une étude échographique et par imagerie par résonance magnétique (IRM).

Les imageries ultrasoniques et par résonance magnétique ont toutes deux révélé une zone anormale de la portion profonde du tendon au niveau de la pointe de la patella.

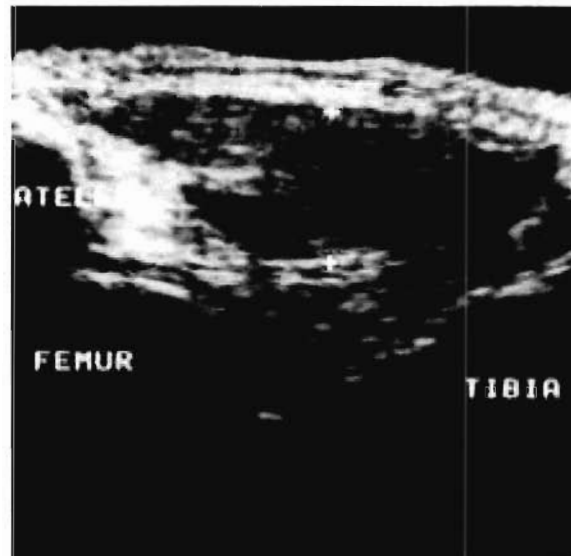


Figure n°42 : coupe longitudinale du ligament patellaire; tuméfaction globale très importante, hypoéchogène correspondant à une infiltration diffuse

L'examen histopathologique révèle une dégénérescence mucoïde des tendons de tous les patients et chez 8 % (3 sur 39) des tendons des cadavres (cadavres utilisés pour matériel de contrôle de l'étude).

Ainsi, le genou du sauteur (« jumper's knee ») se caractérise par des changements importants à l'imagerie ultrasonique et à l'examen histopathologique et est donc décrit de façon appropriée comme une tendinite patellaire.

Trois mécanismes semblent être à l'origine de ces « enthésopathies d'insertion polymicrotraumatiques » (Husson et al en 1991):

- la transmission à l'os de contraintes exagérées en fréquence, en vitesse et en intensité.
- la rigidification musculo-tendineuse après épuisement, qui entraîne une grande tension pour une petite déformation du tendon.
- Une diminution de la résistance osseuse à la traction en regard de l'insertion

b) Développement anatomo-pathologique:

La rigidification de l'unité tendino-musculaire peut altérer l'os cortico-spongieux du socle d'insertion tendineux.

L'observation de ces enthésopathies d'insertions tendineuses, suggère à Husson et al en 1991 (51), l'élargissement de la définition anatomique de l'insertion tendineuse à la région cortico-spongieuse sous-jacente du socle d'insertion.

Compte-tenu de sa nature conjonctive, toute affection du périoste quelle qu'en soit l'étiologie se traduit par un processus inflammatoire évoluant en deux phases (Husson et al en 1991): (51)

- **une phase vasculo-sanguine**
- **une phase réparatrice, conjonctive**

Les lésions du périoste peuvent être classées selon l'ancienneté et le mode d'insertion tendineuse.

Lorsque la surcharge mécanique dépasse les capacités de résistance de l'enthèse, des microruptures se produisent, suivies de processus de réparation évoluant vers la cicatrisation et aboutissant à la constitution d'un enthésophyte.

Le mode d'insertion intervient directement sur la profondeur lésionnelle.

Les microtraumatismes induisent d'abord les lésions superficielles périostées seules (véritables périostites) ou des lésions superficielles osseuses d'arrachement, richement vascularisées et de caractère inflammatoire.

Puis progressivement une résorption osseuse de plus en plus évoluée et profonde se produit, pouvant ainsi aboutir à une lésion ancienne, chronique et cicatricielle faite d'un tissu conjonctif dense avec disparition de toute réaction inflammatoire, ce que Husson en 1991 appelle « **la géode osseuse dystrophique polymicrotraumatique par arrachement** ». (51)

Les ruptures tendineuses par traumatismes indirects sont souvent la conséquence d'une longue histoire de dégénération de l'insertion tendineuse, secondaire à des microtraumatismes répétés subis en particulier par les sportifs.

4. Les phénomènes dégénératifs:

a) Phénomène dégénératif du ligament patellaire:

Il apparaît que les microtraumatismes répétés peuvent causer seuls un affaiblissement du tendon chez les patients les plus jeunes (Kelly et al 1984 (59) - Kuelche et al en 1994 (63)). Par ailleurs de minimes traumatismes, combinés à la dégénération due à l'âge, peuvent conduire à une altération sévère du tendon chez le sportif plus âgé.

En 1991, Kannus et al (55) réalisent une étude sur les changements histopathologiques précédant une rupture. Ils étudient au microscope électronique 891 biopsies de tendons spontanément rompus chez des patients de 28 à 72 ans. Ils les comparent à des biopsies de sujets sains.

La plupart des changements pathologiques retrouvés sont de type dégénératif (soit 97 % des patients avec ruptures et 34 % des sujets contrôlés). Ils classent ces lésions dégénératives en 4 groupes:

- **tendinopathie hypoxémique**
- **dégénératif mucoïde**
- **tendinolipomatose**
- **tendinopathie calcifiante**

La tendinolipomatose est de loin l'affection touchant le plus les tendons de l'appareil extenseur.

Ces affections se traduisent par l'accumulation de cellules lipidiques entre les fibres de collagène. Dans un stade plus avancé, ces cellules forment de longues chaînes tridimensionnelles qui atrophient et rompent les fibres de collagène.

Cette étude permet de conclure qu'il existe des atteintes dégénératives différentes suivant le type de tendon étudié (membre supérieur, membre inférieur...). Et surtout que, dans la population générale, les changements dégénératifs sont communs à partir de l'âge de 35 ans.

Les fibres de collagène dégénèrent et augmentent au détriment de l'élastine et des protéoglycanes.

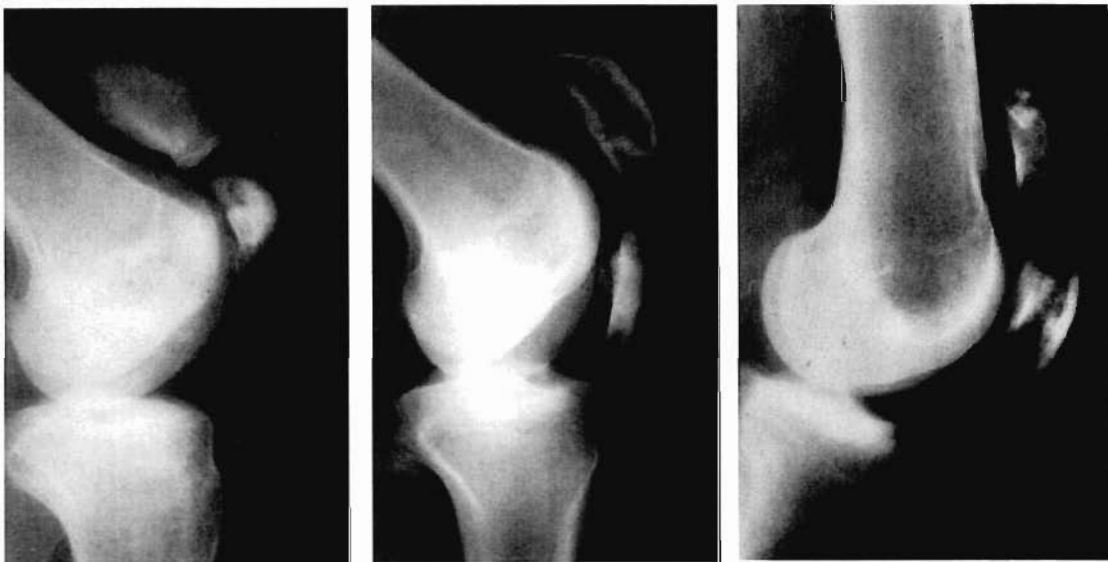

Figure n°43: Calcifications sous- patellaires – aspect de double patella.

b) Les prédispositions professionnelles:

Une étude anglaise (Manchester, 1994) dirigée par les docteurs Sochart et Shrvat (111) rapporte le cas d'un patient de 37 ans, poseur de moquette ayant présenté une rupture bilatérale des tendons patellaires en pratique sportive. Cette étude révèle que des microtraumatismes répétés dus à la position à genou imposée par la profession du patient ont été à l'origine de modifications dégénératives.

c) Phénomènes dégénératifs des surfaces cartilagineuses:

De type chondromalacique, elles sont décrites tant au niveau de la patella (Tarebe en 1992) (118) qu'au niveau du fémur (Kelikian en 1957). (58)
La malposition de la patella (qui fonctionne en bras de levier) favorise l'apparition de ces lésions ainsi que la récurrence de la rupture (Larson en 1995). (69)
D'où l'importance de respecter le LP/LT ratio de Insall et Salvati ainsi que la congruence fémoro-patellaire lors du repositionnement de la patella (figure n°44 et 45).

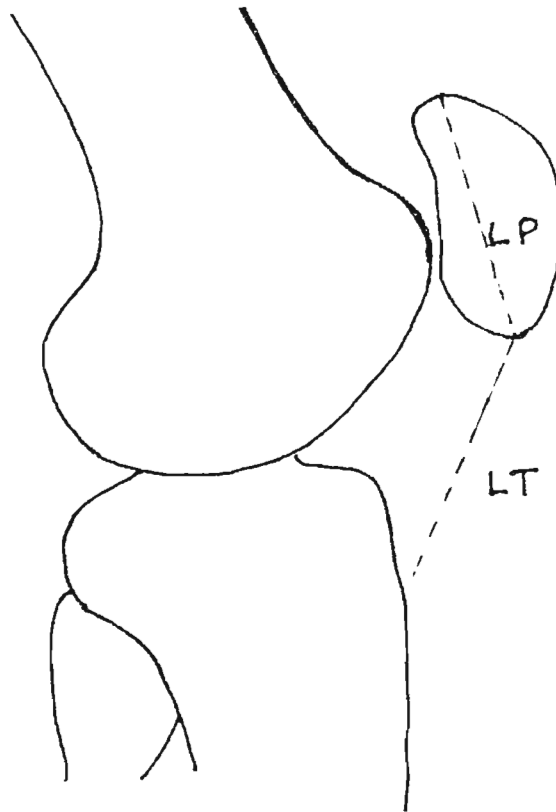


Figure n°44:
LP/LT= 1 position normale Insall et Salvati (69)

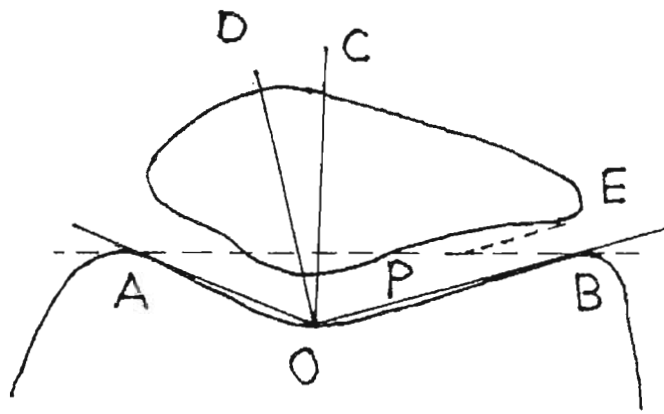


Figure n°45 = congruence fémoro-patellaire
 Angle de Merchant DOC
 Angle de Laurin EPB (69)

5. Les lésions anatomiques préexistantes:

a) Les lésions réversibles:

La perte de continuité du système extenseur entraîne une rétraction physiologique du quadriceps crural (10 à 20 % de sa longueur totale).
 La patella alta induite est réversible si gérée rapidement.

Négligée, elle s'associe à une amyotrophie progressive et une perte du tonus du quadriceps gênant le rétablissement de la continuité du système extenseur.

b) Les lésions irréversibles:

- *Les lésions tendineuses négligées:*

Le tendon rompu dont les extrémités ne sont pas remises en contact subit des modifications structurelles.

L'extrémité concernée est soumise dans un premier temps à la rétraction due à son élasticité, puis à la rétraction cicatricielle (Caton en 1977). (13)

Cette rétraction peut s'aggraver et se fixer avec le temps, obligeant à une libération soignée au cours des réparations secondaires, et gênant l'appréciation de la tension correcte des anastomoses (Herzberg et al 1984). (48)

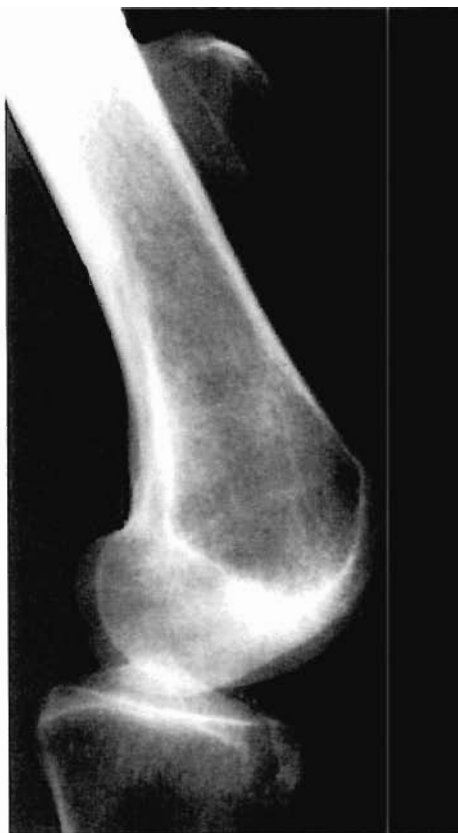

Figure n°46: Ruptures anciennes- patella alta et insuffisance de la force d'extension du genou.

- *Les adhérences du cul de sac sous-quadricipital*

Seul Kelikian envisage un geste chirurgical « a minima » pour libérer ces adhérences et faciliter l'abaissement de la patella en per-opérateur.

F. Ethiopathogénie

Les ruptures du ligament patellaire sont relativement rares, et se produisent moins fréquemment que les ruptures du tendon du quadriceps. Selon Bona et Dragonetti en 1967 (8), elles représentent 2.3 % des lésions de l'appareil extenseur. Pour Marotte en 1974, rapporté par Labourdette et al en 1979 (64), les ruptures du tendon quadricipital et les ruptures du ligament patellaire avoisinent les 5 % des lésions de l'appareil extenseur.

Comme nous l'avons relaté précédemment, la rupture bilatérale du ligament patellaire est une lésion rare. Elle touche essentiellement les patients souffrant de maladies systémiques et/ou métaboliques.

Cependant quelques rares cas surviennent dans le cadre de tendinites chroniques (Noteboom et al en 1994) (88) de gonarthrose chez la femme (Gross et al en 1992) (45) ou d'excès de poids et d'alcoolisme (Touzard en 1985) (119). N'dow et al 1995 (87) ont recensé 12 cas de rupture bilatérale dans la littérature anglo-saxonne sans étiologie particulière. En 2001, Rose et al (107) ont eux recensé 48 cas de rupture bilatérale dont 16 ne retrouvaient pas d'origine traumatique ou athlétique.

	Nombre de patients	Sexe Ratio	Age	Injection de stéroïdes (nbre de patients)	Retard de diagnostic (nbre de patients)	Site de rupture (nombre de patients)
Blessures traumatiques /sportives (force exercée sur le tendon > 17,5 fois le poids du corps)						
Patients souffrant d'une maladie de système	16	9 hommes 7 femmes	33,5 ± 9,3	4 (une injection à chaque fois)	3	Pôle inférieur de la patellaire (9) corps du ligament patellaire (5) jonction tibio-tendineuse (1) non spécifié (1)
Patients sains	16	14 hommes 2 femmes	38,8 ±13,7	0	0	Partie inférieure de la patellaire (12) corps du ligament patellaire (2) jonction tibio-tendineuse (1) non spécifié (1)
Blessures atraumatiques (force exercée sur le tendon < 17,5 fois le poids du corps)						
Patients souffrant d'une maladie de système	12	3 hommes 9 femmes	37,9 ± 11,6	9	3	Partie inférieure de la patellaire (7) corps du ligament patellaire (3) jonction tibio-tendineuse (1) non spécifié (1)
Patients sain	4	4 hommes 0 femmes	53,5 ±10,6	0	0	Partie inférieure de la patellaire (2) corps du ligament patellaire (2)

Tableau n°III: Cas de rupture bilatérale du ligament patellaire rapportés par Rose et al en 2001 (107)

Un cas d'avulsion osseuse bifocale du ligament patellaire est rapporté dans la littérature (Chautems et al en 2001). (16)

Il n'a pas été retrouvé de facteur favorisant chez la patiente concernée.

1. Mécanisme du traumatisme indirect

Deux principaux mécanismes indirects sont décrits dans la littérature comme étant à l'origine des ruptures du ligament patellaire.

a) Genou en flexion lors du traumatisme

(Labourette et al en 1979 (64)– Kuelche et al en 1994 (63)– Badelon et al en 1985 (4)– Sommelet et al en 1978 (112) (113)– Filipe en 1976 (35)– Panni et al en 2001 (95)).

Ces auteurs retrouvent le même mécanisme chez leurs patients sportifs ou non. Le genou est fléchi de façon importante (aux alentours de 90°) et la contraction du quadriceps est maximale au moment de la rupture. (52)

Voici un rappel sur **la dynamique du saut en hauteur** permettant d'illustrer ce mécanisme (Desormeau, 1983): (27)

- le saut en hauteur est le résultat de la transformation d'une énergie horizontale en une énergie verticale par l'intermédiaire d'un point d'appui.
- à l'avant-dernière foulée, le sauteur laisse son pied d'appui le plus longtemps possible au sol, et porte la jambe d'appel le plus loin et le plus vite possible en avant pour prendre contact avec le sol.

- pendant la phase d'amortissement du pied d'appel, le genou se fléchit aux alentours de 40-45°. C'est au moment où la jambe d'appel arrête de fléchir que la pression au sol et la tension des extenseurs sont maximales.
- pendant la phase d'impulsion, le sauteur produit une violente extension de la jambe puis du pied. C'est là que peut se produire la rupture de l'appareil extenseur du genou (tendon quadricipital ou ligament patellaire).

b) Genou en extension lors du traumatisme

Segal et Deprey en 1990 (109) émettent l'hypothèse que la rupture du ligament patellaire survient en extension complète, surtout lors de l'impulsion du saut en hauteur.

Ils s'inspirent du travail de Saillant sur vidéo qui a montré que l'impulsion du sportif au saut en hauteur se produisait sur un genou en extension complète et non pas sur un genou en légère flexion.

Les sports incriminés sont surtout des sports en extension.

Lorsqu'il s'agit d'une lésion tendineuse pure, le mécanisme a été une impulsion sur un genou en extension. Lorsqu'il s'agit d'une fracture de la pointe de la patella, il y a une notion de traumatisme direct associée.

2. Mécanisme par traumatisme direct

Cela se produit lors de traumatismes principalement représentés par les accidents de la voie publique (choc contre le tableau de bord, sur une arrête vive...).

G. Diagnostic clinique et paraclinique

1. Diagnostic clinique

Comme toute consultation, l'examen clinique doit être précédé de l'anamnèse, temps essentiel qui, bien conduit, permet très souvent une forte présomption diagnostique, si bien que l'on peut le considérer comme une véritable « arthroscopie clinique ».

a) L'anamnèse

En règle générale, trois questions permettent de la préciser:

- ***quand?***

Cette première question permet d'opposer schématiquement deux tableaux:

- ▶ soit il existe un début bien précis, un accident initial: il s'agit donc dans ce cas d'un genou traumatique ou post-traumatique.
- ▶ soit le début des troubles est beaucoup plus flou, et cela oriente plutôt vers une cause inflammatoire ou dégénérative.

Dans le cas qui nous concerne, la rupture du ligament patellaire, le patient décrit au moment de la rupture, une vive douleur, un déchirement et une impossibilité, une fois

à terre, de se relever.

Une notion de douleur antérieure à la déchirure pouvant correspondre aux lésions polymicrotraumatiques (« jumper's knee ») doit être recherchée lors de l'anamnèse.

- **comment? Le mécanisme**

L'examineur s'informe alors sur les circonstances de début, le mécanisme de l'accident ou le mode de survenue d'une décompensation progressive.

Dans le cas de la rupture du ligament patellaire, comme nous l'avons vu précédemment, le traumatisme survient généralement à la suite d'une violente flexion du genou, d'un effort de reprise d'équilibre sur un genou en extension ou en demi-flexion.

- **les facteurs favorisant et le mode de vie?**

L'interrogatoire doit retrouver les facteurs favorisant médicamenteux, traumatiques, chirurgicaux et médicaux. Le mode de vie doit préciser s'il s'agit du patient sportif ou non et des sollicitudes qu'il inflige à son genou.

- **les suites du traumatisme**

Faisant suite aux trois questions précédentes permettant de préciser la lésion, il convient de préciser les traitements déjà employés, médicaux ou chirurgicaux, une éventuelle rééducation et bien entendu l'évolution des troubles jusqu'au jour de la consultation.

b) l'examen clinique

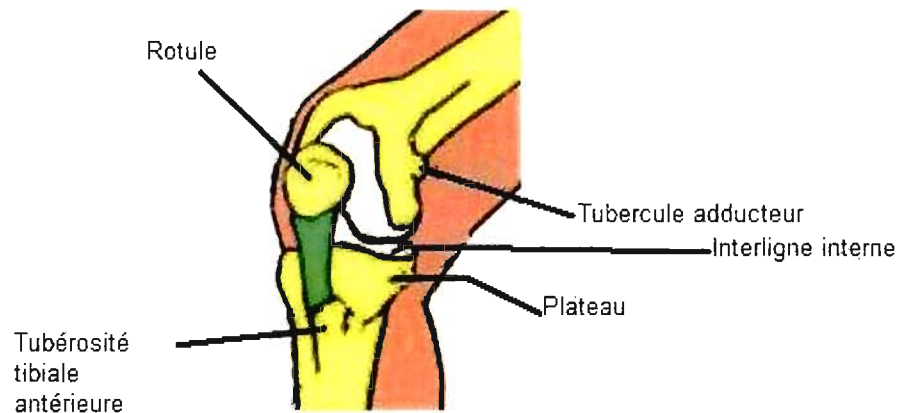


Figure n°47: Palpation du genou-anatomie de surface.

L'examen clinique permet de définir le score sur l'échelle de cotation IKDC (International Knee Documentation Committee – Knee ligament evolution form).

- L'inspection

L'inspection permet de définir le morphotype, l'amyotrophie ou la présence d'un gros genou.

. **L'amyotrophie:**

Le sujet étant debout en position de garde à vous, on apprécie qualitativement la valeur musculaire. Toute amyotrophie du quadriceps se traduit par une amyotrophie du vaste interne. Cette amyotrophie témoigne d'une utilisation limitée du genou. Elle peut être quantifiée par la mesure du périmètre de la cuisse.

L'inspection, comme toutes les étapes de l'examen clinique doit être réalisée de manière comparative.

. **Le signe de baïonnette:**

Il s'agit de l'aspect réalisé par la patella, le ligament patellaire et la Tubérosité Tibiale Antérieure (TTA). Cet aspect ressemble à la baïonnette au bout d'un fusil.

Physiopathologie: cette baïonnette résulte d'une position externe de la TTA. Ceci est considéré comme un facteur d'instabilité patellaire objective. En effet, la résultante des forces qui s'exercent alors sur la patella va la tirer en dehors.

Ce signe peut être retrouvé sur le genou controlatéral mais ne représente pas un élément clinique de rupture de l'appareil extenseur. En revanche il apparaît comme une des complications les plus importantes en post-chirurgical.

. **L'épanchement:**

L'épanchement est visible au niveau du cul-de-sac sous-quadricipital sous forme d'une opacité ovalaire occupant l'espace clair sus-patellaire, en avant de la diaphyse fémorale, en arrière du tendon du quadriceps.

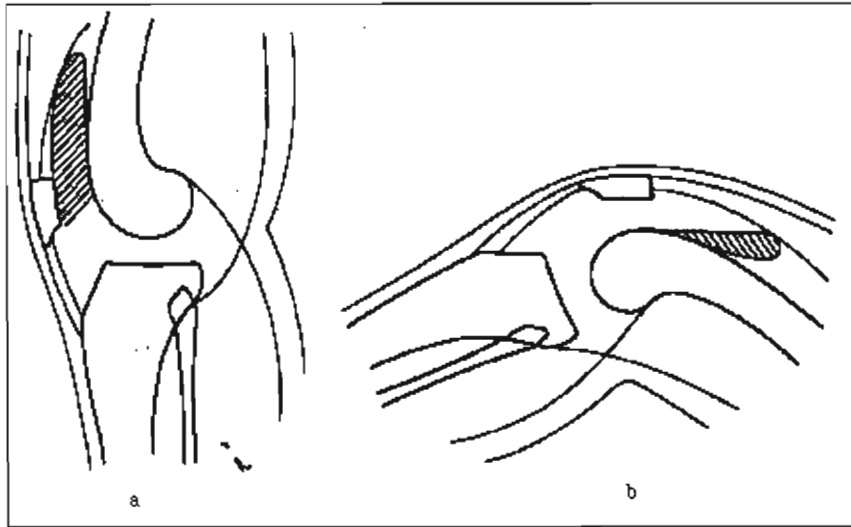


Figure 48: Épanchement du genou. a) épanchement du genou: opacité siégeant dans l'espace clair sus-patellaire. b) rayon horizontal, un niveau liquide de lipohémarthrose affirme la fracture articulaire (29)

- L'examen clinique

- **palpation**

La recherche de points douloureux a surtout une valeur lorsque les douleurs sont reconnues par le patient :(figure n°49)

- **la TTA:** chez l'adolescent, elle peut être le siège d'une épiphysite de croissance avec une fragmentation du noyau d'ossification épiphysaire; la pression sur la TTA reproduit la douleur du patient (maladie d'Osgood-Schlater)
- **le ligament patellaire** peut être le siège de lésions micro-traumatiques liées à une hyper-sollicitation (Jumper-Knee), la douleur siège au niveau du ligament patellaire et elle est provoquée par l'extension contrariée du genou.
- **la pointe de la patella:** chez l'adolescent, on peut rencontrer de façon assez rare une épiphysite de la pointe de la patella.
- **le versant interne de la patella (VI):** la palpation du versant interne de la patella est parfois douloureuse et reconnue par le patient. Le symptôme s'intègre habituellement dans le cadre d'un syndrome patellaire douloureux
- **le versant externe de la patella (VE):** l'examineur pousse la patella en dehors et palpe la face cartilagineuse et externe de la patella. Les dysplasies fémoro-patellaires aboutissent à des conflits externes, source de douleurs externes

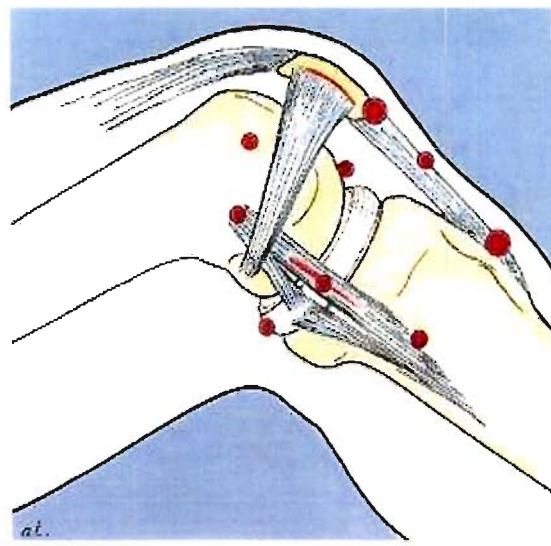


Figure n°49: les différents points de palpation du genou lors de l'examen clinique

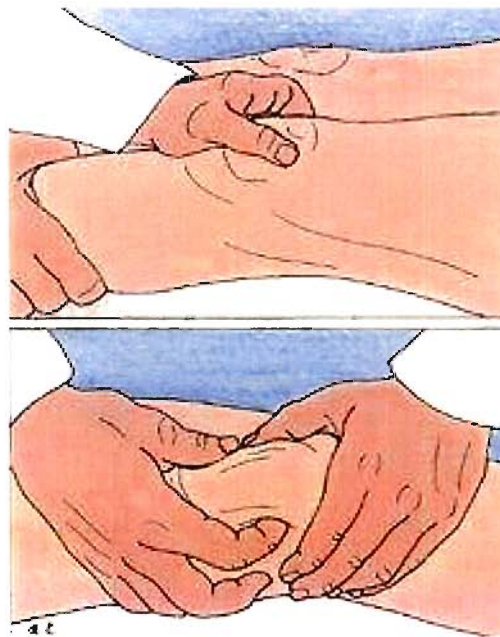


Figure n°50: palpation de la patella

Dans la rupture du ligament patellaire, on retrouve une dépression palpable en regard du siège de la rupture, douloureuse, associée à une ascension de la patellaire.

- les tests de mobilité

On retrouve également dans la rupture du ligament patellaire, une impossibilité d'étendre activement la jambe sur la cuisse, alors que l'extension passive est conservée (il faut se méfier d'une extension active minime conservée due à l'intégrité des ailerons patellaires).

Ces deux signes (l'impossibilité d'étendre activement la jambe sur la cuisse et la dépression palpable en regard du siège de la rupture) sont presque pathognomoniques de l'affection, cependant ils peuvent être difficiles à retrouver quelques heures après le traumatisme, du fait d'un volumineux hématome.

La recherche d'autre lésion ligamentaire associée doit être systématique (ligament croisé postérieur, ligament latéral interne... - Caton, 1977) (13)

2. Diagnostic radiologique

Le diagnostic radiologique repose sur la radiographie standard. L'échographie et l'imagerie par résonance magnétique (IRM) sont utilisées en cas de doute diagnostique.

a) La radiographie standard

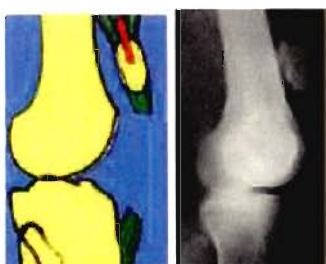


Figure n°51: Rupture du ligament patellaire: patella alta

La radiographie standard est systématique chez tous les patients, elle permet de visualiser l'ascension de la patella et la présence éventuelle de petits fragments osseux. Enfin elle permet d'éliminer une fracture de la patella, les lésions anciennes, et les ruptures de la tubérosité tibiale antérieure.

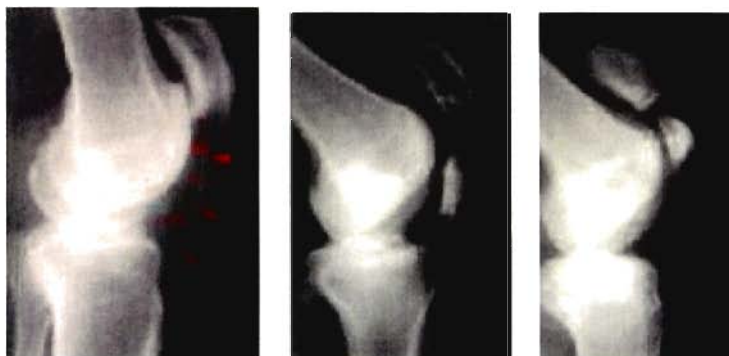


Figure n°52: Ossifications intra-tendineuses après ruptures négligées. La patellaire reste haute

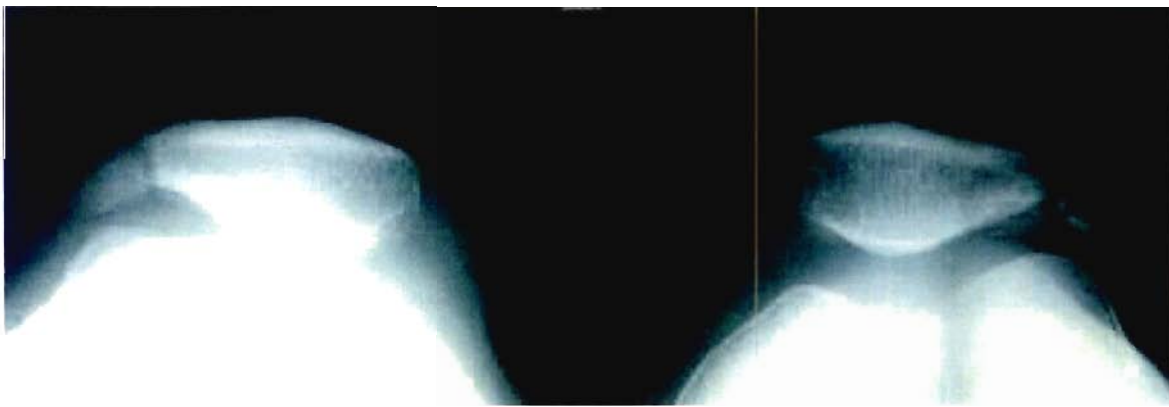


Figure n°53: Patella bipartita

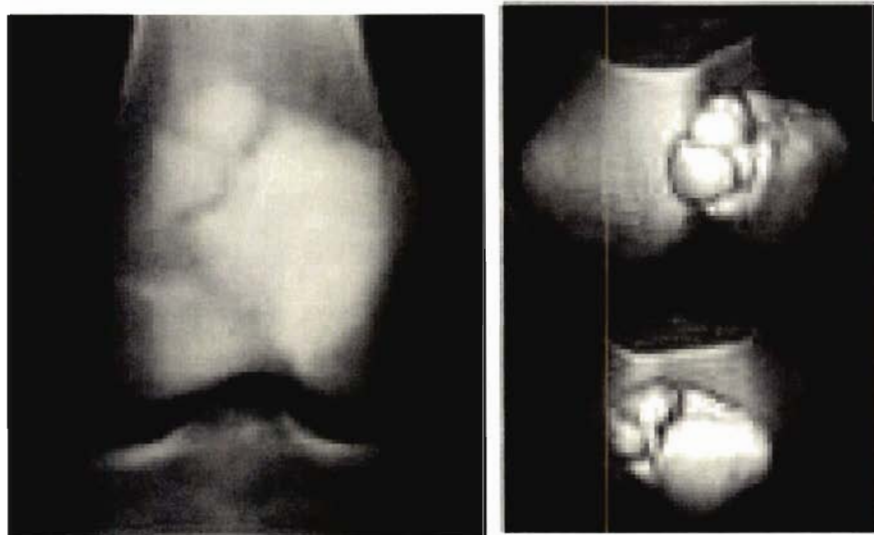


Figure n°54: Patella tripartita (scanner avec reconstruction 3D)

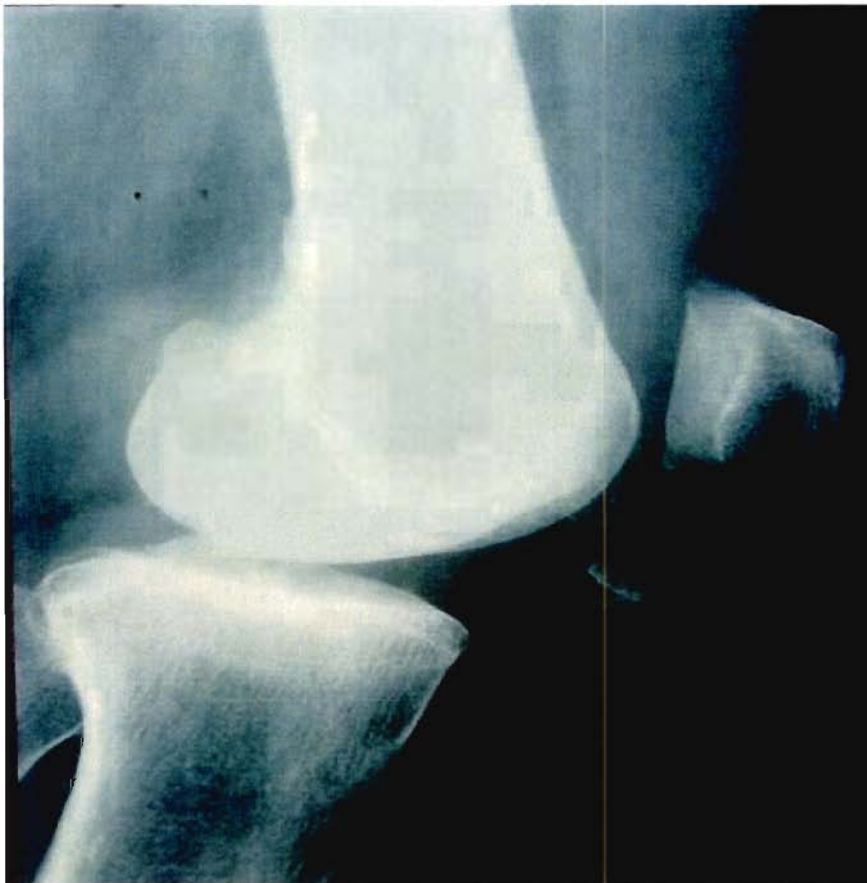

Figure n°55: Fracture de la pointe de la patella

Le bilan radiologique de débrouillage comprend (si possible):

1. un cliché de face en appui monopodal
2. un profil à 30° de flexion
3. un défilé fémoro-patellaire

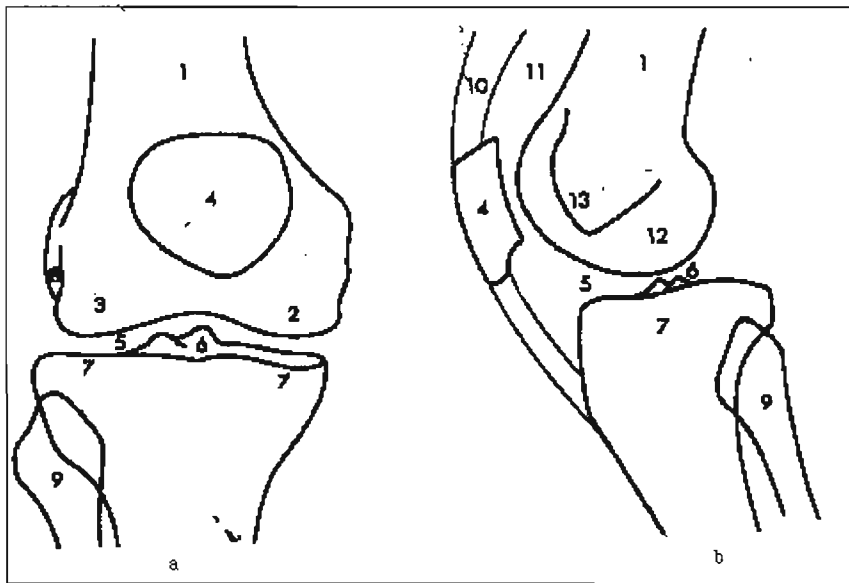


Figure 56: Radiographie de genou face et profil. a) genou de face: 1. diaphyse fémorale ; 2. condyle interne ; 3. condyle externe 4. patella ; 5. interligne fémoro-tibial; 6. épines tibiales ; 7. plateaux tibiaux ; 8. gouttière du tendon du muscle poplité ; 9. tête de la fibula. b) genou de profil: 10. tendon du quadriceps ; 11. graisse sous-quadriceps ; 12. condyles superposés ; 13. trochlée (partie antérieure du V fémoral).(29)

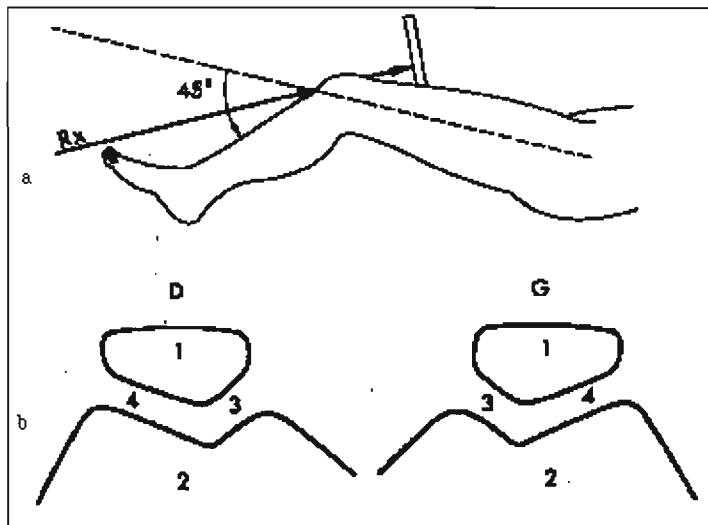


Figure 57: Incidence axiale fémoro-patellaire. a) position du patient pour la réalisation de l'incidence fémoro-patellaire de 45 deg. de flexion de genou. b) incidences fémoro-patellaires bilatérales: 1. patellaire ; 2. trochlée ; 3. interligne fémoro-patellaire interne ; 4. interligne fémoro-patellaire externe. Les clichés sont pris à 30, 45, 60 et 90deg. de flexion du genou.(29)

Selon l'étude réalisée par Chin et al en novembre 2005 (17), montre que l'on retrouvait sur la radiographie standard de profil avec genou plié un coussinet infrapatellaire épais comme une bande sombre à contour lisse. Ainsi, même si le signe radiologique pathognomonique de la rupture du ligament patellaire après traumatisme du genou reste une patella alta, cette étude nord-américaine (université de Pennsylvanie) a identifié une modification du contour du coussinet épais comme un signe radiographique de la rupture.

Aussi, Chin et al ont montré que la précision du diagnostic radiographique devrait augmenter si on utilise l'historique de la maladie, l'examen physique et d'autres signes radiographiques. Cependant, l'absence de ce signe ne doit pas subordonner d'autres signes suggérant la rupture patellaire.

b) L'échotomographie haute fréquence

L'échographie haute fréquence de 5 à 10 Mhz a été reconnue comme étant un moyen important d'investigation dans les ruptures récentes et anciennes du ligament patellaire (Maffulli et al 1992). (76) (75)

Dans le cas d'une rupture récente une zone hypo-échogène traverse toute l'épaisseur du tendon (Khan et al en 1996). (61)

Cet examen est intéressant dans le cas de tendinite chronique avec ou sans rupture partielle (Kälebo et al en 1991) (54). C'est un examen rapide, bon marché, mais dont l'interprétation est très dépendante de l'opérateur.

c) L'imagerie par résonance magnétique

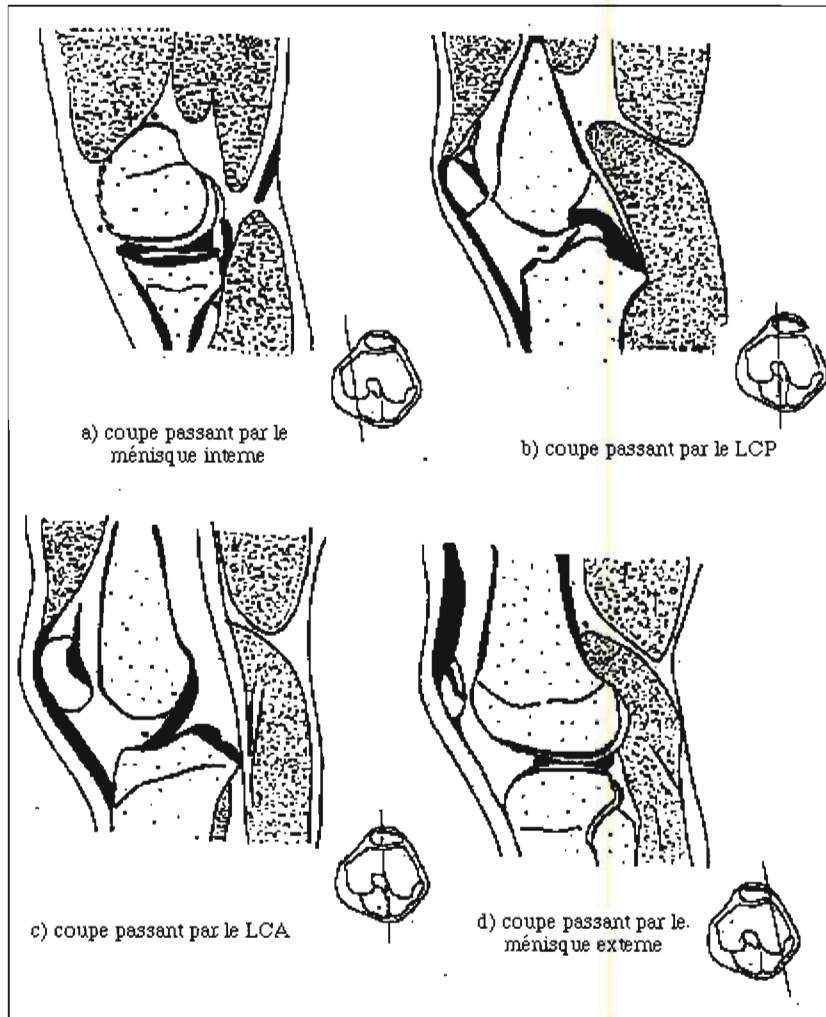


Figure 58: IRM: coupes sagittales. (30)

L'imagerie par résonance magnétique permet de faire le diagnostic dans les rares cas où l'examen clinique et les autres examens sont pris à défaut (Reiff et al en 1995). (103)

Dans les ruptures tendineuses, elle montre un hypersignal sur les séquences pondérées en T2 (Mc Laughlin et al en 1995 (74), Khan en 1996 (61), El-Khoury en 1994 (30)).

Cette imagerie est surtout très utile dans les problèmes de rupture ancienne et négligée ou dans les cas d'association à d'autres ruptures ligamentaires (Sonin et al en 1995). (114)

L'IRM peut aider à la mise en évidence d'une rupture partielle au niveau de l'insertion patellaire: on note la perte de continuité des fibres, l'augmentation de la taille du tendon et l'hématome adjacent sous la forme d'un hypersignal hétérogène en T1 et surtout en T2.

Des microruptures dues à la répétition de petits traumatismes créent un petit œdème localisé à l'origine d'un hypersignal intratendineux en T2, mieux visible sur les séquences effaçant le signal de la graisse (saturation de graisse et STIR).

Bien que les ruptures partielles aient un signal se rehaussant théoriquement plus en T2, le diagnostic différentiel entre ces ruptures partielles et les lésions de tendinite n'est pas toujours évident: on parlera alors de « lésion intratendineuse ». D'ailleurs, ces micros ruptures entraînent des phénomènes inflammatoires qui fragilisent le tendon et qui évoluent volontiers vers une tendinite chronique. Ces ruptures partielles peuvent créer une cavité kystique intra-tendineuse, très en hypersignal en T2.

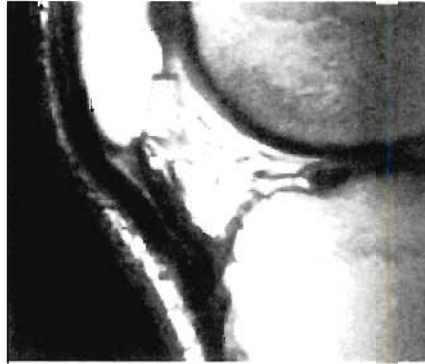

Figure n°59: Tendinopathie patellaire, coupe sagittale T1. Nous retrouvons un hypersignal linéaire intra-tendineux, central, intéressant toute la hauteur du tendon.

H. Méthodes thérapeutiques

Les lésions du ligament patellaire comme les lésions du système extenseur du genou en général représentent un challenge pour les chirurgiens orthopédistes. En effet, un diagnostic précis est essentiel car les meilleurs résultats sont obtenus avec un diagnostic et un traitement précoce.

De nombreuses techniques ont été décrites pour les reconstructions précoces et tardives. Le choix du type de reconstruction dépend de la localisation de la déchirure, de l'intervalle horaire entre le traumatisme et la reconstruction et le degré de contracture musculaire secondaire au traumatisme.

En dépit de ces difficultés, des résultats satisfaisants peuvent être obtenus (selon Haas et al en 1992). (46)

1. Le traitement orthopédique

Le traitement orthopédique est aujourd'hui totalement abandonné. En l'absence de réparation précise, la cicatrisation spontanée des lésions aboutit à la constitution d'un cal fibreux, laissant persister un écart entre les deux extrémités tendineuses. Il faut donc envisager le traitement chirurgical (Filipe, 1977). (35)

2. Le traitement chirurgical

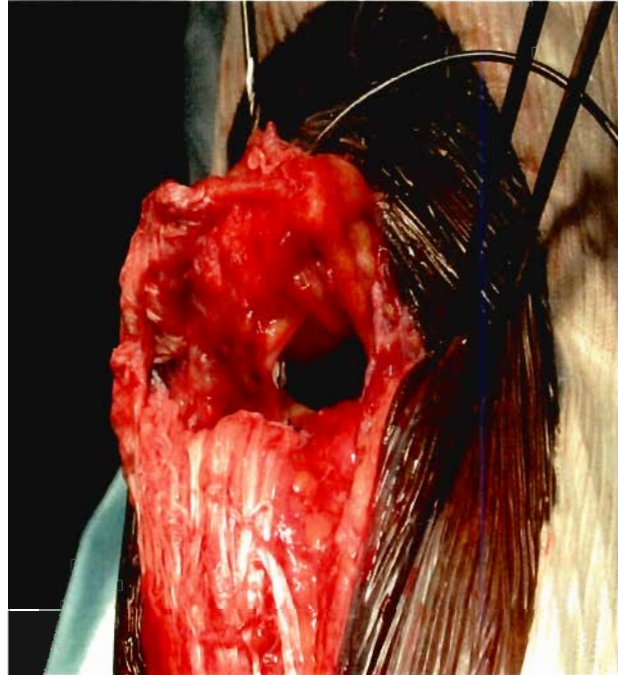


Figure N°60: photographie per opératoire-mise en place d'un cerclage métallique de renforcement de suture du ligament patellaire.

Chez un patient jeune souffrant d'une rupture précoce, la réparation primaire est possible avec des méthodes variées qui permettent de protéger la réparation. Dans les ruptures franches avec tissus en mauvais état, Greis et al propose de renforcer la suture avec des bandelettes de tissu résorbable. (Greis et al en 2005). (44)

Ainsi, plusieurs méthodes chirurgicales ont été décrites dans la littérature:

1. suture simple
2. suture avec plastie ligamentaire
3. suture protégée par cerclage
4. suture avec matériaux synthétiques

a) La suture simple

Par voie antérieure, verticale et médiane, on pratique une incision centrée sur la patella et la tubérosité tibiale antérieure.

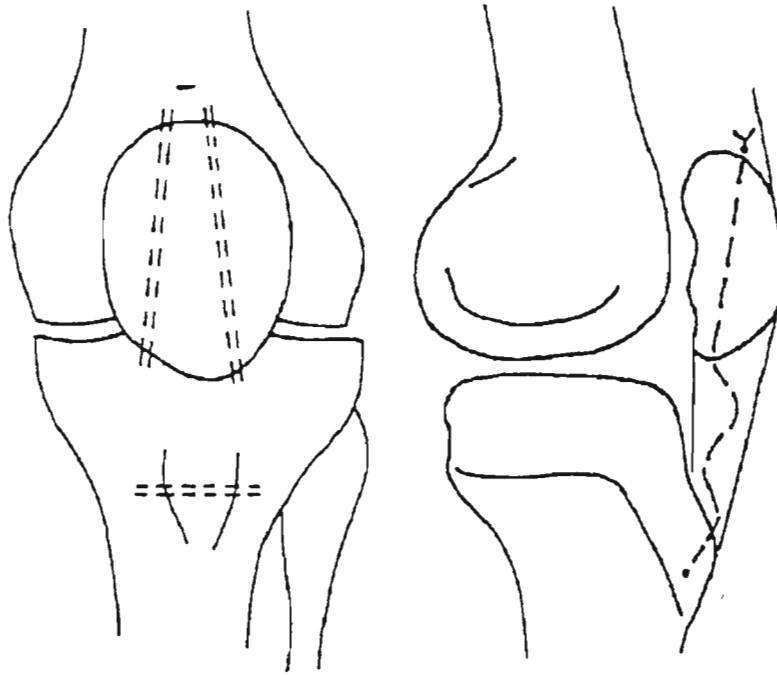


Figure n°61: la suture simple d'après Persson et al en 1992 (98)

On effectue ensuite le forage d'un tunnel osseux de 3 mm de diamètre, 1 cm en arrière de la tubérosité tibiale antérieure. Une bande de 5 mm de fil polyester avec deux aiguilles est passée à travers le tunnel.

Chaque extrémité du fil est passée au travers du ligament au niveau de la zone de rupture et suturée à la manière de Bunnel. Deux autres tunnels osseux sont percés au niveau de la patella, de la partie haute et superficielle de la patella à sa partie basse et profonde.

Après avoir passé les deux extrémités des fils au travers de ces tunnels, une courte incision est effectuée au niveau du quadriceps. On y noue les deux fils sous tension puis on y enfouit le noeud. Latéralement, on complète la suture des ailerons patellaires au fil résorbable.

En fin d'intervention le genou est fléchi aux alentours de 90-100° pour apprécier la solidité du montage.

b) Les sutures renforcées par cerclage

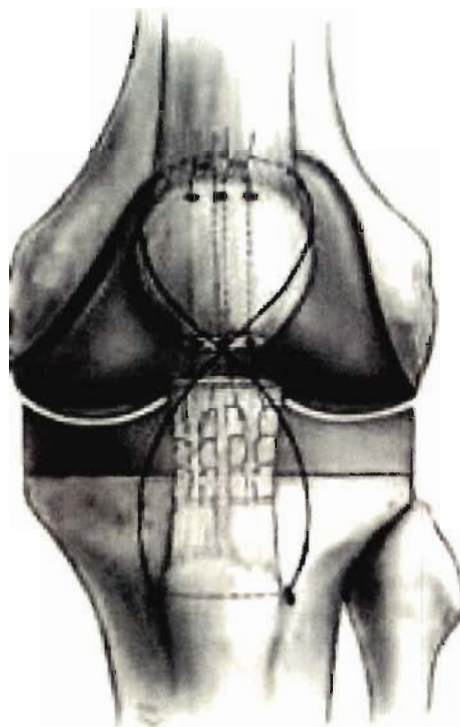


Figure n°62: protection par cerclage métallique. (43)

Elles associent la suture du ligament patellaire à un laçage métallique en huit de chiffre (l'A.O. 1992) ou en cadre (Mac Laughlin, 1956) (74), tendu et appuyé entre la tubérosité tibiale antérieure et la patella.

Ce procédé est temporaire et l'ablation du cerclage est recommandée au bout de six mois.

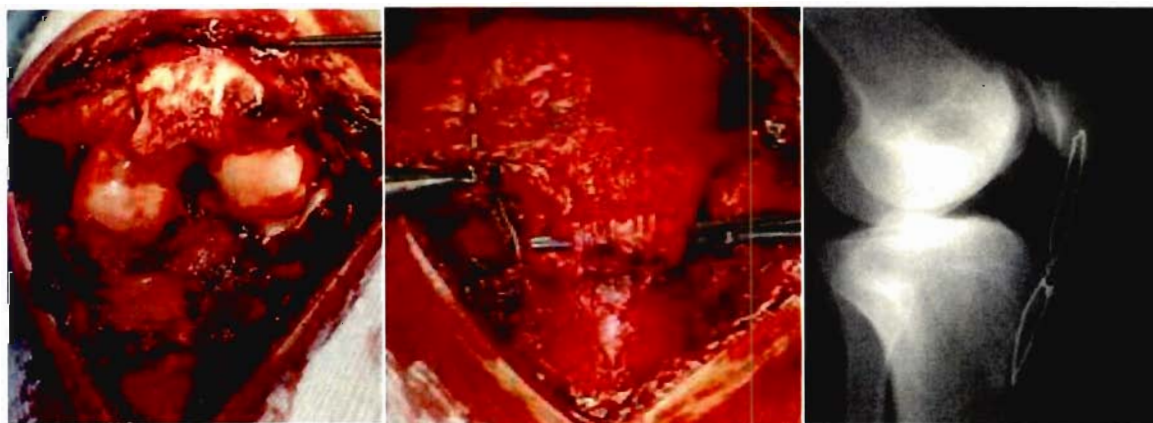


Figure n°63: Réparation chirurgicale-suture et protection par un cerclage

Mac Laughlin préconise un cadrage en fil métallique passant au pôle supérieur de la patella et s'appuyant autour d'un bouton passé au travers de la tubérosité tibiale antérieure. (74)

L'école suisse de l'A.O. réalise un laçage en huit de chiffre qui se fixe sur la tubérosité tibiale antérieure par l'intermédiaire d'une vis lorsque l'os est fragile.

Nous décrivons la technique de l'A.O. (figure 64) :

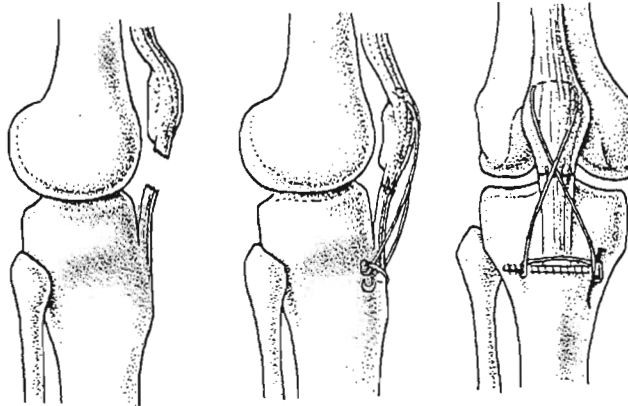


Figure n°64: technique de l'AO (43)

C'est une voie d'abord para-patellaire interne ou externe.

Après avoir abordé la rupture tendineuse, plusieurs fils de matériaux non résorbables sont passés en « U » entre le tendon et la pointe de la patellaire. Ils sont suturés à la pointe de la patella au moyen d'un trajet trans-osseux et laissés libres.

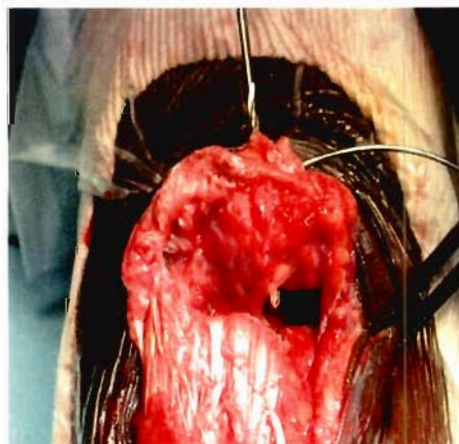


Figure n°65: réalisation d'un trajet trans-osseux à la pointe de la patella.

Une vis est passée au travers de la tubérosité tibiale antérieure. Le fil métallique, modelé en huit de chiffre, est passé autour du bord supérieur de la patella et abaissé vers la vis tibiale à laquelle il est amarré. Les deux chefs sont unis en tortillon.

Le genou est testé à 90° de flexion tout en contrôlant la solidité du montage ainsi que la hauteur de la patellaire.

Les fils non résorbables sont alors noués, mettant bout à bout les extrémités du tendon.

Néanmoins, nous noterons que le cadrage par fils métalliques est peu satisfaisant du fait de sa rigidité, de sa propension à se rompre, de la nécessité d'une réintervention pour ablation de matériel, mais surtout de sa tendance à faire basculer la patella dans le plan sagittal, voire de l'abaisser (Ait Si Selmi et al 1999).

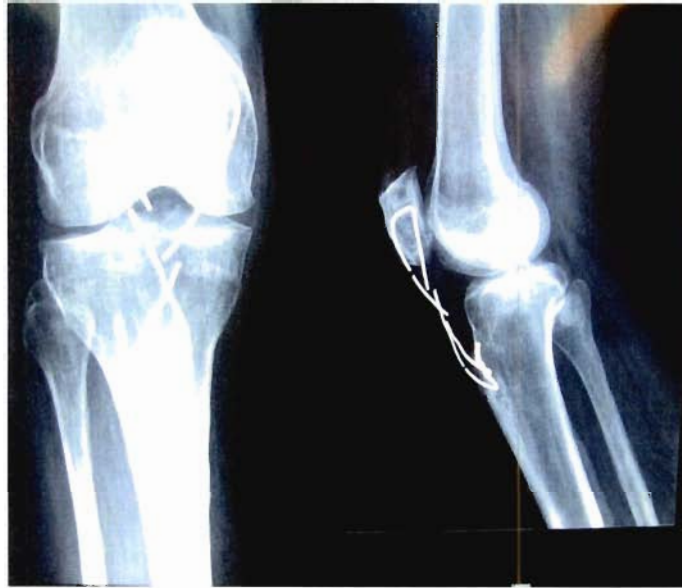


Figure n°66: Matériel de cerclage métallique cassé.

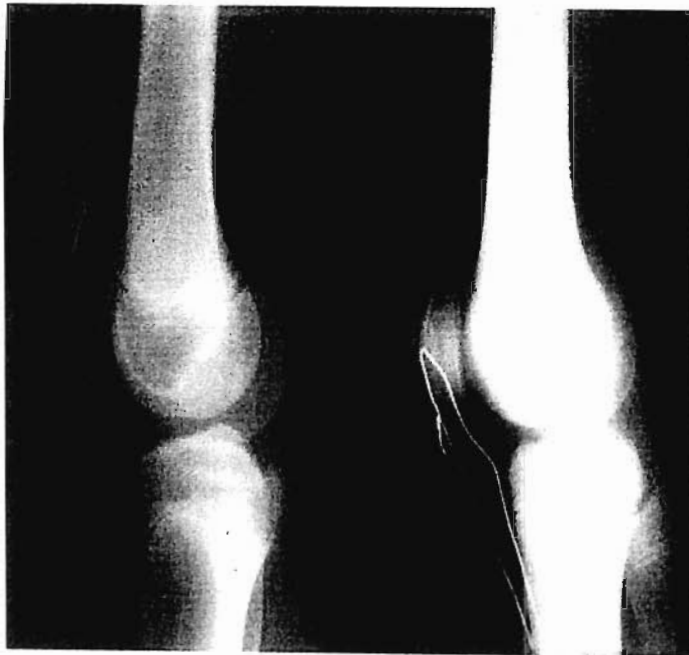

Figure n°67: Cadrage métallique tibio-patellaire.

c) Sutures avec plastie ligamentaire

Pour obtenir d'emblée une réparation solide, compatible avec une rééducation précoce, sans avoir recours au cerclage métallique, et donc éviter l'ablation de matériel et les modifications de position patellaire, il est préférable d'associer à la suture du tendon un renfort tendineux latéral constitué par une autogreffe de demi-tendineux et un renfort central constitué par le retournement sur lui-même du surtout prépatellaire.

Les syndesmoplasties utilisent toutes des portions tendineuses de muscles voisins du genou ou des fragments libres du fascia lata (De Marchi en 1967 (24) – Giachi et al en 1970 (41)).

Kelikian en 1957 a le premier proposé l'utilisation du tendon du muscle demi-tendineux (Semitendinosus) pour combler le vide d'une rupture ancienne du ligament patellaire. Des variantes sont utilisées pour la réparation des ruptures récentes.

- *Technique chirurgicale. (Ait Si Selmi T. et col. 1999).(3)*

Le prélèvement du tendon du demi-tendineux nécessite d'agrandir un peu la cicatrice vers le bas et de décoller la berge interne de la plaie pour se porter sur la patte d'oie. Le sartorius (couturier) est récliné vers le bas. Le tendon du demi-tendineux est aisément repéré, un peu avant sa terminaison conjointe, sous le tendon du muscle gracile (droit interne). Il est sectionné et son extrémité est fauillée par un fil tracteur. Ses connexions avec le gastrocnémien médial (jumeau interne) et son insertion accessoire inférieure, présente dans deux tiers des cas, sont libérées. Un stripper spécial permet de détacher sa partie proximale, aponévrotique, du corps musculaire.

On obtient ainsi un greffon d'environ 25 à 30 cm de long. Un tunnel transversal de 4,5 mm de diamètre est foré dans la TTA. Le greffon est passé dans le tunnel à égale longueur. Les deux brins sont tendus proximalement et suturés bord à bord avec le ligament patellaire, le surtout pré-patellaire et le tendon du quadriceps. La partie centrale de la suture est renforcée par un lambeau de retournement du tendon quadricipital et du surtout pré-patellaire.

Une bandelette de 15 mm de large est prélevée aux dépens du tiers central du tendon quadricipital, centrée sur le bord supérieur de la patella, sur 5 cm de long. Les fibres profondes doivent être respectées pour éviter une effraction articulaire. Dans le prolongement, le surtout fibreux est incisé jusqu'à la corticale antérieure de la patella, réalisant une bandelette de 15 mm de large, sur toute la hauteur de la patella, en ménageant une charnière inférieure.

Le surtout est décollé de la corticale antérieure puis l'ensemble du greffon est retourné sous la forme d'un ruban recouvrant la suture du ligament patellaire. Il est suturé sur ses bords à ce dernier.

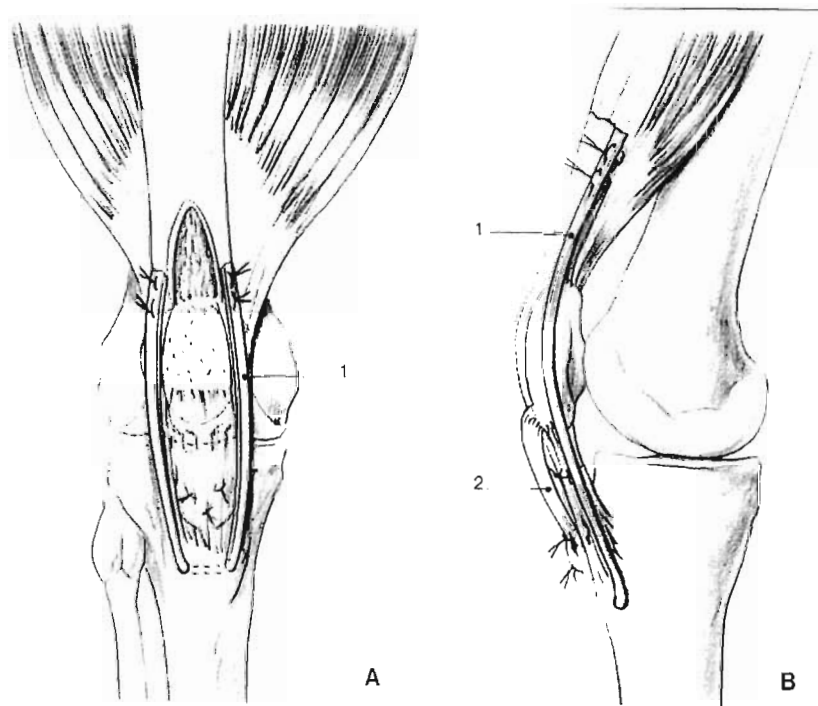


Figure n°68: Suture du ligament patellaire (3)

A1, B1: greffon aux dépens du tendon du muscle gracile passé dans un tunnel en regard de la tubérosité tibiale antérieure

B2: lambeau de retournement aux dépens du tiers central du tendon quadricipital et du surtout pré-patellaire

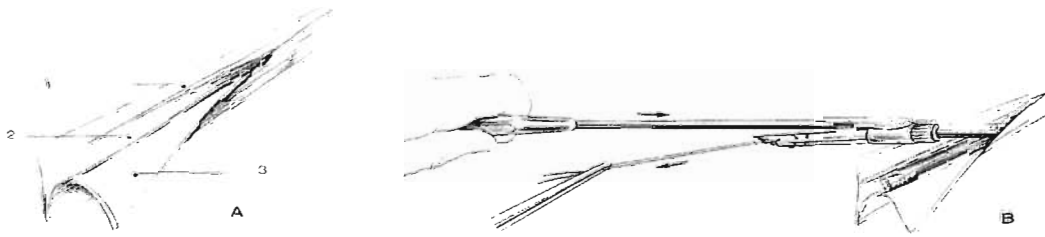


Figure n°69 : Technique de prélèvement de tendon. (3)

A. patte d'oie

1. tendon du muscle gracile
2. tendon du muscle demi-tendineux
3. tendon du muscle sartorius après relèvement

B. prélèvement rétrograde du tendon du demi-tendineux, sectionné sur le tibia, au moyen d'un stripper

- *Technique de Larson et al en 1995*

Une incision verticale est effectuée en regard de l'insertion du demi-tendineux. Le tendon est sectionné au niveau proximal et distal et prélevé comme un greffon libre. Des points de Bunnell sont effectués au niveau des extrémités.

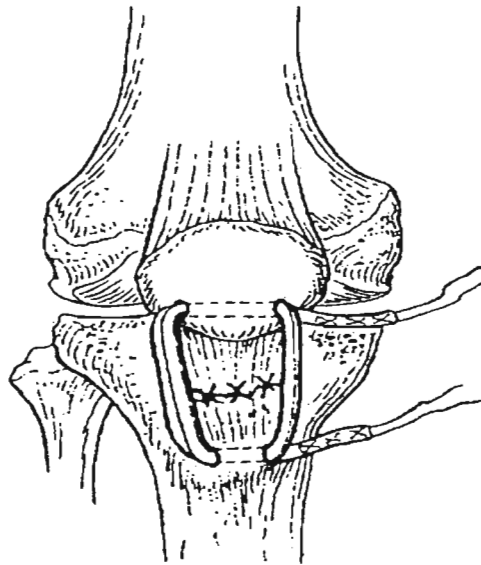


Figure n°70: Technique chirurgicale d'après Larson et al en 1995 (69)

Deux tunnels transversaux trans-osseux sont ensuite pratiqués, un au niveau de la tubérosité tibiale, l'autre à travers le pôle inférieur de la patella. Le tendon du demi-tendineux est alors passé au travers des deux tunnels.

La bonne tension du greffon est obtenue après flexion du genou à 30° et contrôle de la hauteur patellaire.

Enfin la suture des deux extrémités du tendon est effectuée, ainsi que la suture du ligament patellaire (le demi-tendineux peut être suturé aux bords latéraux du ligament patellaire pour renforcer la suture).

d) Sutures utilisant les matériaux synthétiques

Selon Catonne et al (1992) (109), à l'heure actuelle, le renforcement de la suture du ligament patellaire doit se faire en utilisant un matériel beaucoup plus souple et résorbable, comme les bandelettes de PDS qui, fixées à distance de la rupture par des fils non résorbables, permettent une contention souple, mais rigoureuse, et qui permettent la mobilisation précoce de l'articulation.

La solidité de ces bandelettes est suffisante pour permettre la cicatrisation du ligament patellaire, et la mobilisation précoce, élément indispensable pour éviter l'ankylose postopératoire. Cette mobilisation diminue considérablement la longueur de la rééducation, et permet la réadaptation au sport.

Ainsi, le cerclage par fil métallique peut être remplacé par des matériaux synthétiques.

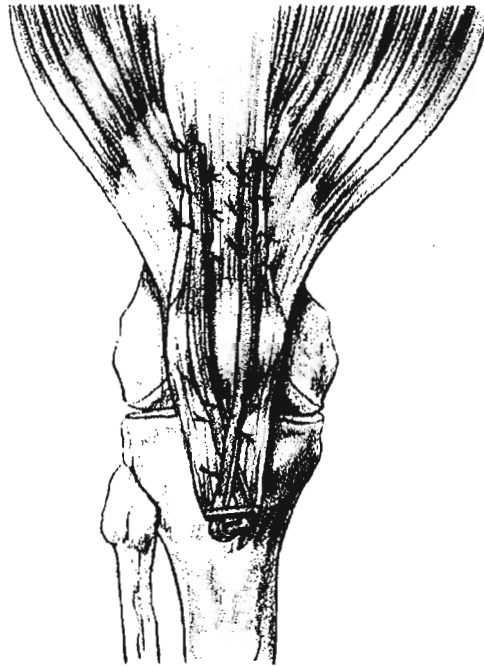


Figure n°71: Suture du ligament patellaire renforcée par une bandelette synthétique (109)

Le principe chirurgical reste le même dans la plupart des cas; aussi, on peut utiliser: le Dacron®, le Mersilène® (fil de polyéthylène de 5 mm), le ligament de Leeds-Keio®, le PDS®...

- *Lindy et al en 1995 (71)*

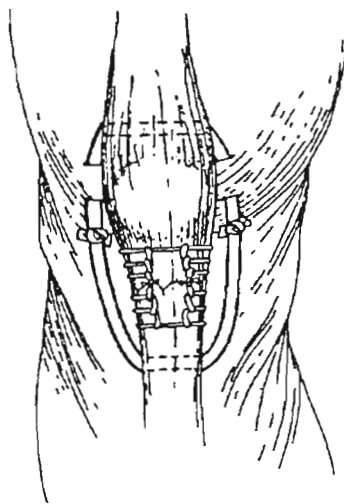


Figure n°72 : technique de lindy et al (71)

Ils utilisent deux bandes de Mersilene® indépendantes de 5 mm de large, passées en cadre au travers de la tubérosité tibiale antérieure et du bord supérieur de la patella. Elles sont nouées après mise en tension du montage.

- *Miskew et al en 1980 (84)*

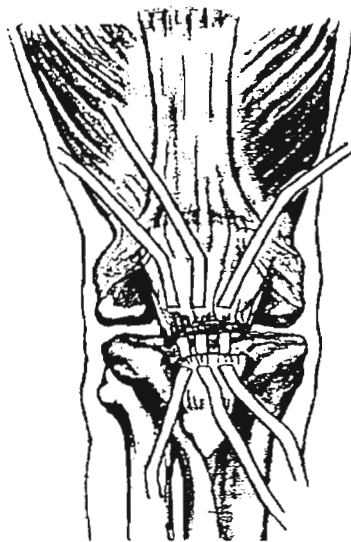


Figure n°73: technique de Miskew et al (84)

Ils ont également utilisé le Mersilene® bande de 5 mm. Cependant ils effectuent une suture simple en passant en trans-osseux au niveau du pôle inférieur de la patella et 1 cm en-dessous de la rupture. 3 ou 4 bandes sont nécessaires. Après la suture des bandes, ils vérifient la solidité du montage en fléchissant le genou à 70°

- *Levy et al en 1987 (70)*

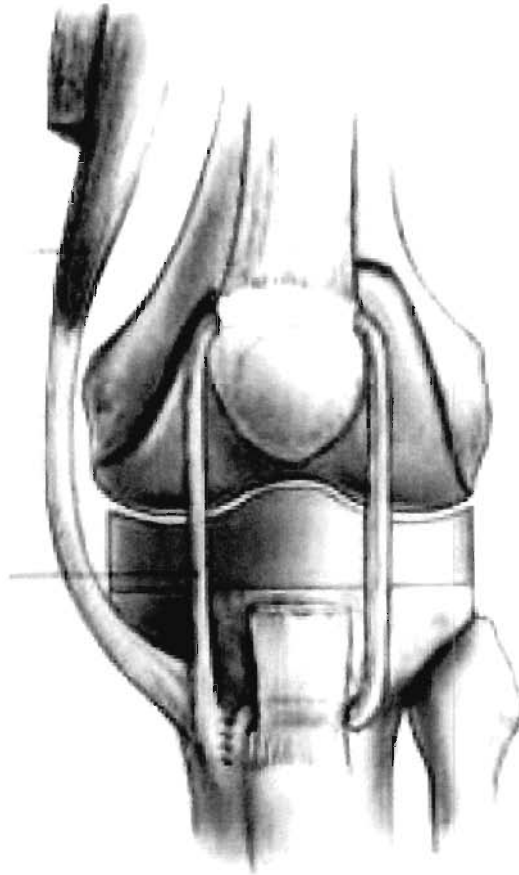


Figure n°74: technique de Levy et al (70)

Ils utilisent un greffon vasculaire de Dacron® de 5 mm. Ils pratiquent le même type d'intervention que les précédents.

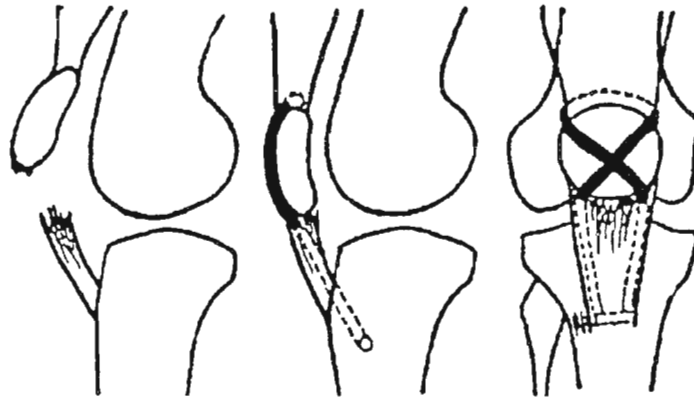


Figure n°75: technique de Fujikawa et al (39)

Ils utilisent un ligament tubulaire de Leeds-Keio®. Le ligament est passé au travers d'un tunnel transversal au niveau de la tubérosité tibiale antérieure. Il suit ensuite la berge du ligament patellaire avant de traverser la patellaire en croix, prenant appui sur le bord supérieur de la patella. Il repasse sur la patella et le bord du ligament patellaire, puis est fixé par 2 agrafes sur le tibia.

e) Cas particuliers des ruptures anciennes (Ait Si Selmi et al en 1999) (3)

La prise en charge des lésions anciennes du ligament patellaire est plus difficile car il faut vaincre la rétraction du quadriceps et obtenir, après réparation, une hauteur patellaire satisfaisante.

La mise en place en percutané d'une traction trans- patellaire ou d'un fixateur externe permettra d'obtenir progressivement une descente de la patella en préopératoire.

Dans le cadre de ces ruptures anciennes, la qualité du ligament patellaire restant peut ne pas suffire et nécessite de recourir à une véritable reconstruction de celui-ci. De nombreux artifices techniques ont été proposés: reconstruction d'un ligament patellaire à l'aide d'un greffon de demi-tendineux isolé ou associé à un greffon du muscle gracile renforcement par un lambeau aponévrotique, par du fascia lata

La protection temporaire de la reconstruction est nécessaire compte tenu de la tendance à la rétractation. Elle peut être confiée à un cadrage métallique, à un cerclage au fil 12/10° ou encore à du Dacron®. Il est plus simple d'employer une bandelette de PDS® pour protéger la reconstruction du tendon. La bandelette est doublée et fixée distalement au moyen d'une agrafe sur la TTA. Les deux brins proximaux sont divergents en haut, formant un V à la face antérieure de la patella. Ils se terminent de part et d'autre du tendon quadricipital auquel ils sont suturés, genou fléchi à 60°, si bien qu'ils sont détendus en extension, limitant ainsi le risque d'abaisser la patella. Ce procédé de renfort n'a pas les inconvénients du cadrage métallique (bascule sagittale de la patella, effraction cutanée).

Lorsque la qualité du moignon tendineux restant est insuffisante ou en cas de reprise, l'utilisation d'une autogreffe controlatérale est la technique de choix (selon Ait Si Selmi et al en 1999) (3). Elle comporte un greffon composite de 1 cm de large avec, de haut en bas: tendon quadricipital, baguette osseuse patellaire, ligament patellaire, baguette osseuse tibiale. La baguette patellaire est prélevée sous forme de « queue d'aronde », c'est à dire d'un trapèze de 20 mm de base et de 10 mm de sommet.

Une tranchée analogue est ménagée à la face antérieure de la patella et de la tubérosité tibiale du genou receveur pour accueillir la greffe

Une fois en place, elle permet de restituer automatiquement la hauteur, vérifiée au cours de l'intervention par une radiographie de profil. Ce montage présente un intérêt biomécanique certain puisque les points d'application des contraintes sont physiologiques dans l'axe de la patellaire aussi bien dans le plan frontal que sagittal. La fixation proximale est assurée par une suture du greffon sur les berges du tendon quadricipital.

La baguette patellaire taillée en « queue d'aronde » s'oppose à la rétraction proximale de la patellaire. Le greffon patellaire est suturé en regard du ligament patellaire restant. Distalement, la baguette tibiale est logée dans la tranchée réceptrice et fixée au moyen d'un fil métallique amarré sur une vis tibiale ou une agrafe.

Les consignes postopératoires sont superposables à celles observées dans les réparations du tendon quadricipital.

La réparation chirurgicale doit être la règle quelle que soit l'ancienneté de la rupture (Sommelet et al en 1979) (113). D'une manière générale, il ne faut pas se contenter d'une suture isolée du tendon mais recourir à un renfort, soit synthétique, soit en utilisant le demi-tendineux et le surtout fibreux pré-patellaire (selon Greis et al en 2005) (44). Les résultats des ruptures fraîches du ligament patellaire sont satisfaisants puisqu'une reprise du sport est en général possible au sixième mois, avec un niveau sportif comparable au bout de 8 à 18 mois. Dans les formes négligées, seule la reconstruction du ligament patellaire au moyen d'un transplant controlatéral est possible et donne de bons résultats dans ce contexte. Les reconstructions du tendon après prothèse du genou, en particulier lorsque la patella a été prothésée, sont les plus difficiles. (selon Park et al en 2005) (96). Elles nécessitent parfois le recours à une arthrodeuse secondaire en cas d'échec.

f) Quelques cas particuliers

En 1999, Fukui et al (40) rapportaient une nouvelle technique de reconstruction du tendon patellaire chez un patient qui avait bénéficié d'une excision chirurgicale élargie de la tubérosité tibiale antérieure lors de l'ablation d'une tumeur maligne. Ils avaient alors remplacé de façon anatomique le ligament patellaire par une greffe composée de bandelettes du tendon contro-latéral. Les deux extrémités de la greffe ont été protégées dans des tunnels osseux puis renforcées par vissage.

De même, Machens et al décrivent en 2005 (73), une reconstruction du tendon patellaire après résection d'une tumeur myxofibromateuse pré-patellaire avec un lambeau libre.

I. La rééducation

La rééducation est un des piliers du résultat fonctionnel à long terme, en particulier chez le sportif.

Si la majorité des limitations d'amplitudes articulaires sont dues à une mauvaise observance de la rééducation, les ruptures secondaires sont souvent la conséquence d'une reprise trop précoce des activités physiques (Dejour, 1992).(25) (26)

1. Cicatrisation tendineuse et rééducation

Une étude expérimentale (Comtet et al en 1984) (20) montre que la résistance à la traction d'un tendon suturé diminue jusqu'au cinquième, voire jusqu'au dixième jour, pour remonter ensuite jusqu'à atteindre sa valeur initiale au quinzième jour et son maximum à la sixième semaine.

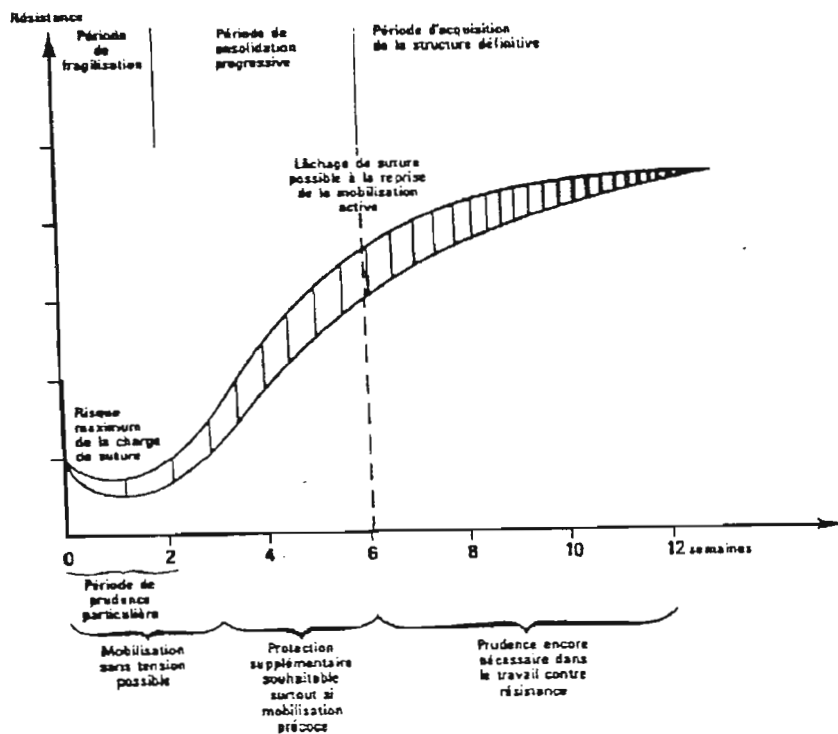


Figure n°76: résistance à la traction d'un tendon suturé
D'après Comtet et al en 1984 (20)

Toute intervention chirurgicale a tendance à créer des adhérences qu'il faudra peu à peu faire disparaître pour retrouver une amplitude articulaire normale.

La récupération de l'amplitude des mouvements est obtenue grâce à la récupération d'un jeu patellaire normal et par la réapparition du système de glissement du cul-de-sac sous quadricipital et des joues condyliennes fémorales (Dejour H, 1992) (26).

Toute récupération de la flexion passe par deux paliers:

- le premier à 0-60° permettant la récupération d'une élasticité au niveau du cul-de-sac quadricipital
- le second à 60-90° pour améliorer le glissement au niveau des joues condyliennes fémorales

Cette récupération doit être extrêmement progressive, toute mobilisation forcée ayant tendance à réactiver les processus inflammatoires et à entraîner de nouvelles adhérences.

La récupération d'une extension complète est fondamentale pour la reprise du sport. Si, parfois, les phénomènes de cicatrisation spontanée ont tendance à entraîner un flessum, le plus souvent celui-ci est lié à un déséquilibre musculaire entre l'action des muscles agonistes et antagonistes. (99)

Il faut alors doser les postures et le travail actif, en combinant un assouplissement des muscles postérieurs et un renforcement de la puissance du quadriceps.

2. Conséquences de l'immobilisation

Noyes a étudié en 1974 (89) les conséquences de l'immobilisation sur la résistance et la compliance des ligaments.

Après une période de huit semaines d'immobilisation totale, des échantillons de ligaments croisés antérieurs de singes sauvages ont été testés. Une diminution de la résistance à la traction d'environ 40 % a été retrouvée. Après 32 semaines d'activité physique normale faisant suite à l'immobilisation, il n'y avait qu'une restauration partielle de la résistance à la traction, avec cependant une compliance presque normale.

Un troisième groupe de singes a bénéficié d'une mobilisation partielle d'un membre pendant les huit semaines. Le quatrième et dernier groupe a été rééduqué pendant 5 mois.

Voici les courbes charges/allongement correspondant aux différentes populations de singes étudiées.

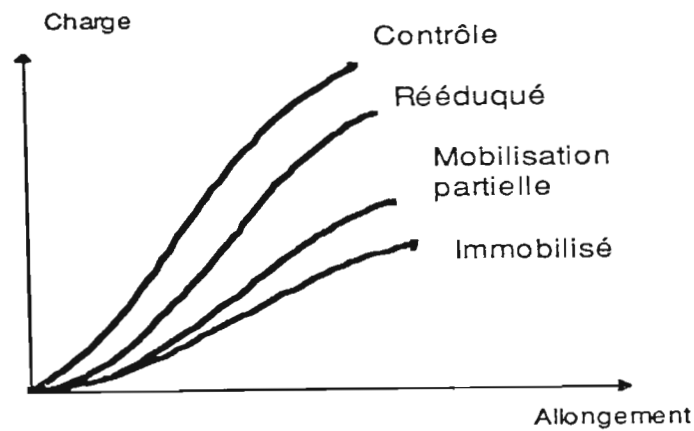


Figure n°77: courbe charges/allongements d'après Noyes, 1974 (89)

Il conclut que suivant les différentes populations étudiées, l'activité globale du singe est fondamentale pour permettre la récupération de la solidité du tendon.

L'immobilisation entraîne un déséquilibre entre les différents constituants du ligament: fibres de collagène, protéoglycanes, mucoprotéines, et perturbe de façon certaine et constante les propriétés mécaniques de l'ensemble des ligaments. (90)

Ainsi, la mobilisation, dans des délais relativement précoces et dans le respect des processus de cicatrisation, est importante car elle favorise la cicatrisation tissulaire et permet de préserver les propriétés mécaniques du tendon. Loitz (72) a étudié le rôle de la mobilisation passive, comparativement à l'immobilisation stricte de tendons de rats, durant 3 semaines. Il a montré, par des tests de mesure de la résistance maximale tendineuse à l'étirement, et par l'étude du métabolisme du tissu conjonctif, que la mobilisation passive réduit les conséquences néfastes de l'immobilisation sur les propriétés mécaniques du tendon, et favorise le métabolisme du tissu tendineux.

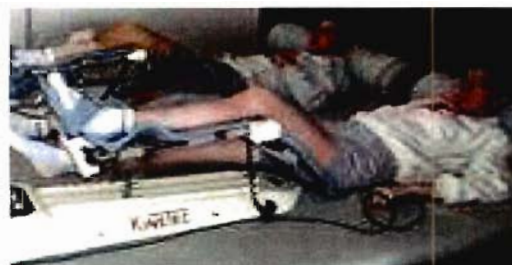

Figure n°78: mobilisation passive sur arthro-moteur

De la même façon, il importe de soumettre précocement le tendon à des contraintes mécaniques progressives, dans le respect des processus de réparation tissulaire, de façon à améliorer la résistance tendineuse. Heikkinen (47) a mis en évidence le fait que le métabolisme du collagène augmente avec l'activité physique et inversement.

De son côté Enwemeka (31) a montré, toujours chez le rat, que la mise en contrainte précoce, par la fonction ambulatoire, de tendons de rats réparés après ténotomie, contribue à augmenter la résistance tendineuse. La force nécessaire à la rupture tendineuse est ainsi doublée par rapport au groupe contrôle (immobilisation).

3. Déroulement de la rééducation

a) Principes généraux

Les auteurs ne suivent pas tous les mêmes protocoles de rééducation (Matava en 1996 (80)– Kuechle et al en 1994 (63)– Lindy et al 1995 (71)– Larson et al en 1995 (69)). Cependant un schéma global peut être proposé:

- dès le premier jour post-opératoire, une mobilisation passive ainsi qu'une prévention d'amyotrophie du quadriceps est effectuée. La marche, sous protection d'une attelle en extension, et sans appui est autorisée pendant 6 semaines.
- l'extension passive et la flexion active sont maintenues deux semaines après la chirurgie, en commençant à 0-45° puis en augmentant de 30° par semaine.
- l'extension active est permise entre la troisième et la sixième semaine. La reprise de la marche en charge est permise vers la sixième semaine.
- pour le sportif, l'entraînement n'est permis qu'après contrôle de la force des quadriceps (qui doit être aux alentours de 90 %) et de la partie mobilité articulaire. Les délais tournent aux environs de quatre à cinq mois au mieux, huit à douze selon Marder. (Marder et al en 1999) (77)

b) Les moyens de la rééducation

Le travail de réveil du quadriceps, doit être débuté à partir de techniques de neurofacilitation, et cherche à obtenir une ascension de la patella en extension de genou. Il faut récuser tout travail d'élévation du membre inférieur jambe tendue, trop contraignant pour l'appareil extenseur. On sait, qu'entre 0 et 60°, les contraintes sur l'appareil extenseur sont beaucoup moins importantes en chaîne fermée, qu'en chaîne cinétique ouverte (selon Middleton et col. en 1997).(82) La technique de « l'écrase coussin » qui constitue un travail en chaîne fermée est tout particulièrement intéressante.



Figure n°79: Technique de l'écrase coussin

CCF	Chaîne cinétique fermée	Sans résistance-mise en jeu d'un ensemble musculaire synergique
CCO	Chaîne cinétique ouverte	Avec résistance-utilisation de muscle antagoniste

La mise en œuvre d'un travail dynamique du quadriceps ne doit pas avoir lieu avant le 45^{ème} jour post-opératoire. Le bénéfice du travail musculaire dynamique par rapport au travail musculaire isométrique semble réel. (83)

Si le travail des ischio-jambiers peut s'effectuer en chaîne ouverte, le travail du quadriceps s'effectue donc en chaîne fermée sur CCF 100 qui permet un travail en position assise avec résistance modulable.



Figure n°80: Travail musculaire dynamique en chaîne cinétique fermée

Le travail sur presse, stepper, intervient plus tard dans le protocole de rééducation et toujours de façon progressive entre le 60^{ème} et le 90^{ème} jour. Le travail sur presse est intéressant puisqu'il allie au travail concentrique un travail excentrique doux particulièrement propice au processus de cicatrisation tendineux, en favorisant le réarrangement, en particulier, longitudinal des fibres de collagène, ainsi que leur résistance à la traction.



Figure n°81: Travail du quadriceps sur presse

Le travail isocinétique est à envisager entre le 90^{ème} et le 120^{ème} jour, en concentrique, en privilégiant au début un travail à haute vitesse, moins contraignant.

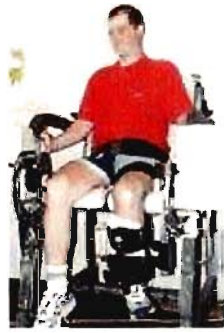

Figure n° 82: Renforcement des fléchisseurs-extenseurs sur dynamomètre isocinétique.

Il doit également être effectué sur un mode excentrique selon le protocole dérivé de Stanish (selon Middleton en 1998) (83) (115), progressif en résistance et en vitesse, dans la mesure où la contraction statique du quadriceps en course externe est indolore.

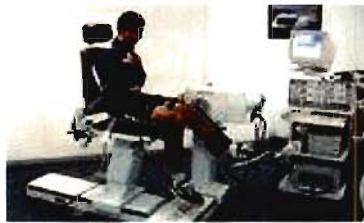

Figure n° 83: Travail musculaire excentrique.

Le respect des consignes du chirurgien, et des principes de rééducation permet d'éviter la survenue d'une rupture itérative du ligament patellaire. Malgré ces précautions, ce risque existe et doit toujours rester présent à l'esprit du rééducateur.

c) La reprise du sport.

Pour Claude et al en 1992 (18), la reprise du sport se situe entre 4 et 6 mois, dans la mesure où la flexion atteint 120° et où le déficit musculaire ne dépasse pas 10 % par rapport au côté sain. Pour Kelly (59), la reprise de l'activité sportive antérieure à l'accident survient entre 5 et 8 mois. Marder (77) obtient un délai de retour au sport significativement plus précoce pour les sportifs compétiteurs que pour les sportifs loisir, avec respectivement une reprise à 8 mois +/- 2,5 contre 11,5 +/- 3,2 ($p=0,3$).

Pour Kelly, tous les patients qui souffraient de douleurs de l'appareil extenseur avant la rupture, continuent de souffrir après la reprise sportive, et les plus mauvais résultats concernent, selon l'auteur, ceux qui présentent une chondromalacie et/ou une patella alta.

Pour Marder (77), 5 des 14 patients opérés signalent des douleurs de l'appareil extenseur à 2,6 ans en moyenne après l'intervention.

Au final, la rupture du ligament patellaire est synonyme d'une rééducation longue, délicate et contraignante.

Ainsi par sa gravité, elle est susceptible de remettre en cause la carrière du sportif de haut niveau. Sa prévention, repose sur la réalisation, très régulière, d'exercices d'étirement du droit fémoral, de manière à restituer au quadriceps toute sa capacité « d'absorbeur d'énergie » et à diminuer les forces de traction sur le tendon lors des traumatismes en hyperflexion. Il importe, en outre, de mettre en œuvre dans le cadre de la préparation physique, de façon régulière, des exercices basés sur la réalisation d'un travail excentrique codifié, visant à augmenter la résistance tendineuse, tout en modulant la charge globale de travail imposée aux tendons. Le travail excentrique constitue, à tous les stades, un mode de renforcement incontournable dans la prise en charge, préventive et thérapeutique, de la pathologie tendineuse.

Les différentes études (Tableau n°IV)

Etude	Année	Nbre de cas	Recul	Age	Sexe % d'hommes	Localisation	Mécanisme	Facteurs favorisants	Traitement	Complication	Mobilité	Hauteur patellaire	Résultats
Badelon	1985	9	6	34	100	50 % pointe-33 % corps 17% tta	4 directs-5 indirects 5 sports	1 tendinite	Suture-Haçage de Judet et cerclage nylon	1 suppuration 1 raideur	6=0-120 Et 3>90	?	Idem Labourdette
Caton	1977	21	?	37	95	57 % pointe-23 % corps	9.5 % sports	?	24 % réinsertion-16 % suture simple-8 % cadre	2 infections	?	1 infera	Très bons 28.5 % Bons 38 % Mauvais 28.5 %
Cochet	1986	6	?	38.6	66	55 % pointe-22 % corps 22 % tta	66 % sport	?	Varié	1 sepsis 1 algodystrophie	?	?	83 % bons
Desormeau	1983	11	?	27	100	45 % pointe-27 % corps 28 % tta	73 % sport	?	Suture + cerclage	100 % rupture de cadre	?	1 alta	36 % bons
Dubourg	1989	18	4.2	30.7	80	33 % pointe-33 % corps 33 % tta	7 sports 8 AVP	1 tendinite 2 Osgood	Varié	1 algodystrophie 1 thrombose-1 raideur	?	1 alta 1 infera	44 % bons 33 % moyen 23 % mauvais
Filipe	1977	9	?	49	77	22 % pointe-77 % corps	5 flexions 4 chocs directs	?	Laçage nylon crin + suture de Mullere	1 phlébite	2 bons-3 Limitations	?	70 % bons 33 % mauvais
Kelly	1984	11	4.4	28	100	100 % pointe	100 % sport	100 % jumper Knee	Suture et cerclage trans-osseux	6 « calcifications de pointe »	?	1 alta	80 % bons
Kuechle	1994	6	6	36	100	83 % pointe-17 % corps	100 % sport	3 jumper Knee	Suture et cerclage trans-osseux	?	?	?	100 % bons
Labourdette	1979	8	?	37	100	25 % pointe-63 % corps 12 % tta	2 sport-2 directs 2 polytraumatismes	?	AO modifié	1 raideur	3=90-110 5=110-130	?	63 % bons
Lindy	1994	19	2	39.2	75	68 % pointe-16 % corps 47 % pointes + F	42 % direct 58 % hyperflexion	2 tendinites	Suture + cerclage Mersilène	?	0-132	?	11 % mauvais ?

Etude	Année	Nbre de cas	Recul	Age	Sexe % d'hommes	Localisation	Mécanisme	Facteurs favorisants	Traitement	Complication	Mobilité	Hauteur patellaire	Résultats
Outtier (94)	1978	8	?	37	100	25 % pointe-83 % corps 12 % tta	1 sport Reste direct	0	AO	?	?	?	50 % bons 17 % moyens 33 % mauvais
Segal	1990	25	1-17	30	95	20 % pointe-80 % corps	Impulsion pour Saut	7 tendinites	Suture + plâtre et cerclage	?	?	?	48 % très bons 19 % bons 19 % mauvais
Slwek	1981	25	?	35	86	?	?	?	Suture et broches + fil de fer + plâtre	?	?	?	80 % bons
Sommelet	1978	31	1-8	31	90	48 % pointe-32 % corps 20 % tta	14 % saut en hauteur 6 % chute	?	Varié	9	?	?	78 % bons 11 % moyens 11 % mauvais
Buquet	1996	17	22	36	94	100 % fibres tendineuses	7 sport 1 AVP	1 tendinose patellaire	Suture + points trans-osseux-11 cadrages de protection	2 algodystrophies 1 infection superficielle	3 limitations de flexion entre 90-110°	Toutes dans la normalité	82 % bons 18 % moyens

IV. MATERIEL ET METHODES.

A. Matériel: la série

1. Taille de l'échantillon:

Nous avons réalisé l'étude rétrospective de 15 patients présentant une rupture du ligament patellaire de janvier 1996 à mai 2007 (soit une période de 125 mois) dans le service d'orthopédie et de traumatologie au centre hospitalier universitaire de Pointe-à-Pitre Abymes.

11 patients sur 15 ont été réévalués cliniquement à distance. Les quatre autres cas ont été exclus pour la suite de l'étude: un patient était décédé et les trois autres étaient perdus de vue.

Notre étude porte donc sur onze patients ayant subi une rupture du ligament patellaire, de janvier 1996 à mai 2007. Un des patients présente une rupture bilatérale non simultanée; l'étude comporte donc 12 cas de ruptures, pour 11 patients.

2. Critères d'inclusion-exclusion:

a) Critères d'inclusion:

Afin de pouvoir comparer notre série à celles retrouvées dans la littérature, nous avons retenu les ruptures concernant le corps du tendon mais aussi celles concernant la pointe de la patella et l'insertion tendineuse sur la tubérosité tibiale antérieure.

Nous avons inclus dans notre étude toutes les ruptures traumatiques opérées, par choc direct ou pratique sportive.

Tous les patients de notre étude ont été revus et pour chacun nous avons noté:

- les antécédents médicochirurgicaux
- la date du traumatisme
- le délai de l'intervention chirurgicale
- l'âge au moment du traumatisme
- le sexe
- le mécanisme lésionnel
- le type de lésion, l'association lésionnelle
- le type d'intervention réalisée et son résultat

Une fiche de révision a été établie comme suit:

FICHE RUPTURE LIGAMENT PATELLAIRE

IDENTIFICATION

NOM:

PRENOM:

AGE:

SEXE:

PROFESSION:

ADRESSE:

DONNEES PRE OPERATOIRES

Côté atteint: Droit Gauche Bilatéral

Date de l'accident: ----- Date du diagnostic: -----

Facteurs favorisants: oui non

Préciser:

LED oui non

Diabète oui non

Goutte oui non

Hyperparathyroïdisme oui non

RAA oui non

Obésité oui non

ATCD de chirurgie rotulienne oui non

Tendinite rotulienne oui non

Si oui quel traitement: MTP AINS local AINS général Infiltration

Causes iatrogène oui non

Si oui préciser -----

Autres: -----

Patient sportif oui non

Si oui type de sport: -----

ATCD du patient:-----

Traitement: -----

Circonstances du traumatisme: AVP oui non

Chute oui non

Sport oui non

Si oui préciser quel type de sport -----

Autres oui non Préciser -----

Mécanisme:

- Extension
- Flexion
- Direct
- Indirect

Complications associées à la rupture:

Ouverture cutanée: oui non

localisation: -----

stade d'ouverture: -----

Fracture: oui non

- localisation: -----

Autres lésions: oui non

préciser: -----

Bilan radiologique:

Rotule haute sur le profil: oui non

Index de Caton: -----

Volume du fragment en mm: -----

Aspect de coucher de soleil sur la fémoropatellaire: oui non

Arrachement osseux de la pointe rotulienne: oui non

Arrachement de la TTA: oui non

Autres examens: oui non

Préciser résultats: -----

Traitement

Qualité de la réparation

Critères radiologiques de la réparation

Index CATON/DESCHAMP

BILAN CLINIQUE

Date de l'examen: -----

Retentissement fonctionnel

- Appréciation des résultats selon le patient:

Excellent:

Bon:

Passable:

Mauvais:

- Douleur oui non

Si oui qualifier:

- intensité -----

localisation -----

à l'effort oui non

permanente oui non

E VA -----

Activité sportive actuelle: oui non

Si oui reprise au même niveau: oui non

Changement d'activité professionnelle: oui non

Si non arrêt d'une activité antérieure: oui non

Durée de l'arrêt de travail: -----

Canne: oui non

Escaliers: Marche par marche: oui non

Alterné: oui non

Rampe: oui non

Examen du genou

Force musculaire du quadriceps:

- Force musculaire normale (testing musculaire): oui non

Amyotrophie: oui non

circonférence cuisse saine: ----- cm

circonférence cuisse coté lésé: ----- cm

Hydarthrose: oui non

Si oui préciser: quotidienne oui non épisodique: oui non

Mobilité du genou:

Flexion passive: ----°

Flexion active: ----°

Extension passive: -----°

Extension active: ----°

COMPLICATIONS

Septique: oui non

Algodystrophie: oui non suspecte

Rupture secondaire: oui non

Syndrome des loges: oui non

Phlébite: oui non

Tendinite: oui non

REPRISE CHIRURGICALE

oui non

ABLATION DU MATERIEL

oui non date: -----

Matériel cassé: oui non

Indication:

systematique:

douleur sur le matériel: oui non Cela a-t-il amélioré le patient: oui non

autres:

Figure N°84 : Fiche de révision.

Cas	Date du traumatisme	Sexe	Age	Côté concerné	Mécanisme lésionnel
N°1 JAC	Janvier 1996	M	39 ans	droit	AVP avec chute de scooter. Impact contre un autre véhicule puis chute.
N°2 ABA	Mars 1996	M	22 ans	gauche	Lors de l'échauffement avant un match de basket-ball, sur un genou en extension lors d'une prise d'appel.
N°3 MAR	Février 1998	M	54 ans	droit	AVP avec choc direct sur le genou en flexion
N°4 NIC	Juin 1998	M	48 ans	gauche	Choc direct sur le genou en extension lors d'une agression.
N°5 BEN	Septembre 1998	M	40 ans	gauche	Chute de 4 mètre. réception avec choc direct sur la face antérieure du genou gauche.
N°6 DES	Octobre 1998	M	63 ans	gauche	Chute de sa hauteur en avant avec réception sur le genou gauche (genou en flexion)
N°7 BLA	Avril 2000	M	36 ans	gauche	Lors d'un match de football, chute de sa hauteur en avant avec choc direct au sol avec son genou gauche
N°8 FRA	Février 2002	M	15 ans	gauche	Choc direct sur un genou en extension, lors d'un tir en extension au cours d'un match de hand-ball
N°9 PHE (droit)	Avril 2003	M	34 ans	gauche	Chute avec choc direct sur un genou gauche fléchi.
N°10 BEV	Novembre 2005	M	59 ans	gauche	Chute d'une échelle de 3 mètres. Choc direct lors de la chute au sol du genou sur un des barreaux de l'échelle.
N°11 RAM	Février 2006	M	28 ans	gauche	Le patient s'apprêtait à « shooter » du pied droit après avoir freiné sa course par un appui du pied gauche, genou légèrement fléchi.
N°12 PHE (gauche)	Juin 2006	M	37 ans	droit	Mécanisme de contre-pied avec contraction puissante du quadriceps pour freiner sa course.

Tableau n°V: date du traumatisme, sexe, âge, côté concerné et mécanisme lésionnel.

b) Critères d'exclusion

Pour obtenir une étude homogène, nous avons volontairement exclu plusieurs groupes de sujet.

Dans ce but ont été écartés:

- les sujets présentant une rupture du ligament patellaire associée à une fracture transversale de la patellaire.
- les arrachements de la tubérosité tibiale antérieure.

3. la population touchée.

a) Répartition selon l'âge

L'âge des patients est compris entre 15 et 63 ans au moment du traumatisme, soit une moyenne de 33,76 ans.

b) Répartition selon le sexe

Notre étude comprend 11 hommes (100 %) et aucune femme (0 %).

4. Répartition selon le côté

Les ruptures du ligament patellaire observées sur notre série de patients se sont produites 9 fois sur le genou gauche (75 %) et 3 fois sur le genou droit (25 %), le patient n°3 ayant présenté une rupture bilatérale des tendons patellaires et ce à des dates différentes.

5. Répartition selon la localisation de la lésion

Cas	Pointe de la patellaire	Corps	TTA
N°1 JAC	X plaie avec section totale du tendon patellaire au niveau de la pointe de la patella avec quelques fragments osseux minuscules.		
N°2 ABA	X		
N°3 MAR	X		
N°4 NIC	X		
N°5 BEN	X tendon patellaire éfiloché au niveau de la pointe de la patella		
N°6 DES	X		
N°7 BLA	X		
N°8 FRA			X avulsion de la tubérosité tibiale antérieure avec petits fragments osseux.
N°9 PHE (droit)	X		
N°10 BEV	X		
N°11 RAM		X	
N°12 PHE (gauche)	X		

Tableau n°VI: Localisation des lésions de notre série.

L'étude montre:

- 10 désinsertions au niveau de la pointe de la patella, soit 83,33 %
- 1 rupture en plein corps du tendon, soit 8,33 %
- 1 rupture au niveau de la tubérosité tibiale antérieure, soit 8,33 %

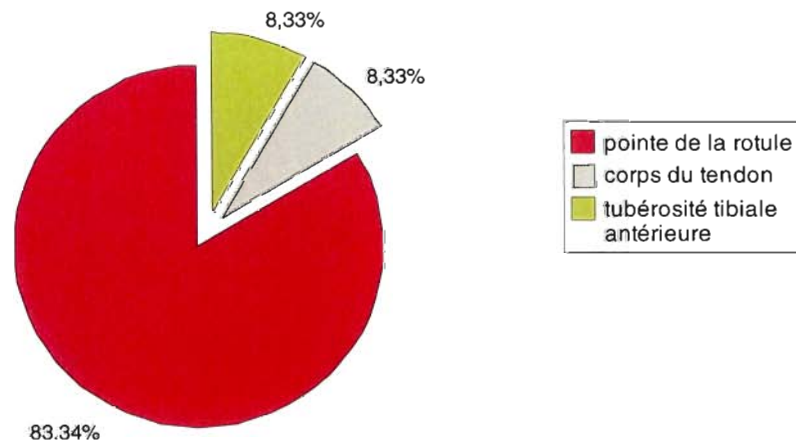


Figure N°85: diagramme de répartition selon la localisation de la lésion.

6. Circonstance du traumatisme

0 patients	Lors d'une activité sportive	En dehors d'une activité sportive	Sur un genou en flexion prononcée	Sur un genou en flexion légère	Sur un genou en extension	Avec choc direct	Sans choc
N°1 JAC		oui		oui		oui	
N°2 ABA	oui				oui		oui
N°3 MAR		oui		oui		oui	
N°4 NIC		oui			oui	oui	
N°5 BEN		oui	oui			oui	
N°6 DES		oui	oui			oui	
N°7 BLA	oui		oui			oui	
N°8 FRA	oui				oui		oui
N°9 PHE (droit)		oui	oui			oui	
N°10 BEV		oui		oui		oui	
N°11 RAM	oui			oui			oui
N°12 PHE (gauche)	oui						

Tableau n°VII: tableau récapitulatif des mécanismes lésionnels.

Distinction selon l'état de contraction musculaire au moment du traumatisme

- 5 fois, il s'agissait d'un traumatisme lors de la pratique sportive (en dehors d'une chute), soit dans 41,66%
 - 1 fois, la rupture s'est produite lors d'un saut, sur le membre d'appel, la rupture se produisant à la fin de l'impulsion.
 - 1 fois, la rupture s'est produite également lors d'un saut sur le membre d'appel mais on note un contact, un choc direct sur le tendon lors de la fin de l'impulsion, genou en fin d'extension.
 - 2 fois, les ruptures du ligament patellaire se sont produites, sur le pied d'appel, mais cette fois sur un genou légèrement fléchi, le patient freinait sa course, avec donc une contraction puissante du quadriceps lors de la rupture.
 - 1 fois, la rupture s'est produite lors d'une chute, sur un genou légèrement fléchi.

- 7 fois, il s'agissait d'un traumatisme survenant dans des conditions de tension musculaire moindre, puisqu'en dehors des conditions de sollicitation extrême de la pratique sportive (58,33 % des cas), mais associé à un choc direct sur le tendon.
 - 2 fois, les ruptures se sont produites par un choc direct sur un genou en flexion prononcée.
 - 1 fois, la rupture s'est produite par un choc sur un genou en extension, en station debout.
 - 4 fois, les ruptures se sont produites par un un choc direct sur un genou à quelques degrés de flexion.

7. Associations lésionnelles:

Cas	Délais d'intervention	Constatations per-opérateur
N°1 JAC	J+1	Plaie avec section totale du ligament patellaire au niveau de la pointe de la patellaire avec quelques fragments osseux minuscules. Volet cartilagineux au niveau de la partie inféro-antérieure du condyle externe.
N°2 ABA	J+3	Ligament patellaire avulsé en totalité avec désinsertion latérale externe et interne des éléments aponévrotiques.
N°3 MAR	J+1	Fracture de la pointe de la patella (arrachement du ligament patellaire) avec fracture comminutive de la patella à petits fragments.
N°4 NIC	J+6	Importante hémarthrose (sous anticoagulant)
N°5 BEN	J+2	Avulsion du ligament patellaire gauche au niveau de la pointe de la patella sans autres lésions associées.
N°6 DES	J+1	Fracture de la pointe de la patella.
N°7 BLA	J+5	Ligament patellaire éfiloché au niveau de la pointe de la patella avec ouverture articulaire et section des ailerons mais sans arrachement de la pointe de la patella ou de la Tubérosité tibiale antérieure.
N°8 FRA	J+15	Avulsion de la tubérosité tibiale antérieure avec petits fragments osseux.
N°9 PHE (droit)	J+13	Rupture du ligament patellaire à 2 cm de la pointe de la patella, sans autres lésions.
N°10 BEV	J+1	Avulsion du tendon patellaire au niveau de la pointe de la patella avec ouverture articulaire.
N°11 RAM	J+31	Petite contusion au niveau du condyle interne et rupture des ailerons patellaires
N°12 PHE (gauche)	J0	Aucune association lésionnelle

Tableau n°VIII: délais d'intervention et constatation per-opérateur.

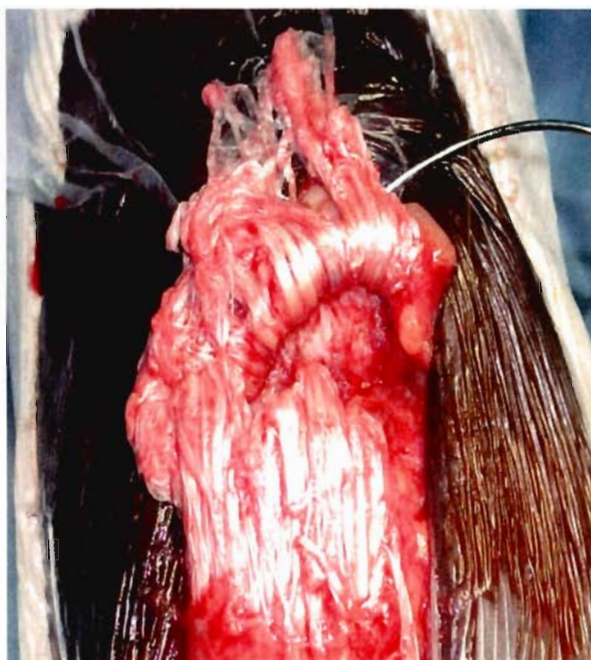


Figure N°86: photographie per-opératoire, dissociation en deux plans de l'avulsion.

Lors de notre étude, nous avons pu noter:

- 2 cas de ruptures des ailerons patellaires dont 1 cas de contusion au niveau du condyle interne, 1 cas de volet cartilagineux au niveau de la partie inféro-antérieure du condyle externe.
- 4 cas de dermabrasion de la face antérieure du genou
- l'hémarthrose est systématique. On notera pour le patient n°5 une hémarthrose majeure. L'hémarthrose s'est produite alors que le patient bénéficiait d'un traitement par anticoagulants à dose efficace.

8. Les facteurs favorisants, lésions pré-existantes

Parmi nos 11 patients (12 cas de ruptures), nous avons pu dénombrer:

- 1 patient présentait des antécédents d'infiltrations pour tendinite patellaire avérée traité et un, des antécédents de tendinite non traitée.
- 3 patients avouaient prendre de manière très régulière des anti-inflammatoires non stéroïdiens per os et un de manière occasionnelle (observation n°10).
- 1 patient présentait des antécédents de tendinite sur d'autre articulation que le genou (tendinite achilléennes)

9. Recul

Un recul maximal de dix ans a été choisi afin de s'aligner sur le recul des différentes études retrouvées dans la littérature.

B. Méthodes

1. L'examen clinique

Pour chaque patient examiné, nous avons noté:

- le degré de mobilité en actif et en passif du genou lésé

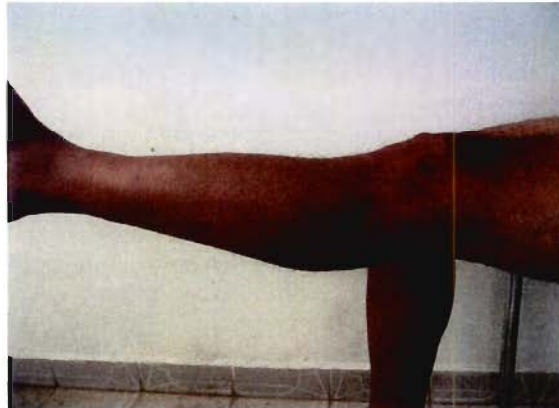


Figure n°87: *extension active*

- l'existence de gênes ou de douleurs
- le comportement moteur dans un escalier
- la recherche d'une amyotrophie (mesure de la circonférence des deux cuisses)
- la date de reprise de la marche, des activités sportives

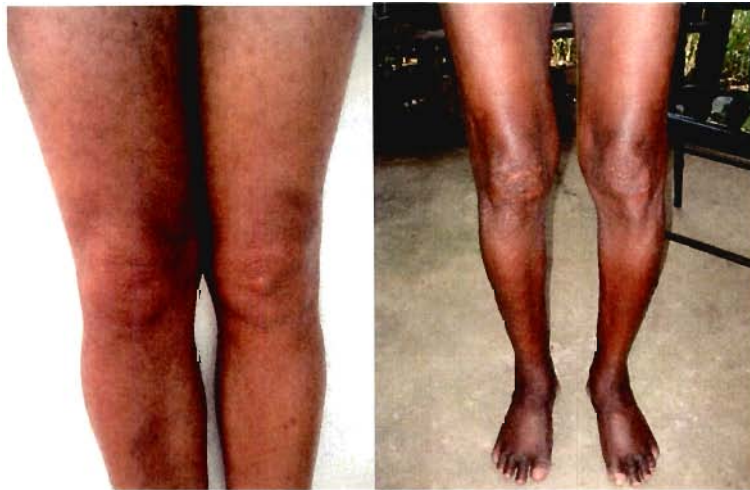

Figure N°88: absence d'amyotrophie

2. L'examen radiologique

Les clichés de profil des genoux à 30°, ainsi que les défilés femoropatellaire à 30° et 45° ont permis:

- de mesurer la hauteur patellaire de façon bilatérale
- de rechercher des signes d'arthrose, des ossifications, une bascule patellaire et autres.

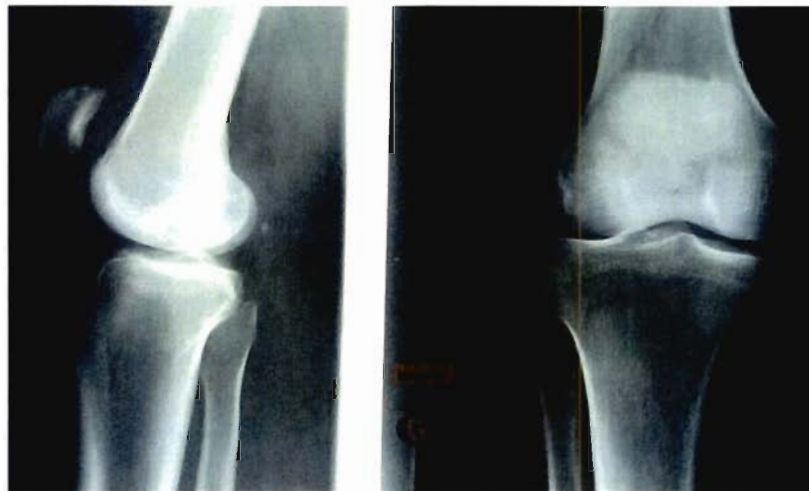

Figure N°89: radiographie de genou de face et de profil.

3. Les différentes techniques opératoires

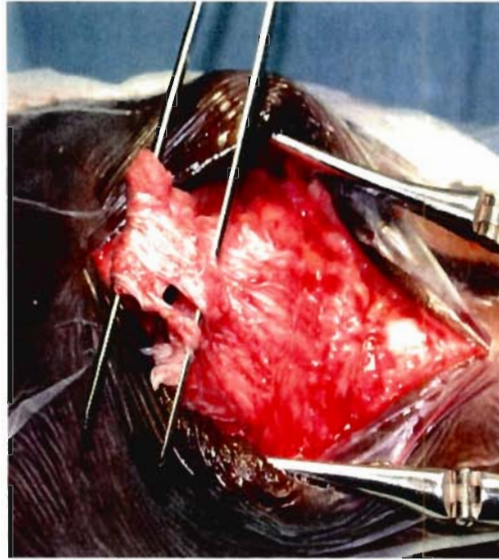


Figure N°90: photographie per opératoire, dissociation en deux plans de l'avulsion.

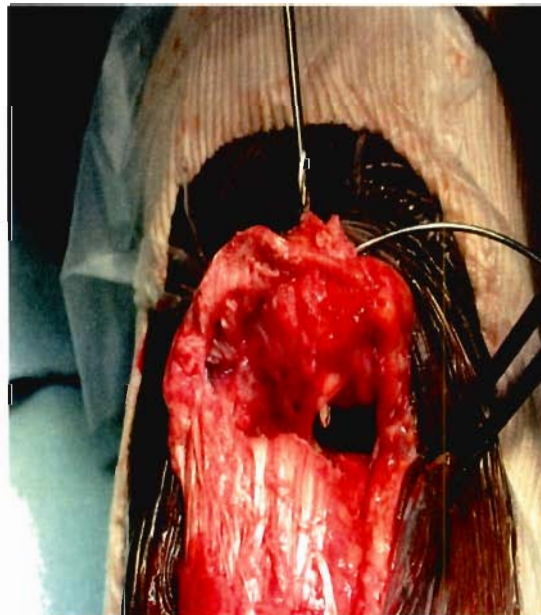










Figure N°91: photographie per-opératoire-mise en place du matériel de cerclage métallique.

--> 11 patients sur douze ont bénéficié de suture appuyée par cerclage au moyen d'un fil métallique mise en place par des points trans-osseux:

- . dont 1 intervention associée à un cerclage patellaire-patellaire par points trans-osseux de Prolène 2 ®
- . dont 1 intervention associée à un vissage antéro-postérieur de la tubérosité tibiale antérieure par une vis de 3.5 avec rondelle.
- Un patient a bénéficié de suture avec cerclage patella/TTA par fils de Mersilène®.
- Aucun patient n'a bénéficié de suture associée d'une plastie tendineuse.
- Plusieurs types de cerclage métalliques ont été utilisés:

Cas	Réalisation d'un cerclage patella-TTA en X	Réalisation d'un cadrage métallique à 90° de flexion	Radiographies post opératoires
N°1 JAC	La suture est soulagée par la mise en place d'un fil de cerclage appuyé en haut sur la patella, en bas sur la tubérosité tibiale antérieure en 8.		
N°2 ABA	Réalisation d'un cerclage en 8 appuyé sur la patellaire en haut et sur la tubérosité tibial antérieur en bas.		
N°3 MAR	Mise en place d'un fil de cerclage d'acier de protection par points trans-osseux. Cerclage en X appuyé en haut sur la patella et sur la tubérosité tibiale antérieure en bas.		

Cas	Réalisation d'un cerclage patella-TTA en X	Réalisation d'un cadrage métallique à 90° de flexion	Radiographies post opératoires
N°4 NIC	Ostéosynthèse par points trans-osseux associés à un fil métallique en X patella-tubérosité tibiale antérieure de protection pour fracture de la pointe de la patellaire.		
N°5 BEN	Cerclage au fils d'acier patella-TTA en X		
N°6 DES	Ostéosynthèse par fils trans-osseux au niveau de la patella associée à un cerclage patella-TTA de protection		

Cas	Réalisation d'un cerclage patella-TTA en X	Réalisation d'un cadrage métallique à 90° de flexion	Radiographies post opératoires
7 BLA		Cerclage au fil d'acier en cadre	
N°8 FRA		Cerclage patella-TTA par tunnel trans-osseux serré, genou en flexion.	
N°9 PHE (droit)	Cerclage patella-TTA en X		


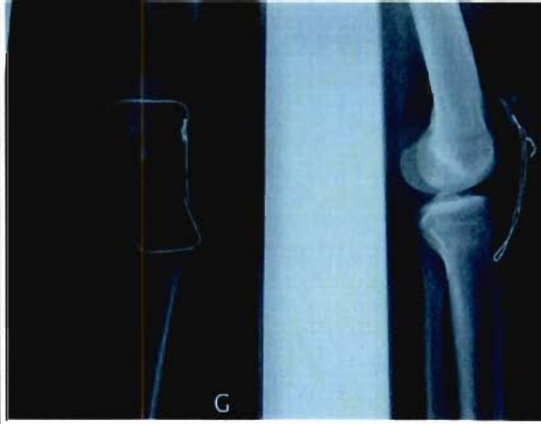

Cas	Réalisation d'un cerclage patella-TTA en X	Réalisation d'un cadrage métallique à 90° de flexion	Radiographies post opératoires
N°10 BEV		Réalisation des points trans-osseux au Prolène 2® et cerclage	
N°11 RAM		Réalisation d'un tunnel trans-osseux au niveau de la patella et de la TTA et cerclage à ,90° de flexion	
N°12 PHE (gauche)		Réinsertion trans-osseuse avec cerclage patello-tibial du tendon	

Tableau N°IX: modes de cerclage métallique réalisés

Proportion des différents types de renforcement de la suture

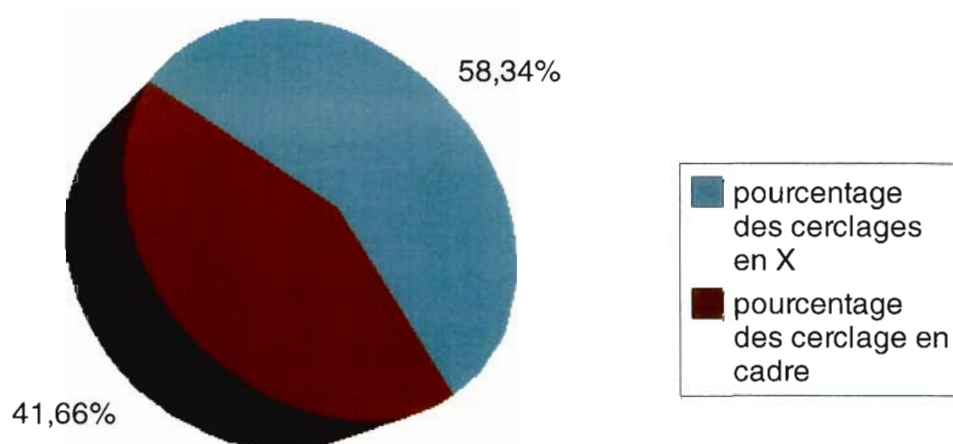


Figure n°92: diagramme de représentation des proportions des renforcements de suture utilisés dans notre série.

4. Prise en charge post-opératoire

Patient	Appui partiel immédiat	Appui interdit pendant	Immobilisation plâtrée	Rééducation débutée à
N°1 Jac	X (différée)	10 jours	Cruro-pédieux	J+21
N°2 Aba	X (différée)	10 jours	Genouillère 1 mois	J+15
N°3 Mar	Oui	X	Zimmer 10 jours	J+2 (mais arrêté dès la sortie)
N°4 Nic	X (différée)	15 jours	Cruro-pédieux 15 jours	J+15
N°5 Ben	X	45 jours	Genouillère 1 mois	J+45 jours
N°6 Des	Oui	X	Zimmer 1 mois	J+2
N°7 Bla	Oui	X	Zimmer 1 mois	J+5
N°8 Fra	Oui	X	Genouillère 3 semaines	J+2 (mais arrêtée dès les premières séances)
N°9 Phe 1 ^{er} traumatisme (droit)	Oui	X	Non	J+2
N°10 Bev	X (différée)	10 jours	Genouillère 6 semaines	J+4
N°11 Ram	oui	X	non	J+42
N°12 Phe 2 ^{ème} traumatisme (gauche)	oui	X	Genouillère 1 mois	J+30

Tableau N°X : Méthodes de rééducation post-opératoires

a) Immobilisation

- 5 patients ont bénéficié d'une immobilisation plâtrée par genouillère (41,66 %):
 - . 1 patient pendant 6 semaines
 - . 3 patients pendant 1 mois
 - . 1 patient pendant 3 semaines
- 3 patients ont bénéficié d'une immobilisation par attelle de Zimmer (25%)
 - . 1 patient pendant 10 jours
 - . 2 pendant 1 mois
- 2 patients ont bénéficié d'une immobilisation plâtrée de type cruro-pédieux:(16,66 %)
 - . 1 pendant 15 jours
 - . 1 pendant 10 jours
- 2 patients n'ont bénéficié d'aucune immobilisation soit 16,66 %.

b) Rééducation fonctionnelle

- aucun patient n'a débuté sa rééducation de manière immédiate
- 4 patients ont débuté la rééducation à 2 jours
- 1 patients a débuté la rééducation à 4 jours
- 1 patient a débuté sa rééducation à 5 jours
- 2 patients ont débuté la rééducation à 15 jours
- 1 patient a débuté la rééducation à 3 semaines
- 1 patient a débuté la rééducation à 1 mois
- 1 patient a débuté la rééducation à 42 jours
- 1 patient a débuté la rééducation à 45 jours
- 2 patients ont cessé leur rééducation précocement malgré les recommandations ; le patient n°3 dès sa sortie du C HU et le patient n°8 dès les premières séances.

V. LES RESULTATS

Notre étude porte sur 12 cas de rupture du ligament patellaire (pour 11 patients, puisqu'on retrouve une rupture bilatérale) de cause traumatique en Guadeloupe traités chirurgicalement au CHU de Pointe à Pitre dans le service de traumatologie.

A. douleurs articulaires

Cas	Présence de douleurs	Marche dans l'escalier
N°1 JAC	non	Monte les escaliers de manière alternée
N°2 ABA	Douleur au niveau de la TTA au moment d'épisode de fatigue.	Monte les escaliers de manière alternée
N°3 MAR	Quelques douleurs occasionnelles à l'effort.	Monte les escaliers marche par marche avec rampe.
N°4 NIC	non	Monte les escaliers de manière alternée
N°5 BEN	non	Monte les escaliers de manière alternée
N°6 DES	Douleurs au moindre effort.	Monte les escaliers marche par marche avec rampe.
N°7 BLA	non	Monte les escaliers de manière alternée
N°8 FRA	Quelques douleurs diffuses lors de fortes sollicitations du genou.	Monte les escaliers de manière alternée
N°9 PHE (droit)	non	Monte les escaliers de manière alternée
N°10 BEV	Gêne décrite comme mineure au niveau de la TTA	Monte les escaliers de manière alternée
N°11 RAM	Douleurs appréciées à 3/10 à l'EVA, à la face antérieure du genou.	Monte les escaliers de manière alternée
N°12 PHE (gauche)	non	Monte les escaliers de manière alternée

Tableau n°XI: douleur et comportement dans un escalier de notre série lors de la visite de contrôle.

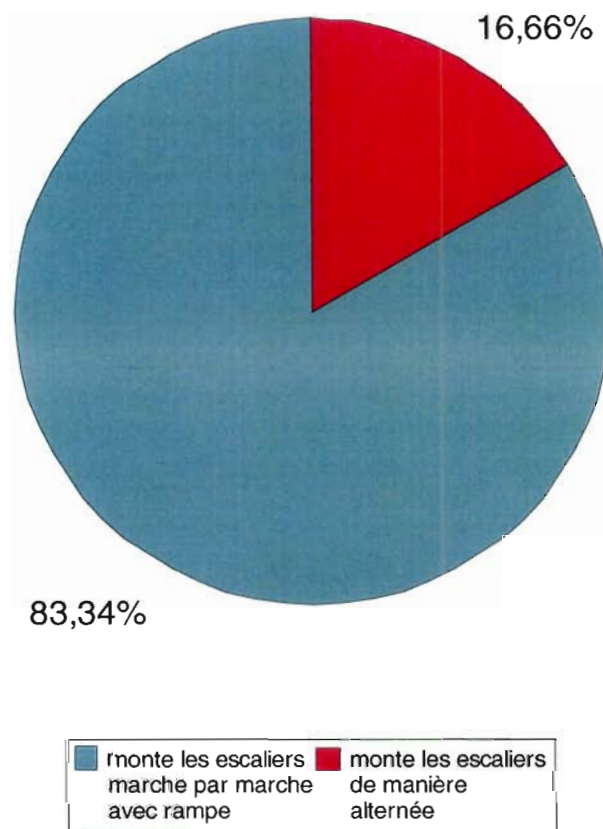


Figure 93 : Diagramme comparatif du comportement de notre série dans les escaliers

B. Mobilité articulaire

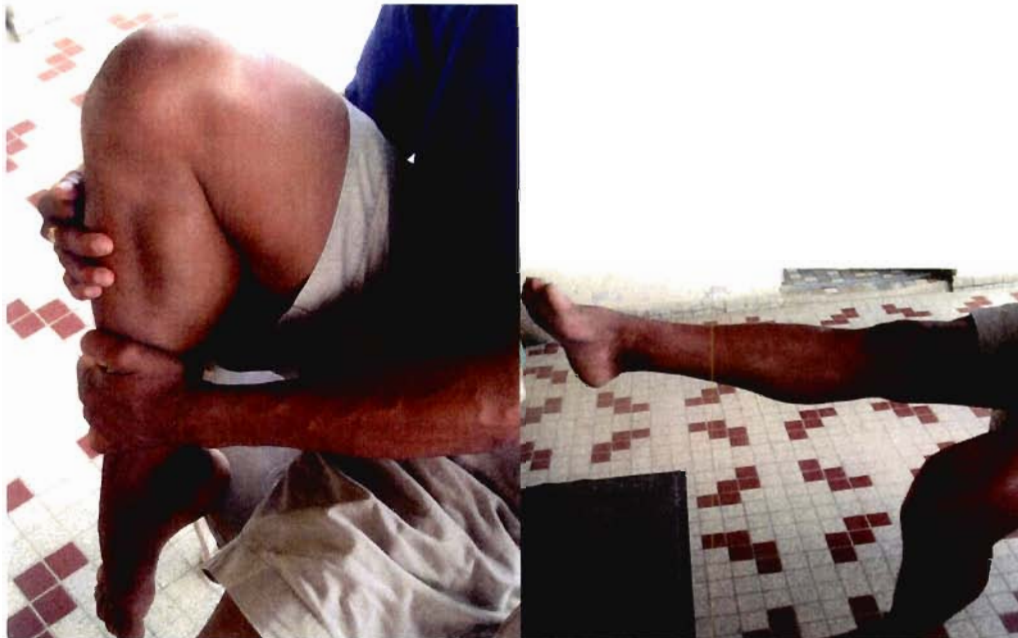

Figure N°94: flexion passive et extension active du genou.

_ La moyenne des mobilités articulaires est de:

- 0° - $138,75^{\circ}$ pour la mobilité active du genou
- $-1,25^{\circ}$ - $140,41^{\circ}$ pour la mobilité passive du genou

Selon les critères d'analyse de Dubourg en 1989 et Sommelet et al en 1978, nous retrouvons:

Mobilité en flexion	Résultats considérés comme:
150° à 160°	Très bon
120° à 150°	bon
90° à 120°	moyen
Inférieur à 90°	mauvais

Tableau N°XII : évaluation des résultats en fonction des degrés de flexion.

- Un seul patient a une flexion active à 75°, ce qui est considéré comme mauvais.
- Une flexion supérieure à 120 étant considérée comme bonne.
- 4 patients ont présenté une raideur articulaire nécessitant une mobilisation sous anesthésie générale, soit 33,33 %.

- le N°9: à 4 mois de l'intervention, on réalise une arthrolyse sous arthroscopie avec libération du cul de sac sous quadriceps, une libération de la rampe condylienne médiane et surtout latérale et une section des deux ailerons. On obtient ainsi une flexion à 100° de flexion.

Une flexion active et passive de 130° est récupérée lors de la consultation à distance.

- Le N°8: à 2 mois, raideur à 0-50°, le patient n'a pas fait de rééducation. La mobilisation sous anesthésie générale permet de récupérer une flexion à 120°.

une flexion active et passive à 160° est récupérée lors de la consultation à distance.

- Le N°6: mobilisation sous anesthésie générale qui permet de récupérer une flexion à 75°.

La flexion lors de la consultation à distance est encore de 75°.

- Le N°5: mobilisation sous anesthésie générale à 3 mois.

Une flexion active et passive à 135° est retrouvée lors de l'examen clinique à distance.

	Extension passive	Extension active	Flexion passive	Flexion active
N°1 JAC	-5 (flexum)	0	160	140
N°2 ABA	0	0	150	150
N°3 MAR	0	0	160	160
N°4 NIC	-10	0	160	160
N°5 BEN	0 (flexum)	0	135	135
	-> 5 ayant bénéficié d'une mobilisation sous anesthésie générale à 3 mois			
N°6 DES	0	0	75	75
	-> 6 ayant bénéficié d'une mobilisation sous anesthésie générale à 7 mois			
N°7 BLA	0	0	130	130
N°8 FRA	0	0	160	160
	-> 8 ayant bénéficié d'une mobilisation sous anesthésie générale à 2 mois			
N°9 PHE	0	0	130	130
	-> 9 ayant bénéficié d'une mobilisation sous anesthésie générale			
N°10 BEV	0	0	145	145
N°11 RAM	0	0	150	150
N°12 PHE	0	0	130	130

Tableau n°XIII: Tableau récapitulatif des différentes mobilités retrouvées dans les observations.

C. Amyotrophie quadricipitale

La recherche d'une amyotrophie quadricipitale a été effectuée par mesure de la différence de circonférence des deux cuisses. La mesure est effectuée 10 cm au-dessus de la patellaire. On trouve une amyotrophie chez 1 patients sur 12, soit un pourcentage de 8,33%.

La différence de circonférence va de 2cm à -2cm avec:

- la valeur 0 est attribuée au patient ne présentant pas d'amyotrophie.
- La valeur -2cm correspond à une amyotrophie de 2 cm
- la valeur 2 cm est attribuée au patient n°11. Celui-ci présente une circonférence de cuisse lésée de deux centimètres inférieure à la controlatérale.

La moyenne des amyotrophies retrouvées dans notre série est donc de 0.

Il faut toutefois préciser que la mesure de la circonférence des cuisses n'a pas été réalisée avec le même recul pour tous les patients.

En effet, le recul minimum est de 7,2 mois pour le patient n°2 et le recul maximum est de 132 mois pour les patients n°4 et 7.

Le recul moyen pour notre série est de 73 mois.(6,12 ans)

Patients	Amyotrophie	Recul de l'examen/traumatisme (en mois)
N°1 JAC	0	132
N°2 ABA	0	132
N°3 MAR	0	108
N°4 NIC	0	104,4
N°5 BEN	0	100,9
N°6 DES	-2 cm	99,9
N°7 BLA	0	84
N°8 FRA	0	60
N°9 PHE (droit)	0	42
N°10 BEN	0	8,4
N°11 RAM	2 cm	7,2
N°12 PHE (gauche)	0	3,6

Tableau n°XIV: tableau récapitulatif de la recherche d'amyotrophie et recul dans notre série

D. Délais de reprise des activités physiques et sportives.

Cas	Antécédent sportif	Délais de reprise des activités	Type d'activité physique actuelle
N°1 JAC	Handicap depuis l'âge de 5 ans suite à brûlure.	8 mois	Aucune pratique sportive
N°2 ABA	Patient très sportif pratiquant le basket-ball	12 mois	Basket-ball en national 2 et natation
N°3 MAR	Patient non sportif, éthylique chronique aux antécédents de goutte (main-coude-cheville)	12 mois	Aucune activité physique
N°4 NIC	Marche occasionnelle	1 mois	Aucune activité physique
N°5 BEN	Patient pratiquant la course à pied et la marche	8 mois	Marche sportive
N°6 DES	Patient non sportif	14 mois	Aucune activité physique
N°7 BLA	Patient sportif (football)	3 mois	Footing, vélo d'appartement.
N°8 FRA	Patient sportif pratiquant le hand-ball	10 mois	Course à pied, hand-ball
N°9 PHE (droit)	Patient obèse pratiquant le football.	6 mois	Footing (endurance)
N°10 BEV	Patient sportif avec diminution des activités en 1989.	1 mois	Culture physique et vélo d'appartement
N°11 RAM	Patient sportif: football	4 mois	Football de manière occasionnelle.
N°12 PHE (gauche)	Patent obèse pratiquant le football	4 mois	Footing (endurance)

Tableau n°XV: délais de reprise des activités.

Le délai moyen de reprise des activités physiques est de 7 mois, les délais pouvant varier de 1 mois à 14 mois.

Les délais moyens de reprise de l'activité professionnelle est de 6 mois ½.
 Cette moyenne a été calculée en excluant les patients sans emploi, soit 3 personnes sur 11 (12 cas, 11 patients).
 Tous les patients en activité ont repris le travail avant ou à 1 an.

E. Complications

- 8 patients ont cassé le matériel de cerclage métallique. 50 % d'entre eux étaient gênés par le matériel cassé:
 - . 37,5 % par des douleurs (en jaune sur le tableau n°16)
 - . 12,5 % par une gêne sourde non définie comme une douleur
- 10 cas sur 12 ont bénéficié d'une ablation de matériel, les deux autres cas n'ont pas suivi les recommandations qui leur avait été données

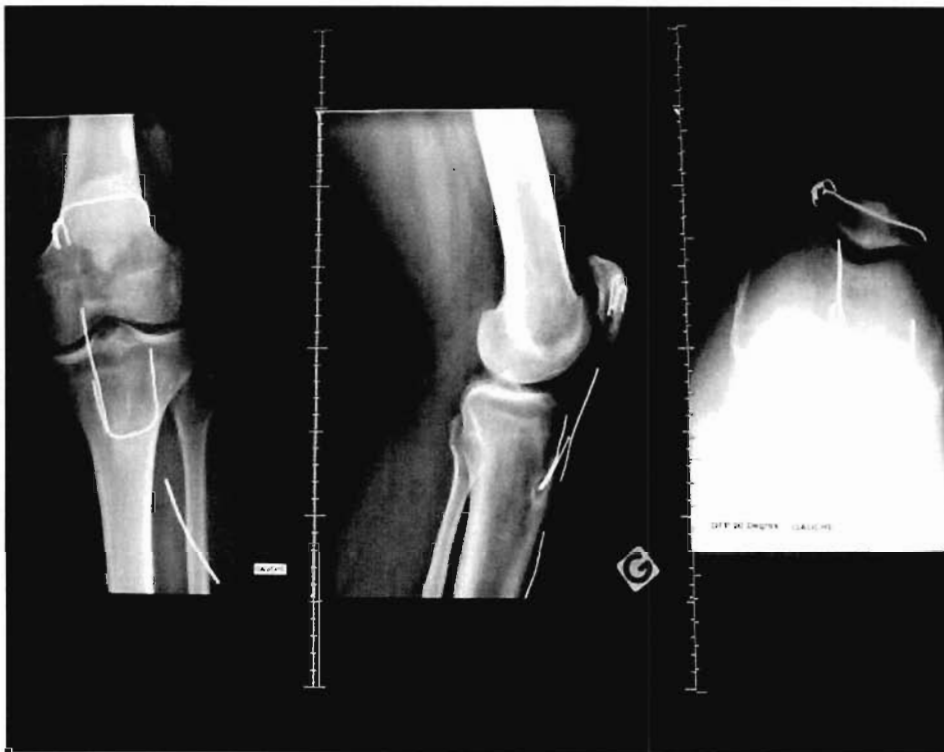


Figure N°95: exemple de matériel cassé visible sur les radiographies de contrôle.

- 4 patients ont présenté une raideur articulaire nécessitant une mobilisation sous anesthésie générale, soit 33,33 %.
- 1 patient présentait une ossification péri- patellaire (patient n°4 NIC) et un autre un aspect de calcification au niveau de la pointe de la patella. (n°6)

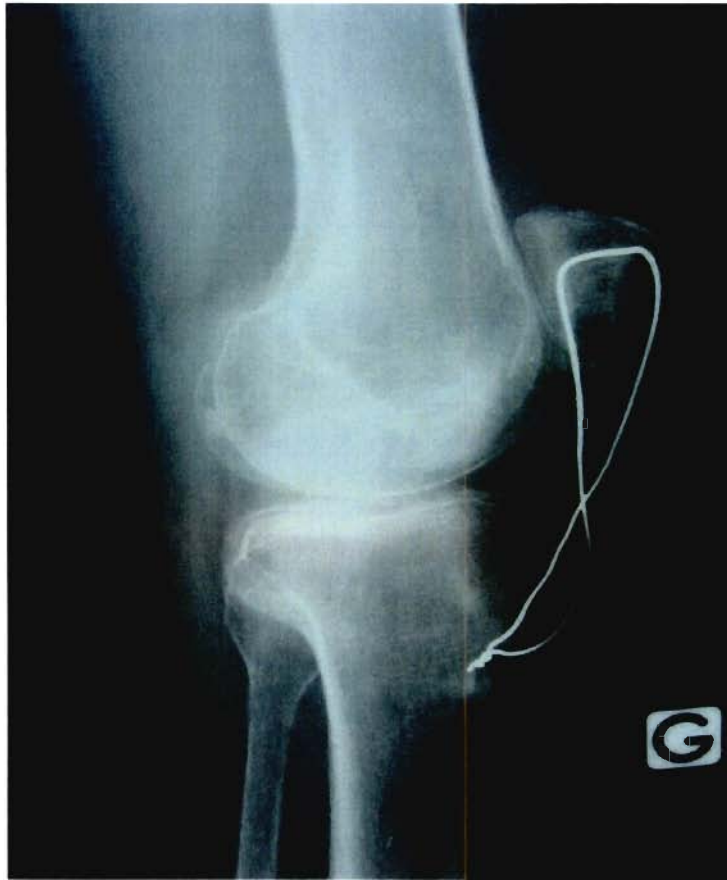

Figure N°96: aspect de calcification au niveau de la pointe de la patella.

- 2 patients ont bénéficié d'une ablation de matériel non cassé pour douleur sur matériel. (en vert sur le tableau suivant)

Patients	État du matériel	Gêne et douleur sur matériel	Raideur nécessitant une mobilisation sous anesthésie générale
N°1 JAC	Matériel cassé	∅	∅
N°2 ABA	Matériel non cassé	Douleur sur matériel	∅
N°3 MAR	Matériel cassé	Douleur sur matériel	∅
N°4 NIC	Matériel non cassé	Gêne et tendon raccourci	∅
N°5 BEN	Matériel non cassé	∅	Mobilisation sous anesthésie générale
N°6 DES	Matériel non cassé	Douleur sur matériel	Mobilisation sous anesthésie générale
N°7 BLA	Matériel cassé	Douleur sur matériel	∅
N°8 FRA	Matériel cassé	∅	Mobilisation sous anesthésie générale
N°9 PHE (droit)	Matériel cassé	∅	Mobilisation sous anesthésie générale
N°10 BEV	Matériel cassé	gêne	∅
N°11 RAM	Matériel cassé	Douleur sur matériel	∅
N°12 PHE (gauche)	Matériel non cassé	∅	∅

Tableau n°XVI: tableau des douleurs et gêne sur matériel

F. Hauteur patellaire

Le tableau n°17 répertorie les différents indices de hauteur patellaire en post-opératoire puis à distance lors d'une consultation.

Rappelons que l'indice de mesure patellaire choisi est celui de Caton-Deschamps et que celui-ci est considéré comme normal entre 0,6 et 1,3.

N° patient	Indice pré-opératoire	Indice post-opératoire	Indice en consultation à distance	Différence entre les indices en post-opératoire et à distance	Différence exprimée en pourcentage entre le post-opératoire et l'examen à distance
1- Jac	1,6	0,8	1,2	+0,4	+50%
2- Aba	1,52	0,8	0,92	+0,12	+15%
3- Mar	1,6	0,9	0,9	0	0
4- Nic	2,38	0,84	1	+0,16	+19%
5- Ben	1,1	1,15	1,16	+0,01	+0,86%
6- Des	3	1	1	0	0
7- Bla	1,33	1,16	1,25	+0,09	+7,75%
8- Fra	1,8	1,14	1,1	-0,04	-3,51%
9- Phe droit	1,33	0,9	0,94	+0,04	+4,44%
10- Bev	1,05	1,1	1,1	0	0
11- Ram	1,1	1,11	1,13	+0,02	+1,8%
12- Phe gauche	1,47	0,98	1	+0,02	+2,04%

Tableau n°XVII: indices de Caton-Deschamps de notre série.
Évolution au cours du temps.

La deuxième colonne représente l'indice de Caton-Deschamps en post-opératoire.
La moyenne des indices post-opératoires est de 0,99.

La troisième colonne représente l'indice de Caton-Deschamps lors de la consultation de contrôle.
La moyenne est de 1,06.

Hauteur rotulienne, par l'indice de Caton-Deschamps

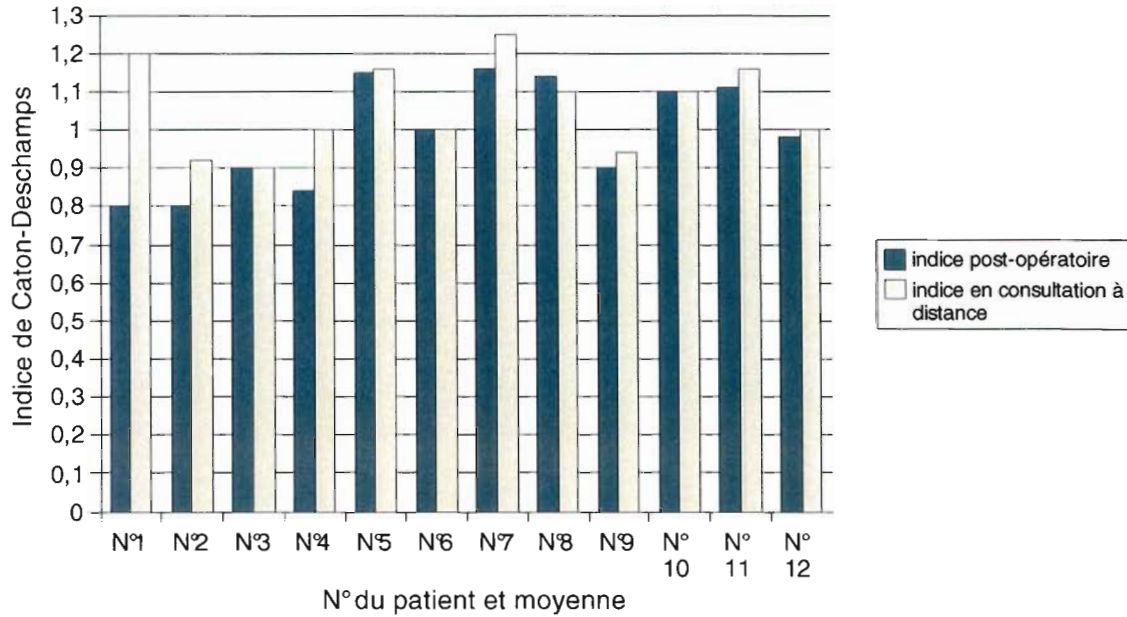


Figure n°97: Histogramme de comparaison des hauteurs patellaires en post-opératoire et en consultation à distance

Dans aucun cas, l'indice post-opératoire est supérieur à la normale (patella alta)

Dans 1 cas/12 (8,33%) l'indice post-opératoire est supérieure à l'indice de consultation, soit dans 91,66% des cas l'indice de Caton Deschamps a tendance à augmenter entre les clichés réalisés en post-opératoire et ceux réalisés à distance.

Il est possible que cette augmentation soit en rapport avec la rupture des différents cerclages patello-tibial.

G. Résultats fonctionnels

Les forces musculaires ont toutes été retrouvées normales.

Afin de limiter la subjectivité du patient, nous nous sommes inspirés des critères d'analyse de Dubourg en 1989 (29) et Sommelet et al en 1979 (112).

Ainsi, nous avons pu définir 4 catégories de niveau de satisfaction représentés dans le tableau suivant:

	Mobilités articulaire	Symptomatologie	Signes radiologiques
Résultats excellents	- Flexion: 150° à 160°	Aucun symptômes clinique	∅
Résultats bons	- Flexion: 120° à 150° - extension complète en actif et en passif	Petite douleur, mais possibilité de pratiquer les activités physiques et sportives	∅
Résultats moyens	- Flexion: 90° à 120° - perte de l'extension active ou passive de moins de 5°	Peu de symptômes douloureux avec reprise partielle de l'activité physique et sportive	∅
Résultats mauvais	- Flexion: Inférieure à 90° - perte de l'extension active ou passive de plus de 5°	Douleurs importantes avec reprise impossible de l'activité physique	Signes radiologiques d'arthrose ou de patella basse.

Tableau N°XVIII: grille d'évaluation de niveau de satisfaction

Remarquons que ces critères sont à peu près équivalents à ceux que l'on retrouve dans les études de Kelly et al en 1984 (59) et Kuechle et al en 1994 (63).

N° patient	Limitation de l'extension	Flexion	Type d'activité physique actuelle	Présence de douleurs	Signes radiologiques : arthrose ou patella basse	Résultats fonctionnels
1- Jac	∅	Comprise entre:120 et 150°	Aucune pratique sportive	non	∅	bon
2- Aba	∅	Comprise entre:150 et 160°	Basket-ball en national 2 et natation	Douleur au niveau de la TTA au moment d'épisode de fatigue.	∅	bon
3- Mar	∅	Comprise entre:150 et 160°	Aucune activité physique	Quelques douleurs occasionnelles à l'effort.	∅	bon
4- Nic	∅	Comprise entre:150 et 160°	Aucune activité physique	non	∅	Très bon
5- Ben	∅	Comprise entre:120 à 150°	Marche sportive	non	∅	bon
6- Des	∅	Comprise entre:inférieure à 90°	Aucune activité physique	Douleurs au moindre effort.	Calcification du ligament patellaire	mauvais
7- Bla	∅	Comprise entre:120 et 150°	Footing, vélo d'appartement.	non	∅	bon
8- Fra	∅	Comprise entre:150 et 160°	Course à pied, hand-ball	Quelques douleurs diffuses lors de fortes sollicitations du genou.	∅	bon
9- Phe (droit)	∅	Comprise entre:120 et 150°	Footing (endurance)	non	∅	bon
10- Bev	∅	Comprise entre:120 et 150°	Culture physique et vélo d'appartement	Gêne décrite comme mineure au niveau de la TTA	∅	bon
11- Ram	∅	Comprise entre:150 et 160°	Football de manière occasionnelle.	Douleurs appréciées à 3/10 à l'EVA, à la face antérieure du genou.	∅	bon
12- Phe (gauche)	∅	Comprise entre:120 et 150°	Footing (endurance)	non	∅	bon

Tableau N°XIX: évaluation des résultats fonctionnels de notre série.

1) résultats **très bons (excellents)**: 1 cas /12 (8,33%):

- ceci concerne l'observation: N°4

2) résultats **bons**: 10 cas/12 (83,33%):

- cette catégorie concerne les observations N°1, 2, 3, 5, 7, 8, 9, 10, 11 et 12

Remarquons dès lors que les catégories excellentes et bons résultats représentent 91,66% de nos patients.

3) résultats **moyens**: aucun cas (0 %)

4) résultats **mauvais**: 1 cas (8,33 %)

. il s'agissait du patient n°6:

- flexion inférieure à 90°
- douleurs importantes avec impossibilité de reprise du sport
- signes radiologiques d'arthrose

Patient	Résultat	Délais de reprise des activités physiques
N°1 Jac	BON	8 mois
N°2 Aba	BON	12 mois
N°3 Mar	BON	12 mois
N°4 Nic	TRES BON	1 mois
N°5 Ben	BON	8 mois
N°6 Des	MAUVAIS	14 mois
N°7 Bla	BON	3 mois
N°8 Fra	BON	10 mois
N°9 Phe 1 ^{er} traumatisme (droit)	BON	6 mois
N°10 Bev	BON	1 mois
N°11 Ram	BON	4 mois
N°12 Phe 2 ^{ème} traumatisme (gauche)	BON	4mois

Tableau n°XX: résultats fonctionnels et délais de reprise d'activités

Les résultats fonctionnels sont représentés sur le graphique suivant (n°98).

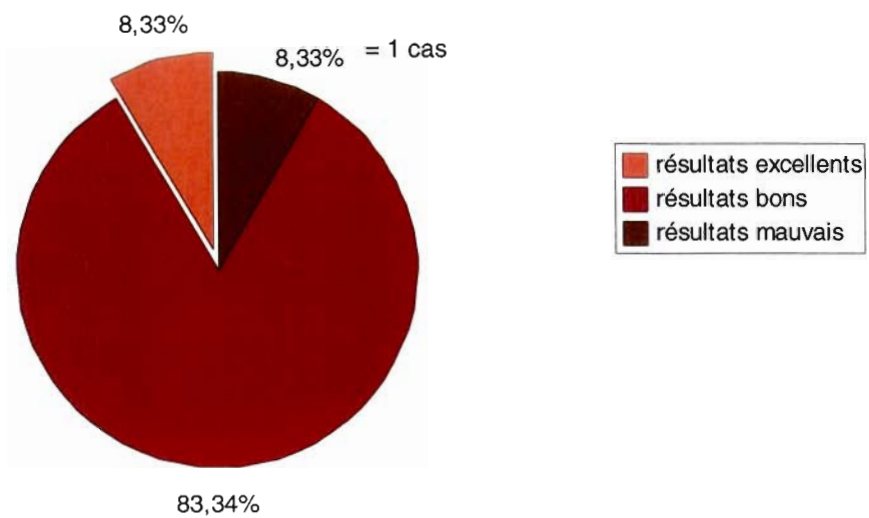


Figure n°98: répartition en fonction des résultats obtenus

VI. DISCUSSION

A. L'âge

Les séries de la littérature consacrées à l'étude des ruptures du ligament patellaire retrouvent une moyenne d'âge s'échelonnant de 27 (pour l'étude de Desormeau et al (27)) à 49 ans (pour celle de Filipe et al en 1977(35)).

On remarquera dès lors que les études consacrées aux ruptures survenues dans un cadre sportif strict (Desormeau et al en 1983 (27), Kelly et al en 1984 (59), Kuelche et al en 1994 (63), Segal en 1990 (109)) s'échelonnent entre 27 et 34 ans, alors que la moyenne des 16 études (tableau n°4), donc inclu ant à la fois les sportifs et une population plus générale est à 35 ans.

En 1981, Siwek (110) étudie les ruptures de l'appareil extenseur du genou. Il fait une synthèse des résultats répertoriés dans la littérature des cents dernières années. Il met en évidence un pic de fréquence des ruptures du ligament patellaire aux alentours de 30 ans.

Voici le diagramme des distributions des ruptures du ligament patellaire selon les groupes d'âge adapté de celui de Siwek en 1981. (110)

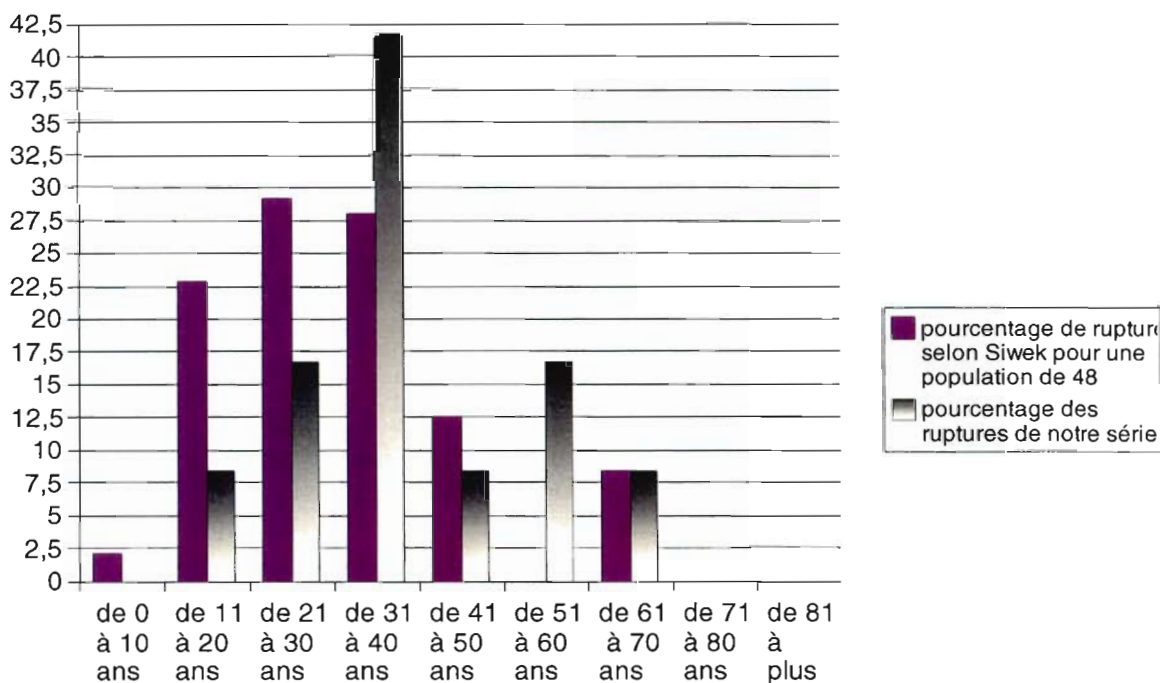


Figure n°99: histogramme de distribution des ruptures du ligament patellaire selon les âges

Notre série, composée de 12 cas de rupture du ligament patellaire pour 11 patients à partir de la population générale résidante en Guadeloupe retrouve un âge moyen à 33,76 ans, donc tout à fait comparable aux données de la littérature.

En revanche la répartition selon les âges de notre série et celle de Siwek bien que proche ne sont pas superposables.

B. Le sexe

La rupture du ligament patellaire, qu'elle survienne chez les sportifs ou dans la population générale est une pathologie presque exclusivement masculine (66% à 100% d'hommes suivant les séries).

Les résultats de notre série avec 100% d'hommes, rejoignent ceux des précédentes.

C. La localisation de la rupture

L'étude des séries de la littérature permet de constater que, par ordre de fréquence, les ruptures du ligament patellaire sont plus souvent rencontrées à la pointe de la patella, viennent ensuite les ruptures en plein corps et celles en regard de la tubérosité tibiale antérieure.

La pointe de la patella est un site privilégié des tendinites du ligament patellaire. Dans les atteintes à ce niveau, la rupture se produit soit en regard de l'insertion osseuse, soit légèrement en dessous. Chez les sportifs, cette zone est particulièrement sollicitée par les phénomènes microtraumatiques et la proportion de rupture à la pointe de la patella peut alors atteindre plus de 80% (Kuelche et al 1994) (63), voire 100% (l'étude de Kelly en 1984 concerne les « jumper's knee »). (59) Dans la population générale, on retrouve des proportions variant de 22 à 68% (en excluant les cinq études sur 12 consacrées uniquement aux sportifs). (Tableau n°4).

Dans notre série, composée à partir de la population générale résidente en Guadeloupe, les ruptures de la pointe de la patella concernent 83,33 % du total des ruptures.

Les résultats de notre série sont proches de ceux rapportés par les séries étudiants des populations générales.

La présence de nombreux sportifs dans notre série pourrait expliquer que le pourcentage de rupture du niveau de la pointe de la patella tend vers ceux retrouvés dans les séries étudiants les sportifs.

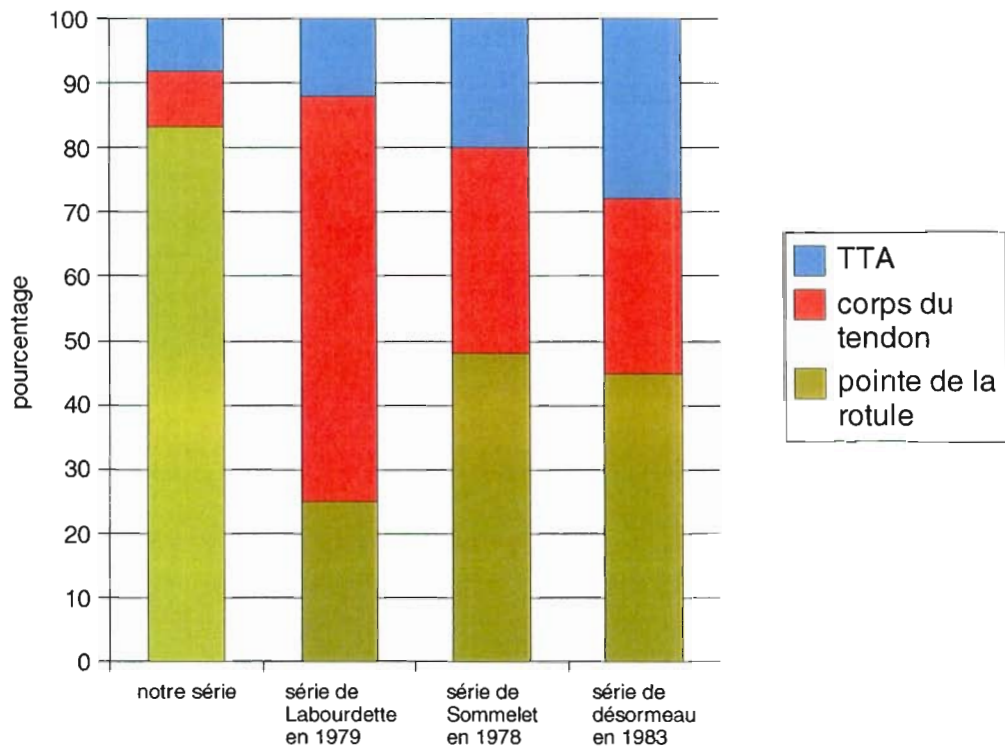


Figure n°100: comparatif des localisations des ruptures tendineuses de 3 série tirées de la population générale.

D. Le mécanisme de rupture

Le mécanisme de rupture du ligament patellaire est très controversé. De nombreux auteurs (Labourdette et al 1979 (64), Kuelche et al en 1994 (63), Badelon et al en 1985 (4), Sommelet et al en 1979 (113), Filipe en 1977 (35)), optent pour un mécanisme de rupture, « genou en flexion ». Dans ce cas, qu'il s'agisse de saut en hauteur ou de course, le genou est fléchi et c'est lors de la contraction violente du quadriceps que survient la rupture. La jambe se dérobe alors, entraînant la chute.

Segal et Déprey en 1990 (109) se basant sur les travaux de Saillant, défendent un mécanisme de rupture en extension. La rupture surviendrait, lorsque le genou est en extension complète. La contraction du quadriceps est ici efficace, et c'est seulement à la fin de l'extension que survient la rupture.

Dans notre série, 1 patient décrit un mécanisme de rupture sur genou en flexion; deux autres (2 cas sur 12) sur un genou en extension. Ceci concerne bien entendu les ruptures survenant sans choc direct et en pratique sportive, soit 3 observations sur 12.

On notera 1 cas de rupture sur un genou en extension mais cette fois associée à un choc direct.

Patients	Rupture sans choc direct	Rupture avec choc direct	En pratique sportive
N°1 JAC		oui	
N°2 ABA	oui		oui
N°3 MAR		oui	
N°4 NIC		oui	
N°5 BEN		oui	
N°6 DES		oui	
N°7 BLA		oui	oui
N°8 FRA		oui	oui
N°9 PHE (droit)		oui	
N°10 BEV		oui	
N°11 RAM	oui		oui
N°12 PHE (gauche)	oui		oui

Tableau n°XXI: tableau récapitulatif des mécanismes lésionnels de notre série.

Le faible nombre de cas présent dans notre série en pratique sportive et sans choc incriminé ne permet donc pas de commenter les travaux soutenant les deux théories pré-citées.

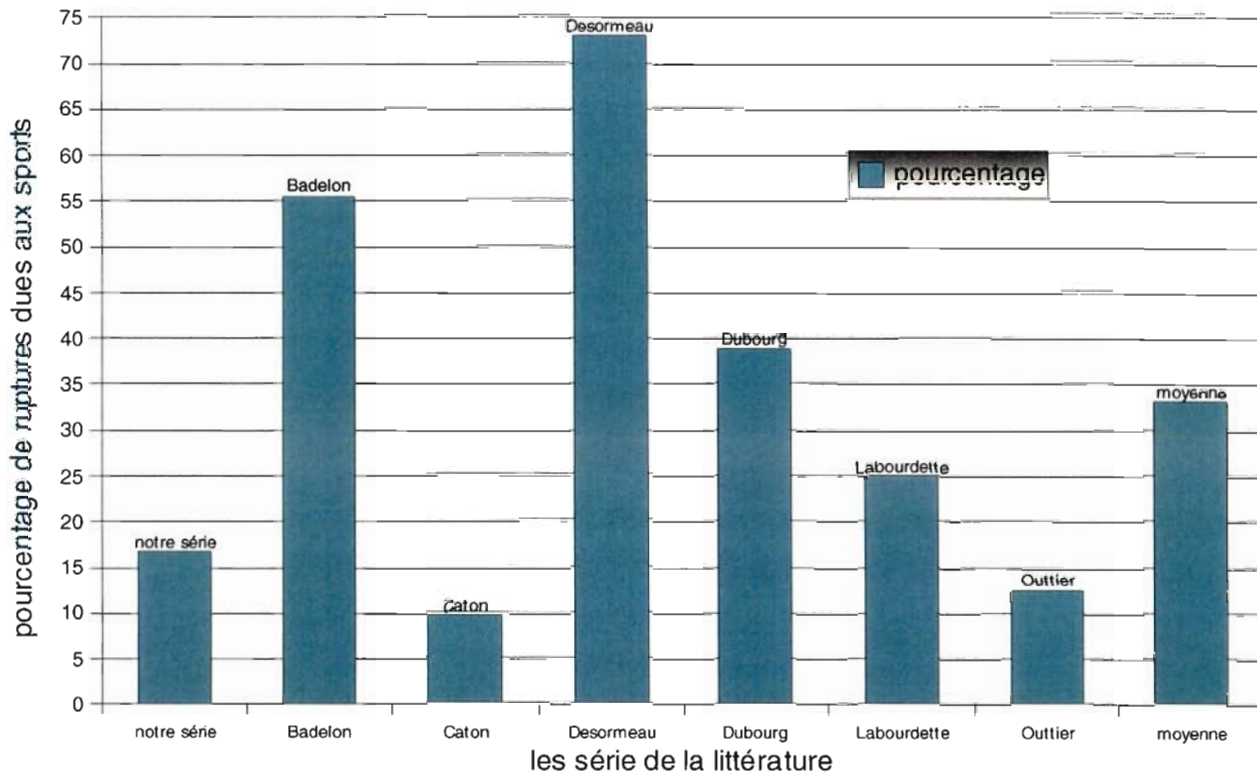


Figure N°101: histogramme de comparaison des proportions de rupture survenant pendant une activité sportive.

On notera dès lors que 7 cas sur 12 dans notre série répondent à un mécanisme de choc direct sur le genou hors pratiques sportives et 2 cas à un mécanisme de choc direct en pratique sportive, soit 9 cas de choc direct.

Dans la littérature étudiant la population générale, on retrouve une grande variabilité des pourcentages de choc direct provoquant la rupture du ligament patellaire allant de 35% pour Cochet et al en 1966 (19) à 90,5% pour Caton en 1977 (14) avec une moyenne à 54,54% (si on exclut les études consacrées aux sportifs).

Avec 58,33% de ruptures liées à un choc direct hors pratique sportive selon notre série, nous sommes donc en adéquation avec les résultats retrouvés dans la littérature.

E. Les associations lésionnelles

Peu d'études détaillent les associations lésionnelles traumatiques tendineuses du genou survenant au cours de la rupture du ligament patellaire (Dubourg en 1989 (29), Caton en 1977 (14), Sommelet et al en 1979 (113)); d'autres sélectionnent des patients présentant des ruptures isolées du ligament patellaire (Labourdette et al en 1979 (64), Kelly et al en 1984 (59), Kuelche et al en 1994 (63)).

Les associations tendineuses peuvent passer inaperçues si, sur des genoux vus tardivement, l'œdème ne permet plus d'effectuer un examen clinique correct.

Dans notre série, 1 désinsertion externe et interne des éléments aponévrotiques, 2 fractures comminutives à petits fragments, une section des ailerons patellaires (association fréquente et plus ou moins complète) ont accompagnés la rupture du ligament patellaire.

Caton en 1977 (14) souligne la fréquence d'association de rupture du ligament patellaire avec le ligament croisé postérieur (17%),

Nous n'en avons pas retrouvé dans notre série. Dans tous les cas ces associations méritent d'être systématiquement recherchées.

F. Les antécédents pathologiques tendineux.

D'après Kannus et al en 1991 (55), les ruptures tendineuses ne surviennent pas sur tendons sains. La recherche d'antécédents pathologiques tendineux permet souvent de retrouver le facteur favorisant la rupture.

Kelly et al en 1994 (59), Kuelche et al en 1994 (63), Badelon et al en 1985 (4), Lindy et al en 1994 (71), Ségal et Deprey en 1990 (109), retrouvent, chez les sportifs, une prédominance de tendinopathie polymicrotraumatique de la pointe de la patellaire.

Dans notre série, les interrogations de 2 patients n'ont pas permis de retrouver d'antécédents pathologiques favorisant la rupture tendineuse.

Cependant dans ces 2 cas, il s'agit de mécanisme lésionnel à haute célérité qui peut sans doute expliquer à lui seul la rupture tendineuse.

Patients	Antécédents retrouvés à l'interrogatoire	Lésions se produisant lors d'activités à haute célérité
N°1 JAC	Modification de la statique avec appui sur le membre inférieur concerné	non
N°2 ABA	Tendinite patellaire, antécédent d'infiltration	oui
N°3 MAR	Traitement par AINS fréquent et éthylisme chronique	non
N°4 NIC	Traitement par AINS fréquent	non
N°5 BEN	Tendinite et traitement par AINS fréquent	non
N°6 DES	Traitement par AINS fréquent	non
N°7 BLA	Tendinite patellaire	non
N°8 FRA		oui
N°9-12 PHE	Tendinite achilléenne bilatérale	oui (N°12) non (N°9)
N°10 BEV	Entorse du genou concerné	non
N°11 RAM		oui

Tableau n°XXII: relevé des antécédents des différents patients lors des interrogatoires

Dans les autres cas, on peut retrouver un facteur favorisant à la rupture tendineuse. (on se base sur le patient lui-même et non sur l'observation, le patient PHE (9-12) représentant dans les autres statistiques deux observations),

Dans trois autres cas, on retrouve des antécédents d'utilisation d'anti-inflammatoires non stéroïdiens laissant présager un facteur prédisposant (dont un pour tendinite avérée).

On retrouve 3 patients présentant une tendinite patellaire, dont une traitée par infiltration de corticoïdes.

Un autre (n°9-12 PHE) présentait des tendinites achilléennes bilatérales. Il s'agit du patient qui a présenté une rupture tendineuse patellaire bilatérale.

Ce patient présente également comme facteur favorisant une obésité morbide modifiant sa statique.

De même, nous noterons une modification de la statique chez le patient n°7, avec une marche en appui sur le membre inférieur concerné par la rupture du ligament patellaire due à des antécédents traumatiques sur le membre controlatéral.

Le patient n°3 présente un éthylysme chronique responsable de trouble de l'hydratation, lui-même responsable de tendinite.
Enfin nous noterons que le patient décrit une entorse du genou gauche sans pouvoir préciser le ligament atteint.

Ainsi même si notre étude ne peut affirmer la tendinopathie polymicrotraumatique de la pointe de la patella, on retrouve trois tendinites patellaires et une tendinite bilatérale et quatre patients traités en AINS.

L'importance de la recherche d'antécédents pathologiques tendineux est corroborée par notre série, avec seulement 2 patients sur 11 ne présentant aucun facteur favorisant.

G. La technique chirurgicale

Depuis la mise en place des techniques chirurgicales de plastie tendineuse et de suture avec cerclage de protection, de nombreuses variantes ont été rapportées. Les résultats fonctionnels de ces études ne semblent pas significativement différents. Aujourd'hui les chirurgiens préconisent généralement une protection de la suture tendineuse par un cerclage au fil de soie ou en matériaux synthétiques (Lindy et al en 1994 (71)). Cette technique peut être utilisée pour tous les niveaux de rupture tendineuse et évite une seconde intervention pour l'ablation du cerclage (sauf en cas d'intolérance).

Dans le cas de sportifs et pour les ruptures survenant à la pointe de la patellaire, Kelly (Kelly et al en 1984) (59) et Kuelche (Kuelche et al en 1994) (63) utilisent les sutures simples avec des matériaux synthétiques non résorbables.

On retrouve dans notre série l'utilisation systématique d'un renforcement de la suture par un cerclage métallique.

Quoi qu'il en soit, rien à l'heure actuelle ne nous permet d'affirmer la supériorité d'une technique par rapport à une autre. Cela nécessitant la réalisation d'étude comparative et randomisée, difficilement envisageable pour une pathologie peu fréquente.

Nous noterons ici que l'ablation du matériel de cerclage métallique est recommandée de manière systématique mais le manque de compliance thérapeutique de certains des patients de la série n'a pas rendu possible ce geste.

H. La rééducation

Les modalités de la rééducation semblent faire l'objet d'un quasi consensus (Lindy et al en 1994 (71), Kelly et al en 1984 (59), Kuelche et al en 1994 (63), Badelon et al en 1985 (4), Filipe en 1977 (35)):

- 1- reprise immédiate de la marche sous couvert de cannes anglaises;
- 2- mobilisation précoce dès le premier jour post-opératoire avec flexion active douce et extension passive pendant 4-6 semaines;

- 3- contraction isométrique du quadriceps dans le but de prévenir l'amyotrophie;
- 4- ablation de l'attelle à 6 semaines, reprise du travail de mobilisation active et passive;

Dans notre série:

- 7 fois sur 12 l'appui partiel immédiat a pu être possible; il a dû être repoussé pour les autres cas de 10 à 15 jours.
- La mobilisation précoce a été possible pour 6 cas sur 12.
- L'ablation de l'attelle a été réalisée de 10 jours à 6 semaines en fonction des cas, dont 4 cas à 1 mois.
- Aucun des patients de notre série n'a continué la rééducation en centre spécialisé, deux patients ont même arrêté la kinésithérapie dès le début; (le patient n°6 dès sa sortie du CHU et le patient n°8 après quelques séances.)

I. La reprise du sport

L'interrogatoire est révélateur de la motivation du patient pour la reprise du sport. Dans notre étude, le délai de reprise compris entre 1 mois et 14 ,avec une moyenne à 6,9 ans, en est souvent la conséquence.

Selon le niveau sportif antérieur, le délai de reprise semble diminuer:

- de 18 mois en moyenne pour des sportifs de niveau moyen (Kuelche et al en 1994) (59)
- à 8 mois pour des professionnels (Kelly et al en 1984) (63)

Les sportifs de haut niveau, et de surcroît professionnels ont généralement un programme de rééducation plus intensif.

Dans notre série, la reprise des activités physiques a été plus rapide de celles retrouvées dans les autres séries de la littérature.

En fonction du sport pratiqué, la reprise ne peut être comparée. Les activités sollicitant directement et spécifiquement le ligament patellaire ne peuvent qu'être différés.

Très souvent, le souvenir d'un traumatisme et l'appréhension qui en résulte limitent les activités sportives.

Les difficultés pour définir une cotation de reprise du sport qui tient compte de tous les problèmes, proviennent:

- de la non-homogénéité de la population à qui est proposée une chirurgie réparatrice ligamentaire (niveaux sportifs très différents et exigences fonctionnelles très variables selon le type de sport).
- De l'évolution des besoins et désirs sportifs avec le temps en fonction non seulement du résultat obtenu, mais aussi du contexte socioprofessionnel et familial.

Le délai de reprise de l'activité physique, bien que chiffré est donc très relatif puisque biaisé par les sollicitations du genou selon l'activité ou le métier.

J. Les complications

Les études retrouvent le même type de complications, dans des proportions différentes (10% pour Caton en 1977 (14), 28% pour Sommelet et al en 1978 (113)). Certains considèrent les ruptures de cerclage ainsi que les calcifications tendineuses comme des complications.

Les principales complications rencontrées dans les études sont:

- la raideur articulaire;
- une anomalie de la hauteur patellaire;
- un syndrome fémoro-patellaire;
- une infection;
- un syndrome algodystrophique
- une thrombose veineuse

La raideur articulaire n'est pas une complication à long terme. Elle cède généralement, après mobilisation sous anesthésie générale. Elle peut même chez certains (Dubourg en 1989 (29), Badelon et al en 1985 (4), Labourdette et al en 1979(64)) donner, finalement, des résultats satisfaisant.

Dans notre série, deux des patients ayant subi une mobilisation sous anesthésie générale, retrouvent tous deux des flexion à 130°.

Par ailleurs, les indices de Caton-Deschamps calculés à distance montrent que dans notre série, on ne retrouve aucune anomalie de hauteur patellaire.

Conformément à la littérature, on retrouve **une majorité de matériel cassé au moment de l'ablation du matériel avec 8 cas sur 12, soit 66,66%**. (100% pour Désormeau en 1983)(27)

A l'ablation du matériel (cassé) du patient n°2, l'examen retrouvait une laxité interne en valgus, un dérobement, un lachman positif associé à un œdème.

A distance (11 ans), l'examen de ce patient est sans particularité avec des résultats évalués comme « bon ».

Par ailleurs, on notera une ossification péri- patellaire chez le patient n°4, et un aspect de calcification sur les clichés du patient n°6.

On notera également une raideur (75° de flexion) pour ce patient. Nous remarquerons que celui-ci ne s'était pas rendu à ces rendez-vous de contrôle et n'a pu donc bénéficier d'une mobilisation sous anesthésie générale.

Ainsi, si on exclue les ruptures isolées de matériel (qui se produisent de façon très fréquentes et restent sans conséquences (Désormeau en 1983 (27), Labourdette et al en 1979 (64)), la proportion de complication de notre série est de 25%, ce qui est comparable à la moyenne retrouvée dans la littérature.

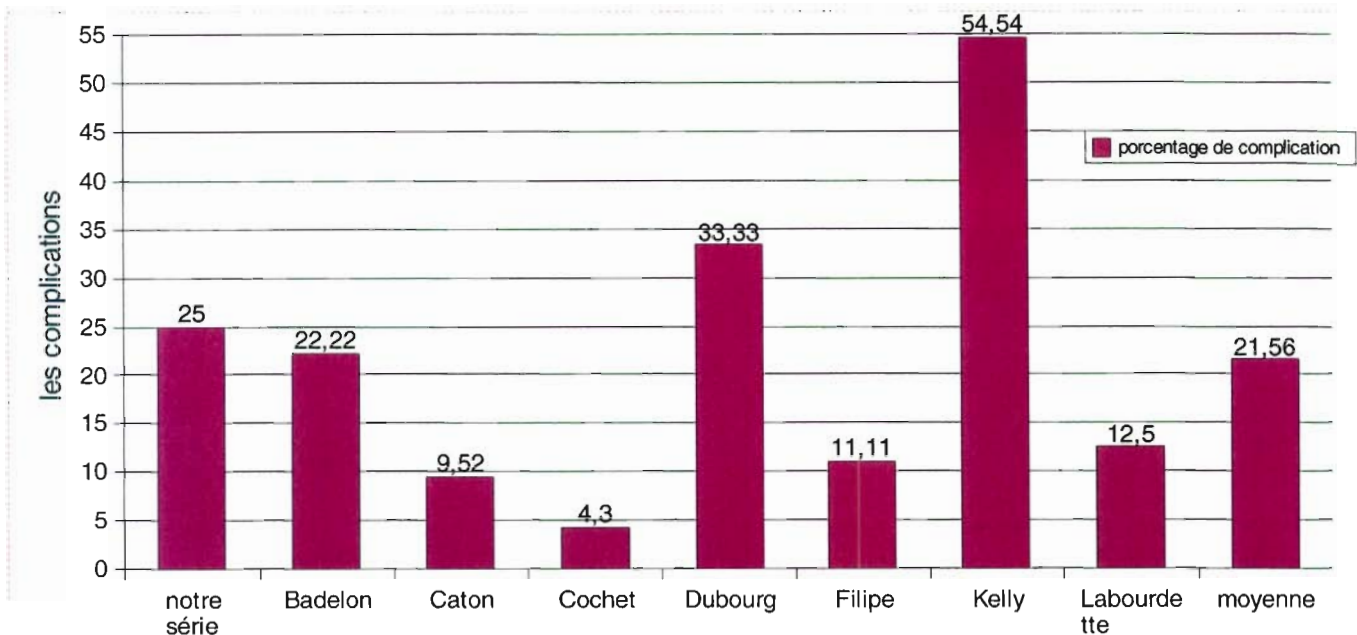


Figure N°102: proportion de complication en fonction des séries de la littérature.

K. La mobilité articulaire

Les résultats de nos mobilités articulaires sont proches de la mobilité normale, en dehors du patient n°6 (DES).

Nous n'avons retrouvé que des déficits de flexion.

Chez les sportifs de haut niveau, les études de Kelly et al en 1984 (59) et de Kuelche et al en 1994 (63) ne rapportent aucune limitation de l'amplitude articulaire.

Dans la population générale, cette récupération est généralement moins bonne (Badelon et al en 1985 (4), Labourdette et al en 1979 (64), Lindy et al en 1994 (71)).

- Badelon rapporte 66,66% de flexion supérieure à 120, et 33,33% entre 90 et 120. (4)

- Labordette rapporte 62,5% de flexion entre 110 et 130, et 37,5% entre 90 et 110. (64)

- Lindy rapporte une moyenne à 132° de Flexion. (71)

Dans notre série pourtant issue de la population générale adulte résidant en Guadeloupe nous retrouvons:

- 4 patients avec une flexion maximale
- 6 avec une légère diminution de la flexion passive mais une flexion active proche de la normale,
- 1 patient avec une raideur en flexion.

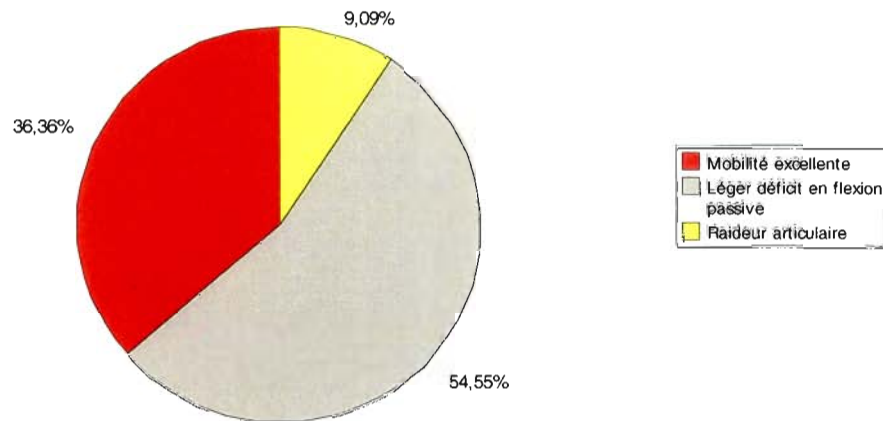


Figure N°103: mobilité articulaire de notre série.

L. La hauteur patellaire

L'étude de la hauteur patellaire permet de confirmer le diagnostic de rupture du ligament patellaire, mais elle permet surtout, à long terme, de confirmer le bon positionnement de la patella.

Comme nous l'avons vu au chapitre « Patella alta et Patella infera », une anomalie de hauteur peut avoir de graves conséquences fonctionnelles sur le genou. Dans les 5 études citant des anomalies de hauteur patellaire, les mauvais résultats et les anomalies de hauteur patellaire sont pratiquement toujours liés (Désormeau en 1983 (27); Dubourg en 1989 (29); Kelly et al en 1984 (59); Lindy et al en 1994 (71); Segal et Déprey en 1990 (109)).

Une patella anormalement basse semble entraîner une pathologie plus handicapante qu'une patella haute (Dubourg en 1989 (29), Segal et Déprey en 1990 (109)). Segal et Déprey en 1990 (109) conseillent, en per opératoire, de bien veiller à ne pas fixer la patella en position basse. Mais cela reste difficile compte tenu des moyens d'appréciation en salle d'opération.

Les liens entre Patella alta, chondromalacie, syndrome fémoro-patellaire restent flous et controversés. Lancourt et Cristini en 1975 (67) (68) considèrent que ce lien existe bien. En revanche Marks et Bentley en 1978 (78) ne retrouvent pas cette relation.

Les autres études sont toutes aussi contradictoires, Lindy et al en 1997 (71) ne retrouvent pas de différence significative pour les index de hauteur patellaire (Insall et Salvati ratio et Balckburne-Peel ratio) entre leurs patients présentant ou non un syndrome fémoro-patellaire. Désormeau en 1983 (27) rapporte un cas de syndrome fémoro-patellaire avec une Patella alta, Kelly et al 1984 (59) rapporte un cas de chondromalacie avec une Patella alta.

Si le calcul de l'indice de hauteur est souvent effectué quelques mois après l'intervention, seules quelques études (Désormeau en 1983 (27); Kelly et al en 1984 (59); Dubourg en 1989 (29); Lindy et al en 1994 (71)) l'ont contrôlé à long terme.

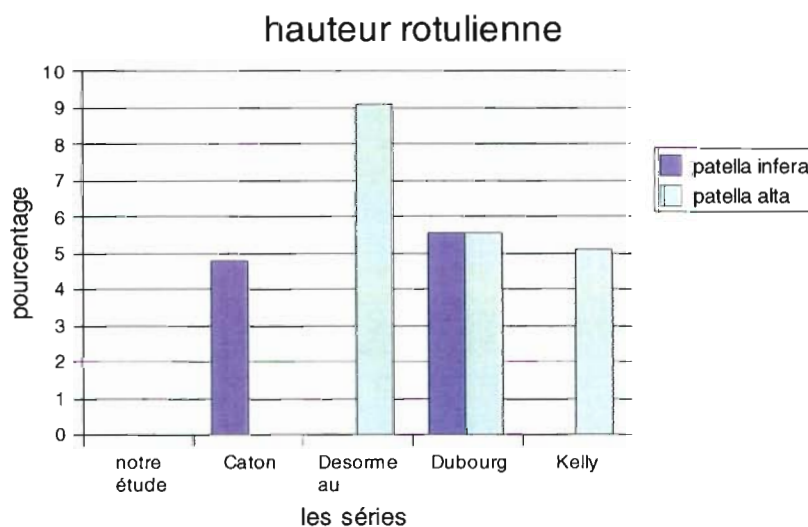


Figure n°104: pourcentage de Patella alta et infera des différentes séries

Aucune étude n'a comparé l'indice de hauteur patellaire entre le post opératoire et le long terme.

Dans notre étude, nous avons relevé la hauteur patellaire en pré opératoire, post opératoire et à distance.

Nous avons pu constater que l'indice de Caton-Deschamps avait tendance à augmenter dans 11 cas sur 12, entre le post opératoire et la consultation à distance, sans que pour autant nous retrouvions de Patella alta.

La moyenne entre les indices post-opératoires et ceux calculés à distance est de 8,11%.

Aucun cas de syndrome fémoro-patellaire ou de chondromalacie n'a pu être décelé par ailleurs à distance, et ce peut-être de par l'absence de patella basse.

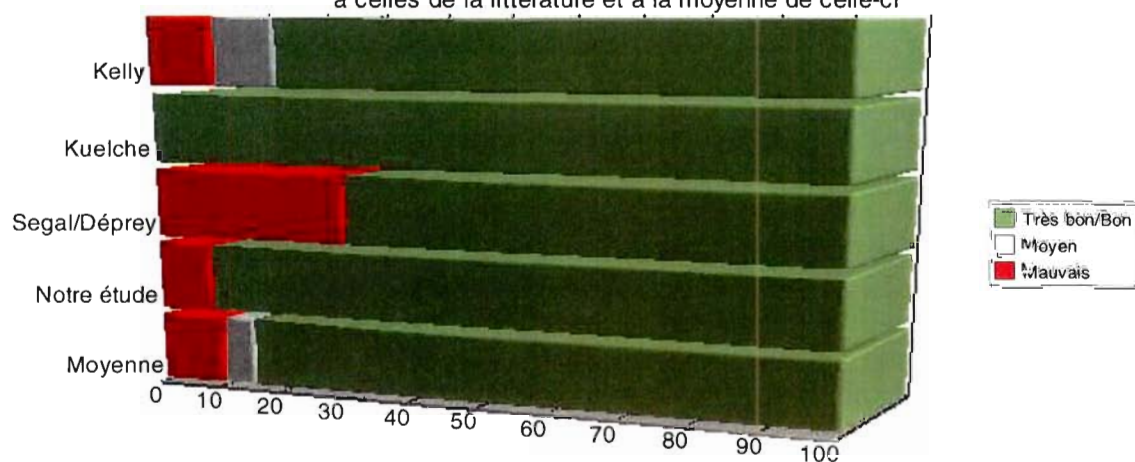
M. L'appréciation du résultat fonctionnel

Les critères d'appréciation du résultat fonctionnel varient suivant les auteurs. Certains utilisent les résultats de l'examen clinique et de la dynamométrie (Kelly et al en 1984 (59), Kuelche et al en 1994 (63)) ou de l'examen clinique seul (Sommelet et al en 1979 (113); Dubourg en 1989 (29); Labourdette et al en 1979 (64)), d'autres se fient à l'appréciation subjective des patients.

Nous avons, pour notre étude, pris en compte les mobilités articulaires, la symptomatologie fonctionnelle et les résultats radiographiques. Les séries de la littérature font état de 40% à 80% de bons résultats dans la population générale et de 70 à 100% chez les sportifs (Segal et Déprey en 1990 (109); Kelly et al en 1984 (59); Kuelche et al en 1994 (63)).

Dans notre série, nous retrouvons 83,3% de bons résultats, 8,33% de très bon et 8,33% de mauvais.

Figure n°105 : appréciation des résultats fonctionnels de notre étude comparée à celles de la littérature et à la moyenne de celle-ci



Analyse des mauvais résultats:

L'anomalie de hauteur patellaire conduit très souvent à un résultat moyen ou mauvais. Une autre source de mauvais résultats est la diminution de la mobilité articulaire, elle prédomine sur la flexion par rapport à l'extension. Il convient de les différencier des raideurs articulaires précoces pouvant bénéficier d'une mobilisation.

Dans notre étude, le patient présentant une diminution de la mobilité articulaire n'a pas bénéficié de mobilisation sous anesthésie générale, celui-ci ne s'étant pas rendu à ses rendez-vous de contrôle.

Une arthrite du genou, une fracture en regard des tunnels osseux, ou une rupture précoce itérative du ligament patellaire, restent des événements rares entraînant des mauvais résultats.(Sommelet et al en 1979) (113)

Un bon positionnement de la patella et un programme de rééducation adapté semblent être les garants d'un bon résultat.

VII.CONCLUSION

La rupture du ligament patellaire en Guadeloupe atteint une population jeune (âge moyen 33,76 ans), et ce en raison d'une proportion non négligeable des mécanismes indirect et direct en pratique sportive.

Les sports incriminés sont principalement des sports de saut (Basket-ball) ou des sports nécessitant des départs et des arrêts brutaux en course (football).

Cependant notre étude ne permet pas de préciser le mécanisme lésionnel opposant la prépondérance de mécanisme de « genou en flexion » versus le mécanisme de « genou en extension ».

La rupture du ligament patellaire concerne majoritairement les hommes. Toute cause confondue, elle concerne principalement la pointe de la patella.

Les antécédents pathologiques tendineux avec une prépondérance des tendinopathies polymicrotraumatiques sont des facteurs favorisant à rechercher systématiquement.

La technique chirurgicale choisie ne semble pas influencer le résultat final du moment qu'une hauteur patellaire normale soit rétablie. L'utilisation d'un haubanage métallique semble performante malgré la haute fréquence de rupture de ce matériel à distance.

Ainsi, le rétablissement d'une hauteur patellaire normale et le respect d'un suivi programmé par le chirurgien, accompagné d'un programme de rééducation bien mené sont les conditions nécessaires pour l'obtention d'un bon résultat fonctionnel et d'une reprise des activités physiques rapides.

VIII. BIBLIOGRAPHIE

- (1) Abril JC, Alvarez L, Vallejo JC. Patellar tendon avulsion after total knee arthroplasty. A new technique. *J Arthroplasty* 1995;10(3):375-9.
- (2) Ahlback S, Mattsson S. Patella alta and gonarthrosis. *Acta Radiol* 1978;19(4):578-84.
- (3) Ait Si Selmi T, Neyret P, Rongieras F et Caton J. Ruptures de l'appareil extenseur du genou et fractures de patellaire. *Encycl Méd Chir (Elsevier, Paris), Techniques chirurgicales-Orthopédie-Traumatologie*, 44-730, 1999, 16p.
- (4) Badelon O, Saillant G, Roy-Camille R. Les ruptures récentes du ligament patellaire (à propos de 9 cas). *J Chir Paris* 1985;122(10):519-22.
- (5) Bard H, Briard JL, Stanish WD. Tendinopathies d'origine mécanique du genou. In: *l'Actualité Rhumatologique. L'expansion Scientifique Française*; 1984:92-99.
- (6) Bard H. La pathologie des enthèses. In: *l'Actualité Rhumatologique. L'expansion Scientifique Française*; 1993:80-92.
- (7) Blazina M, Kerlan R, Jobe F, and al. Jumper's knee. *Orthop Clin North Am* 1973;3:665-78.
- (8) Bona L, Dragonetti L. Syndesmoplastie du ligament patellaire par la technique de Poli. *Minerva Orthop* 1967;18(12):898-899.
- (9) Bonamo J, Krinik RM, Sporn A. Rupture of the patellar ligament after use of its central third for anterior cruciate reconstruction. *J Bone Joint Surg* 1984;66A:1294.
- (10) Bonnel F, Baudet JP. Organisation générale des tendons. In: *Tubiana: Chirurgie de la main, Tome 1 Paris: Masson*; 1983:535.
- (11) Bouchet A, Cuilleret J. Anatomie du membre inférieur. Paris: SIMEP; 1995:1574-1576.
- (12) Canoso J. Bursae, tendons and ligaments. *Clin Rheum Dis* 1981;7:189-221.
- (13) Caton J. Les ruptures du système extenseur du genou: Thèse médecine, Lyon 1 ; 1977.
- (14) Caton J, Deschamp G, Chambat P, and al. Patella infera. A propos of 128 cases. *Rev Chir Orthop* 1982;68(5):317-25.

- (15) Chatta G, Orengo p. Fractures de la patellaire et lésions traumatiques de l'appareil extenseur du genou. *Encycl Méd Chir (appareil locomoteur)*, 14-081-A-10, 6-1985, 14p.
- (16) Chautems R, Michel J, Barraud G.-E., Burdet A. Avulsion osseuse bifocale du tendon rotulien chez un adulte. *Revue de chirurgie orthopédique*. 2001;87:388-391.
- (17) Chin KR, Sodl JF. Infrapatellar fat pad disruption: a radiographic sign of patellar tendon rupture. *Clin Orthop Relat Res*. 2005 Nov;440:222-5.
- (18) Claude E, Nichols M.D. Patellar tendon injuries. *Clinics in sport medicine*. 1992;11(4)
- (19) Cochet C. Contribution à l'étude des ruptures de l'appareil extenseur du genou. A propos de 9 cas: Thèse médecine, Toulouse 3; 1986.
- (20) Comtet JJ, Brunet-Guedj E, Herzberg G, and al. Lésions traumatiques des tendons. Paris: EMC; 1984.15152A10.
- (21) Cooper DE, Deng XH, Burstein AL, Warren RF. The strength of the central third patellar tendon graft. A biomechanical study. *AM J Sports Med*. 1993 Nov-Dec;21(6):818-23; discussion 823-4.
- (22) Coudane H et Huttin P. Rupture de l'appareil extenseur du genou. *Encycl Méd Chir (Elsevier, Paris), (appareil Locomoteur)*, 14-081-A-10, 1999, 12P.
- (23) De Franco P, Varghese J, Brown WW, and al. Secondary hyperparathyroidism, and not b2 microglobulin amyloid, as a cause of spontaneous tendon rupture in patients on chronic hemodialysis. *Am J Kidney Dis* 1994;24(6):951-5.
- (24) De Marchi E. Due metodi personali di plastica del tendine patellaireo. *La Clinica Orthopedica* 1960;13(3):196-201.
- (25) Dejour H. Rééducation fonctionnelle du genou et physio-pathologie ligamentaire. In: *Genou et médecine de rééducation*. Paris: Masson; 1978:44-49.
- (26) Dejour H, Denjean S, Neyrte P. Traitement des ruptures anciennes ou itératives du ligament patellaire par autogreffe controlatérale. *Rev Chir Orthop* 1992;78(1):58-62.
- (27) Desormeau-Bedot AJ. Rupture du ligament patellaire et pratique sportive: Thèse médecine, Lyon 1; 1983.

- (28) Don Miskew BW, Richard L, and al. Mersilene strip suture in repair of disruption of the quadriceps and patellar tendons. *J Trauma* 1980;20(10):867-72.
- (29) Dubourg D. Appareil extenseur du genou, les lésions traumatiques du ligament patellaire (à propos de 20 cas): Thèse médecine, Nantes; 1989.
- (30) El-Khoury GY, Brandser EA, Saltzman CI. MRI of tendon injuries. *Iowa Orthop J* 1994;14:65-80.
- (31) Enwemeka CS, Spielholz NL, Nelson AJ: The effect of early ambulatory activities on experimentally tenotomized tendons in Rats. *Am J Phys Med Rehabil* 1988,67 (6),249-9
- (32) Epley SL, Hanson JW, Cruikshank DP. Fetal injury with midtrimester diagnostic amniocentesis. *Obstet Gynecol.* 1979 Jan;53(1):77-80.
- (33) Fernandez-Fairen M. Le complexe Os-tendon-muscle considéré comme entité biomécanique. *Act Orthop Bel* 1983;49(1):13-29.
- (34) Fery A, Sommelet J, Schmitt D, Lipp B. Avulsion bilatérale simultanée des tendons quadricipital et patellaire et rupture du tendon tricipital chez un hémodialysé hyperparathyroïdien. *Revue de Chirurgie Orthopédique.* 1978;64(2):175-81.
- (35) Filipe G. Les ruptures du ligament patellaire. *Ann Chir* 1977;31:489-93.
- (36) Fischer LP, Carret JP, Gonon GP, and al. La vascularisation artérielle du ligament patellaire et du tendon d'Achille chez l'homme. *Bull Asso Anat* 1976;60(169):323-334.
- (37) Fournier A. Maladie de Forestier: Une forme particulière d'enthésiopathie ossifiante. *Press Med* 1990;19:844-5.
- (38) Fournier B, Fournier A. Le territoire enthésique, l'enthésite et les spondylarthropathies inflammatoires. *Rhumatologie* 1992;44:169-173.
- (39) Fujikawa K, Ohtani T, Matsumoto H, and al. Reconstruction of the apparatus of the knee with the Leeds-Keio Ligament. *J Bone Joint Surg Br* 1994;76(2):200-3.
- (40) Fukui N, ChoN, Tashiro T, Nakamura K. Anatomical reconstruction of the patellar tendon: a new technique with hamstring tendons and iliotibial tract. *Journal of Orthopedic Trauma.* 13(5):375-9,1999 Jun-Jul.
- (41) Giachi LM, Sabetta F. La transposizione del satorio sulla tuberosita tibiale per rottura inveterata del tendine patellaireo. *Chirurgia Degli Organi di Movimento* 1970;59:167-174.

- (42) Grana WA, O'donoghue DH. Patellar tendon transfert by the slot block method for recurrent subluxation and dislocation of the patella. *J Bone Joint Surg Am* 1977;59(6):736-41.
- (43) Greis, Patrick E, Holmstrom, Michael C, Lahav, Amit. Surgical treatment options for patella tendon rupture, Part I: Acute. *Orthopedics*. 28(7):672-9; quiz 680-1,2005 Jul.
- (44) Greis PE, Lahav A, Holmstrom. Surgical treatment options for patella tendon rupture, Part II: Chronic. *Orthopedics*. 28(8):765-9; quiz 770-1,2005 Aug.
- (45) Gross G, Reck T, Kessler C, and al. Bilateral rupture of the patellar tendon without predisposing systemic disease. *Arch Orthop Trauma Surg* 1992;112(1):42-4.
- (46) Haas SB, Callaway H. Disruptions of the extensor mechanism. *Orthop Clin North Am*. 1992 Oct;23(4):687-95.
- (47) Heikkinen E, Vvori I: Effects of physical activity on metabolism of collagen in agent mice. *Acta Physiol Scand* 1972, 84(4), 543-549
- (48) Herzberg G, Grégoire O, Comtet JJ. Anatomie et physiologie du tendon normal. Paris: EMC; 1985.14007A10.
- (49) Hirokawa S. Biomechanics of the Knee Joint; a critical review. *Crit Rev Biomed Eng* 1993;21(2):79-135.
- (50) Hughes GN, Harder JA. Bilateral patellar tendon rupture associated with chronic glomerulonephritis. *Can J Surg*. 1979;22:289.
- (51) Husson JL, Chauveaux D, Rochcongar P, and al. Physio-pathologie et anatomo-pathologie des enthésopathies d'insertion par sollicitations mécaniques du système tendino-musculaire. In: Catonne Y, Saillant G: lésion traumatique des tendons chez le sportif. Paris: Massons; 1991.
- (52) Järvinen M, Kannus P, Komi PV. Biomécanique du tendon et application clinique chez le joueur de football. *Sport Med* 1998;103: 8-12
- (53) Kalantar-Zadeh K, Singh K, Kleiner M, Jarret MP, Luft FC. Nontraumatic bilateral rupture of patellar tendons in a diabetic dialysis patient with secondary hyperparathyroidism. *Nephrol Dial Transplant*. 1997;12:1988-90.
- (54) Kålebo P, Swärd L, Karlsson J, and al. Ultrasonography in the detection of partial patellar ligament ruptures (Jumper's knee). *Skeletal Radiol* 1991;20:285-289.

- (55) Kannus P, Jozsal L. Histopathological changes preceding spontaneous rupture of a tendon. A controlled study of 891 patients. *J Bone Joint Surg Am* 1991;73(10):1507-25.
- (56) Kapandji IA. *Physiologie articulaire. Fascicule II.* Paris. Maloine ; 1983.
- (57) Kastellic J, Palley I, Baer E. A structural mechanical model for tendon crimping. *J Biomech* 1980;13:887-93.
- (58) Kelikian H, Riashi E, Gleason J. Restoration of quadriceps function in neglected tear of the patella tendon. *Surg Gynecol Obste* 1957;104:200.
- (59) Kelly DW, Carter VS, Jobe FW, Kerlan RK. Patellar and quadriceps tendon rupture: Jumper's knee. *Am J Sports Med* 1984;12(5):375-80.
- (60) Kennedy JC, Hawkins RJ, Willis RB, and al. Tension studies of human knee ligaments. Yield Point, Ultimate failure; and disruption of the cruciate and tibial collateral ligaments. *J Bone Joint Surg Am* 1976;58(3):350-5.
- (61) Khan KM, Bonar F, Desmond PM, Cook JL, Young DA, Visentini PJ, Fehrmann MW, Kiss ZS, O'Brien PA, Harcourt PR, Dowling RJ, O'Sullivan RM, Crichton KJ, Tress BM, Wark JD. Patellar tendinosis (jumper's knee): findings at histopathologic examination, US, and MR imaging. Victorian Institute of Sport Tendon Study Group. *Radiology.* 200(3):821-7,1996 Sep.
- (62) Kothari P, Mohan N, Hunter JB, Kersiake R. Case report. Bilateral simultaneous patellar tendon ruptures associated with osteogenesis imperfecta. *Ann R Coll Surg Engl.* 1998;80:416-8.
- (63) Kuechle DK, Stuart MJ. Isolated rupture of the patellar tendon in athletes. *Am J Sports Med,* Sep-Oct 1994;22(5):692-5.
- (64) Labourdette P, Delcoux P, Looock PH, and al. Technique de réparation des ruptures du ligament patellaire. *Lille Chir* 1979;34(4-5):86-96.
- (65) Lacour MP. Rupture tendineuse et fluoroquinolones: Thèse médecine, Bordeaux 2; 1991.
- (66) Lancaster RL, Haut RC, Decamp CE. Changes in the mechanical properties of the patellar tendon preparations of spontaneously diabetic dogs under long term insulin therapy. *J Biomech* 1994;27(8):1105-8.
- (67) Lancourt J, Cristini J. Patella alta and patella infera. *J Bone Joint Surg* 1975;57A:1112-1115.

- (68) Lancourt JE, Cristini JA. Patella alta and patella infera. Their etiological role in patellar dislocation, chondromalacia, and apophysitis of the tibial tubercle. *J Bone Joint Surg Am* 1975;57(8):1112-5.
- (69) Larson RV, Simonian PT. Semitendinosus augmentation of acute patellar tendon repair with immediate mobilization. *Am J Sports Med* 1995;23(1):82-6.
- (70) Levy M, Goldstein J, Rosner M. A method of repair of quadriceps tendon or patellar ligament (tendon) ruptures without cast immobilization. *Clin Orthop* 1987;218:297-301.
- (71) Lindy PB, Boynton MD, Fadale PD. Repair of patellar tendon disruptions without hardware. *J Orthop Trauma* 1995;9(3):238-43.
- (72) Loitz B, Zernicke RF, Vailas AC, Kody MH, Meals RA: Effect of short-term immobilization versus continuous motion on the biomechanical and biochemical properties of the rabbit tendon. *Clin Orthop* 1988, (244):265-271
- (73) Machens HG, Siemers F, Kaun M, Krapohl B, Reichert B, Russlies M, Kruger S, Stockelhuber B, Mailander P. Patellar tendon reconstruction using a free latissimus dorsi flap following resection of a prepatellar myxofibrosarcoma: case report. *Journal of Reconstructive Microsurgery lambeau libre du grand dorsal*. 21(4):235-8,2005 May.
- (74) Mac Laughlin RF, Raber EL, Vellet AD, and al. Patellar tendinitis: MRI imaging features, with suggested pathogenesis and proposed classification. *Radiology* 1995;197(3):843-8.
- (75) Maffulli N, Binfield PM, Leach WJ, King JB. Surgical management of tendinopathy of the main body of the patellar tendon in athletes. *Clinical Journal of Sport Medicine*. 9(2):58-62,1999 Apr.
- (76) Maffulli N, Regine R, Carillo F, and al. Ultrasonographic scan in knee pain in athletes. *Br J Sports Med*. 1992;26(2):93-6.
- (77) Marder RA, Timmerman LA. Primary repair of patellar tendon rupture without augmentation. *American Journal of Sports Medicine*. 27(3):304-7,1999 May-Jun.
- (78) Marks KE, Bentley G. Patella alta and Chondromalacia. *J Bone Joint Surg Br* 1978;60(1):71-3.
- (79) Martin JR, Wilson CL, Mathews WH. Bilateral rupture of the ligamenta patellae in a case of disseminated lupus erythematosus. *Arthritis Rheum*. 1958;6:548-52.
- (80) Matava MJ. Patellar tendon ruptures. *J American Academy of Orthopaedic Surgeons* 1996;4(6):287-296.

- (81) Mayer JR, Ilc S, Dehoratius RJ, Messmer RP, Hidalgo R. Sequential tendon rupture. Systemic lupus erythematosus. *ROCKY Mt Med J*. 1976;73:264.
- (82) Middleton P, Puig P, Trouve P. Rééduquer un genou: contraintes et réalités. *Sport Med* 1997;89:30-34.
- (83) Middleton P, Puig p, Trouve P, Savali L. Traitement des tendinopathies par le travail isocinétique excentrique chez le sportif. In *Isocinetisme et médecine sportive*. Pocholle M, Codine P. Masson éd., Paris, 1998, 151-161
- (84) Miskew DB, Pearson RL, Pankovich AM. Mersilene strip suture in repair of disruptions of the quadriceps and patellar tendons. *J Trauma*. 1980 Oct;20(10):867-72.
- (85) Munanaka T, Nishida J, Shimamura T, and al. Simultaneous avulsion of patellar apexes bilaterally in a hemodialysis patient. *Skeletal Radiol*. 1995;24(3):211-3.
- (86) Murphy K. J, Mac Phee J. Tears of major tendon in chronic acidosis with elastosis. *J Bone Joint Surg*. 1965, 47-A, 1253-1258.
- (87) N'Dow J, Brewster N, Maffulli N, and al. Quasi synchronous patellar tendon rupture. *Bull Hosp Joint Dis* 1995;54(1):46-8.
- (88) Noteboom JT, Lester MN. Bilateral simultaneous infrapatellar tendon rupture: a case study. *J Orthop Sports Phys Ther*, Sep 1994;20(3):166-70.
- (89) Noyes FR, Torvik PJ, and al. Biomechanics of ligament failure. An analysis of immobilization, exercise, and reconditioning effects in primates. *J Bone Joint Surg Am* 1974;56(7):1406-18.
- (90) Noyes FR, De Lucas JL, Torvik PJ. Biomechanic of anterior cruciate ligament failure; An analysis of strain rate sensitivity and mechanism failure in primate. *J Bone Joint Surg Am* 1974;56(2):236-53.
- (91) Noyes FR, Grood ES, Nussbaum NS, and al. Effect of intra-articular corticosteroids on ligament properties: a biomechanical and histological study in rhesus knees. *Clin Orthop* 1977;123:197-209.
- (92) Okamoto R, Koshino T, Morii T. Shortening of patellar ligament and patella baja with improvement of quadriceps muscle strength after high tibial osteotomy. *Bull Hosp Jt Dis* 1993;53(3):21-24.
- (93) Orsetti A. Les blessures des muscles et des tendons: existe-t-il un terrain métabolique favorisant? In: *Genou et médecine de rééducation*. Paris: Masson; 1978:193-199.

- (94) Outtier Y. Technique de réparation des ruptures du ligament patellaire: Thèse médecine, Lille; 1978.
- (95) Panni AS, Biedert RM, Maffulli N, Tartarone M, Romanini E. Overuse injuries of the extensor mechanism in athletes. (Review) (48 refs). Clinics in Sports Medicine. 21(3):483-98, ix, 2002 Jul.
- (96) Park SS, Kubiak EN, Wasserman B, Sathappan SS, Di Cesare PE. Management of extensor mechanism disruptions occurring after total knee arthroplasty. American Journal of Orthopedics (Chatham, Nj). 34(8):365-72,2005 Aug.
- (97) Peiro A, Ferrandis R, and al. Simultaneous and spontaneous bilateral rupture of the patellar tendon in rheumatoid arthritis. Acta Orthop Scand 1975;46(4):700-3.
- (98) Persson K, Merklow RL, Templeman DC, and al. Patellar tendon rupture. Description of a simplified operative method for a current therapeutic problem. Arch Orthop Trauma Surg 1992;112(1):47-9.
- (99) Peter B, Lindy, Melbourne D, Boynton and Paul D, Fadale. Repair of patellar tendon disruptions without hardware. Journal of Orthopedic Trauma. 1995;9(3):238-243.
- (100) Phelps D, Sonstegard DA, Matthews LS. Corticoid injection effects on the biomechanical properties of rabbit patellar tendons. Clin Orthop 1974;100(0):345-8.
- (101) Preston FS, Adicoff A. Hyperparathyroidism with avulsion of three major tendons. Report of a case. N Engl J Med. 1962 May 10;266:968-71.
- (102) Pritchard CH, Berney D. Patellar tendon rupture in systemic lupus erythematosus. J RHEUMATOL. 1989;16:786-8.
- (103) Reiff DB, Heenan SD, Heron CW. MRI appearances of the asymptomatic patellar tendon on gradient echo imaging. Skeletal Radiol 1995;24(2):123- 126.
- (104) Reilly DT, Martens M. Experimental analysis of the quadriceps muscle force and patellofemoral joint reaction force for various activities. Acta Orthop Scand 1972;43:126.
- (105) Rolland E., Saillant G. Current treatment of tendinopathies. Ann. Orthop. Ouest-2004;36:53-64.
- (106) Rouvière H, Delmas A. Anatomie humaine tome 3. 12 ed. Paris: Masson; 1984:351-356.

- (107) Rose P, Frassica F. Atraumatic Bilateral Patellar Tendon Rupture: A case Report and review of the Literature. *J Bone Joint surg Am* 2001;83-A(9):1382-1386
- (108) Sakai N, Koshino T, Okamoto R. Patella baja after displacement of the tibial tuberosity for patello femoral disorders. *Bull Hosp Joint Dis* 1993;53(3):25-28.
- (109) Segal PH, Deprey F. Les ruptures de l'appareil extenseur: tendon quadricipital et ligament patellaire. In: Catonne Y, Saillant G: *Lésion traumatique des tendons chez le sportif*, pp. 109-113. Paris. Masson, 1992.
- (110) Siwek C, Rao J. Rupture of the extensor mechanism of the knee joint. *J Bone Joint Surg Am* 1981;63:932-7.
- (111) Sochart DH, Shrivastava BP. Bilateral patellar tendon disruption-a professional predisposition? *J Accid Emerg Med*. 1994 Déc;11(4):255-6.
- (112) Sommelet J, Fery A, Grosdidier G. Des ruptures de l'appareil extenseur du genou. A propos de 45 cas. *Int Orthop* 1979;3(1):27-36.
- (113) Sommelet J, Fery A, Grosdidier G. Rupture du ligament patellaire. A propos de 31 cas. *Ann Med Nancy Est* 1979;18:725-732.
- (114) Sonin AH, Fitzgerald SW, Bresler ME, and al. MR imaging appearance of the extensor mechanism of the knee: functional anatomy and injury patterns. *Radiographics* 1995;15(2):367-82.
- (115) Stanish WD, Rubinowich R.M, Curum S. Excentric exercise in chronic tendinitis. *Clin. Orthop* 1986; 208: 65-68.
- (116) Sullivan RL. Traumatic bilateral patellar rupture with chronic renal disease. *Wis Med J*. 1986;85:12-3.
- (117) Szarfman A, and al. More on fluoroquinolone antibiotics and tendon rupture. *N England J Med* 1995;3(332):193.
- (118) Tarabe M, Dziewulski P. Rupture of the quadriceps mechanism as late complication of burn injury. *Burns* 1992;18(2):170-1.
- (119) Touzard RC. Avulsion bilatérale spontanée des tendons quadricipitaux (un cas) et rupture bilatérale simultanée des tendons patellaires (un cas). *Problème de technique. Chirurgie* 1985;111(8):632-5.
- (120) Van Eijden TM, Kouwenhoven E, Vergug L. A mathematical model of the patellofemoral joint. *J Biomech* 1986;19:219.

(121) Viidick A, Ekholm R. Light and elektron microscopic studies on collagen fibers under strain. Z.Anat. Entwickl.-Gesh 1968;127:154-164.

(122) Werner JA, Schein AJ. Simultaneous bilateral rupture of the patellar tendon and quadriceps expansions in systemic lupus erythematosus. A case report. J Bone Joint Surg Am 1974;56(4)823-4.

(123) Yeh G, Bernstein J. Bilateral metachronous rupture of the patellar tendon. American Journal of Orthopedics (Chatham, Nj). 30(6):501-3,2001 Jun.

(124) Zouari M, Douik M, Karray S, and al. Rupture spontannée bilatérale de l'appareil extenseur du genou chez l'insuffisant rénal chronique. Tunis Med 1993;71(6-7):343-5.

IV- TABLE DES MATIÈRES

I. <u>INTRODUCTION</u>	1
II. <u>HISTORIQUE</u>	2
III. <u>RAPPELS</u>	3
A. <u>Anatomie</u>	3
1. Anatomie articulaire	4
a) La peau	4
b) Le tissu cellulaire sous-cutané	4
c) Le fascia superficiel	5
d) La couche sous aponévrotique	5
e) Le plan articulaire	6
2. Anatomie du système extenseur du genou	7
a) Le quadriceps crural	8
b) La patella	11
• Anatomie descriptive de la région patellaire	11
• Système d'amarrage de la patellaire	11
c) Les ailerons patellaires	12
d) Les ligaments ménisco-patellaires	13
e) Le ligament patellaire	13
3. Anatomie tendineuse	14
a) Structure	14
b) Les annexes des tendons	15
c) La jonction tendon-muscle	16

d)	La jonction tendon-os: l'enthèse	17
4.	Anatomie du ligament patellaire	18
a)	Définition, description, et structure	18
b)	Vascularisation	18
B.	<u>Biomécanique du ligament patellaire</u>	20
1.	Propriétés mécaniques des tendons	20
a)	La relation charge-allongement	20
b)	La variation cyclique des tendons	22
c)	Résistance à la traction passive	23
•	<i>Lors de la traction lente</i>	23
•	<i>Lors de la traction rapide</i>	23
2.	Forces développées lors de la flexion- extension	24
3.	Mécanisme de la rupture du tendon	26
a)	Variations de la vitesse de traction	26
b)	Les modes de rupture des tendons	26
c)	les chocs directs	26
4.	Paramètres influençant les caractéristiques du complexe os-tendon	28
a)	Age	28
b)	Entraînement	28
c)	L'exercice physique intense	28
d)	La raideur musculaire	28
e)	l'hydratation	28
f)	l'alimentation	29

g)	L'hygiène bucco-dentaire	29
h)	Les problèmes liés à la statique	29
C.	<u>Physiologie articulaire</u>	32
1.	Amplitude articulaire	32
a)	L'extension	32
b)	La flexion	32
2.	L'élasticité musculaire	33
3.	Élasticité et résistance du ligament patellaire	33
4.	L'appareil extenseur du genou	34
5.	Les mouvements patellaires	34
6.	Les forces en présence	37
7.	Théorie du hauban	38
D.	<u>La hauteur patellaire</u>	40
1.	Les indices de mesure	41
a)	Indice de Blumensaat en 1938	41
b)	Indice d'Insall et Salvati en 1971	42
c)	Indice de Blackburne en 1977	43
d)	Caton et Deschamp en 1982	43
2.	patellaire haute et patellaire basse	44
a)	patella haute ou PATELLA ALTA	44
b)	patella basse ou PATELLA INFERA	45
E.	<u>Anatomie pathologique</u>	46
1.	Maladie générale	46

a)	Maladies inflammatoires et maladie du système	46
b)	Maladies métaboliques	47
c)	Troubles phosphocalciques	47
•	l'hyperparathyroïdie	47
•	l'ostéomalacie	48
•	l'hémodialyse chronique	48
d)	Troubles du catabolisme protéique	48
e)	Affections dégénératives	48
f)	Toxiques	48
g)	Particularité des ruptures bilatérales dans les maladies générales	49
2.	Les phénomènes iatrogènes	49
a)	Médicamenteux	49
b)	Post-chirurgicales	50
•	après prothèse totale du genou	50
•	ligamentoplastie avec greffon du ligament patellaire	51
•	après transposition de la tubérosité tibiale antérieure	51
c)	Blessure foetale lors d'une amniocentèse	51
3.	Tendinopathies polymicrotraumatiques	51
a)	Enthésopathies d'insertion polymicrotraumatiques	51
b)	Développement anatomopathologique	53
4.	Les phénomènes dégénératifs	53

a)	Phénomènes dégénératifs du ligament patellaire	53
b)	Les prédispositions professionnelles	54
c)	Phénomènes dégénératifs des surfaces cartilagineuses	55
5.	Les lésions anatomiques préexistantes	56
a)	Les lésions réversibles	56
b)	Les lésions irréversibles	56
•	<i>Les lésions tendineuses négligées</i>	56
•	<i>Les adhérences du cul-de-sac sous-quadricipital</i>	57
F.	<u>Etiopathogénie</u>	57
1.	Mécanisme du traumatisme indirect	58
a)	Genou en flexion lors du traumatisme	58
b)	Genou en extension lors du traumatisme	59
2.	Mécanisme du traumatisme direct	59
G.	<u>Diagnostic clinique et paraclinique</u>	59
1.	Diagnostic clinique	59
a)	L'anamnèse	59
b)	L'examen clinique	60
•	l'inspection	61
•	l'examen clinique	62
2.	Diagnostic radiologique	64

a)	La radiographie standard	64
b)	L'échotomographie haute fréquence	68
c)	L'imagerie par résonance magnétique	69
H.	<u>Méthodes thérapeutiques</u>	70
1.	Traitement orthopédique	71
2.	Traitement chirurgical	71
a)	La suture simple	72
b)	La suture renforcée par cerclage	73
c)	La suture avec plastie ligamentaire	76
•	Technique chirurgicale	76
•	Technique de Larson et Al.	78
a)	La suture utilisant des matériaux synthétiques	79
•	<i>Technique de Lindy et ses collaborateurs</i>	<i>80</i>
•	<i>Technique de Miskew et ses collaborateurs</i>	<i>80</i>
•	<i>Technique de Levy et ses collaborateurs</i>	<i>81</i>
•	<i>Technique de Fujikawa et ses collaborateurs</i>	<i>82</i>
b)	Cas particuliers des ruptures anciennes	82
c)	Quelques cas chirurgicaux particuliers	83
I.	<u>Rééducation</u>	84
2.	Cicatrisation tendineuse et rééducation	84
3.	Conséquences de l'immobilisation	85
4.	Déroulement de la rééducation	87

a)	Principes généraux	87
b)	Les moyens de rééducation	87
c)	La reprise du sport	89
IV.	<u>MATÉRIEL ET MÉTHODES</u>	93
A.	<u>Matériel: la série</u>	93
1.	Taille de l'échantillon	93
2.	Critères d'inclusion-exclusion	93
a)	Critère d'inclusion	93
b)	Critères d'exclusion	100
3.	La population touchée	100
a)	Répartition selon l'âge	100
b)	répartition selon le sexe	100
4.	répartition selon le côté	100
5.	Répartition selon la localisation de la lésion	101
6.	circonstance du traumatisme	102
7.	associations lésionnelles	104
8.	les facteurs favorisant, les lésions pré-existantes	106
9.	le recul	106
B.	<u>Méthodes</u>	107
1.	L'examen clinique	107
2.	L'examen radiologique	108

3.	Les différentes techniques opératoires	109
4.	prise en charge post-opératoire	116
	a) l'immobilisation	117
	b) rééducation fonctionnelle	117
V.	<u>LES RÉSULTATS</u>	118
	A. <u>Douleurs articulaires</u>	118
	B. <u>Mobilité articulaire</u>	120
	C. <u>Amyotrophie quadricipitale</u>	122
	D. <u>Délai de reprise des activités physiques et sportives.</u>	124
	E. <u>Complications</u>	125
	F. <u>Hauteur patellaire</u>	127
	G. <u>Résultats fonctionnels</u>	130
VI.	<u>DISCUSSION</u>	134
	A. <u>l'âge</u>	134
	B. <u>le sexe</u>	135
	C. <u>la localisation de la rupture</u>	135
	D. <u>le mécanisme de rupture</u>	137
	E. <u>les associations lésionnelles</u>	140
	F. <u>les antécédents pathologiques tendineux</u>	140
	G. <u>la technique chirurgicale</u>	142

H. <u>la rééducation</u>	142
I. <u>la reprise du sport</u>	143
J. <u>les complications</u>	144
K. <u>la mobilité articulaire</u>	145
L. <u>la hauteur articulaire</u>	146
M. <u>l'appréciation du résultat fonctionnel</u>	148
VII. <u>CONCLUSION</u>	150
VIII. <u>BIBLIOGRAPHIE</u>	151
IX. <u>TABLE DES MATIERES</u>	161
X. <u>ANNEXES</u>	170
A. <u>Tableaux</u>	170
B. <u>Figures</u>	172
XI. <u>RESUMÉ</u>	177

X. ANNEXES

A. Tableaux

Tableau 1: correspondance terminologique.....	3
Tableau 2: tableau récapitulatif des facteurs de risque du tendon.....	31
Tableau 3: cas de rupture bilatérale de ligament patellaire rapportés par Rose et al en 2001.....	58
Tableau 4: les différentes études de la littérature.....	91-92
Tableau 5: date du traumatisme, sexe, âge, côté concerné et mécanisme lésionnel.....	99
Tableau 6: localisation de la lésion.....	101
Tableau 7: tableau récapitulatif des mécanismes lésionnels.....	102
Tableau 8: délais d'intervention et constatation per-opératoire.....	104
Tableau 9: modes de cerclage métallique réalisé.....	111 à 114
Tableau 10: méthodes de rééducation post-opératoire.....	116
Tableau 11: douleur et comportement dans l'escalier de notre série.....	118
Tableau 12: évaluation des résultats en fonction des degrés de flexion.....	120
Tableau 13: mobilités articulaires de notre séries.....	122
Tableau 14: amyotrophie et recul de l'examen clinique par rapport au traumatisme.....	124
Tableau 15: délais de reprise des activités.....	124
Tableau 16: douleurs et gênes sur matériel.....	127
Tableau 17: indice de Caton Deschamps en pré-opératoire, post-opératoire, et à distance.....	128
Tableau 18: grille d'évaluation de niveau de satisfaction.....	130
Tableau 19: évaluation des résultats fonctionnels de notre série.....	131
Tableau 20: résultats fonctionnels et délais de reprise d'activité.....	132

Tableau 21: tableau récapitulatif des mécanismes lésionnels de notre série.....138
Tableau 22: antécédents des patients et conditions lésionnelles.....141

B. Figures

Figure 1: coupe horizontale du genou.....	4
Figure 2: Région patellaire-plan sous-aponévrotique.....	6
Figure 3: coupe sagittale du genou.....	7
Figure 4: Anatomie de l'appareil extenseur.....	9
Figure 5: Anatomie de l'appareil extenseur: région patellaire.....	10
Figure 6: Système d'amarrage de la patella.....	12
Figure 7: Le plan capsulaire d'après Bouchet et al en 1995.....	13
Figure 8: Structure tendineuse d'après Herzberg et al en 1985.....	14
Figure 9: Les annexes des tendons d'après Herzberg et al en 1985.....	15
Figure 10: La jonction muscle-tendon.....	16
Figure 11: l'enthèse d'après Herzberg et al en 1985.....	17
Figure 12: vascularisation artérielle du ligament patellaire.....	19
Figure 13: la relation charge allongement.....	20
Figure 14: modèle structural mécanique du tendon	21
Figure 15: la relation charge allongement (2).....	22
Figure 16: résistance à la traction passive du ligament patellaire lors de la traction lente.....	23
Figure 17: forces développées lors de la flexion-extension.....	24
Figure 18: force du bras de levier en fonction de la flexion.....	25
Figure 19: D'après van Eijden et al en 1986.....	25
Figure 20: classification morphologique des fractures de la patella.....	27
Figure 21: mouvement du fémur/tibia dans le plan sagittale lors de la flexion-extension.....	32
Figure 22: mesure des amplitudes articulaires du genou.....	33

Figure 23: biomécanique de la femoropatellaire.....	35
Figure 24: mouvement de la patella dans le plan frontal lors de la flexion extension.....	36
Figure 25: vu en trois dimensions des modifications de rapport lors de la flexion- extension.....	36
Figure 26: les forces en présence d'après Kapandji en 1983.....	37
Figure 27: les forces en présence dans le plan frontal d'après Déjour et al en 1992.....	38
Figure 28: mat sans hauban.....	39
Figure 29: mat avec ses haubans.....	39
Figure 30: mat avec ses haubans et barre de flèche.....	40
Figure 31: indice de Blumensaat en 1983.....	41
Figure 32: ratio d'Insall et Salvati pour un genou normal.....	42
Figure 33: ratio d'Insall et Salvati pour une patella alta.....	42
Figure 34: indice de Blackburne en 1997.....	43
Figure 35: repère de mesure de l'indice de Caton Deschamps.....	44
Figure 36: patella alta.....	45
Figure 37: diagramme des pressions résultant de l'abaissement de la patella d'après Caton en 1982.....	45
Figure 38: biopsie du ligament patellaire.....	48
Figure 39: rupture typique du ligament patellaire après infiltration de corticoïde d'après Catonne en 1992.....	49
Figure 40: rupture itérative du ligament patellaire sur prothèse de genou.....	50
Figure 41: rupture du ligament patellaire sur tendinite d'après Catonne en 1992.....	51
Figure 42: coupe longitudinale échographique du ligament patellaire.....	52
Figure 43: calcification sous-patellaire; aspect de double patella.....	54

Figure 44: position normale de la rotule selon Insall et Salvati.....	55
Figure 45: congruence femoropatellaire.....	56
Figure 46: rupture ancienne du ligament patellaire.....	57
Figure 47: palpation du genou; anatomie de surface.....	60
Figure 48: épanchement du genou.....	62
Figure 49: points de palpation du genou lors de l'examen clinique.....	63
Figure 50: palpation de la patella.....	63
Figure 51: rupture du ligament patellaire: patella alta.....	64
Figure 52: ossifications intratendineuse après ruptures négligées.....	64
Figure 53: patella bipartita.....	65
Figure 54: patella tripartita.....	65
Figure 55: fracture de la pointe de la patella.....	66
Figure 56: schéma représentatif des structures identifiables sur des radiographies de face et de profil du genou	67
Figure 57: schéma représentatif des structures identifiables sur une radiographie en incidence axiale femoropatellaire.....	67
Figure 58: schéma représentatif des structures identifiables sur une IRM en coupe sagittale.....	69
Figure 59: tendinopathie patellaire à l'IRM en coupe sagittale T1.....	70
Figure 60: Mise en place d'un cerclage métallique de renforcement de suture du ligament patellaire-photographie per-opératoire.....	71
Figure 61: la suture simple d'après Persson et al en 1992.....	72
Figure 62: protection par un cerclage métallique.....	73
Figure 63: suture et protection par un cerclage métallique.....	73
Figure 64: technique de l'A.O.....	74
Figure 65: réalisation d'un trajet trans-osseux à la pointe de la patella.....	74

Figure 66: matériel de cerclage métallique cassé.....	75
Figure 67: cadrage métallique tibiopatellaire sur une radiographie de genou de profil.....	76
Figure 68: suture du ligament patellaire.....	77
Figure 69: technique de prélèvement de tendon.....	78
Figure 70: technique chirurgicale d'après Larson et al en 1995.....	78
Figure 71: suture du ligament patellaire renforcée par une bandelette synthétique.....	79
Figure 72: technique de Lindy et al.....	80
Figure 73: technique de Miskew et al.....	80
Figure 74: technique de Levy et al.....	81
Figure 75: technique de Fujikawa et al.....	82
Figure 76: résistance à la traction d'un tendon suturé d'après Caton et al en 1984.....	84
Figure 77: courbe charge/allongement d'après Noyes en 1974.....	86
Figure 78: mobilisation passive sur arthromoteur.....	86
Figure 79: technique de l'écrase coussin.....	87
Figure 80: travail dynamique en chaîne cinétique fermée.....	88
Figure 81: travail du quadriceps sur presse.....	88
Figure 82: renforcement des fléchisseurs-extenseurs sur dynamomètre isocinétique.....	89
Figure 83: travail musculaire excentrique.....	89
Figure 84: fiche de révision.....	94 à 98
Figure 85: diagramme de répartition selon la localisation de la lésion.....	102
Figure 86: photographie per-opératoire-dissociation en deux plans de l'avulsion....	105
Figure 87: flexion active du membre inférieur gauche.....	107

Figure 88: absence d'amyotrophie.....	108
Figure 89: radiographie du genou de profil et de face.....	108
Figure 90: photographie per-opératoire d'un ligament patellaire lésé-dissociation en deux plans de l'avulsion.....	109
Figure 91: photographie per-opératoire d'un ligament patellaire éfiloché_mise en place du matériel de cerclage.....	109
Figure 92: diagramme de représentation des proportions des différents types de renforcement de la suture.....	115
Figure 93: diagramme comparatif du comportement de notre série dans les escaliers.....	119
Figure 94: flexion passive et extension active du genou.....	120
Figure 95: exemple de matériel cassé visible sur les radiographie de contrôle.....	125
Figure 96: aspect de pseudarthrose de la pointe de la patella.....	126
Figure 97: histogramme de comparaison des indices en post-opératoire et en consultation à distance.....	129
Figure 98: diagramme de répartition en fonction des résultats fonctionnels obtenus.....	133
Figure 99: histogramme de distribution des ruptures du ligament patellaire selon les âges.....	134
Figure 100: diagramme comparatif des localisations des ruptures tendineuses de trois séries tirées de la littérature.....	136
Figure 101: diagramme comparatif des proportions de rupture survenant pendant une activité sportive en fonction des différentes séries de la littérature.....	139
Figure 102: Histogramme comparatif des proportions de complication en fonction des séries de la littérature.....	145
Figure 103: Mobilités articulaires de notre série.....	146
Figure 104: pourcentage de patella alta et infera des différentes série de la littérature.....	147
Figure 105: appréciation des résultats fonctionnels de notre série comparée à celle de la littérature et à la moyenne de celle-ci.....	149

XI. RESUME

La rupture du ligament patellaire est une pathologie relativement rare. Nous avons réalisé l'étude rétrospective de 12 dossiers (11 patients puisqu'un cas de rupture bilatérale) de rupture du ligament patellaire traités au CHU de Pointe-à-Pitre (Guadeloupe) sur une période de 125 mois (11 ans et 5 mois).

Son but était de comparer nos résultats cliniques et radiologiques à ceux déjà préalablement publiés.

La série comportait uniquement des hommes, d'une moyenne d'âge de 33,76 ans. Le recul moyen était de 6,13 ans (73,56 mois)
Le mécanisme de rupture est intervenu 3 fois en pratique sportive à haute célérité, et 7 fois sur 12 un choc direct sur le genou hors pratique sportive et 2 en pratique sportive.
Le site de rupture était dans 66,66% des cas au niveau de la pointe de la patella, dans 25% des cas au niveau du corps et enfin, 8,33% au niveau de la tubérosité tibiale antérieure.

Parmi les complications constatées en post-opératoire, nous avons déploré une raideur articulaire, une ossification péri- patellaire et une calcification du tendon.

La hauteur patellaire a été calculée selon l'indice de Caton-Deschamps. Nous avons constaté un indice normal dans 100% de nos cas, avec une augmentation de 8,11% entre les indices calculés en post-opératoire et à distance. Nous avons finalement obtenu 1 résultat excellent, 10 bons et 1 mauvais.

La technique chirurgicale choisie ne semble pas influencer les résultat final, mais le rétablissement d'une hauteur patellaire normale, un suivi régulier et une bonne rééducation sont les conditions nécessaires à l'obtention d'un bon résultat.

Mots clefs: ligament patellaire, rupture, traumatisme, hauteur patellaire, rééducation.

VU

NANCY, le **26 septembre 2007**

Le Président de Thèse

Professeur **E. JANKY**

NANCY, **8 octobre 2007**

Le Doyen de la Faculté de Médecine,

Par délégation,

Professeur **H. COUDANE**

AUTORISE À SOUTENIR ET À IMPRIMER LA THÈSE

NANCY, le **11 octobre 2007**

LE PRÉSIDENT DE L'UNIVERSITÉ DE NANCY 1

Professeur **J.P. FINANCE**

RESUME:

La rupture du ligament patellaire est une pathologie relativement rare.

Nous avons réalisé l'étude rétrospective de 12 dossiers (11 patients puisqu'un cas de rupture bilatérale) de rupture du ligament patellaire traités au CHU de Pointe-à-Pitre (Guadeloupe) sur une période de 125 mois (11 ans et 5 mois).

Son but était de comparer nos résultats cliniques et radiologiques à ceux déjà préalablement publiés.

La série comportait uniquement des hommes, d'une moyenne d'âge de 33,76 ans.

Le recul moyen était de 6,13 ans (73,56 mois)

Le mécanisme de rupture est intervenu 3 fois en pratique sportive à haute célérité, et 7 fois sur 12 un choc direct sur le genou hors pratique sportive et 2 en pratique sportive.

Le site de rupture était dans 66,66% des cas au niveau de la pointe de la patella, dans 25% des cas au niveau du corps et enfin, 8,33% au niveau de la tubérosité tibiale antérieure.

Parmi les complications constatées en post-opératoire, nous avons déploré une raideur articulaire, une ossification péri- patellaire et une calcification du tendon.

La hauteur patellaire a été calculée selon l'indice de Caton-Deschamps. Nous avons constaté un indice normal dans 100% de nos cas, avec une augmentation de 8,11% entre les indices calculés en post-opératoire et à distance. Nous avons finalement obtenu 1 résultat excellent, 10 bons et 1 mauvais.

La technique chirurgicale choisie ne semble pas influencer les résultat final, mais le rétablissement d'une hauteur patellaire normale, un suivi régulier et une bonne rééducation sont les conditions nécessaires à l'obtention d'un bon résultat.

Patellar ligament traumatic ruptures and surgical treatment options in Guadeloupe –
Retrospective study of 12 cases treated at Pointe-à-Pitre's university hospital

THÈSE : MÉDECINE GÉNÉRALE - ANNÉE 2007

MOTS CLEFS : ligament patellaire, rupture, traumatisme, hauteur patellaire, rééducation.

INTITULÉ ET ADRESSE DE L'U.F.R. :

Faculté de Médecine de Nancy

9, avenue de la Forêt de Haye

54505 VANDŒUVRE LES NANCY Cedex