



HAL
open science

Désordres thyroïdiens et attitude de l'odontologiste

Paul Masson

► **To cite this version:**

Paul Masson. Désordres thyroïdiens et attitude de l'odontologiste. Sciences du Vivant [q-bio]. 2014. hal-01733387

HAL Id: hal-01733387

<https://hal.univ-lorraine.fr/hal-01733387v1>

Submitted on 14 Mar 2018

HAL is a multi-disciplinary open access archive for the deposit and dissemination of scientific research documents, whether they are published or not. The documents may come from teaching and research institutions in France or abroad, or from public or private research centers.

L'archive ouverte pluridisciplinaire **HAL**, est destinée au dépôt et à la diffusion de documents scientifiques de niveau recherche, publiés ou non, émanant des établissements d'enseignement et de recherche français ou étrangers, des laboratoires publics ou privés.



AVERTISSEMENT

Ce document est le fruit d'un long travail approuvé par le jury de soutenance et mis à disposition de l'ensemble de la communauté universitaire élargie.

Il est soumis à la propriété intellectuelle de l'auteur. Ceci implique une obligation de citation et de référencement lors de l'utilisation de ce document.

D'autre part, toute contrefaçon, plagiat, reproduction illicite encourt une poursuite pénale.

Contact : ddoc-thesesexercice-contact@univ-lorraine.fr

LIENS

Code de la Propriété Intellectuelle. articles L 122. 4

Code de la Propriété Intellectuelle. articles L 335.2- L 335.10

http://www.cfcopies.com/V2/leg/leg_droi.php

<http://www.culture.gouv.fr/culture/infos-pratiques/droits/protection.htm>

ACADEMIE DE NANCY – METZ

UNIVERSITE DE LORRAINE

FACULTE D'ODONTOLOGIE

Année 2014

N° 6613

THESE

pour le

**DIPLOME D'ETAT DE DOCTEUR
EN CHIRURGIE DENTAIRE**

Par

Paul MASSON

Né le 23 juin 1986 à CHATILLON SUR SEINE (COTE D'OR)

Désordres thyroïdiens et attitude de l'odontologiste

Présentée et soutenue publiquement le

Lundi 13 Octobre 2014

Examineurs de la thèse :

Pr J.-M. MARTRETTE	Professeur des Universités	Président
<u>Dr D. VIENNET</u>	<u>Maître de Conférences</u>	<u>Juge</u>
Dr J. THIBAUT-GUILLET	Maître de Conférences	Juge
Dr S. LACZNY	Assistant Hospitalier Universitaire	Juge

Président : Professeur Pierre MUTZENHARDT

Doyen : Professeur Jean-Marc MARTRETTE

Vice-Doyens : Pr Pascal AMBROSINI — Dr Céline CLEMENT

Membres Honoraires : Dr L. BABEL — Pr. S. DURIVAUX — Pr. A. FONTAINE — Pr. G. JACQUART — Pr. D. ROZENCWEIG — Pr. M. VIVIER

Doyen Honoraire : Pr J. VADOT, Pr J.P. LOUIS

Professeur Emérite : Pr J.P. LOUIS

Sous-section 55-01 Odontologie pédiatrique	Mme M. Mlle Mlle Mlle	<u>DROZ Dominique (Desprez)</u> PREVOST Jacques HERNANDEZ Magali JAGER Stéphanie LAUVRAY Alice	Maître de Conférences* Maître de Conférences Assistante Assistante* Assistante
Sous-section 55-02 Orthopédie Dento-Faciale	Mme M. Mlle M.	<u>FILLEUL Marie Pierrylé</u> GEORGE Olivier BLAISE Claire EGLOFF Benoît	Professeur des Universités* Maître de Conf. Associé Assistante Assistant
* Sous-section 55-03 Prévention, Epidémiologie, Economie de la Santé, Odontologie légale	Mme M.	<u>CLEMENT Céline</u> CAMELOT Frédéric	Maître de Conférences* Assistant*
Sous-section 57-01 Parodontologie	M. Mme M. M. Mlle Mlle	<u>AMBROSINI Pascal</u> BISSON Catherine MILLER Neal PENAUD Jacques BÖLÖNI Eszter PAOLI Nathalie	Professeur des Universités* Maître de Conférences* Maître de Conférences Maître de Conférences Assistante Assistante*
Sous-section 57-02 Chirurgie Buccale, Pathologie et Thérapeutique Anesthésiologie et Réanimation	Mme M. M. M. Mlle M. Mlle M.	<u>GUILLET-THIBAUT Julie</u> ARTIS Jean-Paul BRAVETTI Pierre VIENNET Daniel BALZARINI Charlotte DELAITRE Bruno KICHENBRAND Charlène MASCINO François	Maître de Conférences* Professeur 1er grade Maître de Conférences Maître de Conférences Assistante Assistant Assistante* Assistant
Sous-section 57-03 Sciences Biologiques (Biochimie, Immunologie, Histologie, Embryologie, génétique, Anatomie pathologique, Bactériologie, Pharmacologie)	M. M. M.	<u>YASUKAWA Kazutoyo</u> MARTRETTE Jean-Marc WESTPHAL Alain Poste vacant	Maître de Conférences* Professeur des Universités* Maître de Conférences* Assistant Associé
Sous-section 58-01 Odontologie Conservatrice, Endodontie	M. M. M. M. Mlle M.	<u>ENGELS-DEUTSCH Marc</u> AMORY Christophe MORTIER Eric BALTHAZARD Rémy MUNARO Perrine VINCENT Marin	Maître de Conférences Maître de Conférences Maître de Conférences Assistant* Assistante Assistant*
Sous-section 58-02 Prothèse complète, Prothèse maxillo-faciale)	M. M. M. Mlle M. M. Mlle Mme	<u>DE MARCH Pascal</u> ARCHIEN Claude SCHOUVER Jacques CORNE Pascale LACZNY Sébastien MAGNIÉ Gilles SIMON Doriane VAILLANT Anne-Sophie	Maître de Conférences Maître de Conférences* Maître de Conférences Assistante Assistant Assistant Assistante Assistante*
Sous-section 58-03 Sciences Anatomiques et Physiologiques Occlusodontiques, Biomatériaux, Biophysique, Radiologie	Mlle M. Mme M. M.	<u>STRAZIELLE Catherine</u> RAPIN Christophe (Sect. 33) MOBY Vanessa (Stutzmann) SALOMON Jean-Pierre HARLE Guillaume	Professeur des Universités* Professeur des Universités* Maître de Conférences* Maître de Conférences Assistant Associé

souligné : responsable de la sous-section

* temps plein

Mis à jour le 01.04.2014

*Par délibération en date du 11 décembre 1972,
la Faculté de Chirurgie Dentaire a arrêté que
les opinions émises dans les dissertations
qui lui seront présentées
doivent être considérées comme propres à
leurs auteurs et qu'elle n'entend leur donner
aucune approbation ni improbation.*

REMERCIEMENTS

A notre président de thèse,

Monsieur le Professeur Jean-Marc MARTRETTE

Docteur en Chirurgie Dentaire

Professeur des Universités-Praticien Hospitalier

Doyen de la Faculté d'Odontologie de Nancy

Chef de Service du CSERD de Nancy

Docteur en Sciences Pharmacologiques

Habilité à diriger des Recherches

Sous-section : Sciences biologiques (Biochimie, Immunologie, Histologie, Embryologie, Génétique, Anatomie pathologique, Bactériologie, Pharmacologie).

*Vous nous avez fait le grand honneur
D'accepter la présidence de ce jury.*

*Veillez trouver dans ce travail
Le témoignage de notre admiration et de notre profond respect.*

A notre juge et directeur de thèse,

Monsieur le Docteur Daniel VIENNET

Docteur en Chirurgie Dentaire

Docteur en Sciences Odontologiques

Maître de Conférences des Universités-Praticien Hospitalier

Sous-section : Chirurgie buccale-Pathologie et Thérapeutique, Anesthésiologie et Réanimation.

*Vous nous avez fait le très grand honneur d'accepter la
Direction de cette thèse.*

*Nous vous sommes reconnaissants du soutien, de votre écoute et
De votre disponibilité tout au long de ce travail.*

*Qu'il vous soit témoigné notre profonde reconnaissance pour
Votre savoir et pour toutes les connaissances que vous nous
Avez enseignées.*

*Trouvez ici la marque de notre profonde reconnaissance et
De toute notre estime.*

A notre juge

Madame le Docteur Julie THIBAUT-GUILLET

Docteur en Chirurgie Dentaire

Ancien Interne des Hôpitaux

Maître de Conférences des Universités - Praticien Hospitalier

Responsable de la sous-section Chirurgie Buccale - Pathologie et Thérapeutique,
Anesthésiologie et Réanimation.

*Nous apprécions l'honneur que vous nous faites en participant
À notre jury de thèse.*

*Nous vous remercions pour votre sympathie, votre bonne
Humeur et vos conseils durant nos années d'étude.*

A notre juge,

Monsieur le Docteur Sébastien LACZNY,
Docteur en Chirurgie Dentaire
Assistant Hospitalier Universitaire
Sous-section : Prothèse complète, Prothèse maxillo-faciale.

*Nous apprécions l'honneur que vous nous faites en participant
À notre jury de thèse.*

*Nous vous remercions pour votre disponibilité et pour vos
Nombreux conseils cliniques de fin de semaine.*

A mes parents , qui m'ont toujours soutenu malgré les quelques peines que j'ai pu leur faire subir. A ma mère qui m'a toujours inculquer la notion du travail ; à mon père dont le courage restera exemplaire. Je vous aime.

A ma sœur, à qui je m'abstiendrai d'énumérer tout ses surnoms. Je te remercie à mon tour d'avoir saluer ma galanterie. Le temps passe et nos liens sont de plus en plus forts et j'espère que l'avenir le confirmera. A bientôt en Rhône-Alpes ! A Olivier, à nos futures expériences de beaufs...

A Anna, qui me soutient à chaque étape et à chaque lieu sur ma route de dentiste itinérant... même au fin fond de l'Indre. Je n'arriverai jamais à exprimer tout mon amour avec ma légendaire griffe littéraire. Ya tebya lyublyu.

A Christelle et Anne, chez qui je me suis formé tout frais sorti de la faculté. Je vous remercie infiniment pour tous les efforts, toute la patience et tout le temps que vous m'avez consacré. Merci de m'avoir autant fait confiance. Vive Argenton !

Aux docteurs Alonso, Sauty, Miraton, Théodon-Saber, Grandmaitre et Poirier ; merci de m'avoir laissé successivement intégrer vos équipes pour accumuler de l'expérience.

Merci à toutes les assistantes et les secrétaires qui ont bien voulu m'aider durant ces quelques dernières années ; une pensée particulière pour Julie, Sylvie, Véronique, Alexandra et la grande Paulette.

Au grand papa Nico, merci de tous les moments partagés durant ces longues, longues études... Merci de m'avoir attendu pour terminer ensemble... Je suis heureux d'avoir trouvé un ami Mosellan avec autant de loyauté.

A la blonde Cynthia, ma colloc' m'attendant de pied ferme de retour de voyage humanitaire pour commencer un périple de deux longues années semées de portes fermées, de plats de pâtes, de bitures innombrables, de poils de Toutouille... Arrête de te poser des questions et Muovi il culo !

*A **Argi**, un grand exemple de bravoure et de générosité. Tu resteras un de mes amis les plus fidèles avec de nombreux souvenirs de soirées. Continue à nous faire rêver avec ta cuisine et ta verve portugaise. Merci !*

*A **Anthony**, le tata champion !, un mec simple et franc qui lui donne une grandeur capable de faire croire tout et n'importe quoi et c'est pour ça qu'on l'aime. Bravo Papa !*

*A **Bertille**, un soir pour nous dépraver et nous voilà liés d'amitié. Malgré les pages qui se tournent et le temps qui passe, tu resteras une oreille attentive pour moi et j'espère que nous pourrions rester confidents.*

*A **Thomas**, dont le GPS volé parcourt le sud de l'Indre... Merci de m'avoir accompagné dans cette belle région faite de Fish & Chips et de dents gâtées.*

*A **Bimbo**, entre écoles primaires de Meurthe-et-Moselle et rallyes de Haute-Marne, des belles années d'amitié, consolidées par ta gentillesse, nous permettront de garder contact je l'espère.*

*A **Adrien le niçois**, dont les kilomètres d'éloignements n'altéreront jamais notre amitié. Je serai toujours motivé à descendre en un week-end !*

*A **Bethsabée** (Leclerc !), à **Adrien le lyonnais** plein de sensibilité, à **Noomane** bronzé bourguignon.*

A Marion, à Aurélie, à Delphine, à Stéphanie, à Lisa et Jean-Guilhem, à Aurélien et Julie, à Maxime (et les vendredis prothétiques), à Antoine (accompagné du capitaine Baleine) et à tous ceux que j'ai croisé de près ou de loin durant mes études.

A Riccardo et Teresa, pour cette belle année de folies.

Aux 11 autres équatoriens pour ce partage d'expérience si particulière à l'autre bout du monde.

A mes amis d'enfance :

***Thibaud**, le charpentier-scientifique, dont l'intelligence égale sa loyauté et sa disponibilité. Je te remercie d'être encore présent après 25 ans d'amitié.*

***Pierre**, le commerçant-commercial ! , qui est en train durant l'écriture de cette thèse de passer de l'enfance à l'âge paternel. Le soutien est réciproque et je t'en remercie.*

Nicolas, Benjamin, Romu, Damien, Olivier, JB... que je ne vois que trop peu.

A toute ma famille et à toutes les personnes qui m'ont permis de faire mon chemin jusqu'ici.

INTRODUCTION.....	15
1 RAPPELS SUR LA THYROÏDE.....	16
1.1 ANATOMIE.....	16
1.1.1 Morphologie.....	16
1.1.2 Vascularisation.....	16
1.1.3 Innervation.....	17
1.1.4 Lymphatiques.....	17
1.1.5 Parathyroïdes.....	17
1.2 HISTOLOGIE.....	18
1.3 EMBRYOLOGIE.....	18
1.4 SYNTHÈSE HORMONALE.....	19
1.5 EFFETS DES HORMONES THYROÏDIENNES.....	22
1.6 ANOMALIES DE LA SÉCRETION DES HT.....	24
1.6.1 Hypothyroïdie.....	24
1.6.2 Hyperthyroïdie.....	26
1.7 THYROÏDITES.....	26
1.7.1 Maladie de Basedow.....	27
1.7.2 Thyroïdite de Hashimoto.....	27
1.7.3 Thyroïdite de De Quervain.....	27
1.7.4 Thyroïdite de Riedel.....	27
1.8 CANCER THYROÏDIEN.....	27
1.9 NEOPLASIE ENDOCRINIENNE MULTIPLE (NEM).....	28
1.10 EPIDEMIOLOGIE DES DIFFÉRENTES PATHOLOGIES.....	28
1.11 DIAGNOSTICS ET EXAMENS DE LA THYROÏDE.....	29
1.12 TRAITEMENTS GÉNÉRAUX.....	31
1.12.1 Hypothyroïdie.....	31
1.12.2 Hyperthyroïdie.....	32
1.12.2.1 Anti-thyroïdiens.....	32
1.12.2.2 L'iode 131 ou I-131.....	32
1.12.2.3 Chirurgie.....	33
1.12.3 Au quotidien.....	34
1.13 COMPLICTIONS ET PRONOSTIC.....	34
1.13.1 Changements au cours de la vie.....	34
1.13.2 Effets indésirables des traitements.....	34

1.13.3	<i>Myxœdème</i>	35
1.13.4	<i>Crise thyrotoxisque</i>	35
2	TABLEAU CLINIQUE BUCCO-DENTAIRE ET REPERCUSSIONS DES DESORDRES THYROIDIENS	36
2.1	IMPACT SALIVAIRE	36
2.1.1	<i>Relation avec les glandes salivaires</i>	36
2.1.1.1	Volume des cellules salivaires.....	36
2.1.1.2	Concentration de facteurs sécrétés par la salive.....	37
2.1.1.3	Débit vasculaire.....	39
2.1.1.4	Influence des médicaments.....	39
2.1.1.5	Mutation génétique.....	39
2.1.2	<i>Impacts indirects</i>	40
2.1.2.1	Incidence carieuse	40
2.1.2.2	Corrélation thyroïde-syndrome de Gougerot-Sjögren	40
2.2	IMPACT OSSEUX.....	41
2.2.1	<i>Biologie moléculaire du remaniement osseux</i>	42
2.2.1.1	Action sur l'ostéopontine.....	42
2.2.1.2	Action sur l'ostéoprotégérine	42
2.2.1.3	Action sur l'ostéocalcine	43
2.2.1.4	Rôle de la calcitonine	43
2.2.1.5	Excrétion calcique et phosphorique.....	43
2.2.1.6	Les os de la mâchoire	44
2.2.1.7	Aparté sur l'axe hypothalamo-hypophysaire	44
2.2.2	<i>Au niveau parodontal</i>	45
2.2.2.1	Etudes animales.....	45
2.2.2.2	Et chez l'homme.....	47
2.2.3	<i>Visée orthodontique (impact indirect)</i>	48
2.2.4	<i>Visée implantaire (impact indirect)</i>	50
2.3	IMPACT MUSCULAIRE.....	50
2.4	IMPACT PUREMENT DENTAIRE.....	51
2.4.1	<i>Niveau histologique</i>	51
2.4.2	<i>Incidence carieuse</i>	51
2.4.3	<i>Développement et numération dentaire</i>	51
2.4.3.1	Dents surnuméraires	52
2.4.3.2	Hypothèse quand à l'éruption dentaire	52
2.4.4	<i>Fluor</i>	53
2.5	IMPACT SUR LA PATHOLOGIE CANCEREUSE.....	54

2.5.1	<i>Cancer thyroïdien</i>	54
2.5.2	<i>Néoplasie Endocrinienne Multiple II</i>	57
2.6	RELATION BURNING MOUTH SYNDROME-THYROÏDE	57
2.7	RAYONNEMENT THERAPEUTIQUE	58
2.8	RELATION INVERSEE : LES RADIOGRAPHIES DENTAIRES.....	61
2.9	CAS PARTICULIER DES THYROÏDES ECTOPIQUES	63
2.9.1	<i>Définition</i>	63
2.9.2	<i>Diagnostics</i>	63
2.9.3	<i>Traitements</i>	65
2.10	RESUME DE CES DIFFERENTES INTERACTIONS.....	65
3	ATTITUDE DE L'ODONTOLOGISTE ET APPROCHE MULTIDISCIPLINAIRE.....	67
3.1	ATTITUDE MULTIDISCIPLINAIRE ET DIAGNOSTICS	67
3.1.1	<i>Rôle de l'endocrinologue</i>	67
3.1.2	<i>Rôle du dentiste</i>	67
3.2	PRISE EN CHARGE ODONTOLOGIQUE	68
3.2.1	<i>Dépistage</i>	68
3.2.2	<i>Routine bucco-dentaire</i>	69
3.2.2.1	Anamnèse	69
3.2.2.2	Stress au fauteuil	70
3.2.2.3	Anesthésie et effet cardio-vasculaire	70
3.2.2.4	Modification du plan de traitement.....	71
3.2.2.4.1	Orthodontie.....	71
3.2.2.4.2	Chirurgie.....	71
3.2.2.4.3	Anatomo-pathologie	72
3.2.2.4.4	Complications au fauteuil et signes précurseurs	72
3.2.2.5	Utilisation des matériaux d'obturation et toxicité thyroïdienne.....	73
3.2.2.5.1	Amalgames dentaires.....	73
3.2.2.5.2	Composites	74
3.2.3	<i>Interactions médicamenteuses</i>	75
3.2.4	<i>Prescription fluorée</i>	76
3.2.5	<i>Bilan</i>	76
3.3	ASPECT PREVENTIF	78
3.3.1	<i>Absorption et vidange de l'iode 131</i>	78
3.3.1.1	Amifostine.....	78
3.3.1.2	Pilocarpine/Carbachol	79

3.3.1.3	Lidocaïne	80
3.3.1.4	Autres	80
3.3.1.5	Massage glandulaire	80
3.3.2	<i>Une nouvelle thérapie : la rhTSH</i>	81
3.3.3	<i>Prévention radiologique</i>	82
3.3.3.1	Principe international.....	82
3.3.3.2	Utilisations du collier thyroïdien	82
CONCLUSION		85
LEXIQUE		86
TABLE DES FIGURES		87
BIBLIOGRAPHIE		89

Introduction

Au cours de son exercice professionnel, l'odontologiste sera amené fréquemment à traiter des patients atteints de pathologies endocriniennes. Les glandes endocrines, telles que la thyroïde, représentent un grand réseau de communication interne, leur organe cible pouvant se trouver à proximité ou bien à distance dans le corps humain. Lorsqu'elles subissent un dérèglement, ces glandes provoquent de nombreux changements physiologiques au niveau général. De plus, ces dérèglements vont intervenir à différents niveaux hiérarchiques (moléculaire, hormonal, cellulaire) et donc sur de nombreux sites anatomiques, y compris l'environnement bucco-dentaire.

Les désordres thyroïdiens sont relativement fréquents (deuxième maladie endocrinienne la plus répandue au monde après le diabète) et le diagnostic est facile. L'endocrinologue veillera au bon équilibre hormonal et une bonne relation entre l'odontologiste et ce spécialiste s'avèrera nécessaire.

Par l'anamnèse et par l'examen clinique, le chirurgien-dentiste pourra également facilement établir la liaison entre un désordre thyroïdien et une pathologie buccale. Ce diagnostic s'avèrera prépondérant quand à l'interception de la maladie et à son traitement pour rétablir au plus vite un équilibre endocrinien.

Au quotidien au fauteuil dentaire, ce diagnostic sera également important quand à l'action disparate des hormones thyroïdiennes, notamment sur le caractère et l'intéressement des patients. Bien que la maladie puisse être fruste, des épisodes aigus peuvent resurgir rendant quelquefois le malade difficile à aborder en cas de déséquilibre thyroïdien.

A la vue de toutes ces constatations et pour faciliter l'abord des patients et le plan de traitement, nous avons trouvé intéressant d'étudier ce sujet de plus près. Néanmoins il n'existe également que peu d'études scientifiques synthétisant ces manifestations, il nous est donc apparu important d'essayer d'inventorier toutes les manifestations buccales liées à un désordre thyroïdien ainsi que les perturbations thyroïdiennes liées à la pratique dentaire, puis de les synthétiser par un tableau récapitulatif.

Nous mettrons l'accent dans un second temps sur la prévention et sur le traitement de ces manifestations buccales.

1 RAPPELS SUR LA THYROÏDE

1.1 Anatomie [1]

1.1.1 Morphologie

La thyroïde est une glande endocrine impaire située dans la région cervicale médiane basse, formée de deux lobes reliés par un isthme. On nomme les deux lobes : droit et gauche, l'isthme ou pyramide de Lalouette sera généralement déporté vers le lobe gauche. L'ensemble a la forme d'un papillon si on l'observe en vue antérieure.

Elle se loge physiologiquement le long du complexe trachéo-laryngé. De consistance ferme, de couleur rosée, pesant de 25 à 30 grammes (qui en fait d'elle la plus grosse glande endocrine), elle mesure de 6 à 8 centimètres en hauteur.

Elle est entourée d'une capsule vasculaire où se situent les glandes parathyroïdes. Sa face antéro-latérale est recouverte par le muscle sterno-thyroïdien et plus en avant par le ventre antérieur du muscle omo-hyoïdien et le muscle sterno-hyoïdien.

Elle est amarrée par de solides ligaments à la paroi antérieure de la trachée cervicale, conduit cartilagineux qui permet le passage de l'air entre les poumons et le larynx. Cet amarrage explique pourquoi la glande thyroïde ascensionne à la déglutition.

1.1.2 Vascularisation

Cet organe est très vascularisé : tout d'abord par l'artère thyroïdienne supérieure, branche de l'artère carotide externe ; puis par l'artère thyroïdienne inférieure, branche du tronc artériel thyro-cercical, lui-même naissant de l'artère sub-clavière ; enfin par l'artère thyroïdienne moyenne, inconstante, branche collatérale de la crosse de l'aorte. Il existe entre ces différentes artères de nombreuses anastomoses.

Le débit sanguin est de 100 ml/min, soit 4 ml/g/min : un des plus élevés de l'organisme. Proportionnellement, le rein a un débit moins élevé.

On trouve également un riche réseau veineux composé de la veine thyroïdienne supérieure, de la veine thyroïdienne moyenne (toutes deux se jettent dans la veine jugulaire interne) et de la veine thyroïdienne inférieure, qui, elle, se jette dans le tronc veineux brachio-céphalique. Tout ce réseau est lui aussi régulé par de beaucoup d'anastomoses.

Ce très riche réseau artériel et veineux rend la dissection de la glande thyroïde délicate.

1.1.3 Innervation

La thyroïde est à la fois innervée par le système sympathique (à partir des ganglions cervicaux supérieur et moyen) et parasympathique (par des filets des nerfs laryngés supérieur et inférieur).

1.1.4 Lymphatiques

Le drainage lymphatique de la glande thyroïde se fait vers des troncs collecteurs qui suivent le trajet des branches veineuses et rejoignent les nœuds lymphatiques de la veine jugulaire interne.

1.1.5 Parathyroïdes

Les glandes parathyroïdes sont des petites glandes exocrines situées à la face postérieure de la glande thyroïde, elles sont généralement au nombre de quatre. De 3 à 5 centimètres de diamètre, elles sécrètent la parathormone (PTH) qui régule les taux de Calcium et de Phosphore dans le sang. Nous nous sommes limités dans cette thèse à étudier la glande thyroïde uniquement et donc les glandes parathyroïdes n'y seront plus évoquées.

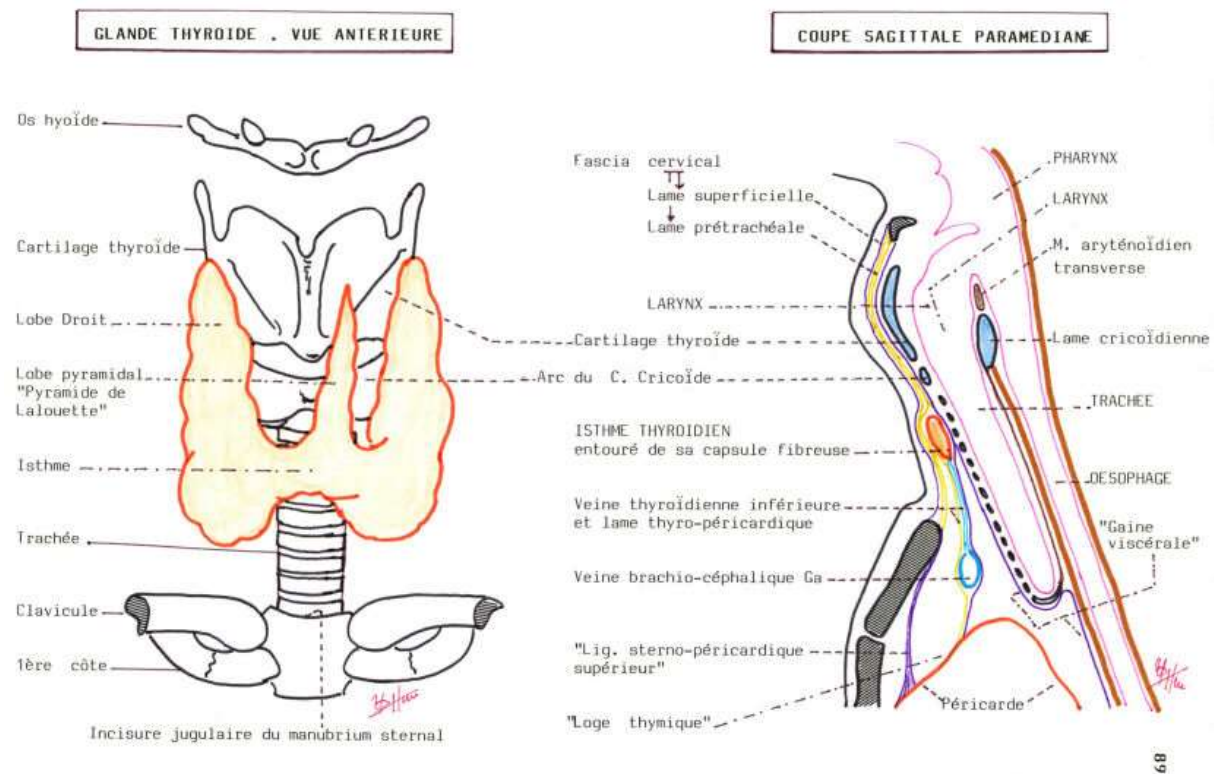


Figure 1 : Schémas représentant la thyroïde en vue antérieure à gauche et en coupe sagittale à droite [2].

1.2 Histologie [3]

Des cloisons fibreuses divisent la glande thyroïde en pseudo-lobules. Ces lobules sont composés de follicules d'un diamètre moyen de l'ordre de 200 micromètres. Les follicules sont formés par un épithélium simple de cellules folliculaires (appelés thyrocytes, à la forme plutôt rectangulaire) délimitant une cavité (l'espace folliculaire) contenant la substance colloïde, matériel protéique qui est essentiellement composé de la thyroglobuline. Les thyrocytes, responsables de la synthèse des hormones thyroïdiennes (T3, T4), représentent plus de 99 % des cellules de la glande.

Mais la glande thyroïde est composée également d'une population cellulaire présente en plus faible quantité : les cellules C ou encore appelées cellules para-folliculaires ; elles constituent un système hormonal distinct et sécrètent la calcitonine. La surface de ces cellules est plus grande que les cellules folliculaires, leur forme plutôt ovoïde et leur noyau est plus pâle.

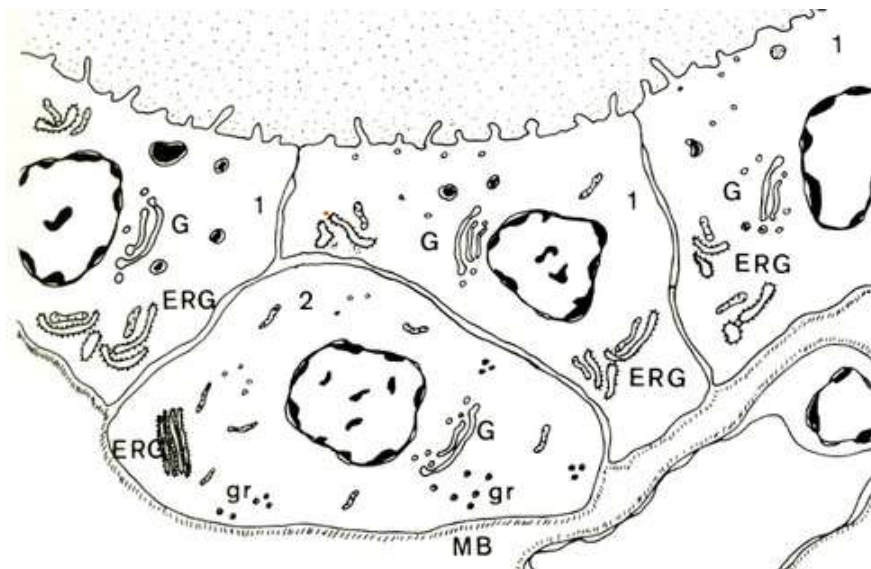


Figure 2 : schéma de l'épithélium folliculaire. « 1 » : cellule folliculaire, « 2 » : cellules para-folliculaire [4].

1.3 Embryologie [5]

Le diverticule thyroïdien apparaît dès la troisième semaine entre le premier et le deuxième arc branchial. Il s'enfonce dans le mésoblaste sous-jacent et descend à l'avant de l'intestin pharyngien par le canal thyroéglasse sous forme d'un diverticule bilobé.

Ensuite l'ébauche thyroïdienne migre en direction caudale et ventralement par rapport à l'os hyoïde et aux cartilages du larynx pour atteindre à la septième semaine sa situation définitive à l'avant de la trachée. La thyroïde est alors composée d'un petit isthme médian et de deux

lobes. Tout au long de sa migration la thyroïde reste connectée à la langue par le canal thyroglosse, mais celui-ci finit par s'oblitérer.

La thyroïde est fonctionnelle dès le troisième mois. Les cellules produisant la thyroxine T4 et la tri-iodothyroxine T3 sont dérivées de l'endoderme. Les cellules produisant la calcitonine proviennent de la fusion de la thyroïde avec les corps ultimobranchiaux préalablement infiltrés par des cellules de la crête neurale. Les vaisseaux sanguins et la capsule de tissu conjonctif, quant à eux, proviennent du mésoderme splanchnique entourant le diverticule thyroïdien.

Tout au long de la descente embryologique de la thyroïde, l'organe peut interrompre sa descente et nous pouvons alors avoir une thyroïde à position ectopique.

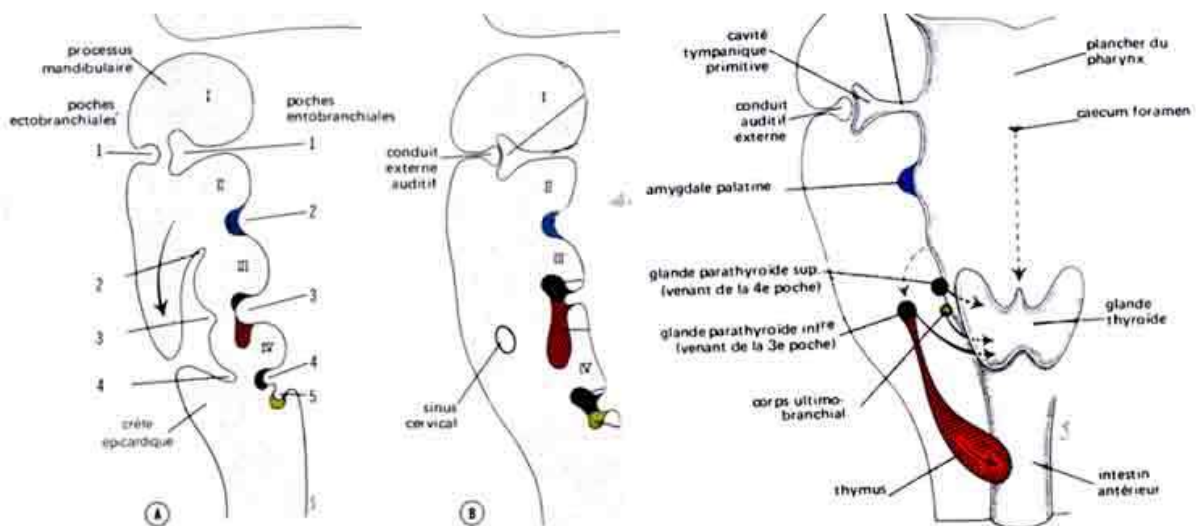


Figure 3 : Schémas du développement des poches branchiales ecto- et endoblastiques [6].

1.4 Synthèse hormonale [3]

Les hormones thyroïdiennes (HT) contrôlent le métabolisme général de l'organisme et sont essentielles au développement du système nerveux central. Elles sont synthétisées de manière stable au cours de la journée, mais sont sécrétées sous la forme d'une prohormone, la thyroglobuline, peu active qui est liée aux protéines du sang et qui n'est convertie en forme active qu'à la périphérie.

La glande thyroïde produit les hormones T4 et T3 qui sont des iodothyronines (elles nécessitent de l'iode pour leur synthèse) et la thyrocalcitonine qui ne nécessite pas d'iode pour sa production.

Les T4 (90% de la sécrétion thyroïdienne) sont en fait inactives et représentent une réserve hormonale prête à se faire convertir en T3 actives (seulement 10% de T3 sont sécrétées directement par la thyroïde). T1 et T2 sont des préhormones qui permettent la fixation de l'iode et qui en se couplant dans la glande, donnent T3 et T4. Cette conversion s'effectue par le foie et les reins. L'enzyme responsable de cette conversion, la thyropéroxydase (TPO), nécessite du sélénium pour son bon fonctionnement.

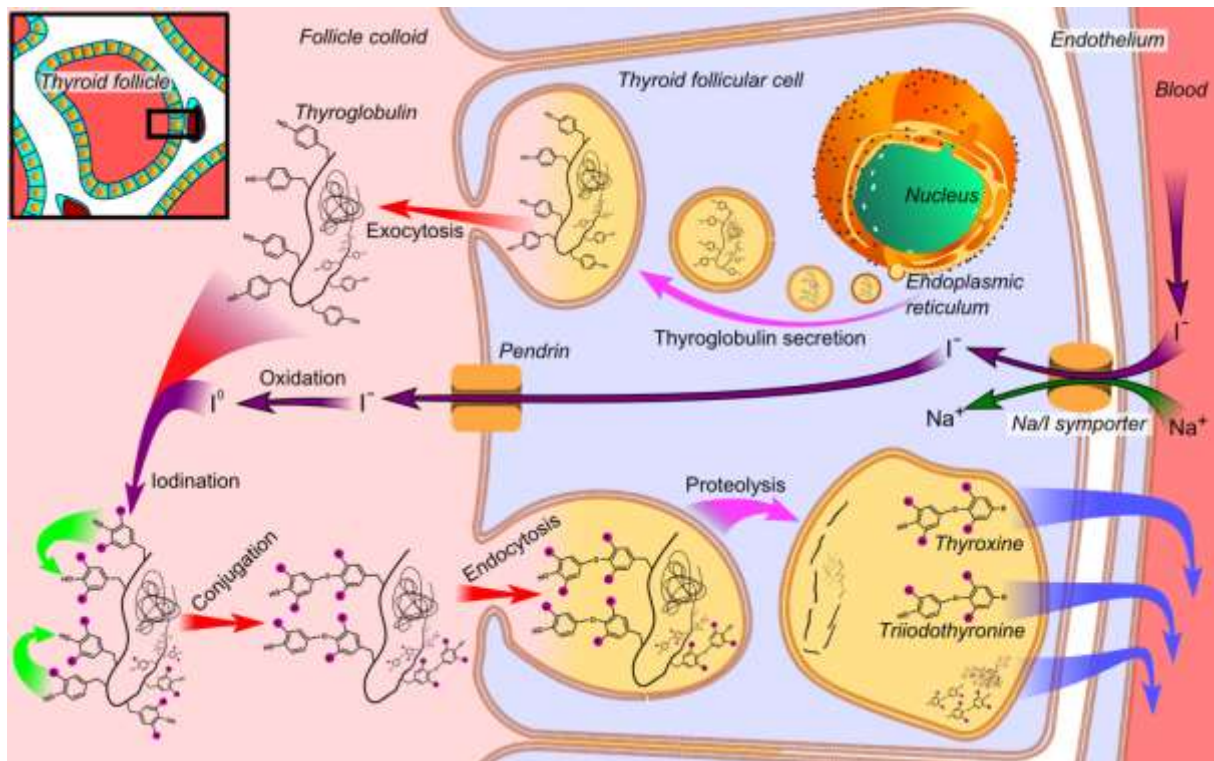


Figure 4 : Schéma montrant l'endocytose de l'iode dans une cellule folliculaire et la présence du symporteur NIS (à droite du schéma) [7]

La sécrétion hormonale de la thyroïde est contrôlée par l'axe hypothalamo-hypophysaire, cet axe est également nommé thyroïdostimulateur. En effet, l'hypothalamus sécrète la TRH (thyrotropin releasing hormone) qui stimule la sécrétion de TSH (thyroïd stimulating hormone) par l'hypophyse. La TSH va stimuler la sécrétion d'hormones thyroïdiennes. Cette régulation est soumise à un rétrocontrôle permanent : l'augmentation du taux sanguin d'hormones thyroïdiennes va provoquer une chute de la sécrétion de TRH par l'hypothalamus, qui va diminuer la sécrétion de TSH par l'hypophyse ce qui va réduire la sécrétion d'hormone thyroïdienne. La diminution du taux d'hormone thyroïdienne dans le sang va produire la cascade réactionnelle inverse.

La TSH agit également sur la croissance des cellules de la glande thyroïdienne. Ainsi une carence en iode, qui est littéralement le carburant nécessaire à la production des hormones thyroïdienne, va bloquer cette production. Donc malgré un taux élevé de TSH, la thyroïde sera dans l'incapacité de sécréter des hormones thyroïdienne, et sous l'effet constant de la stimulation de la TSH, les cellules thyroïdiennes vont proliférer donnant lieu à un goitre.

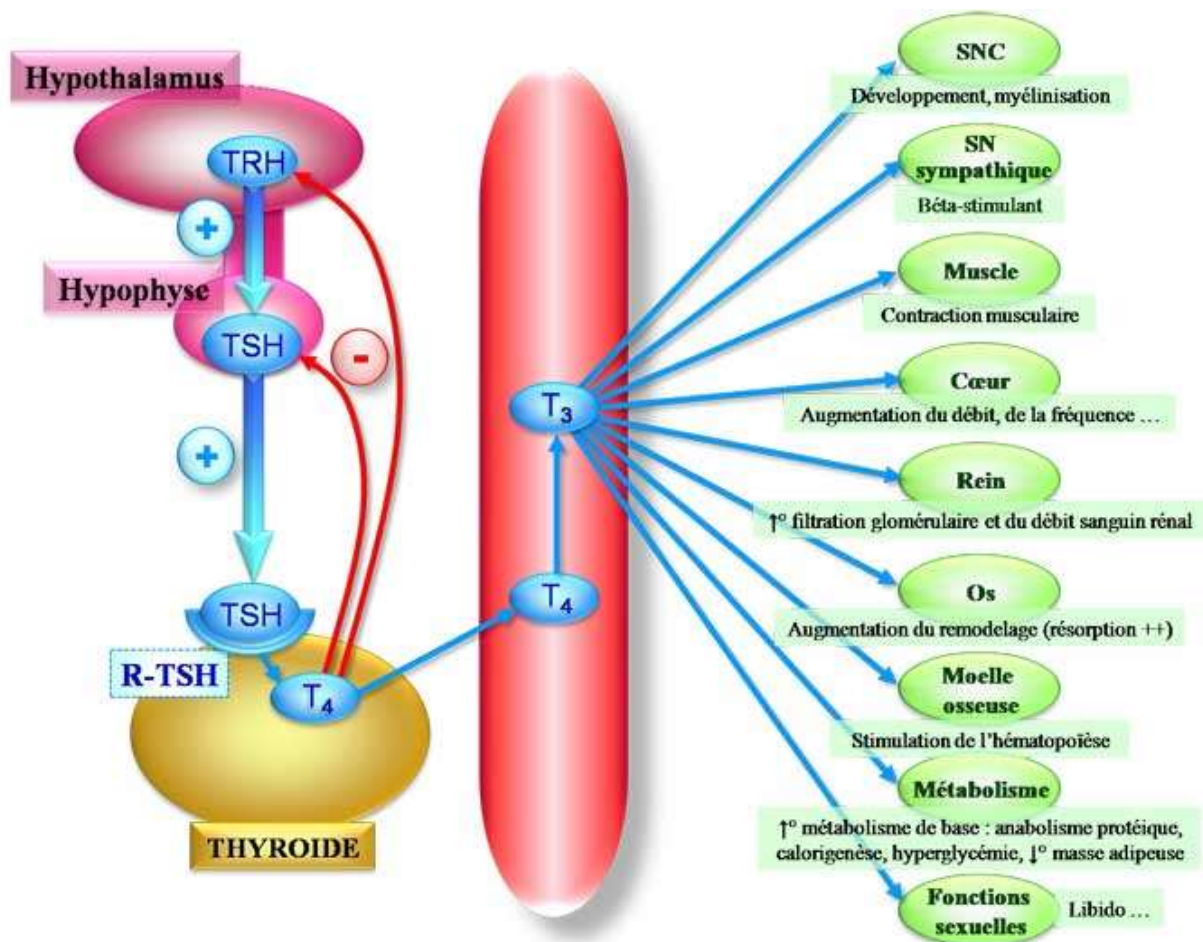


Figure 5 : Axe hypothalamo-hypophysaire-thyroïde et rôles multiples des hormones thyroïdiennes [8].

Rôle important de l'iode :

De grandes variations quotidiennes ou géographiques de l'apport en iode peuvent être observées. Dans les régions à haut déficit, l'ingestion peut être inférieure à 0,05 mg/j, alors que dans certains pays, elle peut atteindre 1 mg/j. La quantité optimale nécessaire à l'homme est de 0,2 mg/j. La majeure partie de l'iode alimentaire est sous forme d'iodure, les autres formes sont transformées dans l'intestin en iodure. Cependant, l'iode peut être introduit dans l'organisme pour des raisons thérapeutiques ou diagnostiques. Il s'y ajoute l'iode endogène

libéré par le métabolisme des HT. Ces iodures ont une demi vie courte de 8 heures et sont éliminés par deux voies: soit captés par la thyroïde soit éliminés par voie rénale.

La captation de l'iode par la thyroïde est régulée par la TSH et par une pompe intra thyroïdienne. Elle augmente lorsque la glande est stimulée par la TSH ou lorsque les réserves en hormones diminuent.

Lorsque le taux hormonal de T3 et de T4 est trop élevé dans le sang, il existe un mécanisme de conversion qui transforme ces hormones en reverse hormone ou rT3 et rT4. Ces reverses hormones sont des isomères qui peuvent se loger dans les récepteurs des T3 et T4 sans activer ces derniers. Ce mécanisme est à la base simplement pour contrôler le taux sanguin de T3 et T4. Toutefois un dérèglement de ce mécanisme peut survenir en cas de stress important, de maladie hépatique, de régimes privatifs, hypocalorique, hyperprotéiné ou par la prise de produits anesthésiants, de composés organiques iodés ou bien encore de corticoïdes. Nous reverrons plus loin ces liens notamment avec les anesthésiques qui sont beaucoup utilisés dans notre profession.

Rôle de la peroxydase :

Les réactions moléculaires entre T1, T2, T3 et T4 sont catalysées par la peroxydase à l'aide de l'iode. C'est un complexe enzymatique contenu dans l'espace luminal du follicule, et qui utilise l'eau oxygénée comme oxydant.

Les antithyroïdiens (méthimazole et propylthiouracil) bloquent la synthèse de T3 et T4 en inhibant cette peroxydase.

La recherche dans le sang d'anticorps anti-peroxydase (dirigés contre l'enzyme peroxydase) permet de diagnostiquer des maladies auto-immunes telles que les thyroïdites auto-immunes.

1.5 Effets des hormones thyroïdiennes [9]

Les HT ont des effets multiples, métaboliques et tissulaires. Elles règlent le développement et la différenciation de l'organisme. Tous les tissus répondent d'une façon ou d'une autre à leur action. Elles stimulent ou inhibent l'activité d'un grand nombre d'enzymes.

- Effet sur le développement :

Cet effet s'observe sur la croissance et la différenciation. La croissance est définie comme une augmentation de la masse totale de l'organisme. Elle peut résulter soit de l'augmentation de la taille des cellules due à la synthèse des protéines ou de matériel de réserves soit à une

augmentation des mitoses cellulaires. La différenciation correspond à l'ensemble des modifications complexes qui conduisent à la diversification de la structure et des fonctions cellulaires et à la morphogenèse de l'organisme.

- Effet sur le système nerveux central :

Les HT favorisent la myélinisation des fibres nerveuses et stimulent le développement et la croissance des axones, des corps cellulaires et des dendrites. Un déficit en HT pendant la vie utérine entraîne un retard de croissance du cortex et du cervelet et conduit à une arriération mentale si le déficit n'est pas reconnu et traité à la naissance.

- Effet sur les muscles squelettiques :

La carence en HT entraîne une augmentation du volume et de la consistance des muscles squelettiques donc la contraction est ralentie alors que dans l'hyperthyroïdie cette contraction se fait à une vitesse presque normale mais est relativement inefficace. L'administration à un hypothyroïdien de faible dose d'HT augmente l'efficacité du travail musculaire, alors que de fortes doses la diminue. Ces anomalies cliniques trouvent leur traduction dans la mesure du temps de relaxation de la contraction du muscle.

- Effet cardio-vasculaire :

Les HT augmentent le débit vasculaire et surtout le rythme cardiaque. Elles imitent un état hyperadrénergique en stimulant les récepteurs β -adrénergiques du myocarde.

L'effet cardiaque est couplé à une vasodilatation périphérique due à l'augmentation du métabolisme de tous les tissus et à la calorigenèse.

- Effet sur le système digestif :

Les HT augmentent la motricité intestinale, le débit sanguin intestinal, la consommation d'oxygène et l'absorption intestinale.

- Effet sur la fonction rénale :

Les HT augmentent le taux de filtration glomérulaire et le débit sanguin rénal.

Cependant, en excès, elles diminuent la capacité de concentration hydrique du rein. Elles maintiennent donc une diurèse hydrique.

- Effet sur les métabolismes :

L'administration d'HT augmente la consommation d'oxygène, la production de chaleur et accélère le métabolisme glucidique, protidique et lipidique.

Les hormones thyroïdiennes agissent en synergie avec l'adrénaline (épinephrine) pour augmenter la glycogénolyse et la glycémie.

- Effet sur le comportement :

Enfin, les hormones thyroïdiennes agissent sur le comportement psychique d'une personne. En cas d'excès en hormones thyroïdiennes, on remarque souvent un état d'agitation anxieuse accompagnée d'irritabilités et d'insomnies ; l'humeur est souvent triste ; un épisode aigu peut amener à une psychose maniaco-dépressive. Au contraire, en cas de manque d'hormones thyroïdiennes, les troubles psychiques sont caractérisés par un ralentissement intellectuel, une indifférence affective et une tristesse.

Ces instabilités comportementales pourront être décelables facilement au fauteuil mais surtout auront leur importance dans un plan de traitement, comme nous le verrons plus tard.

1.6 Anomalies de la sécrétion des HT [10][11]

On peut retrouver des désordres thyroïdiens avec une sécrétion normale des hormones thyroïdiennes, on appellera alors cet état « euthyroïdien ». Mais dans la majorité des cas pathologiques, on observera des sécrétions hormonales anormales. Les troubles thyroïdiens sont les troubles endocriniens les plus retrouvés après les troubles glycémiques (diabète en très grande majorité).

1.6.1 Hypothyroïdie

L'hypothyroïdie correspond à une insuffisance sécrétrice des HT par la glande thyroïde. Ceci provoque une augmentation en retour de la sécrétion de TSH par l'hypophyse qui entraîne la formation d'un goitre.

Les signes cliniques généraux de l'hypothyroïdien sont nombreux : visage bouffi (myxœdème) à cause de l'infiltration de substances muco-protéiques dans la peau ; gain de poids ; asthénie ; état dépressif ; constipation ; perte de cheveux ; pâleur de la peau ; mains trapues ; bradycardie et hypertension artérielle ; ostéoporose ; baisse de l'acuité mentale et visuelle. Les signes buccaux sont : lèvres épaissies et grosse langue saillante ; âge osseux déficient ; retard d'éruption des dents ; malocclusions.

Les signes biologiques sont : hypercholestérolémie ; anémie ; hypoglycémie.

La recherche d'anticorps anti-péroxydase est utile en cas de détection de mécanisme auto-immun.

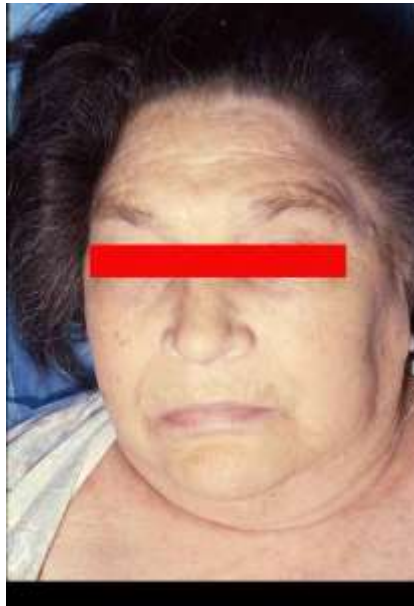

Figure 6 : Hypothyroïdie primaire, facies typique [12].

On distingue l'hypothyroïdie clinique (ou patente) qui associe les signes cliniques et la biologie perturbée (prévalence estimée à moins de 1%), de l'hypothyroïdie infra-clinique (ou fruste) qui associe une symptomatologie fruste ou absente avec une biologie perturbée (prévalence estimée de 4 à 8 %).

On distingue également l'hypothyroïdie primaire de l'hypothyroïdie secondaire et tertiaire.

L'hypothyroïdie primaire, ou atteinte primitive de la glande thyroïde, montre des dosages de TSH, T3 et T4 plus basses que la normale. Ou bien la glande ne produit pas assez d'hormones ou bien l'apport d'iode est insuffisant.

L'hypothyroïdie secondaire, ou centrale, ou hypophysaire, où l'hypophyse ne produit pas assez de TSH pour stimuler la thyroïde. Les valeurs de TSH, T3 et T4 sont là elles aussi plus basses que la normale.

L'hypothyroïdie tertiaire révèle une anomalie au niveau de l'hypothalamus qui ne produit pas assez de TRH. L'hypophyse n'est alors pas assez stimulée. TRH, TSH, T3 et T4 sont plus basses que la normale.

On parle d'hypothyroïdie congénitale lorsque l'anomalie est présente dès la naissance. Sa prévalence est de 1/3500 nouveau-nés. Elle est le plus souvent due à une dysgénésie

thyroïdienne, elle provoque un retard mental réversible. On parlera alors de crétinisme, souvent localisé dans les régions montagneuses, loin des mers, pauvres en iode.

Elle peut être permanente ou réversible si un traitement est instauré dans les deux premières semaines de vie, afin d'aider le nouveau-né à développer tout son potentiel intellectuel. Cette anomalie est dépistée systématiquement en France.

L'hypothyroïdie peut également se manifester en postpartum, ou suite à un désordre hépatique car le foie est le plus gros transformateur de T4 en T3, ou peut également être d'origine iatrogène et être transitoire ou définitive.

1.6.2 Hyperthyroïdie

L'hyperthyroïdie correspond à un excès sécréteur des HT par la glande thyroïde. Elle est responsable de manifestations cliniques regroupées sous le nom de thyrotoxicose.

Les signes cliniques généraux de l'hyperthyroïdien sont : amaigrissement ; thermophobie ; agitation et irritabilité ; palpitations ; tachycardie et amplification de la pression différentielle ; transpiration ; fonte musculaire ; tremblements ; diarrhées et perte de poids.

Les signes biologiques sont : hypercalcémie ; hypercholestérolémie ; carence ferrique ; vitesse de sédimentation augmentée et taux de cortisol augmenté.

De même que pour l'hypothyroïdie, on distingue l'hyperthyroïdie primaire de l'hyperthyroïdie secondaire et tertiaire.

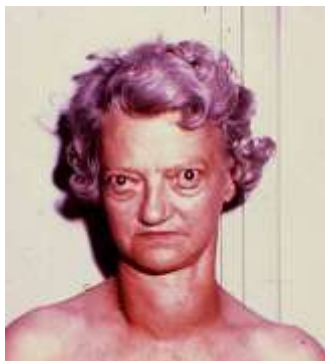

Figure 7 : Hyperthyroïdie primaire, facies typique [13].

1.7 Thyroïdites

Le terme de thyroïdite désigne un ensemble d'affections inflammatoires, infectieuses ou auto-immunes développées au sein de la thyroïde. La thyroïdite se présente sous différentes formes cliniques :

1.7.1 Maladie de Basedow

C'est une maladie auto-immune de la thyroïde où les anticorps anormaux sont dirigés contre les cellules folliculaires de la thyroïde. Mais ces anticorps ne détruisent pas les cellules thyroïdiennes comme tout anticorps normal; ils reproduisent les effets de la TSH. Les anticorps anti-récepteurs de la TSH (appelés TRAK) se lient aux récepteurs TSH qui se trouvent sur les cellules qui produisent des hormones thyroïdiennes, ce qui entraîne une production anormalement élevée de T3 et T4, d'où l'hyperthyroïdie retrouvée.

1.7.2 Thyroïdite de Hashimoto

Issue d'un phénomène d'auto-immunité, il s'agit d'une inflammation chronique où l'on trouve un goître non douloureux mais dur. L'hypothyroïdie primaire est dans la majorité des cas due à la maladie d'Hashimoto. Les femmes sont les plus affectées par cette maladie à cause des nombreux changements hormonaux qu'elles subissent au cours de leur vie.

On y observe une hypothyroïdie avec des accès d'hyperthyroïdie ; l'évolution cancéreuse peut s'y développer.

Dans la maladie d'Hashimoto, les anticorps détruisent la thyropéroxydase (anti-TPO) qui est nécessaire à la captation de l'iode, et la thyroglobuline nécessaire à la production des hormones.

1.7.3 Thyroïdite de De Quervain

Inflammation de la glande thyroïde d'origine virale, bénigne mais douloureuse, cette maladie s'accompagne de fièvre et d'une augmentation de la taille de la glande. Une légère hypothyroïdie peut y être retrouvée.

1.7.4 Thyroïdite de Riedel

Atteinte relativement rare, on observe surtout une perte d'élasticité de la glande thyroïde et des compressions au niveau du cou. On peut retrouver une véritable fibrose de la glande dans les cas plus avancés. Le patient est soit euthyroïdien, soit hypothyroïdien.

1.8 *Cancer thyroïdien* [14]

Depuis les années 1960, les cancers thyroïdiens ont beaucoup augmentés. Cette augmentation n'est pas bien connue malgré l'impact des essais ou catastrophes nucléaires qui n'est pas à sous-estimé (Pacifique, Tchernobyl, Fukushima par exemples).

Les cancers thyroïdiens peuvent être de plusieurs types : cancer thyroïdien papillaire en majorité (environ 80%) ; cancer thyroïdien folliculaire (20% des cas). Ces deux derniers types sont des cancers thyroïdiens différenciés. Les cancers différenciés représentent la très grande majorité des cancers thyroïdiens (environ 90%). Le reste est représenté par les cancers indifférenciés et les cancers médullaires qui touchent les cellules parafolliculaires.

Tous ces cancers touchent principalement les femmes. Les facteurs de risque, outre la génétique, sont les rayonnements ionisants, externes ou internes, une carence en iode ou bien le sexe féminin. [15]

Lors du diagnostic, on observe d'abord un gonflement au niveau du cou, une adénopathie, mais plus rarement une hyperthyroïdie ou une hypothyroïdie.

Les traitements peuvent être chirurgicaux (thyroïdectomie partielle ou totale), ou médicaux, comprenant traitement iodé (radiothérapie interne par l'iode 131), radiothérapie externe, chimiothérapie ou bien traitement substitutif aux hormones thyroïdiennes.

Les cancers différenciés ont un beaucoup moins bon pronostic, à cause de l'âge du patient lors du diagnostic, généralement relativement avancé.

1.9 Néoplasie endocrinienne multiple (NEM) [16]

Les NEM sont des pathologies complexes regroupant plusieurs maladies, cancéreuses et autres, généralement à caractère héréditaire. Généralement elles touchent les glandes endocrines.

Il en existe plusieurs types : on parle du NEM de type 2 pour le cancer médullaire de la thyroïde. Elle est elle-même subdivisée en plusieurs types suivant l'atteinte ou non des glandes parathyroïdes.

On retrouve généralement un phéochromocytome (atteinte des glandes médullo-surrénales) accompagnant ce carcinome et /ou une hyperparathyroïdie.

Elle est provoquée par une mutation du gène RET (sur le chromosome 10) qui est un oncogène impliqué dans 35% des cancers thyroïdiens médullaires.

1.10 Epidémiologie des différentes pathologies

L'hyperthyroïdie est présente entre 0,2 et 1 % dans la population mondiale. La maladie de Basedow est la plus fréquente des hyperthyroïdies avec une prévalence de 19/1000 pour les femmes, 1,6/1000 pour les hommes.

L'hypothyroïdie est l'affection la plus commune de la thyroïde (0,4 à 2%). Après 50 ans, la prévalence augmente à 15%. L'incidence augmente avec l'âge.

Que ce soit pour l'hypothyroïdie ou l'hyperthyroïdie, les femmes sont statistiquement plus atteintes que les hommes (ratio 1/10).

L'hypothyroïdie chez l'enfant (ou hypothyroïdie congénitale) est présente de 1/4000 à 1/5000 naissances.

On note 1 milliard d'individus à carence iodée et 200 millions de personnes à goitre endémique. Les nodules thyroïdiens sont eux aussi très fréquents : 50% à 60 ans. L'incidence pour les cancers est beaucoup plus basse : de 0,1 à 9,6 / 100000 suivant l'âge et le sexe. [17]

1.11 Diagnostics et examens de la thyroïde [18]

Il existe de très nombreux examens de la thyroïde pour diagnostiquer les désordres thyroïdiens.

L'observation clinique à l'œil nu permet de reconnaître un goitre lors d'une augmentation globale de la thyroïde, une augmentation localisée peut faire apparaître un ou plusieurs nodules.

Puis on procède à la palpation de cette glande. Lors de la déglutition, elle est palpable à la base du cou. La palpation donne des informations importantes sur sa taille, sa consistance, sa sensibilité, ses contours ainsi que la présence éventuelle de nodules.

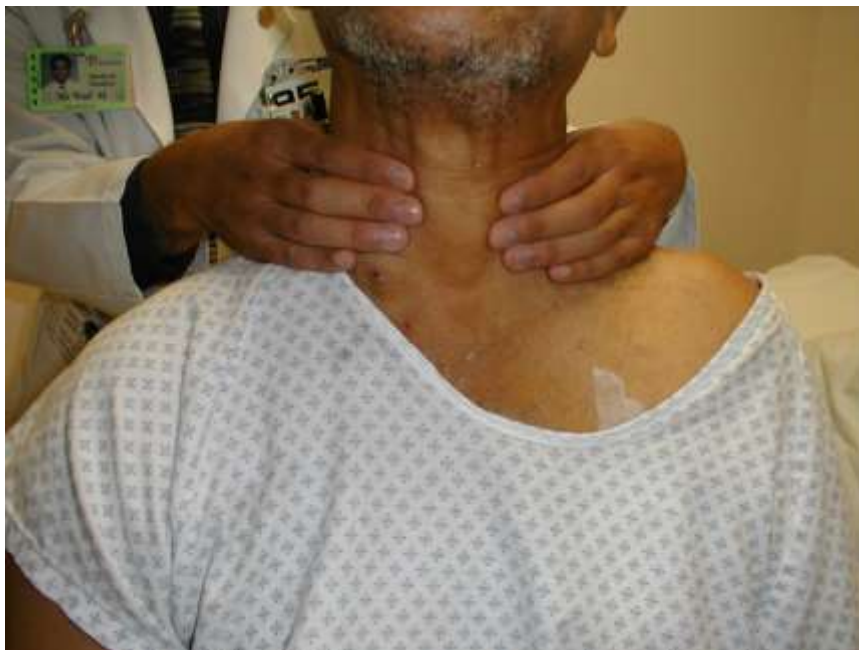

Figure 8 : Palpation thyroïdienne [19].

Le dosage sanguin permet de doser les taux de T3, T4 et TSH d'une part, les anticorps anti-thyroïdiens d'autre part. Le premier dosage en cas de suspicion de problème thyroïdien

est le taux de TSH. Si TSH est très élevée, alors l'examen suivant est le taux de T4 libre et T3 libre.

Dans le dosage sanguin, on recherche aussi le taux de calcitonine.

Lors d'une analyse complète sanguine, on retrouve chez l'hypothyroïdien une anémie, des taux élevés d'aspartate- et d'alanine-transaminase, de lactate-déshydrogénase, de créatine et de cholestérol. Chez l'hyperthyroïdien, on aura une hypercalcémie, des taux élevés d'alcaline-phosphatase, d'aspartate-transaminase et d'alanine-transaminase.

Ensuite, on procède à l'échographie de la thyroïde. Elle s'opère à l'aide d'une sonde à ultra-sons. Il s'agit d'un examen de première intention lors de pathologies thyroïdiennes, créant une cartographie précise de la thyroïde. Il est facile d'accès, atraumatique, permet une étude dynamique en temps réel. Cela permet de diagnostiquer un nodule de moins de 5 mm et d'avoir un bilan volumétrique précis. En contexte particulier, l'échographie est utile lors de la recherche cancéreuse, lors du suivi post-chirurgical.

L'échographie couleur-Doppler permet de visualiser les parois des artères et leur contenu. Elle permet la recherche de plaques sur la paroi des artères et la mesure du flux artériel.

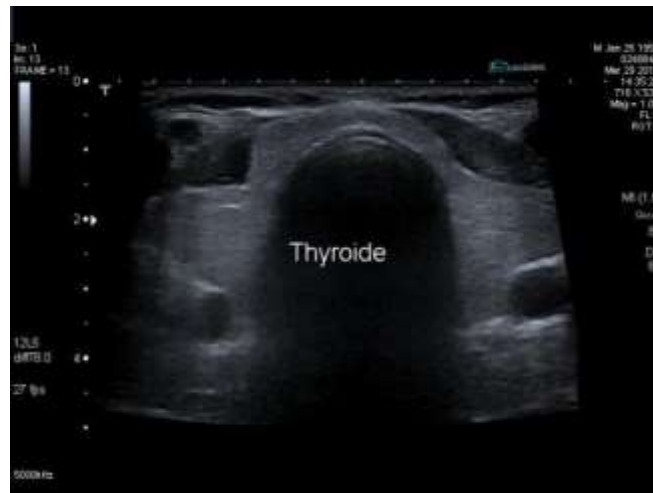

Figure 9 : Echographie de la thyroïde [20].

La scintigraphie thyroïdienne, elle, donne une imagerie plus médiocre, une résolution spatiale nettement plus inférieure à l'échographie. Elle est basée sur l'injection d'un produit radioactif comme l'iode ou le technitium, qui se fixe sur la thyroïde. Néanmoins elle permet la différenciation entre un nodule chaud (nodule thyroïdien sécréteur d'hormones thyroïdiennes) et un nodule froid.

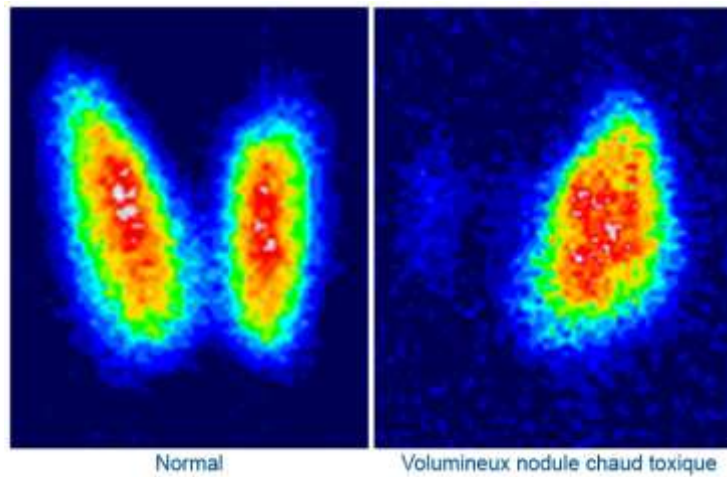


Figure 10 : Scintigraphie thyroïdienne [21].

Enfin, le dernier examen biologique, plus invasif, est la cytoponction. On récupère quelques cellules thyroïdiennes et on en réalise l'analyse microscopique pour diagnostiquer un éventuel changement cancéreux.

De plus, il existe deux types d'examens radiologiques : le scanner et l'Imagerie par Résonance Magnétique (IRM). Mais leurs indications sont limitées en fonction des résultats retrouvés lors de l'échographie et de la ponction.

1.12 Traitements généraux

1.12.1 Hypothyroïdie

Les traitements de l'hypothyroïdie, à part quelques exceptions très rares, sont à vie. [22]

Le traitement médicamenteux vise à remplacer le système défaillant par des hormones de substitution. Ce sont des hormones de synthèse qui agissent de la même façon que les hormones naturelles. L'hormone la plus imitée est la T4, dont le substitut est la lévothyroxine sodique (Lévothyrox®). Ce sont des comprimés généralement à prendre à vie (dosage de 100 à 200 µg par jour). Dans certains cas, on retrouve une hormone de substitution à T3, la liothyronine sodique (Cynomel®).

Ces médicaments sont sous dosés dans un premier temps chez les patients à troubles cardiaques (12,5 à 25 µg par jour), tout comme dans les antécédents d'angine de poitrine. Avec d'autres médicaments tels que le fer, les antiacides, le sucralfate ou les sécrétants de l'acide biliaire, on surveillera leur absorption journalière, qui sera modifiée.

Une surveillance régulière des taux hormonaux est nécessaire pour traiter un sous-dosage ou un surdosage. Un surtraitement peut aboutir à une ostéoporose durant la ménopause ou bien à des troubles cardiaques.

Lors d'un goitre, on peut aboutir à un traitement chirurgical. Il pourra alors s'agir d'une thyroïdectomie totale ou partielle (lobectomie, nodulectomie). Il faudra ensuite couvrir le patient avec un traitement hormonal substitutif. Ce traitement est très délicat car en cas d'hypothyroïdie on peut retrouver des obstructions artérielles et veineuses et les substitutifs vont créer une augmentation de la demande en oxygène au niveau du myocarde, d'où une augmentation du débit sanguin.

1.12.2 Hyperthyroïdie

L'hyperthyroïdie sera traitée de trois manières différentes : les médicaments anti-thyroïdiens, l'iode radioactif I-131 ou bien la chirurgie. [22] [23]

1.12.2.1 Anti-thyroïdiens

D'abord, il existe des médicaments anti-thyroïdiens, qui visent à empêcher la production en excès des hormones thyroïdiennes. On utilise le méthimazole et le propylthiouracil aux Etats-Unis, qui sont des thioamides concentrées dans la thyroïde et qui inhibent la synthèse hormonale. En Europe, on préférera la carbimazole (vendu en France sous le nom de Néo-Mercazole®), qui a le même rôle que le méthimazole. Le méthimazole est préférable au propylthiouracil car son effet inhibiteur sur la glande est plus long, ce qui améliore son observance (une dose par jour suffit). [24]

Généralement on utilise le méthimazole en cas d'hyperthyroïdie faible ou modérée et le propylthiouracil en cas d'hyperthyroïdie sévère. Une seule exception existe dans le cas de grossesse, où le propylthiouracil est préféré (passage par le placenta plus faible). Ces traitements médicamenteux doivent être très bien suivis tous les mois pour maintenir un état euthyroïdien stable. On dosera principalement la T4 sanguine. Ce traitement est surtout valable en cas de maladie de Basedow (traitement à long terme dans ce cas) ou de petit goitre chez les enfants mais lors d'une rechute ou d'hyperthyroïdie plus importante, on passera au traitement par l'iode 131 ou à la chirurgie.

1.12.2.2 L'iode 131 ou I-131

On utilise l'iode radioactif qui va détruire certaines cellules thyroïdiennes. I-131 est un isotope de l'iode utilisé principalement en médecine nucléaire.

Le mode d'administration est par ingestion de capsules d'iode radioactif. Cet iode va rendre les cellules incapables de produire des hormones thyroïdiennes. Un régime faible en iode sera indiqué pendant la durée du traitement. Les doses de radiation varient beaucoup d'un individu à un autre (185 à 555 MBq).

Lors du traitement, on demande aux patients de respecter certaines précautions : se tenir isolé les deux-trois premiers jours, ne pas approcher les femmes enceintes et les enfants, avoir une très bonne hygiène et boire beaucoup d'eau (faciliter l'élimination), éviter tout contact direct et adapter sa conduite (draps, vêtements, vaisselle... qui doivent être séparés des ustensiles « non radioactifs » et lavés séparément). On éliminera ainsi toute contamination extérieure.

En cas de rechute de la maladie de Basedow, de nodules toxiques ou de plus gros goitre, on utilisera cet isotope de l'iode. Mais il est contre-indiqué en cas de grossesse ou d'allaitement maternel.

Ce traitement fonctionne dans environ 80% des cas mais des substituts anti-thyroïdiens doivent être prescrits après le traitement par l'iode 131 car l'état euthyroïdien peut mettre plusieurs mois à réapparaître. Le risque majeur de ce traitement est une hypothyroïdie permanente en réponse. Néanmoins la prévalence de cette hypothyroïdie diminue au fur et à mesure des années suivantes.

Cette thérapie n'est pas considérée comme le traitement de choix chez les enfants car leurs tissus sont très sensibles à I-131. Par contre, après chirurgie, lorsque des cellules cancéreuses subsistent, on utilisera I-131 à des fins thérapeutiques finales, moins invasives.

1.12.2.3 **Chirurgie**

Lorsque les traitements médicamenteux ou radioactifs ne sont pas indiqués ou ne donnent pas les résultats escomptés, on procèdera à la phase chirurgicale. Généralement, on réalisera une thyroïdectomie totale. On devra néanmoins obtenir un état euthyroïdien à l'aide des substituts, peu de temps avant la chirurgie. L'iode inorganique sera aussi intéressant en préopératoire pour réduire la vascularisation de la thyroïde, mais pas dans les cas de goitre toxique car cela créera une exacerbation de l'hyperthyroïdie.

Les complications les plus rapides sont l'hypoparathyroïdisme et la paralysie temporaire ou définitive du nerf laryngé. L'hypothyroïdie permanente peut arriver dans de rares cas. Les patients devront également être très régulièrement suivis pour réguler précisément les dosages des marqueurs thyroïdiens.

Elle peut se pratiquer de manière « traditionnelle » après excision de la peau et abord direct de la thyroïde. On peut aussi pratiquer une chirurgie micro-invasive à l'aide de robotique. On cherchera à être le plus conservateur possible.

1.12.3 Au quotidien

L'homéopathie peut éventuellement être utilisée pour soulager de certains symptômes. Un régime alimentaire s'avère bien utile pour réguler l'iode et par conséquent la thyroïde. D'une manière générale, il faudra éviter les crucifères, le soja et les arachides ; et préférer l'ail, l'oignon, les poissons, crustacés et algues (riches en iode).

L'hydrothérapie au quotidien peut soulager le patient s'il prend des bains ou des cataplasmes d'eau de mer (soins de thalassothérapie).

Pour finir, le rythme psycho-émotionnel est à réguler le long d'une journée ; les patients hyperthyroïdiens seront hyperactifs, il faudra freiner leur rythme au début d'une journée pour éviter l'épuisement durant cette journée ; au contraire, les hypothyroïdiens seront hypoactifs, il faudra alors les stimuler.

1.13 Complications et pronostic [25]

1.13.1 Changements au cours de la vie

Le dosage des médicaments doit être précisément suivi car il existe des besoins différents en fonction de l'âge, en fonction d'une grossesse éventuelle ou d'un changement hormonal (puberté, grossesse, ménopause).

De plus, certains médicaments provoquent une anomalie de l'équilibre thyroïdien. Le lithium, prescrit contre certains troubles psychiatriques, ou bien l'amiodarone, prescrit dans certaines pathologies cardiaques, provoquent une hypothyroïdie.

Par contre, si le patient n'est pas suivi, on peut alors voir apparaître une psychose, une paranoïa, une infertilité.

1.13.2 Effets indésirables des traitements

Les traitements médicamenteux chez l'hyperthyroïdien peuvent provoquer des leucopénies (chute du taux des globules blancs). L'iode radioactif peut entraîner des allergies et dans le pire des cas une stérilité. De plus, il est préférable d'éviter une grossesse lors d'un traitement d'hyperthyroïdie.

Dans le cas de l'hypothyroïdien, la lévothyroxine peut provoquer des maux de tête, une nervosité, des insomnies, des troubles du transit, des palpitations.

1.13.3 Myxœdème

Un myxœdème est une infiltration cutanée après une hypothyroïdie.

Il se caractérise par une grossièreté des traits du visage, accentué par des lèvres épaissies, une macroglossie, un état léthargique. Il s'accompagne d'une hypothermie, d'une bradycardie, d'une hypotension et d'une épilepsie.

Le coma myxœdémateux se provoque après certains facteurs tels qu'infections, exposition au froid, arrêt du traitement curatif, accident vasculaire cérébral, ... et peut conduire à la mort.

L'infiltration cutanée du myxœdème peut provoquer une paralysie du nerf facial, aussi appelée paralysie de Bell. Sur ce chemin passant entre différents os crâniens et muscles faciaux, le nerf facial peut être comprimé par l'infiltration myxœdémateuse du au confinement de ce dernier. [26]

1.13.4 Crise thyrotoxisque

Elle survient à la suite d'une hyperthyroïdie, plus fréquemment dans la maladie de Basedow, les goitres multi-nodulaires ou bien les carcinomes. C'est une urgence médicale.

Cela apparaît surtout chez les patients avec une hyperthyroïdie de longue date, sans suivi particulier (avec ou sans diagnostic mais sans traitement substitutif) et qui soudainement ont une exagération de l'hyperthyroïdie provoquée par un facteur de risque tel qu'une infection, une psychose, un diabète non-équilibré, une prise d'iode radioactive, un arrêt du traitement curatif ou bien la prise d'amiodarone (mais dans une plus petite proportion que l'hypothyroïdie).

Au niveau symptomatique, on trouve une fièvre élevée, une tachycardie, une agitation-confusion-délire, et des troubles gastro-intestinaux. Cela peut aboutir à des troubles cardiaques graves qui doivent être traités par β -bloquants.

Nous avons établi l'anatomie, la physiologie et le rôle endocrinien de la thyroïde. Nous avons vu que les hormones thyroïdiennes agissent sur beaucoup de tissus et d'organes corporels. Nous allons maintenant analyser plus particulièrement l'impact de la thyroïde et de ses désordres sur l'environnement bucco-dentaire.

2 TABLEAU CLINIQUE BUCCO-DENTAIRE ET REPERCUSSIONS DES DESORDRES THYROIDIENS

La thyroïde intervient sur de nombreuses zones anatomiques et de différentes manières sur la sphère oro-faciale. Nous allons détailler ces différents impacts suivant le lieu d'action.

2.1 Impact salivaire

L'un des sites majeurs d'action des hormones thyroïdiennes est la salive, notamment sa production et son excrétion.

2.1.1 Relation avec les glandes salivaires

La thyroïde a des impacts histologique et fonctionnel sur les glandes salivaires. L'influence hormonale se fait directement au niveau cellulaire.

La salive a beaucoup de rôles au niveau buccal ; non seulement elle préserve la denture de l'atteinte carieuse et préserve les muqueuses de l'atteinte pathologique telle que des mycoses mais aussi elle facilite la digestion, la phonation, la mastication, la déglutition et la gustation.

La glande submandibulaire est le siège d'action hormonale comme l'aldostérone, une hormone sécrétée par les cortico-surrénales et qui stimule la réabsorption d'eau et de sodium par les glandes salivaires, mais aussi comme les hormones thyroïdiennes qui ont un rôle à jouer, néanmoins moins bien défini.

La glande parotide produit plus de facteurs de croissance durant la salivation sous l'influence des hormones thyroïdiennes. [27]

2.1.1.1 Volume des cellules salivaires

L'hypothyroïdie provoque une diminution du volume des cellules des glandes submandibulaires ainsi qu'une diminution du volume des canaux striés et intercalaires. Le volume des acini séreux diminue également mais pas celui des acini muqueux.

Pour créer une hypothyroïdie chez l'animal lors d'études scientifiques, on pourra par exemple réaliser une excision de l'hypophyse, on développera alors une hypothyroïdie secondaire chez cet animal. Chez les souris hypothyroïdiennes, on observera alors que les cellules des canaux intercalaires ont un noyau pâle, un réticulum endoplasmique et un appareil de Golgi pauvrement développés. [28]

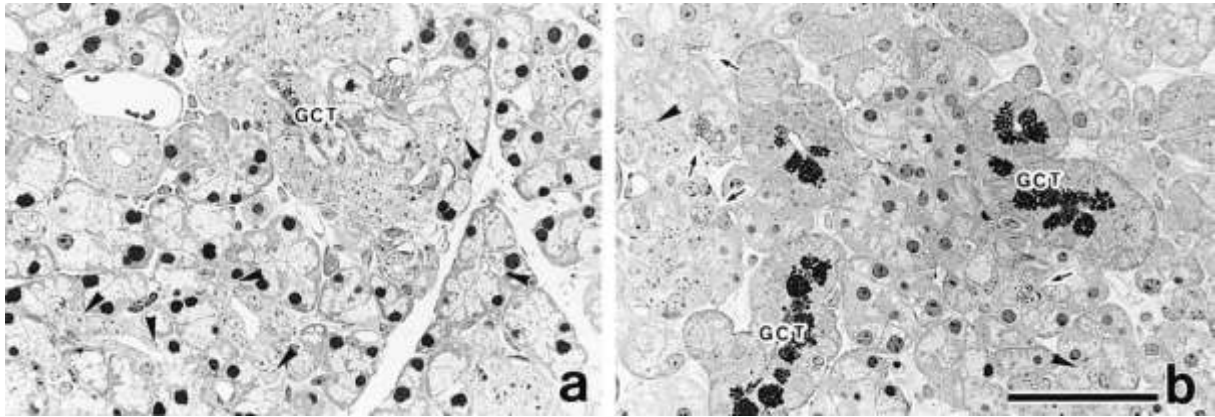


Figure 11 : a : canal intercalaire salivaire (GCT) par microscopie électronique chez un rat sans hypophyse donc hypothyroïdien ; b : canal intercalaire salivaire par microscopie électronique chez un rat sans hypophyse et sous traitement substitutif T3 donc euthyroïdien [28].

2.1.1.2 **Concentration de facteurs sécrétés par la salive**

Par ailleurs, Vidailhet et al. (2000) [29] expose le contrôle hormonal sur la salivation. On apprend alors que les hormones thyroïdiennes stimulent NGF (Nerve Growth Factor) [30] [31] [32]. NGF, qui est une petite protéine, est un facteur de développement et de survie des cellules nerveuses, plus particulièrement les neurones sympathiques et sensoriels. Les canaux striés salivaires sont impliqués dans la synthèse de ce facteur de croissance NGF ainsi que dans EGF (Epidermal Growth Factor), un autre facteur de croissance (Noorafshan et al. 2001 [33]). [34]

De plus, la salivation est contrôlée par le système parasympathique et orthosympathique.

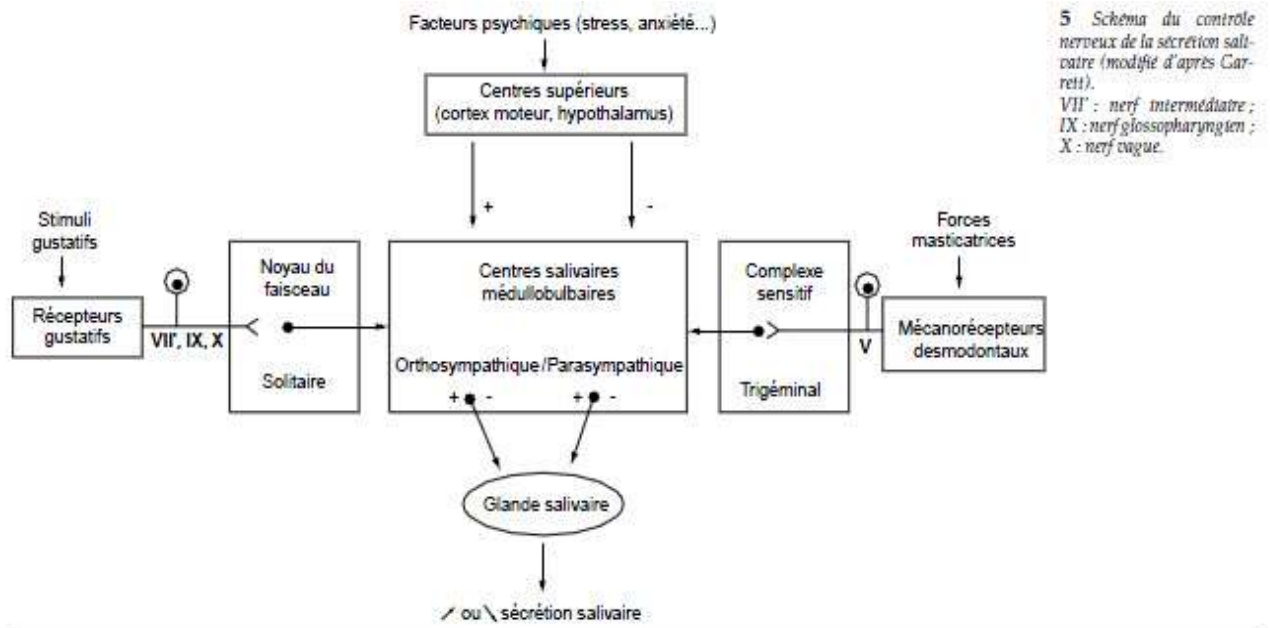
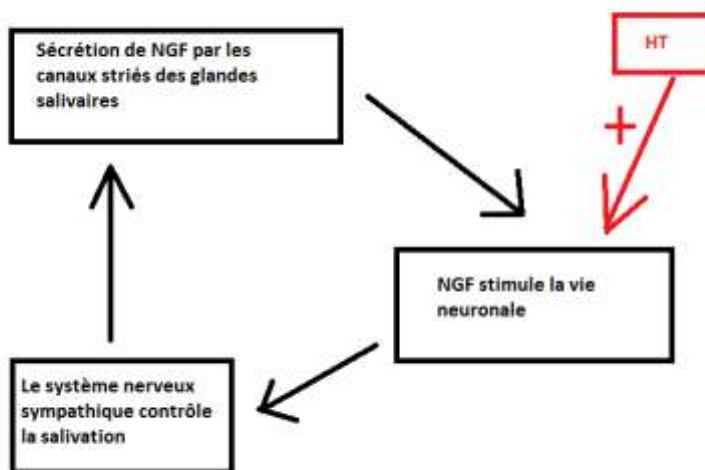


Figure 12 : Contrôle nerveux de la salivation [29].

On a donc un cercle de dépendance entre les canaux striés salivaires, le NGF et le système nerveux sympathique que l'on résumera par le schéma ci-dessous, les hormones thyroïdiennes ayant un rôle non négligeable dans ce cercle. [35]



Devant un cas d'hypothyroïdisme, on retrouvera donc une diminution sérique du facteur NGF, qui ralentira la sécrétion salivaire par l'intermédiaire du système nerveux.

EGF est un facteur de différenciation cellulaire présent dans les glandes salivaires principales. EGF joue un rôle important dans la protection des tissus oraux, œsophagiques et gastriques [36] [37]. Or la thyroïde favorise l'expression d'EGF dans les glandes salivaires. Les HT

favoriseraient la liaison entre EGF et son ligant (EGFr) en induisant une augmentation de l'expression de leurs protéines de liaison (protéases D et A) [38] [39]. T3 et T4 participent donc au rôle protecteur tissulaire d'EGF.

2.1.1.3 **Débit vasculaire**

D'autre part, la thyroïde régule aussi la kallibréine. La kallibréine est une enzyme présente dans la cascade de coagulation sanguine (ainsi que dans l'angiogenèse et la réponse inflammatoire). Elle régule le débit vasculaire en participant au système kallibréine-kinine. Ce système entraîne une vasodilatation périphérique sanguine qui provoque une diminution du débit sanguin. Cette chute du débit sanguin accompagnée de la vasodilatation périphérique crée une baisse de la sécrétion salivaire.

Les hormones thyroïdiennes diminuent l'expression de la kallibréine au niveau des canaux salivaires [40] [41] [42] donc elles inhibent la vasodilatation et la diminution du débit sanguin. T3 et T4 ont tendance à augmenter la sécrétion salivaire.

De même que la kallibréine, la thyroïde régule la rénine, qui intervient dans le système rénine-angiotensine-aldostérone (RAA). Elle est synthétisée au niveau rénal en réponse à une hypotension artérielle. Son rôle de catalyseur de l'angiotensinogène en angiotensine I permet d'augmenter la volémie et donc d'augmenter la tension.

Les hormones thyroïdiennes stimulent la rénine, donc stimulent le système RAA et augmentent la tension artérielle [43] [44]. Au niveau salivaire, l'augmentation de la tension va provoquer une augmentation de la salivation donc la thyroïde aura un effet stimulateur de la sécrétion salivaire.

2.1.1.4 **Influence des médicaments**

De même, lors d'un trouble thyroïdien, la thérapeutique médicamenteuse prescrite a un impact sur la sécrétion salivaire. Bergdahl et al. (2001) [45] ont tenté de prouver le lien entre différentes maladies générales ainsi que la prise de médicaments avec le débit salivaire. Sur les 44 patients étudiés, 4 étaient hypothyroïdiens et 4 ingéraient des hormones thyroïdiennes. Chez ces deux sous-groupes, il a été prouvé significativement la baisse du flux salivaire non stimulé. Mais certains de ces patients ont été exposés à de la radiothérapie, ce qui pourrait expliquer également cette baisse. Nous reverrons plus tard le lien avec la radiothérapie.

2.1.1.5 **Mutation génétique**

Dans le sang, il existe une enzyme, la protéine tyrosyl-sulfotransférase (TPST), qui catalyse la sulfatation de la tyrosine, un acide aminé. Cette protéine, présente dans l'appareil

de Golgi des cellules, joue de nombreux rôles dans les processus biologiques et physiologiques normaux. On retrouve deux différents types de tyrosyl-sulfotransférase : la TPST1 et la TPST2.

Lorsqu'elle subit une mutation, on pourra retrouver des anomalies dans le développement morphologique. Plus précisément, une mutation de la TPST2 peut aboutir à un nanisme accompagné d'une hypothyroïdie [46]. De plus, certains auteurs ont retrouvé des anomalies des sécrétions salivaires chez des rats possédant la même mutation. Ils ont également prouvé que ces anomalies (correspondants à un déficit sécrétoire) ne sont dues qu'au seul fait de la présence d'un hypothyroïdisme [47]. On peut donc en conclure que la thyroïde a un impact direct sur la sécrétion salivaire.

2.1.2 Impacts indirects

Si la thyroïde influe sur la sécrétion salivaire, la thyroïde a alors des impacts indirects puisque la salive a un rôle de lubrification, d'humidification des muqueuses, d'antiseptie et de protection dentaire.

2.1.2.1 Incidence carieuse

Bixler et al. (1956) [48] ont réalisé une étude sur 125 rats pour établir un lien entre les désordres thyroïdiens et l'apparition de caries. Ils ont différenciés cinq groupes, en leur injectant des doses d'iode 131 croissantes. Pour rappel, l'iode 131 rend les cellules thyroïdiennes incapables de sécréter des hormones thyroïdiennes. Les résultats montrent que plus la dose d'iode 131 augmente, plus la quantité de salive diminue, par l'intermédiaire d'une diminution du diamètre des tubules des glandes sous-mandibulaires.

La salive diminue, donc la prévalence des caries augmente. L'hypothyroïdie est donc ici clairement impliquée dans l'apparition de carie par son rôle endocrine sur l'histologie des glandes salivaires.

2.1.2.2 Corrélation thyroïde-syndrome de Gougerot-Sjögren

Comme la thyroïde intervient dans la composition et la quantité salivaire, il convient de vérifier si la thyroïde n'influe pas dans l'incidence de certaines maladies où la salive est modifiée, comme le syndrome de Gougerot-Sjögren.

Les résultats de cette corrélation divergent : Lin et al. (2010) [49] ont réalisé une étude exhaustive sur 573 patients atteints de syndrome sec et ont trouvé 32,7% de cas de problème thyroïdien. D'Arbonne et al. (2003) [50] ont prouvé le lien qui existe entre un désordre thyroïdien et l'apparition d'un syndrome sec de Gougerot-Sjögren (GS). La population

étudiée, uniquement de sexe féminin, révèle un lien significatif entre une maladie thyroïdienne auto-immune et le syndrome GS primaire, ainsi qu'un lien entre la présence d'anticorps anti-peroxydase (anti-TPO) et le GS primaire.

Le traitement des maladies thyroïdiennes par l'I-131 a aussi une incidence sur le syndrome de GS. Solans et al. (2000) [51] ont réalisé une étude à long terme sur l'impact d'I-131 dans l'incidence de GS, qui peut être diagnostiqué jusqu'à 3 ans après le traitement radioactif. Il en résulte également une relation dose-effet : plus la dose curative d'I-131 est importante, plus la fréquence d'apparition d'un syndrome sec sera importante.

De plus, il est ici démontré qu'il existe une différence entre les symptômes de sécheresse buccale objectifs, analysés par les évaluateurs, et les symptômes subjectifs, évalués par le patient. Il apparaît que le patient sous-estime les symptômes de syndrome sec après radiothérapie par l'iode 131.

Mais le syndrome de Gougerot-Sjögren est avant tout une maladie auto-immune avec des marqueurs spécifiques sériques (augmentation de la vitesse de sédimentation, présence d'immunoglobulines IgG, d'anticorps anti-nucléaires, anti-SSA, anti-SSB : anti-Ro et anti-La). Davidson et al. (1999) [52] émet un doute quand au lien direct entre un désordre thyroïdien et l'apparition d'un syndrome de GS. Mais il semblerait que chez des patients sans marqueurs sanguins relatifs au GS (« séronégatifs »), il y aurait plus de cas d'hypothyroïdies. Donc selon cette étude il y aurait seulement une prédisposition génétique au syndrome sec chez les hypothyroïdiens.

On peut donc conclure que ces deux maladies seraient liées dans certains cas mais la prévalence de ce lien est modifiée par le sexe, par la présence de certains marqueurs auto-immuns et par d'éventuels traitements.

La thyroïde a donc un impact important sur les glandes salivaires et leurs sécrétions (T3 et T4 augmentent la sécrétion salivaire) et agit donc sur la salive mais aussi sur les rôles de la salive et sur les désordres salivaires.

2.2 Impact osseux

Les hormones thyroïdiennes ont un impact sur la croissance et la différenciation osseuse ; plusieurs études ont relaté ce phénomène au niveau buccal.

2.2.1 Biologie moléculaire du remaniement osseux

2.2.1.1 *Action sur l'ostéopontine*

L'ostéopontine (OPN) est une molécule identifiée dans beaucoup de cellules (ostéoblastes, fibroblastes, odontoblastes...) et est responsable de la formation et de la calcification osseuse. Elle est en fait l'un des marqueurs de la différenciation des ostéoblastes. L'OPN a de multiples autres fonctions. Elle relie les hydroxyapatites aux cellules osseuses dans la matrice organique de l'os et possède un site de liaison au Calcium pour l'initialisation de la minéralisation de cette matrice [53]. L'OPN a aussi un site de liaison aux ostéoclastes qui permet d'équilibrer la balance apposition-résorption osseuse [54].

On retrouve également cette molécule dans les processus d'inflammation et de prévention de l'apoptose. Lorsque le taux sanguin d'OPN est trop élevé dans le sang, il faudra suspecter un cancer (nous le reverrons plus loin).

Elle joue aussi un rôle dans la maladie de Basedow puisqu'elle est retrouvée en quantité sérologique plus importante chez ces malades.

Lors des troubles thyroïdiens, on retrouve une surexpression d'OPN chez les hyperthyroïdiens (très marquée) et une sous-expression d'OPN chez les hypothyroïdiens (légèrement moins marquée) [55].

En résumé, les hormones thyroïdiennes stimulent l'expression d'OPN donc favorisent la formation d'ostéoblastes et la fixation des ostéoclastes, ce qui accélère le remaniement osseux.

2.2.1.2 *Action sur l'ostéoprotégérine* [56][57][58][59]

L'ostéoprotégérine (OPG) est produite par les ostéoblastes. Ce sont des molécules régulatrices solubles, qui vont agir sur les précurseurs des ostéoclastes pour contrôler la résorption ostéoclastique.

Elle agit comme étant un récepteur « leurre ». Elle se lie à RANKL qui est une protéine transmembranaire. La protéine RANKL est une cytokine membre des Tumor Necrosis Factor, causant l'apoptose cellulaire. Active physiologiquement, RANKL stimule la différenciation des ostéoclastes. Pour l'activer, il lui est nécessaire d'être lié à son ligant : RANK. Or OPG va prendre la place de RANK et donc inactiver RANKL.

En inactivant RANKL, l'OPG provoque une déficience de l'ostéoclastogénèse.

Au contraire, une déficience d'OPG peut provoquer une ostéoporose, qui est une augmentation anormale de l'ostéoclastogénèse.

On sait que l'hyperthyroïdie constitue une cause fréquente d'ostéoporose secondaire mais les liens moléculaires entre les hormones thyroïdiennes et l'OPG sont mal établis. Selon Hofbauer et al. [60], OPG et RANKL seraient sécrétés directement par la thyroïde.

Néanmoins on retrouve généralement une augmentation significative d'OPG sérique chez les hypothyroïdiens [58], ce qui pourrait faire d'OPG un des facteurs de liaison entre un désordre thyroïdien et un désordre osseux.

2.2.1.3 **Action sur l'ostéocalcine** [61]

L'ostéocalcine (OC) est une protéine sécrétée par les ostéoblastes et est retrouvée dans l'os et dans la dentine. Elle joue un rôle dans la minéralisation osseuse et dans l'équilibre de la calcémie (taux de Calcium dans le sang).

Mais l'OC est surtout un bon marqueur sérique de l'activité ostéoblastique. Il faut néanmoins faire attention à l'évaluation de son dosage car le taux d'OC varie dans la journée (bas le matin puis augmente dans la journée et atteint un pic le soir).

L'ostéocalcine est retrouvée en surconcentration sérique chez les hyperthyroïdiens donc le turn-over osseux est plus important chez ces malades.

2.2.1.4 **Rôle de la calcitonine** [62]

La thyroïde sécrète aussi la calcitonine par les cellules para-folliculaires, c'est une hormone hypocalcémisante, qui provoque une diminution de la libération de calcium par l'os (ainsi que par le rein). C'est la seule hormone qui agit directement sur les ostéoclastes en diminuant leur mobilité et en accélérant leur apoptose. L'activité de résorption des ostéoclastes est donc inhibée par la calcitonine.

2.2.1.5 **Excrétion calcique et phosphorique**

Le Calcium (Ca) et le Phosphore (Ph) sont deux éléments chimiques qui participent à l'élaboration de la trame osseuse en composant la partie minérale de l'os : l'apatite (formule : $\text{Ca}_5(\text{PO}_4)_3$). L'apatite est aussi retrouvée dans la dentine et dans l'émail dentaire sous forme d'hydroxyapatite.

L'enzyme catalysant la fixation du Ca et du Ph sur l'os s'appelle la phosphatase alcaline.

En ce qui concerne le Calcium, l'hypothyroïdie n'aurait qu'un impact non significatif mais l'hyperthyroïdie entraînerait une excrétion urinaire de Ca plus importante et donc une diminution du Ca sanguin [63]. Ce résultat tendrait à provoquer une hypominéralisation de l'os lors de troubles thyroïdiens.

2.2.1.6 **Les os de la mâchoire**

Les os de la mâchoire sont composés des os maxillaire et mandibulaire. Ils sont tous les deux composés d'os cortical à la périphérie et d'os spongieux, aussi appelé os trabéculaire, en leur centre. Ils supportent les dents à l'aide de l'os alvéolaire qui est un os spongieux entouré d'une corticale plus dense que l'os basal. L'os basal supporte l'os alvéolaire, il est plus calcifié et beaucoup plus dense.

Au cours de la croissance, ou bien lors d'une cicatrisation osseuse, on observera des phénomènes d'appositions et de résorptions osseuses au niveau de l'os cortical et de l'os spongieux. Tous les facteurs biologiques énumérés auparavant (OPN, OPG, ostéocalcine, calcitonine, Ca, Ph) vont participer à ce remaniement osseux [64]. Les HT vont donc agir sur ce turn-over cellulaire et modifier la croissance osseuse des os maxillaire et mandibulaire. Il semblerait cependant que les HT agissent d'avantage sur l'os cortical que sur l'os spongieux [65].

En synthèse, au niveau moléculaire, les hormones thyroïdiennes vont accélérer le remaniement osseux en élevant les taux des marqueurs de turn-over osseux [66]. Par conséquent, si l'on découvre une hyperthyroïdie, il faudra veiller au risque d'ostéoporose. En cas d'hypothyroïdie, on se dirigera généralement vers une ostéosclérose (hyperdensité osseuse).

2.2.1.7 **Aparté sur l'axe hypothalamo-hypophysaire** [67]

On vient de prouver l'impact histologique des HT sur le remaniement osseux, on pourrait se demander si cet impact est directement lié au désordre hormonal thyroïdien ou bien s'il est secondaire à un problème hypothalamo-hypophysaire.

La TSH va se lier à son récepteur transmembranaire TSHr pour être active et provoquer une cascade de réactions. Lors de la maladie de Basedow (maladie auto-immune), des anticorps anti-TSH vont se lier au TSHr et vont reproduire étrangement l'action de TSH mais de façon continue ce qui va provoquer une hypertrophie thyroïdienne et une hyperthyroïdie. Or TSHr n'est pas retrouvé uniquement au niveau des cellules thyroïdiennes mais également au niveau des cellules osseuses, des fibroblastes et des adipocytes. Les récepteurs à la TSH présents sur la membrane des cellules osseuses vont être activés également de façon continue dans la maladie de Basedow ce qui va amplifier la formation des ostéoclastes et ainsi provoquer une ostéoporose.

Lorsque l'on retrouve un état euthyroïdien, la TSH aurait alors un rôle de protection de l'os puisque cette hormone empêcherait l'emballement produit lors de la maladie de Basedow. Les auteurs ont alors décrit la présence du Tumor Necrosis Factor α (TNF α), une cytokine pro-inflammatoire qui est un responsable de nécrose ou d'apoptose cellulaire. Le TNF α va augmenter la formation des cellules ostéoclastiques. La TSH va inhiber l'expression et la production du TNF α . On retrouvera donc un déficit de l'activité ostéoclastique lorsque la TSH augmentera.

La protection par la TSH de l'activité ostéoclastique se fait donc à deux niveaux : membranaire et moléculaire ; de plus, la TSH agit aussi directement sur cette protection et non pas uniquement par l'intermédiaire des hormones thyroïdiennes T3 et T4.

2.2.2 Au niveau parodontal

2.2.2.1 Etudes animales

Sur les animaux, plusieurs études histologiques in vitro ont été publiées. On observe alors trois différents sites d'action des hormones thyroïdiennes : la formation de la minéralisation osseuse, l'érosion de la surface osseuse et la quantité d'os spongieux [68].

La formation de la minéralisation osseuse est étudiée par microscopie électronique et est mesurée par μm par jour. Le niveau d'érosion et la quantité d'os spongieux sont mesurés en pourcentage par rapport au niveau d'os total.

En cas d'hyperthyroïdie, on constate alors un emballement de la minéralisation osseuse (turn-over plus rapide que dans les cas contrôles) et une légère augmentation du niveau d'érosion en surface donc la densité osseuse va diminuer. En cas d'hypothyroïdie, on constate exactement le contraire (diminution de l'érosion de surface) avec une augmentation de la quantité d'os spongieux.

Feitosa et al. (2009) [69] ont prouvé également le rôle des hormones thyroïdiennes sur la perte osseuse. Cette publication s'intéresse particulièrement à l'impact des HT sur un terrain parodontal. Lors d'une parodontite, il est nécessaire de rappeler que l'on observe une inflammation du parodonte qui provoque une alvéolyse autour de la dent, mais aussi une minéralisation du tissu osseux moins importante.

Dans cette étude, ils ont insisté sur la présence de TRAP (Phosphatase Acide Résistante au Tartre) qui augmente en cas d'hypothyroïdie sur un terrain parodontal. TRAP est une enzyme pro-inflammatoire exprimée par les ostéoclastes de manière physiologique mais on peut retrouver des taux sériques plus importants de TRAP lors de pathologies générales telles que

les leucémies, le syndrome de l'immunodéficience active (SIDA) ou bien encore lors de pathologies osseuses comme les tumeurs osseuses ou l'ostéoporose.

Lorsqu'on augmente TSH, l'hormone hypophysaire qui stimule la sécrétion thyroïdienne, on s'aperçoit que les cellules dites « TRAP-positives » sont moins importantes en nombre [67].

En cas d'hypothyroïdie secondaire (dysfonctionnement hypophysaire), on observera une baisse de la TSH, provoquant une diminution des sécrétions de T3 et de T4, et une augmentation de TRAP au niveau parodontal. TRAP amplifiera la parodontite.

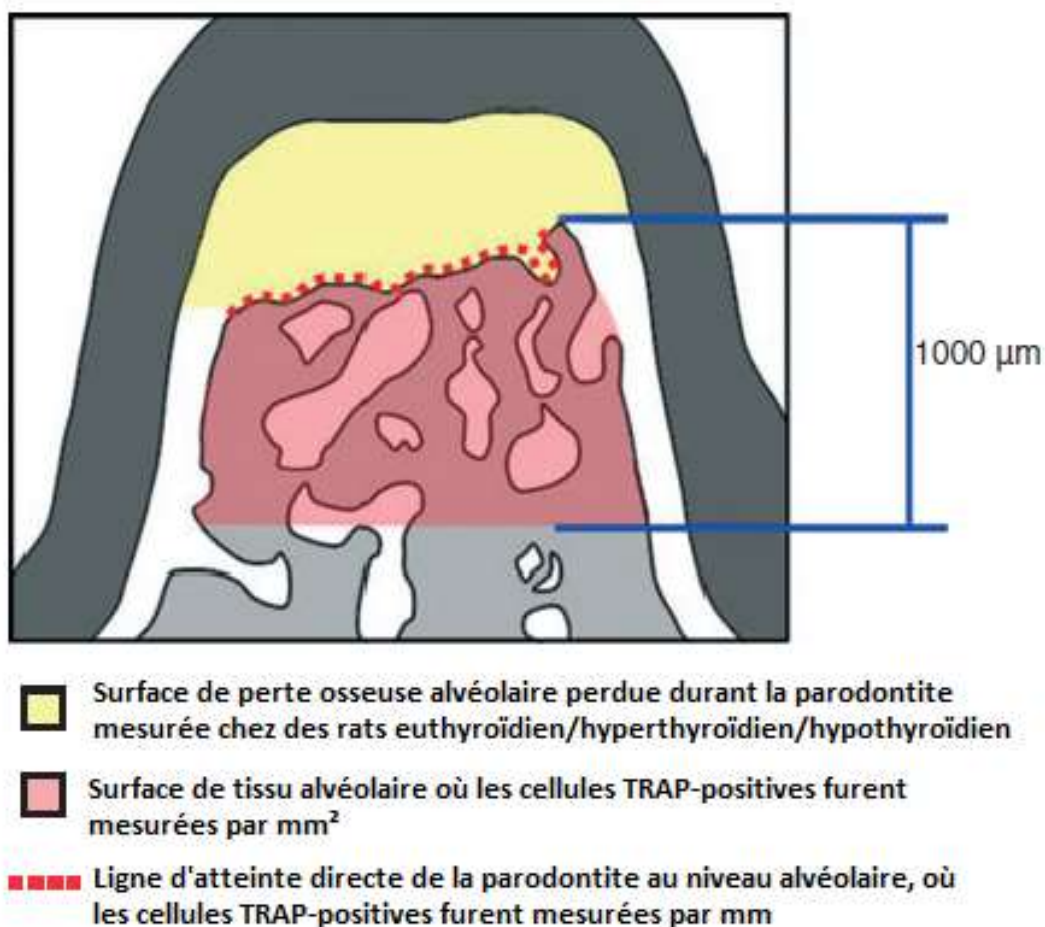


Figure 13 : Schéma représentant une furcation et l'analyse histométrique de la perte osseuse alvéolaire durant une parodontite. [69]

Les hormones thyroïdiennes jouent donc un rôle non négligeable dans le turn-over cellulaire osseux chez l'animal, sur un terrain parodontal sain ainsi que sur un terrain parodontal atteint.

2.2.2.2 **Et chez l'homme...**

Chez l'être humain, on constate rétrospectivement l'influence thyroïdienne sur le niveau osseux parodontal.

Kupfer (1951) [70] décrivait déjà très tôt l'incidence de l'hypercémentose localisée chez les femmes atteintes de goitre (80% chez les cas de goitre, 19% chez les sujets sains).

Molloy et al. (2004) [71] ont quantifié la perte osseuse de la hauteur alvéolaire chez plus de 2000 patients en analysant entre autres leur antécédent thyroïdien. On s'aperçoit que la perte de tissu osseux est plus importante chez les patients à trouble thyroïdien ; et que la perte osseuse peut être qualifiée de faible à modérée chez la plupart (ce qui correspond ici à une fonte estimée de 0 à 50 % par rapport à la hauteur physiologique de l'os alvéolaire). Néanmoins cette étude ne concerne que des patients âgés de plus de 50 ans et la perte osseuse n'est évaluée que radiographiquement donc il semblerait qu'elle soit minimisée.

Si la résorption osseuse mandibulaire est très importante, on pourra alors observer un début de lyse osseuse de la paroi supérieure du canal mandibulaire sous-jacent.

Xie et al. (1997) [72] puis Vaishnav et al. (2010) [73] ont réalisé des études intéressantes sur cette lyse osseuse en lien avec des maladies systémiques. Dans certains cas, le nerf alvéolaire se retrouvera en position extra-osseuse, c'est-à-dire recouvert par de la muqueuse, comme le montrent les photographies « c » et « d » de la publication.

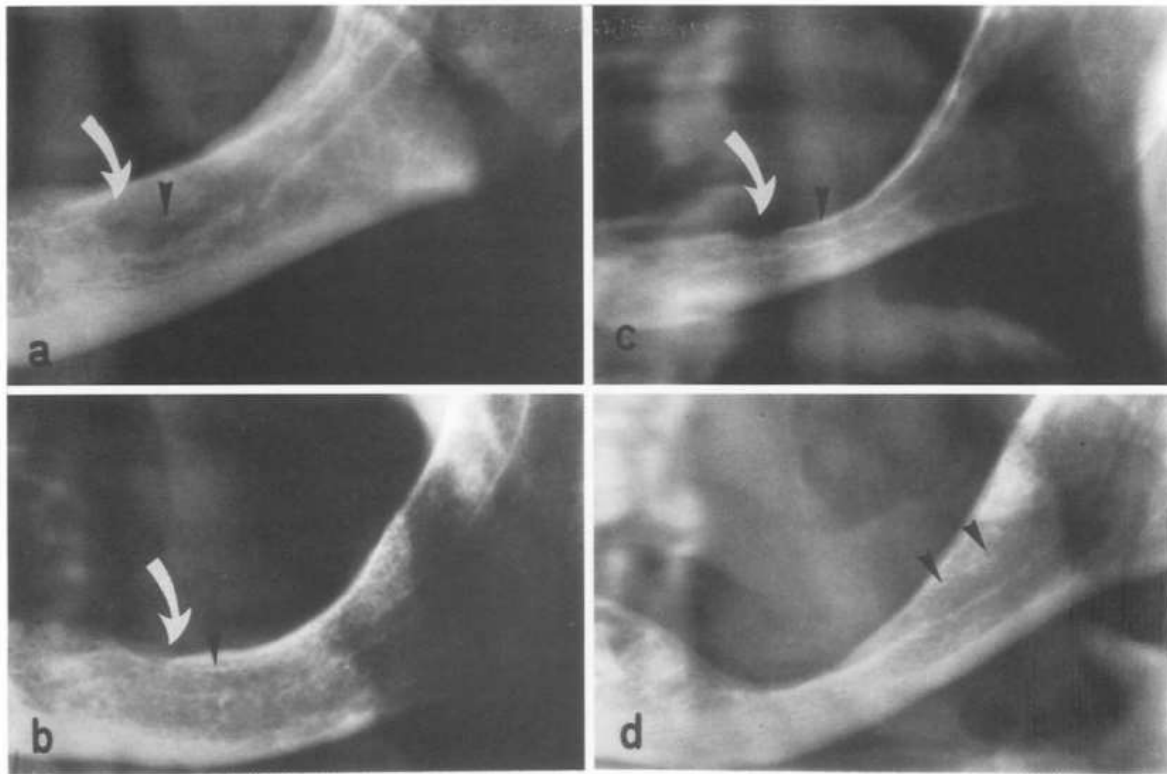


Figure 14 : photographies de radiographies montrant différents stades de résorptions osseuses mandibulaires chez un édenté [73]

Pour citer Vaishnav et al. [73], sur 127 sujets, il est apparu 21 cas de résorption partielle de la paroi supérieure du canal chez les patients à désordre thyroïdien ainsi que 13 cas sans résorption de cette voûte.

En conclusion, un désordre thyroïdien à type hyperthyroïdien provoquera chez l'homme comme chez l'animal, une fonte osseuse alvéolaire qui pourra s'accroître en cas de parodontite.

2.2.3 Visée orthodontique (impact indirect)

Les désordres thyroïdiens ont donc une influence sur l'os. Or lors d'un traitement orthodontique, les mouvements dentaires sont pondérés par le remodelage osseux ; si la vitesse de l'apposition ou la résorption osseuse est modifiée alors les mouvements dentaires seront ralentis ou accélérés.

Tyrovola et al. (2001) [74] ont fait une étude exhaustive sur les facteurs systémiques et médicamenteux et leur rôle dans l'orthodontie.

On apprend alors qu'une molécule intervient souvent au niveau du remaniement osseux pendant un traitement orthodontique : l'interleukine 1 β (IL1 β). Le remodelage osseux est

dépendant de cytokines telles que l'IL1 β , produites par des monocytes. IL1 β fait partie de facteurs inflammatoires retrouvés lors d'un traitement orthodontique. Ils vont activer les ostéoclastes et provoquer une ostéoclastogenèse [75]. Ils seront situés aussi sur le pourtour des racines dentaires, dans le fluide gingival crévulaire, et auront tendance à provoquer des résorptions radiculaires lorsqu'ils seront en trop grande quantité [76].

Il est prouvé que T4 stimule les monocytes, ce qui active la production d'IL1 β mais cette stimulation n'est pas clairement établie [77].

Ce qui est néanmoins le plus intéressant est le fait qu'IL1 β va réaliser un feed-back négatif sur l'axe hypothalamo-hypophysaire puisqu'elle va inhiber la synthèse de TSH au niveau hypophysaire. Cette inhibition va ralentir la production de T4 et donc ralentir la synthèse d'IL1 β par les monocytes. Ce feed-back est nécessaire au maintien d'un niveau physiologique d'interleukine et donc d'une protection de la surface radiculaire des dents.

De même, il a aussi été démontré que l'élargissement du ligament parodontal lors d'un traitement orthodontique chez les rats hyperthyroïdiens et chez les rats euthyroïdiens est plus important que chez les rats hypothyroïdiens [78]. L'élargissement du ligament alvéolo-dentaire tend à augmenter la vitesse du déplacement dentaire.

Poumpros et al. (1993) [79] et Vazquez-Landaverde et al. (2002) [80] ont eux aussi fait des études in-vitro chez les rats. Il en résulte plusieurs résultats :

- T4 est plus élevée chez les rats subissant un traitement orthodontique ;
- il n'y a pas de différence de vitesse du traitement orthodontique entre les rats normaux et les rats à désordre thyroïdien ;
- la résorption radiculaire est plus fréquente en fréquence et en nombre dans le groupe des rats sans thyroxine.

Donc les résultats divergent en ce qui concerne l'influence des HT sur la vitesse du traitement orthodontique mais les études obtiennent toutes le même résultat quand à la réduction du nombre de résorptions radiculaires sous T4 [81].

En conclusion, l'administration de thyroxine change le remodelage osseux, en perturbant le taux de phosphatase alcaline qui intervient dans le statut des cellules osseuses. La thyroxine préserve de la résorption radiculaire mais il n'y a pas ici d'impact sur la vitesse d'activation orthodontique. L'administration à faibles doses d'hormones thyroïdiennes protégerait des

résorptions radiculaires, particulièrement chez les sujets fréquemment atteints de résorptions [82].

2.2.4 Visée implantaire (impact indirect)

Lors de la pose d'un implant dentaire, le chirurgien-dentiste fore dans l'os alvéolaire. Une cicatrisation osseuse doit avoir lieu autour de l'implant pour créer une stabilité implantaire.

L'IGF-1 (Insulin-like Growth Factor) est un facteur de croissance produit par les ostéoblastes et stimule la cicatrisation du ligament et de l'os. Il va être nécessaire à la prolifération ostéoblastique. Les hormones thyroïdiennes ont un effet direct sur IGF-1. IGF-1 diminue lors de l'hypothyroïdie [83].

On pourrait alors se demander si une solution implantaire est viable chez les hypothyroïdiens. Les critères pour obtenir un succès d'ostéointégration implantaire sont : une absence de mobilité implantaire, une absence d'infection péri-implantaire par mesure radiographique, une absence de douleur, une perte osseuse inférieure à 1,5 mm autour de l'implant lors de la première année et une perte osseuse inférieure à 0,2 mm chaque année suivante [84].

Attard et al. [85] ont prouvé qu'il n'y a pas de différence significative entre le groupe d'individus hypothyroïdiens et le groupe d'individus sains lors de l'ostéointégration d'un implant dentaire. Mais ils observent plus de perte osseuse marginale implantaire chez l'hypothyroïdien la première année. Ceci n'est pas considéré comme une contre-indication implantaire mais le risque de perte implantaire est plus élevé.

Il faudra cependant veiller à ce que le patient ait une hypothyroïdie équilibrée avant de passer à la phase implantaire.

En conclusion, la thyroïde joue un rôle très important sur l'os par son contrôle endocrinien sur de multiples molécules. Les os maxillaires seront donc affectés par les changements thyroïdiens, le chirurgien-dentiste devra surveiller cet impact de près.

2.3 Impact musculaire

Au niveau musculaire, dans l'environnement buccal comme dans le reste du corps, les hormones thyroïdiennes agissent sur les muscles squelettiques.

Dans les muscles squelettiques, on retrouve des fibres musculaires qui sont divisées en deux types anatomiques : I et II. Dans les deux groupes, les fibres sont composées de myoglobine, une protéine transportant l'oxygène au muscle. Les fibres II sont plus pauvres en myoglobine.

Elles constituent les muscles qui se contractent rapidement, dont la force de contraction est importante mais où le muscle se fatigue rapidement. On en retrouve notamment dans le muscle masséter.

Mariuba et al. (2011) [86] ont évalué la concentration de myoglobine dans le masséter de rats en réalisant l'exercice de la thyroïde donc en supprimant les sécrétions de T3 et T4 puis en leur injectant de la T3. Il en résulte que la concentration de myoglobine s'effondre après thyroïdectomie mais n'est pas remontée après traitement substitutif par T3. Les fibres musculaires seraient donc insensibles aux hormones thyroïdiennes à ce niveau et la mastication ne serait pas perturbée.

Malgré cela, il manque ici des informations complémentaires sur les autres composants des muscles (par exemple les tendons) et d'autres publications devraient être réalisées pour bien établir le positionnement des hormones thyroïdiennes sur les fibres et les insertions musculaires.

2.4 Impact purement dentaire

Au niveau dentaire, la thyroïde évolue également à plusieurs niveaux :

2.4.1 Niveau histologique

La revue de la littérature faite par Bhat et al. (1989) [87] nous relate que Hinrichs en 1966 a reporté un cas d'hypoplasie de bande amélaire sur les cuspides des premières molaires maxillaires chez un enfant avec hypothyroïdisme congénital. Aussi, Noren and Alm (1983) ont trouvé une porosité importante d'une dent extraite chez un hypothyroïdien congénital. Ces auteurs soulignent l'importance de la baisse du taux calcique chez les hypothyroïdiens.

2.4.2 Incidence carieuse

Comme nous l'avons vu plus haut, chez l'hypothyroïdien, l'incidence carieuse est augmentée du fait de l'hyposialie. Chez l'hyperthyroïdien, la survenue des caries sera également plus importante car le sujet sera amené à ingérer plus facilement des sucres pour son métabolisme qui sera accéléré.

2.4.3 Développement et numération dentaire

Un des principaux effets de la thyroïde au niveau général est l'effet sur la croissance et sur le développement, principalement de l'os et du système nerveux central. Face à un hypothyroïdisme congénital, le fœtus sera atteint dès les premiers mois. Quelques publications

scientifiques ont été écrites en relatant des cas anormaux de numération dentaire chez des patients atteints d'hypothyroïdisme congénital.

2.4.3.1 **Dents surnuméraires**

Venkatesh et al. (2011) [88] ont relaté le cas d'un enfant avec hypothyroïdisme congénital, né avec deux dents lactéales qui avait déjà fait leur éruption.

De façon physiologique, les premières dents lactéales font leur éruption après 6 mois de vie. Lorsque des dents lactéales sont retrouvées au moment de la naissance de l'enfant, on parle alors de « dents natales ». Ici, elles étaient en position 71 et 81. La fréquence de ce phénomène est de 1/3000, souvent associé à un problème génétique (phénomène autosomique dominant). Comme le montre la photo tirée de la publication, les dents paraissent jaunies et coniques. Le diagnostic d'hypothyroïdisme congénital a été établi après la découverte de ces dents.

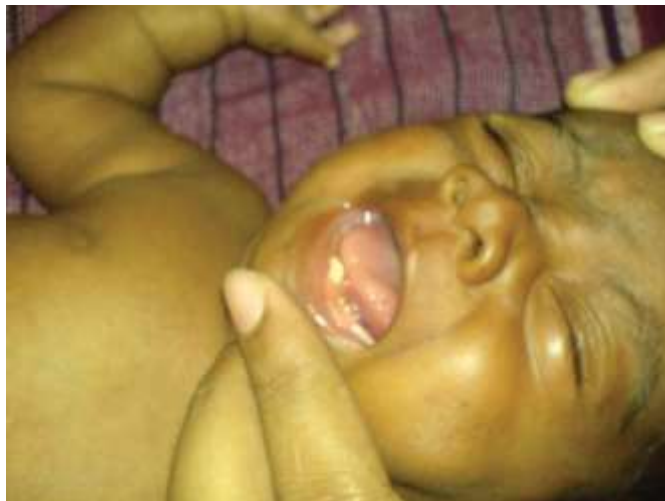

Figure 15 : dents natales chez un nouveau-né [88]

2.4.3.2 **Hypothèse quand à l'éruption dentaire**

Face à un hypothyroïdisme congénital, on retrouve un taux de TSH plus élevé que la normale (c'est d'ailleurs le principal diagnostic d'un hypothyroïdisme congénital). Les scientifiques ont déjà relaté que la TSH suit physiologiquement un rythme circadien : on observe un taux relativement bas généralement de 8h à 20h puis la TSH augmente pour atteindre un pic au milieu de la nuit et redescend progressivement jusqu'au matin. [89]

D'autre part, des études ont montré une éruption des dents lactéales et des dents définitives plus importantes le matin [90]. C'est pourquoi, certains auteurs se sont demandé si la TSH et les hormones thyroïdiennes avaient un rôle à jouer dans cette éruption plus fréquente au réveil.

De plus, lors d'un hypothyroïdisme congénital, on retrouve fréquemment une anomalie génétique telle qu'une trisomie chromosomique (par exemple la trisomie 21 XXX). Lors de ces cas multi-pathologiques, on retrouve des anomalies dans la chronologie éruptive des dents définitives. Il est notamment fréquent de diagnostiquer des dents lactéales trop longtemps retenues, ce qui empêche la bonne éruption des dents définitives. Ce phénomène est accentué par la taille plus petite de l'os maxillaire retrouvé chez les trisomiques. Il est néanmoins difficile de distinguer si le problème de chronologie d'éruption dentaire provient de la trisomie ou bien du désordre thyroïdien ; mais le traitement interceptif de l'hypothyroïdisme congénital est facile, c'est pourquoi il est nécessaire d'établir au plus tôt le diagnostic chez l'enfant pour éviter au maximum les encombrements dentaires et les malocclusions. [91]

2.4.4 Fluor

Un autre lien intéressant est établi avec le fluor. Mais ici, c'est le fluor qui a un impact sur la thyroïde. Nous avons relaté que l'insuffisance d'iodure dans l'alimentation peut amener un goitre. C'est la cause majeure du goitre endémique (lorsque plus de 10 % de la population ou bien plus de 5 % de la population infantile sont atteints de goitre) mais d'autres facteurs généraux peuvent en être responsables tel que l'apport de fluor. Les régions, où le goitre endémique est présent, sont principalement les régions montagneuses, éloignées de la mer ; c'est pourquoi les études sont réalisées dans des régions reculées comme les montagnes turques ou indiennes (proche de l'Himalaya) [92].

Le fluor est un élément nécessaire à la constitution physiologique des os et des dents mais lorsqu'il est ingéré en quantité trop importante, on obtient une fluorose.

Or la thyroïde est très sensible aux effets toxiques du fluor (organe le plus sensible du corps humain). L'ion fluorure (F^-) est plus électronégatif que l'ion iodure (I^-), donc il est plus léger donc il est plus réactif et va avoir tendance à se fixer à T4 plus facilement qu' I^- . Il va alors perturber le travail de la thyropéroxydase. L'inhibition de la TPO va réduire les concentrations des hormones thyroïdiennes dans le sang.

Le fluor diminue essentiellement la concentration de T4 [93] et, à cause du feed-back négatif de régulation des hormones thyroïdiennes, on aura une augmentation de la TSH, donc on a les mêmes changements sériques que lors de l'hypothyroïdie. L'exposition à forte dose fluorée peut créer l'hypothyroïdie. Il faudra donc faire attention à la prescription générale de fluor chez les dysthyroïdiens.

Seul Hosur et al. (2012) [94] remet en cause le lien entre la fluorose et la diminution des hormones thyroïdiennes dans le sang, les autres sont unanimes [95], un déficit nutritif en iode et une fluorose agiraient même en synergie pour ralentir la fonction thyroïdienne [96].

2.5 Impact sur la pathologie cancéreuse [97]

2.5.1 Cancer thyroïdien

Un autre grand impact des désordres thyroïdiens sur la sphère orale est la présence, certes rare, mais réelle, des métastases de cancer thyroïdien au niveau buccal.

Une métastase est une croissance de tumeur à distance du foyer primaire disséminée par voie sanguine ou lymphatique. Bien que ce soit les cancers du poumon, du sein ou du colon qui représentent la majorité des sites primaires, les cancers thyroïdiens ne sont pas à négliger. Le cancer thyroïdien est présent dans 6% des cas métastatiques. Généralement il apparaît dans la cinquième décennie (diagnostic moyen à 60 ans auquel on retranche le délai entre le diagnostic et l'apparition).

Il est à noter que les carcinomes responsables de ces métastases sont plus fréquemment des carcinomes différenciés (90% des cas) dont des carcinomes papillaires à 80% et des carcinomes vésiculaires ou folliculaires à 10% (Bin Ismail et al. (2009) [98]), soit les mêmes prévalences que les carcinomes thyroïdiens eux-mêmes.

Les cancers thyroïdiens papillaires se disséminent plutôt par voie lymphatique, les cancers folliculaires plutôt par voie hématique. Dans la mandibule, on observe un riche réseau sanguin, ce qui expliquerait l'attrait préférentiel des métastases.

La moelle rouge et les vaisseaux diminuent avec l'âge donc la fréquence de métastase diminue mais le pronostic reste très grave. Mais la fréquence est très basse au niveau des muqueuses, à cause de l'absence de la moelle rouge qui n'est présente que dans l'os (Kaveri et al. (2007) [99]).

Au niveau buccal, les métastases sont retrouvées principalement au niveau des os maxillaires [100] [101] [102]. Le site le plus fréquent est l'os mandibulaire (81%), seulement 13,6% pour l'os maxillaire. Elles apparaissent préférentiellement au niveau des molaires (55%) puis au niveau des prémolaires (38%) et enfin à l'angle mandibulaire (29%). On note également quelques cas au niveau du condyle et de l'apophyse coronoïde.

Chez le denté, elles sont quatre fois plus fréquentes que chez l'édenté. Elles peuvent apparaître après une extraction.

Les symptômes sont : douleur et gonflement (Haveri et al. (2007) [99]), mobilité et douleur dentaire, nausées, perte d'appétit et paresthésie de la lèvre inférieure [98] [103].

On peut même retrouver une fracture mandibulaire suite à des métastases osseuses de carcinome thyroïdien (Al Gahtani et al. (2009) [104]).

Une biopsie est nécessaire pour confirmer une métastase de cancer thyroïdien.

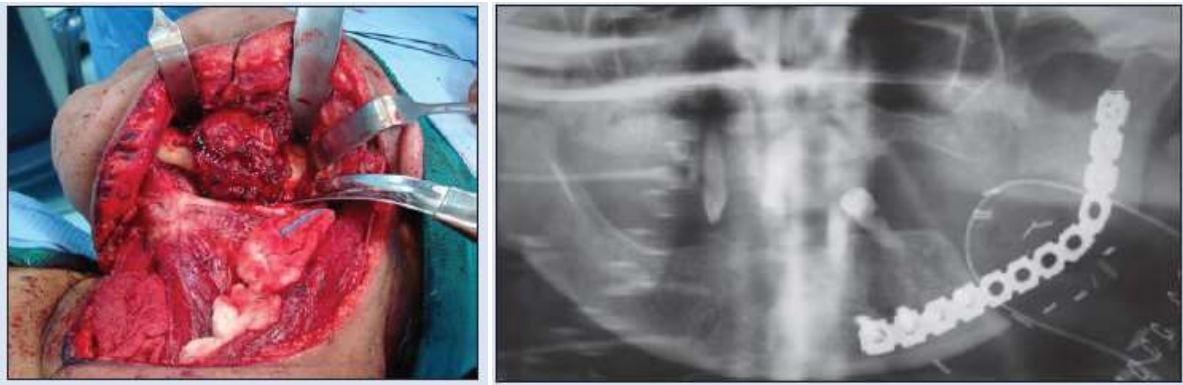


Figure 16 : à gauche, photographie d'opération d'exérèse d'une métastase de cancer thyroïdien ; à droite, radiographie panoramique montrant la reconstitution par une plaque de reconstitution métallique mandibulaire.

[104]

L'importance du diagnostic est justifiée car, dans la moitié des cas répertoriés, les métastases sont la première manifestation diagnostiquée du cancer primaire.

Les traitements seront une thyroïdectomie totale, une mandibulectomie partielle avec reconstitution en cas de fracture osseuse, pour réhabiliter la mastication en éliminant la douleur et la déviation dues à la fracture.

Bien souvent la détection précoce peut aider au traitement mais le pronostic reste mauvais.

Citée auparavant, l'ostéopontine est un marqueur important du cancer thyroïdien qui pourra être retrouvé en quantité sérologique bien au dessus de la normale. De plus, la concentration de ce facteur augmentera de surcroît avec la présence de métastases [105].

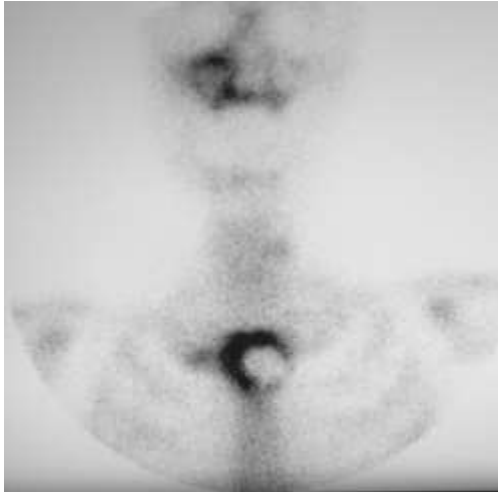


Figure 17 : scintigraphie montrant une augmentation pathologique de la rétention de TC99m au maxillaire droit et au sternum, métastases de cancer thyroïdien. [97]

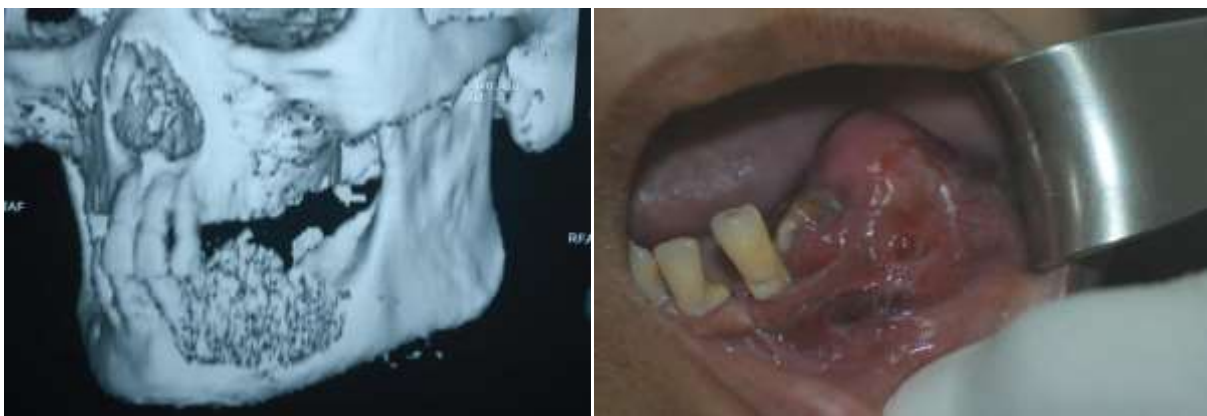

Figure 18 : à gauche, scanner qui révèle l'étendue de la lésion métastatique sur l'os mandibulaire gauche ; à droite, gonflement anormal gingival secteur mandibulaire gauche prémolaires-molaires [98].

Les métastases peuvent être révélées par des effets indirects sur la sphère orale tels que des maladies inflammatoires (parodontite, lésions péri-apicales, ostéomyélite, péri coronarite). L'inflammation provoque une récession parodontale qui peut amener à des extractions. Les métastases étant très vascularisées, il faudra alors prendre des précautions contre les hémorragies et contre les actes à fort risque hémorragique.

Les métastases peuvent aussi se retrouver au niveau des glandes submandibulaires, comme le présente Sarda et al. (2004) [106] dans un cas extrêmement rare de métastase de cancer thyroïdien papillaire silencieux ; ou bien encore au niveau de la lèvre supérieure [107] ; enfin un cas de métastase au niveau des sinus maxillaires a été répertorié [108].

2.5.2 Néoplasie Endocrinienne Multiple II

L'influence et l'importance des NEM de type II sur les impacts buccaux ne sont pas non plus à négliger. Les symptômes buccaux sont fréquemment les premiers signes de la maladie. La détection précoce est primordiale à cause du haut degré de malignité et du mauvais pronostic.

On peut retrouver, dans le syndrome de cette néoplasie, des dents permanentes très tôt chez l'enfant (à partir de 3 mois pour Edwards et al. [16]). La langue peut présenter des lésions nodulaires, la lèvre inférieure s'élargit, on observe également une asymétrie faciale avec un visage long et étroit, un palais vouté et un prognathisme. Au niveau dentaire, un élargissement du canal du nerf alvéolo-dentaire, de petites racines et des dents espacées sont caractéristiques.

Généralement le diagnostic est révélé durant la deuxième décennie. On traitera à l'aide d'une chirurgie agressive.

2.6 Relation Burning Mouth Syndrome-thyroïde

Le Burning Mouth Syndrome ou BMS est un symptôme décrit comme étant une « bouche brûlante », causé par une maladie buccale ou générale souvent déjà diagnostiquée ou dont la cause est inconnue. Ce syndrome regroupe une sensation de brûlure mais aussi des douleurs, une sécheresse et des paresthésies buccales ainsi qu'une altération du goût, qui peuvent être accompagnés de signes généraux comme des céphalées, une anxiété, une irritabilité...

La prise de certains médicaments pour traiter une pathologie générale peut aussi être la cause de ce syndrome, le BMS devient alors secondaire à un traitement.

Bergdahl et al. (1999) [109] montrent que la prise de L-thyroxine est dans leur étude le traitement médicamenteux le plus fréquemment présent dans le BMS.

Ce syndrome est aussi étudié chez Felice et al. (2006) [110] qui retrouve des cas d'hypothyroïdies naissantes dans le BMS. Ils seraient dus au stress oxydatif qui affecte la thyroïde. Or la thyroïde agit aussi sur la maturation et la spécialisation des papilles gustatives (voir plus haut) et une thyroïde affectée provoque un manque de sensations gustatives, un goût amer et des inhibitions du nerf trijumeau, tout cela provoquant le BMS.

2.7 Rayonnement thérapeutique [111] [112]

Lors du traitement d'une hyperthyroïdie ou d'un cancer thyroïdien, on utilise l'isotope I-131, qui a de grosses répercussions sur l'environnement bucco-dentaire.

La prise d'iode 131 est reliée à l'action du symporteur Sodium/Iode (appelé NIS, voir Figure 4 : Schéma montrant l'endocytose de l'iode dans une cellule folliculaire et la présence du symporteur NIS (à droite du schéma)) qui couple l'absorption d'un ion iode avec deux ions sodium. Il se situe dans la membrane des cellules folliculaires de la thyroïde mais est aussi présent dans d'autres tissus, tels que les glandes salivaires.

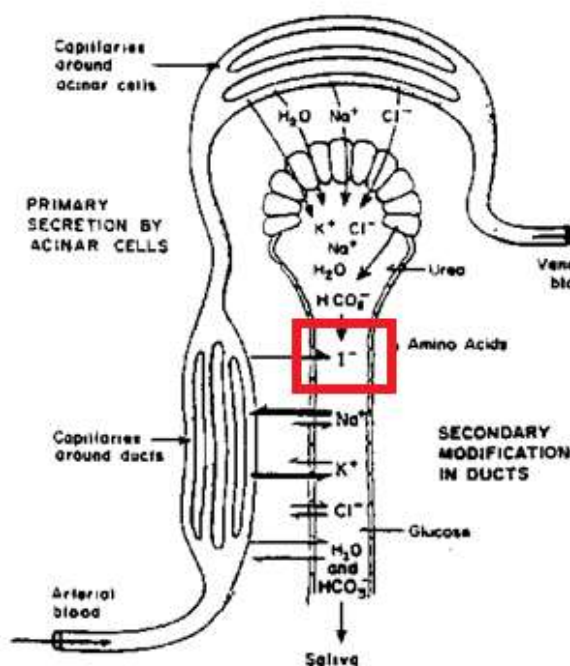


Figure 19 : représentation schématique de l'organisation microvasculaire autour de l'axe sécréteur salivaire. On observe l'entrée de l'ion iode au niveau tubulaire. [113]

Contrairement au tissu thyroïdien où ce transport transmembranaire se trouve au niveau des cellules sécrétrices, ce symporteur n'a pas été retrouvé au niveau de la membrane des acinis salivaires mais sur la membrane des cellules bordant les canaux salivaires [114]. En conséquence, l'iode présent en trop grande quantité (de part le traitement par I-131) va réduire le diamètre de la lumière canalaire et réduire l'excrétion salivaire.

L'iode présent au niveau des glandes salivaires va aussi causer des dommages au niveau vasculaire (augmentation de la perméabilité capillaire). Les glandes salivaires ne vont alors plus pouvoir subvenir au besoin du plasma qui doit être filtré. Lorsque l'on utilise l'isotope I-

¹³¹I à visée curative, une accumulation de cet iode va se retrouver dans les glandes salivaires car c'est un lieu important de filtration et de purge de l'iode ¹³¹I.

Tous ces effets vont endommager la capacité de filtration et de sécrétion salivaire, on obtiendra un déficit qualitatif et quantitatif de la sécrétion salivaire [115].

Les complications après une irradiation par I-131 ont une fréquence de 11 à 30 %. Elles comprennent la xérostomie et les sialadénites (aigüe de 24 à 67%, chronique de 11 à 43%). Elles semblent plus s'attaquer aux glandes parotides (qui sont les plus radio-sensibles) mais touchent aussi les glandes sous-mandibulaires.

Les glandes parotides et les glandes sous-mandibulaires sont des glandes séreuses. Les cellules séreuses seraient plus sensibles à la radiation donc la sécrétion de protéines sera amoindrie.

La xérostomie est caractérisée par une bouche sèche, des difficultés à avaler, une perte de sensations gustatives qui altèrent considérablement les qualités de vie.

Les symptômes de bouche sèche ou bien de gonflement glandulaires peuvent même persister jusqu'à plusieurs années après la fin de la radiation. De même, les symptômes ne peuvent apparaître quelque fois qu'en tant que complication tardive.

Les symptômes sont dose-dépendant. Plus la dose d'I-131 est importante, plus les symptômes seront importants [116] [117].

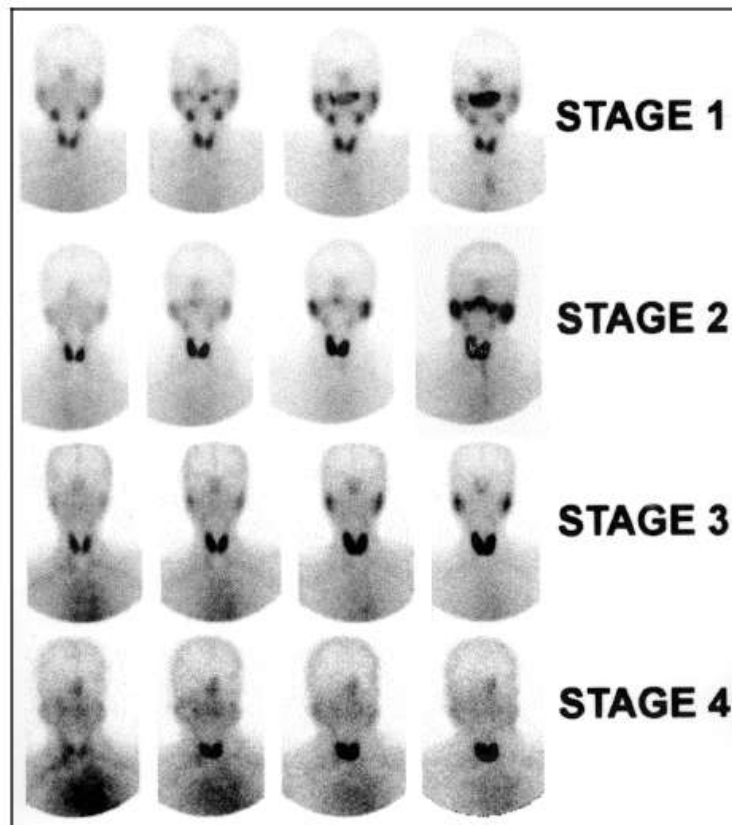


Figure 20 : scintigraphie par I-131 à des doses croissantes de gauche à droite. Le « stage 1 » révèle une absorption et une excrétion normales par les glandes salivaires ; le « stage 2 » nous montre une atteinte modérée des glandes salivaires ; le « stage 3 » est observé lorsque les glandes sont atteintes de façon importante ; le « stage 4 » est le stade sévère de l'atteinte [51].

Cité auparavant, Solans et al. (2000) [51] montrent que l'iode 131 change la composition de la salive en augmentant les concentrations d'amylases et les actions de la kallibréine (principales sécrétions d'une glande séreuse). L'amylase salivaire possède un site de liaison à l'émail et participe à l'élaboration de la formation de la pellicule exogène acquise. La kallibréine est une des premières protéines de la cascade de l'inflammation.

On y observe également une destruction du parenchyme des glandes salivaires (surtout les glandes parotides).

Tous ces changements histologiques et protéiques modifient l'état bucco-dentaire de manière défavorable et augmente le risque carieux.

Cas exceptionnel, Levenson et al. (1994) [118] présentent deux cas de paralysie temporaire du nerf facial suite à un traitement par l'iode 131. Le premier patient a subi deux cures d'I-131. Après 9 jours, on lui a diagnostiqué une paralysie qui fut traitée avec cinq jours de prednisone

(recouvrement total en trois mois). Le deuxième cas n'a subi qu'une seule irradiation. Dix jours après, une paralysie s'est développée. Mais il n'a eu aucune thérapeutique pour traiter cette paralysie et le recouvrement de la motricité s'est opéré en quelques mois.

Différentes hypothèses ont alors été établies : ou bien une coïncidence avec la paralysie de Bell ; ou bien une parodontite associée à l'irradiation ; ou bien un myxœdème provenant de l'hypothyroïdie liée à l'irradiation ; ou bien encore un effet radioactif direct.

Pour résumer cet impact, Alexander et al. (1998) [119] ont réalisés une étude exhaustive sur les effets de l'iode-131 à moyen et à long terme. Les résultats sont divisés en fonction des doses reçues. La sialodénite et la dysgueusie sont significativement plus élevées à moyen terme, et ces résultats sont dose-dépendants. La sécheresse buccale est, elle, significativement plus élevée à long terme mais ce résultat n'est pas dose-dépendant. Par contre il n'y aurait pas de lien entre l'iode-131 et la xérostomie complète à long terme.

2.8 Relation inversée : les radiographies dentaires

Certains rayonnements diagnostiques peuvent être dentaires (radiographies panoramique, rétro-alvéolaire, téléradiographie de profil, radiographie 3D). Or tout rayonnement radiographique produit des rayonnements diffusés, plus ou moins maîtrisés. L'Autorité de Sécurité Nucléaire (ASN) retranscrit l'article R.1333-56 du Code de la santé publique : « Toute exposition d'un patient, plus particulièrement lorsqu'il est jeune, dans un but diagnostique ou thérapeutique, en radiologie notamment, doit faire l'objet d'une analyse préalable permettant de s'assurer que cette exposition présente un avantage médical direct suffisant au regard du risque qu'elle peut présenter et qu'aucune autre technique donnant un résultat comparable mais présentant un risque moindre d'exposition ou ne comportant pas de risque d'exposition n'est disponible ».

Memon et al. (2010) [120] [121] ont analysé un groupe de 313 patients atteints de cancer thyroïdien pour trouver un lien avec les rayonnements radiographiques subis lors de traitements dentaires. Or la thyroïde, déjà très radiosensible, a une position anatomique relativement proche des rayons X. Cette étude évalue aussi le rapport effet/dose. Les résultats indiquent qu'il y a approximativement deux fois plus de risque d'acquérir un cancer de la thyroïde si le patient subit des radiographies dentaires. Et la réponse est accrue avec la dose reçue. De même, il semblerait que plus le patient est jeune, plus il est susceptible d'être exposé négativement.

Toossi et al. (2012) [122] étudie lui aussi l'utilisation de radiographie dentaire, ici la radiographie panoramique, sur l'irradiation diffusée à la thyroïde. L'utilisation de plus petits films radiographiques expose moins fortement la thyroïde et diminue le risque cancéreux. La radiographie panoramique ne donne pas de radiation directe sur la thyroïde mais plutôt des radiations diffusées.

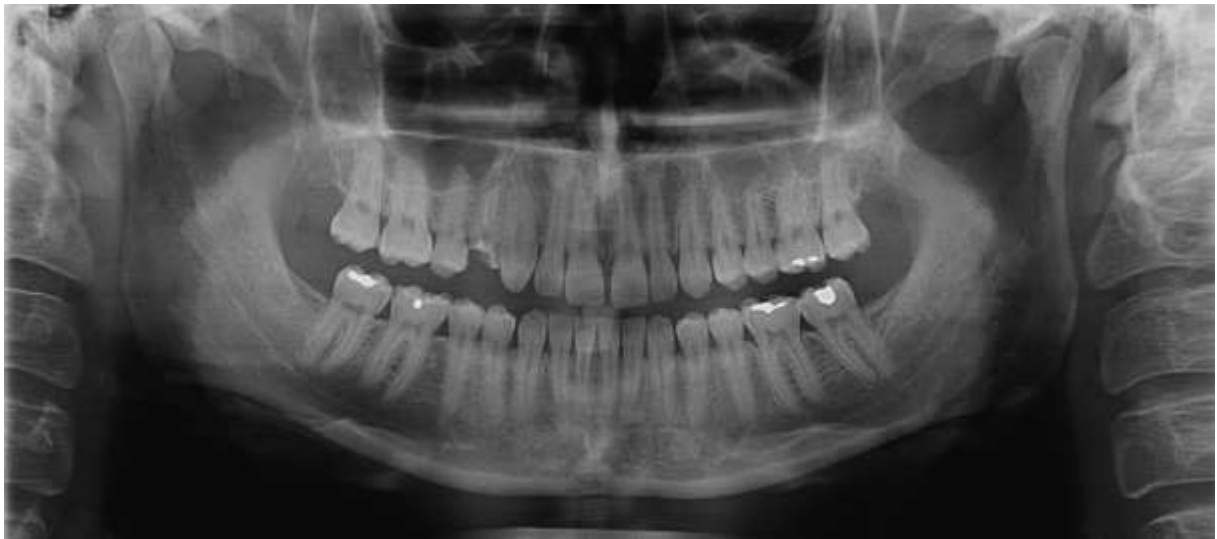

Figure 21 : une radiographie panoramique. La thyroïde est anatomiquement présente en avant des quatrièmes aux septièmes vertèbres cervicales ; la radiographie panoramique ne descend normalement pas en dessous des quatrièmes vertèbres cervicales. [123]

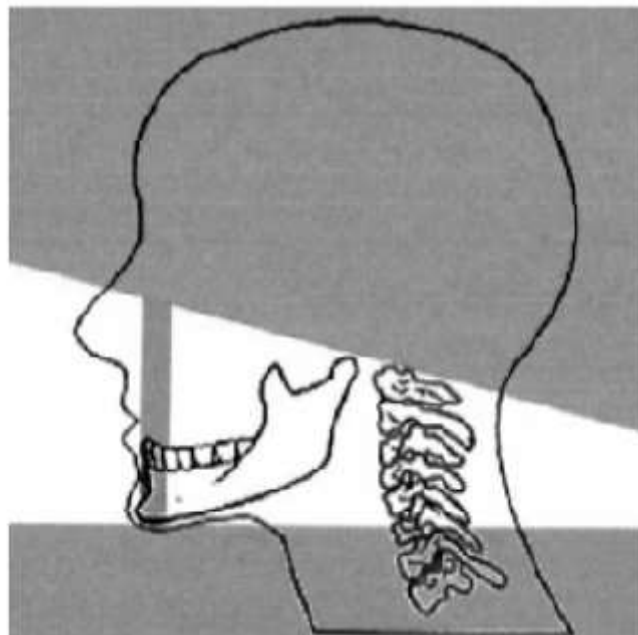


Figure 22 : schéma représentant, vue de profil, l'incidence des rayons directement produits par une radiographie panoramique [122].

Mais une autre donnée est plus inquiétante : les rayons diffusés sur la thyroïde des femmes enceintes provoqueraient un gros risque de bas poids de l'enfant à la naissance. Les radiographies dentaires chez ces patientes sont à réaliser avec précaution car les rayonnements atteignant la thyroïde font accroître la prévalence d'un poids anormalement bas à la naissance du nouveau-né. La thyroïde a un rôle primordial dans la croissance et le développement statural ; si la thyroïde du nouveau-né est atteinte durant la grossesse, on obtiendra un enfant avec des défauts morphologiques notamment pondéral. Il ne semblerait pas qu'il y ait un effet dose dépendant [124].

2.9 Cas particulier des thyroïdes ectopiques [125]

2.9.1 Définition

La thyroïde ectopique est une thyroïde qui a arrêté sa descente le long de la trachée entre la troisième et la septième semaine de vie intra-utérine. Cette descente peut s'interrompre à tout moment. La thyroïde au niveau lingual est l'endroit le plus commun de cet arrêt (90%) mais on peut aussi la retrouver au niveau de la glande submandibulaire (Babazade et al. (2009) [126]), au plancher de bouche [127], ou bien encore entre les muscles sterno-hyoïdiens (juste sous l'os hyoïdien).

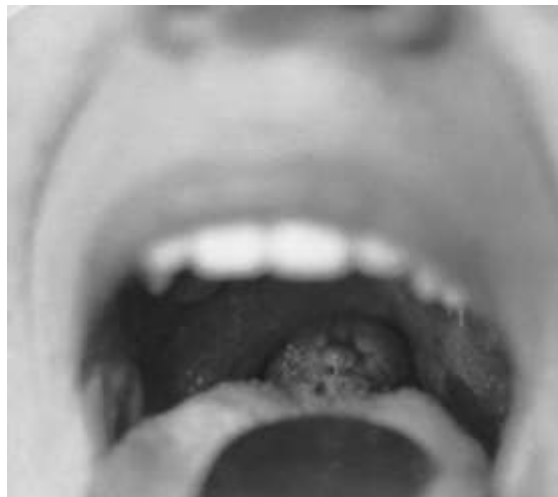

Figure 23 : photographie intra-buccale montrant une thyroïde linguale située à la base de la langue. [128]

2.9.2 Diagnostics

Généralement le diagnostic se produit lors de changements hormonaux (puberté, grossesse, ménopause...) et produit une hypothyroïdie. D'après Gallo et al. (2000) [128] les thyroïdes linguales sont révélées dans deux cas majoritairement : chez l'enfant avec un retard

mental ou de développement, et chez un patient avec des symptômes de dysphagies ou d'obstruction avant la puberté. Rosenberg et al. (1980) [129] insistent sur l'aspect génétique de cette anomalie en publiant le cas de cette famille de trois enfants dont deux ont une thyroïde ectopique et le dernier n'a qu'un seul lobe thyroïdien.

Les femmes sont plus sujettes que les hommes à cette anomalie au ratio 4/1. Ravina et al. (2012) [130] ont relaté un rare cas de thyroïde linguale, liée à un hyperthyroïdisme. On observe ici une masse mobile lors de la protrusion de la langue. Mais le plus surprenant est qu'elle est présente avec une hyperthyroïdie, c'est le seul cas recensé dans la littérature.

Les thyroïdes linguales ont les mêmes caractéristiques cliniques que la thyroïde en position anatomique : dure, rose, aux pourtours bien définis, couverte d'une muqueuse normale, à la vascularisation riche. Ces thyroïdes peuvent provoquer des obstructions oesophagiques, des dysphonies, des obstructions des voies aériennes. Singhal et al. (2011) [131] révèle qu'une thyroïde ectopique peut aussi provoquer une perte d'appétit et une constipation dues au problème de déglutition (fillette de 5 ans pesant 14 kg). Le traitement des complications de ce problème ne doit pas être négligé.

En ce qui concerne le diagnostic radiologique, Takashima et al. (2001) [132] révèle le rôle important de l'Imagerie par Résonance Magnétique (IRM). C'est une source diagnostique, surtout utile lors de l'approche chirurgicale, mais moins fiable que la scintigraphie. L'IRM permet le diagnostic différentiel avec l'adénome carcinoïde, le lymphome non-Hodgkinien, l'hémangiome ou bien encore le lymphangiome. La scintigraphie utilisera le Tc-99m (isotope du technitium), l'I-131 ou l'I-123, un autre isotope de l'iode, et sera plus fiable pour localiser la présence ou l'absence d'un tissu thyroïdien en position anormale. Martellucci et al. (2013) [133] apporte un élément nouveau au diagnostic en révélant la possible confusion entre une thyroïde ectopique à la base de la langue et entre un carcinome mucco-épidermoïde (type le plus commun des cancers des glandes salivaires).

Les tests biologiques (fonctions thyroïdiennes) sont très importants pour évaluer l'état thyroïdien avant le traitement. Il faudra anticiper le fait de réaliser l'excision et donc de modifier les concentrations sériques d'hormones thyroïdiennes.

Le lithium (traitement utilisé contre la bipolarité psychique) peut aussi révéler une thyroïde linguale en augmentant sa taille (Talwar et al. (2008)) [134].

2.9.3 Traitements

Le traitement peut être chirurgical : l'approche par trans-oralité est la moins invasive. On peut réaliser une auto-greffe. Dans l'absence de symptômes inconfortables, on préférera l'utilisation d'hormones de substitution pour réduire la taille de la thyroïde ectopique.

De plus, il se peut qu'une thyroïde ectopique intervienne suite à une thyroïdectomie totale, comme le présente Bersaneti et al. (2011) [135], où une femme de 37 ans présentait une thyroïde ectopique 3 ans après la chirurgie. Ils supposent que le déficit de synthèse d'hormones thyroïdiennes suite à la chirurgie a augmenté la production de TSH ; cette production stimulant et grossissant un tissu ectopique sous-mandibulaire. Il faut donc suppléer ce manque par une supplémentation d'hormones de substitution avant la chirurgie pour obtenir une euthyroïdie sérique pré-chirurgicale.

De même, une étude (Yaday et al. (2008)) [136] retrouve une transformation maligne d'une thyroïde ectopique linguale. Ce phénomène reste néanmoins très rare (1/100 des thyroïdes ectopiques). Le diagnostic final révélera un syndrome néoplasique multiple.

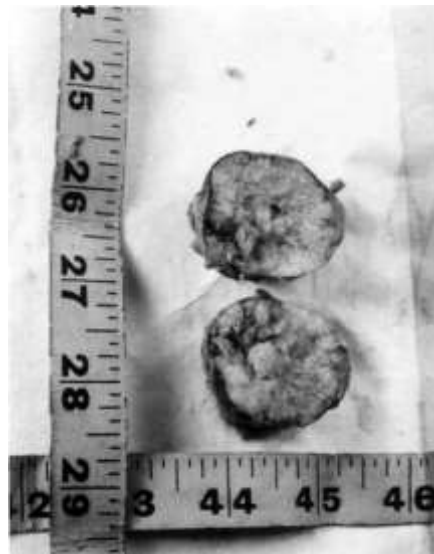


Figure 24 : thyroïde linguale encapsulée, après excision. [136]

2.10 Résumé de ces différentes interactions

Ionescu et al. (2004) [137] résume les impacts thyroïdiens sur la sphère oro-faciale. Certes l'importance en fréquence est faible mais le diagnostic par le chirurgien-dentiste reste facile.

Dans le cas de l'hypothyroïdie, les hormones thyroïdiennes ont un rôle important dans la croissance pré et post-natale. Chez l'enfant, la modification morphologique dentaire est

variable, une éruption dentaire retardée est présente, une dysharmonie dento-maxillaire ou des dents surnuméraires peuvent être diagnostiquées. La fréquence carieuse est plus importante. Chez l'adulte, ces problèmes sont moins fréquents mais l'augmentation de l'incidence carieuse et de l'inflammation gingivale est réelle.

Dans le cas de l'hyperthyroïdie, il n'y a généralement pas de modification purement dentaire. Mais des manifestations buccales sont fréquentes telles que des ulcérations buccales, des nécroses gingivales, des pharyngites ou des amygdalites infectieuses, des membranes grisâtres, une agranulocytose. Les femmes sont plus atteintes que les hommes.

Le tableau suivant, que nous avons réalisé, permet de synthétiser cette partie :

MANIFESTATIONS ORALES DES DESORDRES THYROIDIENS	
Hyperthyroïdisme	Hypothyroïdisme
<ul style="list-style-type: none"> 1. Eruption dentaire accélérée 2. Susceptibilité accrue aux caries 3. Ostéoporose 4. Maladie parodontale 	<ul style="list-style-type: none"> 1. Défauts minéraux amélaire 2. Susceptibilité accrue aux caries 2. Macroglossie 3. Micrognathie 4. Ostéosclérose 5. Altérations gustatives 6. Présence d'un Burning Mouth Syndrome 7. Thyroïdes ectopiques 8. Développement d'une maladie auto-immune comme le syndrome de Gougerot-Sjögren

Nous avons relaté tous les impacts bucco-dentaires liés aux désordres thyroïdiens, nous allons voir maintenant comment traiter ces impacts et comment les prévenir. Nous attacherons également une importance aux liens interprofessionnels.

3 ATTITUDE DE L'ODONTOLOGISTE ET APPROCHE MULTIDISCIPLINAIRE [138]

3.1 Attitude multidisciplinaire et diagnostics

Les patients arrivant pour la première fois au cabinet dentaire et présentant des signes physiques de troubles thyroïdiens, sans antécédent thyroïdien, doivent être adressés pour un questionnaire exhaustif médical, un examen physique complet et des tests biologiques adéquats. Les troubles thyroïdiens peuvent apparaître de façon insidieuse et les signes et symptômes sont faciles à diagnostiquer.

3.1.1 Rôle de l'endocrinologue

L'endocrinologue qui suit des patients atteints de troubles thyroïdiens se révèle être un bon appui pour l'odontologue car beaucoup de ces patients nécessitent des soins bucco-dentaires qui peuvent être complexes et qui doivent être traités pour éviter des complications. Une bonne communication entre un endocrinologue et un chirurgien-dentiste est nécessaire et le rapport doit être bidirectionnel.

L'endocrinologue se doit de connaître les manifestations au niveau buccal et le chirurgien-dentiste doit être au courant de l'évolution du traitement général chez ses patients.

3.1.2 Rôle du chirurgien-dentiste

L'odontologue peut être le premier soignant à diagnostiquer un désordre thyroïdien et cela fait de lui un acteur principal dans la sphère de la santé publique. De plus, les complications buccales suites au changement de statut de la maladie interfèrent avec le plan de traitement, ce qui intensifie le rôle non négligeable des chirurgiens-dentistes dans ces pathologies.

Nous devons être conscients des différentes dimensions de ces maladies.

Hatipoglu et al. (2008) [139] ont reporté le cas d'un homme de 85 ans présentant une douleur située sur une héli-mandibule. Un examen complet extra-oral, intra-oral, radiographique et histopathologique a révélé un cancer thyroïdien indifférencié. Il s'est présenté chez son chirurgien-dentiste pour une douleur oro-faciale, or c'est souvent le premier symptôme d'une

métastase buccale d'un cancer thyroïdien silencieux. Un bilan de santé général est alors indiqué en cas de doute. Ces métastases créent des désordres au niveau du larynx, de l'os, des muqueuses et des glandes salivaires ; d'où l'adaptation possible du traitement odontologique qui passera au second plan.

De même, on peut retrouver plusieurs cancers primaires chez un seul patient. Il peut donc y avoir un cancer thyroïdien et un cancer d'origine orale (nasopharynx, langue...). La gestion du diagnostic, du traitement et du suivi se fera donc par l'oncologue, l'endocrinologue et par l'odontologiste [140].

L'examen minutieux de la muqueuse orale et du suivi de toute anomalie permet un diagnostic précoce, par exemple dans le cas des NEM, et permettra de traiter au plus tôt. Plus le traitement sera réalisé rapidement, plus le pronostic sera amélioré, d'autant plus que les néoplasies sont généralement sévères chez l'enfant ou l'adolescent.

Au niveau osseux, une supplémentation en hormones thyroïdiennes peut conduire à une ostéoporose. Donc un suivi général est nécessaire et le risque doit être mesuré si l'on souhaite activer un traitement orthodontique ou provoquer un turn-over osseux plus rapide.

Il sera en résumé important de diagnostiquer au plus vite un désordre thyroïdien avant de commencer un plan de traitement odontologique. Le bon suivi médical du patient est nécessaire et une évaluation du rapport bénéfice-risque chez ces patients nous permettra de choisir la bonne option quand à la suite et aux choix des soins apportés par le chirurgien-dentiste.

3.2 Prise en charge odontologique [141]

3.2.1 Dépistage

Le chirurgien-dentiste se doit de détecter au plus tôt tout les signes et symptômes des troubles thyroïdiens et adresser le patient pour une évaluation médicale et un éventuel traitement général.

Premièrement, le chirurgien-dentiste, en cas de doute, se doit d'examiner la glande thyroïde qui fait partie intégrante de la tête et du cou. La palpation, pas toujours évidente, reste l'examen de choix dans l'exercice de notre fonction.

Lorsque le patient déglutit, la thyroïde remonte. Elle est plus facilement palpable, si elle est légèrement grossie, de même elle est plus aisée à palper en position allongée sur le fauteuil. Si le goitre est plus important, on pourra le diagnostiquer en position assise ou debout.

Une thyroïde élargie causée par un goitre paraît plus molle qu'une thyroïde normale. Les carcinomes seront plus endurcis et généralement plus isolés. Les thyroïdites seront elles aussi plus dures à la palpation (sauf quand la thyroïdite sera suppurée, on notera alors la présence de fièvre, d'érythème de la peau et une thyroïde molle).

Ensuite, l'attitude du patient sur le fauteuil nous mettra sur la piste d'un trouble thyroïdien. Si le patient est hyperactif (et impatient, d'où l'attente réduite pour ces patients en salle d'attente), anxieux et fait preuve d'une labilité émotionnelle (qui est définie par des changements brusques d'humeur passant de la joie à la colère), on pourra se diriger vers une hyperthyroïdie. Ces patients seront également très sensibles au bruit (notamment généré par les instruments rotatifs utilisés en odontologie). Dans les cas extrêmes, on retrouvera des cas de schizophrénies et d'hallucinations.

Au contraire, le patient hypothyroïdien marquera plutôt une perte d'intérêt, de vivacité, une déficience mentale et mémorielle. L'état psychologique peut aller jusqu'à la dépression et à la démence paranoïaque qui peuvent entraîner des séquelles permanentes neurologiques. Le patient montrera plutôt du désintérêt à son plan de traitement.

3.2.2 Pratique bucco-dentaire habituelle [142]

Le but du plan de traitement bucco-dentaire au fauteuil est d'agir en prévention ou en curatif, en compatibilité avec l'état physique ou émotionnel du patient. Il faut d'abord évaluer l'état thyroïdien du patient et avoir son accord.

3.2.2.1 Anamnèse

L'historique médical cardiologique est fondamental : en cas d'hypothyroïdie, l'hyperlipidémie peut provoquer des accidents vasculaires et être associée à des angines de poitrine. La présence de troubles cardio-vasculaires va modifier la façon d'aborder le patient (éviter le stress) et l'orientation du lieu d'intervention. On pourra l'adresser dans une structure hospitalière en cas de difficulté de prise en charge.

La prise en charge au fauteuil du patient non-euthyroïdien est analysée de façon complète par la publication de Pinto et al. (2002) [143] qui est citée de nombreuses fois dans d'autres articles. Il établit que tant que le malade n'est pas diagnostiqué et que l'on a un doute, il est préférable d'arrêter temporairement les traitements dentaires.

La prise de médicaments ou de produits, prescrits ou utilisés en dentisterie, peut amener à bouleverser les niveaux d'hormones thyroïdiennes.

Chez l'hypothyroïdien traité, il est très important d'anticiper les complications bucco-dentaires du patient, il n'y a pas de susceptibilité accrue aux infections mais il faut faire très attention à son état léthargique. Ce patient peut inhaler des matériaux dentaires facilement. De plus, il faut limiter la prescription de narcotiques, barbituriques et tranquillisants pour traiter l'analgésie post-opératoire.

Chez l'hyperthyroïdien, l'historique cardiaque de ces patients doit être connu. Les traitements bucco-dentaires, comme chez l'hypothyroïdien, doivent être différés si la maladie n'est pas stabilisée. Après traitement, l'analgésie post-opératoire est recommandée.

3.2.2.2 **Stress au fauteuil**

Le patient dysthyroïdien sera plus sujet au stress qu'un patient lambda, de part l'action des hormones thyroïdiennes sur le système nerveux central. Les hyperthyroïdiens suivis seront généralement déjà traités sous déprimeurs du SNC ou bien anxiolytiques. Il sera donc inutile de les prémédicamentent avant de les soigner.

3.2.2.3 **Anesthésie et effet cardio-vasculaire**

Dans la littérature, il n'y a pas de contre-indication à réaliser une anesthésie locale chez un hypothyroïdien mais elle doit être faite de manière judicieuse car l'hypothyroïdie rend les déprimeurs du SNC hyperactifs. L'adrénaline sera à utiliser avec parcimonie.

En ce qui concerne, les hyperthyroïdiens manifestes, il faut limiter l'usage de vasoconstricteurs lors des anesthésies locales car ils seront susceptibles de provoquer des crises hypertensives, des tachycardies ou bien encore des arythmies.

Lorsqu'un patient athyroïdien possède une tension artérielle supérieure à 180/110 mmHg ou bien une pression systolique supérieure à 90mmHg, on se limitera juste aux actes d'urgence. En dessous de ces seuils, on pourra réaliser les soins de routine.

En raison de l'état léthargique de l'hypothyroïdien et du risque de fausse route, on pourra alors diriger le patient vers une anesthésie générale [144]. De même, la macroglossie est un critère morphologique fréquemment retrouvé chez les hypothyroïdiens, on préférera une anesthésie générale pour les soins multiples bucco-dentaires (l'intubation se fera préférentiellement par voie nasale comme le montre la figure ci-dessous).

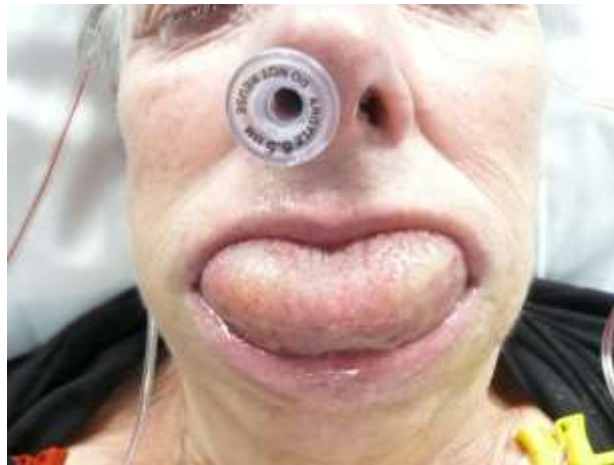

Figure 25 : macroglossie empêchant le bon déroulement des soins de routine sous anesthésie locale [144]

3.2.2.4 Modification du plan de traitement

3.2.2.4.1 Orthodontie

Dans les cas d'hypothyroïdisme congénital non traités à la naissance, on peut se retrouver avec des complications orales telles que des malocclusions, une langue élargie et un retard squelettique qui peuvent compliquer le plan de traitement bucco-dentaire.

Comme nous l'avons précédemment décrit en 2.4.2., au cours de l'hypothyroïdisme congénital, la croissance osseuse sera ralentie, ce qui va provoquer des inclusions dentaires à cause du manque d'espace disponible nécessaire à une bonne éruption dentaire. Si la dent entre en éruption, on aura alors un grand risque de malocclusions (version linguale ou vestibulaire fréquente). Tous ces problèmes d'occlusion révéleront un traitement orthodontique complexe.

3.2.2.4.2 Chirurgie

Au niveau général, les hormones thyroïdiennes régulent beaucoup de facteurs sanguins (facteurs de croissance, facteurs d'inflammation, certaines constantes biologiques comme la glycémie). Or, lors de la cicatrisation d'une plaie opératoire, en présence d'un diabète

(augmentation de la glycémie), l'activité bactéricide des polynucléaires neutrophiles va diminuer ainsi que l'activité phagocytaire des leucocytes. La phagocytose de particules microbiennes sera donc limitée et la cicatrisation va en pâtir.

Nagendra et al. (2011) [145] explique le retard de cicatrisation chez l'hypothyroïdien car il existe une grosse susceptibilité au diabète chez ces patients. Lors d'un diabète, on retrouvera aussi des shunts artério-veineux qui vont provoquer la diminution du débit sanguin et ralentir la cicatrisation des plaies. En cas d'infiltration sous-cutanée importante de mucopolysaccharides (myxœdème), les petits vaisseaux sanguins profonds vont être comprimés, et en les sectionnant on provoquera une hémorragie sous cutanée ou intra muqueuse.

Chez l'hyperthyroïdien, notamment dans la maladie de Basedow, le traitement sous propylthiouracyl peut provoquer des cas d'agranulocytose, de saignements anormalement élevés ou d'hypoprotéinémie donc un bilan sanguin complet sera indiqué.

En cas de doute tumoral, il sera aussi nécessaire de palper les glandes salivaires et de réaliser une Numération de la Formule Sanguine (surtout pour évaluer les quantités sérologiques des globules blancs).

3.2.2.4.3 Anatomopathologie

Un élément à ne pas négliger est la prévalence du Lupus Erythémateux Disséminé (LED) chez les athyroïdiens. Les études diffèrent beaucoup sur la fréquence du Lupus retrouvé chez les hypo- et chez les hyperthyroïdiens mais globalement il est retrouvé plus fréquemment chez les hypothyroïdiens (3 à 11%) que dans la population générale (1%). La présence d'anticorps anti-thyroglobulines et anti-microsomes est également plus importante chez ces hypothyroïdiens. Donc lorsqu'un patient hypothyroïdien se présente au cabinet, il faudra veiller aux zones ulcérées buccales [146].

On peut même retrouver trois affections auto-immunes chez les mêmes individus : une thyroïdite, un LED et un syndrome sec. Le risque de retrouver un trouble thyroïdien avec ces deux autres maladies est augmenté de 2,3 [147].

3.2.2.4.4 Complications au fauteuil et signes précurseurs

Si l'on se trouve avec un patient qui a une crise thyrotoxisque au fauteuil, il conviendra de réguler son rythme cardiaque. S'il perd connaissance, on le placera en position

latérale de sécurité et on appellera les secours. On pourra également éteindre les lumières et refroidir le patient.

En cas de myxœdème, il sera également nécessaire de placer le patient en position allongée, de remonter les jambes, de lui procurer de l'oxygène. Il sera en bradycardie donc on surveillera le pouls et on procédera à un massage cardiaque avec des insufflations en cas d'arrêt cardio-respiratoire. On couvrira le patient pour éviter qu'il ne se refroidisse.

3.2.2.5 Utilisation des matériaux d'obturation et toxicité thyroïdienne

Lorsque l'on comble une cavité dentaire, il nous est proposé plusieurs choix de matériaux suivant l'esthétique, la localisation ou bien encore le mode de rétention (mécanique ou collage).

3.2.2.5.1 Amalgames dentaires [148]

L'amalgame est un matériau d'obturation composé d'un mélange de différents métaux comme le mercure, l'argent, le cuivre, l'étain et le zinc. Sa toxicité est controversée à travers le monde (interdits d'utilisation en Suède depuis 2009) mais elle n'est pas clairement établit dans la littérature.

Selon les scientifiques suédois, le mercure, même à faible dose (donc également celui compris dans les amalgames dentaires), serait nocif pour la santé humaine et particulièrement au niveau cérébral, neurologique, immunologique et rénal. Au niveau immunologique, le mercure favoriserait une activation des lymphocytes T, une lymphoprolifération puis une stimulation d'autoanticorps antinucléaires, provoquant une maladie auto-immune s'attaquant particulièrement au système neurologique.

Cette auto-immunité néfaste pourrait se diriger contre un système endocrine comme le système thyroïdien or aucune publication n'a à ce jour prouvé un lien entre l'utilisation d'amalgame en odontologie et l'apparition de maladie thyroïdienne à origine auto-immune telle que la maladie d'Hashimoto.

Il serait donc judicieux de ne pas bannir les amalgames à usage dentaire à la vue de leur non-nocivité, contrairement aux résines composites.

3.2.2.5.2 Composites

Les résines composites ont été introduites en odontologie dans les années 1960 et sont aujourd'hui massivement représentées sur le marché. Elles permettent d'avoir un rendu esthétique beaucoup plus important que les matériaux plus anciens.

Une résine composite utilisée en odontologie est composée d'une matrice organique et d'un renfort sous forme de charges, la cohésion se fait par un agent de couplage : un silane. Or dans la matrice organique on retrouve plusieurs composés dont la résine matricielle, qui est le composé chimiquement actif de la résine composite. Cette résine est dérivée du Bis-GMA qui est partiellement composé de bisphénol A.

Le bisphénol A (ou BPA) est aussi retrouvé dans de nombreuses matières à base de plastique, que l'industrie moderne utilise pour la fabrication de beaucoup d'objets utilisés au quotidien (emballage alimentaire, tickets de caisse, lunettes, CD, biberons, boîtes de conserves...). Tous ces objets entrent directement en contact avec l'être humain (par le toucher, l'inhalation ou l'ingestion).

Ce qui pose problème est le fait que le bisphénol A est connu pour s'extraire des plastiques spontanément à très faibles doses. En outre, les études sur le bisphénol A ont démontré sa toxicité environnementale et sanitaire. Ses effets toxiques touchent particulièrement les systèmes reproducteurs des êtres vivants mais aussi les systèmes cérébraux, cardio-vasculaires et endocriniens.

En France, une loi récente (Loi n° 2010-729 du 30 juin 2010) a interdit l'utilisation de bisphénol A dans le processus de fabrication des biberons. Le Sénat français a ensuite adopté une seconde loi visant à interdire « la fabrication, l'importation et l'exportation et la mise sur le marché de tout conditionnement à vocation alimentaire contenant du bisphénol A » (Loi n° 2012-1442 du 24 décembre 2012). Cette interdiction prendra effet à partir du 1^{er} janvier 2015. On peut alors se demander si les résines composites utilisées en chirurgie-dentaire sont nocives également pour la santé de nos patients. Les études scientifiques se penchant sur le bisphénol A sont malgré tout majoritairement biaisées car elles subissent le lobbying et le conflit d'intérêt des grandes entreprises utilisant le bisphénol A dans la fabrication de leur produit, elles-mêmes dirigent ou financent régulièrement les études scientifiques...

A la vue de toutes ces données, il nous est apparu nécessaire de rechercher les résultats des études parues malgré le biais décrit ci-dessus. Au niveau thyroïdien, la toxicité du bisphénol A apparaît plus importante en cas de grossesse (toxicité fœtale) et chez les nouveaux nés. Puisque la thyroïde joue un rôle important dans le développement chez l'homme, une toxicité

de la thyroïde chez le fœtus ou l'enfant de bas âge nuira à son bon développement cérébral et morphologique.

Le bisphénol A va se lier aux récepteurs transmembranaires de l'hormone thyroïdienne T3 donc le BPA va prendre la place de T3 ; chez l'animal, il a été prouvé que le BPA agit comme un antagoniste à T3 [149]. Malgré cela, la revue de la littérature de Rochester [150] nous révèle des résultats disparates chez l'être humain. Les relations entre le BPA et les hormones T3, T4 et TSH sont complexes et il semblerait qu'il y ait à la fois des effets agonistes et antagonistes ; seul la diminution du taux sanguin de l'hormone TSH est majoritairement retrouvée chez des patients où le taux de bisphénol A est élevé.

De plus, il apparaît ici une donnée importante dans l'étude de Chevrier [151] où on dose le taux de TSH chez les nouveau-nés : lorsque le taux de BPA est trop élevé chez la mère, on retrouve un taux de TSH trop bas chez les enfants de sexe masculin à la naissance. Cette perturbation du taux de la TSH peut créer des anomalies du développement statural de l'enfant à l'avenir.

C'est pourquoi la plus grande prudence est à prendre quand à l'utilisation des résines composites chez l'homme, et plus spécifiquement chez la femme enceinte en raison de la potentielle nocivité du développement du fœtus et du nouveau-né.

3.2.3 Interactions médicamenteuses

Les médicaments utilisés pour traiter un désordre thyroïdien sont nombreux et auront également des effets sur d'autres mécanismes physiologiques.

Le propylthiouracil (vendu sous le nom de Propilex® en France) aura une sensibilité à majorer les effets des anticoagulants tels que les anti-vitamines K. Il faudra alors veiller au risque d'hypoprothrombinémie et pratiquer les gestes d'hémostase appropriés suite à une chirurgie par exemple. Des mesures fréquentes de l'International Normalized Ratio seront nécessaires pour diminuer ou non les doses d'anticoagulants durant le traitement par le propylthiouracil.

Les anti-thyroïdiens provoquent également de très rares cas d'agranulocytose (0,5 % des patients) causées par des infections ou des retards de cicatrisation.

Les β -bloquants (qui seront prescrits en cas de troubles cardiaques) vont contrer la synthèse importante de catécholamines par les hyperthyroïdiens. Les catécholamines (adrénaline, noradrénaline, dopamine) vont provoquer une tachycardie, une hypertension

artérielle, et une hyperglycémie. Il faudra veiller au résultat de cette prise de médicaments chez les hyperthyroïdiens et utiliser de préférence des anesthésiques sans vasoconstricteurs ou avec des dosages faibles.

L'étude de Carlos Fabue et al. (2010) [152] résume la prescription médicamenteuse possible chez les thyroïdiens mal-équilibrés et l'impact buccal. On retrouvera dans cette prescription également des glucocorticoïdes et de l'iode.

Les Anti-Inflammatoires Non-Stéroïdiens (AINS) comme l'aspirine seront à prescrire avec beaucoup de précaution chez les hyperthyroïdiens. L'acide acétylsalicylique interfère avec la protéine de liaison entre T3 et T4 en augmentant le taux de la forme libre (T3), ce qui va aggraver une éventuelle crise thyrotoxisique. Les AINS diminuent également l'efficacité des β -bloquants qui pourraient être utilisés par le patient.

3.2.4 Prescription fluorée

Le fluor est utilisé pour traiter l'hyperthyroïdie car il a un effet hypothyroïdien comme présenté auparavant. L'excès de fluor pourra amener à une déficience en iode car ils sont antagonistes. Donc la prescription en supplémentation générale de fluor est mise en garde et on préférera ou bien utiliser le fluor de manière locale ou bien s'abstenir d'en prescrire tout en conseillant les autres techniques de prévention bucco-dentaire (fil dentaire, jet dentaire, brossettes inter-dentaires...).

3.2.5 Bilan

En résumé, chez les patients avec de faibles symptômes thyroïdiens, il n'y a aucun danger particulier à soigner au niveau dentaire. Tout comme chez des patients bien contrôlés, le plan de traitement dentaire et pratiquement la totalité des thérapeutiques odontologiques peuvent être pratiquées.

Par contre, les patients non traités de leur désordre thyroïdien, ou mal contrôlés, peuvent être mis en danger si un traitement dentaire est réalisé.

En cas de thyroïdite, lorsqu'on est en présence d'un état suppuré de cette thyroïdite, l'arrêt du traitement de routine dentaire est préconisé en attendant de retrouver un état stable et sain.

Les deux tableaux suivants résument la conduite à tenir pour un chirurgien-dentiste face à un désordre thyroïdien.

TABLE III : prise en charge dentaire de l'hypothyroïdien	
<i>Contexte clinique</i>	Hypothyroïdie
<i>Détection d'une maladie non diagnostiquée</i>	Etayer les signes et symptômes Adresser pour un diagnostic et un traitement médical
<i>Maladie diagnostiquée</i>	Diagnostic initial, historique médical, traitement actuel Absence de signes et symptômes; présence de complications
<i>Maladie non traitée ou peu contrôlée</i>	Eviter les actes chirurgicaux à risque Traiter les infections, utiliser avec parcimonie les dépresseurs du SNC
<i>Maladie bien contrôlée</i>	Eviter les infections Mise en œuvre des procédures normales
<i>Crise myxoedémateuse</i>	Reconnaissance de la crise Prise en charge initiale et recours à l'aide médicale d'urgence Hydrocortisone (100 à 300 mg) Réanimation cardiaque

Figure 26 : attitude adéquate de l'odontologiste face à un hypothyroïdien, traduit en français à partir de la source [141]

TABLE II : prise en charge dentaire de l'hyperthyroïdien	
<i>Contexte clinique</i>	Hyperthyroïdie
<i>Détection d'une maladie non diagnostiquée</i>	Etayer les signes et symptômes Adresser pour un diagnostic et un traitement médical
<i>Maladie diagnostiquée</i>	Diagnostic initial, historique médical, traitement actuel Absence de signes et symptômes; présence de complications
<i>Maladie non traitée ou peu contrôlée</i>	Eviter les actes chirurgicaux à risque Traiter les infections aiguës, utiliser avec parcimonie les vasoconstricteurs
<i>Maladie bien contrôlée</i>	Eviter les infections (ou les traiter si elles sont présentes) Traiter les infections chroniques Mise en œuvre des procédures normales
<i>Crise thyrotoxisque</i>	Reconnaissance de la crise Prise en charge initiale et recours à l'aide médicale d'urgence Couvertures humides et froides Hydrocortisone (100 à 300 mg), perfusion glucosée Réanimation cardiaque

Figure 27: attitude adéquate de l'odontologiste face à un hyperthyroïdien, traduit en français à partir de la source [153]

Nous allons voir maintenant comment intervenir lorsqu'un traitement d'un désordre thyroïdien agit également sur la sphère buccale puis comment contrer un possible effet nocif sur la thyroïde lors de prise de cliché radiographique dentaire.

3.3 Aspect préventif

3.3.1 Absorption et vidange de l'iode 131

Comme décrit plus haut, l'iode radioactif I-131 est un traitement de choix utilisé lors d'un désordre thyroïdien. Mais la concentration de I-131 dans les glandes salivaires s'avère être 30 à 40 fois plus élevée que dans le plasma après un traitement à I-131. Il est donc nécessaire d'agir en prévention à ce niveau.

Les radiations externes ainsi que le traitement par iode radioactif causent les mêmes mécanismes au niveau moléculaire puisqu'ils produisent des radicaux libres. Il n'existe pas d'antidote mais plusieurs médicaments seront utilisés, en prévention, pour contrer cette production et l'accumulation dans les tissus sains.

3.3.1.1 Amifostine [154] [155] [156] [157]

L'amifostine est un triphosphate organique, le premier agent cytoprotecteur connu depuis les années 1970, utilisé lors des chimiothérapies et des radiothérapies. Elle s'accumule de façon marquée dans les glandes salivaires. Ses actions sont nombreuses, comme la réduction de l'incidence de la neutropénie, une néphroprotection et la baisse de la xérostomie lorsque les rayons atteignent la tête et le cou. L'amifostine est commercialisé sous le nom d'Ethyol® en France.

Le mécanisme protecteur salivaire de l'amifostine a été démontré d'abord chez l'animal et en culture cellulaire, au niveau du parenchyme glandulaire (déphosphorilation du métabolite actif de l'amifostine : WR-1065). Mais chez l'homme, le rôle de l'amifostine pré-radiothérapique est moins marqué et pas significativement prouvé. Malgré cela, elle peut aider à la qualité de vie.

Néanmoins, il est nécessaire d'accompagner l'amifostine d'anti-émétiques car c'est un produit à fort pouvoir nauséux. Les autres effets indésirables, moins importants, sont l'hypotension, la somnolence et les éternuements.

Des faits intéressants sont apparus : l'accumulation d'amifostine dans les cellules saines plus que dans les cellules malignes, ainsi que l'efficacité de la phosphatase responsable de la déphosphorylation, plus grande en milieu alcalin sain qu'en milieu acide tumoral.

Pour plus d'efficacité, on peut combiner l'amifostine avec la pilocarpine.

3.3.1.2 ***Pilocarpine/Carbachol*** [156] [158] [159] [160]

La pilocarpine est un agent parasympathique avec des effets β adrénergiques, qui provoque une stimulation cholinergique des glandes salivaires. Elle est utilisée de façon très répandue contre les symptômes de bouche sèche. Elle est utilisée de façon dose-dépendant et agit en deux différentes phases (une première phase rapide transitoire puis une seconde soutenue). Au niveau cellulaire, la pilocarpine s'accroche aux récepteurs muscariniques musculaires et cause une contraction des muscles lisses buccaux, d'où l'activation sécrétrice. Au niveau moléculaire, elle active tous les composants salivaires (mucines, glycoprotéines, électrolytes, lysozymes, calcium).

Elle provoque malgré cela des effets indésirables tels que transpiration (l'effet indésirable le plus fréquent), augmentation de la diurèse, rougeurs de peau. Dans son étude, Almeida et al. (2009) [161] admet aussi que la pilocarpine n'est pas un bon traitement contre la xérostomie car les patients ont d'avantage d'effets indésirables que d'amélioration positive du flux salivaire.

Le dosage adéquat de la pilocarpine prenant en compte les effets indésirables est de 5mg, trois à quatre fois par jour. Les comprimés de 2,5 mg n'ayant pas prouvés d'efficacité significative. La seule façon de retrouver un niveau de salivation convenable sans trop d'effets indésirables est d'associer la pilocarpine avec la lidocaïne ou avec l'amifostine.

Un autre agent parasympathique comparable est le carbachol. Il possède un seuil d'action plus bas que la pilocarpine, avec une réponse maximale de sécrétion salivaire plus importante. Et le retour à un niveau normal de sécrétion est plus rapide qu'avec la pilocarpine. De plus, l'effet pilocarpine est température-dépendant, contrairement au carbachol (les épisodes de fièvres sont fréquents suite à une radiothérapie et l'action de la pilocarpine va en être affectée, pas celle du carbachol).

3.3.1.3 **Lidocaïne** [156]

La lidocaïne est un anesthésique local, aussi utilisé en prophylactique pour protéger la membrane cellulaire des glandes salivaires (qui est directement touchée par les rayons). Mais cette molécule a un rôle assez faible car elle n'est histologiquement utile qu'en association avec la pilocarpine.

Toutes ces molécules précédentes agissent majoritairement à court terme (quelques jours). Leurs actions n'est plus aussi efficaces passé ce délai. D'où l'importance thérapeutique d'agir vite en prévention.

3.3.1.4 **Autres**

Liu et al. (2010) [162], eux, étudient le rôle de la vitamine C dans la prévention du risque radioactif (toujours pour traiter un cancer thyroïdien) sur la salive. La vitamine C aurait un effet stimulateur du flux salivaire et stimulateur de la purge de l'iode 131 mais leurs résultats ne sont pas significatifs car la vitamine C est mesurée sur 24h alors que l'absorbance d'I-131 est beaucoup plus rapide (2h).

D'autres substituts pour la sécrétion salivaire ont été étudiés, comme la succion de bonbons citronnés dans l'étude de Nakada et al. (2004) [163]. Il en résulte qu'il est préférable d'attendre 24h après la fin du traitement par I-131 pour stimuler les glandes salivaires pour évacuer I-131. Car, si ce traitement est pris trop tôt, on observe une augmentation de l'absorption d'I-131 par les glandes dans les premières heures qui suivent le traitement par I-131, elle-même stimulée par la succion. Ce bonbon reste néanmoins plus abordable pour les patients que l'amifostine qui est un médicament difficile à trouver dans le commerce.

Le jus de pamplemousse a aussi été étudié pour évaluer sa capacité à absorber la lévothyroxine (T4). Lilja et al. (2004) [164] n'ont montré qu'un effet limité du jus de pamplemousse (par rapport à l'eau).

3.3.1.5 **Massage glandulaire**

Le massage des glandes salivaires, spécialement la parotide, a aussi un effet de chasse de l'I-131. Lorsque l'on procure un massage à une glande salivaire, on favorise la production et la

sécrétion de la salive. Kim et al. (2012) [111] démontrent la diminution significative de l'absorption d'I-131 dans la glande parotide, et plus particulièrement chez les jeunes patients qui, eux, retiennent plus l'I-131 que les personnes plus âgées. Cette diminution intervient chez les hyperthyroïdiens mais aussi chez les euthyroïdiens, d'où l'importance pronostique de ce traitement préventif.

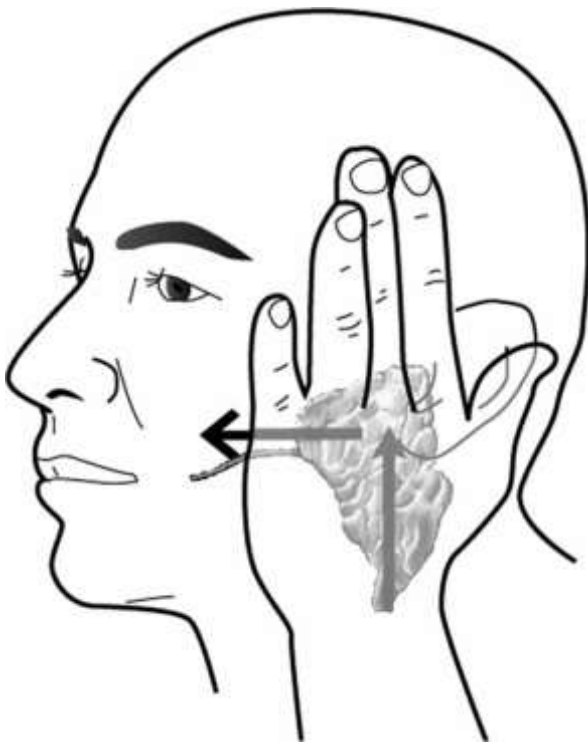


Figure 28: schéma représentant la technique de massage glandulaire. Le premier geste doit se pratiquer du bas vers le haut puis on dirige la paume de la main vers l'avant. [111]

3.3.2 Une nouvelle thérapie : la rhTSH [165] [166] [167]

Lors du traitement d'un cancer thyroïdien différencié, on privilégie une thyroïdectomie puis on utilise l'I-131 pour traiter les cellules restantes dans le but d'éviter toute récurrence et d'éliminer les cellules non atteignables par l'excision de l'organe. Avant ces traitements, il est nécessaire d'administrer au patient des hormones de substitution pour éviter l'état hypothyroïdien post-opératoire. Pendant plus de 50 ans, on attendait quatre à six semaines après la thyroïdectomie pour donner ces hormones de substitution.

Mais au cours des dix dernières années, il est apparu un nouveau traitement de choix : la TSH recombinante humaine (ou rhTSH). Cette hormone sera combinée au traitement par l'I-131. Elle s'avère importante pour éviter l'hypothyroïdie mais surtout pour éviter toutes les conséquences d'une hypothyroïdie. Les études ont prouvé son efficacité et la rhTSH a été

homologué en Europe, aux Etats-Unis et au Brésil lors du traitement des cancers thyroïdiens différenciés, mais pas lors du traitement du cancer récurrent ou métastatique.

D'autre part, la rhTSH a été évalué sur la diminution des effets néfastes de l'I-131 notamment sur la baisse du flux salivaire. Malgré ces quelques effets indésirables (nausée et mal de tête), la rhTSH a permis de réduire la demi-vie de l'I-131 sans nuire à son action thérapeutique. Ce qui indique que la rhTSH est non-seulement un bon traitement de substitution hormonal mais également un traitement de choix dans la prévention du risque hyposialique.

3.3.3 Prévention radiologique

3.3.3.1 Principe international

L'ASN et le Code De Santé Publique se basent sur le principe de justification et d'optimisation radiologique ou ALARA (« As Low As Reasonably Achievable »).

Le principe de justification décrit l'avantage net suffisant des expositions aux rayons radiographiques par rapport au préjudice individuel. Si d'autres techniques sont disponibles, et qu'elles n'émettent pas de rayonnement radiographique, alors elles seront privilégiées si elles apportent le même résultat diagnostique. Tout comme les nouvelles connaissances remettent en cause le diagnostic radiologique.

Le principe d'optimisation est mis en exergue chez l'enfant et la femme enceinte en raison de la sensibilité radiologique, qui est plus élevée. Ce principe décrit le niveau le plus bas d'exposition que l'on pourrait raisonnablement atteindre pour un diagnostic fiable.

3.3.3.2 Utilisations du collier thyroïdien

En ce qui concerne la thyroïde (tissu déjà très radiosensible), lors de diagnostic oro-facial, on utilisera le collier thyroïdien. C'est une protection plombée à porter autour du cou, qui protège la thyroïde des rayonnements diffusés. Il est apparu en 1977. Il est recommandé chez les enfants et les femmes enceintes.



Figure 29: à gauche un collier thyroïdien et à droite l'utilisation adéquate. [168]

Les mesures dosimétriques au niveau de la thyroïde diminuent de 46% lors de la prise d'un scanner, avec collier thyroïdien (Beaconsfield et al. 1997 [169]). Ce résultat n'est pas à négliger au vu de l'irradiation importante du scanner. Le scanner permet de voir en 3 dimensions le squelette facial et les dents. Pour obtenir une dose réduite significative de radiations sur la thyroïde lors du scanner, il faudra veiller à la bonne utilisation de ces colliers : bien serré autour du cou ; s'il est lâche, aucune réduction dosimétrique ne sera observée [168].

De même le collier thyroïdien n'est pas approprié lors de radiographie panoramique mais par contre lors de radiographie de profil, lorsque le collimateur n'exclue pas la thyroïde [170]. Il est notamment très utilisé chez les adolescents durant un traitement orthodontique puisqu'il n'affecte pas la lecture de la téléradiographie de profil, hormis quelques points de repère (os hyoïde, deuxième et troisième vertèbres cervicales) qui servent seulement à évaluer l'âge osseux. Cet âge osseux pourra être établi à l'aide d'autres paramètres, comme par exemple la phalange moyenne du majeur. La qualité de la téléradiographie de profil n'est donc pas affectée et il n'y a aucune justification à ne pas l'utiliser [171] [172].

Purmal et al. (2008) [170] établissent aussi que le collimateur rectangulaire est plus efficace contre les rayonnements diffusés par rapport au collimateur arrondi (à hauteur de 60% de réduction d'irradiation).

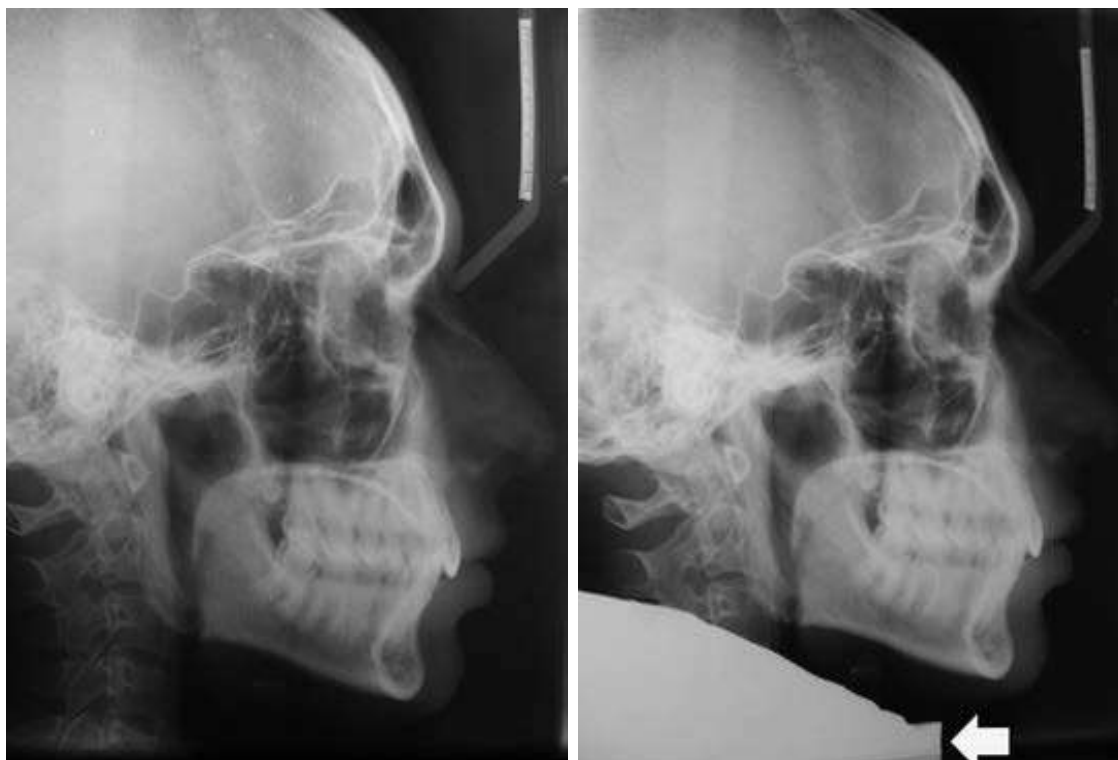

Figure 30: radiographies de profil démontrant que l'utilisation du collier thyroïdien (à droite) n'altère pas la qualité de la radiographie et la lecture des points de repère. Les deux radiographies ont été réalisées chez la même patiente. [172]

On remarquera malheureusement que très peu de chirurgiens-dentistes utilisent les colliers thyroïdiens (Suède 29%, Etats-Unis 19%, Belgique 6%, Turquie 5,5%, Canada 8%, Corée du Sud 16,9% pour une présence dans 21,7% des cabinets...). Il en est de même pour les collimateurs rectangulaires, moins irradiants (14,6%). Ces dispositifs sont importants dans la prévention radiologique et dans la diminution des rayonnements car il existe une relation pathologique entre les radiations ionisantes sur la thyroïde durant la grossesse avec un faible poids à la naissance [173].

Il n'existe pas de publication qui évalue l'utilisation de ces colliers en France mais on peut se douter que la proportion est équivalente à ses voisins européens et qu'il serait nécessaire de renforcer la vigilance des odontologistes dans ce domaine.

Conclusion

Nous avons donc pu constater que la thyroïde est un organe omniprésent dans la régulation de multiples constantes du corps humain. Cette régulation, aux niveaux osseux, musculaire ou bien salivaire, aura son importance dans la sphère orale.

Lorsque la thyroïde se dérègle, on observe des changements bucco-dentaires tels qu'une hyposialie, une ostéoporose ou une ostéosclérose suivant les cas, une augmentation de la prévalence carieuse ou bien encore des métastases d'origine thyroïdienne. Ces changements révèlent deux différents volets à prendre en compte par le chirurgien-dentiste.

Premièrement, ils peuvent mettre le plan de traitement bucco-dentaire au second plan. Les patients atteints de troubles thyroïdiens devront à la fois être bien suivis par leur endocrinologue qui veillera à la stabilité de leur maladie ; l'odontologiste se devra de suivre les éventuelles évolutions des traitements généraux du malade.

Cela sous-entend que l'on se doit d'être attentif aux dérèglements thyroïdiens car ils peuvent être précurseurs de la découverte de la maladie donc la position de notre diagnostic deviendra primordiale.

Deuxièmement, certains gestes de l'odontologiste vont modifier la physiologie thyroïdienne et pourront également nuire à cette glande. Il sera important d'évaluer le rapport entre le bénéfice et le risque subit par le patient dans le choix de nos traitements (notamment le choix entre l'amalgame ou le composite). De même, il convient de rappeler que l'utilisation du collier thyroïdien en prévention radiologique est encore trop rare et devrait faire l'objet d'une attention plus particulière.

Chez l'enfant et chez la femme enceinte, tous ces gestes peuvent être fortement nuisibles. Ces patients seront plus sujets à développer des troubles thyroïdiens si le travail de l'odontologiste ne prend pas en compte les résultats des recherches étudiées.

LEXIQUE

AINS : Anti-Inflammatoire Non-Stéroïdien
ASN : Autorité de Sureté Nucléaire
BMS : Burning Mouth Syndrome
BPA : Bisphénol A
Ca : Calcium
EGF : Epidermal Growth Factor
F⁻ : ion fluorure
GS : syndrome de Gougerot-Sjögren
HT : Hormones Thyroïdiennes
I⁻ : ion iodure
I-131 : isotope radioactif de l'iode
IGF : Insulin Growth Factor
IRM : Imagerie par Résonance Magnétique
Na⁺ : ion sodium
NEM : Néoplasie Endocrinienne Multiple
NGF : Nerve Growth Factor
NIS : Symporteur Sodium/Iode
OC : ostéocalcine
OPG : ostéoprotégérine
OPN : ostéopontine
Ph : phosphore
PTH : parathormone
R-TSH : récepteur de la TSH sur la thyroïde
T1 : monoiodothyronine
T2 : diiodothyronine
T3 : triiodothyronine
T4 : tétraiodothyronine
TPO : thyropéroxydase
TRAP : Phosphatase Acide Résistante au Tartre
TRH : Thyrotropin Releasing Hormone
TSH : Thyroid Stimulating Hormone

TABLE DES FIGURES

Figure 1 : Schémas représentant la thyroïde en vue antérieure à gauche et en coupe sagittale à droite.....	17
Figure 2 : schéma de l'épithélium folliculaire. « 1 » : cellule folliculaire, « 2 » : cellules para-folliculaire.	18
Figure 3 : Schémas du développement des poches branchiales ecto- et endoblastiques.	19
Figure 4 : Schéma montrant l'endocytose de l'iode dans une cellule folliculaire et la présence du symporteur NIS (à droite du schéma)	20
Figure 5 : Axe hypothalamo-hypophysaire-thyroïde et rôles multiples des hormones thyroïdiennes.	21
Figure 6 : Hypothyroïdie primaire, facies typique.	25
Figure 7 : Hyperthyroïdie primaire, facies typique.	26
Figure 8 : Palpation thyroïdienne.	29
Figure 9 : Echographie de la thyroïde.	30
Figure 10 : Scintigraphie thyroïdienne.....	31
Figure 11 : a : canal intercalaire salivaire (GCT) par microscopie électronique chez un rat sans hypophyse donc hypothyroïdien ; b : canal intercalaire salivaire par microscopie électronique chez un rat sans hypophyse et sous traitement substitutif T3 donc euthyroïdien.	37
Figure 12 : Contrôle nerveux de la salivation.	38
Figure 13 : Schéma représentant une furcation et l'analyse histométrique de la perte osseuse alvéolaire durant une parodontite.....	46
Figure 14 : photographies de radiographies montrant différents stades de résorptions osseuses mandibulaires chez un édenté	48
Figure 15 : dents natales chez un nouveau-né.....	52
Figure 16 : à gauche, photographie d'opération d'exérèse d'une métastase de cancer thyroïdien ; à droite, radiographie panoramique montrant la reconstitution par une plaque de reconstitution métallique mandibulaire.....	55
Figure 17 : scintigraphie montrant une augmentation pathologique de la rétention de TC99m au maxillaire droit et au sternum, métastases de cancer thyroïdien.	56
Figure 18 : à gauche, scanner qui révèle l'étendue de la lésion métastatique sur l'os mandibulaire gauche ; à droite, gonflement anormal gingival secteur mandibulaire gauche prémolaires-molaires.....	56

Figure 19 : représentation schématique de l'organisation microvasculaire autour de l'axe sécréteur salivaire. On observe l'entrée de l'ion iodure au niveau tubulaire.	58
Figure 20 : scintigraphie par I-131 à des doses croissantes de gauche à droite. Le « stage 1 » révèle une absorption et une excrétion normales par les glandes salivaires ; le « stage 2 » nous montre une atteinte modérée des glandes salivaires ; le « stage 3 » est observé lorsque les glandes sont atteintes de façon importante ; le « stage 4 » est le stade sévère de l'atteinte.....	60
Figure 21 : une radiographie panoramique. La thyroïde est anatomiquement présente en avant des quatrième aux septième vertèbres cervicales ; la radiographie panoramique ne descend normalement pas en dessous des quatrième vertèbres cervicales.	62
Figure 22 : schéma représentant, vue de profil, l'incidence des rayons directement produits par une radiographie panoramique.	62
Figure 23 : photographie intra-buccale montrant une thyroïde linguale située à la base de la langue.	63
Figure 24 : thyroïde linguale encapsulée, après excision.	65
Figure 25 : macroglossie empêchant le bon déroulement des soins de routine sous anesthésie locale	71
Figure 26 : attitude adéquate de l'odontologiste face à un hypothyroïdien, traduit en français à partir de la source	77
Figure 27: attitude adéquate de l'odontologiste face à un hyperthyroïdien, traduit en français à partir de la source	77
Figure 28: schéma représentant la technique de massage glandulaire. Le premier geste doit se pratiquer du bas vers le haut puis on dirige la paume de la main vers l'avant.....	81
Figure 29: à gauche un collier thyroïdien et à droite l'utilisation adéquate.....	83
Figure 30: radiographies de profil démontrant que l'utilisation du collier thyroïdien (à droite) n'altère pas la qualité de la radiographie et la lecture des points de repère. Les deux radiographies ont été réalisées chez la même patiente.	84

BIBLIOGRAPHIE

[1] Kamina,

Glande Thyroïde

Précis d'Anatomie Clinique, Tome II, vol. 24 (Maloine, 2002), p.327-331.

[2] Université de Brest,

Glande Thyroïde, [en ligne], [s.d.],

Disponible : http://www.univ-brest.fr/S_Commune/Biblio/ANATOMIE/Web_anat/Tete_Cou/Thyroïde/Glande_thyroïde.htm

Consulté le 15 janvier 2014.

[3] Guénard,

Physiologie Humaine,

2ème Edition (Pradel, 1996) p. 430-433.

[4] Coujard, Poirier, and Racadot,

Schéma de L'épithélium Folliculaire

Dans: Précis d'Histologie Humaine, (Masson, 1980), p.521.

[5] Langman and Sadler,

“Corps Thyroïde,”

Dans Embryologie Médicale (Pradel, 2000), 383–84.

[6] Langman,

Development

Dans: Embryologie médicale, développement humain, normal et pathologique (Masson, 1994) p.383-385.

[7] Boron W.,

Synthesis of Thyroid Hormones

Dans: Medical Physiology: A cellular and Molecular Approach, (W.B. Saunders, 2003), p.1300.

[8] Adrien Nedelec,

Physiologie de La Thyroïde [en ligne]

Disponible : www.memobio.fr.

Consulté le 29 janvier 2014.

- [9] Pérez-Martin,
“Physiologie de La Glande Thyroïde,” [en ligne] 2007
Disponible : http://www.med.univ-montpl.fr/enseignement/cycle_1/PCEM2/mod-integres/MI6_regulation_hormonale_chronobiologie/Ressources_locale/physio_hormone/PCEM2_MI6_Physio_Thyroid.pdf.
Consulté le 21 janvier 2014.
- [10] Gariépy-Major,
“Troubles Thyroïdiens” [en ligne] 2007
Disponible : http://cpoq.org/pathologies/fichiers/Troubles_thyroidiens.pdf.
Consulté le 03 mars 2014.
- [11] Borson-Chazot,
“Pathologie Thyroïdienne” [en ligne] [s.d.]
Disponible : http://spiral.univ-lyon1.fr/files_m/M1680/Files/895343_1750.pdf.
Consulté le 13 février 2014.
- [12] Collège des Enseignants d’Endocrinologie,
Diabète et Maladies Métaboliques, ITEM 248: hypothyroïdie, 2010, Fig.24: hypothyroïdie primaire, Polycopié sémiologie figures, [en ligne]
Disponible : <http://www.fascicules.fr/polycopies-endocrinologie-27.html>.
Consulté le 13 février 2014.
- [13] Duron,
Les Hyperthyroïdies, [en ligne]
Endocrinologie-DCEM1-Support de l’ECN, 2003, 5.2.1.1 La maladie de Basedow.
- [14] David F. Schneider and Herbert Chen,
“New Developments in the Diagnosis and Treatment of Thyroid Cancer”
CA: A Cancer Journal for Clinicians 63, no. 6 (2013): 373–94.
- [15] Li Xu et al.,
“Family History of Cancer and Risk of Sporadic Differentiated Thyroid Carcinoma”
Cancer 118, no. 5 (March 1, 2012): 1228–1235.
- [16] M. Edwards and J. S. Reid,
“Multiple Endocrine Neoplasia Syndrome Type IIb: A Case Report”
Int J Paediatr Dent 8, no. 1 (1998): 55–60.

- [17] Jemal et al.,
“Cancer Statistics 2010”
A Cancer Journal for Clinicians 60, no. 5 (2010): 277–300.
- [18] Duron,
“Endocrinologie” [en ligne]
(Faculté de Médecine Pierre et Marie Curie - Paris, 2007 2006), Niveau DCEM1 - Examen National Classant,
Disponible : <http://www.chups.jussieu.fr/polys/endocrino/poly/index.html>.
Consulté le 03 mars 2014.
- [19] Société Francophone des Biomatériaux Dentaires,
Sémiologie endocrinienne, [en ligne], 2013,
Disponible : http://umvf.univ-nantes.fr/semiologie/enseignement/esemio13/site/html/1_6.html.
Consulté le 05 mars 2014
- [20] Centre de radiologie de la clinique du Grand Large,
"Echographie", [en ligne], 2010,
Disponible : <http://www.radiologielyon.fr/echographie.php>.
Consulté le 06 mars 2014.
- [21] Centre de médecine nucléaire du Parc,
"La Scintigraphie de La Thyroïde", [en ligne], [s.d.],
Disponible : <http://www.cmpn.org/fr/examens/scintigraphie-thyroïde.html>.
Consulté le 06 mars 2014.
- [22] Kenneth A. Woeber,
“Update on the Management of Hyperthyroidism and Hypothyroidism”
Archives of Internal Medicine 160 (2000): 1067–71.
- [23] Hirotoshi Nakamura et al.,
“Comparison of Methimazole and Propylthiouracil in Patients with Hyperthyroidism Caused by Graves’
Disease”
The Journal of Clinical Endocrinology & Metabolism 92, no. 6 (June 2007): 2157–2162.
- [24] He et al.,
“Comparison of Single Daily Dose of Methimazole and Propylthiouracil in the Treatment of Graves’
Hyperthyroidism”
Clinical Endocrinology 60, no. 6 (2004): 676–81.

- [25] Brue et al.,
“Hypothyroïdies (248)” [en ligne],
Faculté de Médecine de Marseille, décembre 2005, Module 12, DCEM2,
Disponible : <http://medidacte.timone.univ-mrs.fr/webcours/Comite-etudes/ItemsENC/sitelocal/disciplines/niveaudiscipline/niveaumodule/Item248/leconimprim.pdf>.
- [26] Jerry M. Earll and F. O. Kolb,
“Facial Paralysis Occurring with Hypothyroidism. A Report of Two Cases”
California Medicine 106, no. 1 (1967): 56.
- [27] Shingo Kurabuchi and Kazuo Hosoi,
“Immunocytochemical Study of Granular Duct Cells with a Hormonally Enhanced Granular Cell Phenotype in the Mouse Parotid Gland”
Odontology 97, no. 1 (January 29, 2009): 57–61.
- [28] Shingo Kurabuchi,
“Thyroid Hormone Regulation of Granular Intercalated Duct Cells in the Submandibular Glands of Female Mice”
Odontology 91, no. 1 (September 1, 2003): 7–12.
- [29] B. Vidailhet et al.,
“Salivation”
Encyclopédie Médico-Chirurgicale, Stomatologie/Odontologie 22-008-A-05, 2008.
- [30] M. Yao et al.,
“Nerve Growth Factor and Norepinephrine Concentrations in Weight-Bearing and Non-Weight-Bearing Bones of Euthyroid and Hyperthyroid Rats”
Journal of Musculoskeletal and Neuronal Interactions 2, no. 4 (2002): 327–34.
- [31] May Yao et al.,
“The Effects of Hypothyroidism on Nerve Growth Factor and Norepinephrine Concentrations in Weight-Bearing and Non-Weight-Bearing Bones of Rats”
Journal of Musculoskeletal and Neuronal Interactions 4, no. 3 (2004): 319.
- [32] Eleni Dicou, James Lee, and Philippe Brachet,
“Synthesis of Nerve Growth Factor mRNA and Precursor Protein in the Thyroid and Parathyroid Glands of the Rat”
Proceedings of the National Academy of Sciences 83, no. 18 (1986): 7084–88.

- [33] Ali Noorafshan,
“Stereological Study on the Submandibular Gland in Hypothyroid rats”
Apmis 109, no. 3 (2001): 223–27.
- [34] Y. Irie et al.,
“Expression of Neuronal Growth Inhibitory Factor (metallothionein-III) in the Salivary Gland”
Physiol. Res 53, no. 6 (2004): 719–23.
- [35] Shingo Kurabuchi,
“Repeated Androgen and Thyroid Hormone Injection Modulates the Morphology of Hormone-Responsive Duct Cells in the Mouse Parotid Gland”
Odontology 94, no. 1 (September 25, 2006): 29–37.
- [36] Kazumasa Yoshida et al.,
“Role of Thyroid Hormone in the Initiation of EGF (epidermal Growth Factor) Expression in the Sublingual Gland of the Postnatal Mouse”
The Anatomical Record Part A 284A, no. 2 (June 2005): 585–93.
- [37] S. Venturi and M. Venturi,
“Iodine in Evolution of Salivary Glands and in Oral Health”
Nutrition and Health 20, no. 2 (April 1, 2009): 119–34.
- [38] Hosoi et al.,
“Additive And/or Synergistic Effects of 5 Alpha-Dihydrotestosterone, Dexamethasone, and Triiodo-L-Thyronine on Induction of Proteinases and Epidermal Growth Factor in the Submandibular Gland of Hypophysectomized Mice.”
Endocrinology 130, no. 2 (1992): 1044–55.
- [39] Maruyama et al.,
“Effects of Female Hormones and 3, 5, 3'-Triiodothyronine or Dexamethasone on Induction of Epidermal Growth Factor and Proteinases F, D, A, and P in the Submandibular Glands of Hypophysectomized Male Mice.”
Endocrinology 133, no. 3 (1993): 1051–60.
- [40] S. Kurabuchi,
“Additive And/or Synergistic Action (Downregulation) of Androgens and Thyroid Hormones on the Cellular Distribution and Localization of a True Tissue Kallikrein, mK1, in the Mouse Submandibular Gland”
Journal of Histochemistry and Cytochemistry 52, no. 11 (November 1, 2004): 1437–46.

- [41] Judith A. Clements, Bronwyn A. Matheson, and John E. Funder,
“Tissue-Specific Regulation of the Expression of Rat Kallikrein Gene Family Members by Thyroid Hormone.”
Biochem. J 267 (1990): 745–50.
- [42] Yan-Yun Liu et al.,
“Thyroid Hormone and COUP-TF1 Regulate Kallikrein-Binding Protein (KBP) Gene Expression”
Endocrinology 152, no. 3 (March 2011): 1143–53.
- [43] F. Vargas et al.,
“The Renin-Angiotensin System in Thyroid Disorders and Its Role in Cardiovascular and Renal Manifestations”
Journal of Endocrinology 213, no. 1 (April 1, 2012): 25–36.
- [44] JubbinJ Jacob, Sandeep Chopra, and Davis Cherian,
“The Thyroid Hormone, Parathyroid Hormone and Vitamin D Associated Hypertension”
Indian Journal of Endocrinology and Metabolism 15, no. 8 (2011): 354.
- [45] Jan Bergdahl and Maud Bergdahl,
“Environmental Illness: Evaluation of Salivary Flow, Symptoms, Diseases, Medications, and Psychological Factors”
Acta Odontologica 59, no. 2 (2001): 104–10.
- [46] Nobuya Sasaki et al.,
“A Mutation in „Tpst2’ Encoding Tyrosylprotein Sulfotransferase Causes Dwarfism Associated with Hypothyroidism”
Molecular Endocrinology 21, no. 7 (July 2007): 1713–21.
- [47] Andrew D. Westmuckett et al.,
“Salivary Gland Hypofunction in Tyrosylprotein Sulfotransferase-2 Knockout Mice Is Due to Primary Hypothyroidism,”
ed. Massimo Pietropaolo, *PLoS ONE* 8, no. 8 (August 7, 2013): e71822.
- [48] Bixler, Muhler, and Shafer,
“The Relationship Between the Histology of the Thyroid and the Salivary Glands and the Incidence of Dental Caries in the Rat”
Journal of Dental Research 36, no. 4 (1956): 571–75.

- [49] Dong-fang Lin et al.,
“Clinical and Prognostic Characteristics of 573 Cases of Primary Sjögren’s Syndrome”
Chinese Medical Journal (English Edition) 123, no. 22 (2010): 3252.
- [50] Frédérique d’ Arbonne et al.,
“Thyroid Dysfunction in Primary Sjögren’s Syndrome: A Long-Term Followup Study”
Arthritis & Rheumatism 49, no. 6 (December 15, 2003): 804–809.
- [51] Roser Solans et al.,
“Salivary and Lacrimal Gland Dysfunction (sicca Syndrome) after Radioiodine Therapy”
Journal of Nuclear Medicine 42, no. 5 (2001): 738–43.
- [52] B. K. Davidson, C. A. Kelly, and I. D. Griffiths,
“Primary Sjögren’s Syndrome in the North East of England: A Long-Term Follow-up Study.”
Rheumatology 38, no. 3 (1999): 245–53.
- [53] Pierre Marie,
“Différenciation, Fonction et Contrôle de L’ostéoblaste”
Médecine/Science, no. 17 (2001): 1252–59.
- [54] Finn P. Reinholt et al.,
“Osteopontin—a Possible Anchor of Osteoclasts to Bone.”
Proceedings of the National Academy of Sciences 87, no. 12 (1990): 4473–75.
- [55] Sara Reza et al.,
“Expression of Osteopontin in Patients with Thyroid Dysfunction”
ed. Anna Alisi, *PLoS ONE* 8, no. 2 (February 20, 2013).
- [56] Sumit K. Sood et al.,
“Osteoprotegerin (OPG) and Related Proteins (RANK, RANKL and TRAIL) in Thyroid Disease”
World Journal of Surgery 35, no. 9 (September 2011): 1984–92.
- [57] Marie-Françoise Heymann et al.,
“OPG, RANK and RANK Ligand Expression in Thyroid Lesions”
Regulatory Peptides 148, no. 1–3 (June 2008): 46–53.

- [58] T. Nagasaki et al.,
 “Increased Levels of Serum Osteoprotegerin in Hypothyroid Patients and Its Normalization with Restoration of Normal Thyroid Function”
European Journal of Endocrinology 152, no. 3 (March 1, 2005): 347–53.
- [59] Ribot and Tremollières,
 “Osteoporoses de Cause Endocrinienne” [en ligne], [s.d.],
 Disponible : http://www-ulpmed.u-strasbg.fr/medecine/cours_en_ligne/e_cours/endocrinologie/item56_Osteoporose.pdf.
 Consulté le 16 mars 2014.
- [60] Lorenz C. Hofbauer et al.,
 “Detection and Characterization of RANK Ligand and Osteoprotegerin in the Thyroid Gland”
Journal of Cellular Biochemistry 86, no. 4 (2002): 642–50.
- [61] Barsal et al.,
 “Serum Osteocalcin Levels in Hyperthyroidism before and after Antithyroid Therapy”
Tohoku Journal of Experimental Medicine 203 (2004): 183–88.
- [62] Ronald Hamdy and Daley,
 “Oral Calcitonin”
International Journal of Women’s Health, September 2012, 471.
- [63] Kisakol et al.,
 “Bone and Calcium Metabolism in Subclinical Autoimmune Hyperthyroidism and Hypothyroidism”
Endocrine Journal 50, no. 6 (2003): 657–61.
- [64] Erik Fink Eriksen,
 “Cellular Mechanisms of Bone Remodeling”
Reviews in Endocrine and Metabolic Disorders 11, no. 4 (December 2010): 219–27.
- [65] RamanK Marwaha et al.,
 “Thyroid Function and Bone Mineral Density among Indian Subjects”
Indian Journal of Endocrinology and Metabolism 16, no. 4 (2012): 575.

- [66] Engler, Oettli, and Riesen,
“Biochemical Markers of Bone Turnover in Patients with Thyroid Dysfunctions and in Euthyroid Controls: A Cross-Sectional Study”
Clinica Chimica Acta 289 (1999): 159–72.
- [67] Risheng Ma et al.,
“The Influence of Thyroid-Stimulating Hormone and Thyroid-Stimulating Hormone Receptor Antibodies on Osteoclastogenesis,”
Thyroid 21, no. 8 (August 2011): 897–906.
- [68] T. J. Allain et al.,
“A Histomorphometric Study of Bone Changes in Thyroid Dysfunction in Rats”
Bone 16, no. 5 (1995): 505–9.
- [69] D. S. Feitosa et al.,
“The Influence of Thyroid Hormones on Periodontitis-Related Bone Loss and Tooth-Supporting Alveolar Bone: A Histological Study in Rats”
Journal of Periodontal Research 44, no. 4 (August 2009): 472–478.
- [70] I.J. Kupfer,
“Correlation of Hypercementosis with Toxic Goiter”
Journal of Dental Research 30, no. 5 (1951): 734–36.
- [71] John Molloy et al.,
“The Association of Periodontal Disease Parameters with Systemic Medical Conditions and Tobacco Use”
Journal of Clinical Periodontology 31, no. 8 (August 2004): 625–632.
- [72] Qiufei Xie et al.,
“Resorption of Mandibular Canal Wall in the Edentulous Aged Population”
The Journal of Prosthetic Dentistry 77, no. 6 (1997): 596–600.
- [73] Kalpesh Vaishnav, Dipti Shah, and Pankaj Patel,
“A Panoramic Evaluation of the Mandibular Canal Wall Resorption in Relation to Diabetes, Thyroid and Asthma in Edentulous Patients.”
Journal of International Oral Health 2, no. 3 (2010).

- [74] Joanna B. Tyrovola and Meropi N. Spyropoulos,
“Effects of Drugs and Systemic Factors on Orthodontic Treatment.”
Quintessence International 32, no. 5 (2001).
- [75] G. David Roodman,
“Role of Cytokines in the Regulation of Bone Resorption”
Calcified Tissue International 53, no. 1 (1993): S94–S98.
- [76] Ryuichi Kunii et al.,
“Role of Interleukin-6 in Orthodontically Induced Inflammatory Root Resorption in Humans”
The Korean Journal of Orthodontics 43, no. 6 (2013): 294.
- [77] Rossi, Whitcomb, and Lindemann,
“Interleukin-1B and Tumor Necrosis Factor- α Production by Human Monocytes Cultured with L-Thyroxine and Thyrocalcitonin: Relation to Severe Root Shortening”
American Journal of Orthodontics and Dentofacial Orthodontics and Dentofacial Orthopedics 110, no. 4 (1996): 399–404.
- [78] C. Verna and B. Melsen,
“Tissue Reaction to Orthodontic Tooth Movement in Different Bone Turnover Conditions”
Orthodontics & Craniofacial Research 6, no. 3 (2003): 155–63.
- [79] Poumpros, Loberg, and Engström,
“Thyroid Function and Root Resorption”
The Angle Orthodontist 64, no. 5 (1994): 389–94.
- [80] Vasquez-Landaverde et al.,
“Periodontal 5'-Deiodination on Force-Induced Root Resorption; the Protective Effect of Thyroid Hormone Administration”
European Journal of Orthodontics 24 (2002): 363–69.
- [81] A. Baysal et al.,
“Comparisons of the Effects of Systemic Administration of L-Thyroxine and Doxycycline on Orthodontically Induced Root Resorption in Rats”
The European Journal of Orthodontics 32, no. 5 (October 1, 2010): 496–504.

- [82] Loberg and Engström,
“Thyroid Administration to Reduce Root Resorption”
The Angle Orthodontist 64, no. 5 (1994): 395–401.
- [83] Ola Nilsson et al.,
“Endocrine Regulation of the Growth Plate”
Hormone Research 64, no. 4 (2005): 157–65.
- [84] João Gustavo Oliveira de Souza et al.,
“Impact of Local and Systemic Factors on Additional Peri-Implant Bone Loss.”
Quintessence International 44, no. 5 (2013).
- [85] Nikolai Attard and George Zarb,
“A Study of Dental Implants in Medically Treated Hypothyroid Patients”
Clinical Implant Dentistry and Related Research 4, no. 4 (2002): 220–31.
- [86] M.V. Mariúba et al.,
“Effect of Triiodothyronine on the Maxilla and Masseter Muscles of the Rat Stomatognathic System”
Brazilian Journal of Medical and Biological Research 44, no. 7 (July 2011): 694–699.
- [87] M. Bhat and K. B. Nelson,
“Developmental Enamel Defects in Primary Teeth in Children with Cerebral Palsy, Mental Retardation, or Hearing Defects: A Review”
Advances in Dental Research 3, no. 2 (1989): 132–42.
- [88] C Venkatesh and B Adhisivam,
“Natal Teeth in an Infant with Congenital Hypothyroidism”
Indian Journal of Dental Research 22, no. 3 (2011): 498.
- [89] Martin, Riou, and Vallet,
Physiologie Humaine Appliquée (Arnette, 2006), chapitre 53, p. 762.
- [90] Risinger and Proffit,
“Continuous Overnight Observation of Human Premolar Eruption”
Archives of Oral Biology 41, no. 8/9 (1996): 779–89.

- [91] Kívia Linhares Ferrazzo et al.,
“Craniofacial and Dental Manifestations of Triple X Syndrome Associated with Congenital Hypothyroidism: A Case Report”
Special Care in Dentistry 34, no. 3 (May 2014): 156–59.
- [92] Ali Kutlucan et al.,
“The Investigation of Effects of Fluorosis on Thyroid Volume in School-Age Children.”
Medicinski Glasnik 10, no. 1 (2013).
- [93] Navneet Singh et al.,
“A Comparative Study of Fluoride Ingestion Levels, Serum Thyroid Hormone & TSH Level Derangements, Dental Fluorosis Status among School Children from Endemic and Non-Endemic Fluorosis Areas”
SpringerPlus 3, no. 1 (2014): 1–5.
- [94] Mahadevi B. Hosur et al.,
“Study of Thyroid Hormones Free Triiodothyronine (FT3), Free Thyroxine (FT4) and Thyroid Stimulating Hormone (TSH) in Subjects with Dental Fluorosis”
European Journal of Dentistry 6, no. 2 (2012): 184.
- [95] Selmin Karademir et al.,
“Effects of Fluorosis on QT Dispersion, Heart Rate Variability and Echocardiographic Parameters in Children”
Anadolu Kardiyoloji Dergisi/The Anatolian Journal of Cardiology 11, n^o2, (March 1, 2011), 150-5.
- [96] Guan et al.,
“Synergistic Action of Iodine-Deficiency and Fluorine-Intoxication on Rat Thyroid”
Chinese Medical Journal (English Edition) 101, no. 9 (1988): 679–84.
- [97] Nikolaos G. Nikitakis et al.,
“Metastatic Papillary Thyroid Carcinoma to the Maxilla: Case Report and Literature Review”
Head and Neck Pathology 6, no. 2 (December 30, 2011): 216–223.
- [98] Sumairi Bin Ismail et al.,
“Metastatic Follicular Thyroid Carcinoma to the Mandible: A Case Report”
Cases Journal 2, no. 1 (2009): 6533.
- [99] H. Kaveri, V. A. Punnya, and S. Amsaradani Tayaar,
“Metastatic Thyroid Carcinoma to the Mandible.”
Journal of Oral & Maxillofacial Pathology 11, no. 1 (2007).

- [100] Abraham Hirshberg, Pnina Leibovich, and Amos Buchner,
“Metastatic Tumors to the Jawbones: Analysis of 390 Cases”
Journal of Oral Pathology & Medicine 23, no. 8 (1994): 337–41.
- [101] Dimitrios Tamiolakis et al.,
“Jaw Bone Metastases: Four Cases”
Acta Dermatovenerologica Alpina Panonica et Adriatica 16, no. 1 (2007): 21.
- [102] Lipa Bodner et al.,
“Metastatic Tumors to the Jaws: A Report of Eight New Cases”
Med Oral Patol Oral Cir Bucal 11, no. 2 (2006): 132–35.
- [103] Antonio Azoubel Antunes and Antonio Pessoa Antunes,
“Gnathic Bone Metastasis: A Retrospective Study of 10 Cases”
Brazilian Journal of Otorhinolaryngology 74, no. 4 (2008): 561–65.
- [104] Mohammed AlGahtani et al.,
“Pathologic Fracture of the Mandible Caused by Metastatic Follicular Thyroid Carcinoma.”
Journal of the Canadian Dental Association 75, no. 6 (2009), 457-460.
- [105] Valentina Guarino et al.,
“Osteopontin Is Overexpressed in Human Papillary Thyroid Carcinomas and Enhances Thyroid Carcinoma Cell Invasiveness”
The Journal of Clinical Endocrinology & Metabolism 90, no. 9 (September 2005): 5270–78.
- [106] A. K. Sarda et al.,
“Isolated Submandibular Gland Metastasis from an Occult Papillary Thyroid Cancer.”
Indian Journal of Cancer 41, no. 2 (2004), p.89-91.
- [107] A Bahl et al.,
“Synchronous Carcinoma Breast with Chronic Myelogenous Leukemia: A Rare Presentation”
Indian Journal of Cancer 47, no. 4 (2010): 477.
- [108] Krishnamurthy, Vaidhyanathan, and Krishna,
“Metastasis of Follicular Thyroid Carcinoma to the Maxillary Sinus”
Indian Journal of Nuclear Medicine 25, no. 4 (2010): 168–70.

- [109] Maud Bergdahl and Jan Bergdahl,
“Burning Mouth Syndrome: Prevalence and Associated Factors”
Journal of Oral Pathology & Medicine 28, no. 8 (1999): 350–54.
- [110] F. Felice et al.,
“Burning Mouth Syndrome (BMS): Evaluation of Thyroid and Taste”
Med Oral Patol Oral Cir Bucal 11 (2006): E22–5.
- [111] Hae Won Kim et al.,
“Effect of Parotid Gland Massage on Parotid Gland Tc-99m Pertechnetate Uptake”
Thyroid 22, no. 6 (June 2012): 611–616.
- [112] M. A. Walter et al.,
“The Dental Safety Profile of High-Dose Radioiodine Therapy for Thyroid Cancer: Long-Term Results of a Longitudinal Cohort Study”
Journal of Nuclear Medicine 48, no. 10 (October 1, 2007): 1620–1625.
- [113] Davenport,
"Salivary secretion",
Dans : *Physiology of the Digestive Tract: An Introductory Text*, 4ème ed., (Year Book Medical Publishers), 1977, p. 85–94.
- [114] Jhiang et al.,
“An Immunohistochemical Study of Na⁺/I⁻ Symporter in Human Thyroid Tissues and Salivary Gland Tissues”
Endocrinology 139, no. 10 (1998): 416–19.
- [115] Susan J. Mandel and Louis Mandel,
“Radioactive Iodine and the Salivary Glands”
Thyroid 13, no. 3 (2003): 265–71.
- [116] S. Hyer et al.,
“Salivary Gland Toxicity after Radioiodine Therapy for Thyroid Cancer”
Clinical Oncology 19, no. 1 (February 2007): 83–86.
- [117] E. B. Silberstein,
“Reducing the Incidence of ¹³¹I-Induced Sialadenitis: The Role of Pilocarpine”
Journal of Nuclear Medicine 49, no. 4 (March 14, 2008): 546–549.

- [118] David Levenson et al.,
“Peripheral Facial Nerve Palsy after High-Dose Radioiodine Therapy in Patients with Papillary Thyroid Carcinoma”
Annals of Internal Medicine 120, no. 7 (1994): 576–78.
- [119] Christof Alexander et al.,
“Intermediate and Long-Term Side Effects of High-Dose Radioiodine Therapy for Thyroid Carcinoma”
Journal of Nuclear Medicine 39 (1998): 1551–54.
- [120] Anjum Memon et al.,
“Dental X-Rays and the Risk of Thyroid Cancer: A Case-Control Study”
Acta Oncologica 49, no. 4 (May 2010): 447–453.
- [121] Memon et al.,
“Exposure to Dental X-Rays, Particularly Multiple Exposures, May Be Associated with an Increased Risk for Thyroid Cancer”
Acta Oncologica 49 (2010): 447–53.
- [122] Mohammad Taghi Bahreyni Toossi and Shahram Bayani Roodi,
“Radiation Exposure to Critical Organs in Panoramic Dental Examination”
Acta Medica Iranica 50, no. 12 (2012), p.809-812.
- [123] Imagerie médicale Sud 77,
Radiographie Panoramique, [en ligne],
Disponible : <http://ims77.com/>.
Consulté le 01 avril 2014.
- [124] Philippe P. Hujoel et al.,
“Antepartum Dental Radiography and Infant Low Birth Weight”
Jama 291, no. 16 (2004): 1987–93.
- [125] G. Noussios et al.,
“Ectopic Thyroid Tissue: Anatomical, Clinical, and Surgical Implications of a Rare Entity”
European Journal of Endocrinology 165, no. 3 (June 29, 2011): 375–382.
- [126] Babazade et al.,
“Thyroid Tissue as a Submandibular Mass: A Case Report”
Journal of Oral Science 51, no. 4 (2009): 655–57.

- [127] Sambola-Cabrer et al.,
“Ectopic Submandibular Thyroid Tissue”
Head and Neck Pathology, no. 18 (1996): 87–90.
- [128] Andrea Gallo et al.,
“73 Ectopic Lingual Thyroid as Unusual Cause of Severe Dysphagia”
Dysphagia 16, no. 3 (January 31, 2014): 220–23.
- [129] T. Rosenberg and Y. Gilboa,
“Familial Thyroid Ectopy and Hemiagenesis.”
Archives of Disease in Childhood 55, no. 8 (1980): 639–41.
- [130] Mudalsha Ravina and Mattakarottu Joseph Jacob,
“A Rare Case of Lingual Thyroid with Hyperthyroidism: A Case Report and Review of the Literature”
Indian Journal of Endocrinology and Metabolism 16, no. 3 (2012): 441.
- [131] P Singhal, A Singhal, and Kr Sharma,
“Lingual Thyroid in Children”
Journal of Indian Society of Pedodontics and Preventive Dentistry 29, no. 3 (2011): 270.
- [132] S. Takashima et al.,
“MR Imaging of the Lingual Thyroid”
Acta Radiologica 42, no. 4 (2001): 376–82.
- [133] Salvatore Martellucci et al.,
“Mucoepidermoid Carcinoma of the Tongue Base Mimicking an Ectopic Thyroid”
Case Reports in Otolaryngology 2013 (2013): 1–3.
- [134] Talwar et al.,
“Lithium-Induced Enlargement of a Lingual Thyroid”
Singapore Medical Journal 49, no. 3 (2008): 254–55.
- [135] Joseli Assem Bersaneti et al.,
“Ectopic Thyroid Presenting as a Submandibular Mass”
Head and Neck Pathology 5, no. 1 (September 21, 2010): 63–66.

- [136] Yadav et al.,
“Medullary Carcinoma in a Lingual Thyroid”
Singapore Medical Journal 49, no. 3 (2008): 251–53.
- [137] O. Ionescu et al.,
“Signes Buccaux de La Pathologie Endocrinienne”
Annales Endocriniennes 65, no. 5 (2004): 459–65.
- [138] Shalu Chandna and Manish Bathla,
“Oral Manifestations of Thyroid Disorders and Its Management”
Indian Journal of Endocrinology and Metabolism 15, no. 6 (2011): 113.
- [139] Hasan Hatipoglu, Faik Yaylak, and Mujgan Gungor Hatipoglu,
“Primary Diagnosis of an Anaplastic Thyroid Carcinoma by the Dentist: Case Report”
Acta Stomatologica Croatica 42, no. 4 (2008): 342–49.
- [140] Muhammad Mohsin Fareed et al.,
“One Patient-Three Head and Neck Primaries: Nasopharyngeal, Tongue and Thyroid Cancers”
BMC Research Notes 6, no. 1 (2013): 432.
- [141] James W. Little,
“Thyroid Disorders. Part II: Hypothyroidism and Thyroiditis”
Oral Surgery, Oral Medicine, Oral Pathology, Oral Radiology, and Endodontology 102, no. 2 (August 2006):
148–153.
- [142] Huber and Terézhalmy,
“Risk Stratification and Dental Management of the Patient with Thyroid Dysfunction”
Quintessence International 39, no. 2 (2008): 139–50.
- [143] Pinto and Glick,
“Management of Patients with Thyroid Disease”
The Journal of the American Dental Association 133 (2002): 849–58.
- [144] Chidambaram Ananthanarayan, Michael Sigal, and Wojciech Godlewski,
“General Anesthesia for the Provision of Dental Treatment to Adults with Developmental Disability.”
Anesthesia Progress 45, no. 1 (1998): 12.

- [145] Nagendra and Srinivasa,
“68 Dental Treatment Alterations in Thyroid Disease”
Pakistan Oral & Dental Journal 31, no. 1 (2011): 23–26.
- [146] D. Pyne and D. A. Isenberg,
“Autoimmune Thyroid Disease in Systemic Lupus Erythematosus”
Annals of the Rheumatic Diseases 61, no. 1 (2002): 70–72.
- [147] R Hal Scofield et al.,
“Autoimmune Thyroid Disease Is Associated with a Diagnosis of Secondary Sjogren’s Syndrome in Familial Systemic Lupus”
Annals of the Rheumatic Diseases 66, no. 3 (March 1, 2007): 410–413.
- [148] G. Kisakol,
“Dental Amalgam Implantation and Thyroid Autoimmunity”
Bratislava Medical Journal 115, no. 01 (2014): 22–24.
- [149] Kenji Moriyama et al.,
“Thyroid Hormone Action Is Disrupted by Bisphenol A as an Antagonist”
The Journal of Clinical Endocrinology & Metabolism 87, no. 11 (November 2002): 5185–90.
- [150] Johanna R. Rochester,
“Bisphenol A and Human Health: A Review of the Literature”
Reproductive Toxicology 42 (December 2013): 132–55.
- [151] Chevrier et al.,
“Maternal Urinary Bisphenol A during Pregnancy and Maternal and Neonatal Thyroid Function in the CHAMACOS Study”
Environmental Health Perspectives 121, no. 1 (October 4, 2012): 138–44.
- [152] L. Carlos, Y. Jimenez Soriano, and Mg. Sarrion Perez,
“Dental Management of Patients with Endocrine Disorders”
Journal of Clinical and Experimental Dentistry 2, n°4, (2010): e196–e203.
- [153] James W. Little,
“Thyroid Disorders. Part I: Hyperthyroidism”
Oral Surgery, Oral Medicine, Oral Pathology, Oral Radiology, and Endodontology 101, no. 3 (March 2006): 276–84.

- [154] Bohuslavizki et al.,
“Radioprotection of Salivary Glands by Amifostine in High-Dose Radioiodine Therapy”
Journal of Nuclear Medicine 39 (1998): 1237–42.
- [155] Bohuslavizki et al.,
“Salivary Gland Protection by Amifostine in High-Dose Radioiodine Therapy of Differentiated Thyroid Cancer”
Strahlentherapie Und Onkologie 175, no. 2 (1999): 57–61.
- [156] Samer G. Hakim et al.,
“A Comparative Study on the Protection Profile of Lidocaine, Amifostine, and Pilocarpin on the Parotid Gland during Radiotherapy”
Cancer Research 65, no. 22 (2005): 10486–93.
- [157] Chao Ma et al.,
“Does Amifostine Have Radioprotective Effects on Salivary Glands in High-Dose Radioactive Iodine-Treated Differentiated Thyroid Cancer”
European Journal of Nuclear Medicine and Molecular Imaging 37, no. 9 (February 4, 2010): 1778–1785.
- [158] Qi et al.,
“Pilocarpine-Induced Salivary Fluid Secretion in the Perfused Submandibular Gland of the Rat”
The Journal of Medical Investigation 56, no. Supplement (2009): 281–83.
- [159] Jonas Johnson et al.,
“Oral Pilocarpine for Post-Irradiation Xerostomia in Patients with Head and Neck Cancer”
The New England Journal of Medicine 329, no. 6 (1993): 390–95.
- [160] Frederick B. Vivino et al.,
“Pilocarpine Tablets for the Treatment of Dry Mouth and Dry Eye Symptoms in Patients with Sjögren Syndrome: A Randomized, Placebo-Controlled, Fixed-Dose, Multicenter Trial”
Archives of Internal Medicine 159, no. 2 (1999): 174–81.
- [161] Juliana Pereira Almeida and Luiz Paulo Kowalski,
“Pilocarpine Used to Treat Xerostomia in Patients Submitted to Radioactive Iodine Therapy: A Pilot Study”
Brazilian Journal of Otorhinolaryngology 76, no. 5 (2010): 659–62.
- [162] B. Liu et al.,
“Influence of Vitamin C on Salivary Absorbed Dose of ¹³¹I in Thyroid Cancer Patients: A Prospective, Randomized, Single-Blind, Controlled Trial”
Journal of Nuclear Medicine 51, no. 4 (March 17, 2010): 618–623.

- [163] Kunihiro Nakada et al.,
“Does Lemon Candy Decrease Salivary Gland Damage after Radioiodine Therapy for Thyroid Cancer?”
Journal of Nuclear Medicine 46, no. 2 (2005): 261–266.
- [164] Jari J. Lilja, Kalevi Laitinen, and Pertti J. Neuvonen,
“Effects of Grapefruit Juice on the Absorption of Levothyroxine”
British Journal of Clinical Pharmacology 60, no. 3 (September 2005): 337–341.
- [165] Christian Menzel et al.,
“rhTSH Stimulation before Radioiodine Therapy in Thyroid Cancer Reduces the Effective Half-Life of ¹³¹I”
Journal of Nuclear Medicine 44, no. 7 (2003): 1065–68.
- [166] P. W. Rosario, M. A. R. Borges, and S. Purisch,
“Preparation with Recombinant Human Thyroid-Stimulating Hormone for Thyroid Remnant Ablation with ¹³¹I Is Associated with Lowered Radiotoxicity”
Journal of Nuclear Medicine 49, no. 11 (October 16, 2008): 1776–82.
- [167] Heribert Hänscheid et al.,
“Iodine Biokinetics and Dosimetry in Radioiodine Therapy of Thyroid Cancer: Procedures and Results of a Prospective International Controlled Study of Ablation after rhTSH or Hormone Withdrawal”
Journal of Nuclear Medicine 47, no. 4 (2006): 648–54.
- [168] X. Qu et al.,
“Dose Reduction of Cone Beam CT Scanning for the Entire Oral and Maxillofacial Regions with Thyroid Collars”
Dentomaxillofacial Radiology 41, no. 5 (June 15, 2012): 373–78.
- [169] Beaconsfield et al.,
“Would Thyroid and Breast Shielding Be Beneficial in CT of the Head?”
European Journal of Radiology 8, n°4, (1998): 664–67.
- [170] Kathiravan Purmal and Phrabhakaran Nambiar,
“Latest Recommendations for Dental Radiography in General Dental Practice.”
Malaysian Dental Association Council 2008-2009 29, no. 2 (2008): 104–12.
- [171] K. Sansare, V. Khanna, and F. Karjodkar,
“Utility of Thyroid Collars in Cephalometric Radiography”
Dentomaxillofacial Radiology 40, no. 8 (November 7, 2011): 471–475.

[172] AnuraagB Choudhary et al.,
“Utility of Lead Thyroid Collar in Cephalometric Radiography”
Indian Journal of Dental Research 23, no. 5 (2012): 698.

[173] Byung-Do Lee and John B. Ludlow,
“Attitude of the Korean Dentists towards Radiation Safety and Selection Criteria”
Imaging Science in Dentistry 43, no. 3 (2013): 179.

MASSON Paul – Désordres thyroïdiens et attitude de l’Odontologiste.

Nancy 2014 109 p., 30 f. et ill.

Th : Chir.-Dent. : Nancy 2014

Mots clés :

- thyroïde
- hypothyroïdie
- hyperthyroïdie

MASSON Paul – Désordres thyroïdiens et attitude de l’Odontologiste

Th : Chir.-Dent. : Nancy 2014

RESUME :

La glande thyroïde est le gendarme de la régulation corporelle. En France, une personne sur 10 souffre de désordres thyroïdiens donc chaque jour l’odontologiste peut être confronté à ce type de patients.

La régulation de la fonction thyroïdienne devra se faire tout au long de la vie et les dérèglements pourront altérer certaines fonctions bucco-dentaires. C’est pourquoi nous avons étudié tous les désordres liés à un problème thyroïdien que nous avons synthétisés en plusieurs tableaux.

Puis nous avons mis l’accent sur la prévention et le traitement de ces désordres en attachant une importance sur les éventuels efforts à faire par l’odontologiste suivant les résultats retrouvés dans la littérature.

Jury :

Pr J.M. MARTRETTE	Professeur des Universités	Président
<u>Dr D. VIENNET</u>	<u>Maître de Conférences</u>	<u>Juge</u>
Dr J. THIBAUT-GUILLET	Maître de Conférences	Juge
Dr S. LACZNY	Assistant Hospitalo-Universitaire	Juge

Adresse de l’auteur :

Paul MASSON
5 rue du Château
21390 CLAMEREY



UNIVERSITÉ
DE LORRAINE



Jury : Président : J.M. MARTRETTE – Professeur des Universités
Juges : D. VIENNET – Maître de Conférences des Universités
J. THIBAUT-GUILLET – Maître de Conférences des Universités
S. LACZNY – Assistant Hospitalier Universitaire

Thèse pour obtenir le diplôme D'Etat de Docteur en Chirurgie Dentaire

Présentée par: **Monsieur MASSON Paul, Hubert**

né(e) à: **CHATILLON-SUR-SEINE (Côte d'Or)** le **23 juin 1986**

et ayant pour titre : « **Désordres thyroïdiens et attitude de l'Odontologiste** ».

Le Président du jury



J.M. MARTRETTE

Le Doyen,
de la Faculté d'Odontologie



Autorise à soutenir et imprimer la thèse **6613**.

NANCY, le - **9 SEP. 2014**

Le Président de l'Université de Lorraine



P. MUTZENHARDT