



HAL
open science

Mutation d'un gène codant pour le récepteur c-kit au cours d'une mastocytose systémique : un cas exceptionnel révélé par une érythrodermie et une papillomatose cutanée

Marie-Lorraine Chandeclerc

► **To cite this version:**

Marie-Lorraine Chandeclerc. Mutation d'un gène codant pour le récepteur c-kit au cours d'une mastocytose systémique : un cas exceptionnel révélé par une érythrodermie et une papillomatose cutanée. Sciences du Vivant [q-bio]. 2005. hal-01733412

HAL Id: hal-01733412

<https://hal.univ-lorraine.fr/hal-01733412v1>

Submitted on 14 Mar 2018

HAL is a multi-disciplinary open access archive for the deposit and dissemination of scientific research documents, whether they are published or not. The documents may come from teaching and research institutions in France or abroad, or from public or private research centers.

L'archive ouverte pluridisciplinaire **HAL**, est destinée au dépôt et à la diffusion de documents scientifiques de niveau recherche, publiés ou non, émanant des établissements d'enseignement et de recherche français ou étrangers, des laboratoires publics ou privés.



AVERTISSEMENT

Ce document est le fruit d'un long travail approuvé par le jury de soutenance et mis à disposition de l'ensemble de la communauté universitaire élargie.

Il est soumis à la propriété intellectuelle de l'auteur. Ceci implique une obligation de citation et de référencement lors de l'utilisation de ce document.

D'autre part, toute contrefaçon, plagiat, reproduction illicite encourt une poursuite pénale.

Contact : ddoc-theses-contact@univ-lorraine.fr

LIENS

Code de la Propriété Intellectuelle. articles L 122. 4

Code de la Propriété Intellectuelle. articles L 335.2- L 335.10

http://www.cfcopies.com/V2/leg/leg_droi.php

<http://www.culture.gouv.fr/culture/infos-pratiques/droits/protection.htm>

1829207
T/NCY/2005/CHANDECLERC
(double) **DOUBLE**

UNIVERSITÉ HENRI POINCARÉ, NANCY 1

FACULTÉ DE MÉDECINE DE NANCY

2005

N° 52



THÈSE

pour obtenir le grade de

DOCTEUR EN MÉDECINE

Présentée et soutenue publiquement

Dans le cadre du troisième cycle de Médecine Spécialisée

par

Marie-Lorraine DEL GENINI épouse CHANDECLERC

le 10 Juin 2005

Mutation d'un gène codant pour le récepteur c-kit au cours d'une

MASTOCYTOSE SYSTEMIQUE :

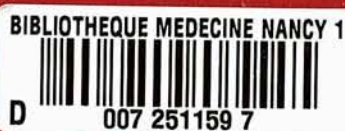Un cas exceptionnel révélé par une érythrodermie et une

papillomatose cutanée.

Examineurs de la thèse :

M. Jean-Luc SCHMUTZ
M. François PLENAT
Melle Annick BARBAUD
M. François TRUCHETET

Professeur Président
Professeur }
Professeur } Juges
Docteur en Médecine }





THÈSE

pour obtenir le grade de

DOCTEUR EN MÉDECINE

Présentée et soutenue publiquement

Dans le cadre du troisième cycle de Médecine Spécialisée

par

Marie-Lorraine DEL GENINI épouse CHANDECLERC



le 10 Juin 2005

Mutation d'un gène codant pour le récepteur c-kit au cours d'une

MASTOCYTOSE SYSTEMIQUE :

Un cas exceptionnel révélé par une érythrodermie et une

papillomatose cutanée.

Examineurs de la thèse :

M. Jean-Luc SCHMUTZ
M. François PLENAT
Melle Annick BARBAUD
M. François TRUCHETET

Professeur	Président
Professeur	}
Professeur	} Juges
Docteur en Médecine	}

UNIVERSITÉ HENRI POINCARÉ, NANCY 1

FACULTÉ DE MÉDECINE DE NANCY

Président de l'Université : Professeur Jean-Pierre FINANCE

Doyen de la Faculté de Médecine : Professeur Patrick NETTER

Vice-Doyen de la Faculté de Médecine : Professeur Henry COUDANE

Asseseurs

du 1^{er} Cycle :

du 2^{ème} Cycle :

du 3^{ème} Cycle :

de la Vie Facultaire :

Mme le Docteur Chantal KOHLER

Mr le Professeur Jean-Pierre BRONOWICKI

Mr le Professeur Hervé VESPIGNANI

Mr le Professeur Bruno LEHEUP

DOYENS HONORAIRES

Professeur Adrien DUPREZ – Professeur Jean-Bernard DUREUX

Professeur Georges GRIGNON – Professeur Jacques ROLAND

=====

PROFESSEURS HONORAIRES

Louis PIERQUIN – Etienne LEGAIT – Jean LOCHARD – René HERBEUVAL – Gabriel FAIVRE – Jean-Marie FOLIGUET

Guy RAUBER – Paul SADOUL – Raoul SENAULT – Marcel RIBON

Jacques LACOSTE – Jean BEUREY – Jean SOMMELET – Pierre HARTEMANN – Emile de LAVERGNE

Augusta TREHEUX – Michel MANCIAUX – Paul GUILLEMIN – Pierre PAYSANT

Jean-Claude BURDIN – Claude CHARDOT – Jean-Bernard DUREUX – Jean DUHEILLE – Jean-Pierre GRILLIAT

Pierre LAMY – Jean-Marie GILGENKRANTZ – Simone GILGENKRANTZ

Pierre ALEXANDRE – Robert FRISCH – Michel PIERSON – Jacques ROBERT

Gérard DEBRY – Georges GRIGNON – Pierre TRIDON – Michel WAYOFF – François CHERRIER – Oliéro GUERCI

Gilbert PERCEBOIS – Claude PERRIN – Jean PREVOT – Jean FLOQUET

Alain GAUCHER – Michel LAXENAIRE – Michel BOULANGE – Michel DUC – Claude HURIET – Pierre LANDES

Alain LARCAN – Gérard VAILLANT – Daniel ANTHOINE – Pierre GAUCHER – René-Jean ROYER

Hubert UFFHOLTZ – Jacques LECLERE – Francine NABET – Jacques BORRELLY

Michel RENARD – Jean-Pierre DESCHAMPS – Pierre NABET – Marie-Claire LAXENAIRE – Adrien DUPREZ – Paul VERT

Philippe CANTON – Bernard LEGRAS – Pierre MATHIEU – Jean-Marie POLU – Antoine RASPILLER – Gilbert THIBAUT

Michel WEBER – Gérard FIEVE – Daniel SCHMITT – Colette VIDAILHET

=====

PROFESSEURS DES UNIVERSITÉS -
PRATICIENS HOSPITALIERS

(Disciplines du Conseil National des Universités)

42^{ème} Section : MORPHOLOGIE ET MORPHOGENÈSE

1^{ère} sous-section : (*Anatomie*)

Professeur Jacques ROLAND – Professeur Gilles GROSDIDIER

Professeur Pierre LASCOMBES – Professeur Marc BRAUN

2^{ème} sous-section : (*Cytologie et histologie*)

Professeur Bernard FOLIGUET

3^{ème} sous-section : (*Anatomie et cytologie pathologiques*)

Professeur François PLENAT - Professeur Jean-Michel VIGNAUD – Professeur Eric LABOUYRIE

43^{ème} Section : BIOPHYSIQUE ET IMAGERIE MÉDICALE

1^{ère} sous-section : (*Biophysique et médecine nucléaire*)

Professeur Alain BERTRAND – Professeur Gilles KARCHER – Professeur Pierre-Yves MARIE

2^{ème} sous-section : (*Radiologie et imagerie médicale*)

Professeur Luc PICARD – Professeur Denis REGENT - Professeur Michel CLAUDON

Professeur Serge BRACARD – Professeur Alain BLUM - Professeur Jacques FELBLINGER

Professeur René ANXIONNAT

44^{ème} Section : BIOCHIMIE, BIOLOGIE CELLULAIRE ET MOLÉCULAIRE, PHYSIOLOGIE ET NUTRITION

1^{ère} sous-section : (Biochimie et biologie moléculaire)

Professeur Jean-Pierre NICOLAS

Professeur Jean-Louis GUÉANT – Professeur Jean-Luc OLIVIER

2^{ème} sous-section : (Physiologie)

Professeur Jean-Pierre CRANCE – Professeur Jean-Pierre MALLIE

Professeur François MARCHAL – Professeur Philippe HAOUZI

3^{ème} sous-section : (Biologie cellulaire)

Professeur Claude BURLET

4^{ème} sous-section : (Nutrition)

Professeur Olivier ZIEGLER

45^{ème} Section : MICROBIOLOGIE, MALADIES TRANSMISSIBLES ET HYGIÈNE

1^{ère} sous-section : (Bactériologie – virologie ; hygiène hospitalière)

Professeur Alain LE FAOU – Professeur Alain LOZNIEWSKI

2^{ème} sous-section : (Parasitologie et mycologie)

Professeur Bernard FORTIER

3^{ème} sous-section : (Maladies infectieuses ; maladies tropicales)

Professeur Thierry MAY – Professeur Christian RABAUD

46^{ème} Section : SANTÉ PUBLIQUE, ENVIRONNEMENT ET SOCIÉTÉ

1^{ère} sous-section : (Épidémiologie, économie de la santé et prévention)

Professeur Philippe HARTEMANN – Professeur Serge BRIANÇON

Professeur Francis GUILLEMIN – Professeur Denis ZMIROU

2^{ème} sous-section : (Médecine et santé au travail)

Professeur Guy PETIET – Professeur Christophe PARIS

3^{ème} sous-section : (Médecine légale et droit de la santé)

Professeur Henry COUDANE

4^{ème} sous-section : (Biostatistiques, informatique médicale et technologies de communication)

Professeur François KOHLER – Professeur Éliane ALBUISSON

47^{ème} Section : CANCÉROLOGIE, GÉNÉTIQUE, HÉMATOLOGIE, IMMUNOLOGIE

1^{ère} sous-section : (Hématologie ; transfusion)

Professeur Christian JANOT – Professeur Thomas LECOMPTÉ – Professeur Pierre BORDIGONI

Professeur Pierre LEDERLIN – Professeur Jean-François STOLTZ

2^{ème} sous-section : (Cancérologie ; radiothérapie)

Professeur François GUILLEMIN – Professeur Thierry CONROY

Professeur Pierre BEY – Professeur Didier PEIFFERT

3^{ème} sous-section : (Immunologie)

Professeur Gilbert FAURE – Professeur Marie-Christine BENE

4^{ème} sous-section : (Génétique)

Professeur Philippe JONVEAUX – Professeur Bruno LEHEUP

**48^{ème} Section : ANESTHÉSIOLOGIE, RÉANIMATION, MÉDECINE D'URGENCE,
PHARMACOLOGIE ET THÉRAPEUTIQUE**

1^{ère} sous-section : (Anesthésiologie et réanimation chirurgicale)

Professeur Claude MEISTELMAN – Professeur Dan LONGROIS - Professeur Hervé BOUAZIZ

Professeur Paul-Michel MERTES

2^{ème} sous-section : (Réanimation médicale)

Professeur Henri LAMBERT – Professeur Alain GERARD

Professeur Pierre-Edouard BOLLAERT – Professeur Bruno LÉVY

3^{ème} sous-section : (Pharmacologie fondamentale ; pharmacologie clinique)

Professeur Patrick NETTER – Professeur Pierre GILLET

4^{ème} sous-section : (Thérapeutique)

Professeur François PAILLE – Professeur Gérard GAY – Professeur Faiez ZANNAD

49^{ème} Section : PATHOLOGIE NERVEUSE ET MUSCULAIRE, PATHOLOGIE MENTALE, HANDICAP et RÉÉDUCATION

1^{ère} sous-section : (Neurologie)

Professeur Gérard BARROCHE – Professeur Hervé VESPIGNANI

Professeur Xavier DUCROCQ

2^{ème} sous-section : (Neurochirurgie)

Professeur Jean-Claude MARCHAL – Professeur Jean AUQUE

Professeur Thierry CIVIT

3^{ème} sous-section : (Psychiatrie d'adultes)

Professeur Jean-Pierre KAHN

4^{ème} sous-section : (Pédopsychiatrie)

Professeur Daniel SIBERTIN-BLANC

5^{ème} sous-section : (Médecine physique et de réadaptation)

Professeur Jean-Marie ANDRE

50^{ème} Section : PATHOLOGIE OSTÉO-ARTICULAIRE, DERMATOLOGIE et CHIRURGIE PLASTIQUE

1^{ère} sous-section : (Rhumatologie)

Professeur Jacques POUREL – Professeur Isabelle VALCKENAERE

2^{ème} sous-section : (Chirurgie orthopédique et traumatologique)

Professeur Jean-Pierre DELAGOUTTE – Professeur Daniel MOLE

Professeur Didier MAINARD

3^{ème} sous-section : (Dermato-vénérologie)

Professeur Jean-Luc SCHMUTZ – Professeur Annick BARBAUD

4^{ème} sous-section : (Chirurgie plastique, reconstructrice et esthétique)

Professeur François DAP

51^{ème} Section : PATHOLOGIE CARDIORESPIRATOIRE et VASCULAIRE

1^{ère} sous-section : (Pneumologie)

Professeur Yves MARTINET - Professeur Jean-François CHABOT

2^{ème} sous-section : (Cardiologie)

Professeur Etienne ALIOT – Professeur Yves JUILLIERE – Professeur Nicolas SADOUL –

Professeur Christian de CHILLOU

3^{ème} sous-section : (Chirurgie thoracique et cardiovasculaire)

Professeur Jean-Pierre VILLEMOT

Professeur Jean-Pierre CARTEAUX – Professeur Loïc MACE

4^{ème} sous-section : (Chirurgie vasculaire ; médecine vasculaire)

52^{ème} Section : MALADIES DES APPAREILS DIGESTIF et URINAIRE

1^{ère} sous-section : (Gastroentérologie ; hépatologie)

Professeur Marc-André BIGARD

Professeur Jean-Pierre BRONOWICKI

2^{ème} sous-section : (Chirurgie digestive)

3^{ème} sous-section : (Néphrologie)

Professeur Michèle KESSLER – Professeur Dominique HESTIN (Mme) – Professeur Luc FRIMAT

4^{ème} sous-section : (Urologie)

Professeur Philippe MANGIN – Professeur Jacques HUBERT – Professeur Luc CORMIER

53^{ème} Section : MÉDECINE INTERNE, GÉRIATRIE et CHIRURGIE GÉNÉRALE

1^{ère} sous-section : (Médecine interne)

Professeur Francis PENIN – Professeur Denise MONERET-VAUTRIN – Professeur Denis WAHL

Professeur Jean-Dominique DE KORWIN – Professeur Pierre KAMINSKY

Professeur Athanase BENETOS - Professeur Gisèle KANNY – Professeur Abdelouahab BELLOU

2^{ème} sous-section : (Chirurgie générale)

Professeur Patrick BOISSEL – Professeur Laurent BRESLER

Professeur Laurent BRUNAUD

54^{ème} Section : DÉVELOPPEMENT ET PATHOLOGIE DE L'ENFANT, GYNÉCOLOGIE-OBSTÉTRIQUE, ENDOCRINOLOGIE ET REPRODUCTION

1^{ère} sous-section : (Pédiatrie)

Professeur Danièle SOMMELET – Professeur Michel VIDAILHET – Professeur Pierre MONIN
Professeur Jean-Michel HASCOET – Professeur Pascal CHASTAGNER – Professeur François FEILLET

2^{ème} sous-section : (Chirurgie infantile)

Professeur Michel SCHMITT – Professeur Gilles DAUTEL – Professeur Pierre JOURNEAU

3^{ème} sous-section : (Gynécologie-obstétrique ; gynécologie médicale)

Professeur Michel SCHWEITZER – Professeur Jean-Louis BOUTROY

Professeur Philippe JUDLIN – Professeur Patricia BARBARINO

4^{ème} sous-section : (Endocrinologie et maladies métaboliques)

Professeur Georges WERYHA – Professeur Marc KLEIN – Professeur Bruno GUERCI

5^{ème} sous-section : (Biologie et médecine du développement et de la reproduction)

Professeur Hubert GERARD

55^{ème} Section : PATHOLOGIE DE LA TÊTE ET DU COU

1^{ère} sous-section : (Oto-rhino-laryngologie)

Professeur Claude SIMON – Professeur Roger JANKOWSKI

2^{ème} sous-section : (Ophtalmologie)

Professeur Jean-Luc GEORGE – Professeur Jean-Paul BERROD – Professeur Karine ANGIOI-DUPREZ

3^{ème} sous-section : (Chirurgie maxillo-faciale et stomatologie)

Professeur Michel STRICKER – Professeur Jean-François CHASSAGNE

=====

PROFESSEURS DES UNIVERSITÉS

64^{ème} Section : BIOCHIMIE ET BIOLOGIE MOLÉCULAIRE

Professeur Daniel BURNEL

=====

MAÎTRES DE CONFÉRENCES DES UNIVERSITÉS - PRATICIENS HOSPITALIERS

42^{ème} Section : MORPHOLOGIE ET MORPHOGENÈSE

1^{ère} sous-section : (Anatomie)

Docteur Bruno GRIGNON

2^{ème} sous-section : (Cytologie et histologie)

Docteur Edouard BARRAT – Docteur Jean-Claude GUEDENET

Docteur Françoise TOUATI – Docteur Chantal KOHLER

3^{ème} sous-section : (Anatomie et cytologie pathologiques)

Docteur Béatrice MARIE

Docteur Laurent ANTUNES

43^{ème} Section : BIOPHYSIQUE ET IMAGERIE MÉDICALE

1^{ère} sous-section : (Biophysique et médecine nucléaire)

Docteur Marie-Hélène LAURENS – Docteur Jean-Claude MAYER

Docteur Pierre THOUVENOT – Docteur Jean-Marie ESCANYE – Docteur Amar NAOUN

44^{ème} Section : BIOCHIMIE, BIOLOGIE CELLULAIRE ET MOLÉCULAIRE, PHYSIOLOGIE ET NUTRITION

1^{ère} sous-section : (Biochimie et biologie moléculaire)

Docteur Xavier HERBEUVAL – Docteur Jean STRACZEK – Docteur Sophie FREMONT

Docteur Isabelle GASTIN – Docteur Bernard NAMOUR – Docteur Marc MERTEN

2^{ème} sous-section : (Physiologie)

Docteur Gérard ETHEVENOT – Docteur Nicole LEMAU de TALANCE – Docteur Christian BEYAERT

Docteur Bruno CHENUUEL

4^{ème} sous-section : (Nutrition)

Docteur Didier QUILLIOT

45^{ème} Section : MICROBIOLOGIE, MALADIES TRANSMISSIBLES ET HYGIÈNE

1^{ère} sous-section : (Bactériologie – Virologie ; hygiène hospitalière)

Docteur Francine MORY – Docteur Michèle WEBER – Docteur Christine LION

Docteur Michèle DAILLOUX – Docteur Véronique VENARD

2^{ème} sous-section : (Parasitologie et mycologie)

Docteur Marie-France BIAVA – Docteur Nelly CONTET-AUDONNEAU

46^{ème} Section : SANTÉ PUBLIQUE, ENVIRONNEMENT ET SOCIÉTÉ

1^{ère} sous-section : (Epidémiologie, économie de la santé et prévention)

Docteur François ALLA

4^{ème} sous-section : (Biostatistiques, informatique médicale et technologies de communication)

Docteur Pierre GILLOIS

47^{ème} Section : CANCÉROLOGIE, GÉNÉTIQUE, HÉMATOLOGIE, IMMUNOLOGIE

1^{ère} sous-section : (Hématologie ; transfusion)

Docteur François SCHOONEMAN

3^{ème} sous-section : (Immunologie)

Docteur Marie-Nathalie SARDA

4^{ème} sous-section : (Génétique)

Docteur Christophe PHILIPPE

**48^{ème} Section : ANESTHÉSIOLOGIE, RÉANIMATION, MÉDECINE D'URGENCE,
PHARMACOLOGIE ET THÉRAPEUTIQUE**

1^{ère} sous-section : (Anesthésiologie et réanimation chirurgicale)

Docteur Jacqueline HELMER – Docteur Gérard AUDIBERT

3^{ème} sous-section : (Pharmacologie fondamentale ; pharmacologie clinique)

Docteur Françoise LAPICQUE – Docteur Marie-José ROYER-MORROT

Docteur Damien LOEUILLE

**49^{ème} Section : PATHOLOGIE NERVEUSE ET MUSCULAIRE, PATHOLOGIE MENTALE, HANDICAP ET
RÉÉDUCATION**

5^{ème} sous-section : (Médecine physique et de réadaptation)

Docteur Jean PAYSANT

**54^{ème} Section : DÉVELOPPEMENT ET PATHOLOGIE DE L'ENFANT, GYNÉCOLOGIE-OBSTÉTRIQUE,
ENDOCRINOLOGIE ET REPRODUCTION**

5^{ème} sous-section : (Biologie et médecine du développement et de la reproduction)

Docteur Jean-Louis CORDONNIER

=====

MAÎTRES DE CONFÉRENCES

05^{ème} section : SCIENCE ÉCONOMIE GÉNÉRALE

Monsieur Vincent LHUILLIER

32^{ème} section : CHIMIE ORGANIQUE, MINÉRALE, INDUSTRIELLE

Monsieur Jean-Claude RAFT

40^{ème} section : SCIENCES DU MÉDICAMENT

Monsieur Jean-François COLLIN

60^{ème} section : MÉCANIQUE, GÉNIE MÉCANIQUE ET GÉNIE CIVILE

Monsieur Alain DURAND

61^{ème} section : GÉNIE INFORMATIQUE, AUTOMATIQUE ET TRAITEMENT DU SIGNAL

Monsieur Jean REBSTOCK – Monsieur Walter BLONDEL

64^{ème} section : BIOCHIMIE ET BIOLOGIE MOLÉCULAIRE

Madame Marie-Odile PERRIN – Mademoiselle Marie-Claire LANHERS

65^{ème} section : BIOLOGIE CELLULAIRE

Mademoiselle Françoise DREYFUSS – Monsieur Jean-Louis GELLY – Madame Anne GERARD
Madame Ketsia HESS – Monsieur Pierre TANKOSIC – Monsieur Hervé MEMBRE

67^{ème} section : BIOLOGIE DES POPULATIONS ET ÉCOLOGIE

Madame Nadine MUSSE

68^{ème} section : BIOLOGIE DES ORGANISMES

Madame Tao XU-JIANG

=====

MAÎTRES DE CONFÉRENCES ASSOCIÉS

Médecine Générale

Docteur Alain AUBREGÉ
Docteur Francis RAPHAEL
Docteur Jean-Marc BOIVIN

=====

PROFESSEURS ÉMÉRITES

Professeur Georges GRIGNON – Professeur Michel BOULANGE - Professeur Alain LARCAN - Professeur Michel WAYOFF
Professeur Daniel ANTHOINE - Professeur Hubert UFFHOLTZ – Professeur Adrien DUPREZ - Professeur Paul VERT
Professeur Jean PREVOT – Professeur Jean-Pierre GRILLIAT - Professeur Philippe CANTON – Professeur Pierre MATHIEU
Professeur Gilbert THIBAUT - Professeur Daniel SCHMITT – Mme le Professeur Colette VIDAILHET –
Professeur Jean FLOQUET – Professeur Claude CHARDOT – Professeur Michel PIERSON

=====

DOCTEURS HONORIS CAUSA

Professeur Norman SHUMWAY (1972)
Université de Stanford, Californie (U.S.A)
Professeur Paul MICHIELSEN (1979)
Université Catholique, Louvain (Belgique)
Professeur Charles A. BERRY (1982)
Centre de Médecine Préventive, Houston (U.S.A)
Professeur Pierre-Marie GALETTI (1982)
Brown University, Providence (U.S.A)
Professeur Mamish Nisbet MUNRO (1982)
Massachusetts Institute of Technology (U.S.A)
Professeur Mildred T. STAHLMAN (1982)
Wanderbilt University, Nashville (U.S.A)
Harry J. BUNCKE (1989)
Université de Californie, San Francisco (U.S.A)

Professeur Théodore H. SCHIEBLER (1989)
Institut d'Anatomie de Würzburg (R.F.A)
Professeur Maria DELIVORIA-PAPADOPOULOS (1996)
Université de Pennsylvanie (U.S.A)
Professeur Mashaki KASHIWARA (1996)
Research Institute for Mathematical Sciences de Kyoto (JAPON)
Professeur Ralph GRÄSBECK (1996)
Université d'Helsinki (FINLANDE)
Professeur James STEICHEN (1997)
Université d'Indianapolis (U.S.A)
Professeur Duong Quang TRUNG (1997)
*Centre Universitaire de Formation et de Perfectionnement des
Professionnels de Santé d'Hô Chi Minh-Ville (VIËTNAM)*

A NOTRE MAÎTRE ET PRÉSIDENT DE THÈSE

Monsieur le Professeur Jean-Luc Schmutz

Professeur de Dermato-Vénérologie.

Vous nous avez fait l'honneur de présider le jury de cette thèse.

Veillez trouver ici l'expression de nos vifs remerciements pour
votre accueil bienveillant dans votre service, vos conseils, votre disponibilité
et votre enseignement tout au long de notre cursus.

Veillez également trouver ici l'assurance de notre profonde admiration pour
vos capacités de travail à la fois en tant que Professeur
et en tant que Chef de Service.

Que vous trouviez ici un modeste témoignage de notre reconnaissance pour
l'intérêt que vous nous avez toujours porté
et pour l'extrême indulgence que vous nous avez manifestée.

A NOTRE MAÎTRE ET JUGE

Monsieur le Professeur Plénat,
Professeur d'Anatomie et Cytologie Pathologiques (option biologique).

Vous nous avez fait l'honneur de juger cette thèse.

Veillez trouver à travers ce travail l'expression de tout notre respect, de notre sincère admiration et de tout l'intérêt porté à votre passionnante spécialité.

A NOTRE MAÎTRE ET JUGE

Mademoiselle le Professeur Annick Barbaud,
Professeur de Dermato-Vénérologie.

Nous vous remercions de l'honneur que vous nous faites
en acceptant de juger ce travail.

Veillez trouver ici le modeste témoignage de notre sincère admiration pour vos
puissantes capacités de travail et
vos brillantes qualités intellectuelles et pédagogiques .

Vous nous avez permis de faire nos premiers pas en dermatologie en nous
enseignant avec rigueur et clarté les principes fondamentaux
de la dermato-allergologie.

Permettez-nous, au travers de ce travail de vous témoigner
de notre haute considération et de notre profond respect.

A NOTRE JUGE

Monsieur le Docteur Truchetet,
Médecin des Hôpitaux .

Nous vous remercions du grand honneur que vous nous faites
en acceptant de juger ce travail.

Nous avons apprécié au cours des quelques mois passés dans votre service
vos puissantes capacités de travail.

Vos connaissances précises et admirables de la dermatologie,
ainsi que votre pratique médicale sont pour nous un modèle.

Que vous trouviez ici un modeste témoignage de notre reconnaissance pour
votre disponibilité, votre extrême indulgence et votre confiance à notre égard.

Soyez assuré de notre haute considération et de notre profond respect.

A Monsieur le Docteur Jacques Mazet,

Vous nous avez permis de réaliser ce travail en nous confiant votre patient.

Vous nous avez chaleureusement accueillie
pour nous guider dans la prise en charge de ce dossier.

Vous êtes pour nous une référence dans le monde de la dermatologie,
Veuillez recevoir à travers ce travail, l'expression de notre sincère admiration .

A MES PARENTS,

MAMAN et ROBERT,

PAPA et ANNE,

Vous m'avez permis de mener mes études dans les meilleures conditions.

Vous m'avez inculquée les principes d'une vie saine et équilibrée.

Vous m'avez appris la tolérance et le respect d'autrui, essentiels dans le métier de médecin.

Vous m'avez toujours soutenue, aimée et encouragée.

Vous m'avez chacun transmis votre énergie et votre amour du travail.

Que ce travail soit l'occasion de vous témoigner de tout mon amour et de ma plus grande admiration.

A CHRISTOPHE,

Tu m'as permis de mener de front l'apprentissage
de la médecine et celui de maman.

Tu m'as toujours supportée et encouragée dans les moments difficiles
avec une extrême patience et une grande tolérance.

Sois assuré de tout mon amour, de mon éternelle reconnaissance
et de ma profonde admiration pour ce que tu es,
en tant que médecin, mari et père.

A PHILIPPINE ET TOSCANE,

nos enfants,

les deux amours de ma vie,

Vous qui savez toujours transformer par vos sourires, vos câlins et vos rires
les journées les plus difficiles en grands moments de bonheur.

Soyez assurées bien au-delà de ce travail de tout mon amour inconditionnel.

A MES FRERES ET SŒURS,

QUENTIN, LOUISE, ADRIEN, MARIE et NICOLAS,

Vous qui avez toujours été présents à mes côtés,

Soyez assurés de tout mon amour.

A DANIEL,

Vous m'avez toujours soutenue, écoutée et encouragée

avec affection et bienveillance dans mes études.

Vous êtes pour moi un modèle de travail .

Soyez assuré de ma plus grande admiration et de ma profonde affection.

A CAROLE ET MARIE- CHARLOTTE,

Pour votre soutien, votre gentillesse et votre attention fidèles.

A MARTINE ET JEAN-LOUIS,

Vous avez toujours trouvé les mots justes et affectueux
pour m'encourager dans mon travail.

Soyez assurés de ma profonde et respectueuse affection .

A MANOTTE,

Vous êtes le soutien inconditionnel dont on a toujours besoin.

Vous m'avez toujours encouragée dans les moments difficiles.

Soyez assurée de ma profonde et sincère affection.

A FREDERIC, MARIE-PIERRE, INES et ANTOINE,

Soyez assurés malgré la distance, de ma sincère et fidèle affection.

A CAPUCINE, ma filleule,

Sois assurée de toute mon affection bienveillante .

A SANDRINE et SEBASTIEN,

Vous qui avez toujours été présents durant mes études,

Soyez assurés de ma sincère amitié et de ma profonde admiration.

A TOUS MES AMIS FIDELES,

Et à la horde d'enfants qui les accompagnent.

A PHILIPPE,

Tu as toujours été un soutien précieux et bienveillant depuis mes débuts d'interne.

Ton expérience, tes sourires, ta chaleur et ta disponibilité permanente m'ont bien souvent aidée et resteront gravés dans mon esprit.

Tes puissantes qualités de synthèse et d'analyse sont inégalables.

Sois assuré de mon profond respect, de ma très grande et sincère admiration et de toute mon amitié affectueuse.

A SAMUEL,

Tu as toujours été un chef attentif et disponible.

Sois assuré de ma profonde et sincère admiration pour tes précieuses qualités humaines, de clinicien, et d'habile chirurgien .

Ta passion de la dermatologie est communicative.

Tes connaissances encyclopédiques, mais toujours discrètes, forcent l'admiration.

Tu resteras toujours pour moi un grand modèle et une référence en dermatologie.

Sois également assuré de toute ma profonde et durable amitié.

A FRÉDÉRIQUE,

Tes conseils et ton soutien ont toujours été bénéfiques et précieux.

Travailler à tes côtés est un réel plaisir,

tant en temps qu'amie qu'élève.

Ta sagesse, ta gentillesse et ta patience sont exemplaires.

Sois assurée de ma sincère et fidèle amitié et de toute mon admiration.

A SÉGOLÈNE,

Tes connaissances et ton cursus sont pour moi un modèle.

Tes sourires et tes encouragements m'ont souvent aidée.

Travailler avec toi est une véritable chance,

tant sur le plan humain que dermatologique.

Sois assurée de toute ma profonde amitié et de ma haute considération.

A SOPHIE,

Même partie, tu restes pour moi un modèle dans ta pratique dermatologique.

Sois assurée de ma profonde amitié et de ma vive admiration.

A FLORENCE,

Ta rigueur et ta précision forcent mon admiration.

Sois assurée également de toute mon amitié.

A CELINE,

Ton visage souriant a été le premier que j'ai croisé en dermatologie.

Je t'ai appréciée en tant que collègue puis admirée en tant que chef.

J'ai bénéficié de ta sage expérience et de tes précieux conseils.

J'espère avoir encore le grand bonheur de travailler avec toi.

Sois assurée de ma sincère et fidèle amitié et de toute mon admiration.

A ANNE-LISE,

Nous sommes arrivées ensemble dans le monde de la dermatologie.

Tu as grandi plus vite que moi et j'ai eu l'immense bonheur
de t'avoir comme chef.

J'ai toujours admiré tes qualités de médecin,

tout comme ta joie de vivre inégalable.

J'espère avoir à nouveau le grand plaisir de travailler à tes côtés.

Sois assurée de ma plus grande et sincère amitié.

A CORINE ET JULIE,

Mes précieuses collègues et amies.

Je suis heureuse d'avoir encore à partager de grands moments
de travail et d'amitié avec vous .

A TOUS MES AINÉS DE DERMATOLOGIE,

Jean, Isabelle, Jean-François CUNY et les autres,

Pour tous vos précieux conseils et votre sagesse.

A TOUS MES CO-INTERNES.

A BLAISE, pour son aide patiente de dernière minute.

A TOUT LE PERSONNEL DE L'HÔPITAL FOURNIER,

En particulier LAURENCE, pour son aide assidue et sans faille dans ce travail,
mais aussi MIREILLE et CHANTAL pour leur disponibilité de tout instant,

A CLAUDIE, pour nos fous rires et l'efficacité de son travail,
mais aussi à GAËLLE, SYLVIE, BRIGITTE, JOËLLE, HELENE, PASCALE
et les autres pour leurs sourires et leur joie de vivre ...

A TOUT LE SERVICE DE DERMATOLOGIE

de l'HÔPITAL BEAUREGARD de THIONVILLE.



I.INTRODUCTION	p 25
II.CAS CLINIQUE	p 27
II.1. Présentation clinique	p 27
II.2. Investigations radiologiques	p 29
II.3. Investigations biologiques	p 30
II.4. Myelogramme et ponction-biopsie-osseuse	p 31
II.5. Étude anatomopathologique	p 33
II.6. Recherche de la mutation du récepteur c-kit	p 34
II.7. Évolution	p 35
III. REVUE DE LA LITTÉRATURE	p 36
III.1. Historique	p 36
III.2. Description clinique	p 36
III.2.1. Généralités	p 36
III.2.2. Caractère familial de la maladie	p 38
III.2.3. Classifications	p 39
III.2.3.1. Classification initiale	p 39
III.2.3.2. Classification de Travis	p 40
III.2.3.3. Classification de Metcalfe	p 40
III.2.3.4. Classification de Who	p 42
III.2.3.5. Classification de Kiel modifiée	p 45
III.2.3.6. Classification de Valent	p 45
III.2.3.7. Classification de l'OMS	p 46
III.2.4. Manifestations dermatologiques	p 48
III.2.5. Manifestations osseuses	p 60
III.2.6. Manifestations digestives et hépatiques	p 63
III.2.7. Autres atteintes viscérales	p 65
III.2.7.1. Les manifestations respiratoires	p 65
III.2.7.2. Les manifestations cardio-vasculaires	p 66
III.2.7.3. Les manifestations neurologiques et psychiatriques	p 67
III.2.8. Les manifestations hématologiques	p 68
III.2.9. Les manifestations congestives	p 72
III.2.10. Les signes généraux	p 76
III.2.11. Les signes recensés par l'AFIRMM	p 77
III.3. Histologie	p 78
III.3.1. Cutanée	p 79
III.3.2. Médullaire	p 82
III.3.3. Infiltrats extra-cutanés et extra-médullaires	p 86
III.4. Biologie	p 87
III.4.1. Numération formule sanguine	p 87
III.4.2. Autres anomalies biologiques plus rares	p 89
III.4.3. Dosage des médiateurs mastocytaires	p 89
III.5. Conduite à tenir pour le diagnostic positif	p 91

IV.ÉTIOPATHOGÉNIE	p 94
IV.1. Cytologie	p 95
IV.2. Recherche actuelle	p 98
IV.3. Médiateurs et fonctions des mastocytes	p 99
IV.4. Mutations du récepteur c-kit	p 102
IV.4.1. Implications du c-kit dans les mastocytoses	p 102
IV.4.2. Le proto-oncogène c-kit	p 104
IV.4.3. Anomalies moléculaires du proto-oncogène c-kit	p 106
IV.4.4. Intérêt du diagnostic moléculaire des mastocytoses	p 114
IV.4.5. Expression des facteurs de croissance des mastocytes	p 115
IV.5. Apoptose des mastocytes	p 116
IV.6. Anomalies chromosomiques	p 116
IV.7. Phénotype des mastocytes des mastocytoses	p 117
V. ASSOCIATIONS DÉCRITES	p 117
V.1. La grossesse	p 118
V.2. L'atopie	p 118
V.3. Les pathologies dermatologiques	p 118
V.3.1. La neurofibromatose	p 118
V.3.2. Le psoriasis	p 118
V.3.3. L'incontinentia pigmenti	p 118
V.3.4. L'alopecie cicatricielle et l'anéodermie secondaire	p 119
V.3.5. Le naevus jonctionnel	p 119
V.3.6. La sclérodermie	p 119
V.3.7. La papillomatose de Gougerot et Carteaud	p 119
V.4. L'allergie aux hyménoptères	p 119
V.5. Les manifestations oculaires	p 120
V.6. Autres associations (fortuites ou non)	p 120
V.6.1. Le syndrome de Down	p 120
V.6.2. Les arthropathies	p 120
V.6.3. Les tumeurs malignes	p 121
V.6.4. Les maladies inflammatoires du tube digestif	p 121
VI.EVOLUTION	p 122
VII.TRAITEMENT	p 126
VII.1. Généralités	p 126
VII.2. Les différents traitements symptomatiques	p 128
VII.2.1. Les anti-histaminiques H1	p 128
VII.2.2. Les anti-histaminiques H2	p 129
VII.2.3. L'association d'anti-H1 et d'anti H2	p 130
VII.2.4. Le cromoglycate disodique	p 130
VII.2.5. Le kétotifène	p 130
VII.2.6. L'acide salicylique	p 131
VII.2.7. La corticothérapie générale	p 131
VII.2.8. La corticothérapie locale	p 132

VII.2.9. La puvathérapie	p 132
VII.2.10. L'UVA1 thérapie	p 134
VII.2.11. Les autres photothérapies	p 134
VII.2.12. Le laser YAG	p 134
VII.2.13. Les anti-leucotriènes	p 135
VII.2.14. Les corticoïdes à délitement entéral	p 135
VII.2.15. Autres traitements	p 135
VII.2.15.1. Autres traitements symptomatiques	p 135
VII.2.15.2. Traitements à visée osseuse	p 135
VII.2.15.3. Traitements et prévention des chocs anaphylactiques	p 136
VII.2.15.4. La radiothérapie	p 138
VII.2.15.5. La ciclosporine	p 138
VII.3. Les traitements anti-prolifératifs	p 139
VII.3.1. L'interféron	p 139
VII.3.2. La cladribine	p 141
VII.3.3. Les dérivés indolinones	p 143
VII.3.4. Le mésylate d'imatinib	p 143
VII.3.5. La rapamycine	p 145
VII.3.6. Les allogreffes de moelle	p 145
VII.3.7. Les chimiothérapies	p 146
VII.3.8. La splénectomie	p 146
VII.3.9. Les études en cours	p 146
VII.3.10. Nouvelle stratégie thérapeutique	p 148
VII.4. Conduite à tenir thérapeutique (Worobec et Metcalfe)	p 149
VII.5. Algorithme de traitement	p 151
VII.6. Sélection de stratégies thérapeutiques cutanées	p 152
VII.6.1. Mastocytose cutanée nodulaire	p 152
VII.6.2. Urticaire pigmentaire	p 152
VII.6.3. Telangiectasia macularis eruptiva perstans	p 153
VII.6.4. Mastocytose cutanée diffuse	p 153
VIII.DISCUSSION	p 153
VIII.1. Confrontation de notre observation à celles de la littérature	p 153
VIII.2. Originalité de l'observation	p 156
VIII.3. Espoirs thérapeutiques	p 158
IX.CONCLUSION	p 159
X.BIBLIOGRAPHIE	p 161



SERMENT

"Au moment d'être admis à exercer la médecine, je promets et je jure d'être fidèle aux lois de l'honneur et de la probité. Mon premier souci sera de rétablir, de préserver ou de promouvoir la santé dans tous ses éléments, physiques et mentaux, individuels et sociaux. Je respecterai toutes les personnes, leur autonomie et leur volonté, sans aucune discrimination selon leur état ou leurs convictions. J'interviendrai pour les protéger si elles sont affaiblies, vulnérables ou menacées dans leur intégrité ou leur dignité. Même sous la contrainte, je ne ferai pas usage de mes connaissances contre les lois de l'humanité. J'informerai les patients des décisions envisagées, de leurs raisons et de leurs conséquences. Je ne tromperai jamais leur confiance et n'exploiterai pas le pouvoir hérité des circonstances pour forcer les consciences. Je donnerai mes soins à l'indigent et à quiconque me les demandera. Je ne me laisserai pas influencer par la soif du gain ou la recherche de la gloire.

Admis dans l'intimité des personnes, je tairai les secrets qui me sont confiés. Reçu à l'intérieur des maisons, je respecterai les secrets des foyers et ma conduite ne servira pas à corrompre les mœurs. Je ferai tout pour soulager les souffrances. Je ne prolongerai pas abusivement les agonies. Je ne provoquerai jamais la mort délibérément.

Je préserverai l'indépendance nécessaire à l'accomplissement de ma mission. Je n'entreprendrai rien qui dépasse mes compétences. Je les entretiendrai et les perfectionnerai pour assurer au mieux les services qui me seront demandés.

J'apporterai mon aide à mes confrères ainsi qu'à leurs familles dans l'adversité. Que les hommes et mes confrères m'accordent leur estime si je suis fidèle à mes promesses ; que je sois déshonoré et méprisé si j'y manque".

I. INTRODUCTION



Les mastocytoses constituent un groupe hétérogène de désordres acquis, caractérisés par l'accumulation anormale de mastocytes dans différents tissus.

Tous les organes peuvent être atteints mais certains le sont plus fréquemment comme la peau, la moelle osseuse, la rate, le foie, les ganglions lymphatiques et le tractus digestif.

Les mastocytoses sont rares (prévalence : 1/10000, incidence annuelle : 6,7/1000000), qualifiées de maladies orphelines, elles sont de cause inconnue, parfois familiales et surtout très hétérogènes quant à leur expression clinique, leurs modalités évolutives et leur pronostic.

En 2005, l'AFIRMM (Association Française pour les Initiatives de Recherche sur le Mastocyte et les Mastocytoses) a recensé en France environ 2000 cas de mastocytoses toutes formes confondues dont 350 cas de mastocytoses systémiques.

La peau est le seul tissu atteint dans les mastocytoses cutanées, affections bénignes observées préférentiellement chez l'enfant et souvent spontanément résolutives. Les mastocytoses cutanées correspondent à environ 90% des mastocytoses, toutes formes confondues.

Les mastocytoses systémiques sont définies par une prolifération anormale des mastocytes intéressant un ou plusieurs organes autres que la peau, à condition que cette prolifération ne soit pas secondaire à un autre processus pathologique (infection ou inflammation chronique, néoplasie, maladie systémique, etc...). En effet, dans ce dernier cas, on parle de prolifération mastocytaire réactionnelle encore appelée « hyperplasie mastocytaire ».

Les mastocytoses systémiques représentent 10 à 30 % des mastocytoses, elles surviennent généralement chez l'adulte, chez qui elles représentent 25 à 50 % des mastocytoses (1). On ne retrouve que quelques centaines de cas de mastocytoses systémiques en France. L'âge moyen du diagnostic de ces mastocytoses varie entre 48 et 71 ans, leur survenue après 65 ans étant un facteur de mauvais pronostic. Elles surviennent sans prédilection de sexe et s'associent

parfois à une hémopathie myéloïde. Enfin, tous les cas pratiquement ont été décrits dans la race blanche.

La fréquence des mastocytoses systémiques est cependant probablement sous-estimée, car elles ne sont pas systématiquement recherchées devant toute mastocytose cutanée. Or d'après quelques publications, il semblerait qu'il existe une atteinte systémique chez au moins 50% des adultes présentant une urticaire pigmentaire (2).

Ces dernières années, des études moléculaires ont démontré que la mastocytose systémique pouvait être une véritable hémopathie maligne (3).

Une étude réalisée par l'AFIRMM, utilisant la scintigraphie médullaire, a également montré que quelle que soit la présentation clinique des patients ayant un envahissement médullaire histologique, la scintigraphie montrait de façon constante un aspect de syndrome myéloprolifératif avec extension de la myélopoïèse en regard des métaphyses (4).

Les risques évolutifs majeurs des mastocytoses systémiques sont la transformation maligne à long terme (30% des cas) et le choc vasoplégique lors des crises d'histamino-libération (20 à 33% des cas).

Notre observation présente un homme ayant une forme exceptionnelle de mastocytose systémique, classée I (forme systémique indolente), B (atteinte cutanée), E (infiltration de la moelle osseuse), F (atteinte osseuse), H (lymphadénopathie), révélée par une atteinte cutanée généralisée, associée à une papillomatose des pieds et des mains, et chez qui, une mutation du gène du récepteur c-kit a pu être mise en évidence.

Cette observation permet de mettre en lumière les progrès diagnostiques et étiologiques réalisés dans le cadre des mastocytoses (recherche d'une mutation du récepteur c-kit) et souligne son caractère exceptionnel.

II. CAS CLINIQUE

II.1. Présentation clinique

Il s'agit d'un homme de 58 ans, sans antécédent particulier ni traitement, présentant depuis 3 ou 4 ans des lésions à type de papillomatose des deux pieds touchant préférentiellement le gros orteil et le tendon d'Achille. Cette papillomatose est caractérisée par des nappes hyperkératosiques d'aspect verruqueux, hyperpigmentées, prédominant sur les orteils et le dos des pieds entraînant la disparition quasi-complète des espaces interorteils. Elle est associée à une hyperhidrose généralisée prédominant aux pieds et résistant à toute thérapeutique locale.

On note par ailleurs une papillomatose plus discrète des paumes des mains et de la face antérieure des genoux, ainsi qu'un aspect de stuccokératose des mollets et des chevilles, caractérisée par des petites élevures kératosiques grisâtres, plates, posées sur la peau, n'ayant pas fait l'objet d'étude histologique.

Enfin, le patient présente surtout de vastes placards érythémateux violacés et brunâtres de l'ensemble du corps avec quelques intervalles de peau saine, et de petits lentigos noirs disséminés faisant suite à une exposition solaire intense.

Le reste de l'examen clinique est sans particularités.

Le diagnostic de mastocytose cutanée a été posé 20 ans auparavant sur des lésions d'urticaire pigmentaire. Les lésions sont restées jusque là asymptomatiques et disparaissent à l'exposition solaire. Le patient a également noté des sensations de flush et de prurit nocturne quelques années après, d'évolution satisfaisante sous antihistaminiques ou spontanément.

Des années plus tard seulement, est apparu cet aspect de macération des pieds et des mains, associée à une papillomatose progressive.

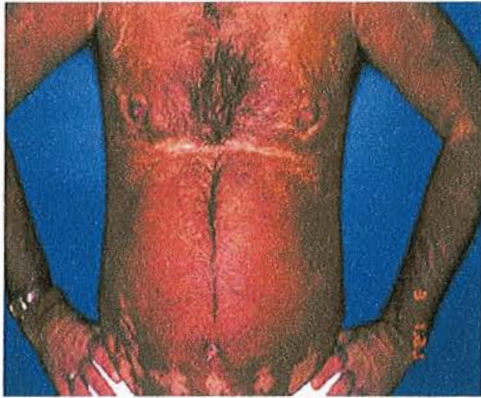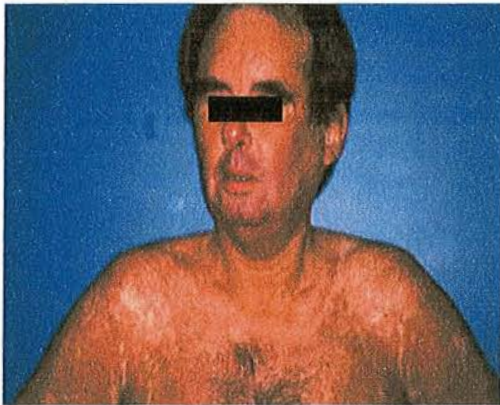


Photo1

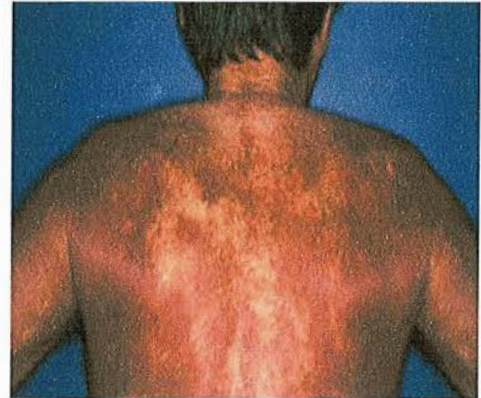
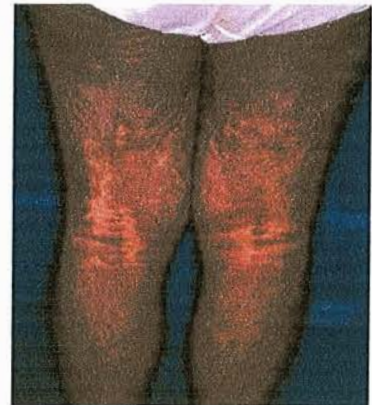
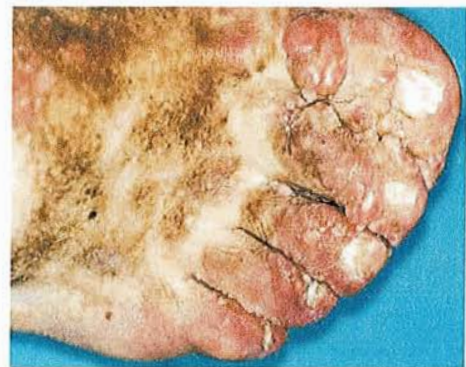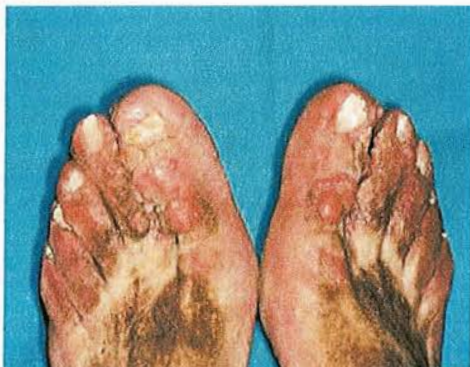Photo 2

Photos 1 et 2 : Aspect érythrodermique du tronc, avec respect des plis sous-mammaires et de la partie médiane du dos, associé à de multiples petits lentigos.



Photos 3 et 4 : Hyperpigmentation du visage, ayant débuté par des lésions caractéristiques d'urticaire pigmentaire et aspect de stuccokératose des mollets, associé à l'érythrodermie.



Photos 5 et 6 : Papillomatose diffuse des pieds avant traitement par Dermoval®

II.2. Investigations radiologiques

Un premier bilan osseux a été réalisé 14 ans avant sa venue dans le service de dermatologie de Nancy. La radiographie pulmonaire et la radiographie du gril costal ont mis en évidence un aspect d'ostéocondensation diffuse des côtes, des vertèbres dorsales et des ceintures scapulaires.

En 2003, les radiographies des pieds, réalisées en regard des zones de papillomatose retrouvent une ostéosclérose de la trame osseuse avec des zones de déminéralisation métaphyso-épiphysaire.

Les examens radiologiques sont donc compatibles avec le diagnostic de mastocytose osseuse.

Une échographie du petit bassin a, par ailleurs, mis en évidence de multiples adénopathies des deux scarpas, confirmées par le scanner thoracoabdominopelvien, qui mettait de plus en évidence de multiples adénopathies médiastinales, axillaires et lomboaortiques.

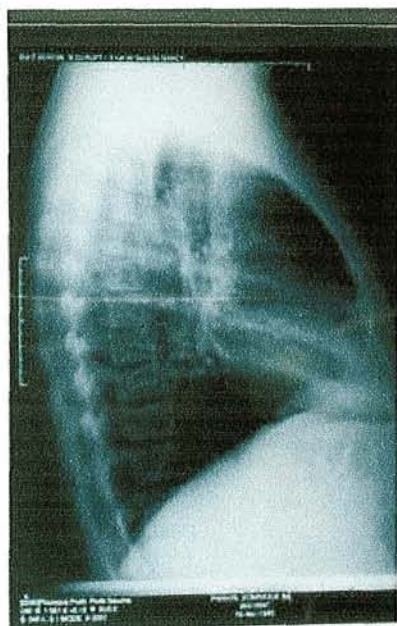


Photo 7

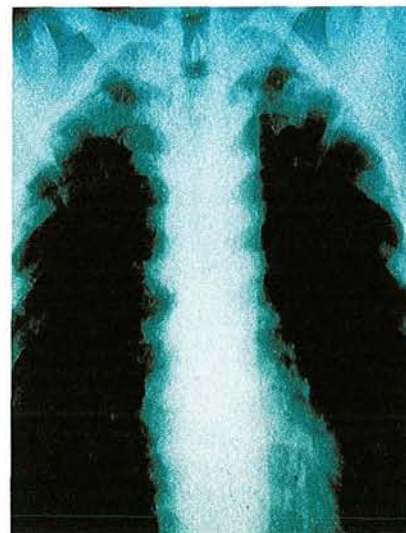


Photo 8

Photos 7 et 8 : Radiographies pulmonaire et gril costal : Otéocondensation diffuse des côtes, des vertèbres dorsales et des ceintures scapulaires

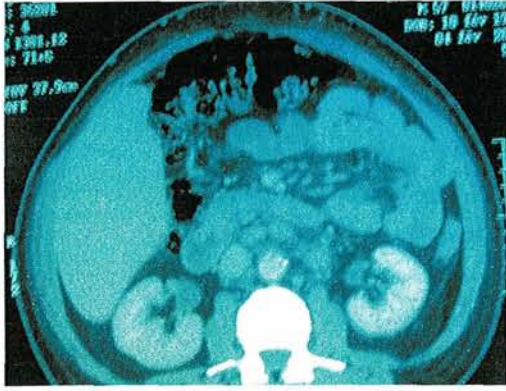

Photo 9 : Scanner thoraco-abdomino-pelvien, coupe abdominale : Multiples adénopathies lomboaortiques.

II.3. Investigations biologiques

Le bilan biologique retrouve une élévation de la **tryptase sérique** à plus de 200 microgrammes par litre pour une normale à 13,5.

L'**histaminémie** est également très élevée, à plus de 100 nanomol, pour une normale entre 0 et 10.

Le **SCF** (Stem Cell Factor) soluble, la **N-méthylhistaminurie** des 24 heures, la **N-méthylhistaminémie**, l'**acide N-méthylimidazolacétique** sont normaux.

La numération formule sanguine est strictement normale: hémoglobine à 14,8 g /dl; plaquettes à 253000 /mm³; globules blancs à 10800/mm³; éosinophiles à 864/mm³; sans lymphocytose ni monocytose associée.

Le bilan martial est également sans particularité.

Le bilan hépatique est normal, sans cytolyse ni cholestase associée.

Le bilan urinaire ne retrouve qu'une **histaminurie** des 24 heures nettement augmentée à plus de 2500 nanomol, pour une normale nulle. La créatininurie est normale.

Les autres dosages spécifiques de la mastocytose sont sans particularités: les catécholamines et leurs métabolites urinaires (les métanéphrines et normétanéphrines urinaires, ainsi que la 3-orthométyldopamine) sont normales, l'acide 5-hydroxy-indolacétique (5HIA) est normal.

II.4. Myélogramme et Ponction Biopsie Osseuse

Le myélogramme retrouve une moelle de richesse 4.

La moelle est de cellularité normale. Elle renferme d'assez nombreux mastocytes, parfois de forme fusiforme mais on ne retrouve aucun mastocyte anormal. L'aspect est en faveur d'une mastocytose sans signe de gravité.

L'examen histologique de la ponction biopsie osseuse retrouve des lignées hématopoïétiques correctement représentées sur le plan morphologique. Il existe de nombreux mastocytes situés le long des travées osseuses au sein de phénomènes fibreux et prenant une allure fusiforme. La trame réticulinique est alors focalement densifiée (positive selon Bauermeister).

L'étude immunohistochimique retrouve la nature mastocytaire des éléments (expression de **MAST**). L'expression du pan-leucocyte (**CD45**) et du **kp1** est positive. L'expression du **CD30** (Ber H2) est retrouvée de façon faible et cytoplasmique, alors que celle du **CD117** (c-kit) est intense.

L'infiltrat est évalué à plus de 25% des cellules.

On ne retrouve pas l'expression du **PS100**, du **CD12**, du **CD26** (pan B), du **CD3** (pan T).

L'examen retrouve donc une **mastocytose médullaire évaluée à plus de 25 %** de la population tumorale sans signe de gravité.

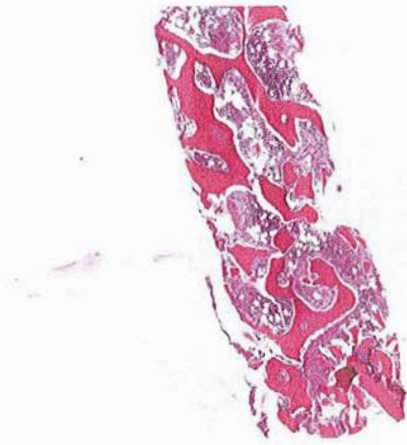


Photo 10

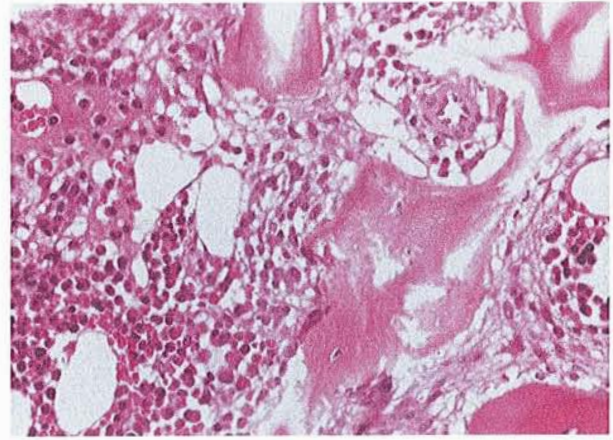


Photo 11

Photo 10 et 11 : Ponction biopsie osseuse : nombreux mastocytes le long des travées osseuses au sein de phénomènes fibreux et prenant une allure fusiforme.

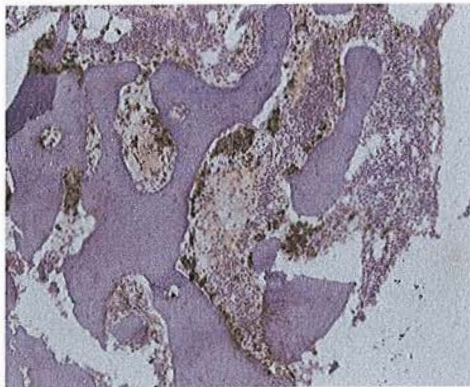


Photo 12

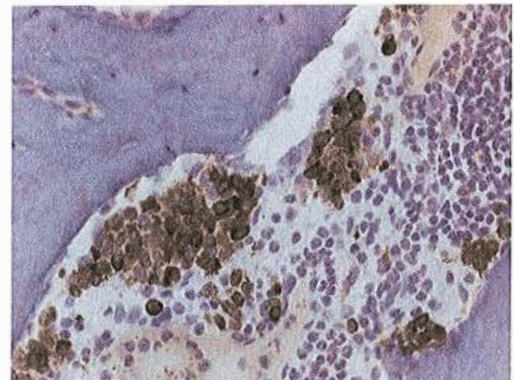


Photo 13

Photo 12 et 13 : Ponction biopsie osseuse : mise en évidence de l'expression du pan-leucocyte (CD45), du KP1, du CD117 (c-kit).

II.5. Etude anatomopathologique

L'analyse histologique de la peau des **orteils** retrouve une peau revêtue par un épithélium malpighien dont les crêtes sont étirées, hyperacanthosiques, hyperorthokératosiques, non atypiques, reposant par l'intermédiaire d'une basale sur un derme fortement congestif, fibrosé, infiltré d'éléments inflammatoires lymphohistiocytaires, en faveur d'une hyperplasie papillomateuse histologiquement bénigne.

L'analyse histologique de la peau de la **cuisse** retrouve une peau revêtue par un épithélium malpighien dont les crêtes sont étirées et les basales pigmentées. L'épithélium est d'épaisseur normale, sans hyperkératose, reposant sur un derme superficiel et moyen discrètement oedémateux, congestif, infiltré de nombreux mastocytes regroupés en nodules bien différenciés, visibles sur les colorations au bleu de toluidine. L'analyse histologique est donc en faveur d'un mastocytome nodulaire avec hyperplasie et hyperpigmentation de l'épithélium sus-jacent.

L'analyse histologique d'une adénopathie mise en évidence par les investigations radiologiques n'a rien révélé à l'examen immunohistochimique. On ne retrouve pas d'anticorps anti-tryptase AA1 par cytométrie de flux utilisant des anticorps anti-CD2 et anti-CD25.

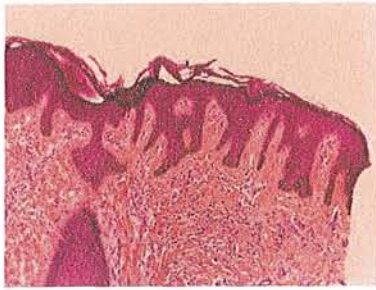

Photo 14

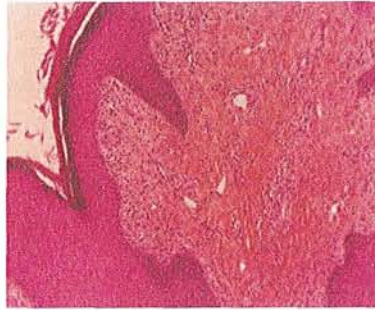


Photo 15

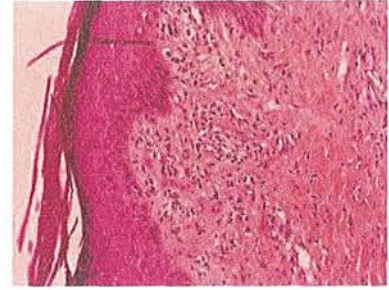

Photo 16

Photo 14, 15 et 16: Biopsies cutanées de la peau de la cuisse: Epithélium malpighien, normoacanthosique, sans hyperkératose, reposant sur un derme superficiel et moyen discrètement oedémateux, congestif, infiltrés de nombreux mastocytes regroupés en nodules, bien différenciés, visibles sur les colorations au bleu de toluidine.

II.6. Recherche de la mutation du récepteur c-kit

La recherche d'une mutation du gène codant pour le récepteur c-kit, réalisée sur un prélèvement cutané et sanguin est **positive**.

Cette mutation est localisée en position 816 (**D816V**), sur les mastocytes de la peau.

Les prélèvements ont été réalisés dans le service de dermatologie de Nancy puis analysés à Marseille par les Professeurs Hermine et Lortholary, dans le cadre d'une étude nationale organisée par l'**AFIRMM** (Association Française pour les Initiatives de Recherche sur le Mastocyte et les Mastocytoses).

La recherche de cette mutation a été effectuée grâce à une technique de séquençage automatisé du gène d'intérêt après réalisation d'une **amplification par RT-PCR**.

II.7. Evolution

Des applications locales quotidiennes de dermocorticoïdes de niveau 1 (DERMOVAL®, clobétasol propionate) ont permis en 6 mois d'obtenir une régression spectaculaire des lésions de papillomatose des pieds.

Seule une lésion hyperkératosique du gros orteil persistait, accessible à un traitement par laser CO2 ou à un petit geste chirurgical, non souhaité par le patient.

La symptomatologie congestive de la mastocytose est tout à fait maîtrisée par la prise régulière d'anti-histaminiques anti-H1.

Le patient ne se plaint d'aucun symptôme digestif ou osseux.

Le préjudice esthétique (sur le plan cutané) d'apparence importante, n'est pas ressenti par le patient.

L'absence de signe de gravité sur la numération formule sanguine, le myélogramme ou la ponction-biopsie-osseuse ne conduit pas à l'instauration d'un traitement anti-prolifératif.

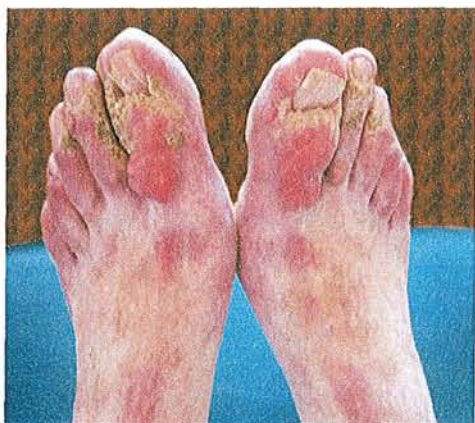

Photo 17

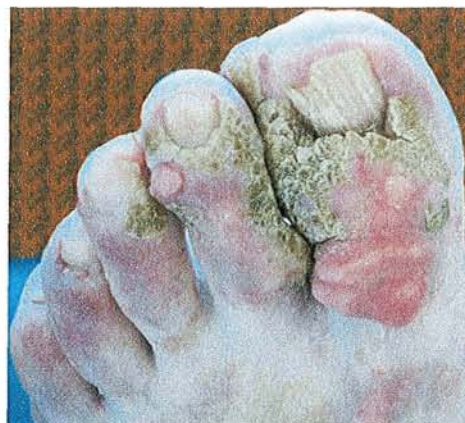

Photo 18

Photos 17 et 18 : Papillomatose des pieds après application de Dermoval®

III. REVUE DE LA LITTÉRATURE

III.1. Historique

Ce chapitre permet de souligner qu'en dépit d'une connaissance ancienne de la mastocytose, son étiologie demeure floue et ses traitements purement symptomatiques.

Nettleship décrit en 1869 la lésion cutanée caractéristique de l'urticaire pigmentaire.

Erlich identifie, en 1877, les « mastzellen », cellules au cytoplasme rempli de granulations.

Unna, en 1887, démontre que les lésions d'urticaire pigmentaire correspondent à un infiltrat mastocytaire dermique.

Jeanselme et Touraine, en 1919, puis **Sézary** en 1936, regroupent les manifestations cutanées associées à une accumulation de mastocytes sous le terme de mastocytose.

La première observation autopsique d'une infiltration polyviscérale par des mastocytes est rapportée en 1949 par **Ellis** (5).

III.2. Description clinique

III.2.1. Généralités

Les différentes formes cliniques de mastocytose sont en général considérées comme des proliférations bénignes du système réticuloendothélial.

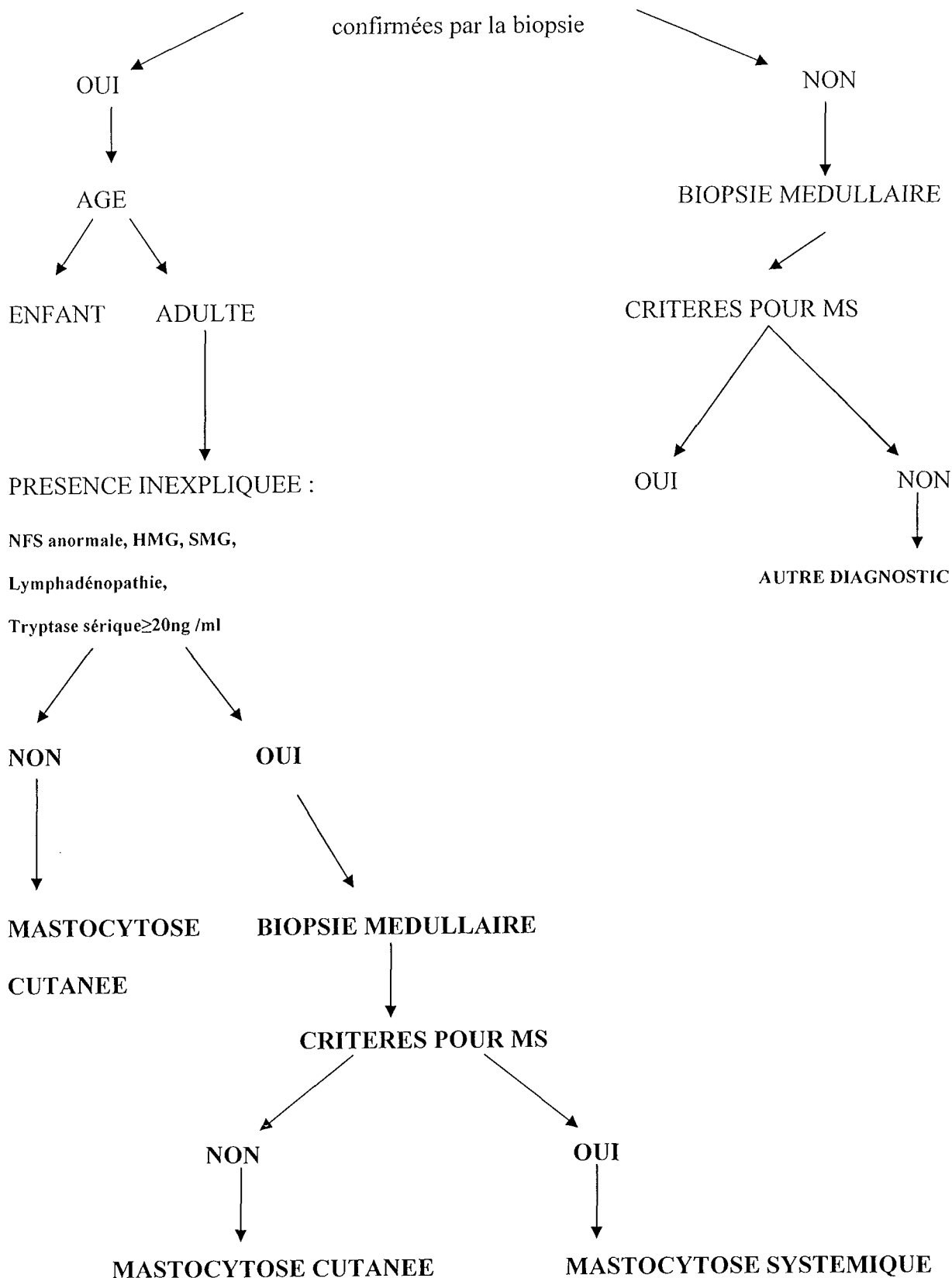
Les mastocytoses ont certaines caractéristiques en commun avec les histiocytoses. Elles constituent toutes les deux des proliférations anormales d'éléments du tissu conjonctif mature (peau, rate, foie, et os) et elles ont toutes deux tendance à régresser avec l'âge.

Les mastocytoses semblent résulter plutôt d'un processus hyperplasique, plus que néoplasique.

Devant des lésions cutanées évocatrices de mastocytose, il est important de rechercher s'il existe ou non une atteinte systémique afin de proposer au patient un suivi et une thérapeutique adaptés à sa pathologie.

LESIONS CUTANEEES

(Urticaire pigmentaire ou lésions cutanées de mastocytose cutanée)



III.2.2.Caractère familial de la maladie

La mastocytose est donc une maladie rare, dont l'incidence est d'environ 6,67.10⁵ (6).

On ne retrouve **pas de lien familial dans la plupart des cas**. A ce jour en effet, les formes familiales sont estimées à moins de 10 % des malades. Une étude de 50 cas familiaux de mastocytose a ainsi été publiée avec un caractère dominant dans environ 1/3 de ces familles (7).

De plus, la mastocytose a été décrite chez plus de 10 paires de jumeaux monozygotes et 2 groupes de triplés. Il est intéressant de noter que les lésions cutanées chez les jumeaux et les triplés sont quasi identiques et qu'elles apparaissent de façon synchrone.

Ceci suggère que des **facteurs génétiques** jouent un rôle important dans le développement de cette maladie (8),(9).

D'autres études ont cependant retrouvé des résultats contradictoires avec des manifestations cliniques de la mastocytose différentes (10).

Enfin, des résultats récents ont montré que les patients présentant des formes familiales de mastocytose, à la différence des patients présentant des formes sporadiques, n'ont **pas la mutation c-kit**. Ainsi, les formes familiales de mastocytose semblent être un sous-groupe de cette maladie avec une pathogénèse et un pronostic différents (11).

Pour environ 15 % des patients, la mastocytose est congénitale. Récemment, un premier cas de présentation *in utero* de mastocytose systémique a été rapporté, avec une association de maladie myeloproliférative et de mutation activatrice du c-kit (12).

III.2.3. Classifications

En raison de l'extrême hétérogénéité de ces pathologies, il est indispensable de classer les mastocytoses systémiques. Cependant, l'hétérogénéité de l'extension et du pronostic des mastocytoses a donné lieu à de multiples classifications. La classification la plus répandue et la plus couramment acceptée est celle de **Metcalfe**, modifiée en 1991, qui, outre les formes purement cutanées, distingue quatre groupes de mastocytoses systémiques.

III.2.3.1. La classification initiale (Parwaresch, Horny, Lennert)

- . Mastocytose systémique bénigne avec atteinte primitive cutanée.
- . Mastocytose maligne (sans atteinte cutanée primitive) et leucémie à mastocytes.
- . Sarcome mastocytaire.

III.2.3.2. La classification de Travis (5) en distingue empiriquement 4 groupes:

- Groupe 1 : Mastocytose systémique indolente (avec ou rarement sans atteinte cutanée)
- Groupe 2 : Mastocytose systémique associée à une hémopathie autre que la leucémie à mastocytes (avec ou sans atteinte cutanée)
- Groupe 3 : Leucémie à mastocytes (ou sarcome à mastocytes)
- Groupe 4 : Mastocytose systémique non leucémique (avec ou sans atteinte cutanée)

Le groupe 1 regroupe les formes systémiques bénignes. Ce sont les plus fréquentes, 60 à 80 % des cas voire davantage. Les lésions d'urticaire pigmentaire sont extrêmement fréquentes, et précèdent parfois de plusieurs années, voire décennies, la découverte d'une atteinte systémique. La survie à long terme n'est pas différente de celle de la population générale. L'évolution vers un autre groupe demeure exceptionnelle.

Le groupe 2 (10 à 35%) correspond aux mastocytoses associées à une hémopathie (autre que la leucémie mastocytaire), qui en conditionne le pronostic (14).

Le groupe 3 est représenté par les très rares leucémies mastocytaires caractérisées par un taux de mastocytes circulants supérieur à 10 % (15). On en rapproche l'exceptionnel sarcome à mastocytes.

Le groupe 4 regroupe par exclusion les mastocytoses agressives, qui comportent fréquemment des adénopathies et une éosinophilie (16) mais dont les signes cutanés sont inconstants. La survie moyenne est de deux à quatre ans, le décès étant lié à une infiltration polyviscérale massive s'accompagnant volontiers d'une malabsorption sévère ou de l'apparition d'une hémopathie associée (17).

Cette classification est imparfaite en raison de l'intrication des groupes III et IV.

III.2.3.3. La classification de Metcalfe (1991) : Classification révisée de la conférence de consensus de 1991

. Le groupe I : *Mastocytoses systémiques indolentes ou non agressives.*

- A. Instabilité hémodynamique
- B. Mastocytose cutanée
- C. Ulcère gastro-duodéal (hypersécrétion gastrique acide)
- D. Malabsorption (infiltration mastocytaire intestinale)
- E. Infiltration mastocytaire de la moelle osseuse avec mastocytes regroupés en agrégats
- F. Atteinte osseuse (confirmée par l'imagerie)
- G. Hépatosplénomégalie
- H. Lymphadénopathie

Ce sont les plus fréquentes, **60%** des cas, voire davantage. Les lésions d'urticaire pigmentaire sont extrêmement fréquentes et précèdent parfois de plusieurs années, voire décennies, la découverte d'une atteinte systémique. La survie à long terme n'est pas différente de la population générale. L'évolution vers une autre forme est relativement rare.

Certains auteurs (13) séparent le groupe I en deux parties :

- A. Atteinte cutanée exclusive (urticaire pigmentaire, mastocytome solitaire ou multiple, mastocytose cutanée diffuse, telangiectasia macularis eruptiva perstans)
- B. Atteinte systémique

.Le groupe II correspond aux mastocytoses associées à une hémopathie (autre que la leucémie mastocytaire), qui en conditionne le pronostic :

- A. Syndrome myeloprolifératif
- B. Myélodysplasie

.Le groupe III est représenté par les très rares *leucémies mastocytaires* caractérisées par une proportion de mastocytes circulants supérieure à 10%.

.Le groupe IV regroupe par exclusion les *mastocytoses agressives* qui comportent fréquemment des adénopathies et une éosinophilie mais dont les signes cutanés sont inconstants. La survie moyenne est de 2 à 4 ans, le décès étant lié à une infiltration polyviscérale massive.

III.2.3.4. Classification de WHO (2001)

.Mastocytose cutanée

1. Urticaire pigmentaire
2. Mastocytose cutanée diffuse
3. Mastocytome

.Mastocytose systémique

1. Indolente
2. Type « smouldering »

.Mastocytose associée à une hémopathie

1. Syndrome myéloprolifératif
2. Syndrome myélodysplasique

.Mastocytose agressive

Leucémies à mastocytes, sarcomes, ...

Une nouvelle entité doit être prise en considération et doit être distinguée des formes indolentes et agressives.

En effet, dans la plupart des cas, les formes systémiques indolentes sont très différentes des rares cas de formes agressives. Cependant, chez un petit groupe de patients, les paramètres cliniques et paracliniques indiquent une évolution lente sans signe apparent de gravité ni maladie hématologique associée, mais on retrouve chez eux de très nombreux mastocytes anormaux au niveau biologique plus ou moins associés à d'autres cellules myélopoïétiques ainsi qu'une moelle hypercellulaire et une organomégalie. En raison de cet état intermédiaire

et du pronostic incertain de cette forme de mastocytose, certains auteurs l'ont qualifiée de « **smouldering mastocytosis** » (« mastocytose qui couve ») (18).

Caracteristiques cliniques et paracliniques	Forme indolente	Smouldering mastocytosis
Splénomégalie	Rare	Typique
Hypercellularité médullaire	Rare	Typique
Infiltration mastocytaire de la moelle osseuse	<30%	Souvent > 30%
Dysplasie médullaire	Rare	Retrouvée dans quelques cas
Tryptase sérique	Souvent <200ng/ml	> 200ng/ml

Tableau 1 : Critères de différenciation des formes indolentes et des “smouldering mastocytosis”.

Ainsi, les patients porteurs d'une « smouldering mastocytosis » présentent **au moins 2 des critères suivants** :

- **Tryptase sérique** supérieure à 200 ng /ml associée à un haut grade d'infiltration de la moelle osseuse par les mastocytes (supérieure à 30 %), sans cytopénie associée.
- **Hépatomégalie** palpable (sans anomalie des fonctions hépatiques), **splénomégalie**, et/ou **lymphadénopathie** (palpable ou de plus de 2 cm en imagerie).
- **Hypercellularité de la moelle osseuse** associée à de discrets signes de myeloprolifération ou de dysplasie cellulaire au sein des autres lignées sanguines (sans cytopénie associée).

Si **deux ou trois** des critères précédents sont retrouvés, le diagnostic de « **smouldering mastocytosis** » peut être établi.

Sur le plan clinique, l'évolution de ce type de mastocytose est très variable et le faible nombre de cas rapportés ne suffit pas pour établir des critères de progression ou pour en prévoir l'évolution.

Il est toutefois intéressant de souligner que les patients qui restent à l'état de « **smouldering mastocytosis** » durant plusieurs années présentent **tous des lésions d'urticaire pigmentaire**, alors que les patients qui évoluent rapidement vers une leucémie myéloïde chronique ne présentent pas de lésions cutanées (19).

Enfin, les patients qui présentent ces formes rares de mastocytoses expriment la même mutation génétique du c-kit en position 816 (**Asp-816-Val**). Ceci renforce l'hypothèse que les formes indolentes et « couvantes » de mastocytose sont étroitement liées. Cependant, les facteurs qui conduisent à cette forme « couvante » restent à ce jour encore inconnus. De multiples facteurs génétiques sont probablement en cause, conduisant soit à une forme agressive soit à une forme « couvante ».

III.2.3.5. La classification de Kiel modifiée (20)

- Mastocytose systémique (bénigne) avec urticaire pigmentaire.
- Mastocytose maligne (mastocytose systémique sans urticaire pigmentaire) et leucémie à mastocytes.
- Sarcome à mastocytes.

Elle est cependant moins employée, en raison de l'ambiguïté du terme mastocytose « maligne », qui regroupe la majorité, mais pas la totalité des mastocytoses agressives, « cliniquement » malignes par elles –mêmes, et des mastocytoses associées à une hémopathie maligne.

III.2.3.6. La classification de Valent et al.

En 2001, un nouveau consensus a proposé de distinguer, par des arguments cliniques, cytologiques, histologiques et immunohistochimiques, les mastocytoses cutanées des différentes formes de mastocytose systémique. Des critères majeurs et des critères mineurs de diagnostic (dont la **présence du c-kit**) y sont proposés.

-**Le critère majeur**, qui repose sur un infiltrat multifocal dense de mastocytes (**supérieur à 15 MC, soit 15 mastocytes agrégés**) dans la biopsie médullaire et /ou dans d'autres organes extracutanés (immunomarquage tryptase et autres colorations).

-**les critères mineurs**, qui sont ainsi définis :

- a. Dans l'infiltrat mastocytaire détecté en biopsie médullaire ou sur un autre organe extracutané, **25%** des mastocytes doivent être fusiformes ou, sur le myélogramme, les mastocytes atypiques (type I et type III) doivent représenter plus de 25% de tous les mastocytes.

- b. Détection d'une **mutation ponctuelle de c-kit sur le codon 816** dans la moelle osseuse, ou dans le sang ou sur un autre organe extracutané.
- c. Mastocytes CD117+ co-exprimant **CD2 et/ou CD25** dans la moelle osseuse, dans le sang ou sur un autre organe extracutané.
- d. Tryptase totale sérique supérieure à **20** nanogrammes par millilitres de façon permanente (si il existe une autre hémopathie associée, d n'est pas applicable)

Si **un critère majeur et un critère mineur ou trois critères mineurs** sont remplis, le diagnostic de mastocytose systémique est retenu (21).

III.2.3.7. La classification de l'Organisation Mondiale de la santé

CATEGORIES	CRITERES DIAGNOSTIQUES	PRONOSTIC
Mastocytose cutanée isolée (CM)	Absence d'atteinte systémique Age du diagnostic en général ≤ 2 ans	BON
Mastocytose systémique indolente (ISM)	Absence de critères avancés de mastocytose. Age en général ≥ 2 ans. La plus fréquente des mastocytoses systémiques de l'adulte.	BON
Mastocytose systémique associée à un désordre hématologique ne touchant pas la lignée mastocytaire (SM-AHNMD)	Souvent associée à une myélodysplasie ou à un désordre myéloprolifératif. Occasionnellement vu avec des leucémies aiguës ou des lymphomes.	Celui de l'hémopathie associée.

Mastocytose systémique agressive (ASM)	Grave dysfonction d'un organe dû à l'infiltration mastocytaire, telle que : Défaillance médullaire, atteinte hépatique avec ascite, splénomégalie avec hypersplénisme, atteinte osseuse avec fractures pathologiques, atteinte gastro-intestinale avec malabsorption et perte de poids	MAUVAIS
Leucémie à mastocytes	Mastocytes avec morphologie de haut grade (multilobulaire ou multinucléé) $\geq 10\%$ des mastocytes présents dans le sang périphérique ou $\geq 20\%$ des mastocytes présents dans la moelle osseuse	MAUVAIS
Sarcome à mastocytes	Tumeur maligne et destructrice des tissus mous Mastocytes avec une morphologie de haut grade	MAUVAIS
Mastocytome extracutané	Tumeur bénigne rare constituée de mastocytes matures	BON

III.2.4. Manifestations dermatologiques

L'atteinte cutanée a longtemps été considérée comme très fréquente dans les mastocytoses systémiques, mais elle semble en fait moins prépondérante (aux alentours de 50% des cas) (5). Son absence semble d'ailleurs être un facteur de mauvais pronostic.

Une recrudescence de la symptomatologie cutanée, et notamment du prurit, précède souvent le diagnostic de mastocytose systémique, souvent plus tardif.

Si toutes les variétés d'urticaire pigmentaire peuvent s'accompagner d'une atteinte systémique, celle-ci est surtout fréquente au cours des mastocytoses cutanées diffuses, dont le pronostic est d'ailleurs plus réservé (22).

L'urticaire pigmentaire est la forme la plus fréquente aussi bien chez l'enfant que chez l'adulte.

Pour certains auteurs, cette dénomination est erronée. En effet, l'urticaire pigmentaire n'est pas une urticaire par définition puisqu'il n'existe pas de dermographisme associé. De plus, la pigmentation n'est pas systématique dans la mastocytose cutanée. Ainsi, cette forme a été renommée « mastocytose cutanée maculopapuleuse » pour certains.

L'urticaire pigmentaire est fréquente chez l'enfant, qui la présente au cours des six premiers mois de la vie (dans 55 % des cas, les premières manifestations d'urticaire pigmentaire débutent entre la naissance et l'âge de 2 ans).

Les lésions n'apparaissent pas initialement hyperpigmentées, mais ne prennent leur pigmentation qu'au cours de la croissance de l'enfant.

La formation de bulles peut survenir sur les lésions aux alentours de l'âge de trois ans. Elles doivent être différenciées des autres maladies bulleuses de l'enfant.

Environ 50 % des enfants présentent une résolution totale à l'adolescence, il ne persiste alors que quelques petites lésions légèrement pigmentées, à la différence des lésions qui

apparaissent au-delà de l'âge de 10 ans et qui ont tendance à persister et à devenir symptomatiques.

Chez les adultes, l'âge moyen d'apparition est entre 32 et 35 ans.

L'urticaire pigmentaire réalise une éruption relativement monomorphe non squameuse faite de macules, de maculopapules ou de nodules. Il existe une grande variabilité selon les malades de la taille de chaque élément (de un mm à plus de un cm de diamètre), de leur nombre (moins de dix à plusieurs centaines) et de leur couleur allant du rouge violacé au brun.

Les lésions peuvent même confluer et former de larges plaques.

Les lésions prédominent sur le tronc, pouvant atteindre les membres, très rarement le visage, les muqueuses, le cuir chevelu, les paumes et les plantes.

La répartition, est en règle, symétrique.

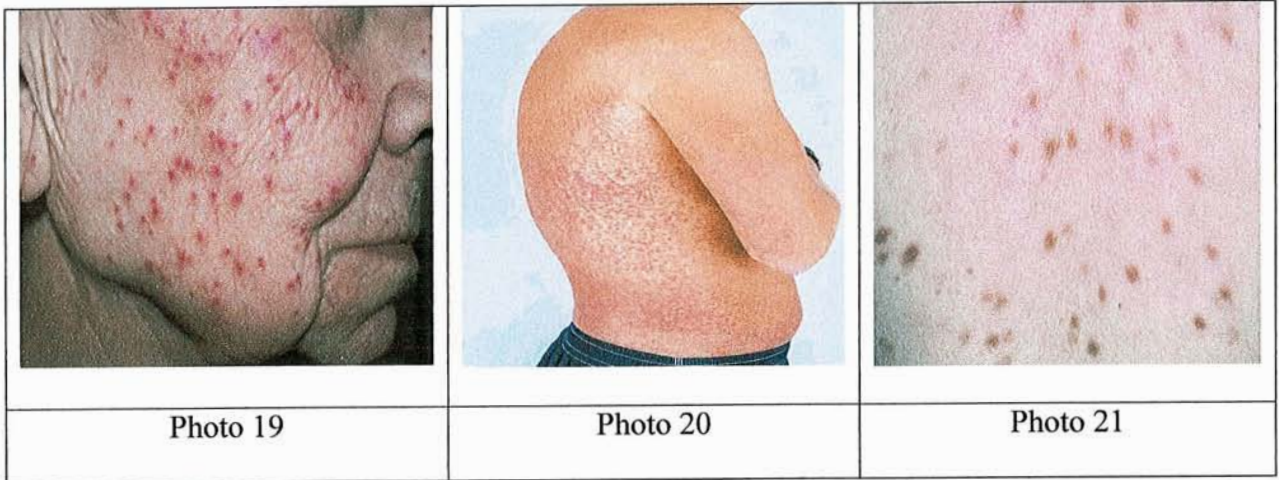
La turgescence des éléments au décours des frictions réalise le pathognomonique **signe de Darier**, très évocateur mais inconstant chez l'adulte. Il est à distinguer d'un simple dermographisme parfois associé.

Des études ont démontré que ce classique signe de Darier était dû au relargage local d'histamine dans la peau.

Ce signe est plus prononcé sur une peau lésée mais peut également être reproduit sur une peau saine.

Chez l'enfant, le signe de Darier peut être accompagné de bulles hémorragiques.

Il est très spécifique de la mastocytose.



Photos 19, 20 et 21 : Urticaire pigmentaire de l'adulte

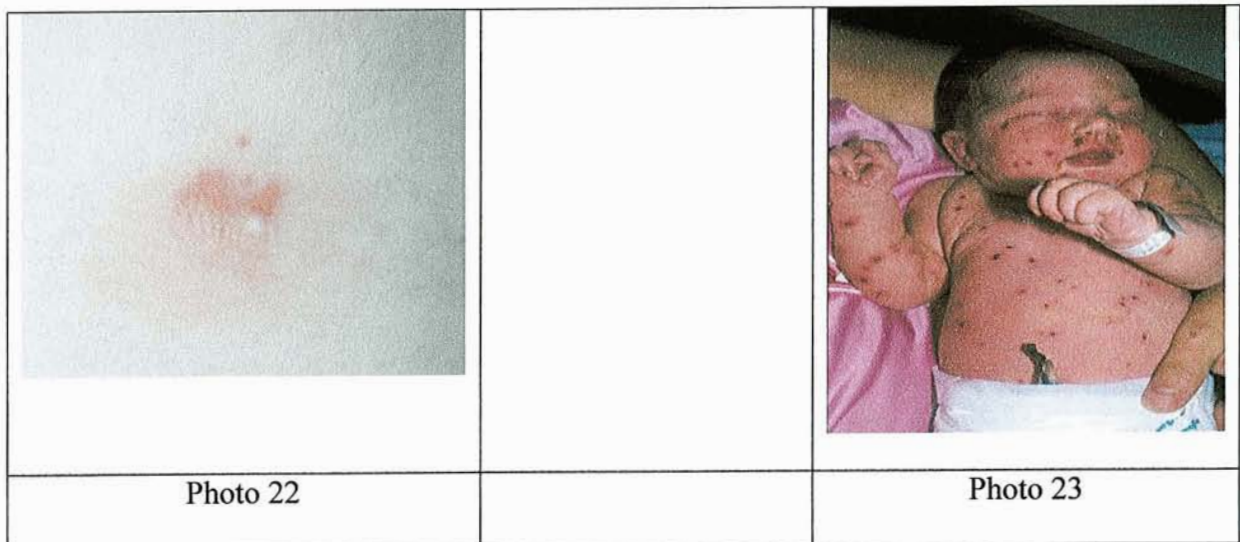

Photo 22 : Signe de Darier

Photo 24 : Urticaire pigmentaire de l'enfant

Par ailleurs, il existe des présentations atypiques d'urticaire pigmentaire, telles que les **ecchymoses** ou l'**anétodermie maculeuse**.

Un cas assimilable à un **syndrome de Sjögren** (syndrome sec buccal et oculaire) a également été décrit dans lequel un homme de 61 ans présentait des symptômes musculo-squelettiques associés à un syndrome sec pour lesquels le diagnostic de fibromyalgie associée à un syndrome de Sjögren avait été posé. Des examens complémentaires ont en fait révélés l'infiltration mastocytaires de plusieurs organes (glandes salivaires, os, muscles ..) (23), ainsi que des cas dans lesquels l'aspect de la peau lésée ressemblait à de multiples **xanthomes** ou à des **pseudo xanthomes élastiques**, sous forme de papules de couleur crème. Les auteurs donnent alors à cette éruption le nom de **mastocytose pseudoxanthomateuse** ou xanthélasmoïde.

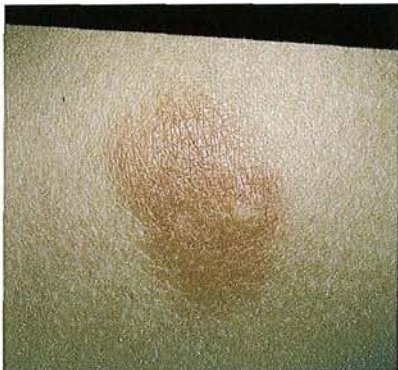

Photo 25 : Mastocytose pseudoxanthomateuse de l'enfant.

Chez 90 % des patients, il n'existe pas de manifestation systémique associées lors du diagnostic d'urticaire pigmentaire.

L'urticaire pigmentaire survient chez plus de 90 % des patients présentant des mastocytoses indolentes et chez moins de 50 % des patients qui présentent des désordres hématologiques associés, des adénopathies ou une hyperéosinophilie.

Le principal signe associé à l'urticaire pigmentaire est un intense prurit aggravé par le frottement et le grattage.

Cependant chez certains patients, surtout ceux qui présentent une urticaire pigmentaire depuis de nombreuses années, il n'existe pas de prurit même si l'analyse histologique retrouve une population dense de mastocytes.

Enfin, l'aspect « brun rouge » des lésions est dû à la mélanine qui est présente en quantité importante dans la couche basale.

Sur le plan familial, l'urticaire pigmentaire a été rapportée chez 12 paires de jumeaux homozygotes, 2 paires de jumeaux hétérozygotes et une fratrie de triplés. 8 paires de jumeaux homozygotes ainsi que les triplés présentaient les mêmes caractéristiques de la maladie, alors que 4 paires de jumeaux homozygotes et les deux paires de jumeaux hétérozygotes avaient des présentations différentes. Ceci suggère qu'il existe un facteur autosomique dominant dans cette pathologie.

La forme télangiectasique, aussi appelée « telangiectasia macularis eruptiva perstans » (TMEP) est plus trompeuse du fait de la prédominance des lésions télangiectasiques, de macules pigmentées à peine visibles, et de **l'absence de signe de Darier**. Aucun cas de prurit ni de bulles n'a été à ce jour rapporté.

Elle est observée chez moins de 1% des patients atteints de mastocytose. Elle apparaît sous forme de macules allant de la couleur ocre à la couleur brune ou sous forme d'érythème. Des télangiectasies associées sont observées.

Cette forme de mastocytose cutanée est l'apanage exclusif des adultes. Elle semble d'ailleurs toucher avec prédilection les femmes obèses d'âge moyen (24).

Une atteinte systémique associée, avec infiltration médullaire et splénomégalie, n'est que très rarement observée.

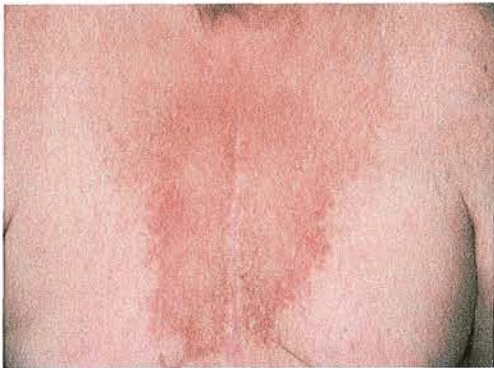

Photo 26 : Telangiectasia macularis eruptiva perstans

La mastocytose cutanée diffuse est plus rare, caractérisée par une infiltration mastocytaire généralisée du tégument. La peau y est volontiers jaunâtre, épaissie, de consistance pâteuse, avec une accentuation des lésions dans les plis de flexion et parfois la présence de petites papules. Ailleurs, l'aspect de la peau peut être normal, érythrodermique ou pachydermique.

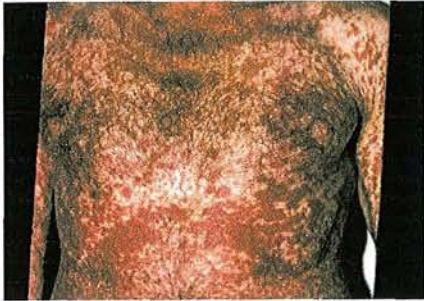

Photo 27 : Forme cutanée diffuse chez un adulte

Les formes nodulaires sont l'apanage des mastocytoses cutanées isolées de l'enfant.

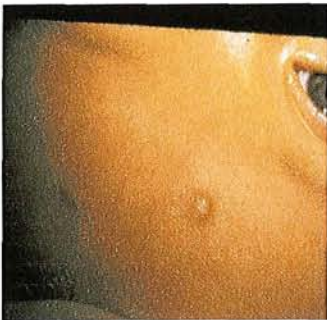

Photo 28 : Urticaire pigmentaire nodulaire de l'enfant

Le mastocytome représente une autre forme rare. Il se caractérise par une forme tumorale solide et tout à fait bénigne, diagnostiquée par la biopsie cutanée.

Le mastocytome se voit surtout chez le nourrisson (en général dans les trois premiers mois de la vie), et peut parfois être présent à la naissance.

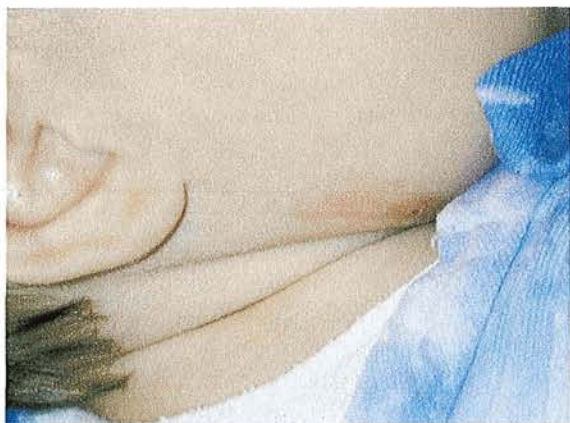

Photo 29 : Mastocytome unique chez l'enfant

Si les lésions sont peu nombreuses ou unique, on parle alors de mastocytome solitaire.

La taille de la lésion varie de un à plusieurs centimètres de diamètre. Elle apparaît sous forme de macule, de plaque ou de nodule, de couleur jaunâtre (forme xanthelasmaïde), rosée ou brune, parfois noire, à surface granitée ou lisse.

Les poussées congestives des lésions qui deviennent oedémateuses, prurigineuses, et/ou bulleuses, sont courantes.

L'évolution est en général spontanément régressive en quelques années, mais quelques cas de persistance à l'âge adulte ont déjà été rapportés.

L'atteinte systémique associée au mastocytome est exceptionnelle.

En cas de manifestations congestives invalidantes, on peut préconiser l'exérèse d'un mastocytome.

La plupart des mastocytomes sont localisés sur les extrémités mais rarement sur les paumes et les plantes. Des flushs associés sont fréquemment rapportés.

Les formes bulleuses ne sont retrouvées que chez l'enfant et peuvent exceptionnellement se compliquer de saignements diffus et importants (25).

Environ 60 % des mastocytoses de l'enfant peuvent présenter des formations bulleuses.

Les bulles peuvent apparaître spontanément ou associées à une infection ou une immunodépression.

Ces formes bulleuses peuvent être présentes à la naissance et le diagnostic différentiel avec les maladies bulleuses néonatales est parfois difficile.

Les formes bulleuses, même extensives, ne sont habituellement pas associées à un mauvais pronostic.

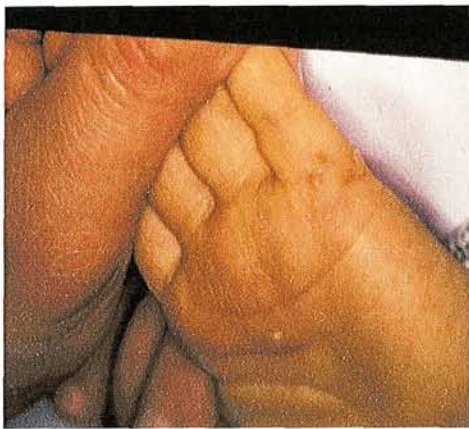

Photo 30

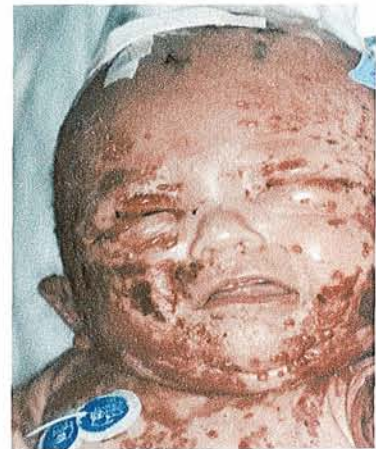

Photo 31

Photos 30 et 31 : Formes bulleuses de l'enfant (localisée et généralisée).

L'absence de lésion cutanée visible doit également être classée dans les formes cutanées de mastocytose lorsqu'il existe un **prurit intense** isolé.

La mastocytose cutanée diffuse sans lésion permanente est une forme exceptionnelle de mastocytose (4 cas rapportés chez l'enfant dans la littérature) dont l'évolution à long terme

n'est pas connue. Son diagnostic est posé devant la mise en évidence d'un infiltrat mastocytaire dermique dense à la biopsie faite en peau cliniquement normale.

Elle doit être différenciée du syndrome d'anaphylaxie idiopathique par quantification des mastocytes dermiques.

Le syndrome d'anaphylaxie idiopathique s'accompagne de manifestations fonctionnelles identiques à celles des mastocytoses (flush, céphalées, prurit, urticaire, syncope, signes digestifs) et d'une augmentation modérée du nombre de mastocytes dermiques en peau saine (2 à 3 fois supérieur aux témoins sains) (26).

Il est important de noter qu'aucun cas de **papillomatose** des mains et des pieds telle que l'a présentée notre patient n'est décrit à ce jour dans les manifestations cutanées des mastocytoses.

Pour conclure le chapitre des signes cutanés des mastocytoses, on peut classer les différents types de lésions en deux groupes distincts :

I. Les lésions infiltrantes:

* les formes maculeuses : urticaire

mastocytose télangiectasique

* les formes papulonodulaires : - en plaques : xanthélasmoïdes

- nodulaires : nodules hémisphériques pâles

et s'il est unique : mastocytome

* les formes diffuses: rares, mais possibles à tout âge. Elles correspondent à une infiltration permanente de la peau ou à une lichénification diffuse érythrodermique ou pachydermique d'aspect lichenoïde.

II. Les lésions congestives:

- * les plaques urticariennes
- * les manifestations bulleuses
- * les flushs

Le tableau suivant rappelle brièvement les différentes caractéristiques cliniques des présentations cutanées :

Type de mastocytose cutanée	Taille des lésions	Localisations préférentielles	Association avec une atteinte systémique
Forme Maculopapuleuse ou Urticaire pigmentaire	2-10 mm	Extrémités proximales et tronc	> 90%
Forme nodulaire (mastocytome)	1-10 cm	Extrémités distales	Inconnue
Mastocytose cutanée à type de plaques	1-5 cm	Tronc	Possible
Forme diffuse	Lésions confluentes recouvrant l'ensemble du corps		Possible
Forme télangiectasique	2-10 mm	Tronc, face	Inconnue

Sans entrer dans le cadre des mastocytoses systémiques, les mastocytoses cutanées peuvent être associées à divers **signes généraux** rappelés dans le tableau suivant :

SYMPTOMES CUTANES :

Dermographisme (signe de Darier) : présent dans pratiquement toutes les formes de mastocytoses cutanées, exceptée la forme télangiectasique.

Prurit : touche environ 46% des adultes et 11 % des enfants.

Phlyctènes : seulement chez les patients de moins de deux ans. Non typique des mastocytoses cutanées.

Aspect de peau d'orange : rare, observée dans les lésions étendues dans le derme profond, non associée avec des dépôts lipidiques.

Flushs (surviennent chez plus de 50% des patients présentant une urticaire pigmentaire) : ils correspondent à de brusques accès de vasodilatation, faits d'un érythème prurigineux généralisé ou prédominant à la partie supérieure du corps, survenant par épisodes de une demi-heure à une heure.

SYMPTOMES SYSTEMIQUES ASSOCIES AUX FORMES CUTANEEES :

Cardiovasculaires : Hypotension, choc.

Gastro-intestinaux : Diarrhée, douleurs abdominales dues à des lésions d'ulcère ou à une hépatomégalie.

Signes osseux : Douleurs osseuses, atteinte focale (mastocytome), ou diffuse (ostéoporose)

Neurologiques : Céphalées, AVC.

Troubles de la coagulation, rarement hémorragie.

Tableau 3 : Symptômes cutanés et systémiques associés à quelques ou à toutes les mastocytoses cutanées

III.2.5. Manifestations osseuses

Les localisations osseuses sont en règle asymptomatiques mais peuvent se manifester parfois par des douleurs fixes mais durables et également lors de complications telles que des fractures des os longs ou des tassements vertébraux, voire des tuméfactions osseuses (27).

Des anomalies radiologiques, souvent révélatrices, existent chez les deux tiers des malades, plus souvent diffuses (85%) que focales pures (5%) ou mixtes (10%).

Le scanner semble être l'examen le plus sensible pour détecter et localiser les lésions osseuses (28).

Les lésions diffuses peuvent être **condensantes** et prédominent sur le squelette axial mais peuvent aussi s'étendre aux os longs avec un épaissement cortical ou toucher le bassin, le crâne et les côtes.

On retrouve soit :

- **les formes mixtes** (associant lésions condensantes et lytiques), qui sont les plus caractéristiques.

- **les formes ostéolytiques**, plus rares, qui sont évocatrices lorsque la déminéralisation osseuse est réticulaire, granuleuse ou fibrillaire : **toute ostéoporose diffuse, surtout si elle est sévère ou si elle touche un sujet jeune, doit faire évoquer le diagnostic de mastocytose systémique.**

- **les formes ostéocondensantes diffuses**, qui sont très rares.

Les lésions circonscrites sont moins fréquentes et de meilleur pronostic et le plus souvent ostéocondensantes.

Les lésions peuvent également être **déminéralisantes** et sont d'ailleurs plus fréquemment reconnues actuellement.

Les lésions **lytiques** focalisées réalisent des lacunes de taille variable, souvent cernées par un liseré condensé, volontiers localisées sur la voûte crânienne et les os longs.

Les lésions condensantes circonscrites sont de petites opacités denses, arrondies, métaphysaires ou diaphysaires, siégeant parfois au crâne ou au bassin.

Les lésions focales et diffuses peuvent s'associer réalisant alors des images évocatrices de mastocytose.

Le bilan biologique phosphocalcique est habituellement normal.

Les diagnostics différentiels principaux à évoquer sont essentiellement: la maladie de Paget, des métastases, le myelome, la fluorose, ou encore une ostéopétrose.

Le dépistage des lésions osseuses peut se faire grâce à la scintigraphie osseuse au pyrophosphate de Tc 99m. Elle paraît en effet plus sensible pour dépister les lésions osseuses actives, mais son intérêt diagnostique demeure discuté, car elle manque de spécificité et ne détecte pas les lésions inactives.

L'imagerie par résonance magnétique permet également de dépister les lésions.

Certains cas d'ostéoporose fracturaire révélatrice ont été décrits dans la littérature. Leur diagnostic est difficile, surtout après 60 ans, en raison de l'inconstance des signes cutanés, de la normalité du bilan phosphocalcique et de l'absence de spécificité des images scintigraphiques. Une biopsie ostéoméduillaire est alors nécessaire pour établir le diagnostic.

De façon générale, le bilan radiologique osseux reste normal dans 30% des cas, et seul l'examen histologique permet de confirmer le diagnostic.

La biopsie médullaire, compte tenu de la fréquence de l'atteinte de la moelle osseuse au cours des mastocytoses systémiques (90% des cas), est actuellement le meilleur examen pour affirmer le diagnostic (29).

Les critères histologiques sont alors définis avec précision : nombre de mastocytes supérieur à 90 par mm², présence de nodules polymorphes regroupant des mastocytes généralement

fusiformes, des éosinophiles, et des lymphocytes (lésion MEL), mais aussi des cellules histiocytaires et des fibroblastes avec accentuation focale de la trame réticulinique (30).

Ces nodules de topographie périvasculaire, pérित्रabéculaire ou intertrabéculaire sont absents dans les hyperplasies mastocytaires réactionnelles, mais le diagnostic différentiel reste cependant parfois difficile.

Les formes condensantes sont caractérisées par une infiltration médullaire intense, associée à une fibrose marquée avec ostéosclérose.

Dans les formes ostéoporotiques, l'infiltration mastocytaire est souvent moindre, inférieure à 200 par mm², avec présence de nodules couvrant moins de 20 % de la surface médullaire.

La résorption et la formation osseuses sont alors accrues, la résultante étant une formation d'os insuffisante, dont témoigne l'épaisseur diminuée du mur ostéotonique.

Ce remodelage semble dépendre des mastocytes eux-mêmes et de leurs médiateurs: l'histamine interviendrait sur la croissance fibroblastique, l'héparine et les prostaglandines mais également des cytokines IL-1 β et IL-6 sur la résorption (31).

Enfin, la biopsie ostéomédullaire permet également de mettre en évidence des critères faisant craindre une forme de mauvais pronostic ou une hémopathie associée.

Cependant, les atteintes osseuses des mastocytoses systémiques sont rarement détaillées dans les séries récentes de la littérature. Une étude d'une cohorte de 55 patients, a retrouvé une atteinte osseuse chez 50 % des patients. L'atteinte la plus fréquente était l'ostéoporose, définie par un T-Score rachidien lombaire <-2,5 DS avec fracture (30 %), suivie de l'ostéosclérose axiale (13 %).

Le traitement par biphosphonates des patients atteints d'ostéoporose diffuse a permis une croissance significative du T-Score lombaire, sans événement fracturaire pendant la période de suivi. Les auteurs proposent ainsi une ostéodensitométrie systématique devant toute

mastocytose systémique afin d'envisager rapidement un traitement par biphosphonates pour limiter les complications de l'ostéoporose ainsi dépistée (32).

III.2.6. Manifestations digestives et hépatiques

Les manifestations gastro-intestinales correspondent au deuxième volet de doléances des patients porteurs de mastocytoses systémiques après le prurit et les flushs.

Parce que ces symptômes sont chroniques et parfois sévères, ils sont associés à une forte morbidité souvent sous-traitée.

Les douleurs abdominales (50 à 80%), parfois accompagnées de vomissements, de nausées, de diarrhées, sont les manifestations les plus fréquentes.

Les mécanismes intervenant dans leur pathogénie sont multiples et volontiers intriqués.

La libération brutale de médiateurs mastocytaires est souvent en cause, faisant alors rattacher les troubles digestifs au cadre des manifestations congestives.

Les douleurs abdominales sont parfois épigastriques, calmées par des anti-acides et des antagonistes de l'histamine. Elles sont alors considérées comme dyspeptiques. Parfois plus basses, elles sont alors insensibles à ces traitements.

Les douleurs dyspeptiques sont significativement associées à une hypersecretion acide gastrique basale et en endoscopie à la présence d'ulcères duodénaux ou de duodénite, sans liaison marquée avec l'histaminémie (33).

La fibroscopie oeso-gastro-duodénale s'impose au moindre doute. Elle permet de plus la réalisation de biopsies. Ces dernières pouvant contribuer au diagnostic de mastocytose systémique, lorsqu'elles révèlent une prolifération mastocytaire intense de la lamina propria du tube digestif (34). Cependant, l'infiltration mastocytaire est souvent difficile à reconnaître, car il existe à ce niveau, outre des mastocytes séreux (CMTC) (ayant les mêmes

caractéristiques que les mastocytes cutanés), des mastocytes muqueux (MMC), moins bien connus, et dont la mise en évidence nécessite des techniques de fixation spéciale (29).

La sécrétion gastrique acide maximale est proche de la normale.

Les lésions oesophagiennes, parfois sténosantes sont rares.

La diarrhée (25 à 63% des cas) est le plus souvent intermittente, accompagnant des flushs, rarement chronique.

Elle peut être liée à un mécanisme volumogénique (hypersécrétion d'histamine, de prostaglandines D2, etc.), à une accélération du transit digestif (rôle des médiateurs mastocytaires), et/ou à une malabsorption (infiltration mastocytaire diffuse au niveau de la lamina propria et de la sous muqueuse, atrophie villositaire partielle, hypersécrétion acide). Celle-ci est en général modérée, retrouvée chez 30% des patients et résulte probablement d'un dysfonctionnement diffus de la muqueuse du grêle.

Histologiquement, il existe souvent une augmentation non spécifique des mastocytes de la muqueuse et de la sous muqueuse et parfois une atrophie villositaire.

Les fonctions pancréatiques sont normales et les taux plasmatiques des principaux peptides gastro-intestinaux sont normaux ou abaissés.

Les hémorragies digestives sont rares et résultent de facteurs généraux, notamment thrombopénie, ou de facteurs locaux variés: ulcère, gastrite, duodénite, hypertension portale, voire télangiectasies digestives.

L'hépatomégalie, retrouvée dans 41 à 77 % des séries peut être secondaire à la mastocytose ou à une hémopathie associée (syndrome myéloprolifératif).

Les autres manifestations sont beaucoup plus rares: cholestase ictérique ou anictérique, hypertension portale secondaire, cirrhose, augmentation du flux splénique liée à une libération de médiateurs mastocytaires, ascites (le plus souvent à type de transsudats et alors secondaires

à l'hypertension portale, voire plus rarement à type d'exsudats et alors en rapport avec une infiltration péritonéale ou ganglionnaire rétropéritonéale).

La ponction-biopsie hépatique révèle une infiltration mastocytaire dans 42% des cas, prédominant sur les espaces portes. Une fibrose périportale s'observe dans 14% des cas, et une cirrhose dans 4% des cas (22).

En règle asymptomatique, l'hépatomégalie n'a pas de traduction biologique notable en dehors d'une élévation des phosphatases alcalines, parfois d'origine mixte hépatique et osseuse, et plus rarement d'une élévation des gammaglutamyltranspeptidases.

III.2.7. Autres atteintes viscérales

Elles sont beaucoup plus rares, mais tous les organes peuvent être atteints à l'exception du système nerveux central (35).

III.2.7.1. Les manifestations respiratoires

Elles ne sont qu'exceptionnellement rattachées à une infiltration mastocytaire pulmonaire (36).

En effet, la symptomatologie pneumologique est rare alors que les manifestations ORL sont plus fréquentes (5).

Les patients avec une leucémie à mastocytes peuvent toutefois présenter une infiltration pulmonaire de mastocytes.

III.2.7.2. Les manifestations cardio-vasculaires

Elles sont secondaires, soit à l'infiltration mastocytaire (pouvant toucher le péricarde, le myocarde ou l'endocarde), soit à la sclérose induite par les médiateurs mastocytaires, soit à l'effet dromotrope négatif de l'histamine sur le myocarde (37). Les syncopes spontanées et les collapsus vasculaires sont les manifestations les plus dramatiques des mastocytoses systémiques. La sévérité et la fréquence de ces épisodes sont variables mais de telles manifestations ont été décrites chez des patients présentant des hypotensions sévères et prolongées. Ces épisodes peuvent être précédés de vertiges et peuvent survenir quotidiennement ou moins d'une fois par an. La résolution spontanée de ces épisodes est fréquente et ne nécessitant pas d'investigations complémentaires. On note parfois également des épisodes de palpitations avec tachycardie pouvant précéder ces vertiges, induits par une vasodilatation soudaine et une hypotension (5).

Des manifestations angineuses ont été décrites chez des patients présentant une mastocytose systémique avec des coronaires normales en angiographie mais une épreuve d'effort anormale. On ne connaît pas la fréquence ni le phénotype des mastocytes cardiaques présents chez les sujets atteints de mastocytose systémique. On sait cependant que les mastocytes sont présents dans le cœur sain et se concentrent surtout autour des vaisseaux sanguins et des artères coronaires. Leur morphologie est identique à celle des mastocytes présents dans la peau.

Une diminution de la sévérité des épisodes de syncope et de la gravité des collapsus a été notée après l'usage d'aspirine, de façon concomitante avec la diminution de l'excrétion urinaire des métabolites des PGD₂. Ainsi, on peut supposer que les PGD₂ et l'histamine sont impliqués dans la survenue de ces accidents cardiologiques.

III.2.7.3. Les manifestations neurologiques et psychiatriques

Elles sont dues, et notamment les pertes de connaissance, à la libération paroxystique de médiateurs.

Les céphalées restent la manifestation neurologique la plus fréquente et peuvent se présenter de façon hétérogène. Ces manifestations sont soit à type de douleur typique, frontale, modérée, non pulsatile, répondant parfaitement aux AINS, soit à type de douleur à composante vasculaire avec toutes les caractéristiques d'une migraine typique répondant plus ou moins aux différentes classes thérapeutiques. Enfin, il peut s'agir d'une céphalée associée à une rhinorrhée, un prurit et un larmoiement suggérant un mécanisme histaminergique.

D'autres symptômes neurologiques chroniques sont rapportés : baisse de l'attention, difficultés de concentration, perte de mémoire, irritabilité, ou dépression que certains ont inclus sous une même entité appelée « mixed organic brain syndrom » (39).

Manque de motivation, confusion, anxiété, léthargie et troubles du sommeil sont également rapportés.

Des anomalies électro-encéphalographiques non spécifiques ont été mises en évidence chez certains patients (38).

Les mastocytes sont présents dans le système nerveux normal et sont principalement localisés dans l'infundibulum, la glande pinéale, l'area postrema, le plexus choroïde, l'aire thalamique, le cortex pariétal et les leptoméniges en localisation périvasculaire.

La fréquence et la morphologie des mastocytes dans le cerveau humain des patients atteints de mastocytose systémique n'ont pas encore été étudiées, ainsi que la mesure des médiateurs circulant au niveau cérébral.

Le cromoglycate de sodium, donné oralement aux patients souffrant du « mixed organic brain syndrom » est efficace, ce qui supposerait qu'une stabilisation des mastocytes

intestinaux pourrait prévenir en partie la libération des médiateurs affectant le système nerveux central.

Les manifestations psychiatriques pures s'observent surtout dans les formes très symptomatiques, et sont considérées comme étant la conséquence de la mastocytose systémique, affection chronique, et donc volontiers invalidante.

III.2.8. Manifestations hématologiques

Elles peuvent être en rapport avec la mastocytose ou avec une éventuelle hémopathie associée.

L'atteinte ganglionnaire est rarement étudiée dans la littérature. Dans une étude de 58 mastocytoses systémiques, des adénopathies périphériques ont été trouvées chez 26 % des patients et des adénopathies profondes chez 19% (5).

Elles semblent plus fréquentes dans les formes agressives ou associées à une hémopathie, bien que leur signification pronostique soit discutée.

L'infiltrat mastocytaire, de topographie volontiers paracorticale, s'accompagne d'une prolifération vasculaire et d'une éosinophilie, certains aspects pouvant prêter à confusion avec un lymphome T. Ailleurs, l'infiltrat peut envahir les follicules et parfois les cordons médullaires et les sinus.

Selon les études, des **adénopathies**, soit périphériques, soit surtout profondes (notamment abdominales et rétropéritonéales), sont donc trouvées dans 25 à 40 % des cas (29). Elles sont habituellement en rapport avec une infiltration paracorticale et périfolliculaire associée à une perte de l'architecture ganglionnaire. Cependant, elles peuvent parfois traduire l'existence d'une hémopathie maligne associée, et l'histologie ganglionnaire s'impose donc au moindre doute.

Une **splénomégalie** s'observe dans 40 à 60 % des cas. Elle peut être due à une infiltration mastocytaire de la rate, à un hypersplénisme secondaire à l'hypertension portale, à une métaplasie myéloïde de la rate, voire à un lymphome malin.

Elle est généralement asymptomatique, est souvent associée à l'hépatomégalie (40).

Les aspects anatomopathologiques, décrits dans des séries probablement biaisées, associent une infiltration mastocytaire, une fibrose trabéculaire d'importance très variable, une fréquente éosinophilie et parfois des foyers d'hématopoïèse (41).

Une conservation de l'architecture splénique avec infiltrat mastocytaire périvasculaire de la pulpe blanche est l'aspect le plus fréquent.

Quand la fibrose est majeure, l'infiltrat mastocytaire risque d'être méconnu en raison de sa discrétion.

Une infiltration diffuse de la pulpe blanche et rouge par des mastocytes atypiques ne s'observe que dans les mastocytoses leucémiques ou très agressives (15).

L'atteinte médullaire revêt un intérêt diagnostique majeur.

En ponction, seule la présence d'amas de mastocytes confluents, notée dans 10 à 30% des cas, est très évocatrice, car des mastocytes isolés peuvent se voir dans les mastocytoses réactionnelles (14).

L'atteinte histologique typique, à type de nodules regroupant mastocytes, éosinophiles et lymphocytes (lésion MEL) est presque constante chez l'adulte, mais moins fréquente et moins marquée chez l'enfant.

Bien que les leucémies à mastocytes et certaines formes très agressives s'accompagnent généralement d'une infiltration majeure de mastocytes volontiers atypiques, la signification clinique de l'abondance de cet infiltrat dans les mastocytoses systémiques demeure imprécise (14).

Entre les foyers mastocytaires, la moelle hématopoïétique est soit normale, soit hyperplasique avec ou sans hémopathie myéloïde associée, la diminution des adipocytes revêtant une signification pronostique péjorative.

L'évolution est parfois marquée par l'apparition d'une myelofibrose importante.

Certaines difficultés diagnostiques doivent être prises en considération :

-Une hyperplasie mastocytaire réactionnelle est fréquente dans diverses conditions (syndromes lymphoprolifératifs, états pré-leucémiques, leucémies aiguës, hyperparathyroïdie). Les nodules sont alors absents mais ils peuvent également manquer dans d'authentiques mastocytoses systémiques.

-Le caractère fusiforme des mastocytes peut les faire confondre avec des fibroblastes ou des histiocytes, certains aspects pouvant faire évoquer un granulome, notamment hodgkinien.

-L'abondance de l'infiltrat lymphocytaire peut évoquer un lymphome.

Diverses **hémopathies** s'associent aux mastocytoses systémiques, avec une fréquence très variable suivant la nature du recrutement, pouvant atteindre 20 à 35 % des cas (42), alors qu'elles sont rares dans les mastocytoses purement cutanées.

Dans la majorité de ces hémopathies, le diagnostic histologique de mastocytose n'a été posé qu'à l'occasion de l'hémopathie, ce qui souligne le biais de recrutement.

Les hémopathies associées aux mastocytoses systémiques constituent le groupe II (dans la classification de Metcalfe) et leur pronostic est mauvais : 28 % de survie à 5 ans contre 61% en l'absence d'hémopathie. C'est l'évolution de l'hémopathie et non de la mastocytose qui est responsable du décès, notamment en raison du nombre total de leucémies aiguës.

L'association avec les syndromes myéloprolifératifs (notamment les leucémies myéloïdes chroniques et les thrombocytémies primitives) est très fréquente. Dans ce cadre, des

anomalies cytogénétiques ont pu être mises en évidence. Cette association est généralement interprétée comme témoignant d'un désordre d'une cellule souche hématopoïétique commune (deux autres phénomènes peuvent également être évoqués: sécrétion par les mastocytes de facteurs stimulant les autres lignées hématopoïétiques ou à l'inverse mastocytose réactionnelle à la myélodysplasie).

Les hémopathies lymphoïdes associées sont rares.

Les leucémies à mastocytes sont exceptionnelles (groupe III) (une quinzaine de cas dans la littérature). Selon Travis, elles sont caractérisées par un pourcentage de mastocytes circulants supérieur à 10 %, et pouvant même parfois atteindre 90 %. Ces mastocytes, morphologiquement atypiques (lobulation nucléaire, multinucléation, hypogranularité) sont parfois difficiles à identifier et le diagnostic différentiel est délicat (leucémie myéloïde chronique transformée avec différenciation basophile et mastocytaire). L'infiltration médullaire, parfois accompagnée d'érythrophagocytose, n'est pas toujours majeure et ne constitue pas un critère distinctif entre les groupes III et IV. Enfin, ces leucémies à mastocytes sont remarquables par l'absence de signes cutanés, la fréquence d'ulcères digestifs et leur résistance aux traitements: leur survie moyenne n'est que de 5 mois.

Ainsi, les anomalies hématologiques peuvent, soit être secondaires à l'infiltration mastocytaire de la moelle osseuse, ce qui modifie les autres lignées, soit être une entité à part entière. La distinction entre ces deux entités est primordiale pour adapter la conduite à tenir thérapeutique.

Sur une population d'adultes atteints de mastocytose vus par des hématologistes, plus de 30 % développent une maladie hématologique supplémentaire comme les syndromes myeloprolifératif ou myelodysplasique, la maladie de Hodgkin, le syndrome hyperéosinophilique ou la maladie de Castelman (43).

Chez les enfants, on note rarement une maladie hématologique associée. Les rares cas rapportés le sont lors de survenue tardive de la maladie ou dans les formes rapidement progressive (44).

III.2.9. Manifestations congestives

Elles sont soit secondaires à la libération de médiateurs mastocytaires (voir tableau 4) sous l'action de stimulations diverses (voir tableau 5), soit liées à l'infiltration mastocytaire de différents viscères.

Les manifestations congestives sont dominées par le **prurit** et les **bouffées vasomotrices**. Elles sont fréquentes au cours des mastocytoses systémiques, volontiers gênantes sur le plan fonctionnel, mais habituellement peu graves, en dehors d'exceptionnels cas de choc anaphylactique mortel (5).

Elles peuvent s'observer chez l'enfant au cours des mastocytoses cutanées pures (en dehors de toute atteinte viscérale).

On peut classer les **manifestations congestives** en deux groupes :

-1. Signes cutanés :

.prurit

.flushs ou bouffées vasomotrices

.dermographisme

.poussées congestives cutanées (avec parfois présence de bulles)

- 2. Signes viscéraux (pouvant accompagner les flushs) :

.signes digestifs (nausées, vomissements, douleurs abdominales, diarrhée)

.signes cardio-vasculaires (tachycardie, hypotension artérielle, voire état de choc)

.signes neurologiques (céphalées, lipothymies, pertes de connaissance, voire crises convulsives)

.signes respiratoires (dyspnée asthmatiforme, dyspnée laryngée, rhinorrhée)

<u><i>Médiateurs préformés</i></u> (stockés dans les granules mastocytaires)	<u><i>Médiateurs néoformés</i></u> (dérivant de l'acide arachidonique)
<ul style="list-style-type: none"> -Histamine -Eosinophil Chemotactic Factor of Anaphylaxis (ECF-A) -Neutrophil Chemotactic Factor (NCF) -Héparine -Enzymes diverses (tryptase, arylsulfatase A, peroxydase, bêta-hexosaminidase, bêta-glucuronidase, superoxyde dismutase) 	<ul style="list-style-type: none"> -Prostaglandine D2 -Acide 12-L-Hydroxy-5, 8,10-héptadécatrionique (HHT) -Leucotriènes (B4, C4, D4, E1) -Acide 5-Hydroxyeicosatrétanoïque (HETE) -Platelet Activating Factor (PAF)

Tableau 4 : Les médiateurs mastocytaires

<u>Les aliments riches en Histamine ou Histamino-libérateurs :</u>	<u>Les Médicaments :</u>	<u>Les piqûres d'insectes et venins de serpents (endotoxines)</u>	<u>Les facteurs physiques :</u>	<u>Les facteurs psychiques (stress, émotions)</u>
<p><u>. Les aliments riches en Histamine :</u></p> <ul style="list-style-type: none"> -boissons fermentées (vin, bière) -aliments fermentés (choucroute) -fromages fermentés -charcuterie et notamment saucisson sec -conserves, notamment de poisson (thon, anchois, hareng fumé, sardines), de petits pois -poissons surgelés -fruits de mer 	<ul style="list-style-type: none"> -acide salicylique et ses dérivés dont l'aspirine -amines (morphine et opiacées, codéine, protamine, amphétamines) -antibiotiques (polymyxine B, colimycine, néomycine) -anesthésiques (tubocarine, halothane) 		<ul style="list-style-type: none"> -traumatismes (interventions chirurgicales, accident, coups, ...) -thermiques (changement brutal de température, bain chaud ou froid, effort physique) 	

-certains légumes (tomates, épinards)	-anti- hypertenseurs (réserpine, hydralazine)			
<u>. Aliments</u> <u>histaminolibérateurs :</u>				
-alcool	-macromolécules			
-crustacés	(dextran)			
-blanc d'œuf	-divers (thiamine, quinine, scopolamine, pilocarpine, chymotrypsine, produits iodés utilisés en radiologie, ACTH)			
-tomates				
-épices				
-fraises, bananes, ananas, fruits exotiques				
-cacahuètes, noix, noisettes				
-chocolat				

Tableau 5 : Les facteurs déclenchant la dégranulation mastocytaire

Tous ces facteurs ont cependant un rôle inégal. Chez l'enfant, c'est le bain qui est le plus souvent en cause, suivi par les variations brutales de température, la chaleur, la fièvre, les aliments et enfin les médicaments, en particulier les sirops antitussifs contenant de la codéine. Chez l'adulte, l'alcool, les médicaments, le stress et la chaleur sont les plus souvent en cause.

Enfin, la prolifération mastocytaire peut toucher tous les organes, à l'exception d'une partie du système nerveux central (45).

III.2.10. Signes généraux

Ils incluent l'**asthénie**, la **perte de poids**, la **fièvre** et les **sueurs**. Ils ont été rapportés par des patients présentant des formes indolentes de mastocytose systémique évoluant depuis de nombreuses années. Ces signes peuvent également être révélateurs de formes agressives (ASM : Aggressive Systemic Mastocytosis) et de formes associées à des désordres hématologiques non liés aux mastocytes (SM-AHNMD : Systemic Mastocytosis associated with a hematological non-mast cell clonal disorder) (5).

L'**asthénie**, qui est en général modérée, est le symptôme le plus fréquent.

La **fièvre** et les **sueurs** sont moins fréquentes et en général, ne sont pas retrouvées chez les patients qui présentent des formes indolentes de mastocytoses systémiques.

L'**anorexie** peut être due à des symptômes gastro-intestinaux sévères, mais la malnutrition ou les pertes de poids très importantes ne sont, en général, pas retrouvées.

Les cytokines, comme TNF α , IL-1 β et IL6 peuvent contribuer à la constitution de ces symptômes, mais la mise en évidence de leur origine mastocytaire est limitée à des études in vitro.

III.2.11. Signes décrits par les patients et recensés par l'AFIRMM

Il est intéressant de souligner la diversité des signes cliniques rapportés par les patients recensés par l'AFIRMM (Association Française pour les Initiatives et la Recherche sur le Mastocyte et les Mastocytoses), qui diffèrent quelque peu de ceux retrouvés dans la littérature.

- Sur le plan dermatologique, le **livedo** est fréquemment rapporté au sein de l'AFIRMM et rarement dans la littérature selon Lortholary et coll.
- Sur le plan gastro-entérologique: survenue de fréquentes **épigastralgies** au sein des patients recensés par l'AFIRMM ;
- Sur les versants pneumologique et oto-rhino-laryngologique: notion d'**acouphènes, de troubles de l'équilibre et de vertiges, de wheezing, de dyspnée de repos, d'épisodes bronchitiques rebelles aux traitements.**
- Sur un plan cardiologique : **bouffées vaso-motrices, frilosité intense, tachycardie paroxystique, palpitations, insuffisance veineuse, oedèmes, poussées hémorroïdaires.**
- Sur un plan rhumatologique : **arthralgies.**
- Sur un plan hématologique : survenue **d'hématomes spontanés.**
- Sur un plan neurologique : **myalgies, hyperesthésies douloureuses du cuir chevelu, troubles de la déglutition.**

L'ensemble de ces signes cliniques, ainsi que ceux qui sont classiquement décrits dans la littérature, sont pris en considération lors des protocoles de recherche effectués par l'AFIRMM afin d'établir un score de handicap de mastocytose. Il prend en compte 40 critères cliniques suivant les différents organes et systèmes impliqués dans la mastocytose (peau, allergie, systèmes gastro-intestinal, articulaire, respiratoire, urologique, neurologique, mais

également asthénie, libido, infection, transpiration et handicap général). Ce score est non corrélé à l'évolution de la maladie.

III.3. Histologie

Lors d'une suspicion de mastocytose, un examen histologique du tissu impliqué et un examen morphologique des cellules de ce tissu (le plus souvent biopsies cutanée, médullaire), doivent être pratiqués d'emblée.

En effet, le diagnostic de mastocytose nécessite principalement des critères histologiques. L'immunohistochimie, grâce aux anticorps antitryptase, est également vivement recommandée devant toute suspicion de mastocytose car les infiltrats mastocytaires peuvent être petits et peu abondants.

De plus, les mastocytoses peuvent être difficiles à différencier d'autres pathologies hématologiques dans lesquelles on observe fréquemment une augmentation des mastocytes. Ainsi, l'expression des **cellules T CD2** doit être recherchée car les cellules sont exclusivement retrouvées dans les mastocytes des mastocytoses.

Il est assez classique d'avoir recours à la coloration **au bleu de toluidine** ou à des réactions histochimiques simples comme celle de la **chloro-estérase**.

Si l'immaturation des mastocytes ne permet pas leur identification, notamment dans les formes malignes, le typage par **immunocytochimie avec un anticorps monoclonal anti-tryptase** est alors nécessaire (46).

Enfin, le diagnostic peut être étayé par l'**étude immunophénotypique** des mastocytes présents dans la moelle osseuse.

Il apparaît que les mastocytes médullaires anormaux, analysés par cytométrie de flux, expriment de façon concomitante les marqueurs **CD2** et **CD25**, contrairement aux mastocytes normaux, qui expriment de façon forte l'antigène **CD117** (47).

Ceci pourrait constituer une nouvelle méthode de diagnostic des mastocytoses systémiques et de mise en évidence de l'infiltration médullaire par des mastocytes anormaux.

III.3.1. Cutanée

C'est l'aspect histologique d'une lésion cutanée qui confirme le diagnostic.

La biopsie doit porter sur un élément qui n'a pas été frotté ou traumatisé, afin que les mastocytes n'aient pas été dégranulés.

Il faut également éviter d'associer de l'adrénaline à l'anesthésique local et réaliser l'injection en périphérie de la lésion.

La fixation formolée est classiquement recommandée.

La nature mastocytaire de l'infiltrat est objectivée par des colorations spéciales. Les granules mastocytaires sont colorés en rouge par **le bleu de toluidine** (phénomènes de métachromasie qui témoignent de leur caractère acide) ou en bleu par **le permanganate de potassium-bleu alcian**.

Parmi les techniques moins courantes, il existe **les colorations de Leder** (chloroacétate esterase) à l'avidine conjuguée et l'utilisation **d'anticorps anti-tryptase**.

La coloration Giemsa n'est pas utilisée car elle peut fixer les infiltrats de leucocytes.

L'étude histologique des lésions cutanées révèle un infiltrat composé essentiellement de mastocytes apparemment normaux et de quelques éosinophiles. Cet infiltrat est diffus, localisé préférentiellement dans le derme superficiel autour des vaisseaux, plus rarement nodulaire et alors plus profond. Son importance est dénuée de signification pronostique (48).

Un œdème ou des décollements bulleux sont rares dans les formes systémiques.

Dans l'urticaire pigmentaire et la telangiectasia macularis eruptiva perstans, les mastocytes sont disposés dans la partie superficielle du derme, en particulier autour des capillaires. L'infiltrat est souvent discret, fait de cellules à noyaux, en règle fusiformes.

L'intérêt des colorations spéciales est majeur.

Dans les formes nodulaires, l'infiltrat est massif, occupant tout le derme, composé de mastocytes à cytoplasme éosinophile bien développé.

La pigmentation est liée à une hyperpigmentation mélanique de la couche basale avec parfois des mélanophages dermiques. Des polynucléaires éosinophiles peuvent être présents en nombre restreint au sein de l'infiltrat.

Les bulles, lorsqu'elles sont présentes, ont un siège sous-épidermique et leur cavité contient souvent des mastocytes et des éosinophiles.

Les biopsies cutanées à l'aveugle doivent être interprétées avec précaution car d'autres pathologies cutanées comme l'eczéma ou l'urticaire chronique peuvent être associés à une augmentation des mastocytes dans le derme deux à quatre fois supérieur à la normale.

L'analyse des relations entre les mastocytes et les vaisseaux sanguins suggère que le nombre de mastocytes des patients atteints augmente d'abord autour des vaisseaux puis seulement par la suite dans les tissus à distance des vaisseaux.

Les mastocytes peuvent alors être retrouvés en nombre élevé dans la peau entre les lésions d'urticaire pigmentaire. La plus grande augmentation du nombre de mastocytes apparaît sous les macules et les papules d'urticaire pigmentaire, où, en moyenne on retrouve 15 à 20 % de mastocytes supplémentaires.

Il existe un chevauchement dans le nombre de mastocytes entre certains cas de mastocytoses, de dermatoses inflammatoires et le syndrome d'anaphylaxie idiopathique (49).

On distingue cependant schématiquement deux types histologiques d'infiltrats mastocytaires qui sont conditionnés par la variété clinique et l'ancienneté des lésions :

- *Type 1 : Infiltrats cellulaires moyennement importants et dissociés* : les mastocytes, faiblement éosinophiles, **4 à 10 fois** plus nombreux que la norme, sont localisés dans les deux tiers supérieurs du derme. Ils sont parfois disposés en amas autour de vaisseaux dilatés et des annexes et gardent un aspect fusiforme. Ce type histologique est plus fréquent chez l'adulte.

- *Type 2 : Infiltrats compacts et homogènes* : les mastocytes envahissent massivement le derme moyen et profond et débordent dans l'hypoderme. Les mastocytes, très éosinophiles, ont un aspect cuboïde. Cet infiltrat est plus spécifique des mastocytoses de l'enfant.

Enfin, il existe de multiples pathologies dans lesquelles on observe une augmentation des mastocytes et qui sont donc des diagnostics différentiels de mastocytoses :

<u>Inflammation</u>	<u>Tumeurs</u>	<u>Désordres hématologiques</u>
→ Infections (infections parasitaires, toxoplasmose) → Réactions allergiques (urticaire, réactions cutanées persistantes suite à des piqûres d'insecte) → Immunologiques (maladie du greffon contre l'hôte, réactions granulomateuses) → Renouvellement des tissus conjonctifs (cicatrices hypertrophiques)	→ Bénignes (neurofibromes, hémangiomes) → Malignes (carcinome basocellulaire, mélanome)	→ Bénins (désordres dysmyélopoïétiques et myéloprolifératifs, neutropénie chronique, thrombocytopénie, syndrome hyperéosinophilique, maladie de Castelman, porphyrie) → Malins (leucémie myéloïde chronique, lymphome malin, maladie de hodgkin)

Les mastocytes sont en règle plus nombreux en peau lésée comparée à la peau saine, mais plus d'une biopsie est souvent nécessaire pour confirmer le diagnostic.

Chez des patients porteurs d'urticaire pigmentaire, on peut observer une augmentation des mastocytes en peau saine, comparée aux sujets témoins.

Des biopsies de mastocytomes montrent des agrégats tumoraux de mastocytes à travers tout le derme.

Dans les formes diffuses et érythrodermiques de mastocytoses, on observe des infiltrats de mastocytes en bandes dans la partie supérieure du derme, comparables à ceux observés dans les mastocytomes.

Dans les formes nodulaires, l'infiltrat est massif, occupant tout le derme, composé de mastocytes à cytoplasme éosinophile bien développé.

Par contre, les caractéristiques histologiques de la forme télangiectasique des mastocytoses sont différentes, avec des mastocytes dispersés autour des capillaires et des veinules du réseau vasculaire superficiel, associés à une vasodilatation (24).

III.3.2. Médullaire

cf. manifestations hématologiques.

Il a été admis que la présence d'**au moins un infiltrat dense et compact** constitué principalement de mastocytes peut être considéré comme un pré-requis pour le diagnostic définitif d'atteinte médullaire dans une mastocytose systémique.

Typiquement, on observe une proportion significative de mastocytes en fuseau, et les infiltrats sont séparés par des cellules lymphohistiocytaires, des éosinophiles, et des cellules du plasma.

Les infiltrats mastocytaires sont souvent retrouvés en position périrabéculaire ou périvasculaire. Ils sont nettement démarqués et accompagnés par un réseau dense de fibres réticulées. Dans la plupart des cas, on observe une angiogenèse marquée.

La composante lymphocytaire de l'infiltrat mastocytaire peut être nettement prédominante dans certains cas, ainsi le diagnostic de lymphome non hodgkinien peut être suspecté. Ceci est surtout le cas dans les formes indolentes de mastocytose. En effet, dans les formes plus agressives, les infiltrats mastocytaires sont plus nombreux, grands et parfois confluents.

Une infiltration étendue de la moelle osseuse par des mastocytes atypiques peut être accompagnée d'une cytopénie, qui concerne alors tous les éléments de la lignée sanguine.

Les infiltrats mastocytaires peuvent être petits et peu abondants, constitués de 10 à 15 cellules avec seulement un seul infiltrat dans le prélèvement médullaire.

Des mastocytes hypogranuleux ou même non métachromatiques peuvent facilement échapper à l'analyse histologique lorsqu'on ne réalise que les colorations standards telles que le bleu de toluidine, la coloration Giemsa, ou la coloration de Leder (esterase de chloroacétate de naphthol AS-D).

Ainsi, l'analyse immunohistochimique avec les anticorps antitryptase doit être réalisée devant toute suspicion de mastocytose systémique.

L'infiltration mastocytaire de la moelle est souvent accompagnée d'une fibrose focale ou diffuse, d'infiltrats de lymphocytes, de neutrophiles immatures, de macrophages et d'éosinophiles.

Ainsi, on observe souvent une augmentation du nombre de fibroblastes, de cellules plasmiques (lymphocytes et éosinophiles) chez les patients atteints d'urticaire pigmentaire, sans qu'il y ait d'hyperplasie mastocytaire de la moelle osseuse.

Il est rare d'observer une infiltration mastocytaire isolée de la moelle osseuse sans infiltration associée d'autres organes.

D'autre part, chez les patients qui présentent une autre atteinte systémique (telle qu'une infection, une porphyrie, une leucémie myéloïde, un syndrome myelodysplasique ou

myeloprolifératif) une augmentation plus importante du nombre de mastocytes peut survenir et peut parfois même simuler une leucémie à mastocytes.

Habituellement, les mastocytes médullaires sont positifs au bleu de toluidine et à la coloration Giemsa, mais dans la leucémie à mastocytes ou lorsqu'il existe un désordre hématologique associé, les mastocytes peuvent être immatures, ne contenant alors que quelques petites granulations et peuvent facilement ne pas être mises en évidence. Dans ces cas délicats, des marquages avec les anticorps dirigés contre la tryptase spécifique du mastocyte ou contre le c-kit sont utiles à l'identification de ces cellules.

Marqueurs	Sensibilité	Spécificité
GIEMSA	Modérée	Modérée
Bleu de toluidine	Modérée	Modérée
Estérase de chloroacétate	Modérée	Modérée
Tryptase	Elevée	Modérée
Chymase	Faible	Modérée
VEGF (vascular endothelial growth factor)	Faible	Faible
CD117 (c-kit)	Modérée	Faible
CD68	Modérée	Faible
CD2	Faible	Elevée

Tableau 6 : Spécificité et sensibilité des marqueurs de la mastocytose

NB: L'expression de **CD2** dans les mastocytes paraît être spécifique des mastocytoses systémiques, son expression dans les mastocytes normaux étant négative.

L'immunomarquage par la **tryptase** ne permet pas seulement de détecter des petits infiltrats de mastocytes. Il est également très utile pour l'identification précoce des infiltrats diffus de mastocytes. Ceux-ci peuvent paraître dispersés sans tendance à former des agrégats. Ils peuvent également former des infiltrats compacts de mastocytes qui effacent complètement la structure architecturale de la moelle osseuse.

Les infiltrats compacts et diffus de mastocytes sont habituellement vus dans les très rares cas de leucémies à mastocytes.

Etant donné que le nombre de mastocytes médullaires peut être très élevé dans de nombreuses pathologies réactionnelles ou néoplasiques non mastocytaires, il n'est pas possible d'établir de diagnostic de mastocytose uniquement sur une augmentation du nombre de mastocytes dans la moelle.

Les pathologies néoplasiques, dans lesquelles on observe une augmentation diffuse du nombre de mastocytes, comprennent certains lymphomes B, les syndromes myelodysplasiques, en particulier les anémies réfractaires avec des sidéroblastes en cercle.

Par ailleurs, la cytométrie de flux a permis de mettre en évidence l'expression de l'antigène **CD2** par les mastocytes anormaux dans les mastocytoses systémiques. De même, les mastocytes anormaux retrouvés dans la moelle osseuse en cas de mastocytose systémique expriment le **VEGF** (vascular endothelial growth factor).

Chez les patients atteints de mastocytose cutanée, de type urticaire pigmentaire, on retrouve fréquemment une augmentation de mastocytes médullaires irrégulièrement disposés, ceci ne peut cependant pas être considéré comme un argument en faveur d'une mastocytose indolente et devant une augmentation de la tryptase sérique associée, une autre biopsie médullaire doit être envisagée.

En cas de mastocytose chez un enfant, il est recommandé de ne réaliser une biopsie médullaire qu'en cas de forte suspicion d'atteinte systémique en raison de la difficulté et de la iatrogénie de ce geste dans la population pédiatrique.

Les enfants alors concernés sont ceux qui présentent une apparition tardive des signes cutanés (au-delà de deux ans), une hépatomégalie, une splénomégalie, de multiples adénopathies pathologiques non expliquées, des anomalies de la numération formule sanguine, un dosage de la tryptase sérique supérieur à 20 nanogrammes par millilitre.

Ainsi l'examen de la moelle osseuse chez les patients atteints de mastocytose systémique apporte des informations sur l'étendue de la maladie et la présence ou l'absence d'un désordre hématologique associé. Cet examen permet également au médecin d'informer le patient sur le pronostic de sa maladie.

III.3.3. Infiltrats extra-médullaires et extra-cutanés

La recherche d'infiltrats compacts de mastocytes dans les tissus fréquemment touchés par la mastocytose systémique peut être nécessaire pour confirmer le diagnostic (ganglions, rate, foie, tractus digestif).

Etant donné que les mastocytes sont normalement absents du **tissu splénique** chez l'homme, la présence d'un infiltrat même modéré dans la pulpe rouge ou blanche de la rate suffit à confirmer l'atteinte par la mastocytose.

Au niveau **hépatique**, on peut retrouver quelques mastocytes mais, lorsqu'ils se trouvent en position intrasinusoïdale, leur présence est très probablement liée à l'existence d'une mastocytose systémique.

L'atteinte **ganglionnaire** se caractérise par la présence d'infiltrats denses et compacts de mastocytes, d'aspect souvent granulomateux.

La confirmation d'une **atteinte gastro-intestinale** est extrêmement difficile s'il n'existe pas d'infiltrats compacts de mastocytes. La présence d'une augmentation diffuse et marquée de mastocytes dans la lamina propria est très souvent liée à une mastocytose systémique (50).

III.4. Biologie

III.4.1. Numération formule sanguine

Les anomalies de l'hémogramme s'observent chez plus de 50 % des patients.

Ce sont les perturbations biologiques les plus fréquentes mais elles s'observent surtout dans les formes de mauvais pronostic :

-l'**anémie** est la plus fréquente. Elle est généralement modérée, normochrome, normocytaire, avec réticulose basse, parfois macrocytaire. Plus fréquente en cas d'hémopathie associée, l'anémie peut être liée directement ou indirectement à la mastocytose, notamment dans les formes agressives (saignement, hypersplénisme, malabsorption, infiltration médullaire massive, hémopathie, mastocytose agressive). Elle est retrouvée dans 30 à 50 % des cas.

-l'**hyperleucocytose**. Elle existe dans 20 à 50 % des cas et est observée dans les mastocytoses agressives ou les syndromes myéloprolifératifs.

-l'**hyperéosinophilie** est observée surtout dans les mastocytoses agressives et survient dans 10 à 40 % des cas, mais elle est possible dans toutes les formes de mastocytoses, y compris dans les formes indolentes.

-la **thrombopénie** est observée dans les cas d'hypersplénisme, de malabsorption ou d'hémopathie et survient dans 10 à 30 % des cas.

-la **thrombocytose** est rare. Un cas a été décrit en association à une splénomégalie chez un sujet atteint d'urticaire pigmentaire, avec également une incidence familiale de la maladie (109).

-la **leucopénie** est observée dans les mêmes étiologies que la thrombopénie et survient dans 5 à 20 % des cas.

-la **monocytose** (16%).

-la **thrombocytose** (9%).

-la **basophilie** (7%).

-les **mastocytes circulants** (4%). Ils sont en règle absents, sauf au cours des leucémies à mastocytes (mastocytes immatures, dont le taux est supérieur à 10 %) pour 1 à 2 % des cas, et parfois au cours des mastocytoses agressives (mastocytes matures dont le taux est inférieur à 10 %), pour 2 à 20% des cas.

Toutes ces anomalies témoignent souvent d'une hémopathie associée, mais peuvent également se rencontrer dans les mastocytoses agressives (hyperleucocytose, lymphopénie, thrombopénie, mastocytes circulants en faible nombre).

Enfin, les nombreuses anomalies qualitatives signalées ne sont pas l'apanage du groupe II (classification de Metcalfe).

III.4.2. Autres anomalies biologiques plus rares

. **Le bilan d'hémostase** est rarement perturbé, révélant un allongement du temps de thrombine (par libération mastocytaire d'héparine), une baisse du taux de prothrombine (par insuffisance hépatocellulaire), un allongement du temps de saignement (5).

. **Le bilan biologique hépatique** est le plus souvent normal, en dehors des formes de mauvais pronostic; l'élévation des phosphatases alcalines serait alors l'anomalie la plus fréquente (51).

. **Le bilan lipidique** peut révéler dans 10 à 20 % des cas une hypocholestérolémie, surtout secondaire à l'activation de la lipoprotéine lipase par l'héparine mastocytaire, plus rarement en rapport avec une insuffisance hépatocellulaire ou une malabsorption. Enfin, une pré-bêta-lipoprotéine anormale est parfois rencontrée, sans que le risque d'insuffisance coronaire ne soit majoré (52).

. **Certaines anomalies immunologiques** ont été mentionnées dans la littérature de façon ponctuelle (5): élévation modérée des IgG et des IgM sériques, présence de complexes immuns circulants, baisse des réactions lymphocytaires ou mitogènes, gammopathies monoclonales, etc.

III.4.3. Dosage des médiateurs mastocytaires

Il n'apporte qu'une aide indirecte au diagnostic de mastocytose systémique, puisque ce dernier repose avant tout sur des critères histologiques.

Cependant, il est intéressant au cours des formes où les manifestations congestives sont prédominantes (diagnostic différentiel avec les autres syndromes s'accompagnant de flushs, et notamment avec le syndrome carcinoïde) et, dans les formes débutantes, en association aux prélèvements histologiques, afin d'augmenter la sensibilité du diagnostic.

On observe en premier lieu, une augmentation de l'**histaminémie** et de l'**histaminurie**, des **métabolites urinaires de la prostaglandine D2**, de la **tryptase plasmatique** et surtout d'un métabolite urinaire de l'histamine, l'**acide télémethyl-imidazolacétique** (53).

Les dosages de ces médiateurs dans les liquides biologiques (sang et urine), peuvent être effectués, tout en sachant que ceux-ci sont peu spécifiques en raison de problèmes de faux positifs (en cas d'allergie) ou de faux négatifs (en cas de mastocytoses non excrétautes). Dernièrement, il a été démontré que les mastocytoses systémiques s'accompagnent d'une augmentation du taux sérique de **SCF soluble et de CD 25** (54).

En outre, le niveau de ces deux marqueurs semble être corrélé à la sévérité de la maladie et à l'infiltration médullaire par des mastocytes anormaux.

. **L'histamine** (sérique et surtout urinaire) n'est pas un bon marqueur de mastocytose systémique. En effet, bien que son augmentation soit fréquente, celle-ci, d'une part, n'est pas constante (histaminurie normale dans 30 % des mastocytoses), et n'est d'autre part pas proportionnelle à l'importance des symptômes ni à celle de la prolifération mastocytaire. Enfin, elle peut s'observer au cours des mastocytoses cutanées pures (55).

. **Le dosage des métabolites urinaires de l'histamine** (essentiellement acide N-méthyl-imidazole acétique (MeImAA) urinaire), bien qu'il ne soit pas de pratique courante, semble beaucoup plus sensible et spécifique. En effet, le taux de MeImAA est normal au cours des mastocytoses cutanées pures et augmenté au cours des mastocytoses systémiques. Cette augmentation est de plus proportionnelle à l'intensité des symptômes et à la prolifération mastocytaire (56).

. **La prostaglandine D2 urinaire** est un bon marqueur des mastocytoses systémiques, notamment en cas de diarrhée chronique (57).

. **La tryptase sérique** reflète bien l'activation mastocytaire. Ce dosage constitue d'ailleurs le meilleur marqueur du nombre de mastocytes et de leur activité. En effet, la demi-vie de la

tryptase sérique est de 2 à 5 heures, contre 2 à 5 minutes pour l'histaminémie. Il existe une corrélation entre le nombre de mastocytes dans les mastocytoses systémiques et cutanées et le taux de tryptase sérique (58). Les taux de l' **α -tryptase**, en particulier, sont étroitement corrélés à l'évolution de la mastocytose et peuvent être utilisés de façon préférentielle pour le suivi des mastocytoses systémiques (59). Le dosage de l' **α -protryptase** semble même être plus sensible qu'une biopsie médullaire pour déterminer l'atteinte systémique (60).

. **Les 5-HIAA urinaires**, elles, ne sont pas augmentées au cours des mastocytoses systémiques (diagnostic différentiel avec le syndrome carcinoïde).

. **Le taux biologique d'IL6** semble être un bon marqueur de la sévérité de la mastocytose (notamment en cas de désordres hématologiques associés), son rôle étant retrouvé dans la physiopathologie des mastocytoses (163).

III.5. Conduite à tenir pour le diagnostic positif

Le diagnostic positif des mastocytoses systémiques repose surtout sur l'**histologie**. Cependant la prolifération mastocytaire n'est pas toujours facile à mettre en évidence.

Il faut éviter les bilans exhaustifs car ils sont invasifs, souvent inutiles et coûteux.

L'atteinte de la moelle osseuse étant d'une grande fréquence, **la biopsie ostéo-médullaire est le seul examen vraiment indispensable** pour affirmer le diagnostic. Le reste du bilan doit être adapté à chaque cas, selon la symptomatologie clinique.

La recherche de **mutations de c-kit** est à effectuer lorsqu'elle est réalisable.

<i>Examens standards</i>	<i>Examens complémentaires</i>
<ul style="list-style-type: none"> -Biopsie cutanée (analyse histologique) -Biopsie ostéo-médullaire -Médiateurs urinaires (analyse de 24 heures) 	<ul style="list-style-type: none"> -Scanner, radiographies osseuses -Investigations gastro-intestinales : biologiques, radiologiques et endoscopiques -EEG, bilan neuropsychiatrique

Tableau 7 : Examens complémentaires consensuels à réaliser devant une suspicion de mastocytose systémique, établie sur des critères cliniques (28)

Les circonstances devant faire rechercher une mastocytose systémique sont très variées :

.1 : En cas d'atteinte cutanée isolée (sans manifestation congestive invalidante, sans signes généraux ou sans argument clinique en faveur d'une localisation viscérale donnée), tout bilan semble le plus souvent **inutile**, sauf au cours des mastocytoses cutanées diffuses, (atteinte systémique très fréquente et pronostic plus réservé).

Cependant, l'existence d'une mastocytose systémique ne peut être éliminée sur la seule clinique, surtout si le patient est un adulte et si les signes cutanés sont apparus tardivement.

Toutefois, le pronostic de ces mastocytoses systémiques (en dehors de l'atteinte cutanée) est pratiquement toujours excellent.

Ainsi, un **bon examen clinique**, voire une **NFS et un bilan biologique hépatique** sont en règle suffisants.

A titre anecdotique, une étude a par ailleurs proposé, à partir de l'analyse morphométrique ultrastructurale des mastocytes cutanés, de prévoir devant une urticaire pigmentaire en apparence isolée, l'existence ou non d'une atteinte systémique associée : les mastocytes cutanés seraient, en cas de mastocytose systémique, caractérisés par une plus grande taille de leur cytoplasme, de leur noyau et de leurs granules (61).

.2. En cas de mastocytose cutanée associée à des signes généraux ou à des manifestations cliniques orientant vers une localisation viscérale, un bilan est toujours **indispensable**, soit pour affirmer le diagnostic de mastocytose systémique, soit pour ne pas méconnaître une affection associée.

.3. En cas de mastocytose cutanée associée à des manifestations congestives, la recherche d'une mastocytose systémique n'est **pas systématique**, car ces dernières peuvent s'observer, notamment chez l'enfant en l'absence de toute atteinte viscérale. Cependant, elle s'avère indispensable si ces manifestations sont fréquentes, invalidantes, d'aggravation inexplicée, ou si l'atteinte cutanée est discrète ou ancienne, surtout s'il s'agit d'un adulte.

.4. En l'absence d'atteinte cutanée (près de 50% des cas), le diagnostic de mastocytose systémique est beaucoup plus difficile. Des manifestations congestives isolées doivent **toujours faire pratiquer un bilan**. Quant aux manifestations orientant vers une localisation viscérale, si isolément elles sont peu spécifiques, elles doivent faire penser au diagnostic, surtout lorsqu'elles sont associées entre elles.

5. **En cas d'éosinophilie**, les études moléculaires permettant de détecter la mutation FIP1L1-PDGFR α doivent être envisagées, (ce qui signifie que ces patients sont porteurs d'une mutation sensible au mésilate d'imatinib, qui active les récepteurs α du PDGF, localisés sur le chromosome 4q12).

En effet, chez tous les patients porteurs de mastocytose systémique qui présentent cette mutation FIP1L1-PDGFR α , il est recommandé **d'initier un traitement** par de faibles doses de mésilate d'imatinib.

IV. ÉTIOPATHOGENIE

Alors que la relation entre le relargage des médiateurs des mastocytes et les symptômes de la mastocytose est bien connue, la cause de l'augmentation du nombre de mastocytes est quant à elle encore floue.

En effet, l'étiopathogénie des mastocytoses systémiques est mal connue, mais un désordre du système myéloprolifératif est probablement en cause (62). L'origine hématopoïétique du mastocyte, l'infiltration mastocytaire élective des tissus hématopoïétiques, la mise en évidence d'anomalies chromosomiques (notamment 5q et 11q) identiques à celles observées au cours des syndromes myéloprolifératifs (63), la croissance anormale in vitro des colonies de cellules, et l'association fréquente à des hémopathies myéloïdes en témoignent.

Divers facteurs de croissance (et notamment l'interleukine 3) semblent jouer un rôle important dans la différenciation des précurseurs mastocytaires (64).

Cependant, d'autres mécanismes étiopathogéniques doivent également être pris en considération.

<p><u>Altérations du récepteur c-kit du SCF (Stem Cell Factor) :</u></p> <p>A. Mutations activatrices (dans les formes indolentes de l'adulte et dans les formes agressives)</p> <p>B. Surexpression (dans les formes associées à un désordre hématologique)</p>
<p><u>Altérations des facteurs de croissance des mastocytes :</u></p> <p>A. Augmentation de l'expression du SCF soluble par les kératinocytes (variable)</p> <p>B. Augmentation du taux de SCF dans le sérum (à prouver)</p> <p>C. Augmentation du taux de NGF dans le sérum (retrouvé chez un patient seulement)</p> <p>(65)</p>
<p><u>Anomalies chromosomiques :</u></p> <p>5q et 11q</p>
<p><u>Dysrégulation de l'apoptose :</u></p> <p>A. Surrégulation de la protéine bcl-2 antiapoptotique (dans les mastocytoses agressives)</p> <p>B. Surrégulation de la protéine bcl-X antiapoptotique (dans la moelle des mastocytoses indolentes)</p>

Tableau 8 : Hypothèses étiopathogéniques des mastocytoses

IV.1. Cytologie

Les mastocytes sont des cellules principalement localisées dans les tissus conjonctifs. Ils sont issus de cellules souches pluripotentes de la moelle osseuse, exprimant l'antigène **CD34**. Ils n'acquièrent leur phénotype mature que dans les tissus périphériques.

La peau en est l'organe le plus riche, mais tous les autres organes en contiennent à des degrés variables.

En microscopie électronique, le mastocyte est une cellule mononuclée de 8 à 20 µm de diamètre, de forme variable (ronde, ovale, polygonale ou fusiforme), avec un noyau rond et central, et un cytoplasme basophile rempli de **très nombreuses granulations** (ce qui est la caractéristique morphologique essentielle du mastocyte). L'identification du mastocyte repose essentiellement sur la mise en évidence de la **métachromasie** de ses granulations, colorées en violet par le bleu de toluidine. Cette identification est difficile en cas de dégranulation spontanée ou provoquée par une agression mécanique.

La mise en évidence de certaines activités enzymatiques par des réactions cytochimiques comme celle de la tryptase, peut aider à l'identification du mastocyte.

Au cours des mastocytoses, il existe très fréquemment des anomalies de maturation des mastocytes dont la forme est plus irrégulière et les granulations moins nombreuses.

Les mastocytes dérivent des cellules souches hématopoïétiques non engagées donnant naissance à des progéniteurs mastocytaires de phénotype **CD34+**, **c-kit+**, **CD13+**, sous l'influence de cytokines, en particulier le Stem Cell Factor (**SCF**). Ces progéniteurs passent dans le sang et colonisent les tissus où ils terminent leur différenciation en mastocyte. Selon le tissu, la maturation de ces progéniteurs donne naissance à des mastocytes exprimant essentiellement la tryptase (MCT) ou à des mastocytes exprimant la tryptase et la chymase (MCTC). Les MCT sont essentiellement présents dans la muqueuse du tube digestif et des bronches, tandis que les MCTC sont surtout observés dans la peau, les ganglions et la sous muqueuse digestive (66).

Une des principales caractéristiques du mastocyte est d'exprimer à sa membrane **le récepteur de haute affinité des IgE**, dont l'agrégation par des complexes IgE-allergène induit la dégranulation mastocytaire, évènement à l'origine des réactions d'hypersensibilité immédiate (67).

Les mastocytes produisent par ailleurs de nombreux médiateurs (histamine, tryptase, leucotriènes, cytokines) qui jouent un rôle important dans des processus biologiques variés : hypersensibilité de type immédiate, inflammation, défense vis-à-vis de certaines infections.

Il semble, d'après les travaux récents, que le récepteur spécifique du Stem Cell Factor (SCF), **le c-kit**, soit le facteur le plus impliqué dans la pathogénie des mastocytoses systémiques.

En effet, on note chez les patients atteints, l'émergence d'un clone de mastocytes porteurs d'une mutation ponctuelle du gène ou de l'ARNm codant pour le c-kit. Différentes mutations somatiques ponctuelles ont été décrites, soit au niveau du gène codant pour le c-kit, soit au niveau de son transcrit. Elles consistent le plus souvent en une modification d'un unique acide aminé, qui suffit à entraîner une dysrégulation du récepteur.

Ces mutations ont pu être mises en évidence in vivo chez une grande majorité de sujets atteints de mastocytose systémique associée ou non à d'autres désordres hématologiques (68).

Les mutations activatrices les plus fréquentes sont **Asp->Val en position 816**, localisée sur les mastocytes cutanés, **Asp->Gly en position 820**, décrite sur les mastocytes médullaires malins chez un patient atteint de mastocytose agressive.

Ainsi, en raison de la fréquence élevée de mutations activatrices de c-kit chez les patients atteints de mastocytose systémique, une nouvelle classification de ces maladies a été proposée. Elle tient compte de l'aspect clinique, de l'âge du patient, mais aussi du type de mutation rencontrée (69).

La régulation des mastocytes est dictée par l'expression de récepteurs de surface qui incluent les intégrines, ainsi que par la concentration tissulaire en récepteurs de ligands, de cytokines et de chimokines.

L'accumulation préférentielle des mastocytes dans la peau indique une réponse tissulaire aux récepteurs de surface mastocytaire. Une augmentation du taux de SCF (stem cell factor) au niveau interstitiel a été retrouvée dans la peau lésée et dans la peau saine des patients

présentant des lésions d'urticaire pigmentaire, avec cependant un niveau normal d'ARN messager, ce qui signifie qu'il existerait alors une dysrégulation après la transcription (70).

Les mastocytes circulants et immatures chez les patients qui présentent les formes agressives de mastocytose expriment le SCF, ce qui signifie qu'il existe peut être une régulation autocrine de l'hyperplasie mastocytaire dans certaines circonstances (71).

Les mutations du récepteur du c-kit guident la prolifération cellulaire et permettent l'adhésion et la migration à la fois du SCF libre et du SCF lié aux cellules.

IV.2. Recherche actuelle

L'explosion de la recherche sur les mastocytoses ces dix dernières années a permis une meilleure connaissance des bases moléculaires de ce groupe hétérogène de désordres cliniques et biologiques. Cette recherche a permis de conclure que des phénotypes identiques de cette maladie peuvent en fait être le résultat de différents génotypes sous-jacents.

Grâce à des connaissances croissantes concernant les mastocytoses, de nouvelles approches thérapeutiques peuvent enfin être envisagées, même si toutes ne sont pas encore mises à profit. Les prochaines années vont incontestablement voir apparaître de nouveaux traitements en fonction de l'éclaircissement de cette énigmatique pathologie.

IV.3. Médiateurs et fonctions des mastocytes

Résultats histologiques	Médiateurs
Fibrose, ostéosclérose	Tryptase, FGF(Fibroblast growth factor)
Angiogenèse	VEGF(vascular endothelial growth factor), FGF, Tryptase
Eosinophilie	IL3, IL5
Monocytose, Histiocytose	IL3, Chémokines
Lymphocytose	IL3, IL4, IL6

Tableau 9 : Les cytokines impliquées dans la pathogenèse des mastocytoses

<u>Médiateurs granulaires</u> (libérés en une à cinq min)	<u>Médiateurs lipidiques</u> (libérés en une à trente min)	<u>Cytokines et Chimiokines</u> (libérés en quelques min à heures)
Histamine	Leucotriènes	TNF α
Héparine	Prostaglandines D2	IL4
Tryptase		IL5
Chymase		IL6
Carboxypeptidase		IL10
Cathepsine G		IL13
TPA, VEGF, DFGF		IL16
		SCF
		RANTES
		IL2
		MCP-1, -3, -4 et MIP-1 α

Tableau 10 : Les médiateurs libérés par le mastocyte humain

Médiateurs	Effets
<i>Histamine</i>	Prurit, urticaire, augmentation de la vasoperméabilité, hypersécrétion gastrique, bronchoconstriction
<i>Héparine</i>	Anticoagulation locale, ostéoporose
<i>Tryptase, protéases chymotryptiques</i>	Lésions osseuses
<i>Leucotriènes cysteiniques</i>	Augmentation de la vasoperméabilité, bronchoconstriction, vasoconstriction (LTC ₄), vasodilatation (LTD ₄ et LTE ₄)
<i>Prostaglandines D2</i>	Vasodilatation, bronchoconstriction
<i>PAF (Platelet Activating Factor)</i>	Augmentation de la vasoperméabilité, vasodilatation, bronchoconstriction
<i>Facteurs pro-inflammatoires</i>	Fibrose (TGF- β), activation des cellules endothéliales, cachexie (TNF- α)
<i>Cytokines de croissance</i>	Augmentation des facteurs de croissance mastocytaire (IL3, SCF), éosinophilie (IL5)

Tableau 11 : Les médiateurs mastocytaires et leur rôle dans la pathogenèse humaine

(28)

<u>Médiateurs à expression cutanée :</u>
Histamine, Leucotriène B4 (LTB4), Acide 5-hydroxyeicosatétraoïque (5-HETE), Tryptase, Chymase, Héparine
<u>Médiateurs exprimés dans le liquide des bulles :</u>
Histamine, Prostaglandines D2 (PGD2), Platelet-activating factor (PAF)
<u>Médiateurs exprimés dans le sang:</u>
Histamine A-Tryptase
<u>Médiateurs exprimés dans les urines :</u>
.Histamine
.Métabolites de l'histamine : <i>NT-Méthylhistamine, Acide NT-Méthylimidazolacétique</i>
.Métabolites des prostaglandines : <i>Acide 9α-hydroxy-11, 15-dioxy-2, 3,4, 5-tétra-norprostane-1, 20-dioïque ; Acide 9-α, 11 β-dihydroxy-15-oxo-2, 3, 18,19-tétranorprost-5-ène-1,20-dioïque (PGD-M)</i>
.Chondroïtine de sulfate B
.Acide hyaluronique
.Arylsulfatases A et B

Tableau 12 : Classification des médiateurs mastocytaires en fonction de leur expression

IV.4. Mutations du récepteur c-kit

IV.4.1. Implications du c-kit dans les mastocytoses

La physiopathogénie des mastocytoses commence à être mieux connue et semble relever d'anomalies du récepteur tyrosine kinase membranaire (le c-kit) du stem cell factor (principal facteur de croissance des mastocytes) qui présente des mutations ponctuelles induisant son auto-activation en l'absence du ligand.

En 1993, deux mutations activatrices des codons 816 et 560 ont été identifiées dans la lignée mastocytaire humaine indépendantes des facteurs de croissance HMC-1 chez un patient atteint d'une leucémie mastocytaire (74).

Les études initiales suggéraient que la mutation asp-816-val ne survenait que dans les cas de mastocytoses systémiques ou associées à un désordre hématologique important (75).

Les études plus récentes ont montré que tous les adultes porteurs de mastocytoses peuvent présenter la mutation quel que soit le type de mastocytose et indépendamment du pronostic de la maladie (76).

Par contre, on ne retrouve que très exceptionnellement cette mutation dans les cas de mastocytoses de l'enfant (notamment dans les formes rapidement extensives) (77). Certains auteurs supposeraient alors que les mastocytoses pédiatriques seraient des maladies clonales (79). Quant aux mastocytoses familiales, elles doivent être considérées comme des entités indépendantes, dans lesquelles on ne retrouve pratiquement jamais de mutations somatiques ou génomiques (80).

Les mutations du c-kit ne touchent pas seulement les mastocytes cutanés. Elles peuvent également être détectées dans d'autres cellules de différentes lignées telles que les cellules B, les cellules myéloïdes et les cellules T.

Dans plusieurs études, on ne retrouve aucune mutation de c-kit dans la lignée germinale, ce qui signifie que ces mutations sont **somatiques** (68).

D'autres études suggèrent que les mutations activatrices du c-kit pourraient conduire à une transformation maligne et entraîneraient la prolifération des mastocytes dans les mastocytoses.

Ainsi, dans quelques lignées cellulaires hématopoïétiques, il semble que les mutations activatrices du c-kit résulteraient d'une activité kinase indépendante des facteurs de croissance et d'un phénotype tumoral (78).

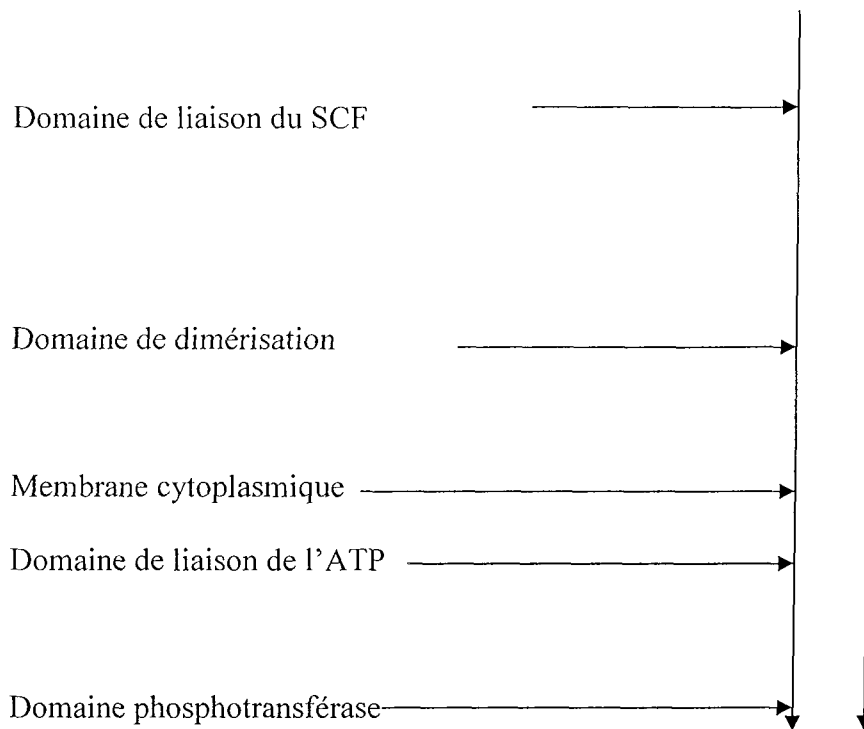
La mutation la plus fréquemment retrouvée (asp-816-val) est **activatrice** et a pour conséquence une activation non contrôlée du récepteur, rendant la migration, la survie et l'activation du mastocyte indépendantes du Stem Cell Factor (68).

Le principal problème non résolu à l'heure actuelle, est qu'il n'existe pas de démonstration expérimentale définitive de l'existence d'un lien direct entre les mutations du c-kit et la prolifération anormale de mastocytes chez l'homme.

Cependant, la mise en évidence d'une mutation de c-kit chez la plupart des patients atteints de formes sporadiques de mastocytose suggère un rôle essentiel de cette protéine dans le mécanisme de la maladie et est une étape décisive de sa compréhension.

IV.4.2. Le proto-oncogène c-kit

SCHEMA DE C-KIT :



Le récepteur du SCF, **le c-kit ou CD 117**, est une glycoprotéine transmembranaire de 145 kDa appartenant à la famille des récepteurs à activité tyrosine kinase.

Le c-kit correspond au proto-oncogène c-kit situé sur le chromosome 4 en position **4q12**. Il est exprimé par différents types cellulaires : les mastocytes, les progéniteurs hématopoïétiques, les mélanocytes, les cellules germinales et les cellules interstitielles de Cajal.

C'est d'ailleurs son expression à la fois sur les mélanocytes et sur les mastocytes qui explique l'hyperpigmentation et l'hyperplasie mastocytaire. Le SCF stimule en effet les mélanocytes normaux pour produire de la mélanine.

Par ailleurs, le **SCF** est un puissant facteur de croissance pour les mastocytes médullaires, ce qui explique l'association fréquente entre les mastocytoses et les différents désordres myélodysplasiques.

Le récepteur, comprenant **976 acides aminés**, est constitué de trois domaines : un domaine extracellulaire (519 acides aminés) avec cinq motifs apparentés aux immunoglobulines, impliqué dans la liaison au SCF et dans la dimérisation du récepteur ; un domaine transmembranaire (23 acides aminés) ; un domaine intracytosolique (433 acides aminés) comprenant la région catalytique, elle-même divisée en une région fixant l'ATP et une région de phosphotransférase.

L'interaction du SCF avec le c-kit déclenche la transduction du signal qui débute par l'homodimérisation du récepteur suivie de sa transphosphorylation, lui permettant de phosphoryler des substrats qui vont transmettre le signal à l'intérieur de la cellule (pour une revue du c-kit et ses voies de signalisation) (81).

IV.4.3. Anomalies moléculaires du proto-oncogène c-kit et mastocytoses

Bien que les événements initiaux conduisant aux mastocytoses n'aient pas encore été mis en évidence, les altérations acquises du c-kit codant pour le récepteur du Stem Cell Factor (SCF), une cytokine majeure impliquée dans la croissance du mastocyte, ont été à de multiples reprises décrites chez un grand nombre de patients.

Les mutations responsables d'une activation permanente du récepteur du SCF, sont probablement impliquées dans la prolifération anormale des mastocytes chez les patients atteints de mastocytose .

Elles résultent, le plus souvent, en une substitution d'un acide aminé du récepteur, suffisant pour entraîner sa dysrégulation (82). Ces anomalies, d'abord décrites dans les lignées cellulaires de mastocytes tumoraux, ont ensuite été retrouvées dans les mastocytes des patients.

De nouvelles stratégies thérapeutiques doivent, à partir de là, être envisagées afin de supprimer l'activité kinase anarchique de ces formes mutantes du c-kit.

Les mastocytes dérivent de cellules progénitrices immatures hématopoïétiques.

Ces progéniteurs sont détectables dans la moelle osseuse et le sang circulant, ils expriment à leur surface CD34, CD117 (c-kit) et CD13.

Dans des conditions physiologiques, les progéniteurs circulants de ces mastocytes atteignent différents tissus où ils poursuivent leur prolifération et leur maturation.

Une prolifération anormale de mastocytes dans les tissus est retrouvée de façon quasi-exclusive dans les mastocytoses, alors que les procédés normaux de prolifération et de différenciation des mastocytes sont sous le contrôle de cytokines, en particulier du Stem Cell Factor (SCF), également appelé c-kit ligand.

Le récepteur du SCF est codé par le proto-oncogène c-kit et appartient à la sous-famille des récepteurs transmembranaires de tyrosine kinase de type III.

En dehors des mastocytes et de leurs progéniteurs, le c-kit est également exprimé par d'autres cellules progénitrices hématopoïétiques et non-hématopoïétiques.

La liaison du c-kit par SCF induit une dimérisation du récepteur suivie par une transphosphorylation des résidus tyrosine qui deviennent des sites d'amarrage pour le recrutement et l'activation de substrats cellulaires variés. Les substrats ainsi activés induisent ensuite de multiples chemins de signaux intracellulaires responsables de la différenciation, de la prolifération, de la survie et de l'activation des mastocytes.

Des mutations somatiques du c-kit conduisant à l'activation ligand-indépendant du récepteur ont été décrites dans de nombreux néoplasies à mastocytes ou non.

Dans certaines pathologies qui ne concernent pas les mastocytes, on a également retrouvé des mutations du c-kit: leucémies myéloïdes aiguës, syndromes myéloprolifératifs, lymphomes, tumeurs gastro-intestinales.

Dans les mastocytoses systémiques, la majorité des patients présentent des mutations somatiques du c-kit.

La différenciation, la survie et la prolifération des mastocytes dépendent essentiellement des interactions entre SCF et son récepteur c-kit.

De nombreuses études ont recherché le rôle du SCF et du c-kit dans la pathogenèse des mastocytoses.

Des observations plus anciennes ont suggéré la possibilité d'une altération du métabolisme du SCF chez certains patients atteints de mastocytose cutanée (70). Longley et al. ont en effet observé une augmentation du taux de SCF soluble dans la peau des patients atteints, par anomalie du métabolisme de ce facteur.

Pourtant, de tels mécanismes ne peuvent être appliqués chez la majorité des patients.

Des anomalies dans la séquence du c-kit ont donc été recherchées par la suite. Ces études ont révélé des mutations somatiques dans le gène du c-kit des mastocytes humains.

Dans une lignée mastocytaire humaine, deux mutations du c-kit ont été retrouvées: **une au codon 560, dans le domaine juxtamembranaire, entraînant la substitution d'une glycine pour une valine**, et une autre au **codon 816, dans le domaine d'activation enzymatique, entraînant la substitution d'une valine pour un aspartate** (157).

La mutation au codon 816 est dite mutation « **activatrice** ».

Par contre, la mutation située sur le domaine juxtamembranaire entraîne l'interruption de la régulation de la phosphorylation et de l'activité kinase du c-kit et est dite « **régulatrice** ».

Ainsi, l'introduction in vitro de c-kit avec une mutation « **activatrice** » dans les lignées cellulaires hématopoïétiques SCF-dépendantes, est suffisante pour induire une malignité SCF-indépendante.

Parmi toutes les mutations retrouvées dans les mastocytoses humaines, la plus fréquente est la **mutation Asp-Val au niveau du codon 816 (c-kit D816V)** (83,152). Cette mutation est retrouvée dans la plupart des mastocytoses systémiques indolentes, mais également chez les patients qui présentent une mastocytose systémique agressive, une leucémie à mastocytes ou encore une mastocytose systémique associée à un désordre hématologique. De plus, cette mutation a également été retrouvée dans quelques cas de mastocytoses pédiatriques.

D'autres mutations ponctuelles dans le gène du c-kit ont également été décrites, mais elles surviennent beaucoup plus rarement. Citons un cas de mutation au codon 820, induisant une substitution d'un résidu aspartate par une glycine (D820G) (84), un cas de mutation au codon 815, substituant une lysine à une arginine (N815K) (85), une mutation au codon 839 qui substitue une lysine à un acide glutamique (E839K) (68), et quelques mutations en 816

substituant une histidine (D816H) (159), une phénylalanine (D816F) ou une tyrosine (D816Y) à un acide aspartique (82),(68).

Très récemment une nouvelle mutation du c-kit, substituant une cystine à une phénylalanine en position 522 (F522C), et induisant une activation constitutive du c-kit, a été observée chez un patient atteint d'une forme inhabituelle de mastocytose systémique (86). Contrairement à ce qui est observé classiquement, cette mutation ponctuelle se situe sur la région transmembranaire du récepteur et non sur le domaine tyrosine kinase.

La mutation « régulatrice » Val-Gly située au codon 560 (V560G) a également été trouvée dans une étude (160).

Les mutations enzymatiques (« enzymatic pocket ») D816V, D816F, D816Y trouvées dans les premières cellules des mastocytoses causent toutes spontanément *in vitro* la phosphorylation du c-kit, comme cela avait été prévu avec leurs équivalents cellulaires des mêmes lignées. Cela semble être la même chose pour les mutations D816H et D820G.

Il apparaît ainsi que les **mutations enzymatiques (« enzymatic-pocket ») jouent un rôle fondamental dans la pathogenèse des mastocytoses.**

Il est intéressant de noter que chez certains patients présentant une mastocytose systémique, la mutation c-kit D816V n'est pas détectable dans les mastocytes mais dans les leucocytes ou dans d'autres progéniteurs hématopœïétiques peu différenciés (82,161).

Ceci suggère que les mastocytoses systémiques pourraient être liées aux désordres myéloprolifératifs.

Une mutation au codon 839 avec substitution d'une lysine pour un acide glutamique a été retrouvée dans un cas de mastocytose cutanée (68). Dans ce cas et de façon tout à fait intéressante, le c-kit muté (E839K) n'était ni autophosphorylé ni phosphorylé après exposition au SCF. Ainsi, cette mutation semble être une mutation « inactivatrice ».

Dans les rares cas de mastocytoses familiales, on ne retrouve pas de mutations « classiques » de c-kit.

Concernant les cas pédiatriques typiques de mastocytose cutanée, la plupart des études ne retrouvent pas non plus d'anomalies du c-kit.

Ainsi, en se basant sur les mutations du c-kit, on peut diviser les mastocytoses en **trois grands groupes** :

- **Un premier groupe** présente des mutations **activatrices** du c-kit, essentiellement du **codon 816**. Ce groupe inclut la plupart des mastocytoses systémiques **indolentes**, mais également des cas de mastocytoses systémiques associés à des désordres hématologiques, des mastocytoses systémiques agressives, et des leucémies à mastocytes et quelques rares cas de mastocytoses pédiatriques.

- **Un second groupe**, représenté par quelques patients (avec une mastocytose cutanée), est porteur de **mutations inactivatrices**, la plus fréquente étant celle située sur le codon 560, dans le domaine transmembranaire. La signification de ce groupe n'est pas encore trouvée.

- **Un troisième groupe** de patients présente des **mutations inconnues** de c-kit. Ces cas comprennent la plupart des cas pédiatriques de mastocytoses cutanées, un sous-ensemble de mastocytoses systémiques agressives et de leucémies à mastocytes, et de rares cas de mastocytoses familiales. Dans ces derniers cas, les mécanismes responsables de l'accumulation anormale de mastocytes demeurent inconnus.

Dans la dernière classification, **la mutation c-kit Asp-816-Val** a été retenue comme **un critère (mineur) de classification en mastocytose systémique**. On ne sait cependant pas pourquoi certains patients qui possèdent la même mutation ont des expressions cliniques différentes allant d'une forme indolente de mastocytose à des formes hautement agressives. Ainsi, si la même mutation peut être trouvée chez des patients présentant une forme agressive de mastocytose ou chez ceux qui présentent une forme indolente, cela suggère qu'il existe probablement des **événements génétiques supplémentaires** qui pourraient expliquer la variabilité clinique de ces mastocytoses. Ce concept est renforcé par le fait que les mutations du codon 816 sont également retrouvées dans les mastocytoses associées à un désordre hématologique non lié aux mastocytes.

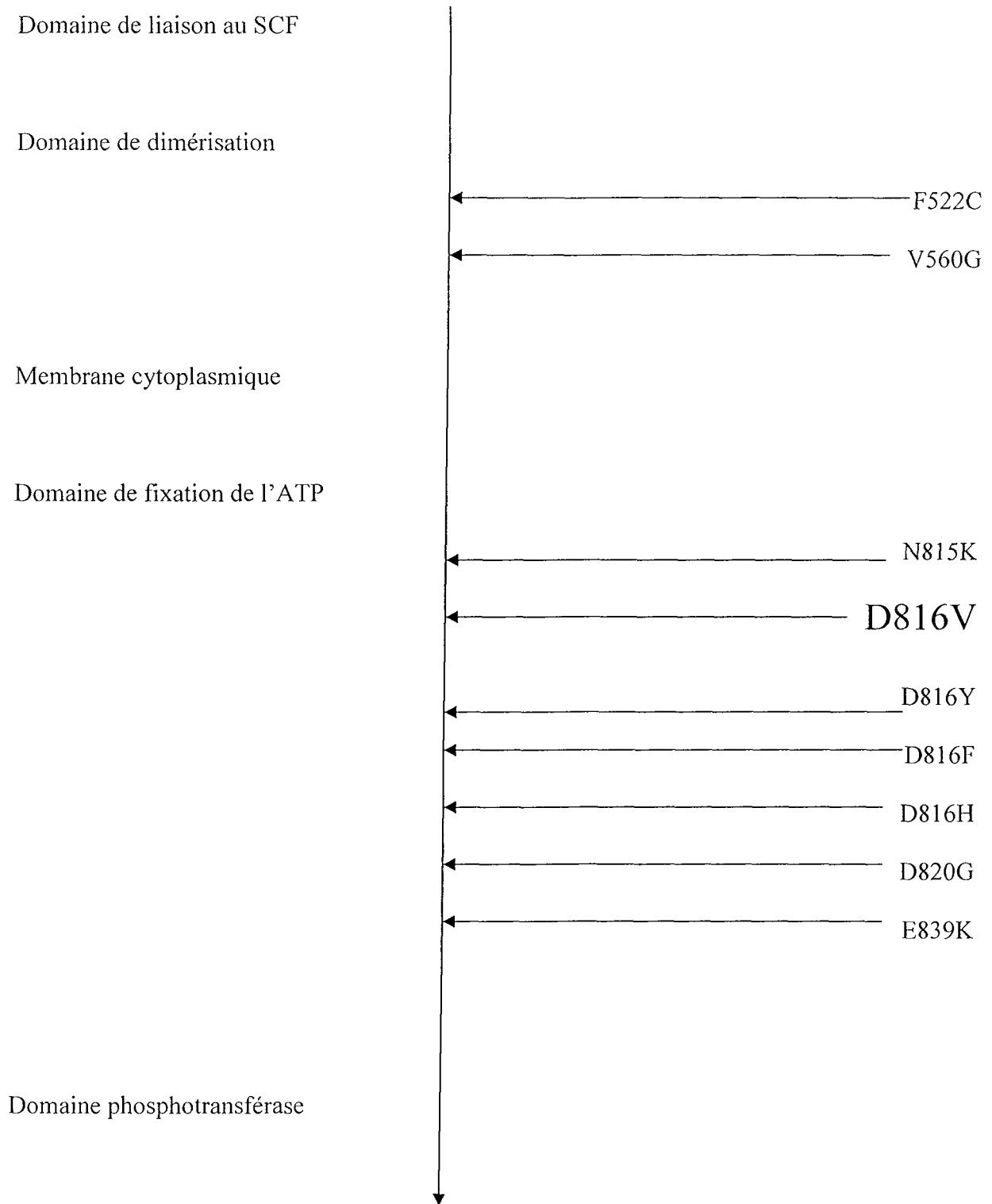
La recherche des mutations du c-kit est donc une cible prometteuse pour le développement de nouvelles thérapeutiques. En effet, il a été démontré que les inhibiteurs de tyrosine kinase neutralisent à la fois l'activité tyrosine kinase des c-kit mutants mais également la prolifération des mastocytes néoplasiques. De telles drogues seraient très utiles pour maîtriser la croissance des mastocytes dans les formes agressives de cette maladie.

En dernier lieu, il est important de préciser que l'absence de différence significative entre les prévalences de détection de la mutation 816 du c-kit dans les formes cutanées isolées et systémiques fait de ce marqueur moléculaire **un mauvais candidat pour la discrimination des différentes formes cliniques des mastocytoses de l'adulte**.

Type de maladie	Mutation du c-kit	Nature de la mutation	Fréquence
Mastocytose cutanée typique de l'enfance :	c-kit E839K	Inactivatrice	Faible
Mastocytose cutanée atypique de l'enfant :	c-kit D816V	Activatrice	Faible
	c-kit D816Y	Activatrice	Faible
	c-kit D816F	Activatrice	Faible
Mastocytose indolente typique:	c-kit D816V	Activatrice	Elevée
	c-kit V560G	Régulatrice	Faible
Mastocytose systémique avec désordre hématologique associé :	c-kit D816V	Activatrice	Elevée
	c-kit D816Y	Activatrice	Faible
	c-kit D816H	Activatrice	Faible
“Smouldering” Mastocytosis:	c-kit D816V	Activatrice	Elevée
Mastocytose systémique agressive:	c-kit D816V	Activatrice	Modérée
	c-kit D820G	Non documenté	Faible
Leucémie à mastocytes:	c-kit D816V	Activatrice	Modérée

Tableau 13: Expression des mutations du c-kit décrites dans les différents sous-groupes des mastocytoses

La localisation des **différentes mutations ponctuelles** retrouvées dans le c-kit humain est représentée ci-dessous :



IV.4.4. Intérêt du diagnostic moléculaire des mastocytoses

Bien qu'étant considéré comme un critère mineur de diagnostic des mastocytoses systémiques, il est recommandé, lorsque cela est possible, de rechercher **systématiquement** la présence d'une **mutation activatrice du c-kit de type D816V** .

Dans la plupart des cas de mastocytoses systémiques, cette mutation activatrice du c-kit est détectable par **RT-PCR** dans les **cellules médullaires** obtenues par biopsie médullaire, mais est moins détectable dans les cellules du sang périphérique. Dans quelques cas, néanmoins, l'anomalie clonale est retrouvée dans plusieurs lignées hématopoïétiques (mastocytose systémique associée à une leucémie myélomonocytaire chronique, quelques cas de mastocytoses agressives ou de leucémies à mastocytes) et la mutation est alors retrouvée aussi dans les cellules du **sang périphérique** . En dehors de cette mutation récurrente, plusieurs mutations du c-kit ont été décrites, comme nous l'avons détaillé ci-dessus. Néanmoins, ces mutations surviennent avec une fréquence beaucoup plus faible et ne sont pas à prendre en compte en routine.

Même si les récentes observations de mutations du c-kit aident à comprendre la croissance anormale des mastocytes dans la mastocytose, cette mutation ne permet pas d'expliquer à elle seule l'hétérogénéité clinique de cette pathologie.

En effet, **la fibrose réticulinique** est également fréquemment associée aux mastocytoses systémiques.

Les mastocytes sont connus pour être producteurs de cytokines fibrogéniques, incluant PDGF (Platelet-Derived Growth Factor), TGF β (Transforming Growth Factor β) et b FGF (basic Fibroblast Growth Factor). Les études immunohistochimiques montrent une corrélation étroite entre l'expression mastocytaire de **b FGF** et les **lésions mastocytaires de fibrose réticulinique** . De plus, les études de l'expression des récepteurs de cytokines montrent que les mastocytoses dans lesquelles on ne retrouve pas le récepteur de TGF β sont de moins bon

pronostic que celles qui l'expriment. Cette découverte peut être expliquée par le fait que le complexe TGF β R fonctionne comme un gène suppresseur de tumeur dans les lésions tumorales (87).

IV.4.5. Expression des facteurs de croissance des mastocytes et du c-kit

Des études récentes ont démontré que les patients atteints de mastocytose exprimaient une forme soluble de **SCF** dans l'épiderme, à la différence des sujets sains qui n'exprimaient que du **SCF** membranaire (70). D'autres études n'ont pas confirmé ces résultats (88), mais ont retrouvé à la place, une diminution de l'expression du **SCF** dans les mastocytoses systémiques. Enfin, un autre groupe d'études a retrouvé que le taux de **SCF** sérique n'était pas élevé chez les patients porteurs d'urticaire pigmentaire (89). Pour d'autres encore, *in vitro*, les cultures mastocytaires des patients porteurs de mastocytose n'exprimaient pas davantage **SCF** (90).

NGF (nerve growth factor), un autre facteur de croissance mastocytaire, a été retrouvé élevé dans le sérum d'un patient atteint de mastocytose après une UV thérapie (65).

Les patients porteurs d'une mastocytose associée à un désordre hématologique ou ceux qui ont une forme agressive de mastocytose semblent exprimer des niveaux plus élevés **d'ARN messager du c-kit** dans les cellules mononuclées du sang périphérique, en comparaison avec les formes indolentes et les sujets sains (91).

La protéine soluble du c-kit est élevée dans le sérum des mastocytoses systémiques indolentes, des mastocytoses associées à un désordre hématologique et des mastocytoses agressives, en comparaison avec son taux normal dans l'urticaire pigmentaire et chez les sujets sains (92). Ces observations semblent montrer qu'il existe davantage de précurseurs de mastocytes porteurs de mutations dans le sang de ces patients.

IV.5. Apoptose des mastocytes

Comme ceci a déjà été trouvé dans d'autres néoplasies telles que les lymphomes et les mélanomes, la survie prolongée des mastocytes dans la mastocytose peut être associée à une inhibition de l'apoptose, la forme physiologique de mort cellulaire (93).

Cervero et al. a récemment observé une nette augmentation de l'expression, durant plusieurs mois, de **la protéine bcl-2** anti-apoptotique dans les mastocytes médullaires d'un patient atteint de leucémie à mastocytes (94).

En comparaison, il n'y a pas d'augmentation de l'expression de bcl-2 chez les patients atteints de mastocytoses indolentes, de mastocytoses pédiatriques ou lors d'hyperplasie mastocytaire secondaire à une autre pathologie.

L'immunohistologie a retrouvé que les mastocytes médullaires des sujets atteints de mastocytose exprimaient la protéine antiapoptotique bcl-X (95).

IV.6. Anomalies chromosomiques

Le nombre d'anomalies chromosomiques semble être élevé chez les patients atteints de mastocytose (96).

Les patients atteints de mastocytose associée à un désordre hématologique semblent présenter de façon plus fréquente des **cassures chromosomiques et des trisomies** (75).

Les régions chromosomiques concernées ne semblent cependant pas correspondre aux gènes impliqués dans la pathogenèse des mastocytoses, tels que le c-kit, le SCF, les interleukines IL4, IL6 ou IL9.

Certains auteurs suggèrent que ces anomalies chromosomiques chez les patients atteints de mastocytoses, ne sont pas directement associées aux mutations du c-kit, mais que ces deux

types d'anomalies pourraient résulter d'une altération commune du mécanisme de réparation (75).

IV.7. Phénotype des mastocytes des mastocytoses

De récentes analyses des mastocytes médullaires de patients atteints de mastocytoses, faites par immunohistochimie et cytométrie de flux ont montré que ces mastocytes expriment davantage de **CD2 (LFA-2)** que les mastocytes témoins, un récepteur normalement réservé aux cellules T et aux cellules natural killer (97).

De plus, ces cellules expriment **CD25**, la chaîne alpha du récepteur IL2, qui est normalement exprimée sur les cellules T activées et elles expriment aussi de façon excessive **CD35, CD63 et CD69** (47).

Il est important dans l'état actuel de nos connaissances de clarifier si ces découvertes sont significatives pour la pathogenèse de la mastocytose ou si ces expressions anormales reflètent simplement l'activation des mastocytes.

V. ASSOCIATIONS DECRITES

V.1. La grossesse

Les femmes atteintes de mastocytose sont normalement fertiles.

La grossesse et l'accouchement se déroulent avec succès dans la mesure où la symptomatologie clinique est maîtrisée par les anti-histaminiques (98).

Certes, il n'existe que peu d'études disponibles concernant les femmes atteintes de mastocytoses et présentant une grossesse. Sur huit femmes atteintes de mastocytoses

systémique indolente et qui ont accouché de 11 enfants en bonne santé, un tiers a présenté une exacerbation de ses symptômes liés à la mastocytose en cours de grossesse. Aucun accident lié à l'anesthésie n'a été rapporté, ni aucune complication durant le travail et l'accouchement (98).

V.2. L'atopie

L'incidence des problèmes atopiques et allergiques est la même que dans la population générale (asthme et rhinite allergique) (99).

V.3. Pathologies dermatologiques

V.3.1. La neurofibromatose

D'après la littérature, il semble évident que les mastocytes jouent un rôle pathogénique important dans le développement des neurofibromes ainsi que dans le développement d'autres lésions tumorales. Le risque d'avoir simultanément une neurofibromatose et une mastocytose cutanée peut être estimée à 1 sur 3000000. Ainsi, l'existence de lésions tumorales et notamment de neurofibromes ou de lésions assimilées doit être systématiquement recherchée lors de l'examen d'un patient présentant une urticaire pigmentaire (100).

V.3.2. Le Psoriasis

Un cas de psoriasis pustuleux a été décrit en association à une forme cutanée de mastocytose (de type urticaire pigmentaire) (101) .

V.3.3. L'Incontinentia Pigmenti (102)

V.3.4. Alopécie cicatricielle et Anétodermie secondaire (103)

V.3.5. Naevus Jonctionnel

Une prolifération synchrone de deux types de cellules a donné lieu à la formation d'une lésion unique combinant mastocytome et naevus jonctionnel. Seulement trois cas d'association de ces deux types de prolifération cellulaire sont actuellement décrites, mais compte tenu du faible nombre de mastocytome biopsié, ce chiffre est probablement sous-évalué (104).

V.3.6. Sclérodermie

Les liens physiopathologiques entre ces deux pathologies ne sont pas clairement décrits (105).

V.3.7. Papillomatose de Gougerot-Carteaud

Celle-ci a été décrite en association à une mastocytose cutanée diffuse (106).

V.4. L'allergie aux hyménoptères

Les mastocytoses systémiques sont plus fréquentes dans la population des sujets allergiques aux hyménoptères. Elles y sont d'ailleurs associées à un risque plus important de réactions allergiques sévères, à une mauvaise sensibilité des tests allergologiques, à un manque d'efficacité des traitements par immunothérapie et à un risque accru d'effets secondaires lors de ces traitements.

Ainsi, il est important de rechercher de façon systématique une mastocytose systémique chez tout patient présentant des manifestations allergiques importantes et résistantes aux

traitements lors de piqûres par des hyménoptères. Lorsque le diagnostic de mastocytose systémique est posé, le port systématique d'un ANAPEN® est recommandé.

V.5. Les manifestations oculaires

Des lésions oculaires sont parfois décrites dans les mastocytoses systémiques (107).

Un cas d'allergie oculaire sévère a été décrit chez un patient atteint de mastocytose systémique, ainsi qu'un cas de mastocytome solitaire de la paupière, des lésions douloureuses de l'orbite et une nyctalopie causée par une malabsorption de vitamine A (108).

V.6. Autres associations (fortuites ou non)

V.6.1. Syndrome de Down

Un cas de Trisomie 21 a été décrit en association avec une urticaire pigmentaire, une diarrhée intermittente, une hépatomégalie et un asthme chez un sujet dont le frère a présenté une thrombocytose persistante et une splénomégalie révélatrices d'une mastocytose systémique.

Il s'agissait du premier cas d'association mastocytose- trisomie 21, survenant de plus dans un contexte de mastocytose familiale (109).

V.6.2. Arthropathies

Certains auteurs suggèrent l'existence d'un lien physiopathologique entre les arthrites inflammatoires et les mastocytoses. Des études complémentaires semblent nécessaires pour établir si ce lien constitue une véritable entité indépendante ou si la prolifération mastocytaire n'est pas secondaire aux traitements au long cours par des anti-inflammatoires non stéroïdiens (110).

De même, le rôle des mastocytes dans la pathogenèse des polyarthrites rhumatoïdes est actuellement encore discuté (111).

V.6.3. Tumeurs malignes

- Des tumeurs solides ont déjà été décrites en association à des cas de mastocytose et un seul cas de fibrosarcome infantile a été décrit à ce jour (112).
- Un cas de tumeur cérébrale avec acromégalie et acanthosis nigricans a été décrit chez un jeune homme de 25 ans, qui présentait également des lésions d'urticaire pigmentaire (113).
- Un cas de Tumeur de Wilms ou néphroblastome a été décrit chez un jeune garçon de 4 ans et demi, atteint de mastocytose cutanée en 2001 (114).

V.6.4. Maladies inflammatoires du tube digestif

L'association maladie de Crohn-mastocytose est décrite à plusieurs reprises dans la littérature. Un des protocoles en cours actuellement au sein de l'AFIRMM cherche d'ailleurs à établir les liens physiopathologiques qui unissent ces deux entités (115).

VI. EVOLUTION

Le pronostic des mastocytoses systémiques est diversement apprécié.

Pour Travis (5), l'espérance de vie serait de 56% à 3 ans et dans plusieurs séries il y aurait entre 25 et 35% de décès à 5 ans (116).

Cependant, il existe de grands biais de recrutement liés, d'une part à la spécialité des auteurs (séries hématologiques notamment, avec une prédominance des formes sévères ou associées à une hémopathie) et, d'autre part, au fait que les formes peu symptomatiques (atteinte cutanée prédominante par exemple), beaucoup plus fréquentes, soient moins souvent rapportées que les formes sévères.

Enfin, les mastocytoses systémiques survenant volontiers après 50 ans, une partie des décès pourrait être en rapport avec d'autres causes liées à l'âge. Globalement, le pronostic semble beaucoup moins sombre, comme en témoigne une étude rétrospective de Horan (38), ne rapportant aucun décès chez 21 patients suivis sur 10 ans. Ce pronostic semble lié essentiellement à la forme clinique de l'affection.

Afin de dépister les formes de mauvais pronostic dès le diagnostic de mastocytose systémique, Travis a tenté de déterminer **les facteurs prédictifs d'une évolution défavorable**

(5) :

FACTEURS D'ÉVOLUTION DÉFAVORABLE	P
Age supérieur ou égal à 65 ans	0,036
Sexe masculin	0,0029
Présence de signes généraux	0,0008
Absence de symptomatologie cutanée	0,018
Absence d'urticaire pigmentaire	0,037
Absence de symptomatologie osseuse	0,023
Radiographies osseuses normales	0,022
Hépatomégalie	0,031
Splénomégalie	0,011
Anémie	<0,0001
Thrombopénie	0,0005
Anomalies du bilan biologique hépatique	0,0078
Au niveau de la moelle osseuse :	
-raréfaction des cellules adipeuses (<20%)	<0,0001
-caractère lobulé du noyau des mastocytes	0,0015
Désordre hématologique associé au moment ou avant le diagnostic de mastocytose systémique	0,004

Lawrence et coll. ont également effectué une étude prospective afin d'identifier les critères initiaux de mauvais pronostic vital devant une mastocytose systémique (17).

En analyse monofactorielle, ces critères sont **cliniques**: survenue tardive, absence d'atteinte cutanée, présence d'une hépatosplénomégalie et **biologiques**: anémie, thrombopénie, élévation des LDH, ou des phosphatases alcalines sériques, hypercellularité médullaire, anomalies qualitatives des hématies ou des leucocytes circulants.

En analyse multifactorielle, seuls demeurent l'**âge** au début des symptômes et l'élévation des **LDH**.

Ces critères sont probablement plus rigoureux que ceux établis par Travis dans l'étude rétrospective précédemment citée (âge, sexe masculin, anémie, néoplasie associée et présence de mastocytes médullaire avec lobulation nucléaire).

Ainsi, il semble important, une fois le diagnostic de mastocytose systémique confirmé, d'effectuer un bilan à visée à la fois **diagnostique** et **pronostique**.

Son intérêt essentiel est de dépister les localisations viscérales les plus fréquentes, et surtout de regrouper les principaux facteurs faisant craindre une évolution défavorable, à l'aide d'examens les moins invasifs et les moins coûteux possibles.

Le bilan suivant est donc proposé (11):

Lors de la première visite :

- Inspection des lésions cutanées et examen clinique
- Recherche de signe de Darier et de dermographisme
- Biopsie cutanée
- Numération formule sanguine, chimie standard (bilan hépatique)

- Chez les patients **suspects d'une atteinte systémique** : biopsie médullaire, échographie abdominale et densitométrie osseuse et **en fonction des organes atteints** : endoscopie, scanner abdominal, radiographies et scanner osseux, électrocardiogramme, radiographie thoracique,

- **Si possible**: taux de tryptase sérique, α -protryptase sérique, acide 1-méthyl-4-imidazolacétique urinaire, N-méthylhistamine urinaire, 11-déhydroxy-thromboxane B2 urinaire.

Surveillance tous les 6 mois : (seulement chez les patients ayant une suspicion ou une atteinte systémique confirmée)

- Inspection des lésions cutanées, examen clinique
- Recherche du signe de Darier et d'un dermographisme
- Numération formule sanguine, chimie standard (bilan hépatique)
- Examens complémentaires en fonction de l'atteinte viscérale
- Si possible : taux des médiateurs mastocytaires dans le sang et l'urine

A ajouter à la surveillance semestrielle et à faire tous les ans : (seulement chez les patients ayant une suspicion ou une atteinte systémique confirmée)

- Echographie abdominale

A ajouter à la surveillance, à faire tous les 5 ans : (seulement chez les patients ayant une suspicion ou une atteinte systémique confirmée)

- Biopsie médullaire
- Densitométrie osseuse

Le but d'une surveillance régulière est de dépister précocement les facteurs faisant craindre la survenue d'une forme de mauvais pronostic, car seul un traitement effectué tôt permet d'espérer une guérison.

La plupart des formes graves évoluent vers le décès dans les **trois premières années** suivant le diagnostic. Une surveillance accrue est donc surtout importante durant cette période, d'autant plus qu'il existe des facteurs prédictifs péjoratifs.

Des consultations spécialisées rapprochées sont également recommandées en cas de manifestations congestives invalidantes nécessitant une adaptation thérapeutique ou en cas d'apparition de facteurs de mauvais pronostic (ce qui est bien rare au cours des formes « indolentes » ou non agressives).

VII. TRAITEMENT

VII.1. Généralités

Il doit être double : symptomatique et antiprolifératif.

Il peut être extrêmement limité dans les formes indolentes (117).

Jusqu'à récemment, le traitement des mastocytoses systémiques n'était que symptomatique et sans effet sur le syndrome tumoral. Néanmoins, de nouvelles approches thérapeutiques, fondées sur l'expérience acquise dans le traitement des syndromes myéloprolifératifs, sont en cours de développement. Ainsi, **l'interféron α et la cladribine** constituent des voies prometteuses. Il semblerait alors possible de mettre au point rapidement de nouveaux

inhibiteurs de tyrosine kinase agissant spécifiquement sur les formes mutées de c-kit rencontrées au cours des mastocytoses systémiques.

Mais actuellement, il n'existe encore aucun traitement efficace sur la prolifération mastocytaire. La recherche actuelle est certes en plein essor, mais le manque de rentabilité de cette pathologie rare freine les grands groupes pharmaceutiques et donc le financement de ces programmes de recherche.

Faute de traitement curatif, divers traitements symptomatiques d'efficacité variable visent à supprimer les manifestations congestives, et aussi parfois à diminuer les conséquences de l'infiltration mastocytaire de certains organes. Ils bloquent ainsi le processus de dégranulation ou, surtout, les effets biologiques des médiateurs libérés.

Ces traitements n'ont aucune utilité chez les patients asymptomatiques.

Les règles hygiéno-diététiques visant à supprimer les facteurs stimulant la dégranulation mastocytaire sont essentielles. D'où la nécessité d'éduquer les patients et de leur fournir la liste des médicaments et des aliments susceptibles de déclencher les poussées congestives, et d'éviter les exercices physiques ainsi que les variations thermiques brutales.

Par ailleurs, compte tenu du risque d'accidents anaphylactiques au cours d'un geste opératoire ou lors de la prescription de certains médicaments, **le patient doit informer tout médecin** de sa mastocytose systémique, avant toute prescription ou intervention chirurgicale, afin de mettre en place les précautions nécessaires (prémédication adéquate, choix des drogues, monitoring soigneux visant à traiter précocement toute hypotension) (118).

En ce qui concerne **les vaccinations**, celles-ci ne sont contre-indiquées qu'en cas de poussées bulleuses.

L'utilisation de **produits de contraste iodés** doit également être limitée (en raison de leur caractère histamino-libérateur). L'IRM est donc préférée au scanner dans l'exploration abdominale.

Une meilleure connaissance des facteurs régulant la prolifération et la différenciation des mastocytes dans différents tissus devrait permettre, sans aucun doute, d'améliorer la compréhension des mastocytoses, de les classer selon des bases moins empiriques et surtout **d'améliorer les traitements**, qui sont encore très décevants.

Ainsi, devant l'absence de traitement s'attaquant à la cause intrinsèque de la maladie, la recherche thérapeutique doit avant tout s'orienter vers des molécules dont la cible serait spécifique et qui permettrait de **bloquer le signal de prolifération intracellulaire** lié aux anomalies du c-kit. A ce titre, de **nouveaux inhibiteurs de tyrosine kinase**, spécifiques du c-kit, pourraient avoir une efficacité réelle dans le traitement de ces pathologies.

VII.2. Les différents traitements symptomatiques

VII.2.1. Les Anti-histaminiques H1

Ce sont les médicaments symptomatiques les plus anciennement utilisés, ils ont une efficacité variable, mais le plus souvent incomplète. Ils agissent essentiellement sur le prurit, l'urtication et les flushs.

L'hydroxyzine (ATARAX®) est la molécule la plus souvent utilisée à la posologie de 25 mg * 3 par jour. C'est la molécule qui est également recommandée chez l'enfant.

D'autres sont moins utilisées telles que la cyproheptadine à la posologie de 4 mg * 3 par jour, la chlorpheniramine à la posologie de 4 mg * 4 par jour, et l'azelastine à la posologie de 4 mg * 2 par jour.

Les nouveaux antihistaminiques H1 de deuxième génération (Telfast®, Zyrtec®, Mizollen®, Aerius®, Clarytine®, Xyzall®) notamment ceux ayant une action anti-calciqque spécifique sur le mastocyte, méritent d'être tentés, compte tenu de leur meilleur rapport efficacité /tolérance. De plus, ils sont plus intéressants car ils entraînent moins d'effets sédatifs.

VII.2.2. Les Anti-histaminiques H2 (cimétidine et ranitidine)

Ils sont parfois efficaces sur les manifestations digestives (douleurs épigastriques, vomissements, diarrhée, voire malabsorption), en diminuant l'hyperacidité gastrique secondaire à la libération d'histamine. De plus, ils sont indiqués en cas d'ulcère gastro-duodéal.

En revanche, lorsqu'il existe une stéatorrhée, le mécanisme de la diarrhée est alors différent et le traitement par anti-H2 est donc inefficace.

Même si la cimétidine et la ranitidine sont les anti-H2 dont l'utilisation est la plus souvent rapportée, il faut toutefois souligner que la cimétidine a un effet anti-androgène responsable d'impuissance et de gynécomastie chez l'homme. Il présente également de nombreuses interactions médicamenteuses. Aussi, il semble préférable d'utiliser plutôt la ranitidine (Azantac®, Raniplex®) ou la famotidine (Pepdine®) dont la tolérance au long cours est excellente. La nizatidine (Nizaxid®) est également préconisée.

Leurs posologies recommandées sont respectivement de 300mg * 4 par jour et 150 mg * 2 par jour.

VII.2.3. L'association d'Anti-histaminiques H1 et H2

Elle semble efficace, mais de façon inconstante, surtout sur le prurit et l'urtication, ainsi que sur les flushs, la diarrhée et la malabsorption. De plus, l'utilisation simultanée de ces deux médicaments serait intéressante dans la prévention des accidents anaphylactiques.

VII.2.4. Le Cromoglycate disodique (Nalcron®)

Il inhibe la dégranulation mastocytaire en bloquant la phosphodiesterase et l'influx du calcium dans la cellule. Il a un rôle de stabilisateur du mastocyte.

Il est parfois efficace par voie orale sur les manifestations digestives (diarrhée), à la dose de 800 mg par jour (100 à 200 mg * 4 par jour) (119), mais aussi sur les manifestations neurologiques centrales, les flushs et les manifestations cutanées.

L'effet survient avec une latence de 2 à 3 semaines après le début du traitement.

Si ce médicament est dénué d'effets secondaires et si son absorption digestive est minime, ses résultats sont toutefois souvent décevants.

Une étude en double aveugle a cependant montré que le cromoglycate de sodium était aussi efficace pour soulager les symptômes liés au relargage d'histamine que l'association d'antihistaminiques (cimetidine et chlorpheniramine) (120).

VII.2.5. Le kétotifène (ZADITEN®)

Il inhibe la dégranulation mastocytaire comme le cromoglycate disodique, mais il bloque également les récepteurs H1 et empêche la libération de SRS-A par les leucocytes.

Il serait par ailleurs plus efficace que le cromoglycate disodique sur le prurit, l'urtication, les manifestations gastro-intestinales, neurologiques et l'élimination urinaire d'histamine (22).

Son activité est modeste à la dose de 2 mg par jour, par contre si on passe à une posologie à 6 ou 8 mg par jour, ce traitement semble alors efficace (121).

Cependant, une étude contrôlée n'a révélé aucun avantage supplémentaire de ce médicament sur les anti-histaminique H1, et notamment sur l'hydroxyzine.

VII.2.6. L'acide salicylique

Il est parfois efficace sur certains symptômes en rapport avec la libération de prostaglandines (PGD2), notamment la diarrhée, les vomissements, les flushs et les accidents hypotensifs. De plus, il entraîne une diminution de l'excrétion urinaire de PGD2 (72).

Cependant, l'utilisation de ce médicament est très controversée et nécessite dans tous les cas la prise de grandes précautions (traitement commencé à posologie lentement progressive, sous surveillance stricte en milieu hospitalier, sous couvert d'anti-histaminiques H1 et H2 à fortes doses), car il peut entraîner une dégranulation des mastocytes, et être à l'origine de manifestations congestives pouvant aller jusqu'au choc anaphylactique mortel. Le traitement de ce dernier reposant alors sur l'adrénaline par voie intra veineuse.

Une salicylemie supérieure à 15 mg/dl est nécessaire au contrôle des symptômes. L'emploi de fortes posologies est cependant limité par la tolérance gastro-duodénale.

VII.2.7. La corticothérapie générale

Elle n'a qu'un effet suspensif et ses risques osseux potentiels sont évidents sur ce terrain.

Elle est rarement indiquée, sauf à titre préventif, en préopératoire; voire à titre curatif, dans les formes invalidantes, notamment avec ascite et/ou malabsorption (l'efficacité est alors certaine mais incomplète et la posologie recommandée est initialement de 1mg/kg/jr puis ramenée à une posologie d'entretien beaucoup plus modeste), dans les formes de mauvais pronostic (groupes II, II, IV), où elle peut améliorer les signes généraux, et enfin de façon transitoire en cas de poussée cutanée bulleuse sévère.

VII.2.8. La corticothérapie locale

Elle semble efficace sur les manifestations cutanées (prurit, poussées urticariennes) surtout si elle est appliquée sous occlusion. De plus, elle diminue le préjudice esthétique (régression partielle des lésions cutanées, en particulier de l'hyperpigmentation), et entraîne de façon prolongée une disparition des mastocytes, ainsi qu'une diminution importante des taux tissulaires d'histamine (122).

Cependant, utilisée au long cours, elle n'est pas dénuée d'effets secondaires, et elle est sans action sur l'atteinte systémique.

Elle est donc possible dans le traitement des mastocytomes (sous occlusion), mais elle n'est pas recommandée sous occlusion dans les cas d'urticaire pigmentaire en raison de ses potentiels effets systémiques et en raison d'une augmentation probable des mastocytes à l'arrêt du traitement.

VII.2.9. La Puvathérapie

La photochimiothérapie associant méthoxypsoralène (Méladinine®) et photothérapie UVA est, selon certains auteurs, la seule thérapeutique permettant de diminuer le prurit et conduisant à une diminution des lésions cutanées à la fois chez les patients présentant une mastocytose systémique et chez ceux qui présentent une mastocytose cutanée (123).

Elle reste un des traitements classiques sur le plan dermatologique.

Dans une étude initiale, 10 patients atteints d'une urticaire pigmentaire ont tous été éclaircis et on a observé une période de rémission après l'arrêt du traitement allant de 3 à 6 mois. Des études successives ont par la suite confirmé ces résultats. En effet, selon les études, on observe des périodes de récurrence entrecoupées d'intervalles libres allant de 2 à 8 mois suivant les patients.

La réponse à la PUVA thérapie est, de façon variable, associée à une réduction du nombre de mastocytes ainsi qu'à une réduction du contenu en histamine de la peau lésée, ainsi qu'à une diminution des métabolites de l'histamine au niveau urinaire (73).

Il n'a pas été mis en évidence de relargage d'histamine mais on doit noter que chez un grand nombre de patients, les lésions cutanées mais également les céphalées liées au relargage d'histamine s'atténuent pendant le traitement.

Enfin, la PUVA thérapie semble être plus efficace chez les patients qui présentent des atteintes cutanées diffuses, où elle permet des rémissions de plusieurs années (124).

Une étude plus récente a étudié l'efficacité à long terme de la PUVA thérapie dans l'urticaire pigmentaire et dans les mastocytoses systémiques. Les patients étaient alors examinés sur des périodes de plus de 18 années. Une amélioration globale était notée chez plus de 70% des patients. La durée de la réponse au traitement allait de quelques semaines à plus de 10 ans et 25% des patients signalaient une amélioration durant plus de 5 ans (125).

Elle n'a aucune action sur les manifestations systémiques, si ce n'est qu'elle peut entraîner une diminution de l'excrétion urinaire du MelmAA.

Des études plus récentes ont confirmé l'intérêt de la puvathérapie dans l'urticaire pigmentaire avec prurit invalidant, résistant aux anti-histaminiques et ont suggéré que des doses moyennes d'UVA étaient aussi efficaces que des doses élevées (126).

La PUVA thérapie est également indiquée lorsqu'une amélioration d'ordre cosmétique est recherchée. Il n'y a cependant pas dans la littérature d'étude contrôlée dans cette indication.

Ce traitement, reste d'efficacité moyenne et transitoire (réapparition des symptômes 3 à 6 mois après l'arrêt) et doit rester un traitement de seconde intention.

D'autant plus que la mastocytose est une maladie chronique survenant sur des peaux de phototypes clairs dans la plupart des cas. Ainsi, il n'est pas recommandé de pratiquer de traitement d'entretien, en l'absence de bénéfice démontré. En effet, il est inutile de majorer le

risque carcinogène qui pourrait également être accru par l'utilisation concomitante ou non de traitements immunosuppresseurs.

VII.2.10. L'UVA1-thérapie

Des études récentes ont confirmé l'intérêt de l'UVA1 thérapie tant sur les symptômes objectifs que subjectifs ressentis par les patients atteints d'urticaire pigmentaire. On notait une rémission à long terme dans la plupart des cas et les doses moyennes d'UVA1 semblaient aussi efficaces que des doses élevées (126).

VII.2.11. Autres photothérapies

. **Les UVB associés aux UVA +/- associés au 8-MOP** (psoralène) peuvent induire une apoptose in vitro des mastocytes proliférant (HMC1) ou des mastocytes cutanés activés par le SCF et IL4. Cependant, on n'observe aucun effet sur les mastocytes au repos .

. **La balnéopuvathérapie** est sans effet sur les manifestations cutanées de la mastocytose, tout comme les traitements avec une **photothérapie sélective à ultraviolets**. Ce qui peut paraître surprenant, car les patients signalent fréquemment une diminution de leurs lésions cutanées après une exposition naturelle aux ultraviolets (127).

VII.2.12. Le laser YAG (Q-Switch double fréquence)

Une patient âgée de 30 ans présentant des lésions d'urticaire pigmentaire a été traitée de façon efficace par des séances itératives de Laser-YAG, avec une légère récurrence des lésions 9 mois après l'arrêt du traitement. Cette thérapeutique peut donc être proposée en alternative chez les patients souffrant essentiellement d'une gêne esthétique occasionnée par les lésions (128).

VII.2.13. Les antileucotriènes (Montélukast-Singulair®)

Ils agissent à visée symptomatique.

VII.2.14. Les corticoïdes à délitement entéral

Le budésonide, Entocort®, est un corticoïde utilisé dans le traitement de la maladie de Crohn, ayant un passage systémique faible du fait d'un effet de premier passage hépatique important, permettant pour certains une diminution des effets secondaires systémiques et un moindre retentissement sur la fonction surrénalienne.

Bien que son conditionnement ait pour objectif une libération essentiellement iléocolique, il a été utilisé de manière préliminaire avec succès chez quelques patients présentant une localisation digestive de mastocytose et souffrant de crises douloureuses abdominales subintrantes (129).

VII.2.15. Autres Traitements

VII.2.15.1. Autres traitements symptomatiques

Les inhibiteurs de l'histidine décarboxylase, la nifédipine, les inhibiteurs du PAF ont été tentés de façon ponctuelle et avec une efficacité variable.

VII.2.15.2. Les traitements osseux

Au cours de la mastocytose systémique, une ostéoporose peut être observée. Son mécanisme précis est inconnu, toutefois de nombreux médiateurs et enzymes libérés par les mastocytes peuvent induire une ostéoporose (protéases, histamine, héparine, prostaglandines D2, leucotriènes). Il importe également de ne pas négliger d'autres facteurs susceptibles

d'aggraver cette ostéopénie, comme une corticothérapie générale ou l'existence d'une composante carencielle secondaire à une malabsorption.

Les douleurs osseuses sont parfois calmées par **le fluorure de sodium et de calcium** en cas d'ostéoporose diffuse, par **le chlorambucil** dans les formes ostéocondensantes.

La calcitonine n'est pas efficace.

Le clodronate serait intéressant en cas de turn over osseux élevé. Il est utilisé, tout comme le **pamidronate (Aredia®)** dans des cas d'ostéopénie sévère et fracturaire, mais également dans le traitement de l'ostéoporose, pour leurs qualités d'inhibiteurs de la resorption osseuse ostéoclastique. Ces deux molécules permettent parfois d'obtenir une diminution des douleurs osseuses ainsi qu'une augmentation de la densité minérale osseuse rachidienne (130).

En cas d'ostéopénie, une supplémentation en **calcium et vitamine D** est toujours vivement recommandée. Au cours de la mastocytose systémique, le dépistage et le traitement systématique de l'ostéoporose sont préconisés.

En cas d'ostéoporose, on préconise un traitement par **risédronate ou alendronate** per os en une prise par semaine, associé à une supplémentation calcique (T score < -2,5 DS).

Enfin, en cas de fracture ostéoporotique, un traitement par **pamidronate** doit être instauré.

VII.2.15.3. Le traitement et la prévention des chocs anaphylactiques

La plus grave des complications de la mastocytose systémique est le choc anaphylactique (131).

Cette dénomination est d'ailleurs probablement impropre car il ne s'agit pas d'anaphylaxie au sens immunologique, mais plutôt d'une réaction anaphylactoïde cliniquement identique et secondaire au relargage massif de nombreux médiateurs communs aux deux réactions.

Cette réaction peut survenir spontanément ou être déclenchée par un stimulus physique, chimique ou émotionnel.

La prise en charge des patients atteints de mastocytose systémique passe donc par l'erradication de tout facteur susceptible d'induire une dégranulation des mastocytes. Mais compte tenu de la diversité des facteurs impliqués dans la dégranulation mastocytaire et de la gravité potentielle de celle-ci au cours des mastocytoses, on peut recommander au patient le port d'**une carte** mentionnant le diagnostic et le nom du médecin referant.

Les médicaments dont l'effet sur les mastocytes n'est pas connu doivent être utilisés avec la plus grande prudence après avoir sérieusement évalué leur rapport bénéfice/risque. Au mieux, la première administration se fera sous surveillance médicale.

Certaines circonstances, comme une anesthésie ou l'injection de produit de contraste iodé, favorisent la survenue d'une réaction anaphylactoïde grave.

Dans ces circonstances, une prémédication est généralement indiquée: lors d'une anesthésie générale, une pré-médication par anti-H1 et anti-H2 est généralement recommandée par la plupart des auteurs (129).

Chez l'enfant, les hypnotiques les plus utilisés sont les dérivés halogénés, comme l'halothane ou l'isoflurane, car ils ne sont pas histaminolibérateurs et offrent donc la meilleure sécurité tout en permettant un relâchement musculaire suffisant.

L'étomidate (Hypnomidate®), le midazolam (Hypnovel®) et le propofol (Diprivan®) peuvent également être utilisés chez l'enfant.

Parmi les analgésiques, **la morphine est contre-indiquée** et les autres morphinomimétiques doivent être utilisés avec prudence.

Il faut éviter les manipulations intempestives de l'enfant et lutter contre l'hypothermie en préchauffant les liquides de perfusion.

Enfin, l'adrénaline doit être à portée de main pour traiter un éventuel choc anaphylactoïde.

Lors d'injection de produits de contraste iodés, il est conseillé d'associer la prise d'antihistaminiques aux corticoïdes per os type Médrol® 16 mg la veille et le jour de l'injection d'iode.

Les patients présentant ce type de complications et notamment ceux les développant après piqûre d'hyménoptère doivent porter sur eux en permanence de l'adrénaline injectable en kit (Anakit®, Anahelp®, Anapen®) ainsi qu'un corticoïde injectable.

L'exploration allergologique cutanée des réactions médicamenteuses (notamment pour les produits anesthésiques) n'est pas utilisée en routine en raison de l'absence de standardisation des véhicules, des concentrations ainsi que des difficultés de réalisation et d'interprétation (urticaire pigmentaire floride, dermographisme, signe de Darier).

Enfin, l'immunothérapie par injection de sérums de venins semble être bénéfique pour certains patients qui présentent des réactions anaphylactoïdes après des piqûres d'insectes (132).

VII.2.15.4. La radiothérapie

Elle peut être utilisée dans le traitement des localisations osseuses, en particulier rachidiennes.

Les modalités d'administration sont variables.

Il n'a pas été rapporté de réaction en rapport avec un relargage massif de médiateurs alors que ces malades étaient traités par anti-histaminiques (133).

Elle ne doit cependant pas être proposée à visée antalgique.

VII.2.15.5. La ciclosporine

En association avec une corticothérapie systémique, un traitement par ciclosporine à la dose de 100 mg/jour a permis chez un patient atteint de mastocytose systémique agressive une

amélioration des symptômes, une régression de l'urticaire pigmentaire et une diminution de l'histamine plasmatique et du leucotriène E4 (134).

Cependant, cette observation a été contredite chez un autre patient (135).

VII.3. Les traitements anti-prolifératifs (traitements hématologiques et moléculaires)

Le traitement idéal des mastocytoses devrait inhiber spécifiquement la prolifération mastocytaire anormale, mais ce but n'est pas encore atteint.

VII.3.1. L'interféron

L'interféron a été utilisé seul ou en association avec des corticostéroïdes.

Une étude prospective menée par Cassesus et al. a trouvé 65% de réponse partielle: infiltration médullaire idem mais réduction des marqueurs ($p < 0,05$) mais 0% de réponse complète après 6 mois de traitement par interféron (Introna®) à la dose de 5Mu/m²/jr chez 20 patients (136).

L'assimilation des mastocytoses systémiques à un syndrome myeloprolifératif a conduit à proposer l'utilisation de l'interféron α (2b et 2a) en se fondant sur son efficacité dans le traitement de la leucémie myéloïde chronique.

Il semble, par ailleurs pouvoir exercer un effet à la fois **cytoréducteur** et **cytomodulateur** sur le mastocyte (137).

Les publications initiales suggéraient un bénéfice clinique important: une diminution des symptômes, une régression du syndrome tumoral clinique et des dysfonctions d'organe, une

diminution de la densité de l'infiltration mastocytaire et une baisse de l'histamine plasmatique ont ainsi été rapportés (138).

Cependant, ces données sont controversées en raison de l'observation de résultats cliniques contraires obtenus chez un petit collectif de patients (139).

Une étude récente montre que seul un sous groupe de malades répond à l'interféron alpha (140).

Des diminutions des marqueurs biologiques de la mastocytose et notamment de la tryptase et de l'histamine plasmatiques ont été observées sans variation des paramètres histologiques médullaires, suggérant que l'interféron agit à court terme essentiellement sur la **dégranulation** mastocytaire et non sur la prolifération mastocytaire.

Ainsi, les patients avec les meilleures réponses cliniques étaient surtout ceux dont les symptômes pouvaient être attribués au **relargage des médiateurs mastocytaires**.

Chez les patients traités, l'interféron alpha induit des effets secondaires qui en limitent son utilisation. On note en effet la survenue de syndromes dépressifs sévères ou de cytopénie favorisée par l'insuffisance médullaire préexistante des formes agressives de la maladie. Des cas de réactions anaphylactoïdes et d'hypothyroïdie ont également été rapportés (141).

La disponibilité de nouveaux anti-dépresseurs, notamment la paroxétine (Deroxat®) validée dans la prise en charge de la symptomatologie dépressive au cours du traitement de l'hépatite chronique C ou du mélanome par l'interféron $\alpha 2$ a permis de mettre en place au sein de l'AFIRMM, un nouveau protocole multicentrique testant l'efficacité de l'interféron alpha, associé à la prise en charge psychiatrique spécifique et à la mise à disposition de la cytarabine orale (YNK-01) en cas de réponse insuffisante.

Pour ces patients différentes thérapeutiques ont été proposées.

Aujourd'hui, la **conduite thérapeutique relève, pour les formes agressives, de l'emploi de l'interféron alpha, associé ou non aux corticoïdes** (138).

Une étude prospective réalisée par Simon, Lortholary et coll. a été réalisée entre 1994 et 1997.

Chez les patients atteints de mastocytose systémique avec des manifestations générales sévères résistantes au traitement symptomatique, un traitement par interféron peut être proposé, associé ou non à une corticothérapie générale pendant les premières semaines.

Ce traitement mérite d'être poursuivi chez les patients bénéficiant d'une réponse initiale.

L'étude la plus récente (Février 2005) montre enfin l'efficacité d'un traitement par interféron alfa-2b à la posologie de 10 millions d'unités 3 fois par semaine pendant 5 ans, chez un patient atteint de mastocytose systémique avec mutation du récepteur c-kit en position D-816-V. Au terme de ce traitement, l'infiltration mastocytaire de la moelle osseuse est évaluée à moins de 5 % (165).

VII.3.2. La cladribine (Leustatine®)

Il s'agit d'un analogue nucléosidique purinique bloquant la synthèse d'ADN en inhibant la ribonucléotide-réductase et l'ADN polymérase alpha.

Elle est utilisée dans le traitement des leucémies à tricholeucocytes et des histiocytoses langerhansiennes.

Son utilisation a été rapportée chez trois patients porteurs de mastocytose systémique. Outre une action cytotoxique sur les cellules à la fois en phase de division active et en phase de quiescence, elle modifierait le profil phénotypique des mastocytes anormaux et notamment l'expression de CD25.

Dans un cas, après échec de l'interféron, elle a montré une efficacité spectaculaire en permettant une disparition complète des symptômes rapportés aux médiateurs mastocytaires

et des lésions cutanées et surtout une nette régression de l'infiltrat médullaire après six cycles espacés de 6 mois (142).

Un second patient a reçu de la cladribine pour un lymphome lymphoplasmocytaire. Le diagnostic de mastocytose systémique associée avait été porté sur la présence de mastocytes immunophénotypiquement pathologiques dans la moelle (CD2+, CD25+). Après cinq cycles, une population mastocytaire immunophénotypiquement normale est réapparue aux côtés de la population pathologique (143).

Un troisième patient porteur d'une mastocytose avec atteinte tumorale diffuse, surdité de transmission et prurit intense a été traité par 6 cycles de perfusion mensuelle de 5 jours à la posologie de 0,1 mg/kg/jr. On notait une amélioration à 90 % après la sixième cure et une amélioration fonctionnelle spectaculaire avec une régression de la surdité et du prurit. La tolérance était bonne, malgré une lymphopénie CD4+ précoce, profonde et prolongée, ayant justifié la mise en route d'une prophylaxie par Bactrim®. La rémission clinique était maintenue après un an de suivi avec un taux de tryptase plasmatique redevenu normal (144).

D'autres essais ont été réalisés chez des patients pour lesquels il n'existait pas d'alternative thérapeutique disponible (formes avec envahissement médullaire et/ou viscéral majeur) ou en cas d'inefficacité ou d'effets secondaires sévères de l'interféron- α au cours des mastocytoses systémiques avec des symptômes sévères ou s'accompagnant de perturbations majeures de la qualité de vie.

Dans les formes agressives, l'utilisation de **cladribine (2-chlorodéoxyadénosine, 2-CdA)** ou d'**interféron** associé à d'autres **chimiothérapies** peut donc être envisagée.

Enfin, très récemment, une étude pilote utilisant **la cladribine** a été conduite chez dix patients avec une mastocytose systémique associée à des symptômes sévères. Neuf patients ont pu recevoir six cures de 2-CdA, induisant chez eux une diminution des signes cliniques et du niveau des médiateurs mastocytaires. Néanmoins, aucun des patients traités n'a été mis en

rémission complète. Il apparaît donc que le 2-CdA pourrait être un nouveau traitement efficace au cours des mastocytoses systémiques sévères, bien que le protocole d'utilisation de cette molécule reste à affiner (145).

Cependant, ce médicament ayant des propriétés myélosuppressives et immunosuppressives, il ne peut être recommandé pour des patients atteints d'une forme indolente de mastocytose systémique avec une espérance de vie normale.

L'association interféron alpha et 2-CdA peut apporter un bénéfice thérapeutique dans certains cas de mastocytoses systémiques, mais **ces molécules manquent de spécificité**. En effet, elles ne visent pas l'anomalie moléculaire présente dans la majorité des cas de mastocytoses systémiques, à savoir la mutation activatrice du c-kit. Ainsi, de nouvelles molécules visant spécifiquement à bloquer l'activité tyrosine kinase anormale d'un tel récepteur muté pourraient constituer une approche thérapeutique prometteuse.

VII.3.3. Les dérivés indolinones

Récemment, Ma et al. et Liao et al. ont testé *in vitro* l'efficacité de **dérivés indolinones** et ont montré que certains de ces composés inhibent l'activité tyrosine kinase intrinsèque du c-kit muté (146) et (147).

Les résultats obtenus montrent, en outre, qu'il existe une corrélation directe entre l'inhibition de l'activité tyrosine kinase intrinsèque du c-kit muté et la mort des mastocytes anormaux.

VII.3.4. Le mésylate d'imatinib (Glivec®)

Dans l'essai *in vitro* réalisé par Zermati et al., les auteurs ont pu montrer que des molécules capables d'inhiber l'activité du c-kit sauvage, et déjà employées en clinique pour d'autres pathologies tumorales, telles que le **Glivec® (STI571)**, inhibent l'activité anormale du récepteur possédant une anomalie dans la région **juxtamembranaire** (148). Ces molécules

inhibent alors la tyrosine-kinase bcr-abl et ciblent le domaine TK sous membranaire (fixation ATP).

Ainsi, dans le traitement des tumeurs stromales gastro-intestinales (GIST) où les mutations activatrices de c-kit jouent également un rôle, les résultats obtenus avec le Glivec® sont prometteurs.

Cet inhibiteur de tyrosine kinase de faible poids moléculaire est la seule molécule de ce type autorisée par la US Food and Drug Administration dans le traitement des mastocytoses systémiques.

Mais le mésylate d'imatinib est **incapable** d'inhiber l'activité tyrosine kinase constitutive présentée par le c-kit muté en 816 (asp-816-val), anomalie survenant sur le site atalytique, classiquement retrouvée dans les mastocytoses systémiques (149).

Des travaux réalisés dans le cadre du réseau AFIRMM montrent qu'en fait, **seulement 30 à 40 % des patients génotypés sont porteurs de cette mutation, laissant espérer une réponse chez les autres patients.**

Une autre étude ouverte sur 10 patients porteurs de mastocytose systémique et ayant reçu un traitement per os de 100 à 400 mg/ jr pendant 3 mois de Glivec®, retrouvait 50% de réponse positive dont 2 rémissions complètes. Les patients non-répondeurs étaient mutés en position D816V.

Cette étude confirme l'intérêt du génotypage des patients pour proposer ce traitement en l'absence de c-kit muté en D816V .

Ainsi, **la prise en charge thérapeutique des mastocytoses nécessite une approche moléculaire** et il est nécessaire de déterminer le type de mutation chez tous les patients ayant une mastocytose systémique afin de déterminer s'ils pourraient bénéficier d'un traitement par le mésylate d'imatinib dans le cadre d'essais cliniques à venir. Dans le cas contraire, l'espoir

repose sur de nouveaux inhibiteurs de tyrosine kinase actifs sur la mutation asp-816-val, actuellement en phase préliminaire de développement.

VII.3.5. La rapamycine

Une des principales voies de signalisation du c-kit est la voie PI-3kinase/ATP/Mtor responsable de la prolifération cellulaire et de la transduction des ARN par l'intermédiaire de la phosphorylation de la p70S6 kinase. Des auteurs ont testé si la voie PI-3k/AKT/Mtor est activée par les différentes mutations de c-kit (catalytique *versus* régulatrice) et si la rapamycine, un inhibiteur de mTOR (mammalian target of rapamycine), est capable de bloquer la prolifération et l'activation de lignées mastocytaires portant les différentes mutations de c-kit.

L'étude suggère que les voies d'activation empruntées par les différentes mutations de c-kit pour induire la prolifération cellulaire sont différentes.

A l'inverse du Glivec®, la Rapamycine pourrait être un agent thérapeutique spécifique du groupe de mastocytoses exprimant la mutation 816 (150).

VII.3.6. L'allogreffe de moelle

Bien qu'il soit envisageable de réaliser des **allogreffes de moelle** chez des sujets souffrant de mastocytose systémique agressive, à l'instar de ce qui est réalisé dans d'autres hémopathies malignes, la pratique d'une telle thérapeutique reste tout à fait exceptionnelle.

D'autant plus que l'allogreffe de moelle est efficace sur le désordre hématologique éventuellement associé à la mastocytose mais qu'elle ne diminue en rien le nombre de mastocytes circulants (151).

VII.3.7. Les chimiothérapies

En cas de mastocytose systémique associé à une hémopathie, le choix de la **chimiothérapie** dépend de l'hémopathie en cause.

Au cours des leucémies à mastocytes, les **différents protocoles de chimiothérapie** tentés se sont avérés peu efficaces. En effet, les mastocytes semblent être relativement résistants aux chimiothérapies classiques, et les différentes drogues de chimiothérapies ne parviennent pas, en général, à interrompre l'évolution des mastocytoses (121).

On ne rapporte que d'exceptionnels cas de patients, atteints de mastocytose agressive, chez qui la survie a été prolongée grâce aux traitements chimiothérapiques combinés : daunorubicine, vincristine, vinblastine, mercaptopurine, methotrexate ou prednisone (121).

Chez un patient atteint de syndrome myelodysplasique, on a observé une disparition des mastocytes circulants après un traitement par daunorubicine, etoposide et cytarabine (152).

Le traitement des mastocytoses agressives n'est pas codifié. Si des chimiothérapies méritent d'être tentées, **elles risquent cependant d'aggraver l'insuffisance médullaire.**

VII.3.8. La splénectomie

La **splénectomie** pourrait améliorer la survie en cas de pancytopenie. Certains patients avec les types II et III peuvent avoir une survie prolongée grâce à une splénectomie (153).

VII.3.9. Études en cours

Un essai clinique de phase III est en cours depuis Juin 2004, afin d'évaluer l'efficacité et la tolérance d'un traitement administré par voie orale quotidienne (AB1010) durant trois mois chez des patients atteints de certaines formes de mastocytose. Cet essai concerne tous les adultes atteints de mastocytose systémique avec des lésions mesurables, dont la mutation

génétique n'est pas la mutation principale Asp-816-Val et qui souffrent de symptômes significatifs.

Plusieurs protocoles sont actuellement en cours au sein de l'AFIRMM, afin de mieux comprendre la mastocytose et ses différentes formes :

- Protocole d'étude physiopathologique des mastocytoses systémiques ou cutanées chez **l'adulte**, ayant pour objectif principal de **détecter la mutation du c-kit de chaque individu**. Par la suite, l'identification de la mutation permettra d'accéder à un traitement « sur mesure », adapté à la mutation trouvée.
- Protocole d'étude clinique et physiopathologique des mastocytoses de **l'enfant**, afin de détecter la **mutation du c-kit chez l'enfant** et de suivre au long cours l'évolution de la maladie.
- Protocole d'étude physiopathologique des **mastocytoses familiales**, afin d'identifier les gènes impliqués dans la mastocytose familiale.
- Protocole des **maladies associées**, afin d'identifier les facteurs génétiques impliqués à la fois dans la mastocytose et dans les maladies inflammatoires et allergiques (polyarthrite rhumatoïde, spondylarthrite ankylosante, arthropathies, colites inflammatoires, sclérose en plaques, asthme, allergie, eczéma, rhinite, diabète, psoriasis).
- Dernièrement, un cas de mastocytose systémique agressive a été traité avec succès par **Thalidomide** par une équipe de Marseille (cas clinique annoncé pour le congrès de Médecine Interne de Nantes de Juin 2005). Son efficacité mérite donc d'être soulignée et doit être confirmée par de nouvelles équipes .

VII.3.9. Nouvelle stratégie thérapeutique

-Chez les patients ne présentant pas de mutation (asp-816-val) du c-kit, l'utilisation du **Glivec®** pourrait être envisagée.

-Chez les patients présentant une mutation activatrice de c-kit du domaine catalytique, en position **816**, l'utilisation d'inhibiteurs spécifiques de ce récepteur muté pourrait être envisagée. Ces inhibiteurs spécifiques, comme la **rapamycine**, sont actuellement développés par différents laboratoires pharmaceutiques.

- **l'Interféron alpha 2b** est recommandé dans la forme hématologique de stade II, dans la forme agressive de stade III et dans les chocs anaphylactiques répétés. Ses indications dans les autres formes sont encore actuellement à l'étude. L'interféron aurait un effet suspensif anti-dégranulant avec un effet précoce sur le flush.

- Par ailleurs, le cas d'un patient traité avec succès par **la cladribine (2 CdA)** a été récemment rapporté. Son indication serait les formes hématologiques de stade II après échec de l'interféron ou les stades IV.

VII.4. Conduite à tenir thérapeutique proposée par AS Worobec et DD

Metcalfe (154):

Hypotension, manifestations anaphylactoïdes :

- Epinephrine (sous-cutané ou intramusculaire).
- En cas de symptômes sévères ou fréquents: prophylaxie avec des anti-histaminiques anti-H1 et anti-H2+/- Corticothérapie.

Manifestations cutanées :

- Anti-histaminiques anti-H1 et anti-H2.
- Corticothérapie locale.
- Puva-thérapie en cas de symptômes persistants.
- Laser en cas de Telangiectasia Macularis Eruptiva Perstans.

Manifestations gastro-intestinales :

- Ulcère gastrique ou RGO: Anti-H2 et oméprazole.
- Douleur abdominale: Cromoglycate de sodium.
- Diarrhée: Anticholinergiques, cromoglycate de sodium, oméprazole.
- Malabsorption: Corticothérapie.
- Ascite: Corticothérapie et envisager un Shunt porto-cave si nécessaire.

Manifestations osseuses :

- Supplémentation calcique +/- Vitamine D et Biphosphonates.
- Supplémentation en Oestrogènes pour les femmes ménopausées et en Testostérone pour les hommes présentant des taux bas de testostérone.
- Interféron α -2b pour les manifestations osseuses sévères et les douleurs musculosquelettiques importantes.
- Radiothérapie : traitement palliatif des douleurs osseuses sévères et localisées.

Mastocytose associée à un désordre hématologique non lié aux mastocytes :

- Traitement étiologique de la maladie associée.
- Interféron α -2b.
- Transplantation médullaire HLA compatible.
- Splénectomie (en cas d'envahissement sévère de la rate et/ou de cytopénie et si une chimiothérapie peut être envisagée).

Mastocytose agressive :

- Interféron α -2b.
- Transplantation médullaire HLA compatible.
- Splénectomie (en cas d'envahissement sévère de la rate et/ou de cytopénie associée ou si une chimiothérapie peut être envisagée).

Mastocytose agressive rapidement progressive ou leucémie à mastocytes :

- Chimiothérapie.
- Transplantation médullaire.

VII.5. Algorithme de traitement pour la prise en charge des adultes atteints de mastocytose systémique

<i>Symptômes liés au relargage des médiateurs</i>	<i>Urticaire pigmentaire</i>	<i>Mastocytose systémique agressive</i>	
<p>- Anti – H2 :</p> <p>.Cimetidine 300mg*4 /jr</p> <p>.Ranitidine 150 mg*2/jr</p> <p>- Anti-H1 :</p> <p>.Hydroxyzine 25mg*3/jr</p> <p>.Cyproheptadine 4mg*3/jr</p> <p>.Chlorpheniramine 4mg*4/jr</p> <p>.Azelastine 4 mg*2/jr</p> <p>- Inhibiteur de la dégranulation mastocytaire :</p> <p>.Cromoglycate de sodium 400 mg*4/jr</p> <p>- Patients à fort risque anaphylactique :</p> <p>.Stylos ANAPEN</p>	<p>- Traitement topique par</p> <p>dermocorticoïdes :</p> <p>Bethaméthasone 0,05%</p> <p>- PUVA thérapie</p>	<p>- Si Eosinophilie :</p> <p>Recherche de la mutation FIP1L1-PDGFRα :</p> <p>. Si positif :</p> <p>Mesilate d’imatinib à 100 mg/jr</p> <p>. Si négatif</p> <p>Interferon α : 1 à 5MU*3/semaine</p>	<p>- En l’absence d’Eosinophilie:</p> <p>Interféron α : 1 à 5 MU *</p> <p>3/semaine</p> <p>Et en l’absence de réponse :</p> <p>Cladribine</p>

VII.6. Sélection de stratégies thérapeutiques pour les patients atteints de mastocytose cutanée (155)

Ces propositions de traitements se fondent sur les manifestations cliniques, le début de la maladie, et la probabilité d'involution spontanée, ainsi que sur la sévérité des symptômes cutanés et systémiques (156).

VII.6.1. Mastocytose cutanée nodulaire

Aucun traitement n'est indiqué car la plupart des lésions apparaissent dans les trois premières années de vie et disparaissent de façon spontanée dans la plupart des cas.

Cependant en cas de prurit très invalidant ou de signe de Darier avec formation de phlyctènes, une corticothérapie locale de niveau fort sous occlusion est suggérée ou des injections intralésionnelles de corticoïdes. Une grande prudence est de rigueur pour éviter les effets secondaires de la corticothérapie locale à doses importantes et notamment l'atrophie cutanée.

VII.6.2. Urticaire pigmentaire ou mastocytose cutanée maculo-papuleuse (ou papular/plaque variant)

L'approche est identique chez les adultes et les enfants.

Cette forme apparaît le plus souvent pendant l'enfance et on y observe une tendance à la disparition spontanée avant la puberté dans 50% des cas.

Des traitements antihistaminiques ou par kétodifène peuvent être proposés en cas de prurit important ou de symptômes systémiques, mais une approche conservatrice est de rigueur en raison du fort taux de résolution spontanée.

En cas de progression de la maladie, de prurit important ou de symptômes cutanés sévères, une PUVA thérapie peut être proposée.

Il faut rappeler cependant que la PUVA thérapie est inefficace sur les mastocytoses systémiques mais qu'elle améliore toutefois de façon certaine les symptômes liés au relargage de médiateurs mastocytaires.

VII.6.3. Telangiectasia macularis eruptiva perstans

Elle répond bien à la PUVA thérapie.

VII.6.4. Mastocytose cutanée diffuse

Les traitements symptomatiques liés au relargage des médiateurs mastocytaires sont indiqués ainsi que la PUVA thérapie.

VIII. DISCUSSION

VIII.1. Confrontation de notre observation à celles de la littérature

L'analyse de la littérature nous a permis de constater que les mastocytoses systémiques affectent, dans la majorité des cas, des hommes âgés de 48 à 71 ans. Pour notre patient, le diagnostic de mastocytose systémique a été posé à l'âge de 58 ans, mais l'atteinte osseuse semblait exister au moins depuis l'âge de 41 ans.

De même que dans notre cas, les sujets caucasiens sont les plus souvent atteints dans la littérature, sans prédilection de sexe.

On ne retrouve pas non plus de prédisposition familiale pour notre patient, comme dans la plupart des cas cités dans la littérature.

L'évolution clinique de notre patient, est par contre atypique. En effet, ses lésions d'urticaire pigmentaire sont restées tout à fait asymptomatiques pendant plus de vingt ans. La

mastocytose cutanée a ensuite fait le nid de **manifestations cutanées jamais décrites** dans les cas de mastocytoses retrouvés dans la littérature, telles que des phénomènes d'**hyperhidrose** et de **papillomatose** majeure et invalidante des pieds.

Son évolution par un état d'**atteinte cutanée généralisée** à type de quasi-érythrodermie est, de même, très rarement rapportée dans la littérature.

L'évolution sur un plan général, est celle décrite dans les **formes indolentes** de mastocytose systémique, et ce, en l'absence de thérapeutique particulière.

Les manifestations osseuses sont restées asymptomatiques chez notre patient, comme c'est souvent le cas lors des atteintes osseuses de mastocytose systémique.

Sur un plan biologique, on retrouve chez notre patient les valeurs caractéristiques de cette maladie.

Enfin, **la mutation du récepteur c-kit** retrouvée dans le sang circulant, la peau et la moelle est la même que celle qui est le plus fréquemment décrite dans la littérature, en position 816, avec substitution d'une valine pour un résidu aspartate (**D816V**).

Le tableau suivant résume les principales caractéristiques de différenciation de notre cas et de ceux rapportés dans la littérature :

	Cas Clinique	Cas observés dans la littérature
Caractère familial	Non	Rare
Manifestations dermatologiques	Forme cutanée généralisée	Le plus souvent urticaire pigmentaire, forme généralisées exceptionnelles
Manifestations osseuses	Oui, forme mixte	Fréquentes, le plus souvent mixtes
Manifestations digestives et hépatiques	Non	Fréquentes : second volet de doléances

Manifestations respiratoires	Non	Rares
Manifestations cardiovasculaires	Non	Rares
Manifestations neurologiques	Non	Fréquentes céphalées
Manifestations psychiatriques	Non	Fréquentes dans les formes symptomatiques
Manifestations hématologiques	Adénopathies profondes	19 % adénopathies profondes, 20 à 30 % d'hémopathies associées
Manifestations congestives	Flush, prurit	Fréquentes
Biologie	Tryptase sérique >200	Fréquente anémie
PBO	Infiltration médullaire >25 %	Mauvais pronostic si infiltrat >30 %
Mutation c-kit	+ en D816V	Le plus souvent D816V dans les formes indolentes
Associations pathologiques	Non	Modérément fréquentes
Évolution	Favorable sans traitement	Variable, fréquentes hémopathies associées
Pronostic	Bon	Variable : espérance de vie : 56 % à 3 ans dans les séries hématologiques.
Forme	Indolente	Le plus souvent indolente

VIII.2. Originalité de l'observation

Le cas que nous avons présenté dans ce travail est original pour plusieurs raisons.

- Tout d'abord, notre patient présente une forme **systemique** de mastocytose, ce qui est rare, puisqu'elles ne représentent que **25 à 50 % des mastocytoses** (seulement quelques centaines de cas en France).

D'abord dans sa forme **cutanée**, par une **urticaire pigmentaire** asymptomatique, sa mastocytose était de regression spontanée lors des expositions solaires.

Rapidement, l'aspect cutané est devenu celui d'une forme **érythrodermique** de **mastocytose cutanée généralisée** (forme très rarement décrite dans la littérature), avec un aspect de lichénification diffuse érythrodermique. L'infiltration mastocytaire est alors confirmée par le diagnostic histologique. De plus, l'aspect de **papillomatose** acrale des mains et des pieds n'a jamais été décrit dans les observations de mastocytose systemique avec atteinte cutanée retrouvées dans la littérature.

Ensuite, de façon fortuite, le diagnostic de mastocytose **osseuse** a été porté. Des signes radiologiques évocateurs ont en effet été retrouvés à plusieurs reprises sur des clichés osseux et pulmonaire (ostéocondensation diffuse des côtes, des vertèbres et des ceintures scapulaires.)

Des signes généraux, traduisant la **dégranulation mastocytaire** ont aussi été décrits par le patient (essentiellement des flushs).

La progression de l'atteinte osseuse a également été mise en évidence par les différents clichés radiologiques, retrouvant par la suite des aspects d'ostéosclérose avec déminéralisation métaphyso-épiphysaire.

Sur le plan cutané, l'association des lésions typiques de mastocytose à la **papillomatose** est originale.

En effet, on ne retrouve aucun cas décrit dans la littérature de ce type de lésion.

La **papillomatose** est-elle à inclure dans le diagnostic de mastocytose cutanée ou est-elle une entité à part entière ?

La papillomatose a probablement débuté par les phénomènes d'**hyperhidrose** intenses décrits par le patient.

On ne retrouve pas non plus d'hyperhidrose associée à des cas de mastocytose dans la littérature, mais on peut s'interroger sur le rôle de l'**histamine** et des **prostaglandines** (PGD₂) dans l'installation de cette hyperhidrose et donc de cette papillomatose.

En effet, l'histamine, en stimulant les récepteurs H₃ cutanés, inhibe la mobilisation du système sympathique et peut donc favoriser l'hyperhidrose.

Une hyperproduction de TGF α et d'EGF par les mastocytes pourrait être évoquée dans le mécanisme physiopathologique du développement de cette papillomatose. Un cas de mastocytose associée à une pachydermatoglyphie a été retrouvé dans la littérature et où les auteurs avancent le rôle probable de ces deux facteurs de croissance produits par le mastocyte (162).

La mise en évidence de la **mutation d'un gène codant pour le récepteur c-kit en position D816V** est remarquable également. Sa recherche n'est pas effectuée en routine dans tous les centres, mais son intérêt, tant pour la thérapeutique, que pour la classification de ces maladies est indéniable.

VIII.4. Espoirs thérapeutiques

Les perspectives d'avenir dans le domaine de la thérapeutique des mastocytoses reposent essentiellement sur la **biologie moléculaire** et la recherche sur le rôle du récepteur c-kit et ses implications.

La création d'**un inhibiteur du c-kit adapté à la poche enzymatique** chez les patients mutés en position D816V représente un réel espoir en matière de traitement, comme cela semble être envisageable grâce à la rapamycine.

Divers protocoles de recherche sont actuellement en cours dans ce domaine, notamment grâce à l'**AFIRMM**. En effet, il est important de souligner que, comme pour de nombreuses maladies orphelines, seul un réseau comme l'**AFIRMM** devrait permettre, par la mise en place de protocoles thérapeutiques multicentriques, d'améliorer la prise en charge des mastocytoses sévères.

Une meilleure compréhension des mécanismes pathogéniques notamment moléculaires de ce syndrome myéloprolifératif devrait permettre, par analogie avec les avancées récentes dans la leucémie myéloïde chronique, de proposer de nouvelles perspectives thérapeutiques.

En effet, même si les résultats obtenus dans différentes études *in vivo* et *in vitro* utilisant soit des lignées cellulaires, soit des modèles animaux, sont évocateurs, il est encore difficile de conclure formellement que les mutations du c-kit sont suffisantes à elles-seules pour induire la transformation maligne des mastocytoses. D'autres anomalies moléculaires additionnelles semblent être nécessaires pour induire ce phénomène.

La réponse à cette question est fondamentale en terme de thérapeutique.

En effet, si les mutations du c-kit sont responsables à elles-seules de l'induction de la maladie, il semble légitime de rechercher des molécules capables de bloquer l'activité tyrosine kinase constitutive présentée par de tels mutants.

Ces molécules pourraient ainsi constituer une approche thérapeutique spécifique et peu toxique de la grande majorité des cas de mastocytose systémique, maladie pour laquelle les thérapeutiques actuellement employées restent globalement peu efficaces.

De nombreuses questions restent cependant en suspens, notamment en ce qui concerne les mastocytoses familiales et le lien qui existe entre les mastocytoses de l'adulte et celles de l'enfant.

Enfin, l'inclusion de ces malades dans des protocoles thérapeutiques est essentielle afin d'évaluer au mieux les nouvelles approches thérapeutiques en développement et de permettre que les avancées réalisées dans la compréhension de la maladie en changent enfin le pronostic.

V. CONCLUSION

Ce travail a donc permis de souligner **la diversité clinique, thérapeutique et pronostique** des mastocytoses systémiques. L'ensemble de ces pathologies sont réunies sous une même entité mais ne constituent cependant pas un groupe unique de malades.

La multitude de classifications dont nous disposons souligne bien la grande variabilité de ces mastocytoses.

Le présent intérêt de cette pathologie est renforcé par la recherche active faite à l'heure actuelle, tant pour le diagnostic et les classifications que pour le traitement.

Tous les patients, quel que soit leur degré d'atteinte de la maladie, attendent une solution thérapeutique curative à leurs symptômes.

Les progrès rapides faits en matière de biologie moléculaire, vont semblent ils ouvrir de grands espoirs de guérison à tous ces malades.

Les thérapeutiques, sont à l'heure actuelle multiples et variées mais n'offrent qu'un intérêt suspensif et limité. **Le traitement de la cause de ce dysfonctionnement moléculaire** est donc essentiel tant pour le confort de vie des formes les plus bénignes que pour la survie des formes agressives.

Enfin, l'intérêt de notre cas est de souligner son **caractère exceptionnel par sa forme systémique et sa manifestation cutanée généralisée**, mais il permet également de présenter le premier cas à notre connaissance de **mastocytose systémique associée à une papillomatose invalidante des pieds**.

Il permet enfin de souligner **l'intérêt de la biologie moléculaire** en cas d'évolution clinique défavorable. En effet, la mise en place d'un traitement efficace dépend de la présence ou non de la mutation activatrice D816V du gène du récepteur c-kit.



VI. BIBLIOGRAPHIE



- (1) Olfasson JH. Cutaneous and systemic mastocytosis in adults. A clinical, histopathological and immunological evaluation in relation to histamin metabolism. *Acta Derm Venereol* 1985; 115(suppl): 1-43.
- (2) Guzzo C, Lavker R, Roberts LJ, Fox R, Schechter N, Lazarus G. Urticaria pigmentosa : systemic evaluation and successful treatment with topical steroids. *Arch Dermatol* 1991; 127: 191-6.
- (3) Krober SM, Horny HP, Ruck P, Kammerer U, Geiselhart A, Handgretinger R, et al. Mastocytosis : reactive or neoplastic ? *J Clin Pathol* 1997; 50: 525-7.
- (4) Caillat-Vigneron N, Lortholary O, Guillevin L, Raphaël M, Casassus P. Staging of systemic mastocytosis: bone marrow scintigraphy, cytology and bone scan, a preliminary study. *Blood* 1994; 84 (suppl 1): 2504.
- (5) Travis WD, Li CY, Bergstralh EJ, Yam LT, Swee RG. Systemic mast cell disease. Analysis of 58 cases and literature review. *Medicine (Baltimore)* 1988; 67: 345-68.
- (6) Rosbotham JL, Malik NM, Syrris P et al. Lack of c-kit mutation in familial urticaria pigmentosa. *Br J Dermatol* 1999; 140: 849-52.
- (7) Shaw JM. Genetic aspects of urticaria pigmentosa. *Arch Dermatol* 1968; 97: 137-8.
- (8) Boyano T, Carrascosa T, Porta N et al. Urticaria pigmentosa in monozygots twins. *Arch Dermatol* 1990; 126: 1375-6.
- (9) Pec J, Palencarova E, Malisova S et al. Urticaria pigmentosa in identical twins. (Letter) *Acta Derm Venereol* 1995; 75: 244.
- (10) Cainelli T, Marchesi L, Pasquali F, Rozzoni M. Monozygotic twins discordant for cutaneous mastocytosis. *Arch Dermatol* 1983; 119: 1021-2.

- (11) Hartmann K, Henz BM. Mastocytosis: recent advances in defining the disease. *Br J Dermatol* 2001; 144: 682-95.
- (12) Kuint J, Bielorai B, Gilat D et al. C-kit activating mutation in a neonate with *in utero* presentation of systemic mastocytosis associated with myeloproliferative disorder. *Br J Haematol* 1999; 106: 838-9.
- (13) Haase I, Grabbe J, Henz BM. Urticaria pigmentosa und mastozytose. *Dtsch Med Wochenschr* 1998; 123: 296-303.
- (14) Parker RI. Hematologic aspects of mastocytosis. Management of hematologic disorders in association with systemic mast cell disease. *J Invest Dermatol* 1991; 96: 525-45.
- (15) Travis WD, Li CY, Hoagland HC, Travis LB, Banks PM. Mast cell leukemia: report of a case and review of the literature. *Mayo Clin Proc* 1985; 61: 957-66.
- (16) Metcalfe DD. Classification and diagnosis of mastocytosis: current status. *J Invest Dermatol* 1991; 96: 29-48.
- (17) Lawrence JVM, Friedman BS, Travis WD, Chinchilli VM, Metcalfe DD, Gralnick HR. Hematologic manifestations of systemic mast cell disease: a prospective study of laboratory and morphologic features and their relation to prognosis. *Am J Med* 1991; 9: 612-24.
- (18) Valent P, Akin C, Sperr WR, Horny HP, Metcalfe DD. Smouldering mastocytosis: a novel subtype of systemic mastocytosis with slow progression. *Int Arch Allergy Immunol* 2002; 127: 137-9.
- (19) Akin C, Scott LM, Metcalfe DD. Slowly progressing mastocytosis with high mast cell burden and no evidence of a non-mast cell hematologic disorder: an example of a smouldering case? *Leuk Res* 2001; 25: 635-8.
- (20) Parwaresch MR, Horny HP, Lennert K. Tissue mast cells in health and disease. *Pathol Res Pract* 1985; 179: 439-61.

- (21) Valent P, Horny H, Escribano L, Longley BJ, Li CY, Schwartz LB, et al. Diagnostic criteria and classification of mastocytosis : a consensus proposal. *Leuk Res* 2001; 25: 603-25.
- (22) Le Bozec P. Les mastocytoses systémiques. *Ann Dermatol Venereol* 1992; 119: 703-13.
- (23) Mastocytosis and Sjögren's Syndrome. Bac DJ, Van Marwijk Kooy M. *Ann Rheum Dis* 1992 Feb ; 51(2) :277-8.
- (24) Soter NA. The skin in mastocytosis. *J Invest Dermatol* 1991; 96: 32-9S.
- (25) Murphy M, Walsh D, Drumm B, Watson R : bullous mastocytosis, a fatal outcome. *Pediatr Dermatol* 1999; 16: 452-5.
- (26) Legrain V, Taïeb A, Bioulac-Sage P, Maleville J. Mastocytose cutanée diffuse sans lésion permanente. *Ann Dermatol Venereol* 1994; 121: 561-4.
- (27) Rafh M, Firooznia H, Golimbu C, Balthazar E. Pathologic fracture in systemic mastocytosis, radiographic spectrum and review of the literature. *Clin Orthop* 1983; 180: 260-7.
- (28) Metcalfe DD. The mastocytosis syndrom. *Skin Manifestations of Hematologic Disorders*. Section Twenty-three, Chapter 162: 1902-7.
- (29) Lortholary O, Audouin J, Le Tourneau A, Diebold J. Le mastocyte et sa pathologie (1ere partie). *Nosologie et physiopathologie des hyperplasies et proliférations mastocytaires*. *Ann Pathol* 1991; 11: 92-100.
- (30) Horny HP, Parwaresch MR, Lennert K. Bone marrow findings in systemic mastocytosis. *Hum Pathol* 1985; 16: 808-14.
- (31) Bardin T, Lequesne M. The osteoporosis of heparinotherapy and systemic mastocytosis. *Clin Rheumatol* 1989; 8 (suppl 2): 119-23.
- (32) Barete S, Assous N, De Gennes C, Palmerini F, Feger F, Arock M, et al. Atteintes osseuses des mastocytoses systémiques. *Ann Dermatol Venereol* 2004; 131:1S1-1S70.

- (33) Cherner JA, Jensen RT, Dubois A, O'doriso TM, Gardner JD, Metcalfe DD. Gastrointestinal dysfunction in systemic mastocytosis. A prospective study. *Gastroenterology* 1988; 95: 657-67.
- (34) Metcalfe DD. Conclusions in: clinical advances in mastocytosis: an interdisciplinary roundtable discussion, Southampton, Bermuda, June 15, 1990. *J Invest Dermatol* 1991; 96 (suppl): 64s-65s.
- (35) Olson Y. Mast cells in the nervous system. *Int Rev Cytol* 1968; 24: 27-70.
- (36) Kudo H, Morinaga S, Shimosato Y, Nogushi M, Mizutani Y, Azamura H, et al. Solitary mast cell tumor of the lung. *Cancer* 1988; 61: 2089-94.
- (37) Thomas D. Mastocytes et mastocytoses. Revue d'ensemble à propos d'un cas avec localisation cardiaque. Thèse Médecine, Paris, 1976.
- (38) Horan RF, Austen KF. Systemic mastocytosis: retrospective review of a decade's clinical experience at the Brigham and Women's hospital. *J Invest Dermatol* 1991; 96: 5S-4S.
- (39) Castells M, Austen KF. Mastocytosis: mediator-related signs and symptoms. *Int Arch Allergy Immunol* 2002; 127: 147-52.
- (40) Narayanan MN, Liu Yin JA, Azzawi S, Warnes TW, Turck WP. Portal hypertension and ascites in systemic mastocytosis. *Postgrad Med J* 1989; 65: 394-6.
- (41) Miner PB Jr. The role of the mast cell in clinical gastrointestinal disease with special reference to systemic mastocytosis. *J Invest Dermatol* 1991; 95: 408-8.
- (42) Horny HP, Ruck M, Wehrmann M, Kaiserling E. Blood findings in generalized mastocytosis: evidence of frequent simultaneous occurrence of myeloproliferative disorders. *Br J Haematol* 1990; 78: 186-93.
- (43) Tebbe B, Stavropoulos PG, Krasagakis K, Orfanos CE. Cutaneous mastocytosis in adults. Evaluation of 14 patients with respect to systemic disease manifestations. *Dermatology* 1998; 197: 101-8.

- (44) Azana JM, Torrelo A, Mediero IG, Zambrano A. Urticaria pigmentosa: a review of 67 pediatric cases. *Pediatr Dermatol* 1994; 11: 102-6.
- (45) Olsson Y. Mast cells in the nervous system. *Int Rev Cytol* 1968; 24: 27-70.
- (46) Horny HP, Sillaber C, Menke D, Kaiserling E, Wehrmann M, Stehberger B, et al. Diagnostic value of immunostaining for tryptase in patients with mastocytosis. *Am Surg Pathol* 1998; 22: 1132.
- (47) Escribano L, Diaz Agustin B, Bravo P, Navalon R, Almeida J, Orfao A. Immunophenotype of bone marrow mast cells in indolent systemic mast cell disease in adults. *Leuk Lymphoma* 1999; 35: 227.
- (48) Akiyama M. A clinical and histological study of urticaria pigmentosa: relationships between mast cell proliferation and the clinical and histological manifestations. *J Dermatol* 1990; 17: 347-56.
- (49) Legrain V, Taïeb A, Bioulac-Sage P, Maleville J. Mastocytose cutanée diffuse sans lésion permanente. *Ann Dermatol Venereol* 1994; 121: 561-4.
- (50) Horny HP, Valent P. Histopathological and immunohistochemical aspects of mastocytosis. *Int Arch Immunol* 2002; 127: 115-7.
- (51) Yam LT, Chan CH, Li CY. Hepatic involvement in systemic mast cell disease. *Am J Med* 1986; 80: 819-26.
- (52) Frieri M, Papadopoulos NM, Kaliner MA, Metcalfe DD. An abnormal pre-beta lipoprotein in patients with systemic mastocytosis. *Ann Intern Med* 1982; 97: 220-1.
- (53) Van Gysel D, Oranje A, Vermeiden I, De Lijster de Raadt J, Mulder RP, Van Toorenenbergen A. Value of urinary N-méthylhistamine measurements in childhood mastocytosis. *J Am Acad Dermatol* 1996; 35: 556.
- (54) Akin C, Schwartz LB, Kitoh T, Obayashi H, Worobec A, Scott LM, et al. Soluble stem cell factor receptor (CD117) and IL2 receptor alpha chain (CD25) levels in the plasma of

- patients with mastocytosis: relationship to disease severity and bone marrow pathology. *Blood* 2000; 96: 1267.
- (55) Granerus G, Olfasson JH, Roupe G. Studies on histamine metabolism in mastocytosis. *J Invest Dermatol* 1983; 71: 92-4.
- (56) Roberts LJ, Oates JA. Biochemical diagnosis of systemic mast cell disorders. In clinical advances in mastocytosis: an interdisciplinary roundtable discussion, Southampton, Bermuda, June 15, 1990. *J Invest Dermatol* 1991; 95(Suppl): 19s-25s.
- (57) Poynard T, Nataf C, Messing B, Modigliani R. Secretory diarrhea and PGD₂ overproduction in systemic mastocytosis. *N Engl J Med* 1982; 299: 186.
- (58) Williams A, Krishna T, Frew A. Systemic mastocytosis. *Lancet* 2002; 360: 1611.
- (59) Schwartz LB, Sakai K, Bradford TR et al. The alpha form of human tryptase is the predominant type present in blood at baseline in normal subjects and elevated in those with systemic mastocytosis. *J Clin Invest* 1995; 96: 2702-10.
- (60) Kanthawatana S, Carias K, Arnaout R et al. The potential clinical utility of serum alpha-tryptase levels. *J Allergy Clin Immunol* 1999; 103: 1092-9.
- (61) Soter NA. The skin in mastocytosis. In clinical advance in mastocytosis: an interdisciplinary roundtable discussion, Southampton, Bermuda, June 15, 1990. *J Invest Dermatol* 1991; 96: 32s-9s.
- (62) Travis WD, Li CY, Yam LT, Bergstralh EJ, Swee RG. Significance of systemic mast cell disease with associated hematologic disorders. *Cancer* 1988; 62: 965-72.
- (63) Swolin B, Rodger S, Roupe G. Cytogenetic studies and in vitro colony growth in patients with mastocytosis. *Blood* 1987; 70: 1928-32.
- (64) Stevens RL, Austen F. Recent advances in the cellular and molecular biology of mast cells. *Immunol Today* 1989; 10: 381-6.

- (65) Kurosawa M, Inamura H, Amano H et al. Nerve growth factor release with mast cell-derived mediators in a patient with systemic mastocytosis after middle-wave ultraviolet irradiation. *Allergy* 1999; 54: 994-8.
- (66) Welle M. Development, significance, and heterogeneity of mast cell cells with particular regard to the mast cell-specific proteases chymase and tryptase. *J Leukoc Biol* 1997; 61: 233-45.
- (67) Pawankarr RA. IgE-Fc epsilon RI-mast cell axis in the allergic cycle. *Clin Exp Allergy* 1998; 28 Suppl 3: 6-14.
- (68) Longley BJ, Metcalfe DD, Tharp M, Wang X, Tyrell L, Lu SZ et al. Activating and dominant inactivating c-kit catalytic domain mutations in distinct clinical forms of human mastocytosis. *Proc Natl Acad Sci USA* 1999; 96: 1609.
- (69) Longley BJ, Metcalfe DD. A proposed classification of mastocytosis incorporating molecular genetics. *Hematol Oncol Clin North Am* 2000; 14: 697.
- (70) Longley BJ Jr, Morganroth GS, Tyrell L, Ding TG, Anderson DM, Williams DE et al. Altered metabolism of mast cell growth factor (c-kit ligand) in cutaneous mastocytosis. *N Engl J Med* 1993; 328: 1302-7.
- (71) Castells MC, Friends DS, Bunnell CA, Hu X, Kraus M, Osteen RT et al. The presence of membrane-bound stem cell factor on highly immature nonmetachromatic mast cells in the peripheral blood of a patient with aggressive systemic mastocytosis. *J Allergy Clin Immunol* 1996; 98: 831-40.
- (72) Soter NA, Lewis RA, Corey EJ, Austen KF. Local effects of synthetic leukotrienes (LTC₄, LTD₄, LTE₄ and LTB₄) in human skin. *J Invest Dermatol* 1983; 80: 115-9.
- (73) Soter NA. Mastocytosis at the skin. *Hematol Oncol Clin North Am* 2000; 14: 537-55.

- (74) Furitsu T, Sujimura T, Tono T et al. Identification of mutations in the coding sequence of the proto-oncogen c-kit in a human mast cell leukemia cell line causing ligand-independent activation of c-kit product. *Clin Invest* 1993; 92: 1736-44.
- (75) Worobec AS, Akin C, Scott LM, Metcalfe DD. Cytogenetic abnormalities and their lack of relationship to the asp-816-val c-kit mutation in the pathogenesis of mastocytosis. *J Allergy Clin Immunol* 1998; 102: 523-4.
- (76) Akin C, Kirshenbaum AS, Semere T et al. Analysis of the surface expression of c-kit and occurrence of the c-kit asp-816-val activating mutation in T cells, B cells, and myelomonocytic cells in patients with mastocytosis. *Exp Hematol* 2000; 28: 140-7.
- (77) Nagata H, Okada T, Worobec AS et al. C-kit mutation in a population of patients with mastocytosis. *Int Arch Allergy Immunol* 1997; 113: 184-6.
- (78) Tsujimura T, Kanakura Y, Kitamura Y. Mechanisms of constitutive activation of c-kit receptor tyrosine kinase. *Leukemia* 1997; 11: 396-8.
- (79) Valent P, Escribano L, Parwaresch RM et al. Recent advances in mastocytosis research. Summary of the Vienna Mastocytosis Meeting 1998. *Int Arch Allergy Immunol* 1999; 120: 1-7.
- (80) Rosbotham JL, Malik NM, Syrris P et al. Lack of c-kit mutation in familial urticaria pigmentosa. *Br J Dermatol* 1999; 140: 849-52.
- (81) Boissan M, Feger F, Guillosson JJ, Arock M. C-kit and c-kit mutations in mastocytosis and other hematological diseases. *J Leukoc Biol* 2000; 67: 135-48.
- (82) Feger F, Ribadeau-Dumas A, Leriche L, Valent P, Arock M. C-kit and c-kit mutations in mastocytosis a short overview with special reference to novel molecular and diagnosis concepts. *Int Arch Allergy Immunol* 2002; 127: 110-4.

- (83) Longley BJ, Reguera MJ, Ma Y. Classes of c-kit activating mutations: proposed mechanisms of action and implications for disease classification and therapy. *Leuk Res* 2001; 25: 571-6.
- (84) Pignon J, Giraudier S, Duquesnoy P, Jouhault H, Imbert M, Vainchenker W et al. A new c-kit mutation in a case of aggressive mast cell disease. *Br J Haematol* 1997; 96: 374-6.
- (85) Sotlar K, Escribano L, Landt O, Mohrle S, Herrero S, Torrello A et al. One-step detection of c-kit point mutations using peptide nucleic acid-mediated polymerase chain reaction clamping and hybridization probes. *Am J Pathol* 2003; 162: 737-46.
- (86) Akin C, Fumo G, Yavuz AS, Lipsky PE, Neckers L, Metcalfe DD. A novel form of mastocytosis associated with a transmembrane c-kit mutation and response to imatinib. *Blood* 2003; 103: 3222-5.
- (87) Akin C. Multilineage hematopoietic involvement in systemic mastocytosis. *Leuk Res* 2003; 27: 877-8..
- (88) Hamann K, Haas N, Grabbe J, Czarnetzki BM. Expression of stem cell factor in cutaneous mastocytosis. *Br J Dermatol* 1995; 133:203-8.
- (89) Zalewska A, Kolago B, Omulecki A, Wyczolkowska J. Stem cell factor levels in patients with mastocytosis. *J Eur Acad Dermatol Venereol* 1999; 12: S354.
- (90) Valent P, Spanblochl E, Bankl HC et al. Kit ligand-mast cell growth factor-independent differentiation of mast cells in myelodysplasia and chronic myeloid leukemic blast crisis. *Blood* 1994; 84: 4322-32.
- (91) Nagata H, Worobec AS, Semere T, Metcalfe DD. Elevated expression of the proto-oncogene c-kit in patients with mastocytosis. *Leukemia* 1998; 12: 175-81.
- (92) Akin C, Schwartz LB, Kitoh T et al. Plasma soluble kit levels in mastocytosis and in systemic anaphylaxis. *J Alergy Clin Immunol* 2000; 105: S274.

- (93) Glinsky GV, Glinsky VV, Ivanova AB, Hueser CJ. Apoptosis and metastasis : Increased apoptosis resistance of metastatic cancer cells is associated with profound deficiency of apoptosis execution mechanisms. *Cancer Lett* 1997; 115: 185-93.
- (94) Cervero C, Escribano L, San Miguel JF et al. Expression of bcl-2 by human bone marrow mast cells and its overexpression in mast cell leukemia. *Am J Hematol* 1999; 60: 191-5.
- (95) Hartmann K, Zirbes TK, Hasan S et al. Expression of the anti apoptotic protein Bcl-X in human mast cells and mastocytosis. *J Allergy Clin Immunol* 2000; 105: S66.
- (96) Shekhter-Levin S, Ball E, Swerdlow SH et al. A near-haploid bone marrow karyotype in systemic mast cell disease: is it characteristic of the disease or an incidental finding ? *Cancer Genet Cytogenet* 1998; 103: 124-9.
- (97) Orfao A, Escribano L, Villarubia J et al. Flow cytometric analysis of mast cells from normal and pathological human bone marrow samples: identification and enumeration. *Am J Pathol* 1996; 149: 1493-9.
- (98) Worobec AS, Akin C, Scott LM, and Metcalfe DD. Mastocytosis complicating Pregnancy. *Obstet Gynecol* 2000; 95: 391-5.
- (99) Muller U, Helbling A, Hunziker T, Wuthrich B, Pecoud A and al. Mastocytosis and atopy: a study of 33 patients with urticaria pigmentosa. *Allergy* 1990; 45 (8): 597-603.
- (100) Möhrenschrager M, Engst R, Müller-Wehrich S, Spiessl W, Rüdiger K et al. Association of urticaria pigmentosa with Café-au-lait spots, neurofibromas and neurofibroma-like neoplasms: A Mere Coincidence ? *Dermatology* 2003; 206: 297-302.
- (101) Urticaria pigmentosa with pustular psoriasis. *Br J Dermatol* 1979; 101 suppl 17: 42-4.
- (102) Incontinentia Pigmenti and urticaria pigmentosa. *Med Probl Paediatr* 1975; 17: 15-20.
- (103) Cutaneous mastocytosis with secondary anetoderma and cicatricial alopecia associated with a valve disease. *Ann Dermatol Venereol* 1981; 108(3): 269-275.

- (104) Combined mastocytoma-junctional nevus. Northcutt AD, Tschen JA. *Am J Dermatopathol* 2004; 26(6): 478-81.
- (105) Urticaria pigmentosa associated with scleroderma. Basler RS, Harrel ER. *Arch Dermatol* 1974; 109(3): 393-4.
- (106) Szodoray L. Gougerot-Carteaud papillomatosis complicated by diffuse mastocytosis. *Z Haut Geschlechtskr* 1969; 44 (11): Suppl: 85-6.
- (107) Jacoby BG, Wesley RE. Painful orbital inflammatory lesions and mastocytosis. *Ann Ophtalmol* 1987; 149(4):146-7.
- (108) Shaikh A, Benjamin L. Allergic eye disease associated with mastocytosis. *Eye* 2003; 17: 788-90.
- (109) Lappe U, Aumann V, Mittler U, Gollnick H. Familial urticaria pigmentosa associated with thrombocytosis as the initial symptom of systemic mastocytosis and Downe's syndrome. *J Eur Acad Dermatol Venereol* 2003; 17(6): 718-22.
- (110) Seronegative juvenile rheumatoid arthritis and mast cell-associated gastritis. *Arthritis Rheum* 1991; 34(1): 106-9.
- (111) Articular mastocytosis in rheumatoid arthritis. *Arthritis Rheum*. 1984; 27(8): 845-51.
- (112) Bakhshi S, Savasan S, Abella E. Infantile fibrosarcoma associated with urticaria pigmentosa. *Pediatr Hematol Oncol* 2002; 19(6): 445-7.
- (113) Akiyama M, Sasaki Y, Takahashi S et al. Coexistent urticaria pigmentosa, acromegaly and acanthosis nigricans. *Dermatologica* 1991; 182(1): 52-5.
- (114) Guler E, Emir S, Kutluk T et al. Urticaria pigmentosa associated with Wilms tumor. *Pediatr Dermatol* 2001; 18(4): 313-5.
- (115) Ultrastructure of the ileum in Crohn's disease. Immune lesions and mastocytosis. *Sc and J Gastroentereol* 1972; 7(5): 471-6.

- (116) Webb TA, Li CY, Yam LT. Systemic mast cell disease: a clinical and hemopathologic study of 26 cases. *Cancer* 1982; 49: 927-38.
- (117) Valent P, Akin C, Sperr WR, Horny HP, Arock M, Lechner K et al. Diagnosis and treatment of systemic mastocytosis : state of the art. *Br J Haematol* 2003; 122: 695-717.
- (118) Lerno G, Slatts G, Coenen E, Herregods L, Rolly G. Anaesthetic management of systemic mastocytosis 1990; 65: 254-7.
- (119) Horan RF, Sheffer AL, Austen KF. Cromolyn sodium in the management of systemic mastocytosis. *J Allergy Clin Immunol* 1990; 85: 852-5.
- (120) Frieri M, Alling DW, Metcalfe DD. Comparison of the therapeutic efficacy of cromolyn sodium with that of combined chlorpheniramine and cimetidine in systemic mastocytosis: results of a double-blind clinical trial. *Am J Med* 1985; 78: 9-14.
- (121) Metcalfe DD. The treatment of mastocytosis : an overview. *J Invest Dermatol* 1991; 96: 558-98.
- (122) Barton J , Lavker RM, Schechter MM , Lazarus GS. Treatment of urticaria pigmentosa with corticosteroids. *Arch Dermatol* 1985; 121: 1516-23.
- (123) Christophers E, Hönigsmann H, Wolff K, Lagner A. PUVA-treatment of urticaria pigmentosa. *Br J Dermatol* 1978; 98: 701-2.
- (124) Mackey S, Pride HB, Tyler WB. Diffuse cutaneous mastocytosis. Treatment with oral psoralen plus UVA. *Arch Dermatol* 1996; 132: 1429-30.
- (125) Godt O, Proksch E, Streit V, Christophers E . Short- and long-term effectiveness of oral and bath PUVA therapy in urticaria pigmentosa and systemic mastocytosis. *Dermatology* 1997; 195: 35-9.
- (126) Gobello T, Mazzanti C, Sordi Det al. Medium versus high dose ultraviolet A1 therapy for urticaria pigmentosa: a pilot study. *J Am Acad Dermatol* 2003; 362: 535-6.

- (127) Czarnetzki BM, Rosenbach T, Kolde G, Frosch PJ. Phototherapy of urticaria pigmentosa: Clinical response and changes of cutaneous reactivity, histamine and chemotactic leukotrienes. *Arch Dermatol Res* 1985; 277: 105-13.
- (128) Bedlow AJ, Gharrie S, Harland CC. The treatment of urticaria pigmentosa with the frequency-doubled Q-switch Nd: Yag laser. *L Cutan Laser Ther* 2000; 2(1):45-7.
- (129) Marrache F, Mémain N, Bonté I, Barete S, Casassus P, de Gennes C et al. Traitement des mastocytoses systémiques. *La revue de médecine interne* 2003; 24: 594-601.
- (130) Cundy T, Beneton MNC, Darby AJ, Marshall WJ, Kanis JA. Osteopenia in systemic mastocytosis: natural history and responses to treatment with inhibitors of bone resorption. *Bone* 1987; 8:149-55.
- (131) Koide T, Nakajima T, Makifuchi T, Fukuhara N. Systemic mastocytosis and recurrent anaphylactic shock. *Lancet* 2002; 359: 2084.
- (132) Fricker M, Helbling A, Schwartz L, Muller U. Hymenoptera sting anaphylaxis and urticaria pigmentosa: clinical findings and results of venom immunotherapy in ten patients. *J Allergy Clin Immunol* 1997; 100: 11-5.
- (133) Janjan NA, Conway P, Ludberg J, Drefus G. Radiation therapy in a case of systemic mastocytosis : evaluation of histamine levels and mucosal effects. *Am J Clin Oncol* 1992; 15: 337-9.
- (134) Kurosawa M, Amano H, Kanbe N, Igarashi Y, Nagata H, Yamashita T et al. Response to cyclosporin and low-dose methylprednisolone in aggressive systemic mastocytosis. *J Allergy Clin Immunol* 1999; 103: S412-20.
- (135) Delaporte E, Pierard E, Wolthers BG, Desreumaux P, Janin A et al. Interferon- α in combination with corticosteroids improve systemic mast cell disease. *Br J Dermatol* 1995; 132: 479-82.

- (136) Casassus P, Caillat-Vigneron N, Martin A, Simon J, Gallais V et al. Treatment of adult systemic mastocytosis with interferon α : results of a multicentre phase II trial on 20 patients. *Br J Haematol* 2002; 119: 1090-7.
- (137) Schernthaner GH, Spanblöchl E, Sperr WR, Sillaber C, Semper H et al. Effects of interferon- α 2b treatment on ex vivo differentiation of mast cells from circulating progenitor cells in a patient with systemic mastocytosis. *Ann Hematol* 2000; 79: 660-6.
- (138) Butterfield JH. Response of severe systemic mastocytosis to interferon α . *Br J Dermatol* 1998; 138: 489-95.
- (139) Worobec AS, Kirshenbaum AS, Schwartz LB, Metcalfe DD. Treatment of three patients with systemic mastocytosis with interferon- α 2b. *Leuk Lymphoma* 1996: 501-8.
- (140) Hauswirth AW, Simonitsch-Klupp I, Uffman M, Koller E, Sperr WR et al. Response to therapy with interferon alpha-2b and prednisolone in aggressive systemic mastocytosis: report of five cases and review of the literature. *Leuk Res* 2004; 28: 249-57.
- (141) Kluin-Nelemans HC, Jansen JH, Breukelman H et al. Response of interferon α -2b in a patient with systemic mastocytosis. *N Engl J Med* 1993; 326: 619-23.
- (142) Tefferi A, Li CY, Butterfield JH, Hoagland HC. Treatment of systemic mast cell disease with cladribine. *N Engl J Med* 2001; 344: 307-8.
- (143) Escribano L, De Oteyza PJ, Nunez R, Orfao A. Cladribine induce immunophenotypical changes in bone marrow mast cells from mastocytosis. Report of a case of mastocytosis associated with a lymphoplasmacytic lymphoma. *Leuk Res* 2002; 26: 1043-6.
- (144) Cogrel O, Lasek A, Noblesse I, Doutre MS, Beylot C, Beylot-Barry M. Mastocytose cutanée nodulaire diffuse: efficacité du 2-chlorodéoxyadénosine (cladribine). *Ann Dermatol Venerol* 2004; 131: 1S71-2.
- (145) Kluin-Nelemans HC, Oldhoff JM, Van Doormaal JJ, Van't wout JW, Verhoeff G et al. Cladribine therapy for systemic mastocytosis. *Blood* 2003; 102: 4270-6.

- (146) Ma Y, Carter E, Wang X, Shu C, McMahon G, Longley BJ. Indolinone derivatives inhibit constitutively activated Kit mutants and kill neoplastic mast cells. *J Invest Dermatol* 2000; 114: 392-4.
- (147) Liao AT, Chien MB, Shenoy N, Mendel DB, McMahon G et al. Inhibition of constitutively forms of mutant kit by multitargeted indolinone tyrosine kinase inhibitors. *Blood* 2002; 100: 585-93.
- (148) Zermati Y, De Sepulveda P, Feger F, Letard S, Kersual J, Casteran N et al. Effect of tyrosine kinase inhibitor STI571 on the kinase activity of wild type and various mutated c-kit receptors found in mast cell neoplasms. *Oncogene* 2003; 22: 660-4.
- (149) Ma Y, Zeng S, Metcalfe DD, Akin C, Dimitrijevic S, Butterfield JH et al. The c-kit mutation causing human mastocytosis is resistant to STI571 and other kit kinase inhibitors; kinases with enzymatic site mutation show different inhibitor sensitivity profiles than wild-type kinase and those with regulatory-type mutations. *Blood* 2002; 99: 1741-4.
- (150) Gabillot-Carré M, Lepelletier Y, Dubreuil P, Vargaftig J, Ben Hamouda N al. La Rapamycine: un traitement potentiel des mastocytoses systémiques avec mutation de c-kit ? *Ann Dermatol Venerol* 2004; 131: 1S1-70.
- (151) Ronnov-Jessen D, Lovgreen Nielsen P, Horn T. Persistence of systemic mastocytosis after allogeneic bone marrow transplantation in spite of complete remission of the associated myelodysplastic syndrome. *Bone Marrow Transplant* 1991; 8: 413-5.
- (152) Wimazal F, Sperr WR, Horny HP et al. Hyperfibrinolysis in a case of myelodysplastic syndrome with leukemic spread of mast cells. *Am J Hematol* 1999; 61: 66-77.
- (153) Friedman B, Darling G, Norton J et al. Splenectomy in the management of systemic mast cell disease. *Surgery* 1990; 107: 94-100.
- (154) Worobec AS, Metcalfe DD. Mastocytosis: current treatment concepts. *Int Arch Allergy Immunol* 2002; 127: 153-6.

- (155) Wolff K. Treatment of cutaneous mastocytosis. *Int Arch Allergy Immunol* 2002; 127: 156-9.
- (156) Wolff K, Komar M, Petzelbauer P . Clinical and histopathological aspects of cutaneous mastocytosis. *Leuk Res* 2001; 25: 519-28.
- (157) Furitsu T, Tsujimura T, Tono T, Ikeda H, Kitayama H et al. Identification of mutations in the coding sequence of the protooncogene c-kit in a human mast cell line causing ligand-independent activation of c-kit products. *J Clin Invest* 1993; 92: 1736-44.
- (158) Longley BJ, Reguera MJ, Ma Y. Classes of c-kit activating mutations: proposed mechanisms of action and implications for disease classification and therapy. *Leuk Res* 2001; 25: 571-6.
- (159) Pullarkat VA, Pullarkat ST, Calverley DC, Brynes RK. Mast cell disease associated with acute myeloid leukemia: detection of a new c-kit mutation Asp-816-His. *Am J Hematol* 2000; 65: 307-9.
- (160) Buttner C, Henz BM, Welker P, Sepp NT, Grabbe J. Identification of activating c-kit mutations in adult-, but not in childhood-onset indolent mastocytosis : a possible explanation for divergent clinical behavior. *J Invest Dermatol* 1998; 111: 1227-31.
- (161) Akin C, Kirshenbaum AS, Semere T, Worobec AS, Scott LM, Metcalfe DD. Analysis of the surface expression of c-kit and occurrence on the c-kit Asp-816-Val activating mutation in T cells, B cells, and myelomonocytic cells in patients with mastocytosis. *Exp Hematol* 2000; 28: 140-7.
- (162) Chosidow O, Becherel PA, Piette JC. Association pachydermatoglyphie et mastocytose systémique. *Br J Dermatol* 1998; 138: 698-703.
- (163) Brockow K, Akin C, Huber M, Metcalfe DD. IL-6 levels predict disease variant and extent of organ involvement in patients with mastocytosis. *Clin Immunol* 2005; 115(2): 216-23.

(164) Bedlow AJ, Gharrie S, Harland CC. The treatment of urticaria pigmentosa with the frequency-doubled Q-switch Nd :YAG laser. *L Cutan Laser Ther* 2000; 2(1): 45-7.

(165) Butterfield JH, Tefferi A, Kozuh GF. Successful treatment of systemic mastocytosis with high-dose interferon-alfa: long-term follow-up of a case. *Leuk Res* 2005; 29(2): 131-4.



VU

NANCY, le **28 février 2005**

Le Président de Thèse

NANCY, le **4 mai 2005**

Le Doyen de la Faculté de Médecine

Professeur **J.L. SCHMUTZ**

Professeur **P. NETTER**

AUTORISE À SOUTENIR ET À IMPRIMER LA THÈSE

NANCY, le **11 mai 2005**

LE PRÉSIDENT DE L'UNIVERSITÉ DE NANCY 1

Professeur **J.P. FINANCE**

