HAL
open science

Ascite à éosinophiles et iléite nécrosante : à propos d'un cas

Cathy Bône

To cite this version:

Cathy Bône. Ascite à éosinophiles et iléite nécrosante : à propos d'un cas. Sciences du Vivant [q-bio]. 2004. hal-01733497

HAL Id: hal-01733497

https://hal.univ-lorraine.fr/hal-01733497v1

Submitted on 14 Mar 2018

HAL is a multi-disciplinary open access archive for the deposit and dissemination of scientific research documents, whether they are published or not. The documents may come from teaching and research institutions in France or abroad, or from public or private research centers.

L'archive ouverte pluridisciplinaire **HAL**, est destinée au dépôt et à la diffusion de documents scientifiques de niveau recherche, publiés ou non, émanant des établissements d'enseignement et de recherche français ou étrangers, des laboratoires publics ou privés.

UNIVERSITÉ DE LORRAINE

AVERTISSEMENT

Ce document est le fruit d'un long travail approuvé par le jury de soutenance et mis à disposition de l'ensemble de la communauté universitaire élargie.

Il est soumis à la propriété intellectuelle de l'auteur. Ceci implique une obligation de citation et de référencement lors de l'utilisation de ce document.

D'autre part, toute contrefaçon, plagiat, reproduction illicite encourt une poursuite pénale.

Contact : ddoc-theses-contact@univ-lorraine.fr

LIENS

Code de la Propriété Intellectuelle. articles L 122. 4
Code de la Propriété Intellectuelle. articles L 335.2- L 335.10
http://www.cfcopies.com/V2/leg/leg_droi.php
http://www.culture.gouv.fr/culture/infos-pratiques/droits/protection.htm

DOUBLE 177699

UNIVERSITÉ HENRI POINCARÉ, NANCY I
2004

FACULTÉ DE MÉDECINE DE NANCY
N° 132

THÈSE

Pour obtenir le grade de

DOCTEUR EN MÉDECINE

SCD-UHP - NANCY 1
BIBLIOTHÈQUE
MÉDECINE

Présentée et soutenue publiquement
Dans le cadre du troisième cycle de Médecine Générale

Par

Cathy BÔNE

Le 08 Novembre 2004

ASCITE À ÉOSINOPHILES ET ILÉITE NÉCROSANTE
À PROPOS D'UN CAS

Examinateurs de la thèse

M. le Professeur Jean-Dominique de KORWIN		Président
M. le Professeur Pierre LEDERLIN	}	
M. le Professeur Bernard FORTIER	}	Juges
M. le Docteur Etienne GRILLIAT	}	

BIBLIOTHEQUE MEDECINE NANCY 1
D 007 229809 2

UNIVERSITÉ HENRI POINCARÉ, NANCY 1

FACULTÉ DE MÉDECINE DE NANCY

Président de l'Université : Professeur Jean-Pierre FINANCE

Doyen de la Faculté de Médecine : Professeur Patrick NETTER

Vice-Doyen de la Faculté de Médecine : Professeur Henry COUDANE

Assesseurs	
du 1er Cycle :	**Mme le Docteur Chantal KOHLER**
du 2ème Cycle :	**Mr le Professeur Jean-Pierre BRONOWICKI**
du 3ème Cycle :	**Mr le Professeur Hervé VESPIGNANI**
de la Vie Facultaire :	**Mr le Professeur Bruno LEHEUP**

DOYENS HONORAIRES

Professeur Adrien DUPREZ – Professeur Jean-Bernard DUREUX
Professeur Georges GRIGNON – Professeur Jacques ROLAND

PROFESSEURS HONORAIRES

Louis PIERQUIN – Etienne LEGAIT – Jean LOCHARD – René HERBEUVAL – Gabriel FAIVRE – Jean-Marie FOLIGUET
Guy RAUBER – Paul SADOUL – Raoul SENAULT – Marcel RIBON
Jacques LACOSTE – Jean BEUREY – Jean SOMMELET – Pierre HARTEMANN – Emile de LAVERGNE
Augusta TREHEUX – Michel MANCIAUX – Paul GUILLEMIN – Pierre PAYSANT
Jean-Claude BURDIN – Claude CHARDOT – Jean-Bernard DUREUX – Jean DUHEILLE – Jean-Pierre GRILLIAT
Pierre LAMY – Jean-Marie GILGENKRANTZ – Simone GILGENKRANTZ
Pierre ALEXANDRE – Robert FRISCH – Michel PIERSON – Jacques ROBERT
Gérard DEBRY – Georges GRIGNON – Pierre TRIDON – Michel WAYOFF – François CHERRIER – Oliéro GUERCI
Gilbert PERCEBOIS – Claude PERRIN – Jean PREVOT – Jean FLOQUET
Alain GAUCHER – Michel LAXENAIRE – Michel BOULANGE – Michel DUC – Claude HURIET – Pierre LANDES
Alain LARCAN – Gérard VAILLANT – Daniel ANTHOINE – Pierre GAUCHER – René-Jean ROYER
Hubert UFFHOLTZ – Jacques LECLERE – Francine NABET – Jacques BORRELLY
Michel RENARD – Jean-Pierre DESCHAMPS – Pierre NABET – Marie-Claire LAXENAIRE – Adrien DUPREZ – Paul VERT
Philippe CANTON – Bernard LEGRAS – Pierre MATHIEU – Jean-Marie POLU - Antoine RASPILLER – Gilbert THIBAUT
Michel WEBER – Gérard FIEVE – Daniel SCHMITT – Colette VIDAILHET

PROFESSEURS DES UNIVERSITÉS - PRATICIENS HOSPITALIERS

(Disciplines du Conseil National des Universités)

42ème Section : MORPHOLOGIE ET MORPHOGENÈSE

1ère sous-section : *(Anatomie)*
Professeur Jacques ROLAND – Professeur Gilles GROSDIDIER
Professeur Pierre LASCOMBES – Professeur Marc BRAUN

2ème sous-section : *(Cytologie et histologie)*
Professeur Bernard FOLIGUET

3ème sous-section : *(Anatomie et cytologie pathologiques)*
Professeur François PLENAT - Professeur Jean-Michel VIGNAUD – Professeur Eric LABOUYRIE

43ème Section : BIOPHYSIQUE ET IMAGERIE MÉDICALE

1ère sous-section : *(Biophysique et médecine nucléaire)*
Professeur Alain BERTRAND – Professeur Gilles KARCHER – Professeur Pierre-Yves MARIE

2ème sous-section : *(Radiologie et imagerie médicale)*
Professeur Luc PICARD – Professeur Denis REGENT - Professeur Michel CLAUDON
Professeur Serge BRACARD – Professeur Alain BLUM - Professeur Jacques FELBLINGER
Professeur René ANXIONNAT

44ème Section : BIOCHIMIE, BIOLOGIE CELLULAIRE ET MOLÉCULAIRE, PHYSIOLOGIE ET NUTRITION

1ère sous-section : *(Biochimie et biologie moléculaire)*

Professeur Jean-Pierre NICOLAS

Professeur Jean-Louis GUÉANT – Professeur Jean-Luc OLIVIER

2ème sous-section : *(Physiologie)*

Professeur Jean-Pierre CRANCE – Professeur Jean-Pierre MALLIE

Professeur François MARCHAL – Professeur Philippe HAOUZI

3ème sous-section : *(Biologie cellulaire)*

Professeur Claude BURLET

4ème sous-section : *(Nutrition)*

Professeur Olivier ZIEGLER

45ème Section : MICROBIOLOGIE, MALADIES TRANSMISSIBLES ET HYGIÈNE

1ère sous-section : *(Bactériologie – virologie ; hygiène hospitalière)*

Professeur Alain LE FAOU – Professeur Alain LOZNIEWSKI

2ème sous-section : *(Parasitologie et mycologie)*

Professeur Bernard FORTIER

3ème sous-section : *(Maladies infectieuses ; maladies tropicales)*

Professeur Thierry MAY – Professeur Christian RABAUD

46ème Section : SANTÉ PUBLIQUE, ENVIRONNEMENT ET SOCIÉTÉ

1ère sous-section : *(Épidémiologie, économie de la santé et prévention)*

Professeur Philippe HARTEMANN – Professeur Serge BRIANÇON

Professeur Francis GUILLEMIN – Professeur Denis ZMIROU

2ème sous-section : *(Médecine et santé au travail)*

Professeur Guy PETIET – Professeur Christophe PARIS

3ème sous-section : *(Médecine légale et droit de la santé)*

Professeur Henry COUDANE

4ème sous-section : *(Biostatistiques, informatique médicale et technologies de communication)*

Professeur François KOHLER – Professeur Éliane ALBUISSON

47ème Section : CANCÉROLOGIE, GÉNÉTIQUE, HÉMATOLOGIE, IMMUNOLOGIE

1ère sous-section : *(Hématologie ; transfusion)*

Professeur Christian JANOT – Professeur Thomas LECOMPTE – Professeur Pierre BORDIGONI

Professeur Pierre LEDERLIN – Professeur Jean-François STOLTZ

2ème sous-section : *(Cancérologie ; radiothérapie)*

Professeur François GUILLEMIN – Professeur Thierry CONROY

Professeur Pierre BEY – Professeur Didier PEIFFERT

3ème sous-section : *(Immunologie)*

Professeur Gilbert FAURE – Professeur Marie-Christine BENE

4ème sous-section : *(Génétique)*

Professeur Philippe JONVEAUX – Professeur Bruno LEHEUP

48ème Section : ANESTHÉSIOLOGIE, RÉANIMATION, MÉDECINE D'URGENCE, PHARMACOLOGIE ET THÉRAPEUTIQUE

1ère sous-section : *(Anesthésiologie et réanimation chirurgicale)*

Professeur Claude MEISTELMAN – Professeur Dan LONGROIS - Professeur Hervé BOUAZIZ

Professeur Paul-Michel MERTES

2ème sous-section : *(Réanimation médicale)*

Professeur Henri LAMBERT – Professeur Alain GERARD

Professeur Pierre-Edouard BOLLAERT – Professeur Bruno LÉVY

3ème sous-section : *(Pharmacologie fondamentale ; pharmacologie clinique)*

Professeur Patrick NETTER – Professeur Pierre GILLET

4ème sous-section : *(Thérapeutique)*

Professeur François PAILLE – Professeur Gérard GAY – Professeur Faiez ZANNAD

49ème Section : PATHOLOGIE NERVEUSE ET MUSCULAIRE, PATHOLOGIE MENTALE, HANDICAP et RÉÉDUCATION

1ère sous-section : ***(Neurologie)***

Professeur Gérard BARROCHE – Professeur Hervé VESPIGNANI

Professeur Xavier DUCROCQ

2ème sous-section : ***(Neurochirurgie)***

Professeur Jean-Claude MARCHAL – Professeur Jean AUQUE

Professeur Thierry CIVIT

3ème sous-section : ***(Psychiatrie d'adultes)***

Professeur Jean-Pierre KAHN

4ème sous-section : ***(Pédopsychiatrie)***

Professeur Daniel SIBERTIN-BLANC

5ème sous-section : ***(Médecine physique et de réadaptation)***

Professeur Jean-Marie ANDRE

50ème Section : PATHOLOGIE OSTÉO-ARTICULAIRE, DERMATOLOGIE et CHIRURGIE PLASTIQUE

1ère sous-section : ***(Rhumatologie)***

Professeur Jacques POUREL – Professeur Isabelle VALCKENAERE

2ème sous-section : ***(Chirurgie orthopédique et traumatologique)***

Professeur Jean-Pierre DELAGOUTTE – Professeur Daniel MOLE

Professeur Didier MAINARD

3ème sous-section : ***(Dermato-vénéréologie)***

Professeur Jean-Luc SCHMUTZ – Professeur Annick BARBAUD

4ème sous-section : ***(Chirurgie plastique, reconstructrice et esthétique)***

Professeur François DAP

51ème Section : PATHOLOGIE CARDIORESPIRATOIRE et VASCULAIRE

1ère sous-section : ***(Pneumologie)***

Professeur Yves MARTINET - Professeur Jean-François CHABOT

2ème sous-section : ***(Cardiologie)***

Professeur Etienne ALIOT – Professeur Yves JUILLIERE – Professeur Nicolas SADOUL – Professeur Christian de CHILLOU

3ème sous-section : ***(Chirurgie thoracique et cardiovasculaire)***

Professeur Jean-Pierre VILLEMOT

Professeur Jean-Pierre CARTEAUX – Professeur Loïc MACE

4ème sous-section : ***(Chirurgie vasculaire ; médecine vasculaire)***

52ème Section : MALADIES DES APPAREILS DIGESTIF et URINAIRE

1ère sous-section : ***(Gastroentérologie ; hépatologie)***

Professeur Marc-André BIGARD

Professeur Jean-Pierre BRONOWICKI

2ème sous-section : ***(Chirurgie digestive)***

3ème sous-section : ***(Néphrologie)***

Professeur Michèle KESSLER – Professeur Dominique HESTIN (Mme) – Professeur Luc FRIMAT

4ème sous-section : ***(Urologie)***

Professeur Philippe MANGIN – Professeur Jacques HUBERT – Professeur Luc CORMIER

53ème Section : MÉDECINE INTERNE, GÉRIATRIE et CHIRURGIE GÉNÉRALE

1ère sous-section : ***(Médecine interne)***

Professeur Francis PENIN – Professeur Denise MONERET-VAUTRIN – Professeur Denis WAHL

Professeur Jean-Dominique DE KORWIN – Professeur Pierre KAMINSKY

Professeur Athanase BENETOS - Professeur Gisèle KANNY – Professeur Abdelouahab BELLOU

2ème sous-section : ***(Chirurgie générale)***

Professeur Patrick BOISSEL – Professeur Laurent BRESLER

Professeur Laurent BRUNAUD

54ème Section : DÉVELOPPEMENT ET PATHOLOGIE DE L'ENFANT, GYNÉCOLOGIE-OBSTÉTRIQUE, ENDOCRINOLOGIE ET REPRODUCTION

1ère sous-section : ***(Pédiatrie)***

Professeur Danièle SOMMELET – Professeur Michel VIDAILHET – Professeur Pierre MONIN
Professeur Jean-Michel HASCOET – Professeur Pascal CHASTAGNER – Professeur François FEILLET

2ème sous-section : ***(Chirurgie infantile)***

Professeur Michel SCHMITT – Professeur Gilles DAUTEL – Professeur Pierre JOURNEAU

3ème sous-section : ***(Gynécologie-obstétrique ; gynécologie médicale)***

Professeur Michel SCHWEITZER – Professeur Jean-Louis BOUTROY
Professeur Philippe JUDLIN – Professeur Patricia BARBARINO

4ème sous-section : ***(Endocrinologie et maladies métaboliques)***

Professeur Georges WERYHA – Professeur Marc KLEIN – Professeur Bruno GUERCI

5ème sous-section : ***(Biologie et médecine du développement et de la reproduction)***

Professeur Hubert GERARD

55ème Section : PATHOLOGIE DE LA TÊTE ET DU COU

1ère sous-section : ***(Oto-rhino-laryngologie)***

Professeur Claude SIMON – Professeur Roger JANKOWSKI

2ème sous-section : ***(Ophtalmologie)***

Professeur Jean-Luc GEORGE – Professeur Jean-Paul BERROD – Professeur Karine ANGIOI-DUPREZ

3ème sous-section : ***(Chirurgie maxillo-faciale et stomatologie)***

Professeur Michel STRICKER – Professeur Jean-François CHASSAGNE

PROFESSEURS DES UNIVERSITÉS

64ème Section : BIOCHIMIE ET BIOLOGIE MOLÉCULAIRE

Professeur Daniel BURNEL

MAÎTRES DE CONFÉRENCES DES UNIVERSITÉS - PRATICIENS HOSPITALIERS

42ème Section : MORPHOLOGIE ET MORPHOGENÈSE

1ère sous-section : ***(Anatomie)***

Docteur Bruno GRIGNON – Docteur Jean-Pascal FYAD

2ème sous-section : ***(Cytologie et histologie)***

Docteur Edouard BARRAT – Docteur Jean-Claude GUEDENET
Docteur Françoise TOUATI – Docteur Chantal KOHLER

3ème sous-section : ***(Anatomie et cytologie pathologiques)***

Docteur Yves GRIGNON – Docteur Béatrice MARIE
Docteur Laurent ANTUNES

43ème Section : BIOPHYSIQUE ET IMAGERIE MÉDICALE

1ère sous-section : ***(Biophysique et médecine nucléaire)***

Docteur Marie-Hélène LAURENS – Docteur Jean-Claude MAYER
Docteur Pierre THOUVENOT – Docteur Jean-Marie ESCANYE – Docteur Amar NAOUN

44ème Section : BIOCHIMIE, BIOLOGIE CELLULAIRE ET MOLÉCULAIRE, PHYSIOLOGIE ET NUTRITION
1ère sous-section : *(Biochimie et biologie moléculaire)*
Docteur Xavier HERBEUVAL – Docteur Jean STRACZEK – Docteur Sophie FREMONT
Docteur Isabelle GASTIN – Docteur Bernard NAMOUR – Docteur Marc MERTEN
2ème sous-section : *(Physiologie)*
Docteur Gérard ETHEVENOT – Docteur Nicole LEMAU de TALANCE – Docteur Christian BEYAERT
4ème sous-section : *(Nutrition)*
Docteur Didier QUILLIOT

45ème Section : MICROBIOLOGIE, MALADIES TRANSMISSIBLES ET HYGIÈNE
1ère sous-section : *(Bactériologie – Virologie ; hygiène hospitalière)*
Docteur Francine MORY – Docteur Michèle WEBER – Docteur Christine LION
Docteur Michèle DAILLOUX – Docteur Véronique VENARD
2ème sous-section : *(Parasitologie et mycologie)*
Docteur Marie-France BIAVA – Docteur Nelly CONTET-AUDONNEAU

46ème Section : SANTÉ PUBLIQUE, ENVIRONNEMENT ET SOCIÉTÉ
1ère sous-section : *(Epidémiologie, économie de la santé et prévention)*
Docteur François ALLA
4ère sous-section : *(Biostatistiques, informatique médicale et technologies de communication (type biologique)*
Docteur Pierre GILLOIS

47ème Section : CANCÉROLOGIE, GÉNÉTIQUE, HÉMATOLOGIE, IMMUNOLOGIE
1ère sous-section : *(Hématologie ; transfusion)*
Docteur François SCHOONEMAN
3ème sous-section : *(Immunologie)*
Docteur Marie-Nathalie SARDA
4ème sous-section : *(Génétique)*
Docteur Christophe PHILIPPE

48ème Section : ANESTHÉSIOLOGIE, RÉANIMATION, MÉDECINE D'URGENCE, PHARMACOLOGIE ET THÉRAPEUTIQUE
1ère sous-section : *(Anesthésiologie et réanimation chirurgicale)*
Docteur Jacqueline HELMER – Docteur Gérard AUDIBERT
3ème sous-section : *(Pharmacologie fondamentale ; pharmacologie clinique)*
Docteur Françoise LAPICQUE – Docteur Marie-José ROYER-MORROT
Docteur Damien LOEUILLE

54ème Section : DÉVELOPPEMENT ET PATHOLOGIE DE L'ENFANT, GYNÉCOLOGIE-OBSTÉTRIQUE, ENDOCRINOLOGIE ET REPRODUCTION
5ème sous-section : *(Biologie et médecine du développement et de la reproduction)*
Docteur Jean-Louis CORDONNIER

MAÎTRES DE CONFÉRENCES

19ème section : SOCIOLOGIE, DÉMOGRAPHIE
Madame Michèle BAUMANN

32ème section : CHIMIE ORGANIQUE, MINÉRALE, INDUSTRIELLE
Monsieur Jean-Claude RAFT

40ème section : SCIENCES DU MÉDICAMENT
Monsieur Jean-Yves JOUZEAU

60ème section : MÉCANIQUE, GÉNIE MÉCANIQUE ET GÉNIE CIVILE
Monsieur Alain DURAND

64ème section : BIOCHIMIE ET BIOLOGIE MOLÉCULAIRE
Madame Marie-Odile PERRIN – Mademoiselle Marie-Claire LANHERS

65ème section : BIOLOGIE CELLULAIRE
Mademoiselle Françoise DREYFUSS – Monsieur Jean-Louis GELLY – Madame Anne GERARD
Madame Ketsia HESS – Monsieur Pierre TANKOSIC – Monsieur Hervé MEMBRE

67ème section : BIOLOGIE DES POPULATIONS ET ÉCOLOGIE
Madame Nadine MUSSE

68ème section : BIOLOGIE DES ORGANISMES
Madame Tao XU-JIANG

MAÎTRES DE CONFÉRENCES ASSOCIÉS
Médecine Générale
Docteur Alain AUBREGE
Docteur Francis RAPHAEL

PROFESSEURS ÉMÉRITES

Professeur Georges GRIGNON – Professeur Michel PIERSON - Professeur Michel BOULANGE
Professeur Alain LARCAN - Professeur Michel WAYOFF – Professeur Daniel ANTHOINE
Professeur Hubert UFFHOLTZ – Professeur Pierre GAUCHER – Professeur Claude CHARDOT
Professeur Adrien DUPREZ - Professeur Paul VERT – Professeur Jean PREVOT – Professeur Jean-Pierre GRILLIAT
Professeur Philippe CANTON – Professeur Pierre MATHIEU – Professeur Gilbert THIBAUT
Professeur Daniel SCHMITT

DOCTEURS HONORIS CAUSA

Professeur Norman SHUMWAY (1972)
Université de Stanford, Californie (U.S.A)
Professeur Paul MICHIELSEN (1979)
Université Catholique, Louvain (Belgique)
Professeur Charles A. BERRY (1982)
Centre de Médecine Préventive, Houston (U.S.A)
Professeur Pierre-Marie GALETTI (1982)
Brown University, Providence (U.S.A)
Professeur Mamish Nisbet MUNRO (1982)
Massachusetts Institute of Technology (U.S.A)
Professeur Mildred T. STAHLMAN (1982)
Wanderbilt University, Nashville (U.S.A)
Harry J. BUNCKE (1989)
Université de Californie, San Francisco (U.S.A)
Professeur Théodore H. SCHIEBLER (1989)
Institut d'Anatomie de Würtzburg (R.F.A)
Professeur Maria DELIVORIA-PAPADOPOULOS (1996)
Université de Pennsylvanie (U.S.A)
Professeur Mashaki KASHIWARA (1996)
Research Institute for Mathematical Sciences de Kyoto (JAPON)
Professeur Ralph GRÄSBECK (1996)
Université d'Helsinki (FINLANDE)
Professeur James STEICHEN (1997)
Université d'Indianapolis (U.S.A)
Professeur Duong Quang TRUNG (1997)
Centre Universitaire de Formation et de Perfectionnement des Professionnels de Santé d'Hô Chi Minh-Ville (VIÊTNAM)

A notre Président de Thèse

Monsieur le Professeur Jean Dominique DE KORWIN

Professeur de Médecine Interne

Vous nous faites l'insigne honneur d'accepter la présidence du jury de cette thèse.

Nous vous remercions de la gentillesse de votre accueil au sein du service, de la richesse de vos enseignements et de vos qualités humaines.

Nous avons vivement apprécié lors de la réalisation de cette thèse vos précieux conseils ainsi que votre patience à notre égard.

Soyez assuré de notre extrême gratitude et de notre profond respect.

A notre Juge

Monsieur le Professeur Pierre LEDERLIN

Professeur de Médecine Interne

Vous nous avez fait l'honneur de participer au jugement de cette thèse.

Nous vous remercions de votre disponibilité et de vos précieux enseignements.

Veuillez trouver l'expression de notre reconnaissance et de notre profond respect.

A notre juge

Monsieur le Professeur Bernard FORTIER

Professeur de Parasitologie et de Mycologie (option clinique)

Nous sommes sensibles à l'honneur que vous nous faites en acceptant de juger notre travail.

Nous vous remercions de votre disponibilité et des précieux conseils utiles à la réalisation de cette thèse.

Veuillez trouver l'expression de notre reconnaissance et de notre profond respect.

A notre Directeur de Thèse

Monsieur le Docteur Etienne GRILLIAT

Docteur en Médecine

Vous nous avez fait l'honneur de nous confier ce travail et de nous guider tout au long de sa réalisation.

Pendant l'élaboration de cette thèse nous avons pleinement apprécié votre disponibilité, la richesse de vos connaissances, vos précieux conseils, ainsi que votre indulgence à notre égard.

Nous vous remercions de votre inimitable accueil au sein du service, de l'apport de vos enseignements et de votre expérience durant notre formation.

Nous vous exprimons notre extrême reconnaissance et notre profond respect.

A mes parents, Christian et Raymonde

Je vous remercie.
Pour votre soutien et vos encouragements constants pendant mes études.
Pour l'amour infini dont vous avez toujours fait preuve.
Pour m'avoir aidée à devenir ce que je suis.
J'espère être digne de vos espérances et transmettre à mon tour autant d'affection et d'énergie à ma fille.

A mon époux, Nicolas

Je te remercie
Pour ton amour et ton soutien.
Je savoure la chance de t'avoir à mes cotés dans la construction de notre bonheur.
Sois assuré de mon amour.

A ma fille, Lisa

Pour le soleil que tu m'apportes chaque jour, je te remercie.
Reçois tout l'amour d'une mère.

A mes grand-mères, Denise et Marie

Je vous remercie
Pour votre soutien et vos encouragements durant mes études.
Pour l'affection réciproque qui nous unit.

SERMENT

"Au moment d'être admise à exercer la médecine, je promets et je jure d'être fidèle aux lois de l'honneur et de la probité. Mon premier souci sera de rétablir, de préserver ou de promouvoir la santé dans tous ses éléments, physiques et mentaux, individuels et sociaux. Je respecterai toutes les personnes, leur autonomie et leur volonté, sans aucune discrimination selon leur état ou leurs convictions. J'interviendrai pour les protéger si elles sont affaiblies, vulnérables ou menacées dans leur intégrité ou leur dignité. Même sous la contrainte, je ne ferai pas usage de mes connaissances contre les lois de l'humanité. J'informerai les patients des décisions envisagées, de leurs raisons et de leurs conséquences. Je ne tromperai jamais leur confiance et n'exploiterai pas le pouvoir hérité des circonstances pour forcer les consciences. Je donnerai mes soins à l'indigent et à quiconque me les demandera. Je ne me laisserai pas influencer par la soif du gain ou la recherche de la gloire.

Admise dans l'intimité des personnes, je tairai les secrets qui me sont confiés. Reçue à l'intérieur des maisons, je respecterai les secrets des foyers et ma conduite ne servira pas à corrompre les mœurs. Je ferai tout pour soulager les souffrances. Je ne prolongerai pas abusivement les agonies. Je ne provoquerai jamais la mort délibérément.

Je préserverai l'indépendance nécessaire à l'accomplissement de ma mission. Je n'entreprendrai rien qui dépasse mes compétences. Je les entretiendrai et les perfectionnerai pour assurer au mieux les services qui me seront demandés.

J'apporterai mon aide à mes confrères ainsi qu'à leurs familles dans l'adversité.

Que les hommes et mes confrères m'accordent leur estime si je suis fidèle à mes promesses ; que je sois déshonorée et méprisée si j'y manque".

TABLE DES MATIERES

Liste de professeurs p.2
Dédicaces p.8
Serment p.13
Table des matières p.14
Introduction p.22

Première partie

-I-1- LES ASCITES A EOSINOPHILES p.25

-I-1-1-Le polynucléaire éosinophile p.25

-I-1-1-1-Production et distributions des PNE p.26

-I-1-1-2-Caractéristiques ultra-structurales des PNE p.27

-I-1-1-3-Fonctions des polynucléaires éosinophiles p.28

-I-1-1-3-1-Les médiateurs p.28

-I-1-1-3-1-1-Le contenu des granules p.28

-I-1-1-3-1-2-Synthèse d'autres médiateurs p.29

-I-1-1-3-2-Les récepteurs de membrane p.29

-I-1-1-3-3-Les récepteurs intracytoplasmiques p.30

-I-1-2-Les rapports entre le polynucléaire éosinophile et le tube digestif p.30

-I-1-2-1-Rapports physiologiques p.30

-I-1-2-2-Rapports pathologiques p.30

-I-1-3-Etiologies des hyperéosinophilies sanguines p.31

-I-1-4-Tableau récapitulatif des étiologies des ascites à éosinophiles p.39

-I-2-LES ILEITES NECROSANTES p.41

-I-2-1-Rappel anatomique p.41

-I-2-1-1-Configuration externe p.41

-I-2-1-2-configuration interne p.42

-I-2-2-Histologie de l'intestin grêle p.42

-I-2-2-1-La muqueuse p.42

-I-2-2-2-La sous-muqueuse p.43

-I-2-2-3-La musculeuse p.43

-I-2-2-4-La séreuse p.43

-I-2-2-5-Le tissu lymphoïde p.44

-I-2-3-Rappel anatomopathologique : les entérites p.44

-I-2-3-1-L'entérite catarrhale ou oedémateuse p.44

-I-2-3-2-Les entérites pseudo-membraneuses p.45

-I-2-3-3-Les entérites folliculaires p.45

-I-2-3-4-L'entérite ulcéreuse p.45

-I-2-3-5- Les entérites nécrosantes p.45

-I-2-3-6-Les lésions chroniques p.46

-I-2-4-Tableau récapitulatif des étiologies des iléites nécrosantes p.46

Deuxième partie

-II-1-OBSERVATION p.49

-II-2-LES ETIOLOGIES A ENVISAGER p.62

-II-2-1-Les parasitoses digestives p.62

-II-2-1-1-L'anguillulose humaine p.62

-II-2-1-1-1-Historique p.63

-II-2-1-1-2-Classification p.65

-II-2-1-1-3-Morphologie p.65

-II-2-1-1-3-1-Le parasite adulte p.65

-II-2-1-1-3-2-Les œufs et les larves p.66

-II-2-1-1-3-2-1-Les œufs p.66

-II-2-1-1-3-2-2-Les larves p.67

-II-2-1-1-4-Cycle évolutif p.68

-II-2-1-1-4-1-Le cycle externe asexué direct ou homogonique p.68

-II-2-1-1-4-2-Le cycle externe sexué indirect ou hétérogonique p.69

-II-2-1-1-4-3-Le cycle interne ou cycle d'auto-réinfestation endogène p.69

-II-2-1-1-5-Epidémiologie p.69

-II-2-1-1-5-1-Réservoir p.69

-II-2-1-1-5-2-Facteurs favorisant l'infestation p.69

-II-2-1-1-6-Répartition géographique p.70

-II-2-1-1-7-Existence de cas autochtones p.71

-II-2-1-1-8-Symptomatologie p.76

-II-2-1-1-8-1-Sujet immunocompétent p.76

-II-2-1-1-8-1-1-Phase de pénétration cutanée ou dermatite d'inoculation

-II-2-1-1-8-1-2-Phase de migration p.76

-II-2-1-1-8-1-3-Phase d'état p.76

-II-2-1-1-8-2-Formes cliniques p.77

-II-2-1-1-8-2-1-Formes frustes ou asymptomatiques p.77

-II-2-1-1-8-2-2-Formes cliniques des sujets immunocompétents p.77
-II-2-1-1-8-3-L'Anguillulose maligne ou disséminée p.79
-II-2-1-1-9-Diagnostic p.80
-II-2-1-1-9-1-Eléments d'orientation p.80
-II-2-1-1-9-1-1-L'Hyperéosinophilie p.80
-II-2-1-1-9-1-2-L'élévation des IgE p.80
-II-2-1-1-9-1-3-Exploration de L'immunité humorale p.81
-II-2-1-1-9-2-Diagnostic parasitologique direct p.82
-II-2-1-1-9-2-1-Examen des selles p.82
-II-2-1-1-9-2-2-autres examens parasitologiques p.83
-II-2-1-1-9-3-Le traitement d'épreuve p.83
-II-2-1-1-10-Traitement p.84
-II-2-1-1-10-1-Le Thiabendazole p.84
-II-2-1-1-10-2-L'albendazole p.85
-II-2-1-1-10-3-L'ivermectine p.85
-II-2-1-1-10-4-La prophylaxie p.86
-II-2-1-1-10-5-Contrôles post thérapeutiques p.86
-II-2-1-2-Autres parasitoses pouvant induire une ascite à éosinophiles ou une entérite nécrosante p.87
-II-2-1-2-1-l'ascaridiose p.87
-II-2-1-2-1-1-Généralités p.87
-II-2-1-2-1-2-Répartition géographique p.87
-II-2-1-2-1-3-Clinique p.87
-II-2-1-2-1-4-Diagnostic p.88
-II-2-1-2-1-5-Traitement p.89
-II-2-1-2-2-la toxocarose p.89
-II-2-1-2-2-1-Généralités p.89
-II-2-1-2-2-2-Clinique p.89
-II-2-1-2-2-3-Diagnostic p.90
-1-2-2-4-Traitement p.91
-II-2-1-2-3-l'ankylostomiase p.91
-II-2-1-2-3-1-Généralités p.91
-II-2-1-2-3-2-Symptomatologie p.92

-II-2-1-2-3-3-Diagnostic p.93
-II-2-1-2-3-4-Traitement p.93
-II-2-1-2-4-l'anisakiase p.93
-II-2-1-2-4-1-Généralités p.93
-II-2-1-2-4-2-Symptomatologie p.94
-II-2-1-2-4-3-Diagnostic p.94
-II-2-1-2-4-4-Traitement p.95
-II-2-1-2-5-l'angiostrongylose abdominale p.95
-II-2-1-2-5-1-Généralités p.95
-II-2-1-2-5-2-Symptomatologie p.95
-II-2-1-2-5-3-Diagnostic p.96
-II-2-1-2-5-4-Traitement p.96

-II-2-2-La gastroentérite à éosinophiles p.97

-II-2-2-1-Généralités p.97
-II-2-2-2-physiopathologie p.97
-II-2-2-3-Manifestations cliniques p.98
-II-2-2-4-Diagnostic p.99
-II-2-2-5-Traitement p.99

-II-2-3-Le syndrome Hyperéosinophilique p.100

-II-2-3-1-Généralités p.100
-II-2-3-2-Le rôle pathogène de l'éosinophile et sa traduction clinique p.100
-II-2-3-3-Pronostic et traitement p.101

-II-2-4-Les vascularites p.102

-II-2-4-1- Classification p.102
-II-2-4-2-Vascularites et manifestations digestives p.107
-II-2-4-3-La périartérite noueuse p.108
-II-2-4-3-1-Epidémiologie p.108

-II-2-4-3-2-Histologie p.108
-II-2-4-3-3-Clinique p.109
-II-2-4-3-4-Evolution et traitement p.110
-II-2-4-4-Le syndrome de Churg et Strauss p.111
-II-2-4-4-1-Epidémiologie p.111
-II-2-4-4-2-Histologie p.111
-II-2-4-4-3-Clinique p.111
-II-2-4-4-4-Marqueurs biologiques p.113
-II-2-4-4-5-Evolution et traitement p.113
-II-2-4-5-Autres vascularites responsables de manifestations digestives p.114
-II-2-4-5-1-La maladie de Behçet p.114
-II-2-4-5-2-Le purpura de Henoch-Schönlein p.114
-II-2-4-5-3-La granulomatose de Wegener p.114
-II-2-4-5-4-La maladie de Takayasu p.115
-II-2-4-5-5-La maladie de Horton p.115
-II-2-4-5-6-La polyangéite microscopique p.116
-II-2-4-5-7-La cryoglobulinémie mixte essentielle p.116
-II-2-4-5-8-Les vascularites secondaires p.117

-II-2-5-Autres étiologies p.117
-II-2-5-1-les tumeurs et les hémopathies p.117
-II-2-5-2-La tuberculose p.118

-II-3-DISCUSSION DE L'OBSERVATION p.120

-II-3-1-Les étiologies rapidement écartées p.120
-II-3-1-1-la iatrogénie p.120
-II-3-1-2-Le syndrome hyperéosinophilique p.121

-II-3-2-Les diagnostics compatibles p.121

-II-3-2-1-La gastroentérite à éosinophiles p.121
-II-3-2-2-La vascularite p.122
-II-3-2-2-1-Compatibilité du tableau clinique p.122
-II-3-2-2-2-Arguments histologiques p.122
-II-3-2-2-3-Compatibilité avec les classifications des vascularites p.122
-II-3-2-2-4-L'évolution p.123
-II-3-2-3-La tuberculose p.123
-II-3-2-4-Les cancers et les hémopathies p.123
-II-3-2-5-La parasitose p.123

-II-3-3-Le diagnostic d'anguillulose autochtone à manifestations digestives sévères et ses interrogations

-II-3-3-1-La preuve diagnostique p.125
-II-3-3-2-Le caractère autochtone de la maladie p.126
-II-3-3-3-L'origine de la sévérité de la forme p.126

CONCLUSION p.128
BIBLIOGRAPHIE p.130
ILLUSTRATIONS
Œufs de Strongyloïdes Stercoralis p.66
Larves de Strongyloïdes stercoralis p.67
Cycle évolutif de Strongyloïdes stercoralis p.68
Répartition géographique de l'anguillulose p.70
Méthode de Baërmann p.83
Principales vascularites selon la classification de Chapel Hill p.105

INTRODUCTION

Nous rapportons l'observation d'une patiente métropolitaine, âgée de 45 ans, qui a présenté successivement une ascite à éosinophiles et une iléite nécrosante sévère.

L'ascite à éosinophiles a été découverte dans un contexte de douleurs abdominales et d'hyperéosinophilie sanguine fluctuante. L'enquête étiologique initiale s'était orientée vers les domaines de la parasitologie, de l'allergie, de l'oncologie, de l'hématologie, de la phtisiologie et des maladies systémiques inflammatoires. La gastro-entérite à éosinophiles a été naturellement évoquée.

Le tableau s'est compliqué ensuite par l'apparition d'une péritonite révélatrice d'une entérite nécrosante localisée au niveau de l'iléon. Cette évolution inattendue a recentré les recherches sur les parasitoses, les tumeurs, la tuberculose et les vascularites nécrosantes. Les différents examens réalisés lors de ce bilan en deux volets n'ont pas permis de mettre en évidence d'élément pathognomonique de l'une ou l'autre des étiologies envisagées. Une anguillulose a été évoquée sur la base d'une sérologie positive.

La première partie de ce travail comprend deux chapitres rappelant les caractéristiques générales des ascites à éosinophiles et des iléites nécrosantes.

La deuxième partie présente l'observation clinique suivie d'une discussion sur les étiologies à envisager chez cette patiente en présence d'une hyperéosinophilie sanguine, d'une ascite à éosinophiles et d'une iléite nécrosante. Le dernier chapitre rassemble les propositions diagnostiques pour cette observation particulièrement difficile. Les différentes hypothèses diagnostiques sont présentées et confrontées aux éléments donnés par l'observation.

Le diagnostic d'anguillulose à forme autochtone est discuté, bien que fragile et suscitant de nombreuses interrogations.

PREMIERE PARTIE

INTRODUCTION

L'observation de notre patiente se déroule en deux temps séparés par l'épisode de la péritonite. La recherche étiologique s'oriente d'abord vers les causes d'ascite à éosinophiles puis secondairement une iléite nécrosante est découverte.

Cette situation rare et les difficultés de la recherche étiologique nous ont interpellé et ont motivé notre travail.
Après un bref rappel physiopathologique, nous allons d'une part citer les affections pouvant être responsables d'hyperéosinophilie sanguine, les affections à l'origine d'ascite à éosinophiles puis celles pouvant entraîner une iléite nécrosante. Ensuite nous croiserons ces informations.

Le moyen le plus synthétique pour exposer les étiologies potentielles des trois situations cliniques est la disposition en tableau que nous adopterons.

-I-1- LES ASCITES A EOSINOPHILES

INTRODUCTION

L'ascite à éosinophiles est une pathologie rare.

Elle se définit par un exsudat stérile (protides > 30 g/L), riche en polynucléaires éosinophiles. Le seuil des éosinophiles la définissant n'est pas clairement établi et diffère selon les auteurs. Les chiffres vont de 20% de polynucléaires éosinophiles sur quelques centaines de cellules à 99% sur plusieurs milliers de cellules. (87,91)
Un seuil de 100 éosinophiles par ml de liquide d'ascite a été proposé, ou encore un taux d'éosinophiles égal à 10% des cellules non érythrocytaires. (53)

Dans notre observation il était à 70% d'éosinophiles soit au nombre de 15300/ ml.

L'hyperéosinophilie sanguine serait présente de façon concomitante dans la moitié des cas.

L'ascite à éosinophiles peut se rencontrer dans diverses pathologies hétérogènes : la gastro-entérite à éosinophiles, le syndrome hyperéosinophilique, certains lymphomes abdominaux, des carcinoses péritonéales, des vascularites, des infections (parasitoses et tuberculose au premier plan) ou encore dans les dialyses péritonéales.(1,47,87,91)

Le rôle des ces ascites et les mécanismes les générant ne sont pas clairs : irritation mécanique ou chimique, réactions d'hypersensibilité ou actions adverses des cytokines paraissent contribuer à l'inflation des éosinophiles dans la cavité péritonéale.

Ces pathologies ont peu de points en commun en dehors du polynucléaire éosinophile. Nous allons donc rappeler ses caractéristiques avant de récapituler les étiologies des ascites à éosinophiles.

-I-1-1-Le polynucléaire éosinophile

Afin de mieux comprendre les étiologies des ascites à éosinophiles, une présentation du polynucléaire éosinophile s'impose.
Les polynucléaires éosinophiles (PNE) sont caractérisés par leur distribution, leurs récepteurs de membrane, la composition de leurs granules et leur fonction.

-I-1-1-1-Production et distributions des PNE

Production des PNE

Les PNE sont produits dans la moelle osseuse, après un bref séjour dans le sang ils migrent vers les tissus. Par ailleurs une production au niveau digestif n'est pas exclue. (100,36)
Dans la moelle osseuse les éosinophiles représentent 0.3 à 3 % des granulocytes.
La production des PNE se fait sous la dépendance de facteurs régulateurs : l'interleukine 5, le GM-CSF (granulocyte macrophage colony stimulating factor), l'interleukine 3.
Ces facteurs peuvent aussi avoir des propriétés régulatrices sur la fonction des PNE
Des facteurs cellulaires interviennent également : les macrophages et les lymphocytes T en stimulant la production des précédents facteurs.
La production des PNE peut aussi être inhibée par des agents pharmacologiques : la ciclosporine A, les corticostéroides, les agonistes béta adrénergiques ou encore dans certains cas l'interféron alpha.

Distribution des PNE

La distribution des PNE est essentiellement tissulaire, la demi-vie circulatoire des éosinophiles est très courte, de l'ordre de 6 à 12 heures.
Les PNE se concentrent au niveau des tissus dont la surface épithéliale est exposée à l'environnement : le tractus gastro-intestinal, la peau, l'arbre bronchique et la trachée.
En moyenne pour un éosinophile circulant, on compte trois cent éosinophiles au niveau de la moelle osseuse et cent à trois cent éosinophiles au niveau tissulaire. Il faut remarquer que les hyperéosinophilies tissulaires ne sont pas toujours associées aux hyperéosinophilies sanguines et qu'il existe des réactions à éosinophiles régionales comme c'est le cas dans les ascites à éosinophiles.

Valeurs de l'éosinophilie sanguine

La formule sanguine normale donne un taux d'éosinophiles variant de 1 à 5% de la formule leucocytaire soit 50 à 400 éléments par mm^3.
Il existe des variations physiologiques de ce taux d'éosinophiles :

- -les femmes enceintes et les nourrissons ont un taux physiologiquement plus élevé
- -il existe un cycle nycthéméral et circadien avec des taux plus faibles à midi
- -il existe des variations individuelles.

L'hyperéosinophilie est définie par le nombre absolu d'éosinophiles, supérieur à 500 éléments par mm^3. (36)
Parmi les hyperéosinophilies, on distingue les hyperéosinophilies modérées (inférieures à 1500 éléments/mm^3), des hyperéosinophilies importantes (supérieures à 1500 éléments/mm^3).
Les premières se rencontrent lors de nombreuses parasitoses (oxyures, tæniasis, kyste hydatique non rompu...).Les secondes se rencontrent également lors de parasitoses (larva migrans viscérale, trichinose, distomatose, fissuration de kyste hydatique...), cependant, lorsqu'elles sont isolées ou anciennes on recherchera des signes d'appel en faveur

d'hémopathie ou de cancer sous-jacent ; on évoquera aussi le syndrome hyperéosinophilique. (cf. tableau p.32)

L'éosinopénie n'est pas bien définie, cependant dès 1929 Schilling suggérait son intérêt comme indicateur d'une infection bactérienne.
Deux études récentes confirment cela :la première étude indique que dans le diagnostic d'une infection, un nombre d'éosinophiles circulants inférieur à 100/mm³ donne une sensibilité de 91% et un nombre d'éosinophiles inférieur à 50/mm³donne une sensibilité de 75%.Cette étude indique que ce test est peu spécifique. (84)
La seconde étude indique que lorsque les leucocytes sont supérieurs à 10 000/mm³, une éosinopénie inférieure à 40/mm³ a une valeur prédictive et une spécificité de 100% en faveur d'une infection bactérienne. (61)
L'éosinopénie se rencontre aussi dans la maladie de CUSHING, dans les contextes post-cortisonique et post-ACTH.

-I-1-1-2-Caractéristiques ultra-structurales des PNE

Les éosinophiles sont classés parmi les polynucléaires par la forme de leur noyau et parmi les granulocytes par la présence de granules spécifiques.
Dans le sang circulant, le PNE mesure 10µm de diamètre, sur une lame son diamètre varie de 12 à 17µm.
Le noyau est généralement bilobé et le cytoplasme contient de volumineuses granulations spécifiques identifiées au microscope optique par leur affinité tinctoriale particulière pour les colorants acides comme l'éosine. Cette propriété est liée à la richesse de ces granules en protéines basiques ou protéines cationiques.

En microscopie électronique on distingue trois types de granules :

-des granules ronds, uniformément denses appelés granulocytes primaires qui caractérisent surtout le promyélocyte éosinophile.

-des granules secondaires, issus de la différentiation des précédents, caractéristiques de l'éosinophile mature. Ils sont constitués d'une inclusion centrale dense aux électrons (corps cristalloïde) et d'une matrice plus claire.

-des granules plus petits ou microgranules qui contiennent des enzymes

L'hétérogénéité des éosinophiles :

Les techniques de purification sur gradient de densité ont permis de caractériser différentes populations d'éosinophiles « normodenses » et « hypodenses ». La proportion des PNE hypodenses s'accroît dans le sang au cours de diverses pathologies (parasitaires et allergiques), alors qu'elle est toujours importante parmi les PNE obtenus par lavage broncho alvéolaire ou par prélèvements d'épanchements pleuraux ou d'ascite.
L'hypodensité est liée à l'activité, ainsi, les PNE hypodenses libèrent de plus grandes quantités de médiateurs en réponse à des stimulis spécifiques.
L'hétérogénéité des éosinophiles se manifeste également par des modifications morphologiques du cytoplasme (vacuolisation, dégranulation avec diminution de la taille des granules) et du noyau ainsi que par des variations des récepteurs de membrane.

-I-1-1-3-Fonctions des polynucléaires éosinophiles

Les propriétés des éosinophiles sont variées et dépendent de divers médiateurs ainsi que de récepteurs cellulaires.

Le PNE a des rôles pro-inflammatoires et intervient dans l'anaphylaxie

-par une amplification de l'hypersensibilité immédiate avec certains médiateurs qui facilitent l'histaminolibération, qui augmentent le processus inflammatoire ou qui interviennent sur l'hyper réactivité tissulaire.

-par l'amplification IgE dépendante, avec la libération sélective de médiateurs.

-par ses capacités de cytotoxicité élargie aux cellules épithéliales et endothéliales à l'origine de lésions tissulaires.

Le PNE intervient dans la lutte anti parasitaire

-par des capacités de lyse de larves selon un mécanisme de cytotoxicité cellulaire dépendant des IgG et des IgE.

-par un rôle toxique direct sur les parasites.

-I-1-1-3-1-Les médiateurs

-I-1-1-3-1-1-Le contenu des granules

-La protéine basique majeure : MBP (Major basic protein)

C'est la protéine qui compose le corps cristalloide. Elle représente 55% du contenu granulaire et n'est pas spécifique du polynucléaire éosinophile (on la trouve aussi dans le basophile).

Elle a un rôle toxique sur les parasites qui a été défini par GLEICH et ADOLPHON, cette cytotoxicité peut en cas de concentration élevée être élargie aux cellules épithéliales et aux cellules endothéliales.

Elle se lie aux protéines anioniques membranaires et perturbe les flux ioniques trans-membranaires. Cette protéine peut soit par mécanisme direct, soit en induisant des micro-thromboses pariétales provoquer des lésions tissulaires.

In vitro, la MBP possède d'autres propriétés : elle fait précipiter le DNA, elle neutralise l'héparine et elle stimule la libération d'histamine par les basophiles et les mastocytes de façon dose-dépendante.

-La protéine basique éosinophile : ECP (eosinophil cationic protein)

Elle est localisée dans la matrice du granule secondaire et représente 30% du contenu granulaire.

In vitro, l'ECP est une puissante toxine vis à vis des larves parasitaires (*s. mansoni et t. spiralis*) mais aussi potentiellement vis à vis de cellules ou de tissus normaux en provoquant des dommages des pores non sélectifs pour les électrolytes. C'est en particulier une puissante neurotoxine.

In vitro, l'ECP est aussi une substance pro coagulante et elle peut exercer une action frénatrice sur la population lymphocytaire.

Enfin, comme la MBP, elle facilite l'histaminolibération des basophiles et des mastocytes.

-La neurotoxine dérivée des éosinophiles : EDN (eosinophil derived neurotoxin) ou EPX (eosinophil protein X)

Elle est localisée dans la matrice des granules secondaires.

C'est une puissante neurotoxine dont l'effet est dose-dépendant.

En 1988, WEAVER et ses collaborateurs ont montré que l'exposition directe des nerfs périphériques à l'EDN avait pour conséquence une destruction progressive des gaines de myéline à l'origine d'une dégénérescence axonale.

-La peroxydase éosinophilique (EPO)

C'est une enzyme localisée dans la matrice du granule secondaire ;
Son activité enzymatique peut s'exercer en synergie avec d'autres facteurs (halogènes, H2O2, granules des mastocytes)
In vitro, l'EPO catalyse l'oxydation de plusieurs substances (dont les substances halogénées) à partir de l'H2O2. Cette réaction entraîne la mort de nombreux micro-organismes (bactéries, toxoplasmes, trypanosomes, schistosomules), mais aussi des mastocytes et des cellules tumorales.
In vivo, elle semble exercer une action lytique directe sous deux formes : libre ou liée à la membrane mastocytaire.
Au delà d'une certaine concentration, l'EPO peut aussi avoir des effets néfastes sur les mastocytes.
Enfin, elle induit une libération d'histamine et d'ECF.A (eosinophil chemotactic factor of anaphylaxis) par dégranulation mastocytaire.

-I-1-1-3-1-2-Synthèse d'autres médiateurs

Les médiateurs issus de l'acide arachidonique

L'éosinophile peut produire soit par la voie de la cyclo-oxygénase des prostaglandine E2 soit par la voie de la lipo-oxygénase des leucotriènes ainsi que du PAF-aceter.

Synthèse de nombreuses cytokines

L'éosinophile synthétise des cytokines de type 1 :l'interféron γ (IFNγ), des cytokines de type 2 : interleukines (IL-4, IL-5, IL-10) et des cytokines inflammatoires : IL1, IL6, Tumor Necrosis Factor α (TNFα), Transforming Growth Factor α et β (TGF α et β).

Il est aussi capable de synthétiser des cytokines impliquées dans sa propre activation et sa différentiation : IL-3, IL-5, le Granulocyte Macrophage Colony-Stimulating Factor (GM-CSF), ainsi que des chémokines : RANTES et la Macrophage Inflammatory Protein α (MIP-1α)

-I-1-1-3-2-Les récepteurs de membrane

Les PNE possèdent des récepteurs de membrane pour le fragment cristallisable des immunoglobulines. (100)

-Les récepteurs pour les fragments Fc des IgE : ces récepteurs permettent d'établir un lien étroit entre l'éosinophile et la cible parasitaire. Ils induisent une activation membranaire et l'exocytose du contenu des granules.

-Les récepteurs pour les fragments Fc des IgG : ils participent à l'activation des fonctions effectrices des éosinophiles.

-L'existence de récepteurs pour le fragment Fc des IgA a aussi été démontrée.

Les éosinophiles possèdent aussi des récepteurs de membrane pour le complément. Ce sont des récepteurs pour le C3b et le C4, et des récepteurs pour le GM-CSF. Ce dernier intervient

dans la différentiation précoce des myéloblastes de la lignée éosinophilique, neutrophilique ou monocytaire et peut stimuler la fonction cytotoxique des éosinophiles. (37)

En outre, les PNE possèdent des récepteurs pharmacologiques pour l'œstradiol, l'histamine, les glucocorticoïdes et pour différents facteurs chimiotactiques (leucotriènes B4 et Platelet Activating Factor). (100)

-I-1-1-3-3-Les récepteurs intracytoplasmiques

En 1981, PETERSON met en évidence des récepteurs intracellulaires au niveau du PNE pour les glucocorticoïdes. (37)
In vivo, les glucocorticoïdes produisent une diminution du nombre de PNE circulants et tissulaires.
PETERSON a démontré que les éosinophiles humains normaux possèdent un nombre limité de ces récepteurs, que ces derniers sont spécifiques des glucocorticoides, qu'ils sont saturables et qu'ils ont une affinité élevée par leurs ligands. (37)
ALTMAN et ses collaborateurs ont par ailleurs démontré que les capacités d'adhérence et le chimiotactisme de l'éosinophile sont transitoirement réduits par l'administration de glucocorticoides. (37)

-I-1-2-Les rapports entre le polynucléaire éosinophile et le tube digestif

-I-1-2-1-Rapports physiologiques

Les PNE produits dans la moelle osseuse, migrent après un bref séjour dans le sang vers les tissus. (100)
Une production locale intestinale semble cependant possible : des précurseurs se différenciant sous l'influence de facteurs de croissance tels que l'interleukine 5 ont été décrits dans la muqueuse digestive.

Les PNE sont normalement présents dans la muqueuse intestinale, au niveau de la lamina propria, autour des vaisseaux, mais leur densité physiologique est imprécise.

Le rôle physiologique et la participation des éosinophiles aux mécanismes de défense du tube digestif sont incertains. La dégranulation des éosinophiles avec libération de MBP serait un phénomène physiologique que semble confirmer la présence d'ECP dans la lumière jéjunale de sujets contrôles à des concentrations significatives.

-I-1-2-2-Rapports pathologiques

Si les PNE sont normalement présents dans la lamina propria intestinale, des amas d'éosinophiles dans la sous-muqueuse, la musculeuse et la séreuse sont pathologiques. (100)

Des éosinophilies intestinales ont été décrites au cours :

-de pathologies parasitaires : les parasitoses les plus souvent en cause sont l'ascaridiose, la toxocarose, la trichinose, la bilharziose, le tæniasis, l'ankylostomiase, la trichocéphalose, l'angiostrongylose, l'anguillulose et l'oxyurose.

-du syndrome hyperéosinophilique idiopathique

-de la gastroentérite à éosinophiles

-de prises médicamenteuses : les principaux médicaments incriminés sont les sels d'or,les hypoglycémiants oraux, les psychotropes, les antibiotiques, les anti inflammatoires non stéroïdiens. D'autres causes non médicamenteuses mais iatrogènes peuvent se rencontrer : la radiothérapie abdominale.

-d'exposition à des toxiques : produits industriels tels le mercure ou le benzène.

-de certaines maladies systémiques et vascularites digestives.

-de la maladie cœliaque.

-de maladies inflammatoires chroniques du tube digestif : maladie de Crohn et rectocolite hémorragique.

-de tumeurs malignes : adénocarcinomes gastriques, coliques, rectaux ainsi que dans les lymphomes malins du tube digestif.

Toutes ces affections ne génèreront pas systématiquement des ascites à éosinophile, seule leur atteinte séreuse pourra les produire.

-I-1-3-Etiologies des hyperéosinophilies sanguines

Les hyperéosinophilies sanguines sont très largement dominées par les parasitoses et l'allergie, cependant on compte de nombreuses autres étiologies que nous résumons dans le tableau suivant :

HYPEREOSINOPHILIES « REACTIONNELLES »		
Domaine étiologique	Agent responsable	remarques
Post-infectieuses (120,75)	Parasitoses Cosmopolites : *Distomatose hépatique* *Ascaridiose* *Toxocarose* *Hypodermose* *Trichinose* *Tæniasis* *Hydatidose* *Echinococcose alvéolaire* *Anisakiase* *Oxyurose* Tropicales : *Ankylostomiase* *Anguillulose* *Filarioses* *Schistosomiases* *Mansonelloses* *Distomatoses intestinales et pulmonaires* *Opisthorchiidose* *Sparganose* *Pentastomoses*	Concerne surtout les helminthiases ayant un cycle intratissulaire. L'hyperéosinophilie est parfois très massive, avec une fréquente hyperleucocytose et des taux élevés d'IgE sériques. Evolution de l'hyperéosinophilie selon la courbe de Lavier (latence puis ascension vers un taux maximal puis décroissance plus ou moins rapide) dans la distomatose hépatique, l'ascaridiose, le tæniasis, l'ankylostomiase, la schistosomiase. Hyperéosinophilie massive et persistante dans la trichinose, la toxocarose, le poumon éosinophile tropical. Hyperéosinophilie cyclique et oscillante dans l'Anguillulose ou la loase.
	Autres infections *Aspergillose bronchopulmonaire* *Endocardite d'Osler* *Scarlatine* *Brucellose* *Mycobactéries* *Syphillis secondaire* *Mononucléose infectieuse* *VIH* *HTLV-1*	En dehors de l'aspergillose bronchopulmonaire allergique, l'hyperéosinophilie est rare et souvent discrète
Allergiques (120)	Allergènes multiples	Hyperéosinophilie souvent modérée, contexte évocateur avec possibilité d'autres manifestations cliniques associées

Iatrogènes ou Toxiques (75,120)	<u>Iatrogènes</u> *Post splénectomie* *Dialyses péritonéales* *Hémodialyses* *Irradiations* *Produits de contraste iodés* *Médicaments* <u>Toxiques</u> *Benzène* *Mercure*	Contexte évocateur Principaux médicaments responsables : -Agents anti-infectieux (Pénicillines, ampicilline, rifampicine, sulfamides, métronidazole, cyclines, quinolones) -Anti-inflammatoires (AINS, salicylés) -Antidépresseurs, anti-épileptiques, neuroleptiques -Médicaments à tropisme cardiovasculaire (Amiodarone, captopril, clofibrate, certains β bloquants…) -Antirhumatismaux (sels d'or, sulfasalazine, pénicillamine) -Hypoglycémiants -Cytokines recombinantes (GM-CSF, interleukine 2…)

HYPEREOSINOPHILIES A TROPISME TISSULAIRE		
Tissu concerné	Etiologie	Remarques
Tropisme pulmonaire (120,75)	<u>Mycologique</u> *Aspergillose pulmonaire*	Contexte évocateur, élévation importante des IgE sériques
	<u>Parasitaire</u> *Etape pulmonaire de certaines larves (syndrome de Löffler), ex :ascaridiose, anguillulose, trichinose, toxocarose...*	Fugace
	Poumon éosinophile tropical *Distomatose pulmonaire* *Dirofilariose pulmonaire*	Durable
	<u>Médicamenteuse</u> *Acide aminosalicylique, carbamazépine, procarbazine, chlorpromazine (...)*	Infiltrat pulmonaire labile évoquant un syndrome de Löffler
	Nitrofurantoïne, méthotrexate	Pneumonie interstitielle
	Sels d'or	Granulome possible
	Bléomycine	Fibrose possible
	<u>Tumorale</u> *Carcinomes* *Métastases pulmonaires* *Lymphangite carcinomateuse*	
	<u>Allergique</u> *Asthme allergique*	
	<u>Syndrome de Löffler</u> *Cause médicamenteuse, allergique, parasitaire ou idiopathique*	Infiltrats radiologiques labiles
	<u>Maladie de Carrington</u> *Idiopathique*	Alvéolite à éosinophiles
	<u>Maladies de système</u> *Vascularites : Churg et Strauss*	Asthme ancien qui s'aggrave, infiltrats pulmonaires, signes de vascularite systémique

Tropisme cutané (120)	<u>Réactions d'hypersensibilité</u> *Dermatite atopique* *Urticaire et angio-oedèmes* *Dermatite allergique de contact* *Dermatites parasitaires* *Piqûres d'insectes* <u>Vascularites</u> *Churg et Strauss* <u>Lymphopathies T</u> *Lymphome* *Mycosis fungoïde* *Syndrome de Sezary* *Papulose lymphomatoïde* <u>Maladies bulleuses</u> *Pemphigoide bulleuse* *Dermatite herpétiforme* *Maladie des dépots d'IgA* <u>Iatrogénie</u> *Médicaments* *Réactions de greffon à l'hôte* <u>Autres</u> *Angio-œdème cyclique* *Fasciite à éosinophiles de Shulman* *Psoriasis* *Syndrome de Wells* *Maladie de Kimura* *(...)* *Le syndrome hyperéosinophilique*	(hyperéosinophilie plus rare) Le prurit, l'érythème et l'hyperéosinophilie peuvent être les manifestations précoces de ces pathologies Hyperéosinophilie associée à des myalgies, Oedème facial récidivant avec hyperéosinophilie

Tropisme digestif (75,120)	<u>Maladies inflammatoires chroniques</u> *Maladie de Crohn* *Maladie de Whipple* <u>Tumeurs malignes</u> *Adénocarcinomes gastriques* *Adénocarcinomes coliques* *Adénocarcinomes rectaux* *Lymphomes malins digestifs* <u>Vascularites</u> <u>Gastroentérite à éosinophiles</u> <u>Syndrome Hyperéosinophilique</u>	Possibilité de grandes hyperéosinophilies chroniques

HYPEREOSINOPHILIES D'ACCOMPAGNEMENT		
Domaine étiologique	type	Remarques
Tumeurs solides (120,53)	Carcinomes *Carcinomes du col utérin (surtout dans les formes non kératinisantes à grandes cellules)* *Carcinomes pulmonaires* *Gastriques, coliques* Autres primitifs *Reins, surrénales, tube digestif, thyroïde, foie, vésicule, pancréas, organes génitaux, sein, mésothéliome péritonéal ou pleural, liposarcome, mélanome malin...*	L'hyperéosinophilie a le plus souvent un caractère paranéoplasique, elle évolue parallèlement à la masse tumorale Une hyperéosinophilie sanguine massive doit faire rechercher des métastases
Hémopathies (120)	Leucémies *Leucémie aiguë à éosinophiles* *Leucémie myéloïde chronique* *Leucémie myélocytaire M4* *Leucémie aiguë lymphoblastique* Lymphomes *Maladie de Hodgkin* *Lymphomes non hodgkinniens* *Lymphomes T épidermotropes* *Lymphomes T pléomorphes* *Leucémie aiguë de l'adulte liée à HTLV-1* *Lymphadénopathie angio-immunpblastique* *Granulomatose lymphomatoïde*	Hyperéosinophilie massive et formes immatures dans le sang, possibilité d'anomalies chromosomiques affectant les chromosomes 5, 7, 8, 12,16 ou 22 Possibilité d'hyperéosinophilie massive Nombre accru d'éosinophiles médullaires anormaux Peut être précédée d'une hyperéosinophilie isolée Infiltrat éosinophile possible au sein du tissu tumoral (syndrome de Sézary, Mycosis fungoides)

Déficits immunitaires (120,75)	Congénitaux *Syndrome de Wiskott-Aldrich*	Thrombopénie néonatale, eczéma chronique, hyper-IgE et IgA sériques, infections sévères
	Syndrome d'hyperproduction des IgE décrit par R. Buckley	Hyperéosinophilie associée à élévation considérable des IgE sériques, dermatose folliculaire, infections cutanées et respiratoires, dysmorphie faciale…
	Syndrome d'Omenn	Hyperéosinophilie massive avec hyperleucocytose, érythrodermie, diarrhée, hépatosplénomégalie, infections sévères, troubles de croissance, hypogammaglobulinémie, hyper-IgE sérique
	Acquis *VIH*	L'infection à un stade précoce peut être révélée par une hyperéosinophilie
Maladies systémiques (120,75)	Vascularites *Angéite de Churg et Strauss* *Granulomatose de Wegener* *Angéite d'hypersensibilité de Zeek*	
	Polyarthrite Rhumatoide	Dans les cas où l'atteinte est sévère avec des nodules rhumatoïdes voire une angéite nécrosante
	Tableaux avec myalgies *Polymyosites* *Syndrome de Shulman* *Syndrome « myalgies-éosinophilie »*	Notion de médicament à base de Tryptophane
	Histiocytose X	Hyperéosinophilie sanguine variable souvent modérée
	Maladies Auto-immunes *Maladies bulleuses* *Anémie de Biermer* *Syndrome de Gougerot Sjögren* *Lupus (LEAD)*	Hyperéosinophilie rare et modérée
Syndrome Hyperéosinophilique	idiopathique	Critères de Chusid : Hyperéosinophilie massive>1,5.10.9/l évoluant depuis plus de 6 mois, s'accompagnant de manifestations viscérales, sans cause retrouvée

-I-1-4-Tableau récapitulatif des étiologies des ascites à éosinophiles

Domaine étiologique	Agent causal	Diagnostic
PARASITOLOGIE (91, 47, 87, 126, 146,125)	NEMATODES -Larva migrans **toxocara canis* **ankylostoma caninum* -Nématodoses humaines intestinales **anguillulose* **ascaridiose* CESTODES -Rupture de kyste hydatique	Clinique et NFS orientent le diagnostic Sérologies importantes *T. canis* : le diagnostic est biologique, l'examen des selles est négatif Examen des selles et sérologies Possibilité de traitement d'épreuve
BACTERIOLOGIE (91,125)	-Tuberculose (-Péritonite à *E. coli*)	Présence de BK Microbiologie du liquide d'ascite
MYCOLOGIE (91)	(-Aspergillus niger)	
TUMEURS (91, 90,47, 42, 125)	-Carcinomatose péritonéale de cancers solides (pancréatique) -lymphome *hodgkinien *non hodgkinien -leucémie aiguë lymphoblastique	Recherche du primitif Examen histologique NFS- Explorations médullaires Recherche d'adénopathies et d'atteinte viscérale
VASCULARITES (91,47, 125)	(-Péri artérite noueuse) -Granulomatose de Churg et Strauss -Angéite d'hypersensibilité	Signes cliniques associés Examen histologique Stimulation antigénique médicamenteuse ou microbienne préalable

GASTROENTERITE A EOSINOPHILES(38,43,105,143)		Diagnostic d'élimination Critères diagnostiques
SYNDROME HYPEREOSINOPHILIQUE IDIOPATHIQUE (43,91)		Critères de Chusid
FIEVRE MEDITERRANEENNE FAMILIALE (91)		Crises aiguës +/- caractéristiques Origine méditerranéenne Etude génétique
MESENTERITE RETRACTILE (68)		Fibrose extensive du mésentère
DIALYSE PERITONEALE (24, 65,139)		Concerne les dialysés péritonéaux

-I-2-LES ILEITES NECROSANTES

INTRODUCTION

Les iléites sont des atteintes inflammatoires, infectieuses, ou iatrogènes de l'iléon.
Certaines de ces affections sont propres á l'intestin grêle tandis que d'autres peuvent se rencontrer dans divers segments du tube digestif, voire avoir une symptomatologie extra-digestive.
Ces affections se distinguent par le fait que leurs effets peuvent entraîner une nécrose plus ou moins étendue de ce segment digestif et qu'elles peuvent se compliquer de perforations.
Après un rapide rappel anatomique et histologique, nous étudierons les différentes étiologies d'iléites nécrosantes avant de les confronter aux étiologies des ascites à éosinophiles.

-I-2-1-Rappel anatomique (119 bis)

-I-2-1-1-Configuration externe

L'intestin grêle est le segment du tube digestif qui s'étend du pylore á la valvule iléo-cæcale. Cylindrique, il comprend deux parties principales : le duodénum, partie fixe et le jéjuno-iléon, segment mobile.
Le jéjuno-iléon mesure 4 á 7 m chez l'adulte, l'iléon correspond aux 3 cinquièmes distaux. Le calibre diminue régulièrement passant de 3 cm á l'angle duodéno-jéjunal á 2 cm au niveau de la valvule de Bauhin.
L'ensemble jéjunum/iléon décrit 15 á 16 boucles : les anses intestinales qui ont une forme de U et dont les branches sont au contact les unes des autres. La disposition de ces anses est plutôt horizontale pour le jéjunum et verticale pour l'iléon.

Le mésentère est le méso péritonéal qui relie l'intestin grêle au péritoine postérieur. Il présente deux faces : l'une antérieure, l'autre postérieure, au bord libre le long du grêle et un bord fixe qui s'étend de l'angle duodéno-jéjunal á la fosse iliaque droite. Entre les deux séreuses péritonéales se trouvent le tissu adipeux, les vaisseaux mésentériques supérieurs, les lymphatiques et les nerfs du grêle.

Les artères naissent du bord gauche de l'artère mésentérique supérieure, se rendent vers l'intestin dans l'épaisseur du mésentère et forment plusieurs séries d'arcades. De l'arcade bordante naissent les vaisseaux droits, distants les uns des autres de 1 á 3 mm, qui aboutissent

aux faces antérieures et postérieures de l'intestin. La dernière artère iléale s'anastomose avec la récurrente iléo-caecocolo-appendiculaire de l'artère mésentérique inférieure.

Le réseau veineux rappelle la disposition artérielle mais les branches afférentes de la veine mésentérique supérieure confluent de façon très variable.

Les vaisseaux lymphatiques sortant de la paroi intestinale, se jettent dans les groupes ganglionnaires juxta-intestinaux situés le long de la dernière arcade ou parfois directement dans le groupe ganglionnaire intermédiaire. Puis la lymphe gagne le groupe central dont les canaux efférents se drainent dans le tronc lombaire gauche.

L'innervation dépend des ganglions mésentériques supérieurs qui forment autour de l'artère un plexus dense dont les branches suivent le réseau artériel.

-I-2-1-2-configuration interne

La surface iléale interne est plissée perpendiculairement á son grand axe par les valvules conniventes qui occupent de 1/3 aux 2/3 de la circonférence de l'intestin. Hautes de 7 á 8 mm á leur partie moyenne, ces valvules se raréfient entre le jéjunum et l'iléon et disparaissent á une distance qui varie de 30 cm á 1m de la valvule iléo-colique.

-I-2-2-Histologie de l'intestin grêle (119 bis, 124)

-I-2-2-1-La muqueuse

L'intestin grêle doit simultanément gérer de nombreuses fonctions élémentaires pour assurer le contrôle de l'absorption intestinale. La muqueuse intestinale doit permettre l'hydrolyse des métabolites, un contrôle de la surface d'échanges, des transports transmembranaires et cellulaires, une micromotricité, un contrôle du flux hydroélectrolytique ainsi que des mécanismes de protection vis á vis de la microflore et des nutriments.
Cette muqueuse présente un aspect velouté normal, du à l'existence des villosités intestinales tapissées par un épithélium simple et centrées par le chorion. Au dessous des villosités, la muqueuse est composée de cryptes ou glandes de Liberkühn qui s'enfoncent dans le chorion jusqu'à la musculaire muqueuse.

L'épithélium des villosités comprend 2 types cellulaires :
-les entérocytes ou cellules absorbantes sont les plus nombreux
-les cellules caliciformes sont 4 fois moins nombreuses et sont disposées au milieu des précédentes.

L'entérocyte est une cellule cylindrique de 22 á 26 µm de hauteur qui présente á son pôle apical un plateau strié. Le plateau strié présente une activité phosphatase alcaline intense, on y décèle également une leucine aminopeptidase, une adénosine triphosphatase et des disaccharidases.

Les cellules caliciformes présentent une zone basale effilée. Elles excrètent des mucines qui s'écoulent á l'apex.

Les glandes de Liberkühn sont des tubes cylindriques de 200 á 300 µm allongés entre l'épithélium superficiel et la musculaire muqueuse. Elles débouchent en groupe de 4 ou 5 dans une zone élargie appelée vestibule. 4 á 10 vestibules fusionnent á la base de la villosité. On compte 20 glandes de Liberkühn pour une villosité.
Les glandes sont composées d'entérocytes, de cellules caliciformes, de cellules sans différentiation, de cellules endocrines et de cellules de Paneth.
Les cellules prismatiques sans différentiation sont les plus nombreuses, elles permettent le renouvellement villositaire et ont des capacités excrétoires.

Les cellules endocrines sont piriformes, leur pôle apical peut atteindre la lumière glandulaire tandis que leur pôle inférieur, plus large repose sur la lame basale. Ces cellules appartiennent selon PEARSE au système APUD (Amine precursor Uptake and Decarboxylation). Elles ont une activité sécrétoire variable selon leur type. Elles peuvent sécréter de la sérotonine, de la motiline, de la somatostatine, de l'entéroglucagon, de la sécrétine, de la neurotensine...

Les cellules de Paneth siègent au fond des glandes de Lieberkühn, ce sont des cellules prismatiques zymogènes comparables aux cellules acineuses pancréatiques dont l'activité sécrétoire est contrôlée par la cholecystokinine. Ces cellules sécrètent le lysozyme intestinal qui est un facteur bactériostatique, des IgA, des protéases ainsi que d'autres enzymes.

Le chorion forme l'axe conjonctivo-vasculaire des villosités et remplit l'espace entre les glandes de Lieberkühn. Il comprend des fibres argyrophiles, des cellules macrophagiques, quelques polynucléaires, surtout éosinophiles, des lymphocytes B et T et des plasmocytes qui sécrètent surtout des IgA. Des chylifères cheminent en son sein.

La musculaire muqueuse est formée de deux couches minces de muscle lisse interne circulaire et externe longitudinale.

-I-2-2-2-La sous-muqueuse

Elle est faite d'un tissu conjonctif assez dense qui contient de nombreuses fibres élastiques, quelques adipocytes, de nombreux vaisseaux sanguins et lymphatiques ainsi que le plexus de MEISSNER. Ce dernier est formé de ganglions et de fibres non myélinisées, il émet des filets amyéliniques qui innervent la musculaire muqueuse ou la perforent.

-I-2-2-3-La musculeuse

elle comprend la couche profonde circulaire et la couche externe longitudinale qui sont réunies par des faisceaux musculaires communs et séparés par le plexus d'AUERBACH. Ce dernier reçoit des fibres sympathiques et parasympathiques et contient des cellules associatives ainsi que des neurones moteurs destinés aux couches de la musculeuse.

-I-2-2-4-La séreuse

C'est le péritoine qui repose sur une mince couche de conjonctif lâche.

-I-2-2-5-Le tissu lymphoïde

Il se trouve en quantité abondante au niveau du grêle. Il est représenté dans la muqueuse par des éléments lymphoïdes disséminés ainsi que par les follicules lymphoïdes et les plaques de Peyer. Les cellules lymphoïdes sont reliées par un réseau hémolymphatique.
L'épithélium de surface contient de nombreux lymphocytes entre les cellules épithéliales, prés de la membrane basale. Dans le grêle ils sont abondants, au nombre de 30 à 40 pour 100 cellules épithéliales. Ils sont caractérisés par des granulations métachromiques intracytoplasmiques volumineuses et par leur phénotype membranaire suppresseur (CD8).
Moins de 5% sont de nature B ou de phénotype T activateur.

Les follicules lymphoïdes et les plaques de Peyer sont situés à la partie profonde de la muqueuse, dans l'épaisseur de la musculaire muqueuse et dans la sous-muqueuse. Ils mesurent 1 à 3 mm et sont parfois macroscopiquement visibles. Dans l'iléon ils sont plus nombreux et plus volumineux que dans le reste du grêle. Ils se regroupent en agrégats d'au moins 5 follicules lymphoïdes dénommés plaques de PEYER. Au dessus des follicules il n'existe pas de villosité, l'épithélium superficiel diffère de celui des villosités par un plus grand nombre de lymphocytes, par la quasi-absence de cellules à mucus et par la présence de « cellules M » (OWEN, 1983). Ces dernières sont d'origine entérocytaire, sont dépourvues de bordure en brosse et constituent le lieu de passage des antigènes de la lumière intestinale vers le tissu lymphoïde.
Entre l'épithélium et le follicule lymphoïde, le « zone du dôme »contient des lymphocytes T et B, des plasmocytes et des macrophages. Là sont présentés les antigènes transportés par les cellules M aux cellules responsables de la réponse immunitaire.
Après sensibilisation à l'antigène, les lymphocytes vont subir une première différenciation, suivie d'une différenciation terminale qui aboutit à la formation de cellules immunologiquement compétentes matures. La différenciation des lymphocytes B aboutit à la formation de plasmocytes orientés vers la production d'IgG, d'IgM et principalement d'IgA sécrétoires. Les IgA sécrétoires représentent la classe d'anticorps la plus importante dans les fluides. Ils exercent plusieurs effets : gène à l'adhésion des bactéries sur les muqueuses par apport de charges négatives, agrégation spontanée des monomères sériques, activation modérée du complément par la voie alterne et activité neutralisante par formation de complexes immuns importants. (11 bis)

-I-2-3-Rappel anatomopathologique : les entérites(119 bis)

Les iléites sont des entérites à localisation iléale. Les lésions histologiques élémentaires sont donc communes à ces deux entités.

-I-2-3-1-L'entérite catarrhale ou oedémateuse

C'est la phase initiale de toute entérite, elle peut cependant être isolée et résolutive.
Macroscopiquement la muqueuse est rouge et œdématiée, recouverte d'une sécrétion abondante de mucus.

Histologiquement le chorion est oedémateux et congestif, les cellules caliciformes sont hypersécrétantes.

-I-2-3-2-Les entérites pseudo-membraneuses

Macroscopiquement la muqueuse est recouverte de fausses membranes, séparées par de larges intervalles de zones saines, cernées par un liseré congestif. Les fausses membranes mesurent quelques millimètres et se laissent plus ou moins détacher pour découvrir des érosions ou des ulcérations hémorragiques.
Histologiquement elles sont faites de fibrine, de mucus et de débris nécrotiques. Le chorion sous-jacent est mis à nu par desquamation de l'épithélium villositaire. L'exsudation fibrino-leucocytaire est importante.

-I-2-3-3-Les entérites folliculaires

Elles se caractérisent par l'atteinte prédominante des points lymphoïdes et des plaques de PEYER.
Les follicules sont turgescents, recouverts d'une muqueuse irrégulière et fissuraire, entourés d'un liseré congestif et séparés par une muqueuse normale.
Histologiquement la structure folliculaire est effacée par l'infiltration des cellules inflammatoires de types différents suivant l'affection causale.

I-2-3-4-L'entérite ulcéreuse

Elle succède à la chute des pseudo-membranes ou des escarres. Les ulcérations sont souvent longitudinales, plus rarement transversales, le long du bord libre ou de l'insertion mésentérique. Leur profondeur est variable.

-I-2-3-5- Les entérites nécrosantes

L'intestin pathologique est de coloration rouge foncé, marron ou verdâtre de façon diffuse dans les zones atteintes ou par plaque disséminées. La face muqueuse paraît nécrotique, noirâtre, dépolie, parsemée d'ulcérations plus ou moins profondes.
Des perforations peuvent être observées. Le mésentère est un peu épaissi et congestif.

Microscopiquement la muqueuse est le siège d'une nécrose de coagulation des éléments épithéliaux et des glandes, la desquamation de cette muqueuse laisse place à des ulcérations de profondeur variable. Le chorion est oedémateux avec une réaction cellulaire d'intensité variable, composée d'un infiltrat polymorphe parfois riche en polynucléaires. La musculeuse et la séreuse participent de manière plus ou moins importante au processus pathologique.

Les entérites aiguës nécrosantes procèdent de diverses étiologies : infectieuses, vasculaires, post-traumatiques, allergiques, des cancers ou des hémopathies. Il semble que le mécanisme de la nécrose implique deux facteurs :

-un facteur vasculaire avec des perturbations circulatoires du territoire mésentérique soit par atteinte des vaisseaux mésentériques, soit par anomalies isolées de la microcirculation locale.

-un facteur infectieux avec des signes de colonisation du foyer nécrotique par les germes intestinaux.

-I-2-3-6-Les lésions chroniques

Ce sont des modifications secondaires et tardives qui conditionnent beaucoup les complications de certaines entérites.
Les ulcérations confluentes peuvent faire apparaître des pseudo-polypes. La sclérose épaissit la sous-muqueuse et la musculeuse, s'étend à la séreuse sous forme de sclérolipomatose. Les plexus nerveux sont modifiés, dégénératifs ou plus souvent hyperplasiques. Les ganglions régionaux sont inflammatoires.

-I-2-4-Tableau récapitulatif des étiologies des iléites nécrosantes (3, 6,28bis, 119 bis, 63 bis, 150)

Domaine étiologique	Pathologie ou agent étiologique	Diagnostic
BACTERIOLOGIE	-Tuberculose iléo-cæcale -Maladie de Hambourg : Clostridium perfringens -Entérobactéries **Escherichia coli* **Yersinia entérocolitica* **Proteus* **Klebsiella* **Shigella* **Salmonelles typhiques et non typhiques* -Staphylocoque -Campylobacters	Anatomopathologie sur biopsie et Recherche de BK Examens des selles Hémocultures Sérodiagnostics Anatomopathologie
PARASITOLOGIE	-Nématodoses humaines *anguillulose *ascaridiose -Nématodoses zoonotiques *anisakiase *angiostrongylose	Examen des selles Sérologies Réponse aux traitements

PARASITOLOGIE (suite)	-Infections à cestodes *cysticercose	
VIROLOGIE	-CMV	Anatomopathologie Sérodiagnostic
PATHOLOGIE ISCHEMIQUE	-Ischémie des vaisseaux intestino-mésentériques *occlusive (embolie artérielle, thrombose artérielle, traumatisme, compression, infiltration, thrombose veineuse) *non occlusive par insuffisance de perfusion (choc, hypovolémique, choc toxi-infectieux, cardiopathie décompensée...) -Vascularites *Péri Artérite Noueuse *Granulomatose de Churg et Strauss *Purpura d'Henoch-Schönlein *Maladie de Behcet *vascularite du lupus érythémateux disséminé	Clinique évocatrice Artériographie, Scanner Signes cliniques associés Anapathologie
CANCERS et HEMOPATHIES	-Lymphomes *non hodgkiniens *hodgkiniens -Sarcomes -Carcinomes	Clinique évocatrice Imagerie (Scanner, artériographie) Recherche d'adénopathies et localisations secondaires Chirurgie exploratrice et Anatomopathologie
ALLERGIQUES		Anatomopathologie
IATROGENIE	-Médicamenteuse (AINS, potassium, Neuroleptiques...) -Post vagotomie et antrectomie -post radique	Anamnèse Anapathologie

DEUXIEME PARTIE

-II-1-OBSERVATION

Une femme âgée de 45 ans est admise le 09 Décembre 1997 au CHS de Sarrebourg pour un bilan de violentes douleurs abdominales accompagnées de vomissements.

Ces douleurs furent précédées 15 jours auparavant d'un premier épisode algique à type de coliques de survenue brutale. Ces coliques furent accompagnées secondairement de vomissements, et survinrent dans un contexte de constipation sans arrêt des gaz. Le tout persista une nuit, les douleurs s'améliorèrent graduellement sur 48 heures.

La patiente ne se plaint plus de rien jusqu'au 6 Décembre, date à laquelle les douleurs reprennent brutalement à 16 heures. Les coliques persistent jusqu'à 6 heures du matin et la sédation de ce nouvel épisode n'est obtenue qu'avec une injection d'une ampoule de VISCERALGINE FORTE® (tiémonium et noramidopyrine).

Le médecin traitant demande alors la réalisation d'un ASP, d'une échographie abdominale ainsi que d'un scanner abdominal. Ces examens réalisés en ambulatoire permettent de mettre en évidence une ascite modérée isolée ce qui motive un bilan hospitalier.

Un interrogatoire initial permet d'apprendre que la patiente est mariée, mère de 3 enfants et qu'elle exerce la profession d'infirmière libérale remplaçante.
Son cursus professionnel indique qu'elle a travaillé en tant qu'infirmière durant 10 ans pour la Croix rouge, pendant 3 ans au CHS de Lorquin en psychiatrie, dont une année passée dans un service de déficients mentaux, durant 4 ans à l'Hôpital de Niderviller, durant 1 an à la maison de retraite de Walsheid et qu'elle travaille depuis 3 ans en libéral.
Elle est domiciliée à Hartzviller en Moselle, et elle n'a jamais voyagé outre-mer. Barcelone fut la destination sa plus éloignée.
Enfin, elle a un chien pour animal de compagnie.

Les antécédents familiaux sont marqués par le décès 7 ans auparavant d'un de ses frères suite à un lymphome, par le décès 40 ans auparavant d'une de ses sœurs atteinte de sclérose en plaques. On remarque par ailleurs l'existence d'une atopie chez ses 3 enfants (Allergie aux acariens, aux pollens et aux bouleaux).

Dans ses antécédents personnels on note la survenue d'un mélanome malin de l'avant-bras D opéré en 1986 et traité par chimiothérapie et BCGthérapie. L'anatomopathologie révéla alors un mélanome malin de type s ;s ;m ; de niveau IV selon la classification de CLARK. Le suivi de ce dernier ne montrait pas d'évolution au moment des faits.
On relève par ailleurs un diagnostic de reflux gastro-oesophagien porté sur un TOGD ; une polypectomie colique gauche en 1989 (micro polype adénomateux) ; une ménopause précoce à l'age de 35 ans avec un traitement substitutif associant PREMARIN® (estrogènes

conjugués) et COLPRONE® (médrogestone) et une évocation de diagnostic de maladie asthmatique lors d'un bilan de toux chronique au CHS de PNEUMOLOGIE de Sarrebourg en 1996. Il n'y avait alors pas d'anomalie au télé thorax et les épreuves fonctionnelles respiratoires mettaient en évidence un trouble obstructif distal insensible aux béta-2-mimétiques. La patiente se sentait toutefois soulagée sous traitement par BECOTIDE® (béclométasone) et MAXAIR® (pirbutérol).
A noter pour finir, un tabagisme interrompu depuis 10 ans évalué à 8 paquets année.
Le traitement habituel se limite au traitement hormonal substitutif et aux aérosols doseurs précédemment cités.

A l'admission l'état général est conservé avec un poids de 60.5kg pour une taille de 1m68.
La patiente est apyrétique (T : 36.5), elle le restera et est normo tendue (TA 13/7).L'examen cutané est sans particularité. Les aires ganglionnaires sont libres.
Le reste de l'examen clinique est dépourvu d'atypie en dehors d'un ballonnement abdominal associé à une sub matité des flancs ; On retient une normalité de l'examen gynécologique.

Un premier bilan est réalisé, montrant une hyperéosinophilie sanguine avec 8500 GB/mm3 dont 24% d'éosinophiles soit 2040 éosinophiles/mm3. Il y a par ailleurs 39% de polynucléaires neutrophiles et 30% de lymphocytes. L'Hb est normale à 12.3g/dl ainsi que les plaquettes au nombre de 345000/mm3.
La VS est accélérée à 28 mm la première heure. Le taux de fibrinogène est normal. La protéine C réactive n'est pas augmentée. La ferritinémie est discrètement élevée à 131 ng/ml (valeur de référence du laboratoire : 20 à 120 ng/ml).
La créatininémie est à 10,4 mg/l, le ionogramme sanguin est normal.
Les γGT sont discrètement élevées à 28U/l (VN 5 à 25U/l) avec une normalité des phosphatases alcalines à 100U/l ainsi que des TGO et TGP à respectivement 15U/l et 20U/l.
Les amylases et lipases plasmatiques sont normales ainsi que l'amylasurie.

Le dossier médical est demandé au médecin traitant et des analyses de sang antérieures permettent de retracer l'évolution rétrospective de la formule leucocytaire et du syndrome inflammatoire. On constate ainsi que le chiffre des polynucléaires éosinophiles était normal en 1991, limite à 450 PNE/mm3 en 1993 et 1996.

	1991	1993	1996	1997
leucocytes	4900/mm3	5600/mm3	5600/mm3	8500/mm3
neutrophiles	2352/mm3	2128/mm3	2015/mm3	3315/mm3
éosinophiles	49/mm3	448/mm3	448/mm3	2040/mm3
lymphocytes	2205/mm3	2744/mm3	2911/mm3	2550/mm3
Vitesse de sédimentation	1 er heure:10mm 2 e heure:30mm	1 er heure:29 mm 2 e heure:60 mm	1er heure :12mm 2e heure :36mm	1er heure : 28mm
PCR	3 mg/l	Non dosé	Non dosé	< 5mg/l

Une ponction d'ascite est réalisée par voie transcutanée, elle revient blanche. La ponction évacuatrice réalisée par voie transvaginale permet le recueil de 30 ml d'un liquide laiteux exsudatif dont l'analyse révèle 53 g de protéines/l, une richesse en éléments nucléés au nombre de 15300/ml dont 70% d'éosinophiles soit plus de 10000 éosinophiles/ml.

L'étude anatomopathologique du liquide révèle la présence de quelques éléments lymphocytaires macrophagiques, de quelques cellules mésothéliales. Il n'y a pas de cellule néoplasique.

A ce stade, le tableau clinique est donc représenté par des douleurs abdominales paroxystiques révélatrices d'une ascite à éosinophiles dans un contexte d'hyperéosinophilie sanguine.
Plusieurs hypothèses diagnostiques vont alors être émises et les recherches vont s'orienter vers des maladies parasitaires, plus particulièrement vers les helminthiases, vers les vascularites, vers la gastro-entérite à éosinophiles ou encore vers une affection néoplasique.

Devant la possibilité d'une vascularite, la Maladie de Churg et Strauss est évoquée et les antécédents de bronchopathie obstructive sont précisés.
D'anciens courriers de pneumologie révèlent que dès 1993 était noté un tableau de bronchopathie obstructive, une maladie asthmatique avait été suggérée sans être confirmée. En 1995 le tableau persistait avec une symptomatologie d'irritation bronchique, des accès dyspnéiques diurnes de stade 1 à 2 et une limitation à l'effort. Le tabagisme avait pourtant été limité et interrompu 6 ans auparavant. La radiographie pulmonaire de face ne montrait alors pas d'anomalie évidente, seule pouvait se discuter une discrète densification des pédicules bronchiques. Des explorations fonctionnelles respiratoires objectivaient un freinage périphérique avec des volumes mobilisables satisfaisants, conservation des débits à hauts volumes, mais avec un débit expiratoire médian à 60% de la valeur prédite. La mesure pléthysmographique des volumes gazeux thoraciques n'objectivait pas d'inflation. Il n'y avait pas d'altération des échanges gazeux et la diffusion de l'oxyde de carbone était conservée. Les radiographies des sinus étaient normales.
Durant l'hiver 1996, la patiente a présenté 3 épisodes bronchitiques avec une toux quinteuse irritative et des sifflements thoraciques. La symptomatologie avait été améliorée par des bêta-2 mimétiques inhalés. Les radiographies étaient inchangées et les EFR constataient une persistance de troubles ventilatoires obstructifs insensibles aux bêta mimétiques.
Il y avait donc bien un syndrome obstructif mais on ne pouvait affirmer la maladie asthmatique.
L'interrogatoire de la patiente indiquait cependant une aggravation des troubles respiratoires sur quelques mois, avec une toux intermittente, des épisodes de dyspnée sibilante à l'effort et aux changements de température.

Le bilan initial est complété par les examens suivants :

EXAMENS A VISEE PNEUMOLOGIQUE

1-La radiographie thoracique :
Elle est normale. Il n'y a notamment pas de signe de néoplasie, de sarcoïdose, de maladie de Hodgkin ou d'emphysème pulmonaire.

2-Le scanner thoracique
Il note seulement un discret syndrome interstitiel parenchymateux bilatéral avec quelques disparités du calibre bronchique prédominant aux bases.

Aux sommets on remarque de petites opacités réticulaires, cependant ceci ne nous donne pas d'argument pour une atteinte pulmonaire par vascularite.
IL n'y a pas non plus d'adénopathie.

3-Les épreuves fonctionnelles respiratoires
Elles mettent en évidence un syndrome obstructif manifeste avec un débit expiratoire médian à 45% de la valeur prédite. Le Pirbutérol apporte un gain substantiel. La diffusion du monoxyde de carbone est conservée.
L'aggravation du syndrome obstructif est manifeste depuis 1996 et tend à conforter l'hypothèse d'une maladie asthmatique en voie de constitution.

4-Les examens allergologiques
L'enquête cutanée est négative avec les extraits allergiques : acariens, moisissures, chien, chat, pollens de graminées, pollens d'herbacées, pollens d'arbres de la région Est, plumes, laines, blattes, Colza, et certains trophallergènes (œufs, céleri, crevette, cacahuète, morue).
Le dosage des IgE totale montre une élévation de ces derniers à 397 U/ml pour une normale inférieure à 180 U/ml.
Un test phadiatop est négatif.
Un dosage de la protéine éosinophile cationique est élevé à 27.6 µg/l pour une normale inférieure à 11 µg/l.

5-Le sérodiagnostic de chlamydiae pneumoniae
Est faiblement positif au 1/16ème

EXAMENS A VISEE PARASITOLOGIQUE

1-Les examens des selles
La recherche d'œufs, de kystes et de parasites dans les selles est négative

2-Les examens sérologiques
Ils sont limités à une recherche probabiliste compte tenu du tableau clinique et du mode de vie de la patiente.
Les sérologies vis à vis de la trichinose, de la distomatose, de la toxocarose sont négatives.
La sérologie de l'hydatidose est d'abord douteuse avec un taux intermédiaire compatible avec un cestode adulte (taenia) ou larvaire (kyste hydatique, échinococcose alvéolaire, cysticercose).La recherche de l'arc 5 qui affirmerait l'hydatidose est négative et l'histoire clinique est peu compatible.
La sérologie vis-à-vis de l'ascaridiose est faiblement positive en immunofluorescence mais négative en ELISA, ce qui peut être interprété comme une réaction croisée.
La sérologie vis à vis de l'anisakiase, recherchée dans un deuxième temps est négative.

EXAMENS A VISEE IMMUNOLOGIQUE

1-Le syndrome inflammatoire
La VS est subnormale à 28 mm la première heure avec une PCR<5 mg/l
La fibrinogénémie est à 3.3g/l
La ferritinémie est discrètement élevée à 131 mg/l pour une normale inférieure à 120 mg/l

Le protéinogramme montre une discrète élévation des protides sériques à 82g/l pour une normale inférieure à 77 g/l avec un profil évoquant un syndrome inflammatoire chronique (élévation polyclonale des gamma globulines).

2-Les anticorps anti-nucléaires
La recherche de facteur anti-nucléaire est positive de type moucheté au 1/1280ème sans présence d'anticorps anti-Ro, anti-La, anti-Sm, anti-RNP, anti-SCL70.
Une recherche de FAN effectuée en 1990 était négative, en 1994 elle était faiblement positive à un taux non significatif.

3-Les anticorps anti-cytoplasme des polynucléaires
Ils sont négatifs aussi bien pour les p-ANCA que pour les c-ANCA.

4-La cryoglobulinémie
La recherche est négative

5-Les marqueurs de l'hépatite B
Les anticorps anti Hbs sont positifs, supérieurs à 500 UI/l tandis que l'antigène HBs est négatif ainsi que les anticorps anti HBc totaux, cela évoquant une immunisation aprés vaccination.

EXAMENS A VISEE DIGESTIVE ET GYNECOLOGIQUE

1-Le scanner abdominal
Il avait été réalisé le jour précédant l 'admission et avait permis de détecter l'ascite péri-hépatique, péri-splénique, pelvienne et interanses.
Il n'a pas mis en évidence d'anomalie hépatique, splénique, rénale.
L'utérus et les annexes paraissaient normaux.
Il n'y avait pas d'adénopathie.

2-Le transit du grêle
Réalisé en ambulatoire en double contraste, il a été interprété comme étant négatif, y compris au niveau de la dernière anse grêle.

3-La coloscopie
Réalisée jusqu'au bas fond cæcal à travers un dolicho-sigmoïde, elle n'a pas visualisé de lésion. L'iléon terminal n'a pas été exploré.

4-L'oeso-gastro-duodénoscopie
Elle n'a montré qu'une oesophagite de stade 1.
Les biopsies oesophagiennes ont montré un revêtement malpighien hyperplasique sans malignité, le tout évoquant une oesophagite chronique.
Des biopsies duodénales ont été également réalisées à la recherche d'une infiltration éosinophile qui n'a pas été trouvée. Il n'y avait pas de signe de malignité.

5-les sérologies complémentaires
Le sérodiagnostic vis à vis de *Yersinia entérocolitica* et *Chlamydiae trachomatis* sont revenus négatifs.

6-Les marqueurs tumoraux
Le Ca 19.9 est normal à 11.9 U/ml
Le Ca 125 est augmenté à 58.3 U/ml (VN <35 U/ml)

7-la cœlioscopie
Cet examen avait un triple intérêt :

-vérifier l 'absence de processus tumoral ovarien et visualiser les sous séreuses
-visualiser l'aspect vasculaire digestif dans l'hypothèse d'une vascularite
-réaliser une biopsie des séreuse et musculeuse du grêle dans l'hypothèse d'une gastro-entérite à éosinophiles.

La cœlioscopie est réalisée le 23/01/1998 et le compte rendu opératoire indique :
-une absence d'épanchement péritonéal
-l'utérus paraît fibromateux, légèrement augmenté de volume sans caractère suspect, les deux annexes paraissent normales
-l'appendice parait normal en position rétro cæcale
-l'intestin grêle paraît normal en dehors de l'avant dernière anse iléale qui présente un aspect remanié, elle est fixée dans le pelvis avec des accolements intimes en regard de la paroi rectale. Ces accolements sont favorisés par une série de granulations blanchâtres contenant une substance caséeuse.
Le chirurgien prélève un nodule caséeux pour analyse histologique et tente de disséquer les accolements bien que ce soit malaisé par voie cœlioscopique.

L'analyse histologique du nodule montre qu'il est constitué par un tissu fibreux inflammatoire, centré par de la nécrose focalement d'aspect caséeux. Cette nécrose est entourée par des cellules épithélioïdes sans présence de cellules géantes multinucléées.
L'aspect peut-être compatible avec une tuberculose.

Une recherche de tuberculose est entreprise.
On réalise des prélèvements de crachats, d'urines, de liquide gastrique par tubage,de mucosités bronchiques par fibroscopie ainsi qu'une analyse du liquide d'ascite antérieurement ponctionné et de la substance caséeuse biopsiée lors de la cœlioscopie.
L'examen direct microscopique ne révèle pas de présence de mycobactérie.
Des mises en cultures de ces mêmes prélèvements sont faites. Cependant compte tenu de la lenteur de la croissance de *Mycobactérium tuberculosis* les résultats sont tardifs ; ils reviendront négatifs.
Dans l'attente des résultats de la culture une recherche de mycobactéries par technique d'amplification génique (PCR) sur le nodule caséeux est demandée bien que cette technique ne soit alors pas encore validée lors de sa réalisation. Elle se révèle ininterprétable du fait de la présence d'inhibiteurs.

L'évolution est catastrophique :
La libération partielle de l'accolement iléal per cœlioscopique se complique d'une péritonite secondaire dont les manifestations initiales sont des douleurs abdominales et un syndrome sub occlusif. Le tableau n'est pas franc, il n'y a ni contracture abdominale, ni défense, ni fièvre.
Le diagnostic est porté sur l'apparition en 48 heures d'un choc septique sévère qui nécessite le transfert de la patiente en réanimation.

Devant ce tableau une nouvelle intervention chirurgicale est décidée avec réalisation d'une laparoscopie.
Cette laparoscopie retrouve une péritonite purulente généralisée dont le point de départ est une perforation de l'avant-dernière anse iléale. Cette perforation était masquée par les adhérences lors de la cœlioscopie. La présence de fausses membranes recouvrant l'intestin grêle permet d'affirmer le caractère récent de cette péritonite.
Une résection segmentaire est réalisée avec un rétablissement de la continuité iléo iléale termino-terminale et une colostomie de décharge au niveau de la partie droite du colon transverse .La pièce opératoire est adressée en anapathologie et des prélèvements abdominaux sont effectués.
Sur le plan bactériologique, une hémoculture est revenue positive à *Clostridium difficile* (sensible à pénicilline, au métronidazole et à la Rifampicine) tandis que les prélèvements abdominaux per-opératoires sont revenus positifs à *Escherichia coli*, (sensible à l'ampicilline et à l'ofloxacine), à *Staphyloccus aureus* (sensible à la méticilline) et à *Bacteroides fragilis*.
L'antibiothérapie à d'abord associé la ceftazidime, l'ofloxacine et le métronidazole puis l'ofloxacine a été interrompue devant des taux résiduels trop élevés et l'amikacine a été introduite.L'association ceftazidime-ofloxacine- métronidazole a ensuite été reprise avant d'être abandonnée au profit de l'association rifampicine-teicoplanine-métronidazole. La rifampicine a ensuite du être interrompue.
Les suites de l'intervention sont aléatoires avec une instabilité hémodynamique qui se stabilise à J+3 sous amines vasopressives.
Une thrombopénie apparaît à 49 000 plaquettes/mm3 et nécessite la transfusion de concentrés plaquettaires. Les tests d'agrégation plaquettaire sont négatifs ainsi que la recherche d'anticorps. La thrombopénie disparaît finalement avec l'arrêt du traitement par rifampicine.
Une défaillance rénale complique transitoirement le tableau ainsi qu'une infection respiratoire sous assistance ventilatoire. Le contrôle de l'infection est difficile.
La patiente est donc transférée en réanimation au CHU de Strasbourg où son état est stabilisé malgré la survenue d'épisodes convulsifs contrôlés et de tachycardie de Bouveret transitoires.
Une nouvelle intervention chirurgicale est alors réalisée et ne retrouve qu'une péri-viscérite adhérentielle.

Parallèlement l'étude histologique des pièces opératoires est réalisée, le travail des anatomopathologistes est compliqué par la mauvaise qualité des prélèvements qui ont été réalisés dans un contexte de péritonite avancée.
Une omentectomie partielle réalisée lors de la première intervention permet d'étudier l'épiploon. Son épaisseur est de 1.5 cm, il est fortement congestif, recouvert en de nombreux endroits de fausses membranes. Histologiquement il est tapissé d'enduits fibrino-leucocytaires, s'invaginant focalement entre les lobules adipeux. Ces infiltrats inflammatoires sont parfois constitués de nombreux polynucléaires éosinophiles. Il n'y a pas de signe de malignité. Le tout permet seulement de conclure à une péritonite.
Une relecture des lames est effectuée au CHU de Strasbourg, les conclusions sont identiques avec en prime une recherche de signes de vasculite négative.

L'étude histologique de la pièce d'exérèse iléale remarque des lésions d'entérite nécrosante à l'origine de la perforation avec une formation abcédée ancienne, cernée d'une nécrose. Cette nécrose est liquéfiante au centre, entourée d'une nécrose d'aspect fibrinoïde qui englobe de nombreux polynucléaires neutrophiles et éosinophiles. Cette formation abcédée est cernée par une coque fibreuse bien vascularisée avec quelques images de vascularite des vaisseaux capillaires. Aucune cellule géante n'est repérée. Au sein de la nécrose une recherche de

parasites et une coloration de Ziehl sont négatives. Il n'y a là non plus pas de signe de malignité.
Ces lames seront également relues par le service d'anatomopathologie du CHU de Strasbourg qui indique que la nécrose muqueuse ne fait pas la preuve d'une origine ischémique et qu'aucune altération des petits et moyens vaisseaux n'est notée, ce qui ne permet pas d'orienter vers un diagnostic de vascularite .
La conclusion se limite donc à une perforation de l'intestin grêle avec une nécrose muqueuse, à un abcès du méso et à une péritonite aiguë à pyogènes.

Durant plusieurs semaines la survie de la patiente est prioritaire, le bilan étiologique est interrompu et sera repris après plusieurs mois, en ambulatoire, alors que la récupération sera effective.

Le tableau devient celui d'une iléite nécrosante avec perforation spontanée, ascite à éosinophiles et hyperéosinophilie dans un contexte d'asthme probable.

La connaissance de l'iléite nécrosante permet une relecture chronologique des événements précédents. Ainsi, il est probable que les épisodes douloureux abdominaux initiaux, présentés plusieurs mois plus tôt, à l'automne 97 qui s'accompagnaient de syndrome subocclusif spontanément résolutif et d'ascite riche en éosinophiles marquaient le début de cette perforation.
Le caractère spontané de la perforation et les derniers éléments de l'évolution réorientent les hypothèses diagnostiques.

La patiente se rétablit progressivement et est transférée en centre de convalescence en Mars 1998. Le syndrome inflammatoire a alors disparu.
Elle est revue en consultation en Avril, elle n'a alors pas de doléance particulière, l'examen clinique est satisfaisant avec une reprise pondérale.
Sur le plan biologique, une anémie inflammatoire persiste avec 6,5g/dl d'hémoglobine. Il n'y a pas d'hyperleucocytose et l'éosinophilie a disparu : la NFS indique 6% de polynucléaires éosinophiles pour 5100 leucocytes/mm3 soit 300 éosinophiles/mm3.
L'état clinique reste stable, notamment sur le plan du transit, avec cependant quelques plaintes concernant la symptomatologie respiratoire. La fermeture de la colostomie latérale est envisagée à l'automne 1998.

Le diagnostic étiologique n'est toujours pas posé, aussi les investigations sont complétées.
L'hypothèse d'une vascularite de Churg et Strauss reste compatible avec le tableau.
La persistance de la toux et d'une gêne respiratoire à l'effort conduisent à renouveler les explorations respiratoires. Les résultats sont superposables aux précédents avec cette fois un gain significatif apporté par le pirbutérol.
Les résultats histologiques précédemment obtenus ne corroborent pas cette hypothèse. Cependant ils peuvent être soumis à caution compte-tenu de l'altération des pièces d'exérèse par la péritonite, aussi recherche-t-on des arguments biologiques en faveur d'une vascularite.
La recherche de facteur antinucléaire était positive en Janvier 1998 avec un taux de 1/1280, l'aspect de la fluorescence était moucheté sans anticorps spécifique anti-Ro, anti-LA, anti-SM, anti-RNP ou anti-SCL70. En Septembre 1998 une nouvelle recherche indique toujours un taux de 1/1280, avec fluorescence du noyau et présence de *nuclear dots*.
Ces résultats ne permettent pas de poser un diagnostic mais incitent simplement à poursuivre les investigations. En effet, cet examen qui a une haute sensibilité possède de très mauvaises spécificité et valeur prédictive. De nombreuses affections s'accompagnent d'anticorps

antinucléaires globaux à titre élevé (LED, autres connectivites, affections chroniques du foie, lymphosarcomes, myasthénies...).
La présence de *nuclear dots* soulève quant à elle d'autres interrogations. Ces anticorps réagissent avec les corps nucléaires, dont deux types ont été décrits. Le premier type est constitué de quelques « dots » de taille variable, la protéine reconnue est la coilin p80 des corps spiralés. Ils peuvent se retrouver dans diverses affections auto-immunes : la cirrhose biliaire primitive, le lupus, la maladie de Sjrögren ainsi que d'autres maladies systémiques.
Le second type d'anticorps se caractérise par le marquage de plusieurs « dots » (*multiple nuclear dots*), généralement plus petits. Ces anticorps reconnaissent la glycoprotéine Sp100, et ils seraient présents chez 30% des malades atteints de cirrhose biliaire primitive, y compris chez ceux qui n'ont pas d'anticorps antimitochondries.

Une recherche d'anticorps anti cytoplasme des polynucléaires neutrophiles est effectuée. Elle était négative en immunofluorescence indirecte au 1/20è pour les cANCA et les pANCA en Janvier et Février 1998. On notait cependant en Février une positivité des ANCA atypiques au 1/20è avec un titre non significatif.
La recherche par technique immuno-enzymatique d'anticorps anti-protéinase3 était négative. Un contrôle réalisé en Septembre 1998 affiche des résultats superposables. Ceci ne permet pas non plus de conclure en faveur d'une vascularite de Churg et Strauss car dans cette affection les ANCA lorsqu'ils sont présents sont le plus souvent de type pANCA.

Sur le plan de la recherche parasitaire, suite à une revue de la littérature, la possibilité d'une anguillulose à forme autochtone est évoquée. La patiente est infirmière et des cas autochtones ont été décrits dans cette catégorie professionnelle.
Une sérologie vis-à-vis de l'anguillulose réalisée au laboratoire de parasitologie et de pathologie tropicale de Strasbourg en Septembre 1998 revient significativement positive en immunofluorescence au taux de 1/120è.
Un nouveau contrôle de la NFS réalisé à cette date montre par ailleurs une légère reprise de l'éosinophilie avec 500 éosinophiles/mm3. Cette fluctuation de l'éosinophilie serait compatible avec un diagnostic d'anguillulose.
Les investigations se poursuivent avec la recherche de larves par méthode de Baermann sur 5 échantillons de selles successifs. Les résultats reviennent négatifs.

En Octobre 1998, alors que la fermeture de la colostomie latérale est programmée, un traitement présomptif de l'anguillulose est décidé. La patiente reçoit un traitement minute de 9 mg d'ivermectine. Un suivi sérologique 3 jours après la prise est effectué à la recherche d'une flambée sérologique. Ce contrôle indique au contraire une décroissance du taux avec une immunofluorescence au 1/60è.
Il faut toutefois remarquer que cette variation du titre d'immunofluorescence ne peut avoir de valeur car bien que les sérums aient été analysés dans le même laboratoire, ils n'ont pas été retravaillés simultanément. Si cela se fait de façon régulière pour la toxoplasmose, le travail simultané des différents prélèvements n'est réalisé qu'en cas de discordance ou de demande spéciale dans la recherche d'anguillulose. De plus entre 1/120è et 1/60è, la baisse n'est pas significative car il s'agit d'une seule dilution.

La chirurgie de rétablissement de la continuité digestive est réalisée sans difficulté à l'automne 1998.
L'évolution dans les suites de cette intervention est favorable.

Sur le plan clinique une asthénie persiste durant plusieurs mois avec quelques douleurs abdominales épisodiques.
La patiente est d'ailleurs hospitalisée à plusieurs reprises en 2000, 2001 et 2002 pour des tableaux douloureux abdominaux correspondant à des sub-occlusions sur bride.
L'état général est satisfaisant avec un poids à 60 kg.
La patiente reprend son travail le 1er mars 2000 avec un mi-temps thérapeutique, puis un temps complet en Juillet 2001.

L'asthme reste stable voire s'améliore légèrement sans inflation du traitement. En 2001, le téléthorax est inchangé et les épreuves fonctionnelles respiratoires montrent toujours des déficits sur les débits intermédiaires et instantanés à bas volume, stables depuis 1998.

Biologiquement, le syndrome inflammatoire disparaît complètement.
L'éosinophilie reste stable autour de 500 éléments par mm^3 (600 éléments par mm^3 en 2000 et 400 éléments par mm^3 en 2001).

Les IgE totales restent élevées sur les différents contrôles, autour de 400 UI/ml, ainsi que le taux de protéine éosinophile cationique à 17.9 µg/l en 1999 et 18.1 µg/l en 2001. L'existence d'un terrain atopique paraît incontestable bien qu'en 2001 les tests de réactivité cutanée sont à nouveau négatifs au phosphate de codéine et vis à vis des acariens, des moisissures, du chien, du chat, des pollens de graminées, des herbacées, d'arbres, des plumes, des blattes, du colza, de l'œuf, du céleri, de la crevette, de la cacahuète et de la morue.
La recherche d'anticorps antinucléaires reste positive au 1/1280è en 1999 et au 1/640è en 2001, avec dans les deux cas une fluorescence moucheté.
En 1999, la recherche de pANCA et d'anticorps anti protéinase 3 est négative tandis que la recherche de cANCA est ininterprétable (fluorescence non spécifique).Les anticorps anti-myélopéroxydase n'ont pas alors été recherchés.

Enfin, le contrôle sérologique vis à vis de l'anguillulose indique une décroissance du taux d'anticorps spécifiques au 1/30è en Avril 1999 puis une négativation de celui-ci depuis Novembre 1999.La baisse est cette fois-ci significative, cependant, là encore la comparaison avec les taux antérieurs est impossible pour les mêmes raisons d'absence d'analyse simultanée des précédents prélèvements.
Pour information, le premier taux trouvé à 1/120è, semble bien réel, car l'échantillon, a depuis été conservé comme témoin positif par le laboratoire, et son analyse confirme régulièrement une positivité au 1/120è.

Tableau récapitulatif de l'observation

DATE	EVENEMENTS	EXAMENS COMPLEMENTAIRES
Novembre 97	Douleurs abdominales et Vomissements Résolution spontanée	Pas d'examen complémentaire
Décembre 97	Douleurs abdominales persistantes à domicile ↓ Hospitalisation ↓	ASP Echographie abdominale → ascite Scanner abdominal NFS : hyperéosinophilie (2000 PNE/mm³) Ponction d'ascite : ascite à éosinophiles (>10000 PNE/mm³)
Décembre 97 à Janvier 98	Premier bilan étiologique	Recherche parasitologique : Examen des selles négatif Sérologies trichinose, distomatose, toxocarose, hydatidose, anisakiase : négatives. Sérologie ascaridiose positive en immunofluorescence seule (↔réaction croisée) Recherche de tumeur négative Examen gynécologique Endoscopie digestive Transit du grêle Scanner thoracique Recherche de gastro-entérite à éosinophiles Négative sur biopsies oesophagiennes et duodénales Bilan allergologique Elévation des IgE totales Enquête cutanée négative Recherche de vascularite systémique Faible syndrome inflammatoire Facteur anti-nucléaire positif Absence d'ANCA, absence de cryoglobulinémie Absence de signe sur endoscopie digestive Syndrome obstructif bronchique aux épreuves fonctionnelles respiratoires

DATE	EVENEMENTS	EXAMENS COMPLEMENTAIRES
Fin janvier 98 à Février 98	Laparoscopie exploratrice ↓ Péritonite ↔ libération de l'accolement iléal qui révèle une perforation spontanée ancienne ↓ Choc septique ↓ Réanimation	Absence de néoplasie ovarienne Constat de remaniements et granulations sur avant-dernière anse iléale
	Réalisation d'une résection segmentaire avec colostomie de décharge	Résultats de biopsies per-opératoires : lésions d'entérite nécrosante à l'origine de la perforation. absence de signe de malignité. absence de signe de vascularite
	Priorité est donnée à la survie de la patiente durant plusieurs semaines avec interruption temporaire du bilan étiologique Gestion des complications : infection, tachycardie de Bouveret, accidents convulsifs	Réception de résultats de recherche de tuberculose négative
Mars 98	Transfert en centre de convalescence	Disparition du syndrome inflammatoire et de l'hyperéosinophilie
Avril à Septembre 98	Reprise de l'enquête étiologique lors de consultations externes	Complément de recherche parasitaire : Sérologie vis-à-vis de anguillulose positive à 1/120. Recherche du parasite dans les selles négative.
Octobre 98	Traitement minute par Ivermectine Fermeture de la colostomie latérale et rétablissement de continuité digestive	
Depuis	Amélioration clinique progressive et durable	Eosinophilie stable (± 500 PNE/mm³) Sérologie vis-à-vis de anguillulose négative

EN CONCLUSION.

Nous sommes face au cas d'une patiente de 45 ans, qui n' jamais voyagé plus loin que l'Espagne et chez qui a été découverte une ascite à éosinophiles dans un contexte d'hyperéosinophilie fluctuante et d'asthme probable.
L'apparition d'une péritonite révélatrice d'une iléite nécrosante a bouleversé le tableau initial en compromettant directement la survie de la patiente qui a du séjourner plusieurs semaines en réanimation et en réorientant l'enquête diagnostique.
Les différents examens réalisés n'ont pas permis de mettre en évidence d'élément pathognomonique en faveur d'une tumeur, de la tuberculose ou d'une vascularite nécrosante systémique.
Seules une positivité des anticorps anti-nucléaires et une sérologie significativement positive vis-à-vis de l'anguillulose ont retenu l'attention.
Un traitement présomptif par ivermectine a été réalisé.
L'évolution clinique a ensuite été favorable et reste stable depuis plusieurs années.

-II-2-LES ETIOLOGIES A ENVISAGER

-II-2-1-Les parasitoses digestives

Les parasitoses constituent la principale cause de morbidité par atteinte du tube digestif dans le monde. (5)
Dans les pays en voie de développement, la pauvreté, le défaut d'hygiène et d'éducation sanitaire permet leur développement.
L'extension du tourisme à destination de ces pays favorise l'accroissement des consultations pour ce motif.
Par ailleurs dans les pays industrialisés, des infections comme l'oxyurose restent fréquentes.

Les parasitoses sont une cause fréquente d'éosinophilie digestive associée ou non à une hyperéosinophilie sanguine.
Une éosinophilie sanguine modérée oriente vers un parasite à localisation ou à cycle purement intestinal, tandis que les hyperéosinophilies importantes se rencontrent au cours des parasitoses ayant une phase larvaire ou adulte située dans d'autres tissus.
Les helminthiases ayant un cycle intra tissulaire sont les principales responsables d'hyperéosinophilie et d'ascite à éosinophiles.

A la lumière des précédents tableaux et de notre observation, nous nous intéresserons plus particulièrement à l'anguillulose humaine.
Nous aborderons ensuite les parasitoses suivantes :

-l'ascaridiose
-la toxocarose
-l'ankylostomiase
-l'anisakiase
-l'angiostrongylose.

-II-2-1-1-L'anguillulose humaine

L'anguillulose ou strongyloïdose est due à un nématode, strongyloïdes stercoralis ou anguillule, parasite des régions chaudes et humides du globe qui atteint plus de 50 millions d'individus à travers le monde. (33)

Cette nématodose intestinale se caractérise par sa persistance quasi indéfinie du fait d'un cycle d'auto infestation, par son polymorphisme clinique, par une hyperéosinophilie sanguine chronique et oscillante ainsi que par le risque d'évolution maligne chez les patients immunodéprimés.

Depuis plusieurs années la mobilité de la population en provenance ou à destination des régions tropicales humides favorise l'observation de cas en France.
Par ailleurs des cas autochtones ont été décrits pour lesquels ont été incriminées des causes professionnelles (mineurs, plombiers, travailleurs du bâtiment), la fréquentation de piscines thermales (?), les terrains de sport, la cohabitation familiale ou domiciliaire. (88)

-II-2-1-1-1-Historique
(33,119, 106, 146 bis)

C'est au mois de juin 1876, à Toulon que fut découvert par NORMAND, médecin de première classe de la marine, l'agent étiologique de la strongyloïdose. Il examinait alors les selles de soldats qui faisaient partie de l'expédition de l'Amiral RIGAULT DE GRENOUILLY rapatriés d'Annam et de Cochinchine lesquels souffraient de la « diarrhée de Cochinchine ». Il remarqua un petit nématode de ¼ de mm de long qui se trouvait en telle abondance qu'il évalua à 100 000, voire même à 1 000 000 le nombre de vers évacués par jour.
Durant ces recherches à l'autopsie de patients décédés, NORMAND retrouva le parasite en grand nombre dans les muqueuses de l'estomac et de l'intestin depuis le cardia jusqu'au rectum, dans les canaux biliaires et pancréatiques.

En 1877, BAVAY, avec qui NORMAND avait entrepris l'étude du parasite décrivit le ver stercoral et le nomma « anguillula stercoralis », il le prit pour une nouvelle espèce rhabditoïde qui serait parasite de l'intestin humain et pourrait aussi exister sous une forme de vie libre. L'autopsie de cinq malades révéla la présence de parasites de morphologie différente au niveau de la muqueuse du duodénum, du jéjunum, des canaux biliaires et de la vésicule que BAVAY reconnut comme une autre espèce de ver et qu'il baptisa « *anguillula intestinalis* ».

L'année suivante, NORMAND montre que les deux vers sont à l'origine de la même maladie et évoque la possibilité de formes parasitaires évolutives.

En septembre 1878, à Varèse, en Italie, GRASSI en compagnie de PARONA retrouve l' « *anguillula intestinalis* » découverte par les auteurs français. Ils démontrent alors que le parasite n'est pas exclusivement originaire de Cochinchine, mais qu'il peut se rencontrer en Italie chez des malades non atteints de diarrhée. Lors de l'autopsie d'un patient tuberculeux, GRASSI trouve plus de mille exemplaires d' « anguillula intestinalis » et quantité d'œufs et d'embryons. Il étudie ce matériel et complète les descriptions faites précédemment. GRASSI note alors qu'à coté du parasite mère on trouve des œufs et des larves issues de ces œufs et que les larves mises en culture peuvent se développer jusqu'à devenir des larves filariformes, mais qu'elles ne vont pas plus loin dans leur évolution. Il remarque aussi que l'absence d'œufs dans les fèces est la règle. GRASSI n'observa jamais le développement sexuel de la forme « *rhabditidis* », probablement parce que ses travaux furent faits sur un cas où il n'existait que l 'évolution directe.

Lors de l'épidémie d'ankylostome du Saint-Gothard, PERRONCITO retrouva l'anguillule associée à l'ankylostome. Il remarqua des œufs et des larves rhabditoïdes dans les selles et conclut que ces larves provenaient de l' « *anguillula stercoralis* ».. GRASSI s'éleva contre cela et nia qu'il fut possible de trouver des œufs dans les selles ; Il affirma que dans des selles fraîches on ne peut observer que des larves issues d' « *anguillula intestinalis* » et il lança l'idée que l' « *anguillula stercoralis* » n'était peut-être que la forme libre de l' « *anguillula intestinalis* ».

En 1882, LEUCKART démontre la réalité de cette conception de cycle hétérogonique avec une génération parasite et une autre libre. Dans les selles d'un malade qui avait séjourné de longues années à Java et Sumatra, il trouva une grande quantité de larves dont il fit la culture. Il put suivre les transformations successives de ces larves, leur cycle sexuel jusqu'à l'étape filariforme. Il affirma que ces larves évoluaient vers la forme intestinale dans l'organisme de l'hôte.
En 1900, ASKANASI démontre en observant des coupes histologiques que les parasites femelles vivent dans la paroi intestinale. Le cycle évolutif étant découvert, on commence à s'intéresser aux mécanismes d'infestation.

C'est CALANDRUCCIO qui démontre le premier par des expériences sur lui-même la possibilité de l'infestation par voie digestive.

En 1902 VAN DURME observe et décrit la pénétration transcutanée de larves de « *strongyloïdes papillosus* »,une espèce voisine de « *strongyloïdes stercoralis* » sur des expériences chez le chimpanzé.

En 1904, LOOS confirme la pénétration transcutanée et montre que les larves pénètrent à travers les follicules pileux, atteignent les vaisseaux lymphatiques ou sanguins qui les conduisent au cœur droit puis aux poumons. Par effraction de la muqueuse pulmonaire les larves remontent vers la trachée, le larynx pour gagner, via l'œsophage, l'estomac, les intestins où elles se développent jusqu'à maturité.

Le cycle de vie du parasite a été ensuite étudie par de nombreux auteurs : FULLEBORN(1914),BRUMPT(1921), SANDGROUD(1926), KREIS(1932), FAUST(1933), BEACH(1936) qui démontrent les 2 évolutions du parasite :

- directe par transformation des larves éliminées par les selles en larves infestantes
- indirecte lorsque les larves éliminées muent, donnent des adultes qui s'accouplent avec ponte par les femelles d'œufs embryonnés qui donneront des larves rhabditoïdes

En 1926, FULLEBORN soutient en plus de cette théorie celle de l'auto infestation péri anale. Celle-ci explique la longue durée de la présence des larves dans l'organisme.

En 1928, NISHIGORI soutient que des larves rhabditoïdes sont capables de pénétrer par les ulcérations intestinales. Il insiste sur le rôle de la constipation dans ce phénomène. Des preuves expérimentales sont amenées par FAUST (1933) et GALLIARD (1950).

GALLIARD montre par ailleurs en 1948 qu'il existe une multiplicité de souches géographiques de « *strongyloïdes stercoralis* » dont la virulence chez le même hôte est très différente.

-II-2-1-1-2-Classification

Selon la classification de ROMAN in GRASSE (1965), *Strongyloïdes stercoralis* appartient :

-à la classe des nématodes,
-à la sous-classe des Secernentea,
-à l'ordre des Rhabditoïdes,
-au sous-ordre des Rhabditina,
-à la famille des Strongyloïdae,
-au genre strongyloïdes

Le genre *Strongyloïdes* comprend une cinquantaine d'espèces qui sont des parasites intestinaux de mammifères, oiseaux et amphibiens.

L'espèce *Strongyloïdes stercoralis* est la plus répandue, elle parasite l'homme et aussi accessoirement quelques mammifères tels que les singes et le chien, nous nous concentrerons donc sur cette espèce.

L'homme peut héberger une autre espèce : *Strongyloïdes fülleborni* qui parasite habituellement le singe. L'homme est infesté par ce dernier dans les régions forestières d'Afrique tropicale et en Nouvelle Guinée.

Enfin, il a été démontré expérimentalement que d'autres espèces (*S. procyonis*, parasite du raton laveur et *S. Ransomi*, parasite du porc) pouvaient être transmis à l'homme et y produire une infection intestinale patente. (119)

-II-2-1-1-3-Morphologie

Du fait du cycle biologique complexe, plusieurs stades doivent être décrits :

-II-2-1-1-3-1-Le parasite adulte

La femelle parthénogénétique, striée transversalement, vit au niveau de la muqueuse duodéno-jéjunale. Elle mesure environ 2,5 mm de long sur 40µm de diamètre, présente une extrémité antérieure effilée, munie d'une bouche à deux petites lèvres, un œsophage cylindrique de 60 µm et un intestin se terminant par une fente anale à l'extrémité caudale. La vulve s'ouvre au tiers postérieur du corps au dessus de l'anus.

Les adultes stercoraux rhabditoïdes, mâles et femelles, sont retrouvés uniquement dans le milieu extérieur, sur le sol humide.
La femelle est la plus grande, mesure1,2 mm de long pour un diamètre de 50 à 70µm . Elle présente un œsophage de type rhabditoïde, son extrémité postérieure est effilée. La bouche est ornée de 4 petites papilles. La vulve est ventrale, située dans la moitié postérieure du corps, en relation avec deux tubes génitaux contenant des œufs à des stades évolutifs différents.
Le mâle mesure 0,9 mm de long sur 40 µm de diamètre, avec une extrémité recourbée en crochet avec 5 spicules péri-anaux.

-II-2-1-1-3-2-Les œufs et les larves

-II-2-1-1-3-2-1-Les œufs

Les œufs de S. Stercoralis peuvent se rencontrer dans du liquide de tubage duodénal, dans des selles diarrhéiques, rarement dans des selles normales.
Ils présentent une forme ovale de type ankylostomidé. les mesures moyennes sont 54 µm de grand axe sur 32 µm de petit axe. Leur coque est lisse, mince, ils paraissent transparents et incolores. Ils peuvent contenir un amas de cellules ou blastomères ou un embryon.

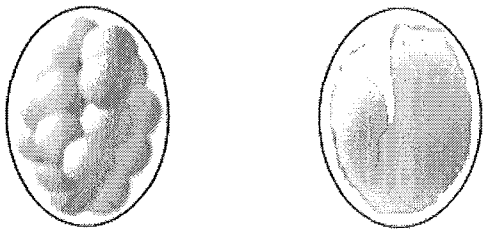

oeuf contenant soit une blastula soit un embryon gyriniforme

Oeuf de Strongyloïdes Stercoralis

-II-2-1-1-3-2-2-Les larves

Les larves rhabditoïdes peuvent être observées dans les selles fraîchement émises. Elles peuvent mesurer de 200 à 300µm de long sur 15 à 18 µm de diamètre, leur cavité buccale est courte, mesurant moins de 5 µm de long, l'œsophage est de type rhabditoïde, l'extrémité postérieure est effilée, l'ébauche génitale est nette, mesure 20 µm de long.

Les larves strongyloïdes peuvent se voir dans des selles examinées plusieurs jours après émission. Elles peuvent mesurer 500 à 600 µm de long sur 15 à 20 µm de diamètre, leur cavité buccale est courte, l'œsophage mesure la moitié du corps, l'extrémité postérieure est tronquée, bifide, il n'y a pas d'ébauche génitale observée.

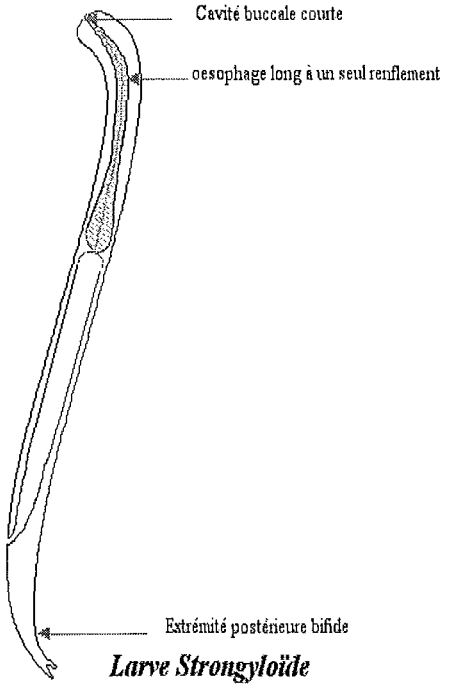

Larve Strongyloïde

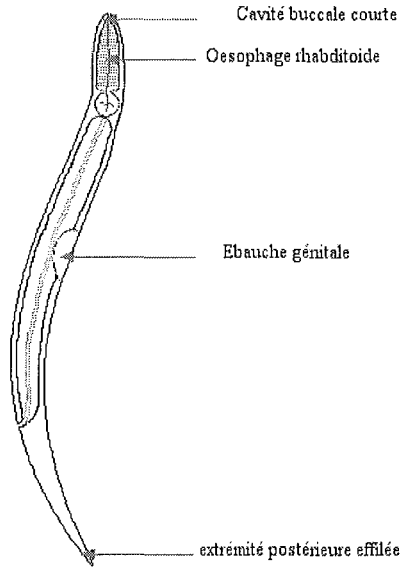

Larve Rhabditoïde

-II-2-1-1-4-Cycle évolutif

Le cycle évolutif est complexe, son mode d'accomplissement fait appel à deux modes de reproduction : parthénogénétique chez l'homme et sexué dans le milieu extérieur.

Cycle évolutif de Strongyloïdes Stercoralis

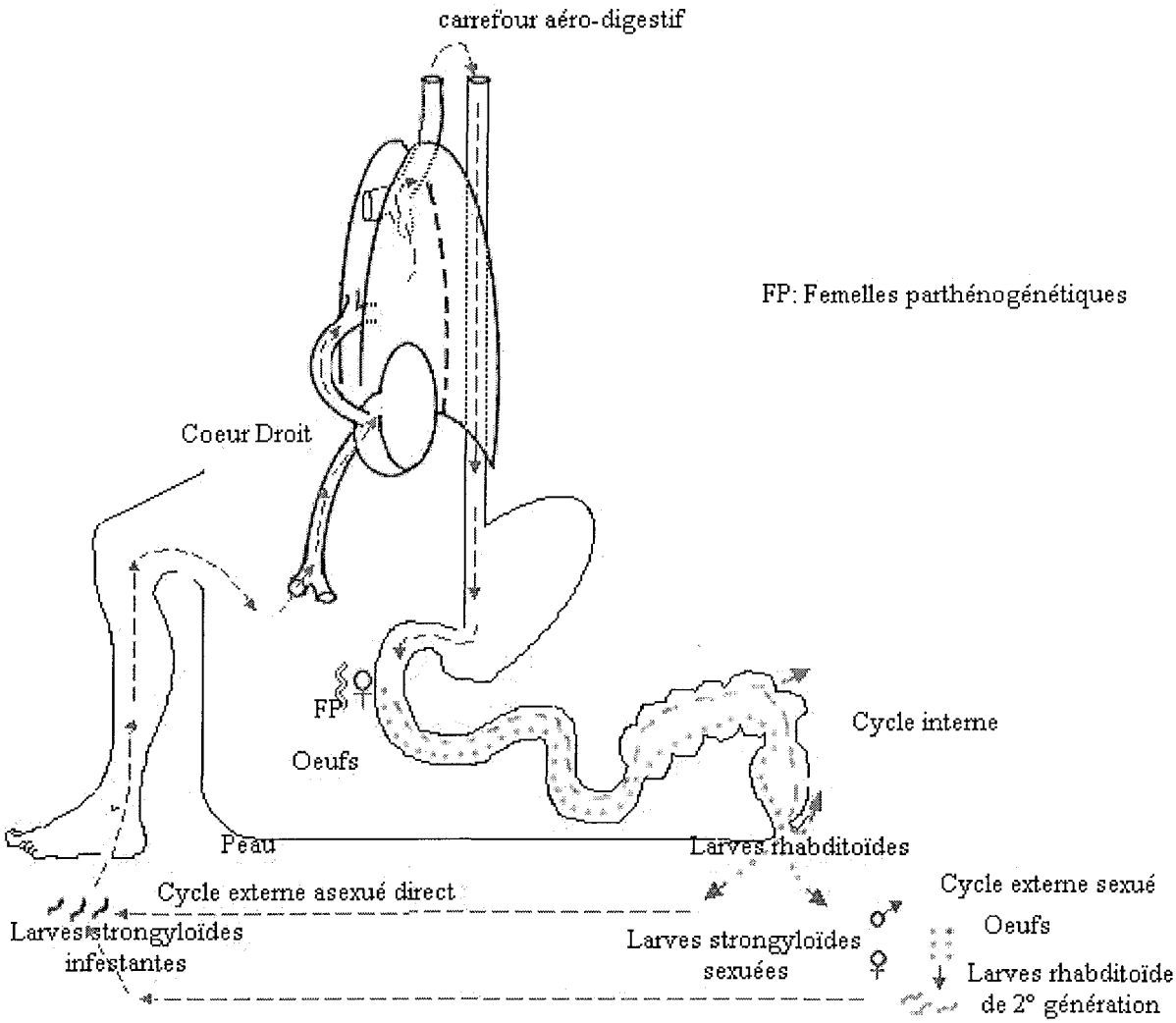

Les femelles parthénogénétiques vivent profondément enchâssées dans la muqueuse duodénale de l'homme sans être hématophages. Elles pondent par parthénogenèse mitotique 20 à 50 œufs par jour. Les œufs éclosent dans la muqueuse ou dans la lumière des glandes de Liberkühn et donnent naissance à des larves rhabditoïdes. Les œufs arrivent non éclos dans les selles dans de rares cas d'accélération du transit intestinal (diarrhée profuse).

Les larves rhabditoïdes ont trois destinées possibles :

-II-2-1-1-4-1-Le cycle externe asexué direct ou homogonique

Lorsque les conditions extérieures sont défavorables : température inférieure à 25°, humidité insuffisante, les larves rhabditoïdes émises dans les selles se transforment directement dans la

nature en 48 heures en larves strongyloïdes puis en larves strongyloïdes infestantes. La durée de vie de ces larves strongyloïdes infestantes dans le milieu extérieur est de 15 jours.
L'homme se contamine par voie cutanée en marchant pieds nus dans la boue ou dans des cours d'eau, la contamination par voie buccale est exceptionnelle.
Après avoir franchi les téguments, les larves strongyloïdes infestantes migrent par voie sanguine ou lymphatique au niveau du cœur droit, puis des poumons où elles subissent une nouvelle mue. Elles traversent la barrière alvéolo-capillaire, changent de direction, remontent des bronchioles vers les bronches, la trachée, jusqu'au carrefour aéro-digestif. Elles sont ensuite dégluties, après avoir franchi le pylore, en deux mues elles deviennent des femelles parthénogénétiques. (58)
Ce schéma de migration est généralement admis, cependant des études chez le chien avec des larves radioactives ont montré que de nombreuses voies de migration seraient possibles.(119,103)

-II-2-1-1-4-2-Le cycle externe sexué indirect ou hétérogonique

Lorsque les conditions extérieures sont favorables : température supérieure à 25°, humidité suffisante autour de 80% ; les larves rhabditoïdes émises avec les selles dans le milieu extérieur se transforment en larves strongyloïdes puis en adultes stercoraux mâles et femelles. Ces adultes vont s'accoupler, donnant des œufs qui libèreront de nouvelles larves rhabditoïdes « de deuxième génération ». les larves rhabditoïdes se transforment à leur tour en larves strongyloïdes infestantes pour l'homme par voie cutanée. Les stades ultérieurs du cycle sont identiques à celles décrites dans le cycle direct.
Les adultes stercoraux mâles et femelles ont une durée de vie courte de 4 à 6 jours avec un sex-ratio d'un mâle pour 10 femelles. (119)

-II-2-1-1-4-3-Le cycle interne ou cycle d'auto-réinfestation endogène

Ce cycle ne comporte pas de passage dans le milieu extérieur. Certaines larves rhabditoïdes se transforment par deux mues en larves strongyloïdes dans l'intestin du malade. Les larves strongyloïdes pénètrent immédiatement la muqueuse colique ou la peau de la région péri-anale. Ce cycle explique la pérennisation de l'anguillulose durant la vie de l'individu porteur.

-II-2-1-1-5-Epidémiologie

-II-2-1-1-5-1-Réservoir

L'homme constitue le principal réservoir, même si l'infestation naturelle existe chez le chien et chez les singes.
Un seul cas de transmission à partir d'un élevage de chiens a été décrit. (60)

-II-2-1-1-5-2-Facteurs favorisant l'infestation

La contamination s'effectue en général par contact cutané avec l'eau douce et la boue.
Le passage de larves rhabditoïdes libres à des larves strongyloïdes infestantes dépend des conditions climatiques (température et hygrométrie) ce qui permet de répertorier des zones d'endémie ou des lieux à risque.
L'infestation se fera en fonction des contacts entre l'homme et les éléments contaminés, elle sera donc dépendante :
-des habitudes d'hygiène : marche pieds-nus, état des latrines, péril fécal.

-de la profession : mineurs, plombiers, éboueurs, briquetiers, employés de champignonnières, tunneliers...
-de la fréquentation de lieux à risque :mines, piscines, établissements thermaux, camps militaires...

Une infestation directe par des larves présentes dans le contenu intestinal, dans le sperme ou dans le lait est possible. La transmission directe chez les homosexuels serait rare. (119)

Une contamination domiciliaire est envisagée devant l'existence de cas relativement nombreux en établissements psychiatriques où l'hygiène est insuffisante, par contact avec les selles ou par les gants de toilette. (122, 110, 17)

La contamination par ingestion d'eau ou d'aliments souillés est parfois incriminée, il existe dans la littérature des cas de contamination collective : 124 cas survenus à l'hôpital de Créteil en 1980 suite à la fréquentation du restaurant du personnel où un employé était contaminé.(106).

-II-2-1-1-6-Répartition géographique

Strongyloides stercoralis est adapté aux climats chauds et humides du globe, mais des cas ont été rapportés dans les régions tempérées et froides.
L'infection peut atteindre 20% de la population dans les zones tropicales ou intertropicales. (33)
Les régions concernées sont : L'Amérique centrale et du Sud, les Antilles, l'Afrique tropicale, le Maghreb, la vallée du Nil, Madagascar, le Sud Est Asiatique. Il existe des foyers bien connus en Europe : le sud de la péninsule ibérique, l'Italie, la Pologne, les Balkans. (119, 58, 33)
L'anguillulose coexiste souvent avec l'ankylostomiase.

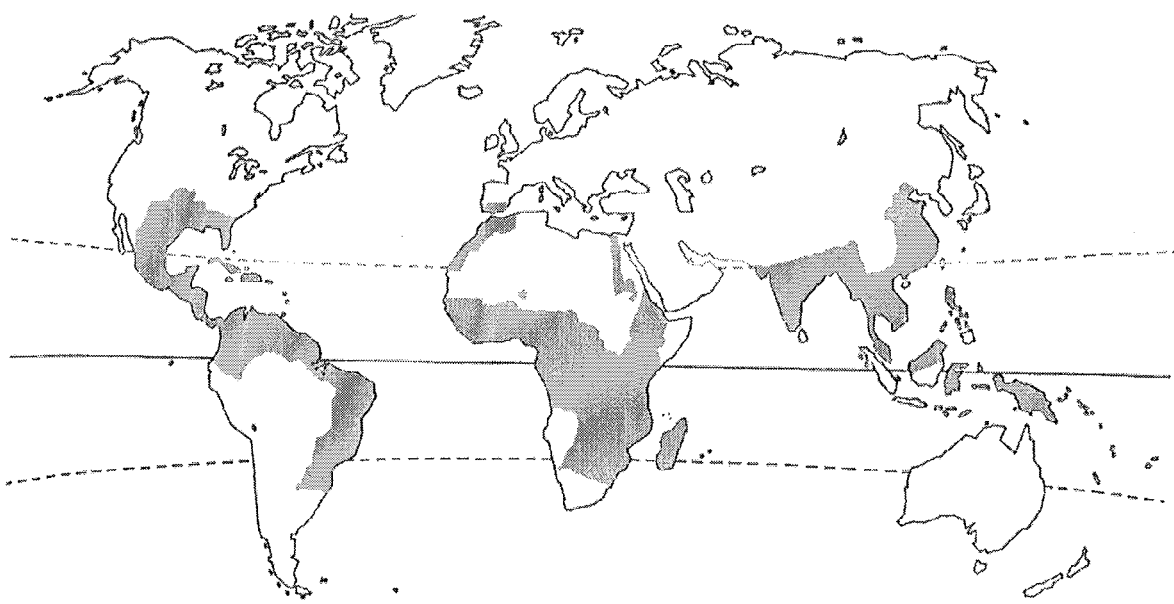

Répartition géographique de l'anguillulose *(selon Gentilini)*

-II-2-1-1-7-Existence de cas autochtones

Des cas d'anguillulose autochtone ont été décrits dans de nombreux pays d'Europe et d'Amérique du Nord, jusqu'à 53° de latitude Nord.
Des cas ont notamment été trouvés En Angleterre, en France, en Belgique, en Suisse, en Pologne, en Ukraine, au Canada, aux Etats-Unis. (119, 106)
Il s'agit le plus souvent de cas d'importation, les porteurs étant des antillais, des africains, des asiatiques du Sud-Est ou encore des voyageurs.

En France métropolitaine, depuis le début du siècle, la littérature permet de relever environ 250 cas. (119)

L'origine de ces cas n'est pas toujours connue, cependant des enquêtes ont parfois permis d'identifier :

-des sites de contamination : mines, terrains de camping, camps militaires, égouts, hôpitaux psychiatriques, puits, établissements thermaux....

-des professions à risque : mineurs, égoutiers, éboueurs, tunneliers, plombiers, travailleurs au contact de singes...

-des situations à risque : allaitement, rapports sexuels, contamination domiciliaire.

Dans le code de la sécurité sociale, « l'anguillule de l'intestin » apparaît dans la liste des maladies ayant un caractère professionnel et dont la déclaration est obligatoire.

Plusieurs auteurs ont étudié l'élévation de l'incidence de l'anguillulose dans les institutions pour personnes retardées mentales. De nombreux cas sont asymptomatiques, aussi la découverte d'une hyperéosinophilie dans de telles institutions doit faire rechercher une anguillulose (157, 17, 110).

L'hypothèse d'une contamination domiciliaire est alors évoquée surtout si l'hygiène est insuffisante (gants souillés, W. C. souillés...) ; par ailleurs des conduites aberrantes telles la coprophagie ou le barbouillage peuvent favoriser la carence d'hygiène et l'infestation. (119, 17).
Les différentes publications ne s'intéressent cependant qu'à la contamination des patients et non des soignants qui ont pourtant une cohabitation relative.

Une seule étude, américaine, a été réalisée sur le risque de transmission de l'anguillulose au personnel soignant : le personnel qui avait été au contact rapproché de 2 patients porteurs d'une anguillulose disséminée a été examiné deux à trois mois après le contact.
Sur 41 personnes concernées, l'examen des selles et la recherche d'anticorps n'a pas permis de mettre en évidence de transmission. Il faut remarquer que cette étude a été réalisée dans des services classiques d'hospitalisation de courte durée et non dans des unités de psychiatrie ; que le diagnostic d'anguillulose a dans les deux cas été fait au cours de l'hospitalisation et que suite à ce diagnostic, des mesures d'isolement et de protection du personnels ont été entreprises (gants, masque, couvre-chef, tablier, lavage des mains à l'alcool à 70°). (102)

Lors de l'étude rétrospective sur les anguilluloses autochtones diagnostiquées dans la région Midi-Pyrénées, les auteurs évoquent le cas d'un sujet de 30 ans, aide-soignant au CHU de Toulouse, chez qui aucun autre facteur de risque n'a été trouvé en dehors de sa profession. (97)

Une revue de la littérature non exhaustive permet de résumer certains des cas d'anguillulose autochtone publiés en France métropolitaine dans le tableau suivant

date	auteur	lieu	patients	Symptômes/Diagnostic	Etiologie suspectée
1908	WEINBERG (106)	Gard Saône et Loire Puy de Dôme Allier Aveyron Tarn	-Etude portant sur des mineurs de fond -65 cas décrits -seuls 2 avaient quitté la France	-Diarrhées paroxystiques -Parasites au stade larvaire dans les selles	Lieu de travail (mine)
1913	THIRY (106)	Lorraine	-7 porteurs d'anguillule parmi des mineurs de fond	-Etude systématique sur 745 mineurs de fer -Examen des selles	Lieu de travail (mine) Origine exotique prouvée
1962	LAPIERRE (106)		-1 officier de 26 ans n'ayant voyagé qu'en Allemagne	-Hyperéosinophilie -Etude des selles : larves d'anguillule (Baermann)	Fréquentation d'un camps militaire dans les Vosges dans une unité qui comportait des Nord-Africains
1963	LAPIERRE (106)		-1 adolescent de 16 ans	-douleurs épigastriques et diarrhée fébrile, toux, éruption cutanée -Hyperéosinophilie -Larves d'anguillule au tubage duodénal et à l'examen des selles	-piétinement de boue provenant d'égouts ou -consommation d'eau provenant d'une citerne
1964	DUCASSE BRUMPT (106, 41)		-1 employé de banques de 50 ans n'ayant jamais voyagé	-Alternance de diarrhée :constipation -Hyperéosinophilie -Episode d'érythème cutané prurigineux antérieur -Parasites au stade larvaire dans les selles (Baermann)	Fréquentation d'une piscine médicale
1967	DUBARRY (106)	Lot et Garonne	-1 homme n'ayant jamais quitté la France	-Hyperéosinophilie -Larves rhabditoïdes à l'examen des selles	Utilisait l'eau de son puits contaminée par les égouts d'un hôtel connu pour avoir hébergé des indochinois
1970	DAYOUBS (thèse) (106) DUVERNE COUDERT	Région de Saint-Etienne	-19 cas d'anguillulose dont 14 autochtones chez des mineurs de fond	-Etude sur 509 mineurs pour une thèse -Hyperéosinophilie, troubles cutanés et digestifs -Larves rhabditoïdes à l'examen des selles	Lieu de travail (mine)
1970	LAPIERRE (106)		-1 retraité de 66 ans ancien chauffeur de poids lourds n'ayant jamais quitté la France	-Troubles digestifs -Hyperéosinophilie -Examen des selles retrouve des larves	-Séjour à AGOLE dans le Sud de la France où des bains dans des endroits boueux ont été pris entre 1950 et 1968 ? -Travail dans un magasin avec des Africains et des latrines insalubres
1970	LAPIERRE (106)		-un homme de 23 ans n'ayant jamais quitté la France	-atteint par plusieurs parasites (oxyures, trichocéphales, ascaris et anguillules) retrouvés à l'examen des selles (Baermann)	Notion de baignade dans une rivière du Jura quelques jours auparavant
1970	LAPIERRE (106)		-un retraité de 65 ans, ancien fonctionnaire	-Douleurs épigastriques, diarrhée, vertiges, céphalées -Hyperéosinophilie -Larves d'anguillules à examen des selles	-Cures thermales à Aix en Provence entre 1964 et 1965, bains en baignoire ? -Pêche au bord de Loire ? -travail 10 ans auparavant au contact de personnes provenant des tropiques ? -Soins en 1965 pendant 3 semaines par un infirmier vietnamien ?
1970	LAPIERRE (106)		-femme de 20 ans n'ayant jamais quitté la France	-Eczéma de la face et lésions de grattage du cou et du thorax-Plaques urticarienne 1 an avant suite à un bain -Larves d'anguillule à l'examen des selles	-Bain en piscine publique en Juillet1967 -Bain dans une cascade au col de Montcenis en Août 1967
1971	BATTIN (106)		-enfant de 13 ans	-Urticaire géante et fébricule à 38, douleurs abdominales et diarrhée -Hyperéosinophilie -Larves rhabditoïdes après plusieurs examens des selles	-Fréquentation de piscine ?
1973	BAILLAT (thèse) (106)		-1 nourrisson de 1 mois		-contamination familiale car famille d'origine algérienne

date	auteur	lieu	patients	Symptômes/Diagnostic	Etiologie suspectée
1973	LOUIS HERAUD CAPRON (106)	Lille	-1 garçon de 12 ans	-rectorragies -Hyperéosinophilie secondaire -Larves à l'examen des selles -confirmation par immunoélectrophorèse avec antigène rhabditis	Enquête négative
1977	GOETHALS CHABASSE (64,106)	Angers	-une femme de 40 ans, agent de service hospitalier	-crampes épigastriques et diarrhée, éruption prurigineuse -Hyperéosinophilie -Larves rhabditoïdes à examen des selles	Cohabitation avec un Antillais
1976	BOURDON (thèse de 1979) (106)		-une femme de 47 ans n'ayant jamais quitté la France	-Douleurs abdominales, troubles digestifs -Hyperéosinophilie oscillante -Larves d'anguillules à l'examen des selle(Bailenger)	-Fréquentation assidue de piscines en région parisienne de 10 à 18 ans
1977	BOURDON (thèse de 1979) (106)		-une femme de 21 ans	-Hyperéosinophilie -Larves à l'examen des selles	-séjours en Allemagne, Suisse, Autriche, Corse et Italie -Fréquentation de piscines hebdomadaire jusqu'en 1971
	BOURDON (thèse de 1979) (106)		-un enfant de 8 ans	-Douleurs abdominales sans trouble du transit -Bronchites asthmatiformes depuis âge de 2 ans -Hyperéosinophilie -Examen parasitologique des selles positif	-Enquête épidémiologique négative
1978	BOURDON (thèse de 1979) (106)		-Un homme de60 ans	-Hyperéosinophilie découverte en 1976 -prurit péri-ombilical, périanal et fessier -larves d'anguillules à l'examen des selles	-origine piémontaise, mais vit en France depuis 52 ans ? -voyage en Russie en 1975 ? -cure à Dax ?
1980	COULAUD MERCIER (31,106)	Paris	-3 cas d'anguillulose autochtone sur 427 cas d'anguillulose dans une étude		Pas d'enquête épidémiologique réalisée
1980	CLARENCON (thèse) (106)	Dijon	-un homme de 72 ans ancien chauffeur de bus, ancien mineur	-Hyperéosinophilie -sérodiagnostic par immunofluorescence positif	-Polonais ayant émigré en France à l'âge de 4 ans -travail dans mines de fer en Meurthe et Moselle pendant 2 ans , 50 ans auparavant
1980	VADROT (thèse) (106,63)	Créteil	-124 personnes contaminées sur 700 fréquentant le restaurant de l'hôpital intercommunal de Créteil	-signes cliniques divers :troubles digestifs, syndrome fébrile, toux, éruption cutanée, asthme... -hyperéosinophilie parasitologie des selles	-Contamination par un employé des cuisines ; acte de malveillance ?
1981	BOUREE (106)		-1 cas d'anguillulose autochtone sur 350 cas diagnostiqués dans une étude sur 4760 observations	-syndrome digestif, troubles cutanés -Hyperéosinophilie -coprologie par méthode de Bailenger+	Pas d'enquête épidémiologique
1981	MILLERY (thèse de 1984) (106)	Meuse	-un homme de 41 ans n'ayant jamais quitté la France	-Douleurs abdominales, diarrhée, vomissement -Prurit généralisé -Hyperéosinophilie -Larves rhabditoïdes d'anguillule à l'examen des selles (Baermann)	-travail comme pépiniériste de 1963 à 1970 dans le lot et Garonne ? -travail sur des chantiers au contact de boue et d'une main d'œuvre d'origine étrangère ?
1982	DUTOIT (106, 44)		-un homme, éboueur, n'ayant jamais quitté la France	-Syndrome fébrile sudoro-algique, crises d'asthme -Hyperéosinophilie -Etude parasitologique des selles positive	-métier : éboueur, travaillait sans gants dans un camping
1987	JUNOD (82)	Paris	-8 cas d'anguillulose autochtone sur une étude rétrospective de 1934 cas diagnostiqués à Paris entre 1970 et 1986	-Etude rétrospective	-2 patients infectés par contact avec des singes -2 mineurs de charbon -2 patients ayant campé en France -1patient ayant campé en Italie et en Espagne -1 cas inexpliqué

date	auteur	lieu	patients	Symptômes/Diagnostic	Etiologie suspectée
1992	POIRRIEZ BECQUET DUTOIT CREPIN COUSIN (118)	Dunkerque	-4 cas d'anguillulose autochtone détectés dans le Nord de la France ces 20 dernières années	-Saignements de nez décrits dans 2 cas	-suspicion de contamination domiciliaire pour 2 cas -insalubrité et promiscuité suspectée pour un cas -quatrième cas lié au travail d'éboueur dans un camping (décrit précédemment)
1994	BASSET (9)	Hérault	-8 cas d'anguillulose dans une communauté de gitans fixée ; patients âgés de 1 à 27 ans	-Etude réalisée avec un examen des selles -douleurs abdominales, diarrhée -Hyperéosinophilie	-conditions d'hygiène précaire, absence d'adduction d'eau et d'assainissement -terrain situé entre une ancienne décharge publique et un canal -Depuis 30 ans seul le patriarche de la colonie a quitté le territoire français pour la guerre d'Algérie
1998	COTON (30)		-un homme de 23 ans militaire du contingent, ancien étudiant technico-commercial	-Découverte sur examen parasitologique des selles systématique	-Manœuvres militaires dans un camp à Carpiagne ? -Bains dans un lac de montagne ? -Contamination intra-familiale par parents ayant voyagé en Thaïlande et au Mexique ?
1999	PAYS (112)		-un homme ayant séjourné en zone tropicale en 1992	-éruption urticarienne fugace suite à une journée de rafting/ séjour en camping en 1996 -nausées, gastralgies, selles molles et glaireuses un mois plus tard -Hyperéosinophilie apparue en 1996, inexistante sur plusieurs contrôles entre 1992 et 1996 -Larves rhabditoïdes d'anguillules à examen direct (Bailenger et Baermann)	-L'absence d'hyperéosinophilie entre 1992 et 1996 semble écarter une contamination lors du séjour en zone tropicale -contamination lors du séjour en camping à Chamonix ? -combinaison de rafting de location préalablement souillée par un porteur de larves d'anguillules ?
2000	MAGNAVAL MANSUY VILLENEUVE CASSAING (97)	Région Midi-Pyrénées	-17 cas d'anguillulose autochtone sur une étude rétrospective de 63 cas d'Anguillulose ; parmi eux : 6 agriculteurs, 2 maçons, 1 agent d'entretien de piscines, 1 aide-soignant	-7 patients asymptomatiques, adressées pour bilan d'hyperéosinophilie -10 patients symptomatiques avec divers symptômes : asthénie, douleurs abdominales, urticaire, diarrhée intermittente, douleurs musculaires, prurit -12 patients présentaient une hyperéosinophilie -diagnostic par méthode de Baermann ou par immunofluorescence indirecte	-contacts répétés avec terre ou boue due au travail ou à activités de jardinage chez 13 patients -L'étude suggère l'existence d'anguillulose autochtone de manière permanente dans la région du haut bassin de la Garonne

-II-2-1-1-8-Symptomatologie

-II-2-1-1-8-1-Sujet immunocompétent

-II-2-1-1-8-1-1-Phase de pénétration cutanée ou dermatite d'inoculation

Cette phase est souvent discrète voire asymptomatique.
Lorsque les signes cliniques existent, la pénétration cutanée se traduit d'abord par une sensation de brûlure ou de picotement, puis une demi-heure plus tard par l'apparition d'une éruption érythémato-maculeuse, prurigineuse qui persiste en moyenne 24 à 48 heures.(58,119,33,37)

-II-2-1-1-8-1-2-Phase de migration

La migration laryngo-pulmonaire est souvent muette.
Quelques jours après l'inoculation peuvent apparaître

-une toux sèche, rebelle ramenant une expectoration riche en éosinophiles et contenant exceptionnellement des larves,
-une dyspnée asthmatiforme,
-un catarrhe des voies aériennes supérieures
-un infiltrat pulmonaire labile également désigné syndrome de Löeffler ou poumon éosinophile fugace.(58,33,119,127)

L'hyperéosinophilie circulante atteint généralement son maximum durant cette phase (37)

-II-2-1-1-8-1-3-Phase d'état

Elle survient après la nidation des femelles parthénogénétiques au niveau de la muqueuse duodéno-jéjunale.
Elle est caractérisée par la triade qui associe des signes digestifs, des signes cutanés et une hyperéosinophilie sanguine constante et oscillante.(33)

-signes digestifs :

Ils débutent 20 à 30 jours après la primo-infestation.(119)
Les douleurs sont au premier plan, elles traduisent la duodénite. Ces douleurs sont diffuses ou localisées à l'épigastre ou à l'hypochondre D, parfois plus basses. Elles sont capricieuses ou rythmées par les repas, à type de crampes, de brûlures, de pesanteur...
Les troubles du transit : diarrhée ou alternance de diarrhée et de constipation, sont souvent observés.
D'autres troubles digestifs sont possibles : nausées, vomissements, ténesmes, météorismes, rectorragies...
Les troubles digestifs évoluent parfois par crises à début brutal, ces crises correspondent probablement à l'arrivée de nouvelles femelles parthénogénétiques dans le duodénum.(33,58)

-signes cutanés

Les signes cutanés sont fréquents, ils précèdent ou accompagnent les signes digestifs.
Les signes allergiques peuvent être évocateurs d'une anguillulose :ils comportent des éruptions urticariennes au niveau des fesses, des lombes et des cuisses qui persistent 1 à 3 jours et se renouvellent irrégulièrement ou encore un prurit anal.
Le syndrome de *larva currens* est pathognomonique de l'anguillulose. Il se présente sous la forme d'une traînée prurigineuse, longue de 10 cm en moyenne, large de 2 à 3 mm, linéaire ou serpigineuse, progressant de 2 à 10 cm par heure durant 12 à 48h. Il correspond au passage sous cutané des larves strongyloïdes au cours du cycle interne. Il siège au niveau des fesses,

des lombes, de l'abdomen et des cuisses. Des localisations plus hautes (thorax et membres supérieurs) ont été rarement constatées.

-autres signes

Des manifestations pulmonaires peuvent être rencontrées lors de cette phase (toux irritative, douleurs thoraciques, crises asthmatiformes, syndrome de Loëffler..), ils traduisent la migration pulmonaire des larves strongyloïdes au cours des cycles de réinfestation.
Les signes généraux sont possibles : asthénie, anorexie, amaigrissement.

-II-2-1-1-8-2-Formes cliniques

-II-2-1-1-8-2-1-Formes frustes ou asymptomatiques

Elles sont nombreuses et représentent selon les auteurs 15 à 85 % des anguilluloses découvertes. (119)
L'évolution silencieuse peut s'étendre sur de nombreuses années
Le diagnostic se fait souvent à l'occasion d'un bilan d'hyperéosinophilie sanguine.

-II-2-1-1-8-2-2-Formes cliniques des sujets immunocompétents

Formes cutanées

L'anguillulose se manifeste parfois par des poussées urticariennes isolées.

Formes pulmonaires

L'anguillulose peut se manifester sous la forme de crises asthmatiformes répétées, aggravées par les tentatives de corticothérapies, ou encore sous la forme d' une décompensation d'un asthme préexistant. (127)
Rarement, les larves restent cantonnées dans les espaces alvéolaires. Elles se transforment en adultes et peuvent provoquer des atélectasies, des abcès lobulaires, des pleurésies et des hémoptysies.(37)

Formes cardiaques

Elles sont rares, des observations ont noté des tachycardies, des péricardites, des modifications électrocardiographiques.(11)

Formes urinaires

Des observations ont rapporté des états de pollakiurie nocturne, des incontinences urinaires, des hématuries, avec ou sans présence de larves d'anguillule dans les urines. (119)

Formes articulaires

Des oligo- ou polyarthropathies inflammatoires sont décrites, sans signes radiologiques, elles disparaissent après traitement antiparasitaire.(18, 111, 119)

Formes neuropsychiques

Elles sont contestées.
La littérature relate toutefois dans des anguilluloses chroniques des états d'irritabilité, de neurasthénie, d'insomnie, des épisodes dépressifs voire des troubles hystériques.(119)
Un cas décrit en 1993 lors d'une thèse à Strasbourg relate une atteinte neurologique centrale, chez une patiente immunocompétente avec céphalées, troubles de l'équilibre, parésie d'un

membre, troubles urinaires, bradypsychie voire obnubilation et dysthymie. L'atteinte neurologique est rattachée à l'anguillulose ; Les mécanismes évoqués sont :

-une migration ectopique d'un nombre limité de larves faisant irruption dans le courant circulatoire systémique

-une éosinotoxicité générale liée à l'hyperéosinophilie circulante.(37)

Formes hémorragiques

Elles sont rares.

On peut signaler l'existence d'hématémèses, de melæna, de rectorragies, d'épistaxis, d'hémoptysies, d'hématuries, de purpuras. (119,118,96)

Formes chroniques à manifestations digestives sévères

Ce sont des formes intermédiaires entre l'anguillulose commune du sujet immunocompétent et l'anguillulose maligne du sujet immunodéprimé.

Les répercussions digestives et les conséquences peuvent être gravissimes.

Ces formes digestives sévères résultent d'une élévation de la charge parasitaire locale, elles sont favorisées par

-une stagnation larvaire à l'étage intestinal lors d'un ralentissement de transit : mégacôlon, dolichocôlon, diverticulose, anse borgne post chirurgicale, consommation de médicaments antidiarrhéiques...

-une achlorhydrie ou hypochlorhydrie :traitements anti-acides ou anti-sécrétoires, chirurgie gastrique à visée antisécrétoire, atrophie gastrique...

-un déficit immunitaire local : quantité de mucus, réponse cellulaire ou humorale ?

-un déficit immunitaire global : malnutrition chronique, états carentiels protidiques, éthylisme, brûlures étendues, syndrome néphrotique ou glomérulopatie chronique, néoplasies, tuberculose, VIH, HTLV1,irradiations,traitements immunosuppresseurs, corticothérapie à forte ou à faible dose... (37)

Du point de vue histologique, la forme commune de l'anguillulose provoque une entérite catarrhale, en réponse à la nidation des femelles parthénogénétiques et des œufs dans la muqueuse duodéno-jéjunale.

L'entéropathie chronique sévère se présente soit sous forme d'entérite oedémateuse, soit sous forme d'entérite ulcéreuse.

Les lésions procèdent de plusieurs effets :

-effets traumatisants directs des femelles parthénogénétiques, des larves et des œufs

-effets de la réponse immunitaire à l'hôte

-effets de la flore bactérienne intestinale qui colonise les effractions causées par le parasite et qui participe au processus « ulcéro-nécrosant » . (37)

Les femelles et les œufs sont à l'origine des lésions superficielles, les larves infestantes engendrent des lésions profondes de la sous-muqueuse, de la musculeuse. Elles peuvent être retrouvées au sein de réactions granulomateuses dans toute l'épaisseur de la paroi intestinale.

Lorsque les ulcérations se multiplient et confluent, il peut apparaître des ulcères de petite taille de 2 à 8 mm de diamètre, avec une fibrose pariétale localisée à la muqueuse et la sous-muqueuse. Cette fibrose ne sera pas réversible et pourra induire des sténoses étagées.

Cliniquement, le tableau est riche et varié avec d'une part des signes d'altération générale d'aggravation rapide (asthénie, amaigrissement, anémie, anorexie...) et d'autre part une symptomatologie digestive riche :

-douleurs abdominales intermittentes au niveau de l'épigastre ou de l'hypochondre D à type de brûlures, crampes péri-ombilicales, douleurs du cadre colique rares, ténesme...

-diarrhées liquidiennes ou glaireuses alternant avec des phases de constipation, voire épisodes subocclusifs. Possibilité de rectorragies.

-nausées, vomissements, voire hématémèse

-amaigrissement par syndrome de malabsorption intestinale pouvant évoluer vers la cachexie avec survenue d'œdèmes des membres inférieurs, d'une ascite, d'une anasarque secondaire aux pertes d'albumine.

Les complications possibles sont donc variées :

-sur le plan loco-régional on peut voir : une ascite, une appendicite granulomateuse, un iléus paralytique, une nécrose intestinale, une perforation intestinale et une péritonite, une hémorragie digestive, une hépatite granulomateuse. (14, 33,58)

-Sur le plan général : déshydratation, choc hypovolémique, immunodépression liée à l'hypoprotidémie, septicémie à germes gram négatifs avec possibilité de pneumopathie ou de méningite à germes intestinaux. (81)

-II-2-1-1-8-3-L'Anguillulose maligne ou disséminée

Elle correspond à une flambée du cycle d'auto infestation entraînant :

-un accroissement considérable du nombre de parasites adultes dans l'intestin

-une dissémination des larves strongyloïdes infestantes dans tout l'organisme (colon, foie, poumons, reins, cerveau...)

-l'apparition de femelles adultes, d'œufs et de larves rhabditoïdes en dehors du tube digestif. (119)

Elle se caractérise par son mauvais pronostic, son taux de mortalité varie entre 50 et 86% selon les auteurs. (37)

L'anguillulose maligne peut survenir avec ou sans phase digestive sévère évolutive préalable.
Les facteurs favorisant la dissémination larvaire ont été individualisés :

-immunosuppression thérapeutique : corticothérapie, transplantation d'organes, autres thérapeutiques immunosuppressives, radiothérapie

-immunodépression : hypogammaglobulinémies, maladies auto-immunes

-infections : lèpre, tuberculose, SIDA

-Anomalies gastro-intestinales : antécédents de gastrectomie, d'anse borgne, anti-acides, malabsorption, transit intestinal prolongé

-Maladies malignes : leucémies, lymphomes, tumeurs solides avec production d'ACTH

-Diverses situations : malnutrition, grossesse, nourrissons.

On peut remarquer que parmi les immunodépressions iatrogènes responsables, la corticothérapie est souvent incriminée, cette notion est retrouvée dans environ 80% des cas d'anguillulose disséminée. (57)
La corticothérapie peut être modérée et de courte durée. (37)
Les cas observés dans la littérature incriminent une corticothérapie systémique, nos recherches n'ont pas permis de trouver de cas impliquant une corticothérapie inhalée.

En 1992 R.M. GENTA suggère que les corticostéroïdes pourraient mimer une hormone endogène produite par le parasite qui enverrait des signaux pour favoriser la mue des larves rhabditiformes. (55)
L'augmentation de ces signaux causerait une amplification de l'auto-infection.

En 1991, une équipe du Cornell University Medical College décrivait le cas d'une patiente présentant une cirrhose cryptogénétique chez qui avait été découverte une ascite à éosinophiles qui fut attribuée à une infection maligne à strongyloïdes stercoralis.
La patiente se présenta à l'hôpital avec un abdomen tendu, elle était apyrétique.
Le mois précédent elle avait consulté pour une diarrhée et une perte de poids de 10 kg. Suite à une biopsie du petit intestin, un régime sans gluten et une corticothérapie par prednisone avaient été instaurés (5 mg/jour pendant 10 jours).
A l'admission la numération formule sanguine n'était pas perturbée, mais l'analyse du liquide d'ascite révéla la présence de 1450 GB/mm^3 dont 25% étaient des éosinophiles.
Les aspirations duodénales mirent en évidence des larves de strongyloïdes stercoralis.
La patiente fut traitée par thiabendazole et l'ascite disparut. Deux épisodes d'ascite récidivèrent les mois suivants sans éosinophilie du liquide d'ascite. (87)

-II-2-1-1-9-Diagnostic

-II-2-1-1-9-1-Eléments d'orientation

-II-2-1-1-9-1-1-L'Hyperéosinophilie

L'hyperéosinophilie est souvent élevée, elle évolue en dent de scie.
Dans un premier temps, le taux des éosinophiles suit La courbe de Lavier, il commence à augmenter 2 à 3 semaines après la contamination, pour atteindre un maximum variable selon les individus, 47 à 51 jours après l'infestation. (119)
La courbe devient ensuite de type sinusoïdal, oscillant irrégulièrement entre 0% et 40% voire plus. Sa répétition s'explique par le cycle d'auto-réinfestation.(119, 99)

L'élévation du taux des éosinophiles est contemporaine de la migration larvaire tissulaire, cependant il n'y a pas de corrélation entre l'importance de l'hyperéosinophilie et l'intensité des manifestations cliniques. (37, 119)

L'hyperéosinophilie peut parfois être très élevée, et dépasser dans les cas extrêmes les 10 000 éléments par mm^3. (115, 119)

Le taux des éosinophiles sanguins est souvent normal, voire abaissé au cours des anguilluloses disséminées ou au cours des formes digestives sévères. (37, 119)
L'absence d'éosinophilie circulante est en général corrélée à une faible infiltration tissulaire, notamment au sein de la paroi intestinale. (37)
L'absence de réaction éosinophilique au cours d'une anguillulose sévère est considérée comme un facteur de mauvais pronostic. (37, 34)

-II-2-1-1-9-1-2-L'élévation des IgE

Le taux des IgE sériques totaux est élevé dans 10 à 90% des cas selon les études. (119)

Au cours de la phase invasive d'une helminthiase, la production d'IgE est massive. Les IgE sont produits en grandes quantités, sur de longues périodes, avec des déterminants dirigés contre de nombreux antigènes parasitaires. (37)
Dans ce contexte s'exprime le phénomène de « potentialisation des anticorps IgE » par lequel un helminthe particulier induit la production d'IgE dirigés spécifiquement contre plusieurs de ses antigènes de surface, ainsi que contre des antigènes d'autres parasites. (37)
On distingue donc les IgE totales des IgE spécifiques.
Des IgE spécifiques peuvent être détectés par technique RAST (Radio-Allergo-Sorbent-Test) ou par méthode ELISA dans le sérum de 21 à 89 % des patients atteints d'anguillulose. (119)

-II-2-1-1-9-1-3-Exploration de L'immunité humorale

Les examens immunologiques (ELISA, Immunofluorescence indirecte, Western Blot apportent seulement des éléments de présomption car de nombreuses réactions croisées existent avec d'autres nématodes (ankylostomes, ascaris, filaires, trichines) et avec des trématodes (schistosomes, douves). (119, 37)

La méthode ELISA (enzyme-linked immunosorbent assay) permet avec des antigènes préparés à partir de larves strongyloïdes infestantes de S Stercoralis ou de S. Ratti de mettre en évidence des anticorps IG totales et IgG spécifiques.
L'évaluation de cette méthode varie d'une étude à l'autre par manque de standardisation.
R. M. GENTA a étudié la performance de ce test sur une population de 917 patients, il conclue à une sensibilité de 97% et à une spécificité de 95%.Il annonce qu'en donnant un taux de prévalence de 10%, le test a une valeur prédictive positive de 91 % et une valeur prédictive négative de 98%. (56, 135, 110)
Dans un autre travail sur des réfugiés indochinois au Canada, le test ELISA donnait une sensibilité de 95%, pour une spécificité de 29% et avait une valeur prédictive positive de 30% et une valeur prédictive négative de 25%. (76, 135)

L'évaluation de ce test est difficile car il n'existe pas de standard pour le diagnostic de cette infection.

Les différentes études tendent à montrer que les examens sérologiques ont tendance à surestimer la prévalence de l'infection.
De plus l'existence d'anticorps ne permet pas de distinguer une infection ancienne d'une infection évolutive. Dans de nombreux cas les anticorps restent détectables de nombreuses années après le traitement.

Pour améliorer le sérodiagnostic, de nombreuses protéines de surface ou des produits excrétoires ou sécrétoires de larves infestantes de Strongyloïdes Stercoralis ont été identifiées. Certaines sont immunoréactives avec des échantillons de sérums humains infectés, l'immunoréactivité varie considérablement selon les échantillons.
Les protéines les plus antigéniques ont été individualisées mais leur spécificité n'est pas encore définie.
Deux antigènes recombinants (5a et 12 a) qui ne montraient pas de réaction croisée avec des sérums de patients infectés par des filaires ou d'autres nématodes ont été identifiés.
Des antigènes reconnus par le système immunitaire lors de l'infection naturelle ont été aussi identifiés, trois d'entre eux (P1 : oxoglutarate deshydrogenase, P4 : phosphatase alcaline et P5 :isocitrate deshydrogenase) ne montrent pas d'immunoréactivité avec des échantillons de personnes infectées par des schistosomes, des filaires, l'onchocerques ou des ankylostomes.

Ceci préfigure une amélioration prochaine de ces tests avec des protéines recombinantes. (135, 119)

Récemment une équipe brésilienne a évalué l'intérêt du western blot en utilisant des antigènes de Strongyloïdes Ratti dans la confirmation du diagnostic de l'anguillulose humaine. L'étude analysait les sérums de 180 patients dont 80 excrétaient des larves de Strongyloïdes Stercoralis dans les selles, 60 étaient infectés par d'autres parasites intestinaux (20 ankylostomes, 7 ascaris lumbricoïdes, 7 enterobius vermicularis, 9 Hymelopsis nana, 6 Trichuris trichiura, 6 schistosoma mansoni et 5 Giardia Lamblia).
Les conclusions indiquaient pour le Western blot, la méthode ELISA et L'immunofluorescence, une forte sensibilité (respectivement : 96%, 100% et 90%) ainsi qu'une forte spécificité (respectivement : 96% , 98% et 100%). De plus le western blot était capable de reconnaître 11 composants antigéniques immuno-dominants de Strongyloïdes Ratti, et se révélait être un outil intéressant pour affiner le diagnostic dans les cas de sérologies équivoques. (136)

-II-2-1-1-9-2-Diagnostic parasitologique direct

-II-2-1-1-9-2-1-Examen des selles

Le diagnostic de certitude est apporté par la mise en évidence du parasite dans les selles. Ce diagnostic est difficile en raison de la pauvreté et de l'irrégularité de la ponte.

Les techniques classiques utilisées pour le diagnostic des parasitoses sont insuffisantes pour celui de l'anguillulose.
Les méthodes de concentration usuelles (MIF concentration, Technique de Bailenger) ne permettent de diagnostiquer que 25 % environ des anguilluloses, il est donc nécessaire d'avoir recours à d'autres techniques et de répéter les examens coprologiques à des intervalles de 3 à 7 jours. (119)

-La méthode d'extraction de BAERMANN
Elle est positive dans 80 % des cas.
Cette méthode est basée sur l'hygrotropisme et le thermotropisme des larves de nématodes qui sont attirées par l'eau chaude.
Elle s'effectue sur des selles molles et fraîchement émises.

Le principe :
Un embout de caoutchouc est monté sur un entonnoir et fermé par une pince.
Un tamis métallique, recouvert d'une épaisseur de gaze ou d'un mouchoir en papier selon la consistance des selles est disposé sur l'entonnoir.
Une grosse noix de selle (au moins 10 g) est déposée sur le dispositif
On ajoute de l'eau tiède qui doit affleurer la selle.
2 à 3 heures plus tard, on soutire l'eau qu'on centrifuge.
On observe le culot au microscope entre lame et lamelle, ou à la loupe binoculaire dans un verre de montre.

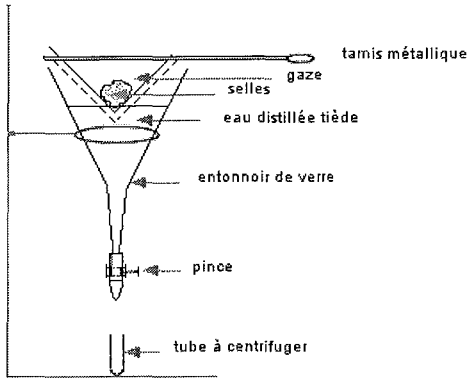

Méthode de Baërmann

-La méthode des concentrations combinées de JUNOD permet d'augmenter la sensibilité de la méthode de BAERMANN.

-Les coprocultures parasitaires
Réalisées sur papier filtre ou sur gélose, elles permettent d'obtenir des larves Strongyloïdes infestantes et dans certains cas de réaliser un cycle externe sexué. (119)

-II-2-1-1-9-2-2-autres examens parasitologiques
Des œufs ou des larves rhabditoïdes d'anguillule peuvent être mis en évidence :
- dans le liquide d'aspiration duodénale :
-dans le mucus recueilli à l'aide d'une capsule duodénale (entérotest)
-dans une biopsie duodénale

Des larves rhabditoïdes ou strongyloïdes peuvent être parfois découvertes lors d'un scotch-test au niveau anal.

Il est possible de trouver des larves dans des crachats ou dans du liquide de lavage broncho-alvéolaire, mais cette découverte est souvent fortuite.

La littérature relate des découvertes de larves dans les urines, dans le sperme, dans le lait, dans le sang, dans une biopsie synoviale, dans un frottis cervico-vaginal, mais ces découvertes restent exceptionnelles. (119)

Dans les cas d'anguillulose maligne ou d'immunodépression, il est possible de mettre en évidence des larves dans le liquide céphalorachidien, dans un épanchement pleural, dans le liquide gastrique...

-II-2-1-1-9-3-Le traitement d'épreuve
Lorsque le diagnostic de certitude n'est pas apporté par les examens répétés et lorsque il y a une forte présomption (exemple d'une hyperéosinophilie fluctuante chez un sujet ayant séjourné en zone tropicale), le traitement d'épreuve doit être instauré.

Ce traitement est également justifié en cas de suspicion d 'anguillulose et avant instauration d'une thérapeutique immuno-suppressive ou d'une corticothérapie. (33, 14)

-II-2-1-1-10-Traitement

-II-2-1-1-10-1-Le Thiabendazole

Commercialisé sous le nom de MINTEZOL®, ce traitement est depuis 1962 le traitement de base de l'anguillulose du sujet immunocompétent.
Il assure la guérison dans 83 à 89% des cas. (119)

Le thiabendazole appartient à la famille des benzimidazolés, il agit en perturbant le métabolisme glucidique des femelles adultes, en altérant leurs cellules intestinales et en diminuant leur fécondité. Il n'a pas d'action sur les larves en cours de migration. (119)

Le thiabendazole bénéficie d'une absorption digestive rapide, le délai de survenue du pic plasmatique est de 3 heures. Son élimination est principalement rénale.

Ce traitement se présente sous forme de comprimés à croquer dosés à 500 mg ou sous forme d'une solution buvable dosée à 500 mg par cuiller à café. Il n'est disponible en France que dans les pharmacies des hôpitaux.

Plusieurs schémas thérapeutiques sont proposés chez l'adulte dans la littérature :

-une cure de 25 mg par kg et par jour, en une prise unique le soir après le dîner, durant 4 jours.

-une cure à la dose de 50 mg/kg/jour répartis en 2 prises durant 3 jours.

-ou encore une cure de 8 comprimés répartis en une prise de 4 comprimés le soir suivie d'une prise de 4 comprimés le lendemain matin.

Il est recommandé de répéter 1 à 2 fois le traitement à des intervalles de 15 à 20 jours. (119)

La prise du médicament se fait après un repas normal ne comportant ni boissons alcoolisées, ni excitants. Le patient est invité à rester allongé 3 heures après chaque prise médicamenteuse, à ne pas conduire pendant 24 heures.

Les effets secondaires attendus sont souvent bénins et transitoires : céphalées, nausées, vomissements, vertiges, ébriété, hallucinations, désorientation, leucopénie, élévation des transaminases.
Exceptionnellement, des observations de cholestase hépatique, d'ictère ou d'épidermolyse aiguë ont été rapportées.

Ce traitement est contre-indiqué chez la femme enceinte au cours du premier trimestre, en cas d'hépatite et en cas d'antécédent de réaction d'hypersensibilité aux dérivés benzimidazolés.
Les doses doivent être diminuées en cas d'insuffisance rénale : diminution de 50% pour une créatininémie supérieure à 150 µmol/l ; diminution de 75% en cas de créatininémie supérieure à 250 µmol/l.

Chez les patients co-infectés par le virus HTLV-1 qui présentent des formes rebelles, l'anguillulose peut résister aux doses habituelles de thiabendazole. Il est possible de prolonger les cures pendant 7 à 10 jours à la posologie de 25 mg/kg/jour . (119)

Dans les formes digestives chroniques sévères, on propose une troisième cure ou la prolongation des cures durant une à deux semaines à la posologie de 10, 20 ou 25 mg/kg/jour. (37)

Dans les formes malignes disséminées, le thiabendazole perd en efficacité. On peut renforcer et prolonger les doses avec une administration par sonde gastrique à la posologie de 25 mg/kg, deux fois par jour, pendant 10 à 20 jours. Des contrôles de la fonction rénale sont nécessaires. Le taux de guérison est faible, entre14 et 59%. (119)

Le thiabendazole peut être proposé en traitement préventif chez les sujets à risque, avant l'administration de traitements immunosuppresseurs ou de corticoïdes à la posologie de 25 mg/kg/jour en une prise le soir durant 3 jours . (37, 119)

Des cas de résistance au traitement ont été décrits, chez des patients immunodéprimés, atteints de lupus, de polyarthrite rhumatoïde, de sarcoïdose ou encore chez des patients gastrectomisés ou présentant des diverticules coliques ou une anse borgne . (37)

-II-2-1-1-10-2-L'albendazole

Commercialisé sous le nom de ZENTEL®,et disponible uniquement dans les DOM-TOM, il appartient aussi à la famille des benzimidazolés.
Son efficacité varie de 33 à 90%. (119)
Il se présente sous forme de comprimés dosés à 200 mg ou d'une suspension buvable dosée à 40 mg/ ml.
Il peut être administré à la dose de 16 mg/kg/jour chez l'adulte, pendant 3 jours.

Il serait mieux toléré que l'albendazole, avec des effets secondaires bénins et transitoires survenant dans 6 à 27% des cas : nausées, douleurs abdominales, diarrhée, céphalées, vertiges, leucopénie, élévation des transaminases. (119, 37)

L'albendazole est contre-indiqué en cas de grossesse ou d'antécédent d'hypersensibilité aux benzimidazolés.

-II-2-1-1-10-3-L'ivermectine

Commercialisée sous le nom de MECTIZAN® ou de STROMECTOL® , elle appartient à la famille des macrolides.
C'est un antiparasitaire à très large spectre indiqué dans l'onchocercose et les filarioses lymphatiques , qui a obtenu récemment une nouvelle indication dans l'anguillulose.

Son efficacité est liée à la neurotoxicité du médicament qui interrompt la neurotransmission induite par l'acide gamma aminobutyrique.

Le STROMECTOL® se présente sous forme de comprimés dosés à 3 mg, l'ivermectine est prescrite dans l'anguillulose à la dose unique de 200 µg/kg per os à jeun.

Elle a permis d'obtenir de bons pourcentages de guérison à court terme variant de 67 à 100 % selon les études et son succès semble comparable aux deux précédentes molécules. (23)

La différence significative se situerait au niveau de la tolérance avec des effets indésirables notés chez 95 % des patients traités par thiabendazole, contre 18 % d'intolérance chez les patients traités par ivermectine (prurit, fatigue, céphalées déclenchées par la lumière) sur une étude de 53 patients. (23)

L'ivermectine est contre-indiquée chez les femmes enceintes ou allaitantes, chez les enfants de moins de 5 ans et en cas d'antécédent de réaction d'hypersensibilité.

Ce traitement peut être associé ou alterné avec l'albendazole dans l'anguillulose maligne disséminée.

-II-2-1-1-10-4-La prophylaxie

Des mesures simples peuvent être envisagées pour prévenir la maladie :

-lutte contre le péril fécal

-éviter le contact entre la peau humaine et les sols boueux: port de chaussures, construction de latrines, écoulement des eaux stagnantes.

Le dépistage de l'anguillulose chez les patients à risque, surtout lors de la découverte d'une hyperéosinophilie est aussi important pour éviter la dissémination ou avant d'instaurer une corticothérapie ou un traitement immunosuppresseur. L'essentiel étant de ne pas oublier cette parasitose.

-II-2-1-1-10-5-Contrôles post thérapeutiques

Ils sont utiles après un traitement visant à éradiquer une anguillulose connue ou encore lors d'un test diagnostique.

Les examens parasitologiques (méthode de Baermann, de Junod ou d'Arakaki) doivent être répétés 1 mois, 6 mois et un an après le traitement.
Les contrôles de l'évolution de l'éosinophilie sanguine, du taux des IgE sériques totales et l'évolution clinique sont également des éléments importants. (119)

Après un traitement par thiabendazole l'efficacité thérapeutique déclenche classiquement un pic sérologique d'anticorps immédiat qui persiste pendant environ deux mois avant d'amorcer une décroissance vers la négativation. (37)
L'immunofluorescence indirecte est un bon test de contrôle de la guérison après traitement, le test ELISA après une guérison effective ne devient négatif qu'après plusieurs mois (Dix-huit mois en moyenne). (37)

-II-2-1-2-Autres parasitoses pouvant induire une ascite à éosinophiles ou une entérite nécrosante

-II-2-1-2-1-l'ascaridiose

-II-2-1-2-1-1-Généralités

L'ascaridiase est une parasitose due au développement chez l'homme d'un ver rond, l'ascaris lumbricoïde.
Il s'agit d'un nématode ovipare de grande taille pouvant mesurer 20 cm de long.

Les vers adultes vivent 6 à 18 mois. Leur habitat naturel est l'intestin grêle, ils sont toutefois très migrateurs et peuvent de rencontrer dans d'autres viscères.
Les ascaris ne possèdent pas d'appareil de fixation à la muqueuse, ils vivent dans la lumière intestinale en aérobie et ingèrent des particules alimentaires.

Un hôte héberge rarement plus de dix parasites, cependant des observations relatent des infections par des centaines de parasites.

La reproduction du ver est sexuée et les femelles pondent en moyenne 200 000 œufs par jour. Ces œufs sont très résistants et s'embryonnent en moyenne en 2 à 3 semaines dans le milieu extérieur. Ces œufs peuvent rester infectieux pendant 2 à 6 ans. La contamination se fera par ingestion d'œufs embryonnés ou par inhalation lorsqu'ils sont mélangés à la poussière. (45)

Libérée dans l'intestin grêle, la larve traverse la paroi intestinale, gagne le foie par voie porte puis le cœur droit et les capillaires pulmonaires. Après maturation la larve franchit la barrière alvéolo-capillaire, monte dans l'arbre pulmonaire et est déglutie dans le tube digestif. Une dernière mue la transforme en adulte au niveau de l'intestin grêle.

-II-2-1-2-1-2-Répartition géographique

Cette parasitose est cosmopolite, particulièrement fréquente dans les pays chauds.
Elle sévit sur un mode endémique dans les pays du tiers monde et toucherait le quart de la population. Mondiale, principalement les enfants entre 1 et 9 ans.

-II-2-1-2-1-3-Clinique

Le plus souvent l'infection est latente ou pauci symptomatique. La symptomatologie lorsqu'elle existe peut être divisée en deux phases successives : la phase d'invasion et la phase d'état.

La phase d'invasion correspond au stade de migration des larves . la symptomatologie peut être pulmonaire avec le syndrome de Löeffler (infiltrats pulmonaires fugaces et hyperéosinophilie sanguine).
Quelques jours après l'infestation le patient peut présenter des accès de toux sèche, une légère dyspnée et de rares crachats muqueux. Les larves sont rarement mises en évidence dans les expectorations. Un état subfébrile peut être constaté ainsi que des manifestations allergiques (rash cutané, rhinite, conjonctivite, oedème de la face, bronchospasme). Exceptionnellement on peut voir des formes asthmatiques. (45)
Radiologiquement des opacités pulmonaires labiles à contours flous peuvent être constatées.
L'hyperéosinophilie sanguine qui accompagne le syndrome est maximale vers le vingtième jour puis décroît progressivement conjointement à la régression des infiltrats pulmonaires.

Une hépatalgie et parfois une réaction méningée sont observées 10 jours après les manifestations pulmonaires.

La phase d'état est marquée par l'installation habituelle des vers adultes au niveau de l'intestin grêle. La symptomatologie digestive est alors au premier plan.
Les troubles gastro-intestinaux sont fréquents (douleurs abdominales diffuses, diarrhée, nausées, anorexie).
Les complications abdominales sont possibles.
L'ascaridiose biliaire représente une localisation extra-intestinale fréquente avec des tableaux d'angiocholite aiguë, de colique biliaire, de cholécystite aiguë voire d'abcès hépatique.
L'ascaridiose pancréatique peut engendrer des pancréatites aiguës.
L'occlusion intestinale est une complication largement observée sous les tropiques, elle siège habituellement au niveau du jéjunum ou de l'iléon. Quand cette occlusion persiste trop longtemps, une gangrène du segment digestif concerné se constitue avec risque de perforation. (45)
L'ascaridiose appendiculaire se présente comme une appendicite aiguë, la perforation est possible avec effraction des ascaris dans le péritoine.
La péritonite ascaridienne est rare, des granulomes peuvent se former au niveau péritonéal suite à la migration des ascaris, leur diagnostic est anatomopathologique.

Une équipe du Burundi décrivait en 1991 un cas d'entérocolite aiguë nécrosante du grêle létale chez un enfant malnutri infesté par des ascaris. (3)

D'autres manifestations sont possibles à la phase d'état : des manifestations nerveuses et méningées (syndrome vermineux, manifestations épileptiformes, troubles mentaux, réactions méningitiques), des signes allergiques (prurit, urticaire, œdème de Quincke, polyarthrites...).
Par ailleurs de multiples migrations exceptionnelles des ascaris ont été décrites : dans les bronches, dans le péricarde, dans la trompe d'Eustache... (45)

-II-2-1-2-1-4-Diagnostic

Le diagnostic est affirmé par la découverte d'un ver rond, blanchâtre de 20 à 25 cm de long et de 5 mm de diamètre dans le tube digestif ou par la mise en évidence d'œufs dans les selles (ils apparaissent environ 2 mois après la contamination).
Le ver peut aussi être découvert lors d'une intervention chirurgicale.

En cas de forte infestation, l'examen direct des selles entre lame et lamelle est en général suffisant pour établir le diagnostic. Si l'infestation est faible, le recours aux techniques de concentration est recommandé (méthode de flottation de Willis, méthodes diphasiques de Ritchie, Bailenger ou MIF concentration...).Il faut toutefois remarquer qu'il existe des périodes d'élimination négatives qui obligent la répétition des examens.

L'hyperéosinophilie peut être considérable lors de la phase d'invasion (4000 à 5000 éosinophiles par mm^3). Après une phase de latence d'une semaine, elle atteint son maximum au bout de 3 semaines (15 à 60 % d'éosinophiles) puis décroît progressivement pour se stabiliser à la phase d'état (5 à 10%).

Les techniques d'imagerie médicale peuvent aider à diagnostiquer l'infestation : on peut visualiser la présence des vers à l'ASP, au transit du grêle, à l'échographie, lors de cholangiographies ou encore de fibroscopies.

Les réactions immunologiques ne sont pas utilisées car elles ne sont ni sensibles ni spécifiques.

-II-2-1-2-1-5-Traitement

De nombreux médicaments sont efficaces sur l'ascaridiose :le flubendazole (FLUVERMAL®), le mébendazole (VERMOX®), le thiabendazole (MINTEZOL®), l'albendazole (ZENTEL®), le levamisole (SOLASKIL®), le pyrantel (COMBANTRIN®), les dérivés de la pipérazine (NEMATORAZINE®, sirop BIPHAR®, sirop ADRIAN®...)

-II-2-1-2-2-la toxocarose

-II-2-1-2-2-1-Généralités

La toxocarose est une zoonose parasitaire cosmopolite caractérisée par une infestation de l 'organisme par des larves L_2 de toxocara canis ou cati (respectivement nématodes ascarides des canidés ou des félidés).

L'homme est un hôte accidentel du parasite chez qui le cycle biologique est incomplet .

Le cycle complet de la toxocarose comprend 4 mues permettant de présenter 5 stades de développement, le dernier étant le stade adulte. L'homme est infecté par des larves de stade II (L_2) qui ne vont pas se développer mais qui vont poursuivre leur migration dans l'organisme.

Après ingestion, elles sont libérées dans l'estomac ou dans le haut de l'intestin grêle puis migrent via le système porte vers le foie. Elles se dirigent ensuite vers le cœur droit et le poumon. La plus part s'arrêtent dans ces deux organes, cependant certaines gagneront divers viscères de la grande circulation. Lorsque la larve est arrêtée par la diminution du diamètre vasculaire, elle migre à travers les tissus. Sa présence entraîne alors une réaction granulomateuse.

L'infection est très répandue, avec en France une séroprévalence de 5% en milieu urbain et de 15 à 40% en milieu rural.

L'homme s'infecte par faute d'hygiène, en ingérant des œufs embryonnés par le biais de légumes mal lavés, des mains sales, de jouets souillés, et parfois en consommant des abats peu cuits ou de la viande crue de poulet.

-II-2-1-2-2-2-Clinique

Les manifestations cliniques sont très variables allant de la toxocarose occulte jusqu'à des tableaux graves pouvant engager le pronostic vital.

Quelques formes cliniques principales sont reconnues :

-La toxocarose viscérale : C'est le tableau clinique classique de la toxocarose qui est principalement pédiatrique. Chez un enfant de 1 à 4 ans, il associe une fièvre, une altération de l'état général, de la toux, une éruption prurigineuse, des douleurs abdominales, un hépatomégalie et des manifestations neurologiques. Ce syndrome peut cependant s'observer à tout âge.

-La forme oculaire : Cette forme est plus fréquente chez l'enfant que chez l'adulte .On la rencontre lors d'infestations par un faible nombre de larves.

La symptomatologie générale est en général absente. La manifestation initiale est souvent une baisse de l'acuité visuelle, mais peut aussi être une leucocorie ,un strabisme ou un œdème péri-orbitaire. Les atteintes principales sont l'uvéite qui n'est pas spécifique, le granulome du

pôle postérieur ou périphérique, parfois associé à une endophtalmie. L'évolution peut aboutir à un décollement de rétine, une cataracte ou à la cécité.

-Les formes neurologiques et musculaires :
Il s'agit le plus souvent de troubles du comportement, de céphalées. Les manifestations graves sont peu fréquentes et sont représentées par des convulsions, des déficits moteurs, des méningites à éosinophiles. De rares formes avec élévation des enzymes musculaires ont été rapportées.

-La forme respiratoire :
Les manifestations habituelles sont la toux chronique sèche, la dyspnée asthmatiforme, la crise d'asthme authentique. Certaines observations font état de tableaux dyspnéiques spastiques sévères . (22)
La radiographie pulmonaire est souvent normale ou permet d'évoquer un infiltrat de Loëffler.

-Les formes digestives :
Les manifestations digestives sont présentes chez la moitié des malades.
Les signes principaux sont des douleurs de l'hypochondre D, du cadre colique, associées à des troubles du transit. La diarrhée peut dominer le tableau clinique, et peut s'associer à un météorisme, à des vomissements simulant une pathologie pseudo-chirurgicale.
Une revue de la littérature permet de trouver 2 cas d'ascite à éosinophile (146, 126) , et un cas d'iléite à éosinophiles non nécrosante. (144)

-Les formes pseudo-systémiques :
Elles associent des signes généraux, neurologiques, digestifs, respiratoires, hématologiques et simulent une maladie systémique. L'évolution à court terme permettra de faire la différence.

-Autres manifestations possibles :
Des signes articulaires (arthralgies, épanchements), des signes cutanés (éruption urticarienne ou acnéiforme, nodules sous-cutanés des paumes et des plantes) peuvent se rencontrer.
Une myocardite ou une péricardite est parfois notée. (22)

-II-2-1-2-2-3-Diagnostic
Le polymorphisme clinique de la toxocarose ne permet pas toujours de poser un diagnostic, aussi le recours à des examens complémentaires est-il nécessaire.

-L'hyperéosinophilie est un signe transitoire et inconstant, elle peut cependant persister plusieurs mois voire plusieurs années, avec des variations capricieuses des taux.
Associée à une hyperleucocytose importante (parfois plus de 70 000 leucocytes/mm^3), l'hyperéosinophilie dépasse 5000 éléments /mm^{3}chez plus de 75% des patients atteints d'une toxocarose viscérale.
Lors du traitement, une élévation du taux est classique, liée à la lyse parasitaire. (35)

-L'hyperglobulinémie à prédominance IgE est souvent associée.

-D'autres perturbations biologiques sont parfois observées :la VS est augmentée, la présence d'isohémagglutinines anti-A ou anti-B peut être notée, les γGT peuvent être élevées.

-Le sérodiagnostic permet la confirmation du diagnostic :

La méthode ELISA présente une sensibilité voisine de 90% (35) . La spécificité est plus difficile à évaluer du fait de l'existence de nombreuses réactions croisées avec d'autres helminthes.
La méthode du Western Blott n'augmente pas la sensibilité, mais accroît la spécificité , supérieure à 93%. (22)
L'ELISA reste une méthode de première intention, peu onéreuse qui doit être confirmée quand elle est positive par un Western Blott.

-La ponction biopsie du foie permet le diagnostic de certitude mais n'est pas très utilisée en pratique.

-1-2-2-4-Traitement

Le traitement est licite lorsque le diagnostic est certain ou probable.
L'albendazole (ZENTEL®), la diéthylcarbamazine (NOTEZINE®), l'ivermectine (STROMECTOL®), le mebendazole (VERMOX®), le thiabendazole(MINTEZOL®) sont utilisés.
L'évolution spontanée de la toxocarose se faisant vers un arrêt progressif des larves, un traitement tardif aura peu de chances de parvenir aux larves encapsulées.
L'efficacité du traitement quelle que soit la molécule est d'environ 50% après 6 mois d'observation. (22)
Le contrôle post thérapeutique tient compte de la diminution des symptômes, de l'évolution de l'éosinophilie qui augmente souvent en début de traitement avant de décroître lentement.
Le sérodiagnostic reste positif pendant longtemps, ainsi le Western Blott pourrait demeurer positif pendant plus de 10 ans.

-II-2-1-2-3-l'ankylostomiase

-II-2-1-2-3-1-Généralités

Les ankylostomes sont des petits nématodes ovipares de 10 à 15 mm de long dont l'éclosion se fait dans le milieu extérieur et qui suivent un cycle pneumentérique.

Cette helminthiase cosmopolite est due à *Ancylostoma duodenale* et *Necator americanus*, mais des nématodes animaux peuvent aussi, de façon accidentelle parasiter l'homme (*A. caninum, A. ceylanicum, A. braziliense, A. japonicum* et *Uncinaria stenocephala*). (26)
L'ankylostomiase survient surtout dans les régions chaudes et humides du globe (régions intertropicales) et touche prés du quart de la population mondiale. (26 ,125)
Une transmission autochtone, bien que rare, est possible dans les régions à climat tempéré, comme l'Europe du Sud. Elle est associée à des conditions ambiantes favorables (mines, tuileries, briqueteries..). (26)

Les vers adultes vivent exclusivement dans le duodénum et le jéjunum en s'accrochant à la paroi intestinale. Le parasite se nourrit alors du sang de l'hôte en sécrétant des enzymes anticoagulantes et hémolytiques. Les infestations massives peuvent donc être à l'origine d'une spoliation sanguine pouvant conduire à une anémie pernicieuse.

Les adultes pondent des œufs, qui apparaissent dans les selles 1 à 2 mois après l'infection. Si les conditions climatiques sont favorables (22° à 26° pour *A. duodenale*, 27° à 30° pour *N. Americanus*), ces œufs subissent une maturation dans le milieu extérieur.
Une première larve rhabditoïde, très mobile se développe, subit une mue et devient strongyloïde. Au stade suivant la larve grandit, s'enkyste et devient infestante.
Cette forme infestante résiste jusqu'à 3 semaines en atmosphère froide, jusqu'à 10 mois dans les sols et 18 mois dans l'eau lorsque les conditions sont favorables. Elles sont très nombreuses autour des points de défécation humaine. (26)

Après une pénétration cutanée, elles gagnent par voie sanguine ou lymphatique le cœur droit, le poumon, la trachée, puis sont dégluties dans le tube digestif. Arrivées dans le duodénum, elles subissent une nouvelle mue vers le 28ème jour et se transforment en ver adulte.
La pénétration cutanée est la voie de pénétration exclusive pour N. americanus, mais A. duodenale peut infester par voie buccale, transplacentaire ou plus rarement par inhalation.

-II-2-1-2-3-2-Symptomatologie

Les phases du développement du parasite sont à l'origine de 3 tableaux cliniques qui se succèdent.

La phase d'infestation ou dermite d'inoculation correspond à la pénétration transcutanée des larves. Elle apparaît en quelques minutes aux points de contact avec le sol contaminé. En 24 heures apparaît un érythème maculo-prurigineux qui disparaît en quelques jours.
La répétition des infestations peut entraîner une sensibilisation croissante accompagnée d'urticaire localisée puis diffuse.
Les infestations quotidiennes en zone d'endémie au contraire entraînent rapidement un phénomène de désensibilisation.

La phase d'invasion pulmonaire, pharyngée et laryngotrachéale peut s'accompagner d'une irritation des voies aériennes supérieures avec toux, dysphagie, sialorrhée, voix rauque, prurit nasal, dyspnée asthmatiforme...
L'auscultation pulmonaire est normale, il n'y a habituellement pas d'infiltrats radiologiques.
Des signes généraux peuvent être présents à type d'urticaire.
Lors de la primo-invasion, une hyperleucocytose est présente dés le 8ème jour. Elle est parfois majeure (40 000 à 60 000 GB/mm^3), avec un taux d'éosinophiles atteignant 60 à 80%.

La phase d'état intestinale est représentée par des manifestations digestives et anémiques.
Sur le plan digestif, si une faible infestation peut être bien tolérée, une forte infestation peut donner des signes de gastrite ou de duodénite (douleur épigastrique, pesanteur, ballonnements...).
La douleur peut être pseudo-ulcéreuse avec pyrosis et éructation. Elle est parfois calmée par l'ingestion d'aliments, ce qui peut avec la perversion du goût conduire à des phénomènes de géophagie. (26)
Les nausées et les vomissements sont rares tandis que la diarrhée est constante (5 à 10 selles par jour).
Les signes de duodénite n'apparaissent que lors de la primo-infestation et disparaissent après un mois tandis que la diarrhée peut réapparaître.

En 1994, une étude menée par le département de parasitologie de l'université du Queensland de Brisbane (Australie) suggérait qu'ancylostoma caninum était la cause de la majorité des

gastro-entérites à éosinophiles observées dans cette région. Ces résultats n'ont cependant pas été confirmés par d'autres équipes. (154, 121)
Une revue de littérature ne permet pas de trouver de cas de nécrose intestinale.

Les signes d'anémie sont constants, leur intensité dépend de la charge parasitaire. Elle s'installe progressivement et elle est longtemps tolérée si bien que sa découverte peut être fortuite.
Chez l'enfant elle peut être responsable de retards de développement.

Différentes formes cliniques sont décrites : des formes asymptomatiques à des formes hémorragiques avec des hémoglobinémies parfois inférieures à 6 g/dL

-II-2-1-2-3-3-Diagnostic

La numération formule sanguine permet d'orienter le diagnostic.
L'anémie est toujours présente, parfois discrète, elle est longtemps bien tolérée.
L'hyperleucocytose peut être majeure. Une hyperéosinophilie s'observe lors de la phase de migration tissulaire des larves. Elle débute dés le premier mois de l'infestation et atteint son maximum vers le 3ème mois (1,5 à 2 G/L et 60 à 80% de la formule leucocytaire). La courbe s'infléchit ensuite et revient à la normale en 1 à 2 ans. (26)

D'autres éléments biologiques peuvent être perturbés : carence en folates, ferritinémie abaissée, hypoprotidémie, recherche de sang dans les selles positive.

Le diagnostic immunologique (méthode ELISA, immunoblot, immunofluorescence indirecte) est peu utilisé sur le plan individuel car ses résultats varient par manque de standardisation dans le choix de l'antigène parasitaire et du fait de l'existence de nombreuses réactions croisées avec d'autres helminthes.

Le diagnostic de certitude est apporté par la mise en évidence d'une des formes évolutives à l'examen parasitologique direct.
L'examen parasitologique des selles permet de trouver les œufs qui sont présents dés le 40ème jour suivant la contamination. Le recours à des méthodes de concentration parasitaire est parfois nécessaire. La coproculture parasitaire permet le diagnostic de certitude d'espèce.

Les vers adultes peuvent être découverts lors d'examens endoscopiques.

-II-2-1-2-3-4-Traitement

Le traitement repose sur les benzimidazolés : Albendazole, Mébendazole, Flubendazole, Thiabendazole.
Le Lévamisole et le Pyrantel peuvent aussi être utilisés tandis que l'efficacité de l'Ivermectine est médiocre.
Le traitement de l'anémie est nécessaire si elle est importante.
La prophylaxie reste possible en luttant contre le péril fécal.

-II-2-1-2-4-l'anisakiase

-II-2-1-2-4-1-Généralités

Les Anisakis sont de nématodes proches des ascaris, on compte plusieurs espèces (*Anisakis simplex,* les *Phocanema,* les *Contracaecum*), cependant on ne s'intéressera ici qu'à *l'Anisakis simplex.*
Le cycle est complexe : l'hôte définitif est un mammifère marin cétacé (baleines, cachalots, dauphins) ou pinnipède (phoques, otaries) ; après ponte d'œufs dans l'eau salée, la larve va être absorbée par un petit crustacé. Celui-ci sera absorbé à son tour par un poisson marin (hareng, morue, aiglefin, maquereau). La larve s'enkystera dans ses muscles ou ses viscères. L'homme est un hôte accidentel qui s'infeste en ingérant la viande de poisson crue ou mal cuite. (125)
Ce mode de contamination explique la fréquence de l'infection dans certaines populations, en Europe du Nord (consommation de hareng), au Japon (sushi, sashimi). Le fumage et le salage ne garantissent pas la destruction de la larve.

Après ingestion, les larves pénètrent dans les parois de l'estomac, du grêle ou du colon pour y déterminer des granulomes éosinophiles et des granulomes à corps étranger. Une accumulation de ces granulomes associés à la fibrose peut paraître sous l'aspect de pseudo tumeur cystique. (152)
Si le sujet est sensibilisé par des infestations antérieures, le granulome peut devenir pseudo tumoral, pseudo phlegmoneux ou se perforer.
Des localisations moins communes sont possibles : l'œsophage, le pharynx, les poumons et la plèvres peuvent être atteints. (152)

-II-2-1-2-4-2-Symptomatologie

Le tableau clinique en général est peu évocateur : douleurs abdominales, troubles du transit, nausées.

Lorsque la larve se fixe dans la muqueuse gastrique, les douleurs sont épigastriques ou diffuses, peuvent être intenses se présentant sous forme d'un syndrome appendiculaire avec possibilité de nausées, de vomissements, de diarrhée.
La phase chronique de la maladie est caractérisée par des hémorragies gastriques (hématémèse ou m◈lena) (125, 152)

dans l'atteinte de l'intestin grêle, les signes cliniques apparaissent en moyenne 7 jours après l'infestation mais peuvent être présents dés la 24ème heure.
Les douleurs abdominales sont alors souvent pseudo chirurgicales (appendiculaires, péritonéales), une diarrhée peut être observée ainsi que des hémorragies digestives basses. Par ailleurs dans cette localisation, des occlusions intestinales, des péritonites par perforation ont été décrites. (10, 125)

Une symptomatologie extra digestive peut orienter vers d'autres diagnostics : fièvre élevée, urticaire, angio-œdème, réactions anaphylactiques, syndrome de détresse respiratoire, effusion pleurale, douleur costale, syndrome rhumatoïde avec arthralgies ou arthrite. (152)

-II-2-1-2-4-3-Diagnostic

Les examens de laboratoire ne sont pas spécifiques : des hyperleucocytoses (10 à 20 000GB/mm^3) associées à une élévation des IgE ont été notées. L'éosinophilie sanguine est inconstante.

La sérologie par méthode ELISA est disponible, mais le diagnostic repose sur une histoire de consommation de poisson mal cuit et sur la découverte de la larve sur examen histologique des pièces opératoires réséquées ou parfois de façon fortuite lors d'une endoscopie. (152)
L'aspect opératoire des lésions n'est pas spécifique. Macroscopiquement il s'agit d'une tumeur nodulaire sessile de quelques centimètres de diamètre, rarement ulcérée. Histologiquement on peut décrire un granulome riche en cellules lymphoplasmocytaires, en éosinophiles, en cellules géantes ou un aspect d'infiltration éosinophilique pseudo tumoral. La larve est généralement trouvée au centre du granulome.

-II-2-1-2-4-4-Traitement

Aucun antihelminthe n'a fait ses preuves, seule l'ablation de la larve lors de l'endoscopie ou de l'intervention chirurgicale est efficace.
La prévention est facile : cuisson à cœur à 60-70° ou congélation à –20° pendant au moins 24 heures.

-II-2-1-2-5-l'angiostrongylose abdominale

-II-2-1-2-5-1-Généralités

Angiostrongylus costaricensis est un petit nématode qui parasite les rongeurs et les petits mammifères dans les pays d'Amérique intertropicale. Cette zoonose est endémique en Amérique centrale et en Amérique du Sud, son impact en pathologie humaine est subordonné au comportement alimentaire et aux coutumes culinaires.
L'affection touche principalement les enfants entre 1 et 13 ans et en moindre proportion des adultes.
Des cas importés ont été décrits en Europe ou en Amérique du Nord. (123)

C'est un parasite vasculaire à cycle complexe : A. costaricensis parasite certains rongeurs forestiers qui sont les hôtes définitifs. Les hôtes intermédiaires sont des mollusques vivant dans la terre ou des limaces. L'homme est accidentellement infecté lors de l'ingestion de végétaux infestés de larves ou de limaces.
Les larves migrent à travers le système lymphatique vers les branches iléo-cæcales de l'artère mésentérique supérieure où elles deviennent adultes. Là, le parasite s'accouple, la femelle pond des œufs qui sont entraînés par le flux sanguin vers la paroi intestinale où ils s'embryonnent. Ils ne pourront pas poursuivre leur cycle chez l'homme qui constitue une impasse parasitaire. (107)

Dans les tissus abdominaux, l'infection se caractérise par la présence de quatre lésions : (151)
-une angéite nécrosante à éosinophiles
-des granulomes à corps étranger
-une éosinophilie de la paroi digestive
-la présence d'*A. costaricensis* dans la lumière des vaisseaux.

-II-2-1-2-5-2-Symptomatologie

Classiquement l'angiostrongylose se présente sous forme d'un tableau abdominal aigu (douleurs abdominales de la fosse iliaque droite) accompagné de fièvre, comprise entre 38 et 39° et éventuellement d'anorexie, de vomissements et de troubles du transit. Le tout peut évoquer un tableau appendiculaire ou pseudo tumoral. (123)

Cependant, les formes oligo symptomatiques ou asymptomatiques seraient fréquentes en zone d'enzootie. (123)

Les complications sont la perforation intestinale évoluant vers la péritonite, la nécrose intestinale de pronostic sévère, l'occlusion intestinale aiguë, des tableaux évoquant une maladie de Crohn, des syndromes hémorragiques avec anémie au premier plan. (123, 151)

En France, en 2002, un cas d'angéite nécrosante à éosinophiles avec perforation iléale et péritonite secondaire était décrit chez un patient qui avait séjourné en Guyane. (151)

-II-2-1-2-5-3-Diagnostic

Les examens biologiques montrent presque toujours une hyperleucocytose comprise entre 10000 et 30000 globules blancs/mm^3, accompagnée d'une hyperéosinophilie pouvant dépasser 80%. (123)

L'examen sérologique n'est pas utilisé car aucun test standardisé n'est actuellement disponible. (123)

Les examens radiologiques, l'artériographie mésentérique, l'échographie de la fosse iliaque droite, l'endoscopie peuvent donner des éléments d'orientation, mais seul l'examen anatomopathologique permet de poser le diagnostic :

Macroscopiquement, on peut observer des granulations jaunâtres de 1 à 4 cm à la surface de la séreuse de l'intestin grêle, un œdème de la paroi intestinale, des lésions granulomateuses ou de petites ulcérations, une tumeur de l'iléon terminal, du cæcum ou du colon ascendant. (123)

L'examen microscopique permet la mise en évidence de vers adultes intravasculaires au niveau des artères mésentériques, des œufs blastomérisés et embryonnés ainsi que des larves entourés d'une réaction inflammatoire importante à type de granulomes à éosinophiles, à cellules géantes et épithélioïdes. (123)

-II-2-1-2-5-4-Traitement

Il est avant tout chirurgical devant un tableau abdominal aigu.
Le traitement médical est controversé, actuellement le thiabendazole est préconisé, cependant la mort des vers adultes dans les vaisseaux pourrait engendrer des phénomènes thrombotiques néfastes. (123)
La prophylaxie par l'information des populations concernées semble la meilleure protection.

-II-2-2-La gastroentérite à éosinophiles

-II-2-2-1-Généralités

La gastroentérite à éosinophiles (GEAE) est une maladie rare, caractérisée par une infiltration du tractus gastro-intestinal par des polynucléaires éosinophiles. Elle est souvent associée à une hyper éosinophilie sanguine.

C'est un diagnostic d'élimination qui repose sur trois critères :
-l'existence d'une symptomatologie gastro-intestinale
-la présence d'une infiltration à éosinophiles limitée à la paroi digestive
-l'absence de facteur causal (parasitose, médicament, toxique, atopie, hémopathie, connectivite). (38, 132, 125)

La GEAE peut concerner l'ensemble du tractus digestif, de la bouche au rectum, sa présentation clinique varie en fonction de l'infiltration.
L'infiltrat est en général plurisegmentaire, exceptionnellement diffus.

La GEAE atteint l'homme deux fois plus souvent que la femme. Le diagnostic est en général porté dans la troisième décennie, mais plusieurs cas ont été publiés chez l'enfant.(125, 38, 132)

Le rôle probable de l'allergie alimentaire a souvent été évoqué devant la fréquence des antécédents allergiques , devant l'élévation des IgE et des éosinophiles chez les patients atteints. Cependant les tests cutanés sont souvent mal corrélés à la clinique et une éviction des allergènes supposés n'apporte que des bénéfices transitoires. (91)

Les liens supposés entre la GEAE et le syndrome hyperéosinophilique (SHE) sont controversés. Certains affirment que la GEAE n'est qu'une forme de SHE localisée aux muqueuses digestives. (91)

-II-2-2-2-physiopathologie

Les éosinophiles produits dans la moelle osseuse migrent dans les tissus, essentiellement au niveau des muqueuses. Dans le tube digestif, ils sont normalement présents dans la lamina propria, autour des vaisseaux , mais leur densité est imprécise. Des amas d'éosinophiles dans l'épithélium, la sous-muqueuse, la musculeuse et la séreuse sont considérés pathologiques.

Le rôle toxique des éosinophiles est lié aux médiateurs contenus dans leurs granules. Dans la GEAE, l'intensité de l'infiltration par les éosinophiles « activés » est corrélée aux lésions histologiques.
En 1985, Keshavarsian et al. mettaient en évidence en microscopie optique des éosinophiles dégranulés libérant de l'ECP au sein d'ulcérations chez deux patients atteints de GEAE duodénale. (132, 38)
Dans un autre cas de GEAE duodénale, des modifications ultra-structurales des éosinophiles associées à une libération de MBP ont été mises en évidence, elles témoignaient de leur activation. (132, 38)

Dans la muqueuse des patients atteints de GEAE, une élévation de la synthèse de l'interleukine-5, de l'interleukine-3 et du GM-CSF serait à l'origine du recrutement et de l'activation des éosinophiles de l'intestin. Ces cytokines contribueraient à la chronicité de l'infiltrat. Cependant chez ces mêmes patients, les taux d'interleukine-5 sériques n'étaient pas augmentés (au contraire de ce qui est constaté dans le SHE), La synthèse locale de ces cytokines pourrait donc être secondaire à une dysrégulation primitive de l'immunité muqueuse de ces patients ou à une stimulation par un agent exogène (infectieux, alimentaire).(132, 38)

L'origine allergique de la maladie a été suspectée devant plusieurs arguments :

-antécédents récurrents personnels ou familiaux d'atopie : 75% des patients ont une atopie (128)

-environ 10 % des gens chez qui on découvre une GEAE ont un membre de famille proche atteint (128)

-intolérance clinique à divers allergènes alimentaires

-élévation du taux sérique des IgE et de la dégranulation des polynucléaires éosinophiles

Cependant, les tests cutanés sont souvent mal corrélés à la clinique et l'exclusion séquentielle des aliments incriminés n'apporte pas toujours une amélioration durable. (132, 38, 91)

-II-2-2-3-Manifestations cliniques

Les manifestations cliniques sont variées et peu spécifiques.

La symptomatologie digestive est souvent intermittente, entrecoupée de rémissions.

Selon la classification de Klein établie en 1970, l'atteinte clinique dépend de la profondeur de l'infiltration de la paroi.
Une atteinte muqueuse se manifeste par des nausées, des vomissements, des douleurs, une diarrhée avec malabsorption, voire une entéropathie exsudative, tandis qu'une atteinte de la musculeuse peut générer des syndromes obstructifs. L'atteinte séreuse est associée à une ascite à éosinophiles, voire à une effusion pleurale. (132)

Les manifestations cliniques dépendent aussi de la distribution de l'infiltrat le long du tractus digestif.
L'atteinte oesophagienne est souvent muette, mais se manifeste parfois par une odynophagie, une dysphagie intermittente, voire une achalasie.
L'atteinte gastrique touche essentiellement l'antre et se traduit par des nausées, des vomissements, des douleurs abdominales et un amaigrissement.
L'atteinte de l'intestin grêle est fréquente. L'infiltration duodénale est responsable d'ulcérations ou de sténoses, surtout si la musculeuse est atteinte. Dans le reste de l'intestin grêle, les infiltrations sont essentiellement muqueuses à l'origine d'ulcérations ; elles peuvent être associées à des diarrhées avec malabsorption ou à des entéropathies exsudatives.
Des cas de péritonite par perforation et d'occlusion du grêle ont été décrits. (132, 49)
L'atteinte recto-colique est plus rare, un cas de colite avec granulomes nécrosants a été décrit.(51)

Concernant l'atteinte péritonéale, une cinquantaine de cas d'ascite à éosinophiles ont été rapportés. (132, 38)

La fréquence de ces atteintes péritonéales représente 10% des cas de GEAE, mais elle serait sous-estimée en raison de leur caractère transitoire. Cette ascite est souvent précédée de ballonnements peu spécifiques. (132)

Des localisations extra-intestinales sont parfois décrites : pancréatiques, hépato-biliaires, vésicales.

-II-2-2-4-Diagnostic

L'hyperéosinophilie sanguine est présente dans 70% des cas, il n'existe cependant pas de corrélation entre le nombre d'éosinophiles sanguins et tissulaires. Elle serait plus élevée dans les formes séreuses de la maladie. (132, 38)

L'élévation des IgE totales est constatée chez 50% des patients, la recherche d'un IgE spécifique d'un allergène est presque toujours négative. (132, 38)

Le diagnostic de certitude repose sur la mise en évidence d'une infiltration de la paroi digestive par des éosinophiles lors de biopsies étagées multiples. Souvent les biopsies par voie endoluminale qui n'explorent que la muqueuse et la sous-muqueuse sont insuffisantes, ce qui justifie la réalisation d'une cœlioscopie pour explorer la musculeuse et la séreuse. La normalité de ces biopsies n'élimine pas le diagnostic car l'infiltration peut être localisée ou transitoire.

Le diagnostic différentiel de la GEAE est essentiel, une hyperéosinophilie digestive peut s'observer dans d'autres affections, il faut donc rechercher une parasitose, une cause médicamenteuse ou toxique, un Syndrome hyperéosinophilique idiopathique, une pathologie néoplasique, une vascularite, une histiocytose X, une maladie cœliaque, une maladie chronique inflammatoire de l'intestin, ou une atopie.

-II-2-2-5-Traitement

La maladie connaît une évolution spontanément favorable dans 36% des cas (43), cependant le recours à une corticothérapie est en général nécessaire.

Une corticothérapie à la dose de 20 à 40 mg/j pendant 15 jours peut être proposée. Devant une réponse clinique positive, elle sera progressivement diminuée. Dans les cas de corticorésistance, le cromoglycate disodique ou les antihistaminiques peuvent être essayés. (132, 38)

Dans les formes allergiques, l'exclusion antigénique suffit parfois, mais son efficacité est souvent transitoire.

L'évolution sera favorable chez 93 % des patients, avec ou sans traitement , cependant les récidives concerneront 28 % d'entre eux. (43)

-II-2-3-Le syndrome Hyperéosinophilique

-II-2-3-1-Généralités

Le syndrome hyperéosinophilique idiopathique (SHE) est une affection d'étiologie inconnue qui se définit selon les critères de Chusid par la présence d'une hyperéosinophilie sanguine (supérieure à 1500 éosinophiles/ mm^3) sans cause décelable, qui évolue depuis plus de 6 mois et qui s'associe à des manifestations viscérales.

Cette affection est donc à l'origine d'une infiltration à éosinophiles de la moelle osseuse et d'autres organes, dont le tube digestif (l'atteinte du tube digestif est présente dans 14% de cas). (125)

Les manifestations viscérales pourraient être expliquées par le rôle cytotoxique de l'éosinophile. Cette action cytotoxique est médiée par les protéines basiques contenues dans les granules, notamment la Major Basic Protein (MBP) dont les taux sont augmentés dans ce syndrome. (12)

Ce syndrome touche 4 fois plus souvent les hommes que les femmes.

Deux complications représentent des facteurs péjoratifs de la maladie : l'atteinte cardiaque et le syndrome myéloprolifératif.

Les localisations digestives apparemment isolées du SHE posent le problème du diagnostic différentiel avec la gastroentérite à éosinophiles. Trois éléments permettent la distinction avec cette dernière :

-Dans le SHE l'hyperéosinophilie sanguine est constante et souvent majeure

-L'atteinte multiviscérale intestinale qui peut être symptomatique ou silencieuse, dépistée par des examens complémentaires

-l'augmentation des concentrations sériques de l'interleukine 5. (125, 132)

-II-2-3-2-Le rôle pathogène de l'éosinophile et sa traduction clinique

Dans le syndrome hyperéosinophilique idiopathique, l'hyperéosinophilie apparaît comme un phénomène primaire, isolé, responsable de l'atteinte viscérale. L'éosinophile est alors soupçonné d'être l'agent pathogène direct.

L'atteinte systémique est variable, elle se manifeste principalement sur le plan cardiaque, pulmonaire et neurologique. (12)

Sur le plan cardiaque, la fibrose endomyocardique de Löeffler peut survenir au décours de toute hyperéosinophilie prolongée.
Cette atteinte de l'endomyocarde représente une des manifestations les plus graves au cours du SHE.
Sachant qu'il existe de nombreuses formes infra-cliniques, sa fréquence varierait selon les auteurs de 60 à 95%. (37)

La présentation clinique varie selon le stade et l'étendue de la fibrose. Dans les formes asymptomatiques, les examens complémentaires peuvent révéler une cardiomyopathie hypokinétique. Le stade suivant voit la survenue d'insuffisance mitrale et/ou tricuspidienne, ou plus rarement de signes de sténose valvulaire. Le stade le plus évolué est celui de la cardiopathie restrictive avec adiastolie. A cette atteinte endomyocardique, s'associent des troubles thromboemboliques. (37)

Concernant l'atteinte bronchique, l'effet des éosinophiles a été étudié au cours des réactions asthmatiques allergiques. La Major Basic Protein (MBP) est susceptible in vitro de provoquer des lésions au niveau de l'épithélium bronchique.
Le poumon éosinophile prolongé peut aussi s'observer lors du SHE. Il est diagnostiqué lorsqu'un infiltrat alvéolo-interticiel est visible à la radiographie pulmonaire et lorsque l'infiltration par des éosinophiles est prouvée au cours de lavages broncho pulmonaires ou de biopsies. Il se manifeste par :

-une dyspnée asthmatiforme, sévère, permanente, avec des paroxysmes nocturnes.
-une oppression thoracique
-une toux quinteuse parfois hémoptoïque
-une baisse de l'état général avec fièvre, amaigrissement, asthénie et anorexie. (37)

Ce tableau peut dégénérer en insuffisance respiratoire aiguë ou se transformer en une fibrose pulmonaire.

Le phénomène d'éosinotoxicité se traduit par la survenue d'encéphalites, d'infarctus cérébraux diffus ou localisés et de polyneuropathies périphériques motrices et sensitives. Plus rarement sont observées des cérébellites, des myélites, des méningo-encéphalites et parfois une atteinte du système neurovégétatif.
Au cours du SHE, la fréquence des manifestations neurologiques varie selon les auteurs de 30 à 65%.(37)

Les manifestations digestives sont variées : des cas de malabsorption en rapport avec une infiltration éosinophilique de la muqueuse digestive et une atrophie villositaire ont été décrits ; de même que des cas de gastroentérite, de pancréatite et d'ascite à éosinophiles. (37)
L'infiltrat à éosinophiles peut s'étendre aux organes adjacents du tube digestif et provoquer une splénomégalie, une hépatomégalie par infiltration du foie et des voies biliaires. (132)

Les manifestations cutanées sont multiples et variées au cours du SHE. Il est possible de voir des lésions urticarienne, des papulo-nodules érythémateux, des lésions squameuses, des nodules ulcérés ou des éruptions purpuriques. (37, 12)

-II-2-3-3-Pronostic et traitement

En fonction du tableau clinique et biologique on distingue trois catégories de patients :

-Le sous-groupe dit « myéloprolifératif » caractérisé par l'existence d'une hépato ou splénomégalie ; la présence d'éosinophiles immatures ; l'existence d'anomalies du caryotype médullaire, d'une myélofibrose ; l'augmentation des taux de vitamine B12 et/ou augmentation des transcobalamines sériques I et III et des phosphatases alcalines leucocytaires.
L'évolution se fait en général vers une leucémie myéloïde aiguë ou subaiguë ou vers une authentique leucémie à éosinophiles.

Le traitement est la chimiothérapie : hydroxyurée, vincristine, cyclophosphamide ou interféron α. Les anticoagulants sont souvent nécessaires. Les glucocorticoïdes s'avèrent souvent inefficaces. (37, 12)

-Le sous-groupe dit « allergique », avec des manifestations pleuro-pulmonaires ou d'angio-œdème prédominantes, des antécédents familiaux ou personnels d'atopie , avec une élévation des IgE totales et l'absence de marqueurs leucémiques. Les glucocorticoïdes sont ici en règle efficaces aux doses de 0.5 à 1 mg/kg et par jour. (37, 12)

-Le sous-groupe dit « non prolifératif et non allergique » chez qui on ne retrouve pas les caractéristiques précédemment citées. Parfois, les marqueurs leucémiques apparaissent après un temps d'évolution. (37)

-II-2-4-Les vascularites

-II-2-4-1- Classification

Les vascularites systémiques regroupent plusieurs maladies qui comportent une atteinte inflammatoire de la paroi vasculaire, indépendamment du calibre des vaisseaux touchés et des mécanismes qui en sont responsables. (69, 70)

Ce groupe de maladies est hétérogène, plusieurs classifications en vue d'aider au diagnostic et au choix du traitement ont été proposées. Toutefois, les caractéristiques retenues dans les classifications ne peuvent être utilisés en tant que critères diagnostiques, de nombreuses formes de chevauchement existent.
C'est l'anatomopathologie qui permet de poser un diagnostic de certitude, mais cet examen se heurte à des difficultés : l'atteinte tissulaire est souvent inhomogène et le fragment analysé peut provenir d'un territoire sain. De plus l'anatomopathologie peut manquer de spécificité en fonction du stade de la maladie. (104)

Les classifications basées sur les critères de l'American Collège of Rheumatology, datant de 1990, sont basées sur des critères cliniques, biologiques et histologiques mais ne permettent pas de distinguer la périartérite noueuse de la polyangéite microscopique.

Critères de la périartérite noueuse d'après l'American College of Rheumatology (1990)
-Amaigrissement supérieur à 4 kg -Livedo reticularis -Douleur ou sensibilité testiculaire -Myalgies diffuses, faiblesse musculaire ou sensibilité des membres inférieurs -Mono ou polyneuropathie -Pression diastolique supérieure à 90 mm de Hg -Insuffisance rénale (urée supérieure à 400 mg/L ou créatininémie supérieure à 15 mg/L) -Marqueurs sériques de l'hépatite B (antigène HBs ou anticorps anti-HBs) -Anomalies artériographiques (anévrismes et/ou occlusions des artères viscérales) -Biopsie d'une artère de petit ou moyen calibre montrant la présence de polynucléaires dans la paroi artérielle
Chez un sujet atteint de vascularite la présence de 3 des 10 critères sus-cités permet le classement comme périartérite noueuse avec une sensibilité de 82,2% et une spécificité de 86%

Critères du Syndrome de Churg et Strauss **D'aprés l'American College of Rheumatology (1990)**
-Asthme -Eosinophilie sanguine supérieure à 10% -Mono- ou polyneuropathie -Infiltrats pulmonaires labiles -Douleur ou opacité sinusienne -Présence d'éosinophiles extravasculaires à la biopsie
Chez un sujet atteint de vascularite la présence de 4 des 6 critères sus-cités permet le classement comme Syndrome de Churg et Strauss avec une sensibilité de 85% et une spécificité de 99.7%

Critères de la granulomatose de Wegener **D'aprés l'American College of Rheumatology (1990)**
-Inflammation nasale ou orale (épistaxis, ulcérations buccales ou faciales douloureuses) -Anomalies de la radiographie pulmonaire (nodules, cavernes, infiltrats fixes) -Sédiment urinaire anormal (hématurie microscopique ou cylindres) -Inflammation granulomateuse à la biopsie (dans la paroi ou autour des artères ou des artérioles)
Chez un sujet atteint de vascularite la présence de 2 des 4 critères sus-cités permet le classement comme granulomatose de Wegener avec une sensibilité de 88,2% et une spécificité de 92%

Critères des vascularites d'hypersensibilité **D'aprés l'American College of Rheumatology (1990)**
-Age supérieur à 16 ans au début des symptômes -Prise médicamenteuse avant les premiers signes -Purpura vasculaire -Rash maculopapulaire -Atteinte artériolaire ou veinulaire avec granulocytes péri ou extra vasculaires
Chez un sujet atteint de vascularite la présence de 3 des 5 critères sus-cités permet le classement comme vascularite d'hypersensibilité avec une sensibilité de 71% et une spécificité de 84%

Critères du purpura rhumatoïde **D'aprés l'American College of Rheumatology (1990)**
-Purpura vasculaire -Age inférieur à 20 ans au début des symptômes -Douleurs abdominales diffuses ou saignements digestifs -Atteinte artériolaire ou veinulaire avec granulocytes dans la paroi des vaisseaux
Chez un sujet atteint de vascularite la présence de 2 des 4 critères sus-cités permet le classement comme purpura rhumatoïde avec une sensibilité de 87% et une spécificité de 88%

Critères de la maladie de Horton **D'aprés l'American College of Rheumatology (1990)**
-Age supérieur à 50 ans au début des symptômes -Céphalées inhabituelles -Anomalies cliniques des artères temporales à type de douleurs provoquées par la palpation ou diminution du pouls ou claudication intermittente de la mâchoire -Augmentation de la VS supérieure à 50 mm/h -Infiltrats de granulocytes ou de cellules mononucléées avec habituellement présence de cellules géantes dans la paroi artérielle
Chez un sujet atteint de vascularite la présence de 3 des 5 critères sus-cités permet le classement comme maladie de Horton avec une sensibilité de 94% et une spécificité de 91%

Critères de la maladie de Takayasu **D'aprés l'American College of Rheumatology (1990)**
-Age d'environ 40 ans au début des symptômes -Claudication d'un membre, surtout du membre supérieur -Diminution des pouls aux membres supérieurs -Asymétrie tensionnelle supérieure à 10 mm de Hg pour la pression systolique aux bras -Souffles sous-claviers ou de l'aorte abdominale -Anomalies artériographiques à type de sténose ou occlusion de l'aorte
Chez un sujet atteint de vascularite la présence de 3 des 6 critères sus-cités permet le classement comme maladie de Takayasu avec une sensibilité de 91% et une spécificité de 98%

D'autres classifications ont été proposées, parmi lesquelles la nomenclature adoptée lors de la conférence de consensus de CHAPEL HILL en 1993, elle repose sur la taille des vaisseaux :

Les critères histologiques comprennent :

-le calibre des vaisseaux : gros vaisseaux (aorte et ses branches de division) ; vaisseaux de petit calibre (capillaires et vaisseaux pré et post-capillaires) ; vaisseaux de moyen calibre (principales artères viscérales).

-la nature de l'atteinte vasculaire : distinction entre les vascularites nécrosantes (la média de l'artère est le siège d'une nécrose fibrinoïde, qui s'accompagne en général d'une

inflammation endothéliale et d'une réaction inflammatoire adventitielle avec infiltrats cellulaires) et les vascularites non nécrosantes. Parmi les vascularites non nécrosantes on distingue les vascularites caractérisées par des infiltrats de cellules géantes et par une destruction plus ou moins étendue de la limitante élastique interne de celles qui se caractérisent par une leucocytoclasie sans nécrose fibrinoïde ni cellules géantes. (69, 70)

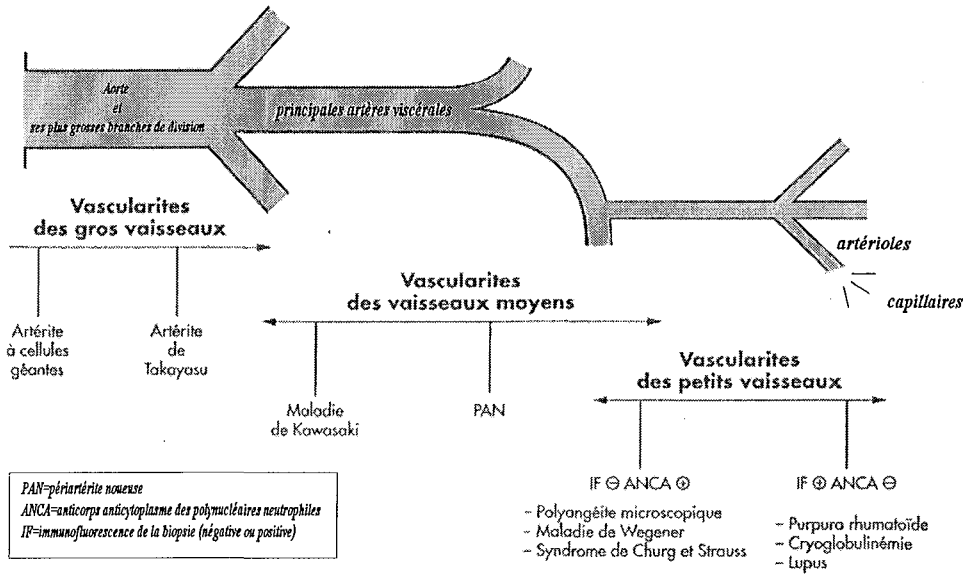

Principales vascularites selon la classification de Chapel Hill

(Schéma réalisé d'après article 40)

Noms et définitions des vascularites adoptés par la conférence de consensus pour la nomenclature des vascularites systémiques à Chapel Hill, Caroline du Nord, Etats-Unis, 1993

(d'après tableaux des articles de Loïc GUILLEVIN : 70 et 69)

Taille des vaisseaux	Maladie	Définition
Vascularites des vaisseaux de gros calibre	-Artérite à cellules géantes	Artérite granulomateuse de l'aorte et de ses principales branches de division atteignant avec prédilection les branches de la carotide externe. *Atteinte fréquente de l'artère temporale. Survient habituellement chez les patients âgés de plus de 50 ans et souvent associée à une pseudo-polyarthrite rhizomélique.*
(Le terme vaisseaux de gros calibres correspond à l'aorte et ses plus grosses branches de division)	-Artérite de Takayasu	Artérite granulomateuse de l'Aorte et de ses principales branches de division. *Survient habituellement chez des patients âgés de moins de 50 ans*
Vascularites des vaisseaux de moyen calibre	-Périartérite noueuse	Vascularite nécrosante des artères de moyen et petit calibres sans glomérulonéphrite, ni vascularite des artérioles, capillaires et veinules.
(Les vaisseaux de moyen calibre sont les principales artères viscérales : rénales, hépathiques, coronaires et mésentériques)	-Maladie de Kawasaki	Vascularite intéressant les vaisseaux de gros, moyen et petits calibres associée à un syndrome lympho-cutanéo-muqueux. *Atteinte fréquente des artères coronaires. Aorte et veines peuvent être atteintes. Survient habituellement chez l'enfant.*
Vascularites des vaisseaux de petit calibre	-Granulomatose de Wegener*	Granulomatose de l'appareil respiratoire associée à une vascularite nécrosante des vaisseaux de petit et moyen calibres (capillaires, veinules, artérioles, artères). Glomérulonéphrite nécrosante fréquente.
	-Syndrome de Churg et Strauss*	Granulomatose et infiltration éosinophilique de l'appareil respiratoire associées à une vascularite de vaisseaux de petit et moyen calibres. Asthme et hyperéosinophilie.
	-Polyangéite microscopique*	Vascularite nécrosante avec peu ou sans dépôts immuns affectant les petits vaisseaux (capillaires, veinules, artérioles). Peut atteindre les artères de petit et moyen calibres. Glomérulonéphrite nécrosante très fréquente. Capillarite pulmonaire fréquemment observée.
	-Purpura rhumatoïde de Henoch-Schönlein	Vascularite avec dépôts d'IgA affectant les petits vaisseaux (capillaires, veinules, artérioles). Atteint typiquement la peau, le tube digestif et le rein (glomérules). Arthralgies et arthrites fréquentes.
(Les vaisseaux de petit calibre correspondent aux veinules, capillaires, artérioles et aux artères intraparenchymateuses distales qui se connectent avec les artérioles)	-Cryoglobulinémie mixte essentielle	Vascularite avec dépôts d'immunoglobulines affectant les petits vaisseaux (capillaires, veinules, artérioles). Présence d'une cryoglobulinémie La peau et le rein (glomérule) sont souvent atteints.
	-Vascularites cutanées leucocytoclasiques	Vascularites cutanées leucocytoclasiques isolées sans vascularite systémique ni glomérulonéphrite.

*Association fréquente avec les anticorps anti-cytoplasme des polynucléaires neutrophiles (ANCA).

NB :Certaines vascularites de gros et petit vaisseaux peuvent atteindre les vaisseaux de moyen calibre, mais les vascularites des vaisseaux de moyen calibre ne doivent pas atteindre les vaisseaux plus petits que les artères.

Un critère biologique apparaît dans la classification de Chapel Hill : la présence des anticorps anti-cytoplasme des polynucléaires neutrophiles (ANCA).
Les ANCA sont des auto-anticorps dirigés contre des antigènes du cytoplasme des polynucléaires neutrophiles et des monocytes.
Leur détection se fait par immunofluorescence indirecte ; deux types de fluorescence sont observées :

-une fluorescence cytoplasmique appelée c-ANCA
-une fluorescence périnucléaire appelée p-ANCA.

Lorsqu'on associe à l'immunofluorescence indirecte la technique ELISA, on peut confirmer l'identification de l'anticorps.
Par exemple, au cours de la granulomatose de Wegener, on trouve des c-ANCA dans 80% des cas, qui correspondent en méthode ELISA à la présence d'anticorps dirigés contre la protéinase 3 ; ces anticorps sont spécifiques de la granulomatose de Wegener.
Tandis qu'au cours de la polyangéite microscopique et du syndrome de Churg et Strauss, on trouve des p-ANCA (dans respectivement 75% et 50% des cas), qui correspondent habituellement en méthode ELISA à la présence d'anticorps dirigés contre la myélopéroxydase. Ces anticorps anti myélopéroxydase ne sont pas spécifiques et s'observent dans d'autres vascularites, dans la rectocolite hémorragique, lors d'infections...(69, 70)

On peut remarquer que cette classification ne mentionne pas les vascularites secondaires :

-Les angéites infectieuses
-Les vascularites des connectivites
-Les angéites médicamenteuses
-La cryoglobulinémie liée au virus de l'hépatite C
-Les vascularites des affections malignes
-Les déficits du complément
-Les vascularites du transplant

Par ailleurs, il n'est pas fait référence à la maladie de Behçet qui est caractérisée par une double atteinte artérielle et veineuse, ni au syndrome de Cogan ou à la maladie de Buerger.

-II-2-4-2-Vascularites et manifestations digestives

Avant la conférence de consensus de Chapel Hill, la périartérite noueuse « classique » et la polyangéite microscopique étaient regroupées en une seule entité : la périartérite noueuse de Küssmaul et Maier.
Les atteintes digestives cliniques dans la périartérite noueuse avant son démembrement étaient présentes chez 33 et 52% des patients selon les études, de plus des anomalies angiographiques étaient décrites chez des patients cliniquement indemnes. (125)

La fréquence des manifestations digestives a été estimée à 30,6 % dans la polyangéite microscopique, à 33% dans le syndrome de Churg et Strauss et à 50% dans le purpura rhumatoïde de l'adulte. Elle est faible dans la granulomatose de Wegener, dans les vascularites des vaisseaux de gros calibre. Dans la maladie de Kawasaki, ce sont essentiellement les gros troncs splanchniques qui sont touchés. (125)

L'expression clinique d'une vascularite résulte de la thrombose des vaisseaux atteints et/ou des complications de la formation des anévrysmes. L'ensemble des viscères digestifs peut être

atteint par une vascularite, avec une prédominance au niveau du grêle, de la vésicule biliaire et du pancréas . (125)

Les douleurs abdominales sont polymorphes, leur intensité est variable, elles peuvent avoir des causes multiples : ischémie mésentérique, pancréatite aiguë, cholécystite aiguë, péritonite, infarctus viscéraux...
Les hémorragies digestives sont de pronostic péjoratif, lorsqu'elles sont la conséquence d'ulcérations ischémiques multiples ou de rupture d'anévrysme sous-muqueux.
Les infarctus viscéraux et les perforations d'organes creux sont les manifestations les plus caractéristiques ; ils peuvent atteindre l'œsophage, l'estomac, l'intestin grêle ou le colon. Leur pronostic est sévère.
Il est possible d'observer des cholécystites ou des sténoses biliaires, des atteintes pancréatiques, des parésies gastriques, des diarrhées avec aspect de colite pseudomembraneuse, des diarrhées chroniques sanglantes, des hématomes intra pariétaux du grêle, des hémopéritoines, des infarctus spléniques, des hématomes intra spléniques ou intra hépatiques, des tableaux occlusifs par sténose ischémique du colon transverse... (125)

-II-2-4-3-La périartérite noueuse

Sans être exhaustif, nous allons décrire les principaux éléments cliniques, biologiques et histologiques de la périartérite noueuse qui permettent d'établir un diagnostic.

-II-2-4-3-1-Epidémiologie

L'incidence annuelle de la périartérite noueuse est d'environ 5 à 10 cas pour 100 000 habitants.
Les femmes et les hommes sont également touchés. Tous les âges sont concernés , mais une prédominance est constatée entre 40 et 60 ans.
Dans la majorité des cas il n'est pas mis en évidence d'étiologie.
Moins de 10% des formes sont liées à l'hépatite B depuis la diffusion de la vaccination. D'autres facteurs étiologiques sont parfois incriminés : le VIH, le cytomégalovirus, le parvovirus B19, l'HTLV1, le virus de l'hépatite C. (77, 109)

-II-2-4-3-2-Histologie

Anatomiquement la périartérite noueuse peut se définir comme une vascularite nécrosante atteignant les artères musculaires de moyen et parfois de petit calibre. (71)
On distingue deux stades évolutifs :
A la phase précoce on observe l'association d'une nécrose fibrinoïde et d'un granulome inflammatoire. (71, 77)
La nécrose prédomine dans la partie la plus interne de la média, l'intima est épaissie et peut être le point de départ d'une thrombose.
Le granulome inflammatoire est polymorphe, au début il comporte une prédominance de polynucléaires neutrophiles, ultérieurement ce sont les lymphocytes, les plasmocytes et les histiocytes qui prédominent. Les granulomes à polynucléaires éosinophiles sont rares dans la périartérite noueuse classique. (71)
A un stade plus tardif, on observe une fibrose cicatricielle qui ne touche que certains secteurs vasculaires, expliquant la constitution de micro-anévrysmes.

La maladie évolue par poussées et on peut trouver sur un même prélèvement des lésions artérielles à des stades évolutifs différents. (71)

-II-2-4-3-3-Clinique

La périartérite noueuse est polymorphe, on peut décrire un syndrome général et des symptômes liés à la topographie des lésions.

Nous résumerons la symptomatologie possible dans un tableau : (selon 77)

Type de manifestation	**Fréquence**	**Description**
Signes généraux -fièvre -amaigrissement	 60 à 70% 60 à 70%	 Caractéristiques variables, parfois fièvre nue au long cours (10% des PAN) Perte de poids supérieure à 4 kg, parfois isolée au début
Signes neurologiques -Neuropathie périphérique -Atteintes du système nerveux central	 60 à 70% 1,6 à 25%	 Multinévrite de topographie distale-asymétrique, motrice et sensitive, axonale, prédomine aux membres inférieurs mais peut toucher les membres supérieurs, voire les nerfs crâniens atteinte précoce voire inaugurale (10%) Leur pronostic est plus sombre Possibilité de comitialité, généralisée ou focalisée ; de déficits centraux de topographie variable ; manifestations d'artérite cérébrale distale diffuse, rupture d'anévrysmes, AVC, syndrome extrapyramidal, troubles cognitifs... L'IRM permet de visualiser des hyper signaux multiples en T2 associés ou non à des manifestations cliniques
Manifestations musculaires	50 à 55%	Possibilité de myalgies intenses et de faiblesse musculaire. La concentration des CPK est habituellement normale Possibilité d'œdèmes segmentaires musculaires.
Manifestations articulaires	40 à 60%	Arthralgies ou arthrites asymétriques touchant principalement les grosses articulations des membres inférieurs
Manifestations cutanées	45 à 60%	Possibilité de purpura vasculaire pétéchial ou bulleux, de livedo. Les nodules sur le trajet artériels sont plus rares mais caractéristiques. Possibilité de gangrènes digitales.
Atteinte rénale	30 à 40%	Néphropathie vasculaire à l'origine d'infarctus rénaux, d'HTA rénovasculaire. Evolution possible : oligoanurie et insuffisance rénale sévère.
Manifestations digestives	30 à 40%	Possibilité de colite ischémique, d'hémorragies digestives ou de perforations digestives. Une localisation appendiculaire ou vésiculaire de la vascularite peut être inaugurale
Atteinte cardiaque	20 à 30 %	C'est la conséquence de l'atteinte des artères coronaires ou de l'hypertension maligne. Possibilité de cardiomyopathies dilatées corticosensibles. La péricardite est rare et de bon pronostic.

Les manifestations digestives peuvent révéler la maladie dans 16% des cas. (104)

Le tractus digestif peut être touché à différents niveaux mais ce sont les lésions du grêle à type de perforations et d'hémorragies qui sont les plus fréquentes. (104, 71)

Deux thèses indiquent que les ascites ne font jamais partie de la périartérite noueuse, (106, 47) tandis que certains auteurs incluent la périartérite noueuse parmi les étiologies possibles des ascites à éosinophiles. (91)
Une observation de J.Harkavy datant de 1978 relate un cas d'un patient ayant une ascite à éosinophiles chez qui a été trouvé à la biopsie cutanée des « images de périartérite noueuse » (47, 79) :
Un patient âgé de 32 ans, asthmatique depuis 6 ans est hospitalisé pour : asthme et pleurésie bilatérale, péricardite, ascite, purpura et urticaire. Les examens biologiques notent une hyperéosinophilie sanguine et médullaire ; le liquide d'ascite est stérile et contient 85% d'éosinophiles; la biopsie cutanée montre des plages inflammatoires péri vasculaires et en d'autres endroits des images de périartérite noueuse. Le patient décède dans un tableau de péricardite constrictive après des épisodes d'ascite récidivante.
Il n'est pas possible de conclure sur ces données car les classifications actuelles des vascularites sont postérieures à cette observation et le tableau pourrait aussi évoquer un syndrome de Churg et Strauss ou une vascularite secondaire.

-II-2-4-3-4-Evolution et traitement

Sans traitement on observe 80% de décès à 5 ans.(104, 77)

Ce pronostic a été amélioré depuis l'utilisation des corticoïdes à haute dose, dés les années 1970, on observait plus de 50% de survie à 5 ans. (77)

L'association d'immunosuppresseurs aux corticoïdes à hautes doses a permis d'obtenir une survie d'environ 80% à 5 ans.
Loïc Guillevin et son équipe ont défini 5 critères de gravité de la périartérite noueuse en corrélation directe avec le pronostic :

-la protéinurie supérieure à 1g/24h
-l'insuffisance rénale avec une créatininémie supérieure à 15.8 mg/l
-la cardiomyopathie
-l'atteinte digestive sévère (sauf appendicite et cholécystite)
-l'atteinte du système nerveux central

Chaque critère est crédité d'un coefficient 1 et la somme de ces critères définit l'index de sévérité : index 0 dans le cas où aucun des critères est présent ; index 1 si un seul facteur est présent et index 2 lorsque 2 facteurs ou plus sont présents.
Si ont tient compte de ces index de gravité, la survie à 5 ans est de 88% pour l'index 0 ; de 74% pour l'index 1 et de 54% pour l'index 2.
La rechute est de l'ordre de 10% des cas. (77)

Le traitement est différent selon l'existence ou non d'une infection virale associée (hépatite B surtout).
En l'absence d'antigène HBs, la thérapeutique comprend une corticothérapie à forte dose et pour les index de sévérité supérieurs à 0 des immunosuppresseurs (Cyclophosphamide et azathioprine), voire des échanges plasmatiques. (104, 77, 71)
Lorsque la périartérite noueuse est associée au virus de l'hépatite B ou à un autre virus, les corticoïdes et les immunosuppresseurs sont contre-indiqués. Les corticoïdes sont pourtant nécessaires pour le contrôle de la vascularite initiale.
Loïc Guillevin a proposé divers protocoles associant une corticothérapie initiale brève, puis des thérapeutiques antivirales (vidarabine, interféron α), parfois des immunoglobulines et des échanges plasmatiques. (71, 77)

-II-2-4-4-Le syndrome de Churg et Strauss

Le syndrome de Churg et Strauss est une vascularite systémique pulmonaire individualisée de la périartérite noueuse en 1949 par J. Churg et L. Strauss.
Il se distingue des autres angéites par la présence d'une hyperéosinophilie et d'un asthme allergique.
Sa physiopathologie est inconnue bien que la responsabilité d 'antigènes inhalés et de certains stimulants antigéniques (vaccination, désensibilisation) ait été évoquée. (93, 28)

-II-2-4-4-1-Epidémiologie

C'est une affection rare dont l'incidence varie de 1,06 à 3,3 cas par million d'habitant par an.
La cohorte la plus nombreuse est celle du groupe français d'étude de la périartérite noueuse qui compte une centaine d'observations. (93, 28)
Ce syndrome peut toucher des sujets de tous âges, avec une fréquence maximale entre 30 et 50 ans.

-II-2-4-4-2-Histologie

Le syndrome de Churg et Strauss est une vascularite inflammatoire qui touche les artères et les veines de petit calibre.
L'inflammation péri vasculaire est riche en éosinophiles et la nécrose fibrinoïde touche la paroi vasculaire dans toute son épaisseur.
La vascularite cohabite avec des lésions granulomateuses extra vasculaires riches en éosinophiles et comprenant des cellules épithélioïdes. Ces granulomes ne sont pas spécifiques et leur présence est inconstante. Ils peuvent être disséminés dans l'ensemble du tissu interstitiel conjonctif de l'organisme et ont été observés dans de nombreux organes : myocarde, péricarde, poumons, rate, peau, reins, uretères, ganglions lymphatiques, muscle, foie, prostate.(28, 93)

-II-2-4-4-3-Clinique

Lanham et coll ont décrit une histoire naturelle du syndrome de Churg et Strauss évoluant en trois phases :

-une phase prodromique correspondant à l'apparition d'un asthme de survenue tardive chez un sujet présentant des antécédents allergiques cutanés ou respiratoires, sans notion d'atopie familiale

-une phase caractérisée par une hyperéosinophilie sanguine et tissulaire pouvant durer plusieurs années

-puis l'installation d'une vascularite systémique qui définit le syndrome de Churg et Strauss.

Parmi les manifestations cliniques du syndrome de Churg et Strauss, l'asthme est constamment retrouvé.
La maladie asthmatique débute relativement tardivement, vers l'âge de 30 ans et est souvent sévère, instable et corticodépendante.

D'autres manifestations sont possibles, elles sont résumées dans le tableau suivant :

Type de manifestation	**Fréquence**	**Description**
Signes généraux (77, 93)	70 à 100%	Altération de l'état général, , fièvre (58%), amaigrissement pouvant atteindre 10% du poids corporel
Manifestations pleuropulmonaires (77, 93)	27 à 77%	Possibilité d'hémorragies alvéolaires, ce diagnostic est évoqué devant l'association de dyspnée, d'hémoptysies, d'infiltrats radiologiques pulmonaires, et d'anémie. Existence de paralysies phréniques. Existence de pleurésies en règle de faible abondance avec infiltrat riche en éosinophiles
Manifestations neurologiques (77, 93)	63 à 92% selon les séries ; en général autour de 65%	Neuropathies périphériques : le plus souvent il s'agit d'une multinévrite de topographie distale prédominant aux membres inférieurs ; possibilité de polynévrite, de syndrome de Guillain-Barré, d'atteinte des nerfs crâniens, voire de neuropathies optiques ischémiques. Manifestations neurologiques centrales : elles sont plus rares, s'observent dans les formes graves de la maladie et sont la conséquence d'une vascularite du système nerveux central. Les tableaux observés ne sont pas caractéristiques :déficits moteurs, comitialité...
Manifestations cutanées (77, 93)	40 à 70%	Elles sont polymorphes :purpura vasculaire, livedo réticularis, lésions d'allure urticarienne, syndrome de Raynaud, lésions ulcéro-nécrotiques digitales, nodules sous-cutanés...
Manifestations digestives (77, 93)	10 à 60%	Les manifestations digestives résultent directement des lésions histologiques (granulomes extra vasculaires, infiltration par des polynucléaires éosinophiles et lésions de vascularite nécrosante) . Les principales manifestations observées sont Les douleurs, les nausées, les vomissements, la diarrhée, les hémorragies, les perforations intestinales, les entérite à éosinophiles, les ascite à éosinophiles
Manifestations cardio-vasculaires (77, 93)	15 à 85%	L'atteinte cardiaque : manifestations préférentiellement péricardiques et myocardiques :péricardites, épanchements péricardiques, insuffisance cardiaque ,lésions ischémiques, infiltrat éosinophile du myocarde, granulomes siégeant dans l'épicarde ou le myocarde... L' HTA n'est pas exceptionnelle
Manifestations rhumatologiques (77, 93)	20 à 50%	Atteintes articulaires :arthralgies principalement , arthrites non érosives; toutes les articulations peuvent être atteintes. Atteintes musculaires : myalgies
Manifestations rénales (77, 93)	8 à 42% selon les séries ; en général< à 20%	Hématurie microscopique, protéinurie, glomérolonéphrite, infarctus rénal, HTA, insuffisance rénale pouvant nécessiter l'hémodialyse Existence de sténoses urétérales
Manifestations ORL (77, 93)	20 à 70%	Rhinite allergique, sinusite, polypose nasale
Manifestations ophtalmologiques (77, 93)	rares	Manifestations polymorphes : nodules conjonctivaux, ulcères de cornée, épisclérite, uvéites postérieures, paralysies oculomotrices, occlusion de l'artère centrale de la rétine, neuropathie optique...

-II-2-4-4-4-Marqueurs biologiques

Le syndrome de Churg et Strauss est caractérisé par l'existence d'une hyperéosinophilie sanguine et tissulaire.
Une hyperéosinophilie supérieure à 1500 éléments par mm^3, associée à un asthme et à une altération de l'état général doit faire évoquer le diagnostic.

La présence d'ANCA, le plus souvent de spécificité anti-myélopéroxydase, s'observe dans deux tiers des cas. Leur valeur diagnostique ne semble réelle que dans un contexte clinique évocateur. (93)

-II-2-4-4-5-Evolution et traitement

Le pronostic naturel et historique de l'angéite de Churg et Strauss est catastrophique avec 93 % de décès à 5 ans et une survie moyenne de 1 an après l'apparition des symptômes de vascularite. Ce pronostic a considérablement changé depuis l'introduction de la corticothérapie puis des immunosuppresseurs.(138, 93)

Avant le choix de la stratégie thérapeutique, on dispose du « Five Factors Score » (FFS) : 5 critères cliniques et biologiques qui ont une valeur pronostique :

-une protéinurie > à 1 g/24h
-une créatininémie> à 140µmol/L
-une atteinte myocardique
-une atteinte digestive
-une atteinte du système nerveux central

Chaque critère est crédité d'un coefficient 1, la somme de ces coefficients permet d'établir un score ; sachant que les mortalités respectives à 5 ans des scores 0, 1 et ≥2 sont de 12, 26 et 46%. (93)

La corticothérapie est la base de tout traitement. Elle est parfois suffisante lorsque le FFS est égal à 0. Le traitement de choix est la prednisone à posologie élevée (de l'ordre de 1 mg/kg/j) parfois précédée de bolus de méthylprednisolone. La diminution des doses est lente et prudente après 4 à 6 semaines de traitement à pleine dose.
Lorsque le FFS est élevé et dans les cas d'échec du traitement initial ou de rechute, un traitement immunosuppresseur est indiqué. Le cyclophosphamide est le traitement de choix, mais l'azathioprine est parfois utilisé par certains auteurs.
En seconde intention, les échanges plasmatiques peuvent être utilisés.
Des études sont en cours sur l'utilisation des immunoglobulines intraveineuses, de la cyclosporine et de l'interféron-α. (93)

Les immunoglobulines par voie intraveineuses présentent un intérêt dans le traitement des vascularites aigues, leur efficacité était déjà connue dans le traitement de la maladie de Kawasaki. Elles ont essentiellement été employées chez les malades qui rechutent d'une vascularite avec ANCA. Les résultats obtenus montrent une réelle efficacité du traitement qui permet en outre d'obtenir une diminution des ANCA. Une étude prospective mise en place par le Groupe Français d'étude des vascularites donne des premiers résultats prometteurs.
Elles sont généralement administrées à la dose de 2g/kg/mois et sont dans l'ensemble bien tolérées. La difficulté réside toutefois dans la disponibilité de tels traitements. (74)

-II-2-4-5-Autres vascularites responsables de manifestations digestives

-II-2-4-5-1-La maladie de Behçet

C'est une maladie inflammatoire chronique d'étiologie inconnue qui s'accompagne de manifestations muqueuses caractéristiques sous forme d'aphtose bipolaire.
La maladie touche les vaisseaux de toute taille, des capillaires à l'Aorte et à la veine cave.
Une atteinte intestinale est rapportée chez la moitié des patients.
Les manifestations digestives sont dominées par des ulcérations pouvant atteindre le tube digestif sur toute sa hauteur mais prédominant au niveau de l'iléon terminal et du caecum (76% des cas).
Les ulcères peuvent être de profondeur variable et des perforations sont possibles.
L'examen histologique des pièces réséquées peut montrer une angéite intestinale satellite des ulcérations, des périphlébites, des thromboses veineuses et des endartérites oblitérantes. (78, 104)

-II-2-4-5-2-Le purpura de Henoch-Schönlein

C'est une vascularite leucocytoclasique qui touche les petits vaisseaux (capillaires, veinules et artérioles) où se déposent des dépôts d'immunoglobulines A.
Il est caractérisé par l'association de signes cutanés (purpura), de signes articulaires (arthralgies) et de signes digestifs (douleurs abdominales).
Il atteint principalement l'enfant entre 3 et 15 ans et est rare chez l'adulte (incidence de 0,1 pour 100 000 adultes). (116, 104)

Les manifestations digestives sont variables, il s'agit le plus souvent de douleurs de type coliques, modérées, mais pouvant être sévères. Elles peuvent s'associer à une hémorragie digestive occulte ou non. L'endoscopie retrouve alors un purpura pétéchial voir de véritables plages de nécrose de la paroi digestive. (116)
La complication redoutable est l'invagination intestinale aiguë, les perforations et les sténoses tardives sont exceptionnelles.(104)

-II-2-4-5-3-La granulomatose de Wegener

La granulomatose de Wegener est une vascularite d'étiologie inconnue dont les lésions siègent préférentiellement dans les voies aériennes supérieures, les poumons et les reins.
La vascularite atteint les vaisseaux de petit calibre (artérioles, capillaires, veinules post-capillaires) et s'associe à des lésions granulomateuses nécrosantes ainsi qu'à une glomérulonéphrite extra-capillaire. (92)

La présentation clinique de la granulomatose de Wegener est polymorphe avec des manifestations ORL (rhinite, épistaxis, sinusite, otite séreuse...), des manifestations respiratoires (toux persistante, hémoptysie, dyspnée...), des signes généraux (fièvre, amaigrissement)et des manifestations rénales (oedèmes, insuffisance rénale au premier plan.
Cependant il est possible d'observer des manifestations cutanées, neurologiques ou oculaires.
Il est intéressant de noter que par opposition au syndrome de Churg et Strauss, il n'y a pas d'asthme dans la granulomatose de Wegener. (92)

L'atteinte digestive est rare ; elle se manifeste par des douleurs abdominales, une diarrhée, des hémorragies hautes ou basses le plus souvent en relation avec des ulcérations de l'intestin grêle ou du colon. Des perforations peuvent survenir. D'autres manifestations anecdotiques ont été rapportées : des cholécystites, des pancréatites, des ascites, des obstructions des voies biliaires. (92, 104)

Sur le plan biologique, outre un syndrome inflammatoire intense, on observe une hyperleucocytose à polynucléaires neutrophiles chez 70 à 95% des malades. L'hyperéosinophilie est rare et modérée.
Les anticorps antinucléaires sont habituellement absents, mais le facteur rhumatoïde est détecté dans 31 à 61% des cas. (92)
Les ANCA sont présents dans environ 90% des formes actives de la maladie, il s'agit typiquement de c-ANCA à spécificité anti-PR3 en ELISA. (92)

L'évolution spontanée de la maladie est mortelle avec une survie de cinq mois et une mortalité de 90% à deux ans.
Ce pronostic est amélioré depuis l'introduction du cyclophosphamide associé aux corticoïdes, avec une survie de 80% à 1 an. (92, 104)

-II-2-4-5-4-La maladie de Takayasu

C'est une artériopathie inflammatoire chronique de l'aorte, des artères qui en naissent et des artères pulmonaires. (50)

Cette maladie est rare avec une prévalence différente selon les populations. En Europe son incidence est chiffrée à 2,6 cas par million de personnes et par an. C'est une maladie de la femme jeune et de l'enfant. (50)

Classiquement la maladie évolue en deux phases : une phase pré occlusive avec des manifestations générales puis une phase occlusive où les conséquences ischémiques de l'atteinte artérielle dominent la symptomatologie. (50)
Les tableaux rencontrés peuvent associer de manière variable une fièvre, une altération de l'état général, des arthralgies, des myalgies, des manifestations pleuro-pulmonaires (toux, épanchements), une défaillance cardiaque, des manifestations cutanées (érythème noueux...).
Les manifestations ischémiques sont consécutives à l'artériopathie. Il est possible de constater une hypertension artérielle réno-vasculaire, une ischémie d'un membre supérieur, une claudication intermittente des membres inférieurs, des manifestations ischémiques cérébrales, des insuffisances coronariennes ou aortiques...(50)
Sur le plan digestif, la symptomatologie est rare, seuls quelques rares cas de nécrose du grêle ont été décrits. (104)

Le dépistage des lésions est possible grâce à l'échographie doppler, celles-ci seront confirmées à l'angiographie ou au scanner avec injection.

-II-2-4-5-5-La maladie de Horton

C'est une vascularite systémique idiopathique des artères de gros et de moyen calibre (aorte, branches issues de l'aorte et artères de plus de 200 µm de diamètre).

Cette maladie atteint préférentiellement les vaisseaux du visage et tout particulièrement le réseau carotidien externe. Elle peut cependant toucher l'ensemble de l'arbre artériel de gros et de moyen calibre, notamment les artères des membres et les artères viscérales. (54)

La maladie de Horton atteint presque uniquement les sujets âgés de plus de 50 ans. (54)

La symptomatologie est polymorphe avec de fréquents signes généraux (altération de l'état général parfois massive, fièvre modérée, algies diffuses...), des signes rhumatologiques (pseudo polyarthrite rhizomélique, enraidissement inflammatoire des ceintures, mono ou oligo arthrites non destructrices...), des signes céphaliques (céphalées typiquement temporales, dysfonctionnements de l'articulation temporo-mandibulaire, trismus, claudications faciales, hyperesthésie du cuir chevelu...).(54)

L'atteinte digestive est rare, cependant des ischémies digestives sont possibles. (54, 104)

Le diagnostic repose sur la biopsie de l'artère temporale et le traitement sur la corticothérapie.

-II-2-4-5-6-La polyangéite microscopique

C'est une vascularite nécrosante systémique qui atteint les vaisseaux de petit calibre, sans lésion granulomateuse. (89)
Elle se manifeste cliniquement par une glomérulonéphrite rapidement progressive, souvent associée à une atteinte pulmonaire (hémoptysies) et à des signes cutanés, articulaires, nerveux ou digestifs.
Sur le plan digestif, des douleurs abdominales, de la diarrhée, une hémorragie sont possibles, mais la perforation intestinale est exceptionnelle. (89)
Le diagnostic de la maladie se fait sur la biopsie rénale ou sur une biopsie de peau, du muscle ou du nerf sural.
Le traitement de la maladie repose sur les corticoïdes et les immunosuppresseurs (cyclophosphamide et azathioprine).

-II-2-4-5-7-La cryoglobulinémie mixte essentielle

Les cryoglobulinémies se définissent par la présence persistante dans le sérum d'immunoglobulines qui précipitent au froid et se solubilisent à nouveau lors d'un réchauffement.
Ces immunoglobulines sont à l'origine de vascularites systémiques avec dépôts de complexes immuns. (20)
Les lésions sont diffusées dans plusieurs organes et les manifestations sont variées. On remarque des manifestations cutanées (purpura vasculaire hivernal, urticaire au froid, syndrome de Raynaud...), des manifestations articulaires (arthralgies, arthrites), des manifestations rénales (protéinurie, hématurie microscopique, insuffisance rénale, HTA, syndrome néphrotique...), des manifestations neurologiques touchant essentiellement le système nerveux périphérique (polyneuropathie sensitive ou sensitivomotrice).
Le syndrome de cryoglobulinémie mixte essentielle décrit initialement comme « unique et spécifique »comprend l'association de purpura, d'asthénie, d'arthralgies avec ou sans neuropathie périphérique. (20)
D'autres manifestations sont possibles, parmi lesquelles celles de l'atteinte digestive qui se manifeste principalement par des douleurs abdominales et des hémorragies digestives.

-II-2-4-5-8-Les vascularites secondaires

Dans le lupus érythémateux disséminé, les manifestations gastro-intestinales cliniques sont nombreuses.
Des ascites sont possibles et répondent aux traitements associant les corticoïdes, le cyclophosphamide et les échanges plasmatiques (104, 153, 62).
La vascularite lupique peut également générer des perforations ou des hémorragies massives, d'autant plus que le patient est porteurs d'un titre élevé du facteur rhumatoïde. (104)

Dans la polyarthrite rhumatoïde, les manifestations digestives sont rares mais les atteintes vasculaires abdominales peuvent exceptionnellement se compliquer d'infarctus mésentérique ou de perforation. (104)

Les vascularites paranéoplasiques sont rares, elles atteignent préférentiellement les petits vaisseaux cutanés, mais peuvent exceptionnellement mimer des tableaux de périartérite noueuse ou de Churg et Strauss. (104)

Les vascularites virales peuvent avoir des expressions cliniques très variables avec parfois des manifestations digestives. Les principaux virus impliqués sont les virus des hépatites B et C, le cytomégalovirus, le parvovirus B19 et le VIH.

-II-2-5-Autres étiologies

-II-2-5-1-les tumeurs et les hémopathies

Les tumeurs et les hémopathies constituent une cause d'ascite à éosinophiles toujours recherchée.

Le mode de réaction d'un organisme à une prolifération tumorale maligne est complexe, variable d'un sujet à l'autre et selon le type histologique de la tumeur.
Le polynucléaire éosinophile n'est pas un élément habituel de la réaction inflammatoire anti tumorale et n'est pas classiquement concerné par les défenses de l'organisme vis à vis de des néoplasies.
Cependant certains cancers s'accompagnent d'hyperéosinophilie sanguine qui évolue selon un mode paranéoplasique et d'un infiltrat inflammatoire péritonéal parfois majoritairement le fait de polynucléaires éosinophiles. (53)
Les principales tumeurs associées à une hyperéosinophilie tissulaire sont :

- -Les carcinomes du col utérin
- -Les carcinomes pulmonaires à grandes cellules
- -La maladie de Hodgkin
- -Les lymphomes malins B et surtout T

Les hyperéosinophilies tissulaires sont décrites au cours de toutes les tumeurs, préférentiellement au cours des carcinomes développés aux dépens de tissus superficiels ou en contact avec l'extérieur. (53)

Dans le cadre des ascites carcinomateuses, le liquide d'ascite est dépourvu d'éosinophiles et revêt des caractères spécifiques : ce sont des ascites hémorragiques riches en protéines avec présence de cellules néoplasiques.
Les observations d'ascite à éosinophile associées à des tumeurs malignes sont rares, des ascites à éosinophiles sans hyperéosinophilie sanguine ont été exceptionnellement décrites.

La littérature fait souvent mention de possibles étiologies malignes pour les ascites à éosinophiles, toutefois le type de néoplasie, le siège et l'importance de l'éosinophilie dans le liquide d'ascite est rarement précisé.

On rapporte par exemple le cas d'une ascite à éosinophiles observée chez un patient atteint d'un cancer du pancréas (90) :
Un homme âgé de 78 ans est hospitalisé pour perturbation du bilan hépatique dans les suites d'un épisode d'ictère régressif. Il présente à l'examen clinique une altération de l'état général et une ascite de moyenne abondance. La numération formule sanguine est normale, sans hyperéosinophilie. L'écho tomographie et la duodénoscopie et le scanner abdominal mettent dans un premier temps en évidence une sténose proximale et une dilatation d'amont du canal de Wirsung .Une sphinctérotomie est réalisée, il n'y a pas alors de syndrome tumoral, seul le Ca 19.9 est à 100N. La ponction d'ascite ramène un liquide citrin qui contient 2430 éléments/mm^3 dont 1650 éosinophiles/mm^3. L'examen cytologique de ce liquide ne met pas en évidence de cellule tumorale. La recherche de parasite est négative. Une écho endoscopie pancréatique met en évidence une masse de 2 cm de diamètre au niveau de la tête du pancréas . Un traitement d'épreuve par prednisone ne permet pas de réduire l'ascite.
Quelques mois plus tard le patient décède dans un tableau de cachexie sévère. La vérification anatomique objective la présence d'une carcinose péritonéale avec ascite et d'une tumeur d'allure maligne de la tête du pancréas. L'examen microscopique confirme la nature adénocarcinomateuse de la lésion pancréatique et des granulations péritonéales., mais sans infiltrat éosinophilique. La recherche d'infiltrats éosinophiles par prélèvements étagés du grêle et du colon est négative.
Cette observation est remarquable par l'absence d'hyperéosinophilie sanguine. Le caractère strictement localisé de l'éosinophilie n'est pas clairement expliqué, seuls des phénomènes de chimiotactisme ont été évoqués.

Une seconde observation fait état d'une ascite à éosinophiles au cours d'un lymphome T type lymphadénopathie angioimmunoblastique. Le liquide d'ascite était un exsudat avec 90% d'éosinophiles, une hyperéosinophilie sanguine était associée. (42)

-II-2-5-2-La tuberculose

La tuberculose péritonéale a presque disparu en Europe mais cette localisation est encore retrouvée en Afrique sub saharienne et en Inde. Cette forme de tuberculose extra pulmonaire est souvent associée aux formes intestinales, hépatiques ou génitales. (7, 101)

Il est possible de rencontrer des ascites à éosinophiles dans ce contexte, mais elles restent exceptionnelles, l'ascite tuberculeuse étant habituellement une ascite exsudative, riche en lymphocytes.
Le diagnostic se fait par l'isolement du bacille acido-alcoolo résistant mais c'est une circonstance rare. Récemment plusieurs études ont rapporté l'intérêt diagnostique du dosage de l'adénosine désaminase dans le liquide d'ascite pour le diagnostic de tuberculose péritonéale.
La laparotomie permet la visualisation de granulations blanchâtres (granulomes caséeux)

La tuberculose iléo-caecale représente 80% des cas de tuberculose intestinale observés. Dans la plupart des cas elle ne coexiste pas avec une tuberculose pulmonaire évolutive et elle correspond le plus souvent à une contamination alimentaire.
La forme classique peut s'exprimer par des signes cliniques généraux (fièvre, asthénie, amaigrissement, sueurs...), des signes intestinaux variables (douleurs abdominales, diarrhée, vomissements, masse abdominale...), des signes de diffusion de la maladie soit locale au péritoine (ascite), aux annexes génitales féminines ou encore à distance : au poumon.
Les formes atypiques sont fréquentes dans nos régions où cette tuberculose peut se révéler par des complications : occlusion, perforations intestinales. (131, 101)
Les lésions peuvent être nécrosantes, avec observation d'une nécrose caséeuse. (101)

-II-3-DISCUSSION DE L'OBSERVATION

L'histoire de notre observation se déroule en deux temps.
Le premier tableau est celui de douleurs abdominales paroxystiques révélatrices d'une ascite éosinophiles qui évolue dans un contexte d'hyperéosinophilie fluctuante et de bronchopathie obstructive d'apparition récente.

Les premiers diagnostics évoqués sont :
-la maladie parasitaire
-les vascularites
-la gastroentérite à éosinophiles
-les cancers et les hémopathies.
Par ailleurs l'existence de phénomènes allergique est évoquée.

Le tableau se complique secondairement par la découverte de l'iléite nécrosante, ce qui focalise les recherches sur :
-les vascularites
-les helminthiases
-la tuberculose digestive
-les cancers et les hémopathies.

-II-3-1-Les étiologies rapidement écartées

-II-3-1-1-la iatrogénie

certaines hyperéosinophilies sont d'origine médicamenteuse, les principaux médicaments responsables sont les héparines sous cutanées, les pénicillines, les sels d'or, la chlorpromazine, la rifampicine, l'isoniazide, l'amphotéricine B, les sulfamides , Le L tryptophane, la carbamazépine, l'imipramine et les salicylés. (120, 75)
Ces médicaments ne figuraient pas parmi ceux que la patiente avaient pris récemment.

L'anamnèse révèle des prescriptions récentes de :
-PREMARIN® (estrogènes sulfoconjugués) : il n'est pas rapporté pour cette spécialité dans le dictionnaire VIDAL d'action sur les lignées leucocytaires.
-COLPRONE®(médrogestone) : il n'est pas rapporté pour cette spécialité dans le dictionnaire VIDAL d'action sur les lignées leucocytaires.

BECOTIDE® (béclométasone) : Le dictionnaire VIDAL n'indique pas h'hyperéosinophilie ou d'ascite à éosinophiles parmi les effets secondaires. Il est stipulé qu' »au dessus de 1000 µg par jour chez l'adulte, le risque de survenue d'effets systémiques liés à la corticothérapie ne peut être exclu » ; cependant les corticoïdes n'apparaissent pas parmi les traitements pourvoyeurs d'hyperéosinophilie ou d'ascite à éosinophile.
Par ailleurs une recherche demandée au Centre de Pharmacovilance révèle l'absence de cas d'ascite et l'existence de 4 cas d'éosinophilie sous béclométhasone, toujours en polythérapie. La valeur d'imputabilité est donc considérée comme extrêmement faible et l'hypothèse peut être abandonnée.

-MAXAIR® (pirbutérol) : : il n'est pas rapporté pour cette spécialité dans le dictionnaire VIDAL d'action sur les lignées leucocytaires.

Par ailleurs si des hyperéosinophilies ou des ascites à éosinophiles ont été observées lors d'hémodialyses de dialyses péritonéales, d'irradiations ,de splénectomies ou de contacts avec des toxiques (benzène et mercure) ; ces antécédents ne sont pas trouvés dans notre observation.

-II-3-1-2-Le syndrome hyperéosinophilique

Selon les critères de CHUSID qui définissent ce syndrome, il faudrait être en présence d'une hyperéosinophilie constante et majeure, supérieure à 1500 éléments /mm^3 pendant plus de 6 mois. Ce qui n'est pas le cas dans notre observation.
Par ailleurs il n'est pas rapporté de perforation par nécrose parmi les manifestations digestives observées.

-II-3-2-Les diagnostics compatibles

-II-3-2-1-La gastroentérite à éosinophiles.

Dans la première partie de l'histoire clinique, jusqu'à la réalisation de la cœlioscopie, ce diagnostic était sérieusement évoqué.
Il a été éliminé après constatation d'une iléite nécrosante, car il n'y a habituellement pas de phénomène de nécrose dans la gastroentérite à éosinophiles.
L'atteinte de l'intestin grêle est fréquente et la perforation bien qu'exceptionnelle peut exister : quelques cas ont été décrits (132, 49), et un cas de colite avec des granulomes nécrosants a été rapporté (51). On ne peut donc exclure ce diagnostic pour ce motif.

Le diagnostic de certitude de la maladie serait apporté par la mise en évidence d'une infiltration de la paroi digestive par des éosinophiles ; toutefois la normalité des biopsies n'élimine pas le diagnostic.

Les infiltrats inflammatoires parfois riches en éosinophiles remarqués au niveau de la pièce d'omentectomie pourraient correspondre à la gastroentérite à éosinophiles, cependant ces résultats histologiques sont soumis à caution compte tenu de l'altération des prélèvements.

Les biopsies par voie endoluminale n'ont pas permis d'étayer cette hypothèse. On peut rappeler que la normalité de ces biopsies n'élimine pas le diagnostic.

Enfin, l'évolution pourrait être compatible avec ce diagnostic, car la maladie connaît une évolution spontanément favorable, sans traitement spécifique, dans 36% des cas.

Ce diagnostic n'est donc pas à exclure.

-II-3-2-2-La vascularite

-II-3-2-2-1-Compatibilité du tableau clinique

Devant l'asthme d'apparition récente et l'hyperéosinophilie sanguine et tissulaire, le syndrome de Churg et Strauss est la première vascularite suspectée.

Le tableau clinique pourrait aussi être compatible avec une forme atypique de périartérite noueuse, bien que certains auteurs affirment que « les ascites ne font jamais partie de la maladie ».(106, 47)

Les descriptions cliniques de la maladie de Behçet, du purpura rhumatoïde, de la granulomatose de Wegener, de la maladie de Horton, de la maladie de Takayasu, de la polyangéite microscopique ou des cryoglobulinémies semblent plus éloignées du tableau.

-II-3-2-2-2-Arguments histologiques

L'argument histologique est essentiel pour la reconnaissance d'une vascularite, cependant son absence ne permet pas toujours d'éliminer la maladie car l'atteinte tissulaire est réputée inhomogène, et les prélèvements analysés peuvent provenir de territoires sains.

Dans cette observation un des gros problèmes est l'absence d'argument histologique indéniable en raison du fort degré de remaniement des tissus par la péritonite.
Lors de la cœlioscopie, l'opérateur remarque une avant-dernière anse iléale remaniée, avec des granulations blanchâtres, dont l'analyse révèlera qu'elles sont le siège d'une nécrose caséeuse.
L'analyse histologique des pièces opératoires de la seconde intervention note des lésions d'entérite nécrosante avec une nécrose liquéfiante au centre, de la nécrose fibrinoïde autour et la présence de nombreux polynucléaires neutrophiles et éosinophiles.
Lors de la première lecture, des images de vascularite des vaisseaux capillaires sont notées, tandis qu'une relecture par d'autres intervenants ne remarque pas de lésion des petits et moyens vaisseaux.
Ces éléments ne permettent donc pas de conclure.

-II-3-2-2-3-Compatibilité avec les classifications des vascularites

Selon les critères de l'American College of Rheumatology, les critères permettant le classement de notre observation comme périartérite noueuse, granulomatose de Wegener, vascularite d'hypersensibilité, purpura rhumatoïde, maladie de Horton ou maladie de Takayasu ne sont pas réunis.

Le classement comme syndrome de Churg et Strauss selon ces mêmes critères pourrait être possible si on admettait l'éventualité d'infiltrats pulmonaires labiles passés inaperçus lors des investigations.

Pour se référer à la nomenclature de Chapel Hill, le manque d'arguments histologiques pose problème.
Si on méprise la deuxième interprétation des prélèvements opératoires et qu'on reconnaît l'existence d'images de vascularite des vaisseaux capillaires, l'orientation diagnostique se fait vers la granulomatose de Wegener, le syndrome de Churg et Strauss, la polyangéite microscopique.
L'absence de dépôts d'IgA, de cryoglobulinémie, de leucocytoclasie incitent à éliminer de nos hypothèses le purpura rhumatoïde, les cryoglobulinémies et les vascularites leucocytoclasiques.
L'absence d'ANCA et d'anticorps anti protéinase 3 sont des éléments supplémentaires qui orientent vers une autre origine, bien que cet argument ne soit pas rédhibitoire.

-II-3-2-2-4-L'évolution

L'évolution favorable avec le recul actuel du tableau après correction symptomatique des complications et cure antiparasitaire, sans traitement spécifique, permet d'exclure définitivement les hypothèses du Syndrome de Churg et Strauss, de la périartérite noueuse et de la granulomatose de Wegener.

-II-3-2-3-La tuberculose

Le tableau pourrait être compatible avec une forme atypique de la maladie.
Lors de la réalisation de la cœlioscopie, la découverte de nodules blanchâtres centrés par de la nécrose caséeuse oriente les recherches vers la tuberculose.
Des prélèvements effectués tous azimuts, de façon répétée ne permettent pas la mise en évidence du bacille.
Par ailleurs, à posteriori, l'évolution favorable de la patiente sans antibiothérapie adaptée permet d'éliminer définitivement les derniers soupçons.

-II-3-2-4-Les cancers et les hémopathies

Très rapidement évoquée, cette hypothèse reste valable durant toute l'évolution du tableau clinique.
Des recherches approfondies (examen gynécologique, imagerie multiple, cœlioscopie) ne permettent pas d'étayer les soupçons initiaux.
La cœlioscopie lève rapidement les doutes et l'évolution favorable ultérieure confirme l'absence de néoplasie.

-II-3-2-5-La parasitose

Dès lors que les éosinophiles sont impliqués dans une réaction inflammatoire, l'infection parasitaire est fortement suspectée. Les principales parasitoses impliquées dans les hyperéosinophilies digestives sont : l'ascaridiose, la toxocarose, la trichinose, la bilharziose, le tæniasis, l'ankylostomiase, la trichocéphalose, l'angiostrongylose, l'anguillulose et

l'oxyurose. Remarquons que toutes ces infections peuvent ne pas générer des ascites à éosinophiles ou des entérites nécrosantes.

L'ascaridiose a été évoquée, mais ce diagnostic est en général affirmé par la découverte du ver rond de grande dimension ou par la mise en évidence des œufs dans les selles. Il existe certes des périodes d'élimination négative, toutefois la répétition des examens des selles suffit en général à poser le diagnostic.
La recherche sérologique n'a en général pas d'intérêt, elle a été réalisée chez notre patiente : elle est faiblement positive en immunofluorescence mais négative en méthode ELISA, ce qui pourrait correspondre à une réaction croisée.

La toxocarose peut être impliquée dans des cas d'ascite à éosinophiles ou d'iléites à éosinophiles, peut provoquer des hyperéosinophilies sanguines et une élévation des IgE.
Le sérodiagnostic permet en général la confirmation du diagnostic avec une sensibilité proche de 90% pour la méthode ELISA.
Dans notre observation, cette sérologie est négative.

Concernant l'ankylostomiase, des cas autochtones ont été décrits.
La maladie peut être à l'origine de cas d'ascite à éosinophiles, cependant, nos recherches n'ont pas permis de trouver de cas de nécrose intestinale.
Par ailleurs les signes d'anémie sont constants et à son admission, notre patiente n'en présente pas. L'anémie n'apparaît qu'après la découverte de la nécrose iléale.
Le diagnostic immunologique est peu utilisé pour cette parasitose, les formes évolutives sont en général mises en évidence à l'examen parasitologique direct.
Enfin, l'ivermectine a une efficacité reconnue comme médiocre dans le traitement de l'ankylostomiase.

Le diagnostic de l'anisakiase repose sur une histoire de consommation de poisson mal cuit et sur la découverte de la larve qui généralement visualisée au centre des granulomes, ce qui n'est pas vérifié chez notre patiente. Une sérologie avait par ailleurs été demandée et était négative.

Concernant l'angiostrongylose, le tableau clinique de notre observation pourrait tout à fait correspondre à la maladie, mais sa répartition géographique est en général limitée aux pays d'Amérique intertropicale, même si il existe quelques cas importés.
Par ailleurs l'examen microscopique des lésions granulomateuses rencontrées mettrait en évidence des vers adultes intra vasculaires, des œufs et des larves.

Dans l'observation, un résultat sérologique vis à vis de l'hydatidose montre des taux intermédiaires. Ce taux intermédiaire vis à vis de l'hydatidose pourrait être compatible avec un cestode adulte (tænia), ou larvaire (kyste hydatique, cysticercose, échinococcose alvéolaire) mais si la rupture d'un kyste hydatique peut induire une ascite à éosinophiles, nous n'avons pas trouvé de cas d'iléite nécrosante par hydatidose. A l'inverse,.la cysticercose peut générer des iléites nécrosantes, mais pas d'ascite à éosinophiles.

L'anguillulose d'abord écartée pour sa répartition géographique est finalement le diagnostic le plus probable sur les arguments suivants :

-Existence de cas autochtones, notamment en milieux psychiatriques. La patiente a travaillé comme infirmière au CHS de Lorquin. Toutefois, si des études indiquent l'existence de cas autochtones parmi les patients des institutions de déficients mentaux, aucune étude n'a

été réalisée sur la transmission de l'anguillulose aux soignants de ces mêmes institutions. (17, 157,110)

-Compatibilité du tableau clinique avec une possible évolution silencieuse sur de nombreuses années.

-Notion d'une histoire de crises asthmatiformes répétées ou de décompensation d'un asthme préexistant et une mauvaise réponse de cet asthme aux traitements habituels.

-Possibilité de symptomatologie digestive riche (douleurs, diarrhée alternant avec des phases de constipation...), existence de cas d'ascite à éosinophiles et d'iléite nécrosante.

-Existence d'une hyperéosinophilie fluctuante dans le temps, celle-ci est notée dés 1993 chez notre patiente.

-Négativité des examens parasitologiques des selles directs, cette négativité n'étant pas rare en raison de la pauvreté et de l'irrégularité de la ponte. La méthode de Baermann n'est positive que dans 80% des cas.

-Bonne évolution après traitement présomptif par ivermectine

-Positivité d'une sérologie vis à vis de l'anguillulose réalisée en Septembre 98 au taux de 1/120ème

-II-3-3-Le diagnostic d'anguillulose autochtone à manifesta-tions digestives sévères et ses interrogations

-II-3-3-1-La preuve diagnostique

Le diagnostic de certitude ne peut être apporté que par la mise en évidence du parasite à l'examen direct des selles ou lors d'un prélèvement per opératoire, ce qui manque ici.

Une sérologie vis à vis de l'anguillulose en immunofluorescence indirecte avec des antigènes de *strongyloïdes stercoralis* revient positive au taux de 1/120ème en Septembre 98.
Cet argument ne peut affirmer le diagnostic, mais incite seulement à poursuivre les investigations, car si il est reconnu que les examens des selles sous-estiment généralement la prévalence de l'infection, les examens sérologiques la surestiment.
L'immunofluorescence indirecte est positive au delà d'une dilution de 1/20ème dans 93% des cas d'Anguillulose. (37)
Il est important de noter que de nombreuses réactions croisées existent avec d'autres nématodes (ankylostomes, ascaris, filaires, trichines) et avec des trématodes (schistosomes, douves). (119, 37)
.Dans notre observation, le taux d'anticorps de 1/120è au sérodiagnostic semble toutefois bien significatif, car le laboratoire l'a contrôlé plusieurs fois en gardant l'échantillon comme témoin positif. Par ailleurs les recherches concernant d'autres organismes pouvant induire des réactions croisées sont restées vaines. La symptomatologie pulmonaire apparue l'année avant les faits, pourrait correspondre à une anguillulose qui peut générer des crises asthmatiformes répétées ou aider à la décompensation d'un asthme préexistant. Trois ans après les faits, l'asthme de la patiente était considéré comme stable, voire même légèrement amélioré.]

Si on s'intéresse aux variations de l'éosinophilie sanguine de la patiente, des modifications à la hausse apparaissent dés 1993, l'éosinophilie est alors supérieure à la normale, mais inférieure au chiffre absolu d'éosinophiles retenu pour la définition de l'hyperéosinophilie sanguine. Là encore, il est difficile de conclure, car ces fluctuations du taux des éosinophiles

pourraient correspondre à une anguillulose dont l'évolution peut être frustre ou asymptomatique durant de nombreuses années, cependant on ne peut exclure des phénomènes allergiques d'autant plus qu'il existe un terrain atopique familial. Par ailleurs l'hyperéosinophilie sanguine persiste avec 600 éosinophiles/mm^3 sur un contrôle réalisé deux ans après le traitement présomptif de l'anguillulose

L'efficacité thérapeutique avec l'ivermectine est un argument supplémentaire en faveur de ce diagnostic, cependant certains auteurs affirment que l'efficacité thérapeutique déclencherait immédiatement un pic sérologique d'anticorps qui persisterait pendant environ deux mois avant d'amorcer une décroissance vers une négativation. (37)
Dans notre observation, un suivi sérologique 3 jours après la prise est effectué et indique au contraire une décroissance du taux avec une immunofluorescence au 1/60è.
Les contrôles ultérieurs confirment la décroissance du taux avec négativation de celui-ci depuis Novembre 1999.

Nous constatons donc que nous ne disposons que d'un faisceau d'arguments en faveur du diagnostic d'anguillulose, sans toutefois tenir de preuve indiscutable.

-II-3-3-2-Le caractère autochtone de la maladie

L'existence de cas autochtones en milieux psychiatrique est reconnue, mais les différentes études ont été réalisées chez les patients et non sur le personnel soignant. L'enquête rétrospective est difficile dans notre observation du fait de la multiplication des postes occupés par la patiente.
Nous ne savons notamment pas avec certitude si elle a côtoyé des patients infestés et ne pouvons que le supposer.
Une seule étude a essayé d'évaluer le risque de transmission de la maladie des patients contaminés aux soignants et ses résultats sont négatifs. (102)

D'autre part la patiente a effectué un voyage dans la région de Barcelone en Espagne. Cette région n'était pas réputée dans la littérature pour être infestée par ce parasite, seul le Sud de la péninsule ibérique semblait concerné.
Cependant des publications récentes espagnoles font suspecter l'existence d'une endémie dans la région de Valence, avec la publication d'une étude de 152 cas par l'équipe du Dr SANCHEZ et d'une étude sur 37 cas de patients issus des régions de La Safor. (32, 130)

-II-3-3-3-L'origine de la sévérité de la forme

Les anguilluloses chroniques à manifestations digestives sévères ne surviennent pas en général spontanément, mais sont favorisées soit par une stagnation larvaire, soit par une hypochlorhydrie, soit par un déficit immunitaire local ou global.
Dans notre observation, seuls l'antécédent de mélanome malin de l'avant-bras D et la prise d'une corticothérapie inhalée sont suspectés de diminuer l'immunité.
Le mélanome a été traité par chimiothérapie et BCGthérapie, son suivi est rassurant au moment des faits et le restera ensuite.

La corticothérapie inhalée pose des difficultés :La plupart des patients qui développent des anguilluloses malignes reçoivent une corticothérapie, souvent pour des bronchopathies chroniques obstructives. (135, 57)
La corticothérapie peut être modérée et de courte durée. (37)
Les cas observés dans la littérature incriminent une corticothérapie systémique ou non précisée. Nous n'avons pas trouvé de cas impliquant une corticothérapie exclusivement inhalée.
Toutefois, si on regarde les mentions du dictionnaire VIDAL, concernant le BECOTIDE® (béclométasone) Il est stipulé qu' »au dessus de 1000µg par jour chez l'adulte, le risque de survenue d'effets systémiques liés à la corticothérapie ne peut être exclu », la nuance est donc dans la dose.

CONCLUSION

Les différentes hypothèses diagnostiques ont été confrontées aux éléments donnés par l'observation.

A partir de la dizaine d'étiologies d'ascites à éosinophiles possibles, on peut éliminer : la dialyse péritonéale, la fièvre méditerranéenne familiale, la mésentérite rétractile, le syndrome hyperéosinophilique, les tumeurs solides, les hémopathies et la tuberculose.

Une gastroentérite à éosinophiles à forme nécrosante, bien qu'exceptionnelle, pourrait être évoquée. L'évolution favorable sans traitement spécifique est possible, mais cependant peu probable en raison de la sévérité des manifestations cliniques.

L'évolution favorable, sans traitement spécifique par corticothérapie et/ou immunosuppresseur, et l'absence de toute rechute à sept ans de distance, permettent aussi d'écarter l'hypothèse d'une vascularite pour expliquer l'iléite nécrosante, notamment le syndrome de Churg et Strauss.

Bien qu'il n'y ait pas de diagnostic de certitude, l'hypothèse, reste celle d'une anguillulose à contamination autochtone. Le tableau clinique est compatible avec ce diagnostic et l'évolution de l'éosinophilie sanguine.

Cette hypothèse est cependant fragile car elle ne repose que sur des sérologies réalisées à des temps différents, non contrôlées de façon simultanée et donc non comparables entre elles. Ces sérologies n'ont pas une spécificité optimale et l'existence de réactions croisées ainsi que de faux positifs les rendent discutables, bien qu'une autre parasitose n'ait pas été mise en évidence. L'épreuve thérapeutique donne des éléments de présomption en faveur d'une anguillulose mais ne peut exclure les autres diagnostics dont le pronostic peut-être spontanément favorable.

Le mode de contamination évoqué ici serait une contamination domiciliaire lors de l'emploi d'infirmière en CHS. L'idée d'une telle contamination reste hypothétique.

Si on retient l'hypothèse d'une anguillulose à contamination autochtone, il faut remarquer le rôle inédit de la corticothérapie inhalée. Nous n'avons pas trouvé dans nos recherches de publications incriminant celle-ci dans l'augmentation de la dissémination larvaire. La corticothérapie par voie générale est pourtant connue pour être à l'origine de la « flambée » parasitaire dans 80% des cas d'anguillulose maligne.

Si de nombreux éléments plaident en faveur d'une anguillulose à contamination autochtone, nous ne pouvons toujours pas conclure avec certitude, cependant, cela n'affecte pas l'intérêt de l'observation qui permet une navigation entre la parasitologie, la médecine interne et la gastro-entérologie d'exception.

Ce travail permet enfin de rappeler au travers d'une brève revue de la littérature que des formes autochtones de l'anguillulose peuvent exister. Elles s'ajoutent au cas d'importation, toujours plus nombreux avec le développement des migrations et des voyages en dehors de nos frontières. Il s'agit d'y penser avant d'instaurer ne corticothérapie ou toute autre thérapeutique immunosuppressive.

.

BIBLIOGRAPHIE

-1- AHSAN EJAZ A.
Peritoneal fluid eosinophilia.
Nephrol. Dial. Transplant. 1998 Oct; 13(10):2463-4

-2- ALEKSIC I., BARYALEI M.M., SCHORN B., STOHR G., BUSCH T., ZENKER D., STRAUCH J., DALICHAU H.
Resection for CMV ileitis in a patient supported by a left-ventricular assist device.
Thorac. Cardiovasc. Surg. 1998 Apr; 46(2):105-6.

-3- ARMSTRONG O., KARAYUBA R., MAURY E., BIGIRIMANA V.
Les entérocolites aiguës nécrosantes non obstructives.
Med. Trop. (Mars). 1991 Jul-Sep; 51(3):363-6.

-4- ASHTON F.T., SCHAD G. A.
Amphids in strongyloides stercoralis and other Parasitic nematodes.
Parasitol. Today. 1996 May; 12(5):187-94.

-5- AUMAITRE H., BOUCHAUD O.
Parasitoses digestives
Traité de Gastro-entérologie par J. C. RAMBAUD- Médecine Sciences-Flammarion.2000.
Chapitre 40 : 467-480.

-6- AUSSEUR A., LEROY C., BAZIN B., SARRAZ-BOURNET B., OUREIB J., GEORGES H.
Entérocolite aiguë nécrosante au cours d'un traitement prolongé par neuroleptiques.
Presse Med. 1995 Mar 25; 24(12):577-9.

-7- BALIAN A., DE PINIEUX I., BELLOULA D., BARTHELEMY P., MONTEMBAULT S., GIRARD T. , RAYNARD B. , LE GALL C ., CAPRON F. , NAVEAU S. , CHAPUS J.C.
La tuberculose abdominale : trompeuse et toujours d'actualité.
Presse Med. 2000 May 20; 29(18):994-6.

-8- BANZET M.L., VUILLIER F., GALLINET E.
Quel est votre diagnostic ? Un ange est passé.
Conc. Med. 1995 ; 117 :3015-17.

-9- BASSET D.
Foyer endémique d'anguillulose autochtone dans un camp de gitans de l'Hérault.
Sem. Hop. Paris 1994; 70 (31-32):.983-4.

-10- BENOIT L., REYNAUD M., PESCHAUD F., GOUDET P., COUDERT M., COUGARD P.
L'anisakidose: un danger potentiel pour le consommateur de poisson.
Presse Med. 1998 Oct 3; 27(29):1476.

-11- BECQUET R., DUTOIT E., POIRRIEZ J., DUTOIT A., VERNES A.
Forme cardiaque de l'anguillulose.
Presse Med. 1983 May 14; 12(21):1366-7.

-11bis-BENE M.-C., FAURE G.
Compte rendu du stage d'immunologie.
Formation continuée NANCY-METZ 1998 ; SVT Lorraine Ressources scientifiques.
Http//www.ac-nancy-metz.fr

-12- BESNIER J.-M., CHOUTET P., BACQ Y., LAMISSE F.
Quel est votre diagnostic ?
Conc. Med. 1986 april; 108(16):1289-90.

-13- BESSELL J.R., KARATASSAS A., ALLEN P.W
Intestinal ischaemia associated with carcinoid tumour: a case report with review of the pathogenesis.
J. Gastroenterol. Hepatol. 1994 May-Jun; 9(3):304-7.

-14- BILI H.
L'Anguillulose
Conc. Med. 1996 ; 118(19) :1325-28.

-15- BONNET C.
Anguillulose associée à une infection par HTLV1
Presse Med. 1999 ; 28(15) :788.

-16- BOTTEREL F.
Découverte fortuite d'une sérologie HTLV1 devant une anguillulose récidivante : 2 observations
Presse Med. 1998 ; 27(33) :1681.

-17- BRAUN T.I., FEKETE T., LYNCH A.
Strongyloidiasis in an institution for mentally retarded adults
Arch. Intern. Med. 1988 Mar; 148(3):634-6.

-18- BROCQ O., BREUIL V., AGOPIAN V., GRISOT C., FLORY P., BERNARD-POMIER G., ZIEGLER G., EULLER-ZIEGLER L.
Reactive arthritis induced by Strongyloides stercoralis
Rev. Rhum. Engl. Ed.1996Mach; 63:217-19.

-19- BRONSTEIN J.A., GUYON P., ALGAYRES J.P., ANDRE M., VALMARY J., BILI H., LE GULLUCH Y., DALY J.P.
Tuberculose iléocæcale et chirurgie par coelioscopie
Rev. Med. Interne 1996 ; 17 :499-500.

-20- CACOUB P., MUSSET L.
Cryoglobulinémies mixtes
Rev. Prat. 2000 Feb 1; 50(3):276-80.

-21- CAHILL K. M., O'BRIEN W.
Médecine tropicale : précis clinique1991 ;Bruxelles :Euro-Editions :122-5

-22- CARLES B., MONLUN E., RECEVEUR M.C., BOUABDALLAH K., LONGY-BOURSIER M., LE BRAS M.
La toxocarose, une impasse parasitaire en médecine interne
Sem. Hop. Paris 1994 April21-8:439-44.

-23- CAUMES E., DANIS M.
Nouvelles indications de l'ivermectine
Rev. Med. Interne (Paris) 2001 ; 22 (4) :379-84.

-24- CHAN M.K., CHOW L., LAM S.S., JONES B.
Peritoneal eosinophilia in patients on continuous ambulatory peritoneal dialysis: a prospective study
Am. J. Kidney Dis. 1988 Feb; 11(2):180-3

-25- CHAU T.N., NG C., LAU L.K., LAI S.T., YUEN H.
Delayed mid-ileal perforation secondary to acute-on-chronic ischaemia after a diagnostic colonoscopy
Scand. J. Gastroenterol. 1998 Sep; 33(9):1002-4.

-26- CHEVALIER B., KA-CISSE M., DIOUF M.L., KLOTZ F.
Ankylostomes et ankylostomiase humaine
Encyclopédie Médico Chirurgicale (Editions Scientifiques et Médicales Elservier SAS, Paris) ;Maladies infectieuses ;08-516-A-10,2002 : 10p.

-27- CHIODINI P.L., REID A. J. C., WISELKA M. J.,. FIRMIN R, FOWERAKER J.
Parenteral ivermectin in Strongyloides hyperinfection
Lancet 2000; 355:43-44.

-28- COHEN P.
Maladies rares des vaisseaux: le syndrome de Churg et Strauss
Sang Thrombose Vaisseaux 2000 ; 8(12) :515-8.

-28bis-COLIN R., ROBINSON P., GEFFROY Y.
Les entérocolites aigues nécrosantes
Précis des maladies du tube digestif 1977 ; Paris :Masson :465-7.

-29- CORBOZ A.
Douleurs abdominales chroniques, dysmotilité intestinale, troubles du transit et éosinophilie : diagnostic ?
Med. Hyg. 1995 ;53 (2059) :344-346.

-30- COTON T., CHAUDIER B., REY P., MOLINIER S., WADE B., SANG V., LEMAITRE X., GRAS C.
Anguillulose autochtone : a propos d'un cas
Med. Trop. 1999 ;59 :100.

-31- COULAUD J.P., MERCIER Y. L., TESSIER S., MECHALI D.
Analyse épidémiologique, clinique et thérapeutique de 427 cas d'anguilluloses vus à Paris-
Bull. Soc. Pathol. Exot.1980 ; 73 (1) :100-8.

-32- CREMADES ROMERO M.J., IGUAL ADELL R., RICART OLMOS C., ESTELLES PIERA F., PASTOR GUZMAN A., MENENDEZ VILLANUEVA R.
Infection by strongyloïdes stercoralis in the county of Safor, Spain
Med. Clin. (Barc.). 1997 Jul 5;109(6):212-5.

-33- DATRY A., CARRIERE J.
Anguillulose
Traité de parasitologie médicale-1996- Editions PRADEL ; 31 :451-7.

-34- DEBAT ZOGUEREH D.
Quel est votre diagnostic ? Chercher le p'tite bête
Conc. Med. 1998 ;120 (9) :629-31.

-35- DEGOUY A., MENAT C., AUBIN F., PIARROUX R., WORONOFF-LEMSI M.C., HUMBERT P.
La toxocarose
Presse. Med. 2001 ;39-40(1) :1933-7.

-36- DELAHAYE F., CARBON C.
Hyperéosinophilies
L'Hématologie de Bernard DREYFUS -Médecine Sciences Flammarion1992 :603-10.

-37- DENEVERT C.
Manifestations neurologiques au cours d'une anguillulose
Thèse ; Université Louis Pasteur Strasbourg 1993.

-38- DESRUMAUX P., SEGUY D., DUTOIT E., DUBUCQUOI S., COLOMBEL J.-F.
La gastroentérite à éosinophiles
HEPATO-GASTRO 1996 n°4 ; 3 : 279-86.

-39- DE WIDERSPACH-THOR A.
L'anguillulose : une parasitose à ne pas oublier
Presse Med. 2000 :897-8.

-40- DROZ D.
Classification des vascularites rénales et principales caractéristiques anatomo-cliniques-
Médecine Thérapeutique 2000 ; 6 (7) :559-64.

-41- DUCASSE L., BRUMPT L.
Etude expérimentale à propos d'un cas d'anguillulose autochtone
Bull. Soc. Pathol. Exot. 1964 ;57 :388-93.

-42- DURANT R., YECHE S., REYNAUD D., DUBOIS A.
Une ascite à éosinophiles
Rev. Med. Interne 2001 ;22 (suppl 1) :132s (abstr).

-43- DURIEU I., NOVE-JOSSERAND R., CATHEBRAS P., DURAND D.V., ROUSSET H., LEVRAT R.
Ascite à éosinophiles. A propos de deux nouvelles observations
Rev. Med. Interne1992 ; 13(6) :446-8.

-44- DUTOIT E., LERCHE B., VASSEUR P., DEWITTE J. M., VERNES A .
Anguillulose autochtone
Presse Med. 1983 ;12 : 2946-7.

-45- DUTOIT E., POIRRIEZ J.
Ascaris et ascaridiose
Editions techniques-Encyclopédie medico-chirurgicale (Paris France)-Maladies infectieuses-8-516-A-30-1994-6 p.

-46- DUVNJAK M., PAVIC T., GORANOVIC T.
Perforation- a rare complication of small-bowel carcinoïd
Eur. J. Gastroenterol. Hepatol. 2000 July; 12(7): 807-8.

-47- ERBELING M.C.
Les ascites à éosinophiles: à propos d'un cas et revue de la littérature
Thèse1984 Nancy.

-48- EUZEBY J.
Les parasitoses humaines d'origine animale, caractères épidémiologiques-
Flammarion Médecine-Sciences c1984 : 219-221

-49- FELT-BERSMA R.J.F., MEUWISSEN S.G.M., VAN VELZEN D.
Perforation of the small Intestine Due to Eosinophilic Gastroenteritis
Am. J. Gastroenterol. 1984;79(6): 442-5.

-50- FIESSINGER J.-N.
Maladie de Takayasu (aorto-artérite non spécifique)-Maladies rares des vaisseaux-
Sang Thrombose Vaisseaux 2000;12(3) : 174-8.

-51- FRAILE G., RODRIGUEZ-GARCIA J.L., BENI-PEREZ R., REDONDO C.
Localized eosinophilic gastroenteritis with necrotizing granulomas presenting as acute abdomen
Postgraduate Med. J. 1994;70: 510-2.

-52- GALIAN A., HALPHEN M.
Anatomie et embryologie de l'intestin grêle
GASTROENTEROLOGIE tome 1-1984-Flammarion médecine sciences

-53- GENERAU T.
Eosinophilie associée aux cancers
http://univ-lille2.fr/immunologie/hei/genereau.htm-09/12/2002.

-54- GENEREAU T.
Maladie de Horton-Maladies rares des vaisseuax
Sang Thrombose Vaisseaux 2001; 13(2) :119-125.

-55- GENTA R.M.
Dysregulation of strongyloidiasis: a new hypothesis
Clin. Microbiol. Rev. 1992 Oct; 5(4):345-55. Review.

-56- GENTA R.M.
Predictive value of an enzyme-linked immunosorbent assay (ELISA) for the serodiagnostic of strongyloidiasis
Am. J. Clin. Pathol.-1988-89:391-4.

-57- GENTA R.M., MILES P., FIELDS K.
Opportunistic Strongyloides stercoralis infection in lymphoma patients
Cancer-1989 ; 63 :1407-11.

-58- GENTILINI M.
Médecine tropicale- Flammarion Médecine-sciences-1993 :188-91

-59- GEORGES P., DECAUDIN M.TH.
Eléments de parasitologie pratique
Société d'édition d'enseignement supérieur ;1970.

-60- GEORGI J.R., SPRINKLE C.L.
A case of human strongyloïdiasis apparently contracted from asymptomatic colony dogs- -
Am. J. Trop. Med. Hyg. 1974; 23: 899-901.

-61- GIL H., MAGY N., MAUNY F., DUPOND J. L.
Valeur de l'éosinopénie dans le diagnostic des syndromes inflammatoires : un « vieux » marqueur revisité
Rev. Med. Interne2003 ; 24(7) :431-5.

-62- GISLON J., BASTERI M., DUHAMEL O.
Vascularites, collagénoses et tube digestif
Encyclopédie Médico-chirurgicale (Paris, France)Estomac-Intestin-9089 C10, 2-1989,6 p.

-63- GIRARDIN-VADROT J.
Contribution à l'étude de l'anguillulose autochtone:à propos de 124 cas survenus en Février 1980 dans une collectivité de la région parisienne
Thèse Médecine Paris-1981-n°252

-63 bis- GODEAU P., HERSON S. PIETTE J.-C.
Traité de Médecine; 3ème édition; 1996 Flammariom; chapitre"gastro-entérologie » :1254.

-64- GOETHALS G., CHABASSE D., BOUALI A. B., HOQUET P.
Un cas d'anguillulose autochtone
Bull. Soc. Pathol. Exot. Filiales 1978 ; 71 (6) :472-6.

-65- GOKAL R., RAMOS J.M., WARD M.K., KERR D.N.
« eosinophilic » peritonitis in continuous ambulatory peritoneal dialysis (CAPD)
Clin. Nephrol. 1981;15(6):328-30.

-66- GOLVAN Y. J., AMBROISE-THOMAS P.
Parasitologie et immunoparasitologie
Flammarion Médecine Sciences

-67- GOLVAN Y. J.
Eléments de parasitologie médicale-
4ème édition Flammarion Médecine Sciences, 1983.

-68- GOSSET D., SAVINEL P., HACHULLA E., FLIPO R.M., LACROIX G., HATRON P.Y., DEVULDER B.
Eosinophilic polyseritis and retractile mesenteritis. An unusual case
Presse Med. 1987-May;16(18) :918.

-69- GUILLEVIN L.
Classification des vascularites systémiques
Rev. Prat. 2000 ;50 :249-54.

-70- GUILLEVIN L.
A.M.C. pratique1996 ;28 :13-5.

-71- GUILLEVIN L., LHOTE F.
Périartérite noueuse systémique et polyangéite microscopique
Maladies et syndromes systémiques-Médecine-Sciences-Flammarion-2000 :701 à 723.

-72- GUILLEVIN L., LHOTE F., BRAUNER M., CASASSUS P.
Antineutrophil cytoplasm antibodies (ANCA) and abnormal angiograms in polyarteritis nodosa and Churg-Strauss syndrome: indications for the diagnosis of microscopic polyangiitis
Ann. Med. Interne1995;146(8):548-50.

-73- GUILLEVIN L., LHOTE F., GALLAIS V., JARROUSSE B., ROYER I., GAYRAUD M., BENICHOU J.
Gastrointestinal tract involvement in polyarteritis nodosa and Churg-Strauss syndrome
Ann. Med. interne1995 ; 146: 260-7.

-74- GUILLEVIN L., MAHR A., COHEN P.
Les vascularites nécrosantes systémiques : classification et stratégies actuelles de traitement
Rev. Med. Interne 2003 ; 24 :172-82.

-75- GUILLEVIN L., PRIN L., BLETRY O.
Hyperéosinophilie et syndrome hyperéosinophilique
Maladies et syndromes systémiques-Dirigé par KAHN M. F., PELTIER A. P., MEYER O., PIETTE J.C. -Flammarion Médecine Sciences 2000 ;Chapitre 37 :1053-62.

-76- GYORKOS T.W., GENTA R. M., VIENS P., MAC LEAN J.D.
Seroepidemiology of Strongyloides infection in the Southest asian refugee population in Canada
Am. J. Epid. 1990;132:257-64.

-77- HACHULLA E.
Périartérite noueuse
Rev. Prat. 2000; 50:261-7.

-78- HAMZA M., ELEUCH M., KCHIR N., ZITOUNA M.
Perforation iléale dans 3 cas de maladie de Behçet
Ann. Med. Interne 1994 ; 145(2) : 99-102.

-79- HARKAVY J.
Harkavy Syndrome, bronchial asthma, recurring pulmonary eosinophilia and periarteritis nodosa
J. Allergy Clin. Immunol. 1978; 62(6) :378-80.

-80- ISE N., KOTANAGI H., MORII M., YASUI O., HO M., KOYAMA K., SAGESHIMA M.
Small bowel perforation caused by metastasis from an extra-abdominal malignancy : report of three cases
Surg. Today 2001;31(4):358-62.

-81- JACQUEMIN P., JACQUEMIN J. L.
Abrégé de parasitologie clinique-3ème édition Masson, 1987

-82- JUNOD C.
Etude rétrospective de 1934 cas de strongyloïdose diagnostiqués à Paris
Bull. soc. Pathol. Exot.1987 ; 80 :357-82.

-83- KAKUMITSU S., SHIJO H., AKIYOSHI N., SEO M., OKADA M.
Eosinophilic enteritis observed during alpha-interferon therapy for chronic hepatitis C
j. Gastroenterol. 2000; 35(7):548-51.

-84- KAMINSKY P., DEIBENER J., LESESVE J.F., HUMBERT J.C.
Variations des paramètres de l'hémogramme au cours des infections
Rev. Med. Interne 2002; 23:132-6.

-85- KERLIN R. L., NOLAN T. J., SCHAD G.
Strongyloïdes stercoralis: Histology of uncomplicated and Hyperinfective strongyloidiasis in the mongolian gerbil, a rodent model for Human strongyloidiasis
Int. J. Parasitol. 1995; 25(4):411-20.

-86- KURITA M., NIWA Y., HAMADA E., HATA Y., OSHIMA M., MUTOH H., SHIINA S., NAKATA R., OTA S., TERANO A.
Churg-Strauss syndrome (allergic granulomatous angiitis) with multiple perforating ulcers of the small intestine, multiple ulcers of the colon, and mononeuritis multiplex
J. Gastroenterol. 1994, April; 29(2):208-13.

-87- LAMBROZA A., DANNENBERG A. J.
Eosinophilic Ascites Due to Hyperinfection with Strongyloïdes stercoralis
Am. J. Gastroenterol. 1991;86(1): 89-91.

-88- LAPIERRE J.
Particularités de l'anguillulose ou de la strongyloidose
Conc. Med.1998 ;120 (22) :1575-7.

-89- LAUQUE D., POURRAT J.
Polyangéite microscopique
Rev. Prat.2000 ;50 :.268-70.

-90- LESUR G., TURNER L., BERNIER M., BERGEMER A.M., BERNADES P., DUPUY P.
Ascite à éosinophiles au cours d'un cancer du pancréas
Gastroenterolog. Clin. Biol. 1995,March ;19(3) :317-8.

-91- LEVEQUE L., MICHIELS C., COLLET E., JOUVE J.L., LORCERIE B., LAMBERT D.
Ascite à éosinophiles et urticaire
Rev. Med. Interne 1998 ;19 :334-7.

-92- LHOTE F., COHEN P., GAYRAUD M., GUILLEVIN L.
La granulomatose de Wegener
Médecine thérapeutique1996 ;2(9) : 669-78.

-93- LHOTE F., COHEN P., GUILLEVIN L.
Syndrome de Churg et Strauss
Maladies et syndromes systémiques- Médecine sciences Flammarion 2000 ; Chapitre 22 : 725-40.

-94- LOPEZ P. M., BOSTON R., ASHTON F. T., SCHAD G. A.
The neuron of class ALD mediate thermotaxis in the parasitic nematode, strongyloides stercoralis
Int. J. Parasitol. 2000;30(10):1115-21.

-95- LUKOMBO S., BACHMEYER C., TRAORE I., BONNARD PH., CAZIER A., LEMAITRE P., CADRANEL J.F.
Activité de l'adénosine désaminase dans le liquide d'ascite
Presse Med.1998 ;27(30) :1526.

-96- LY M.N., BETHEL S.L., USMANI A.S., LAMBERT D.R.
Cutaneous Strongyloides stercoralis infection: an unusual presentation
J. Am. Acad. Dermatol. 2003 ;49-(2 Suppl Case Reports) :157-60.

-97- MAGNAVAL J.F., MANSUY J.M., VILLENEUVE L., CASSAING S.
Une étude rétrospective de l'anguillulose autochtone dans la région Midi-Pyrénées
Eur. J. Epidemiol. 2000 ;16 (2) :179-82.

-98- MANDELL/DOUGLAS/BENNET
Enteric fever and other causes of abdominal symptoms with fever
Principles and practice of Infectious Diseases- Chapter 85:887-90.

-99- MARKELL E.K., VOGE M., JOHN D. T.
Medical Parasitology 7th Edition-Chapter 8-The intestinal nematodes-ed Philadelphia: W. B. SAUNDERS COMPANY-1992.

-100- MATHIEU-CHANDELIER C., TORPIER G., COLOMBEL J.-F., CAPRON M.
Eosinophiles et pathologie du tube digestif
Gastroenterol. Clin. Biol. 1990 ;14 :824-31.

-101- MAUPAS J.L., GEFFROY Y.
La tuberculose intestinale
Précis des maladies du tube digestif-1977 :456-63.

-102- MARAHA B., BUITING A.G., HOL C., PELGROM R., BLOTKAMP C., POLDERMAN A.M. -
The risk of Strongyloïdes stercoralis transmission from patients with disseminated strongyloidiasis to the medical staff
J. Hosp. Infect. 2001;49:222-4.

-103- MARKELL E. K., VOGE M., JOHN D. T.
Medical parasitology, 7th edition Philadelphia : W. B. Saunders, c1992.

-104- MAZY V., DELFORGE M., DEMOULIN J. C., FONTAINE F., GILLARD V., DREZE CH.
Nécrose ischémique du grêle : expression d'une vascularite
Rev. Med. Liege. 1994 ;49(7):412-21.

-105- MYAMOTO T., SHIBATA T., MATSUURA S., KAGESAWA M., ISHIZAWA Y., TAMIYA K.
Eosinophilic gastroenteritidis with ileus and ascites
Intern. Med. 1996 ;35(10) :779-82.

-106- MILLERY M.
L'Anguillulose autochtone : à propos d'une observation en Meuse et revue de la littérature
Thèse Médecine Nancy 1- 1984-227.

-107- MOJON M.
Human angiostrongyliasis caused by Angiostrongylus costaricensis
Bull. Acad. Natl. Med.1994;178 (4):625-631

-108- MOUGEOT G.
Conduite des examens en parasitologie
Paris : Masson, 1995, c1994

-109- MOUTHON L., COHEN P.
Maladie rare des vaisseaux-Périartérite noueuse
Sang Thrombose Vaisseaux 2000;4 : 237-41.

-110- NAIR D.
Screening for Strongyloides Infection Among the Institutionalized Mentally Disabled
J. Am. Board. Fam. Pract. 2001 ;14 : 51 à 53.

-111- PATEY O. , BOUHALI R. , BREUIL J., CHAPUIS L., COURILLON-MALLET A., LAFAIX C.
Arthritis associated with Strongyloides stercoralis
Scand. J. Infect. Dis. 1990 ;22(2) :233-6.

-112- PAYS J.F.
A propos d'un cas d'anguillulose autochtone
Correspondance Med. Trop.1999 ;59(3) :310.

-113- PELLOUX H.
Voyages hors de nos frontières : des parasitoses à ne pas méconnaître
Rev. Med. Suisse Romande 1999 ;119 : 93-7.

-114- PETITHORY J. C.
Les éosinophilies familiales : apports de la parasitologie à leur diagnostic
Sem.Hop. Paris 1999;75 (25-26): 989-96.

-115- PIERCE J.R., DYER E.L.
Extreme eosinophilia and strongyloidiasis : an uncommon manifestation of a common disease
South. Med. J. 1981 ;74(8) :995-6.

-116- PILLEBOUT E., NOCHY D., THERVET E.
Purpura rhumatoïde: manifestations cliniques et critères pronostiques-Maladies rares des vaisseaux
Sang Thromboses Vaisseaux 2002 n°4 ; 14 : 263-8.

-117- PLUMELLE Y.
Strongyloïdes stercoralis dans la leucémie/lymphome T de l'adulte et le syndrome d'immunodéficience acquise
Rev. Med. Int. (Paris) 1996 ;17(2) :125-9.

-118- POIRRIEZ J., BECQUET R., DUTOIT E., CREPIN M., COUSIN J.
Anguillulose autochtone dans le Nord de la France
Bull. Soc. Pathol. Exot. 1992 ;85(4) :292-5.

-119- POIRRIEZ J., JUSTINE J.-L., LE PAPE P.
Anguillules et anguillulose
Editions Techniques-Encyclopédie médico-chirurgicale (Paris-France)- Maladies infectieuses-8-514-A-60-1994- 8 p.

-119bis-POTET F., BARGE J., FLEJOU J.-F., ZEITOUN P.
Histopathologie du tube digestif- chapitre III-1988- MASSON éditions; p. 89 à 116.

-120- PRIN L.
Eosinophilie : orientation diagnostique
Rev. Prat. 1994 ;44(2) :240-6.

-121- PROCI P.V., CROESE J.
Human enteric infection with Ancylostoma caninum: hookworms reappraised in the light a "new" zoonosis.
Acta. Trop. 1996;62(1):23-4.

-122- PROCTOR E.M., MUTH H.A.V., PROUDFOOT D.L.
Endemic institutional strongyloidiasis in British Columbia.
Can. Med. Assoc. J. 1987 ;136 : 1173-6.

-123- RACCURT C.
Angiostrongylose abdominale
Encyclopédie Médico Chirurgicale (Editions scientifiques et Médicales Elservier SAS,Paris, tous droits reserves-Maladies infectieuses-8-517-A-20-2000-7p.

-124- RAMBAUD J.-C., MODIGLIANI R.
L'Intestin grêle : physiologie, physiopathologie et pathologie
Symposium international organisé à Evian (12-14 juin 1987)1988-Excerpta Medica-

-125- RAMBAUD J.-C.
Traité de Gastro-entérologie-Médecine Sciences Flammarion-2000 ; chapitre38 : 445-50 ; chapitre35 :427-30 ; chapitre83 :911-4.

-126- RAYNAL C., LACHENAL F., FASSIER T., STEINEUR M.P., CHARHON A., BROUSSOLLE C.
Ascite à éosinophile révélant une toxocarose à T. canis
Rev.Med. Interne 2001 ;22 (supplément) :1p.161s .

-127- RIVALS A., ROUQUET R.-M., RECCO P., LINAS M.-D., LEOPHONTE P., DIDIER A.
Une cause rare de décompensation de l'asthme : l'anguillulose systémique
Rev. Mal. Respir. 2000 ; 17 : 99-102.

-128- ROTHENBERG M. E.
Eosinophilic gastrointestinal disorders
J. Allergy Clin. Immunol. 2004; 113(1):11-28.

-129- ROWLAND M., BROWN R.B., GOLDMAN M.
Eosinophilic peritonitis:an unusual manifestation of spontaneous bacterial peritonitis
J. Clin. Gastroenterol.1985 ;74 :369-71.

-130- SANCHEZ P.R.
L'anguillulose, une maladie parasitaire endémique sur la côte méditerranéenne
Q. J. Med. 2001;94:357-63.

-131- SEFR R., ROTTEROVA P., KONECNY J.
Perforation Peritonitis in Primary intestinal Tuberculosis
Dig. Surg.2001 ;18 :475-9.

-132- SEGUY D., DESREUMAUX P., COLOMBEL J.-F.
La gastroentérite à éosinophiles
Progrès en hépato-gastroentérologie2-Pathologie du grêle- Doin : 119-135.

-133- SHIBUSAWA N., ARAI T., HASHIMOTO K., HASHIMOTO Y., YAHAGI K., MATSUMOTO J., SUZUKI Y., KONDOH T.
Fatality due to severe Salmonella enteritis associated with acute renal failure and septicemia-
Intern. Med. 1997; 36(10):750-3.

-134- SHIRAISHI M., HIROYASU S., NOSATO E., SHIMOJI H., KUSANO T., MUTO Y.
Perforation due to metastatic tumors of the ileocecal region
World J. Surg. 1998; 22(10): 1065-8.

-135- SIDDIQUI A.A., BERK S.L.
Diagnosis of Strongyloides stercoralis Infection
Clin. Infect. Dis. 2001; 33:1040-7.

-136- SILVA L.P., DA COSTA BARCELOS I.S., PASSOS-LIMA A. B., ESPINDOLA F. S., BARBOSA CAMPOS D. M. , COSTA-CRUZ J.M.
Western blotting using Strongyloïdes ratti antigen for the detection of IgG antibodies as confirmatory test in human strongyloidiasis
Mem. Inst. Oswaldo Cruz 2003;98(5) :687-91.

-137- SLIGH J.M., GOTTLIEB S.J., DOMOTO D.T., SLAVIN R.G.
Characterization of eosinophils in a continuous ambulatory peritoneal dialysis patient with eosinophilic peritonitis
Int. Arch. Allergy Appl. Immunol. 1991; 95(2-3):174-7.

-138- SPERTINI F.
Le syndrome de Churg-Strauss
Rev. Med. Suisse Romande 1995 ;115 :147-51.

-139- SPINOWITZ B.S. , GOLDEN R.A., RASCOFF J.H., CHARYTAN C.
Eosinophilic peritonitis
Clin. Exp. Dial. Apheresis 1982; 6(4):187-191.

-140- STRADY C., PAVLOVITCTH E., YAZIJI N., DIEBOLD M.D., JAUSSAUD R., AVISSE C., PLUOT M., STRADY A.
Diagnostic coelioscopique d'une jéjuno-iléite sténosante à éosinophiles
Rev. Med. Interne 2001 ; 22 :872-6.

-141- STRATTON C. W.
Strongyloidiasis
Antimicrobics and Infectious Diseases Newsletter-2000-18(3):20-24.

-142- SUN-CHIEH H., RONG-RU L., CHIN-CHUNG T., CHING-TE L., JENG-JONG H.
Extrapulmonary tuberculous infection manifested as peritoneal fluid eosinophilia in a continuous ambulatory peritoneal dialysis patient
Nephrol. Dial. Transplant. 2000; 15:284-5.

-143- SCILEPPI T., PASTEWSKI A., SCHIOWITZ E., SCHIOWITZ A., TENNER S.,
Eosinophilic gastroenteritis presenting as massive eosinophilic ascites
Am. J. Gastroenterol. 2002; 97(9)suppl:133-4.

-144- VANDENBOS F., ALBERT C., GINDRE S., BERNARD E., GARI-TOUSSAINT M., DELLAMONICA P.
Découverte d'une toxocarose chez une patiente ayant une iléite à éosinophiles
Presse Med. 2001; 30(30):1500.

-145- VAN DER FELTZ M., SLEE PH. TH. J., VAN HEES P. A. M., TERSMETTE M.
Strongyloides stercoralis infection: how to diagnose best?
Neth. J. Med. 1999;55:128-31.

-146- VAN LAETHEM J.L., JACOBS F., BRAUDE P., VAN GOSSUM DEVIERE J.
Toxocara canis infection presenting as eosinophilic ascites and gastroenteritis
Dig. Dis. Sci. 1994 ; 39(6) :1370-2.

-146 bis- VAN LAU L.
Contribution à l'étude de la strongyloidose humaine et expérimentale au Tonkin
Thèse Médecine ; 1938 ; Hanoi (disponible à Nancy)

-147- VAN SCHAEYBROECK S., HIELE M., MISEREZ M., CROES R.
Ileal perforation caused cy cytomegalovirus infection in an immunocompetant adult
Acta. Clin. Belg. 2002 ; 57(3) :154-7.

-148- VERGER P., BLAIS J., HAMON J.F., SENGHOR C. , HAFFAF Y.
Iléocolite à éosinophiles : à propos de deux cas
Rev. Med. Interne1998 ; 19 :841-2.

-149- VIALLARD J.F., NEAU D., BERNARD P., MONLUN E., DE MASCAREL A., LONGY-BOURSIER M., LEBRAS M..
Une cause rare d'éosinophilie paroxystique: la gastroentérite à éosinophiles
Rev.Med.Interne1995 ; 16 :619-21.

-150- VILAICHONE R.K., MACHACHAI V., EIAM-ONG S. , KULLAVANUAYA P., WISEDOPAS N., BHATTARAKOSOL P.
Necrotizing ileitis caused by cytomegalovirus in a patient with systemic lupus erythematosus : case report
J Med Assoc Thai 2001; 84(suppl. 1): 469-73.

-151- VUONG P.N., BRAMA P., BONETE R., HOUISSA-VUONG S., CATANZANO-LAROUDIE M., BAVIERA E.
Angéite nécrosante à éosinophiles avec perforation iléale et péritonite secondaire à une angiostrongylose abdominale
Presse Med.2002;31(36) :1700-3.

-152- VUONG P. N., DU PUY MONTBRUN T., LEMARCHAND N., GANANSIA R., MEYRIGNAC P., HOUISSA-VUONG S.
Anisakiasis of the small intestine mimicking a metastatic tumor: a new French case
Med. Mal. Infect. 2000;30:528-32.

-153- WAKIYAMA S., YOSHIMURA K., SHIMADA M., SUGIMACHI K.,
Lupus peritonitis mimicking acute surgical abdomen in a patient with systemic lupus erythematosus: report of a case
Surg. Today 1996;26 (9):715-8.

-154- WALKER N.I., CROESE J., CLOUSTON A.D., PARRY M., LOUKA A., PROCIV P.
Eosinophilic enteritis in northeastern Australia. Pathology, association with Ancylostoma caninum, and implications
Am. J. Surg.1995;19(3):328-37.

-155- WEBER F.H., FRIERSON H.F., MYERS B.M.
Cytomegalovirus as a cause of isolated severe ileal bleeding
J. Clin. Gastroenterol. 1992;14(1):52-5.

-156- WU S.S., FRENCH S.W., TURNER J.A.
Eosinophilic ileitis with perforation caused by Angiostrongylus (parastrongylus) costaricensis. A case study and review
Arch. Pathol. Lab. Med. 1997;121(9): 989-91.

-157- YOELI M., MOST H., BERMAN H.H., TESSE B.
The problem of strongyloïdiasis among the mentally retarded in institutions
Trans. R. Soc. Trop. Med. Hyg. 1963 ;57 :336-45.

-158- ZERBIB P., TAILLIER G., KHOURY-HELOU A., CHAMBON J.P.
L'iléite à cytomegalovirus: une cause rare d'hémorragie digestive
Ann. Chir. 2001 ; 126 : 813-5.

VU

NANCY, le 1er octobre 2004
Le Président de Thèse

Professeur J.D. DE KORWIN

NANCY, le 6 octobre 2004
Le Doyen de la Faculté de Médecine
Par délégation

Professeur B. LEHEUP

AUTORISE À SOUTENIR ET À IMPRIMER LA THÈSE

NANCY, le 13 octobre 2004

LE PRÉSIDENT DE L'UNIVERSITÉ DE NANCY 1

Professeur J.P. FINANCE

RÉSUMÉ DE LA THÈSE

L'auteur rapporte l'observation d'une patiente métropolitaine, chez qui, lors d'un bilan de douleurs abdominales récidivantes, est découverte une ascite à éosinophiles dans un contexte d'hyperéosinophilie sanguine fluctuante.

Alors que le bilan étiologique initial s'oriente vers les causes d'hyperéosinophilie tissulaire, le tableau se complique avec la survenue d'une iléite nécrosante. Cet événement recentre les recherches sur les parasitoses, les tumeurs, la tuberculose et les vascularites nécrosantes.

Les tests réalisés ne permettent pas la mise en évidence d'élément pathognomonique de l'une ou l'autre des étiologies envisagées. Seule une sérologie vis à vis de l'anguillulose revient significativement positive.

La discussion qui suit s'intéresse aux étiologies des hyperéosinophilies sanguines, des ascites à éosinophiles et des iléites nécrosantes.

Les hypothèses diagnostiques sont présentées et confrontées aux éléments de l'observation.

Le diagnostic d'anguillulose autochtone est discuté.

TITLE

EOSINOPHILIC ASCITES AND NECROTIC ILEITIS: A CASE REPORT

THÈSE : MÉDECINE GÉNÉRALE-ANNÉE 2004

MOTS CLEFS :

*Ascite
*Granulocyte éosinophile
*Iléite
*Anguillulose
*Vascularite

INTITULÉ ET ADRESSE DE L'UFR :

Faculté de Médecine de Nancy
9, avenue de la Forêt de Haye
54505 VANDOEUVRE LES NANCY Cedex